

А. В. КАПЛАН

ПОВРЕЖДЕНИЯ КОСТЕЙ И СУСТАВОВ

Издание третье, дополненное и переработанное

МОСКВА «МЕДИЦИНА» 1979

Уважаемый читатель!

Если вы скопируете данный файл, Вы должны незамедлительно удалить его сразу после ознакомления с содержанием.

Копируя и сохраняя его Вы принимаете на себя всю ответственность, согласно действующему международному законодательству .

Все авторские права на данный файл сохраняются за правообладателем.

Любое коммерческое и иное использование кроме предварительного ознакомления запрещено.

Публикация данного документа не преследует никакой коммерческой выгоды. Но такие документы способствуют быстрейшему профессиональному и духовному росту читателей и являются рекламой бумажных изданий таких документов.

Все авторские права сохраняются за правообладателем. Если Вы являетесь автором данного документа и хотите дополнить его или изменить, уточнить реквизиты автора или опубликовать другие документы, пожалуйста, свяжитесь с нами по e-mail - мы будем рады услышать ваши пожелания.

**Данный файл скачан с медицинского портала MedWedi
(<http://medwedi.ru>)**

******* Заходите - будем рады :-)** *****

*******MedWedi*******

Повреждения костей и суставов. 3-е изд. А. В. КАПЛАН. М., Медицина, 1979, 568 с., ил.

В 1967 г. вышло в свет 2-е издание руководства А. В. Каплана «Закрытые повреждения костей и суставов». Книга быстро разошлась, получила высокую оценку ученых и практических врачей. В настоящем издании обобщен и систематизирован материал не только по закрытым, но и по открытым повреждениям. Изложение построено с учетом современных достижений теории и практики травматологии. Так, в общей части в раздел, посвященный исследованиям репаративной регенерации, включены новые данные о взаимоотношении кровоснабжения и заживления, морфологическая характеристика репаративного процесса при переломах. В этой же части описаны принятые классификации открытых повреждений и обсужден вопрос о сроках их заживления. Изложены принципы лечения политравмы опорно-двигательного аппарата. Обсуждены приемы лечения переломов с замедленным сращением и ложных суставов длинных трубчатых костей. В главе, касающейся методов лечения переломов, расширен раздел, посвященный компрессионно-дистракционному остеосинтезу, рассмотрены расширившиеся показания к применению этого метода, описаны новые аппараты и проанализированы осложнения, определившиеся по мере накопления большого числа наблюдений. В специальной части большое внимание уделено оперативному лечению переломов позвоночника, новым хирургическим методам лечения привычных и застарелых вывихов плеча, операциям на сухожилиях, компенсирующим функцию кисти при повреждении лучевого нерва. Указаны пути реабилитации тяжелейшего контингента больных с повреждением таза (переломы вертлужной впадины). Детально освещены вопросы эндопротезирования при переломах шейки бедра и вертлужной впадины. Большое внимание уделено наиболее частым открытым повреждениям голени и показано значение рационального применения компрессионного остеосинтеза. Таким образом, работа систематизирует большой материал, охватывающей практически все стороны проблемы повреждений опорно-двигательного аппарата. Работа базируется на опыте возглавляемой автором; травматологической клиники Центрального института травматологии и ортопедии имени Н. Н. Приорова и критическом анализе обширной литературы.

Книга рассчитана на хирургов и травматологов-ортопедов.
В книге 211 рис., библиография- 100 названий.

Издательство «Медицина». Москва. 1979

ПРЕДИСЛОВИЕ

На протяжении более двух десятилетий один из ведущих травматологов нашей страны, заслуженный деятель науки проф. А. В. Каплан возглавляет травматологическую клинику Центрального Ордена Трудового Красного Знамени института травматологии и ортопедии имени Н. Н. Приорова (ЦИТО) и продолжает успешно разрабатывать и совершенствовать различные аспекты современной травматологии. Большой личный опыт по лечению повреждений мирного и военного времени, эрудиция и хирургическое мастерство позволили ему создать оригинальное руководство по повреждениям костей и суставов и их лечению.

Первое издание книги о закрытых повреждениях костей и суставов и сопутствующих повреждениях органов вышло в 1957 г., второе, переработанное и дополненное, было издано в 1967 г. Оба издания неизменно получили весьма высокую оценку травматологов-ортопедов и хирургов и являются настольной книгой по лечению травм опорно-двигательного аппарата. В настоящее время книга А. В. Каплана стала библиографической редкостью.

Предлагаемое третье издание руководства значительно переработано и дополнено. В нем изложены современные наиболее рациональные методы лечения повреждений костей и суставов, разработанные в ЦИТО и других отечественных и зарубежных клиниках и институтах.

Рекомендуемые в руководстве принципы и методы лечения повреждений костей и суставов основываются на глубоких теоретических исследованиях о физиологической и патофизиологической репаративной регенерации, единстве взаимосвязи и взаимозависимости анатомического и функционального восстановления поврежденного органа опорно-двигательной системы. В книге освещены вопросы влияния общих и местных факторов на процесс и сроки сращения переломов костей. Рассмотрены современные методы консервативного и оперативного лечения диафизарных и внутрисуставных переломов и особенности лечения у различных возрастных групп. Показаны преимущества и недостатки консервативного и оперативного методов лечения, приведены показания к их применению при различной локализации переломов.

В соответствующей главе обращается внимание на особенности заживления переломов при различных видах обездвижения отломков (гипсовая повязка, вытяжение, различные виды остеосинтеза погружными металлическими фиксаторами, наружные компрессионно-дистракционные аппараты). Автор считает, что успех наружного компрессионного остеосинтеза достигается не взаимодействием, а возможностью обеспечить неподвижность отломков при их правильном сопоставлении. Немаловажное значение имеет также отсутствие при использовании этого метода дополнительного повреждения внутрикостного и периостального кровоснабжения кости.

Специальная глава посвящена принципам лечения множественных и сочетанных травм опорно-двигательного аппарата. Приводя основные принципы лечения, автор отмечает значение взаимоотношения и потенцирующего влияния различных повреждений на тяжесть травматической болезни, многообразие форм политравмы и большую роль выявления доминирующего повреждения при выработке тактики лечения.

Заново написаны разделы, освещающие проблему открытых диафизарных и внутрисуставных переломов, осложненных и не осложненных инфекцией. На основе большого клинического опыта автором и его сотрудниками в ЦИТО разработана классификация этих переломов. Тип перелома устанавливается по ряду факторов, определяющих тяжесть поражения: локализации и виду перелома, размеру раны, обширности повреждения мягких тканей, повреждению магистральных сосудов и др.

Автор отмечает, что использование классификации не только помогает установить систему лечения перелома, но и позволяет с большой долей вероятности прогнозировать исходы лечения. Излагая методы предупреждения раневой инфекции, он справедливо считает, что основными условиями являются тщательная первичная хирургическая обработка раны, правильное сопоставление отломков кости и их обездвижение, которое лучше всего достигается использованием компрессионно-дистракционных аппаратов, в особенности при открытых переломах голени.

Особый интерес представляет раздел, посвященный изложению патогенеза замедленного, задержанного сращения переломов и формирования ложных суставов в результате травмы или развившихся осложнений (нарушения кровообращения и лимфообращения, тромбозы, рубцовые изменения кожи и мягких тканей, остеомиелит и др.). Даны рекомендации по лечению ложных суставов. Рекомендованы методы пересадки сухожилий при восстановительных операциях по поводу повреждений периферических нервов верхней конечности. Большое внимание уделено предупреждению тугоподвижности суставов, их лечению при помощи шарнирных аппаратов и оперативному лечению. Отдельно рассматриваются причины возникновения и профилактики фолькмановской контрактуры.

Значительно расширена глава, освещающая консервативные и оперативные методы лечения повреждений позвоночника (переломы и вывихи шейных, грудных и поясничных позвонков с повреждением и без повреждения спинного мозга).

При описании повреждений таза и тазовых органов уделено внимание профилактике и борьбе с шоком, диагностике и тактике при разрывах мочевого пузыря и мочеиспускательного канала, консервативному и оперативному лечению разрывов симфиза, переломов вертлужной впадины и последствиям переломов таза.

Единство принципов, положенных в основу методов и приемов лечения, четкий и живой язык, хорошо продуманный стиль изложения, многочисленные иллюстрации делают книгу ценным и полезным руководством по лечению травм опорно-двигательного аппарата. Можно не сомневаться, что травматологи-ортопеды, хирурги и врачи, занимающиеся лечением повреждений костей и суставов, встретят новое издание книги с не меньшим одобрением, чем предыдущие издания.

Академик АМН СССР М. В. Волков

Общая часть

ОСНОВЫ ЛЕЧЕНИЯ ПЕРЕЛОМОВ КОСТЕЙ

Сращение переломов

Репаративная регенерация кости после травмы представляет собой сложный биологический процесс, который начинается непосредственно после перелома и развивается на основе физиологической регенерации. Кровь, излившаяся из поврежденных внутрикостных и мышечных кровеносных сосудов, и отечная жидкость образуют вокруг костных отломков экстравазат, который свертывается; уже со 2-го дня в него врастают размножающиеся мезенхимальные клетки вместе с сосудистыми образованиями. Возникновение мезенхимальной ткани стимулируется продуктами тканевого распада, образующимися в области перелома.

Организация и одновременное рассасывание экстравазата вокруг отломков завершаются к 5-7-му дню. В щели между отломками еще остаются жидкая кровь и тканевый детрит. Наличие обширной гематомы замедляет процессы организации и ведет к задержке консолидации. К 5-12-му дню после травмы в результате организации экстравазата образуется рыхлая соединительная ткань, соединяющая отломки так называемой первичной мягкой мозолью, которая впоследствии заменяется примитивной губчатой и, наконец, зрелой костью. Первые балочки костной мозоли появляются уже через 4-5 дней после травмы.

Характерной особенностью мезенхимальной ткани в зоне перелома является тенденция при нормальных условиях превращаться в остеогенную ткань, продуцирующую кость.

Восстановление целостности поврежденной кости происходит благодаря пролиферации клеток периоста, эндоста и параоссальных тканей, обладающих способностью превращаться в остеогенную или остеобластическую ткань. Преобразование недифференцированной мезенхимальной ткани в остеогенную активизируется наличием отломков поврежденной кости.

Клинические наблюдения и экспериментальные исследования показывают, что надкостница обладает высокой регенеративной способностью.

На рентгенограммах сросшихся переломов с большим расхождением отломков часто видно, что оба конца отломков окружены обширно разросшейся периостальной мозолью.

При плотном соприкосновении отломков щель между ними заполняется интермедиарной мозолью, образовавшейся за счет эндоста и ретикулярных клеток костного мозга. Эндост и ретикулярные клетки костного мозга, участвующие в образовании интермедиарной мозоли, не всегда обладают достаточным регенеративным потенциалом. Не случайно переломы шейки бедра, ладьевидной (скафоидной) кости кисти и других костей, не покрытых надкостницей, медленно срастаются и то лишь при условии полного плотного сближения и длительной неподвижности отломков. Вместе с тем это доказывает, что в тех областях, где отсутствует надкостница, восстановление кости возможно только за счет эндоста и ретикулярных клеток костного мозга. Заживление переломов губчатой кости, а также восстановление кости при плотном сближении отломков компактной кости происходят главным образом за счет эндоста и ретикулярных клеток костного мозга. В этих случаях периостальная мозоль на рентгенограммах бывает едва заметной.

Неправильно было бы считать, что в репаративной регенерации ткани участвуют порознь, что каждая из них играет самостоятельную роль. «Заживление костного

перелома идет за счет жизнедеятельности всего костного органа в целом, а процессы, совершающиеся в его составных частях, гармонически сочетаются со структурными и функциональными особенностями поврежденной части костной системы» (А. В. Русаков, 1959). Такой же точки зрения придерживаются Т. П. Виноградова (1970), Г. И. Лаврищева (1970), F. C. McLean, W. Bloom (1941) и др. Количество хрящевых элементов, участвующих в процессе образования костной мозоли, пропорционально степени смещения и подвижности отломков. Если подвижность отломков велика, то хрящевые образования не замещаются костью, восстановления кости не происходит и образуется ложный сустав с фиброзно-хрящевым перекрытием концов костных фрагментов. При точном сопоставлении и хорошем обездвижении отломков образуется мало хрящевой ткани или она совсем отсутствует: скорее возникает первичная мозоль, включающая значительные участки оссифицированной ткани.

Одновременно с развитием мозоли образуется эндостальная новая кость, которая в конце концов закупоривает костный канал обоих фрагментов губчатой костной тканью. Таким образом, в этой фазе два костных конца заключены в массу мозоли, которая состоит из соединительной ткани, хряща и губчатой кости. Кость и хрящ формируются в островки внутри мозоли; эти островки могут сливаться, образуя участки остеонной и хондронной ткани. Когда мозоль достаточно окрепнет, она в соответствии с функциональными требованиями постепенно замещается зрелой костью.

Если было достигнуто хорошее сопоставление отломков, то восстанавливается костномозговой канал, который постепенно приобретает нормальные контуры. Если же сращение отломков наступило при значительном смещении, особенно при сращении отломков боковыми поверхностями, костномозговой канал может не восстановиться.

Образование пластинчатой зрелой кости на месте перелома происходит медленно. Каждая трабекула первичной мозоли благодаря остеокластам резорбируется и замещается костными пластинками. Избыточная ткань рассасывается, а восстановленная кость на месте перелома под влиянием функции конечности структурно перестраивается. У детей структура и форма костей легче перестраиваются под влиянием функции, а оставшаяся деформация в процессе роста часто исправляется.

Первичная мозоль состоит из нескольких слоев: наружной (или периостальной), внутренней (или эндостальной) и промежуточной (или интермедиарной) мозоли.

Рассматривая восстановление кости как единый процесс, можно все же условно выделить в морфологической картине пять фаз.

Первая фаза – образование мезенхимальной ткани. Начинается непосредственно после травмы. В области перелома кости из гематомы, отечной жидкости и фибрина образуется своеобразный желеподобный «первичный клей» (А. В. Русаков, Т. П. Виноградова, А. В. Смольяников, 1959).

Вторая фаза – дифференциация клеточных элементов и образование волокнистых структур. В процессе преобразования мезенхимальной ткани в остеогенную образуется соединительная и хрящевая ткань, характеризующаяся наличием коллагеновых волокон и клеточно-волокнистых тканей, на основе которых в дальнейшем откладывается костное вещество.

Третья фаза – выпадение остеоида. В коллагеновых волокнах соединительнотканной мозоли начинают возникать очаги уплотнения – гомогенизации (по R. Leriche, A. Policard, 1926) с образованием сплошной массы вследствие выпадения белка, на основе которого образуются примитивные остеонидные балочки, сначала единичные, а затем в виде густой сети.

Четвертая фаза – образование и обызвествление остеонной мозоли. По времени третья и четвертая фазы сближены между собой, т. е. обызвествление начинается вслед за отложением остеоида. Оссификация мозоли происходит в основном за счет кальция крови, куда он поступает из всей костной системы; кроме того, кальций попадает в мозоль и непосредственно из соседних с переломом участков кости.

Пятая фаза - перестройка мозоли с замещением незрелых костных структур более зрелыми и адаптация к статодинамическим условиям. Костная мозоль перестраивается соответственно функциональным требованиям происходит рассасывание одних структур и создание и укрепление других. Процесс аппозиции и резорбции происходит при участии остеобластов и остеокластов. Перестройка окончательной мозоли продолжается месяцы и даже годы, что зависит от положения сращенных отломков, величины мозоли и соответствия оси конечности статодинамическим функциональным требованиям.

Изменения морфологического порядка характеризуются соответствующими биохимическими сдвигами среды в области переломов. Вначале в зоне перелома происходит распад поврежденных клеток и тканей, в результате чего возникает травматическое воспаление, характеризующееся сдвигом ионной среды в кислую сторону и продолжающееся 2-3 нед после перелома. Оно характерно для фазы образования и дифференциации мезенхимальных тканей.

Накопление ионов калия, а также таких продуктов распада, как гистамин, метиламин и ацетилхолин, вызывает расширение сосудов, вследствие чего усиливается обмен веществ.

В период травматического воспаления гиперемия в области перелома в свою очередь обуславливает рассасывание кости на концах отломков с переносом кальция в окружающие ткани. Это рассасывание прекращается после уменьшения гиперемии. Через несколько дней содержание фосфатов в зоне перелома увеличивается, превышая в 6-8 раз нормальный уровень. Фосфатаза освобождает фосфаты путем гидролиза органических соединений фосфорной кислоты плазмы, что вызывает перенасыщение фосфатами кальция жидкости, омывающей кость. Избыток фосфатов определяется примерно 10 нед, т. е. в течение II, III и IV стадий восстановления кости.

Стихание травматического воспаления и ощелачивание среды благоприятствуют выпадению третичного фосфата кальция – основного компонента солей кости, которая содержит также карбонат кальция и гидроокись кальция. На первых порах соли кальция при участии органических веществ осаждаются в первичной костной мозоли в крупнозернистой форме, затем в окончательной костной мозоли превращаются в тонкие кристаллы.

С возвращением реакции среды к норме и окончательным оформлением структуры костной мозоли прекращается автоматизм мозолеобразования.

Таким образом, при восстановительном остеогенезе наблюдаются два основных процесса. Первый состоит в том, что вначале формируется соединительнотканная органическая матрица, которая соединяет отломки между собой. В основе этого процесса лежат дифференцировка остеобластических клеток и биосинтез сложного коллагенового белка. Второй процесс состоит в осаждении, пропитывании и обызвествлении образовавшегося белкового вещества за счет солей, растворенных в окружающей среде и доставляемых в растворенном виде током крови из всей костной системы.

Следует подчеркнуть, что в организме человека обычно имеются в достаточном количестве материалы, необходимые для кальцификации вновь сформированной костной матрицы. Лишь при заболевании, серьезно нарушающем всасывание и выделение из желудочно-кишечного тракта, либо при слишком стремительном выделении кальция или фосфатов через почки кальцификация мозоли может нарушиться.

В скелете взрослого человека непрерывно происходит уравновешенный процесс восстановления и рассасывания костной ткани. Восстановление кости на месте перелома целиком зависит от нормальных соотношений этих двух параллельных процессов. При образовании мозоли процессы созидания костной ткани на месте перелома должны в значительной степени превышать рассасывание, пока заживление не будет завершено. Вслед за этим процесс рассасывания временно может превысить восстановительный процесс, пока избыток мозоли не рассосется и не произойдут перестройка и

приспособление мозоли к статодинамическим условиям. Колеблущиеся соотношения этих двух процессов придают кости биологическую пластичность.

При восстановлении целостности атрофичных или порозных костей, вначале также образуется первичная мягкая мозоль, соединяющая концы отломков. Чтобы создать эту первичную мозоль, организм мобилизует все свои местные и общие резервы независимо от того, насколько они истощены. Качество окончательно сформировавшейся мозоли обычно соответствует кости, из которой она происходит. В заключительной стадии развития окончательной костной мозоли при наличии общего остеопороза формируется такая же порозная костная структура. Известно, что при небольшом смещении отломков или в тех случаях, когда оно совсем отсутствует, костная мозоль будет минимальной. На рентгенограммах такая мозоль при наличии остеопороза может быть почти не видна. Это иногда дает повод к ошибочному заключению, что сращение не наступило, особенно когда имеется предвзятое мнение о плохом срастании переломов, например у старых людей. Между тем основное отличие окончательно сформировавшейся мозоли у старого и молодого человека состоит лишь в том, что в старческом возрасте мозоль, так же как и сама кость, менее плотна, более хрупка, порозна, ее выносливость к нагрузке и сопротивление к внешнему насилию понижены. Иначе говоря, восстановленная кость после перелома вновь приобретает лишь прежние сниженные качества старческой кости.

Клинически мы различаем четыре стадии сращения кости после травмы.

Первая стадия – первичное спаяние, или склеивание, отломков – наступает в течение первых 3-10 дней. Отломки подвижны и легко смещаются. Первая клиническая стадия первичного склеивания соответствует первой и началу второй фазы морфологического восстановления. Нежную зародышевую ткань необходимо оберегать от травматизации.

Вторая стадия – сращение отломков мягкой мозолью – продолжается 10-50 дней и более после травмы и соответствует концу второй и третьей фаз морфологического восстановления.

Третья стадия – костное сращение отломков – наступает через 30- 90 дней после травмы и соответствует четвертой морфологической фазе восстановления. Окончание этой стадии определяется на основании клинических признаков: отсутствие симптома упругой деформации, т. е. податливость мозоли на изгиб и безболезненность при этом в области перелома. Рентгенологически вначале процесс оссификации мозоли может быть еще не полностью завершен. К концу этого периода рентгенологически устанавливается сращение отломков, что служит показанием к прекращению иммобилизации.

Четвертая стадия – функциональная перестройка кости соответствует пятой фазе морфологического восстановления кости и может продолжаться до года и более. Клинически и рентгенологически имеются признаки крепкого сращения отломков зрелой костью.

Наблюдая заживление переломов, мы встречаем разнообразнейшие формы мозоли, начиная от почти незаметного сращения до обширных и причудливых образований, охватывающих концы отломков кости.

Идеальным типом восстановления кости после перелома будет такой, когда наряду с незаметной или едва заметной мозолью произойдет полное восстановление формы и опорной функции кости.

Некоторые переломы, как уже указывалось, срастаются при помощи едва заметной мозоли. Отломки как бы непосредственно соединяются, склеиваются между собой. Обычно такой вид сращения наблюдается при отсутствии смещения, плотном сближении отломков и неподвижности на месте перелома, когда фрагменты плотно прилегают друг к другу, а также при поднадкостничных и хорошо вправленных переломах. Гематома в этих случаях небольшая. Окружающие ткани повреждаются мало. Травматическое воспаление на месте перелома сравнительно кратковременное, процессы рассасывания проявляются нерезко, сама костная ткань незначительно страдает и омертвевших тканей мало. Срок заживления такого перелома относительно небольшой.

Процесс восстановления кости после перелома с образованием едва заметной и полноценной мозоли протекает наиболее совершенно. По аналогии с заживлением ран мягких тканей первичным натяжением наиболее совершенное костное сращение отломков при отсутствии смещения и наличии плотного соприкосновения их по плоскости перелома преимущественно интермедиарной костной мозолью мы назвали первичным, или прямым, заживлением (А. В. Каштан, 1948).

В противоположность описанному выше виду восстановления кости при переломах очень часто наблюдается менее совершенное их заживление, сопровождающееся интенсивным разрастанием мозоли. Такая мозоль наблюдается преимущественно при закрытых переломах с большим смещением, при открытых и огнестрельных повреждениях костей, сопровождающихся развитием инфекции, при плохой иммобилизации и нарушающейся неподвижности отломков.

Несмотря на объемное разрастание такой мозоли и большие ее размеры, вначале она длительно остается малоустойчивой и легко деформируется. Внутри мозоли нередко имеются полости, содержащие грануляционную, волокнистую соединительную и хрящевую ткани, которые в дальнейшем также замещаются костью. Постепенно такая мозоль уплотняется, больше кальцинируется и становится достаточно прочной и устойчивой. Процесс образования такой мозоли ничем не отличается от обычной регенерации кости, но пролиферационные процессы выражены резче, причем мозоль преимущественно образуется из периоста и параоссальной ткани и носит вначале не вполне зрелый характер. Срок костного сращения в таких случаях при одинаковых локализациях перелома более продолжителен, чем при первичном его заживлении. По аналогии с заживлением ран (при разошедшихся краях) вторичным натяжением такое восстановление кости с избыточным образованием мозоли мы называем вторичным, или непрямым, заживлением.

В эксперименте на собаках (Г. И. Лаврищева, Э. Я. Дубров, 1963) было установлено, что при плотном соприкосновении отломков для образования соединяющего клеточного регенерата требуется узкое микроскопическое пространство (до 100 мкм) между отломками. Эта щель необходима для прорастания соединительной ткани – источника интермедиарной мозоли. Только в таком случае может возникнуть между отломками соединяющая костная структура. Подобное заживление наблюдалось Г. А. Илизаровым и В. И. Стецулой (1965) при сращении костей в эпифизарной зоне повреждения. По данным J. Charnley и S. Vasar (1952), первичному заживлению переломов предшествует формирование фиброзного сращения. В. И. Стецула (1963) указывает, что при плотном контакте опилов образование на раневой поверхности костных концов скелетогенной ткани, продуцирующей костные балочки, сразу же приводит к первичному костному сращению при малом объеме регенерата. При этом в регенерате на стыке костных концов не отмечается образования хрящевой и фиброзной тканей.

Проведенные нами многочисленные исследования патологоанатомических препаратов, а также изучение архитектоники на костных шлифах и рентгенограммах при переломах костей показывают, что при вторичном, или непрямом, заживлении перелома нет «идеального» восстановления структуры и формы кости на месте перелома.

Наряду с такими двумя крайними типами заживления переломов имеются промежуточные формы. Введение понятий «первичное, или прямое», заживление перелома и «вторичное, или непрямое», представляет не только теоретический интерес, но имеет и практическое значение. Некоторые переломы, например медиальные переломы шейки бедра, переломы ладьевидной кости и др., не покрытых надкостницей, могут срастись только первичным, или прямым, заживлением за счет эндоста и ретикулярных клеток костного мозга. Полное анатомическое восстановление кости путем прямого сращения в ряде случаев имеет значение для восстановления функции. При вторичном, или непрямом, заживлении внутрисуставного перелома, несмотря на сращение отломков, функция сустава нарушается и развивается травматический артроз. Переломы, сросшиеся

первичным заживлением, не дают укорочений. Сроки сращения переломов костей одной и той же локализации при первичном заживлении короче, чем при вторичном.

Общие и местные факторы, влияющие на процесс и сроки сращения переломов

Для обеспечения сращения переломов и во избежание ошибок необходимо учитывать три основных и принципиально важных обстоятельства: 1) механизм, побуждающий ткани в зоне перелома к репаративной регенерации (пусковой механизм); 2) потенциальные возможности репарации отдельных элементов кости (периост, эндост, параоссальная ткань); 3) условия, влияющие как благоприятно, так и неблагоприятно на репаративную регенерацию и костное сращение отломков (А. В. Каплан, Т. Н. Виноградова, Г. И. Лаврищева, 1969).

Процесс восстановления кости зависит от ряда общих и местных факторов. Среди общих факторов нужно отметить возраст больного, его физическое и нервно-психическое состояние, конституцию, функцию эндокринной системы, обмен веществ, питание и др.

Клинические наблюдения показывают, что скорость восстановления кости после перелома в разных возрастных группах неодинакова. Чем моложе человек, тем быстрее наступает у него сращение костей. У детей сращение происходит значительно скорее, чем у взрослых. Так, например, сращение неосложненного закрытого перелома бедренной кости у младенца наступает в течение 1 мес, у 15-летнего юноши – через 1,5-2 мес, у 30-летнего мужчины – через 2,5-3 мес, а у 50-60-летнего – через 3-4 мес.

Замедленное сращение переломов наблюдается при расстройствах функции эндокринных желез и нарушениях обмена веществ, при авитаминозе, диабете, лучевой болезни, а также в период беременности и лактации. По нашим наблюдениям, замедленное восстановление кости отмечается у лиц с выраженной анемией и гипопроотеинемией. Длительное введение кортизона, гидрокортизона, преднизолона также ухудшает заживление перелома. Дикумарин и гепарин тоже задерживают сращение. Если эти антикоагулянты давались в течение, некоторого времени вместе, при экспериментальных переломах почти никогда не наступало сращения. Клинические наблюдения также подтверждают это.

Нет нужды перечислять другие общие факторы, которые могут отрицательно сказаться на процессе восстановления кости; они несомненно имеют место, и их нужно учитывать при лечении переломов. Однако у подавляющего большинства больных несращение переломов в основном зависит от местных факторов. Часто в тех случаях, когда причиной является неправильное лечение, несращение кости объясняют общими заболеваниями. При благоприятных местных условиях и правильном лечении значение общих факторов преимущественно проявляется в некотором удлинении сроков заживления переломов.

Процесс восстановления кости после травмы в значительной степени определяется также анатомическими особенностями и местными факторами, проявляющимися или действующими в зоне перелома. Прежде всего на скорость сращения оказывают влияние локализация, степень смещения отломков и тип перелома. Косые и винтообразные переломы с большими, хорошо соприкасающимися поверхностями изломов срастаются быстрее, чем поперечные переломы. Значительно скорее срастаются вколоченные переломы, когда отсутствует щель между отломками. Обычно такие переломы оказываются сращенными при наличии едва заметной мозоли, отломки как бы непосредственно соединяются, склеиваются между собой. Подобный вид сращения наблюдается при отсутствии смещения отломков и неподвижности на месте перелома,

когда фрагменты плотно прилегают друг к другу, а также при поднадкостничных и хорошо вправленных переломах.

Процесс образования мозоли значительно ухудшается при наличии интерпозиции мягких тканей (мышца, фасция, связка), внедрившихся между отломками и закрывающих поверхности излома, а также большой гематомы между отломками и вокруг них, так как все это мешает отложению костных балок между отломками, тормозит сращение, а в ряде случаев является причиной несращения.

Васкуляризация и жизнеспособность костных отломков имеют большое значение для мозолеобразования. Известно, что всякий перелом диафиза трубчатой кости сопровождается в большей или меньшей степени повреждением мягких тканей; при этом повреждаются сосуды и нервы, проникающие через надкостницу в кость. Внутри кости также происходит разрыв сосудов. Вследствие этих повреждений васкуляризация и трофика на концах отломков в большей или меньшей степени страдают. Надкостница в области перелома при травме также повреждается, отслаивается и разволокняется. Чем больше повреждение питающих сосудов и надкостницы, тем менее благоприятны условия для сращения отломков.

Если нарушено кровоснабжение обоих отломков, восстановление идет медленнее, чем в тех случаях, когда нарушено кровоснабжение одного из отломков. Чем значительнее нарушение кровообращения отломков, тем медленнее протекает процесс восстановления кости.

Двойные переломы диафизов срастаются медленно в связи с тем, что кровоснабжение среднего фрагмента обычно значительно страдает. Особенно нарушается процесс восстановления кости при полном или почти полном прекращении кровоснабжения.

В формировании кости, а также в образовании мозоли имеет большое значение механический фактор. F. Pauwels (1935) указывал, что силы, действующие перпендикулярно к плоскости перелома, благоприятствуют процессу мозолеобразования, а силы растягивающие, режущие и вращающие неблагоприятны. Постоянная и длительная иммобилизация, нейтрализующая неблагоприятно действующие силы на месте перелома, предохраняет вновь образованную и легкоранимую молодую мозоль от механических повреждений.

Иммобилизация ставит целью предупредить движение и смещение хорошо вправленных отломков и оградить растущие клетки и ткани от травматизации. Недостаточная, не исключаяющая движения отломков, часто прерываемая и слишком кратковременная иммобилизация является частой причиной задержки сращения или полного несращения переломов. Полноценная, непрерываемая и продолжительная иммобилизация, как правило, приводит к восстановлению кости после перелома.

Если иммобилизация недостаточна или прекращена при неокрепшей мозоли, она подвергается резорбции. Если фрагменты сломанной кости недостаточно иммобилизованы, то режущие, ротационные или растягивающие силы разрывают или повреждают молодую остеогенную ткань. Возникающие при этом движения отломков способствуют образованию хрящевой и фиброзной ткани между ними. Повторяющаяся травматизация ведет к дополнительной гиперемии тканей в зоне перелома. В результате этого концы кости все более и более подвергаются резорбции и щель между отломками расширяется (при переломах: шейки бедра) или образуется полость (при переломах ладьевидной кости запястья). Иногда при переломе ладьевидной кости на рентгенограмме вначале обнаруживается только узкая щель, которую легко проследить. Если кисть и предплечье не были иммобилизованы, тонкая щель через 2-3 нед становится заметной, а еще 2-3 мес спустя образуется полость и поверхность концов кости становится вогнутой. Если иммобилизовать запястье в любой стадии перелома, но до склерозирования поверхностей отломков ладьевидной кости, то резорбция прекращается, щель или полость заполняется костной тканью и перелом срастается.

Движение отломков может привести к обратному развитию мозоли, образованию фиброзной ткани и фиброзному сращению.

Таким образом, необходимо подчеркнуть, что отрицательные общие и местные факторы при хорошо вправленных отломках, непрерываемой и длительной иммобилизации не препятствуют костному сращению; эти факторы при правильной иммобилизации проявляются лишь в замедлении сращения, т. е. в удлинении срока костного сращения. При переломах без дефекта кости основной причиной несращения является плохое сопоставление отломков, несоответствующая и слишком кратковременная иммобилизация.

В последние годы накопился огромный клинический опыт и данные экспериментальных исследований по заживлению переломов костей при различных видах остеосинтеза.

Прежде всего следует отметить, что при остеосинтезе перелом заживает в совершенно иных условиях, чем при лечении гипсовой повязкой или вытяжением. В то же время при различных видах остеосинтеза погружными металлическими фиксаторами создаются неодинаковые условия для заживления перелома: репаративная регенерация при закрытом внутрикостном остеосинтезе протекает иначе, чем при открытом. Процесс заживления перелома при экстрамедуллярном металло-osteосинтезе винтами и пластинками отличается от заживления переломов при внутрикостном остеосинтезе. Внеочаговый компрессионный остеосинтез создает особые условия для репаративной регенерации. Определенные особенности имеют восстановительные процессы при внеочаговом закрытом и открытом компрессионном остеосинтезе. Эти процессы различаются при компрессии и дистракции.

При устойчивом остеосинтезе без взаимодействия отломков сращение происходит путем не выявляемой рентгенологически первичной интермедиарной костной мозоли, образующейся в щели (около 100 мкм) между отломками по всей линии перелома (Г. И. Лаврищева, Э. Я. Дубров, 1963, и др.). При полном устранении щели между отломками компактной кости диафиза в результате сильной компрессии образование костной мозоли происходит по гаверсовым каналам: они постепенно расширяются, некоторые из них достигают линии перелома и продолжают в другой отломок. Долгое время (иногда годы) сращение остается только частичным в пределах сосудистых каналов, а не по всей линии перелома. Полное сращение при этих условиях если и наступает, то значительно позднее, чем при наличии небольшой щели (в указанных пределах). Этот вид сращения при взаимодействии отломков мы называем задержанным первичным заживлением (А. В. Каплан, Т. П. Виноградова, Г. И. Лаврищева, 1969).

Компрессия с полным уничтожением щели выгодна лишь для сращения губчатой кости. В губчатой кости, имеющей широкие межбалочные пространства, полное уничтожение щели между отломками не нарушает костеобразования, так как в этих условиях регенерат, возникающий в широких межбалочных пространствах, соединяет костные балки отломков и способствует более быстрому завершению репаративных процессов.

В связи с этим следует считать неправильной точку зрения ряда исследователей, говорящих о благоприятном влиянии сильного взаимодействия отломков в любой костной ране, в том числе и в компактной кости. В действительности при взаимодействии по плоскости перелома, как правило, не отмечается рассасывания на концах костных отломков, так как кость является опорной структурой и обладает свойством противостоять давлению. Факт отсутствия рассасывания на концах отломков при взаимодействии не может быть аргументом безвредности такого взаимодействия для процесса сращения компактной кости, так как в данном случае вред наносится не самим костным отломкам, а клеточному регенерату между ними (Г. И. Лаврищева, 1965; Т. П. Виноградова, А. В. Каплан, 1969; Э. Я. Дубров, Я. Г. Дубров, 1965, и др.).

Основное значение устойчивого остеосинтеза состоит не в снятии компрессии отломков, а в обеспечении при этом их полной неподвижности при правильном сопоставлении (Г. А. Илизаров, 1954; О. Н. Гудушаури, 1956; В. И. Стецула, 1962; В. И. Фишкин, 1962; К. М. Сиваш, 1963; А. В. Каплан, 1967; В. Н. Демьянов, 1967; И. Л. Крупко, 1967; О. В. Оганесян, 1968; С. С. Ткаченко, 1968; А. В. Воронцов, 1973).

Важным условием сращения является достаточно высокий уровень кровоснабжения в очаге повреждения, без чего не могут происходить процессы остеогенеза.

Васкуляризация и жизнеспособность костных отломков имеют большое значение для мозолеобразования. Заживление переломов лучше протекает при хорошем кровоснабжении мягких тканей, окружающих зону повреждения кости. Питание ее происходит, с одной стороны, через *a. nutricia*, которая вступает в диафиз через 1-2 или более питающих отверстия, а с другой – через надкостницу. *A. nutricia* при внутрикостном остеосинтезе металлическим гвоздем, как правило, повреждается. Однако, несмотря на это, как показывают клинические наблюдения, при закрытом внутрикостном остеосинтезе обычно не наблюдается признаков нарушения мозолеобразования. В отличие от этого при открытом остеосинтезе чаще, чем при закрытом, наблюдается ограничение мозолеобразования (от замедленного сращения до псевдоартроза) вследствие дополнительной отслойки надкостницы при операции. Процесс репаративной регенерации значительно чаще нарушается при открытых переломах, особенно осложненных инфекцией, чем при закрытых, вследствие гибели надкостницы, эндоста и других тканей, участвующих в мозолеобразовании. Отсюда следует практический вывод, что надкостница при остеосинтезе нуждается в предельном щажении. Ее следует отделять от кости по возможности лишь на минимальном участке, нужно стремиться сохранить ее питание. Надкостница должна оставаться в связи с окружающими мягкими тканями. Этого можно более легко достичь при закрытом внутрикостном остеосинтезе металлическим штифтом. При остеосинтезе следует придерживаться принципа, чтобы в ране не оставалось участка кости, лишеного надкостницы. В противном случае при инфекции на всем протяжении обнаженной кости почти всегда наблюдается секвестрация. В особенно плохих условиях находится кость, которая лишена питания изнутри и снаружи. Питающие сосуды, как было сказано, могут быть порваны непосредственно при травме (резкое смещение отломков) или при внутрикостном остеосинтезе. Сосудистое снабжение снаружи может быть нарушено вследствие субпериостальной операции. Такая кость, подобно свободному костному трансплантату, на первых порах не имеет никакого сосудистого снабжения, и от нее нельзя ожидать образования мозоли. В этих случаях незаметная или мелкая выраженность костной мозоли является плохим признаком.

Сохранность внутрикостномозговой сосудистой сети обеспечивает сращение перелома при условии правильного сопоставления и неподвижности отломков. Периостальная кровеносная сеть в этих условиях существенного значения для сращений не имеет, оно наступает быстро и совершенно по типу первичного. Нарушение внутрикостномозговой сети при диафизарных переломах компенсируется включением периостальной сосудистой сети. Одновременное повреждение внутрикостномозговой и периостальной сосудистой сети резко задерживает развитие остеогенеза и консолидацию отломков. Как показывают клинические и экспериментальные исследования, сроки задержки зависят от степени повреждения окружающих кость тканей, а следовательно, и сосудистой сети. При возможности восстановления нарушенного кровообращения в условиях обездвижения костных отломков формировалось прямое сращение без фиброзной и хрящевой тканей в костной мозоли по типу первичного, но наступало оно позже. Такое сращение следует также называть задержанным первичным (А. В. Каплан, Т. П. Виноградова, Г. И. Лаврищева, 1969).

При экстраоссальном остеосинтезе металлическими фиксаторами (пластинки, винты и др.), когда внутрикостное кровоснабжение хорошо сопоставленных и удерживаемых

отломков сохранилось или пострадало мало, соединение их с самого начала и до полного сращения происходит за счет интермедиарной мозоли.

Что касается внеочагового закрытого компрессионного остеосинтеза, то положительной стороной его является не только создание полной неподвижности отломков, но и отсутствие дополнительного повреждения внутрикостного и периостального кровоснабжения. Этот метод может быть применен не только при зажившей, но и при инфицированной ране и даже при остеомиелите.

При открытых переломах условия для репаративных процессов менее благоприятны, чем при закрытых, особенно в тех случаях, когда развивается инфекция.

Открытые переломы сопровождаются значительным повреждением мягких тканей; при этом страдают сосуды и нервы, проникающие через надкостницу в кость. Внутри кости также происходит разрыв сосудов. Вследствие этих повреждений васкуляризация и трофика на концах костных отломков и в мягких тканях в зоне открытого перелома часто сильно нарушаются. Надкостница при открытом диафизарном переломе также повреждается, отслаивается, теряет жизнеспособность и пролиферативные свойства. Чем обширнее повреждение мягких тканей, костного мозга, эндоста, надкостницы и самой кости при открытом переломе, чем значительнее нарушение васкуляризации в зоне перелома, тем менее резистентны ткани к инфекции и тем медленнее протекает процесс восстановления кости. Аvascularные костные фрагменты в асептических условиях могут реvascularизироваться и утилизироваться в процессе образования костной мозоли, однако они легко секвестрируются и даже тормозят восстановительные процессы в случаях развития инфекции в зоне открытого перелома.

Репаративная регенерация в зоне открытого перелома, как показали наши клинические наблюдения, даже в асептических условиях протекает медленнее, чем при закрытых переломах. Существует мнение (J. A. Key, H. E. Conwell, 1961, и др.), что нетяжелая и непродолжительная инфекция раны стимулирует процессы восстановления кости. На основании клинических наблюдений мы не могли отметить, что даже слабая инфекция может стимулировать процесс репаративной регенерации кости. В лучшем случае такая инфекция не тормозит восстановительные процессы.

Тяжелая инфекция значительно замедляет репаративную регенерацию в зоне перелома. В отличие от закрытых переломов при инфицированных переломах травматическое воспаление в зоне перелома усиливается за счет инфекционного процесса: при этом гиперемия держится в течение нескольких месяцев. Кроме того, под влиянием токсинов, выделяемых микробами, происходит некроз тканей. Ацидоз в зоне перелома поддерживается в течение продолжительного времени на высоком уровне. Изменение ионной среды может пойти настолько далеко, что клетки теряют жизнеспособность. Концы кости под влиянием ацидоза и гиперемии резорбируются, зародышевая ткань не образуется или гибнет. Лишь когда инфекция подавлена, гиперемия уменьшается и может начаться восстановительный процесс. Поэтому столь важно при лечении открытых переломов предупредить развитие инфекции или ликвидировать уже развившуюся. Костные секвестры должны быть удалены, так как иначе поддерживается инфекция в зоне перелома, которая тормозит сращение.

Важно в течение всего периода борьбы с инфекцией обеспечить хорошее обездвижение отломков и этим способствовать не только ликвидации инфекционного осложнения в зоне открытого перелома, но и созданию условий для репаративной регенерации кости.

Иммобилизация открытых и инфицированных переломов должна продолжаться дольше, чем закрытых. Если придерживаться принципа длительного, совершенного и непрерывного обездвижения отломков, то костное сращение при открытых и инфицированных переломах, несмотря на неблагоприятные местные условия, хотя происходит медленнее чем при закрытых переломах, но рано или поздно наступает.

Говоря о сроках сращения, следует иметь в виду, что морфологическое, рентгенологическое и клиническое определения заживления перелома кости полностью не совпадают. Морфологические исследования показывают, что в эксперименте при точном сопоставлении и хорошей фиксации отломков костное сращение может наступить в течение 2-3 нед. Рентгенологическая картина при этом ввиду наибольшего репаративного регенерата не дает достаточных оснований для решения вопроса.

Время, в течение которого процесс сращения перелома продолжается, и особенно момент наступления костного сращения в клинике до сих пор нельзя измерить никакими известными способами. Клинически заживление перелома определяется по тому, когда сформировавшаяся костная мозоль приобретает достаточную прочность и функциональную выносливость к обычной статической и динамической нагрузке. Имеется в виду наличие такого сращения, при котором отпадает необходимость в наружной фиксации. Однако точно уловить момент чрезвычайно трудно. Практически при определении сроков сращения отломков, выздоровления больного и восстановления трудоспособности следует учитывать рентгенологические и клинические данные о функциональной выносливости сращенной кости и восстановлении функции конечности.

Клинический опыт показывает, что функциональное заживление с учетом обычной активности происходит задолго до того, как восстанавливается нормальная внутрикостная архитектура, и может наступить прежде, чем была достигнута максимальная прочность. В момент, когда рентгенологически и клинически можно утверждать, что наступило костное сращение, количество минеральных солей составляет около 1/3 минерализации обычной кости. Это говорит о том, что нормальная кость имеет достаточный запас прочности. В дальнейшем происходит обогащение мозоли минеральными солями до уровня содержания их во всей сращенной кости.

Уточнить момент наступления костного сращения у старых людей значительно труднее, чем у молодых. Костная мозоль, образованная порозной костью в старческом скелете, имеет на рентгенограмме относительно малую плотность, как и сама кость. Эта особенность часто ошибочно расценивается как неполноценная для функциональной нагрузки. Между тем требования в отношении прочности кости после сращения могут быть у старого человека несколько снижены в связи с меньшей его активностью.

Основные принципы лечения переломов

С патологоанатомической и клинической точек зрения перелом представляет собой совокупность повреждений кости с нарушением ее целостности и одновременным повреждением окружающих мягких тканей. Степень и характер повреждений могут быть весьма разнообразны. Чаще всего три закрытых переломах имеются небольшие разрывы мышц и мелких сосудов; в некоторых случаях бывают и более тяжелые осложнения: повреждения магистральных сосудов, нервов и т. п. При множественных и сочетанных повреждениях часто наблюдаются шок и кровопотеря, а при открытых повреждениях костей и суставов существует опасность проникновения и развития инфекции в зоне перелома кости.

Лечение переломов костей имеет целью сохранить жизнь пострадавшего, предупредить возможные осложнения и в кратчайший срок восстановить целостность кости, функцию конечности и трудоспособность больного.

Для достижения указанных целей лечение должно базироваться на следующих принципах.

1. Лечение должно начинаться на месте происшествия. Успех во многом зависит от своевременного и правильного оказания первой медицинской помощи на догоспитальном этапе (на месте происшествия и по пути эвакуации в лечебное учреждение).

Первая медицинская помощь может быть оказана на месте происшествия врачом, фельдшером, медицинской сестрой или в порядке взаимопомощи немедицинским персоналом.

Основными задачами при оказании первой медицинской помощи являются: борьба с нарушениями дыхания и сердечной деятельности, с шоком и болью, кровотечением, предупреждение вторичного загрязнения раны, иммобилизация поврежденной конечности и подготовка к срочной эвакуации, бережная транспортировка пострадавшего в лечебное учреждение для оказания квалифицированной специализированной хирургической помощи.

На месте происшествия рану закрывают защитной стерильной повязкой. В тех случаях, когда через поврежденную кожу отломок кости торчит наружу, вправлять его не следует. Хорошо наложенная непосредственно на рану давящая ватно-марлевая повязка не только защищает рану от инфекции, но, почти как правило, останавливает кровотечение. При открытых переломах редко возникает необходимость в наложении кровоостанавливающего жгута (он накладывается при значительном наружном кровотечении из крупной артерии). Жгут, наложенный без соответствующих показаний, наносит значительный вред тканям поврежденной конечности. Временная иммобилизация конечности должна быть осуществлена немедленно после наложения асептической повязки. Плохая иммобилизация или транспортировка без предварительной хорошей иммобилизации конечности может вызвать ряд осложнений (добавочная травматизация кожи, мышц, сосудов и нервов) и быть причиной усиления кровотечения, болей, шока, возникновения эмболии и распространения инфекции. При иммобилизации сломанной конечности шинами обязательно обездвиживаются два сустава – один выше и другой ниже перелома.

В случаях, когда на месте происшествия первая помощь оказывается службой скорой помощи, сразу и на пути транспортировки проводятся мероприятия, направленные на профилактику и борьбу с шоком (введение обезболивающих и сердечных средств; при необходимости новокаиновая блокада места перелома или футлярная выше места перелома по Вишневскому, переливание кровезаменителей, крови, наркоз смесью закиси азота с кислородом и др.).

При подозрении на повреждение внутренних органов в догоспитальном периоде не следует вводить пострадавшим наркотические вещества во избежание тяжелых по своим последствиям диагностических ошибок в лечебном учреждении.

2. Лечение пострадавших строится на принципах неотложной хирургии и в первую очередь должно быть направлено на спасение жизни. В лечебном учреждении должны быть осуществлены реанимационные и противошоковые мероприятия. При отсутствии особых противопоказаний проводят клиническое, лабораторное и рентгенологическое обследование. К числу неотложных мероприятий относится также борьба с кровотечением. Срочная хирургическая помощь показана при повреждениях органов брюшной полости, открытом и напряженном пневмотораксе, а также выраженных признаках сдавления головного мозга внутричерепной гематомой и т. п.

3. Оказание неотложной медицинской помощи пострадавшим с сочетанной и множественной травмой проводится на основе принципа доминирующей травмы, и в особо тяжелых случаях хирургическая помощь оказывается постепенно и многоэтапно.

4. Выбор метода лечения переломов определяется общим состоянием больного, возрастом и т. п. Чем тяжелее состояние больного, тем менее травматичен и более прост должен быть способ лечения.

После выведения из шока проводят рентгенологическое обследование и срочную обработку перелома.

Под первичной обработкой перелома следует понимать весь комплекс медицинских мероприятий, направленных, с одной стороны, на предупреждение осложнений, связанных непосредственно с травмой, а с другой – на анатомическое и функциональное восстановление поврежденного органа или конечности. К этим мероприятиям относятся: восстановление поврежденных крупных сосудов, первичная хирургическая обработка раны, обезболивание места перелома, наложение постоянного вытяжения, вправление отломков и наложение гипсовой повязки, а иногда и остеосинтез.

Роль фактора времени при первичной хирургической обработке открытых переломов костей общепризнана. Иначе обстоит дело с закрытыми переломами. До сих пор, к сожалению, не все признают значение неотложной первичной обработки для успешного лечения закрытых переломов. Вследствие смещения, перегиба, перекручивания, сдавления и ущемления между отломками сосудов и нервов при запоздалой первичной обработке перелома могут наступить тяжелые, подчас необратимые расстройства крово-, лимфообращения и иннервации конечности. Вправить перелом вскоре после травмы легко. Боли после этого сразу утихают, восстанавливается нормальное кровообращение конечности. В более поздние сроки ввиду нарастания и организации гематомы, увеличения отека и ретракции мышц вправить отломки обычными приемами значительно труднее, а подчас и совсем не удается. Больной с переломом, будучи доставлен в лечебное учреждение, надеется получить срочную лечебную помощь. Продолжающаяся боль, несмотря на временную иммобилизацию, страх за судьбу поврежденной конечности; ухудшают психическое состояние пострадавшего.

Ранняя первичная обработка переломов предупреждает возникновение вторичных осложнений, дает возможность хорошо репозировать отломки, устраняет болевой синдром и способствует выведению из депрессии, нередко возникающей у больных с травмой.

5. Профилактика раневой инфекции является важнейшей задачей: лечения открытого перелома. Основным методом профилактики является срочная и тщательно проведенная первичная хирургическая обработка раны. Общепризнано значение фактора времени для первичной хирургической обработки открытого перелома. Чем раньше произведена первичная обработка раны, репозиция отломков и хорошая иммобилизация конечности, тем меньше вероятность развития инфекции. Ранняя и тщательная первичная обработка переломов предупреждает ряд вторичных осложнений.

В комплекс мероприятий по профилактике инфекционных осложнений входит также введение профилактической дозы противостолбнячной сыворотки (1500-3000 АЕ) и столбнячного анатоксина, а при обширных размозжениях мягких тканей и загрязнении раны вводят также профилактическую дозу противогангренозной сыворотки (Antiperfringens 450 АЕ; Antioedemaliens 7500 АЕ; Antivibrio septicus 1500 АН-Antihistolyticus 500 АЕ). Если состояние больного не позволяет произвести сразу первичную хирургическую обработку, то вводят антибиотики (400000 ЕД пенициллина и 500000 ЕД стрептомицина).

6. Вправление отломков при переломе и все дальнейшие манипуляции должны быть безболезненны.

Боль способствует развитию шока и вызывает рефлекторное сокращение мышц, удерживающее отломки в смещенном положении и препятствующее вправлению. Обезболивание помогает выведению из шока, устраняет напряжение мышц и тем самым облегчает репозицию. Пострадавшие, испытывающие боль во время репозиции, возбуждены и активно сопротивляются. Врач, не сумевший полностью обезболить место перелома, не пользуется доверием больного.

Обезболивание при свежих переломах достигается введением 20 мл 1-2% раствора новокаина в область перелома, внутрикостной и регионарной анестезией. В ряде случаев необходим наркоз.

7. Сместившиеся отломки должны быть вправлены. При смещении происходит укорочение конечности, нарушаются ее естественная форма и ось; между отломками могут ущемиться сосуды, нервы, мышцы и т. п.

Если своевременно не освободить ущемившиеся ткани, могут развиваться параличи, гиперестезии, нарушение кровообращения конечности. Забота об адекватном кровообращении конечности и предотвращении застойных явлений – одно из лучших средств профилактики и борьбы с раневой инфекцией. Ущемившиеся мягкие ткани могут препятствовать сращению перелома. Вправлением отломков создаются условия для анатомического восстановления кости - ее длины, формы и, что чрезвычайно важно, оси, а также предупреждаются упомянутые осложнения. Чем точнее восстановлены анатомические соотношения отломков при вправлении переломов, в особенности внутрисуставных и околоуставных, тем лучшие условия создаются не только для сращения, но и для наиболее полного восстановления функции конечности. Вправление отломков может быть одномоментным и постепенным, при помощи длительного "вытяжения и противовытяжения".

Репозиции отломков препятствуют рефлекторное сокращение и эластическая (тоническая) ретракция мышц поврежденной конечности. Рефлекторное сокращение мышц устраняется обезболиванием места перелома, а ретракция – установлением конечности в положении физиологического покоя. Оно достигается полусогнутым положением конечности, при котором суставные сумки расслаблены, а тонус противоположных групп мышц уравновешен (среднее физиологическое положение конечности) при условии устранения действия тяжести конечности. При лечении переломов постоянным вытяжением такое положение создается на специальных шинах. Сегменты конечности располагаются на шине под определенным углом.

Укорочение конечности в основном зависит от продольного смещения фрагментов, которое происходит под влиянием сокращения мышц прикрепленных к обоим отломкам или выше и ниже них, - оно устраняется вытяжением по длине. Боковое смещение отломков ликвидируется одновременно с устранением продольного их смещения благодаря равномерному эластическому давлению мышечного футляра, окружающего кости. Смещения по оси и по окружности зависят от сокращения мышц, прикрепленных к более короткому отломку, который удерживается сократившимися мышцами. В таких случаях для достижения репозиции периферическому отломку придают направление центрального. Поэтому нужно знать типичные смещения отломков при различных переломах. При вытяжении следует избегать перерастяжения, которое может привести к замедленному сращению и образованию ложного сустава. После вправления отломков улучшается крово- и лимфообращение. Если при постоянном вытяжении создается соответствующее направление тяги, редко приходится прибегать к дополнительным боковым и ротационным тягам.

Точное вправление отломков обеспечивает восстановление длины, оси и формы конечности, а также создает условия для быстрого сращения и наиболее полного восстановления функции.

8. Вправленные отломки должны находиться в бездвижном состоянии до костного сращения. Для восстановительных процессов при заживлении переломов, помимо общих факторов, основное значение имеют местные условия. Так, для нормального образования мозоли исключительно важную роль играет бездвижение отломков. Значение покоя раны при открытых переломах трудно переоценить. При неподвижности отломков уменьшаются боли, стихают воспалительные явления, восстанавливается крово- и лимфообращение конечности, ограничивается инфекционный процесс, нормализуются биохимические, физические и биологические процессы, обеспечивающие заживление раны и профилактику инфекционных осложнений.

Неподвижность на месте перелома может быть создана тремя основными способами: гипсовой повязкой, постоянным вытяжением и остеосинтезом. Наилучшие условия для профилактики и борьбы с инфекцией при открытых и инфицированных переломах создаются при внеочаговом наружном остеосинтезе дистракционно-компрессионными аппаратами Илизарова, Гудушаури, Сиваша и др.; особенно это относится к переломам голени.

9. Лечение переломов следует проводить функциональным методом, который заключается в своевременном (не слишком раннем и не запоздалом) применении активных безболезненных движений с вовлечением возможно большего количества суставов, ритмичных сокращений и расслаблений мышц иммобилизованного сегмента конечности при условии максимально точного анатомического сопоставления отломков и обеспечения полной неподвижности их до костного сращения. Такой метод лечения предупреждает тугоподвижность суставов, атрофию мышц, остеопороз, отеки, улучшает крово- и лимфообращение конечности, способствует быстрому сращению перелома, функциональному восстановлению конечности и трудоспособности больного.

Если пострадавший в процессе функционального лечения испытывает боль, он подсознательно ограничивает движения. Самой частой причиной боли при движении конечностью является недостаточное обездвижение отломков. Вряд ли нужно доказывать, что без восстановления анатомических соотношений при внутрисуставных переломах невозможно полное восстановление статики и функции конечности. Так, например, при переломах лодыжек небольшое несоответствие суставных поверхностей (подвывих) нередко приводит к хромоте, вальгусному положению стопы, ограничению функции, болям в голеностопном суставе и в дальнейшем – к обезображивающему остеоартрозу.

При переломах длинных трубчатых костей чем точнее сопоставлены отломки, полнее устранены смещения (по длине и ширине, угловые искривления, ротационные смещения и расхождения отломков) и восстановлена ось конечности, тем лучше условия не только для сращения, но и для восстановления функции. Относительно небольшие укорочения и некоторые другие деформации конечности после сращения переломов вследствие компенсаторных (уравновешивающих) и адаптационных (приспособительных) возможностей организма человека в большинстве своем не отражаются на функции. Однако эти возможности ограничены и имеют свои пределы.

Если при переломах диафиза длинных трубчатых костей небольшое укорочение (до 1-1,5 см), как правило, почти не нарушает функции, то искривления оси при переломах нижней конечности (например, вальгусное положение), искривления кзади при переломах голени, варусное положение («галифе») при переломах бедра, несмотря на полный объем движений в суставах, резко изменяют статику, нормальную нагрузку, обуславливают хромоту и боли в суставах. При современных знаниях и технике лечения переломов нельзя недооценивать значение восстановления нормальной формы конечности и с косметической точки зрения. Так, деформации в области диафиза голени, предплечья, не вызывающие подчас никаких нарушений функций, могут быть причиной моральных страданий, особенно у молодых людей.

Принцип наиболее точного анатомического восстановления поврежденной конечности при лечении переломов не должен проводиться догматически без учета конкретных условий и клинической целесообразности. Следует подчеркнуть, что при лечении переломов нельзя ограничиваться одним анатомическим восстановлением кости. Можно, например, получить сращение перелома предплечья в правильном положении, но если с первых дней не уделять внимания функции пальцев, то могут наступить стойкие ограничения движения, резко нарушающие функцию всей конечности. Восстановление функции – основная цель при лечении переломов. Однако не следует недооценивать значение анатомического восстановления кости, т. е. оси, длины и формы, для нормальной статики и функции конечности.

Этими рассуждениями мы хотели подчеркнуть единство принципов функционального и анатомического восстановления при лечении переломов, их взаимозависимость и недопустимость противопоставления друг другу.

Функциональный метод может быть применен при лечении переломов различными способами: вытяжением, гипсовой повязкой, остеосинтезом. Методика функционального лечения переломов при вытяжении и остеосинтезе общеизвестна и не требует специального разъяснения. Что же следует понимать под функциональным лечением переломов в гипсовой повязке?

Допустим, что поперечный перелом диафизов костей голени вправлен и иммобилизован бесподстилочной лонгетно-круговой гипсовой повязкой со стременем. Если больной вскоре после этого начнет ходить с нагрузкой на поврежденную конечность, то мышцы внутри гипсовой повязки будут напрягаться и расслабляться. Ходьба с нагрузкой на поврежденную конечность, сопровождающаяся давлением на отломки (при поперечных переломах) по продольной оси конечности, помогает сближению отломков и служит функциональным раздражителем места перелома, способствует нормальному крово- и лимфообращению, предупреждает атрофию мышц, развитие остеопороза и способствует нормальному образованию мозоли. После костного сращения перелома и снятия гипсовой повязки больной не испытывает болей. Отек конечности быстро проходит, и движения в суставах восстанавливаются. Период долечивания (массаж, механо- и физиотерапевтические процедуры) непродолжителен, а сроки восстановления трудоспособности относительно невелики.

Лечение переломов лодыжек с разрывом нижнего межберцового синдесмоза и подвывихом стопы нельзя считать функциональным, если после вправления накладывают гипсовую лонгету, а затем через 2-5 нед периодически снимают ее для выполнения пассивных и активных движений в голеностопном суставе и массажа. В результате такого лечения происходит повторный подвывих стопы, нарушается функция голеностопного сустава, ограничивающая трудоспособность. Таким образом, нельзя сводить сущность функционального лечения переломов только к ранним активным и тем более пассивным движениям в суставах поврежденной конечности, не заботясь об анатомическом восстановлении кости и нарушая при движениях неподвижность отломков. Естественно, что при открытых переломах в первое время после первичной обработки, когда существует опасность развития инфекции (острый период), основным в лечении является покой; начало движений должно быть отсрочено или ограничено.

10. Для профилактики и лечения раневой инфекции, нормализации процесса репаративной регенерации следует применять средства, повышающие реактивность организма, его иммунные свойства и стимулирующие процессы мозолеобразования. К таким средствам относятся переливание крови, гамма-глобулин, антибиотики, анаболические гормоны, тирокальцитонин, витамины и др.

11. При правильном лечении в большинстве случаев достигается полное анатомо-функциональное восстановление конечности, однако сроки заживления переломов еще длительны; нередко наблюдается замедленное сращение. В связи с этим возникает весьма актуальная проблема нормализации, а если возможно, и ускорения заживления переломов. Многочисленные попытки найти средства, повышающие регенерацию кости, до сих пор не дали желаемых результатов.

Прежде всего надо помнить, что огромное значение для заживления переломов имеет общее состояние организма. Достаточно указать на то, что переломы в пожилом возрасте срастаются медленнее, чем у молодых; медленно срастаются также переломы у беременных. При заболевании центральной нервной системы, диабете, расстройствах функции эндокринных желез, нарушениях обмена веществ, сифилисе, малокровии, общем истощении, авитаминозах и др. процесс образования мозоли нарушается: часто отмечается замедленное сращение переломов и образование ложных суставов. Своевременное

распознавание этих заболеваний и соответствующее лечение играют положительную роль в заживлении переломов.

По нашим наблюдениям, сращение переломов при низком содержании гемоглобина крови (менее 120 г/л) протекает медленнее обычного. Поэтому при исследовании больных с переломами следует обращать особое внимание на состав крови и в случае необходимости своевременно производить гемотрансфузию и применять средства от малокровия. Переливание крови полезно и при других состояниях, отрицательно сказывающихся на сращении перелома, например при истощении. Повторное переливание малых количеств крови (по 75-100 мл через 3-5 дней) способствует образованию мозоли, особенно при замедленном сращении. Для стимуляции мозолеобразования применяют низкочастотные и постоянные магнитные поля: (Митбрейт И. М., 1975) и импульсный ток (Ланда В. А., 1975).

Большое значение для сращения перелома имеет рациональное питание. Пищевой режим влияет на общий и минеральный обмен веществ в организме. В пище должно быть достаточное количество кальциевых, калиевых и фосфорных солей. Молоко и молочные продукты представляют собой наиболее богатые источники высокоценного, легкоусвояемого кальция: 3 стакана или 100 г сыра, или 200 г творога полностью обеспечивают суточную потребность в кальции. Недостаток витаминов отрицательно отражается на регенерации кости. В пищевой рацион необходимо включить овощи, фрукты и ягоды в сыром виде. Кроме того, рекомендуется рыбий жир. Данные Л. А. Смирновой (1960), С. В. Андреева, Е. К. Никифоровой, Т. И. Черкасовой, В. Д. Дедовой (1963) и др. показали, что большие дозы витамина В₁₂ стимулируют процессы восстановления кости. Для активизации процесса сращения применяются анаболические гормоны (нерабол, ретаболил), тирокальцитонин и другие препараты.

Общие сведения о лечении внутрисуставных переломов

Лечение внутрисуставных переломов и переломовывихов крупных суставов представляет трудную проблему. Нередко, несмотря на лечение, функция сустава и конечности остается нарушенной, что ведет к инвалидизации. Это объясняется трудностями лечения, связанными с биологическими, особенностями сустава, различием репаративных процессов отдельных его структурных элементов, а также сложностью анатомо-функциональных взаимоотношений, при которых происходит восстановление функции поврежденного сустава.

Основной целью лечения внутрисуставных переломов является достижение максимально возможного объема свободных и безболезненных движений и надлежащей устойчивости в суставе. При лечении повреждений суставов нижней конечности должна быть достигнута наибольшая опороспособность.

Анализ исходов лечения внутрисуставных переломов позволяет сформулировать основное положение: степень восстановления функции сустава прямо пропорциональна точности анатомического восстановления поврежденной кости и конгруэнтности суставных поверхностей.

Исходы лечения внутрисуставных переломов без смещения или надлежащим образом репонированных, как правило, хорошие. После нерепонированных и плохо вправленных переломов и переломовывихов бывают значительные нарушения функции суставов, что связано с изменением взаимоотношения сочленяющихся поверхностей. Ограничению функции в этих случаях также способствуют сопутствующие внутрисуставному перелому повреждения хрящевого покрова скользящего механизма

сустава, внутри- и околосуставных образований, а также развитие рубцов и параартикулярных оссификатов.

Из сказанного вытекает основной принцип лечения внутрисуставных переломов – точное сопоставление отломков и создание условий для первичного заживления кости. Точное сопоставление отломков необходимо также и для регенерации хрящевой ткани как из самого хряща, так и из недифференцированной соединительной ткани.

При вторичном заживлении внутрисуставного перелома костные разрастания, неровности и нарушения конгруэнтности суставных концов, а также искривления и изменения оси сочленяющихся поверхностей и сегментов конечности нарушают функцию, вызывают боли, травматический артроз и остеоартроз.

При оценке методов лечения внутрисуставных переломов необходимо принять во внимание следующее. При консервативных методах внутрисуставные переломы во многих случаях трудно репозируются и также трудно удерживаются во вправленном положении. После закрытой репозиции из-за неконгруэнтности сочленяющихся поверхностей часто остаются ограничение движений в суставах и боли, возникает остеоартроз. Повторные и особенно многократные попытки сопоставления отломков закрытым способом недопустимы: они сопровождаются дополнительной травматизацией мягких тканей, нарастанием гематомы, отека, образованием параартикулярных оссификатов и даже при удачном сопоставлении отломков являются причиной ограничения движений в суставе.

В значительном числе случаев открытый – оперативный – метод вправления и фиксации внутрисуставных переломов оказывается более щадящим, чем закрытый. Следует признать, что и операция не всегда может быть достаточно эффективной, в частности при тяжелом раздроблении кости или сильной травматизации мягких тканей. Все же в большинстве тяжелых и сложных случаев оперативное вправление и фиксация отломков позволяют получить лучшие результаты, чем при консервативном лечении подобных повреждений.

Благодаря антибиотикам, наркозу, металлическим фиксаторам, развитию хирургической техники оперативный метод получил признание при многих внутри- и околосуставных переломах, лечение которых считалось в прошлом трудным или безнадежным. Однако при использовании оперативного метода показания и противопоказания к нему должны точно определяться и детализироваться. Никогда не следует идти на открытую репозицию при отсутствии соответствующих показаний и условий. В каждом случае должны быть взвешены все преимущества обоих методов: открытую репозицию можно применить только тогда, когда она имеет преимущества перед закрытой репозицией.

Чем быстрее производится оперативное вмешательство, тем лучше условия для восстановления нарушенных анатомических соотношений элементов сустава. Нередко упускается «золотое время» для операции. Оперативное восстановление откладывается из-за нерешительности хирурга и ожидания исхода консервативной терапии. Однако такое выжидание при отсутствии репозиции сочленяющихся элементов сустава ухудшает функциональные результаты лечения. Общим должно быть правило: «чем скорее, тем надежнее». Основанием для отказа или откладывания операции могут служить лишь повреждения кожи и мягких тканей, сложные и загрязненные раны, множественные повреждения и общее тяжелое состояние больного.

Хирургическое вмешательство требует от оперирующего хорошего знакомства с топографическими особенностями сустава и доступами к нему, а также владения необходимыми приемами.

В процессе лечения внутрисуставных переломов необходимо уделять внимание профилактике возможных осложнений. Травматический синовит, артроз и остеоартроз возникают в результате механической дезорганизации в суставе вследствие нарушения конгруэнтности суставных поверхностей и дегенерации хряща. Для профилактики

асептических некрозов, в особенности при переломах шейки бедра, таранной кости и др., необходимо исключить нагрузку на конечность до полной реваскуляризации отломков. Особое внимание следует обращать на рассасывание гематомы, пропитывающей мягкие ткани. Нерассосавшаяся гематома способствует образованию параартикулярных рубцов, оссификатов и в конце концов приводит к ограничению функции. Хотя причины оссифицирующего процесса не всегда ясны, наблюдения показывают, что повреждения тканей по соседству с областью протекающего репаративного процесса, в особенности при местном избытке кальция, способствуют оссификации. Повторная травматизация, как уже было оказано, способствует этому процессу. Для предупреждения возникновения и рассасывания оссификатов с успехом применяют (хотя при этом требуется известная осторожность) местное введение лидазы и гидрокортизона.

Следует бороться с отеком вокруг сустава, так как инфильтрация тканей тормозит восстановление движений.

Исключительное значение как при консервативном, так и при оперативном лечении имеет лечебная гимнастика. Однако распространенное мнение о том, что ранние движения при травме суставов обеспечивают лучшее восстановление их функции, требует уточнения. Наблюдения показывают, что устранения смещения и формирования сустава под влиянием ранних и особенно форсированных движений не происходит. Это прежде всего относится к внутрисуставным переломам локтевого сустава. Насильственные болезненные, форсированные и слишком ранние движения должны быть исключены, так как они могут вызвать в околосуставных тканях изменения, еще больше ограничивающие функцию сустава.

Лечение внутрисуставных и околосуставных переломов отдельных суставов имеет свои особенности, о чем будет сказано в соответствующем разделе.

Общие сведения о лечении переломов у детей

У детей вследствие большой эластичности и гибкости костей, значительной толщины надкостницы и обильного ее кровоснабжения, а также наличия эпифизарных хрящей на концах костей встречаются переломы, имеющие характерные для этого возраста особенности: надломы в виде «сломанной зеленой ветви», поднадкостничные переломы и эпифизеолизы. Клиническое распознавание некоторых переломов, в особенности эпифизеолизом с незначительным смещением, у детей младшего возраста весьма затруднено. Легче рентгенологическое распознавание эпифизеолизом у старших детей, у которых эпифизарные линии и ядра окостенения выражены резче, а также эпифизеолизом со значительным смещением и с отрывом небольшого участка метафиза. В детском возрасте переломы иногда могут возникнуть в результате незначительной травмы при патологии костной системы, например врожденной ломкости костей (osteogenesis imperfecta), рахите, заболеваниях центральной нервной системы, остеомиелите, саркоме, фиброзной остеодистрофии (osteodystrophia fibrosa cystica localisata) и др. Фиброзная остеодистрофия может протекать бессимптомно и выявляться лишь при рентгенологическом исследовании по поводу перелома. Фиброзная остеодистрофия не препятствует сращению, и благодаря перелому в некоторых случаях может произойти самоизлечение костной ткани.

Регенеративная способность костной ткани у детей значительно выше, чем у взрослых. У детей в возрасте до года переломы срастаются втрое быстрее, чем у взрослых, а у детей 8-15 лет – вдвое. В некоторых случаях образуется избыточная мозоль, чему способствует массаж в области перелома. Замедленное сращение и ложные суставы после травматических переломов в детском возрасте встречаются значительно реже, чем у

взрослых. После снятия гипсовой повязки движения в суставах быстро восстанавливаются. Специальное лечение для восстановления движений требуется лишь при внутрисуставных переломах. При сращении перелома с небольшим смещением, укорочением и деформацией в процессе роста организма и под влиянием функции происходит выравнивание поврежденного сегмента конечности. Однако перестройка деформированной кости происходит у детей далеко не всегда и не при всех переломах. Иногда для этого требуются годы, а за это время могут наступить вторичные изменения опорно-двигательного аппарата, в особенности при угловых смещениях, например искривление позвоночника, одностороннее опущение таза при неправильном сращении и укорочении бедра и др. Поэтому у детей тоже всегда нужно стремиться устранить смещение отломков и восстановить правильную ось конечности. Свежие переломы у детей сравнительно легко редуцируются под местным и внутрикостным обезболиванием или наркозом. При небольших смещениях и поднадкостничных переломах важно восстановить правильную ось конечности. Смещение при эпифизеолизах устраняется одномоментной репозицией. После эпифизеолизисов и эпифизарных переломов с повреждением эпифизарного хряща нарушается рост кости. Хорошая иммобилизация после вправления отломков достигается с помощью глубокой гипсовой лонгеты.

Циркулярные гипсовые повязки сразу после вправления не следует накладывать, так как при нарастании отека или грубых складках в повязке могут возникнуть пролежни, ишемическая контрактура и даже омертвление конечности. Дополнительные круговые гипсовые бинты можно наложить через 3-5 дней после травмы, когда нарастание гематомы и отека прекращается.

У детей старше 3 лет при переломах бедренной кости, обеих костей голени, надмыщелковых переломах плеча со значительным смещением отломков скелетное вытяжение имеет преимущества перед накожным вытяжением.

Хирургическое лечение переломов у детей имеет ограниченные показания. Лишь при больших смещениях, которые не удается устранить, обычными приемами, показано оперативное вправление. Фиксация должна применяться весьма щадящая (спицы и т. п.).

Общие сведения о лечении переломов у пожилых людей

Регенерация, кровоснабжение и трофика тканей у пожилых людей понижены, поэтому сращение переломов происходит относительно медленнее, чем в молодом возрасте. Однако клиническими наблюдениями установлено, что в старческом возрасте костная ткань, казалось бы, в значительной степени утратившая свою регенеративную способность, под влиянием травматических раздражений как бы «омолаживается».

Несмотря на остеопороз и фиброзные изменения надкостницы, костное сращение в большинстве случаев наступает в сроки, близкие к нормальным.

Прогноз при переломах костей в пожилом возрасте, особенно при переломах шейки бедра, омрачается тем, что вследствие травмы ухудшается течение предсуществующих заболеваний и процессов, свойственных этому возрасту, нарушаются и истощаются защитные и компенсаторные приспособления организма. Травма может оказаться катастрофической, способствовать прогрессированию старческого маразма, беспомощности и даже смерти. У мужчин иногда после травмы и вынужденного лежания в постели возникает задержка мочеиспускания, в основе которой лежит гипертрофия предстательной железы. У женщин нередко возникает недержание мочи. Множественная и сочетанная травма, а также тяжелые виды открытых переломов старыми людьми переносятся тяжело.

У больных пожилого, а нередко и среднего возраста отмечается склонность к тромбообразованию и тромбоэмболии. Определение коагулограммы у них обязательно. Даже при нормальной коагулограмме с профилактической целью показано назначение антикоагулянтов слабого действия в небольших дозах. Вынужденное неподвижное положение в постели способствует плохой вентиляции легких; у этих больных вследствие возрастной сердечной недостаточности возникают застойные явления в легких. Все эти причины в комплексе способствуют развитию частого и опасного осложнения – пневмонии, прогноз которой подчас очень серьезен. Чем старше возраст, тем выше летальность, особенно при переломах шейки и вертлбных переломах бедра, сочетанных, множественных повреждениях и т. п.

Основная цель при лечении переломов у пожилых и старых людей состоит в том, чтобы в кратчайшие сроки и с минимальным риском вернуть их к прежнему состоянию и образу жизни. У старых людей во многих случаях лучше предпочесть простые, легкопереносимые и сравнительно безопасные приемы лечения с тем, чтобы получить удовлетворительное восстановление функций конечности, чем применять сложные, болезненные и травматичные вмешательства, хотя и обеспечивающие полное анатомическое и функциональное восстановление.

Не следует применять грубых приемов и многократных попыток репозиции во имя не всегда оправданного у больных старческого возраста безукоризненного анатомического восстановления, так как при этом может отдалиться срок сращения, восстановления функции и выздоровления. Самое важное – добиться в возможно короткие сроки костного сращения отломков и приемлемой функции конечности, хотя бы за счет небольшого ее укорочения и допустимой деформации. Однако не следует пренебрегать в тех случаях, когда это возможно, методами, которые обеспечивают хорошее сопоставление отломков без ущерба для здоровья пожилого человека. Следует учесть, что больные пожилого и старческого возраста тяжело переносят длительное лечение в постели в вынужденном положении при вытяжении.

В связи с мышечной атонией у старых людей репонирование костных отломков путем скелетного вытяжения удастся легче и быстрее, чем у молодых, поэтому грузы должны применяться меньшие, иначе может возникнуть диастаз между отломками. Следует избегать клеевого вытяжения, а также боковых тяг, так как это может вызвать нарушения кровообращения конечности и дерматиты. У старых людей даже при небольших тягах лучше применять не клеевое, а скелетное вытяжение. Нужно избегать наложения больших гипсовых повязок (кокситные, торакобрахиальные), затрудняющих дыхание. Не следует накладывать тугих, стягивающих повязок. У пожилых людей в связи с атрофичностью и дряблостью кожи под гипсовой повязкой легко образуются пролежни, поэтому все костные выступы под ней должны быть защищены.

С увеличением возраста несомненно нарастает риск оперативного вмешательства. Однако наблюдения показывают, что паспортный возраст и физическое состояние больного не обязательно совпадают. Сам по себе факт, что человек достиг преклонного возраста, указывает, что все функции его организма, отдельные жизненно важные системы, адаптационные и компенсаторные приспособления находятся в удовлетворительном состоянии.

При решении вопроса об операции нужно учитывать: 1) физическое состояние больного; 2) его внешний вид (наши наблюдения показывают, что больные, которые выглядят старше своих лет, тяжело переносят оперативные вмешательства); 3) результаты тщательного исследования функционального состояния жизненно важных органов и систем (сердечно-сосудистая система, легкие, печень, почки, кровь и т. д.).

Хирургические вмешательства у пожилых и старых людей нужно применять лишь в тех случаях, когда консервативные методы неэффективны, а также если оперативный способ будет легче для больного, чем консервативный. Если оперативный риск

представляется очень большим, то вопрос о том, предпринимать ли операцию, решается по признаку ее неизбежности и неотложности.

При фиксации отломков винтами, гвоздями, пластинками, проволокой и т. п. в порозной, сухой, хрупкой старческой кости не происходит такого плотного обхвата металлических фиксаторов, как это бывает во влажной и эластичной кости молодых людей. Вследствие хрупкости костной структуры у старых людей при введении фиксаторов костные балочки надламываются и свободно пропускают металлические винты, гвозди и т. п. Устойчивость фиксации при этом у старых людей меньшая, чем у молодых. Старческая кость также плохо противостоит давлению введенных фиксаторов. Вокруг происходит разрежение кости, фиксаторы легко выскальзывают и фиксация отломков нарушается. На месте проведения винтов, проволоки при отсутствии внешней иммобилизации могут легко возникнуть переломы.

Нужно также учесть, что костномозговой канал длинных трубчатых костей у пожилых людей шире, чем в среднем возрасте, поэтому при внутрикостном остеосинтезе нужно вводить более толстые гвозди. Во время операции не следует пользоваться грубыми костодержателями, так как хрупкая старческая кость легко ломается. Гвоздь, введенный в костномозговой канал у пожилых людей, легче мигрирует, чем у молодых, и может проникнуть в близлежащий сустав.

В процессе лечения переломов у лиц с остеопорозом целесообразно назначать анаболические гормональные препараты типа нерабола, ретаболила и др. Анаболические гормоны оказывают интенсивное и многостороннее воздействие на процессы обмена, благотворно влияют на синтез белка и способствуют уменьшению остеопороза, особенно в сочетании с витаминами С, D, В₁₂. Препараты эти назначают внутрь или в виде инъекций.

Огромное значение имеет питание. Больным пожилого возраста следует давать пищу с высоким содержанием белка: не меньше 1 г на 1 кг массы тела в сутки. Потребление углеводов за сутки не должно превышать 200-300 г. Источникам белков должна быть говядина. Жиры, в особенности животные, необходимо максимально ограничить. Овощи, богатые клетчаткой, следует давать в достаточном количестве во избежание запоров. Кальций вводится в организм с молоком и творогом.

Витамины С, D, В₁₂ надо давать в больших дозах, так как при недостатке их угнетается остеогенез.

Учитывая свойственную пожилому возрасту гипопроотеинемию, понижение количества эритроцитов и гемоглобина крови, целесообразно переливать кровь небольшими порциями капельным способом, если к этому нет специальных противопоказаний. Для устранения хронической гипоксии целесообразно систематически проводить кислородотерапию.

Решающее значение имеет хороший уход. Больных пожилого возраста надо побуждать к активным движениям и систематическим занятиям гимнастикой.

Во время пребывания в больнице не следует пытаться изменить привычки больного, сложившиеся в течение его жизни, если только они не причиняют прямого вреда. Разрешение курить, учет вкусов в пределах больничной диеты, потребности в употребляемых снотворных, слабительных, сердечных каплях и т. д. – все это способствует улучшению настроения и поддержанию общего тонуса.

С особой тщательностью должны проводиться профилактические мероприятия в отношении пролежней, которые легко образуются у пожилых больных. Пролежни на крестце в области большого вертела или боковой поверхности стопы, ахиллова сухожилия и в других местах являются у стариков тяжелыми осложнениями и в лучшем случае длительно не заживают, а в худшем – приводят к генерализации инфекции (сепсис).

Все участки возможного сдавления гипсовыми повязками или вытяжением должны быть под тщательным наблюдением. В некоторых случаях пролежни на крестце могут возникнуть в результате давления подставки под крестец в операционной, поэтому после

операции эту область следует тщательно осматривать. Большое значение для предупреждения пролежней имеют ранние движения в постели и раннее вставание. Необходимо соблюдение чистоты кожного покрова.

У пожилых людей, особенно при длительном лежании в постели, нужно следить за работой кишечника, так как у них имеется склонность, к атонии кишечника, запору и копростазу. Функция кишечника и мочевого пузыря значительно улучшается при раннем вставании. Побуждение к раннему вставанию и ходьбе имеет также большое значение для активизирования тугоподвижных суставов и недостаточно эластичных мышц в пожилом возрасте.

В процессе лечения необходимо внушать больным, что лечение приведет к восстановлению функции конечности и возврату к прежнему образу жизни. Это способствует улучшению физического и психического состояния пожилых людей и облегчает их лечение.

МЕТОДЫ ЛЕЧЕНИЯ ПЕРЕЛОМОВ КОСТЕЙ

К основным современным методам лечения переломов костей относятся вытяжение, гипсовая повязка и оперативное лечение. Эти методы следует применять в комплексе с лечебной физкультурой, массажем, механо- и физиотерапией.

Вытяжение

Различают два вида постоянного вытяжения: скелетное и кожное.

Скелетное вытяжение. Период после второй мировой войны характеризуется бурным развитием старых и появлением новых, преимущественно оперативных, а также компрессионно-дистракционных методов лечения переломов. В связи с этим возникло мнение, что классический метод лечения переломов – скелетное вытяжение – изжил себя и потерял значение. Однако действительность такова, что и в настоящее время показания к применению скелетного вытяжения достаточно широки.

Скелетное вытяжение дает возможность с успехом выполнить основные требования лечения переломов – достичь репозиции отломков в течение первых дней и создать иммобилизацию в сочетании с функциональным лечением. Здесь мы имеем в виду значительное число больных с закрытыми диафизарными переломами бедра, голени и плеча с кривой или винтообразной линией излома или многооскольчатыми переломами.

Особо показано скелетное вытяжение при трудных для лечения многооскольчатых переломах крупных костей. Репозиция таких переломов особенно сложна при околоуставной их локализации. Известно, что оперативное лечение или репозиция таких переломов при помощи компрессионно-дистракционных аппаратов нередко связаны с большими техническими трудностями, чреваты осложнениями. В связи с вынужденным обширным скелетированием кости при открытой репозиции многооскольчатых переломов для сращения требуются многие месяцы гипсовой иммобилизации. И наоборот, умело осуществленное скелетное вытяжение часто дает полноценную репозицию всех переломов сегмента и сращение происходит в более короткие сроки.

Мы, как и некоторые другие авторы, считаем, что репозиция при помощи скелетного вытяжения должна быть достигнута в первые 3-5 дней. При затяжной репозиции на скелетном вытяжении редко удается достичь сопоставления отломков. В таких случаях лучше, не откладывая, прекратить скелетное вытяжение и применить один из видов остеосинтеза.

У большинства больных при правильном наложении скелетного вытяжения удается получить хорошие результаты. Иногда скелетное вытяжение применяется в качестве подготовительного метода перед необходимым оперативным вмешательством при медиальных переломах и ложных суставах шейки бедра, неправильно срастающихся диафизарных переломах со значительным смещением отломков, свежих и застарелых вывихах бедра. При всех этих состояниях предварительно наложенное скелетное вытяжение позволяет провести операцию в значительно более благоприятных анатомических условиях.

Временно скелетное вытяжение применяется также у больных с закрытыми диафизарными переломами при наличии показаний к оперативному лечению, но с поврежденной кожей в области предстоящей операции. При таких обстоятельствах

вытяжение служит удобным способом временной фиксации до полного заживления кожных ран и ссадин.

Скелетное вытяжение у некоторых больных является единственно-допустимым методом временной иммобилизации. Речь идет о лицах с множественными или сочетанными травмами, особенно в состоянии травматического шока. У такого контингента больных наложение скелетного вытяжения гораздо менее травматично, чем гипсовая иммобилизация, особенно при переломах бедра или таза. Сюда можно отнести также больных с открытыми переломами и обширной зоной повреждения мягких тканей, когда гипсовая повязка препятствует лечению большой раны. В связи с этим можно упомянуть и о применении скелетного вытяжения больным, у которых перелом сочетается с ожогом этого сегмента конечности.

Показания к скелетному вытяжению нередко возникают при неудаче других методов лечения переломов, например при вторичном смещении отломков в гипсовой повязке и наличии противопоказаний к оперативному лечению. У ряда больных этот метод является самым целесообразным или единственно возможным методом лечения.

Тяга при скелетном вытяжении производится непосредственно за кость при помощи спицы, скобы, гвоздя.

Наиболее щадящим является вытяжение с помощью спицы из нержавеющей стали. Спица, проведенная через кость, натягивается в специальной дуге. Вводят спицу при помощи ручной или электрической дрели, а также телескопического направляющего аппарата нашей конструкции (А. В. Каплан, 1935). А. И. Трубников (1956) вместо направляющего аппарата пользуется цилиндрической трубкой длиной 10 – 12 см. Диаметр ее канала соответствует толщине спицы. В дуге ЦИТО натяжение спицы производится с помощью специального винта, вмонтированного в дугу.

Введение спицы в кость – хирургическое вмешательство, требующее соблюдения строгой асептики. Область перелома до введения спицы обезболивают 20-30 мл 1-2% раствора новокаина. Затем ногу укладывают на шину. Направляющий аппарат вместе со вставленной в него спицей стерилизуют кипячением. Кожу на месте введения спицы предварительно смазывают йодом. Место введения и выхода спицы с обеих сторон обезболивают 20 мл 0,25-0,5% раствора новокаина. После введения спицы кожу у входного и выходного отверстий закрывают небольшими марлевыми наклейками. Чтобы спица не передвигалась, на нее с обеих сторон надевают специальные фиксаторы. Ротирование конечностей устраняют подтягиванием кверху соответствующей стороны дуги.

Скелетное вытяжение обычно производится за бугристость большеберцовой кости, мыщелки бедра (при переломах таза и бедра), надлодыжечную область и пяточную кость (при переломах голени), надмыщелковую область или основание локтевого отростка (при переломах плеча). Вытяжение за большой вертел применяется при некоторых переломах таза с центральным вывихом бедра.

Точка проведения спицы через большой вертел определяется следующим образом: двумя пальцами (I и II) прощупывают большой вертел; на передней поверхности, ближе к его основанию, выбирают точку и через нее перпендикулярно к длинной оси бедра или под углом 120- 140° (спереди и снизу назад и вверх) вводят спицу. На нее накладывают дугу небольших размеров, чтобы она не упиралась в постель; концы спицы скусывают. Недостаток такого вытяжения в том, что дуга упирается в постель и спица нередко травмирует мягкие ткани. В этом, отношении более, целесообразно наладить боковое скелетное вытяжение при помощи штопорного крючка, введенного снаружи в большой вертел, или спицы с упорной площадкой, введенной в подвертельную область.

Место проведения спицы в области мыщелков бедра определяют следующим образом: I и II пальцами прощупывают надмыщелки бедра; несколько выше, на уровне верхнего края надколенника и середины переднезаднего диаметра диафиза бедренной кости, проводят спицу снаружи внутрь или наоборот. При этом необходима большая

осторожность, так как спица может попасть в коленный сустав, ранить сосуды и нервы подколенной области, а у детей повредить эпифизарную линию кости.

Исходя из этих соображений, мы сравнительно редко применяем вытяжение за мышелки бедра.

Безопаснее и проще провести спицу через бугристость большеберцовой кости, так как на этом уровне нет суставной сумки, а сосуды и нервы расположены глубже. С наружной поверхности большеберцовой кости легко определяется небольшая площадка, расположенная на 1-1,5 см кзади от высшей точки бугристости; через нее и следует проводить спицу.

Для лечения переломов бедра скелетным вытяжением спица может быть проведена через мышелки бедра или бугристость большеберцовой кости.

При вытяжении за мышелки бедра тяга производится непосредственно за дистальную часть сломанной кости; коленный сустав остается свободным, что позволяет производить ранние движения в суставе и предупреждает растяжение связочного аппарата коленного сустава. Однако вытяжение за бугристость большеберцовой кости имеет ряд указанных выше преимуществ перед вытяжением за мышелки бедра.

Для того чтобы вправить отломки, нужно растянуть мышцы бедра, в том числе и прикрепляющиеся к голени. При вытяжении связочный аппарат мало поддается растяжению, так как тяга действует прежде всего на сократившиеся мышцы. Кроме того, вытяжение большими грузами производится только в первые дни, до вправления отломков, а в дальнейшем груз уменьшают.

Приведенные нами отдаленные наблюдения после длительного вытяжения за бугристость большеберцовой кости показали, что функция коленного сустава не страдает. Воспалительные явления, которые могут развиваться вокруг спицы, легче ликвидировать в области бугристости большеберцовой кости, чем в зоне мышелков бедра, покрытых большим массивом мышц и тесно связанных с сумкой коленного сустава.

При лечении переломов голени спицу для вытяжения проводят через надлодыжечную область или пяточную кость. Спицу в надлодыжечной области проводят на 2-3 см выше наиболее выступающей точки на внутренней лодыжке и на 1-2 см кзади от переднего края большеберцовой кости.

Проводя спицу через пяточную кость, нужно следить, чтобы она не проникла в пяточно-таранный сустав и не повредила бы сухожилия и заднюю большеберцовую артерию. Место введения спицы в пяточную кость устанавливают следующим образом: на 3-4 см кзади и ниже наиболее выступающей точки на внутренней лодыжке определяется небольшая площадка, через которую изнутри кнаружи и вводят спицу.

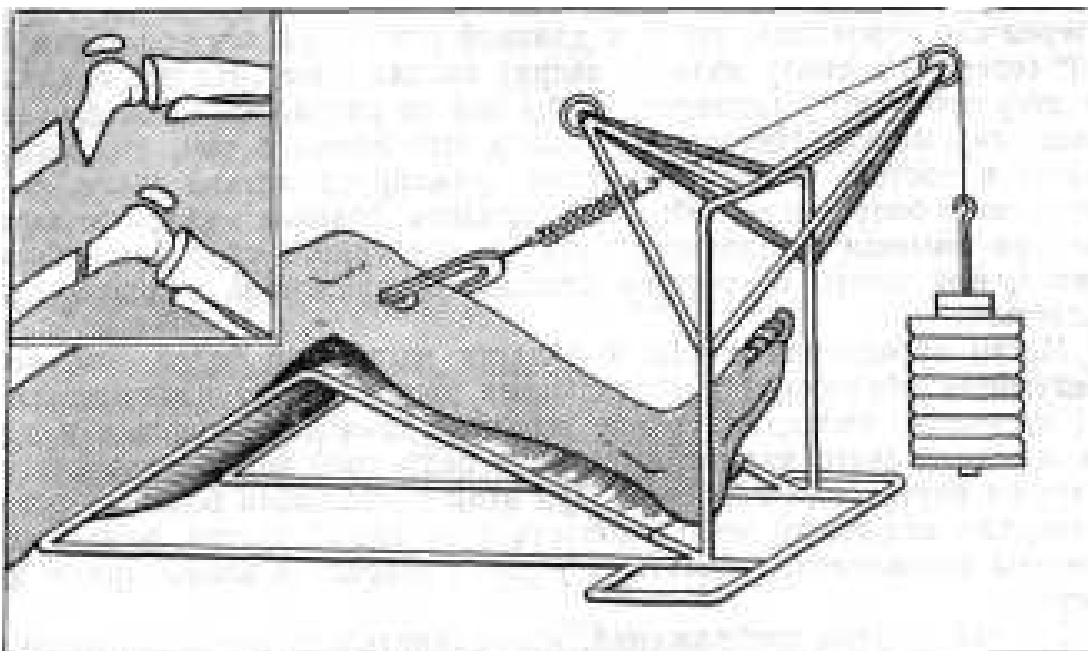


Рис. 1. Демпферирующая система скелетного вытяжения по Митюнину и Ключевскому.

При лечении переломов плечевой кости спицу проводят через надмыщелковую область или локтевой отросток. Проводя спицу через надмыщелковую область, нужно учесть топографическое расположение сосудов и нервов и стараться не повредить локтевой, лучевой и срединный нервы и плечевые сосуды.

Место введения спицы в область локтевого отростка лежит на 2- 3 см дистальнее его верхушки и на 1 см вглубь от края кости.

Величина груза, необходимого для вправления, зависит от локализации перелома, его вида, характера смещения отломков, мощности мышц и давности травмы. Скелетное вытяжение с помощью спицы можно проводить в течение довольно длительного времени – до 80 дней, а иногда и больше. На протяжении этого периода необходимо внимательно следить за вытяжением. Начинающиеся воспалительные явления и боли в области спицы служат симптомами развивающегося осложнения и показанием к удалению спицы.

Чтобы устранить возможность инфицирования кости при удалении спицы, ее с одной стороны у самой кожи скручивают и тщательно дезинфицируют бензином, спиртом и йодом. При наличии воспалительных явлений спицу удаляют, продвигая в ту сторону, где более выражено воспаление. Удалив спицу, отверстие смазывают йодом и заклеивают. Обычно кожная ранка через несколько дней заживает. Что касается кости, то на рентгенограммах длительное время после удаления спицы и особенно гвоздя определяется канал.

Для того чтобы скелетное вытяжение было более эффективным, И. И. Джанелидзе (1937) рекомендовал роликовые блоки на шинах, при которых сила вытяжения меньше подвешенного груза на 25%, заменить шарикоподшипниковыми. Н. К. Митюнин (1964) предложил и в дальнейшем совместно с В. В. Ключевским (1969) детально разработал систему демпфирования скелетного вытяжения (рис. 1). Пружина, вставленная между скобой и блоком, демпфирует (гасит) колебания силы вытяжения. Этим обеспечивается покой зоны перелома и растягиваемых мышц.

Для устранения смещений по ширине при лечении переломов скелетным вытяжением обычно пользуются боковым вытяжением и противовытяжением при помощи вправляющих петель и специальных пелотов. С этой же целью О. Borchdrevink (1925) использовал проволоку, проведенную через два разреза вокруг кости: за нее осуществляется боковое скелетное вытяжение. А. Schweizer (1932) через проксимальный отломок проводил поперечно спицу Киршнера, загибая ее конец петлей. Далее через разрез кожи спица проводилась до упора петли в кость. За выступающую часть спицы

осуществлялось боковое вытяжение. Спицу Киршнера изгибают также петлеобразно; такой изгиб свободно проходит через мягкие ткани без дополнительного разреза. Были также предложены спицы с упорными площадками; их проводили через глубокий разрез и натягивали в дуге Киршнера или специальной скобе (Н. К. Митюнин, В. В. Ключевский, 1974).

Кожное вытяжение. Кожное (клеевое и лейкопластырное) вытяжение заключается в том, что тяга производится не непосредственно за кость, а за кожу. Действие кожного вытяжения значительно слабее скелетного. Клеевое вытяжение выдерживает лишь небольшие грузы – до 3-5 кг; при больших грузах повязка оползает. Применение клея иногда ведет к образованию пузырей и дерматита. Кожное вытяжение может вызвать сдавление мягких тканей, нарушение крово- и лимфообращения. При сосудистой недостаточности, склерозе сосудов, особенно у стариков, кожное вытяжение может привести к более тяжелым расстройствам вплоть до некроза. Из этих соображений в старческом возрасте следует избегать кожного вытяжения; в необходимых случаях ему следует предпочесть скелетное вытяжение. Клеевое вытяжение применяется при переломах нижней конечности без смещений, когда вытяжение служит преимущественно для ее иммобилизации; при переломах плеча, когда для вправления отломков не требуется большой силы; в более поздние сроки лечения вместо снятого скелетного вытяжения, а также при переломах у детей младшего возраста.

Для кожного вытяжения обычно пользуются липким пластырем, клеоловой и цинк-желатиновой повязками.

Стандартная шина для лечения переломов нижней конечности. При вытяжении ногу помещают на шину, придающую конечности положение физиологического покоя. Существует много шин различной конструкции: Брауна, Белера, Чакшина, Богданова, Ланда, Шулутко и др. Мы пользуемся преимущественно стандартной шиной с блоками, изготовленной ЦИТО. В США, Англии и некоторых других странах широко пользуются при вытяжении шиной Томаса.

Чтобы шине со всей системой постоянного вытяжения придать устойчивость и обеспечить больному правильное положение, между сеткой кровати и матрацем кладут деревянный щит. Противотягу при постоянном вытяжении создают, помещая ножной конец кровати на специальные подставки. Для этого пользуются очень удобной подставкой ЦИТО, лестничной подставкой или подставкой-тумбочкой. Чем большая нужна сила вытяжения, тем выше поднимают ножной конец кровати. Например, при вытяжении грузом от 6 до 10 кг ножной конец кровати поднимают на 30 см от пола, при вытяжении грузом от 11 до 15 кг – на 70 см.

При переломах бедра в среднем и верхнем отделах периферический отломок надо отвести в ту сторону, куда направлен центральный отломок. Для этого вытяжение производят в положении отведения нижней конечности, используя для этого специальные подставки, подвешиваемые к кровати.

Гипсовая повязка

Гипсовая повязка обладает рядом положительных свойств. Она хорошо моделируется, плотно и равномерно прилегает к телу, быстро отвердевает, легко снимается и может применяться в любых условиях.

Правильно наложенная гипсовая повязка хорошо удерживает вправленные отломки. Благодаря этому она играет огромную роль при лечении переломов. Техника наложения ее требует соответствующих знаний, опыта, навыка, усвоения ряда деталей и так

называемых мелочей. Неправильное наложение гипсовой повязки может повлечь за собой тяжелые осложнения.

Необходимость подстилать под гипсовую повязку слой ваты мотивируют тем, что под повязкой могут образоваться пролежни, нарушиться кровообращение, развиться ишемия и гангрена поврежденной конечности. Следует помнить, что пролежни под гипсовой повязкой обычно образуются вследствие неправильной техники наложения ее (вдавление повязки пальцами, образование складок) или в результате давления повязки на костные выступы. Расстройство кровообращения конечности вызывается тугим бинтованием или перетягиванием ее гипсовыми бинтами. Наложённая при свежих переломах конечности гипсовая повязка вследствие нарастания гематомы и отека может сдавить сосуды, вызвать ишемию и омертвление конечности.

Опыт показывает, что ватная подстилка не предупреждает этих осложнений. Промокшая при пользовании влажными гипсовыми бинтами, подстилка после высыхания повязки может сбиться в твердые комки, что ведет к образованию пролежней. При неумелом накладывании гипсовой повязки подстилка не предохраняет от сдавления конечности и связанного с этим расстройством кровообращения. Подстилочная; гипсовая повязка плохо фиксирует отломки, так как между ней и поверхностью тела создается пространство. Гипсовая повязка с толстой подстилкой не обеспечивает надежной иммобилизации, не может удержать отломки в неподвижном положении, которое необходимо для нормального заживления перелома.

Бесподстилочная лонгетно-циркулярная гипсовая повязка обладает несомненным преимуществом перед гипсовой повязкой с ватной подстилкой. Умелое наложение бесподстилочной гипсовой повязки и внимательное наблюдение за больным, особенно в первые сутки после ее наложения, дают возможность избежать тех осложнений, о которых мы упоминали. Костные выступы можно защитить небольшими ватными подушечками. Складки, образующиеся при изменении хода бинта, должны ложиться на лонгету, следовательно, давить на кожу не могут.

Гипсовый бинт необходимо накладывать равномерно, не натягивая. Каждый тур бинта слегка приглаживают, а повязку тщательно моделируют. Бесподстилочная гипсовая повязка хорошо удерживает отломки благодаря непосредственному прилеганию к коже. Нарастание отека после наложения повязки при свежих переломах предупреждают, придав конечности возвышенное положение на шине. После наложения гипсовой повязки надо внимательно наблюдать за больным. При жалобах на боли давать наркотики нельзя. Ощущение сжатия конечности, тесноты, «ползания мурашек», онемения, а также синюшность, бледность, отечность и похолодание пальцев поврежденной конечности указывают на нарушение кровообращения. Жалобы на давление в каком-либо небольшом участке под повязкой свидетельствуют о возможном местном нарушении питания, образовании пролежня. В таких случаях гипсовую повязку надо немедленно, без колебаний, рассечь, иначе могут развиться тяжелые и непоправимые осложнения, грозящие потерей конечности, образованием длительно не заживающих пролежней или развитием ишемической контрактуры Фолькмана при переломах костей верхней конечности.

Гипсовую повязку нельзя считать законченной, если на нее не нанесены (химическим карандашом) основные сведения, касающиеся данного перелома, а именно: 1) при переломе кости – схематическое изображение рентгеновского снимка с обрисовкой первичного смещения и локализации перелома; чем схематичнее передаются линии очертания, тем яснее, понятнее рисунок; 2) дата перелома; 3) дата наложения повязки (указать, какая по счету); 4) дата предполагаемого снятия повязки; 5) фамилия врача, наложившего повязку.

Записи на гипсовой повязке имеют большое значение, представляя как бы краткую историю болезни. Кроме того, если при наложении повязки были допущены технические ошибки, легко выяснить, кто их допустил, а это повышает ответственность врача.

После наложения гипсовой повязки следует сделать контрольную рентгенограмму. Снимок в этот период важнее, чем до наложения повязки, когда есть возможность клинически установить смещение отломков. После того как повязка наложена, конечность рекомендуется держать в возвышенном положении, чтобы уменьшить отек и облегчить отток из ее дистальных отделов. Для нижней конечности это достигается укладыванием на стандартной шине или приподнятым положением ножного конца кровати; для плеча и предплечья применяют абдукционную шину или под предплечье подкладывают подушку. Для больных с гипсовой повязкой на бедре должен быть щит на кровати, иначе гипс ломается. Переносить больных следует на жестких носилках, чтобы гипсовые повязки не ломались при переноске.

Дежурные врачи и сестры должны быть проинструктированы, что за состоянием больных в первые часы и дни после наложения гипсовой повязки необходимо наблюдать особо. Пальцы поврежденной конечности после наложения гипсовой повязки должны иметь нормальный цвет. При цианозе пальцев, выраженной степени венозного застоя необходимо рассечь гипсовую повязку по длине. Отечность пальцев, иногда с синеватой окраской кожи, свидетельствует о том, что повязка наложена туго. Пальцы должны обладать обычной подвижностью; отсутствие движений пальцев, если оно не обусловлено повреждением нервов, указывает на расстройство кровообращения, на сдавление. Чувствительность пальцев, особенно глубокая, также не должна быть нарушена. При отеке, неподвижности, потере чувствительности пальцев повязку нужно тотчас же рассечь и освободить подвергающееся давлению место.

Боль является важным симптомом. Поэтому после наложения гипсовой повязки нельзя устранять боль наркотиками (морфин, пантопон), иначе можно не заметить наступления гангрены. Боль от сдавления (временами невыносимая) по своему характеру отличается от боли в ране. При появлении болей, указывающих на сдавление, гипсовую повязку следует рассечь по всей длине и слегка раздвинуть ее края. Если возникает хотя бы малейшее сомнение в правильности наложения повязки или при нарастании отека, ее лучше тотчас же рассечь.

Разрезают гипсовую повязку ножницами или электропилой. Ножницы ведут вдоль мягких частей тела, слегка отдавливая их. Важно правильно держать и вести ножницы. Режущая часть их должна стоять почти перпендикулярно к гипсовой повязке. Ножницы продвигают вперед каждый раз на расстояние около 1 см. Края разрезанной гипсовой повязки раздвигают рукой, специальными щипцами или обыкновенными слесарными клещами.

Наружный чрескостный компрессионно-дистракционный остеосинтез

С середины 80-х годов прошлого столетия стал развиваться так называемый компрессионный остеосинтез. Вначале применялись простые приспособления, которые после репозиции отломков должны были только создать устойчивую фиксацию. При этом фиксация достигалась с помощью двух, а иногда и четырех гвоздей типа Штейнмана, которые проводили через дистальный и проксимальный отломки, выше и ниже уровня перелома большеберцовой кости, в поперечном направлении к ее оси. После вправления отломков гвозди соединяли боковыми металлическими планками или вгипсовывали в наложенную гипсовую повязку. Первым обосновал плотное соединение костей при помощи скелетной фиксации отломков А. Lambotte в 1912 г. В СССР и за рубежом предложено несколько десятков аппаратов и приспособлений для компрессионного остеосинтеза. Одни из них предназначены только для фиксации отломков, другие – для сопоставления отломков и осуществления компрессионного остеосинтеза.

Наиболее часто пользуются аппаратами Илизарова, Гудушаури, Ткаченко, Акулича, Волкова-Оганесяна, Калнберза и др.

По вопросу о сущности компрессионного остеосинтеза до сих пор имеются противоречивые представления. По мнению J. Key и H. Cornwell (1961), давление до некоторой степени способствует сращению кости, но избыточное давление вызывает рассасывание концов соприкасающихся отломков и ведет к несращению. J. Charnley (1948) утверждает, что при компрессионной силе в 80-100 фунтов на квадратный дюйм ($13-16 \text{ кг/см}^2$) он достигал состояния «клинического сращения» через 12-14 дней. R. Watson-Jones (1960) ставит под сомнение то, что какой-либо участок человеческой кости вообще может срастись в 12 дней. По его мнению, J. Charnley (1948) заблуждается, так как не учитывает, что большинство врачей под «клиническим сращением» понимают такое сращение, при котором становятся безопасными обычные усилия без наружной фиксации шиной. R. Watson-Jones не согласен с тем, что остеогенез стимулируется и ускоряется усиленной компрессией. Он считает, что давление может вызвать резорбцию, а не костное образование. «Переломы срастаются, говорит он, несмотря на компрессию, а не благодаря ей...».

Клинические наблюдения показывают, что положительные стороны компрессионного остеосинтеза проявляются в тех случаях, когда удается хорошо репонировать, сблизить, создать плотный контакт по всей поверхности излома между отломками и обеспечить их устойчивую неподвижность. Лучше всего плотный контакт между отломками создается при наличии плоских опорных поверхностей, когда имеются условия для первичного заживления отломков. Обычно это наблюдается при поперечных переломах. При такой фиксации отломков, особенно при поперечных переломах, нейтрализуются отрицательно влияющие на процесс сращения режущие, растягивающие и ротационные силы. Сама по себе компрессия (взаимодавление между отломками) не ускоряет заживление перелома и полезна лишь в той мере, в какой это необходимо для создания плотного контакта между отломками. Чрезмерное взаимодействие отломков если и не вредно, то во всяком случае не полезно. В. И. Стецула (1963) своими интересными экспериментальными исследованиями также показал, что компрессия «не оказывает стимулирующего воздействия на регенерацию костной ткани, и если при этом не обеспечивается контакт по всей поверхности стыка костей, то в участках, где сохраняется щель, сращение произойдет тем позже, чем шире щель и чем больший объем новообразованной ткани потребуется для ее заполнения». К таким же выводам пришла Г. И. Лаврищева (1963) в эксперименте на собаках.

Таким образом, клинические наблюдения и экспериментальные исследования показывают, что решающее влияние на скорость сращения оказывает не компрессия, а степень сближения, протяженность контакта и устойчивая обездвиженность отломков. Чем плотнее сближены отломки и меньше щель между ними на всем протяжении плоскости перелома и чем лучше обездвижены отломки, тем скорее они срастаются. Это полностью согласуется с современными общими принципами лечения переломов.

Эти соображения показывают, что название «компрессионный остеосинтез» не соответствует сущности данного метода переломов и правильнее было бы называть его «наружный устойчивый контактный остеосинтез», так как главное – в плотном контакте и устойчивом соединении отломков. Однако, учитывая, что термин «компрессионный остеосинтез» общепринят, мы в дальнейшем также будем им пользоваться.

Положительные стороны компрессионного остеосинтеза больше проявляются при переломах длинных трубчатых костей на уровне метафизов. В этих случаях отломки в губчатой кости настолько сближаются, что происходит некоторое внедрение одного отломка в другой. При свежих диафизарных переломах длинных трубчатых костей, особенно голени, отломки с помощью компрессирующих аппаратов хорошо репонированы, сближаются и обездвиживаются. В этом положительная сторона лечения таких переломов указанным способом.

Особенно целесообразно применять компрессионно-дистракционные аппараты при лечении открытых, инфицированных переломов и ложных суставов. К наиболее частым осложнениям при использовании компрессионно-дистракционных аппаратов, по данным А. В. Каплан и В. А. Скворцова (1975), относятся воспалительные явления или нагноение в местах проведения спиц. Предрасполагающим фактором является имеющийся или перенесенный ранее остеомиелит в области оперативного вмешательства. Причины возникновения этого осложнения - ошибки во время операций и в послеоперационном ведении больных.

К ошибкам во время операции относятся: 1) пренебрежение правилами асептики при проведении спиц; 2) длительность и непрерывность проведения спиц через склерозированные участки кости, особенно в местах, не прикрытых мышцами, что вызывает термические ожоги мягких тканей; 3) игнорирование такого простого и необходимого приема, как сдвигание кожи перед проведением шин в сторону, противоположную предполагаемой коррекции, что вызывает прорезывание спиц через кожу во время последующих манипуляций в аппарате; 4) проведение спиц непосредственно через остеомиелитический очаг.

Из ошибок в послеоперационном периоде следует отметить прежде всего недостаточно тщательный туалет и уход за спицами (в этих случаях вероятность нагноения возрастает с увеличением сроков применения аппарата). Сюда же следует отнести недостаточную стабильность фиксации в аппарате, что вызывает подвижность его блоков вместе со спицами, и недостаточно энергичные меры по борьбе с начальными воспалительными явлениями в области проведения спиц.

Остеомиелит в области проведения спиц также связан с указанными выше причинами. Он развивается с образованием в начальных стадиях характерных кольцевидных секвестров. Опасность возникновения остеомиелита увеличивается, если упорно продолжают лечение данным способом наложения аппарата при наличии выраженного нагноения в местах проведения спиц. В подобной ситуации необходимо либо сменить спицу, проведя ее через воспаленные участки кожи, либо переложить все кольцо аппарата, либо, если воспаление мягких тканей не прекращается, снять аппарат и перейти к другому методу лечения.

Боли в местах проведения спиц или неясной локализации с иррадиацией по ходу сегмента чаще всего возникают вследствие прорезывания спиц через кожу. Боли, иррадирующие по ходу сегмента конечности, если отсутствуют неврологические расстройства, могут служить признаком того, что спица проходит вблизи нервного ствола и периодически давит на него при мышечных сокращениях. Болевой синдром может развиваться также при наличии флебитов и тромбофлебитов с соответствующими клиническими проявлениями. Во всех этих случаях также необходимо либо переложить спицу, кольцо, либо снять аппарат.

Недостаточная стабильность в области перелома может быть следствием технических погрешностей при наложении аппарата и зависеть от характера перелома (оскольчатые переломы на большом протяжении сегмента конечности с кривой линией излома или большими краевыми дефектами костей, когда применение аппаратов нецелесообразно). Исключение составляют травмы с обширным повреждением мягких тканей, когда наложение аппарата показано главным образом для ухода за раной.

К техническим погрешностям относятся: наложение колец на разном расстоянии от линии перелома; наложение аппарата только из двух колец (без показаний к этому) при нестабильных переломах с созданием большого расстояния от плоскости кольца до линии перелома, что ведет к подвижности фрагментов даже при небольших мышечных сокращениях; невозможность достаточной репозиции при неправильном соединении звеньев аппарата.

Кровотечение из мест проведения спиц чаще всего является следствием пролежня сосуда из-за давления на него проходящей рядом спицы. Повреждение сосудов спицей

непосредственно в момент проведения ее возникает при грубом нарушении правил проведения спиц, когда, не учитывается топография сосудисто-нервных образований.

Прорезывание спиц через кость при осуществлении компрессии происходит вследствие проведения спиц слишком близко к концу фрагмента или непосредственно через плоскость дополнительного излома при оскольчатых переломах, а также при выраженном остеопорозе. В единичных случаях наблюдаются развитие невритов, парезов, ишемических явлений при длительной дистракции, внезапное нарушение стабильности и повторные смещения фрагментов в аппарате. Причинами их были повреждения нервных стволов при проведении спиц без учета топографии, слишком интенсивная дистракция на фоне трофических и рубцовых изменений тканей, поломка фиксаторов спиц, непрочность штанг и другие технические ошибки при наложении аппаратов.

Оперативное лечение

Показания и противопоказания. По мнению многих хирургов и травматологов, лечение переломов костей конечностей закрытыми методами (вытяжение и гипсовые повязки), обычно не совсем удачно называемыми консервативными (мы будем и в дальнейшем называть их закрытыми способами), дает хорошие и удовлетворительные результаты. Поэтому при свежих переломах конечностей, как правило, не требуется оперативного лечения. К такому выводу можно прийти лишь при условии, что к хорошим и удовлетворительным результатам лечения будет отнесено сращение отломков со смещением их и укорочением конечности до 1-2 см, небольшим искривлением физиологической оси поврежденной кости, ограничением функции суставов вследствие подвывихов и т. п. Однако, учитывая достижения медицины, за последние годы, при оценке того или иного метода лечения переломов следует исходить из более высоких требований.

Тщательный анализ результатов лечения переломов диафиза бедра, голени, плеча, предплечья вытяжением и гипсовой повязкой заставляет дать более низкую оценку этих способов. При этом следует принять во внимание не только более высокие требования к анатомо-функциональным результатам лечения, но также длительность постельного режима, сроков госпитализации и нетрудоспособности. Опыт показывает, что при ряде переломов оперативный (открытый) способ дает лучшие результаты, чем лечение вытяжением и гипсовыми повязками.

Не подлежит сомнению, что оперативное лечение показано во всех случаях интерпозиции (ущемление) между отломками мягких тканей. Вот почему очень важно как можно раньше диагностировать это осложнение. Наиболее часто интерпозиция мягких тканей между отломками наблюдается при переломах диафиза длинных трубчатых костей. Следует иметь в виду, что в большинстве случаев причиной неудавшегося вправления отломков диафиза длинных трубчатых костей является ущемление между отломками мягких тканей.

Ущемление распознается на основании отсутствия хруста при попытке вправить отломки, иногда наличия втянутости мягких тканей на уровне перелома; кроме того, повторные рентгенограммы, сделанные после ряда попыток вправить отломки, показывают, что отломки не сопоставляются и положение их не меняется. Последний факт должен заставить предположить возможность ущемления мягких тканей между отломками или внедрения острых концов их в мышцы.

При отрывных переломах с расхождением отломков – переломе коленной чашки, локтевого отростка и др., - показана операция. Все невовлоченные переломы шейки бедра, если нет к этому противопоказаний, следует лечить оперативным способом.

Срочное оперативное вмешательство показано в следующих случаях: когда при вправлении отломков не удастся устранить нарушение кровообращения в конечности и резкие боли, вызванные давлением сместившихся отломков на крупные сосуды и нервные стволы; когда само вправление сопряжено с риском повредить сосудисто-нервный пучок; когда при вправлении может произойти прорыв кожи изнутри, т. е. имеется опасность превращения закрытого перелома в открытый. Срочная операция показана также, когда возникает угроза развития ограниченного некроза кожи вследствие давления изнутри сместившегося отломка, например при переломе диафиза голени, переломов вывихе таранной кости. Предупредить это осложнение может только ранняя операция.

Несомненно, следует оперировать, если в ближайшие дни после травмы выясняется, что вправление отломков одномоментным способом или вытяжением не увенчалось успехом и сращение перелома в порочном положении может привести к функциональным нарушениям. В равной степени это относится к тем случаям, когда после репозиции в гипсовой повязке произошло повторное смещение отломков. Операция показана также при лечении переломов, когда для удержания вправленных отломков необходимо иммобилизовать конечности на длительный срок в таком невыгодном положении, которое в дальнейшем может привести к ограничению функции суставов.

Таким образом, уже при этих общепринятых положениях значительная часть переломов костей конечностей безусловно подлежит оперативному лечению.

Современные методы профилактики операционного шока и борьбы с ним, обезболивания, предупреждения инфекции, предоперационной подготовки и послеоперационного ведения больных, индивидуального подхода к больному с учетом его физического и психического состояния, а также ряд других моментов в значительной степени обезопасили оперативное лечение переломов костей. Благодаря улучшению оперативной техники, высокой подготовке хирургов, новым методам остеосинтеза, использованию усовершенствованной аппаратуры и инструментария, фиксаторов из нержавеющей металлов и сплавов, рентгенологическому контролю во время операции, установлению правильных показаний и противопоказаний к ней, ранним срокам вмешательства значительно улучшились анатомо-функциональные результаты лечения многих переломов.

Исходя из этого, показания к оперативному лечению в настоящее время значительно расширяют; в частности, операция производится при поперечных, косых и винтообразных переломах диафиза бедра, голени, плеча, некоторых видах переломов предплечья, ключицы, мыщелков плечевой и большеберцовой костей, лодыжек и др.

Следует считать неправильным установление показаний к оперативному лечению лишь после того, как были предприняты одна или несколько неудачных попыток вправить отломки. Переломы костей, которые не вправляются или трудно вправляются, нестабильны при отсутствии противопоказаний со стороны общего состояния больного или местных условий нужно лечить оперативным путем без всякой предварительной попытки применить обычные закрытые приемы.

Во многих случаях оперативное лечение оказалось незаменимым и почти полностью вытеснило другие методы. Однако из этого нельзя делать вывод, что переломы не следует лечить вытяжением и гипсовой повязкой. Оперативный и консервативный методы переломов дополняют друг друга; оба метода имеют свои показания и противопоказания. Только правильное применение их будет способствовать улучшению результатов лечения переломов, и наоборот, слишком расширенное и необоснованное применение того или иного метода без достаточного умения и оснащения может ухудшить исход. Выбор метода должен основываться на оценке состояния больного и учете возможного исхода в данном случае при том или ином способе лечения.

Оперативное лечение противопоказано при плохом общем состоянии больного, сердечно-сосудистой недостаточности и других тяжелых заболеваниях. Инфицированные ссадины на коже, гнойники, а также недавно перенесенная болезнь служат

противопоказанием к оперативному лечению. Следует отметить, что пожилой возраст сам по себе, без учета состояния больного, не является противопоказанием к операции. У детей показания к оперативному лечению значительно уже, чем у взрослых, и оно применяется реже.

Сроки операции и предоперационная подготовка больного. Наиболее подходящий срок для операции – 2-6-й день после травмы, когда еще не успела развиться контрактура и вправить отломки во время операции сравнительно легко. С. С. Гирголав (1936) считает, что в большинстве случаев отсутствие возможности закрытой репозиции отломков можно определить в течение недели. Именно в этот срок условия для операции наиболее благоприятны.

До операции необходимо хорошо изучить рентгенограммы и наметить план. В предоперационном периоде важно подготовить больного к операции, уделить должное внимание его сердечно-сосудистой системе и нервно-психическому состоянию.

Во избежание непредвиденных затруднений во время операции хирург обязан подобрать инструменты и фиксаторы заранее.

Способы соединения отломков. Оперативное вмешательство при переломах костей конечностей заключается в открытом вправлении отломков с фиксацией их. Концы костных отломков выделяют на небольшом протяжении поднадкостнично. После сопоставления отломки соединяют с помощью металлических пластинок, гвоздей, стержней, фиксирующих аппаратов, винтов, спиц, проволоки, металлических лент; применяются также фиксаторы из пластмассы, костные ауто- и аллотрансплантаты и др.

Фиксаторы должны быть изготовлены из биологически, химически и физически инертной нержавеющей стали или другого неокисляющегося сплава – виталлия, титана, инертной пластмассы и др.

Самодельные и непроверенные фиксаторы применять не следует. Гвоздь, сделанный из стали или другого металла плохого качества, окисляется, вызывает остеомиелит, может сломаться и привести к несращению. Оперативное лечение переломов костей требует строгого соблюдения асептики и хорошего владения костной хирургической техникой.

Открытое вправление отломков

Разрезом широко обнажают место перелома. Если между отломками ущемились мягкие ткани, их удаляют. Вправление производят с помощью однозубых крюков и костных щипцов.

Остеосинтез после сопоставления, как правило, обязателен, иначе может произойти повторное смещение, несмотря на наложение гипсовой повязки после операции. После сопоставления отломков к дополнительной фиксации не прибегают в исключительных случаях, преимущественно при метафизарных переломах у детей.

Остеосинтез металлическими пластинками, компрессионно-деторсионной пластинкой, тавровой и угловой балкой

Соединять костные отломки можно пластинками Лена, плотно сближающей компрессионно-деторсионной пластинкой Каплана-Антонова и др., сделанными из нержавеющей стали. Для остеосинтеза поперечных и косых переломов диафиза длинных трубчатых костей применяются прямые пластинки; Т- и U-образные переломы эпифизов фиксируются специальными трехконечными (Y) пластинками.

На каждом конце прямых металлических пластинок должно быть не менее двух отверстий. Винты берут такой длины, чтобы при завинчивании они глубоко внедрились в корковый слой противоположной стенки кости. Лучше пользоваться шурупами, у которых

нарезки не доходят до шляпки. Размер шляпки должен соответствовать толщине и диаметру отверстия в пластинке. До операции хирург обязан просмотреть и подобрать все необходимые инструменты. Особое внимание нужно обратить на то, чтобы сверла подходили к электродрели, коловороту и дрели. Наиболее подходят сверла, диаметр которых на 0,5 мм меньше диаметра винтов. В набор инструментов включаются специальные фиксационные щипцы Ламботта для удержания отломков во вправленном положении во время привинчивания пластинки, а также инструмент для удержания винта при завинчивании его в кость.

Операция производится следующим образом. Сделав разрез, отломки устанавливают в правильное положение и удерживают фиксационными щипцами. Затем металлическую пластинку закладывают поднадкостнично между браншами щипцов. Середина пластинки должна лежать на уровне перелома, а сама пластинка – плотно прилегать к кости. Пластинку следует расположить на кости так, чтобы ее можно было прикрыть мышцами; при поверхностном расположении в дальнейшем могут образоваться пролежни кожи. Бранши щипцов не должны закрывать отверстия пластинки и мешать просверливанию в кости каналов для винтов или шурупов.

Вначале просверливают кость через крайнее отверстие пластинки на проксимальном отломке и фиксируют ее одним винтом, затем просверливают канал в кости через крайнее отверстие на дистальном отломке и фиксируют пластинку другим винтом. Таким же путем ввинчивают средние винты. Винты вводят в направлении, перпендикулярном к плоскости пластинки. При просверливании каналов для введения винтов во избежание повреждения сосудов и нервов после прохождения сверла через вторую стенку кости следует на соответствующем месте между костью и мягкими тканями поместить защитную металлическую пластинку.

Компрессионно-деторсионную пластинку Каплана-Антонова вначале фиксируют к центральному отломку. Один шуруп при этом вводят не до конца. После сопоставления отломков через дистальную часть продольного прореза пластинки вводят один шуруп также не до конца в периферический отломок. Затем надевают на оба недовинченных шурупа сближающее натяжное винтовое приспособление и завинчивают его до плотного сближения отломков. В таком положении через отверстия пластинки ввинчивают остальные винты в периферический отломок (рис. 2), снимают сближающее приспособление и винты довинчивают. Пластинки бывают разные по размеру и форме (плоские и вогнутые).

После гемостаза, послойного зашивания кетгутовыми швами мышц, фасций кожи и введения антибиотиков в область перелома обязательно накладывают типичную для данного перелома глухую бесподстилочную гипсовую повязку до костного сращения перелома. Слишком раннее снятие гипсовой повязки может привести к расшатыванию и выползанию винтов, вторичному искривлению оси конечности, смещению отломков, остеомиелиту и образованию ложного сустава.

Через 1-3 мес после костного сращения и восстановления функции конечности пластинку удаляют.

К. М. Климов (1955) предложил металлический фиксатор типа тавровой балки, при помощи которой хорошо скрепляются отломки. Пластинку тавровой балки вводят через пропиленный прорез в сопоставленных отломках и фиксируют при помощи шплинтов. А. В. Воронцов (1973) предложил два варианта угловых балок для остеосинтеза; в одном для крепления балки служат шплинты, а в другом – винты.

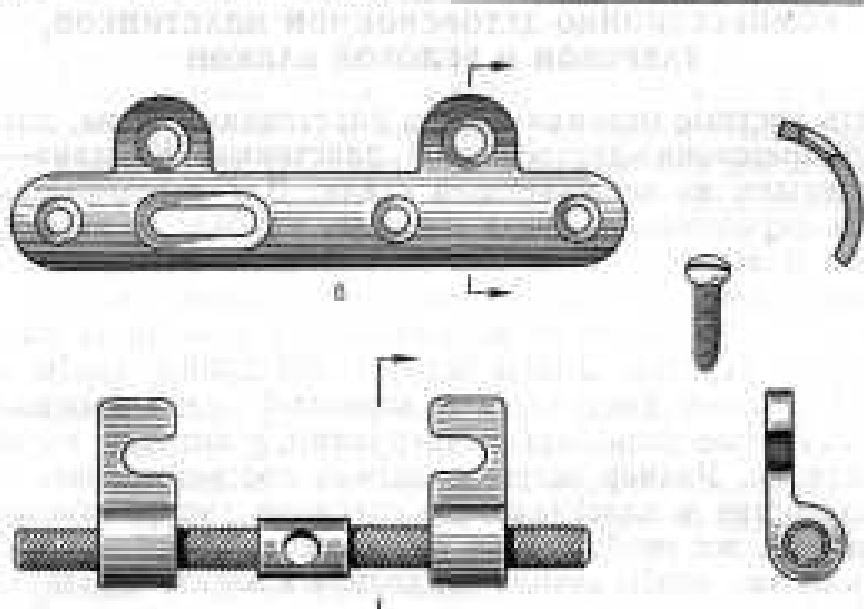
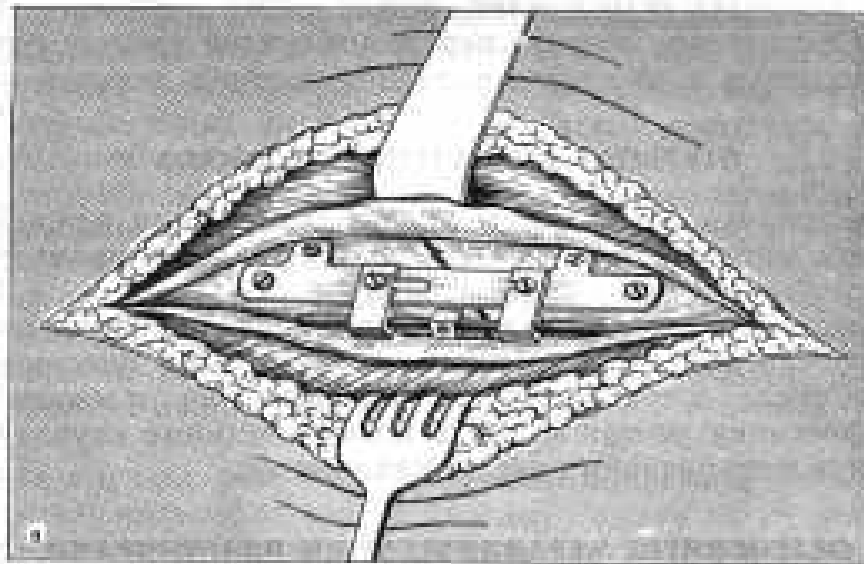


Рис. 2. Остеосинтез (а) компрессионно-деторсионной пластинкой (б) со съемным сближающим приспособлением (в) Каплана-Антонова.

Циркулярный остеосинтез проволокой, металлической лентой и полукольцами

«Кольцевая», или «бандажная», фиксация отломков проволокой, лентой и полукольцами Роднянского из нержавеющей стали применяется почти исключительно при косых и винтообразных диафизарных переломах длинных трубчатых костей, т. е. при переломах с пологими поверхностями излома.

Проволока для такого остеосинтеза должна быть мягкой и не слишком тонкой. Жесткая и тонкая проволока при сильном затягивании может лопнуть или внедриться в кость и обломать истонченные концы отломков. Операционный доступ обычный. Отломки вправляют и удерживают в этом положении фиксационными щипцами. Проволоку протягивают поднадкостнично вокруг кости с помощью специальных изогнутых щипцов. Для этого щипцы подводят под кость в закрытом виде, затем бранши раскрывают, захватывают ими проволоку и протягивают ее вокруг кости. Далее концы проволоки, охватывающие оба отломка, натягивают и равномерно, без рывков скручивают плоскогубцами или специальными щипцами. Таким образом плоскости излома

сопоставленных отломков плотно прижимаются друг к другу. Концы скрученной проволоки пригибают к кости, чтобы они не травмировали мягкие ткани. Для того чтобы предупредить соскальзывание проволоки, долотом или пилкой предварительно делают на кости в направлении, перпендикулярном к линии излома или к оси конечности, неглубокие (1-2 мм) насечки. Отломки фиксируются лучше, если их охватить на некотором расстоянии друг от друга 2-3 параллельными кольцами. В случае применения такого метода, например при переломах ключицы, мягкие ткани и близкие к кости сосуды защищают лопаткой Буяльского.

Техника остеосинтеза металлической лентой и показания к этому виду фиксации отломков такие же, как при соединении отломков проволокой. Для подведения под кость металлической ленты, натягивания и фиксации ее нужны специальные инструменты. То же относится к остеосинтезу специальной проволочной удлиненной прямоугольной петлей по Альглаву.

Во избежание вторичных искривлений и смещений отломков при этих видах остеосинтеза тотчас после операции накладывают соответствующего типа гипсовую повязку, которую снимают только после костного сращения перелома.

Остеосинтез металлическими гвоздями, винтами, болтами, спицами и другими фиксаторами

Для соединения отломков применяют винты, гвозди, болты и спицы различной формы, длины и толщины, сделанные из нержавеющей стали.

Трехлопастным гвоздем осуществляют открытый и закрытый остеосинтез шейки бедра. Отдельные небольшие отломки можно фиксировать винтами, гвоздями и скобами.

Для остеосинтеза некоторых переломов лодыжек и мыщелков пользуются специальными небольшими двухлопастными круглыми и плоскими гвоздиками, а также винтами, шурупами и болтами из нержавеющей стали.

При косых и винтообразных переломах остеосинтез можно осуществить с помощью шурупов или спицами. Последний вид чрезкостной фиксации (К. Рап, 1956, и др.) менее устойчив. Однако в ряде случаев к нему приходится прибегать, например у старых людей при остеопорозе, когда винты не удерживаются в кости или при остеосинтезе лодыжек, а также мыщелков плеча и др.

После таких видов остеосинтеза обязательно наложение гипсовой повязки до костного сращения.

Внутрикостный остеосинтез диафизов трубчатых костей металлическим стержнем и другими фиксаторами

В связи с хорошими результатами применения трехлопастного гвоздя при оперативном лечении переломов шейки бедра стали широко использовать внутрикостную фиксацию переломов трубчатых костей путем продольного проведения через всю «ость из одного эпифиза в другой специального длинного стержня (гвоздя) из нержавеющей стали.

Внутрикостную фиксацию переломов металлическим стержнем предложили и осуществили отечественные хирурги: В. И. -Кузьмин (1893), И. К. Спичарный и В. И. Разумовский (1906), П. А. Герцен и др. На XIV конгрессе немецких хирургов S. Kuntzeher (1940) сообщил о методе и системе лечения переломов длинных трубчатых костей внутрикостным введением длинного металлического стержня из нержавеющей стали.

Внутрикостная фиксация переломов металлическим стержнем применяется главным образом при переломах бедра, голени, плеча, предплечья и ключицы. Наилучшие результаты получены при остеосинтезе диафизарных переломов бедренной кости.

Общие вопросы техники внутрикостного остеосинтеза. Различают закрытый и открытый способы внутрикостной фиксации металлическим стержнем.

При закрытом способе после предварительного вправления отломков с помощью специальных аппаратов через небольшой кожный разрез вдали от места перелома, не обнажая его, в костномозговой канал сломанной кости вводят длинный металлический стержень. Предварительно в кости при помощи специального шила или сверла просверливают отверстие, через которое в костномозговой канал под рентгенологическим контролем вводят проводник. Стержень, имеющий U-образную форму в поперечном разрезе, надевают на проводник и заколачивают в костномозговой канал обоих отломков, затем проводник удаляют и рану в области введения длинного гвоздя зашивают.

Метод требует точного вправления отломков. Если операцию предполагается произвести закрытым способом, то необходимо иметь соответствующий аппарат с винтовой или блоковой тягой для устранения смещений по длине и с рычагами либо специальными приспособлениями для устранения боковых смещений. Эти приспособления для вправления нужно располагать так, чтобы не мешать рентгенологическому обследованию, или они должны быть сделаны из материала, пропускающего рентгеновские лучи. Вправлять отломки и удерживать их в течение всей операции руками практически невозможно.

Рентгеновскую аппаратуру и электрическую сеть, обеспечивающую ток, до операции следует проверить. Необходимо учесть, что применять рентгеновскую аппаратуру надо с большой осторожностью во избежание лучевых повреждений больного, хирурга и других участников операции. В настоящее время применяется более совершенная аппаратура – телерентгеноскопический аппарат, значительно снижающий возможность этих осложнений.

При открытом способе отломки вправляют в операционной ране на месте перелома, а затем для их соединения вводят длинный металлический стержень. Мы применяем гвозди Кюнчера, U-образные стержни ЦИТО, круглые гвозди Дуброва, трех- и четырехгранные гвозди для внутрикостного остеосинтеза переломов бедра, голени и плеча, а также стержни Богданова для остеосинтеза переломов ключицы, предплечья и др. При переломах шейки плеча мы пользуемся тавровой балкой Климова.

Четырехгранный титановый гвоздь ЦИТО выпускается разных размеров. До его введения канал соответственно рассверливают. Преимущество этого гвоздя заключается в том, что он значительно крепче гвоздей из нержавеющей стали, благодаря четырехгранной форме создает хорошую устойчивость отломков и исключает их ротационные движения.

С целью остеосинтеза поперечных переломов проксимальной трети бедра применяют гвоздь-винт Крупко и штопор Сиваша. Фиксация гвоздем-винтом мало отличается от фиксации металлическим стержнем. Штопор Сиваша обеспечивает хорошую стабильность отломков, но введение его слишком травматично, а удаление часто сопряжено с большими трудностями.

Для проведения стержня открытым способом необходимо иметь соответствующие гвозди и набор инструментов, а при закрытом способе, помимо того, аппарат для вправления отломков. Открытый внутрикостный остеосинтез металлическим стержнем несомненно проще и доступнее, чем закрытый способ.

Большим преимуществом метода внутрикостной фиксации переломов диафиза трубчатых костей, как уже было оказано, является то, что при этом виде остеосинтеза обеспечивается неподвижность отломков. Степень устойчивости на месте перелома зависит от его вида и уровня, глубины введения гвоздя в отломки, правильного выбора

толщины гвоздя, которая должна соответствовать диаметру костномозговой трубки сломанной кости.

Наилучшая фиксация получается при поперечных и косых, с небольшим разрезом переломах длинных трубчатых костей при условии, что гвоздь можно ввести в более короткий отломок по меньшей мере на глубину 10-12 см. Если гвоздь введен в отломок на недостаточную глубину, он не предохраняет короткий отломок от вращательных движений. В таких случаях, чтобы предупредить боковые смещения и перегибы, нужна добавочная гипсовая иммобилизация. Внутрикостным стержнем хорошо фиксируются также отломки при двойных переломах диафиза и гораздо хуже при многооскольчатых и раздробленных.

Устойчивость остеосинтеза в значительной степени зависит от того, в какой мере диаметр гвоздя подходит к диаметру костномозгового канала. Если гвоздь хорошо прилегает к стенкам канала, достигается полное обездвижение отломков. Если же гвоздь свободен и не соответствует диаметру костной трубки, создаются условия для колебания, небольших движений и перемещений гвоздя; при этом не обеспечивается необходимая неподвижность отломков на месте перелома. Такой неустойчивый остеосинтез не благоприятствует сращению костей. Качательные движения и перемещения конца гвоздя, погруженного в губчатую кость, вызывают разрушение костных балочек метафиза. Кроме того, при неустойчивом остеосинтезе периферическая часть конечности может повернуться кнаружи вокруг своей продольной оси. Гвоздь, не соответствующий диаметру костной трубки, на уровне перелома ломается вследствие «усталости» металла; при этом часто наблюдается несращение перелома. Слишком мягкий и тонкий гвоздь легко сгибается; при этом может произойти искривление продольной оси кости. Достаточно толстый стержень, но сделанный из жесткой и перекаленной стали или имеющий дефект, может также сломаться на уровне перелома. Поломка гвоздя является серьезным осложнением; удалить дистальный конец гвоздя в случаях сращения перелома бывает весьма трудно.

S. Kuntscher, В. П. Охотский и др. для создания устойчивого остеосинтеза рекомендуют всегда вводить толстый гвоздь диаметром 8- 12 мм. Для того чтобы гвоздь соответствовал диаметру костномозговой трубки, предварительно на всем протяжении просверливают костномозговой канал при помощи длинного сверла, толщина которого равна толщине гвоздя, отобранного для внутрикостного остеосинтеза.

Модификация интрамедуллярного остеосинтеза по Каплану. С целью создания устойчивого остеосинтеза нами разработан и применяется способ искусственного сужения просвета костной трубки на уровне перелома при использовании сравнительно более тонкого металлического стержня (рис. 3). Для обеспечения устойчивости внутрикостного остеосинтеза необходимо, чтобы гвоздь на уровне перелома плотно прилегал к внутренней стенке костной трубки центрального и периферического отломков. С этой целью мы искусственно сужаем ее просвет на уровне перелома. Между внутренней стенкой костной трубки центрального отломка и торчащим в нем после введения концом металлического стержня мы плотно вставляем один или два тонких замороженных костных трансплантата. После сопоставления отломков и заколачивая гвоздя в периферический отломок вставленные в костномозговой канал пластинки трансплантата также несколько продвигаются и таким образом перекрывают внутри место перелома. Гвоздь должен быть такой длины, чтобы он достаточно глубоко, не менее чем на 6-8 см, проник в дистальный отломок; вместе с тем конец гвоздя должен подходить к суставной поверхности не ближе чем на 2-3 см. Слишком близко расположенный к суставу конец гвоздя может при небольшом перемещении повредить сустав; в то же время короткий гвоздь недостаточно фиксирует отломки.

До операции необходимо подобрать гвоздь соответствующей толщины и длины. Подбор производится по здоровой конечности. При этом имеют значение индивидуальная анатомическая форма кости и особенности всего костномозгового канала. Чтобы

подобрать стержень, делают рентгенограмму всей кости в двух плоскостях. Гвоздь выбирают с учетом того, что рентгеновское изображение при расстоянии 1 м между пленкой и фокусом рентгеновской трубки увеличивает истинные размеры на 10%. Выбирать гвоздь надо, ориентируясь по самому узкому месту костномозгового канала. Если не просверлить канал, толстый гвоздь трудно ввести и при заколачивании он может расколоть.

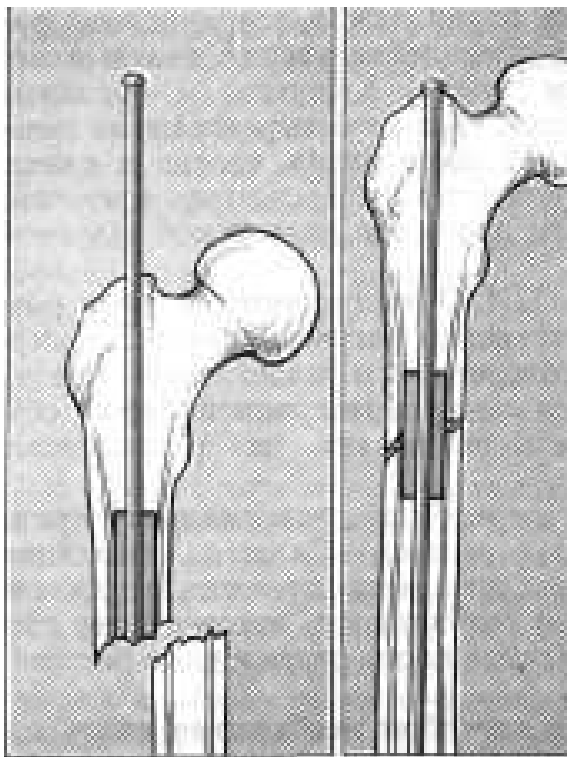


Рис. 3. Искусственное сужение костномозгового канала на уровне перелома при помощи костного трансплантата для обеспечения устойчивого внутрикостного остеосинтеза металлическим стержнем по Каплану.

Головка гвоздя должна выступать из кости на 1-2 см, иначе его будет трудно удалить. Если головка выступает слишком далеко, она затрудняет функцию конечности и травмирует окружающие ткани.

Уровень проведения гвоздя необходимо контролировать рентгенологически. Вопрос о том, может ли стержень нарушить рост кости при повреждении зоны роста у молодых людей, остается опорным; во всяком случае следует избегать травмирования этой зоны.

Направляющую спицу и гвоздь при закрытом способе нужно проводить под рентгенологическим контролем, иначе спица или гвоздь, выйдя из одного отломка, может отклониться, миновать костномозговую полость другого отломка, внедриться в мягкие ткани, повредить сосуды и нервы.

При низких переломах, например надмыщелковых переломах бедра, можно произвести внутрикостный остеосинтез двумя нетолстыми гибкими стержнями типа стержня Богданова, Руша и др., введенными через оба мыщелка бедренной кости.

Техника остеосинтеза АО (The Association for the Study of Osteosynthesis). Группа швейцарских травматологов-ортопедов (M. Muller, M. Allgower, H. Willinger e. a., 1963), основываясь на известных принципах лечения переломов и различных методах остеосинтеза, создала специальный набор металлических фиксаторов и инструментов для остеосинтеза (рис. 4, 5).

Главной целью техники АО, как указывают авторы, является восстановление полной функции поврежденной конечности. Это достигается: 1) анатомической репозицией, особенно важной при суставных переломах; 2) применением щадящей оперативной

техники, которая должна обеспечить сохранение кровоснабжения костных фрагментов и мягких тканей; 3) стабильным остеосинтезом; 4) исключением отрицательных последствий иммобилизации путем возможно ранних сокращений мышц поврежденной конечности и движений в прилегающих суставах, не вызывающих при этом подвижности отломков.

Осуществление этих четырех биомеханических принципов лечения является предпосылкой безупречного остеосинтеза и оптимального излечения не только костных, но и других сопутствующих повреждений. По мнению авторов, имеются два способа для достижения стабильного остеосинтеза – компрессия и интрамедуллярное укрепляющее приспособление (Krafttrager). Последний принцип был положен в основу метода использования набора металлических фиксаторов при внутреннем остеосинтезе. Авторы указывают на ряд преимуществ техники АО, которые приведены ниже.

1. Возможность исключить реакцию кости на металлические имплантаты. Как известно, предпосылкой стабильного остеосинтеза является длительное нахождение имплантата в костной ткани. Винты АО, как было доказано, прочно держатся в костях в течение многих месяцев, что обусловлено инертностью стали, из которой они изготовлены. Фиксаторы АО не оказывают токсического действия на прилегающие костные ткани. Решающее значение имеет форма резьбы винтов, благодаря которой исключается срезающее усилие на нагруженные части кости: винты фиксируются за счет давления резьбы винта на кость. В отличие от этого саморезующие винты ведут к многочисленным микропереломам, а позднее к образованию соединительной ткани в области некротизированной кости. Фиброзное костное ложе является плохой опорой для винта.

2. При хорошем кровообращении и стабильно фиксированных и обездвиженных этим методом отломках происходит не резорбция на стыке фрагментов, а непосредственное первичное костное сращение отломков.

Основываясь на экспериментальных исследованиях, S. Krompecher (1935), R. Danis (1940) показали, что при полной стабильности отломков в механически нейтральной зоне образуется первичная ангиогенная мозоль без хондральной или десмальной стадии. Таким образом, доказывалось, что кость может воспринимать высокие статические силы давления без возникновения поверхностной резорбции по линии перелома. При этом особое значение придается кровоснабжению отломков.

3. Согласно биомеханическим исследованиям, интрафрагментарная компрессия не вызывает рассасывания кости, а стабильность остеосинтеза во много раз повышается.

4. Создан единый костный хирургический инструментарий, который может использоваться для фиксации отломков при большинстве свежих переломов, псевдоартрозов, остеотомии, артродезов. При создании техники АО был использован большой личный опыт авторов и других травматологов-ортопедов (S. Kiintscher, 1940; J. Charnley, 1948, и др.). Использовались известные и апробированные на практике фиксаторы и инструменты, в том числе и пневматические; некоторые фиксаторы и пневматические инструменты были только модифицированы.

Авторы подчеркивают, что врач, применяющий методику АО, должен хорошо владеть ею. Необходимо вести тщательное наблюдение за больными, изучать ошибки с тем, чтобы не повторять их, распознавать своевременно осложнения и лечить их.

Остеосинтез с применением ультразвука. В. П. Лебедева, В. А. Поляков, Г. А. Николаев, В. И. Лошилов, Г. Г. Чемянов (1964, 1967), М. В. Волков (1969), Б. В. Петровский, В. И. Петров (1970), И. С. Шепелева (1971) и др. применили ультразвуковую резку и сварку биологических тканей в эксперименте и клинике.

Суть метода ультразвукового остеосинтеза заключается в создании по линии перелома плотного конгломерата (наплавки), состоящего из мономера циакрина и костной аллостружки, который фиксирует отломки.

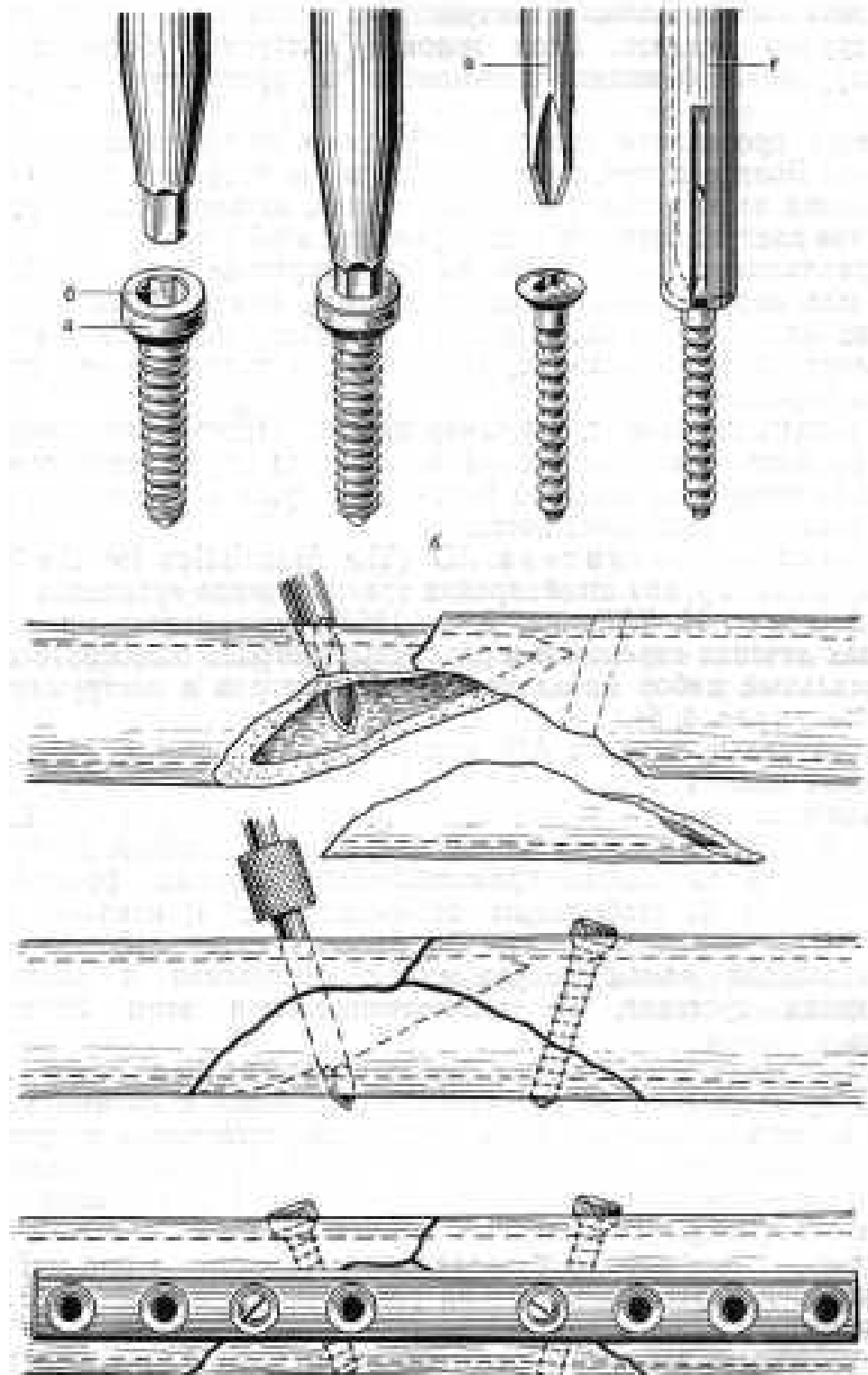


Рис. 4. Техника остеосинтеза оскольчатого перелома. А – два вида винтов: а – головка винта с низким цилиндрическим наклоном; б – внутренний шестигранник в шляпке винта, благодаря которому шестигранная отвертка без труда завертывает винт; в – крестообразная отвертка; г – оболочка отвертки, зажимающая винт. Б – репозиция отломков, просверливание канала для проведения винта, привинчивание треугольной формы отломка и остеосинтез всех костных фрагментов при помощи металлической пластинки.

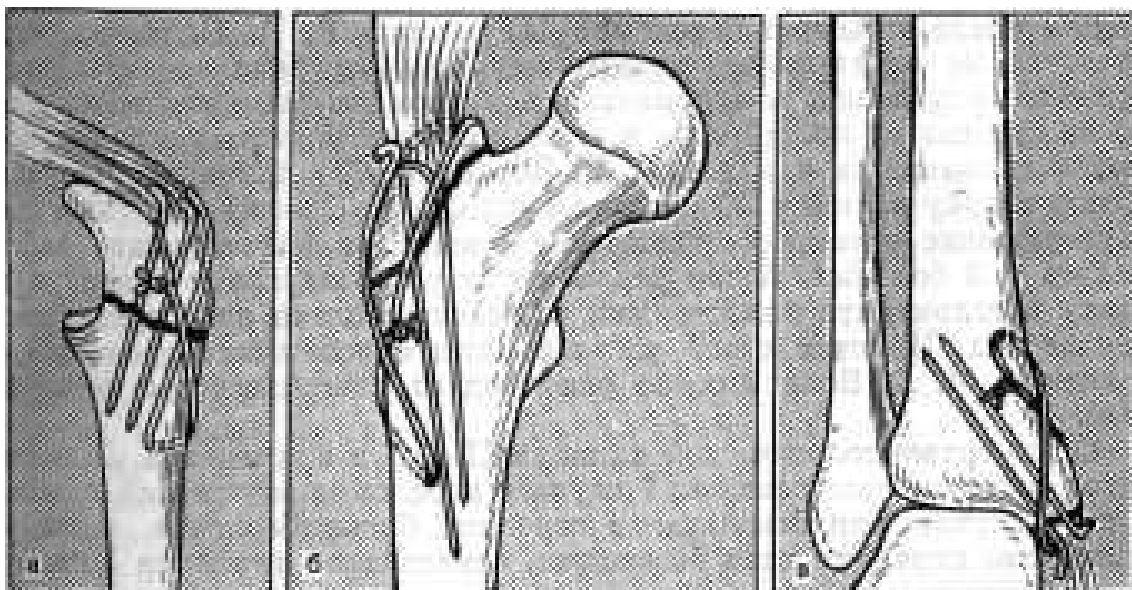


Рис. 5. Техника компрессионного остеосинтеза двумя спицами и проволокой. а – перелом локтевого отростка; б – перелом большого вертела; в – перелом внутренней лодыжки.

В. А. Поляков (1972) произвел у 93 больных ультразвуковую сварку при остеосинтезе, пластических операциях по поводу ложных суставов, костных дефектах (после удаления доброкачественных опухолей, резекции остеомиелитических очагов), воссоздании суставных поверхностей. Автор считает, что сварка костей показана при многооскольчатых диафизарных и внутрисуставных переломах (особенно небольших костей), несрастающихся переломах и ложных суставах, дефектах суставных концов после отрывных переломов. По мнению В. А. Полякова, «ультразвуковые оперативные методы еще требуют ряда конструктивных решений, улучшения инструментария и аппаратуры, увеличения прочности при сварке костей стык в стык, создания пористых сварных костных конгломератов и т. д. М. В. Волков (1972) применил ультразвуковую сварку костей у 80 детей и подростков. Осложнения (нагноение и несращение отломков, отхождение секвестров аллостружки) наблюдались у 3 больных. Автор рекомендует ультразвуковую сварку и наварку конгломерата аллостружки применять только при определенных показаниях. Наличие сухой костной раны обеспечивает прочность соединения. М. В. Волков особо рекомендует ультразвуковую резку костей.

Опыт травматологической клиники ЦИТО в применении ультразвукового остеосинтеза невелик: 7 случаев переломов внутренней лодыжки и по 1 случаю при оскольчатом переломе большеберцовой кости, оскольчатом переломе типа Монтеджа, оскольчатом переломе I пястной кости. У 4 больных метод использован самостоятельно для фиксации костных фрагментов при переломах внутренней лодыжки и многооскольчатом переломе большеберцовой кости, а у 6 сочетался с остеосинтезом металлическими фиксаторами. Кроме того, у 1 больного с ложным суставом большеберцовой кости остеосинтез при помощи ультразвука применен для фиксации аллотрансплантата.

Операция производится с наложением эластического жгута на конечность, так как излившаяся кровь вызывает преждевременную полимеризацию циакрина, препятствуя образованию прочного монолитного соединения ультразвукового конгломерата с костью. В связи с непродолжительным сроком сохранения прочности ультразвукового остеосинтеза этот метод при оскольчатых диафизарных переломах показан в сочетании с металлоостеосинтезом. Как самостоятельный метод фиксации он может использоваться только при внутрисуставных переломах с обязательной надежной иммобилизацией в течение общепринятых сроков.

Учитывая, что возникающая при операциях микроподвижность препятствует образованию прочного сварного соединения между отломками и материнской костью, внутреннюю лодыжку во время операции фиксируют двумя спицами, которые при прочном соединении можно удалить. Рану зашивают наглухо и накладывают гипсовую повязку на обычный срок. В послеоперационном периоде у всех больных в области операционных ран появлялся отек, который проходил к 7-10-му дню. У больного с закрытым переломом внутренней лодыжки на 7-е сутки произошло небольшое смещение. У больного с оскольчатый переломом типа Монтеджа возникли нагноение и остеомиелит локтевой кости. В остальных случаях сращение отломков наступило в обычные для данных переломов сроки (З. А. Макеев, И. С. Шепелева, 1975).

Опасности и осложнения при внутрикостном остеосинтезе и их предупреждение. Жировая эмболия. Описаны случаи смерти от жировой эмболии при внутрикостной фиксации переломов костей конечности. Введение гвоздя сопровождается значительным дополнительным повреждением костномозговой ткани и ее сосудов, открытием их просвета. Одновременно с этим гвоздь, продвигающийся по костной трубке, действует, как поршень шприца, и повышает давление в костномозговом канале.

Опасность жировой эмболии при закрытом способе несомненно больше, чем при открытом, так как в первом случае при заколачивании гвоздя не остается достаточно широкого пространства, через которое жидкость могла бы вытекать из костномозговой полости. При открытом способе по мере продвижения стержня жир из канала центрального отломка вытекает в рану.

Чаще причиной смерти является не одна эмболия, а сочетание ее с шоком, коллапсом, кровотечением, тромбоэмболией и др.

Если отмечаются симптомы этих осложнений, а также имеются некоторые признаки или угроза жировой эмболии (цианоз, одышка, обширные повреждения ткани, раздробленный перелом), операцию в ближайшие несколько дней производить не следует. Для выявления признаков жировой эмболии важно определить до операции количество жира в моче и содержание липазы в крови.

Жировая эмболия чаще происходит, когда при вправлении отломков встречались затруднения, применялись грубые приемы, дополнительно травмировавшие ткани и приводившие к открытию многочисленных вен, а также когда вмешательство сильно затягивалось и наблюдался операционный шок. Всего этого надо избегать.

Давление в костномозговом канале повышается особенно сильно при быстром заколачивании гвоздя. Поэтому заколачивать гвоздь, особенно на бедре, надо медленно, с паузами: в перерыве между ударами давление в канале кости выравнивается. Ряд авторов (М. А. Хелимский, В. И. Нефедов, Г. П. Барсуков, 1957) рекомендуют до введения стержня вычерпать длинной ложечкой из канала костный мозг. Этим способом также можно предупредить повышение давления в костномозговом канале. Опыт показывает, что, если соблюдаются соответствующие правила, жировая эмболия при оперативном лечении наблюдается не чаще, чем при консервативном.

Тромбоэмболия. У некоторых больных с костной травмой отмечаются тромбофлебиты, может быть повышена свертываемость крови, понижена толерантность к гепарину, удлинено протромбиновое время и т. д. Чаще это отмечается в среднем и пожилом возрасте. До и после операции нужно проводить необходимые исследования и лечение антикоагулянтами под контролем.

Шок. В ходе операции необходимо непрерывно следить за состоянием больного, артериальным давлением и пульсом, особенно во время вправления и заколачивания стержня. При обнаружении признаков шока операцию надо приостановить и принять меры, чтобы вывести больного из шокового состояния. Продолжать операцию можно только после того, как выровняются пульс и артериальное давление. Опыт показывает, что в большинстве случаев, как только прерывают манипуляции, состояние больного через несколько минут улучшается и операцию можно продолжать.

Ввиду значительной межтканевой потери крови у больных с переломами длинных трубчатых костей, особенно бедра и голени, и дополнительной кровопотери в связи с операцией таким больным во время вмешательства следует переливать кровь.

Предупреждение инфекции. Особое внимание при внутрикостной фиксации переломов необходимо уделять предупреждению инфекции. Опасность нарушения асептики возрастает в тех случаях, когда вмешательство продолжается долго или имеются затруднения при вправлении отломков. Инфицирование может произойти через направляющую спицу, стержень или инструменты, соприкасающиеся с кожей больного, через руки лиц, участвующих в операции, или какие-либо предметы. При тщательном соблюдении асептики и хорошей технике предотвратить инфекцию нетрудно. Большое значение имеет также общее и местное профилактическое введение антибиотиков.

Послеоперационный период. В послеоперационном периоде необходимо проводить общую и местную антибиотикотерапию. При симптомах нагноения швы следует своевременно распустить. Обычно в результате этого, а также применения антибиотиков нагноение проходит в течение нескольких дней и в дальнейшем процессы заживления и восстановления протекают нормально.

Очень редкое, но тяжелое осложнение представляет собой остеомиелит. Слишком поспешное извлечение стержня при этом осложнении неправильно, так как обездвижение отломков, создаваемое стержнем, имеет большое значение и для профилактики, и для лечения нагноительных процессов. При инфицировании перелома можно с успехом производить через полый стержень постоянное орошение соответствующим раствором антибиотиков по методу Еланского. В тяжелых случаях с септическим течением и затруднением оттока гноя могут возникнуть показания к удалению стержня.

Следует учесть, что во многих случаях, даже если отсутствуют осложнения со стороны раны, в послеоперационном периоде отмечаются значительные сдвиги показателей крови. В продолжение короткого времени наблюдается эозинофилия, иногда отмечается повышение количества ретикулоцитов, повышение СОЭ, появляются незрелые формы белой крови –миелоциты, более или менее значительно снижается содержание гемоглобина. В большинстве случаев эти сдвиги в крови скоро проходят; иногда незначительно выраженные изменения держатся долго. В некоторых случаях при общем хорошем состоянии в течение нескольких недель после операции наблюдается повышение температуры до 37,5°C, редко до 38°C; на более низком субфебрильном уровне она держится иногда долго.

Обычно считают, что преимущество закрытого способа лечения перед открытым заключается в том, что область перелома не обнажается, устраняется необходимость отслаивать и дополнительно повреждать надкостницу, а это благоприятствует более быстрому сращению отломков. Кроме того, разрез для введения стержня находится на большом расстоянии от перелома и таким образом уменьшается опасность инфицирования последнего. Однако эти преимущества закрытого способа при современных методах асептики и возможности применения антибиотиков вряд ли следует переоценивать.

Остеосинтез костными штифтами и пластинками

Соединять отломки при свежих переломах можно костными штифтами и костными пластинками различной формы, длины и толщины. Пластинки кости берут у больного либо используют гомо- или гетерокость.

После оперативного вправления в костномозговой канал обоих отломков вводят соответствующего диаметра костный штифт или на наружной поверхности отломков на уровне перелома укладывают и фиксируют костную пластинку в виде шины.

При отрывных переломах надмыщелков и мыщелков отломки можно фиксировать небольшими костными штифтами. Для этого через вправленный отломок и его ложе просверливают канал и вбивают костный штифт.

Положительной стороной остеосинтеза костным трансплантатом является то, что пересаженная кость служит не только фиксатором, но и биологическим раздражителем и материалом, участвующим в сращении перелома. Кроме того, костный трансплантат постепенно рассасывается, поэтому дополнительная операция для удаления фиксатора не нужна. К отрицательной стороне этого вида остеосинтеза относится то, что костный трансплантат нередко рассасывается и ломается еще до костного сращения перелома, в результате чего может произойти вторичное смещение отломков, искривление оси конечности. Поэтому после остеосинтеза костным трансплантатом необходимо сразу же наложить на длительный срок гипсовую повязку. Из-за высоких стимулирующих свойств костная трансплантация в основном применяется при лечении ложных суставов и замедленном сращении перелома. При свежих переломах остеосинтез костной пластиной производится сравнительно редко.

Трансартикулярная фиксация спицами

При лечении околоуставных переломов и вывихов для обездвижения отломков и во избежание рецидива вывиха применяется трансартикулярная фиксация отломков (В. Б. Сосар, 1966; А. В. Каплан, 1966; Г. И. Лаврищева, 1969; С. М. Мананов, 1969; Н. П. Абельцев, 1971, и др.). Экспериментальные исследования и клинические наблюдения показывают, что при проведении тонких спиц через хрящ на непродолжительное время (около 3-4 нед) и удалении их хрящ регенерирует и функция сустава не нарушается. Проведение спиц должно осуществляться в строго асептических условиях. При оставлении спиц над кожей необходимо постоянно проводить туалет в области входа спицы. Если возникают воспалительные явления, спицу необходимо удалить. Для предупреждения миграции спицу надо загнуть. Из других осложнений при этом методе наблюдаются переломы спиц, которые можно предупредить тщательной внешней иммобилизацией соответствующего сустава.

Лечебная гимнастика, трудотерапия и механотерапия

Лечебная гимнастика широко применяется в Советском Союзе в травматологической, ортопедической и хирургической практике. Особое значение имеет гимнастика при лечении переломов функциональным методом (В. В. Гориневская, 1952; Н. Н. Приоров, 1955, и др.). Основным положением современной лечебной гимнастики является влияние на организм в целом, стремление поднять и сохранить его тонус и посредством повышения жизнедеятельности воздействовать на очаг заболевания (Е. Ф. Древинг, 1954). В отличие от ранее применявшейся лечебной гимнастики, включающей преимущественно пассивные движения, для современной лечебной гимнастики характерен активный метод - активные движения (А. Ф. Каптелин, 1965).

Лечебную гимнастику следует проводить с первых дней, включив ее в систему функционального лечения переломов. Активные движения поврежденной конечностью предупреждают атрофию мышц, остеопороз, сморщивание связочного аппарата суставов, улучшают крово- и лимфообращение, ускоряют процесс образования мозоли и выздоровление. Движения в свободных суставах, изометрическая гимнастика мышц, раннее ритмичное напряжение, активное сокращение и расслабление мышц

иммобилизованного сегмента конечности (в гипсовой повязке), электрогимнастика мышц, движения с нагрузкой на конечность (если нет противопоказаний) предупреждают развитие тромбофлебитов, атрофию мышц, контрактуры суставов.

Нормальная функция и тонус мышц тесно связаны с импульсами, получаемыми из центральной нервной системы. Отсутствие движений ухудшает общее состояние и самочувствие больного, при этом местные процессы протекают вяло.

Благодаря лечебной гимнастике улучшается обмен веществ, нормализуются кровообращение, дыхание, психическое состояние больных. У них повышается общий тонус, укрепляется воля к выздоровлению. Постепенно нарастающая физическая тренировка благотворно влияет на компенсаторную и адаптационную способность организма. Лечебная гимнастика очень важна для лежачих больных. У находящихся на вытяжении больных, особенно пожилого возраста, гимнастика должна быть направлена и на профилактику пневмоний и пролежней.

Лечебная гимнастика применяется в течение всего периода лечения. Комплекс движений в каждом случае должен соответствовать виду перелома с учетом способа и этапа лечения. Активные движения конечности или сокращения мышц не должны нарушать покой на месте повреждения. Во время лечебной гимнастики больные не должны испытывать боль.

Противопоказаниями к лечебной гимнастике служат общее тяжелое состояние больного, высокая температура, острые воспалительные процессы.

В стационаре лечебная физкультура проводится в виде гигиенической и лечебной гимнастики методистами под врачебным контролем. Гигиеническая гимнастика необходима как лежачим, так и ходячим больным. Она проводится ежедневно утром в течение 16 мин в предварительно проветренном помещении. В комплекс гигиенической гимнастики, как правило, включаются упражнения для здоровых конечностей, дыхания.

Лечебная гимнастика проводится в виде групповых занятий с больными, имеющими однородные переломы, или индивидуально. Она включает: а) активные движения, облегченные движения с помощью и движения с сопротивлением; б) пассивные движения, преимущественно при параличах; в) упражнения на механотерапевтических приборах.

Механотерапией пользуются при лечении переломов для восстановления движений в суставах. С этой целью применяются специальные снаряды и аппараты. Аппараты сконструированы по принципу двуплечего рычага, маятника; некоторые из них приспособлены для движений с сопротивлением. На этих аппаратах можно производить активные и пассивные движения.

Удобен универсальный маятниковый аппарат, который может быть применен для всех суставов конечностей. Более портативны и легко могут быть изготовлены в любом лечебном учреждении блоковые установки. Через один или несколько блоков пропускают шнур, на одном конце которого подвешивают груз, а на другом – прикрепляют манжетку, надеваемую на подлежащую упражнению конечность.

Большое значение имеют также специальные приборы и предметы для упражнений пальцев и кисти (бруски, баллончики для сжатия и др.). Упражнения на аппарате должны дозироваться и проводиться под контролем методистов по лечебной гимнастике. Движения при помощи аппаратов не имеют самостоятельного значения, а применяются как составная часть лечебной гимнастики.

Для восстановления функции исключительно важна трудотерапия, представляющая собой систему дифференцированного лечебного воздействия на организм в целом и на восстановление функции того или иного поврежденного органа и прежде всего верхней конечности.

Трудотерапия применяется в комплексе с другими функциональными методами: физиотерапией, лечебной гимнастикой, массажем, механотерапией. В процессе трудотерапии больной не только лечится, но и участвует в том или ином

производственном процессе. Из видов труда, полезных для местного воздействия на опорно-двигательный аппарат, применяются строгание, пиление, сверление, работа стамеской, отверткой, слесарные работы, сапожное, швейное, переплетное дело, печатание на пишущей машинке и т. п. Развитию функции пальцев кисти способствует плетение, вязание, лепка и др. В условиях трудовой деятельности внимание работающего концентрируется не на самих движениях, а на результатах работы. Трудотерапия имеет исключительное значение в подготовке больного к труду, она дисциплинирует, воспитывая волю к деятельности, и благоприятствует использованию больших адаптационных и компенсаторных возможностей организма. Трудотерапия должна проводиться инструкторами и методистами под медицинским наблюдением.

Физиотерапия и массаж

При травматических переломах широко применяются лечение теплом, электро- и светолечение, лучевая терапия, грязелечение. Эти методы используются чаще в период долечивания для уменьшения боли и тугоподвижности суставов, рассасывания отека.

Световые, суховоздушные и водные процедуры чрезвычайно эффективны в борьбе с болевым синдромом. С этой же целью применяют электрофорез с новокаином, эритемные дозы ультрафиолетового облучения. Хороший болеутоляющий эффект дают малые, не вызывающие ощущения тепла дозы УВЧ.

Борьба с отеками занимает большое место в лечении переломов. Отеки часто наблюдаются после снятия гипсовых повязок и при переходе больного из горизонтального положения, в котором он находился в начале лечения, в вертикальное. Чтобы ускорить рассасывание отеков и восстановить нормальное крово- и лимфообращение в конечности, применяют суховоздушные ванны, соллюкс, инфракрасные лучи, водные процедуры, грязе-, глино- и торфолечение, парафиновые аппликации, озокерит, УВЧ, диатермию. И. М. Митбрэйт (1976) рекомендует низкочастотные и постоянные магнитные поля.

В целях борьбы с отеком в настоящее время пользуются специальными пневматическими чулками, надеваемыми на конечность. Положительное давление в них поддерживается путем подкачки воздуха специальным насосом и контролируется манометром.

Отеки могут зависеть от тромбоза, который наблюдается преимущественно при переломах костей голени, в особенности у лиц, страдающих венозной недостаточностью. Своевременная профилактическая антикоагулянтная терапия имеет большое значение для предупреждения тромбоза и отеков.

В результате внутримышечных кровоизлияний, ушиба и разрывов мышц, наблюдающихся при переломах костей, а также кровоизлияний и выпотов в суставах длительное время может наблюдаться ограничение движений и тугоподвижность суставов. При этих нарушениях большую роль играют физиотерапевтические методы.

Лечебное значение физиотерапевтических процедур основано на нервнорефлекторной реакции, вызываемой раздражением рецепторного аппарата кожи и прилежащих тканей, а также на ускорении под влиянием этих процедур притока артериальной крови, оттока венозной крови и лимфы.

Массаж (ручной или специальными приборами) улучшает циркуляцию крови и местный обмен веществ, вызывает гиперемия тканей, способствует рассасыванию выпотов, отеков, инфильтратов и кровоизлияний. Массаж тонизирует ткани, повышает сократимость и эластичность мышц, благотворно действует на возбудимость периферической нервной системы.

Основными приемами массажа являются поглаживание, растирание, разминание, поколачивание, вибрация. Массирование производится в центральном направлении; при этом больной не должен испытывать никаких болей. Массаж не следует применять по шаблону. В раннем периоде лечения переломов массирование вызывает боли, дополнительно травмирует ткани и может изменить положение отломков. Описаны случаи, когда при свежих переломах массаж был причиной эмболии легочной артерии. Вот почему в раннем периоде лечения переломов, до сращения отломков, массаж применяется только в виде исключения.

Массаж противопоказан при открытых и инфицированных переломах, когда существует опасность обострения скрытой инфекции, при всяких заболеваниях кожи (дерматит, экзема, фурункулез), гнойных процессах, лимфаденитах, лимфангитах, тромбозах, флебитах, варикозном расширении вен, у лихорадящих больных. Если в процессе лечения перелома систематически проводилась лечебная гимнастика, показания к применению массажа ограничиваются заключительным периодом лечения. Показаниями к массажу служат отеки, тугоподвижность суставов, атрофия мышц.

ОТКРЫТЫЕ ДИАФИЗАРНЫЕ И МЕТАФИЗАРНЫЕ ПЕРЕЛОМЫ

Общие сведения. Открытый перелом кости принципиально отличается от закрытого тем, что ему сопутствует рана, которая, как правило, служит входными воротами для проникновения инфекции в зону перелома. Исходя из этого, большинство травматологов и хирургов относят к открытым только такие переломы, при которых отломки вследствие повреждения кожи и глубоких слоев мягких тканей непосредственно сообщаются с внешней средой. Другие считают открытыми все переломы, при которых рана расположена на уровне перелома вне зависимости от ее глубины. Несомненно, если отломки кости покрыты слоем неповрежденных мышц, то опасность инфицирования зоны перелома кости меньше, чем в тех случаях, когда рана непосредственно проникает до кости и имеется прямая связь между зоной повреждения кости и внешней средой. Однако такой перелом с расположенной на его уровне раной, не проникающей до кости, все же нельзя относить к закрытым, так как в этих случаях микробы из раны могут распространяться в глубь мягких тканей и имеется угроза инфицирования зоны перелома.

Третья, небольшая, группа травматологов и хирургов считают открытыми переломы не только с локализацией раны на уровне перелома, но и с расположением ее в пределах поврежденного сегмента конечности (бедро, голень, плечо и предплечье) и, во всяком случае, близко к уровню перелома. Хотя и при этих переломах существует некоторая опасность проникновения инфекции в зону перелома, все же практически следует относить такие переломы к закрытым, так как вероятность инфицирования зоны перелома относительно невелика, а сама первичная хирургическая обработка раны не связана с иссечением мягких тканей в зоне перелома и ничем не отличается от иссечения мягких тканей раны любой иной локализации.

Таким образом, к открытым относятся такие переломы, при которых над зоной перелома располагается рана, проникающая или не проникающая до костных отломков.

Характер открытого перелома зависит от многих факторов: механизма травмы, локализации и вида перелома, обширности и степени повреждения мягких тканей (кожа, мышцы, фасции, сухожилия, сосуды, нервы и другие структуры), расположения раны, микробного загрязнения ее и ряда других моментов.

По локализации открытые переломы длинных трубчатых костей можно разделить на диафизарные, метафизарные, эпифизарные и эпиметафизарные. Метафизарные переломы являются околоуставными, а эпифизарные и эпиметафизарные – внутрисуставными. Такое деление носит условный характер, так как плоскость перелома и трещины при метафизарных и диафизарных переломах иногда могут также проникать в сустав.

Течение открытых диафизарных околоуставных и внутрисуставных переломов имеет свои особенности, которые в основном определяются анатомическим строением этих областей, их биологической структурой, реактивностью зоны повреждения на травму и инфекцию и т. д.

Что касается видов перелома самой кости, то при идентичности механизма они имеют одинаковый характер как при открытых, так и при закрытых переломах: поперечные, косые, винтообразные, крупно- и мелкооскольчатые, раздробленные; двойные, продольные, Т-образные, U-образные, клиновидные и т. п. Помимо этих основных видов переломов, в результате взаимодействия разных сил могут возникать нетипичные переломы.

Тяжесть открытого перелома в значительной степени зависит от обширности и степени повреждения мягких тканей и вида перелома, которые определяются механизмом травмы. Чаще всего раны возникают при прямом или непосредственном воздействии силы на кожу и подлежащие мягкие ткани. В зависимости от величины силы, продолжительности действия и площади приложения ее в зоне перелома кожа и подлежащие мягкие ткани (подкожная клетчатка, мышцы и др.) на большем или меньшем протяжении страдают (ушибленные, рваные, раздавленные и размозженные повреждения) и в связи с этим в большей или меньшей степени теряют жизнеспособность.

В связи с разной величиной кожной раны и повреждения подлежащих мягких тканей в одних случаях сломанная кость может быть обнажена на большом протяжении, в других – на ограниченном участке; иногда в ране виден лишь острый конец отломка или кость из-за глубины раны совсем не видна.

Кожная рана и зона повреждения подлежащих мягких тканей при открытых переломах бывают различными. Следует иметь в виду, что у большей части больных с открытыми переломами зона повреждения подкожной клетчатки и мышц значительно обширнее, чем размеры кожной раны. Как правило, загрязнение тканей и инфицирование мягких тканей при средних и в особенности небольших ранах меньше, чем при обширных повреждениях.

При открытых переломах, возникающих в результате прокола или прорыва кожи острым костным отломком изнутри, мягкие ткани повреждаются меньше, чем при открытых переломах, возникающих при прямой травме извне.

Опасность развития инфекции при проколе мягких тканей и кожи изнутри сравнительно невелика. Такие «точечные» и небольшие раны обычно покрываются корочкой, предохраняющей от проникновения инфекции, и заживают. Течение и заживление самого перелома в этих случаях мало или совсем не отличаются от течения и сращения закрытых переломов.

Чем обширнее, глубже и тяжелее повреждение кожи и подлежащих мягких тканей при открытых переломах, тем больше вероятность значительного микробного загрязнения и развития тяжелой инфекции.

В некоторых случаях первоначально закрытый перелом, возникающий под влиянием прямой травмы, превращается в открытый не сразу, а вторично, спустя несколько дней (вторично открытые переломы). Под влиянием прямого насилия кожа в момент травмы может остаться целой, однако питание ее нарушается и впоследствии может развиться некроз. Постепенно этот участок кожи отторгается и обнажается кость. Часто до отторжения кожи под ней успевает развиться грануляционная ткань, которая защищает зону перелома от инфицирования. Поздний некроз кожи и превращение закрытого перелома в открытый наблюдаются также иногда под влиянием давления изнутри конца смещенного и направленного отломка. В этих случаях тяжелая инфекция развивается реже. Наиболее часто некроз кожи возникает на голени.

Тяжесть течения открытых переломов в значительной степени зависит и от локализации перелома. Опасность развития инфекции при открытых переломах костей нижних конечностей большая, чем при открытых переломах верхней конечности. Это находит объяснение в том, что на нижней конечности имеется большой массив мышц, кожа более загрязнена и большая вероятность инфицирования и загрязнения раны почвой.

Существенное влияние на течение открытых переломов оказывает расположение раны. Так, например, ушибленные раны на передней поверхности голени чаще, чем раны, расположенные на задней поверхности, сопровождаются некрозом кожи, обнажением кости, остеомиелитом и т. п. Кроме того, как уже было сказано, существенное значение для течения диафизарных, метафизарных и внутрисуставных переломов имеют анатомические и биологические особенности области перелома.

Бактериологическое исследование ран при свежих открытых переломах показывает, что в 10-18% случаев рана остается стерильной; в остальных случаях посевы из раны

наиболее часто дают рост стафилококков или различных сочетаний нескольких микробов (стафилококки, стрептококки, анаэробная флора, кишечная и синегнойная палочки и др.). Однако следует иметь в виду, что первичное микробное загрязнение раны нельзя отождествлять с инфекцией и не следует ставить знак равенства между свежими открытыми переломами и открытыми переломами, осложненными гнойной, гнилостной или анаэробной инфекцией.

Повторные посевы из ран после первичной хирургической обработки выявляют рост микрофлоры приблизительно у 15-20% больных, однако у подавляющего большинства из них, несмотря на остаточное микробное загрязнение, открытые переломы протекают без осложнений, а раны мягких тканей заживают первичным натяжением, так как в здоровых тканях нет условий для жизнедеятельности микробной флоры. Все это позволяет провести грань между свежими открытыми переломами, загрязненными микрофлорой, и открытыми переломами, осложненными инфекцией, для которых характерна соответствующая клиника.

Тяжелое течение открытого перелома возможно даже при небольших или маленьких ранах, подвергшихся первичному или вторичному микробному загрязнению, при отказе от первичной хирургической обработки раны. При этом могут возникнуть грозные осложнения – такие, как анаэробная инфекция, столбняк, сепсис или местная тяжелая инфекция.

При открытых переломах в большинстве случаев повреждаются мелкие и средние кровеносные сосуды, что не нарушает общего кровоснабжения конечности. При тяжелых травмах возможно повреждение магистральных сосудов, которое может повести к ишемии и некрозу конечности.

Открытые оскольчатые переломы, обычно возникающие при прямой травме, протекают более тяжело, чем другие виды переломов.

На течение открытого перелома несомненно оказывают влияние не только местные, но и общие факторы (шок и кровопотеря, возраст и общее состояние больного), а также наличие других повреждений (переломы других локализаций, травмы головы, груди, живота и т. п.).

Шок и кровопотеря понижают сопротивляемость больного, вынуждают откладывать первичную хирургическую обработку раны до стабилизации состояния больного, что в определенной степени может способствовать развитию инфекции и торможению восстановительных процессов.

Открытые переломы у пожилых людей, особенно с обширными рваными, ушибленными и размозженными ранами, протекают значительно тяжелее, чем у молодых.

Открытые переломы многообразны по своим клиническим формам, и поэтому диагноз «открытый перелом» не дает истинного представления о тяжести травмы. Общеизвестно, что нельзя ставить диагноз «термический ожог» без указания на степень его и площадь. Точно так же нельзя ограничиться диагнозом «открытый перелом» той или иной локализации без указания на его тип. В связи с этим возникает весьма существенный вопрос о классификации открытых диафизарных, метафизарных и внутрисуставных переломов. Конечно, никакая классификация не может учесть все моменты, отражающие тяжесть открытого перелома. Мы считаем, что в основу классификации должны быть положены наиболее важные и вместе с тем объективно учитываемые факторы, определяющие тип открытого перелома. Такими основными факторами являются локализация и вид перелома, размеры раны, тяжесть повреждения мягких тканей и нарушения кровоснабжения поврежденной конечности.

Нужно отметить, что именно последние признаки и заложены в само понятие «открытый перелом кости». Что касается ряда других факторов, то они безусловно влияют на течение открытого перелома и должны приниматься во внимание при лечении, однако не являются решающими в определении типа перелома. Даже такой важный момент, как загрязнение раны, не может служить критерием для определения типа открытого

перелома. При осмотре и первичной хирургической обработке нельзя без дальнейшего бактериологического исследования определить вид микробов, степень бактериального загрязнения раны и вирулентность микроорганизмов. При этом профилактика раневой инфекции в большей степени зависит от обширности, тяжести повреждения мягких тканей, качества первичной хирургической обработки, сроков операции, т. е. от среды, в которую попадают бактерии, чем от самого микробного загрязнения раны.

Большой клинический опыт Центрального ордена Трудового Красного Знамени института травматологии и ортопедии имени Н. Н. Приорова Министерства здравоохранения СССР и собственные многолетние клинические наблюдения по лечению открытых диафизарных, метафизарных и внутрисуставных переломов длинных трубчатых костей позволили нам (А. В. Каплан, О. Н. Маркова, 1967) предложить классификацию открытых диафизарных переломов. Она отличается от опубликованных ранее прежде всего тем, что учитывает характеристику повреждений кожи и всех подлежащих тканей, отражает одновременно повреждения магистральных сосудов, локализацию и характер перелома кости, т. е. базируется на основных факторах, определяющих тяжесть и особенность открытого перелома, причем эти факторы поддаются объективной оценке. В классификации учитываются также локализация, уровень и вид перелома.

Само собой разумеется, что для полной характеристики состояния больного после травмы в диагнозе должны быть указаны, помимо типа открытого перелома, и другие повреждения (закрытые переломы, множественные повреждения конечностей, позвоночника, таза, черепа, мозга, органов грудной и брюшной полостей и прочие повреждения); обязательны указания на степень шока, величину кровопотери и другие особенности, характеризующие общее состояние больного.

Классификация открытых (неогнестрельных) диафизарных и метафизарных переломов длинных трубчатых костей Каплана – Марковой

Локализация перелома	Верхний или нижней метафиз плечевой, локтевой, лучевой, бедренной, большеберцовой и малоберцовой костей. Верхняя, средняя, нижняя треть диафиза плечевой, локтевой, лучевой, бедренной большеберцовой и малоберцовой костей.			
Вид перелома	Поперечный, косой, винтообразный, крупнооскольчатый, мелкооскольчатый, двойной и др. (без смещения и со смещением отломков)			
Характер повреждения (вид), раны кожи и подлежащих мягких тканей	Размер раны			IV Крайне тяжелые
	I Точечные	II Средние	III Большие	
A B B	IA IB IB	IIA IIB IIB	IIIA IIIB IIIB	C нарушением жизнеспособности конечности (раздробление кости и раздавливание мягких тканей на обширном протяжении, повреждение магистральных артерий)

В приведенной классификации тяжесть повреждения мягких тканей при открытых переломах обозначается различными сочетаниями первых трех римских цифр и первых трех букв алфавита. Римские цифры означают размеры раны: I – рана размером до 1,5 см; II – от 2 до 9 см; III – от 10 см и более. Буквы означают вид, тяжесть и обширность повреждения мягких тканей (кожа, подкожная клетчатка, мышцы и др.): A – ограниченное повреждение мягких тканей, при котором жизнеспособность их не нарушена или мало нарушена, например при колотых, рубленых ранах или ранах, возникающих от разрыва или лопания; B – повреждения мягких тканей средней тяжести, жизнеспособность которых полностью или частично нарушена в ограниченной зоне; чаще всего это ушибленные или рваные раны; B – тяжелые повреждения мягких тканей,

жизнеспособность которых нарушена на значительном протяжении. Обычно это наблюдается при разможенных и раздавленных ранах мягких тканей.

При открытых переломах типа IA, IIА, IIIА все слои мягких тканей обычно повреждаются в результате прокола их сместившимся отломком или раны возникают в результате лопания или разрыва мягких тканей при смещении отломков. В отдельных случаях такая рана возникает как рубленая. При этом грубых повреждений краев кожи и подлежащих мягких тканей нет, они не ушиблены и не размяты. При отсутствии сопутствующих повреждений в этих случаях общее состояние больных после травмы удовлетворительное.

Открытые переломы типа IB, IIB, IIIB характеризуются наличием ушибленной раны кожи и значительным повреждением подлежащих подкожной клетчатки и мышц; ушиб последних сопровождается значительным кровоизлиянием из поврежденных мелких и средних сосудов. При отсутствии сопутствующих повреждений общее состояние больных удовлетворительное, реже - Средней тяжести, как исключение – тяжелое.

Переломы типа IV, IVB, IVB с разможенными и раздавленными ранами мягких тканей отличаются от переломов типа А и Б. Независимо от размеров кожного дефекта края ран на значительном протяжении размяты, разможены и отслоены. Подлежащие мягкие ткани на обширном протяжении также размяты и разможены. Зона подкожных повреждений мягких тканей, как правило, значительно больше кожной раны. К типу IVB мы также относим открытые переломы с одной или несколькими небольшими ранами, если кожа в окружности раны разможена и отслоена на большом протяжении, а подкожные повреждения мягких тканей обширны и тяжелы. Переломы костей часто крупно- или мелкооскольчатые, двойные или на двух-трех уровнях со значительным смещением отломков. При обширных ранах всегда имеется дефект кожи, однако и в сохранившейся первоначально по краям раны коже имеются такие грубые изменения, что оставлять ее неиссеченной при хирургической обработке нецелесообразно, так как она неизбежно некротизируется. Клинико-анатомические особенности этих переломов обусловлены механизмом травмы, вызывающим сдавление тканей.

При открытых переломах, в особенности типа IIB, IVB, IIIB, IVB, обнаженный конец кости иногда выстоит за пределы мягких тканей и подвергается значительному загрязнению. Этот тип переломов следует относить к тяжелым.

При открытых переломах типа IB и IVB из кожной раны часто выделяется струйкой кровянистая или кровянисто-сукровичная жидкость с примесью жира.

М. В. Громов и С. Г. Гиршин (1971) выделяют в типе IVB открытых переломов голени следующие подгруппы: 1) рана расположена по задней поверхности голени и дном ее является мышца; 2) рана расположена на передней поверхности голени, дном ее является поврежденная кость; 3) рана занимает 2/3 окружности голени; 4) циркулярная рана голени. Хотя такое деление имеет определенное значение, мы не считаем выделение этих подгрупп обязательным; локализация и некоторые другие особенности раны должны получить отражение в описании местного статуса.

Открытые переломы типа IVB, IVB, IVB часто сопровождаются большой кровопотерей и шоком. Общее состояние больных, как правило, тяжелое или очень тяжелое.

При открытых диафизарных переломах IV типа жизнеспособность конечности нарушена за счет разможения, раздробления и раздавливания всех мягких тканей и кости или повреждения магистральных артерий. Наиболее неблагоприятен прогноз при повреждении подколенной, бедренной и плечевой артерий; легче протекают открытые переломы при повреждении артерий на уровне предплечья и голени. Общее состояние больных при переломах IV типа всегда тяжелое или крайне тяжелое, кровопотеря велика; почти во всех случаях развивается травматический шок.

Открытые диафизарные переломы с разрывом магистральных артерий при колотых и ушибленных ранах наблюдаются редко.

Решающее значение в судьбе конечности и течении открытого перелома имеют уровень и обширность повреждения артерии, тяжесть и размер разрушения мягких тканей и кости. При наиболее тяжелых повреждениях имеются прямые показания к первичной ампутации конечности.

Предлагаемая классификация, с нашей точки зрения, достаточно проста и удобна. Конечно, она, так же как и любая другая, имеет в известном смысле условное значение. Переломы одного и того же типа могут иметь определенные особенности, однако эта классификация позволяет практически уточнить диагноз открытого перелома, более правильно ставить показания к применению того или иного метода лечения, прогнозировать исход и провести дифференцированный анализ исходов лечения в зависимости от тяжести повреждений.

Классификация может быть использована при открытых метафизарных и диафизарных переломах плечевой и бедренной костей, костей предплечья и голени. В диагнозе всегда нужно указать тип открытого перелома.

Лечение. При открытых переломах оно представляет большие трудности. При этом ставятся задачи, в определенной степени связанные между собой: предупреждение развития инфекции; вправление и обездвижение отломков; создание условий для костного сращения хорошо вправленных отломков и восстановление функции конечности.

Предупреждение раневой инфекции имеет первостепенное значение и обеспечивается тщательной первичной хирургической обработкой раны, созданием покоя путем обездвижения вправленных отломков и антибиотикотерапией.

Если больной находится в шоке, операция обычно откладывается до выведения его из этого состояния. Лишь в тех случаях, когда интоксикация из размозженной конечности усугубляет тяжесть состояния, операция (обычно ампутация конечности) производится одновременно с противошоковыми мероприятиями.

Первичная хирургическая обработка открытого перелома играет решающую роль в предупреждении развития инфекции и ставит целью путем тщательного иссечения всех мертвых, нежизнеспособных тканей превратить загрязненную рану мягких тканей и кости в чистую – асептическую, а открытый перелом – в закрытый. К сожалению, практически этого не всегда можно достичь в полной мере по анатомическим, биологическим и оперативно-техническим условиям.

Основное значение первичной хирургической обработки заключается в том, что она позволяет устранить среду для развития микробов и восстановить нарушенное травмой кровообращение в очаге перелома.

Тщательная первичная хирургическая обработка является также биологическим фактором, создающим оптимальные условия для самозащиты организма после травмы, так как живые ткани являются наиболее мощным средством борьбы с инфекцией.

Развития инфекции при открытых диафизарных переломах можно избежать, если своевременно будут тщательно иссечены все поврежденные ткани, обеспечен хороший гемостаз, удалены инородные тела, рана зашита наглухо и отломки хорошо обездвижены. Однако не всегда тяжесть повреждения позволяет выполнить весь комплекс мер. Это сложная операция, требующая большой скрупулезности, знаний и опыта.

Сроки первичной хирургической обработки. В последние годы в связи с успехами антибиотикотерапии стали недооценивать значение ранней первичной хирургической обработки для исхода лечения. Такую точку зрения нельзя признать правильной. Чем меньше времени прошло с момента, травмы до первичной хирургической обработки ран, тем лучше прогноз. Нужно, стремиться, чтобы первичная обработка производилась в первые 6-8 ч после травмы. За это время инфекция не успевает еще проникнуть в глубь тканей и распространиться по лимфатическим и кровеносным путям.

Применение антибиотиков и современных химиотерапевтических средств расширяет возможности в борьбе с инфекцией и позволяет при необходимости удлинить сроки первичной хирургической обработки до 48 ч и более. Причинами отсрочки первичной

хирургической обработки могут быть травматический шок, крайне тяжелое общее состояние пострадавшего при массивной кровопотере или множественной и сочетанной травме и позднее поступление в стационар.

Следует еще раз подчеркнуть, что и в настоящее время первичная хирургическая обработка является срочной операцией; поздняя обработка должна быть исключением, вызванным особыми обстоятельствами.

Вместе с тем нельзя не указать, что имеется иная точка зрения.

«Отсроченная срочность». М. Iselin (1962) ввел этот термин, согласно которому у ряда тяжелобольных радикальная первичная хирургическая обработка открытых переломов в день травмы не производится. При поступлении рану очищают и иссекают только поврежденную кожу, после чего осуществляют иммобилизацию поврежденной конечности и накладывают антисептическую повязку. Одновременно проводят общее лечение, направленное на борьбу с инфекцией и восстановление баланса крови, воды и белка; назначают болеутоляющие и успокаивающие средства. У части больных при такой тактике отпадает необходимость в дополнительном оперативном вмешательстве, у других на 3-4-й день после травмы производят полное иссечение некротизировавшихся тканей, которые легко отличаются от жизнеспособной ткани. После такой обработки очаг перелома должен быть покрыт мигрирующим лоскутом на двух питающих ножках, но ни в коем случае не должна производиться пластика свободным трансплантатом. Что касается остеосинтеза, то в зависимости от расположения отломков и необходимости хирург может его применить либо заменить другим техническим методом (М. Iselin, 1962). Метод этот применяется автором главным образом при травме кисти.

Мытье и очистка кожи поврежденной конечности имеют существенное значение для предупреждения вторичного загрязнения раны. Рану предварительно покрывают многослойной стерильной марлевой салфеткой. Затем окружающую кожу тщательно моют жидким мылом и теплой водой или, (раствором нашатыря с мылом; при этом хорошо пользоваться мягкой губкой, ватой или стерильной марлей. Мытье должно производиться осторожно, без толчков и энергичных растираний. Смывная жидкость не должна попадать в рану.

А. Н. Сызганов и Г. К. Ткаченко (1959) предложили в нижний и, верхний эпифизы поврежденной кости вводить инъекционные иглы, проникающие до костномозгового канала. Проксимальнее введенных игл на конечность накладывают артериальный жгут. Через введенные иглы шприцем вначале вводят 10-20 мл 0,5% раствора новокаина, а затем 40-100 мл 0,25% раствора новокаина с 150000- 200 000 ЕД пенициллина и 500 000 ЕД стрептомицина. Достигается полное обезболивание всех тканей, расположенных дистальнее жгута. Рану промывают слабыми растворами антисептических веществ (хлорамин, лактат этакридина, фурацилин) и антибиотиков с помощью шприца Жане или специальным аппаратом. При этом раствор, вводится во все глубокие карманы раны под давлением с помощью тонких наконечников. После промывания разможенные ткани становятся более заметными, что в значительной степени облегчает их рассечение. После иссечения тканей рану снаружи повторно промывают под давлением. Затем производят внутрикостное промывание раны путем введения 100-300 мл 0,25% раствора новокаина с пенициллином и стрептомицином через иглы, ранее введенные в кости. Мы промываем рану при первичной хирургической обработке антисептическими жидкостями (лактат этакридина, хлорацид, хлорамин, и др.), а также изотоническим раствором хлорида натрия или слабыми растворами новокаина с антибиотиками.

Обезболивание. Первичную хирургическую обработку лучше производить под наркозом, особенно при тяжелых травмах с обширной зоной повреждения конечности. При отсутствии условий для проведения операций под наркозом первичную обработку осуществляют под внутрикостной анестезией, футлярной анестезией по методу Вишневого и под местной инфильтрационной анестезией 0,25% или 0,5% раствором

новокаина. При этом целесообразно в растворе новокаина развести по 200 000 – 300 000 ЕД пенициллина и стрептомицина.

Обескровливающий жгут при первичной хирургической обработке применять не следует, если к этому нет абсолютных показаний (сильное кровотечение).

Можно согласиться с мнением, что наложение жгута создает удобства во время операции, но одновременно таит серьезные опасности, поэтому от наложения его по возможности следует воздержаться.

Особенности первичной хирургической обработки различных тканей

Основные требования при выполнении первичной хирургической обработки раны в случаях открытых переломов заключаются в строгом соблюдении правил асептики на всех этапах операции, большой тщательности и педантизма при иссечении всех поврежденных тканей строго по плану и с учетом анатомо-топографических особенностей оперируемой области.

Первым и основным этапом операции, от которого зависит возможность предупреждения развития инфекции, является тщательное иссечение и удаление всех мертвых и нежизнеспособных тканей. Однако в большинстве случаев полностью превратить обширную загрязненную рану в асептическую не удастся. Это лишний раз подчеркивает важность тщательного удаления мертвых и нежизнеспособных тканей, а также сгустков крови, представляющих собой благоприятную среду для размножения и жизнедеятельности бактерий, оставшихся в ране после хирургической обработки.

При первичной обработке нужно также исходить из того, что сопротивляемость различных тканей к механическим, физическим, химическим факторам, а также к инфекции неодинакова.

Хирургическая обработка кожных краев раны. Как известно, поверхность кожи обладает значительной бактерицидностью. Неповрежденная кожа оказывает высокую сопротивляемость инфекции. Это диктует необходимость бережного обращения с ней при первичной обработке. Что касается подкожной клетчатки, то сопротивляемость ее весьма низкая. При первичной обработке следует стремиться иссечь всю поврежденную кожу путем окаймляющего рану кожного разреза. Полосы кожи шириной от 2 до 10 мм и более (в зависимости от повреждения кожных краев раны) иссекают, стремясь при этом придать ране удлиненную форму, что важно для последующего закрытия ее швами.

При первичной обработке следует удалять только поврежденную кожу, чтобы не создать трудностей при шве раны, особенно на предплечье и голени. Однако при наличии ушибленных или размозженных краев раны нужно, не боясь дефекта кожи, широко иссекать поврежденную кожу, так как оставление заведомо поврежденной кожи неминуемо приводит к последующему некрозу и, возможно, к осложненному течению перелома. Дефект кожи подлежит закрытию тем или иным методом первичной кожной пластики.

Иногда при производственной и транспортной травме кожа может быть содрана или отслоена, а подкожная жировая клетчатка загрязнена и кровообращение в ней резко нарушено. Отслойка, ушиб и размозжение распространяются на значительном протяжении, иногда охватывая почти циркулярно конечность. В подобных случаях следует тщательно обработать кожные лоскуты, удалив все размозженные участки кожи. Особенно тщательно необходимо удалить всю поврежденную подкожную клетчатку на отслоенном кожном лоскуте, а так же оставшуюся на апоневрозе. В противном случае жировая клетчатка некротизируется, возникают тромбозы мелких сосудов и вторичные

некрозы мягких тканей, которые ведут к расплавлению тканей и инфицированию. Для получения более широкого доступа к подлежащим тканям кожу дополнительно разрезают вдоль оси конечности, что позволяет наложить швы с меньшим натяжением кожных краев.

После обработки кожной раны следует менять инструменты, перчатки и повторно закрывать стерильным бельем окружность раны.

Обработка апоневроза и фасций. Сопrotивляемость апоневроза и фасций инфекции незначительна. Края поврежденного апоневроза и фасций иссекают; для лучшего доступа к глубже лежащим мышцам дополнительно рассекают апоневроз в продольном направлении.

При тяжелых травмах для предупреждения отека и сдавления мышц, сосудов, нервов, а также дополнительного нарушения кровообращения и жизнеспособности мягких тканей в поврежденной конечности следует широко рассечь апоневроз. Оставление мертвых участков фасций и апоневроза опасно, так как они могут длительно поддерживать нагноение раны.

Обработка мышц. Неповрежденная мышца обладает большой устойчивостью к инфекции. Весьма вероятно, что это обуславливается обильным кровоснабжением. Вместе с этим большая подвижность мышц способствует распространению инфекции в окружающей ткани. Хирургическая обработка мышц должна быть по возможности радикальной, но экономной в отношении здоровых участков их с учетом последующей функции конечности.

Необходимо обеспечить возможность полного осмотра загрязненных и нежизнеспособных тканей на всем протяжении раны. Для удаления их рану иногда следует расширить. Нежизнеспособные мышцы имеют тусклый оттенок, лишены блеска и красной окраски. При рассечении здоровой мышцы в отличие от нежизнеспособной на поверхности сечения имеются признаки сохранившейся васкуляризации, мышечные сокращения при надсечении мышц указывают на нормальное ее состояние. Иссечение мышц обычно производят скальпелем, от прикосновения которого жизнеспособные мышцы сокращаются и ускользают. Можно также пользоваться острыми куперовскими ножницами, которые не только режут, но и слегка придерживают мышцу. Удаляют не только безусловно разрушенные мышцы, но и ушибленные с нарушением кровоснабжения, так как они обречены на омертвление. К сожалению, для полного удаления загрязненных тканей в ряде случаев возникают непреодолимые препятствия в виде расположения в них магистральных сосудов и нервов, проходящих в самой ране или в непосредственной близости от нее. Иссекать, отсепаровывать или скелетировать сосуды и нервы на значительном протяжении – значит идти на большой риск возникновения некроза, позднего кровотечения и паралича конечности. В любых условиях крупные сосуды и нервы нужно сохранять в неприкосновенности. Можно несколько сместить их в сторону, а затем укрыть между мышцами в щели, края которой сшивают тонкими кетгутовыми швами. Обычно доступ к месту перелома бывает достаточным через имеющуюся рану.

Обработка кости. Неповрежденная надкостница обладает высокой стойкостью и защищает кость от проникновения инфекции. Сопrotивляемость кости снижается соответственно ослаблению кровоснабжения. Кость, лишенная надкостницы, теряет значительную часть кровоснабжения и становится уязвимой для инфекции. Исходя из этого, следует бережно относиться к периосту и максимально щадить его.

Выстоящий над поверхностью кожи костный фрагмент или крупный отломок следует механически очистить скальпелем или острой ложкой; к резекции концов отломков, как правило, не следует прибегать, так как это может повести к несращению перелома. При большом загрязнении поверхности кости краевые участки ее удаляют кусачками Листона, Люэра или долотом. Крупные костные осколки, связанные

надкостницей, нужно механически обработать, щадя при этом соединенные с осколком мягкие ткани и надкостницу, а затем уложить на место.

Все свободно лежащие загрязненные крупные, и средние отломки механически обрабатывают, очищают и помещают на 30-60 мин в изотонический раствор хлорида натрия с антибиотиками (тетрациклин или пенициллин со стрептомицином), а затем укладывают обратно в образовавшийся дефект кости.

Загрязненный костный мозг необходимо удалять из костномозгового канала дистального и проксимального отломков на глубину 1-1,5 см острой ложкой.

Чрезмерная бережливость в отношении мелких, обреченных на гибель отломков создает условия для развития инфекции и остеомиелита. Чем лучше удастся очистить рану от загрязнения, тем бережнее можно относиться к костным фрагментам. Особенно нужно щадить костные отломки, связанные с надкостницей и мышцами, вне зависимости от их размеров, прочности связи и надежности кровоснабжения. Нельзя грубо выделять и выкручивать связанные с мягкими тканями костные фрагменты. Независимо от размеров такие фрагменты следует оставлять, так как при асептичности течения они хорошо приживаются.

При ревизии раны крупные инородные тела обычно легко удается обнаружить и удалить. Оставление инородных тел в ране, как правило, приводит к возникновению гнойных осложнений.

Тактика при повреждении сосудов и остановка кровотечения. Нетравмированные сосуды устойчивы к инфекции. Поврежденные сосуды в случае развития инфекции, особенно тяжелой, эрозируются, расплавляются и тромбируются. При открытых переломах мирного времени, как указывалось выше, чаще повреждаются кровеносные сосуды среднего и малого калибра, перевязка которых в ране не влечет за собой каких-либо осложнений и кровотечение полностью прекращается. Однако при тяжелых травмах возможно повреждение магистральных артерий и вен.

При повреждении артерий особенно важна ранняя и точная диагностика. Исчезновение пульса ниже места повреждения является важным, но не абсолютным симптомом ранения артерии, так как при открытых переломах возможен также длительный спазм неповрежденной артерии. Одновременная бледность, похолодание поврежденной конечности и нарушение чувствительности в дистальной ее части даже при отсутствии значительного кровотечения из раны должны вызвать подозрение на повреждение крупных сосудов. В таких случаях следует произвести артериографию, которая дает возможность уточнить диагноз, определить характер и локализацию повреждения сосуда.

При открытых переломах артерия может быть повреждена частично (на 1/3-1/2 диаметра) или разорвана полностью; возможно образование дефекта стенки. Кровоток по артерии может быть нарушен вследствие сдавления ее поврежденными тканями или внутривенной гематомой; известны случаи длительного спазма артерии и последующего тромбоза.

Сдавление и смещение артерий должны быть устранены при первичной хирургической обработке поврежденных мышц и костей; неподвижность костных отломков при этом достигается современными методами остеосинтеза.

При пристеночных повреждениях артерий накладывают боковой шов. При разрыве плечевой, бедренной и подколенной артерий прямые показания имеет циркулярный шов, наложенный с помощью сосудосшивающего аппарата или ручным способом. При разрывах магистральных артерий на протяжении предплечья и голени лучше восстановить поврежденный сосуд, однако при отсутствии такой возможности допустима перевязка. Кровоснабжение конечности обычно восстанавливается за счет межкостных и внутрикостных артерий.

При дефектах плечевой и бедренной артерий возможна пластика лавсановым протезом, лиофилизированным трансплантатом или, лучше, -поверхностной веной, взятой

на бедре, при условии операции в ранние сроки после травмы (до 4 ч) и расположении трансплантата в здоровых тканях. Следует согласиться с Г. Н. Захаровой, Н. П. Топилиной (1974) и другими хирургами, допускающими восстановительные операции и в более поздние сроки. Чем быстрее после повреждения восстановлен кровоток, тем большая вероятность сохранения конечности.

Для устранения длительного спазма артерий применяют комплекс мероприятий: циркуляторную новокаиновую блокаду по А. В. Вишневному, внутриартериальное введение новокаина с изотоническим раствором хлорида натрия, сосудорасширяющие (папаверин и др.). В тяжелых случаях производится периартериальная симпатэктомия.

Таким образом, выбор метода хирургического восстановления артерий, а следовательно, и восстановление кровообращения в поврежденной конечности зависят от характера повреждения сосуда, мышц и кости. Успех операций зависит от срока, прошедшего с момента травмы, тяжести повреждений, калибра поврежденных сосудов и др.

При решении вопроса о целесообразности наложения сосудистого шва важно оценить тяжесть и обширность повреждений мягких тканей и кости.

Следует, однако, иметь в виду, что даже при проведении операций по всем правилам и сочетании хирургического вмешательства с ранней терапией антикоагулянтами кровообращение в конечности восстанавливается далеко не во всех случаях и не всегда удается ее сохранить. При крайне тяжелых повреждениях опасность развития осложнений и угроза для жизни больного могут быть настолько велики, что первичная ампутация конечности становится спасительной операцией.

Повреждения вен возможны в виде их сдавления, смещения, перегиба, боковых дефектов или полного разрыва; в последнем случае производится восстановление или перевязка венозных стволов. Часто перевязка вены не вызывает значительных нарушений в кровоснабжении конечности и не влияет на ее судьбу.

Тактика при повреждении нервных стволов. Периферические нервы обладают значительной стойкостью к инфекции, особенно в тех случаях, когда травма не нарушила их связи с окружающими тканями. Повреждения нервов наблюдаются преимущественно при открытых переломах костей верхних конечностей. Контуженные нервы с участками кровоизлияний, но без анатомического перерыва следует бережно охранять от растяжения и давления во время первичной обработки и помещать их в здоровые мышцы, чтобы рубцевание было минимальным. Разорванные полностью нервы сшивают за периневрий тонким шелком или капроном с помощью атравматических игл (2-3 шва) и окутывают здоровыми мышцами. Размозженный участок нерва иссекают, концы его сближают и накладывают периневральный шов.

Наложение первичного шва нервных стволов сразу после тщательной первичной хирургической обработки открытых переломов допустимо лишь в тех случаях, когда можно ожидать заживления раны первичным натяжением. При сильно загрязненных ранах, поздней первичной хирургической обработке, когда имеется опасность развития инфекции, от первичного шва нужно воздержаться. Во избежание ишемии тканей, в том числе поврежденного нерва, необходимо на мягкие ткани накладывать редкие швы, придавать возвышенное положение конечности после обработки и своевременно в показанных случаях применять антикоагулянты. Предупреждая нагноение раны путем тщательной хирургической обработки, применяя кожную пластику при дефектах кожи для предупреждения некроза краев раны, своевременно проведя рациональную антибиотикотерапию, создают условия для восстановления нерва.

Восстановление сухожилий. Сухожилия обладают весьма ограниченной сопротивляемостью, особенно к гнойной инфекции. Разорванные сухожилия, особенно на уровне предплечья и голени, следует сшивать конец в конец шелком и кетгутом. Из-за массивной травмы мягких тканей обнаружить центральные концы соответствующих мышц и сухожилий не всегда возможно, поэтому периферические концы сухожилий

подшивают к сохранившимся участкам мышц и сухожилий. Сшивать сухожилие допустимо лишь в тех случаях, когда можно ожидать заживления раны без нагноения. В случае опасности развития инфекции от первичного шва сухожилий необходимо воздержаться.

При наложении гипсовой повязки всегда нужно учитывать, какое положение кисти и стопы наиболее выгодно для поврежденных сухожилий.

Тщательный гемостаз и предупреждение скопления крови в зоне перелома являются существенным этапом операции первичной хирургической обработки открытого перелома, направленным на предупреждение развития инфекции.

Закрытие раны. Наложение швов на фасцию недопустимо, так как вследствие развивающегося при этом отека возможно возникновение осложнения, названного нами (1963) местным гипертензионным ишемическим синдромом. Он выражается в сдавлении мышц, сосудов, тромбообразовании, вторичном нарушении кровоснабжения тканей и лимфообращения, что способствует их некрозу и развитию инфекции. Стягивающие швы мышц также вызывают сдавление тканей, ишемию, некроз и развитие тяжелой инфекции.

В идеале операция тщательной первичной хирургической обработки открытого перелома завершается наложением первичного шва на кожную рану. В подавляющем большинстве случаев, даже при обширных ранах, первичный шов показан. Во всяком случае, к этому нужно всегда стремиться. Современные методы лечения открытых переломов, успешная первичная хирургическая обработка ран, обездвижение отломков и антибиотикотерапия в преобладающем большинстве случаев обеспечивают заживление первичным натяжением после зашивания раны.

Было бы большой ошибкой при лечении открытых переломов отказаться и даже подвергнуть сомнению огромное значение первичного шва, т. е. превращения открытого перелома в закрытый. Вместе с тем неправильно утверждение, что любая первичная хирургическая обработка открытого перелома всегда должна завершаться наложением первичного шва и, что еще хуже, всю операцию сводить к зашиванию кожной раны наглухо. Иссечение разможенных и нежизнеспособных тканей при первичной обработке является обязательным этапом операции, а наложение первичного шва на кожу в некоторых случаях может быть противопоказанным. Вопрос заключается в том, чтобы определить группу больных, у которых первичное закрытие раны наглухо не показано. Глухой первичный шов не следует накладывать, когда нет уверенности, что в ране не оставлены мертвые и нежизнеспособные ткани. Наложение глухого первичного шва при обширных разможенных ранах, с большой отслойкой тканей требует осторожности. Серьезную опасность представляют открытые переломы костей нижних конечностей с обширными ранами; открытые переломы костей верхней конечности менее опасны.

Противопоказан первичный шов при плохой васкуляризации тканей в связи с повреждением магистральных сосудов, особенно если имелось значительное загрязнение раны.

Первичный шов не следует также накладывать после поздней хирургической обработки раны, если до этого не проводилась антибиотикотерапия, а также в тех случаях, когда условия не позволяют наблюдать за больным в течение ближайших дней после операции.

При зашивании кожной раны могут возникнуть трудности из-за натяжения и плохого сближения краев. В этих случаях швы в дальнейшем прорезаются (чаще всего на голени). Иногда сближению краев при зашивании раны помогают ослабляющие разрезы (рис. 6). Сближение краев раны во время операции может удасться сравнительно легко, однако на следующий день, по мере увеличения отека, возникает натяжение кожи и как следствие этого на большем или меньшем протяжении – краевой некроз. В таких случаях иногда своевременно сделанные ослабляющие разрезы по сторонам от краев раны могут предупредить некроз кожи и обнажение кости.

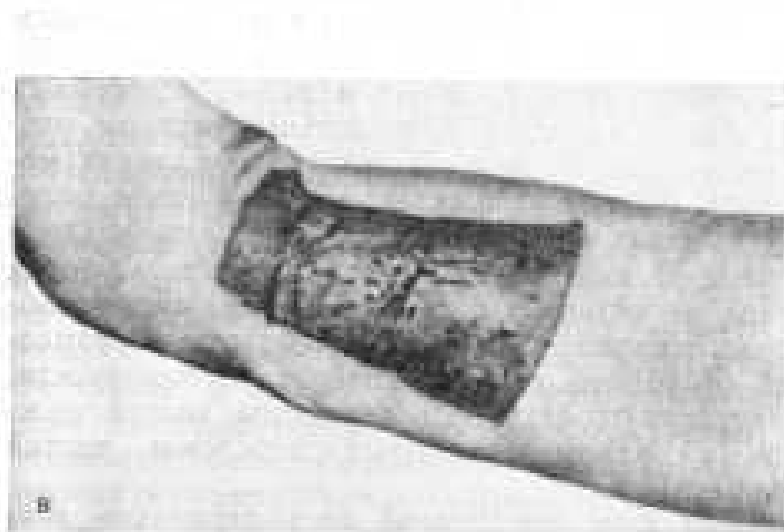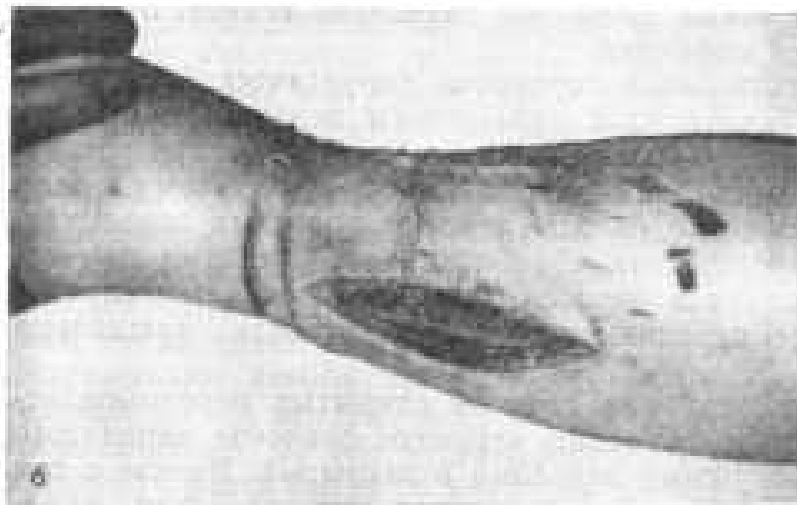
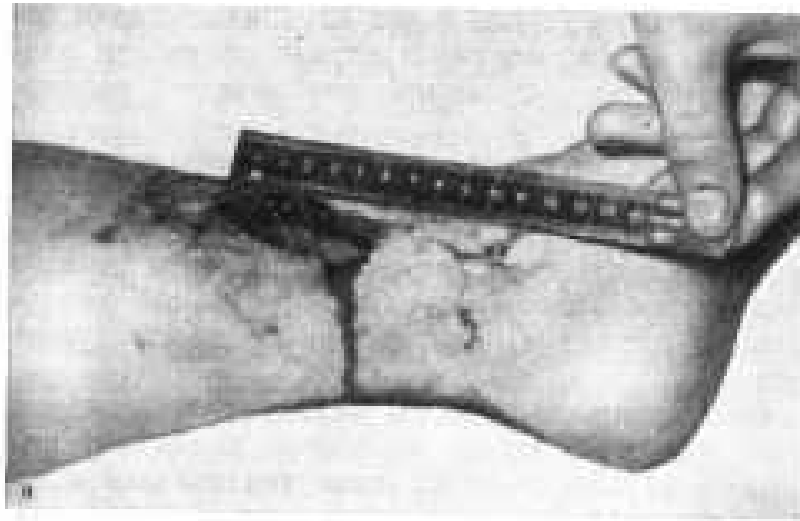


Рис. 6. Открытый перелом костей голени типа ШБ.
а – вид раны; б – ослабляющий разрез кожи, позволивший зашить рану; в – рана над областью перелома и ослабляющий разрез зажили первичным натяжением.

Кожная пластика дефектов кожи при первичной хирургической обработке открытых диафизарных переломов длинных трубчатых костей имеет очень большое значение. При обширных ушибленных и особенно размозженных ранах приходится иссекать

поврежденную кожу; наложить глухой шов на края раны в этих случаях невозможно. Если же рану удастся зашить, то натяжение ее краев будет таким большим, что неизбежно приведет к дальнейшему некрозу кожи в окружности раны. В связи с этим особую роль для гладкого течения переломов в подобных случаях приобретает первичная кожная пластика, которая показана также при наличии первичного дефекта кожи или обширных отслоенных лоскутов кожи, возникших при тяжелой производственной и транспортной травме. Особенно широкие показания к первичной кожной пластике имеются при открытых диафизарных переломах голени и предплечья и в меньшей мере - плеча и бедра.

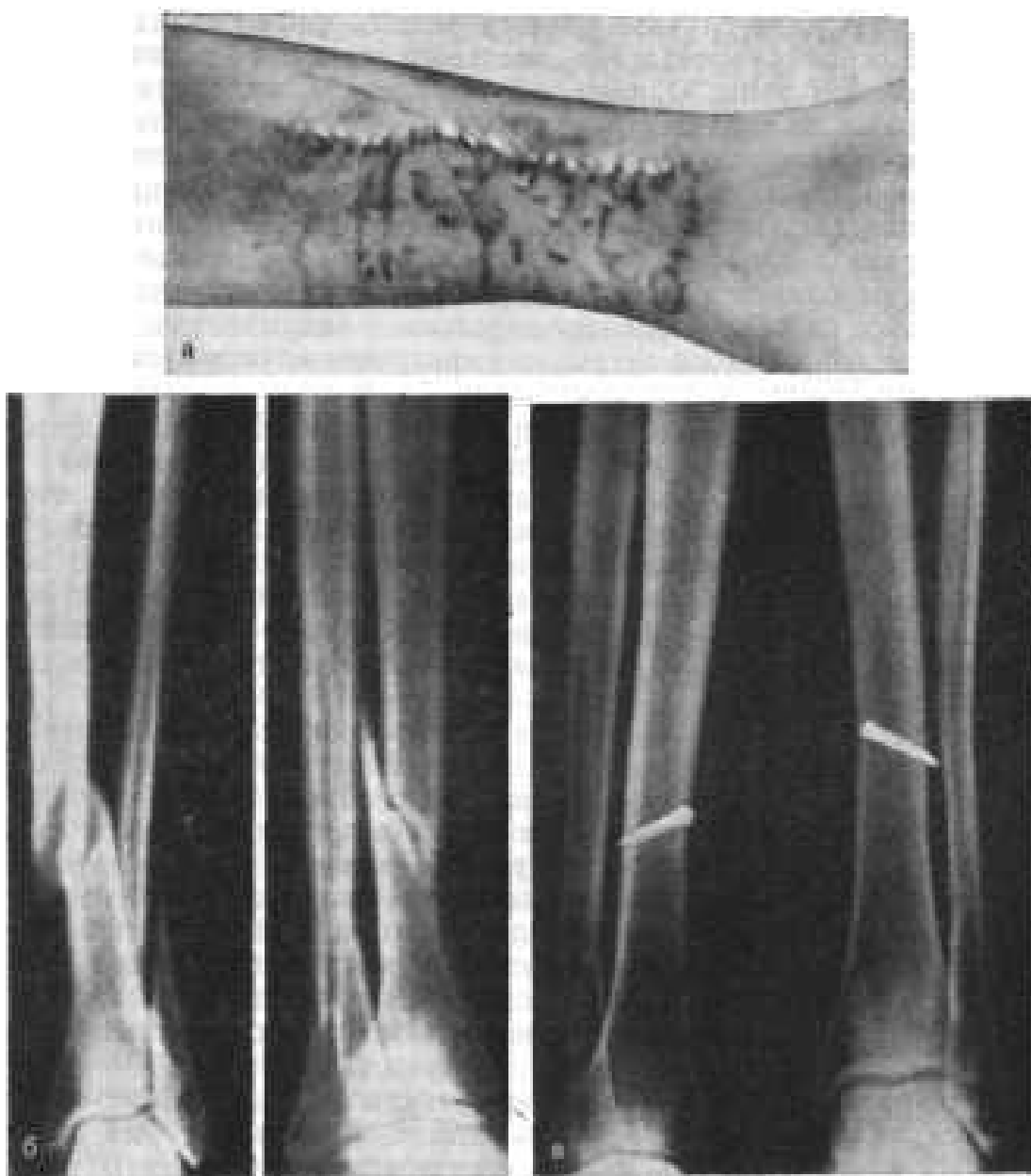

Рис. 7. Открытый перелом костей голени типа ШБ.

Первичный остеосинтез винтом и первичная кожная пластика мостовидным лоскутом; рана защита наглухо; длинный ослабляющий разрез закрыт свободным кожным аутотрансплантатом (а). Через 4 мес после травмы перелом сросся (б, в).

Пересаженная при первичной хирургической обработке здоровая кожа позволяет защитить открытый перелом от экзогенной инфекции, предохраняет мягкие ткани и кость в глубине раны от некроза, который неизбежен при широко открытой ране. Кожа при

пересадке оказывает бактерицидное действие и, что особенно важно, пластика создает лучшие условия для восстановления кровообращения в ране. Это в свою очередь сокращает сроки консолидации открытых диафизарных переломов и препятствует возникновению трофических нарушений в конечности.

В ряде случаев удается зашить рану без натяжения краев путем кожной аутопластики местными тканями с выкраиванием лоскутов вблизи раны. Однако при дефектах кожи, а также если края кожной раны не сходятся и даже тогда, когда получается большое натяжение краев, лучше не зашивать рану или же прибегнуть к свободной кожной пластике расщепленным лоскутом. Весьма целесообразно провести пластику кожи мостовидным лоскутом. Для этого делают параллельно ране послабляющий разрез, который не должен располагаться слишком близко к краю. Образовавшийся мостовидный лоскут передвигается на рану в области перелома и закрывает ее. Вновь образовавшийся дефект кожи закрывают сразу или спустя несколько дней свободными кожными лоскутами (рис. 7). В ряде случаев этот дефект по мере уменьшения отека быстро заживает без дополнительной кожной пластики.

При большой отслойке кожи после удаления загрязненной подкожной жировой клетчатки для обеспечения оттока раневого секрета и улучшения питания отслоенный лоскут перфорируют нанесением множественных мелких сквозных насечек, затем укладывают на место и подшивают к краям кожной раны. В ряде случаев можно также использовать полностью оторвавшиеся лоскуты и реплантировать их после тщательного удаления подкожной жировой клетчатки. Кожная пластика на ножке часто применяется при открытых переломах кисти и пальцев.

В случаях обширного разрушения тканей вероятность заживления раны первичным натяжением уменьшается. Швы, наложенные на кожу при недостаточном иссечении нежизнеспособных тканей, наносят только вред, так как задерживается раневой секрет, нарушается кровообращение тканей и создаются условия для развития и распространения инфекции. В сомнительных случаях рану лучше совсем не зашивать или наложить отдельные редкие направляющие швы. В тяжелых случаях рану всегда оставляют открытой. Кость при этом должна быть закрыта мышцами и, в крайнем случае, временно защищена марлевыми тампонами, пропитанными вазелиновым маслом с пенициллином или мазью Вишневского.

Дренирование ран. После иссечения и закрытия раны могут образоваться межмышечные подкожные полости и щели, в которых скапливаются кровь и раневой секрет. Такие резервуары способствуют развитию инфекции, образованию гнояников, затеков и осложняют течение открытого перелома. Для предупреждения этого и создания постоянного оттока в межтканевые полости или щели вводят полоски тонких резиновых (перчаточных) дренажей или тампоны с мазью Вишневского.

Более целесообразно применить метод постоянного отсасывания крови и секрета из раны при помощи тонких (3 мм) пластмассовых эластичных дренажных трубок. Один конец таких трубок помещают в соответствующее межмышечное и подкожное пространство, а другой выводят на поверхность кожи через специальные узкие отверстия в ней. Края отверстия в коже должны плотно охватывать трубку. Наружный конец каждой трубки присоединяют к отсасывающему прибору (водоструйный или электрический отсос или специальный пластмассовый прибор). Такое постоянное или прерывистое отсасывание производится в течение 1-2 сут, иногда дольше.

Отсроченные и вторичные швы и отсроченная кожная пластика. Если при незашитой ране через 4-6 дней, а иногда позже выясняется, что опасность общей и местной инфекции миновала, рана может быть зашита. Откладывать шов на срок позже 6-10 дней нецелесообразно из-за потери подвижности кожи и угрозы вторичного инфицирования раны. Одновременно следует местно вводить антибиотики или проводить общую антибиотикотерапию. Местное применение антибиотиков имеет преимущество перед

общей антибиотикотерапией. Если края раны стягиваются с натяжением или имеется дефект кожи, показана кожная пластика. Чаще применяется свободная кожная пластика.

Обездвижение костных отломков. В профилактике развития инфекции при лечении открытых переломов покой имеет исключительно-важное значение и лучше всего достигается при помощи хорошего сопоставления и полного обездвижения костных отломков. Благодаря этому прекращается или значительно уменьшается боль, создаются условия для восстановления крово- и лимфообращения; мягкие ткани, прилежащие к отломкам, не травмируются, инфекция локализуется и не распространяется. Все это создает благоприятные условия для репаративных процессов в мягких тканях и кости.

Репозиция и обездвижение костных фрагментов при лечении открытых переломов имеют своей целью не только обеспечить покой поврежденным тканям и тем способствовать предупреждению инфекции, но и создать условия для костного сращения отломков. Для этой цели, так же как и при закрытых переломах, применяются следующие основные способы: гипсовая повязка, скелетное вытяжение, остеосинтез (первичный и отсроченный остеосинтез погружными металлическими конструкциями, открытый или закрытый первичный и отсроченный остеосинтез с помощью дистракционно-компрессионных аппаратов).

Нельзя недооценивать или переоценивать любой из этих методов. Каждый из них имеет свои положительные и отрицательные стороны. Вопрос заключается в том, чтобы в каждом случае установить правильные показания и противопоказания к применению того или иного способа лечения открытых переломов. Следует руководствоваться объективной оценкой общего состояния больного, его возрастом, состоянием кожи и подлежащих мягких тканей поврежденной конечности, степенью и обширностью повреждения, загрязнения раны, типом перелома и смещения отломков, стабильностью их после вправления, сроком от момента травмы до операции, качеством первичной хирургической обработки мягких тканей, условиями, при которых производится операция (техническое оснащение, подготовка хирурга и т. п.), и другими факторами, которые могут влиять на исход лечения. Только правильно оценив все эти моменты, можно обоснованно и целесообразно применить соответствующий способ лечения.

Гипсовая повязка при ряде открытых переломов костей верхней и нижней конечностей (переломы без смещения или с небольшим смещением отломков, поперечные стабильные переломы, переломы с зубцом на одном отломке и выемкой на другом, околоуставные переломы, переломы у детей и др.) является ценным, а подчас незаменимым способом лечения. Гипсовая повязка может оказаться незаменимой при открытых переломах с обширными раневыми поверхностями, когда не удастся закрыть рану или когда тяжесть состояния больного не позволяет произвести остеосинтез. Гипсовая повязка благодаря своей хорошей гигроскопичности исключает необходимость частых перевязок: при инфицированных переломах окно в повязке позволяет осмотреть и перевязать рану, не нарушая покоя поврежденной конечности, и тем самым избавляет больных от травматичных перевязок. Подкупает простота гипсовой повязки, доступность ее в любых условиях. Она позволяет больному при гладком течении рано подняться с кровати и начать при показаниях нагружать поврежденную конечность.

Трудно переоценить положительные качества бесподстилочной типовой повязки при лечении открытых и инфицированных переломов; во многих случаях она оказывается незаменимой.

Следует, однако, отметить, что в гипсовой повязке возможны вторичные смещения отломков и искривление оси (преимущественно при косых, винтообразных и нестабильных многооскольчатых переломах), в результате чего анатомические и функциональные результаты лечения ухудшаются. Показания к наложению гипсовой повязки:

1) стабильные (без наклонности к смещению) открытые диафизарные переломы любой локализации без смещения или с небольшим смещением отломков;

2) открытые переломы любой локализации, если, несмотря на показания к операции, общее состояние не позволяет произвести остеосинтез;

3) открытые переломы в сочетании с переломами других локализаций или повреждением внутренних органов, когда по жизненным показаниям нельзя осуществить лечение открытого перелома другими методами, кроме гипсовой повязки;

4) крайне тяжелые открытые переломы (особенно голени), когда повреждения мягких тканей столь обширны, что первичная хирургическая обработка по техническим условиям, загрязнению раны или поздним срокам не может с достаточной степенью вероятности предупредить гнойно-воспалительный процесс и некрозы тканей;

5) открытые переломы у детей. В этих случаях гипсовая повязка (глубокая лонгета) является основным методом лечения;

6) после лечения открытых переломов скелетным вытяжением (до костного сращения перелома);

7) необходимость дополнительной иммобилизации после различных видов первичного и отсроченного остеосинтеза;

8) отсутствие достаточно окрепшей костной мозоли после снятия компрессионно-дистракционного аппарата или удаления металлических конструкций.

Гипсовая повязка наиболее часто применяется при переломах плеча, предплечья и голени.

Скелетное вытяжение осуществляется главным образом при косых, винтообразных и оскольчатых (неустойчивых) переломах, реже поперечных переломах бедренной, плечевой, берцовых костей. Преимущество метода в том, что при его использовании конечность доступна для наблюдения и перевязок, повязка не сдавливает конечность, сместившиеся отломки репозируются и в определенной степени удерживаются. При гладком течении открытых переломов бедренной кости можно рано начать движения в суставах. Скелетное вытяжение легко накладывается и не наносит дополнительной травмы. Вместе с тем этот метод не полностью обеспечивает покой, не всегда позволяет достичь полной репозиции отломков, требует постоянного контроля и регулировки.

Скелетное вытяжение с успехом может быть применено при переломах с небольшой раной и зоной повреждения. Оно также показано при открытых переломах со значительной и обширной зоной повреждения в тех случаях, когда общее состояние больного либо местные условия не позволяют произвести остеосинтез или наложить гипсовую повязку. У таких больных, в особенности с переломом бедра, при скелетном вытяжении можно принимать меры по выведению из шока, улучшению общего состояния, проводить местную и общую антибиотикотерапию и готовить больного к отсроченному остеосинтезу.

В ряде случаев, особенно при косых, винтообразных и оскольчатых переломах, скелетное вытяжение можно сочетать с гипсовой повязкой. Этим обеспечивается покой конечности, неподвижность отломков и предупреждается вторичное смещение.

Основными показаниями к лечению скелетным вытяжением у больных, находящихся под нашим наблюдением, были неустойчивые открытые переломы со смещением.

У части больных вытяжение, в особенности при открытых переломах бедра, позволяло репонировать отломки и удерживать их в правильном положении до образования первичной мозоли.

При переломе костей голени, а также при некоторых переломах бедра скелетное вытяжение продолжалось в течение 1-2 мес, а иногда и дольше, затем накладывалась гипсовая повязка до полной консолидации перелома или, если общее состояние больного и местные условия позволяли, производился отсроченный остеосинтез погружными фиксаторами. На голени, как правило, лучше производить наружный остеосинтез при помощи компрессионно-дистракционного аппарата.

Скелетное вытяжение при открытых переломах показано в следующих случаях:

1) при легко смещаемых или так называемых неустойчивых переломах (косые, винтообразные, оскольчатые и др.) бедра, голени, реже плеча, с небольшой раной и зоной повреждения мягких тканей (открытые переломы типа IA, IB, IB, IB), в особенности когда общее состояние больных не позволяет произвести остеосинтез;

2) у детей старше 3-4 лет при открытых неустойчивых переломах бедра и голени любого типа;

3) при тяжелых открытых переломах бедра, голени и плеча в первый период после травмы, когда имеется необходимость в тщательном и постоянном наблюдении за конечностью в связи с нарушением кровоснабжения или опасностью развития тяжелой инфекции, прежде всего анаэробной;

4) при открытых переломах бедра, голени и плеча со значительной и обширной зоной поврежденных тканей, когда общее состояние больного и местные условия не позволяют произвести остеосинтез или наложить гипсовую повязку;

5) при неустойчивых открытых переломах бедра, голени и плеча, сочетающихся с множественными переломами и повреждениями других органов (брюшная и грудная полости, голова и др.), когда общее состояние больных не позволяет произвести остеосинтез.

Первичный остеосинтез погружными металлическими фиксаторами. Первичным называется остеосинтез, произведенный непосредственно при первичной хирургической обработке открытого перелома. В момент первичной обработки возникает естественное стремление фиксировать вправленные отломки при помощи различных металлических фиксаторов: пластинок, балок, лент, винтов, болтов, спиц и особенно металлических стержней.

Решая вопрос о показаниях к остеосинтезу при первичной обработке открытого перелома, следует иметь в виду, что главная цель его, заключается в том, чтобы, создавая покой, способствовать профилактике инфекции и в возможно ранние сроки восстановить гемодинамику, нарушенную как во всей конечности, так и на уровне перелома. Только при этих условиях можно надеяться на сращение открытых переломов в нормальные сроки, с хорошими анатомическими и функциональными результатами.

Остеосинтез показан при труднорепонируемых и легкосмещающихся переломах. Показания к применению этого метода возникают при трудноудерживаемых косых, винтообразных и многооскольчатых переломах; особенно показан остеосинтез при двойных и множественных переломах. Однако первичный остеосинтез может применяться лишь тогда, когда можно рассчитывать на гладкое послеоперационное заживление раны мягких тканей и лучшие результаты, чем при лечении гипсовой повязкой или скелетным вытяжением. Первичный металло-osteосинтез допустим лишь при условии полноценной тщательной первичной хирургической обработки, при малозагрязненных ранах (рис. 8).

Чрезвычайно важно при решении вопроса о первичном металло-osteосинтезе, в частности внутрикостном введении штифта, учитывать общее состояние больного, так как первичный остеосинтез является дополнительной травмой, тем более что острая открытая травма сама по себе более тяжела, чем закрытая, и нередко сопровождается шоком и кровопотерей. Низкое и неустойчивое артериальное давление, частый и лабильный пульс должны удерживать от выполнения остеосинтеза при первичной обработке. Операция может быть произведена лишь через несколько дней после стабилизации состояния больного. В состоянии шока или вскоре после выведения больного из тяжелого состояния внутрикостный остеосинтез недопустим. Тем более нужно воздержаться от этой операции, если условия не позволяют произвести ее быстро, без лишней травматизации тканей. Даже небольшая дополнительная операционная травма и потеря крови могут резко ухудшить состояние больного, вызвать необратимые изменения и послужить причиной тяжелых осложнений, а иногда и летального исхода. Необходимо также учесть, что при

шоке, анемии и значительном размозжении мягких тканей опасность жировой эмболии при открытых переломах и внутрикостном остеосинтезе увеличивается.

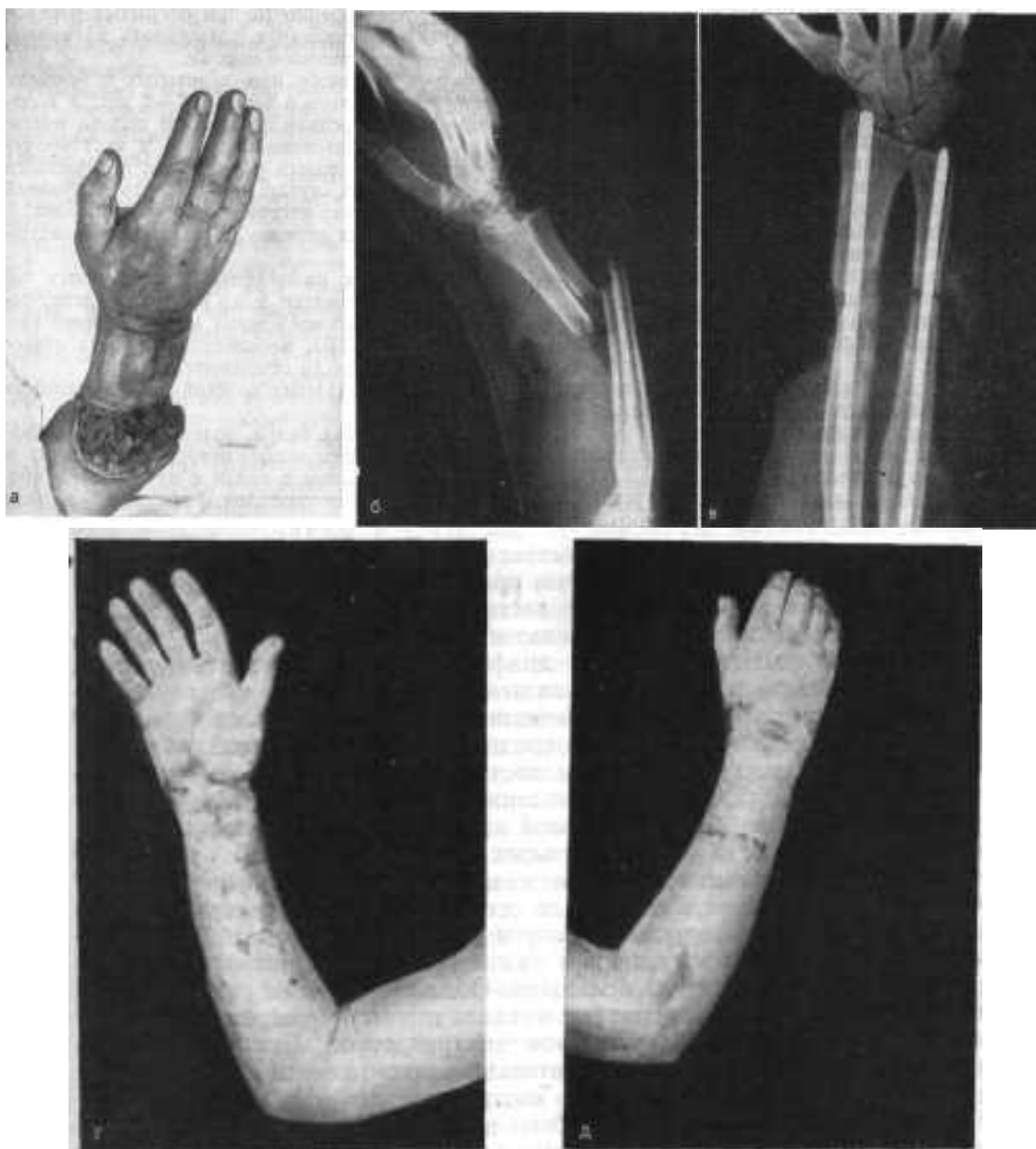


Рис. 8. Открытый перелом обеих костей предплечья на границе нижней и средней третей с большим смещением типа ШБ (а, б); первичная обработка раны и ослабляющие насечки на коже; внутрикостный остеосинтез (в) металлическими стержнями Богданова. Рана зажила первичным натяжением с ограниченным поверхностным сухим краевым некрозом кожи (г, д).

Остеосинтез погружными металлическими конструкциями противопоказан при открытых переломах с обширными и массивными размозженными ранами, в особенности на голени, когда при обработке невозможно иссечь поврежденные и загрязненные ткани.

Все сказанное относится также к больным с множественной травмой, сочетанием открытого перелома костей конечности с травмой головного мозга, груди, живота и т. п.

Следует воздержаться от первичного, особенно внутрикостного, метало-osteосинтеза у лиц с заболеваниями сердца, легких, центральной нервной системы и нарушением обмена веществ, у больных, находящихся в субкомпенсированном состоянии, а также у

людей пожилого и старческого возраста, компенсационные и адаптационные способности организма которых обычно ослабляются под влиянием травмы.

У детей при открытых переломах показания к остеосинтезу весьма относительны и этот способ применяется редко.

Чрезмерное расширение показаний к первичному остеосинтезу без учета противопоказаний может причинить вред. Вместе с тем было бы большой ошибкой не использовать первичный остеосинтез современными металлическими конструкциями, в частности внутрикостный остеосинтез длинным металлическим стержнем, в тех случаях, когда нет противопоказаний и когда он может принести несомненную пользу.

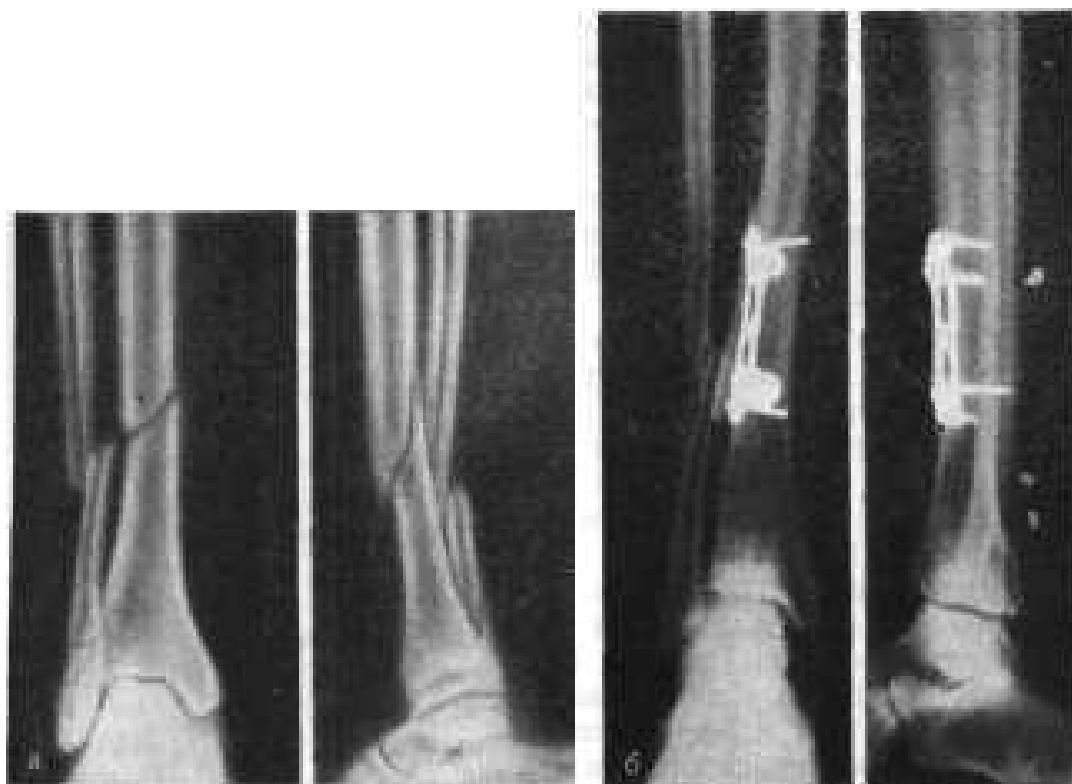

Рис. 9. Открытый перелом правой голени типа ШБ.

а – рентгенограммы после травмы и после отсроченного остеосинтеза пластиной Каплана - Антонова; б – консолидация перелома.

При остеосинтезе металлическими пластинками, винтами, кольцами и полукольцами Роднянского, проволокой, спицами всех видов при любой локализации переломов не достигается достаточной фиксации отломков; при внутрикостном остеосинтезе тонкими металлическими стержнями любого перелома плеча, предплечья, голени и бедра в верхней и нижней четвертях тоже не достигается достаточной неподвижности отломков. Поэтому при использовании таких фиксаторов для остеосинтеза открытых переломов диафиза длинных трубчатых костей, как правило, дополнительно накладывают сразу такую гипсовую повязку, которая применяется при лечении закрытых переломов.

Лишь при переломах бедра в среднем отделе, если толщина стержня точно соответствует диаметру костной трубки, а длина его достаточна, создается устойчивая неподвижность отломков. При остеосинтезе бедренной или большеберцовой кости толстым и длинным металлическим штифтом Кюнчера, четырехлопастным толстым титановым гвоздем дополнительная гипсовая иммобилизация не требуется.

Весьма привлекает в этом виде остеосинтеза то, что хорошее обездвижение отломков наступает сразу и отпадает необходимость в репозиции вытяжением и наложением тяжелых гипсовых повязок. Это значительно облегчает уход за больными. Однако нельзя

Первичный и отсроченный внеочаговый чрескостный остеосинтез дистракционно-компрессионными аппаратами Гудушаури, Илизарова, Сиваша и др. является весьма ценным методом лечения открытых диафизарных переломов (рис. 10). Этот метод обеспечивает неподвижность отломков, создавая тем самым предпосылки для сращения. Он может обеспечить тесный контакт, хорошую адаптацию и прочную фиксацию отломков до момента консолидации, позволяет в ранние сроки и в полном объеме проводить лечебную гимнастику близлежащих к перелому суставов, рано восстановить опорную функцию конечности.

При лечении открытых и инфицированных переломов компрессионно-дистракционными аппаратами выявляются их особые преимущества, так как при использовании этого метода создается полная неподвижность отломков, а в зоне перелома отсутствуют механические фиксаторы, что обеспечивает лучшие условия для профилактики и борьбы с инфекцией.

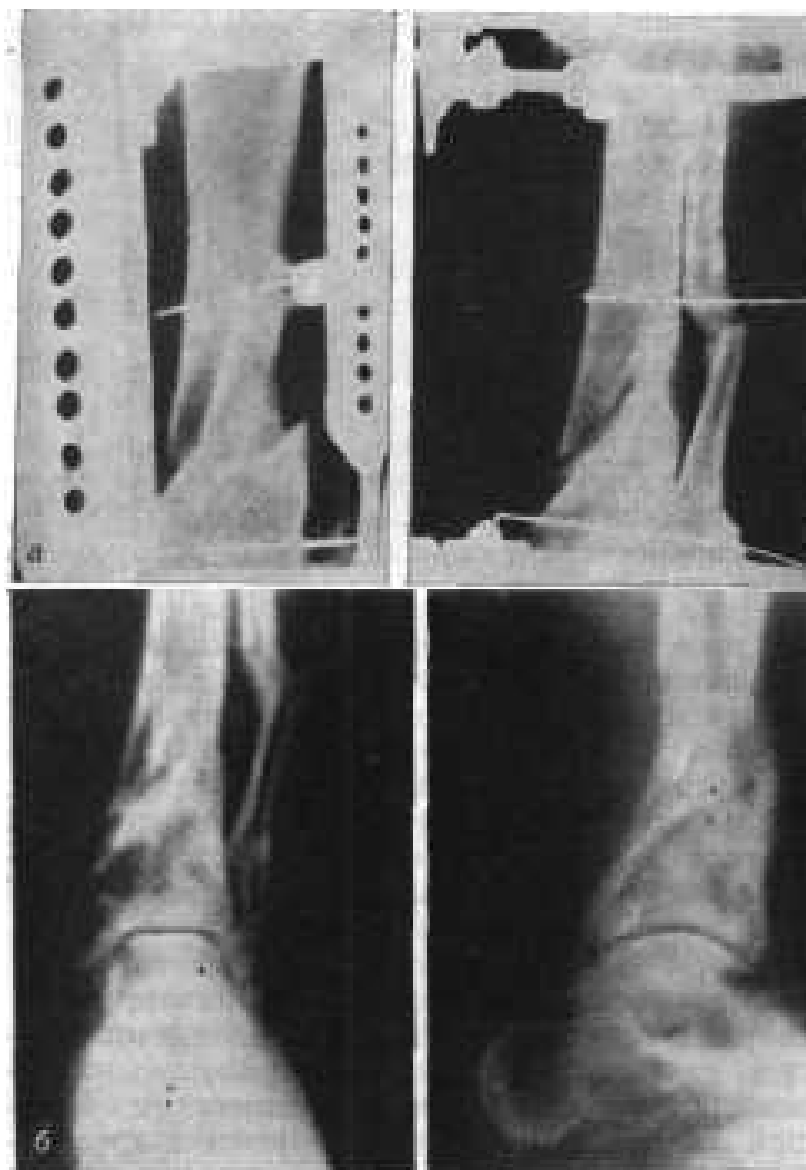

Рис. 10. Отсроченный остеосинтез открытого перелома костей голени: остеотомия малоберцовой кости; наложен аппарат Илизарова для постепенной дистракции. а – дополнительная компрессия на аппарате Илизарова при помощи двух спиц с упорными площадками; б – аппарат снят через 4 мес; перелом сросся.

Закрытый способ без обнажения области перелома является менее травматичным, чем открытый. Доступ при открытом переломе осуществляется через рану или дополнительный разрез на голени. Чтобы достичь более полного и плотного сопоставления отломков большеберцовой кости, при операциях в поздние сроки производится остеотомия или резекция участка малоберцовой кости.

Экстраоссальный остеосинтез производится при поперечных, косопоперечных, косых, винтообразных, двойных переломах с трехгранным промежуточным фрагментом и при открытых переломах с травматическим дефектом кости; при открытых переломах типа IA, IB, IB, IB, IB и IV имеются широкие показания для наружного компрессионного остеосинтеза, особенно при инфицированных ранах, так как остеосинтез этим способом дает наилучшие результаты: позволяет вправить отломки и длительное время удерживать их в неподвижном состоянии при минимальной угрозе вспышки инфекции в очаге перелома; спицы проводят в пределах здоровых тканей.

Иногда при обширных повреждениях мягких тканей приходится проводить спицы через поврежденные ткани (кожа, мышцы). У таких больных и при других методах остеосинтеза возможно осложненное течение переломов, поэтому при открытых переломах типа IB и IV, когда загрязненная, размозженная и размятая рана занимает большую часть поврежденного сегмента конечности или является циркулярной, в день травмы не следует проводить спицы через поврежденные ткани. Лучше вначале наложить гипсовую разрезную повязку или лонгету, а чрезкостный остеосинтез с помощью аппарата Илизарова, Гудушаури и других совершенных конструкций произвести спустя 3 мес, когда рана значительно уменьшилась. Это позволит у ряда больных избежать глубокого нагноения раны и остеомиелита, других более тяжелых осложнений, а также воспалений в области проведения спиц.

Остеосинтез аппаратом Илизарова с двумя парами спиц не всегда обеспечивает достаточную неподвижность отломков, поэтому сразу, если это возможно, или спустя некоторое время после частичного или полного заживления ран накладывают 3-4 пары спиц. После репозиции и фиксации отломков в аппарате Гудушаури для обеспечения неподвижности отломков накладывают заднюю гипсовую лонгету от концов пальцев до проксимальной трети бедра.

В послеоперационном периоде нужно тщательно следить за раной и областью проведения спиц. Места прохождения спиц никогда не следует оставлять открытыми. В течение всего периода иммобилизации аппаратом 2-3 раза в неделю производят перевязки ран и окружности спиц со спиртом или раствором фурацилина (1:5000).

Постельный режим после операции продолжается от 1 до 4 нед в зависимости от общего состояния больного, повреждения мягких тканей и кости. Затем больные начинают ходить, вначале с помощью костылей.

Иммобилизацию аппаратом Илизарова, Гудушаури и др. осуществляют до костного сращения переломов. Сроки эти близки к срокам сращения при других методах лечения. Аппарат снимают тогда, когда исчезает подвижность отломков и рентгенологически подтверждается наличие костной мозоли. Однако ряду больных из-за воспалительных явлений вокруг спиц приходилось снимать аппарат до образования костной мозоли и накладывать циркулярную гипсовую повязку.

Антибиотикотерапия играет существенную роль в профилактике и борьбе с раневой инфекцией при открытых переломах. Однако было бы неправильным думать, что с введением антибиотиков становится ненужной тщательная первичная хирургическая обработка или что антибиотикотерапия исключает возможность развития инфекции при открытых переломах. Никакими антибиотиками нельзя заменить первичную хирургическую обработку раны. Первое и самое главное в предупреждении инфекции заключается в удалении мертвых и нежизнеспособных тканей, являющихся благоприятной средой для развития инфекции. Живые, хорошо васкуляризованные ткани являются лучшим барьером против нее. Следует помнить указание А. Fleming – создателя

пенициллина – о том, что величайшим из всех антибиотиков является живая ткань. До сих пор ни одно из достижений химиотерапии не может поколебать это положение.

Антибиотики не действуют на возбудителей инфекции, находящихся в глубине тканей, и эффективны лишь по отношению к чувствительным к ним микробам. Вместе с тем существует немало штаммов бактерий, нечувствительных ко всем известным антибиотикам. К сожалению, при первичной хирургической обработке мы не знаем вида микроорганизмов, населяющих рану, а также чувствительности их к антибиотикам. Поэтому всецело надеяться на антибиотики нельзя, - они могут лишь помочь в борьбе с микроорганизмами, оставшимися в ране после хирургической обработки. При вынужденно отложенной хирургической обработке ран раннее профилактическое введение антибиотиков позволяет удлинить возможные сроки этой операции.

Исследования микробиологической лаборатории ЦИТО (В. И. Мельникова, 1977) показали, что, по данным 1976 г., среди стафилококков, выделенных из случайных ран, к мономицину чувствительны 100%, к пенициллину – 78%, к стрептомицину – 87%, к тетрациклину – 68%. Следует отметить, что обычно в лечебных учреждениях наблюдается почти 100% устойчивость стафилококка к пенициллину и стрептомицину. Однако эти данные относятся к «больничным» штаммам стафилококков, выделяемых при гнойных процессах, а не к «уличным», которые высеваются из случайных ран.

Результаты изучения чувствительности микробов при острой травме позволяют рекомендовать при лечении свежих открытых переломов с профилактической целью апробированные практикой, доступные и эффективные антибиотики - сочетание пенициллина и стрептомицина (О. Н. Маркова, В. И. Мельникова, 1970). Применение других антибиотиков широкого спектра действия с целью профилактики раневой инфекции также высокоэффективно, но его лучше оставлять как антибиотик «запаса» для лечения гнойных ран. При тяжелых открытых переломах типа ПВ, ПШВ, IV целесообразно назначать внутривенно антибиотики тетрациклинового ряда или аминогликозиды.

Пенициллин и стрептомицин с профилактической целью, как правило, вводят местно путем обкалывания стенок и дна раны, что обеспечивает высокую концентрацию антибиотиков в очаге перелома и непосредственный контакт их с микробами в ране.

Тетрациклины целесообразно применять при очень тяжелых открытых переломах типа ША, IV, т. е. в тех случаях, когда опасность развития инфекции велика. Таким больным после курса тетрациклинотерапии, не делая перерыва, можно вводить канамицин, мономицин, к которым наиболее длительно сохраняется чувствительность. В то же время после стрептомицина вводить эти антибиотики нельзя, так как возможны осложнения (неврит слухового нерва) не только при комбинированном, но и при последовательном их применении.

Соблюдение строжайшей асептики является обязательным условием послеоперационного ведения больных. Крайне опасно вторичное инфицирование ран «больничной», устойчивой ко многим антибиотикам флорой.

Целесообразно при открытых диафизарных переломах длинных трубчатых костей исследовать в динамике межшовную жидкость в ранние сроки после травмы (2-3-5-й день), что позволяет своевременно выявить начало инфекционных осложнений и приступить к лечению с направленным использованием антибиотиков.

Послеоперационное лечение. Течение открытых переломов и исход лечения во многом зависят от мероприятий, проводимых в послеоперационном периоде. Комплексная терапия после первичной хирургической обработки включает применение антибиотиков, предупреждение и борьбу с нарастающим местным гипертензивным ишемическим синдромом, местную гипотермию, общеукрепляющее лечение, витаминотерапию, физические методы лечения, лечебную гимнастику и другие факторы.

Борьба с местным гипертензивным ишемическим синдромом должна вестись активно, поэтому мы не зашиваем фасцию, а в последние годы в ряде случаев рассекаем ее дополнительно на значительном протяжении. Для лучшего оттока отечной жидкости

между швами вводим полоски резины на 24-28 ч. Для профилактики развития указанного синдрома производим небольшие глубокие множественные насечки кожи и фасции, через которые вытекает отечная жидкость. Кроме того, при помощи тонких дренажных трубок, присоединенных к отсосу, следует удалять гематому и жидкость, скапливающуюся в полостях и карманах.

С целью профилактики тромбоза сосудов под контролем данных коагулограммы назначают антикоагулянты (неодикумарин, гепарин и др.). Хорошо иммобилизованной конечности придают возвышенное положение на шине, что способствует лучшему венозному и лимфатическому оттоку; у многих больных сразу после хирургической обработки циркулярную повязку рассекают вдоль.

Целесообразно в послеоперационном периоде создать местную гипотермию, способствующую снижению активности обменных процессов в коже и мышцах, что имеет особое значение при обширных и тяжелых повреждениях ткани. Ценность местной гипотермии в том, что она тормозит ферментативные и протеолитические процессы, размножение микробов и развитие инфекции, оказывает обезболивающее действие и уменьшает всасывание токсических веществ из поврежденной конечности.

Методика местной гипотермии. Для этого пользуются специальным аппаратом с циркулирующей по трубкам охлаждающей водой или жидкостью. Скорость циркуляции жидкости и температура ее регулируются. Местная гипотермия может быть также достигнута путем обкладывания конечности медицинскими резиновыми пузырями, наполненными льдом. Мы пользуемся аппаратом с циркулирующей охлаждающей водой или специальными закрытыми синтетическими мешочками (емкость 500-1000 мл), наполненными замораживающейся жидкостью. Такие мешочки обычно используются в дорожных холодильниках. До употребления мешочки замораживают в домашнем холодильнике. Для достижения местной гипотермии конечность обкладывают мешочками с замороженной жидкостью. Через несколько часов, когда лед в мешочках растает, их заменяют другими, взятыми из холодильника. Снятые мешочки вновь помещают в холодильник и замораживают. Местная гипотермия в зависимости от показаний производится в течение 1-5 сут, а иногда и более.

В послеоперационном периоде рекомендуются усиленное белковое питание, витаминотерапия (поливитамины, витамины В₁₂, С), гемотрансфузии малыми дозами и др.

Первичная ампутация конечности при открытых переломах производится лишь по особым показаниям. Если магистральный сосуд не разрушен, конечность, как правило, должна быть сохранена независимо от того, насколько повреждены кожа и мягкие ткани, раздроблены кости и загрязнена рана. Почти единственным показанием к первичной ампутации при открытых переломах пока остается разрушение основного сосуда в области бедра, подколенной ямки, верхней части голени и плеча при одновременном обширном и тяжелом размозжении конечности, когда омертвление неизбежно. Возможность наложения сосудистого шва в благоприятных случаях открывает перспективу сохранения конечности.

ОТКРЫТЫЕ ДИАФИЗАРНЫЕ И МЕТАФИЗАРНЫЕ ПЕРЕЛОМЫ, ОСЛОЖНЕННЫЕ ИНФЕКЦИЕЙ

Клиническое течение открытых переломов зависит от общего состояния больного, его возраста, состояния нервной и сердечно-сосудистой систем, реактивности и приспособительно-компенсаторных возможностей организма.

У больных, перенесших тяжелый шок, при большой кровопотере, а также у пожилых людей повышен риск развития инфекции и других осложнений. Опасность осложнений при открытых переломах с обширными и загрязненными ранами большая, чем при открытых переломах с небольшими и средней величины ранами. По данным А. В. Каплана и О. Н. Марковой, при открытом переломе типа IA осложнений не наблюдалось; количество их возрастало соответственно тяжести травмы: IB – 2%, IB – 4,9%, IB – 18,3%, IB – 42,4%, IB – 50,9%, IV – 63,9%. Течение открытых переломов во многом зависит от локализации повреждений. По-разному протекают открытые диафизарные, околосуставные и внутрисуставные переломы бедра, голени, плеча и предплечья.

Открытые переломы костей верхней конечности протекают обычно более гладко и с меньшим числом осложнений, чем открытые переломы нижних конечностей, что в первую очередь связано с лучшими условиями кровообращения плеча и предплечья по сравнению с бедром и голенью, меньшим микробным загрязнением кожи верхних конечностей.

Особенно пристального наблюдения требуют больные с открытыми переломами в первые 5-10 дней после травмы, когда имеется угроза развития аэробной и анаэробной инфекции.

Мы (А. В. Каплан, О. Н. Маркова, 1975) различаем следующие виды клинического течения открытых переломов.

Асептическое течение по типу закрытых переломов. Для развития инфекции в кости в зависимости от разных условий требуется от 2 до 8 нед. «Травматический остеомиелит» обычно с самого начала, а иногда после подострой стадии принимает хроническую форму. Из всех тканей человеческого организма кость наиболее подвержена хронической инфекции при открытой травме.

Благодаря комплексному лечению в настоящее время у преобладающего большинства больных с открытыми переломами инфекция не развивается и процесс сращения протекает без осложнений или со сравнительно легкими осложнениями. Так протекают переломы с заживлением раны первичным натяжением, сюда могут быть отнесены открытые переломы с ограниченным поверхностным нагноением или краевым некрозом кожи, которые чаще наблюдаются на передней поверхности голени. Участок некротизированной ткани не следует насильно удалять, - обычно он сам медленно, в течение 2-4 нед, отторгается. За этот срок под сухим некрозом кожи образуется грануляционная ткань, которая часто служит хорошим барьером проникновению инфекции в зону перелома. Рана постепенно эпителизируется с краев; при задержке эпителизации следует прибегать к свободной пересадке кожи. Кожная пластика должна производиться в ранние сроки после отторжения некроза кожи. У некоторых больных нагноительный процесс носит поверхностный характер или ограничивается пределами мягких тканей; обычно такая рана скоро закрывается.

Псевдоасептическое течение со скрытым периодом развития инфекционного осложнения. Вначале (первые дни) перелом протекает по типу закрытого. В дальнейшем, иногда в ближайшие дни или в более позднем периоде, отмечается прогрессирующее нарастание симптомов, указывающих на ухудшение состояния: нарушаются аппетит и

сон, повышается температура, увеличиваются лейкоцитоз, СОЭ; местно определяется отек. При снятии швов и раздвигании краев раны из глубины выделяется гной, видны серые участки некротизированной ткани. В обоих случаях при раннем выявлении развивающейся инфекции и принятии необходимых мер удастся вскоре купировать процесс и изменить его течение в благоприятном направлении. В других случаях, особенно при запоздалой диагностике, процесс прогрессирует, иногда протекает бурно и стихание его происходит лишь в более поздний период.

Острое течение с бурным развитием в первые дни воспалительного процесса в области открытого перелома. Состояние сразу становится тяжелым. Больной жалуется на боли в поврежденной конечности, слабость, плохой аппетит и сон. Отмечаются бледность кожных покровов, анемия, повышение температуры тела и интоксикация. Необходимо своевременно широко раскрыть рану, рассечь отечные ткани, вскрыть гнойные затеки и карманы, удалить некротизированные ткани и создать условия для постоянного оттока отделяемого из ран. В крайне тяжелых случаях приходится даже ампутировать конечность. Нужно принять меры, направленные на улучшение общего состояния больного, поднятие реактивности и иммунологических свойств организма, усилить борьбу с инфекцией и интоксикацией путем внутривенного введения раствора глюкозы, раствора Рингера, изотонического раствора хлорида натрия с добавлением гемодеза, полиглюкина, реополиглюкина, антибактериальной сыворотки, переливания крови, соответствующих антибиотиков и другие меры.

При глубоком нагноении обычно развивается остеомиелит. Спешить с удалением металлического стержня или другого фиксатора в остром периоде следует не всегда, так как неподвижность отломков после удаления фиксаторов нарушается, что ведет к лишней травматизации тканей и распространению инфекции. Однако чрезмерно длительное оставление обнаженных фиксаторов в гнойной ране также имеет свои пределы. При значительной интоксикации могут возникнуть показания к более широкому раскрытию раны, вскрытию гнойных затеков, срочному, удалению металлических конструкций и созданию условий для свободного оттока гноя. В большинстве случаев для обездвижения отломков следует наложить гипсовую повязку или компрессионный аппарат и удалить металлический фиксатор.

Ухудшение состояния, интоксикация, высокая температура, частый пульс, боли, в особенности распирающего характера, нарастание отека, краснота, соответствующие изменения крови и другие симптомы должны вызвать опасение за жизнь больного, мысль о развитии анаэробной инфекции, сепсисе и других тяжелых осложнениях. В этих случаях не следует ограничиваться только пассивным наблюдением и протоколированием в истории болезни картины нарастающего ухудшения состояния больного. Когда стоит вопрос о сохранении жизни и этого нельзя достичь щадящими методами (рассечение ран, некрэктомия, вскрытие затеков и др.), нужно пожертвовать конечностью и своевременно произвести вторичную ампутацию.

Подострое или хроническое течение инфекционного осложненного открытого перелома с выраженной клинической картиной тяжелой интоксикации (токсемия, сепсис, септикопиемия, раневое истощение), развившейся постепенно или после острого инфекционного осложнения (гнойное, гнилостное, анаэробное).

Состояние больного обычно тяжелое или очень тяжелое. В таких случаях речь идет о спасении жизни и нужно своевременно ампутировать конечность.

Хроническое течение с самого начала, медленно развивающееся или стабилизировавшееся после остро или подостро протекающего инфекционного процесса. У части больных имеются свищи, секвестры и концевой остеомиелит. Общее состояние обычно удовлетворительное, явления интоксикации не выражены. Только раннее выявление и последующее рациональное лечение позволяют купировать инфекционный процесс в ранних стадиях и предотвращают возникновение тяжелых осложнений, угрожающих жизни, приводящих к ампутации конечности или инвалидизации в связи с

тяжелыми инфекционными, трофическими, ишемическими и иными поражениями конечности.

Помимо инфекционных осложнений, связанных с травмой, недостаточностью первичной обработки и обездвижения отломков, инфекция может развиваться в результате вторичного инфицирования, которое в значительной степени обусловлено существующей в настоящее время проблемой госпитализма. Вторичное инфицирование раны происходит при перевязках в результате попадания в нее микробов из воздуха, с рук и из носоглотки медицинского персонала, от больных с инфекционными осложнениями, с больничного белья и одежды. Основным источником госпитальной инфекции являются больные с гнойными ранами, свищами и другими открытыми очагами инфекции. Происходит постоянный обмен, особенно антибиотикоустойчивыми штаммами микробов, между больными, обслуживающим персоналом и окружающими предметами (В. И. Мельникова, 1970).

Борьба с госпитализмом в настоящее время является исключительно актуальной и сложной, поэтому она должна проводиться решительно и постоянно. Прежде всего следует безукоризненно соблюдать правила хирургической асептики не только в операционных, но и в перевязочных и палатах.

Выбор рационального, эффективного лечения и правильное прогнозирование при инфицированных открытых переломах в большей степени зависит от правильной оценки вида инфекционного осложнения, определения распространенности процесса, особенности течения его и учета общего состояния больного.

Заживление открытых переломов с небольшими поверхностными ранами и незначительным отделяемым, а также переломов, осложненных ограниченным некрозом кожи на небольшом участке, мало отличается от заживления неосложненных открытых переломов.

При открытых диафизарных переломах с большими гранулирующими ранами производят в ранние сроки после травмы отсроченную или вторичную кожную пластику. Наличие гнойного отделяемого и патогенной микрофлоры в ране является противопоказанием к кожной пластике, если пересадка аутокожи произведена мелкими лоскутами по методу Тирша или Янович-Чаинского. Обширные раны, как правило, заживают в течение 3-4 нед после пластики.

При обширных инфицированных ранах с наличием некротизированных тканей, гнойных затеков и прогрессировании патологического процесса у больных, находящихся в тяжелом состоянии, конечности угрожает ампутация уже в ранние сроки после травмы в связи с развитием тяжелой гнойной, гнилостной или анаэробной инфекции. Чаще это больные с открытыми переломами типа IIВ, IIIВ или IV.

При осложнениях открытых диафизарных переломов тяжелыми инфекционными процессами необходимо на основании клинических, лабораторных и рентгенологических данных в максимально короткий срок оценить общее состояние больного, уточнить характер и тяжесть осложнения и определить прогноз в смысле возможности сохранить жизнь и конечность. В зависимости от этого следует наметить наиболее рациональный план лечения больного.

Хирургический метод лечения. Основываясь на опыте Великой Отечественной войны, А. В. Каплан (1948), И. Л. Крупко (1954, 1956), А. Н. Беркутов (1960) и др. для предупреждения тяжелого течения открытых инфицированных переломов при наличии в ране мертвых тканей рекомендуют производить позднюю и повторную хирургическую обработку раны. Она заключается в широком раскрытии раны, тщательном иссечении и удалении всех мертвых тканей и свободных костных отломков. Если ранее был произведен остеосинтез - фиксатор не удаляется (Н. Е. Махсон, 1977). При смещенных отломках их репозируют и производят остеосинтез спицами, реже другими фиксаторами. Рану промывают антисептиками и подвергают вакуумированию. Местно вводят антибиотики и протеолитические ферменты. Отток раневого отделяемого обеспечивают

дренированием и контрапертурами. При гладком течении накладывают отсроченные швы. Если условия позволяют, рану можно сразу зашивать и установить длительное (постоянное или прерывистое) промывание антисептиками с отсасыванием жидкости тонкими полиэтиленовыми трубками, проведенными вглубь раны через узкие отверстия в коже, которые плотно охватывают трубки. Можно использовать отсасывающие аппараты. Имобилизация конечности осуществляется обычными способами. Своевременное применение этого метода может прервать нагноительный процесс.

Вторичная ампутация конечности. Благодаря современным методам лечения открытых переломов (первичная хирургическая обработка раны, хорошая репозиция и фиксация отломков, антибиотикотерапия) вторичные ампутации производятся в исключительных случаях. Лишь при тяжелой токсемии от распространения инфекции, вторичном кровотечении из своевременно нераспознанного повреждения магистрального сосуда, гангрене конечности в результате тромбоза сосудов и тяжелых формах газовой гангрены для спасения жизни показана вторичная ампутация конечности.

Развитие инфекции в кости имеет свои особенности, обусловленные специфической структурой ее, наличием минерального компонента, образующегося на коллагеновой основе, в которой заключены живые элементы кости (остеоциты, сосуды и др.). Наряду с этим структурное строение в различных областях трубчатой кости неодинаково. Так, строение диафиза существенно отличается от метаэпифизарной части. Сами элементы кости отличаются не только своей структурой, но и особенностями кровоснабжения, сопротивляемости механическим, инфекционным, токсическим и иным воздействиям, реактивностью и потенциальной возможностью к репаративной регенерации.

При воспалительном процессе сдавливаются и тромбируются внутрикостные сосуды, нарушается жизнеспособность костных клеток и лишённая кровоснабжения зона кости некротизируется.

Ограниченные небольшие участки некротизированной кости часто незаметно выделяются вместе с гноем либо частично или полностью распадаются, рассасываются. Более значительные секвестры, образующиеся в диафизе вследствие незначительной васкуляризации из периоста, приходится удалять хирургическим путем.

В метафизах губчатой кости секвестры образуются медленно, в течение долгого времени четко не отграничиваются, и поэтому операция требует большой тщательности и осторожности.

В настоящее время возбудителем травматического остеомиелита обычно является стафилококк, а не стрептококк. В ряде случаев возбудителями оказываются и другие микроорганизмы (синегнойная палочка, протей, кишечная палочка и др., рассматривавшиеся ранее как непатогенные или условно-патогенные микробы), часто мультирезистентные к антибиотикам, а также анаэробы.

На основании клинического опыта мы (А. В. Каплан, О. Н. Маркова, 1967) выделяем следующие формы диафизарного и метаэпифизарного травматического остеомиелита как осложнения после открытых диафизарных переломов длинных трубчатых костей: 1) остеомиелит со свободно лежащими осколками кости (первично нежизнеспособные мелкие секвестры), правильнее – первичный некроз кости; 2) ограниченный краевой (пристеночный) остеомиелит без секвестров; 3) концевой остеомиелит фрагментов поврежденной кости на ограниченном участке; 4) концевой остеомиелит одного из фрагментов с возникновением крупных полуцилиндрических или цилиндрических секвестров; 5) концевой остеомиелит обоих отломков кости на ограниченном участке, 6) остеомиелит концов обоих отломков с образованием массивных секвестров; 7) остеомиелит на значительном протяжении кости (диафиза и метафиза) с образованием вторичных секвестров за счет распространения воспалительного процесса.

Возникновение особенно тяжелых и обширных остеомиелитов при открытых диафизарных переломах длинных трубчатых костей с разможением мягких тканей наблюдается чаще после остеосинтеза погружными металлическими конструкциями,

произведенного в момент первичной хирургической обработки. Металлические штифты и пластинки обеспечивают большую или меньшую неподвижность отломков, но применение их во время первичной хирургической обработки открытого перелома ухудшает условия гемодинамики на его уровне, так как при этом методе, помимо травматического повреждения питающих кость сосудов, кровообращение кости еще больше ухудшается за счет повреждения сосудов при отслойке надкостницы или разрушении костного мозга при остеосинтезе.

Хронический инфекционный процесс в кости, даже в виде ограниченного остеомиелитического очага, трудно поддается лечению, требует много времени и усилий, чтобы избежать инвалидности и вернуть больного к труду.

Лечение. Лечение остеомиелита должно проводиться комплексно. Секвестрэктомия является типичной операцией при лечении хронического остеомиелита. Она включает не только удаление секвестров, но и полную санацию секвестральной полости с удалением всех грануляций, обработкой стенок и дна полости растворами антисептиков (спирт, фурацилин, 10% спиртовой раствор йода и др.). Операцию можно считать успешно законченной только тогда, когда санированная, со здоровыми жизнеспособными стенками секвестральная полость превращена в отлогий желоб, который полностью заполнен пластическим материалом (мышца на питающей ножке, в соответствующих случаях – измельченный консервированный аллохрящ, реже измельченная ауто- или, еще реже, консервированная аллокость или другие биологические ткани, которые имеют определенные преимущества по сравнению с небиологическими материалами).

В. А. Чернавский и Б. М. Миразимов (1967), Н. М. Шаматов, Ш. Ш. Хамраев и Т. И. Кретова (1967) при операциях по поводу подострого и хронического остеомиелита стали использовать вакуум-аппарат и производить пломбировку секвестральной полости измельченным консервированным хрящом. Вакуумирование способствует удалению всех некротических тканей из костной полости, что создает неблагоприятные условия для жизнедеятельности микрофлоры и значительно уменьшает микробную загрязненность раны. Вакуумирование также позволяет хорошо очистить свищевые ходы, размягчает рубцовую ткань, улучшает кровоснабжение тканей. После вакуумирования рану зашивают наглухо.

Успех операции секвестрэктомии во многом зависит также от раннего и полного закрытия кожной раны. Для закрытия значительных дефектов кожи можно рекомендовать кожную аутопластику мостовидным лоскутом с двумя питающими ножками; при отсутствии условий для ее проведения возможна пластика свободным полнослойным перфорированным лоскутом аутокожи. А. К. Тычинкина (1962) рекомендовала заготовить лоскут на противоположной конечности и закрыть им после операции кожный дефект.

Н. М. Шаматов, Ш. Ш. Хамраев и Т. И. Кретова (1967) дефект кожи после секвестрэктомии закрывали лоскутами консервированной аллокожи. Мы по предложению С. С. Фейгельмана (1973) временно закрываем обнаженную кость формализированной кожей, под которой кость покрывается грануляциями.

Для гладкого заживления раны после секвестрэктомии имеет большое значение свободный отток отделяемого из глубины раны. Закрывая полностью операционную рану с целью профилактики вторичного инфицирования кости, следует делать контрапертуры на задней или боковой поверхности конечности.

Иммобилизацию конечности при открытых инфицированных переломах лучше всего осуществить компрессионно-дистракционным аппаратом (рис. 11). Если имеются общие противопоказания или местные условия (затеки, локализация перелома и ран, обширность их, сильное гноетечение и т. д.), неблагоприятные для наложения аппарата, временно или для постоянного лечения накладывают гипсовую повязку (мостовидная или лонгетно-циркулярная с окнами). Гипсовая повязка используется также для лечения переломов без смещений или при устойчивых, хорошо репонированных переломах.

Общее лечение инфицированных открытых переломов при соответствующих показаниях следует сочетать с направленной антибиотикотерапией, проводимой после определения чувствительности микрофлоры ран к ряду антибиотиков.

При наличии стойкой устойчивости ассоциаций микробов к отдельным антибиотикам следует прибегать к комбинированному лечению несколькими синергично действующими антибиотиками, комбинируя различные пути введения (местно и внутримышечно; парентерально и перорально), сочетая антибиотики с сульфаниламидами (главным образом продленного действия) и нитрофуранами. При выборе сочетаний антибиотиков надо исходить из механизма их действия и комбинировать только те антибиотики, действие которых при таком применении усиливается и создается синергический эффект.

Наиболее эффективными являются следующие сочетания: пенициллины (включая полисинтетические) + мовомицин, пенициллин + стрептомицин, пенициллин + канамицин, мономицин + олеандомицин, тетрациклины + эритромицин, тетрациклины + олеандомицин, тетрациклины + новобиоцин, линкомицин + мономицин, линкомицин + тетрациклины и многие другие. Хорошо зарекомендовал себя гентамицин.

Необходимо сохранение резерва антибиотиков (антибиотики «запаса»), к которым микрофлора даже гнойных ран продолжает оставаться более чувствительной.

При стафилококковой инфекции мягких тканей и стафилококковом сепсисе весьма эффективны (при чувствительности к ним стафилококков) полусинтетические пенициллины, макролиды и ристомицин.

Антибиотики широкого спектра действия, такие, как мономицин, морфоциклин, гликоциклин и некоторые комплексные антибиотики типа тетраолеана, следует оставлять для лечения больных со смешанной инфекцией.

По данным В. М. Мельниковой и О. Н. Марковой (1975), при подостром остеомиелите монокультура стафилококка встречается только у 1/3 больных: у 2/3 – появляются ассоциации из двух и трех микробов.

При хроническом остеомиелите в состав ассоциаций, как правило, входит уже 4-5 видов микробов. В ассоциациях появляются кишечная палочка, энтерококк, протей, синегнойная «палочка» и другие микробы, причем добиться исчезновения из ассоциаций протей и синегнойной палочки весьма трудно. Основным микробом костной раны, естественно, является стафилококк. Если в ранний период остеомиелита микрофлора ран и свищей чувствительна ко многим антибиотикам, то в хронический период из глубины свищевых ходов высеваются ассоциации микробов, устойчивые почти ко всем применяемым антибиотикам.

О. Н. Маркова и В. М. Мельникова (1975) рекомендуют применение линкомицина как при острой, так и при хронической стафилококковой инфекции костной ткани. Если микрофлора чувствительна к пенициллину или тетрациклину, начинать лечение надо с этих антибиотиков, а затем назначать макролиды или полусинтетические пенициллины (метициллин, оксациллин) и только при устойчивости стафилококка к этим препаратам применять линкомицин.

Учитывая способность линкомицина действовать внутри костной ткани, целесообразно ограничить его применение в других случаях, оставив его в резерве как наиболее ценный препарат для лечения стафилококковых поражений костей и суставов. Однако и при инфекции костей и суставов не следует назначать линкомицин без особых показаний, чтобы как можно дольше сохранить чувствительность микрофлоры к этому ценному антибиотику.

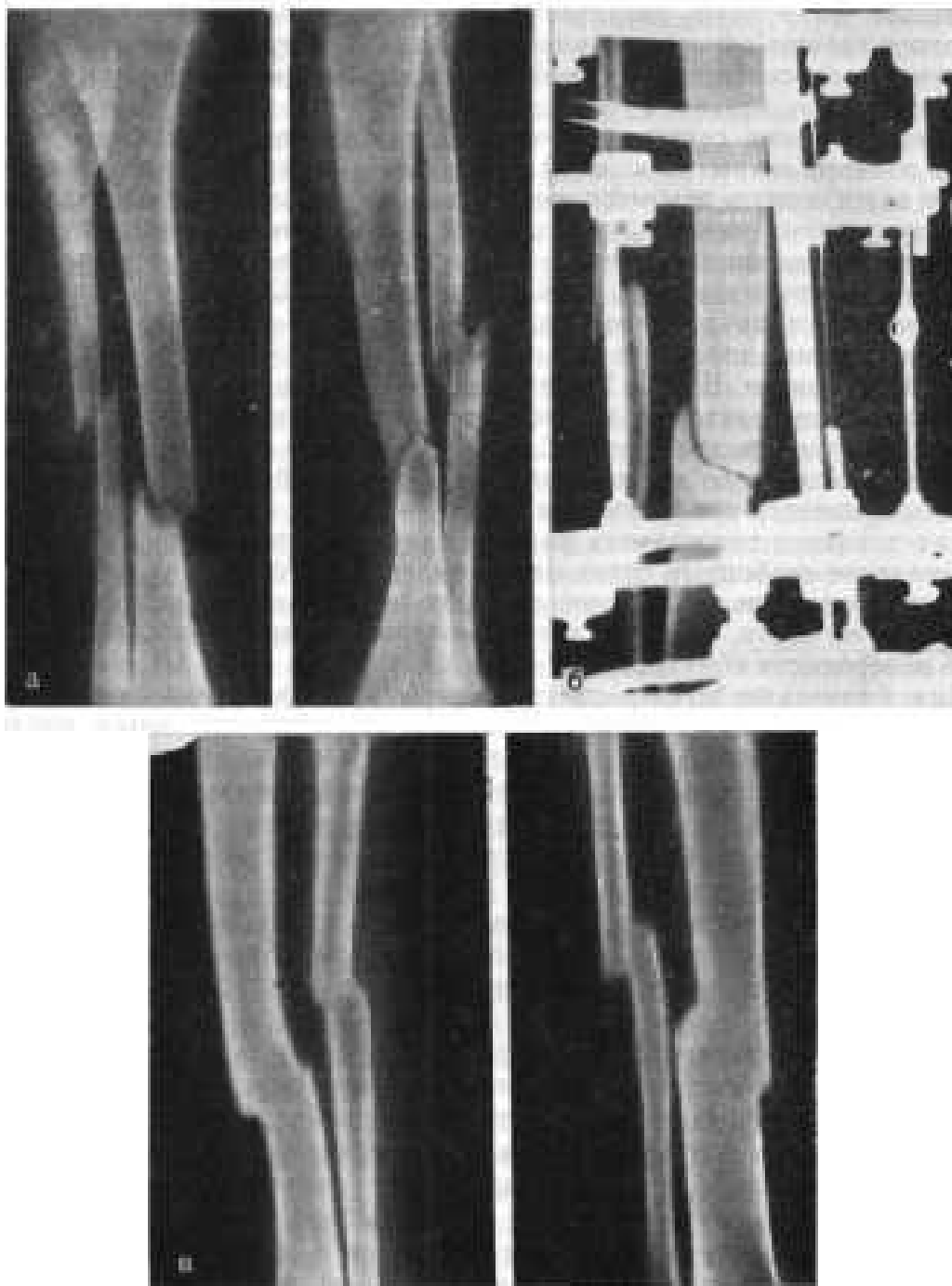


Рис. 11. Открытый косой перелом в нижней трети правой голени, осложненный остеомиелитом (свищевая форма).

а - через 3 мес после травмы - положение отломков в гипсовой повязке после лечения; б - лечение аппаратом Илизарова; в - через 5 мес консолидация: состояние после снятия аппарата.

Показанием к проведению регионарной перфузии могут быть только крайне тяжелые, не поддающиеся лечению другими методами острые и хронические свищевые формы остеомиелита. И. Л. Крупко (1965) считает, что особенно показана перфузия больным, у которых безуспешно проводились многократные оперативные вмешательства, но свищевые ходы с нечувствительной к антибиотикам флорой не поддаются ни оперативному, ни консервативному лечению. Перфузия позволяет создать в конечности с изолированным кровообращением сверхвысокую концентрацию антибиотиков при высоком насыщении крови кислородом, витаминами, гормонами и антикоагулянтами.

Клинические наблюдения (П. А. Куприянов, И. Л. Крупко, М. Н. Фаршатов, 1959, 1962, 1965), показали, что перфузия редко может быть использована как самостоятельный лечебный метод. Чаще она должна сочетаться с оперативными вмешательствами, главным образом радикальной секвестрэктомией.

Метод перфузии нельзя относить к числу простых и безопасных, поэтому он применяется при наиболее тяжелых формах остеомиелита и только в высококвалифицированных научно-исследовательских учреждениях. В тяжелых случаях применяют внутриаортальное введение через тонкий постоянный катетер антибиотиков и антисептических средств (Н. Е. Махсон, 1978).

У больных с повышенной чувствительностью к антибиотикам вместе с антибиотиками следует назначать антигистаминные препараты (димедрол, супрастин, пипольфен и др.), а в случае необходимости полностью отменить антибиотики и перейти к лечению сульфаниламидами или нитрофурановыми препаратами. У ослабленных больных при длительном лечении антибиотиками профилактически следует применять противогрибковые препараты – нистатин, леворин и др. (О. Н. Маркова, В. М. Мельникова, 1975).

Для повышения эффективности терапии, особенно у ослабленных больных, введение антибиотиков следует сочетать со средствами, стимулирующими реактивность организма и способствующими борьбе с инфекцией, а именно: дробные переливания крови, витаминотерапия (А, В, С, D), введение продигозана, вакцин, сывороток, стафилококкового анатоксина, антистафилококковой плазмы, алоэ, стекловидного тела, АТФ и других препаратов. При антибиотикотерапии инфекций, особенно септического характера, когда в организме создается дефицит гамма-глобулина, следует вводить гамма-глобулин (по 0,5-2 мл/кг, желательно внутривенно однократно или несколько раз). Назначают также внутривенное вливание изотонического раствора хлорида натрия, глюкозы, а также проводят противointоксикационную терапию (гемодез и др.).

На современном этапе местное лечение гнойно-некротических ран немыслимо без применения протеолитических ферментов, представляющих собой биологически активные препараты. В. И. Стручков (1967), много лет изучавший действие протеолитических ферментов, рекомендует использовать их при лечении нагноившихся ран, флегмон мягких тканей и остеомиелита. Для лечения гнойно-воспалительных заболеваний конечностей применяют в настоящее время следующие протеолитические ферменты: трипсин, химотрипсин, химопсин, плазмин, стрептокиназу, бактериальную дезоксирибонуклеазу и другие ферменты, в том числе комбинированные препараты. Основное терапевтическое действие ферментных препаратов основано на их протеолитическом, противовоспалительном, антикоагуляционном и детидратационном свойствах. Ферменты могут также расщеплять пенициллиназу и некоторые бактериальные токсины. При этом они не тормозят рост грануляций и эпителизацию ран (Н. Ф. Камаев, 1962; В. И. Стручков и др., 1970).

Комплексное использование стафилококкового анатоксина с антибиотиками, разработанное И. В. Руфановым с сотр. (1964), применяемое с лечебной целью при инфицированных стафилококком открытых переломах И. А. Мовшовичем и соавт. (1969), оказалось также весьма эффективным даже у тяжелобольных. Стафилококковый анатоксин следует комбинировать с теми антибиотиками, к которым выявлена наибольшая чувствительность микробов, что не только позволяет повысить иммунитет и снизить сенсibilизацию организма, но и надежно подавляет развитие возбудителя инфекции.

Несмотря на определенные достижения, лечение травматических остеомиелитов до настоящего времени представляет исключительно большие трудности. Некоторые больные многократно и безуспешно подвергаются операции и комплексному лечению, а процесс в кости рецидивирует.

ОТКРЫТЫЕ ВНУТРИСУСТАВНЫЕ ПЕРЕЛОМЫ И ПЕРЕЛОМОВЫВИХИ КРУПНЫХ СУСТАВОВ

Открытые неогнестрельные переломы и переломовывихи крупных суставов встречаются значительно реже открытых диафизарных переломов крупных костей. Наиболее часто (75% всех открытых внутрисуставных переломов) наблюдаются открытые переломы и переломовывихи голеностопного сустава. Далее одинаковое место по частоте занимают переломы коленного и локтевого суставов, крайне редко - плечевого сустава и почти не встречаются открытые переломы и переломовывихи тазобедренного сустава.

При сравнительном изучении открытых переломов и переломовывихов различных крупных суставов можно установить, с одной стороны, ряд общих клинико-анатомических закономерностей, а с другой - особенностей, отличающих их друг от друга. В частности, отличия имеются в течении и исходах. Открытые переломы таких суставов, как плечевой и локтевой, в большинстве случаев протекают благоприятнее с меньшей частотой и тяжестью инфекционных осложнений, чем переломы суставов нижних конечностей (тазобедренный, коленный, голеностопный).

Основными причинами различного течения и исхода лечения открытых переломов и переломовывихов суставов являются анатомо-физиологические особенности кровоснабжения и характер тканей, окружающих суставы. Крупные массивы травмируемых мышц вокруг тазобедренного сустава, большой объем и особенности анатомического строения заворотов коленного сустава, сложность всех суставов и костных образований нижних конечностей способствуют развитию гнойных процессов и длительному их течению. Меньшие размеры локтевого сустава по сравнению с другими крупными суставами и небольшое количество околосуставных тканей обуславливают меньшую интенсивность воспалительной реакции при открытых (переломах этого сустава. Патологоанатомические и клинические наблюдения показывают, что целые и малоповрежденные синовиальная оболочка и суставные хрящи отличаются более высокой устойчивостью к инфекции, чем другие образования. Надо подчеркнуть, что тяжесть клинического течения осложнений и исходов при открытых внутрисуставных переломах и переломовывихах в большинстве случаев зависит от степени разрушения эпиметафиза кости и возникающих в них гнойных процессов.

Гнойный артрит, гнойный синовит с распространением процесса на сумку и мягкие ткани вокруг сустава (панартрит) в преобладающем числе случаев связаны с гнойным процессом поврежденного эпиметафиза кости. Конечно, величина раны, обширность и тяжесть повреждений, микробного загрязнения мягких тканей и сумки сустава имеют существенное значение и ухудшают течение открытого перелома и переломовывиха сустава. Но обширность повреждения эпиметафиза кости, непосредственно связанная с травмой, и инфекция, развивающаяся в костных элементах сустава, в большей мере определяют течение и исход лечения, чем степень повреждения мягких тканей сустава.

Можно также отметить, что при открытых внутрисуставных переломах тяжесть повреждения и гнойные осложнения в костной системе в большей степени определяют исход, чем при открытых диафизарных переломах. Это заставило нас при создании классификации открытых внутрисуставных переломов учесть тяжесть повреждения не только мягких тканей, но и костных элементов сустава.

Учитывая особое значение тяжести повреждения костно-суставных элементов в анатомо-клинической картине, течении, развитии осложнений, восстановлении функции и исходов внутрисуставных переломов, все внутрисуставные переломы и переломовывихи

мы разделили по степени тяжести и значению повреждения на три группы с обозначением каждой из них римскими цифрами I, II, III.

К I группе (степени) относятся ограниченные повреждения эпиметафизов, незначительно или совсем не нарушающие конгруэнтности суставных концов и мало отражающиеся на функциональном (опорном, удерживающем и ином) восстановлении сустава.

Ко II группе (степени) относятся обширные повреждения эпиметафиза, вызывающие значительное нарушение конгруэнтности суставных концов с возможным существенным нарушением функционального восстановления сустава.

К III группе (степени) относятся полные разрушения эпиметафизов (многооскольчатые переломы), исключающие возможность восстановления конгруэнтности суставных концов и функции сустава.

Само собой разумеется, что в каждой из трех перечисленных групп переломы могут сочетаться с подвывихами и вывихами.

По величине, характеру, тяжести и особенностям повреждения мягких тканей открытые переломы и переломовывихи суставов также разделены на три группы (степени), обозначенные буквами А, Б, В соответственно размеру и виду раны.

Группа А – малые (до 1-1,5 см) колотые раны с ограниченным повреждением подлежащих мягких тканей этой области. Группа Б – средней тяжести (от 2 до 9 см) ушибленные раны кожи и подлежащих тканей. Группа В – тяжелые (от 10 см и более) разможенные, ушибленные и рваные раны.

К IV группе (степени), крайне тяжелой, относятся открытые внутрисуставные переломы и переломовывихи с повреждением магистральных сосудов и полным нарушением жизнеспособности конечностей или с такими обширными и тяжелыми повреждениями сустава, при которых почти невозможно сохранить конечность.

Все открытые переломы суставов могут быть неосложненные и осложненные инфекцией. Приводим общую классификацию открытых внутрисуставных переломов. Естественно, что применительно к каждому суставу классификация в отношении повреждения разных костных элементов и наличия или отсутствия подвывиха или вывиха может быть детализирована.

Принципы, основы и методы лечения свежих и осложненных инфекций диафизарных переломов, изложенные нами в предыдущих разделах, относятся также к открытым внутрисуставным переломам. Вместе с тем имеется ряд важных отличий, которые необходимо учитывать.

Лечение свежих открытых переломов и переломовывихов крупных суставов, особенно осложненных инфекцией, представляет исключительно трудную проблему. Нередко, несмотря на гладкое, неосложненное инфекцией течение, функция сустава и конечности нарушается, что ведет к развитию анкилоза, артрозоартрита, контрактуры и другим осложнениям, а в конечном счете к инвалидности.

Классификация открытых неогнестрельных внутрисуставных переломов и переломовывихов крупных суставов (плечевого, локтевого, тазобедренного, коленного и голеностопного)

Характер повреждений костно-хрящевого аппарата сустава по степени	Тяжесть повреждения кожи и мягких тканей (по степеням) и величина раны (в см)		
	А – повреждения малые, ограниченные (1-1,5 см)	Б – повреждения средней тяжести (2-9 см)	В – повреждения тяжелые (от 10 см и более)
I. Ограниченные	IA	IB	IV
II. Обширные	IIA	IIB	IVB
III. Полное разрушение	IIIA	IIIB	IVB
IV. Крайне тяжелые повреждения			

Особая трудность при лечении открытых внутрисуставных переломов состоит в том, что трудно согласовать две основные задачи: первая – заживление раны и профилактика развития инфекции (это требует полного обездвижения сустава) и вторая - восстановление функции сустава (показаны по возможности более ранние движения в нем). При этом степень восстановления функции сустава прямо пропорциональна точности анатомического восстановления повреждений кости и конгруэнтности суставных поверхностей. Между тем открытые переломы суставов часто сопровождаются образованием осколков, дефектов хрящевого покрова, нарушением конгруэнтности суставных поверхностей, повреждением околосуставных образований, наличием внутрисуставных сращений и параартикулярных рубцов.

При первичной хирургической обработке свежих открытых переломов следует удалять лишь свободные костные отломки. Нужно стремиться сохранить конгруэнтность суставных поверхностей. Более крупные отломки в большинстве случаев удается хорошо сопоставить, восстановить конгруэнтность сустава и произвести остеосинтез.

В ряде случаев, особенно на суставах нижней конечности, возникает необходимость в первичной частичной и по возможности экономной резекции суставных концов. Показания к первичной резекции особенно часто могут возникать при значительных разрушениях суставных концов, обширных и тяжелых повреждениях мягких тканей, угрозе неминуемого развития инфекции, например при открытых внутрисуставных переломах типа ШБ, ШВ.

При раздробленных мелкооскольчатых метаэпифизах показана первичная резекция с использованием глухой гипсовой повязки или компрессионного аппарата. В большинстве случаев все же удается ограничиться удалением мелких отломков и иммобилизацией.

Гипсовая повязка при лечении открытых внутрисуставных переломов играет значительную роль. При открытых переломах плечевого сустава всегда накладывается торакобрахиальная повязка; при открытых переломах локтевого сустава в зависимости от их тяжести применяется торакобрахиальная повязка или повязка на плечо и предплечье; при открытых переломах тазобедренного и коленного суставов – кокситная повязка, а при открытых переломах голеностопного сустава повязка накладывается в остром периоде на голеностопный и коленный суставы.

Разница в лечении открытых внутрисуставных переломов по сравнению с такими же закрытыми заключается в более длительной иммобилизации. Функциональное лечение начинается несколько позже и осторожнее из-за опасности вспышки инфекции. В настоящее время перспективным в смысле восстановления движения в суставах является использование аппарата Волкова-Оганесяна.

Правильная тактика и прогнозирование имеют особенно важное значение. Переоценка возможностей может привести к тяжелым последствиям. Нужно учесть и фактор времени, оперативно-технические условия – общее состояние больного и тканей в зоне поврежденного сустава и др.

Открытые суставные переломы протекают тяжелее и чаще дают осложнения, чем открытые диафизарные переломы. Лечение открытых внутрисуставных переломов труднее, а исходы хуже, чем закрытых переломов соответствующих локализации и вида.

Неповрежденная суставная сумка и суставной хрящ, покрывающий суставные поверхности, более устойчивы к инфекции, чем кость. Более того, синовиальная оболочка и жидкость обладают некоторыми бактерицидными свойствами. При поврежденной синовиальной оболочке инфекция распространяется на параартикулярные ткани и эпиметафиз. Инфекционный процесс в губчатом эпиметафизе кости протекает обычно тяжелее, чем в диафизе. Более тяжело протекают открытые переломы крупных суставов нижних конечностей (тазобедренный, коленный, голеностопный) по сравнению с суставами верхних конечностей (плечевой, локтевой).

В случае накопления жидкости в суставе (синовит) производят пункцию и вводят в сустав антибиотики или в начале развития инфекции производят постоянное орошение

(промывание сустава) растворами антисептиков или антибиотиков. В тяжелых случаях, когда нарастает интоксикация и прогрессирует инфекция в суставе, показана вторичная артротомия (удаление костных отломков) или вторичная резекция.

Вторичная резекция ввиду тяжести течения процесса чаще производится на суставах нижней конечности, реже – верхней. К этим операциям приходится прибегать на 1-3-й неделе, когда развиваются местные воспалительные явления и тяжелая интоксикация. Если при эмпиеме любого сустава, развившейся при ограниченном повреждении метаэпифиза, можно ограничиться артротомией с удалением "костных осколков или экономной резекцией, то при эмпиеме тазобедренного сустава резекция головки бедра при любом осложненном повреждении является основным вмешательством. Во всех случаях после операции показана гипсовая иммобилизация или наложение компрессионного аппарата Илизарова, Гудушаури, Волкова-Оганесяна.

Возможны такие осложнения, как газовая инфекция, сепсис, раневое истощение, гнойный артрит, эмпиемы сустава, флегмонозные панартриты с гнойными затеками, некрозы костей и т. д., при которых только своевременно сделанная артротомия, резекция сустава или даже ампутация конечности или экзартикуляция бедра (при тяжелых повреждениях тазобедренного сустава) могут спасти жизнь больного. Исходы определяются тяжестью открытого перелома, осложнениями и характером проведенного лечения. Хорошие и удовлетворительные результаты в большинстве случаев получаются при открытых внутрисуставных переломах типа IA, IB, IB, реже IIА, IIБ, IIIА при гладком течении, без инфекционных осложнений.

При тяжелых открытых переломах, особенно осложненных инфекцией (чаще это относится к группам IIВ, IIIБ, IIIВ и IV), отмечаются деформации, укорочения, ограничения подвижности, остеомиелиты и остеоартриты, анкилозы, болтающиеся суставы и даже может возникнуть необходимость ампутации конечности.

ПРИНЦИПЫ ЛЕЧЕНИЯ МНОЖЕСТВЕННЫХ И СОЧЕТАННЫХ ТРАВМ ОПОРНО-ДВИГАТЕЛЬНОГО АППАРАТА

Вторая половина XX века войдет в историю хирургии повреждений как время появления и распространения множественных и сочетанных повреждений, или политравм. Под множественной травмой понимается повреждение двух и более анатомо-функциональных образований опорно-двигательного аппарата, под сочетанной травмой – повреждение опорно-двигательного аппарата с одновременной травмой внутренних органов (груди и живота), головы, шеи и других анатомических областей.

Проблема лечения множественных и сочетанных травм исключительно сложна. Это объясняется не только увеличением количества таких травм, но и особой тяжестью состояния пострадавших, трудностью диагностики и лечения, высокой летальностью и многообразием этих повреждений. Об особой тяжести состояния пострадавших при политравме свидетельствует сравнительный анализ летальности. При изолированных травмах опорно-двигательного аппарата она составляет 1,9%, при множественной травме опорно-двигательного аппарата - 10% и, наконец, при сочетанных повреждениях опорно-двигательного аппарата и внутренних органов (головы, груди и живота) - 32,7%.

Политравму нельзя рассматривать как простую сумму повреждений различных органов, так как при этом возникает феномен взаимоотягощающего и потенцирующего влияния различных повреждений на течение травматической болезни. При этом в полном объеме проявляется также состояние соматического фона пострадавшего – наличие или отсутствие сопутствующих заболеваний и степень их тяжести.

Самой частой причиной смерти при множественных и сочетанных травмах являются тяжелый травматический шок одновременно с острой массивной потерей крови и тяжелые повреждения жизненно важных органов.

Сочетания повреждений при политравмах весьма многообразны. В 1971 г. А. В. Каплан и В. Ф. Пожариский разработали классификацию множественных и сочетанных травм опорно-двигательного аппарата по основным признакам – доминирующей по тяжести в клинической картине травмы и локализации повреждений.

Классификация политравм опорно-двигательного аппарата

Множественные травмы – повреждения двух и более анатомо-функциональных образований опорно-двигательного аппарата		Сочетанные травмы – повреждения внутренних органов и опорно-двигательного аппарата	
В пределах одного сегмента опорно-двигательного аппарата	В различных сегментах опорно-двигательного аппарата	С доминирующей травмой внутренних органов	С доминирующей травмой опорно-двигательного аппарата

Примечание: Анатомо-функциональные образования опорно-двигательного аппарата: 1) позвоночник (в одном из его отделов – шейном, грудном или поясничном) 2) тазовое кольцо, 3) тазобедренный сустав, 4) плечевой сустав, 5) плечо, 6) локтевой сустав, 7) предплечье, 8) кистевой сустав, 9) кисть, 10) бедро, 11) коленный сустав, 12) голень, 13) голеностопный сустав, 14) стопа.

Выявление доминирующего повреждения предполагает выделение из всей сложной гаммы политравм наиболее опасного для жизни повреждения (или повреждений), что

крайне важно для решения тактических задач в остром периоде лечения. Поскольку наибольшую опасность представляют тяжелые повреждения внутренних органов, в первую группу классификации входят политравмы опорно-двигательного аппарата (без повреждения внутренних органов). Сочетанные повреждения опорно-двигательного аппарата мы подразделили на две группы: с доминирующей травмой внутренних органов и с доминирующей травмой элементов опорно-двигательного аппарата. Травмы скелета в каждой из групп могут быть изолированными и множественными. Методологическая целесообразность такой классификации состоит в том, что она с самого начала обследования пострадавшего ориентирует врача на выявление ведущего по тяжести и опасности повреждения с учетом повреждений и других локализаций и позволяет правильно выбрать метод лечения, а также в определенной степени прогнозировать исход.

Лечение больных с множественными и сочетанными травмами часто отличается многоэтапностью и длительностью: многих из них оперируют 2 раза и более по поводу травм различной локализации.

Лечение больных с множественными и сочетанными травмами – комплексная проблема. Условно лечение может быть разделено на три периода: реанимационный, лечебный и реабилитационный. Четкую грань между этими периодами провести не всегда возможно: они тесно взаимосвязаны и переходят один в другой.

Необходимость выделения реанимационного периода определяется тем, что при сочетанных повреждениях шок наблюдается более чем у 50% пострадавших, а при множественной травме опорно-двигательного аппарата – у 20%.

В первом периоде среди многих других задач необходимо выделить три основные, от правильного решения которых на догоспитальном и госпитальном этапах зависит судьба больного: 1) диагностика повреждений и выявление доминирующего повреждения, определяющего тяжесть состояния; 2) проведение комплекса реанимационных мероприятий; 3) выбор оптимального срока и определение объема оперативного вмешательства и более сложных лечебных мероприятий.

В связи с тяжестью состояния больных с множественными и сочетанными повреждениями диагностические мероприятия необходимо проводить параллельно с лечебными мероприятиями, направленными на коррекцию нарушенных жизненно важных функций. Методы диагностики и лечения выбирают в каждом периоде травматической болезни с учетом состояния пострадавшего.

В условиях многопрофильных лечебных учреждений требуется координация мероприятий различных специалистов. Очевидно, общее руководство по лечению больного с множественной или сочетанной травмой с самого начала должно быть возложено на компетентного в этой области травматолога или хирурга.

Первоначальная диагностика заключается в быстрой и правильной оценке общего состояния и выявлении жизненных нарушений дыхания и профузного (внутреннее или наружное) кровотечения. При необходимости производят интубацию трахеи или трахеостомию с восстановлением трахеобронхиальной проходимости и аппаратным дыханием.

Следующий важный момент – профилактика и борьба с шоком и кровопотерей, которые, как правило, сопутствуют множественным и сочетанным повреждениям. При этом исключительно важное значение имеет четкая организация реанимационной службы.

Гипотония у больных с тяжелой травмой почти всегда связана со значительной потерей крови. Наибольшая кровопотеря, от 2500 до 4000 мл, возникает при множественных переломах или отрывах крупных сегментов конечности. У всех больных этой группы наблюдался травматический шок тяжелой степени. При переломах таза, не сопровождающихся шоком, кровопотеря составила 500-1500 мл, при более тяжелой травме таза, сопровождавшейся шоком, - 2500-3000 мл. При изолированных травмах конечностей кровопотеря значительно меньше (при переломах бедра 500-1000 мл, костей голени – 300-750 мл). Травматический шок у этих больных возникает редко.

Чем массивнее кровопотеря, тем тяжелее травматический шок. Это свидетельствует о том, что в патогенезе травматического шока, помимо неврогенных факторов, решающее значение имеет массивная кровопотеря. Следовательно, борьба с шоком и анемией должна включать адекватное переливание крови и кровозаменителей. Под этим понимаются не только и не столько количественные, сколько качественные параметры, т. е. полноценные по составу среды трансфузии, проводимые в возможно более ранние сроки и достаточно продолжительно, а главное - с адекватной объемной скоростью. Последнее положение связано с тем, что исход лечения шока при тяжелых травмах зависит от того, сколько времени продолжается гипотония ниже критического уровня (70 мм рт. ст.). При тяжелой политравме даже в отсутствие продолжающегося кровотечения жизненно опасную гипотонию удавалось ликвидировать только при высокой объемной скорости переливания до 50- 60 мл/мин (и даже более).

При низкой объемной скорости трансфузии гипотония затягивается и, если даже артериальное давление нормализуется, компенсация крайне неустойчива. На этом фоне малейшая дополнительная травма – кровотечение, операция, дефекты иммобилизации или обезболивания - подчас приводит к быстрому и необратимому падению артериального давления, что свидетельствует об истощении компенсаторных возможностей.

Основное патогенетическое звено при тяжелом шоке – нарушение периферического кровообращения. Для его нормализации не менее важным, чем адекватное возмещение потери крови, является устранение чрезмерного спазма сосудов, агрегации форменных элементов крови и профилактика недостаточности коры надпочечников. Опыт показывает, что для оценки тяжести и вида нарушений гемодинамики необходимо динамическое измерение объема циркулирующей крови, центрального венозного давления и запись реовазограммы.

Центральной проблемой в клинике множественных и сочетанных травм остается выбор оптимального срока и объема оперативных вмешательств. По объему лечебной помощи и степени срочности проведения операций в зависимости от тяжести состояния целесообразно выделить 4 группы больных.

В первую группу входят больные с такими травмами, которые без неотложной помощи приводят к смерти в ближайшие минуты (профузное кровотечение, тампонада сердца, массивное повреждение легких, быстро увеличивающаяся мозговая гематома). Как правило, такие больные поступают в терминальном состоянии или с артериальным давлением ниже критического уровня. Диагностика проводится одновременно с лечением, которое носит чисто реанимационный характер. В терминальных состояниях лечение начинают с массажа сердца и вспомогательного или искусственного аппаратного дыхания. Диагностика направлена на выявление источника массивного кровотечения, причин резких расстройств дыхания или нарастающей мозговой комы. Одновременно с началом реанимационных мероприятий неотложно проводят операции по жизненным показаниям: остановка профузного кровотечения, устранение причин витальных расстройств дыхания. При профузных наружных кровотечениях у больных с массивными открытыми повреждениями или отрывами конечностей производится только временный гемостаз там, где это возможно, с последующей радикальной операцией после повышения артериального давления выше критического уровня.

Во вторую группу входят больные с множественными или сочетанными повреждениями, однако без профузного кровотечения или резких расстройств дыхания, например больные с разрывом полых органов, открытым пневмотораксом, тяжелыми закрытыми повреждениями конечностей. Этим больным при низком артериальном давлении до оперативного вмешательства проводят интенсивное реанимационное лечение с целью удержать артериальное давление выше критического уровня.

Дооперационное обследование больных имеет целью выявить весь объем повреждений и исключить внутреннее кровотечение. Операции проводят в первые 2-6 ч после поступления. Это время необходимо для начала проведения реанимационных

мероприятий и дифференциальной диагностики. В процессе обследования может быть сделан минимум необходимых рентгенограмм передвижным аппаратом. Однако и такое обследование нередко бывает травматичным для этого тяжелого контингента больных и к тому же отнимает много времени у хирурга для диагностики локализации переломов. В связи с этим необходимо создать и широко применять в клинике тяжелых травм аппараты для рентгенографии всего скелета на одной пленке по типу флюорографа. Лечение нетяжелых открытых или закрытых переломов сводится лишь к применению под местной анестезией методов временной иммобилизации.

В третью группу входят больные с тяжелыми доминирующими травмами опорно-двигательного аппарата без массивного кровотечения. Необходимые оперативные вмешательства проводят после ликвидации травматического шока. В связи с риском операции их производят лишь по поводу открытых переломов костей конечностей. Ранняя (в первые часы после травмы) обработка ран или ампутация является эффективным реанимационным мероприятием, так как приводит к остановке кровотечения, уменьшению интоксикации и патологической импульсации из раны. При закрытых повреждениях в первое время после выведения больных из шока необходимо ограничиться, если возможно, одномоментной репозицией, и наложением гипсовой повязки, компрессионно-дистракционных аппаратов или скелетного вытяжения.

В четвертую группу входят больные с нетяжелыми повреждениями нескольких сегментов конечностей без травматического шока. Время проведения и объем оперативных вмешательств такие же, как при изолированных травмах: они могут быть одновременными в более легких случаях и отсроченными или этапными – в более тяжелых.

Деление больных на группы по срочности оперативного вмешательства условно. На практике нередко у больного одно состояние сменяется другим, в таких случаях приходится последовательно проводить объем помощи соответственно несколькими этапами. Специфика и трудности лечения больных с множественными и сочетанными травмами заключаются именно в том, что малейшая ошибка на каждом из этапов лечения может свести на нет все предыдущие усилия и резко затруднить дальнейшее ведение больного.

При открытых переломах в период выведения больного из шока производят только иммобилизацию и остановку кровотечения. После выведения из шока осуществляют первичную хирургическую обработку. В случае показаний к первичному остеосинтезу его следует производить максимально щадящими средствами: несколькими спицами по типу диафиксации (обычно на голень) или с помощью компрессионно-дистракционных аппаратов. Когда невозможно провести атравматичный остеосинтез после первичной хирургической обработки, осуществляют скелетное вытяжение или накладывают окончатую гипсовую повязку.

Следовательно, большинство оперативных вмешательств по поводу повреждений опорно-двигательного аппарата, определение их последовательности и объема у больных третьей и четвертой групп переносится во второй, или лечебный, период политравмы. Этот период при множественной или сочетанной травме после ликвидации шока и грозных осложнений острого периода травматической болезни должен отвечать принципу повременного этапного лечения повреждений опорно-двигательного аппарата. При этом необходимо стремиться на каждом этапе сделать максимум возможного с учетом степени риска каждой операции или манипуляции.

Следует учесть, что степень риска каждого вмешательства при политравме несравненно выше, чем при изолированных повреждениях, в связи с нарушением компенсаторных механизмов, неустойчивым состоянием резервных и защитных сил организма.

Идеальным было бы одномоментное вмешательство по поводу всех повреждений опорно-двигательного аппарата. Однако этот идеал часто недостижим. Поэтому

множественность повреждений диктует необходимость разработки детального плана лечения с учетом очередности и последовательности вмешательств, возможности и допустимости (с учетом риска) одновременных операций на двух или более сегментах конечностей.

При множественных или сочетанных травмах лечение повреждений опорно-двигательного аппарата должно начинаться как можно раньше. К сожалению, нередко у подобных больных вмешательства по поводу переломов и вывихов откладываются на неопределенное время без достаточных оснований.

Само по себе наличие травмы головы, живота и т. д. при благоприятном течении не может служить обоснованием для откладывания на длительный срок лечения переломов костей. Общим правилом для хирургической тактики после ликвидации шока применительно к сочетанным и множественным травмам опорно-двигательного аппарата является стремление на каждом этапе или периоде лечения сделать максимум возможного с учетом степени риска каждой операции или манипуляции.

При планировании лечения множественной травмы необходимо учитывать общее состояние пострадавшего, ближайший и отдаленный прогноз в плане максимально полного анатомо-функционального восстановления поврежденного сегмента. При этом следует учитывать нередкое неблагоприятное («взаимоисключающее») сочетание повреждений, значительно затрудняющее лечебный процесс (например, невозможность наложить торакобрахиальную повязку или отводящую шину у больного с переломом плеча и массивной травмой грудной клетки и т. п.).

Наш опыт показал, что при закрытой множественной травме скелета при прочих равных условиях предпочтение в очередности оперативного лечения следует отдавать внутри- и околоуставным переломам со смещением отломков и вывихам, не устраненным консервативными методами. Неправильное сращение или отсутствие консолидации и конгруэнтности суставных поверхностей чревато значительным нарушением функции в отдаленные сроки. Сращение диафизарных переломов при отсутствии идеальной репозиции, как правило, не сказывается столь же серьезно на последующей функции поврежденного сегмента.

Согласно нашим наблюдениям, большинство оперативных вмешательств при множественной травме скелета (около 80%) проводится во второй, лечебный, период политравмы. Первичный остеосинтез диафизарных переломов при закрытых повреждениях производится лишь при сдавлении отломками магистральных сосудов и нервных стволов, при угрозе перфорации кожи острым отломком.

При отсроченном остеосинтезе закрытых переломов в случаях множественной травмы использовались общепринятые методы оперативной фиксации отломков, однако при диафизарных переломах голени, плеча и предплечья, а также при около- и внутрисуставных переломах коленного, голеностопного и локтевого суставов предпочтение отдавалось внеочаговому компрессионно-дистракционному остеосинтезу, осуществляемому аппаратами Илизарова, Гудушаури, Волкова-Оганесяна, Калнберза, Сиваша, Акулича, Ткаченко и др. Этот метод особенно показан при множественных и сочетанных травмах, так как обладает минимальной травматичностью, позволяет сократить время операции в связи с тем, что смещение отломков (после наложения аппарата) может быть устранено постепенно, значительно облегчает уход и создает возможность относительно ранней мобилизации больных, перевода их на активный двигательный режим.

Использование при повреждениях суставов шарнирно-дистракционного аппарата Волкова-Оганесяна наряду с фиксацией отломков позволяет в ранние сроки осуществлять движения, что чрезвычайно важно для восстановления функции сустава.

Более 40% больных с закрытыми множественными переломами от начала до конца получают консервативные методы лечения (скелетное вытяжение, гипсовая повязка или их сочетание). Консервативные методы лечения назначают преимущественно больным с

переломами позвоночника таза, с тяжелыми поздними осложнениями и серьезными сопутствующими заболеваниями, общее состояние которых не улучшается, несмотря на длительное комплексное лечение, а риск любого оперативного вмешательства остается слишком высоким.

Для лечения открытых переломов при множественной травме первичный остеосинтез, по нашим данным, производился у 23% пострадавших, поступивших в удовлетворительном состоянии, без шока, в основном при переломах IA, IB, IB, IB типов (по классификации Каплана-Марковой). Остальным пострадавшим после первичной хирургической обработки раны накладывали гипсовую повязку или осуществляли скелетное вытяжение. Впоследствии более чем у половины из них был произведен отсроченный остеосинтез, как правило, внеочаговыми компрессионно-дистракционными аппаратами.

Исключительно важное значение в проблеме лечения больных с множественной и сочетанной травмой приобретает третий, реабилитационный, период. Собственно само восстановительное лечение в широком смысле слова должно начинаться с того момента, когда больной сознательно может контролировать свои действия, и продолжаться в каждом периоде с тем, чтобы к моменту сращения переломов не было контрактур и была восстановлена способность самостоятельного передвижения.

Однако сама возможность проводить занятия лечебной гимнастикой, массаж, физиотерапевтическое лечение у больных с множественными и сочетанными повреждениями, длительное время находящихся на постельном режиме, значительно снижена. Проведению активного двигательного режима мешает также иммобилизация нескольких сегментов конечностей. Именно поэтому в третий период, когда больной освобожден от гипсовых повязок и компрессионно-дистракционных аппаратов, возможности целенаправленной активной восстановительной терапии значительно расширяются.

В реабилитационном периоде проводится также лечение осложнений множественных и сочетанных повреждений. К ним, в частности, относятся несросшиеся «переломы и ложные суставы, остеомиелит, неправильно сросшиеся переломы, стойкие контрактуры, дефекты костей свода черепа, деформации лицевого скелета, стриктуры уретры после разрыва и т. п. Лечение перечисленных осложнений проводят согласно принципам, выработанным для лечения подобных состояний при изолированной травме. Определенный контингент больных с политравмой в реабилитационном периоде нуждается также в протезно-ортопедических изделиях.

ЗАМЕДЛЕННОЕ СРАЩЕНИЕ И СТОЙКОЕ НЕСРАЩЕНИЕ ПЕРЕЛОМОВ КОСТЕЙ

В большинстве случаев восстановление кости после перелома наступает в обычные, или нормальные, сроки, редко – в более короткие сроки. Значительно чаще сроки сращения бывают удлинены, хотя сам по себе процесс сращения протекает нормально и ничем не нарушается.

Разные сроки заживления переломов одного и того же типа и локализации при правильном лечении, как правило, зависят от местных условий, которые не всегда можно учесть при клиническом обследовании. Например, невозможно определить степень повреждения кровеносных сосудов в области перелома; не всегда можно установить даже по рентгеновскому снимку степень и особенности интерпозиции мягких, тканей между отломками, особенно при наличии сложной плоскости перелома и т. п. Как показывает исследование костных препаратов, взятых у умерших старых людей, даже при вколоченных межвертельных срастающихся переломах бедра не всегда имеется плотное соприкосновение по всей плоскости перелома центрального и периферического отломков, несмотря на то, что центральный отломок внедрен в периферический. Такие несоответствия зависят от степени разрушения: губчатого вещества в различных участках периферического отломка, поэтому в одних местах отломки плотно соприкасаются, а в других образуется щель (2-3 мм). Этими причинами, неуловимыми клиническими и рентгенологическими приемами, можно объяснить то, что при одинаковых переломах с нормально протекающим процессом сращения сроки консолидации бывают различными.

Сроки сращения в некоторых случаях могут зависеть не только от локализации и вида перелома, возраста пострадавшего и других причин, но и от индивидуальных особенностей организма, сущность которых нам пока неизвестна. Даже при переломах одного и того же типа у людей одинакового возраста и физического состояния возможны значительные различия в сроках восстановления. Сращение может происходить совершенно нормально, но только в более растянутые сроки. Такой перелом не должен относиться к несрастающимся только на основании фактора времени. Вместе с тем восстановление кости в любой стадии может задержаться. В большинстве случаев оно задерживается полностью или временно приостанавливается в стадии образования первичной мягкой мозоли и оссификации тканей не происходит.

К переломам с замедленным сращением, по нашему мнению, относятся те, при которых по истечении обычного срока, достаточного для сращения данного перелома, концы отломков не соединены механически устойчивой костной мозолью; клинически при этом определяется некоторая, весьма ограниченная, подвижность отломков: на уровне перелома. Рентгенологическое исследование показывает отсутствие костного сращения отломков, концы их могут быть порозны или на них видны небольшие «полости»; концы отломков имеют склерозированной границы, а костномозговой канал не закрыт костной пластинкой. Восстановительный процесс характеризуется слабой активностью.

Во всех случаях прежде всего нужно стремиться выяснить, нет ли объективно устанавливаемых местных или общих причин, которые замедляют или могут замедлить процесс сращения. При этом необходимо учитывать различные сроки заживления переломов, которые зависят от их типа, локализации, возраста больного и т. д. Известно, что разные кости восстанавливаются в различные сроки. Неодинаково быстро срастаются также переломы одной и той же кости на различных уровнях. Например, сроки сращения большеберцовой кости в нижней к средней третях диафиза больше, чем в верхней трети. Сроки восстановления зависят также от типа перелома. Поперечные переломы срастаются

медленнее, чем винтообразные и оскольчатые. Вколоченные переломы заживают быстрее, чем невколоченные.

Тщательный клинический анализ обычно дает возможность „установить объективные причины, задерживающие костное сращение, например смещение отломков, небольшой диастаз или щель между ними, инфекция, секвестр, неправильная или недостаточная иммобилизация" и др. Устранение этих причин, тормозящих сращение, создание благоприятных условий и прежде всего хорошая и непрекращающаяся иммобилизация приводят к нормализации процесса сращения и образованию костной мозоли. Если не удастся установить подобной причины, то при правильном лечении в большинстве случаев речь идет о нормальном процессе с замедленным темпом сращения, возможно, зависящим от индивидуальных особенностей или пониженной реактивности организма или, чаще, от местных, трудноуловимых клинико-рентгенологическими приемами причин.

Термин стойко несращенный перелом, или ложный сустав, должен применяться лишь тогда, когда по истечении срока, достаточного для образования костного сращения, на месте бывшего перелома клинически определяется стойкая ненормальная подвижность, возникшая в результате нарушения процесса образования мозоли. Клинические и рентгенологические данные позволяют сделать вывод, что сращение отломков невозможно без соответствующего вмешательства. Несращенный перелом клинически характеризуется подвижностью отломков. Рентгенологически выявляется, что периостальная мозоль не заполнила дефекта между концами отломков и не соединила их при помощи моста. Избыток мозоли, образовавшийся по краям отломков, становится плотным, костномозговой канал концов отломков закрыт компактным слоем костного вещества. В одних случаях концы отломков закругляются, склерозируются и делаются плотными, в других, наоборот, происходит рассасывание концов, они становятся разреженными и закругленными. Восстановительный процесс полностью прекратился.

В последние годы отмечается некоторое увеличение числа случаев замедленного сращения перелома костей. Каковы причины этого? Во первых, увеличение частоты случаев замедленного заживления переломов можно в известной степени связать с повышением требовательности к точности репозиции, которая часто достигается лишь после многократных попыток. Это сопровождается обычно дополнительной травматизацией мягких тканей, кровеносных сосудов, надкостницы и других структур, поддерживающей в течение более длительного времени гиперемию и ацидоз в зоне перелома, что, несомненно, понижает местную регенеративную способность. Во-вторых, следует отметить, что учащение случаев замедленного сращения переломов может быть, отчасти связано с расширением сферы оперативного лечения, при котором нередко допускают неправильные приемы и технические ошибки, например чрезмерную травматизацию тканей грубыми приемами, отслаивание надкостницы на большем протяжении, чем это необходимо, или отсутствие дополнительной гипсовой иммобилизации при недостаточно устойчивом остеосинтезе и т. п.

Наряду с перечисленными экзогенными причинами существуют и другие факторы, определяющие замедление сращения. Анализ этих факторов должен помочь не только вскрыть механизм процесса, но и определить характер целенаправленного лечения. Как бы ни были ограничены наши познания в этой области, не следует бездействовать, прикрываясь понятием «индивидуальные особенности организма», якобы полностью определяющие замедление заживления переломов и обрекающие нас на пассивное наблюдение и выжидание. Следует отметить, что слишком часто несращение кости после перелома объясняется общими заболеваниями в тех случаях, когда истинной причиной являются неправильное лечение или местные условия.

В чем же основные причины замедленного сращения костей после перелома? Замедленное сращение костей в основном зависит от местных и, в меньшей степени, общих причин, действующих порознь и в сочетании друг с другом.

Пониженная регенеративная способность может быть обусловлена анатомо-биологическими особенностями в зоне перелома или физиологическими особенностями организма, например пожилым возрастом, беременностью и т. п. Так, в некоторых областях (шейка бедра, ладьевидная кость кисти) в связи с особенностями строения (отсутствие надкостницы, недостаточное кровообращение) условия для сращения перелома неблагоприятны и легко образуются ложные суставы. Только хорошее вправление и соприкосновение отломков могут при условии длительной, непрекращающейся иммобилизации привести к сращению.

Замедленное сращение может быть вызвано самой травмой. Нарушение местной регенеративной способности в зоне перелома в этих случаях определяется степенью и обширностью повреждения мягких тканей, внутрикостных кровеносных сосудов и сосудов в зоне травмы, обуславливающих полное или частичное нарушение кровоснабжения одного или обоих отломков, повреждение надкостницы и пр. Хуже срастаются переломы костей при повреждении нервов, сопровождающиеся нарушением трофики конечности или постоянным перераздражением и болевым фактором, а также при разможении большого количества мышц, нарушении целостности сосудов. Переломы длинных костей в нескольких местах тоже срастаются хуже. И в этих случаях во избежание образования ложного сустава необходимы хорошее вправление отломков и длительная иммобилизация конечности.

В ряде случаев причиной не только задержанного сращения, но и полного несращения отломков могут явиться мягкие ткани (мышца, фасция, связка) или костный осколок, внедрившиеся между отломками и закрывающие поверхности излома фрагментов кости. Задержка сращения (в данном случае уместно говорить именно о задержке процесса) может быть обусловлена различными отрицательными факторами и прежде всего неблагоприятно действующими в зоне перелома механическими факторами. К их числу относится плохая репозиция отломков. Правильное сопоставление отломков, как известно, имеет положительное значение для заживления переломов. Если отломки смещены или между ними ущемились мягкие ткани или имеется значительная щель, то сращение задерживается и может совсем не наступить. Задержанное сращение отломков наблюдается после перерастяжения при вытяжении либо диастазе, образовавшемся после применения любого вида остеосинтеза. Чем больше щель или диастаз между отломками, тем медленнее они срастаются. Мешать сближению и соприкосновению концов большеберцовой кости может малоберцовая кость, которая в силу анатомических условий срастается быстрее, чем большеберцовая, и превращается как бы в распорку, мешающую сращению.

Отрицательное влияние режущей, ротационной и растягивающей сил на процесс сращения подтверждается тем, что в большинстве случаев несращение наблюдается при переломах костей предплечья, при которых отломки находятся под действием ротационных сил. Отрицательное действие растягивающей силы проявляется и при перерастяжении отломков длительным скелетным вытяжением с применением слишком больших грузов.

Если напряжение в результате отрицательно действующих сил в области образования мозоли достигает такой величины, которая повышает допустимые границы, мозоль не приобретает достаточной механической прочности; более того, под воздействием неблагоприятных механических факторов уже сформировавшаяся мозоль может разрушиться и образуется ложный сустав.

Распоркой, препятствующей сращению, могут служить различные виды гвоздей и пластинок, применяемых для остеосинтеза, в частности пластинки Лена при наличии диастаза, образовавшегося между отломками при поперечном переломе во время их фиксации либо вследствие рассасывания концов отломков, либо в результате ротационных движений при недостаточной гипсовой иммобилизации.

К задержке сращения нередко приводят неправильная техника операции, применение неиндифферентного металлического материала, неправильные показания к остеосинтезу, неудачный выбор метода операции и металлических фиксаторов без учета характера перелома. Существенное значение имеет недооценка дополнительной иммобилизации гипсовой повязкой в послеоперационном периоде.

Одной из важных причин нарушения процесса сращения является тяжелая инфекция, развивающаяся после остеосинтеза различными погружными (внутренними) фиксаторами. Вместе с тем при правильном лечении и прежде всего при хорошем обездвижении отломков все переломы, за исключением тех, при которых образовался значительный дефект или имела тяжелая инфекция с обширными некрозами тканей, в конечном счете срастаются, хотя сроки заживления могут быть весьма длительными. При этом удлинение сроков восстановления в прямой степени зависит от несвоевременности принятых мер.

Клинические наблюдения позволили также выявить и существенное значение ряда общих факторов, задерживающих сращение. По нашим наблюдениям, замедленное восстановление отмечается у лиц с выраженной анемией и гипопроотеинемией, расстройством функции эндокринных желез и нарушением обмена веществ. Например, у тучных людей заживление переломов протекает медленнее, чем у крепких, мускулистых. Задержанное сращение наблюдается при плохом питании и авитаминозе. Известно, что при диабете восстановительные процессы протекают замедленно. Нет нужды перечислять другие общие факторы, которые могут отрицательно сказаться на процессах восстановления кости. Хотя общие факторы могут служить причиной замедленного и задержанного сращения переломов и их нужно учитывать при лечении, однако они сравнительно редко (не более чем в 1-3% случаев) существенно проявляются в торможении сращения переломов. По данным Г. Я. Эпштейна (1946), а также по нашим наблюдениям, в 96% случаев псевдоартрозы связаны с местными причинами.

Следует отметить, что одни и те же местные и общие причины в зависимости от применяемого метода лечения перелома и условий (благоприятных и неблагоприятных), которые создаются при этом, могут привести либо к костному сращению, хотя и в более или менее удлиненные сроки, либо к стойкому несращению, т. е. образованию ложного сустава.

Своевременное установление причин, задерживающих процесс сращения, дает возможность принять соответствующие меры и нормализовать восстановительные процессы. Так, при анемии и гипопроотеинемии мы переливаем кровь, назначаем соответствующее питание и медикаментозное лечение. Благодаря тому, что больные диабетом получали соответствующую диету и инсулинотерапию, сращение переломов у них, по нашим наблюдениям, наступало в нормальные сроки.

Выяснение местных и общих причин замедления или задержки восстановления перелома позволяет в ряде случаев предвидеть развитие этих процессов и выбрать пути их предупреждения.

Нужно ли ожидать тех сроков, когда окончательно будет установлена задержка и нарушение нормального процесса восстановления кости, или следует выбрать тактику предвидения, раннего выявления и активного вмешательства с профилактической целью? Следует учесть, что важным является не только вопрос о возможности сращения перелома, которое, как уже указывалось, достигается обычно (при длительном обездвижении, но существенное значение имеет достижение сращения в более короткие сроки. В большинстве случаев можно на основании анамнеза, клинических и рентгенологических данных предвидеть или рано вскрыть местные и общие причины, которые могут затормозить процесс восстановления кости после перелома. С нашей точки зрения продолжение длительного динамического наблюдения лишь для того, чтобы окончательно «убедиться» в замедленном сращении, часто приводит к потере драгоценного времени, развитию глубоких изменений тканей в области перелома и в

пораженной конечности – атрофии мышц, остеопорозу, тугоподвижности в суставах и удлинению сроков нетрудоспособности, а в ряде случаев – к несращению перелома и инвалидности.

Наши наблюдения показали, что при раннем устранении причин, задерживающих сращение, нормализация и восстановление кости наступают быстрее и при этом могут быть использованы более простые приемы. Так, в случае выявления при инфицированном переломе остеомиелитического очага, обуславливающего задержку сращения, иногда достаточно удалить секвестр и обеспечить обездвижение, после чего процесс сращения значительно ускоряется.

В некоторых случаях можно заранее предположить замедление сращения. Так, при отсроченном остеосинтезе после открытого перелома, даже зажившего первичным натяжением, при осуществлении остеосинтеза спустя 3-4 нед после закрытого перелома, при остеосинтезе переломов диафиза костей предплечья даже в более ранние сроки и при остеосинтезе у людей пожилого возраста мы нередко дополняем металлический остеосинтез костной ауто- или аллотрансплантацией. Во всех случаях после вмешательства должна быть обеспечена хорошая иммобилизация до конца сращения.

Хотя деление на переломы с замедленным, задержанным сращением и на ложные суставы целесообразно, однако не всегда на основании клинических и даже рентгенологических данных можно провести четкую грань между замедленным сращением и ложным суставом; в известном смысле такое деление имеет условное значение. Следует также учесть, что при неправильном лечении перелом с замедленным сращением может привести к развитию ложного сустава, и наоборот, целенаправленное и рациональное лечение ложных суставов через некоторое время приводит к сращению отломков. Нужно также учесть, что способы лечения переломов с замедленным сращением и ложных суставов по существу идентичны.

Восстановление кости после открытого перелома, даже если рана зажила первичным натяжением, в большинстве случаев протекает несколько медленнее по сравнению с закрытым одностипным переломом, хотя сам по себе процесс сращения идет нормально и ничем не нарушается. Основная причина состоит в том, что при открытых переломах, в особенности при обширных и тяжелых повреждениях мягких тканей, «обычно имеется более значительное, чем при закрытых переломах, повреждение костных элементов кости (надкостница, эндост и др.), а также кровеносных сосудов, питающих кость. Разрушение надкостницы, эндоста, других элементов кости и кровеносных сосудов особенно значительно при развитии инфекции и некрозов тканей.

При обработке открытых переломов нельзя без достаточных оснований удалять костные отломки. Удалению подлежат только свободные, нежизнеспособные отломки, утратившие связь с костью и мягкими тканями. Образовавшиеся дефекты кости служат причиной ложных суставов. Особенно бережно нужно относиться к надкостнице, которая обладает большими регенеративными способностями и является одним из основных источников восстановления кости.

Образование ложных суставов после открытых, особенно инфицированных, переломов - весьма частое явление. Одна причина столь частого образования ложных суставов заключается в чрезмерном, без достаточных показаний, использовании погружного остеосинтеза при свежих переломах, главным образом при открытых переломах «остей голени с обширными и тяжелыми повреждениями мягких тканей. Следует особенно подчеркнуть еще одну важную причину образования ложных суставов, а именно развитие инфекции вследствие недостаточной первичной хирургической обработки, невозможности тщательного ее проведения то анатомическим условиям, тяжести самой травмы и др.

При хирургической инфекции развиваются наиболее тяжелые формы ложных суставов с дефектами кости, образовавшимися после остеосинтеза, трудно поддающиеся лечению.

Наибольшее количество ложных суставов (60,1%) локализовалось на голени (2/3 случаев после открытых переломов), 17% - на предплечье (2/3 после открытых переломов), 13% - на плече (2/3 после открытых переломов) и 10% - на диафизе бедра (2/3 после открытых переломов).

Несмотря на общность основных признаков ложных суставов (отсутствие восстановления кости, та или иная степень подвижности на месте бывшего перелома), этиология, патогенез, патологоанатомическая картина, структура, формирование ложных суставов весьма многообразны. В клинической практике для правильного выбора лечения мы придерживаемся нашей классификации ложных суставов после закрытых и открытых переломов (А. В. Каплан, В. В. Кузьменко, 1971).

Ложные суставы (псевдоартрозы без дефектов кости и с ее дефектами, неоартрозы, болтающиеся суставы) могут развиваться как после консервативного лечения, так и остеосинтеза; они могут быть неосложненными и осложненными инфекцией в стадии стихания воспалительного процесса или с текущим процессом, с остеомиелитом разной степени и распространенности, без свищей или со свищами в зоне ложного сустава. При ложных суставах после остеосинтеза фиксатор либо уже удален, либо отломки соединены различными недеформированными или деформированными фиксаторами (гвозди, пластины, винты, проволока и др.). В ряде случаев металлические фиксаторы могут быть сломанными.

Мы хотели бы обратить особое внимание на болезни конечности, которые часто развиваются параллельно формированию ложного сустава и играют существенную роль в этом процессе. Наши клинические наблюдения и исследования показали, что при ложных суставах длинных трубчатых костей имеются не только многообразные патологические изменения в костных отломках в зоне ложного сустава, но и в разной степени выраженные физиологические нарушения и морфологические изменения во всех тканях пораженного сегмента или всей конечности. Эти изменения могут быть обусловлены первичной травмой, текущим процессом, сопровождающим формирование ложного сустава, и повторной травматизацией структур, соединяющих и окружающих подвижные отломки.

Классификация ложных суставов

Ложные суставы после закрытых и открытых переломов на уровне верхней, средней и нижней трети плеча, бедра, одной или обеих костей предплечья, леченных консервативно и оперативно

Не осложненные инфекцией	Осложненные инфекцией (после стихания воспалительного процесса, с текущим хроническим остеомиелитом или острым остеомиелитом в зоне ложного сустава – без свища и со свищом)		
Псевдоартрозы без дефектов кости (фиброзные)	Псевдоартрозы с дефектом диафиза кости (протяженность дефекта)	Неоартрозы на протяжении диафиза кости	Болтающиеся суставы с дефектом проксимального или дистального конца
Без смещения отломков (простые) Дислокационные Интерлокационные	До 3 см (небольшие) До 1/3 диафиза До 2/3 диафиза Почти всего диафиза Краевые дефекты концов отломков	С дефектом кости Без дефекта кости	

Помимо механического разрушения первичной мозоли, постоянное раздражение нервных окончаний в кости и окружающих мягких тканях в свою очередь вызывает нейротрофические и функциональные нарушения не только в зоне ложного сустава, но проксимальнее и дистальнее его, нарушает гемодинамику конечности в целом и в области ложного сустава.

При исследовании в патофизиологической лаборатории ЦИТО электрической активности и вызванных потенциалов мышц, скорости проведения импульсов по обоим берцовым, седалищному и бедренному нервам у больных с ложными суставами бедренной и большеберцовой костей выявлены раздражение стволов этих нервов дистальнее ложных суставов, та или иная степень нарушения двигательной и чувствительной функций нервов даже при отсутствии или малой выраженности клинических проявлений.

В лаборатории функциональной диагностики ЦИТО и в Научно-исследовательском институте медицинской радиологии АМН СССР проводилось изучение кровообращения конечностей при ложных суставах прямыми и косвенными методами. Выполнялась серийная артериография с уротрастом или урографинном на установке «Элема», позволившая изучить не только морфологическое, но и функциональное состояние сосудов. Кроме того, выполнялись артериальная осциллография, реовазография, локальная электротермометрия. У всех больных отмечались снижение осциллографического индекса, замедление скорости распространения пульсовой волны, повышение тонуса и спазм артерий при локальном повышении кожной температуры в области ложного сустава независимо от наличия или отсутствия инфекции. При артериографии отмечено нарушение локального кровообращения (усиление или ослабление) в области концов отломков, а также недостаточность кровоснабжения соответствующего сегмента или всей конечности.

Эти данные свидетельствуют о нарушении кровообращения в области ложного сустава на фоне общего ухудшения кровоснабжения конечности, что, по клиническим и экспериментальным наблюдениям ряда авторов, может привести к преобладанию процессов рассасывания над процессами костеобразования в месте соединения отломков (О. Н. Гудушаури, 1968; R. Judet, J. Judet, 1956).

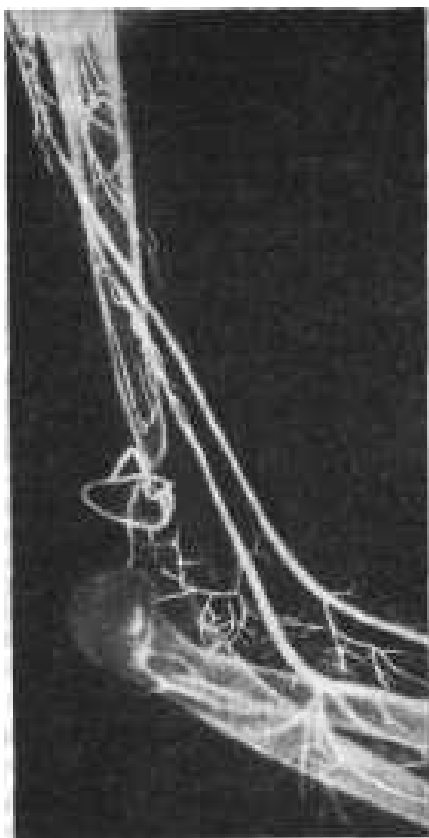


Рис. 12. Ложный сустав плечевой кости после открытого перелома через 2 года после травмы (ангиограмма).

Местное кровообращение кости и состояние репаративных процессов «а концах отломков при ложных суставах могут характеризоваться степенью интенсивности поглощения ^{85}Sr как аналога кальция кости. В связи с этим в радиологической лаборатории ЦИТО было обследовано 40 больных с ложными суставами методом сканирования. После внутривенного введения раствора изотопа производилось сканирование на следующие сутки, а затем на 3-й и 7-е сутки. Исследование выполнялось аппаратом венгерского производства «Сцинти-карт-нумерик», позволяющим вести автоматическую фиксацию радиоактивности всей исследуемой области и получать изображение в 6 цветах с цифровой характеристикой уровня активности в каждой фиксируемой области. Одновременно проводилось радиометрическое измерение уровня активности над исследуемой областью и в симметричной области здоровой конечности.

Наблюдалось пониженное включение изотопа в области ложного сустава, преимущественно на концах отломков, и повышенное – дистальнее и проксимальнее линии ложного сустава. Это свидетельствует о нарушениях минерального обмена в зоне ложного сустава и о раздражении остеогенной функции на протяжении всей кости.

Необходимо подчеркнуть значение развивающихся заболеваний конечности, таких, как циркуляторная недостаточность, нарушения кровообращения (рис. 12) и лимфообращения, спазм сосудов, тромбофлебиты, рубцовые изменения кожи и мягких тканей, остеомиелиты и др. Эти функциональные и морфологические изменения в тканях конечности (болезни конечности), которые могут возникнуть как непосредственно после травмы, так и во время течения процесса, а также после хирургического вмешательства, отрицательно влияют на репаративный процесс в зоне перелома или ложного сустава. Патогенез возникновения и развития болезни конечности, как мы видим, может быть связан с травмой, воспалительным, особенно гнойным, процессом, сенсибилизирующими аллергическими, сосудистыми, нейротрофическими факторами.

В одних случаях основными причинами образования ложных суставов и возникшей болезни являются инфекция, процессы некроза и рубцевания после хирургического лечения, в других ведущими причинами могут быть нарушения кровообращения, нейротрофические факторы и др. Эти единоподобные, отрицательные воздействующие на репаративную регенерацию патологические факторы (часто имеющие единую этиологию) являются тем общим признаком, который позволяет считать их болезнями конечностей, играющими в свою очередь, помимо других моментов (смещение отломков, интерпозиция тканей, дефекты кости, инфекция и др.), существенную роль в процессе образования и формирования ложных суставов.

Для успешного лечения ложных суставов очень важно определить наличие отягощающих заболеваний конечностей, т. е. установить существенные факторы, влияющие на исход лечения. Назовем основные болезни конечности, которые наблюдаются при ложных суставах.

Болезни кости – остеомиелит, некрозы концов отломков, нарушения процессов минерализации и др., дефекты, деформации и укорочения. Болезни кожи – рубцы (ограниченные и обширные), трофические язвы, свищи, экзема, дерматиты и др. Болезни сосудов – нарушения циркуляции и лимфооттока, повреждения и недостаточность (функциональная и органическая) сосудов и тромбофлебиты. Болезни мышц – рубцовые, дегенеративные, атрофические изменения, дефекты и повреждения. Болезни сухожилий – повреждения, дефекты. Болезни нервов – полный и частичный (анатомический и функциональный) перерыв, неврит, рубцовые сращения, вегетативные и трофические нарушения. Болезни суставов – контрактуры, анкилозы, порочные положения.

Рассматривая патогенез ложных суставов, необходимо остановиться еще на вопросе о ранимости и пределах одновременного (в противоположность постепенному) сопротивления ткани мозоли на разрыв. Исследования многих авторов, в частности G. Kuntscher (1950), показывают, что сопротивление ткани мозоли растяжению небольшое и имеет весьма узкие пределы при одномоментном растяжении. Например, трехнедельная

мозоль растягивается в длину приблизительно на 10%, после чего рвется. Так же минимально ее сопротивление тянущим, режущим и давящим силам, под действием которых она легко разрывается или раздавливается. Для заживления поврежденной мозоли при условии создания неподвижности отломков в большинстве случаев требуется сравнительно небольшое время. Так как ткань мозоли растяжима приблизительно на 10%, при щели между отломками 1 мм, т. е. при очень хорошей репозиции, уже достаточно одновременного растяжения на 10%, т. е. на 0,1 мм, чтобы вызвать разрыв мозоли. При щели перелома, заполненной или окутанной футляром мозолевой массы, длиной 20 мм разрыв (Произойдет только после растяжения на 2 мм. На первый взгляд парадоксально, что опасность возникновения псевдоартроза при неустойчивом остеосинтезе сильнее при небольшой щели между отломками. При большой щели в результате сгибания, естественно, вначале дорвется только крайнее волокно, а вся мозоль разрушится не полностью и порвется только при дальнейшем значительном перегибе.

В обширной литературе существует весьма распространенное мнение, что главную роль в развитии мозоли играет механический момент. Большинство авторов высказываются за теорию Ру или близкую к ней точку зрения, заключающуюся в том, что давящая сила создает костную ткань, а в тех случаях, когда действуют растягивающие и режущие силы, возникают соединительная ткань и хрящ. Подобная теория нуждается в поправках. Во-первых, при воздействии силы в одном направлении перпендикулярно или на противоположной стороне возникает вторичная сила: например, под воздействием давящей силы всегда перпендикулярно возникает растягивающая сила. Во-вторых, экспериментальные и клинические наблюдения S. Kuntscher (1964), Г. А. Илизарова (1968) и др. показали, что при полной неподвижности отломков костная ткань между ними образуется и при наличии диастаза. В-третьих, опыт показывает, что при крайне медленной перманентной дистракции и сохранении при этом неподвижности отломков (Г. А. Илизаров, 1968) успевает образоваться мозоль и наступает костное сращение. Все эти данные опровергают также известные соображения J. Charnley (1948), считавшего компрессию необходимым условием для развития костной мозоли.

Псевдоартроз возникает не от того, что не образуется достаточного количества мозолевой ткани. Наоборот, при псевдоартрозе мы часто видим обширную мозоль. Однако она не соединяет отломки вследствие их подвижности или слишком быстрого перерождения и разрыва вновь образованной мозолевой ткани; сращения отломков путем образования мозолевого перекидного моста не происходит. Представление о механической дифференцировке мозоли настолько прочно укоренилось в мировоззрении хирургов, что его трудно преодолеть. В действительности ее не существует. Не вызывается она и гидростатическим давлением. Если мы видим часто на «стороне давления» больше мозолевой массы, то это только кажущаяся механическая дифференцировка. Все эти теоретические соображения в конце концов лишь подтверждают установившееся основное положение, вытекающее из огромного коллективного клинического опыта лечения переломов: при полноценной длительной и непрерывной иммобилизации переломов даже с наличием небольшой щели (измеряемой в микронах) отломки срастаются костной мозолью. Преждевременное прекращение иммобилизации и даже испытание степени подвижности отломков при клиническом обследовании могут привести к растяжению, разрыву мозоли, появлению щели между отломками и развитию псевдоартроза.

Для заживления псевдоартроза (без дефекта кости) достаточно вызвать мезенхимальную пролиферацию на месте поврежденной кости механическим и химическим путем (продуктами распада тканей), обеспечить устойчивое длительное обездвижение отломков, после чего, как правило, отломки срастаются костной мозолью. Положение E. Lexer (1924) о том, что при лечении псевдоартроза следует удалять развившуюся между отломками хрящевую и соединительную ткань, чтобы достигнуть здоровой надкостницы и костного мозга, следует считать неправильным. Это в

преобладающем большинстве случаев не только излишне, но вследствие значительного увеличения объема вмешательства даже вредно. На основании клинического опыта и экспериментальных наблюдений можно сделать заключение, что перелом или псевдоартроз, как правило, кончается костным заживлением, если создается полная неподвижность отломков или стабильный остеосинтез. Естественно, что благодаря определенной растяжимости мозоли костное сращение может произойти и без абсолютной иммобилизации отломков. Доказательством этому служит костное сращение переломов при иммобилизации гипсовой повязкой, скелетным вытяжением и при неустойчивом остеосинтезе.

При открытых и инфицированных переломах, а также при инфицированных ложных суставах обездвижение отломков имеет исключительное значение. Созданный при этом покой служит мерой профилактики и борьбы с развитием и распространением инфекции. При этом прекращается процесс распада тканей и создаются условия, благоприятные для восстановительных процессов в зоне перелома.

Подчеркивая разнообразие патогенетических факторов и выдвигая концепцию о роли развивающихся болезней конечности в патогенезе ложных суставов, следует указать, что принципы лечения переломов с замедленным сращением и стойким несращением, т. е. ложных суставов, тем не менее едины.

Основные принципы лечения переломов с замедленным сращением и ложных суставов сводятся к следующему: создание условий для восстановления репаративной регенерации в зоне ложного сустава и сращения отломков. Это достигается обеспечением полной неподвижности отломков, сближением их концов, выявлением и устранением факторов, тормозящих сращение.

Неоперативное лечение переломов с замедленным сращением

Длительная иммобилизация гипсовой повязкой. Псевдоартрозы: почти не наблюдаются в случаях, когда отломки хорошо репонированы и применялась длительная, непрекращающаяся иммобилизация. К сожалению, неопытные врачи нередко уменьшают сроки иммобилизации, необходимые для сращения. В результате гипсовые повязки снимают слишком рано, неподвижность отломков нарушается и создаются условия для замедленной консолидации и образования ложного сустава.

Бороться с замедленной консолидацией следует прежде всего наложением на более или менее длительный срок бесподстилочной гипсовой повязки. Иммобилизация должна сочетаться с активной функцией поврежденной конечности, благодаря чему в ней улучшается кровообращение. Нам нередко приходилось видеть, когда, стремясь вызвать сращение, длительно и безуспешно применяли целый арсенал местных и общих лечебных средств. Вместе с тем достаточно было наложить гипсовую повязку и через 1,5-3 мес, а иногда и раньше наступало костное сращение без применения дополнительного лечения. Значение длительно не прекращающейся иммобилизации для костной консолидации несрастающихся переломов трудно переоценить. Очень характерен в этом отношении перелом ладьевидной кости кисти, который при плохой иммобилизации обычно не срастается. При движениях в лучезапястном суставе отломки слегка смещаются или трутся друг о друга; сосуды, прорастающие из одного отломка в другой, при этом постоянно травмируются, вследствие чего сращения не наступает. Если наложить гипсовую повязку, иммобилизующую лучезапястный сустав, на срок до 6 мес, боли прекращаются и перелом часто срастается. Длительная иммобилизация гипсовой повязкой является основным и обязательным методом лечения при замедленном сращении переломов и ложных суставах.

Некоторые виды неоперативного лечения переломов с замедленным сращением. Среди других способов, обычно рекомендуемых для нормализации процесса образования мозоли, распространены следующие: 1) введение между отломками с помощью толстой иглы 10-20 мл крови, взятой из локтевой вены; 2) систематическое применение застойной гиперемии; 3) поколачивание деревянным или резиновым молоточком области перелома по Турнеру; 4) физиотерапия: тепловые процедуры, электрофорез солей кальция, грязелечение; анаболические стероидные вещества (неробол, нероболил, ретаболил и др.). Все эти способы могут применяться при условии обеспечения непрекращающейся иммобилизации.

Оперативное лечение

Просверливание кости по Беку в настоящее время применяется значительно реже, чем раньше. Сущность способа заключается в просверливании в различных направлениях каналов, проходящих от одного отломка к другому через линию несращенного перелома. Возникшее в результате просверливания кровоизлияние, образование костной «муки», вскрытие костномозгового канала и костных канальцев, через которые врастают сосуды из одного отломка в другой, способствуют сращению. Операция производится под местным, внутрикостным, спинномозговым или общим обезболиванием с соблюдением строгой асептики. На коже делают небольшие разрезы выше и ниже места несращения кости (закрытый способ). Через них спицей или сверлом толщиной 1,5-2 мм, пользуясь электрической или ручной дрелью, просверливают кость в разных направлениях (Г. Я. Эпштейн, 1946). При пользовании электрической дрелью во избежание ожога сверло охлаждают холодным изотоническим раствором хлорида натрия. В зависимости от толщины кости из 2-8 точек просверливают в разных направлениях от 10 до 40 каналов. Операцию можно выполнить также открытым способом с обнажением перелома. В послеоперационном периоде на длительный срок накладывают бесподстилочную гипсовую повязку и проводят активные движения конечностью. Сверление кости применяют в случаях замедленной консолидации при условии хорошего стояния фрагментов.

Операция периапериальной симпатэктомии на протяжении 6-12 см выше места перелома с целью улучшения кровоснабжения тканей была предложена R. Leriche (1928) для лечения переломов с замедленным сращением. По мнению автора, после вмешательства улучшается кровообращение конечности и это положительно сказывается на образовании мозоли. Отслойке адвентиции способствует предварительное введение под нее раствора новокаина. Однако большинство хирургов считают, что поверхностная периапериальная симпатэктомия редко дает положительные результаты и, кроме того, при отслойке адвентиции возможен разрыв сосуда, поэтому к данной операции в настоящее время прибегают редко.

Операция просверливания кости в различных направлениях с одновременной периапериальной поверхностной симпатэктимией предложена в 1946 г. и успешно выполнялась Г. Я. Эпштейном.

Операция Киршнера (дробление кости на месте несросшегося перелома большеберцовой кости): отломки не разъединяют; на месте перелома узким остеотомом в шахматном порядке разбивают передневнутреннюю стенку концов обоих отломков и мягкую спайку между ними. Образовавшаяся костная «щебенка» остается на месте, рану зашивают наглухо и накладывают глухую бесподстилочную гипсовую повязку выше колена. Повторное повреждение кости вызывает травматическое воспаление и усиление

мозолеобразования. Операция производится при длительных сроках несращения, преимущественно большеберцовой кости.

Косая остеотомия или резекция малоберцовой кости производится при поперечных и слегка скошенных переломах большеберцовой кости с правильным стоянием отломков, но с небольшим (1-3 мм) диастазом. Задержанное сращение может быть обусловлено целой или хорошо сросшейся малоберцовой костью, которая служит распоркой, мешающей сближению отломков.

Во многих случаях при наличии диастаза между отломками большеберцовой кости, в том числе и при сочетании с остеомиелитическими процессами, достаточно произвести остеотомию или, лучше, резекцию небольшого участка малоберцовой кости. В таких случаях показана косая остеотомия или поднадкостничная резекция малоберцовой кости в пределах 1-2 см на уровне или несколько выше (или ниже) несросшегося перелома большеберцовой кости. После этого накладывают на 2-4 мес глухую бесподстилочную гипсовую повязку на голень до верхней части бедра со стременем для ходьбы с нагрузкой на конечность. Мы предпочитаем поднадкостничную резекцию малоберцовой кости. Это обеспечивает сближение отломков при ходьбе в гипсовой повязке и исключает преждевременное сращение малоберцовой кости до образования костной мозоли между отломками большеберцовой кости.

В ряде случаев целесообразно одновременно с резекцией малоберцовой провести операцию Бека на большеберцовой кости.

Что касается нагрузки на конечность, то три поперечных переломах она полезна, а при сильно скошенных косых и винтообразных – может вызвать неблагоприятно действующую на процесс сращения режущую силу и затормозить мозолеобразование.

Наружный чрескостный компрессионно-дистракционный остеосинтез

При несращенных переломах и ложных суставах, не осложненных и особенно осложненных инфекцией, свищами, Рубцовыми и трофическими изменениями, а также при задержке сращения и несращении, но без выраженного склероза концов отломков, преимущественно после переломов костей голени, с успехом применяются компрессионные аппараты Илизарова, Гудушаури и др. До наложения компрессионного аппарата на большеберцовую кость производится остеотомия или резекция малоберцовой кости (рис. 13). Закрытый компрессионный остеосинтез показан при диастазе между правильно расположенными отломками. И наоборот, при укорочении в связи со смещением отломков показана медленная, постепенная (до 1 мм в сутки) дистракция при помощи компрессионно-дистракционного аппарата Илизарова.

Большое значение внеочаговый компрессионный остеосинтез имеет при лечении несращенных переломов, когда в области повреждения кости имеются секвестры и свищи. Свободные секвестры целесообразно удалить. Вследствие давления, достигаемого при помощи наружного внеочагового компрессионного остеосинтеза, рубцовая ткань между отломками замещается или трансформируется в костную. Положительное действие давления при сближении отломков на рубцовую ткань, расположенную между отломками, мы представляем себе следующим образом. Под влиянием давления рубцовая ткань некротизируется и отломки сближаются; при гибели рубцовой ткани в очаге несросшегося перелома начинается гиперемия тканей; склерозированные концы отломков отчасти декальцинируются. Аппарат хорошо сближает и обездвиживает отломки. Все это создает благоприятные условия для возобновления восстановительного процесса.

Внеочаговый компрессионный остеосинтез аппаратами Илизарова, Гудушаури, Сиваша и других конструкций применяется чаще на голени. При инфицированных ложных суставах и обширных Рубцовых изменениях кожи внеочаговый компрессионно-

дистракционный остеосинтез без вмешательства на самом суставе является единственно целесообразным методом лечения.

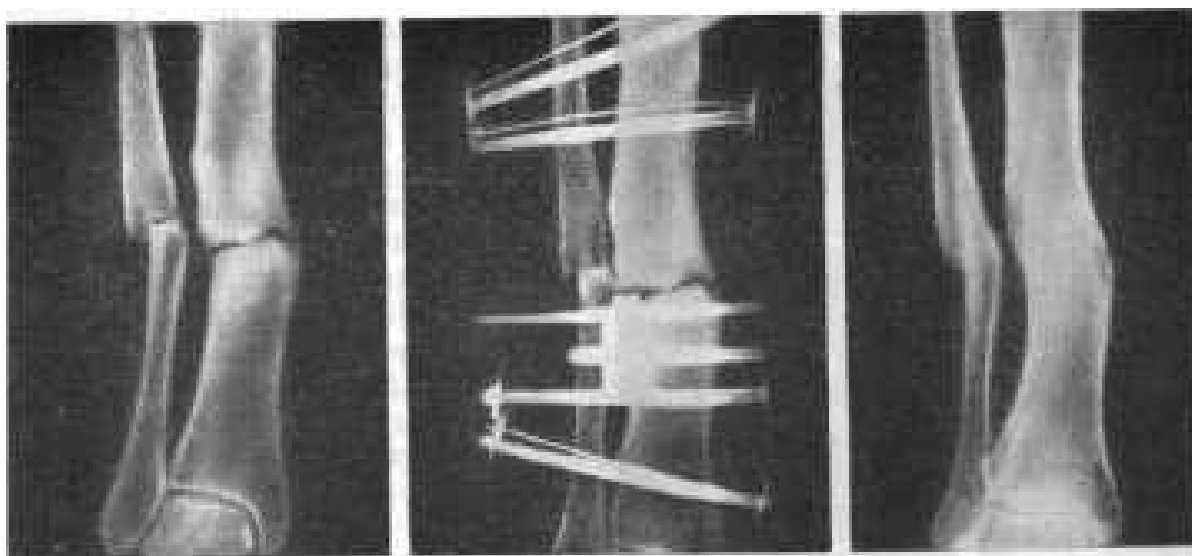


Рис 13 Ложный сустав в средней трети голени. Костное сращение после компрессионного остеосинтеза аппаратом Гудушаури в течение 2 мес и последующей гипсовой повязкой в течение 4 мес.

При ложном суставе плеча чаще применяется внеочаговый остеосинтез двумя спицами в одной дуге Киршнера по Грайфенштейнеру с интрамедулярной фиксацией костным гомотрансплантатом при неинфицированных ложных суставах и металлическим гвоздем - при инфицированных. В этих случаях на плече используются также аппараты Илизарова или Гудушаури.

Срок сращения неинфицированных ложных суставов составляет от 3 до 8 мес. В большинстве случаев аппарат снимают через 2-5 мес.

Основное положительное свойство компрессионных аппаратов заключается в том, что при постепенной и медленной компрессии, как и при дистракции, сохраняется полное обездвижение отломков. Сроки сращения при этом весьма варьируют и зависят от вида ложного сустава, состояния тканей, кровоснабжения, трофики. Они могут колебаться от 3-4 до 5-10 мес и более. В случаях, когда, несмотря на тщательное наблюдение и профилактические меры, воспалительные явления все же развиваются, аппарат снимают и накладывают глухую бесподстилочную гипсовую повязку до костного сращения перелома.

Открытый внеочаговый компрессионный остеосинтез применяется главным образом при неудовлетворительном стоянии отломков. В этих случаях удаляют рубцовую ткань, освобождают и сближают концы отломков и вскрывают костномозговой канал. Иногда, помимо компрессионного остеосинтеза, с целью стимуляции остеогенеза производится костная ауто- или гомотрансплантация по Фемистеру (см. ниже).

При сближении отломков закрытым путем с помощью аппарата ограниченный инфекционный очаг и ограниченный остеомиелитический процесс не всегда являются противопоказанием к дополнительной костной ауто-трансплантации, в особенности губчатой кости, которая более устойчива к инфекции, чем компактная «ость. Подсадка кости производится из дополнительного разреза, не связанного с инфекционным очагом.

Устойчивый погружной остеосинтез

Устойчивый остеосинтез погружными металлическими конструкциями показан при ложных суставах после закрытых (неосложненных инфекцией) переломов, а также при отсутствии текущей и скрытой инфекции либо малой вероятности ее обострения. Устойчивый остеосинтез при ложных суставах бедренной кости достигается при помощи интрамедуллярного остеосинтеза толстыми четырехгранными гвоздями из титана (рис. 14) или гвоздями Кюнчера (с рассверливанием костномозгового канала) или другими толстыми стержнями, штопором Сиваша (в верхней трети бедра). При ложных суставах любой локализации и уровня показан остеосинтез компрессионно-деторсионной пластинкой (со съемным компрессирующим устройством) Каплана- Антонова.

При псевдоартрозах локтевой кости показан внутрикостный остеосинтез гвоздем Богданова, лучевой – компрессионно-деторсионная пластинка Каплана-Антонова, позволяющая осуществить одномоментную компрессию отломков при остеосинтезе. При ложных суставах верхней половины бедра применяется штифт-штопор Сиваша. При ложных суставах средней трети бедра производится остеосинтез толстыми гвоздями типа Кюнчера или четырехгранными из сплава титана, а в нижней трети - компрессионно-деторсионной пластинкой Каплана-Антонова. Во всех случаях выполняется остеопериостальная декорткация или пристеночно ауто-, редко аллопластика.

Анализ показывает, что консолидация получается при полной неподвижности отломков, сохраняющейся на все время, необходимое для сращения.

Параллельно нужно применять меры, направленные на профилактику раневой инфекции. Следует выявить основную причину, нарушающую остеогенную репаративную регенерацию, и проводить комплексное лечение с целью улучшения кровоснабжения и трофики конечности. В соответствующих случаях для обеспечения лучшей остеогенной репаративной регенерации при ложных суставах часто устойчивый остеосинтез сочетают с субпериостальной декорткацией по Шулутко и Жюде или костной ауто-, реже аллопластикой.

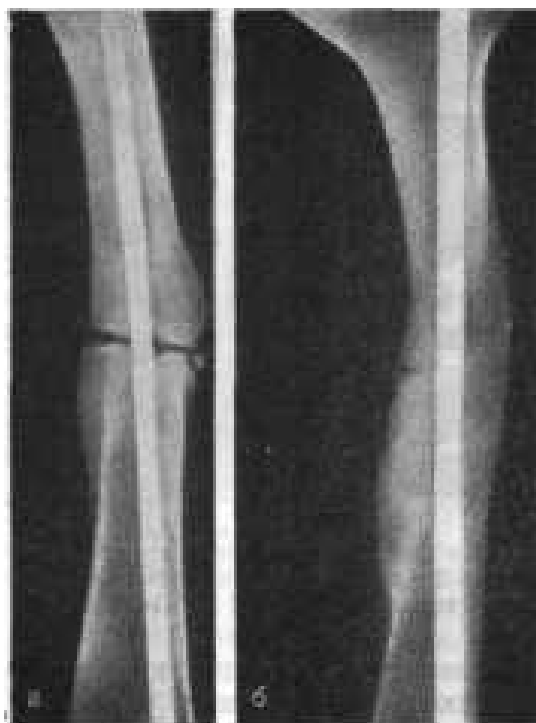

Рис. 14. Ложный сустав бедра у больного К., 33 лет, после внутрикостного остеосинтеза толстым гвоздем (а); консолидация через 8 мес после повторного остеосинтеза толстым гвоздем и декорткации (б).

Костная трансплантация

Помимо костной аутооттрансплантации, в настоящее время широко вошла в практику костная аллотрансплантация. Трансплантаты консервируются глубоким замораживанием.

Наилучшими остеогенными качествами обладают костные аутооттрансплантаты, меньшими – аллотрансплантаты.

В основном костную трансплантацию применяют при лечении ложных суставов и переломов с замедленным и задержанным сращением. Редко пересадку производят для фиксации отломков при свежих переломах.

Костную пластинку берут с помощью долота или электрической пилы из передней поверхности большеберцовой кости здоровой конечности, из кости по соседству с переломом, гребешка подвздошной кости; реже используют малоберцовую кость и ребро. Костные трансплантаты в большинстве случаев применяют для стимуляции процесса сращения. Значительно реже костные трансплантаты используют для фиксации отломков при переломах и ложных суставах длинных трубчатых костей.

Для фиксации отломков при переломах диафиза трубчатых костей костный штифт вводят в костномозговой канал обоих отломков. Аутооттрансплантат при этом нужно брать без надкостницы, но вместе с тем он не должен быть лишен эндоста и слоя губчатого вещества. Вначале костный штифт забивают на глубину 4-5 см (при переломах бедра, голени, плеча) в костномозговой канал периферического отломка, затем торчащий конец трансплантата вводят на такую же глубину в канал центрального отломка. Следовательно, костный штифт для остеосинтеза бедра, голени и плеча должен иметь длину не менее 8-12 см. Для остеосинтеза костей предплечья и других более коротких костей берут меньший трансплантат. Костная пластинка должна быть достаточно прочной, не ломаться при заколачивании, противостоять тяге мышц после соединения костей. Толщина ее должна быть такой, чтобы костный штифт плотно прилегал к внутренней стенке костномозгового канала. В противном случае не достигается должной фиксации отломков.

Для внутрикостной фиксации лучше всего применять пластинку из кортикального слоя переднего края большеберцовой кости. При взятии трансплантата он не должен ломаться. Трансплантат из малоберцовой кости, имеющей цилиндрическую форму, взятый во всю толщину костной пластинки или в виде полуцилиндра, достаточно прочен, но приживает хуже, чем костная пластинка из большеберцовой кости.

Для стимуляции сращения пользуются костной пластинкой, покрытой губчатыми элементами кости. Лучше всего для этого брать трансплантат из внутренней поверхности большеберцовой кости. Такую пластинку пересаживают поднадкостнично, в виде шины, на боковую поверхность концов поврежденной кости. При выделении концов отломков надкостницу с тонким кортикальным слоем концов отломков и прилегающими мышцами сбивают долотом (декортикация по Шулуто). Как сообщил М. В. Волков, такой же методикой пользуются J. Judet и R. Judet. Трансплантат фиксируют с помощью кетгутовой или шелковой нити, костных штифтов, винтов и т. п. Плотное прилегание и фиксация костной пластинки достигаются образованием ложа, соответствующего длине трансплантата. Толщина костного трансплантата должна соответствовать глубине ложа. Брать трансплантат надо бережно, пользуясь долотом; надкостницу необходимо сохранить. Манипулировать следует инструментами, а не пальцами. Вправляют отломки и подготавливают ложе до взятия трансплантата.

Быстрота врастания сосудов в трансплантат и приживание его в значительной степени зависят от хорошей подготовки ложа, широкого, плотного прилегания и фиксации костного трансплантата, покрытого надкостницей и эндостом. Образовавшиеся при обработке ложа и трансплантата костные стружки, мелкие осколки и опилки используют для заполнения пустых пространств между отломками. Над трансплантатом сшивают надкостницу вместе с мягкими тканями.

Хорошими остеогенными свойствами обладает губчатая кость, в частности взятая из гребешка подвздошной кости, а также так называемая костная щебенка (Н. А. Богораз, 1925; Г. И. Лаврищева, 1957; «С. О. Португалов, 1957, и др.).

В случаях замедленного и задержанного сращения при условии правильного положения отломков производят поднадкостничную аутотрансплантацию костной губчатой пластинки или костной губчатой щебенки, взятой из крыла подвздошной кости (операция Фемистера). Можно также пересадить костный гомотрансплантат, консервированный глубоким замораживанием. Губчатая кость в таких случаях имеет преимущества перед кортикальной. При задержке сращения перелома голени поднадкостничную пересадку производят через внутреннезадний или наружнопредний разрез. Это имеет особое значение при наличии рубцов кожи на передней поверхности голени.

При замедленном и задержанном сращении большеберцовой кости трансплантат укладывают поднадкостнично на заднюю или наружную поверхность ее. При этом трансплантат плотно прижимается мышцами. Если малоберцовая кость служит распоркой, необходимо произвести остеотомию. После операции накладывают гипсовую повязку выше колена на 4 мес.

При диастазе, образовавшемся после применения металлического остеосинтеза пластинкой типа Лена или после внутрикостного остеосинтеза, мы поступаем в зависимости от величины щели между отломками. При небольшой (до 2 мм) щели можно ограничиться пристеночной костной ауто- или аллотрансплантацией; при большом диастазе отломки плотно сближают и фиксируют; дополнительно применяется костная ауто- или аллотрансплантация.

При диастазе, возникшем при внутрикостном остеосинтезе, в ряде случаев удается сблизить отломки, не удаляя гвоздь, ручным способом или при помощи компрессионного аппарата или двух спиц, проведенных через проксимальный и дистальный отломки, которые натягивают в дуге Киршнера (Ф. Р. Богданов, 1963; Н. Greifensteiner, 1948, и др.).

В последнее время мы вместо аутотрансплантата широко пользуемся для стимуляции костеобразовательного процесса спонгиозной и компактной костью, консервированной глубоким замораживанием. Этот метод оказался весьма эффективным. Аллопластика привлекает к себе в связи с тем, что освобождает от необходимости заимствовать трансплантат у самого больного и дает возможность получить неограниченное количество пластического материала. Консервированный глубоким замораживанием аллотрансплантат является ценным пластическим материалом, способным оказать активное стимулирующее воздействие на костную регенерацию; кроме того, важно, что при его применении не наносится дополнительная травма для получения трансплантата. Правда, остеогенные свойства аллотрансплантата несколько ниже, чем аутотрансплантата.

Большую угрозу для приживания и нормального процесса сращения представляет инфекция. Для профилактики этого осложнения большое значение имеют хороший гемостаз и введение в место перелома и окружающие мягкие ткани антибиотиков.

Пересаженная губчатая кость более устойчива к инфекции, чем кортикальные пластинки; аутотрансплантат более устойчив, чем аллотрансплантат.

После пересадки кости необходимо на длительный срок наложить гипсовую повязку. От качества иммобилизации в значительной степени зависит исход операции. В дооперационном периоде при переломе, осложненном инфекцией, целесообразно вводить стафилококковый анатоксин. В послеоперационном периоде целенаправленно вводят антибиотики.

Костная пластика с помощью скользящего трансплантата. Этот способ нашел довольно широкое применение при ложных суставах большеберцовой кости с хорошим стоянием отломков. В большинстве случаев нет необходимости удалять рубцовую ткань между отломками (способ Хахутова). Долотом или циркулярной электропилой

выпиливают трансплантат, состоящий из двух частей. Короткую костную пластинку вынимают из ложа, а длинную сдвигают через линию излома в ложе короткого отломка. Таким образом, оба отломка оказываются соединенными костным ауто трансплантатом, перекинутым через место перелома. Короткую костную пластинку можно перенести в освободившуюся в связи с передвижением трансплантата часть длинного ложа или, лучше, уложить параллельно сдвинутому трансплантату в качестве дополнительной шины. После зашивания раны накладывают гипсовую повязку выше колена на 4-6 мес.

Костная пластика несколькими узкими встречными скользящими трансплантатами по Каплану. При стойком несращении и задержанном сращении с диастазом, когда отломки противостоят друг другу по правильной оси, мы успешно применяем костную пластику несколькими (2-4) узкими (шириной 4-5 мм) встречными скользящими трансплантатами. Для этого на уровне перелома параллельно оси кости циркулярной пилой выпиливают пластинки таким образом, чтобы они чередовались через одну на каждом отломке в виде длинного и короткого трансплантата. Затем трансплантаты передвигают в противоположном направлении. В некоторых случаях более короткий трансплантат мы укладываем снаружи костной трубки на уровне перелома, а в дефект кости помещаем замороженный костный гомотрансплантат. Рубцовая ткань между отломками, естественно, не удаляется. При таком способе костная трубка с трансплантатами, взятыми как бы на разных уровнях, не ослабляется. Приживление перемещенных трансплантатов и сращение отломков происходят быстрее. После операции накладывается гипсовая повязка до наступления костного сращения.

Остеосинтез металлическим фиксатором в сочетании с костной ауто- и аллотрансплантацией. Эта операция показана при ложных суставах. Рубцовую ткань между отломками иссекают и удаляют. Вскрывают костномозговой канал обоих отломков. Для сращения чрезвычайно важно создать устойчивый остеосинтез. Поэтому после сопоставления отломков и восстановления правильной оси конечности отломки фиксируют балкой Климова или внутрикостным металлическим гвоздем, или пластинкой Лена, или компрессионно-деторсионной пластинкой Каплана-Антонова. Затем по наружной и задней поверхностям отломков поднадкостнично укладывают ауто трансплантат, взятый из крыла подвздошной кости или большеберцовой кости, и, реже, замороженный аллотрансплантат. Трансплантаты фиксируют винтами или циркулярно проведенными вокруг кости кетгутовыми и шелковыми нитями. Рану зашивают и ткани инфильтрируют антибиотиками. Гипсовую повязку выше колена накладывают на 4- 6 мес. В случаях ложного сустава большеберцовой кости предварительно производится косая остеотомия малоберцовой кости на уровне перелома.

Интра-экстремедулярный метод костной пластики по Чаклину. Одну костную пластинку без надкостницы вбивают в костномозговой канал концов обоих отломков. Трансплантат берут в проксимальной части большеберцовой кости с эндостом и губчатой тканью. Другую пластинку в виде наружной шины укладывают и фиксируют кетгутовыми швами в специально сделанном ложе на обоих отломках. В дальнейшем конечность иммобилизуют гипсовой повязкой в течение 3- 4 мес. Способ Чаклина показан при лечении ложных суставов.

Способ Джанелидзе. Для соединения отломков при ложном суставе применяется пересадка широкого и толстого костно-надкостничного ауто трансплантата, взятого из большеберцовой кости здоровой конечности. Костную пластинку заклинивают в заранее подготовленное боковое ложе, располагающееся в толще боковой стенки обоих отломков, и надежно фиксируют проволочными швами. Мелкими костными отломками и стружками заполняют оставшееся между отломками свободное пространство.

Остеосинтез по способу Склифосовского. Освежают и резецируют концы отломков и соединяют их с помощью «русского замка».

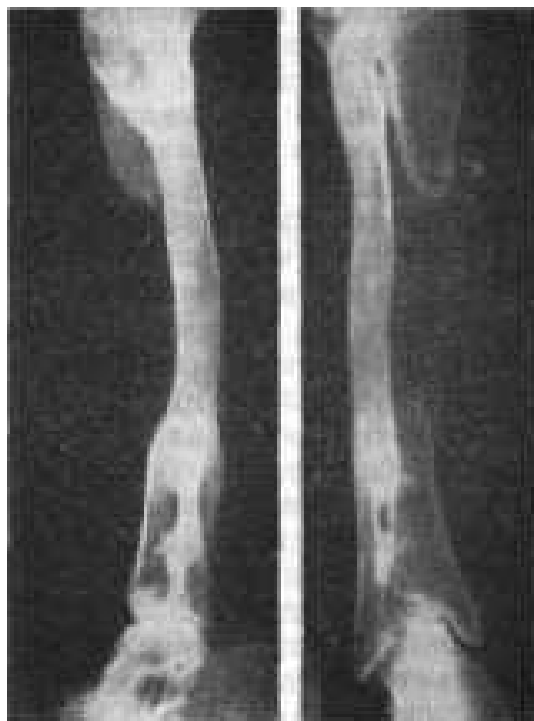

Рис. 15. Рентгенограмма голени больного Н., 42 лет. Результат операции межберцового синостоза через 7 лет после операции по поводу дефекта большеберцовой кости на почве открытого перелома и остеомиелита.

У части больных с инфицированными ложными суставами большеберцовой кости при наличии дефекта производится обходной межберцовый синостоз по Стюарту, Богданову, Крупно и др. (рис. 15). При дефектах кости и отсутствии скрытой инфекции применяется также ауто-, реже аллопластика.

Во всех случаях замедленных сращений и ложных суставов, помимо описанных мер, показаны общее лечение, рациональное питание, молоко, творог, витамин В₁₂, при необходимости дробные переливания крови и препараты анаболического действия (неробол, ретаболил).

Таким образом, мы располагаем достаточной возможностью своевременного выявления причин замедленного сращения перелома и средствами, нормализующими этот процесс и сроки сращения, а также методами лечения ложных суставов, как правило, обеспечивающими восстановление кости.

Необходимо еще раз подчеркнуть, что при лечении ложных суставов прежде всего нужно выявить основные причины, нарушающие естественную репаративную регенерацию кости. Во всех случаях следует применять методы, наилучшим образом обеспечивающие длительное обездвижение отломков и функциональное лечение. При необходимости применяют стимулирующую костную пластику и терапию, направленную на ликвидацию болезней конечности, нормализацию ее трофики, а также улучшение общего состояния больного.

Специальная часть

ПОВРЕЖДЕНИЯ ПОЗВОНОЧНИКА

Позвоночник, являясь единым органом, имеет сегментарное строение и состоит из 32-34 позвонков (7 шейных, 12 грудных, 5 поясничных, 4-5 крестцовых, 4-5 копчиковых). Тела всех шейных (за исключением первого атланта и второго энистрофея), грудных и поясничных позвонков соединяются друг с другом расположенными между ними межпозвонковыми дисками, в центре которых содержится студенистое ядро – nucleus pulposus.

Стабильность шейного, грудного и поясничного отделов позвоночника обеспечивается передними и задними межпозвонковыми связочными и суставными образованиями («задний связочный комплекс» по Голдсуорту или, более удачно названный Я. Л. Цивьяном, «задний опорный комплекс»). Передний стабилизирующий комплекс образуется фиброзным кольцом межпозвонковых дисков, передней и, в меньшей степени, задней продольными связками. Задний стабилизирующий, или опорный, комплекс является основным – более прочным, чем передний. Его составляют задненаружные межпозвонковые сочленения с их связочно-сумочным аппаратом, межкостистые, надостные и желтые связки.

Повреждения позвоночника могут возникнуть в результате прямой травмы – непосредственного удара или толчка со стороны спины. Однако в преобладающем большинстве случаев повреждения позвоночника возникают под влиянием не прямой травмы.

При травме позвоночника в одних случаях стабильность позвоночника сохраняется – стабильные повреждения, в других же нарушается – нестабильные повреждения (Я. Л. Цивьян, 1971; Nicoll, 1949; Holdsworth, 1963, и др.). Когда элементы заднего опорного комплекса не нарушены, повреждение остается стабильным. Если задний опорный комплекс нарушается, возникает нестабильное повреждение позвоночника (Я. Л. Цивьян, 1971).

Основными непрямыми механизмами, вызывающими повреждения позвоночника, являются сгибательно-компрессионный, разгибательный, вращательный, сгибательно-вращательный и вертикально-компрессионный.

Сгибательно-компрессионный механизм. Под воздействием силы, вызывающей резкое и чрезмерное сгибание позвоночника, в соответствующей области возникает сгибательный клиновидный компрессионный перелом тела позвонка. Такой механизм травмы редко вызывает повреждение элементов заднего опорного комплекса в грудном и поясничном отделах позвоночника, поэтому такие переломы, как правило, являются стабильными. В отличие от этого в шейном отделе позвоночника задний опорный комплекс нередко повреждается и возникают нестабильные повреждения – сгибательные вывихи и переломовывихи.

Разгибательный механизм. Часто встречается при переломах шейного отдела позвоночника и редко в других отделах. При этом происходит резкое и сильное переразгибание позвоночника. Разгибательные переломы шейного отдела позвоночника обычно наблюдаются у ныряльщиков и автомобилистов при столкновении машин. При этих повреждениях возникают перелом дужек, разрыв передней продольной связки и межпозвонкового диска либо разрыв губчатого вещества тела позвонка вблизи замыкательной пластинки. В результате этой травмы возникает разгибательный вывих или переломовывих. Это повреждение может быть стабильным в положении сгибания и становится крайне опасным при неправильных манипуляциях (лечение переразгибанием). Вращательный механизм повреждения в чистом виде встречается редко.

Сгибательно-вращательный механизм. Возникает при резком, сильном и чрезмерном сгибательно-вращательном, только вращательном насилии. При таком механизме вследствие повреждения элементов заднего опорного комплекса происходит нестабильное повреждение позвоночника – вывих или переломовывих. Чаще это наблюдается в шейном отделе позвоночника, реже в поясничном и крайне редко в грудном отделе.

Вертикально-компрессионный механизм. Действие силы происходит по оси выпрямленного позвоночника. Обычно при этом возникает оскольчатый перелом тела позвонка. Задний опорный комплекс остается неповрежденным. Стабильность позвоночника обычно не нарушается (Я. Л. Цивьян, 1971).

При переломах позвоночника без повреждения спинного мозга в преобладающем большинстве случаев применяются консервативные методы. Оперативное лечение имеет свои показания и требует от хирурга и травматолога особой подготовки, специализации и опыта, соответствующих условий, оборудования, оснащения, хорошо поставленной анестезиологической и реанимационной службы, а также содружества и активного участия нейрохирурга, невропатолога и терапевта. Как пишется. Л. Цивьян (1971), «при использовании передних оперативных доступов к позвоночнику врач-хирург неизбежно соприкасается со срединными образованиями на шее, задним средостением и забрюшинным пространством, органами грудной клетки, брюшной полости и спинным мозгом. Все это требует от врача, оперирующего на позвоночнике, совершенного владения хирургией грудной и брюшной полости, хирургией органов шеи, сосудистой хирургией и элементами нейрохирургии.

Противопоказаниями к оперативному лечению также служат тяжелое состояние пострадавшего вследствие травмы позвоночника или сопутствующих тяжелых повреждений, наличие заболеваний или резко-выраженные возрастные изменения жизненно важных органов.

Травма позвоночника очень разнообразна – от небольшой до сложных переломовывихов с тяжелыми сопутствующими повреждениями спинного мозга. Однако в преобладающем большинстве случаев закрытые повреждения позвоночника не сопровождаются нарушениями со стороны спинного мозга и нервных корешков.

Повреждения шейных позвонков

В шейном отделе позвоночника встречается в основном пять видов повреждений: 1) переломы тел позвонков; 2) вывихи, подвывихи и растяжения ниже С₂; 3) вывих атланта; 4) переломы зубовидного отростка; 5) переломы остистых отростков. Травма шейных позвонков чаще, чем в других отделах, может сопровождаться повреждением спинного мозга и нервных корешков.

Переломы и вывихи шейных позвонков могут произойти при падении на голову с высоты, при ушибе головы во время ныряния в мелком месте, ушибе ее о крышу автомобиля при езде по плохой дороге, резком сгибании головы вперед при внезапной остановке быстро движущегося транспорта и др. Большое значение для профилактики последних видов автомобильного травматизма имеют пристегивающиеся к сиденью пояса и специальные подголовники.

Переломы тел шейных позвонков

Переломы тел шейных позвонков возникают под влиянием резкого сгибания шеи (сгибательные переломы), реже при резком разгибании (разгибательные переломы).

Симптомы и распознавание. Больные жалуются на боли, невозможность поворачивать, сгибать и разгибать шею. Мышцы спастически сокращены и напряжены.

Решающее значение для распознавания имеют рентгенограммы, сделанные не менее чем в двух направлениях; особенно важен снимок в боковой проекции. На таком снимке кривизна нормальной передней шейной линии уменьшена или даже направлена в обратную сторону.

Наиболее часто наблюдаются компрессионные и раздробленные переломы тел V.VI или VII позвонка. Межпозвонковая щель иногда бывает сужена, в других случаях остается нормальной. Промежуток между остистыми отростками поврежденного и вышележащего позвонков расширен.

В тяжелых случаях, сопровождающихся повреждением спинного мозга, отмечаются тетраплегия, нарушение мочеиспускания и дефекации.

Лечение переломов шейных позвонков без повреждения спинного мозга.

Лечение при помощи петли Глиссона. Больного укладывают на кровать со щитом, поверх которого лежит матрац. Если нет противопоказаний, вводят под кожу 1 мл 2% раствора промедола, затем накладывают вытяжение за голову с помощью петли Глиссона. Под петлю подкладывают ватную подушечку. Для того чтобы боковые лямки петли не сжимали голову, кольца лямок надевают на специальное коромысло.

При сгибательном переломе шейных позвонков с образованием угла, открытого кпереди, подушку под голову больного не кладут. Под плечи подкладывают тонкий, сложенный вдвое матрац (рис. 16, а). Глиссонову петлю привязывают к спинке кровати на уровне щита. После этого под приподнятые на 50 см от пола ножки головного конца кровати помещают подставки. Такое вытяжение перелома шейных позвонков тяжестью тела в положении больного с запрокинутой кзади головой обеспечивает расправление угла, открытого кпереди.

При разгибательных переломах шейных позвонков с образованием угла, открытого кзади, подкладывают подушку (рис. 16, б) под голову больного. Глиссонову петлю привязывают к верхней перекладине спинки кровати. Такое вытяжение в положении больного с согнутой кпереди головой обеспечивает расправление угла, открытого кзади; обычно оно наступает в течение ближайших 1-2 ч, в чем нужно убедиться с помощью клинического рентгенологического исследования. Во время исследования вытяжение снимать нельзя. После вправления отломков головной конец кровати опускают до 30 см от пола. Через 15-30 дней вытяжение можно прекратить и при больших смещениях наложить гипсовый полукорсет с ошейником. Для этого больного сажают на табурет и «подвешивают» за голову при помощи петли Глиссона, сделанной из холста или бязи. При переломах шейных позвонков с углом, открытым кпереди, ошейник полукорсета должен удерживать голову больного в положении, запрокинутом кзади. Такое положение во время наложения полукорсета достигается тем, что больного, сидящего на табурете с подвешенной в вертикальном направлении головой, наклоняют вперед (рис. 17, а). Передний щиток ошейника должен удерживать подбородок в приподнятом положении (рис. 17,б). При переломе шейных позвонков с углом, открытым кзади, во время наложения полукорсета больного сажают так, чтобы корпус был несколько откинут кзади (рис. 17,в). Благодаря этому голова наклоняется вперед. Задний щиток ошейника должен удерживать затылок в этом положении. До наложения полукорсета на оба

надплечья накладывают ватные подушечки. Повязку необходимо хорошо моделировать, особенно ее шейную, затылочную и подбородочную части. Гипсовый полукорсет накладывают на 8-10 нед.

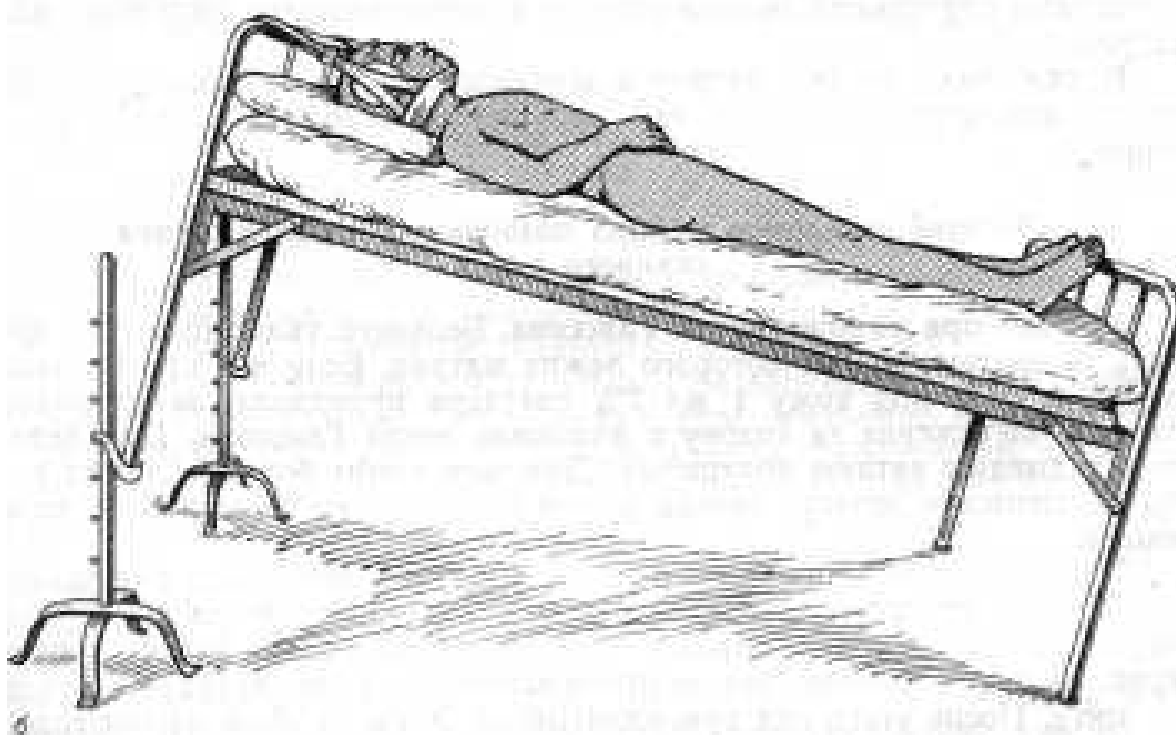
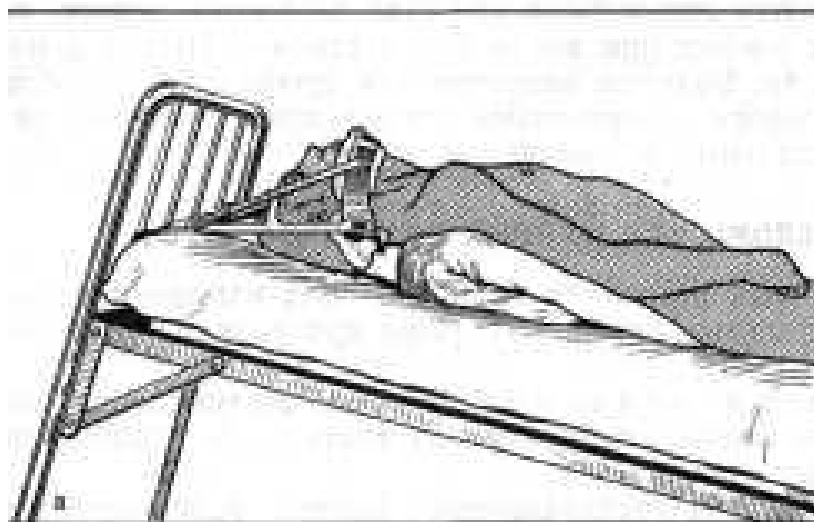


Рис. 16. Вытяжение с помощью глиссоновой петли; при сгибательном переломе шейных позвонков (при этом между шейными позвонками образуется угол, открытый кпереди).

Под голову подложен сложенный вдвое матрац. Вытяжение по направлению книзу – голова запрокинута кзади (а). При разгибательном переломе (при этом между шейными отломками образуется угол, открытый кзади). Под голову подложена подушка.

Вытяжение по направлению кверху – голова нагибается вперед (б).

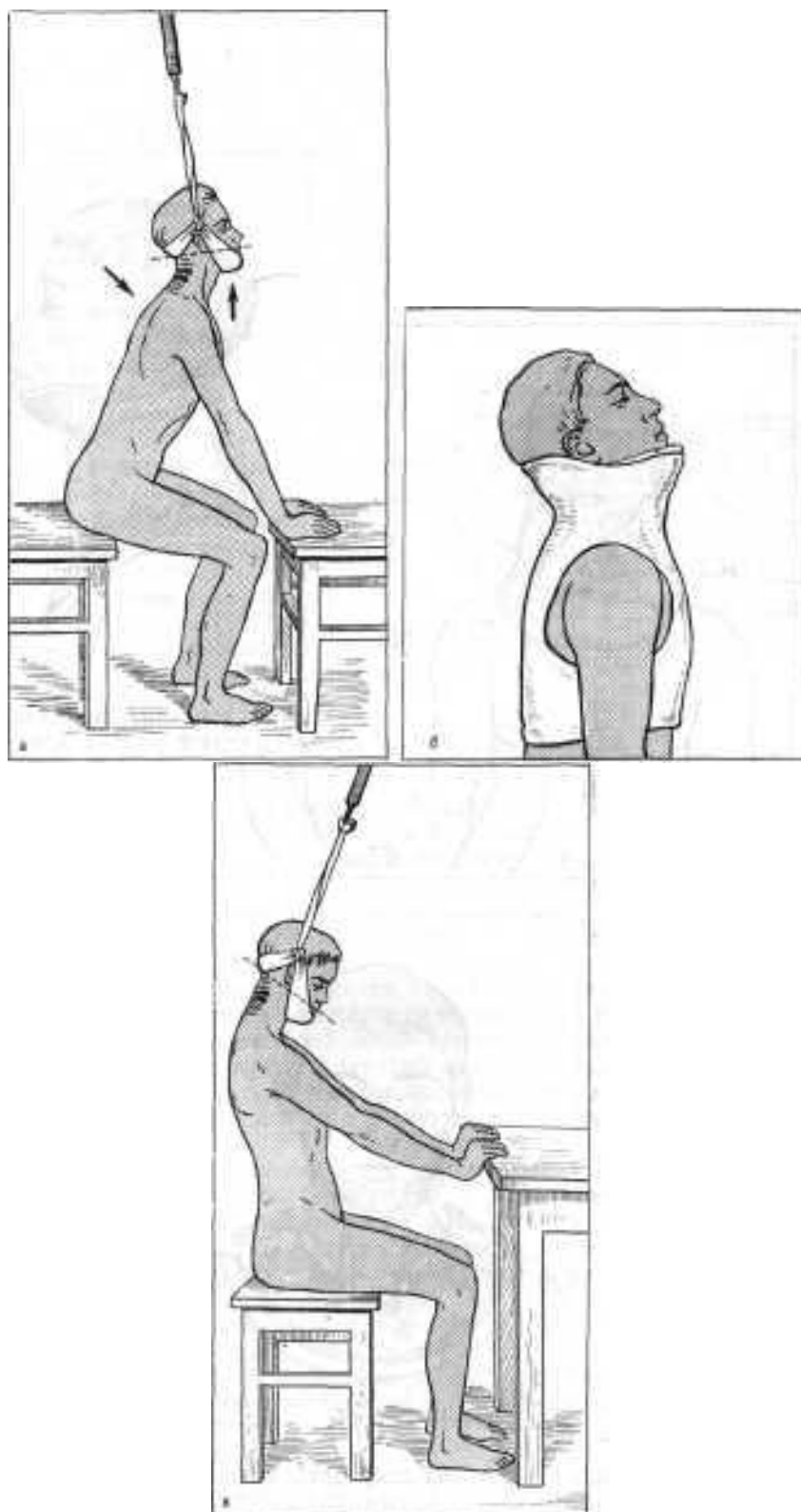


Рис. 17. Положение больного с переломом шейных позвонков при наложении гипсового полукорсета при сгибательном переломе (а). Больной с наложенным полукорсетом. Передний щиток гипсового полукорсета удерживает голову, запрокинутую кзади (б). Положение при наложении полукорсета при разгибательном переломе (в).

При переломах шейных позвонков с небольшим смещением на шею накладывают высокий воротник, сшитый из ватной подушки. Снаружи на воротник накладывают два гипсовых бинта (5X15 см). Такую повязку кладут на 6 нед (рис. 18). На весь период

лечения назначают лечебную гимнастику, а после снятия гипсовой повязки – дополнительно массаж. Трудоспособность восстанавливается через 2-6 мес.

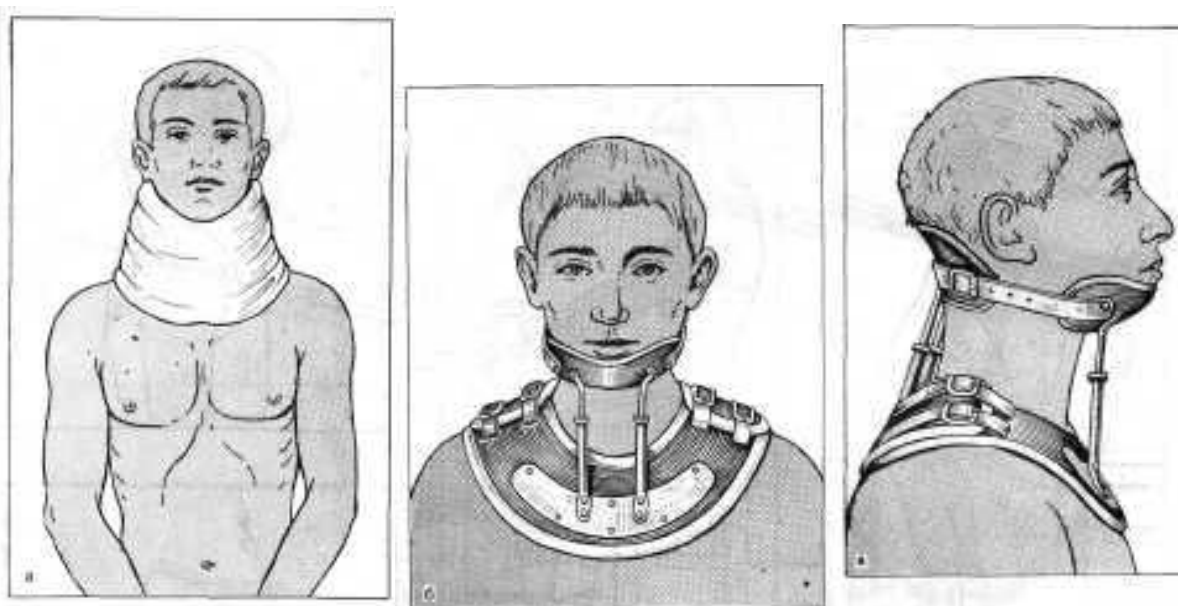


Рис. 18. Больной с переломом шейных позвонков без смещения с наложенным высоким воротником (а). Больной с кожаным ошейником с винтовой раздвигающейся распоркой (б, в).

Скелетное вытяжение. Вместо вытяжения с помощью глиссоновой петли при лечении тяжелых переломов и вывихов шейных позвонков применяют одномоментное или постепенное скелетное вытяжение за череп (рис. 19) посредством клеммы или скобы, имеющей в браншах винты с пуговчатым расширением на конце. Делают разрез кожи и надкостницы до кости непосредственно над ушной раковиной, соответственно теменным буграм, где кость наибольшей толщины. Трепаном просверливают маленькие углубления в наружной пластинке кости. В углубления до внутренней пластинки вводят пуговчатые расширения скобы и закрепляют их. Рычаги клемм фиксируют; к крючку клеммы привязывают шнур, который пропускают через блок, прикрепленный к головному концу кровати, к шнуру фиксируют груз. Головной конец кровати поднимают. Масса груза для вытяжения составляет 7-9 кг. Каждые полчаса-час делают рентгенограммы. После того как снимки покажут, что перелом, переломовывих или вывих тела или суставных отростков шейных позвонков вправился, вытяжение снимают и накладывают гипсовую повязку. В некоторых случаях вытяжение сразу не снимают, а уменьшают груз до 4-5 кг; и лишь через 2-3 дня его заменяют гипсовой повязкой. При соответствующих показаниях и условиях этот метод может применяться с успехом. Следует соблюдать необходимые предосторожности, чтобы предупредить осложнения.

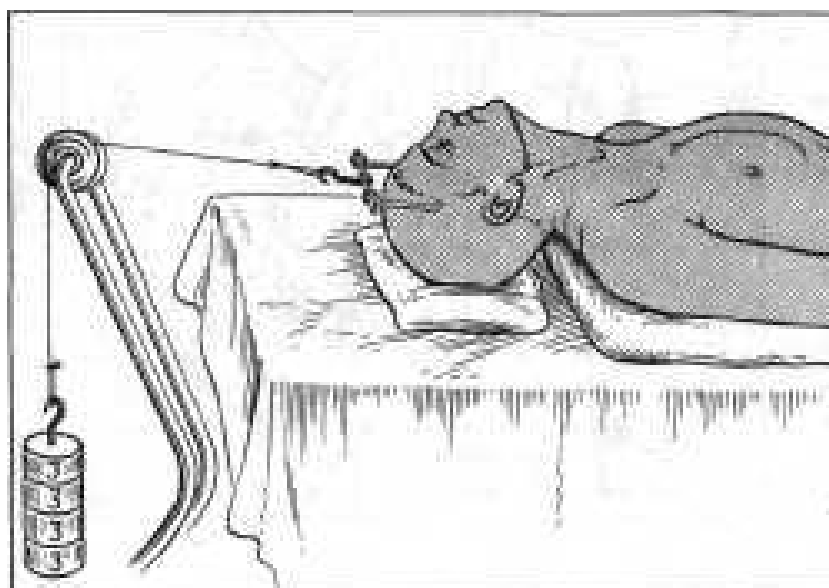


Рис. 19. Скелетное вытяжение за череп (теменные бугры) при сгибательном переломовывихе шейного отдела позвоночника при помощи специальной черепной клеммы с предохранительным запором.

Одномоментное вправление. Вправление может быть произведено также следующим образом. Больного укладывают навзничь на столе таким образом, чтобы голова свисала за край стола. Голову осторожно спускают и поддерживают одной рукой за затылок; другую кисть хирург кладет на подбородок. Шее придают положение переразгибания. В этом положении накладывают корсет, фиксирующий шею в переразгибании, и больному разрешают ходить. Гипсовую повязку снимают через 12 нед, назначают лечебную гимнастику и физиотерапевтические процедуры.

Оперативное лечение. Операция показана при нестабильных повреждениях шейного отдела позвоночника (вывихи, переломовывихи), особенно в сочетании с повреждением содержимого позвоночного канала; компрессионных оскольчатых переломах тел шейных позвонков; всех видах повреждений шейного отдела позвоночника, при которых консервативные методы оказываются несостоятельными.

При переломах VI-VII шейных позвонков применяются оперативное вправление и задняя фиксация – спондилодез (рис. 20).

Я. Л. Цивьян (1971) при оскольчатых переломах шейных позвонков применяет разработанный им передний спондилодез с частичным или полным замещением тела позвонков (рис. 21).

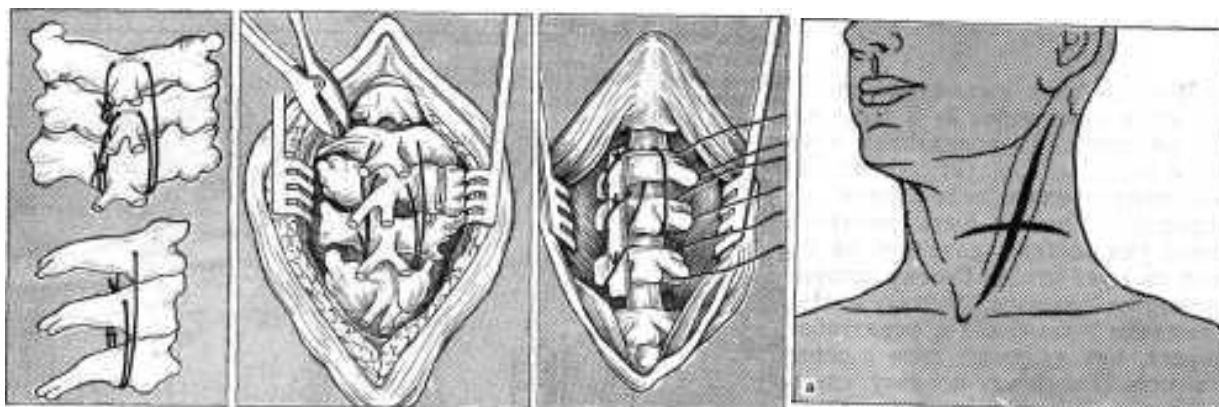


Рис. 20. Варианты заднего спондилодеза (Я. Л. Цивьян, 1971).

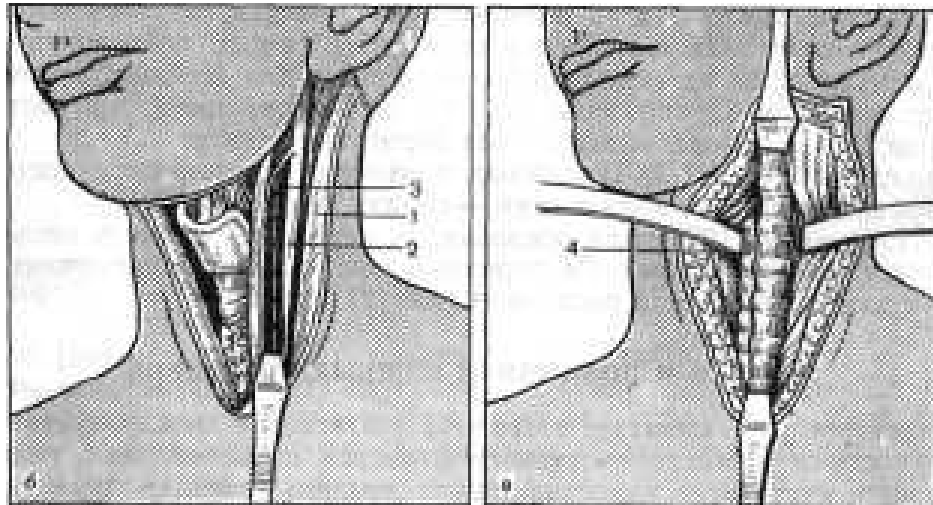


Рис. 21. Оперативный доступ к телам и шейным межпозвоноквым дискам. а – вертикальный и поперечный разрез; б: 1 – грудино-ключично-сосцевидная мышца; 2 – левая сонная артерия; 3 – линия, обозначающая место рассечения претрахеальной фасции; в – обнажена передняя поверхность шейного отдела позвоночника; 4 – линия рассечения передней продольной связки (Я. Л. Цивьян, 1971).

Вывихи и подвывихи шейных позвонков

Смещение при вывихах позвонков происходит между суставными поверхностями нижнего суставного отростка вышележащего позвонка и верхнего суставного отростка нижележащего позвонка. Вывихнутым считается вышележащий позвонок. Вывихи шейных позвонков весьма многообразны по механизму, степени смещения сочленяющихся суставных отростков, локализации, различным сочетаниям с переломами позвонков, сопутствующим повреждениям спинного мозга, двигательным и чувствительным нарушениям, а также по исходам (В. П. Селиванов, М. Н. Никитин, Л. Г. Школьников, 1971).

Вывихи возникают при резкой ротации (ротационные), резком сгибании (сгибательные) и резком разгибании (разгибательные) шеи.

При ротационном и сгибательном механизме смещение происходит кпереди, а при разгибательном – кзади. Разгибательные вывихи, вызывающие смещение позвонков кзади, встречаются редко. В зависимости от степени и стойкости смещения следует различать спонтанно или самопроизвольно вправившиеся подвывихи (нестойкие), неполные вывихи или подвывихи (стойкие), полные вывихи. Вывихи шейных позвонков нередко сопровождаются переломами; в таких случаях речь идет о переломовывихах шейных позвонков.

Переломы, связанные с вывихами, варьируют от очень незначительных мелких, невидимых на рентгеновских снимках отрывов костной пластинки с краев суставных отростков – до полного перелома, отделения и смещения их, а также переломов дужек и значительных повреждений тела позвонков.

Подвывихи, вывихи и переломовывихи шейных позвонков бывают одно- и двусторонние. Локализация вывиха шейного позвонка имеет большое значение. Подвывихи, вывихи, переломовывихи, происходящие в соединениях ниже С₁, имеют общие черты и рассматриваются вместе. Вывихи атланта ввиду особенностей сочленения его с С₁, а также всей этой области рассматриваются отдельно. Обычно наблюдается вывих одного позвонка, значительно реже – 2-3 позвонков. Наиболее часто вывих

происходит между C₄ и C₅, C₅ и C₆. Вывихи шейных позвонков могут быть неосложненные и осложненные. При осложненных наблюдаются различной степени повреждения спинного мозга: полный, частичный перерыв или сдавление спинного мозга, повреждения нервных корешков, различная степень двигательных и чувствительных нарушений. Встречаются и неосложненные вывихи шейных позвонков; имеются в виду случаи без клинических нарушений со стороны нервной системы.

При любом повреждении шейных позвонков необходимо тщательное обследование больного невропатологом.

Односторонние спонтанно вправившиеся подвывихи шейных позвонков

Спонтанно вправившийся подвывих обычно бывает односторонним и возникает при резкой ротации шеи. В этих случаях смещение между суставными поверхностями суставных отростков выходит за нормальные пределы движений в этих суставах. Смещение при этом неустойчивое и кратковременное. После поворота, наклона в сторону или разгибания шеи артикулирующая поверхность суставного отростка спонтанно вправляется, т. е. приходит в прежнее нормальное положение. В этих случаях происходит частичный разрыв сумки и связок, соединяющих суставные отростки позвонков.

Симптомы и распознавание. После самопроизвольно вправившегося подвывиха отмечаются боли при резком повороте головы. Часто больные указывают, что слышали щелчок. Клиническая картина после спонтанно вправившегося подвывиха и простого растяжения сходна. При малейшем движении шеи возникает боль. Движения ограничены вследствие спазма мышц. Отек и кровоизлияние в нервные корешки могут вызвать боли, отдающие в шею, предплечье и кисть. Рентгенограмма в боковой проекции, сделанная при полном сгибании шейного отдела позвоночника, позволяет исключить вывих и подвывих шейного отдела позвоночника.

Лечение. Внутримышечно в наиболее болезненное место вводят 20-60 мл 0,25-0,5% раствора новокаина, на шею накладывают ватно-марлевый ошейник. Острые боли сразу проходят и в большинстве случаев не повторяются. Иногда раствор новокаина приходится вводить повторно 2-3 раза, обычно через 1-2 дня. Хорошо помогают также массаж шеи, тепло.

При стойких болях и напряжении мышц целесообразно применить в течение 7-10 дней вытяжение за голову с помощью глиссоновой петли. В этих случаях используется груз в 2-4 кг. Головной конец кровати должен быть поднят на небольшую высоту.

Односторонние ротационные подвывихи шейных позвонков

Односторонний подвывих представляет собой стойкое смещение, возникающее при резкой ротации. Нижний суставной отросток вышележащего позвонка поворачивается вокруг своей продольной оси и смещается кверху и кпереди; верхушка или край суставной поверхности этого отростка задерживается на верхушке или крае суставной поверхности верхнего отростка нижележащего позвонка.

Симптомы и распознавание. Больные жалуются на боли в шейном отделе позвоночника на стороне подвывиха, где движения ограничены и более выражены. Мышцы шеи напряжены. Голова повернута в неповрежденную сторону. Подбородок также наклонен к надплечью здоровой стороны (рис. 22). Решающее значение для диагностики имеет рентгенограмма.

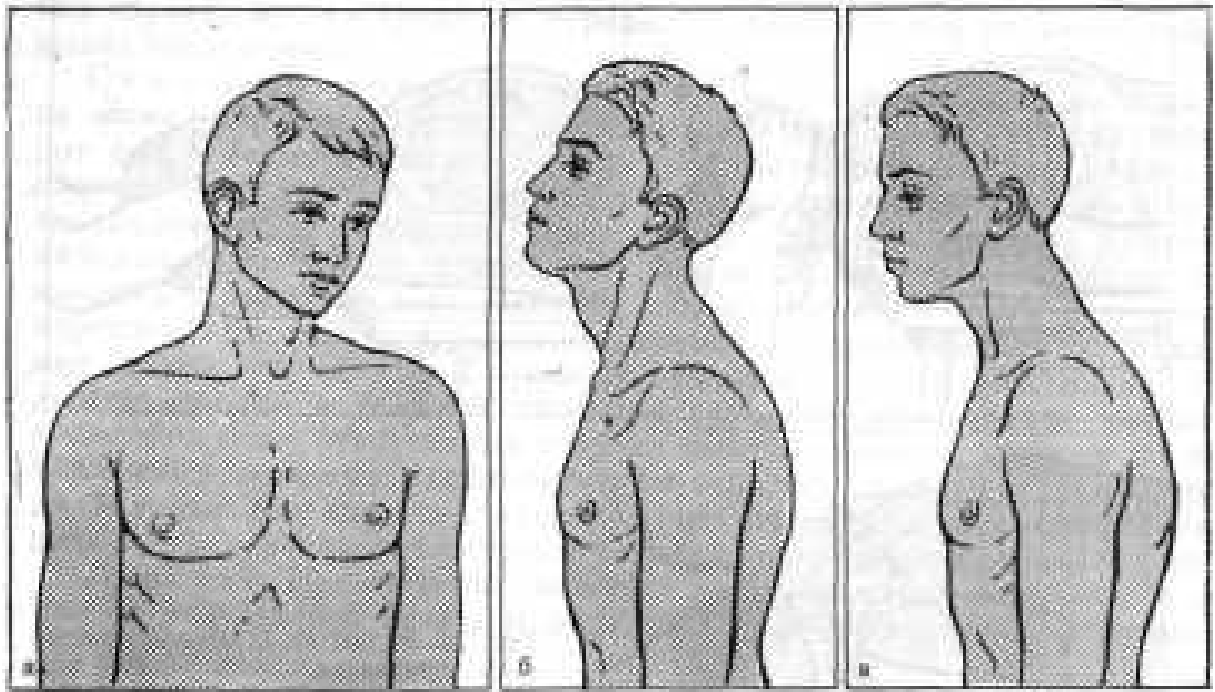


Рис. 22. Положение головы при одностороннем ротационном подвывихе (а), при двустороннем подвывихе (б) и при двустороннем вывихе (в) шейных позвонков.

На рентгенограмме в боковой проекции видно, что передняя линия шейных позвонков выпрямлена, а не изогнута дугообразно, как обычно. Нижний суставной отросток на стороне подвывиха, в норме расположенный кзади от верхнего суставного отростка нижележащего позвонка, находится на нем. Обычная параллельность линии между суставными поверхностями сочленяющихся отростков на уровне подвывиха нарушается. На переднезадней рентгенограмме остистый отросток отклонен от срединной линии.

Лечение. Вправление должно быть предпринято сразу после подвывиха. Оно может осуществляться постепенно или одномоментно.

Постепенное вправление. Больного укладывают на кровать с деревянным щитом. Конец его помещают на спинку головного конца кровати и хорошо укрепляют. Больному вводят под кожу 1 мл 1 % раствора пантопона или морфина. Голова больного должна свисать за край щита, покрытого матрасом (рис. 23). Под влиянием тяжести свисающей головы в течение 2-6 ч обычно происходит самовправление подвывиха. Шея постепенно приходит в положение переразгибания, а подбородок устанавливается по срединной линии. После этого делают контрольную рентгенограмму. Убедившись, что подвывих вправился, больному накладывают в положении переразгибания ошейник из ватно-марлевой подушки, который укрепляют гипсовым бинтом. Ошейник снимают через 3-4 нед. Подвывихи хорошо вправляются этим способом.

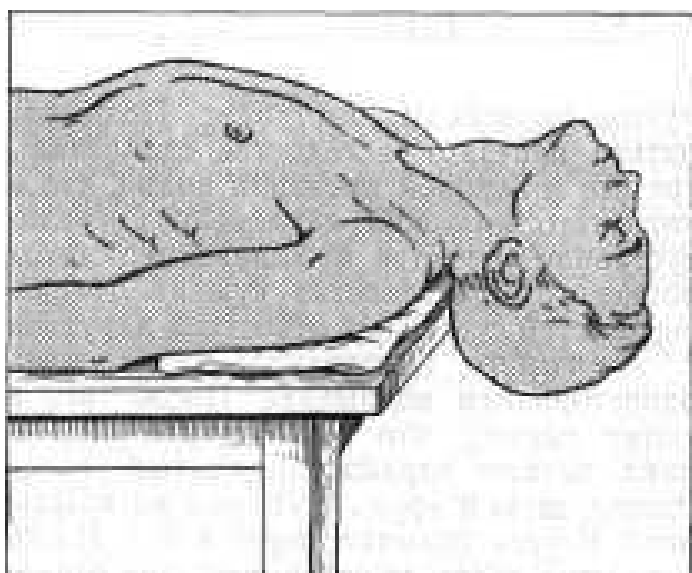


Рис. 23. Положение для постепенного самовправления подвывиха шейных позвонков.

Постепенное вправление может осуществляться также постоянным вытяжением при помощи глиссоновой петли с грузом 4 кг в течение нескольких дней.

Если вправление не дало эффекта, а также если предварительная попытка постепенного вправления не предпринималась, можно произвести одномоментное вправление.

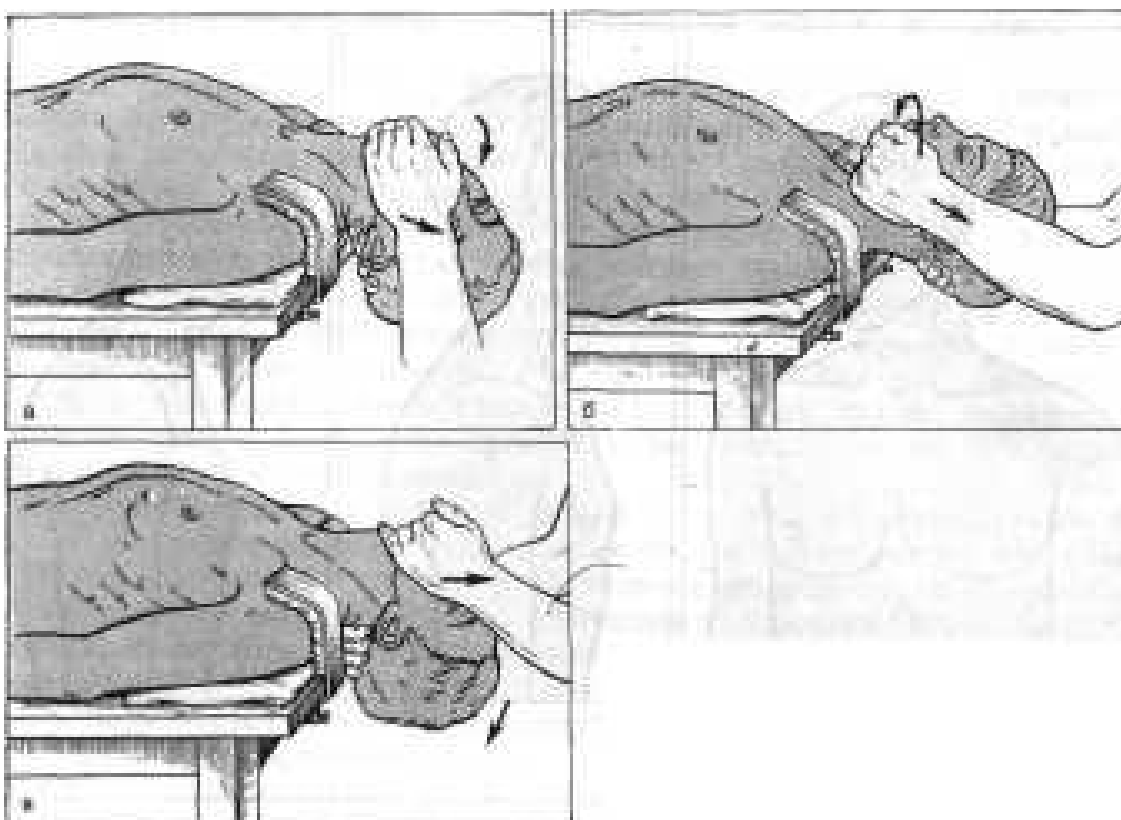


Рис. 24. Этапы (а, б, в) одномоментного вправления одностороннего подвывиха шейных позвонков; противовытяжение осуществляется специальными надплечниками.

Одномоментное вправление. Больному за полчаса до вправления вводят 1 мл 1% раствора пантопона или морфина. Наркоза и даже местного обезболивания следует избегать, так как при этом возможно применение резких манипуляций, которые здесь

особенно недопустимы. Больного укладывают на спину так, чтобы голова свисала за край стола. Для дополнительного вытяжения за голову можно использовать глиссонову петлю. Привязанный к ней шнур закрепляют за пояс хирурга. Помощник двумя руками, положенными на оба надплечья больного, удерживает их и создает противовытяжение. Хирург одну ладонь помещает на затылок больного и поддерживает его голову, а другую ладонь кладет под подбородок (рис. 24). При помощи глиссоновой петли хирург, к поясу которого прикреплен шнур от петли, отклоняясь кзади, производит плавно, без рывков, вытяжение в направлении оси отклоненной головы и шеи (I этап). По прошествии не менее 5 мин хирург, продолжая вытяжение, руками, положенными на голову больного, медленно отклоняет ее в противоположную от повреждения сторону (II этап), затем также без всякого насилия плавно поворачивает голову таким образом, чтобы подбородок повернулся к срединной линии. После этого продолжают вытяжение за голову и шея переразгибается (III этап). В этом положении делают контрольную рентгенограмму. Убедившись, что подвывих устранен, накладывают на 3-4 нед ошейник из ватно-марлевой подушки, а поверх него 1-2 гипсовых бинта.

Двусторонние подвывихи шейных позвонков

Двусторонний подвывих возникает при резкой ротации или резком переразгибании и следующем непосредственно за этим сгибании.

Симптомы и распознавание. Больной жалуется на боли и невозможность повернуть голову. Мышцы шеи напряжены. Голова смещена кпереди. Подбородок расположен по срединной линии и слегка приподнят. Поворачивать голову как вправо, так и влево больной не может. Остистый отросток позвонка, расположенного под вывихнутым позвонком, выступает. Подвывихи позвонков могут сопровождаться парезами вследствие сдавления спинного мозга. На рентгенограмме в боковой проекции видно, что нижние суставные отростки вывихнутого позвонка наклонены кпереди и располагаются на верхнем суставном отростке нижележащего позвонка. Передняя часть межпозвонкового пространства сужена. Параллельность сочленяющихся поверхностей суставных отростков нарушена.

Лечение. Постепенное вправление производится так же, как при одностороннем подвывихе. После того как убеждаются по рентгеновскому снимку, что вывих вправился, не меняя положения больного, накладывают торакокраниальный гипсовый корсет, захватывающий голову, шею и грудь с упором на крылья подвздошных костей или без него. Корсет снимают через 4 нед. Постепенное вправление может также осуществляться при вытяжении глиссоновой петлей.

Одномоментное вправление производится так же, как при одностороннем подвывихе, с той разницей, что вытяжение осуществляют вначале вверх и несколько кпереди, а затем голову тянут вверх и назад для того, чтобы шея переразгибалась. После 5 мин тяги производят небольшое сгибание головы. Торакокраниальный корсет накладывают в положении переразгибания.

Полные односторонние вывихи шейных позвонков

При полном одностороннем вывихе шейного позвонка нижний суставной отросток вывихнутого позвонка, в норме расположенный позади, полностью смещается кпереди по отношению к верхнему суставному отростку нижележащего позвонка. В большинстве случаев механизм вывиха ротационный. Особую форму представляет собой защелкнувшийся или замыкающийся, или сцепившийся полный вывих, обычно односторонний. При защелкнувшемся вывихе нижний суставной отросток вывихнутого

позвонка сползает кпереди от верхнего суставного отростка нижележащего позвонка и заходит в верхнюю позвоночную вырезку. Вывести защелкнувшийся суставной отросток в таких случаях весьма трудно и нередко закрытым путем вправить такой вывих невозможно.

Симптомы и распознавание. Больной жалуется на боли и не может повернуть голову. Мышцы шеи напряжены. Иногда через рот при высоких вывихах удается прощупать выпячивание. Голова в отличие от подвывиха отклонена в сторону повреждения, а не в противоположную. Подбородок направлен в здоровую сторону. Картина напоминает истинную кривошею. При обследовании необходимо исключить возможные нарушения со стороны спинного мозга и нервных корешков. На рентгенограмме, сделанной в переднезаднем направлении, видно, что остистый отросток отклонен от срединной линии. На рентгенограмме в боковой проекции суставная поверхность нижнего сочленяющегося отростка на стороне вывиха смещена впереди по отношению к верхнему сочленяющемуся отростку нижележащего позвонка. В норме, как известно, имеется обратное соотношение. Необходимо исключить переломы остистого отростка и другие повреждения позвонка.

Лечение. Применяется скелетное вытяжение или вытяжение с помощью глиссоновой петли. В ряде случаев производится одномоментное вправление.

Полные двусторонние вывихи шейных позвонков

Полные двусторонние вывихи встречаются реже, чем полные односторонние.

Симптомы и распознавание. Больной жалуется на сильные боли. Голова смещена кпереди и слегка наклонена книзу. Подбородок расположен по срединной линии. Мышцы шеи напряжены. Остистый отросток позвонка, расположенного ниже вывихнутого кпереди позвонка, выпячивается кзади. На рентгенограмме в боковой проекции отмечается выравнивание передней кривизны шейных позвонков. Нижние суставные отростки вывихнутого позвонка находятся впереди (в норме они должны располагаться, наоборот, позади) верхнего суставного отростка нижележащего позвонка. Тела вывихнутого и вышележащих позвонков в большей или меньшей степени смещены кпереди и нависают над нижележащими позвонками. Межпозвонковая щель между вывихнутым и нижележащим позвонком сужена. Необходимо обратить внимание на возможность перелома разных частей позвонка. При полных двусторонних вывихах шейных позвонков чаще, чем при односторонних, наблюдаются тяжелые повреждения спинного мозга и нервных корешков, а также двигательные и чувствительные нарушения, поэтому неврологическое обследование больного обязательно.

Лечение. Вправление вытяжением при помощи глиссоновой петли часто бывает малоэффективным. Лучшие результаты достигаются путем скелетного вытяжения. В ряде случаев применяется одномоментное вправление.

Вправление одно- и двусторонних вывихов скелетным вытяжением. С обеих сторон в окружности теменных бугров выбривают волосы. Намечают точки для введения специальной клеммы с приспособлением на ножках, предохраняющим от скольжения вглубь. Точки эти лежат на линии, соединяющей оба наружных слуховых прохода под теменным бугром, и выше верхней височной линии. Эту область обезболивают 20-40 мл 0,5% раствора новокаина. Делают разрезы до кости с обеих сторон. Затем просверливают только наружную пластинку теменной кости, обычно на глубину 4 мм у взрослых и 3 мм у юношей. Лучше пользоваться специальной дрелью с ограничителем, позволяющим просверливать только наружную костную пластинку. Затем в сделанные углубления помещают ножки клеммы и фиксируют их. Следует учесть, что чрезмерное сжатие ножек клеммы может привести к перфорации внутренней костной пластинки черепа, а при недостаточном сближении ножек они могут двигаться, постепенно увеличивая размер и глубину углубления в черепе, что нарушает положение клеммы. Далее, больного в

горизонтальном положении переносят на жесткую кровать с приподнятым концом. Вытяжение через блок должно быть направлено вверх и назад по линии позвонков выше вывиха. В течение периода вытяжения необходимо систематическое наблюдение за больным. Начинают вытяжение с 6 кг. Каждые 30 мин - 1 ч делают контрольную рентгенограмму и, если вправления не произошло, постепенно увеличивают груз до 12-18 кг. Как только рентгенологически установлено вправление, груз уменьшают до 3-4 кг. Если через 2 ч после начала вытяжения вправления не произошло, оставляют вытяжение на 1-2 сут; груз при этом уменьшают до 7-8кг.

Однако не всегда следует стремиться к быстрому вправлению вывихов и переломовывихов, так как для этого требуется большая сила, а это может увеличить повреждение мягких тканей и опасно для спинного мозга. Должна применяться лишь такая сила тяги, которая способна оказать корригирующее действие. Если тяга; сравнительно небольшая, вправление может произойти постепенно после того, как наложено вытяжение. Контрольную рентгенограмму можно сделать на следующий день. Обычно применяются следующие приблизительные величины вытяжения.

Позвонок	Масса вытяжения, кг	
	Минимальная	Максимальная
C _I	2	4
C _{II}	3	5-6
C _{III}	4	5-7
C _{IV}	5	7-10
C _V	6	10-12
C _{VI}	7	10-15
C _{VII}	9	12-17

Если на следующий день после начала вытяжения вправление оказалось неполным, груз постепенно увеличивают. Однако редко бывает необходимым увеличивать его до двойной первоначальной величины. Как только вправление произошло, груз уменьшают до 3-4 кг, чтобы удержать голову в правильном положении. Спустя 2-3 нед можно наложить краниоторакальный гипсовый корсет. Каждые 10 дней на протяжении 1 мес необходим рентгенологический контроль. Гипсовую повязку снимают через 2 мес.

Одномоментное вправление. Одномоментное вправление производится, если вправление постоянным вытяжением по истечении 1-2 сут не удалось, а в ряде случаев и первично. Анестезии и в особенности общего обезболивания следует избегать. Вводят подкожно 1 мл 1 % раствора пантопона или морфина. Через полчаса больного перекалывают на перевязочный или операционный стол так, чтобы голова свисала через его край. Можно положить под плечи больного толстую подушку.

Используют наложенное скелетное вытяжение, а в тех случаях, когда с самого начала производится одномоментное вправление, больному надевают на голову глиссонову петлю. Привязанные к ней ремни закрепляют за пояс хирурга. Хирург одной кистью, положенной на затылок больного, поддерживает его голову, а другую кладет под подбородок. Помощник создает противовытяжение с помощью рук, помещенных на оба надплечья. Хирург, отклоняясь назад, при помощи глиссоновой петли производит в течение 5 мин плавное сильное вытяжение в направлении назад и вверх. Затем голову больного медленно (без рывков) опускают и шею приводят в положение полного разгибания. На основании контрольной рентгенограммы нужно убедиться, что вывих устранен. Не меняя положения больного, накладывают краниоторакальный гипсовый корсет на 2 мес. В течение первого месяца необходимо делать контрольные рентгенограммы каждые 10 дней, чтобы исключить рецидив вывиха.

Оперативное лечение невправленных вывихов шейных позвонков

Операция применяется в тех случаях, когда вправление не удалось. Скелетное вытяжение продолжается во время операции. Оно имеет целью фиксировать голову. Пока не освобожден блокирующий артикулирующий суставной отросток, больших грузов для вытяжения применять не следует. Больного укладывают на живот. Для лучшей ориентации следует ввести в выпирающий остистый отросток позвонка иголку и сделать рентгеновский снимок в боковой проекции. Операцию производят под местным или общим обезболиванием. Голова больного должна находиться в строго горизонтальном положении. Разрез делают по срединной линии задней поверхности шеи. От остистых отростков отделяют по обеим сторонам мышцы и субпериостально освобождают дужки позвонков. Обнажают минимум 3 позвонка: поврежденный выше- и нижележащий. На поврежденной стороне обнажают зашелкнувшиеся суставные отростки. Голову слегка наклоняют в здоровую сторону. Груз для вытяжения в этот момент увеличивают. Зацепив кюреткой, подведенной под зашелкнувшийся смещенный вперед нижний суставной отросток позвонка, осторожно поднимают его и перемещают в нормальное положение. После этого голову больного приводят вновь в среднее положение и при этом поднимают, чтобы шея приняла положение разгибания. В тех случаях, когда перемещение на место вывихнутого суставного отростка позвонка таким путем не удастся, вправление возможно лишь путем резекции обоих верхних суставных отростков нижележащего позвонка. После этого голову устанавливают в среднее положение и поднимают несколько кверху: таким путем шее придается положение разгибания. Остается тяга с грузом 4 кг. Фиксируют вправленный позвонок проволочным швом. Через остистый отросток поврежденного позвонка просверливают канал, через межостистую связку между поврежденным и вышележащим позвонками проводят длинную проволоку из нержавеющей стали. Свободные концы проволоки проводят в противоположном направлении через просверленное отверстие в остистом отростке. Затем их проводят также в противоположном направлении через межостную связку, расположенную между поврежденным отростком и нижележащим позвонком. Наконец, оба свободных конца проводят под или через остистый отросток (для этого просверливают канал в отростке) позвонка, расположенного под поврежденным позвонком. Концы проволоки натягивают, скручивают, а избыточную проволоку откусывают.

С целью получения вращения и обездвижения между остистыми отростками этих позвонков и по бокам их можно поместить пластинку губчатой кости, взятой из крыла подвздошной кости. Для лучшей фиксации костную пластинку охватывают с обеих сторон проходящей здесь проволокой. Щели между костной пластинкой и остистыми отростками заполняют губчатой костью.

Скелетное вытяжение остается с грузом 4 кг еще в течение 3-4 нед, а затем заменяется гипсовым корсетом на 3-5 мес.

Переломовывихи шейных позвонков

В преобладающем большинстве случаев механизм переломовывихов шейных позвонков носит сгибательный характер. Повреждения эти тяжелые и часто сопровождаются осложнениями - от небольших двигательных и чувствительных расстройств до полного паралича и потери чувствительности ниже уровня повреждения. В последнем случае многие больные через несколько дней после травмы умирают от нарушения дыхания, отека легких и других осложнений. Смерть может наступить сразу после травмы либо внезапно в ближайшие часы или дни. При переломовывихах шейных

позвонков часто наблюдаются одновременное повреждение и раздробление одного или нескольких позвонков, переломы суставных и остистых отростков, а также дужек. Вывихи могут быть одно- и двусторонние. Повреждения преимущественно наблюдаются на уровне С₄-С₅ и С₅-С₆. Паралич может быть результатом кровоизлияния в мозг или повреждения мозга сместившимися позвонками или их осколками. Рентгеновские снимки дают возможность судить о характере повреждения и смещений позвонков. Обследование таких больных невропатологом крайне необходимо.

Лечение. Тяжелые переломовывихи шейных позвонков следует лечить скелетным вытяжением за череп. Вначале подвешивают груз в 7-8 кг и каждые 6 ч делают контрольные рентгенограммы. По мере необходимости груз постепенно, по 1-2 кг, увеличивают до 10-12 кг. В некоторых случаях при строгом наблюдении допустимо увеличивать груз до 20 кг. Во время репозиции вытяжением необходим контроль невропатолога. Обычно к концу 1-2-х суток наступает вправление отломков. Если это показывает рентгенограмма, направление вытяжения постепенно меняют. Для этого следует постепенно опускать блок, чтобы достичь полного разгибания шеи. Груз также уменьшают до 4 кг. Вытяжение продолжают в таком положении 6-10 нед. Не снимая вытяжения, больному в горизонтальном положении осторожно накладывают корсет на голову, шею, грудь с упором в оба крыла подвздошной кости. Шею фиксируют в положении полного (разгибания). Тяжелобольным корсет накладывают в виде передней и задней кроваток, которые затем соединяют круговыми гипсовыми бинтами. Вытяжение снимают лишь после наложения кроватки. Гипсовый корсет накладывают на 3-6 мес; после снятия корсета накладывают ошейник из ватно-марлевой подушки еще на 2-3 нед. В течение всего этого периода проводят лечебную гимнастику. Если вправление скелетным вытяжением не удалось, показано оперативное лечение.

Передний вывих атланта без перелома зубовидного отростка

Это тяжелое повреждение может вызвать сдавление спинного мозга. Наблюдаются различные степени двигательных и чувствительных нарушений – от полного паралича до минимальных неврологических отклонений. На рентгенограмме в боковой проекции виден смещенный впереди атлант. Нередко сразу после травмы наступает смерть.

Лечение. Вправление осуществляется при помощи скелетного вытяжения. Начальный груз 7 кг. Каждые 6 ч делают рентгенограмму. Если вправление не наступило, груз увеличивают на 3 кг. После того как вправление произошло, высоту подушки, лежащей под головой, уменьшают с тем, чтобы шея приняла положение разгибания. Груз уменьшают до 3-4 кг. Спустя 2-3 нед осторожно накладывают гипсовый корсет, фиксирующий голову в положении разгибания, после чего снимают вытяжение. Корсет снимают через 3 мес.

Перелом зубовидного отростка без смещения

На переднезадней рентгенограмме, а также на рентгенограмме в боковой проекции хорошо видна линия излома зубовидного отростка II шейного позвонка (эпистрофея).

Лечение. Накладывают гипсовый корсет, фиксирующий голову, шею, грудь с упором в подвздошные кости. Голову фиксируют в нейтральном положении. Корсет снимают

через 3 мес. Я. Л. Цивьян и И. М. Иргер разработали операции окципитоспондилодеза при переломах и переломовывихах зубовидного отростка II шейного позвонка.

Переломовывих атланта и зубовидного отростка

Сломанные зубовидный отросток и атлант могут сместиться назад (при разгибательных переломах) и вперед (при сгибательных переломах). Повреждение иногда вызывает мгновенную смерть, паралич или различную степень нарушения движений и чувствительности ниже уровня сдавления мозга. Иногда неврологические симптомы отсутствуют. Характер смещения атланта и зубовидного отростка устанавливают на основании рентгенограмм.

Лечение. При смещении назад и вперед сразу прибегают к скелетному вытяжению за голову. В обоих случаях оно производится в направлении вверх по оси смещения. Вначале применяют груз около 7 кг. Через 6 ч делают контрольную рентгенограмму. Если вправление не наступило, груз увеличивают на 3 кг и через 6 ч делают повторное рентгенологическое исследование. После того как произошло достаточное растяжение, при переломах со смещением назад (разгибательный перелом) под голову подкладывают толстую подушку и перемещают блок, через который проходит вытяжение кверху. Таким образом, вытяжение теперь происходит в направлении кверху и возникает постепенное сгибание шеи. При переломах со смещением атланта и зубовидного отростка кпереди (сгибательный перелом) подушку кладут под плечи, а не под голову, блок для вытяжения перемещают вниз - происходит разгибание шеи. По истечении 6 нед накладывают гипсовый корсет, фиксирующий шею и голову при разгибательном переломе в положении сгибания, а при сгибательном - в положении разгибания. Гипсовый корсет снимают через 2 мес и накладывают ватно-марлевый ошейник или специальные ошейники на 2-3 мес. Если вправление при помощи скелетного вытяжения не удалось, показано оперативное лечение.

Изолированные переломы остистых отростков шейных позвонков

Эти повреждения встречаются сравнительно не часто. В преобладающем большинстве случаев перелом носит характер отрывного. Прямая травма как причина перелома наблюдается редко. Чаще бывает перелом одного остистого отростка, хотя возможны одновременные переломы нескольких отростков. Нередко при этом наблюдается также перелом остистого отростка I грудного позвонка.

Симптомы и распознавание. Больные жалуются на боли при поворачивании головы. Во время пальпации болезненность локализуется в области поврежденного остистого отростка. При обследовании необходимо исключить нарушения со стороны нервной системы. На рентгенограмме в боковой проекции легко распознается перелом верхушки остистого отростка. Сколько-нибудь значительных смещений не наблюдается.

Лечение. Накладывают ватно-марлевый ошейник на 3-4 нед. При болях в место перелома можно ввести 5 мл 1 % раствора новокаина.

Переломы тел грудных и поясничных позвонков

Переломы тела позвонка наиболее часто возникают в месте соединения подвижной части позвоночника с относительно менее подвижной частью – в области соединения грудного отдела с поясничным. Чаще всего наблюдаются повреждения на уровне от Th_x до L_{III}. Большинство переломов происходит во время чрезмерного и насильственного сгибания позвоночника. Переломы во время разгибания встречаются крайне редко.

В зависимости от направления сгибающей силы наблюдаются три типа переломов (рис. 25).

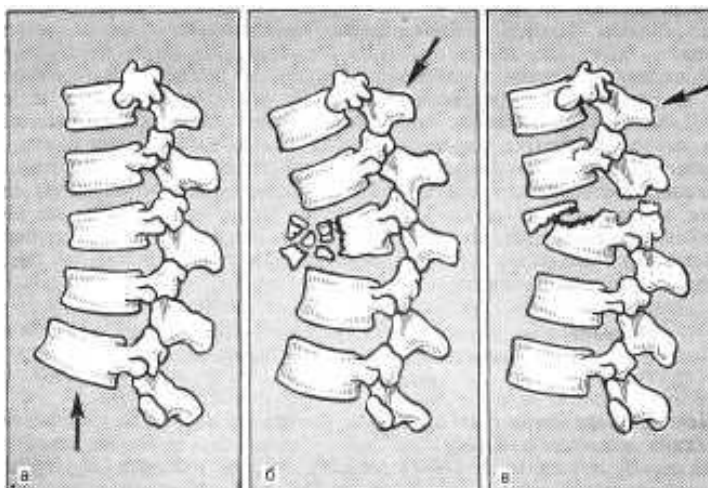


Рис. 25. Три типа сгибабельного перелома тел позвонков.

а – клиновидный перелом, вызванный вертикальным сдавлением; б – раздробленный перелом, вызванный резким сгибанием; в – переломовывих, вызванный сгибанием со смещением вперед по горизонтальной плоскости.

Наиболее часто встречается клиновидное сдавление тела одного или более позвонков – так называемый компрессионный перелом тела позвонка. Этот перелом возникает при падении с высоты на ноги или ягодицы, причем позвоночник пострадавшего оказывается в положении некоторого сгибания; при этом происходит вдавление позвонков по вертикали. Перелом тела позвонка возникает также в тех случаях, когда на спину наклонившегося вперед человека падает тяжесть; пострадавший резко сгибается под этой тяжестью, в результате чего наступает раздробление переднего отдела клиновидно сплющенного позвонка.

При сгибании позвоночника, сопровождающемся сильным толчком вперед, происходит перелом тела позвонка со смещением верхнего отдела позвоночника кпереди – переломовывих тела позвонка.

Компрессионный перелом тела позвонка. Чаще всего наблюдается сжатие одного позвонка. Однако в ряде случаев отмечается небольшое сдавление одного или двух позвонков, расположенных выше и ниже наиболее деформированного позвонка. При падении с высоты на ноги у некоторых пострадавших переломы пяточных костей нередко сочетаются с переломом нижних грудных и верхних поясничных позвонков, а при падении на ягодицы перелом таза сочетается с переломом позвонков. О такой возможности нужно помнить при исследовании больных. Межпозвоночные диски, суставные отростки и дужки, как правило, при таких переломах не повреждаются; межсуставные сочленения растягиваются, но суставные отростки не смещаются.

Мы различаем три вида компрессионных переломов: 1) небольшая компрессия и отрывы небольшого костного фрагмента с передневерхнего края тела позвонка; 2) умеренная переднебоковая компрессия; 3) значительная компрессия.

Раздробленный перелом тела позвонка. При резком сгибании передний край вышележащего позвонка вклинивается в тело нижележащего. В некоторых случаях вклинивается передний край не только вышележащего, но и нижележащего позвонка. Образовавшийся передний краевой отломок раздробленного позвонка выталкивается кпереди, межпозвонковые диски разрушаются, возникает повреждение двух межсуставных поверхностей. При раздробленных переломах задняя часть тела позвонка может сместиться кзади и вызвать повреждение спинного мозга.

Переломовывихи. Такие переломы встречаются в шейном и груднопоясничном отделах позвоночника. Верхний отдел позвоночника смещается кпереди. Вывих в большинстве случаев возникает при переломе дужек и суставных отростков или сдвиге межсуставных поверхностей. Спинной мозг и нервные корешки повреждаются от ушиба, сдавления и разрыва. При некоторых переломовывихах происходит смещение не только кпереди, но и в сторону.

Симптомы и распознавание. Для распознавания переломов грудных и поясничных позвонков большое значение имеет тщательно собранный анамнез. Обычно пострадавшие жалуются на боль в области поврежденного позвонка, особенно при поворачивании и сгибании вперед и в сторону, но в ряде случаев не предъявляют никаких жалоб. Часто отмечается выстояние одного остистого отростка: иногда оно обнаруживается лишь при ощупывании пальцем всей линии остистых отростков. Под выбухающим остистым отростком имеется западение, промежуток между ним и остистым отростком поврежденного позвонка расширен.

Выстоящий остистый отросток соответствует позвонку, расположенному над поврежденным. Ограниченный кифоз выражен тем больше, чем значительнее клиновидное сдавление позвонка; кифоз также сильнее выражен при переломах двух позвонков, чем одного.

Благодаря естественному лордозу в поясничном отделе кифоз бывает менее выражен, чем в грудном. Движения туловища из-за более ограничены. Мышцы спины напряжены. Ощупывание остистых отростков выявляет болезненность вышестоящего отростка. Нагрузка и толчок вдоль позвоночника вызывают боль в области поврежденного позвонка. Боли иногда носят опоясывающий или иррадиирующий характер, что связано со сдавлением нервных корешков. При поколачивании пальцем отмечается боль в области остистого отростка поврежденного позвонка. Если одной рукой слегка надавить на грудину, а другой сгибать голову больного, появляются боли соответственно остистому отростку поврежденного позвонка. При повреждении спинного мозга отмечаются потеря чувствительности, парезы и параличи ниже уровня повреждения; нарушаются мочеиспускание и дефекация. Картина паралитической непроходимости кишечника с рвотой, вздутием живота, неотхождением газов и отсутствием стула нередко отмечается при переломах и без повреждения спинного мозга в течение первых дней после травмы. Иногда повреждение позвоночника сопровождается шоком.

Рентгенологическое исследование, особенно рентгенограмма в боковой проекции, имеет решающее значение для распознавания перелома. Даже незначительное на первый взгляд клиновидное изменение тела позвонка следует рассматривать как признак перелома, так как недооценка этого обстоятельства может привести к неправильному лечению, постепенному рассасыванию кости, прогрессированию сдавления позвонка и большой деформации. Если рентгенограмма недостаточно показательна, нужно сделать снимок в положении сгибания позвоночника кпереди, а также повторить исследование 2-3 раза с 2-недельными промежутками.

Лечение компрессионных переломов нижних грудных и поясничных позвонков без повреждения спинного мозга

Лечение переломов с небольшой и умеренной передней компрессией.

Передние компрессионные переломы с уменьшением высоты тела позвонка до 1/3 нормальной и отрывы небольшого, обычно треугольной формы, отломка от его передневерхнего края составляют несколько больше половины всех переломов позвоночника. Обычно при этих переломах отсутствуют другие повреждения позвонков, межпозвонковых дисков и не наблюдается двигательных и чувствительных расстройств. Больной должен лежать на кровати с матрацем, положенным на щит, с вытяжением при помощи лямок за подмышечную область в течение 8 нед. Под поясницу подкладывают небольшой валик, головной конец кровати поднимают. С первых дней проводят лечебную гимнастику. Через 10 дней назначают тепло и легкий массаж спины, через 15-20 дней – гиперэкстензионные упражнения с целью укрепления мышц спины. Интенсивность упражнений увеличивают по мере того, как неудобства и боль уменьшаются. На 6-й неделе выполняется полный комплекс упражнений. В некоторых случаях при более значительной, но все же умеренной компрессии нижних грудных и поясничных позвонков накладывают съемный облегченный корсет. Ходить разрешается на 8-й неделе. Трудоспособность восстанавливается через 4-5 мес.

Лечение переломов с переднебоковой компрессией. Переломы тела позвонков с переднебоковой клиновидной компрессией представляют собой более тяжелую форму повреждений. Нередко они сопровождаются переломами поперечных отростков на выпуклой стороне позвоночника и более обширным повреждением окружающих мягких тканей. Нередко повреждаются межпозвонковые диски на вогнутой стороне. Иногда наблюдается сдавление нервных корешков.

Лечение этих переломов в течение первых месяцев такое же, как переломов с передней компрессией. Лечебная гимнастика, помимо обычных движений, должна включать боковые корригирующие движения в сторону, противоположную боковому сдавлению позвонка. Через 1-2 мес должен быть наложен гипсовый корсет с учетом корригирующего фактора. Корсет снимают через 3-4 мес. Однако нередко остаются боли из-за повреждения дисков и суставных отростков. При упорных болях возникает необходимость оперативного вмешательства с целью фиксации позвоночника на уровне повреждения. У ряда больных при переднебоковых компрессионных переломах мы с успехом проводили первичную или более позднюю фиксацию с помощью металлических фиксаторов или костного трансплантата.

Лечение переломов со значительной передней компрессией. Вопрос о репозиции компрессионных переломов позвоночника в отечественной литературе подробно осветил Б. А. Петров (1933). Некоторые хирурги отрицательно относятся к методу вправления, считая, что форсированное расклинение перелома позвоночника в том виде, как это предлагают А. Davis, L. Bohler (1930) и др., небезопасно. По методу этих авторов расправление перелома позвоночника следует производить переразгибанием. Термин «переразгибание» применяется условно, так как в действительности разгибание происходит в естественных пределах: его ограничивают крепкие связки, лежащие на передней поверхности тел позвонков, а в некоторых отделах позвоночника прикрепляющиеся к нему мышцы.

Форсированное расправление производится под местным обезболиванием. Больного кладут на бок и определяют остистый отросток поврежденного позвонка, руководствуясь ощущением болезненности и данными рентгенограммы. При переломах поясничных позвонков отступают от остистого отростка на 6 см от срединной линии в ту сторону, на которой лежит больной, и делают метку. Эту область смазывают йодом. В намеченную точку вкалывают иглу и обезболивают кожу. Иглу вводят снизу вверх под углом 35°, по направлению к срединной линии. По пути в мягкие ткани вводят 5 мл 1 % раствора

новокаина. На глубине 5-в см игла обычно упирается в поперечный отросток. Обойдя по его верхнему краю, иглу вводят еще глубже к срединной линии; на глубине 8-12 см игла упирается в боковую поверхность поврежденного позвонка. Тогда вводят 5 мл 1 % раствора новокаина; через иглу будет по капле вытекать жидкость, окрашенная кровью. Если вытекает светлая жидкость, иглу вынимают и вводят на один позвонок выше или ниже этого места. Для того чтобы обезболить место перелома тела грудного позвонка, иглу вводят таким же путем на уровне вышележащего остистого отростка. Это объясняется тем, что остистые отростки грудных позвонков имеют направление сверху вниз и, следовательно, верхушки их расположены ниже, чем тела. В место перелома можно вводить не больше 10 мл 1% (!) раствора новокаина, так как обезболивающее вещество может попасть через прокол или поврежденные твердую и паутинную мозговые оболочки в субарахноидальное пространство и вызвать нежелательные побочные явления.

Мы еще раз подчеркиваем, что при переломах позвоночника нельзя пользоваться раствором новокаина большей концентрации, чем 1%, и притом в количестве не больше 10 мл.

После обезболивания L. Bohler (1930) производит одномоментное форсированное разгибание позвоночника между двумя столами; больной провисает между ними. В таком положении накладывают гипсовый корсет на срок до 3-4 мес. Опыт показывает, что расправленный позвонок восстанавливается. Форма корсета с полным закрытием спины в том виде, как это предлагает L. Bohler, несколько ограничивает движения и не позволяет укреплять и развивать разгибательные мышцы спины с помощью лечебной гимнастики. В. В. Гориневская и Е.Ф. Древинг (1954) правильно считают, что при лечении переломов позвоночника путем систематической гимнастики нужно укреплять, мышцы спины и развивать «мышечный корсет», однако они недооценивают значение анатомического восстановления поврежденного тела позвонка.

Современное лечение переломов позвоночника должно преследовать, одновременно две задачи: анатомическое восстановление позвонка и укрепление мышц спины с помощью лечебной гимнастики.

Расправление сжатого позвонка и вправление отломков мы в отличие от L. Bohler и других авторов производим не форсированно, а постепенно (этапно). При компрессионных переломах нижних грудных и верхних поясничных позвонков больного кладут на кровать с деревянным гладким щитом и матрацем. Сразу при поступлении в стационар больному подкладывают под поясницу небольшой плотный валик. На следующий день его заменяют валиком средней толщины, через 1-2 дня вместо этого валика кладут большой – шириной 12-20 см и высотой 7-10 см (рис. 26, а). Так постепенно происходит расправление компрессионного перелома путем этапного переразгибания позвоночника. Больные постепенно привыкают к такому положению. Этот способ в большинстве случаев не вызывает тягостно переносимого пареза кишечника, который нередко наблюдается после форсированного переразгибания позвоночника с наложением гипсового корсета. Этапная реклинация компрессионного перелома позвонка может также осуществляться на специальных кроватях с дугообразно изгибающимися рамками, на винтовых подъемниках (рис. 26, б, в).

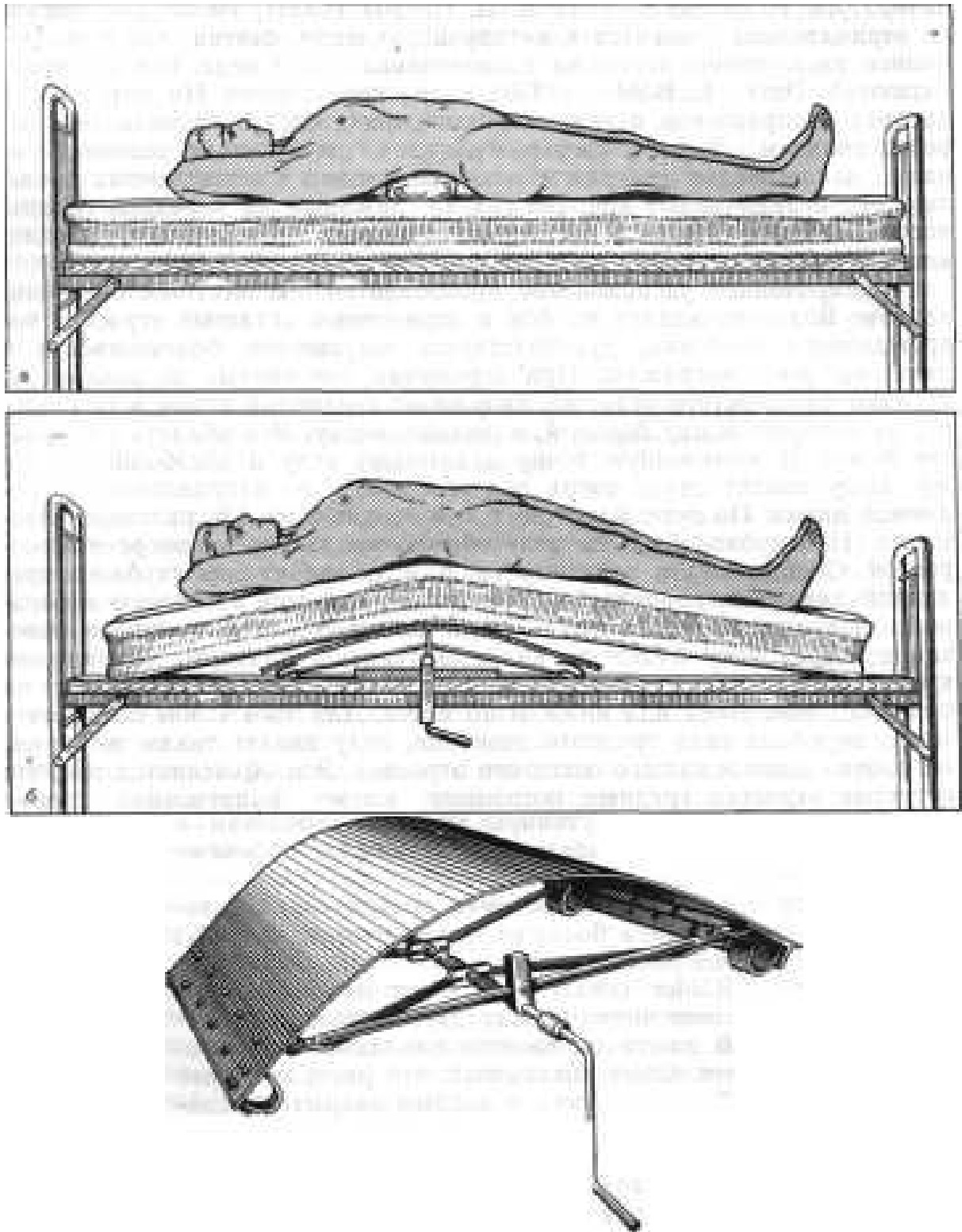


Рис. 26. Положение больного при постепенном расклинении компрессионного перелома поясничных и нижнегрудных позвонков по Каплану.
 а – на валике; б – на кровати с дугообразно изгибающимся щитом на винтовом подъемнике; в – подъемник Каплана-Гаевского-Антонова.

При паралитической непроходимости кишок облегчение приносят повторное промывание желудка, сифонные и гипертонические клизмы, подкожное введение 1 мл питуитрина или 1 мл 0,1% раствора эзерина. Подкожно и внутривенно вводят изотонический раствор хлорида натрия и 5% раствор глюкозы, в зависимости от состояния больного до 2-4 л в сутки. Внутривенно вливают гипертонический раствор

хлорида натрия. Если парез кишечника развивается после наложения гипсового корсета, то в более тяжелых случаях его разрезают по передней поверхности. Через несколько дней, когда явления паралитической непроходимости проходят, корсет накладывают вновь. Если имеется боковое или переднезаднее смещение, а также сплющивание или перелом не только переднего отдела тела позвонка, но и других его частей, целесообразно, помимо реклинации на валике, произвести вытяжение на наклонной плоскости. При переломах верхних грудных позвонков вытяжение осуществляют за голову с помощью глиссоновой петли, при переломах средних и нижних грудных, а также поясничных позвонков - за лямки через подмышечную область. Головной конец кровати приподнимают. В таком положении больной остается 10-15 дней. В этот период назначают лечебную гимнастику - активные движения руками и ногами в сочетании с дыхательной гимнастикой и массажем.

Расправление позвонка и вправление отломков следует контролировать клинически и рентгенологически. Исследование производят, не изменяя положения больного. После этапного расправления позвонка на 8-15-й день накладывают гипсовый корсет. За 30 мин до его наложения больному вводят под кожу 1-1,5 мл 1% раствора промедола. Перевозить больного в перевязочную следует на жесткой каталке с валиком, подложенным под поясницу. Перед наложением корсета нет необходимости в местном обезболивании перелома, так как расправление позвонка уже осуществилось на валике в тот период, когда больной лежал в постели. В последние годы гипсовый или съемный корсет кожанометаллический или другой конструкции, в зависимости от степени компрессии тела позвонка, мы накладываем через 6-8 нед после травмы. Такая тактика в значительной мере предупреждает возможность оседания позвонка после того, как больной начинает ходить в корсете.

При переломовывихах нижних грудных и поясничных позвонков мы с успехом производили вправление посредством скелетного вытяжения за мышелки бедра или бугристость большеберцовой кости с обеих сторон; ноги при этом укладывали на шины. В некоторых случаях осуществлялось вытяжение за надложечную область или пяточную кость: ноги при этом оставались в выпрямленном положении. На каждую конечность применяли груз по 8-12 кг; ножной конец кровати приподнимали. После вправления вывиха при наличии компрессии позвонка дополнительно производили этапную реклинацию и затем накладывали гипсовый или съемный корсет (рис. 27).

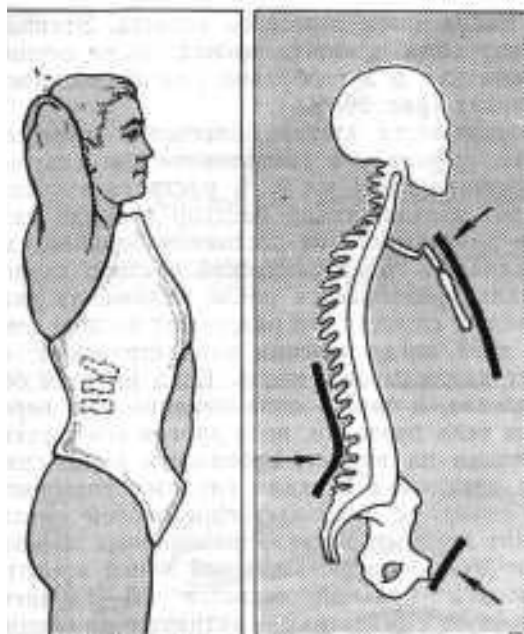


Рис. 27. Гипсовый корсет при компрессионном переломе позвоночника.

Техника наложения корсета. Больного подвешивают за поясницу и сразу же приступают к накладыванию корсета, тщательно его моделируя. Гипсовый корсет имеет три главные точки опоры: верхний край рукоятки грудины, лобок и поясницу, которые удерживают позвоночник в положении переразгибания. Сзади спина свободна, это позволяет с первых дней проводить лечебную гимнастику для укрепления мышечного аппарата, особенно разгибателей и длинных мышц спины. Восстановление высоты позвонка возможно только после достаточного переразгибания позвоночника. После вправления важно сделать для контроля рентгеновский снимок в боковой проекции. Вертикальные размеры позвонка спереди и сзади должны быть одинаковыми, а межпозвонковые пространства – полностью открытыми. Если вправление не достигнуто, надо снять гипсовый корсет, еще раз произвести вправление и затем снова изложить корсет.

Через 4 нед опять делают контрольную рентгенограмму в боковой проекции в гипсовом корсете. Если на снимке обнаруживается тенденция к сдавлению тела позвонка или корсет стал свободным, необходимо наложить новую гипсовую повязку в положении максимального разгибания. В период иммобилизации для укрепления мышц спины проводят лечебную гимнастику. Через месяц с момента перелома больные, не снимая корсета, начинают ходить. Гипсовый корсет при небольших смещениях снимают через 2-3 мес, а при больших - через 4 мес. Сращение компрессионного перелома тела позвонка, которое, как известно, не имеет надкостницы, происходит по эндостальному типу с восстановлением структуры кости; наружная мозоль не обнаруживается. Раннее снятие гипсовой повязки может повести к оседанию еще неокрепшего позвонка. Трудоспособность лиц, не занимающихся тяжелым физическим трудом, восстанавливается через 4-6 мес. Лица, работа которых связана с тяжелой физической нагрузкой, после окончания лечения должны в течение года заниматься более легким трудом.

В последние годы при значительных передних компрессиях тела нижних грудных и поясничных позвонков после этапной реклинации в течение 7-15 дней мы фиксируем позвонки в достигнутом положении за остистые отростки с помощью металлических фиксаторов.

Лечение раздробленных переломов нижних грудных и поясничных позвонков

Раздробленный перелом тела позвонка сопровождается разрывами межпозвонковых сочленений, сдавленной корешков, а в некоторых случаях и спинного мозга. Все это обуславливает постоянные боли даже после полного вправления перелома. Смещенные отломки при раздробленном переломе хорошо вправляются таким же способом (переразгибание), как и при компрессионных переломах, и удерживаются в гипсовом корсете. Такой перелом срастается не раньше чем через 6 мес. После снятия гипсового корсета часто появляются боли; съемный корсет приходится накладывать снова иногда на 9-12 мес. Постоянные боли, ощущение неудобства и слабости, которые бывают при раздробленных переломах с повреждением межпозвонковых дисков, вызывающих в дальнейшем дегенеративные изменения в межпозвонковых и межсуставных сочленениях, совершенно проходят лишь после полного межпозвонкового анкилоза поврежденного позвонка с выше- и нижележащими позвонками. Процесс анкилозирования продолжается несколько лет. Поэтому в ряде случаев, особенно при тяжелых раздробленных переломах, целесообразно оперативным путем достигнуть раннего анкилозирования соответствующих позвонков.

Оперативная фиксация позвоночника при переломах тел нижнегрудных и поясничных позвонков без повреждений спинного мозга

Показания к операции имеются при переломах со значительной клиновидной компрессией, при раздробленных переломах тела позвонка, при переднебоковых компрессиях, при переломах с сопутствующим повреждением межпозвонковых дисков, а также при переломах дужек со смещением. Операция показана как в ранние, так и в более поздние сроки, когда остаются боли. Для этого надо соединить не менее трех позвонков: поврежденные 1-2 вышележащих и 1 - 2 нижележащих.

Непосредственно перед операцией необходимо установить локализацию остистого отростка поврежденного позвонка. С этой целью в него для ориентира вводят небольшой металлический гвоздик или иглу и делают рентгеновский снимок в боковой проекции. Оставленная игла позволяет во время операции при сопоставлении с рентгенограммой легко установить положение остистого отростка поврежденного позвонка, фиксация позвоночника производится под местным или общим-обезболиванием. Остистые отростки и дужки соответствующих трех позвонков обнажают по срединной линии и отделяют надкостницу.

Фиксация при помощи металлических пластинок. Специальным шилом, острие которого расположено под прямым углом к рукоятке, просверливают остистые отростки позвонков, подлежащих фиксации. По обеим сторонам остистых отростков укладывают металлические пластинки (рис. 28). Через пластинки и остистые отростки пропускают болты, которые закручивают гайками. Рану послойно зашивают. Никакой дополнительной гипсовой повязки не требуется. Больные начинают ходить через 2-3 нед. Заниматься лечебной гимнастикой следует с первых дней после операции. Пластинки удаляют не ранее чем через год. Результаты операции вполне удовлетворительны; боли исчезают и больные возвращаются к своей работе. Некоторые больные начали работать через 1,5-2 мес после операции.

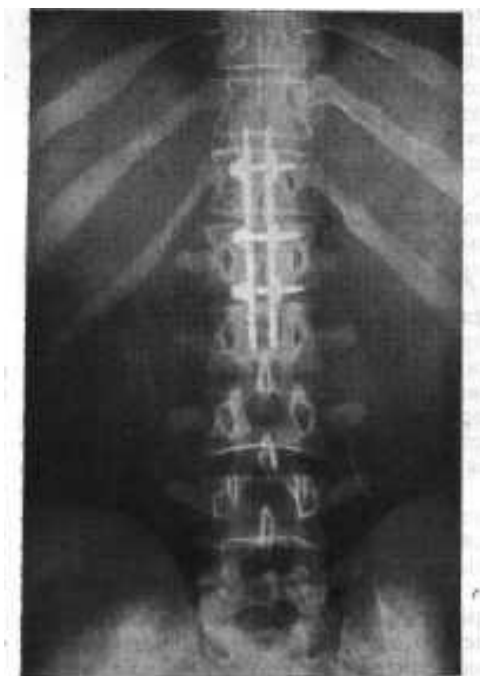

Рис. 28. Фиксация переломовывиха II поясничного позвонка со значительной компрессией при помощи двух металлических пластин по обеим сторонам остистых отростков.

Другие виды фиксации. Я. Л. Цивьян (1965) осуществляет фиксацию поврежденного позвоночника при помощи фиксатора - «стяжки» за остистые отростки (рис. 29). Для этой цели Г. С. Юмашев и Л. Л. Силин (1965) пользуются лавсановыми лентами. J. Havlin

(1961), P. Novak (1963), V. Wilkins (1965) и др. применяют проволоку и винты при задней фиксации. Мы при переломовывихе поясничных позвонков для вправления фиксации позвоночника с успехом использовали два фиксатора Казьмина.

Я. Л. Цивьян (1971) при компрессионных переломах с повреждением межпозвонкового диска, которые он назвал «проникающими», а также при оскольчатых переломах тел позвонков рекомендует передний частичный спондилодез (рис. 30).

Фиксация при помощи костных трансплантатов. Желобоватым долотом снимают кортикальный слой кости с дужек и боковых поверхностей остистых отростков. Образовавшуюся костную стружку не удаляют. На дужки укладывают костные трансплантаты, которые берут из гребешка подвздошной кости или из большеберцовой кости. Щели заполняют губчатой костной стружкой. Для этой же цели можно использовать костные гомотрансплантаты. После операции накладывают гипсовый корсет на 4-6 мес. Затем назначают ношение ортопедического корсета до 1 года.

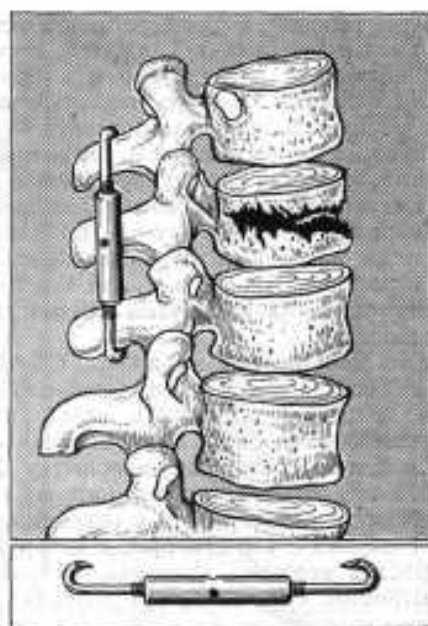


Рис. 29. Положение фиксатора-«стяжки» на остистых отростках по Цивьяну (схема).

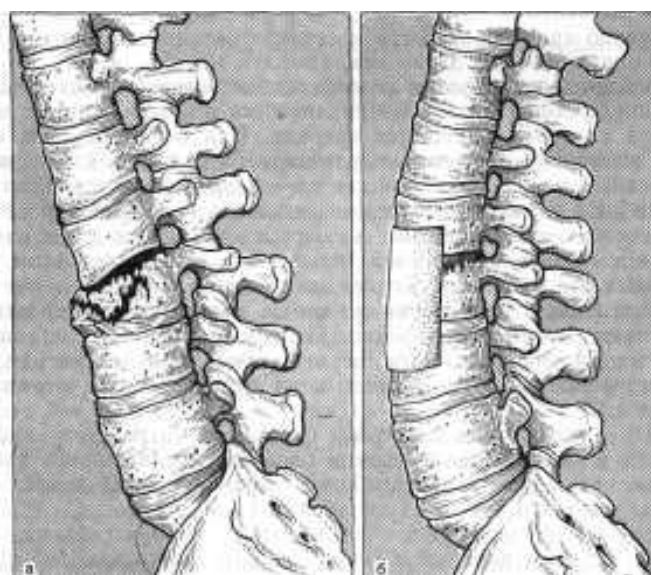


Рис. 30. Компрессионный оскольчатый перелом тела поясничного позвонка (схема). а – до операции; б – после операции частичной резекции и частичного замещения по Цивьяну.

В ряде случаев мы сочетаем фиксацию позвоночника металлическими и костными пластинками.

При значительных компрессиях грудных и поясничных позвонков Я. Л. Цивьян (1971) применяет частичное замещение тела позвонков.

Переломы верхних и средних грудных позвонков

Переломы верхних и средних грудных позвонков в большинстве случаев сопровождаются небольшой или умеренной компрессией. Значительной компрессии, как правило, не наблюдается. Переломы в этом отделе позвоночника практически нельзя реклинировать. Клиновидная деформация позвонка здесь вследствие малоподвижности верхних и средних грудных позвонков редко вызывает сильные боли.

Лечение. Такое же, как описано выше при переломах с небольшой и умеренной компрессией.

Переломы дужек позвонков

Перелом дужки без смещения и со смещением происходит в результате переразгибания и ротационно-сгибательного механизма. Всегда необходимо не только рентгенологическое исследование, но и неврологическое. Опасность сдвига при таких переломах велика и может оказаться катастрофической в смысле возможности повреждения спинного мозга.

Лечение. При переломах без смещения накладывают гипсовый корсет в вертикальном положении больного. Вытяжение в момент наложения корсета осуществляют за голову. Фиксация должна производиться в нейтральном положении (никакого сгибания или разгибания). Первые 6 нед больной должен быть в корсете и соблюдать постельный режим. Корсет снимают через 3-4 мес.

При переломах дужек смещение происходит впереди; ввиду неустойчивости этих переломов показана первичная фиксация позвонков.

Переломы позвоночника, не подлежащие вправлению переразгибанием

При некоторых (около 10%) переломах позвоночника попытка вправления переразгибанием может ухудшить состояние больного, вызвать сдавление спинного мозга и параплегию. По W. Jones (1960), к таким переломам относятся четыре вида повреждений позвоночника: 1) переломовывих с замыканием суставных отростков; 2) раздробленный перелом с повреждением стенки позвоночного канала; 3) перелом тела или дужки позвонка, вызванный переразгибанием позвоночника; 4) травматический спондилолистез.

Переломовывихи с замыканием суставных отростков. Встречаются чаще, чем другие переломы этой группы. Смещение в межпозвоночном сочленении может явиться результатом перелома суставного отростка или вывиха в межсуставном соединении отростков. Если имеется смещение (вывих) нижнего суставного отростка верхнего позвонка не только впереди, но и в бок по отношению к верхнему суставному отростку нижнего позвонка, то один отросток заходит за другой, т. е. происходит их замыкание. Вправить такой переломовывих переразгибанием и вытяжением невозможно, попытка вправления недопустима, так как может причинить дополнительную травму (от перерастяжения) спинного мозга, конского хвоста и вызвать или усилить параплегию.

Поэтому чрезвычайно важно своевременно рентгенологически распознать переломовывих позвонка с замыканием суставных отростков. Вправить такой переломовывих можно лишь после устранения оперативным путем препятствия, обусловленного захождением отростков.

Больного укладывают на живот. Обезболивание общее. Обнажают замкнутые суставные отростки. Осторожно сгибают позвоночник, опуская оба конца операционного стола, чтобы таким путем изогнуть спину больного. Под смещенный кпереди суставной отросток подводят кюретку и делают осторожную попытку перевести его кзади от верхнего суставного отростка нижележащего позвонка. В большинстве случаев приходится резецировать у основания верхний суставной отросток нижнего позвонка с той стороны, в которую произошло смещение остистого отростка верхнего позвонка. Устранив препятствие, нижний суставной отросток сместившегося позвонка перемещают кзади от основания резецированного отростка. Одновременно постепенно выпрямляют и затем переразгибают согнутый в начале операции позвоночник. Если для вправления пришлось сделать резекцию суставного отростка целесообразно сразу произвести костную фиксацию позвонков так, как это было описано выше. Затем накладывают корсет.

Раздробленный перелом с повреждением стенки позвоночного канала. Вышележащий позвонок вдавливается в нижележащий, передняя часть тела позвонка смещается кпереди. При очень сильном переразгибании возможно смещение верхнезаднего отломка кзади в позвоночный канал и как следствие этого - повреждение спинного мозга.

В подобных случаях необходимо наложить гипсовый корсет в положении легкого разгибания (но не переразгибания) с дополнительным вытяжением глиссоновой петлей за голову или посредством лямок, укрепленных под мышками. Корсет накладывают на 4 мес.

Переломы тела или дужки позвонка, вызванные переразгибанием позвоночника. Встречаются редко. Передняя половина тела позвонка разделяется на два фрагмента: верхний, сместившийся кверху, и нижний, сместившийся книзу. Задняя часть тела позвонка остается неповрежденной.

Одно- и двусторонние переломы суставных отростков иногда наблюдаются у цирковых артистов и балерин, когда они во время выступления чрезмерно переразгибают позвоночник до такой степени, что голова продвигается между коленями кпереди.

Переломы, происходящие вследствие переразгибания, нельзя вправлять методом переразгибания, так как это может только увеличить смещение. Больному следует наложить гипсовый корсет в вертикальном положении.

Травматический спондилолистез. Соскальзывание вперед L_V в области пояснично-крестцового сочленения в результате перелома суставных отростков наблюдается крайне редко. Повреждение крестцовых нервных корешков может вызвать седлообразную анестезию в области промежности и ягодиц, паралич сфинктеров мочевого пузыря и прямой кишки. Вправление переразгибанием невозможно и противопоказано. Вправить спондилолистез удастся скелетным вытяжением за бугристость обеих большеберцовых костей на стандартных шинах, применяя большую тягу. Ножной конец кровати следует высоко поднять. В дальнейшем иногда необходимо оперативное соединение суставных отростков, дужек и остистых отростков последних трех поясничных позвонков и крестца при помощи трансплантата, взятого из большеберцовой кости. Watson-Jones предложил способ одномоментного вытяжения для вправления спондилолистеза V поясничного позвонка (рис. 31). Больному дают наркоз, голову и плечи укладывают на конец стола, тазобедренные суставы сгибают до прямого угла и производят вертикальное вытяжение таким образом, что таз и нижние конечности подтягиваются кверху. Вертикальная тяга смещает крестец кпереди, а масса тела тянет поясничный отдел кзади. В этом положении делают контрольный рентгеновский снимок и накладывают гипсовую повязку с

фиксацией обоих тазобедренных суставов в положении сгибания под прямым углом. В дальнейшем, если будут боли, показан задний или передний спондилодез.

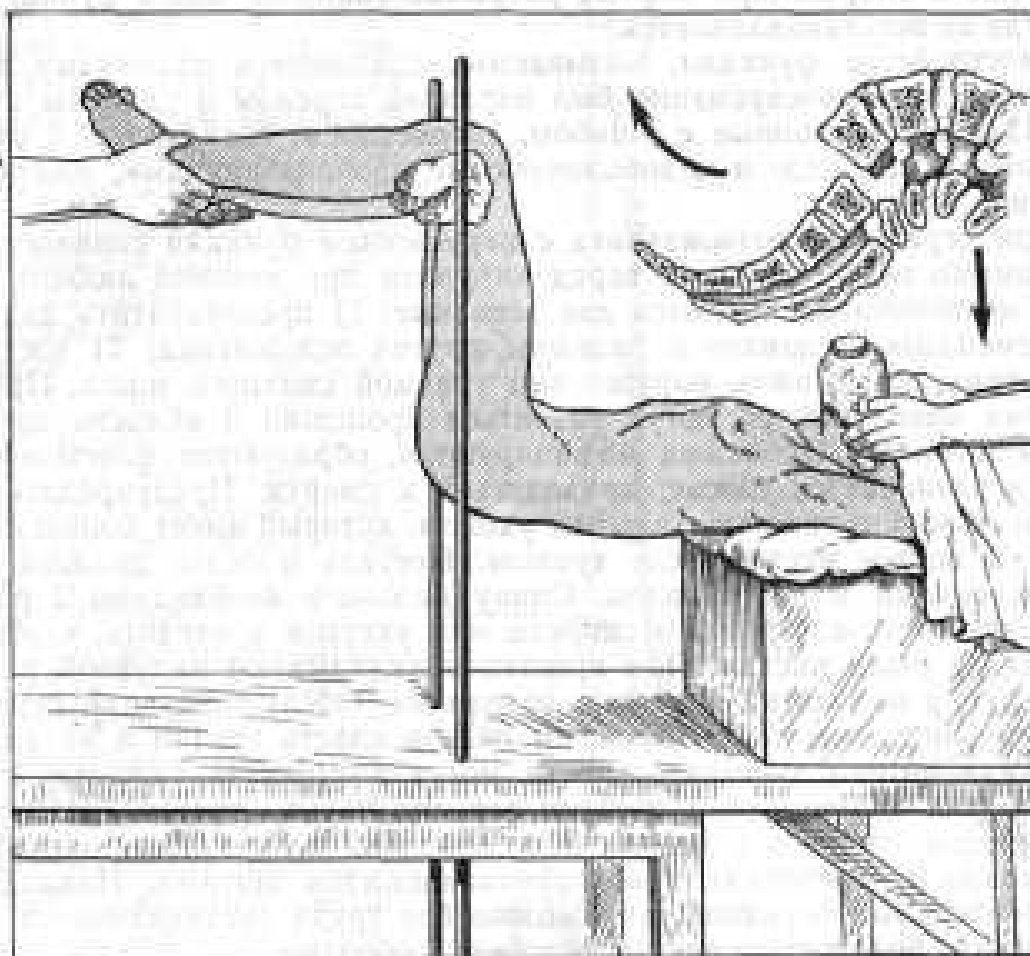


Рис. 31. Вправление спондилолистеза при свежем соскальзывании (по Уотсон-Джонсу) на столе Каплана.

Лечение переломов позвоночника с повреждением спинного мозга

Нарушение функции спинного мозга при переломах позвоночника зависит от ушиба, сотрясения, сдавления, кровоизлияния (надбололочное, подбололочное и в вещество мозга), отека, частичного и полного разрыва спинного мозга, а также от повреждения корешков. В первое время после травмы нередко трудно определить, какой из этих причин обусловлены расстройства функции спинного мозга. Чем выше локализация и значительнее повреждение спинного мозга, тем неблагоприятнее прогноз. Переломы шейных позвонков с глубоким повреждением спинного мозга, сопровождающиеся тетраплегией, часто приводят к смерти. При полных разрывах спинного мозга функция его никогда не восстанавливается.

Расстройства функции, вызываемые сдавленной отломками кости, проходят, если своевременно был вправлен перелом и удалены отломки. Явления, связанные с ушибом, сотрясением, сдавлением и отеком спинного мозга, над- и подбололочными кровоизлияниями, обычно постепенно исчезают.

При переломах позвоночника с нарушением функции спинного мозга, помимо задач, стоящих перед хирургом при лечении любого перелома позвоночника, имеются две основные: 1) предотвратить дальнейшее смещение отломков и развитие других осложнений; 2) восстановить функции органов, нарушенные травмой спинного мозга. При параличах очень быстро могут развиваться пролежни в области крестца, спины и пяток. Пролежни инфицируются, образуются флегмоны, затеки и развивается сепсис, приводящий к смерти. Предупредить пролежни можно только тщательным уходом, который имеет большое значение в первое время после травмы. Постель и белье должны быть всегда сухими и без складок. Спину больного необходимо 2 раза в день протирать камфорным спиртом или уксусом и следить, чтобы кожа всегда была чистой. Под крестец подкладывают надувной резиновый круг, а под пятки – ватные «баранки». Обслуживающий персонал должен знать, что таким больным нельзя класть грелки к ногам, так как из-за потери чувствительности могут возникнуть тяжелые ожоги. От ухода в значительной степени зависит исход травмы. Для предупреждения пролежней весьма целесообразно пользоваться надувными матрацами и кроватями с поворачивающимися щитами. Накладывая дополнительный передний щит, можно без труда систематически переворачивать больного со спины на живот и обратно.

При повреждении спинного мозга нарушается мочеиспускание, наблюдаются задержка мочи и тяжелые формы цистита, восходящего пиелита, пиелонефрита и, наконец, уросепсис, который может привести к смерти. Необходимо не менее 4 раз в сутки опорожнять мочевой пузырь катетером или осторожным надавливанием на пузырь через брюшную стенку. Мочевой пузырь можно промывать 1-2 раза в сутки раствором ляписа (1:5000), оксицианида ртути (1:4000), лактата этакридина (1:1000) и др. Периодически назначают фурадонин, антибиотики и др. Для предупреждения и лечения восходящей мочевой инфекции лучше через несколько дней после травмы наложить надлобковый свищ мочевого пузыря. В целесообразности этой операции хирурги убедились на большом опыте лечения огнестрельных ранений позвоночника и спинного мозга во время Великой Отечественной войны. Важно наложить свищ рано, до развития инфекции (С. И. Банайтис, 1943; С. В. Гольман, 1943; Я. Г. Рубинштейн, 1943; Н. Н. Овчинский, 1943; А. В. Каплан, 1943; А. Н. Бакулев, 1948; В. Н. Шамов, 1949).

В ряде случаев при повреждении спинного мозга мы производили на 1-2 пальца выше симфиза пункцию переполненного мочевого пузыря толстым троакаром. После удаления мандрена через канюлю троакара в мочевой пузырь вводят резиновый катетер № 14 (лучше катетер Петцера). Затем канюлю троакара удаляют, а катетер оставляют в мочевом пузыре и укрепляют на коже швом и лейкопластырем. Конец катетера соединяют с длинной резиновой трубкой, свободный конец которой опускают в бутылку (мочеприемник).

Для постоянного опорожнения и длительного промывания мочевого пузыря антисептическими растворами применяется также система Монро (рис. 32). Антисептический раствор по 6-10 капель в минуту через катетер, соединенный с резервуаром, поступает в мочевой пузырь. После наполнения мочевого пузыря трубку резервуара пережимают, а трубку, связанную через тройник с мочевым пузырем, опускают до уровня пузыря и таким образом он опорожняется. Пузырь промывают 5-6 раз в сутки. В качестве антисептических и химиотерапевтических средств могут применяться различные растворы: лактата этакридина (1:1000), фурацилина (1:5000), антибиотиков и др. Вопрос о том, в какой мере этот метод способствует выработке автоматизма мочеиспускания или тормозит ее, остается неразрешенным. Способ этот не должен применяться при выраженных трофических изменениях в уретре. При задержке мочеиспускания у больных с поражением спинного мозга все эти методы отведения мочи обеспечивают лишь пассивный ее отток; сохраняются условия для возникновения таких грозных осложнений, как восходящий пиелонефрит, сепсис, уретральный свищ, цистит и т. д. Поэтому заслуживает исключительного внимания метод А. А. Вишневого и А. В.

Лившица (1965, 1973), обеспечивающий активный, произвольно управляемый акт мочеиспускания с помощью электростимуляции мочевого пузыря.

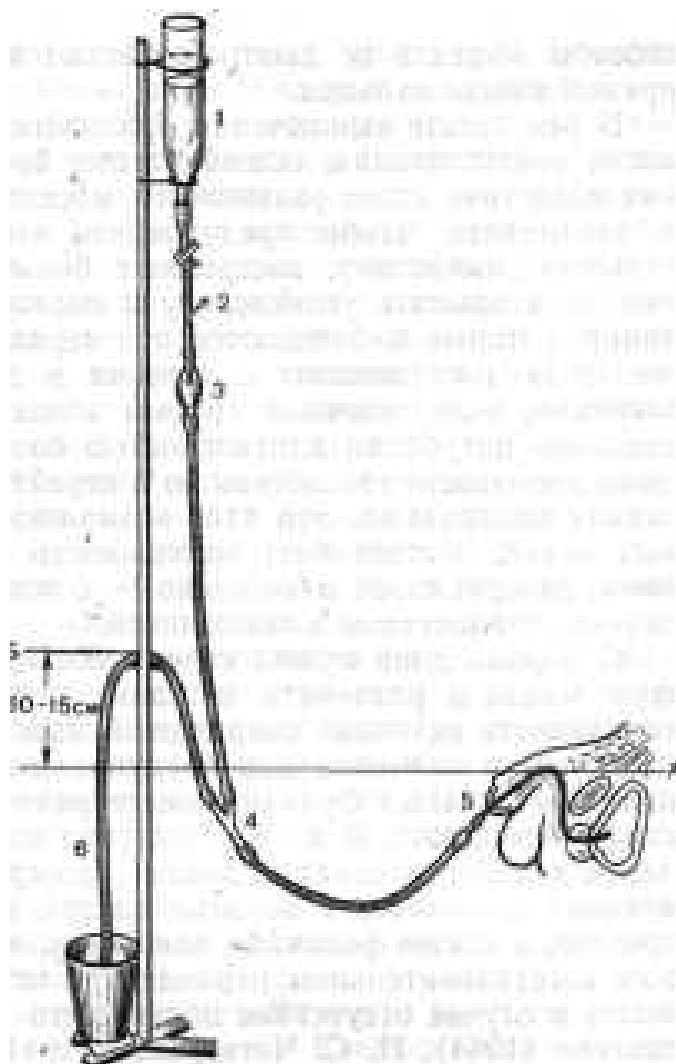


Рис. 32. Система Монро для постоянного опорожнения и длительного промывания мочевого пузыря антисептическими растворами.

А – уровень мочевого пузыря; Б – уровень трубки сливного колена; 1 – дезинфицирующий раствор; 2 – инъекционная игла; 3 – капельница; 4 – тройник; 5 – катетер; 6 – сливное колено трубки.

Авторы подчеркивают, что среди множества форм нейрогенных расстройств мочевого пузыря необходимо выделить такие, при которых электростимуляция наиболее рациональна. Для этого требуется точная диагностика, основанная на строгом анализе параметров уродинамики, правильной оценке состояния нервнорефлекторного аппарата органов тазовой области. Исследуют проводимость полового и тазового нервов с помощью теста «холодной воды», определяют тонус ректального сфинктера, бульбокавернозный и анальный рефлекс. Для оценки степени возбудимости мочевого пузыря при воздействии электрических стимулов изучают сократительную реакцию детрузора на трансректальную электростимуляцию и электрическое раздражение III-IV пары сакральных корешков. Если такая ответная реакция отсутствует или выражена крайне незначительно, ее расценивают как противопоказание к электростимуляции. К противопоказаниям относится также наличие функционирующего надлобкового свища, острой фазы пиелонефрита и органической формы арефлекторного мочевого пузыря (вторично сморщенный, склерозированный мочевой пузырь).

Если этих противопоказаний нет, нейрогенные расстройства функций мочевого пузыря отсутствуют, а объем остаточной мочи превышает 100 мл, показана электростимуляция. Вначале она производится опосредованно, через прямую кишку, а если она дает лишь преходящее, нестойкое улучшение мочеиспускания, показана имплантация радиочастотного стимулирующего устройства (А. А. Вишневецкий, А. В. Лившиц, 1973).

При повреждении спинного мозга наблюдаются также задержка стула, вздутие кишечника. Опорожнять кишечник следует с помощью слабительных, очистительных и высоких сифонных клизм. Если эти способы эффекта не дают, прибегают к механической очистке ампулы прямой кишки пальцем.

В результате выключения брюшного пресса из акта дыхания, трудности откашливания, общей атонии бронхи закупориваются слизью и как следствие этого развивается массивный коллапс легких с исходом в пневмонию. Чтобы предупредить это осложнение, проводят дыхательную гимнастику, заставляют больных откашливаться, периодически дают вдохнуть углекислоту и кислород. Вследствие нарушений дыхания, которые наблюдаются при переломах шейных позвонков, а также из-за постепенного скопления в дыхательном тракте продуктов секреции, если обычные приемы воздействия, в том числе эндотрахеальная интубация длительностью более 12 ч, неэффективны, необходимо произвести трахеостомию и перейти на искусственную вентиляцию легких аппаратами. Это дает возможность проводить туалет дыхательных путей, обеспечивает возможность борьбы с кислородным голоданием, гиперкапнией и косвенно – с повышенным внутричерепным давлением, ателектазом и пневмонией.

С первых дней нужно стремиться предупредить контрактуры, атрофию мышц и развивать активные движения даже при минимальной сохранности активных сокращений мышц и движений.

Большое значение для предупреждения контрактур и восстановления двигательных функций имеет раннее применение лечебной гимнастики и массажа. В этом отношении хороший эффект может дать введение холинергических веществ (прозерин, простигмин, эзерин), действующих на синапсы и нервные клетки. На положительное влияние этих средств, а также фенамина для стимуляции активных движений во втором восстановительном периоде при огнестрельных ранениях спинного мозга в случае отсутствия полного его перерыва указывали Н. И. Гращенко (1944), Н. С. Четвериков (1944) и др. Введение прозерина; и других веществ этой группы также оказывает положительное действие на восстановление мочеиспускания и функции кишечника. Для предупреждения контрактур стопы пользуются лонгетными повязками, удерживающими стопу под прямым углом.

При переломе позвоночника с повреждением спинного мозга необходимо тщательное клиническое наблюдение. Рентгенологическое исследование обязательно для точного распознавания уровня и характера повреждения позвонков, установления вида смещений их и обнаружения осколков, а также смещений в сторону спинномозгового канала. Систематическое наблюдение невропатолога необходимо при решении всех вопросов, связанных с диагностикой и лечением на всех этапах наблюдения.

Для лечения переломов позвоночника применяются различные способы.

Вытяжение с помощью петли Глиссона. Показано при переломах шейных и верхних грудных позвонков, когда отсутствует смещение их и имеются лишь неполные нарушения функции спинного мозга.

Скелетное вытяжение за череп. Показано при тяжелых повреждениях шейного отдела позвоночника со смещением позвонков, сопровождающихся нарушением функции спинного мозга.

Скелетное вытяжение за нижние конечности. Мы успешно применяем его для вправления переломовывихов и компрессионных переломов грудных и поясничных позвонков с повреждением спинного мозга.

Bohler (1940) применяет скелетное вытяжение за бугристость обоих большеберцовых костей с грузом 5-7 кг для предупреждения пролежней. Конечности больного укладывают на шины, стопы подвешивают, а ножной конец кровати приподнимают, чтобы тяга немного приподнимала больного и он не лежал всей тяжестью на крестце.

Скелетное вытяжение за таз. Способ этот предложен и разработан З. В. Базилевской (1937). Он показан при переломах грудных и поясничных позвонков. Клемму вводят в задневерхние ости подвздошных костей. Путем медленного и равномерного вытяжения удается вправить смещенные позвонки. Кроме того, пользование клеммой позволяет подвесить таз и тем самым устранить давление на его мягкие части, чтобы избежать пролежней. Одновременно применяется скелетное вытяжение и за нижние конечности, при котором подвешивают груз в 10- 15 кг. В пяточные кости вводят маленькие обычные клеммы (можно спицы с дугами) и вешают на каждую клемму груз по 4-5 кг.

Скелетное вытяжение одной клеммой можно применять не более 25-30 дней. Этого срока совершенно достаточно для вправления позвонков. Для дальнейшего вытяжения применяется вторая клемма, которую вводят в гребни подвздошных костей. После этого первую клемму удаляют и вытяжение можно продолжать еще 25-30 дней.

Оперативное лечение переломов позвоночника (ламинэктомия). Показано: 1) при свежих переломах, когда неврологическое и рентгенологическое исследование свидетельствует, что нарушения функции вызваны давлением отломка сместившегося позвонка на спинной мозг или нервные корешки и вправление их обычными способами безуспешно; 2) в сомнительных случаях, если нельзя категорически исключить, что полное или частичное нарушение проводимости спинного мозга зависит от давления костного отломка или даже обширной гематомы; 3) в более поздние сроки, когда нарушения функции обусловлены давлением костной мозоли или рубцов.

В решении вопроса о показаниях к операции могут иметь значение ликвородинамические пробы, в частности пробы Квеккенштедта и Стукея, которые служат для выяснения наличия и степени блокады подпаутинного пространства.

Проба Квеккенштедта: при сдавлении яремных вен в течение 2-3 с одновременно измеряется ликворное давление ниже поврежденного позвонка. При сохранении проходимости подпаутинного пространства ликворное давление быстро повышается до уровня 400- 500 мм вод. ст.

Проба Стукея: при давлении на переднюю брюшную стенку до ощущения брюшной аорты одновременно измеряется ликворное давление ниже поврежденного позвонка. При сохранении проходимости подпаутинного пространства происходит быстрое повышение ликворного давления до 250-300 мм вод. ст.

Прав М. В. Угрюмов (1961), считающий, что если ликвородинамические пробы обнаружили полное или частичное нарушение проходимости подпаутинного пространства, то это подтверждает сдавление спинного мозга и служит прямым показанием к оперативному вмешательству. Вместе с тем отсутствие признаков нарушения проходимости подпаутинного пространства при ликвородинамических пробах еще не является абсолютным показателем отсутствия частичного блока.

Вопрос о сроках оперативного вмешательства при свежих переломах решается следующим образом. Раннее оперативное вмешательство показано при сдавлении спинного мозга. Длительное его сдавление осколком или смещенным позвонком влечет за собой возникновение некроза (А. В. Бондарчук, 1959; И. Е. Казакевич, 1959; В. М. Угрюмов, 1961, и др.). Следует учесть, что сдавление спинного мозга поддерживает и углубляет явления спинального шока и тем самым препятствует восстановлению двигательных, чувствительных и трофических функций спинного мозга, а также нормализации функций внутренних органов (В. М. Угрюмов, 1961). Больных следует оперировать тотчас после выведения из состояния травматического шока, в первые дни после травмы. Исключение могут составлять лишь больные с травмой шейного отдела позвоночника и спинного мозга (А. В. Бондарчук, 1959; В. М. Угрюмов, 1961, и др.).

Гипсовая иммобилизация в виде корсетов и кроваток с мягкой подстилкой используется на различных этапах лечения, например после вытяжения, когда функция спинного мозга в значительной степени восстановилась, либо в послеоперационном периоде для фиксации позвоночника. Если нет полного анатомического перерыва спинного мозга, то после вправления перелома упомянутыми выше способами функция спинного мозга постепенно, с различной скоростью в зависимости от причины нарушения проводимости, восстанавливается полностью или частично.

Медицинская реабилитация больных с повреждением спинного мозга представляет собой исключительно сложную задачу. Не случайно L. Sutman (1973), специально занимающийся реабилитацией таких больных, ввел понятие «the spinal man» - человек с повреждением спинного мозга. Лучше всего реабилитация достигается в специально оборудованных учреждениях или центрах, где сосредоточены специалисты и возможно применение комплексных лечебных мероприятий с участием невропатологов, нейрохирургов, ортопедов, протезистов, урологов, физиотерапевтов, врачей и методистов по трудотерапии, лечебной физкультуре и спортивной медицине.

Лечебная гимнастика как в ранние периоды, так и в процессе лечения, активные и пассивные движения, массаж и физиотерапия (УВЧ, парафин, озокерит, УФО, электротерапия) способствуют восстановлению функции и уменьшению трофических расстройств. В более позднем периоде показано курортное лечение (Пятигорск, Сочи-Мацеста, Цхалтубо, Сергиевские минеральные воды, Евпатория, Саки и др.). Приносят большую пользу также внекурортные бальнеологические процедуры: грязелечение, сероводородные, хлоридные натриевые, радоновые ванны и др.

Для устранения последствий переломов позвоночника и повреждений спинного мозга применяется ортопедохирургическое лечение.

У детей, главным образом старшего возраста, переломы и вывихи позвоночника встречаются реже, чем у взрослых, что объясняется большой гибкостью их позвоночника. Лечение такое же, как у взрослых.

Переломы поперечных отростков

Поперечные отростки позвонков повреждаются главным образом вследствие сильного сокращения прикрепляющихся к ним мышц и встречаются почти исключительно в области поясничных позвонков. Квадратная мышца поясницы начинается от гребешка подвздошной кости и прикрепляется к XII ребру и поперечным отросткам четырех верхних поясничных позвонков. Внезапное резкое сокращение этих мышц может вызвать перелом одного или нескольких поперечных отростков. Одновременно возможен перелом XII ребра. Переломы поперечных отростков иногда бывают двусторонними. В окружающих мягких тканях имеется гематома; мышцы, фасции, апоневроз надорваны, сосуды повреждены, чувствительные нервы, проходящие в этой области, растянуты или надорваны.

Симптомы и распознавание. Боли очень резкие. При ощупывании выясняется, что они локализуются по бокам остистых отростков. Боли усиливаются при попытке к активному сгибанию в сторону повреждения и при пассивном – в противоположную. Решающее значение для распознавания имеет рентгенограмма, сделанная в переднезаднем направлении. При рентгенологическом исследовании тени газов в толстом кишечнике, тени от поясничных мышц, пересекающие тень от поперечного отростка, могут быть ошибочно приняты за перелом его.

Следует также учесть возможность врожденного отделения одного или обоих поперечных отростков I поясничного позвонка с превращением его в добавочное ребро.

Лечение. Единственным субъективным симптомом при переломах поперечных отростков является резкая местная боль. Поэтому весьма эффективным способом лечения является предложенное нами обезболивание перелома каждого отростка 10 мл 0,5-1 % раствора новокаина. Обычно достаточно одно-, дву- или трехкратного обезболивания, которое можно делать ежедневно или через 1-2 дня. Первое обезболивание производят тотчас при поступлении больного. Назначают также УВЧ и массаж. Пребывание больного в постели необходимо до исчезновения острых болей. Поперечные отростки с небольшим смещением срастаются. Трудоспособность восстанавливается через 3-6 нед.

Переломы остистых отростков поясничных позвонков

Изолированные переломы наблюдаются редко; обычно встречаются отрывы одного или нескольких остистых отростков. В большинстве случаев смещение незначительное.

Симптомы и распознавание. Выявляются припухлость, гематома и резкая болезненность в области поврежденного отростка при пальпации и особенно при сгибании. Иногда определяется подвижность оторвавшегося конца остистого отростка.

Рентгеновский снимок в боковой проекции дает точное представление о переломе.

Лечение. Специального лечения не требуется. При болях показан постельный режим в течение нескольких дней, введение 1 % раствора новокаина по 3-5 мл в болезненный участок. Иногда обезболивание приходится повторять. Отломок остистого отростка срастается костным путем. Иногда при фиброзном сращении, которое наблюдается при смещении оторвавшегося отломка, остаются боли. В таких случаях может возникнуть необходимость в удалении отломка.

Компрессионные переломы тел позвонков при остеопорозе у пожилых людей

Это повреждение обычно встречается у пожилых лиц или в более молодом возрасте при гормональных расстройствах, например при раннем климаксе и др. Компрессионный перелом у пожилых людей возникает обычно вследствие сравнительно небольшой или даже ничтожной травмы при сгибании, толчке и т. п. Характерно для этих переломов то, что они возникают на фоне резкого остеопороза. Такие переломы иногда остаются незамеченными и больные продолжают обычную деятельность. При повторном переломе, также возникшем вследствие незначительной травмы, что нередко наблюдается у пожилых людей, выявляются и старые переломы позвонков. Наиболее часто переломы происходят в нижних грудных и поясничных позвонках, хотя они нередко наблюдаются и в других отделах.

Симптомы и распознавание. Больные жалуются на боли в спине на уровне перелома. Рентгенограмма обычно выявляет наличие компрессионного перелома. В большинстве случаев компрессия умеренная. Отмечается выраженный остеопороз позвоночника.

Лечение. Постельный режим необходим до тех пор, пока боли не утихнут, обычно в пределах 3-4 нед. Не следует заставлять больных лежать в вынужденном положении на спине. Нужно разрешать любое положение, приемлемое для больного, а также разрешать поворачиваться. Рекомендуются лечебная гимнастика и массаж спины. У больных пожилого возраста следует избегать назначения корсетов. Лишь при болях рекомендуются мягкие съемные корсеты. Пища должна быть богата белками (мясо, молоко, творог), а

также витаминами С, D, В₁₂. Для борьбы с остеопорозом в пожилом возрасте назначают синтетические стероидные препараты с преимущественным анаболическим действием типа нероболила, ретаболила и др.

Надрывы и разрывы надостной и межостной связок

Этот вид повреждения чаще наблюдается в поясничном отделе позвоночника, при компрессионных переломах тела позвонка.

Обычно при разрыве связок определяется локальная боль. При пальпации можно отметить некоторое снижение "тонуса поврежденных связок, а при полном их разрыве палец почти свободно проникает между остистыми отростками (Г. С. Юмашев, Л. Л. Силин, 1971). Р. Rissaneu (1960), И. А. Мовшович (1969), Г. С. Юмашев, Л. Л. Силин (1967) в сомнительных случаях производят «лигаментограмму», используя для этого специальный водорастворимый йодсодержащий контрастный раствор. Г. С. Юмашев и Л. Л. Силин (1971) категорически высказываются против использования с диагностической и лечебной целью 50-75% раствора дионина и кардиотраста из-за возможности некроза мягких тканей в месте введения препарата.

Лечение. При изолированных разрывах рекомендуются покой, положение на спине или иммобилизация поясничного отдела позвоночника гипсовым корсетом в положении легкого разгибания в течение 3-4 нед. В свежих случаях местно вводят раствор новокаина. Г. С. Юмашев (1971) при полных разрывах рекомендует пластику межостных связок лавсановой лентой. При переломах тела позвонка, сопровождающихся разрывом связок, лечебные мероприятия определяются основным повреждением.

Повреждения межпозвонковых дисков

У человека имеется 23 межпозвонковых диска, или хряща, которые расположены между всеми телами позвонков: отсутствуют они только между двумя первыми шейными позвонками. Высота межпозвонковых дисков в общей сложности составляет 1/4 высоты всей подвижной части позвоночника. В наиболее подвижных частях позвоночника диски выше, чем в менее подвижных; в поясничной части толщина хряща достигает 1 см.

В межпозвонковых дисках различают наружное плотное фиброзно-волокнутое кольцо, внутри которого расположено студенистое ядро, и две замыкательные гиалиновые пластинки. При рассечении дисков мягкотное ядро выбухает на поверхности сечения в виде густой полупрозрачной массы. Межпозвонковые диски обладают хорошей эластичностью. Благодаря своему строению они хорошо амортизируют толчки и сотрясения при движениях, беге, прыжках, сгибании и разгибании позвоночника. С возрастом эластичность межпозвонковых дисков снижается, дегенеративные изменения в фиброзно-волокнутом кольце создают предпосылки к повреждению их при травме. Этим частично объясняются более частые повреждения (трещины) дисков у лиц среднего (30-40 лет) возраста. У женщин повреждения дисков наблюдаются значительно реже, чем у мужчин (1 :3). В 85% случаев отмечается разрыв диска между L₄ и L₅ и в области крестцово-поясничного сочленения. Различают сочетанные (сопутствующие переломам и вывихам позвонков) и изолированные повреждения межпозвонковых дисков; первые встречаются значительно чаще.

Сочетанные повреждения межпозвонковых дисков

Сочетанные повреждения наблюдаются при тяжелых компрессионных и раздробленных переломах, а также вывихах позвонков, сопровождающихся повреждением связочного аппарата. Симптомы, клиника и лечение сочетанных повреждений такие же, как при переломах и вывихах позвонков без повреждения межпозвонковых дисков.

При повреждениях межпозвонковых дисков и позвонков с нарушением функции связочного аппарата костное сращение наступает за счет регенеративной метаплазии соединительной ткани (связок) в костную. Вследствие этого, хотя тело позвонка не имеет надкостницы, по наружной поверхности позвонков образуются костные «скобы» и остеофиты, окаймляющие поврежденный диск. Чем сильнее повреждены костные элементы и связи, тем массивнее костная мозоль, анкилозирующая поврежденный отдел позвоночника.

Компрессионные переломы без повреждения связочного аппарата также нередко сопровождаются надломами и трещинами хряща, разрывами фиброзного кольца, смещением диска в губчатое вещество и кзади (травматические грыжи – центральные и задние). При таких переломах сращение позвонка происходит по эндостальному типу и сопровождается посттравматическим межпозвонковым остеохондрозом. Наружная мозоль при этом не обнаруживается, и анкилоз с соседними позвонками не наступает. Сохранение подвижности имеет отрицательное клиническое значение, так как подобные повреждения, обычно локализующиеся в поясничном отделе позвоночника, дают симптомокомплекс радикулита.

Изолированные повреждения межпозвонковых дисков

Наиболее часто этот вид травмы локализуется в поясничном отделе позвоночника. Изолированные повреждения межпозвонкового диска на анатомическом материале изучали отечественные травматологи М. И. Коган (1937), З. Б. Базилевская (1962) и др. Четкое описание клинико-рентгенологической картины этого повреждения дали В. Д. Чаклин (1933), И. Л. Тагер (1949), А. И. Осна (1965), Л. Г. Школьников (1967), И. М. Митбрейт (1969) и др.

Травма межпозвонкового диска наблюдается в виде ограниченных или более обширных повреждений с образованием травматических хрящевых «грыж», которые возникают в результате: а) пролапса диска кпереди - передние «грыжи»; б) внедрения вещества диска в тело позвонка - центральные «грыжи»; в) смещения диска кзади - задние «грыжи»; г) смещения вещества диска в сторону – боковые «грыжи». Встречаются также одновременные смещения вещества диска в одном и более направлениях. Механизм изолированного повреждения диска сходен с механизмом компрессионного перелома.

Разрывы межпозвонкового диска со смещением студенистого ядра кзади, в позвоночный канал, наблюдаются также при падении с большой высоты на ноги, выпрямлении позвоночника при подъеме большой тяжести. При этом часто ощущается хруст в спине. Изолированные повреждения диска иногда встречаются при репозиции позвоночника под наркозом. Клинические проявления хрящевой «грыжи» зависят от расположения и степени пролапса вещества диска. Небольшое заднее выпячивание ядра по срединной линии кзади, передние, боковые и центральные «грыжи» нередко не дают значительных клинических явлений. Наряду с этим описаны казуистические случаи, когда при разрыве диска с пролапсом его вещества кзади через несколько часов после травмы развивался вялый паралич.

Наиболее тяжело протекают задние хрящевые «грыжи». Нервные корешки выходят сбоку из позвоночного канала в межпозвонковые отверстия как раз на уровне

межпозвонкового диска. В этих случаях выхождение ядра диска может вызвать сдавление нервных корешков или трение их при движениях. Клиническая картина после травмы обычно сопровождается синдромом радикулита. Больные испытывают боль в спине и в пояснично-крестцовой области, появляется ригидность поясничных мышц, уменьшается поясничный лордоз, образуется анталгический сколиоз. В зависимости от анатомического соотношения смещенного диска и нервных корешков позвоночник сгибается в сторону пораженной области или в противоположную. На уровне поражения отмечаются ограниченные области потери чувствительности на соответствующей конечности и, редко, двигательные нарушения. Боли усиливаются при чиханье, кашле и мешают поворачиваться даже в постели. Поднимание выпрямленной ноги обычно ограничено с одной стороны, иногда в меньшей степени отмечается ограничение поднимания другой ноги.

Механизм повреждения, интенсивность болей, ограничивающих подвижность в поясничном отделе позвоночника, должны навести хирурга на мысль о повреждении диска, хотя такой же механизм и симптомы наблюдаются при растяжениях и разрывах мышц, фасций и связок поясничного отдела позвоночника.

Уровень повреждения по одним клиническим признакам ввиду перекрещивания зон чувствительности, иннервируемых поясничными и крестцовыми нервами, определить трудно. Обычно рентгенологическое исследование непосредственно после травмы не обнаруживает каких-либо отклонений от нормы. Даже сужение межпозвонкового пространства не является достоверным признаком, так как наблюдается не только при повреждении, но и при дегенеративных изменениях диска.

Вследствие полного отсутствия регенеративных способностей диска при изолированном повреждении в большинстве случаев развивается остеохондроз, образуются остеофиты, краевые и центральные обызвествления в области фиброзного кольца и ядра. Однако анкилоза между выше- и нижележащими позвонками при этом не наступает. Патологическая подвижность в поврежденном диске обуславливает увеличения пролапса его кзади; сдавливаются корешки, что проявляется синдромом радикулита и поясничными болями.

Большое значение для распознавания остеохондроза на почве изолированного повреждения диска имеет повторная рентгенография. При сравнении снимков, сделанных через несколько недель или месяцев, со снимками непосредственно после травмы обнаруживается сужение одной из межпозвонковых щелей при нормальной высоте соседних позвонков. На рентгенограммах, сделанных еще через некоторое время, определяются центральное обызвествление диска, костные скобы и остеофиты по краям позвонков, характеризующие развитие остеохондроза диска. Если смещение вещества диска произошло в губчатое вещество позвонка, в дальнейшем вокруг центральной «грыжи» рентгенологически обнаруживается картина ограниченного, прилегающего к диску разрежения структуры позвонка. У молодых людей, у которых отсутствуют статические изменения позвоночника и возрастные дегенеративные изменения (остеохондроз) межпозвонковых дисков, рентгенологически диагноз устанавливается легче.

Заднюю хрящевую «грыжу», дающую более значительные осложнения неврологического характера, часто без контрастной миелографии обнаружить не удастся, хотя и в этом случае обычно имеется сужение межпозвонковой щели.

Миелография с введением в подпаутинное пространство масляного раствора йода (липиодол) ввиду крайне медленного рассасывания его и возможности развития арахноидита и олеогранулем применяется лишь в исключительных случаях. Исследование это производят накануне операции, во время которой остатки препарата удаляют. Заслуживает внимания применение для миелографии водных растворов контрастных средств - серозина и диодраста. Более целесообразна дискография (А. И. Осна, 1965). В качестве контрастного вещества используется 40% раствор сергозина либо 50% раствор

кардиотраста; в каждый диск вводят 0,5-2 мл раствора. Дискографию можно не производить, если обычные рентгенологические или клинические методы дают исчерпывающие сведения для диагностики. Дискография на операционном столе предпочтительнее обычной диагностической.

Лечение. В большинстве случаев повреждений межпозвонкового диска, если отсутствуют тяжелые неврологические симптомы, улучшение наступает после длительного (месяцы) ношения гипсового съемного ортопедического корсета. Назначают также ванны, диатермию, грязелечение, бальнеотерапию (Пятигорск, Саки, Цхалтубо).

Оперативное лечение показано в тяжелых случаях. Производят ламинэктомию и экстрадуральным путем удаляют пролабированную в позвоночный канал часть диска, а также чувствительные корешки, выходящие на уровне повреждения. Иссечение этих корешков не вызывает значительных расстройств, устраняет боли и предупреждает появление симптомов, обусловленных развитием рубцовой ткани. Липиодол удаляют с помощью отсасывающего прибора (отсоса) через разрез в твердой мозговой оболочке. Рану зашивают. Позвонки, лежащие выше и ниже поврежденного диска, соединяют с помощью костного трансплантата, помещенного в образовавшийся дефект дужек. Для этой же цели пользуются костными отломками, получившимися при удалении остистых отростков и дужек. После операции на 2-3 мес накладывают гипсовый корсет или кровать. А. И. Осна (1965) считает, что дискэктомия со спондилодезом при лечении поясничных остеохондрозов дает лучшие результаты, чем простое удаление грыжи диска без выскабливания или с выскабливанием его и удалением грыжи диска с задним спондилодезом. В. Д. Чаклин (1933) разработал операцию для лечения туберкулезного спондилита и спондилолистеза. Доступ к телам L₃-L₅ внебрюшинный, переднебоковой, левосторонний с отведением крупных сосудов вправо. Долотом иссекают соответствующий диск вместе с тонким слоем кости смежных позвонков. Из гребня большеберцовой кости берут трансплантат, который вводят в образованный межпозвонковый паз. Лордоз поясничного отдела ликвидируется и трансплантат ущемляется между телами позвонков. По обе стороны трансплантата укладывают костную стружку. После операции тело больного должно находиться в положении сгибания. В дальнейшем передний спондилодез разрабатывали Я. Л. Цивьян (1966), И. М. Митбрейт (1969) и др.

ПОВРЕЖДЕНИЕ ЛОПАТКИ И КЛЮЧИЦЫ

Переломы лопатки

Переломы лопатки сравнительно редки, составляя 1,2% всех закрытых переломов. Они возникают при тяжелом ушибе лопатки, падении на спину, ушибе наружной поверхности верхней части плеча, находящегося в положении приведения, под воздействием силы, действующей по оси плеча (например, падение на локоть при отведенном плече).

Различают следующие виды переломов лопатки: 1) переломы плечевого отростка лопаточной ости (acromion) и клювовидного отростка; 2) переломы суставной впадины; 3) переломы анатомической и хирургической шеек; 4) переломы основания суставной впадины; 5) переломы ости; 6) переломы верхневнутреннего и нижнего углов; 7) переломы тела (чаще поперечные, редко продольные и многооскольчатые). Переломы эти могут быть без смещения, с незначительным или значительным смещением отломков. Нередко переломы лопатки сопровождаются переломами ребер.

Наиболее часто встречаются переломы в области, названной условно хирургической шейкой лопатки, нижнего и верхневнутреннего углов, клювовидного и акромиального отростков и суставной впадины. Переломы клювовидного отростка у его основания иногда возникают при полных вывихах в акромиально-ключичном сочленении и вывихах плеча. Наихудший прогноз в смысле восстановления функции плечевого сустава бывает при переломах суставной впадины, сопровождающихся нарушением ее конгруэнтности.

При переломе шейки периферический отломок смещается книзу и кнутри, часто вклинивается в тело лопатки; одновременно иногда травмируется подкрыльцовый нерв, что ведет к парезу дельтовидной мышцы.

Симптомы и распознавание. При переломе акромиального отростка отмечаются ограниченная припухлость вследствие кровоизлияния, болезненность движений в плечевом суставе и костный хруст при надавливании на акромион. Перелом акромиона может сочетаться с вывихом и переломом акромиального конца ключицы. Перелом клювовидного отростка, помимо описанных симптомов, характеризуется тем, что при одновременном разрыве акромиально-клювовидной и клювовидно-ключичной связок происходит смещение клювовидного отломка книзу и кнутри вследствие сокращения прикрепляющихся к нему клювовидно-плечевой мышцы, короткой головки двуглавой мышцы и малой грудной мышцы. Перелом суставной впадины сопровождается гемартрозом и резкими болями при движении в плечевом суставе.

При переломе шейки лопатки плечо вместе с суставной впадиной лопатки свисает книзу. Задненаружная лопаточная область утолщена. Плечевой отросток лопатки на стороне перелома ненормально выдается кпереди, а клювовидный - уходит в глубину. Плечо смещается кпереди. При движении в плечевом суставе иногда удается отметить хруст и ненормальную подвижность медиальнее от плечевого сустава, соответственно месту перелома шейки лопатки. Ощупывание и давление кнутри от плечевого сустава по задней и передней поверхностям лопатки, а также в подмышечной впадине вызывают боль. Иногда в подмышечной впадине удается прощупать острый край линии перелома лопатки.

Перелом тела, верхневнутреннего и нижнего углов лопатки, а также ее ости сопровождается припухлостью, кровоизлиянием и болью в области, соответствующей перелому. В некоторых случаях при ощупывании наружного и внутреннего краев удается

установить ступенеобразное смещение отломков. Толстый массив мышц, покрывающий тело лопатки, затрудняет распознавание переломов.

Большое значение для распознавания перелома лопатки имеет рентгенограмма. Нередко эти переломы рентгенологически выявляются в тех случаях, когда клинически имеется очень мало данных, указывающих на такое повреждение.

Переломы суставной поверхности и шейки лопатки необходимо дифференцировать от ушиба плечевого сустава и лопатки, вывиха и перелома шейки плеча. При переломе лопатки в отличие от вывиха в плечевом суставе возможны пассивные движения. Кроме того, головка плеча остается в суставе.

Припухлость, гематома, боль при ощупывании и давлении у больных с переломами шейки плеча локализируются в его верхней части в отличие от переломов шейки лопатки.

Лечение. Место перелома обезболивают введением 20 мл 2% раствора новокаина.

При переломах верхне-внутреннего и нижнего углов, тела, ости, клювовидного и акромиального отростков, шейки и суставной впадины лопатки без смещения накладывают повязку типа Дезо с валиком в подмышечной впадине. Повязка фиксирует плечо к груди и поддерживает предплечье. Через 10 дней повязку снимают, а руку подвешивают на косынке. Со 2-го дня после этого назначают активные движения в пальцах, а затем в лучезапястном, локтевом и плечевом суставах. С 10-го дня лечение дополняют тепловыми процедурами (соллюкс, УВЧ-терапия). Трудоспособность восстанавливается через 2-5 нед.

При переломах акромиального отростка со смещением применяют отводящую шину, которую фиксируют на 10° назад от фронтальной плоскости. Шину накладывают на 3-4 нед. С первых дней назначают активные движения в пальцах, лучезапястном и локтевом суставах, а через 12-18 дней – в плечевом суставе. Трудоспособность восстанавливается через 5-6 нед.

При переломах шейки и суставной впадины лопатки со смещением применяют накожное вытяжение за плечо или скелетное вытяжение за локтевой отросток. Плечо находится в положении абдукции на 90°, предплечье с накожным вытяжением – в положении сгибания в локтевом суставе под углом 90°. Тяга за локтевой отросток с грузом 2-4 кг. Скелетное вытяжение за локтевой отросток может осуществляться как при постельном режиме, так и на отводящей шине, укрепленной на 10° назад от фронтальной плоскости. Шину накладывают на месяц. С первых дней проводится лечебная гимнастика; движения в плечевом суставе начинают с 15-20-го дня, массаж – с 20- 25-го дня. Трудоспособность восстанавливается через 1½ - 2½ мес.

Прогноз при переломах лопатки, как правило, хороший. Оперативное лечение применяется редко. В случаях, когда после раздробленного перелома суставной впадины развивается деформирующий артроз, отмечаются резкое ограничение движений и боли в плечевом суставе. У молодых людей с таким осложнением может возникнуть необходимость в плечелопаточном артродезе. Фиксация плечевой кости к лопатке производится в положении отведения на 35-40° и на 20-30° вперед от фронтальной плоскости.

Вывихи лопатки

Вывихи лопатки наблюдаются редко. Они возникают при резком и сильном потягивании за руку по направлению кверху, кнаружи и кпереди или при непосредственном воздействии силы на лопатку. В результате лопатка повертывается и соскальзывает в наружную сторону, а нижний угол ее ущемляется и фиксируется в ненормальном положении между ребрами вблизи задней аксиллярной линии.

Ромбовидные и передняя зубчатая мышцы, прикрепляющиеся к позвоночнику и позвоночному краю лопатки, растягиваются и в большей или меньшей степени надрываются.

Иногда такие смещения не завершаются ущемлением и фиксацией нижнего угла лопатки между ребрами или такой вывих сам вправляется. Однако и в этих случаях ромбовидные мышцы могут растянуться и надорваться.

Симптомы и распознавание. Подкрыльцовый край лопатки и ее нижняя часть необычно выпячены, а позвоночный край повернут и не прощупывается, в особенности его нижний отдел. Лопатка фиксирована в ненормальном положении. Отмечается сильная боль при попытке двигать плечом. Иногда после самовправления или незавершенного вывиха, а также после вправления вывиха лопатки позвоночный край ее остается отклоненным назад и повернутым кнаружи, напоминая крыловидную лопатку.

Лечение. Применяется местное обезболивание: под лопатку вводят 20-30 мл 0,5-1% раствора новокаина. Больного кладут на живот. Помощник полностью отводит и тянет вверх руку. В это же время хирург захватывает рукой подкрыльцовый край лопатки, поворачивает ее кпереди и толкает в направлении, обратном смещению, т. е. к позвоночнику. После вправления накладывают гипсовую фиксирующую повязку на грудную клетку и плечо таким образом, чтобы опущенная и согнутая в локтевом суставе рука была подтянута кверху и оттянута назад, а лопатка во время бинтования прижалась к грудной клетке. Повязку снимают через 2-3 нед. Затем назначают лечебную гимнастику, электролечение, тепловые процедуры и массаж спины. Полные движения в плечевом суставе следует начинать лишь к 4-5-й неделе. Иногда в течение длительного периода позвоночный край лопатки остается отклоненным назад и лишь после нескольких месяцев принимает нормальное положение.

Если неправильное положение лопатки стойкое, что наблюдается редко, показана оперативная фиксация позвоночного края и угла лопатки к ребру.

Травматическая крыловидная лопатка

Деформация эта возникает вследствие ушиба или перерастяжения длинного нерва грудной клетки (*n. thoracicus longus* из сегментов C₅-C₇). Нерв проходит впереди средней лестничной мышцы и позади плечевого сплетения. Опускаясь вниз приблизительно по средней подкрыльцовой линии, он залегает между *m. subscapularis* и *m. serratus anterior* и дает ветви к зубцам последней. Передняя зубчатая мышца смещает лопатку кнаружи и вперед, прижимая ее к ребрам.

Растяжение *n. thoracicus longus*, вызывающее парез, наблюдается преимущественно у молодых людей (спортсмены, гимнасты, артисты цирка и др.) при неудачном подтягивании на руках и резком повороте шеи в сторону и вперед.

Симптомы и распознавание. Анамнез в таких случаях типичен. Помимо того, больные указывают, что в момент гимнастического упражнения они почувствовали резкую боль в области шеи и лопатки. На поврежденной стороне медиальный край лопатки в большей или меньшей степени оттопырен от реберной стенки. При поднятии рук, которое несколько затруднено на поврежденной стороне, лопатка еще больше отходит от грудной стенки. Болей при этом не бывает (рис. 33).

Лечение. В большинстве случаев под влиянием электрофизиотерапевтических процедур, массажа, лечебной гимнастики и медикаментозного лечения (прозерин, дибазол, инъекции витаминов B₁, B₁₂ и др.) функция мышц через 1-3 мес восстанавливается и лопатка принимает нормальное положение. Если же успеха достигнуть не удалось, показана операция. Обнажают нижний угол и внутренний край

лопатки. Просверливают в нижнем углу ее одно или два отверстия, через которые проводят полоску свободной фасции или толстую нить. Концы нити проводят экстраплеврально вокруг VII ребра и таким образом фиксируют лопатку к грудной стенке. Затем медиальный край и угол лопатки покрывают соседними мышцами. Рану зашивают. Руку фиксируют к груди при помощи гипсовой повязки на 4 нед. Результаты операции хорошие.

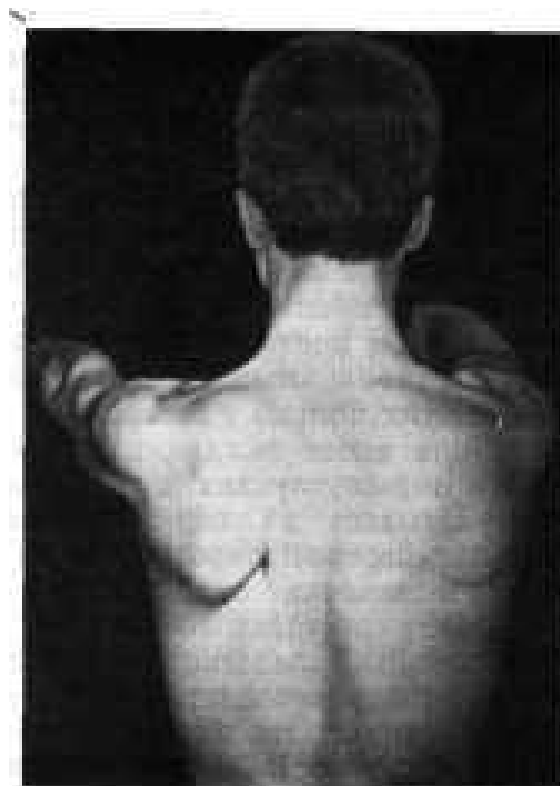


Рис. 33. Больной с травматической крыловидной лопаткой.

Вывихи ключицы

Благодаря крепкому связочному аппарату, соединяющему ключицу с лопаткой и грудиной, вывихи ключицы встречаются сравнительно редко, составляя менее 5% всех вывихов. Они наблюдаются преимущественно у мужчин среднего возраста.

Различают вывихи акромиального, или наружного, конца ключицы и грудинного, или внутреннего, конца ее. Чаще встречаются вывихи акромиального конца ключицы. Одновременный вывих обоих концов ключицы бывает редко. В зависимости от степени повреждения связочного аппарата вывихи того или иного конца ключицы могут быть полными и неполными.

Вывихи акромиального конца ключицы

Этот вывих происходит преимущественно в результате прямого действия силы. Акромиальный конец ключицы, как правило, смещается вверх, и назад. Полный вывих

сопровождается обязательно разрывом не только связочного аппарата акромиально-ключичного сочленения, но и клювовидно-ключичной связки.

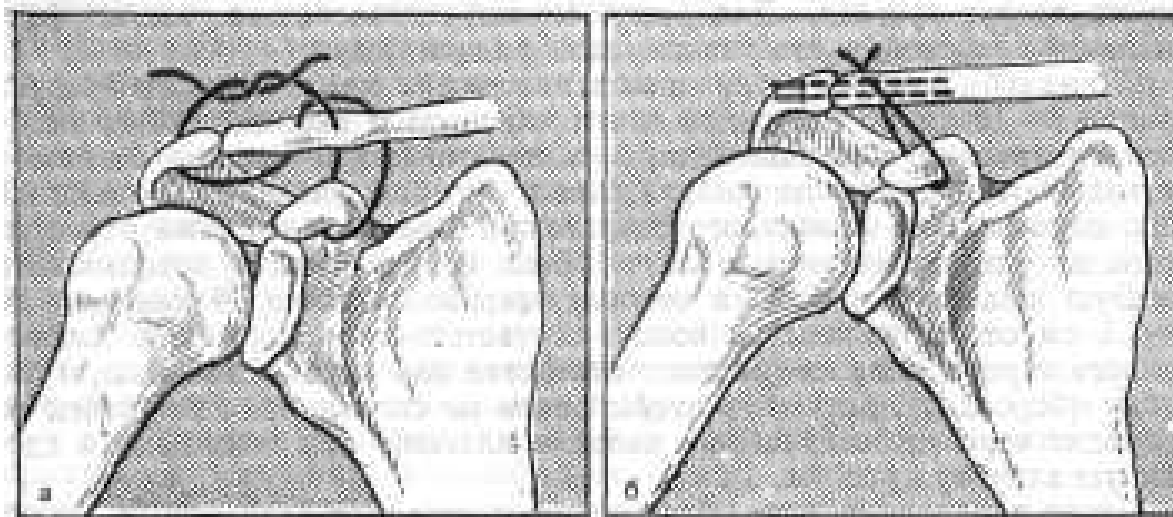
Симптомы и распознавание. Полный вывих акромиального конца ключицы распознается легко. Осмотр выявляет ступенеобразно приподнятый конец ключицы над плечевым суставом. Наружный конец ключицы, имеющий гладкую поверхность, прощупывается под кожей. Пальцем легко проникнуть между акромиальным отростком лопатки и наружным концом ключицы. Ощупывание болезненно. Надавливанием на акромиальный конец ключицы с одновременным приподниманием, оттягиванием кзади и ротированием кнаружи неотведенного плеча вывих легко вправляется; при этом ощущается скольжение суставных поверхностей ключично-акромиального сочленения. Как только давление на наружный конец ключицы прекращается, она вновь выскакивает. Это называют «симптомом клавиша». В некоторых случаях при таком приеме ощущается костный хруст, что указывает на переломовывих акромиально-ключичного сочленения или перелом акромиального отростка или наружного конца ключицы. Вправление отломков при переломе связано с трудностями; при этом боли значительно сильнее. Неполный вывих акромиального конца ключицы вследствие частичного расхождения сочленяющихся концов костей распознается труднее. Помимо того, гематома, развивающаяся в области акромиально-ключичного сочленения, сглаживает контуры сустава. Однако при внимательном исследовании и наличии описанных выше симптомов поставить диагноз обычно нетрудно. Рентгенограмма подтверждает и уточняет его. Снимок следует делать при вертикальном положении больного со свисающим книзу плечом. Желательно делать для сравнения снимок обоих акромиально-ключичных сочленений: на стороне повреждения обнаруживается смещение конца ключицы кверху.

Лечение. Если между суставными поверхностями акромиального отростка и ключицы не попали мягкие ткани, обрывки связочного аппарата и надкостницы, вправить вывих легко. Для этого плечо поднимают, отводят назад и одновременно надавливают пальцами на наружный конец ключицы. Однако удержать ключицу во вправленном положении до сращения связочного аппарата акромиально-ключичного сочленения трудно. Б. К. Бабиц (1951) в таких случаях применяет отводящую торакобрахиальную гипсовую повязку с ватно-марлевым пелотом, который фиксирует наружный конец ключицы. Повязку накладывают после обезболивания акромиально-ключичного сочленения 20-30 мл 1% раствора новокаина. Вправление производят после наложения отводящей шины. Вправленный наружный конец ключицы фиксируют с помощью ватно-марлевого пелота, удерживаемого гипсовым бинтом. Для этой же цели применяют стандартные шины ЦИТО (Е. С. Кожукеев, 1963), винтовой пелот (А. Н. Шимбарецкий, 1965), повязку «портупея» (В. П. Сальников, 1971) и др.

Повязку накладывают не менее чем на месяц. В этот период необходимо следить, чтобы пелот хорошо фиксировал вправленный наружный конец ключицы, так как давление пелота постепенно ослабевает. Движения в пальцах, лучезапястном и локтевом суставах необходимо начинать со 2-го дня после травмы. Через 4 нед начинают движения в локтевом и плечевом суставах, не снимая торакобрахиальной шины. Если после снятия повязки конец ключицы остается во вправленном положении, функция восстанавливается полностью. Больные становятся трудоспособными обычно через 4-6 нед после вправления.

Применение шин и повязок с пелотами эффективно главным образом при неполных вывихах акромиального конца ключицы. При полных вывихах акромиального конца вследствие частого ущемления мягких тканей между суставными поверхностями акромиально-ключичного сочленения, а также из-за того, что обе кости трудно удержать во вправленном состоянии, сращение связок при консервативном лечении швами вокруг сустава. Для этого можно пользоваться также фасциальной полоской, взятой из широкой фасции бедра.

Способ Уоткинса, видоизмененный нами. Делают разрез длиной 8-10 см по наружной части ключицы и акромиально-ключичного сочленения. Трапециевидную и дельтовидную мышцы отделяют от ключицы поднадкостнично. Удаляют поврежденный и смещенный / диск акромиально-ключичного сочленения. Под клювовидный отросток подводят узкую лавсановую ленту. Если ее нет, можно использовать толстую шелковую нить или полоску широкой фасции. В ключице на 2-2,5 см от наружного ее конца, соответственно положению клювовидного отростка, просверливают отверстие или делают небольшую зарубку (бороздку). Для того чтобы лента не скользила, один конец ее проводят через просверленный канал в ключице или помещают в сделанную зарубку (рис. 34, б).



После вправления вывиха оба конца ленты туго завязывают. Лента может несколько растянуться, поэтому для предупреждения подвывиха мы дополнительно вводим в ключицу через акромиальный отросток и сустав одну или две фиксирующие спицы на глубину 3-4 см. Концы их во избежание миграции загибаем и оставляем над кожей или погружаем под нее. Остатки связок сшивают над акромиально-ключичным сочленением. Трапециевидную и дельтовидную мышцы сшивают матрацным швом, кожу зашивают. После операции накладывают торакобрахиальную гипсовую повязку. Иногда для этого в подкрыльцовую ямку помещают валик и руку, согнутую в локтевом суставе и оттянутую назад, фиксируют гипсовыми бинтами к грудной клетке. Повязку снимают через 4 нед и руку подвешивают на косынке. Спицы при расположении их концов над кожей удаляют через 4-6 мес. После снятия гипсовой повязки назначается лечебная гимнастика.

Соединение наружного конца акромиального отростка и ключицы при помощи П-образного шва. После обнажения акромиально-ключичного сочленения удаляют поврежденный межсуставной хрящ (диск). Отступя на 1,5-2 см от концов ключицы и акромиона, просверливают в каждом из них в направлении сверху вниз по два параллельных канала. Через оба канала в ключице сверху вниз при помощи изогнутой иглы проводят шелковую или капроновую нитку. Затем оба конца нитки раздельно проводят снизу вверх через просверленные в акромионе каналы. Вправляют ключицу таким образом, чтобы ее суставная поверхность погрузилась на одну треть глубже суставной поверхности акромиона. Концы нитки сильно оттягивают и завязывают над акромионом хирургическим узлом. Такое погружение конца ключицы целесообразно в связи с тем, что нередко происходит постепенное ослабление завязанного узла и конец ключицы несколько поднимается. Для предупреждения этого можно ввести описанным выше способом одну или две спицы через акромиально-ключичное сочленение. Трапециевидную и дельтовидную мышцы сшивают над ключицей матрацными узловыми швами. Дальнейшее лечение такое же, как при других способах.

Застарелые вывихи акромиального конца ключицы

Обычно после 3-4 нед вывих считается застарелым.

Неполные застарелые вывихи, как правило, не вызывают нарушений функций; болей после 2 мес не отмечается. Косметические нарушения незначительны. Оперативного лечения не требуется.

Полные застарелые вывихи часто сопровождаются ослаблением силы в руке. Движения рукой не столь плавны, как обычно, и она быстро устает. Большинство больных отмечают боли при движении.

Отведение и поднятие руки обычно возможны в полном объеме. Ключица выступает, плечевой сустав смещен кпереди и книзу. Отмечается заметная борозда между акромиальным отростком и ключицей.

Если отсутствуют боли и функция конечности полная, некоторых больных не беспокоят косметические нарушения и они не хотят оперироваться, настаивать на этом не следует. При наличии болей и нарушении функции, а также при беспокойстве по поводу косметических нарушений показана операция. Даже в более поздние сроки (до 3 мес после травмы, а иногда и более) удается вправить вывих, применяя один из способов, используемых при свежих вывихах. В более поздние сроки после травмы иногда наблюдается обызвествление тканей под ключицей и операция становится весьма травматичной. У таких больных при болях в области акромиально-ключичного сочленения можно произвести резекцию акромиального конца ключицы. Операция эта имеет весьма ограниченные показания. Прежде чем производить ее, следует предупредить больного о сущности этого вмешательства.

Резекция акромиального конца ключицы. Операция производится под местным обезболиванием. Делают разрез длиной 8-10 см в области выступающего конца ключицы. Конец ключицы выделяют поднадкостнично. При помощи пилы Джильи резецируют 1,5-2 см акромиального конца ключицы. Удаляют поврежденный диск, отступя на 2 см от наружного конца ключицы просверливают канал, через который проводят капроновый или лавсановый шнур. Конец его проводят под клювовидный отросток. Таким образом создается клювовидно-ключичная связка. Над ключицей сшивают отслоенные трапециевидную и, дельтовидную мышцы. После зашивания кожной раны руку фиксируют на торакобрахиальной гипсовой повязке в течение 3-4 нед. В дальнейшем назначают лечебную гимнастику и физиотерапевтическое лечение.

Вывихи грудинного конца ключицы

Этот вывих происходит в результате не прямой травмы и встречается реже, чем вывих акромиального конца ключицы. Внутренний конец ключицы может сместиться вперед и вниз – предгрудинный вывих, вверх – надгрудинный вывих, кзади – загрудинный вывих. Чаще всего встречается предгрудинный вывих, значительно реже других – загрудинный. При смещении внутреннего конца ключицы за грудину отмечаются затруднения дыхания и кровоизлияния в переднее средостение. Вывихи грудинного конца бывают неполные и полные. При неполных вывихах происходит разрыв только грудино-ключичных связок. При полных вывихах, помимо этого, разрывается реберно-ключичная связка. Внутрисуставной диск в одних случаях полностью отрывается от своего ложа в ключичной вырезке грудины и смещается вместе с ключицей, в других – диск складывается и ущемляется между артикулирующими поверхностями грудины и ключицы.

Симптомы и распознавание. В зависимости от вида вывиха определяется то или иное расположение внутреннего конца ключицы. Прощупывается суставная область грудины. Расстояние между акромиальным отростком и грудиной по сравнению с противоположной стороной укорочено. При передних и верхних вывихах соответственно внутреннему краю ключицы определяется подкожный выступ, а при загрудинных вывихах, наоборот, западение. Эта область при ощупывании болезненна. Функция плечевого сустава несколько ограничена.

При неполных вывихах симптомы выражены не так резко.

Вывихи грудинного конца ключицы травматического происхождения, особенно застарелые, необходимо дифференцировать от нередко наблюдающегося патологического вывиха внутреннего конца ключицы на почве артрозоартрита грудино-ключичного сочленения (синдром Титце). Обычно начало болезни медленное, нарастающее. В области грудино-ключичного сочленения возникают малоинтенсивная боль и небольшая припухлость, которая постепенно увеличивается. Достигнув определенного размера (диаметр 3-4 см) припухлость не увеличивается, а приобретает плотную костно-хрящевую консистенцию. Кожные покровы над припухлостью свободно подвижны, не изменены. В более поздних случаях на рентгенограмме определяется деформирующий грудино-ключичный остеоартроз. Прогноз благоприятный. Обычной без каких-либо лечебных манипуляций боли успокаиваются, но припухлость остается навсегда.

Лечение. Грудинный конец ключицы вправляют под местным обезболиванием. В грудино-ключичное сочленение вводят 10 мл 1% раствора новокаина. Помощник оттягивает оба плечевых сустава назад и к средней линии. В это время при нагрудном и предгрудном вывихах хирург надавливает на вывихнутый грудинный конец ключицы, а при загрудинном вывихе конец ключицы выводит. Таким путем вывих легко вправляется. Труднее удержать вправленную ключицу. С этой целью можно применять 8-образную повязку. Хирург упирается коленом между лопатками и, оттягивая плечи больного назад, бинтует грудь. Для предупреждения повторного смещения вправленного вывиха Б. К. Бабич (1951) рекомендует накладывать на 3-4 нед отводящую гипсовую повязку, фиксирующую плечо в отведенном и отклоненном вперед на 30° положении.

На область грудино-ключичного сочленения накладывают фиксированный гипсовой повязкой ватно-марлевый пелот. Последующее лечение заключается в проведении с первых дней гимнастики. Однако после вправления и такой иммобилизации нередко отмечаются повторные полные и неполные вывихи. Для предупреждения смещения иногда пытаются закрытым способом произвести трансартикулярную фиксацию спицами. С этой целью после местной анестезии производят вправление вывиха. Способ опасен из-за возможности повредить органы переднего средостения (в первую очередь сосуды) и, как правило, не должен применяться.

Оперативное лечение. Вправление конца ключицы с ущемлением диска, как правило, не удается. Во всех случаях, когда вправление не достигнуто, следует оперировать. Кроме того, нужно учесть, что часто при полном надгрудном и предгрудном вывихе удержать вправленный грудинный конец ключицы не удается, поэтому и в таких случаях целесообразно оперативное вмешательство. При полных вывихах операция должна производиться на 2-3-й день после травмы. При загрудинном вывихе ключицы, а также при симптомах сдавления дыхательных путей показана срочная операция.

Оперируют под общим или местным обезболиванием. Проводят лоскутный разрез с основанием к груди. Обнажают грудино-ключичное сочленение и внутренний конец ключицы. Удаляют сгустки крови и обрывки мягких тканей. Ключицу и диск вправляют. Фиксация может быть осуществлена одним из описываемых ниже способов. Фиксировать можно через конец ключицы и суставную вырезку грудины, просверливая по одному или по два отверстия (рис. 35). Через эти отверстия проводят узкую полосу широкой фасции бедра или шелковую нить. После вправления вывиха свободные концы полосы фасции

или нити туго завязывают. Затем накладывают дополнительные швы на связочный аппарат.

Можно также провести фиксацию следующим образом. В ключице просверливают канал, через него проводят полоску свободной фасции или лавсановую ленту, а затем один конец ленты обводят вокруг I ребра. Оба конца ленты натягивают и сшивают (см. рис. 35). Параллельно этой ленте вокруг ключицы и I ребра можно провести еще одну ленту, концы которой также сшивают. При фиксации с помощью двух спиц их проводят через ключицу, грудино-ключичный сустав и грудину. Спицы вводят, отступая на 2 см от конца ключицы в косом направлении сверху, сзади и снаружи, косо вниз, кнутри и кпереди и так, чтобы концы спиц вышли на переднюю поверхность грудины (см. рис. 35). Проводить спицы нужно с большой осторожностью, чтобы они не проникали в переднее средостение. Концы проведенных спиц во избежание миграции загибают. Затем накладывают швы на мягкие ткани между ключицей и грудиной, ключицей и ребром. Зашивают кожу. Накладывают 8-образную повязку или (лучше) руку укладывают на отводящую шину в таком же положении, как и при переломах плеча.

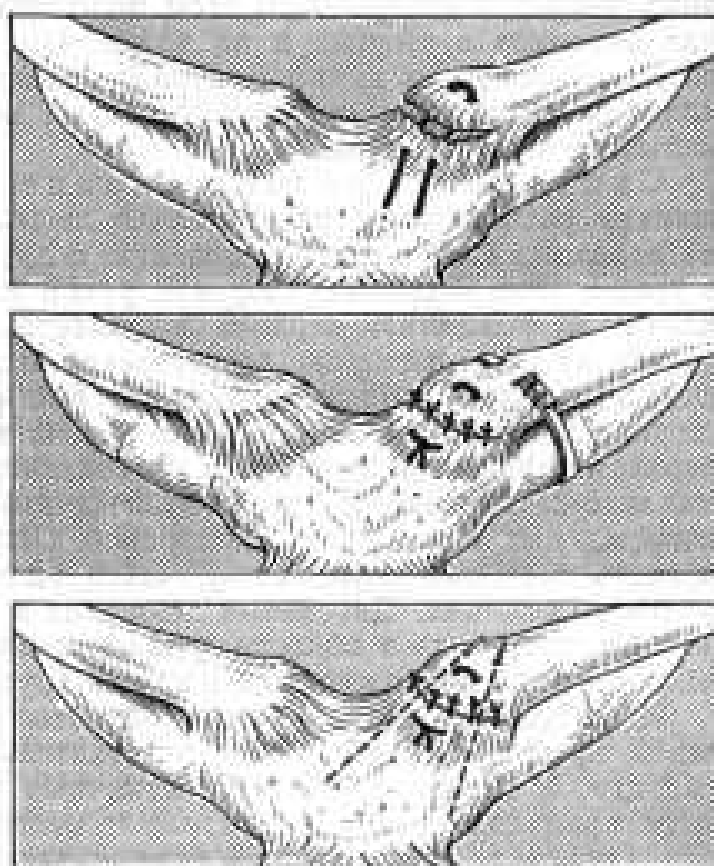


Рис. 35. Операция при вывихе в грудино-ключичном сочленении. Объяснение в тексте.

Движения в пальцах и лучезапястном суставе начинают со 2-го дня после операции, в локтевом суставе - с 4-5-го дня, в плечевом - с 12-13-го дня. Трудоспособность восстанавливается через 6 нед после операции.

Застарелые вывихи грудинного конца ключицы. У многих больных с застарелыми вывихами боли отсутствуют и функция не страдает. При наличии болей, а также если косметические нарушения сильно беспокоят больных следует оперировать. В некоторых случаях при операции удастся вправить вывих и применить фиксацию одним из описанных выше способов. Поврежденный и измененный диск удаляют. Если вправление невозможно, у молодых людей, не занимающихся физическим трудом, по профессиональным и косметическим соображениям производят, не освобождая ключицу

от мягких тканей, косую резекцию ее медиальной части во фронтальном направлении на протяжении 4 см.

Переломы ключицы

Переломы ключицы встречаются часто. Они происходят вследствие прямого удара по ключице или, чаще, при падении на боковую поверхность плеча, локоть, вытянутую руку.

Чаще всего переломы возникают в средней трети или на границе наружной и средней третей ключицы в наиболее изогнутой и истонченной части ее. У взрослых наблюдаются поперечные, косые и оскольчатые переломы ключицы, при которых часто бывает большое смещение отломков. У детей встречаются главным образом поднадкостничные переломы, когда ключица надламывается по типу «зеленой ветки».

Периферический отломок вместе с верхней конечностью под влиянием тяжести и сокращения прикрепляющихся к нему мышц смещается вниз, вперед и внутрь. При этом положении происходит также смещение отломков в сторону и по длине. Имеется опасность повреждения сосудисто-нервного пучка и купола плевры при закрытых переломах ключицы. В некоторых случаях острый конец отломка ключицы прокалывает кожу изнутри.

Симптомы и распознавание. Переломы ключицы со смещением распознаются сравнительно легко. Плечевой сустав на стороне перелома ключицы по сравнению с другим стоит ниже и несколько впереди. Пострадавший здоровой рукой поддерживает локоть и предплечье поврежденной верхней конечности и прижимает ее к телу. Голова наклонена в сторону повреждения, вследствие чего расслабляются шейные мышцы, поднимающие внутренний отломок. Плечо на этой стороне кажется более длинным, чем на противоположной. В области перелома видны припухлость и кровоизлияние. Расстояние между акромиально-ключичным и грудино-ключичным сочленениями на стороне повреждения короче, чем на здоровой. Ощупывание и надавливание на область перелома болезненны; часто удается прощупать конец центрального отломка. Пассивные движения в плечевом суставе возможны, но вызывают боль в области перелома; иногда при этом определяются ненормальная подвижность и костный хруст.

Исследование должно быть завершено ощупыванием пульса на лучевой артерии, определением чувствительности кожи и подвижности пальцев. У детей при поднадкостничных переломах ключицы отмечаются припухлость, кровоизлияние и местная боль при ощупывании и надавливании. Рентгеновский снимок дает точное представление о характере перелома и смещении отломков.

Лечение. Установить отломки в правильном положении нетрудно. Для этого достаточно, приподняв плечо, отвести его назад и наружу, однако удержать отломки в этом положении до сращения, несмотря на целый ряд предложенных способов, трудно. Сращение перелома даже в неправильном положении в большинстве случаев не вызывает заметных функциональных расстройств, если только плечевой сустав не был слишком длительно иммобилизован. У лиц старше 40 лет, если не проводить упражнения в ранних стадиях, может развиваться тугоподвижность и ограничение движений в плечевом суставе вследствие быстрого образования периартикулярных спаек и сморщивания сумки сустава. При переломах ключицы без смещения или с небольшим смещением, а также у детей применяют 8-образную повязку. У взрослых повязку укрепляют гипсовыми бинтами. До наложения повязки в область перелома вводят 20 мл 1% раствора новокаина.

Для лечения переломов ключицы, особенно оскольчатых и со смещением отломков, мы применяем специальную шину, составленную из двух согнутых и связанных между

собой шин Крамера (размером 60x11 и 50x8 см) (рис. 36). Передний край подмышечной части шины должен быть выше, чем задний. Это предупреждает сползание руки кпереди. Для того чтобы плечо отвести назад, поверхность шины, упирающаяся в подмышечную впадину, должна иметь наклон спереди назад. Под влиянием тяжести плеча, свисающего над подведенной в подмышечную впадину шиной, отломки ключицы хорошо сопоставляются. Шина удерживает периферический отломок в приподнятом положении и отводит его назад.

С первых же дней при описанных выше способах лечения больной производит движения в пальцах, лучезапястном, локтевом суставах, а затем в плечевом суставе. При переломах без смещения повязку или шину снимают через 2-3 нед, а при смещениях – спустя 3-4 нед. Трудоспособность восстанавливается через 3-6 нед после перелома.

Сращение отломков, наступает в зависимости от возраста больного через 2-5 нед. Псевдоартрозы наблюдаются редко. У взрослых при сращении отломков в смещенном положении на месте перелома отмечаются утолщение и деформация, которая может вызвать косметический дефект, особенно нежелательный у молодых людей и женщин. Сращение отломков даже в неправильном положении обычно не приводит к заметным функциональным расстройствам, если только плечевой сустав не был длительно иммобилизован. В детском возрасте функция верхней конечности полностью восстанавливается за 2-3 нед от момента перелома. Деформации, искривления и избыточная мозоль с ростом ребенка исчезают почти бесследно. Об этом всегда следует заранее предупреждать родителей.

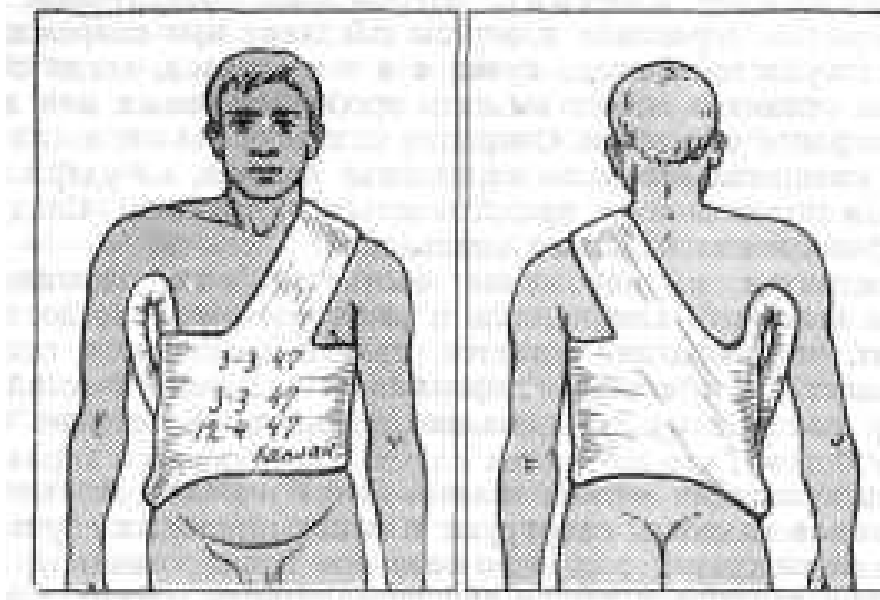


Рис. 36. Перелом ключицы; лечение дугообразной изогнутой шиной.

При переломах ключицы со смещением, особенно если важно в связи с профессией больного предупредить функциональные нарушения и косметические дефекты, а также с целью достигнуть сращения в правильном положении, мы с успехом применяем отводящую шину с лейкопластырным вытяжением за плечо или скелетное вытяжение за локтевой отросток. Шину в отличие от положения, в котором она укрепляется при переломах плеча, фиксируют на 10° назад от фронтальной плоскости. Такое положение абдукционной шины считается для лечения переломов плеча неправильным, а при переломах ключицы со смещением оно удовлетворяет всем требованиям: периферический отломок отводится назад, вверх и наружу и таким образом отломки удерживаются в правильном положении. С первых же дней в этом положении проводится лечебная гимнастика. Шину снимают через 4 нед. Трудоспособность восстанавливается через 5-7

нед после перелома. Таких же результатов можно достичь путем вытяжения при постельном режиме. Для этого под соответствующую лопатку и плечо подкладывают клиновидный валик или подушку. Плечо отводят на 90° и ротируют также на 90° . Предплечье сгибают под углом 90° . Применяется вытяжение за плечо с грузом 3-5 кг, а за предплечье- 1,5-3 кг. Для противотяги соответствующую сторону приподнимают на 10 см. Вытяжение накладывают на 4 нед. При сочетанных и множественных травмах у больных, которым необходим постельный режим, перелом ключицы можно лечить свешиванием руки через край кровати (метод Крупко). Для этого больного укладывают на край кровати, под лопатку подкладывают подушку, а плечо свисает через край кровати. Под тяжестью свисающей руки отломки растягиваются, а периферический отломок оттягивается кверху и назад.

Оперативное лечение. Неотложное оперативное лечение свежих закрытых переломов ключицы показано при повреждении или сдавлении сосудисто-нервного пучка и в тех случаях, когда попытка к вправлению отломков может вызвать прободение кожи или повредить сосудисто-нервное сплетение. Операция показана также, когда при значительном смещении отломков вправление удается, но удержать их во вправленном положении не представляется возможным. Следует избегать повторных и многократных вправлений.

Если, несмотря на наложение соответствующей повязки после вправления отломков, клиническое и рентгенологическое исследования показывают, что смещение остается, причем сращение в таком положении создает значительную деформацию и косметический дефект, особенно у молодых людей, показано оперативное лечение. Операция показана и потому, что во многих случаях неудавшееся вправление зависит от интерпозиции мягких тканей. Детей и пожилых людей по поводу переломов ключицы оперируют в исключительных случаях, когда возможно повреждение сосудисто-нервного пучка осколком или прободение кожи изнутри, а также при интерпозиции мягких тканей, препятствующих сращению. Если нет срочных показаний, оперировать, можно на 2-3-й день после травмы.

Операция выполняется под местным или общим обезболиванием. Разрез кожи производят продольно над ключицей. Обнажается место перелома. Поднадкостнично выделяют концы отломков. Ни один костный осколок, в том числе и свободный, не следует удалять. Осушают рану и удаляют сгустки крови. При наличии интерпозиции вправление удается лишь после того, как концы отломков освобождаются от охватывающих их мягких тканей.

Наилучшая фиксация достигается внутрикостным введением толстой спицы или тонкого стержня из нержавеющей стали. Удобно провести спицу или стержень следующим путем. После обнажения ключицы на передней поверхности медиального отломка, отступя на 6-7 см от места перелома в косом направлении снаружи, просверливают переднюю стенку костномозгового канала ключицы. В ряде случаев целесообразно для этого не расширять рану внутри, а дополнительно сделать небольшой разрез кожи. Через просверленный канал вводят толстую спицу или тонкий стержень в костномозговой канал медиального отломка в направлении внутри снаружи до уровня перелома. Затем сопоставляют отломки и стержень продвигают в костномозговой канал латерального отломка на глубину 3-5 см. В большинстве случаев до введения стержня лучше ретроградно просверлить костномозговой канал через плоскость перелома как в медиальном, так и в латеральном отломке. Стержень откусывают у места введения его: в медиальный отломок. Свободные отломки укладывают на место, их можно: фиксировать охри помощи кетгутовых или шелковых нитей. В некоторых случаях целесообразно уложить вокруг места перелома губчатую ауто- или гомокость. Края надкостницы сшивают, кожную рану зашивают. Затем накладывают торакобрахиальную гипсовую повязку на 4-5 нед. С первых дней проводятся движения пальцами и в кисти.

Стержень удаляют через 3-4 мес. под местным обезболиванием из небольшого разреза, сделанного над прощупываемым под кожей наружным концом стержня.

В ряде случаев, особенно при оскольчатых переломах ключицы, более целесообразно произвести остеосинтез с помощью металлической пластинки или двух костных кортикальных ауто- или гомотрансплантатов, уложенных в виде шин на месте перелома по нижней и верхней поверхностям ключицы. Трансплантаты фиксируют к обоим концам.

ПОВРЕЖДЕНИЯ ПЛЕЧЕВОГО СУСТАВА

Вывихи плеча

Вывихи плеча встречаются часто, составляя 50-60% всех вывихов. Сравнительно редко они наблюдаются в возрасте до 18 лет. У мужчин эти вывихи бывают в 5 раз чаще, чем у женщин. Частота вывихов плеча обуславливается частотой травмы верхней конечности, особенно при падении, и анатомо-физиологическими особенностями плечевого сустава.

Вывих плеча в большинстве случаев происходит при непрямой травме, падении на вытянутую вперед или отведенную руку. Вывиху способствует одномоментный форсированный поворот плеча кнаружи. Рука при падении на нее представляет собой двуплечий рычаг; бугор или шейка плеча упирается при этом в задневерхний край суставной ямки лопатки или в акромиальный отросток. Длинное плечо рычага составляет дистальная от упорной точки часть руки, а короткое – центральная от этой точки часть тела. Значительно реже вывих плеча происходит в результате прямого действия силы на ту или иную поверхность плечевого сустава.

В зависимости от направления действующей силы происходит смещение головки, которое определяет вид вывиха. Различают передний, нижний и задний вывихи плеча.

При передних вывихах головка плеча смещается вперед и в большей или меньшей степени внутрь и вниз. В зависимости от степени смещения головки внутрь различают три разновидности передних вывихов: подключовидный, внутриклювовидный и редко встречающийся подклюничный. Чаще всего встречаются передние подклювовидные вывихи. Они составляют около 75% всех вывихов плеча. Вследствие тонкости и слабости передненижнего отдела сумки она при вывихе легко рвется в этом месте, чем отчасти объясняется частота смещения головки плеча кпереди.

Реже (около 23%) наблюдаются нижние вывихи, при которых головка смещается в подмышечную или подкрыльцовую впадину. Исключительно редко встречаются необычные виды нижнего вывиха, когда плечо принимает горизонтальное положение (*luxatio humeri horizontalis*), и еще реже – нижний вывих плеча с полным поворотом (абдукция) плеча кверху (*luxatio humeri erecta*). Сравнительно редко (2%) наблюдаются задние вывихи; они делятся на под акромиальные и подостные.

При вывихах плеча чаще всего отмечается отрыв большого бугорка и значительно реже малого бугорка плечевой кости с прикрепляющимися к ним сухожилиями мышц. В некоторых случаях может произойти перелом головки и шейки плечевой кости. Иногда наблюдается перелом края суставной впадины и отрыв *labrum glenoidale*, что является основой для привычного вывиха плеча. Отмечаются также переломы клювовидного и акромиального отростков лопатки. Вывих плеча всегда сопровождается разрывом сумки и связок. При этом могут растянуться, надорваться или полностью оторваться сухожилия мышц, вплетающихся в верхнезаднюю стенку сумки и прикрепляющихся к большому бугорку. Мышцы эти – надостная, подостная и малая круглая – принимают участие в отведении и осуществляют вращение плеча наружу. Чаще всего разрывается сухожилие надостной мышцы, затем подостной и реже малой круглой. Редко происходит отрыв сухожилий мышц, прикрепляющихся к малому бугорку (большая круглая и подлопаточная), вращающих плечо внутрь. Иногда бывает разрыв сухожилия длинной головки двуглавой мышцы. В некоторых случаях возможна интерпозиция мягких тканей (верхнезадней части сумки с вплетающимися в нее сухожилиями мышц, вращающих

плечо наружу, нижней части капсулы или сместившегося кзади сухожилия длинной головки двуглавой мышцы) между головкой плечевой кости и суставной впадиной лопатки, что может препятствовать вправлению вывиха. При выхождении головки плеча из сустава может травмироваться сосудисто-нервный пучок; при этом не исключено повреждение или сдавление крупных сосудов и подключичной части плечевого сплетения. Чаще отмечается растяжение или разрыв подкрыльцового нерва (по разным данным, в 10-25% всех вывихов плеча) и в результате этого парез или паралич дельтовидной мышцы. Повреждение сосудисто-нервного пучка при вывихе наблюдается редко.

Вследствие повреждения окружающих сустав мягких тканей образуется более или менее выраженная гематома в области плечевого сустава.

Симптомы и распознавание. Больные жалуются на сильные боли в плечевом суставе. Нередко они указывают, что такие вывихи бывали и раньше (привычный вывих плеча).

Функция в суставе нарушена. Активные движения невозможны, а пассивные - болезненны. Больной старается создать покой поврежденной конечности, бережно поддерживая ее здоровой рукой. Конечность находится в положении большего или меньшего отведения. Верхняя часть длинной оси плеча при переднем вывихе сдвинута вверх и кпереди. Плечо поврежденной руки кажется удлинившимся при подкрыльцовом вывихе и укороченным – при подклювовидном. Область плечевого сустава уплощена по сравнению со здоровой стороной. Акромиальный отросток резко выдается, а под ним пальцем удастся определить суставную впадину. Головка плеча чаще всего прощупывается под клювовидным отростком при передних вывихах и в подмышечной впадине при нижних вывихах.

При попытке поднять руку больного, привести или отвести ее ощущается характерное для вывиха плеча пружинящее сопротивление. Локтевой сустав невозможно привести к туловищу. Ротационные движения, вызываемые поворачиванием локтя кнаружи, передаются на головку, прощупываемую под клювовидной областью или в подмышечной впадине. Мышцы, окружающие плечевой сустав, напряжены, особенно дельтовидная.

Задние вывихи плеча часто не распознаются. В связи с тем что при заднем вывихе область плечевого сустава не уплощается, головка плеча как будто расположена на своем месте. На рентгенограмме, сделанной только в переднезадней проекции, головка плечевой кости как будто проецируется на своем месте, а на самом деле она расположена позади суставной впадины лопатки. Однако клиническое обследование показывает, что движения в плечевом суставе, особенно ротационные, невозможны. На снимке в аксиальной проекции при некотором отведении плеча можно увидеть, что головка его не сочленяется с суставной поверхностью лопатки и расположена кзади от нее.

Смещенная головка плеча может сдавить или повредить плечевое сплетение или отдельный нервный ствол. В равной степени могут быть сдавлены сосуды. Вследствие этого возможны сильные боли, судороги в пальцах и предплечье, паралич того или иного нерва, чувство онемения, цианоз или бледность кожных покровов пальцев. Пульс на лучевой артерии может отсутствовать или быть ослабленным. Поэтому осмотр больного до вправления вывиха завершают сравнительным исследованием пульса на обеих лучевых артериях, определением чувствительности на участках кожи соответственно иннервации различных нервов.

При вывихе плеча чаще всего повреждается подкрыльцовый нерв. Поэтому следует обратить внимание на чувствительность участка кожи, покрывающего дельтовидную мышцу, и на функцию пальцев и кисти. Вывих плеча может сопровождаться повреждением кости, переломом края суставной поверхности лопатки, клювовидного отростка, большого или малого бугорка плечевой кости, всей головки и шейки плеча. Чаще всего наблюдается отрывной перелом большого бугорка.

Вывих плеча иногда сочетается с переломом хирургической шейки плеча. При полном расхождении отломков плечо обычно укорочено и не отведено. В этих случаях при попытке приведения и отведения плеча отсутствует характерное для вывиха пружинящее сопротивление. При движении плеча определяется хруст. Значительно труднее клинически диагностировать вывих плеча с одновременным вколоченным переломом его шейки. Между тем своевременная диагностика перелома до вправления чрезвычайно важна, так как при обычных приемах вправления может произойти разъединение вколоченных отломков. Поэтому клиническое обследование следует завершать, если условия позволяют, рентгеновскими снимками, которые окончательно уточняют диагноз.

Своевременное распознавание сопутствующих повреждений важно как для вправления, так и для последующего лечения.

Лечение. Вывих плеча необходимо срочно вправить. Менее травматично и легче это сделать под общим обезболиванием с применением релаксантов. Однако в большинстве случаев в практике применяется местное обезболивание, которое во всяком случае является обязательным. Взрослому больному до вправления вводят 1-1,5 мл 1% раствора морфина.

Под наружнонижним краем акромиального отростка длинной тонкой иглой вводят в плечевой сустав 20 мл 2% раствора или 30-40 -мл 1% раствора новокаина. Обычно обезболивание наступает через 10- 15 мин. У возбужденных и нетерпеливых больных, а также у больных с сильно развитыми мышцами плечевого пояса рекомендуется сразу применить наркоз. Все манипуляции следует производить особенно бережно и безболезненно. Больной обычно бывает насторожен и внимательно следит за действиями врача. Грубые и болезненные приемы вызывают рефлекторное сокращение мышц, а иногда и активное сопротивление больного. Среди многочисленных способов вправления лучшими являются способы Джанелидзе и Кохера. Иногда применяют способы Мота и Купера (Гиппократ). До и после вправления следует сделать рентгеновский снимок.

Способ Джанелидзе (рис. 37). После обезболивания больной ложится на бок, соответствующий вывихнутой конечности, рука свисает через край перевязочного стола. Лопатка при этом должна фиксироваться о край стола. Голову больного поддерживает помощник, можно подставить под голову высокий столик. В таком положении больной должен оставаться в течение 15-20 мин. Под тяжестью конечности мышцы плечевого пояса постепенно расслабляются. Хирург становится впереди больного и сгибает его свисающую руку в локтевом суставе под прямым углом, вследствие чего расслабляются напряженные мышцы. Одну руку врач кладет на ладонную поверхность предплечья больного у локтевого сгиба, а другой рукой охватывает его предплечье у лучезапястного сустава. На фиксированную в таком положении руку больного врач одной рукой производит давление вниз на предплечье у локтевого сгиба; одновременно другой рукой, охватывающей предплечье у кисти, врач производит в плечевом суставе ротационные движения кнаружи и потом внутрь. При этом происходит вправление вывиха.

Способ Кохера (рис. 38). Этот способ является классическим, однако он противопоказан при одновременном переломе шейки плеча и у людей пожилого возраста с остеопорозом, так как в этих случаях возможен перелом шейки плеча в момент вправления.

Больного рекомендуется уложить на перевязочном столе таким образом, чтобы поврежденная рука выступала за край стола. Вправляют вывих обязательно под обезболиванием. Техника вправления состоит из четырех последовательных этапов, следующих непосредственно один за другим.

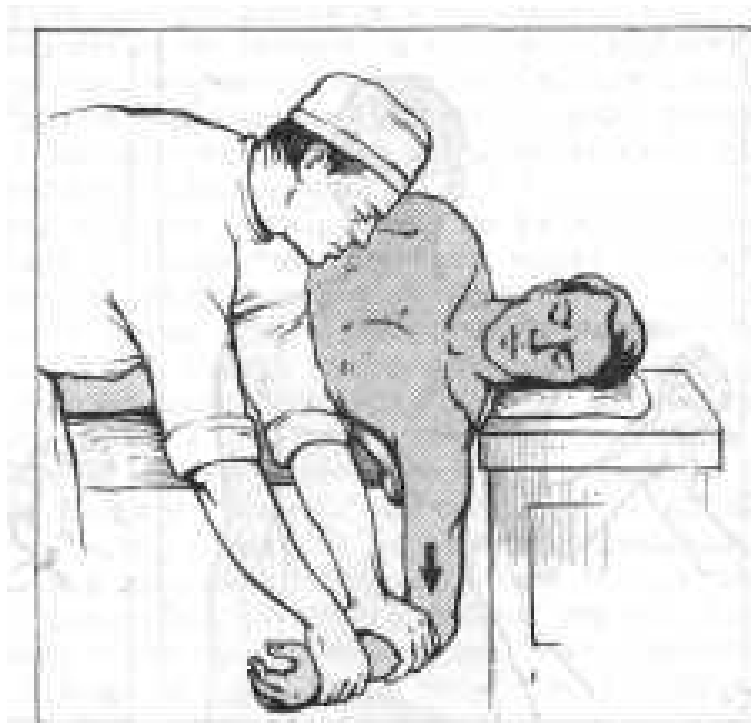

Рис. 37. Вправление вывиха по Джанелидзе.

Помощник фиксирует плечевой пояс больного, положив обе руки на надплечье. Хирург одной рукой охватывает плечо больного над локтевым сгибом, а другой – предплечье над лучезапястным суставом. Рука больного сгибается в локтевом суставе под прямым углом. Оттягивая плечо книзу и медленно преодолевая пружинящее сопротивление мышцы, врач прижимает локоть больного к его туловищу. Благодаря такому приему головка плеча поворачивается кнаружи – первый этап. Второй этап. Прижатое к туловищу плечо больного с помощью предплечья, которое используют при этом как рычаг, медленно поворачивают кнаружи до тех пор, пока ладонная поверхность предплечья не совпадет с фронтальной поверхностью тела. В результате такого приема головка плеча становится против суставной поверхности лопатки. Нередко при выполнении второго этапа происходит вправление вывиха; при этом слышен щелкающий звук.

Третий этап. Не ослабляя вытяжения, приведения локтя к туловищу и вращения предплечья кнаружи, врач медленно продвигает прижатый к телу локоть больного к средней линии и вверх. При таком движении головка обычно становится против места разрыва сумки.

Четвертый этап. Предплечье резко опрокидывают внутрь и кладут на грудь больного так, чтобы кисть пострадавшей конечности касалась здоровой стороны. Головка плеча при этом обычно становится на свое место.

Если вправления не произошло, следует, не торопясь, тщательно повторить все этапы.

Способ Мота. Больного укладывают на спину. Простыней, сложенной по длине, охватывают плечевой сустав так, чтобы оба конца простыни скрещивались на спине. Один помощник тянет за оба конца простыни в сторону здорового плечевого сустава, второй захватывает одной рукой плечо над локтевым суставом, а другой – предплечье над лучезапястным суставом, сгибает при этом руку в локтевом суставе до прямого угла, вращает ее несколько кнаружи, отводит и приподнимает до прямого угла. После этого оба помощника одновременно (производят вытяжение в разные стороны. Хирург не спеша пальцами или кулаком оказывает давление на прощупываемую в подмышечной впадине головку плеча. В большинстве случаев при хорошем обезболивании, плавном (без рывков)

вытяжении и противовытяжении удастся таким путем втолкнуть головку плеча на место. В момент вправления головки в суставную впадину обычно слышен характерный щелкающий звук.

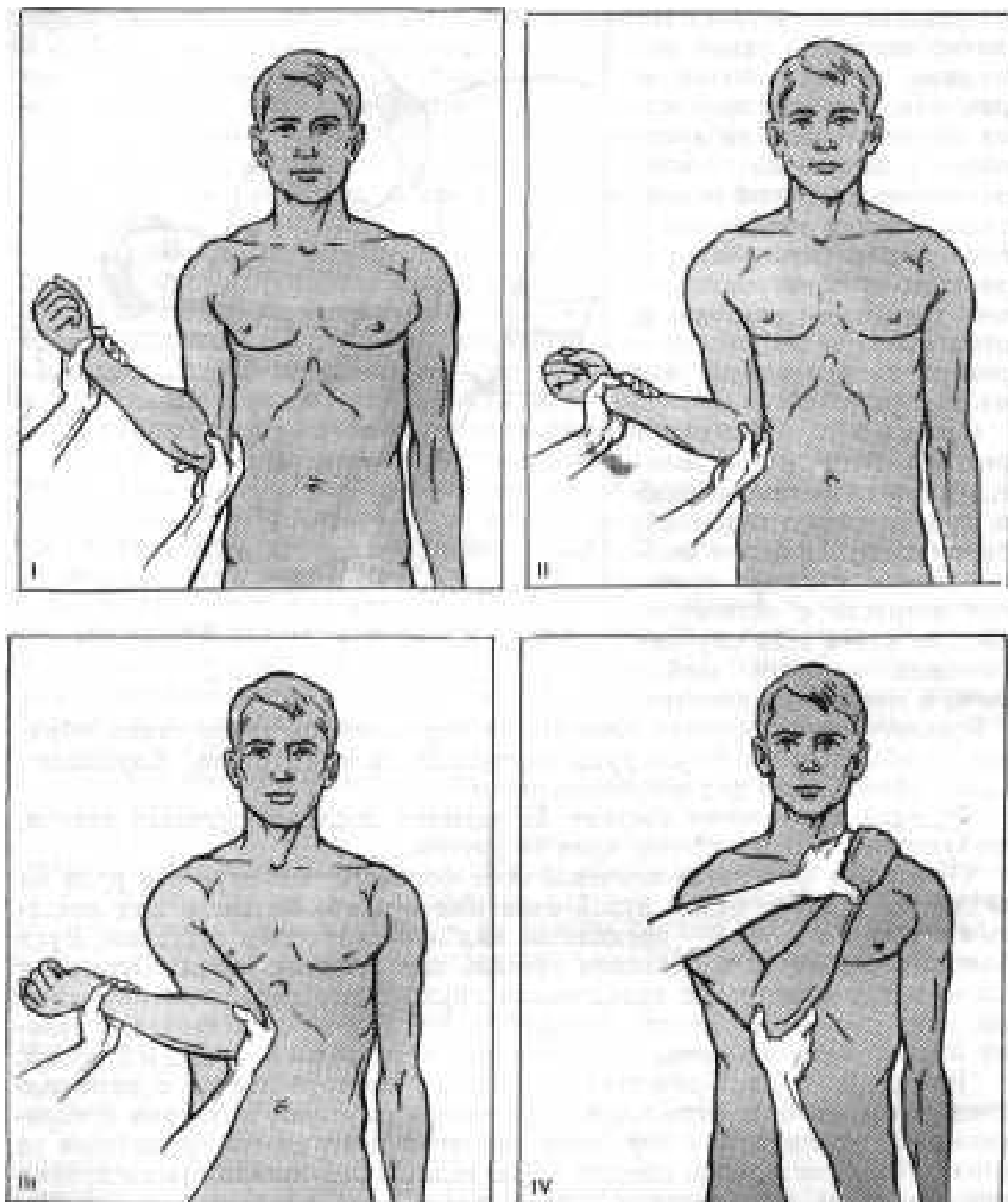


Рис. 38. Этапы (I-IV) вправление вывиха плеча по Кокеру.

Способ Купера (Гиппократа). Больного кладут на пол на одеяло. Хирург снимает обувь с ноги, одноименной с вывихнутым плечевым суставом, забинтовывает ее марлевым бинтом, садится рядом лицом к лицу больного, производит сильное вытяжение за вывихнутую руку, захваченную обеими руками над лучезапястным суставом, и одновременно надавливает пяткой на сместившуюся в подмышечную впадину головку. Обычно головка легко вправляется в суставную впадину: Способы Мота и Купера особенно рекомендуется применять при вывихах плеча, сочетающихся с переломами

шейки. При вправлении вывихов плеча у пожилых людей, кроме этих способов, следует пользоваться весьма нетравматичным способом Джанелидзе.

Вправление свежих задних вывихов производится по Кохеру. Одновременно можно подталкивать пальцем сместившуюся кзади головку плеча. Как правило, на третьем этапе происходит вправление.

Нижний вывих с поворотом плеча в горизонтальное положение и особенно с полным поворотом плеча кверху встречается крайне редко. Мы наблюдали и вправили такой вывих лишь один раз на фронте во время Великой Отечественной войны. С тех пор нам не пришлось больше видеть такой вывих. Вправление осуществляется под наркозом. Один помощник тянет руку больного кверху, захватив ее за кисть и нижнюю часть предплечья. Другой помощник для противовытяжения тянет корпус больного книзу и в противоположную сторону за простыню, которую перекидывают через надплечье поврежденной стороны. Хирург в это время толкает вверх прощупываемую в подмышечной впадине головку плеча. Первый помощник, продолжая тянуть руку кверху, постепенно отводит ее кнаружи. Обычно в это время головка плеча входит в суставную впадину. Продолжая под вытяжением движение по полукругу сверху вниз, руку приводят в нормальное положение. После контрольной рентгенограммы накладывают на 3 нед гипсовую повязку (с мягким валиком в подмышечной впадине), фиксирующую руку к грудной клетке.

После вправления необходимо сделать рентгеновские снимки, чтобы убедиться, что вывих вправлен, и исключить костные повреждения. Важно выяснить, не возникли ли сосудистые и нервные расстройства после вправления и не исчезли ли такие расстройства, если они имелись до вправления. Распознать наличие отрыва сухожилий мышц можно не сразу, а лишь через 1-2 нед после снятия гипсовой повязки. Если рентгенологическое исследование покажет, что расстояние между головкой плеча и акромиальным отростком значительно расширено; нужно к этому отнестись внимательно. В одних случаях по мере повышения тонуса мышц плечевого пояса щель эта постепенно уменьшится, в других же случаях при разрыве сухожилий ширина щели не будет уменьшаться. Для того чтобы обеспечить заживление поврежденных тканей и предупредить возникновение привычного вывиха, руку следует иммобилизовать. С этой целью накладывают повязку, которая фиксирует плечо к грудной клетке, ограничивает абдукцию и ротационные движения в плечевом суставе. Иммобилизующую повязку накладывают на 3-4 нед.

Вывихи плеча с переломом клювовидного и акромиального отростка после вправления не требуют лечения, связанного с переломами.

У пожилых людей гипсовая повязка через 2 нед может быть заменена косыночной. После снятия гипсовой повязки назначается лечебная гимнастика. Амплитуду движений в плечевом суставе нужно увеличивать постепенно и ни в коем случае чрезмерно не форсировать, чтобы не вызвать боль и усталость. Тепловые процедуры, электротерапия, лечебная гимнастика и массаж несомненно «грают положительную роль в восстановлении функции руки. При своевременном вправлении, отсутствии сопутствующих повреждений и правильном лечении прогноз обычно хороший. Трудоспособность восстанавливается через 30- 45 дней. Однако во избежание повторного вывиха больным не следует заниматься тяжелым физическим трудом в течение 3 мес. На такой же срок должен быть исключен и спорт.

Парезы на почве сдавления нервов в подмышечной ямке в большинстве случаев проходят под влиянием физиотерапевтического и медикаментозного лечения (дибазол, прозерин, витамин В₁₂) в течение 2-3, а иногда и более месяцев.

Иногда паралич дельтовидной мышцы вследствие грубого повреждения подкрыльцового нерва остается стойким.

Невправимые и осложненные вывихи плеча

Невправимые свежие вывихи плеча. Как правило, вывихи плеча при хорошем обезболивании вправляются легко. Нельзя при этом применять грубую силу и многократно повторять попытки к вправлению. В некоторых случаях могут быть причины, препятствующие вправлению. Обычно это интерпозиция мягких тканей между головкой плеча и суставной впадиной лопатки (рис. 39). Таких больных следует оперировать под наркозом. Разрез делают над акромиальным отростком или по переднему краю дельтовидной мышцы. В случаях интерпозиции верхней части сумки, оторвавшейся от шейки плеча, она нависает над суставной впадиной. Ее извлекают, и тогда вывих обычно легко вправляется. После этого шилом делают несколько каналов в области верхней части анатомической шейки плеча, куда подшивают натянутую над головкой плечевой кости оторвавшуюся сумку. При интерпозиции нижней и передней частей сумки их следует вывести из сустава, после чего вывих вправляется. Затем накладывают швы на сумку.

Если сместившееся и залегающее позади головки плечевой кости сухожилие длинной головки двуглавой мышцы препятствует вправлению, его извлекают, переносят кпереди и укладывают на свое место, после чего вывих легко вправляется. В некоторых случаях верхнюю часть сухожилия иссекают и проксимальный конец его пришивают к межбугорковой бороздке плечевой кости. Рану зашивают и накладывают торакобрахиальную повязку, которая должна фиксировать руку, согнутую в локтевом суставе, кзади от фронтальной плоскости на 10° ; при этом плечо несколько ротировано кнаружи и отведено на $30-40^\circ$.

Осложненные вывихи плеча. Вывих плеча с отрывом большого бугорка плечевой кости наблюдается часто (15-20% всех вывихов). В одних случаях отломившийся большой бугорок смещается вместе с головкой плеча и не отделяется от него. В других случаях вследствие сокращения прикрепляющихся к бугорку надостной, подостной и малой круглой мышц отломок смещается к лопатке. Иногда наряду с отрывом и смещением бугорка сухожилие длинной головки двуглавой мышцы плеча смещается кзади и залегаёт между, сместившейся головкой плеча и суставной впадиной лопатки.

Симптомы и распознавание. Симптомы те же, что и при вывихах без отрыва бугорка. По рентгенограмме, сделанной до вправления, устанавливают перелом или отрыв со смещением большого бугорка плеча.

Лечение. После обычного закрытого вправления одним из описанных выше способов следует положить руку на отводящую шину или фиксировать ее к грудной клетке. Сразу нужно сделать контрольный рентгеновский снимок. Если большой бугорок на своем месте, руку оставляют в таком положении на 4 нед. В тех случаях, когда бугорок смещен или оттянут под акромиальный отросток, следует оперировать больного сразу или спустя 2-3 дня под наркозом или местным обезболиванием. Делают «эполетный» U-образный разрез вокруг акромиального отростка. Дельтовидную мышцу отделяют поднадкостнично. Большой бугорок укладывают на место, что обычно легко удается при свежих вывихах, и пришивают к его ложу или же фиксируют винтом. После операции руку укладывают на отводящую шину.

Вывих с переломом головки и шейки плеча. Встречается редко и почти исключительно в среднем и пожилом возрасте. До вправления должны быть исключены повреждения плечевого сплетения и подкрыльцовых сосудов. Рентгеновский снимок обязателен для уточнения диагноза.

Лечение. Попытки закрытого вправления опасны из-за возможности как полного разъединения головки и диафиза, так и повреждения плечевого сплетения и подкрыльцовых сосудов. Поэтому должно предприниматься открытое вправление без всякой предварительной попытки вправить вывих закрытым путем.

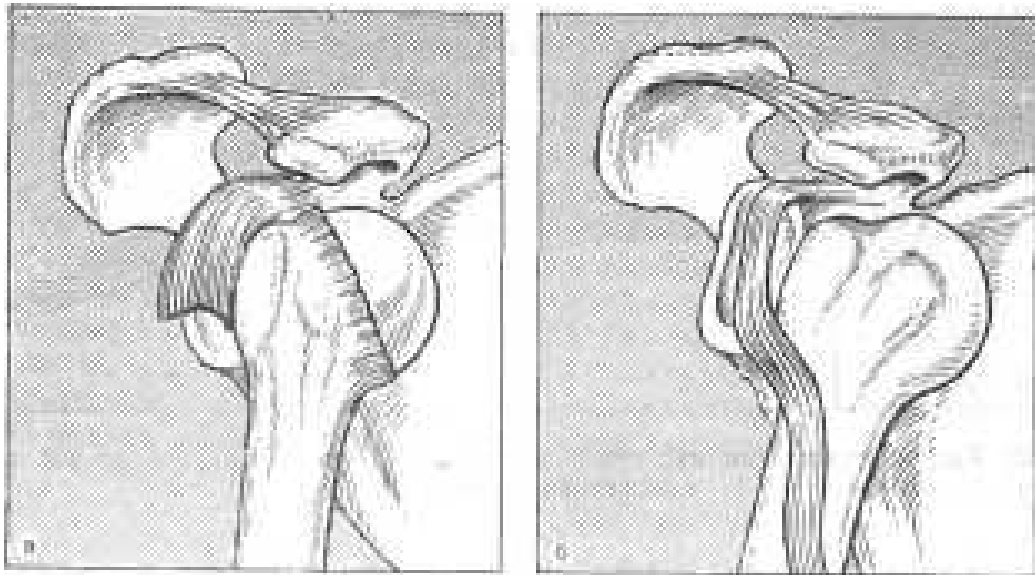


Рис. 39. Виды интерпозиции мягких тканей, препятствующих вправлению вывиха плеча.
 а – разорвавшиеся сухожилия ротаторных мышц и верхняя часть сумки закрывают суставную поверхность впадины; б – сухожилие длинной головки двуглавой мышцы сместилось кзади и препятствует вправлению.

Вывихи плеча с отломком края суставной впадины. Наблюдаются нечасто. Диагноз устанавливается на основании рентгенологического исследования.

Лечение. После вправления вывиха, если отломок края суставной «впадины лопатки» смещен, возникает вопрос об оперативном лечении. Небольшой костный отломок, блокирующий сустав, удаляют. Если отломок более крупный, целесообразно фиксировать его к ложу для предупреждения привычного вывиха.

Нижний псевдовывих и псевдоподвывих, развившиеся после переломов и других повреждений плечевого сустава. Нижний подвывих (отвисание) плеча развивается вследствие повреждений (растяжения и частичные разрывы) сумки сустава и включенных в нее связочных и сухожильных образований, понижения тонуса и силы мышц (дельтовидная и мышцы, прикрепляющиеся к большому бугорку), при ушибе подкрыльцового нерва, а также под влиянием тяжести конечности. Обычно такие подвывихи наблюдаются при переломах шейки и головки плеча и после вправленных вывихов, когда лечение проводится на косынке с подвешенной рукой. Чаще это бывает у пожилых людей.

На рентгенограмме в переднезаднем направлении щель между акромиальным отростком и головкой плеча значительно расширена. Иногда верхний полюс головки расположен на уровне нижнего края суставной впадины лопатки. Создается впечатление, что имеется нижний вывих плеча. Однако это не истинный вывих. Больной не испытывает боли ни в спокойном состоянии, ни при пассивном движении в плечевом суставе; симптом пружинящего сопротивления отсутствует.

Лечение. По мере того как восстанавливаются поврежденные ткани и структуры, улучшаются тонус и сила мышц, происходит самопроизвольное вправление подвывиха. Лечебная гимнастика, физиотерапия, массаж и особенно укладывание руки на отводящую шину способствуют быстрейшему восстановлению.

Разрыв при вывихе плеча сухожилий мышц, прикрепляющихся к большому бугорку. Вывихи плеча могут осложниться отрывом или разрывом верхней сумки плечевого сустава вместе с интимно связанными с ней сухожилиями мышц, ротирующих кнаружи «частично отводящих плечо». Обычно разрыв возникает вблизи прикрепления к большому бугорку. Чаще всего происходят полный отрыв сухожилия надостной мышцы, неполный разрыв сухожилия подостной и надрыв сухожилия малой круглой мышцы.

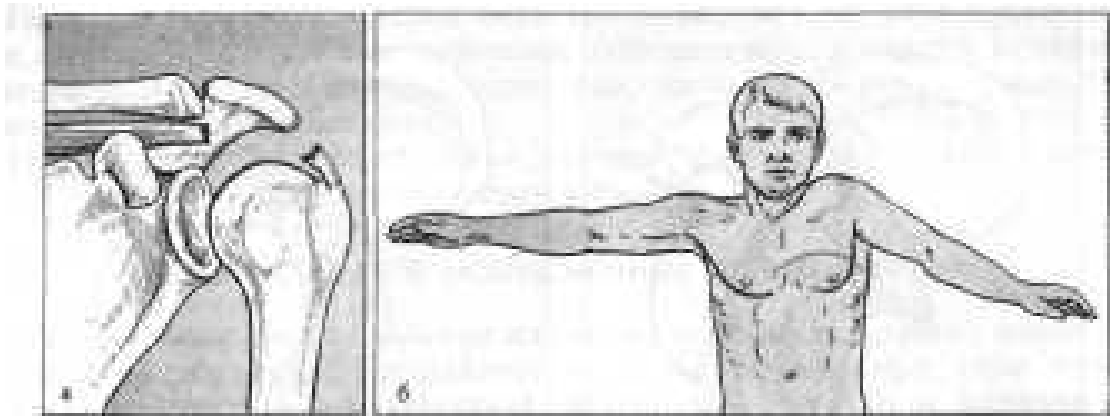


Рис. 40. Разрыв сухожилия надостной мышцы (а); рука отводится до 60° за счет движения лопатки (б).

Эти разрывы после вывихов редко встречаются у молодых людей, чаще они бывают в среднем и пожилом возрасте, когда в сухожилиях наблюдаются дегенеративные изменения.

Симптомы и распознавание. Сразу после вправления вывиха распознать разрыв сухожилий не всегда легко, так как абдукция может быть затруднена вследствие болей и напряжения мышц. Если больной сразу после вправления активно отводит плечо, значительные повреждения сухожилий исключаются. В тех случаях, когда больной отвести плечо не может, это зависит либо от разрыва сухожилий, прикрепляющихся к большому бугорку плеча, либо от повреждения подмышечного нерва. В случае сохранения чувствительности в зоне иннервации подмышечного нерва и отсутствия напряжения дельтовидной мышцы при попытке активно отвести плечо повреждение этого нерва исключается. Если при этом по истечении 2-4 нед после вправления вывиха отмечается стойкое отсутствие или значительное ограничение абдукции плеча, подозрение на разрыв сухожилий мышц, прикрепляющихся к большому бугорку, становится обоснованным. Обычно при попытке отвести плечо больной пожимает им, а дельтовидная мышца \ напрягается. Небольшая степень абдукции плеча возможна при повороте лопатки кнаружи и фиксации предплечья (рис. 40).

Лечение. Если подозревается неполный разрыв сухожилий мышц, следует на 4-5 нед уложить руку на шину в положении отведения плеча до горизонтального уровня, небольшого приведения кпереди и наружной ротации. Одновременно применяют тепловые процедуры и электротерапию, а также лечебную гимнастику.

Оперативное лечение. При полных разрывах и отрывах сухожилий мышц, прикрепляющихся к большому бугорку, показана операция вскоре после установления диагноза. Она производится под наркозом. Делают «эполетный» дугообразный разрез вокруг акромиального отростка. Дельтовидная мышца отделяется от акромиального отростка спереди от передненаружной части ключицы и сзади от наружной части лопаточной ости. В некоторых случаях для более широкого доступа к плечевому суставу остеотомом отсекают наружную часть акромиального отростка вместе с прикрепляющейся дельтовидной мышцей. Сверху обнаруживается надрыв сумки вместе с оторванными от большого бугорка и оттянутыми внутрь сухожилиями. Внутренний край дефекта сумки матрацными чрескостными швами пришивают к большому бугорку плечевой кости. Рану послойно зашивают и накладывают отводящую шину. Плечо отводят на $45-60^\circ$, ротируют и фиксируют кпереди от фронтальной плоскости на $20-30^\circ$ сроком на 6-8 нед. В течение этого времени проводятся движения в пальцах, локте, а с 3-й недели рекомендуется ритмическое напряжение мышц плечевого пояса. К 5-6-й неделе назначаются движения в плечевом суставе на шине.

Застарелые вывихи плеча

Основная причина застарелых вывихов заключается в несвоевременном обращении больных за медицинской помощью. Лишь сравнительно редко, преимущественно при задних вывихах, диагноз не ставится своевременно в медицинских учреждениях.

Распознавание застарелых вывихов плеча не представляет трудностей. Боли в большинстве случаев несильные или совсем отсутствуют. Другие симптомы сходны с описанными при свежих вывихах, но более выражены.

До 2-3 мес в преобладающем большинстве случаев при застарелых передних вывихах удается вправление под наркозом по способу Кохера. Результаты после вправления закрытым способом лучше, чем открытым. В момент вправления застарелых вывихов закрытым путем имеется опасность перелома шейки плеча и других повреждений, вплоть до разрыва подмышечных артерий и вены, а также плечевого сплетения. Поэтому при вправлении таких вывихов нельзя применять грубую силу. В трудных случаях следует отказаться от закрытого вправления, так как после него головка плеча легко вывихивается вновь. Для предупреждения этого мы рекомендуем вправленную головку плеча временно фиксировать двумя перекрещивающимися спицами, проведенными через акромиальный отросток лопатки и наружную часть головки плеча. Концы спиц откусывают и оставляют над кожей. Спицы удаляют через 3 нед, а иммобилизующую повязку снимают через 3-4 нед после вправления вывиха.

Застарелые вывихи плеча можно также вправлять при помощи компрессионно-дистракционного аппарата (Илизарова, Гудушаури, Волкова-Оганесяна и др.). Для этого спицы проводят через акромиальный отросток и нижнюю часть плечевой кости. После постоянной дистракции, если нет интерпозиции сухожилия длинной головки двуглавой мышцы, сумки сустава и т. п., вправление обычно удается. Затем следует на 3 нед вновь наложить аппарат, чтобы вывих не рецидивировал.

Оперативное вправление показано при вывихах 2-3-месячной давности и в случаях, когда вправление не удалось при более коротких сроках.

Техника операции при передних вывихах. Доступ к плечевому суставу по направлению переднего края дельтовидной мышцы такой же, как при операциях по поводу привычного вывиха плеча.

Оперативное вправление застарелого заднего вывиха плеча. Делают разрез длиной 12-18 см от верхушки в направлении назад и вниз через ость лопатки. Дельтовидную мышцу отсекают от ости (рис. 41) лопатки и акромиона и оттягивают книзу; при этом в нижнем углу раны располагается подмышечный нерв. Сухожилие надостной, подостной и малой круглой мышц отсекают на расстоянии 1 см от верхушки плечевой кости. Вскрывают сзади капсулу сустава. Производят вправление (вывиха: вначале вытяжение книзу и наружную ротацию, а затем ротацию плеча внутрь). Капсулу и отсеченные мышцы пришивают к бугру плечевой кости матрачным швом. Для предупреждения рецидива вывиха проводят трансартикулярную фиксацию спицами головки плеча к суставной поверхности лопатки. Рану зашивают и накладывают гипсовую повязку с ватным валиком в подмышечной области. С первых дней рекомендуется напрягать мышцы предплечья и производить движения в пальцах. Через 3 нед спицы удаляют. Гипсовую повязку снимают через 6 нед после операции. Назначают лечебную гимнастику, массаж, физиотерапевтическое лечение.

Нередко при застарелых вывихах в более поздние сроки могут отсутствовать боли при относительно удовлетворительной функции. У пожилых людей в этих случаях не следует предпринимать попытки к вправлению ни закрытым, ни оперативным путем. При задних застарелых вывихах закрытое вправление и в более ранние сроки (1/2 мес) весьма затруднено. Открытое вправление в эти сроки предпочтительно, хотя функция в плечевом суставе остается ограниченной.

Если изменения в суставе и головке значительны и нельзя ожидать в какой-либо степени восстановления функции в плечевом суставе, то как при передних, так и при задних застарелых вывихах у людей активного возраста следует отдать предпочтение артродезу.

Во всех случаях оперативного вправления застарелых вывихов следует предупредить больного, что полного восстановления функции может не произойти.

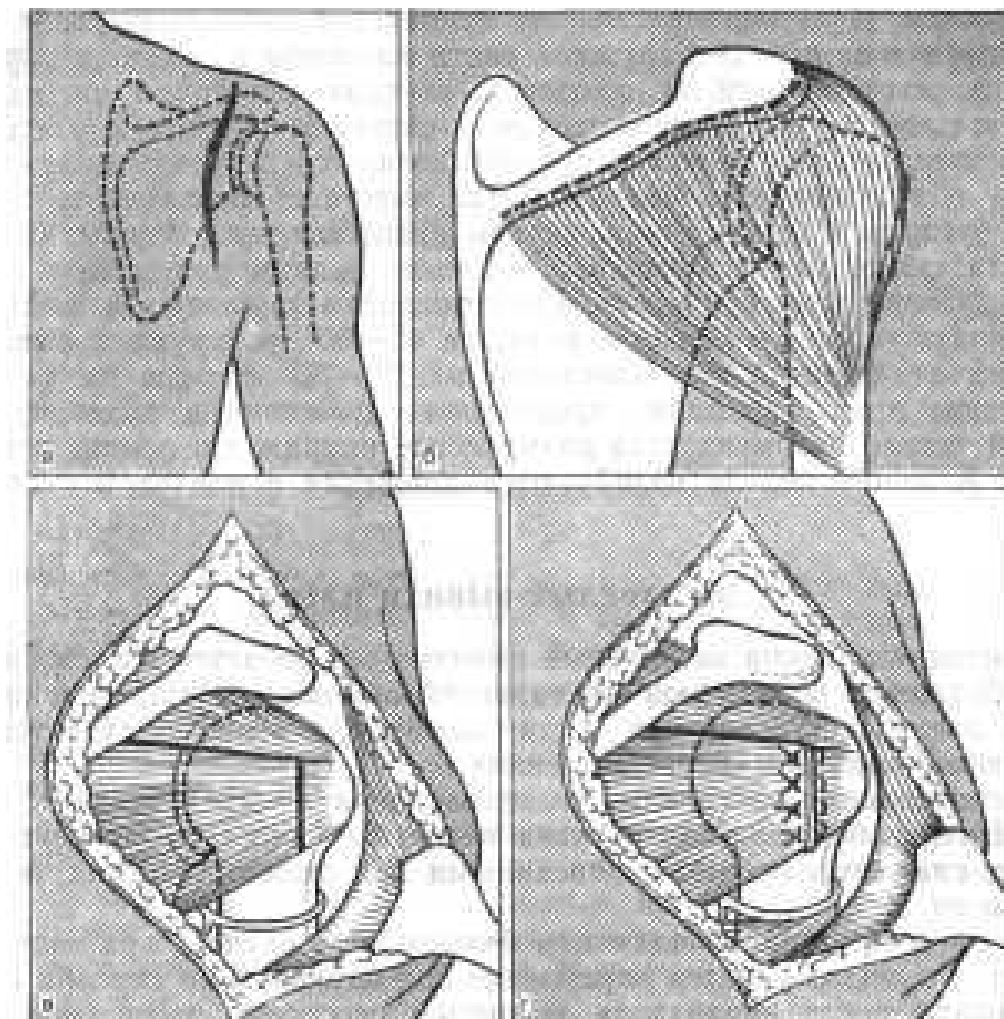


Рис. 41. Операция при заднем вывихе плеча.

а – линия разрыва; б – линия отсечения дельтовидной мышцы от акромиального отростка и ости лопатки; в – линия рассечения сухожилия подостной мышцы и малой круглой мышцы отступя на 1,5 см от большого бугра плечевой кости; г – после вправления вывиха сшивание сухожилия и подостной мышцы вместе с капсулой матрацными швами и подшивание дельтовидной мышцы к акромиальному отростку и ости лопатки.

Привычные вывихи плеча

Передний привычный вывих. В плечевом суставе чаще, чем в каком-либо другом (челюстной, локтевой и др.), наблюдается привычный вывих. Это патологическое состояние характеризуется тем, что спустя некоторое время после первичного травматического вывиха головка плечевой кости под влиянием небольшого физического

усилия выскальзывает, как правило, спереди из суставной впадины лопатки. Частота возникновения привычных вывихов, по данным разных авторов, колеблется от 12 до 17% (К. И. Машкара, 1949; Ю. М. Свердлов, 1964; De Palma, 1950, и др.).

Наиболее характерными положениями, при которых происходит вывих, являются разная степень абдукции и наружной ротации, а иногда и отведение плеча назад. Вывих происходит при сочетанном воспроизведении движения плечом в двух или трех, реже, в одном направлении. Установлено, что в основе привычного вывиха лежат структурные повреждения и нарушения, возникающие в момент первичного травматического вывиха или развивающиеся в дальнейшем. Примером является отделение волокнисто-хрящевого кольца суставной губы (*labrum glenoidale*), при котором происходит разрыв фиброзных и фиброзно-хрящевых образований у их прикрепления к переднему краю суставной впадины лопатки. В капсуле в области прикрепления ее к лопатке остается постоянный дефект или растяжение. Здесь головка при определенном положении плеча может беспрепятственно и легко сместиться вперед, пройдя при этом над часто пологим передним краем суставной впадины.

Это повреждение наблюдается у 87% всех оперированных больных. Иногда отмечаются отлом, изъеденность и снижение высоты края суставной впадины.

Почти так же часто, как отделение суставной губы, наблюдается дефект в заднебоковой части головки плеча. При этих обстоятельствах головка плеча помещается в небольшой и неглубокой суставной впадине, а край ее и капсула сустава не препятствуют смещению при абдукции и внутренней ротации плеча. Заднебоковой дефект в головке плечевой кости может образоваться вследствие компрессионного перелома головки плеча, не выявленного во время первичного травматического вывиха. Между тем в нормальных условиях имеющаяся здесь выпуклость в области поверхности головки служит своеобразным замыкательным приспособлением, препятствующим чрезмерному смещению ее. Образовавшийся в этой области дефект головки плеча соответствует месту соприкосновения ее с суставной впадиной при абдукции и наружной ротации плеча.

Следует указать, что слишком кратковременная иммобилизация после вправления первичного травматического вывиха не может обеспечить условия для заживления и приживления разорванных и поврежденных мягких структур плечевого сустава. Хотя 3-недельная иммобилизация после вправления первичного травматического вывиха не гарантирует от возникновения привычного вывиха, все же следует считать, что чем длительнее иммобилизация, тем меньше возможность его появления.

Симптомы и распознавание. Вывих плеча происходит при различных обстоятельствах, не сопровождающихся насильем: при поднятии руки, одевании, поднимании тяжести, подтягивании и т. п. В некоторых случаях вывихи возможны даже во сне. При эпилепсии привычные вывихи возникают во время припадков. У одних больных вывихи повторяются часто, у других – реже. Большинство больных обращаются за хирургической помощью после нескольких повторяющихся вывихов, а иногда лишь после нескольких десятков вывихов. Чем больше вывихов было, тем легче они возникают и чаще повторяются. У одних вывих сопровождается сильной болью, у других боли незначительные. В большинстве случаев вправление происходит сравнительно легко; некоторые больные производят его сами! Иногда вправление сопряжено с большими трудностями. Больные оберегают руку и стараются выключить такие движения, при которых происходит выход головки плеча. Наблюдается также особая форма, чаще двустороннего привычного произвольного вывиха и подвывиха плеча, при которой больной путем сокращения мышц плечевого пояса вызывает частичное выскальзывание вперед или назад головки плеча из суставной впадины. У многих больных при этом отмечается отхождение лопатки от грудной клетки – как бы крыловидная лопатка. При прижатии лопатки к грудной клетке ладонью больной не может воспроизвести произвольный вывих. С прекращением сокращения мышц головка плечевой кости вправляется сама.

Чаще встречаются правосторонние привычные вывихи, иногда бывают двусторонние. У мужчин привычные вывихи наблюдаются в 4- 5 раз чаще, чем у женщин, обычно в возрасте 20-40 лет. Объективных клинических данных при таких вывихах мало, и диагноз в большинстве случаев ставится на основании анамнеза и выписок из истории болезни, которые больные получают в лечебных учреждениях, где производилось вправление вывиха. В ряде случаев отмечаются некоторая атрофия мышц и понижение болевой чувствительности в области пораженного сустава. При правильном рентгенологическом обследовании можно получить ценные данные. Часто обнаруживается наличие дефекта на заднебоковой поверхности головки плеча, который выявляется лишь в тех случаях, когда плечо ротруется внутрь в пределах 50-80°. Иногда для этого требуется сделать несколько снимков. На снимке можно установить повреждение края суставной впадины лопатки. Расстояние между акромионом и верхушкой головки плечевой кости может быть расширено. Пневморентгенограмма плечевого сустава часто указывает на растянутость его сумки.

Лечение. Консервативное лечение привычных вывихов, как правило, неэффективно. Несмотря на это, при 2-3 повторных вывихах в ряде случаев можно попробовать назначить терапию, направленную на укрепление мышц плечевого пояса, - массаж и электропроцедуры. Обязательно следует ограничить движения в плечевом суставе в направлении абдукции и наружной ротации. Мы наблюдали единичных больных, у которых после дву- и троекратного вывиха они прекратились спонтанно, без всякого лечения. Такие случаи носят казуистический характер. Как правило, лишь оперативное лечение может избавить больного с привычным вывихом плеча от страданий, хотя не все операции равнозначны по своим результатам.

Оперативное лечение. Предложено около 200 различных приемов для лечения привычных вывихов. Большинство из них мало применяется или совсем оставлено. Все предложенные операции можно разделить на пять групп: 1) капсулоррафии; 2) теносуспензии; 3) создание дополнительных укрепляющих связок местными пластическими приемами или свободными трансплантатами; 4) пластические операции на капсуле, связках и сухожилиях, укрепляющие сумку сустава и несколько ограничивающие движения в плечевом суставе; 5) костные трансплантации и аллопластика с целью углубления суставной полости лопатки и торможения смещения головки плеча. Наиболее часто в настоящее время применяются следующие операции.

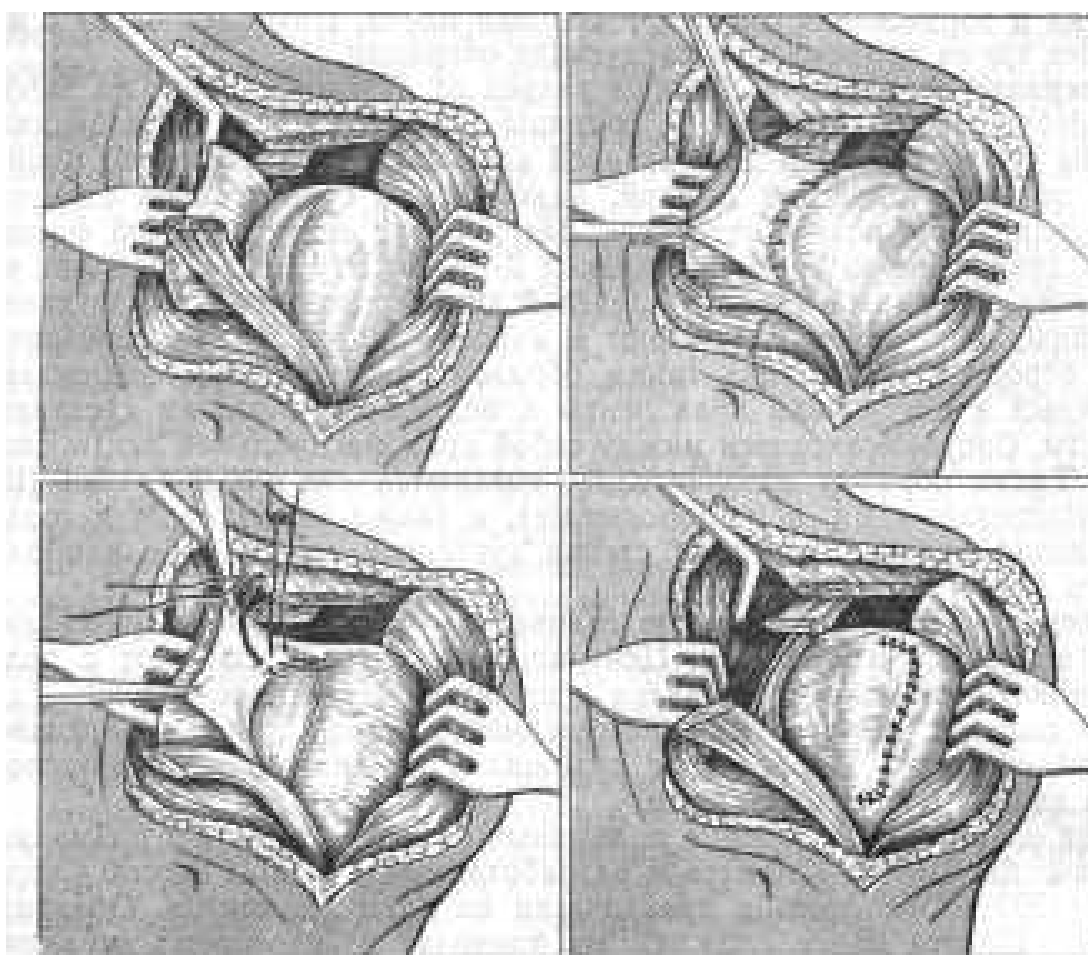
Операция Фридланда. Делают разрез от акромиона вниз по *sulcus deltoideopectoralis* до нижней границы прикрепления дельтовидной мышцы через все ткани до суставной капсулы. Плечо ротуют наружу и под хирургической шейкой, максимально с внутренней стороны, просверливают сквозное отверстие. Затем берут ленту широкой фасции бедра длиной около 25 см и шириной 2-3 см. Эту ленту проводят через ранее сделанный канал в плечевой кости и энергично подтягивают ее концы; один конец подшивают к акромиону, другой – к клювовидному отростку. Выполнив таким образом теносуспензию, подшивают наружный к внутреннему краю ленты к подлежащим частям суставной капсулы. Соприкасающиеся между собой края фасциальной ленты сшивают. Таким образом дополнительно создаются две новые связки (*lig. coracohumerale* и *lig. acromiohumerale*), а также укрепляется и создается новая крепкая передняя стенка суставной сумки в ее наиболее слабом месте.

Операция Николая. Длинную головку двуглавой мышцы рассекают ниже шейки плечевой кости. Центральный конец ее сшивают с полоской клювовидно-плечевой связки и проводят через просверленный канал в головке плеча. Концы рассеченной длинной головки двуглавой мышцы сшивают. Проведенное сухожилие заклинивают у наружного конца канала костным штифтом.

Для оперативного лечения привычных вывихов плеча мы применяем два способа: Путти – Плятта и разработанный в ЦИТО способ Свердлова (1969), Оба способа

практически не дают рецидивов. Операция Путти – Плятта менее сложная, но приводит к некоторому ограничению наружной ротации.

Операция Путти – Плятта. Производят разрез кожи вдоль наружной трети ключицы: от внутреннего конца ключицы разрез продолжают вниз по переднему краю дельтовидной мышцы. Промежуток между дельтовидной мышцей и большой грудной мышцей расслаивают и при этом *v. cephalica* оттесняют вместе с внутренними волокнами дельтовидной мышцы кнутри. Дельтовидную мышцу для лучшего доступа отсекают от наружной частицы ключицы и оттягивают кнаружи. Таким образом обнажают клювовидный отросток лопатки и сухожилия прикрепляющихся к нему короткой головки двуглавой мышцы, малой грудной и клювовидно-плечевой мышц. Сухожилия этих мышц на расстоянии 1,5-2 см от места прикрепления клювовидного отростка временно пересекают (рис. 42) или предварительно просверливают канал на расстоянии 1,5-2 см от верхушки в клювовидном отростке в вертикальном направлении. Острым остеотомом отделяют верхушку клювовидного отростка вместе с прикрепляющимися к нему сухожилиями и смещают вниз и кнутри.



Рис, 42. Операция Путти – Плятта при привычном вывихе плеча.

Требуется осторожность в отношении как сосудов и нервов в подмышечной области, так и мышечно-кожного нерва. При наружной ротации определяется подлопаточная мышца. Тщательно отделяют ее сухожилие от капсулы. Нижний край сухожилия можно отличить по расположенным здесь венам, которые выделяют и перевязывают. Сухожилие подлопаточной мышцы пересекают на 2,5 см медиальнее от его прикрепления к плечу. При этом часто открывается капсула, которая оказывается сращенной с сухожилием. Обследуют сустав. Выясняют, нет ли разрыва или отрыва суставной губы, дефекта в головке плеча, растяжения и дефекта в передней стенке капсулы. Наружную часть

сухожилия подлопаточной мышцы пришивают к мягким тканям или к суставной губе вдоль переднего края суставной впадины лопатки или к внутренней поверхности капсулы и подлопаточной мышцы. В последнем случае следует несколько соскоблить переднюю поверхность шейки лопатки, чтобы пришитое сухожилие, прилегающее к шейке лопатки, лучше срослось с ней. Затем плечо ротируют внутрь и в этом положении завязывают наложенные швы. Медиальную часть рассеченного сухожилия подлопаточной мышцы накладывают вторым слоем и пришивают у места прикрепления латеральной части на плече. Дополнительно медиальную часть подшивают к сухожилиям наружных ротаторов над большим бугорком и в области бороздки двуглавой мышцы. Таким образом, передняя стенка капсулы образуется из двух слоев. Швы завязывают так, чтобы ограничить наружную ротацию в нейтральном положении. Избыточное укорочение подлопаточной мышцы вследствие лишнего перетягивания ее в наружную сторону может вызвать большее, чем необходимо, ограничение наружной ротации. В тех случаях, когда сухожилия мышц, прикрепленных к верхушке клювовидного отростка, сшивают, отсеченную верхушку клювовидного отростка вместе с прикрепленными к ней сухожилиями фиксируют ниткой, проведенной через ранее просверленный в клювовидном отростке канал, к своему основанию. Отсеченную дельтовидную мышцу пришивают к ключице. Накладывают швы на кожу. Вводят антибиотики в рану и накладывают повязку, фиксирующую плечо к грудной клетке. Положение внутренней ротации остается в течение 3-4 нед. Постепенно восстанавливаются движения и сила мышц. Ограничивающий режим в смысле наружной ротации плеча поддерживают до 6 нед после операции.

Операция Свердлова. Удержание головки во впадине лопатки осуществляется посредством создания двух коротких связок, начинающихся на лопатке и прикрепляющихся в области хирургической шейки плеча (рис. 43). Связки располагаются на пути вывихивающейся головки, т.е. по передней и внутренней поверхностям плеча. Уменьшение вместимости плечевого сустава достигается рассечением растянутой сумки с последующей пластикой ее. Операцию производят под наркозом. Крючкообразный разрез кожи, клетчатки и поверхностной фасции длиной 12 см начинается под клювовидным отростком и переходит на переднюю поверхность плечевого сустава параллельно и кнаружи от *v. serhalica*. Мышцы тупо разъединяют по ходу волокон борозды между дельтовидной и большой грудной мышцами.

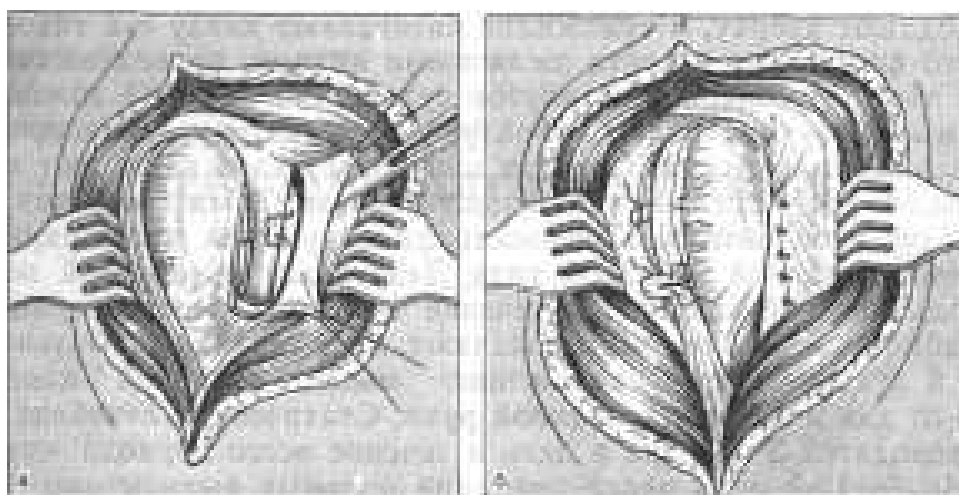


Рис. 43. Этапы операции Свердлова при привычном вывихе плеча (а, б).

После обнаружения межбугорковой области вскрывают влагалище сухожилия длинной головки двуглавой мышцы и частично капсулу сустава. Сухожилие освобождают от спаек с влагалищем, берут на марлевую ленту и отводят в сторону. Из сухожилия короткой головки двуглавой и клювовидно-плечевой мышцы выкраивают сухожильно-

мышечный лоскут 7x2,5x0,5 см, обращенный основанием к клювовидному отростку. Образовавшийся дефект в указанных мышцах заполняют путем перемещения части мышечных волокон малой грудной мышцы, которые подшивают к оставшемуся сухожильному краю короткой головки двуглавой мышцы. Выкроенный лоскут сшивают в трубочку тонким кетгутом. При отведении плеча до угла в 90° и максимальной наружной ротации обнажают капсулу сустава по внутренней поверхности плеча. На 2 см кнутри от малого бугорка плечевой кости разрезом в 6 см (напоминающим скобу) вскрывают капсулу сустава. После мобилизации и прошивания краев вскрытой капсулы толстыми шелковыми нитями производят ревизию полости сустава. При наличии свободных костно-хрящевых тел или оторванной суставной губы их удаляют. В пределах разреза капсулы желобоватым долотом в шейке плечевой кости непосредственно под головкой формируют желоб. На уровне середины желоба и под ним острым однозубым крючком образуют канал. С помощью второго крючка с отверстием такой же кривизны, как первый, через канал проводят толстую шелковую нить. Прошивают нитью вновь образованную связку, уложенную в желоб, и фиксируют ее к плечевой кости. Затем связку сшивают с наружным краем капсулы ранее проведенными через нее шелковыми швами. Внутренний край капсулы подшивают к наружному ее краю поверх связки по типу двубортного халата. Для быстрого приращения сухожилия длинной головки двуглавой мышцы к плечевой кости дно и стенки межбугорковой борозды освобождают от надкостницы и перфорируют. Спицей или тонким сверлом в них образуют ряд отверстий, напоминающих решето. Сухожилие длинной головки двуглавой мышцы укладывают на обычное место.

Плечо поддают кверху, а сухожилие натягивают книзу и в таком положении его фиксируют к кости шелковыми нитями, проведенными через костную ткань бугорков. Растянутое сухожилие длинной головки двуглавой мышцы укорачивают, образуя дубликатуру, фиксированную двумя шелковыми нитями. Спереди капсулу сустава зашивают кетгутовыми швами. Рану послойно зашивают наглухо. В мягкие ткани вокруг раны вводят антибиотики. Конечность фиксируют на месяц заранее заготовленной гипсовой повязкой типа Дезо с ватно-марлевой подушечкой в подмышечной впадине. В течение 4-5 дней после операции вводят антибиотики. С 3-го дня назначают УВЧ-терапию и больной приступает к статическому напряжению мышц здоровой конечности, а с 5-6-го дня и на оперированной руке. Статическая лечебная гимнастика проводится 3-4 раза в день в течение всего периода иммобилизации. На 8-10-й день после операции больных выписывают для амбулаторного лечения. Швы снимают в поликлинике на 12-14-й день после операции.

После снятия гипсовой повязки (на 30-й день) руку подвешивают на косынке на 10-14 дней и больной начинает заниматься активной лечебной гимнастикой: ежедневно принимает общую ванну с движениями в суставах оперированной конечности. К 8 нед после операции движения в плечевом суставе восстанавливаются и больных выписывают на работу. Лиц, занимающихся тяжелым физическим трудом, переводят на легкую работу сроком на 2 мес.

ПЕРЕЛОМЫ ПЛЕЧЕВОЙ КОСТИ

Различают переломы верхнего конца плечевой кости (до хирургической шейки), диафиза (от хирургической шейки до надмыщелковой области, т. е. начала нижнего треугольника расширения плеча) и нижнего ее конца.

Переломы верхнего конца плеча

Переломы верхнего конца плечевой кости делятся на: 1) надбугорковые переломы: переломы головки и анатомической шейки; 2) подбугорковые переломы: чрезбугорковые переломы и эпифизеолизы головки; переломы хирургической шейки; 3) изолированные переломы и отрывы большого и малого бугорков плечевой кости.

Надбугорковые переломы (переломы головки и анатомической шейки плеча)

Надбугорковые переломы относятся к внутрисуставным переломам и встречаются очень редко, почти исключительно у пожилых людей. Происходят они при падении на локоть или ушибе передненаружной поверхности плечевого сустава. При переломе анатомической шейки обычно происходит вклинение дистальной части плечевой кости в головку, которая иногда раздавливается и деформируется по типу компрессионного перелома. В некоторых случаях происходит отрыв головки. Она сдвигается и даже может перевернуться хрящевой поверхностью к дистальной плоскости перелома плеча. Если оторвавшаяся головка полностью теряет связь с сумкой, может наступить асептический некроз ее.

В некоторых случаях на внутренней сочленяющейся хрящевой поверхности головки плеча возникает компрессионный (вдавленный) перелом, который в дальнейшем может служить причиной резкого ограничения движений в плечевом суставе.

Симптомы и распознавание. Плечевой сустав увеличен в объеме. Отмечаются отек и кровоизлияние. Значительная припухлость в области плечевого сустава затрудняет распознавание перелома. Функция сустава нарушается; отведение и движение плеча вперед невозможны из-за болей. Определяется болезненность при ощупывании и давлении на плечевой сустав. Поколачивание по локтю при переломе головки и анатомической шейки вызывает боль в плечевом суставе, а не в области хирургической шейки плеча или ниже ее. При поворачивании плеча кнутри и кнаружи большой бугорок при надбугорковых переломах движется вместе с плечом.

Переломы головки и анатомической шейки плеча Следует дифференцировать от ушиба плечевого сустава, вывиха плеча, переломов бугорков, хирургической шейки плеча, суставной впадины и лопатки. Решающее значение для распознавания имеет рентгеновский снимок плечевого сустава.

Лечение. Наиболее благоприятны в смысле дальнейшей функции вколоченные переломы головки и анатомической шейки плеча без смещения или с небольшим смещением и без раздробления головки. В область перелома вводят 20 мл 1% раствора

новокаина. Руку с мягкой подушечкой в подмышечной впадине, согнутую в локтевом суставе под углом 60-70°, подвешивают на косынке, оставляя свободным локоть, или накладывают на 7-10 дней повязку типа Дезо. Со 2-го дня больному предлагают делать движения пальцами и в лучезапястном суставе, с 3-го - в локтевом суставе, с 10-го – в плечевом. Это особенно важно для пожилых людей; в противном случае у них быстро развиваются внутрисуставные и околосуставные сращения, являющиеся причиной тугоподвижности в плечевом суставе. Для уменьшения болей при движениях в нем следует несколько раз вводить раствор новокаина. С 10-15-го дня назначают тепловое лечение. Трудоспособность обычно восстанавливается через 6-10 нед.

Надбугорковые переломы с раздроблением и без смещения головки лечат консервативно. В область перелома вводят 20 мл 1% раствора новокаина. Конечность поддерживается в положении отведения на 30° с помощью прокладки в подмышечной впадине или изогнутой крамеровской шины, применяемой при переломах ключицы. Движения пальцами и в лучезапястном и локтевом суставах рекомендуется начинать со 2-3-го дня, а в плечевом-с 10-12-го дня. Развивающееся при переломах головки ограничение движений в плечевом суставе частично компенсируется движением лопатки и дает удовлетворительное восстановление функции.

В случае резкого ограничения движений в плечевом суставе и болей может возникнуть необходимость создать артродез плечевого сустава в функционально выгодном положении.

Надбугорковые переломы с отрывом и полным смещением головки в молодом и среднем возрасте лечат оперативно. Если оторвавшаяся головка плеча не деформирована, хрящевая поверхность ее не повреждена, связь с сумкой сустава не прервана и, таким образом, не нарушено питание отломка, головку плеча необходимо правильно сопоставить с плечевой костью и фиксировать швами. При раздроблении головки возникает вопрос об артродезе и экономной резекции. В последнее время в некоторых случаях применяется эндопротезирование с помощью пластмассовой головки на длинном стержне из нержавеющей стали. Рану зашивают послойно. Дальнейшее лечение такое же, как при вколоченных переломах.

Подбугорковые переломы плеча

К ним относятся чрезбугорковые переломы и переломы хирургической шейки плеча.

У детей в этой области бывают чрезбугорковые переломы с эпифизолизом верхнего конца плечевой кости и несколько ниже – эпифизолиз с отрывом костной ткани от метафиза.

Наиболее часто происходят переломы в области хирургической шейки, которая соответствует сужению на месте перехода плотного компактного вещества диафиза плеча в губчатое вещество метафиза.

Переломы хирургической шейки плеча чаще наблюдаются у пожилых людей, особенно у женщин. В пожилом возрасте, помимо остеопороза, в метафизе происходит уменьшение костных балочек; костномозговые полости сливаются и увеличиваются в объеме, наружная стенка кости на месте перехода метафиза в диафиз истончается. Все это способствует возникновению перелома в области хирургической шейки плеча. Переломы хирургической шейки плеча и чрезбугорковые переломы относятся к внесуставным. В некоторых случаях и при этих переломах трещины могут проникнуть в плечевой сустав. Механизм, распознавание, лечение и предсказание при переломах хирургической шейки и чрезбугорковых переломах сходны.

Все, что будет сказано в дальнейшем о переломах хирургической шейки плеча, относится и к чрезбугорковым переломам.

Переломы хирургической шейки плеча

Переломы хирургической шейки и чрезбугорковые переломы, а также эпифизолизы головки плечевой кости у детей могут произойти при непосредственном ударе в области головки плеча. Однако в преобладающем большинстве случаев эти переломы возникают при падении на локоть и кисть вытянутой руки. Одновременно при этой, а также при прямой травме может произойти перелом большого бугра и значительно реже – головки плечевой кости.

Плечо при падении на локоть или кисть вытянутой руки может находиться в отведении, приведении или в нейтральном положении. В преобладающем большинстве случаев при этом в момент падения на локоть или кисть в плечевом суставе происходит с большей или меньшей силой выворачивание (eversio) и отклонение или движение назад. Сила, действующая по направлению оси конечности при падении на локоть или кисть вытянутой руки, находящейся в положении приведения, ведет к аддукционному перелому хирургической шейки плеча; если в момент падения плечо находилось в положении отведения, возникает абдукционный перелом. В зависимости от положения верхней конечности головка плеча при этом упирается либо в суставную впадину лопатки либо в акромиальный отросток. Если в момент травмы рука (плечо) находится в нейтральном положении, т. е. не приведена и не отведена, то в зависимости от величины силы, действующей по оси плечевой кости, происходит в большей или меньшей степени внедрение нижнего отломка в верхний и возникает вколоченный перелом хирургической шейки плеча. Плоскость перелома в этих случаях проходит поперечно. Продольная ось плечевой кости может остаться нормальной, но чаще между отломками образуется больший или меньший угол, открытый кзади.

Если в момент травмы плечо находится в приведенном положении, при этом же механизме возникает аддукционный перелом хирургической шейки плеча со смещением отломков. При этом центральный отломок отведен и ротирован кнаружи, а периферический смещен кверху и располагается кнаружи (латерально) или кнаружи и кпереди по отношению к центральному отломку. Проксимальный конец периферического отломка смещается при этом кнаружи, внутрь и вперед. Между обоими фрагментами образуется угол, открытый кнутри и кзади. Очень часто при этом происходит на большем или меньшем протяжении внедрение внутреннего края проксимального конца плечевой кости в головку плечевой кости, т. е. возникает вколоченный аддукционный перелом хирургической шейки плеча со смещением. Редко внедрение не происходит и имеется невколоченный аддукционный перелом с полным разъединением и смещением отломков.

Если в момент травмы плечо находится в отведенном положении, возникает абдукционный перелом хирургической шейки плеча со смещением отломков. При абдукционном переломе центральный отломок приведен и ротирован кнутри, а периферический – тоже кнутри или кнутри и кпереди и подтянут вперед и кверху. Таким образом, отломки образуют угол, открытый «наружи и кзади. Наружная часть проксимального конца плечевой кости может внедриться на большем или меньшем протяжении в головку, и тогда возникает вколоченный абдукционный перелом хирургической шейки плечевой кости. В ряде случаев внедрение не наступает и происходит перелом с полным разъединением и смещением отломков. Наиболее часто наблюдаются абдукционные переломы.

Основными видами перелома хирургической шейки плеча являются аддукционные и абдукционные (рис. 44). Kocher (1903) различает 5 видов таких переломов: аддукционные, абдукционные, экстензионные, флексионные и ротационные. А. И. Казьмин (1952) считает, что следует различать 4 вида переломов: аддукционный, абдукционный, экстензионный и атипичный. При экстензионном переломе головка находится в положении сгибания и ротирована кнутри или расположена в среднем положении между

внутренней и наружной ротацией плеча, а дистальный отломок смещен кпереди и образует с головкой угол, открытый кзади.

Первичное смещение отломков при переломе хирургической шейки плеча определяется величиной силы, вызвавшей перелом, и положением руки в момент удара при падении. Угловое смещение между центральным и периферическим отломками в одних случаях может быть незначительным, в других – большим.

Помимо вколоченных переломов шейки плечевой кости без смещения, вколоченных и невколоченных аддукционных и абдукционных переломов, встречаются переломы хирургической шейки с вывихом отделившейся головки плечевой кости.

У детей в области хирургической шейки плеча наблюдаются околоэпифизарные трещины и переломы, а также эпифизеолизы. При эпифизеолизах нередко трещина переходит на метафиз. Разъединение по эпифизарной линии может сопровождаться повреждением росткового хряща, вызвать преждевременное окостенение его и быть причиной отставания в росте конечности.

Симптомы и распознавание. Клиническое распознавание тем труднее, чем меньше смещены отломки, особенно у тучных людей. Пострадавшие жалуются на боль, особенно усиливающуюся при движении в плечевом суставе, где отмечаются припухлость и кровоизлияние; округлость контуров сустава сохранена. Ось плеча в верхней части смещена; локоть несколько отстает от туловища, но симптом пружинящего сопротивления при этом не определяется. При ощупывании и надавливании в верхнем конце плеча появляется боль, легкое поколачивание по локтю в направлении оси плеча вызывает боль в верхнем конце его. При аддукционных переломах с большим смещением удается прощупать, а иногда увидеть передненааружный выступ, соответствующий наружному краю поверхности перелома. Иногда прощупывается острый край перелома в подмышечной впадине. При абдукционных переломах между верхним и нижним отломками на наружной поверхности плеча отмечается западение, которое может симулировать симптом запустения суставной впадины при вывихе плеча. Активные движения в плечевом суставе почти невозможны, пассивные – вызывают резкую боль, иногда при этом определяются ненормальная подвижность и костный хруст. При невколоченных переломах шейки плеча большой бугорок и головка при вращательных движениях не перемещаются вместе с плечом.

Вколоченные переломы без смещения или с незначительным смещением клинически распознаются труднее. В этих случаях некоторые из описанных симптомов могут отсутствовать или мало выражены. Припухлость, боль при ощупывании и надавливании на верхний отрезок плеча, а также боль в области перелома при поколачивании по локтю в направлении оси плеча, если отсутствуют другие симптомы, дают достаточный повод заподозрить перелом верхнего конца плечевой кости.

Переломы хирургической шейки плеча могут осложниться повреждением подмышечного нерва и его ветвей, иннервирующих дельтовидную мышцу. Верхний конец нижнего отломка может сдавить, а иногда и повредить сосудисто-нервный лучок в подмышечной впадине. Сдавление пучка вызывает отек, венозный застой, расстройство чувствительности, парезы и параличи верхней конечности.

Переломы шейки плеча необходимо дифференцировать от ушиба, растяжения и вывиха плечевого сустава. Это тем более важно, что, ошибочно приняв перелом хирургической шейки плеча за вывих и пытаясь вправить его, иногда разъединяют отломки при вколоченном или сколоченном переломе.

Большое значение для распознавания перелома шейки плеча имеют рентгеновские снимки; один из них делается в переднезадней проекции, а другой – в аксиальной - «эполетный» снимок. Иногда на втором снимке удается выявить значительное смещение, расхождение отломков и угловое искривление, которое на рентгеновском снимке в переднезадней проекции не было видно.

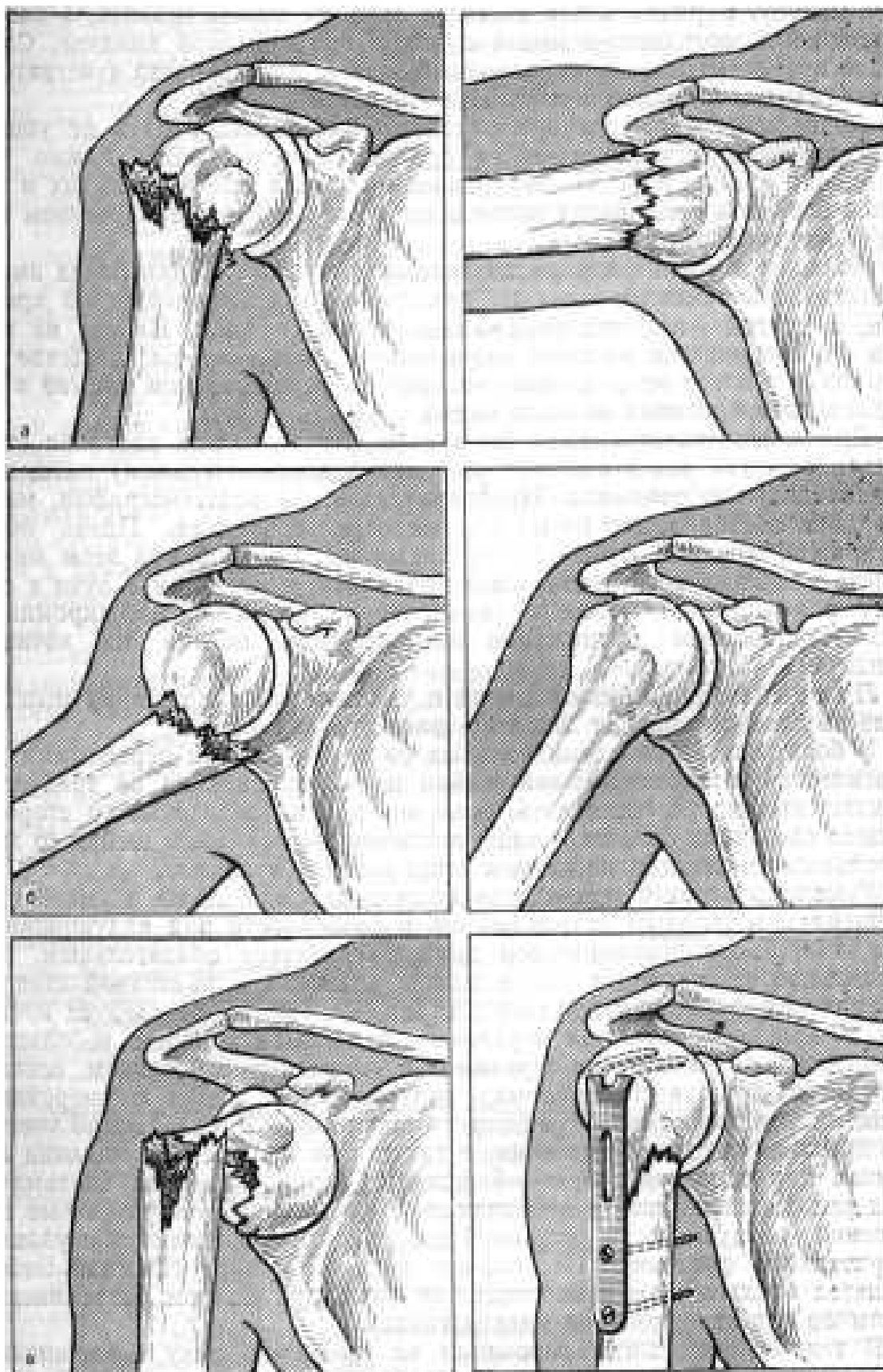


Рис. 44. Типичные переломы хирургической шейки плеча (до и после выправления).
 а – аддукционный перелом; б – абдукционный перелом; в – перелом хирургической шейки
 плеча с полным разьединением отломков; остеосинтез пластинкой-цапкой Каплана -
 Антонова,

Для «эполетного» снимка ни в коем случае нельзя насильно отводить плечо, так как это может привести к дополнительному смещению и разъединению отломков. Предварительно, до рентгенографии, место перелома обезболивают 20 мл 1% раствора новокаина. Плечо очень осторожно отводят на 30-40° от туловища. Больной при этом может сидеть или лежать. Это позволяет направить рентгеновские лучи в сторону подмышечной ямки и надплечья над ключично-акромиальным сочленением (положение эполета или погона на военном мундире).

Лечение. Для обезболивания и уменьшения напряжения мышц в область перелома вводят 20 мл 1% раствора новокаина.

У большинства пожилых больных со вколоченными переломами хирургической и анатомической шейки плеча вправления не требуется. Исключения могут составлять, если нет противопоказаний со стороны общего состояния больного, лишь вколоченные переломы шейки со значительным смещением и угловым искривлением отломков.

У молодых людей при вколоченных переломах, даже с умеренным смещением и угловым искривлением, в особенности при аддукционных переломах, восстановление оси должно считаться обязательным. Неправильное сращение отломков может привести к различной степени ограничения функции плечевого сустава. Репозицию не следует производить при невколоченных переломах, переломах шейки с небольшим смещением, аддукционных переломах с умеренным смещением, оскольчатых, аддукционных переломах хирургической шейки с умеренным смещением и при оскольчатых переломах головки плеча. Нужно учесть, что при значительном смещении, а также при полном расхождении отломков для удовлетворительной функции безукоризненная анатомическая репозиция не всегда необходима. Нередко даже значительные нарушения конгруэнтности суставной поверхности совмещаются с удовлетворительной функцией. Несращение переломов хирургической шейки является исключением и наблюдается лишь при полном разъединении отломков или интерпозиции мягких тканей.

В тех случаях, когда репозиция не требуется, руку подвешивают на косынке или бинте так, чтобы локоть был свободен и согнут под углом 60-70°. Под действием обезболивания и тяжести руки постепенно происходят расслабление мышц плеча, выравнивание угла и оси плечевой кости. Со 2-го дня назначают лечебную гимнастику. С 4-5-го дня больной начинает делать движения в плечевом суставе. Вначале, слегка наклонившись корпусом вперед при разогнутой и опущенной вниз руке, производят легкие покачивания, приведения и отведения. Постепенно объем движений увеличивают (заведение руки за голову, поднимание и отведение руки) и они становятся более активными. Е. Ф. Древинг и З. И. Нечаева (1954) при лечении переломов шейки плеча подвешивают руку на косынке-змейке, сделанной из марли с ватной прослойкой. Для отведения плеча (на 15-35°) в подмышечную впадину кладут ватно-марлевый валик или подвешивают через здоровое надплечье мягкую подушку треугольной формы. В процессе лечения для уменьшения болей при движениях в плечевом суставе в область перелома вводят еще 2-3 раза по 20 мл 1% раствора новокаина. Назначают также массаж и физиотерапевтические процедуры. Трудоспособность восстанавливается через 5-8 нед.

При вколоченных аддукционных переломах хирургической шейки с угловым смещением у людей молодого и среднего возраста применяют отводящую шину с накожным или скелетным вытяжением. Шина должна быть фиксирована на 40° впереди от фронтальной плоскости. При таком положении плеча на шине периферический отломок устанавливается соответственно положению смещенного центрального отломка и ось плеча выравнивается. Если не произвести вправление на отводящей шине и наступит сращение аддукционного перелома хирургической шейки плеча под углом, результатом будет ограничение движений в плечевом суставе, особенно отведение плеча. Со 2-3-го дня больной должен делать движения в пальцах и кисти, а с 4-5-го дня – в локтевом суставе. Через 3-4 нед накожное вытяжение снимают и приступают к движениям в плечевом суставе, не снимая отводящей шины. Постепенно больного приучают снимать руку с

шины и класть ее обратно. Если этого не сделать, то после снятия шины больной в течение нескольких дней будет испытывать сильные боли в плечевом суставе, что задерживает восстановление функции руки. Одновременно с упражнениями назначают тепловые физиотерапевтические процедуры для плечевого сустава. Шину снимают через 5-6 нед. Трудоспособность восстанавливается через 8-10 нед. после травмы.

В ряде случаев при аддукционных переломах под местным обезболиванием применяют одномоментную репозицию. Для этого помощник, взяв руку больного за локоть и предплечье, плавно производит вытяжение. В это время хирург фиксирует I пальцем головку плечевой кости, а другой рукой берет руку больного за середину плеча, одновременно с помощником отводит ее на 70° и приводит к середине на $30-40^\circ$ (рис. 45). После этого руку фиксируют в гипсовой торакобрахиальной повязке или укладывают с вытяжением на отводящую шину.

У детей вправление верхних эпифизолизом плеча производят под наркозом при рентгенологическом контроле. После вправления накладывают гипсовую лонгету от противоположной лопатки до основания пальцев. Иногда при вправлении эпифизолиза у детей недостаточно отведения на 70° . В этих случаях производят вытяжение руки вверх в вертикальном направлении. В это время дополнительно сопоставляют отломки в области перелома, воздействуя на (периферический отломок. Руку фиксируют в вытянутом кверху положении над головой (Н. Г. Дамье, 1960).

Больным с нарушениями со стороны сердечно-сосудистой системы, а также в старческом возрасте при вколоченных аддукционных переломах со смещением отводящую шину не накладывают и ограничиваются укладыванием руки на мягкой подушке треугольной формы, подвешенной через здоровое надплечье. Рука остается в отведении на $30-45^\circ$, а предплечье подвешивают на косынке со свободно свисающим локтем. Если состояние больного позволяет, то под местной анестезией производят репозицию, как было описано раньше.

У старых людей и тяжелобольных репозицию не делают. Ограничиваются подвешиванием руки на косынке и прибинтовыванием ее к груди на несколько дней, пока не пройдут острые боли.

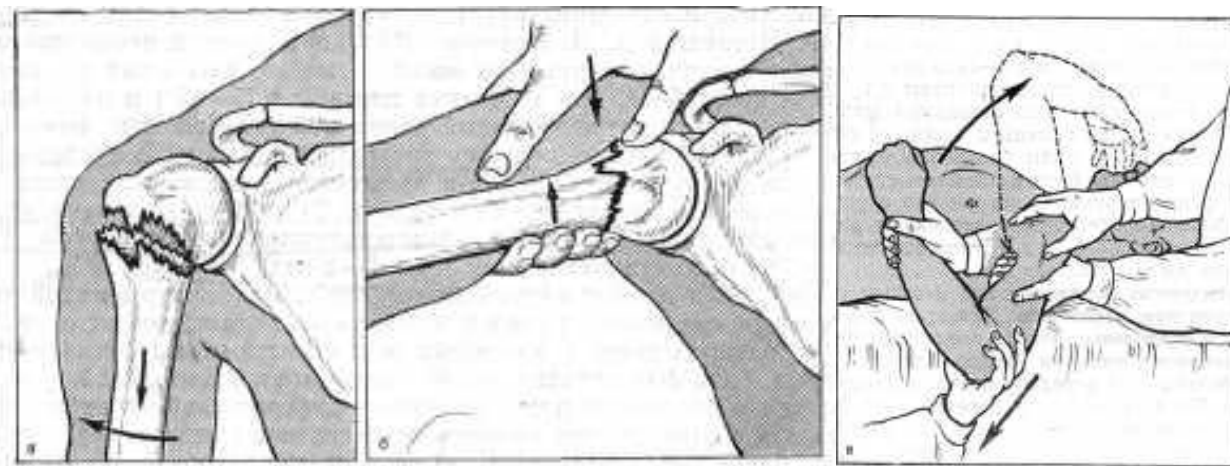


Рис. 45. Вправление аддукционного перелома шейки плеча.

а – вытяжение по длине; б – устранение смещений по ширине; в – приведение руки.

Для уменьшения болей повторно вводят по 20 мл 1% раствора новокаина и назначают ранние движения в плечевом суставе. При таком лечении полного восстановления функции плечевого сустава не достигается, так как угловое искривление в области хирургической шейки плеча не устранено. Лечение направлено на предупреждение внутри- и околоуставных сращений и тугоподвижности в суставе, легко образующихся у пожилых людей. Результаты лечения удовлетворительные. При

абдукционных переломах с небольшим угловым искривлением кнутри и переломом большого бугра наложение отводящей шины противопоказано, так как искривление еще больше увеличится и отломки могут разъединиться. При таких переломах руку подвешивают на косынке. В область перелома вводят 20 мл 1% раствора новокаина. Со 2-го дня больной должен делать движения в пальцах и лучезапястном суставе, с 3-го дня – в локтевом, а через 7-15 дней – в плечевом суставе. Назначаются тепловые процедуры и массаж руки. Угловое искривление в области хирургической шейки постепенно под влиянием тяжести подвешенной на косынке руки со свободным локтем выравнивается само.

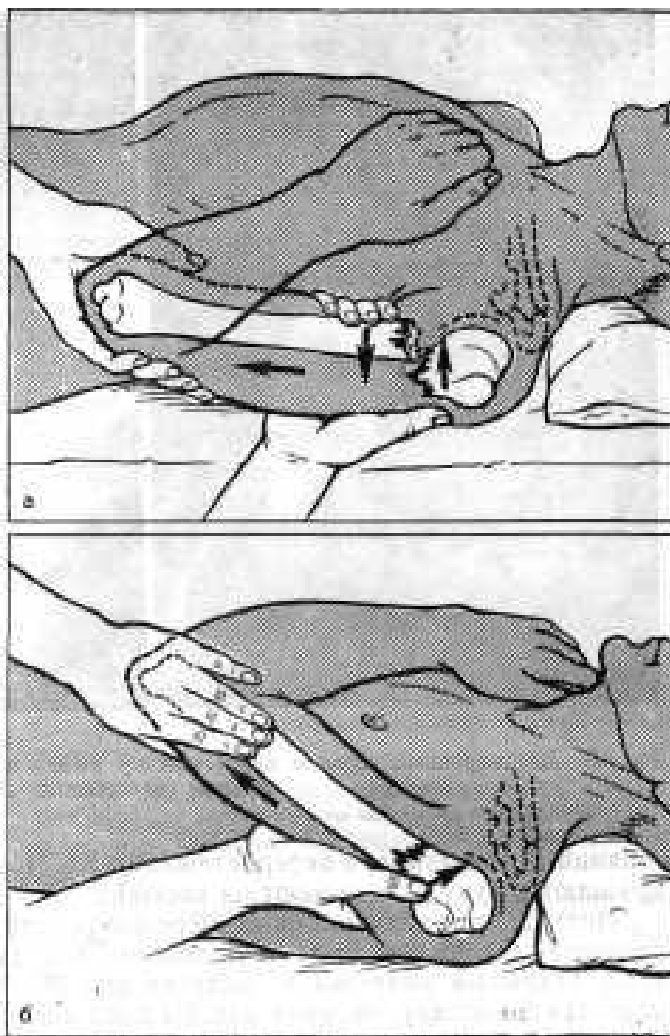


Рис. 46. Вправление абдукционного перелома шейки плеча.

а – вытяжение по длине и устранение смещения по ширине; б – приведение руки.

При абдукционных переломах шейки плеча со значительным смещением, в особенности при полном разъединении отломков, у неослабленных пожилых больных под местным обезболиванием, а у молодых людей под наркозом производят одномоментную репозицию. Для этого помощник берет руку, согнутую в локтевом суставе, за нижнюю часть плеча и производит вытяжение по оси (рис. 46). Одновременно помощник приводит руку в направлении к передней стенке грудной клетки и ротирует плечо несколько кнаружи. В это время хирург захватывает сзади одной кистью плечо больного на уровне перелома и I пальцем производит давление на наружную поверхность головки плеча в направлении кнутри. Остальными 4 пальцами он оттягивает верхний конец дистальной части плеча кнаружи. После сопоставления, чтобы сблизить (плоскости излома отломков, помощник постепенно ослабляет вытяжение за плечо. Дальнейшее лечение проводится на

косынке-змейке с валиком в подмышечной впадине. Функция плечевого сустава восстанавливается. Трудоспособным больной становится через 8-10 нед (рис. 47).

Некоторые переломы шейки плеча с полным расхождением после вправления легко смещаются. В таких случаях следует применить скелетное вытяжение за локтевой отросток при постельном режиме больного или использовать отводящую шину. Плечо отводят на 45-60°. Вытяжение должно только удерживать отломки во вправленном состоянии и не вызывать перерастяжения их. Через 3 нед вытяжение прекращают и руку укладывают на косынку.

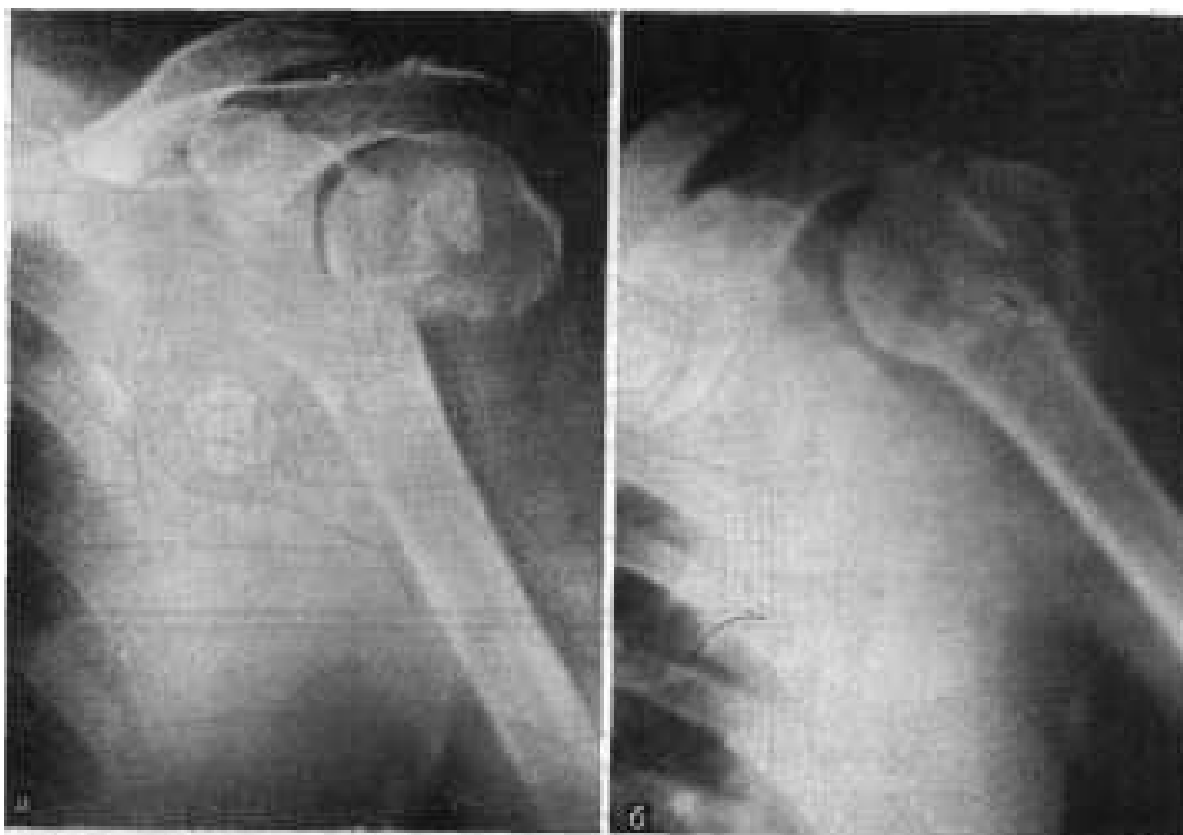

Рис. 47. Абдукционный перелом хирургической шейки плеча у больной 83 лет до (а) и после (б) лечения.

Иногда при абдукционных переломах хирургической шейки плеча смещение отломков бывает большим. Между отломками образуется угол, открытый кнаружи и достигающий 80-90°. Диафиз плеча вклинивается в головку, которая как бы посажена на верхний конец диафиза в виде шляпки, надетой набок. Хрящевая поверхность головки плеча при опущенной вдоль туловища руке почти полностью обращена кнаружи. В результате суставная поверхность лопатки не противостоит суставной поверхности головки плеча, повернувшейся в противоположную сторону. Такие абдукционные вколоченные переломы хирургической шейки плеча можно отнести к типу переломовывихов головки плеча. Вследствие изменения строения сустава функция плечевого сустава нарушается. Помимо того, смещенный большой бугорок препятствует функции надостной мышцы, в силу чего активные движения резко ограничиваются, вправить отломки такого переломовывиха обычным путем не удастся. Лечение их на отводящей шине тоже противопоказано, так как абдукционное смещение и деформация могут еще больше увеличиться, нарушится функция и появятся боли в плечевом суставе. В таких случаях вправление возможно лишь оперативным путем.

При переломах хирургической шейки плеча с вывихом головки показано оперативное вмешательство.

Оперативное лечение переломов головки и шейки плеча. Во многих случаях при переломах шейки плеча с полным разьединением головки сопоставить отломки в правильном положении удастся лишь оперативным путем. Операция показана также при значительных угловых смещениях у лиц молодого и среднего возраста, а также у крепких пожилых людей, если попытка закрытой репозиции не увенчалась успехом. Смещение обычно удается установить лишь на основании двух рентгенограмм, сделанных в переднезадней и боковой проекциях. При наличии углового смещения сращение может привести к нарушению функции плечевого сустава, в то время как оперативным путем можно достигнуть хорошего результата. Оперировать следует также в тех случаях, когда раздроблена головка плеча. При переломе шейки плеча с угловым смещением, а также при переломах с разьединением отломков лучше всего пользоваться переднемедиальным разрезом. Оперативное устранение углового смещения и вправление головки, полностью отделившейся от диафиза плеча, при переломах хирургической шейки в большинстве случаев удастся без особого труда.

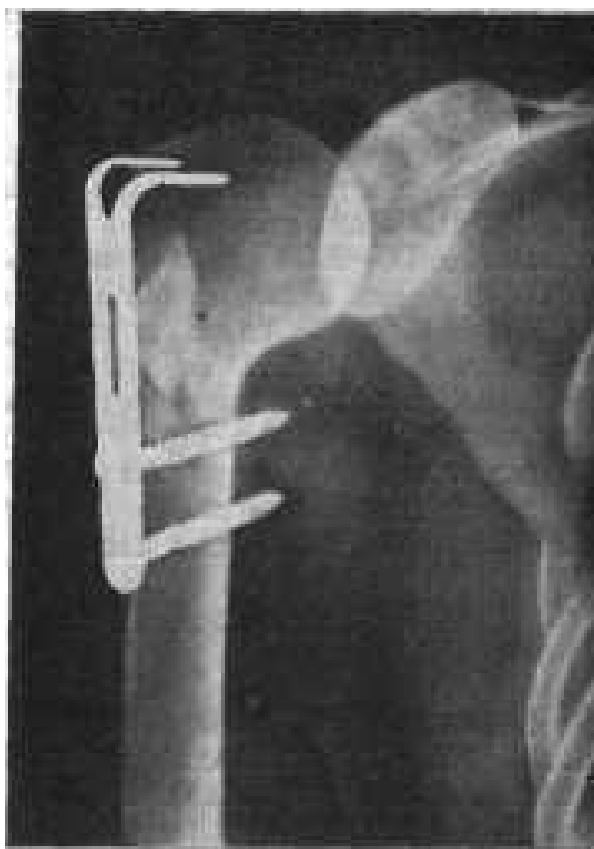


Рис. 48. Остеосинтез пластиной Каплана-Антонова при переломе хирургической шейки плеча с полным расхождением отломков.

Фиксация вправленных отломков может осуществляться разными путями: длинным стержнем, введенным через большой бугорок в диафиз, при помощи специальной пластинки с винтами Каплана-Антонова (рис. 48), перекрещивающимися спицами, балкой Климова или Воронцова, костным штифтом и др. У детей головку достаточно фиксировать тонкими спицами и прошиванием кетгутовыми или шелковыми нитками мягких тканей или проведением ниток через 2-3 отверстия, просверленных в верхнем и нижнем отломках.

Остеосинтез при переломах хирургической шейки плеча пластиной Каплана-Антонова, тавровой балкой с крючкообразным концом Климова, балкой Воронцова и другими фиксаторами. Обезболивание общее. Разрез кожи производят от акромиона вниз по переднему краю дельтовидной мышцы. Промежуток между дельтовидной и большой

грудной мышцами тупо расслаивают; v. cephalica вместе с внутренними волокнами дельтовидной мышцы и большую грудную мышцу отводят кнаружи. Если при сопоставлении отломков возникают трудности, можно частично отсечь дельтовидную мышцу от ключицы. После сопоставления отломков плечо (вместе с головкой) ротируют внутрь.

Остеосинтез пластинкой с шипами Каплана - Антонова. Шипы, согнутые под углом 75-85°, внедряют в наружную поверхность головки плеча. При этом передний край пластинки должен располагаться на 0,5-1 см кнаружи от сухожилия длинной головки плеча. Пластинку привинчивают к плечевой кости двумя винтами. Для остеосинтеза тавровой балкой Климова и балкой Воронцова в плечевой кости циркулярной электропилой выпиливают паз длиной 5-6 см через всю толщу кортикального слоя, книзу от места перелома, кнаружи и параллельно от сухожилия большой грудной мышцы и длинной головки двуглавой мышцы. Через лаз в головку плеча забивают клювовидный конец тавровой пластинки. Затем пластинку заколачивают в выпиленный паз плечевой кости и фиксируют при помощи двух шплицей, которые забивают в прорези пластинки.

В некоторых случаях остеосинтез можно произвести перекрещивающимися спицами, винтами, костными штифтами и др. После фиксации на сумку накладывают не проникающие в сустав кетгутовые швы. Дельтовидную мышцу подшивают по линии отсечения ее от ключицы и затем зашивают кожу. После операции накладывают повязку с подушечкой в подмышечной впадине или с изогнутой крамеровской шиной, чтобы удержать плечо в положении небольшого отведения. С 3-го дня приступают к движениям в пальцах, лучезапястном и локтевом суставах. Швы снимают на 7-й день. Движения в плечевом суставе начинают с 18-20-го дня. Если вводился металлический стержень, его удаляют через 3 мес. Результаты лечения вполне удовлетворительные. В очень редких случаях, когда головка плеча раздроблена, вследствие чего нарушилось ее кровоснабжение, а также при асептических некрозах головки показано удаление ее, артродез или эндопротезирование плечевого сустава. При удалении головки края плоскости перелома на диафизе плеча подравнивают. Экономная резекция плечевого сустава дает удовлетворительные результаты. С 8-10-го дня после операции начинают движения в плечевом суставе.

Изолированные переломы и отрывы бугорков плечевой кости

Переломы большого бугорка бывают значительно чаще, чем распознаются. Они наблюдаются как сопутствующее повреждение при переломах шейки и вывихах плеча. При вывихах плеча перелом большого бугорка происходит вследствие ушиба о край суставной впадины или отрыва его рефлекторно сократившимися и натянутыми надостной, подостной и малой круглой мышцами.

Изолированный перелом большого бугорка может произойти при падении и ушибе плечевого сустава. Большой бугорок может вдавиться и повредить выемку и влагаище сухожилия длинной головки двуглавой мышцы.

Изолированный отрывной перелом большого бугорка возникает вследствие рефлекторного сокращения надостной, подостной и малой круглой мышц. Каждая из них обычно открывает незначительную часть большого бугорка, которая под влиянием сокращения мышцы смещается выше суставной поверхности.

При изолированном переломе и отрыве иногда большой бугорок почти не смещается, иногда же вследствие сокращения прикрепляющихся к нему мышц, вращающих плечо кнаружи, он втягивается под акромиальный отросток. В результате резко страдают абдукция и наружная ротация и могут полностью блокироваться движения в суставе. В других случаях бугорок смещается книзу и кнаружи и может прирасти на

новом месте. Следствием этого является ограничение абдукции. Перелом малого бугорка, особенно изолированный отрывной, встречается весьма редко.

Симптомы и распознавание. Изолированные переломы бугорков плеча часто диагностируются как ушиб плечевого сустава.

При изолированном переломе в области, соответствующей большому бугорку, отмечаются ограниченная припухлость, кровоизлияние и болезненность при ощупывании и давлении. Иногда при ощупывании большого бугорка определяется костный хруст и подвижность отломка. Плечо повернуто внутрь, активное вращение его кнаружи и абдукция невозможны. Мышцы, окружающие плечевой сустав, рефлекторно напряжены. При отрыве малого бугорка плеча припухлость, кровоизлияние, боль при ощупывании и другие симптомы локализуются более кпереди. Плечо повернуто кнаружи, активное вращение его кнутри невозможно.

Клиническое распознавание переломов бугорков плеча представляет большую трудность. Наличие их можно лишь предполагать. Решающее значение имеет рентгенологическое исследование. Для того чтобы точно установить, какая из трех мышц, прикрепляющихся «большому бугорку, оторвалась вместе с его костной пластинкой, необходимо сделать три рентгеновских снимка в переднезадней проекции: один - при положении плеча вдоль туловища и полной наружной ротации (при этом видно прикрепление сухожилия надостной мышцы); второй - при таком же положении руки, но несколько приблизив трубку аппарата к головке и наклонив ее на 25° книзу, что позволяет видеть прикрепление подостной мышцы; третий снимок производится в положении плеча вдоль туловища и полной внутренней ротации; он должен выявить место прикрепления малой круглой мышцы к большому бугорку.

Место прикрепления подлопаточной мышцы к малому бугорку и соответствующему гребешку плечевой кости видно на «эполетной» рентгенограмме. Плечо отводят до уровня надплечья и поворачивают кнаружи. Рентгеновские лучи направляют в сторону подмышечной впадины, а кассету укладывают на надплечье.

Переломы и отрывы бугорков необходимо дифференцировать от ушиба плечевого сустава, обызвествления слизистой сумки и сухожилия, перелома головки и шейки плеча.

Клиническая картина переломов бугорков, сопутствующих переломам шейки и вывихам плеча, определяется характером основного повреждения.

Лечение. В область перелома вводят 10-15 мл 1% раствора новокаина. Переломы бугорков без смещения не требуют специального лечения. Накладывают повязку типа Дезо или подвешивают руку на косынке. На 2-й день назначают активные движения в пальцах и лучезапястном суставе, на 3-й день – в локтевом, на 5-й – в плечевом суставе. Объем движений постепенно увеличивается. При болях в плечевом суставе в область перелома повторно вводят 10-15 мл 1% раствора новокаина. Кроме того, назначают массаж и физиотерапевтические процедуры. Трудоспособность восстанавливается через 3-4 нед.

При отрывных переломах бугорка с умеренным смещением применяют отводящую шину с лейкопластырным вытяжением за плечо. Положение шины такое же, как и при переломе диафиза плеча. В этом положении плеча бугорок становится на место, что должно быть подтверждено рентгенографически. Со 2-го дня назначают активные движения в пальцах кисти и локте. Через 3-4 нед после травмы можно сделать первые попытки отведения плеча. Если больной в состоянии поднять и удержать руку на $20-30^\circ$ выше прямого угла, отводящую шину снимают. В дальнейшем продолжают дозированно нарастающие движения в плечевом суставе. Трудоспособность восстанавливается через 1,5 – 2,5 мес.

Если контрольный снимок, сделанный на 2-4-й день, показывает, что бугорок плеча не лег на место, то при больших смещениях показано оперативное лечение.

Оперативное лечение. Операция показана в случаях, когда оторвавшийся большой бугорок втянут под акромиальный отросток, а также при значительном смещении его книзу и кнаружи.

В более поздние сроки после перелома большого бугорка (в особенности с вдавлением его), сопровождавшегося разрывом выемки сухожилия длинной головки двуглавой мышцы, появляются боли и ограничение движений, вызванные тендосиновитом этого сухожилия. При упорных болях показано оперативное лечение. Операция производится под местным или общим обезболиванием. Делают переднемедиальный разрез. Дельтовидную мышцу оттягивают кнаружи. Выделяют сухожилие длинной головки двуглавой мышцы. Вскрывают сухожильное влагалище на всем протяжении. Обычно здесь обнаруживаются плотные спайки, тяжи и изменения в самом сухожилии. На всем протяжении от места прикреплений к верхнему краю суставной впадины лопатки всю внутрисуставную часть сухожилия иссекают. Центральный конец его в натянутом состоянии фиксируют в специально сделанной костной ложбинке под бугорком плечевой кости. Края капсулы сустава над местом иссеченного сухожилия сшивают. После операции руку подвешивают на косынке.

В случае отрыва бугорка сократившиеся мышцы, которые прикрепляются к нему, оттягивают бугорок в пространство между акромиальным отростком и головкой плеча и при этом блокируются движения. Вправление возможно только оперативным путем. Производят дугообразный разрез вокруг акромиона или переднемедиальный параллельно переднему краю дельтовидной мышцы. Оттягивают дельтовидную мышцу кнаружи. Оторвавшийся бугорок вместе с оттянувшей его подлопаточной мышцей фиксируют в его ложе на плече. Затем накладывают повязку, фиксирующую руку к грудной клетке, на 3 нед.

Разрыв сухожилия двуглавой мышцы

Чаще наблюдаются разрывы длинной головки двуглавой мышцы. Несколько реже происходит отрыв дистального сухожилия от бугристости лучевой кости. Наиболее часто разрывы происходят у мужчин в возрасте 40 лет и старше. Иногда встречаются у одних и тех же больных в разное время разрывы с обеих сторон. К этому предрасполагают дегенеративные изменения в сухожилии. Разрыв сухожилия обычно возникает спонтанно, при подъеме тяжести при согнутом локте или неожиданном резком сокращении мышцы. В большинстве случаев происходит поперечный разрыв сухожилия. Разрыв длинной головки в преобладающем большинстве случаев наблюдается внутри сустава, в области межбугорковой борозды или вблизи нее. Иногда разрывы происходят и более низко. После разрыва периферическая часть сухожилия перемещается, свертывается и припаивается у места отхождения от мышечной головки. В некоторых случаях она припаивается к короткой головке или дистальному сухожилию двуглавой мышцы плеча.

Симптомы и распознавание. В момент разрыва возникает быстро проходящая острая боль, иногда ощущается треск. Вначале появляется небольшая припухлость. Иногда через несколько дней определяется кровоподтёк, который при разрыве длинной головки двуглавой мышцы располагается несколько ниже дельтовидной мышцы. После рассасывания отека выясняется, что при сгибании и супинации предплечья мышца сокращается только в нижнем отделе плеча. В верхнем отделе двуглавой мышцы имеется западение (рис. 49). При разрыве длинной головки сухожилия *m. biceps* в нижней половине плеча образуется мягкий валик (сократившаяся мышца), а при отрыве нижнего сухожилия от бугристости лучевой кости появляется такой же валик в верхней половине плеча.

Сила конечности страдает сравнительно мало, так как остальные мышцы плеча и предплечья в большинстве случаев компенсируют силу поврежденной мышцы; поэтому повреждение нередко не диагностируется. Уточнению диагноза может помочь элעדасомиография (ЭМГ).

Лечение. Метод оперативного лечения зависит от уровня разрыва и изменений в сухожилии. Сшивание сухожилия конец в конец производится лишь при низких разрывах (близких к мышце) длинной головки бицепса. В большинстве случаев сухожилие длинной головки натягивают в проксимальном направлении и фиксируют в этом состоянии к межбугорковой борозде или несколько ниже – к плечевой кости при помощи шелковых швов. Для этого делают в кости небольшую ложбинку. Можно также конец дистального конца сухожилия пришить к клювовидному отростку лопатки. Центральную часть сухожилия удаляют лишь в тех случаях, когда у больного в анамнезе имеется тендосиновит длинной головки бицепса.



Рис. 49. Разрыв сухожилия длинной головки левого плеча. Мышечный валик в нижней половине плеча.

У пожилых и старых людей в большинстве случаев прямых показаний к оперативному лечению нет. Заметных нарушений (функций обычно не бывает. Иногда ощущаются боли в плечевом суставе, которые проходят после физиотерапевтического лечения и повторного (2-5 раз) местного введения 10 мл 1% раствора новокаина. При отрыве дистального конца сухожилия показано оперативное лечение, которое заключается в подшивании сухожилия к бугристости лучевой кости. Для лучшего укрепления сухожилия в области бугристости можно наложить съемный проволочный шов на конец сухожилия (по Беннелю). Затем нужно просверлить узкий канал на месте бугристости через лучевую кость и провести через него проволочный шов, наложенный на конец сухожилия. Конец проволочного шва фиксируют на коже к пуговичке.

Теоретически такая фиксация конца сухожилия к месту разрыва оправдана. Однако для полного сохранения сгибания достаточно пришить конец оторвавшегося нижнего сухожилия бицепса к венечному отростку или даже к сухожилию плечевой мышцы; функция предплечья при этом не нарушается. После операции накладывают повязку с валиком в подмышечной впадине, фиксирующую руку к груди с локтем, согнутым под прямым углом.

Переломы диафиза плеча

Переломы диафиза плеча встречаются часто, преимущественно в среднем отделе его. Различают поперечные, косые, винтообразные и оскольчатые переломы. Поперечные переломы возникают под влиянием непосредственного удара в область диафиза плеча, косые – от сгибания при падении на локоть. Винтообразные переломы происходят в тех случаях, когда при фиксированном плечевом суставе сила, приложенная к согнутому предплечью, вызывает резкое вращение нижней части плеча, оскольчатые – при прямом ударе или под влиянием силы, действующей по продольной оси плеча.

От уровня перелома и сокращения соответствующих групп мышц зависит смещение отломков. В основном смещение отломков бывает трех типов (рис. 50).

Первый тип. Перелом происходит в верхней трети плеча, под хирургической шейкой и над местом прикрепления большой грудной мышцы. Верхний отломок находится в положении значительного отведения, повернут кнаружи вокруг своей продольной оси и смещен кпереди во фронтальной плоскости. Нижний отломок подтянут кверху, верхний конец его смещен кнутри и кпереди. Вся дистальная часть плеча повернута внутрь.

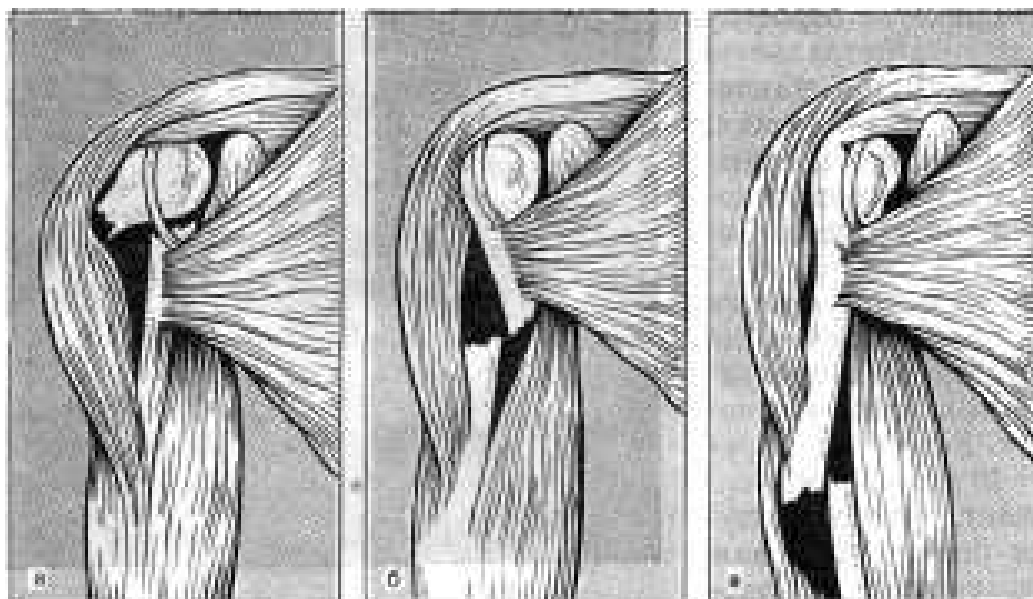


Рис. 50. Смещение отломков при переломе плеча на различных уровнях, вызванное действием надостной, большой грудной и дельтовидной мышц.
а – перелом в верхней трети; б – перелом на границе верхней и средней третей; в – перелом на границе средней и нижней третей.

Второй тип. Перелом возникает на границе верхней и средней третей плеча, ниже прикрепления большой грудной мышцы, но выше прикрепления дельтовидной мышцы. Верхний отломок находится в положении приведения, повернут кнаружи вокруг своей продольной оси, смещен внутрь и вперед. Нижний отломок подтянут кверху, верхний конец его слегка отведен, дистальная часть повернута внутрь.

Третий тип. Перелом происходит посередине диафиза или более дистально, ниже прикрепления дельтовидной мышцы. Верхний отломок находится в положении отведения, повернут кнаружи вокруг продольной оси, смещен кнаружи и вперед. Нижний отломок подтянут кверху, повернут кнутри, смещен кнутри и кпереди.

Наиболее значительное отведение верхнего отломка наблюдается при высоких переломах диафиза плеча; при более низких переломах оно менее выражено. При всех видах переломов верхний отломок повертывается вокруг своей продольной оси кнаружи. Наибольшее смещение верхнего отломка кпереди по фронтальной плоскости бывает при переломах на границе верхней и средней третей плеча, когда линия перелома проходит

под местом прикрепления большой грудной мышцы. Нижний отломок всегда подтянут вверх и повернут внутрь.

Симптомы и распознавание. Диагноз перелома диафиза плеча не вызывает никаких затруднений. На месте перелома видна деформация, припухлость, часто имеется угловое искривление, определяются ненормальная подвижность и костный хруст. Попытка активного движения плечом ведет к смещению отломков, появлению боли и к еще большему укорочению конечности. Рентгенограммы, сделанные в двух проекциях, дают более точное представление о смещении отломков. Переломы диафиза, особенно в среднем и нижнем отделах, нередко сопровождаются повреждением лучевого нерва. Клинически это проявляется свисанием кисти, невозможностью активного разгибания ее и основных фаланг пальцев, а также понижением чувствительности на лучевой стороне кисти и разгибательной поверхности предплечья. В большинстве случаев повреждение лучевого нерва связано с его ущемлением и сдавлением, а также с кровоизлиянием в его толщу; значительно реже встречаются разрывы лучевого нерва. Повреждения срединного и локтевого нервов при переломах плеча возникают значительно реже. При исследовании больного следует также сравнить пульс на лучевых артериях обеих рук, так как при переломах диафиза плеча наблюдаются сдавления, ушибы и в некоторых случаях даже разрывы плечевой артерии.

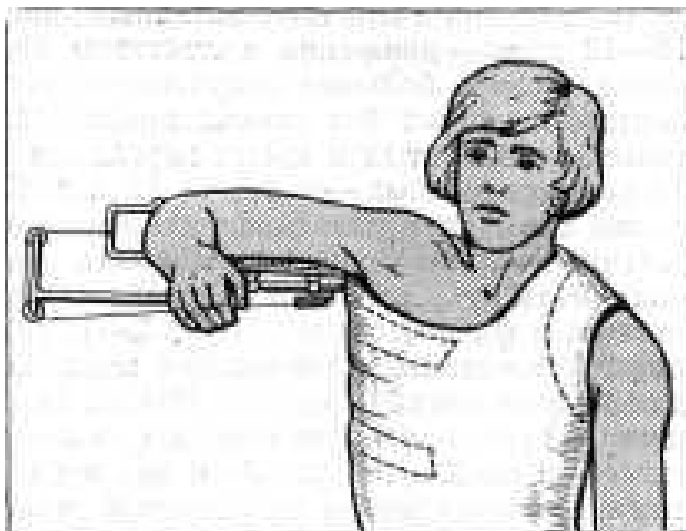


Рис. 51. Скелетное вытяжение при переломах плеча с помощью дужки Каплана на отводящей шине.

Иногда сращение перелома диафиза плеча не наступает вследствие интерпозиции между отломками мягких тканей. Своевременное распознавание интерпозиции имеет большое значение для предупреждения образования ложного сустава. Отсутствие костного хруста и невозможность вправить отломки должны всегда направлять мысль в эту сторону.

Лечение. Для того чтобы придать периферическому отломку направление центрального, при переломах диафиза плеча пользуются абдукционной шиной, известной под названием «аэропланной». Шину в виде готовых аппаратов металлической или деревянной конструкции (шины Приорова, Богданова, Ланда, Созон-Ярошевича) фиксируют к телу с помощью специальных лямок или изготавливают из лестничных металлических шин для каждого больного. Угол отведения плеча на абдукционной шине должен быть тем больше, чем центрнее расположен перелом, и тем меньше, чем он периферичнее. Однако на практике целесообразнее во всех случаях применять отведение под углом 90° . Благодаря этому можно не учитывать уровень перелома, ибо как центральный, так и периферический отломки при помощи шины отводятся до прямого угла и устанавливаются в одной плоскости. Абдукционная шина при переломах плеча

должна быть всегда фиксирована на 30-40° вперед от фронтальной плоскости. При накладывании шины нужно как можно выше ввести в подмышечную область. В зависимости от показаний накладывают лейкопластырное вытяжение на плечо или скелетное вытяжение за локтевой отросток или за верхнюю часть локтевой кости у основания локтевого отростка. Лейкопластырное вытяжение легко сползает, поэтому им следует пользоваться при переломах без смещений в верхней и средней третях плеча, особенно у детей. В остальных случаях, целесообразнее пользоваться скелетным вытяжением за локтевой отросток (рис. 51).

Чтобы рука не сползала с шины, отдельно прибинтовывают к ней плечо и предплечье. При парезе лучевого нерва кисть фиксируют лонгетой в положении разгибания.

Если в процессе лечения рентгенограмма покажет искривление оси плечевой кости или боковое смещение, это можно устранить следующими способами: вправлением под контролем рентгеновского снимка; пелотами, сделанными из гипсовых лонгет: U-образной лонгетой, которую накладывают через локоть по наружной и внутренней поверхностям плеча и прибинтовывают влажным марлевым бинтом; подкладыванием подушек под место перелома; соответствующим изменением (приведение, отведение, смещение вперед или назад) положения шины. Для репозиции отломков, помимо вытяжения, необходимо, чтобы шина была правильно наложена. Смещение по длине может быть устранено подтягиванием плеча на шине и прикреплением шнура в натянутом состоянии. Так поступают и при ослаблении вытяжения. Со 2-го дня назначают активные движения в пальцах и кисти, через: 10-12 дней – движения в локтевом суставе с помощью специальной палки. Вскоре больные приучаются производить активные движения в локтевом суставе без всяких приспособлений. Костное сращение винтовых, оскольчатых и косых переломов наступает в среднем через 5-10 нед, а поперечных – через 7-12 нед. После костного сращения вытяжение снимают и назначают движения в плечевом суставе. Больного в течение 2-3 дней приучают снимать руку с шины и класть ее обратно, поднимать руку вверх и опускать вниз и т.д. Кроме того, назначают массаж и физиотерапию. Через 5-12 нед шину снимают. После наступившей репозиции, уменьшения подвижности отломков благодаря соединению их мягкой мозолью можно, не снимая вытяжения, загипсовать шину и руку, превратив отводящую шину в торакобрахиальную шинно-гипсовую повязку. Через 3-6 нед после начала лечения скелетное вытяжение, проведенное за локтевой отросток, снимают. После костного сращения, установленного на основании рентгенологического контроля; (обычно через 5-12 нед после начала лечения), торакобрахиальную шинно-гипсовую повязку снимают, назначают лечебную гимнастику и массаж руки. Трудоспособность восстанавливается через 8-14 нед. У детей сращение наступает через 3-6 нед.

Если больной нуждается в постельном режиме и отводящая шина: почему-либо не может быть наложена, следует, соблюдая те же принципы и положение верхней конечности, наложить вытяжение отдельно за плечо и предплечье и осуществить его при помощи системы кроватных стоек и блоков или подставки типа Барденгейера.

При переломах в нижней трети диафиза плеча лейкопластырным вытяжением на отводящей шине не удастся вправить и удержать отломки. В таких случаях накладывают скелетное вытяжение за основание локтевого отростка (см. стр. 209) на отводящей шине.

Лечение закрытых косых, винтообразных и оскольчатых диафизарных переломов плечевой кости скелетным вытяжением на отводящей шине (рис. 51), если нет значительной интерпозиции мягких тканей, препятствующих репозиции и сращению отломков, как правило, дает хорошие результаты. Труднее репозиция достигается при поперечных переломах.

При винтовых, оскольчатых и некоторых косых переломах нижней части диафиза плеча в ряде случаев после местного обезболивания и одномоментного вправления, а также при поднадкостничных переломах у детей, переломах с небольшим смещением и

без него достаточно иммобилизовать отломки U-образной лонгетой, которую накладывают на внутреннюю поверхность плеча от подмышечной впадины, через локоть, а затем по всей наружной поверхности плеча (рис. 52, а).

Дистальную часть предплечья подвешивают на косынке или повязке с мягкой манжеткой и воротником за шею с тем, чтобы локоть был свободен и свисал. При угловых смещениях дополнительно к U-образной лонгете накладывают на 5-6 дней лонгету по разгибательной поверхности плеча, предплечья до пястно-фаланговых суставов.

С первых дней начинают активные движения в пальцах, затем в лучезапястном суставе, с 10-15-го дня - в плечевом суставе, а с 25-го дня лонгету 2-3 раза в день снимают, чтобы провести упражнения в локтевом суставе, и после каждого занятия вновь прибинтовывают. Через 4-6 нед гипсовую повязку снимают совсем.

Такое лечение показано при переломах без смещения или с небольшим смещением, а также у тяжелобольных с множественными повреждениями, заболеваниями сердца, легких, переломами ребер, которые плохо переносят отводящую шину.

Не следует переоценивать значение точного сопоставления отломков при переломах диафиза плеча, если сохранена правильная ось и ее отломки соприкасаются на половину диаметра кости. Сращение отломков с небольшим укорочением и смещением почти не сказывается отрицательно на восстановлении функции конечности, не нарушает формы плеча и не вызывает косметических нарушений. Самое важное – получить костное сращение отломков при сохранении оси и полное восстановление функции конечности.

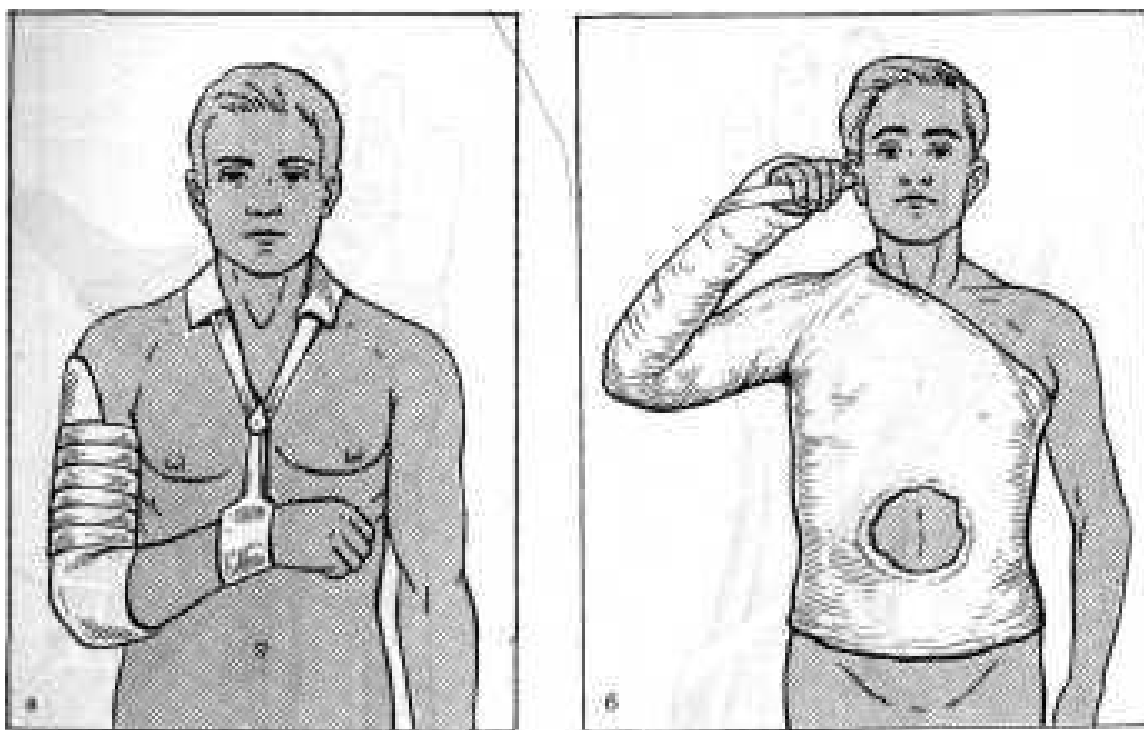


Рис. 52. Гипсовые повязки при лечении перелома плеча, а - U-образная; б - торакобрахиальная.

Переломы плеча с повреждением лучевого нерва. При закрытых переломах в средней и нижней третях диафиза плеча нередко наблюдается парез или паралич лучевого нерва. Вопрос о правильной тактике и лечении в этих случаях сложен. При выборе метода лечения мы исходили из следующего. Чаще всего парез или паралич обусловлен ущемлением лучевого нерва между отломками, ушибом или растяжением. Полный разрыв лучевого нерва при закрытых переломах плеча бывает значительно реже. Выяснить причину паралича или пареза нерва в первые дни после травмы очень трудно. В связи с этим мы считаем, что при свежих закрытых переломах плеча, сопровождающихся парезом лучевого нерва, операция показана при наличии смещения отломков и подозрении на

интерпозицию мягких тканей. Закрытая репозиция в этих случаях сопряжена с опасностью дополнительного повреждения мягких тканей, в том числе лучевого нерва. Если отломки стоят хорошо, можно предположить, что ущемления лучевого нерва между ними нет. Поэтому таких больных следует лечить закрытым методом на отводящей шине.

На предплечье и кисть необходимо наложить ладонную гипсовую лонгету, которая должна удерживать кисть и пальцы в пястно-фаланговых сочленениях в разгибательном положении. Одновременно назначают продольную гальванизацию, курс лечения витамином В₁₂, дибазолом, прозеринном, АТФ и др.

В большинстве случаев при ушибе и растяжении лучевого нерва явления пареза постепенно проходят. Если в течение 1,5-2,5 мес, несмотря на физиотерапию и массаж, тенденции к восстановлению проводимости нерва не отмечается, прибегают к оперативному лечению с целью освободить (невролиз) или восстановить (шов) нерв.

При переломах диафиза плеча с повреждением лучевого нерва, как уже было сказано, при наличии смещения операция должна предприниматься без предварительной попытки закрытой репозиции на 1-5-й день после травмы.

Техника операции. Разрез делают по ходу лучевого нерва, начиная его по заднему краю дельтовидной мышцы и продолжая вниз и наружу в направлении промежутка между плечевой и двуглавой мышцами. Проникают между длинной головкой двуглавой мышцы и задним краем наружной головки трехглавой мышцы и выделяют лучевой нерв. Далее проникают между передним краем наружной головки трехглавой мышцы, плечевой и плечелучевой мышц и здесь также выделяют нижнюю часть лучевого нерва. Лучевой нерв проходит в туннеле под наружной головкой трехглавой мышцы. Выделенный по обеим сторонам от наружной головки трехглавой мышцы лучевой нерв берут на резиновые держалки. Если, необходимо, наружную головку трехглавой мышцы частично или полностью косо рассекают, чтобы проследить и извлечь нерв между отломками, а также, если необходимо, после остеосинтеза сшить его. Концы отломков выделяют поднадкостнично, причем надкостницу отделять на большом протяжении не следует. Удаляют гематому, размятые, ущемленные обрывки мягких тканей, сопоставляют отломки и производят остеосинтез (см. с. 215). Если нерв полностью был разорван, его сшивают. Над костью сшивают мышцы и в созданном ложе помещают сшитый или выделенный нерв. Рану послойно зашивают и накладывают торакобрахиальную повязку (рис. 52,б). В послеоперационном периоде назначают витамин В, дибазол, прозерин и др.

Если после операции не достигнут положительный результат, а также если операция не произведена своевременно, показана пересадка сгибателей кисти на парализованные разгибатели пальцев. Эта операция в таких случаях весьма эффективна.

Перекрестная пересадка сухожилий сгибателей кисти на разгибатели пальцев при параличе лучевого нерва. Мы применяем операцию по Джанелидзе, которую рекомендует М. В. Струков (1952). Кожный разрез длиной 15 см проводят посередине тыльной поверхности от лучезапястного сустава по направлению к локтевому суставу по ходу общего разгибателя пальцев (рис. 53, а). Рассекают кожу и подкожную клетчатку до фасции. На ладонной поверхности предплечья делают два разреза длиной 15 см каждый параллельно ходу лучевого и локтевого сгибателей кисти. Сначала разрезы проникают только до поверхностного апоневроза. Они начинаются от средней кожной складки запястья. Из верхнего угла обеих ран до вскрытия апоневроза лопаточкой Буяльского прокладывают косо идущие от проксимального конца к дистальному на тыльную сторону предплечья подкожные туннели (рис. 53, б). Направление туннелей и расположение их выходных отверстий в ране на тыльной поверхности предплечья должны совпадать с направлением сухожилий парализованных мышц.

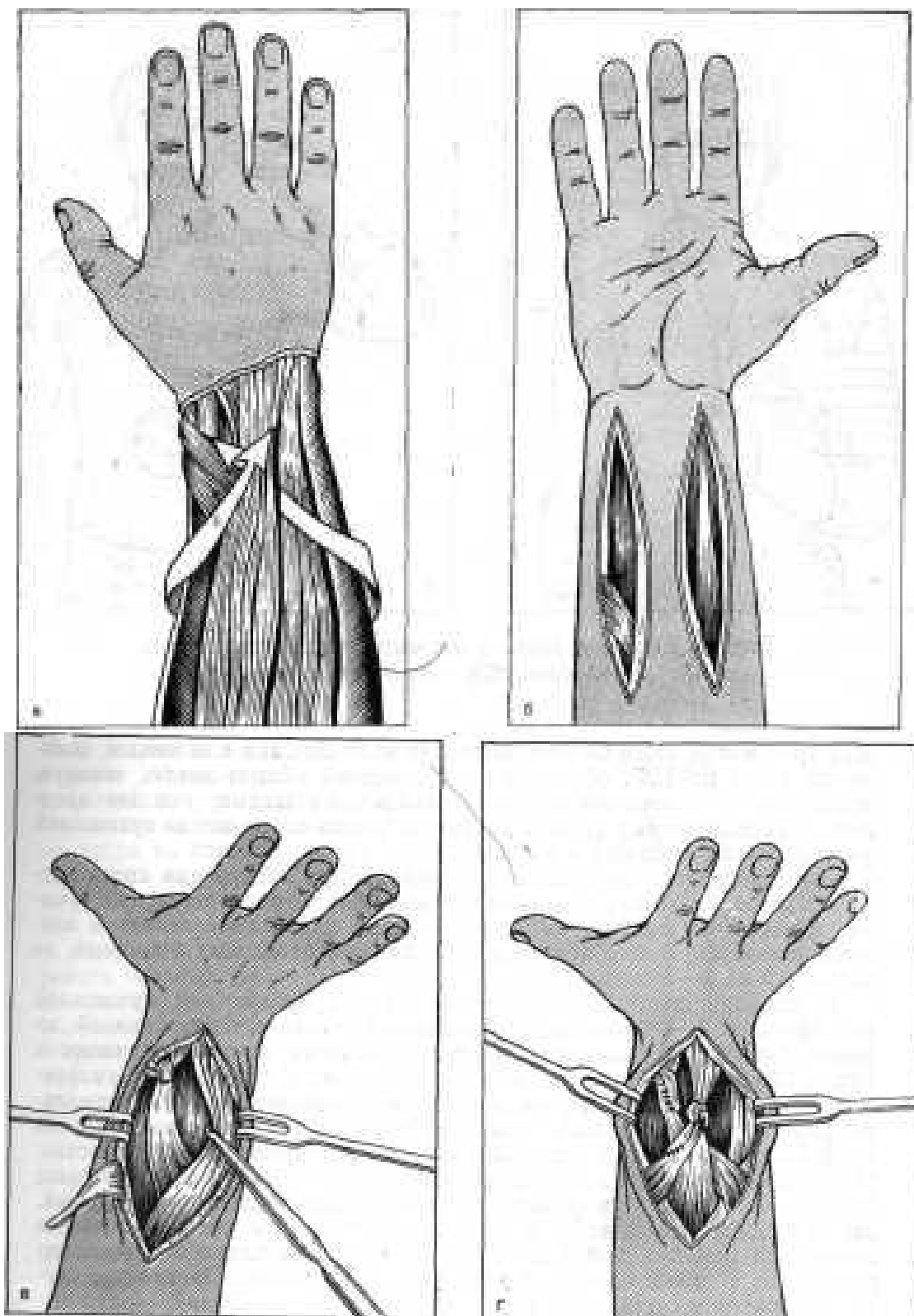


Рис. 53. Перекрестная пересадка сухожилий сгибателей кисти на разгибатели пальцев при параличе лучевого нерва по Джанелидзе. Объяснение в тексте.

Рассекают фасцию и выделяют вместе с окружающей их околосухожильной клетчаткой на всем протяжении кожного разреза оба сгибателя кисти, отсеченные возможно дистальнее - у места прикрепления. Обе мышцы, не перекручивая, выводят через подкожные туннели в рану на тыльной стороне предплечья. Руку поворачивают на тыльную поверхность. Рассекают поверхностную и глубокую фасции предплечья и выделяют сухожилия общего и собственных разгибателей II и V пальцев. На протяжении

4-5 см проксимальные мышечные волокна собственного разгибателя V пальца отделяют от сухожилия. Оттянув эти сухожилия в локтевую сторону, отсепааровывают разгибатели I пальца и длинную мышцу, отводящую этот палец.

При выделении сухожилий следует щадить рыхлую клетчатку, окружающую сухожилия. Придав кисти и пальцам положение максимального разгибания и максимально отведя I палец под сухожилия указанных трех мышц этого пальца, подводят иглу Дешана или зажим; поворачивая его на 180°, образуют из сухожилий общую петлю, которую прошивают у основания крепкими шелковыми швами, как это предложил Г. Я. Эпштейн (1948). Такую же петлю образуют из сухожилий разгибателей остальных 4 пальцев (рис. 53, в).

Для свободного скольжения сухожилий при экскурсиях кисти петлю, образованную из сухожилий мышц I пальца, располагают на уровне не менее чем на 2-3 см проксимальнее карпальной связки, а петлю, образованную из сухожилий разгибателей остальных 4 пальцев, не менее чем на 4-5 см.

Сухожилие локтевого сгибателя кисти проводят под сухожилия разгибателей II-V пальцев и пришивают к петле, образованной из мышц I пальца. Сухожилие лучевого сгибателя кисти пришивают к петле, образованной из разгибателей остальных 4 пальцев, при умеренном натяжении пересеживаемых мышц в положении кисти, максимально разогнутой в лучезапястном суставе и во всех суставах пальцев (рис. 53, г). Производят тщательную остановку кровотечения, гемостаз. Накладывают швы на кожу. Оперированную конечность иммобилизуют от кончиков пальцев до верхней трети плеча ладонной гипсовой шиной, заготовленной накануне операции. Кисть при этом устанавливают в положении максимального тыльного разгибания, пальцы максимально разогнуты; I палец максимально разогнут и отведен. Предплечье согнуто в локтевом суставе под углом 90°.

Через 15 дней после операции гипсовую шину заменяют другой, иммобилизующей конечность лишь от головок основных фаланг до локтевого сустава. Назначают легкий массаж мышц предплечья и плеча, теплые водяные ванны и лечебную физкультуру. Больного необходимо неоднократно в течение дня обучать активным движениям кистью и пальцами, помогая ему выработать инстинкт, побуждающий пересеженные мышцы к «обратной функции».

Остеосинтез при помощи компрессионно-дистракционных аппаратов. Переломы диафиза плечевой кости лечат также с помощью компрессионно-дистракционных аппаратов. Наилучшая фиксация отломков в компрессионных аппаратах достигается при наложении 3-4 пар спиц. Спицы нужно проводить с учетом расположения сосудов и нервов в области плеча, чтобы исключить возможность их повреждения. Опасностью такого повреждения можно объяснить редкое использование этого метода при свежих переломах, тем более что при переломе анатомо-топографические условия могут измениться. Метод этот преимущественно применяется при застарелых переломах плечевой кости и плохом стоянии отломков, когда отсутствуют интерпозиция мягких тканей и повреждение лучевого нерва, а также при лечении открытых переломов и ложных суставов, особенно осложненных остеомиелитом.

Н. Greifensteiner (1948) из клиники L. Bohler предложил способ компрессионного остеосинтеза переломов и ложных суставов при помощи двух спиц, проведенных через оба отломка кости, отступя на 2-3 см от плоскости перелома (рис. 54). Обе спицы натягиваются в одной дуге Киршнера; при этом создается взаимное давление отломков на поверхности излома. Затем накладывают гипсовую повязку с окнами в местах проведения спиц. Нередко ввиду дугообразной изогнутости спиц ниже верхней и выше нижней спицы образуются кожные складки. Спицы постепенно прорезают их, и образующиеся раны могут служить входными воротами инфекции. Во избежание этого следует, проводя верхнюю спицу, кожу по всей окружности плеча оттягивать кверху, а проводя нижнюю

спицу книзу. Если это не сделано и образовались кожные складки, лучше их под местным обезболиванием рассечь и защитить повязкой от возможности инфицирования.

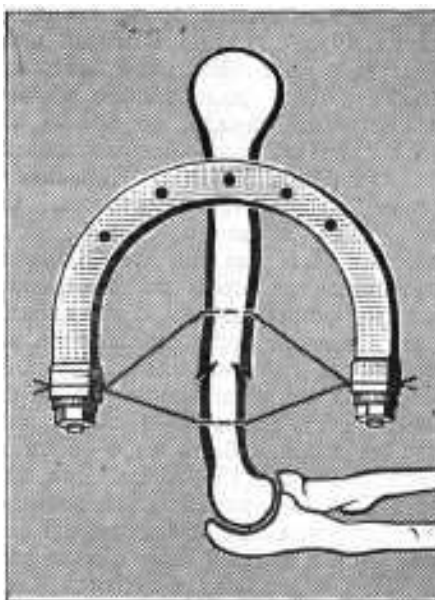


Рис. 54. Чрескостный компрессионный остеосинтез перелома при помощи двух спиц и дуги Киршнера по Грайфенштейнеру.

Остеосинтез внутренними фиксаторами. Операция показана при клинических признаках интерпозиции мышц между отломками, а также когда на контрольных рентгенограммах выявляется, что отломки не удается установить в правильном положении.

Наиболее целесообразно оперировать больных на 2-5-й день после травмы. В большинстве случаев операцию производят под наркозом. Вправленные оперативным путем отломки без хорошей фиксации легко смещаются. Для фиксации обычно применяют внутрикостный остеосинтез металлическим стержнем или металлической пластинкой (лучше компрессирующей). Значительно хуже отломки фиксируются винтами, циркулярной проволокой, металлической лентой и т. п.

Разрез при переломах в среднем отделе плечевой кости делают по передненаружной поверхности плеча. Следует помнить о близости расположения лучевого нерва. Во избежание повреждения лучевой нерв при переломах в средней и нижней третях плеча нужно выделить выше или ниже уровня перелома, вне зоны поврежденных несмещенных мягких тканей, и взять провизорно на тонкую полоску из резиновой перчатки.

Внутрикостная фиксация длинным металлическим стержнем. Этот способ показан преимущественно при переломах диафиза в средней трети плеча. Металлический стержень можно вводить внутрикостно двумя способами. Первый, так называемый закрытый, способ: отломки вправляют ручным способом или на специальном винтовом растягивающем аппарате, затем вводят гвоздь под рентгенологическим контролем (лучше с электронно-телеоптическим преобразователем) сверху через большой бугорок, не обнажая места перелома. Второй, так называемый открытый, способ: стержень может быть введен в костномозговой канал тремя путями: 1) ретроградно со стороны раны; 2) сверху вниз через небольшой дополнительный разрез над большим бугорком; 3) снизу вверх через небольшой дополнительный разрез в области локтевой ямки (над ней в плечевой кости для этого специально просверливают отверстие).

Открытый способ доступнее, не требует специального оборудования и рентгеновского аппарата в операционной, дает возможность удалить ущемившиеся мягкие ткани и легче сопоставить отломки.

При внутрикостном введении металлического стержня следует учесть ряд важных моментов. Костномозговой канал имеет неодинаковую ширину на различных уровнях плечевой кости; наибольшая ширина канала у головки, а к дистальной трети плечевой кости он постепенно суживается до 6-9 мм. В поперечном сечении костномозговой канал имеет не округлую, а овальную форму; сагиттальный поперечник его больше фронтального.

При введении стержня через большой бугорок и ретроградно можно пользоваться прямым, достаточной толщины и жесткости гвоздем, так как он вводится в прямом направлении. При введении же его снизу вверх нужен гвоздь, который по мере поступления через боковое отверстие в костномозговой канал сравнительно легко изгибается. Гвоздь должен быть сравнительно мягким, легко принимающим форму костномозгового канала, со слегка загнутым концом. Толщина гвоздя во всех случаях, если костномозговой канал специально не просверливался, как рекомендует S. Kunscher (1950), должна соответствовать наиболее узкой части канала, чаще всего 6-7 мм. Длина гвоздя для введения через большой бугорок или ретроградно должна быть меньше длины плеча на 3-4 см. Определяя длину гвоздя при введении его в костномозговой канал снизу вверх, надо во избежание проникновения конца гвоздя в плечевой сустав учесть, что гвоздь при введении снизу должен не доходить на 2-3 см до суставной поверхности головки плеча. Другой конец гвоздя должен выступать из кости на месте введения его не более чем на 1,5-2 см. Отверстие делают, отступя на 2-4 см от нижнего конца плеча. Таким образом, гвоздь должен быть на 4-6 см короче длины плеча. Обычно годятся гвозди длиной 15-27 см. Для остеосинтеза применяют полые стержни. ЦИТО с U-образным поперечным сечением, стержень Богданова. Конец стержня при введении его снизу вверх через отверстие над локтевой ямкой должен быть слегка загнут.

При переломах в верхней и средней третях плеча стержень вводят ретроградно со стороны раны и сверху вниз через большой бугорок, а при переломах в нижней трети или несколько выше – через отверстие, расположенное на 1,5-2 см над локтевой ямкой.

Ретроградное введение гвоздя. Прямой гвоздь вводят из раны на уровне перелома сначала в костномозговой канал проксимального отломка. После нескольких коротких ударов молотком гвоздь проходит в область большого бугорка и выпячивает кожу. Над этим местом делают разрез и продолжают несильными ударами молотка продвигать гвоздь вверх по костномозговому каналу до тех пор, пока он почти весь не пройдет в проксимальный отломок и не будет выступать из него на 0,5-1 см. Отломки сопоставляют в ране и ударами молотка по концу стержня, торчащему из верхней раны в области большого бугорка, проводят в обратном направлении сверху вниз в костномозговой канал дистального отломка с таким расчетом, чтобы конец его выступал над большим бугорком в пределах 1 см. Затем зашивают рану.

Введение стержня снизу вверх. Вначале выполняют оперативное вправление так, как было описано выше (см. с. 212). Заложив салфетку в рану и прикрыв ее стерильным полотенцем, приступают к образованию на конце плечевой кости бокового отверстия для введения гвоздя.

Для того чтобы сделать отверстие внизу, руку сгибают в локтевом суставе. На разгибательной поверхности плеча на 1-2 см выше верхушки локтевого отростка производят кожный разрез длиной 3-4 см», сухожилие трехглавой мышцы отводят в лучевую сторону. Точно посередине поперечника кости, на месте перехода в расширенную часть, просверливают отверстие в косом направлении к костномозговой полости. Отверстие расширяют шилом или полукруглым долотом до диаметра, соответствующего ширине гвоздя. Выбрав стержень соответствующей длины, толщины и ширины, вставляют его в просверленное отверстие и небольшими короткими ударами вбивают по направлению кверху в костномозговой канал нижнего отломка. В это время ассистент костодержателем фиксирует в операционной ране верхний конец нижнего отломка. Если гвоздю придадут слишком крутое направление, он упирается в стенку: при

этом ощущается сопротивление. В таких случаях гвоздь вытаскивают и направляют под более острым углом к оси плеча. Гвоздь вводят до уровня перелома. Как только из нижнего, отломка в ране покажется конец гвоздя, на нижний конец верхнего отломка накладывает второй костодержатель, после чего верхний и нижний отломки сопоставляются. При этом нужно внимательно следить, чтобы случайно не произошел поворот отломков по продольной оси в разные стороны; оси верхнего и нижнего отломков должны совпасть. Продолжают заколачивать гвоздь в верхний отломок до шейки плеча.

Чтобы не произошло расхождения отломков на месте перелома, помощник фиксирует рукой головку плеча со стороны надплечья. Когда стержень будет введен, отломки дополнительно сближают несколькими ударами кулака по локтю в направлении оси плеча при фиксированном надплечье. Обе раны послойно зашивают наглухо.

Введение стержня сверху вниз через большой бугорок. Делают дополнительный разрез над большим бугорком. Тупо проникают между волокнами дельтовидной мышцы и раздвигают их. Специальным шилом или сверлом просверливают соответствующего диаметра канал и вводят в него конец стержня. При заколачивании стержня в верхний отломок нижний конец его следует фиксировать в ране костодержателем. После того как отломки сопоставлены, помощник фиксирует локоть и гвоздь вбивают до конца канала нижнего отломка. Сближение отломков на месте перелома и зашивание ран производят так же, как при введении гвоздя снизу. Отломки хорошо фиксируются, если стержень проникает в более короткий отломок не менее чем на 6 см.

После зашивания раны накладывают торакобрахиальную гипсовую повязку с приподнятой выше горизонтального уровня рукой. При низком положении руки под влиянием тяжести ее и недостаточно плотной фиксации отломков гвоздем возможно образование диастаза между отломками, что может быть причиной задержанного сращения или даже несращения отломков. Если толщина и длина введенного гвоздя обеспечивают полную неподвижность отломков, повязку можно снять через 4-6 нед; в противном случае ее оставляют до костного сращения.

Для предупреждения расхождения отломков при поперечных переломах плечевой кости при остеосинтезе недостаточно толстым гвоздем целесообразно до зашивания раны провести по одной спице через оба конца отломков, отступя на 2-3 см от плоскости перелома, и стянуть их в дуге Киршнера по Грайфенштейнеру.

О. Н. Гудушаури (1964) предложил при таких переломах внутри-костный остеосинтез осуществлять с помощью костного аллоштифта, а затем проводить спицы, которые стягивают по Грайфенштейнеру. После такого остеосинтеза накладывают гипсовую лонгету на 10-12 дней.

Остеосинтез пластинками, балками и другими фиксаторами. Пластинка Лена может фиксировать отломки при винтообразных и косых переломах. Через специальные отверстия металлической пластинки в верхний и нижний отломки вводят 4-6 винтов такой длины, чтобы концы их внедрились в противоположную стенку костномозгового канала. Нужно отметить, что пластинка Лена тонка, а нарезка винтов слишком мелкая, чтобы стабильно удерживать отломки плеча.

Компрессионно-деторсионная пластинка Каплана-Антонова (рис. 55) позволяет производить остеосинтез на любом уровне и при всех видах поперечных, косых, винтообразных и оскольчатых переломов диафиза плеча. При крупнооскольчатых переломах до остеосинтеза пластинкой отломок может быть фиксирован к своему ложу винтом.

Остеосинтез балками Климова и Воронцова применяется преимущественно при поперечных или близких к ним переломах.

Остеосинтез другими видами фиксаторов. Винтообразные и крупнооскольчатые переломы диафиза плеча можно фиксировать также винтами. Отломки при винтообразных и некоторых косых переломах с длинными поверхностями перелома удается хорошо соединить посредством 3-4 параллельно наложенных проволок, свободные концы

которых скручиваются и таким образом охватывают оба отломка в виде кольца. Удобно накладывать узкие тонкие металлические ленты, охватывающие отломки и затягивающиеся по типу обычных ремней с пряжкой, а также полукольца Роднянского. Однако при этих видах остеосинтеза стабильность отломков меньшая, чем при остеосинтезе пластинками.

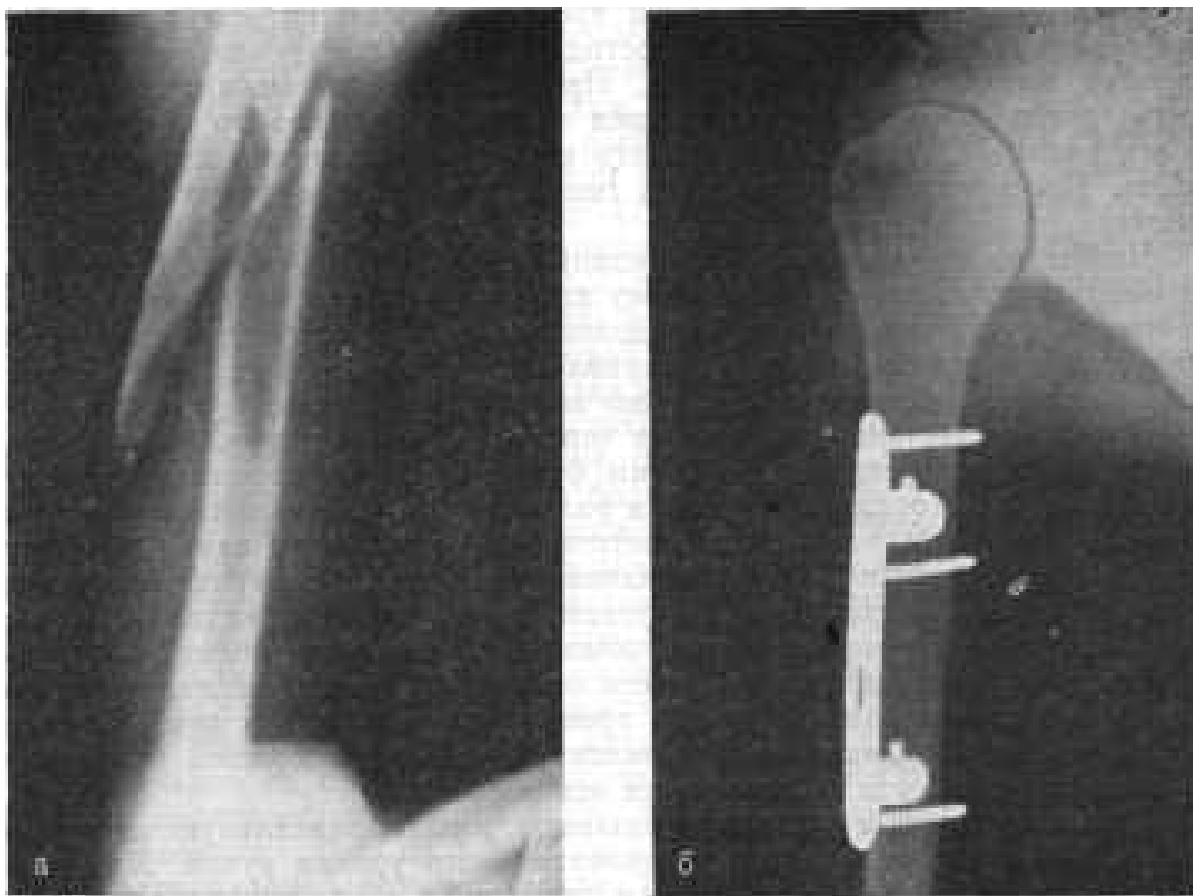


Рис. 55. Винтообразный перелом плечевой кости (а); сращение после остеосинтеза десторсионной пластинкой Каплана-Антонова (б).

Хотя соединение винтообразных переломов при помощи циркулярных проволок или металлических лент технически удобно, однако нередко после этого, а также после проволочных швов наблюдается замедленное сращение, требующее длительной гипсовой иммобилизации до образования костного сращения.

Во всех случаях остеосинтеза пластинками, балкой, проволокой, металлическими лентами, полукольцами Роднянского, винтами и т. п. обязательно следует наложить торакобрахиальную гипсовую повязку до костного сращения перелома.

После остеосинтеза проводят лечебную гимнастику с соблюдением соответствующих комплексов по периодам. Когда наступит костное сращение, обычно не ранее чем через 3-6 мес после остеосинтеза, фиксаторы (проволока, металлические ленты, пластинки с винтами, стержень, введенный в костномозговой канал) удаляют.

Оперативное лечение закрытых переломов диафиза плеча благодаря точному сопоставлению отломков дает лучшие анатомические результаты, но, как показывают клинические наблюдения, сроки сращения нередко значительно удлиняются. Если учесть, что имеется еще определенная опасность инфекции в связи с операцией, то оперативный метод должен применяться лишь при соответствующих показаниях.

Замедленное сращение и несращение переломов плечевой кости

Замедленное сращение переломов диафиза плечевой кости наблюдается нередко, особенно при недостаточной иммобилизации, как при закрытом способе, так и после различных видов остеосинтеза. При хорошем стоянии отломков наиболее рациональный способ лечения замедленного сращения переломов диафиза плеча состоит в наложении на 2-4 мес гипсовой торакобрахиальной повязки с отведением плеча под прямым углом. У ослабленных и пожилых людей, для которых торакобрахиальная повязка может оказаться слишком тяжелой, приходится ограничиваться наложением U-образной плотно охватывающей плечо гипсовой лонгетой, которую накладывают через локоть по наружной и внутренней поверхностям плеча. Дополнительно к этой лонгете накладывают лонгету по разгибательной поверхности плеча и предплечья до пястно-фаланговых суставов. Для лучшей фиксации лонгету прибинтовывают влажным марлевым бинтом. Руку подвешивают за предплечье на косынке. В последние годы задержка сращения и несращение отломков при переломах диафиза плеча наблюдаются после не всегда оправданных и недостаточно умело выполненных различных видов остеосинтеза, не обеспечивающих неподвижность отломков или приводящих к образованию между ними диастаза. При наличии диастаза при внутрикостном остеосинтезе в ряде случаев отломки могут быть сближены без удаления гвоздя с помощью компрессионного аппарата или двух спиц, проведенных через проксимальный и дистальный отломки. Спицы натягиваются в одной дуге Киршнера и таким образом сближаются отломки. При других видах остеосинтеза, например при остеосинтезе пластинками, если невозможно сближить отломки, следует оперировать до образования ложного сустава (т. е. до склерозирования отломков). При задержанном сращении переломов без диастаза или после устранения его и хорошем стоянии отломков в ряде случаев с целью стимуляции восстановительного процесса следует поднадкостнично на уровне перелома пересадить губчатую костную пластинку или щебенку. Аутотрансплантат в этих случаях берут из крыла подвздошной кости. Можно также использовать замороженную гомокость. После операции на длительный срок до костного сращения накладывают торакобрахиальную гипсовую повязку. Кроме того, назначают терапию, стимулирующую образование мозоли, в частности курс лечения витамином В₁₂, неробол, ретаболил и др.

Несращенные переломы и ложные суставы диафиза плечевой кости. Анализируя причины несращения отломков при переломах диафиза плеча, необходимо подчеркнуть, что в большинстве своем они возникают в результате неправильного лечения: плохого сопоставления и перерастяжения отломков, недостаточной, часто меняющейся и слишком кратковременной иммобилизации, после оперативных вмешательств, сопровождавшихся отслоением надкостницы на значительном протяжении и нарушением питания концов отломков, вследствие неустойчивого остеосинтеза без дополнительной длительной иммобилизации гипсовой торакобрахиальной повязкой.

Закрытый остеосинтез компрессионно-дистракционным аппаратом. При несросшихся переломах и ложных суставах плечевой кости, не осложненных инфекцией или осложненных концевым остеомиелитом, удовлетворительном стоянии отломков и сохранении биологической активности концов отломков хороший эффект дают компрессионно-дистракционные аппараты и соответствующие приспособления.

При винтообразных и косых несращенных переломах может быть использован компрессионный остеосинтез спицами с упором по Юсупову или в сочетании с компрессионными аппаратами. Костные секвестры, поддерживающие нагноение и мешающие сближению отломков или тормозящие репаративную регенерацию, следует удалить до наложения аппарата.

Открытый остеосинтез. Если клинически и рентгенологически установлено, что имеются несращение или образование ложного сустава, значительное смещение и подвижность отломков или существенные краевые и клиновидные дефекты или что

полностью прекратилась биологическая активность на концах отломков (концы их закруглены и склерозированы, костномозговой канал закрыт), показано оперативное вмешательство. После освобождения концов отломков, удаления рубцовой ткани между ними, экономного освежения краев, вскрытия костномозгового канала оба отломка должны быть плотно сближены. Хорошая фиксация отломков достигается при помощи компрессионно-дистракционных аппаратов. Этот метод обездвижения особенно показан, если возможна вспышка скрытой инфекции. Если же такой опасности нет, устойчивый остеосинтез может быть осуществлен посредством толстого металлического стержня. Толщина его должна соответствовать диаметру костномозговой трубки, чтобы создать стойкую неподвижность отломков. Устойчивая фиксация отломков достигается при помощи тавровой балки Климова, Воронцова и деторсионно-компрессионной пластинки Каштана-Антонова. После такой фиксации отломков по бокам в области перелома поднадкостнично укладывают аутооттрансплантаты, взятые из большеберцовой кости или из крыла подвздошной кости. В последние годы мы пользуемся костными, замороженными при низкой температуре аллотрансплантатами либо сочетаем аутооттрансплантат с аллотрансплантатом. После операции руку фиксируют в течение 3-5 мес в гипсовой торакобрахиальной повязке.

Переломы нижнего конца плечевой кости

К этой группе относятся переломы, располагающиеся по надмыщелковой линии плечевой кости, т. е. в области нижнего треугольного расширения. Строго говоря, в современной международной анатомической номенклатуре термин «мышцелки» плечевой кости не употребляется и применяется лишь термин «надмыщелки». Однако для удобства разграничения отдельных видов переломов целесообразнее пока пользоваться старой, привычной терминологией. Под термином «внутренний мышцелок» понимают внутреннюю часть дистального конца плечевой кости вместе с блоком (*trochlea humeri*) и его суставной поверхностью, а под термином «наружный мышцелок» - наружную часть дистального конца плечевой кости, включая головчатое возвышение (*capitulum humeri*) и его суставную поверхность. Под термином «внутренний и наружный надмыщелки» следует понимать только расположенные по бокам дистального конца плечевой кости большой внутренний и меньший наружный выступы.

Переломы нижнего конца плечевой кости делятся на внесуставные и внутрисуставные. Внесуставные – это надмыщелковые разгибательные и сгибательные переломы, располагающиеся несколько выше или на уровне места перехода губчатой кости метафиза в кортикальную кость диафиза. К внутрисуставным относятся: 1) чрезмыщелковые разгибательные и сгибательные переломы и эпифизеолизы плеча; 2) межмышцелковые (Т- и Y-образные) переломы плеча; 3) переломы наружного мышцелка; 4) перелом внутреннего мышцелка; 5) перелом головчатого возвышения плеча; 6) перелом и апофизеолиз внутреннего надмыщелка плеча; 7) перелом и апофизеолиз наружного надмыщелка плеча. Все эти переломы могут быть без смещения и со смещением отломков.

Переломы в нижнем конце плечевой кости могут быть разгибательные и сгибательные. При многих надмыщелковых, чрезмыщелковых и межмышцелковых переломах нижнего конца плеча, помимо смещения дистального фрагмента кпереди или кзади, часто также встречается латеральное, медиальное смещение и угловое отклонение дистального отломка кнаружи или кнутри. Внутрисуставные переломы нижнего конца плечевой кости нередко сочетаются с переломами локтевого отростка, венечного отростка, головки лучевой кости, а также с вывихами предплечья.

Все эти переломы часто сопровождаются тяжелыми повреждениями мягких тканей. Чаще это наблюдается при переломах и нижних эпифизолизмах разгибательного типа. Гематома и отек могут быть очень большими и вызывать нарушение венозной циркуляции, а иногда и артериального кровоснабжения предплечья. В момент травмы могут быть ушиблены, растянуты и, >в очень редких случаях, разорваны плечевая артерия, локтевой и срединный нервы. Пульс на лучевой артерии иногда ослаблен или совсем отсутствует. Чаще "встречаются растяжение и ушиб локтевого нерва. В связи с этим исследование пульса на лучевой артерии, а также двигательной функции и чувствительности на предплечье и кисти необходимо предпринимать до вправления отломка или других лечебных процедур. Само по себе смещение отломков бывает причиной сосудистых расстройств и отека, поэтому вправление отломков в этих условиях может улучшить кровоснабжение конечности. Хорошая репозиция и устранение угловых искривлений важны для того, чтобы получить максимальное восстановление функции. Однако грубые приемы вправления отломков вообще и при этих переломах особенно недопустимы, ибо возможны повреждения, ушибы и сдавления сосудов и нервов, а также тромбообразование в зоне перелома. Большой отек локтя, предплечья и кисти, отсутствие пульса на лучевой артерии, холодная, цианотичная кисть и боли требуют немедленных мер, так как может развиваться фолькмановская контрактура. Локтевой нерв может вторично вовлекаться в процесс спустя много лет после травмы. Иногда вследствие некачественного сращения отломков, после отрыва надмыщелка в детстве, чаще при *subitus valgus*, развивается неврит локтевого нерва. Все это надо иметь в виду при лечении больных с переломами нижнего конца плечевой кости.

Надмыщелковые переломы плечевой кости

Надмыщелковые переломы встречаются чаще других видов переломов нижнего конца плеча, особенно у детей и подростков. Эти переломы, если нет дополнительных трещин, проникающих в локтевой сустав, относятся к околосуставным, хотя при них в локтевом суставе нередко имеются кровоизлияние и реактивный выпот. Надмыщелковые переломы делятся на разгибательные и сгибательные.

Разгибательные надмыщелковые переломы плеча возникают в результате чрезмерного разгибания локтя при падении на ладонь вытянутой и отведенной руки. Они встречаются преимущественно у детей. Плоскость перелома в большинстве случаев имеет косое направление, проходя снизу и спереди, кзади и кверху. Небольшой периферический отломок вследствие сокращения трехглавой мышцы и пронаторов оттягивается кзади, чаще кнаружи (*subitus valgus*). Центральный отломок расположен кпереди и чаще кнутри от периферического, и нижний конец его нередко внедряется в мягкие ткани. Между отломками образуется угол, открытый кзади и кнутри. Вследствие такого смещения между нижним концом плечевой кости и локтевой костью могут ущемиться сосуды. Если отломки своевременно не будут вправлены, может развиваться ишемическая контрактура, преимущественно сгибателей пальцев, вследствие перерождения и сморщивания мышц предплечья.

Сгибательный надмыщелковый перелом плеча связан с падением и ушибом задней поверхности резко согнутого локтя. Сгибательные переломы у детей встречаются значительно реже, чем; разгибательные. Плоскость перелома обратна тому, что наблюдается при разгибательном переломе, и направлена снизу и кзади, кпереди и кверху. Небольшой нижний отломок смещается кпереди кнаружи (*subitus valgus*) и кверху. Верхний отломок смещается кзади и кнутри от нижнего и опирается нижним концом в сухожилие трехглавой мышцы. При таком расположении отломков между ними

образуется угол, открытый кнутри и кпереди. Повреждение мягких тканей при сгибательных переломах менее выражено, чем при разгибательных.

Симптомы и распознавание. При разгибательном переломе в области локтевого сустава обычно наблюдается большая припухлость. При осмотре плеча сбоку ось его внизу отклоняется кзади; «ад локтем на разгибательной поверхности видно западение. В локтевом сгибе определяется выступ, соответствующий нижнему концу верхнего отломка плеча. На месте выступа часто имеется внутрикожное ограниченное кровоизлияние. Сместившийся кпереди нижний конец верхнего отломка может сдавить или повредить срединный нерв и артерию в локтевом сгибе. При обследовании эти моменты должны быть выяснены. Для повреждения срединного нерва характерно расстройство чувствительности на ладонной поверхности I, II, III пальцев, внутренней: половине IV пальца и соответствующей части кисти. Двигательные расстройства проявляются утратой способности пронировать предплечье, противопоставлять I палец (это выражается в том, что мякотью I пальца не удастся прикоснуться к мякоти V пальца), сгибать его и остальные пальцы в межфаланговых суставах. При повреждении срединного нерва сгибание кисти сопровождается отклонением ее в локтевую сторону. Если имеется сдавление артерии, пульс на лучевой артерии не прощупывается или ослаблен.

При сгибательном надмыщелковом переломе в области локтевого сустава обычно имеется большая припухлость; в нижнем конце плеча отмечается резкая боль, иногда ощущается костный хруст. Конец верхнего отломка прощупывается на разгибательной поверхности плеча. Западение над локтевым суставом в отличие от разгибательного перелома отсутствует. Ось плеча внизу отклонена кпереди. Отломки образуют угол, открытый кпереди. При попытке сместить нижний отломок, кзади он возвращается в прежнее положение и опять отклоняется кпереди.

Большая гематома в области локтевого сустава обычно затрудняет распознавание. Разгибательный надмыщелковый перелом следует дифференцировать от заднего вывиха предплечья, при котором заднее угловое искривление находится на уровне локтевого сустава, в то время: как при переломе оно расположено несколько выше. В области перелома определяются костный хруст и ненормальная подвижность в переднезаднем и боковом направлениях. Продольная ось при надмыщелковом переломе легко выравнивается путем сгибания предплечья в локтевом суставе; в отличие от этого попытка к выравниванию таким путем заднего углового искривления при вывихе не достигает цели, причем определяется характерный симптом пружинящего сопротивления. Оба надмыщелка и верхушка локтевого отростка при надмыщелковом: переломе всегда располагаются в одной фронтальной плоскости, а при: вывихе локтевой отросток находится кзади от них. Исследование при переломе значительно болезненнее, чем при вывихе.

При переломе нижнего конца плеча часто отмечается нарушение линии и треугольника Гюнтера и опознавательного признака Маркса.

В норме при сгибании в локтевом суставе верхушка локтевого отростка и оба надмыщелка плеча образуют равнобедренный треугольник (треугольник Пантера), а линия, соединяющая оба надмыщелка плечевой кости (линия Гюнтера), делится пополам линией, соответствующей длинной оси плеча, и перпендикулярна к ней (признак Маркса).

Большое значение для распознавания перелома имеют рентгенограммы в переднезадней и боковой проекциях. При истолковании рентгенограмм локтевого сустава, сделанных у детей, можно встретиться с трудностями. Следует учесть, что к 2 годам жизни появляется ядро окостенения головчатого возвышения, к 10-12 годам - ядра окостенения локтевого отростка и головки лучевой кости, которые можно ошибочно принять за костные отломки. В равной степени в этом и более позднем возрасте имеются зоны эпифизарного хряща в плечевой, локтевой и лучевой костях; их иногда принимают за трещины костей. Для распознавания переломов у детей рекомендуется делать рентгенограммы обеих рук.

Лечение. При надмыщелковых переломах без смещения отломков накладывают гипсовую лонгету на разгибательную поверхность плеча, предплечья и кисти. Предплечье фиксируют в согнутом под прямым углом положении. Предварительно место перелома обезболивают введением 20 мл 1% раствора новокаина. У детей через 7-10 дней, а у взрослых через 15-18 дней лонгету снимают и начинают нефорсированные движения в локтевом суставе. Массаж локтевого сустава противопоказан. Трудоспособность взрослых восстанавливается через 6-8 нед.

Надмыщелковые переломы со смещением должны быть вправлены как можно раньше. При сращении разгибательного перелома мыщелков плеча в смещенном положении с углом, открытым кзади, сгибание до нормы в локтевом суставе ограничивается соответственно степени углового смещения проксимального отломка; при этом также несколько ограничено разгибание. Чем значительнее угловое смещение кзади, тем больше ограничено сгибание. В противоположность этому при сращении сгибательного перелома в смещенном положении с углом, открытым кпереди, преимущественно ограничивается разгибание, хотя и сгибание также несколько затруднено. Кроме того, нередко наблюдается вальгусное или варусное искривление локтя и отклонение предплечья и кисти в наружную и внутреннюю стороны по отношению к оси плеча. Предупредить эти функциональные, анатомические нарушения и косметический дефект можно только своевременным вправлением и удержанием отломков в правильном положении до сращения. Чем раньше производится вправление, тем легче и лучше это удается.

Для обезболивания в место перелома с разгибательной поверхности плеча вводят 20 мл 1% раствора новокаина. У возбужденных больных, у детей, а также у больных с сильно развитыми мышцами одномоментное вправление лучше производить под наркозом.

Одномоментное вправление разгибательного надмыщелкового перелома со смещением отломков производится следующим образом (рис. 56). Помощник одной рукой захватывает предплечье больного в нижней части и область лучезапястного сустава или берется за кисть и производит плавное и постепенное, без резких движений вытяжение по оси конечности и в это время супинирует пронированное предплечье. Противотяга создается за плечо. Таким образом выравнивается ось конечности, устраняется смещение отломков по длине и освобождаются ущемившиеся между ними мягкие ткани. Чтобы вправить нижний отломок, сместившийся при разгибательном переломе кзади и кнаружи, хирург одну свою кисть кладет на внутренне-переднюю поверхность нижней части верхнего отломка и фиксирует его, а другую кисть – на задненаружную поверхность нижнего отломка и смещает его кпереди и внутрь. При смещении нижнего отломка кзади и кнутри вправление производят в обратном направлении. Хирург одну кисть кладет на наружнопереднюю поверхность нижней части верхнего отломка и фиксирует его, а другую кисть – на задне-внутреннюю поверхность нижнего отломка и смещает его кпереди и кнаружи. Одновременно производится сгибание в локтевом суставе до угла 60-70°. В этом положении на плечо и предплечье накладывают лонгетно-циркулярную гипсовую повязку. Предварительно в локтевой сгиб вкладывают ватную подушку. Предплечье фиксируют в среднем между пронацией и супинацией положении. После этого тут же, пока не прошла анестезия или больной не проснулся от наркоза, делают контрольную рентгенограмму. Если репозиция не удалась, следует произвести повторную попытку вправления. Вместе с тем важно отметить, что многократные попытки вправления слишком травмируют ткани и поэтому вредны.

После наложения гипсовой повязки нужно следить и проверять в первые часы и сутки кровоснабжение конечности по пульсу на лучевой артерии, наблюдать за окраской кожи (цианоз, бледность), нарастанием отека, нарушением чувствительности (ползание мурашек, онемение), движением пальцев и т. д. При малейшем подозрении на нарушение кровоснабжения конечности всю гипсовую повязку следует рассечь и края ее раздвинуть.

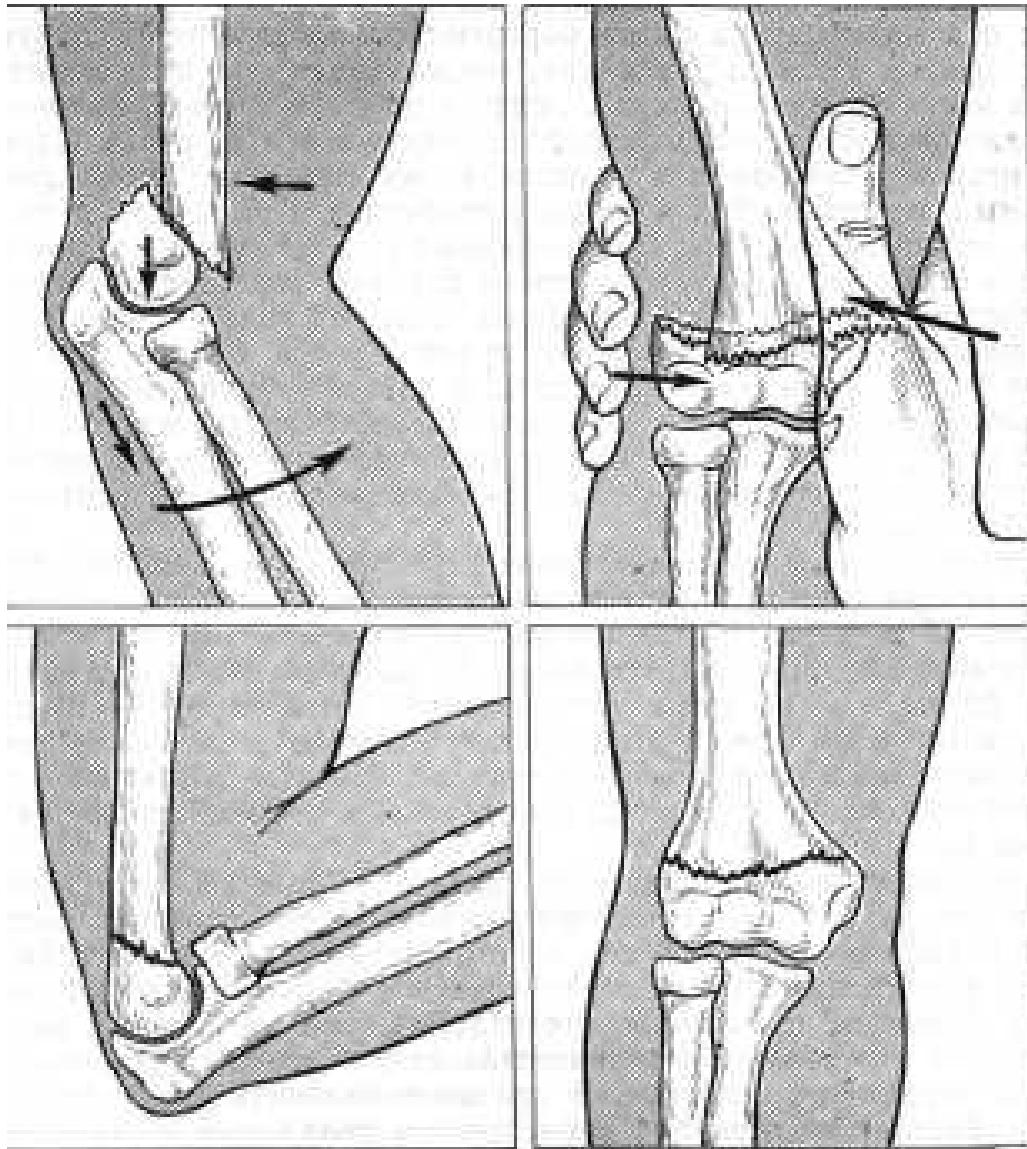


Рис. 5б. Одновременное вправление надмыщелкового разгибательного перелома: вытяжение по длине, пронация предплечья, устранение боковых смещений, сгибание предплечья.

У детей после вправления разгибательного надмыщелкового перелома плеча не следует накладывать циркулярные гипсовые повязки. Достаточно наложить гипсовую лонгету на плечо и предплечье, согнутое в локтевом суставе под углам 70-80°. Лонгету фиксируют простым бинтом и руку подвешивают на косынке. В этих случаях также нужно следить за состоянием конечности.

Со 2-го дня приступают к движениям в пальцах и плечевом суставе. Через 3-4 нед у взрослых, а у детей через 10-18 дней снимают гипсовую повязку и приступают к движениям в локтевом суставе; функции сустава у детей восстанавливаются полностью, у взрослых остается некоторое ограничение.

Массажа нужно избегать, так как он ведет к оссифицирующему миозиту, избыточной костной мозоли, препятствующей, движениям в локтевом суставе. Не следует также производить насильственные и форсированные движения, так как это усиливает их ограничение. Мы не раз в этом убеждались и в таких случаях накладывали на 10- 20 дней гипсовую лонгету: явления травматического раздражения стихали и после снятия лонгеты объем движений постепенно увеличивался. При хорошей репозиции и правильном лечении у взрослых остается лишь незначительное ограничение движений в локтевом

суставе, У детей предсказание лучше, чем у взрослых, если устранено смещение по периферии и боковое смещение. Лонгету у детей 3-4 лет снимают на 7-10-й день и после этого руку подвешивают на косынке. У старших детей после 10-12 дней лонгета остается съемной еще на 5- 8 дней; при этом производят движения в локтевом суставе. В течение 2-3 мес наблюдается некоторое ограничение движений. В дальнейшем, как правило, функция конечности восстанавливается. К оперативному лечению по поводу невправления отломков у детей приходится прибегать редко.

Одномоментное вправление сгибательного надмыщелкового перелома со смещением отломков производится следующим образом (рис. 57). После местного или общего обезболивания помощник одной рукой захватывает нижнюю часть предплечья больного и область лучезапястного сустава или берется за кисть и плавно, без резких движений производит вытяжение за согнутое предплечье по оси, постоянно выпрямляя его до полного разгибания. Одновременно предплечью придают положение супинации. Противотягу создают за плечо. Таким образом выравнивают ось конечности, устраняют смещение отломков по длине и освобождают ущемившиеся между ними мягкие ткани.

Для устранения смещения нижнего отломка кпереди и кнаружи помощник производит вытяжение, хирург кладет одну руку на внутренне-заднюю поверхность поврежденного плеча на уровне нижнего конца верхнего отломка, а другой рукой производит давление на передненаружную поверхность нижнего отломка по направлению кзади и кнутри. В случае смещения нижнего отломка кпереди и кнутри боковое смещение устраняется при давлении на нижний конец верхнего отломка кпереди и кнаружи, а на нижний отломок давлением кзади и кнутри. Вправленные отломки фиксируют гипсовой лонгетой, наложенной на разгибательную поверхность разогнутой в локтевом суставе руки. При этом рука остается в выпрямленном положении, а предплечье фиксируется в супинации. Бели отломки после вправления в положении сгибания в локтевом суставе под углом 110° - 140° не смещаются, руку фиксируют лонгетой в этом положении, так как функция локтевого сустава быстрее и полнее восстанавливается после иммобилизации в согнутом, а не разогнутом положении.

Лонгета должна охватывать руку, начиная от верхней части плеча до пястно-фаланговых суставов на $2/3$ ее окружности. Наложенную лонгету прибинтовывают влажным марлевым бинтом и делают контрольные рентгенограммы. Чтобы предупредить отек, руку больного, остающегося первые 2-3 дня в постели, подвешивают в вертикальном положении, а в дальнейшем, когда больной начинает ходить, придают ей высокое положение на подушке во время его отдыха и сна. Через 18-25 дней, а у детей через 10-18 дней лонгету снимают и приступают к движениям в локтевом суставе.

Скелетное вытяжение при надмыщелковых, чрезмыщелковых и межмыщелковых переломах заслуживает внимания по своей простоте и результатам лечения. Способ этот хорошо переносят больные всех возрастов.

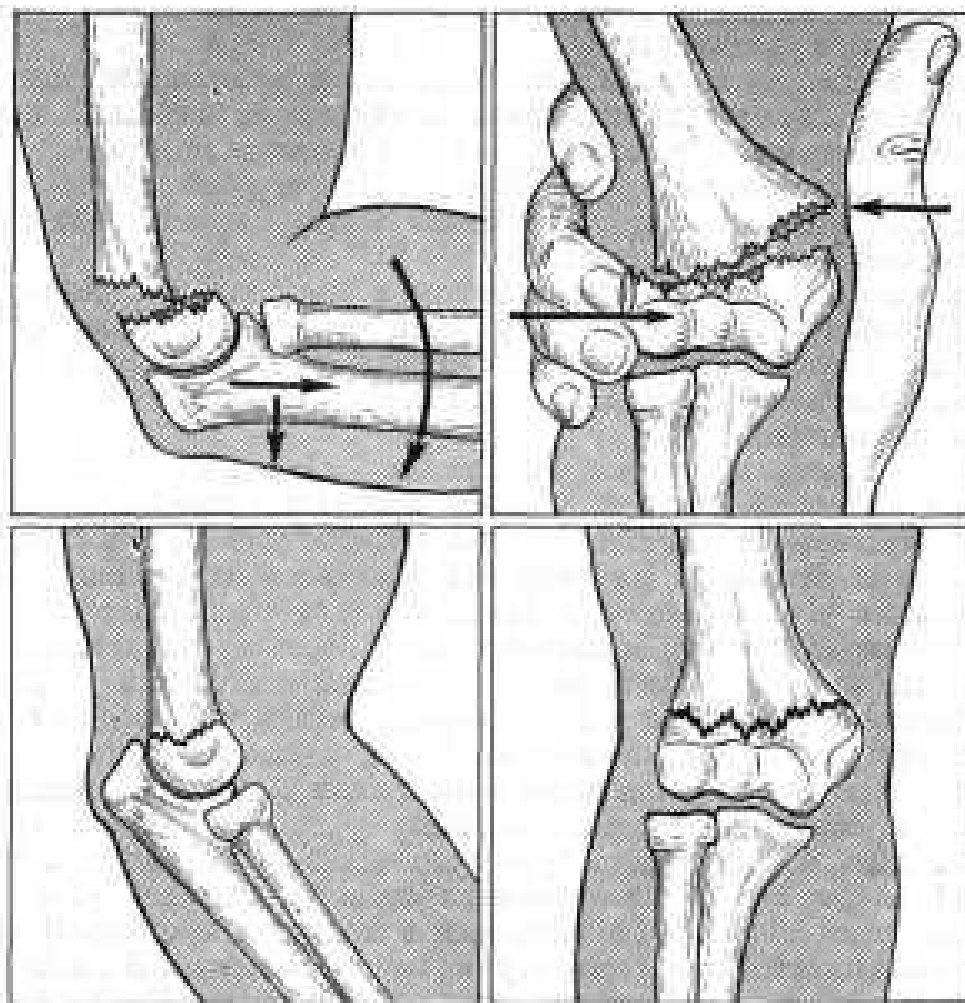


Рис. 57. Одномоментное вправление надмыщелкового сгибательного перелома: вытяжение по длине, супинация предплечья, устранение боковых смещений, разгибание предплечья.

При разгибательных и сгибательных надмыщелковых переломах, чрезмыщелковых Т- и Y-образных переломах обоих мыщелков со смещением, если одномоментное вправление не получается или не удастся удержать вправленные отломки гипсовой повязкой, мы также применяем скелетное вытяжение на отводящей шине. Область перелома обезболивают, вводят 20 мл 2% раствора новокаина. Спицу длиной 10 см проводят через основание локтевого отростка, предварительно обезболив эту область 10 мл 0,5% раствора новокаина. На проведенную спицу надевают специальную маленькую дужку Каплана или другую. К дужке привязывают шнур. Руку кладут на отводящую шину, которую укрепляют, как описано выше. Шнур привязывают к загнутому концу шины после предварительного ручного вытяжения за дужку или предплечье (рис. 58). Под локоть подкладывают подушечку. Надавливанием на область перелома выравнивают угловое смещение. При разгибательном надмыщелковом переломе предплечье сгибают до 70° , а при сгибательном переломе разгибают до 110° . Для этого в абдукционной шине часть, предназначенную для предплечья, устанавливают под соответствующим углом к плечевой части шины. Предплечью придают нейтральное положение (среднее между пронацией и супинацией) при разгибательных переломах и супинационное – при сгибательных переломах. Стояние отломков следует контролировать рентгенограммами. При внутрисуставных переломах локтевому суставу придают угол в $100-110^\circ$. Скелетное вытяжение снимают через 2-3 нед накладывают U-образную лонгету на плечо и дополнительную лонгету на разгибательную поверхность плеча и предплечья.

Скелетное вытяжение можно также проводить с помощью тяги (груз 3-4 кг). Больной лежит в кровати с прикрепленной балканской рамой; при этом иногда целесообразно применить дополнительные корригирующие тяги.

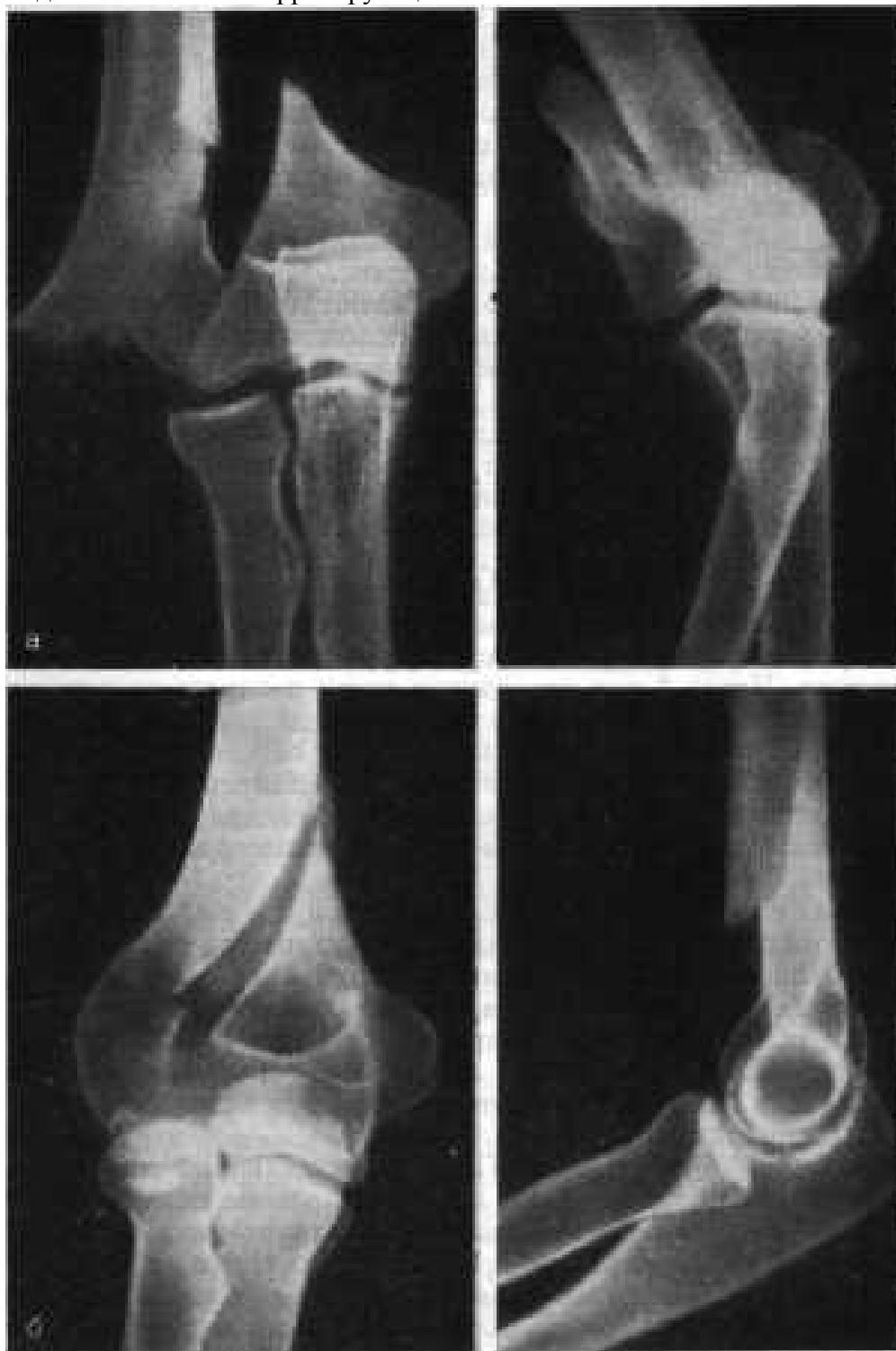

Рис. 58. Надмышелковый перелом плеча, леченный на отводящей шине с помощью дужки по Каплану. Рентгенограммы до (а) и после (б) лечения.

С первых дней больной должен активно двигать пальцами и производить движения в лучезапястном суставе. Через 2 нед, когда уже наступило сращение отломков, накладывают гипсовую лонгетную повязку, фиксирующую руку в описанном положении. Для этого накладывают одну U-образную лонгету по наружной и внутренней поверхностям плеча и другую лонгету на разгибательную поверхность плеча, локоть, локтевую поверхность предплечья и тыльную поверхность кисти. Лонгеты у взрослых

укрепляют двумя гипсовыми бинтами. Повязку нужно хорошо моделировать. Спицу удаляют и накладывают отводящую шину. В гипсовую повязку ввинтовывают полоски марлевого бинта или приклеивают к ней полосы липкого пластыря с дощечкой и шнуром, который после потягивания за локоть привязывают к верхнему загнутому концу абдукционной шины. Через неделю вытяжение снимают. Больные производят 2-3 раза в течение дня активные движения в плечевом суставе. Через 4 нед отводящую шину и гипсовую повязку снимают, назначают движения в локтевом суставе.

Несмотря на то, что в некоторых случаях не совсем восстановлены анатомические соотношения и, в частности, осталось некоторое смещение назад дистального отломка, постепенно функция в локтевом суставе почти полностью восстанавливается. Трудоспособными больные становятся через 7-12 нед.

Компрессионно-дистракционный метод. Для этого могут использоваться аппараты Илизарова, Гудушаури и др. Определенные преимущества имеет шарнирный аппарат Волкова-Оганесяна. Спицы проводят над плоскостью перелома, через мышелки и плечевую кость. Аппарат дает хорошую фиксацию отломков и возможность производить постепенные движения в локтевом суставе. Во всех аппаратах для репозиции и обездвижения отломков могут использоваться спицы с упорными площадками.

Оперативное лечение. При надмышцелковых переломах оно применяется лишь в тех случаях, когда вправление описанными способами не удается, что обычно зависит от интерпозиции мышц. Разрез делают в области перелома в продольном направлении по середине нижней части разгибательной поверхности плеча. Сухожильное расширение трехглавой мышцы и подлежащие ткани рассекают и расслаивают в продольном направлении до кости. Гематому удаляют. Обычно отломки легко сопоставляются.

Отломки хорошо фиксируются при помощи одной или двух тонких спиц, введенных путем прокола кожи сбоку от операционной раны в косом направлении из нижнего отломка в верхний через плоскость перелома. Концы спиц остаются над кожей. Рану послойно зашивают наглухо и в область перелома вводят 200000 ЕД пенициллина. Затем накладывают гипсовую лонгету, фиксирующую локтевой сустав под прямым углом. Спицы удаляют через 2-3 нед и приступают к движениям в локтевом суставе.

В некоторых случаях фиксацию отломков после операционного вправления можно осуществить одной или двумя спицами, проведенными внутрикостно в направлении продольной оси плечевой кости при согнутом под прямым углом предплечье, через локтевой отросток, суставную поверхность блока в нижний, а затем в верхний отломок. Конец спицы остается на поверхности кожи в области введения ее в локтевой отросток. Затем накладывают гипсовую лонгету. Спицу удаляют через 2-3 нед. Никаких нарушений функций локтевого сустава в связи с проведенной через сустав спицей в дальнейшем мы у больных не наблюдали. У детей в тех редких случаях, когда предпринимается операция для фиксации отломков, достаточно просверлить одно или два отверстия в верхнем и нижнем отломках и провести через них толстые кетгутовые нити; концы их после вправления отломков завязывают, рану послойно зашивают наглухо. В некоторых случаях для фиксации можно применить спицы. Затем накладывают лонгету по разгибательной поверхности плеча и согнутого под прямым углом и пронированного предплечья.

Другие виды металлических фиксаторов (пластинки и винты) могут применяться у взрослых. Однако они более грубы и, самое главное, удаление их сопровождается дополнительной травмой в области локтевого сустава, что может быть причиной развития периартикулярного оссифицирующего процесса и ограничения движений в столь подверженном этому локтевом суставе.

После операции накладывают гипсовую повязку или лонгету на 2-3 нед. Дальнейшее лечение проводится, как описано выше.

Переломы мышцелков плечевой кости

Чрезмышцелковый перелом и эпифизолиз нижнего эпифиза плечевой кости

Чрезмышцелковый (разгибательный и сгибательный) перелом относится к внутрисуставным. Он происходит при падении на локоть, согнутый под острым углом. Плоскость перелома имеет поперечное направление и проходит непосредственно над эпифизом плечевой кости или через него. Если линия перелома проходит через эпифизарную линию, он носит характер эпифизолиза. Нижний эпифиз смещается и поворачивается кпереди по эпифизарной линии. Степень смещения может быть различной, чаще небольшой. Переломом этот встречается почти исключительно в детском и юношеском возрасте (Г. М. Тер-Егизаров, 1975).

Симптомы и распознавание. В области локтевого сустава имеется припухлость, а внутри и около сустава – кровоизлияние. Активные движения в локтевом суставе ограничены и болезненны, пассивные – болезненны, разгибание ограничено. Симптомы малохарактерны, поэтому Чрезмышцелковый перелом плеча легко спутать с растяжением связочного аппарата. В большинстве случаев Чрезмышцелковый перелом распознается только по рентгенограмме, но и здесь возникают трудности, когда имеется небольшое смещение нижнего эпифиза. Следует учесть, что у детей нижний эпифиз плечевой кости в норме наклонен несколько (на 10-20°) вперед по отношению к продольной оси диафиза плеча. Угол наклона вперед носит индивидуальный характер, но никогда не достигает 25°. Для уточнения диагноза необходимо сравнить рентгенограммы в боковой проекции поврежденной руки и здоровой. Они должны быть сделаны в одинаковых и строгих проекциях. Выявление смещения нижнего эпифизолиза имеет большое практическое значение, так как сращение в смещенном положении приводит к ограничению сгибания, которое находится в прямой зависимости от степени увеличения угла наклона эпифиза.

Лечение. Вправление у детей производится под наркозом. Хирург накладывает одну ладонь на разгибательную поверхность нижнего отдела плеча, а другой производит давление назад на нижний эпифиз плеча со стороны его сгибательной поверхности. Предплечье при этом должно находиться в разогнутом положении. После вправления руку ребенка, разогнутую в локтевом суставе, фиксируют гипсовой лонгетой в течение 8-10 дней. Затем приступают к постепенным движениям в локтевом суставе. Лечение можно также проводить постоянным скелетным вытяжением за верхнюю часть локтевой кости в течение 5-10 дней. Затем снимают вытяжение и накладывают лонгету с согнутым под прямым углом в локтевом суставе предплечьем на 5-7 дней (Н. Г. Дамье, 1960).

У взрослых чрезмышцелковые переломы лечат так же, как и надмышцелковые.

Межмышцелковые переломы плечевой кости

Этот вид перелома плечевой кости относится к внутрисуставным. Т- и Y-образные переломы возникают под прямым воздействием на локоть большой силы, например при падении на локоть с большой высоты и др. При таком механизме локтевой отросток расщепляет снизу блок и внедряется между мышцелками плеча. Одновременно происходит надмышцелковый сгибательный перелом. Нижний конец диафиза плеча также внедряется между расщепленными мышцелками, раздвигает их в стороны и возникают так называемые Т- и Y-образные переломы мышцелков плеча. При таком механизме иногда происходит раздробление мышцелков плеча и нередко локтевого отростка или перелом мышцелков сочетается с вывихом и переломом предплечья. Переломы эти могут быть как

сгибательного, так и разгибательного типа. У детей Т- и Y-образные переломы встречаются реже, чем у взрослых. Перелом обоих мыщелков плеча может сопровождаться повреждением сосудов, нервов и кожи.

Симптомы и распознавание. При переломе обоих мыщелков отмечаются значительная припухлость и кровоизлияние как вокруг, так и внутри сустава. Нижняя часть плеча резко увеличена в объеме, особенно в поперечном направлении. Ощупывание локтевого сустава в области костных выступов очень болезненно. Активные движения в суставе невозможны, при пассивных наблюдаются сильная боль, костный хруст и ненормальная подвижность в переднезаднем и боковых направлениях. Без рентгенограмм, сделанных в двух проекциях, нельзя иметь точного представления о характере перелома. Важно своевременно диагностировать повреждение сосудов и нервов.

Лечение. При переломах без смещений у взрослых накладывают гипсовую повязку от верхней трети плеча до основания пальцев. Локтевой сустав фиксируют под углом 90-100°, а предплечье – в среднем положении между пронацией и супинацией. Гипсовую повязку накладывают на 2-3 нед. Лечение может осуществляться при помощи спиц с упорными площадками, заключенными в дуге, или шарнирного аппарата Волкова-Оганесяна. У детей руку фиксируют в таком же положении гипсовой лонгетой и подвешивают на косынке. Лонгету снимают через 6-10 дней. С первых дней назначают активные движения в плечевом суставе и пальцах. После снятия лонгеты функция локтевого сустава хорошо восстанавливается; у взрослых иногда остается небольшое ограничение движений в течение 5-8 нед. Трудоспособность больных восстанавливается через 4-6 нед.

Для исхода лечения Т- и Y-образных переломов мыщелков плеча со смещением отломков чрезвычайно важное значение имеет хорошая репозиция отломков. У взрослых она достигается скелетным вытяжением за локтевой отросток, которое осуществляется на абдукционной шине или с помощью балканской рамы при постельном режиме больного. Устранив смещение отломков по длине, в тот же день или на следующий разошедшиеся мыщелки плечевой кости сближают путем сжатия их между ладонями и наложения U-образной гипсовой лонгеты по наружной и внутренней поверхностям плеча. На основании рентгенограммы следует убедиться в правильном стоянии отломков. Вытяжение прекращают на 18-21-й день и приступают к дозированным, постепенно увеличивающимся в объеме движениям в локтевом суставе, пользуясь при этом вначале съемной лонгетой. Лечение можно проводить также с помощью шарнирного компрессионно-дистракционного аппарата Волкова-Оганесяна. При этом имеется возможность рано начать движения в локтевом суставе.

У детей обычно под наркозом производят одномоментную репозицию с последующей фиксацией гипсовой лонгетой. Руку подвешивают на косынке. Имобилизацию локтевого сустава производят под углом 100°. Движения в локтевом суставе начинают у детей при переломах со смещением через 10 дней.

Если репозиция не удалась, показано скелетное вытяжение за верхнюю часть локтевой «ости со сдавленной мыщелков в течение 2-3 нед у взрослых и 7-10 дней у детей. В некоторых случаях, если отломки вправились, можно произвести закрытую чрескостную фиксацию их спицами; затем вытяжение снимают и накладывают гипсовую лонгету.

Массаж, а также насильственные и форсированные движения в локтевом суставе противопоказаны, так как они способствуют образованию оссифицирующего миозита и избыточной мозоли. Даже при хорошем стоянии отломков в случаях внутрисуставных переломов наблюдается часто ограничение движений в локтевом суставе, особенно у взрослых.

Оперативное лечение. Доказано, если вправление отломков по описанной методике не удастся либо имеются симптомы расстройства иннервации и кровообращения конечности. Операция производится под наркозом. Разрез делают продольный по

середине разгибательной поверхности плеча в нижней трети. Во избежание повреждения локтевого нерва лучше предварительно выделить его и взять на держалку из тонкой резиновой полоски. Мышечки не следует отделять от прикрепляющихся к ним мышц и связок, иначе нарушится кровоснабжение их и наступит некроз мышечка. Для соединения отломков лучше пользоваться тонкими спицами с концами, выведенными над кожей (для того чтобы их легко можно было удалять) или оставленными под кожей (рис. 59). Можно также пользоваться 12 тонкими гвоздиками или винтами соответствующей длины или костными штифтами. У детей в тех редких случаях, когда приходится оперировать, отломки хорошо удерживаются толстыми кетгутовыми нитками, проведенными через просверленные или сделанные шилом отверстия в кости. На плечо и предплечье, согнутое под углом 100° , по разгибательной поверхности накладывают гипсовую лонгету и руку подвешивают на косынке. Спицы удаляют через 3 нед. Движения в локтевом суставе у взрослых начинают через 3 нед, у детей – через 10 дней.

При неправильно сросшихся переломах, резком ограничении движений, анкилозе локтевого сустава, особенно в функционально невыгодном положении, у взрослых производится артропластика. У детей резекция локтевого сустава и артропластика не показаны вследствие возможной остановки роста конечности. Операция должна быть отложена до наступления зрелого возраста. В пожилом и старческом возрасте при внутрисуставных переломах ограничиваются установлением конечности в функционально выгодном положении и функциональным лечением.

Перелом наружного мышечка плечевой кости

Перелом наружного мышечка встречается нередко, особенно часто у детей до 15 лет. Перелом возникает вследствие падения на локоть или кисть вытянутой и отведенной конечности. Головка лучевой кости, упираясь в головчатое возвышение плеча, откалывает весь наружный мышечок, эпифиз и небольшой кусок прилегающей части блока. Сочленяющаяся поверхность головчатого возвышения остается неповрежденной. Плоскость перелома имеет направление снизу и кнутри кнаружи и кверху и всегда проникает внутрь сустава.

Наряду с переломами без смещений наблюдаются переломы с небольшим сдвигом мышечка кнаружи и кверху. Более тяжелой формой является перелом, при котором отколовшийся мышечок смещается кнаружи и кверху, выскальзывает из сустава и повертывается в горизонтальной и вертикальной плоскостях (на $90-180^\circ$) внутренней поверхностью кнаружи. Легкое боковое смещение без ротации отломка не препятствует сращению и сохранению полной функции. При ротации отломка происходит фиброзное сращение. Часто наблюдается *cubitus valgus* с последующим вовлечением локтевого нерва.

Симптомы и распознавание. Перелом наружного мышечка плеча без смещения трудно распознать. В области локтевого сустава имеются кровоизлияние и припухлость. Наружный надмышечок при смещении мышечка кверху стоит выше внутреннего. Расстояние между наружным надмышечком и локтевым отростком больше, чем между ним и внутренним надмышечком (в норме оно одинаковое). Давление на наружный мышечок вызывает боль. Иногда удается прощупать сместившийся отломок и определить костный хруст. Сгибание и разгибание в локтевом суставе сохранены, но вращение предплечья резко болезненно. При переломе наружного мышечка со смещением физиологическое вальгусное положение локтя, особенно выраженное у детей и женщин ($10-12^\circ$), увеличивается. Предплечье находится в положении отведения и может быть насильно приведено. Для распознавания перелома большое значение имеют рентгенограммы, снятые в двух проекциях; без них трудно поставить точный диагноз. Иногда возникают трудности при расшифровке рентгенограмм у детей. Причина

заключается в том, что хотя ядро окостенения наружного мыщелка бывает видно на 2-м году жизни, но линия перелома идет через хрящевой отдел, который на снимке не выявляется.

Лечение. Переломы наружного мыщелка без смещения лечат гипсовой повязкой, а у детей - лонгетой, которую накладывают на плечо, предплечье и кисть. Локтевой сустав фиксируют под углом 90-100°.

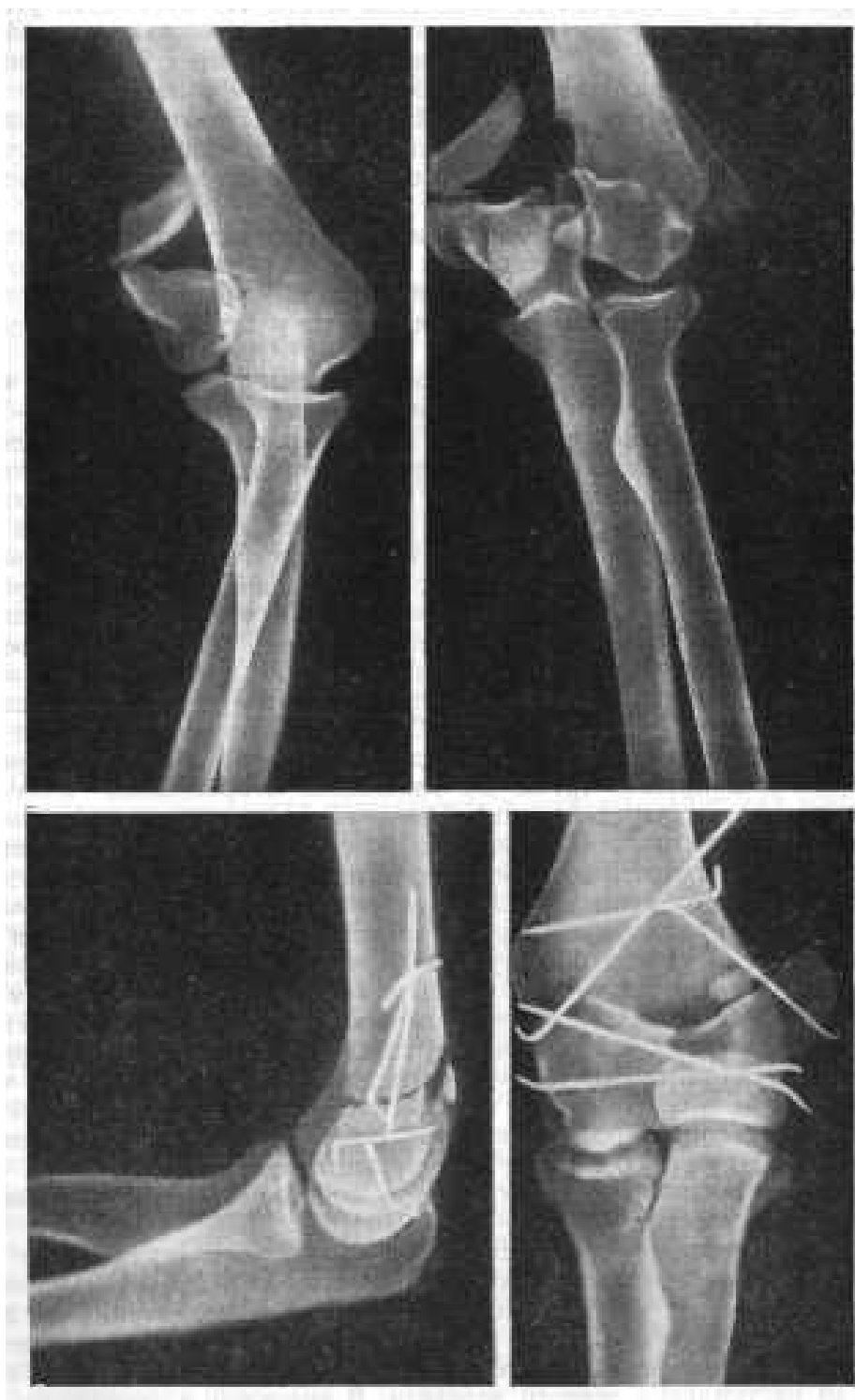


Рис. 59. Чрезмыщелковый многооскольчатый перелом с большим смещением отломков до и после остеосинтеза спицами.

Если имеется смещение отломка кнаружи с небольшим поворотом отломившегося мыщелка, производят вправление под местным или общим обезболиванием. Помощник

кладет руку на внутреннюю поверхность локтя больного, второй рукой захватывает его руку над лучезапястным суставом, производит вытяжение по длине и приводит предплечье. Таким путем создается легкое варусное положение локтя и расширяется пространство в наружной половине локтевого сустава. Хирург кладет оба больших пальца на отломок, толкает его кверху и кнутри на свое место. Далее он кладет руки также на переднюю и заднюю поверхности мышечков плеча, затем на боковые поверхности и сжимает их. Ломоть постепенно сгибается до прямого угла; после этого хирург вновь сжимает мышечки и накладывает гипсовую повязку на плечо, предплечье и кисть. Локоть фиксируют под углом 100° , а предплечье – в положении, среднем между пронацией и супинацией. Если на контрольной рентгенограмме видно, что вправить отломок не удалось, показано оперативное вправление. Если же репозиция удалась, гипсовую повязку снимают у взрослых через 3-4 нед, а гипсовую лонгету у детей - через 2 нед. В некоторых случаях, несмотря на хорошее вправление отломков и своевременные начатые движения в локтевом суставе, остается различной степени ограничение сгибания и разгибания в нем. Для того чтобы иметь возможность рано начать движения в локтевом суставе, целесообразно применить закрытый остеосинтез спицами с упорными площадками, заключенными в дуге, или использовать шарнирный компрессионно-дистракционный аппарат Волкова-Оганесяна.

Оперативное вправление производится под внутрикостным и местным обезболиванием или наркозом. Разрез делают по наружно-задней поверхности мышечка плеча (нужно иметь в виду, что более кпереди расположен лучевой нерв). Удаляют сгустки крови и внедрившиеся в ложе отломка мягкие ткани.

Во избежание бессосудистого асептического некроза надо стараться не повредить и не отделить отломок от мягких тканей, с которыми он связан, так как кровоснабжение отломка осуществляется через них.

В большинстве случаев отломок при разогнутом положении локтя вправляется легко и, если после этого согнуть локоть, удерживается на своем месте. Отломок можно фиксировать также путем проведения кетгутового шва через мягкие ткани либо через отверстия, просверленные дрелью или шилом в отломке и плечевой кости. У взрослых отломок можно фиксировать костным штифтом, спицей, тонким металлическим гвоздиком или винтом. После этого рану зашивают наглухо и накладывают гипсовую повязку на плечо и предплечье, согнутое в локтевом суставе. Предплечью придают положение, среднее между пронацией и супинацией. У взрослых гипсовую повязку снимают через 3-4 нед, а лонгету у детей - через 2 нед. Дальнейшее лечение такое же, как при переломах без смещения или после ручного вправления.

Ряд авторов (А. Л. Поленов, 1927; Н. В. Шварц, 1937; Н. Г. Дамье, 1960, и др.) наблюдали хорошие результаты после удаления наружного мышечка при застарелых переломах с ограничением движений. Следует все же по возможности избегать удаления наружного мышечка плеча не только в свежих, но и в застарелых случаях и стремиться вправить отломок. При невправленном вывихнутом наружном мышечке, а также после удаления его развивается вальгусный локоть. Это может послужить причиной последующего развития (иногда много лет спустя) неврита, пареза или паралича локтевого нерва на почве перерастяжения, постоянной травматизации и даже ущемления его. В тех случаях, когда появляются симптомы вторичного поражения локтевого нерва, могут возникнуть показания к перемещению его из задней борозды надмышечка, кпереди от него между сгибательными мышцами.

Перелом внутреннего мышечка плечевой кости

Перелом внутреннего мышечка плечевой кости встречается весьма редко. Механизм этого перелома связан с падением и ушибом локтя. Действующая сила передается через

локтевой отросток на мышцелок; при этом прежде всего ломается локтевой отросток, а не внутренний мышцелок плеча. Перелом может также возникнуть вследствие удара по внутренней поверхности локтя. У детей перелом внутреннего мышцелка происходит редко потому, что блок плеча до 10-12-летнего возраста остается хрящевым и, следовательно, обладает большой эластичностью, которая противостоит действующей силе при падении на локоть.

Симптомы и распознавание. Отмечаются кровоизлияние, припухлость в области локтевого сустава, боли при надавливании на внутренний мышцелок, крепитация и другие обычные симптомы, о которых упоминалось при описании переломов наружных мышцелков, но они определяются с внутренней стороны. Предплечье можно привести в локтевом суставе, чего не удается сделать в норме и при других переломах мышцелков плеча.

Лечение. Переломы внутреннего мышцелка у взрослых лечат скелетным вытяжением за верхнюю часть локтевого отростка на отводящей шине в течение 10-12 дней, а в дальнейшем - съемной лонгетой и движениями в локтевом суставе. Для этой цели можно применить спицы с упорными площадками, а также шарнирный компрессионно-дистракционный аппарат Волкова-Оганесяна.

Перелом головчатого возвышения плечевой кости

Повреждение головчатого возвышения плечевой кости может быть изолированным или сочетающимся с переломом головки лучевой кости и другими внутрисуставными переломами. Механизм изолированного перелома связан с падением на вытянутую руку. Головка лучевой кости, смещаясь кверху и кпереди, травмирует сочленяющуюся с ней суставную поверхность головчатого возвышения. Повреждение его может ограничиться вдавлением хряща на ограниченном участке суставной поверхности или отделением небольшой хрящевой пластинки или костного отломка, покрытого хрящом. В ряде случаев наблюдается отлом значительной части головчатого возвышения и прилежащего суставного блока. Отломок смещается кпереди и кверху.

Симптомы и распознавание. При изолированном повреждении с образованием небольшого костно-хрящевого отломка и переломе значительной части головчатого возвышения боли и гематома локализуются в области наружного мышцелка. Более крупный и сместившийся кпереди и кверху отломок иногда удается прощупать в области локтя. Движения в локтевом суставе ограничены и болезненны. Для распознавания решающее значение имеют рентгенограммы, произведенные в переднезадней и боковой проекциях. В некоторых случаях небольшие свободные отломки, чаще имеющие форму эллипса, удается обнаружить на рентгенограмме, сделанной после введения воздуха в локтевой сустав. Дефект наружной части головчатого возвышения, если отломок небольшой величины, на рентгенограмме иногда не выявляется. Повреждения суставного хряща наблюдаются чаще в сочетании с переломом головки лучевой кости. Обнаруживается такое сочетание главным образом при операциях по поводу переломов головки лучевой кости. Если от головчатого возвышения отделилась небольшая пластинка или костно-хрящевой осколок, то при сгибании и вращении предплечья может произойти препятствующее движению ущемление свободного отломка между суставной поверхностью головки лучевой кости и головчатого возвышения по типу ущемления суставной мышцы. Это облегчает распознавание повреждения головчатого возвышения.

Если установлен факт падения на вытянутую руку и отмечаются боли при сгибании и вращении предплечья, а рентгенограмма исключает перелом, можно заподозрить изолированное повреждение хряща головчатого возвышения плеча.

Изолированные повреждения хряща в ранние сроки после травмы, как правило, не распознаются. Лишь длительные боли, блокада локтевого сустава, ограничение движений,

боли при разгибании и вращении предплечья, возникшие после падения на вытянутую руку, и, наконец, рентгенограмма, сделанная через некоторое время после травмы, указывает на развитие расслаивающего остеохондрита в области суставной поверхности головчатого возвышения и наводят на мысль, что аваскулярный некроз является следствием ушиба хряща.

Лечение. Небольшие свободные, легко ущемляющиеся внутрисуставные отломки наружной части головчатого возвышения удаляют оперативным путем на 2-5-й день после травмы.

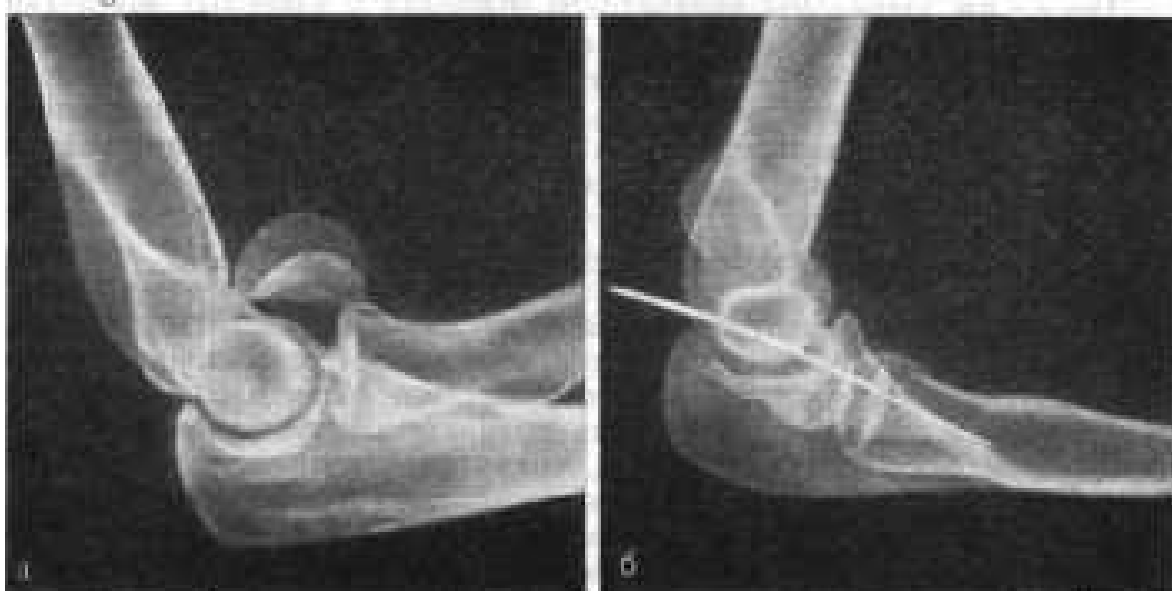


Рис. 60. Перелом головчатого возвышения со смещением (а). Оперативное вправление и трансартикулярный остеосинтез спицей (б).

Перелом значительной части головчатого возвышения со смещением отломка кпереди и кверху в большинстве случаев удается вправить ручным способом. В область перелома вводят 15-20 мл 1% раствора новокаина. Больной лежит «а столе, рука разогнута в локтевом суставе. Помощник захватывает предплечье над кистью и растягивает локтевой сустав. Сгибательная поверхность руки должна быть обращена кверху. Хирург ставит согнутую ногу на табурет, подставляет колено под локоть больного и вдавливают отломок двумя большими пальцами по направлению книзу и кзади в его ложе. Затем сгибают локоть до прямого угла и накладывают гипсовую повязку на плечо и предплечье в положении пронации. В ряде случаев отломок лучше удерживается при полном разгибании локтя. Если контрольная рентгенограмма показывает хорошее стояние отломков, гипсовую повязку оставляют в таком положении на 3-4 нед, после чего приступают к движениям в локтевом суставе. Полное восстановление функции наступает лишь через 3-4 мес. Сроки восстановления трудоспособности зависят от профессии больного и от того, какая рука повреждена – правая или левая. Эти сроки колеблются в пределах 2-4 мес. Если контрольная рентгенограмма показывает, что отломок вправить не удалось, показано оперативное вправление, а не удаление отломка, так как в последнем случае нередко страдает функция сустава. У детей отломок фиксируют к ложу кетгутовыми швами, а у взрослых 1-2 спицами, которые проводят трансартикулярно – со стороны разгибательной поверхности через наружный мышцелок в репонированный отломок головчатого возвышения в лучевую кость (рис. 60). Концы спиц остаются над поверхностью кожи. Спицы удаляют через 2-3 нед. При развившемся расслаивающем остеохондрите (болезнь Кенига) и повторяющихся блокадах показано оперативное удаление отделившегося участка хряща.

Перелом и апофизеолиз внутреннего надмыщелка плечевой кости

Перелом внутреннего надмыщелка происходит главным образом при внезапном и сильном отведении разогнутого предплечья. При этом внутренняя боковая связка сильно напрягается и отрывает надмыщелок, который обычно смещается книзу. В юношеском возрасте при таком механизме надмыщелок отделяется по апофизарной хрящевой зоне. Перелом этот относится к околосуставным. В некоторых случаях происходит разрыв сумки локтевого сустава. Иногда оторванный и связанный с внутренней боковой связкой надмыщелок ущемляется между суставными поверхностями локтевого отростка и блоком плеча и может потянуть с собой локтевой нерв.

Перелом может произойти также при непосредственном сильном ушибе внутреннего надмыщелка, что иногда сопровождается повреждением локтевого нерва, расположенного в борозде позади надмыщелка. Отрывы внутреннего надмыщелка наблюдаются и при вывихах локтевого сустава.

Симптомы и распознавание. В области внутреннего надмыщелка видны ограниченная гематома и припухлость, здесь же локализуется боль. Если припухлость небольшая, удается прощупать подвижный отломок. Активные и пассивные движения при отсутствии кровоизлияния в локтевом суставе возможны и не очень болезненны. При ущемлении отломка между суставными поверхностями локтевого отростка и блоком плеча движения в локтевом суставе невозможны и вызывают резкую боль. Характерно, что против обычного предплечья удается отвести и придать локтю вальгусное положение. Как только прекращается отведение, предплечье принимает прежнее положение. Для распознавания перелома большое значение имеют рентгенограммы в двух проекциях. При исследовании нужно выяснить, имеется ли повреждение локтевого нерва.

Лечение. При переломах или отделении внутреннего надмыщелка по апофизарной линии без смещения и со смещением до уровня суставной щели применяют гипсовую повязку, которая фиксирует локтевой сустав под прямым углом, а предплечье – в положении, среднем между пронацией и супинацией. Повязку снимают через 12-20 дней и назначают движения в локтевом суставе. Прогноз хороший даже при отделении внутреннего надмыщелка со смещением. Трудоспособность восстанавливается через 4-6 нед.

Если внутренний надмыщелок ущемлен в локтевом суставе, показано срочное оперативное лечение. Иногда удается вывести отломок из сустава при отведении плеча, не прибегая к операции. Но такое вправление производить нецелесообразно, так как можно травмировать локтевой нерв, а это является чрезвычайно тяжелым осложнением.

Оперативное лечение. Операцию необходимо делать сразу, как только на основании клинического и рентгенологического исследований распознано внедрение внутреннего надмыщелка в локтевой сустав. Вмешательство производится под внутрикостным, местным или общим обезболиванием. Разрез делают с внутренней стороны локтевого сустава. При этом необходимо помнить, что несколько позади проходит локтевой нерв. После продольного рассечения глубокой фасции и раздвигания раны крючками обнажается место отрыва надмыщелка и обнаруживается, что надмыщелок вместе с мягкими тканями внедрился в локтевой сустав. Расширив внутреннюю часть суставной щели путем отведения предплечья, легко удается вытянуть из сустава надмыщелок с прикрепляющимися к нему мягкими тканями. Внутренний надмыщелок подшивают к ложу, проведя два кетгутовых шва через мягкие ткани. Локтевой нерв лучше переместить впереди от внутреннего надмыщелка (в норме он расположен в желобе позади) – это предупреждает последующую травматизацию нерва в шероховатом заднем желобке и сдавление его в оссифицирующихся мягких тканях. Рану зашивают наглухо и накладывают гипсовую повязку, удерживающую локоть под прямым углом. Повязку снимают через 3 нед и назначают движения в локтевом суставе. Трудоспособность восстанавливается через 6-7 нед.

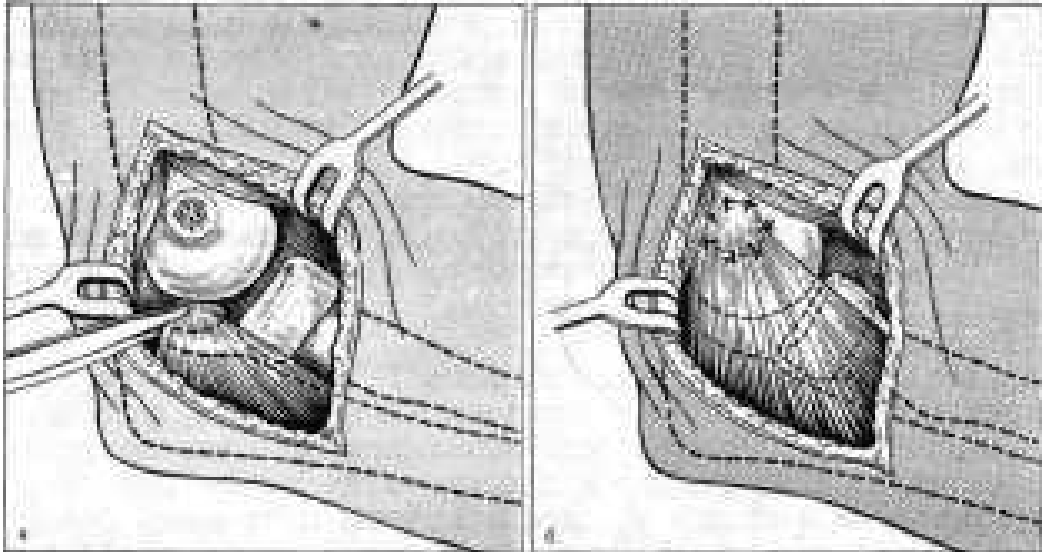


Рис. 61. Ущемление наружного надмыщелка в локтевом суставе вместе с прикрепляющимися к нему мышцами до (а) и после (б) операции.

Перелом и апофизеолиз наружного надмыщелка плечевой кости

Перелом наружного надмыщелка наблюдается значительно реже, чем внутреннего, изредка у юношей 13-15 лет. Возникает при внезапном сильном приведении предплечья, находящегося в разогнутом положении. Чаще происходит отрыв наружной баковой связки вместе с небольшой костной пластинкой от наружного надмыщелка плеча. Наблюдаются отрывы наружного надмыщелка с различной степенью смещения, в том числе с ущемлением между суставными поверхностями наружного мыщелка плеча и головки лучевой кости.

Симптомы и распознавание. Признаки такие же, как и при переломе внутреннего надмыщелка, но локализуются они в области наружного надмыщелка. При отрыве наружного надмыщелка предплечье в локтевом суставе удается привести, придать ему варусное положение, которое тут же выравнивается, как только прекращается приведение. При смещении наружного надмыщелка в сустав наблюдается блокада. Большое значение для распознавания имеет рентгенологическое исследование, особенно рентгенограмма в переднезадней проекции.

Лечение. При переломах наружного надмыщелка без смещения или с небольшим смещением накладывают на 10-20 дней гипсовую повязку, а у детей - лонгету на согнутый под прямым углом локтевой сустав. Затем назначают движения в локтевом суставе. Трудоспособность восстанавливается через 4-5 нед.

Оперативное лечение. Операция производится под местным обезболиванием. Разрез делают снаружи над областью надмыщелка. При значительном смещении надмыщелка показано подшивание отломка к ложу. В случаях ущемления наружного надмыщелка в локтевом суставе отломок извлекают из сустава вместе с прикрепленными к нему мышцами и подшивают к месту отрыва (рис. 61).

Ишемическая контрактура Фолькмана

Ишемическая контрактура развивается вследствие продолжительного (измеряемого часами) и значительного (но не полного) нарушения артериального кровотока в конечности. Это осложнение наблюдается после травмы конечностей и может быть вызвано нарушением кровотока на любом уровне артерии. Наиболее часто выраженные формы ишемической контрактуры осложняют травму верхней конечности и преимущественно встречаются в детском возрасте. Обычно ишемическая контрактура развивается при надмыщелковых и мыщелковых переломах плечевой кости и при переломах костей предплечья. В большинстве случаев ишемическая контрактура наблюдается при туго наложенных циркулярных гипсовых повязках, ведущих к нарушению кровоснабжения конечности. Сдавление сосудисто-нервного пучка может произойти и при правильно наложенной гипсовой повязке, но при последующем нарастании отека. Это относится к тем случаям, когда наблюдение за больными было недостаточным: и гипсовую повязку своевременно не рассекли и не ослабили. Контрактура Фолькмана может быть следствием ушиба, перегиба или сдавления артерии сместившимися отломками, результатом спазма, тромбоза, эмболии, частичного или полного повреждения артерии, образования аневризмы и т. п. Первичные изменения наступают в мышцах (в первую очередь в глубоком сгибателе пальцев), чувствительных и двигательных нервах предплечья (срединный, локтевой и передний межкостный нервы предплечья). Недостаточность кровоснабжения конечности при любом нарушении кровотока усиливается рефлекторным спазмом артерий и коллатералей. Развивающийся венозный и капиллярный стаз способствует увеличению отека, повышению давления и напряжения в мягких тканях под глубокой фасцией на плече и предплечье, что еще больше нарушает кровоснабжение мышц и нервов.

Симптомы и распознавание. Самое главное состоит в том, чтобы диагноз развивающейся ишемической контрактуры был поставлен в течение первых 1-2 ч. Основными признаками являются боли в области сгибательных мышц предплечья, несмотря на хорошее вправление отломков. Обычно, если нет осложнений, боли после вправления уменьшаются или совсем исчезают. Важным симптомом служит бледность или цианоз пальцев. Постоянные признаки - исчезновение пульса на лучевой артерии, нарастающий отек и похолодание конечности. Постепенно нарушаются чувствительность и движения пальцев, они принимают сгибательное положение. Любая попытка активно или пассивно выпрямить пальцы вызывает мучительную боль.

Лечение. При наличии упомянутых симптомов необходимо принять срочные меры. Промедление в течение 2-3 ч может привести к необратимым изменениям. Гипсовую повязку нужно сразу рассекать по всей длине и снять, несмотря на то что с этим может быть сопряжено повторное смещение отломков. Предплечье следует разогнуть до ПО- 120° и наложить гипсовую лонгету, фиксированную простым бинтом, или подвесить руку при помощи накожного вытяжения в этом же положении. Показана футлярная блокада по Вишневному в верхней части плеча. Локоть и предплечье обкладывают пузырями со льдом. Если в ближайшие 1-2 ч симптомы нарушения кровоснабжения остаются стойкими или нарастают, следует без лишних колебаний приступить к операции. Задержка в течение 3-4 ч может оказаться непоправимой ошибкой и привести к необратимым нарушениям функции конечности.

В локтевом сгибе производят (рис. 62) S-образный разрез, который начинают у внутреннего края двуглавой мышцы и продолжают на предплечье до лучезапястного сустава. Рассекают фасцию и фиброзную перемычку. Двуглавую мышцу отводят кнаружи, обследуют плечевую артерию и срединный нерв. Гематому удаляют. Иногда этого достаточно, чтобы улучшить кровоснабжение конечности. Если плечевая артерия сильно травмирована и заметно сужена, то суженную часть на протяжении 3-4 см следует резецировать, а проксимальный и дистальный концы артерии перевязывают. Это обычно

снимает спазм коллатеральных сосудов. Дополнительно на предплечье рассекают как поверхностные, так и глубокие фасции и раздвигают межмышечные перегородки. Затем зашивают только кожу. После консервативного лечения, так же как и после оперативного, если отломки повторно сместились, к репозиции приступают не ранее чем через 2-3 нед.

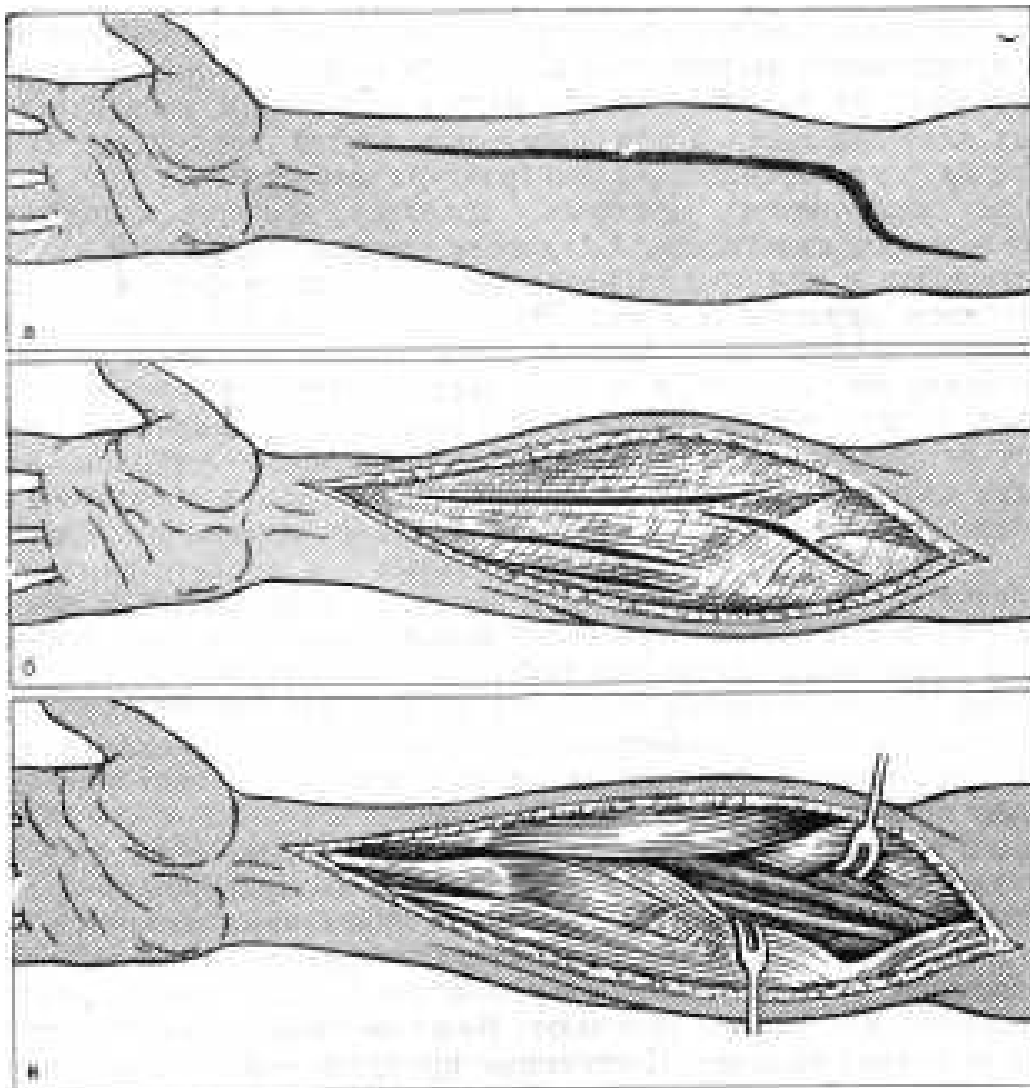


Рис. 62. Операция при развивающейся фолькмановской контрактуре.

А – кожный разрез; б – рассечение фиброзной перемычки в локтевом сгибе и рассечение фасции «а предплечье; в – обнажение плечевой артерии и срединного нерва – расслоение мышц.

Лечение стойкой ишемической контрактуры должно проводиться комплексно, включая медикаментозные и физиотерапевтические меры, а также лечебную гимнастику как в дооперационном, так и в послеоперационном периоде. Из оперативных вмешательств в зависимости от показаний применяются пересадки поверхностных сгибателей по Каушу-Эпштейну-Розову на сухожилия глубокого сгибателя, невролиз, удаление проксимального ряда костей запястья, артродез лучезапястного сустава и др.

Гетеротопическая травматическая оссификация

Это осложнение, известное также под названием посттравматической оссификации или травматического оссифицирующего миозита, наблюдается в разных областях скелета. Наиболее часто внескелетное костеобразование возникает после ушибов, вывихов, переломов и переломовывихов локтевого сустава. Этому благоприятствуют анатомические особенности, а также пролиферация остеогенетических клеток разорванной капсулы, отслоенной надкостницы, периваскулярных тканей, повреждение плечевой мышцы и скопление крови.

Оссификация чаще наблюдается у детей и юношей. Соответствующее лечение должно ограничивать образование кости и усиливать ее рассасывание; в противном случае образуются большие костные массы, которые могут значительно ограничить движения в суставе или даже вызвать анкилоз его. Полный покой (гипсовая иммобилизация) по меньшей мере в течение 3-4 нед, даже если были повреждены только мягкие ткани, является основным способом остановки оссификации. Повторное местное введение гидрокортизона также может оказаться эффективным. После прекращения иммобилизации рекомендуются активные, безболезненные и нефорсированные движения. Никогда не следует устранять контрактуру насильственно. Массаж области локтевого сустава противопоказан. Нельзя удалять оссификаты оперативно в фазе активного их образования. Если движения заметно ограничены, после того как костная масса созрела и нет признаков дальнейшей оссификации, показано удаление оссификата с принятием мер против его рецидива (атравматичность операции, исключение образования гематомы, покой и т. п.).

Посттравматическая контрактура и анкилоз локтевого сустава

После повреждения локтевого сустава нередко наблюдаются контрактуры. При значительных контрактурах, не зависящих от костных повреждений суставных концов, весьма целесообразно для восстановления функции сустава применение шарнирного дистракционного аппарата Волкова-Оганесяна, позволяющего после постепенной дистракции проводить вначале дозированные пассивные, а затем активные движения.

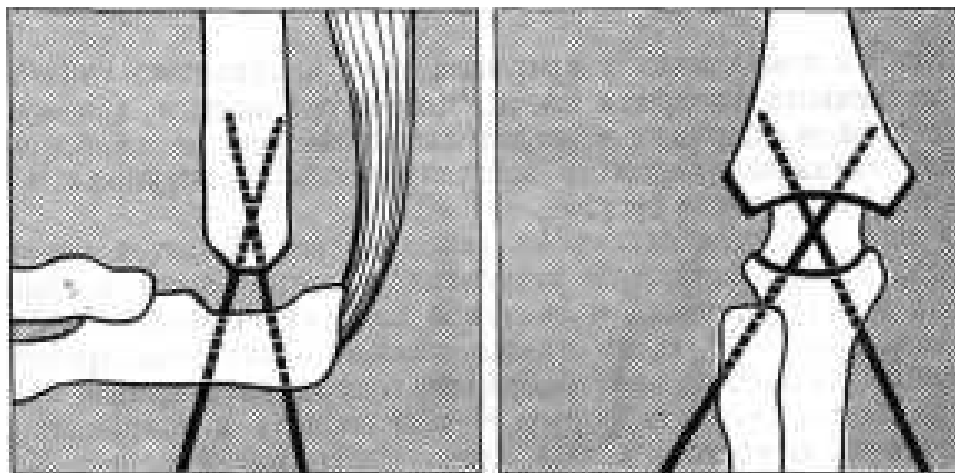


Рис. 63. Артропластика локтевого сустава; диастаз в суставе сохраняется при помощи двух перекрещивающихся спиц.

При установлении показаний к артропластике имеют значение профессия больного, его возраст, сторона поражения (левая или правая). Показания следует ставить индивидуально и предупреждать больного о возможной нестабильности в оперированном суставе. Показаниями к артропластике локтевого сустава при последствиях повреждений следует считать: 1) костный и фиброзный анкилоз; 2) застарелый невправленный вывих предплечья со значительным ограничением движений; 3) неправильно сросшийся внутрисуставной перелом со значительным нарушением конгруэнтности в суставе и резким ограничением подвижности.

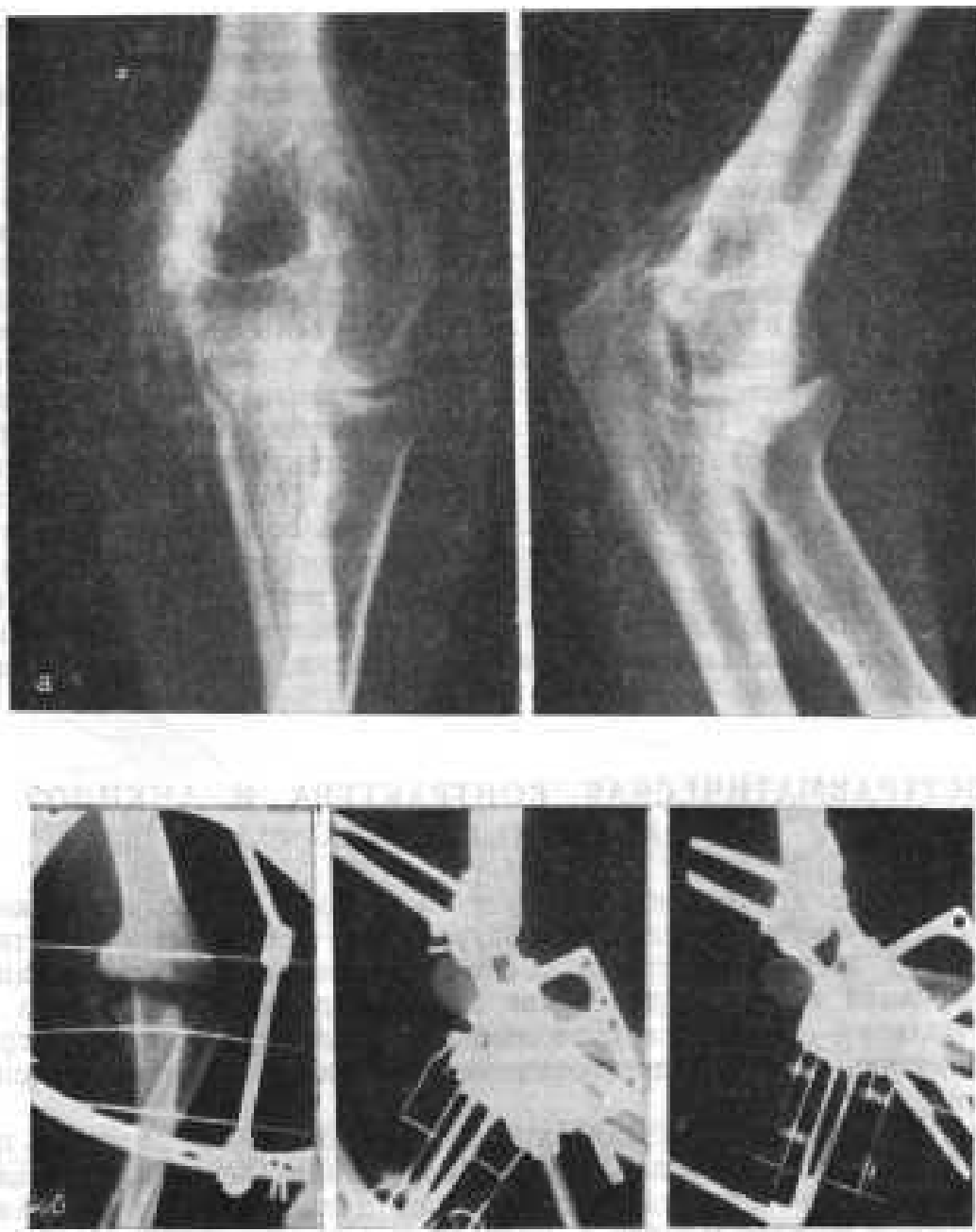

Рис. 64. Анкилоз локтевого сустава (а); артропластика и наложение шарнирного дистракционного аппарата Волкова-Оганесяна (б); функции локтевого сустава - разгибание (в); сгибание (г).

При любых показаниях к артропластике необходимо учитывать состояние мышечного аппарата плеча, поэтому слишком длительное оттягивание сроков операции нежелательно. Мышечная слабость может обусловить затяжной характер восстановительного периода и способствовать разболтанности сустава.

Частичная резекция суставных поверхностей является основой любого метода артропластики. В результате резекции должен образоваться диастаз между плечевой и локтевой костями не менее 2-3 см; при этом головка лучевой кости также должна быть резецирована. Для последующих движений целесообразнее придавать новым суставным концам наиболее простую форму. Чтобы создать и сохранить диастаз через локтевой отросток, в тыл плеча проводят 2 спицы Киршнера (рис. 63). Это позволяет отказаться от применения прокладки. Спицы удаляют через 3 нед и накладывают на плечо и предплечье съемный аппарат из полиэтилена. Больной производит в этом аппарате движения в локтевом сгибе в течение нескольких месяцев.

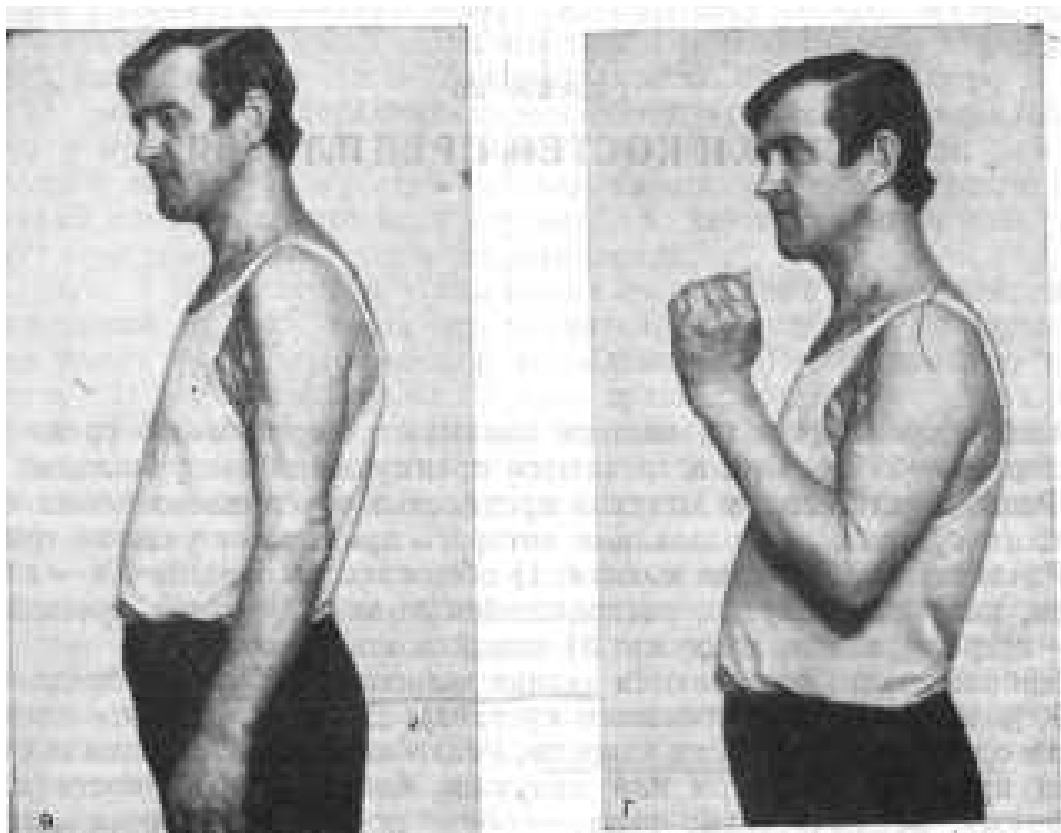


Рис. 64. (продолжение).

Для того чтобы рано начать движения в локтевом суставе, вместо спиц, фиксирующих диастаз между отломками суставных концов, можно применить аппарат Волкова-Оганесяна (рис. 64).

Эндопротезирование локтевого сустава. Для восстановления функции локтевого сустава применяются также различные модификации эндопротезов. После резекции мыщелков плеча, локтевого отростка и головки лучевой кости ножки эндопротез укрепляют в плечевой и локтевой костях. Операция применяется у лиц, не занимающихся тяжелым физическим трудом.

ВЫВИХИ КОСТЕЙ ПРЕДПЛЕЧЬЯ

Вывихи предплечья по частоте занимают второе место среди всех вывихов (18-27%). Они встречаются преимущественно у молодых людей. Разнообразие видов вывихов предплечья обусловлено сложностью локтевого сустава, в образовании которого принимают участие три кости. Различают следующие вывихи: 1) обеих костей предплечья - кзади, кнутри, кнаружи, кпереди, расходящийся вывих; 2) одной лучевой кости - кпереди, кзади, кнаружи; 3) одной локтевой кости.

Наиболее часто встречаются задние вывихи обеих костей предплечья (до 90% всех вывихов локтевого сустава). Далее по частоте следуют вывихи одной лучевой кости кпереди. Редко наблюдаются вывихи обеих костей предплечья кнутри или кнаружи, одной лучевой кости кзади и кнаружи, исключительно редко - обеих костей предплечья кпереди и так называемый расходящийся вывих, когда между обеими костями предплечья вклинивается нижний эпифиз плеча.

Б. К. Бабиц (1951) отрицает возможность вывиха одной локтевой кости кзади. Однако описанные единичные случаи, а также наши 2 наблюдения показывают, что этот вид вывиха хотя и чрезвычайно редко, но встречается.

Вывихи предплечья могут быть полные и неполные. При неполных вывихах сохраняется частичное соприкосновение суставных поверхностей.

Вывихи могут возникнуть вследствие как прямой, так и не прямой травмы. Под влиянием действующей силы предплечье смещается в том или ином направлении. Обе кости, крепко связанные между собой кольцевидной связкой и межкостной мембраной, обычно смещаются вместе, сравнительно редко происходит вывих одной кости. Тяжелые повреждения мягких тканей и большая гематома обычно сопутствуют всякому вывиху. Надкостница сдвигается с задней поверхности плечевой кости и сильно повреждается плечевая мышца, непосредственно и интимно примыкающая к передней поверхности локтевого сустава. Плечевая мышца в этой области часто бывает надорванной и размятой. Нередко сухожилие плечевой мышцы отрывается от места прикрепления само или вместе с венечным отростком. Помимо того, разрываются и другие сгибаемые мышцы, прикрепляющиеся в этой области. Вовлечение этих мышц и прежде всего поврежденной плечевой мышцы в оссифицирующий процесс объясняется связью их разрыва с надкостницей и поднадкостничной гематомой.

Вывихи могут осложниться, помимо отрыва венечного отростка (чаще при задних вывихах предплечья), также переломами локтевой и лучевой костей, мышечков и отрывами надмышечков плечевой кости. При таких сочетаниях лечение должно начинаться с вправления вывиха, а затем следует переходить к лечению переломов обычными приемами. Плечевая артерия, лучевой, локтевой и срединный нервы могут быть сдавлены, ушиблены, а в редких случаях разорваны.

В большинстве случаев свежего вывиха предплечья поставить диагноз нетрудно. При ушибе и растяжении связочного аппарата локтевого сустава упомянутые характерные симптомы отсутствуют. Функция локтевого сустава ограничена незначительно. Гораздо труднее дифференцировать вывих предплечья от надмышечкового перелома плеча. В отличие от вывиха при переломе определяется крепитация отломков, ось плеча и предплечья при потягивании легко выравнивается; при этом верхушка локтевого отростка устанавливается на одном уровне с мышечками плеча и деформация устраняется; движения возможны, отсутствует симптом пружинящего сопротивления.

Однако в ряде случаев, когда вывих сочетается с переломом, дифференциальный диагноз поставить значительно труднее. Решающее значение имеет рентгенологическое

исследование. Принципиально нужно считать обязательным во всех случаях травмы локтевого сустава, в том числе и при вывихе, делать рентгенограммы и до, и после вправления, так как, если не распознается то или иное повреждение и не принимаются своевременные меры, могут возникнуть тяжелые функциональные расстройства. Это тем более важно, что, как показывает опыт, именно в области локтевого сустава нередко после травмы, особенно при неправильном лечении, развиваются обширные оссифицирующие процессы, резко ограничивающие движения суставов (оссифицирующий миозит вокруг локтевого сустава).

Вправлять вывихи предплечья у взрослых можно под местным обезболиванием. Однако предпочтительнее наркоз, так как вправление происходит легче и нетравматично.

Вывихи обеих костей предплечья кзади. Этот наиболее частый вид вывиха происходит преимущественно при падении на ладонную поверхность (непрямая травма) разогнутой в локтевом суставе руки. Вследствие резкого переразгибания локтевой отросток упирается в локтевую ямку, передняя часть суставной сумки рвется, нижняя часть плеча выталкивается вперед, а предплечье вследствие сокращения трехглавой мышцы подтягивается кзади. В редких случаях вывих предплечья кзади может произойти и при прямой травме, действующей на нижнюю часть плеча при согнутом и фиксированном под прямым углом предплечье. Смещение предплечья кзади может сочетаться со смещением внутрь или кнаружи, причем последнее встречается чаще. При задних вывихах часто наблюдаются повреждение плечевой мышцы, отрыв ее сухожилия от места прикрепления, часто с отломком венечного отростка.

Симптомы и распознавание. Пострадавшие жалуются на боль в локтевом суставе и обычно поддерживают предплечье здоровой рукой. Область локтевого сустава деформирована, здесь же отмечаются значительная припухлость и кровоизлияние. Предплечье находится в положении неполного фиксированного разгибания (120-140°) и слегка пронировано. Плечо кажется удлинненным, а предплечье - укороченным. Ось предплечья смещена кнутри или кнаружи от оси плеча. Локтевой отросток резко выступает кзади; между разгибательной поверхностью нижнего отдела плеча и локтевым отростком в большинстве случаев видно дугообразное углубление. Сзади и снаружи выступает головка лучевой кости. Выше и впереди локтевого сгиба, больше кнутри, виден выступ, соответствующий сместившемуся вперед нижнему концу плеча. Упомянутые выступы, соответствующие сместившемуся локтевому отростку, головке лучевой кости и мыщелкам плеча, хорошо определяются при ощупывании. Длина окружности на уровне локтевого сгиба и локтевого отростка на стороне вывиха увеличена по сравнению со здоровой рукой вследствие удлинения переднезаднего диаметра ее. Верхушка локтевого отростка стоит на 2-3 см выше мыщелков плеча, в то время как, если вывиха нет, она находится на одном уровне. Активные и пассивные движения невозможны. При попытке воспроизвести движения в локтевом суставе определяется симптом пружинящего сопротивления.

Техника вправления. Больному вводят под кожу 1 мл 1 % раствора морфина. Вправление можно производить под наркозом или местным обезболиванием. В сустав над выступающим локтевым отростком и головкой лучевой кости вводят 20 мл 2% или 30 мл 1% раствора новокаина.

Вправление под местным обезболиванием обычно удается в течение первых суток после вывиха, когда в области локтевого сустава еще не успел развиться большой отекла также у больных со слаборазвитыми мышцами. У больных с сильно/развитой мускулатурой и у детей вправление лучше производить под наркозом. Анестезию плечевого сплетения для вправления вывиха делать не следует, так как полное обезбоживание и расслабление мышц при этом наступают не всегда.

Больного кладут на стол (рис. 65, а), плечо отводят до прямого угла. Хирург становится позади отведенной руки и обеими руками охватывает плечо над локтевым суставом таким образом, чтобы I палец одной руки лежал на сместившемся локтевом

отростке, а I палец другой - на головке лучевой кости. Помощник охватывает одной рукой предплечье в нижней трети, а другой - кисть. Хирург и помощник плавно и сильно растягивают руку больного, сгибая ее в локтевом суставе. Одновременно хирург большими пальцами сдвигает выступающий кзади локтевой отросток и головку лучевой кости. Обычно таким путем вывих в ранние сроки вправляется легко и больной может свободно производить движения в локтевом суставе.

Способ Купера (рис. 65,6). Больной лежит на столе, рука его отведена до уровня надплечья. Около постели на уровне локтя больного помещают табуретку, на которую хирург ставит свою ногу, согнутую в коленном суставе. Захватив одной рукой плечо больного в средней трети, а другой – предплечье над лучезапястным суставом и одновременно упираясь своим коленом в локтевой сгиб больного, хирург производит вытяжение за предплечье и сгибание локтя.

Вывихи предплечья кпереди и вывихи одной лучевой кости кпереди лучше вправлять по способу Купера.

До и после вправления вывиха необходим рентгенологический контроль.

Последующее лечение. Локтевой сустав после вправления вывиха должен быть фиксирован гипсовой шиной под прямым углом; предплечью при этом придают положение супинации. Такую повязку накладывают на 5-10 дней в зависимости от степени повреждения связочного аппарата и склонности к повторному вывихиванию. Рентгеновский снимок делают после наложения гипсовой шины, так как вывих головки лучевой кости нередко сопровождается разрывом кольцевой связки и легко может рецидивировать. Фиксация в таких случаях должна быть особенно тщательной. Со 2-го дня начинают лечебную гимнастику – движения в пальцах и плечевом суставе. После снятия гипсовой повязки назначают движения в локтевом суставе, постепенно нарастающие по силе и объему: сгибание, разгибание, пронацию и супинацию. Массаж локтевого сустава и пассивные движения противопоказаны, так как в тканях, окружающих сустав, и в мышцах легко развиваются оссифицирующие процессы, которые резко ограничивают функцию локтевого сустава.

Вывих обеих костей предплечья кнутри встречается редко. Ось предплечья смещена кнутри, степень смещения сильно варьирует. В большинстве случаев вывих кнутри бывает неполным. Обычно он сопровождается тяжелым повреждением мягких тканей, сумки и связочного аппарата. Локтевой сустав расширен в поперечном направлении. Хорошо прощупывается наружный мышцелок.

Вправление. Один помощник удерживает плечо, другой производит вытяжение по оси смещенного предплечья. При продолжающемся вытяжении хирург производит давление в противоположные стороны на боковые поверхности мышцелков плеча и верхнюю часть предплечья. При вправлении слышен щелчок. Предплечье переводят в сгибательное положение и в этом положении фиксируют.

Вывих обеих костей предплечья кнаружи бывает редко. Окружающие мягкие ткани, сумка и связки сустава сильно повреждаются, ось предплечья отклонена кнаружи, хорошо прощупывается внутренний мышцелок плеча. Локтевой сустав расширен в поперечном направлении. Вывихи бывают полные и неполные и нередко сопровождаются отрывом мышцелка.

Вправление. Помощник сильно удерживает плечо больного. Хирург производит одной рукой вытяжение за предплечье, а другой - вначале давление на верхнюю часть предплечья книзу, кнаружи и кзади, затем супинирует предплечье и толкает верхнюю часть его вокруг наружного мышцелка плеча. Предплечье сгибают в локтевом суставе до положения, которого можно достичь, не сдавливая отечные мягкие ткани. В этом положении накладывают гипсовую лонгету.

Вывих обеих костей предплечья кпереди иногда сопровождается переломом локтевого отростка. Предплечье кажется удлинненным. Под мышцелками плеча

определяется уступообразное западение, мягкие ткани в локтевом сгибе сильно повреждаются.

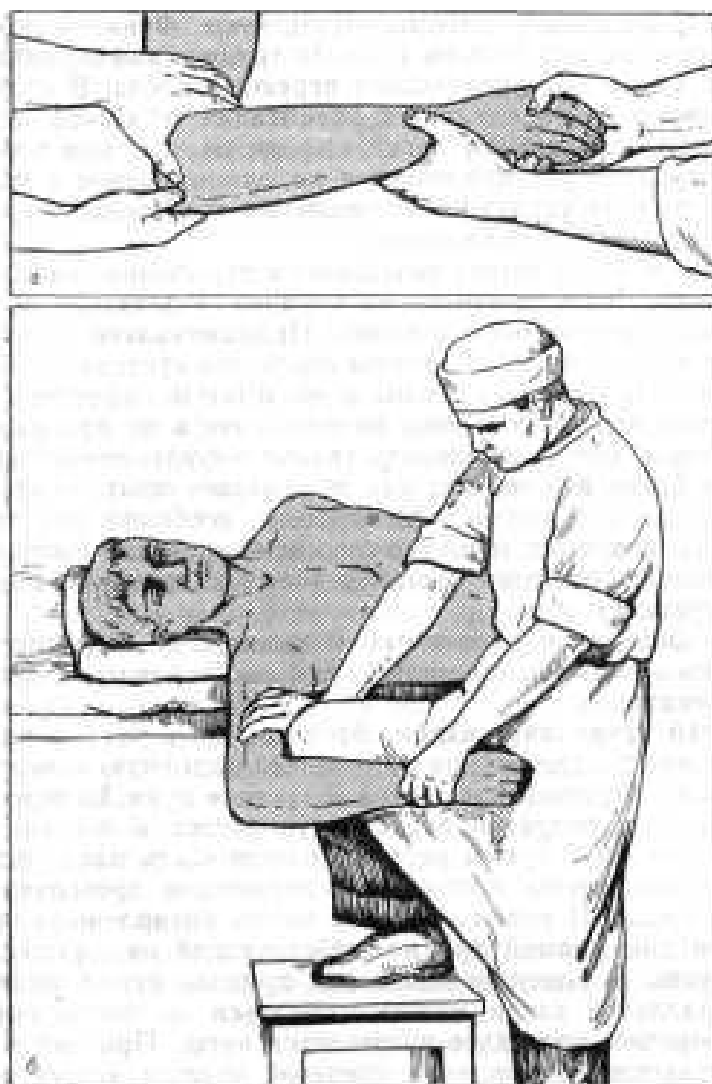


Рис. 65. Вправление вывиха предплечья.
а - заднего; б - переднего (по Куперу).

Вправление. Помощники осуществляют противовытяжение за плечо. Хирург одной рукой тянет предплечье по его оси, а другой производит давление на верхнюю часть предплечья вниз и назад и сгибает его в локтевом суставе. При вправлении слышен щелкающий звук. Руку с предплечьем, согнутым в локтевом суставе под углом 135° , фиксируют гипсовой лонгетой.

Расходящийся вывих костей предплечья встречается исключительно редко. Наблюдаются два типа вывихов. Первый тип – переднезадний: локтевая кость расположена сзади, лучевая – впереди от внедрившихся между ними мыщелков плеча. Второй тип – боковой: обе кости расположены по бокам от внедрившихся между ними мыщелков плеча, предплечье кажется укороченным. Локтевой сустав значительно расширен в поперечном и переднезаднем направлениях; пассивные движения в суставе хотя и ограничены, но возможны. Сзади и кнутри прощупывается локтевой отросток, спереди и кнаружи – головка лучевой кости.

Вправление. Помощник сильно удерживает плечо. Хирург одной рукой производит вытяжение за предплечье. При первом типе вывиха вначале вправляют локтевую кость. Для этого производят давление на нее в направлении назад, пока локтевой отросток не окажется в блоковидной ямке. Когда локтевая кость вправится, вправляют лучевую кость

путем давления на ее верхнюю часть книзу. Затем сгибают предплечье в локтевом суставе и фиксируют руку в этом положении. При втором типе вывиха вытяжение осуществляется таким же образом. Хирург тянет одной рукой за предплечье по его оси, второй рукой вначале производит давление на переднюю поверхность верхней части предплечья в направлении вниз. Затем после полного растяжения обе кости сжимают, предплечье сгибают в локтевом суставе и супинируют. Руку в согнутом в локтевом суставе положении фиксируют гипсовой лонгетой.

Вывих головки лучевой кости – изолированный, встречается редко. Головка лучевой кости может сместиться кпереди, кзади и кнаружи, но обычно она смещается кпереди. При вывихе лучевой кости может быть поврежден лучевой нерв, чаще его ветвь. Исследование в этом направлении должно предприниматься во всех случаях вывиха головки лучевой кости. Вывих одной лучевой кости кпереди часто сопровождается переломом локтевой кости в верхней трети или отрывом наружного мыщелка плеча. При смещении головки кпереди движения в локтевом суставе возможны, ограничено сгибание; пронация и супинация возможны, но ограничены и болезненны. В области локтевого сгиба на передненаружной поверхности прощупывается выступ, соответствующий головке лучевой кости; головка перемещается при сгибании и разгибании в локтевом суставе, а также при пронации и супинации.

При вывихе одной лучевой кости кзади рука находится в полусогнутом положении. Локтевой отросток не смещен и хорошо контурируется. Головка лучевой кости прощупывается сзади; кожа над ней натянута.

При вывихе одной лучевой кости кнаружи имеются те же симптомы, что и при вывихе ее кпереди.

Вправление переднего изолированного вывиха лучевой кости кпереди производится следующим образом. Один помощник удерживает плечо, другой производит вытяжение за выпрямленное в локтевом суставе предплечье, пронирует и приводит его в локтевом суставе. В это время! хирург оказывает давление на головку лучевой кости в направлении назад и толкает ее до вправления в нормальное положение. Предплечье супинируют и сгибают в локтевом суставе. В этом положении руку фиксируют гипсовой лонгетой. Вправление вывиха головки лучевой кости кнаружи и кзади производят таким же образом. Давление на головку осуществляют в направлении, противоположном смещению.

Вывих одной локтевой кости кзади встречается чрезвычайно редко. Симптомы его сходны с задним вывихом предплечья. Вывих часто сопровождается переломом лучевой кости в верхней трети.

Невправимые свежие вывихи предплечья. Исходя из того, что в области локтевого сустава быстро развиваются обширные рубцовые и оссифицирующие процессы, мы считаем необходимым производить открытое вправление вывиха предплечья в ближайшие 1-2 дня после того, как попытка вправления обычным способом оказалась безуспешной. Вправление не удается осуществить в большинстве случаев из-за интерпозиции мягких тканей. Оперативное вправление в ранние сроки не представляет больших трудностей. Для открытого вправления мы пользуемся задненаружным разрезом.

Если после вправления вновь легко происходит смещение, следует произвести трансартикулярную фиксацию при помощи одной или двух тонких спиц. Спицу вводят через локтевой отросток в мыщелки плеча или сзади через мыщелок, головчатое возвышение в головку лучевой кости. Свободные концы оставляют над поверхностью кожи. Спицы удаляют через 10-12 дней. Если головка лучевой кости сломана, ее следует резецировать.

После операции накладывают гипсовую шину на плечо, предплечье и кисть. Предплечье, согнутое под прямым углом, фиксируют в положении, среднем между пронацией и супинацией. Через 2-3 нед шину снимают. Больной начинает производить

движения в локтевом суставе. Оперативное вправление свежего вывиха предплечья дает вполне удовлетворительные результаты.

Подвывих головки лучевой кости. Распространенное повреждение у детей в возрасте 1-4 лет, известное под названием «вывих от вытягивания». Обычно такой подвывих возникает при сильном потягивании ребенка за разогнутую руку, при этом иногда происходит поворот предплечья. Сущность подвывиха объясняется частичным выскальзыванием и ущемлением головки лучевой кости в кольцевидной связке с ущемлением складки суставной сумки между головкой этой кости и головчатым возвышением плеча, что обусловлено особенностями связочного и костно-мышечного аппарата у детей этого возраста. Диагноз ставится на основании типичного анамнеза и клинической картины. Рука с расправленным или слегка согнутым локтем висит вдоль туловища. Предплечье пронировано. Движения в предплечье вызывают резкую боль, крик и плач. Дети часто указывают на боль в нижней трети предплечья и лучезапястном суставе. Рентгенологическое исследование, как правило, ничего не дает. Иногда вправление происходит спонтанно, и родители приходят выяснить, какое повреждение было у ребенка. Вправление происходит легко, обезболивания обычно не требуется. Захватив одной рукой разогнутое предплечье в нижней его части, I палец другой руки кладут на головку лучевой кости и производят давление. В это же время подтягивают, полностью супинируют и сгибают предплечье. При этом ребенок испытывает некоторую боль, а хирург ощущает щелканье. Через 2-3 мин ребенок успокаивается и самостоятельно производит движения в локтевом суставе. После вправления руку на 2-3 дня подвешивают на косынке. В случае рецидивов после вправления накладывают гипсовую лонгету на 10-15 дней.

Застарелые вывихи предплечья

При невправленных вывихах предплечья очень рано, через 2-4 нед, вокруг сместившихся концов костей и в прилегающих мышцах образуется плотная рубцовая ткань и развиваются оссифицирующие процессы. Попытки вправить такой вывих обычными способами часто не удаются.

Лишь в немногих случаях по прошествии 2 нед удастся вправить вывих предплечья закрытым способом. До этого срока всегда следует попытаться вправить вывих этим способом.

У одного взрослого удалось вправить застарелый вывих предплечья через 2 мес при помощи шарнирного компрессионно-дистракционного аппарата с боковыми спицами и упорными площадками (рис. 66). Дистракция и репозиция были достигнуты с большими трудностями через 1,5 мес, затем проводились движения в аппарате в течение 2,5 мес. Был получен хороший результат. Оперативное вмешательство должно производиться в тех случаях, когда закрытое вправление не увенчалось успехом, а также при вывихах более чем 2-недельной давности у детей и людей среднего возраста. У детей операция всегда должна заключаться во вправлении вывиха. В молодом и среднем возрасте в более ранние сроки оперативное вправление оправдано, что же касается случаев позднего вмешательства, то артропластика локтевого сустава дает лучшие результаты, чем вправление. У людей, занимающихся физическим трудом, артродез в функционально выгодном положении, при котором обеспечивается большая сила руки, чем при артропластике, нередко может быть более приемлем с точки зрения больного. У пожилых людей при застарелых вывихах, не сопровождающихся болями и значительными функциональными нарушениями, если закрытое вправление невозможно, от операции следует воздержаться.

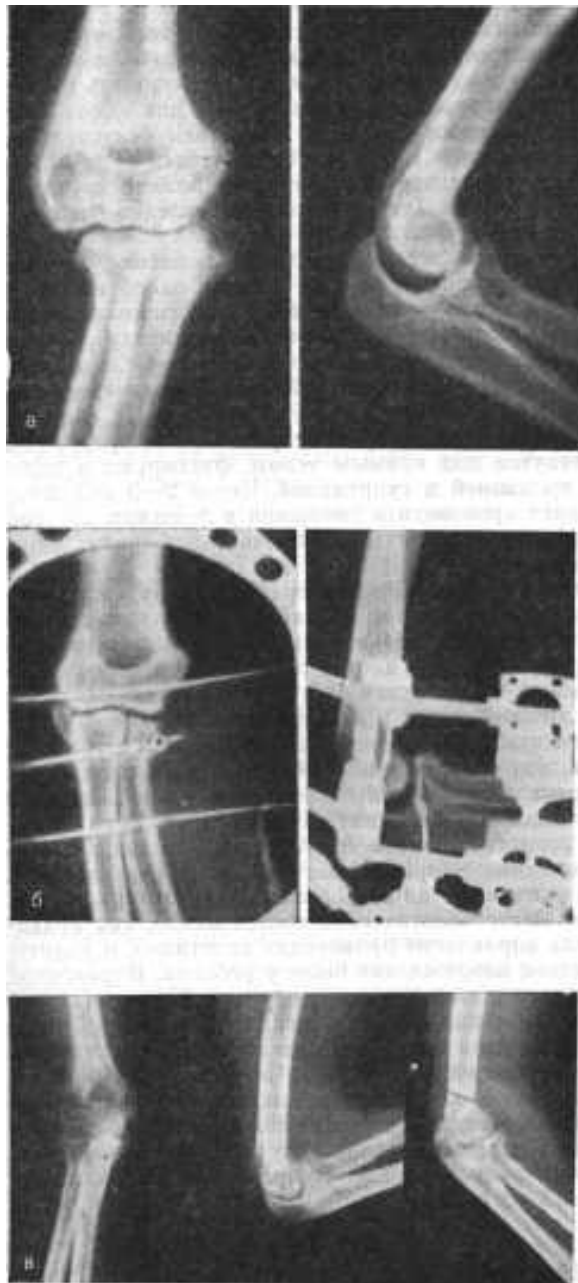


Рис. 66. Застарелый вывих предплечья (а); вправление при помощи компрессионно-дистракционного аппарата Волкова-Оганесяна и боковыми спицами с упорными площадками (б); состояние после вправления (в).

Изолированные застарелые вывихи головки лучевой кости обычно наблюдаются при переломах Монтеджа (см. с. 263). В этих случаях обычно распознается перелом локтевой кости, а вывих головки лучевой кости не диагностируется. Показана резекция головки, после чего пронация и супинация восстанавливаются; в равной степени увеличивается объем сгибания в локтевом суставе.

Привычный вывих предплечья

Это осложнение встречается редко после задних вывихов с отрывом и значительным смещением венечного отростка, при переломах наружного мыщелка плеча с разрывом

связочного аппарата сустава или при значительном разрыве передней стенки капсулы с отрывом сухожилия плечевой мышцы от венечного отростка. Обычно наблюдаются задние привычные вывихи. Наиболее эффективным способом лечения привычного вывиха предплечья является операция Райхгойхеима и Кинга, которая производится следующим образом. Продольный дугообразный разрез делают на передней поверхности локтевого сгиба вдоль наружного края двуглавой мышцы и продолжают до середины предплечья. Рассекают фасцию и фиброзную перемычку. Круглый пронатор оттягивают кнутри, а плечевую мышцу - кнаружи. Выделяют сухожилие двуглавой мышцы и отсекают у места прикрепления к бугристости лучевой кости. Обнажают переднюю поверхность венечного отростка, отделившийся свободный отломок его удаляют. Просверливают канал с передней поверхности венечного отростка, через локтевую кость на заднюю поверхность ее. Через этот канал спереди вводят свободный конец сухожилия двуглавой мышцы и выводят на заднюю поверхность локтевой кости, где его фиксируют швами. Для этого сзади делают соответственно выходу канала дополнительный разрез. Рану зашивают и накладывают гипсовую повязку на плечо и предплечье, согнутое под прямым углом. Повязку снимают через 5 нед.

ПЕРЕЛОМЫ КОСТЕЙ ПРЕДПЛЕЧЬЯ

Переломы предплечья встречаются часто, составляя 25,3% (по нашим данным) по отношению ко всем переломам.

Переломы костей предплечья делятся на три группы.

I. Внутрисуставные переломы в локтевом суставе без смещения и со смещением отломков: 1) переломы локтевого отростка; 2) переломы головки и шейки лучевой кости; 3) переломы и отрывы венечного отростка локтевой кости.

II. Переломы диафиза костей предплечья без смещения и со смещением отломков: 1) переломы обеих костей; 2) изолированный перелом локтевой кости без вывиха головки лучевой кости и с вывихом; 3) изолированный перелом лучевой кости без вывиха и с вывихом головки локтевой кости.

III. Переломы нижнего конца лучевой кости без смещения и со смещением отломков: 1) типичный перелом эпифиза и эпифизолизы с отрывом и без отрыва шиловидного отростка локтевой кости; 2) переломы нижнего метафиза лучевой кости с переломом и без перелома нижнего метафиза локтевой кости.

Переломы локтевого отростка

Переломы локтевого отростка возникают при непосредственном ударе о твердый предмет. Значительно реже наблюдается отрыв верхушки отростка вследствие сильного сокращения трехглавой мышцы. Линия перелома в большинстве случаев имеет поперечное направление и чаще проходит через основание или середину локтевого отростка. В ряде случаев перелом локализуется ближе к верхушке. Если при переломе локтевого отростка сухожилие трехглавой мышцы остается целым, отломок не смещается. При полном поперечном разрыве сухожилия трехглавая мышца сокращается и подтягивает кверху отломившийся локтевой отросток.

Наблюдаются также оскольчатые и раздробленные переломы без смещения и со смещением отломков. В некоторых случаях при оскольчатых переломах локтевого отростка происходит передний вывих предплечья. Иногда возникает перелом локтевого отростка с разрывом кольцевидной связки лучевой кости. У детей наблюдаются эпифизолизы локтевого отростка.

Симптомы и распознавание. При переломе локтевого отростка выпрямленная рука свисает и больной поддерживает ее здоровой рукой. В области локтевого отростка определяются припухлость и кровоизлияние. "Ощупывание отростка по линии перелома и надавливание на верхушку вызывают боль в области перелома. При переломе со смещением между подтянутым кверху отломком и верхним концом локтевой кости определяется широкая поперечная щель или западение. Активное сгибание в локтевом суставе возможно. Разгибание при расхождении отломков под влиянием действия тяжести предплечья и кисти книзу происходит пассивно. Активное разгибание невозможно. Большое значение для распознавания перелома локтевого отростка, особенно без смещения, имеет рентгенограмма в боковой проекции. Следует помнить, что в молодом возрасте ядро окостенения локтевого отростка появляется только к 10-12 годам, а эпифизарная линия, которую легко можно принять за перелом, исчезает к 20 годам. В среднем и пожилом возрасте под влиянием обызвествления отдельных волокон

сухожилия трехглавой мышцы в области вертушки локтевого отростка может образоваться небольшая шпора. У некоторых людей в этой области имеется небольшая круглая сесамовидная косточка; ее также легко принять за перелом вертушки локтевого отростка.

Лечение. Консервативное лечение показано, когда отломки при согнутом или разогнутом положении предплечья точно соприкасаются. Если на рентгенограмме в боковой проекции, сделанной при согнутом положении локтя, выявляется перелом локтевого отростка без смещения и хорошее соприкосновение отломков, гипсовую повязку (у детей – гипсовую лонгету) накладывают на плечо и предплечье при согнутом локте. Если же при согнутом положении предплечья на рентгенограмме в боковой проекции определяется незначительное расхождение отломков, которое исчезает при разогнутом положении и надавливании на локтевой отросток (что подтверждается контрольной рентгенограммой), на плечо и предплечье при выпрямленном локте накладывают бесподстилочную гипсовую повязку. Конечность на 1-2 дня подвешивают, чтобы предупредить отек пальцев в кисти. Со 2-го дня назначают движения в плечевом суставе. От форсированных пассивных движений следует отказаться, так как это может привести к расхождению отломков, синовиту и тугоподвижности локтевого сустава. Движения в полном объеме обычно восстанавливаются через 1,5-2 мес, а трудоспособность – через 5-8 нед.

При легко вправимых, но трудно удерживаемых переломах локтевого отростка можно применить закрытый остеосинтез спицей с упорной площадкой, остеосинтез двумя спицами, заключенными в дуге Киршнера либо в кольце или дуге одного из компрессионно-дистракционных аппаратов. При этом виде остеосинтеза движения в локтевом суставе начинают в ближайшие дни после травмы.

У детей при небольшом расхождении отломков их можно сблизить с помощью полосы лейкопластыря. Ее приклеивают от нижней трети плеча через натянутый в дистальном направлении локтевой отросток при разогнутом в локтевом суставе предплечье до середины последнего. В этом положении накладывают на 10-12 дней гипсовую лонгету.

Костное сращение у взрослых происходит только при хорошем соприкосновении отломков. Однако и при наличии незначительного диастаза обычно наступает полное восстановление функции. Прогноз при переломах без смещения, а также после ранних операций с хорошим сближением отломков, как правило, хороший. Иногда наблюдается небольшое ограничение функции, преимущественно разгибания, на 5°.

Оперативное лечение. Если при разогнутом локтевом суставе между отломками остается небольшое расхождение – щель, достигающая хотя бы 5 мм, это в большинстве случаев свидетельствует об интерпозиции мягких тканей или небольшого костного отломка, препятствующей сближению отломков и костному сращению перелома. При переломе локтевого отростка со смещением происходит разрыв сухожилия трехглавой мышцы, прикрепляющейся к локтевому отростку и верхнему концу локтевой кости. Если нарушена целостность сухожилия, страдает разгибательная функция предплечья. Оперативное лечение направлено на восстановление целостности сухожилия трехглавой мышцы, устранение интерпозиции и соединение отломков. В ряде случаев, о которых будет сказано ниже, удаляют отломок локтевого отростка и восстанавливают разорванное сухожилие трехглавой мышцы. Кроме того, операция показана при оскольчатых переломах локтевого отростка, не осложненных передним вывихом предплечья.

Больного оперируют на 1-2-й день после травмы или на несколько дней позже, после того как заживут все ссадины в области локтя. Операцию производят под местным обезболиванием или наркозом. Техника операции. Рука больного согнута в локте. Продольным разрезом длиной около 10 см обнажают место перелома. Сгустки крови и мелкие костные отломки, расположенные между фрагментами, удаляют. Острой ложечкой освежают поверхность перелома. Ножницами удаляют ущемившиеся между отломками

надорванные мягкие ткани. На периферическом отломке отслаивают надкостницу на протяжении 2 см от места перелома вместе с покрывающими ее мышцами. Отступя на 1-1,5 см от гребня локтевой кости, просверливают в поперечном направлении канал, через который проводят нитку или мягкую проволоку из нержавеющей стали. Один конец проволоки обводят вокруг отростка под сухожилие трехглавой мышцы и выводят ко второму концу проволоки. Отломки сближают до полного соприкосновения натяжением проволоки или низведением верхнего отломка острым крючком, после чего проволоку спирально закручивают; конец скручивают и загибают внутрь (рис. 67). На разорванный разгибательный аппарат локтевого сустава и на кожу накладывают узловые швы, а затем обычную гипсовую повязку, фиксирующую сустав под углом 90-100°. Для сближения отломков могут быть использованы полоска фасции, толстая капроновая и шелковая нитки.

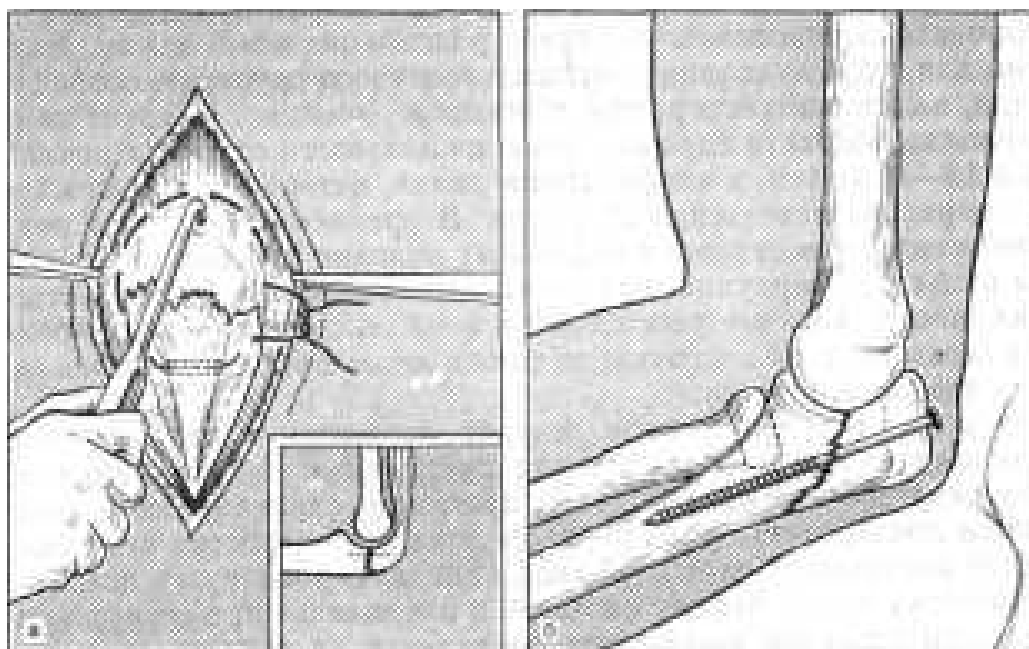


Рис. 67. Остеосинтез перелома локтевого отростка.

а - в локтевом отростке просверлен канал, отломки сближены и фиксированная круговым швом; б - соединение отломков длинным шурупом.

В ряде случаев, особенно при поперечных переломах локтевого отростка, фиксацию отломков можно произвести с помощью различных компрессионных приспособлений (спицы с упорной площадкой, две спицы, заключенные в кольцо или дуге одного из компрессирующих аппаратов). После наложения такого аппарата движения в локтевом суставе начинают рано, после снятия швов.

Соединение отломков можно также осуществить длинным шурупом или гвоздем, введенным через верхушку локтевого отростка в диафиз локтевой кости. При наличии переднего вывиха остеосинтез следует производить длинным винтом или гвоздем. Рецидива вывиха после остеосинтеза не наблюдается.

Если перелом локтевого отростка сочетается с передним вывихом предплечья и разрывом кольцевидной связки лучевой кости, необходимо восстановить эту связку (см. с. 266).

Желательно до зашивания раны сделать на операционном столе л контрольную рентгенограмму. В противном случае хирургу нередко приходится испытывать неприятное чувство, когда после кажущегося во время операции хорошего сближения отломков на рентгенограмме спустя несколько дней обнаруживается диастаз. После сшивания локтевого отростка локтевой сустав следует фиксировать гипсовой лонгетой в

том положении, в котором производилось соединение отростка. Во всяком случае выгоднее всего придать предплечью угол сгибания до 100°. Если при этом положении между отломками остается диастаз, правильнее увеличить разгибание предплечья в локтевом суставе и сблизить отломки до полного соприкосновения.

Со следующего дня больной начинает производить активные движения пальцами и в плечевом суставе. Швы снимают на 7-8-й день, а гипсовую повязку – через 3 нед после операции. Затем больной начинает активные движения в локтевом суставе. Трудоспособность восстанавливается через 6-10 нед. Металлические фиксаторы удаляют под местным обезболиванием через 3 мес после операции (проволоку под закрученной частью перекусывают и легко вытягивают).

Резекция локтевого отростка с восстановлением сухожилия трехглавой мышцы показана при раздробленных переломах этого отростка. Показано удаление отломков (но не у детей), так как в дальнейшем развиваются артроз локтевого сустава, боли и ограничение движений. Кроме того, у больных пожилого возраста при переломах локтевого отростка со значительным смещением во многих случаях более целесообразно не сшивать, а удалить отломок.

Делают продольный разрез в области локтя. Тщательно удаляют все костные отломки, плоскость перелома на локтевой кости подравнивают. Через основание локтевой кости в продольном к ее оси направлении просверливают 3-4 отверстия. Сухожильное растяжение трехглавой мышцы легче удастся низвести и пришить к локтевой кости, если сделать два параллельных продольных разреза на расстоянии 2,5-3,5 см друг от друга. Образовавшийся языкообразный лоскут с верхним основанием легко подтягивают книзу и пришивают матрацными швами через просверленные отверстия к локтевой кости. Можно также пришить сухожилие трехглавой мышцы к фасции, надкостнице локтевой кости и мышцам на разгибательной поверхности предплечья. Затем дополнительными швами края сухожильного лоскута с обеих сторон подшивают к мягким тканям. Иногда для предупреждения последующей травматизации локтевого нерва после удаления значительной части локтевого отростка лучше произвести переднюю транспозицию локтевого нерва, т. е. перемещение его из бороздки, расположенной на задней поверхности внутреннего надмыщелка, впереди от него (рис. 68).

Рану зашивают наглухо, ткани инфильтрируют 200 000 ЕД пенициллина и накладывают гипсовую повязку. Через 3 нед приступают к движениям в локтевом суставе; они восстанавливаются значительно быстрее, чем при сшивании локтевого отростка.

Резекции локтевого отростка следует избегать в тех случаях, когда одновременно с переломом имеется вывих, так как после удаления локтевого отростка могут повторяться передние вывихи предплечья.

При отрыве верхушки локтевого отростка со смещением отделившийся отломок лучше удалить, плоскость перелома на локтевом отростке подравнять, а частично поврежденное сухожилие трехглавой мышцы сшить кетгутовыми швами. Рану зашивают наглухо. На 10-12 дней накладывают гипсовую повязку, после чего приступают к движениям в локтевом суставе. Функция его после такой резекции локтевого отростка восстанавливается через 3-5 нед, трудоспособность больного – через 4-7 нед.

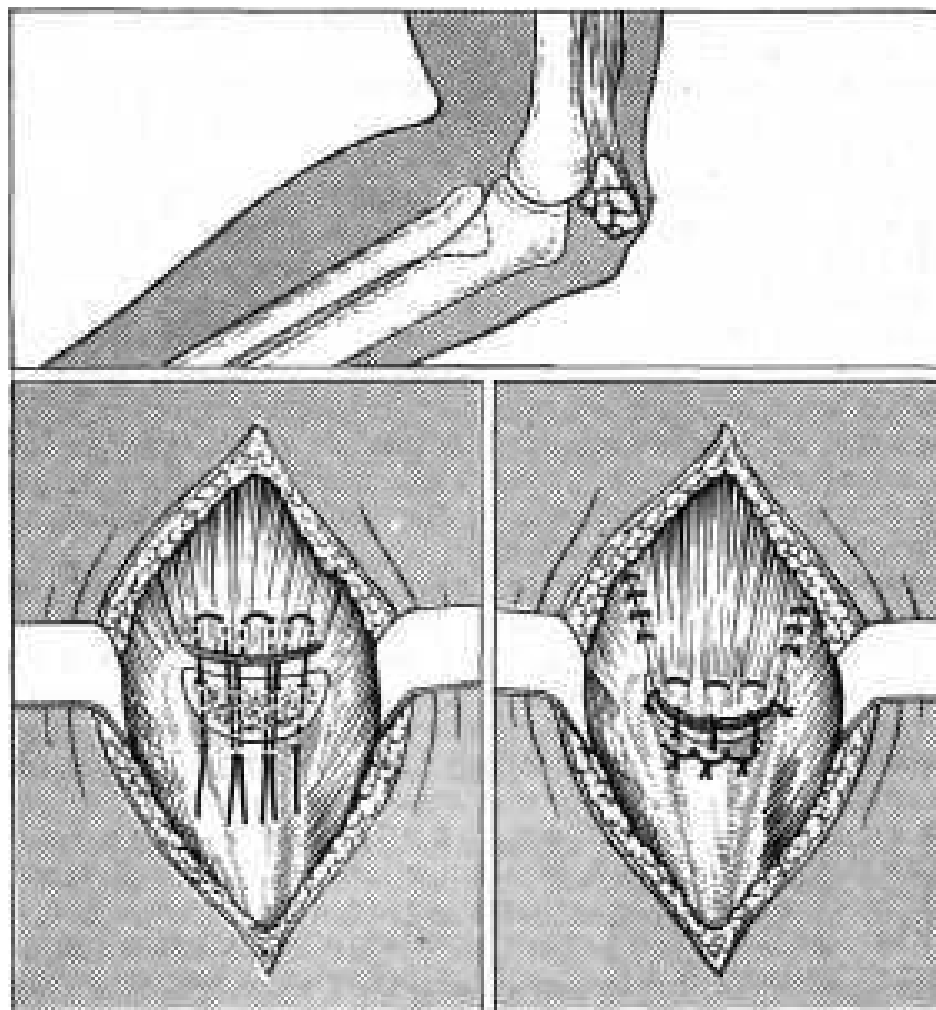


Рис. 68. Резекция локтевого отростка при оскольчатом переломе и соединение сухожилия трехглавой мышцы с локтевой костью.

Застарелые и несросшиеся переломы локтевого отростка

Застарелые и несросшиеся переломы локтевого отростка со смещением лечат оперативно при условии, если сила разгибания предплечья значительно снижена. Делают продольный разрез. Обнажают отломки и несросшиеся поверхности их экономно освежают. Локтевой отросток приближают к его основанию путем натяжения сухожилия трехглавой мышцы и разгибания предплечья. Если таким путем низвести локтевой отросток не удастся, делают два параллельных разреза на сухожилии трехглавой мышцы длиной 5-6 см, отступя на 0,5 см от боковой поверхности отломанного локтевого отростка. При этом нужно принять меры к предупреждению случайного повреждения локтевого нерва. Обычно, после того как сделаны два параллельных разреза на сухожилии трехглавой мышцы, локтевой отросток легче низводится.

Фиксацию отростка к локтевой кости производят с помощью проволоки, как при свежих переломах. В некоторых случаях, когда низведение локтевого отростка не удастся, его удаляют. Соединение после этого может быть осуществлено путем удлинения кверху параллельных разрезов на сухожилии трехглавой мышцы и образования более длинного «языка», который затем фиксируют матрацным швом к локтевой кости через сделанные в ней отверстия.

Для соединения сухожилия трехглавой мышцы с верхним концом диафиза локтевой кости можно пользоваться также полосками широкой фасции бедра, лавсановой лентой или вырезать с каждой стороны сухожилия трехглавой мышцы по узкой полоске шириной

0,5 см и длиной 7-9 см, оставляя основание их прикрепленным в нижнем конце сухожилия. Затем полоски отворачивают книзу и проводят через один или два канала, просверленных в верхнем конце локтевой кости в поперечном направлении. Концы полосок сшивают между собой. Рану зашивают наглухо и на 20 дней накладывают гипсовую повязку. После снятия ее приступают к движениям в локтевом суставе/(рис. 69).

Переломы венечного отростка локтевой кости

Перелом венечного отростка чаще всего наблюдается при задних вывихах (см. с. 245) предплечья. Встречаются также изолированные отрывы отростка вследствие резкого сокращения плечевой мышцы, прикрепляющейся своим сухожилием к венечному отростку. В большинстве случаев отломок бывает небольшим, а смещение – незначительным.

Симптомы и распознавание. Перелом часто не распознается. В области локтевого сгиба определяется небольшая припухлость, болезненность при надавливании. Большое значение для распознавания имеет рентгенограмма в боковой проекции.

Лечение. При переломе венечного отростка с небольшим смещением накладывают на 2-3 нед гипсовую повязку на плечо и предплечье, согнутое в локтевом суставе под углом 100°.

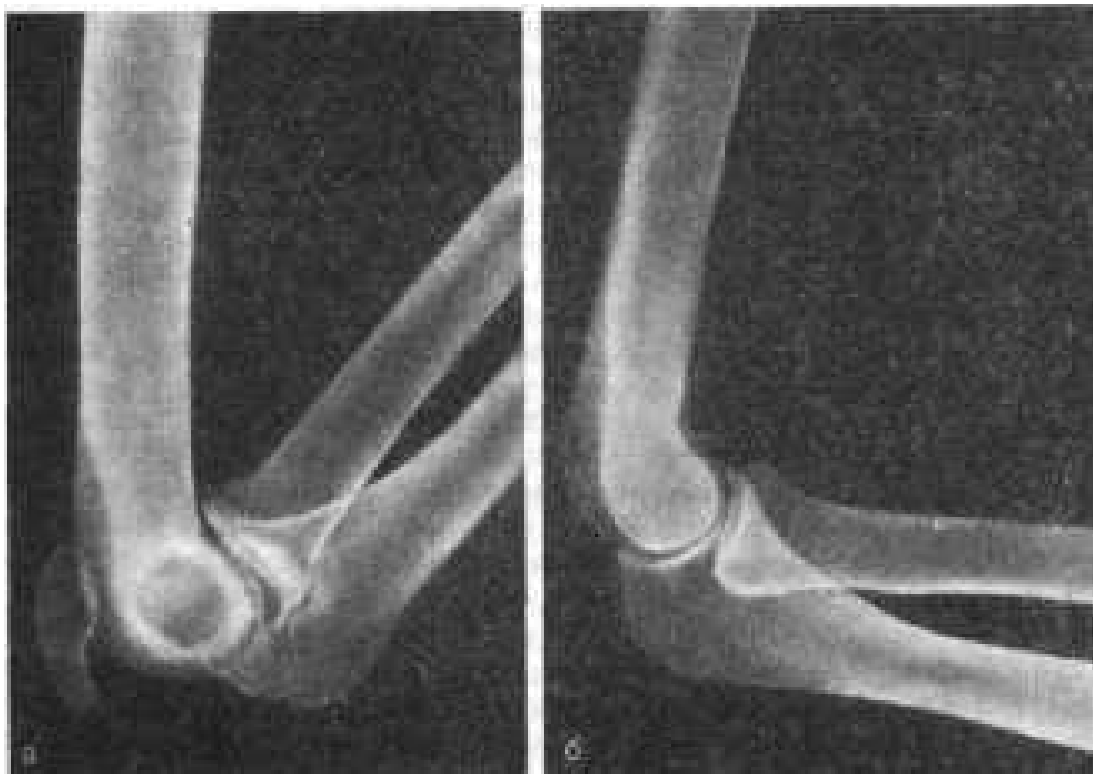

Рис. 69. Застарелый (4 мес) отрыв локтевого отростка (а). Полное восстановление функции после удаления отростка и соединения сухожилия трехглавой мышцы с локтевой костью (виден канал у основания отростка) лавсановой лентой (б).

Трудоспособность восстанавливается через 3-5 нед. Слишком ранние движения и особенно массаж противопоказаны, так как способствуют развитию оссифицирующего процесса и ограничению движений в локтевом суставе.

Оперативное лечение. Иногда при большом смещении венечного отростка в свежих случаях прибегают к оперативному вправлению и фиксации отломка. Разрез делают по средней линии локтевого сгиба. Отломок фиксируют к его основанию 2-3 узловыми швами, проведенными через надкостницу и мягкие ткани. Рану зашивают наглухо и накладывают на 3 нед гипсовую повязку в положении сгибания предплечья под углом 100°.

При застарелых отрывах всего венечного отростка, сопровождающихся задним подвывихом предплечья, показана операция. Удаляют венечный отросток, просверливают канал спереди назад, через основание оторвавшегося венечного отростка, на заднюю поверхность локтевой кости; через канал проводят сухожилие двуглавой мышцы, которую фиксируют к задней поверхности локтевой кости узловыми швами. Таким образом, это сухожилие препятствует вывиху предплечья.

Переломы головки и шейки лучевой кости

При переломе головки лучевой кости нередко значительно ограничивается сгибание, разгибание, вращение предплечья и на продолжительное время утрачивается трудоспособность. Перелом возникает при падении на вытянутую руку, при котором происходит ушиб и вклинивание головки лучевой кости в головчатое возвышение плеча. В таких случаях нередко наблюдается не только перелом лучевой кости, но и повреждение хряща головчатого возвышения, которое не всегда выявляется рентгенологически.

Различают следующие виды переломов головки и шейки лучевой кости: 1) переломы шейки без смещения головки; 2) трещины головки и перелом шейки без смещения головки; 3) наружные краевые переломы головки со смещением отломка кнаружи; 4) внутренние краевые переломы головки со смещением отломка кнутри и вовлечением лучелоктевого сустава; 5) оскольчатый перелом головки со смещением отломков.

У детей часто наблюдаются эпифизолизы и переломы шейки лучевой кости. Встречаются вколоченные и разъединенные переломы, а также эпифизолизы в области шейки с различной степенью смещения – от ничтожного до полного бокового наклона или смещения головки обычно кнаружи и кпереди. Сравнительно редко у детей встречается раздробление головки.

Симптомы и распознавание. В области головки отмечают припухлость и гематома. Ощупывание и давление болезненны. Активное и пассивное сгибание и вращение предплечья возможны, но ограничены и вызывают резкую боль в области головки в плечелучевом суставе; иногда при этом ощущается костный хруст. Рентгенограмма позволяет точно установить характер перелома головки и шейки лучевой кости.

Лечение. В область перелома вводят 10 мл 1% раствора новокаина. При переломах и трещинах головки и шейки лучевой кости без смещения накладывают гипсовую повязку от середины плеча до пястно-фалангового сочленения в положении сгибания локтевого сустава под углом 90-100°. Предплечье фиксируют в положении, среднем между пронацией и супинацией. Гипсовую повязку снимают через 2 нед и назначают дозированные сгибание, разгибание и вращение предплечья. Трудоспособность восстанавливается через 5-8 нед.

Детям при переломах и эпифизолизах без смещения или с небольшим смещением и наклоном головки до 20° накладывают гипсовую лонгету на 7-10 дней. После снятия ее назначают движения в локтевом суставе. При неполных смещениях и угловом наклоне головки в пределах 50-60° производят репозицию, предпочтительно под наркозом. Для

этого применяют вытяжение за кисть ребенка с противовытяжением за плечо. Предплечье в локтевом суставе отклоняют в локтевую сторону с тем, чтобы расширилось пространство между головчатым возвышением плеча и локтевой костью. В это время хирург I пальцем производит давление спереди на головку лучевой кости в направлении, обратном смещению ее, - обычно внутрь и назад. Предплечье в это время полностью супинируется и сгибается в локтевом суставе до прямого угла. Если контрольная рентгенограмма показывает, что головка луча вправлена, накладывают гипсовую лонгету на плечо и супинированное предплечье при согнутом под углом 90-100° локте.

Оперативное лечение. Показано при раздробленных и краевых переломах головки лучевой кости с любой степенью смещения. У взрослых следует полностью удалить головку. При переломе головки с вывихом кзади предплечья вначале производят вправление вывиха и тут же резекцию головки лучевой кости. К сожалению, некоторые хирурги вначале применяют консервативное лечение, и только когда выясняется, что сгибание, разгибание и вращение предплечья ограничены, прибегают к операции. Такая тактика ошибочна. Помимо того, что это неоправданно удлиняет срок нетрудоспособности, нередко при позднем вмешательстве не удается полностью исправить контрактуру, развившуюся вследствие оссификации мышц.

При краевых переломах со смещением отломка в сторону недостаточно удалить только свободный осколок, так как после этого остается значительное ограничение движений. Резекция всей головки лучевой кости в этих случаях у взрослых дает значительно лучшие функциональные результаты.

Удаление головки должно проводиться тщательно и как можно скорее (1-5-й день). Чем быстрее в таких случаях удалена головка, тем лучше результат. У детей оперативное лечение показано, если вправление не удалось при неполном смещении и значительном наклоне головки, а также при полном смещении, разъединении и большом наклоне головки.

Вправленная оперативным путем у детей головка лучевой кости часто хорошо удерживается без всякой фиксации. Иногда накладывают 2-3 кетгутовых шва на надкостницу и прилежащие мягкие ткани. У детей никогда не следует удалять даже раздробленную головку, так как при этом удаляется ростковый хрящ лучевой кости. В процессе роста ребенка несоответствие между лучевой и локтевой костями увеличивается и нарастает деформация в локтевом (cubitus valgus) и лучезапястном суставах.

Резекция головки лучевой кости производится под местным или общим обезболиванием. Делают продольный разрез на разгибательной поверхности предплечья, непосредственно над головкой. После вскрытия плечелучевого сустава мягкие ткани отделяют от поврежденной головки. Выделять ее нужно осторожно, вблизи самой кости, чтобы не поранить глубокую ветвь лучевого нерва. Остеотомом или пилкой Джилли резецируют головку лучевой кости. Круглую связку стараются не трогать. При более обширных резекциях вследствие укорочения лучевой кости происходит подвывих локтевой кости в лучезапястном суставе, вызывающий боли и ослабляющий силу кисти. После удаления головки подравнивают верхний край лучевой кости и тщательно удаляют мелкие костные осколки. На хрящевой поверхности головчатого возвышения часто видны вдавление или небольшой свободный отломок хряща, который следует удалить. Верхний конец лучевой кости прикрывают мягкими тканями, отделенными ранее от ее головки.

Мы обычно используем для этого локтевую мышцу (m. anconeus), которую отделяем от верхнего участка локтевой кости, затем поворачиваем и погружаем в промежуток, образовавшийся после удаления головки лучевой кости. Мышечный лоскут фиксируем двумя кетгутовыми швами (рис. 70); Рану послойно зашивают наглухо. Придав предплечью среднее положение между пронацией и супинацией и согнув локоть под прямым углом, накладывают гипсовую повязку. Движения в пальцах и плечевом суставе начинают со 2-3-го дня. Швы снимают на 7-й день, повязку - на 12-15-й день, после чего больной приступает к движениям в локтевом суставе, постепенно увеличивая их.

Для предупреждения костных разрастаний через 8-10 дней после операции каждые 2-3 дня на протяжении 2-3 нед местно вводят гидрокортизон по 1 мл (25 мг). При этом необходимо самое строгое соблюдение асептики. После своевременно выполненной операции движения полностью восстанавливаются через 2-3 мес.

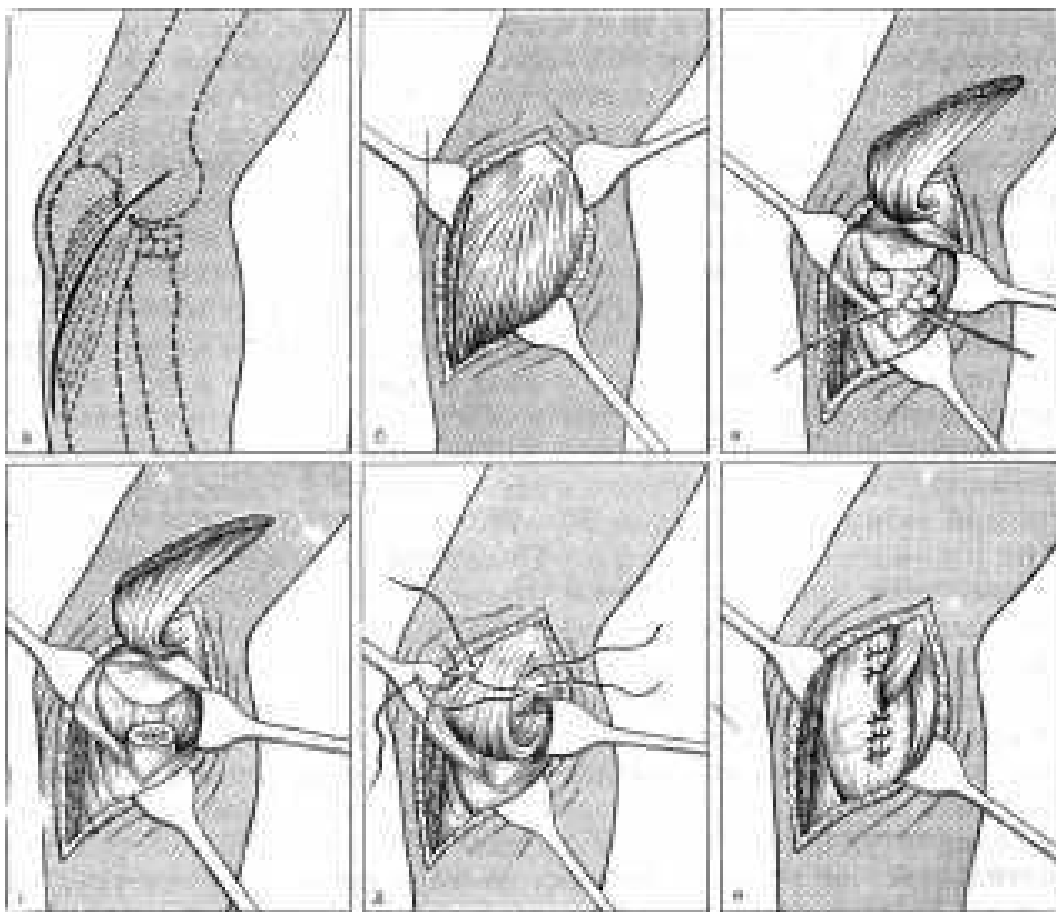


Рис. 70. Резекция раздробленной головки лучевой кости и мышечная артропластика по Каплану.

а - кожный разрез; б - отсечение локтевой мышцы (m. anconeus) в верхней части локтевой кости; в - мышца отвернута кверху; вскрыт сустав; пилкой Джильби отпиливается головка; г - головка удалена; д - локтевая мышца погружена между мыщелком плечевой кости и распилом лучевой кости и фиксируется кетгутowymi швами; накладываются швы на капсулу; е - капсула зашита и локтевая мышца погружена в сустав.

Вывихи локтевой кости с переломом головки лучевой кости

Локтевая кость смещается кзади, одновременно наблюдается перелом головки или шейки лучевой кости. Иногда перелом сопровождается повреждением лучевого нерва.

Симптомы и распознавание. Помимо симптомов, характерных для вывиха предплечья, при вывихе локтевой кости с переломом головки лучевой кости во время вращательных движений ощущается костный хруст в верхнем конце лучевой кости. Распознавание возможно только на основании рентгенограмм, особенно в боковой проекции. Чрезвычайно важно после вправления вывиха сделать контрольные снимки, так как при переломе шейки лучевой кости вывих часто не удается вправить.

Необходимо исключить поражение лучевого нерва, которое распознается по характерным симптомам: свисанию кисти, невозможности разгибания кисти и пальцев.

Лечение. После клинического и рентгенологического исследования под местным, внутрикостным или, лучше, общим обезболиванием производят вправление вывиха. Если вывих локтевой кости удалось вправить и при этом имеется перелом шейки лучевой кости без смещения или оно полностью устранилось, накладывают гипсовую повязку от середины плеча до пястно-фалангового сочленения при согнутом в локтевом суставе под углом 90-100° предплечье. Предплечье фиксируют в положении, среднем между пронацией и супинацией. Со 2-го дня больной начинает движения пальцами и в плечевом суставе. Через 2-4 дня после вправления нужно повторно сделать снимок, так как возможен рецидив смещения в гипсовой повязке. Гипсовую повязку снимают через 3 нед и назначают движения в локтевом суставе. Трудоспособность восстанавливается через 6-8 нед.

Оперативное лечение. Вправление сломанной головки лучевой кости (или части ее) во многих случаях не удается. Иногда, несмотря на вправление, суставная поверхность головки остается значительно деформированной, что в дальнейшем приводит к нарушению вращательных движений предплечья. Вот почему в тех случаях, когда на контрольных рентгенограммах видно, что вывих сломанной части или всей головки лучевой кости не удалось вправить или она значительно деформирована, показана резекция сломанной головки в ближайшие 1-3 дня после повреждения. Это способствует более быстрому и полному восстановлению функции.

Переломы диафиза костей предплечья

Переломы диафиза костей предплечья встречаются часто. Обычно они возникают под воздействием прямой травмы. Наблюдаются преимущественно поперечные, косые и оскольчатые переломы. При ударе, толчке и сдавлении предплечья происходят поперечные переломы, причем обе кости ломаются на одном уровне. Несколько реже встречаются переломы в результате не прямой травмы. При падении на кисть вытянутой руки происходит сдавление костей предплечья по продольной оси и сгибательный перелом их. Обе кости в этих случаях обычно ломаются на разных уровнях: лучевая - посередине, а локтевая - в нижней трети соответственно наиболее истонченному месту. Этим объясняется частота переломов в средней и нижней третях предплечья у детей. По данным Н. Г. Дамье (1960), переломы диафизов предплечья в верхней трети составляют 7,1%, в средней - 63,5%, нижней - 29,4%. У маленьких детей часто наблюдается неполный перелом по типу «зеленой ветки», а у детей старшего возраста - поднадкостничные переломы, часто с угловым искривлением. Угол обычно бывает открыт к разгибательной или лучевой поверхности предплечья. Смещение отломков у детей отмечается реже, чем у взрослых.

Переломы одной из костей предплечья со смещением или захождением одного отломка за другой почти всегда сочетаются с вывихом или подвывихом в одном из радиоульнарных суставов. Перелом диафиза локтевой кости со смещением или значительным искривлением ее оси обычно сочетается с вывихом головки лучевой кости (перелом Монтеджа), а перелом со смещением диафиза лучевой кости - с вывихом или подвывихом нижнего конца локтевой кости. Своевременная диагностика и вправление не только перелома одной кости, но и вывиха другой имеют весьма важное значение для прогноза.

Смещение отломков зависит от направления силы, вызывающей перелом, уровня его и сокращения мышц. Ввиду различного действия мышц на обе кости трудно учесть

влияние каждой из них на характер смещения отломков при переломе. В случаях перелома обеих костей предплечья происходят смещение отломков по длине, их боковое смещение, искривление оси и ротационные смещения лучевой кости. Ротационные смещения наблюдаются также при переломах одной лучевой кости.

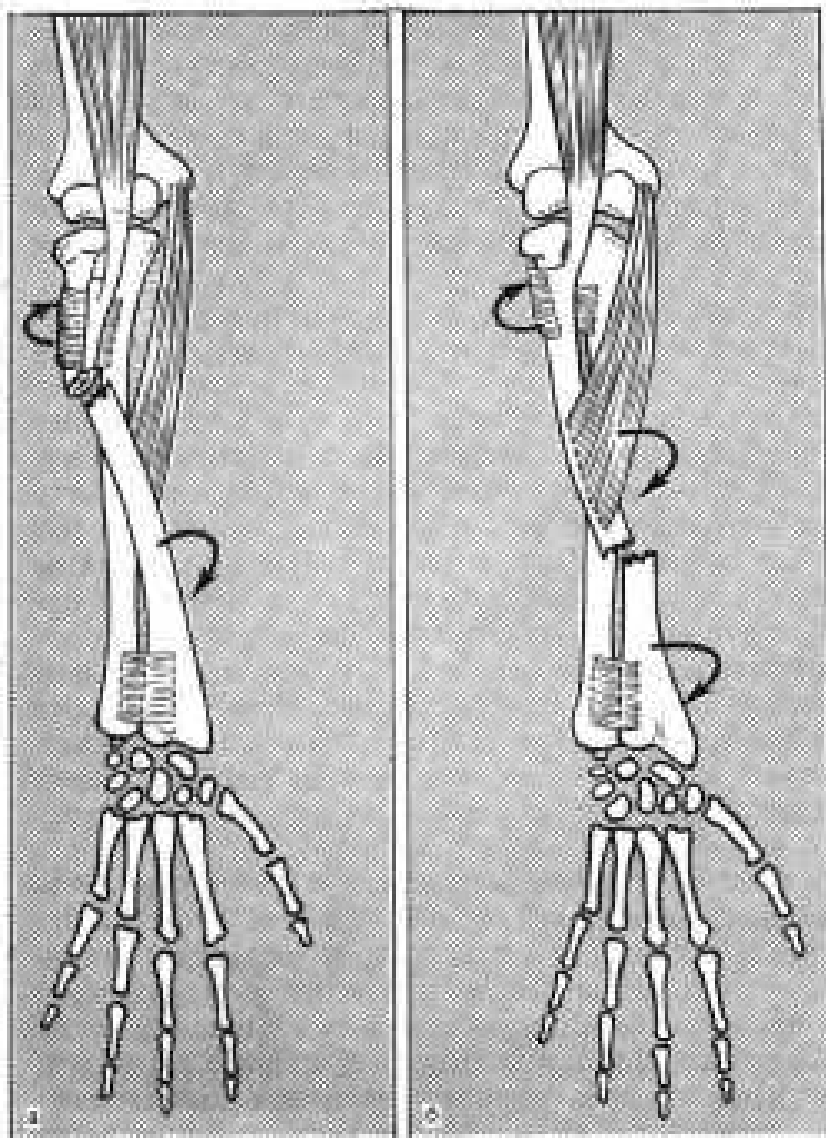


Рис. 71. Смещение отломков при переломе лучевой кости выше (а) и ниже (б) прикрепления круглого пронатора.

Ротационные смещения проксимального и дистального отломков при переломах зависят от места прикрепления супинаторов и пронаторов, а также от уровня перелома лучевой кости. Сильные супинаторы *m. biceps brachii* и *m. supinator* прикрепляются к проксимальной трети лучевой кости, *m. pronator teres* – к средней трети ее, *m. pronator quadratus* - к дистальной ее части (рис. 71). При переломах в проксимальной трети лучевой кости выше прикрепления *m. pronator teres* проксимальная часть лучевой кости под влиянием сокращения прикрепляющихся к ней мышц супинируется и подтягивается кпереди; дистальная часть лучевой кости пронируется и поворачивается внутрь по направлению к локтевой кости. Поэтому при вправлении переломов предплечья, когда лучевая кость сломана в проксимальной трети, т. е. выше прикрепления круглого пронатора, ротационное смещение устраняется вправлением отломков и иммобилизацией кисти в положении полной супинации.

При переломах ниже середины лучевой кости (имеется в виду ниже прикрепления *m. pronator teres*) проксимальный отломок устанавливается в среднем положении между пронацией и супинацией и подтягивается кпереди *m. biceps brachii*; дистальный отломок пронаруется и повертывается внутрь под влиянием *m. pronator quadratus*. Поэтому при вправлении переломов предплечья, когда лучевая кость сломана в дистальной части, т. е. ниже прикрепления *m. pronator teres*, ротационное смещение предотвращается вправлением отломков и иммобилизацией предплечья и кисти в положении, среднем между пронацией и супинацией.

Сращение переломов костей предплечья с разной степенью ротационного смещения или угловой деформацией любой из двух костей вызывает соответствующее ограничение пронации и супинации. Единственным исключением из этого правила является легкая степень углового искривления предплечья при переломах в дистальной части предплечья у детей. Чем меньше ребенок и чем ближе деформация к дистальному концу предплечья, тем меньше угловое искривление отражается на ограничении пронации и супинации. С ростом ребенка происходит выравнивание углового искривления. Восстановление функции предплечья после переломов костей предплечья определяется тем, в какой мере удалось репозировать и удержать отломки в правильном положении до костного сращения их. У детей, как правило, удается закрытым способом вправить сместившиеся отломки и удержать их в правильном положении в гипсовой лонгете. В отличие от этого у взрослых закрытым способом часто такого результата достичь не удается.

Следует отметить, что неправильно и несвоевременно выполненная операция лежит в основе часто наблюдаемых осложнений при лечении переломов костей предплечья. Как после закрытого или консервативного способа, так и при оперативном лечении в результате неправильных показаний к их применению, а также вследствие технических ошибок при их выполнении нередко наблюдаются задержанное сращение и несращение отломков, смещение отломков и деформация, вызывающие ограничение функции предплечья, в том числе пронацию и супинацию. Кроме того, после оперативного лечения отмечаются также осложнения, связанные с инфекцией. Несомненно, что в тех случаях, когда удалось хорошо репозировать и удержать отломки в правильном положении, закрытый способ лечения имеет преимущества перед оперативным. Однако не при всех переломах предплечья закрытый способ может дать такие результаты. Если этим способом невозможно достичь хорошей репозиции и удержания отломков, следует как можно раньше предпринять оперативное вмешательство.

Переломы локтевой кости с вывихом головки лучевой кости (перелом Монтеджа)

Различают сгибательный и разгибательный переломы локтевой кости с вывихом головки лучевой кости. Сгибательный тип переломов встречается исключительно редко. Головка лучевой кости смещается назад, иногда латерально, а иногда она может быть отломана. Между отломками локтевой кости образуется угол, открытый кпереди. Обычно наблюдается разгибательный тип перелома Монтеджа. Вывих головки лучевой кости происходит кпереди, иногда латерально и обычно сопровождается разрывом кольцевидной связки лучевой кости.

Локтевая кость ломается в верхней и средней третях, между отломками образуется угол, открытый кзади. У взрослых в большинстве случаев происходит смещение отломков по длине и ширине. Иногда при смещении головки лучевой кости кпереди может быть поврежден лучевой нерв, что происходит преимущественно в результате прямой травмы.

Симптомы и распознавание. Предплечье на поврежденной стороне несколько укорочено. Активные движения в локтевом суставе ограничены, при пассивном сгибании в суставе при вывихе головки лучевой кости кпереди ощущается сопротивление, а в переднебоковом отделе сустава появляется боль. Нередко, особенно в случае заднего вывиха, помимо перелома локтевой кости, удается ощупыванием определить вывих головки лучевой кости. При ощупывании указательным пальцем острого края локтевой кости ощущается, чаще в верхней половине ее, перерыв линии и определяется уступообразное смещение отломков.

Во всех случаях перелома локтевой кости, особенно со смещением, нужно помнить о вывихе головки лучевой кости. Поэтому рентгенограммы в двух проекциях, особенно в боковой, с обязательным захватом локтевого сустава имеют чрезвычайно важное значение. Перелом может сопровождаться повреждением лучевого нерва, которое необходимо своевременно установить.

Лечение. При переломах Монтеджа лечение представляет известные трудности и нередко осложняется нарушением функции. Часто у взрослых наблюдается задержанное сращение и несращение локтевой кости, угловое искривление ее; головка лучевой кости нередко остается смещенной; наблюдаются также вывихи и подвывихи головки локтевой кости в лучезапястном суставе, синостозы между локтевой и лучевой костями.

Вправление разгибательного перелома локтевой кости с вывихом головки лучевой кости кпереди производят под местным или общим обезболиванием с последующим наложением гипсовой повязки. Вправление мы осуществляем на аппарате Соколовского, на столе Каплана или при помощи ручной тяги за кисть и противовытяжения за плечо. Предплечье находится в согнутом под прямым углом положении и в полной супинации. Во время растяжения предплечья по его оси хирург вначале вправляет головку лучевой кости путем давления на нее I пальцем в направлении назад, затем производит давление также назад на дистальный конец проксимального отломка локтевой кости. В завершение предплечье сгибают в локтевом суставе до угла 50-60°. В этом положении накладывают гипсовую повязку от середины плеча до пястно-фалангового сочленения. Предплечье фиксируют в положении супинации. В момент застывания гипса надавливают спереди на область головки лучевой кости. Гипсовая повязка должна быть моделирована. После вправления вывиха головки лучевой кости, несмотря на фиксацию гипсовой повязкой, нередко вновь происходит смещение. Для предупреждения этого мы осуществляем закрытую трансартикулярную фиксацию с помощью тонкой спицы. Сзади через наружный мыщелок плечевой кости при согнутом под прямым углом и полностью супинированном предплечье во вправленную головку лучевой кости вводят спицу. Конец ее оставляют сзади над поверхностью кожи. В этом положении накладывают гипсовую повязку. Больного переносят на кровать и чтобы уменьшить отек, руке придают приподнятое положение - кладущее на подушку или подвешивают к подставке на 1-2 дня. На следующий день больной должен начать активные движения пальцами, через 2-3 дня в плечевом суставе, а также ритмично напрягать и расслаблять мышцы плеча и предплечья. Спицу удаляют через 2-3 нед, не снимая повязки. Гипсовую повязку снимают через 4-6 нед и вновь накладывают такую же повязку, которая фиксирует предплечье под углом 90-100° в локтевом суставе и в среднем положении между супинацией и пронацией. При смене гипсовой повязки делают контрольные снимки. После снятия повязки через 8-12 нед после вправления назначают активные и пассивные движения в локтевом суставе. Трудоспособность восстанавливается в среднем через 12-18 нед.

После вправления перелома локтевой кости с вывихом головки лучевой кости проводимость при парезе лучевого нерва в большинстве случаев восстанавливается. Чем раньше произведено вправление, тем быстрее исчезает парез.

У детей также наблюдаются разгибательные переломы Монтеджа. При свежих переломах вправление, как правило, достигается закрытым путем. Оно производится так же, как у взрослых. Можно также осуществлять вправление при растяжении

выпрямленной в локтевом суставе руки и полностью супинированном предплечье. После того как достигнуто вправление вывиха головки лучевой кости давлением на нее и сопоставление отломков локтевой кости, сгибают предплечье до угла 60- 70°. В этом положении накладывают одну лонгету только на разгибательную поверхность, а иногда добавляют вторую – на сгибательную поверхность руки. Затем делают контрольные рентгенограммы. Нужно следить за состоянием кровоснабжения конечности. При подозрении на нарушение его повязку следует немедленно расшить и раздвинуть края лонгеты. Гипсовую лонгету снимают через 3 нед и заменяют другой, при которой предплечье фиксируют под углом 90-100°. Одновременно предплечью придают положение, среднее между пронацией и супинацией. Во время смены повязки делают контрольные снимки. Полностью лонгету снимают через 6-8 нед, т. е. после сращения локтевой кости.

Вправлять сгибательный перелом локтевой кости в верхней трети лучше при разогнутой руке. В этом положении помощник производит у лежащего на столе больного вытяжение за кисть. Одновременно хирург вправляет вывихнутую в тыльную сторону головку лучевой кости, надавливая на нее кистью в ладонную сторону и в то же время стремясь сместить головку в направлении продольной оси лучевой кости. Другая рука, лежащая на локтевом сгибе, создает противодействие. Как правило, вправить головку лучевой кости таким путем удастся легко. После этого при продолжающемся вытяжении путем давления на дистальный отломок в тыльную сторону вправляют отломки локтевой кости. Придав предплечью положение супинации, на разогнутую в локтевом суставе руку накладывают гипсовую лонгету на разгибательной поверхности плеча, предплечья и кисти. Лонгету прибинтовывают двумя гипсовыми бинтами. В этом положении вправленные отломки локтевой кости, а также вправленная головка лучевой кости удерживаются хорошо. Через 3-4 нед повязку снимают, предплечье в 2-3 приема переводят в согнутое до прямого угла положение, фиксируя каждый раз лонгетно-циркулярной гипсовой повязкой. Лонгету накладывают по разгибательной поверхности руки. Опасаться того, что при такой фиксации в течение 4 нед наступит разгибательная контрактура, не следует. Во избежание контрактуры больной с первых дней должен начать движения в плечевом суставе и пальцах, а также ритмично напрягать и расслаблять мышцы плеча и предплечья внутри гипсовой повязки. Через 8-12 нед гипсовую повязку снимают. Больному назначают движения в локтевом суставе: сгибание и разгибание, пронацию и супинацию предплечья. Трудоспособность восстанавливается через 10-15 нед.

Оперативное лечение. При разгибательных переломах Монтеджа у взрослых оно имеет преимущества перед закрытым способом и дает хорошие результаты. При сгибательных переломах успешно применяется закрытый способ. Больных с такими переломами оперируют редко. У детей возникает необходимость в оперативном лечении, как правило, лишь при застарелых переломах Монтеджа.

Операция производится под наркозом или внутрикостным обезболиванием. Разрез кожи длиной около 15 см начинается на 3 см выше верхушки локтевого отростка и далее идет по разгибательной поверхности предплечья параллельно и несколько кнаружи от заднего края локтевой кости. Поднадкостнично проникают и отделяют мышцы (*m. anconeus*, *m. extensor carpi ulnaris* и верхнюю часть *m. supinator*) от наружной поверхности локтевой кости. Таким образом обнажаются головка и шейка лучевой кости и верхняя часть межкостной перепонки предплечья (рис. 72). При возможности сшивают разорванную кольцевидную связку. Если же связку сшить нельзя, что бывает чаще, параллельно наружному краю локтевой кости из наружной фасции предплечья выкраивают лоскут шириной 1 см и длиной 10-12 см с основанием кверху соответственно уровню шейки лучевой кости. Образованную фасциальную полость обводят вокруг шейки лучевой кости, но на этом этапе не сшивают. Далее поднадкостнично обнажают места перелома локтевой кости. Отломки сопоставляют и производят внутрикостный

остеосинтез стержнем Богданова. После вправления головки лучевой кости туго натягивают обведенную вокруг ее шейки фасциальную полоску и сшивают ее концы.

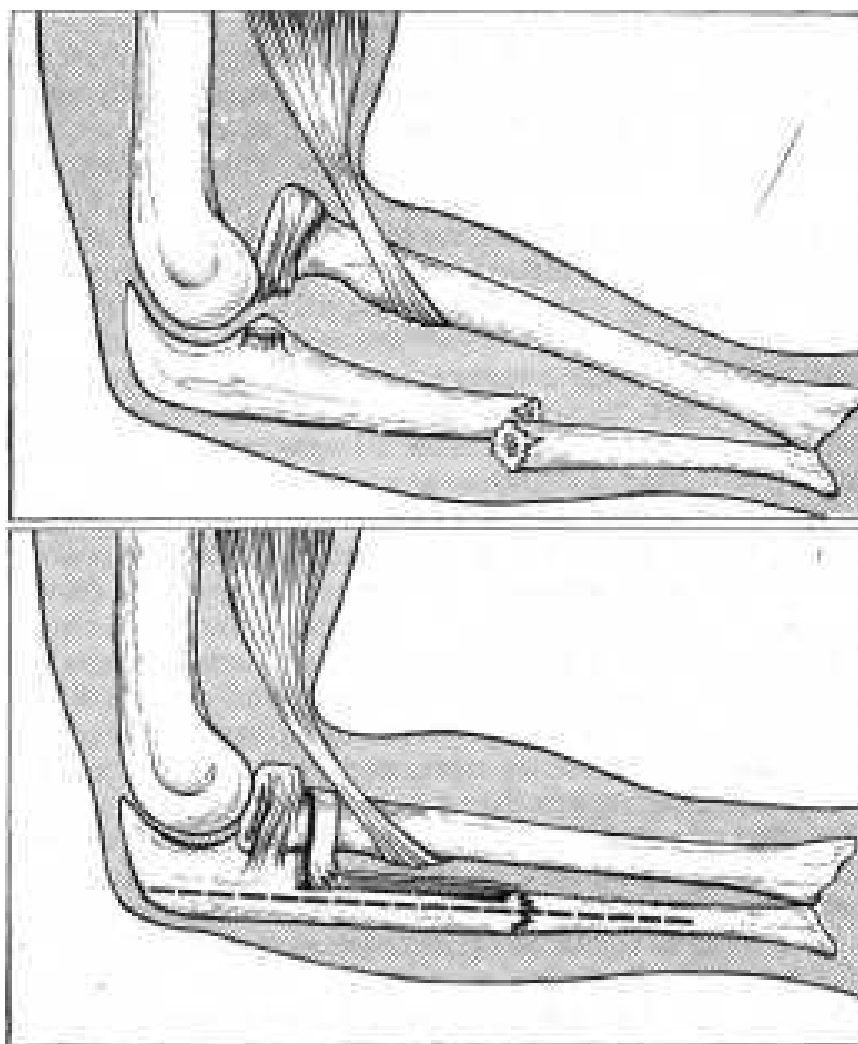


Рис. 72. Оперативное вправление перелома Монтеджа: образование круглой связки из фасции предплечья и внутрикостный остеосинтез локтевой кости.

Для предупреждения подвывиха мы проводим спицу сзади через наружный мышцелок плечевой кости во вправленную головку лучевой кости при согнутом под прямым углом и полностью супинированном предплечье. Конец спицы остается над поверхностью кожи; спицу удаляют через 2-3 нед. Ввиду часто наблюдаемого замедленного сращения локтевой кости с боков, на уровне перелома, укладывают пластинки губчатой кости, взятой из крыла подвздошной ауто- или гомокости. После зашивания раны и местного введения антибиотиков накладывают гипсовую повязку от середины плеча на предплечье и кисть до головок пястных костей. Предплечье фиксируют под прямым углом в положении супинации. Повязку снимают после сращения локтевой кости приблизительно через 3 мес, а иногда и позже.

В случаях перелома локтевого отростка с передним вывихом головки лучевой кости производят внутрикостный остеосинтез локтевой кости, вправление головки лучевой кости, и образуется кольцевидная связка по тому же типу, как это было описано выше. Если при переломе Монтеджа произошел перелом головки лучевой кости, ее резецируют, а кольцевидную связку из фасциального лоскута не образуют.

При застарелых несращенных переломах Монтеджа у взрослых мы производим резекцию головки лучевой кости и внутрикостный остеосинтез локтевой кости металлическим стержнем с экстраоссальной костной трансплантацией. В случаях

сращения локтевой кости мы ограничиваемся удалением головки лучевой кости. Б. Бойчев (1961), чтобы облегчить вправление вывиха головки лучевой кости при застарелых переломах Монтеджа, рекомендует производить экономную резекцию диафиза лучевой кости и остеосинтез ее.

У детей при застарелых переломах Монтеджа всегда нужно избегать резекции головки и производить вправление ее.

Изолированный перелом диафиза локтевой кости

Изолированный перелом диафиза локтевой кости встречается относительно часто и возникает при непосредственной травме. Линия перелома обычно имеет поперечное направление. Если произошло смещение отломков, периферический отломок смещается вперед и по направлению к лучевой кости. Чаще перелом располагается в дистальной половине кости. В случаях, когда лучевая кость не сломана или нет вывиха головки лучевой кости, смещение и угловое искривление локтевой кости сравнительно небольшие. Сращение происходит медленно. Хорошие результаты получаются, когда полностью устранено угловое искривление и смещение отломков. Если вправление закрытым путем не достигнуто, показано оперативное лечение. Замедленное сращение и несращение наблюдаются нередко, особенно в нижних двух третях локтевой кости.

Симптомы и распознавание. Если смещения отломков нет, при ощупывании острого края локтевой кости ощущается лишь местная боль. При переломе со смещением определяются линия перелома и уступообразное смещение отломков. Следует помнить, что при изолированном переломе локтевой кости со смещением отломков или угловым искривлением часто наблюдается и вывих головки лучевой кости. Рентгенограммы делают в двух проекциях, причем должны быть обязательно сняты область перелома локтевой кости и локтевой сустав.

Лечение. Переломы диафиза локтевой кости без искривления оси и смещения отломков лечат гипсовой повязкой, которую накладывают от верхней трети плеча до основания пальцев. Локтевой сустав фиксируют под прямым углом, а предплечье - в положении, среднем между супинацией и пронацией.

При переломах с угловым искривлением оси и смещением отломков необходимо устранить это смещение и угловое искривление локтевой кости (рис. 73). Вправление можно достичь с помощью механических растягивающих приспособлений типа аппарата Соколовского, стола Каплана и др. После растяжения хирург давлением I пальца на отломки сопоставляет их. Затем возвышениями I пальца, положенными на ладонную и тыльную поверхности предплечья, вдавливают мышцы между локтевой и лучевой костями. В этом положении накладывают гипсовую повязку на плечо и предплечье.

Через 10--15 дней после наложения повязки необходимо сделать рентгенограмму, так как возможно повторное смещение. Гипсовую повязку снимают только после костного сращения отломков, которое наступает лишь через 10-12 нед, а иногда и позже. Нельзя в течение этого периода из-за боязни ограничения движений в локтевом суставе обрезать гипсовую повязку ниже сустава. Плохая иммобилизация является основной причиной несращения. В течение всего периода иммобилизации больной должен производить активные движения в пальцах и плечевом суставе, делать ритмические упражнения мышц предплечья.

После снятия повязки назначают движения в локтевом суставе, а также пронацию и супинацию предплечья. Трудоспособность восстанавливается через 3-3,5 мес после травмы.

Оперативное лечение. Показано, если закрытое вправление отломков локтевой кости не удалось или если произошло вторичное смещение их в гипсовой повязке, а также в случаях задержанного сращения или несращения локтевой кости.

Операция производится под внутрикостной или местной анестезией. Разрез длиной 8-10 см делают по заднему краю локтевой кости выше и ниже уровня перелома. Поднадкостнично выделяют концы отломков. Металлический стержень Богданова вводят ретроградно вначале в проксимальный отломок или через дополнительный небольшой разрез в области локтевого отростка. Для этого в локтевом отростке и в проксимальном отломке просверливают канал. После сопоставления отломка стержень вводят в костномозговой канал дистального отломка. На уровне перелома укладывают губчатые костные ауто- или гомопластинки, взятые из крыла подвздошной кости. Костные отломки нельзя укладывать в области межкостного края, так как при этом может произойти синостоз между локтевой и лучевой костями. После зашивания раны накладывают гипсовую повязку, как и при закрытом способе вправления. В послеоперационном периоде в течение первых 2 сут нужно следить за кровоснабжением конечности. При появлении симптомов нарушения кровообращения гипсовую повязку необходимо рассечь в продольном направлении на всем протяжении.

Снимают повязку после костного сращения отломков, которое наступает обычно через 12-14 нед. Аналогичная операция производится при замедленном сращении и несращении переломов локтевой кости.

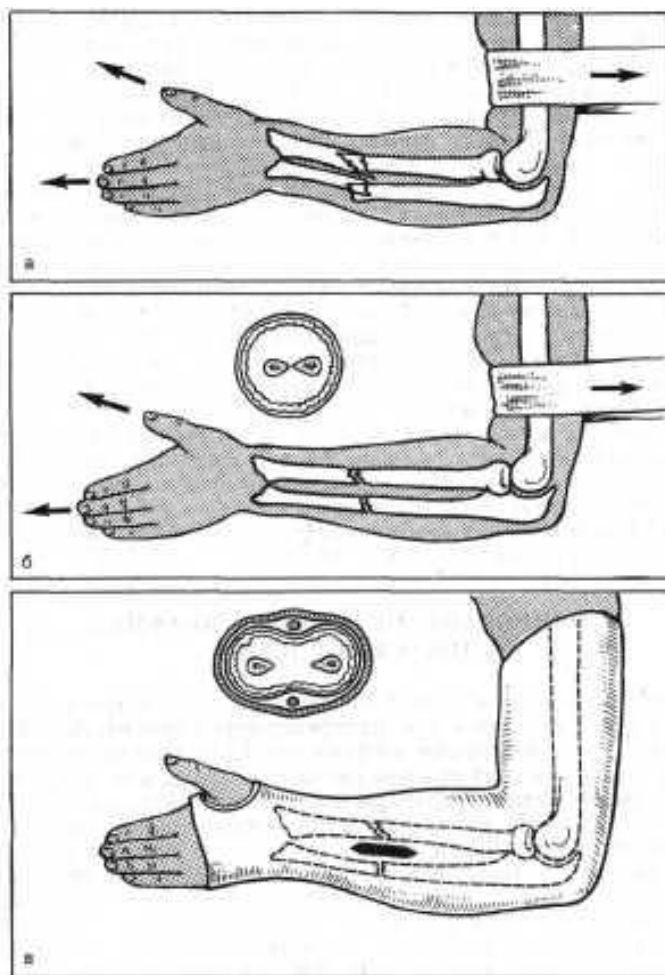


Рис. 73. Вправление при переломе обеих костей предплечья в средней трети с боковым смещением, укорочением, перегибом по оси и вращением отломков.

а - стрелками обозначено направление вытяжения; б - перелом вправлен, но обе кости сближены; в - гипсовая повязка с деревянными палочками соответственно межкостному промежутку.

Изолированный перелом диафиза лучевой кости

Изолированный перелом диафиза лучевой кости встречается нечасто и возникает под воздействием прямой травмы. Следует различать два вида переломов лучевой кости. Первый вид - проксимальный. К нему относятся переломы, расположенные выше уровня прикрепления *m. pronator teres*. При этих переломах проксимальный отломок супинируется и смещается вперед, а дистальный пронаруется и смещается в направлении к локтевой кости. Между обоими отломками образуется угол, открытый кзади.

При втором виде перелома - дистальном, когда уровень перелома расположен ниже уровня прикрепления *m. pronator teres*, проксимальный отломок фиксируется супинатором и *m. pronator teres* в среднем положении между пронацией и супинацией, а дистальный отломок пронаруется и смещается внутрь *m. pronator quadratus*.

При изолированных переломах лучевой кости, особенно при дистальном типе, часто наблюдается замедленное сращение и несращение отломков.

Симптомы и распознавание. Лучевая кость расположена глубже локтевой. При целостности локтевой кости, которая при этом служит как бы иммобилизующей шиной, изолированный перелом лучевой кости нередко трудно распознать. В области перелома ощущается боль, усиливающаяся при ощупывании, надавливании и толчке по продольной оси предплечья. На месте перелома определяются подвижность отломков, костный хруст. Головка лучевой кости при вращательных движениях предплечья остается неподвижной. Необходимо обратить внимание на дистальный конец локтевой кости, особенно если отломки лучевой кости смещены или стоят под углом. В противном случае можно не распознать вывих дистального конца локтевой кости и Перелом шиловидного отростка. Необходимо сделать рентгенограммы в двух проекциях, причем должны быть сняты область перелома лучевой кости и лучезапястный сустав.

Лечение. При переломах диафиза лучевой кости в верхней трети без смещения отломков на плечо и предплечье накладывают гипсовую повязку при согнутом под прямым углом локтевом суставе. Предплечье фиксируют в положении супинации. При переломах в средней и нижней третях гипсовую повязку накладывают до локтевого сустава в положении предплечья, среднем между пронацией и супинацией. Повязку накладывают на 8-10 нед. В этот период проводится лечебная гимнастика. После снятия гипсовой повязки, кроме того, назначают массаж, механотерапию и физиотерапевтические процедуры. Срок восстановления трудоспособности 10-12 нед.

При переломах диафиза лучевой кости со смещением отломков вправление производят так же, как и при переломах обеих костей, с помощью аппарата или ручным способом. При обоих видах переломов лучевой кости предплечье согнуто в локтевом суставе под прямым углом.

При проксимальном переломе предплечью во время вправления придают положение полной супинации, а при дистальном – положение, среднее между супинацией и пронацией. На вправляющем аппарате производят сильное вытяжение за укрепленную кисть и противовытяжение за плечо так, чтобы устранить укорочение и угловое искривление лучевой кости. Вначале хирург оказывает давление одной рукой со стороны ладонной поверхности на верхний конец дистального отломка в направлении к тыльной поверхности, а другой рукой давит на проксимальный отломок со стороны тыльной поверхности предплечья в направлении к ладонной поверхности. Затем на уровне перелома возвышениями больших пальцев обеих кистей с ладонной и тыльной поверхностей предплечья вдавливают мышцы между локтевой и лучевой костями. В этом положении, продолжая растяжение на аппарате, накладывают гипсовую повязку от верхней части плеча до основания фаланг. Предплечье при первом виде перелома фиксируют в положении полной супинации, а при втором виде - в положении, среднем между пронацией и супинацией.

На основании рентгенограмм, сделанных как после вправления, так и после наложения гипсовой повязки, необходимо убедиться, что отломки сопоставлены хорошо.

При этих переломах часто наблюдается повторное смещение отломков в гипсовой повязке. Поэтому во всех случаях через 10-15 дней после вправления необходимо произвести контрольный снимок. Гипсовую повязку снимают после костного сращения, которое наступает через 10-12 нед, а иногда и позже. В течение этого периода нельзя из-за ограничения движений освобождать локтевой сустав. Это является ошибкой, которая нередко приводит к несращению.

Если костное сращение наступает лишь через 16-20 нед, гипсовую повязку, наложенную на плечо и предплечье до основания пальцев, оставляют на этот срок. В течение всего периода иммобилизации больной производит активные движения в пальцах и плечевом суставе, а также ритмические сокращения мышц иммобилизованного сегмента руки. После снятия (через 10-12 нед) гипсовой повязки назначают активные движения в лучезапястном и локтевом суставах - сгибание, разгибание, пронацию и супинацию. Трудоспособность восстанавливается через 12-14 нед.

Оперативное лечение. Показано при большинстве переломов диафиза лучевой кости со смещением, так как репозиция часто затруднена. Особенно трудно бывает вправить отломки закрытым способом при оскольчатых переломах со смещением отломков. Операция показана также всегда, если вправление отломков закрытым способом не было достигнуто, и в тех случаях, когда вследствие недостаточной стабильности отломков в гипсовой повязке может произойти смещение или когда уже произошло повторное смещение вправленных отломков. Задержанное сращение и несращение отломков также служат показанием к оперативному лечению. Операция производится под внутрикостным и внутривенным обезболиванием или, лучше, под наркозом. Доступ к лучевой кости может быть через тыльный (см. с. 276) или переднебоковой разрез.

При переднебоковом доступе к верхней половине лучевой кости делают разрез длиной 18 см, начиная от локтевого сгиба вдоль переднего края *m. brachioradialis*. Рассекают фасцию по этой же линии. Тупым путем отделяют и оттягивают кнаружи *m. brachioradialis* и выделяют поверхностную плечевую ветвь лучевого нерва, которая должна быть затем защищена от возможности повреждения; выделяют и оттягивают медиальнолучевую артерию. Рассекают надкостницу по передней поверхности лучевой кости между *m. supinator* и *t. pronator teres*. После этого поднадкостнично отделяют и оттягивают кнаружи *m. supinator*, а *m. pronator teres* - кнутри. Далее также поднадкостнично выделяют концы смещенных отломков, сопоставляют их в правильном положении при растяжении и полной супинации. Фиксацию вправленных отломков производят с помощью металлической или костной пластинки, которую привинчивают 4 винтами к наружной поверхности каждого отломка. Фиксация может также осуществляться металлическим стержнем, введенным через трепанационное отверстие в нижнем метафизе лучевой кости в костномозговой канал обоих отломков. При остеосинтезе металлическим фиксатором можно дополнительно на уровне перелома уложить костные пластинки ауто- и гомотрансплантата губчатой кости. Рану послойно зашивают и накладывают гипсовую повязку от верхней части плеча до основания фаланг. Предплечье фиксируют в согнутом под прямым углом положении при полной супинации.

При переднебоковом доступе к нижней половине лучевой кости разрез начинают от шиловидного отростка и продолжают его вверх по передней поверхности предплечья соответственно переднему краю *m. brachioradialis*. Длина разреза зависит от уровня перелома. При рассечении фасции между *m. brachioradialis* и *t. flexor carpi radialis* обнажается лучевая артерия, которую, чтобы не повредить, оттягивают кнутри. Выделяют также чувствительную ветвь лучевого нерва, которую с той же целью оттягивают на резиновой полоске кнутри. *M. brachioradialis* и *m. extensor carpi radialis longus* оттягивают кнаружи, *m. flexor carpi radialis* - кнутри.

Таким образом, обнажаются *m. pronator quadratus*, *m. flexor pollicis longus* и *m. flexor digitorum superficialis*. Предплечье из супинационного положения переводят в пронационное. Рассекают и отделяют кнутри надкостницу по линии, проходящей между *m. pronator quadratus* и *m. flexor pollicis longus*, с одной стороны, и сухожилием *m. extensor carpi radialis longus* – с другой. Обнажают концы обоих отломков лучевой кости и сопоставляют в правильном положении. Фиксацию производят одним из упомянутых выше способов, причем костные трансплантаты укладывают на ладонной поверхности лучевой кости. Во всех случаях остеосинтеза межкостный промежуток должен оставаться свободным, чтобы не нарушить ротационных движений предплечья. После зашивания раны накладывают гипсовую повязку от верхней части плеча до основания фаланг. Предплечье фиксируют согнутым под прямым углом в положении, среднем между пронацией и супинацией. Гипсовую повязку снимают после костного сращения отломков.

Переломы диафиза лучевой кости с вывихом головки локтевой кости

При не прямой травме одновременно с переломом в средней и нижней третях диафиза лучевой кости может произойти вывих или подвывих головки локтевой кости вследствие разрыва связок в нижнем лучелоктевом сочленении. В ряде случаев бывает также сломан шиловидный отросток локтевой кости. К сожалению, эти подвывихи локтевой кости при изолированных переломах лучевой кости часто не распознаются и вправление их не производится. В таких случаях остаются подвывихи дистального конца локтевой кости, сопровождающиеся отклонением кисти в локтевую сторону.

Симптомы и распознавание. Помимо симптомов, характеризующих перелом лучевой кости, соответственно нижнему концу локтевой кости имеются небольшая припухлость и болезненность. Нижний конец локтевой кости смещен в тыльную или ладонную сторону, легко вправляется при надавливании и вновь выскальзывает при движении предплечья.

Лечение. Вправление производится таким же путем, как и при переломах обеих костей предплечья. Головка локтевой кости вправляется легко. Гипсовую повязку накладывают на плечо и предплечье под прямым углом; предплечью придают положение, среднее между пронацией и супинацией. При наложении повязки нужно следить, чтобы головка локтевой кости была зафиксирована во вправленном состоянии; в противном случае приходится прибегать к сшиванию связок. Сроки лечения и нетрудоспособности такие же, как и при переломе диафиза лучевой кости.

Переломы диафиза обеих костей предплечья

Переломы обеих костей предплечья наблюдаются значительно чаще, чем переломы одной кости. В зависимости от уровня перелома лучевой кости, от которого зависят ротационные смещения ее проксимального и дистального отломков, следует различать два основных типа переломов. Независимо от уровня перелома локтевой кости к первому типу относятся переломы, при которых лучевая кость сломана выше прикрепления *m. pronator teres*, а ко второму типу - переломы, при которых лучевая кость сломана ниже этой мышцы. В каждом типе могут быть три разновидности перелома: 1) без искривления

оси и без смещения отломков; 2) с угловым искривлением оси, но без смещения отломков; 3) с угловым искривлением оси и со смещением отломков.

Для того чтобы избежать ограничения супинации и пронации, во всех случаях необходимо устранять угловые искривления оси костей предплечья, смещение отломков по длине и ширине и ротационное смещение лучевой кости.

Симптомы и распознавание. Функция предплечья нарушена, и больной поддерживает его здоровой рукой. В области перелома определяется деформация вследствие искривления продольной оси предплечья. В области изгиба между верхней и нижней частями предплечья образуется угол, открытый в тыльную сторону. Соответственно этому на ладонной поверхности предплечья отмечается выпячивание. На месте перелома имеется припухлость, при ощупывании и надавливании ощущается боль, определяются ненормальная подвижность и костный хруст. Поврежденное предплечье по сравнению со здоровым укорочено. По ходу локтевой кости на месте перелома при ощупывании удается определить смещение отломков.

Переломы лучевой кости клинически распознавать труднее. Нашупывают головку лучевой кости под мышечком плеча и одновременно производят вращательное движение кости. Если кость цела, головка ее при вращательных движениях кисти также вращается; в противном случае она остается неподвижной.

Переломы предплечья без смещения и поднадкостничные переломы без искривления его оси у детей распознать труднее. На месте перелома обычно имеется припухлость, при надавливании появляется боль. Давление на предплечье в направлении продольной оси его также вызывает боль на месте перелома. Только рентгенограммы, сделанные в двух проекциях, дают точное представление о положении отломков.

Лечение. Переломы диафиза обеих костей предплечья без смещения иммобилизуют гипсовой бесподстилочной повязкой, наложенной на плечо и предплечье в согнутом под прямым углом положении. Снимают повязку через 8-10 нед. В течение этого времени больной производит активные движения в пальцах и плечевом суставе, а после снятия повязки - и в локтевом суставе. Трудоспособность восстанавливается через 10-12 нед.

У детей при поднадкостничных переломах без смещения и без искривления оси предплечья ограничиваются наложением одной гипсовой лонгеты по разгибательной поверхности плеча, согнутого под прямым углом локтевого сустава, предплечья и кисти. Руку подвешивают на косынке. Лонгету снимают через 3-6 нед.

При переломах диафиза обеих костей предплечья со смещением отломков очень трудно вправить и удержать отломки в правильном положении. Сращение отломков в неправильном положении приводит к постоянному ограничению супинации и пронации. По этой же причине не только у взрослых, но и у детей также важно устранить угловые перегибы при переломах диафиза костей предплечья. Неправильное стояние отломков нередко приводит также к несращению их и образованию ложного сустава. Иногда происходит сращение между локтевой и лучевой костями (синостоз), при котором полностью отсутствуют пронация и супинация. Образованию синостоза способствуют сближение костей и сужение пространства между ними, а также отслойка надкостницы. Последнее наблюдается также, если отслоенной во время операции надкостницей не прикрывают концы костных отломков, а оставляют ее среди мышц, расположенных между отломками.

При вправлении и определении сроков иммобилизации следует учесть, что обе кости предплечья в норме лежат не параллельно, а образуют (при положении супинации) небольшой дугообразный изгиб от межкостного промежутка в тыльную сторону. Переломы в верхней и нижней четвертях диафиза срастаются быстрее, чем в среднем отделе. Вправляют отломки при переломах обеих костей предплечья со смещением ручным способом после местного обезболивания 20-30 мл 2% раствора новокаина. Одной рукой производят тягу за I палец, а другой – за II-IV пальцы. Для противовытяжения на плечо надевают пояс, другой конец которого укреплен на крюке, вбитом в стену.

Вправленные отломки фиксируют гипсовой повязкой, наложенной на плечо и предплечье. Во время вправления рентгенограммы должны висеть так, чтобы хирург все время мог их видеть.

Вправлять отломки лучше на аппаратах Соколовского, Ланда, Эдельштейна и др., а также на столе Каплана. Больного кладут у самого края стола так, чтобы все плечо в отведенном положении выходило за пределы стола. Руку больного сгибают под прямым углом в локтевом суставе. При помощи стержня с дугой в локтевом сгибе создается противовытяжение. Между сгибом и стержнем кладут ватную подушку. На II, III, IV и V пальцы надевают специальную дугу – фиксатор. К ней привязывают шнур, идущий параллельно краю стола. К шнуру, перекинутому через блок, привязывают груз в 4-6 кг; При переломах в верхней трети предплечья придают положение супинации, а при переломах в средней и нижней третях - положение, среднее между супинацией и пронацией. В таком положении с подвешенным грузом рука остается в течение 5-10 мин.

Под влиянием тяги устраняются смещение по длине, искривление оси и ротация. Боковое смещение отломков устраняют следующим путем. Хирург большими пальцами, поставленными между верхними и нижними концами отломков в межкостной области сгибательной стороны предплечья, и указательными пальцами, поставленными в межкостном промежутке разгибательной стороны, вдавливают между обеими костями мягкие ткани. Таким путем раздвигают сблизившиеся между собой отломки. После вправления отломков между I и II пальцами клеолом приклеивают марлевый валик величиной 2x4 см, толщиной 0,5 см и накладывают гипсовую лонгетную бесподстилочную повязку.

Техника наложения гипсовой повязки. Одну лонгету (70x12 или 70x15 см) накладывают на разгибательную сторону предплечья, от пястно-фалангового сочленения через область локтевого сустава до верхней трети плеча. Лонгету по бокам сустава надрезают, углы ее загибают, а затем прибинтовывают марлевым бинтом. Вторую, короткую, лонгету (35x8 см) накладывают на сгибательную сторону предплечья, от середины ладони до локтевого сустава, и также прибинтовывают марлевым бинтом. Для того чтобы устранить боковое смещение отломков и предупредить сращение их между собой, отломки надо раздвинуть. С этой целью на обе лонгеты в межкостном промежутке укладывают деревянные палочки (длиной 6 см и толщиной 1,5 см), заостренные с обоих концов. Палочка на лонгете, наложенной на сгибательную сторону предплечья, должна располагаться большей своей частью выше, а палочка на лонгете, находящейся на разгибательной стороне, - ниже линии перелома. Обе палочки вдавливают в межкостный промежуток. Гипсовые лонгеты вместе с палочками прибинтовывают двумя гипсовыми бинтами (5x15 см). Повязку следует хорошо моделировать. Хирург кладет одну руку на сгибательную сторону несколько выше перелома, а другую – ниже, на разгибательную. Нажимая рукой на тыльную сторону и создавая противодействие с ладонной стороны, предплечью придают на сгибательной стороне нормальный изгиб. Кисть в лучезапястном суставе фиксируют в прямом положении или в небольшом разгибании. Когда гипс застынет, вытяжение снимают и извлекают стержень из-под локтевого сгиба. Повязку в области локтя дополнительно укрепляют гипсовым бинтом. Края гипсовой повязки на плече подравнивают, а на кисти обрезают так, чтобы больной свободно мог производить движения II-IV пальцами в пястно-фаланговом сочленении, а I пальцем - в пястно-запястном суставе и, кроме того, противопоставлять I палец V пальцу. На гипсовую повязку наносят схематический рисунок перелома, дату получения травмы и вправления перелома, срок снятия гипсовой повязки и фамилию лечащего врача. После этого делают контрольный рентгеновский снимок. Если отломки не вправились, повязку надо снять и произвести повторную репозицию. При полных боковых смещениях, а также при косых и оскольчатых переломах обеих костей удержать отломки в правильном положении трудно. Нередко они смещаются даже в хорошо моделированной гипсовой повязке. Вот почему

через 2 нед после вправления отломков необходимо произвести рентгеновский снимок перелома в гипсовой повязке.

L. Bohler (1951) для предупреждения повторного смещения в гипсовой повязке рекомендует после вправления провести под местным обезболиванием одну спицу из нержавеющей стали через основание локтевого отростка, а вторую (при переломах в верхней и средней третях предплечья) – через обе кости предплечья на 3 см выше верхушки шиловидного отростка. Спицы не должны проникать в локтевой и лучезапястный суставы. При низких переломах предплечья одну спицу проводят через основание II-V пястных костей. После этого накладывают гипсовую повязку. Концы спиц, выступающие из гипса, скручивают, отступя на 1 см от повязки. Для того чтобы предупредить инфицирование канала вокруг спиц и смещение их, спицы фиксируют специальными гайками и загипсовывают. Положение отломков контролируется рентгенограммами. Такая фиксация применяется очень редко, так как современное оперативное лечение переломов позволяет точно вправить отломки и удержать их в правильном положении.

Во избежание отека руке придают приподнятое положение на подушках или подвешивают ее к штанге. После наложения гипсовой повязки необходимо в течение 1-2 сут вести наблюдение за больным. Целесообразно также обложить гипсовую повязку мешками со льдом.

При жалобах на боли, чувство сжатия, онемения или других симптомах, указывающих на расстройство кровообращения, гипсовую повязку немедленно рассекают. Нарушенное кровообращение может привести к развитию ишемической контрактуры и даже к омертвлению конечности, поэтому у таких больных нельзя «заглушать» боли наркотиками. На следующий день после вправления и наложения гипсовой повязки больной начинает производить активные движения в пальцах, а через 2-3 дня - в плечевом суставе. Необходимо научить больных ритмично напрягать и расслаблять мышцы плеча и предплечья в гипсовой повязке. Через 10-15 дней нужно сделать рентгеновские снимки, чтобы проверить, не произошло ли смещения. Повторная рентгенологическая проверка должна быть произведена через 3-4 нед. Если гипсовая повязка стала свободной, то на любом этапе лечения необходимо ее сменить. В тех случаях, когда для фиксации были проведены спицы, через 4-6 нед в гипсовой повязке вырезают окошко и после дезинфекции кожи спиртом и йодом удаляют спицы.

Наружный компрессионно-дистракционный способ лечения переломов предплечья может быть применен при изолированных переломах локтевой и лучевой костей, а также при переломах обеих костей. Для этого можно использовать любой компрессионно-дистракционный аппарат. Однако репозиция при переломах обеих костей предплечья со смещением отломков одним аппаратом может быть затруднена. Поэтому весьма целесообразно накладывать два аппарата: один - на локтевую, другой – на лучевую кость для отдельной репозиции отломков каждой кости, как это предложили Н. А. Любошиц, С. О. Гинзбург и Ю. В. Заикин (1973) для лечения переломов костей предплечья у детей. Спицы проводят через дистальный и проксимальный отломки каждой кости, соответственно уровню перелома с ладонной на тыльную поверхность с учетом топографо-анатомического положения сосудов и нервов. В момент проведения спиц кисть должна быть выпрямлена. Для лечения переломов предплечья авторы отдают предпочтение аппарату Сиваша. Наличие в этом аппарате в каждом узле крепления спиц сферических шарниров позволяет легче производить репозицию отломков, в особенности лучевой кости.

Оперативное лечение. Применяется, если не удастся хорошо вправить, а также удержать отломки в правильном положении в гипсовой повязке. Нередко бывает сращение отломков в неправильном положении и образование ложного сустава одной или обеих костей. В результате наблюдаются ограничение функции и ослабление силы предплечья, искривление оси и деформация предплечья. В связи с этим оперативное лечение занимает большое место при лечении переломов диафиза предплечья.

У взрослых оперативное лечение показано без предварительной попытки закрытым способом произвести вправление отломков при невправимых, трудно вправляемых и нестабильных переломах, например при оскольчатых, сильно скошенных и винтообразных. Операция показана, когда попытка вправить отломки не удалась, а также когда в гипсовой повязке произошло повторное смещение. Оперировать лучше на 2-5-й день после травмы. Следует учесть, что при переломах костей предплечья часто наблюдается замедленное сращение, поэтому даже в свежих случаях, особенно если операция производится через 2-3 нед после травмы, остеосинтез металлическими фиксаторами следует в соответствующих случаях сочетать с костной ауто- или гомотрансплантацией. Само собой разумеется, что при задержанном сращении и несращении показано оперативное вмешательство. Оно производится под внутрикостным, внутривенным или местным обезболиванием, однако общее обезболивание обеспечивает лучшие условия операции. При переломах обеих костей предплечья операция должна производиться всегда из двух разрезов с целью избежать повреждения межкостной перепонки и тканей, предохраняющих обе кости от сращения между собой.

Операция при переломах обеих костей предплечья состоит из двух этапов.

Первый этап – вмешательство на локтевой кости. Делают разрез по краю локтевой кости на уровне перелома, концы отломков поднадкостнично выделяют и вправляют. Затем производят остеосинтез, чаще всего внутрикостным металлическим стержнем.

Второй этап – вмешательство на лучевой кости. Предплечью придают положение супинации. Лучевую кость обнажают на любом уровне через разрез, сделанный по линии, которая начинается снаружи от сухожилия двуглавой мышцы и продолжается до шиловидного отростка. Тупым путем отделяют плечелучевую мышцу, лучевые (длинный и короткий) разгибатели кисти, а при переломах верхней трети лучевой кости поднадкостнично отделяют мышцы, вращающие ладонь. Эти мышцы оттягивают тупыми крючками в лучевую сторону, стараясь не повредить ветви лучевого нерва: кожный тыльный нерв предплечья, поверхностную ветвь лучевого нерва и тыльный нерв предплечья. Место перелома легко обнаружить по имеющейся в этой области гематоме. Концы отломков лучевой кости выделяют поднадкостнично, сгустки крови удаляют ложечкой. Отломки вправляют с помощью распатора, элеватора, однозубого крючка, костодержателя и фиксируют их.

Можно применить внутрикостную фиксацию металлическим стержнем или остеосинтез при помощи металлической пластинки Лена или компрессионно-деторсионной пластинки Каплана-Антонова, или костной пластинки (рис. 74). Фиксируют центральный и периферический отломки 4 винтами. Как правило, мы производим внутрикостный остеосинтез локтевой кости металлическим стержнем и остеосинтез лучевой кости металлической или костной (гомокость) пластинкой, особенно в тех случаях, когда перелом лучевой кости расположен близко к проксимальному или дистальному концу.

В последние годы у старых людей, учитывая хрупкость костей, мы с успехом применяем весьма щадящую и легко выполняемую фиксацию спицей, проведенной в поперечном направлении из одного отломка в другой через плоскость перелома. Иногда мы проводим по две такие спицы в каждую кость. Отломки при этом хорошо удерживаются. Этот способ особенно ценен в тех случаях, когда проведение внутрикостного гвоздя через лучевую кость затруднено у пожилого человека из-за искривления кости после перенесенного в прошлом перелома лучевой кости чаще всего в типичном месте. Хорошо использовать губчатый аутоотрансплантат из крыла подвздошной кости и фиксировать

его 3-4 толстыми кетгутowymi или шелковыми нитями. Однако, учитывая, что у пожилого человека следует избегать всякой дополнительной травмы, мы применяем замороженный костный гомотрансплантат.

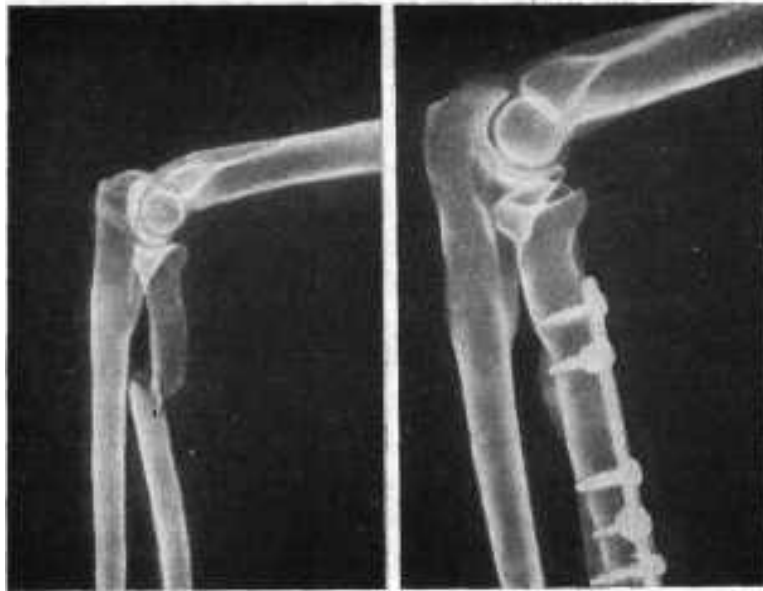


Рис. 74. Остеосинтез перелома лучевой кости в верхней трети компрессионно-деторсионной пластинкой Каплана-Антонова.

Внутрикостная фиксация перелома костей предплечья длинным металлическим стержнем. Стержень вводят закрытым и открытым способами. Мы приводим описание только открытого способа, так как оперативное лечение переломов предплечья применяется при интерпозиции мягких тканей или после неудавшегося вправления консервативными способами, а в таких случаях показан только открытый способ вправления.

Прежде чем применять внутрикостную фиксацию длинными металлическими стержнями, необходимо учесть следующее. Костномозговой канал локтевой кости суживается в направлении от проксимальной части к дистальной. Наиболее узок он в средней трети локтевой кости, где имеет в поперечнике 2-5 мм, а далее несколько расширяется. Костномозговой канал лучевой кости, наоборот, суживается в направлении от дистальной части к проксимальной. Наиболее узкая часть костномозгового канала находится в средней трети лучевой кости и тоже имеет в поперечнике около 2-5 мм.

Для внутрикостного введения пользуются толстыми (3-4 мм) спицами, U-образными или овальными металлическими стержнями Богданова. Длина их от 10 до 24 см с разницей между ними в 1 см; в поперечнике стержни имеют 2,25; 3; 3,5 и 4 мм.

Одним из важнейших моментов, обеспечивающих сращение при внутрикостном остеосинтезе, является создание прочного и устойчивого соединения отломков. Стержень должен иметь достаточную толщину и плотно прилегать к внутренней стенке костномозгового канала. При остеосинтезе диафиза костей предплечья часто трудно выполнить эти условия, так как костномозговой канал этих костей узок; иногда диаметр их в месте сужения даже меньше 2 мм. Поэтому, чтобы ввести более толстый гвоздь, необходимо, как это предлагает S. Kuntscher (1950), предварительно просверлить и расширить канал на всем протяжении до 2,5-4 мм. После этого можно ввести стержень такой же толщины, а не тонкую спицу, не обеспечивающую плотный и устойчивый остеосинтез. Лишь в тех случаях, когда состояние больного и самой кости не позволяет этого сделать либо когда нет соответствующих условий и технических возможностей для расширения костномозгового канала, ограничиваются введением спицы или тонкого стержня. Введение стержня в костномозговой канал локтевой кости не представляет больших трудностей. Нередко встречаются затруднения при введении стержня в лучевую кость, так как он вводится не по прямой, а через отверстие на боковой стенке кости у шиловидного отростка. В связи с этим при остеосинтезе лучевой кости применяется более гибкий гвоздь Богданова.

Прочность и устойчивость остеосинтеза лучевой кости меньшая, чем локтевой, что до некоторой степени может объяснить более частое несращение лучевой кости.

Гипсовую повязку снимают после костного сращения отломков, которое наступает через 10-12, а иногда через 16-20 нед. Поперечные переломы срастаются медленнее, чем косые и оскольчатые. Слишком раннее снятие гипсовой повязки или срезание ее ниже локтевого сустава (из-за боязни ограничения движений в нем) до костного сращения, несмотря на большой срок иммобилизации, является ошибкой, так как может произойти вторичное смещение, искривление предплечья и образование ложных суставов. После снятия повязки назначают лечебную гимнастику, массаж, физиотерапевтические процедуры и механотерапию. Трудоспособность восстанавливается через 3,5-4,5 мес, иногда позже.

Внутрикостное введение длинного стержня в локтевую кость. Через специальный разрез вправляют отломки локтевой кости, после чего приступают к внутрикостному введению длинного металлического стержня. В локтевую кость стержень лучше вводить через верхушку локтевого отростка, но не посередине, а несколько ближе к локтевому краю, так как костномозговой канал вначале имеет форму легкой дуги, открытой в сторону лучевой кости. Для этого в области верхушки локтевого отростка при согнутом в локтевом суставе (под прямым углом) предплечье делают разрез длиной 2 см. Сбоку (ближе к локтевой стороне) от верхушки локтевого отростка дрелью или шилом просверливают отверстие в корковом слое кости. Через него вводят стержень в костномозговой канал верхнего отломка до линии перелома. После сопоставления отломков стержень вводят в дистальный отломок. Конец стержня в области локтевого отростка должен выступать из кости не более чем на 1 см, а другой конец не должен проникать глубже чем на 2-4 см от шиловидного отростка.

Стержень можно ввести в локтевую кость и снизу. Для этого кисть отводят в лучевую сторону и сбоку, на 2 см выше шиловидного отростка, просверливают отверстие по направлению кверху, под острым углом к костномозговому каналу лучевой кости. Хирург слегка сгибает кончик гвоздя и вводит его изгибом в локтевую сторону через боковое отверстие вверх в костномозговой канал так, чтобы гвоздь не доходил на 2-4 см до основания локтевого отростка; конец должен выступать из кости не более чем на 1 см.

Легче ввести гвоздь в канал локтевой кости ретроградно. После обнажения места перелома весь гвоздь проводят в проксимальный отломок из области перелома по направлению к верхушке локтевого отростка. Когда конец гвоздя появляется над верхушкой и прощупывается под кожей, над ним делают небольшой разрез. Далее легкими ударами молотка продолжают продвигать гвоздь до тех пор, пока он не углубится настолько, что будет выступать на 0,5-1 см из конца проксимального отломка.

После правильного сопоставления отломков гвоздь ударами молотка продвигают в обратном направлении, в костномозговой канал дистального отломка.

Внутрикостное введение длинного стержня в лучевую кость. Вначале делают разрез на месте перелома лучевой кости и вправляют отломки. Для введения стержня в костномозговой канал лучевой кости производят специальный разрез длиной 2 см на лучевой стороне, на 2 см выше шиловидного отростка. Кость обнажают между сухожилиями лучевого разгибателя кисти и коротким разгибателем I пальца с одной стороны и длинным разгибателем пальцев - с другой. Кисть отводят в локтевую сторону и затем на 2 см выше сустава шилом или, лучше, сверлом делают отверстие в косом направлении, под небольшим углом к костномозговому каналу лучевой кости. Конец стержня слегка изгибают и вводят в костномозговой канал вправленных отломков этой кости. Дистальный конец стержня должен выступать из кости не более чем на 1 см.

После внутрикостного введения длинных металлических стержней нужно тщательно следить, чтобы между костными отломками не было расхождения. Костные отломки обеих костей предплечья должны быть хорошо сближены - так, чтобы они прилегали друг к другу. Затем раны зашивают наглухо. Если внутрикостный остеосинтез металлическим

гвоздем производится не сразу или не в ближайшие дни после травмы, а спустя 2-3 нед и позже, существует большая вероятность задержанного сращения отломков. Мы считаем, что в этих случаях, помимо внутрикостного металлического остеосинтеза, по бокам от перелома поднадкостнично необходимо положить аутотрансплантаты, взятые из большеберцовой кости, или, лучше, губчатый аутотрансплантат из крыла подвздошной кости и фиксировать их 3-4 круговыми кетгутовыми или шелковыми нитями. Последние годы в этих случаях мы также пользуемся замороженными костными гомотрансплантатами.

После любого вида остеосинтеза диафизов костей предплечья иммобилизация обязательна. Гипсовая повязка должна быть наложена на плечо, предплечье и кисть при согнутом локтевом суставе под углом 90-100°. Чем выше перелом, тем больше должно быть супинировано предплечье. Если раньше мы после остеосинтеза через 8 нед освобождали локоть, то в последние годы убедились, что правильнее сохранить полную иммобилизацию до костного сращения отломков. В полной и длительной иммобилизации – залог успеха. Опасение, что она задерживает восстановление функции, преувеличено. При рано начатых движениях в пальцах, плечевом суставе, ритмических сокращениях мышц плеча и предплечья, правильном проведении лечебной физкультуры после снятия гипсовой повязки функция конечности быстро восстанавливается.

Ни в коем случае нельзя слишком рано извлекать металлические фиксаторы (пластинки, стержни, проволока), так как переломы костей предплечья срастаются медленно. Гвозди и металлические пластинки удаляют только после костного сращения, в большинстве случаев не раньше чем через 6 мес после остеосинтеза.

Замедленное сращение и несращение переломов диафиза костей предплечья

Наблюдается это осложнение часто. Основной причиной является неполноценная, часто сменяемая и кратковременная иммобилизация. Очень часто из-за боязни ограничения движений гипсовую повязку укорачивают и освобождают локоть. Малоопытные врачи нередко, если нет костного сращения отломков через 2-3 мес после травмы, преждевременно ставят диагноз окончательного несращения и образования ложного сустава. Именно в этом заключается причина частых несращений, которые могут также возникнуть при плохой репозиции отломков после открытых переломов, в результате оперативного вмешательства, сопровождавшегося значительной отслойкой и повреждением надкостницы, диастаза между отломками и неустойчивого остеосинтеза. Если после снятия правильно наложенной гипсовой повязки через 2,5-3-4 мес после травмы рентгенограмма показывает, что при правильном положении отломков костного сращения не наступило, то лишь тогда можно говорить о замедленном сращении.

Наилучший метод лечения замедленного сращения переломов диафиза костей предплечья – немедленное наложение еще на 1-3 мес, а иногда и больше, бесподстилочной гипсовой повязки на плечо, предплечье и кисть при локте, согнутом под углом 90-100°, или применение одного из компрессионно-дистракционных аппаратов. Как правило, после этого костное сращение наступает. Одновременно интенсивно должна проводиться лечебная гимнастика: движения в пальцах, плечевом суставе, ритмичные сокращения мышц плеча и предплечья в гипсовой повязке. Больным назначают также витамин В₁₂ в больших дозах (500- 1000 мкг через день, 20-30 инъекций). Лишь тогда, когда несращение объясняется плохой репозицией отломков, диастазом, интерпозицией и т. п., т. е. задержка сращения имеет явную причину, показано оперативное лечение. В этих случаях лучшим способом является металлический остеосинтез в сочетании с боковыми пристеночными костными аутотрансплантатами, взятыми из крыла подвздошной или большеберцовой кости (рис. 75, 76). В последние годы мы также пользовались костными аллотрансплантатами, консервированными при низкой температуре. До операции следует

позаботиться о восстановлении функции пальцев, кисти и движений в других суставах конечности, так как после операции важнейшим условием для костного сращения отломков служит полноценная и длительная гипсовая иммобилизация. Для лечения несросшихся переломов и ложных суставов можно также с успехом использовать компрессионно-дистракционный метод.

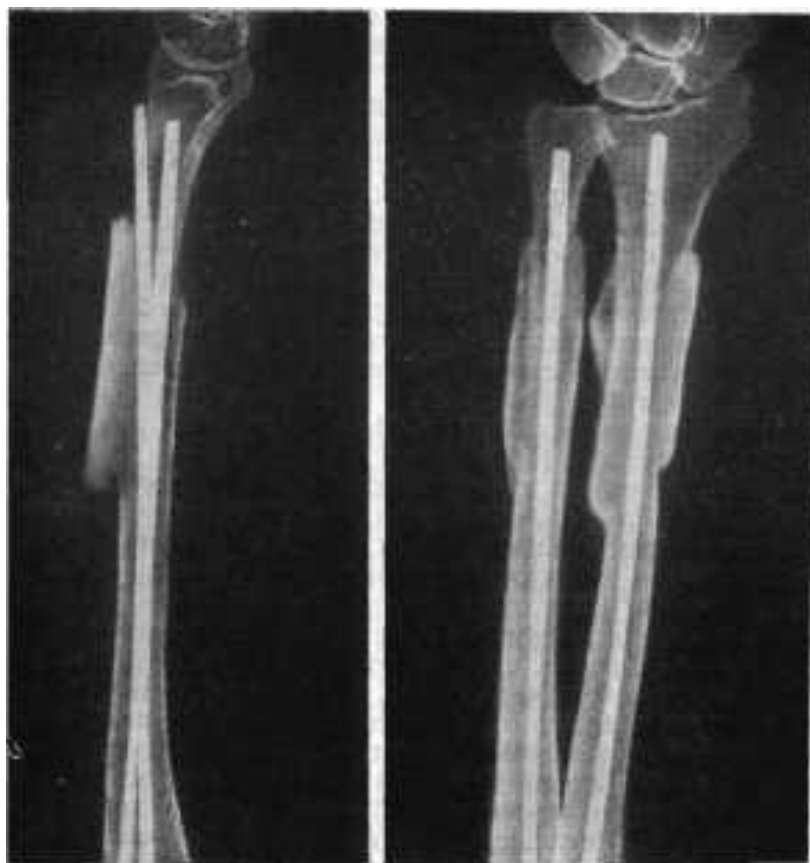


Рис. 75. Несросшийся перелом обеих костей предплечья. Внутрикостный остеосинтез металлическим стержнем и пристеночная костная трансплантация.

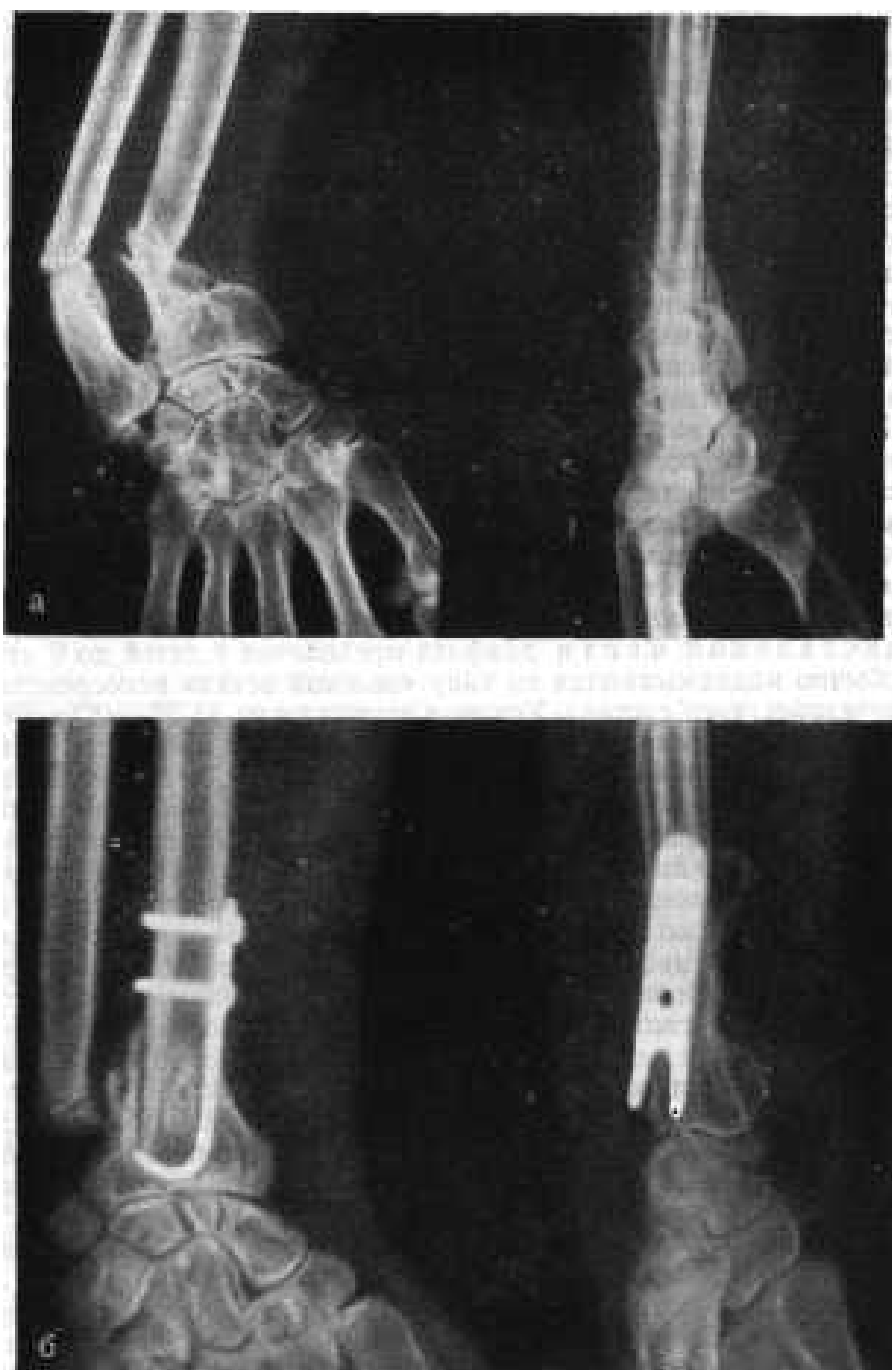

Рис. 76. Ложный сустав обеих костей предплечья в нижней трети (а); резекция нижней части локтевой кости на уровне ложного сустава. Остеосинтез лучевой кости цапкой Каплана-Антонова. Ауто трансплантат в области лучевой кости из резецированной части локтевой кости (б).

Переломы костей предплечья у детей

Переломы костей предплечья у детей встречаются часто. Обычно повреждаются обе кости, реже наблюдаются изолированные переломы лучевой и, еще реже, локтевой кости. Наиболее частый уровень перелома – нижняя и средняя трети предплечья. У детей часто бывают переломы костей предплечья по типу «зеленой ветки» с различной степенью углового искривления. При неправильном лечении переломов костей предплечья могут возникнуть серьезные нарушения функции и деформации. Не все деформации выравниваются с ростом.

В средней и верхней третях предплечья угловые искривления и ротационные деформации должны быть устранены. Минимальная степень углового искривления допустима лишь у маленьких детей. Нормальное анатомическое сопоставление отломков желательны, однако при невозможности достичь восстановления допустимо большее или меньшее смещение отломков по ширине и даже положение бок к боку при условии полного выравнивания оси. Последнее необходимо для восстановления нормальной функции и исключения постоянной деформации предплечья; кость, сращенная со смещением по ширине, с ростом постепенно выравнивается.

В дистальной части диафиза предплечья у детей до 6 лет обе кости обычно надламываются по типу «зеленой ветки» непосредственно выше лучезапястного сустава. Угловые искривления до 35-45° в плоскости этого сустава у маленьких детей выпрямляются при росте. Чем моложе дети, тем большая степень деформации может быть допущена при условии, что она локализуется близко к эпифизу. Положение отломков бок в бок (штыкообразное положение) после неудавшегося вправления, при котором концы дистальных отломков прилегают к концам проксимальных, при условии выравнивания углового искривления у детей младшего возраста может быть допущено. С ростом такая деформация в дистальном конце предплечья также выравнивается. У детей старшего возраста на этом уровне чаще наблюдаются переломы обеих костей в нижней трети с дорсальным смещением дистального отломка. Небольшое латеральное смещение или незначительное угловое искривление в плоскости лучезапястного сустава допустимо; с ростом оно выравнивается. Вправление должно производиться немедленно, так как задержка в несколько дней может исключить возможность восстановления. Принципы и методы вправления переломов костей предплечья такие же, как у взрослых.

Переломы костей предплечья без смещения, с незначительным смещением или незначительным угловым искривлением лечат гипсовой лонгетой, которую накладывают по разгибательной поверхности руки от верхней части плеча до основания фаланг. Предплечье фиксируют в локтевом суставе под прямым углом в положении супинации при переломах в верхней трети предплечья и в положении, среднем между пронацией и супинацией, при переломах в средней и нижней третях предплечья. Гипсовую лонгету снимают через 30-45 дней.

Переломы костей предплечья с искривлением оси и смещением отломков должны репозироваться. При поднадкостничных переломах костей предплечья с угловым искривлением, например при переломах типа «зеленой ветки», выпрямление производится под местным обезболиванием. В место перелома вводят 10 мл 1% раствора новокаина. Хирург захватывает обеими кистями дистальную и проксимальную части предплечья, а большие пальцы обеих кистей кладет на верхушку изгиба предплечья. Затем постепенно, применяя небольшую силу, выравнивает искривление; необходимо при этом не только изогнуть предплечье в обратном искривлению направлении, но и надломать кость. В противном случае выровненные кости пружинят и в гипсовой лонгете может произойти повторное искривление предплечья. Затем накладывают тыльную гипсовую лонгету на плечо и предплечье, согнутое в локтевом суставе под прямым углом. При переломах со смещением отломков у детей вправление лучше делать под наркозом. Репозицию чаще осуществляют путем вытяжения за пальцы и противотяжения за плечо.

Репозицию и наложение тыльной гипсовой лонгеты от середины плеча до фаланг производят при согнутом под прямым углом предплечье. При переломах в верхней части предплечья придают положение супинации, а при переломах в средней и нижней третях – среднее между пронацией и супинацией. У детей более старшего возраста дополнительно кладут лонгету на ладонную поверхность предплечья. Лонгеты прибинтовывают простым бинтом. Контрольная рентгенограмма обязательна. Следует считать репозицию удовлетворительной и не делать повторных вправлений, если ликвидировано смещение по длине и отломки частично соприкасаются по ширине, при условии полного устранения

углового искривления и ротационного смещения на уровне перелома и восстановления правильной оси предплечья.

В течение первых 2 сут в связи с возможностью нарастания отека необходимо наблюдать за ребенком, чтобы своевременно заметить симптомы нарушения кровоснабжения конечности и принять соответствующие меры. В первую очередь необходимо продольно разрезать бинт, фиксирующий лонгету, и раздвинуть ее края. Через 5-7 дней нужно сделать контрольную рентгенограмму, так как возможны повторные смещения отломков и искривление оси предплечья. Гипсовую лонгету снимают после сращения отломков, обычно через 5-8 нед. Срок сращения зависит от возраста ребенка, вида и уровня перелома, а также от неустраненного смещения отломков. Слишком раннее снятие гипсовой повязки может привести к искривлению предплечья и рефрактуре. Если смещение по длине было устранено, ось предплечья восстановлена, а также имелось лишь частичное соприкосновение поверхностей излома и образовалась избыточная мозоль, то в процессе роста у детей она полностью рассасывается, восстанавливаются нормальная структура и полная функция конечности.

Оперативное вмешательство при свежих переломах у детей до 10-12 лет применяется крайне редко и сравнительно со взрослыми редко производится в более старшем возрасте. Оперативное лечение показано только при несращенных переломах и ложных суставах, а также при свежих переломах с большим смещением отломков, после неудавшейся репозиции у детей старшего возраста.

Переломы нижнего конца костей предплечья

Наиболее часто из всех переломов предплечья встречается перелом нижнего конца лучевой кости, известный под названием «типичный перелом предплечья» (*fractura radii in loco typico*). Основной и наиболее часто наблюдающийся тип перелома эпифиза лучевой кости был описан Colles в 1814 г. Переломы эти локализуются в пределах 2-4 см дистального конца лучевой кости. В большинстве своем они возникают при падении на кисть и сопровождаются отрывом шиловидного отростка или, значительно реже, переломом дистального конца локтевой кости на уровне перелома лучевой кости в области нижнего эпифиза. В зимнее время, особенно при гололеде, количество переломов предплечья в типичном месте резко возрастает. Переломы эти наблюдаются у детей, а также в среднем возрасте и наиболее часто у пожилых женщин. Предрасполагающим фактором в пожилом возрасте является увеличивающаяся слабость лучевой кости на месте перехода диафиза в эпиметафиз. Вследствие развивающихся атрофических процессов корковый слой лучевой кости истончается на месте расширенной части эпиметафиза. Истончаются также перекладины губчатой кости, количество их на единицу объема уменьшается, а полости между ними увеличиваются.

Переломы нижнего конца лучевой кости наблюдаются также у шоферов и трактористов в тех случаях, когда в момент пуска машины ручным способом происходит обратный удар (отдача) вертящейся рукоятки. В связи с введением электрозаводки (стартер) автомашин в настоящее время такой механизм переломов встречается значительно реже.

Наиболее часто отмечается разгибательный перелом лучевой кости в типичном месте (рис. 77). Возникает такой перелом при падении на вытянутую вперед руку с кистью, обращенной ладонной поверхностью вниз. В момент удара кисти о землю одна сила действует по направлению оси лучевой кости снизу вверх, а другая в виде противоудара - сверху вниз. Дистальный конец лучевой кости подвергается сжатию. Одновременно происходит резкое разгибание в области эпифиза, приводящее к разрыву эпифиза лучевой

кости на границе действия этих сил. Если на нижнюю часть лучевой кости действует небольшая сила, дистальный отломок остается целым; при этом в одних случаях он почти не смещается, а в других происходит в большей или меньшей степени смещение периферического отломка в тыльно-лучевую сторону. При значительной силе периферический отломок подвергается сжатию и раздроблению; одновременно он может сместиться в тыльно-лучевую сторону и несколько супинироваться, а центральный отломок смещается в ладонно-локтевую сторону. Плоскость перелома обычно происходит на 2-4 см проксимальнее нижней суставной поверхности лучевой кости, по направлению снизу вверх с ладонно-лучевой на дорсально-локтевую сторону. Плоскость перелома имеет поперечное или косое направление.

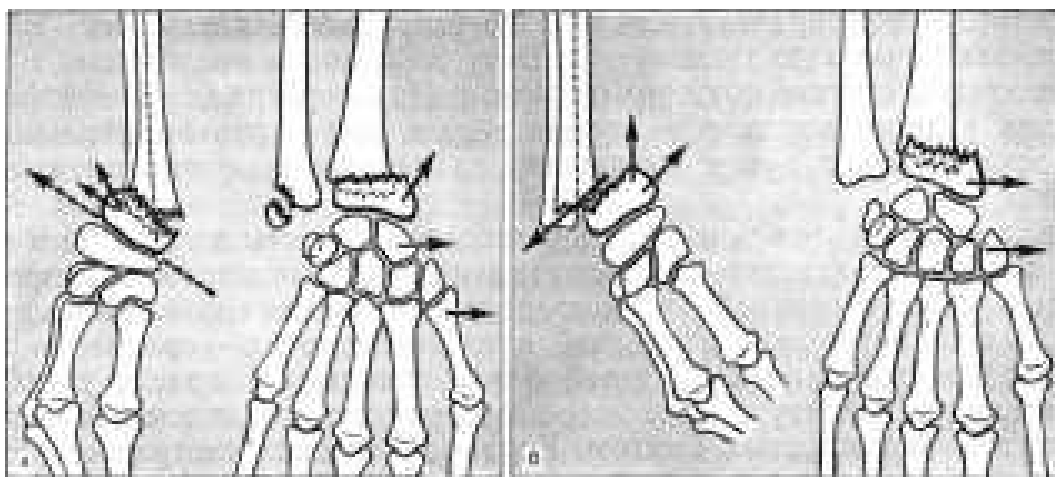


Рис. 77. Переломы предплечья в типичном месте, а - перелом Коллеса; б - перелом Смита.

Часто переломы нижнего конца лучевой кости вследствие внедрения центрального отломка в периферический бывают вколоченными. Во многих случаях смещение дистального отломка в тыльную сторону отсутствует, он смещается вверх и наружу и внедряется в нижний конец проксимального отломка. Дистальный отломок иногда может быть раздроблен на множество мелких и более крупных осколков. Линии излома при этом происходят через суставную поверхность лучевой кости. Чаще раздробление дистального отломка наблюдается у пожилых людей, хотя нередко встречается и у молодых.

Следовательно, имеются два вида повреждения нижнего эпифиза: околосуставной, когда эпифиз лучевой кости остается целым, и внутрисуставной, когда он раздроблен. Прогноз, естественно, хуже при внутрисуставных эпифизарных переломах лучевой кости, особенно если эпифиз сильно раздроблен и нарушена конгруэнтность суставных поверхностей. В 60-80% случаев типичных переломов лучевой кости одновременно происходит перелом шиловидного отростка локтевой кости в результате сдавления от обратного удара (отдача) при падении на вытянутую руку или по типу отрывного перелома.

Иногда встречается поперечный перелом дистального конца локтевой кости на месте перехода нижнего метафиза в эпифиз. Типичные переломы предплечья наряду с отрывом шиловидного отростка могут сопровождаться разрывом лучелоктевых связок и вывихом или подвывихом головки локтевой кости. В ряде случаев трехгранный хрящ (*discus articularis*) может быть поврежден или смещен. Наблюдаются также одновременно с переломом нижнего эпифиза лучевой кости переломы ладьевидной кости и вывихи полулунной кости.

Смещенный центральный отломок нередко травмирует квадратную мышцу, вращающую ладонь вниз, сухожильные влагалища и сухожилия сгибателей, срединный нерв и его межкостные веточки, а также межкостные чувствительные веточки лучевого нерва (Г. И. Турнер, 1920). Повреждения нервных веточек, сухожилий, сухожильных

влагалищ и спаечные процессы в них могут препятствовать восстановлению функций кисти и пальцев.

В некоторых случаях острый конец центрального отломка при значительном смещении в ладонную сторону может проколоть кожу и, таким образом, превратить закрытый перелом в открытый. Своевременная диагностика этих повреждений и соответствующее лечение имеют большое значение для прогноза.

Значительно реже наблюдается сгибательный перелом нижнего эпифиза предплечья, который еще называют переломом, обратным типичному перелому Коллеса, или переломом Смита. Возникает он при падении не на ладонную, а на тыльную поверхность кисти. В противоположность разгибательному типу переломов периферический отломок в этих случаях пронирован и смещен в ладонную сторону, а центральный супинирован и сдвинут в тыльную сторону.

Все сказанное выше о разгибательных переломах относится также к сгибательным эпифизарным переломам лучевой кости. Сгибательные переломы, как и разгибательные, могут быть без смещения, со смещением, без раздробления и с раздроблением дистального отломка.

Вследствие форсированного тыльного сгибания кисти может возникнуть тыльный краевой перелом нижнего конца лучевой кости самостоятельно или как составная часть более сложного перелома нижнего конца лучевой кости. Перелом этот захватывает большую или меньшую часть суставной поверхности лучевой кости. В большинстве случаев при значительном маргинальном отломке суставной поверхности происходит смещение в ладонную сторону отломка вместе с кистью. Отломок иногда может быть раздроблен.

При падении на кисть, отклоненную в лучевую сторону, может произойти изолированный перелом или отрыв шиловидного отростка лучевой кости. Отломок на рентгенограмме имеет форму треугольника. При этом плоскость перелома проходит через суставную поверхность лучевой кости. Смещение отломка в большинстве случаев отсутствует. При тяжелых переломах происходит значительное смещение кисти в лучевую сторону и получается переломовывих кисти.

У детей часто наблюдаются переломы в дистальном конце предплечья. У маленьких детей этот механизм обычно разгибательный и вызывает перелом по типу «зеленой ветки» дистального конца лучевой кости с переломом или без перелома нижнего конца диафиза локтевой кости. Плоскость перелома обычно проходит несколько выше эпифизарной линии, по метафизу лучевой кости. У детей старшего возраста наблюдаются нижние эпифизеолизы лучевой кости с тыльным смещением, иногда с раздроблением эпифиза. Однако чаще эпифизеолиз сочетается с переломом метафиза; плоскость перелома в этих случаях вначале проходит с локтевой стороны лучевой кости по эпифизарной линии, а затем к лучевому краю через метафиз лучевой кости. Эти повреждения могут быть без смещения, а в ряде случаев сопровождаются значительным смещением. Отрыва шиловидного отростка локтевой кости у детей при этих переломах не наблюдается. У старших детей в соответствующих случаях происходит надлом или перелом нижнего метафиза локтевой кости.

Повреждение росткового хряща при переломах эпифиза может привести к преждевременному зарастанию ростковой линии, укорочению к угловой деформации лучевой кости. После перелома эпифиза с повреждением росткового хряща следует наблюдать за ребенком и предупредить родителей о возможности такого осложнения.

В большинстве случаев даже при раздробленных переломах при правильном лечении можно получить вполне удовлетворительные и даже хорошие результаты. Нередко после снятия гипсовой повязки у больных с хорошо произведенной репозицией отломков отмечается деформация вследствие сращения перелома в неправильном положении. Обычно это бывает, если наблюдение было недостаточным и повязка после уменьшения отека ослабела, в результате чего и произошло повторное смещение отломков.

Наиболее частыми осложнениями являются неправильное сращение и деформация вследствие плохой репозиции отломков или повторного смещения их в гипсовой повязке. Иногда наблюдаются несращение и боль в области шиловидного отростка и головки локтевой кости. Травматический артроз и подвывих в лучезапястном суставе бывают после раздробленных переломов, У детей при повреждении нижнего лучевого эпифиза и ростковой зоны может развиваться прогрессирующая деформация (приобретенная лучевая косорукость).

При лечении переломов предплечья в типичном месте нужно стремиться к точному анатомическому восстановлению, так как это является основной предпосылкой для получения хорошего функционального исхода, исключает деформацию и косметическое нарушение в области лучезапястного сустава. Последнее имеет немаловажное значение. Мы не раз убеждались в том, сколько страданий доставляют деформации после типичных переломов предплечья не только молодым, но и пожилым людям.

Симптомы и распознавание. Деформация дистального конца при переломе нижнего эпифиза предплечья имеет характерную штыкообразную форму. При разгибательном типе перелома на тыльной поверхности, непосредственно над лучезапястным суставом, видно выпячивание сместившегося к тылу дистального отломка. Кисть вместе с нижним отломком отклонена в лучевую сторону. На ладонной поверхности заметна выпуклость, соответствующая сместившемуся дистальному концу центрального отломка. Ощупывание дистального конца лучевой кости и области шиловидного отростка локтевой кости при переломе резко болезненно. На тыльной поверхности предплечья прощупывается край нижнего отломка, а на ладонной – край верхнего.

При сгибательном типе перелома выпячивание на тыльной и ладонной поверхностях предплечья соответственно смещению отломков носит противоположный характер.

Активные движения в лучезапястном суставе ограничены, пассивные также ограничены и болезненны. Характерные ненормальная подвижность и костный хруст при типичных переломах предплечья определяются редко.

Значительно труднее распознавание перелома без смещений; на месте перелома заметна только припухлость, ощупывание болезненно.

Изолированные тыльные краевые переломы часто просматриваются. Для выявления их иногда необходимо сделать рентгенограмму нижнего конца предплечья в косой проекции. Установить этот перелом важно потому, что он проходит через дно борозды, по которой скользит длинный разгибатель I пальца. Если здесь получается шероховатость вследствие смещения отломков или образования мозоли, то постоянное скольжение по негладкой поверхности иногда может привести к разрыву сухожилия длинного разгибателя I пальца. Обычно это происходит через 2-3 мес после перелома, иногда позже. При вправлении и иммобилизации перелома вероятность разрыва уменьшается.

Дифференцировать типичный перелом предплечья следует от растяжения, ушиба и вывиха в лучезапястном суставе, а также от вывиха и перелома полулунной и ладьевидной костей. Решающее значение для распознавания имеют рентгенограммы, сделанные в переднезадней и боковой проекциях. Иногда необходим третий снимок - в косой проекции.

Лечение. После клинического и рентгенологического исследований место перелома обезболивают введением 20 мл 2% или 1% раствора новокаина. Место перелома шиловидного отростка обезболивают отдельно. При переломе без смещения предплечье фиксируют двумя гипсовыми лонгетами (одна - глубокая тыльная, другая - ладонная) или одной глубокой тыльной лонгетой, прикрывающей % окружности предплечья и лучезапястного сустава. Лонгета должна покрывать предплечье и кисть от локтя до головок пястных костей. Кисть при этом фиксируют в положении, среднем между пронацией и супинацией, и в небольшом тыльном сгибании. С первого дня больной должен начать активные движения пальцами. Гипсовую повязку снимают через 3-4 нед.

Трудоспособность восстанавливается в среднем через 4- 6 нед. У детей накладывают тыльную лонгету на 10-15 дней.

Вправление на растягивающем аппарате. Перелом лучевой кости со смещением легко вправить на столе Каплана, аппаратах Соколовского, Ланда, Эдельштейна, Иванова, Орнштейна и др. На аппарате Соколовского вытяжение производят в вертикальном направлении. Плечо для противовытяжения удерживают под прямым углом с помощью специального металлического фиксатора; под него подкладывают ватно-марлевую подушку. На II, III, IV, V пальцы надевают фиксатор, к которому присоединен металлический трос, перекинутый через блок. Другой конец троса присоединен к вращающейся с помощью ручки катушке, на которой имеется зубчатое кольцо с пружиной. Трос накручивается на катушку и тянет кисть посредством фиксатора. Таким путем растягивают и расклинивают отломки. После того как устранено смещение по длине, хирург сильно сжимает мышечными возвышениями больших пальцев обеих рук область перелома с тыльной и ладонной сторон. Такова же методика вправления при использовании других аппаратов.

Ручное вправление. В случае отсутствия растягивающего аппарата хорошей репозиции отломков удастся достигнуть также вправлением ручным способом.

При ручном вправлении I, II, III, IV пальцы большого, за которые производят вытяжение, смазывают клеолом, чтобы они не скользили; I палец забинтовывают отдельно, II, III и IV - вместе, а V палец остается свободным. Вытяжение производят за I палец и отдельно за II, III, IV пальцы. На плечо для противовытяжения надевают пояс, прикрепленный другим концом к крюку, вбитому в стену. При ручном вправлении помощник растягивает отломки в течение 3-5 мин. После этого при непрекращающемся вытяжении хирург при смещении дистального отломка к тылу и в лучевую сторону (разгибательный тип перелома), подложив одну руку под нижний конец центрального отломка с ладонной стороны, другой рукой надавливает на периферический отломок с тыльной стороны, затем перемещает руку на нижнюю часть предплечья с локтевой стороны и сильно сгибает кисть в ульнарном направлении; далее производится пронация кисти (рис. 78). Помощники продолжают растягивать предплечье. В заключение хирург сдавливает отломки мышечными возвышениями больших пальцев обеих рук. В момент вправления хирург должен иметь перед собой рентгенограммы. Когда периферический отломок смещен в ладонную сторону (сгибательный тип перелома), вправление производят давлением на нижний конец центрального отломка и ладонную сторону при сильном давлении на периферический отломок и сгибании кисти в тыльную сторону. Все эти приемы, применяемые при ручном вправлении, как правило, нужны также при вправлении на столе Каплана, аппаратах Соколовского, Ланда, Иванова и др. Отломки во вправленном положении фиксируют глубокой тыльной гипсовой лонгетой, прикрывающей две трети окружности лучезапястного сустава, или двумя гипсовыми лонгетами: одной - глубокой тыльной, другой - ладонной. Гипсовая лонгета в этом месте должна быть хорошо моделирована и прибинтована марлевым бинтом. После того как повязка затвердела, вытяжение прекращают. Положение отломков проверяют по сделанным после вправления и иммобилизации рентгенограммам, по которым определяют радиоульнарный угол.

На переднезадней рентгенограмме нормального лучезапястного сустава суставная площадка лучевой кости располагается на 1 см дистальнее и под углом по отношению к суставной площадке локтевой кости. Угол, образованный этими площадками, называют радиоульнарным (рис. 79). На рентгенограмме он определяется следующим образом. Проводят вертикальную линию через радиоульнарное соединение параллельно оси предплечья (а). Перпендикулярно к ней по суставной поверхности локтевой кости проводят вторую линию (б). Через точку пересечения этих линий к верхушке шиловидного отростка лучевой кости проводят третью линию (в).

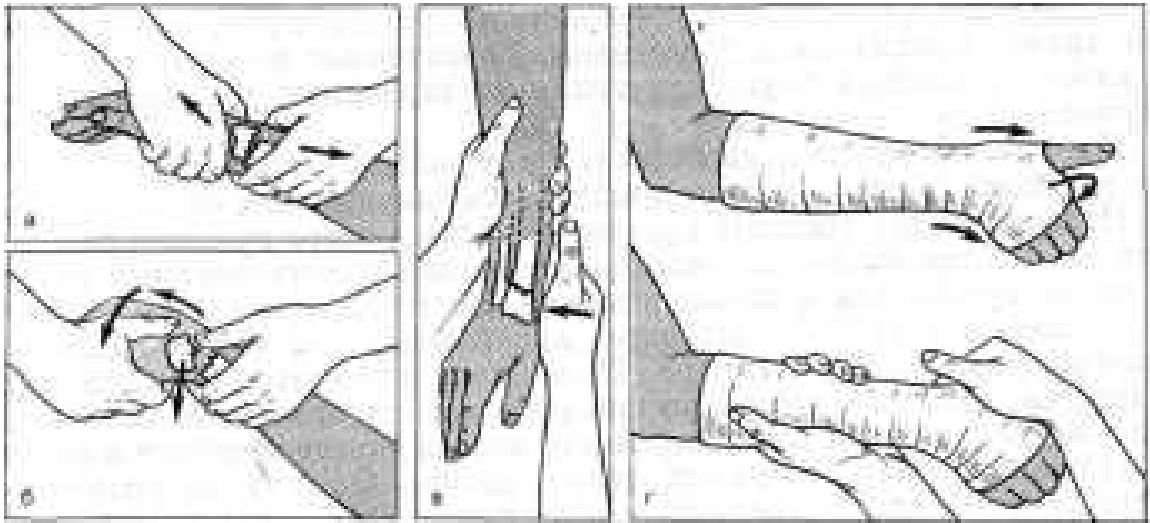


Рис. 78. Вправление разгибательного перелома предплечья в типичном месте (а, б, в) и наложение глубокой тыльной гипсовой лонгеты или гипсовой повязки (г).

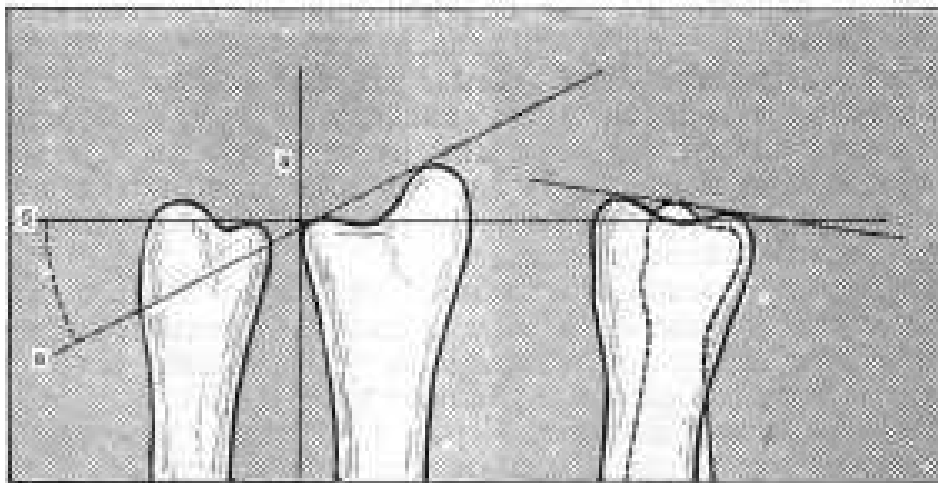


Рис. 79. Радиоульнарный угол в нормальном лучезапястном суставе. Вид в переднезаднем и боковом направлениях.

Угол, образованный между второй и третьей линиями в точке их пересечения, и является радиоульнарным углом. В норме он составляет от 15 до 30°, в среднем около 25°. В норме на боковой рентгенограмме суставная площадка лучевой кости слегка наклонена в ладонном направлении от 3 до 20°, в среднем на 10°. Если на контрольных рентгенограммах радиоульнарный угол равен примерно 25° и на рентгенограмме в боковой проекции наклон лучевой площадки в ладонную сторону приближается к 10° или даже стоит горизонтально, положение отломков считается правильным. При переломах лучевой кости в типичном месте радиоульнарный угол уменьшается вследствие вклинения, компрессии и смещения отломков по длине; лучевая площадка поднимается кверху и наклоняется в тыльную сторону. Степень такого смещения может быть настолько большой, что суставная площадка лучевой кости поднимается до или выше уровня суставной площадки локтевой кости, и тогда радиоульнарный угол становится отрицательным. То же относится и к наклону ее в разгибательную сторону. Сращение отломков в таком положении ограничивает функцию лучезапястного сустава.

При трудно удерживаемых легко смещаемых и раздробленных разгибательных эпифизарных переломах Коллеса, а также при тыльных краевых переломах нижнего

эпифиза лучевой кости во избежание повторного смещения следует фиксировать кисть в небольшом ладонном сгибании, локтевом отведении и пронации.

При сгибательных эпифизарных переломах Смита, а также при краевых ладонных переломах нижнего эпифиза для предупреждения повторного смещения кисть в гипсовой лонгете фиксируют в положении легкого разгибания и локтевого отклонения.

В случае перелома шиловидного отростка лучевой кости при вправлении и гипсовой фиксации кисти придают ульнарное отклонение. Если отломки не вправились, производят повторную репозицию. После наложения повязки больной должен оставаться не менее 1-2 ч под наблюдением, а затем в течение ближайших 12-24 ч должен быть повторно осмотрен. Если наблюдаются явления расстройства кровообращения, марлевый бинт с ладонной стороны разрезают и края лонгеты слегка отделяют от кожи. Повязку тут же забинтовывают другим марлевым бинтом. Через 1-4 дня после уменьшения отека повязку подбинтовывают гипсовым бинтом, наносят на нее соответствующие записи и рисунок перелома. Ввиду того что с уменьшением отека могло произойти смещение, необходимо через 5-10 дней сделать контрольные рентгенограммы. С первого же дня больной должен производить активные движения пальцами – от этого зависит успех лечения. В первые дни необходимо контролировать больных, так как можно упустить время и тогда наступит тугоподвижность пальцев. Этому способствуют длительные отеки пальцев, с которыми нужно бороться путем придания руке в первые дни возвышенного положения. Для быстрейшего восстановления функции пальцев нужно побуждать больных двигать ими, тем более что многие боятся делать это.

Во избежание смещения отломков при неустойчивых переломах в типичном месте (переломы Коллеса, Смита, краевые), когда отломки не раздроблены, можно произвести после репозиции закрытый остеосинтез двумя спицами, которые удаляют через 2-3 нед.

Гипсовую повязку снимают через 4-5 нед, назначают лечебную гимнастику, механотерапию, массаж и теплые ванны. Трудоспособность восстанавливается через 6-9 нед.

При изолированном переломе шиловидного отростка локтевой кости применяется гипсовая тыльная лонгета, которую снимают на 10-й день.

Особенно трудно лечить раздробленные переломы нижнего конца лучевой кости. Методика вправления их такая же, как и других переломов предплечья в типичном месте, но удержать отломки в правильном положении обычной гипсовой повязкой часто бывает трудно. L. Bohler (1951) рекомендует при раздробленных переломах провести одну толстую спицу через II, III, IV, V пястные кости, а вторую – через верхний конец локтевой кости перпендикулярно к ее продольной оси, затем наложить гипсовую повязку на плечо, предплечье, согнутое под прямым углом, и кисть до основания фаланг. Спицы вгипсовывают в повязку, благодаря чему удается предупредить смещение отломков внутри повязки. Во избежание отека руку подвешивают или кладут на несколько дней на отводящую шину. С первых дней больной должен производить движения в пальцах и плечевом суставе. Повязку снимают через 6 нед. При раздробленных переломах для репозиции отломков и обездвижения их мы применяем также компрессионно-дистракционные аппараты Гудушаури или Илизарова. Спицы проводят через II, III, IV, V пястные кости и верхнюю четверть локтевой кости (рис. 80).

Предупредить смещение отломков при раздробленном переломе в типичном месте у лежащих больных, если невозможно применить другие методы лечения, можно также скелетным вытяжением. Одну спицу проводят через II, III, IV, V пястные кости, а другую – через локтевую кость несколько дистальнее локтевого отростка. На спицы надевают дуги Киршнера. Репозицию производят путем одномоментного вытяжения и противовытяжения за дуги. После вправления отломков при продолжающемся вытяжении накладывают глубокую гипсовую лонгету. Вытяжение оставляют, чтобы предупредить повторное смещение. К дугам подвешивают по 1-2 кг груза. Через 2 нед вытяжение снимают. Если гипсовая повязка вследствие уменьшения отека ослабела, рекомендуется

сменить ее и затем сделать контрольные рентгеновские снимки. При хорошем стоянии отломков гипсовую повязку снимают через 6 нед после перелома.

У пожилых и старых людей в связи с остеопорозом и ломкостью костей вправление должно производиться весьма осторожно. При грубых манипуляциях и расклинении сколоченного перелома происходит дополнительное разрушение и без того размятой, порозной, хрупкой, атрофичной кости. Процесс восстановления после этого сопровождается еще большим рассасыванием кости, увеличением деформации и значительным нарушением функции лучезапястного сустава. Однако в тех случаях, когда дистальный отломок отклонен по отношению к оси лучевой кости в тыльную сторону более чем на 25-30°, оставлять смещение нельзя, так как деформация и нарушение функции лучезапястного сустава будут слишком значительными.

При небольших угловых смещениях в пределах 20°, если вправление не может быть достигнуто с минимальным применением силы, от этого следует воздержаться. Хотя и остаются небольшая деформация и некоторое ограничение функции в лучезапястном суставе, все же оно окажется меньшим, чем то, которое возникает при насильственном вправлении, сопровождающемся дополнительным повреждением костной структуры.

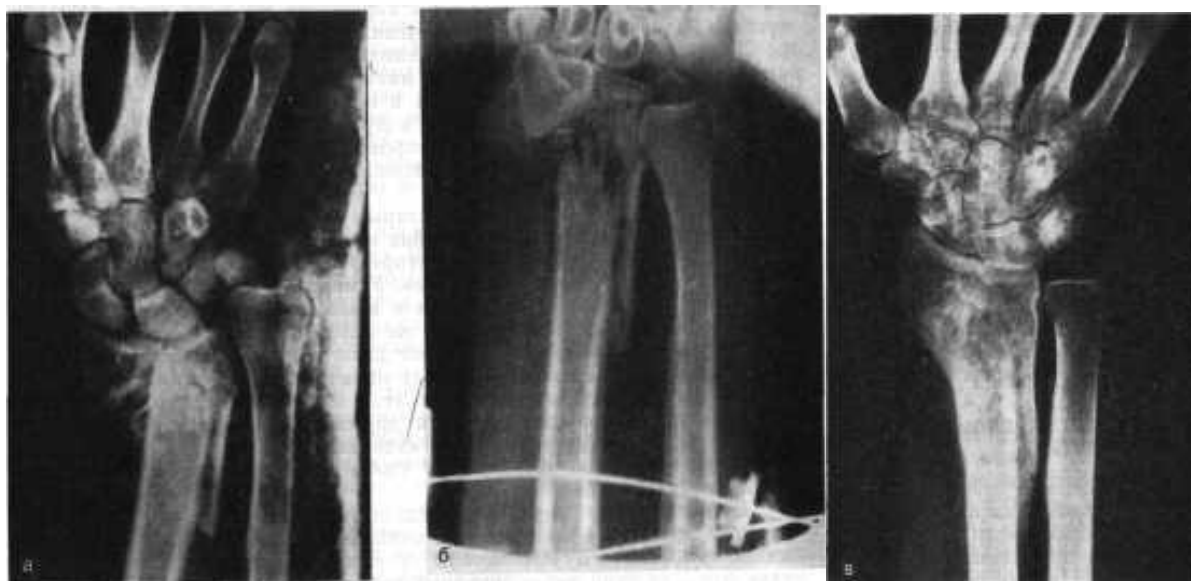


Рис. 80. Раздробленный перелом нижнего метаэпифиза лучевой кости, а - через 2 нед после травмы; б - дистракция на аппарате Гудушаури; в - после лечения через 3 мес.

Тугоподвижность пальцев у старых людей после перелома предплечья может возникнуть вследствие недостаточного внимания к этому вопросу. Осложнение можно предупредить, если постоянно побуждать больного активно двигать пальцами. У молодых людей это достигается более легко, так как они активны и жизнь повседневно заставляет их пользоваться рукой. Старые люди же склонны к пассивности, они боятся двигать пальцами, предпочитают дать руке покой. Если только посоветовать пожилым людям двигать пальцами и не контролировать их, многие из них часто забывают об этом или только пассивно раскачивают пальцы поврежденной кисти другой рукой. Старые люди, предрасположенные к артритическим явлениям, должны особенно активно проводить лечебную гимнастику, чтобы предупредить развитие тугоподвижности пальцев.

После типичного перелома предплечья со значительным смещением нередко остаются в большей или меньшей степени деформация и нарушение функции в лучезапястном суставе. Однако в большинстве случаев функция руки после типичных переломов и при неправильном сращении удовлетворительная.

У старых людей даже после хорошо вправленного перелома и снятия гипсовой повязки часто обнаруживается более или менее выраженное смещение дистального

отломка в тыльную и лучевую стороны; при этом обычно выпирает нижний конец локтевой кости с его шиловидным отростком. Происходит это оттого, что после вправления вследствие рассасывания размятой губчатой порозной кости в процессе восстановления дистальный отломок, не имея опоры, под влиянием тяги мышц постепенно оседает и лучевая кость укорачивается.

У детей при переломах в области нижнего эпиметафиза лучевой кости без смещений накладывают тыльную лонгету на предплечье на 10-15 дней. При эпифизолизах и переломах нижнего метафиза со смещением вправление лучше производить под наркозом. После вправления накладывают тыльную лонгету и делают контрольную рентгенограмму. Лонгету снимают через 15-21 день. Повреждения эпифизарного хряща могут вызвать отставание в росте лучевой кости и приобретенную посттравматическую косорукость. Небольшие смещения в области метафиза лучевой кости с ростом полностью выравниваются.

Неправильно сращенные и несращенные переломы лучевой кости в типичном месте

Застарелые, неправильно сращенные и несращенные переломы лучевой кости в типичном месте со смещениями, подвывихами и деформациями нижнего конца предплечья нарушают функцию кисти в лучезапястном суставе и в некоторой степени пронацию предплечья. Деформация в области лучезапястного сустава вызывает косметический дефект и является источником скорее моральных, чем физических, страданий женщин молодого, среднего, а иногда и пожилого возраста.

В застарелых случаях в сроки до 2-4 нед, а иногда в более поздние, удается произвести вправление обычными приемами – ручным способом с применением некоторого насилия. В более тяжелых случаях вправлению может препятствовать сместившийся нижний конец локтевой кости, расположенный (против нормы) на одном уровне (а чаще ниже суставной поверхности) с укоротившейся лучевой костью. В этих случаях резекция нижнего конца локтевой кости на протяжении 2-3 см значительно облегчает вправление. Если же оно не удастся, небольшая операция - резекция нижнего конца локтевой кости – не только дает косметическое улучшение и сглаживает деформацию, но и улучшает функцию в лучезапястном суставе, уменьшает боли.

Неправильное сращение переломов лучевой кости в типичном месте наблюдается часто. В зависимости от характера смещения дистального конца лучевой кости отмечается большая или меньшая деформация и ограничение функции лучезапястного сустава.

Основными причинами неправильного сращения и деформаций являются: 1) плохая и недостаточная репозиция; 2) повторное смещение отломков в гипсовой повязке после уменьшения отека; 3) сильное раздробление эпифиза; даже после хорошего вправления отломки в таких случаях нередко вновь смещаются и при поврежденной суставной поверхности лучевой кости нарушается конгруэнтность сустава; 4) большая компрессия эпиметафиза лучевой кости, которая обычно наблюдается при переломах у пожилых людей; вследствие разминания губчатой кости сращение происходит с укорочением лучевой кости и, таким образом, выпячивающаяся головка локтевой кости располагается дистальнее суставной поверхности лучевой кости; лучезапястный сустав расширен; 5) полный разрыв связок нижнего лучелоктевого сустава и вследствие этого смещение дистального конца локтевой кости; 6) слишком раннее снятие гипсовой лонгеты и применение лечебной гимнастики (до сращения перелома); это может привести к повторному смещению отломков и деформации.

Имеется большая градация деформаций, дисфункций и косметических нарушений. В связи с этим следует различать случаи, в которых нужно применить хирургические способы. Если деформация не выражена и не вызывает сколько-нибудь значительных

нарушений функций, операция не показана. Даже при значительных деформациях под влиянием лечебной гимнастики, массажа и физиотерапии часто восстанавливается вполне удовлетворительная функция кисти.

Оперативное вмешательство показано при значительной деформации, нарушении конгруэнтности и функции лучезапястного сустава и при посттравматическом деформирующем артрозе, которые часто являются причиной болей в лучезапястном суставе.

У молодых людей, особенно у женщин, при деформации даже без значительных нарушений функций часто возникает необходимость в оперативном исправлении косметического дефекта. Если деформации сопровождаются остеопорозом Зудека, операция не должна предприниматься до тех пор, пока признаки этого синдрома нарастают, остаются стабильными или продолжают уменьшаться. Иначе говоря, операция по поводу деформации возможна лишь после полной ликвидации синдрома острого болезненного посттравматического остеопороза.

В большинстве случаев оперативное вмешательство приводит к улучшению как внешнего вида, так и функции лучезапястного сустава. Выбор оперативного вмешательства зависит от характера деформации и степени нарушения функции сустава.

1. Часто при неправильно сросшихся переломах предплечья в типичном месте со значительной деформацией, выпиранием нижнего конца локтевой кости, который расположен дистальнее суставной поверхности лучевой кости, функция лучезапястного сустава может быть значительно ограничена. В этих случаях небольшая операция – косая резекция на протяжении 2-3 см дистального конца локтевой кости, в определенной степени блокирующего движения в лучезапястном суставе, не только уменьшает деформацию и сглаживает косметическое нарушение, но и улучшает функцию сустава и уменьшает боли. После поднадкостничного удаления конца локтевой кости необходимо сшить края периоста и таким образом соединить конец резецированной локтевой кости с *lig. collateral carpi ulnare* (рис. 81). После операции накладывают гипсовую лонгету от локтя до головок пястных костей на 10-12 дней. Затем назначают лечебную гимнастику и тепловые процедуры.

2. Простая корригирующая остеотомия показана при угловых искривлениях оси лучевой кости, если длина этой кости и артикулирующая поверхность сохранены. После остеотомии отломки соединяют с помощью спицы толщиной 2-3 мм, которая проводится через оба отломка и фиксирует их в правильном положении. Один конец спицы выводят над поверхностью кожи. Если между отломками образовалась щель, ее заполняют губчатой костью, взятой из крыла подвздошной кости, или гомокостью. После операции накладывают гипсовую повязку от локтевого сустава до головок пястных костей. Спицу удаляют через 4-6 нед, а гипсовую повязку - через 8 нед после операции.

3. Если лучевая кость укорочена, показана простая корригирующая остеотомия лучевой кости с резекцией дистального конца локтевой кости. Отломки лучевой кости фиксируют так же, как было указано выше, а резецированную часть локтевой кости используют как аутотрансплантат. В ряде случаев удлинить лучевую кость после остеотомии можно за счет пересадки костного аутотрансплантата, взятого с наружной части дистального конца локтевой кости по Кемпбеллу.

4. В некоторых случаях при тяжелых деформациях с разрушением радиоульнарной суставной поверхности, деформирующем артрозе, нарушении функции и болях возникает вопрос об артродезе лучезапястного сустава; при этом в ряде случаев производится также резекция дистального конца локтевой кости.

5. Раздробленные переломы эпифизарной области с повреждением ростковой зоны у детей могут вызвать преждевременное прекращение роста лучевой кости; степень нарушения роста и возникающую вследствие этого деформацию трудно предсказать. Переломы лучевого эпифиза с подозрением на повреждение ростковой зоны следует контролировать каждые 6-12 мес, чтобы определить судьбу росткового хряща. У

маленьких детей несоответствие роста лучевой кости может потребовать резекции дистального локтевого росткового хряща. Этого не следует делать у детей в возрасте, в котором приближается фаза окостенения эпифиза лучевой кости. В таких случаях целесообразнее произвести поднадкостничную резекцию 2-3 см локтевой кости выше росткового хряща дистального конца локтевой кости и затем соединить дистальный и проксимальный отломки при помощи шва или винта.

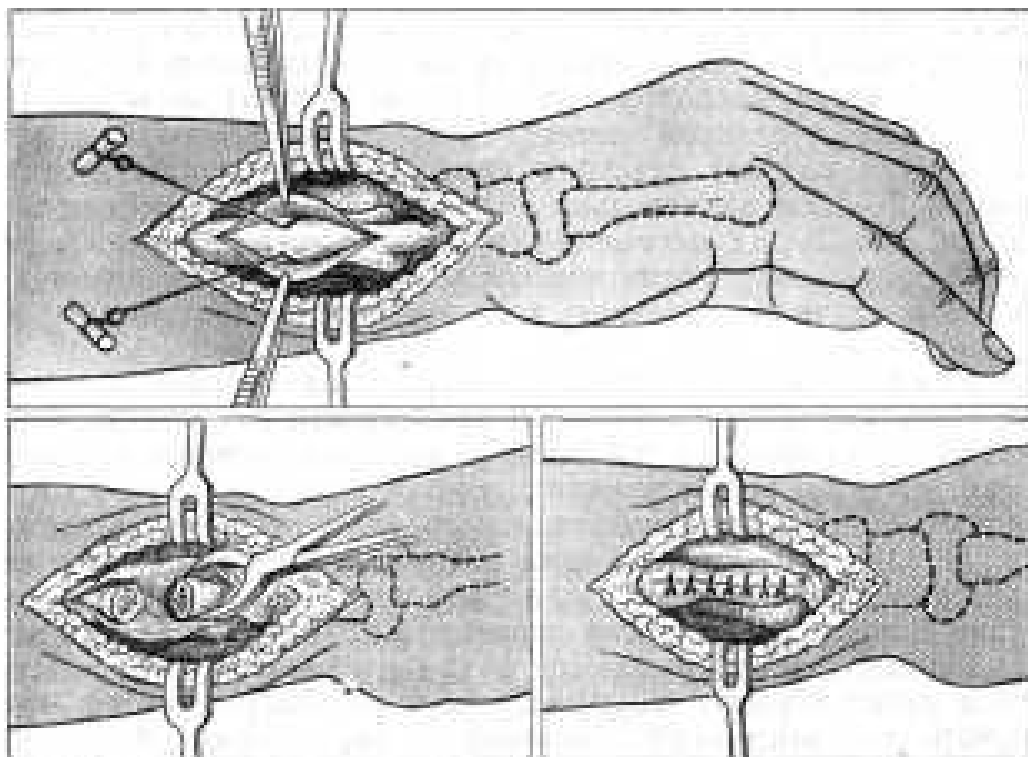


Рис. 81. Резекция дистального конца локтевой кости при неправильно сросшемся переломе в типичном месте.

Несращение дистального конца лучевой кости - редкое осложнение. В этих случаях, как правило, имеется укорочение лучевой кости. Производят резекцию дистального конца локтевой кости на протяжении 2-3 см, сопоставление отломков лучевой кости, фиксацию их посредством спицы, один конец которой выводят над кожей, и костную трансплантацию губчатыми костными пластинками. Спицу удаляют через 6 нед, а гипсовую повязку - через 8-10 нед.

Пятнистый посттравматический остеопороз и другие осложнения

Пятнистый посттравматический остеопороз, или так называемая острая трофоневротическая костная атрофия Зудека, или острый болезненный остеопороз, - нередкое осложнение после переломов предплечья в типичном месте. Патогенез этого осложнения полностью не выяснен, вероятнее всего, в основе лежат сосудистые и нейротрофические нарушения. Болезнь характеризуется развитием значительного отека и напряжением в мягких тканях кисти и пальцев. Отмечаются циркуляторные нарушения в мягких тканях и костях. Кожа приобретает пурпурный цвет со стекляннным блеском, на ощупь она холодная. Пальцы отечны, выпрямлены, движения в пальцевых суставах почти полностью отсутствуют, в пястно-фаланговых - весьма ограничены, в лучезапястном суставе также ограничены. Всякая попытка активных или особенно пассивных движений

вызывает сильную, подчас мучительную боль. Нередко больные вследствие вынужденного фиксированного положения руки испытывают также боли в локтевом и плечевом суставах. Процесс длительный, продолжается несколько месяцев.

На рентгенограммах отмечается пятнистый остеопороз, захватывающий нижнюю часть лучевой и локтевой костей, запястные и пястные кости, фаланги пальцев.

Хотя травматический остеопороз встречается и у молодых, однако у пожилых людей это осложнение наблюдается чаще и протекает более тяжело и продолжительно. Движения пальцев у них восстанавливаются медленнее и труднее, чем у молодых. Наряду с тяжелыми формами посттравматического остеопороза отмечаются менее выраженные формы, при которых восстановление происходит легче и быстрее. Обычно при тяжелых формах боль начинает стихать через 2-3 мес после, казалось, почти застывшего состояния; в течение многих месяцев продолжает улучшаться состояние руки, уменьшается отек и восстанавливается функция пальцев, хотя в некоторых случаях ограничение ее все же остается.

Лечение заключается в футлярной блокаде выше места поражения 80 мл 0,25% раствора новокаина, назначении анальгетиков, массажа, теплых ванночек и, самое важное, в побуждении к активным и пассивным движениям в течение длительного времени, пока не наступит выздоровление.

Неврит срединного нерва, описанный Г. И. Турнером (1926), может возникнуть в результате ушиба нерва в момент травмы или сдавления рубцовой тканью или костью в том месте, где нерв проходит на ладонной поверхности в запястном канале под ладонной и поперечной запястными связками. Клиническая картина характеризуется постоянной болью с атрофией мышц тенара и межпястных промежутков. Это осложнение иногда может потребовать сравнительно небольшого хирургического вмешательства, заключающегося в освобождении срединного нерва. Синдром сдавления срединного нерва не следует смешивать с синдромом травматического остеопороза.

Разрыв сухожилия длинного разгибателя I пальца - осложнение, которое наблюдается в более позднем периоде после травмы. Разрыв этого сухожилия происходит под влиянием постоянного трения над костным выступом, образовавшимся в результате смещения дистального отломка лучевой кости в тыльную и лучевую стороны. Лечение состоит в сшивании сухожилия и перемещении его за пределы поврежденной бороздки лучевой кости или в выравнивании этой бороздки.

ПОВРЕЖДЕНИЯ ЛУЧЕЗАПЯСТНОГО СУСТАВА И СУСТАВОВ ЗАПЯСТЬЯ

Вывихи дистального конца локтевой кости

Под этим наиболее часто употребляемым названием подразумевается смещение дистального конца локтевой кости в тыльную или ладонную сторону в результате разрыва связок нижнего лучелоктевого сустава и боковой внутренней связки, соединяющих дистальный конец локтевой кости с лучевой костью и запястьем. Чаще наблюдается смещение головки локтевой кости в ладонную сторону. Вывихи дистального конца этой кости нередко сочетаются с переломами лучевой кости.

Симптомы и распознавание. Характерным симптомом является выстояние головки локтевой кости на тыльной или ладонной поверхности дистальной части предплечья. Резких болей в большинстве случаев не бывает. При надавливании на выступ ощущается пружинящее сопротивление.

Лечение. Обезболивают область повреждения 10-15 мл 1% раствора новокаина. Затем два помощника растягивают предплечье, согнутое в локтевом суставе под прямым углом, за плечо и за IV- V пальцы. Растяжение лучезапястного сустава можно производить также на специальном аппарате или столе. Хирург кладет одну руку на выступающий дистальный конец локтевой кости больного, а другую – на противоположную поверхность области лучезапястного сустава и дистальный конец лучевой кости. Производя давление обеими руками в противоположных направлениях, хирург обычно легко вправляет головку локтевой кости. Удержать вправленный вывих значительно труднее. Гипсовую повязку накладывают при тыльных смещениях на тыльную поверхность предплечья, при ладонных – на ладонную. Повязку снимают через 4-6 нед. Со 2-го дня начинают движения в пальцах, локтевом и плечевом суставах, а после снятия повязки – и в лучезапястном суставе. Трудоспособность восстанавливается через 5- 7 нед.

Если вывих головки локтевой кости не вправлен, кисть несколько отклоняется в локтевую сторону, однако в большинстве случаев функция мало нарушается. При более значительных нарушениях движений применяют оперативное лечение.

Показанием к оперативному вправлению застарелого вывиха дистального конца локтевой кости может служить также косметический дефект, особенно у молодых женщин.

Вывихи кисти и костей запястья

Вывихи кисти и костей запястья благодаря крепкому связочному аппарату происходят сравнительно не часто. Чаще всего наблюдаются перилунарные вывихи кисти, вывихи полулунной кости и затем чрезладьевидно-перилунарные вывихи. Вывихи других костей, включая ладьевидную и гороховидную, встречаются гораздо реже (рис. 82-84).

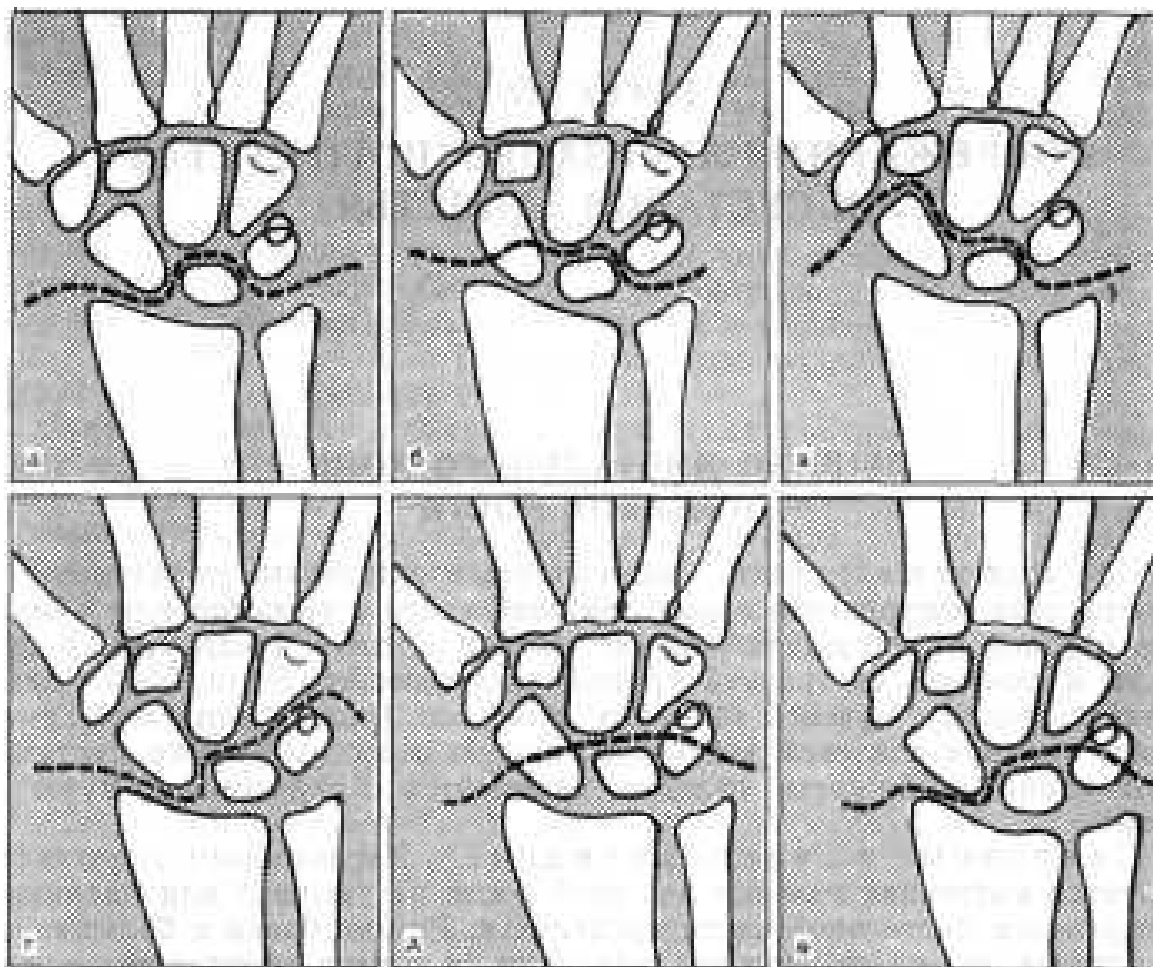


Рис. 82. Кистевой сустав в прямой проекции. Возможные границы перилунарных смещений кисти на уровне запястного сустава (обозначены пунктиром). Линия вывиха практически нигде не проходит по запястному суставу (А. И. Ашкенази, 1960).
 а - перилунарный вывих кисти; б - чрезладьевидно-перилунарный вывих; в - периладьевидно-лунарный вывих; г - перитрехгранно-лунарный вывих; д - чрезладьевидно-чрестрехгранно-перилунарный вывих; е - чрестрехгранно-перилунарный вывих.

Вывихи кисти

Вывихи кисти в лучезапястном суставе, т. е. смещение всей кисти по отношению к предплечью, наблюдаются крайне редко. Обычно они сопровождаются переломом или отрывом шиловидных отростков и края лучевой кости. Кисть, как правило, смещается к тылу и редко в ладонную сторону. Мы наблюдали 4 больных молодого возраста и 1 больного 64 лет с вывихами кисти. У одного из них имелся отрыв костной пластинки от верхушки шиловидного отростка, у другого - отлом шиловидного отростка, лучевой кости. Е. В. Усольцева (1961) наблюдала 3 таких больных; другие авторы также описывают единичные случаи вывиха кисти.

Симптомы и распознавание. Клиническая картина сходна с переломом предплечья в типичном месте. Правильный диагноз можно поставить только на основании рентгеновских снимков.

Лечение. Вправление вывиха не представляет трудностей. Мы легко произвели вправление под местным обезболиванием у 3 больных, у одного - под наркозом. Вправление у 3 больных мы проводили на аппарате Соколовского и у одного – ручным способом. Техника вправления такая же, как при типичном переломе предплечья.

Гипсовую повязку накладывают от локтя до основания пястных костей. При смещении кисти в тыльную сторону ее фиксируют в положении сгибания под углом 140°. Через 2 нед кисть осторожно выводят из положения ладонного сгибания до нейтрального положения и вновь накладывают гипсовую повязку еще на 2 нед. В тяжелых случаях проводится оперативное лечение (рис. 85).

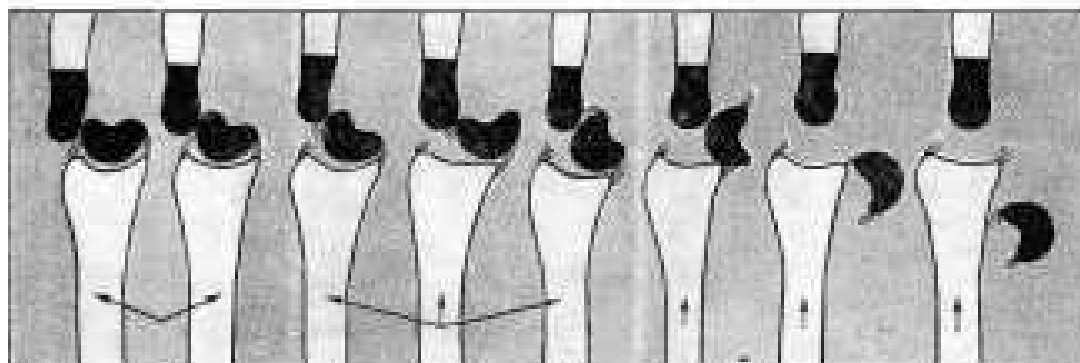
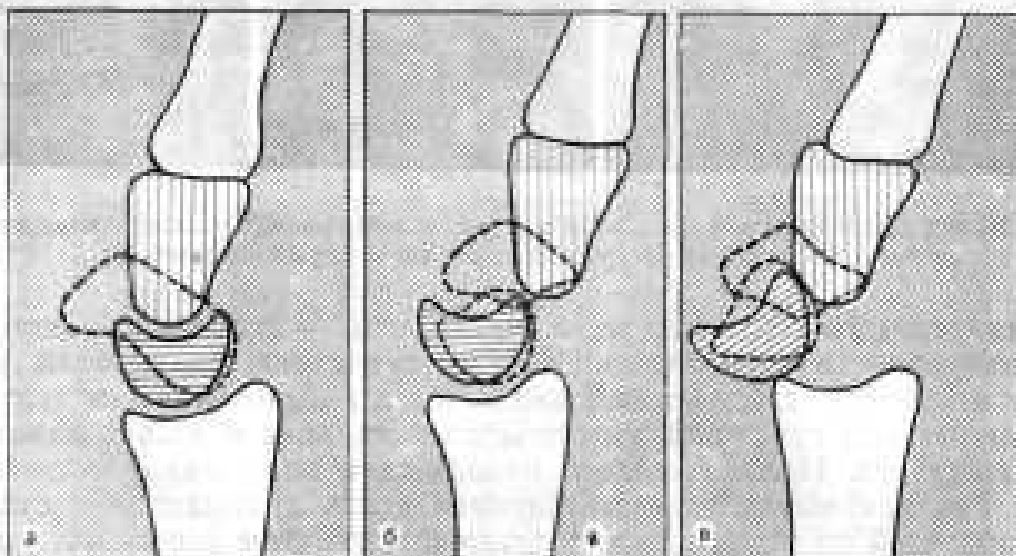


Рис. 83. Степени перилунарных смещений и их варианты (бокoвая проекция).



а - норма; б - чрезладьевидно-перилунарный вывих кисти; в - переломовывих де Кервена.
Ладьевидная кость и ее фрагменты обозначены пунктиром.

У 1 больного вывих сопровождался оскольчатым переломом нижнего метаэпифиза лучевой кости. Под наркозом было произведено открытое вправление из разрезов на ладонной и тыльной поверхностях. После вправления был выполнен трансартикулярный остеосинтез двумя спицами. Через 3 нед спицы были удалены.

Вывихи полулунной кости

Этот вывих часто не диагностируют и лечат как растяжение связок запястья. Вывихи полулунной кости сопровождаются смещением к тылу и вверх головчатой кости вместе со всем блоком запястья. По механизму вывихи полулунной кости являются вторичными смещениями, возникающими при определенных условиях в результате эволюции первоначального перилунарного вывиха.

Симптомы и распознавание. Отмечаются разлитая припухлость и ограничение движений в лучезапястном суставе. Соответственно положению полулунной кости на ладонной поверхности определяется ограниченный выступ, а на тыльной – западение. Ощупывание этой области болезненно. Иногда самостоятельные боли носят очень резкий характер вследствие того, что вывихнутая полулунная кость лежит под сухожилиями сгибателей пальцев и может давить на срединный нерв. Пальцы обычно находятся в положении легкого сгибания. Так как вывихнутая полулунная кость приподнимает сухожилия сгибателей пальцев, они находятся в натянутом состоянии и пальцы после пассивного распрямления вновь сгибаются. Решающее значение для диагноза имеет рентгеновский снимок в боковой проекции.

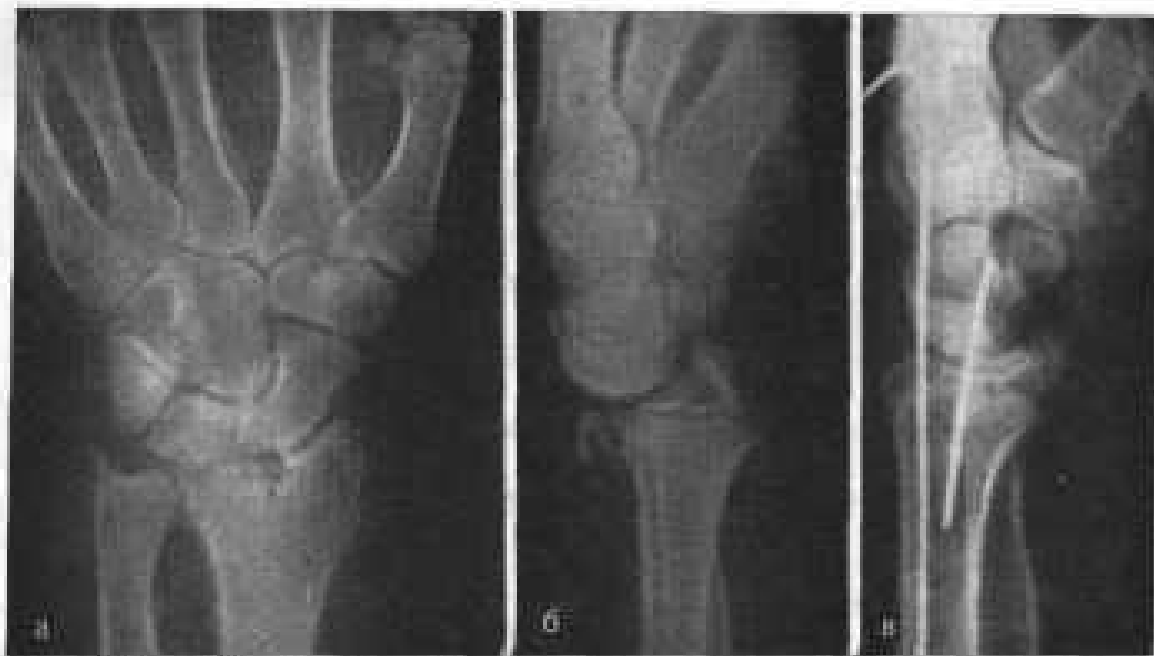

Рис. 85. Вывих кисти в тыльную сторону и оскольчатый перелом нижнего метаэпифиза лучевой кости (а, б). Открытый остеосинтез двумя спицами (в).

Лечение. Вправлять вывих полулунной кости лучше под наркозом. Основным моментом, обеспечивающим хороший результат вправления, является достаточное растяжение кистевого сустава. Вправление лучше всего производить на аппарате Соколовского или другом аппарате с механическим растягивающим приспособлением. Производят сильное растяжение. Оба больших; пальца кладут на выпячивание, образовавшееся на ладонной поверхности вследствие смещения полулунной кости. Оказывают легкое давление на полулунную кость в тыльную сторону. Затем делают контрольную рентгенограмму, не прекращая вытяжения на аппарате. Если вправление произошло, накладывают тыльную гипсовую лонгету от локтя до основания пястно-фаланговых суставов; при этом кисть фиксируют в положении сгибания под углом 140-150°. Вправление можно осуществить также ручным способом (рис. 86).

В крайне редких случаях, когда полулунная кость вывихнута кзади, вправление производят таким же путем; при иммобилизации гипсовой повязкой кисть фиксируют в разгибательном положении. Вправление вывихов полулунной кости на аппарате Соколовского удается и в застарелых случаях до 2-недельной давности. В более поздние сроки вправление закрытым путем не получается.

Оперативное вправление (немедленное) показано, если при свежем вывихе вправить полулунную кость закрытым путем не удалось, а также в застарелых случаях. Чем позже предпринята попытка вправить полулунную кость оперативным путем, тем труднее это выполнить. После 1,5-3 мес оперативное вправление становится трудным и даже

невозможным: полулунная кость делается хрупкой и ломкой, при более грубых приемах она крошится и вправление сопровождается нарушениями сочленяющихся поверхностей; в таких случаях полулунную кость приходится удалять. Чем позже она была вправлена, тем вероятнее развитие деформирующего артроза в запястном суставе. А. И. Ашкенази (1960) производит вправление предложенным им аппаратом и в более поздние сроки после предварительного растяжения в течение нескольких дней с помощью спиц, проведенных через локтевой отросток и пястные кости.

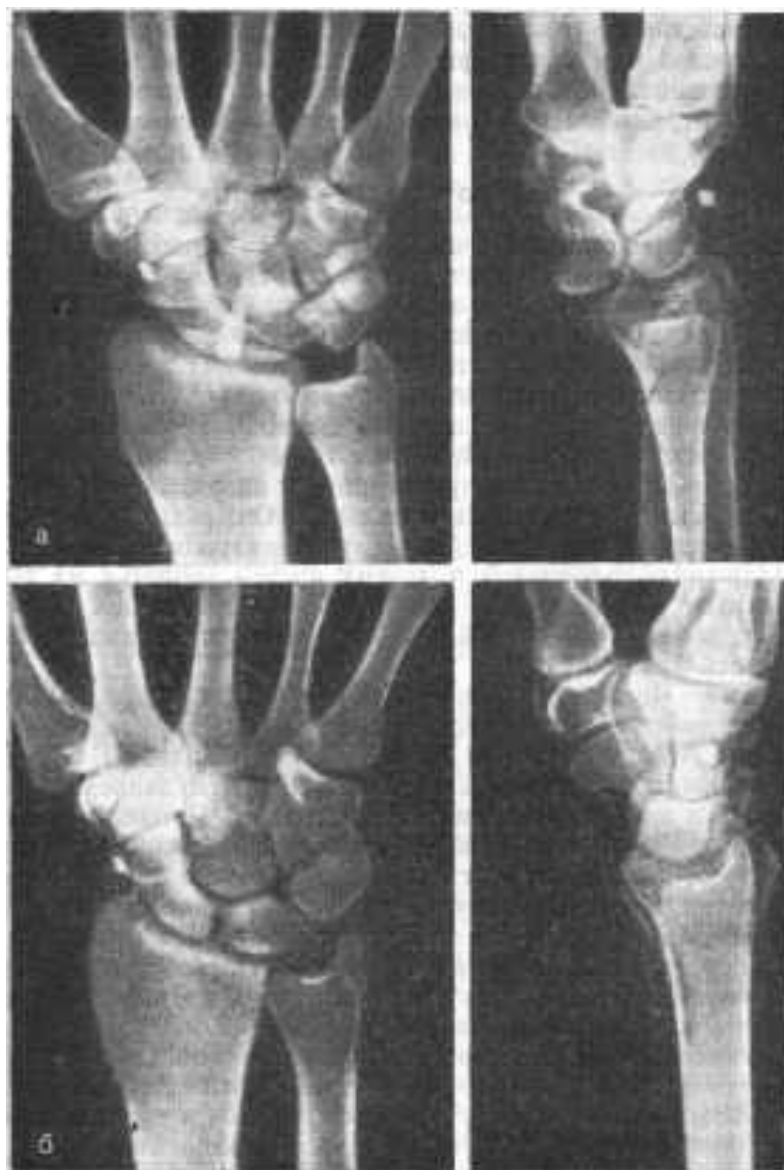

Рис. 86. Вывих полулунной кости до (а) и после (б) закрытого вправления.

Техника операции. Чаще применяется тыльный доступ. После рассечения кожи и тыльной связки запястья сухожилие общего разгибателя пальцев оттягивают в локтевую, а остальные - в лучевую сторону. При ладонном доступе производят S-образный разрез, рассекают фасцию и поперечную связку запястья. Срединный нерв, сухожилия длинной ладонной мышцы и длинного сгибателя I пальца отводят в лучевую сторону. Сухожилия поверхностных и глубоких сгибателей пальцев оттягивают в локтевую сторону. Рассекают капсулу сустава соответственно положению полулунной кости. После освобождения ее ложа и при растяжении сустава негрубыми приемами производят вправление. Затем рану зашивают и накладывают гипсовую повязку в нейтральном положении или легком сгибании кисти на 3- 4 нед.

Перилунарные вывихи

Эти вывихи наблюдаются часто и, к сожалению, не всегда диагностируются; их принимают за растяжение связок запястного сустава. Головчато-полулунный сустав является как бы замком запястных суставов, а головчатая кость – ключом. Именно поэтому при травме запястья смещения (вывихи) его костей происходят в связи с этими двумя сочленяющимися суставными поверхностями. При перилунарном вывихе полулунная кость остается в нормальном анатомическом положении по отношению к лучевой кости, а остальные кости вместе с головчатой смещаются в тыльную сторону и вверх.

Симптомы и распознавание. Отмечаются разлитая припухлость и ограничение движений в лучезапястном суставе. Соответственно положению головчатой и других костей запястья на тыле кисти прощупывается выпячивание. Ощупывание болезненно. Диагноз ставится на основании рентгеновских снимков, сделанных в боковой и переднезадней проекциях.

Лечение. Чем раньше производится вправление, тем лучше оно удастся. Вправление осуществляется легче под наркозом на аппарате Соколовского. После сильного растяжения оба больших пальца кладут на выпячивающуюся часть тыльной поверхности запястья и производят давление в направлении ладонной стороны. Продолжая вправление на аппарате, делают контрольные рентгеновские снимки. Если вправление удалось, накладывают гипсовую лонгету от локтя до основания пястных костей. Кисть фиксируют при этом в сгибании под углом 135°. Через 2 нед кисть выводят из этого положения в нейтральное и накладывают гипсовую повязку еще на неделю. После снятия повязки назначают лечебную гимнастику и физиотерапевтические процедуры. Трудоспособность восстанавливается через 2-3 мес после травмы.

Вправление застарелых перилунарных вывихов закрытым способом часто удается даже в сроки до 10-15 дней после травмы. Если вправление закрытым способом как при свежих, так и при застарелых вывихах не получилось, показано оперативное вправление.

Вывих ладьевидной кости

Вывих ладьевидной кости встречается сравнительно редко и, как правило, происходит в лучевую или лучеладонную сторону.

Симптомы и распознавание. Отмечается разлитая припухлость лучезапястного сустава. Кисть отклонена в сторону; I палец находится в положении небольшого отведения. Ближе к области анатомической табакерки прощупывается ограниченный и болезненный выступ. Движения в лучезапястном суставе ограничены. Для правильной диагностики большое значение имеет рентгенограмма лучезапястного сустава в прямом направлении.

Лечение. Вправление производят под наркозом. Больной лежит на столе. Руку отводят до уровня надплечья и сгибают в локтевом суставе под прямым углом. Предплечье находится в положении пронации. Таким образом, тыльная поверхность лучезапястного сустава обращена кверху. На уровне лучезапястного сустава ставят табуретку, на которую хирург помещает свою ногу таким образом, чтобы колено упиралось в лучезапястный сустав больного с локтевой стороны. Один помощник фиксирует плечо больного, другой растягивает лучезапястный сустав путем вытяжения за II-IV пальцы в локтевую сторону и книзу. Таким образом кисти придается крайнее локтевое положение и ладонное сгибание. Через 5 мин после растяжения хирург I пальцем сильно надавливает на выступающую в тыльно-лучевую сторону ладьевидную кость. В это время помощник, производящий вытяжение, постепенно выводит кисть из крайнего локтевого и сгибательного положения до небольшого локтевого отведения и небольшого

ладонного сгибания. В этом положении накладывают гипсовую лонгету на ладонной поверхности от локтя до головок пястных костей. Через 3 нед лонгету снимают. С первых дней назначают движения в пальцах, локтевом и плечевом суставах, а после снятия гипсовой лонгеты – движения в лучезапястном суставе, массаж, парафиновые аппликации и другие тепловые процедуры. Трудоспособность восстанавливается через 5-6 нед.

Если вправить вывих не удалось, показано оперативное вправление.

Вывих гороховидной кости

Вывих гороховидной кости встречается редко. Прикрепляющийся к ней локтевой сгибатель кисти, сокращаясь, подтягивает ее кверху.

Симптомы и распознавание. Гороховидная кость прощупывается проксимальнее обычного своего расположения. Функция кисти почти не страдает.

Лечение. Вправляют вывих гороховидной кости в большинстве случаев оперативным путем. Фиксируют ее на месте наложением швов на связочный аппарат. Прогноз хороший.

Другие виды вывихов и переломовывихов запястья

Наблюдается ряд вариантов вывихов и переломовывихов запястных костей. Наиболее часто наблюдаются чрезладьевидно-перилунарный вывих кисти и вывих полулунной кости с проксимальным отломком ладьевидной кости в ладонную сторону (вывих-перелом де Кервена).

Чрезладьевидно-перилунарный вывих кисти. При этом повреждении имеется перелом ладьевидной кости, обычно в средней наиболее суженной части. Полулунная кость и проксимальная половина ладьевидной кости остаются в нормальном положении. Дистальная часть запястья вместе с половиной ладьевидной кости смещена назад и расположена дистальнее полулунной кости (рис. 87).

Периладьевидно-лунарный вывих кисти. Ладьевидная и полулунная кости остаются в нормальном положении, а дистальная часть запястья по отношению к ним смещается назад.

Вывих полулунной и проксимальной половины ладьевидной кости (переломовывих де Кервена). Полулунная и проксимальная половины ладьевидной кости вывихнуты в ладонную сторону. Головчатая кость смещается в освобожденное ложе полулунной кости и артикулирует с лучевой костью.

Вывих полулунной и ладьевидной костей. Обе неповрежденные кости смещены в ладонную сторону. Головчатая кость смещается в проксимальном направлении и артикулирует с лучевой костью.

Вывихи многоугольных костей встречаются редко. Большая многоугольная кость вместе с пястными костями смещается в ладонную сторону по отношению к запястью. Малая многоугольная кость смещается в тыльно-локтевую сторону.

Лечение. Вправление вывихов и переломовывихов запястья производят под наркозом или внутрикостной анестезией на аппарате Соколовского или другом каком-либо аппарате с механической тягой. Можно также вправлять ручным способом. При вывихах в ладонную сторону во время сильного растяжения хирург кладет большие пальцы обеих рук на прощупываемый выступ и оказывает давление в тыльную сторону, а при вывихе в тыльную сторону – в обратном направлении. Затем накладывают гипсовую лонгету от локтя до основания пястной кости. Кисть фиксируют в положении ладонного

сгибания под углом 150° при вывихе в тыльную сторону и в тыльном сгибании (разгибании) при вывихе в ладонную сторону. Если вправление не удалось, показано оперативное вправление.

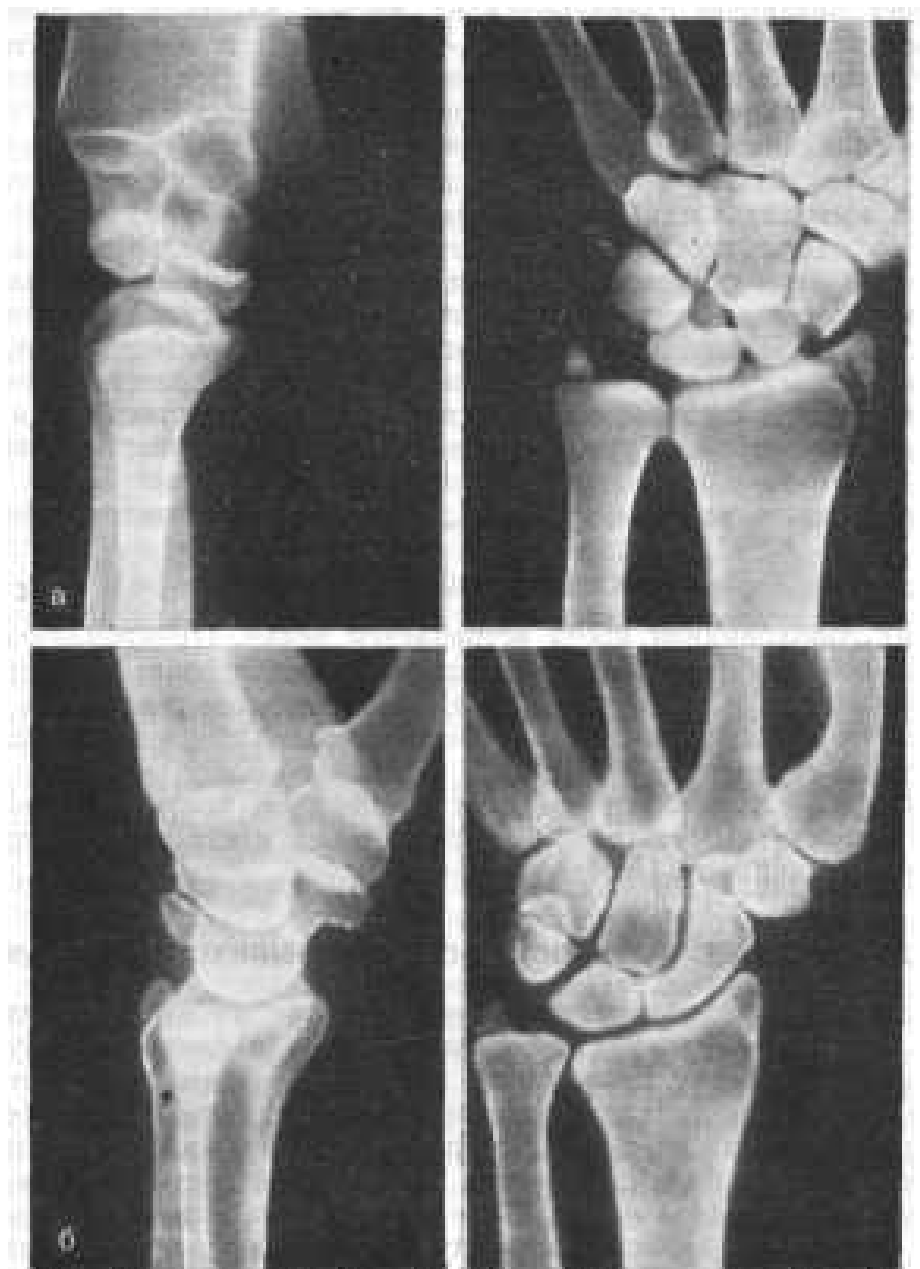


Рис. 87. Чрезладьевидно-перилунарный вывих кисти с переломом шиловидных отростков лучевой и локтевой костей до (а) и после (б) закрытого вправления.

В случаях успешного вправления через 2 нед кисть выводят в нейтральное положение и вновь накладывают гипсовую повязку на 2 нед.

Если при вывихе имелся перелом ладьевидной кости, дальнейшее лечение проводят так же, как при обычных переломах этой кости. Гипсовая иммобилизация остается при соответствующем положении кисти до костного сращения ладьевидной кости. Если малая многоугольная кость была смещена в тыльно-локтевую сторону и не вправилась, а пястные кости вправились, следует этим пренебречь. Эту кость удаляют через некоторое время после снятия повязки.

Запястный синдром сдавления срединного нерва (синдром запястного канала). Компрессия срединного нерва иногда происходит при свежих и застарелых переломах ладьевидной кости, но чаще при вывихах-переломах костей запястья, перилунарных

вывихах кисти, вывихах полулунной кости и т. п. Рассечение поперечной связки запястья облегчает боли вскоре после операции.

Операцию производят под местным обезболиванием. S-образный разрез делают на ладонной поверхности лучезапястного сустава, начиная от основания мышечного возвышения I пальца. Затем продольно рассекают и частично иссекают *lig. carpi transversum*. Иногда удается обнаружить в этой области перетяжку на срединном нерве. Кожу зашивают и накладывают гипсовую лонгету от локтя до основания пястных костей в нейтральном положении. Через неделю повязку снимают, назначают лечебную гимнастику и физиотерапевтическое лечение.

ПЕРЕЛОМЫ КОСТЕЙ ЗАПЯСТЬЯ

Наиболее часто встречаются переломы ладьевидной кости, реже - полулунной и еще реже - остальных костей запястья.

Переломы ладьевидной кости

Перелом ладьевидной кости происходит главным образом при падении на вытянутую руку. Ладьевидная кость, как правило, ломается на две части. Значительно реже наблюдается раздробленный перелом. Иногда переломы ладьевидной кости сочетаются с переломами предплечья в типичном месте, с вывихами костей запястья. Перелом ладьевидной кости может произойти на трех уровнях: чаще он бывает в средней суженной части (талиа), ближе к проксимальному или к дистальному концу ее. Эти переломы являются внутрисуставными. Кроме того, наблюдается внесуставной отрыв бугорка ладьевидной кости.

Некоторые врачи забывают о возможности перелома ладьевидной кости и часто просматривают его. Эта диагностическая ошибка приводит к тяжелым последствиям, выражающимся в болях, ограничении функции в лучезапястном суставе и понижении трудоспособности.

Симптомы и распознавание. Некоторые больные вначале не обращают внимания на припухлость, боль и затруднения при движении в лучезапястном суставе. Припухлость и боль при давлении локализуются в области анатомической табакерки. Особенно выражена чувствительность при давлении непосредственно под шиловидным отростком лучевой кости. Толчок вдоль оси I-II пальцев вызывает боль в области ладьевидной кости. Тыльное сгибание кисти усиливает боль; при ладонном сгибании боль сравнительно меньше. В каждом случае растяжения в области запястья следует заподозрить перелом ладьевидной кости или другое какое-либо повреждение. Переломы ладьевидной кости наблюдаются и у детей, хотя реже, чем у взрослых. При переломе ладьевидной кости в отличие от растяжения связок лучезапястного сустава припухлость и боль локализуются и упорно держатся в области анатомической табакерки.

Перелом ладьевидной кости необходимо дифференцировать также от типичного перелома лучевой кости, от вывиха и перелома полулунной кости.

Точный диагноз ставится только на основании рентгеновских снимков. Чтобы выявить перелом ладьевидной кости, часто недостаточно сделать снимок в переднезадней и боковой проекциях; необходим третий снимок (в три четверти), который лучше выявляет профиль ладьевидной кости. Только на этом снимке в некоторых случаях удается обнаружить перелом ладьевидной кости. Легкое тыльное сгибание (или, точнее, разгибание кисти) – лучшее положение для снимка в переднезадней проекции. Если на снимках лучезапястного сустава, сделанных в трех проекциях, трещина ладьевидной кости не обнаруживается, а боли держатся, нельзя быть уверенным в отсутствии перелома. Вначале трещина ладьевидной кости может быть не видна даже при просмотре снимков под лупой. В таких случаях, если боли в области лучезапястного сустава не проходят, через 3 нед необходимо повторное рентгенологическое исследование. К этому времени при наличии трещины щель между отломками в результате декальцинации расширяется и легко выявляется на снимке. При свежих переломах ладьевидной кости

клинические данные, основанные на расспросе больного, наличии припухлости и местной чувствительности, бывают более достоверными, чем рентгенологические.

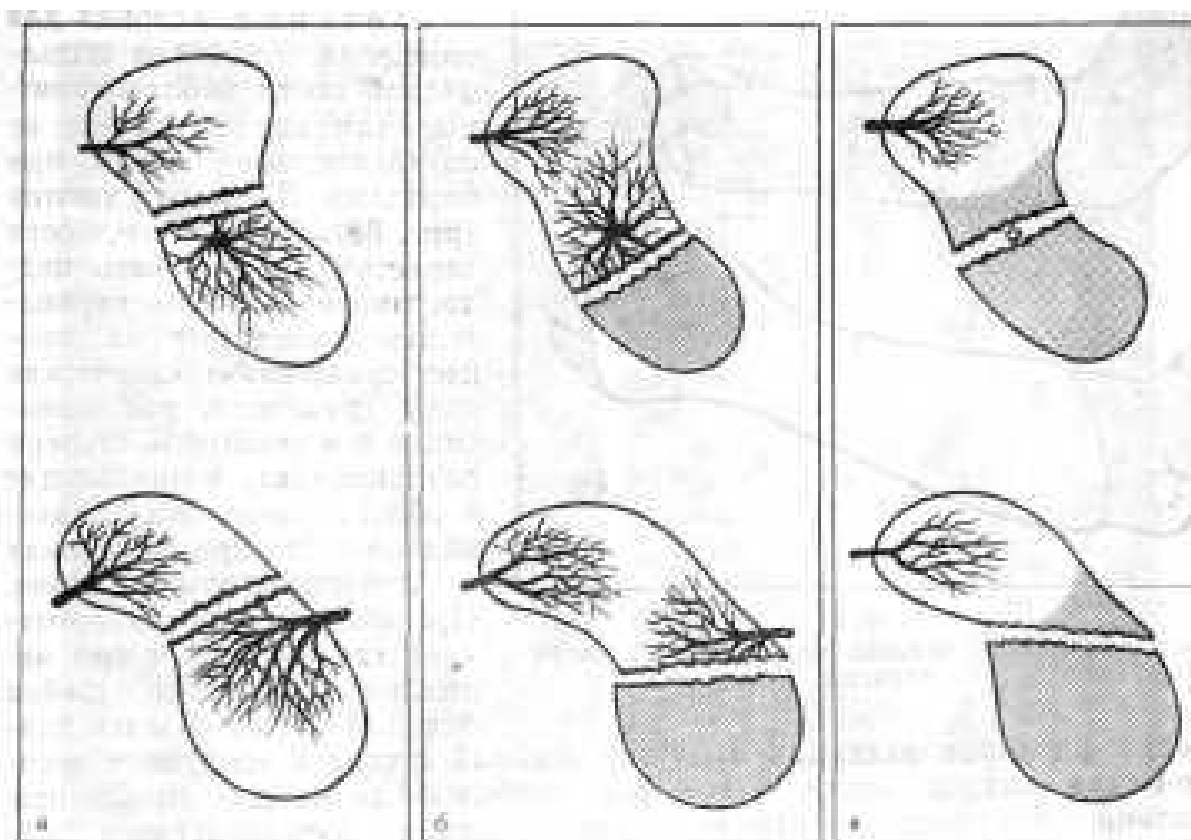


Рис. 88. Соотношение сосудов при переломе ладьевидной кости по Шнеку (верхний ряд дан в переднезаднем направлении), а - оба отломка хорошо кровоснабжаются; б, в - нижний отломок лишен сосудов.

Иногда очень трудно отличить линию перелома от нормальной костной трабекулы. При этом имеет значение клиническое наблюдение.

Часто приходится дифференцировать между свежим и застарелым переломом ладьевидной кости. Анамнез может противоречить клиническим и особенно рентгенологическим данным. Вначале больной мог не обратить внимания на незначительную травму лучезапястного сустава. Через несколько месяцев, когда вместо трещины ладьевидной кости образовалась щель и боли усилились, больной склонен приписывать эти симптомы свежей травме. Если на снимке между отломками определяются значительная щель, кистозные или склеротические изменения, а не трещина, следует считать, что перелом имеет давность 2 мес и больше. Перелом ладьевидной кости надо дифференцировать* от врожденной аномалии ее, когда кость состоит из двух половин. При аномалии болей почти не бывает или они носят временный, случайный характер. Поверхности контуров фрагментов ладьевидной кости, ровные, гладкие, а сама структура ее имеет нормальный вид. Кроме того, на рентгенограмме запястья другой кисти обычно в этих случаях. Ладьевидная кость тоже состоит из двух частей.

Прогноз при отрывах бугорка хороший. Замедленное Сращение и несращение чаще бывают при переломах в области концов ладьевидной кости, чем в среднем отделе ее - в области талии.

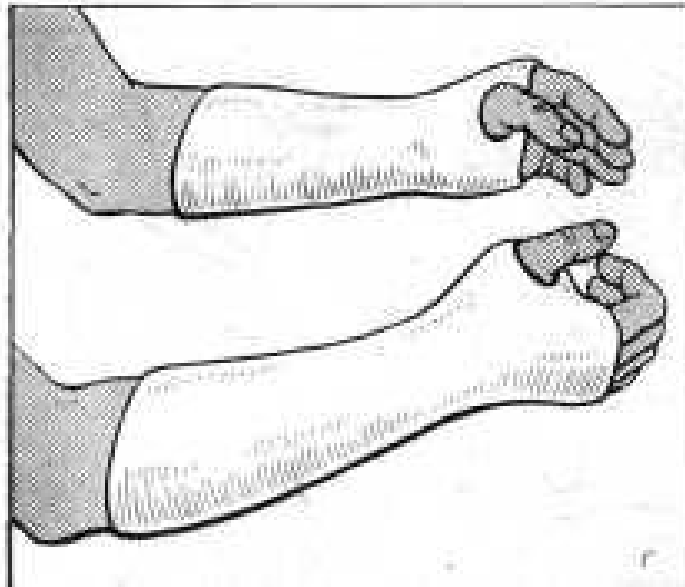


Рис. 89. Гипсовая повязка при переломах костей запястья.

Лечение. Условия для сращения отломков ладьевидной кости неблагоприятны, так как питающие ее внутрикостные сосуды при переломе повреждаются (рис. 88). Кроме того, кости запястья не покрыты надкостницей. Особенно отрицательно действуют на процесс сращения механические силы (режущая, растягивающая и в некоторой степени ротационная), возникающие в области перелома ладьевидной кости при движениях в лучезапястном суставе. Процесс заживления протекает так же, как и при медиальном переломе шейки бедра. Если не создать длительной иммобилизации, образуется ложный сустав и наступает асептический некроз кости. Сращение отломков возможно только при полной и продолжительной иммобилизации лучезапястного сустава.

Перелом бугорка ладьевидной кости всегда бывает внесуставным. Кровоснабжение бугорка не нарушается, отломки срастаются. После того как перелом распознан, на предплечье и кисть накладывают гипсовую повязку на 3-6 нед.

При переломе ладьевидной кости лучезапястный сустав фиксируют бесподстилочной гипсовой повязкой от локтевого сустава до пястно-фаланговых суставов. Кисти придают положение легкого отведения в лучевую сторону при переломах в средней части и в проксимальном отделе и легкое отведение в локтевую сторону при переломах в дистальном отделе ладьевидной кости (рис. 89). Первый палец фиксируют гипсовой повязкой в положении абдукции и легкого сгибания в пястно-фаланговом и межфаланговом суставах. Если почему-либо повязка станет свободной или сломается, следует немедленно сменить ее и придать кисти прежнее положение. С первого дня больной должен производить активные движения в пальцах и свободных суставах руки. Через 10-12 нед повязку снимают и делают контрольную рентгенограмму. Редко в течение этого периода наступает костное сращение; обычно гипсовую повязку нужно наложить на срок до 4-6 мес. Несмотря на такую длительную иммобилизацию, как правило, функция под влиянием лечебной гимнастики и теплых ванночек вскоре восстанавливается. Трудоспособность возвращается через 3-6 мес.

После снятия гипсовой повязки через 1-2 мес необходимо вновь делать контрольные рентгенограммы, чтобы своевременно распознать развивающуюся декальцинацию в области сращенного перелома, при которой требуется иммобилизация на дополнительный срок.

Сращение отломков ладьевидной кости нельзя считать законченным до тех пор, пока рентгенограммы не покажут полного костного зарращения линии перелома (рис. 90). Если гипсовая повязка снята слишком рано, ранние движения в лучезапястном суставе могут вызвать декальцинацию вновь образованной кости и привести к возникновению

кистозных полостей в ладьевидной кости, асептическому некрозу, несращению перелома, артрозу. Больные при несращении перелома ладьевидной кости испытывают боль при движениях в лучезапястном суставе; отмечается тугоподвижность и слабость в кисти. Трудоспособность больного понижается.

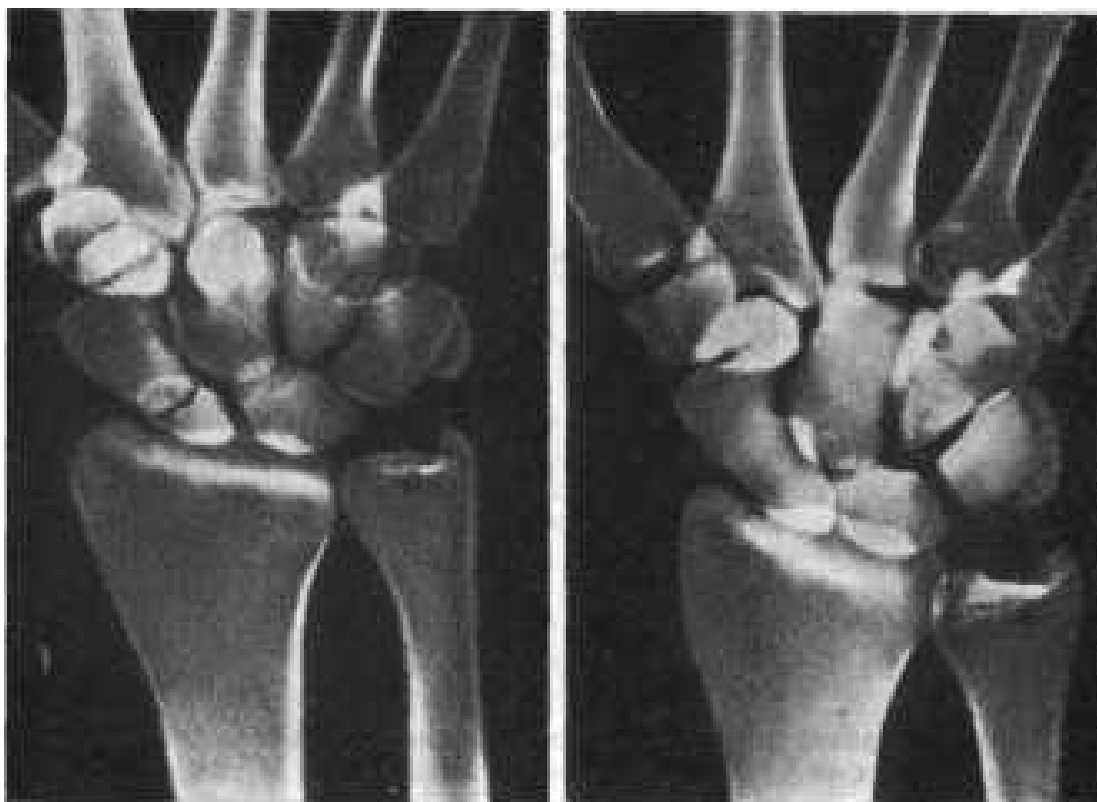


Рис. 90. Перелом ладьевидной кости до и после лечения гипсовой повязкой в течение 4 мес; костное сращение.

Замедленное сращение ладьевидной кости обычно наблюдается, если иммобилизация не производилась совсем или была слишком кратковременной. Если отсутствуют склерозирование на поверхности излома и асептический некроз, даже при наличии кистовидных, нерезко очерченных небольших круглых полостей на поверхности излома, костное сращение в преобладающем большинстве случаев может быть достигнуто длительной гипсовой иммобилизацией. Гипсовую повязку накладывают в таком же положении, как и при свежих переломах, на 4-6 мес, а иногда и больше.

Одновременно во избежание ограничения функции пальцев обязательно проводится лечебная гимнастика - движения в пальцах и в неиммобилизованных повязкой суставах руки.

Стойко несращенные переломы ладьевидной кости при болях в лучезапястном суставе и нарушениях функции кисти, мешающих заниматься профессиональным трудом, лечат оперативно. Если боли незначительны и не носят постоянного характера, а также если больной может выполнять свою работу или без ущерба переменить ее, от операции следует воздержаться, так как оперативным путем не всегда достигается успех.

Операция просверливания отломков ладьевидной кости: делают небольшой разрез в области бугорка. Обе половины ладьевидной кости просверливают тонким сверлом в нескольких направлениях через линию перелома. Операцию необходимо делать очень осторожно, чтобы не повредить суставные хрящи. Затем вновь накладывают гипсовую повязку на несколько месяцев до костного срастания отломков. Операция эта ввиду ее относительно небольшой эффективности в настоящее время применяется редко.

Костная трансплантация предпринимается при условии, если ульнарный (проксимальный) отломок больше одной трети всей кости и полностью отсутствуют или имеются лишь небольшие нарушения кровоснабжения. В этих случаях на рентгенограмме видны ограниченные кистозные полости и склерозирование отломков по поверхности излома. При наличии как асептического некроза, выражающегося рентгенологически в значительно более уплотненной структуре кости по сравнению с окружающими костями, так и остеоартроза восстановительная операция не показана. Продольный разрез длиной 8 см делают в области анатомической табакерки (рис. 91). Фасцию рассекают между сухожилием длинного и короткого разгибателей I пальца. Выделяют веточки лучевого нерва и лучевой артерии, обнажают суставную сумку и связку лучезапястного сустава, которые рассекают в продольном направлении. Края капсулы раздвигают, чтобы полнее обнажилась ладьевидная кость, кисть отклоняют в локтевую сторону. На дистальном отломке прощупывают бугорок ладьевидной кости и через это место, избегая повредить и перфорировать артикулирующие поверхности, просверливают сквозь оба отломка канал диаметром 4-6 мм. Удалять рубцовую ткань между отломками не следует. Затем берут соответствующий диаметру просверленного канала кортикальный трансплантат с передней поверхности большеберцовой кости и вводят его в канал, сближая отломки, чтобы уменьшить щель между ними. Конец костного трансплантата отсекают, чтобы он не выходил за пределы поверхности кости. Рану зашивают наглухо и руку фиксируют в гипсовой повязке в таком же положении, как при свежих переломах, до костного сращения отломков.

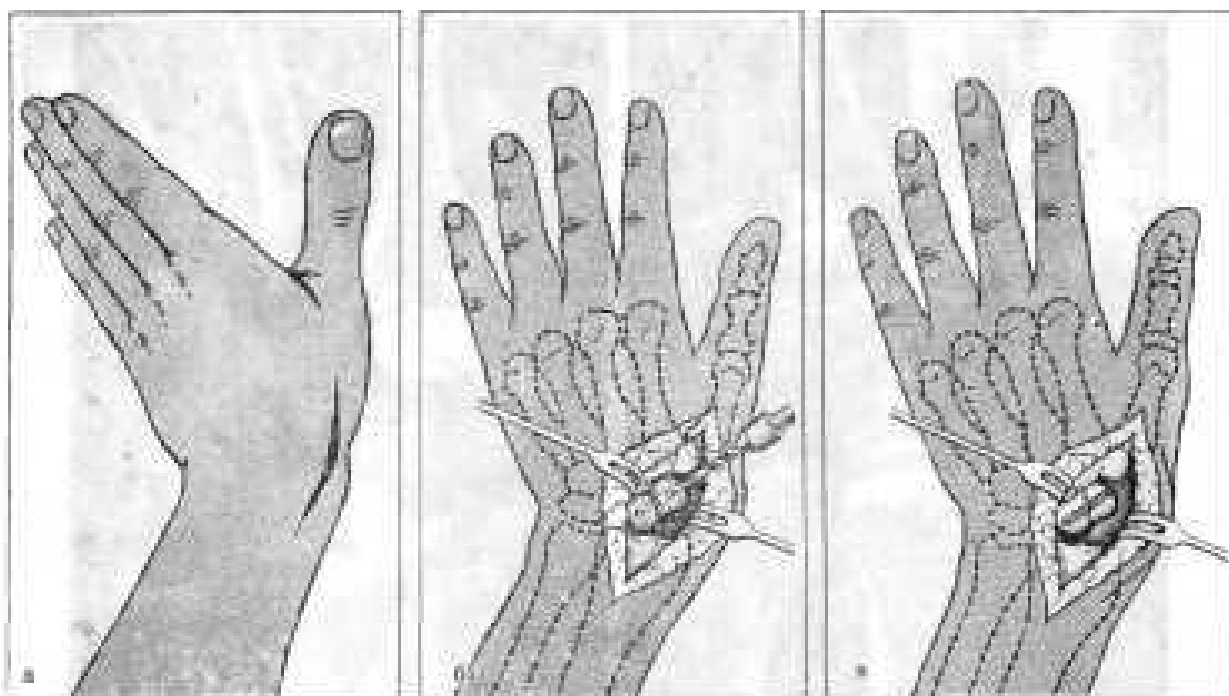


Рис. 91. Операция по поводу несросшегося перелома ладьевидной кости.
а - разрез; б - просверливание канала; в - в канал введен костный штифт.

Операция удаления ульнарного отломка ладьевидной кости при стойком несращении показана, если этот отломок меньше одной трети ее. Операция необходима даже если отломок жизнеспособен и тем более, когда наступил асептический некроз его. Результаты после удаления такого небольшого отломка хорошие. В тех случаях, когда ульнарный отломок больше $1/3$ кости и наступил асептический некроз его, но отсутствуют артритические изменения в суставе, удаление нежизнеспособного проксимального отломка дает удовлетворительные результаты. Однако они хуже, чем при удалении отломка длиной меньше $1/3$ ладьевидной кости, но лучше, чем при удалении всей кости.

Разрез при удалении ульнарной части ладьевидной кости такой же, как при предыдущей операции. Следует еще раз подчеркнуть, что операцию нужно предпринимать лишь в тех случаях, когда имеются боли и нарушения функции кисти. Если боли незначительны, следует избегать оперативного вмешательства.

Резекция шиловидного отростка лучевой кости была предложена в 1948 г. L. Barnard и S. Stubbins при несращенных переломах ладьевидной кости. По нашим наблюдениям, в большинстве случаев после операции боли исчезали, а иногда наступало сращение отломков. Наиболее подходит эта операция при несращенных переломах, располагающихся ближе к дистальному концу ладьевидной кости, при отсутствии асептического некроза отломков и артроза.

Операция полного удаления ладьевидной кости имеет плохую репутацию. Однако иногда показания к ней могут возникнуть при некрозе обоих отломков. Плохие результаты наблюдаются главным образом в тех случаях, когда успел развиться артроз. При некрозе удаление ладьевидной кости должно производиться до развития артроза лучезапястного сустава.

Артрорез лучезапястного сустава должен применяться редко, лишь при старых несращенных переломах ладьевидной кости, когда один или оба отломка нежизнеспособны и развился тяжелый артроз лучезапястного сустава, сопровождающийся сильными болями и нарушением функции кисти.

Многие больные способны выполнять свою работу, хотя рентгенологически выявляется асептический некроз отломков и артроз лучезапястного сустава. Такие больные не нуждаются в удалении ладьевидной кости и артрорезе лучезапястного сустава. Иногда наступает сильное обострение болей в связи с перенапряжением запястья. После ограничения работы, а иногда и временной иммобилизации боли прекращаются и больные вновь в состоянии выполнять облегченную работу.

Переломы полулунной кости

Перелом полулунной кости встречается сравнительно редко и возникает при падении на кисть, отведенную в локтевую сторону. Иногда перелом сочетается с вывихом. Переломы полулунной кости иногда сочетаются с вывихами и переломами других костей запястья и переломом предплечья в типичном месте. В большинстве случаев перелом носит компрессионный характер, полулунная кость раздавливается. Иногда бывает отрыв тыльного отростка кости.

Симптомы и распознавание. На тыльной поверхности середины лучезапястного сустава при изолированном переломе полулунной кости имеются ограниченная припухлость и болезненность при давлении. При толчке по оси III и IV пальцев боль отдает в область полулунной кости. Разгибание кисти очень болезненно. Перелом распознается в основном на основании снимков, сделанных в двух проекциях.

Лечение. При трещинах полулунной кости гипсовую повязку на предплечье и кисть накладывают за 6-10 нед, а при отрыве тыльного отростка - на 3 нед. L. Bohler рекомендует лечить компрессионные переломы гипсовой повязкой с проволочным вытяжением за кончик III пальца. Предварительно область перелома и кончик пальца обезболивают 5-10 мл 2% раствора новокаина. Срок вытяжения 6 нед, иммобилизации - 8-10 нед. Трудоспособность восстанавливается через 3-4 мес.

Метод лечения раздробленных переломов полулунной кости иммобилизацией и вытяжением часто не дает успеха, так как не гарантирует от развития асептического некроза и деформации. Эти изменения после первичного травматического перелома

полулунной кости запястья не относятся к остеохондропатиям, т. е. не являются болезнью Кинбека.

Если при переломе полулунной кости лучезапястный сустав не иммобилизовать, может наступить асептический некроз, сопровождающийся болями в лучезапястном суставе, ограничением функции и слабостью кисти. Удаление некротизированной полулунной кости не всегда приводит к желаемому результату.

Переломы других костей запястья

Переломы трехгранной, гороховидной, большой и малой многоугольных, головчатой и крючковидной костей встречаются редко. Они возникают в результате прямой травмы. Диагноз устанавливается на основании локальной боли и рентгенограмм. Нарушения функции наблюдаются редко.

Лечение. Накладывают гипсовую повязку на предплечье и кисть на 2-4 нед. Назначают лечебную гимнастику, а после снятия повязки – физиотерапевтические (тепловые) процедуры.

ПОВРЕЖДЕНИЯ КИСТИ И ПАЛЬЦЕВ

Разрыв боковой связки пястно-фалангового сочленения I пальца

Резкое и чрезмерное отведение I пальца может привести к разрыву медиальной боковой пястно-фаланговой связки. Иногда сама связка не разрывается, а происходит отрыв ее вместе с костной пластинкой, к которой она прикрепляется. В результате этого основная фаланга подвержена подвывиху в момент захватывания какого-нибудь предмета между I пальцем и кончиком других пальцев; иначе говоря, нарушается основная функция I пальца - противопоставление другим пальцам (оппозиция).

Симптомы и распознавание. Палец при надавливании «а кончик становится под большим или меньшим углом к I пястной кости. При этом угол в пястно-фаланговом сочленении открывается в лучевую сторону. На рентгенограмме выявляется подвывих I пальца, отрыв костной пластинки.

Лечение. В свежих случаях накладывают на 2-3 нед гипсовую повязку, иммобилизующую I палец в пястно-фаланговом сочленении в положении легкого противопоставления ко II пальцу. Этим способом не всегда достигается положительный результат, остается неустойчивость сустава; чаще это наблюдается при отрыве боковой связки с костной пластинкой. Для восстановления функции показано оперативное вмешательство - наложение шва на связку. При отрыве боковой связки вместе с костной пластинкой ее пришивают к месту отрыва, затем на 2 нед накладывают гипсовую повязку. После снятия ее назначают теплые ванны, парафиновые аппликации, движения, которые постепенно увеличиваются в объеме.

Вывихи пястных костей и пальцев кисти

Вывихи эти сравнительно редки. Различают вывихи в пястно-фаланговом сочленении (вывих основной фаланги), в первом межфаланговом сочленении (вывих средней фаланги) и во втором межфаланговом сочленении (вывих ногтевой фаланги). Наиболее часто встречаются вывихи I пальца в пястно-фаланговом сочленении.

Вывих в I пястно-запястном суставе

Этот вывих встречается редко. Пястная кость смещается проксимально и в лучевую сторону.

Симптомы и распознавание. Признаки такие же, как при переломывывихе Беннета. Однако при попытке к вправлению в отличие от перелома Беннета ощущается пружинящее сопротивление.

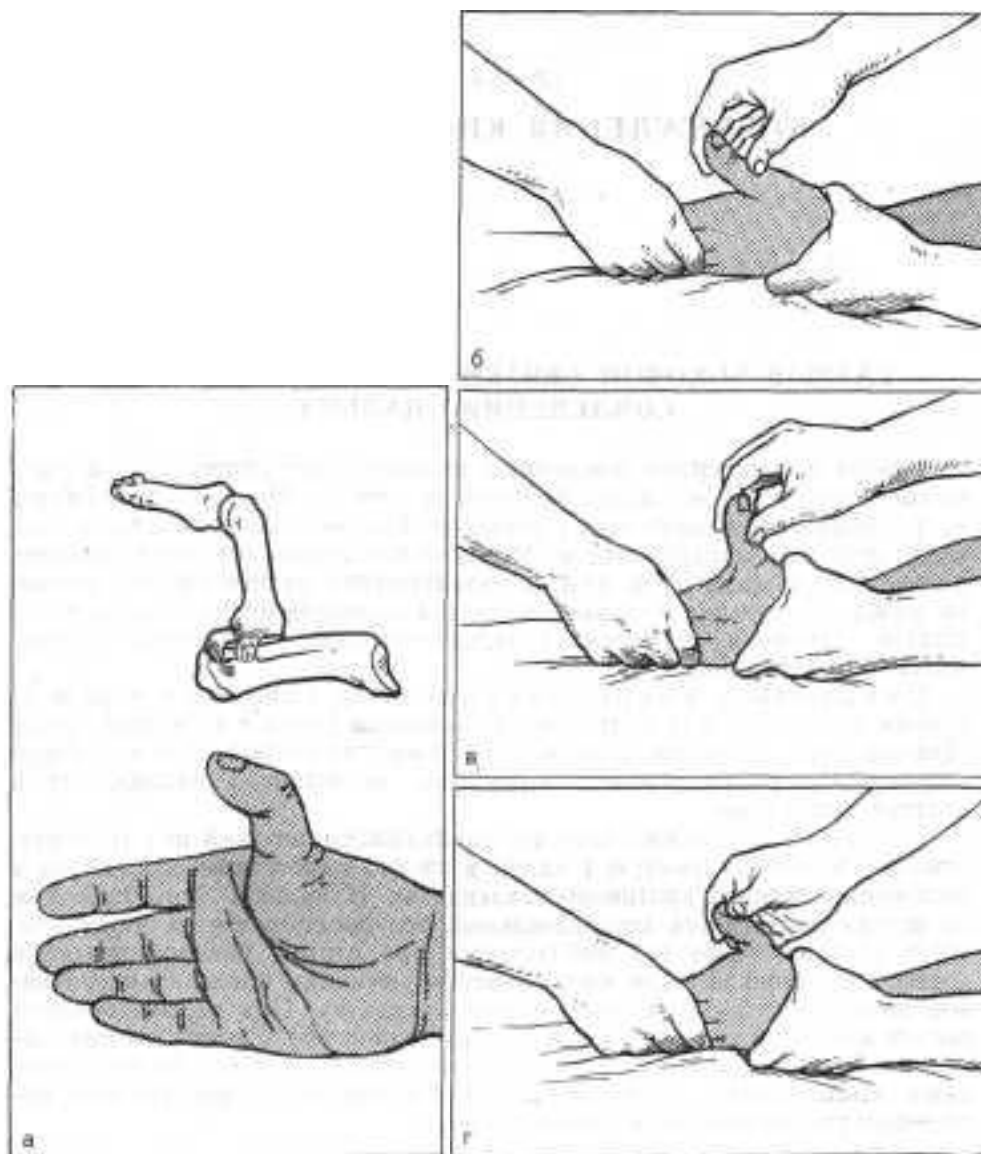


Рис. 92. Техника вправления полного вывиха I пальца.

а – до вправления; б – вытяжение вверх по оси основной фаланги и максимальное разгибание; в – проталкивание основной фаланги по тыльной поверхности пястной кости в дистальном направлении и возвращение на место сесамовидных косточек; г – разгибание концевой фаланги и сгибание в пястно-фаланговом сочленении.

Лечение. Вправление производится под внутрикостным, местным или общим обезболиванием (рис. 92). На I палец на уровне основной фаланги накладывают петлю тесьмы и затягивают ее. Концы этой тесьмы помощник захватывает, обвязывает ею свою кисть и производит вытяжение за отведенный I палец в течение нескольких минут. Хирург производит давление на основание I пястной кости в направлении, обратном смещению. После вправления накладывают гипсовую повязку от локтя до основания II-V пястных костей и до основания ногтя I пальца, который фиксируют в абдукции, противопоставлении и легком сгибании в пястно-фаланговом суставе. Гипсовую повязку снимают через 4 нед. Трудоспособность восстанавливается через 5-6 нед.

Вывихи II-V пястных костей в пястно-запястных суставах наблюдаются редко.

Частичный разрыв разгибателя пальца кисти на уровне проксимального межфалангового сустава

Это повреждение наблюдается нередко. Возникает оно при резком сгибании в межфаланговом суставе. При этом происходит поперечный разрыв или отрыв средней ножки сухожилия разгибателя пальца вблизи прикрепления к основанию средней фаланги. Это повреждение сравнительно редко диагностируют вскоре после травмы, обычно ставят диагноз растяжения связок.

Симптомы и распознавание. Больные жалуются, что не могут полностью разогнуть палец в проксимальном межфаланговом сочленении. Палец слегка согнут в этом суставе, остальные движения в пальце нормальны, болей нет.

Лечение. Как правило, оперативное. В. Г. Вайнштейн (1937) предложил простую операцию для восстановления функции разгибания пальца. Производят широкий дугообразный тыльный разрез от середины основной фаланги до дистальной части средней фаланги; при этом обнажается весь разгибательный апоневроз проксимального межфалангового сустава. Тщательно отсепааровывают суставную сумку и сухожильные ножки разгибателя на боковых поверхностях проксимальной и средней фаланг из двух параллельных разрезов по краям боковых сухожильных ножек. Тонким скальпелем ножки отделяют от подлежащих тканей при разогнутом пальце таким образом, чтобы ножки на проксимальной и средней фалангах не повредились. Затем эти сухожильные мостики при помощи тонкого элеватора перемещают к середине тыльной поверхности пальца и несколькими швами сшивают так, чтобы захватить в проксимальной части остатки средней ножки разгибателя. Рану послойно зашивают наглухо. Затем накладывают гипсовую повязку на предплечье, кисть и палец с ладонной поверхности. Палец фиксируют в положении разгибания в течение 3-4 нед. В дальнейшем назначают лечебную гимнастику и физиотерапевтические процедуры. Исход этой операции хороший.

Вывих I пальца в пястно-фаланговом сочленении

Вывих I пальца в пястно-фаланговом сочленении чаще всего происходит в тыльную сторону (назад и вверх, значительно реже – вперед и кнаружи) и возникает в результате переразгибания. При этом на ладонной поверхности открываются боковые метакарпальные связки и капсула сустава. Обе сесамовидные косточки, остающиеся в связи с основной фалангой, также сдвигаются к тылу. Заложенное между ними сухожилие длинного сгибателя соскальзывает в локтевую сторону и может вместе с сесамовидной косточкой ущемляться между головкой пястной кости и основной фалангой. Вправление осложненного таким путем вывиха иногда представляет большие трудности.

Различают неполные и полные вывихи. При неполном вывихе в отличие от полного суставная поверхность основной фаланги остается в соприкосновении с головкой I пястной кости.

Симптомы и распознавание. Больные ощущают боли в пястно-фаланговом сочленении. При неполном вывихе основная фаланга стоит по отношению к метакарпальной кости под тупым углом, открытым в тыльную сторону, а ногтевая фаланга - по отношению к основной фаланге под таким же углом, открытым в ладонную сторону. Полный вывих характеризуется тем, что основная фаланга стоит по отношению к пястной кости под прямым углом. На ладонной поверхности при тыльных вывихах удается прощупать головку пястной кости. Палец укорочен.

Для вывиха, осложненного ущемлением длинного сгибателя и сесамовидной косточки, характерно, что палец кажется укороченным и выпрямленным. Основание первой фаланги расположено с боковой стороны от головки пястной кости. На ладонной

поверхности определяется выступ, соответствующий головке I пястной кости, а на тыльной - выступ, соответствующий основанию первой фаланги. При неполных вывихах при попытке пассивно согнуть палец в пястно-фаланговом сочленении отмечается симптом пружинистой подвижности. Боковая рентгенограмма дает полное представление о характере вывиха.

Лечение. Вправление производится под местным, внутрикостным или общим обезболиванием. Неполные и полные неосложненные вывихи вправляются легко. Вправление производится следующим образом. Хирург захватывает вывихнутый палец своей кистью и производит вытяжение и переразгибание пальца в пястно-фаланговом суставе. Одновременно I пальцем этой же кисти хирург производит давление в направлении ладонной стороны на основание первой фаланги, а I пальцем другой руки давит на головку I пястной кости в противоположную, т. е. тыльную, сторону. Как только суставная поверхность основной фаланги I пальца скользнет при этом по верхушке головки пястной кости, хирург сгибает вывихнутый палец в пястно-фаланговом суставе. В этом положении накладывают гипсовую повязку от локтя до II- V пястно-фалангового сустава и до середины ногтя I пальца. Через 3 нед гипсовую повязку снимают и назначают лечебную гимнастику и тепловые процедуры. Трудоспособность восстанавливается через 4-6 нед после вправления.

Если после нескольких попыток вправление вывиха не увенчалось успехом, это означает, что головка I пястной кости прорвала спереди капсулу сустава, которая обвилась вокруг шейки ее, или что сухожилие сгибателя, а иногда и сесамовидные косточки ущемились и мешают вправлению. В таких случаях необходимо открытое вправление.

Оперативное лечение. Показано при невправленных вывихах. Разрез длиной 6 см делают по ладонной поверхности пястно-фалангового сочленения. После рассечения капсулы обнажают суставные поверхности головки пястной кости и фаланги. Ущемившееся между суставными поверхностями сухожилие освобождают и перемещают. Вывих после этого в свежих случаях вправляется легко. Рану послойно зашивают и накладывают гипсовую повязку. Дальнейшее лечение такое же, как было описано выше.

Вывих I пальца в ладонную сторону и кнаружи возникает при падении на согнутые пальцы или под влиянием травмы, действующей на тыльную поверхность пальца.

Симптомы и распознавание. Палец смещен в ладонную сторону. На тыльной поверхности под кожей виден выступ, прощупывается головка пястной кости.

Лечение. Вправление достигается следующим путем. Хирург, захватив одной рукой палец, производит его сгибание и вытяжение. После того как удастся сдвинуть основную фалангу дистально, хирург разгибает палец, надавливая при этом пальцами другой руки на головку I пястной кости в ладонную сторону. Иммобилизация и дальнейшее лечение такие же, как и при тыльных вывихах.

Вывихи II, III, IV, V пальцев в пястно-фаланговом сочленении чаще бывают в тыльную сторону. Симптомы и методика вправления сходны с таковыми при вывихах I пальца.

Вывихи средних фаланг

Вывихи средних фаланг встречаются нередко. Чаще смещение происходит в тыльную и боковую стороны. Иногда одновременно возникает отрыв костной ткани. Симптомы зависят от характера смещения. Вправление достигается таким же путем, как при вывихах в пястно-фаланговых суставах. После устойчивого вправления вывиха гипсовую повязку на 3 нед накладывают только на палец, которому придают слегка согнутое в суставах положение. При неустойчивых вывихах, что обычно наблюдается при переломовывихах, после вправления необходимо для предупреждения рецидива наложить

скелетное вытяжение или произвести трансартикулярную фиксацию тонкой спицей, а в некоторых случаях – открытое вправление с фиксацией оторвавшегося фрагмента.

Вывихи ногтевых фаланг

Чаще бывают вывихи ногтевой фаланги I пальца. Происходят они преимущественно в тыльную сторону; при этих вывихах возникают частичные и полные отрывы сухожилия разгибателя пальца от места прикрепления. Симптомы зависят от смещения ногтевой фаланги. Рентгенограмма уточняет диагноз и дает возможность своевременно выявить сопутствующий отрыв костной ткани. Вправление при тыльных вывихах достигается переразгибанием и вытяжением, а при ладонных – сгибанием и вытяжением. После вправления накладывают циркулярно, без натяжения, в несколько слоев полоски лейкопластыря. Повязку снимают через 15-20 дней. Очень важно своевременно диагностировать отрыв сухожилия. В этих случаях на палец накладывают специальную шину на более длительный срок (до 5-6 нед). Иногда показано оперативное лечение, которое заключается в подшивании оторванного сухожилия к месту прикрепления.

Отрыв сухожилия разгибателя пальца

Отрыв сухожилия разгибателя пальца от места прикрепления у основания ногтевой фаланги – наиболее частый вид подкожных разрывов сухожилий - происходит при резком сгибании пальца в то время, когда сухожилие активно сокращено. Такие отрывы наблюдаются при игре в баскетбол, у пианистов, у урологов (при трудном вылуцовании пальцем предстательной железы). Отрыв сухожилия может сопровождаться отрывом треугольного отломка от основания фаланги.

Симптомы и распознавание. Ногтевая фаланга находится в положении сгибания, ее не удается активно разогнуть. Так как разгибатель прикрепляется к основанию средней фаланги, она находится в положении переразгибания и полностью не сгибается. Это придает пальцу характерную молоткообразную форму.

Лечение. Не следует откладывать начало лечения; нужно сблизить оторванное сухожилие с местом отрыва его от фаланги. В ранние сроки лечения результаты хорошие. После 2-4 нед исход лечения гипсовой иммобилизацией становится сомнительным, и чем больше времени прошло после повреждения, тем чаще бывают неудачи.

Для того чтобы конец оторвавшегося сухожилия разгибателя ногтевой фаланги приблизился к своему основанию, палец должен быть иммобилизован в положении переразгибания ногтевой фаланги и в положении умеренного сгибания средней фаланги (рис. 93). Невыполнение второго условия является частой причиной того, что разгибательное сухожилие отходит проксимально и вследствие этого приживление его к месту отрыва не наступает (R. Watson-Jones, 1960). Применять шины, удерживающие оба сустава в выпрямленном положении, нецелесообразно. Лучше всего иммобилизовать палец гипсовой повязкой или при помощи специальных шин. Предварительно больному показывают, в каком положении должен быть фиксирован палец. Ему предлагают зажать ручку (карандаш) между I и поврежденными пальцами так, как ее обычно держат при письме между I и II пальцами. В первом межфаланговом сочленении больной должен согнуть палец под углом 60° и в этом положении кончиком ногтевой фаланги сильно прижать ручку (лучше пользоваться ручкой из пластмассы). Таким образом ногтевой фаланге придается переразогнутое положение. Когда больной поймет, в каком положении должен быть зафиксирован поврежденный палец, на ладонную поверхность от основания

до кончика пальца накладывают гипсовую лонгету, охватывающую палец на 3/4 его поверхности. Больному дают зажать ручку между I и поврежденным пальцами, как было указано выше. Лонгету хорошо моделируют вокруг пальца; после того как она затвердеет, дополнительно загипсовывают палец несколькими круговыми ходами бинта. Гипсовую повязку снимают через 6 нед. Приживление происходит быстрее и лучше в тех случаях, когда разгибательное сухожилие оторвалось от ногтевой фаланги с костной пластинкой. При соблюдении правил иммобилизации редко приходится оперировать и пришивать сухожилие к месту отрыва. Закрытая трансартикулярная фиксация в последние годы получает более частое применение, так как обычная гипсовая повязка или шина, применяемая при этом повреждении, не фиксирует надежно палец в приданном положении. В этом отношении трансартикулярная фиксация или закрытая внутренняя фиксация тонкой спицей лучше обеспечивает иммобилизацию. Для этого помощник придает такое положение пальцу, при котором в проксимальном межфаланговом суставе палец согнут под углом 60° , а в дистальном находится в положении переразгибания. Затем тонкую спицу внедряют в мякоть кончика пальца и проводят через всю ногтевую фалангу и дистальный межфаланговый сустав. Спица выходит на ладонную поверхность средней фаланги. Далее конец спицы проводят через ладонную поверхность чрескостно на тыльную поверхность основной фаланги. Концы спицы откусывают таким образом, чтобы они погрузились под кожу. Затем накладывают на палец гипсовую повязку, которая фиксирует его в приданном положении. Через 6 нед повязку снимают, спицу перекусывают на ладонной поверхности между основной и средней, фалангами и оба отрезка ее вытягивают. Назначают лечебную гимнастику и физиотерапию.

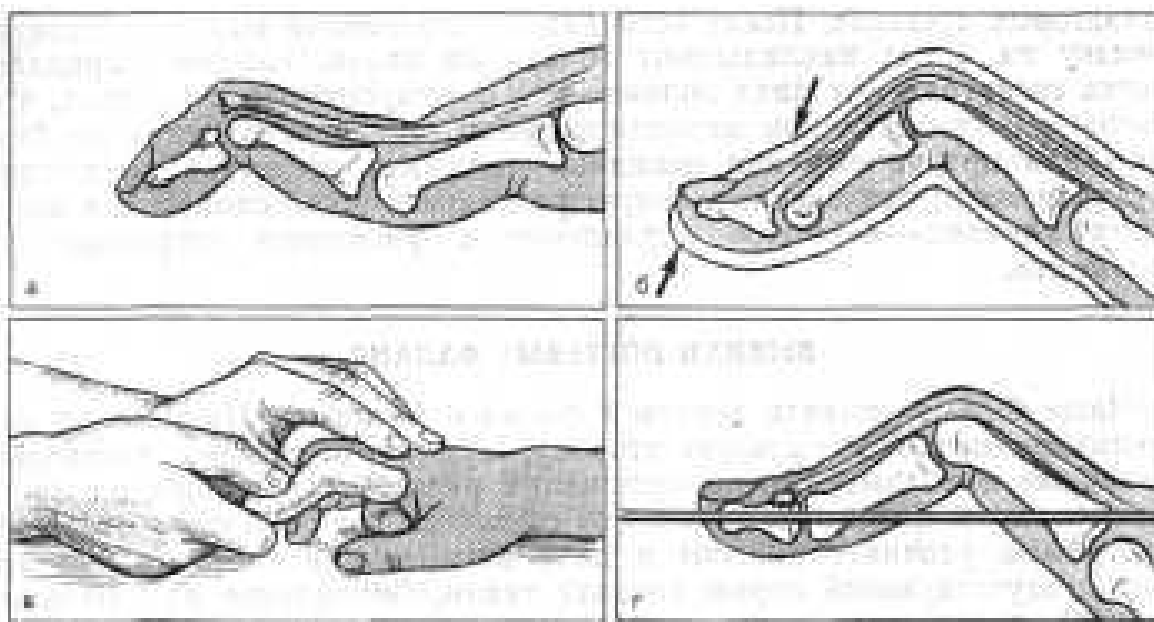


Рис. 93. Отрыв разгибателя II пальца с костной пластинкой.

а - порочное сгибательное положение ногтевой фаланги и разгибательное положение средней фаланги; б - оторвавшаяся пластинка вместе с разгибательным сухожилием подходит к месту отрыва при разгибании ногтевой фаланги и легком сгибании средней фаланги; в - наложение гипсовой повязки или шины при отрыве разгибателя пальца. Ногтевая фаланга фиксируется в переразгибании, а средняя фаланга - в сгибании на 60° ; г - закрытая трансоссальная фиксация спицей.

Оперативное лечение, в свежих случаях показано редко. В застарелых случаях большинство больных предпочитают некоторые неудобства в связи с развившейся крючковатой ногтевой фалангой, чем операцию. Все же в тех случаях, когда деформация беспокоит больного как в профессиональном, так и в косметическом отношении, операция

оправдана. Для этого на тыльной поверхности ногтевой и средней фаланг делают Г-образный разрез. Отломок, связанный с сухожилием разгибателя, а также ложе его на ногтевой фаланге освобождают от рубцовой ткани. Затем подтягивают отломок к ложу и прошивают его. Однако это не всегда легко, а в ряде случаев почти невозможно. Лучше применить съемный проволочный блокирующий шов по Беннелю. Для этого просверливают канал через ногтевую фалангу к ложу отломка. Через отломок проводят тонкую проволоку, а под петлеобразный изгиб ее - другую проволоку. Оба конца первой проволоки проводят через канал в ногтевой фаланге и выводят ее концы над кожей кончика пальца. Концы этой проволоки после прилегания отломка к своему ложу завязывают над пуговкой. Затем оба конца второй проволоки также выводят над кожей тыльной поверхности средней фаланги и завязывают ее над другой пуговкой. Рану зашивают. Палец фиксируют в гипсовой повязке в типичном для этого повреждения положении. Через 5 нед удаляют повязку, съемные проволочные швы и назначают лечебную гимнастику и физиотерапию.

ПЕРЕЛОМЫ ПЯСТНЫХ КОСТЕЙ И ПАЛЬЦЕВ

Перелом основания I пястной кости

Это повреждение наблюдается часто, особенно у взрослых мужчин. Переломы основания I пястной кости требуют особого внимания, так как движения I пальца имеют огромное значение при трудовых процессах: отведение, приведение, противопоставление (противоположение) совершаются в седловидном пястно-запястном суставе. Неправильное лечение этого перелома снижает функциональные возможности не только I пальца, но и всей кисти. Перелом возникает в тех случаях, когда толчок по оси пальца вызывает резкое сгибание приведенной I пястной кости (рис. 94). Различают два типа переломов основания I пястной кости.

При первом типе происходит перелом только локтевого края основания I пястной кости. Отломок имеет треугольную форму и остается на месте. Палец вместе с периферическим отломком пястной кости вывихивается в запястно-пястном суставе в тыльно-лучевую сторону; такой перелом называется переломом Беннета. Таким образом, здесь имеет место типичный переломовывих I пястной кости.

При втором типе происходит сгибательный перелом основания I пястной кости. Линия перелома проходит на 1,5 см дистальнее сустава и не проникает в него. Дистальная часть смещается и располагается под углом, вершина которого обращена в тыльную сторону. Второй тип перелома в отличие от первого является внесуставным.

У детей при переломе основания I пястной кости происходит эпифизеолиз, при котором отломавшийся треугольный фрагмент диафиза обычно остается связанным с эпифизом.

Симптомы и распознавание. Перелом основания I пястной кости нередко не распознают. При этом переломе палец кисти устанавливается в положении приведения. На тыльной поверхности в области основания его прощупывается болезненный выступ. Определяется боль в области основания при давлении в направлении оси пальца и поколачивании по головке I пястной кости. Вытяжение за палец болезненно, иногда при этом ощущается костный хруст и ненормальная подвижность. Угловое искривление при вытяжении и отведении пальца выравнивается; с прекращением вытяжения оно вновь обозначается. Перелом основания I пястной кости часто смешивают с растяжением связок пястно-фалангового сочленения и вывихом I пястной кости. Рентгенограммы, сделанные в двух проекциях, уточняют диагноз и дают возможность установить тип перелома.

Лечение. Одномоментное вправление переломов основания I пястной кости производится под местным обезболиванием. Помощник удерживает руку больного за II-IV пальцы. Удобнее это сделать на растягивающем аппарате, на котором производится вытяжение за II-IV пальцы по длине в направлении оси предплечья. Хирург тянет за один палец и отводит его вместе с I пястной костью.

Выждав 3 мин, хирург надавливает с лучевой стороны на основание I пястной кости, одновременно отводя I палец еще больше в лучевую сторону. В этом положении накладывают бесподстилочную гипсовую повязку с тыльной лонгетой. Лонгету между I и II пальцами надсекают. Образовавшимся лоскутом лонгеты охватывают I палец до межфалангового сочленения и затем лонгету прибинтовывают гипсовым бинтом. С лучевой стороны основания I пястной кости хирург пальцем надавливает на гипсовую повязку и образует здесь углубление (рис. 95). В большинстве случаев, особенно при устойчивых переломах, которые встречаются чаще, этого вполне достаточно, чтобы удержать отломки в правильном положении (рис. 96).

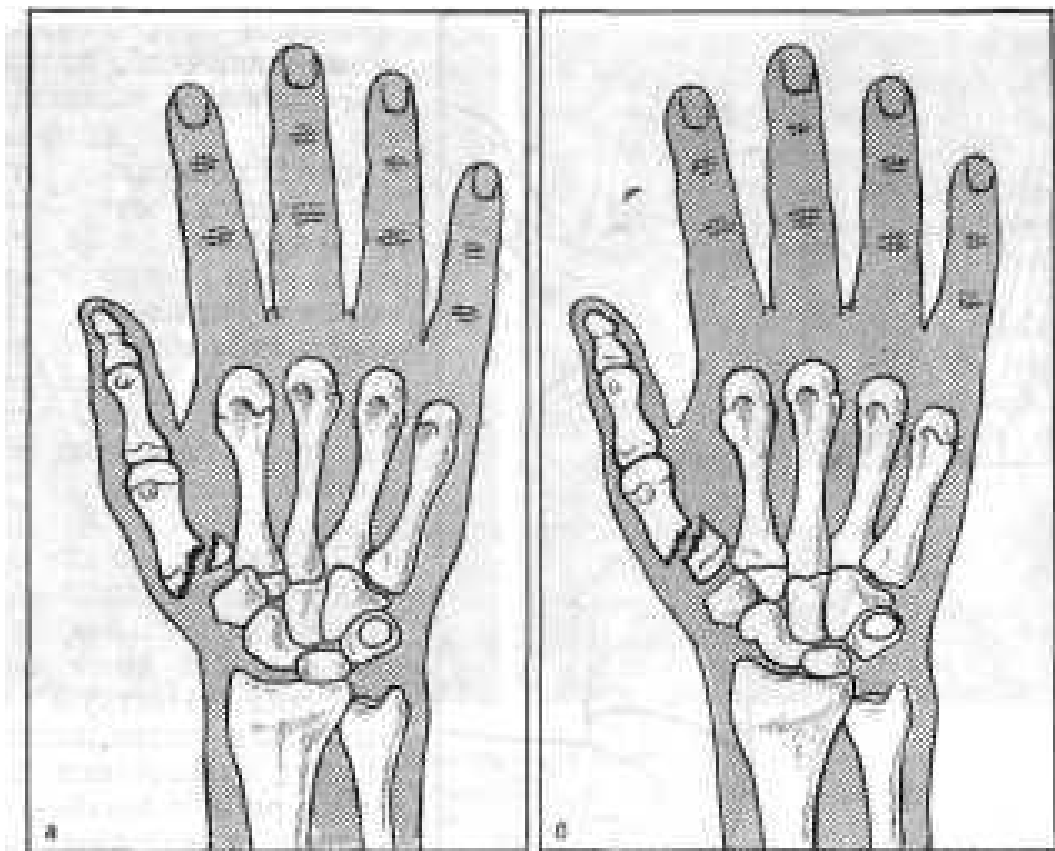


Рис. 94. Перелом основания I пястной кости.
а - I тип (переломовывих Беннета); б - II тип.

Скелетное вытяжение. При переломах первого типа, а также при неустойчивых переломах (например косых и оскольчатых) основания пястной кости, когда отломки имеют тенденцию к повторному смещению после вправления, накладывают гипсовую повязку от локтя до основания фаланг. Через ногтевую фалангу под местным обезболиванием проводят небольшую спицу или специальную булавку для скелетного вытяжения. На спицу надевают небольшую дужку. К гипсовой повязке соответственно I пальцу пригипсовывают проволочную рамку для вытяжения. Пальцу придают положение абдукции с небольшим противопоставлением. Между проволочной рамкой и дужкой со спицей, проведенной через ногтевую фалангу (рис. 97, а), после репозиции отломков для постоянного вытяжения укрепляют в натянутом положении эластическую тягу. Для этого можно использовать резиновую трубку. Положение отломков контролируется рентгеновскими снимками.

С первых же дней больной должен производить активные движения пальцами, а также в плечевом и локтевом суставах. Гипсовую повязку и вытяжение снимают через 4-6 нед. После снятия иммобилизирующей повязки особое внимание обращают на движения в первом пястно-фаланговом сочленении. Помимо движений, назначают массаж кисти, тепловые ванны или парафинотерапию. Трудоспособность восстанавливается через 5-8 нед. Оперативное лечение. При легко смещающихся переломах после вправления отломки можно фиксировать спицей закрытым путем. При невправимых переломах показан открытый остеосинтез (рис. 97, б).

Техника остеосинтеза. Разрез длиной 6 см делают на тыльной поверхности пальца выше и ниже перелома. Пястную кость выделяют поднадкостнично между сухожилием *m. abductor pollicis brevis* и сухожилием *m. extensor pollicis longus*. Рассекают капсулу пястно-запястного сустава. Путем вытяжения за палец и отведения его отломки тщательно сопоставляют и удерживают во вправленном положении при помощи небольшого зажима.

Из дистального фрагмента, в косом направлении, через плоскость перелома в проксимальный отломок проводят тонкую спицу. Конец спицы остается над поверхностью кожи. Рану послойно зашивают и затем накладывают гипсовую повязку. Пальцу придают положение отведения и противостояния и легкого сгибания в пястно-фаланговом сочленении. Спицу, не снимая гипсовой повязки, удаляют через 3 нед, а еще через 2-3 нед снимают гипсовую повязку.

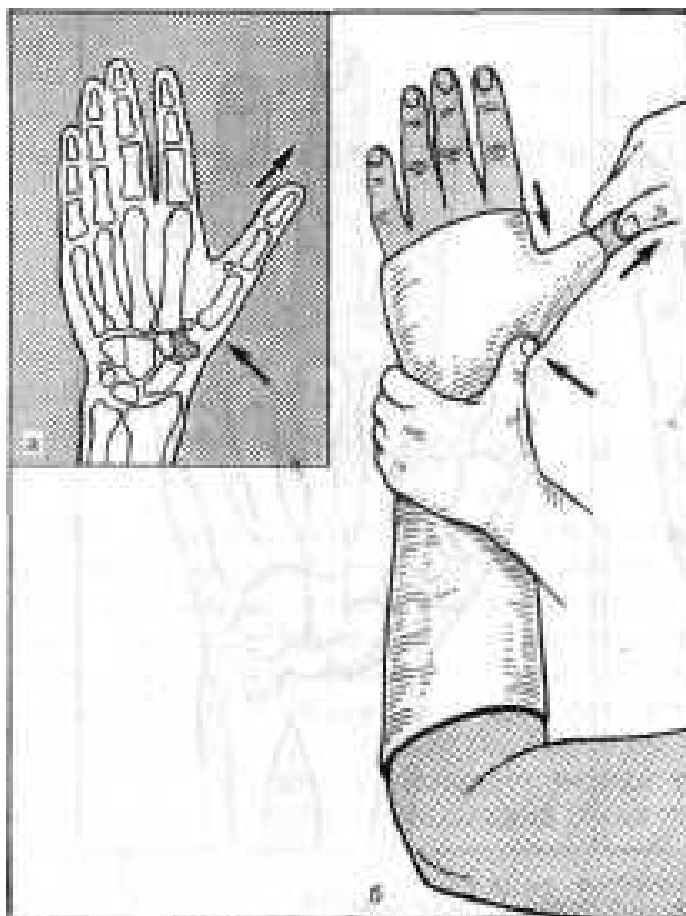


Рис. 95. Вправление перелома основания I пястной кости.
а - вытяжение за большой палец и давление в области первого пястно-запястного сочленения; б - образование углубления в гипсовой повязке.

Перелом тела I пястной кости

Переломы тела I пястной кости возникают при прямой травме.

Переломы без смещения отломков лечат гипсовой повязкой, которую накладывают от локтя до II-V пястно-фалангового сустава и до середины ногтя I пальца. Палец фиксируют в положении абдукции, оппозиции и легкого сгибания в пястно-фаланговом суставе.

Переломы со смещением, устойчивые после вправления, например поперечные, нужно предварительно репонировать путем вытяжения за палец в отведенном положении и давления на проксимальный конец дистального отломка. После этого накладывают такую же гипсовую повязку, как при переломах без смещения.

Переломы со смещением, неустойчивые после вправления, например косые и оскольчатые переломы, лечат после вправления скелетным вытяжением, которое

производится при помощи спицы, проведенной через ногтевую фалангу, и дужки, надетой на спицу. Вытяжение осуществляется при помощи эластической тяги, связанной с проволочной рамкой, вмонтированной в гипсовую повязку.

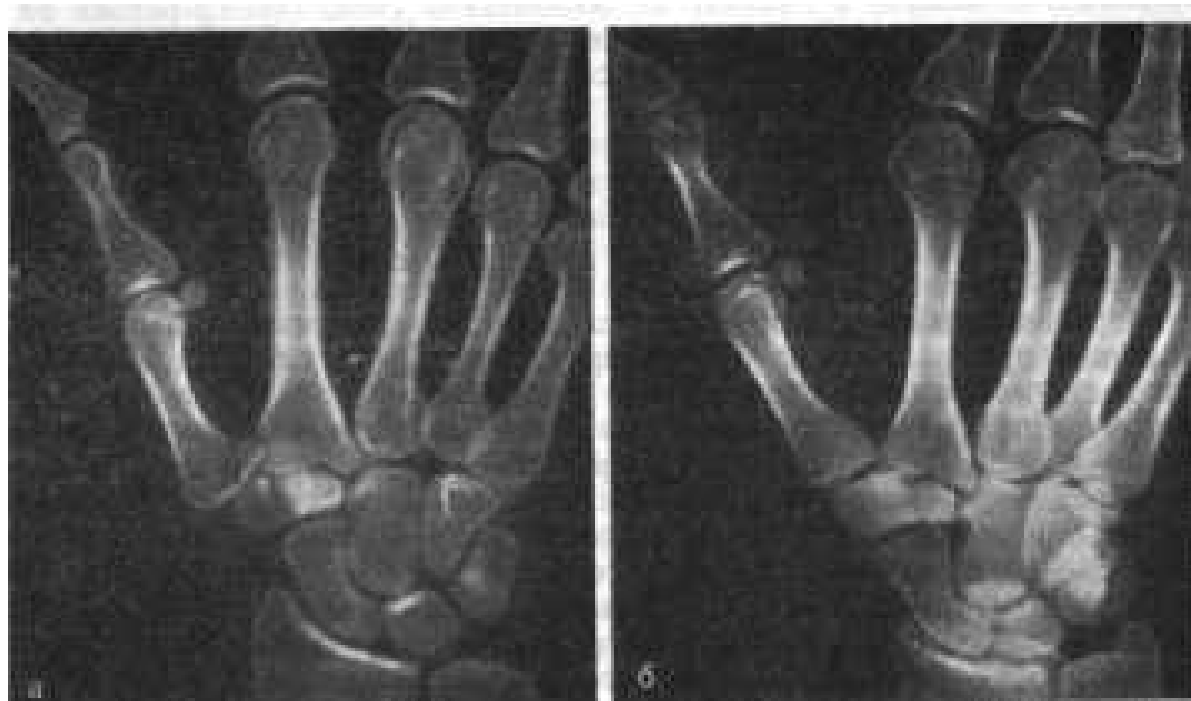

Рис. 96. Переломывывих I пястной кости.
а – до лечения; б – через 32 дня после лечения - костное сращение.

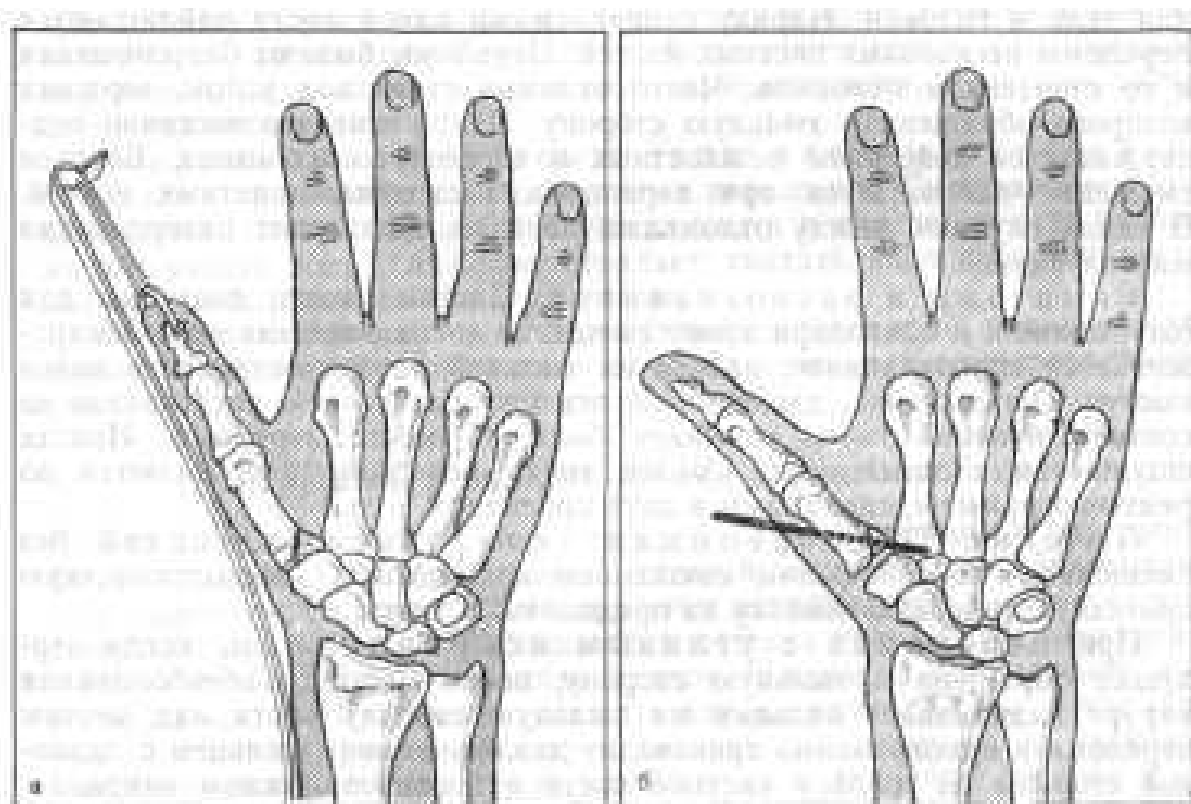


Рис. 97. Переломывывих I пястной кости, а - скелетное вытяжение; б - остеосинтез спицей.

Оперативное вправление показано при неврправимых и легко смещающихся переломах пястной кости. Отломки фиксируют внутрикостно введенной спицей.

При всех способах лечения назначают лечебную гимнастику с первых же дней после травмы. Гипсовую иммобилизацию и скелетное вытяжение прекращают через 3-4 нед после травмы. Если спица при внутрикостном остеосинтезе была оставлена на поверхности кожи, ее в это время также удаляют.

Переломы II, III, IV, V пястных костей

Переломы тела пястных костей

Переломы пястных костей в большинстве случаев возникают под влиянием прямой травмы. При ударе молотком по тыльной поверхности кисти наблюдаются поперечные переломы, а удар молотком по головке пястной кости, лежащей на каком-нибудь твердом предмете, обычно вызывает раздробленный перелом.

Нередко переломы пястных костей связаны с непрямой травмой. Это наблюдается в тех случаях, когда удар приходится по тыльной поверхности головок пястных костей сжатого кулака, например при неудачном ударе во время бокса или в других видах спорта. Линия перелома проходит в косом или, реже, винтообразном направлении. Винтовые переломы возникают также при выкручивании пальцев с передачей насилия на диафиз пястных костей. Под влиянием силы удара, действующей по продольной оси пястной кости, в области шейки ее может произойти перелом с внедрением диафиза в головку.

Перелом пястной кости локализуется в области основания, диафиза или тела и головки. Наряду с переломами одной кости наблюдаются переломы нескольких пястных костей. Переломы бывают без смещения и со смещением отломков. Часто отломки стоят под углом, вершина которого обращена в тыльную сторону. Положение это частично поддерживается действием межкостных и червеобразных мышц. Боковое смещение наблюдается при переломах нескольких пястных костей. В таких случаях между отломками нередко происходит интерпозиция мягких тканей.

Симптомы и распознавание. Пястные кости доступны для ощупывания, и благодаря этому смещение легко распознается. Обнаруживается кровоизлияние, иногда на тыльной поверхности кисти виден выступ. Ощупывание, давление по оси пястных костей, потягивание за соответствующий палец вызывает боль на месте перелома. Иногда ощущается костный хруст. Более точно переломы распознаются по рентгенограммам, сделанным в двух проекциях.

Лечение. При переломах тела пястных костей без смещения и с небольшим смещением накладывают бесподстилочную лонгетную гипсовую повязку на предплечье и кисть.

При переломах с угловым искривлением, когда верхушка обращена в тыльную сторону, после местного обезболивания хирург надавливает пальцем на тыльную сторону кисти над местом перелома и одновременно производит давление своим пальцем с ладонной стороны на головку пястной кости в противоположном направлении. После этого накладывают гипсовую повязку. Над местом перелома с тыльной стороны и под головкой пястной кости до застывания гипса, надавливая пальцем, в повязке образуют углубление. С первых же дней назначают активные движения в пальцах и в свободных суставах руки. Гипсовую повязку снимают через 4 нед. Трудоспособность восстанавливается через 5-6 нед.

Переломы одной или нескольких пястных костей со смещением и неустойчивые после вправления переломы лечат скелетным вытяжением. Для этого через ногтевую фалангу проводят тонкую спицу и надевают на нее маленькую дужку или пользуются специальной булавкой. Накладывают гипсовую повязку на предплечье и кисть, к ней пригипсовывают шины, изгибают их соответственно пястно-фаланговому сочленению на 10-20°, в первом межфаланговом сочленении на 90° и во втором - на 45°. Отломки

вправляют вытяжением за соответствующий палец и удерживают эластической тягой. Больной с первых же дней должен двигать всеми свободными пальцами. Вытяжение снимают через 3 нед, а гипсовую повязку - через 4 нед. В дальнейшем назначают движения ранее обездвиженного пальца, массаж и тепловые ванны. Трудоспособность восстанавливается через 6 нед.

Оперативное лечение при легко смещаемых переломах имеет преимущества перед скелетным вытяжением. При соответствующих условиях операция должна производиться как в этих случаях, так и при неудавшемся вправлении. Оперировать лучше всего в 1-5-йп день. Операцию производят под внутрикостным обезболиванием. Делают продольный разрез по тыльной поверхности кисти. Сухожилия разгибателей оттягивают в сторону. Обнажают место перелома. Концы отломков освобождают от окружающих мягких тканей и сопоставляют. Поперечные переломы после вправления отломков хорошо удерживаются и не требуют дополнительной фиксации. При переломах, имеющих тенденцию к смещению, применяется внутрикостная фиксация отломков при помощи спицы из нержавеющей стали. Спицу проводят через тыльную поверхность большого фрагмента в костномозговой канал обоих отломков. Конец спицы загибают над местом введения. Можно также конец спицы оставить над поверхностью кожи. Рану зашивают наглухо, на предплечье и кисть накладывают глухую гипсовую повязку. Сроки иммобилизации и дальнейшее лечение такие же, как и при консервативном лечении. Если конец спицы был оставлен над кожей, ее удаляют через 3 нед после операции; в другом случае – спицу удаляют позже.

Несращенные переломы тела пястных костей наблюдаются чаще всего после открытых переломов. Смещающиеся концы пястных костей нарушают функции кисти и при движениях пальцами вызывают боль. Особенно страдает хватательная функция кисти; движения в пальцах также ограничены.

Лечение оперативное – внутрикостный остеосинтез металлической спицей с применением наружных костных ауто- или гомотрансплантатов.

Переломы в области шейки пястных костей

Эти переломы встречаются часто и служат причиной нарушения функции кисти. При этом головка пястной кости обычно повертывается в ладонную сторону. Ось ее при этом искривляется и образует угол с вершиной к тылу кисти. Основное в лечении таких переломов шейки состоит в том, чтобы устранить наклон головки и восстановить правильную ось кости. Однако удержать вправленную головку в нормальном положении трудно и часто в дальнейшем, несмотря на гипсовую* иммобилизацию, головка вновь наклоняется в ладонную сторону и ось пястной кости искривляется (рис. 98). Сращение головки пястной кости в таком порочном положении ограничивает разгибание соответствующего пальца. При этом ограничение прямо пропорционально степени наклона головки и искривления оси в ладонную сторону. Вправление отломков производится следующим образом. Соответствующий палец сгибают в пястно-фаланговом сочленении до прямого угла. При-помощи согнутой под прямым углом в этом сочленении основной фаланги производят непосредственное давление в тыльную сторону на головку пястной кости. Одновременно создают противодействие на верхушке искривления и по тыльной поверхности пястной кости. После вправления отломков для предупреждения рецидива наклона головки через нее закрытым путем проводят спицу, по возможности вне сустава, сбоку от разгибательного сухожилия, в дистальный и проксимальный отломки. Спицу на расстоянии 1 см от кожи откусывают. Затем накладывают тыльную гипсовую лонгету от локтя до верхушки соответствующего пальца. Палец в пястно-фаланговом и межфаланговом суставах фиксируют в положении легкого сгибания. С самого начала больной должен производить активные движения всех

нефиксированных пальцев. Спицу удаляют через 3 нед после введения. В это же время прекращают иммобилизацию. В дальнейшем назначают лечебную гимнастику для всех пальцев и физиотерапию.

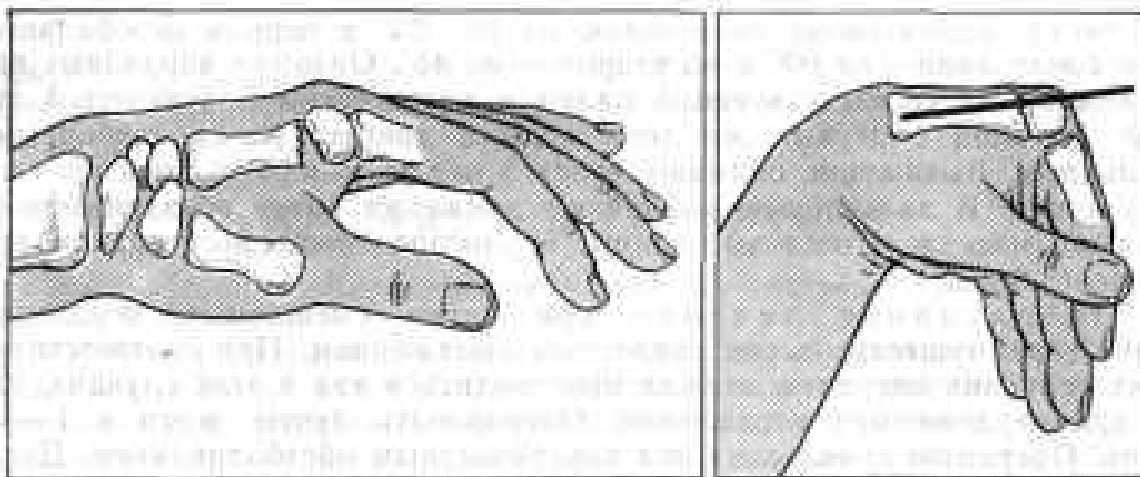


Рис. 98. Закрытый остеосинтез спицей при переломе шейки пястной кости.

Переломы пальцев

Переломы пальцев кисти преимущественно встречаются при производственной и бытовой травмах и часто бывают открытыми. При открытых переломах производится первичная хирургическая обработка раны.

Перелом сесамовидной косточки I пальца

Перелом сесамовидной косточки в области пястно-фалангового сочленения возникает под влиянием прямой травмы. Перелом обычно носит характер раздробления и встречается редко.

Симптомы и распознавание. На ладонной поверхности пястно-фалангового сочленения I пальца имеется ограниченная болезненность и припухлость, палец полусогнут, движения ограничены. Большое значение для распознавания имеют рентгенограммы. Лучше всего перелом виден на рентгенограмме, сделанной «в три четверти».

Лечение. На ладонную поверхность предплечья, кисти и на весь палец накладывают гипсовую лонгету. Через 10-15 дней ее снимают и назначают теплые ванны, парафиновые аппликации и движения в пальце. Трудоспособность восстанавливается через 12-20 дней после травмы.

Переломы фаланг

Переломы фаланг требуют особого внимания не только потому, что встречаются часто, но и вследствие того, что функциональная полноценность кисти в основном определяется нормальной функцией пальцев.

Переломы фаланг возникают преимущественно под влиянием прямого удара, несколько реже происходят при непрямой травме - в результате резкого переразгибания и скручивания пальцев. Встречаются поперечные, косые, винтообразные и оскольчатые переломы одной или нескольких фаланг. Различают внутрисуставные, околосуставные переломы и переломы тела фаланг. При резком переразгибании, сгибании и скручивании пальцев может произойти отрыв кортикального слоя или целого фрагмента основания или головки фаланги.

Значительная часть переломов пальцев приходится на основную фалангу. Перелом обычно возникает в проксимальной ее части. Под влиянием силы, направления удара и натяжения червеобразных и межкостных мышц происходит типичное смещение, при котором оба отломка устанавливаются под углом, открытым в тыльную сторону. Такие же переломы наблюдаются в области средней фаланги.

Тип угловой деформации при переломах средних фаланг зависит от места перелома по отношению к прикреплению сухожилия поверхностного сгибателя к фаланге. Ладонное искривление (угол открыт в тыльную сторону) возникает, когда уровень перелома находится дистальнее прикрепления сухожилия поверхностного сгибателя. Такое искривление наблюдается при переломах в дистальном конце средней фаланги. Тыльное искривление (угол открыт в ладонную сторону) возникает, когда уровень перелома находится проксимальнее прикрепления ножек сухожилия поверхностного сгибателя. Это наблюдается при переломах в проксимальном конце средней фаланги.

Межфаланговые переломовывихи обычно сопровождаются отрывом большего или меньшего кусочка суставного края. Отломок иногда достигает значительной части суставной поверхности фаланги, вследствие чего устойчивость сустава без репозиции нарушается.

Переломы ногтевой фаланги в большинстве случаев связаны с прямой травмой, например ударом молотка. В таких случаях образуется оскольчатый перелом, сопровождающийся подногтевой гематомой. При форсированном сгибании пальцев в ряде случаев происходит отрыв сухожилия разгибателя пальца от места прикрепления у основания ногтевой фаланги. Такой отрыв может сопровождаться отрывом треугольного отломка от основания фаланги.

Симптомы и распознавание. Перелом со смещением в области тела фаланг характеризуется деформацией и укорочением пальца. При типичном угловом смещении отломков на ладонной поверхности прощупывается костный выступ. Значительная припухлость и кровоизлияние сглаживают деформацию. Ощупывание и толчок вдоль оси пальца вызывают боль на месте перелома. Здесь же определяются ненормальная подвижность и костный хруст.

При переломах фаланговых суставов имеется местная припухлость, движения вызывают резкую боль.

Распознавание переломов фаланг без смещения, внутрисуставных переломов, отрывов небольших околосуставных отломков часто представляет большие затруднения.

Рентгенограммы, сделанные в двух проекциях, дают точное представление о характере перелома и смещения.

Лечение. Прежде всего необходимо обратить внимание на некоторые общие положения при лечении переломов фаланг. Вправление должно быть особенно тщательным. Анатомическое восстановление является главным для предотвращения серьезного нарушения функции, которое обычно наблюдается при сращении с плохим стоянием отломков. Сращение фаланги в неправильном положении, например под углом, открытым в тыльную сторону, ограничивает соответственно степень сгибания пальцев. Движение пальцев ограничивается еще вследствие повреждения сухожильного влагалища сгибателя пальцев отломками и мозолью, а также образующимися сращениями. Профилактика тугоподвижности пальца прежде всего заключается в хорошей репозиции отломков.

Большинство переломов фаланг достаточно устойчиво и удерживается в правильном положении после одномоментного вправления и фиксации соответствующих пальцев в сгибательном положении.

После вправления отломков необходима хорошая иммобилизация в течение 2-3 нед, пока не пройдет травматическое воспаление, не рассосется кровь и не исчезнет отек. Поврежденный палец должен быть иммобилизован в сгибательном положении. Не следует иммобилизовать палец в выпрямленном положении, иначе может развиваться тугоподвижность.

Иммобилизуется только поврежденный палец, остальные должны быть свободны для активных движений. Важность активного движения пальцами нужно с особой настойчивостью объяснять больным. Движения должны постоянно контролироваться, особенно в первые дни после травмы. Мы подчеркиваем исключительное значение активных движений, а не пассивных, которые должны проводиться несколько раз в день. Нередко движение затрудняется из-за отека, поэтому с первых часов после травмы нужно бороться с ним вплоть до применения на 2-3 дня постельного режима с подвешенным кверху предплечьем. Чем больше выражена отечность (даже неповрежденных) пальцев и чем дольше она сохраняется, тем больше опасность развития тугоподвижности. После снятия иммобилизации с поврежденного пальца во избежание тугоподвижности нужно немедленно начать активные движения в постепенно нарастающем объеме. Пассивные, особенно форсированные, движения противопоказаны, так как они являются одной из причин тугоподвижности. Больного надо постоянно побуждать к активным движениям, так как тугоподвижность хотя бы одного пальца резко снижает функциональные возможности кисти и даже всей конечности.

Для восстановления функции пальцев при переломах фаланг решающее значение имеют точное вправление отломков, иммобилизация поврежденных пальцев в функционально выгодном положении и ранние (с первого дня) движения неповрежденными пальцами. Гипсовая повязка должна быть своевременно снята, после чего начинают движения пострадавшими пальцами.

Переломы фаланг без смещения, а также легко репонлируемые и устойчивые после вправления переломы основных и средних фаланг (например, при угловом искривлении или поперечные переломы) лечат иммобилизацией. Для этого накладывают гипсовую повязку от локтя до пястно-фаланговых суставов с проволочной шиной, пригипсованной для помещения поврежденного пальца. Проволочную шину изгибают, после вправления отломков палец фиксируют к ней лейкопластырем на 2-3 нед (рис. 99).

При переломах средних и концевых фаланг без смещения иммобилизующую повязку накладывают только на палец. Для этого его обматывают несколькими слоями лейкопластыря или накладывают гипсовую повязку на палец сроком на 12 дней. Трудоспособность восстанавливается через 2-4 нед.

Некоторые оскольчатые и косые переломы основной и средней фаланг неустойчивы после одномоментного вправления. Предотвратить повторное смещение в таких случаях можно путем скелетного вытяжения за ногтевую фалангу. Для этого накладывают гипсовую повязку на предплечье и кисть до пястно-фаланговых суставов. Когда гипс застынет, к повязке пригипсовывают проволочную шину, изогнутую соответственно пястно-фаланговому сочленению под углом 45° . Область перелома обезболивают 5 мл 2% раствора новокаина. В ногтевую фалангу также вводят 2-3 мл 0,5% раствора новокаина. Через кончик пальца проводят спицу из нержавеющей стали, которую фиксируют в маленькой дужке; к ней подвязывают резиновую трубку и производят одномоментное вправление. Проволоку, проведенную через кончик пальца, и прикрепленную к ней резиновую трубку натягивают и привязывают к толстой проволоке, специально вгипсованной с ладонной стороны гипсовой повязки (рис. 100). Положение отломков проверяют по рентгенограмме. Больной с первых же дней должен упражнять все суставы неповрежденных пальцев, а также локтевой и плечевой суставы.

Гипсовую повязку снимают через 3 нед, назначают лечебную гимнастику, массаж и теплые ванны. Трудоспособность восстанавливается через 4-7 нед.

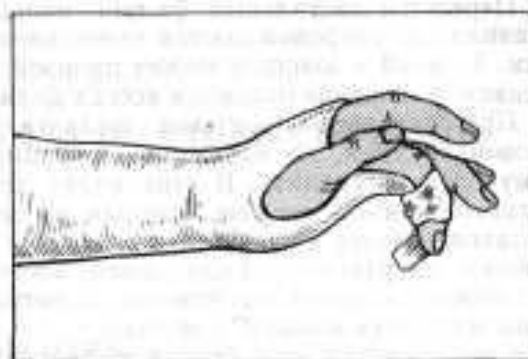


Рис. 99. Фиксация отломков при переломе фаланги III пальца проволочной шиной, пригипсованной к гипсовой повязке. Палец фиксируется к шине полоской лейкопластыря.

Если репозиция не удастся, показано оперативное вправление. Для этого применяется внутрикостная фиксация при помощи спиц.

Отрывы маленьких треугольных отломков от основания фаланг в большинстве своем возникают при подвывихе, который часто сам быстро вправляется. Если оторвавшийся маленький костный фрагмент суставного края фаланги прямо прилегает к своему ложу, то после прекращения иммобилизации, хотя и медленно, но как правило полностью, восстанавливается функция. Важно, чтобы подвывих был своевременно распознан, вправлен и палец был зафиксирован в правильном положении в течение 2-3 нед. При таких переломах припухлость сустава и ограничение движений остаются длительно, иногда несколько месяцев. Это связано с кровоизлиянием в сустав и разрывом капсулы. Если настойчиво проводить активные, но ни в коем случае не насильственные форсированные движения, функция пальца постепенно восстанавливается.

В тех случаях, когда оторвавшийся костный отломок повернулся и плохо прилегает или ущемился в суставе, показано оперативное вправление; иногда приходится этот осколок удалять. Если не произвести операцию, то у больных отмечаются постоянные боли, припухлость, тугоподвижность, а в дальнейшем развивается деформирующий артроз поврежденного сустава.

При лечении внутрисуставных переломов фаланг чрезвычайно важно точно вправить отломки. Только при этом условии и одновременном функциональном лечении можно восстановить функцию сустава. Раздробленные и невправленные внутрисуставные и околосуставные переломы фаланг нередко приводят к анкилозам, деформирующим артрозам, контрактурам, ограничениям движений в суставах пальцев. Это обстоятельство необходимо учитывать при иммобилизации. Обездвиживающие повязки накладывают в функционально выгодном положении, т. е. фиксируют палец в слегка согнутом во всех суставах положении. Ни в коем случае нельзя фиксировать выпрямленный палец.

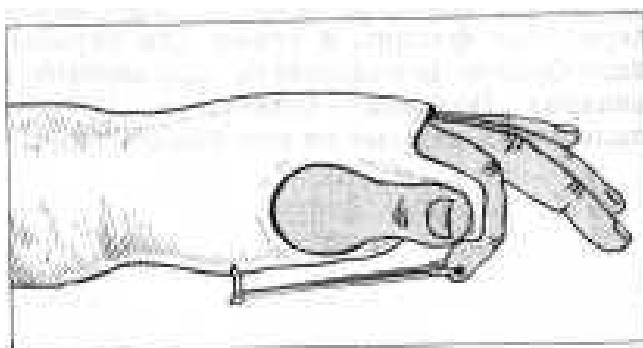


Рис. 100. Скелетное вытяжение при переломах пальцев.

Переломы дистальных фаланг пальцев, даже раздробленные, как правило, не сопровождаются смещением или оно бывает незначительным. У детей и юношей может произойти эпифизеолиз с большим смещением. Смещение отломков всегда должно быть устранено.

При переломах ногтевой фаланги, сопровождающихся ногтевым кровоизлиянием, во избежание инфицирования места перелома гематому следует удалить. В этих целях делают трепанацию ногтя. В результате прямой травмы, которая вызывает обычно перелом ногтевой фаланги, мякоть конца пальца иногда тяжело травмируется и в дальнейшем омертвевает. Если конец кости обнажен или некроз мякоти неизбежен, следует произвести первичную хирургическую обработку раны и сделать кожную пластику.

Сроки нетрудоспособности определяют в зависимости от места и вида перелома, от того, какой палец и фаланга повреждены и на какой руке - правой или левой. Особенно надо учитывать профессию.

Для лечения некоторых переломов пястных костей и фаланг со смещением, особенно в тех случаях, когда можно ожидать ограничения движений пальцев, например при внутрисуставных и околоуставных переломах фаланг, а также для борьбы с контрактурами пальцев, целесообразно использовать шарнирный компрессионно-дистракционный аппарат Волкова - Оганесяна. В случае повреждения нескольких пальцев на каждые из них накладывают аппарат.

ПОВРЕЖДЕНИЯ ТАЗА И ТАЗОВЫХ ОРГАНОВ

Переломы таза

Переломы таза происходят главным образом при сильном сдавлении в сагиттальном или фронтальном направлении. Такие условия создаются при сдавлении таза между буферами вагонов, между стеной и движущимся автотранспортом, при обвалах земли, падении с высоты и т.п.

Наиболее часто встречаются переломы переднего отдела таза. Тазовое кольцо, сжатое за пределы его эластичности, „ломается в наиболее тонких и слабых местах – верхней и нижней ветвях лобковой кости и седалищной кости. В большинстве случаев наблюдаются односторонние переломы. При двусторонних переломах ветвей лобковой кости на границе с седалищной костью отломок имеет форму бабочки и смещается кзади. Если травма значительна и действующая сила приложена не только к области симфиза, но и к крыльям подвздошной кости, - они разворачиваются и происходит разрыв связочного аппарата по передней поверхности подвздошно-крестцового сочленения. В ряде случаев в заднем отделе тазового кольца наблюдается перелом подвздошной кости.

Сдавление крыльев подвздошных костей в переднезаднем направлении вызывает разрыв симфиза. Дальнейшее развитие действующей силы приводит к разрыву подвздошно-крестцового сочленения или заднему вертикальному перелому тазового кольца.

При сдавлении таза с боков обе половины его сближаются. В переднем отделе тазового кольца происходит разрыв симфиза или перелом лобковых и седалищных костей, а сзади – разрыв подвздошно-крестцового сочленения или задний вертикальный перелом подвздошной кости.

Под влиянием сокращения подвздошно-поясничной мышцы, квадратной мышцы поясницы и косых мышц живота при вертикальных переломах передней и задней частей тазового кольца наружная часть таза смещается кверху.

Сжатие таза по диагонали вызывает перелом тазового кольца: на одной половине (в переднем отделе) – перелом лобковой или седалищной кости и на другой половине (сзади) – вертикальный перелом подвздошной кости.

Падение с высоты на седалищные бугры обуславливает односторонний или двусторонний передний и задний вертикальные переломы таза.

Переломы вертлужной впадины и центральный вывих бедра возникают при сдавлении таза сбоку или при падении на большой вертел; при этом сила действует в направлении от шейки бедра.

Изолированные переломы одной лобковой кости, крыла подвздошной кости, крестца, копчика вызываются силой, действующей на ограниченную поверхность таза.

Отрывные переломы передненижней и передневерхней ости подвздошной кости наблюдаются при беге, игре в футбол и др. вследствие внезапного и несоразмерного усилия, вызвавшего сильное сокращение прямой мышцы бедра и портняжной мышцы.

Различают следующие виды переломов таза.

I. Краевые переломы отделов, не участвующих в образовании тазового кольца: 1) отрывы передневерхней и передненижней ости подвздошной кости; 2) продольные и поперечные переломы крыла подвздошной кости; 3) переломы крестца ниже крестцово-подвздошного сочленения; 4) переломы копчика.

II. Переломы костей тазового кольца без нарушения его непрерывности: 1) односторонний или двусторонний перелом седалищной кости; 2) односторонний или

двусторонний перелом одной ветви лобковой кости; 3) перелом ветви лобковой кости с одной стороны и седалищной-с другой.

III. Переломы тазового кольца с нарушениями непрерывности его и разрывы сочленений.

А. Переднего отдела: 1) односторонний и двусторонний переломы обеих ветвей лобковой кости; 2) односторонний и двусторонний переломы лобковой и седалищных костей (в форме бабочки); 3) разрывы симфиза.

Б. Заднего отдела: 1) продольный перелом подвздошной кости, обычно комбинированный, редко изолированный; 2) разрыв крестцово-подвздошного сочленения (как правило, в сочетании с переломом крестца или подвздошной кости).

В. Полифокальные переломы переднего и заднего отделов: 1) односторонний и двусторонний вертикальный переломы типа Мальгенья; 2) диагональный перелом; 3) различные сочетания переломов костей и разрывов синхондрозов переднего и заднего отделов таза.

IV. Переломы вертлужной впадины: 1) перелом края вертлужной впадины с вывихом бедра и без такового; 2) изолированный перелом дна вертлужной впадины (редко встречается) и U-образного хряща у детей; 3) перелом вертлужной впадины в сочетании с переломом других отделов таза: а) без центрального подвывиха или вывиха бедра; б) с центральным подвывихом или вывихом бедра.

Все перечисленные переломы могут быть со смещением и без смещения отломков.

Переломы таза нередко сопровождаются забрюшинной гематомой, повреждением брюшных и тазовых органов. Внебрюшинная часть мочевого пузыря и мочеиспускательного канала повреждается при переломах таза вследствие внедрения отломков лобковой и седалищной костей в стенку этих органов. Наиболее часто разрыв уретры у мужчин происходит вследствие растяжения ее между смещающимися отломками тазовых костей. В большинстве случаев разрывы уретры при переломах таза наблюдаются в перепончатом отделе ее. Прямая кишка, влагалище и другие органы повреждаются значительно реже.

Симптомы и распознавание. Большое значение имеет расспрос, направленный на выяснение механизма травмы. Бессознательное состояние затрудняет диагностику. В ряде случаев трудность связана с тем, что не все части таза доступны для прямого ощупывания. Гематома на месте перелома не сразу видна; иногда она обозначается на поверхности только через несколько часов или дней после травмы.

Ощупывание и давление на доступные отделы таза (лобковая, седалищная кости, крыло подвздошной кости) – при наличии перелома вызывают боли. Осторожное давление с боков на крылья подвздошных костей или большие вертелы при переломе на протяжении тазового кольца вызывает боль на месте перелома.

Очень важно для распознавания перелома таза пальцевое исследование прямой кишки и влагалища. Этим методом часто удается определить не только перелом, но и смещение отломков при переломе лобковой, седалищной костей, вертлужной впадины, крестца и копчика.

Кроме того, при сопутствующем повреждении прямой кишки или влагалища на введенном пальце остается кровь, иногда пальцем обнаруживается разрыв слизистой оболочки. Решающее значение для распознавания перелома таза имеет рентгенограмма, сделанная на большой пленке для того, чтобы получить изображение всего таза.

Тяжелые повреждения таза часто сопровождаются шоком и кровопотерей, иногда легочной и мозговой жировой эмболией и тромбозом. В области крестца возможна отслойка кожи со скоплением под ней крови и лимфы. При переломах таза часто развивается забрюшинная гематома, которая может дать клиническую картину разрыва внутренних органов и внутреннего кровотечения. При краевых переломах таза и переломах таза без нарушения тазового кольца внутритканевая кровопотеря (забрюшинная гематома) достигает 1000 мл. У этих больных выраженные симптомы

травматического шока наблюдаются редко. У больных со сложными (полифокальными) переломами таза внутритканевая потеря крови достигает 3000-4000 мл, образуя массивную забрюшинную гематому. Можно утверждать, что в основе тяжелого состояния и шока при полифокальных переломах таза лежат не только нарушения деятельности нервной системы, но и быстро развивающееся массивное и продолжительное внутритканевое кровотечение, которое во многих случаях является ведущим в патогенезе травм таза. Темп кровотечения, помимо других причин, определяет глубину и динамику развития шока и в определенной степени исход лечения в остром посттравматическом периоде (Н. А. Любошиц, 1964; А. В. Даплан, В. Ф. Пожариский, 1968; А. С. Кукель, 1968; Л. Г. Школьников, 1968; М. М. Рожинский, 1970).

Дифференцировать разрыв внутренних органов от забрюшинной гематомы не всегда легко. Забрюшинные гематомы, как правило, рассасываются. Переломы таза нередко сопровождаются повреждением внутренних органов, чаще всего мочевого пузыря и мочеиспускательного канала, значительно реже - других органов.

При переломе таза прежде всего необходимо исключить повреждение органов брюшной полости, почек, мочевого пузыря и мочеиспускательного канала. Эти повреждения чаще всего встречаются при полифокальных переломах таза, однако и при относительно несложных переломах таза могут наблюдаться разрывы внутренних органов. Наиболее часто происходит повреждение мочевого пузыря и мочеиспускательного канала.

Отрыв передненижней и передневерхней ости. В области отрыва отмечаются болезненность, припухлость и гематома. Отломок смещается под влиянием сокращения мышцы книзу и кнаружи, в силу чего может создаться ложное впечатление укороченной конечности.

Перелом крыла подвздошной кости. Сопровождается болезненностью и гематомой. Давление на крыло подвздошной кости вызывает боль; иногда определяются ненормальная подвижность и костный хруст. Отломанное крыло подвздошной кости вместе с передневерхней костью смещается кверху и кнаружи, вследствие чего создается ложное впечатление удлинения нижней конечности на стороне повреждения. Истинная длина конечности определяется измерением от большого вертела до наружной лодыжки.

Разрыв симфиза. В области симфиза отмечается болезненность. Иногда пальцем при наружном ощупывании или при исследовании через прямую кишку определяется расхождение. Обе ноги согнуты в коленных суставах и приведены.

Переломы лобковой и седалищной костей. Область перелома болезненна. Через несколько часов после травмы появляются припухлость и гематома. Одновременное наружное ощупывание переднего отдела таза и пальцевое исследование прямой кишки или влагалища вызывают боль; иногда при этом определяется смещение отломка. Ноги согнуты в коленном и тазобедренном суставах и разведены - «положение лягушки» (Н. М. Волкович, 1928).

При переломе верхней ветви лобковой кости больной не может оторвать пятку от постели - симптом «прилипшей пятки».

Изолированный поперечный перелом крестца. В области перелома отмечаются болезненность и припухлость. Комбинированным наружным и пальцевым исследованием через прямую кишку нередко удается определить перелом.

Перелом копчика. Больные испытывают сильную боль при сидении и дефекации. Комбинированным наружным и пальцевым исследованием через прямую кишку определяется подвижность дистального конца копчика; при этом ощущается резкая боль.

Подвывихи подвздошно-крестцового сочленения и изолированные задневертикальные переломы в области подвздошно-крестцового сочленения. Встречаются редко и имеют тяжелые последствия. Даже незначительные смещения в этой области являются в дальнейшем причиной постоянных болей. Область подвздошно-крестцового сочленения болезненна. Вследствие смещения подвздошной кости кзади и

кнутри прощупывается и часто виден ее острый задний край. Незначительное смещение в области подвздошно-крестцового сочленения легко просматривается. Только тщательное изучение рентгенограммы показывает, что подвздошная кость частично покрывает заднюю поверхность крестца больше, чем с неповрежденной стороны, и суставная поверхность подвздошной кости немного выше, чем суставная поверхность крестца.

Вертикальный перелом передней и задней частей тазового кольца. Нередко после травмы наблюдается шок. Больной не может ни ходить, ни стоять. Активные движения конечности из горизонтального положения очень затруднены. Пассивные движения в отличие от переломов шейки бедра и вертлужной впадины не очень болезненны.

Отмечается местная боль при наружном и пальцевом исследовании через прямую кишку верхней и нижней ветвей лобковой кости, а также области подвздошно-крестцового сочленения. При этом исследовании удастся определить положение сместившихся отломков. Давление с боков на крылья подвздошных костей вызывает боль в переднем и заднем отделах тазового кольца. Гематома при толстом слое мягких тканей выявляется лишь через несколько дней. При одностороннем вертикальном переломе тазового кольца (типа Мальгенья) наружная часть поврежденной половины таза смещается кверху, вследствие чего создается впечатление, что нога укорочена. Сравнительное измерение от передневерхней ости до внутренней лодыжки показывает, что обе конечности имеют одинаковую длину.

В области подвздошно-крестцового сочленения имеются симптомы, характерные для повреждений этой области.

Переломы вертлужной впадины. Активные движения в тазобедренном суставе даже при небольших переломах края и дна вертлужной впадины затруднены. Больной из-за боли избегает движений в тазобедренном суставе, особенно при переломах вертлужной впадины с центральным вывихом бедра. Бедро слегка согнуто, умеренно приведено и ротировано наружу. Поколачивание по большому вертелу вызывает боль в тазобедренном суставе. При центральном вывихе большой вертел сдвинут глубоко внутрь. При пальцевом исследовании прямой кишки на соответствующей перелому вертлужной впадины стороне определяются припухлость и резкая болезненность, а при центральном вывихе контурируется выпячивание головки бедра. Перелом края вертлужной впадины может сопровождаться вывихом бедра.

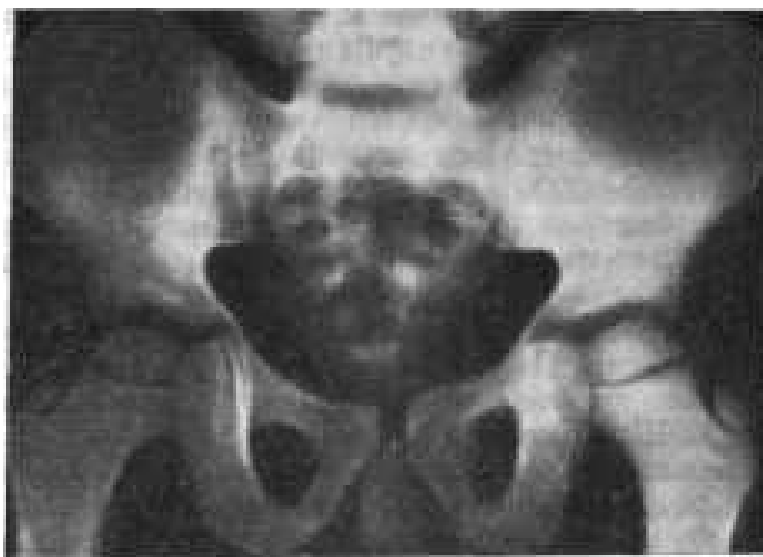

Рис. 101. Двустороннее повреждение U-образного хряща вертлужной впадины; через месяц выявлен двусторонний симптом «костного мостика».

Переломы таза у детей, по данным Н. Г. Дамье (1960) и Н. А. Любошица (1964), составляют 4,35% всех переломов у детей. Анатомо-физиологические особенности этого

возраста обуславливают возникновение свойственных детям повреждений: отрывных переломов апофизов таза (у детей старшего возраста), вывихов копчика, поднадкостничных переломов, повреждений лобково-седалищного синхондроза; чаще, чем у взрослых, встречаются изолированные разрывы сочленений без сопутствующих переломов костей (разрывы симфиза, крестцово-подвздошного сочленения и сочетание разрывов лонного и крестцово-подвздошного сочленений) и, что особенно важно, повреждения U-образного хряща вертлужной впадины.

Как показали исследования Н. А. Любошица (1964), повреждения U-образного хряща возможны в любом возрасте, но чаще они встречаются у детей младшего и среднего возраста. Особенно трудно диагностировать повреждение U-образного хряща при отсутствии смещения отломков вертлужной впадины (рис. 101). Н. А. Любошиц (1964) выявил рентгеновский симптом «костного мостика» при повреждениях U-образного хряща без смещения костных отломков. На рентгенограмме таза через 15-30 дней после травмы и позже можно обнаружить появление узкой полоски окостенения, перекидывающейся в виде мостика через дно вертлужной впадины на уровне U-образного хряща. Этот симптом имеет прогностическое значение, так как повреждение хряща часто приводит к нарушению роста вертлужной впадины.

На исходы лечения переломов таза у детей оказывают влияние не только характер перелома таза и сочетанных повреждений, но и анатомо-физиологические особенности детского возраста: сюда относятся деформации, развившиеся вследствие преждевременного замыкания зон роста, разрастание костной ткани после поднадкостничных переломов и синостозирование сочленений таза.

Лечение переломов таза

Шок и кровопотеря при переломах таза. Раздражение нервных сплетений, узлов и нервных окончаний столь богатой этими образованиями области таза и боль при этом являются основными факторами патогенеза при переломах таза. Как уже было указано, при переломах таза, особенно множественных, в забрюшинное пространство истекает большое количество, 1-2 л и более, крови (В. Ф. Пожариский, 1972, и др.). В связи с этим шок при сложных переломах таза протекает на фоне кровопотери, в результате чего развивается анемия, еще больше снижается артериальное давление и учащается пульс.

В комплексном лечении шока при переломах таза в связи с большой кровопотерей ведущая роль принадлежит гемотранфузионной терапии. При переломах костей таза, сопровождающихся медленным и продолжительным кровотечением, редко развивается шок III-IV степени, и в комплексе лечения достаточно струйно-капельного переливания 1500-2000 мл крови. При шоке III-IV степени в ряде случаев даже быстрое (в течение 10-20 мин) переливание 2000-3000 мл крови может оказаться безрезультатным, очевидно, в связи с профузным кровотечением в забрюшинное пространство.

Борьба с шоком должна начинаться как можно раньше и проводиться комплексно. Помимо обычных мероприятий, в борьбе с шоком приобретают особое значение внутритазовая анестезия, предложенная Л. Г. Школьниковым, В. П. Селивановым, В. М. Цодыксом (1966), и переливание крови для возмещения столь большой потери, которая наблюдается при множественных переломах таза. В основу внутритазовой анестезии при переломах таза положены теоретические обоснования новокаиновой блокады по А. В. Вишневскому. При внутритазовой анестезии раствор новокаина вводится в ложе подвздошной мышцы и распространяется по фасциальным пространствам таза и по каналу пояснично-подвздошной мышцы. Таким образом блокируются внутритазовые нервные сплетения, узлы, нервные окончания.

Внутритазовая анестезия при переломах костей таза по Школьникову - Селиванову - Цодыксу. Авторы разработали следующие показания и технику анестезии. Внутритазовая

анестезия показана при переломах костей таза, особенно множественных и переломах заднего полукольца. При переломах копчика обезболивающий эффект менее выражен. Повреждение тазовых органов не является противопоказанием к анестезии. При открытых переломах и переломах с повреждением тазовых органов к вводимому раствору новокаина рекомендуется добавлять антибиотики.

Положение больного на спине. Волосы на лобке сбривают. Кожу в области передневерхней ости подвздошной кости широко смазывают спиртовым раствором йода. В кожу брюшной стенки на 1 см кнутри от передневерхней ости подвздошной кости вводят 1-2 мл 0,25% раствора новокаина. Иглу длиной 14-15 см, насаженную на шприц с новокаином, вкалывают через анестезированный участок кожи под ость спереди назад срезом к внутренней поверхности подвздошной кости. Вводя раствор новокаина, врач продвигает иглу кзади на глубину 12-14 см. При продвижении иглы все время должна ощущаться близость подвздошной кости. При выполнении указанной методики конец иглы оказывается во внутренней подвздошной ямке, куда вводят 300-600 мл 0,25% раствора новокаина.

При одностороннем переломе раствор новокаина вводится на стороне перелома в количестве 400-500 мл. При двустороннем переломе новокаин следует вводить по 250-300 мл с каждой стороны. При нагнетании раствора в полость таза вытекающий из павильона иглы раствор (при снятии шприца) может приобретать розовую окраску от примеси крови из гематомы или разорванных мелких кровеносных сосудов.

Однократного введения раствора новокаина по предлагаемой методике обычно достаточно для получения обезболивающего эффекта на весь период лечения. В редких случаях спустя несколько дней после анестезии могут возобновляться боли в местах перелома, менее интенсивные, чем вначале. В этих случаях анестезию рекомендуется повторить.

При проведении анестезии по указанной методике может встретиться осложнение, связанное с непереносимостью новокаина, интоксикацией (побледнение, учащение пульса, головокружение). В этих случаях анестезию следует прекратить и ввести 1-2 мл 10% раствора кофеина. Для профилактики подобного осложнения к раствору новокаина следует добавлять 1 мл 1% раствора эфедрина.

Внутрикостная анестезия таза. И. Г. Герцен и М. А. Тамаркин (1969) пользуются этим методом при лечении переломов таза. В гребень подвздошной кости на стороне повреждения медленно вводят 50-80 мл 0,5% раствора новокаина. При двусторонних и вертикальных переломах таза анестезию производят с обеих сторон. Игла, введенная в гребень подвздошной кости, используется при необходимости для повторных вливаний новокаина в целях получения стойкого противошокового эффекта, а также для вливания различных лекарственных веществ, противошоковых жидкостей и переливания крови.

В. А. Поляков и Б. В. Сахаров (1968) при переломах таза для борьбы с болью и тем самым с шоком применяют пролонгированную тазовую внутрикостную блокаду, используя 10 мл 5% раствора новокаина, тщательного перемешанного с 90 мл желатиноля. В обе подвздошные кости вводят по 50 мл раствора, который оказывает также гемостатическое действие.

После внутритазовой анестезии, если нет противопоказаний (например, повреждение мочевого пузыря, мочеиспускательного канала, внутренних органов и т. п.), следует наложить скелетное вытяжение. Вытяжение как иммобилизующий фактор на этом этапе также служит важным противошоковым мероприятием. Чрезвычайно важно одновременно производить переливание крови в целях борьбы с шоком и восполнения потерянной крови.

Краевые переломы. При переломах передневерхней и передненижней остей подвздошной кости, а также при переломах крыла подвздошной кости больного следует положить на 2 нед в кровать со щитом. Ногу, соответствующую поврежденной половине таза, укладывают на шину. Для большего покоя на голень накладывают лейкопластырное

вытяжение с небольшим грузом (2-3 кг). Столу подвешивают при помощи подклеенного к подошве бинта (груз 0,5 кг). С первых дней больной должен производить активные движения в суставах нижней конечности. Через 2-3 нед можно начать ходить.

При переломах крестца ниже крестцово-подвздошного сочленения без смещения и с небольшим смещением, а также при переломах копчика под таз подкладывают мягкую подушку или несильно надутый подкладной круг. Применяется физиотерапия. Трудоспособность восстанавливается через 4-8 нед.

Иногда нижняя половина крестца полностью смещается кпереди в тазовую полость и может повредить дистальные крестцовые нервы, вследствие чего наступают потеря чувствительности в области ягодиц и недержание мочи. Вправление смещенного отломка через прямую кишку грозит опасностью прорыва ее стенки. Этим приемом не следует пользоваться, несмотря на простоту и кажущуюся легкость вправления смещенного отломка. При смещениях во всю толщу крестца вправление может быть осуществлено лишь оперативным путем (задний доступ). В ряде случаев при переломах копчика боли могут быть длительными, особенно в сидячем положении, о чем больных следует предупредить. Выздоровление наступает через 3-4 мес. Если боли (кокцигодия), особенно при сидении, несмотря на применение новокаиновой блокады и продолжительную физиотерапию, не прекращаются, возникают показания к оперативному удалению сместившегося копчика.

Переломы тазового кольца без нарушения непрерывности. При переломах, не сопровождающихся смещением, проводится такое же лечение, как и при краевых переломах. Срок покоя и вытяжения более значительный - до 3-4 нед. Ходить разрешают на 4-5-й неделе. Трудоспособность восстанавливается через 5-8 нед.

При переломах со смещением отломков применяют вытяжение. Спицу проводят через бугристую большеберцовую кости, соответствующей поврежденной половине таза. Ногам кладут на шину в положении отведения. Вначале подвешивают груз в 7-8 кг. На здоровую половину таза для уравнивания можно наложить клеевое вытяжение за бедро и голень с грузом по 3 кг. Для того чтобы больному было легко подниматься, под таз подводят гамачок, висящий на двух шнурах, которые проводят через блоки, надетые на продольные перекладки двух балканских шин, укрепленных к кровати. Расстояние между обеими перекладками должно быть больше ширины таза, чтобы не сжимать его. К свободным концам шнура от гамачка подвешивают по 5-6 кг груза. Репонировать отломки через влагалище и прямую кишку не следует, так как в большинстве случаев таким путем вправление не удастся; кроме того, этот прием опасен ввиду возможного повреждения стенок этих органов. На 10-й день груз уменьшают до 6-7 кг, на 15-й день - до 5-6 кг. В течение всего периода вытяжения проводится лечебная гимнастика. Вытяжение прекращают через 5-6 нед, ходить разрешают через 6-7 нед. Трудоспособность восстанавливается через 8-12 нед.

Переломы тазового кольца с нарушением непрерывности. Переломы без смещения отломков лечат лейкопластырным или скелетным вытяжением за бугристую большеберцовую кости с небольшим грузом (3- 5 кг). Вытяжение производится за обе конечности в положении небольшого отведения. Таз подвешивают на гамачке так, как было описано. С первых дней назначают лечебную гимнастику. Через 5-6 нед вытяжение прекращают, разрешают ходить через 7-8 нед после травмы, трудоспособность восстанавливается через 9-15 нед.

Переломы со смещением отломков. При переломах переднего отдела тазового кольца с нарушением непрерывности, а также при полифокальных переломах переднего и заднего отделов таза со смещением применяют скелетное вытяжение, одномоментную репозицию с гипсовой иммобилизацией, аппаратную репозицию и оперативный метод.

При односторонних переломах на стороне повреждения через бугристую большеберцовую кости или через мыщелки бедра проводят спицу, к которой подвешивают 8-12 кг груза. На здоровую сторону накладывают лейкопластырное вытяжение за бедро и

голень с грузом 3-4 кг. При двусторонних и диагональных переломах накладывают двустороннее скелетное вытяжение. Груз применяют большой - по 8- 12 кг на каждую сторону (рис. 102). При медиальном смещении обеих половин таза такое вытяжение, несмотря на отведение, может оказаться недостаточным; в подобных случаях показано одно- или двустороннее дополнительное боковое скелетное вытяжение за большой вертел с грузом 4-6 кг.

Таз подвешивают на гамачке так, чтобы не сжимать его в поперечном направлении. В зависимости от величины подвешенного груза соответственно поднимают ножной конец кровати. При разрывах симфиза с расхождением обеих половин таза, помимо вытяжения по длине, следует использовать гамачок. Если нужно устранить зияние лонного сочленения, расстояние между балканскими шинами уменьшают или шнуры с тягой от подвешивающего гамачка перекрещивают в противоположные стороны. При разрывах симфиза, переломовывихах типа Мальгенья и других видах переломов, сопровождающихся расхождением отломков в переднем отделе таза, в последние годы мы с успехом применяем скелетное вытяжение при помощи специальных цапок (В. Ф. Пожариский, Д. И. Черкес-Заде, 1972) (рис. 103).

В течение всего периода лечения проводится лечебная гимнастика. Положение отломков надо рентгенологически контролировать на 3- 4-е сутки. Если вправление не наступило, увеличивают груз или меняют направление вытяжения, а через несколько дней вновь производят контрольное исследование. В дальнейшем снимки делают каждый месяц.

Если отломки вправились, с 10-го дня постепенно уменьшают груз на 1 кг так, чтобы к 30-му дню на каждой Стороне осталось по 6-8 кг. Через 6-8 нед скелетное вытяжение может быть заменено накожным. Вытяжение снимают через 2-2,5 мес, через 2,5-3 мес разрешается ходить. При переломах заднего отдела таза ввиду сопутствующих корешковых болей целесообразно применять физиотерапию. Трудоспособность восстанавливается в зависимости от характера перелома и профессии больного через 3-5 мес, иногда позже.

Одномоментная репозиция с последующим наложением гипсовой повязки может быть использована при разрывах симфиза и при односторонних переломах типа Мальгенья. Для репозиции и фиксации таза при разрывах симфиза, некоторых переломах типа Мальгенья могут быть использованы аппараты Уильяма Джонсона и др.

Оперативное лечение. Применяется при свежих и застарелых расхождениях симфиза (В. Д. Чаклин, 1953; Б. Бойчев, 1961; Т. Я. Зырянова, 1970; П. С. Драгун, 1970). Для соединения симфиза применяются, проволока, костные трансплантаты и специальные пластинки.

В Московском городском Научно-исследовательском институте скорой помощи имени Н. В. Склифосовского (В. П. Охотский, И. Л. Коваленко, 1974) предложен фиксатор-пластинка (рис. 104) и разработана методика остеосинтеза при разрывах лонного сочленения. Фиксатор состоит из двух половин, которые соединяются болтом с гайкой. К лобковым костям фиксатор-пластинка крепится шурупами. Авторы приводят следующие показания к операции: разрывы лонного сочленения с расхождением лобковых костей больше чем на 2,5-3 см; такие же разрывы с одновременным переломом тазового кольца. Операция производится из поперечного разреза на 1-1,5 см выше верхнего края лонного сочленения. Рассекают кожу, подкожную клетчатку и апоневроз. Апоневроз отсекают от белой линии живота и оттягивают крючком вверх. Тупо расслаивают по средней линии пирамидальные и прямые мышцы живота и обнажают горизонтальные ветви лобковых костей; отслаивают предпузырную клетчатку и изолируют переднюю стенку мочевого пузыря. Удаляют рубцовую ткань и хрящ лонного сочленения. К горизонтальным ветвям лобковых костей шурупами прикрепляют обе половины фиксатора-пластинки. После устранения смещения и сопоставления лобковых костей в лонном сочленении половины фиксатора-пластинки скрепляют болтами и

гайкой. Тщательно восстанавливают связочный аппарат лонного сочленения и рану послойно зашивают. При разрыве лонного сочленения в сочетании с переломами переднего и заднего полукольца скелетное вытяжение оставляется на 6-8 нед.

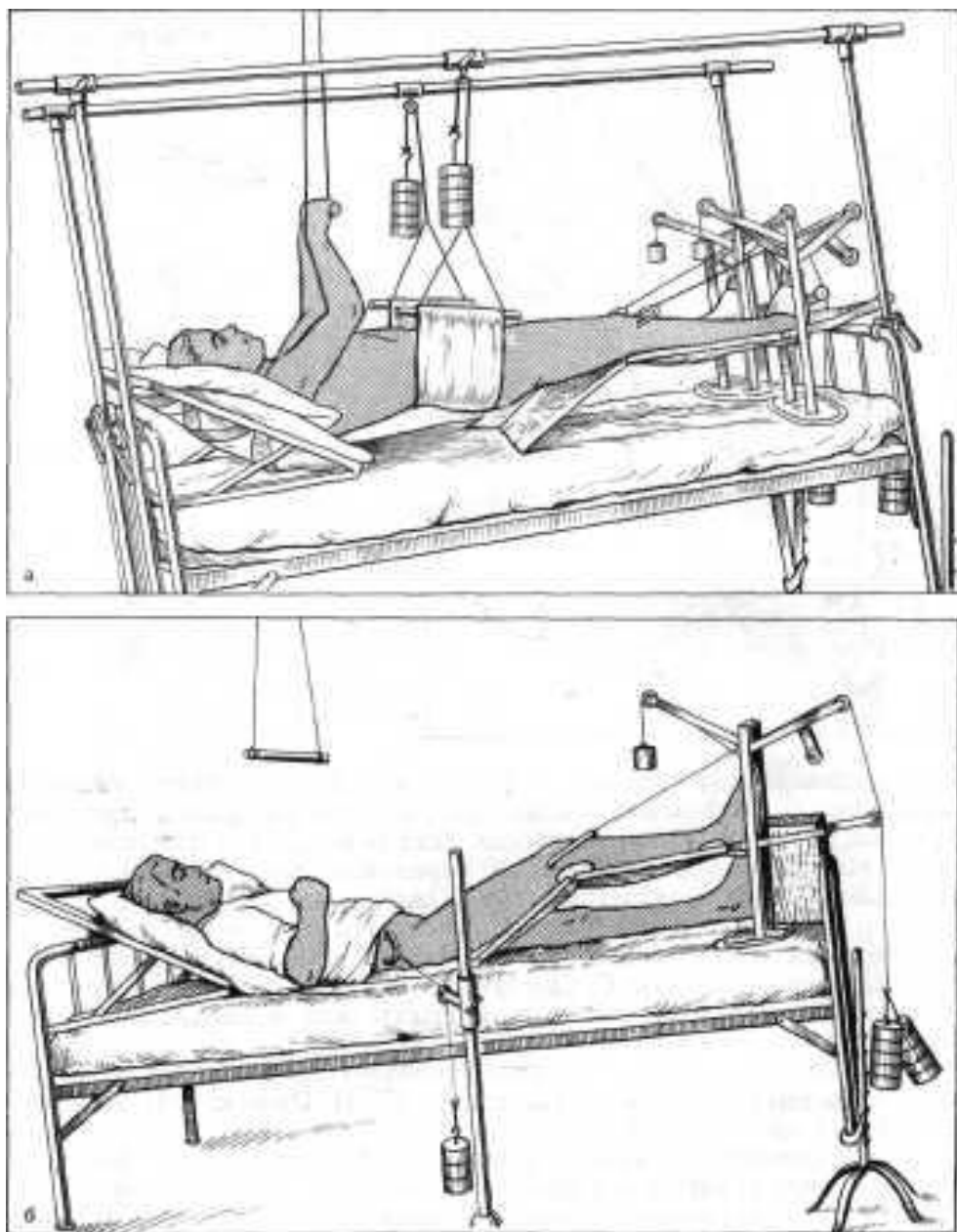


Рис. 102. Перелом таза со смещением отломков.

а - скелетное вытяжение за обе нижние конечности; тазовая область подвешена на гамачок, б - скелетное вытяжение по длине и за большой вертел при центральном вывихе бедра.

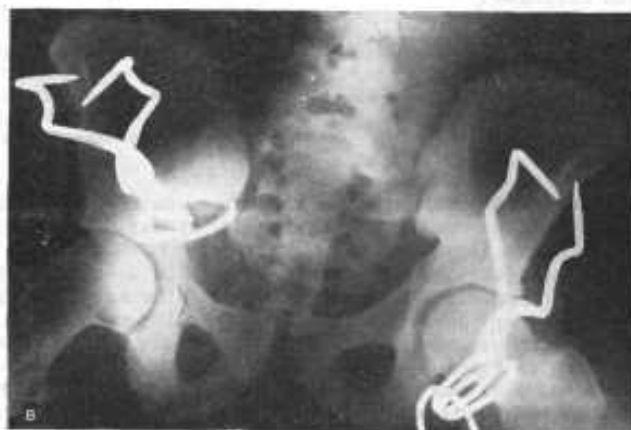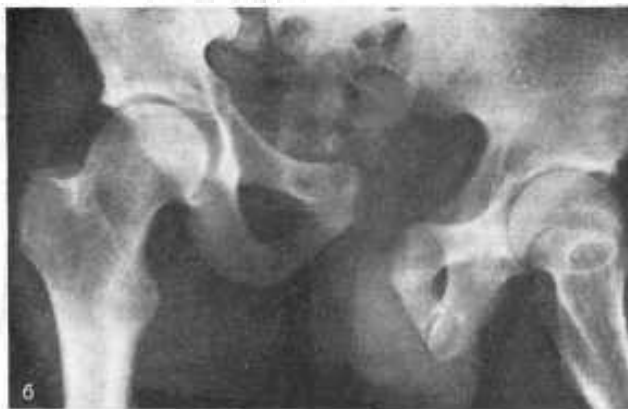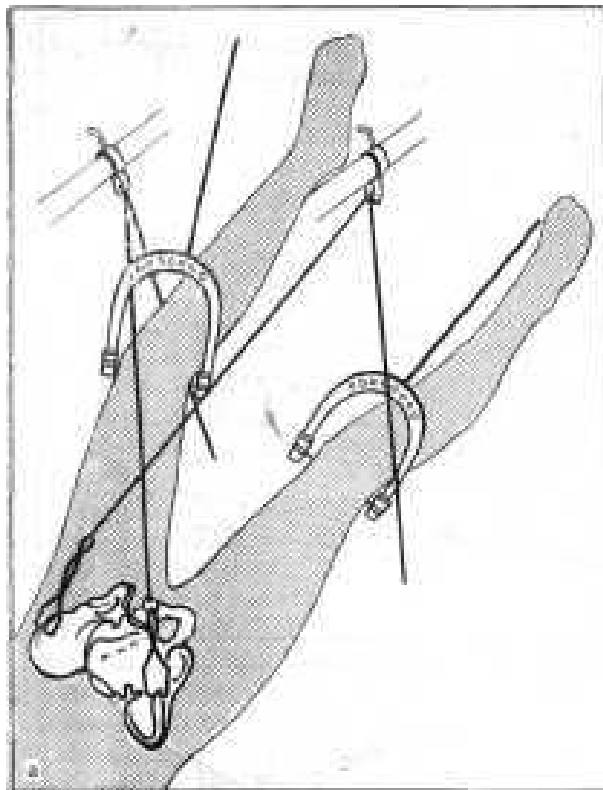


Рис. 103. Двустороннее, скелетное вытяжение за мыщелки бедра и переднюю верхнюю ость подвздошной кости при переломах таза с разрывом и расхождением симфиза.
 а – схема, б - рентгенограмма до лечения; в - рентгенограмма в процессе скелетного вытяжения.

Иногда при повреждении в области подвздошно-крестцового сочленения боли упорно не проходят. Это зависит от неточного вправления, неустойчивости сустава или развившегося травматического артроза крестцового подвздошного сочленения. В таких случаях рекомендуется произвести артродез этого сочленения.

Переломы дна и края вертлужной впадины. Патологоанатомические и клинорентгенологические исследования J. Creyssel и J. Schnepf (1961), R. Letournel (1964) и др. показали, что отломки вертлужной впадины не изолированы, а являются лишь составной частью костных отломков седалищной и подвздошной костей, возникающих при переломах таза, поэтому с позиций хирургической анатомии в понятие вертлужной впадины в отличие от нормальной анатомии целесообразно включить не только собственно впадину, но и прилегающие к ней костные массы безымянной кости, отграничивающие и поддерживающие ее.

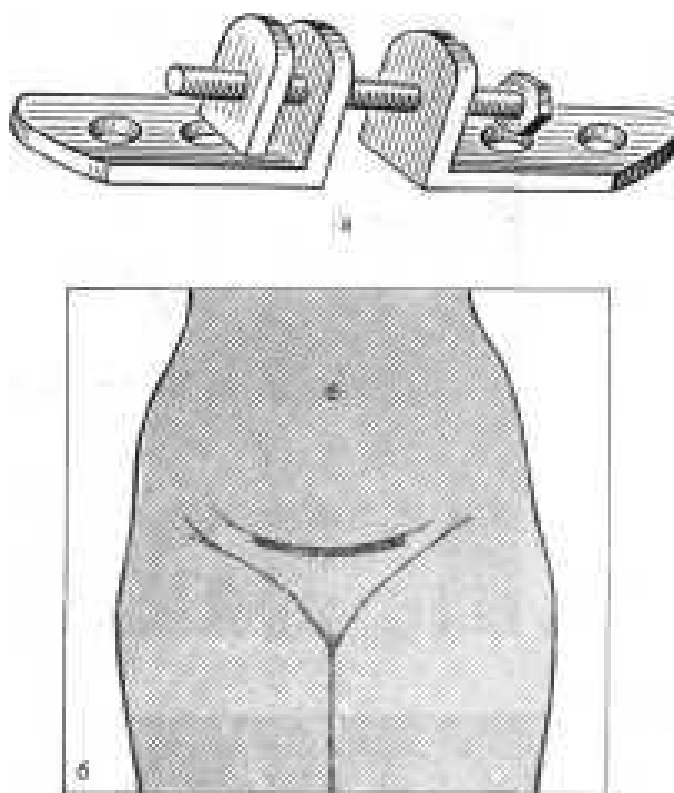


Рис. 104. Остеосинтез лобкового сочленения по Охотскому и Коваленко, а - фиксатор-пластинка; б - проекция кожного разреза.

Следует различать заднюю, или подвздошно-седалищную (рис. 105), и переднюю, или подвздошно-лобковую, колонны. Эти колонны соединяются круглой компактной частью подвздошной кости, несущей на своей нижней части верхнюю часть суставной поверхности вертлужной впадины. Эта часть образует крышу вертлужной впадины. Приводим виды переломов впадины.

В этой классификации по существу уже имеется подход к лечению переломов вертлужной впадины. Несмещенные переломы и переломы, не сопровождающиеся вывихом, подлежат консервативному лечению.

Что касается переломов вертлужной впадины со смещением и вывихом, то при отсутствии противопоказаний в таких случаях преимущественно показана операция. Переломы без смещения лечат покоем, что достигается скелетным вытяжением на шине с грузом 4-5 кг. С первых дней назначают активные движения в суставах. Вытяжение прекращают через 5-8 нед. Через 6-10 нед после травмы разрешается ходить при помощи костылей, вначале без нагрузки на ногу. Трудоспособность восстанавливается через 2-3 мес. Следует учесть, что при переломах вертлужной впадины без смещения существует

опасность вторичного смещения головки бедра медиально в направлении полости таза. Для предупреждения этого осложнения и накладывают скелетное вытяжение.

**Классификация переломов вертлужной впадины
(А.В. Каплан и В.Ф. Пожарский, 1968)**

Локализация переломов	Положение отломков	Характер смещения бедра
Переломы края: заднего и задневерхнего	Без смещения Со смещением	Без вывиха Задний и задневерхний вывих бедра
Переломы дна: передний или подвздошно- лобковый	Без смещения Со смещением	Без вывиха Центральное смещение с вывихом бедра
задний или подвздошно- седалищный		Заднее смещение бедра Заднецентральное смещение бедра
поперечный Т-образный	Без смещения Со смещением	Без вывиха
Полифрагментные переломы дна и подвздошной кости		Центральное или заднее смещение бедра

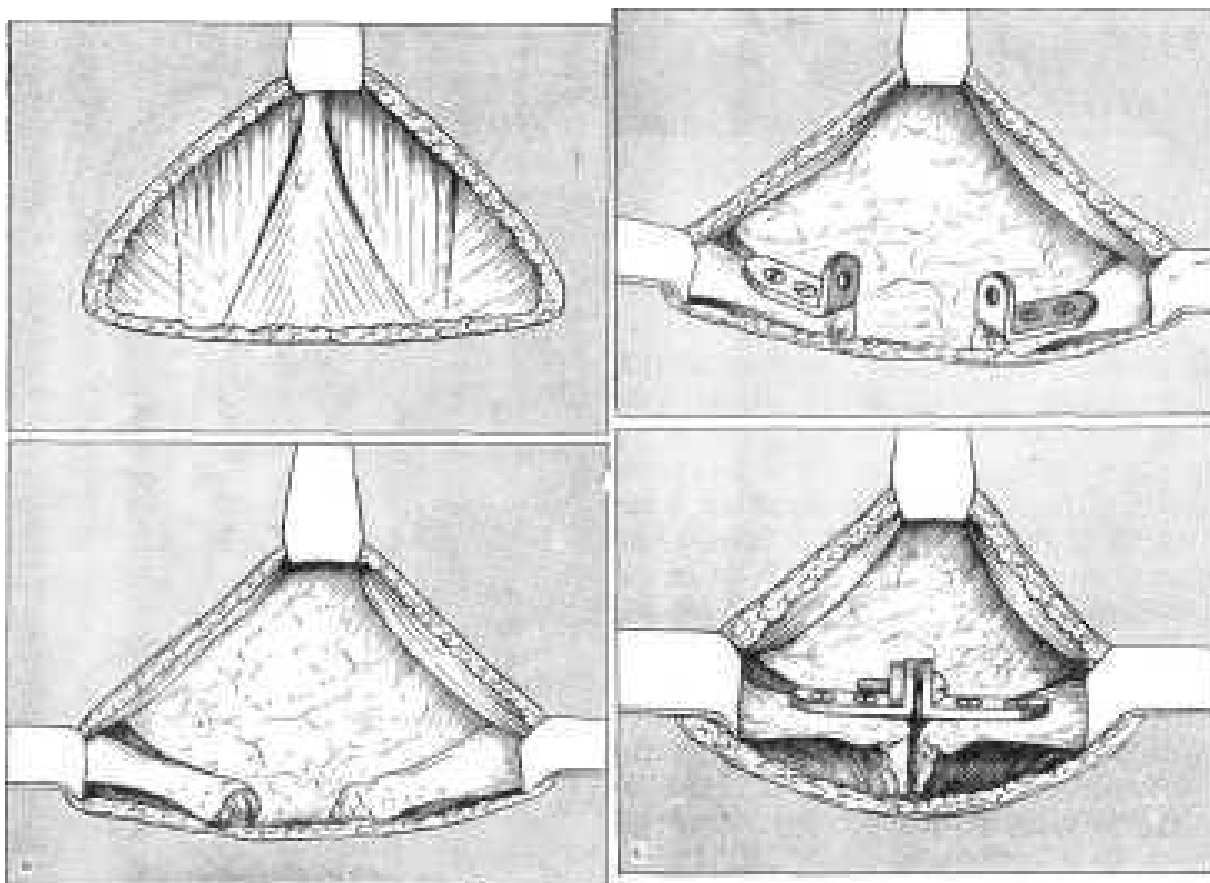


Рис. 104 (продолжение).

в - доступ к лонному сочленению; г - фиксации пластинки к лобковым костям; сближение лонного сочленения и соединение пластинки болтом.

Под центральным вывихом бедра подразумевается перелом таза, сопровождающийся переломом вертлужной впадины, отломки которой вместе с головкой бедра смещаются медиально – в направлении полости таза. Фрагменты вертлужной впадины не представляют собой свободные отломки, а являются частью более массивных костных

колонн - седалищной, лобковой или, реже, подвздошной кости. Изолированные переломы вертлужной впадины встречаются крайне редко.

Для выведения головки из полости таза необходима энергичная тяга по длине в направлении, обратном действовавшему при травме насилью. Успех часто достигается при вытяжении по длине за бугристость большеберцовой кости или мышелка бедра в положении отведения конечности. Груз для вытяжения применяется большой- 10 кг. Через 2-3 дня делают контрольное рентгенологическое исследование. Если головка бедра не вывелась из полости таза, следует дополнительно применить скелетное вытяжение (боковое) за большой вертел в течение 1,5-2 мес с грузом 6-10 кг. Если вправление наступило, груз с вытяжением по длине и вбок постепенно уменьшают, доводя к 20-му дню до 6-8 кг. Вытяжение прекращают через 2,5-3 мес. Ходить при помощи костылей разрешается через 3-3,5 мес после травмы. Трудоспособность восстанавливается через 4-6 мес.

Вправление может также быть произведено форсированно на винтовом вытягивающем аппарате под наркозом с последующим вытяжением в течение 2,5 мес на шине с небольшим отведением.

Исходы лечения скелетным вытяжением часто оказываются неудовлетворительными, так как обычно удается разрешить лишь одну задачу – выведение погруженной в таз головки бедра, и не достигается восстановления конгруэнтности вертлужной впадины.

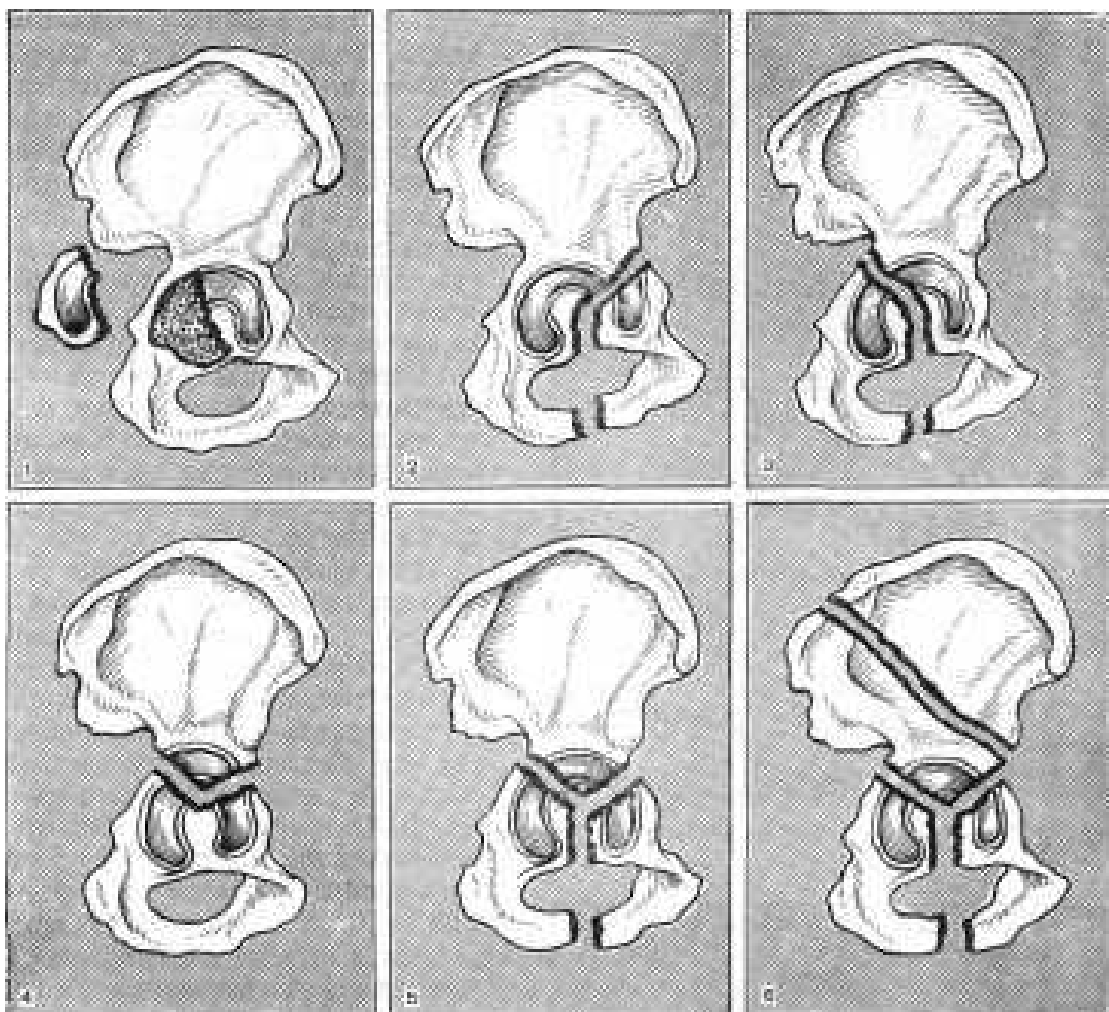


Рис. 105. Виды переломов вертлужной впадины.

1 - перелом края; 2 - подвздошно-лобковый перелом; 3 - подвздошно-седалищный перелом; 4 - поперечный перелом; 5 - Т-образный (тройной) перелом; 6 - комбинированный перелом.

Оперативное лечение. При переломах вертлужной впадины операция имеет целью точное вправление отломков и прочную их фиксацию. Она показана в тех случаях, когда местные условия и общее состояние больного позволяют произвести операцию в течение ближайших 3-20 дней после травмы. В более поздние сроки оперативное вправление становится трудным и даже невозможным. В связи с этим лечение скелетным вытяжением во многих случаях является вынужденным и единственно возможным.

Операция производится под наркозом при одновременном переливании крови, кровезамещающих и противошоковых жидкостей. Наиболее часто применяется задний и, реже, передний оперативный доступ (А. В. Каплан, 1964; О. Ш. Буачидзе, Я. Г. Дубров, 1964; R. Judet, 1962). В некоторых случаях одновременно применяются оба доступа. Выбор доступа зависит от типа перелома вертлужной впадины. Костные колонны, связанные с соответствующими сегментами поврежденной вертлужной впадины, фиксируют металлическими пластинками и винтами.

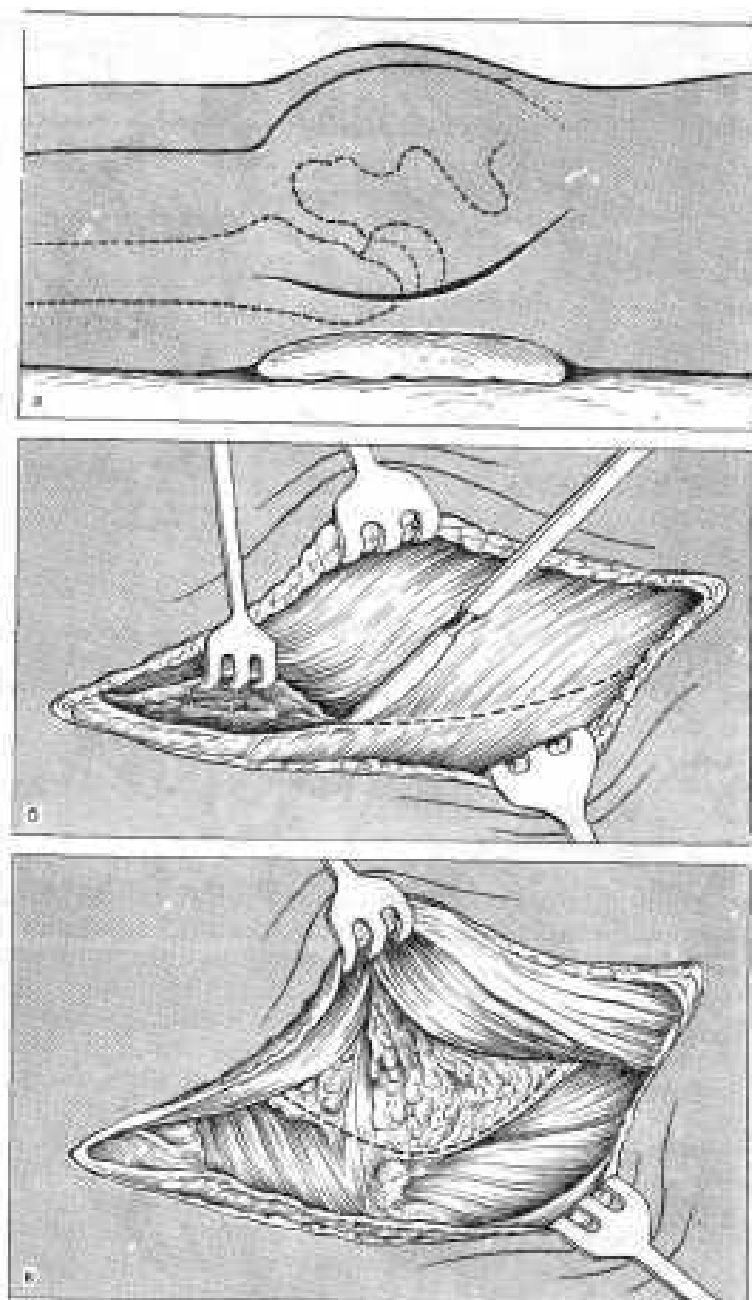


Рис. 106. Задний доступ к вертлужной впадине по Кохеру-Гибсону-Муру-Каплану.
Объяснения в тексте.

Задний доступ (доступ Кохера-Гибсона-Мура с видоизменениями Каплана) (рис. 106). Дугообразный разрез начинают на 2-3 см выше задневерхней ости подвздошной кости до задней поверхности верхушки большого вертела и далее продолжают на 10-12 см по наружнозадней поверхности бедра (а). Параллельно этому разрезу расслаивают большую ягодичную мышцу и рассекают широкую фасцию бедра (б). Большая ягодичная мышца легко смещается кзади и кнутри (в). Конечность ротируют кнутри. Обнажаются задний край большого вертела и прикрепляющиеся к нему ротационные мышцы: грушевидная, обе близнецовые и наружная запирающая мышцы. В нижнем углу раны видны внутренняя запирающая и квадратная мышцы бедра (д). Кнутри и внизу раны видна жировая ткань, в которой залегает седалищный нерв. Сухожилие грушевидной, близнецовых и наружную запирающую мышцы отделяют у места их прикрепления к большому вертелу и оттягивают кзади. Иногда для лучшего доступа отсекают и внутреннюю запирающую мышцу. Концы сухожилий этих мышц вместе с седалищным нервом отстраняют кнутри. Иногда для лучшего доступа отсекают седалищную ость у основания. Это создает лучший доступ к внутренней поверхности вертлужной впадины и позволяет сопоставить отломки. В отдельных случаях остеотомом отсекают и большой вертел вместе с прикрепляющимися к нему средней и малой ягодичной мышцами (е). Этот разрез применяется в 80% случаев переломов вертлужной впадины.

Передний доступ (подвздошно-бедренный). Разрез проходит вдоль передней половины гребешка подвздошной кости до передневерхней ости, а затем продолжается на 15 см косо вниз и медиально вдоль наружного края портняжной мышцы (рис. 107). Для обнажения внутренней поверхности подвздошной кости поднадкостнично отделяют *m. iliacus* и портняжную мышцу от гребешка подвздошной кости. Через этот разрез подвздошная мышца легко отслаивается от подвздошной ямки. При этом нужно принять меры предосторожности во избежание повреждения сосудов и нервов. Этот доступ применяется при подвздошно-лобковых переломах вертлужной впадины.

После операции накладывают гипсовую тазобедренную повязку с распоркой или скелетное вытяжение. Больным позволяют делать движения в тазобедренном суставе через 1,5 мес. Через 2 мес разрешается ходить при помощи костылей, без нагрузки на конечность (рис. 108, 109).

В тяжелых случаях переломов вертлужной впадины, если вправление не достигнуто, обычно развивается деформирующий артроз тазобедренного сустава. При сильных болях и нарушении функции тазобедренного сустава показаны артродез или эндопротезирование (рис. 110, 111). При отсутствии болей и наличии приводящей и сгибательной контрактуры можно ограничиться корригирующей остеотомией (рис. 112).

Артродез тазобедренного сустава при переломах и переломовывихах, как правило, дает хорошие результаты: больные ходят вполне удовлетворительно, не испытывая боли (рис. 110). Артродез не должен применяться при ограничении движений и болях в поясничном отделе позвоночника (спондилез, спондилоартроз), так как при этом снижение компенсаторных возможностей поясничного отдела позвоночника ограничивает функциональное приспособление больного при закрытии сустава. У старых людей артродез также имеет ограниченные показания, так как операция эта весьма травматична и, кроме того, после операции необходимо длительно носить кокситную повязку. Для сохранения движений в тазобедренном суставе у крепких людей мы производим тотальное эндопротезирование тазобедренного сустава.

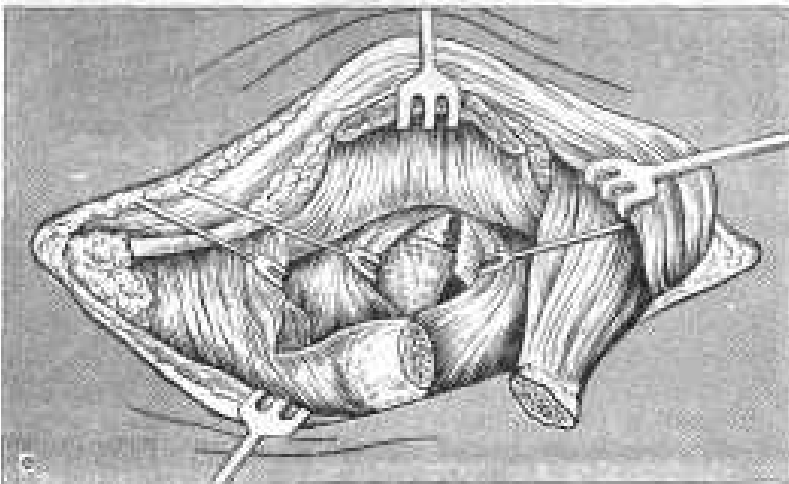
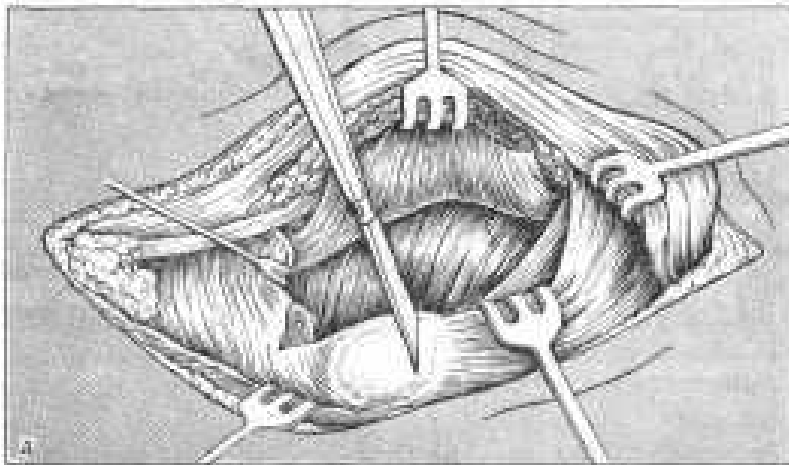
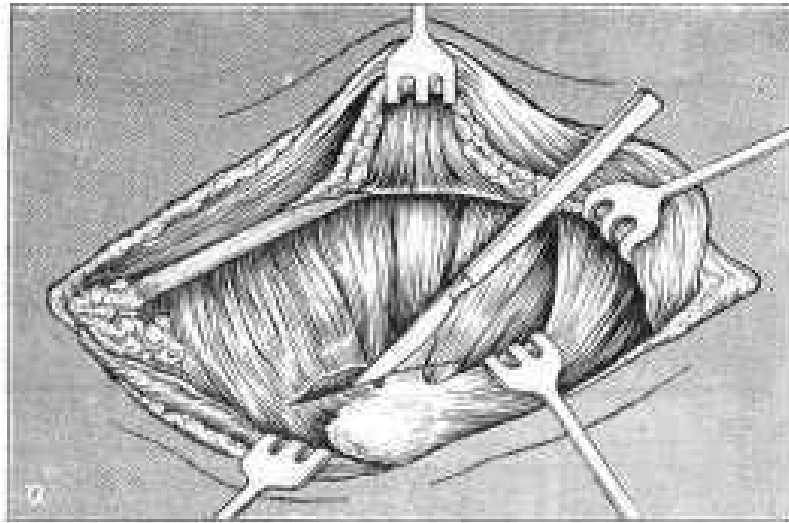


Рис. 106. (продолжение).

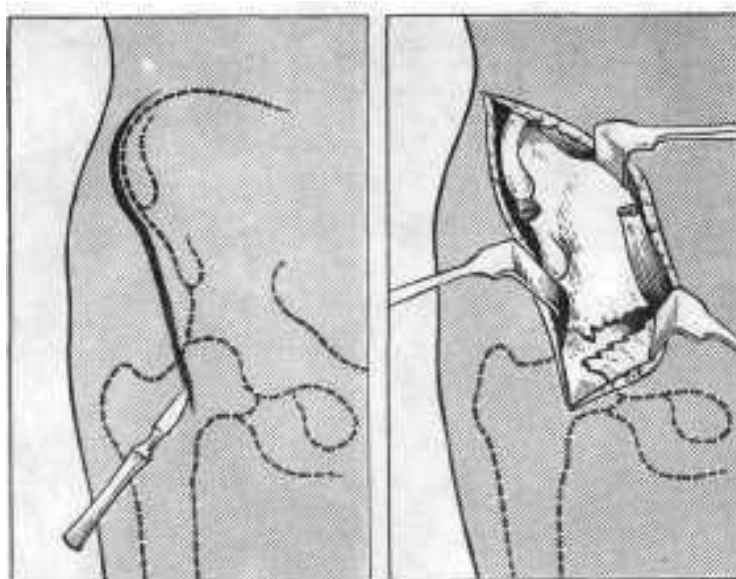


Рис. 107. Передний доступ к вертлужной впадине.

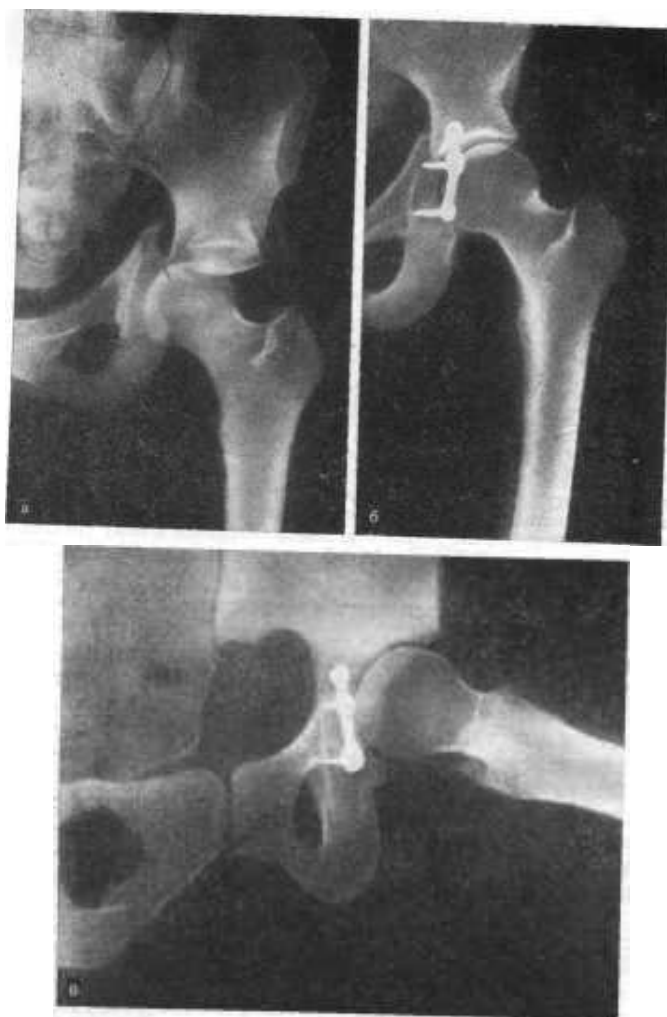

Рис. 108. Перелом дна вертлужной впадины со смещением, бедра кнутри до (а) и после (б, в) оперативного лечения (репозиция отломков и фиксация задней стенки вертлужной впадины металлической пластинкой с винтами).

Эндопротезирование. Эндопротез Сиваша при переломах вертлужной впадины имеет ограниченные показания, так как в разрушенной вертлужной впадине трудно укрепить гнездо протеза. Более целесообразно применить эндопротез тазобедренного сустава.

Каплана - Антонова - Лирцмана - Пожариского (см. рис. 111). Он состоит из стержня с отверстием для прорастания костной ткани, который вводится в костномозговой канал бедренной кости, шейки и шаровидной головки. Тазовая часть протеза сделана в виде полусферы, снабженной эксцентрично расположенным выступом, по форме повторяющим кривизну задневерхнего утолщенного края вертлужной впадины. Благодаря этому выступу, а также отверстиям, в которые вводятся винты-шурупы, тазовая часть эндопротеза прочно крепится к краям вертлужной впадины после удаления суставного хряща. Поверхность полусферы, обращенная к вертлужной впадине, снабжена бороздками для врастания костной ткани. Внутренняя поверхность искусственной впадины, как и поверхность головки, покрыта тонким слоем специальной пластмассы, отличающейся большой прочностью к истиранию, что обеспечивает легкое вращение шаровидной головки. Головка протеза соединяется с тазовой частью с помощью двух полуколец и винтов. Это позволяет стерилизовать эндопротез в разобранном виде. Разборная конструкция допускает возможность вводить эндопротез как в собранном, так и в разобранном виде, что значительно облегчает и упрощает операцию. Чашка эндопротеза в вертлужной впадине хорошо фиксируется. Разрушенную вертлужную впадину предварительно заполняют костными отломками из резецированной головки. Для введения эндопротеза мы пользуемся доступом Мура-Гибсона-Каплана. При эндопротезировании полным эндопротезом Каплана-Антонова-Лирцмана не удаляют вертлужную впадину и часть бедренной кости, не отсекают прикрепления мышц и вертела, что имеет большое значение для восстановления функции тазобедренного сустава (см. рис. 111).

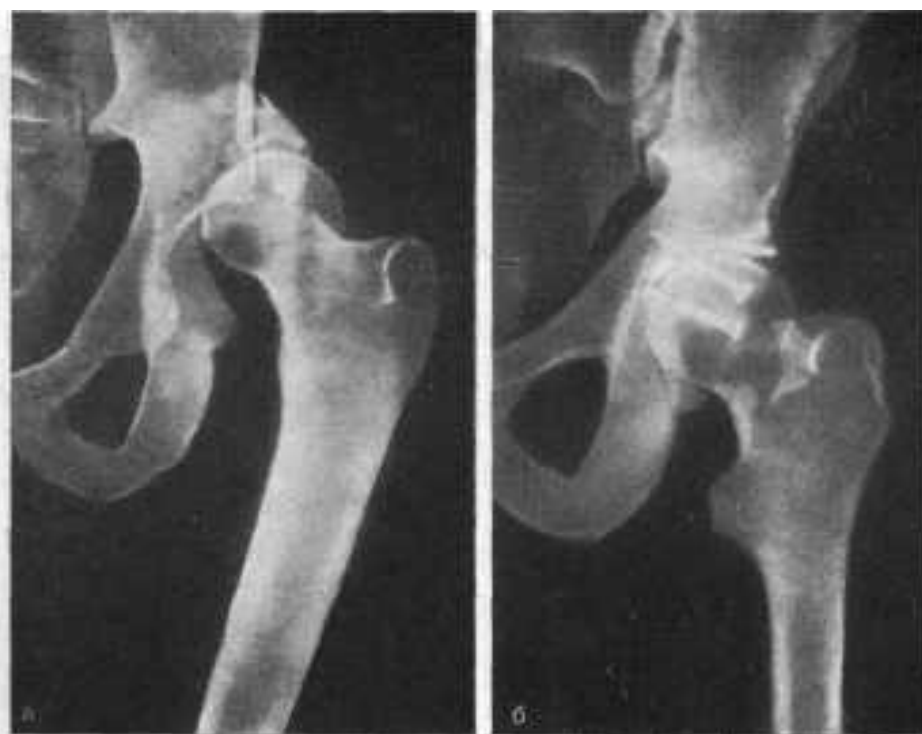


Рис. 109. Перелом задневерхнего края вертлужной впадины и задний вывих бедра (а); вправление вывиха и фиксация заднего края вертлужной впадины двумя винтами из заднего доступа (б).

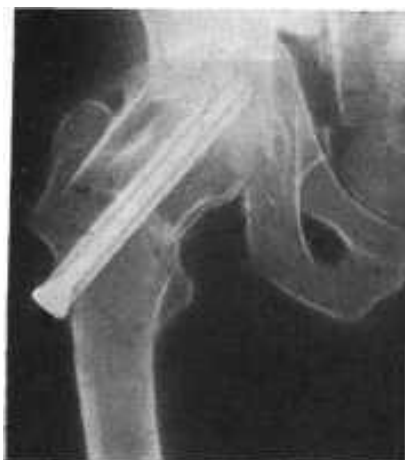

Рис. 110. Артродез тазобедренного сустава при деформирующем артрозе сустава после перелома вертлужной впадины.

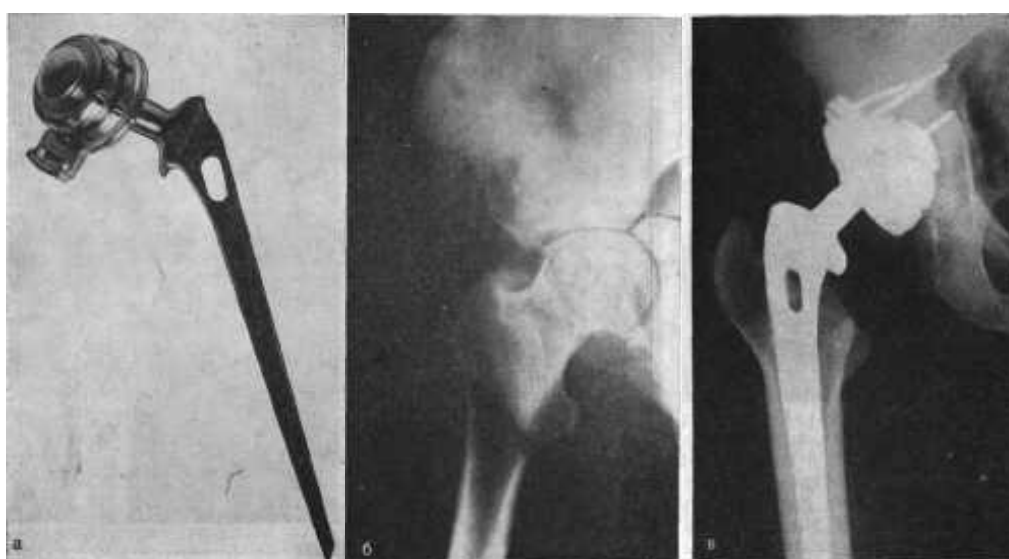


Рис. 111. Тотальная замена тазобедренного сустава эндопротезом Каштана-Антонова-Лирцмана-Пожариского (а) при деформирующем артрозе после перелома вертлужной впадины с центральным вывихом бедра; б - до операции; в - после операции.

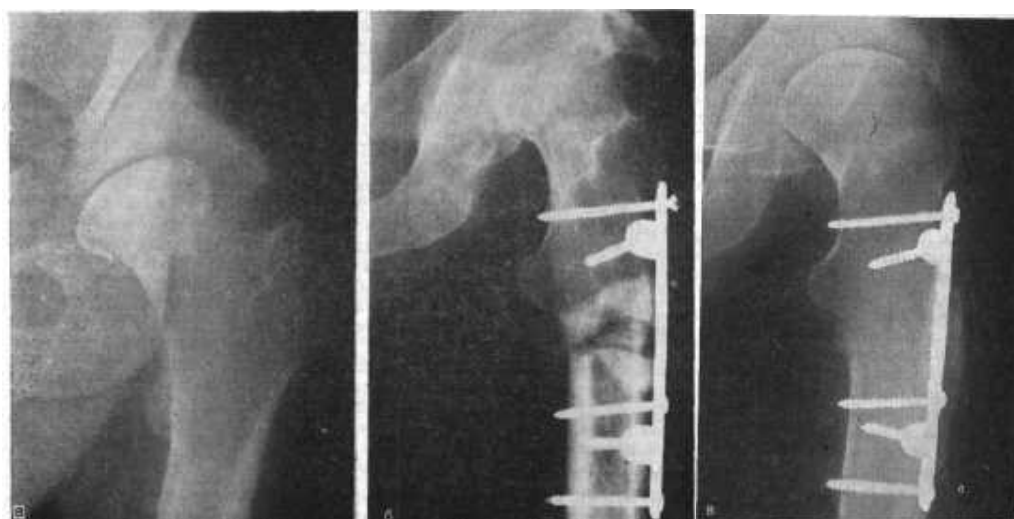

Рис. 112. Перелом вертлужной впадины, вывих бедра, деформирующий артроз тазобедренного сустава; сгибательная и приводящая контрактура (а) корригирующая подвертельная остеотомия и остеосинтез пластинкой Каплана-Антонова (б); костное сращение (в).

Переломы края вертлужной впадины со смещением отломков и задним и верхним вывихом бедра лечат оперативно. Даже в тех случаях, когда удается вправить вывих, а отломок края вертлужной впадины оказался смещенным, следует в ближайшие дни оперировать, так как часто отмечаются подвывихи бедра и последующее развитие деформирующего артроза. Смещенный задний отломок края вертлужной впадины вправляют и фиксируют к месту отлома при помощи одного или двух винтов (см. рис. 109). Вывих вправляют и рану зашивают. Затем накладывают тазобедренную гипсовую повязку на 1,5-2 мес.

Разрывы мочевого пузыря и мочеиспускательного канала при переломах таза

При переломах таза, особенно переднего его отдела, обычно встречаются внебрюшинные разрывы мочевого пузыря и разрывы мочеиспускательного канала. Внутрибрюшинные повреждения мочевого пузыря происходят сравнительно редко. В некоторых случаях возможно одновременное повреждение внутри- и внебрюшинной частей мочевого пузыря. Переполненный мочевой пузырь легче рвется, чем пустой. Ранняя диагностика этих повреждений имеет большое значение для прогноза, поэтому необходимо очень тщательное обследование.

При внебрюшинном разрыве мочевого пузыря бывают ложные позывы на мочеиспускание. Симптомов раздражения брюшины не отмечается. Мочевой пузырь над лобком не определяется ни при пальпации, ни при перкуссии. В некоторых случаях при разрыве мочевого пузыря больные могут мочиться небольшими порциями. Больному с переломом таза нужно прежде всего предложить помочиться. Если мочеиспускание происходит свободно и моча имеет нормальную окраску, повреждения мочевой системы, как правило, нет. Если при мочеиспускании выделилось большое количество крови, это всегда указывает на травму почек. Если мочеиспускание невозможно, следует с соблюдением правил асептики вставить мягкий катетер. Легкое введение катетера и отсутствие крови в моче указывают на то, что мочеиспускательный канал, мочевой пузырь и почки не повреждены. Многие авторы возражают против катетеризации из-за опасности внесения инфекции.

Несомненно, цистоскопия (Л. И. Дунаевский, 1959), восходящая цистография с 10% раствором сергозина в смеси с пенициллином, внутривенная урография являются более точными методами, чем катетеризация. Однако применение этих методов во многих случаях невыполнимо из-за тяжелого состояния больного и условий, в которых он находится, а также некоторой сложности этих исследований. Кроме того, при цистоскопии, так же как и при восходящей цистографии, не исключена возможность заноса инфекции; во многих случаях цистоскопия не может быть технически выполнена из-за невозможности наполнить поврежденный мочевой пузырь. Если нет условий для внутривенной урографии и цистографии, следует прибегнуть к катетеризации. Необходимо подчеркнуть, что производить ее нужно непосредственно перед операцией. В сомнительных случаях рекомендуют перед операцией ввести в мочевой пузырь 200-300 мл антисептической жидкости: если целостность пузыря не нарушена, жидкость через катетер выделяется полностью, а при разрыве пузыря – в меньшем количестве.

Если учесть, как опасно посмотреть разрыв мочевого пузыря или мочеиспускательного канала и насколько ухудшает прогноз позднее оперативное вмешательство, то опасность введения катетера слишком преувеличена. Даже само введение катетера, возможность или невозможность проведения его в мочевой пузырь дают много ценных диагностических указаний. Выделение через катетер незначительного

количества кровянистой мочи под низким давлением при наличии перелома переднего отдела тазового кольца – убедительный симптом повреждения мочевого пузыря.

При повреждении прямой кишки и влагалища пальцевым исследованием нередко удается прощупать рану и костные отломки; на пальце после произведенного исследования обнаруживается кровь.

При внутрибрюшинном разрыве мочевого пузыря отмечаются шок и картина раздражения брюшины. Мочевой пузырь пуст и над лобком не перкутируется. Наблюдаются позывы на мочеиспускание. В связи с наличием жидкости в дугласовом пространстве при пальцевом исследовании через прямую кишку или влагалище нередко определяется нависание их передней стенки. В более поздний период (через 10-24 ч после травмы) при катетеризации выделяется большое количество жидкости (800-1000 мл), несмотря на то, что перкуторно над лобком наполненный мочевой пузырь не определялся (симптом Зельдовича). Эта жидкость, выделяющаяся из брюшной полости через поврежденную стенку мочевого пузыря, представляет собой смесь мочи и брюшного экссудата, содержит значительное количество (до 10%) белка.

В отличие от повреждения мочевого пузыря при травме почек обычно выделяется большое количество мочи, насыщенной кровью; при этом имеются симптомы ушиба в области почек, иногда переломы XI-XII ребер, боль и глубокая гематома. В сомнительных случаях можно прибегнуть к цистоскопии, внутривенной или восходящей урографии.

Мочеиспускательный канал у мужчин при переломах таза повреждается чаще, чем мочевой пузырь. Разрывы мочеиспускательного канала бывают полные и неполные. Основными симптомами служат уретроррагия, частичная или полная задержка мочи и припухлость в области промежности, выявляющаяся через несколько часов после травмы. Полная задержка мочи наблюдается при полных разрывах мочеиспускательного канала. Иногда у наружного его отверстия появляется капля крови; когда этого нет, немного крови может показаться после легкого надавливания на промежность по ходу мочеиспускательного канала. Как уже указывалось, задержка мочи при переломах таза служит показанием к катетеризации. При полном разрыве, когда непрерывность мочеиспускательного канала нарушена, проникнуть катетером в мочевой пузырь не удастся; при этом из введенного катетера выделяется по каплям кровь. Эти данные при переполненном мочевом пузыре указывают на разрыв мочеиспускательного канала. При неполном разрыве иногда удается проникнуть в мочевой пузырь, причем первая порция кровянистой мочи сменяется чистой мочой и пузырь полностью опорожняется.

Более точным методом исследования является уретрография. Для этого в мочеиспускательный канал при помощи 20-граммового шприца вводят 10-20 мл 40% сергозина с добавлением 3000-5000 ЕД пенициллина на 1 мл раствора (А. А. Русанов, 1959).

После того как диагноз разрыва мочевого пузыря или мочеиспускательного канала установлен, надо немедленно оперировать, пока не развился перитонит при внутрибрюшинных разрывах или мочева инфильтрация околопузырной клетчатки при внебрюшинных разрывах мочевого пузыря и разрывах мочеиспускательного канала.

Во всех случаях разрыва мочевого пузыря под местным или общим обезболиванием срочно производят цистостомию. Нужно стремиться зашить разрывы пузыря. В мочевой пузырь вставляют сифонную дренажную трубку. При наличии мочевых затеков в околопузырную клетчатку ее дренируют, лучше всего через запирающее отверстие по Буяльскому - Мак-Уортеру. Разрез проводят на расстоянии 2-3 см от бедренно-промежностной складки по внутренней поверхности бедра. Приводящие мышцы расслаивают и частично рассекают. Через внутренний край запирающего отверстия проводят в рану корнцанг через надлобковую рану и с его помощью протягивают резиновую дренажную трубку.

При небольших надрывах мочеиспускательного канала в большинстве случаев проходимость его не нарушается и вставлять постоянный катетер не следует. Если

мочеиспускательный канал разорван, его надо восстановить. Операцию делают под местным или общим обезболиванием. В дистальный отрезок мочеиспускательного канала вводят резиновый катетер достаточной толщины так, чтобы он дошел до места разрыва. Производят надлобковое сечение мочевого пузыря. Через внутреннее отверстие мочеиспускательного канала вводят другой катетер, который также доходит до места разрыва. Затем делают между седалищными буграми дугообразный разрез кожи на промежности. В области разрыва мочеиспускательного канала легко обнаружить концы встретившихся катетеров. Катетеры в промежностной ране соединяют ниткой, первый из них протягивают через весь мочеиспускательный канал в мочевой пузырь. Если расхождение краев невелико, мочеиспускательный канал сшивают над катетером через промежностную рану. Чтобы катетер не выпал, конец его прошивают ниткой, выводят ее через надлобковую рану и привязывают к поперечно надложенной небольшой резиновой трубке. Рану на промежности зашивают. В мочевой пузырь через надлобковую рану вводят длинную резиновую трубку, наружный конец которой опускают в бутылку. Рану вокруг трубки суживают. Катетер оставляют в мочеиспускательном канале на 2-3 нед. Обычно за это время мочеиспускательный канал успевает восстановиться, в дальнейшем во избежание рубцовых стриктур его бужируют.

А. А. Русанов (1953) на основании собственного опыта рекомендует при разрывах уретры отвести мочу через надлобковый свищ, наложить первичный шов на уретру без постоянного катетера и дренировать парауретральную гематому. Многие авторы (А. П. Фрумкин, 1959; Л. И. Дунаевский, 1959) считают, что при разрывах уретры вначале следует ограничиться наложением надлобкового свища, а уретру восстанавливать в более поздний срок. Мы придерживаемся такой тактики лишь в тех случаях, когда состояние больного не позволяет сразу восстановить уретру.

При подозрении на повреждение органов брюшной полости и внутрибрюшинный разрыв мочевого пузыря показано чревосечение. После операции должно быть проведено специальное лечение (скелетное вытяжение) перелома таза по описанной выше методике.

ТРАВМАТИЧЕСКИЕ ВЫВИХИ БЕДРА

Вывихи тазобедренного сустава происходят под воздействием не прямой травмы значительной силы. Встречаются они сравнительно редко, преимущественно у мужчин в молодом и среднем возрасте.

В зависимости от расположения вывихнутой головки бедра по отношению к вертлужной впадине различают четыре основных вида вывиха бедра: 1) задненижний, или седалищный; 2) задневерхний, или подвздошный; 3) передненижний или запираательный; 4) передневерхний, или надлонный.

Другие атипичные (над- и подвертлужный) виды вывихов встречаются очень редко.

Наиболее часто наблюдаются задние - подвздошные и седалищные - вывихи бедра.

Симптомы и распознавание. Вывихи бедра сопровождаются сильными болями. Больные лежат на спине, реже на здоровой стороне. Активные движения в тазобедренном суставе невозможны. Нога обычно находится в фиксированном и характерном для данного вида вывиха положении. Попытка пассивно вывести конечность из такого положения сопровождается болью, причем выявляется характерный для вывиха симптом пружинящей неподатливости.

Нога при подвздошном вывихе бедра находится в слегка согнутом, приведенном и ротированном внутрь положении; укорочение ее достигает 5-7 см. Отмечается резко выраженный лордоз. Большой вертел прощупывается высоко. Под пупартовой связкой определяется западение, а сзади и сверху от вертлужной впадины иногда виден выступ и прощупывается сместившаяся головка бедра.

При седалищном вывихе в отличие от подвздошного нога резко согнута, приведена и ротирована внутрь. Укорочение незначительное: до 1-2 см. Отчетливо выражен лордоз. Большой вертел расположен несколько выше розер-нелатоновской линии. Под пупартовой связкой определяется западение, а сзади и книзу от вертлужной впадины - выступ; иногда прощупывается сместившаяся головка.

При надлонном вывихе конечность выпрямлена, слегка отведена и ротирована кнаружи. Укорочение ноги незначительное. Под пупартовой связкой виден выступ и хорошо прощупывается головка бедра. Большой вертел не прощупывается. Сзади определяется западение. Сместившаяся головка сдавливает сосуды, вследствие чего пульс на периферических сосудах исчезает или ослаблен. Нога в большинстве случаев синюшна.

При запираательном вывихе нога согнута, отведена и ротирована кнаружи. Укорочения ноги нет или оно незначительное, а в некоторых случаях нога кажется удлиненной. В области запираательного отверстия виден выступ, иногда удается прощупать головку бедра. Большой вертел не прощупывается.

Вывихи бедра в большинстве случаев диагностировать нетрудно. Дифференцировать их следует от ушиба тазобедренного сустава, перелома шейки бедра и центрального вывиха бедра. Основное значение для распознавания имеет рентгенологическое исследование, благодаря которому удастся точно определить вид вывиха.

Лечение. Вправлять вывих бедра легче под наркозом или спинномозговым обезболиванием.

Местное обезбоживание применяется в сочетании с подкожным введением 1-2 мл 1% раствора морфина.

При вправлении задних вывихов хорошие результаты дает способ Джанелидзе.

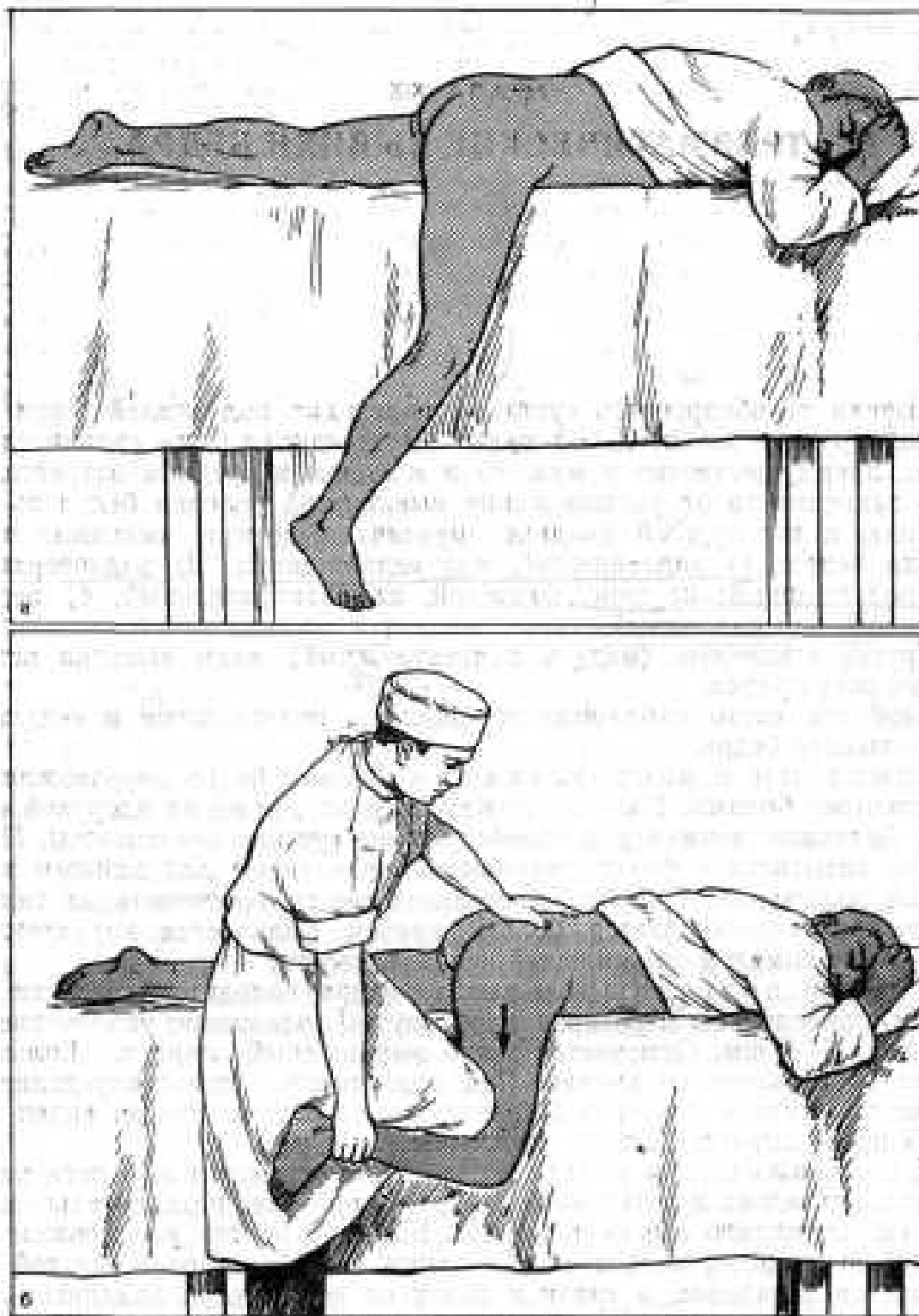


Рис. 113. Этапы вправления вывиха бедра по Джанелидзе.
а – первый этап; б – второй этап.

Способ Джанелидзе (рис. 113). Больного укладывают на перевязочный стол животом вниз таким образом, чтобы поврежденная нога свисала со стола. Обе передневерхние ости и лобок должны плотно прилегать к столу; под ости подкладывают небольшие мешочки, с песком. Больной должен оставаться: в таком положении в течение 10- 20 мин. Помощник хирурга давлением рукой на крестец фиксирует таз. После этого хирург сгибает ногу больного в коленном суставе и одновременно несколько отводит и ротирует ее кнаружи. Он становится между столом и ногой больного, затем надавливает вниз своим коленом на

подколенную ямку вывихнутой конечности. В результате головка бедра подводится вертлужной впадине и с характерным щелкающим звуком проскальзывает в нее.

Способ Кохера. Больного укладывают на спину на перевязочном столе или на полу. В последнем случае под больного подкладывают матрац или одеяло. Помощник удерживает таз больного двумя руками, положенными на обе ости подвздошных костей. Хирург сгибает поврежденную конечность под прямым углом в коленном и тазобедренном суставах и производит вытяжение вертикально вверх в направлении оси бедра. Очень часто в этот момент слышен характерный щелкающий звук, указывающий на то, что вывих вправился. Если вправить вывих не удалось, то, продолжая плавно производить вытяжение вверх, усиливают ротацию бедра внутрь, затем несколько ротируют его наружу, отводят и разгибают. При хорошем обезболивании и расслаблении мышц таким путем удается вправить задние вывихи бедра.

Н. И. Кефер предложил применять следующий прием для вправления вывихов бедра. Больного кладут на пол. Помощник фиксирует таз двумя руками. Хирург становится на колено, а другую ногу сгибает под прямым углом и подводит под подколенную ямку вывихнутой ноги. Пользуясь голенью пострадавшей конечности как рычагом, он надавливает на дистальный конец голени и производит таким образом вытяжение бедра вверх, одновременно с этим ротируя и отводя, ногу. Этим простым приемом часто легко удается вправить задний вывих. Значительно труднее вправляются передние надлонные и запираемые вывихи.

Вправление надлонного вывиха. Больной лежит на спине на перевязочном столе или на полу. Помощник удерживает таз двумя руками, положенными на обе ости подвздошных костей. Методика вправления состоит из трех этапов. Первый этап: хирург сгибает пострадавшую конечность в коленном суставе, производит вытяжение за голень кверху в направлении продольной оси бедра и максимально ротирует конечность наружу. В результате этого головка бедра отходит кпереди от лобковой кости. Второй этап: продолжая вытяжение ротированной наружу конечности, хирург постепенно приводит, сгибает и ротирует ее внутрь. Таким путем головка бедра подводится к передневерхнему краю вертлужной впадины. Третий этап: не прекращая вытяжения приведенной, согнутой и ротированной внутрь конечности, хирург разгибает и отводит ее, в результате чего головка бедра соскальзывает в вертлужную впадину.

Вправление запираемого вывиха. Больной лежит на спине на перевязочном столе или на полу. Помощник фиксирует таз больного, надавливая на обе ости подвздошных костей. Методика вправления состоит из четырех этапов. Первый этап: хирург сгибает пострадавшую конечность в коленном суставе, используя голень как рычаг, и постепенно увеличивает отведение. Второй этап: максимально увеличивают наружную ротацию и одновременно производят вытяжение за голень кверху в направлении продольной оси бедра. Благодаря этому головка бедра постепенно отходит кпереди от запираемого отверстия. Третий этап: продолжая вытяжение ротированной наружу конечности, ее постепенно приводят: головка бедра подводится к переднему краю вертлужной впадины. Четвертый этап: не уменьшая вытяжения, приведенную конечность постепенно ротируют внутрь и разгибают, в результате чего головка бедра соскальзывает через край в вертлужную впадину.

Если трех- или четырехкратная попытка вправить передний вывих описанным способом не удастся, необходимо вначале перевести передний вывих в задний и затем производить вправление. Достигается это сгибанием, внутренней ротацией и резким приведением бедра. В результате этого разрывается нижнезадняя часть капсулы и головка бедра устанавливается позади вертлужной впадины. После этого вывих вправляют одним из способов вправления задних вывихов. Чрезвычайно важно убедиться, что вывих действительно вправлен.

Для вправленного вывиха характерно то, что отмечавшаяся до вправления пружинящая неподатливость исчезает и пострадавшая нога свободно ложится рядом со здоровой. Вправление необходимо контролировать рентгенологически.

После вправления вывиха конечность должна быть иммобилизована. Лучше всего наложить заднюю гипсовую лонгету, фиксирующую тазобедренный, коленный и голеностопный суставы, или лейкопластырное вытяжение на 20-30 дней на стандартной шине с грузом 3-4 кг. Лечение рекомендуется проводить в больничных условиях. С первых дней следует назначить лечебную гимнастику, движения в пальцах, а при вытяжении - также в голеностопном и коленном суставах. С 30-го дня больные начинают ходить с помощью костылей без нагрузки на ногу в течение 8-10 нед, так как имеется опасность развития асептического некроза головки бедра. Назначают также массаж, теплые ванны, физиотерапевтические процедуры. Трудоспособность восстанавливается через 3 мес после вправления. У некоторых больных отмечаются явления, связанные с сопутствующей травмой седалищного нерва, которые требуют дополнительно специальных процедур - электро-, водо-, грязелечения и массажа.

Описаны случаи вторичных вывихов бедра у больных, лежащих в постели после вправления если конечность не была иммобилизована. Это преимущественно относится к вывихам с отломом заднего или верхнего края вертлужной впадины. В таких случаях после вправления вывиха ногу следует положить на двухплоскостную стандартную шину и провести спицу через бугристость большеберцовой кости, к которой подвешивают груз 5-6 кг. Вытяжение накладывают на 1/2-2 мес. В ряде случаев показана операция.

Невправимые вывихи лечат оперативно. Операция должна производиться по возможности раньше, до образования рубцов. Лучше всего для этого пользоваться передненаружным разрезом. Отслоив периостально мышечный лоскут от подвздошной кости до края вертлужной впадины, обнаруживают место разрыва капсулы. Далее производят рычагообразные движения бедром и одновременно вправляют головку бедра в вертлужную впадину. Вывих в большинстве случаев легко вправляется. Периостально-мышечный лоскут подшивают на место, на кожу накладывают швы. На 4-6 нед накладывают вытяжение или, лучше, тазобедренную гипсовую повязку.

Прогноз после вправления вывихов бедра обычно хороший. Иногда на почве нарушенного кровообращения может развиваться асептический некроз головки бедра и обезображивающий остеоартроз.

ПЕРЕЛОМЫ БЕДРА

По локализации переломы бедренной кости делятся на три группы: 1) переломы проксимального конца бедренной кости – головки, шейки и вертелов; 2) переломы диафиза бедра – подвертельные переломы, переломы верхней, средней и нижней третей; 3) переломы дистального конца бедренной кости – надмышцелковые переломы и переломы мыщелков бедра. Примерно половина всех переломов приходится на переломы верхнего конца бедренной кости.

Переломы верхнего конца бедренной кости

Переломы головки бедра мало изучены, так как раньше они крайне редко встречались (рис. 114). За последние годы этот вид повреждения участился и обычно связан с внутриавтомобильной травмой. Возникает обычно в момент столкновения двух движущихся на высокой скорости автомобилей у человека, сидящего на переднем сиденье и упирающегося ногой в пол машины. В результате влияния на тазобедренный сустав большой механической силы, действующей вдоль оси бедра, наступает перелом головки, часто сопровождающийся вывихом бедра, а иногда переломом края вертлужной впадины. Мы различаем раздробленные и сегментарные переломы верхнего и нижнего полюсов головки без вывиха и с вывихом бедра. Иногда перелом головки сопровождается переломом шейки бедра.

Перелом верхнего полюса головки приводит к нарушению опороспособности и конгруэнтности тазобедренного сустава. Перелом нижнего полюса головки при небольшой величине отломка, как правило, не отражается на функции сустава. Мы пытались производить остеосинтез верхнего полюса головки и восстанавливали конгруэнтность сустава, однако в дальнейшем развивался асептический некроз и артроз тазобедренного сустава. Исходя из всего изложенного, мы придерживаемся следующей тактики лечения. При раздробленных переломах и сегментарных переломах головки без вывиха и с переломовывихом производим артрорез (рис. 116) или эндопротезирование тазобедренного сустава; при переломах и переломовывихах нижнего полюса головки бедра, когда фрагмент меньше $1/3$ объема головки, удаляем его и вправляем вывих. В дальнейшем – ограниченная нагрузка на бедро в течение 1-1,5 лет. При всех застарелых переломовывихах и развившихся артрозах тазобедренного сустава, сопровождающихся болями, показан артрорез или эндопротезирование этого сустава.

Механизм переломов шейки и вертельной области бедра обычно связан с падением, ушибом в области вертела и резкой ротацией обычно в наружную сторону, редко внутрь.

У молодых людей и детей перелом в этой области происходит под воздействием большой силы; у лиц пожилого возраста возникновение перелома вертельной области возможно при небольшой травме.

Известны случаи перелома шейки бедра у психически больных, которым применялась судорожная терапия. Казуистический характер носит незаметно наступающий самопроизвольный перелом шейки бедра у солдат после длительных переходов; он напоминает по механизму маршевый перелом плюсневой кости.

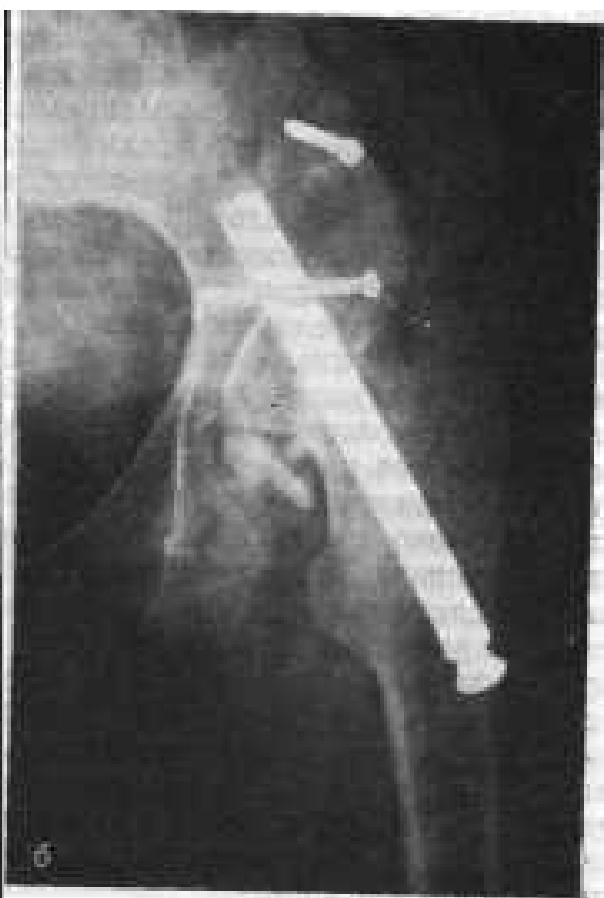
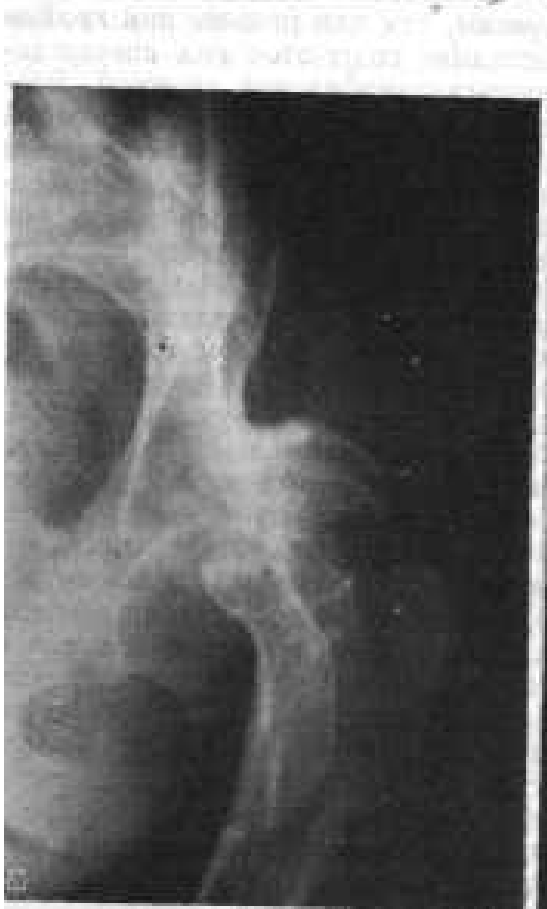
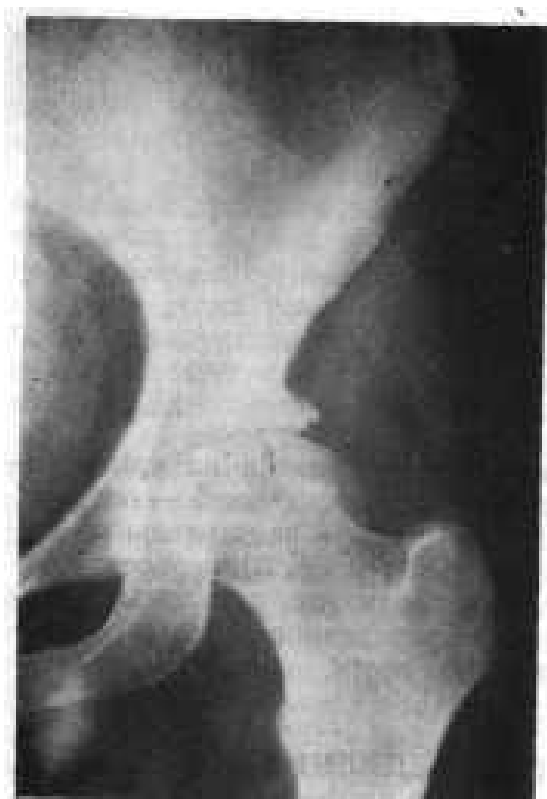Рис. 114. Перелом головки бедра.

Рис. 115. Застарелый перелом головки и вывих бедра (а); артродез тазобедренного сустава с перемещением большого вертела (б).

Нередко переломы шейки бедра наблюдаются у женщин после рентгенотерапии, проведенной в связи с опухолью малого таза. Мы наблюдали такую больную, у которой

на протяжении короткого периода произошел вначале перелом шейки бедра на одной стороне, а затем на другой.

Переломы шейки бедра и вертельные переломы, по нашим данным (1975), встречаются преимущественно у людей 60 лет и старше-(69%). В этом возрасте развивается сенильный остеопороз, уменьшается упругость костей, увеличиваются хрупкость и ломкость. Переломы шейки бедра в пожилом возрасте (60-74 года) наблюдаются в 65%, а в старческом (75-89 лет) в 35%. Вертельные переломы, наоборот, возникают чаще в старческом возрасте (60%), чем в пожилом (40%). У женщин пожилого и старческого возраста переломы шейки и вертелов бедра возникают в 3 раза чаще, чем у мужчин этого возраста. У детей переломы шейки бедра наблюдаются значительно реже, чем у взрослых. При этом у детей возникают эпифизолизы головки бедра или переломы основания шейки.

Латеральные, т. е. межвертельные и чрезвертельные, переломы в области шейки и вертелов бедра обычно хорошо срастаются. В отличие от них медиальные неколоченные переломы шейки бедра при консервативном лечении обычно не срастаются. Это объясняется рядом моментов. При переломе шейки бедра прерываются кровеносные пути, по которым происходит питание головки и шейки, значительно повреждаются внутрикостные сосуды и сосуды, проходящие через синовиальные складки. Особенно неблагоприятные условия создаются для проксимального отломка, т. е. для головки и прилегающей части шейки, бедра. Кроме того, сосуды круглой связки иногда оказываются облитерированными и неглубоко проникают в головку.

В некоторых случаях сращению отломков может препятствовать, интерпозиция синовиальной оболочки. Отрицательно сказываются также на сращении медиальных переломов шейки бедра механические факторы – режущая и ротационные силы, действующие на месте перелома.

Неблагоприятно влияет на сращение медиальных переломов шейки бедра и то, что шейка (в отличие от диафиза) не покрыта надкостницей, играющей большую роль в восстановлении кости. Вследствие внутрисуставного расположения перелома в образовании мозоли не участвуют и мягкие ткани, так как шейка отделена от них суставной; щелью и суставной сумкой. В сращении перелома шейки бедра большое значение имеют эндост и костный мозг. Между тем пролиферативная способность их невелика. Костное сращение отломков при переломах шейки возможно только первичным или прямым заживлением. Это достигается лишь при точном сопоставлении, плотном соприкосновении, полном и длительном обездвиживании отломков.

Улучшению и восстановлению кровоснабжения головки бедра может способствовать проращение сосудов из дистального отломка в проксимальный. Если кровоснабжение не восстанавливается, в ряде случаев наступают асептический некроз головки и рассасывание шейки бедра. Для восстановления кровоснабжения в области поврежденной шейки бедра необходимо вправить и сблизить отломки настолько, чтобы сосуды легко могли прорасти через плоскость перелома, щель между отломками была едва заметной и отломки соприкасались полностью.

Для сращения перелома шейки бедра особенно важно создание неподвижности на месте перелома. При нарушении неподвижности отломков и трении их друг о друга вновь образовавшиеся сосуды разрушаются, зародышевая ткань травмируется и погибает. В результате развиваются дистрофические процессы на месте перелома, задерживается восстановление, прогрессирует процесс разрушения, некроза и рассасывания. Все это создает условия для разрастания хрящевой и соединительной тканей, что приводит к образованию ложного сустава.

Плоскость перелома независимо от уровня перелома шейки бедра может быть различной: в одних случаях она приближается к горизонтальной, в других – к косой и вертикальной. Наблюдаются иногда и оскольчатые переломы шейки. Вопрос о характере

перелома не всегда можно решить на основании рентгенограмм, это может быть выяснено лишь при осмотре во время операции.

Мы придерживаемся следующей классификации переломов верхнего конца бедренной кости.

Медиальные переломы, или переломы шейки бедра (внутрисуставные).

1. Субкапитальный перелом – плоскость его проходит на месте или вблизи перехода головки в шейку бедра.

2. Трансцервикальный перелом, проходящий через шейку.

3. Базальный перелом, проходящий в области основания шейки бедра.

Все медиальные (внутрисуставные) переломы делятся на два основных вида:

а) абдукционный, или вальгусный, перелом; шеечно-диафизарный угол остается почти нормальным или несколько увеличивается; такие переломы всегда бывают вколоченными;

б) аддукционный, или варусный, перелом; шеечно-диафизарный угол вследствие смещения бедра кверху уменьшается и приближается к прямому; такие переломы никогда не бывают вколоченными.

4. Субкапитальные эпифизолизы у детей, соответствующие субкапитальным переломам шейки бедра у взрослых. Отделение головки от шейки бедра может быть различной степени: а) ничтожное, едва заметное соскальзывание головки; б) неполное или частичное (до 1/3 диаметра шейки) соскальзывание головки; в) значительное, или полное соскальзывание и отделение головки от шейки бедра по эпифизарной линии.

Часто имеется не чистая форма эпифизолиза, а вместе с головкой отламывается и часть метафиза, т. е. часть шейки, остающаяся в связи с отломанной головкой.

Латеральные, или вертельные, переломы (внесуставные).

1. Интертрохантерный, или межвертельный, перелом – вблизи межвертельной гребешковой линии.

2. Пертрохантерный, или чрезвертельный, перелом – в области массива вертелов. Переломы эти могут быть без смещения и со смещением отломков, с отломом и без отлома малого вертела. Кроме того, они делятся на вколочные и не вколочные. При переломах со смещением шеечно-диафизарный угол уменьшается и образуется варусное положение бедра.

3. Изолированные переломы большого и малого вертелов (у детей – апофизолиз). Эти переломы также могут быть без смещения и со смещением.

Симптомы и распознавание. Анамнез при переломах шейки и вертелов бедра довольно типичный. Больные, как правило, отмечают случайное падение и ушиб в области большого вертела.

В состоянии покоя при всех видах Переломов шейки бедра боль носит нерезкий характер. Боль в области тазобедренного сустава усиливается при попытке произвести активные и пассивные движения. При вколоченных переломах шейки боль выражена не очень резко. У больных с вертельными переломами отмечают припухлость и гематома в области тазобедренного сустава, широко распространяющиеся по наружной поверхности верхней трети бедра.

В отличие от переломов в области вертелов при переломах шейки гематомы в области тазобедренного сустава не бывает. При переломах шейки с образованием варусного положения бедра видна усиленная пульсация бедренных сосудов под пупартовой связкой. Этот симптом описал С. С. Гирголав (1938).

В тех случаях, когда имеется перелом шейки бедра без вклинения, на передней поверхности тазобедренного сустава под пупартовой связкой отмечается выпячивание, а при переломах шейки бедра с вклинением - некоторое западение.

При переломах шейки бедра поколачивание по пяточной области вызывает боль в тазобедренном суставе. Для этих переломов характерно положение наружной ротации. При вколоченных переломах шейки бедра наружная ротация часто отсутствует. У больных с вертельными переломами наружное вращение бедра выражено больше, чем при переломах шейки. Наружный край стопы прилегает к постели, причем больной не может самостоятельно вывести ногу из этого положения. В случае перелома шейки поворот ноги наружу неполный и колеблется в пределах 45-60°.

При вертельных переломах со смещением, а также при медиальных переломах шейки с образованием варусного положения бедра отмечается укорочение конечности на 2-4 см. При вколоченном переломе шейки бедра укорочение обычно отсутствует или бывает небольшим (в пределах 1 см); иногда отмечается даже удлинение конечности до 1 см. В норме верхушка большого вертела расположена по так называемой розер-нелатоновской линии которая проходит от передневерхней ости подвздошной кости до бугра седалищной. У больных с переломами шейки, межвертельными и чрезвертельными переломами бедра со смещением верхушка большого вертела расположена выше этой линии. Иногда больные при попытке повернуться сами отмечают хруст в области перелома.

В случаях переломов шейки бедра при ощупывании отмечается болезненность под пупартовой связкой в области сосудов. Этот симптом местной боли в области шейки бедра под пупартовой связкой не раз позволял нам поставить диагноз вколоченного перелома шейки даже тогда, когда на рентгенограмме в переднезадней проекции перелом не обнаруживался; в дальнейшем рентгенограмма в боковой проекции подтверждала наличие перелома.

При переломах шейки бедра конечность иногда согнута в коленном суставе. Некоторые больные отмечают иррадирующую боль в нем, что объясняется наличием анастомозов между запирательным и подкожным нервами. Поколачивание области большого вертела при переломе вызывает боль в тазобедренном суставе.

Если, несмотря на отсутствие соответствующих клинических данных, больные жалуются на незначительную боль и ощущение неловкости в тазобедренном суставе, необходимо произвести рентгенографическое исследование в двух проекциях; только таким путем можно исключить наличие вколоченного медиального перелома шейки бедра. Снять рентгенограмму шейки бедра в переднезадней проекции нетрудно, для получения же рентгенограммы в боковой проекции, особенно на операционном столе, необходимы опыт и умение. Для рентгенограммы в боковой проекции кассету устанавливают параллельно шейке бедра в надвертельной области: кассета должна упираться в подреберье, а лучи направляют с внутренней поверхности бедра.

Переломы шейки бедра

Абдукционные (вальгусные) переломы шейки бедра

Абдукционные переломы шейки бедра всегда бывают вколоченные и наблюдаются в 4-6 раз реже, чем аддукционные (варусные) – невколоченные. Абдукционные переломы шейки бедра обычно встречаются в более молодом возрасте. Средний возраст больных с абдукционными переломами, по нашим данным, составляет 56,7 года.

При абдукционных переломах дистальная часть шейки внедряется в губчатую кость проксимальной части шейки и головки. Создающееся положение головки и шейки бедра напоминает по своей форме гриб. Степень вколоченности отломков может быть

различной: от легкого внедрения и взаимного сцепления отломков до более сильного и глубокого взаимного их внедрения.

Шеечно-диафизарный угол при абдукционных переломах шейки бедра чаще бывает увеличенным, реже остается нормальным или; немного уменьшенным. Головка бедра несколько ротируется во фронтальной плоскости кпереди; при этом образуется угол, открытый вперед; реже она поворачивается назад или остается в нормальном положении. Головка бедра может быть также повернута по горизонтальной плоскости снизу вверх и кнаружи. Чаще всего встречается сочетанный поворот головки во фронтальной плоскости кпереди или кзади с одновременным поворотом ее по горизонтальной плоскости снизу вверх и кнаружи.

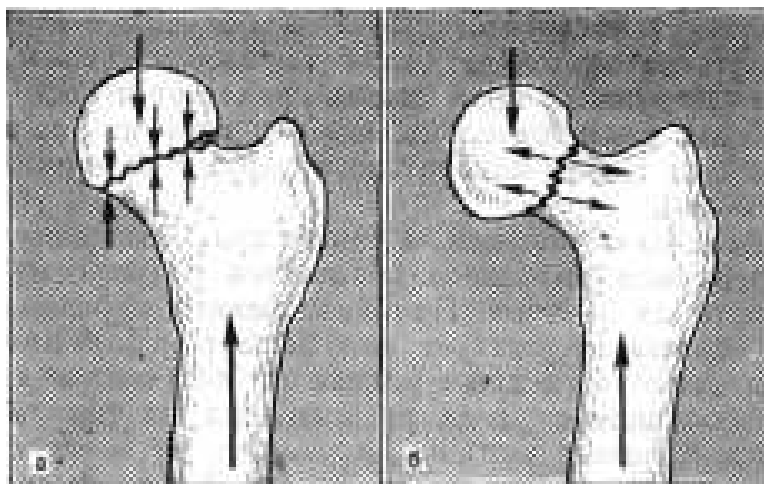


Рис. 116. Виды вальгусных переломов шейки бедра.
а – горизонтальный; б – вертикальный.

Вальгусные вколоченные переломы шейки бедра нередко своевременно не диагностируются вследствие того, что при них могут отсутствовать симптомы, характерные для этих переломов: наружная ротация и укорочение конечности, смещение большого вертела кверху и др. При вколоченных переломах шейки бедра движения в тазобедренном суставе возможны; иногда больные активно производят движения конечностью. Нередко они жалуются лишь на незначительную боль в тазобедренном суставе, а иногда только на боль в коленном суставе, что может привести к ошибочному диагнозу. Как правило, точный диагноз ставится лишь на основании рентгенограмм, сделанных в двух проекциях. При отрицательных рентгенологических данных и продолжающихся болях в тазобедренном суставе следует через 10-15 дней повторить рентгенограммы. В случаях вколоченного (вальгусного) абдукционного перелома шейки бедра к этому времени вследствие некоторого рассасывания костной ткани в области шейки выявляется линия перелома.

При вколоченных переломах шейки бедра мы не раз видели, что больные после перелома продолжали ходить, хотя и испытывали боль в тазобедренном суставе. Это может привести к расклиниванию перелома и превращению вколоченного перелома в перелом с расхождением и смещением отломков. О таких «скрытых» (с бедной симптоматикой) медиальных переломах шейки бедра всегда следует помнить.

Расхождение отломков при вколоченных переломах шейки бедра возможно не только под воздействием механической силы или тяжести тела при ходьбе, но и вследствие постепенного рассасывания костной ткани по плоскости перелома.

Изучение рентгенограмм и патологоанатомических препаратов абдукционных переломов шейки бедра позволяет выделить два основных вида таких переломов: с горизонтальной и вертикальной плоскостями излома (рис. 116).

Особой тенденцией к расклиниванию отличаются вертикальные переломы, при которых отломки находятся под воздействием механических сил, вызывающих скольжение и разъединение отломков. Возможность расклинивания зависит также от степени сцепления их. Даже при хорошем сцеплении разъединение отломков их возможно при неосторожном движении, некотором насилии, ходьбе с нагрузкой на поврежденную конечность либо в результате постепенного рассасывания костной ткани по плоскости излома, обычно наблюдающегося в первые недели после травмы. В первом случае расклинивание наступает сразу, обычно в ближайшие дни после травмы, во втором случае - в более поздние сроки. Таким образом, вколоченный вальгусный перелом шейки бедра; может превратиться в невколоченный варусный, плохо срастающийся перелом.

Изучение рентгенограмм показывает, что асептические некрозы возникают преимущественно при горизонтальных переломах. При них головка с проксимальной частью шейки равномерно прижимается по плоскости перелома к дистальной части шейки, что благоприятно сказывается на сращении. В то же время при горизонтальных переломах во время ходьбы со слишком ранней нагрузкой головка находится под влиянием силы давления и как бы зажата крышей вертлужной впадины, а это способствует возникновению асептического некроза, деструкции, деформации головки и развитию деформирующего артроза тазобедренного сустава.

Лечение. Лечение абдукционных переломов шейки бедра в основном заключается в предупреждении расклинивания перелома и развитии асептического некроза головки.

После клинического и рентгенологического исследований больного укладывают на койку со щитом. Ногу помещают на стандартную шину и для иммобилизации накладывают клеевое или скелетное вытяжение за бугристость большеберцовой кости с небольшим грузом в 3 кг. Вытяжение может оставаться в течение 2-3 мес, а затем больному разрешают ходить при помощи костылей без нагрузки на больную ногу. Для предупреждения расклинивания и: асептического некроза головки нагрузки можно разрешить лишь через 5-6 мес после травмы. В ряде случаев через 10-15 дней, особенно у более крепких и нетучных людей, вытяжение может быть заменено укороченной кокситной гипсовой повязкой; вскоре больному разрешают ходить с костылями без нагрузки на конечность. Гипсовую повязку снимают через 3-4 мес после травмы и назначают движения в тазобедренном и коленном суставах. Трудоспособность восстанавливается через 5-8 мес.

Хотя при консервативном лечении болезни в 80% и более случаев наступает костное сращение перелома, при вертикальных переломах не исключается возможность расклинивания и расхождения отломков. В связи с этим в последние годы у больных с вертикальными абдукционными переломами шейки бедра, при которых отломки имеют наклонность к расклиниванию, мы применяем внесуставной остеосинтез трехлопастным гвоздем. При остеосинтезе создаются устойчивость и неподвижность отломков и предупреждается расклинивание их.

Асептические некрозы при абдукционных переломах шейки бедра наблюдаются у 10-15% больных, несмотря на костное сращение перелома. Деструктивные изменения и некроз головки бедра связаны с нарушением внутрикостного кровоснабжения, трофическими расстройствами и слишком ранней нагрузкой на конечность, до восстановления; спорности и выносливости головки бедра. Эти изменения головки чаще наблюдаются при горизонтальных абдукционных переломах, когда головка находится под большим давлением, чем при вертикальных переломах.

Создается впечатление, что при остеосинтезе трехлопастным гвоздем имеются лучшие условия для реваскуляризации головки бедра. Гвоздь глубоко и многосторонне (за счет лопастей) канализует головку, вследствие чего сосуды глубже и легче проникают из периферического отломка в центральный и асептические некрозы наблюдаются реже. Само оперативное вмешательство практически безопасно даже для людей пожилого возраста и легче переносится, чем длительный постельный режим, вытяжение и гипсовая

повязка. Успех операции зависит от правильности проведения гвоздя. Вопрос о преимуществах оперативного лечения перед консервативным требует дальнейших наблюдений, так как и после операции, хотя и реже, все же наблюдаются: асептические некрозы.

Радиоизотопная диагностика (сканирование). Путем внутримышечного введения раствора изотопа ^{85}Sr можно в определенной степени судить о кровоснабжении головки бедра при переломах шейки. Сканирование проводят на следующий день после введения изотопа, затем на 7-й день. Первые сканограммы являются как бы обзорными и отражают кровоснабжение в мягких тканях и головке, так как изотоп в 1-е сутки содержится и в мягких тканях. После 3 сут со дня введения изотоп выводится из мягких тканей и остается только в кости. Поэтому второе сканирование (на 7-й день) демонстрирует истинную картину кровоснабжения в головке. Сканирование проводят в симметричных областях. Исследование состояния кровоснабжения на здоровой стороне принимают за норму для данного больного. При хорошем кровоснабжении включение изотопа в области поврежденного и здорового суставов примерно одинаково и в 1-е, и на 7-е сутки после введения изотопа; показатели, отражающие интенсивность включения ^{85}Sr в костную ткань, справа и слева достаточно велики и не имеют больших различий. При плохом питании на 7-й день в проекции сломанной головки видны «немые зоны», где отсутствует изотоп. На этой стороне показатели более низкие, чем на здоровой. Все это свидетельствует о нарушении кровоснабжения головки бедра.

Профилактика асептического некроза головки состоит в рациональном лечении, дающем возможность скорейшего восстановления кровоснабжения. В переходный период восстановления спорности и выносливости головки и шейки следует избегать нагрузки на конечность.

Аддукционные (варусные) переломы шейки бедра

Аддукционные (невколоченные) субкапитальные, трансцервикальные и базальные переломы шейки бедра относятся к внутрисуставным. Переломы эти наблюдаются преимущественно в пожилом возрасте (средний возраст больных составляет 62,3 года). Диагностика аддукционных переломов шейки бедра не представляет трудности. Переломы эти невокоченные, но при них всегда имеется смещение. Шеечно-диафизарный угол приближается к прямому, поэтому такие переломы называются еще варусными. Условия для сращения аддукционных переломов шейки бедра неблагоприятные в связи с местными анатомическими условиями и механическими силами (режущая и ротационная силы, отрицательно влияющие на процесс сращения). Как известно, сращение медиальных переломов возможно лишь первичным или прямым заживлением. Для этого необходимо точно репонировать отломки и фиксировать их в правильном положении. Чем ближе плоскость перелома шейки к головке, тем хуже он срастается. Так, субкапитальные переломы срастаются хуже, чем интермедиарные и переломы в области основания шейки. Главная причина заключается в том, что при субкапитальном переломе центральный отломок меньше и вследствие этого металлический фиксатор, введенный из подвертельной области в головку, проникает в центральный отломок только небольшой своей частью. Фиксация отломков в таких случаях недостаточная. Кроме того, кровоснабжение небольшого центрального отломка при субкапитальном переломе хуже, чем при других видах переломов шейки бедра.

Лечение. Основным методом лечения аддукционных переломов шейки бедра является оперативный. Консервативные способы - постоянное вытяжение, ранние движения и вправление перелома с последующим наложением гипсовой повязки по Уитмену-Турнеру – применяются лишь в порядке подготовки к оперативному лечению

или в тех случаях, когда оперативный метод по тем или иным причинам не может быть применен.

При поступлении больного следует произвести обезболивание.

Техника обезболивания перелома. Под пупартовой связкой прощупывают пульс на бедренной артерии. Отступая на 1- 1,5 см кнаружи от этой точки, вводят иглу на глубину 4-5 см до тех пор, пока она не упрется в кость. Через иглу вводят 20 мл 2% раствора новокаина. Боли через несколько минут исчезают и дальнейшие манипуляции протекают безболезненно. У некоторых больных можно ограничиваться введением под кожу 1 мл 1% раствора морфина или пантопона.

Лечение постоянным вытяжением. Независимо от того, как будет проводиться дальнейшее лечение, всем больным с переломом шейки бедра мы накладываем вытяжение. У стариков клеевое вытяжение может вызвать нарушение кровообращения конечности и дерматиты, поэтому мы всегда пользуемся скелетным вытяжением (при помощи спицы Киршнера) за бугристость большеберцовой кости с грузом в 4-7 кг. Вытяжение производится на стандартной шине с небольшим отведением конечности. В течение ближайших 1-2 дней отломки вправляются. Убедившись в этом по контрольной рентгенограмме, груз уменьшают до 3-4 кг. После того как наложено вытяжение, боли прекращаются. В первое время особое внимание следует уделять улучшению сердечной деятельности, предупреждению пневмонии, пролежней.

Вытяжением легко достигается вправление отломков, но удержать их в этом положении в течение длительного периода до костного сращения перелома (6-8 мес) трудно. Отломки часто оказываются перерастянутыми или недостаточно низведенными. Постоянное нарушение неподвижности на месте перелома отрицательно сказывается на репаративных процессах. Такое длительное вытяжение пожилые люди переносят плохо, поэтому раньше или позже его приходится прекращать. Сращение перелома при этом способе наступает редко. Постоянное вытяжение не является самостоятельным методом лечения аддукционных переломов шейки бедра, и его надо применять только для вправления отломков.

Лечение ранними движениями. Оно имеет целью не сращение перелома, а только функциональное приспособление конечности. Вначале накладывают вытяжение или же ногу для создания покоя обкладывают мешками с песком. В течение ближайших дней назначают движения ногой и массаж. Через 2-3 нед больной должен начать ходить при помощи костылей, с которыми он уже почти никогда не расстается. Сращение перелома при этом способе лечения никогда не наступает. Лечение аддукционных переломов шейки бедра ранними движениями показано лишь в тех случаях, когда операция противопоказана, например у истощенных и ослабленных больных, а также у больных в состоянии старческого маразма.

Лечение гипсовой повязкой по Уитмену-Турнеру. Отломки вправляют с помощью постоянного вытяжения или одномоментно репетируют под спинномозговым или общим обезболиванием. На 5-10-й день накладывают гипсовую повязку: при этом производят вытяжение по длине, ногу отводят кнаружи и ротируют внутрь. В этом положении ногу фиксируют бесподстилочной лонгетно-круговой тазобедренной гипсовой повязкой и делают контрольную рентгенограмму.

Через несколько дней накладывают стремя для ходьбы. Спустя месяц больной должен ходить в гипсовой повязке. Ее снимают не раньше чем через 6-8 мес. После этого назначают лечебную гимнастику, массаж и физиотерапевтические процедуры. Опыт показывает, что, в ряде случаев, несмотря на иммобилизацию гипсовой повязкой, отломки смещаются. По нашим данным, сращение наступает лишь у 43% больных, преимущественно молодого и среднего возраста, при условии длительной иммобилизации конечности в гипсовой повязке. Противопоказаниями к применению метода Уитмена-Турнера являются общее плохое состояние больного, заболевания сердца, легких, преклонный возраст, старческая дряхлость. В связи с успешными результатами

современного оперативного лечения переломов шейки бедра гипсовая повязка в настоящее время применяется лишь при исключительных обстоятельствах.

Остеосинтез переломов шейки бедра трехлопастным гвоздем Смит-Петерсена. Опыт показывает, что медиальные переломы лучше всего срастаются при остеосинтезе трехлопастным гвоздем из нержавеющей стали или виталлия. Гвоздь состоит из трех тонких пластинок, соединенных под углом 120° . На конце гвоздя имеется шляпка. Ширина лопасти около 6 мм, толщина 0,5- 0,75 мм. Длина гвоздя 7-12 см. Лопастей гвоздя настолько тонки, что введение его минимально травмирует костную ткань; шейки бедра. Гвоздь благодаря своей форме крепко сидит в кости и удерживает отломки. При ходьбе нагрузка приходится на ребро лопасти гвоздя, вследствие чего он может выдержать большую тяжесть.

Техника открытого внутрисуставного остеосинтеза перелома шейки бедра трехлопастным гвоздем. Кроме инструментов, необходимых для костных операций, нужен специальный инструментарий. Оперировать рекомендуется на обычном операционном столе при вытяжении конечности. При операциях на обычном операционном столе нужен специальный помощник, который во время операции должен производить движения, необходимые для вправления отломков. Оперировать следует под общим- обезболиванием.

Разрез кожи (рис. 117, а) начинают от передней верхней ости подвздошной кости и далее ведут его вниз по переднему краю мышцы, напрягающей широкую фасцию бедра. На 1 см ниже места перехода мышцы в фасцию разрез закругляют и затем продолжают назад на 4 см. Выше места перехода в фасцию мышцу, напрягающую ее, косо разрезают и отслаивают кнаружи, что позволяет обнажить подвертельную область и большой вертел. Портняжную и прямую мышцы оттягивают с помощью крючка кнутри. Ниже пупартовой связки, кнаружи от сосудистого пучка, в глубине раны видна передняя стенка суставной сумки: через нее прощупывают переднюю поверхность шейки бедра. Капсулу вскрывают по направлению оси шейки. Крючками растягивают края разреза суставной сумки (рис. 117, б). Таким образом обнажается место перелома шейки бедра. Кровь и сгустки, лежащие между отломками, а также свободные костные осколки удаляют.

По указанию оперирующего помощник, вытягивая и поворачивая ногу больного, помогает установить отломки; в то же время хирург вправляет их в ране (рис. 117, в). Когда отломки репозируются и хорошо прилегают друг к другу, помощник поворачивает ногу внутрь. Избрав правильное направление, постепенно вбивают трехлопастный гвоздь через подвертельную область бедра. Когда гвоздь пройдет через область перелома и упрется концом в плоскость проксимального отломка, оба отломка расходятся и между ними образуется щель (рис. 117, г). Несколькими короткими ударами молотка гвоздь вводят в головку бедра. Для того чтобы ликвидировать образовавшуюся между отломками щель, в наборе инструментов имеется специальный сколачиватель. На одном конце его находится расширение, которое соответствует кривизне подвертельной области бедра, и гнездо для шляпки гвоздя. Надев сколачиватель на шляпку гвоздя, 2-3 короткими ударами сближают отломки (рис. 117, д), причем гвоздь выталкивается немного назад. Дополнительным ударом по шляпке его вколачивают глубже в головку. Если гвоздь пошел не по намеченному пути, необходимо его извлечь с помощью специального, инструмента - экстрактора. Гвоздь должен хорошо фиксировать отломки. При выборе гвоздя нужно учесть длину шейки и головки бедра, чтобы гвоздь не проник в вертлужную впадину или в полость таза. На операционном столе производят движения конечностью в различных направлениях и убеждаются в правильности проведения гвоздя. Проходя через головку бедра, конец гвоздя при движении конечности царапает хрящевую поверхность вертлужной впадины. Если гвоздь прошел через вертлужную впадину в тазовую кость, движения в суставе невозможны. В том и другом случае (за исключением субкапитальных переломов) необходимо экстрактором несколько вытянуть гвоздь обратно. После этого послойно зашивают операционную рану.

Для пожилых больных операция эта травматична и опасна ввиду возможности инфицирования сустава и дает большую летальность, чем закрытый внесуставной остеосинтез. Кроме того, отмечается более частое развитие асептического некроза головки бедра. Операция внутрисуставным способом показана у больных молодого и среднего возраста, если вправить отломки обычными способами не удастся.

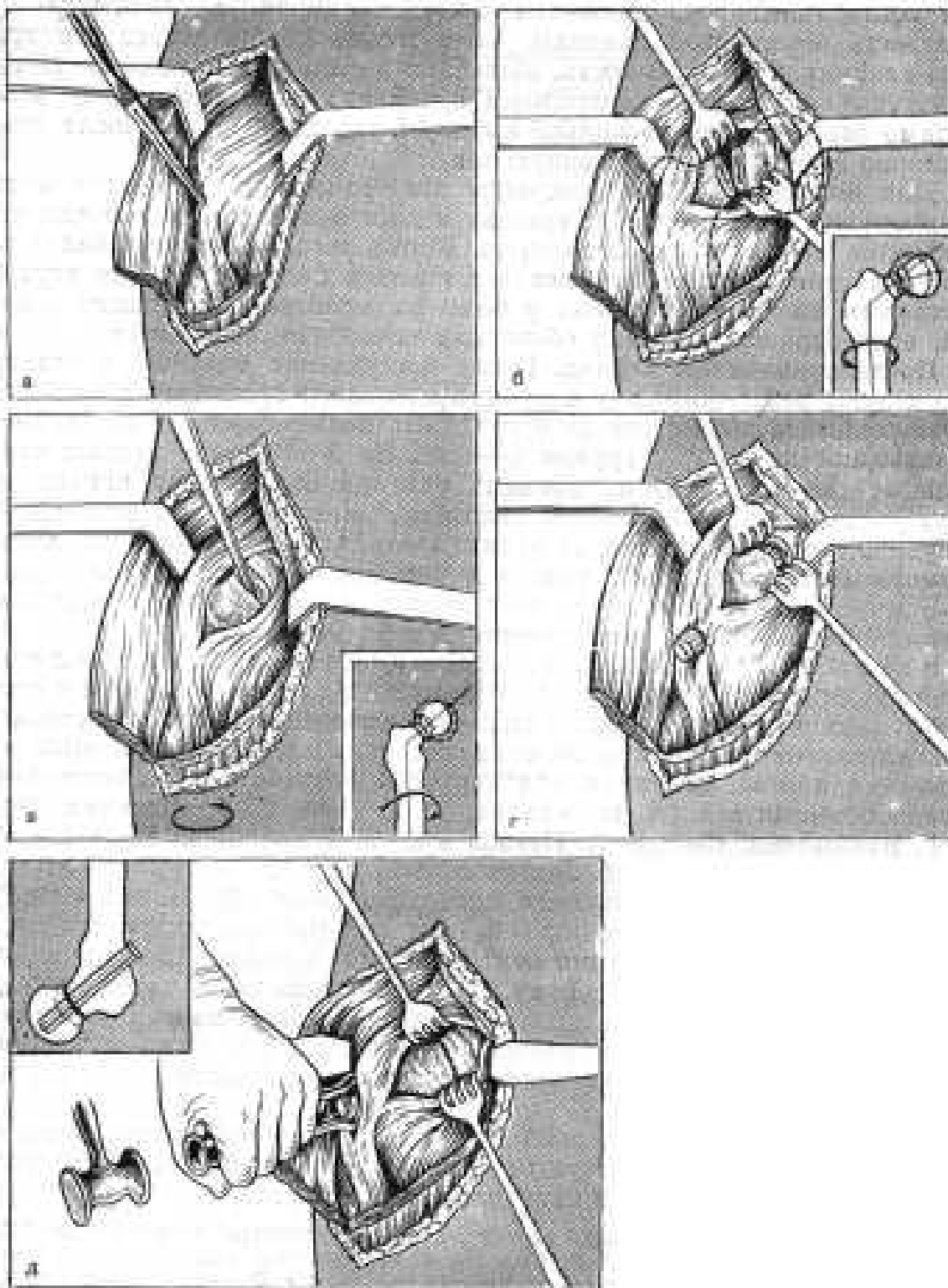


Рис. 117. Техника остеосинтеза трехлопастным гвоздем Смит-Петерсена со скрытием сустава.

а - разрез; б - вскрытие суставной сумки; в - вправление отломков; г - при вколачивании гвоздя отломки расходятся; д - сближение отломков при помощи сколачивания.

Предоперационный период. После поступления больного в стационар делают рентгенограмму в прямой и боковой проекциях и накладывают скелетное вытяжение за бугристость большеберцовой кости. Нogu укладывают на шину с грузом 6-8 кг. На 2-3-й день делают контрольные снимки. К этому времени отломки обычно уже вправлены. Груз уменьшают до 3-5 кг. В таком положении больной остается до операции, которую не следует откладывать, так как у пожилых людей возможны осложнения. Операцию лучше всего производить в первые 2-5 дней. Особое внимание в этот период обращают на профилактику пневмонии и улучшение общего состояния больного.

Закрытый внесуставной остеосинтез перелома шейки бедра трехлопастным гвоздем по нашему способу. Опасность внутрисуставного остеосинтеза, с одной стороны, и положительные результаты лечения переломов шейки бедра этим методом - с другой, побудили ряд хирургов разработать внесуставной способ остеосинтеза (А. В. Каплан, 1938, 1948; С. Г. Рукосуев, 1948; В. Г. Вайнштейн, 1948; Б. А. Петров и Е. Ф. Яснов, 1950; В. М. Демьянов, 1961; Б. Бойчев, 1961; S. Johanson, 1936, и др.).

Некоторые хирурги пытаются проводить гвоздь без всякого специального направителя с помощью нескольких направляющих спиц или не делают во время операции рентгенограмм в боковой проекции. Это часто приводит к неправильному проведению гвоздя. В таких случаях число осложнений - выскальзывание гвоздя, несращение перелома, асептические некрозы - несравненно больше, чем у тех хирургов, которые стремятся к точному введению гвоздя и пользуются для этого направляющими аппаратами.

В 1935 г. мы описали первый, а в 1948 г. - второй способ закрытого внесуставного остеосинтеза перелома шейки бедра. Мы упростили как технику операции, так и направляющий аппарат.

Созданный нами направляющий аппарат, или «направляющий столик» (рис. 118), представляет собой пластинку (А, Б, IА и IБ) из нержавеющей стали толщиной 3 мм; параллельно наружному краю пластинки имеется прорезь (1). Параллельно прорези, отступя от нее на 3-4 мм, просверлено 15 ориентиров, чтобы во время операции на рентгенограммах легче было их отсчитывать. По бокам «столика» находятся два канала (3), которые служат для фиксирования его к бедренной кости двумя гвоздями (IIА и IIБ). В прорезь «столика» вставляют один из двух имеющихся подвижных штифтов (IIIА, IIIВ и IV), который передвигается по ней и фиксируется с помощью винта (4). На подвижном штифте имеется ряд отверстий большого (3 мм) диаметра (IIIА - вид спереди, IIIБ - вид сбоку) для толстой направляющей спицы.

Операция заключается в следующем. После вправления перелома под рентгенологическим контролем из подвертельной области через шейку и головку бедра с помощью нашего аппарата вводят направитель (толстая спица). Затем по направителю вводят трехлопастный гвоздь из нержавеющей стали с центральным каналом диаметром 3 мм или сконструированный нами трехлопастный гвоздь со скользящей направляющей муфтой из пластинки нержавеющей стали. В одном из сегментов шляпки трехлопастного гвоздя (без канала), у самой верхушки, имеется отверстие диаметром 3 мм для направляющей спицы. На другой конец гвоздя надевают передвигающуюся направляющую муфточку толщиной 2-3 мм и диаметром несколько большим, чем шляпка. В муфточке соответственно ширине и толщине трех лопастей гвоздя имеются три прорези; в одном из сегментов муфточки у верхушки находится такое же отверстие диаметром 3 мм для направляющей спицы, как и в шляпке. Для введения гвоздя на его конец надевают скользящую направляющую муфту. Затем гвоздь с муфтой надевают на введенную в шейку бедра толстую направляющую спицу. По мере проникновения гвоздя в глубь кости шляпка приближается к муфточке.

Техника операции. Больного укладывают на ортопедический стол. Применяют постоянную тягу; конечность отводят кнаружи и ротируют внутрь, вследствие чего отломки удерживаются в правильном положении. Операцию производят под местным,

общим или спинномозговым обезболиванием. По наружной поверхности подвертельной области делают продольный разрез до кости длиной 10-12 см (рис. 119). В подвертельной области, «а месте, где предполагается провести направляющую спицу, просверливают корковый слой кости. «Направляющий столик» укрепляют на наружной поверхности бедренной кости двумя гвоздями, вбитыми в кость через боковые каналы аппарата. Подвижный штифт направляющего аппарата устанавливают и фиксируют в прорези «столика» на уровне предполагаемой линии расположения оси шейки бедра. Допустим, это будет против 12-го ориентирующего отверстия «столика». Через одно из отверстий подвижного штифта, например 5-е сверху, проводят направитель - толстую спицу, конец которой вставляют в отверстие, ранее просверленное в подвертельной области бедренной кости. В этом направлении через шейку в головку бедра с помощью дрели проводят спицу. Положение проведенной спицы контролируют рентгенограммами в прямой и боковой проекции. По рентгенограмме определяют, насколько проведенная спица отклонилась от нужного направления. Эта линия должна проходить через верхний полюс головки бедра и ранее просверленное отверстие в подвертельной области. На рентгенограмме оно соответствует месту вхождения в кость ориентирующей спицы. Предположим, что продолжение этой линии проходит через 9-е отверстие «столика». Следовательно, чтобы правильно провести направляющую спицу, необходимо подвижный штифт передвинуть вверх до 9-го отверстия и здесь укрепить его фиксирующим винтом.

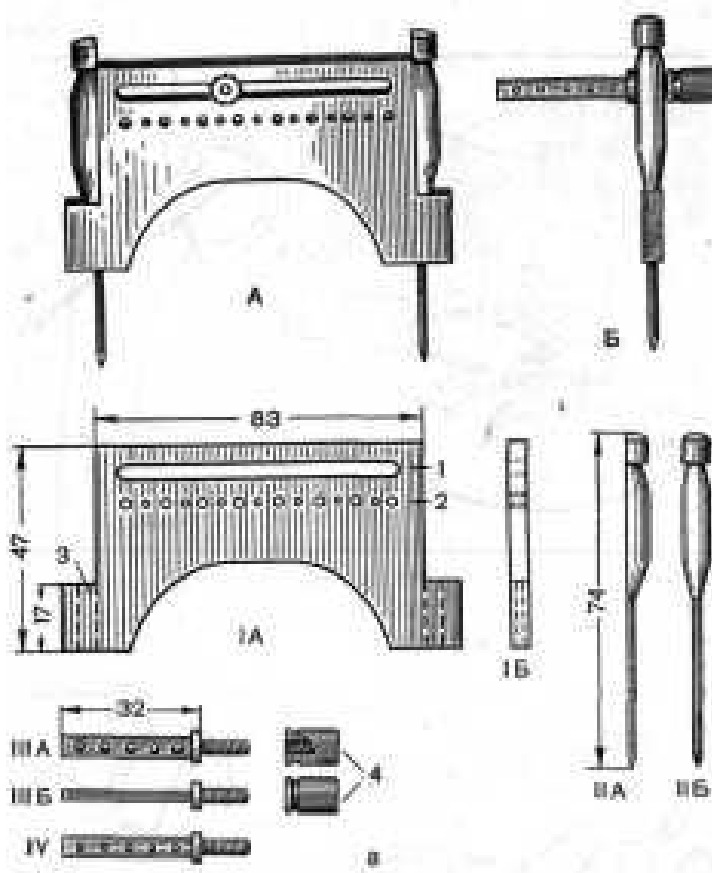


Рис. 118. Направляющий аппарат Каплана для остеосинтеза перелома шейки бедра внесуставным способом.

А – общий вид; Б – вид сбоку; а - детали направляющего аппарата.

На рентгенограмме в боковой проекции направление спицы избирают таким же образом, как и в прямой. Допустим, что эта линия на боковой рентгенограмме проходит на одно отверстие ниже, чем была проведена первая спица. Точно определив, в каком направлении должна проходить направляющая спица, удаляют спицу, проведенную в

кость. Подвижный штифт устанавливают соответственно намеченному 9-му отверстию «столика», а другую спицу проводят через 6-е отверстие подвижного штифта и отверстие в подвертельной области. После этого направляющую спицу вводят с помощью дрели в шейку и головку бедра в намеченном направлении. Правильность положения спицы проверяют контрольными рентгенограммами. Затем «столик» удаляют. Для того чтобы определить, какой длины гвоздь нужен для остеосинтеза, мы сантиметровой металлической линейкой измеряем длину наружной, не введенной в шейку бедра части направляющей спицы. Допустим, что длина ее от места введения в подвертельной области до наружного конца равна 21 см, а вся направляющая спица имеет 30 см. Следовательно, длина введенной в шейку и головку бедра части направляющей спицы составляет 9 см. Если по рентгенограмме видно, что длина гвоздя должна быть на 1 см больше, чем введенная часть направляющей спицы, выбирают трехлопастный гвоздь длиной 10 см (9+1 см). Затем по спице проводят трехлопастный гвоздь с продольным срединным каналом. После заколачивания гвоздя спицу удаляют и делают последнюю контрольную рентгенограмму. Рану послойно зашивают. Техника применения нашего аппарата проста и удобна.

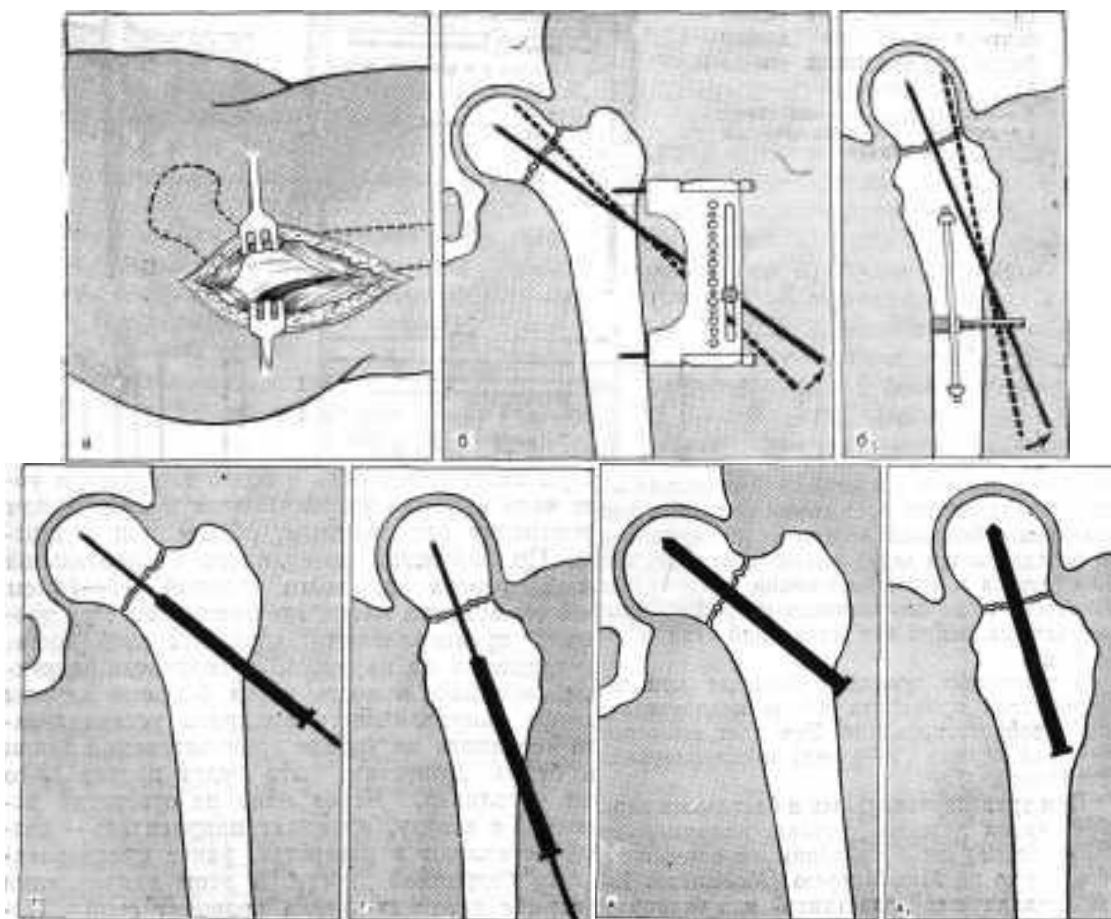


Рис. 119. Техника внесуставного остеосинтеза перелома шейки бедра по способу Каплана. Невколоченный медиальный перелом шейки бедра.

а - разрез в подвертельной области: в кости просверливается отверстие; б - б₁ - «направляющий столик» укреплен на наружной поверхности кости: пунктиром показана неправильно проведенная спица; в - положение в переднезаднем направлении; в₁ - в боковом направлении; в - в₁ - спица проведена правильно; в - положение в переднезаднем направлении; в₁ - в боковом направлении; г - г₁ - трехлопастный гвоздь, введенный по направлятелю; г - положение в переднезаднем направлении: г₁ - в боковом направлении; д - д₁ - трехлопастный гвоздь введен; д - положение в переднезаднем направлении; д₁ - в боковом направлении.

Послеоперационный период. После операции ногу для создания покоя оставляют на шине с небольшим вытяжением или без него. Подвешивают небольшой груз (2-3 кг). Вытяжение прекращают через 7-10 дней. Если гвоздь введен в головку недостаточно глубоко или прошел не совсем точно, или проник в вертлужную впадину, то во избежание выскальзывания гвоздя и смещения отломков следует наложить короткую тазобедренную гипсовую повязку на 2-4 мес. Очень важно предупреждать осложнения со стороны сердца, легких и т. д. При повышенной свертываемости крови и увеличенном содержании протромбина необходимо назначать антикоагулянты. Большое значение в этот период имеет общая и лечебная физкультура. Швы снимают на 8-10-й день.

Больные начинают ходить через 4 нед после операции с помощью костылей, без нагрузки на больную ногу. Во избежание асептического некроза головки бедра до восстановления ее спорности и выносливости не следует нагружать поврежденную ногу ранее 5-6-го месяца после операции; обычно еще через 1-1,5 мес разрешают ходить с палкой. Необходимо каждые 1-2 мес рентгенологически проверять положение гвоздя и сращение перелома. Гвоздь удаляют через небольшой разрез спустя 10-12 мес после операции, если рентгенограмма показала, что костное сращение наступило (рис. 120).

Отсутствие консолидации почти всегда объясняется техническими погрешностями. Трехлопастный гвоздь служит исключительно механическим целям создания неподвижности на месте перелома; он способствует первичному, или прямому, сращению перелома. Трудоспособность больных, оперированных внесуставным способом, восстанавливается через 7-18 мес.

После остеосинтеза субкапитальных переломов шейки бедра несращение наблюдается чаще, чем при трансцервикальных и базальных переломах. Причина заключается в том, что небольшой проксимальный конец гвоздя, введенный в головку бедра, не может обеспечить необходимое для сращения обездвижение отломков. Для лучшей фиксации отломков при субкапитальных переломах целесообразно вводить гвоздь трансартикулярно через головку и дно вертлужной впадины на глубину 1-1,5 см (рис. 121). До сращения и последующего извлечения гвоздя движения в тазобедренном суставе должны быть исключены. Если нет противопоказаний со стороны общего состояния больного, после операции лучше наложить укороченную тазобедренную гипсовую повязку на 4 мес. Во многих случаях больные даже после неудавшегося остеосинтеза (несращение, асептический некроз) в течение некоторого периода удовлетворительно передвигаются.

В последние годы в ряде случаев для создания лучших условий сращения медиальных переломов шейки бедра и профилактики асептических некрозов головки мы дополняем остеосинтез аутопластикой большого вертела на питающей ножке (Ю. П. Колесников, 1969). Для этого производится остеотомия большого вертела в горизонтальном направлении. Большой вертел на питающей сухожильно-мышечной ножке передвигается через линию перелома, внедряется в головку бедра и фиксируется в этом положении винтом (рис. 122). Операция эта применяется также для лечения несросшихся переломов с небольшим рассасыванием шейки и в начальной стадии асептического некроза головки бедра.

У некоторых пожилых больных при переломах шейки бедра целесообразно применять косую подвертельную остеотомию (рис. 123) или эндопротезирование. Это дает возможность оперированным через короткий период (3-4 нед) после операции начать ходить, нагружая конечность.

При трансцервикальных и базальных переломах, когда имеется угроза развития ложного сустава, например при оскольчатых переломах шейки бедра, мы производим не остеосинтез, а косую подвертельную остеотомию по Мак-Маррею (McMurray, 1936) с фиксацией специальной металлической пластинкой или эндопротезирование.

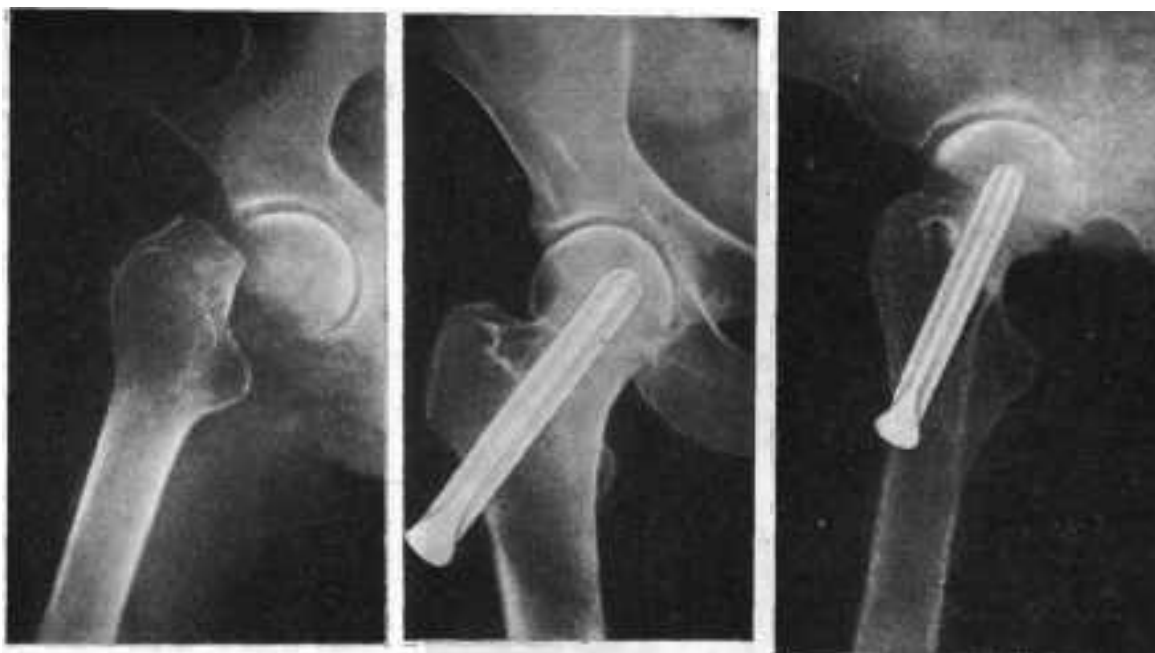


Рис. 120. Варусный (аддукционный) перелом шейки бедра до и после остеосинтеза трехлопастным гвоздем.

В последние годы многие авторы (М. Henderson, 1941; McMurray, 1949; Lippman, 1960; J. Charnley, 1962, и др.) вместо трехлопастного гвоздя предложили болты-винты, винт с гайкой, винт-штопор, винт с пружиной, поддерживающий постоянное давление между отломками. И. Е. Шумада (1970) производит остеосинтез медиальных переломов шейки бедра костными гомо-гетеротрансплантатами. Однако данные литературы, а также наши длительные наблюдения показывают, что частота асептических некрозов головки бедра при использовании этих фиксаторов увеличилась, а количество несращений не уменьшилось. Закрытый внесуставной остеосинтез трехлопастным гвоздем Смит-Петерсена все еще является основным методом лечения переломов шейки бедра. Что касается эпифизеолиза головки бедра, то для остеосинтеза более целесообразно применять гвоздики Мура или штифты Ноулса (рис. 124).

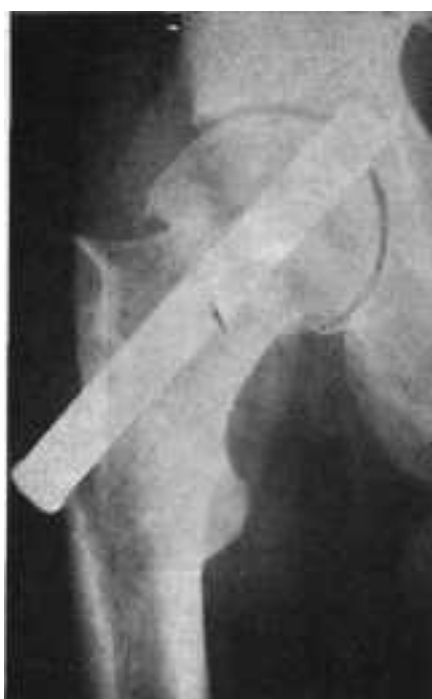

Рис. 121. Трансартрикулярный остеосинтез субкапитального перелома шейки бедра.

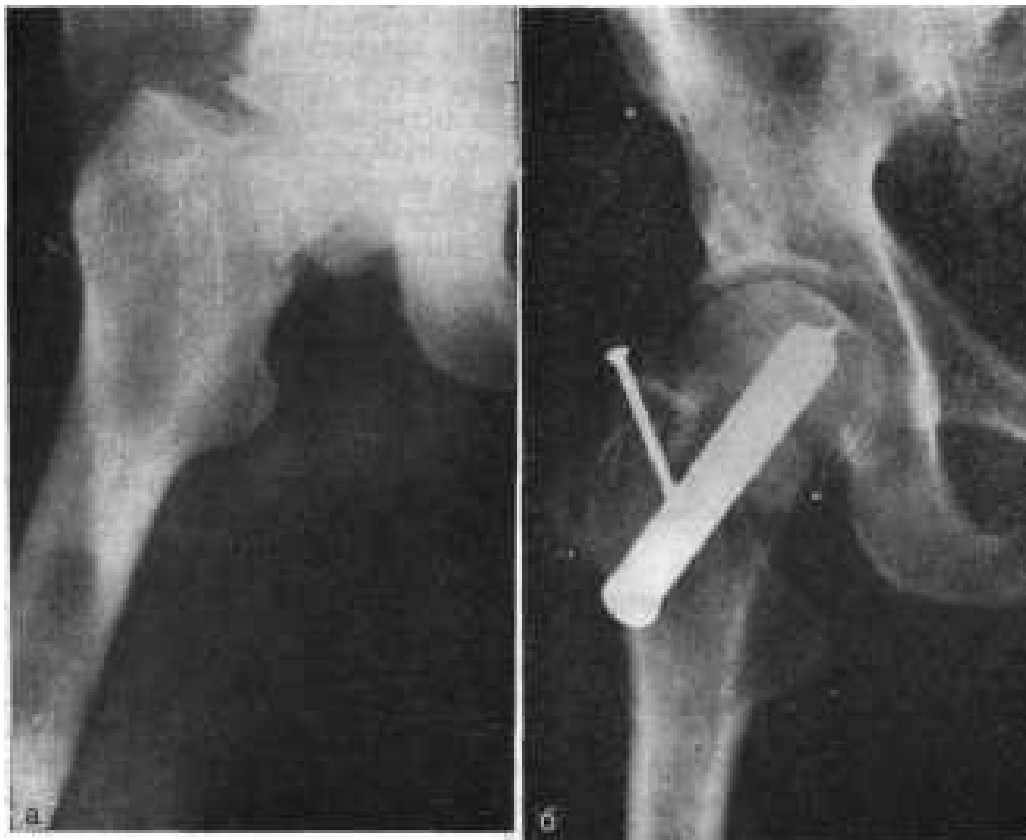


Рис. 122. Варусный (оскольчатый) медиальный перелом шейки бедра, репозиция при помощи скелетного вытяжения (а); остеосинтез трехлопастным гвоздем с перемещением большого вертела через линию перелома по Колесникову (б). Снимок через 3 мес.

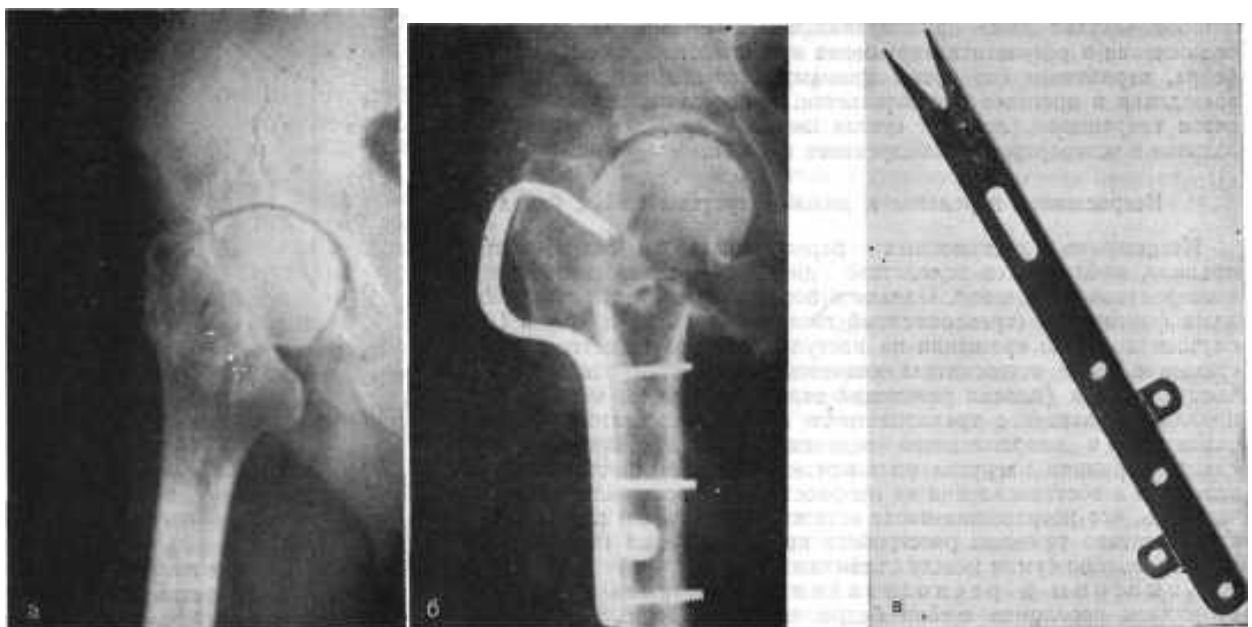


Рис. 123. Косая подвертельная остеотомия при свежем медиальном переломе шейки бедра. а - до операции; б - после операции; в - пластинка-цапка Каплана - Антонова.

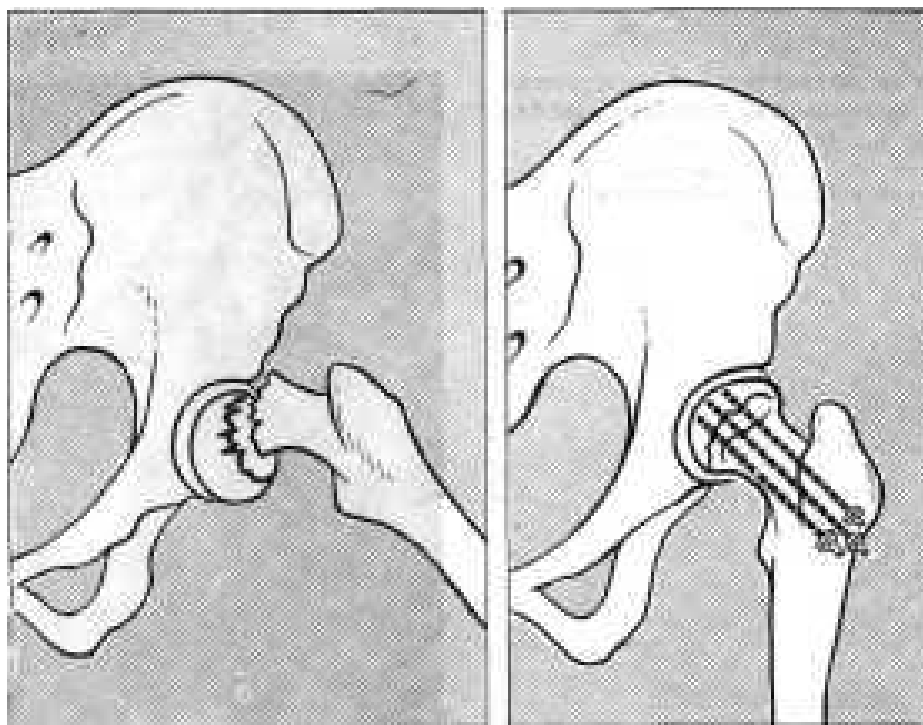


Рис. 124. Эпифизеолиз головки бедра. Остеосинтез тремя тонкими штифтами Ноулса.

Большинство местных осложнений после переломов шейки бедра является следствием неправильного лечения и оперативно-технических ошибок. Однако даже при правильном лечении могут развиваться осложнения в результате нарушения кровоснабжения головки и шейки бедра, первичного (во время травмы) повреждения головки или повреждения в процессе вмешательства. К основным осложнениям относятся несращение, ложный сустав шейки бедра, асептический некроз головки и остеоартроз тазобедренного сустава.

Несросшиеся переломы и ложные суставы шейки бедра

Несращение аддукционных переломов шейки бедра, почти, как правило, наблюдается вследствие диагностических ошибок и после консервативного лечения. Однако и после остеосинтеза различными видами фиксаторов (трехлопастный гвоздь, винт, болт и др.) в 10-20% случаев костного сращения не наступает. В большинстве случаев несращение после остеосинтеза является результатом оперативно-технических ошибок (плохая репозиция отломков, диастаз между «ими, неправильное введение трехлопастного гвоздя, недостаточная фиксация отломков) и неправильного ведения послеоперационного периода, слишком ранняя нагрузка на поврежденную конечность до сращения отломков и восстановления ее спорности и выносливости). Нужно подчеркнуть, что несращение после остеосинтеза в части случаев возникает вследствие тяжелых расстройств кровоснабжения головки и шейки и интерпозиции сумки между отломками.

Симптомы и распознавание. Основными признаками Несросшихся переломов шейки бедра являются боли в тазобедренном суставе, неустойчивость конечности из-за подвижности на месте перелома, укорочение ее, невозможность передвигаться без костылей, хромота и быстрая утомляемость. Трудоспособность снижена. У большинства больных отмечаются постоянные боли, иногда они ноющие, непостоянные, возникающие преимущественно при ходьбе. Боли могут отсутствовать. Постоянные боли в тазобедренном суставе и невозможность ходить с опорой на конечность нередко превращают больных в беспомощных инвалидов, неспособных даже к

самообслуживанию. Некоторые больные не могут передвигаться даже с помощью костылей; многие из них не покидают свое жилище, а иногда и постель до конца жизни и должны мириться с тяжелой и в определенном смысле беспросветной участью.

При плохо леченных или совсем нелеченных переломах рассасывание шейки может произойти настолько быстро, что через 6-8 нед после травмы перелом можно считать несращенным. Однако в большинстве случаев рентгенологически и клинически отличительные черты несращения выясняются лишь через 4-6 мес.

Рентгенологическое исследование при несросшихся переломах и ложных суставах шейки бедра имеет исключительное значение как для диагностики этого осложнения, так и для правильного выбора метода лечения. По снимкам необходимо определить истинную величину остатков шейки, состояние головки, степень варусной деформации и взаимную смещаемость отломков.

Лечение. При установлении показаний и выборе способа операции важно учитывать ряд обстоятельств и прежде всего общее состояние и возраст больного, хотя сам по себе пожилой возраст не может служить противопоказанием к операции; важнее физическое и психическое состояние больного. Все же, если у пожилого человека отсутствуют боли в тазобедренном суставе или они незначительные и при этом имеется плотное фиброзное сращение отломков, позволяющее удовлетворительно передвигаться с помощью костылей, от операции следует воздержаться.

В настоящее время при несросшихся переломах шейки бедра применяют пять типов операций. Выбирая методику операции, нужно учитывать не только общее состояние больного, но и степень рассасывания шейки бедра (отсутствие ее, незначительное, умеренное и полное рассасывание) и отсутствие или наличие аваскулярного некроза головки.

1. Внесуставной остеосинтез трехлопастным гвоздем мы производили у больных с несросшимися переломами шейки и ранние, сроки (до 3-6 мес) в случае отсутствия или очень незначительного рассасывания шейки и отсутствия аваскулярных изменений в головке.

В предоперационном периоде, помимо подготовки, направленной на улучшение общего состояния больного, мы проводим в течение 3-10 дней скелетное вытяжение за бугристость большеберцовой кости с грузом 6-10 кг для низведения бедра и правильного сопоставления отломков.

Открытый остеосинтез слишком травматичен для пожилых людей, при нем повреждается капсула тазобедренного сустава с проходящими в ней сосудами и ухудшаются условия для кровоснабжения головки бедра. Однако многие, даже очень ослабленные, больные хорошо переносят внесуставной остеосинтез при несросшихся переломах шейки бедра.

В тех случаях, когда, несмотря на сколачивание, между отломками остается небольшой диастаз параллельно металлическому гвоздю, мы, как и другие авторы (В. Г. Вайнштейн, 1948; С. В. Кашкаров, 1958; Т. King, 1939, и др.), вводим костный аутоотрансплантат, а в последнее время предпочитаем аллотрансплантат. После остеосинтеза накладывалась гипсовая повязка с тазовым поясом на 2-3 мес.

Изучение отдаленных результатов показало, что когда имелось небольшое рассасывание шейки бедра и отсутствовали аваскулярные изменения в головке, исход операции был хороший. При несросшихся переломах и ложных суставах со значительным рассасыванием шейки бедра результаты были неудовлетворительные. Это свидетельствует о том, что операция остеосинтеза как с костным трансплантатом, так и без него в таких случаях применяться не должна.

2. Высокая косая под вертельная остеотомия по Путти - Мак-Маррею в настоящее время рассматривается как основной оперативный метод лечения несросшихся переломов и ложных суставов шейки бедра (М. О. Фридланд, 1960; К. М. Винцентини, 1960; А. В. Каплан, 1962; В. М. Лирцман, 1962; Leadbetter, 1944; Speed, 1946; F. Smith, 1959, и др.).

Основная цель операции - изменение неблагоприятных для процесса сращения биомеханических условий при перемещении диафиза под головку бедра.

Операция показана при несрастающихся переломах и ложных суставах шейки бедра с частичным ее рассасыванием и отсутствием или слабо выраженным расстройством кровоснабжения в головке бедра при удовлетворительном общем состоянии больного.

Мы считаем, что следует стремиться проводить высокую косую подвертельную остеотомию без вскрытия тазобедренного сустава, обнажения ложного сустава и удаления рубцовой ткани между фрагментами. Благодаря этому операция становится не столь травматичной и переносимой даже для пожилых больных. Кроме того, при открытом способе разъединенные отломки становятся слишком подвижными, труднее удерживаются в нужном положении, а условия кровоснабжения головки и шейки ухудшаются.

Большинству больных в предоперационном периоде для низведения бедра мы накладывали скелетное вытяжение за бугристость большеберцовой кости с грузом 4-в кг на 2-3 нед.

Операция производится под эндотрахеальным наркозом. Продольный разрез делают по наружной поверхности бедра в верхней части. Плоскость пересечения бедренной кости должна проходить косо - снаружи внутрь, снизу вверх, т. е. из подвертельной области (на 1 - 1,5см ниже основания большого вертела) через малый вертел или несколько выше. Пересечение кости должно быть точным (слишком высокая, как и слишком низкая остеотомия не обеспечивает условий для создания необходимой опорности). Затем диафиз бедра передвигают внутрь с таким расчетом, чтобы внутренняя половина пересеченного диафиза подошла под плоскость несращения шейки и головки бедра. Ногу при этом отводят. Если перемещению бедра внутрь мешает подвздошно-поясничная мышца, ее следует пересечь у малого вертела или сделать остеотомию малого вертела. Таким образом, устраняется препятствие, мешающее перемещению бедра кнутри. При косой подвертельной остеотомии улучшается спорность конечности, исправляется варусная деформация и создаются условия для сращения ложного сустава. Во всех случаях при высокой косой подвертельной остеотомии мы соединяем большой вертел с диафизом бедренной кости посредством специального металлического фиксатора. До остеотомии в последние годы мы производим остеосинтез между головкой и вертелам длинным винтом или трехлопастным гвоздем для того, чтобы головка и вертел не разошлись после остеотомии. После остеотомии и перемещения проксимального конца бедра под головку бедра в этом положении производится остеосинтез разъединенных отломков металлическим фиксатором, который прочно удерживает перемещенный диафиз бедра в приданном положении и предотвращает вторичное смещение.

В последние годы мы с успехом пользуемся предложенным нами (А. В. Каплан, А. И. Антонов, 1966) фиксатором. Он представляет собой пластинку с зубцами. После остеотомии и перемещения диафиза бедра под головку пластинку изгибают так, что зубцы внедряются в проксимальный отломок, представленный большим вертелам; пластинку фиксируют к диафизу бедренной кости винтами. Такой остеосинтез снижает опасность смещения отломков, уменьшает срок ношения тазобедренной гипсовой повязки. Это преимущество имеет исключительно важное значение для больных преклонного возраста (рис. 125).

После операции на всю конечность на срок около 2 мес накладывают гипсовую повязку с тазовым поясом, манжетой на здоровое бедро и деревянной распоркой между ногами. Обездвижение отломков уменьшает боль и в первые дни облегчает уход за больными. Однако иногда у пожилых людей приходится отказываться от гипсовой повязки и укладывать конечность в отведенном положении на шину с небольшим вытяжением для иммобилизации конечности. После снятия гипсовой повязки проводятся лечебная гимнастика, массаж, физио- и гидротерапия.

Изучение отдаленных результатов высокой косо́й подвѣртельной остеотомии показало, что по мере увеличения срока, прошедшего с момента операции, функциональные результаты улучшаются. Даже если сращения шейки не происходит, бедро вполне удовлетворительно выполняет свою опорную функцию. Аvascularные изменения в головке бедра, отмеченные до операции, не только не прогрессируют, а, наоборот, в большинстве случаев получают обратное развитие. Очевидно, создаются условия для реваascularизации головки за счет исчезновения режущей силы на месте перелома, а также благодаря подведению под головку освеженной поверхности диафиза бедренной кости.

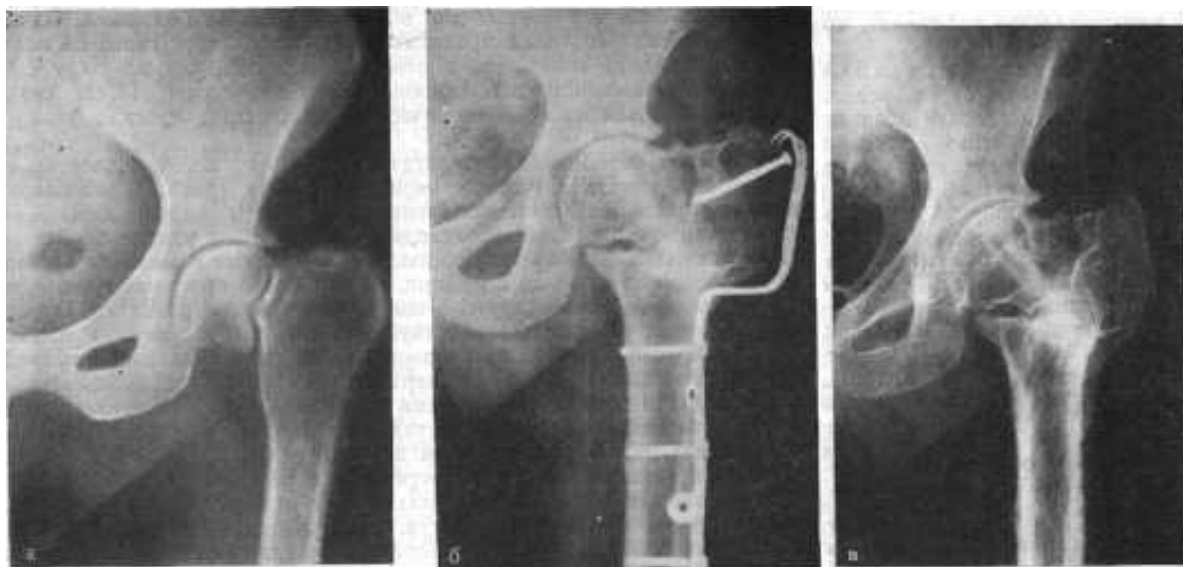


Рис. 125. Ложный сустав шейки бедра. Подвѣртельная остеотомия и фиксация пластинкой-цапкой Каплана-Антонова, а - до операции; б - фиксация пластинкой; в - после удаления пластинки.

Основными противопоказаниями к высокой косо́й остеотомии являются значительное смещение дистального отломка кверху и невозможность после остеотомии подвести верхний конец бедренной кости под головку, а также полное или почти полное рассасывание шейки бедра с образованием большого диастаза между отломками, превышающего ширину диафиза бедренной кости. Эта операция не должна применяться у больных преклонного возраста при тяжелом общем состоянии. Заслуживают также внимания клиновидная остеотомия Пауэlsa и операция Блаунта, при которых вертикальная плоскость несращенного перелома шейки бедра принимает горизонтальное положение, что способствует сращению отломков.

3. Реконструктивные операции на тазобедренном суставе применяются при ложных суставах шейки бедра, осложненных полным рассасыванием шейки, деструкцией головки и значительным смещением отломков. Из-за сложности оперативной техники, длительности вмешательства и особенностей послеоперационного периода реконструктивные операции производятся главным образом у лиц молодого и среднего возраста. Восстановление опорной способности конечности и достаточного объема движений в тазобедренном суставе достигается пластической реконструкцией верхнего сегмента бедра, при которой создаются головка и шейка. Предложены большое количество операций для восстановления функции тазобедренного сустава при ложных суставах шейки (В. Р. Брайцев, 1927; М. Я. Шадин,, 1957; В. И. Фюшкин, 1959; Н. Д. Новаченко, А. А. Корж, 1963; J. Wackett, 1925; Albec, 1940; Whitmann, 1945; Б. Бойчев, К. Чеканов, 1961), аутопластическая пересадка хрящевой шапочки на вертельный конец бедренной кости (операция Мура) или на остаток шейки, металлический колпачок Смит-Петерсена и др. В последние годы применяется также пересадка полусустава аллокости

(М. И. Панова, 1957; А. С. Имамалиев, 1959; М. В. Волков, 1959; В. Г. Вайнштейн, 1959; С. Т. Зацепин, 1959, и др.). Все эти операции имеют свои показания и противопоказания, которые должны учитываться в каждом случае.

4. Артродез тазобедренного сустава показан при ложных суставах, сопровождающихся рассасыванием шейки бедра, тяжелым асептическим некрозом головки и деформирующим артрозом, болями и нарушениями функции сустава. Эта операция из-за необходимости длительной гипсовой иммобилизации применяется у лиц крепкого здоровья, не страдающих сопутствующими заболеваниями. Противопоказаниями служат преклонный возраст, тяжелые сопутствующие заболевания, изменения другого тазобедренного сустава, позвоночника (типа деформирующего спондилеза и остеохондроза).

Создание анкилоза в пораженном тазобедренном суставе избавляет от болей и восстанавливает опороспособность конечности. Несмотря на отсутствие движений в тазобедренном суставе, больные хорошо ходят и выполняют большинство трудовых процессов. Общий срок фиксации в гипсовой повязке после операции обычно составляет не менее 4-8 мес. Артродез тазобедренного сустава может служить операцией выбора у тех больных с ложным суставом шейки бедра и асептическим некрозом головки с деформирующим артрозом, которых из-за обширных изменений в суставе нельзя оперировать другим методом.

5. Эндопротезирование как метод операции при ложных суставах шейки бедра и асептических некрозах головки см. ниже.

Асептический некроз головки бедра и остеоартроз тазобедренного сустава после перелома шейки бедра.

Это осложнение может развиваться после любой травмы тазобедренного сустава (вывих, ушиб), но в подавляющем большинстве случаев наблюдается после переломов шейки бедра. Асептические некрозы головки после абдукционных (вколоченных) переломах и после остеосинтеза аддукционных (невколоченных) переломов шейки бедра встречаются в 10-15%. Некроз головки и остеоартроз после перелома шейки бедра могут развиваться как при сращении, так и при несращении перелома (рис. 126). В головке бедренной кости при любом переломе шейки всегда в большей или меньшей степени нарушается кровоснабжение и возникают трофические расстройства. Однако если после перелома шейки бедра отломки вскоре вправлены и хорошо фиксированы, то в большинстве случаев кровоснабжение головки восстанавливается. Если кровоснабжение недостаточное, вся головка или отдельные ее участки, лишенные питания, подвергаются некрозу.

Восстановление головки бедра после перелома возможно только при условии такой реваскуляризации, которая обеспечивает достаточное кровоснабжение, рассасывание некротизированной кости и замещение ее вновь образованной костной тканью. Чем полнее и быстрее происходит реваскуляризация головки бедра, тем благоприятнее условия для сращения отломков и восстановления спорности и выносливости головки. Процесс этот достаточно длителен и протекает не всегда с одинаковой скоростью.

Вновь образованная кость в головке после перелома шейки бедра плохо противостоит давлению. Лишь после того, как костные балки окончательно оформятся и примут соответствующую силовым напряжениям архитектуру, головка бедра может выполнять свою естественную опорную функцию.

Остеоартроз тазобедренного сустава может развиваться как следствие асептического некроза головки, на почве механического повреждения суставного хряща во время травмы или оперативного вмешательства, нарушения кровоснабжения в подхрящевом слое и в

некоторых случаях из-за несоответствия суставных поверхностей, возникающего после сращения перелома с повернутой головкой.

Симптомы и распознавание. При развивающемся асептическом некрозе головки бедра, несмотря на сращение отломков, иногда спустя много времени (1-2 года и более) после травмы или остеосинтеза появляются ноющие боли в тазобедренном суставе. С каждым днем становится труднее ходить, уменьшается шаг, нога быстро устает; в покое, особенно при лежании, боли постепенно стихают, но чувство «нытья» не прекращается. Приходится вновь прибегать к оставленной палке и костылям. Появляется приводящая и сгибательная контрактура бедра. Жизнеспособность головки может быть изучена рентгенологически. Хотя этот метод не абсолютно надежен, особенно при начальной степени омертвения, большая плотность участка кости, обычно в верхнем полюсе головки бедра, по сравнению с окружающей структурой указывает на нарушение кровообращения и некроз головки. Крапчатый (испещренный) вид головки, появившийся после длительного наблюдения, свидетельствует о замещении некротизированных участков жизнеспособной костью. Для установления диагноза очень важно сравнительное рентгенологическое исследование.

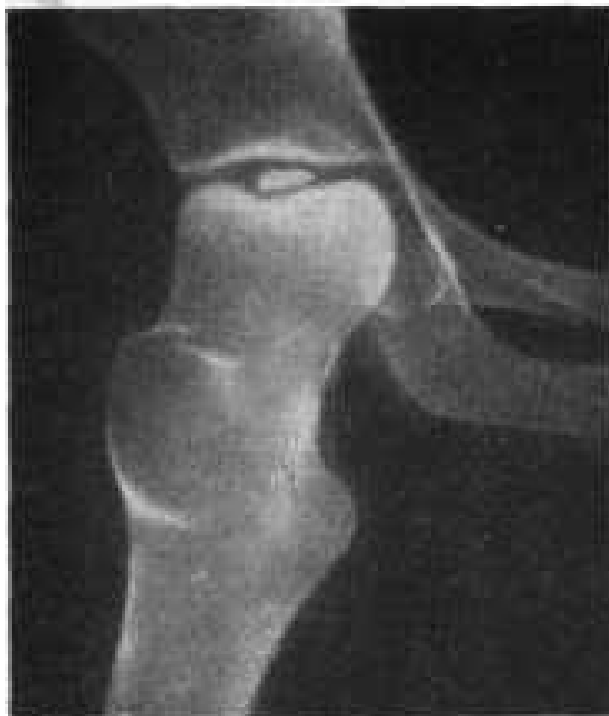

Рис. 126. Асептический некроз головки бедра при сросшемся вальгусном (абдукционном) переломе шейки бедра.

При некрозах головки после сращенных переломов различаются определенные стадии процесса. В I стадии отмечаются боли ноющего характера в тазобедренном суставе, небольшая хромота, уменьшение размера шагов. На рентгенограмме в этот период изменений не определяется. Во II стадии клинические явления нарастают, под хрящевой тканью головки на ограниченном участке возникает очаг некроза, окруженный более разреженной зоной кости, создается впечатление наличия секвестра. В III стадии отмечается компрессионный перелом головки под очагом некроза. В IV стадии происходит процесс замещения, восстановления и развития деформирующего артроза.

Асептический некроз головки бедра встречается не только после остеосинтеза аддукционных переломов шейки бедра, но и в результате абдукционных переломов. Асептические некрозы наблюдаются преимущественно после горизонтальных вальгусных переломов шейки бедра, несмотря на костное сращение. При горизонтальном вальгусном

переломе, в особенности при слишком ранней нагрузке, головка находится под влиянием силы давления и как бы зажата под верхней частью вертлужной впадины, что способствует развитию асептического некроза, деструкции и деформации. Окончательная судьба головки выясняется лишь через 1,5-2 года, а иногда и через 3 года после травмы или остеосинтеза.

Профилактика деструктивных изменений головки состоит в рациональном лечении, обеспечивающем возможность скорейшего восстановления кровообращения. В некоторых случаях для улучшения кровоснабжения головки бедра остеосинтез дополняют аутопластикой большого вертела на питающей ножке (Ю. П. Колесников, 1969). 3 «переходный период» восстановления опорности и выносливости головки и шейки следует избегать нагрузки на конечность. Слишком ранняя нагрузка до полной перестройки трабекул способствует развитию асептического некроза головки бедра.

Лечение. Чрезвычайно важно при подозрении на развивающийся асептический некроз головки и артроз тазобедренного сустава рано начать лечение при слабовыраженных клинических симптомах, когда четких проявлений деструктивного процесса на рентгенограммах еще нет. Прекращение нагрузки на конечность в течение длительного срока, покой, гипсовая иммобилизация тазобедренного сустава, а в ряде случаев легкое вытяжение для разгрузки сустава, лечебная гимнастика и массаж, новокаиновая блокада, физиотерапия и бальнеологическое лечение в начальном периоде могут остановить дальнейшее развитие деструктивного процесса в головке бедра и тазобедренном суставе.

При асептическом некрозе головки после остеосинтеза и наступившем сращении перелома шейки показано удаление гвоздя.

В далеко зашедших случаях асептического некроза и артроза, сопровождающихся сильными болями, возникает вопрос об оперативном лечении. Однако выбор способа операции, особенно у больных пожилого и старческого возраста, бывает весьма трудным. Наиболее эффективны артротомия или восстановительная операция, но для старых людей они слишком травматичны.

Заслуживает внимания операция Фосса в разных модификациях для уменьшения боли в тазобедренном суставе при асептическом некрозе головки бедра и деформирующем артрозе. Операция производится под общим, реже местным обезболиванием. Первым продольным разрезом обнажают большой вертел и верхнюю часть бедра. Широким остеотомом отсекают большой вертел вместе с прикрепляющимися к нему средней и малой ягодичными мышцами. Нижний край отсеченного и смещенного на 2-3 см кверху и назад большого вертела двумя толстыми шелковыми швами пришивают к верхнему краю остеотомированной поверхности кости. Далее широкую фасцию бедра в этой же ране крестообразно рассекают и рану зашивают. Второй разрез делают в области передней нижней ости подвздошной кости. Поперечно пересекают сухожилие *m. rectus femoris*. Третьим разрезом в области паховой складки пересекают сухожильные прикрепления *m. adductor magnus* у лобковой и седалищной костей и *m. iliopsoas* у малого вертела.

В послеоперационном периоде целесообразно на 2-3 нед наложить скелетное вытяжение за мышелки бедра с грузом 2-5 кг.

В результате выключения приводящих и отводящих мышц, находившихся в состоянии контрактуры, устраняется давление на головку бедра, несколько расширяется суставная щель, движения становятся свободнее и в преобладающем большинстве случаев уменьшаются, а иногда и полностью исчезают боли. В начальных стадиях асептического некроза в ряде случаев состояние головки улучшается. Однако у некоторых больных отмечается ослабление ее устойчивости. Следует отметить, что эта технически простая операция легко переносится даже пожилыми людьми; она достаточно эффективна, так как обычно снимает или облегчает боли на продолжительное время. У старых людей при

тяжелых формах асептического некроза головки бедра, если общее состояние позволяет, можно произвести эндопротезирование или артродез.

Эндопротезирование при переломах и ложных суставах шейки бедра

Эндопротезирование применяется нами широко при переломах шейки бедра в пожилом и старческом возрасте и наряду с остеосинтезом является одним из основных методов лечения этих повреждений.

Для замещения всего тазобедренного сустава или только головки и шейки бедра предложен ряд эндопротезов: эндопротез-полусустав (головки и шейки бедра) Жюде (J. Judet, R. Judet, 1947), Цивьяна, Мура - Каплана - Антонова (ЦИТО) и другие модели, полный эндопротез тазобедренного сустава Жюде, Сиваша, Каплана - Антонова, Мовшовича и др.

Эндопротез конструкции Сиваша использовался в основном у больных среднего возраста, не страдающих тяжелыми сопутствующими заболеваниями и остеопорозом. Применение такого эндопротеза при выраженном остеопорозе приводит к протрузии чашки эндопротеза в полость малого таза. Использование этого протеза у старых, ослабленных больных не показано из-за большой травматичности и расширенного объема операции (необходимость резекции проксимальной части бедра до уровня малого вертела, обработка фрезами вертлужной впадины, вколачивание искусственной впадины), сопровождающейся значительной кровопотерей. Поэтому полную замену тазобедренного сустава эндопротезом Сиваша, по нашему мнению, можно производить при переломах и ложных суставах только у больных молодого и среднего возраста.

В начале 60-х годов мы (А. В. Каплан и А. И. Антонов) видоизменили цельнометаллический эндопротез Мура и при лечении свежих несросшихся переломов и ложных суставов шейки бедра в пожилом и старческом возрасте начали применять модель, названную эндопротезом Мура - ЦИТО.

Преимущество эндопротезирования по сравнению с остеосинтезом - возможность ранней нагрузки (через 3-4 нед со дня операции), что имеет существенное значение у ослабленных больных. Раннее начало ходьбы избавляет больных от гипостатической пневмонии, пролежней, а также других осложнений, которые часто встречаются у старых людей при длительном постельном режиме.

Аллопластическое замещение головки и шейки бедра (полусустав) является операцией выбора при всех субкапитальных переломах шейки со смещением отломков у больных старше 70-75 лет.

Показания к этой операции, по нашему мнению, следующие:

- 1) субкапитальные, многооскольчатые переломы шейки бедра;
- 2) невосправляемые переломы шейки при неудаче закрытой репозиции;
- 3) вывихи бедра с переломами шейки и головки;
- 4) переломы шейки бедра при выраженном старческом остеопорозе;
- 5) переломы шейки бедра у больных, страдающих болезнью Паркинсона, гемипарезом, нерезким старческим слабоумием, ревматоидным полиартритом и другими заболеваниями, лишающими их возможности передвигаться на костылях без нагрузки на конечность;
- 6) некоторые патологические переломы шейки бедра;
- 7) несращенные переломы и ложные суставы у старых людей;
- 8) асептический некроз головки бедра с выраженным болевым синдромом.

Определенное значение для выбора метода операции при свежих переломах шейки бедра у лиц пожилого и старческого возраста имеет состояние кровоснабжения головки. В этом плане при свежих переломах шейки бедра надо принимать во внимание три

основных фактора: 1) характер перелома; 2) общее состояние больных; 3) состояние кровоснабжения сломанной головки (А. В. Каплан и др., 1972).

Эндопротезирование противопоказано при тяжелых сопутствующих заболеваниях, не поддающихся комплексному лечению до операции и угрожающих летальным исходом на операционном столе или развитием грозных осложнений непосредственно после операции. Эндопротезирование противопоказано больным, которые до операции были прикованы к постели и не имеют перспектив ходить после операции.

Старые люди более тяжело переносят эндопротезирование, чем закрытый остеосинтез. Поэтому, если риск эндопротезирования слишком велик, следует произвести (если состояние больного позволяет) остеосинтез шейки бедра. Даже при неудовлетворительном отдаленном результате это обеспечит больному приемлемое существование в ближайшее время.

Эндопротезирование в пожилом и старческом возрасте мы производим под комбинированным внутривенным наркозом с применением виадрила, нейролептанальгетиков (дроперидол, палвфиум).

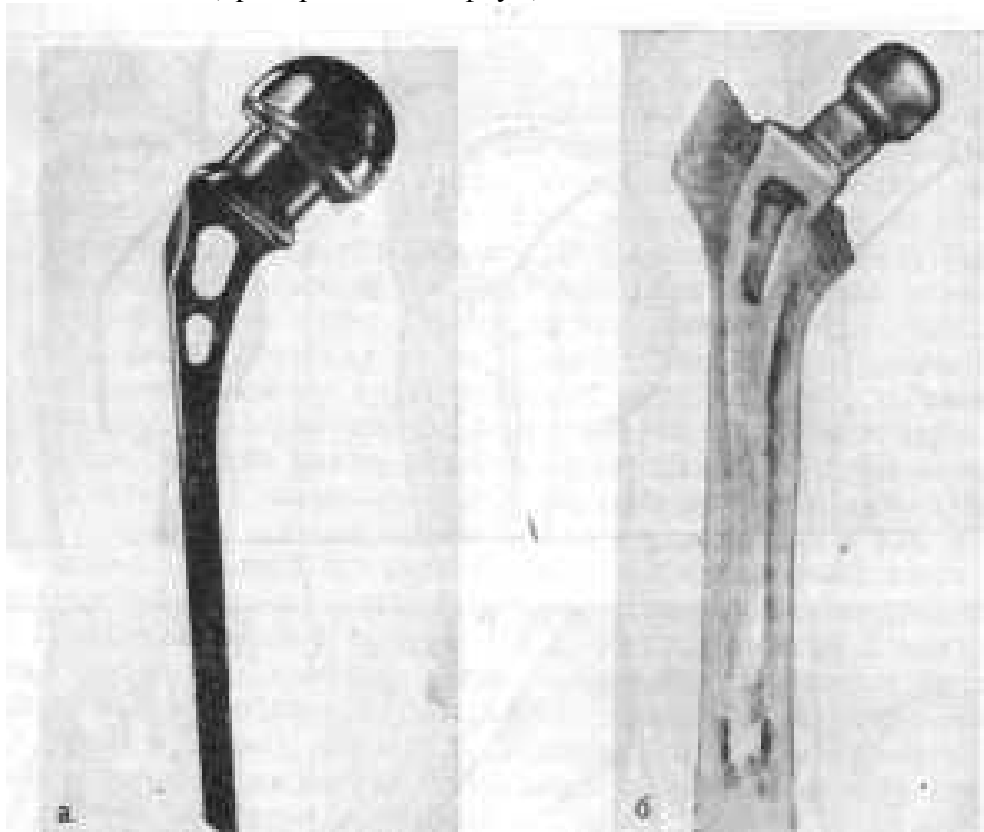


Рис. 127. Эндопротез Мура-ЦИТО.

а - общий вид; б - препарат: через 2 мес - хорошее прорастание костной ткани через фигурные отверстия.

При переломах шейки бедра у лиц пожилого и старческого возраста мы пользуемся протезом Мура - ЦИТО (модель Каплана-Антонова). Этот эндопротез в отличие от конструкции Мура имеет шейку, приближенную по форме и размерам к естественной, что позволяет сохранить нормальное натяжение ягодичных мышц (рис. 127). Протез состоит из головки, шейки и стержня, который вводят в костномозговой канал. Изготавливается эндопротез Мура-ЦИТО из титанового сплава и отличается большой прочностью благодаря расширенной верхней части. Размеры головок эндопротеза: 42, 44, 46, 48 и 50 мм. Расширенная часть, которая соответствует вертельной области бедренной кости, имеет два фигурных отверстия, предназначенных для прорастания костной ткани. Это обеспечивает надежную фиксацию протеза в костномозговом канале. Стержень эндопротеза удлинен (20 см) и имеет четырехгранную форму для более устойчивого

положения протеза в костномозговом канале, исключения ротационных и поршневых движений.

Для выполнения эндопротезирования в ЦИТО разработаны специальные инструменты: пробойник для образования отверстия в межвертельной области, через которое вводят штифт эндопротеза; рашпиль, по форме и размерам соответствующий штифту, с помощью которого образуются ложе и канал в межвертельной области и в диафизе бедренной кости; насадка для введения эндопротеза в костномозговой канал (надевается на головку эндопротеза и защищает его от ударов молотка); лопаточка для вправления искусственной головки в вертлужную впадину.

При эндопротезировании головки бедра мы пользуемся доступом Мура и Гибсона в нашей модификации (1959). Этот доступ к тазобедренному составу представляет собой комбинацию нижнезаднего доступа Мура и заднебокового доступа Гибсона (рис. 128).

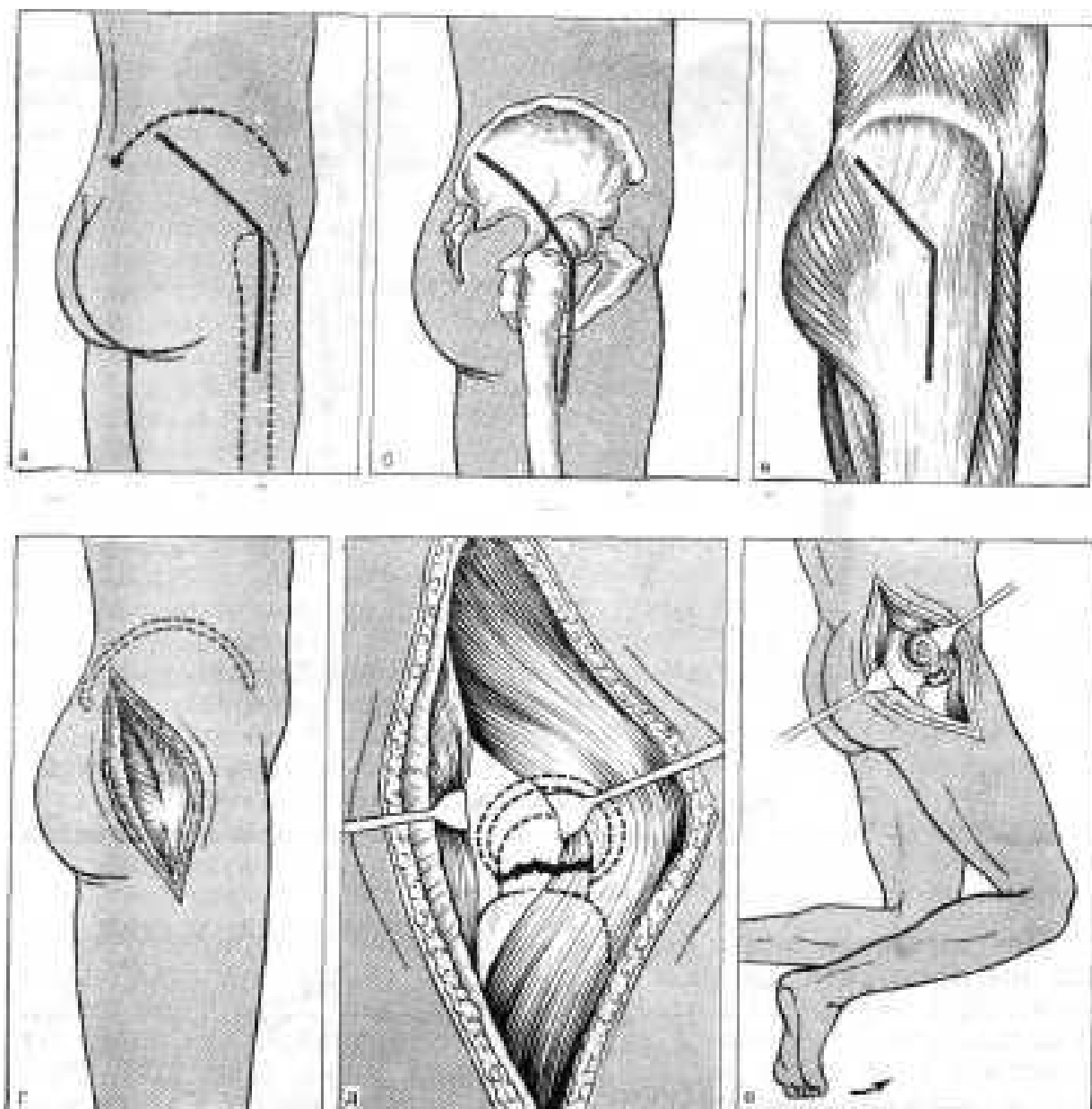


Рис. 128. Задний доступ к тазобедренному суставу по Гибсону-Муру-Каплану.

Объяснение в тексте.

Доступ Мура: кожный разрез дугообразной формы начинают на 5 см дистальнее и кпереди от задненижней ости подвздошной «ости, проводят к верхнепереднему краю большого вертела, продолжая далее по наружной поверхности бедра, и рассекают волокна

большой ягодичной мышцы. Прикрепляющиеся к большому вертелу среднюю и малую ягодичные мышцы оттягивают кпереди и кверху. Сухожилия коротких ротаторов бедра отсекают. Капсулу сустава рассекают вдоль оси шейки бедра.

По Гибсону, рассекают фасцию большой ягодичной мышцы и отсекают среднюю и малую ягодичные мышцы.

Нами (1965) объединены эти два доступа: рассекается не большая ягодичная мышца, а ее фасция, средняя же и малая ягодичные мышцы не отсекаются.

Доступ Мура-Гибсона-Каплана у лиц пожилого и старческого возраста целесообразен в связи с его малой травматичностью, незначительной кровопотерей и быстротой выполнения. При этом доступе не повреждаются крупные сосуды, сохраняются точки прикрепления ягодичных мышц, большой вертел и в то же время создаются условия для ревизии тазобедренного сустава, удаления головки бедра и введения эндопротеза. Благодаря щадящему доступу можно рано начать движения в тазобедренном суставе и ходьбу с нагрузкой на конечность, не обязательна иммобилизация после операции, так как опасность вывиха искусственной головки бедра минимальна. Приводим описание комбинированного доступа Мура-Гибсона-Каплана и основных этапов эндопротезирования головки бедра протезом Мура - ЦИТО.

1. Больного укладывают на здоровый бок. Кожный разрез имеет слегка дугообразную форму выпуклостью кпереди. Его начинают на 5 см дистальнее и кпереди от задненижней ости подвздошной кости и ведут к верхнепереднему краю большого вертела, продолжая далее по наружно-задней поверхности бедра на 10-12 см ниже верхушки большого вертела (общая длина разреза около 25 см). Лоскут кожи с подкожной клетчаткой широким крючком оттягивают кзади. Предлежит большая ягодичная мышца, переходящая в фасцию (рис. 128, а, б).

2. Фасцию большой ягодичной мышцы и бедра рассекают на всем протяжении кожного разреза. Большую ягодичную мышцу оттягивают кзади. Предлежат большой вертел и прикрепляющиеся к нему средняя и малая ягодичные мышцы, а также короткие ротаторы бедра (грушевидная, близнецовые, наружная и внутренняя запирательные, квадратная мышца бедра). Иногда в нижнем углу раны видна прослойка жировой клетчатки, в которой проходит седалищный нерв (рис. 128, в, г).

3. Конечность слегка ротируют кнутри. Среднюю и малую ягодичные мышцы оттягивают крючком кпереди и кверху. Сухожилия коротких ротаторов бедра отсекают у места прикрепления к большому вертелу и мышцы оттягивают кзади. Предлежит задняя часть капсулы тазобедренного сустава.

4. Капсулу сустава крестообразно рассекают, а при выраженных рубцовых изменениях и оссификации иссекают на этом участке. Конечность сгибают в коленном суставе и ротируют кнутри. Предлежат поверхности излома шейки бедра, внутренняя поверхность большого вертела, малый вертел, задний край вертлужной впадины (рис. 128, д, е).

5. Головку бедра с останками шейки удаляют из вертлужной впадины.

6. Внутреннюю поверхность впадины осматривают и удаляют остатки круглой связки. Хрящевой покров вертлужной впадины мы оставляем нетронутым. Это обеспечивает в дальнейшем хорошее скольжение головки эндопротеза и предупреждает возможность протрузии вертлужной впадины в связи с остеопорозом.

7. Прямым долотом удаляют остатки шейки бедра. Точно у основания бывшей шейки пробойником удаляют участок губчатой кости. Рашпилем в вертельной области и костномозговом канале бедренной кости образуют ложе для ножки эндопротеза. Необходимый диаметр головки эндопротеза определяют до операции по рентгенограмме. После удаления головки штангенциркулем уточняют диаметр головки бедра и подбирают эндопротез с соответствующей по размеру головкой. Ее «примеряют» к вертлужной впадине, куда хорошо подобранная головка протеза плотно входит.

8. Легким ударом молотка штифт эндопротеза забивают в костномозговой канал бедренной кости таким образом, чтобы основание шейки эндопротеза совпадало с основанием бывшей шейки бедра. В некоторых случаях для лучшей фиксации ножки эндопротеза в канале бедренной кости и для ускорения прорастания костной ткани через фигурные окна мы заполняем эти отверстия и заклиниваем ножку костным трансплантатом. Для этого обычно мы используем удаленную головку, сняв с ее поверхности хрящевой покров, и костный гомо- или аутоотрансплантат.

9. С помощью лопаточки головку эндопротеза вправляют в вертлужную впадину. При этом производят тракцию конечности по длине и осторожную ротацию кнаружи. После вправления головки начинают пробные движения в тазобедренном суставе.

10. Капсулу тазобедренного сустава по возможности ушивают. Сухожилия коротких ротаторов бедра подшивают к большому вертелу. Накладывают швы на фасцию большой ягодичной мышцы, подкожную клетчатку и кожу (рис. 129, 130).

Обращаем внимание на некоторые детали операции.

После удаления головки бедра долотом отсекают остатки дистальной части шейки. Часто задняя часть шейки закрыта ягодичными мышцами. Чтобы не оставлять эту часть и целиком удалить всю шейку, следует отодвинуть крючками ягодичные мышцы кпереди, осмотреть область, прилежащую к большому вертелу, и обнаруженные остатки шейки удалить.

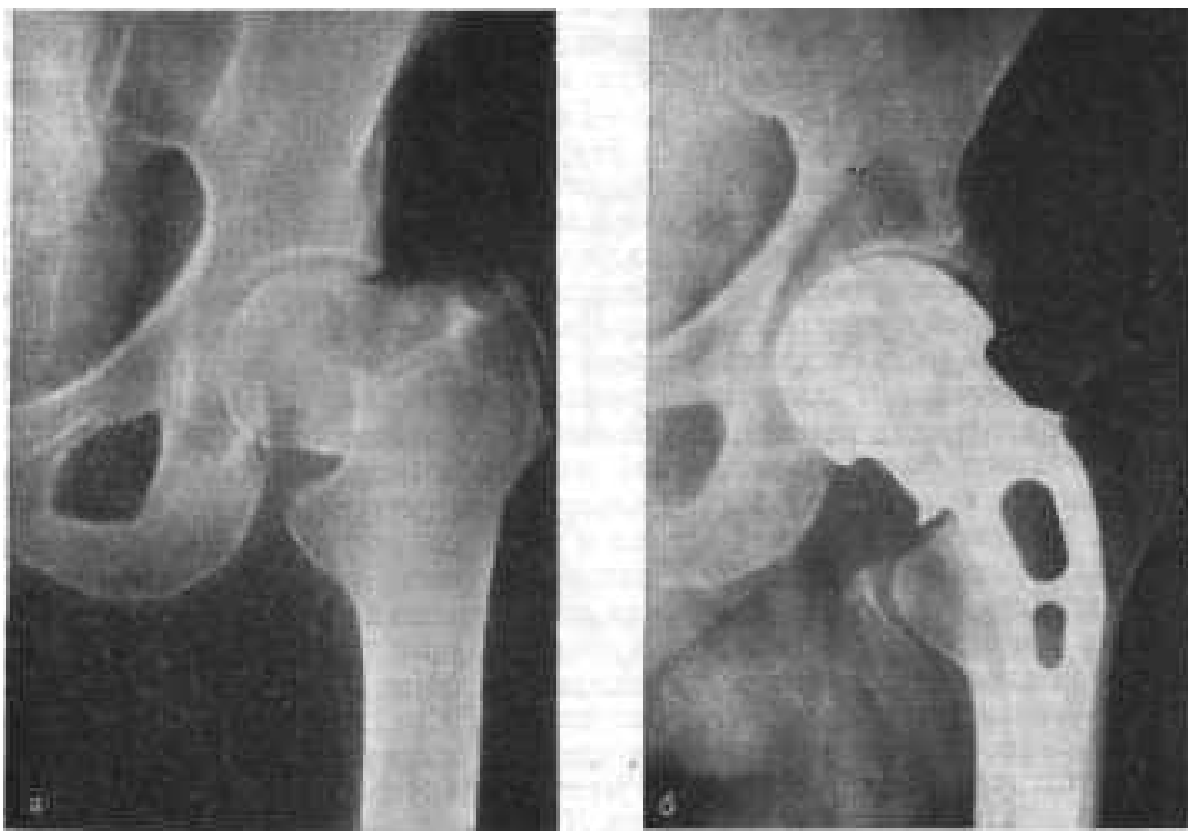


Рис. 129. Свежий медиальный перелом шейки бедра, а - до операции; б - после операции эндопротезирования.

Мы считаем, что при эндопротезировании следует по возможности сохранять капсулу сустава (если она полноценна: не склерозирована и не оссифицирована). При сохранившейся капсуле мы ни разу не наблюдали образования оссификата. Наоборот, сохранившаяся капсула вместе с подшитыми ранее отсеченными ротаторами служит надежной защитой головки эндопротеза в вертлужной впадине и предупреждает его вывих. Наконец, при сохранении капсулы можно без особых опасений разрешить ходьбу через 3-4 нед.

Обработка рашпилем костномозгового канала необходима. Без этого нельзя забивать протез, так как, если он не «сядет» до конца, а мы начнем настойчиво подбивать его, могут возникнуть трещины и переломы диафиза бедра. Чтобы избежать этих осложнений, надо продолжать обработку костномозгового канала рашпилем до тех пор, пока он не войдет в канал до отметки. Если из-за узости канала или плотной костной перемычки это не удастся, необходимо просверлить канал толстым сверлом, опять-таки до тех пор, пока рашпиль, повторяющий форму ножки протеза, не войдет в канал до отметки. После этого осторожными ударами в костномозговой канал вбивают протез.

Известно, что в норме антеверсия шейки и головки по отношению к диафизу бедра составляет 10-15°. При введении штифта эндопротеза надо сохранять нормальную антеверсию протеза.

Введение протеза в положении ретроверсии обусловит излишнюю наружную ротацию оперированной конечности, а введение протеза в положении излишней антеверсии вызовет внутреннюю ротацию. Чтобы не допустить этих ошибок, обнажают малый вертел, что легко удастся при рассечении мягких тканей в области малого вертела и (по нему) ориентируются при введении штифта эндопротеза.

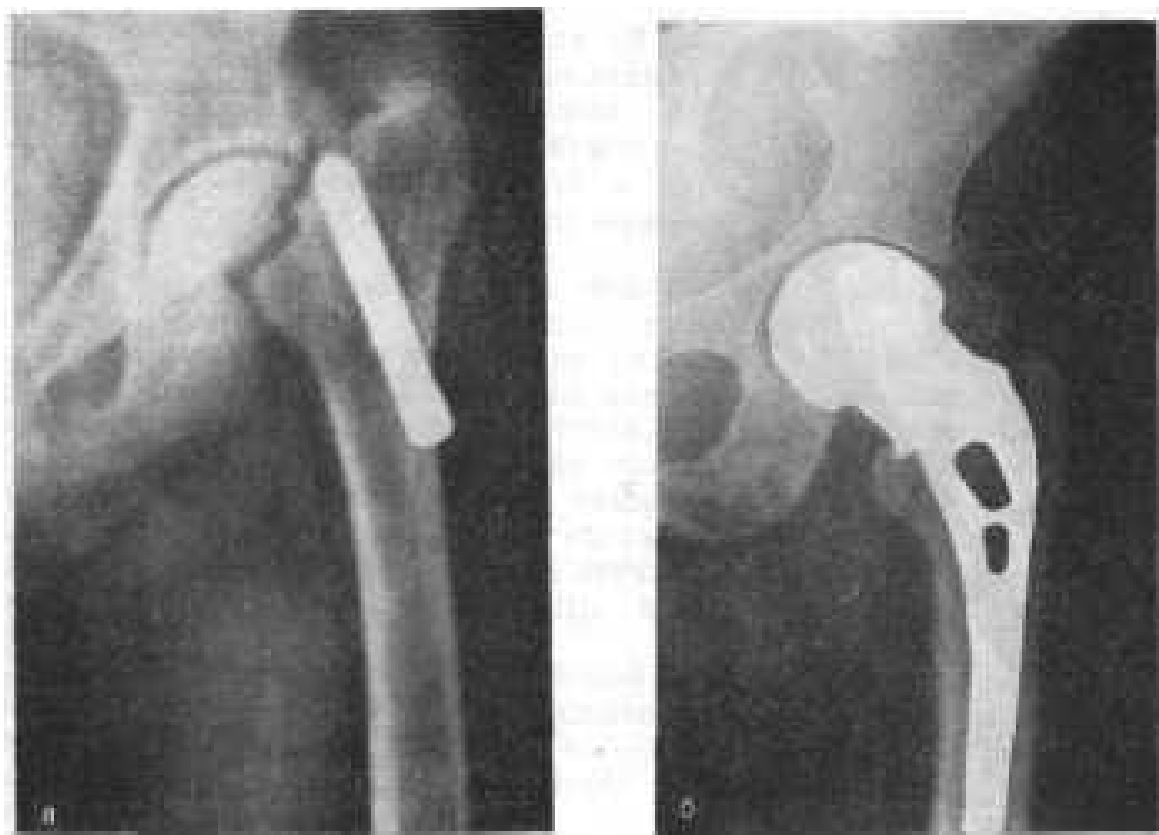


Рис. 130. Ложный сустав шейки бедра после остеосинтеза трехлопастным гвоздем. а – до операции; б – после операции эндопротезирования.

Еще одно правило эндопротезирования заключается в (полном введении штифта эндопротеза в костномозговой канал бедренной кости таким образом, чтобы основание шейки эндопротеза совпадало с основанием бывшей шейки бедра). Неполное введение штифта приводит к тому, что оперированная конечность становится длиннее здоровой.

После введения стержня эндопротеза в костномозговой канал искусственную головку вправляют с помощью лопатки в вертлужную впадину. При этом производят тракцию конечности по длине и осторожную ротацию наружу. Если головка протеза не низводится до уровня вертлужной впадины, тракцию надо усилить. Если же и после этого не удастся низвести головку эндопротеза до уровня впадины (это бывает при ложных

суставах, когда до операции не накладывали скелетного вытяжения и дистальный отломок остался смещенным кверху), приходится частично отсекал среднюю и малую ягодичные мышцы, что весьма нежелательно.

В тех случаях, когда головка протеза при вправлении упирается в задний край вертлужной впадины, головку надо приподнять с помощью лопатки, не прекращая тракцию по длине.

При несоблюдении указанных правил введения штифта эндопротеза в костномозговой канал, грубом и насильственном направлении головки в вертлужную впадину может произойти перелом диафиза бедра, особенно при остеопорозе, столь частом у пожилых и старых людей.

После эндопротезирования по поводу свежих переломов шейки бедра в тех случаях, когда вертлужная впадина была глубокой, головка эндопротеза точно соответствовала ей по размеру и удалось ушить капсулу, гипсовую повязку не накладывали. Оперированной конечности придавали положение отведения и легкой наружной ротации. Фиксацию осуществляли предложенным А. С. Чхаидзе специальным башмаком с поперечной планкой и штангой, благодаря которым конечность удерживалась в приданном положении наружной ротации.



Рис. 131. Полный эндопротез тазобедренного сустава Каплана-Антонова-Лирцмана-Пожариского.

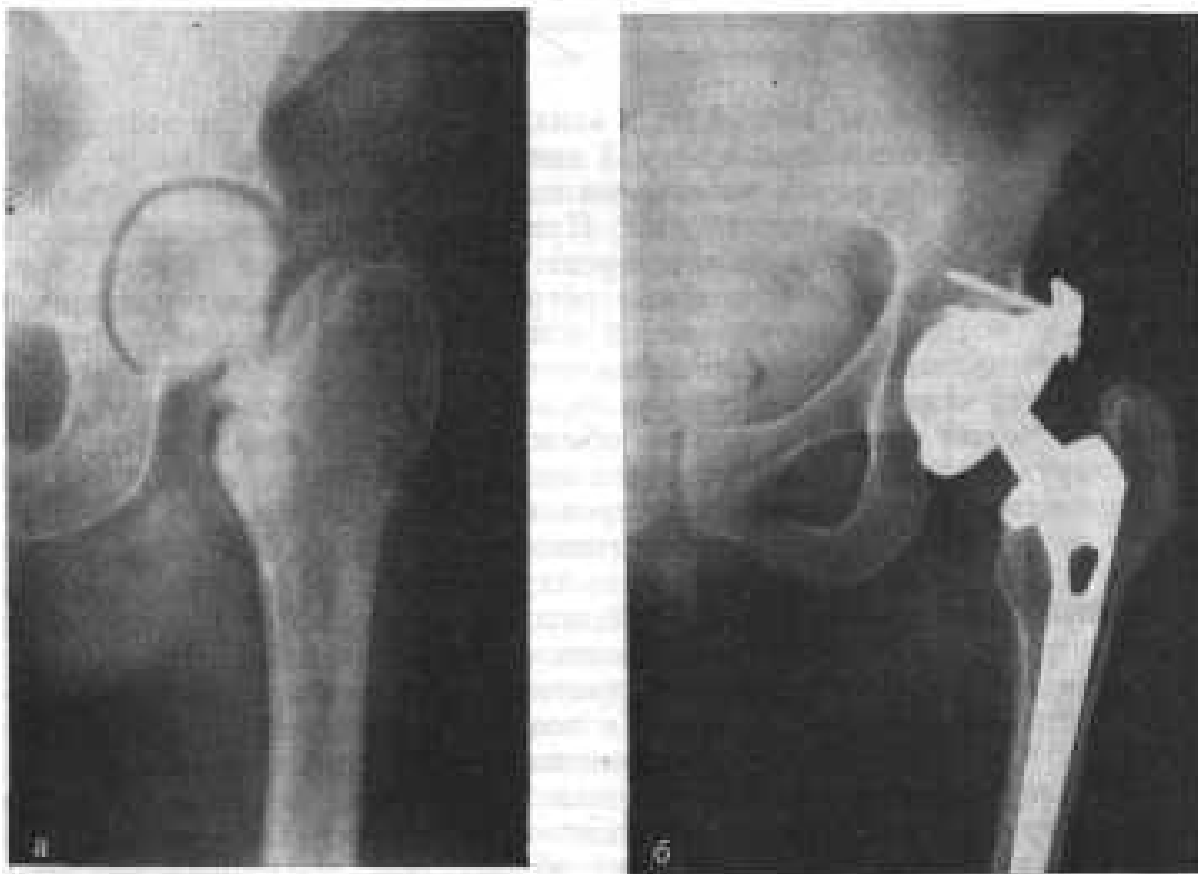


Рис. 132. Эндопротезирование тазобедренного сустава при переломе шейки бедра эндопротезом Каплана-Антонова-Лирцмана-Пожариского. а - до операции; б - после операции.

Если эндопротезирование производилось по поводу несросшихся переломов или ложных суставов со значительным смещением дистального отломка кверху, а также при уплощенной вертлужной впадине, неточном соответствии ее и головки эндопротеза или когда не удалось ушить капсулу тазобедренного сустава, для профилактики вывиха эндопротеза осуществлялась гипсовая иммобилизация. Мы накладывали гипсовую повязку с укороченным тазовым поясом, манжетой на здоровое бедро и распоркой между ногами. Оперированной конечности придавали положение отведения и наружной ротации. В послеоперационном периоде необходимо уделять внимание профилактике осложнений.

Гипсовую повязку и деротационный башмак снимали через 3 нед после операции. К этому сроку больным разрешали сидеть в постели со спущенными ногами. Ходить с частичной нагрузкой на оперированную конечность позволяли через месяц со дня операции. Если больные вначале не могли пользоваться костылями, для обучения ходьбе применяли специальную «ходилку».

Обычно через 2-3 мес после операции больные начинали передвигаться с палочкой, которой рекомендуется пользоваться постоянно. Возможность передвижения с нагрузкой на конечность через 4 нед после эндопротезирования значительно облегчает самообслуживание.

В 1970 г. мы (А. В. Каплан, А. И. Антонов, В. М. Лирцман и В. Ф. Пожариский) предложили разборный эндопротез (рис. 131) для тотальной замены тазобедренного сустава при переломах шейки бедра. При этом виде эндопротезирования нет необходимости в резекции проксимального конца бедренной кости, рассверливании и углублении вертлужной впадины. При фиксации тазовой части протеза у людей пожилого возраста, как правило, мы не удаляем хрящевую поверхность вертлужной впадины. Хрящ удаляется лишь при значительных изменениях.

Для введения эндопротеза указанной конструкции используется задний доступ к тазобедренному суставу, модифицированный нами.

Эндопротез для тотальной замены тазобедренного сустава при переломах шейки бедра состоит из стержня с отверстием для прорастания костной ткани, который вводится в костномозговой канал бедренной кости, шейки и шаровидной головки. Тазовая часть протеза сделана в виде полусферы, снабженной эксцентрично расположенным выступом, по форме повторяющим кривизну задневерхнего утолщенного края вертлужной впадины. Благодаря этому выступу, а также отверстиям, в которые вводятся винты-шурупы, тазовая часть эндопротеза прочно крепится к краям и дну вертлужной впадины. Поверхность полусферы, обращенная к вертлужной впадине, гладкая. Внутренняя поверхность искусственной впадины, как и поверхность головки, покрыта тонким слоем специальной пластмассы, отличающейся большой прочностью к стиранию, что обеспечивает легкое вращение шаровидной головки. Головка протеза соединяется с тазовой частью с помощью двух полуколец и винтов, поэтому можно стерилизовать эндопротез в разобранном виде. Разборная конструкция позволяет вводить эндопротез как в собранном, так и в разобранном виде, что значительно облегчает и упрощает операцию.

Эндопротез для полной замены тазобедренного сустава у людей пожилого и старческого возраста мы с успехом применяли при переломах и ложных суставах шейки бедренной кости на фоне тяжелого деформирующего коксартроза, а также при переломах вертлужной впадины шейки и головки бедра (рис. 132).

Хотя у пожилых и старых людей риск при эндопротезировании выше, чем при остеосинтезе трехлопастным гвоздем все же при соответствующей предоперационной подготовке, обезболивании, отработанной операции и тщательном ведении послеоперационного периода летальность при эндопротезировании сравнительно невысокая.

Эндопротезирование у ряда пожилых людей является единственной (пусть даже только на несколько лет) операцией, позволяющей выйти из тяжелого, беспомощного состояния и вскоре начать обслуживать себя.

Межвертельные и чрезвертельные переломы бедра

Межвертельные и чрезвертельные переломы встречаются наиболее часто у пожилых и старых людей. В молодом возрасте эти переломы встречаются преимущественно у мужчин и возникают под влиянием тяжелой травмы. Среди больных пожилого возраста с чрезвертельными переломами женщины встречаются в 7 раз чаще, чем мужчины.

Механизм вертельных переломов у пожилых людей такой же, как переломов шейки бедра, и обычно связан с падением и нетяжелым ушибом в области большого вертела. У лиц старше 70 лет чаще возникают вертельные переломы, а у пожилых или приближающихся к этому возрасту людей (50-60 лет) переломы шейки бедра. Большая частота вертельных переломов у стариков, как показали наши исследования, связана с особенно резким остеопорозом вертелов: в губчатом веществе образуются большие ячейки и «пустоты»; корковый слой вертелов истончается, становится очень слабым и хрупким.

Симптомы. При вертельных переломах и переломах шейки бедра симптомы сходны. Однако при вертельных переломах отмечаются значительная припухлость и гематома в области тазобедренного сустава, которая распространяется по наружной поверхности верхней трети бедра. Боли при вертельных переломах более резкие и состояние больных непосредственно после травмы более тяжелое. Наружная ротация при вертельных

переломах большая, чем при переломах шейки бедра; наружный край стопы обычно прилегает к постели.

Межвертельные и чрезвертельные переломы часто бывают вколоченными. Основание проксимального отломка своей внутренне-задней компактной частью, имеющей в нижнем конце форму короткого или длинного зубца, на большую или меньшую глубину внедряется в спонгиозную ткань большого вертела и образует в ней «дупло». При чрезвертельных переломах нередко наблюдаются раздробление большого вертела и отлом малого вертела. Отмечается смещение отломков по длине в пределах 1-3 см и часто уменьшается шеечно-диафизарный угол с образованием соха vara.

Мы различаем семь типов межвертельных и чрезвертельных переломов бедра (рис. 133).

Первый тип. Межвертельный перелом (вколоченный) с незначительным смещением или без такового. Плоскость перелома проходит параллельно и несколько кнаружи от основания шейки - вне суставной капсулы. Шеечно-диафизарный угол остается нормальным или образуется легкая степень соха vara. Небольшая степень наружной ротации конечности.

Второй тип. Межвертельный перелом (невколоченный) со значительным смещением и расхождением отломков. Встречается сравнительно редко соха vara. Значительная степень наружной ротации конечности.

Третий тип. Чрезвертельный перелом (вколоченный) с зияющей широкой щелью между отломками или без нее. Шеечно-диафизарный угол остается нормальным или образуется легкая степень соха vara. Средняя степень наружной ротации. Встречается сравнительно часто.

Четвертый тип. Чрезвертельный перелом (вколоченный) со значительным смещением и глубоким внедрением основания шейки в спонгиозное вещество большого вертела. Часто отмечаются раздробление (многооскольчатый перелом) большого вертела и отлом малого вертела. Соха vara резко выражена. Большая степень наружной ротации. Самый частый вид перелома.

Пятый тип. Чрезвертельный перелом (невколоченный) со значительным смещением, без внедрения основания шейки в спонгиозное вещество большого вертела. Часто отмечаются раздробление (многооскольчатый перелом) большого вертела и отлом малого вертела. Соха vara резко выражена. Большая степень наружной ротации. Встречается часто.

Шестой тип. Чрезвертельно-диафизарный перелом с незначительным смещением или без него. Перелом обычно винтообразный, часто оскольчатый; распространяется на большой вертел и верхнюю треть диафиза бедра. Шеечно-диафизарный угол нормальный. Нерезкая степень наружной ротации. Наблюдается сравнительно редко.

Седьмой тип. Чрезвертельно-диафизарный перелом со значительным смещением. Перелом обычно винтообразный, часто оскольчатый; распространяется на большой вертел и верхнюю треть бедра. Шеечно-диафизарный угол сохранен или отмечается легкая степень соха vara. Резкая степень наружной ротации наблюдается сравнительно редко.

Лечение. Межвертельные и чрезвертельные переломы бедра в отличие от переломов шейки обычно хорошо срастаются как при консервативном, так и при оперативном лечении. Это объясняется хорошим кровоснабжением, большим массивом окружающих мягких тканей, а также тем, что вертельная область покрыта надкостницей. Кроме того, как уже было сказано, часто при вертельных переломах имеется внедрение отломков.

Летальность при этих переломах у пожилых и старых людей высокая. В связи с этим у всех пожилых больных вне зависимости от применяемого метода лечения чрезвычайно важно предупредить легочные осложнения. Дыхательная гимнастика должна проводиться несколько раз в течение дня. Большое значение имеют уход и предупреждение пролежней, медикаментозное лечение, направленное на улучшение сердечно-сосудистой деятельности, профилактика тромбоэмболических осложнений.

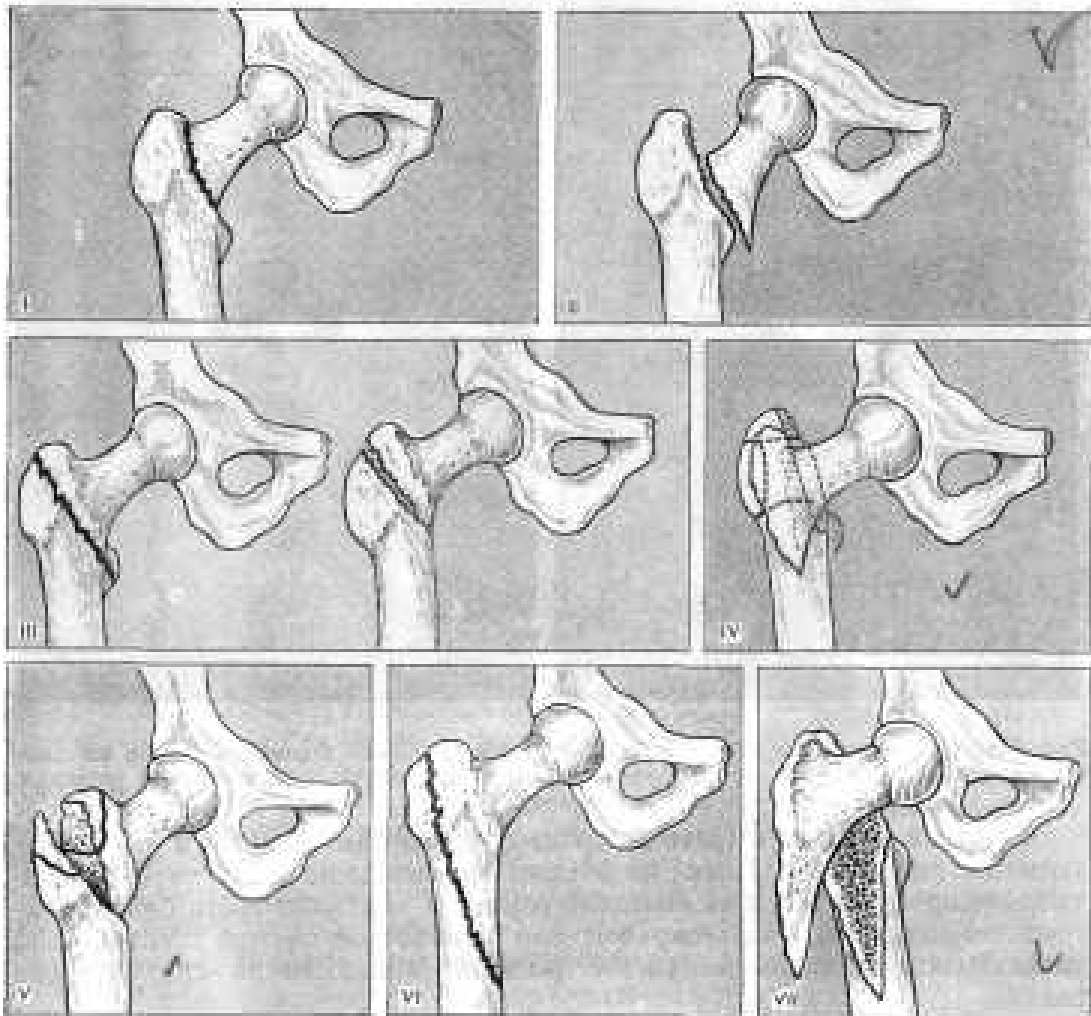


Рис. 133. Типы (I-VII) межverteбальных и чрезverteбальных переломов.

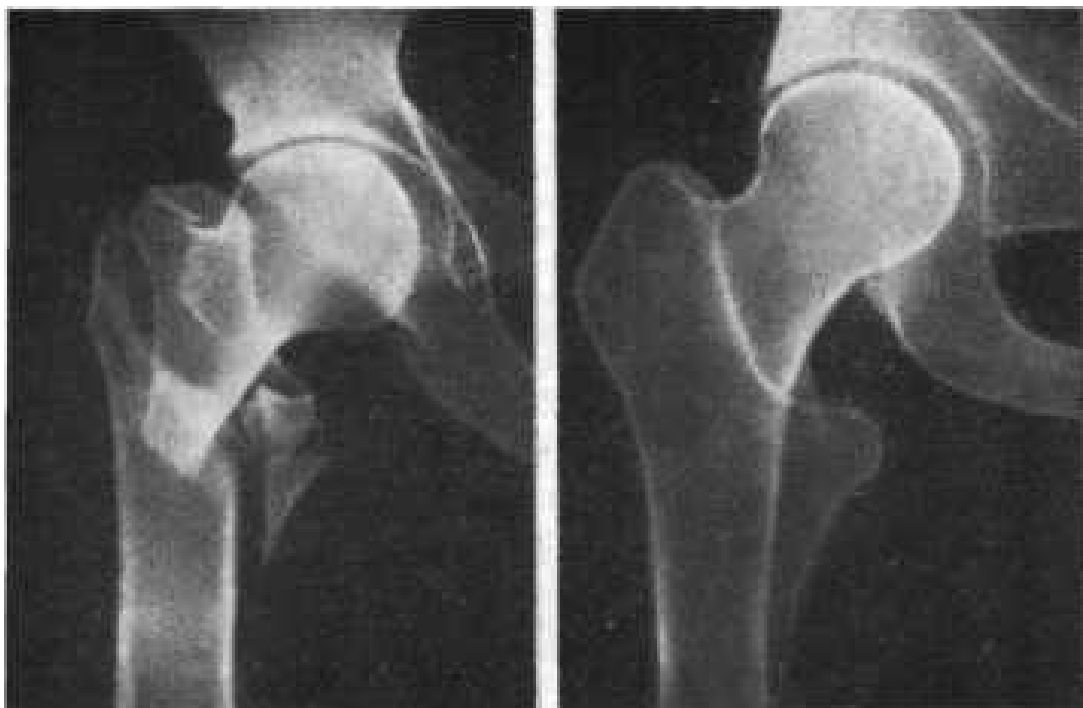


Рис. 134. Чрезverteбальный перелом бедра с отрывом малого вертела. Лечение вытяжением, костное сращение перелома без укорочения. Полное восстановление функции.

Для лечения межвертельных и чрезвертельных переломов применяются скелетное вытяжение, гипсовая повязка и остеосинтез.

Лечение постоянным вытяжением и кокситной гипсовой повязкой. Основная цель при лечении переломов без смещения (I, III и IV типы) заключается в том, чтобы предупредить смещение отломков и удержать их в правильном положении до костного сращения. Это может быть достигнуто постоянным вытяжением. Мы никогда не накладываем на кожное вытяжения у лиц пожилого возраста, так как оно не только вызывает раздражение кожи, но и сдавливает сосуды и мягкие ткани, в результате чего может наступить нарушение кровоснабжения конечности, которое у старых людей и без того недостаточно. Кроме того, кожное вытяжение замедляет ток крови по венам и может служить причиной тромбофлебита и некрозов.

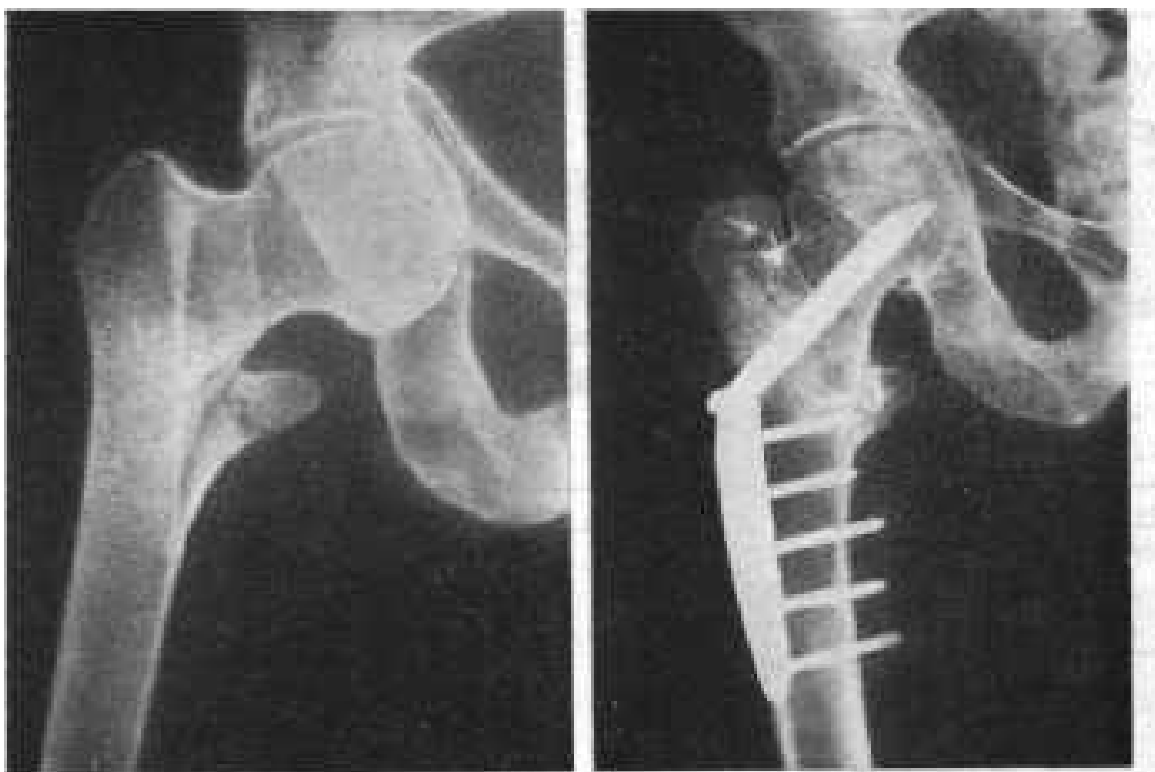


Рис. 135. Чрезвертельный перелом шейки бедра после операции остеосинтеза двухлопастным цельным гвоздем с накладкой ЦИТО.

Спицу проводят через мышелки бедра или, чаще всего, через бугристость большеберцовой кости.

При переломах без смещения вытяжение должно действовать по прямой линии, т. е. ногу нельзя отводить, так как при этом отломки могут разойтись и при III типе перелома может возникнуть соха vara. Лишь при чрезвертельных переломах, когда между отломками сверху зияет широкая щель (вариант III типа), производится вытяжение при небольшом отведении. Груз подвешивают небольшой (4-6 кг). Вытяжение прекращают через 7 нед. Через 2 мес после травмы разрешается ходить с костылями. Нагружать конечность можно через 2,5-3 мес. Трудоспособность восстанавливается через 3-3,5 мес.

Лечение этих переломов может проводиться и в кокситной гипсовой повязке.

При межвертельных и чрезвертельных переломах сообщением вытяжение производится с грузом 8-10 кг. Груз постепенно, начиная со 2-3-й недели, уменьшают до 5-6 кг к 4-й неделе. Конечность при межвертельных переломах со смещением (II тип) лежит без отведения, а при чрезвертельных переломах и чрезвертельно-диафизарных переломах со смещением (IV, V и VII типы) в положении среднего отведения; при этом устраняют наружную ротацию. Сроки сращения при межвертельных и чрезвертельных

(V-VII типы) переломах со смещением, а также при расклинении вытяжением вколоченных чрезвертельных переломов (V тип) достигают 2,5-3,5 мес. Ходить разрешают через 3-4 мес, вначале с помощью костылей. Полная нагрузка на конечность допускается через 4-5 мес. Трудоспособность восстанавливается через 4,5-6 мес.

Анатомические и функциональные результаты при лечении межвертельных и чрезвертельных переломов вытяжением в 91% случаев дают хорошие и удовлетворительные результаты (рис. 134).

При лечении межвертельных и чрезвертельных переломов постоянным вытяжением нередко трудно удержать отломки в правильном положении в течение длительного срока. В результате этого нередко происходит вторичное смещение отломков и сращение в порочном положении. Для многих больных пожилого и особенно старческого возраста такое лечение неприемлемо, а подчас невыносимо. Неприемлема для них также кокситная гипсовая повязка. Причина заключается в том, что при длительном вынужденном лежании возникают пневмонии и пролежни. Кроме того, в таких условиях у больных старческого возраста быстро начинают обостряться пред существующие хронические заболевания, а также прогрессирует старческий маразм. Летальность при консервативном лечении старше 60 лет достигает 25-30%.

Остеосинтез межвертельных и чрезвертельных переломов бедра. Высокая летальность у старых людей при лечении чрезвертельных переломов вытяжением послужила основанием к оперативному лечению с целью более быстрой активации больных и предупреждения осложнений. Вначале (1935) мы применяли остеосинтез трехлопастным гвоздем при межвертельных переломах, а в послевоенный период использовали трехлопастный гвоздь с боковой накладкой. В настоящее время мы выполняем более простой остеосинтез при помощи двухлопастного гвоздя с пластинкой, расположенной под углом к гвоздю.

Больному с межвертельным и чрезвертельным переломами бедра при поступлении накладывают скелетное вытяжение. На 3-5-й день производят операцию, обычно под эндотрахеальным наркозом. Разрезом длиной 10-12 см по наружной поверхности бедра, начиная на 2-3 см выше вершины большого вертела, обнажают место перелома. После сопоставления отломков из подвертельной области в шейку бедра вводят толстую направляющую спицу. Сделав рентгеновский снимок и убедившись, что стояние отломков и положение направляющей спицы правильные, вводят по ней трехлопастный гвоздь с каналом и накладкой или двухлопастный гвоздь с угловой пластинкой. Для этого двухлопастный гвоздь с надетой на него направляющей муфтой из нержавеющей стали вводят из подвертельной области по предварительно введенной направляющей спице в шейку и головку бедра. Спицу после рентгенологического контроля удаляют, а боковую пластинку гвоздя привинчивают к наружной поверхности верхней части диафиза бедра. Для этого двухлопастный гвоздь с надетой на него направляющей муфтой, сделанной из нержавеющей стали, вводят из подвертельной области по предварительно введенной направляющей спице в шейку и головку бедра. Спицу после рентгенологического контроля удаляют, а боковую пластинку гвоздя привинчивают к наружной поверхности верхней части диафиза бедренной кости (рис. 135).

В послеоперационном периоде особое внимание уделяют профилактике легочных осложнений, пролежней и т. д. С первых же дней проводится лечебная гимнастика. Через 2 нед больные начинают ходить с помощью костылей или палки. У некоторых ослабленных пожилых больных для снижения травматичности операции и убыстрения сращения при вколоченных чрезвертельных переломах следует пренебречь укорочением конечности и варусным положением шейки бедра. Не следует при этом расклинивать отломки и производить репозицию. Под наркозом или местным обезболиванием положение отломков фиксируют двухлопастным гвоздем с боковой привинчивающейся накладкой. Такая операция очень проста и дает возможность в ближайшие дни

присаживаться в постели я очень быстро начать ходить с костылями. Летальность среди оперированных 10-12%.

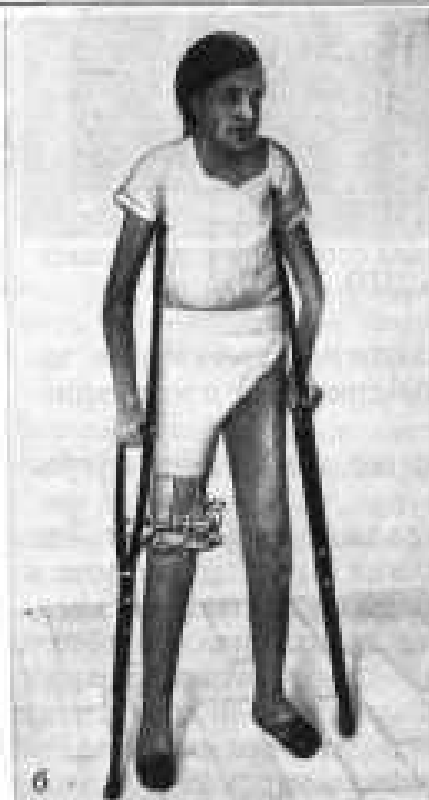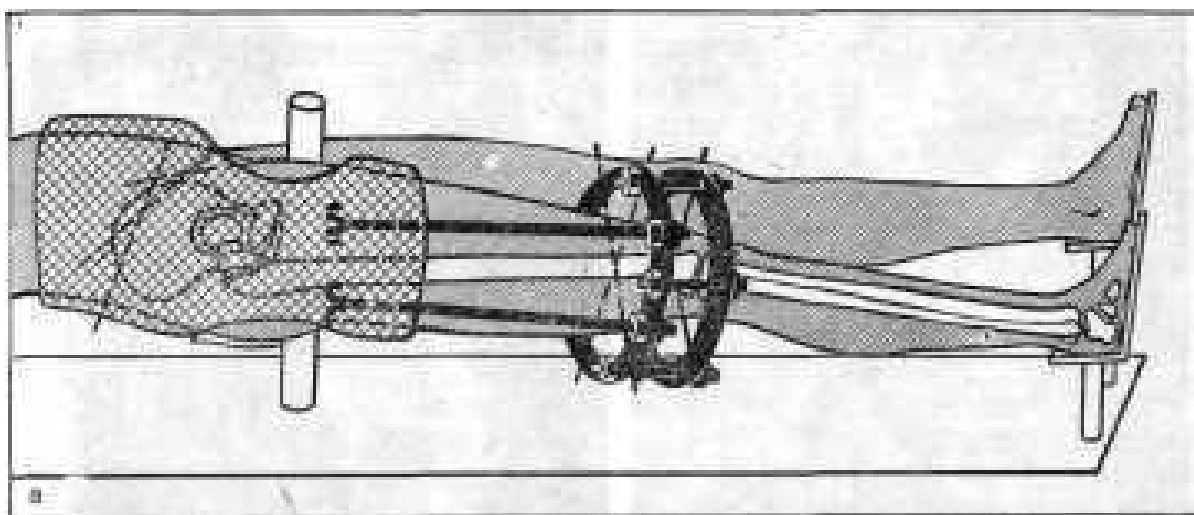


Рис. 136. Наложение компрессионно-дистракционного аппарата при чрезвертельных и межвертельных переломах. Объяснение в тексте.

Компрессионно-дистракционный метод. В последнее время мы используем у некоторых пожилых и старых людей этот метод при лечении вертельных переломов. Для этого применяется аппарат Илизарова. Через нижний метафиз проводят две или четыре перекрещивающиеся спицы, которые фиксируются в одном или двух кольцах (рис. 136, а). На таз и верхнюю часть бедра накладывают гипсовую повязку, в которую вгипсовывают спицы, проведенные через ость подвздошной кости и вертикальные распорки аппарата (рис. 136,б). Затем осуществляется дистракция. Больные в ближайшие дни после операции начинают ходить. Через 1,5-2,5 мес аппарат снимают. Этот метод используется у не очень тучных и ослабленных больных при вертельных переломах преимущественно I, III, V и VII типов.

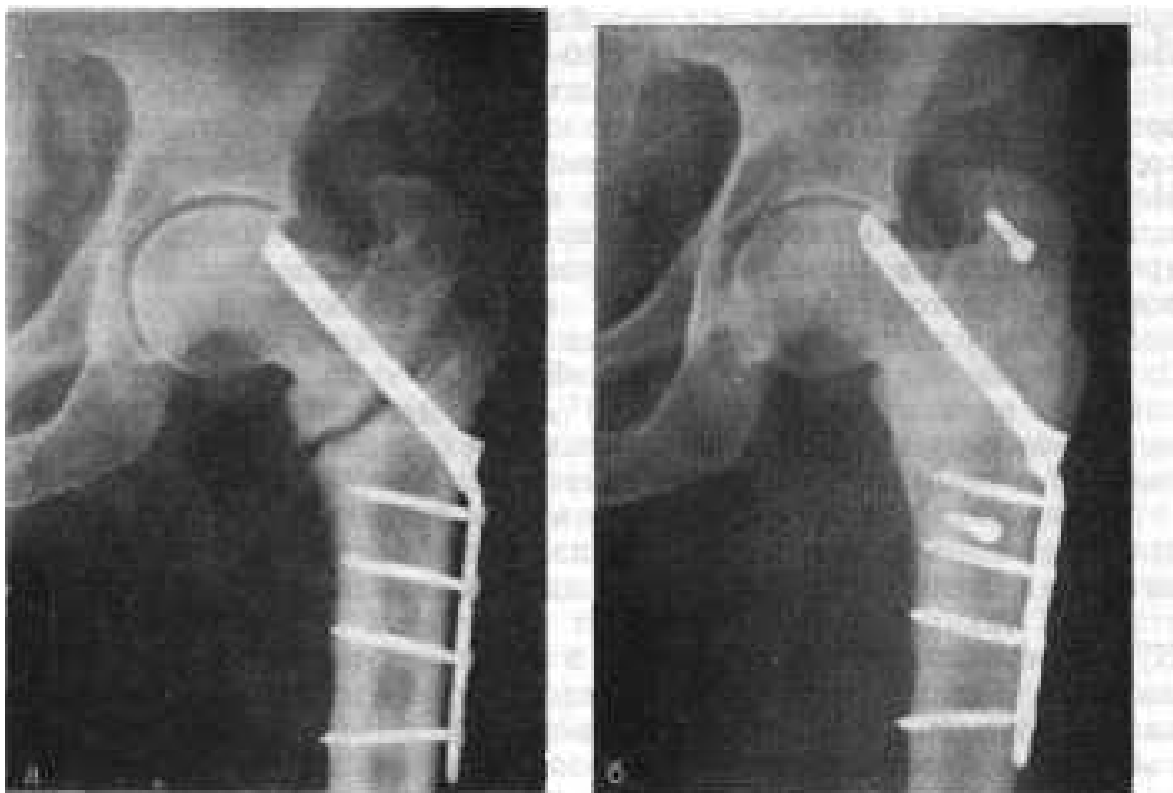


Рис. 137. Ложный сустав в области межвертельного перелома бедра после остеосинтеза гвоздем с боковой накладкой у больного 48 лет. Костная аутопластика; по передней поверхности трансплантат фиксирован двумя винтами. Костное сращение.
а - до операции; б - костное сращение через 4 мес.

Лечение ранними движениями. Некоторые люди с вертельными переломами могут быть настолько ослаблены, что их нельзя лечить ни скелетным вытяжением, ни гипсовой повязкой, ни остеосинтезом. У таких больных не следует расклинять отломки вытяжением. Нужно ограничиться пребыванием в постели в возможно удобном положении. Конечность фиксируют между двумя колбасовидными мешками с песком. При резкой ротации кнаружи можно осторожно попытаться несколько исправить положение. Мешки укладывают так, чтобы они препятствовали повороту ноги кнаружи. Можно достичь этого также путем наложения гипсового «деротационного сапожка» с ватной подкладкой, к которому сзади гипсовыми бинтами прикрепляют горизонтальную палку. Нужно следить, чтобы в области пятки не образовались пролежни. Через несколько дней, когда боли утихают, больных начинают сажать, а затем приучать ходить на костылях.

У таких больных, составляющих 25% всего контингента, из-за крайней тяжести состояния (кардиопульмональная недостаточность, тромбэмболические осложнения, сосудистые заболевания, состояние после инсульта, старческий маразм и т. п.) нами не применялись ни вытяжение, ни оперативное лечение. Около 30% этих больных в ближайшие сроки после травмы умирают.

Ложные суставы при межвертельных и чрезвертельных переломах наблюдаются редко (рис. 137).

Изолированные переломы большого и малого вертелов

Изолированные переломы большого вертела встречаются нечасто. Они возникают при прямой травме или падении на область большого вертела. Перелом может произойти также вследствие резкого сокращения средней и малой ягодичных мышц (отрывной тип перелома). Под влиянием тяги ягодичных мышц большой вертел в некоторых случаях смещается кверху и кзади. Смещение отломка может быть значительным. У юношей отрыв происходит по эпифизарной линии.

Симптомы и распознавание. Жалобы на боль в области большого вертела; здесь же отмечаются припухлость и кровоподтек. В некоторых случаях при ощупывании области большого вертела определяется хруст. Иногда удается прощупать диастаз между отделившимся большим вертелом и его основанием на бедренной кости. Больные из-за боли избегают активных движений в тазобедренном суставе; при пассивных движениях боль локализуется в области большого вертела. Рентгеновский снимок уточняет диагноз.

Лечение. В область перелома вводят 20 мл 2% раствора новокаина. При переломах без смещения ногу укладывают на стандартную двухплоскостную шину. При смещении отломка производят лейкопластырное вытяжение на стандартной шине в положении отведения и наружного вращения. Груз применяют небольшой (3-4 кг) вытяжение накладывают для обездвижения конечности на 15-20 дней. Больные начинают ходить с помощью костылей в среднем через 20-25 дней после травмы. Трудоспособность восстанавливается через 30-40 дней.

При значительном смещении большого вертела показана операция. Большой вертел обнажают и фиксируют к основанию швами или с помощью металлического винта, проволочного шва, костного штифта. Ногу кладут на стандартную шину или на 3-4 нед накладывают укороченную гипсовую повязку. Металлический винт можно удалить через 2-3 мес после операции.

Изолированные переломы малого вертела. Отрывы малого вертела встречаются чрезвычайно редко. Обычно они сочетаются с межвертельными и чрезвертельными переломами. У детей 10-12 лет изолированные отрывы малого вертела происходят по эпифизарной линии при резком сокращении *m. iliopsoas*, обычно при спортивных играх.

Симптомы и распознавание. На передней и задней поверхностях бедра соответственно расположению малого вертела отмечаются боль и припухлость. Движения в тазобедренном суставе болезненны. Решающее значение для распознавания перелома имеет рентгеновский снимок.

Лечение. Вправление достигается при сгибании конечности под прямым углом в тазобедренном и коленном суставах. В этом положении ногу укладывают на шину или на подушках на 3-4 нед, затем разрешают ходить, вначале в течение 3-7 дней при помощи костылей. Назначают общие ванны и лечебную гимнастику.

Переломы диафиза бедра

Переломы диафиза происходят в результате прямой (ушиб, сдавление) или не прямой (перегиб, скручивание) травмы. Различают подвертельные переломы, в верхней, средней и нижней третях бедра и надмышечковые переломы. Плоскость перелома может быть поперечной, косой и винтообразной. В ряде случаев образуется один или несколько разнокалиберных осколков. Наблюдаются также двойные переломы, когда на протяжении диафиза бедра вследствие травмы по всей толщине кости отделяется отломок. Смещение отломков на различных уровнях диафиза бедра вследствие сокращения соответствующих групп мышц носит постоянный характер.

К подвертельным относятся переломы, расположенные на участке верхнего конца диафиза, где верхней границей является уровень малого вертела, а нижняя простирается по диафизу на 5-6 см ниже. Подвертельные переломы, расположенные ближе к верхней границе, называют высокими, а ближе к нижней границе – низкими. Часто подвертельные переломы бывают оскольчатыми и винтообразными. Нередко они сочетаются с чрезвертельными переломами, отрывом малого вертела. Подвертельные переломы нередко встречаются у пожилых людей.

Проксимальный отломок при переломах в верхней и средней третях бедра устанавливается в положении отведения, сгибания и наружной ротации. Дистальный отломок при этих переломах приведен и в силу смещения кверху располагается кзади от центрального отломка.

Чем выше перелом, тем значительнее отведение и сгибание проксимального отломка. Переломы в средней трети диафиза сопровождаются меньшим отведением и отклонением кпереди центрального отломка.

При переломах в нижней трети бедра периферический отломок вследствие тяги мышц смещается кзади и кверху. Нижний конец центрального отломка вследствие тяги приводящих мышц смещается кнутри и располагается кпереди от периферического отломка. Короткий нижний отломок при надмыщелковом переломе бедра может настолько повернуться кзади, что плоскость перелома будет обращена в подколенную ямку. В связи с таким смещением нижнего отломка в подколенной ямке может быть сдавлен или поврежден сосудисто-нервный пучок, что угрожает омертвлением дистального конца конечности, образованием аневризмы, а также нарушением функции конечности. Такие случаи мы наблюдали несколько раз. Приведем один из них.

В 1944 г. к нам во фронтальной госпиталь была направлена больная с диагнозом саркомы левого бедра. В 1942 г., находясь в одном из войсковых соединений в качестве врача, случайно попала под колесо артиллерийского орудия и получила закрытый надмыщелковый перелом обоих бедер. Была эвакуирована в тыл. В результате лечения наступило сращение переломов и полное восстановление функции нижних конечностей. Больная вернулась на фронт. За 2 мес до обращения к нам у нее появились постепенно увеличивающаяся припухлость в нижней части левого бедра, боли в левой ноге, возникающие при ходьбе, быстрая утомляемость. В надколенной области обнаружена большая ограниченная плотная припухлость. Подкожные вены расширены, кожа натянута и блестяща. При выслушивании припухлости определялся шум, пульс на тыле стопы прощупывался слабо. Рентгенограмма показала старый сращенный надмыщелковый перелом левого бедра. На операции обнаружена аневризма подколенной артерии. Аневризматический мешок иссечен, на подколенную артерию наложен шов. Послеоперационное течение гладкое. В дальнейшем самочувствие хорошее. В настоящее время работает хирургом в областной больнице.

В данном случае не было своевременно распознано повреждение подколенной артерии. Это объясняется тем, что повреждения крупных сосудов при закрытых переломах встречаются сравнительно редко и врачи иногда забывают о возможности такого осложнения.

Сместившиеся отломки при переломах диафиза бедра нередко внедряются в мягкие ткани; создается интерпозиция мышц, что иногда служит причиной несращения перелома.

Переломы бедра, особенно двусторонние, нередко сопровождаются шоком. Для его предупреждения необходимо принимать неотложные меры: хорошо иммобилизовать конечность, в область перелома ввести 20 мл 2% раствора новокаина, подкожно - камфорное масло, раствор морфина, перелить кровь, внутривенно ввести противошоковую жидкость.

В редких случаях возникает жировая эмболия с тяжелым течением и исходом.

Переломы бедра иногда сопровождаются развитием тромбофлебита с последующей эмболией, особенно у пожилых людей и у лиц, страдающих расширением вен нижних конечностей.

В нижнем конце бедра у детей старшего возраста наблюдаются эпифизеолизы, сочетающиеся с переломами метафиза; иногда они сочетаются с Т- и V-образными межмышечковыми переломами. При тяжелых родах или неправильных акушерских мероприятиях, особенно при ягодичном предлежании, возникают родовые переломы диафиза бедренной кости у новорожденных.

Симптомы и распознавание. Распознать перелом диафиза бедра в большинстве случаев нетрудно. У пострадавших при малейшем движении или сотрясении конечности появляется резкая боль на уровне перелома. В связи с гематомой и деформацией в области перелома определяется припухлость. Движения невозможны из-за болей. Нога ниже уровня перелома повернута наружу: наружная часть стопы прилегает к постели. При ощупывании на месте перелома определяется болезненность; нередко под кожей удается прощупать конец отломка. Бедро укорочено за счет смещения по длине, боковых смещений и искривлений. В большинстве случаев укорочение бывает в пределах 4-6 см, но иногда достигает 10-12 см. При поворачивании или перемещении конечности на уровне перелома определяется ненормальная подвижность. Для уточнения диагноза добиваться хруста отломков не следует, так как при этом вокруг перелома травмируются мягкие ткани.

Чрезвычайно важно своевременно выявить повреждение сосудисто-нервного пучка. Для этого необходимо определить пульс на периферических сосудах и проверить движения в голеностопном суставе и пальцах. Уровень перелома определяется на основании локализации большинства из перечисленных выше симптомов. Переломы в верхнем отделе характеризуются варусным искривлением оси бедра («галифе»); чем ниже уровень перелома, тем меньше искривление. Рентгенограммы в переднезадней и боковой проекциях уточняют диагноз.

Нередко при переломах диафиза бедра определяется выпот или кровоизлияние в коленном суставе на почве ушиба бедра, растяжения, разрыва связочного аппарата сустава. Иногда трещины диафиза проникают в сустав и дают соответствующие симптомы: кровоизлияние в сустав, сглаженность контуров, боли. Для уточнения диагноза необходимо рентгенологическое исследование.

Лечение переломов диафиза бедра

Лечение постоянным вытяжением. При поступлении больному вводят морфин, сердечные. Производят клиническое обследование и снимают рентгенограмму в двух проекциях.

После введения 20 мл 2% раствора новокаина в место перелома ногу кладут на стандартную шину с блоками. При переломах бедра мы почти всегда проводим спицу через бугристость большеберцовой кости. Больного переносят на кровать со щитом. Груз нужно применять такой, чтобы постепенно преодолеть силу сопротивления мышц и устранить смещение отломков по длине. Обычно для этого достаточно 9-12 кг. Величина груза должна составлять 15% массы тела больного. Однако эта величина требует поправки, так как надо учитывать степень развития мышц, возраст, характер смещения отломков и вид перелома. В ряде случаев, особенно при поперечных переломах, целесообразно попытаться репонировать отломки форсированно ручным способом. Если вправление удалось, груз тут же уменьшают до 6-8 кг.

Подвертельные переломы и переломы верхней трети диафиза бедра характеризуются тем, что при них наряду со смещением отломков по длине центральный отломок устанавливается в положении отведения, сгибания и небольшого наружного вращения.

Чем выше перелом, тем значительнее степень его смещения кнаружи. Периферический отломок при таких переломах смещается несколько назад, внутрь и ротируется кнаружи. Вытяжение производят в положении отведения, так как центральный отломок отклонен кнаружи. Чем выше уровень перелома, тем большее отведение надо придать конечности при вытяжении на шине.

Вправление отломков при подвертельных переломах, в особенности оскольчатых и винтообразных с большим смещением, при помощи скелетного вытяжения нередко не удается. В ряде случаев причина заключается в интерпозиции мышц и внедрении концов отломков в мышечную ткань. Кроме того, проксимальный отломок имеет тенденцию к сползанию внутрь и образованию *soxa vara*. Нужно подчеркнуть, что оперативное лечение многооскольчатых подвертельных переломов также представляет большие трудности, а между тем при восстановлении оси конечности и соприкосновении отломков в преобладающем большинстве случаев при лечении скелетным вытяжением результаты вполне удовлетворительны.

При косых и винтообразных переломах диафиза бедра в средней трети вправить отломки значительно легче, чем при поперечных, так как плоскости перелома в первых двух случаях проходят на большом протяжении и практически опасности перерастяжения не существует. Труднее вправить поперечные переломы диафиза бедра: этому "препятствуют зубцы, которые в большинстве случаев бывают на обоих отломках. Малые грузы при поперечных переломах не устраняют смещения, а большие могут вызывать перерастяжение, т. е. расхождение отломков по длине. Это может служить причиной замедленного сращения и даже образования ложного сустава. В большинстве случаев мы не пользуемся при лечении переломов бедра боковыми тягами. Боковое смещение устраняется под действием эластичного давления мышечного футляра на отломки, а наружный поворот – перенесением точки приложения тяги кнаружи от середины дуги или подтягиванием наружной половины дуги кверху. Если отломки при поперечных переломах имеют зубцы, препятствующие вправлению, необходимо добиться временного небольшого перерастяжения. Как только боковое смещение устраняется, груз необходимо уменьшить с тем, чтобы плоскости перелома сблизились и пришли в соприкосновение.

Надмышечковые переломы и переломы нижней трети диафиза бедра характеризуются смещением отломков по длине, в то время как центральный отломок расположен кпереди и смещен несколько внутрь, а нижний отломок, как правило, повернут кзади. Чем ниже перелом, тем больше степень смещения нижнего отломка кзади.

Выведение дистального отломка вперед иногда представляет большие трудности. Для этой цели мы пользуемся следующим приемом: под нижний отломок подкладываем плотный валик (мешочек с песком) толщиной 5-6 см; ширина его равна поперечнику шины, а длина меньше длины нижнего отломка (рис. 138). Шнур для тяги должен проходить немного ниже оси бедра. Подкладыванием валика достигается давление на нижний отломок снизу, образование на месте перелома некоторого изгиба бедра кпереди, увеличение сгибания колена, что еще больше расслабляет икроножные мышцы, которые удерживают нижний отломок в этом положении. Все эти условия способствуют выведению отломка. Если укорочение по длине не устранено, то никакая сила, давящая снизу, не выведет отломок. Вот почему вначале следует применять значительный груз. При переломах в нижней половине диафиза бедра не следует устанавливать шину с вытяжением в положение отведения, а, наоборот, надо вести вытяжение в направлении расположения центрального отломка, т. е. к середине, иначе отломки отклоняются от нормальной оси и устанавливаются под углом, открытым кнаружи (вальгусное положение бедра).

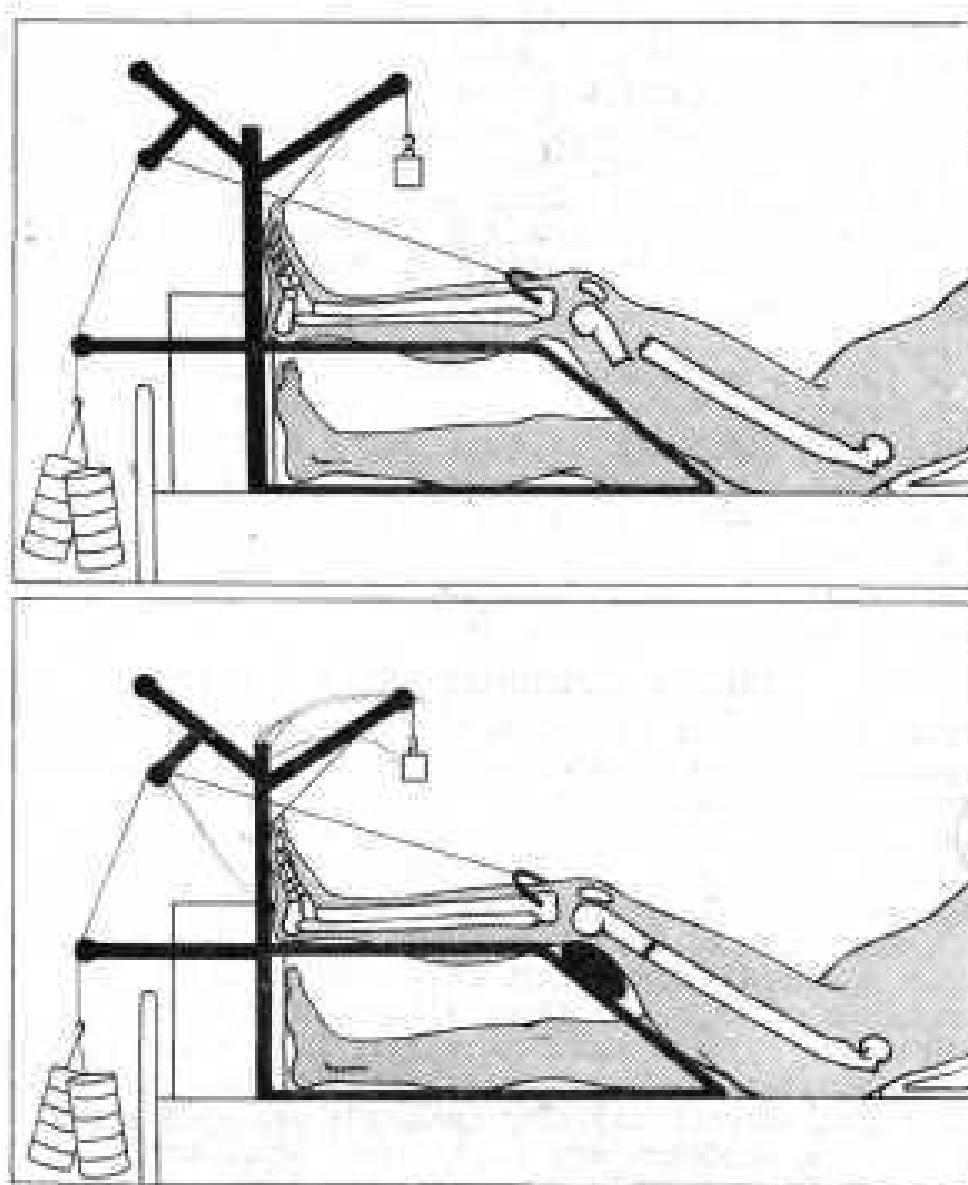


Рис. 138. Вытяжение при переломе бедра в нижней трети.

В результате сращения перелома в порочном положении может нарушиться нормальная статика конечности и при резкой степени такой деформации потребуются исправлять ее оперативно. Положение приведения проксимального отломка можно устранить с помощью укрепленного в рамке специального металлического пелота на винте. Пелот присоединяют к шине с внутренней стороны, и он оттесняет проксимальный отломок бедра кнаружи. Чтобы предупредить образование пролежня, между внутренней поверхностью бедра и пелотом подкладывают ватно-марлевую подушечку. При таком способе вытяжение проводится по прямой линии вдоль кровати. Через 1-2 дня после наложения вытяжения необходимо сделать контрольную рентгенограмму; снимать груз и менять положение больного при этом нельзя. Для снимка лучше всего пользоваться передвижным или переносным рентгеновским аппаратом. Положение отломков определяется также ощупыванием и измерением длины конечности.

На основании рентгенологического и клинического исследования решают, нужно ли изменить направление вытяжения, увеличить груз и т. п. Под рентгенологическим контролем при продолжающемся вытяжении можно также производить ручное одномоментное вправление отломков. Если в вытяжение было внесено изменение, то спустя 1-2 дня производят повторное рентгенологическое исследование. Убедившись, что

отломки вправлены, постепенно уменьшают груз с таким расчетом, чтобы к 15-му дню он был не больше 7-9 кг. При уменьшении груза следует учитывать вид перелома, мощность мышц, возможность смещения и перерастяжения.

Для выведения нижнего отломка, смещающегося при низких переломах бедра кзади, ряд авторов (В. Д. Чаклин 1936; Л. И. Шулуто, 1947; Ф. Р. Богданов, 1949) применяли вытяжение при голени, согнутой под прямым или даже острым углом к бедру. Этим достигается расслабление икроножных мышц, удерживающих нижний отломок в смещенном положении. При надмыщелковых переломах В. А. Чернавский (1962) прибегает к одномоментной репозиции отломков при выпрямленной в коленном суставе голени с последующей иммобилизацией конечности гипсовой повязкой на 1,5-4 мес.

Репозиция отломков при надмыщелковых переломах бедра описанными приемами и скелетным вытяжением трудна и часто не достигает цели. Показания к оперативному лечению возникают часто. Чем раньше производится операция, тем легче достигается вправление.

В процессе лечения переломов бедра необходимо систематически следить за положением больного в кровати, направлением тяги, проверять нет ли воспалительных явлений вокруг спицы, измерять длину конечности, определять положение отломков. С первых дней назначают общую гимнастику, лечебную физкультуру (движения стопой, напряжение мышц бедра, ритмические движения коленной чашки). Через месяц после травмы делают контрольную рентгенограмму. Если положение отломков не изменилось, в большинстве случаев можно оставить скелетное вытяжение до полного сращения. Однако при осуществлении вытяжения за спицу, проведенную через бугристости большеберцовой кости, движения в коленном суставе затруднены. В ряде случаев, если нет опасности смещения, можно через 6 нед скелетное вытяжение заменить на кожное. Это дает возможность шире начать движения в коленном суставе. Клеевое вытяжение накладывают на бедро (4 кг) и голень (3 кг).

Для того чтобы больной мог производить движения в коленном суставе, груз с голени и стандартный гамачок или бинт на шине соответственно ложу голени временно снимают. Это позволяет больному касаться постели пяткой и полностью выпрямлять конечность в коленном суставе. В дальнейшем для увеличения объема движений под колено подставляют лесенку со снимающейся перекладной. Упражнения в «коленном суставе» больной делает в течение дня несколько раз. После упражнений шину забинтовывают и к голени подвешивают груз. Если стояние отломков хорошее и процесс образования мозоли протекает нормально, больной не испытывает никаких болей. Больные, лежащие на вытяжении, особенно нуждаются в хорошем уходе.

Через 1-2,5 мес после перелома необходимо сделать контрольную рентгенограмму для того, чтобы выяснить, образуется ли мозоль. Если имеется костное сращение перелома, вытяжение снимают. Через 2,5-3 мес после перелома больному разрешают ходить с помощью двух костылей, вначале без нагрузки на ногу, а через 3 мес - с нагрузкой. Кроме лечебной гимнастики, назначают массаж и другие физиотерапевтические процедуры. Если мозоль мягкая, то после снятия вытяжения накладывают полную или короткую тазобедренную гипсовую повязку на 1-3 мес, а иногда и на более длительный срок. В зависимости от профессии срок нетрудоспособности при переломах диафиза бедра колеблется от 3,5 до 6 мес.

Оперативное лечение. Показано, если описанным способом установить отломки в правильном положении в ближайшие 2-5 дней после наложения скелетного вытяжения не удается или заподозрена интерпозиция мягких тканей, препятствующая сращению перелома. Операция должна производиться в ранние сроки (2-5-й день). Поэтому важно своевременно распознать интерпозицию мышц, что нередко представляет большие трудности. Основным признаком интерпозиции мышц является отсутствие крепитации при попытке ручным способом вправить отломки. Иногда в области перелома отмечается небольшая втянутость кожи. На рентгенограммах в ряде случаев видно, что между

отломками имеется широкая щель и они не соприкасаются даже боковыми поверхностями. Уже тот факт, что смещение отломков не удается устранить обычными приемами, должен заставить врача заподозрить ущемление мягких тканей между отломками.

Тазобедренная гипсовая повязка при лечении свежих закрытых переломов диафиза бедра применяется редко. Такую повязку накладывают после вправления отломков, которое лучше осуществляется под общим обезболиванием. Однако следует учесть, что даже хорошо вправленные отломки часто смещаются внутри повязки, поэтому на 7-10-й день необходимо произвести контрольное рентгенологическое исследование. У некоторых больных возникает необходимость замены скелетного вытяжения тазобедренной гипсовой повязкой, например при воспалительных явлениях в области введения спицы, замедленном сращении и др.

У больных, перенесших туберкулез коленного сустава, вследствие остеопороза при сравнительно небольшой травме возникают надмыщелковые переломы. Смещения отломков в большинстве случаев не наблюдается. Переломы эти после наложения гипсовой повязки срастаются хорошо. Если анкилоз коленного сустава произошел в порочном «сгибательном» положении, можно использовать эту естественную «надмыщелковую остеотомию» и в пределах допустимого несколько исправить положение и наложить гипсовую повязку до костного сращения.

Оперативное лечение перелома диафиза бедра

Опыт показывает, что подвертельные переломы, переломы диафиза и надмыщелковые переломы бедра нередко не удается хорошо вправить скелетным вытяжением. Часто наблюдается интерпозиция мышц, которая задерживает сращение или препятствует ему. Кроме того, часто больные плохо переносят связанное с вытяжением длительное лежание на спине, поэтому в настоящее время взрослых с переломами бедра при отсутствии противопоказаний лечат оперативным путем. Операция должна производиться в ранние сроки (2-й день), под общим обезболиванием. Положение – на здоровом боку или в некоторых случаях на спине.

Оперативное лечение подвертельных переломов. Разрез делают по наружной поверхности бедра выше и ниже большого вертела. Обнажают большой вертел и концы костных отломков. Отломки репонируют и фиксируют костодержателем. На сопутствующий иногда отрыв малого вертела не обращают специального внимания. Высокие подвертельные переломы фиксируют металлическим фиксатором Каштана-Антонова-Лирцмана (рис. 139, 140), представляющим собой двухлопастный гвоздь с расположенной под углом длинной боковой накладкой. Гвоздь вводят из подвертельной области IV большой вертел и шейки бедра, а боковую накладку привинчивают винтами к наружной поверхности верхнего конца диафиза бедра; рану послойно зашивают. Затем накладывают на 3 мес кокситную гипсовую повязку. У пожилых и ослабленных больных от наложения гипсовой повязки следует воздержаться из-за опасности пневмонии, пролежней и др.

При низких подвертельных переломах бедренной кости показан внутрикостный остеосинтез металлическим стержнем. Техника операции описана ниже.

Внутрикостная фиксация перелома диафиза бедра металлическим стержнем. Накануне операции следует выбрать стержень, соответствующий по длине и ширине костномозговому каналу.

S. Kuntscher (1950) правильно считает, что основная задача длинного гвоздя, введенного в костномозговой канал, состоит в том, чтобы создать «устойчивый остеосинтез», т. е. гвоздь должен обеспечить полную неподвижность отломков. В. П. Охотский (1965), придерживается такой же методики.

По мнению этого автора, «устойчивость остеосинтеза» достигается при условии, если применен гвоздь достаточного диаметра (не менее 9-11 мм) и наружная поверхность слегка пружинящего полого (со стенками толщиной 2 мм) трехгранного гвоздя плотно соприкасается с внутренней стенкой костномозговой трубки. Для того чтобы обеспечить возможность прохождения гвоздя через суженные места костной трубки, S. Kuntcher рекомендует просверлить их при помощи специального длинного сверла, соответствующего толщине гвоздя (рис. 141). Мы считаем, что устойчивость остеосинтеза обеспечивается не только этим. Самое главное, состоит в том, чтобы наружная поверхность гвоздя на уровне перелома плотно соприкасалась с внутренней стенкой костной трубки концов центрального и периферического отломков. Для этого в тех случаях, когда костномозговой канал на уровне перелома шире самой узкой части его, мы искусственно сужаем просвет канала на уровне перелома. Между внутренней стенкой канала центрального отломка и выступающим из него металлическим стержнем мы плотно вставляем один или два тонких костных трансплантата. Далее, после сопоставления отломков в процессе заколачивания гвоздя в периферический отломок вставленные в костномозговой канал трансплантаты также несколько продвигаются и таким образом перекрывают внутри место перелома. При разработанном нами способе искусственного сужения просвета костной трубки на уровне перелома даже при более тонком металлическом гвозде обеспечивается полная устойчивость остеосинтеза.

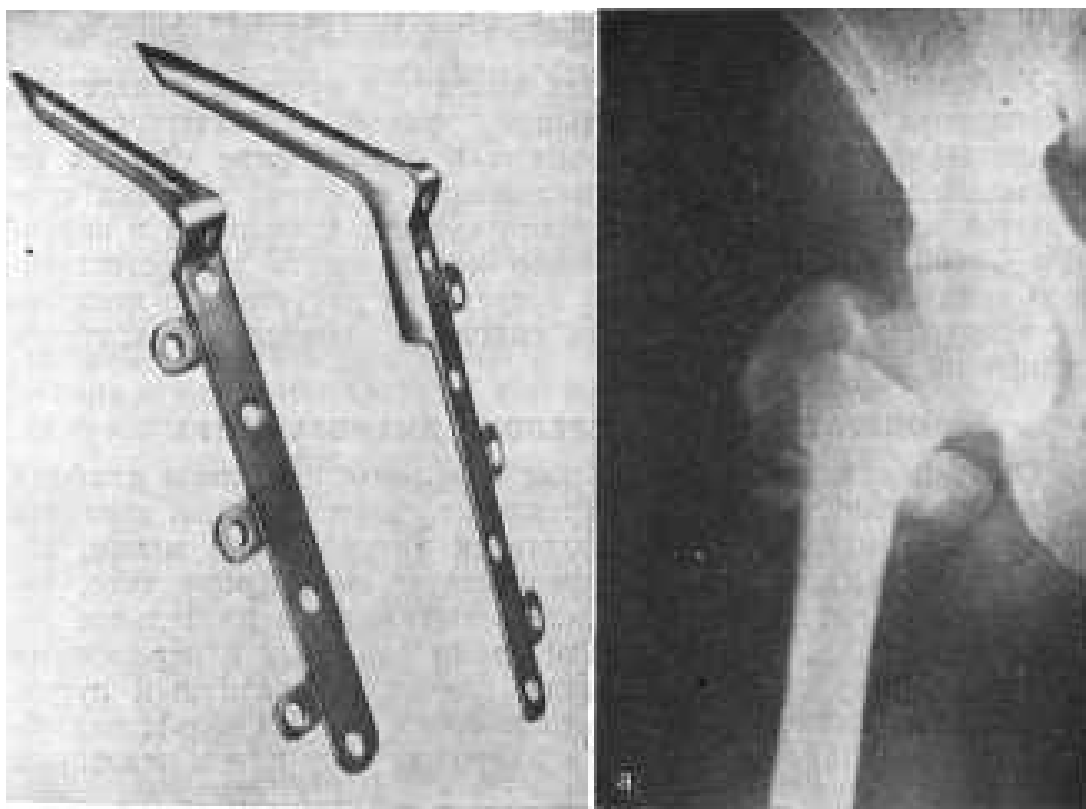


Рис. 139. Металлический угловой фиксатор Каплана-Антонова-Лирцмана для остеосинтеза межвертельных, чрезвертельных и подвертельных переломов бедра.

Рис. 140. Чрезвертельно-подвертельный перелом бедра. Остеосинтез угловым фиксатором Каплана-Антонова-Лирцмана.
а - до операции.

Внутрикостная фиксация перелома диафиза бедра металлическим стержнем с обнажением места перелома (открытый способ, рис. 142). Больной лежит на боку с

согнутыми в тазобедренных суставах ногами. Разрез делают на уровне перелома по наружной поверхности бедра.

После освобождения концов отломков в костномозговой канал проксимального отломка через дистальный конец его вводят ретроградно гвоздь Кюнчера, четырехгранный титановый гвоздь или гвоздь Дуброва с навинчивающимся съемным конусообразным наконечником. Гвоздь вколачивают в костномозговой канал проксимального отломка до тех пор, пока конец гвоздя не выступит над верхушкой большого вертела и не будет прощупываться под кожей. Над выпячивающимся концом гвоздя делают разрез длиной 3-4 см. Далее продолжают ретроградно вбивать гвоздь в проксимальный отломок до тех пор, пока он почти полностью не углубится в него. Из костномозгового канала проксимального отломка по мере продвижения стержня вытекает костный мозг, благодаря чему в костномозговом канале бедренной кости не создается повышенного давления. Затем один из помощников производит вытяжение за ногу, а хирург с помощью однозубого крючка или костодержателя «нанизывает» дистальный отломок на конец гвоздя, выступающего из проксимального отломка.

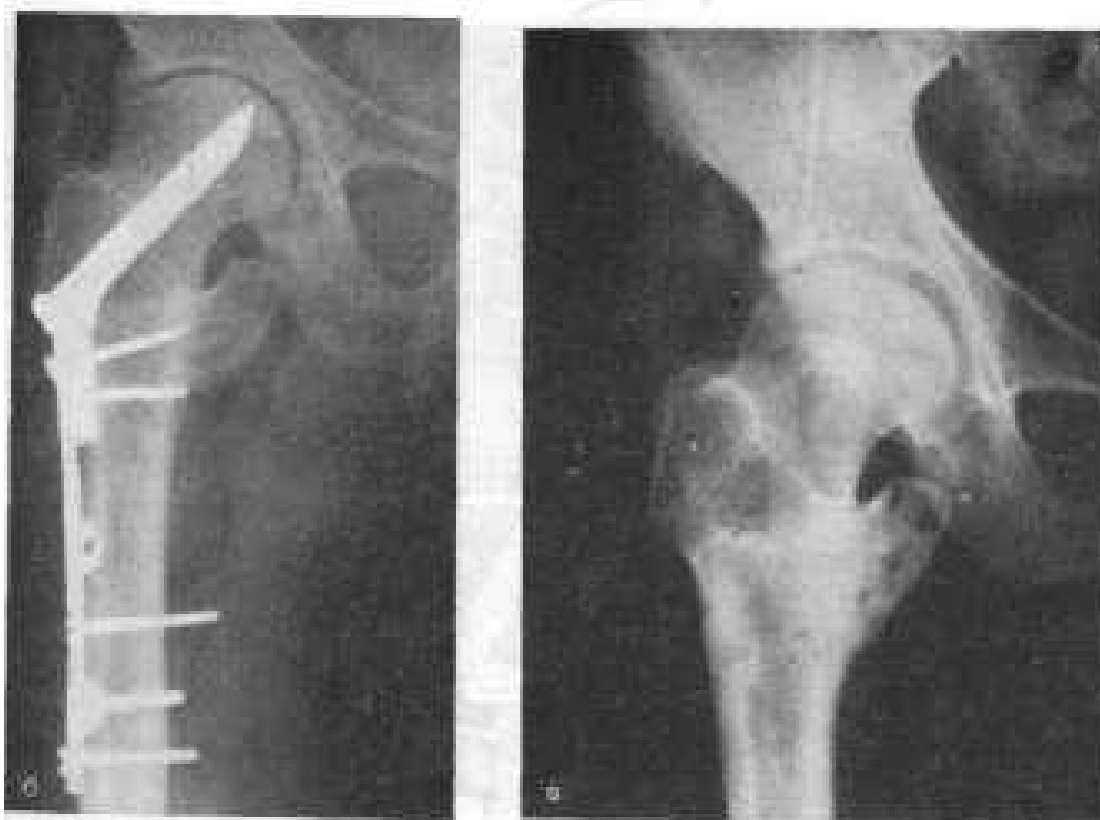


Рис. 140 (продолжение), б - после остеосинтеза; в - после удаления фиксатора.

Придав правильное положение дистальной части конечности, не очень сильными ударами молотка стержень вбивают в костномозговой канал периферического отломка. При этом следует принять меры, чтобы отломки были хорошо сопоставлены и ось периферического отломка точно совпадала с осью центрального. При наличии костных отломков их укладывают и фиксируют при помощи циркулярно обведенных вокруг бедренной кости проволочных швов. На операционном столе необходимо сделать контрольную рентгенограмму, чтобы исключить возможность проникновения конца стержня в коленный сустав. Поверхности излома отломков должны плотно соприкасаться, между ними не должно быть щели и диастаза, ибо это также является причиной замедленного сращения и образования ложного сустава. После зашивания раны наглухо мягкие ткани инфильтрируют антибиотиками. В послеоперационном периоде также проводится антибиотикотерапия.

Внутрикостное введение металлического стержня открытым путем, т. е. обнажением места перелома, более доступно и легче, чем закрытым способом. При этом нет необходимости в специальном оборудовании; операцию можно производить в любом хирургическом отделении. «Закрытый способ» обычно требует многократных рентгенологических исследований. Если при этом не пользоваться телерентгеновским аппаратом, не исключена опасность облучения больного и персонала. Некоторое значение имеет и тот факт, что введение стержня при открытом способе в отличие от «закрытого» не сопровождается повышением внутрикостного давления, так как костный мозг по мере продвижения стержня вытекает в рану; это создает в известной степени меньшие условия для возникновения жировой эмболии.

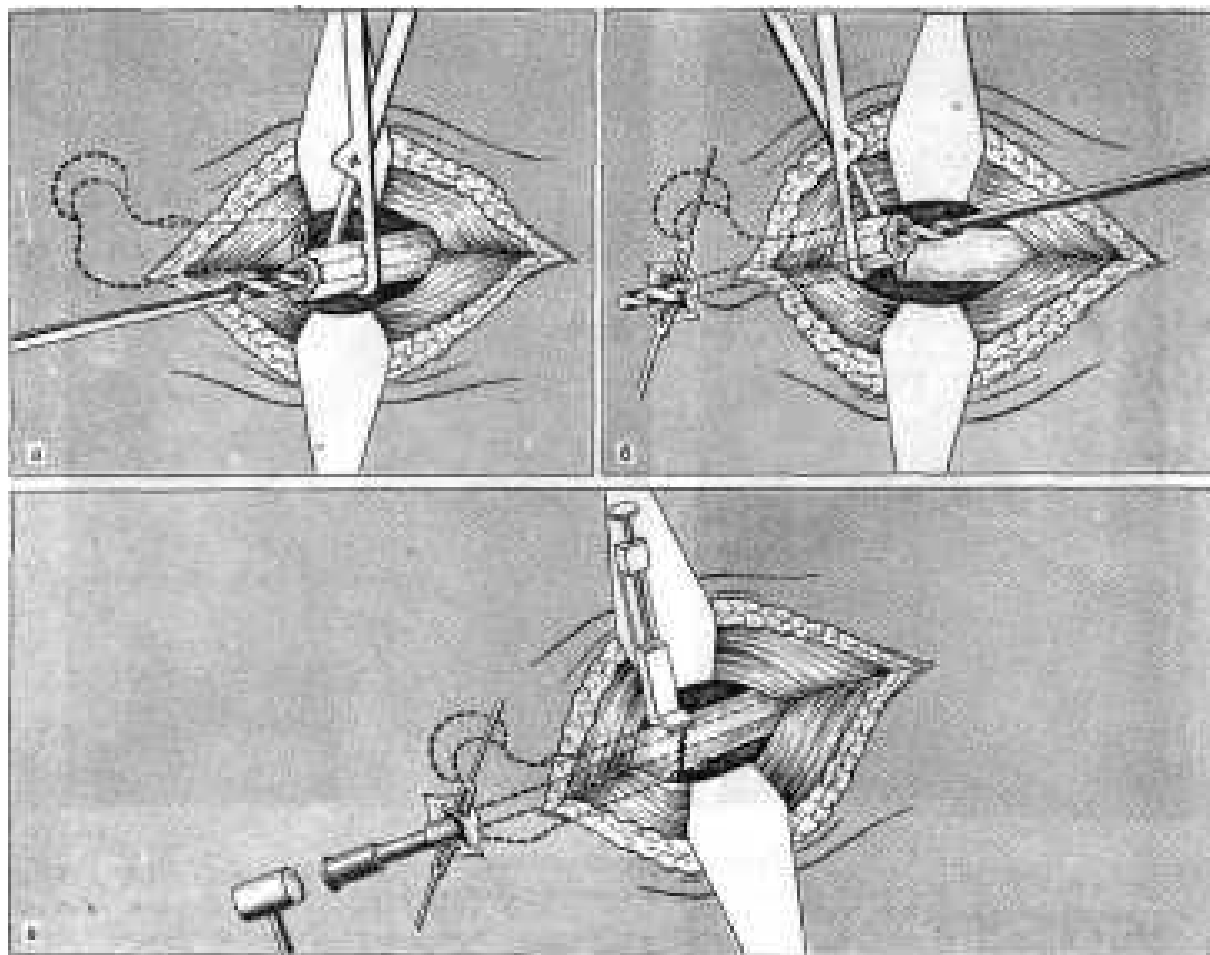


Рис. 141. Рассверливание костномозгового канала в периферическом (а) и центральном (б) отломках при остеосинтезе с целью внутрикостного введения толстого гвоздя (в).

Внутрикостная фиксация переломов диафиза бедра заслуживает исключительного внимания, так как хорошо удерживает вправленные отломки и дает возможность рано начать ходить. Лучше всего этим методом фиксируются отломки при поперечных переломах. Однако его можно успешно применять и при косых, винтообразных (рис. 143), оскольчатых и двойных переломах. L. Bohler (1951, 1957) рекомендует при таких переломах производить после операции вытяжение в течение 3 нед. Во избежание соскальзывания отломков под влиянием ранней нагрузки и сокращения мышц можно дополнить внутрикостную фиксацию косого и винтообразного переломов наложением одного или двух проволочных или ленточных колец, скрепляющих отломки на месте перелома.

При неустойчивом остеосинтезе вследствие введения слишком тонкого гвоздя для предупреждения осложнений необходимо сразу наложить глухую тазобедренную гипсовую повязку на 6-10 нед.

При правильных показаниях к операции и внутрикостном введении металлического гвоздя соответствующей толщины, длины, формы и качества никакой дополнительной иммобилизации не требуется и возможна ранняя нагрузка на поврежденную конечность.

Оперировать следует, рано. Однако было бы грубой ошибкой подвергать хирургическому вмешательству больных в состоянии шока. Мы считаем подходящим сроком операции 2-5-й день после травмы, так как в более поздние сроки операция более трудна и травматична.

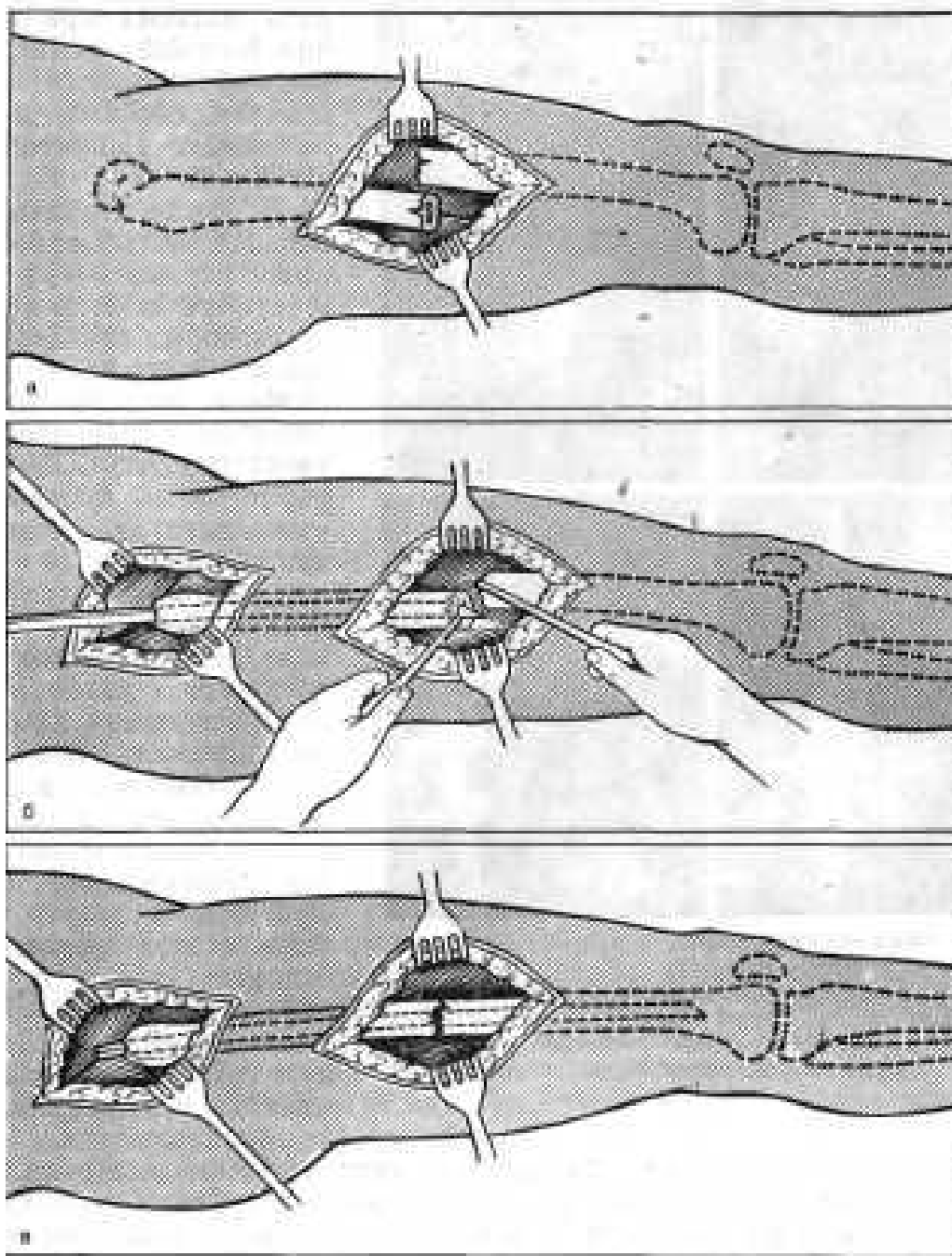


Рис. 142. Открытый способ внутрикостного остеосинтеза перелома диафиза бедра, а - разрез; б - гвоздь введен ретроградно в проксимальный отломок; сделан разрез в области большого вертела, однозубыми крючками сопоставляют отломки; в - стержень введен из центрального отломка в периферический.

Кроме того, мы отметили, что при оперативном вмешательстве после 2-3 нед отмечается замедленное сращение отломков. В таких случаях, чтобы предупредить замедленное сращение, мы в последние годы при внутрикостном остеосинтезе длинным металлическим стержнем дополнительно поднадкостнично на месте перелома укладываем аутотрансплантат, взятый из крыла подвздошной кости, или замороженный гомотрансплантат.

До операции поврежденная нога должна находиться на вытяжении. К этому времени точнее определяются показания и противопоказания к внутрикостному введению металлического стержня. Необходимо учитывать общее состояние больного, функции сердечно-сосудистой и нервной систем, степень повреждения мягких тканей. Нельзя оперировать больных при наличии высокой температуры, инфекционного заболевания, гнойных воспалительных процессов кожи и т.д.

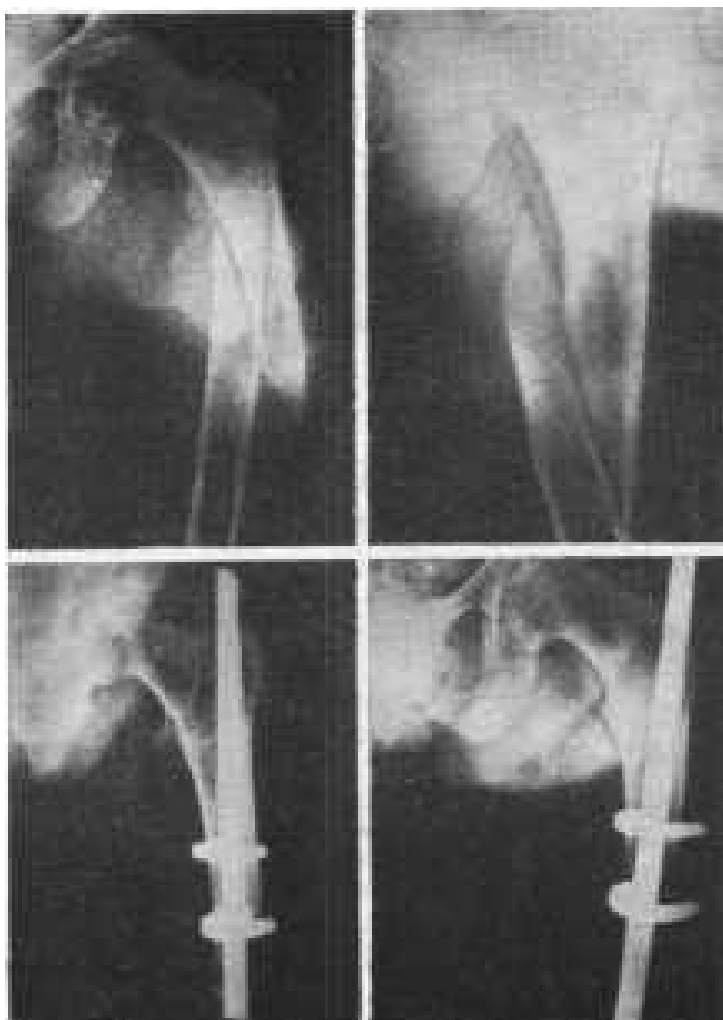


Рис. 143. Винтообразный перелом бедра на границе верхней и средней третей. Внутрикостный остеосинтез толстым четырехгранным титановым гвоздем и двумя полукольцами Роднянского.

В послеоперационном периоде больные обычно лишь первые 3-10 дней жалуются на боль в ноге; в некоторых случаях снижается содержание гемоглобина, повышается количество лейкоцитов и увеличивается СОЭ. Температура на протяжении нескольких дней повышена. Обычно с 10-12-го дня больные начинают ходить, сначала с помощью двух костылей без нагрузки, а затем постоянно усиливая нагрузку на конечность. К 8-10-й неделе больные ходят с помощью одного костыля и палки или с одной палкой. Швы снимают на 8-10-й день. Если стержень недостаточно фиксирует отломки, нагружать ногу следует через 4-5 нед после операции. Лечебную гимнастику надо начинать с первых дней

после вмешательства. Каждые 4-6 нед необходимо проводить рентгенологический контроль, следить за положением гвоздя и процессом сращения. Стержень извлекают после костного сращения перелома, однако не раньше чем через 6 мес после операции.

Другие виды остеосинтеза свежих переломов диафиза бедра в настоящее время применяются значительно реже, чем внутрикостный остеосинтез металлическим стержнем. Для остеосинтеза используются пластинки Лена с шестью длинными винтами, пластинки, обеспечивающие полное сближение отломков, например компрессионно-деторсионная пластинка Каплана-Антонова, обеспечивающая сближение отломков и предупреждающая ротационные движения, балка Климова и др. Эти виды фиксаторов особенно целесообразно применять при низких переломах бедра в тех случаях, когда внутрикостный остеосинтез длинным металлическим стержнем не дает достаточной фиксации.

Остеосинтез несколькими циркулярными проволоками и тонкими металлическими кольцами. Иногда применяется при косых и винтообразных переломах. Эти способы фиксации недостаточны, и значительно уступают внутрикостному остеосинтезу. При всех этих способах фиксации после операции накладывают глухую бесподстилочную гипсовую повязку до костного сращения отломков.

Оперативное (открытое) вправление перелома диафиза бедра без фиксации отломков, а также соединение отломков три помощи кетгутовых и шелковых ниток не должно применяться, ибо отломки, как правило, таким путем не удерживаются и вновь смещаются. Отломки без дополнительной фиксации лучше удерживаются лишь при низких надмышечковых переломах бедра, однако и в этих случаях смещение отломков возможно.

Оперативное лечение надмышечковых и низких переломов диафиза бедренной кости. Вследствие трудности выведения повернутого кзади дистального отломка применяется часто. Разрез длиной 12-15 см делают по передненаружной поверхности дистальной трети бедра соответственно проекции промежутка между *m. rectus femoris* и *m. vastus lateralis*. На уровне верхнего полюса надколенника разрез отклоняют кнаружи <и продолжают до уровня суставной щели. Рассекают продольно широкую фасцию и апоневроз и вскрывают суставную капсулу, если перелом низкий, обнажая таким образом внутрисуставную часть бедренной кости. Выше, расслаивая и частично рассекая ткани, проникают между *m. rectus femoris* и *m. vastus lateralis* и обнажают *m. vastus intermedius*, который рассекают продольно. После удаления гематомы поднадкостнично выделяют концы отломков.

Помощник производит вытяжение за голень, согнутую в коленном суставе, а хирург |при помощи однозубого крючка выводит дистальный отломок и устанавливает в нормальном положении. Фиксация может быть осуществлена при помощи двух тонких, не очень длинных металлических стержней (типа стержня Богданова), введенных через оба надмышечка бедра и плоскость перелома в костномозговой канал (рис. 144) центрального отломка бедра кости. Для этого после введения стержня с наружной стороны в области внутреннего надмышечка делают дополнительный небольшой разрез и через внутренний мышцелок таким же путем вводят второй стержень. Для остеосинтеза надмышечковых переломов бедра с успехом применяется специальная изогнутая под углом пластинка. Острый конец ее вводят в наружный мышцелок, а боковую пластинку фиксируют к диафизу винтами. Для этой же цели применяют и другие виды пластинок. Рану послойно зашивают. После операции может быть наложена гипсовая повязка на 6-8 нед или ногу укладывают на шину с легким вытяжением.

Остеосинтез при помощи компрессионно-дистракционного аппарата Илизарова. При подвертельных переломах и переломах в верхней трети бедра фиксация осуществляется при помощи двух перекрещивающихся спиц, проведенных через верхнепереднюю ость таза или верхний отломок. Спицы фиксируются в полудуге. На дистальный отломок накладывают две пары спиц с кольцами. В ряде случаев можно наложить гипсовую

повязку на область тазобедренного сустава и две пары спиц, фиксированных в кольцах, - на дистальный отломок. Вертикальные стержни аппарата вгипсовываются в наложенную повязку.

При переломах диафиза репозиция и фиксация отломков осуществляются при помощи 3-4 пар спиц, фиксированных в кольцах. В ряде случаев репозиция отломков выполняется при помощи специальных приставок с корригирующими спицами. Лечение переломов бедра с помощью аппарата Илизарова требует большого внимания. При проведении спиц нужно избегать повреждения сосудов и нервов. На бедре чаще, чем на голени, наблюдается нагноение вокруг спиц.

Остеосинтез при помощи шарнирно-дистракционного аппарата Волкова-Оганесяна надмышелковых и мышелковых переломов, а также при ложных суставах бедра. При лечении этих переломов, помимо жесткой фиксации суставных концов бедренной кости, верхняя скоба аппарата должна одновременно скреплять костные фрагменты и обеспечивать взаимную компрессию отломков. Для этого после проведения осевой спицы проводят еще две спицы, которые натягивают в скобе. Фиксацию суставного конца большеберцовой кости производят в нижней скобе между натяжными спицами. С помощью дистракции в аппарате одновременно осуществляются статическая и динамическая разгрузка коленного сустава, а также на первом этапе постепенно увеличивающиеся пассивные, а затем активные движения в коленном суставе. Аппарат снимают после сращения перелома и достаточного восстановления активных движений в коленном суставе.

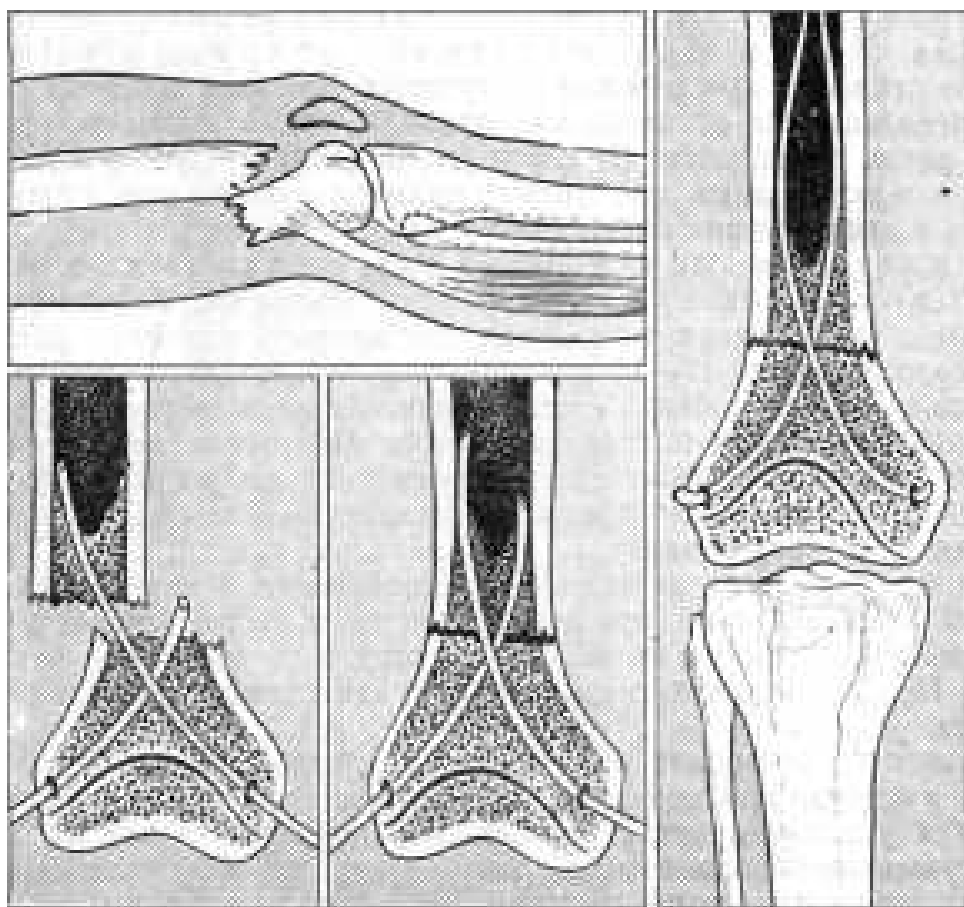


Рис. 144. Остеосинтез низких переломов бедра при помощи двух металлических стержней.

У детей переломы диафиза бедра лечат обычно постоянным вытяжением. В возрасте до 3 лет применяют вытяжение в вертикальном направлении (по Шедде) с поднятой вверх и выпрямленной в колене поврежденной ногой. Полосы лейкопластыря или бинта

(бязевый или марлевый) приклеивают клеолом по всей наружной поверхности бедра и голени (от большого вертела до наружной лодыжки) и внутренней поверхности конечности (от внутренней лодыжки до бедренно-промежностной складки) они образуют свободную петлю вокруг пятки. В петлю ниже пятки вставляют фанерную дощечку с отверстием для шнура, который проводят через блок, укрепленный на балканской раме. Конец шнура выводят за пределы кровати, иначе подвешенный к нему груз может случайно сорваться и нанести ребенку травму. До вправления отломков применяют груз 3-4 кг. Ягодица на больной стороне при этом должна быть слегка (на 2-3 см) приподнята над кроватью. В большинстве случаев отломки под влиянием вытяжения сопоставляются в правильном положении. После наложения вытяжения можно произвести ручное вправление отломков. После полного или хотя бы частичного совпадения поверхностей излома тут же уменьшают груз до 2-3 кг.

Дети очень быстро привыкают к этому необычному положению с подвешенной кверху ногой, не плачут, не жалуются и передвигаются в таком положении в постели. У беспокойных детей вертикальное вытяжение устанавливают за обе ноги. Уход за такими больными прост и удобен. Костное сращение отломков в этом возрасте наступает к 3-4-й неделе. У детей и возрасте от 3 до 5-6 лет лейкопластырное вытяжение не обеспечивает репозицию отломков. В таких случаях применяют скелетное вытяжение на шине с грузом 3-4 кг. Сращение наступает через 3 нед. При замедленном сращении на 1-2 нед накладывают гипсовые лонгеты, фиксированные марлевыми бинтами.

У детей старше 5-6 лет при лечении переломов диафиза бедра применяют скелетное вытяжение на стандартной двухплоскостной шине Белера. Спицу проводят через большеберцовую кость несколько дистальнее, чем у взрослых, т. е. на 1-2 см ниже бугристости. Груз 5- 8 кг подвешивают к шнуру, привязанному к надетой на спицу дуге. При поперечных переломах спустя 1-2 ч после наложения вытяжения производят ручное одномоментное вправление отломков. После вправления груз уменьшают до 4-5 кг. Положение отломков проверяют на месте при помощи подвижного рентгеновского аппарата. Через 3-4 нед скелетное вытяжение снимают и заменяют его лейкопластырным вытяжением за бедро и голень на 2-3 нед. Тяга за бедро 3 кг, а за голень - 2 кг. Если в области спицы нет воспалительных явлений, то скелетное вытяжение может быть оставлено до 5-6 нед. У беспокойных детей иногда приходится заменять вытяжение гипсовой повязкой.

Укорочение в пределах 1-1,5 см при правильной оси конечности с ростом бедра всегда компенсируется. Укорочение больше 2 см отражается на функции конечности, изменяет походку и приводит к компенсаторному искривлению таза и позвоночника. Оперативное лечение переломов диафиза бедра имеет весьма ограниченные показания и применяется редко. Показаниями к операции могут служить значительные смещения отломков после неудавшейся репозиции или неправильно сросшиеся переломы, нарушающие функцию конечности, а также весьма редко наблюдаемые у детей несращения переломов диафиза бедра.

Родовые переломы диафиза бедра у новорожденных лечат следующим образом. Нogu вытягивают и сгибают в тазобедренном суставе до соприкосновения с животом. Между бедром и животом помещают ватную подушечку. Слой ваты также кладут на спину, по бокам живота и груди и на сгибающую поверхность бедра и голени. Нogu фиксируют в выпрямленном положении с легким отведением к животу и груди (Н. И. Кефер, 1933; С. Д. Терновский, 1959, и др.). Если повязка промокает, ее меняют. Сращение наступает через 7-10 дней, после чего повязку снимают. При родовых переломах применяют также иммобилизацию гипсовой лонгетой.

Замедленное сращение переломов бедра

Замедленное сращение может наблюдаться как после лечения скелетным вытяжением, так и оперативного вмешательства, в частности после открытого внутрикостного остеосинтеза длинным металлическим стержнем.

Основные причины замедленного сращения при лечении переломов бедра скелетным вытяжением заключаются в интерпозиции мягких тканей, плохом сопоставлении отломков, слишком раннем снятии вытяжения (до костного сращения) и, наконец, нередко в перерастяжении, образовавшемся в результате применения больших грузов; чаще всего это наблюдается при поперечных и косых переломах бедра.

Замедленное сращение отломков при оперативном лечении переломов бедра, в том числе при внутрикостном остеосинтезе металлическим стержнем, наблюдается главным образом в тех случаях, когда фиксатор не обеспечивает достаточно устойчивую неподвижность отломков. При внутрикостном остеосинтезе это случается, когда гвоздь, введенный в костномозговой канал, слишком тонок или короток. Сращение замедляется, если операция производилась травматично, не щадилась надкостница и концы отломков деваскуляризовались вследствие отслоения надкостницы и мягких тканей на значительном протяжении. Замедленное сращение отломков часто наблюдается, если операция была осуществлена не в первые дни после травмы, а спустя 2-3 нед и более и если при этом дополнительно не применялась экстрamedулярная трансплантация кости.

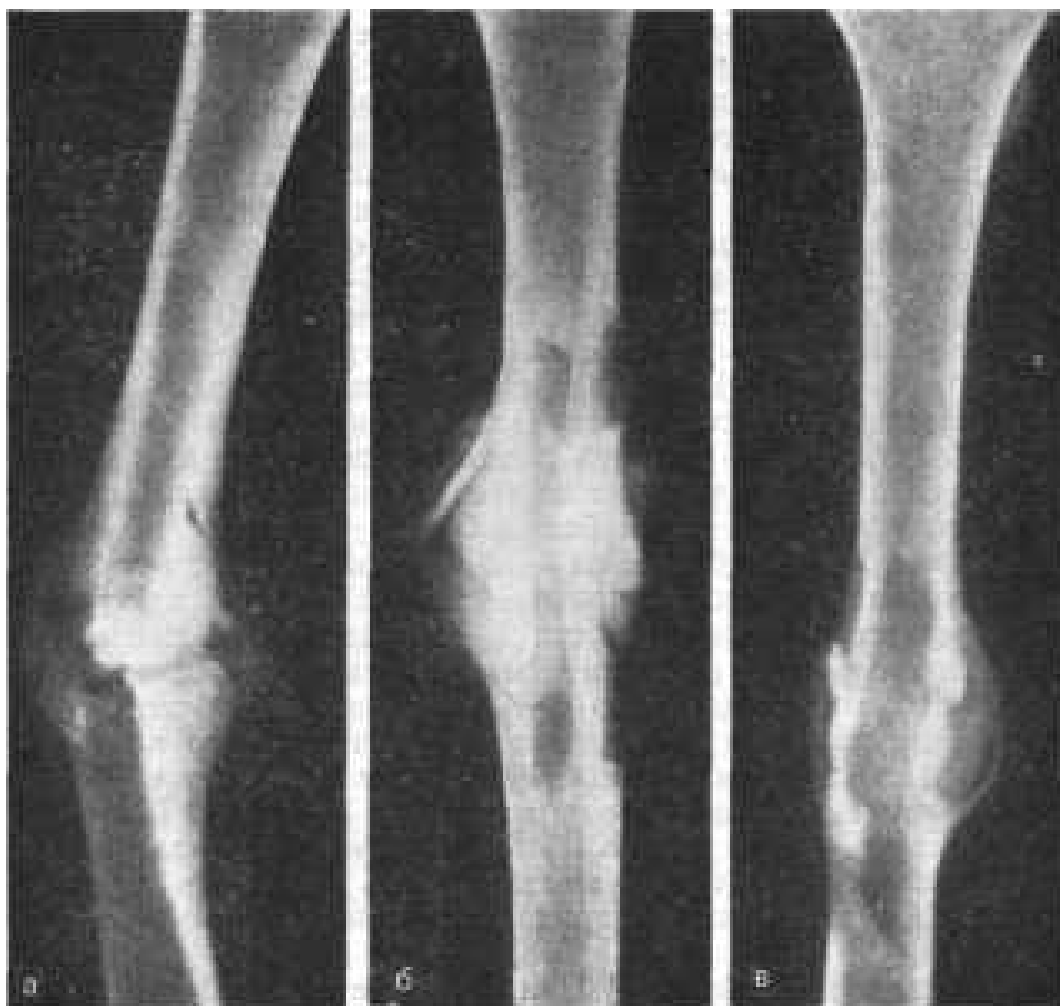


Рис. 145. Несросшийся перелом диафиза бедра.

а - до операции; б - через 1,5 мес после операции с тремя встречными скользящими костными трансплантатами по Каплану; в - через 3 мес - костное сращение.

Если после снятия вытяжения в обычные сроки костная мозоль не образовалась, тут же накладывают короткую тазобедренную гипсовую повязку на 1-3 мес, а иногда и на более длительный срок. В гипсовой повязке больной должен ходить с полной нагрузкой на ногу, что будет способствовать костному сращению перелома. Иногда при замедленном сращении до наложения гипсовой повязки просверливают бедренную кость через оба отломка таким образом, чтобы образовалось несколько каналов, проходящих через плоскость перелома в разных направлениях. Более эффективна поднадкостная пересадка губчатого аутотрансплантата или губчатой костной щебенки, взятой из крыла подвздошной кости, или замороженного при низкой температуре костного гомотрансплантата. Эта операция также весьма целесообразна при замедленном сращении после внутрикостного остеосинтеза. Гвоздь при этом мы обычно не удаляем до наступления костного сращения отломков.

После костной трансплантации, произведенной по поводу замедленного сращения, во всех случаях должна быть наложена кокситная гипсовая повязка. Наряду с этим должны применяться общие меры, повышающие регенеративные способности организма: переливание крови малыми дозами, рациональное питание, назначение витамина В и др. При замедленном сращении после как консервативного, так и оперативного лечения также успешно применяется компрессионный остеосинтез, в особенности при наличии диастаза между отломками.

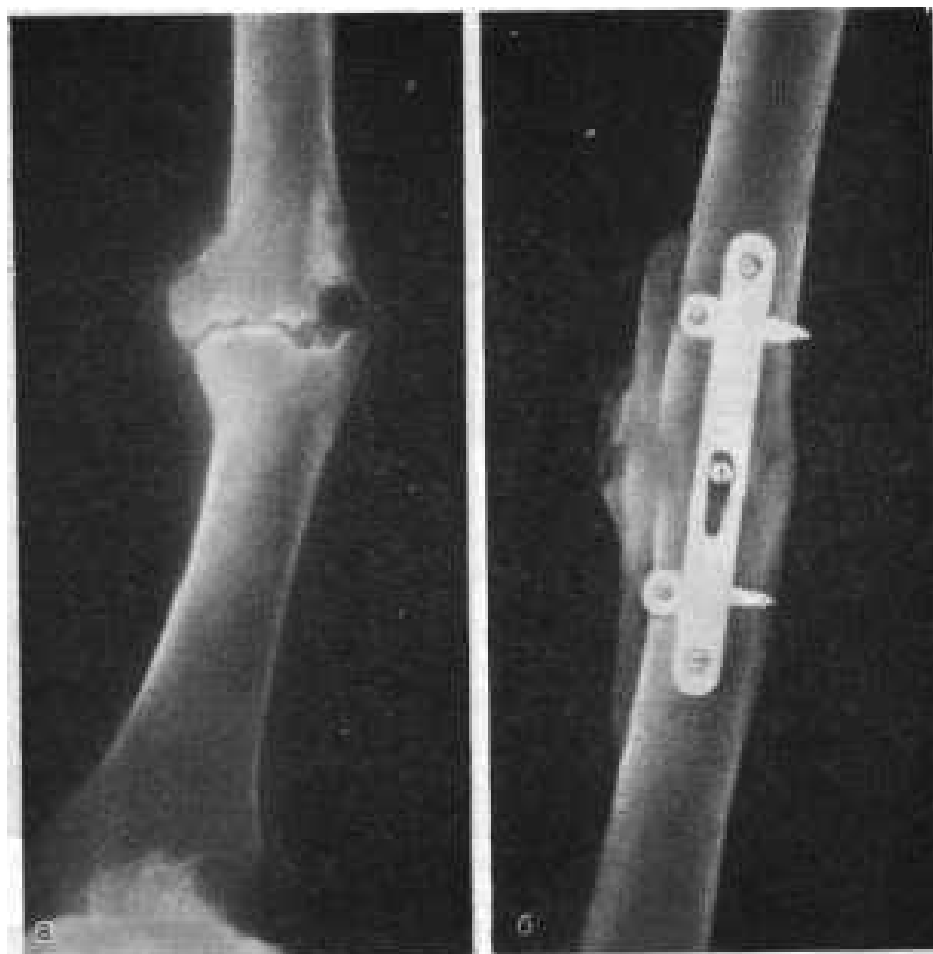


Рис. 146. Ложный сустав диафиза бедра.

а - до операции; б - через 5 мес после остеосинтеза компрессионно-деторсионной пластинкой Каплана - Антонова в сочетании с экстрамедуллярными костными трансплантатами наступило костное сращение.

Несросшиеся переломы и ложные суставы бедра

Все факторы, приводящие к замедленному сращению отломков, если своевременно не приняты необходимые меры, могут быть причиной образования ложного сустава. Ложные суставы бедра наблюдаются после остеосинтеза закрытых переломов диафиза, если операция осложнилась нагноением, остеомиелитом, если были удалены или секвестрировались костные отломки, в результате чего образовался костный дефект.

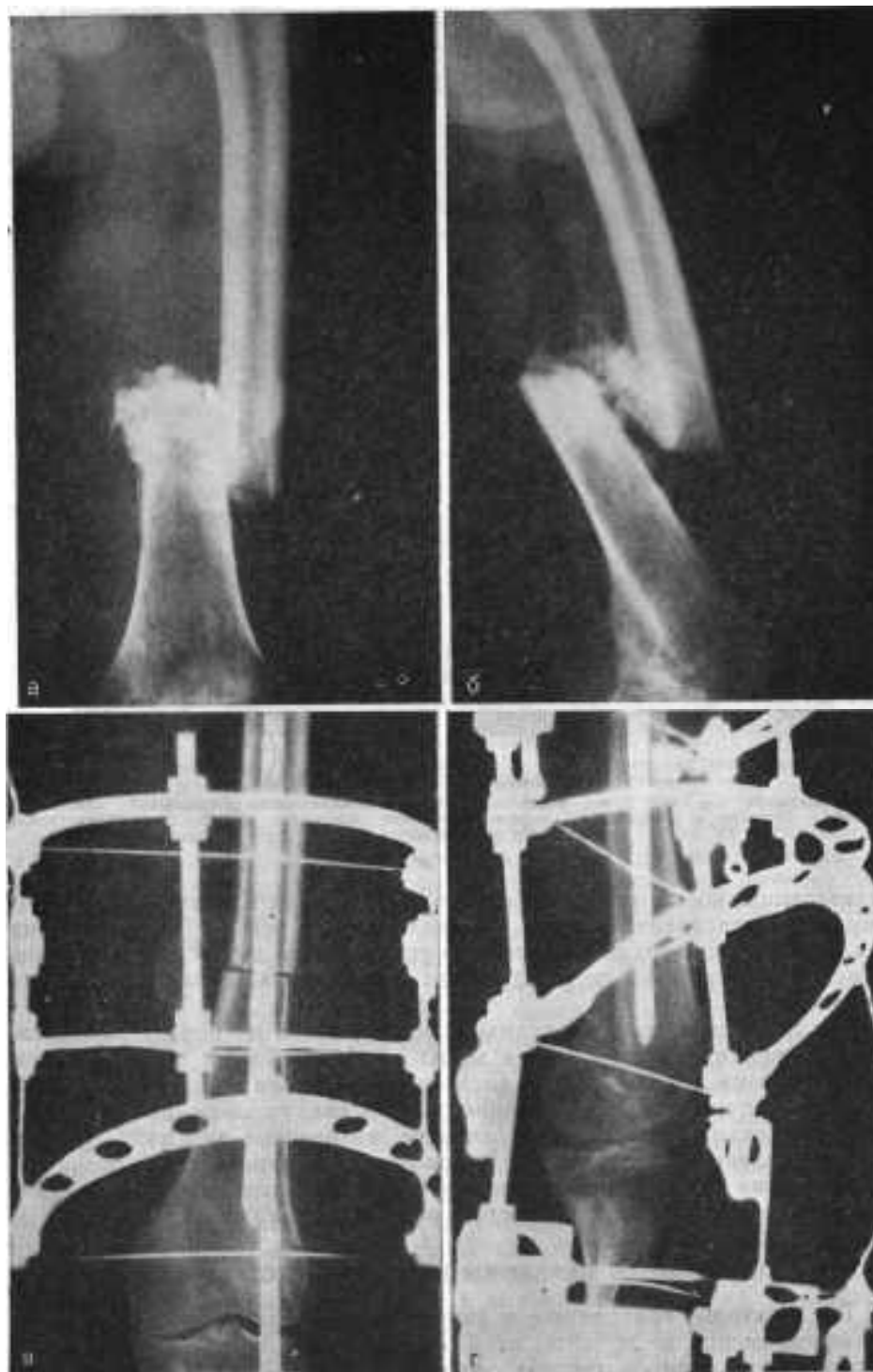


Рис. 147. Ложный сустав бедра на границе средней и верхней третей (а, б) и разгибательная контрактура коленного сустава; внутрикостный остеосинтез толстым четырехгранным титановым стержнем в сочетании с шарнирно-дистракционным аппаратом Волкова-Оганесяна (в, г).

При несращенных переломах диафиза бедра с правильным положением отломков, незначительным диастазом между ними применяют декортикацию на уровне перелома, поднадкостничную аутотрансплантацию костной пластинки, взятой из крыла подвздошной кости или большеберцовой кости. Трансплантат помещают на уровне перелома, концы отломков не мобилизуют и рубцовую ткань между ними не удаляют. Для создания неподвижности отломков можно фиксировать их при помощи пластинки или через большой вертел ввести в костномозговой канал длинный и толстый металлический стержень. После операции накладывают на 3-4 мес тазобедренную гипсовую повязку.

В более тяжелых случаях несращения переломов и ложных суставов бедра, когда отломки смещены, концы их освобождают, иссекают рубцовую ткань, освежают концы отломков и вскрывают костномозговой канал. Хорошо сопоставленные отломки фиксируют балкой Климова, внутрикостно проведенным длинным металлическим стержнем или пластинкой Каплана-Антонова. При этом следует дополнительно производить экстремедуллярную костную ауто- или аллотрансплантацию. После операции накладывают гипсовую повязку (рис. 145, 146).

При ложных суставах (особенно в нижней трети бедра), сочетающихся с контрактурой коленного сустава, целесообразно внутрикостный остеосинтез производить с наложением шарнирного компрессионно-дистракционного аппарата Волкова-Оганесяна для того, чтобы обеспечить стабильность остеосинтеза с восстановлением движений в суставе (рис. 147).

При лечении ложных суставов, особенно после инфекционных осложнений, или при наличии свищей наиболее целесообразно применять закрытый компрессионно-дистракционный метод. Наилучшая фиксация отломков осуществляется в аппарате Илизарова (рис. 148). Г. А. Илизаров, В. Д. Макушин и Л. М. Куфтырев (1975) указывают, что компрессионный остеосинтез показан при лечении ложных суставов с конгруэнтной формой концов отломков и площадью контакта не менее чем $2/3$ диаметра кости, позволяющей получить достаточный упор при продольной или встречно-боковой компрессии. Дистракционный остеосинтез применяется при лечении тугоподвижных ложных суставов с утолщенными противостоящими концами отломков и анатомическом укорочении сегмента больше чем на 2 см.

Компрессионно-дистракционный остеосинтез показан при лечении ложных суставов с амплитудой движения, не превышающей $5-7^\circ$, угловой деформацией отломков и односторонним клиновидным дефектом концов кости не более 2 см.

Авторы подчеркивают, что следует воздержаться от применения бескровного (закрытого) чрескостного остеосинтеза бедра при лечении болтающихся ложных суставов с неконгруэнтными, истонченными концами и обширными краевыми дефектами, диастазом более 2 см. То же относится к случаям, когда в зоне контакта между концами отломков имеются гомотрансплантаты, различные по форме и протяженности.

Неправильно сросшиеся переломы бедра

Неправильно сросшиеся переломы бедра с большим укорочением, искривлением оси и деформацией лечат оперативно. При ряде застарелых переломов с большим смещением, помимо разъединяющей отломки остеотомии, приходится резецировать концы их, так как возникшее укорочение мышц, фасций, сосудов и нервов не дает возможности сопоставить отломки. После сопоставления отломков производят внутрикостную фиксацию металлическим гвоздем или фиксацию при помощи балки Климова, компрессионно-деторсионной пластинки и т. п. Фиксацию отломков дополняют пересадкой аутотрансплантата или замороженного гомотрансплантата.




Рис. 148. Лечение ложных суставов бедра. Компрессионно-дистракционный остеосинтез аппаратом Илизарова.

- а - вариант встречно-боковой компрессии штыкообразно изогнутыми спицами; б - вариант встречно-боковой компрессии тракцией дуги и кольца в противоположные стороны; в - компоновка аппарата для повышения стабильности фиксации отломков при компрессионном остеосинтезе; г - вариант усиления жесткости фиксации отломков аппаратом по окончании дистракции при недостаточной плотности костного регенерата; д - вариант усиления жесткости фиксации отломков аппаратом при недостаточном выполнении диастаза костным регенератом.

Разгибательная контрактура коленного сустава после перелома бедра

Нередко после диафизарных переломов бедра наблюдается контрактура в положении разгибания коленного сустава. Имеются определенные причины, которые обуславливают развитие разгибательной контрактуры. Каждый перелом диафиза бедра сопровождается большим или меньшим повреждением *m. vastus intermedius*, который берет свое начало от передней поверхности бедра в пределах верхних трех четвертей. На месте повреждения

образуются рубцы и часто рубцово измененная мышца плотно срастается с костью и вовлекается в мозоль. Нередко происходит обызвествление мышцы и за пределами зоны перелома. Рубцовые изменения в четырехглавой мышце и обызвествление нередко возникают после оперативного лечения, сопровождающегося дополнительным повреждением мышц, отслойкой надкостницы. Эти изменения особенно усиливаются при костной пластике, когда трансплантат укладывают по передней поверхности бедренной кости. Когда возникают такие изменения в четырехглавой мышце, происходит ограничение движений в коленном суставе. Разгибательная контрактура коленного сустава также возникает вследствие фиброзных изменений в четырехглавой мышце после длительной иммобилизации.

Симптомы и распознавание. Сгибание в коленном суставе ограничено часто в пределах 5-10° или несколько больше. Отмечается атрофия мышц, особенно четырехглавой. Иногда на уровне перелома на передней поверхности бедра прощупывается плотная мозоль. На рентгенограмме в этих случаях определяются мозоль и обызвествление мышц, в особенности на передней поверхности бедра.

Лечение. Основное внимание должно быть обращено на предупреждение контрактуры. Рано начатые активные движения в коленном суставе в этом отношении имеют основное значение. В преобладающем большинстве случаев показано консервативное лечение: активные движения, механотерапия, массаж, гидротерапия и т. д. Длительное и настойчивое лечение даже в упорных случаях приводит к положительным результатам. Если движения в коленном суставе не восстанавливаются и имеются значительные ограничения, показано оперативное лечение. Лучшие результаты, по нашим наблюдениям, дает операция (рис. 149).

Операция. Разрез делают по средней линии передней поверхности бедра от верхней трети вниз, через коленный сустав, до бугристости большеберцовой кости. Выделяют сухожилие *mm. vastus medialis* и *lateralis*; отделяют сухожилие *m. rectus femoris* от подлежащей рубцово- и фиброзно-измененной *m. vastus intermedius*. Измененную мышцу на всем протяжении иссекают. В это время коленный сустав максимально сгибают. Сухожилия *m. vastus medialis* и *t. lateralis*, сумку коленного сустава с обеих сторон от надколенника косо поперечно рассекают. Далее разрез продолжают вверх по границе между сухожилиями *m. rectus femoris* и *t. vastus medialis*, с одной стороны, и между сухожилиями *m. rectus femoris* и *m. vastus lateralis* – с другой. Коленный сустав обычно при этом удается согнуть до прямого угла или несколько больше. Оттянутые кверху края внутренней и наружной широкой мышц сшивают с краями сухожилия прямой мышцы при максимально достигнутом согнутом в коленном суставе положении. Затем зашивают кожу и вводят антибиотики. На бедро и голень с согнутым коленным суставом накладывают гипсовую повязку. Движения в коленном суставе начинают через 2-3 нед. Назначают массаж, гидро- и электротерапию. В ряде случаев при лечении разгибательных контрактур целесообразно применить шарнирный дистракционный аппарат Волкова-Оганесяна для постепенного восстановления движений в коленном суставе (рис. 150). При упорной, не поддающейся лечению разгибательной контрактуре после операции накладывают шарнирный дистракционный аппарат Волкова-Оганесяна.

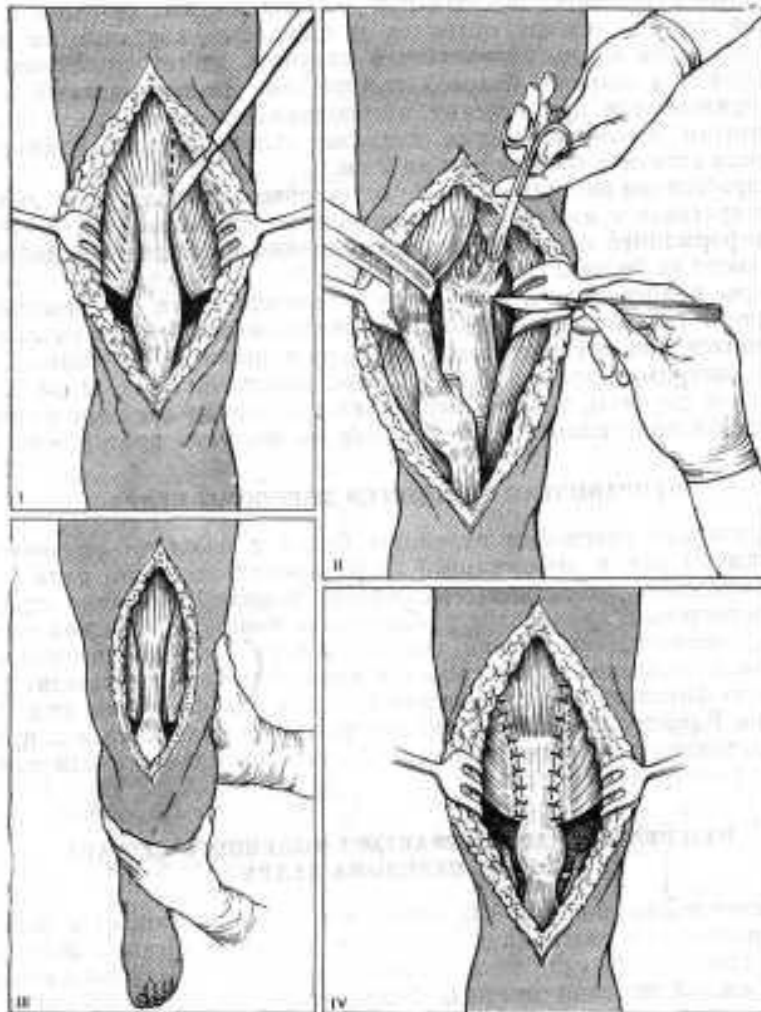


Рис 149. Этапы (I-IV) операции при мышечной разгибательной контрактуре после сращения перелома бедренной кости. Объяснение в тексте.

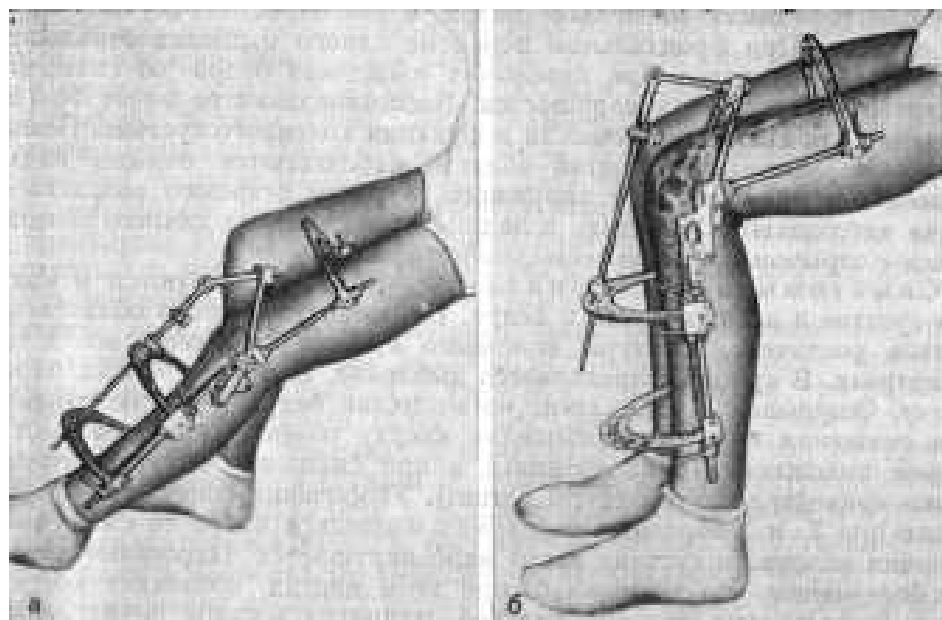


Рис. 150. Постепенное восстановление движений в коленном суставе при контрактуре коленного сустава (а, б) шарнирно-дистракционным аппаратом Волкова-Оганесяна.

Переломы мыщелков бедра

Переломы мыщелков бедра относятся к внутрисуставным, так как плоскость перелома проникает в коленный сустав.

Различают перелом одного (внутреннего или наружного) мыщелка, перелом обоих мыщелков и отрыв надмыщелка.

Плоскость перелома при повреждениях обоих мыщелков имеет Y-и T-образную форму. Иногда центральный отломок внедряется между мыщелками, они разъединяются и образуют множественные осколки. Костные осколки, сместившиеся в подколенную область, могут сдавить или повредить подколенную артерию.

Различают сагиттальные и фронтальные переломы одного мыщелка и обоих мыщелков без смещения и со смещением. Связочный аппарат при переломах мыщелков бедра в большинстве случаев не повреждается. При фронтальном переломе одного мыщелка откалывается его задняя часть. При переломах мыщелков бедра со смещением конгруэнтность сустава нарушается. Восстановление ее имеет большое значение для статики конечности и функции коленного сустава. Помимо переломов мыщелков, в этой области наблюдаются отрывы надмыщелков – внутреннего или наружного. У детей старшего возраста изредка наблюдаются передние и задние эпифизеолизы, обычно сочетающиеся с отрывом костного вещества метафиза.

Симптомы и распознавание. Боли локализуются в коленном суставе и в нижней части бедра. Окружность бедра в области мыщелков увеличена. Контуры коленного сустава сглажены вследствие гемартроза. В суставе определяется зыбление. Коленная чашка баллотирует. Ощупывание и давление на мыщелки бедра резко болезненны. При смещении наружного мыщелка кверху голень находится в отведенном положении (*genu valgum*), а при смещении внутреннего мыщелка приведена внутрь (*genu varum*). Укорочение конечности бывает только при T- и Y-образных переломах мыщелков бедра со смещением. Функция коленного сустава часто мало нарушается. Пассивные движения болезненны, но возможны; при этом иногда возникает костный хруст. В некоторых случаях больной, напрягая мышцы бедра, может поднять ногу. Исследование должно быть завершено ощупыванием сосудов стопы.

Дифференцировать переломы мыщелков бедра приходится от большинства повреждений коленного сустава: ушиба, растяжения и разрыва боковых связок, менисков, перелома надколенника и мыщелков голени.

При ушибе коленного сустава давление на мыщелки бедра безболезненно. Симптомы разрывов боковых связок иные: голень удаётся отклонить в противоположную разрыву сторону; с прекращением бокового сгибания голень принимает нормальное положение. При переломе мыщелка бедра голень отклонена в сторону поврежденного мыщелка. Перелом надколенника сопровождается болью в области коленной чашки, между верхним и нижним отломками прощупывается щель. Боль при ощупывании коленного сустава в случаях переломов мыщелков голени локализуется ниже суставной щели; в отличие от этого при переломах мыщелков бедра боль отмечается выше суставной щели.

Рентгенограммы, сделанные в переднезадней и боковой проекциях, имеют решающее значение для распознавания.

Лечение переломов мыщелка бедра без смещения. После клинического и рентгенологического исследования при наличии гемартроза производят прокол коленного сустава, удаляют кровь и в сустав вводят 20 мл 2% раствора новокаина. В дальнейшем по мере скопления жидкости могут потребоваться повторные пункции.

При переломе одного или обоих мыщелков бедра без смещения конечность вначале иммобилизуют в почти выпрямленном положении. Для этого тут же накладывают вытяжение с небольшим грузом на шине Каплана с одной наклонной плоскостью для бедра и голени. Под колено подкладывают небольшой валик для того, чтобы согнуть его

под углом 5°. Лучше применить скелетное, а не накожное вытяжение с небольшим грузом в 2-4 кг. Спицу при скелетном вытяжении можно провести через бугристость большеберцовой кости, через надлодыжечную область или через пяточную кость. Через 2-3 нед, не прекращая вытяжения, назначают движения в коленном суставе. Вытяжение снимают через 45 дней после травмы. Объем движений в коленном суставе постепенно увеличивают. Через 60 дней после травмы больному разрешают ходить на костылях сначала без нагрузки, а затем с небольшой нагрузкой на ногу. Трудоспособность восстанавливается через 3-3/2 мес. При переломах мыщелков бедра без смещения вытяжение на 15-й день может быть заменено круговой лонгетной тазобедренной гипсовой повязкой, которую в области колена хорошо моделируют. Больной должен производить ритмические сокращения и расслабления мышц зафиксированной конечности. Ходить можно с помощью костылей без нагрузки на ногу. Через 1,5-2 мес гипсовую повязку снимают и назначают лечебную гимнастику, массаж и физиотерапевтические процедуры. После снятия гипсовой повязки больной 15 дней должен ходить с помощью двух костылей без нагрузки на ногу. Трудоспособность восстанавливается через 3-3,5 мес.

Лечение перелома одного мыщелка бедра со смещением. При переломе внутреннего мыщелка бедра в результате смещения отломка кверху колено устанавливается в варусном положении, а при переломе наружного мыщелка – в вальгусном. Сращение перелома в таких порочных положениях приводит к нарушению нормальной оси конечности, инконгруэнтности сустава и деформирующему артрозу коленного сустава. Эти деформации и осложнения в дальнейшем могут потребовать оперативного лечения. Лечение при свежих сагиттальных переломах одного мыщелка со смещением заключается в том, что отломившийся мыщелок низводят до уровня неповрежденного, удерживают его в этом положении до костного сращения и восстанавливают функцию конечности. В большинстве случаев низведение сместившегося кверху внутреннего мыщелка бедра достигается максимальным отведением голени в коленном суставе кнаружи, а низведение наружного мыщелка – приведением голени кнутри, после чего накладывают лонгетно-циркулярную тазобедренную гипсовую повязку. Техника отведения голени в коленном суставе при переломах внутреннего мыщелка и приведения при повреждениях наружного мыщелка в момент наложения тазобедренной гипсовой повязки, а также методика дальнейшего лечения такие же, как при переломах мыщелков голени со смещением.

Репозиция фронтального перелома задней части одного мыщелка со смещением в большинстве случаев не удается и требуется оперативное вмешательство.

Оперативное лечение переломов мыщелка бедра со смещением. В тех случаях, когда вправить мыщелок бедра описанным способом не удалось и осталось смещение, которое в дальнейшем может нарушить функцию коленного сустава (варусное или вальгусное положение, боковая подвижность, ограничение движений), показано оперативное лечение. Операцию лучше производить на 2- 8-й день после травмы под общим обезболиванием. При сагиттальном переломе одного мыщелка с соответствующей стороны делают передне-боковой разрез.

Из коленного сустава удаляют излившуюся кровь и мелкие свободные костные осколки и вправляют отломившийся мыщелок. Затем сбоку во фронтальной плоскости снизу вверх в мыщелок бедра вводят один или, лучше, два длинных металлических винта (6-8 см). Конец винта должен войти не менее чем на 3-4 см в противоположный мыщелок. Фиксацию можно также осуществить при помощи тонкого длинного болта, на свободный конец которого навинчивают гайку. Для этого на противоположной стороне, на поверхности здорового мыщелка, необходимо сделать небольшой разрез (рис. 151).

Операционные раны зашивают наглухо, накладывают гипсовую повязку на стопу, голень и бедро до паховой складки на 6 нед. После снятия повязки назначают лечебную гимнастику. Ходить с помощью костылей вначале без нагрузки, а затем с нагрузкой на ногу разрешается через 2,5-3 мес. Фиксатор удаляют через 4-5 мес после операции.

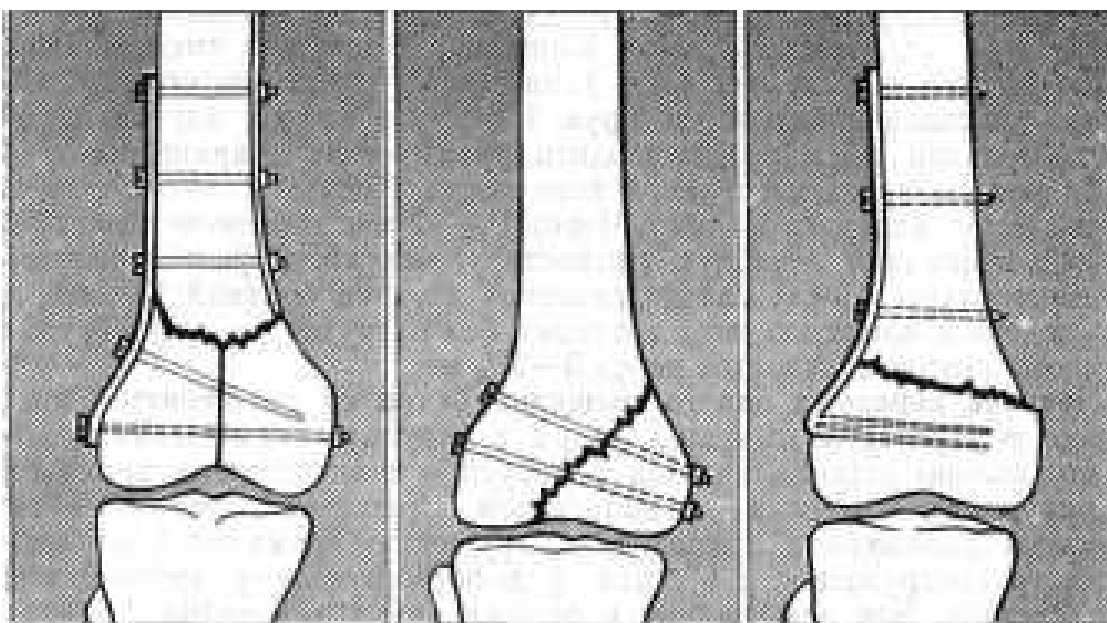


Рис. 151. Остеосинтез при переломе мыщелка со смещением отломков.

При фронтальных переломах одного мыщелка со смещением лечение заключается в следующем. При переломе внутреннего мыщелка разрез на сгибательной поверхности в подколенной области начинают на 7 см выше подколенной складки соответственно сухожилию двуглавой мышцы. Далее разрез продолжают вниз и на уровне подколенной складки поворачивают внутрь почти горизонтально, а затем продолжают вниз на голень на 5 см соответственно промежутку между полусухожильной мышцей и внутренней головкой икроножной мышцы. Рассекают фасцию в подколенной области соответственно кожному разрезу. Раздвигают в разные стороны перепончатую мышцу и внутреннюю головку икроножной мышцы, в результате чего обнажается суставная сумка на задней поверхности внутреннего мыщелка. Сумку рассекают. После удаления сгустков крови внутренний мыщелок репонируют и фиксируют к его основанию с помощью двух винтов. Рану зашивают послойно после введения антибиотиков.

При фронтальном переломе наружного мыщелка делают соответствующий S-образный разрез в подколенной ямке.

После операции сразу накладывают гипсовую повязку на стопу, голень и бедро до паховой складки. Коленному суставу придают легкое сгибательное положение, а стопу фиксируют под прямым углом. Гипсовую повязку снимают через 6 нед. Назначают лечебную гимнастику и теплые ванны. Ходьбу с костылями без нагрузки разрешают с 10-го дня. Нагрузка на конечность при ходьбе с костылями допускается не ранее чем через 2,5-3 мес.

Лечение переломов обоих мыщелков бедра со смещением. При этих переломах нижний конец диафиза бедренной кости внедряется между обоими мыщелками и раздвигает их. Лечение заключается в том, что оба мыщелка низводят, применяя скелетное вытяжение за бугристость большеберцовой кости, до одного уровня. Затем, сдавливая мыщелки между обеими костями, сближают их и удерживают в этом положении до сращения перелома с помощью цинк-желатиновой повязки или гипсовой гильзы, наложенной на колено. Через 4-5 нед снимают повязку и приступают к активным движениям в коленном суставе. Вытяжение снимают через 2 мес. Разрешают ходить с нагрузкой на ногу через 3-3,5 мес. Трудоспособность восстанавливается через 5-6 мес.

Оперативное лечение. Показано в тех случаях, когда вправление невозможно или оно не увенчалось успехом. Операцию производят на 2-8-й день после травмы под наркозом. Делают один лоскутный разрез с основанием кверху или два разреза: передневнутренний и передненаружный, как при переломах одного мыщелка. Фиксация осуществляется

специальной изогнутой под углом пластинкой с винтами и болтами или болтами и двумя боковыми пластинками (см. рис. 151). Рану зашивают наглухо. Дальнейшее лечение лучше проводить скелетным вытяжением за бугристую большеберцовую кость или за надлодыжечную область большеберцовой кости в течение 5-8 нед, пока не наступит костное сращение. В случае накопления жидкости коленный сустав пунктируют. Упражнения для мышц, в особенности четырехглавой, должны начинаться рано. С 3-4-й недели после операции разрешаются движения в коленном суставе. Ходить с нагрузкой на ногу можно через 3-4 мес. Металлические гвозди и винты удаляют через 4-5 мес после операции.

Компрессионно-дистракционный метод лечения переломов мыщелков бедра. При переломах без смещения и после вправления мыщелков целесообразно применить закрытый остеосинтез при помощи двух встречных спиц с упорными площадками, которые натягиваются в дуге, или остеосинтез при помощи шарнирного дистракционного аппарата Волкова-Оганесяна.

Эпифизолиз дистального эпифиза бедра кпереди. Сопровождается смещением нижнего конца диафиза бедра назад. Одномоментное вправление следует производить срочно под наркозом. Больного кладут на ортопедический стол на тазодержатель с упором в промежность. Здоровую ногу фиксируют в вытянутом состоянии за стопу небольшим вытяжением. Коленный сустав поврежденной ноги согнут под углом 135-150°. Помощник берется за верхнюю часть голени и производит плавное и сильное вытяжение по оси бедра. После растяжения хирург одной рукой осуществляет давление сверху на дистальную часть бедра, а другой давит снизу на выступающий конец бедренной кости. В момент вправления помощник сгибает коленный сустав до прямого угла. Делают контрольную рентгенограмму. После этого накладывают гипсовую лонгету на разгибательную поверхность бедра и голени при согнутом под углом 90-135° коленном суставе. Лонгету укрепляют двумя гипсовыми кольцами на бедре и голени. Дополнительно накладывают гипсовые бинты вокруг согнутого бедра и голени. Через 2-3 нед гипсовую повязку снимают и колено осторожно выпрямляют до угла 135-150°. Через 4-6 нед после произведенной репозиции гипсовую повязку снимают и назначают лечебную гимнастику и физиотерапевтические процедуры.

При застарелых эпифизолизах дистального эпифиза бедра кпереди накладывают на 2 дня скелетное вытяжение за верхнюю часть большеберцовой кости. Нога согнута в коленном и тазобедренном суставах под прямым углом. Применяют вытяжение кверху по оси бедра с грузом 8-12 кг. Через 2 дня под наркозом производят одномоментное вправление. Дальнейшее лечение, как описано выше.

Эпифизолиз дистального эпифиза бедра кзади. Вправление производят путем вытяжения по длине за выпрямленную ногу и давления на нижний отломок кпереди, а на верхний – кзади. После этого накладывают глубокую гипсовую лонгету или циркулярную гипсовую повязку, которую тут же продольно рассекают на бедре, голени и стопе. Коленный сустав фиксируют в положении полного разгибания, а стопу – под прямым углом. Гипсовую повязку снимают через 4-6 нед.

ПОВРЕЖДЕНИЯ КОЛЕННОГО СУСТАВА

Закрытые повреждения коленного сустава встречаются часто. Наряду с легкими повреждениями бывают и более сложные. Травматические заболевания коленного сустава протекают различно: у одних больных травма не оставляет никаких следов, у других развиваются скоропреходящие или более стойкие и легко рецидивирующие осложнения. Повреждения, нарушающие нормальную функцию коленного сустава, нередко неправильно диагностируются как ушиб или растяжение.

Травма коленного сустава нередко провоцирует развитие инфекционных заболеваний сустава. Ввиду этого к повреждениям коленного сустава нужно относиться особенно осторожно.

Гемартроз коленного сустава

Повреждения коленного сустава часто сопровождаются кровоизлияниями внутрь сустава. Диагностировать ушиб коленного сустава, осложненный гемартрозом, или, иначе, гемартроз коленного сустава, можно только после исключения более тяжелых повреждений: разрыва боковых и крестообразных связок, разрыва мениска, вывиха голени, внутрисуставного перелома мыщелков бедра или голени, а также перелома надколенника.

Количество крови при гемартрозе коленного сустава варьирует. Излившаяся кровь, вызывая раздражение внутрисуставных образований, усиливает выделение серозной жидкости внутрь сустава. Чем быстрее накапливается жидкость в суставе и чем больше растягивается сумка, тем сильнее боль.

Симптомы и распознавание. Контуры сустава сглажены, окружность его увеличена. Суставная сумка растянута и напряжена. Движения возможны, но ограничены. Диагноз ставится по наличию крови в суставе. Присутствие крови устанавливают по зыблению, баллотированию надколенника, а также при проколе сустава. Пунктат представляет собой смесь крови и серозного выпота в различных соотношениях. В отличие от простого кровоизлияния при внутрисуставных переломах пунктат содержит капельки жира. Иногда жир встречается и при отсутствии перелома в результате повреждения суставных жировых образований. Во всех случаях гемартроза коленного сустава следует проводить рентгенографию. Необходимо на основании клинического и рентгенологического исследований исключить повреждения костей, связок и других элементов сустава. Гемартрозы коленного сустава нередко осложняются травматическим синовитом.

Лечение. Производят пункцию коленного сустава. Для этого кожу в области колена смазывают йодом. С наружной поверхности, на уровне верхнего заворота сустава, в кожу, подкожную клетчатку и сумку сустава вводят с помощью тонкой иглы 3-5 мл 0,5% раствора новокаина. Прокол производят толстой иглой. Во время отсасывания в сустав вводят 20-40 мл 0,25% раствора новокаина. Кровь, перемешавшуюся с раствором новокаина, отсасывают. К концу отсасывания в сустав вводят 20 мл 2% раствора новокаина. Иглу удаляют, а место прокола смазывают йодом. После этого накладывают гипсовую гильзу на 12-20 дней. Применяют УВЧ на колено через гипсовую повязку. Можно также назначить облучение кварцевой лампой на бедро выше гипсовой повязки.

Больной должен производить движения в голеностопном и тазобедренном суставах, а также поднимать, приводить и отводить выпрямленную ногу, чтобы напрягать мышцы бедра. С первых дней надо научить больного напрягать четырехглавую мышцу и двигать надколенником внутри повязки. Ходить разрешают на костылях на 4-5-й день после травмы. Все эти мероприятия имеют целью более быстрое рассасывание жидкости в коленном суставе и предупреждение рефлекторной атрофии мышц конечности. После снятия гипсовой повязки следует продолжать физиотерапевтические процедуры и лечебную гимнастику. Трудоспособность восстанавливается через 20- 25 дней.

Растяжение и разрывы связочного аппарата

Связки, укрепляющие коленный сустав, при резких, чрезмерных и несвойственных этому суставу движениях (боковые, вращательные и др.) сильно натягиваются. Если напряжение связки переходит предел ее физиологической эластичности, может произойти надрыв, разрыв и отрыв связки от места прикрепления.

К повреждениям сустава относятся простые растяжения, разрывы боковых и крестообразных связок, а также повреждения менисков. Возможны сочетанные повреждения внутренней связки и мениска, а также крестообразных связок.

Нормальная функция и устойчивость коленного сустава обеспечиваются взаимосвязью и нормальным взаимодействием всех важнейших внутрисуставных и околосуставных структур и образований: суставной капсулой, боковыми и крестообразными связками, хрящевыми поверхностями и их конгруэнтностью, а также нормально функционирующим мышечно-нервным аппаратом. Мышцы и сухожилия бедра и голени, которые проходят через коленную область, в значительной степени обеспечивают устойчивость коленного сустава. В первую очередь это относится к четырехглавой мышце и другим мышцам бедра, прикрепляющимся на голени, а также к икроножной мышце, которая берет свое начало на бедре.

В этой связи следует отметить, что при полном вывихе голени, несмотря на тяжелое повреждение всех или почти всех связок коленного сустава после длительной гипсовой иммобилизации, хотя восстановления всех поврежденных связок коленного сустава, по-видимому, не происходит, устойчивость его часто бывает удовлетворительной. Это также наблюдается после менее тяжелых повреждений связочного аппарата, например повреждения передней крестообразной связки. Известно, что после артропластики коленного сустава, хотя она не восстанавливает крестообразные связки, устойчивость коленного сустава при несколько сниженных требованиях к нему часто остается удовлетворительной. Однако это не означает, что при разрывах связочного аппарата не следует восстанавливать поврежденные связки. Мы считаем необходимым только подчеркнуть следующее. При сниженных требованиях к коленному суставу и повреждении одной какой-либо связки, в особенности передней крестообразной, устойчивость этого сустава в какой-то мере может компенсироваться другими его элементами и, прежде всего, крепкими мышцами бедра.

При повреждениях связок, менисков и других повреждениях коленного сустава обычно наблюдаются быстрая атрофия мышц бедра, снижение их тонуса, силы и степени произвольного сокращения четырехглавой мышцы, причем раньше всего ее внутренней головки, которая; играет особо важную роль в восстановлении нескольких последних градусов разгибания сустава и обеспечении в этом положении ее устойчивости.

Восстановление поврежденного связочного аппарата при полных разрывах должно предприниматься как можно раньше в остром периоде. Не следует ждать, когда наступит атрофия мышц бедра, так как при этом устойчивость сустава резко снижается.

Самое главное то, что после анатомического восстановления целостности поврежденных связок вскоре после травмы функциональное восстановление наступает быстрее, легче и полнее, чем после фасциальных, сухожильных и аллопластических замещений связок. К сожалению, разрывы связок коленного сустава в большинстве случаев не распознаются в остром периоде, хотя имеются достаточно объективные симптомы, на основании которых можно сразу поставить правильный диагноз. Обычно ставится диагноз гемартроза, синовита, растяжения связок коленного сустава и применяется длительное физиотерапевтическое и другое лечение. Даже при таком тяжелом повреждении у спортсменов, как разрыв внутренней боковой, передней крестообразной связок и внутреннего мениска, названном O. Donoghne «несчастной триадой», редко сразу ставят правильный диагноз, хотя симптомов больше чем достаточно. Таких больных, к сожалению, в остром периоде не оперируют, и это повреждение становится причиной снижения трудоспособности и инвалидности.

Постоянная травматизация суставных поверхностей, рецидивирующие выпоты, атрофия мышц и неустойчивость коленного сустава приводят к развитию деформирующего артроза. Никакая ткань, используемая для замещения, не может быть полностью адекватна по структуре, размеру, силе и функции естественной крестообразной связке. Следует учесть, что создание связки сопровождается всегда просверливанием канала в мышцах бедра и голени и повреждением хряща. Сказанным мы хотим привлечь внимание к необходимости стремиться при острой травме восстанавливать анатомическую целостность связок. Однако не следует делать неправильный вывод, что не нужно производить реконструктивное восстановление крестообразной связки в более поздние сроки. Эта операция улучшает устойчивость коленного сустава, но полученная функция не будет равноценна первоначальной. В меньшей степени это относится к восстановлению боковых связок.

Не следует предпринимать никаких оперативно-восстановительных вмешательств при старых повреждениях связок с выраженной атрофией мышц бедра и голени до тех пор, пока не будут приложены усилия; для восстановления мышечной силы. В этом можно убедиться на примерах, когда восстановление связок было достигнуто пластическими методами. Если операция предпринималась при выраженной атрофии мышц бедра, то устойчивость коленного сустава оставалась низкой.

Результат восстановления единичного и несложного двойного дефекта обычно бывает хорошим, в то время как при двойном дефекте, связанном с явлениями артроза, результаты часто неудовлетворительны.

Простое растяжение связок

Простое растяжение относится к более легким формам повреждения коленного сустава. Чаще всего повреждается внутренняя боковая связка; при этом происходят небольшие разрывы отдельных ее волокон однако остающаяся неповрежденная часть связки не допускает боковых качаний голени. Внутренняя связка интимно связана с мениском. Надрывы нередко происходят на месте прикрепления связки к мениску, что является одной из причин часто встречающегося так называемого хронического травматического менисцита. В таких случаях накладывают на 8-10 дней гипсовую лонгету.

Разрыв внутренней боковой связки

Полный разрыв внутренней боковой связки возникает в момент подвывиха, когда при согнутом колене и фиксированной стопе или голени: происходит резкая абдукция

голени, а бедро ротируется внутрь. Тяжесть повреждения зависит от вызвавшей его силы. При меньшей силе возникает только растяжение или неполный разрыв внутренней связки. Большая сила может одновременно вызвать разрыв передней крестообразной связки и отрыв внутреннего мениска. Чаще при разрывах внутренней боковой связки одновременно происходит отрыв или разрыв внутреннего мениска.

Разрывы внутренней боковой связки возможны на различных уровнях. В связи со сложностью строения этой связки наблюдаются также разрывы только поверхностных пучков либо разрывы поверхностных и глубоких образований связки как на одном уровне, так и на разных. Кроме того, разрывы внутренней связки могут быть также на местах, прикрепления ее к внутреннему надмыщелку бедра или мыщелку голени. Иногда связка отрывается вместе с участком надкостницы или; костной пластинкой.

Симптомы и распознавание. Локальная боль, припухлость и нередко гематома соответствуют области повреждения. Вскоре после травмы в суставе накапливается кровь, смешанная с реактивным выпотом, объем сустава увеличивается. Чем больше растянута суставная сумка, тем сильнее боли в суставе. Определяется симптом зыбления и: баллотирования надколенника. Для разрыва боковой связки характерен, симптом бокового качания голени.

Разрыв внутренней связки определяется следующим образом. Одной рукой производят давление на наружную поверхность колена, а другой одновременно отводят голень. Под влиянием этого расходятся суставные поверхности внутренних мыщелков бедра и голени и заметно усиливается вальгусное положение колена. Как только прекращается искусственное отведение голени, она вследствие отрицательного давления внутри сустава и сокращения мышц приводится в нормальное положение; при этом иногда слышен характерный щелкающий звук.

Клинический симптом разрыва боковой связки может подтвердить рентгенограмма. Для исследования внутренней связки оба бедра выше колена связывают и сгибают под углом 15-20°. Между внутренними поверхностями голеностопного сустава и нижней частью голени закладывают мешки с песком в виде распорки. Для того чтобы не причинить боли, можно в область поврежденной связки ввести 15-20 мл 1% раствора новокаина. Следует учесть, что широкое расхождение суставной щели косвенно указывает на возможность повреждения передней крестообразной связки. Внутренний мениск в таких случаях также оторван. На рентгенограмме отмечается одностороннее расширение щели при отведении голени.

Лечение. Неполные разрывы лечат гипсовой повязкой, фиксирующей голеностопный и коленный суставы. Повязку накладывают с некоторым приведением голени. Повязка должна быть хорошо отмоделирована в области коленного сустава. При гемартрозе и травматическом синовите жидкость из коленного сустава отсасывают; сустав промывают 0,5-0,25% раствором новокаина и, после того как жидкость становится светлой, вводят в сустав 20 мл 2% раствора новокаина.

Новокаин, введенный в сустав, действует на интерорецепторный аппарат, уменьшая его перераздражение, что предотвращает осложнения, связанные с травмой: травматический синовит, рефлекторную атрофию мышц конечности (в частности, разгибателей бедра), контрактуры. Больной должен производить в гипсовой повязке ритмичные сокращения мышц бедра и движения надколенником. Гипсовую повязку снимают через 5-8 нед.

В дальнейшем назначают лечебную гимнастику, массаж, физиотерапию (парафиновые аппликации, озокерит, торфо- и грязелечение). Трудоспособность восстанавливается через 2-3 мес после травмы.

В тех случаях, когда имеется значительное повреждение (полный разрыв) боковых связок, позволяющее легко и значительно отклонить голень в сторону, показано оперативное вмешательство в ближайшие дни после травмы, так как лечение гипсовой повязкой в этих случаях безуспешно.

Оперативное лечение. Показано в первые 2-7 дней после травмы. Обезболивание внутрикостное или общее. Делают S-образный разрез на передневнутренней поверхности коленного сустава, начинающийся на 2 см выше внутреннего надмыщелка бедра и продолжающийся вниз по внутреннему мыщелку большеберцовой кости, на 6 см ниже суставной щели. По этой же линии рассекают фасцию. Края фасции растягивают и отводят голень кнаружи. Это дает возможность легко обнаружить концы разорванной боковой связки. Обычно здесь бывает гематома. Необходимо обследовать сустав. Если мениск оторван и подвижен, его удаляют. В тех случаях, когда разорвана передняя крестообразная связка, что легко обнаружить при этом разрезе, ее восстанавливают (см. ниже).

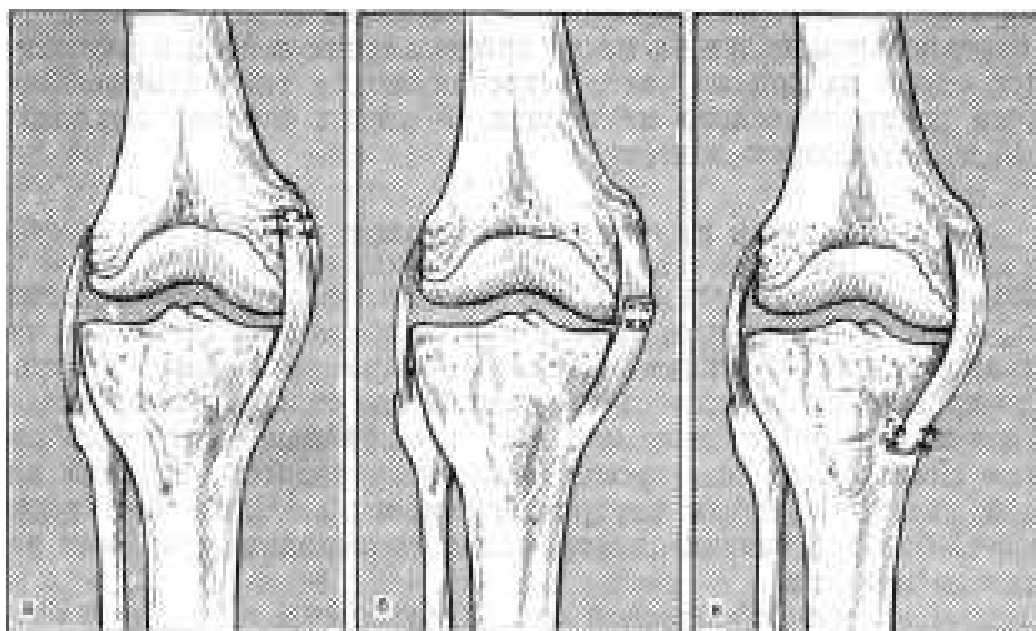


Рис. 152. Восстановление внутренней боковой связки.

а - при отрыве от места прикрепления на мыщелке бедра; б - при разрыве на протяжении; в - при отрыве от места прикрепления к большеберцовой кости.

Если разрыв произошел на протяжении связки, накладывают матрацные швы, обязательно захватив глубокий и поверхностный слои связки. Если же оба слоя связки разорваны на разных уровнях, накладывают швы на каждый слой отдельно (рис. 152). В тех случаях, когда внутренняя боковая связка оторвалась от места прикрепления к мыщелку бедра или большеберцовой кости, в этом месте делают небольшое костное ложе в мыщелке. При помощи шила просверливают небольшие каналы и отверстия, через которые проводят нити, фиксирующие оторвавшийся конец связки к ложу. Рану зашивают, накладывают гипсовый тугор на бедро и голень, колено фиксируют в положении разгибания. Со 2-го дня начинают упражнения для мышц бедра. Гипсовую повязку снимают через 6 нед. В течение этого периода больной может ходить с помощью костылей, без нагрузки на конечность. После снятия гипсовой повязки назначают движения в коленном суставе, лечебную гимнастику, массаж и физиотерапевтическое лечение. После 3-4 нед мышцы обычно хорошо укрепляются и больной оставляет костыли.

В застарелых случаях для создания внутренней боковой связки производится операция Кемпбелла (рис. 153). Для этой же цели при разрыве внутренней связки можно использовать сухожилие полусухожильной мышцы. Сухожилие ее смещают кпереди и фиксируют шелковым швом в костном ложе, сделанном в мыщелке бедра, или эту операцию производят так, как показано на рис. 154. Внутренняя связка; может быть восстановлена при помощи полосы широкой фасции или: лавсановой ленты.

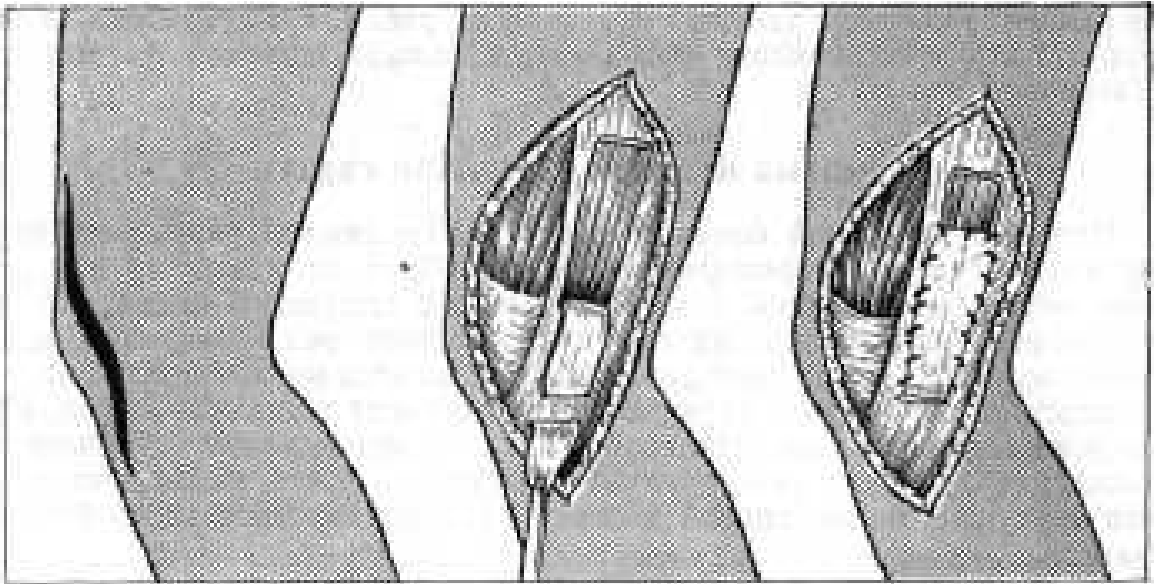


Рис. 154. Восстановление внутренней боковой связки из сухожилия полусухожильной мышцы при застарелых разрывах. Сухожилие переводится кпереди и пересекается на уровне мыщелка. Центральный конец периферической части сухожилия фиксируется в сделанном ложе на мыщелке бедра; проксимальный конец сухожилия полусухожильной мышцы пришивается к полуперепончатой мышце.

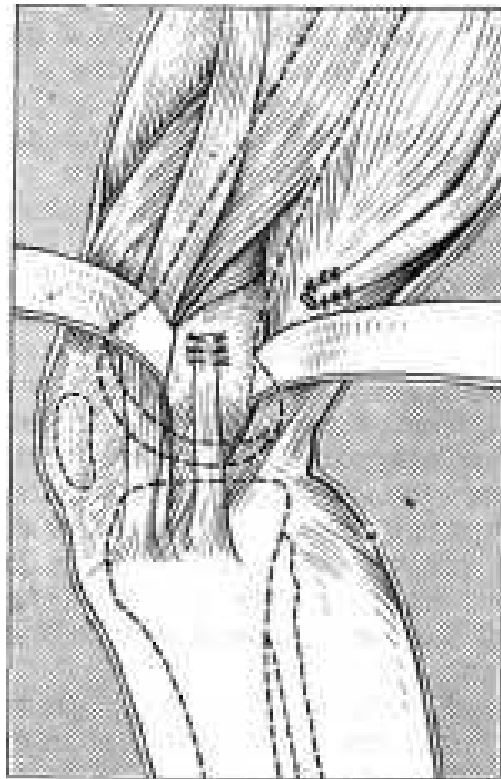


Рис. 153. Восстановление внутренней боковой связки по Кемпбеллу при застарелых разрывах.

Разрыв наружной боковой связки

Разрывы наружной боковой связки наблюдаются реже, чем внутренней. Механизм повреждения является обратным таковому при разрыве внутренней боковой связки и связан с аддукцией бедра. Иногда; это повреждение сопровождается растяжением, реже

разрывом малоберцового нерва. При обследовании это необходимо выяснить, так как последствия могут быть серьезными даже после сшивания нерва. При разрыве, вызванном значительной травмой, одновременно возможно повреждение крестообразной связки и мениска. Часто наблюдается отрыв верхушки малоберцовой кости с прикрепляющейся здесь боковой связкой.

Симптомы и распознавание. Диагноз ставится на основании приведения голени в коленном суставе, при котором происходит расхождение суставных поверхностей между наружными мыщелками. При рентгенографии колени слегка сгибают ($15-20^\circ$), а голени в нижней части связывают. Между коленями закладывают мешки с песком в виде распорки, чтобы расширить щель между наружными мыщелками бедра и голени.

Лечение. При полном разрыве связки всегда оперативное. Продольный разрез по наружной поверхности: коленного сустава начинают на 1-2 см выше наружного надмыщелка и продолжают вниз до шейки малоберцовой кости. Рассекают фасцию. При! некотором приведении голени в коленном суставе легко обнаруживается место разрыва связки. При парезе малоберцового нерва, который, лежит позади головки малоберцовой кости, следует всегда: осматривать этот нерв. Обследуют сустав и затем зашивают разорванную капсулу. Концы разорванной связки сшивают. В области надмыщелка делают ложе и по его краям шилом просверливают отверстия. На этом уровне поперечно на половину толщины рассекают сухожилие двуглавой мышцы. Сухожилие продольно рассекают до прикрепления к головке малоберцовой кости. Верхний конец передней части сухожилия подшивают к ложу, сделанному в области наружного надмыщелка бедра. Затем; накладывают швы между восстановленной боковой связкой и передним: лоскутом сухожилия двуглавой мышцы (рис. 155).

В случае отрыва наружной боковой связки от головки малоберцовой кости в ней делают ложе и сухожилие подшивают к нему. Дальнейшее лечение такое же, как при разрывах внутренней боковой связки.

В застарелых случаях производится операция Эдварде а. Боковой разрез начинается на 12-15 см выше наружного надмыщелка, бедра и идет вниз до головки малоберцовой кости. Затем делают два; параллельных разреза на широкой фасции бедра на расстоянии 3,5 см. друг от друга. Выкраивают фасциальный лоскут с основанием у наружного мыщелка шириной 3-4 см и длиной 8-9 см. Края лоскута сшивают и создают таким образом длинную фасциальную трубку (рис. 156).

Затем из передней доли сухожилия двуглавой, мышцы образуют сухожильный лоскут с основанием на головке малоберцовой кости. При обнажении головки следует соблюдать осторожность, чтобы не повредить малоберцовый нерв. Образуют костные желобки: первый – в области надмыщелка, второй - в области головки малоберцовой кости. В первом желобке бедра прикрепляют лоскут сухожилия двуглавой мышцы бедра, а во втором фиксируют образованную фасциальную трубку. Затем оба лоскута в натянутом состоянии сшивают между собой. В результате образуется удвоенная связка, которую можно прикрепить в области мыщелка и головки малоберцовой кости небольшими металлическими скобками или швами. Ведение послеоперационного периода такое же, как было описано выше.

Гипсовую повязку накладывают на 4-6 нед, а после снятия ее назначают физиотерапевтические процедуры и дозированные движения в коленном суставе.

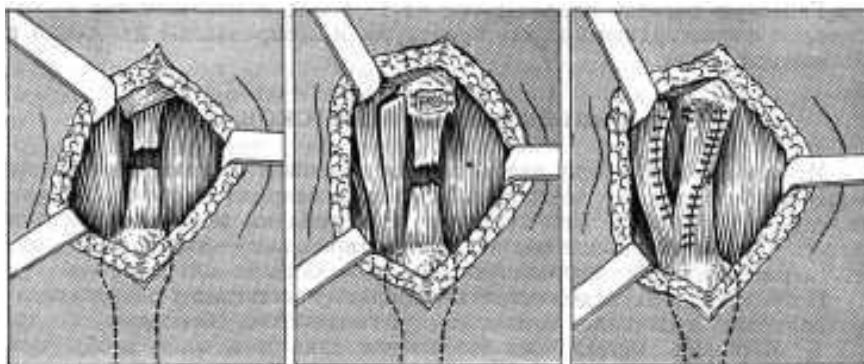


Рис. 155. Восстановление наружной боковой связки при повреждении на протяжении с использованием передней части сухожилия двуглавой мышцы бедра.

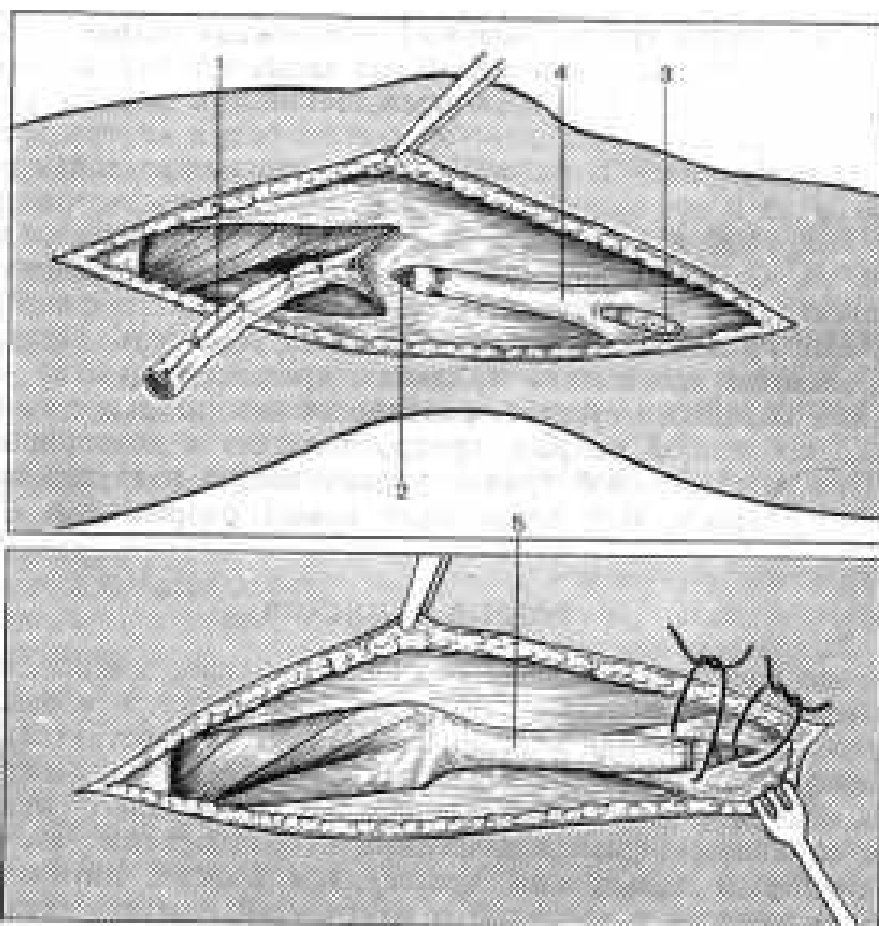


Рис. 156. Восстановление наружной боковой связки коленного сустава в застарелых случаях по Эдварду.

1 - лоскут широкой фасции бедра; 2 - желоб в наружном мыщелке бедра; 3 - желоб в головке малоберцовой кости; 4 - отрезок сухожилия двуглавой мышцы; 5 - лоскут фасции внедрен в желоб головки малоберцовой кости и укреплен швами.

Повреждение менисков

Мениски в норме при разгибании в коленном суставе и опоре на конечность несколько смещаются вперед и кнаружи, а при сгибании передвигаются кзади. При

сгибании и разгибании мениски движутся вместе с большеберцовой костью, при ротировании – вместе с бедром, что играет весьма существенную роль в механизме их разрывов.

Повреждение менисков встречается преимущественно у спортсменов: футболистов, лыжников, гимнастов, легкоатлетов, боксеров и др. (З. С. Миронова, 1962). Реже это повреждение происходит в обычных условиях, главным образом при падении с высоты на выпрямленные в коленном суставе ноги, при резком и глубоком сгибании в коленных суставах в момент приседания и попытке при этом выпрямиться и т. д. В таких случаях вследствие сжатия между суставными поверхностями мыщелков бедра и голени полулунный хрящ раздавливается или раскалывается. Основная группа больных – мужчины старше 16 лет. Внутренний мениск повреждается в 8-9 раз чаще, чем наружный.

Значительно чаще мениск повреждается при резком ротационном движении в коленном суставе – вращении бедра внутрь при фиксированной голени и стопе. В равной степени может произойти разрыв или отрыв мениска и при обратных отношениях: голень и стопа резко вращаются наружу, а бедро при этом находится в фиксированном положении. М. О. Фридланд (1954) считает, что повреждение мениска чаще возникает в тех случаях, когда на почве дистрофических и воспалительных процессов хрящ потерял свою упругость. Предрасполагающим моментом несомненно являются предшествовавшие микротравмы. Травма коленного сустава, вызвавшая ненормальное смещение мениска или небольшой надрыв, предрасполагает к повторному повреждению. При каждой новой травме увеличивается повреждение, бывшее вначале небольшим, или происходит новый разрыв или отрыв мениска.

Разрыв менисков

Довольно распространено не совсем правильное мнение, что разрыв внутреннего мениска возникает при наружной ротации голени, а разрыв наружного мениска – при внутренней ротации. В действительности разрывы обоих полулунных хрящей могут произойти при идентичных механизмах, однако чаще возникает разрыв внутреннего мениска. Это объясняется анатомо-физиологическими особенностями коленного сустава, некоторым вальгусным положением колена, интимной связью внутреннего мениска с капсулой и внутренней боковой связкой, меньшей подвижностью внутреннего мениска и особенностью механизма движений в коленном суставе.

Разрывы менисков больше связаны с таким механизмом, при котором мениск увлекается внутрь сустава. Разрыв происходит чаще, если бедро форсированно ротируется внутрь, в то время как колено несколько согнуто, а голень и стопа фиксированы. Реже разрыв мениска возникает, когда бедро ротируется наружу. Если при этих положениях колено разогнуто, мениски раздавливаются между мыщелками бедра и суставной площадкой большеберцовой кости или отрываются в месте их периферического прикрепления.

В зависимости от локализации разрывы делят на паракапсулярные продольные, когда мениск или полулунный хрящ оторван в месте прикрепления к сумке сустава, и трансхондральные, когда имеется повреждение мениска. Наиболее часто (до 80%) встречаются продольные срединные трансхондральные разрывы. Далее наблюдаются передние и задние поперечные частичные надрывы вогнутого и выпуклого краев мениска, затем полные поперечные и продольные разрывы мениска, преимущественно передние, называемые также лоскутными или языкообразными. Очень редко встречаются горизонтальные расслоения мениска и множественные разрывы.

Наиболее часто наблюдаются отрывы и трансхондральные продольные разрывы в среднем отделе, затем в переднем и, реже, повреждения заднего рога. Соотношение частоты этих повреждений приблизительно такое: передний отдел - 2, средний - 5, задний-

1. При делении всех разрывов на передние и задние отношение составляет 4:1. Иногда наблюдаются разрывы обоих менисков. Разрыв внутреннего мениска нередко сочетается с разрывом внутренней боковой и передней крестообразной связок. Повреждения наружного мениска также могут сочетаться с разрывом боковой связки, крестообразной связки и другими суставными повреждениями.

Симптомы и распознавание. Диагностировать повреждение мениска непосредственно после травмы в большинстве случаев не удастся, так как разрыв мениска часто маскируется ушибом коленного сустава, растяжением боковой связки, кровоизлиянием вокруг сустава и гемартрозом. Распознавание еще более затруднено, если имеются небольшие повреждения полулунного хряща. Лишь непосредственно после травмы, когда на уровне суставной щели прощупывается частично выскользнувший из сустава полулунный хрящ, т. е. происходит так называемый вывих мениска, диагноз разрыва можно поставить уверенно.

Вывих полулунного хряща без разрыва или отрыва практически не встречается. В большинстве случаев диагноз разрыва мениска ставится лишь в дальнейшем, по истечении нескольких (иногда многих) месяцев.

Большое значение имеет довольно типичный анамнез. Основным симптомом является периодически наступающая (рецидивирующая) при: каком-то, иногда трудноуловимом, движении «блокада» коленного сустава, сопровождающаяся острыми болями с внутренней или наружной стороны коленного сустава и невозможностью выпрямить голень. Блокада и внезапные боли обусловлены тем, что поврежденный мениск, соскользнув внутрь сустава или, что бывает значительно реже, выйдя наружу за суставную щель, ущемляется между суставными поверхностями мыщелков бедра и голени. В некоторых случаях вышедший из суставной щели мениск прощупывается в течение нескольких дней. В коленном суставе в связи с ущемлением мениска накапливается выпот, иногда с примесью небольшого количества крови. Жидкость заполняет полость коленного сустава с его заворотами и синовиальными сумками. Очень часто ущемившийся мениск самостоятельно вправляется вследствие растяжения суставной сумки накопившейся жидкостью или при вращательном движении голенью, которое может оказаться незаметным для самого больного. Ущемившийся мениск иногда прощупывается на уровне суставной щели между собственной связкой коленной чашки и соответствующей боковой связкой.

Нередко больные при ущемлении выскользнувшего кнаружи за суставную щель мениска сами или с чьей-либо помощью вправляют его, поглаживая по медиальной или латеральной поверхности коленного сустава, надавливая на выступающий валик или вращая голень в сторону. После вправления ущемившегося полулунного хряща острые боли прекращаются. Ущемления вначале отмечаются редко, в дальнейшем они чаще рецидивируют. В промежутке между ущемлениями отмечается быстрая утомляемость ноги и неустойчивость в коленном суставе. Больным трудно спускаться с лестницы (симптом «лестницы» Перельмана). При ощупывании на стороне повреждения межсуставного хряща суставной щели между собственной связкой надколенника и боковой связкой больные испытывают боль, даже если нет ущемления. Боль связана с травматическим воспалением и набуханием суставной сумки. Если сжать мениск, усиливая варусное положение в колене или вращая голень внутрь, боль возникает в суставной щели с медиальной стороны. Сгибание в коленном суставе сопровождается обратным вхождением в сустав выступающего валика, причем боли при ощупывании уменьшаются. Разгибание в коленном суставе ведет к обострению болей. Нередко отмечается небольшая сгибательная контрактура, иногда атрофия мышц бедра. В. Д. Чаклин (1932) указывает, что при разрыве мениска медиальное брюшко четырехглавой мышцы в ряде случаев остается сглаженным при активном поднимании выпрямленной ноги, если одновременно создать препятствие этому движению, удерживая стопу рукой; контуры портняжной мышцы при этом резко очерчиваются.

Г. И. Турнер (1931) отмечал у некоторых больных с разрывом мениска гиперестезию или, наоборот, анестезию кожи с внутренней поверхности колена и голени, что, по его мнению, объясняется невритом внутреннего кожного нерва.

Н. И. Байков (1933) описал симптом разгибания, который состоит в следующем. Если надавливать пальцем на середину суставной щели при согнутом под углом 90° колене и пассивном разгибании, при повреждении мениска боль или возникает, или усиливается.

Следует еще упомянуть симптом Мак-Маррея (1942). Ногу больного сгибают в тазобедренном и коленном суставах до острого угла. Удерживая колено одной рукой, другой производят ротацию голени в коленном суставе. Для выявления повреждения внутреннего мениска голень ротируют наружу, а для обнаружения повреждения наружного мениска - внутрь. Боль, а иногда ощущение треска в соответствующей области, возникающие при ротации согнутой голени, указывают на повреждение мениска. Если боль возникает при голени, согнутой в колене под углом до 90°, это указывает на повреждение заднего рога; если боль в коленном суставе возникает при согнутой под прямым углом голени, это указывает на повреждение мениска в среднем отделе; наконец, если боль возникает при голени, согнутой под углом больше прямого, это указывает на повреждение переднего рога.

Описан ряд других симптомов, однако все они непостоянны и имеют лишь относительное значение. Даже такой симптом разрыва мениска, как периодическое «блокирование» сустава в связи с ущемлением поврежденного мениска, может наблюдаться и при ущемлении «суставной мышцы». Повреждения мениска могут осложниться хронической или перемежающейся водянкой коленного сустава, развитием деформирующего артроза и образованием «суставной мышцы» из оторвавшейся части поврежденного мениска. Ущемление «суставной мышцы» в отличие от разрыва мениска происходит в различных отделах сустава. Блуждающее в коленном суставе образование в отличие от разрыва мениска иногда удается прощупать то в одном, то в другом месте. При повторной рентгенографии иногда тоже удается определить обызвествленную «суставную мышцу» в разных отделах сустава.

Наибольшее, пожалуй исключительное, значение при постановке диагноза имеет указание в анамнезе на блокады с болью в области поврежденного мениска и появление после этого выпота в коленном суставе. Между блокадами объективные данные могут быть весьма скудными и даже совсем отсутствовать. Лишь атрофия мышц бедра является единственным, почти постоянным признаком.

Разрыв мениска на обычной рентгенограмме не выявляется. Часто удается (А. Г. Елецкий, 1953; М. Ш. Шапиро, 1951) обнаружить разрыв мениска при артропневмографии или артроскопии (З. С. Миронова, 1977).

Техника артропневмографии. Больного укладывают на спину. Кожу в области коленного сустава обрабатывают эфиром или бензином, а затем 10% йодной настойкой. После этого йод смывают спиртом. Хирург моет руки общепринятым способом и надевает стерильные перчатки. После предварительной местной анестезии 5 мл 0,5-1% раствора новокаина производят пункцию коленного сустава сбоку на уровне коленной чашки и на 0,5-1 см кзади от внутренней поверхности ее. Нужно убедиться, что игла проникла в сустав. При наличии жидкости в суставе ее отсасывают. М. Ш. Шапиро (1951) «предлагает пользоваться для артропневмографии стеклянным тройником, на который насаживают три дренажные трубки длиной 14-16 см. Одна трубка заканчивается канюлей для иглы, другая соединяется с пружинным манометром, заимствованным из аппарата для измерения артериального давления; третья трубка соединяется с резиновым баллоном для нагнетания газа, который в свою очередь соединен с резервуаром, содержащим газ. Между баллоном и стеклянным тройником находится фильтр из стерильной марли или ваты. Давление в суставе повышают постепенно, чтобы не вызвать разрыва капсулы. При давлении в полости сустава ниже 100 мм рт. ст. пневмограммы получаются нечеткими из-

за недостаточного наполнения сустава газом. При увеличении давления выше 160 мм рт. ст. могут произойти разрыв капсулы сустава и образование подкожной эмфиземы. Игла остается в суставе в течение всего исследования. Артропневмография производится в переднезадней проекции при конечности, ротированной кнутри и кнаружи под углом 45°, и в боковой проекции. Положительные данные артропневмографии служат признаком повреждения мениска. Отрицательные данные не всегда достоверны.

Лечение. Как уже было сказано, в свежих случаях повреждения коленного сустава с наличием синовиального выпота диагностика повреждения мениска очень трудна. До тех пор пока диагноз разрыва мениска сомнителен, впредь до установления диагноза нужно считать, что речь идет о травматическом синовите.

После отсасывания жидкости из сустава и введения 20 мл 2% раствора новокаина накладывают гипсовую гильзу. Через 2-3 дня больной начинает ходить. Гипсовую повязку снимают через 10-15 дней. В дальнейшем назначают движения в коленном суставе, тепло и массаж. Небольшие повреждения мениска (надрыв) могут срастись. Полные разрывы мениска не срастаются и в дальнейшем дают типичную картину рецидивирующего ущемления.

Если первичная травма коленного сустава сопровождалась блокадой, которая была устранена, то в этих случаях больного следует оперировать приблизительно через месяц. Это время необходимо, чтобы одновременно поврежденные ткани пришли в нормальное состояние. В течение этого периода проводится лечение травматического синовита.

Блокада сустава характеризуется невозможностью выпрямить ногу и наблюдается тем чаще, чем больше было повторных травм коленного сустава. Выпот в коленном суставе, как правило, сопровождает каждое первичное повреждение и становится заметным через несколько часов после травмы. В дальнейшем выпоты повторяются в различной степени при каждой травме и блокаде. У некоторых больных блокада не сопровождается выраженным выпотом. Блокада коленного сустава, в особенности повторная, вызывает дополнительное повреждение внутрисуставных образований и, в частности, растягивает и разволокняет переднюю крестообразную связку. Часто больные отмечают, что, когда они сами или их товарищи при «защелкивании» в суставе и сильных болях потягивают ногу, она выпрямляется.

Во всех случаях блокаду сустава следует устранять.

Техника вправления при блокаде коленного сустава поврежденным мениском. Больному делают инъекцию 1 мл 1% раствора пантопона. В коленный сустав вводят 20-30 мл 1% раствора новокаина. Вправление производят через 15 мин после анестезии. Нога должна быть согнута в коленном и тазобедренном суставах. Для этого больного можно положить на стол и согнуть ногу или посадить на табурет. При ущемлении внутреннего мениска согнутое под прямым углом колено сначала максимально отводят и в этом положении, поддерживая абдукцию, производят наружную и внутреннюю ротацию голени. При максимальной степени внутренней ротации и вытяжении за голень сразу производят ее разгибание (рис. 157). Полное разгибание и безболезненное движение указывают, что блокада ликвидирована. При блокаде наружного мениска вправление производится в таком же положении; голень приводится в положение аддукции, и при максимальной степени наружной ротации ногу сразу разгибают. Следует учесть, что вправление ущемленного мениска – это только этап в лечении: спустя 2-3 нед у больного с рецидивирующей блокадой следует удалить поврежденный мениск.

Если вправление не удалось, то после двух (максимум трех) раз прекращают попытки к вправлению, так как это дополнительно травмирует сустав. В подобных случаях показана операция в ближайшие дни.

Оперативное лечение. Операция показана во всех случаях, когда установлен клинически проявляющийся отрыв или разрыв мениска. Если имеются сомнения в диагнозе, за больным следует вести наблюдение до тех пор, пока диагноз не будет установлен. После блокады, которую удалось устранить, необходимо в течение месяца

провести лечение травматического синовита и затем оперировать. В тех случаях, когда устранить блокаду не удалось, а также при «хронической блокаде», т. е. не устраненной в течение длительного периода и выражающейся в сгибательной контрактуре, умеренных болях, показана немедленная операция.

Наличие выпота не является противопоказанием к операции. Отказ от операции представляет ошибку. Само собой разумеется, что операция должна предприниматься лишь в тех случаях, когда нет каких бы то ни было особых противопоказаний, например недавно перенесенной ангины или гриппа, гнойников на коже или в других областях и т. п. При подготовке к операции следует всегда укреплять четырехглавую мышцу, применяя специальную гимнастику и массаж, так как при целостности связочного аппарата недостаточность этой мышцы является одной из основных причин неустойчивости коленного сустава. При обследовании до операции нужно выяснить, не повреждены ли связки коленного сустава, так как подобные сочетания наблюдаются часто. Операцию удаления мениска следует производить нетравматично. Она не должна сопровождаться неоправданными повреждениями других структур и образований, так как это ухудшает исход.

Техника операции. Положение больного на спине, колено согнуто под углом 90°. Не менее удобно оперировать, когда колено, согнутое под прямым углом, свисает над краем стола. В этом случае хирург оперирует сидя и исключается необходимость держать ногу больного в согнутом положении на операционном столе. Операция производится преимущественно под внутрикостным или общим обезболиванием. При соответствующих показаниях применяется наркоз. Использование обескровливающего жгута, лучше пневматического, весьма целесообразно. Следует избегать разрезов, при которых рассекается боковая связка. Наиболее целесообразны и чаще применяются парапателлярный и боковой дугообразный разрезы. Выбор способа анестезии, положения больного и разреза во многом зависит от навыка хирурга.

Парапателлярный разрез начинают на 1 см выше верхнего края надколенника, продолжают параллельно его краю, отступя на 0,5 см, и доводят на 1 см ниже суставной щели. Параллельно и несколько в сторону от кожного разреза рассекают апоневроз, фиброзную капсулу и синовиальную оболочку. Смещая кпереди голень при согнутом колене, осматривают полость сустава и видимые структуры. Разрез этот нетравматичен, но недостаточен для доступа к заднему рогу. В случае необходимости более широкого доступа к коленному суставу имеется возможность превратить парапателлярный разрез в S-образный.

Боковой дугообразный разрез начинают впереди боковой связки над суставной линией и продолжают кпереди и вниз на 0,5 см ниже верхнего края мыщелка большеберцовой кости и параллельно ему до края собственной связки надколенника. Разрез апоневроза, фиброзной капсулы и синовиальной оболочки производят по линии кожного разреза. Этот разрез в случае необходимости может быть удлинен кзади от боковой связки для того, чтобы дополнительно вскрыть сустав позади нее, что обеспечивает хороший доступ к заднему рогу мениска. При вскрытии полости сустава осмотр ее обязателен, так как разрыв мениска часто сочетается с повреждением боковой или крестообразной связки или их обеих. Нельзя исключить также повреждения обоих менисков, хотя это наблюдается нечасто. После вскрытия коленного сустава узким крючком оттягивают жировую подушку. Скальпелем отсекают передний конец мениска, не повреждая при этом поперечную связку. Захватывают свободный конец мениска зажимом Кохера и сильно оттягивают при помощи крючка боковую связку назад. Мениск тянут к середине сустава, а скальпель подводят между мениском и большеберцовой костью и снизу вверх острым путем отделяют его от внутренней поверхности связки. При удалении внутреннего мениска помощник отводит и ротирует голень кнаружи и тем самым раскрывает внутренний отдел сустава. В это время хирург продолжает скальпелем, расположенным горизонтально вдоль заднего края суставной площадки большеберцовой

кости, отсекает мениск. После этого помощник ротирует внутрь отведенную кнаружи голень, а хирург подтягивает мениск к средней части сустава и под контролем зрения отсекает его у заднего прикрепления (рис. 158).

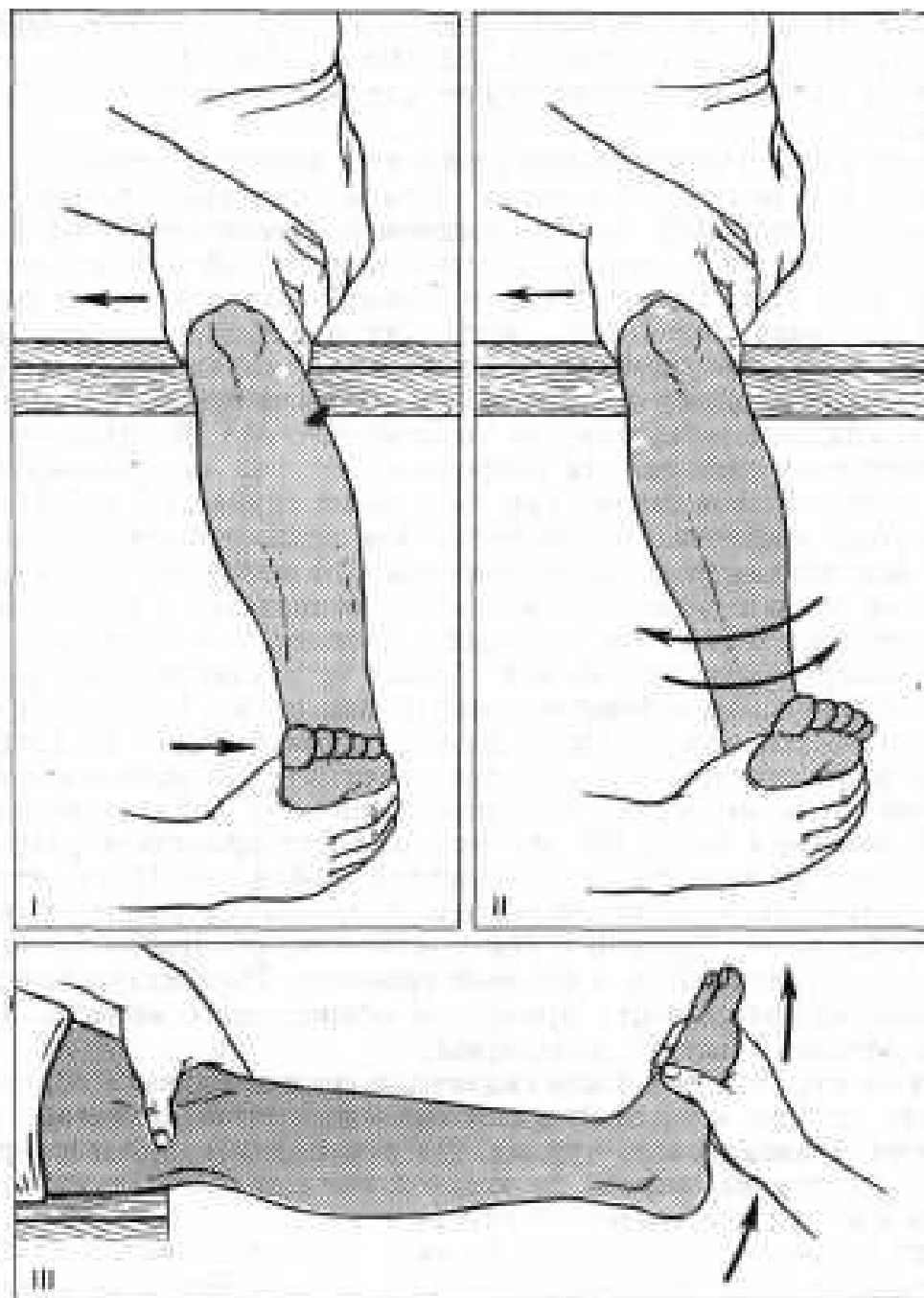


Рис. 157. Этапы (I-III) вправления при блокаде коленного сустава.

Удаление наружного мениска производится таким же путем через наружный разрез. После отсечения мениска от переднего прикрепления, захвата зажимом и отделения передней части помощник приводит и ротирует голень внутрь для того, чтобы лучше раскрыть наружную часть сустава. После острого отделения скальпелем наружного мениска от края большеберцовой кости до возможного уровня помощник ротирует приведенную голень кнаружи. Мениск оттягивают к середине сустава и отсекают у его заднего прикрепления. Рану послойно зашивают. Для устранения натяжения голень выпрямляют в коленном суставе. В верхнем углу синовиальную оболочку и фиброзную капсулу не зашивают с тем, чтобы через это небольшое отверстие накапливающаяся

суставная жидкость просачивалась в клетчатку и всасывалась. Этот прием имеет весьма существенное значение и, как правило, предупреждает скопление жидкости в суставе. Затем кожу зашивают наглухо.

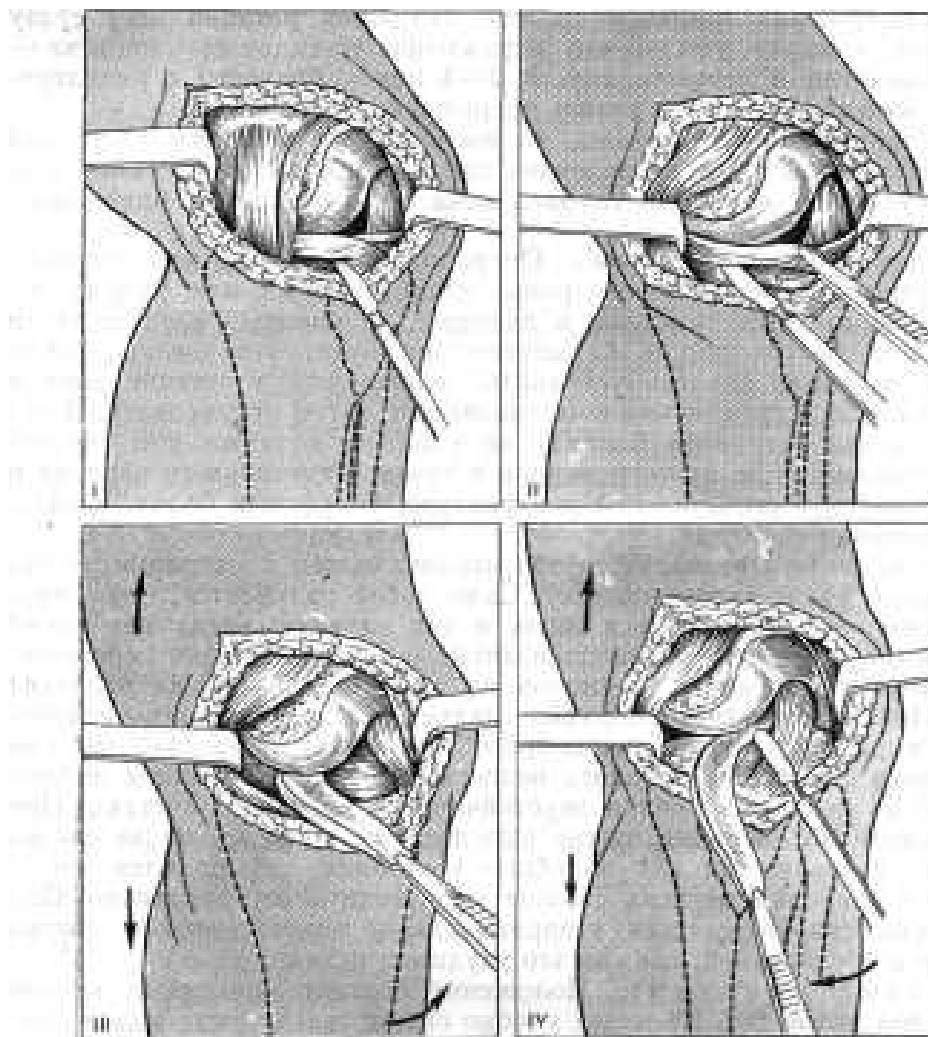


Рис. 158. Этапы (I-IV) удаления внутреннего мениска.

Раньше после парапателлярного доступа к суставу мы зашивали рану в положении разгибания конечности в коленном суставе и фиксировали ее в этом положении задней гипсовой лонгетой.

Теперь с целью более быстрого восстановления функции коленного сустава при широком парапателлярном доступе мы зашиваем рану по методу Мовшовича. Известно, что при парапателлярном доступе продольно рассекают сухожилие четырехглавой мышцы по краю сухожилия прямой мышцы бедра. И. А. Мовшович (1966) доказал, что, если сшивание сухожилия прямой мышцы с внутренней или наружной широкой мышцей бедра производить при разогнутой голени, то эти швы, а также образующийся продольный рубец при сгибании голени будут препятствовать скольжению сухожилия прямой мышцы бедра относительно широких мышц, что наблюдается в норме. Этот продольный рубец автор и считает главной причиной, которая вызывает и удерживает разгибательную контрактуру сустава. Поэтому И. А. Мовшович рекомендует зашивать рану после широкого парапателлярного доступа в положении сгибания коленного сустава под углом 90° . Опыт доказывает, что при таком зашивании раны разгибательная контрактура не развивается; через 5-10 дней после начала разработки движений в суставе достигается полное разгибание и сгибание до прямого угла; Автор показал также, что если после операции нога находится в положении сгибания в коленном суставе (фиксация

гипсовой лонгетой), то в послеоперационном периоде редко образуется выпот в коленном суставе, требующий пункции.

Вскрытие коленного сустава не только спереди от боковой связки, но и сзади показано в следующих случаях: когда коленный сустав необычно упруг и напряжен, вследствие чего создаются большие трудности для удаления задней части мениска; когда задняя часть сегмента оборвалась и удалось удалить только переднюю его часть или когда имеется поперечный разрыв заднего рога мениска и заднюю часть захватить не удастся (рис. 159). В таких случаях, если был сделан боковой дугообразный кожный разрез, его продолжают вверх и назад до точки, отстоящей на 1 см сзади мыщелка. Оттянув образовавшийся кожный лоскут, обнажают апоневроз сзади от боковой связки. Делают второй кривой разрез апоневроза, фиброзной капсулы и синовиальной оболочки сзади от боковой связки. Свободный конец мениска проводят изнутри кнаружи через задний разрез, ножом продолжают отделять его и отсекают у места прикрепления.

Существуют разные точки зрения относительно того, следует ли удалять при операции только поврежденную часть мениска или весь мениск. По нашему мнению, основной смысл и цель операции заключаются в том, чтобы создать условия, при которых в дальнейшем исключалась бы возможность ущемления мениска и блокирования сустава. В тех случаях, когда этого можно достичь путем частичного удаления мениска, удаляют только поврежденную часть. Если же частичное удаление мениска не может обеспечить этого основного условия, следует удалять его полностью. Кроме того, полное удаление мениска показано при дегенеративных изменениях, кистозных образованиях, расслаивании на большом протяжении, обызвествлении, чрезмерной подвижности, отрыва от места прикрепления мениска к капсуле.

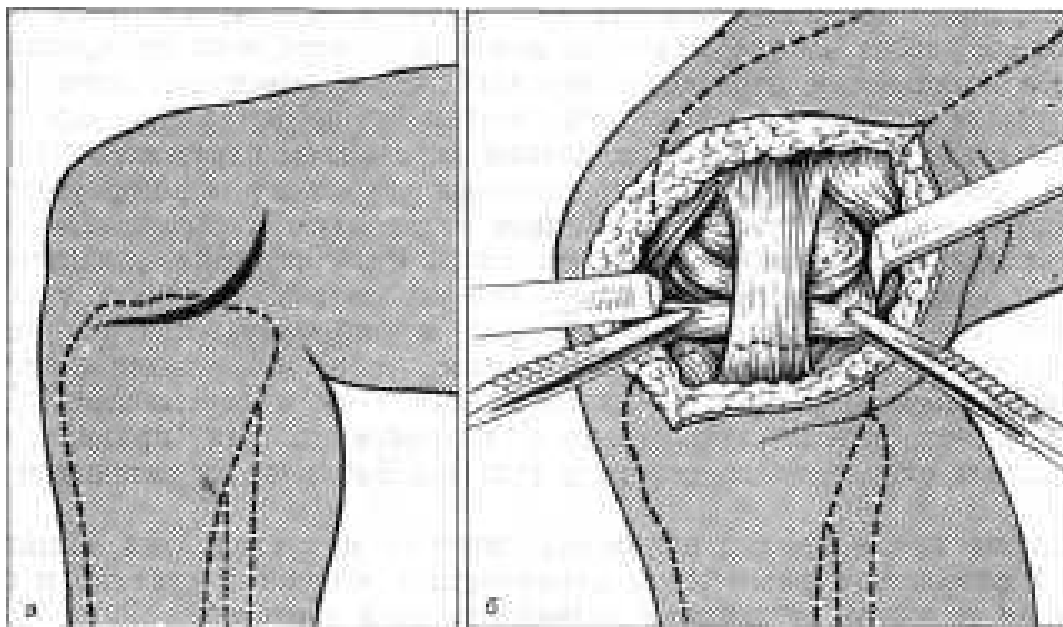


Рис. 159. Разрез Кейва.

а - кожный разрез; б - спереди и сзади от внутренней боковой связки делаются разрезы для удаления переднего и заднего рогов внутреннего мениска.

Восстановление мениска после удаления не является истинной регенерацией. На месте удаленного рубца обычно образуется соединительнотканное образование, связанное с суставной капсулой. Синовиальная складка на уровне суставной щели, претерпевая под влиянием функции сустава изменения в строении, в определенной степени заменяет удаленный мениск. При частичном удалении мениска замещение и восстановление его происходят полнее и быстрее, чем при полном удалении. После операции накладывают давящую повязку или заднюю гипсовую лонгету на бедро и голень при согнутом под

небольшим углом коленном суставе. Швы снимают на 8-10-й день; к этому времени снимают и лонгету. Со 2-го дня больной должен упражнять четырехглавую мышцу вначале 2-3 раза в день в течение 10-20 мин, затем частота упражнений увеличивается. С 3-4-го дня рекомендуется активно поднимать выпрямленную ногу. После снятия давящей повязки и лонгеты можно начать сгибание в коленном суставе. С 10-го дня, если нет выпота, разрешается ходьба при помощи костылей с легкой нагрузкой на ногу. С 3-4-й недели можно ходить без костылей. Функция полностью восстанавливается обычно через 6-10 нед. В случае выпота в коленном суставе интенсивные движения и нагрузка на ногу не показаны. Если выпот в коленном суставе значительный, жидкость следует аспирировать, иногда повторно через 2-3 дня, и не разрешать нагрузку. Одновременно необходимо назначить физиотерапевтические процедуры, гидротерапию и массаж. В течение всего периода лечения следует уделять большое внимание укреплению четырехглавой мышцы, чтобы обеспечить нормальную устойчивость коленного сустава.

Хронический менисцит, или менископатия

Повторная травма, ушибы и растяжение коленного сустава, постоянная и длительная работа в неудобном положении на корточках и коленях, приводящая к сдавлению менисков, суммирующаяся микротравма, вызываемая частыми сотрясениями при работе на некоторых сложных машинах, управляемых ножными педалями, могут привести к развитию хронического травматического менисцита. Острая травма мениска также может вызвать хронический менисцит. Под влиянием повторной травмы в менисках развиваются дегенеративные изменения: полулунный хрящ теряет свои эластические свойства, происходят разволокнение, образование нескольких небольших кист или одной кисты в мениске, а также обызвествление.

Выраженное вальгусное положение колена, наблюдаемое преимущественно у женщин, приводит к сдавлению наружного мениска и развитию хронического травматического менисцита. Хронический менисцит развивается также при плоскостопии и других деформациях, связанных с нарушением нормальных условий статики.

Симптомы и распознавание. Боль локализуется на уровне суставной щели с внутренней или наружной стороны коленного сустава. В некоторых случаях, когда заболевание развивается на почве суммирующихся микротравм, вызываемых систематическими и длительными сотрясениями коленного сустава, отмечается двусторонний хронический менисцит. Боли иногда носят непостоянный характер и периодически обостряются под влиянием длительной ходьбы, какого-либо неловкого или энергичного движения и т. п. Боль иногда усиливается при переразгибании или чрезмерном сгибании коленного сустава, а также при подъеме на лестницу или спуске, резком выпрямлении коленных суставов после приседания. Иногда на уровне суставной щели прощупывается болезненное поперечное утолщение или валик. Сдавление соответствующего мениска, вызываемое отведением и приведением голени, усиливает боль.

Рентгенологическое исследование производят главным образом для исключения других заболеваний коленного сустава.

Лечение. Внутривенно, подкожно и в сустав на стороне поражения вводят 30-50 мл 0,5% раствора новокаина и накладывают гипсовый тугор или съемную заднюю гипсовую лонгету. Одновременно назначают УВЧ-терапию, которую проводят, не снимая гипсовой повязки, или парафино-озокерито-грязелечение, или другие физиотерапевтические процедуры при объемной шине. При хронических травматических менисцитах, упорно не поддающихся такому лечению, внутривенное введение 0,5% раствора новокаина повторяют 3-5 раз через 2-3 дня. У некоторых больных излечение наступает после грязелечения на курортах (Саки, Пятигорск и др.). При тяжелых менисцитах, не

поддающихся лечению, и наличии дегенеративных изменений иногда приходится удалять пораженный мениск.

Повреждения крестообразных связок

Повреждения передней крестообразной связки наблюдаются значительно чаще, чем задней. Разрывы крестообразной связки встречаются чаще в сочетании с другими повреждениями и реже наблюдаются изолированно. Разрыв передней крестообразной связки с одновременным разрывом внутренней боковой связки и внутреннего мениска происходит при насильственной абдукции и ротации.

Различают растяжения, частичный разрыв, полный разрыв на протяжении или у места прикрепления связки к кости, разрыв с отрывом костной ткани межмышечкового возвышения.

Симптомы и распознавание. В остром периоде повреждение связки маскируется гемартрозом и синовитом коленного сустава, периартикулярным кровоизлиянием и отеком. Диагноз повреждения крестообразных связок в остром периоде травмы можно и нужно ставить, так как от этого зависит правильность выбора метода лечения. Для этого следует применить обезболивание - инъекцию 2 мл 2% раствора морфина (у взрослого) под кожу, аспирировать жидкость из коленного сустава и ввести в сустав 30 мл 1% раствора новокаина.

Рентгенологическое исследование обязательно. Оно дает возможность распознать отрыв межмышечкового возвышения большеберцовой кости, которое указывает, что одновременно произошел отрыв передней крестообразной связки. Отрыв костной пластинки от заднего края суставной площадки большеберцовой кости указывает на сопутствующий отрыв задней крестообразной связки. Особенно ценным симптомом разрыва крестообразной связки является так называемый симптом выдвигаемого ящика. Для этого больному необходимо расслабить мышцы бедра, согнув колено до прямого угла. При разрыве передней крестообразной связки голень можно легко выдвинуть вперед по отношению к бедру, а при разрыве задней крестообразной связки - кзади. Разрыв крестообразной связки позволяет вращать голень внутри, смещать ее во фронтальной плоскости и чрезмерно расправлять коленный сустав. Все эти симптомы бывают выражены лишь при полных разрывах, и отрывах крестообразной связки; что касается растяжений и частичных разрывов, то они, в том числе и симптом «выдвигаемого ящика», могут отсутствовать или быть маловыраженными. Слабо выраженный! симптом «выдвигаемого ящика» наблюдается при атрофии мышц бедра, расслаблении и дисторсиях связочного аппарата коленного сустава, даже при отсутствии разрыва крестообразных связок. После стихания; острых травматических явлений остается неустойчивость и неуверенность при ходьбе. Особенно трудно подниматься по лестнице. Приседание на одной ноге невозможно. При разрыве передней крестообразной связки голень часто подвывихивается вперед, а при разрыве задней крестообразной связки - кзади. Эти подвывихи голени могут сопровождаться рецидивом выпота в коленном суставе.

Лечение. Если при обследовании после аспирации жидкости из коленного сустава не получено убедительных данных, указывающих на разрыв крестообразной связки, накладывают гипсовый тугор. Через 10-12 дней больной начинает ходить вначале при помощи костылей, с нагрузкой на ногу. До этого он лежит в постели и с ним занимаются лечебной гимнастикой. Гипсовую повязку снимают при растяжениях и частичных разрывах крестообразных связок через 6 нед, а при разрывах и отрывах в случае невозможности выполнения операции или отказа больного от нее не раньше чем через 7

нед. Затем назначают дозированные движения в коленном суставе, физиотерапевтические процедуры и массаж. Трудоспособность восстанавливается через 1,5-3 мес после травмы.

Оперативное лечение свежих разрывов крестообразных связок

Операция показана в тех случаях, когда устанавливается полный изолированный или сочетанный разрыв крестообразной связки. Вместе с тем всегда следует учитывать, что разрыв ее сочетается с разрывом внутренней боковой связки. В этих случаях необходимо одновременно устранить эти повреждения. Операцию следует производить в течение ближайших 2-5 дней после травмы. Если операция задерживается, то уже через 2 нед отмечается ретракция и рассасывание концов связки, что затрудняет наложение первичного шва.

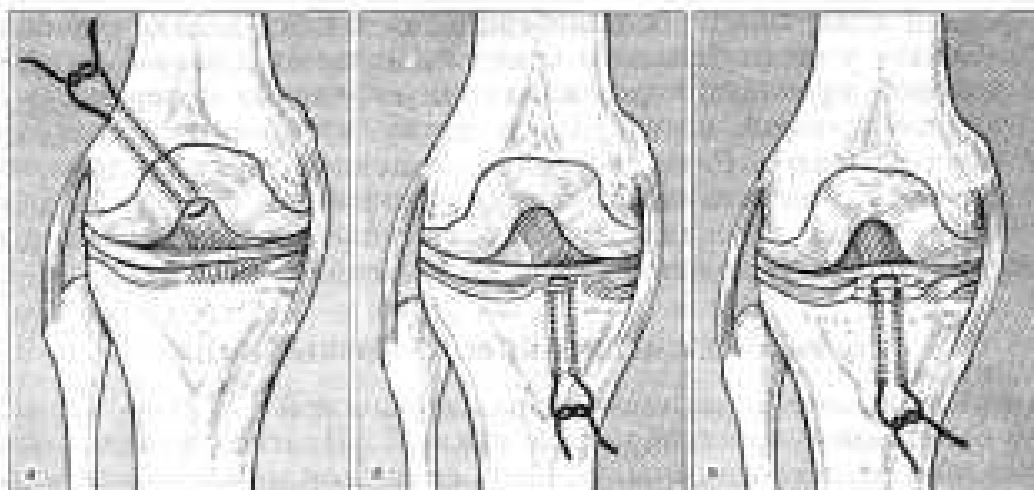


Рис. 160. Оперативное восстановление свежего разрыва передней крестообразной связки. а - в проксимальном отделе; б - в дистальном отделе; в - при отрыве межмыщелкового возвышения.

Свежий разрыв передней крестообразной связки. Операция производится под жгутом, наложенным в верхней трети бедра. Анестезия внутрикостная или общая. Разрез парапателлярный. Из коленного сустава удаляют сгустки и жидкую кровь. В тех случаях, когда разрыв связки произошел в проксимальной части, узкий канал просверливают в наружном мыщелке бедра (рис. 160). На наружной поверхности мыщелка делают небольшой разрез из межмыщелковой вырезки через обычное место прикрепления передней крестообразной связки в направлении вверх, кнаружи и кзади. Затем прошивают связку ниткой, концы которой проводят через просверленный канал; для того чтобы укрепить их, прошивают через надкостницу, мягкие ткани; и завязывают. При разрыве передней крестообразной связки в дистальной части просверливают узкий канал из передневнутренней поверхности внутреннего мыщелка большеберцовой кости, который начинают на 4 см ниже нее и ведут в косом направлении: спереди назад и к середине суставной площадки большеберцовой кости, к месту прикрепления крестообразной связки. Матрачным швом прошивают оторвавшуюся связку и оба конца нитки проводят через канал изнутри кнаружи. Концы нитей прошивают через надкостницу и завязывают. Если мениск поврежден, его удаляют. В тех случаях, когда боковая связка разорвана, ее также восстанавливают. Раны зашивают в положении; сгибания колена и накладывают гипсовый тупор в выпрямленном положении на 6-7 нед. Больной ходит в течение всего этого периода с помощью костылей без нагрузки на ногу и активно упражняет мышцы, конечности. После укрепления мышц разрешается оставить костыли.

Свежий разрыв задней крестообразной связки. Производят S-образный разрез в подколенной области. Рассекают фасцию по линии разреза. Внутреннюю головку икроножной мышцы оттягивают кнаружи, а полусухожильную и полуперепончатую мышцы – кнутри. В некоторых случаях приходится Z-образно пересекать внутреннюю головку икроножной мышцы. При отрыве проксимального конца задней крестообразной связки просверливают канал во внутренней мыщелке бедра в направлении из межмышцелковой вырезки вверх и кнутри. Оторванную связку прошивают. Оба конца нити проводят через канал, прошивают через мягкие ткани на внутреннезадней части мыщелка и завязывают. Если оторвалась дистальная часть задней крестообразной связки вместе с костным отломком, его пришивают или привинчивают к ложу. В тех случаях, когда связка оторвалась просверливают канал через большеберцовую кость сзади вперед и вниз.

На передней поверхности большеберцовой кости делают небольшой разрез. Связку у ее дистального конца прошивают длинной ниткой, оба конца которой проводят через канал на переднюю поверхность метафиза большеберцовой кости. Здесь нитку прошивают через мягкие ткани и завязывают. Раны послойно зашивают и накладывают гипсовый тугор в положении сгибания в коленном суставе под углом 165°. Через 3 нед гипсовую повязку снимают и вновь накладывают гипсовый тугор в положении полного разгибания еще на 3-4 нед.

Отрыв межмышцелкового возвышения

Межмышцелковое возвышение большеберцовой кости отрывается вместе с передней крестообразной связкой. Диагноз устанавливается на основании рентгенограммы. Степень смещения межмышцелкового возвышения может быть различной. Отрывы чаще всего происходят у юношей.

Лечение. Аспирируют кровь из коленного сустава и вводят в него 10-15 мл 1% раствора новокаина. Вначале колену придают положение переразгибания, голень отводят в коленном суставе. Затем колено выводят из этого положения и накладывают гипсовый тугор в выпрямленном положении. Если рентгенограмма показывает, что отломок расположен правильно, через 3 нед вновь нужен рентгенологический контроль. В тех случаях, когда положение отломков хорошее, гипсовую повязку оставляют еще на 3-5 нед. Если же при значительном смещении отломка первично не произошло вправления или вновь наступило смещение, показано оперативное лечение.

Оперативное лечение. Производят такую же операцию, как при отрыве дистального конца передней крестообразной связки, которая весьма эффективна.

Оперативное лечение застарелых разрывов крестообразных связок

Восстановление передней крестообразной связки

Восстановление передней крестообразной связки в хронических случаях, при незначительном и даже умеренном симптоме «выдвижного ящика», если у больных не требуется повышенной устойчивости коленного сустава, особенно у людей старшего возраста, не показано. У таких больных в случае повреждения внутренней боковой связки необходимо восстановить ее и укреплять мышцы бедра и голени, которые играют большую роль в обеспечении удовлетворительной устойчивости коленного сустава. У людей с повышенными требованиями к устойчивости коленного сустава (у спортсменов, артистов балета и т. п.) при умеренном и значительном симптоме «выдвижного ящика» восстановление крестообразной связки и других повреждений всегда необходимо.

В случаях выраженного деформирующего артроза коленного сустава, неустойчивости его, при резком симптоме «выдвижного ящика» внутрисуставное восстановление крестообразных связок хотя и создает устойчивость, но боли не снимает и артроз прогрессирует.

Операция по Грекову. И. И. Греков в 1914 г. впервые предложил и осуществил восстановление передней крестообразной связки из широкой фасции бедра, проведенной через просверленный в наружном мыщелке бедра канал. Этот принцип использовали М. И. Ситенко (1927), Ней Гроувс (1920), W. Campbell (1939), Smith (1954) и др. В настоящее время для этой же цели применяется лавсановая лента.

Операция по Ситенко. С целью восстановления крестообразных связок коленный сустав вскрывают через медиальный разрез. Для восстановления передней крестообразной связки просверливают два канала: один – в наружном мыщелке бедра, начинающийся над надмыщелком бедра и кончающийся в межмыщелковой ямке, Другой – во внутреннем мыщелке голени, начинающийся на уровне бугристости большеберцовой кости и кончающийся в передней ямке межмыщелкового выступа.

Через оба канала проводят свернутую в трубку полоску (20x2 см) широкой фасции бедра, взятую с наружной поверхности другого бедра. Оба свободных конца фасции укрепляют с помощью швов в костно-надкостничных ложах, образованных на наружной поверхности обоих мыщелков. Верхний свободный конец фасции укрепляют с помощью швов в сделанном субкортикальном ложе на наружной поверхности бокового мыщелка бедра. Нижний свободный конец "фасции также прикрепляют к внутреннему мыщелку бедра после предварительного натяжения при полусогнутом положении коленного сустава. Вместо широкой фасции в последние годы используют лавсановую ленту. Заднюю крестообразную связку восстанавливают по такому же принципу из дополнительного разреза в области наружного мыщелка голени, впереди головки малоберцовой кости. Канал просверливают через наружный мыщелок голени и внутренний мыщелок бедра.

Операция по Ланда (рис. 161). Восстановление передней крестообразной связки производится из сухожильно-апоневротического лоскута длиной 13-15 см с нижним основанием, взятым из апоневротического растяжения прямой: мышцы бедра, покрывающего коленную чашку, и из собственной связки надколенника. Далее пробойником с диаметром просвета 7 мм пробивают один канал, снаружи внутрь, в наружном мыщелке бедра так, чтобы выходное отверстие располагалось в глубине межмыщелковой ямки бедра. Второй канал пробивают, начиная от бугристости большеберцовой кости и заканчивая кзади от переднего рога медиального мениска. С помощью проволоочной петли трансплантат проводят через канал в большеберцовой кости, а затем через канал в латеральном мыщелке бедра. Голень сгибают в коленном суставе под углом 90°; лоскут при этом натягивают и укрепляют швами или тонким костным штифтом, вбитым в канал мыщелка бедра. Для восстановления задней крестообразной связки пользуются сухожилием полуперепончатой мышцы.

После операции накладывают заднюю гипсовую лонгету, фиксирующую коленный сустав под углом 155°. На следующий день при скоплении крови в коленном суставе ее отсасывают. Пункцию иногда приходится делать через день еще 1-2 раза. После снятия швов накладывают гипсовую гильзу. Ее снимают через 3-4 нед и приступают к дозированным движениям в коленном суставе и к парафинотерапии. Прогноз вполне удовлетворительный. Сгибание в коленном суставе достигает 70-80°, устойчивость при ходьбе восстанавливается.

Операция по Гей Гровсу-Смитсу (рис. 162). Производят одновременное восстановление передней крестообразной и внутренней боковой связок. Делают длинный S-образный передневнутренний разрез. Коленный сустав вскрывают и обследуют. При наличии повреждения мениск удаляют. Затем производят длинный разрез на наружной поверхности бедра и коленного сустава и вырезают полоску 20x3 см из широкой фасции

бедра с основанием (ножкой) на уровне края суставной поверхности большеберцовой кости. Просверливают при помощи сверла толщиной 8 мм канал в наружном мыщелке бедра и в передне-внутренней части мыщелка большеберцовой кости. Полоску фасции свертывают в трубку, проводят снаружи внутрь через образованный канал в наружном мыщелке бедра и далее со стороны сустава через канал, образованный во внутреннем мыщелке большеберцовой кости. Согнув голень в коленном суставе, натягивают проведенную полоску фасции и затем проводят ее кверху по внутренней поверхности коленного сустава. Конец полоски фасции фиксируют в: образованном на поверхности внутреннего мыщелка бедра костном ложе. Для этой цели в последние годы используют лавсановую ленту. После операции колено фиксируют под углом 160°. С 3-5-го дня: начинают упражнения четырехглавой мышцей. Через 4 нед гипсовую повязку снимают, делают съемную повязку и начинают движения в коленном суставе. Полная нагрузка на ногу разрешается через 3 мес.

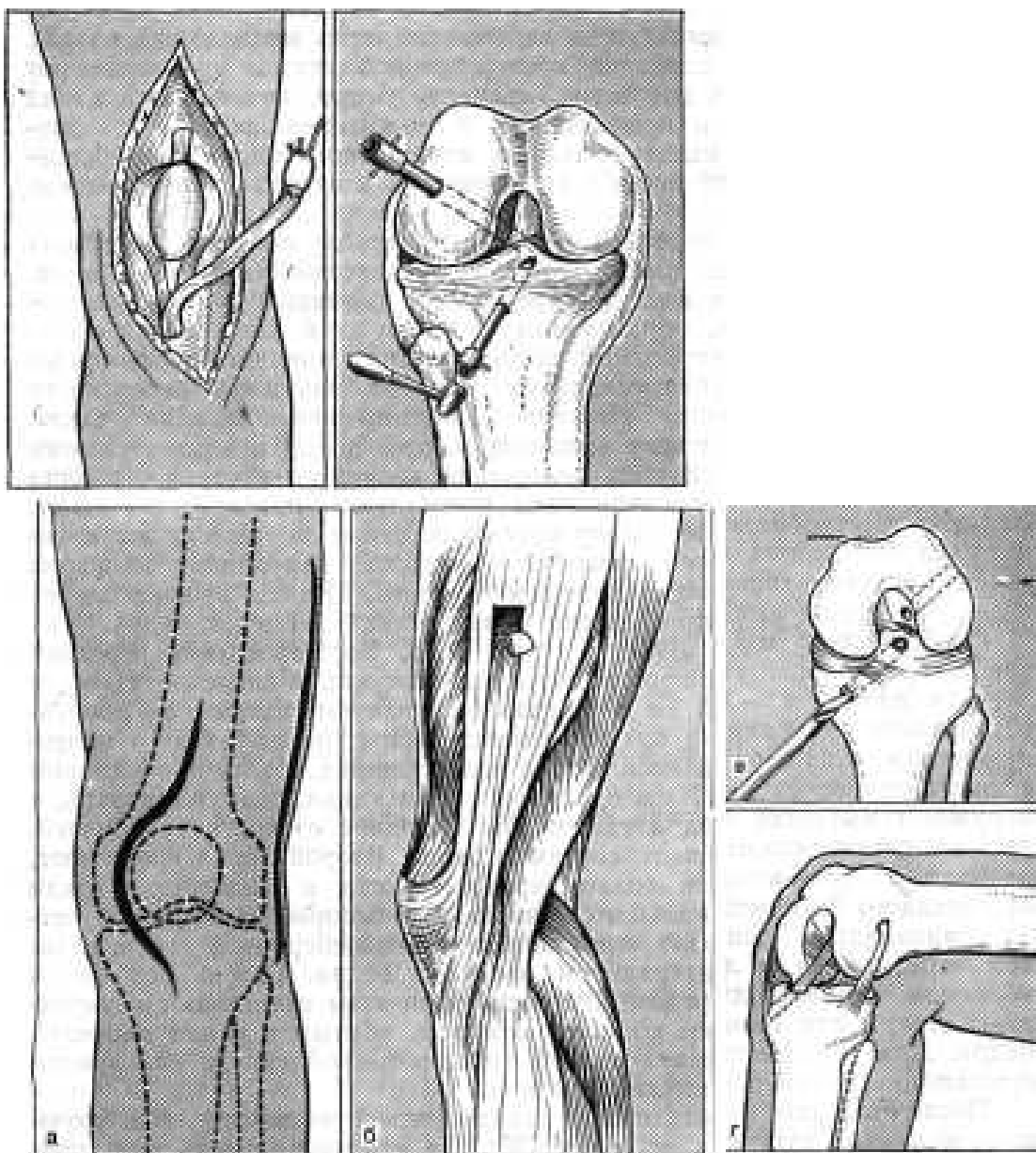


Рис. 161. Оперативное восстановление передней крестообразной связки по Ланда. Образование сухожильно-апоневротического трансплантата для новой крестообразной связки и образование каналов в большеберцовой и бедренной костях.

Рис. 162. Операция Гей Гровса-Смитса (а, б, в, г).

Восстановление задней крестообразной связки

Разрывы задней крестообразной связки наблюдаются редко.

Оперативное лечение. Один из способов восстановления был упомянут при описании операции Ситенко. Мы с успехом производим следующую операцию.

Операция Каплана. Коленный сустав вскрывают через передневнутренний парапателлярный разрез, который начинают на 5 см выше верхнего полюса надколенника, далее продолжают по краю надколенника и собственной связке надколенника и проводят на 6 см ниже суставной поверхности большеберцовой кости. Сустав вскрывают и обследуют. В толще надколенника по средней линии просверливают канал (рис. 163, I вариант). Для образования связки используют полоску фасции или лавсановую ленту, применяемую в настоящее время чаще.

На наружной поверхности бедра делают специальный продольный разрез и берут полоску широкой фасции 20x3 см. Один конец ленты продольно пришивают к сухожилию четырехглавой мышцы на протяжении 3 см над верхушкой надколенника. Другой свободный конец ленты протягивают через просверленный канал в надколеннике или верхнюю часть ленты, укладывают и фиксируют узловыми швами по передней поверхности надколенника (рис. 163, II вариант). Затем в мышечках большеберцовой кости просверливают канал при помощи сверла толщиной 7-9 мм. Канал просверливают с точки, расположенной на 5 см ниже края суставной поверхности на 0,5-1 см кнутри от бугристости большеберцовой кости, в направлении снизу вверх к внутрисуставной точке, находящейся на 0,5 см кнаружи и впереди от межмышечкового бугорка большеберцовой кости. Свободный конец ленты проводят спереди назад в сустав через щель, образованную скальпелем в собственной связке надколенника под самым нижним полюсом его. Затем ленту с помощью толстого зонда проводят через образованный канал изнутри кнаружи. При полном устранении смещения голени кзади в выпрямленном положении колена натягивают проведенную ленту. Для лучшей фиксации ленты на 1 см ниже выхода ее просверливают канал в поперечном направлении под бугристостью большеберцовой кости. Конец ленты проводят через этот канал и подшивают к ленте у выхода ее из первого канала.

Зашивают рану послойно и накладывают гипсовую повязку на бедро и голень в выпрямленном положении. С 3-5-го дня начинают упражнения четырехглавой мышцы. Через 4-5 нед повязку снимают, накладывают съемную лонгету и приступают к движениям в коленном суставе. Полная нагрузка на ногу без лонгеты разрешается через 3 мес.

Операция внесуставного восстановления устойчивости коленного сустава при разрывах и недостаточности крестообразных и боковых связок путем образования боковой крестообразной связки по Каплану: (рис. 164). Предложено несколько способов внесуставного восстановления устойчивости коленного сустава при разрыве передней крестообразной и внутренней боковой связок. В частности, Н. Blair (1942) создавал крестообразные боковые связки из полосок широкой фасции, которые подшивал на уровне сустава к сухожилиям мышц. Предложенная нами операция образования двух перекрещивающихся экстраартикулярных боковых связок на внутренней или наружной поверхности коленного сустава заключается в следующем. Обнажают внутренний мышечлок бедра между *m. vastus medialis* и *t. sartorius*. Через него, чуть ниже надмышечка, спереди назад просверливают канал шириной 4-5 мм и длиной 3-4 см. Затем обнажают мышечлок большеберцовой кости. На 1,5-2 см ниже суставной щели просверливают продольно два параллельных коротких костных канала (один – передний, другой – задний), отстоящих один от другого на 3-4 см. Колено сгибают под углом 150-160°. Свободную полоску широкой фасции бедра шириной 1,5-2 см, длиной 20-22 см или лавсановую ленту такой же ширины проводят через поперечный канал в мышечке бедра. Оба конца ленты одинаковой длины перекрещивают и один конец проводят через

просверленный передний канал в большеберцовой кости, а другой – через задний канал. Затем оба конца ленты сшивают, рану зашивают. При повреждении наружной боковой связки экстраартикулярная перекрещивающаяся связка образуется между наружными мышцами бедра и голени. На бедро и голень накладывают гипсовую повязку при согнутом под углом 155-160° колене. Кожные швы снимают на 40-й день. На 20-25-й день начинают движения в коленном суставе.

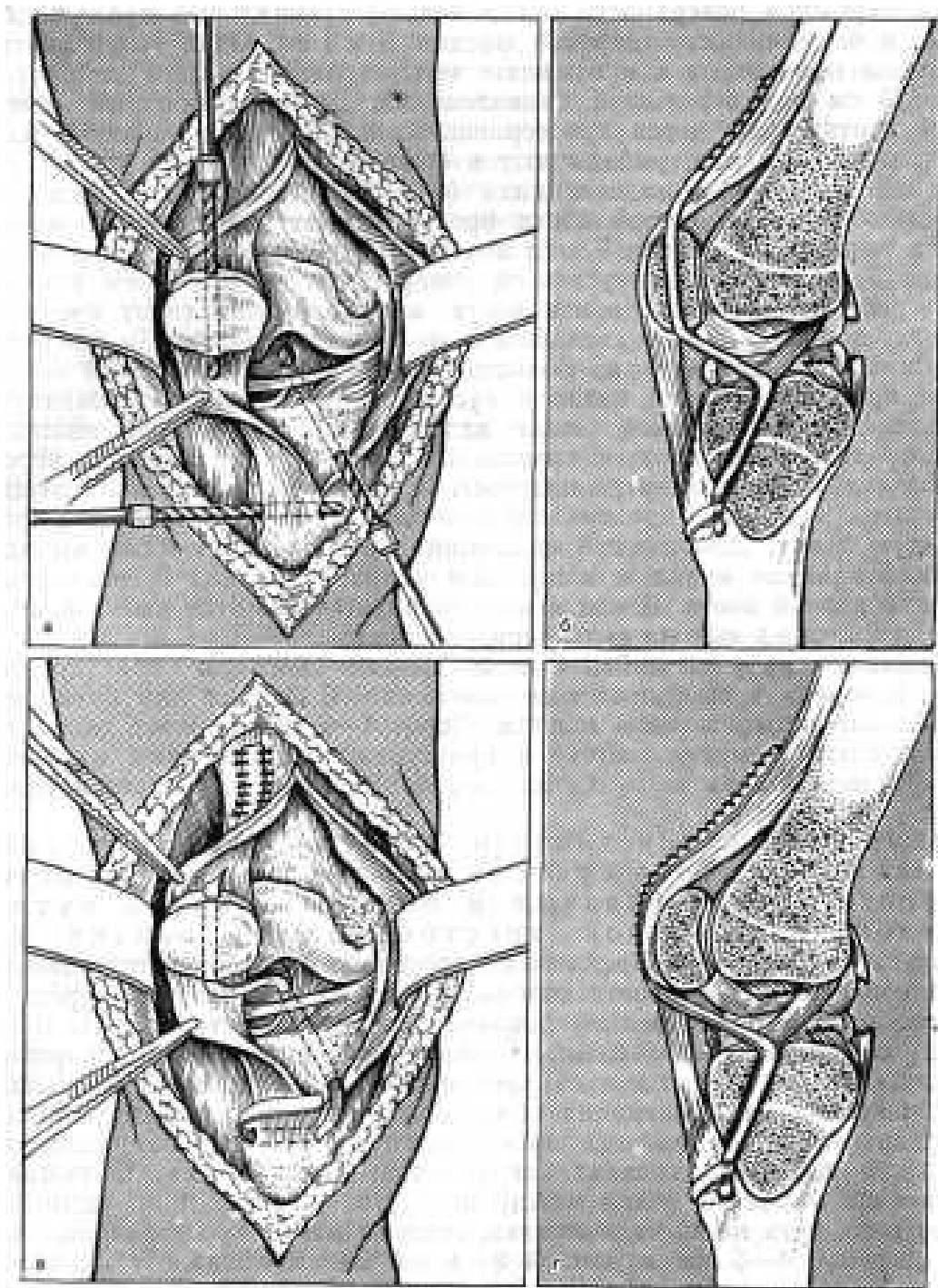


Рис. 163. Операция Каплана при разрыве задней крестообразной связки.

I вариант: а – просверливание каналов в надколеннике, внутренней мышце большеберцовой кости и под бугристостью большеберцовой кости; б – проведение ленты через эти каналы и укрепление их; в – общий вид расположения образованной связки; II вариант: г – общий вид расположения образованной связки; канал в надколеннике не просверливается; связка проходит по передней поверхности надколенника.

Эта операция показана при разрывах внутренней или наружной боковой связки или при их сочетании; при старых изолированных разрывах передней или задней крестообразной связки или при сочетании с разрывами боковых связок; при наличии деформирующего артроза, а у людей выше среднего роста – во всех случаях. Образование двух экстраартикулярных связок показано во всех случаях, когда имеется разрыв всех связок, сопровождающийся неустойчивостью коленного сустава. В зависимости от показаний наружная крестообразная связка образуется с внутренней или наружной поверхности с обеих сторон коленного сустава.

Повреждение жировой ткани крыловидной складки коленного сустава

Синовиальная оболочка, выстилающая полость коленного сустава, образует складки и воронки, содержащие жировые включения. По обеим сторонам собственной связки надколенника и под ним залегает парная крыловидная складка со значительным включением жировой ткани.

Внутрисуставная травма коленного сустава может сопровождаться повреждением рыхлой жировой ткани, кровоизлиянием в нее, развитием острого отека, а в дальнейшем и асептического воспалительного процесса, гиперплазией жировой ткани, фиброзно-склеротическим перерождением ее и гипертрофией синовиальных складок (болезнь Гоффа).

Симптомы и распознавание. По обеим сторонам собственной связки надколенника определяется симметричная и ограниченная болезненная припухлость. Ощупывание собственной связки надколенника болезненно. В суставе может быть небольшой выпот. Сгибание в колене ограничено и болезненно. В дальнейшем припухлость может уменьшиться, но утолщение и болезненность капсулы остаются. Больные жалуются на быструю утомляемость и боль под коленной чашкой при сгибании. Иногда отмечается небольшая атрофия четырехглавой мышцы. В некоторых случаях увеличенные синовиальные складки ущемляются, блокируют сустав и вызывают острую боль, напоминающую боль при ущемлении в случаях разрыва мениска или при суставной мышце. В отличие от них боль при ущемлении синовиальной складки локализуется под коленной чашкой и при этом отсутствуют другие симптомы, характерные для ущемления при разрыве менисков и для суставной мышцы.

Такие рецидивирующие ущемления гипертрофированных синовиальных складок сопровождаются повторным скоплением выпота в коленном суставе.

Лечение. Непосредственно после травмы накладывают гипсовую гильзу на 7—10 дней. Затем назначают физиотерапевтические тепловые процедуры, способствующие рассасыванию кровоизлияния и отека. В более застарелых случаях, когда лечение теплом, парафином, озокеритом и грязелечение не дают успеха, показано оперативное лечение.

Операция заключается в удалении гиперплазированной и склерозированной жировой ткани. Для этого делают разрез параллельно собственной связке надколенника с внутренней стороны. При артротомии нужно обследовать коленный сустав и исключить наличие в нем других повреждений. Увеличенную крыловидную связку синовиальной оболочки, периодически ущемляющуюся и вызывающую острую боль в коленном суставе, следует полностью иссечь и после этого наложить на синовиальную оболочку швы, не проникающие в полость коленного сустава. Результаты оперативного лечения обычно хорошие.

Повреждения хряща и хондропатия надколенника

Под влиянием острой однократной или хронической суммирующейся травмы на внутренней поверхности коленной чашки на ограниченном участке могут образоваться трещины, происходит отслойка хряща с последующим развитием поверхностных и более глубоких деструктивных изменений — разволокнение, некроз и рассасывание хряща и образование соединительной ткани — так называемая хондропатия надколенника.

Симптомы и распознавание. В остром периоде травмы коленного сустава, при ушибе и гемартрозе трудно установить повреждение хряща надколенника. Больные иногда обращаются к врачу спустя много времени после травмы по поводу болей в коленном суставе, «опухоли» колена, ограничения движений. Они отмечают боль под коленной чашкой, усиливающуюся при разгибании голени навесу. Боль носит особенно острый характер на определенном уровне разгибания голени. При этом больные указывают, что под коленной чашкой что-то «задевает», «цепляется». Больные стараются не сгибать колено, конечность при ходьбе выпрямлена. Боль усиливается при легком давлении на коленную чашку в момент движения в коленном суставе. Перемещение коленной чашки в поперечном направлении к оси конечности при расслабленной четырехглавой мышце вызывает боль. При активных и пассивных перемещениях надколенника ощущается хруст. Часто имеется выпот в коленном суставе; под влиянием покоя он может рассосаться, а затем рецидивирует. Отмечается небольшая атрофия четырехглавой мышцы бедра. Иногда на боковой рентгенограмме видна небольшая шероховатость хрящевой поверхности коленной чашки.

Распознавание повреждения хряща и хондропатии надколенника часто представляет трудности. Обычно заболевание диагностируется как травматический синовит, деформирующий артроз, разрыв мениска, туберкулезный синовит. Иногда диагноз устанавливается лишь на операционном столе после вскрытия коленного сустава. Во всех случаях артротомии по поводу закрытой травмы коленного сустава обязательно производят осмотр хряща надколенника. Трещины, отслойки хряща и хондропатия надколенника могут сочетаться с другими внутрисуставными повреждениями (разрывами мениска, крестообразных связок и др.) или привести к развитию посттравматических осложнений – синовиту и артрозу.

Лечение. В остром периоде травмы коленного сустава и в легких случаях хондропатии из коленного сустава отсасывают жидкость, тут же вводят 20 мл 2% раствора новокаина и накладывают гипсовый тугор на 10 дней. После снятия его применяют парафино-, озокерито- и грязелечение, дозированные движения в коленном суставе.

В более тяжелых случаях, сопровождающихся болями и травматическим синовитом, показана операция. Сустав вскрывают через внутренний парapatеллярный разрез. Приподнимая крючками внутренний край коленной чашки, одновременно повертывают надколенник таким образом, чтобы можно было осмотреть его хрящевую поверхность. При ограниченном и поверхностном поражении хряща достаточно гладко срезать нетолстый слой его острым ножом; при более глубоком поражении, сопровождающемся хроническим травматическим синовитом, удаляют деструктивный очаг во всю глубину, до костной ткани. Край дефекта и дно сглаживают. Далее образуют небольшое «окно»: производят частичное иссечение синовиальной оболочки и фасциально-апоневротической оболочки. Вследствие образовавшегося дефекта в синовиальной оболочке создается постоянный дренаж из сустава в околосуставные ткани и жидкость в коленном суставе не накапливается. После операции на 4 нед накладывают гипсовый тугор. Швы снимают на 8-й день. Больному разрешают ходить в гипсовой повязке с 15-18-го дня. После снятия повязки назначают физиотерапевтические процедуры, грязелечение, дозированные и постепенно нарастающие в объеме движения.

Подкожные разрывы сухожилия четырехглавой мышцы бедра и собственной связки надколенника

Подкожный разрыв сухожилия может произойти в момент резкого сокращения четырехглавой мышцы бедра, например когда при скольжении ног вперед человек старается, резко выпрямив корпус, предупредить падение назад. В большинстве случаев сухожилие разрывается непосредственно над надколенником. Подкожный разрыв собственной связки надколенника чаще происходит в результате прямой травмы, например при падении на согнутое колено. Разрыв локализуется под надколенником, чаще всего ближе к бугристости большеберцовой кости.

Легче разрываются дегенеративно измененные сухожилия и связки, особенно при табесе и сирингомиелии. Как правило, разрыв происходит в поперечном направлении. Различают полные и частичные разрывы. При разрывах сухожилия четырехглавой мышцы нередко рвется также сумка сустава.

Мы оперировали одного больного с полным двусторонним разрывом собственных связок вскоре после травмы.

Симптомы и распознавание. В момент разрыва больной ощущает удар или треск, который иногда слышен на расстоянии; боль при этом носит острый характер. Функция четырехглавой мышцы при полных разрывах ее сухожилия и собственной связки надколенника выпадает; при частичных разрывах в остром периоде разгибание колена невозможно. В случаях разрыва сухожилия четырехглавой мышцы над коленной чашкой прощупывается дефект. Надколенник остается несмещенным. В отличие от этого при разрыве собственной связки дефект прощупывается под надколенником, коленная чашка вследствие сокращения четырехглавой мышцы смещается кверху. Это хорошо видно на рентгенограмме. Если разрыв сухожилия четырехглавой мышцы сопровождается разрывом суставной сумки, образуется гемартроз.

Лечение. При частичных разрывах сухожилия четырехглавой мышцы и собственных связок надколенника в область повреждения вводят 20 мл 1% раствора новокаина и на 2 нед накладывают заднюю гипсовую шину.

Полные разрывы сухожилия четырехглавой мышцы и собственной связки надколенника лечат оперативно. Восстановить сухожилие и связку чрезвычайно важно. В противном случае разгибание голени невозможно, коленный сустав остается неустойчивым, что ведет к таким последствиям, как частое падение, дополнительные повреждения при падении и т.д.

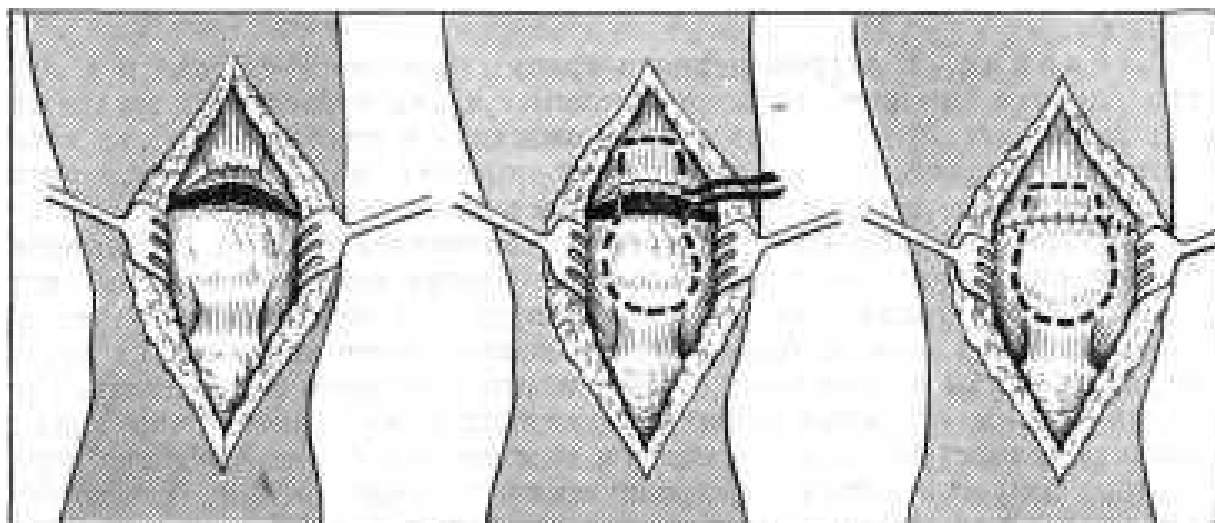


Рис. 165. Операция восстановления разрыва четырехглавой мышцы по Каплану.

Операция восстановления сухожилия четырехглавой мышцы по Каплану. Производят операцию под общим или местным обезболиванием срочно, лучше в первые дни, когда сблизить концы разорванного сухожилия удастся легко (рис. 165). Делают продольный срединный разрез, начиная на 4-5 см выше верхнего конца сухожилия четырехглавой мышцы и доходя до середины надколенника. Удаляют гематому. Отступая на 1,5 см от края и параллельно ему, проксимальный конец сухожилия прошивают непрерывным матрацным швом при помощи толстой шелковой нити или узкой лавсановой ленты. Этот шов продолжается вокруг коленной чашки. Края разорванного сухожилия сближают путем низведения проксимальной части острым трехзубым крючком. После сближения краев разорванного сухожилия свободные концы нити завязывают морским узлом. Дополнительно на края сухожилия накладывают узловыи швы. Зашивают кожную рану. На ногу при выпрямленном колене накладывают гипсовый тугор на 6 нед. После этого еще в течение 3-4 нед больной пользуется съемной гипсовой лонгетой.

В более поздние сроки мы восстанавливаем сухожилие следующим образом. Свободную полоску широкой фасции длиной 15-20 см и шириной 2,5-3 см или узкой лавсановой ленты накладывают в поперечно к оси конечности направлении на проксимальный конец сухожилия четырехглавой мышцы и подшивают несколькими узловыми шелковыми швами. Затем проксимальный конец сухожилия низводят острым трехзубым крючком. Оба конца пересаженной полоски фасции (или ленты) подшивают к дистальному концу сухожилия четырехглавой мышцы и к надколеннику. Один свободный конец полоски пересаженной фасции проводят через толщу собственной связки надколенника на противоположную сторону и сшивают с другим концом полоски фасции. Затем накладывают швы на кожу. Послеоперационное лечение такое же, как и после предыдущей операции.

Операция восстановления связки надколенника по Каплану (рис. 166). Делают продольный срединный разрез, проходящий на 3-4 см выше надколенника и на 3-4 см ниже бугристости большеберцовой кости. Свободную полоску широкой фасции длиной 20x3 см проводят по типу матрацного непрерывного шва вокруг надколенника через толщу сухожилия четырехглавой мышцы. Оба свободных конца прошивают с обеих сторон через толщу собственной связки надколенника. Под бугристостью большеберцовой кости поперечно просверливают канал и через него проводят оба свободных конца пересаженной полоски фасции. После этого острым трехзубым крючком максимально низводят коленную чашку и оба конца пересаженной широкой фасции в натянутом состоянии сшивают в пределах бугристости большеберцовой кости. Сближенные края собственной связки сшивают узловыми швами. Рану зашивают наглухо. Дальнейшее лечение такое же, как после операции по поводу застарелого разрыва сухожилия четырехглавой мышцы (рис. 167).

Вместо широкой фасции в настоящее время мы пользуемся лавсановой или капроновой лентой.

Операция восстановления собственной связки надколенника в позднем периоде. В этих случаях применяют такую же пластику лоскутом из широкой фасции. Для того чтобы можно было рано начать движения в коленном суставе и при этом избежать разрыва полоски фасции, в некоторых случаях мы накладывали параллельный проволочный шов. Иногда проводим проволоку через канал, просверленный в поперечном направлении в надколеннике и под бугристостью большеберцовой кости.

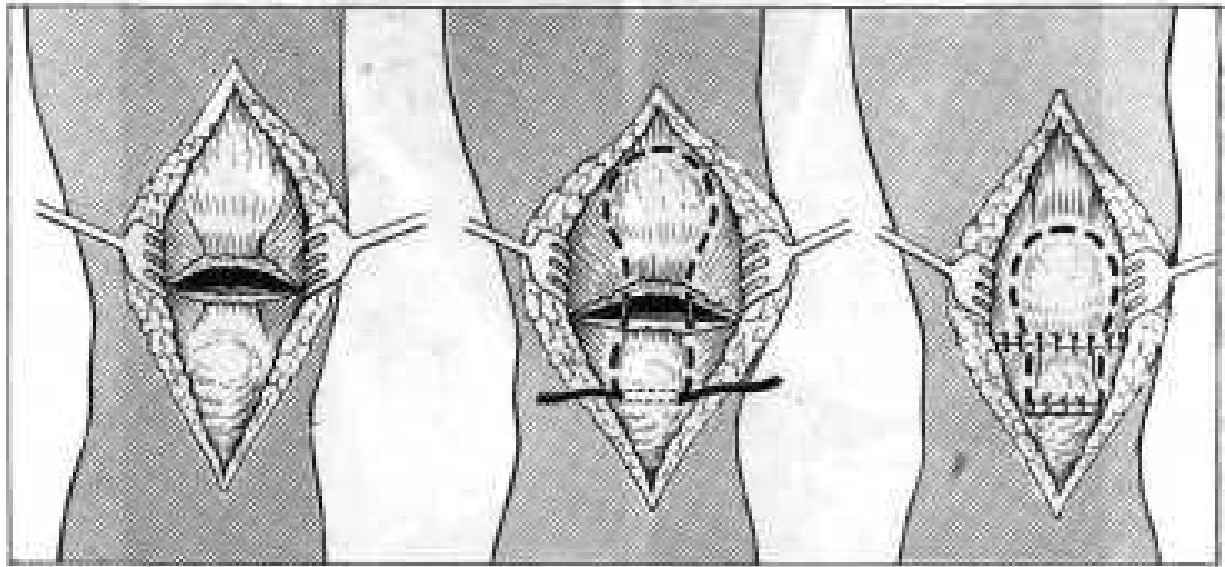


Рис. 166. Операция восстановления собственной связки надколенника по Каплану.

Травматические вывихи коленного сустава

Вывихи в коленном суставе встречаются редко, составляя 1,3-1,9% всех вывихов. К ним относятся вывихи голени и вывихи надколенника.

Вывихи голени

Под этим вывихом по существу подразумевается вывих большеберцовой кости, так как малоберцовая кость не сочленяется с суставной поверхностью нижнего эпифиза бедра. Вывих голени происходит под воздействием прямой и непрямой травмы. Голень при вывихе и подвывихе может сместиться вперед, назад, внутрь и наружу.

Наиболее часто встречаются передние и наружные вывихи голени. Нередко наблюдаются сочетанные виды смещения: переднебоковые и заднебоковые; одновременно может произойти ротационное смещение голени кнутри или кнаружи.

Вывихи голени, особенно полные, сопровождаются значительными «повреждениями сумки и связок коленного сустава. Бывают разрывы крестообразных связок, одной или обеих боковых связок, разрывы менисков, собственной связки надколенника. Тяжелым осложнением является повреждение кожи, превращающее закрытый вывих в открытый.

Иногда вывихи голени сочетаются с переломами мышечков бедра, голени и коленной чашки.

Вывихи голени, особенно задние полные, могут сопровождаться повреждением, в большинстве случаев сдавлением и ушибом, сосудисто-нервного пучка. Решающее значение для сохранения конечности в этих случаях имеет немедленное вправление вывиха, что предупреждает развитие некроза и тромбообразования. Нам пришлось у одного больного с полным задним вывихом голени ампутировать бедро в связи с некрозом конечности. Больной поступил через 7 ч после травмы, вывих был тут же вправлен, однако кровоснабжение голени не восстановилось и развился некроз. При исследовании ампутированной конечности было выявлено, что сосуды не разорваны, а ушиблены и затромбированы.

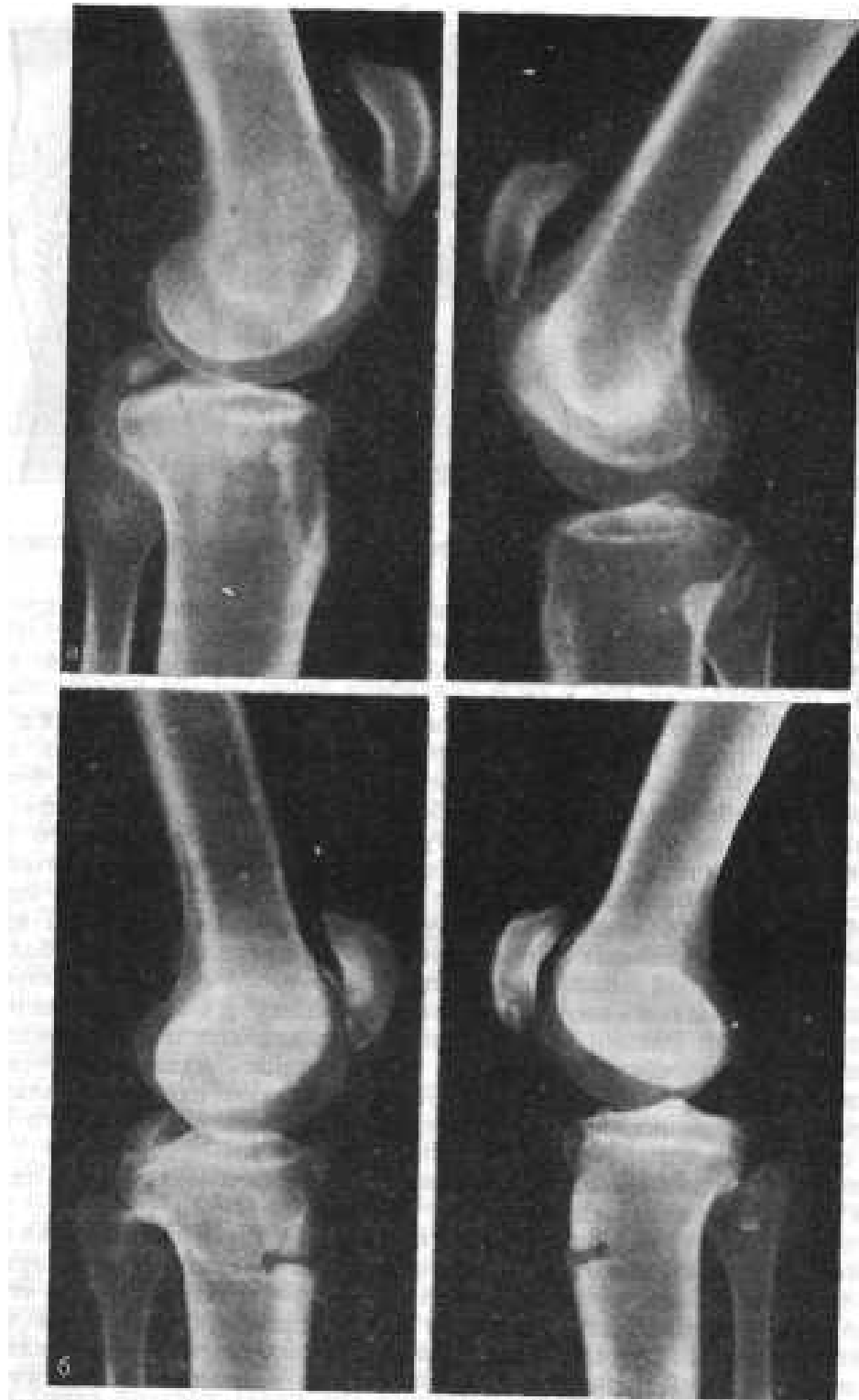


Рис. 167. Двусторонний разрыв собственной связки надколенника, а – до операции: высокое стояние надколенников; б – операция восстановления собственной связки надколенника по Каплану – нормальное положение надколёнников.

Симптомы и распознавание. Диагностика полных вывихов голени в большинстве случаев не представляет затруднений. Значительно сложнее выявить подвывихи, особенно при большом кровоизлиянии в отек в области коленного сустава. Конечность часто бледна и синюшна, температура кожи понижена, отмечается значительный отек голени и стопы.

Для полного вывиха характерно выпрямленное положение и значительное укорочение конечности, для неполного - слегка согнутое положение без укорочения. Голень смещена вперед, назад или в сторону, часто ротирована.

Активные движения в коленном суставе при вывихе невозможны, пассивные движения незначительного объема возможны при неполных вывихах.

Большое значение для правильного диагноза имеет рентгенологическое исследование (рис. 168).

При обследовании необходимо определить пульс на стопе, характер и степень расстройства кровообращения, чувствительности и двигательной функции.

Лечение. Вправление должно производиться безотлагательно, так как расстройство кровообращения, обусловленное вывихом, может вызвать подчас необратимые изменения в сосудах и привести к гангрене конечности.

Вправлять вывихи, особенно полные, лучше под общим обезболиванием. В большинстве случаев вправление не вызывает особых затруднений. Больного укладывают на перевязочном столе или на полу на одеяле или матрасе. Помощник сгибает конечность в тазобедренном суставе и производит вытяжение по оси конечности. Хирург одновременно одной рукой оказывает давление на выступающие мыщелки бедра, а другой - на выступающие мыщелки голени, стремясь при этом сдвинуть голень при передних вывихах назад, при задних - вперед, при наружных - внутрь, а при внутренних - наружу.

Не следует прибегать к грубым приемам, например сгибать или разгибать конечность в коленном суставе, так как может произойти разрыв сосудисто-нервного пучка в подколенной ямке, особенно при полных вывихах. После вправления скопившуюся в коленном суставе кровь удаляют посредством прокола. Отсасывать жидкость из коленного сустава часто приходится по нескольку раз, так как развивается травматический синовит. После отсасывания крови накладывают гипсовую гильзу на слегка согнутый (5°) коленный сустав. С первых же дней больной в гипсовой повязке должен производить активные сокращения мышц, а через 10-12 дней - активно поднимать ногу. Ходить с помощью костылей больной начинает через 3-4 нед без нагрузки, лишь через 6-8 нед разрешается слегка нагружать конечность.

Гипсовый тугор снимают через 8-10 нед после травмы и заменяют съемной гипсовой шиной, которой больной пользуется в течение еще 2-3 нед. После наложения шины назначают массаж и физиотерапевтические процедуры: парафин, озокерит, грязелечение. Движения в коленном суставе начинают не раньше чем с 8-й недели. Таких больных нужно лечить в условиях стационара. Трудоспособность восстанавливается через 10-12 нед. В большинстве случаев благодаря длительной иммобилизации и последующему восстановительному лечению устойчивость и движения в коленном суставе полностью сохраняются. Недостаточная иммобилизация и слишком ранние форсированные движения могут привести к рецидиву вывиха и неустойчивости коленного сустава. В таких случаях больному приходится носить специальный ортопедический аппарат или требуется оперативное вмешательство. Оно заключается в удалении поврежденных менисков, восстановлении крестовидных и боковых связок или в образовании наружных крестообразных связок по нашему способу.

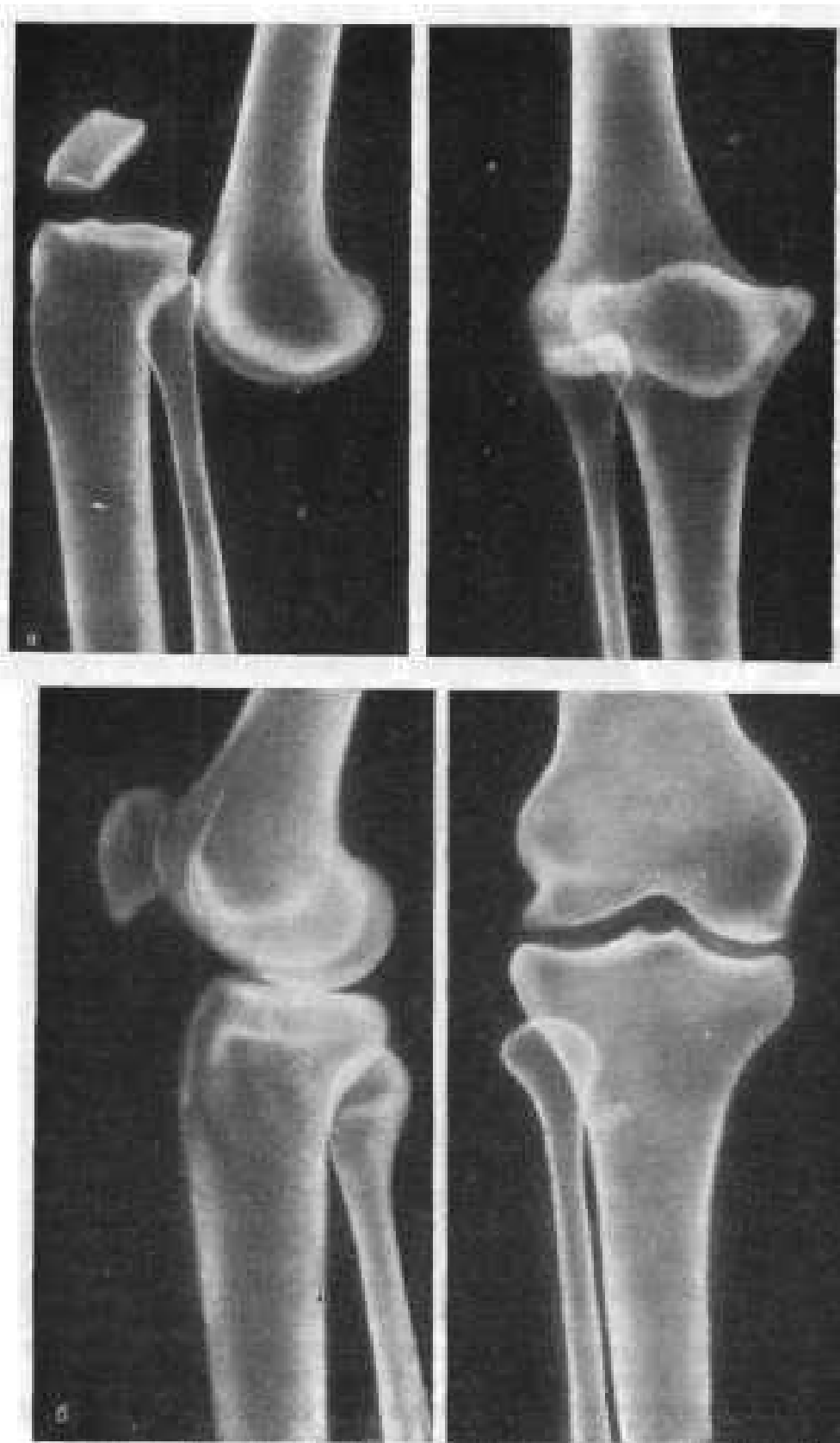

Рис. 168. Полный вывих голени до (а) и после (б) вправления.

Вывихи надколенника

Вывих надколенника чаще всего происходит в результате не прямой травмы. Предрасполагающими моментами являются наличие genu valgum, более сильное выступание внутреннего мыщелка бедра и несоответствие направления четырехглавого разгибателя голени и собственной связки надколенника, так как на большеберцовой кости она прикрепляется кнаружи от продолжения оси мышцы (Н. М. Волкович, 1928).

Вывихи надколенника могут быть полные и неполные. Р. Р. Вреден (1927) различает следующие их виды: 1) боковые вывихи – надколенник смещается кнаружи, редко кнутри; 2) торсионные вывихи – надколенник поворачивается вокруг своей продольной оси, обычно в пределах 90°, редко больше; в зависимости от того, в какую сторону направлена хрящевая поверхность вывихнутой коленной чашки, различают наружные, внутренние и передние торсионные вывихи; 3) вывих с внедрением в суставную щель, который встречается значительно реже других. При нем происходит поперечный разрыв собственной связки надколенника или сухожилия четырехглавой мышцы; коленная чашка повертывается кзади вокруг своей горизонтальной оси и внедряется в суставную щель.

Чаще всего наблюдаются наружные боковые вывихи, при которых происходит разрыв суставной сумки с внутренней стороны параллельно коленной чашке.

Симптомы и распознавание. Больные жалуются на резкие боли и невозможность активных движений в коленном суставе. Пассивные движения, особенно при неполных вывихах, в незначительных пределах возможны. Нога обычно слегка согнута в коленном суставе, голень несколько повернута кнаружи. Сухожилия разгибателя голени и собственной связки надколенника напряжены. При боковых вывихах коленный сустав расширен в поперечном диаметре, а при торсионных – в переднезаднем. У наружного или внутреннего мыщелка бедра при боковых вывихах определяется выступ, соответствующий сместившемуся надколеннику. При торсионных вывихах с поворотом в 90° на передней поверхности коленного сустава выявляется выступ, соответствующий наружному или внутреннему краю надколенника. По бокам выступа прощупываются передняя и задняя поверхности коленной чашки.

Для уточнения диагноза большое значение имеет рентгенологическое исследование. Дифференцировать вывихи надколенника приходится главным образом от ушиба, гемартроза коленного сустава и разрыва мениска.

Лечение. В большинстве случаев вправление вывихов коленной чашки не представляет трудностей. Иногда больные вправляют вывих сами. Вправление лучше производить под местным, а в более трудных случаях – под общим обезболиванием. Для расслабления четырехглавой мышцы разогнутую в колене ногу сгибают в тазобедренном суставе. Вправляют боковые вывихи путем надавливания на надколенник, который обычно смещается на свое место. При вправлении торсионных вывихов чрезвычайно важно предварительно выяснить, в какую сторону обращена хрящевая поверхность коленной чашки, и тогда давление на нее производят в соответствующем направлении. Если в суставе имеется значительное количество крови, до вправления вывиха рекомендуется отсосать ее. После вправления на коленный сустав накладывают гипсовый тугор. С первых же дней больной приступает к активным движениям в тазобедренном, голеностопном суставах и в пальцах. Больной в гипсовой повязке должен напрягать мышцы бедра и голени и поднимать конечность. С 7-го дня разрешается ходить при помощи костылей, а с 10-го дня – без них. Гипсовую повязку снимают на 14-18-й день, назначают массаж, нефорсированные движения в коленном суставе и физиотерапевтические процедуры (парафин, озокерит, грязелечение). Трудоспособность восстанавливается через 2-3 нед.

Вывихи с внедрением, или, как их еще называют, горизонтальные, лечат оперативным путем. Операцию необходимо производить в ближайшие 1-2 дня после

травмы. Она сводится к сшиванию разорвавшейся собственной связки надколенника или сухожилия четырехглавой мышцы. Дальнейшее лечение такое же, как описано выше.

Привычные вывихи надколенной чашки также лечат оперативным путем. Для этого предложены пластические операции, препятствующие вывиху коленной чашки, которые производятся на капсуле и сухожилии разгибательных мышц (М. О. Фридланд, 1926; Р. Р. Вреден, 1927; М. И. Ситенко, 1937; М. В. Волков, 1969; А. Krogius, 1928; Б. Бойчев, 1943, и др.).

ЗАКРЫТЫЕ ПЕРЕЛОМЫ НАДКОЛЕННИКА

Переломы надколенника чаще всего происходят в результате прямой травмы, например при ушибе его или падении на согнутое колено.

Реже переломы надколенника возникают в результате не прямой травмы. Перелом надколенника может произойти, например, при стремительном и резком выпрямлении с целью удержаться на ногах в момент скольжения ног вперед и падения тела назад. В этих случаях перелом происходит под воздействием двойного механизма: 1) вследствие сильного сокращения четырехглавой мышцы возникает «отрывной» перелом надколенника; 2) одновременно с этим происходит перелом коленной чашки, фиксированной к передней поверхности мыщелков бедра, вследствие «перегиба» под углом, открытым кзади.

Чаще всего встречаются поперечные переломы надколенника, реже — сегментарные, оскольчатые, звездчатые, вертикальные и другие виды.

Практически целесообразно различать переломы коленной чашки без расхождения и с расхождением отломков. При переломах коленной чашки линия перелома почти всегда проникает в коленный сустав, за исключением перелома в нижнем ее полюсе. Расхождение отломков всегда указывает на разрывы боковых связок коленной чашки. Вследствие сокращения четырехглавой мышцы верхний отломок коленной чашки оттягивается кверху, иногда до 4—6 см и больше. При целостности связок разгибательного аппарата расхождение отломков невозможно.

Симптомы и распознавание. Нога находится в выпрямленном в коленном суставе положении. Активные движения в нем и поднятие выпрямленной конечности при переломе надколенника с расхождением отломков невозможны. При переломах надколенника без расхождения отломков, т. е. когда боковые связки целы, больной может ходить, наступая на выпрямленную конечность с большим трудом, испытывая при этом боль; в равной степени возможно активное, хотя и ограниченное, разгибание голени и боковое перемещение конечности. Пассивные движения в коленном суставе, особенно сгибание, резко болезненны.

Всегда наблюдается больший или меньший гемартроз коленного сустава, распространяющийся в верхний заворот. Объем коленного сустава увеличен по сравнению со здоровой конечностью. Ощупывание надколенника болезненно. При переломе с расхождением отломков верхний отломок оттянут и расположен на несколько сантиметров выше нижнего. Между отломками имеется диастаз и прощупывается щель, в которую можно проникнуть пальцем.

Иногда в области расхождения отломков видно поперечное углубление. Захватив двумя пальцами одной руки верхний отломок и двумя пальцами другой руки нижний отломок, легко определить их боковую смещаемость. Диагноз уточняется по рентгеновскому снимку. Перелом особенно хорошо виден на боковой рентгенограмме. Перелом надколенника следует дифференцировать с врожденной дольчатой коленной чашкой (*patella partita*).

Лечение переломов надколенника

Лечение переломов надколенника без расхождения отломков. Переломы надколенника без расхождения отломков и с расхождением их в пределах 2—3 мм лечат консервативно. В последнем случае происходит разрыв апоневротического листка на

передней поверхности коленной чашки, а не боковых связок. При небольшом расхождении отломков наступает соединительнотканное сращение, что в дальнейшем не сказывается отрицательно на функции коленного сустава.

Сразу же после поступления больного производят прокол коленного сустава и отсасывают кровь. Для этого кожу в области колена смазывают йодом. С наружной поверхности, на уровне верхнего заворота сустава, в кожу, подкожную клетчатку и сумку сустава вводят с помощью тонкой иглы 3—5 мл 0,5% раствора новокаина. Прокол сустава производят толстой иглой. Во время отсасывания крови в сустав вводят 20—40 мл 0,25% раствора новокаина. Кровь, перемешавшуюся с раствором новокаина, отсасывают. К концу отсасывания в сустав вводят 20 мл 2% раствора новокаина. Иглу удаляют, а место прокола смазывают йодом. После этого накладывают гипсовый тугор. Для этого требуется одна лонгета (в 6 слоев) шириной 15 см и длиной 70 см, а также 3 гипсовых бинта шириной 15 см и длиной 5 м. Больного укладывают так, чтобы туловище его до тазобедренного сустава находилось на столе, а ноги, начиная от ягодичной складки, выходили за край стола; стопу поддерживает помощник, сидящий на низкой скамейке. Таким образом коленному суставу сразу придают положение небольшого ($3\text{--}5^\circ$) сгибания. Здоровая нога согнута в коленном и голеностопном суставах под прямым углом и опирается на табурет. Для того чтобы край гипсовой повязки не врезался в надлодыжечную область голени, ее смазывают клеолом и забинтовывают бинтом шириной 8—10 см, наложенным циркулярно несколькими турами. Заднюю лонгету накладывают на 2 см ниже ягодичной складки до середины забинтованной части надлодыжечной области. Лонгету укрепляют тремя круговыми гипсовыми бинтами. Повязку в области коленного сустава хорошо моделируют. Края гипсовой повязки сверху и снизу ровно обрезают. На влажную гипсовую повязку наносят схему перелома, необходимые даты и фамилию врача.

Гипсовый тугор может быть наложен также одними бинтами, без лонгеты; тогда он получается тоньше и изящнее. Больной с переломом надколенника без расхождений отломков со 2—3-го дня после наложения гипсового тугора начинает производить активные движения в голеностопном и тазобедренном суставах, поднимать ногу, напрягать мышцы и т.д.; на 7—8-й день разрешается ходить без костылей и палки с полной нагрузкой на ногу. Гипсовую повязку снимают через 3—4 недели после травмы. Больному назначают активные движения в коленном суставе, массаж, парафинотерапию или световые ванны. Трудоспособность восстанавливается через 5—6 недель.

Если имеется небольшое ступенеобразное смещение отломков в переднезаднем направлении, то после отсасывания крови надколенник прижимают ладонью, а затем 2—3 раза передвигают его вверх и вниз. Таким образом, переднезаднее смещение коленной чашки устраняется. Чтобы создать в таких случаях постоянное небольшое эластическое давление, мы пользуемся следующим приемом: к коже, покрывающей надколенник, приклеивают резиновую губку или кусок пористой эластической резины овальной формы (6x5 см), толщиной 1-2 см. После этого накладывают гипсовый тугор, который хорошо моделируют. До затвердевания гипсовой повязки производят мягкие ритмичные надавливания на область коленной чашки. Слегка сжатая губка придавливает коленную чашку и предупреждает смещение отломков в переднезаднем направлении. Дальнейшее лечение такое же, как описано выше.

Оперативное лечение переломов коленной чашки с расхождением отломков. При переломах коленной чашки с расхождением отломков применяют оперативное лечение. Оперировать лучше сразу или через 1-2 дня после травмы. Во избежание инфицирования сустава операцию производят только при отсутствии ссадин в области колена или после их заживления. Если операцию делают не сразу после травмы, то для уменьшения болей при большом гемартрозе из коленного сустава отсасывают кровь, вводят в полость его 20 мл 2% раствора новокаина и больному временно накладывают заднюю гипсовую лонгету или гипсовую гильзу.

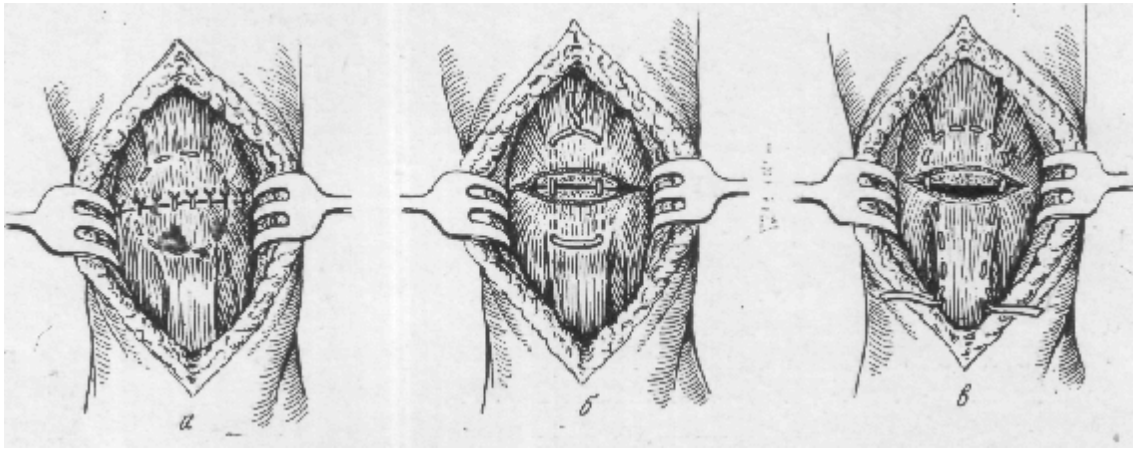


Рис. 169. Сшивание надколенника

а — круговой шов при переломе надколенника и сшивание боковых связок надколенника; б — сшивание надколенника при помощи П-образного шва, проведенного через оба фрагмента; в — восстановление сухожилия надколенника после удаления нижнего фрагмента надколенника по А. В. Каплану; под бугристостью большеберцовой кости просверлен канал, через который проводится лавсановая лента или толстая нитка.

Сшивание коленной чашки (рис. 169, а). Сшивание надколенника показано при поперечных, оскольчатых, вертикальных и прочих переломах с двумя или несколькими крупными осколками.

Основная цель операции — восстановить связочный аппарат. Оперируют под местной, общей или спинномозговой анестезией. Делают лоскутный разрез с основанием кверху. Линия разреза идет от внутреннего мыщелка бедра вниз и кнаружи под коленную чашку, далее вверх и наружу до наружного мыщелка. Кожу с подкожной клетчаткой отсепааровывают вверх; при этом обнажается разорванная фасция и место перелома коленной чашки. Здесь обычно имеются кровоизлияние и сгустки крови. Края разорванной в поперечном направлении сумки иссекают и дополнительно расширяют в обе стороны так, чтобы были видны разорванные связки. Острыми крючками раздвигают оба отломка. Из сустава удаляют марлевыми салфетками кровь и сгустки. Острой ложкой удаляют сгустки с поверхности перелома. Мелкие свободные и слегка связанные костные осколки в области расхождения крупных отломков удаляют. Отломки сближают с помощью крючков так, чтобы они плотно и точно прилегали друг к другу. Это положение фиксируется циркулярно проведенной вокруг коленной чашки через сухожилие прямой мышцы и собственной связки надколенника шелковой ниткой или П-образным проволочным швом, проведенным через оба отломка (рис. 169, б). Крепкими шелковыми швами сшивают разорванные боковые связки и тонкими узловыми швами — связку над коленной чашкой. Связки и сумку следует сшивать так, чтобы швы не проникали в сустав. На кожу накладывают узловые швы и повязку. Колено иммобилизируют задней лонгетой. Через 8 дней снимают швы и накладывают на 3—5 недель гипсовый тугор. Через 2 недели после операции больной начинает ходить с полной нагрузкой на ногу, заниматься лечебной физкультурой, поднимать выпрямленную ногу, напрягать мышцы и т. д. После снятия гипсовой повязки назначают лечебную гимнастику, массаж, механотерапию, физиотерапевтические процедуры, грязелечение и т. д. Восстановление функции идет медленнее, чем при переломах без расхождения отломков. Трудоспособность возвращается через 2—3 месяца.

Частичное удаление сломанной коленной чашки по А. В. Каплану. Если нижний фрагмент небольшой или раздроблен, а также в застарелых случаях, лучше его удалить. Этим предупреждаются боли и развитие артроза. Оставшуюся часть надколенника подравнивают и сшивают с собственной связкой. Для этого через поперечно просверленный канал в оставшемся верхнем фрагменте надколенника или лучше над ним

и по бокам, через сухожилие четырехглавой мышцы проводят (по типу матрачного шва) узкую лавсановую ленту. Затем просверливают канал под бугристостью большеберцовой кости. Свободные концы ленты прошивают через собственную связку надколенника в продольном направлении. Один конец ленты проводят через просверленный канал под бугристостью и связывают его с другим концом (рис. 169, в). После операции на 4 недели накладывают гипсовую повязку. Затем больной начинает производить движения в коленном суставе. Через 6 недель разрешают ходить с полной нагрузкой на ногу. Функция коленного сустава хорошо восстанавливается.

Полное удаление коленной чашки и восстановление сухожилия четырехглавой мышцы. Раздробленные и многооскольчатые звездчатые переломы коленной чашки со смещением, особенно у больных среднего и пожилого возраста, вызывают в дальнейшем остеоартроз передней части коленного сустава, боли и ограничение движений. В этих случаях показано удаление раздробленной коленной чашки. После восстановления сухожилия четырехглавой мышцы движения в коленном суставе вполне удовлетворительные и безболезненные. Отрицательная сторона этой операции состоит в том, что передняя поверхность мыщелков бедра остается незащищенной и может подвергаться травматизации.

Для удаления раздробленной коленной чашки делают парапателлярный медиальный разрез (рис. 170). Кожу отсепаровывают в наружную сторону. Сухожилие четырехглавой мышцы и собственную связку надколенника рассекают продольно по середине и вылушивают все отломки. После этого осматривают сустав и удаляют все костные отломки. Наружный край сухожилия накладывают на внутренний и края сшивают узловыми швами. Рану зашивают. Гипсовый тутор накладывают на 4 недели.

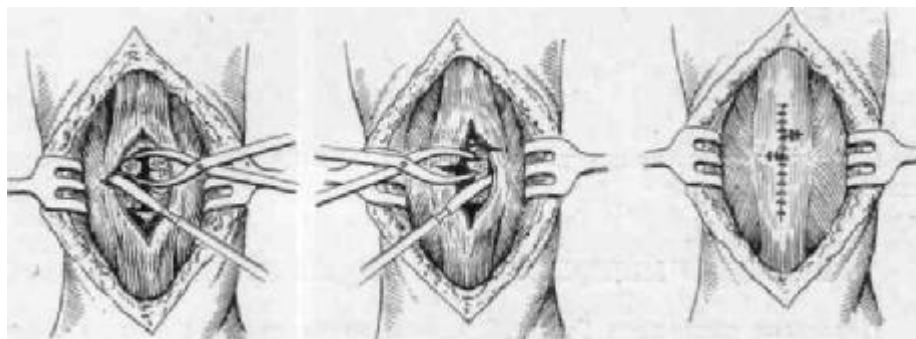


Рис. 170. Пателлэктомия по Войду: три этапа операции.

Функция коленного сустава обычно восстанавливается через 8—10 недель.

Удаление коленной чашки показано при сращении ее с передней поверхностью мыщелков бедра, а также при остеоартрозах в надколенно-бедренной части коленного сустава; благодаря этому устраняются боли и ограничение сгибания голени.

Ошибки при лечении переломов надколенника

При лечении переломов коленной чашки без смещений наиболее часто допускаются следующие ошибки: не отсасывают из сустава излившуюся кровь, не накладывают гипсового тутора.

Переломы коленной чашки с расхождением отломков подлежат оперативному лечению. Является ошибкой при операции не сшить разорванные боковые связки или сшивать их так, чтобы швы проникали в полость сустава. Наличие ссадин и инфицированной раны в области сустава служит противопоказанием к операции. У людей

пожилого возраста с раздробленными переломами коленной чашки будет ошибкой сшивать, а не удалять надколенники. После частичного и полного удаления коленной чашки восстановление сухожильного и сумочного аппарата обязательно.

ЗАКРЫТЫЕ ПЕРЕЛОМЫ КОСТЕЙ ГОЛЕНИ

К переломам голени относят переломы мыщелков, диафиза костей голени и лодыжек.

Переломы мыщелков большеберцовой кости

Переломы мыщелков большеберцовой кости происходят при резкой и сильной абдукции или аддукции голени при воздействии грубой силы на наружную или на внутреннюю поверхность коленного сустава. Такие переломы возникают и под влиянием силы, действующей в вертикальном направлении на верхнюю суставную поверхность большеберцовой кости; в ряде случаев имеет место сочетанное направление таких сил, вызывающих перелом.

Переломы мыщелков большеберцовой кости могут произойти в результате непосредственного воздействия травмы, однако в большинстве случаев они возникают при падении на выпрямленные ноги. Мыщелки голени при этом сжимаются в продольном направлении между мыщелками бедра и более плотным и крепким верхним метафизом большеберцовой кости. Один из мыщелков, чаще наружный, вследствие естественного вальгусного положения откалывается в продольном или косом направлении и смещается книзу. Более редко верхний метафиз внедряется снизу вверх между мыщелками и раскалывает их. Часто одновременно происходит сжатие мыщелков с потерей вещества и уменьшением высоты их — компрессионный перелом мыщелков большеберцовой кости. Переломы мыщелков большеберцовой кости часто сочетаются с растяжениями и частичным повреждением и реже полным разрывом связок коленного сустава, так как действующая сила обычно истощается, вызывая перелом мыщелка. Перелом наружного мыщелка в результате абдукционного насилия сочетается с различной степенью повреждения (растяжение, неполный и полный разрыв) внутренней большеберцовой связки, передней крестообразной связки и повреждением наружного мениска; при повреждении внутреннего мыщелка, возникающего при аддукции, отмечается повреждение наружной малоберцовой связки, передней крестообразной связки и внутреннего мениска (рис. 171).

Поврежденные связки при переломах мыщелков обычно восстанавливаются под влиянием иммобилизации и консервативного лечения, и по этому поводу крайне редко требуется хирургическое вмешательство.

Переломы внутреннего мыщелка встречаются значительно реже, чем переломы наружного мыщелка, которые часто сочетаются с переломом под головкой малоберцовой кости. Переломы мыщелков относятся к внутрисуставным переломам или Т- и Y-образным переломам верхнего конца большеберцовой кости. Все эти переломы могут быть со смещением и без него. Среди переломов мыщелков со смещением наблюдаются два основных типа.

Первый тип — отлом целого, нераздробленного мыщелка, при котором верхняя суставная площадка большеберцовой кости не повреждена. Мыщелок обычно смещается книзу и отклоняется в сторону.

Второй тип — повреждение центральной части суставной площадки мыщелка и вдавление ее в виде одного или нескольких раздробленных отломков в глубь губчатого вещества верхнего конца большеберцовой кости. При этом в одних случаях образуется большой, в других — узкий крайний (при переломах наружного мыщелка — наружный, при переломах внутреннего мыщелка — внутренний) отломок, который отклоняется в сторону и смещается книзу.

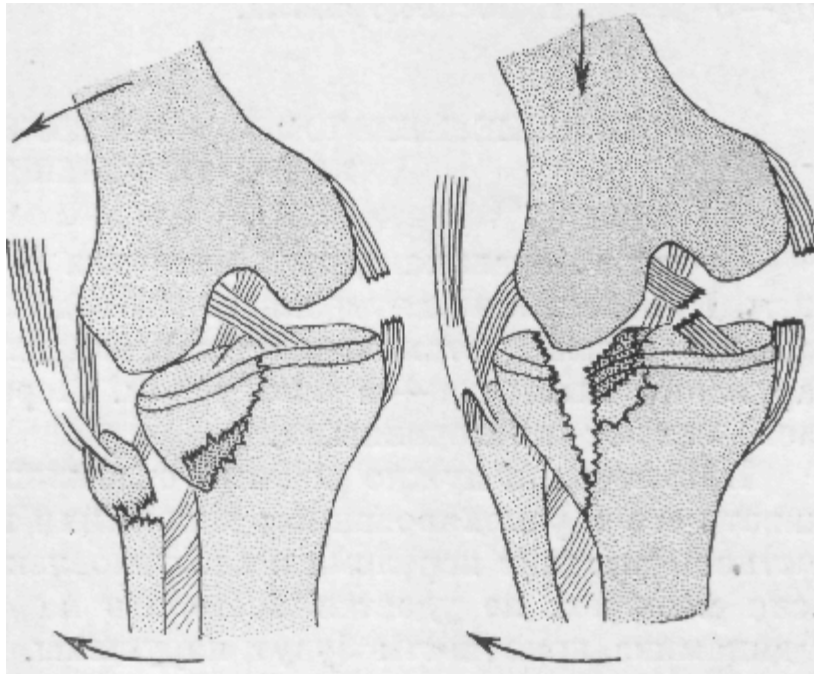


Рис. 171. Механизм перелома наружного мыщелка большеберцовой кости, шейки малоберцовой и разрыва внутренней боковой связки коленного сустава и передней крестообразной связки.

Симптомы и распознавание. В верхнем отделе голени при переломе мыщелков часто имеются припухлость и разлитая гематома. Отмечается выраженный в большей или меньшей степени гемартроз коленного сустава. Контуры его сглажены. В коленном суставе, особенно в верхнем завороте, определяется зыбление, надколенник баллотирует. Если наружный мыщелок смещен книзу или имеется компрессионный перелом его, голень отклоняется кнаружи (*genu valgum*); при таком же стоянии внутреннего мыщелка голень отклоняется кнутри (*genu varum*).

В области мыщелков поперечник голени по сравнению со здоровой стороной увеличен, особенно при переломе обоих мыщелков. Область мыщелков при надавливании болезненна, иногда ощущается крепитация. Определяется боковая подвижность голени в коленном суставе: Поколачивание по пятке вызывает боль в области поврежденного мыщелка. Функция коленного сустава нарушена, активные движения невозможны. Небольшое пассивное сгибание голени возможно. По мере увеличения сгибания усиливается сопротивление движению. Чем больше кровоизлияние и гемартроз, тем труднее распознавание, особенно при переломах мыщелков без значительного смещения. Решающее значение для правильного диагноза имеют рентгенограммы в переднезадней и боковой проекциях.

Дифференцировать переломы мыщелков большеберцовой кости приходится от ушиба коленного сустава, разрыва боковой связки, перелома надколенника и перелома мыщелков бедра.

Лечение переломов мыщелков большеберцовой кости без смещения

При переломах одного или обоих мыщелков голени без смещения из коленного сустава удаляют кровь и вводят в него 20 мл 2% раствора новокаина; затем, накладывают лонгетно-циркулярную гипсовую повязку от ягодичной складки. Повязка фиксирует коленный сустав, согнутый под углом 5°, и стопу под прямым углом. В области коленного сустава повязка должна быть хорошо отмоделирована. Со 2-3-го дня назначают активные движения в тазобедренном суставе, поднятие ноги в гипсе и ритмические сокращения мышц (в особенности четырехглавой) иммобилизованной конечности. Через 5-10 дней разрешают ходить, вначале с помощью костылей без нагрузки на ногу: Гипсовую повязку снимают через 4 нед, назначают движения в коленном и голеностопном суставах, массаж, парафинотерапию. После 8 нед

больному разрешают нагружать ногу. Трудоспособность восстанавливается через 2,5-3 мес после травмы.

Лечение переломов мыщелков большеберцовой кости со смещением

При переломе внутреннего мыщелка в результате смещения отломка книзу колено устанавливается в варусном положении, а при переломе наружного мыщелка – в вальгусном. Переломы эти в большинстве случаев бывают вколоченными.

Нужно поднять отломившийся мыщелок кверху и удерживать его в репонированном положении до тех пор, пока не произойдет костное сращение перелома и восстановление функции коленного сустава. Если мыщелок не удастся поставить на место, статика и динамика конечности будут нарушены. Для правильной ориентировки очень важно иметь в прямой и боковой проекциях рентгенограммы коленного сустава. Из коленного сустава через прокол отсасывают кровь и в сустав вводят 20 мл 2% раствора новокаина. Для того чтобы поднять отломок кверху, поставить оба мыщелка на одном уровне и восстановить нормальную ось конечности, при переломе внутреннего мыщелка голень в колене отводят кнаружи, а при переломе наружного мыщелка, наоборот, приводят. В первом случае внутренняя боковая связка, прикрепляющаяся к внутреннему надмыщелку бедра и мыщелку голени, натягивается и поднимает внутренний мыщелок голени. Во втором случае наружная боковая связка, прикрепляющаяся к наружному надмыщелку бедра и к головке малоберцовой кости, натягивается и поднимает наружный мыщелок голени. Достигнутое положение следует фиксировать гипсовой повязкой.

При переломах внутреннего мыщелка больного укладывают на столе так, чтобы ноги, начиная от ягодичной складки, выступали за край стола. Здоровую ногу, согнутую в коленном и голеностопном суставах под прямым углом, ставят на табуретку. Больную ногу в выпрямленном положении поддерживает один из помощников за стопу. Наружную поверхность колена смазывают клеолом и к ней приклеивают топкую ватную подушечку размером 10х6 см. Берут 2 м марлевого бинта шириной 10 см, складывают вдвое и середину сложенного бинта кладут на приклеенную подушечку. Один конец проводят спереди, а другой – сзади колена; концы нетуго завязывают одним узлом. Концы бинта («вожжи») передают помощнику, который тянет их снаружи внутрь. На внутреннюю поверхность надлодыжечной области тоже приклеивают подушечку с такими же «вожжами», свободные концы которых направлены в наружную сторону. «Вожжи» передают другому помощнику, который тянет за них нижнюю часть голени кнаружи. При вправлении внутреннего мыщелка один помощник тянет за «вожжи» колено внутрь, а другой тянет нижнюю часть голени в наружную сторону.

При вправлении перелома наружного мыщелка положение обратное: одну подушечку приклеивают к внутренней поверхности колена, а другую – к наружной поверхности надлодыжечной области. За верхние «вожжи» тянут колено кнаружи, а за нижние тянут голень кнутри (рис. 172). Тягу следует производить плавно, с силой, достаточной для того, чтобы подтянуть мыщелок кверху. Таким образом выравнивается положение мыщелков и устраняется варусное и вальгусное положение колена при переломах одного мыщелка со смещением.

Разошедшиеся в стороны мыщелки большеберцовой кости следует сблизить. Это достигается одномоментным сдавлением их между обеими ладонями и при помощи винтовых тисков, которые сразу после сжатия снимают. Сжатие мыщелков и наложение гипсовой повязки производят при непрекращающемся действии двух боковых тяг. Накладывают заднюю лонгету шириной 15 см в 6-7 слоев от ягодичной складки до кончиков пальцев, затем ногу бинтуют 5-6 гипсовыми бинтами шириной 15 см и длиной 5 м. Во время накладывания гипсовой повязки нужно тщательно моделировать место приложения тяги к колену и надлодыжечной области. Когда гипсовая повязка подсохнет, тягу за «вожжи» прекращают и концы их срезают, а отверстия в гипсовой повязке, через которые проходили «вожжи», загипсовывают. Положение отломка и оси сустава контролируют рентгенограммами. В некоторых случаях для дополнительного сближения отломков мы применяем пневматическую компрессию. Для этого на область мыщелка

большеберцовой кости до или после наложения гипсовой повязки (через вырезанные окна) помещают два воздушных (пневматических) пелота с ниппельными клапанами. Концы клапанов выстоят наружу из-под гипсовой повязки. После того как гипсовая повязка высохнет, подкачивают в пелоты немного воздуха велосипедным насосом. Больные при этом должны испытывать небольшое давление. Со 2-го дня назначают активные движения в тазобедренном суставе, поднятие ноги в гипсе и ритмические сокращения мышц, прежде всего четырехглавой. На 4-й неделе гипсовую повязку снимают и накладывают новую – без подушечек. Конечность удерживают в том же положении, чтобы не произошло смещения мыщелка книзу. Больным разрешают ходить с помощью двух костылей без нагрузки на конечность. Гипсовую повязку снимают через 8 нед после перелома и делают Контрольную рентгенограмму. Назначают лечебную гимнастику (движения в коленном суставе, ритмические сокращения четырехглавой мышцы), массаж, парафинотерапию, а в более позднем периоде – механотерапию и грязелечение. После снятия гипсовой повязки полная нагрузка не разрешается в течение еще 6-8 нед. Трудоспособность восстанавливается через 3,5-5 мес. Лечение таких переломов можно также проводить вытяжением по длине с боковыми вытяжениями.

Нередко одновременно с наружным мыщелком ломается головка малоберцовой кости (рис. 173). Техника лечения не изменяется.

Лечение перелома обоих мыщелков большеберцовой кости со смещением. Верхний отдел диафиза большеберцовой кости внедряется между обоими мыщелками и раздвигает их (рис. 174). Чтобы вправить отломки, необходимо низвести диафиз большеберцовой кости и сблизить разошедшиеся мыщелки.

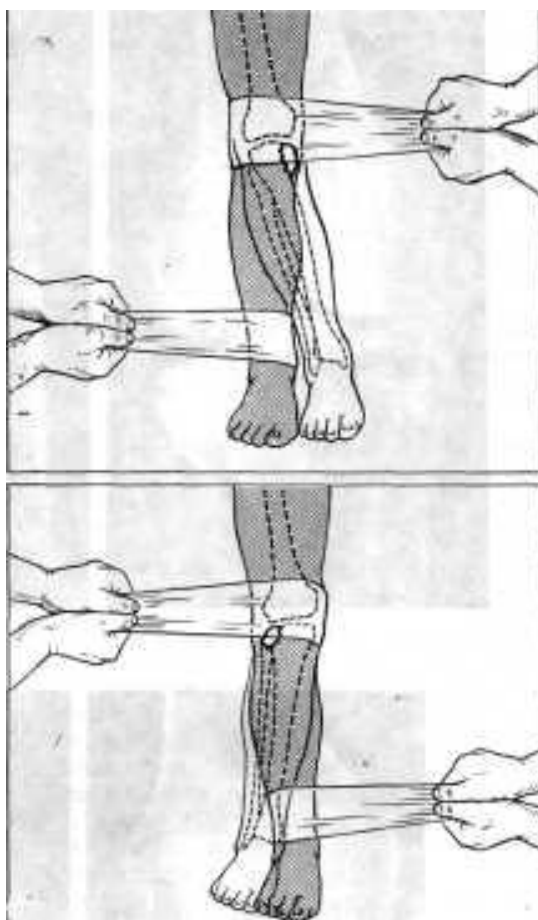


Рис. 172. Вправление перелома внутреннего (а) и наружного (б) мыщелков большеберцовой кости со смещением книзу.

Мы применяем следующий способ лечения. После клинического и рентгенологического исследований из коленного сустава пункцией удаляют кровь и вводят в него 20 мл 2% раствора

новокаина. Ногу укладывают в выпрямленном в колене положении на предложенной нами шине с одной наклонной плоскостью для бедра и голени (рис. 175).

Производят вытяжение за спицу, проведенную через надлодыжечную область большеберцовой кости или через пяточную кость. Стопу подвешивают обычным способом и больного переносят на кровать со щитом. К дуге подвешивают 7-9 кг груза. Через 2-3 дня делают контрольную рентгенограмму. Обычно к этому времени диафиз большеберцовой кости под влиянием вытяжения уже низведен, но мышелки остаются разошедшимися. Если в коленном суставе определяется жидкость, ее удаляют и одновременно вводят 20 мл 2% раствора новокаина. После этого, сдавливая мышелки обеими ладонями или специальными винтовыми тисками или применяя пневматическую компрессию, накладывают гипсовую повязку при непрекращающемся вытяжении. Груз постепенно уменьшают до 5-7 кг к 15-му дню, а к 30-му - до 4-5 кг. С первых дней назначают лечебную гимнастику (ритмические сокращения мышц, движения в тазобедренном и голеностопном суставах, «игра» коленной чашкой и т. п.). Через 1,5 мес повязку удаляют, а еще через 2-4 нед снимают скелетное вытяжение. Назначают движения в коленном суставе, массаж, парафино-, грязе- или озокеритотерапию. Через 2,5-3 мес после травмы разрешают ходить при помощи двух костылей с небольшой, постепенно увеличивающейся нагрузкой на ногу. Трудоспособность восстанавливается через 3,5-4,5 мес после травмы.

При переломе обоих мышелков голени со смещением мы применяем еще один метод лечения. Производят местное обезболивание, из коленного сустава отсасывают кровь. Через надлодыжечную область большеберцовой кости проводят спицу, на которую надевают дугу. После этого на ортопедическом столе производят форсированное вытяжение выпрямленной конечности за дугу. Тут же делают рентгенограмму. Если диафиз низведен, а мышелки остались раздвинутыми, их сближают, сдавливая обеими кистями или тисками или применяя пневматическую компрессию. Тут же накладывают гипсовый тугор. В области колена, мышелков бедра и голени гипсовая повязка должна быть хорошо моделирована. Во избежание вторичного смещения ногу укладывают на шину с наклонной плоскостью. Вытяжение производят за спину. К дуге подвешивают груз в 6-8 кг. Дальнейшее лечение такое же, описано выше.

Закрытый компрессионный остеосинтез переломов мышелков большеберцовой кости (по Чанли, Вороновичу, Юсупову и другим способам), имеющий целью плотно сбить и фиксировать разошедшиеся мышелки, применяется в тех случаях, когда они не раздроблены. Обычно для этого используют тонкие спицы (2 мм) с небольшим упорным расширением или площадкой на расстоянии 5-10 см от тупого конца спицы. Мы пользуемся спицами толщиной 2-2,5 мм, длиной 30 см, имеющими на расстоянии 7 см от тупого конца петлеобразное или булавовидное расширение (рис. 176). Для того, чтобы сбить и фиксировать отломившиеся мышелки (один или оба), с помощью дрели проводят через оба мышелка параллельно две такие спицы на расстоянии 1-2 см во фронтальной плоскости. Одну спицу проводят снаружи кнутри, другую – в обратном направлении. Затем острые концы обеих спиц помещают, временно не зажимая, в соответствующее фиксирующее ложе на обеих ножках дуги Киршнера или другого аппарата. В каждую ножку дуги Киршнера вставляют по растягивающему винтовому приспособлению, в котором временно фиксируют концы спиц. Затем обе спицы натягивают. По мере натягивания упорное расширение спицы приближают к коже. Узким остроконечным скальпелем соответственно месту вхождения спицы прокалывают кожу с обеих сторон и продолжают натягивать спицы до полного погружения их упорного расширения в кость. Делают еще несколько дополнительных поворотов ручек винтовых растягивателей до плотного сближения мышелков, что контролируется рентгенологически. Затем спицы окончательно зажимают гаечным ключом в фиксирующих приспособлениях дуги Киршнера и удаляют оба натягивающих винтовых приспособления. Места входа и выхода спиц закрывают стерильными наклейками.

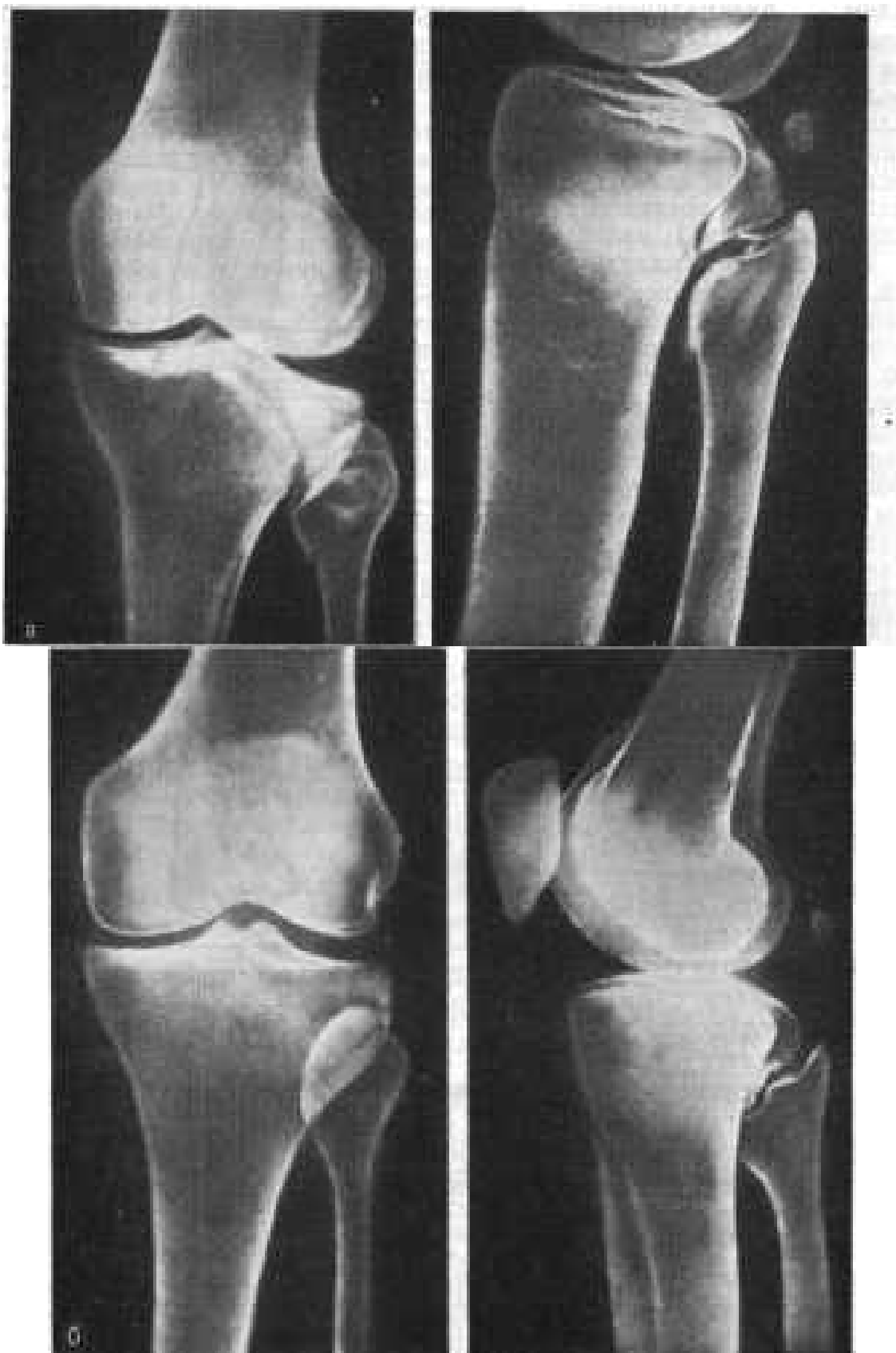

Рис. 173. Перелом наружного мыщелка большеберцовой кости и головки малоберцовой кости. Одномоментное вправление путем приведения голени и наложения гипсовой повязки. а - до лечения: мыщелок смещен книзу и повернут, вальгусное положение голени; б - через 2,5 мес после вправления – костное сращение перелома, полное анатомическое восстановление наружного мыщелка голени.

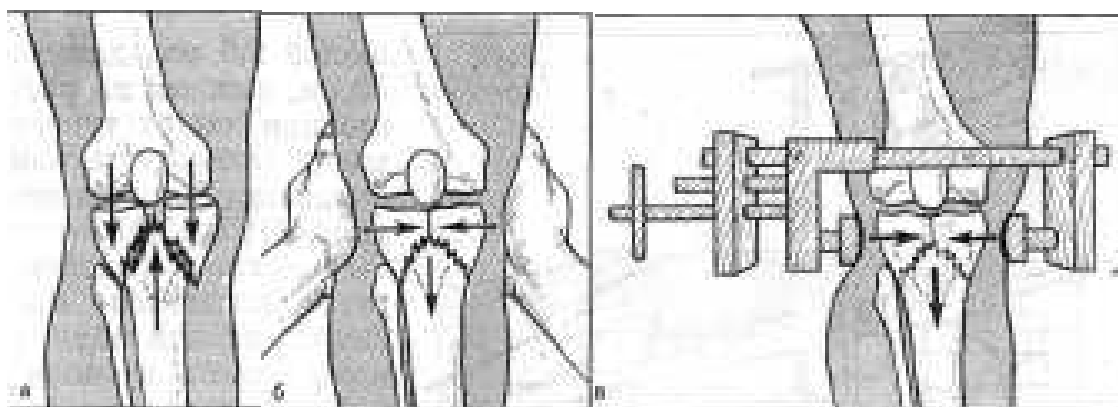


Рис. 174. Перелом обоих мыщелков большеберцовой кости со смещением отломков. Вправление путем вытяжения по длине (а) и сжатия мыщелков ручным (б) способом или при помощи компрессионного аппарата (в).

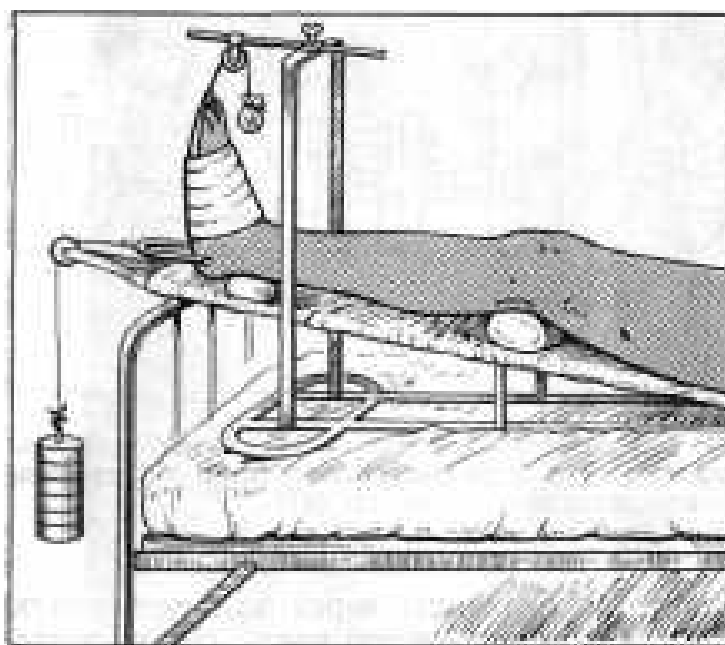


Рис. 175. Скелетное вытяжение за пятку на шине Каплана при переломе обоих мыщелков большеберцовой кости. Под колено и ахиллово сухожилие подложены валики, коленный сустав почти выпрямлен.

Для иммобилизации на выпрямленную в колене ногу накладывают гипсовую лонгетно-циркулярную повязку от ягодичной складки до кончиков пальцев на 1-2 нед. Со 2-го дня назначают ритмические сокращения мышц бедра и лечебную гимнастику (не снимая аппарата). После снятия гипсовой повязки начинают движения в коленном суставе. Через 4--6 нед после проведения спиц их удаляют и назначают такое же лечение, как и после других способов иммобилизации. В течение всего периода нахождения спиц в мыщелках большеберцовой кости нужно следить, чтобы предупредить инфекцию. При малейшем подозрении на инфекцию спицы должны быть удалены. Закрытый компрессионный остеосинтез может быть применен также после одномоментного вправления или вскоре после вправления перелома мыщелков постепенным скелетным вытяжением. Для лечения переломов мыщелков большеберцовой кости используют также компрессионно-дистракционный аппарат Илизарова и шарнирный аппарат Волкова-Оганесяна (рис.177, 178).

Оперативное лечение переломов мыщелков большеберцовой кости. Сращение переломов мыщелков большеберцовой кости со смещением отломков в порочном положении приводит к нарушению нормальной оси, статики и динамики конечности, уменьшению ее устойчивости, а также к ограничению подвижности, развитию в последующем деформирующего артроза и

постоянным ноющим болям в коленном суставе. Предупредить эти осложнения можно только хорошим вправлением отломков. Если описанными выше приемами репонировать внутрисуставной перелом мыщелков невозможно или не удастся, показано оперативное вмешательство.

Остеосинтез лучше всего выполнять на 3-5-й день после травмы. Операцию производят под внутрикостным, спинномозговым или общим обезболиванием. Соответственно на передненаружной или передневнутренней поверхности коленного сустава делают продольный, или дугообразно изогнутый книзу и кзади разрез, который начинается на уровне верхнего края надколенника и идет вниз, огибая поврежденный мыщелок по направлению к бугристости большеберцовой кости. Таким путем вскрывают сумку сустава без пересечения боковых связок и обнажают место перелома. Из коленного сустава удаляют кровь и сгустки. Полость сустава промывают теплым изотоническим раствором хлорида натрия. Если разорван мениск, его удаляют. В тех случаях, когда центральная часть суставной площадки мыщелка вдавлена (второй тип перелома мыщелков со смещением) в губчатую кость, с помощью подъемника и кюретки осторожно приподнимают отломки до нормального уровня. Затем приподнимают, прижимают и устанавливают в правильном положении крайний отломок мыщелка. Надо следить, чтобы суставная поверхность отломившегося мыщелка (при переломах первого и второго типа) оказалась на одном уровне с неповрежденным мыщелком и точно сошлась с ним.

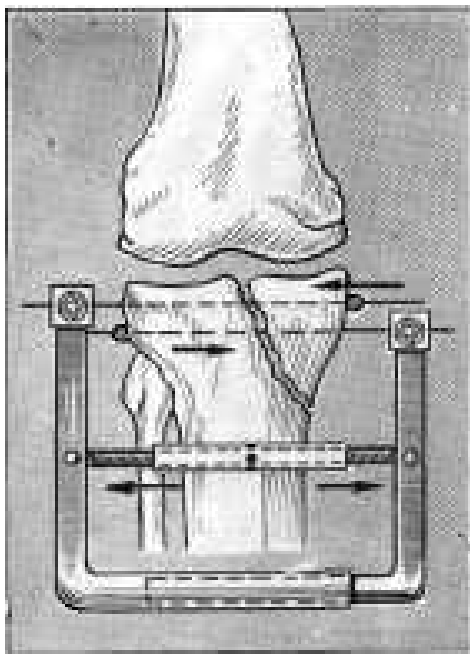


Рис. 176. Закрытый остеосинтез переломов мыщелковой большеберцовой кости при помощи двух встречных спиц с упорными площадками, которые натягиваются в дуге.

Для хорошей фиксации вправленного мыщелка через оба мыщелка во фронтальной плоскости проводят металлический болт. В некоторых случаях мыщелки можно соединить при помощи длинного винта или костного штифта. Образовавшуюся полость в губчатой кости после поднятия вдавленной центральной части мыщелка плотно заполняют кортикальной и губчатой костной щепкой (рис. 179).

При переломе одного мыщелка рану зашивают послойно наглухо и накладывают глухую бесподстилочную гипсовую повязку, фиксирующую коленный сустав под углом 5° и стопу под прямым углом. Швы снимают на 8-й день. Дальнейшее ведение такое же, как при переломах мыщелков без смещения. Болт удаляют через 6-8 мес после остеосинтеза.

Операцию по поводу перелома обоих мыщелков со смещением производят по такому же принципу. Делают лоскутный разрез, обнажающий оба мыщелка сразу без пересечения боковых связок и собственной связки надколенника. Отломки соединяют с помощью одного или двух болтов.

Операцию поднятия мыщелка большеберцовой кости с созданием костной подпорки по способу Ситенко производят при значительных компрессионных застарелых переломах. Делают такой же разрез, как для остеосинтеза одного мыщелка. Из коленного сустава удаляют кровь и сгустки. Широким остеотомом на 1-2 см под плоскостью перелома и параллельно ей производят остеотомию мыщелка голени. Отделившийся мыщелок по всей ширине поднимают кверху до уровня неповрежденного мыщелка. Образовавшийся под мыщелком дефект заполняют или заклинивают костным трансплантатом, взятым несколько ниже перелома или с передней поверхности той же большеберцовой кости (рис. 180). Рану зашивают наглухо и на 2 мес накладывают гипсовую бесподстилочную повязку на бедро и голень. В течение этого времени больной должен производить ритмические сокращения мышц иммобилизованной конечности, двигать коленной чашкой, поднимать и опускать ногу и др. Швы снимают на 8-й день. После снятия гипсовой повязки назначают движения в коленном суставе. Нагрузка на ногу разрешается не раньше 3 мес после операции

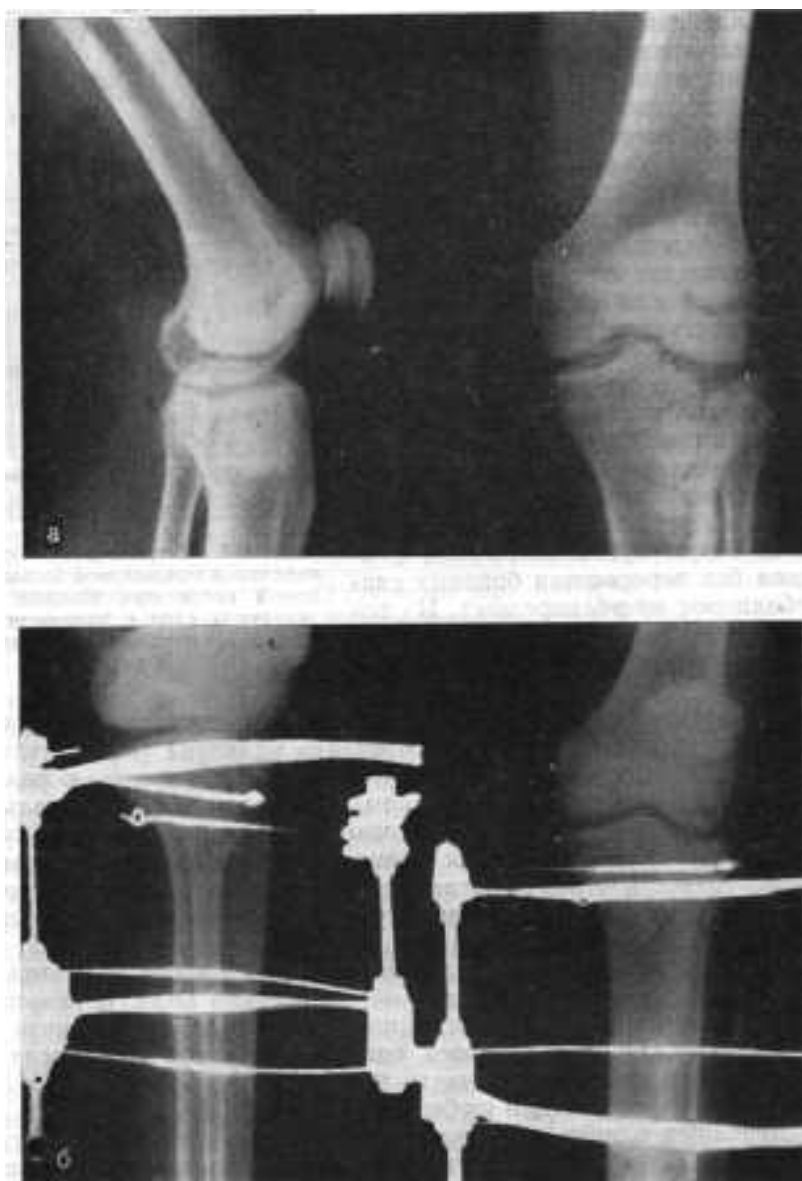

Рис. 177. Перелом наружного мыщелка большеберцовой кости (а), закрытый остеосинтез при помощи спиц с упорными площадками на аппарате Волкова-Оганесяна (б).

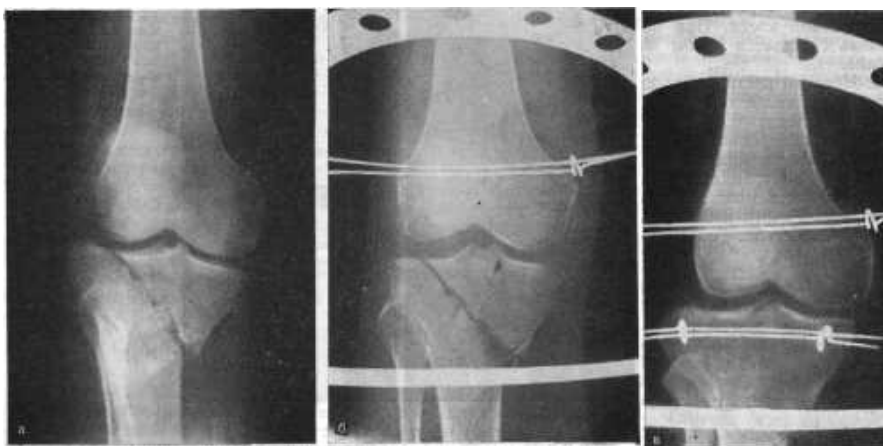


Рис. 178. Застарелый перелом внутреннего мыщелка большеберцовой кости (а); лечение при помощи дистракции коленного сустава на аппарате Волкова-Оганесяна (б) и спиц с упорными площадками (в).

Вывихи головки малоберцовой кости

Головка малоберцовой кости сочленяется с суставной поверхностью наружного мыщелка большеберцовой кости и образует полуподвижный сустав. Вывих в этом суставе встречается чрезвычайно редко. Различают передние и задние вывихи головки малоберцовой кости. Смещение головки кзади, как и перелом ее, может осложниться повреждением малоберцового нерва; при этом стопа и пальцы обычно остаются в положении подошвенного свисания.

Симптомы и распознавание. Клинически и рентгенологически определяется смещение головки малоберцовой кости. При надавливании головка легко вправляется и вновь смещается в том же направлении, как только прекращается давление.

Лечение. Вправить вывих головки малоберцовой кости легко, но удержать ее в правильном положении в гипсовой повязке трудно, поэтому вывих головки в большинстве случаев лечат оперативно. Делают продольный разрез по переднему краю головки малоберцовой кости. Обнаженную головку легко вправляют. Удерживают ее при помощи швов, наложенных на остатки связочного аппарата, прикрепляющегося к обеим берцовым костям. Головку малоберцовой кости можно также фиксировать к наружному мыщелку большеберцовой кости небольшим металлическим гвоздем или винтом из нержавеющей стали. Гвоздь через 1,5-2 мес удаляют из небольшого разреза. В. К. Бабич пользуется костным гвоздем длиной 4 см.

После операции накладывают глухую гипсовую повязку от середины бедра до кончиков пальцев. Колено фиксируют под углом 5° , а голеностопный сустав – под углом 90° . Через 10 дней пригипсовывают стремя и разрешают ходить с полной нагрузкой на ногу. Гипсовую повязку снимают через месяц. В дальнейшем больной начинает упражнять коленный сустав. При повреждении малоберцового нерва назначают электротерапию и накладывают съемную гипсовую шину, фиксирующую стопу под прямым углом, или предлагают пользоваться специальной ортопедической обувью. В большинстве случаев при вывихе головки малоберцовой кости имеется только ушиб малоберцового нерва. В результате правильного лечения проводимость нерва и функция стопы постепенно восстанавливаются.

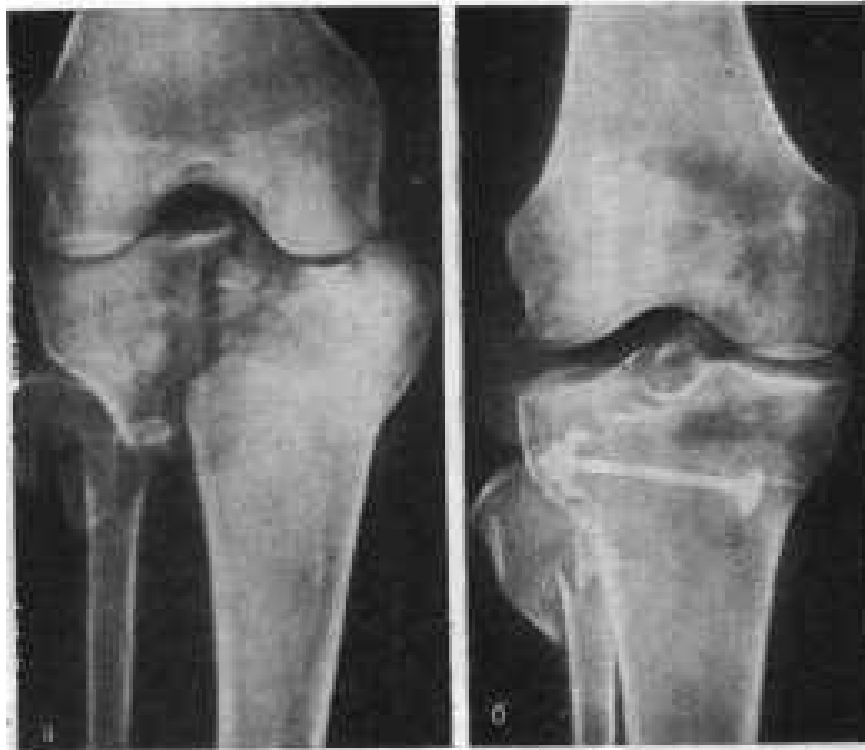

Рис. 179. Остеосинтез мыщелков большеберцовой кости при помощи болта с гайкой.
а - до операции; б - после операции.

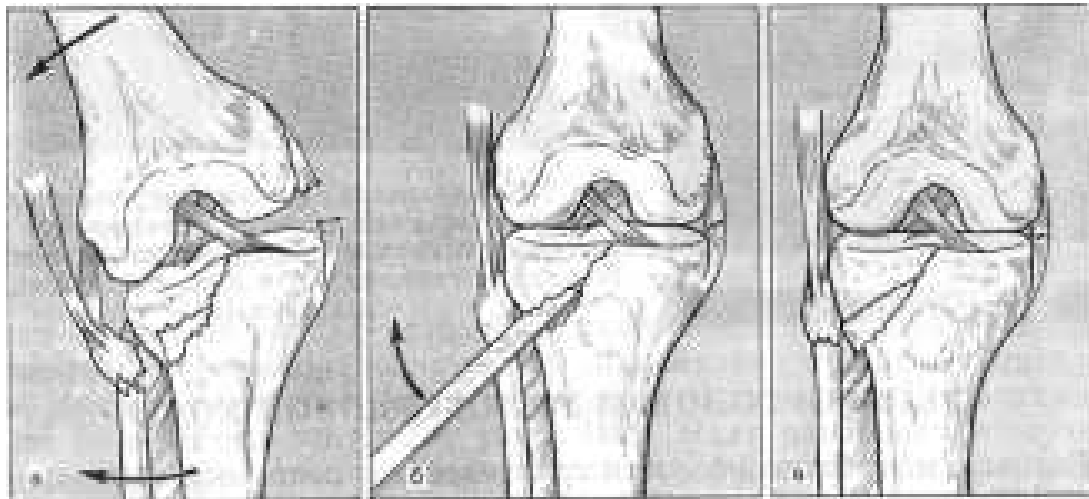


Рис. 180. Оперативное восстановление мыщелков голени со смещением книзу по способу Ситенко.

а - наружный мыщелок смещен и вклинен вниз; перелом малоберцовой кости под головкой; разрыв внутренней боковой связки, вальгусное положение голени; б - вальгусное положение голени выпрямлено, остеотомом приподнят весь наружный мыщелок голени; в - в образовавшийся дефект под наружным мыщелком голени пересажена клиновидной формы кость, которая удерживает мыщелок в правильном положении.

Трудоспособность при вывихах головки малоберцовой кости, не осложненных травмой малоберцового нерва, восстанавливается через 5-6 нед.

Переломы диафиза костей голени

Эти переломы встречаются часто. Поперечные переломы возникают при воздействии прямой травмы, например при ударе по голени тяжелым предметом или при падении и ушибе о край тротуара и т. п. Однако строго поперечные переломы встречаются реже, чем переломы оскольчатые и двойные; обычно они наблюдаются при переезде ноги пострадавшего колесом автомашины и др. Иногда наблюдаются переломы от сгибания, когда на вогнутой стороне выламывается треугольный осколок. Наиболее часто встречаются винтообразные переломы, возникающие при воздействии непрямого насилия (например, у лыжников при резком повороте тела и падении при одновременно фиксированной стопе). Большеберцовая кость в этих случаях ломается в наиболее слабом и истонченном месте, т. е. на границе нижней и средней третей. Малоберцовая кость ломается выше, чаще в верхней трети, реже - на одном уровне с большеберцовой костью и еще реже - ниже этого уровня. При винтообразных переломах линия перелома занимает значительную часть длиннике большеберцовой кости (4-8 см и более) и обычно проходит сверху сзади книзу и кпереди. Нижний конец верхнего отломка часто очень заострен и, так как он смещен кпереди, легко может проколоть кожу изнутри или вызвать пролежень и превратить закрытый перелом в открытый.

У взрослых чаще наблюдаются переломы обеих костей голени, реже - переломы только большеберцовой кости и еще реже - переломы диафиза одной малоберцовой кости. В преобладающем большинстве случаев переломов костей голени, даже одной большеберцовой кости, отмечается смещение отломков.

Обычно центральный отломок, смещающийся по длине, располагается кнутри и кпереди, а периферический смещается кзади и ротируется кнаружи. Переломы диафиза костей голени могут быть на различных уровнях: в верхней, средней и нижней третях. Чаще наблюдаются переломы в нижней и средней третях голени.

Надлодыжечные переломы иногда выделяют в особую группу, так как вследствие близости голеностопного сустава трещины при этих переломах могут проникать в сустав.

У детей, помимо обычных переломов, часто встречаются поднадкостничные винтообразные переломы и надломы большеберцовой кости. В старшем возрасте наблюдаются разной степени эпифизеолизы в дистальном отделе большеберцовой кости, нередко с отрывом отломка треугольной формы от заднего края метафиза. Одновременно при эпифизеолизах со смещением ломается малоберцовая кость над наружной лодыжкой. Смещение при эпифизеолизах происходит вперед и кнаружи.

Поперечные переломы срастаются медленнее, чем другие переломы на том же уровне. Переломы в нижней трети срастаются особенно долго, так как здесь большеберцовая кость на передней и внутренней поверхностях покрыта сухожилиями, а не мышцами и кровоснабжение надкостницы и кости на этом уровне хуже, чем в вышележащих отделах. Повреждение кровеносных сосудов, проникающих в кость, может служить причиной замедленного сращения.

В ряде случаев малоберцовая кость, обычно срастающаяся быстрее, чем большеберцовая, при сохранении своей нормальной длины может служить распоркой и препятствовать сближению и сращению отломков большеберцовой кости.

Различают переломы диафиза одной большеберцовой или малоберцовой кости и переломы обеих костей голени без смещения и со смещением отломков.

Симптомы и распознавание. Диагноз перелома обеих костей голени со смещением отломков не труден. Больной старается не двигать ногой. Часто имеются большая припухлость и гематома голени. 2. При быстро нарастающей гематоме и значительном отеке под эпидермисом образуются пузыри, содержащие кровянисто-серозную жидкость. Голень в области перелома деформирована, ось ее искривлена, образует угол, открытый кпереди и кнаружи. Периферический отломок под тяжестью стопы обычно повернут кнаружи. Укорочение в большинстве случаев небольшое - в пределах 1-3 см. Измерять голень лучше всего от суставной щели коленного сустава или нижнего полюса надколенника до верхушки внутренней лодыжки. При ощупывании переднего края большеберцовой кости эта линия прерывается и ниже

отклоняется кнаружи и кзади. На уровне перерыва резкая болезненность при надавливании. Выпирающий кпереди конец верхнего отломка часто хорошо контурируется и прощупывается под кожей. Кожа над ним нередко бледна вследствие сдавления кожных сосудов. Острый конец центрального отломка может легко проколоть кожу или вызвать некроз ее в этой области. На месте перелома определяются ненормальная подвижность и костная крепитация, которую специально вызывать не следует.

Необходимо помнить, что при переломах диафиза костей голени уровень перелома малоберцовой кости нередко выше уровня перелома большеберцовой. Это нужно учесть при клиническом исследовании и рентгенографии, иначе можно ошибочно диагностировать перелом только одной большеберцовой кости.

Распознавание переломов костей голени без смещения затруднено, так как при этом не все симптомы налицо, а некоторые выражены нерезко. При целостности малоберцовой кости нередко отмечаются небольшие смещения отломков большеберцовой кости, которые, однако, не дают заметной деформации. Больные могут поднимать ногу, но нагрузка на нее невозможна. Надавливание в области перелома вызывает резкую боль; при поколачивании по пятке боль также локализуется в области перелома диафиза большеберцовой кости.

Изолированный перелом малоберцовой кости, особенно в верхнем и среднем отделах, из-за большого массива мышц в этой области нередко не распознается. Больные могут не только двигать ногой, но и наступать на нее, хотя и испытывают боль. Ощупывание малоберцовой кости вызывает острую боль на месте перелома. При болезненности в области головки этой кости следует обратить внимание на движения пальцев и стопы, так как нередко повреждается малоберцовый нерв.

Распознавание надлодыжечных переломов может представить некоторое затруднение. Эти переломы следует дифференцировать от переломов лодыжек и вывихов голеностопного сустава.

Переломы голени, особенно при расширении вен, сопровождаются большой гематомой. В этих случаях реальна угроза тромбоза, чаще у лиц, которые перенесли его в прошлом. Наблюдаются и случаи тромбоэмболии. У одной нашей больной с переломом костей голени, когда она уже начала ходить через 4 нед после травмы, произошла тромбоэмболия легочной артерии. Поврежденная голень находилась в гипсовой повязке. На вскрытии оказалось, что источником эмболии был тромб из вен поврежденной голени. Необходимо помнить о возможности такого осложнения. В случаях, когда исследования крови указывают на возможность тромбообразования, назначают антикоагулянты при постоянном лабораторном контроле за кровью. Следует учесть, что резкое снижение свертывания крови может привести к кровотечениям; кроме того, антикоагулянты тормозят процесс сращения перелома.

Решающее значение для диагноза имеют рентгенограммы, снятые в двух проекциях. Они уточняют вид и уровень перелома, а также характер смещения, что чрезвычайно важно для выбора метода лечения.

Лечение переломов диафиза костей голени

Особое внимание следует обращать на устранение смещения отломков и восстановление правильной оси голени. У молодых людей, особенно женщин, необходимо учитывать также некоторые косметические моменты. Если при сращении перелома изменяется форма голени, например несколько искривляется ось или образуется чрезмерно большая мозоль, или голень истончается, это, несмотря на восстановление функции и отсутствие укорочения, может принести немало огорчений пострадавшим.

Лечение переломов диафиза костей голени вытяжением и гипсовой повязкой

Лечение следует начинать сразу после поступления больного. Места перелома обеих костей обезболивают, вводя 20-25 мл 2% раствора новокаина.

Вытяжение при переломах голени производят на стандартной шине. Как правило, спицу проводят через пяточную кость или через надлодыжечную область большеберцовой кости. Ложе для бедра и голени на стандартной шине создают при помощи специальных гамачков или бинтованием. Большое значение для вправления переломов диафиза голени имеет правильное бинтование шины. Бинтовать ее нужно нетуго и создавать при этом, как и в гамачке, специальное ложе для икроножных мышц (рис. 181). Если обмотка шины туга, верхний отломок оттесняется вперед и отломки не репозируются. На 2-3-й день после того, как наложено вытяжение, стояние отломков следует контролировать клинически и рентгенологически. Во время рентгенологического исследования нельзя снимать груз и изменять положение конечности. Лучше делать снимки в палате с помощью передвижного или переносного рентгеновского аппарата. Раннее контрольное исследование имеет большое значение, так как позволяет своевременно изменять величину груза и направление вытяжения, а также положение конечности. При вытяжении, особенно в случае перелома обеих костей голени, часто образуется вальгусное положение голени. В норме голень несколько искривлена кнутри, т. е. находится в варусном положении.

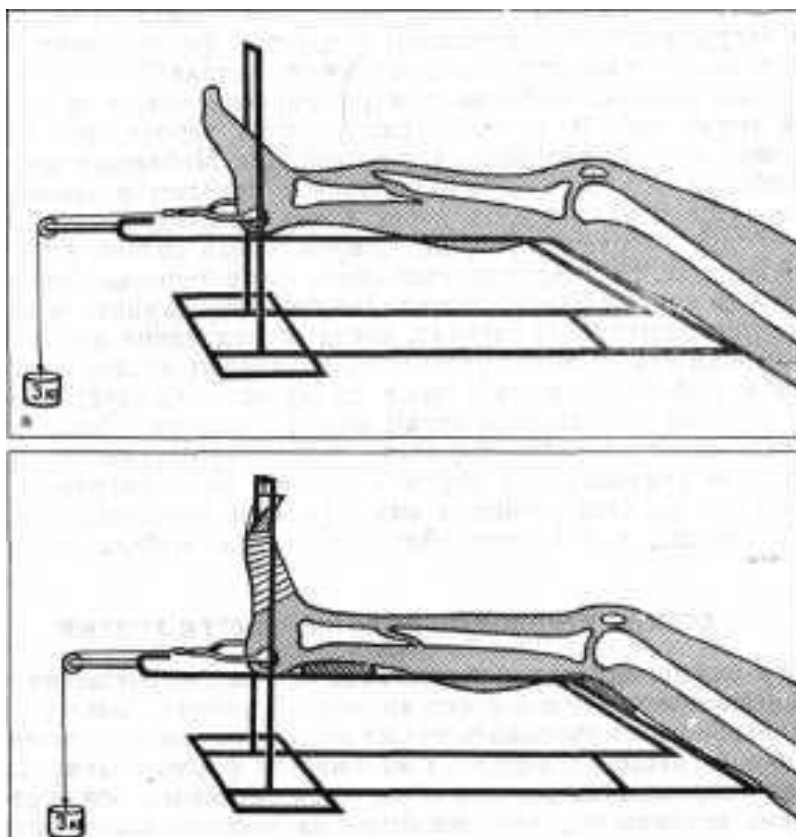


Рис. 181. Скелетное вытяжение на стандартной шине Белера при переломе голени.
а - неправильное положение отломков; б - правильное положение отломков.

Вальгусное положение обычно исправляют боковой тягой в наружную сторону или давлением с помощью пелота на внутреннюю поверхность голени. Мы редко пользуемся этими приемами и восстанавливаем правильное положение голени путем вытяжения на шине, установленной на постели больного в положении некоторого приведения. Вальгусное положение

мы исправляем также во время накладывания гипсовой повязки, обычно между 20-м и 30-м днем после травмы. Мозоль в этот период еще мягка и коррекция легко удаётся.

Гипсовую повязку накладывают до середины бедра при переломах в нижней трети голени, а при переломах в средней и особенно в верхней трети – почти до ягодичной складки; при этом стопа фиксируется под прямым углом, а колено – в легком сгибании под углом 5-10°. При наложении повязки нужно следить, чтобы ось голени была нормальной. Наиболее часто ось головки при наложении гипсовой повязки искривляется кзади и кнутри. Это можно устранить, если своевременно, до наложения гипсовой повязки, одной рукой поддерживать голень сзади и слегка надавливать на область перелома изнутри кнаружи. В это время другой рукой в надлодыжечной области производят противодействие снаружи внутрь. При моделировании повязки следует избегать вдавлений, так как это может повести к расстройству кровообращения конечности. На влажную гипсовую повязку наносят маркировку. После этого необходимо сделать контрольную рентгенограмму в двух проекциях.

Если ось голени искривлена, ее следует в ближайшие 2 дня выровнять. Для этого на выпуклой стороне голени, в поперечном направлении, на уровне перелома в гипсовой повязке вырезают полоску шириной 1-2 см. Чем больше искривление, тем шире должна быть выпиленная полоска. На остальном протяжении по окружности гипсовую повязку разрезают. Таким образом, повязку распиливают на две половины – верхнюю и нижнюю. Это позволяет выровнять искривившуюся ось голени; края разреза на выпуклой стороне изгиба голени сближаются, а на вогнутой – расходятся. Для того чтобы гипсовая повязка не врезалась в мягкие ткани, щель по краям разреза туго заполняют ватным валиком. После выравнивания оси голени повязку на уровне разреза загипсовывают. Положение оси голени должно быть проверено рентгенологически.

После наложения гипсовой повязки, особенно при свежих переломах, для уменьшения отека ногу нужно уложить в приподнятом положении на шину или подушку или приподнять ножной конец кровати. В первые сутки больные нуждаются в особенно внимательном наблюдении. Иногда они жалуются на боль и чувство жатия в ноге. Объективно можно отметить похолодание, бледность или синюшность пальцев. Боли могут зависеть от нарастания гематомы, отека или от давления или перетяжек, вызываемых гипсовой повязкой. Между тем иногда врачи пытаются объяснять жалобы больных нервным состоянием и долго колеблются, прежде чем разрезать красиво наложенную повязку. К жалобам больных нужно относиться очень внимательно. Давать наркотические вещества, чтобы успокоить больного, недопустимо. Упорство врача и нежелание «испортить» повязку могут привести к печальным последствиям – расстройству кровообращения в конечности и некрозу. При появлении симптомов сдавления, отека или нарастания гематомы нерассеченную после наложения повязку необходимо немедленно разрезать по всей длине и края ее раздвинуть. В некоторых случаях, когда имеется большой отек, можно временно наложить U-образную и заднюю лонгеты на стопу и голень до середины бедра. Лонгеты прибинтовывают простым бинтом. Ежедневно по мере уменьшения отека повязку перебинтовывают. Через 10-12 дней после рассасывания гематомы и уменьшения отека гипсовую повязку заменяют другой. Больным необходимо производить активные движения в свободных суставах, напрягать мышцы в зафиксированной конечности и т. п.

Срок начала ходьбы и нагрузки на поврежденную конечность устанавливают в зависимости от вида перелома. Нагрузка имеет большое значение для предупреждения атрофии мышц, отеков и восстановления движений в суставах. Больные при ходьбе должны постепенно переходить от костылей к палке. При поперечных переломах ранняя нагрузка на конечность в гипсовой повязке может иметь положительное значение для процесса сращения. При косых, винтообразных и оскольчатых переломах ранняя нагрузка на уровне еще не полностью сросшегося перелома может вызвать отрицательно действующие на образование мозоли механические силы (режущая и ротационная), а также вторичное смещение отломков. Поэтому нагрузка при ходьбе разрешается лишь в более поздние сроки. Гипсовую повязку снимают, когда наступает костное сращение перелома, т. е. через 2,5-3 мес и более после травмы. После снятия гипсовой повязки состояние мозоли проверяют клинически и рентгенологически. Функция суставов в ближайшие 2 нед после

снятия повязки полностью восстанавливается. Для предупреждения отеков можно тут же наложить цинк-желатиновую повязку на стопу и голень. В тех случаях, когда такую повязку не накладывают, кроме лечебной гимнастики и механотерапии, назначают массаж и физиотерапевтические процедуры. Если после снятия гипсовой повязки в обычные для данного перелома сроки обнаруживается, что сращение не наступило, мозоль еще мягка и при нагрузке на конечность возникает боль в области перелома, нужно проанализировать причины замедленного сращения. Если исключается наличие факторов, задерживающих процесс сращения и нет необходимости принимать меры для стимуляции мозолеобразования, следует тут же вновь наложить гипсовую повязку со стременем еще на 1,5-2 мес. Длительная иммобилизация перелома с нагрузкой на поврежденную конечность, как правило, приводит к костному сращению.

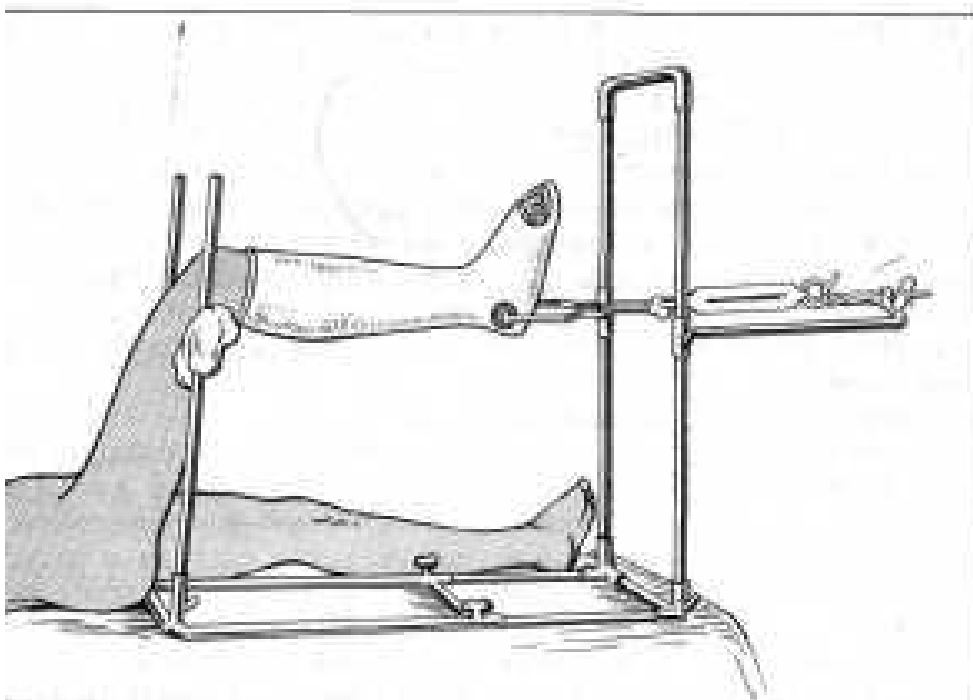


Рис. 182. Одновременное вправление перелома костей голени на винтовом растягивающем аппарате Белера.

Одновременное форсированное вправление при переломах костей голени удобно производить на ортопедическом столе или на специальных винтовых вытягивающих аппаратах Каплана, Белера, репонирующем аппарате Мак-Миллана и др. (рис, 182). Форсированное вправление сравнительно легко удается в первые 5-10 дней; в более поздние сроки оно может оказаться не столь эффективным. Вправление лучше производить под внутрикостным или общим обезболиванием. Иногда приходится применять большую силу - до 20 кг. Положение отломков в момент вправления контролируется рентгенологически. Если отломки вправились хорошо, то не снимая вытяжения, накладывают гипсовую повязку с U-образной и задней лонгетами до колена. При поперечных переломах после вправления отломки хорошо взаимно удерживаются и нет опасности вторичного смещения. Когда повязка высохнет, вытяжение снимают и гипсовую повязку удлиняют до середины бедра или до ягодичной складки. Колену придают положение небольшого (5-10°) сгибания.

После одновременного форсированного вправления отломков при косых, винтовых и оскольчатых переломах необходимо предупредить возможность вторичного смещения отломков в гипсовой повязке. Для этого можно пользоваться следующими приемами. Нogu с гипсовой повязкой, наложенной до колена, кладут на шину и оставляют скелетное вытяжение с грузом 6-7 кг на 3-4 нед. Затем накладывают гипсовую повязку на стопу, голень и бедро на срок до 2,5-3 мес. L. Bohler (1951) после одновременной форсированной репозиции в некоторых случаях для фиксации отломков вбивал в поперечном направлении к оси голени в нижний и верхний отломки

большеберцовой кости на месте перехода их в диафиз по гвоздю из нержавеющей стали длиной 15 см, толщиной 4 мм, а затем накладывал лонгетно-циркулярную повязку. Таким образом, гвозди оказывались вгипсованными в повязку. Больному в такой повязке разрешали ходить. Через 4-5 нед гвозди удаляли, а гипсовую повязку накладывали еще на 6 нед.

Мы после одномоментного вправления косых и спиральных переломов костей голени с успехом производили временную закрытую чрескожную фиксацию отломков при помощи одной спицы (диафиксация по Папу) или двух спиц Киршнера. Если смещение по длине устранено или отсутствует, но имеется широкая щель между отломками при косом и винтообразном переломах, сближение их можно осуществить посредством двух спиц с упорными площадками. Острый конец обеих спиц натягивают в противоположном направлении в одной дуге Киршнера до сближения отломков.

После рентгенологического контроля накладывают гипсовую повязку. Спицы удаляют через 6 нед. Гипсовая повязка до середины бедра или до ягодичной складки остается, пока не наступит костное сращение отломков, обычно через 2,5-3 мес после травмы.

Лечение перелома диафиза большеберцовой кости

При переломах в нижней трети голени без смещения накладывают бесподстилочную гипсовую повязку до середины бедра, а при переломах в средней и верхней третях - до ягодичной складки. Повязку накладывают на 8 нед. При поперечных переломах через 8- 10 дней накладывают стремя и больным разрешают ходить с двумя костылями, а на 15-20-й день - с одним костылем или с палкой. При косых, винтовых и оскольчатых переломах большеберцовой кости без смещения стремя накладывают на 35-й день. Во избежание вторичного смещения отломков внутри гипсовой повязки больные должны пользоваться при ходьбе двумя костылями, не нагружая конечность, в течение 6 нед. Трудоспособность восстанавливается через 2-3 мес.

При переломах со смещением вначале применяют скелетное вытяжение на стандартной шине. Спицу проводят через надлодыжечную область или пяточную кость. К дуге подвешивают груз в 6-9 кг. Через 2-3 дня делают контрольную рентгенограмму. Если отломки вправились, груз, начиная с 8-10-го дня, постепенно уменьшают и к 15-му дню доводят до 4-6 кг. На 25-й день вытяжение снимают и накладывают гипсовую повязку до середины бедра при низких переломах, а при высоких - до ягодичной складки. Через 2 дня пригипсовывают стремя и больному разрешают ходить вначале с двумя костылями без нагрузки на ногу. С 30-40-го дня нагрузку можно постепенно увеличивать. Спустя 8-10 нед после травмы гипсовую повязку снимают. Срок восстановления трудоспособности 2,5-3,5 мес.

Лечение перелома малоберцовой кости

Изолированные переломы без смещения и со смещением отломков не нарушают функции конечности, если они не связаны с голеностопным суставом и не сопровождаются повреждением малоберцового нерва. О переломах малоберцовой кости в нижней трети.

При переломах малоберцовой кости в средней трети накладывают на 2-3 нед гипсовую повязку от середины бедра, иммобилизуют коленный и голеностопный суставы, а при переломах в верхней половине, не сопровождающихся повреждением малоберцового нерва, на 2-3 нед накладывают гипсовый тугор. На 2-3-й день больному разрешают ходить без палки с полной нагрузкой на ногу. После снятия гипсовой повязки назначают лечебную гимнастику и физиотерапию. Трудоспособность восстанавливается через 3-5 нед после травмы.

Переломы головки малоберцовой кости могут осложняться травмой малоберцового нерва. В таких случаях преимущественно наблюдаются кровоизлияния и ушибы нерва. При таких переломах накладывают гипсовую повязку до середины бедра. Стопу фиксируют под прямым углом. Назначают дибазол, прозерин, витамины В₁ и В₁₂, физиотерапевтические процедуры,

массаж, лечебную гимнастику. Через 2-3 нед гипсовую повязку заменяют съемной лонгетой до колена. При полных разрывах малоберцового нерва показано оперативное вмешательство - сшивание нерва. В случаях стойкого отвисания стопы на почве повреждения малоберцового нерва хороший результат может дать пересадка мышц или тенодез, фиксирующий стопу в функционально правильном положении. При отказе больного от операции, наличии противопоказаний к ней, а также в процессе долечивания после операции показано ношение ортопедической обуви.

Отрывные переломы верхушки малоберцовой кости лечат оперативным путем. Задача заключается в том, чтобы пришить оторвавшуюся часть головки вместе с прикрепляющейся к ней боковой связкой к своему ложу, иначе остается такая же неустойчивость колена, как и при разрыве боковой связки.

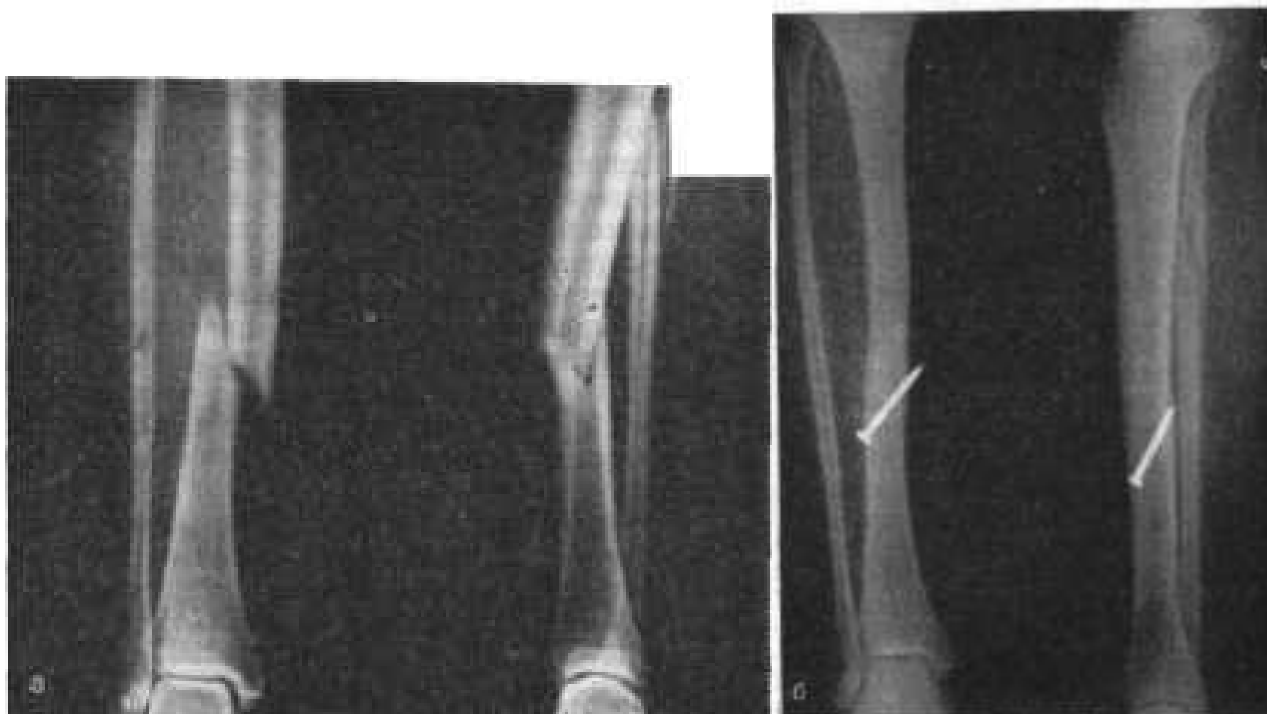

Рис. 183. Винтообразный перелом костей голени (а). Остеосинтез одним винтом с гипсовой иммобилизацией (б).

Лечение перелома диафиза обеих костей голени

При поперечных переломах обеих костей голени без смещения накладывают гипсовую повязку до середины бедра, а при высоких переломах – до паховой складки. В случае нарастания отека гипсовую повязку нужно рассечь в продольном направлении на всем протяжении. После того, как отек опадет, гипсовую повязку меняют. На 11-12-й день пригипсовывают стрема. На 12-15-й день больному разрешают ходить при помощи двух костылей с нагрузкой на ногу, а на 20-25-й день он начинает ходить с палкой.

При косых, винтовых и оскольчатых переломах обеих костей голени без смещения, особенно если нарастает отек, лучше применять скелетное вытяжение на стандартной шине, так как при лечении гипсовой повязкой, несмотря на иммобилизацию, наблюдаются вторичные смещения. В этом мы многократно убеждались. Вытяжение должно быть наложено сразу после поступления больного. Спицу проводят через надлодыжечную область большеберцовой кости или через пяточную кость. К дуге подвешивают груз в 4-5 кг. На 20-30-й день, когда уже имеется «мягкое спяние» отломков, накладывают гипсовую повязку до середины бедра. Через день пригипсовывают стрема. На 27-30-й день больной начинает ходить при помощи двух костылей вначале без нагрузки, а затем с небольшой нагрузкой на ногу; на 45-й день разрешается ходить с одним костылем или палкой.

Гипсовую повязку снимают через 2-2,5 мес после травмы. Назначают лечебную гимнастику, массаж и физиотерапевтические процедуры. Трудоспособность восстанавливается через 3-3,5 мес.

Переломы диафиза обеих костей голени со смещением отломков лечат вытяжением на стандартной шине, которую накладывают сразу после поступления больного. Спицу проводят через пяточную кость, через надлодыжечную область. К дуге подвешивают груз в 7-9 кг. Через 2-3 дня делают контрольную рентгенограмму. Если отломки вправились, груз постепенно уменьшают и к 15-му дню доводят до 5-7 кг.

Вальгусное положение, как было указано выше, обычно исправляют боковой тягой или давлением с помощью пелота на внутреннюю поверхность голени. Мы редко пользуемся этим приемом и восстанавливаем естественное легкое варусное положение голени вытяжением на шине, установленной на постели в положении приведения. При винтообразных и косых переломах опасности перерастяжения и образования диастаза, в связи с вытяжением практически не существует.

При поперечных переломах во избежание перерастяжения, как только отломки вправятся, груз уменьшают до 4-5 кг. На 24-27-й день вытяжение прекращают и накладывают гипсовую повязку до середины бедра. При этом нужно предупредить возможность искривления оси голени назад и наружу путем одновременного давления на голень на уровне перелома сзади наперед и внутри кнаружи. Через 2 дня пригипсовывают стремя. При косых, спиральных и оскольчатых переломах гипсовую повязку снимают через 2,5-3 мес после травмы, а при поперечных переломах срок ношения повязки удлиняется еще на 2 нед. Переломы в нижней трети голени срастаются медленнее, чем переломы в вышележащих отделах. Трудоспособность восстанавливается через 3,5-4,5 мес.

Надлодыжечные переломы голени лечат так же, как и другие переломы диафиза костей голени в нижней трети. Лечение отрывов заднего и переднего краев большеберцовой кости, а также внутрисуставного перелома нижнего конца большеберцовой кости описывается в разделе «Переломы лодыжек».

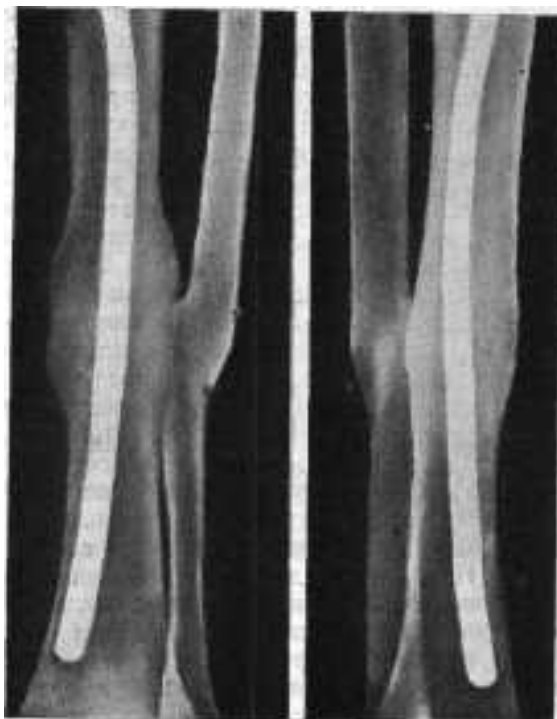

Рис. 184. Поперечный перелом голени с большим смещением. Внутрикостный остеосинтез металлическим стержнем, костное сращение отломков через 4 мес

Оперативное лечение переломов диафиза костей голени показано при: 1) опасности прорыва кожи, сдавления кровеносных сосудов и нервов или когда репозиция сопряжена с возможностью повредить их; 2) интерпозиции мягких тканей или костного осколка между отломками; 3) плохо

репозируемых, легко смещаемых и трудно удерживаемых переломах, двойных переломах большеберцовой кости с большим смещением, а также при безуспешной репозиции отломков закрытым способом; 4) задержанном сращении и несращении переломов.

К операции следует приступить рано, как только позволят общее состояние больного и местные условия. Лучше всего оперировать на 1- 5-й день после травмы. В этот период вправление открытым способом обычно больших трудностей не представляет.

Оперативное вправление без дополнительной фиксации отломков, как правила, не должно применяться из-за опасности вторичного смещения.

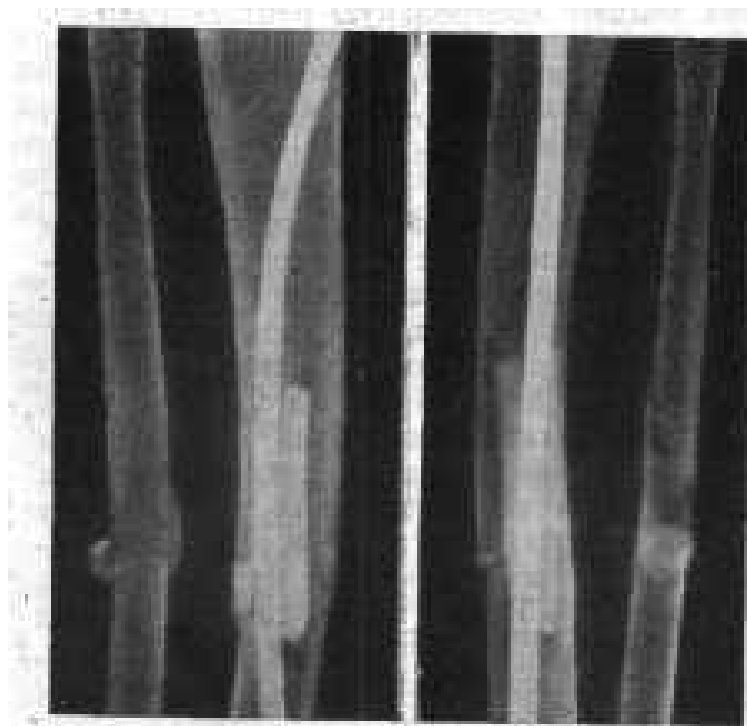


Рис. 185. Внутрикостный остеосинтез металлическим стержнем и искусственное сужение костного канала по Каплану.

Операцию производят под внутрикостным или общим обезболиванием. Больного укладывают на спину со слегка согнутой ногой. После того как голень смазана йодом и операционное поле защищено стерильными простынями, делают разрез на уровне перелома большеберцовой кости длиной 12-16 см, отступя кнаружи от переднего гребешка большеберцовой кости на 1-2 см. Обнажают место перелома большеберцовой кости. Нередко между отломками видны ущемившиеся мягкие ткани, которые мешают вправлению. Поднадкостнично освобождают сначала центральный, а затем периферический отломки. Ущемившиеся мягкие ткани освобождают и удаляют. Если произвести вытяжение за стопу, то вправить отломки большеберцовой кости с помощью однозубых крючков, костных щипцов или подъемников в большинстве случаев нетрудно. Положение отломков малоберцовой кости не имеет практического значения и специального вправления не требует. После вправления и фиксации отломков большеберцовой кости одним из описываемых ниже способов рану послойно зашивают наглухо и тут же накладывают гипсовую повязку на стопу, голень и бедро. Кожную рану можно зашить тонкими кетгутовыми нитками, тогда не придется снимать швы и разрезать для этого гипсовую повязку.

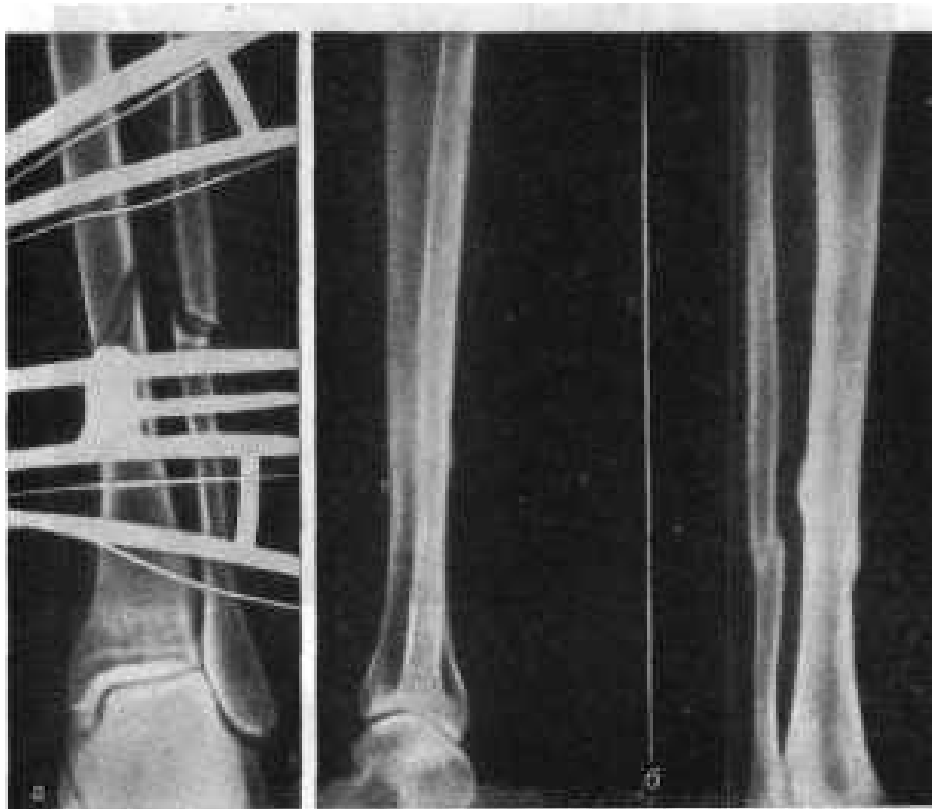


Рис. 186. Косой перелом обеих костей голени со смещением отломков. Репозиция и фиксация аппаратом Гудушаури (а); через 7 мес – костное сращение (б).

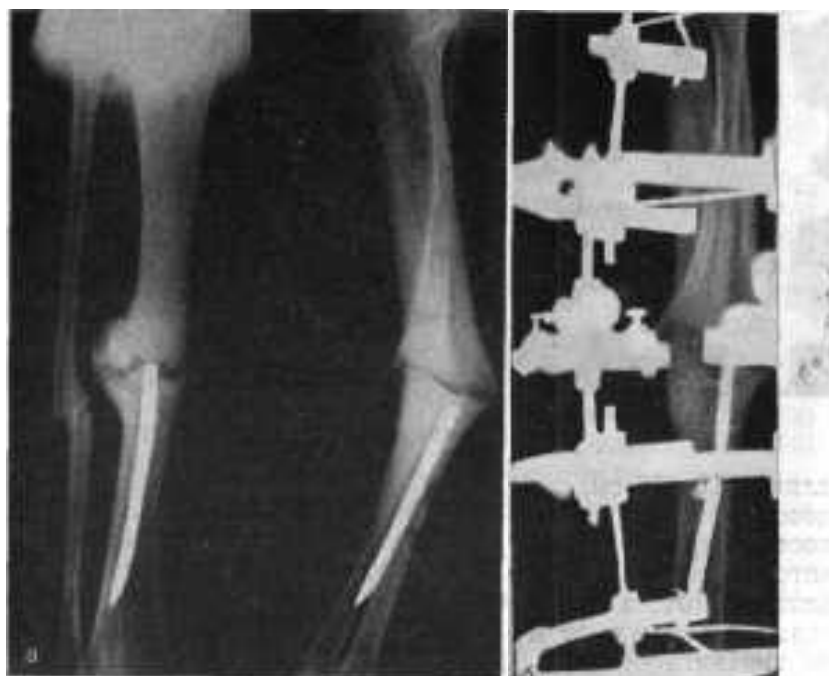


Рис. 187. Ложный сустав после оскольчатого перелома костей голени, остеосинтеза большеберцовой кости металлическим стержнем и циркулярно наложенными проволоками. Гвоздь сломался и проксимальный конец гвоздя удален (а). Наложен аппарат Волкова-Оганесяна закрытым путем, не удаляя гвоздь (б).

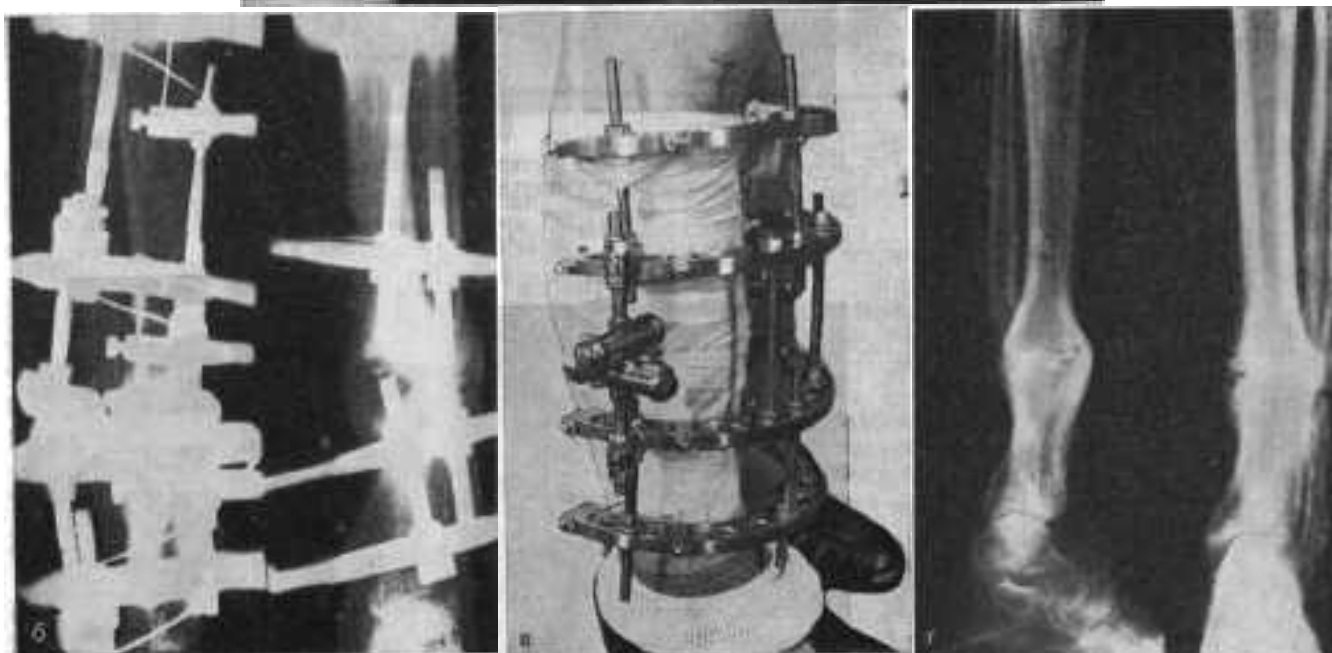
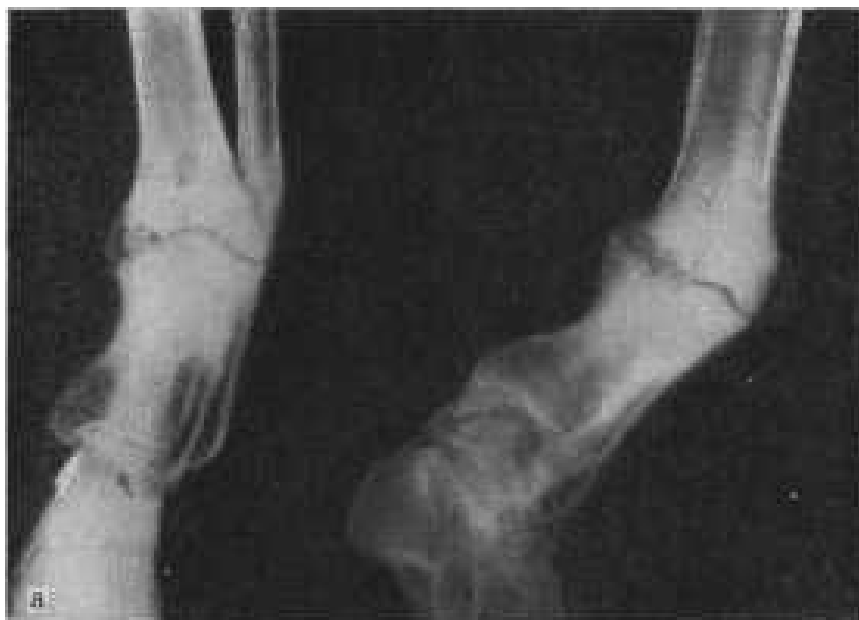

Рис. 188. Ложный сустав, остеомиелит и свищи после осложненного инфекцией открытого перелома (а); остеотомия малоберцовой кости и постепенная репозиция аппаратом Волкова-Оганесяна с репонирующим устройством (б, в); сращение через 6 мес (г).

Остеосинтез металлическими пластинками. Для этой цели применяются пластинки Лена, тавровая балка Климова, деторсионно-компрессирующая пластинка Каплана-Антонова и др. Разрез следует делать, отступя на 1-2 см кнаружи от переднего гребешка большеберцовой кости. Металлический фиксатор укладывают на наружной поверхности большеберцовой кости. Укладка пластинки на передней поверхности большеберцовой кости является грубой ошибкой, так как при этом пластинка лежит под кожей и вызывает пролежень.

Пластинка Лена на шести винтах используется для остеосинтеза редко. При остеосинтезе пластинкой Лена поперечных переломов нередко остается или образуется диастаз вследствие рассасывания концов отломков, что является одной из причин замедленного сращения и несращения переломов.

Тавровая балка Климова может с успехом применяться при скошенных и поперечных переломах. При винтообразных и сильно скошенных переломах пользоваться ею нецелесообразно.

Деторсионно-компрессирующую пластинку Каплана-Антонова следует применять при поперечных, косых, винтообразных и двойных переломах. При поперечных переломах использование этой пластинки позволяет плотно сблизить отломки и предупредить диастаз.

Остеосинтез с помощью винтов (рис. 183). Целесообразно применять его при оскольчатых, винтообразных и косых переломах. Метод прост и малотравматичен.

Остеосинтез спицами. Одну, две спицы, а иногда и больше используют для фиксации отломков. Концы спиц могут быть скушены и оставлены под или над кожей. Спицы, концы которых оставлены над кожей, легко удалить, что делают обычно через 4-6 нед после остеосинтеза. Этот простой метод целесообразно применять у детей, пожилых людей со значительным остеопорозом, ослабленных больных и пр.

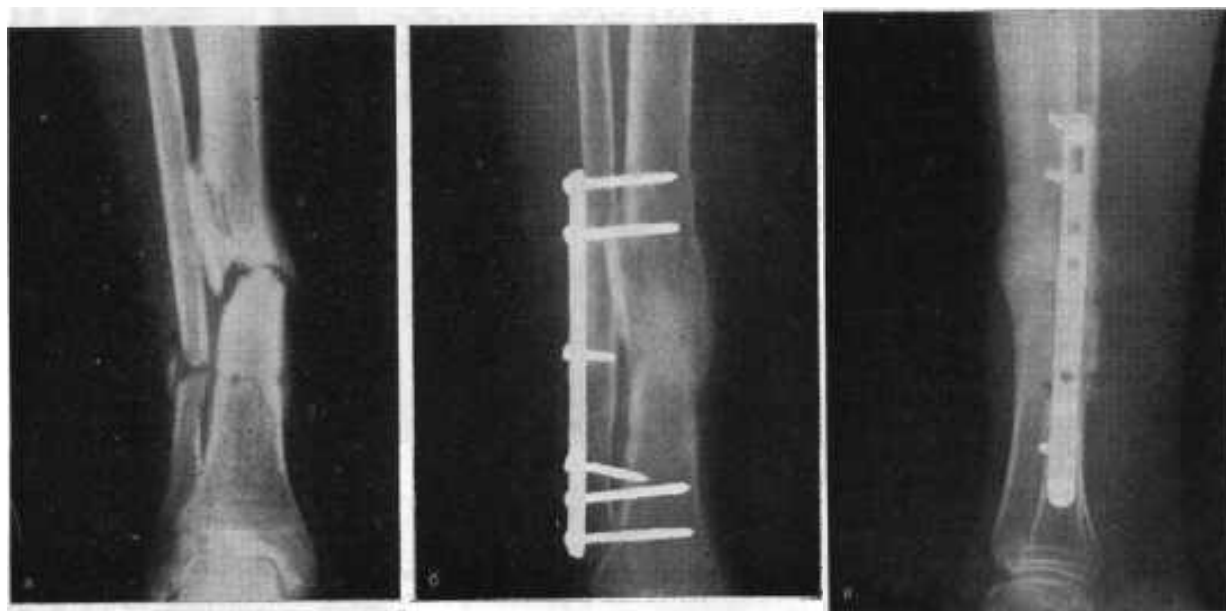


Рис. 189. Остеосинтез малоберцовой кости и костная аутопластика при инфицированном ложном суставе большеберцовой кости.

а - ложный, сустав после внутрикостного остеосинтеза по поводу открытого перелома, металлический стержень удален в связи с нагноением; остеомиелит и свищи; в течение 10 мес после наложения компрессионного аппарата сращения нет; б, в – костная аутопластика большеберцовой кости и остеосинтез малоберцовой кости пластинкой Каплана-Антонова.

Наступило костное сращение.

Остеосинтез циркулярно наложенной проволокой, металлической лентой и металлическим кольцом. Используется при косых и спиральных переломах диафиза костей голени. Обычно накладывают 2-4 циркулярных кольца. Рану зашивают наглухо кетгутowymi или шелковыми швами и обязательно накладывают бесподстилочную гипсовую повязку, иммобилизующую коленный и голеностопный суставы, так как пластинки, кольца, проволочные швы, ленты, спицы не обеспечивают необходимого обездвижения отломков. В дальнейшем поступают так же, как и при консервативном лечении. Металлическую пластинку удаляют через 3-6 мес после костного сращения отломков.

Внутрикостная фиксация перелома диафиза большеберцовой кости металлическим стержнем. Применяется при переломах, локализующихся не менее чем на 7-8 см ниже коленного сустава и не ближе 6-7 см от голеностопного сустава. Толщина стержня должна соответствовать каналу большеберцовой кости; нижний конец его слегка изогнут. Длина стержня должна быть такой, чтобы нижний конец его не доходил до нижней суставной поверхности большеберцовой кости на 2 см, а верхний конец выстоял из сделанного отверстия большеберцовой кости на 1,5-2 см. В некоторых случаях при косых и спиральных переломах, чтобы предупредить вторичное смещение отломков при внутрикостном остеосинтезе металлическим стержнем, целесообразно

дополнительно соединить отломки одним или двумя проволочными или узколенточными металлическими кольцами.

Рис. 190. Дефект большеберцовой кости после остеомиелита, осложнившего открытый перелом. Малоберцовая кость срослась под углом (а); пересадка малоберцовой кости, взятой со здоровой ноги в область дефекта большеберцовой кости (б).

Внутрикостная фиксация перелома диафиза голени металлическим стержнем с обнажением места перелома (открытый способ). Операция эта не требует специальной аппаратуры и широко распространена. Делают продольный разрез на передневнутренней поверхности большеберцовой кости в области перелома. Вправляют отломки и после этого вводят стержень в костномозговой канал проксимального отломка через специально сделанное отверстие в верхнем отделе большеберцовой кости, как при закрытом способе. При введении стержня голень должна быть согнута в колене.

По мере продвижения стержня из проксимального отломка вытекает костный мозг. Как только из этого отломка покажется конец стержня, к нему подводят дистальный конец большеберцовой кости. Придав правильное положение периферической части голени и хорошо фиксировав сопоставленные отломки костными щипцами, несильными ударами молотка вбивают стержень в костномозговой канал нижнего отломка; при этом следует принять меры, чтобы не образовалась щель между отломками и конец стержня не проник в голеностопный сустав (рис. 184). Если костномозговой канал большеберцовой кости на уровне перелома оказывается шире введенного гвоздя, то для устойчивости остеосинтеза до введения гвоздя в дистальный отломок мы производим искусственное сужение канала (рис. 185). После этого обе раны зашиваем наглухо. В дальнейшем поступают так же, как при закрытом способе.

Компрессионно-дистракционный метод лечения. Показан при любых переломах костей голени (рис. 186). Положительные стороны этого метода особенно проявляются при лечении переломов костей голени, в том числе открытых и инфицированных, а также при замедленном сращении и ложных суставах.

Замедленное сращение, ложный сустав и неправильно сросшийся перелом диафиза костей голени

К наиболее частым причинам замедленного сращения и несращения переломов костей голени относятся: недостаточная, часто сменяемая и кратковременная иммобилизация; плохая репозиция отломков; интерпозиция мягких тканей; образование диастаза вследствие перерастяжения отломков при вытяжении; сращенная или неповрежденная малоберцовая кость, превратившаяся в распорку, мешающую сближению отломков большеберцовой кости; слишком ранняя нагрузка на конечность при косых, винтообразных и оскольчатых переломах большеберцовой кости; диастаз, возникший при остеосинтезе; недостаточная устойчивость остеосинтеза; инфекция после остеосинтеза и другие факторы, вызывающие задержанное сращение при переломах костей всех локализаций.

Ложные суставы большеберцовой кости наблюдаются при неправильном стоянии отломков и тяжелой инфекции, сопровождающейся гибелью мягких тканей. Лечение чрезвычайно затруднено, если кожа голени рубцово изменена или имеется остеомиелит. Наиболее рационально в таких случаях использовать компрессионно-дистракционные аппараты Илизарова, Волкова-Оганесяна, Гудушаури и др. (рис. 187-188), хотя и в этих случаях возможны неудачи. После стихания процесса следует применить костную пластику и для устойчивости выполнить остеосинтез малоберцовой кости в области, которая обычно не поражена рубцами (рис. 189). При больших дефектах большеберцовой кости применяется обходной синостоз или пересадка кости (рис. 190).

Неправильно сросшиеся переломы костей голени, нарушающие правильную ось конечности и особенно приводящие к вальгусным искривлениям и искривлениям кзади, изменяют нормальную статику и вызывают боли в коленном и голеностопном суставах. Кроме того, они приводят к косметическим нарушениям и причиняют моральные страдания молодым людям. При тяжелых искривлениях показаны остеотомия малоберцовой кости, корригирующая остеотомия большеберцовой кости с последующим остеосинтезом в правильном положении. После операции накладывают гипсовую повязку выше колена до костного сращения отломков.

ПОВРЕЖДЕНИЯ ГОЛЕНОСТОПНОГО СУСТАВА

Растяжения и разрывы связок голеностопного сустава

Растяжение связочного аппарата – наиболее частый вид повреждения голеностопного сустава. Степень растяжения различна: наряду с легким подвывихом стопы, на которое больные не обращают внимания, встречаются более тяжелые формы, сопровождающиеся разрывом или отрывом связок, причем в дальнейшем подвывих стопы часто повторяется. Наиболее часто наблюдаются растяжения связок голеностопного сустава при резкой аддукции и одновременной супинации стопы, когда происходит надрыв или разрыв таранно-малоберцовой связки, расположенной поперечно впереди наружной лодыжки. Одновременно могут быть надрывы пяточно-малоберцовой и других связок этой области.

Разрывы и отрывы наружной связки голеностопного сустава

В-момент разрыва или отрыва наружной (таранно-малоберцовой) связки голеностопного сустава происходит подвывих стопы кнаружи, который вправляется самостоятельно. При этом устойчивость голеностопного сустава в отличие от простого растяжения нарушается.

Симптомы и распознавание. В области голеностопного сустава определяются значительный отек и кровоизлияние. Если захватить одной рукой голень в нижней трети, а другой сильно повернуть стопу внутрь, таранная кость смещается кпереди и внутрь. Этот характерный для разрыва связки симптом может быть обнаружен клинически и подтвержден рентгенологически даже в остром периоде. При сильных болях, чтобы получить возможность выявить этот симптом, предварительно в болезненную зону вводят 10-15 мл 1% раствора новокаина. В здоровом голеностопном суставе и при простом растяжении указанный симптом не выявляется.

Лечение. В наиболее болезненную область вводят 10-25 мл 1% раствора новокаина. Гематому и отек отдают сверху. Стопу удерживают под прямым углом и накладывают гипсовую повязку на всю голень. Через 5-7 дней, когда отек уменьшится, гипсовую повязку переключают; при этом хорошо моделируют голеностопный сустав и своды стопы. На следующий день накладывают стрелу и разрешают ходить. Гипсовую повязку снимают через 4-6 нед и на 2-4 нед накладывают цинк-желатиновую повязку. Рекомендуется носить обувь с низким каблуком, лучше «мальчишковые» ботинки со шнурками, и пользоваться супинатором в течение года.

Вывихи стопы

Стопа при вывихах голеностопного сустава может сместиться кнутри, кнаружи, кзади, кпереди и сверху. В последнем случае таранная кость внедряется между разошедшимися костями в связи с разрывом передней и задней связок наружной лодыжки и нижнего межберцового соединения. Нередко наблюдаются комбинированные смещения стопы, например кнаружи и кзади. Однако чистые травматические вывихи стопы без перелома одной или обеих лодыжек,

заднего или переднего края дистального конца большеберцовой кости встречаются редко. Поэтому такое повреждение голеностопного сустава относится к группе переломовывихов и рассматривается в главе XXV «Переломы лодыжек». Это целесообразно также и потому, что по механизму, видам, симптомам и распознаванию, методике вправления и дальнейшему лечению такие вывихи сходны с соответствующими переломами лодыжек.

Разрывы медиальной (дельтовидной) связки, межберцового соединения с подвывихом стопы кнаружи

Подвывихи стопы кнаружи могут произойти при разрыве связочного аппарата нижнего межберцового соединения (передней и задней связок наружной лодыжки) или переломе нижнего наружного конца большеберцовой кости с одновременным разрывом связок, начинающихся от верхушки внутренней лодыжки (дельтовидная связка). Механизм, распознавание, вправление и лечение такие же, как и при переломах лодыжек со смещением кнаружи.

Разрыв дельтовидной связки и межберцового соединения с подвывихом стопы кнаружи без перелома в области голеностопного сустава встречается редко. Такие повреждения часто не распознаются.

Симптомы и распознавание. Диагноз устанавливается на основании рентгенологической картины. После местного обезболивания в области внутренней лодыжки и межберцового соединения соответственно наиболее болезненным точкам производят насильственную абдукцию стопы в голеностопном суставе. В этом положении делают рентгеновский снимок в переднезадней проекции. При этом обнаруживаются расширение голеностопного сустава, латеральное смещение таранной кости, расширение щели между внутренней лодыжкой и таранной костью, расхождение в межберцовом соединении.

Лечение. Консервативное лечение малоэффективно. Сшивания берцовых связок, как правило, недостаточно. В таких случаях мы создаем связку из полоски апоневроза, взятой из широкой фасции бедра или из консервированных аллофасций или аллосухожилия.

Мы пользуемся для этой цели и узкой лавсановой лентой или капроновым шнуром. Ленты проводят через каналы, образуемые в большеберцовой и малоберцовой костях. Как правило, в свежих случаях дельтовидная связка при последующей гипсовой иммобилизации срастается. В застарелых случаях мы создаем дельтовидную связку. Для этого лавсановую или апоневротическую ленту проводят через короткие каналы, которые просверливают во внутренней лодыжке, в sustentaculum tali пяточной кости и в переднемедиальном отделе таранной кости. После операции накладывают гипсовую повязку на 2 мес.

Когда перелом проходит в области межберцового соединения, а также в застарелых случаях лучше через межберцовое соединение провести болт или винт. Если имеется перелом внутренней лодыжки со смещением, для сближения отломившейся лодыжки с ее основанием приходится пересекать рубцово-измененную медиальную связку. В. Н. Гурьев (1964) в ЦИТО предложил в этих случаях создавать связку из передней части продольно рассеченного сухожилия задней большеберцовой связки. После операции в застарелых случаях накладывают гипсовую повязку на 2-3 мес.

Привычные вывихи и подвывихи голеностопного сустава

Больные нередко обращаются с жалобами на слабость, неустойчивость и неуверенность при ходьбе вследствие «вихляния» и частого подвертывания стопы кнутри. Они обычно сообщают, что ходят осторожно, боятся бегать, заниматься физкультурой, носить обувь на высоких и узких каблуках, а также с низкими, но стоптанными кнаружи каблуками. Даже бинтование голеностопного сустава не предохраняет от неожиданного подвертывания, особенно при ходьбе по неровной поверхности. Такие привычные вывихи и подвывихи голеностопного сустава

являются следствием нелеченных или плохо леченых разрывов и отрывов наружной связки, которые в свое время сами больные и врачи принимали за простое растяжение связок голеностопного сустава.

Симптомы и распознавание. Осмотр, ощупывание и обычная рентгенография голеностопного сустава не выявляют признаков, позволяющих поставить правильный диагноз. В большинстве случаев диагностируют «слабость связочного аппарата голеностопного сустава», «растяжение связок» и т. п., назначают массаж, теплые ванны, диатермию, парафиновые аппликации.

Для привычного вывиха и подвывиха голеностопного сустава прежде всего характерны анамнез и жалобы. Объективным симптомом является необычная, чрезмерная подвижность стопы в голеностопном суставе при подвертывании кнутри. Если захватить одной рукой голень в надлодыжечной области, а другой поворачивать стопу внутрь, то таранная кость в противоположность тому, что бывает при нормальном голеностопном суставе, смещается кпереди и внутрь. Впереди наружной лодыжки при этом видна выраженная борозда. Для подтверждения диагноза такое смещение таранной кости в голеностопном суставе, вызванное сильным подвертыванием стопы, следует зафиксировать на рентгенограмме.

Лечение. Иногда функциональные расстройства, вызванные разрывом связки, удается компенсировать ношением ортопедической обуви и одновременным применением упражнений, направленных на развитие малоберцовых мышц. В некоторых случаях можно наложить гипсовую повязку на 8-10 нед, после чего больные должны носить обувь на низком каблуке, а также супинаторы в течение года. В более тяжелых случаях, особенно у молодых людей, показана операция.

Оперативное восстановление передней таранно-малоберцовой связки по способу Уотсон-Джонса заключается в использовании сухожилия короткой малоберцовой мышцы для замещения разорванной связки и тенодеза (рис. 191). Делают вертикальный разрез позади нижней трети малоберцовой кости и продолжают его вокруг наружной лодыжки на 3-4 см кпереди от ее верхушки. После того как рассекают и растягивают глубокую фасцию голени, становится виден дефект в капсуле голеностопного сустава. Сухожилие короткой малоберцовой мышцы отрезают от мышечного брюшка и мышцу подшивают к длинной малоберцовой мышце, благодаря чему активное отведение стопы не нарушается. Сухожилие короткой малоберцовой мышцы отделяют от наружной лодыжки, но кольцевые волокна, которые фиксируют сухожилие позади лодыжки, не нарушают.

Просверливают горизонтальный канал от задней поверхности наружной лодыжки к передней. Второй (вертикальный) канал просверливают у наружного края шейки таранной кости, непосредственно впереди суставной поверхности. Он выходит на верхнюю поверхность синуса таранной кости. Через эти каналы проводят сухожилие короткой малоберцовой мышцы и подшивают его к надкостнице над верхушкой наружной лодыжки, где обычно прикрепляются средние пучки таранно-малоберцовой связки. Для этой цели можно просверлить третий канал через наружную лодыжку в косом направлении спереди снизу кзади и кверху. Конец сухожилия: проводят через этот канал, не слишком натягивая, и подшивают к проходящему позади наружной лодыжки сухожилию короткой малоберцовой мышцы. Рану послойно зашивают наглухо и на 8 нед накладывают гипсовую бесподстилочную повязку до колена. Этот способ замещения связки за счет сухожилия имеет преимущества перед созданием связки из фасции, так как последняя значительно легче растягивается под влиянием тяжести тела. Последнее время для создания передней таранно-малоберцовой связки мы пользовались консервированным при низкой температуре аллосухожилием или узкой лавсановой лентой.

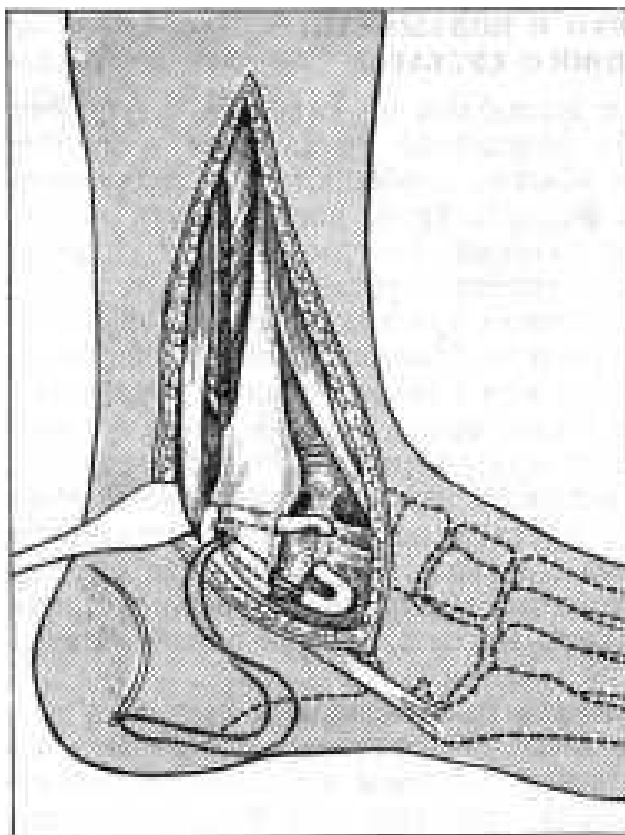


Рис. 191. Операция Уотсон-Джонса при рецидивирующем подвывихе голеностопного сустава.

Разрывы и вывихи сухожилий в области голеностопного сустава

Подкожный разрыв ахиллова сухожилия

Подкожный разрыв ахиллова сухожилия происходит при прыжках, на носки, чрезмерном напряжении икроножных мышц. Это наблюдается преимущественно у артистов балета и цирка, у спортсменов, а также у пожилых людей вследствие предшествовавших микротравм и дистрофических изменений в сухожилии. Иногда наблюдаются частичные повреждения – разрывы мышечных волокон. В большинстве случаев, имеется полный поперечный разрыв сухожилия.

Симптомы и распознавание. В момент травмы пострадавшие чувствуют резкую боль в области ахиллова сухожилия и выше. Подошвенное сгибание при неполных разрывах возможно, но ослаблено. При полном разрыве значительно ослаблено подошвенное сгибание; больные не могут стоять на носках на одной поврежденной; ноге. Определяется диастаз на месте повреждения сухожилия. Гематома обычно небольшая.

Лечение. При небольших повреждениях икроножной мышцы накладывают гипсовую повязку выше колена. Стопу фиксируют в положении легкого подошвенного сгибания. Гипсовую повязку снимают через 3-4 нед, после чего назначают тепловые физиотерапевтические процедуры, массаж и движения в голеностопном суставе.

Оперативное лечение. При разрывах ахиллова сухожилия операцию следует производить срочно под внутрикостным или общим обезболиванием. Разрез делают несколько сбоку и параллельно сухожилию. Обнажают место разрыва и удаляют гематому. Стопе придают положение сгибания. В свежих случаях удается соединить концы разорванного сухожилия 2-3

шелковыми швами. Иногда можно укрепить линию швов свободно пересаженной полоской широкой фасции бедра (ауто- или гомотрансплантат) или лавсановой лентой. Рану зашивают наглухо. Гипсовую повязку накладывают выше колена; стопу фиксируют в положении сгибания. Швы снимают на 10-й день, а гипсовую повязку – через 5 нед. Затем назначают движения в голеностопном суставе, массаж, парафин, озокерит, грязелечение.

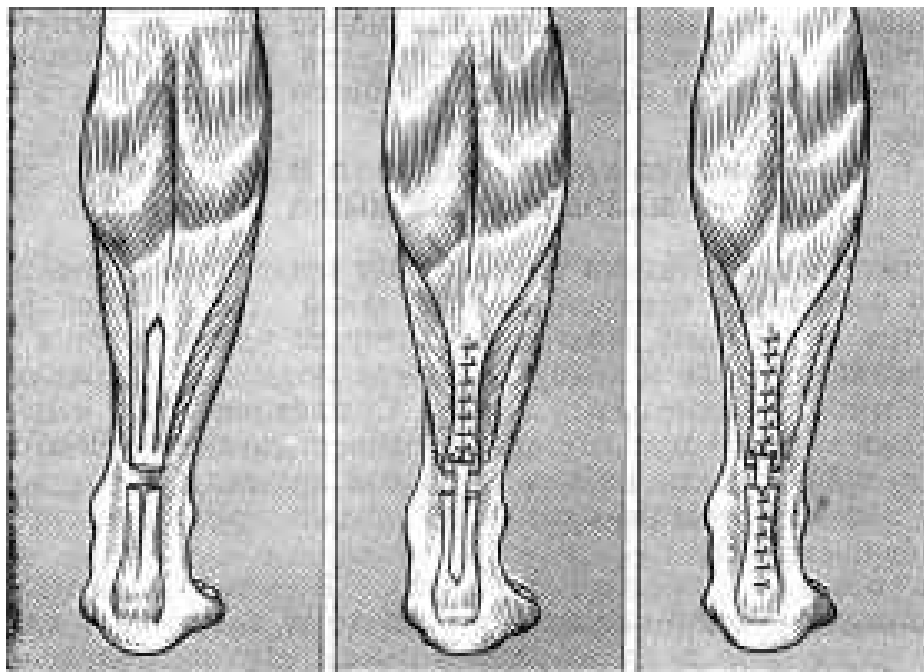


Рис. 192. Пластика ахиллова сухожилия по Чернявскому.

В более поздних и застарелых случаях непосредственно соединить разошедшиеся концы ахиллова сухожилия трудно или невозможно, поэтому показана пластика ахиллова сухожилия; наиболее часто применяется метод Чернавского (рис. 192).

Ахиллово сухожилие обнажают продольным разрезом по его латеральному краю. Рубцовую ткань между разошедшимися концами иссекают или продольно расщепляют. На апоневрозе трехглавой мышцы образуют срединный лоскут на ножке с нижним основанием и заостренным центральным концом, длиной 10-12 см и шириной 1-1,5 см. Края обоих концов ахиллова сухожилия расщепляют продольно. Выкроенный апоневротическо-сухожильный лоскут откидывают назад и вниз и перекидывают через дефект или погружают в образованную продольную щель в рубце. Конец откинутого вниз лоскута вшивают в слегка натянутом состоянии в расщепленный нижний конец ахиллова сухожилия у пяточного бугра. Дефект, образовавшийся после иссечения лоскута в апоневрозе икроножной мышцы, зашивают узловыми кетгутowymi швами. Основание лоскута также укрепляют узловыми швами в образованной верхней расщелине апоневроза. Затем сближают края ахиллова сухожилия над вшитым нижним концом апоневротического лоскута.

Во время операции следует избегать повреждения или захватывания в шов *n. cutaneus surae medialis*, который находится рядом с *v. saphena parva*. Края рубцового ложа над лоскутом можно сшить узловыми кетгутowymi швами. Кожу зашивают и накладывают гипсовую повязку выше колена. Стопу фиксируют в небольшом подошвенном сгибании. Гипсовую повязку снимают через 5-6 нед.

Восстановление ахиллова сухожилия может быть достигнуто также при помощи полоски широкой фасции бедра или лавсановой ленты, вшитой в разошедшиеся концы поврежденного ахиллова сухожилия.

Вывихи сухожилия длинной и короткой малоберцовых мышц

Вследствие подвертывания стопы может произойти разрыв верхнего и нижнего фиброзных связочных образований (*retinaculum peroneorum superius et inferius*), благодаря которым удерживаются в своем ложе проходящие сзади и снизу наружной лодыжки сухожилия длинной и короткой малоберцовых мышц. Сухожилия этих мышц могут выйти из своего ложа при повторных подвертываниях стопы, наличии слишком мелкой борозды позади наружной лодыжки и понижении тонуса этих мышц. Смещение сухожилий обычно происходит при активном разгибании стопы.

Симптомы и распознавание. Больной испытывает боль позади и ниже наружной лодыжки в отличие от растяжения связочного аппарата, когда боли локализуются впереди наружной лодыжки. Затруднена пронация, иногда прощупываются сместившиеся кпереди от лодыжки сухожильные тяжи.

Лечение. Вправление достигается поглаживанием с одновременным давлением на сместившиеся кпереди сухожилия малоберцовых мышц спереди назад и сверху вниз, по направлению к верхушке лодыжки. Стопу при этом необходимо опустить книзу и слегка повернуть подошвой кнутри. После вправления стопу в голеностопном суставе ставят под прямым углом и накладывают полукольцом 3 полоски липкого пластыря: одну выше лодыжки, вторую – через нее и третью - ниже лодыжки. Затем на 3-6 нед накладывают гипсовую повязку до колена. Можно также рекомендовать увеличить высоту каблука на 0,6-1,2 см; это помогает удержать сухожилие в желобке позади наружной лодыжки.

Оперативное лечение. Показано лишь при частом рецидиве вывиха сухожилий. Восстановления фиброзных связочных образований достигают пересадкой полосок широкой фасции бедра.

Рекомендуется также оперативным путем углубить борозду позади наружной лодыжки, перенеся на задний край наружной лодыжки костный трансплантат. R. Watson-Jones (1960) для этой цели снимает остеотомом толстую костно-надкостничную пластинку с поверхности наружной лодыжки. Сухожилия, находящиеся в ложбинке позади наружной лодыжки, покрывают жировой тканью. Костно-надкостничный лоскут перемещают назад и подшивают к мягким тканям позади сухожилия таким образом, чтобы передняя половина пластинки соприкасалась с малоберцовой костью и срослась с ней. Задняя половина лоскута прикрывает сухожилие и, таким образом, углубляет вместилище для малоберцовых сухожилий.

ПЕРЕЛОМЫ ЛОДЫЖЕК

Переломы лодыжек наблюдаются часто, особенно зимой при гололедице. Возникают они обычно вследствие не прямой травмы. В зависимости от механизма различают пронационно-абдукционные, супинационно-аддукционные, ротационные (эверсионные и инверсионные), сгибательные и разгибательные типы переломов лодыжек. Часто встречается сочетанный, или комбинированный, механизм перелома. В области нижнего конца костей голени наблюдаются атипичные и раздробленные переломы.

Пронационно-абдукционные переломы происходят при насильственном и чрезмерном повороте стопы вниз и отведении. В норме линия, по которой передается давление тяжести тела на стопу, проходит через голень на верхнюю поверхность таранной кости. Если стопа при повороте вниз и отведении упирается на свой внутренний край, то линия, по которой передается давление тяжести тела, проходит внутри от таранной кости. Дельтовидная связка при таком положении стопы натягивается. В большинстве случаев сама она не рвется, а отрывает всю внутреннюю лодыжку у основания или только верхушку ее. Далее таранная кость, упираясь под давлением тяжести тела в наружную лодыжку, ломает ее на уровне голеностопного сустава или, чаще, на 5-7 см выше, соответственно наиболее тонкой части малоберцовой кости (перелом Дюпюитрена). При этом может разорваться или оторваться от своего прикрепления с небольшой костной пластинкой (или без нее) более слабая передняя межберцовая связка. Между обеими берцовыми костями образуется небольшой (неполный) диастаз в 1-2 мм. В более тяжелых случаях также развивается или отрывается от заднего края большеберцовой кости более крепкая задняя межберцовая связка. При этом диастаз между берцовыми костями значительно больше, а подвывих стопы снаружи более выражен. Иногда при этом же механизме таранная кость подвергается несколько боком и ее наружно-верхний край внедряется между берцовыми костями, разрывая не только межберцовые связки, но и межкостную перепонку в нижней половине голени. Расхождение вилки голеностопного сустава и подвывих стопы снаружи при этом еще более значительны (перелом Мезоннева). В некоторых случаях расхождение вилки голеностопного сустава происходит вследствие того, что таранная кость, упираясь в наружный край большеберцовой кости, откалывает небольшой треугольный отломок.

Супинационно-аддукционные переломы лодыжек происходят при насильственном и чрезмерном повороте стопы вверх и приведении стопы. По своему механизму этот перелом противоположен пронационно-абдукционному. Если стопа при подвертывании упирается на свой наружный край, то линия, по которой передается давление тяжести тела, проходит снаружи от таранной кости. Пяточно-малоберцовая связка при таком положении стопы натягивается и может разорваться или надломить наружную лодыжку на уровне голеностопного сустава, или оторвать ее верхушку. Далее, при продолжающемся действии силы таранная кость, упираясь в наружную лодыжку, отламывает внутреннюю лодыжку вместе с нижневнутренней частью большеберцовой кости; линия излома имеет вертикальное направление. При продолжающемся действии силы происходит вывих стопы кнутри, а голень на уровне сустава смещается кнаружи.

Ротационные переломы лодыжек происходят при насильственном и чрезмерном выворачивании стопы, в большинстве случаев кнаружи (эверсионный тип), редко – кнутри (инверсионный тип). При выворачивании стопы кнаружи вначале возникает эверсионный перелом наружной лодыжки, обычно на уровне межберцового соединения или межберцовой кости на ее протяжении, причем могут разорваться или оторваться от большеберцовой кости вместе с костной пластинкой (или без нее) передняя и задняя межберцовые связки. Вилка сустава также может разойтись. Далее, при продолжающемся действии силы происходит перелом внутренней лодыжки.

Если одновременно с описанным механизмом переломов лодыжек стопа оказывается в положении легкого подошвенного сгибания, может отколоться отломок от заднего края большеберцовой кости. Иногда это бывает незначительный участок в виде чешуи кортикального слоя. В ряде случаев от заднего края откалывается значительная часть – треть или более нижней суставной поверхности большеберцовой кости, имеющая обычно форму треугольника с вершиной, обращенной кверху.

Изолированный сгибательный перелом заднего края большеберцовой кости, возникающий при насильственном и чрезмерном сгибании стопы, наблюдается редко. Смещения отломавшегося от заднего края большеберцовой кости треугольного фрагмента при изолированном переломе, как правило, не бывает. Смещение заднего края большеберцовой кости обычно наблюдается при сочетании этого перелома с переломом внутренней и наружной лодыжек.

Изолированный разгибательный перелом переднего края большеберцовой кости возникает при насильственном и чрезмерном разгибании стопы (в дальнейшем вместо «разгибание стопы» будет также применяться получивший широкое распространение термин «тыльное сгибание»), а также иногда при прямой травме в области эпифиза переднего нижнего края большеберцовой кости. Отломок имеет треугольную форму с верхушкой, обращенной кверху, и обычно смещается кверху и кпереди.

Полифокальные (сложные) переломы возникают при одновременном воздействии двух и более типичных механизмов. Наиболее часто встречаются переломы вследствие сочетания пронационно-абдукционного и ротационного механизма, а также сочетания пронационно-абдукционного и ротационного механизма со сгибательным, сопровождающиеся отломом заднего края большеберцовой кости. Переломы лодыжек, сочетающиеся с переломом заднего или переднего края большеберцовой кости и подвывихом стопы кзади или кпереди, известны под названием перелома Потта (в Англии) и Десто (во Франции). Переломы лодыжек могут сочетаться также с переломом переднего края большеберцовой кости и смещением и подвывихом стопы кпереди.

Наиболее часто встречаются полифокальные переломы, затем пронационно-абдукционные и эверсионные. У детей в нижней части голени встречаются эпифизеолизы, переломы эпифизов и эпифизеолиз в сочетании с переломом метафиза.

В 50-70% случаев одно- и двухлодыжечные переломы не сопровождаются смещением отломков; в остальных случаях они осложняются смещением, расхождением вилки голеностопного сустава, вывихом или подвывихом стопы кнаружи или кнутри. При одновременном переломе заднего края большеберцовой кости под влиянием травмы и сокращения икроножных мышц к смещению стопы кнаружи или кнутри присоединяется смещение или вывих стопы кзади и кверху; оторвавшийся задний отломок при этом также смещается кверху. Таким образом, в этих случаях имеются сочетанные смещения.

Все переломы лодыжек, сопровождающиеся смещением стопы, относятся к группе переломовывихов.

С клинической точки зрения, при травме голеностопного сустава наблюдаются изолированные переломы наружной лодыжки (сюда включаются и переломы малоберцовой кости выше уровня голеностопного сустава) или внутренней лодыжки и переломы обеих лодыжек. Эти переломы могут сочетаться с разрывом связок голеностопного сустава, отломом наружного края большеберцовой кости, переломом заднего или переднего края большеберцовой кости. В одних случаях смещения при таких переломах не бывает, в других в связи с этими осложнениями может произойти смещение или вывих стопы кнаружи или кнутри, расхождение вилки голеностопного сустава, вывих стопы кзади или кпереди.

Переломы одной или двух лодыжек могут сопровождаться одним из перечисленных выше осложнений или же сочетаться с двумя или всеми тремя осложнениями: например, перелом обеих лодыжек и заднего края большеберцовой кости с разрывом межберцового соединения, подвывихом стопы кнаружи и кзади.

Кожа при переломах с большим смещением стопы сильно напряжена и может лопнуть; чаще разрыв кожи наблюдается с внутренней стороны при смещении стопы кнаружи.

Симптомы и распознавание. Переломы лодыжек без смещения стопы диагностировать труднее, чем перелом со смещением. Пострадавшие жалуются на боли в области поврежденной лодыжки или в голеностопном суставе. Чем значительнее повреждение связочного аппарата, смещение стопы, лодыжек и дистального конца большеберцовой кости, тем больше припухлость и гематома. Окружность конечности на уровне голеностопного сустава по сравнению со здоровой стороной увеличена. Лодыжки не контурируются вследствие отека. Нагрузка по оси голени при переломах без смещения хотя и чувствительна, но возможна. Сгибание и разгибание в голеностопном суставе возможны в небольшом объеме. Все боковые движения стопы при нагрузке или пассивное приведение и отведение ее вызывают резкую боль. При ощупывании пальцем боль локализуется на 1,5-2,5 см выше верхушки внутренней лодыжки и на 3-5 см выше верхушки наружной лодыжки. Ощущаются боли в области лодыжек при сжатии во фронтальной плоскости обеих костей голени на уровне средней трети (симптом иррадиации).

При пронационно-абдукционных и эверсионных переломах лодыжек со смещением стопа отклонена от оси голени кнаружи; стопа и голень образуют открытый кнаружи угол, иначе говоря, стопа находится в вальгусном положении. Если при этом типе перелома отломана внутренняя лодыжка, под кожей нередко удается прощупать ее основание. Смещение стопы при супинационно-аддукционных переломах лодыжек наблюдается реже, чем при пронационно-абдукционных. Стопа смещается кнутри и находится в варусном положении. При переломах лодыжек в сочетании с переломом заднего края большеберцовой кости и смещением заднего отломка кверху стопа не только смещается в сторону, но и находится в положении подошвенного сгибания. Иногда на передней поверхности голеностопного сустава удается прощупать нижнепередний край большеберцовой кости.

Передняя часть стопы, от верхушки большого пальца до передней поверхности голеностопного сустава, по сравнению с передней частью здоровой стопы оказывается укороченной. В отличие от этого при переломе переднего края большеберцовой кости стопа находится в положении тыльного сгибания. Нижнепередний край большеберцовой кости при ощупывании резко болезнен. При пассивном движении в голеностопном суставе боли локализуются на его передней поверхности.

Переломы лодыжек необходимо дифференцировать от надлодыжечных переломов голени и растяжения связок голеностопного сустава. Боль и деформация при надлодыжечных переломах локализуются выше сустава. Движения в голеностопном суставе возможны. Нагрузка по оси голени при надлодыжечных переломах в отличие от переломов лодыжек вызывает резкую боль.

Припухлость и боли во время ощупывания при переломах лодыжек локализуются выше, чем при растяжении голеностопного сустава. Особое значение для правильной постановки диагноза имеет рентгенологическое исследование. Рентгенограммы во всех случаях обязательно должны быть сделаны в переднезадней и боковой проекциях. Часто на рентгеновском снимке, снятом в переднезадней проекции, перелом лодыжек не определяется, а на снимке в боковой проекции виден перелом наружной лодыжки, заднего края большеберцовой кости или подвывих стопы кзади. И наоборот, перелом может быть виден на рентгенограмме, сделанной в переднезадней проекции, а на снимке в боковой проекции перелом лодыжек и смещение стопы не определяются.

Диагноз растяжения связок голеностопного сустава может быть поставлен лишь в том случае, если на основании рентгенограмм, сделанных в переднезадней и боковой проекциях, исключается перелом лодыжек.

Консервативное лечение переломов лодыжек

Лечение переломов лодыжек должно быть направлено на восстановление нарушенных соотношений элементов голеностопного сустава. Без точного вправления перелома, полного устранения смещения и восстановления конгруэнтности сочленяющихся поверхностей

нормальная функция голеностопного сустава не достигается. Невправленный перелом лодыжек приводит к постоянным болям, деформирующему артрозу, нарушению статики и функции голеностопного сустава, что иногда заканчивается инвалидностью.

Одномоментная закрытая репозиция свежих переломов лодыжек применяется наиболее часто и, если приемы вправления правильные, в преобладающем большинстве случаев достигает цели. Исключительное значение для вправления имеет обезболивание. Обычно используется местная анестезия. В более тяжелых случаях и особенно в поздние сроки следует применять внутрикостное обезболивание и интубационный наркоз с релаксантами.

При вправлении чрезвычайно важно точно знать локализацию отломков и положение стопы, но одного клинического исследования для этого недостаточно. Рентгенограммы голеностопного сустава, сделанные в переднезадней и боковой проекциях, дают точное представление о положении отломков и стопы и подсказывают технику вправления перелома. Необходимо подчеркнуть, что никакой протокол рентгеновских снимков, даже хорошо и полно составленный, не может заменить непосредственное вдумчивое изучение снимка хирургом, производящим вправление.

После вправления перелома лодыжек со смещением отломков и наложения гипсовой повязки обязательно делают контрольные рентгенограммы в переднезадней и боковой проекциях. Они должны подтвердить, что, во-первых, отломки хорошо вправлены; во-вторых, диастаз в нижнем межберцовом соединении устранен, т. е. внутренняя поверхность наружной лодыжки хорошо прилегает к латеральной поверхности нижнего конца большеберцовой кости в малоберцовой вырезке; в-третьих, верхняя и боковая артикулирующие поверхности таранной кости проходят параллельно артикулирующей поверхности голени; щель голеностопного сустава на рентгенограммах должна везде иметь одинаковую ширину.

Имеется ряд переломов (см. ниже), которые удастся вправить и удержать в правильном положении лишь оперативным путем. Вытяжение при лечении переломов лодыжек имеет весьма ограниченные показания и применение, главным образом в тех случаях, когда одномоментная репозиция невозможна или не дала положительного результата и вместе с тем оперативное вмешательство противопоказано из-за общего тяжелого состояния больного или местных неблагоприятных условий (инфицированные ссадины, тромбофлебит) и т. п.

Лечение переломов лодыжек без смещения отломков и подвывиха стопы

Лечение переломов лодыжек без смещения не представляет больших трудностей и почти всегда приводит к восстановлению функции. После местного обезболивания места перелома производят ручное выжимание гематомы кверху, чтобы обрисовать контуры сустава. Затем накладывают бесподстилочную гипсовую повязку до колена, фиксируя при этом стопу под прямым углом. Фиксация стопы в пронационном положении не оправдана, так как положение в основном свойственно пяточно-таранному суставу, а косое положение таранной кости только расширяет суставную щель голеностопного сустава.

Лечение одно- и двухлодыжечных переломов со смещением отломков и подвывихом или вывихом стопы кнаружи

Лечение переломов лодыжек со смещением сводится к вправлению и удержанию отломков в правильном положении до костного сращения. Исход лечения определяется в значительной мере тем, насколько этого удалось достичь. Вправление надо производить сразу после поступления больного.

Самыми частыми переломами лодыжек со смещением являются ротационные и пронационно-абдукционные (дюпноитреновские) переломы. Они характеризуются подвывихом стопы кнаружи. За полчаса до вправления вводят под кожу 1 мл 1% раствора морфина. Место

перелома обезболивают инъекцией 20 мл 1-2% раствора новокаина в гематому в области внутренней и наружной лодыжек. Положение больного в момент вправления показано на рис. 193. Благодаря обезболиванию и такому положению мышцы конечности расслабляются. Вправление производят следующим образом (рис. 194): хирург кладет одну руку на наружную поверхность голеностопного сустава и сильно надавливает снаружи внутрь; одновременно другой рукой он обхватывает голень с внутренней стороны надлодыжечной области и создает противодействие. В этот момент врач ощущает, что вывих под его руками вправился. После вправления он перемещает руку из надлодыжечной области на внутреннюю поверхность голеностопного сустава и затем обеими руками сжимает вилку сустава, чтобы устранить диастаз в нижнем межберцовом соединении. Гематому в области голеностопного сустава выжимают кверху. Затем хирург придает рукам прежнее положение. Если отломки после вправления опять смещаются, репонированное положение следует сначала зафиксировать U-образной гипсовой лонгетой, а затем дополнительно наложить обычную лонгетно-циркулярную повязку. Для этого берут лонгету шириной 15 см, длиной 1,2-1,6 м и складывают ее вдвое в продольном направлении. Такую длинную узкую лонгету накладывают, начиная сверху, по всей передневнутренней поверхности большеберцовой кости, затем огибают с внутренней поверхности голеностопный сустав через подошву и ведут лонгету на его наружную поверхность, далее ее накладывают несколько более кзади – соответственно расположению малоберцовой кости, до уровня ее головки. Прежде чем лонгета застынет, ее прибинтовывают марлевым бинтом. В течение всего периода застывания стопы удерживают во вправленном положении. Когда повязка затвердеет, марлевый бинт разрезают по передней поверхности голени. Дополнительно к U-образной гипсовой шине накладывают обычную гипсовую повязку с задней лонгетой до колена.

Для вправления можно применить пронационную гиперкоррекцию стопы, но затем она должна быть фиксирована в голеностопном суставе под прямым углом к продольной оси голени и в среднем положении между пронацией и супинацией. Имобилизация стопы в варусном положении приводит к нарушению правильного взаимоотношения всех костных элементов голеностопного сустава. Варусная установка стопы нередко создает ложное впечатление о сопоставлении отломков за счет пронации переднего отдела стопы.

Имобилизация стопы в пронационной гиперкоррекции не только не нужна, но даже вредна, так как при этом таранная кость вследствие поворота раздвигает лодыжки в стороны, расширяет сустав и поддерживает диастаз в межберцовом соединении. При фиксации стопы в варусном положении происходит смещение в пяточно-таранном суставе, чаще наблюдаются синдром Зудека, тугоподвижность, отеки и деформирующий артроз. Гипсовую повязку следует хорошо моделировать. Придав ей опрятный вид и сделав соответствующую маркировку, обязательно производят контрольную рентгенограмму. По снимку, сделанному в переднезадней проекции, нужно выяснить, вправились ли лодыжки, устранены ли смещение стопы кнаружи и диастаз между берцовыми костями, имеет ли суставная щель между таранной костью и вилкой сустава одинаковую ширину на всем протяжении. По рентгенограмме в боковой проекции нужно установить, не осталось ли смещения внутренней лодыжки кпереди. Если имеется перелом малоберцовой кости выше суставной щели, смещение, остающееся после сращения перелома и не вызывающее укорочения и ротации наружной лодыжки, не отражается отрицательно на функции голеностопного сустава.

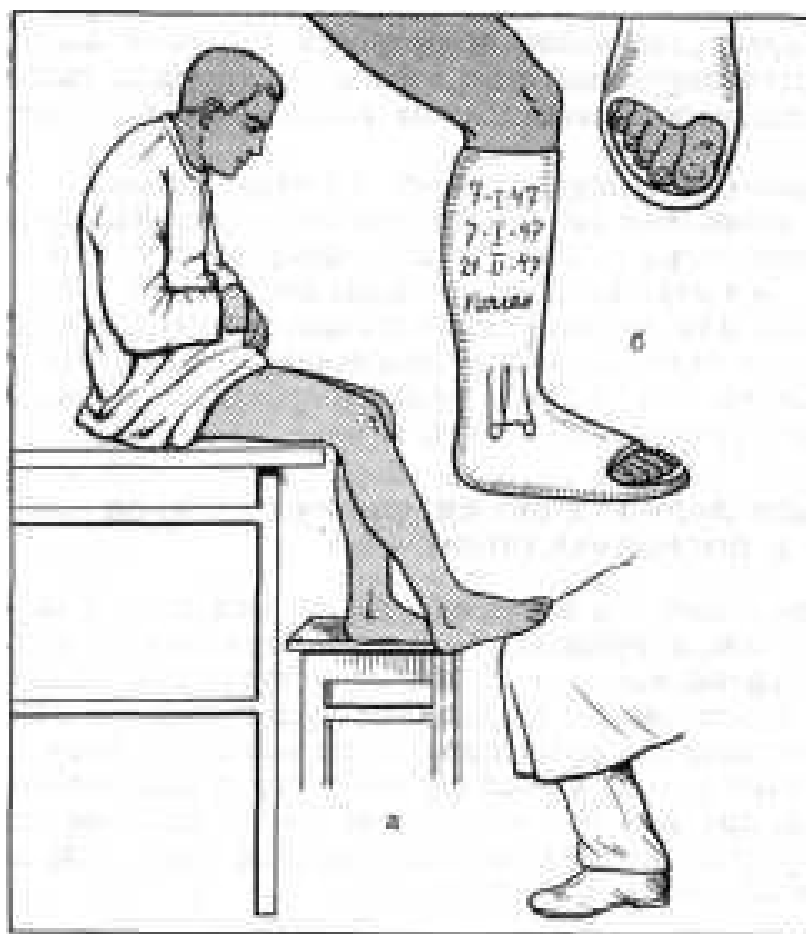


Рис. 193. Наложение гипсовой повязки при переломах лодыжек.
 а - головкой V плюсневой кости больной упирается в колено гипсующего, стопа согнута под прямым углом; б - правильно оформленная гипсовая повязка.

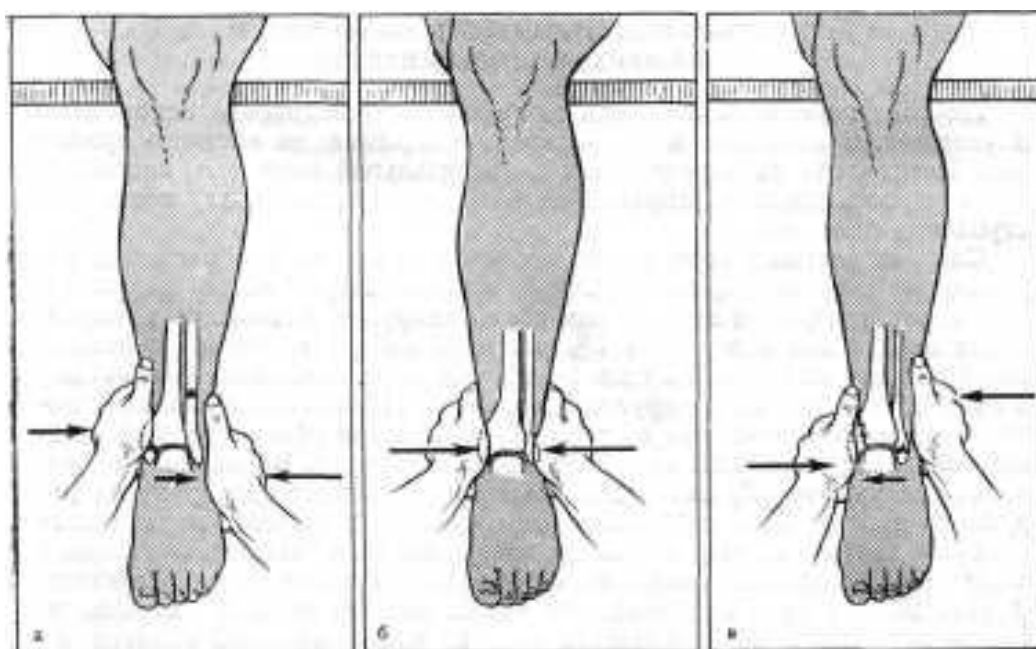


Рис. 194. Техника вправления переломов лодыжек со смещением стопы.
 а - при смещении кнаружи; б - сжатие вилки сустава; в - при смещении кнутри.

В тех случаях, когда, несмотря на хорошую анестезию, репозиция не удалась, следует попытаться повторно вправить перелом. При недостаточном обезболивании и наличии большого

отека гипсовую повязку разрезают и повторное вправление производят под внутрикостным, спинномозговым или общим обезболиванием через 5-6 дней, когда отек уменьшится. Через 21-днев после вправления делают контрольную рентгенограмму, так как по мере уменьшения отека могут наступить повторное смещение отломков, диастаз в нижнем межберцовом соединении и подвывих стопы в гипсовой повязке. Если диастаз между берцовыми костями не удалось устранить путем сжатия вилки обеими кистями, можно использовать для этого тиски Белера или аппарат Свердлова. Ввиду опасности образования пролежней Ю.М.Свердлов (1955) рекомендует между лодыжками и щечками аппарата подложить слой толстого войлока. После наложения гипсовой повязки аппарат удаляют, а щечки остаются под гипсовой повязкой. Через месяц гипсовую повязку меняют и удаляют оставленные щечки аппарата.

Пневматическое приспособление Каплана для устранения межберцового диастаза и смещения стопы. Сущность способа в том, что сближение берцовых костей в нижнем соединении и устранение подвывиха стопы осуществляются при помощи воздушных пневматических баллончиков (рис. 195), помещенных под гипсовую повязку на уровне голеностопного сустава. Ниппельные клапаны воздушных баллончиков располагаются над гипсовой повязкой. Для сдавления и предупреждения расхождения вилки голеностопного сустава воздушные баллончики помещают в области наружной и внутренней лодыжек. В тех случаях, когда нужно устранить или предупредить наружные смещения стопы в гипсовой повязке, один баллончик помещают в области наружной лодыжки, а другой – над внутренней лодыжкой. В момент вправления под гипсовой повязкой прилаживают слегка наполненные воздухом баллончики. Если контрольные рентгенограммы покажут, что диастаз вилки голеностопного сустава или подвывих стопы не устранен, в оба баллончика через ниппельные клапаны, торчащие над гипсовой повязкой, воздушным насосом (обычно велосипедным) подкачивают воздух. Давление в баллончиках можно определить «при помощи манометра. Если больной испытывает слишком большое давление в области голеностопного сустава, воздух выпускают. По мере уменьшения отека для предупреждения повторного диастаза вилки или смещения стопы в баллончик подкачивают воздух. Подкачка и спускание воздуха могут быть поручены медицинским сестрам или даже самому больному.

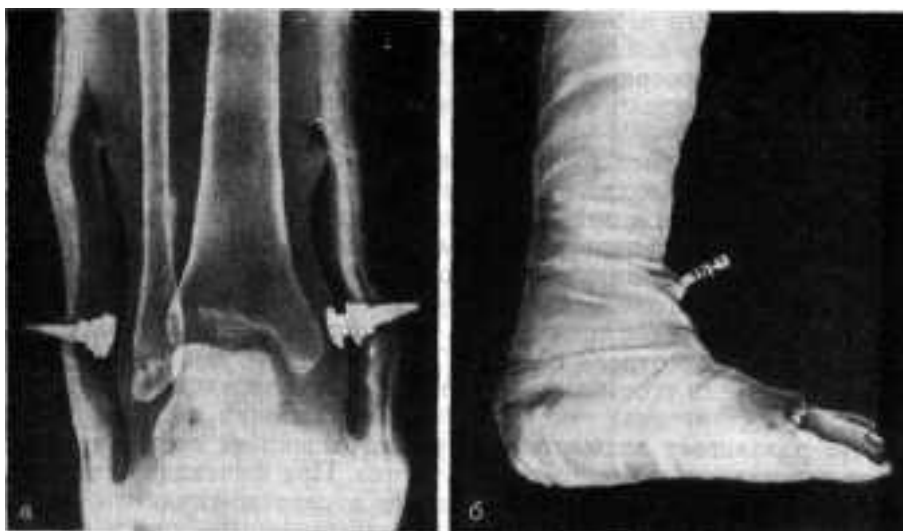


Рис. 195. Пневматический сжиматель Каплана для устранения межберцового диастаза и смещения стопы при переломах лодыжек.

а - перелом лодыжек с разрывом межберцового синдесмоза, под гипсовой повязкой с обеих сторон голеностопного сустава видны камеры, наполненные воздухом; б – гипсовая повязка с пневматическими сжимателями при подвывихе стопы кзади, одна воздушная камера расположена на передней поверхности голеностопного сустава, другая – кзади в области пятки.

После вправления ногу укладывают на шину и больного переносят на кровать со щитом.

После любых манипуляций может нарастать отек, что угрожает сдавленной и нарушением кровообращения конечности. В этом случае, так же как и после наложения гипсовой повязки при жалобах на боли, похолодание пальцев, чувство онемения и «ползания мурашек», а также при выявлении цианоза пальцев необходимо разрезать гипсовую повязку на всем протяжении, слегка раздвинуть ее края и забинтовать простым марлевым бинтом. В таких случаях не следует «жалеть» гипсовую повязку и пытаться объяснить жалобы больных нетерпеливостью. Обычно все «капризы» кончаются, как только разрезают гипсовую повязку. Лучше лишний раз разрезать и снова наложить повязку, чем рисковать возможностью развития некроза. При наличии болей нельзя давать наркотические средства до тех пор, пока гипсовая повязка не будет разрезана. После разрезания повязки редко наблюдаются повторные смещения отломков, так как повязка хорошо удерживает их во вправленном положении. В отдельных случаях при больших нарастающих отеках можно ограничиться наложением U-образной и задней лонгет и по мере уменьшения отека туго перебинтовать марлевым бинтом повязку. Через 7-10 дней гипсовую повязку меняют.

Если смещение устранено и гипсовая повязка в хорошем состоянии, накладывают стремя для ходьбы. Вначале разрешают ходить без нагрузки на ногу; нагрузка допускается через 5-6 нед после вправления. Гипсовую повязку снимают не раньше чем через 8-10 недель после вправления перелома и тут же делают контрольную рентгенограмму. После того как гипс снят, на 1-2 мес накладывают цинк-желатиновую повязку; кроме того, рекомендуется в течение года носить супинатор. Назначают также лечебную гимнастику и механотерапию. Если цинк-желатиновую повязку не накладывали, для более быстрого рассасывания отека и восстановления функции показан массаж. Рекомендуется туго бинтовать голеностопный сустав. Трудоспособность восстанавливается через 2,5-3,5 мес после вправления перелома.

Лечение одно- и двухлодыжечных переломов со смещением отломков и подвывихом или вывихом стопы кнутри

При супинационно-аддукционных переломах лодыжек со смещением (переломы Мальгенья) подвывих стопы происходит кнутри.

Вправление перелома производят следующим образом. Хирург кладет одну руку на внутреннюю поверхность голеностопного сустава и сильно надавливает изнутри кнаружи, одновременно обхватывая другой рукой голень с наружной стороны надлодыжечной области и создавая таким образом противодействие. В этот момент врач ощущает, что смещенная стопа под его руками вправилась. Затем руку, расположенную в надлодыжечной области, хирург опускает на внутреннюю поверхность голеностопного сустава и обеими руками сжимает его вилку. Гематому выжимают кверху. После вправления хирург переводит руки в прежнее положение. Обезболивание, положение больного, техника наложения гипсовой повязки, дальнейшее лечение, сроки восстановления трудоспособности такие же, как и при пронационно-абдукционных переломах со смещением.

Лечение одно- и двухлодыжечных переломов с поворотом внутренней лодыжки основанием кпереди

При некоторых пронационно-абдукционных одно- и двухлодыжечных переломах без подвывиха или с подвывихом стопы внутренняя лодыжка повертывается во фронтальном направлении вокруг своей верхушки. При этом основание ее устанавливается к линии перелома большеберцовой кости под углом, открытым кпереди. Перелом в таких случаях чаще происходит у основания внутренней лодыжки. Рентгенограмма в переднезадней проекции показывает расширенную щель между лодыжкой и ее основанием на большеберцовой кости; на рентгенограмме в боковой проекции видно, что основание внутренней лодыжки обращено

кпереди и стоит не параллельно к линии перелома большеберцовой кости, а под углом, открытым кпереди. Если гематома небольшая, то нередко на большеберцовой кости удается прощупать на месте отлома внутренней лодыжки ее острый край. В равной степени удается прощупать повернутую кпереди и имеющую треугольную форму внутреннюю лодыжку. После введения в место перелома 10-15 мл 2% раствора новокаина производят вправление. Для этого надавливают на нижнепередний край повернутой лодыжки, стараясь повернуть ее и таким путем вправить. После вправления накладывают гипсовую повязку на голеностопный сустав до колена и делают контрольную рентгенограмму.

Дальнейшее лечение такое же, как и при других однолодыжечных переломах.

При таком виде перелома не наступает костного сращения невправленной внутренней лодыжки. Кроме того, основание лодыжки при таком положении частично рассасывается и вследствие этого расхождение отломков увеличивается. Между отломками образуется фиброзная ткань, которая недостаточно обеспечивает устойчивость голеностопного сустава, и стопа часто подвергается; кроме того, иногда больные испытывают ноющие боли в голеностопном суставе.

В ряде случаев вправить лодыжку таким путем не удастся. Объясняется это внедрением надкостницы и разорванной связки между отломками. Мягкие ткани, ущемившиеся между оторвавшейся внутренней лодыжкой и ее основанием, могут служить причиной образования ложного сустава.

Если перелом внутренней лодыжки произошел не у основания, а имеется лишь отрыв верхушки вместе со связкой, то несращение отломков может служить причиной рецидивирующих подвертываний стопы.

Лечение одно- и двухлодыжечных переломов с отрывом заднего нижнего края большеберцовой кости

Одно- и двухлодыжечные переломы с отрывом заднего нижнего края большеберцовой кости называют еще трехлодыжечными, трималеолярными, заднемарганальными переломами, или переломами Потта. Такие переломы без смещения отломка и вывиха стопы кзади и кверху наблюдаются главным образом при отрывах небольшого участка заднего края большеберцовой кости в виде чешуи или несколько большего фрагмента. Лечат их так же, как одно- и двухлодыжечные переломы.

При одно- и двухлодыжечном переломе с отрывом нижнего заднего края большеберцовой кости, помимо смещения стопы кнаружи или, что наблюдается значительно реже, внутрь, стопа вместе с отломком, имеющим треугольную форму, может сместиться вверх и назад.

Вправление и удержание отломков при одно- и двухлодыжечных переломах с отрывом заднего края большеберцовой кости часто представляет большие трудности. В связи с этим операция при указанных переломах в настоящее время применяется чаще. Однако результаты при оперативном способе лечения не всегда хорошие, так как при повреждениях хрящей может развиваться артроз голеностопного сустава.

Одномоментное вправление производится после местного обезболивания. Во многих случаях лучше производить вправление под общим интубационным обезболиванием с применением миорелаксантов.

Техника вправления перелома. I. Вначале одной рукой хирург обхватывает пятку сзади и надавливает на нее книзу и вперед, другую руку кладет на переднюю поверхность голени, немного выше голеностопного сустава, и отдавливает голень назад. Одновременно с этим стопа максимально сгибается в голеностопном суставе в тыльном направлении. Таким образом происходит низведение заднего края большеберцовой кости и вправление заднего вывиха стопы. В этот момент хирург ощущает, что задник вывиха стопы вправился (рис. 196, I).

II. Руку, которая обхватывает пятку, хирург передвигает на наружную поверхность голеностопного сустава и сильно надавливает снаружи внутрь; другой рукой обхватывает голень с внутренней стороны надлодыжечной области, создавая противодействие. В это время он

ощущает, что под его руками вправился наружный подвывих стопы (рис. 196, II). После этого хирург кладет обе руки на область лодыжек и сжимает вилку голеностопного сустава. Одновременно гематому и отек отдают кверху.

III. После вправления одну руку хирург передвигает на наружно-заднюю поверхность голеностопного сустава, а другой обхватывает голень с внутреннепередней поверхности надлодыжечной области. Этим приемом предотвращается повторное смещение стопы кзади и кнаружи (рис. 196, III).

Во время этих манипуляций стопа больного, упираясь в колено хирурга, поддерживается в положении резкого тыльного сгибания. Положение это должно быть зафиксировано в комбинированной U-образной и лонгетно-циркулярной гипсовой повязке. При наложении гипсовой повязки нужно следить, чтобы не произошло смещения вправленного перелома (рис. 196, IV-VI).

После репозиции и наложения гипсовой повязки нужно тут же произвести рентгеновские снимки в переднезадней и боковой проекциях и обратить внимание на суставную щель. Если задний отломок стал на место и задний вывих стопы вправился, артикулирующая поверхность голени проходит параллельно кривой артикулирующей поверхности таранной кости.

Иногда задний отломок после вправления стоит на 1-2 мм выше передней части суставной поверхности большеберцовой кости. На рентгенограмме в боковой проекции видно, что задний отломок в отношении суставной поверхности образует небольшую ступеньку. Вправление заднего вывиха при этом можно считать удовлетворительным только в том случае, если на рентгенограмме в боковой проекции видно, что кривизна нижнепередней поверхности большеберцовой кости совпадает с кривизной передней части суставной поверхности таранной кости. Это показывает, что вывих стопы кзади и кверху, несмотря на неполное низведение заднего отломка, вправлен. Функционирующая нижняя суставная поверхность большеберцовой кости может после сращения в таком положении уменьшиться, но сустав остается устойчивым. Движения в голеностопном суставе могут быть несколько ограничены, но в пределах допустимой амплитуды свободны и безболезненны. Даже при небольшом смещении таранной кости кзади нарушается конгруэнтность суставных поверхностей таранной и большеберцовой костей. Это вызывает боли, ограничение движений и развитие деформирующего артроза голеностопного сустава. Если рентгенограмма в боковой проекции показывает, что задний отломок после вправления опустился ниже суставной поверхности передней части большеберцовой кости, в дальнейшем можно также ожидать упомянутых осложнений.

При изучении рентгенограммы в переднезадней проекции следует обращать внимание на то, удалось ли вправление лодыжек, устранены ли боковой вывих и диастаз в нижнем межберцовом соединении, повторяет ли кривая артикулирующей поверхности вилки сустава кривую артикулирующей поверхности таранной кости, т. е. имеет ли суставная щель одинаковую ширину по всей сочленяющейся поверхности.

Если на рентгенограмме определяется вправление перелома, больного переносят в палату на койку со щитом; ноте придают возвышенное положение на шине. В течение ближайших суток необходимо тщательное наблюдение. Лишь в тех случаях, когда конечность не внушает опасений, можно назначить обезболивающие. Нельзя давать наркотических средств для «успокоения» больного. Нужно следить, чтобы не наступило расстройства кровообращения конечности, которое может быть предупреждено своевременным рассечением гипсовой повязки.

Вместе с тем следует учесть, что даже в нерассеченной гипсовой повязке по мере уменьшения отека возможны повторное смещение и подвывих стопы. Для предупреждения этого следует со 2-3-го дня рекомендовать больным опускать ногу. Благодаря этому поддерживается отек, что в определенной степени может предупредить повторное смещение. Этой же цели может служить образование окошек с обеих сторон в области лодыжек, куда следует поместить и загипсовать воздушные (пневматические) баллончики. По мере уменьшения отека следует подкачивать в баллончики воздух. Через 8-10 дней после репозиции следует сделать контрольные рентгенограммы и убедиться, что смещения не произошло. Через 3-4 нед гипсовая повязка должна быть сменена. Стопу из положения резкого тыльного сгибания, в котором она была

зафиксирована, осторожно выводят до прямого угла после этого накладывают гипсовую повязку до колена, положение отломков вновь контролируют рентгенограммами. Через 2-3 дня во избежание расхождения вилки голеностопного сустава разрешается ходить с помощью двух костылей без нагрузки на ногу. Через 6 нед после репозиции накладывают стремя и разрешают ходить с небольшой нагрузкой. В дальнейшем нагрузка увеличивается. Гипсовую повязку снимают через 2,5-3 мес после репозиции и на 1-2 мес накладывают цинк-желатиновую повязку. Рекомендуют носить в течение года супинатор, назначают лечебную физкультуру и механотерапию. После снятия повязки, а также в тех случаях, когда цинк-желатиновую повязку не накладывали, назначают массаж, парафин, световые ванны, грязелечение и т. д. Функция сустава восстанавливается медленно. Трудоспособность возвращается через 3-4,5 мес.

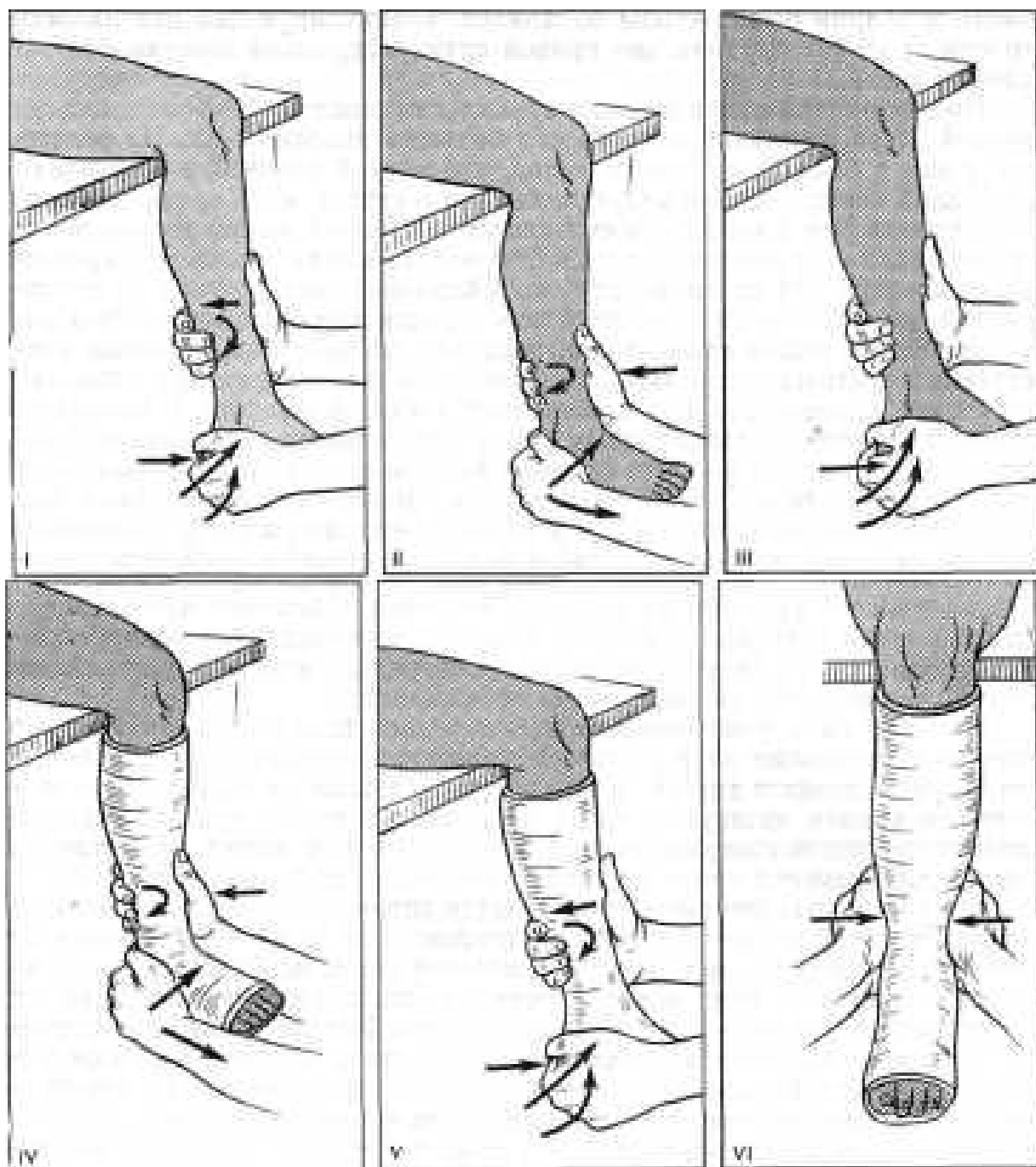


Рис. 196. Этапы вправления (I-III) и наложения (IV-VI) гипсовой повязки при переломе обеих лодыжек и заднего края большеберцовой кости с разрывом синдесмоза и смещением стопы кзади и кнаружи.

Если вправление отломков вначале не удалось, через 8-10 дней, когда уменьшится отек, вправление можно повторить под внутрикостным обезболиванием или наркозом. В тех случаях, когда задний отломок большой и несет треть или более суставной поверхности большеберцовой кости, для предупреждения повторного смещения отломков в гипсовой повязке можно вырезать с обеих сторон пятки окошко и наложить скелетное вытяжение за пятку с небольшим грузом. Вытяжение продолжают на шине в течение 3-4 нед.

Для предупреждения повторного смещения вправленного перелома лодыжек и, заднего края большеберцовой кости мы иногда с успехом использовали закрытую трансоссальную и трансартикулярную фиксацию с помощью тонких спиц. В одних случаях мы применяли трансоссальную фиксацию репонированного заднего отломка большеберцовой кости с помощью одной или двух спиц, проведенных по обеим сторонам ахиллова сухожилия на переднюю поверхность голени. Для того чтобы можно было удалять спицы за этот конец, задний конец спицы откусывают и погружают под кожу. В других случаях трансартикулярную фиксацию двумя спицами проводили со стороны подошвы, через пяточную кость, таранную кость, голеностопный сустав и нижнюю часть большеберцовой кости. Для трансартикулярной фиксации стопы на подошвенной поверхности гипсовой повязки делают отверстие диаметром 1,5-2 см для проведения спиц. Ориентиром служит перпендикуляр, опускаемый от верхушки внутренней лодыжки до пересечения с линией, идущей вдоль подошвенной поверхности стопы от середины пятки до межпальцевого промежутка между IV и V пальцами.

Концы длиной 2-3 см загибают и оставляют над кожей. Сверху их закрывают тампоном со спиртом. Через 4 нед спицы удаляют (рис. 197).

Закрытый остеосинтез спицами меж берцового синдесмоза и лодыжек (А. В. Каплан, Н. П. Абельцев, Ю.М.Свердлов). Фиксацию межберцового синдесмоза производят после предварительного устранения диастаза в межберцовом суставе через окно в гипсовой повязке, которое делают на 1,5-2 см выше верхушки наружной лодыжки. Спица должна вводиться под углом 45° к длинной оси конечности, несколько сзади наперед, на глубину 6-7 см. Как правило, вводят две спицы под некоторым углом друг к другу, чтобы фиксация была стабильной.

Может быть применена методика комбинированного устранения межберцового диастаза. В случае неудачи ручного пособия пользуются аппаратом Свердлова. В щечке аппарата, накладываемой на наружную поверхность голеностопного сустава, имеется отверстие, через которое проводится спица. После того как фиксация спицей произведена, аппарат может быть снят. При этом достигается стабильное восстановление дистального межберцового синдесмоза, а снятие аппарата позволяет избежать некроза кожи, который может наступить в случае его длительного применения.

Внутреннюю лодыжку фиксируют через отверстие в гипсовой повязке, сделанное в проекции ее верхушки. Кожу в этом случае тщательно обрабатывают спиртом и йодом, а затем обезболивают 2% раствором новокаина. Спица должна быть проведена перпендикулярно линии излома. Конец ее также оставляют над кожей и закрывают тампонами со спиртом. Задний край большеберцовой кости фиксируют спицами с наружной стороны от ахиллова сухожилия. При этом спицы дают возможность в случае необходимости низвести задний край и тем самым добиться более точного восстановления суставной поверхности дистального эпифиза большеберцовой кости. Спицы: скусывают, оставляя над, кожей участок в 1,5-2 см, и обкладывают тампонами со спиртом. После завершения фиксации места введения спиц закрывают стерильными салфетками и забинтовывают.

Правильность проведения спиц, если это делается не под контролем экрана, электроннооптического преобразователя, во всех случаях контролируют рентгеновскими снимками. Только после этого больного переводят в палату. Поврежденной конечности придают возвышенное положение. Первую перевязку делают через сутки. Кожу вокруг спиц обрабатывают настойкой йода, спицы окутывают тампонами со спиртом. После того как становится ясно, что опасность воспалительных явлений в месте введения спиц миновала, больного выписывают на амбулаторное лечение. Отверстия в гипсовой повязке загипсовывают. Обычно в стационарном наблюдении больной нуждается в течение 5-7 дней. Гипсовую повязку перед выпиской, как

правило, не меняют, так как опасность вторичного смещения в случае применения описываемой методики сведена практически к нулю.

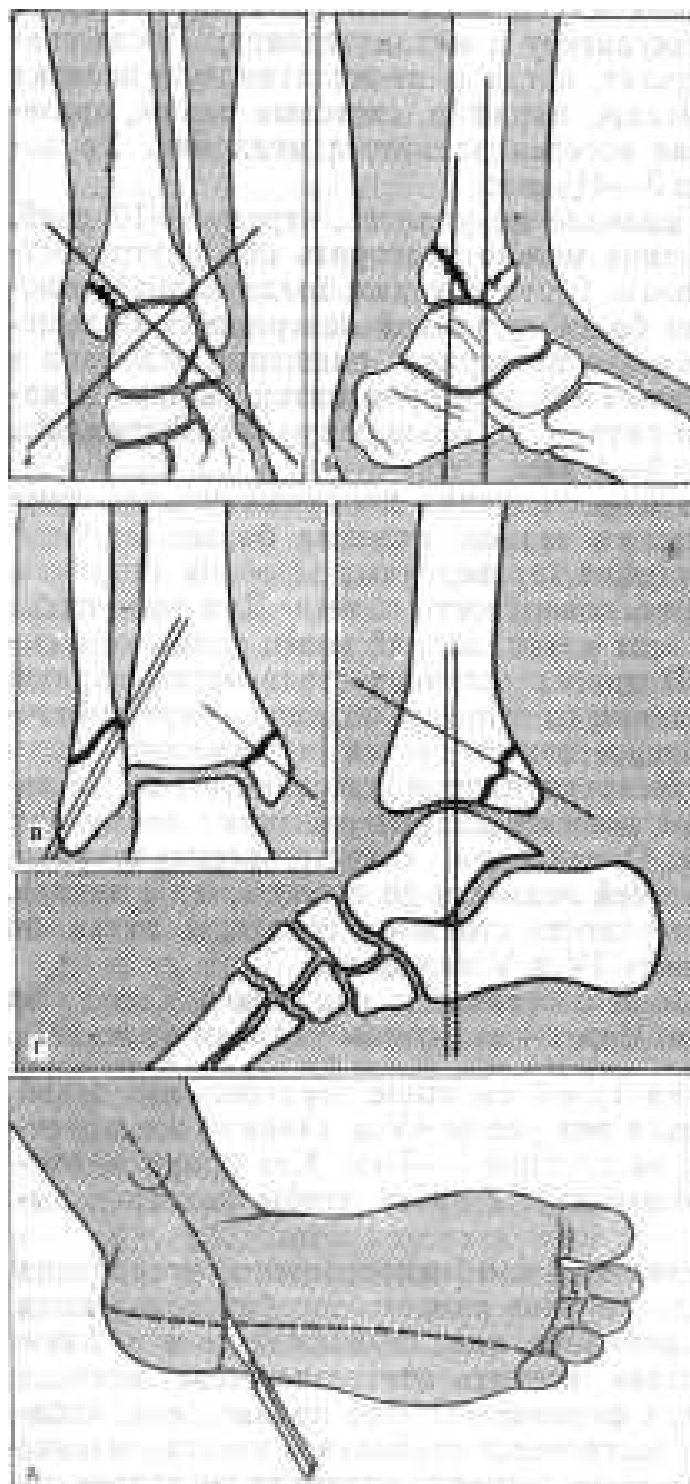


Рис. 197. Трансартрикулярная фиксация спицами по Каплану при легкосмещаемых переломах лодыжек и заднего края большеберцовой кости с подвывихом стопы кзади.
а - перекрещивающаяся трансартрикулярная фиксация двумя спицами; б - трансартрикулярная фиксация голеностопного сустава через пяточную и таранную кости; в - закрытый остеосинтез спицами внутренней и наружной лодыжек; г - закрытый остеосинтез спицей заднего края большеберцовой кости; д - определение точки введения спиц для трансартрикулярной фиксации стопы из подошвенной поверхности.

По прошествии 4-5 нед в амбулаторных условиях спицы удаляют через окна в гипсовой повязке, которые затем загипсовывают. Гипсовую повязку оставляют на срок, необходимый для полной консолидации перелома. Рентгенологический контроль обязателен.

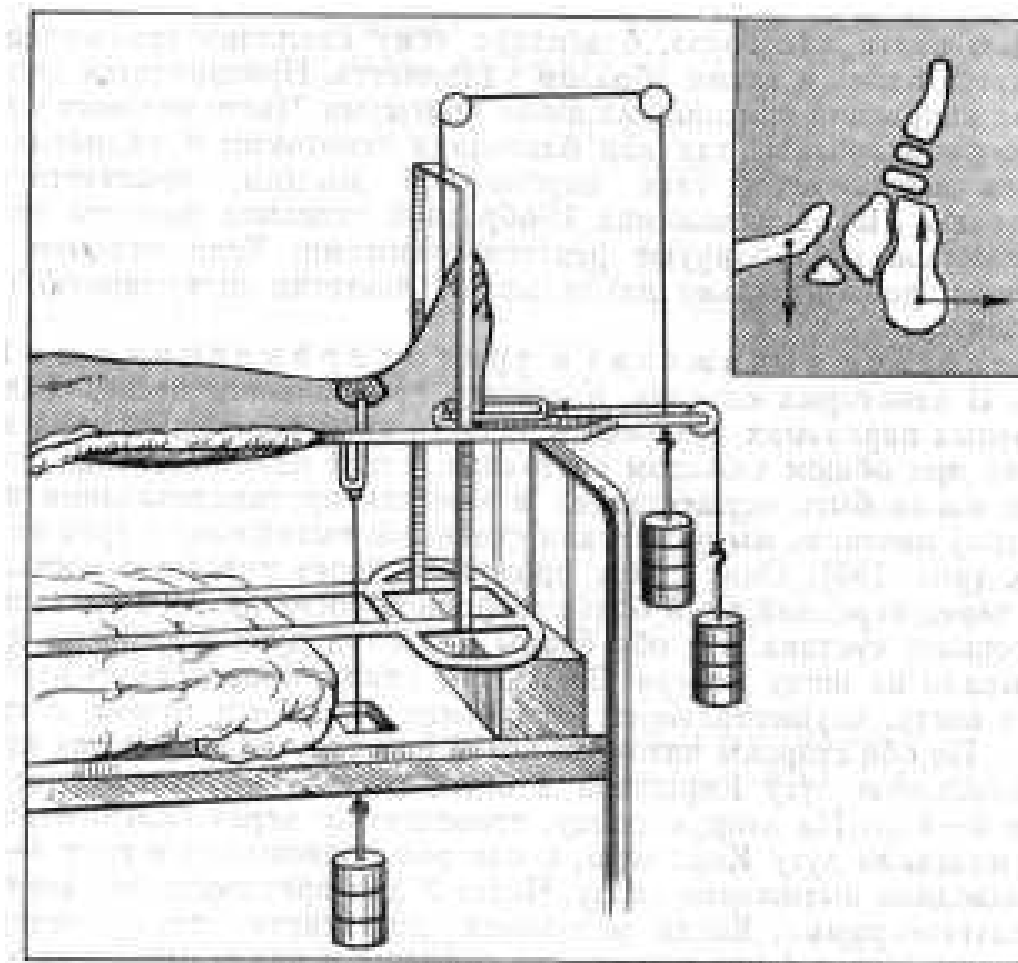


Рис. 198. Тройное скелетное вытяжение по Каплану при застарелых и легкосмещаемых свежих переломах лодыжек и заднего края большеберцовой кости с подвывихом стопы кзади.

Профилактика осложнений включает тщательный контроль за местом введения спиц в связи с возможным воспалением. Для предупреждения миграции спиц концы их, как отмечалось выше, загибают и, кроме того, запрещают нагружать поврежденную конечность.

Метод трансартикулярной фиксации стопы и закрытый остеосинтез лодыжек и межберцового синдесмоза является эффективным способом профилактики рецидива подвывиха, вывиха стопы и вторичного смещения отломков в гипсовой повязке при лечении переломов и переломовывихов лодыжек. Он технически прост, не требует специального оборудования и может быть выполнен в условиях любого травматологического отделения.

Вправление в более поздние сроки, несмотря на применение ряда приемов, не удастся, так как этому препятствует контрактура икроножной мышцы. В таких случаях мы прибегаем к подкожному ступенеобразному удлинению ахиллова сухожилия (тенотомия).

Операция производится под внутрикостным или общим обезболиванием. В пяточную кость вводят спицу или скобу. Конечность помещают на винтовом аппарате для одномоментного вытяжения или на любом ортопедическом столе. Операционное поле смазывают йодом. С внутренней стороны, на 2 см выше места прикрепления ахиллова сухожилия к пяточному бугру, при помощи узкого остроконечного скальпеля производят подкожную тенотомию, надсекают ахиллово сухожилие до половины поперечника его. На 5-6 см выше этого места с наружной стороны сухожилие подкожно надсекают таким же образом на половину поперечника. После этого усиливают вытяжение за пятку с помощью винта или груза, благодаря чему ахиллово

сухожилие расслаивается вдоль и таким образом удлиняется. Производится дополнительная коррекция описанными выше приемами. Часто отломки удается хорошо репозировать, так как благодаря тенотомии и удлинению сухожилия выключается тяга икроножной мышцы, препятствующая вправлению. После наложения U-образной гипсовой лонгеты положение отломков контролируют рентгенограммами. Если отломки стоят правильно, дополнительно накладывают лонгетно-циркулярную гипсовую повязку.

Скелетное вытяжение в трех направлениях по Каплану. В некоторых случаях, например при большом отеке, ссадинах, застарелых переломах лодыжек и заднего края большеберцовой кости, а также при общем тяжелом состоянии, когда одномоментная репозиция не могла быть осуществлена и имелись противопоказания к оперативному лечению, мы применяли скелетное вытяжение в трех направлениях (рис. 198). Одну спицу проводили через пяточную кость, другую – через передний край большеберцовой кости на 2-3 см выше голеностопного сустава. На обе спицы надевали дуги Киршнера и ногу укладывали на шину Белера. За первую спицу, проведенную через пяточную кость, осуществлялось вытяжение вдоль оси голени с грузом 6-7 кг. По обе стороны пяточной кости на спицу надевали два крючка или небольшую дугу Киршнера и осуществляли вытяжение вверх с грузом 3-4 кг. На вторую спицу, проведенную через большеберцовую кость, надевали дугу Киршнера, к которой подвешивался груз 3-4 кг, и производили вытяжение книзу. Через 2 дня производилась контрольная рентгенограмма. Когда репозиция достигнута, груз постепенно уменьшают. Через 4 нед вытяжение снимают и накладывают гипсовую повязку на 2 мес.

Лечение перелома переднего нижнего края большеберцовой кости

Техника вправления при переломе переднего нижнего края большеберцовой кости со смещением вверх заключается в следующем: хирург одной рукой обхватывает голень сзади над голеностопным суставом и производит давление вперед, а другую руку кладет на тыл стопы и производит максимальное подошвенное сгибание.

При переломе переднего края большеберцовой кости в сочетании с переломом лодыжек и подвывихом стопы кнутри или кнаружи подвывих устраняется с помощью приемов, которые были описаны выше. Гипсовую повязку накладывают в положении подошвенного сгибания. Через 3 нед стопу осторожно выводят из этого положения и ставят под прямым углом, фиксируя гипсовой повязкой. Затем накладывают стремя. Через 6 нед после перелома разрешается ходить при помощи костылей с нагрузкой на ногу. Гипсовую повязку снимают через 2-2,5 мес. Дальнейшее лечение такое же, как и при других переломах лодыжек с вывихами стопы. Трудоспособность восстанавливается через 3-4 мес.

Лечение перелома нижнего конца большеберцовой кости без смещения, с компрессией и вклиниванием таранной кости

При переломах нижнего конца большеберцовой кости без смещения накладывается скелетное вытяжение за пяточную кость с небольшим грузом в течение 3-4 нед, а затем до 2,5 мес – гипсовая повязка выше колена.

При переломах нижнего конца большеберцовой кости с вклиниванием таранной кости показано скелетное вытяжение с помощью спицы, проведенной через пяточную кость. Вначале применяют груз 7-8 кг; начиная с 5-6-го дня его уменьшают до 5-6 кг. При расхождении вилки сустава следует одновременно наложить гипсовую повязку до колена, а вилку сустава при этом сжать. Вытяжение снимают через 4 нед и накладывают гипсовую повязку до середины бедра. Через 2-3 дня пригипсовывают стремя. Через 6 нед после перелома разрешается ходить с помощью костылей, вначале с небольшой нагрузкой на ногу. Нагрузку постепенно увеличивают. Через 9 нед больной ходит с одной палкой. Гипсовую повязку снимают через 3-4 мес после

травмы. В некоторых случаях показало форсированное вправление на цуг-аппарате или на ортопедическом столе с наложением гипсовой повязки и последующим постоянным вытяжением небольшими грузами в течение 4 нед. Дальнейшее лечение такое же, как было описано выше.

При раздроблении нижнего конца большеберцовой кости во многих случаях развиваются деформирующий артроз голеностопного сустава, отек, беспокоят боли. В связи с этим возникает вопрос об артродезе голеностопного сустава. При тяжелых раздроблениях нижнего конца большеберцовой кости ожидать восстановления функции голеностопного сустава нельзя; в этих случаях показан артродез в более ранние сроки (через 10-12 нед после травмы).

Лечение при расхождении вилки голеностопного сустава с подвывихом кнаружи и со смещением стопы вверх

Расхождение вилки голеностопного сустава наблюдается при разрыве передней и задней связок наружной лодыжки или при переломе нижнего наружного конца большеберцовой кости. Подвывих стопы кнаружи при этом возникает, если одновременно происходит разрыв дельтовидной связки или одно- и двухлодыжечный перелом.

При расхождении вилки голеностопного сустава таранная кость может вклиниться между берцовыми костями.

При разрыве связки между костями голени с вклинением таранной кости между ними показано форсированное вправление и. Наложение гипсовой повязки. Для этого через пяточную кость проводят спицу. На винтовом аппарате производят одномоментное вытяжение. После того как таранная кость выведена, хирург обеими руками или при помощи специальных приспособлений сдавливает вилку сустава. Затем накладывает комбинированную U-образную и лонгетно-циркулярную гипсовую повязку на 2,5-3 мес. Больной начинает ходить на 15-й день без нагрузки на ногу при помощи двух костылей. Стремя накладывают на 30-40-й день и разрешают постепенно увеличивать нагрузку на ногу; через 40-60 дней допускается полная нагрузка.

Лечение дистальных эпифизеолизом и переломов эпифизов большеберцовой кости у детей

Лечение эпифизеолиза без заметного смещения заключается в иммобилизации гипсовой повязкой в течение 3-6 нед. При смещении показана тщательная и щадящая ручная репозиция с наложением гипсовой повязки на 6 нед. Техника репозиции такая же, как и при переломах лодыжек. Если репозиция не удастся, показано скелетное вытяжение за пяточную кость с корригирующими тягами. Повреждение ростковых слоев эпифизарного хряща при эпифизеолизах и преждевременное замыкание эпифизарной зоны наблюдаются редко. Это указывает на то, что эпифизеолиз по существу является метафизарным переломом вблизи ростковой линии, а не разрывом эпифизарного хряща.

Данные первичного клинического и рентгенологического обследования не позволяют определить действительную тяжесть повреждения эпифизарного хряща. Только динамическое наблюдение до периода полной перестройки мозоли при эпифизеолизе или замыкания ростковой зоны при переломе эпифиза позволяет своевременно выявлять нарушение роста. Как показал А. Ф. Бухны (1964), важным симптомом, позволяющим в ранние сроки выявить нарушения роста и начало деформации нижней трети голени после перелома внутреннего отдела эпифиза, является неравномерное отодвигание поперечной линии роста от эпифизарной зоны. Развивающаяся и прогрессирующая в ряде случаев, даже после тщательной репозиции, длительной разгрузки и иммобилизации, варусная деформация нижней трети голени после перелома внутреннего отдела эпифиза должна быть своевременно устранена корригирующей остеотомией до прекращения роста, т. е. при открытых эпифизарных зонах, чтобы предупредить развитие вторичных деформаций стопы.

Лечение переломов эпифиза без смещений заключается в иммобилизации голеностопного сустава циркулярной гипсовой повязкой от пальцев до верхней трети голени в течение 4-6 нед. При переломах дистального эпифиза большеберцовой кости со смещением производится репозиция щадящими приемами. Чтобы не вызвать дополнительного повреждения эпифизарного хряща, вправление лучше производить под общим обезболиванием.

Для разгрузки поврежденной части эпифиза после репозиции в гипсовой повязке придают соответствующее положение стопе: при повреждении внутренней части – легкое вальгусное, при повреждении наружной – варусное. Гипсовую повязку накладывают на 6 нед. Нагрузка на ногу разрешается через 8-10 нед после травмы при условии ношения ортопедического ботинка, разгружающего поврежденный отдел эпифиза. После снятия гипсовой повязки лечение такое же, как и при переломах лодыжек с вывихом стопы.

Оперативное лечение переломов лодыжек

Тщательное изучение отдаленных результатов лечения переломов лодыжек показывает, что в большинстве случаев такие осложнения, как постоянные боли, отек, деформация, артроз, ограничение движения голеностопного сустава, плоскостопие, хромота, неуверенность при ходьбе, объясняются оставшимся смещением лодыжек, несращением перелома внутренней Лодыжки, большим или меньшим расхождением вилки сустава, подвывихом стопы и т. п. Отсюда можно сделать вывод, что для улучшения результатов лечения при некоторых видах переломов лодыжек с самого начала показано оперативное лечение.

Оперативное лечение показано при невправимых, трудно репозируемых, плохо удерживаемых и легко смещающихся переломах лодыжек. Более подробно об этом будет сказано при разборе соответствующих видов переломов. Само собой разумеется, что операция показана во всех случаях, когда попытка вправить свежий перелом не увенчалась успехом, а также при застарелых невправленных и несросшихся переломах лодыжек, при выраженных нарушениях статики и функции, артрозах и болях в голеностопном суставе. Операцию лучше всего делать на 2-5-й день после травмы; отек и гематома противопоказанием к операции не служат.

Операция производится под внутрикостным или общим обезболиванием. После остеосинтеза и зашивания раны местно вводят антибиотики (пенициллин, стрептомицин и др.) и всегда накладывают гипсовую повязку. В случаях нарастания отека гипсовую повязку следует рассечь. На следующий день или через день контролируют рану и накладывают повязку со спиртом. Обычно при гладком течении через 3-4 нед после операции гипсовая повязка перекладывается на срок, обычный для таких же переломов, леченных консервативно. После снятия гипсовой повязки, так же как и после консервативного лечения, рекомендуются лечебная гимнастика, физиотерапия, ношение супинатора и ортопедических ботинок или ботинок со шнурками на низком каблуке и с супинатором.

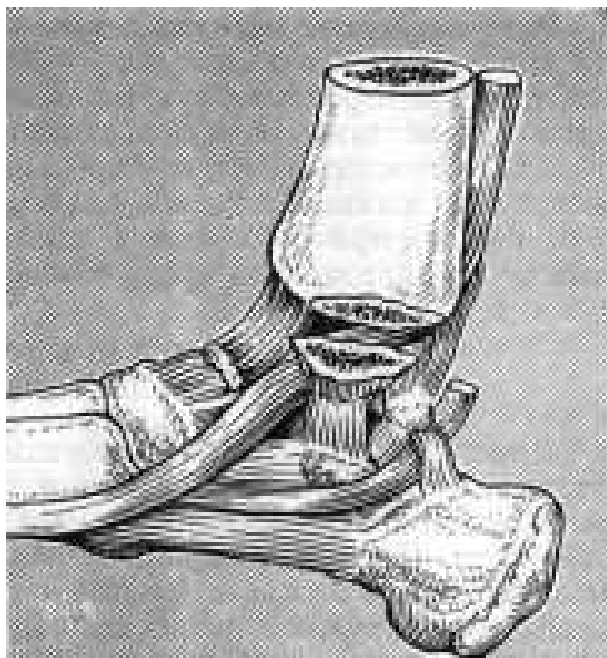


Рис. 199. Невправимый перелом внутренней лодыжки вследствие интерпозиции сухожилия задней большеберцовой мышцы.

Остеосинтез при переломе внутренней лодыжки

Операция должна производиться в следующих случаях: когда, несмотря на попытки вправления, на рентгенограммах видно, что между основанием внутренней лодыжки и поверхностью перелома большеберцовой кости остался диастаз; когда рентгенограмма в боковой проекции показывает, что внутренняя лодыжка своим основанием повернулась вперед, не соприкасается на всем протяжении с плоскостью перелома большеберцовой кости и стоит к ней под углом, открытым кпереди (рис. 199). Нередко хирурги недооценивают это, считая, что при отсутствии подвывиха стопы в таких случаях можно ограничиться наложением гипсовой повязки. Между тем указанное положение внутренней лодыжки создает благоприятные условия для частичного рассасывания основания ее, увеличения диастаза, образования ложного сустава, фиброзного, а не костного сращения перелома, результатами которого являются постоянная неустойчивость в голеностопном суставе, частое подвертывание стопы и боли в голеностопном суставе. Во многих случаях неудавшееся вправление и не костное сращение объясняются интерпозицией мягких тканей. Эти моменты служат обоснованием для оперативного лечения таких переломов внутренней лодыжки.

Техника операции. Делают продольный разрез на 2-3 см выше основания и ниже вершины лодыжки. Края кожной раны несколько отсепаровывают от подлежащих мягких тканей и раздвигают крючками. Связки, прикрепляющиеся к лодыжке, следует щадить. В ране видна линия перелома. Отломившаяся внутренняя лодыжка, имеющая треугольную форму, обычно смещена книзу или повернута вокруг своей вершины основанием кпереди или кнутри или кнаружи. Между ней и ее основанием на большеберцовой кости после удаления сгустков крови видны ущемившиеся обрывки надкостницы и связок. После удаления мелких костных осколков обнажаются плоскость перелома большеберцовой кости и основание внутренней лодыжки. Сопоставить их удастся легко и точно. При изолированном переломе внутренней лодыжки часто достаточно фиксировать лодыжку к основанию ее на большеберцовой кости с помощью циркулярного кетгутового шва вокруг лодыжки.

Если внутренняя лодыжка после вправления легко смещается и ее трудно удерживать, а также при полифокальных повреждениях мы скрепляем ее с большеберцовой костью с помощью двухлопастного небольшого гвоздя или винта. Гвоздь вколачивают в большеберцовую кость через

верхушку лодыжки перпендикулярно плоскости перелома. Длина гвоздя 3-4 см, ширина лопастей 1,5-2,5 мм.

Рану зашивают наглухо и тут же накладывают гипсовую повязку до колена. Швы снимают на 7-8-й день. Дальнейшее лечение такое же, как при переломе внутренней лодыжки без смещения. Гвоздь удаляют под местным обезболиванием через 2-3 мес после операции.

Для остеосинтеза внутренней лодыжки мы также пользуемся одной или, двумя тонкими спицами, винтом из нержавеющей стали или титана и тонким костным штифтом. В последнем случае через внутреннюю лодыжку предварительно просверливают канал.

Остеосинтез при расхождении вилки голеностопного сустава

Диастаз между нижними концами берцовых костей происходит при разрыве передней и задней связок наружной лодыжки, частичном надрыве межкостной перепонки и переломе наружного края большеберцовой кости. Расхождение вилки голеностопного сустава может быть самостоятельным видом повреждения или встречается при винтообразных переломах наружной лодыжки, когда плоскость перелома проходит на уровне нижнего межберцового соединения, либо при надлодыжечных переломах малоберцовой кости, сопровождающихся разрывом связок нижнего межберцового соединения.

В большинстве случаев стопа при этом смещена кнаружи; значительно реже таранная кость частично вклинивается между разошедшимися берцовыми костями. Нередко можно отметить, что при вправлении переломов лодыжек не обращают должного внимания на «небольшой диастаз» между берцовыми костями. Между тем перелом лодыжек можно считать вправленным лишь в том случае, когда на рентгенограмме в переднезадней проекции видно, что лодыжки вправлены, суставная щель имеет на всем протяжении одинаковую ширину и диастаз между берцовыми костями устранен, т. е. внутренняя поверхность наружной лодыжки расположена в малоберцовой вырезке нижнего конца большеберцовой кости. В противном случае в дальнейшем остается неустойчивость в голеностопном суставе, подвертывание стопы рецидивирует, сопровождаясь болью и отеком. Если имеется полный диастаз и вправление разошедшегося межберцового соединения представляет трудности или его не удастся устранить обычными приемами, показано оперативное лечение.

Техника операции. Делают разрез длиной 8 см по переднелатеральной поверхности дистальной части малоберцовой кости, начиная на 5 см выше и кончая на 3 см ниже суставной щели. Край кожной раны отсепаровывают так, чтобы стали доступны боковая поверхность наружной лодыжки, межберцовое сочленение и нижняя надсуставная часть малоберцовой кости. Для того чтобы обнажить переднюю поверхность нижнего межберцового соединения, рассекают в продольном направлении фасцию голени и лежащую на уровне голеностопного сустава крестообразную связку, а иногда и расположенную несколько выше поперечную связку голени. Затем сухожилия разгибателей оттягивают кнутри. Гематому в области межберцового соединения удаляют. Когда имеется небольшой свободный костный отломок, оторвавшийся от наружного края большеберцовой кости, лучше его удалить. Вправить наружную лодыжку в малоберцовую вырезку большеберцовой кости удастся легко путем их сопоставления и сжатия вилки. Сближенные берцовые кости необходимо фиксировать, так как они легко расходятся. Для этого мы пользуемся специальным болтом или длинным винтом. Болт лучше вводить по углом 45° по фронтальной плоскости снаружи внутрь. Для этого предварительно просверливают канал через малоберцовую кость, межберцовое соединение и большеберцовую кость. На другой конец болта, введенного в просверленный канал, надевают гайку, которую завинчивают. Для того чтобы не слишком сжать и не сузить вилку голеностопного сустава, что может быть причиной ограничения движений, в момент завинчивания гайки стопу следует установить в положении разгибания (рис. 200, 201) и в конце проверить степень движений в голеностопном суставе. Далее сухожилия разгибателей укладывают на место и сшивают крестообразную и поперечную связки голени,

рассеченные в начале операции. Кожную рану зашивают и накладывают глухую гипсовую повязку до колена; стопа при этом устанавливается под углом 90°.

В ряде случаев можно создать искусственную межберцовую связку из замороженного сухожилия или фасции, а также из тонкой лавсановой ленты. При небольших расхождениях малоберцовую кость в межберцовом сочленении можно фиксировать шелковыми узловыми швами, наложенными на разорванные связки. Через 10-15 дней разрешается ходить в гипсовой повязке без нагрузки на ногу в течение 5-6 нед. Срок ношения гипсовой повязки зависит от характера перелома лодыжек и колеблется от 2 до 3 мес. Болт или винт удаляют под местным обезболиванием через 4-6 мес после операции.

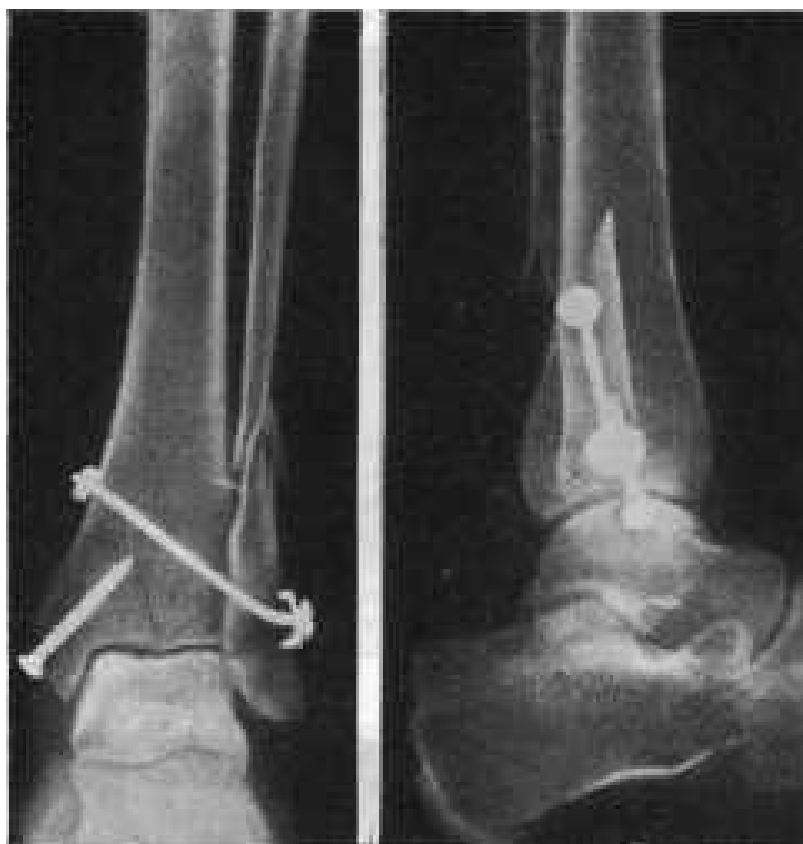

Рис. 200. Перелом лодыжек с расхождением вилки голеностопного сустава; остеосинтез внутренней лодыжки винтом и межберцового соединения болтом.

Остеосинтез при переломе наружной лодыжки

Показания к операции: 1) косые и винтообразные переломы со смещением или отхождением наружной лодыжки на уровне межберцового соединения; 2) надлодыжечные переломы малоберцовой кости с расхождением дистального отломка в межберцовом соединении; 3) отрывные переломы, обычно поперечные, со смещением и отхождением наружной лодыжки; 4) не поддающиеся вправлению винтообразные ротированные переломы наружной лодыжки на уровне межберцового соединения, при которых проксимальный конец малоберцовой кости сместился и плотно защелкнулся за заднебоковым ребром большеберцовой кости; при этом также происходят разрыв дельтовидной связки и смещение стопы в голеностопном суставе кнаружи и кзади (рис. 202); 5) смещение сломавшейся малоберцовой кости с укоренением, ротацией и отклонением наружной лодыжки.

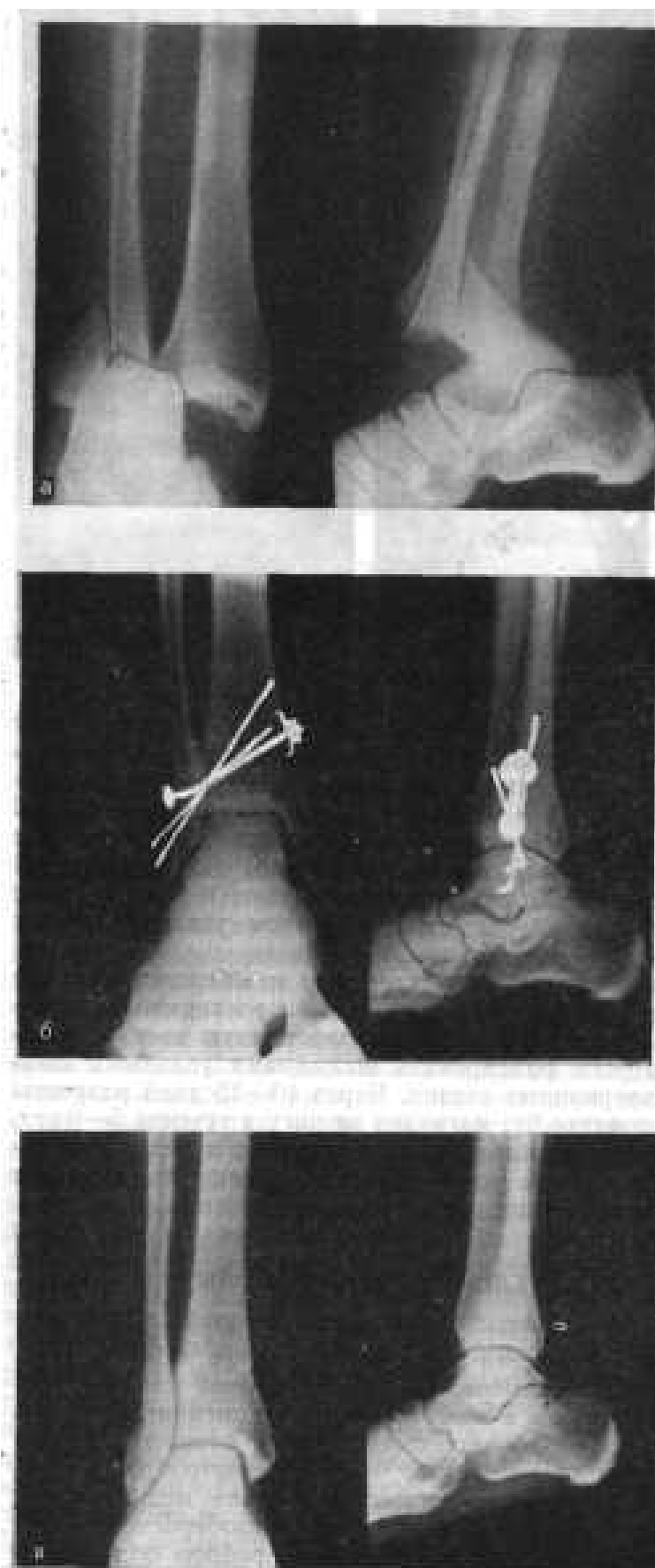


Рис. 201. Перелом лодыжек; разрыв нижнего синдесмоза, вывих стопы кнаружи и кзади (а).
Остеосинтез болтом и спицами (б); после удаления фиксаторов (в).

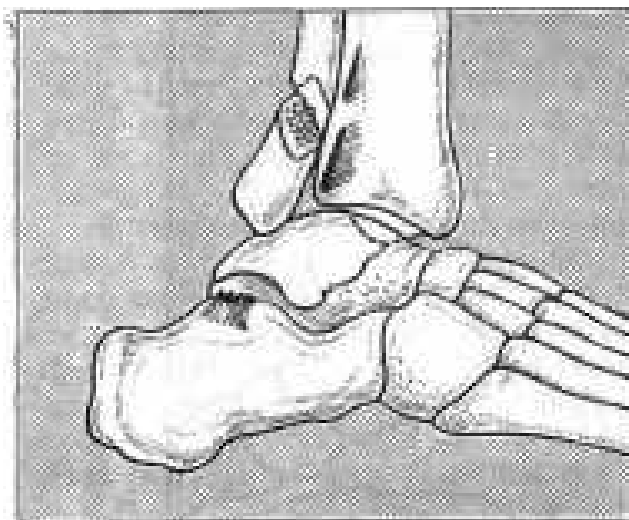


Рис. 202. Невправимый перелом наружной лодыжки; спиральный перелом наружной лодыжки и смещение ее позади большеберцовой кости; подвывих стопы кзади.

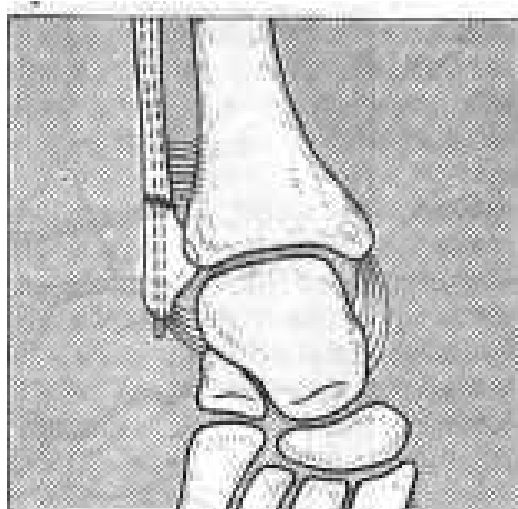


Рис. 203. Винтообразный перелом наружной лодыжки на уровне межберцового синдесмоза. Внутрикостный остеосинтез.

Техника операции. Когда имеется расхождение вилки голеностопного сустава и наружная лодыжка сломана на уровне его или сломана малоберцовая кость в надлодыжечной области, применяют тот же разрез и такие же приемы для сближения обеих костей в межберцовом соединении. После устранения смещения и сопоставления отломков в правильном положении болт или винт вводят в наружную лодыжку снаружи, почти у самой верхушки, косо снизу вверх и внутрь в большеберцовую кость через межберцовое соединение. При переломах наружной лодыжки без расхождения вилки голеностопного сустава после сопоставления отломков в верхушку лодыжки в продольном направлении кверху вводят тонкий круглый или плоский гвоздь или спицу, которую проводят в проксимальный отломок на 5-7 см выше плоскости перелома (рис. 203).

После операции на 2 мес накладывают гипсовую повязку до колена. Швы снимают на 7-8-й день. Ходить разрешают в гипсовой повязке с нагрузкой на ногу через 4-6 нед после операции. Гвоздь удаляют через 4 мес.

Остеосинтез при двухлодыжечных переломах

При двухлодыжечных переломах с подвывихом стопы в тех случаях, когда вправление обычными приемами представляет трудности или не удалось, показано оперативное лечение. Иногда при повреждении дельтовидной связки или отрыве верхушки внутренней лодыжки, сочетающемся с переломом наружной лодыжки на уровне межберцового соединения, но без разрыва его, имеются расширение щели голеностопного сустава и подвывих стопы кнаружи. При этом может наблюдаться смещение сухожилия задней большеберцовой мышцы между внутренней лодыжкой и таранной костью. Вправление консервативными способами невозможно.

Техника операции. Если вилка сустава не разошлась, вначале производят остеосинтез внутренней лодыжки, а затем наружной по описанной выше методике. В случае смещения сухожилия задней большеберцовой мышцы между внутренней лодыжкой и таранной костью последнюю извлекают из сустава и укладывают на место.

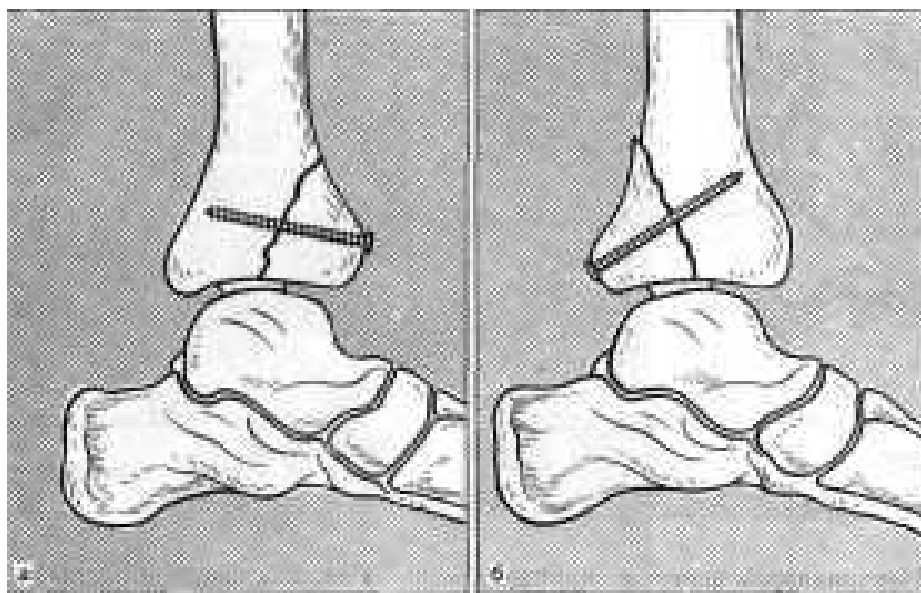


Рис. 204. Остеосинтез при переломе переднего (а) и заднего (б) краев большеберцовой кости.

При переломах обеих лодыжек с расхождением вилки после остеосинтеза внутренней лодыжки тут же делают дополнительный разрез вдоль малоберцовой кости, производят остеосинтез берцовых костей.

После операции на 2 мес накладывают гипсовую повязку до колена, колена. Ходить разрешается через 2 нед после операции без нагрузки на ногу в течение 4-6 нед. Металлический фиксатор удаляют через 4-6 мес.

Остеосинтез при переломе переднего нижнего края большеберцовой кости

Оперативное лечение показано при переломах переднего края большеберцовой кости со смещением кверху и подвывихом стопы кпереди.

Техника операции. Применяют передний разрез, начиная его на 6-8 см выше и кончая на 3-4 см ниже голеностопного сустава. Поперечную, а иногда и крестообразную связку голени рассекают в продольном направлении. Проникнув тупыми крючками между сухожилиями длинного разгибателя пальцев и длинным разгибателем I пальца и растянув их в разные стороны, обнажают место перелома. Отломившийся передний край большеберцовой кости обычно смещен кпереди, «кверху и кнаружи». Сгустки крови удаляют. Для того чтобы вправить передний подвывих, стопе придают положение подошвенного сгибания и смещают несколько кзади. При таком положении стопы легко вправить передний отломок большеберцовой кости. Следует

позаботиться, чтобы при этих манипуляциях не нарушилась связь отломка с мягкими тканями и надкостницей. Вправленный отломок мы фиксируем двухлопастным гвоздем или винтом из нержавеющей стали, вбивая его на достаточную глубину в толщу большеберцовой кости, на 1,5 см выше суставного края в направлении снизу и опереди вверх и кзади (чтобы в дальнейшем гвоздь можно было легко извлечь, не следует шляпку его забивать в глубь кости). Необходимо следить, чтобы отломок точно и плотно прилегал по всей поверхности перелома на большеберцовой кости (рис. 204, а). После этого стопу выводят из положения подошвенного сгибания и устанавливают под прямым углом. Передний край большеберцовой кости хорошо фиксируется гвоздем, поэтому вывих стопы не возобновляется. Удалив крючки, зашивают фасцию и связки голени над разгибателями пальцев. Затем зашивают кожу и накладывают гипсовую повязку до колена; стопу фиксируют под прямым углом. Шелковые кожные швы снимают на 7->8-й день. Разрешают ходить через 3 нед после операции. Нагрузка на ногу допускается не ранее чем через 6 нед. Гипсовую повязку снимают через 2-2,5 мес. Гвоздь удаляют через 3-4 мес после операции.

Фиксация отломка при переломе передненижнего края большеберцовой кости может быть осуществлена с помощью двух спиц или костного штифта. При этом в отломке и большеберцовой кости предварительно просверливают канал, соответствующий диаметру костного штифта. Когда, помимо перелома переднего нижнего края большеберцовой кости, имеются перелом внутренней лодыжки со смещением и разрыв соединительнотканного межберцового соединения, остеосинтез производят, пользуясь дополнительными разрезами.

Остеосинтез при переломе нижнего заднего края большеберцовой кости

Переломы лодыжек с одновременным переломом значительной части нижнего заднего края большеберцовой кости и вывихом стопы кзади наиболее трудно вправлять. В ряде случаев вправление и удержание отломка могут быть достигнуты только оперативным путем.

Техника операции. Операцию производят под внутрикостным или общим обезболиванием. Больной лежит лицом вниз с подставкой или мешочком с песком под стопой и голеностопным суставом. Разрез длиной 8-10 см делают параллельно наружному краю ахиллова сухожилия; начинают разрез на уровне наружной лодыжки. Рассекают фасцию и обнажают сухожилия длинной и короткой малоберцовых мышц и края длинного сгибателя большого пальца. Рассекают боковые мышечные волокна длинного сгибателя I пальца. Оттягивают длинный сгибатель этого пальца и ахиллово сухожилие кнутри, а сухожилия малоберцовых мышц – кнаружи. Обнажают субпериостально задненижний край большеберцовой кости и плоскость перелома. Задний край большеберцовой кости обычно бывает смещен кверху, а стопа подвывихнута кзади. После придания стопе положения тыльного сгибания и смещения ее кпереди вывих стопы справляют (рис. 204, б).

При этом положении стопы без особого труда удается вправить нижний задний отломок большеберцовой кости. Следует избегать нарушения связи отломка с мягкими тканями и надкостницей. Вправленный отломок фиксируют двухлопастным гвоздем из нержавеющей стали или винтом. Фиксатор вводят через отломок в толщу большеберцовой кости на достаточную глубину, отступя 1,5 см выше суставного края большеберцовой кости в направлении снизу и кзади вверх и кпереди. Очень важно, чтобы отломок после введения гвоздя точно и плотно прилегал по всей поверхности перелома на большеберцовой кости. Кроме того, гвоздь лучше вбивать не посередине, а несколько сбоку, более кнаружи. После этого стопу выводят из положения тыльного сгибания и устанавливают под прямым углом. Так как нижний задний край большеберцовой кости хорошо фиксирован, вывих стопы не рецидивирует. Удаление винта, расположенного под ахилловым сухожилием, нередко представляет большие трудности. Исходя из этого, мы (А. В. Каплан, Н. П. Абельцев, 1972) часто фиксируем задний отломок при помощи двух слегка скрещивающихся спиц, проведенных на переднюю поверхность большеберцовой кости. Конец спицы оставляем над или под кожей. Второй конец спицы выступает на 1-1,5 см над

задней поверхностью фиксированного отломка. После сращения спица легко удаляется за передний конец.

При полилокальных повреждениях из этого же разреза можно произвести остеосинтез малоберцовой кости или вилки голеностопного сустава. Для остеосинтеза внутренней лодыжки делают дополнительный разрез. После этого рану зашивают наглухо.

Иногда, если отлом заднего края произошел ближе к внутренней лодыжке или отломок связан с ней, разрез делают внутри от внутреннего края ахиллова сухожилия. В тяжелых, особенно застарелых, случаях для лучшего доступа может возникнуть необходимость произвести Z-образное рассечение ахиллова сухожилия, которое восстанавливается после репозиции и остеосинтеза заднего края большеберцовой кости.

Чтобы быть уверенным в результате, желательно каждый этап операции контролировать рентгенологически. Тут же на операционном столе накладывают гипсовую повязку до колена. Стопу фиксируют под прямым углом. Разрешается ходить при помощи костылей через 3 нед после операции. Нагрузка на ногу допустима не раньше чем через 2 мес после операции. Гипсовую повязку снимают через 2,5-3 мес, фиксаторы удаляют через 4-6 мес после операции. Фиксация отломка при переломе заднего нижнего края большеберцовой кости может быть также осуществлена с помощью костного штифта.

Открытые переломы и переломовывихи голеностопного сустава

Открытые переломы и переломовывихи голеностопного сустава относятся к сложным внутрисуставным переломам (в дальнейшем с целью сокращения названия мы будем именовать эти травмы переломовывихами голеностопного сустава).

Часто этот вид травмы отличается обширностью повреждения костной и мягких тканей, разрывом межберцового синдесмоза и связок, укрепляющих сустав, вывихами и подвывихами стопы. Трудность лечения этих переломов определяется также сложностью строения самого сустава и многообразием форм повреждения.

Эти переломы характеризуются тяжестью течения и длительностью лечения. Часто наблюдаются тяжелые осложнения: нагноения раны, остеомиелит, артрит.

Скрытые переломовывихи голеностопного сустава возникают в результате прямой и, в редких случаях, не прямой травмы, причем переломовывихи голеностопного сустава, возникшие при падении с высоты, по механизму травмы, клинике и течению отличаются от других типов переломов, возникших вследствие как прямой, так и не прямой травмы.

Таким образом, открытые переломы и переломовывихи голеностопного сустава по механизму травмы делятся на переломовывихи, возникшие в результате прямой травмы, при падении с высоты и не прямой травмы.

Скрытые переломовывихи голеностопного сустава обычно возникают вследствие прямой травмы, при ударе по суставу, сдавлении его тяжестью или между частями механизмов и т. д., поэтому они отличаются большой тяжестью повреждений костной и мягких тканей. Рана в этих случаях имеет ушибленный и нередко разможенный характерна большом протяжении. При такой тяжелой травме с одновременным повреждением магистральных сосудов нередко приходится прибегать к ампутации.

Скрытые переломовывихи при падении с высоты происходят от взаимного удара костей в голеностопном суставе. Обычно костные отломки, смещаясь, прокалывают мягкие ткани и кожу изнутри либо отломок прорывает изнутри мягкие ткани и кожу, либо они лопаются и рвутся вследствие нарастающего давления отломков. Нарушается вилка сустава не только при переломе, но и при значительном повреждении связочного аппарата. В результате этого наступает вывих (подвывих) стопы. При этой травме действующая сила велика и часто дает оскольчатые переломы нижнего метаэпифиза костей голени, переломы таранной и других костей стопы с большим

смещением отломков. Это иногда исключает возможность не только закрытой ручной репозиции или репозиции скелетным вытяжением, но и открытой репозиции вследствие обширного мелкооскольчатого перелома сочленяющихся костей.

Открытые переломовывихи вследствие не прямой травмы возникают при насильственном чрезмерном превышении объема движений в голеностопном суставе под действием массы тела и, чаще, при фиксированной стопе, а также при движении, выходящем за пределы физиологической возможности объема движений в суставе. В результате перенапряжения кость ломается в месте чрезмерного давления или напряжения либо отрывается часть костной ткани от натяжения.

Одновременно или вслед за переломом перерастягиваются и рвутся на отдельных участках связки сустава.

Смещение отломков, повреждение связочного аппарата нарушает вилку сустава. Наступает вывих (подвывих) стопы. Центральные отломки, смещаясь в сторону, противоположную вывиху стопы, прокалывают изнутри мягкие ткани и кожу и наносят колотые или рваные раны.

Рваные раны как при травме вследствие падения с высоты, так и при не прямой травме отличаются от рваных ран, нанесенных с поверхности кожи при других травмах, тем, что «рая раны плотно охватывают кольцом выстоящую кость у основания и этим в какой-то степени предохраняют глубже лежащие ткани от загрязнения. Течением и заживлением эти раны приближаются к ушибленным.

А. В. Каплан и А. Хуснитдинов с целью дифференцированной оценки степени тяжести открытых переломов голеностопного сустава, правильного выбора метода лечения и оценки исходов разработали классификацию открытых неогнестрельных переломов и переломовывихов голеностопного сустава.

По локализации и тяжести повреждения костей, наличию вывиха или подвывиха стопы открытые переломы и переломовывихи голеностопного сустава разделены на три группы, обозначенные римскими цифрами.

В основу деления положена локализация перелома по функциональной нагрузке отдельных участков сустава. В голеностопном суставе различают удерживающий аппарат и опорные суставные поверхности.

В костную основу удерживающего аппарата входят лодыжки, образующие вилку сустава.

Опорные суставные поверхности несут основную нагрузку – массу тела – и представлены суставной поверхностью большеберцовой кости (верхний отдел) и суставной поверхностью таранной кости (нижний отдел).

Соответственно локализации перелома различна и его тяжесть. Переломы в области вилки сустава представляют более легкую форму, чем переломы в области суставной поверхности большеберцовой или таранной кости. Вывихи (подвывихи) стопы осложняют лечение и течение данных травм.

По величине и характеру, по тяжести и особенности повреждения мягких тканей открытые переломовывихи голеностопного сустава также разделены на три группы (А, Б, В), которые соответствуют размеру и виду раны. В особую (IV) группу выделены открытые переломы и в дальнейшем с целью сокращения слово «подвывихи» опускается.

Классификация открытых неогнестрельных переломов и переломовывихов голеностопного сустава

Группа	Локализация, тяжесть повреждения костей	Наличие вывиха (подвывиха) стопы	Тяжесть повреждения мягких тканей и величина раны		
			А (малые) – до 1-1,5 см, колотые раны с ограниченным повреждением мягких тканей	Б (средние) – от 2 до 9 см, ушибленные и рваные раны кожи и подлежащих тканей	В (большие) – от 10 см и более, разможенные ушибленные и рваные раны
I	Одно- и двухлодыжечные переломы в области вилки сустава или переломы	±	IA	IB	IV

	внутренней лодыжки, сочетающиеся с переломами малоберцовой кости				
II	Переломы суставного края большеберцовой кости и сочетание их с переломами лодыжек и малоберцовой кости	±	IIА	IIБ	IIВ
III	Оскольчатые переломы нижнего метафиза большеберцовой кости, переломы таранной кости и сочетание их с переломами лодыжек и малоберцовой кости	±	IIIА	IIIБ	IIIВ
IV	Открытые переломы и переломовывихи голеностопного сустава с нарушением жизнеспособности стопы, раздавливанием мягких тканей на большом протяжении, повреждением магистральных сосудов, раздроблением костей сустава				

Клиническая картина открытых неогнестрельных переломов и переломовывихов голеностопного сустава весьма разнообразна и зависит от характера, величины и расположения раны, наличия вывиха стопы, локализации и характера повреждения костей, тяжести повреждения мягких тканей, связочного аппарата, а также сосудов и нервов.

Важным условием успешного лечения открытых переломов и переломовывихов голеностопного сустава является точное диагностическое толкование клинической и рентгенологической картины комплекса повреждений и определение прогноза.

Всем больным со свежими открытыми переломовывихами голеностопного сустава, за исключением лиц с точечными колотыми ранами, следует производить первичную хирургическую обработку раны и антибиотикотерапию.

В процессе хирургической обработки при всех переломах обычно обнаруживаются различной степени повреждения капсулы сустава, отслойка надкостницы, а в доступных для осмотра случаях - повреждение хряща на суставных поверхностях. Поврежденные участки суставного хряща экономно иссекают скальпелем, травмированные шероховатые поверхности выравнивают. Ушивание капсулы удается редко. Кожу, как правило, зашивают наглухо. При отслойке кожи, а также в тех случаях, когда ушивание раны сопровождается натяжением кожи, производят послабляющие боковые разрезы вокруг раны в шахматном порядке.

Не всегда представляется возможным точно определить жизнеспособность краев кожной раны. Желание перевести открытый перелом в закрытый иногда приводит к слишком экономному иссечению поврежденных кожных покровов. В особенности это наблюдается в области лодыжек, где кожа крайне малоподвижна. Следует чаще прибегать к кожной пластике местными тканями или свободными лоскутами во избежание частичных некрозов краев раны. При явной нежизнеспособности стопы (IV группа переломов) показана первичная ампутация на уровне средней трети голени. Обычно в этих случаях не только повреждены сосуды, но и раздроблена и размята стопа.

В процессе первичной обработки раны или вслед за ней производят репозицию отломков, вправление вывихи. В зависимости от показаний после ушивания раны накладывают гипсовую повязку или скелетное вытяжение, а в некоторых случаях производят остеосинтез.

Следует отметить, что вывихи стопы при открытых переломах голеностопного сустава относительно легко вправляются, но так же легко возобновляются, ибо связочный аппарат и сумка сустава сильно повреждены. Этому способствует постепенное уменьшение отека в гипсовой повязке, что склоняет нас расширять показания к фиксации таранной кости к суставной поверхности большеберцовой трансартикулярным остеосинтезом по Каплану.

Показания к скелетному вытяжению: 1) переломы любого типа, склонные ко вторичному смещению отломков, если местные условия из-за значительных повреждений мягких тканей и

опасности развития инфекции не позволяют произвести Остеосинтез или репозицию и наложить гипсовую повязку; 2) многооскольчатые переломы нижнего метаэпифиза большеберцовой кости, когда остеосинтез невозможен из-за полного раздробления костных элементов, а в гипсовой повязке отломки не удерживаются. Это встречается главным образом при переломах типа ША, ШБ, ШВ.

В ряде случаев скелетное вытяжение может быть лишь этапом в лечении, чтобы в дальнейшем в лучших условиях произвести операцию. Средний срок пребывания больного на скелетном вытяжении 6 нед, затем накладывают гипсовую повязку.

Остеосинтез при свежих открытых переломах и переломовывихах голеностопного сустава является желательным логическим завершением первичной хирургической обработки, если она обеспечивает возможность наложения глухого шва и гладкого послеоперационного течения. Показанием к остеосинтезу служат нестабильные переломы, к которым относятся:

1) переломы группы I с полным нарушением вилки сустава, когда невозможно рассчитывать на восстановление ее закрытым ручным способом либо когда существует опасность рецидива расхождения вилки при гипсовой иммобилизации; переломы лодыжек у основания с интерпозицией мягких тканей;

2) переломы группы II: переломы суставного края большеберцовой кости, охватывающие больше 1/4 ее поверхности и сочетающиеся с переломами лодыжек и расхождением вилки сустава;

3) переломы группы III: простые крупнооскольчатые переломы нижнего метаэпифиза большеберцовой кости и таранной кости;

4) переломы IV группы, когда можно рассчитывать на жизнеспособность стопы.

Предварительными условиями выполнения остеосинтеза служат удовлетворительное состояние больного и отсутствие нескольких переломов, отягощающих операцию.

Для остеосинтеза можно использовать спицы Киршнера, винты, болты с контргайкой, гвоздь Богданова, металлические пластинки, проволоки. Наиболее часто применяются спицы Киршнера.

К первичной стяжке нижнего межберцового синдесмоза болтом с контргайкой или другими конструкциями при открытых переломах следует прибегать с большой осторожностью, так как при этом часто возникают гнойные осложнения.

При выполнении остеосинтеза следует отдать предпочтение такой последовательности: вначале вправить вывих (подвывих) стопы и произвести трансартикулярную фиксацию таранной кости к суставной поверхности большеберцовой кости 2-3 спицами, проведенными с подошвенной поверхности через пяточную, таранную и большеберцовую кости по Каплану. Затем, убедившись по рентгенограмме в правильности соотношений опорных поверхностей большеберцовой и таранной костей, надо произвести остеосинтез спицами Киршнера перелома лодыжек или гвоздем Богданова перелома малоберцовой кости.

В послеоперационном периоде следует обеспечить конечности полный покой до окончания угрозы возникновения инфекции или ликвидации острого периода развившейся инфекции. Больные должны получать антибиотики и лечение, повышающее общее сопротивление организма (переливание крови, гамма-глобулин, стафилококковый анатоксин и т. д.). Гипсовая иммобилизация осуществляется до полной консолидации.

Неправильно сросшиеся и несросшиеся переломы лодыжек

Наиболее часто встречаются нарушения статики и функции голеностопного сустава после неправильно сросшихся переломов лодыжек, разрывов синдесмоза, переломов заднего и переднего краев большеберцовой кости, сочетающихся с подвывихами стопы кнаружи, кзади и кпереди. При этом беспокоят боли и отеки в голеностопном суставе, затруднения в ходьбе. При смещении стопы кнаружи развиваются *pes piano valgus traumaticus* и деформирующий артроз.

Особенно часто тяжелый деформирующий артроз, боли, отеки и функциональные нарушения наблюдаются при невправленном переломе заднего края большеберцовой кости и подвывихе стопы кзади. Вправить застарелый перелом лодыжек с подвывихом стопы часто удается под общим обезболиванием не более чем через 1-2 мес после травмы. Иногда нам удавалось закрытым способом вправить переломы лодыжек в более поздние сроки. Однако в поздние сроки в преобладающем большинстве случаев вправление возможно лишь оперативным путем. Когда нет деформирующего артроза и оперативное вмешательство не сопряжено с разрушением суставных поверхностей, производят разъединение отломков или остеотомию, устранение смещения и остеосинтез так, как было описано для свежих переломов. Если развился деформирующий артроз голеностопного сустава показан артродез голеностопного сустава с установлением стопы в функционально выгодном положении.

Несращение внутренней лодыжки. В ряде случаев оно сопровождается частыми подвывихами стопы, неустойчивостью, болями и отеком в области голеностопного сустава. В этих случаях возможны различные варианты оперативного вмешательства. При отсутствии рассасывания кости и смещенном положении лодыжки целесообразны иссечение рубцовой ткани, сопоставление лодыжки и остеосинтез. При хорошем стоянии отломков можно использовать скользящий костный трансплантат с надлодыжечной области через ложный сустав лодыжки или пересадку свободного костного трансплантата 1-1,5x1 см, взятого из надлодыжечной области. При смещении лодыжек, если для сопоставления пришлось пересечь рубцовую ткань и дельтовидную связку, следует после сопоставления и остеосинтеза создавать связку из передней половины сухожилия задней большеберцовой мышцы (В. Н. Гурьев, 1964).

Застарелое расхождение вилки голеностопного сустава с подвывихом стопы кнаружи. Следует учесть, что имеются варианты нижнего межберцового соединения. Для некоторых людей, например страдающих плоскостопием, расхождение вилки при отсутствии перелома лодыжки в пределах 2-5 мм является нормой. Чтобы правильно решить этот вопрос, следует для сравнения сделать рентгеновский снимок в переднезадней проекции обоих голеностопных суставов с насильственной абдукцией и без таковой. Если имеется только застарелый разрыв синдесмоза (без перелома в области межберцового соединения) и разрыв дельтовидной связки стойким, или перманентным, самовправляющимся подвывихом стопы кнаружи при нагрузке на ногу, показано либо образование межберцовой и дельтовидной связок, как было описано выше, либо соединение межберцового соединения при помощи металлического болта, винта или костного штифта. Во всех случаях, когда в области межберцового соединения имелся перелом, также когда для сближения малоберцовой кости нужно произвести остеотомию, отошедшую малоберцовую кость сближают при помощи болта, проведенного через межберцовое соединение.

Несращенные или неправильно сращенные переломы наружной и внутренней лодыжек с переломом заднего или переднего края большеберцовой кости с подвывихом стопы при отсутствии деформирующего артроза оперируют так же, как и свежие переломы. После разъединения, сопоставления отломков и устранения подвывиха производится соответствующий вид остеосинтеза. Если имелся перелом большеберцовой кости в дистальном конце в сращение произошло в вальгусном или варусном положении, при нормально сохранившейся вилке голеностопного сустава показана надлодыжечная остеотомия. При развившемся посттравматическом деформирующем артрозе показан артродез голеностопного сустава. Для этого производят вправление отломков, устраняют подвывих, удаляют хрящ с суставных поверхностей большеберцовой кости, внутренней и наружной лодыжек и таранной кости. Большеберцовую и таранную кости соединяют при помощи скользящего трансплантата на передней большеберцовой кости или используют малоберцовую кость. Стопу фиксируют гипсовой повязкой или вначале компрессирующим аппаратом, а затем гипсовой повязкой, у мужчин под прямым углом, у женщин под углом 95°. Срок иммобилизации 4 мес после операции, затем рекомендуется ортопедическая обувь.

Посттравматический дистрофический болевой синдром после переломов лодыжек

После снятия гипсовой повязки некоторые больные, несмотря на правильное анатомическое восстановление кости и отсутствие смещений в голеностопном суставе, жалуются на боли в стопе и голеностопном суставе, невозможность наступить на ногу и вынуждены пользоваться костылями. При осмотре никаких деформаций не отмечается. У большинства таких больных наблюдаются отеки, боли в стопе, цианоз, понижение кожной температуры, атрофия мышц и ограничение движений. Реже кожа стопы бледна и блестяща. Стопа малоэластична, как бы застыла, пальцы малоподвижны. Пульсация сосудов стопы снижена. На рентгенограмме отмечается зудековский остеопороз костей стопы и нижнего отдела костей голени. В основе осложнения лежат нервно-атрофические и сосудистые расстройства. Отмечаются также невриты веток заднего большеберцового нерва.

Рекомендуются физиотерапия, электрофорез новокаина, массаж, парафин, теплые ванны, новокаиновая блокада, лечебная гимнастика, ходьба с нагрузкой, витаминотерапия (В₁, В₁₂). По истечении нескольких месяцев, иногда даже года и более прекращаются боли, улучшается трофика, исчезает остеопороз и восстанавливается функция конечности.

ВЫВИХИ В СУСТАВАХ СТОПЫ

Под влиянием сильной травмы в суставах стопы могут произойти вывихи. Встречаются вывихи стопы нечасто, равно как изолированные смещения костей стопы без их повреждения.

Подтаранные вывихи

Подтаранные вывихи стопы преимущественно происходят внутри. Вывихи стопы снаружи, сзади и впереди в подтаранном суставе встречаются исключительно редко.

Подтаранный вывих стопы внутри возникает вследствие одновременного и со чет энною действия сил, при котором происходят сильная инверсия, аддукция и подошвенное сгибание стопы. В результате этого наступают разрыв связок, смещение стопы в таранно-пяточном и таранно-ладьевидном суставах и пяточная кость вместе с передней частью стопы смещается внутри (рис. 205) по отношению к таранной кости, остающейся зажатой в эквинусном положении в голеностопном суставе. Подтаранные вывихи сочетаются с переломами головки таранной кости и переломами ладьевидной кости. Внутренний подтаранный вывих стопы наблюдается при падении на наружный край стопы.

Симптомы и распознавание. Характерны быстро нарастающая гематома, отечность, невозможны движения в стопе. Стопа смещена внутрь и повернута наружу таким образом, что подошва обращена в сторону здоровой конечности, а наружная поверхность стопы – книзу. Наружная лодыжка резко выступает наружу, и под ней имеется западение; впереди наружной лодыжки определяется головка таранной кости; под внутренней лодыжкой выступает внутренний край пяточной кости. Наблюдаются симптомы нарушения кровоснабжения стопы. Решающее значение для диагностики вывихов стопы имеет рентгенологическое исследование.

Лечение. Вправление подтаранных вывихов стопы нередко представляет большие трудности и должно производиться под общим или внутрикостным обезболиванием. К вправлению надо приступать как можно скорее, так как нарастающий отек в дальнейшем чрезвычайно затрудняет его. Помимо этого, костные выступы могут прорвать натянутую над ними кожу, вызвать пролежни. Эти осложнения значительно ухудшают прогноз. Больного кладут на операционный стол. Голень сгибают в колене до прямого угла. При помощи простыни создают противовытяжение за бедро и дополнительно к этому один помощник удерживает и тянет за верхнюю часть голени. При вправлении производят движения, обратные тем, которые привели к данному виду подтаранного вывиха. Для этого хирург одной рукой охватывает пятку, а другой - переднюю часть стопы. Стопу сильно огибают в подошвенном направлении, выворачивают в положении абдукции, стремясь сдвинуть на место. После вправления накладывают гипсовую повязку от середины бедра до кончиков пальца. Колено фиксируют под углом 150°, а стопу – под углом 90° с незначительным выворачиванием ее наружу. Свод стопы тщательно моделируют. Для контроля положения вправленной стопы производится рентгенограмма в двух проекциях. Нogu укладывают на шину или подушку. Если появляются признаки нарушения кровоснабжения и нарастающего отека стопы, гипсовую повязку тут же рассекают на всем протяжении, а края слегка раздвигают. Через 3 нед гипсовую повязку меняют. Колено остается свободным. Стопе придают нормальное положение. Гипсовую повязку снимают через 8 нед после вправления и назначают физиотерапевтические процедуры и лечебную гимнастику.

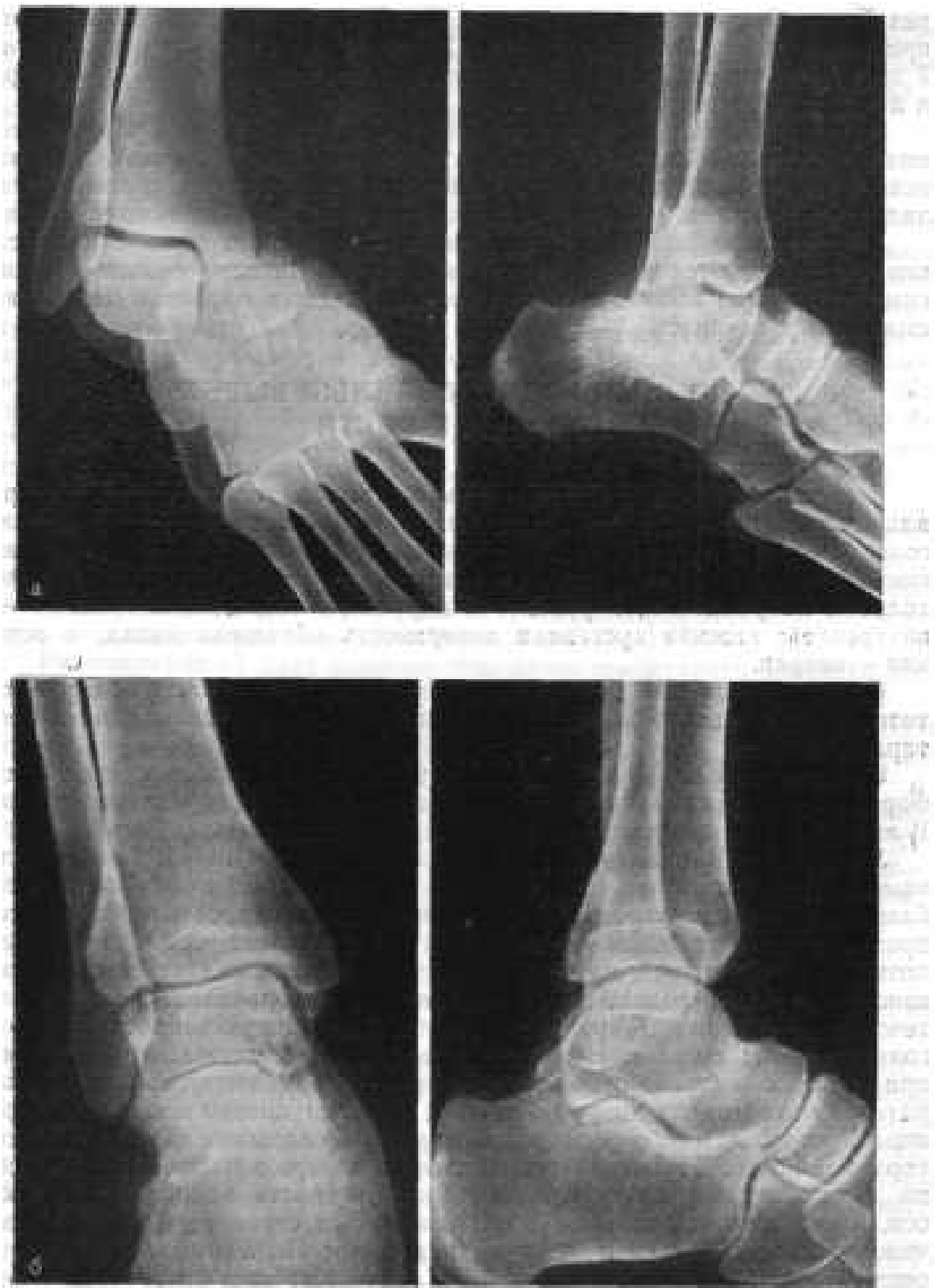

Рис. 205. Вывих в подтаранном суставе. а - до вправления; б - после вправления.

Если вправление вывиха не удалось, показано срочное оперативное вмешательство. В некоторых случаях, когда имеется перелом со значительным повреждением суставной поверхности головки таранной или ладьевидной кости, показан артродез таранно-ладьевидного сустава.

Другие виды подтаранных вывихов – наружные, задние и передние – определяются по соответствующему положению стопы. В зависимости от вида вывиха вправление производят в обратном смещению стопы направлении.

Полный изолированный вывих таранной кости

Вывих происходит в момент сильного выворачивания стопы внутрь, аддукции и подошвенного сгибания. Наружные и внутренние связки голеностопного сустава, межберцовые и подтаранные связки разрываются. Таранная кость выворачивается: тело ее, повернутое во фронтальном направлении, обращено к наружной лодыжке, а головка – к внутренней; нижняя суставная поверхность обращена назад, а верхняя – вперед.

Сосуды, питающие таранную кость, часто разрываются, в результате чего даже после вправления может развиваться асептический некроз таранной кости.

Симптомы и распознавание. Голеностопный сустав деформирован. Мягкие ткани и кожа напряжены и иногда разорваны. В этих случаях предлежит повернутая таранная кость.

Лечение. Вправление под наркозом должно быть предпринято немедленно. Больного укладывают на операционный стол. Колено сгибают под прямым углом. За бедро при помощи простыни создается противотяга. Помощник одной рукой осуществляет сильную тягу за пятку, а другой рукой, которую кладет на переднюю часть стопы, производит сильные подошвенные сгибания и поворачивает ее внутрь в течение нескольких минут для того, чтобы расширить пространство в голеностопном суставе. Вытяжение может быть также осуществлено при помощи скелетного вытяжения на винтовом вытягивающем аппарате. В этот момент хирург большим пальцем крепко надавливает на повернувшуюся и обращенную к наружной лодыжке заднюю часть таранной кости. Давление осуществляется внутрь и назад. Одновременно нужно стремиться повернуть таранную кость вокруг продольной оси. Затем накладывают гипсовую повязку от середины бедра до кончиков пальцев. Колено фиксируют под углом 150°. После контрольной рентгенограммы ногу укладывают на шину или подушку. Через 3 нед гипсовую повязку снимают и накладывают другую – до колена – еще на 6 нед. Нагрузку на ногу нельзя разрешать еще в течение 3 мес, так как существует опасность развития асептического некроза таранной кости. Если рентгенологически выявляются такие признаки, нагрузка на ногу не допускается до полной ревазуляризации. Для этого может потребоваться еще несколько месяцев. К сожалению, не всегда таким образом удастся предупредить это осложнение. Когда вправление закрытого вывиха таранной кости описанным путем не удалось, а также если в результате вывиха таранной кости кожа лопнула и имеется рана, показана срочная операция.

Изолированные вывихи кубовидной, ладьевидной и клиновидных костей, а также вывихи в сочленении Шопара встречаются редко.

Диагноз устанавливается рентгенологически. Попытка к вправлению этих костей в большинстве случаев к желаемому результату не приводит, поэтому показано оперативное вмешательство. Оно сводится к вправлению этих костей и фиксации их спицами или скобами.

Вывихи в суставе Шопара

Сустав этот, который также называется средним предплюсневый, включает таранно-ладьевидный и пяточно-кубовидный суставы. Суставные щели шопарова сустава по очертанию своему сходны с горизонтально поставленной буквой S. Сильное и резкое абдукционное, реже аддукционное, вращающее давление на переднюю часть стопы может вызвать частичный или

полный вывих в этом суставе. Смещение в шопаровом суставе дистальной части стопы по отношению таранной и пяточной костей обычно происходит внутри и к тылу. Вывих часто сочетается с переломом кубовидной или ладьевидной кости. Смещения отломков редко бывают значительными.

Симптомы и распознавание. Стопа значительно деформирована. Кожа натянута. Быстро нарастают отек, сильные боли, из-за которых наступить на стопу невозможно. Край ладьевидной кости прощупывается на внутренней и тыльной поверхностях стопы. Отмечается значительное расстройство кровообращения стопы.

Рентгенограмма дает возможность точно представить характер повреждения.

Лечение. Вправление под общим обезболиванием должно быть предпринято немедленно. При этом можно пренебречь переломами кубовидной и ладьевидной костей и все внимание сосредоточить на вправлении вывиха. Один помощник поддерживает голень в ее нижней трети, второй производит одной рукой вытяжение за пятку, а другой охватывает переднюю часть стопы и производит сильное вытяжение. Хирург возвышениями I пальца сильно надавливает на переднюю часть стопы в направлении внутри, а другой рукой, помещенной на внутренней поверхности пятки, давит в противоположную сторону – кнаружи. Затем он переносит одну руку на тыл стопы, а другую – на подошву и производит сильное давление книзу в направлении подошвы. После вправления накладывают гипсовую повязку до колена. Стопу фиксируют под прямым углом и хорошо моделируют свод. Ногу кладут на шину и следят за состоянием кровоснабжения стопы. Ходьба разрешается через 2-3 дня при помощи костылей без нагрузки на ногу. Гипсовую повязку снимают через 2 мес. В дальнейшем назначают лечебную гимнастику, массаж, теплые ванны, ношение супинатора. Вначале больной ходит при помощи костылей, слегка нагружая ногу, затем нагрузку увеличивают.

Если вправление не удалось, показано срочное оперативное вмешательство. Разрез на тыльной поверхности стопы в зависимости от характера смещения производится ближе к внутреннему или наружному краю. После обнажения шопарова сустава производят вправление описанными выше приемами. Для предупреждения повторного вывиха через ладьевидную кость в головку таранной кости вводят одну или две спицы, свободные концы которых остаются над поверхностью кожи. Рану зашивают и накладывают гипсовую повязку. Спицы извлекают через 4 нед. Дальнейшее лечение такое же, как было описано выше. Если имеются значительные разрушения суставных поверхностей в шопаровом суставе, показан первичный артродез. Артродез необходим также, когда развивается деформирующий артроз и боли продолжаются в течение длительного времени (год и более).

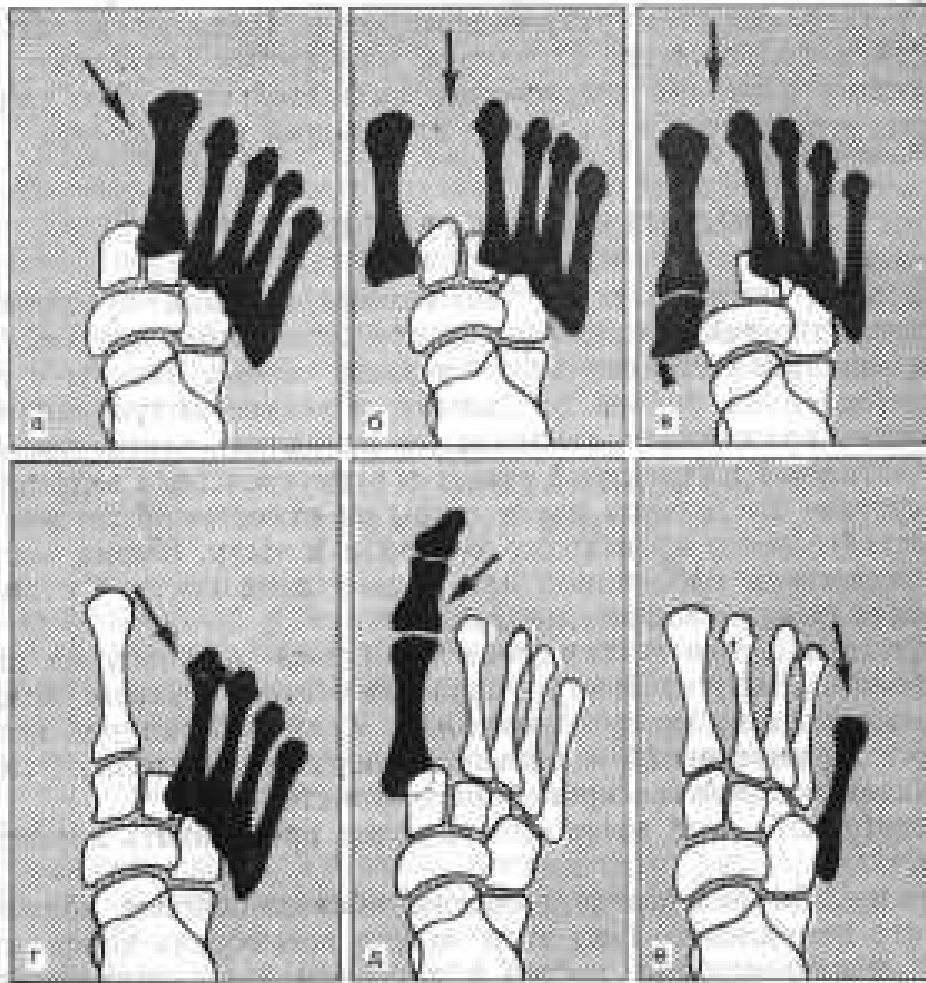


Рис. 206. Виды полных (а, б, в) и неполных (г, д, е) переломовывихов в суставе Лисфранка. а - вывих всех плюсневых костей кнаружи; б, в - расходящийся (дивергирующий) вывих; г - вывих II-V плюсневых костей кнаружи; д - изолированный переломовывих I плюсневой кости кнутри и подошве; е - изолированный вывих V плюсневой кости кнаружи и кзади.

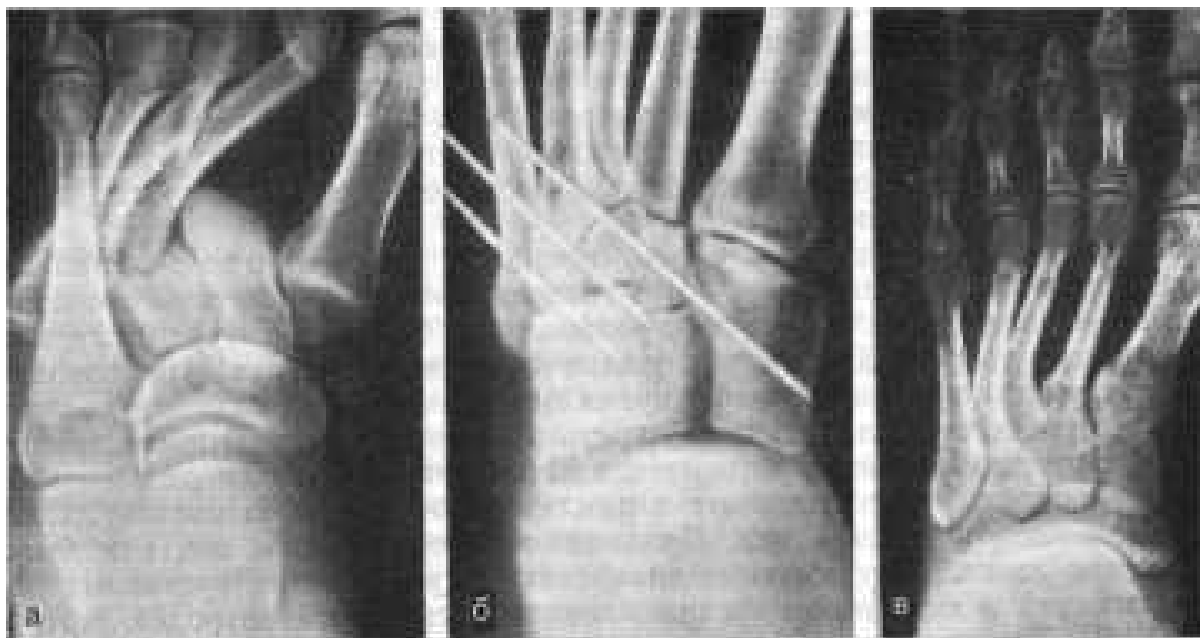


Рис. 207. Дивергирующий (расходящийся) вывих в суставе Лисфранка. а - до операции; б - вправление и остеосинтез спицами; в - после удаления спиц.

Вывихи в суставе Лисфранка

Вывихи плюсневых костей возникают при падении на стопу под влиянием силы, действующей на переднюю часть ее, или если происходит насильное вращение стопы. Различают полные (всех плюсневых костей) вывихи в суставе Лисфранка, которые, как правило, сочетаются с переломом одной II плюсневой кости, и вывихи отдельных плюсневых костей, которые также сочетаются с переломами. Изолированный вывих наблюдается преимущественно I плюсневой кости. Вывихи плюсневых костей могут происходить кверху, книзу, кнаружи, кнутри и в разные стороны (расходящийся вывих) (рис. 206).

Симптомы и распознавание. Больные ощущают сильную боль, отмечается значительный отек. Стопа деформирована. Часто имеются признаки расстройства кровоснабжения стопы. Диагноз уточняется по рентгенограмме.

Лечение. Вправление должно быть предпринято немедленно под общим, реже – под местным обезболиванием. Применяют форсированное одномоментное вытяжение за дистальный отдел стопы, а при изолированном вывихе – за одноименной палец; одновременно производят давление на выступающие основания плюсневых костей. Затем да 6-8 нед накладывают бесподстилочную гипсовую повязку на стопу и голень. После снятия гипсовой повязки больной должен носить супинатор в течение 6-12 мес. Если вправление не удастся, показано оперативное вмешательство. После вправления часто возникают повторные вывихи. Для предупреждения их следует произвести фиксацию при помощи 2-4 спиц, которые проводят через плюсневые кости в кубовидные и трехгранные (рис. 207).

Вывихи пальцев стопы

Вывихи могут возникать в плюснефаланговом и межфаланговом сочленениях. Чаще всего происходит тыльный вывих I пальца.

Симптомы и распознавание. Палец смещен к тылу и в сторону и расположен над головкой плюсневой кости в вертикальном положении. Головка плюсневой кости выстоит и прощупывается. Дистальная фаланга согнута. Диагноз уточняется по рентгенограмме.

Лечение. Показано срочное вправление под местным или внутрикостным обезболиванием, так как спустя несколько дней вправление обычным способом становится трудным и даже невозможным. На палец надевают петлю из полоски марли или тесемки, за которую производят вытяжение кверху и несколько кнаружи. Одновременно переразгибают палец. Последний прием нужен для освобождения часто ущемляющегося между головкой и основной фалангой сухожилия сгибателя пальца. Далее продолжают вытяжение за тесемку вперед и книзу. Одновременно хирург давит I пальцем на проксимальный конец основной фаланги и как бы сталкивает ее с тыльной на переднюю поверхность головки плюсневой кости. После вправления накладывают тыльную узкую гипсовую лонгету, начиная с нижней части голени, через тыл стопы до кончика пальца. Лонгету снимают через 10-14 дней. Для предупреждения рецидива вывиха лучше провести спицу трансартикулярно через кончик пальца в головку плюсневой кости. Спицу удаляют через 7-10 дней.

Оперативное лечение. Показано в тех случаях, когда вправление не увенчалось успехом, а также при позднем обращении больного. Продольный разрез делают на тыле плюснефалангового сустава. Обычно после освобождения ущемившегося сухожилия сгибателя I пальца вправление удается легко. В застарелых случаях иногда приходится прибегать к резекции основания вывихнутой фаланги.

ПЕРЕЛОМЫ КОСТЕЙ СТОПЫ

Переломы таранной кости

Различают следующие переломы таранной кости:

I. Изолированные переломы заднего отростка: 1) без смещения; 2) со смещением.

II. Переломы шейки таранной кости: 1) без смещения; 2) с подвывихом в подтаранном суставе; 3) с вывихом тела таранной кости кзади кнаружи.

III. Переломы тела таранной кости: 1) без смещения; 2) компрессионные.

Переломы таранной кости иногда сопровождаются переломами и вывихами пяточной, ладьевидной и других костей предплюсны и плюсны. При переломовывихах таранной кости наблюдаются переломы внутренней лодыжки.

Изолированные переломы заднего отростка таранной кости возникают при резком подошвенном сгибании стопы. Переломы эти бывают без смещения и с небольшим смещением кверху.

Симптомы и распознавание. Характерна боль при давлении на ахиллово сухожилие и при движениях в голеностопном суставе. За перелом отростка таранной кости легко принять часто встречающуюся в этом месте добавочную треугольную косточку. На рентгенограмме в боковой проекции контуры этой косточки и таранной кости ровные, а не зазубренные, как при переломе.

Лечение. При переломе без смещения накладывают гипсовую повязку на стопу и голень. В случаях смещения над ахиллово сухожилие вводят 10-20 мл 1-2% раствора новокаина. Больного кладут на живот и сгибают колено до прямого угла. Помощник производит сильное тыльное сгибание стопы в голеностопном суставе, а хирург в это время давит большими пальцами с обеих сторон от ахиллова сухожилия на смещенный отломок. Затем накладывают гипсовую повязку на стопу и голень. Стопу фиксируют в легком тыльном сгибании. Гипсовую повязку снимают через 3-4 нед. Трудоспособность восстанавливается через 3-5 нед. В некоторых случаях из-за боли может возникнуть необходимость удалить отломившийся задний отросток таранной кости.

Переломы шейки таранной кости чаще всего происходят при чрезмерном и форсированном тыльном сгибании стопы. Шейка таранной кости, упираясь при этом в нижнепередний край большеберцовой кости, раскалывается и образуются два отломка, соответствующие телу и головке таранной кости (перелом шейки таранной кости без смещения). При продолжающемся воздействии силы, направленной на дальнейшее тыльное сгибание стопы, тело таранной кости отделяется от шейки и поворачивается во фронтальной плоскости несколько вниз и назад. Плоскость перелома на теле таранной кости устанавливается под углом к плоскости перелома на ее головке (перелом шейки таранной кости с подвывихом в подтаранном суставе). При крайней степени насилия, приводящего стопу к резкому тыльному сгибанию, тело таранной кости полностью отделяется; пяточная кость смещается назад и оказывается зажатой телом таранной кости. Когда стопа вновь принимает положение подошвенного сгибания, тело таранной кости выжимается из вилки голеностопного сустава и лежит над внутренним краем пяточной кости, будучи повернуто так, что плоскость излома обращена кнаружи (перелом шейки таранной кости с вывихом тела кзади и кнаружи). Этому виду перелома обычно сопутствует перелом внутренней лодыжки. Такое смещение сопровождается разрывом задних связок и сумки голеностопного сустава. Вывихнутое кзади и располагающееся позади большеберцовой кости тело таранной кости резко натягивает ахиллово сухожилие и давит на кожу изнутри, что может привести к некрозу. Во избежание образования пролежня на коже и бессосудистого некроза вывихнутого кзади тела таранной кости показано неотложное вправление вывиха.

Симптомы и распознавание. Переломы шейки таранной кости без смещения и без вывиха нередко не распознаются. На тыле стопы ближе к голеностопному суставу и в области ахиллова сухожилия отмечается припухлость. Больные не могут наступить на ногу из-за болей. При надавливании на таранную кость с боков на тыльной поверхности боль усиливается. Особенно болезненно тыльное сгибание стопы. Поколачивание по пятке вызывает боль в области таранной кости.

При вывихе тела таранной кости кзади стопа находится в подошвенном сгибании вследствие натяжения ахиллова сухожилия над задним отломком. Сзади голеностопного сустава, под ахилловым сухожилием, прощупывается отломок; кожа над ним натянута и бледна. Возможно развитие некроза кожи. В некоторых случаях вследствие перерастяжения кожа лопается. Стопа в верхнем отделе и сзади голеностопного сустава деформирована. Движения в голеностопном суставе резко ограничены и болезненны; иногда при движении ощущается костный хруст. Первый палец находится в положении подошвенного сгибания вследствие давления вывихнутой кзади таранной кости на его длинный сгибатель. Отломок может давить на задний большеберцовый нерв или даже повредить его, что проявляется понижением чувствительности на подошве.

Переломы таранной кости без смещения следует дифференцировать от ушибов стопы и растяжения связок голеностопного сустава. Для распознавания большое значение имеют рентгенограммы, снятые в тыльно-подошвенной и боковой проекциях, особенно рентгенограмма в боковой проекции.

Лечение. При переломах шейки таранной кости без смещения накладывают гипсовую повязку до колена, тщательно моделируя ее в области голеностопного сустава и стопы. Больному разрешают ходить с костылями без нагрузки на ногу. Через 6-8 нед гипсовую повязку снимают. Назначают теплые ванны, лечебную гимнастику и массаж. Нагрузка на ногу разрешается через 10-12 нед после травмы, причем обязательно ношение супинатора. Трудоспособность восстанавливается через 2,5-3 мес.

Вправление переломов шейки таранной кости с подвывихом стопы в подтаранном суставе производится под общим или местным обезболиванием. Стопе придают положение сильного подошвенного сгибания; при этом производят сильное давление на переднюю часть стопы ниже места перелома в направлении, обратном смещению. В этом положении фиксируют стопу до колена гипсовой повязкой, которую хорошо моделируют в области свода стопы. Ног укладывают на шину. При появлении симптомов нарушения кровообращения гипсовую повязку необходимо разрезать. Через 3-4 нед повязку сменяют и фиксируют стопу в том же положении. Через 7 нед стопу осторожно выводят из подошвенного сгибания до прямого угла и опять накладывают гипсовую повязку на срок до 3 мес после травмы. В течение этого периода больной должен ходить на костылях без нагрузки на ногу ввиду опасности несращения таранной кости и развития асептического некроза ее. Назначают физиотерапевтическое лечение, массаж и лечебную гимнастику. Через 3 мес после травмы разрешают ходьбу при помощи костылей с легкой, постепенно нарастающей нагрузкой на ногу. В течение года больной должен носить супинатор или ортопедическую обувь. Трудоспособность восстанавливается через 3,5-4 мес после травмы.

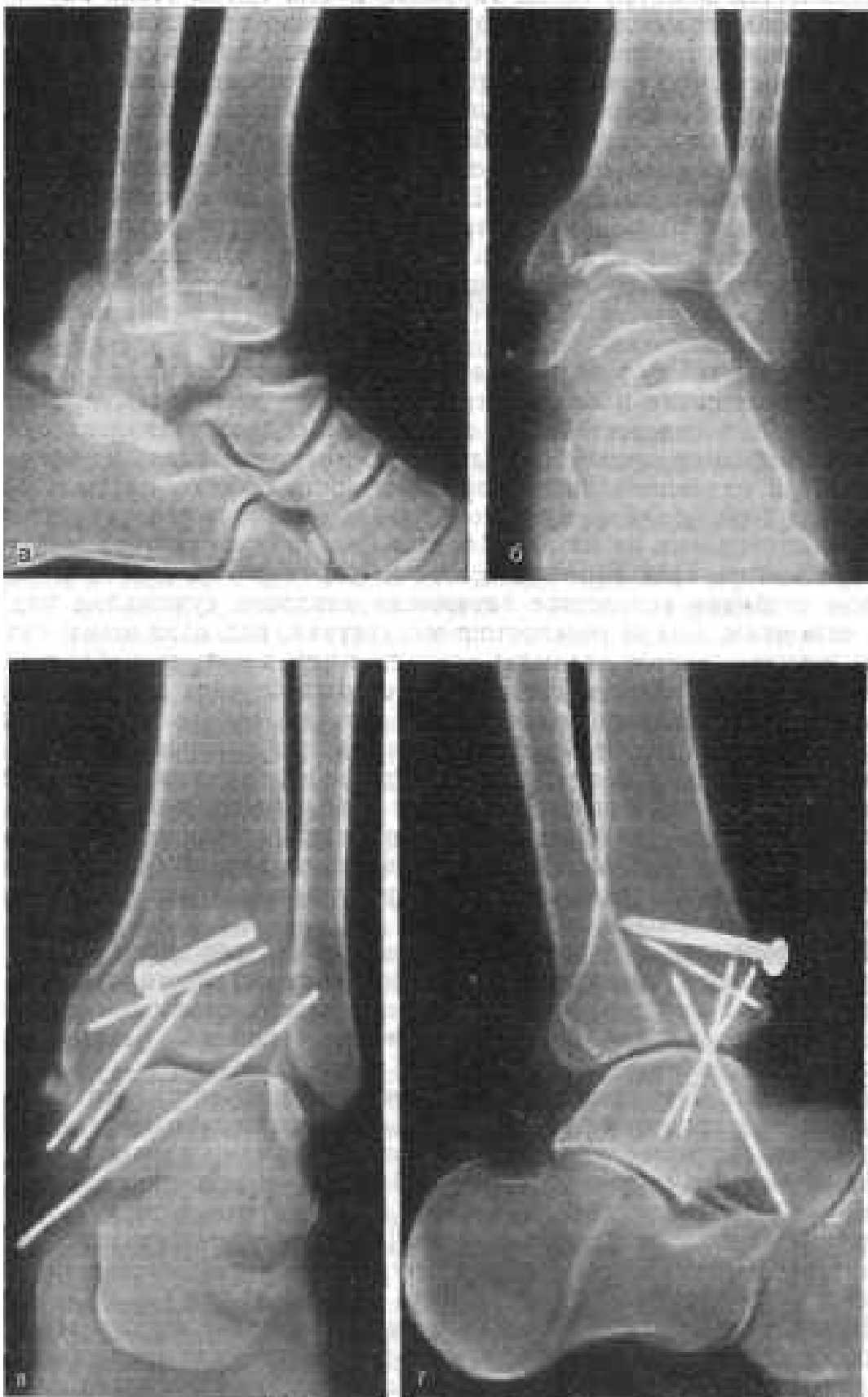

Рис. 208. Перелом шейки таранной кости с вывихом тела кзади и кнутри; перелом внутренней лодыжки и переднего края большеберцовой кости.
 а, б - до операции; в, г - остеосинтез переднего края большеберцовой кости винтом, внутренней лодыжки и таранной кости спицами.

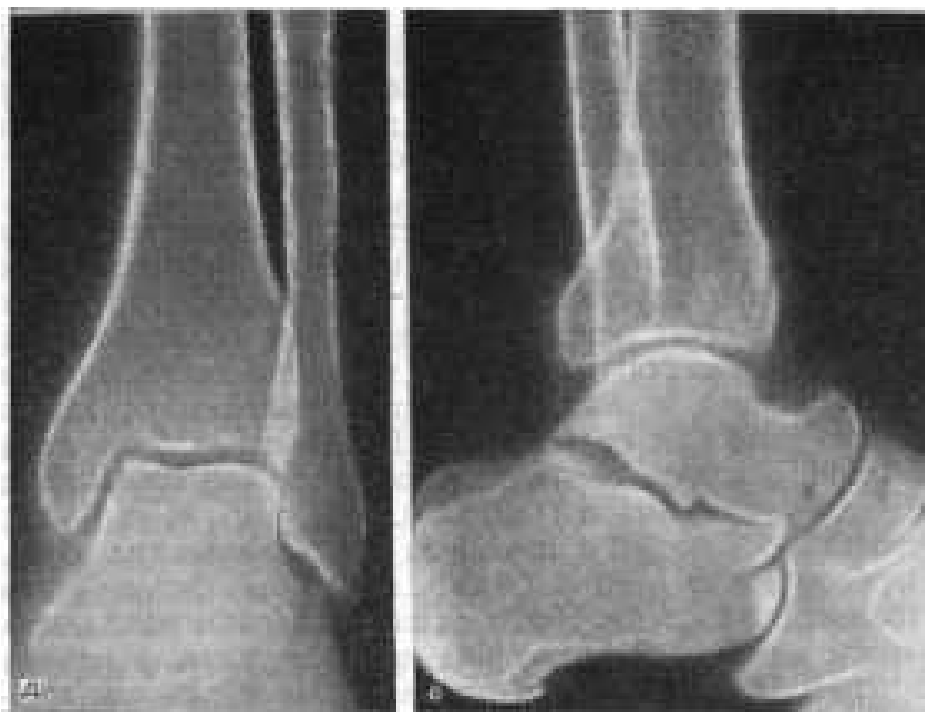


Рис. 208 (продолжение).
д, е - после удаления спиц и винта.

Вправление переломов шейки таранной кости с полным вывихом тела кзади и кнутри представляет большие трудности и производится под общим обезболиванием. Положение больного на спине. Коленный сустав согнут под прямым углом. С помощью простыни создается противовытяжение за бедро. Хирург или помощник производит одной рукой вытяжение за пятку, а другой рукой, которая лежит на передней-части стопы, осуществляет сильное тыльное сгибание, одновременно выворачивая тыл стопы внутрь. В этот момент помощник I пальцем сзади у наружного края ахиллова сухожилия оказывает давление на тело таранной кости, стремясь повернуть его кпереди. Хирург осуществляет подошвенное сгибание в голеностопном суставе. После этого накладывают гипсовую повязку в эквинусном положении стопы. Дальнейшее лечение такое же, как описано выше.

В некоторых случаях, когда вправить перелом этим способом не удастся, репозицию производят на винтовом аппарате для форсированного одномоментного вытяжения или на ортопедическом столе с приспособлением для растяжения. Спицу или цапку проводят через пяточную кость.

Дальнейшие приемы вправления после растяжения голеностопного сустава такие же, как было описано выше.

Оперативное лечение. Показано во всех случаях, когда вправление с удержанием отломков во вправленном состоянии невозможно или не удалось, а также если при вправлении может нарушиться целостность кости. При переломах шейки таранной кости с подвывихом ее тела в подтаранном суставе делают передневнутренний разрез длиной 8-9 см, начиная над внутренней лодыжкой, и далее вниз на внутреннюю поверхность таранной и ладьевидной костей. Обнажают место перелома. При сгибании стопы сопоставляют отломки и фиксируют их с помощью одного винта или двух спиц, которые проводят с внутренней поверхности шейки через плоскость излома в тело таранной кости.

При переломах шейки таранной кости с вывихом ее тела кзади и кнутри делают разрез длиной 10-11 см позади внутренней лодыжки. Обнажают заднюю и внутреннюю части большеберцовой кости, сместившееся тело таранной кости и внутреннюю поверхность пяточной кости. Оттянув сухожилия назад, тело таранной кости вправляют при помощи подъемника в момент, когда стопе придают положение тыльного сгибания, отклоняя ее кнаружи. После

вправления тела таранной кости стопе придают положение подошвенного сгибания для лучшего сопоставления отломков (рис. 208).

Остеосинтез производят с помощью винта или двух спиц. Если имеется перелом внутренней лодыжки, после репозиции осуществляют также остеосинтез лодыжки. После зашивания раны накладывают гипсовую повязку. Стопу фиксируют под прямым углом, а коленный сустав – под углом 150°. Дальнейшее лечение такое же, как при консервативном методе.

При застарелых переломах шейки таранной кости с вывихом ее тела назад, когда даже оперативное вправление может оказаться невозможным, а также при свежих переломах, если имеется не только вывих тела, но и многооскольчатый перелом, целесообразно произвести артродез голеностопного и по дт ар энного суставов. Удаление таранной кости (астргалэктомия) дает худшие результаты, ввиду чего этой операции следует избегать.

Переломы (компрессионные) тела таранной кости возникают преимущественно при падении с высоты на стопы, стоящие под прямым углом. Тело таранной кости раздавливается между суставной поверхностью большеберцовой и пяточной костей. В одних случаях смещение отломков отсутствует или имеется лишь небольшое сдавление тела таранной кости, в других – наблюдается значительное разминание его.

Симптомы и распознавание. Чем значительнее повреждение тела таранной кости, тем более выражены симптомы. Отмечаются боль, гематома в области голеностопного сустава и ограничение движений в нем. Поколачивание по пятке вызывает боль в области таранной кости. Диагноз устанавливается на основании рентгенологического исследования.

Лечение. При переломах тела таранной кости без смещения и с раздавливанием ее тела накладывают гипсовую повязку на голень и стопу. Стопу у мужчин фиксируют под углом 90°, у женщин – 95-100°. Больным разрешают ходить с помощью костылей без нагрузки на ногу.

Гипсовую повязку при переломах без смещения или с небольшой компрессией снимают через 2 мес. Затем рекомендуются лечебная гимнастика и физиотерапевтическое лечение. Желательно ношение супинатора. Полная нагрузка разрешается через 3 мес после травмы. Трудоспособность восстанавливается через 3-4 мес.

При переломах со значительным раздроблением тела таранной кости гипсовую повязку снимают не ранее чем через 3-4 мес после травмы. Движения в голеностопном суставе в большинстве случаев не восстанавливаются. Эти больные часто страдают от болей и развивающегося асептического некроза тела таранной кости, а также деформирующего артроза голеностопного и таранно-пяточного суставов.

Оперативное лечение. При тяжелом раздроблении тела таранной кости, когда асептический некроз, деформирующий артроз и боли неминуемы, а восстановление функции исключено, может возникнуть вопрос о первичном артродезе голеностопного и подтаранного суставов, результат которого в этих случаях вполне удовлетворительный. Астргалэктомия дает худший эффект, и к ней не следует прибегать.

Асептический некроз таранной кости и деформирующий артроз голеностопного и подтаранного суставов после вывихов и переломов таранной кости. Таранную кость питают сосуды, проникающие через тыльную и переднюю поверхности в головку, а через внутреннюю и заднюю поверхности в ее тело. При переломе шейки таранной кости без вывиха кровоснабжение ее тела и головки в большинстве случаев не нарушается. Вывихи таранной кости и переломы шейки с вывихом тела вызывают разрыв сосудов, питающих таранную кость. Вследствие этого может наступить асептический некроз тела таранной кости. При развитии асептического некроза, а также при компрессионных переломах тела таранной кости, особенно после значительного раздробления, возникает деформирующий артроз голеностопного и подтаранного суставов.

Симптомы и распознавание. Больные жалуются на боли в голеностопном суставе, особенно при ходьбе, вследствие чего они вынуждены пользоваться костылями и палкой. В области голеностопного сустава имеются отеки. Рентгенологически выявляется картина асептического некроза таранной кости и деформирующего артроза.

Лечение. При слабовыраженных клинических симптомах и рентгенологических изменениях следует применять физио- и бальнеотерапию. В более тяжелых случаях нужно предпринять артродез голеностопного и пяточно-таранного суставов.

Переломы пяточной кости

Переломы пяточной кости в большинстве случаев связаны с вертикальным падением на пятки, в связи с чем нередко бывают двусторонними. Под влиянием силы тяжести тела, действующей через таранную кость на прижатую и фиксированную к земле или полу стопу, уплощается ее продольный свод и сжимается пяточная кость. Таранная кость внедряется в пяточную кость и раскалывает ее на множество отломков. Таким путем происходит компрессионный перелом пяточной кости, сопровождающийся сплющиванием и уменьшением ее высоты. Задняя часть пяточной кости поднимается кверху также вследствие сокращения икроножной мышцы. Помимо того, пяточная кость в результате сокращения подошвенных мышц оттягивается кпереди и укорачивается.

Если провести линию через высшие точки передней и задней частей пяточно-таранного сустава и линию по верхней поверхности бугра пяточной кости, образуется угол, в нормальном состоянии равный 20- 40°, так называемый пяточно-таранный угол (рис. -209). Чем с большей высоты происходит падение, тем значительнее сжатие и уплощение пяточной кости; угол суставной части бугра уменьшается и приближается к нулю.

Переломы пяточной кости нередко сочетаются с повреждением и смещением задней, срединной и передней суставных площадок пяточно-таранного сустава и суставной поверхности пяточно-кубовидного сочленения. Наряду с переломами тела и переднего отростка пяточной кости, сопровождающимися образованием множественных отломков, большой деформацией и уменьшением угла суставной части бугра, наблюдаются переломы пяточной кости без смещения, а также краевые и изолированные переломы пяточного бугра и отростка, поддерживающего тело таранной кости.

Учитывая, что лечение и прогноз при переломах пяточной кости зависят от степени смещения отломков и уменьшения угла суставной части бугра, а также от повреждения и смещения артикулирующих поверхностей пяточной кости, мы эти два момента положили в основу следующей классификации.

I. Краевые и изолированные переломы без смещения и со смещением: 1) краевой вертикальный перелом внутреннего отростка пяточного бугра; 2) краевой горизонтальный перелом верхней части пяточного бугра – так называемый утиный клюв; 3) изолированный перелом внутреннего отростка пяточной кости, поддерживающего тело таранной кости.

II. Компрессионные переломы пяточной кости без смещения или с незначительным смещением отломков и уменьшением угла суставной части бугра; 1) без повреждения артикулирующих поверхностей; 2) с повреждением поверхности, артикулирующей с таранной костью; 3) с повреждением поверхности, артикулирующей с кубовидной костью; 4) с повреждением поверхностей, артикулирующих с таранной и кубовидной костями.

III. Компрессионные переломы пяточной кости со значительным смещением отломков и уменьшением угла суставной части бугра: 1) без повреждения артикулирующих поверхностей; 2) с повреждением и смещением поверхности, артикулирующей с таранной костью; 3) с повреждением и смещением поверхности, артикулирующей с кубовидной костью; 4) с повреждением и смещением поверхностей, артикулирующих с таранной и кубовидной костями.

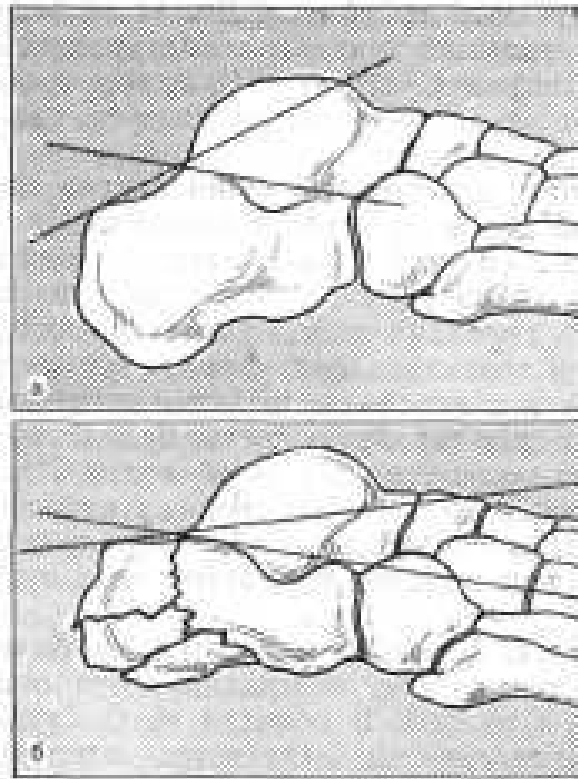


Рис. 209. Пяточно-таранный угол.
а - нормальный (20-40°); б - уменьшенный после перелома пяточной кости.

Симптомы и распознавание. Компрессионные переломы пяточной кости происходят при падении с высоты в вертикальном положении на пятки. Овод стопы уплощен вследствие оседания пяточной кости в подошвенную сторону. Пяточная область расширена. Верхушки лодыжек на поврежденной стороне расположены ниже по сравнению со здоровой конечностью. Контуры голеностопного сустава сглажены, но движения возможны. Отмечается отечность в области ахиллова сухожилия. Наступить на ногу больные не могут из-за болей в пятке. При попытке встать на носки появляется боль в пятке вследствие сокращения икроножных мышц.

Разгибание и сгибание, а также пронация и супинация стопы возможны, но вызывают боль в области пяточной кости. Ощупывание подошвы и боковых поверхностей пятки, а также поколачивание по пятке резко болезненны.

Эти симптомы имеются главным образом при компрессионных переломах пяточной кости со смещением. Если смещения нет, эти признаки менее выражены, а некоторые из них, например низкое стояние лодыжек и др., могут отсутствовать.

Для краевых и изолированных переломов пяточной кости характерны ограниченная болезненность в области пятки соответственно месту повреждения и отсутствие других симптомов компрессионных переломов. Больные могут стоять и даже ходить, хотя и испытывают боль.

Особенно ценным для распознавания является рентгенологическое исследование. Рентгенограммы пяточной кости должны быть сделаны в боковой и тыльно-подошвенной проекциях.

Переломы пяточной кости нередко не распознаются. Следует дифференцировать их не только от ушиба пятки, но и от растяжения связочного аппарата голеностопного сустава и перелома лодыжек, так как отек, особенно вскоре после травмы, возникающий вследствие малой податливости тканей в области пяточной кости, обычно локализуется несколько выше.

Лечение. При краевых переломах пяточного бугра, изолированном переломе внутреннего отростка пяточной кости, поддерживающего тело таранной кости, и других переломах пяточной кости без смещения накладывают бесподстилочную гипсовую повязку до колена.

При изолированном переломе внутреннего отростка пяточного бугра и переломе со смещением отростка, поддерживающего таранную кость, до наложения гипсовой повязки в место перелома вводят 10- 20 мл 1% раствора новокаина и отошедший отросток прижимают руками или специальным сжимателем – тисками. Через 4-8 дней пригипсовывают стремя для ходьбы. Больной начинает ходить через 5-10 дней после перелома. Гипсовую повязку снимают через 3-5 нед после травмы. В дальнейшем назначают физиотерапевтические процедуры, массаж и лечебную гимнастику. Трудоспособность восстанавливается через 4-6 нед.

При горизонтальном переломе верхнего отдела пяточного бугра со смещением (так называемый утиный клюв) вправление производят под местным обезболиванием. Больной лежит на животе, коленный сустав согнут под прямым углом. Стопе придают эквинусное положение. Хирург выдавливает гематому, кладет большие пальцы обеих рук по обе стороны ахиллова сухожилия и надавливает на отломок книзу; он легко ложится на место. Затем накладывают гипсовую повязку до колена. Стопу фиксируют в эквинусном положении. Через 3 дня накладывают стремя и больному разрешают ходить. Гипсовую повязку снимают через 5-6 нед. В дальнейшем назначают лечебную гимнастику, массаж, физиотерапевтические процедуры. Трудоспособность восстанавливается через 1,5-2,5 мес.

В некоторых случаях вправить таким путем смещенный кверху горизонтальный отломок бугра пяточной кости не удастся. Тогда после местного обезболивания в положении больного на животе с согнутым под прямым углом коленом производят сильное тыльное сгибание стопы. Затем берут длинный гвоздь типа Штеймана и вводят его в оторвавшийся отломок пяточной кости перпендикулярно к плоскости излома. Пользуясь этим гвоздем как рычагом, опускают свободный конец его книзу - в направлении подошвенной поверхности пятки. Острый конец гвоздя при этом постепенно внедряют в пяточную кость на глубину 3-5 см. Стопе придают небольшое тыльное сгибание и накладывают гипсовую повязку до колена. Конец гвоздя торчит наружу. По рентгенограмме судят о достигнутой репозиции. Дальнейшее лечение такое же, как было описано выше. Через 4 нед извлекают гвоздь и меняют гипсовую повязку. Стопу фиксируют под прямым углом в голеностопном суставе.

Горизонтальный перелом бугра пяточной кости можно также лечить оперативным путем, фиксируя отломок к пяточной кости с помощью винта (рис. 210).

При компрессионных переломах пяточной кости без смещения или с незначительным смещением отломков и небольшим уменьшением угла суставной части бугра накладывают гипсовую повязку на стопу и голень до колена. До наложения гипсовой повязки при наличии расширения пяточную кость сжимают руками или специальными тисками.

Больному разрешают ходить на 12-15-й день с костылями, вначале без нагрузки на ногу. Гипсовую повязку через 2 мес снимают. Назначают лечебную гимнастику, механо- и физиотерапию. Рекомендуется носить в течение года супинатор. Трудоспособность восстанавливается через 2,5-4 мес.

Компрессионные переломы пяточной кости со значительным смещением отломков и уменьшением угла суставной части бугра представляют большие трудности для лечения, особенно при повреждении подтаранного сустава.

При переломах пяточной кости с уплощением, расширением и укорочением ее L. Bohler (1951) производит одномоментное вправление пяточной кости под спинномозговым обезболиванием на винтовом аппарате, обычно на 6-10-й день после того, как уменьшится отек. Однако наблюдения показали, что после такого вправления происходит повторное смещение отломков.

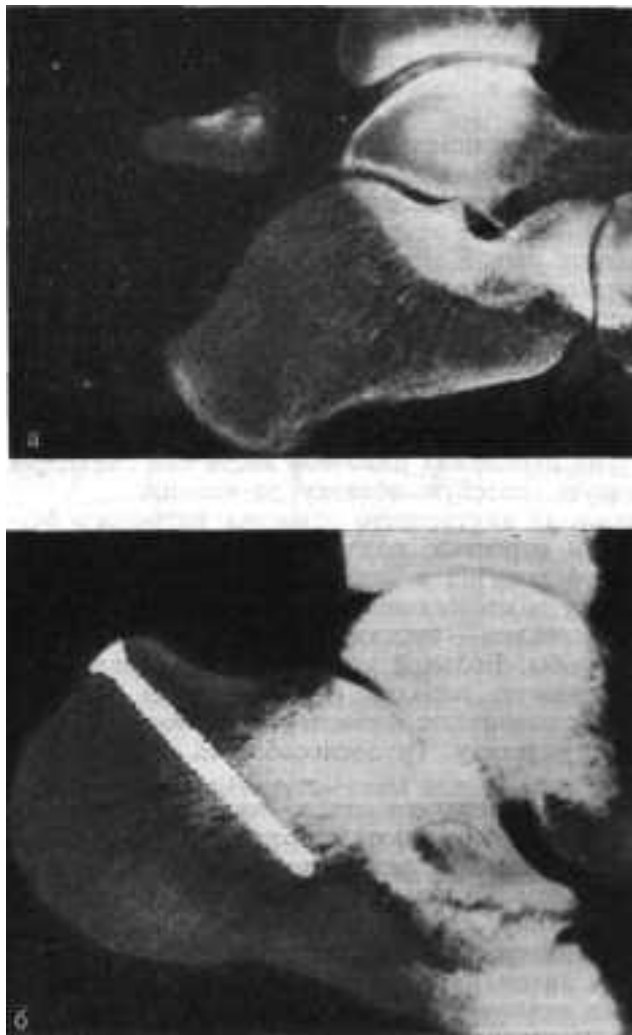


Рис. 210. Горизонтальный перелом пяточного бугра в виде «утиного клюва».
а - до операции; б - после остеосинтеза винтом.

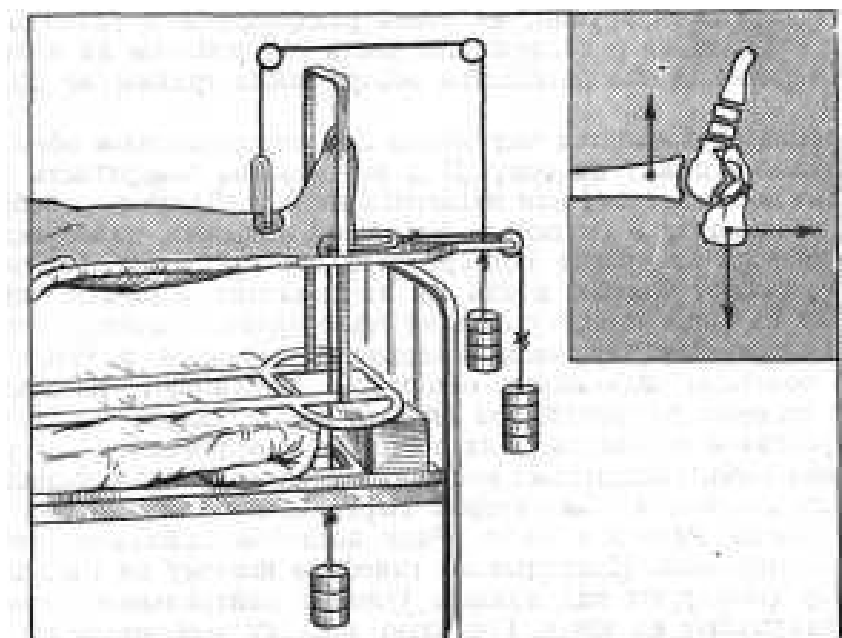


Рис. 211. Вправление перелома пяточной кости по Каплану скелетным вытяжением в трех направлениях.

Лечение компрессионных переломов пяточной кости по способу Каплана. Переломы пяточной кости с уплощением, расширением и укорочением ее без вовлечения и с вовлечением подтаранного и других суставов мы лечим скелетным вытяжением с тягой, действующей в трех направлениях (рис. 211). Под местным обезболиванием проводят спицу через пяточную кость на 2 см позади того места, где ее обычно проводят при переломах голени. На спицу надевают дугу. В течение 3-4 сут производят обычное вытяжение на оси голени с грузом в 8 кг. На 3-и сутки груз уменьшают до 6 кг и к той же спице на двух крючках по обеим сторонам пятки подвешивают груз в 4-8 кг, действующий в направлении книзу, перпендикулярно к основной осевой тяге. Шнур пропускают вниз через отверстие в щите и через сетку кровати. Ножной конец кровати соответственно приподнимают. Для противотяги через надлодыжечную область большеберцовой кости проводят вторую спицу, натягивают ее в дуге Киршнера и подвешивают груз в 4-8 кг. Через 5 сут оба груза уменьшают до 4 кг. На 7-10-е сутки тисками сжимают пяточную кость и накладывают лонгетно-циркулярную гипсовую повязку, не снимая вытяжения. Это вытяжение оставляют с грузом по 4 кг в каждом из трех направлений.

На 30-40-й день вытяжение и повязку снимают и заменяют обычной гипсовой повязкой, которую нужно хорошо моделировать, особенно на стопе. Для того чтобы образовать свод, во время накладывания повязки нужно придать стопе положение небольшого подошвенного сгибания, лепкой пронации и одновременно огибать I палец к тылу. К гипсовой повязке прибинтовывают стремя и больному через 2-3 дня разрешают ходить с помощью двух костылей, вначале без нагрузки на ногу. Повязку снимают через 2,5-3 мес после травмы. В дальнейшем назначают физиотерапевтические процедуры, лечебную гимнастику. Больной должен носить ортопедическую обувь с супинатором. Трудоспособность восстанавливается через 4-5 мес.

Оперативное лечение. Показано три свежих переломах, когда внедрившиеся в пяточную кость отломки с артикулирующей подтаранной поверхности крупны, не очень раздроблены и размяты. Если суставные площадки и подлежащая кость раздроблены на мелкие кусочки, оперативное вмешательство вскоре после травмы не достигает цели.

Операция производится под общим или внутрикостным обезболиванием. Больной лежит на боку. Под внутреннюю поверхность стопы подкладывают подставку или мешочек с песком. Делают дугообразный разрез, начиная на 3 см позади наружной лодыжки, далее ведут его вниз и впереди на уровне подтаранного сустава до II клиновидной кости. Рассекают фасцию в том же направлении. Удаляют жировую клетчатку из *sinus tarsi*, сухожилия малоберцовых мышц оттягивают кзади. Обнажается наружная поверхность таранной и пяточной костей. С помощью подъемника осторожно поднимают внедрившиеся костные отломки до уровня, при котором восстанавливается конгруэнтность суставной площадки. Для того чтобы отломки не погрузились вновь, под ними укладывают костную щебенку из подвздошной аутокости или гомокости. Импактором выравнивают выпячивания на наружной стенке пяточной кости. Рану послойно зашивают; при этом вводят антибиотики. Накладывают гипсовую повязку на голень и стону. Стону фиксируют под прямым углом в нейтральном положении. Ног укладывают на шину. Гипсовую повязку меняют через 4 нед. Спустя 8 нед после операции гипсовую повязку снимают и назначают лечебную гимнастику, массаж, теплые ванны. После снятия повязки больному разрешают ходить с костылями вначале без нагрузки на ногу, а затем с небольшой нагрузкой. Полную нагрузку разрешают не ранее 3-4 мес после операции.

Артродез подтаранного сустава. Если компрессионные переломы пяточной кости с повреждением суставных поверхностей не удается восстановить или это невозможно сделать из-за значительных разрушений и многооскольчатых раздроблений, могут возникнуть тяжелые функциональные нарушения, деформация стопы и травматическое плоскостопие. В ряде случаев вследствие смещения бугра кверху ахиллово сухожилие оказывается расслабленным, в результате чего активное сгибание стопы ограничивается. При сращении перелома пяточной кости со смещением отломков могут образовываться костные шипы (шпоры), причиняющие боль во время ходьбы; часто после перелома возникают вальгусная деформация пятки, боковое костное утолщение ее, трение и упор верхушки наружной лодыжки в пятку, вызывающие боль и ограничение движений в голеностопном суставе. В некоторых случаях образуются очаговые

некрозы в пяточной кости. При повреждении и смещении артикулирующих поверхностей пяточной кости развиваются травматические деформирующие артрозы, чаще подтаранного сустава, значительно снижающие трудоспособность больных.

Если после 6-12-месячного наблюдения боли и нарушения функции остаются стойкими, показан артродез подтаранного сустава. Редко приходится сочетать подтаранный артродез пяточно-кубовидного и таранно-пяточно-ладьевидного суставов.

В случаях артродеза подтаранного сустава применяется тот же разрез, что и при свежих переломах. Хрящевые поверхности с таранной и пяточной костей в подтаранном суставе удаляют. Костные шипы и разрастания на подошвенной стенке пяточной кости также удаляют. Если пятка расплющилась и чрезмерно расширилась, на ее наружной стороне снимают соответствующей толщины костную пластинку. При артродезе подтаранного сустава вальгусное положение пятки устраняют и ей придают нормальное положение. Для того чтобы восстановить правильный пяточно-таранный угол и свод стопы, пятку с помощью клиновидного костного ауто- или гомотрансплантата, заложенного между пяточной и таранной костями, опускают. Рану зашивают и накладывают гипсовую повязку на 3-4 мес. Артродез таранно-пяточного сустава дает хорошие результаты.

Переломы ладьевидной кости

Переломы ладьевидной кости в большинстве случаев происходят в результате падения тяжести на стопу. Часто они сочетаются с переломами кубовидной и клиновидных костей. Изолированный поперечный перелом ладьевидной кости может произойти при насильственном подошвенном сгибании стопы: маленький подошвенный отломок клиновидно сплющивается, а большой тыльный выскакивает; иначе говоря, происходит вывих отломка в тыльную сторону. В ряде случаев наблюдается отрыв небольшой костной пластинки или костного края тыльной поверхности ладьевидной кости. Помимо того, на нижнемедиальной поверхности встречаются отрывы бугорка ладьевидной кости, к которому прикрепляется задняя большеберцовая мышца.

Различают следующие переломы ладьевидной кости.

I. Краевые и изолированные переломы: 1) отрыв края или костной пластинки тыльной поверхности ладьевидной кости; 2) отрыв бугорка на нижнемедиальной поверхности ладьевидной кости.

II. Переломы ладьевидной кости, в большинстве случаев сочетающиеся с переломами кубовидной и клиновидных костей.

III. Переломы ладьевидной кости с вывихом тыльного отломка.

Симптомы и распознавание. Отмечаются ограниченная припухлость и боль при ощупывании и давлении на область расположения ладьевидной кости. При вывихе отломка к тылу в области припухлости прощупывается костный выступ. Ходьба затруднена, больной наступает только на пятку. Активная и пассивная пронация и супинация, абдукция и аддукция стопы, а также надавливание на пальцы по направлению продольной оси I, II, III плюсневых костей вызывают боль в области ладьевидной кости. Изолированный отрыв бугорка сопровождается припухлостью и болью, локализуемой на нижнемедиальной поверхности ладьевидной кости. Вид перелома уточняется по рентгенограммам.

Отрыв бугорка ладьевидной кости необходимо дифференцировать от врожденной добавочной наружной ладьевидной косточки, которая развивается вместо бугорка и прилегает в том же месте, на нижнемедиальной поверхности, к ладьевидной кости. Во всех случаях сомнения в наличии добавочной косточки в этом или каком-либо ином месте следует сделать рентгенограмму другой стопы, так как добавочные косточки в большинстве случаев бывают на обеих ногах.

Лечение. При отрывах края или костной пластинки тыльной поверхности ладьевидной кости гипсовую повязку накладывают на стопу и голень. На 2-й день пригипсовывают стремя и больному разрешают ходить. Повязку снимают через 2-3 нед, после чего назначают теплые ванны. Трудоспособность восстанавливается через 3-4 нед.

При отрывах бугорка ладьевидной кости, к которому прикрепляется сухожилие задней большеберцовой мышцы, гипсовую повязку накладывают на голень и стопу в положении приведения и пронации на 6 нед. Если не иммобилизовать стопу, то при этом, казалось бы незначительном, переломе вследствие оседания и поворота внутрь таранной кости развивается тяжелое плоскостопие. После снятия гипсовой повязки больной должен носить супинатор в течение 6-12 мес. Трудоспособность восстанавливается через 7-8 нед.

Если оторвавшийся бугорок сместился, показано оперативное лечение - фиксация отломка к ложу двумя шелковыми швами, проведенными через мягкие ткани, затем накладывают гипсовую повязку на 6 нед.

При переломах ладьевидной кости в сочетании с переломом кубовидной и клиновидных костей накладывают гипсовую повязку на стопу и голень. Чтобы предупредить травматическое плоскостопие, необходимо хорошо моделировать свод стопы. Для уменьшения отека загипсованную ногу кладут на стандартную двухплоскостную шину. Если отек был значительный и после его рассасывания повязка стала свободной, ее меняют. На 7-й день подбинтовывают стремя и разрешают ходить с нагрузкой на ногу. Гипсовую повязку снимают через 6-8 нед. Назначают физиотерапевтические процедуры, парафин, озокерит, а также массаж и лечебную гимнастику. После снятия гипсовой повязки нужно носить супинатор в течение года. Трудоспособность восстанавливается через 7-12 нед.

Вправление переломов ладьевидной кости с вывихом отломка к тылу следует производить под внутрикостным обезболиванием. Вправить ладьевидную кость можно лишь после предварительного растяжения ее ложа, которое находится между суставной поверхностью головки таранной кости и задними суставными поверхностями клиновидных костей. При этом больной лежит на спине, коленный сустав согнут. С помощью простыни на бедре создают противовытяжение. Помощник одной рукой тянет за пятку, а другой производит подошвенное сгибание передней части стопы. В это время хирург I пальцем сильно надавливает на выскользнувшую ладьевидную кость или ее отломок. Накладывают гипсовую повязку на стопу и голень. Стопу фиксируют в положении небольшого разгибания. Больной начинает ходить через 3 дня с помощью костылей без нагрузки на ногу. Гипсовую повязку заменяют через 4 нед; при этом стопу фиксируют под прямым углом и хорошо моделируют. Постепенно разрешают нагрузку на ногу. Гипсовую повязку снимают через 10-12 нед после травмы. Назначают лечебную гимнастику, массаж, теплые ванны. Больной должен носить супинатор в течение года. Трудоспособность восстанавливается через 3-4 мес.

Оперативное лечение. Если вправление не удается, следует тут же вправить вывихнутую ладьевидную кость оперативным путем. Делают разрез длиной 8 см над таранно-ладьевидным суставом. После рассечения фасции и связок путем подошвенного сгибания и наружного отклонения стопы расширяют ложе для ладьевидной кости. Путем давления ладьевидную кость вправляют. Для предупреждения повторного смещения через I клиновидную кость и тыльный отломок ладьевидной кости в головку таранной кости дрелью проводят тонкую спицу. Конец спицы откусывают и рану зашивают послойно. Накладывают гипсовую повязку, фиксирующую голень и стопу при небольшом подошвенном сгибании. Спицу удаляют через 6 нед после операции. Срок иммобилизации и дальнейшее лечение такие же, как при консервативной терапии.

Иногда после консервативного или оперативного лечения развиваются асептический некроз ладьевидной кости и остеоартрит. В этих случаях показан артродез поврежденных суставов с помощью небольшого костного штифта, введенного через головку таранной кости в ладьевидную и клиновидные кости.

Переломы кубовидной и клиновидных костей

Переломы кубовидной и клиновидных костей происходят при падении тяжести на тыл стопы. Различают изолированные переломы этих костей, а также переломы, сочетающиеся с переломами и вывихами костей предплюсны и плюсны.

Симптомы и распознавание. Для этих переломов характерен механизм их возникновения - падение тяжести на стопу. Обычно определяются ограниченная припухлость, боль при ощупывании, давлении, пронации и супинации, причем в случае перелома кубовидной кости боль локализуется несколько кнаружи, а при переломе клиновидных костей – кнутри. Для перелома кубовидной кости типична болезненность при надавливании на пальцы в направлении продольной оси IV-V плюсневых костей, а для переломов клиновидных костей – при соответствующем давлении на I, II, III плюсневые кости.

Для распознавания переломов этих костей большое значение имеет рентгенологическое исследование. Следует иметь в виду, что близко к боковому краю кубовидной кости в сухожилии короткой малоберцовой мышцы располагается сесамовидная косточка, а между углом V плюсневой кости и кубовидной костью залегает иногда еще добавочная везалиева косточка. Если припухлость и болезненность при ощупывании не совпадают с расположением этих косточек или на рентгенограмме видно, что контуры их ровные, незазубренные, а также если косточки имеются и на другой стопе, то перелом в этой области исключается.

Лечение. При переломах кубовидной и клиновидных костей применяют бесподстилочную гипсовую повязку, хорошо моделированную в области сводов стопы. После этого ногу кладут в приподнятом положении на шину. Через 2 дня накладывают стремя для ходьбы. На 3-й день разрешают ходить. Гипсовую повязку снимают через 4-6 нед. После этого больной должен носить супинатор в течение года. Назначают массаж и физиотерапевтические процедуры. Трудоспособность восстанавливается через 1-2 мес.

Переломы плюсневых костей

Переломы плюсневых костей возникают главным образом в результате прямого воздействия силы при падении тяжести на стопу, переезде стопы колесом и сдавлении ее. В большинстве случаев при таком механизме образуются множественные переломы, которые нередко сочетаются с переломами костей предплюсны. Часто эти переломы бывают открытыми.

Переломы плюсневых костей могут произойти также в результате переразгибания стопы, иногда вследствие того, что больной оступился. В таких случаях бывает перелом одной или нескольких плюсневых костей. Встречаются так называемые маршевые переломы II и III плюсневых костей (болезнь Дойчлендера) в связи с длительными переходами. Чаще при этом ломается только одна плюсневая кость.

Механизм маршевого перелома можно объяснить переутомлением мышц, поддерживающих свод стопы; вследствие этого он оседает, плюсневая кость изгибается в подошвенную сторону; в истонченной части кости, под головкой, создается перенапряжение и возникает зона перестройки, которая рентгенологически обнаруживается как так называемая лоозеровокая зона просветления кости. Наконец, в этой наиболее слабой части плюсневой кости происходит перелом (как бы постепенно наступающий разрыв).

Различают одиночные и множественные переломы основания, диафиза (тела), шейки (диафиза под самой головкой), двойные переломы диафиза и переломы головки плюсневых костей.

Переломы основания часто сопровождаются переломом предплюсневых костей и характеризуются размозжением и раздроблением костной ткани. Переломы диафиза плюсневых костей обычно бывают поперечные и косые; отломки при этих переломах часто смещаются. При переломах шейки плюсневых костей головки их смещаются в подошвенную сторону. Сращение

перелома в этом положении вызывает боль при нагрузке на стопу и затрудняет ходьбу. Больные при ходьбе испытывают такое ощущение, как будто они наступают на острые камешки.

Переломы головок плюсневых костей часто сочетаются с раздроблением основных фаланг пальцев.

Наблюдаются также изолированные отрывы наружного бугорка основания V плюсневой кости, к которому прикрепляется сухожилие короткой малоберцовой мышцы.

Симптомы и распознавание. При изолированном переломе плюсневой кости отмечаются ограниченная припухлость, кровоизлияние, боль при ощупывании и давлении как с тыльной, так и с подошвенной поверхности. Множественные переломы плюсневых костей характеризуются большим отеком стопы и резкой болью при подошвенном и тыльном сгибании. Потягивание за палец или давление по продольной оси плюсневой кости вызывает боль в области перелома ее.

Нарастающая гематома и отек могут привести к сдавлению мышц, нервов, а также к некрозу кожи тыла стопы.

Диагноз необходимо уточнять на основании рентгенограмм. Отрыв бугорка основной кости следует дифференцировать от добавочной везалиевой косточки, а у детей – от проецируемой на рентгенограмме эпифизарной линии. Отсутствие болей и припухлости в этой области, ровные контуры и обнаружение добавочной косточки или эпифизарной линии на рентгенограмме здоровой стопы исключают отрыв бугорка у плюсневой кости.

Лечение. При переломах плюсневых костей без смещения накладывают бесподстилочную гипсовую повязку до колена, хорошо моделированную в области стопы. Через 2 дня накладывают стремя для ходьбы. На 3-й день больному разрешают ходить. Гипсовую повязку при переломе одной плюсневой кости снимают через 2-3 нед, а при множественных переломах - через 5-6 нед. После этого больной должен в течение 6-12 мес носить супинатор. Трудоспособность восстанавливается через 1-2 мес.

Переломы со смещением отломков необходимо немедленно вправить. Следует помнить, что нарастающий отек и гематома могут служить причиной некроза кожи на тыле стопы и других трофических расстройств. Для профилактики этих осложнений большое значение имеют немедленное вправление отломков и иммобилизация. При переломах плюсневых костей и фаланг пальцев со смещением применяется местное или внутрикостное обезболивание. В ряде случаев может осуществляться одномоментная репозиция. Для этого один помощник фиксирует голень, а другой производит плавное вытяжение вверх за петлю из полоски марли или тесемку, надетую на палец, соответствующий поврежденной плюсневой кости. Хирург путем прямого давления на сместившийся отломок плюсневой кости сопоставляет отломки. Такое вправление осуществляют в отношении каждой поврежденной плюсневой кости. Затем накладывают гипсовую повязку и производят контрольные рентгенограммы.

В тех случаях, когда имеется неустойчивый (оскольчатый, винтообразный и т. д.) перелом, применяется скелетное вытяжение с помощью небольших клемм, предложенное нашим сотрудником Д. И. Черкес-Заде (1965). Можно также использовать тонкую спицу, которую проводят через ногтевую фалангу во фронтальной плоскости. На спицу надевают небольшую дужку. Ногу больного укладывают на стол, под пятку подкладывают ватную подушку; один помощник прижимает ногу в надлодыжечной области, а другой тянет за соответствующие пальцы. В этот момент при смещении отломков в тыльную или подошвенную сторону вправляют их путем давления. Затем накладывают гипсовую повязку и хорошо моделируют свод стопы. К повязке прикрепляют изогнутое в виде дуги стремя. К стремени посредством промежуточной резиновой трубки или пружинки привязывают проволоочки, идущие от каждого пальца. Через день делают контрольную рентгенограмму. Если полного вправления нет, резинки подтягивают еще больше. Вытяжение снимают через 2-3 нед и накладывают гипсовую повязку со стремями для ходьбы. При переломе одной кости повязку снимают через месяц, а при переломе нескольких плюсневых костей – через 6-8 нед. Больной должен носить в течение года супинатор. Трудоспособность при тяжелых переломах восстанавливается через 2-3 мес.

После лечения иногда в течение многих месяцев на стопе отмечаются нервно-трофические расстройства (Г. И. Турнер, 1938)-боли, отек, синюшность, остеопороз и др.

Оперативное лечение. Показано в тех случаях, когда вправление и удержание отломков в правильном положении представляют трудности, а также если вправление не удалось. Нередко причиной этого бывает интерпозиция мягких тканей. Иногда неотложная операция имеет преимущества и является более щадящим способом, чем длительное вытяжение за пальцы. Операция показана также в застарелых случаях, если имеются затруднения при ходьбе, боли и деформация.

Операция производится под внутрикостным или местным обезболиванием. Разрез делают на тыле стопы соответственно поврежденной плюсневой кости. Выделяют концы костных отломков. Конец дистального отломка выводят в рану, а соответствующий палец сгибают в тыльном направлении почти до прямого угла. Тонкую спицу или гвоздик вводят ретроградно через рану и плоскость перелома в дистальный отломок, в направлении к головке плюсневой кости. Спицу проводят до тех пор, пока она не выйдет наружу, а центральная часть спицы полностью не погрузится в кость. Затем отломки сопоставляют и юницу из периферического отломка проводят в обратном направлении в центральный отломок до основания плюсневой кости. Рану зашивают послойно. Спицу откусывают таким образом, чтобы она выстояла над кожей на 0,5-1 см. В случае необходимости производят такой же остеосинтез и других поврежденных и смещенных плюсневых костей. Накладывают гипсовую повязку до колена. Стопу фиксируют под прямым углом и хорошо моделируют продольный и поперечный своды стопы. Ногу укладывают на шину. Через 3 нед гипсовую повязку меняют и прибинтовывают стремя для ходьбы. Спустя 6-8 нед гипсовую повязку снимают, назначают лечебную гимнастику, теплые ванны. В течение 6-12 мес больной должен носить супинатор.

Переломы пальцев

Эти переломы нередко встречаются при падении тяжести на ногу, при сдавлении пальцев. Чаще они бывают открытыми. Закрытые переломы средних и ногтевых фаланг, как правило, в дальнейшем не вызывают никаких нарушений функции. Переломы основных фаланг пальцев стопы, особенно I пальца, требуют исключительного внимания, так как при анкилозе и тугоподвижности в плюснефаланговом суставе затрудняется отталкивание ноги от почвы и при ходьбе пострадавшие постоянно чувствуют боль.

Симптомы и распознавание. Диагноз не вызывает особых затруднений. На месте перелома отмечают припухлость и боль при ощупывании и давлении, нередко определяются ненормальная подвижность и костный хруст. Надавливание по продольной оси пальца и потягивание за него вызывают боль в области перелома. Диагноз уточняют на основании рентгенограммы.

Лечение. При закрытых переломах пальцев без смещения на соответствующий палец накладывают лейкопластырь циркулярно в несколько слоев. Трудоспособность восстанавливается через 10-15 дней.

При переломах основной фаланги пальцев стопы со смещением отломков под углом, открытым в тыльную сторону, особенно при переломах основной фаланги I пальца, применяют одномоментное вправление или скелетное вытяжение за кончики пальцев. Техника вытяжения изложена ранее. Гипсовую повязку на подошве, соответственно I пальцу и головке плюсневой кости, вырезают. Вытяжение производят в дистальном и подошвенном направлении. Через 2-3 нед вытяжение и гипс снимают.

Переломы фаланг остальных пальцев со смещением лечат так же, как переломы плюсневых костей. Если после сращения основной фаланги I пальца, а в некоторых случаях II и III пальцев образовались тугоподвижность и деформирующий артроз плюснефалангового сустава, вызывающий боль и затрудняющий ходьбу, показана резекция основания I фаланги пальца. Операция дает хороший результат.

Переломы сесамовидных косточек I пальца стопы

Перелом сесамовидных косточек встречается редко и происходит при воздействии прямой травмы (А. А. Аренберг, 1966).

Симптомы и распознавание. Отмечается припухлость под головкой I плюсневой кости. Ощупывание и давление на эту область, а также движения пальцев вызывают боль. Наступить на головку I плюсневой кости из-за боли невозможно.

При рентгенологическом исследовании следует учесть, что иногда сесамовидная косточка состоит из двух или трех частей (би- и трипарциальные сесамовидные косточки). Отсутствие боли при давлении со стороны подошвы в области головки I плюсневой кости, ровные края и наличие би- или трипарциальной сесамовидной косточки на другой стопе исключают перелом косточки.

Лечение. На стопу и голень накладывают на 2-4 нед гипсовую повязку. Рекомендуется пользоваться супинатором в течение 6 мес.

Иногда и после лечения могут быть боли во время ходьбы. При стойких болях показано удаление сесамовидной косточки с последующим ношением супинатора.

ЛИТЕРАТУРА

- Абрамян Г. Г. Лечение открытых переломов конечностей у больных с множественными и сочетанными повреждениями. Автореф. дис. М., 1974.
- Ашкенази А. И. Диагностика и классификация перилунарных вывихов костей запястья.- «Ортопед, травматол.», 1963, № 10, с. 41-47.
- Бескровное лечение кожных суставов бедра (компрессионно-дистракционный остеосинтез аппаратами Илизарова). Методические рекомендации. Курган, 1975.
- Богданов Ф. Р. Внутрисуставные переломы. Свердловск, 1949.
- Вайнштейн В. Г., Кашкаров С. Е. Лечение закрытых внутрисуставных переломов и вывихов костей конечностей. Л., «Медицина», 1973.
- Виноградова Т. П., Лаврищева Г. И. Регенерация и пересадка костей. М., «Медицина», 1974.
- Вишневский А. А., Лившиц А. В. Электростимуляция мочевого пузыря. «Медицина», 1973.
- Волков М. В., Гудушаури О. Н., Ушакова О. А. Ошибки и осложнения при лечении переломов костей. М., «Медицина», 1970.
- Волков М. В., Каплан А. В. Повреждения кисти, пальцев и основные принципы их лечения.- «Тр. Центр, научн.-иссл. ин-та травматол. и ортопед.», 1963, т. 25, с. 5-14.
- Волков М. В., Тер-Егизаров Г. М., Стужина В. Т. Ошибки и осложнения при лечении переломов трубчатых костей у детей. М., «Медицина», 1978.
- Вопросы патогенеза ложных суставов длинных трубчатых костей. - «Тр. 2-го Всероссийского съезда травматологов-ортопедов», 1973, с. 43-47. Авт.: В. С. Балакина, З. К. Башуров, А. П. Верещагин, В. Ф. Бох и др.
- Воронцов А. В. Остеосинтез при метафизарных и диафизарных переломах. Л., «Медицина», 1973.
- Гудушаури О. Н., Оганесян. О. В. Внеочаговый компрессионный остеосинтез при закрытых диафизарных переломах и ложных суставах костей голени. М., «Медицина», 1968.
- Гурьев В. Н. Консервативное и оперативное лечение повреждений голеностопного сустава. М., «Медицина», 1971.
- Дамье М. Г. Основы травматологии детского возраста. М., Медгиз, 1960.
- Долинин В. А., Бисенков Н. П. Операции при ранениях и травмах. Л., «Медицина», 1972.
- Дубров Я. Г. Внутрикостная фиксация металлическим стержнем при переломах длинных трубчатых костей. М., «Медицина», 1972.
- Захарова Г. Н., Топилина Н. П. Лечение открытых переломов длинных трубчатых костей. М., «Медицина», 1974.
- Зырянова Т. Д. Лечение переломов костей таза. Автореф. дис. докт. М., 1972.
- Илизаров Г. А. Чрескостный компрессионный остеосинтез аппаратом автора. Автореф. дис. канд. Пермь, 1968.
- Каплан А. В. Основы травматологии пожилого возраста. М., «Медицина», 1965.
- Каплан А. В. Закрытые повреждения костей и суставов. Изд. 2-е. М. «Медицина», 1967.
- Каплан А. В., Антонов А. И., Лирцман В. М., Пожариский В. Ф. Тотальное эндопротезирование тазобедренного сустава у лиц пожилого возраста. - «Ортопед, травматол.», 1974, № 10, с. 1-4.
- Каплан А. В., Кузьменко В. В. «Ложные суставы». - «Хирургия», 1975, № 12, с. 3-7.
- Каплан А. В., Лирцман В. М. Аллопластика головки бедренной кости у лиц пожилого возраста. - «Ортопед, травматол.», 1970, № 10, с. 12-17.
- Каплан А. В., Маркова О. Н. Открытые переломы длинных трубчатых костей. Ташкент, «Медицина», 1975.
- Каплан А. В., Хуснитдинов А. Открытые неогнестрельные переломы и переломовывихи голеностопного сустава - «Хирургия», 1973, № 12, с. 44-50.

- Каплан А. В., Черкес-Заде Д. И. Закрытые переломы и переломовывихи плюсневых костей и их лечение. - «Ортопед, травматол.», 1975, № 6, с. 73-75.
- Каплан А. В., Баренбойм С. И., Куница В. Д. Оперативная фиксация позвоночника при лечении переломов нижнегрудных и поясничных позвонков без повреждений спинного мозга. - Материалы 1-го съезда хирургов Таджикистана. Душанбе, 1963, с. 24-25.
- Каплан А. В., Пожариский В. Ф., Лирцман В. М. Множественные и сочетанные травмы опорно-двигательного аппарата. Основные проблемы. - Тезисы докл. 3-го Всесоюзн. съезда травматологов-ортопедов. Ч. I. М., 1975, с. 5-8.
- Корж А. А. Гетеротопические травматические оссификации. М., Медгиз, 1963.
- Корхов В. В. Хирургическое лечение ложных суставов. Внутрикостный металлический остеосинтез. Л., «Медицина», 1966. Костин Н. С. Повреждения сосудов при переломах длинных трубчатых костей. М., «Медицина», 1969.
- Крупка И. Л. Руководство по травматологии и ортопедии. Кн. 1. Травматология. Л., «Медицина», 1974.
- Лечение множественных и сочетанных повреждений опорно-двигательного аппарата. - Тезисы докл. 3-го Всесоюзн. съезда травматологов-ортопедов. Ч. I. М., 1975.
- Лирцман В. М. Переломы бедренной кости у лиц пожилого и старческого возраста. Автореф. дис. докт. М., 1972.
- Любошиц Н. А. Закрытые переломы костей таза у детей. М., «Медицина», 1968.
- Маркова О. Н. Анализ клинического материала по исходам и срокам лечения открытых переломов голени. - Тр. Центр, ин-та травматол. и ортопед., 1960, т. 21, с. 403-406.
- Мельникова В. М. Химиотерапия раневой инфекции в травматологии и ортопедии. М., «Медицина», 1975.
- Миронова З. С. Повреждения коленного сустава при занятиях спортом (менисков, боковых и крестообразных связок). М., Медгиз, 1962.
- Митюнин Н. К., Ключевский В. В. Демпферированное скелетное вытяжение. Ярославль, 1974.
- Мовшович И. А., Виленский В. Я. Полимеры в травматологии и ортопедии. М., «Медицина», 1978.
- Никитин Г. Д., Митюнин Н. К., Грязнухин Э. Г. Множественные и сочетанные переломы костей. Л., «Медицина», 1976.
- Новаченко Н. П. Основы ортопедии и травматологии. М., «Медицина», 1961.
- О тотальном эндопротезировании тазобедренного сустава у лиц пожилого и старческого возраста. - «Ортопед, травматол.», 1974, № 10, с. 1-4. Авт.: А. В. Каплан, А. И. Антонов, В. М. Лирцман и В. Ф. Пожариский.
- Оганесян О. В. Лечение заболеваний суставов с помощью шарнирно-дистракционных аппаратов. М., «Медицина», 1975.
- Орнштейн Э. Г. Переломы лучевой кости в классическом месте. Кишинев. Изд-во «Картя Молдовеняскэ», 1966.
- Основы травматологии. Под ред. В. В. Гориневской. Т. 1-2. М., Медгиз, 1952.
- Охотский В. П., Атаев З. М., Коваленко И. Л. Оперативное восстановление тазового кольца при травматологических разрывах лонного сочленения. Методические рекомендации. М., 1974.
- Петровский Б. В., Петров В. И., Лощилова В. И. Ультразвуковая резка и сварка биологических тканей. М., 1972.
- Повреждения и заболевания костей таза. Под ред. М. В. Волкова. М., ЦИТО, 1969.
- Пажариский В. Ф. Реанимация при тяжелых скелетных травмах. М., «Медицина», 1972.
- Показания к применению современных методов лечения диафизарных переломов длинных трубчатых костей. - «Ортопед, травматол.», 1975, № 5, с. 1-6. Авт.: С. С. Ткаченко, В. М. Демьянов, В. Н. Борисенко, В. С. Дедушкин и др.
- Раневая инфекция. Материалы пленума Всесоюзного научного общества травматологов-ортопедов совместно с Всесоюзной проблемной комиссией. Под ред. М. В. Волкова, А. В. Каплана и В. М. Мельникова. М., ЦИТО, 1973.

- Рейнберг Г. А. Несколько соображений о лечении переломов. - «Хирургия», 1952, № 5, с. 58-62.
- Рейнберг С. А. Рентгенодиагностика заболеваний костей и суставов. Изд. 4-е. Кн. 1-2. М., «Медицина», 1964.
- Роднянский Л. Л. Компрессия при лечении косых, винтообразных и оскольчатых переломов.- Материалы Пленума Всесоюзн. научи, общ. травматологов-ортопедов. М., 1966, с. 47-49.
- Свердлов Ю. М. Травматические вывихи и их лечение. М., «Медицина», 1978.
- Селиванов В. П., Никитин М. Н. Диагностика и лечение вывихов шейных позвонков. Под ред. Л. Г. Школьниковой. М., «Медицина», 1971.
- Сочетанная травма и множественные переломы. - В кн.: Сборник трудов ЦИТО. Под ред. М. В. Волкова и А. В. Каплана. М., 1974.
- Стецула В. И. Репаративная регенерация длинных трубчатых костей при компрессионном остеосинтезе. Автореф. дис. докт. Свердловск, 1965.
- Теоретические и практические аспекты чрескожного компрессионного и дистракцион-ного остеосинтеза. - Тезисы докл. Всесоюзн. научно-практ. конф. 22-23 июня 1976 г. Курган, 1976.
- Тер-Егиазаров Г. М. Ошибки и осложнения при переломах в области локтевого сустава у детей. - Тр. 2-го Всероссийского съезда травматологов-ортопедов. Л., 1973, с. 219-223.
- Ткаченко С. С., Демьянов В. М. Внеочаговый остеосинтез компрессионно-дистракционными аппаратами при переломах костей и их осложнениях. Л., 1974.
- Трубников В. Ф. Ортопедия и травматология. М., «Медицина», 1971. Труды 2-го Всесоюзн. съезда травматологов-ортопедов. М., ЦИТО, 1970.
- Хуснитдинов А. Открытые неогнестрельные переломы и переломовывихи голеностопного сустава. Автореф. дис. канд. М., 1973.
- Цивьян Я. Л. Внутрисуставное протезирование тазобедренного сустава. Новосибирск, 1959.
- Цодыкс В. М. Сочетанные повреждения таза. Автореф. дис. докт. М., 1973.
- Чаклин В. Д. Основы оперативной ортопедии и травматологии. М., «Медицина», 1964.
- Чернавский В. А. Диагностика и лечение переломов и вывихов. Ташкент, Медгиз Уз ССР, 1962.
- Чирин Л. Е. Характеристика больных с повреждениями, лечившихся в больницах Ленинграда. - «Тр. Ленинград, научи.-исслед. ин-та травматол. и ортопед.». Вып. 4. Л., 1954, с. 15-20.
- Школьников Л. Г., Селиванов В. П., Цодыкс В. М. Повреждения таза и тазовых органов. М., «Медицина», 1966.
- Шкуров Б. И. Переломы плечевой кости. - «Ортопед, травматол.», 1936, № 4, с. 35-48.
- Шулутко Л. И. Новые способы костнопластической фиксации отломков при оперативном лечении переломов костей. Дис. докт. Казань, 1939.
- Шумада И. В. Остеосинтез медиальных переломов шейки бедра костными гомо- и гетеротрансплантатами. Автореф. дис. докт. Киев, 1970.
- Эпштейн Г. Я. Лечение ложных суставов и замедленной консолидации. Л., Медгиз, 1946.
- Юмашев Г. С., Силин Л. Л. Повреждения тел позвонков, межпозвонковых дисков и связок. Ташкент, «Медицина», 1971.
- Юсупов Ф. С. Компрессионный остеосинтез спицами с упором. Автореф. дис. докт. Казань, 1973.
- Aufrane O. Constructive surgery of the hip. St. Louis, Mosby, 1962.
- Beckett H., Gordon J. P. Injuries of the spine. Baltimore, 1964.
- Bohler L. Die Technik der Knochenbruchbehandlung. 12-13 Aufl. Bd 1-2/2. Wien, 1951- 1957.
- The treatment of fractures. New York, 1956.
- Brashear R., Shands A., Raney B. (Ed.). Handbook of orthopaedic surgery. St. Louis, Mosby, 1971.
- Brown P. E., Preston E. T. Ambulatory treatment of femoral shaft fractures with a cast-brace. - «J. Trauma», 1975, v. 15, p. 861-868.

- Conwell H. E., Reynolds F. C. Key and Conwells management of fractures dislocations and sprains. 7-ed. St. Louis, Mosby, 1961, p. 1153.
- Cozen L. An atlas of orthopedic surgery. Philadelphia, 1966.
- Emmrich R., Letnbeke W. Schock und Schockbehandlung. Leipzig, Thieme, 1974.
- Flatt A. The care of minor hand injuries. St. Louis, Mosby, 1963.
- Cerlock A. J. Hemorrhage following pelvic fracture controlled by embolization: Case report.-«J. Trauma», 1975, v. 15, p. 740-742.
- Harris W., Jones W., Aufrane O. Problem Cases from Fracture grand rounds at the Massachusetts general hospital. St. Louis, Mosby, 1965.
- Игнатов Н. Суввания на бедрената шийка. София, «Медицина и физкультура», 1964.
- Kewalramani L. S., Orth M. S., Taylor R. G. Injuries to the cervical spine from diving accidents. - «J. Trauma», 1975, v. 15, p. 130-142.
- Кош Р. Хирургия кисти. Пер. с венг. Изд-во АН Венгрии. Будапешт, 1966.
- Koekenberg L. Vascularisation in the healing of fractures. Springfield. Thomas, 1963.
- Mattsson E. J. Psychological aspects of severe physical injury and its treatment.- «J. Trauma», 1975, v. 15, p. 217-234.
- McMaster W. Isolated posterior cruciate ligament injury literature viview and Case reports.-«J. Trauma», 1975, v. 15, p. 1025-1031.
- Muller M. E., Allgower M., Willenegger H. Manuel dosteosynthese tech. A. O. Paris, Masson, 1970.
- Pathology in injury current knowledge and future development. The Report of a working party of royal college of pathologists. Ed. by A. C. Hunt, M. D. FRCPath. London, 1972.
- Попкиров С. Гнойно-септическая хирургия. София, «Медицина и физкультура», 1974.
- The management of fractures and soft tissue injuries by the committee on trauma American college of surgeons. Philadelphia - London. Saunders, 1966.
- Wang J. B., Marshall J. L. Acute ligamentous injuries of the knee Single Contrast Arthro-graphy - a diagnostic Aid. - «J. Trauma», 1975, v. 15, p. 431-440.
- (Watson-Jones R.) Уотсон-Джонс Р. Переломы костей и повреждения суставов. Пер. с англ. М., «Медицина», 1972.

ОГЛАВЛЕНИЕ

ПРЕДИСЛОВИЕ.....	3
ОСНОВЫ ЛЕЧЕНИЯ ПЕРЕЛОМОВ КОСТЕЙ.....	6
Сращение переломов.....	6
Общие и местные факторы, влияющие на процесс и сроки сращения переломов.....	11
Основные принципы лечения переломов.....	16
Общие сведения о лечении внутрисуставных переломов.....	22
Общие сведения о лечении переломов у детей.....	24
Общие сведения о лечении переломов у пожилых людей.....	25
МЕТОДЫ ЛЕЧЕНИЯ ПЕРЕЛОМОВ КОСТЕЙ.....	29
Вытяжение.....	29
Гипсовая повязка.....	33
Наружный чрескостный компрессионно-дистракционный остеосинтез.....	35
Оперативное лечение.....	38
Открытое вправление отломков.....	40
Остеосинтез металлическими пластинками, компрессионно-деторсионной пластинкой, тавровой и угловой балкой.....	40
Циркулярный остеосинтез проволокой, металлической лентой и полукольцами.....	42
Остеосинтез металлическими гвоздями, винтами, болтами, спицами и другими фиксаторами..	43
Внутрикостный остеосинтез диафизов трубчатых костей металлическим стержнем и другими фиксаторами.....	43
Остеосинтез костными штифтами и пластинками.....	51
Трансартикулярная фиксация спицами.....	52
Лечебная гимнастика, трудотерапия и механотерапия.....	52
Физиотерапия и массаж.....	54
ОТКРЫТЫЕ ДИАФИЗАРНЫЕ И МЕТАФИЗАРНЫЕ ПЕРЕЛОМЫ.....	56
Особенности первичной хирургической обработки различных тканей.....	63
ОТКРЫТЫЕ ДИАФИЗАРНЫЕ И МЕТАФИЗАРНЫЕ ПЕРЕЛОМЫ, ОСЛОЖНЕННЫЕ ИНФЕКЦИЕЙ.....	81
ОТКРЫТЫЕ ВНУТРИСУСТАВНЫЕ ПЕРЕЛОМЫ И ПЕРЕЛОМОВЫВИХИ КРУПНЫХ СУСТАВОВ.....	89
ПРИНЦИПЫ ЛЕЧЕНИЯ МНОЖЕСТВЕННЫХ И СОЧЕТАННЫХ ТРАВМ ОПОРНО-ДВИГАТЕЛЬНОГО АППАРАТА.....	93
ЗАМЕДЛЕННОЕ СРАЩЕНИЕ И СТОЙКОЕ НЕСРАЩЕНИЕ ПЕРЕЛОМОВ КОСТЕЙ.....	99
Неоперативное лечение переломов с замедленным сращением.....	108
Оперативное лечение.....	109
Наружный чрескостный компрессионно-дистракционный остеосинтез.....	110
Устойчивый погружной остеосинтез.....	112
Костная трансплантация.....	113
ПОВРЕЖДЕНИЯ ПОЗВОНОЧНИКА.....	118
Повреждения шейных позвонков.....	119
Переломы тел шейных позвонков.....	120
Лечение переломов шейных позвонков без повреждения спинного мозга.....	120

Вывихи и подвывихи шейных позвонков.....	125
Односторонние спонтанно вправившиеся подвывихи шейных позвонков.....	126
Односторонние ротационные подвывихи шейных позвонков	126
Двусторонние подвывихи шейных позвонков	129
Полные односторонние вывихи шейных позвонков	129
Полные двусторонние вывихи шейных позвонков	130
Оперативное лечение невправленных вывихов шейных позвонков	132
Переломовывихи шейных позвонков	132
Передний вывих атланта без перелома зубовидного отростка.....	133
Перелом зубовидного отростка без смещения	133
Переломовывих атланта и зубовидного отростка	134
Изолированные переломы остистых отростков шейных позвонков	134
Переломы тел грудных и поясничных позвонков	135
Лечение компрессионных переломов нижних грудных и поясничных позвонков без повреждения спинного мозга.....	137
Лечение раздробленных переломов нижних грудных и поясничных позвонков	141
Оперативная фиксация позвоночника при переломах тел нижнегрудных и поясничных позвонков без повреждений спинного мозга.....	142
Переломы верхних и средних грудных позвонков.....	144
Переломы дужек позвонков	144
Переломы позвоночника, не подлежащие вправлению переразгибанием	144
Лечение переломов позвоночника с повреждением спинного мозга.....	146
Переломы поперечных отростков.....	151
Переломы остистых отростков поясничных позвонков.....	152
Компрессионные переломы тел позвонков при остеопорозе у пожилых людей	152
Надрывы и разрывы надостной и межостной связок.....	153
Повреждения межпозвонковых дисков	153
Сочетанные повреждения межпозвонковых дисков	154
Изолированные повреждения межпозвонковых дисков	154
ПОВРЕЖДЕНИЕ ЛОПАТКИ И КЛЮЧИЦЫ	157
Переломы лопатки.....	157
Вывихи лопатки.....	158
Травматическая крыловидная лопатка	159
Вывихи ключицы.....	160
Вывихи акромиального конца ключицы.....	160
Застарелые вывихи акромиального конца ключицы.....	163
Вывихи грудинного конца ключицы	163
Переломы ключицы.....	166
ПОВРЕЖДЕНИЯ ПЛЕЧЕВОГО СУСТАВА.....	170
Вывихи плеча.....	170
Невправимые и осложненные вывихи плеча.....	176
Застарелые вывихи плеча	179
Привычные вывихи плеча	180
ПЕРЕЛОМЫ ПЛЕЧЕВОЙ КОСТИ	186
Переломы верхнего конца плеча.....	186
Надбугорковые переломы (переломы головки и анатомической шейки плеча).....	186
Подбугорковые переломы плеча.....	187
Переломы хирургической шейки плеча.....	188
Изолированные переломы и отрывы бугорков плечевой кости	196

Разрыв сухожилия двуглавой мышцы	198
Переломы диафиза плеча	200
Замедленное сращение и несращение переломов плечевой кости	211
Переломы нижнего конца плечевой кости	212
Надмыщелковые переломы плечевой кости.....	213
Переломы мыщелков плечевой кости.....	221
Чрезмыщелковый перелом и эпифизолиз нижнего эпифиза плечевой кости	221
Межмыщелковые переломы плечевой кости	221
Перелом наружного мыщелка плечевой кости.....	223
Перелом внутреннего мыщелка плечевой кости.....	225
Перелом головчатого возвышения плечевой кости	226
Перелом и апофизолиз внутреннего надмыщелка плечевой кости	228
Перелом и апофизолиз наружного надмыщелка плечевой кости.....	229
Ишемическая контрактура Фолькмана.....	230
Гетеротопическая травматическая оссификация	232
Посттравматическая контрактура и анкилоз локтевого сустава	232
ВЫВИХИ КОСТЕЙ ПРЕДПЛЕЧЬЯ.....	235
Застарелые вывихи предплечья	240
Привычный вывих предплечья	241
ПЕРЕЛОМЫ КОСТЕЙ ПРЕДПЛЕЧЬЯ.....	243
Переломы локтевого отростка	243
Застарелые и несросшиеся переломы локтевого отростка	247
Переломы венечного отростка локтевой кости.....	248
Переломы головки и шейки лучевой кости.....	249
Вывихи локтевой кости с переломом головки лучевой кости.....	251
Переломы диафиза костей предплечья.....	252
Переломы локтевой кости с вывихом головки лучевой кости (перелом Монтеджа).....	254
Изолированный перелом диафиза локтевой кости.....	258
Изолированный перелом диафиза лучевой кости	260
Переломы диафиза лучевой кости с вывихом головки локтевой кости.....	262
Переломы диафиза обеих костей предплечья	262
Замедленное сращение и несращение переломов диафиза костей предплечья	269
Переломы костей предплечья у детей.....	271
Переломы нижнего конца костей предплечья.....	273
Неправильно сращенные и несращенные переломы лучевой кости в типичном месте	281
Пятнистый посттравматический остеопороз и другие осложнения	283
ПОВРЕЖДЕНИЯ ЛУЧЕЗАПЯСТНОГО СУСТАВА И СУСТАВОВ ЗАПЯСТЬЯ	285
Вывихи дистального конца локтевой кости	285
Вывихи кисти и костей запястья.....	285
Вывихи кисти.....	286
Вывихи полулунной кости	287
Перилунарные вывихи.....	290
Вывих ладьевидной кости	290
Вывих гороховидной кости.....	291
Другие виды вывихов и переломовывихов запястья.....	291
ПЕРЕЛОМЫ КОСТЕЙ ЗАПЯСТЬЯ	294
Переломы ладьевидной кости.....	294
Переломы полулунной кости.....	299

Переломы других костей запястья.....	300
ПОВРЕЖДЕНИЯ КИСТИ И ПАЛЬЦЕВ	301
Разрыв боковой связки пястно-фалангового сочленения I пальца.....	301
Вывихи пястных костей и пальцев кисти.....	301
Вывих в I пястно-запястном суставе.....	301
Частичный разрыв разгибателя пальца кисти на уровне проксимального межфалангового сустава.....	303
Вывих I пальца в пястно-фаланговом сочленении.....	303
Вывихи средних фаланг.....	304
Вывихи ногтевых фаланг.....	305
Отрыв сухожилия разгибателя пальца.....	305
ПЕРЕЛОМЫ ПЯСТНЫХ КОСТЕЙ И ПАЛЬЦЕВ.....	308
Перелом основания I пястной кости.....	308
Перелом тела I пястной кости.....	310
Переломы II, III, IV, V пястных костей.....	312
Переломы тела пястных костей.....	312
Переломы в области шейки пястных костей.....	313
Переломы пальцев.....	314
Перелом сесамовидной косточки I пальца.....	314
Переломы фаланг.....	314
ПОВРЕЖДЕНИЯ ТАЗА И ТАЗОВЫХ ОРГАНОВ.....	319
Переломы таза.....	319
Лечение переломов таза.....	323
Разрывы мочевого пузыря и мочеиспускательного канала при переломах таза.....	338
ТРАВМАТИЧЕСКИЕ ВЫВИХИ БЕДРА.....	341
ПЕРЕЛОМЫ БЕДРА.....	345
Переломы верхнего конца бедренной кости.....	345
Переломы шейки бедра.....	349
Абдукционные (вальгусные) переломы шейки бедра.....	349
Аддукционные (варусные) переломы шейки бедра.....	352
Несросшиеся переломы и ложные суставы шейки бедра.....	362
Асептический некроз головки бедра и остеоартроз тазобедренного сустава после перелома шейки бедра.....	366
Эндопротезирование при переломах и ложных суставах шейки бедра.....	369
Межвертельные и чрезвертельные переломы бедра.....	377
Изолированные переломы большого и малого вертелов.....	384
Переломы диафиза бедра.....	384
Лечение переломов диафиза бедра.....	386
Оперативное лечение перелома диафиза бедра.....	390
Замедленное сращение переломов бедра.....	399
Несросшиеся переломы и ложные суставы бедра.....	401
Неправильно сросшиеся переломы бедра.....	402
Разгибательная контрактура коленного сустава после перелома бедра.....	403
Переломы мышечков бедра.....	406
ПОВРЕЖДЕНИЯ КОЛЕННОГО СУСТАВА.....	410
Гемартроз коленного сустава.....	410

Растяжение и разрывы связочного аппарата	411
Простое растяжение связок	412
Разрыв внутренней боковой связки	412
Разрыв наружной боковой связки	415
Повреждение менисков	417
Разрыв менисков	418
Хронический менисцит, или менископатия	426
Повреждения крестообразных связок	427
Оперативное лечение свежих разрывов крестообразных связок	428
Отрыв межмышцелкового возвышения	429
Оперативное лечение застарелых разрывов крестообразных связок	429
Повреждение жировой ткани крыловидной складки коленного сустава	434
Повреждения хряща и хондропатия надколенника	435
Подкожные разрывы сухожилия четырехглавой мышцы бедра и собственной связки надколенника	436
Травматические вывихи коленного сустава	438
Вывихи голени	438
Вывихи надколенника	442
ЗАКРЫТЫЕ ПЕРЕЛОМЫ НАДКОЛЕННИКА	444
Лечение переломов надколенника	444
Ошибки при лечении переломов надколенника	447
ЗАКРЫТЫЕ ПЕРЕЛОМЫ КОСТЕЙ ГОЛЕНИ	449
Переломы мыщелков большеберцовой кости	449
Лечение переломов мыщелков большеберцовой кости без смещения	450
Лечение переломов мыщелков большеберцовой кости со смещением	451
Вывихи головки малоберцовой кости	458
Переломы диафиза костей голени	460
Лечение переломов диафиза костей голени	461
Лечение переломов диафиза костей голени вытяжением и гипсовой повязкой	462
Лечение перелома диафиза большеберцовой кости	465
Лечение перелома малоберцовой кости	465
Лечение перелома диафиза обеих костей голени	466
Замедленное сращение, ложный сустав и неправильно сросшийся перелом диафиза костей голени	473
ПОВРЕЖДЕНИЯ ГОЛЕНОСТОПНОГО СУСТАВА	474
Растяжения и разрывы связок голеностопного сустава	474
Разрывы и отрывы наружной связки голеностопного сустава	474
Вывихи стопы	474
Разрывы медиальной (дельтовидной) связки, межберцового соединения с подвывихом стопы кнаружи	475
Привычные вывихи и подвывихи голеностопного сустава	475
Разрывы и вывихи сухожилий в области голеностопного сустава	477
Подкожный разрыв ахиллова сухожилия	477
Вывихи сухожилия длинной и короткой малоберцовых мышц	479
ПЕРЕЛОМЫ ЛОДЫЖЕК	480
Консервативное лечение переломов лодыжек	482
Лечение переломов лодыжек без смещения отломков и подвывиха стопы	483

Лечение одно- и двухлодыжечных переломов со смещением отломков и подвывихом или вывихом стопы кнаружи.....	483
Лечение одно- и двухлодыжечных переломов со смещением отломков и подвывихом или вывихом стопы кнутри	487
Лечение одно- и двухлодыжечных переломов с поворотом внутренней лодыжки основанием кпереди.....	487
Лечение одно- и двухлодыжечных переломов с отрывом заднего нижнего края большеберцовой кости	488
Лечение перелома переднего нижнего края большеберцовой кости	494
Лечение перелома нижнего конца большеберцовой кости без смещения, с компрессией и вклиниванием таранной кости	494
Лечение при расхождении вилки голеностопного сустава с подвывихом кнаружи и со смещением стопы кверху	495
Лечение дистальных эпифизеолизом и переломов эпифизов большеберцовой кости у детей	495
Оперативное лечение переломов лодыжек.....	496
Остеосинтез при переломе внутренней лодыжки	497
Остеосинтез при расхождении вилки голеностопного сустава	498
Остеосинтез при переломе наружной лодыжки	499
Остеосинтез при двухлодыжечных переломах.....	502
Остеосинтез при переломе переднего нижнего края большеберцовой кости.....	502
Остеосинтез при переломе нижнего заднего края большеберцовой кости.....	503
Открытые переломы и переломовывихи голеностопного сустава	504
Неправильно сросшиеся и несросшиеся переломы лодыжек.....	507
Посттравматический дистрофический болевой синдром после переломов лодыжек.....	509
ВЫВИХИ В СУСТАВАХ СТОПЫ.....	510
Подтаранные вывихи.....	510
Полный изолированный вывих таранной кости.....	512
Вывихи в суставе Шопара.....	512
Вывихи в суставе Лисфранка.....	515
Вывихи пальцев стопы	515
ПЕРЕЛОМЫ КОСТЕЙ СТОПЫ.....	516
Переломы таранной кости.....	516
Переломы пяточной кости	521
Переломы ладьевидной кости.....	526
Переломы кубовидной и клиновидных костей	528
Переломы плюсневых костей.....	528
Переломы пальцев	530
Переломы сесамовидных косточек I пальца стопы.....	531
ЛИТЕРАТУРА.....	532

Арон Вульфович Каплан

ПОВРЕЖДЕНИЯ КОСТЕЙ И СУСТАВОВ
(3-е издание)

Редактор Е. Г. Дехтярь

Художественный редактор Л. Д. Лымина.

Корректор А. М. Шувалова

Техн. редактор З. А. Савельева.

Переплет художника И. М. Ивановой

Сдано в набор 19.10.78. Подписано к печати 21.02.79. Формат бумаги 70x108/16. Бум. тип № 1
Лит. гарн. Печать высокая. Усл. печ. л. 49,70. Уч.-изд. л. 49,73. Тираж 10 000 экз. Заказ 924

Цена 3 р. 20 к.

Издательство «Медицина», Москва, Петроверигский пер., 6/8
Московская типография № 11 Союзполиграфпрома при Государственном комитете Совета
Министров СССР по делам издательств, полиграфии и книжной торговли. Москва, 113105,
Нагатинская ул., д. 1.