

**ALLGEMEINE UND SPEZIELLE
CHIRURGISCHE
OPERATIONSLEHRE**

VON

DR. MARTIN KIRSCHNER

O. PROFESSOR · DIREKTOR DER CHIRURGISCHEN KLINIK
DER UNIVERSITÄT TÜBINGEN

DRITTER BAND / ZWEITER TEIL



BERLIN
VERLAG VON JULIUS SPRINGER
1934

**DIE EINGRIFFE
AM OHR UND AN DER NASE
IM RACHEN UND KEHLKOPF
IN DER LUFTRÖHRE UND
IN DEN BRONCHIEN**

VON

A. LAUTENSCHLÄGER

BERLIN

**DIE EINGRIFFE
IN DER SPEISERÖHRE
UND AM HALSE**

VON

DR. O. KLEINSCHMIDT

A. O. PROFESSOR · DIREKTOR DER CHIRURGISCHEN KLINIK
DER STÄDT. KRANKENANSTALTEN WIESBADEN

MIT 460 ZUM GRÖSSTEN TEIL FARRIGEN ABBILDUNGEN



BERLIN
VERLAG VON JULIUS SPRINGER
1934

ALLE RECHTE, INSBESONDERE DAS DER ÜBERSETZUNG
IN FREMDE SPRACHEN, VORBEHALTEN.

COPYRIGHT 1934 BY JULIUS SPRINGER IN BERLIN.

ISBN-13: 978-3-642-89055-0

e-ISBN-13: 978-3-642-90911-5

DOI: 10.1007/978-3-642-90911-5

Softcover reprint of the hardcover 1st edition 1934

Inhaltsverzeichnis.

	Seite
Die Eingriffe am Ohr und an der Nase. Von A. LAUTENSCHLÄGER - Berlin. Mit 198 Abbildungen.	1
I. Die Eingriffe am Ohr	1
A. Allgemeine Vorbemerkungen	1
1. Einleitung. Anwendungsweise der Instrumente	1
2. Die Operationsanordnung. Die Beleuchtung	4
3. Die Allgemeinnarkose und die örtliche Betäubung.	6
B. Kleinere Eingriffe am äußeren Ohr	8
1. Die Parazentese des Trommelfells	8
2. Die Fremdkörperentfernung ohne und mit Ablösung des Gehörgangsschlauches	11
3. Die Operation des Othämatoms	13
C. Die typische Antrotomie	14
1. Die Orientierung über die Lage des Antrums bei verschiedenen Schädelformen	14
2. Die Zellverteilung im Schläfenbein.	21
3. Das atypische Vorgehen bei der Antrotomie	22
Anhang: Die Behandlung der Rezidive akuter Mittelohrentzündung nach geheilter Antrotomie	25
4. Die Gefahren bei Operationen am Warzenfortsatz	26
Anhang: Die chirurgische Behandlung von Fazialislähmungen	29
5. Der Verschluß von Antrumfisteln	29
D. Die Radikaloperation	31
1. Mit Erhaltung der Gehörknöchelchen	31
2. Die Totalaufmeißelung ohne Erhaltung der Gehörknöchelchen	34
3. Die Gehörgangsplastik	36
4. Die Nachbehandlung nach der Radikaloperation	38
Anhang: Der sekundärer Verschluß von retroaurikulären Öffnungen im Warzen- fortsatz nach Radikaloperationen	39
E. Die operative Behandlung von Komplikationen im Gefolge der Otitis	42
1. Die Beteiligung des Kiefergelenkes	42
2. Die Fortleitung der Entzündung auf den Fazialiskanal	42
3. Der Epiduralabszeß	43
4. Der perisinuöse Abszeß	46
5. Die Erkrankungen des Sinusrohres	47
F. Die Operation des otitischen Hirnabszesses	53
1. Die Operation des Schläfenlappenabszesses	56
2. Die Abszeßoperation im Kleinhirn	58
G. Die Labyrinthoperation	59
Methoden der Labyrinthoperation	63
a) Methode nach JANSEN	65
b) Methode nach NEUMANN	66
c) Methode nach HINSBERG	66
d) Methode nach UFFENORDE	70
H. Die Operation bei otogener Meningitis	71
Anhang: Die Eingriffe bei Basisbrüchen mit Beteiligung des Innenohres	75

	Seite
II. Die chirurgischen Eingriffe an der Nase und an ihren Anhangsgebilden	76
A. Allgemeine Vorbemerkungen	76
B. Die Verletzungen der inneren Nase	78
C. Die kleineren Operationen in der Nasenhöhle.	79
Fremdkörper S. 79. — Polypen S. 80. — Blutende Septumpolypen S. 80.	
D. Die Blutungen im Naseninnern und im Nasenrachenraum	81
E. Die Nasenscheidewandoperation	86
1. Die Operation nach KILLIAN	86
2. Subperichondrale Septumoperation nach KRETSCHMANN	93
Anhang: Die Operation der Synechien und Atresien im Naseninnern.	95
F. Die Eingriffe an den Tränenwegen	95
1. Methode nach TOTI	95
2. Methode nach WEST-HALLE	97
3. Methode nach VEIS-CLAUS	98
G. Die Eingriffe an der Oberkieferhöhle	100
1. Die Punktion der Oberkieferhöhle	101
2. Die Kieferhöhlenoperation	102
a) Methode nach CALDWELL-LUC	103
b) Methode nach DENKER	108
c) Methode nach STURMANN	109
Anhang: Der plastische Verschuß oraler Öffnungen in der Oberkieferhöhle.	109
H. Die Eingriffe an den Siebbeinzellen	118
1. Die endonasale Siebbeinoperation nach HALLE	120
2. Die Siebbeinoperation von außen	122
J. Die Eingriffe an der Stirnhöhle.	122
1. Die endonasale Stirnhöhlenoperation nach HALLE	122
2. Die äußere Stirnhöhlenoperation nach KILLIAN	123
3. Die äußere Stirnhöhlenoperation nach WINKLER	130
K. Die Eingriffe bei Erkrankungen sämtlicher Nasennebenhöhlen	131
L. Die orbitalen Störungen bei der Nasennebenhöhlenerkrankung	133
M. Die permaxilläre Ausrottung von Nasenrachentumoren	136
N. Die operative Therapie der Ozaena	136
1. Die Operation nach LAUTENSCHLÄGER, die Naht nach SEIFERT und HINSBERG	136
2. Die Einpflanzung des Ductus stenonianus in die erweiterte und mit dem hinteren Abschnitt der Nasenhöhle kommunizierende Kieferhöhle nach WITTMACK-LAUTENSCHLÄGER	141
3. Die Modifikation nach HALLE	144
4. Die Eingriffe von der Nasenscheidewand aus	145
O. Die pernasalen Hypophysenoperationen	145
1. Die perseptale Methode nach HIRSCH	145
2. Die Modifikation nach WEST-CLAUS	147
3. Der bukko-nasale Weg (durch eine Kieferhöhle)	148
Die Eingriffe im Rachen und Kehlkopf. Von A. LAUTENSCHLÄGER-Berlin.	
Mit 44 Abbildungen	151
1. Die Eingriffe im Nasenrachen	151
2. Die Eingriffe im Mundrachen	160
3. Die Eingriffe bei Verletzungen der Mundrachenhöhle	161
4. Die Eingriffe bei Blutungen im Mundrachen	165
5. Die Eingriffe an den Gaumenmandeln	166
6. Die Gaumenbogennaht	171
7. Die Teilablösung der Mandel mit temporärer Tamponade des Mandelbettes	175
8. Die Eingriffe bei Retropharyngealabszeß	178
9. Die Eingriffe im Kehlkopfrachen (Hypopharynx)	181
10. Die Eingriffe im Kehlkopf	181

	Seite
Die Eingriffe in der Luftröhre und in den Bronchien (die Tracheo-Bronchoskopie). Von A. LAUTENSCHLÄGER-Berlin. Mit 48 Abbildungen	188
Die Eingriffe in der Speiseröhre. (Die Ösophagoskopie und die Entfernung von Fremdkörpern aus der Speiseröhre.) Von Professor Dr. O. KLEINSCHMIDT-Wiesbaden. Mit 10 Abbildungen	225
a) Geschichtliches und Technisches	225
a) Die Einführung des Ösophagoskopes ohne Lichtquelle	226
β) Die Einführung des Ösophagoskopes unter Leitung des Auges	227
b) Allgemeines und anatomische Vorbemerkungen zur Ausführung der Ösophagoskopie	229
c) Die allgemeine Anzeigestellung zur Ösophagoskopie	231
d) Die Schmerzbetäubung zur Ösophagoskopie	232
e) Die Vorbereitung der Instrumente	232
f) Die Lagerung und die Einführung des Rohres.	232
a) Die Einführung im Sitzen	233
β) Die Einführung im Liegen	235
g) Die Nachbehandlung	237
h) Die Ösophagoskopie nach Anlegung einer Ösophagotomie oder Gastrotomie	237
i) Die Entfernung von Fremdkörpern aus der Speiseröhre	238
a) Vorbemerkungen, Voruntersuchung und Anzeigestellung	238
β) Die Entfernung von Fremdkörpern auf ösophagoskopischem Wege	240
γ) Die Ursachen für das Mißlingen der ösophagoskopischen Fremdkörperentfernung	242
δ) Die Störungen	243
ε) Die Entfernung von Fremdkörpern durch Ösophagotomie und Gastrotomie	244
ζ) Die Entfernung von Fremdkörpern aus der Speiseröhre vor dem Röntgenschirm	244
k) Die Ösophagoskopie bei Verengerungen, Erweiterungen und Ausstülpungen (Divertikel)	245
l) Die Ösophagoskopie bei Geschwülsten der Speiseröhre im Halsabschnitt	245
Die Eingriffe am Halse. Von Professor Dr. O. KLEINSCHMIDT-Wiesbaden. Mit 159 Abbildungen	247
A. Anatomische Vorbemerkungen.	247
1. Die Halsfaszien	248
2. Die äußere Form des Halses	250
3. Die Hautschnitte am Halse	251
4. Die einzelnen Gegenden des Halses	252
a) Die vordere Halsgegend	253
a) Das Trigonum colli suprahyoideum	253
β) Das Trigonum colli infrahyoideum	255
b) Die seitliche Halsgegend	259
B. Die Eingriffe bei den angeborenen Erkrankungen des Halses	261
1. Die mittlere Halszyste und die mittlere Halsfistel	261
2. Die seitliche Halszyste und die seitliche Halsfistel	262
C. Die Eingriffe bei Verletzungen des Halses	264
D. Die Eingriffe an der Haut, an dem Unterhautzellgewebe und im Retropharyngealraum	268
1. Die Eingriffe bei den Halsphlegmonen	268
2. Die Eingriffe bei den Furunkeln und den Karbunkeln	270
3. Die Eingriffe beim retropharyngealen Abszeß	270
a) Die Punktion des Retropharyngealabszesses	271
b) Die Eröffnung des Retropharyngealabszesses	271
a) Der Eingriff nach CHIENE	271
β) Der Eingriff nach BURCKHARDT	275
E. Die Eingriffe an den Muskeln des Halses. (Die Eingriffe beim Schiefhals)	275
Der muskuläre Schiefhals	275
a) Vorbemerkungen	275
b) Die Behandlung	276

	Seite
a) Die subkutane Tenotomie	276
β) Die offene Tenotomie	277
γ) Die Entfernung großer Abschnitte des erkrankten Muskels	278
δ) Die plastische Verlängerung des Kopfnickers	280
Andere Formen des Schiefhalses	280
F. Die Eingriffe bei der Halsrippe	280
a) Allgemeines	280
b) Die Beseitigung der Halsrippe	281
a) Der vordere Zugang	283
β) Der hintere Zugang	285
G. Die Eingriffe an den Blutgefäßen des Halses	287
1. Die Freilegung der Gefäße	287
a) Die Freilegung der Karotisgefäße	287
a) Die Freilegung der A. carotis communis	287
β) Die Freilegung der A. carotis ext.	291
γ) Die Freilegung der A. carotis int.	292
b) Die Folgen der Unterbindung der Karotisgefäße	295
c) Die Freilegung der Seitenäste der A. carotis ext.	297
a) Die Freilegung der Aa. thyroidea sup. und inf.	297
β) Die Freilegung der A. lingualis	297
γ) Die Freilegung der Aa. maxillaris ext. und int.	299
d) Die Freilegung der A. occipitalis	300
e) Die Freilegung der A. subclavia oberhalb des Schlüsselbeins	302
f) Die Freilegung der A. vertebralis	304
a) Die Freilegung der A. vertebralis im 1. Abschnitt	305
β) Die Freilegung im 3. Abschnitt nach KÜTTNER	308
γ) Die Freilegung im 3. Abschnitt nach DRÜNER	308
g) Die Freilegung der V. jugularis int.	311
2. Die Eingriffe bei den Aneurysmen der Halsgefäße	312
a) Die Eingriffe bei den Aneurysmen der A. subclavia oberhalb des Schlüsselbeins	314
b) Die Eingriffe bei den Aneurysmen der Karotisgefäße	321
a) Die Eingriffe bei den Aneurysmen der A. carotis comm.	321
β) Die Eingriffe bei den Aneurysmen der A. carotis ext.	322
γ) Die Eingriffe bei den Aneurysmen der A. carotis int.	323
c) Die Eingriffe bei den Aneurysmen der A. vertebralis	323
d) Die Eingriffe bei den Aneurysmen der A. occipitalis	327
H. Die Eingriffe an den Nerven des Halses	328
1. Die Freilegung des Plexus brachialis	328
2. Die Freilegung des Nervus vagus und seiner Äste	329
a) Die Freilegung des Nervus laryngeus sup.	329
b) Die Freilegung des Nervus laryngeus inf. (N. recurrens)	330
3. Die Freilegung des Truncus sympathicus	331
4. Die Freilegung und Resektion der zum Arm ziehenden Rr. communicantes	333
5. Die Freilegung des Nervus phrenicus	338
6. Die Freilegung des Nervus accessorius	341
7. Die Freilegung des Nervus occipitalis major und minor	343
8. Die Freilegung des Nervus hypoglossus	345
9. Die Freilegung des Nervus glossopharyngeus	348
I. Die Eingriffe an den Lymphgefäßen und den Lymphknoten des Halses	350
1. Die Eingriffe am Ductus thoracicus im Halsabschnitt	350
a) Anatomische, klinische und technische Vorbemerkungen	350
b) Die Freilegung	354
2. Die Eingriffe an den Lymphknoten des Halses	354
a) Klinische Vorbemerkungen	354
b) Die Entfernung der Halslymphknoten in der Umgebung der Vena jugularis interna	356
a) Der Eingriff nach DE QUERVAIN	359
β) Der Eingriff nach KÜTTNER	359
c) Die Störungen	359

	Seite
K. Die Eingriffe bei den Geschwülsten des Pharynx	360
1. Klinische Vorbemerkungen	361
2. Die Eingriffe	361
a) Die Pharyngotomia subhyoidea (v. LANGENBECK)	362
b) Die Pharyngotomia lateralis subhyoidea oder suprahyoidea (KRÖNLEIN)	366
c) Die Pharyngotomia lateralis (v. MIKULICZ)	368
d) Die Pharyngotomia suprahyoidea (JEREMITSCH-GRÜNWARD)	370
e) Die Pharyngotomie in der Mittellinie unter Durchtrennung des Zungenbeines (VALLAS)	371
f) Die Pharyngotomia mediolateralis (KOCHER)	371
L. Die Eingriffe am Halsabschnitt der Speiseröhre	372
1. Die Eingriffe bei den Verletzungen der Speiseröhre im Halsabschnitt	372
2. Die Ösophagotomie	373
3. Die Ösophagostomie	379
4. Der Eingriff bei der diffusen Speiseröhrenerweiterung am Halse	379
5. Der Eingriff beim Karzinom des Halsteiles der Speiseröhre	380
6. Die Eingriffe beim Grenzdivertikel der Speiseröhre	384
a) Klinische Vorbemerkungen	384
b) Die konservativen Maßnahmen	385
c) Die Eingriffe	385
a) Die Vorbereitung	385
β) Die Lagerung und die Schmerzbetäubung	386
γ) Die Freilegung des Divertikels	386
δ) Die Störungen	387
ε) Die Einzelheiten der verschiedenen Eingriffe	389
I. Die Abschnürung des Sackes nach GOLDMANN	389
II. Die Verlagerung des Sackes nach KÖNIG (LIEBL, SCHMID)	391
III. Die Einstülpung des Sackes in die Speiseröhre nach GIRARD	391
IV. Die einzeitige Entfernung des Sackes (NIEHANS, WHEELER)	392
V. Die zweizeitige Entfernung nach MAYO	395
M. Die Eingriffe am Kehlkopf und an der Luftröhre (Halsabschnitt)	396
1. Die Laryngotomia medialis	396
2. Die Hemilaryngektomie (GLUCK)	399
3. Die vollständige Entfernung des Kehlkopfes	410
a) Die allgemeine Anzeigestellung	410
b) Die Technik der vollständigen Entfernung des Kehlkopfes	410
a) Allgemeines	410
β) Die Schmerzbetäubung bei der vollständigen Kehlkopfentfernung	411
γ) Der Eingriff nach GLUCK und SOERENSEN	414
δ) Die Abänderung des Eingriffes nach RÉTHI	427
c) Die vollständige Entfernung des Kehlkopfes mit teilweiser Entfernung des Hypopharynx	432
d) Die vollständige Entfernung des Kehlkopfes mit dem Hypopharynx und dem Anfangsteil der Speiseröhre	433
4. Die Tracheotomie	442
a) Die allgemeine Anzeigestellung und Technik	442
b) Die Tracheotomia superior	446
c) Die Tracheotomia inferior	450
d) Die Tracheotomia media	453
e) Die Coniotomie	455
5. Die Eingriffe bei den Verletzungen, den Verengerungen und den Fisteln des Kehlkopfes und der Luftröhre	455
a) Die Eingriffe bei den Verletzungen	455
b) Die Eingriffe bei den Verengerungen	456
c) Die Eingriffe bei den Fisteln des Kehlkopfes und der Luftröhre	458
6. Die Eingriffe bei den Lähmungen der Kehlkopfnerve	474

N. Die Eingriffe an der Schilddrüse und am Thymus	479
1. Die Eingriffe beim Kropf	479
a) Allgemeine Anzeigestellung und Technik	479
b) Anatomische und pathologisch-anatomische Bemerkungen	481
c) Die Vorbereitung und die Lagerung zum Eingriff	485
d) Die Schmerzbetäubung	486
e) Die Ausführung (Normalverfahren)	487
f) Die Störungen bei den Eingriffen am Kropf und ihre Behandlung	499
a) Die Blutung	499
β) Die Luftembolie	500
γ) Die Störungen der Atmung	501
δ) Die Schädigung des N. recurrens	503
ε) Die postoperative Tetanie	504
g) Andere Eingriffe beim Kropf	505
a) Die Enukleation	505
β) Die Eingriffe bei retrosternalem und intrathorakalem Kropf	505
γ) Der Eingriff beim bösartigen Kropf	508
δ) Der Eingriff beim Kropf der Jugendlichen	509
ε) Der Eingriff beim Kropfrezidiv	509
h) Die Eingriffe beim Basedowkropf	509
a) Allgemeines und Anzeigestellung	509
β) Die Vorbereitung	512
γ) Die Schmerzbetäubung	514
δ) Die Eingriffe	514
I. Die Unterbindung der Aa. thyreoidea sup. und inf.	514
II. Die vollständige Entfernung der Schilddrüse	516
III. Die Resektion des Thymus	516
ε) Die Nachbehandlung und die Erfolge	517
i) Der Eingriff beim entzündeten Kropf	517
2. Die Resektion des Thymus	518
O. Die Eingriffe bei den Geschwülsten des Halses	520
1. Die Eingriffe bei den Geschwülsten der seitlichen Halsgegend	520
a) Der Eingriff beim branchiogenen Karzinom	521
a) Die Entfernung	522
β) Die Störungen	523
b) Der Eingriff bei den Geschwülsten der Karotisdrüse	524
1. Allgemeines	524
2. Die Anzeigestellung zum Eingriff	525
3. Der Eingriff	525
a) Allgemeines	525
β) Die Ausführung	526
γ) Die Störungen	527
2. Die Eingriffe bei den Geschwülsten des Halses ohne bestimmten Sitz	528
a) Die Eingriffe bei den Fibromen	528
b) Die Eingriffe bei den Lipomen	528
c) Die Eingriffe bei den Hämangiomen und den Lymphangiomen	529
Sachverzeichnis	530

**Die Eingriffe am Ohr, an der
Nase, im Rachen und Kehlkopf
in der Luftröhre und in den Bronchien**

Von

A. LAUTENSCHLÄGER-Berlin

Mit 290 Abbildungen

Die Eingriffe an Ohr und Nase.

Von

A. LAUTENSCHLÄGER - Berlin.

Mit 198 Abbildungen.

I. Die Eingriffe am Ohr.

A. Allgemeine Vorbemerkungen.

1. Einleitung. Anwendungsweise der Instrumente.

Vom großen Arbeitsgebiet des Allgemeinchirurgen hat sich unter anderen auch das Feld des Ohren- und Nasenarztes abgesondert. Diese Absonderung hat gute Früchte getragen, die überall in der fachärztlichen Chirurgie sichtbar hervortreten. Anscheinend geht innerhalb des abgesonderten Feldes die liebevolle Versenkung ins einzelne heute schon zu weit. Manche gestellte Aufgabe weist wieder ins Mutterland zurück. Indes beharrt jeder auf seiner Bahn, in den sich kreuzenden Wegen wird die Notwendigkeit der Verständigung zwischen dem Spezialisten und dem Allgemeinchirurgen dringlicher, weshalb die Mitteilung von Weg und Mittel des einen auch dem anderen nur dienlich sein kann. So ist die Aufsuchung von otogenen Abszessen in der mittleren Schädelgrube an der Stelle, woher sie ausgegangen sind, sicherer und leichter durch ohrenärztliche Maßnahmen zu bewerkstelligen. Auch die gutartigen, im vorderen Teil der Hypophyse sitzenden Geschwülste und zystischen Bildungen lassen sich direkt von vorne durch die Nasen- bzw. Kieferhöhle mit viel geringerem Aufwand freilegen und beseitigen durch fachärztliche Eingriffe, die durchaus zur großen Chirurgie gehören.

Alle Grundlinien zweckmäßiger chirurgischer Arbeit werden gezogen durch den anatomischen Bau der von ihr berührten Organe und ihr biologisches Verhalten. In den vom Ohren- und Nasenarzte bearbeiteten Gebieten liegen wertvolle, lebenswichtige Organe dicht beieinander. Je weniger wir bei ihrer Aufschließung zu zerstören, zu opfern brauchen, je geringer die Erschütterung der Nachbarschaft und des gesamten Organismus, je besser die Funktion wieder hergestellt oder erhalten wird, je schöner der kosmetische Erfolg, um so wertvoller und dauerhafter ist die Methode.

Die kosmetischen Erwägungen spielen keine geringe Rolle. Vielleicht sind sie beim Spezialisten so sehr in den Vordergrund gerückt und haben den unterminierenden Methoden allzugroße Geltung verschafft. Dem Chirurgen ist das Unterminieren, die Arbeit im Halbdunkel an und für sich gegen sein Wesen. Er entscheidet sich, vor die Wahl gestellt, lieber für die Eingriffe von außen, während der Ohren- und Nasenarzt, ein Höhlenarbeiter aus Gewohnheit, sich den Vorteil des die Tiefe am besten aufhellenden reflektierten Lichtes zunutze macht und die indirekten Wege bevorzugt.

Will der Allgemeinchirurg die hier beschriebenen Operationen ausführen, so muß er die Untersuchungsmethoden beherrschen und im Gebrauche der Instrumente und Lichtquellen geübt sein.

Die Radiographie gehört zum unentbehrlichen Rüstzeug. Doch auch der Erfahrene verwertet sie mit Zurückhaltung und nur im Zusammenhang mit dem klinischen Bilde.

Die Knochenhöhlen, mit denen wir es vorwiegend zu tun haben, zeigen große Verschiedenheiten in ihrem Aufbau, ihrer Größe und in ihrer Verteilung über die ebenfalls verschieden gebauten Schädelknochen. Diese Vielartigkeit stellt vielartige, reizvolle Aufgaben, denen wir mittels der durch Jahrzehnte hindurch erprobten und sicheren Methoden gewachsen sind.

Hammer und Meißel sind unser wichtigstes Handwerkszeug. Wer damit vertraut ist, kann vieler anderen Instrumente entraten. Sie schränken den Gebrauch von Stanzen, Fräsen, Knochenzangen und scharfen Löffeln bedeutend ein, ersparen Zeit und Mühe und ermöglichen das genaueste Arbeiten. Im Notfalle muß man imstande sein, mit jedem mittelgroßen Meißel und irgendeinem der gebräuchlichen chirurgischen Hämmer eine Aufmeißelung des Warzenfortsatzes vorzunehmen (Instrumentarium siehe KIRSCHNER Bd. 1, S. 474—477). Große, breite Meißel können dem Operationsfeld schlecht angepaßt werden und behindern die Übersicht, ebenso ist es mit den allzugroßen Holzhämmern.




Abb. 1. Metallhammer mit Bleifüllung nach JANSEN.

Wir nehmen den neben abgebildeten, leicht im Handgelenk federnden und Erschütterungen des Schädels auf ein Minimum einschränkenden, ganz aus festem Metall bestehenden Hammer nach JANSEN, dessen weichere Bleifüllung über den härteren Metallmantel herausragt und beim Aufschlagen den Klang abdämpft (Abb. 1).

Der beste Meißel — in seiner Verwendungsmöglichkeit und in der Arbeitsleistung ein Wunderwerkzeug — ist der nach Art eines Stemmeisens einseitig



Abb. 2. Flachmeißel nach LUCAE-JANSEN.

angeschliffene gerade Flachmeißel mit wenig abgerundeter Schneide (Abb. 2 u. 3). Er vereinigt zwei dienliche Eigenschaften, die zutage treten, je nachdem man seine Schneide mit der geraden oder abgeschrägten Seite aufsetzt. Berührt bei flacher Haltung die schräge Fläche des Meißels den zu bearbeitenden Knochen, dann schürft die Schneide wie ein feiner Hobel. Dreht man den Meißel um und setzt ihn steil auf, so dringt er ins Knochengewebe tiefer ein (Abb. 4 u. 5).

Letztere Eigenschaft brauchen wir, um bestimmte Knochenteile abzusprennen, erstere zum Abmeißeln feiner Späne und an allen Stellen, wo

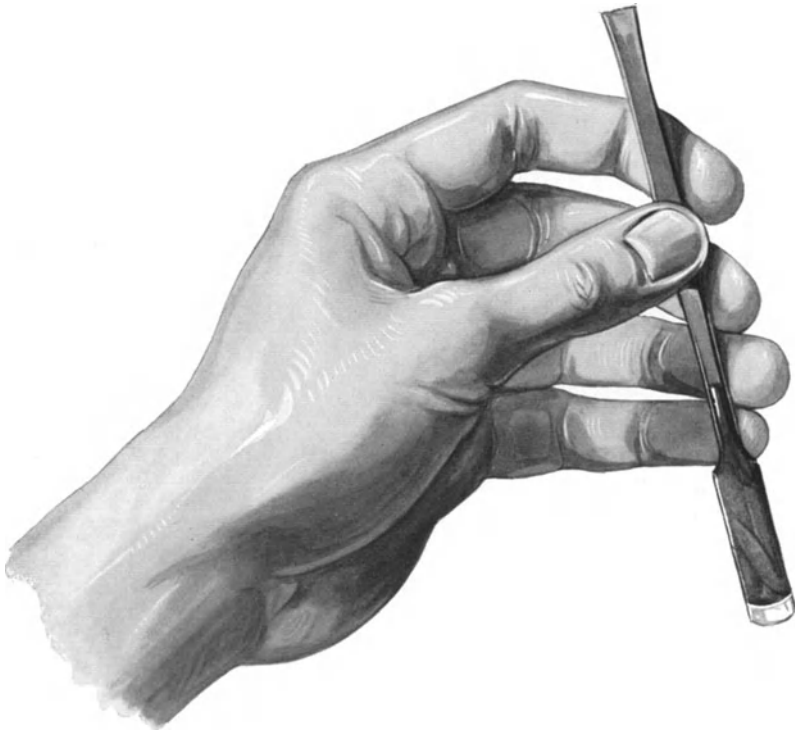

Abb. 3. Meißelhaltung.

vorsichtiges Schürfen geboten ist: zur Verdünnung einer Knochenschicht, zur Glättung von Unebenheiten, und anstatt des scharfen Löffels zur Beseitigung

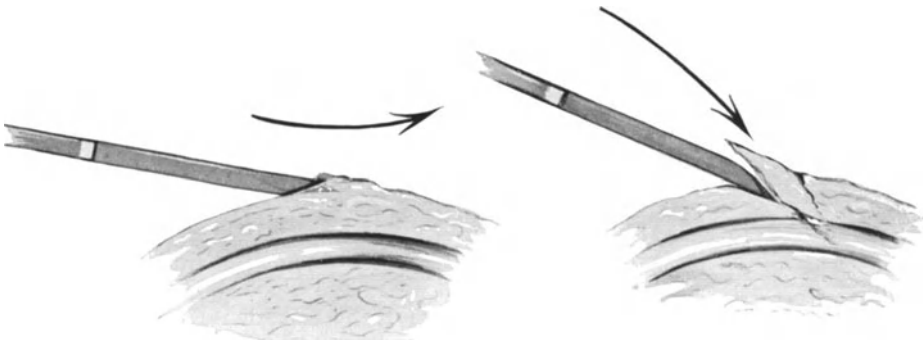


Abb. 4. Der flach aufgesetzte Meißel „schürft“ oberflächlich.

Abb. 5. Der steil aufgesetzte Meißel dringt in die Tiefe ein.

von Zellwänden und brüchigem, auf festerer Basis aufsitzenden Knochen. Der zungenförmige Vorsprung der Schneide erleichtert das Ansetzen und Eindringen des Meißels an geeigneter Stelle. Die Hohlmeißel sind zweckmäßig an den

Kanten und Ecken einer Höhle, wo der gewölbte Meißel sich den Knochenlinien gut anschmiegt, doch kann man auch mit einem schmalen Flachmeißel allein jedes Profil herstellen.

Der handliche Hammer hat eine breitere und schmalere Aufschlagfläche. Man läßt meist die breitere auf den Meißelgriff fallen, weil bei solcher Gewichtsverteilung der Hammer leichter zu schwingen ist und weichere Schläge erlaubt. Umgedreht fällt er mit größerer Härte auf. Um eine Sprengwirkung hervorzurufen (Labyrinthoperation) genügt ein kurzer, harter Hammerschlag, wonach der Meißel rasch zurückgezogen wird. Am meisten gebraucht man den Hammer zu kurzen, unmittelbar aufeinanderfolgenden und je nach der Örtlichkeit und Härte des Knochens abzustufenden Schlägen.

Ein weiteres unentbehrliches Instrument ist die stumpfe Hähchensonde (Abb. 6). Sie hilft uns fühlen, unterscheiden und Wege suchen.



Abb. 6. Hähchensonde.

Wo wir im Zweifel sind, ob eine Fistel besteht, ob harte Hirnhaut oder Blutleiter oder eine derbe Cholesteatommembran vorliegt, gibt sie Aufschluß. Wir nehmen sie, um verirrte Knochensplitter vom Sinus oder der Dura abzuheben und nach außen zu befördern, sie ist ein gutes Tast-, Sondier- und Hebelinstrument. Niemals soll an ihrer Statt die Pinzette zum Tasten oder Suchen gebraucht werden.

Das weitere Instrumentarium wird an seinem Orte beschrieben. Grundsätzlich brauchen wir möglichst wenig Instrumente. Je geschickter der Operateur, je besser er Art und Verwendungsmöglichkeit des einzelnen Instrumentes kennt und ausnützt, um so weniger Hilfsinstrumente hat er nötig.

Ebenso ist es mit dem Personal beschaffen. Das verhältnismäßig kleine Operationsfeld erlaubt selten die gleichzeitige Betätigung mehrerer Hände. Je mehr Geräte und Hantierung, um so bedeutender ist die Möglichkeit, Fehler in der Technik und Asepsis zu begehen. Wer mit beiden Händen gleichzeitig und im Wechsel zu arbeiten gelernt hat, braucht in der Norm nur einen aufmerksamen, zuverlässigen Assistenten, der die Wundhaken bedient oder stärkere Blutungen beherrschen hilft. Im Notfalle tritt ein praktischer Arzt, eine Schwester oder der Wundsperrerr allein an seine Stelle.

2. Operationsanordnung. Beleuchtung.

Die unentbehrlichen Instrumente liegen übersichtlich auf einer rechteckigen, in horizontaler und vertikaler Richtung verstellbaren Tischplatte in nächster Nähe des Operationsgebietes und sind gut erreichbar, damit der Operateur jederzeit sich selbst bedienen kann. Eine Schwester sorgt für strenge Einordnung der Instrumente, zugleich für das nötige Tupfer-, Naht- und Verbandmaterial, welches nur mit Pinzetten, nicht mit den Händen angefaßt und zugereicht wird.

Dazu kommt eine Hilfsperson, welche den Kopf stützt und ihn durch sanften Zug oder Druck in die jeweils günstigste Lage bringt. Voss läßt den Kopf durch einen geburtszangenähnlichen Apparat befestigen und einstellen.

Der Kranke liegt mit dem Rücken auf einem stabilen Operationstisch. Der Nacken wird durch eine solide Halbrohle gestützt, auf welcher der Kopf bequem nach beiden Seiten gedreht, erhoben und gesenkt werden kann.

Untenstehende Skizze veranschaulicht Stellung und Anordnung des für eine Ohroperation notwendigen Personals und der hierzu unentbehrlichen Geräte (Abb. 7).

Bei Eingriffen an der linken Kopfhälfte steht der Operateur links, sonst rechts vom Kranken, die Lichtquelle befindet sich auf der Stirne des Chirurgen

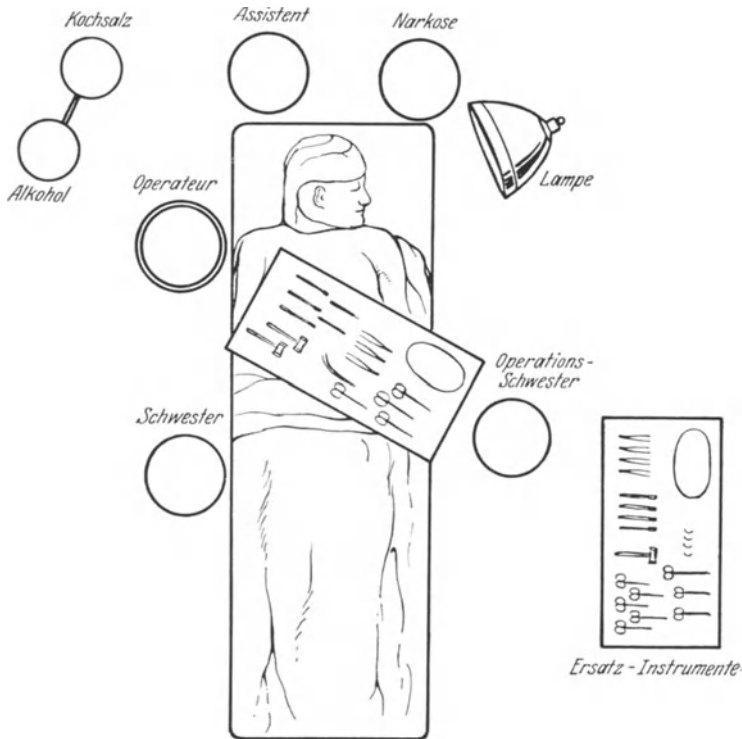


Abb. 7. Operationsanordnung.

oder schräg gegenüber. Das zuverlässigste Licht erhalten wir von einer einfachen elektrischen Lampe mit dunkler Einfassung, die sich nach allen Richtungen verstellen und leicht bedienen läßt. Der das Licht auffangende allgemein bekannte Reflektor sitzt auf einem mit steriler Gaze umwickelten, der Kopfform gut angepaßten Hartgummireifen. Die sonst brauchbaren direkten Licht spendenden elektrischen Stirnlampen (Abb. 8) hindern die Bewegungsfreiheit des Operateurs und Personals und erhitzen sich schnell. Störungen der Beleuchtung sind umständlich zu beheben, bei mangelhafter Isolierung erhält der Operateur elektrische Schläge.

Für die Instandhaltung des Lichtes, Versorgung des Instrumentenkochers und sonstige zufällige Handreichungen brauchen wir eine weitere Hilfsperson.

Da wir nie mit Sicherheit den Umfang unserer Eingriffe voraussagen können, müssen die behaarten Teile des Kopfes besonders sorgfältig vorbereitet werden. Rücksicht auf die Eitelkeit der Kranken rächt sich unter Umständen schwer. Man rasiere ausgiebig, bei Ohroperationen stets auch die Nackenhaare bis zur Protuberantia occipitalis.

Im übrigen sei auf die Ausführungen KIRSCHNERS in dem Allgemeinen Teil dieses Werkes hingewiesen.

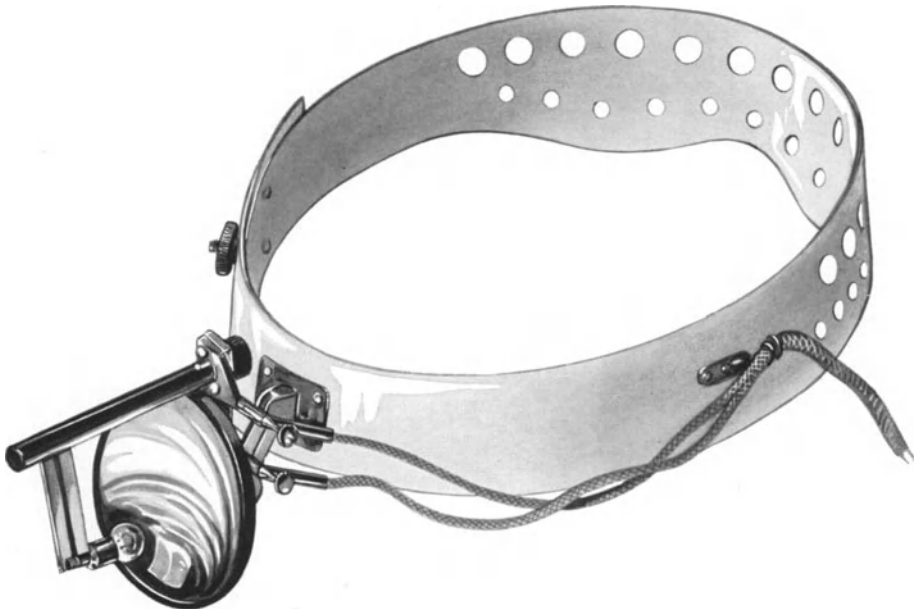


Abb. 8. Elektrische Stirnlampe.

3. Allgemeinnarkose und örtliche Betäubung bei Operationen am Ohr.

Bei allen größeren Eingriffen am Schläfenbein bevorzugen wir die Allgemeinetäubung durch eine erfahrene Hilfskraft. Der Operierende kann, durch die Lage des Operationsfeldes begünstigt, selbst alle Phasen der Gasnarkose kontrollieren und die Tiefe derselben bestimmen, die örtliche Betäubung dient zur Unterstützung und Abkürzung der Allgemeinnarkose bei voraussichtlich länger dauernden Eingriffen. Sonst vermeiden wir grundsätzlich die gleichzeitige Verabreichung mehrerer Betäubungsmittel.

Wir arbeiten an recht empfindlichen Organen. Die Hammerschläge auf den oft elfenbeinharten Knochen werden vom nichtbetäubten Kranken peinlich empfunden, die Möglichkeit der örtlichen Umspritzung ist beschränkt, die Einspritzungen selbst sind nicht ungefährlich (es sind mehrere Todesfälle infolge Lokalanästhesie bekannt geworden), weshalb wir uns die Segnungen der Allgemeinnarkose in den bekannten Grenzen zunutze machen und die örtliche Betäubung nur dann allein und mit den geringsten Dosen anwenden, wenn besondere Verhältnisse sie als angebracht erscheinen lassen.

Der Narkotiseur weiß, daß er bei Säuglingen, Diabetikern, alten Leuten, Nieren-, Herz- und Lungenkranken besonders vorsichtig in der Dosierung des Betäubungsmittels sein, beim Arbeiten in der Nähe des Fallopischen Kanals auf die vom N. facialis versorgte mimische Muskulatur achten muß und bei Operationen am Kleinhirn wegen der hier drohenden Atemlähmung die Narkose im Einvernehmen mit dem Operateur rechtzeitig abbricht.

Für kleinere Eingriffe, wie Parazentese, schmerzhafte Verbandwechsel, oberflächliche Inzisionen, Fremdkörperextraktion u. a. genügt der kurze Ätheraustausch (Chlor- oder Bromäthyl).

Die örtliche Betäubung muß bei allen hier in Betracht kommenden Eingriffen möglichst vollkommen sein. Wir verwenden die stets ausreichende, sterile, frisch bereitete $\frac{1}{2}\%$ ige Panto-kain-Suprareninlösung.

Desinfektion der äußeren Haut, Jodanstrich. Beginn der Einspritzung am oberen Muschelansatz. Die Nadel wird von da langsam bis zum oberen Knochenrand des äußeren Gehörgangs vorgeschoben. Dort werden, womöglich subperiostal, 1—2 ccm Flüssigkeit abgesetzt. Beobachtung der Wirkung der Einspritzung auf den Organismus (Puls, Atmung, Gesichtsfarbe).

Nun ziehen wir die Ohrmuschel leicht nach vorne und stechen die Nadel ungefähr in der Mitte zwischen oberem und unterem Muschelansatz ein, halten uns wieder dicht an den Knochen und schieben die Nadel langsam nach vorne und hart zwischen Knochen und häutigem Gehörgang in die Tiefe, wo eine weitere Flüssigkeitsmenge (1 ccm) verschwindet.

Das dritte Depot wird vor dem Tragusknorpel angelegt; auch von

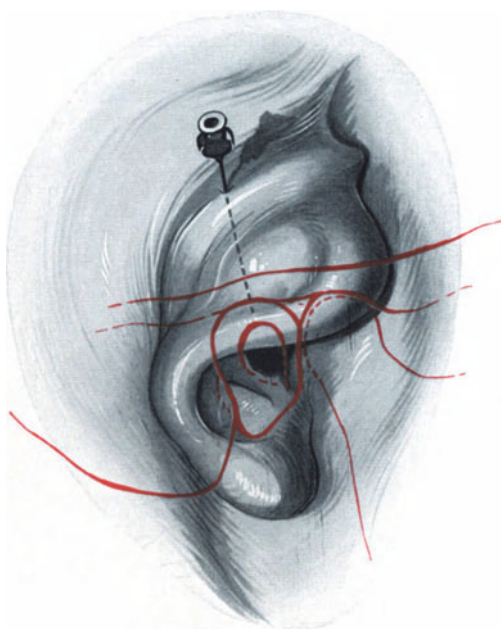


Abb. 9. Die Nadel ist vom oberen Muschelansatz bis zum knöchernen Gehörgang vorgeschoben.

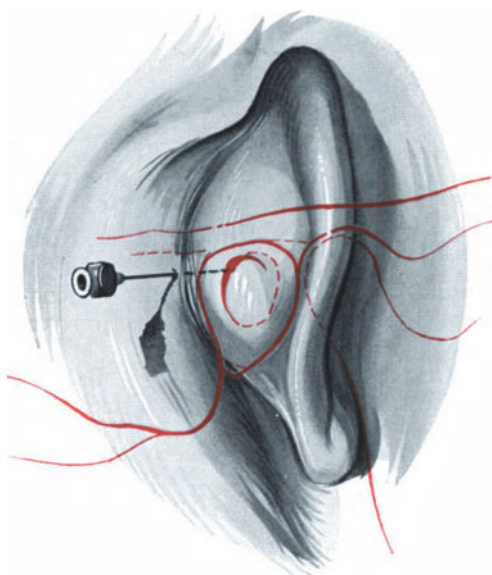


Abb. 10. Zweite Injektionsstelle. Die Nadelspitze liegt dicht am Gehörgangsschlauch.

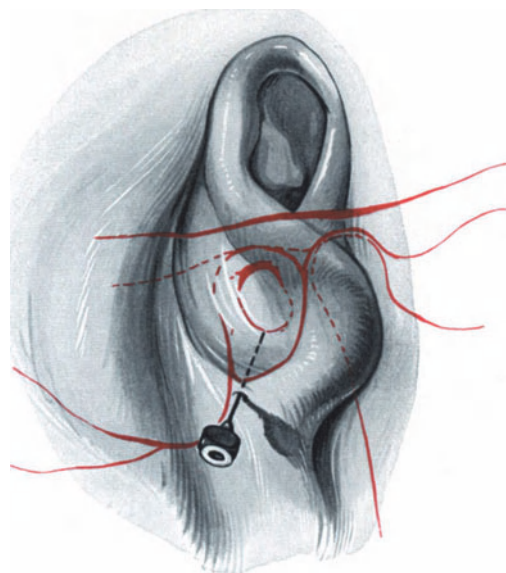


Abb. 11. Dritte Injektionsstelle.

hier aus sucht man mit der Nadelspitze bis zum Gehörgang vorzudringen. Schließlich werden, wenn bis dahin die Einspritzungen gut vertragen wurden,

noch am unteren Muschelansatz Gehörgang und Warzenfortsatz infiltriert (Abb. 9—12).

Tastend sucht man sich die entsprechende Gewebsschicht auf, umgeht die Knochenränder und vermeidet den Knorpel und den Gehörgangsschlauch. Durch die Ausschaltung des N. auriculo temporalis und des Ramus auricularis vagi vom Gehörgang aus nach v. EICKEN-LAVALLE erzielt man ebenfalls eine gute Anästhesie des Gehörgangs und Trommelfells.

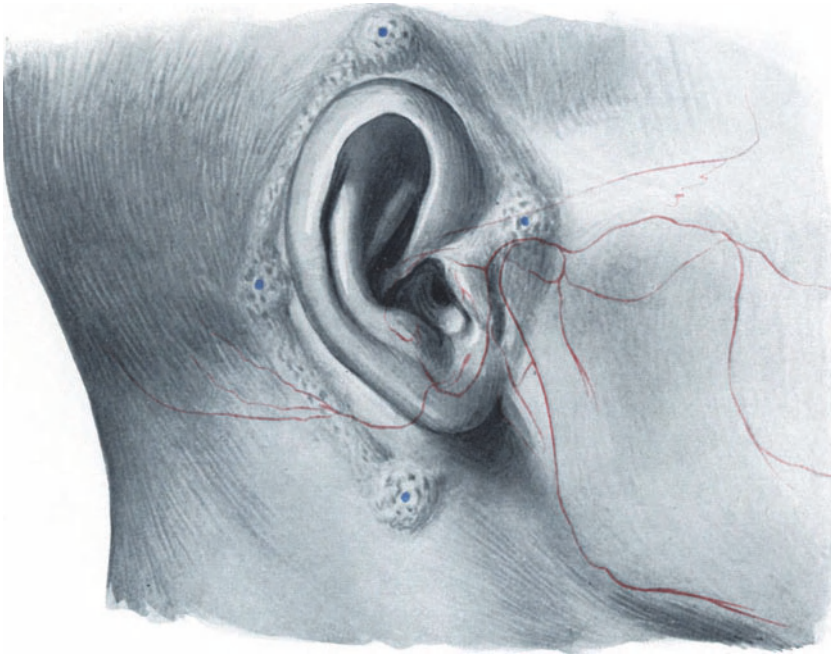


Abb. 12. Übersichtsbild für die äußere Infiltrationsanästhesie des Ohres. Die Knochengrenzen sind rot eingezeichnet.

Bei Herzkranken, Leberleidenden, Vagotonikern geht man mit der Menge der Injektionsflüssigkeit besonders sparsam um und gibt vorsorglich Ephedrin subkutan oder in Tablettenform.

Etwas später auftretende toxische Wirkung des Panto-(Novo)kain-Adrenalins bekämpft man durch Einatmung von Amylnitrit oder Einspritzungen von Kampfer und Lobelin (Coramin).

Welcher Art der vorzunehmende Eingriff auch sei, an welcher Stelle und unter welchen Umständen wir handeln müssen, wir verfahren stets nach den strengen Regeln der Asepsis.

B. Kleinere Eingriffe am äußeren Ohr.

1. Parazentese des Trommelfells.

Unter den kleineren Eingriffen ist die Parazentese des Trommelfells unentbehrlich. Sie befreit den Kranken von Schmerzen, schafft den unter Druck stehenden Mittelohrräumen Entlastung und kürzt den Krankheitsprozeß ab.

Der Gehörgang muß gut übersichtlich sein. Zu diesem Zweck wird er von Cerumen- oder Epidermisfetzen durch vorsichtiges Auswischen (Tupferchen)

(Abb. 13) oder Ausspritzen (warme Borsäurelösung) befreit, ein entsprechend großer Trichter in den Gehörgang eingeführt und das Trommelfell in den Lichtkegel eingestellt (Abb. 15).




Abb. 13. Wattetupfer für den Gehörgang.

Während eine Hand die Ohrmuschel und den eingeführten Ohrtrichter festhält, führt die andere Hand bei guter Beleuchtung und unter Leitung des Auges die auf den Ohrtrichter sich stützende Lanzette in die Tiefe (Abb. 15) und durchschneidet das Trommelfell dicht hinter dem Hammergriff.

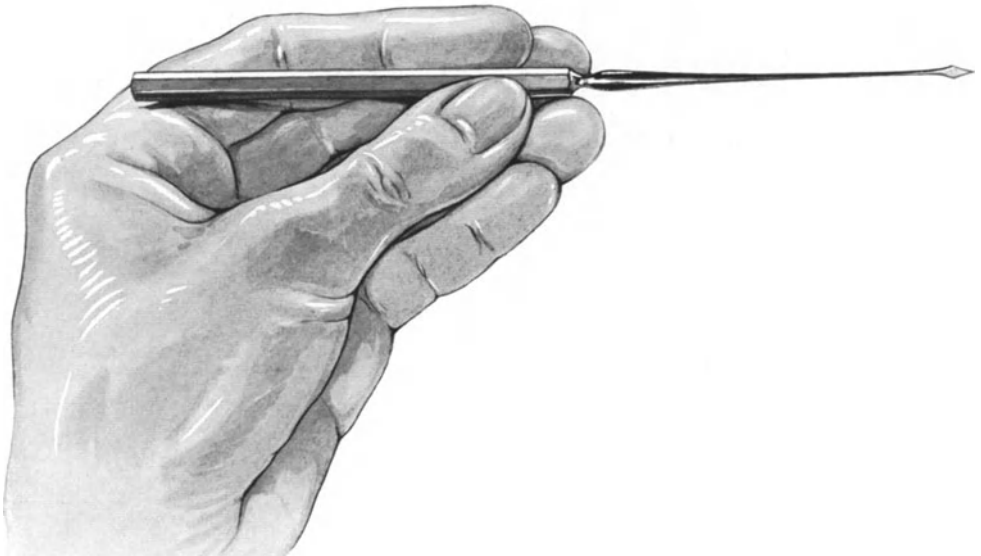

Abb. 14. Handhabung der Parazentesenlanzette.

Bei Kindern genügt die einfache Durchbohrung. Sonst längerer Schnitt bis in die Nähe des Trommelfellfalzes (s. Abb. 16), Quer- oder Lappenschnitte sind entbehrlich. Um überraschenden Abwehrbewegungen zuvorzukommen, muß der Kopf des Patienten gut festgehalten werden — was ohne Fixation des ganzen Körpers meist nicht geht. Bei unruhigen, wenig beherrschten Kranken nimmt man den kleinen Eingriff am besten im Ätherrausch und im Liegen vor, besonders, wenn man ihn beiderseits ausführen muß, wobei man vor dem

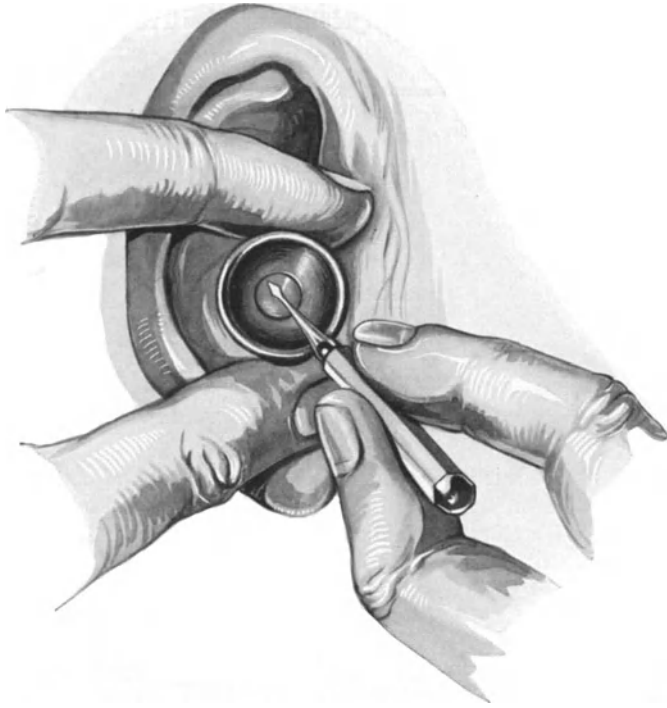


Abb. 15. Hand- und Instrumentenhaltung bei der Trommelfellparazentese.

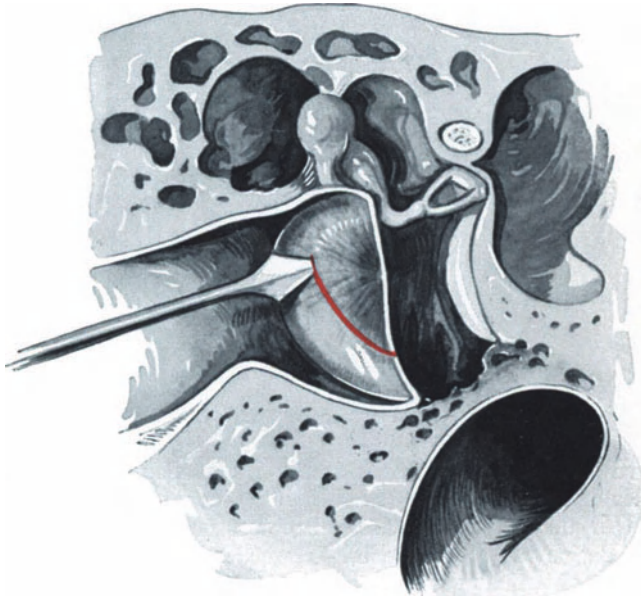


Abb. 16. Schnittführung bei der Trommelfellparazentese (nach PASSOW-CLAUS).

Eingriff Lichtquelle, Instrumente und Assistenz so aufstellt, daß man rasch alles zur Hand hat. Vor der Berührung der Paukenschleimhaut durch die Lanzette braucht man sich nicht ängstlich zu hüten. Sie schadet erfahrungsgemäß nichts. Die Paukenwand ist ohnehin an der Stelle unseres Einschnittes 4—6 mm vom Trommelfell entfernt.

In seltenen Fällen ragt der Bulbus der Vena jugularis ungeschützt oder nur von einer feinen Knochenschicht bedeckt in die Paukenhöhle. Er ist einige Male bei der Parazentese verletzt worden. Die heftige Blutung wurde durch Tamponade gestillt. Man geht dieser, bei bestehender Mittelohrentzündung bedenklichen Verletzung dadurch aus dem Wege, daß man den Schnitt nicht bis zum unteren Trommelfellrand führt und den Paukenhöhlenboden meidet (Abb. 16).

Die Luxation der Gehörknöchelchen kann sich nur bei sehr ungeschicktem und gewaltsamem Vorgehen ereignen.

Ist der Gehörgang entzündlich gerötet, so ist zumal bei Kindern seine hintere Wand vom entzündeten Trommelfell manchmal nur schwer zu unterscheiden. In diesen Fällen verlegt man die Parazentese nach vorne unten, bleibt dabei aber dem Paukenhöhlenboden erst recht aus dem Wege.

Der Gehörgang ist ein natürliches Drainrohr, das die unter Druck stehenden Sekrete leicht ableitet. Tamponieren, Tupfen, Ausspülen nach der Parazentese möglichst vermeiden, Ekzem durch Einfetten der Ohrmuschel und des Gehörgangs mit Vaseline verhüten!

2. Fremdkörperentfernung ohne und mit Ablösung des Gehörgangsschlauches.

Abgesehen von Ceruminalpfropfen, deren Aufweichung und Ausspritzung unter vorsichtiger Handhabung (*cave alte Perforation!*) einer zuverlässig gebauten Spritze oder eines Klysopomps keine Schwierigkeiten macht, finden sich im äußeren Gehörgang kleinere Fremdkörper — Glasperlen, Steinchen, Kirschkerne, Antiphonreste, Erbsen u. a. —, welche ebenfalls durch Ausspritzen entfernt werden können. Lebende Insekten werden durch Einträufeln von Olivenöl gezwungen, den Gehörgang zu verlassen oder sterben ab und werden ausgespritzt.

Füllt der Fremdkörper den Gehörgang aus, so kann der Geübte versuchen, ihn mit einem stumpfen Häkchen an einer Vertiefung, Rauigkeit, einer Öse oder einer sonst geeigneten Stelle anzuhaken und herauszuziehen. Meist findet sich ein Spalt zwischen Fremdkörper und Gehörgangswand, durch welchen das Häkchen sich hinter den Fremdkörper bringen läßt. Durch hebelnde Bewegungen, wobei der kurze Hebelarm des Häkchens von hinten nach vorne wirkt, lassen sich auch runde, glatte, nicht anhakbare Fremdkörper herausbefördern, ohne daß die in der Tiefe sehr zarte und leicht blutende Gehörgangsauskleidung verletzt wird.

Bei empfindlichen Erwachsenen und bei Kindern mit fast unbeweglich eingekeilten Fremdkörpern ist Ätherrausch bzw. Narkose unerläßlich, wenn schon Extraktionsversuche von anderer Hand gemacht worden sind und der Fremdkörper womöglich in Blutgerinnseln eingebettet festliegt.

Einem weiteren vergeblichen Extraktionsversuch muß sogleich in Allgemeinnarkose die Ablösung der Ohrmuschel und des Gehörgangsschlauches folgen.

Schnittführung. Oben dicht am Ansatz der Ohrmuschel beginnend und nach hinten unten verlaufend (s. Abb. 58) Durchtrennung des Periosts, das

mit einem rechtwinkelig abgelenkten Raspatorium (s. Abb. 23) nach vorne gedrängt wird. Stumpfe Ablösung des Gehörgangsschlauches von seiner hinteren knöchernen Unterlage, wobei der Fremdkörper zutage tritt und nun mit der Häkchensonde herausgewälzt wird.

Um Stenosen im äußeren Gehörgang durch nachfolgende Verwachsungen mit Sicherheit zu verhüten, meißelt man bei allen Fällen, wo durch Extraktionsversuche das Periost des Gehörganges bereits verletzt oder der Fremdkörper in die Paukenhöhle gestoßen wurde, eine Mulde oder einen Halbtrichter in die hintere knöcherne Gehörgangsbegrenzung wie zu Beginn der Radikaloperation (s. Abb. 17) und tamponiere den gespaltenen Gehörgangsschlauch auf die entblößte Knochenwand.

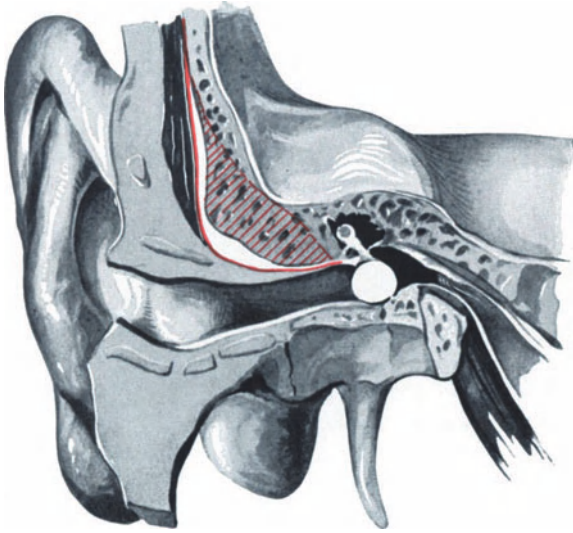


Abb. 17. Rundlicher Fremdkörper in der Paukenhöhle eingekeilt. Rot schraffiert: Bei der Fremdkörperoperation wegfallender Knochen.

Vereinigung des retroaurikulären Schnittes durch einfache Naht, lockere Tamponade des Gehörganges. Verband.

Kleinere Metallfremdkörper (Parazentesennadelspitzen, Schrotkörner) heilen erfahrungsgemäß ohne weitere Folgen ein. Man läßt sie in Ruhe.

Bei Gehörgangshyperostosen und stärkerer Exostosenbildung wird die „Mulde“ in der hinteren Gehörgangswand entsprechend tiefer angelegt, zutage kommende Knochenzellen (bei Exostosen selten)

in die Mulde einbezogen, bis eine gleichmäßig glatte Vertiefung entsteht, in welcher durch schalenförmiges Abmeißeln — hier ist der Hohlmeißel gut verwendbar — auch die obere knöcherne Umrandung des Gehörganges in der Mulde völlig aufgeht.

Nun bedeckt man aus den Resten des häutigen bzw. knorpeligen Gehörgangsschlauches die ausgemeißelte „Mulde“, spaltet zu diesem Zwecke den Gehörgangsschlauch wie nach der Radikaloperation (S. 36) und tamponiert den erweiterten Gehörgang bis zur völligen Epidermisierung der Wundfläche. Man vermeidet die hierbei wegen schwieriger Orientierung mögliche Verletzung des N. facialis dadurch, daß man beim Meißeln in der hinteren oberen Umrandung des knöchernen Gehörganges bleibt und nach unten möglichst wenig wegnimmt. Wer im kompakten Knochengewebe die Orientierung völlig verliert, lege sich an der Linea temporalis die Tabula interna der mittleren Schädelgrube an einer kleinen Stelle frei und folge dann der Außenseite derselben, von oben her gerade in die Tiefe dringend, von unten mit der abgeschrägten Fläche des Meißels schürfend (s. Abb. 29). Von dem entstandenen Trichter aus lassen sich auch etwa vorhandene breitbasig aufsitzende Exostosen oder ringförmige Hyperostosen sicher und ohne Mühe abtragen. Die Gehörgangsplastik verhindert die Neubildung von Knochenauswüchsen oder störenden Bindegewebszügen, die Epidermisauskleidung des erweiterten Gehörganges

erfolgt rasch und bleibt auch in der Folge bestehen, vorausgesetzt, daß keine Epidermisansammlung in einer Nische oder Höhle stattfindet, aus welcher sich über kurz oder lang ein Cholesteatom entwickeln kann.

3. Operation des Othämatoms.

Bogenförmiger Einschnitt hinter der zystischen Vorwölbung, wobei die Zyste eröffnet wird und das Sekret abfließt (s. Abb. 18), Vorklappung des „Deckels“, der Zyste, Atskratzung von Rauigkeiten oder Granulationen mit besonderer Berücksichtigung etwaiger Bruchstellen im Knorpel. Danach wird der „Deckel“ wieder mit seiner Unterlage vereint und, wenn er überstehen sollte, mit Schere und Pinzette zweckmäßig modelliert. Leicht er Druckverband mit entsprechender weicher Polsterung des ganzen Ohres. Naht unnötig. Verhütung der Ansammlung neuer Wundsekrete zwischen Deckel und Unterlage.

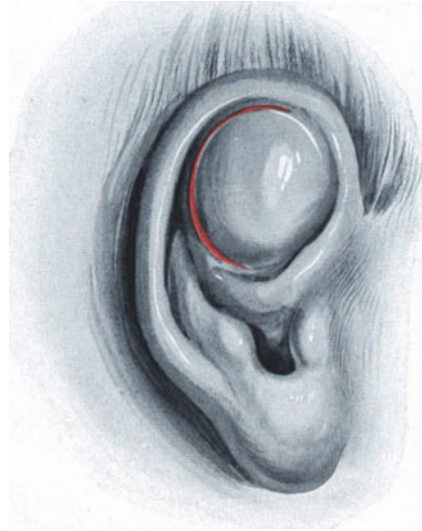


Abb. 18. Operation des Othämatoms.

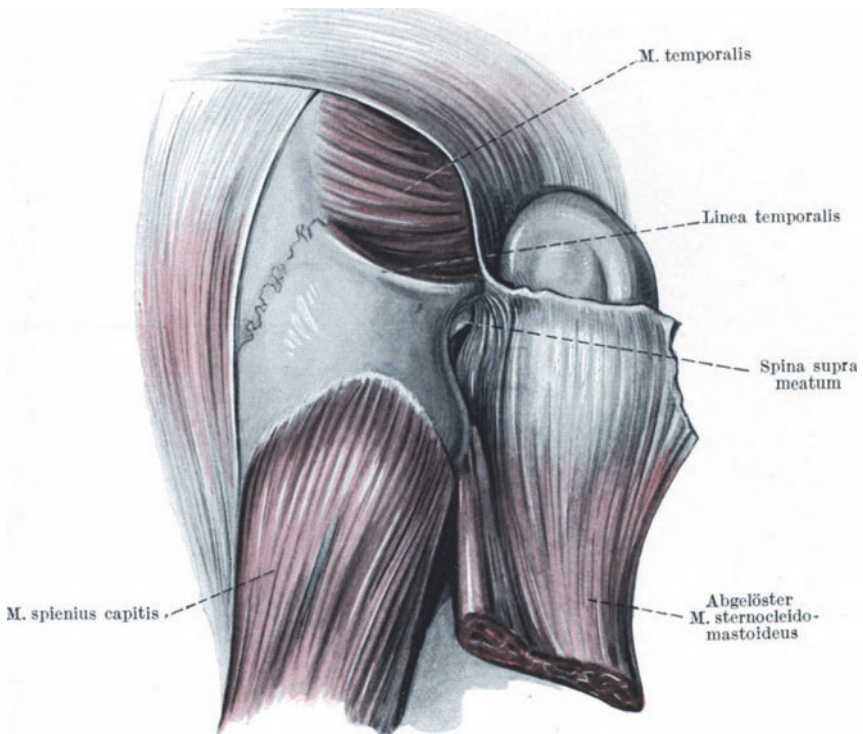


Abb. 19. Muskelansätze am Warzenfortsatz. Richtung und Verlauf der Muskelfasern.

C. Die typische Antrotomie.

Schnittführung s. Abb. 20 und 58 vom oberen Muschelansatz im flachen Bogen über den Warzenfortsatz bis zu dessen Spitze entsprechend dem auf Abb. 20 sichtbaren Periostschnitt.

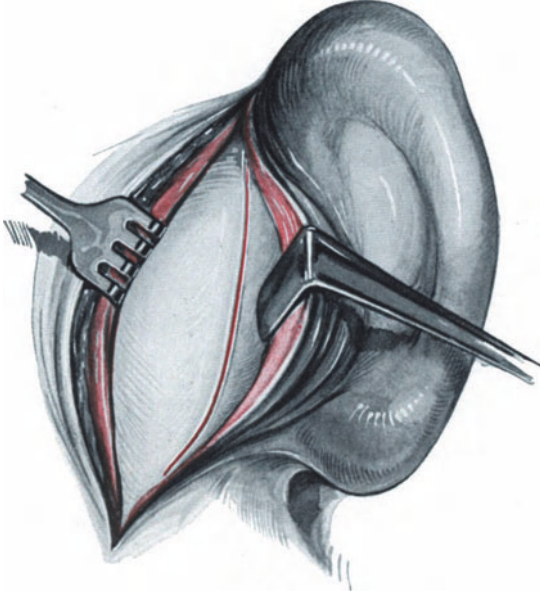


Abb. 20. Nach Durchtrennung der Weichteile. Periostschnitt.

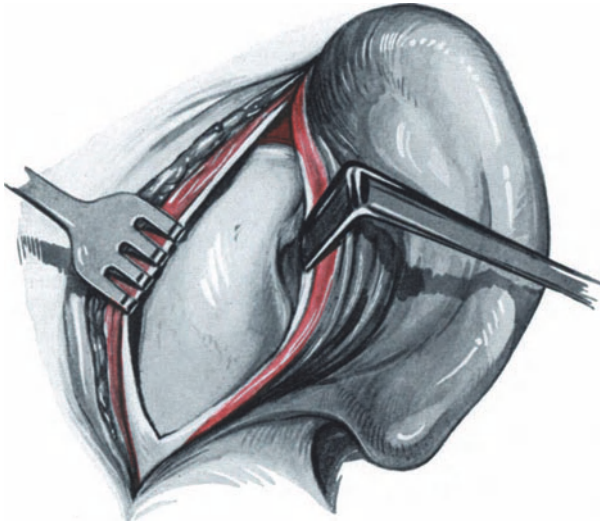


Abb. 21. Nach Ablösung des Periosts.

Durchtrennung der Weichteile. Damit das Skalpell nicht unmittelbar in einen offenen Abszeß oder eine Cholesteatomhöhle gerät und Sinus bzw. Dura verletzt, geht man präparierend vor, durchtrennt Weichteile und Periost für sich und schiebt dieses nach vorn und hinten mit einem kräftigen halbscharfen Raspatorium (s. Abb. 23 u. 24) genügend weit vom Knochen ab. Die Ablösung eines Teiles der hinteren oberen Gehörgangswand gibt bessere Übersicht und mehr Bewegungsfreiheit. Spritzende Gefäße werden gefaßt, die Klemmen bleiben liegen. In den hinteren Wundrand einen scharfen, in den vorderen einen stumpfen, nicht zu langen Haken einsetzen. Der Handrücken des den Haken haltenden Assistenten drängt die Klemmen mit sanftem Druck aus dem Operationsfeld. Zusammenliegende Klemmen können mit einer Gazebinde vereinigt und in ihrer Gesamtheit leichter fixiert werden. Niemals aber die Klemmen als Zügel für die Wundränder gebrauchen!

1. Orientierung über die Lage des Antrums bei verschiedenen Schädelformen (s. Abb. 27).

Oben durch die Linea temporalis (kann fehlen, schwach angedeutet oder abnorm gestaltet sein), vorne durch die obere Jochbogenwurzel bzw. die knöcherne hintere Gehörgangswand. In diesem Winkel beginnen wir mit der Meißelarbeit, zunächst schürfend und immer in der

Richtung gegen den Gehörgang (s. Abb. 28 u. 29). Wir erkennen nach Durchdringung der äußeren Knochenschale (Corticalis), ob der Sinus vorgelagert ist und wie weit die Dura der mittleren Schädelgrube nach unten reicht.



Abb. 22.
Stumpfer Haken.

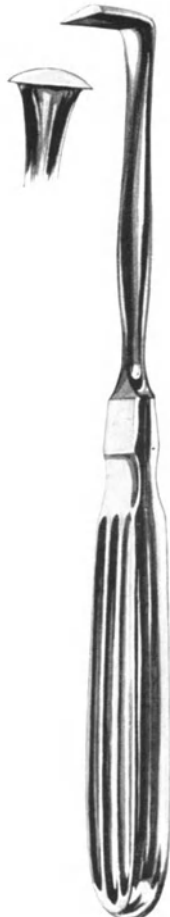

Abb. 23.
Raspatorium.

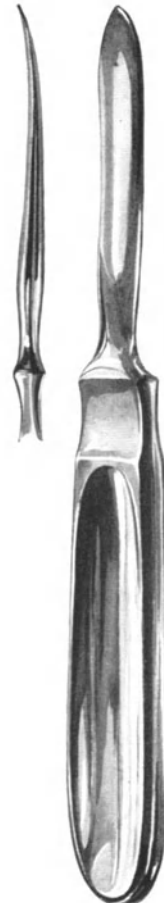


Abb. 24.
Elevatorium.

Eine Sinusverletzung kann durch vorsichtiges schürfendes Vorgehen im Knochen sicher vermieden werden, auch wenn der Sinus dicht unter der Corticalis liegt und sich weit nach vorne erstreckt. Ebenso ist es, wenn bei überhängender Dura einer tiefstehenden mittleren Schädelgrube unser Arbeitsfeld nach oben eingeschränkt ist und hier eine Duraverletzung droht. Am besten beginnt man jede Aufmeißelung so, als wenn sowohl der Sinus vorgelagert wäre, als auch die mittlere Schädelgrube tief stünde, hält sich stets an die hintere Gehörgangswand bzw. obere Jochbogenwurzel, bis die ersten

pneumatischen Zellen freiere Arbeit auch nach hinten und unten erlauben. Die Spina supra meatum, die nicht vorhanden oder abnorm gestaltet sein kann

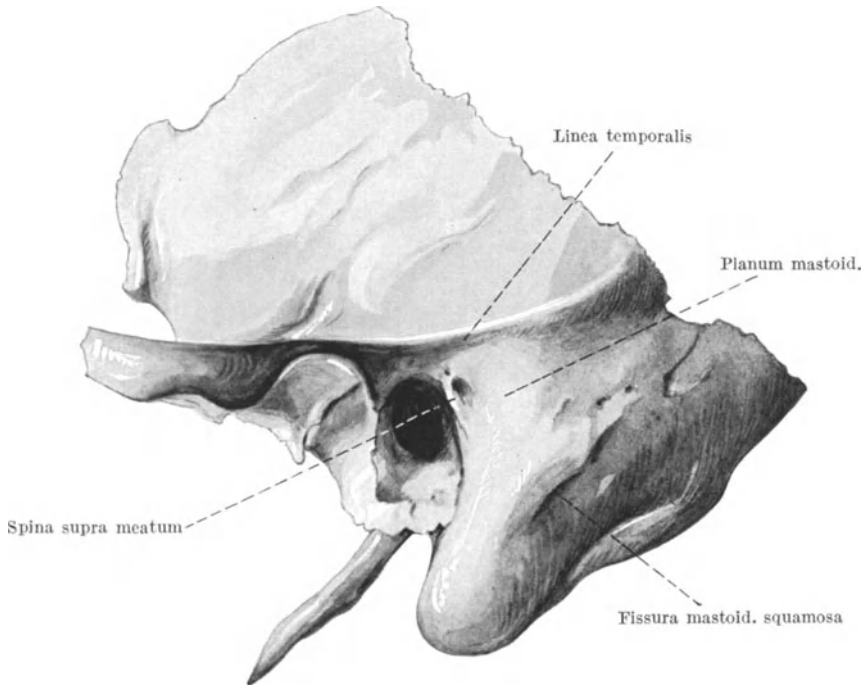


Abb. 25. Normales linkes Schläfenbein von außen.

(s. Abb. 26), und die Temporalleiste müssen wir nicht selten opfern, sie sind zur weiteren Orientierung entbehrlich, denn im Winkel zwischen der mittleren Schädelgrube und der hinteren Gehörgangswand stoßen wir in der Tiefe sicher auf das Antrum.

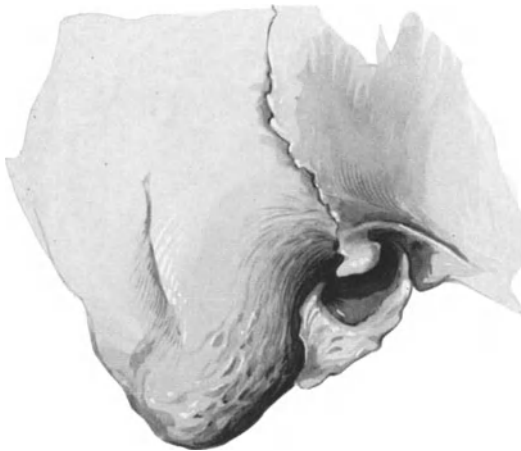

Abb. 26. Abnorm gestaltete Spina supra meatum.

Die nebenstehende Skizze (Abb. 27) veranschaulicht die Lage des Antrums bei verschiedenen Schädelformen. Bei Langschädeln ist die Entfernung zwischen Spina supra meatum und dem Boden der mittleren Schädelgrube bedeutender als bei Kurzschädeln. Bei letzteren haben wir demnach eine tiefstehende Dura eher zu erwarten als bei Langschädeln. Um das Antrum ohne Eröffnung der mittleren Schädelgrube zu erreichen, dringen wir bei Langschädeln oberhalb

der Linea temporalis in die Tiefe, während wir bei Kurzschädeln unter dieser Linie bleiben müssen, um der überhängenden Dura auszuweichen. Die ersten

Meißelschnitte legen wir aber immer, auch bei Langschädeln, etwas unterhalb bzw. am Rande der Linea temporalis an.

Am sichersten gehen wir, wenn wir uns bei schwieriger Orientierung nahe an die Tabula interna der mittleren Schädelgrube halten. Dem schürfend

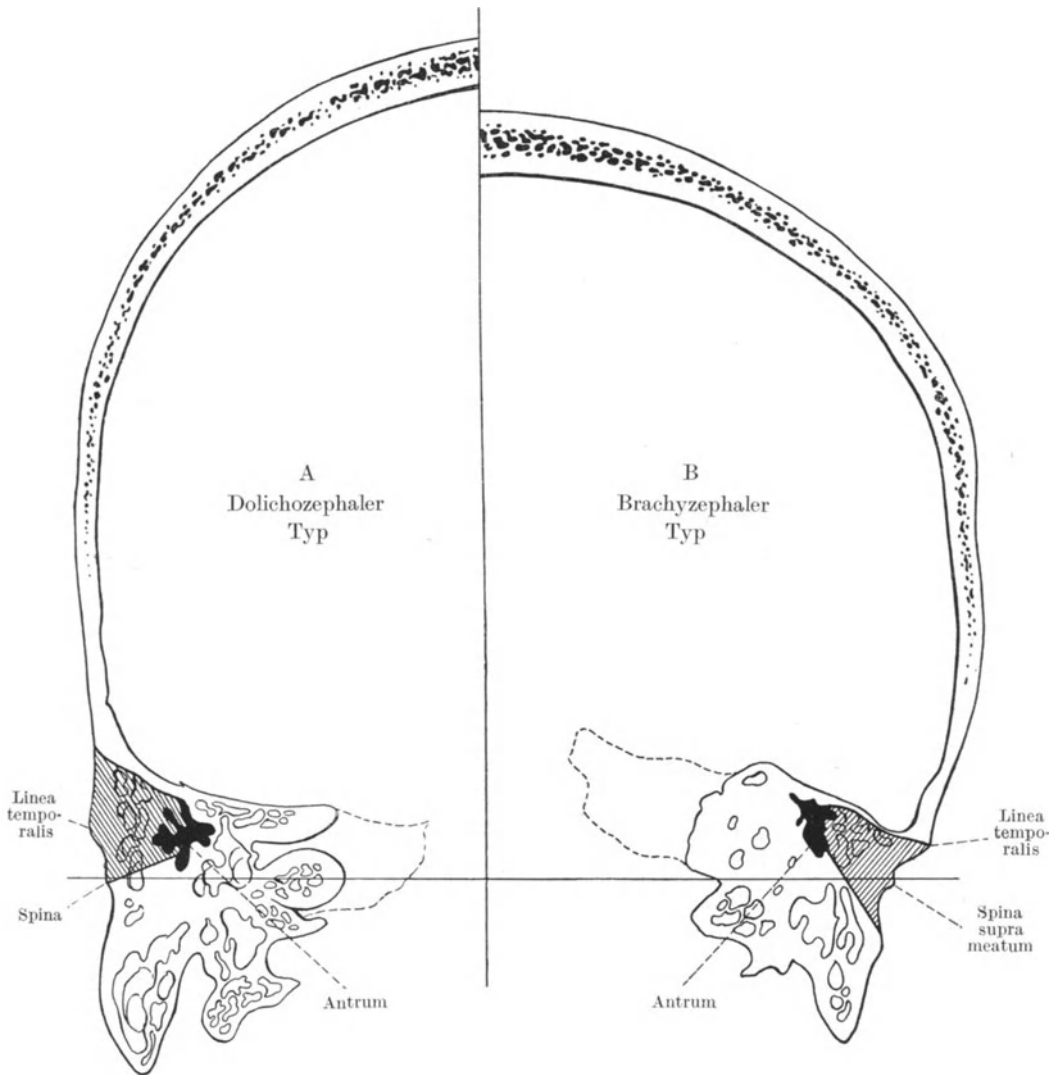


Abb. 27. Schädelform und Stellung des Schläfenbeins nach KOERNER. Die horizontale Richtungslinie verbindet beide Spinae supra meatum.

vorgehenden, mit Hammer und Meißel vertrauten Operateur soll weder im Beginn noch im weiteren Verlauf der Operation eine unbeabsichtigte Verletzung der harten Hirnhaut oder des Sinus transversus unterlaufen.

Die Knochenvertiefung zwischen Vitrea und hinterer Gehörgangswand vergrößernd, wobei spongiöses Knochengewebe oder einzelne Knochenzellen Weg und Arbeit erleichtern, nähern wir uns dem Antrum, dessen Boden an einem

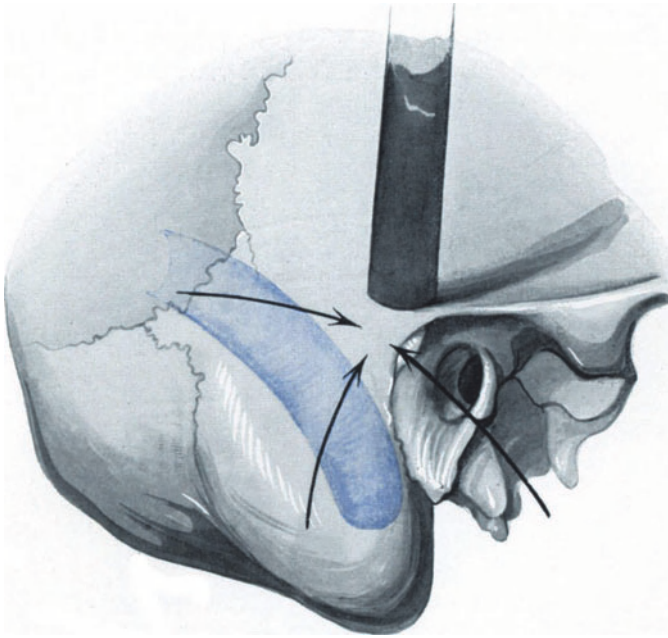


Abb. 28. I. Phase der Antrotomie. a) Meißel flach auf die Spina supra meatum gesetzt. Die Pfeile geben die Richtung der vordringenden Meißelschneide an.

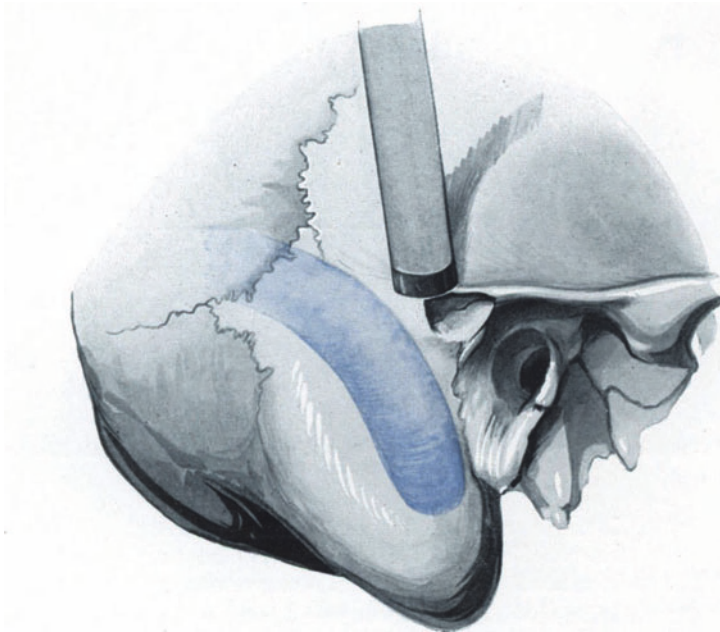


Abb. 29. II. Phase der Antrotomie. Meißel steil auf die Linea temporalis aufgesetzt. Die Meißelschneide dringt in den Knochen ein.

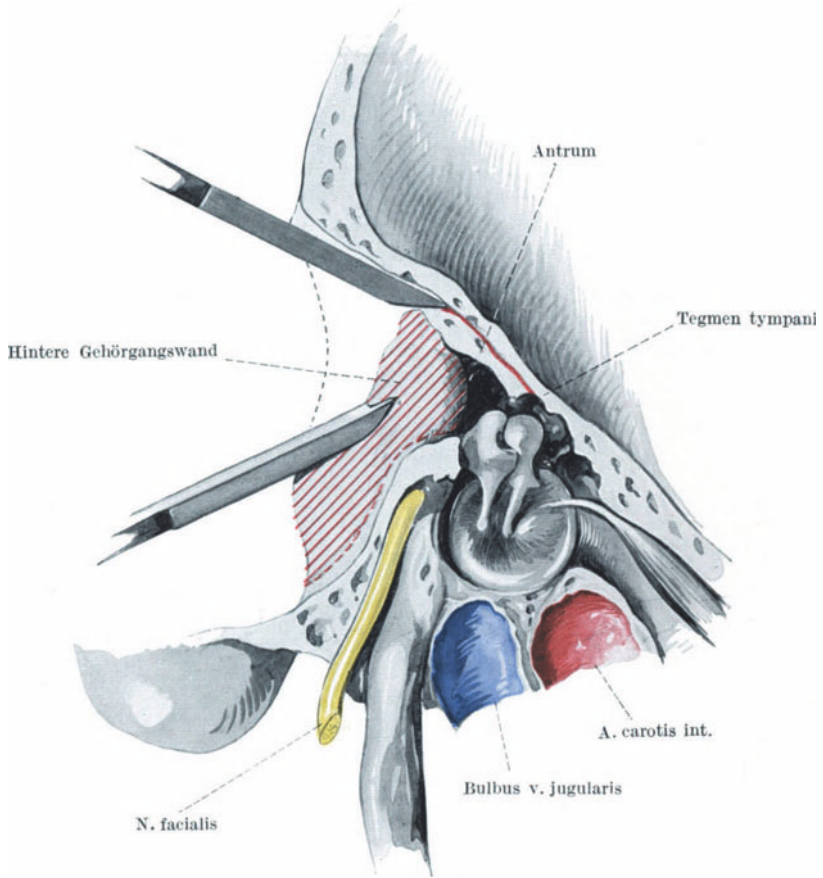


Abb. 30. Meißelführung bei der Abmeißelung des vor dem Antrum tymp. befindlichen Knochenkeils.

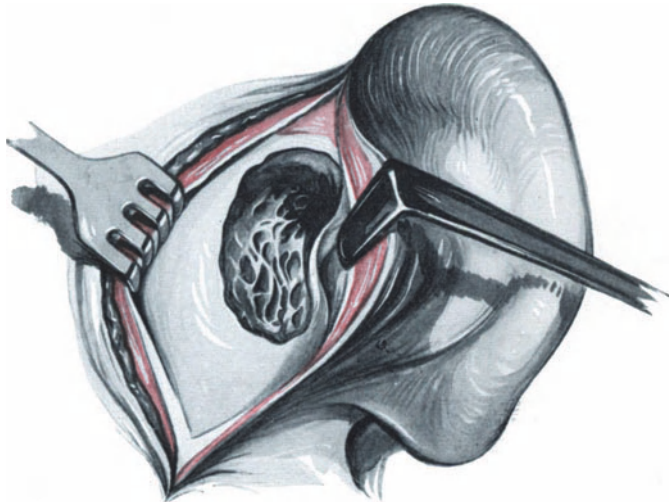


Abb. 31. Antrum breit eröffnet.

gleichmäßig weißen Wulst oder Fleck, dem horizontalen oder äußeren Bogengang erkennbar ist. Bevor wir Vorhandensein und Lage des äußeren Bogengangs nicht

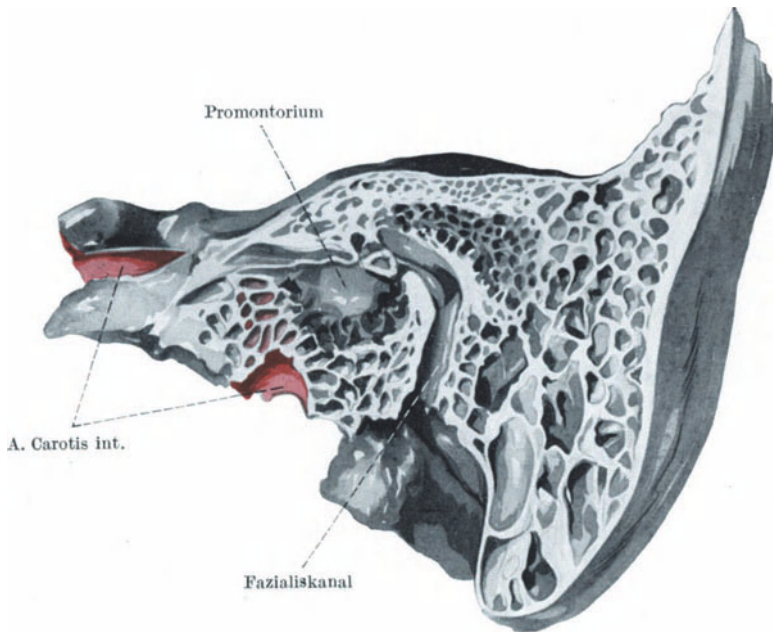


Abb. 32. Allgemeine reiche Zellentwicklung.

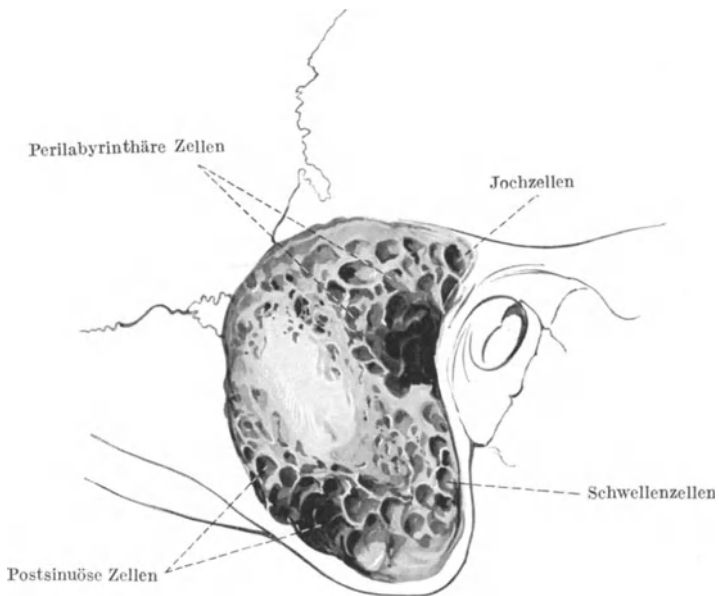


Abb. 33. Antrum und Sinus von Knochenzellen umgeben.

sicher festgestellt haben, dürfen wir nicht weitergehen. Er ist ein Orientierungspunkt erster Ordnung, von ihm aus ergibt sich die ganze Topographie des

Labyrinth, des Kuppelraums mit den Gehörknöchelchen und die Lage des FALLOPISCHEN Kanals, der medial und etwas unterhalb von ihm anzutreffen ist. Über dem Bogengang läßt sich die Häkchensonde durch den Aditus in die Pauke einführen. Scharfe Löffel benutzen wir selten, nehmen lieber den schürfenden und glättenden Meißel, um die morschen Zwischenwände der geöffneten Zellen und alles Krankhafte bis zur Warzenfortsatzspitze nach hinten bis zum „toten Winkel“ und soweit sich sonst der erreichbare pneumatisierte Knochen erstreckt, so gleichmäßig auszuräumen, daß eine glatte, trichterartige und übersichtliche Höhle entsteht.

2. Zellverteilung im Schläfenbein.

Die wiedergegebenen Abb. 32—35 zeigen ohne weitere Erklärung die mannigfaltige Zellentwicklung, Verteilung und Gruppierung im Schläfenbein, deren Kenntnis für die Ausführung einer in jedem Falle vollkommenen Operation

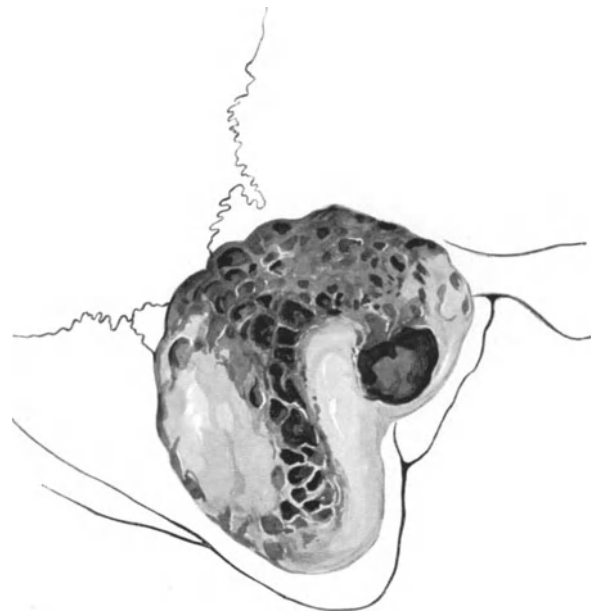


Abb. 34. Bedeutender Zellplexus zwischen Sinus und vorderer Gehörgangswand (Schwellenzellen). Auch die perilyabyrinthären Zellen gut entwickelt.

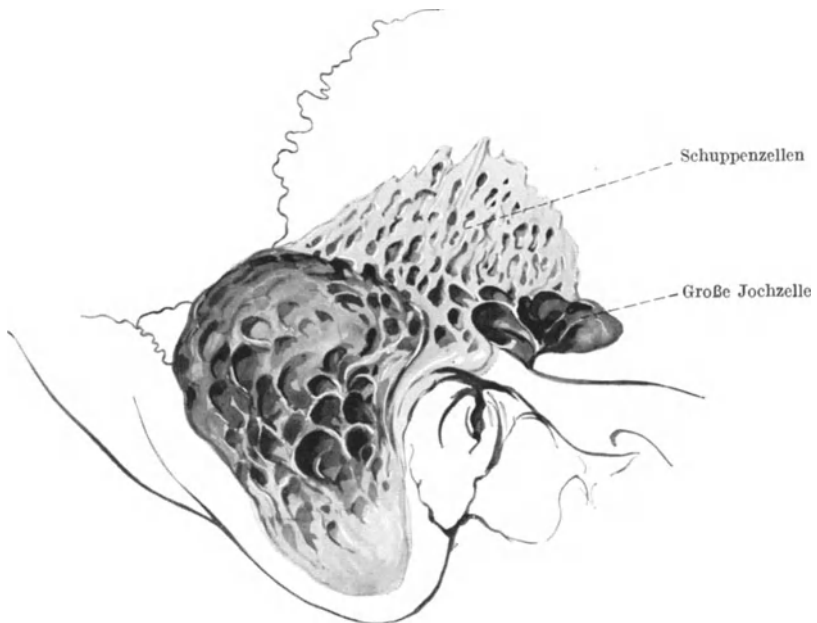


Abb. 35. Zellen nach oben in die Schuppe und nach vorne in den Jochbogen entwickelt.

nötig ist. Vom Antrum aus führt die Spongiosa oder im fester gefügten Knochen da und dort ein Blutpunkt auch zu den mehr oder weniger versteckten Zellgruppen, die wir alle, soweit sie überhaupt erreichbar sind, aufdecken und mit der zentral gelegenen und immer zuerst eröffneten Haupthöhle (dem Antrum) vereinigen.

3. Atypisches Vorgehen bei der Antrotomie.

a) Bei Säuglingen und Kindern im ersten Lebensjahr sind die Warzenfortsatzzellen noch im Beginn der Entwicklung. Es ist nur eine über dem äußeren Gehörgang oberflächlich gelegene Antrumzelle vorhanden, deren Grund von der Dura der mittleren Schädelgrube lediglich durch eine dünne Vitrea getrennt ist (s. Abb. 36). Die Orientierung kann schwierig sein, da Linea

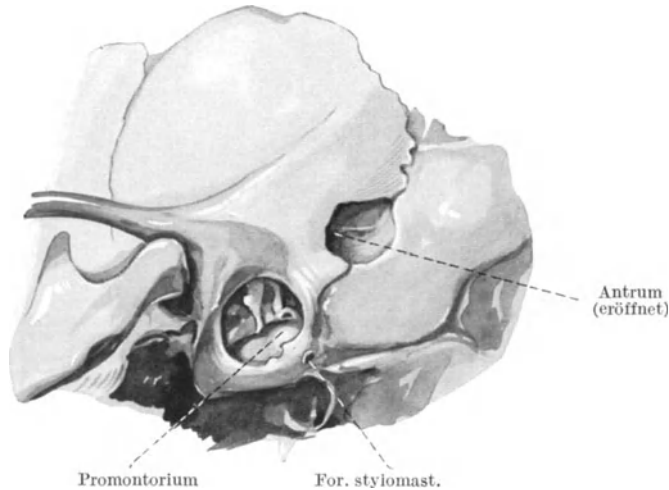


Abb. 36. Lage des Antrums beim Säugling.

temporalis und Spina supra meatum fehlen, doch ist der Weg nach der Antrumzelle meist durch den abfließenden Eiter, durch verfärbten Knochen oder durch Granulationen vorgezeichnet. Man durchtrennt bei Kindern im ersten Lebensjahr besonders behutsam die Weichteile, geht präparierend und, ohne stärkeren Druck auszuüben, vor, sucht nach Zurückstreifen des Periostes die Antrumzelle auf und führt die mit wenigen, flach geführten Meißelschnitten begonnene Knochenoperation mit dem die Ränder glättenden scharfem Löffel zu Ende.

b) Die Verletzung des Sinus ist bei allen Operationen am Warzenfortsatz ein fatales Ereignis, das aber nicht zur Unterbrechung der Operation zwingt. Man drückt rasch einen Gazebausch auf die Stelle der Verletzung, ersetzt diesen dann durch ein kleineres Stück zusammengefalteter Vioformgaze, das mit einem schmalen Flachmeißel fest angedrückt wird — ohne aber die Zirkulation im Sinus aufzuheben — und arbeitet inzwischen an anderer Stelle weiter, sucht die Zellgruppen am oberen Sinusknie von oben her auf oder eröffnet zuerst die Spitze des Warzenfortsatzes und von hier aus dann die Knochenzellen zwischen hinterer Gehörgangswand und der unteren Sinuskrümmung. Eine Sinusverletzung verpflichtet zu besonders sorgfältiger Ausschaltung alles

kranken Knochens, weil von stehengebliebenen Zellen aus eine Sekundärinfektion um so leichter eintreten kann, als wir gezwungen sind, den Verband wegen der Blutungsgefahr länger liegen zu lassen. Es dürfen die in der Spitze des Warzenfortsatzes liegenden sog. terminalen Zellen, vor allem aber die der hinteren Gehörgangswand anliegenden Zellen nicht vergessen werden.

Vom obersten Schnittende aus vergrößern wir die Inzision nach vorn, wenn Eiteransammlung am oder unter dem Jochbogen wahrscheinlich ist und lösen evtl. den temporalen Ansatz des *Musculus temporalis* ab. In

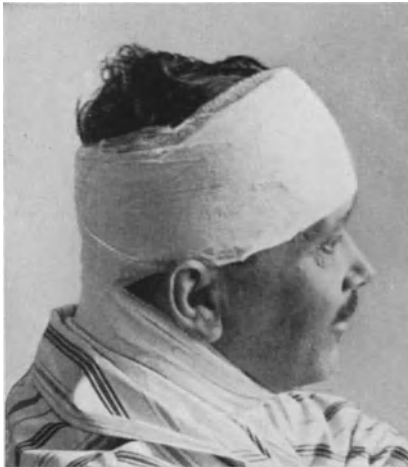

Abb. 37.

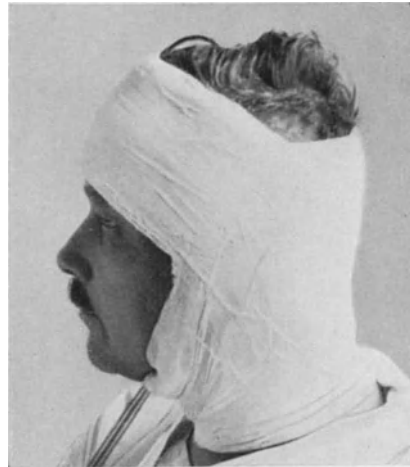

Abb. 38.

Richtig angelegter Ohrverband.

gleicher Weise gehen wir unten mit der Inzision über die Spitze des Warzenfortsatzes hinaus, wenn der Eiter sich nach dem Halse zu gesenkt hat, nehmen die Warzenfortsatzspitze weg und leiten den Eiter durch Gegeninzision nach außen.

c) Wundversorgung, Verband. Nach Ausräumung aller kranken Zellen unter Umständen auch der ganzen Warzenfortsatzspitze Revision der Knochenhöhle nach freien oder lose mit dem Gewebe verbundenen Splintern. Beseitigung derselben mit Häkchensonde und Pinzette, Auslegen der Höhle mit einer, den Buchten folgenden und schließlich einen Sack bildenden Gazeschicht nach Art des MIKULICZ-Trichters (siehe KIRSCHNER, Allg. Chirurgie, S. 265). Lockeres Ausstopfen dieses Sackes mit Vioformgaze, darüber mehrere Lagen sterilen Mulls. Kopfverband (s. Abb. 37 u. 38).

Diese Art der Wundversorgung hat sich bei allen Knochenhöhlenoperationen bewährt. Sie macht den Verbandwechsel fast schmerzlos und ist deshalb in der Kinderpraxis unentbehrlich geworden.

Der MIKULICZ-Schleier kann bis zu zwei Wochen unberührt bleiben. In der Tiefe wird er allmählich gelockert und, wenn er dann noch an den Rändern festhaften sollte, mit Wasserstoffsuperoxydlösung aufgeweicht und entfernt. Der Gehörgang soll während der Nachbehandlung stets mit einem Gazedocht leicht ausgestopft und mit Vaseline eingefettet werden.

Instrumentarium. Hammer, ein Satz Meißel, Häkchensonde, Raspatorium, Elevatorium, Klemmen, ein scharfer und ein stumpfer Wundhaken, eine bajonettförmige Ohrpinzette ohne Zähnung, eine anatomische und eine Hakenpinzette, 2 gewöhnliche Scheren, eine Löffelzange, 2—3 scharfe Löffel, evtl. ein Wundsperrer (Assistenzersparnis), Nahtmaterial.

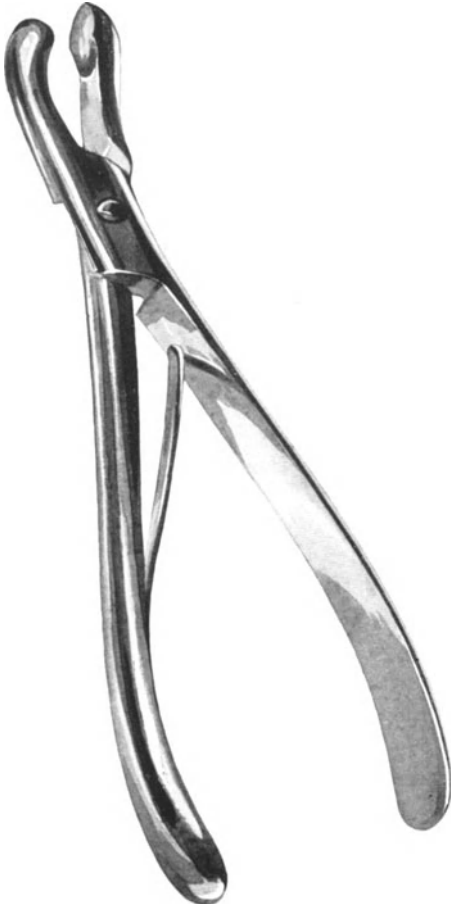

Abb. 39. Knochenzange nach LUER.

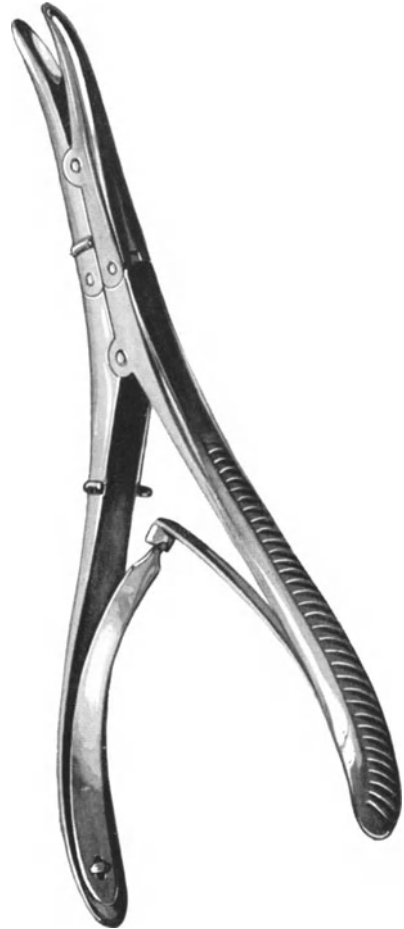

Abb. 40. Zange nach ZAUFAL-JANSEN.

In Fällen, bei denen der Eiterherd im Warzenfortsatz sich gegen die Umgebung mehr oder weniger demarkiert hat, kann man nach der Operation die primäre Naht der Wunde mit gutem kosmetischen Resultat vornehmen. Solche Fälle sind nicht häufig, meist müssen wir im Stadium zunehmender Entzündung operieren und auf jede Naht zunächst verzichten. Nach dem Rückgang aller entzündlichen Erscheinungen und günstigem Verlauf der Mittelohrerkrankung kann die Sekundärnaht in gleicher Weise die Heilung beschleunigen.

Bei der weiteren Wundbehandlung richtet man sich nach den anerkannten allgemeinen chirurgischen Grundsätzen und sieht zu, wie man am zweckmäßigsten die verschiedenartig verlaufende Wundheilung unterstützt. In den ersten Tagen Verbände häufiger wechseln, meist genügt die Abnahme der äußeren

Stofflagen mit Erneuerung einiger lockeren Tampons und des Gehörgangsstreifens. Temperatur und Allgemeinzustand, Aussehen der Wundränder, Quantität und Beschaffenheit der Sekrete geben Weisungen für unser Tun und Lassen, das mehr auf Sicherheit als die Schnelligkeit des Erfolges eingestellt ist.

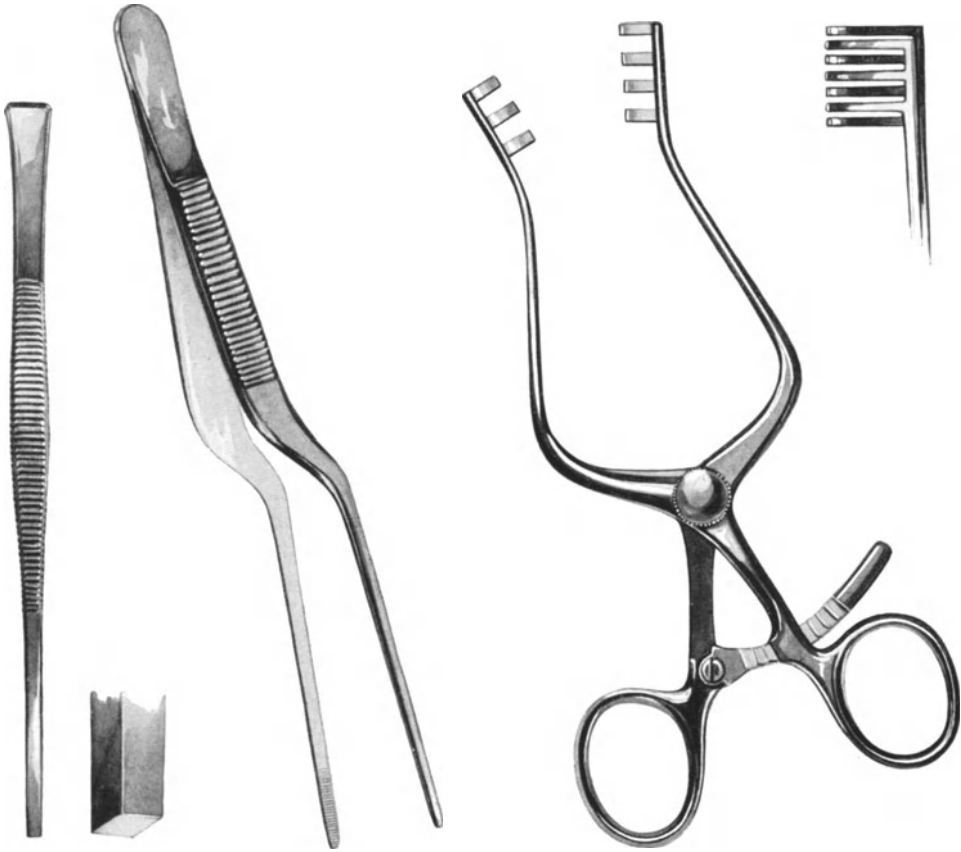

Abb. 41.
PASSOWScher
„Dorn“.

Abb. 42.
Kniepinzette.

Abb. 43. Wundsperrer lyraförmig für die
Antrotomie.

Anhang.

Behandlung der Rezidive akuter Mittelohrentzündung nach geheimer Antrotomie.

Befällt die akute Mittelohrentzündung einen schon früher operierten und durch Vernarbung geheilten Warzenfortsatz, dann quillt die bindegewebige Narbe auf, rötet sich, wird druckempfindlich, es kommt zu einem subperiostalen Abszeß oder zur Eiteransammlung unter der zum Teil neugebildeten Corticalis oder in tiefer gelegenen Knochenzellen. Diese Narbenrezidive bedürfen der Beachtung so gut wie die erstmalige Infektion. Sie können verschiedenartig verlaufen.

Erfolgt die Neuinfektion kurze Zeit nach der ersten Aufmeißelung, dann genügt meist die einfache Durchtrennung des Narbengewebes. Ist längere Zeit nach der ersten Operation verstrichen, dann müssen wir annehmen, daß schon

bedeutendere Knochenneubildung stattgefunden hat, der Krankheitsherd ausgedehnt und versteckt gelegen ist und müssen uns um so mehr für einen größeren Eingriff rüsten, als auch bei der ersten, vielleicht von anderer Hand vorgenommenen Operation Knochenzellen stehen geblieben und nun infiziert sein können.

Bei allen diesen Fällen ist die Spaltung der Weichteile und die Narbenexzision mit der größten Vorsicht auszuführen, denn es ist möglich, daß Dura oder Sinus frei unter dem aufgequollenen, entzündeten Narbengewebe liegen und nun von dem durch infiziertes Gebiet vordringenden Messer verletzt werden.

Am besten verfährt man in der gleichen Weise wie bei der typischen Aufmeißelung (s. oben), umgeht bei der Schnittführung die Narbe, präpariert dann Narben und Weichteile vom Knochen ab, legt sich die alte Wundhöhle frei, sucht das Antrum mastoideum auf und nimmt von hier aus überhängende Knochenränder mit Hammer und Meißel weg. Alle vorhandenen Eiterherde werden ausgeräumt, Eiterpunkte oder -quellen sorgfältig beachtet und ihnen nachgegangen, bis wieder eine glatte einheitliche Höhle entstanden ist, deren Wände überall gesundes Gewebe erkennen lassen. Das an den Wundrändern noch verbliebene Narbengewebe wird ausgeschnitten, die ganze Höhle von Bindegewebssetzen befreit, in der oben beschriebenen Weise locker ausgestopft und mit mehreren Lagen steriler Gaze bedeckt. Die Wundränder können bei den einzelnen Verbandwechseln durch Heftpflasterstreifen einander genähert werden. Die primäre Naht ist zu widerraten, weil einerseits gerade die Weichteilränder infiziert sind und das nach Ausschneiden der Narben übrigbleibende Gewebe allein zum Wundverschluß nicht ausreicht, andererseits die Unterminierung der infizierten Wundränder für eine primäre Plastik immer ein Wagnis bleibt.

Auch die sekundäre Naht erübrigt sich meistens, doch ist gegen die Vereinigung der Wundwinkelränder durch Naht gelegentlich eines späteren Verbandwechsels bei normalem Heilungsverlauf nichts einzuwenden.

Nach der Wundversorgung sind wir aus prophylaktischen Gründen häufig genötigt, sogleich eine Trommelfellparazentese anzuschließen, weil in der Paukenhöhle neben der eitrigen Infektion des Warzenfortsatzes ein einfacher, nicht-eitriger Mittelohrkatarrh bestehen kann, das Exsudat aber meist nach der Antrumeröffnung vereitert und von neuem Fieber und Ohrenscherzen verursacht — Komplikationen, welche das Krankheitsbild trüben und zum vorzeitigen Verbandwechsel zwingen.

Weitere Rückfälle sind selten. Treten sie auf, dann nehmen wir die Attikotomie nach JANSEN-BEYER (s. S. 31) mit Erhaltung des Schalleitungsapparates (Trommelfell, Gehörknöchelchen) vor, decken die Wundhöhle durch einen KOERNERSCHEN Lappen (s. S. 37) und führen die Nachbehandlung durch den erweiterten Gehörgang.

Erkrankung der Gehirnblutleiter durch eitrig infiltrierte, dem Sinus anliegende Bindegewebe oder durch Vermittlung vereiterter Knochenzellen kommen bei den Narbenrezidiven öfter vor und werden, weil das Ohr nicht läuft und die Narbe wenig geschwollen ist, übersehen oder verkannt, mithin der rechte Zeitpunkt zur Operation versäumt. Wir greifen sofort ein, legen den Sinus frei und verfahren nach den an anderer Stelle (s. S. 47) dargelegten Grundsätzen und Methoden.

4. Gefahren bei Operationen am Warzenfortsatz.

Beim **Hautschnitt**. a) Die Knochenrinde ist bereits durchbrochen, das hart und steil aufgesetzte Messer fällt in eine Höhle und verletzt die ungeschützt in ihr liegenden Gebilde — Sinus, Dura, Fazialis.

b) Ein nach hinten gelagerter, die Vorderfläche des Warzenfortsatzes bedeckender Parotisteil wird am unteren Schnittpunkt durchtrennt. Die Folge ist eine Parotististel. Schnittführung wie auf Abb. 58, S. 36 schützt dagegen.

Beim **Meißeln**. a) Schon der erste Meißelschnitt legt den Sinus oder die Dura frei (Sinus vorgelagert, Dura tiefstehend). Orientierung, Weiterarbeiten im kleinen abgegrenzten Raum unter Schonung der freigelegten Gebilde, Wegnahme eines Teiles oder der ganzen hinteren Gehörgangswand.

b) In der Absicht, den vorgelagerten Sinus zu vermeiden, gerät man zu weit nach vorne und verletzt die im Kuppelraum liegenden Gehörknöchelchen.

Vitrea bzw. Dura der mittleren Schädelgrube und hintere Gehörgangswand als Wegweiser benutzen!

c) Verletzung des N. facialis. Am häufigsten am 2. Knie seines Verlaufes (s. Abb. 44 u. 45). Man arbeite mit dem Meißel in dieser Gegend stets schürfend und konstruiere sich immer wieder in die Operationshöhle den Verlauf des Fazialis hinein, der im allgemeinen typisch ist, jedoch geringe Abweichungen zeigen kann. Bei der Ausräumung erkrankter Zellen an der hinteren Gehörgangswand (sog. „Schwellenzellen“ s. Abb. 33) führe man den Meißel in der Tiefe mehr vertikal und stets parallel zur hinteren Gehörgangswand und stelle ihn erst dann flach und horizontal, wenn die Schwellenzellen in der Nähe des Fazialis ausgeräumt sind.

Bei der Radikaloperation ist die Hauptstütze der Orientierung stets der horizontale Bogengang.

Die „Brücke“ wird nicht

im ganzen durchschlagen, sondern wie in der Abb. 50, S. 32 verdünnt und dann vorsichtig abgebrochen, ebenso wird der „Sporn“ durch schürfende Arbeit flacher mittelbreiter Meißel geglättet.

Die Verletzung des N. facialis durch Abkratzen von Paukenhöhlengranulationen oberhalb des ovalen Fensters ist möglich. Da dieser Stelle auch der Steigbügel nahe liegt und luxiert werden kann, so unterläßt man hier am besten jede Anwendung des scharfen Löffels.

Besonders gefährdet ist der Fazialis bei Labyrinthoperationen (siehe das entsprechende Kapitel S. 59).

d) Sinusverletzung. Geschieht sie unabsichtlich, so bedeckt man die Stelle des Knochendefektes nach Entfernung von Knochensplittern mit einem zusammengefalteten Gazestückchen, das man andrücken läßt, setzt die Operation an anderer Stelle fort und legt zum Schluß einen aus der Nachbarschaft entnommenen gestielten Periostlappen über den Defekt. Die Ausräumung aller kranken Zellen in der Umgebung des Sinus ist nach seiner Verletzung schwierig, muß aber erst recht und unter allen Umständen wegen der erhöhten Infektionsgefahr vorgenommen werden.

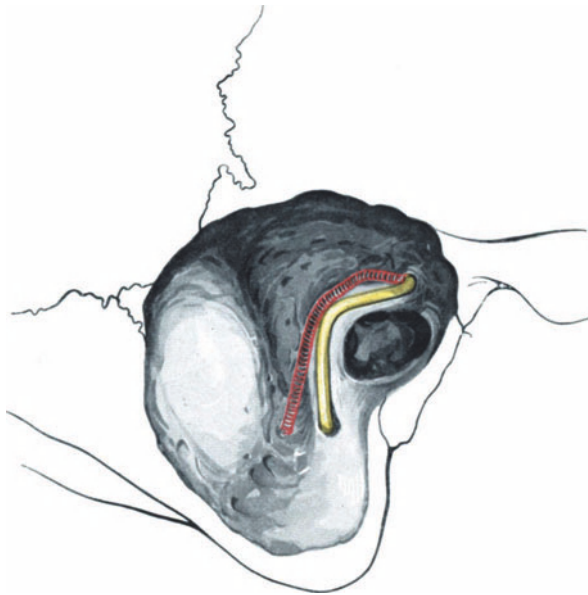


Abb. 44. Abnormer Fazialisverlauf (rot eingezeichnet).
(Nach BEYER.)

e) Die zufällige Durchtrennung der Dura ist immer ein ernstes Mißgeschick. Sie geschieht seltener mit dem Meißel als durch den scharfen Löffel, wenn die Dura von Granulationen bedeckt ist und frei im Grunde einer Knochenzelle liegt oder wenn sie mit einer Cholesteatommembran verwechselt wird.

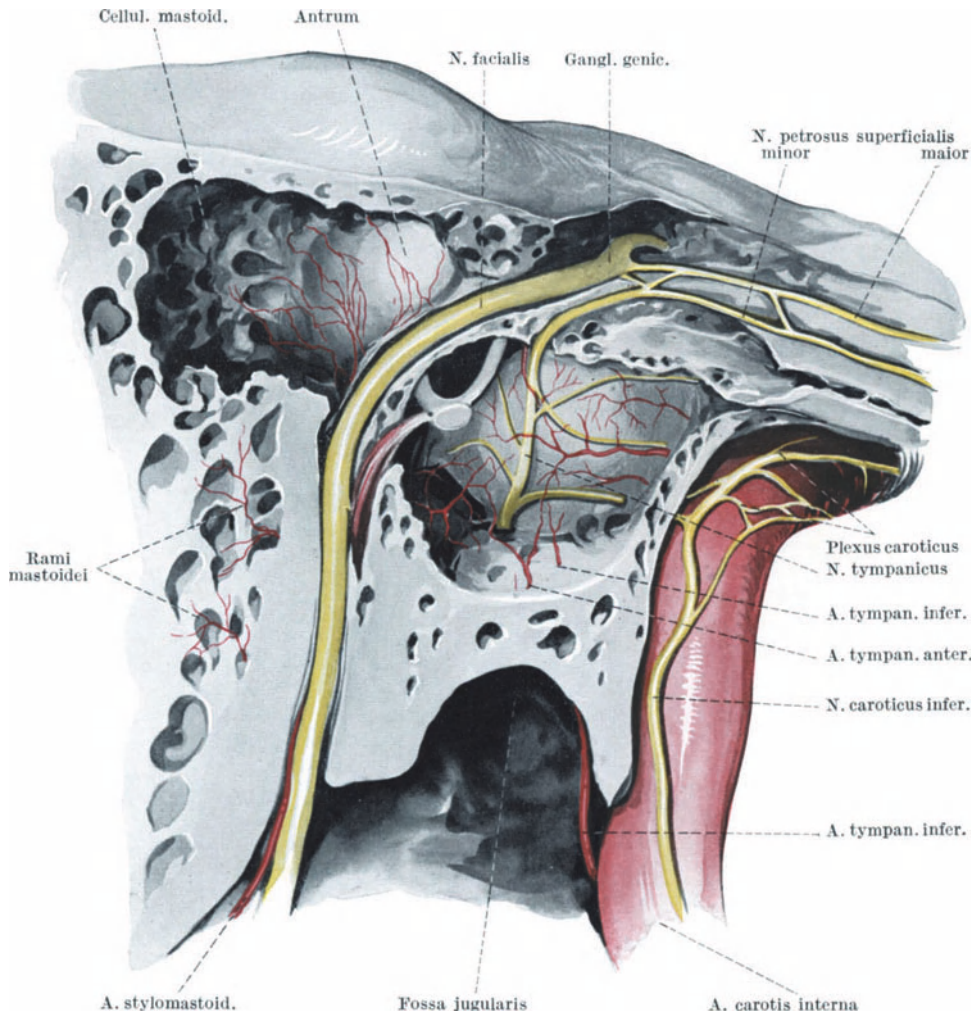


Abb. 45. Topographie der medialen Paukenhöhlenwand.

Fließt nach der Duraverletzung Liquor ab, so tamponiert man den Riß mit einem Vioformgazetampon, läßt diesen liegen, entfernt den Knochen in der weiteren Umgebung der verletzten Durastelle, spaltet, nachdem die Operation zu Ende geführt ist, die Dura vom Gesunden her auf den Riß zu und stopft um den zuerst eingeführten und angeprückten Vioformgazetampon herum sterile Gaze.

f) Labyrinthverletzung. Die Verletzung des äußeren Bogengangs kann erfolgen, wenn sein Wulst sich nicht deutlich gegen die Umgebung abhebt, besonders dann, wenn man verabsäumt, durch Sondierung die Lage des Aditus und damit des horizontalen Bogengangs genau festzustellen und wenn das Labyrinth stärker nach hinten verlagert ist.

Die Abspregung der knöchernen Bogengangskuppe mit Entblößung des häutigen Bogengangs äußert sich durch grobschlägigen Nystagmus, beim Erwachen ist der Kranke sehr schwindlig, außerstande, sich im Raume zurechtzufinden, erbricht und hat Ohrgeräusche — ein schweres Krankheitsbild, das im Verlauf von 10—12 Tagen bei günstigem Verlauf völlig verschwindet.

Niemals die Stelle der Verletzung, die an einem feinen roten Strich im Knochen erkennbar ist, sondieren, auch nicht tupfen oder mit Wasserstoff-superoxydlösung reinigen, sondern lediglich mit einem glatten Gazebäuschchen bedecken, das bis zur endgültigen Heilung an seiner Stelle und beim Verbandwechsel unberührt bleibt.

In derselben Weise verfährt man bei Verletzung der anderen Bogengänge.

Nachbehandlung. Bettruhe im verdunkelten Zimmer, keinerlei oder nur vorsichtiger Lagewechsel des Kranken, genaue Beobachtung. Bei den ersten Zeichen der Labyrinthitis — Temperatursteigerung, erlöschende Hörfunktion, Lumbalpunktat (steigende Pleozytose) getrübt — sofort die Labyrinthoperation vornehmen!

Die Erfahrung hat gelehrt, daß die Verletzung eines oder des anderen Bogenganges ohne schlimme Folgen bleiben kann. In den meisten Fällen tritt Heilung ohne nachteilige Folgen ein. Dagegen ist die Luxation des Steigbügels oder schon die Zerreißung seines Ringbandes (Ligamentum annulare) immer ein Unglück, weil der Verletzung die Infektion des Labyrinthinhaltes unter stürmischen Erscheinungen meist auf dem Fuße folgt.

Wir können das drohende Unheil nur dadurch abzuwenden suchen, daß wir das Labyrinth vom Promontorium aus eröffnen und ausräumen (Operation nach HINSBERG-JANSEN).

Anhang.

Chirurgische Behandlung der Fazialislähmung.

Ist der operativ geschädigte N. facialis in keiner Weise mehr durch den elektrischen Strom erregbar, so sucht man seine Funktion zu ersetzen durch Pfropfung seines peripheren Stumpfes auf den Hypoglossus.

Pfropfmethode nach HABERLAND: Hautschnitt von der Warzenfortsatzspitze bis zum Zungenbein, Unterbindung der Vena jug. ext. und der Vena facialis. Nun entfernt man vom Warzenfortsatz soviel Knochen, daß der Fazialis an seiner Austrittsstelle aus dem Foramen stylomastoideum zum Vorschein kommt. Er wird hier zentral noch weiter freigelegt, dann der Hypoglossus unterhalb des M. digastricus auf der Parotis aufgesucht, der Ramus descendens desselben in entsprechender Länge freipräpariert, durchtrennt und durch Naht mit dem Fazialisstumpf vereinigt.

Da bis zum Entschlusse der Nervenpfropfung meist eine geraume Zeit vergeht und die Muskulatur inzwischen atrophisch geworden ist, so muß man versuchen, nach LEXER Teile des Masseters freizulegen und am Mundwinkel oben und unten anzuheften.

Die Lähmung der Augenlider kann vom Musculus temporalis her ausgeglichen werden durch Bildung eines Lappens, welcher am Ansatz des unteren Augenlides befestigt wird. Über die muskuläre Neurotisation der gelähmten Gebiete nach ROSENTHAL-LEXER s. d. Abschnitt: Operationen im Gesicht in Bd. III/1.

5. Verschuß von Antrumfisteln.

Je gründlicher bei der Antrotomie vorgegangen, je zweckmäßiger und sorgfältiger die Nachbehandlung geführt wurde, desto vollkommener die Heilung. Indes wird bei der unberechenbaren, oft reichen Pneumatisierung des Schläfenbeines gelegentlich eine oder die andere versteckte kranke Zelle übersehen

oder es stößt sich nachträglich ein Sequester ab — kurz das Antrum und die äußere Wunde schließen sich nicht, es entsteht eine Knochenfistel, welche wir

in einer, den örtlichen Verhältnissen angepaßten Weise beseitigen. Liegt sie nahe der hinteren Gehörgangswand, dann nehmen wir nach **SIEBENMANN-WINCKLER** den größten Teil der knöchernen hinteren Gehörgangswand weg, beziehen die Fistelrinne in die dadurch entstehende Mulde ein, frischen den Knochen breit an und bilden aus dem Gehörgangschlauch einen, die hintere Fläche der Mulde deckenden Lappen (s. Gehörgangsplastik S. 36).

Hierauf wird die retroaurikuläre Öffnung vernäht und die Nachbehandlung durch den erweiterten äußeren Gehörgang wie nach der Radikaloperation (s. S. 38) vorgenommen. Trommelfell und Gehörknöchelchen bleiben erhalten. Wenn man darauf achtet, daß der knöcherner Boden der Mulde ohne

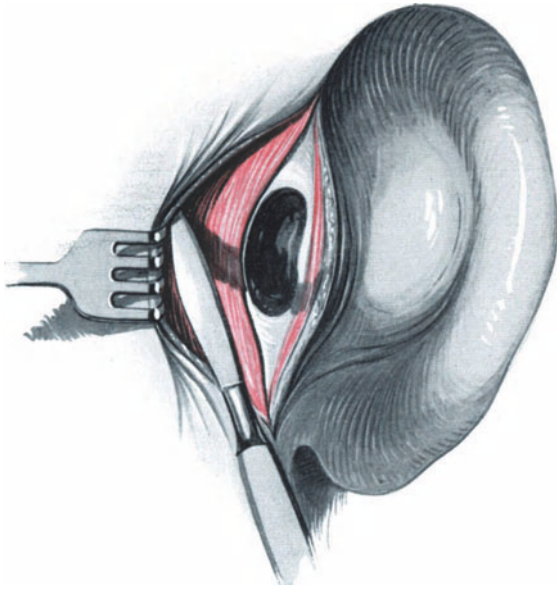


Abb. 46. Verschuß einer Antrumfistel. Nach **G. CLAUS-BLUMENTHAL**. Unterminierung der Weichteile.

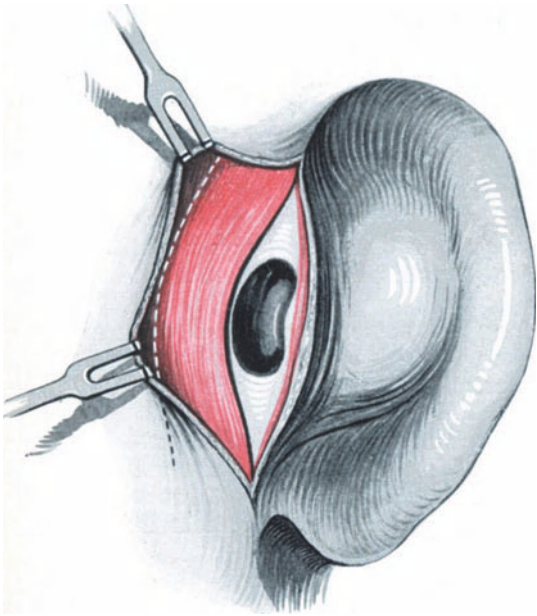


Abb. 47. Bildung des Periost-Brückenlappens.

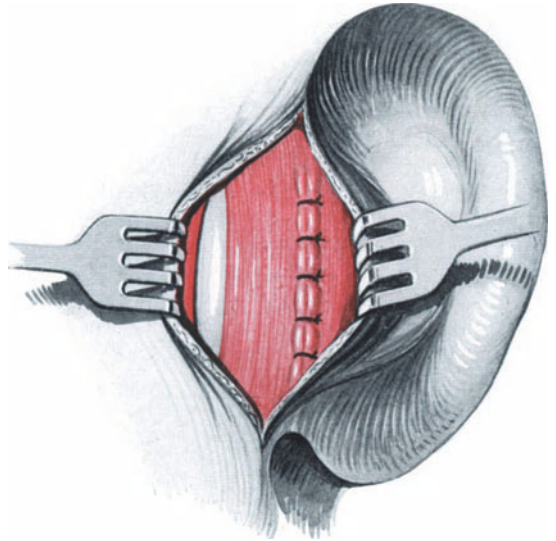


Abb. 48. Periostnaht.

höhere Schwelle nach dem äußeren Gehörgang verläuft, dann können sich weder Sekrete noch Epidermisschuppen festsetzen. Die Überhäutung des

Wundtrichters erfolgt rasch, die Epidermis bleibt gesund, die Heilung ist dauernd.

Legt man Wert darauf, den äußeren Gehörgang in seiner ursprünglichen Form zu erhalten, so kann man, ohne die Gehörgangswand wegzunehmen, nach Ausmeißelung und Reinigung der Fistel den entstandenen Knochenrichter durch einen Periost-Brückenlappen (nach G. CLAUS und BLUMENTHAL, s. Abb. 46—48) bedecken.

Wir kamen öfter in die Lage, von beiden Methoden Züge zu entlehnen, haben im übrigen aber der Sachlage entsprechend frei gestaltet und in zweifelhaften Fällen stets die radikalere SIEBENMANN-WINCKLERSche Methode gewählt.

D. Die Radikaloperation.

1. Mit Erhaltung der Gehörknöchelchen.

Bei vielen chronischen Mittelohrerkrankungen, insbesondere bei den durch Epidermisenwanderung komplizierten, genügt die einfache Antrotomie nicht zur Heilung. Die Ursache dafür liegt häufig an den engen räumlichen Verhältnissen im Kuppelraum, den Amboß und Hammer mit ihrem Bandapparat zum größten Teil ausfüllen (Abb. 16 u. 30). Entzündliche Prozesse, kleine Cholesteatome in diesem engen Raum sind der Behandlung auf dem natürlichen Weg schwer zugänglich. Wir sind genötigt, den Kuppelraum mit Teilen der Paukenhöhle in das Operationsgebiet einzubeziehen und nehmen damit die sog. „Radikaloperation“ vor.

Viele entzündliche Schleimhauterkrankungen des Mittelohres heilen allein dadurch, daß man den Kuppelraum operativ entlastet. Die Entlastung suchte man früher durch Entfernung der Ossikula vom Gehörgang aus herbeizuführen — ein Verfahren, das zu diesem Zwecke wegen der Gefahr der Nebenverletzungen und wegen seiner unsicheren Resultate, aber auch wegen der Hörverschlechterung heute wohl allgemein aufgegeben ist. Die Fortnahme von Teilen der hinteren Gehörgangswand vom äußeren Gehörgang aus bleibt dem Facharzt überlassen und soll hier nicht beschrieben werden.

Um den Kuppelraum gut zugänglich zu machen, nehmen wir den chirurgisch sicheren Weg über das in der oben beschriebenen Weise eröffnete Antrum (s. Antrotomie S. 14) und tragen die hintere Gehörgangswand mit Meißel und Hammer bis auf eine schmale „Brücke“ ab, welche den kurzen Amboßschenkel stützt und die äußere Wand des Kuppelraumes darstellt. Hierbei treten die Vorzüge des flachen, abgeschrägten Meißels ins beste Licht, denn bei der Bearbeitung des zu bewältigenden Knochenkeiles sind beide Meißelflächen gleich

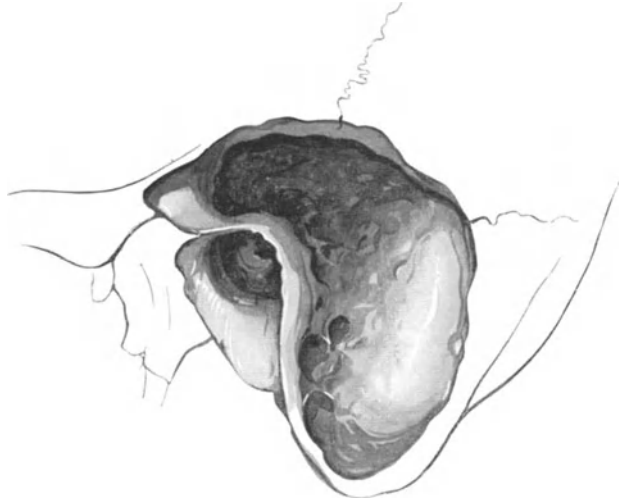


Abb. 49. Warzenfortsatz ausgeräumt, Attikotomie beendet. Hintere Gehörgangswand in toto erhalten.

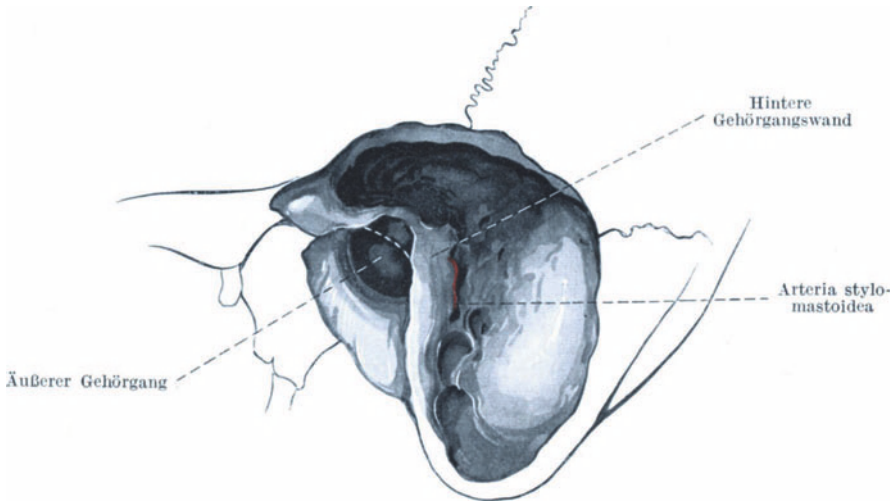


Abb. 50. Erweiterte Attikoantrotomie nach BEYER. Brücke zum größten Teil abgetragen. Ossikula in situ.

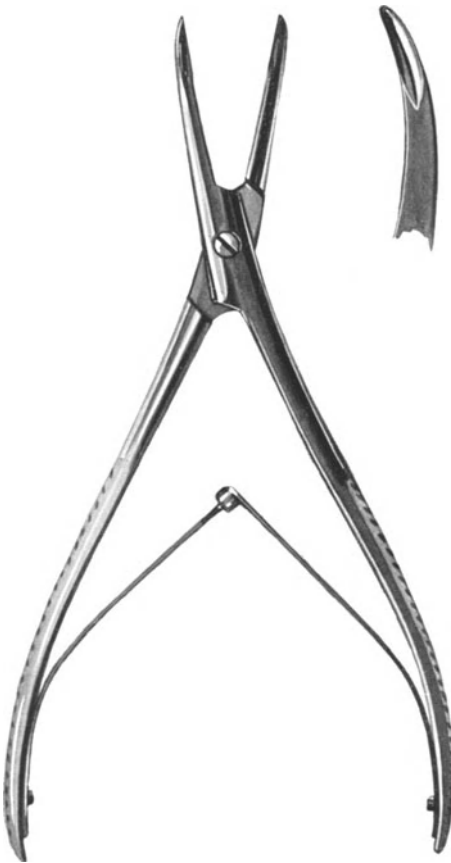

Abb. 51. Kuppelraumzange nach BEYER.

nützlich (s. Abb. 2): von oben her dringt die gerade Fläche in die Tiefe, von unten schürft die abgeschrägte, beim Meißeln gleitende Fläche millimeterweise genau Schicht für Schicht ab bis zur „Brücke“, an der wir immer Halt machen, bis wir uns über Art und Ausdehnung der Kuppelraumkrankung und den Zustand der Gehörknöchelchen unterrichtet haben.

Art und Ausdehnung der weiteren Eingriffe richten sich nach den vor der Operation gewonnenen Merkmalen, in höherem Maße nach dem bei der Operation erhobenen Befund. Den schalleitenden Apparat (Ossikula, Trommelfell) erhalten wir nach Möglichkeit und schlagen auch bei wenig gutem Hörvermögen den schonenderen Weg ein, wenn daraus keine Gefahr für die Dauerheilung erwächst. Das schonende Verfahren ist folgendes (JANSEN-BEYER):

Nach der Antrotomie wird vom Jochbogen aus der hintere Teil des Kuppelraums eröffnet, die Kuppel selbst durch parallel zum Tegmen tympani geführte Meißelschnitte abgefacht, sodann die vordere Bucht des Kuppelraumes von oben her freigelegt, ohne dabei die Verbindungen der Gehörknöchelchen zu lockern oder ihre Stützpunkte zu schwächen. Bei

der Glättung des Fazialisspornes muß die Stütze des kurzen Amboßschenkels an der Antrumschwelle stehen bleiben (Abb. 50, 51 u. 52).

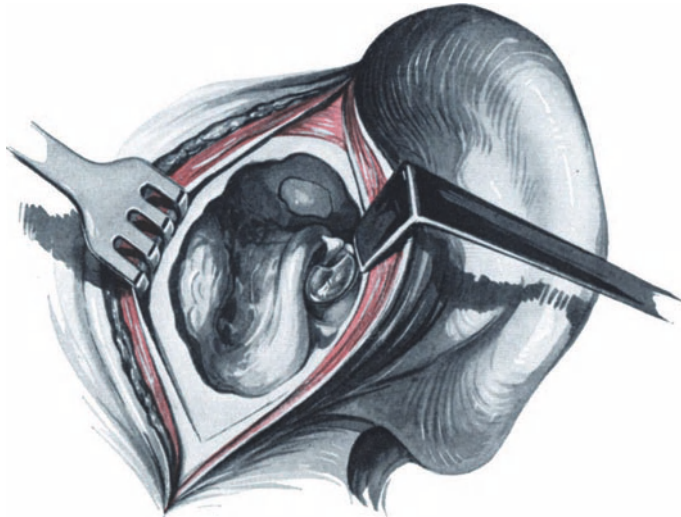


Abb. 52. Radikaloperation mit Erhaltung der Ossikula und des Trommelfells beendet. Dura der mittleren Schädelgrube freigelegt.




Abb. 53. Schützer.
Nach STACKE.

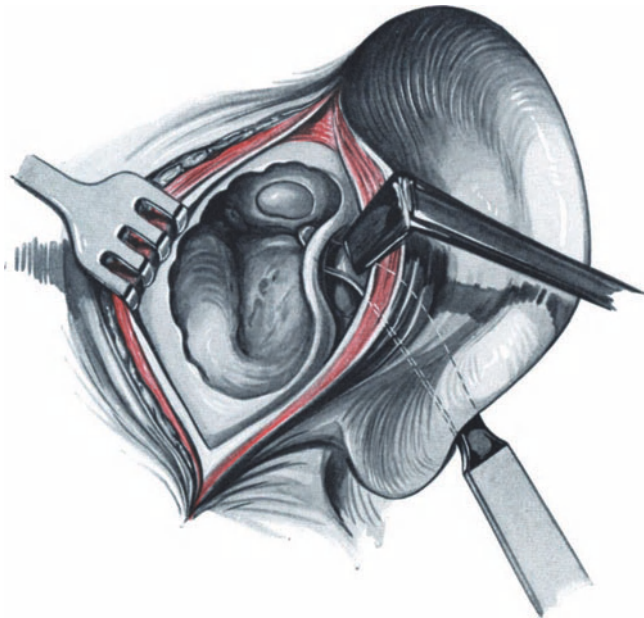


Abb. 54. Beginn der Radikaloperation ohne Erhaltung der Gehörknöchelchen. Der STACKESCHE Schützer liegt unter der „Brücke“.

Bei niedriger Kuppel und engen Verhältnissen kann die glücklich durchgeführte Operation (Attikotomie) ein Kabinettstück fachärztlicher Geschicklichkeit genannt werden.

2. Totalaufmeißelung ohne Erhaltung der Gehörknöchelchen.

Erst wenn wir sehen, daß Amboß und Hammer nicht zu retten sind, nehmen wir auch die „Brücke“ mit den Resten der Gehörknöchelchen weg. Der Amboß folgt nach seiner Freilegung dem Zuge der Häkchensonde, der Hammer wird mit einem feinen Messerchen vom Tensor tympani befreit. Reißt man ihn ab, so kann man den mit dem Fazialiskanal in Verbindung stehenden Processus cochleariformis (s. Abb. 57) verletzen und eine Blutung in den FALLOPISCHEN Kanal mit Lähmung des Nervus facialis bewirken. Vom Trommelfell werden nur fest angewachsene Teile erhalten. Alles, was flottiert oder Taschen bildet, muß entfernt werden.

Dieser letzte Operationsabschnitt ist der schwierigste. Er birgt mehrere Gefahren, nämlich die Verletzung des Nervus facialis, des äußeren Bogengangs und der Labyrinthfenster.

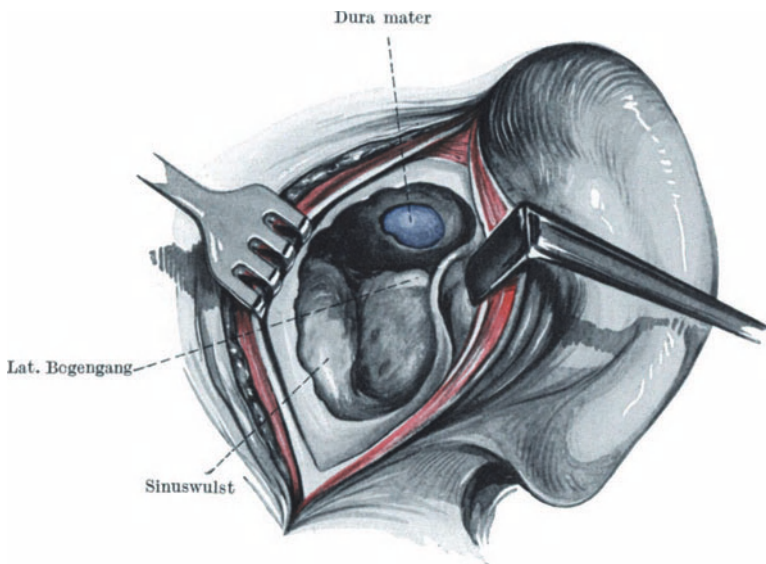


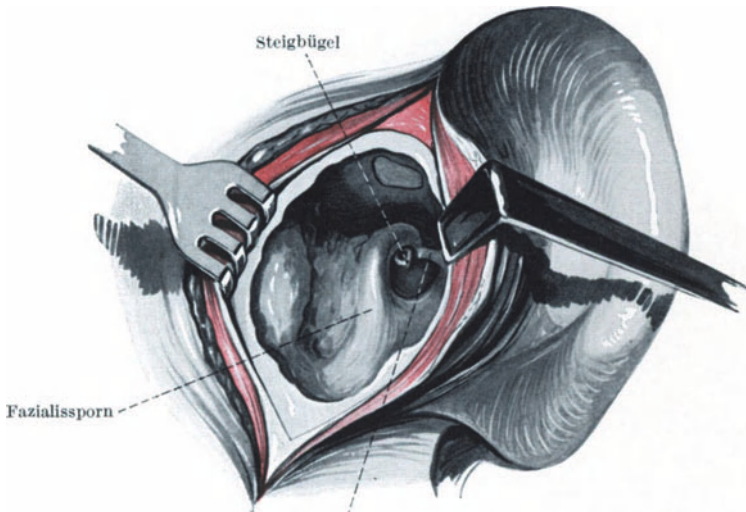
Abb. 55. Aufmeißelung der Mittelohrräume und des hinteren Kuppelraumes mit Erhaltung der hinteren Gehörgangswand. Dura der mittleren Schädelgrube an einer Stelle freigelegt.

Genaue anatomische Kenntnis, vor allem aber ruhige sichere Instrumentenführung schützen auch vor diesen mit Recht gefürchteten üblen Zufällen. Bei sehr hartem Knochen, engen, räumlichen Verhältnissen lege man den „Schützer“ von STACKE unter die Brücke (s. Abb. 54) und bediene sich nach Verschmälung und Verdünnung der „Brücke“ mit dem Meißel einer schmalen, gut schneidenden Knochenzange (Abb. 51 u. 56), womit die Brücke wie mit einer Stanze abgekniffen wird.

Im Gebiete des FALLOPISCHEN Kanals achte man stets auf die Richtung des Meißels, der, selbst wenn er ausgleiten sollte, nicht den Fazialis treffen darf, halte sich daher möglichst dicht an die mittlere Schädelgrube und schlage den Rest der verschmälerten Brücke immer von oben her durch. Auch bei der Glättung darf der Meißel nicht mit seiner Schneide auf den Fazialis gerichtet sein, sondern wird unter Beobachtung der Gesichtsmuskulatur des Patienten (Fazialiszuckung!) tangential zum FALLOPISCHEN Kanal geführt, wobei die Hammerschläge leicht und mit verhaltener Kraft geführt werden. Die den Meißel richtenden Finger liegen hier, wie an allen Stellen, wo es auf flache,

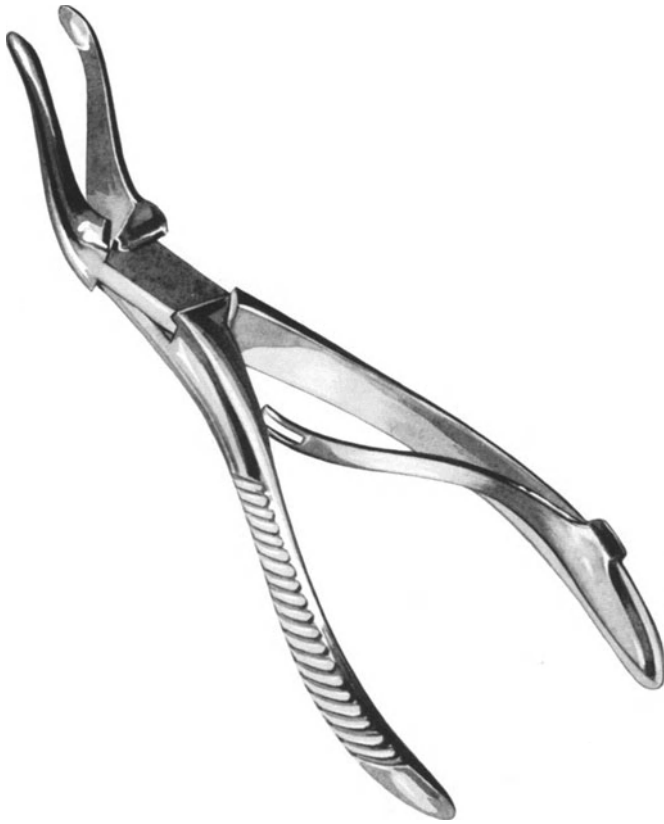

Abb. 56. Zange nach JANSEN.



Proc. cochleariformis. An ihm ist die Tensorehne befestigt.

Abb. 57. Radikaloperation beendet. „Brücke“ mit Hammer und Amboß ist entfernt, die hintere Gehörgangswand abgeschrägt.

mehr hobelnde Arbeit ankommt, tiefer als sonst und der Schneide möglichst nahe. Dadurch vermeidet man auch Einbrüche der verdünnten Knochenschale (Depressionsfraktur des Canalis Fallopieae und der Bogengänge) und Blutungen in den entsprechenden Kanal mit Schädigung des Gesichtsnerven oder des Labyrinthes. Die bei der Glättung des „Sporns“ meist blutende, unmittelbar am FALLOPISCHEN Kanal verlaufende Arteria stylomastoidea (s. Abb. 50) „warnt“ vor weiterem Vordringen. Die Blutung aus ihr ist sonst bedeutungslos.

Was zwischen der geschaffenen Warzenfortsatzhöhle und dem Boden des äußeren Gehörgangs von der hinteren Gehörgangswand noch steht, wird so weit mitentfernt, daß man später vom erweiterten Gehörgang aus bequem die hintersten Teile der Knochenwunde übersehen kann.

Hierauf wird die Paukenhöhle mit einem in Wasserstoffsuperoxyd getränkten Tupfer gereinigt, niemals aber einem scharfen Löffel ausgesetzt oder mit

irgendwelchen Ätzmitteln in Berührung gebracht. Knochen splitter und Gehörknöchelchenreste entfernt man mit kleinen Gazetupferchen, einem stumpfen Häkchen oder mit einer bajonettförmigen Löffelpinzette.

Schließlich muß nach Abtragung aller Unebenheiten und Leisten ein einheitlicher, trichterförmiger Hohlraum resultieren mit vollkommen glatten, nach der Paukenhöhle und dem äußeren Gehörgang abfallenden Wänden.

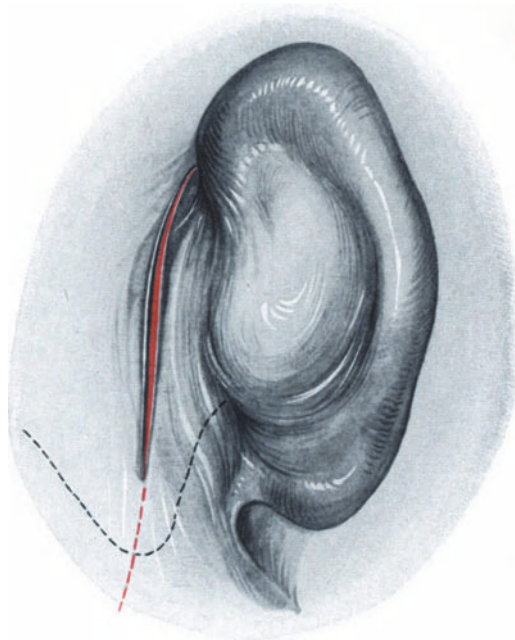


Abb. 58. Schnittführung für die Radikaloperation.

3. Gehörgangsplastik.

Während sich bei der Antrotomie die Operationswunde durch Granulationen und Bindegewebsneubildung schließt, muß nach der Radikaloperation das retroaurikuläre Loch plastisch gedeckt werden, denn es fehlt die hintere Gehörgangswand, von welcher bei der Antrotomie ein großer Teil der Gewebsregeneration ausgeht.

Glücklicherweise können wir das plastische Material auch bei größeren Höhlen aus der Ohrmuschel und dem Gehörgangsschlauch nehmen. Damit jede Gewebsspannung vermieden und die Ernährung der Gewebe selbst sichergestellt wird, denken wir bereits beim Hautschnitt an die spätere Plastik und legen ihn so, daß möglichst wenig Gefäße durchschnitten werden und an der Ohrmuschel ein $\frac{1}{2}$ —1 cm breiter Hautrand von der Weichteilbedeckung des Warzenfortsatzes erhalten bleibt. Wir folgen bei der Radikaloperation nicht durchaus dem Ohrmuschelansatz, sondern gehen ungefähr in der Mitte der ganzen Schnittlänge gerade nach hinten unten, wodurch die Ohrmuschel ein festes Widerlager erhält. Dieses Widerlager ist der beste Schutz gegen eine üble Komplikation der Gehörgangsplastik: die Perichondritis, die Entzündung des Ohrknorpels, welche auch im günstigsten Falle und bei rationeller Behandlung (frühzeitige ausgiebige Inzisionen bis in den Knorpel, feuchte Verbände) zu Substanzverlusten Anlaß gibt und die Form der Ohrmuschel entstellt.

Auch bei der Ablösung des Gehörgangsschlauches zu Beginn der Radikaloperation gehe man behutsam vor und vermeide jede Quetschung oder Zerreißung der Haut, des Periosts und Knorpels. Die mit einem stumpfen Haken oder Bindenzügel versehene Assistentenhand hält, dem Gang des Eingriffs folgend, nicht immer dieselbe Stelle drückend, die Muschel und den Gehörgangsschlauch mit sanftem Zug zurück. Das Knorpelgewebe ist gegen Druck besonders empfindlich. Je schonender man bei der Operation mit ihm umgeht, desto umfangreicher kann bei der Plastik die Schnittführung ohne Sorge vor der Perichondritis vorgenommen werden.

Das dem Gehörgangsschlauch entnommene plastische Material reicht bei rechter Verwendung zur Bedeckung des größten Teiles der hinteren Trichter-

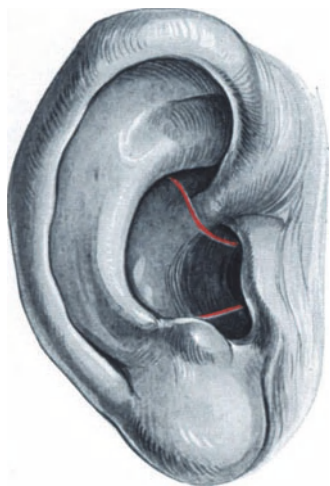


Abb. 59. Gehörgangsplastik nach KOERNER'S Schnittführung.

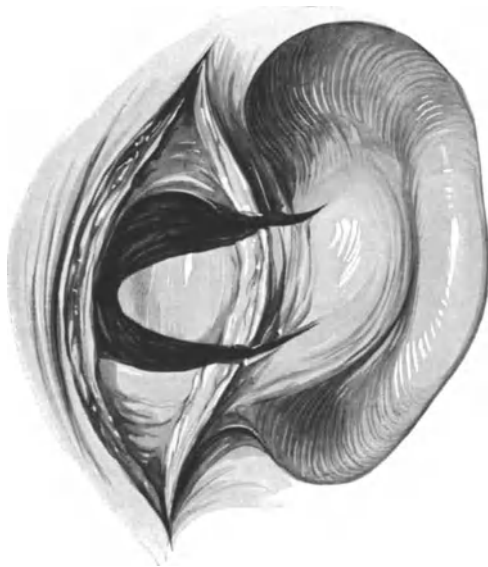

Abb. 60. Der KOERNER'Sche Lappen von der Rückseite gesehen.

wand aus, die Epidermisierung des übrigen Trichters geht von den Epidermirändern auch ohne Verwendung von frei transplantierten THIERSCH-Läppchen meist rasch vor sich.

Für die Form der Lappenbildung wurden viele Vorschläge gemacht, das Prinzip ist bei allen das gleiche: die Auskleidung der Höhle soll möglichst rasch von mehreren Stellen aus erfolgen.

Damit der aus dem Gehörgang gebildete Lappen gut anwächst, braucht er einen gesunden Stützpunkt für seine Hinterfläche. Diese Stützfläche darf keine Matrixreste von einem Cholesteatom, keine Knochenhöhlenserosa, keine kariöse Stelle und keine groben Unebenheiten enthalten. Man bilde den Lappen groß genug, scheue sich nicht, tiefer in die Koncha hineinzugehen und schneide scharfe überstehende Knorpelränder mit Skalpell und Schere aus. Der Lappen wird durch keine Naht fixiert, er muß seiner Unterlage angepaßt sein und von selbst dem Knochen sich anlegen. Dadurch braucht kein Nahtmaterial versenkt zu werden (Infektionsgefahr verringert, Zeitgewinn), die Gewebsspannung wird auf ein Minimum beschränkt.

Wir verfahren meistens nach den Angaben KOERNERS. Seine Plastik ist leicht ausführbar, ermöglicht gute Lüftung der Operationshöhle, begünstigt die Epidermisierung und gibt ein zufriedenstellendes kosmetisches Resultat.

Die Plastik selbst verläuft folgendermaßen:

Vom abgelösten, freipräparierten Gehörgangsschlauch wird die hintere Wand mit der COOPERSchen Schere verdünnt, von weghängenden Fetzen befreit, geglättet und vom Ohreingang aus mit einem schmalen geknöpften Messer durch zwei erst parallele, dann leicht divergierende Längsschnitte gespalten (Abb. 59 u. 60). Je nach der Weite der Operationshöhle werden die Schnitte tiefer oder flacher in die Cymba conchae hinein fortgesetzt, bis ein freibeweglicher, zungenförmiger Lappen entsteht, der sich der hinteren Umrandung unseres zu deckenden Knochentrichters bequem einfügen läßt. Nachdem der Grund dieses Trichters — die Paukenhöhle mit dem Antrum — bereits vorher mit kleineren Gazestückchen leicht ausgestopft worden ist, drückt man mit einem schmalen Flachmeißel den Lappen auf seine knöcherne Unterlage und tamponiert die ganze noch übrige Höhle mit steriler Vioformgaze mäßig fest aus.

Von einem nachgreifenden schmalen Elevatorium wird die dem Plastiklappen entsprechende Gazeschicht festgehalten, der Meißel vorsichtig herausgezogen und nur wenige schmale Streifen an der vorderen Gehörgangswand eingeführt, so daß Tampons und Lappen sich nicht mehr verschieben können. 3—4 Knopf- oder Klammernähte vereinigen die retroaurikulären Schnittränder. Beim Verbandwechsel bleibt die den Lappen und seine Wundränder deckende Gazeschicht noch 10—12 Tage liegen, bis der Lappen in seiner Lage angewachsen ist. Dadurch werden die Wundränder geschont, der Verbandwechsel geht schmerzlos vor sich, die Gefahr der Knorpelhautinfektion wird wesentlich verringert. Die Epidermisierung der Knochenflächen beginnt erst dann, wenn sich gesunde Granulationspolster auf ihnen zeigen. Legt man die Lappenschnitte in schräger Richtung an, so daß die Epidermis in dünner Schicht der Wundfläche aufliegt, so gewinnt die Wundrandepidermis leichter Anschluß an die sich neubildenden Granulationen, die Weite des Wundtrichters leidet dann auch nicht unter nachträglicher bindegewebiger Schrumpfung. Gefühl für Maß und Mitte schützt vor Entstellung des Ohres durch übermäßige Weite des Gehörgangs und vor Materialverlusten.

4. Nachbehandlung nach der Radikaloperation.

Grundsätzlich Tamponade wie bei allen operierten Knochenhöhlen. Die ganze Höhle soll nach und nach mit einer festen Epidermis versehen werden. Die einzelnen Räume verhalten sich aber in Beziehung auf die Aufnahme von Plattenepithel verschieden. Während außen die Epidermisierung rasch erfolgt, geht sie in der Tiefe nur langsam vor sich. Nichts unterstützt die Epidermis in ihrem Kampf um den Standort mehr als die Austrocknung der Höhle, und Trockenheit erzielen wir am Ohr vor allem durch ständige Ableitung der Sekrete in die häufig gewechselten trockenen Tampons, welche zugleich die emporschießenden Granulationen im Zaume halten und Verwachsungen verhüten, in zweiter Linie durch „Lüftung“ der Höhle.

Die ersten 4—5 Tage nur die obersten Lagen des Verbandes und die Nähte entfernen, dann erst die Gehörgangstampons lockern und nach und nach auswechseln. Nach 10—12 Tagen täglich Tampons erneuern, wobei ein besonders geräumiger, abgeschrägter, den Wundverhältnissen angepaßter Ohrtrichter gute Dienste leistet.

Wesentlich vereinfacht wird die Nachbehandlung, wenn ein Teil der Paukenhöhle schon epidermisiert ist oder die Matrix einer Perlgeschwulst erhalten werden konnte. Diese wandelt sich bald in eine dauerhafte, spiegelnde Epidermisbedeckung um, welche die weitere Epidermisierung trefflich unterstützt. In solchen Fällen kann die Tamponade frühzeitig unterbleiben.

Anhang.

Sekundärer Verschluss von retroaurikulären Öffnungen im Warzenfortsatz nach Radikaloperationen.

a) Nach LAUTENSCHLÄGER. Der primäre Verschluss der Höhlen nach der Radikaloperation ist bei allen unkomplizierten Fällen möglich und zweckmäßig.

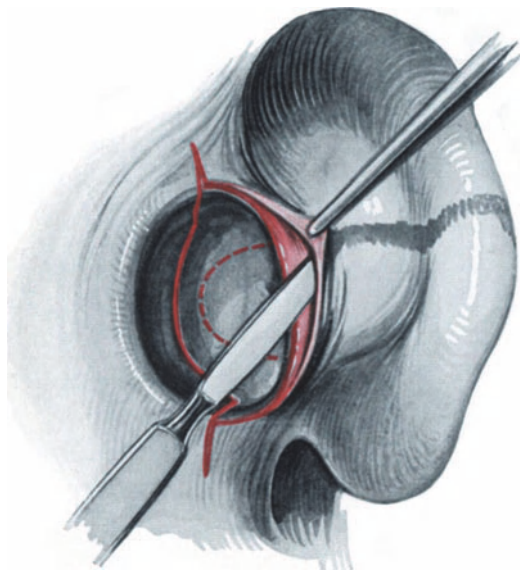


Abb. 61. Schnittführung beim Verschluss radikaloperierter Höhlen nach LAUTENSCHLÄGER.

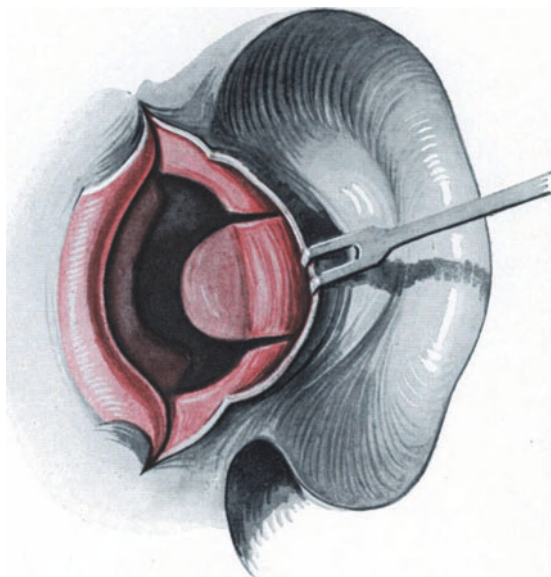


Abb. 62. Lappenbildung beendet.

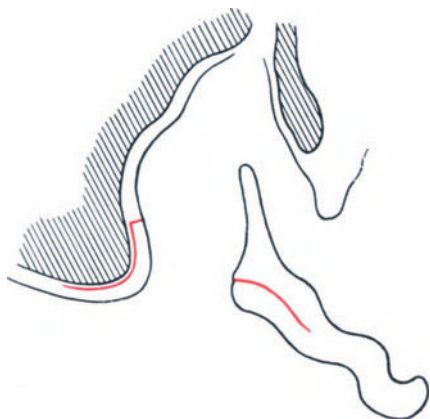


Abb. 63.

Schematische Darstellung der Zwickelbildung bei diesem Verfahren (Horizontalschnitt).

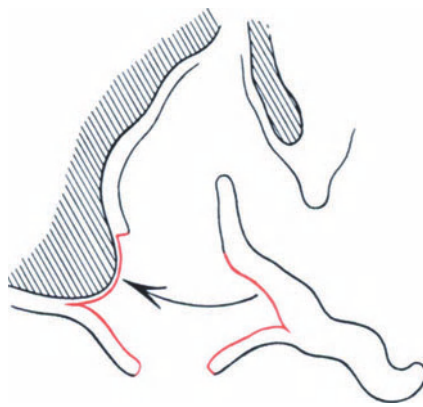


Abb. 64.

Besondere Verhältnisse (entzündliche Weichteilinfiltration, Sinuserkrankung, endokranielle Komplikationen u. a.) können zur offenen Wundbehandlung zwingen und den zur Plastik günstigsten Zeitpunkt versäumen lassen. Dabei schrumpft der zur Plastik geeignete häutige Gehörgangsschlauch ein, der Gehörgang wird zu eng, die Höhle zu einem tiefen, offenen Trichter und zu

einem häßlichen Schmutzfänger. Diese Höhlen unterscheiden sich von den oben beschriebenen Antrumfisteln (s. S. 25) durch das Fehlen der knöchernen,

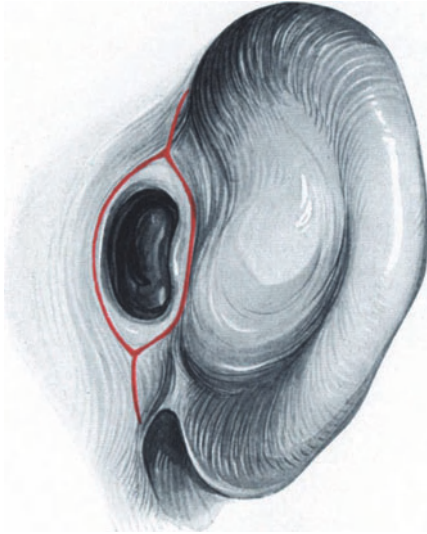


Abb. 65. Zirkulärer Hautschnitt. In zwei Richtungen verlängert.

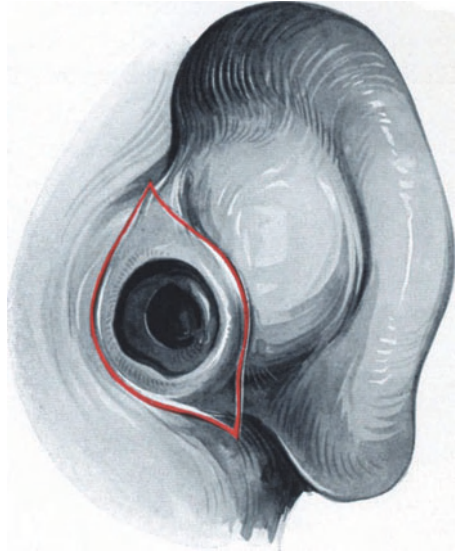


Abb. 66. Eiförmige Schnittführung.

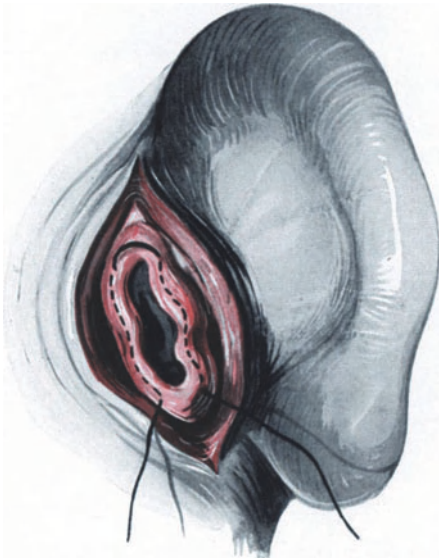


Abb. 67. Innere Naht.

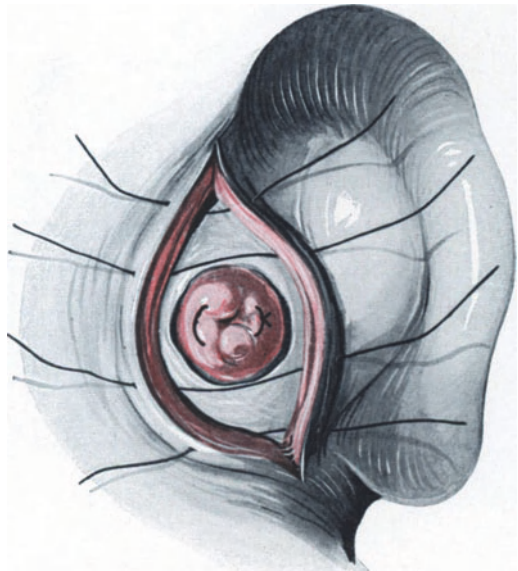


Abb. 68. Äußere Naht.

Abb. 63 – 66. Plastischer Verschuß retroaurikulärer Öffnungen nach Passow.

hinteren Gehörgangswand. Ihren plastischen Verschuß nehmen wir in folgender Weise vor: Schnitt dem vorderen Rand des Ohrmuscheloches folgend, durchtrennt die Weichteile bis zum Ohrmuschelansatz oben und unten. Ein zweiter,

den halbringförmigen ersten ergänzender Schnitt bleibt hinten 1—2 cm unterhalb des Knochenrandes und dringt bis auf den Knochen (Abb. 61). Ablösung dieses Hautperiostlappens aus der Bedeckung der hinteren Trichterfläche, wobei der hintere Knochenrand der ursprünglichen Operationshöhle freigelegt wird. Anfrischung des hinteren Teiles der Höhle durch Glättung des Knochenrandes mit Hammer und Meißel. Dann wird der freie Ohrmuschelrand durch parallel der Cymbafläche geführte sägende Schnitte in zwei Blätter zerlegt, von denen das äußere Blatt aus Haut und Bindegewebe, das innere aus Haut und Knorpel besteht.

Durch diese Teilung der Ohrmuschelbasis entsteht ein zwickelförmiges Gebilde mit zwei Schenkeln (s. Abb. 62 u. 64). Der äußere Schenkel wird später mit dem zuerst gebildeten Trichterlappen vereinigt, vorher aber der innere Schenkel stark verdünnt, nach Art des KOERNERSchen Lappens (s. oben S. 37) zugeschnitten, auf die hintere Trichterfläche gelegt und dort durch Tamponade festgehalten. Da ein großer Teil der Höhle bereits epidermisiert

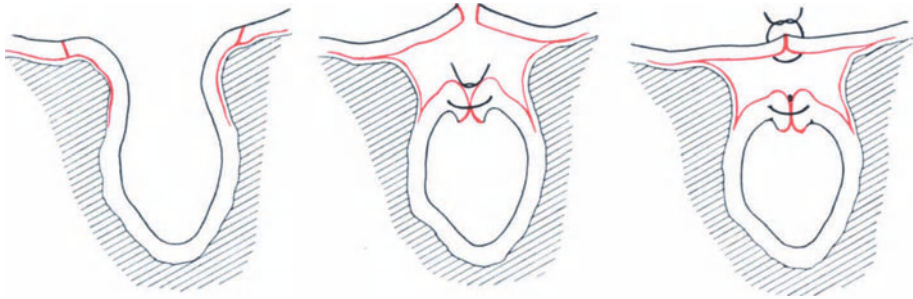


Abb. 69. Schematische Darstellung der Passowschen Plastik.

ist, genügt ein kurzer KOERNERScher Lappen zur Sicherstellung der Epidermisierung an der angefrischten Knochenpartie des Höhlentrichters. Die ausreichend mobilisierte Ohrmuschel wird zugleich mit dem KOERNERSchen Lappen an den hinteren Wundrand antamponiert, die äußeren Blätter werden sodann durch Naht vereinigt.

Die zu vereinigenden Wundränder (Parallelschnitte A und B) müssen ohne Spannung aneinander liegen. Im Notfalle führt man einen Entspannungsschnitt und bildet einen Brückenlappen wie bei der BLUMENTHAL-CLAUSSchen Plastik (s. d. S. 30).

Diese Art des Verschlusses eignet sich besonders für geräumige Höhlen. Sie nützt das vorhandene Material gut aus, erweitert den geschrumpften Gehörgang zweckmäßig und hinterläßt eine glatte, feste Narbe. Mehrere Male wurde zugleich ein knöcherner Substanzverlust über der Sinuswand gedeckt, ohne daß weiteres plastisches Material zur Deckung oder Befestigung hätte herangezogen werden müssen.

b) Nach Passow. Prinzip. Bildung eines inneren Verschlussblattes aus der Haut des Höhlentrichters und eines zweiten äußeren Blattes durch Unterminierung der angefrischten Wundränder.

Ausführung (s. Abb. 65—69). Zirkulärer oder eiförmiger Schnitt um den Höhlentrichter. Die Trichterhaut wird ringsherum freipräpariert, so daß eine innere Manschette aus Haut und Periost entsteht, deren angefrischte Ränder nach Art einer Tabaksbeutelnaht vereinigt werden (Catgut). Über diesem inneren Blatte werden nun die angefrischten und unterminierten Wundränder so modelliert, daß sie sich ungezwungen durch ein paar Seidenknopfnähte zu einem zweiten, äußeren Blatt vereinigen lassen (Abb. 68).

In ähnlicher Weise verfährt MOSETIG-MOORHOF, nur daß dieser das innere Blatt durch einen gestielten, aus der unteren Umrandung entnommenen und nach innen geschlagenen Hautlappen ersetzt und die äußere Wundfläche des Lappens durch THIERSCH deckt.

Beide Verfahren haben den Nachteil, daß der äußere Gehörgang eng bleibt und die Operationshöhle in der Folge sich schwer übersehen und reinigen läßt.

E. Operative Behandlung von Komplikationen im Gefolge der Otitis.

1. Beteiligung des Kiefergelenkes.

Die akute eitrige Mittelohrentzündung breitet sich nicht selten auf die Umgebung aus. Neben den schon besprochenen Eiterdurchbrüchen in den Sternokleidomastoideus (BEZOLDSche Mastoiditis) unter den Jochbogen und den Musculus temporalis kommt gelegentlich der Durchbruch ins Kiefergelenk vor. Zur Heilung dieser seltenen Komplikation genügt die Freilegung der Durchbruchsstelle in die Gelenkkapsel von oben und hinten mit nachfolgender Drainage.

2. Fortleitung der Entzündung auf den Fazialiskanal.

Diese ist immer als eine ernste Komplikation anzusehen. Sie ist bei jeder Mastoiditis eine Aufforderung, chirurgisch einzugreifen, wenn ihr peripherer Ursprung mit Sicherheit ausgeschlossen werden kann und wenn es sich nicht um eine katarrhalische, den Beginn einer akuten exsudativen Mittelohrentzündung begleitende und dann meist spontan sich zurückbildende Affektion handelt. Blieb bei akuter Mittelohrerkrankung mit Fazialisparese die Parazentese erfolglos, so entschließen wir uns bei Beteiligung des Warzenfortsatzes rascher zur Aufmeißelung, verfahren jedoch im übrigen durchaus typisch.

Bei der Lähmung des Nervus facialis infolge chronischer Mittelohreiterung entschließen wir uns sofort zur Totalaufmeißelung. Während der Aufsuchung des Krankheitsherdes, der die Lähmung verursacht hat, ist die größte Vorsicht geboten. Jede instrumentelle Berührung des bereits geschädigten Nerven muß unterbleiben.

Meist handelt es sich um Perlgeschwülste, welche dem FALLOPISchen Kanal unmittelbar aufliegen, den Knochen allmählich ausschleifen und nun durch Druck und chemische Umsetzungsvorgänge den Nerven lähmen.

Nach vorsichtig durchgeführter Radikaloperation, wobei die dem Fazialis aufliegenden Schichten der Perlgeschwulst zunächst erhalten bleiben und nur, was seitlich und über dem äußeren Bogengang liegt, behutsam entfernt werden darf, trägt man, die stumpfe Häkchensonde als Schaufel benutzend, die einzelnen Schichten der restierenden Perlgeschwulst bis zur Höhe des Fazialis ab. Da der Nervenstrang in seinem Zusammenhang meist erhalten ist, so reinigt man den ihn bergenden Kanal, indem man — immer mit der Häkchensonde — vorsichtige, dem Nerven parallel laufende, schabende Züge macht. Die meist sehr feine Matrix wird, sofern sie in den Kanal eingedrungen ist, ebenfalls herausbefördert. Damit ist unsere Aufgabe noch nicht gelöst. Da der Nerv durch Druck und chemische Agentien geschädigt ist, müssen wir weitere Schädigungen von ihm fernhalten. Weg also mit imprägnierten Verbandstoffen und allen chemischen Mitteln! (Jodoform, Aiol, Vioform, Borsäure usw.).

Dann bedecken wir den ganzen freigelegten Nerven und seine nächste Umgebung leicht (jeder Druck ist schädlich!) mit einer in physiologischer Koch-

salzlösung angefeuchteten Lage steriler Gaze und legen darüber einen Gaze-
bausch von einer Größe, welche die nun vorzunehmende Plastik nicht behindert.
Die Plastik und primäre Naht führe ich, gestützt auf meine Erfahrungen, trotz
Fazialislähmung immer aus. Keine meiner durch Perlgeschwülste verursachten
Lähmungen ist stationär geblieben.

In ähnlicher Weise behandelt man Fälle, bei denen Knochennekrosen die
Lähmung verursacht haben. Hier verzichten wir auf die Plastik und verfahren
im übrigen so konservativ wie möglich. Feuchte Verbände mit physiologischer
Kochsalzlösung, häufiger Verbandwechsel, Festigung der Allgemeinkonstitution.
Mit der Zeit stößt sich der nekrotische Knochen ab, ohne daß der inzwischen
wieder funktionstüchtig gewordene Fazialis von neuem darunter leidet.

Hierüber mehr in dem Abschnitt: „Gefahren der Aufmeißelung des Warzen-
fortsatzes“, S. 26.

Die Fazialislähmungen infolge von Geschwülsten sind meist irreparabel.
Sie unterliegen allgemeinen chirurgischen Grundsätzen.

3. Epiduralabszeß.

Bei der systematischen Ausräumung des Krankheitsherdes im Warzen-
fortsatz stößt man bisweilen unversehens auf Eiteransammlungen zwischen
harter Hirnhaut und Knochen, die plötzlich in das Operationsgebiet einbrechen.

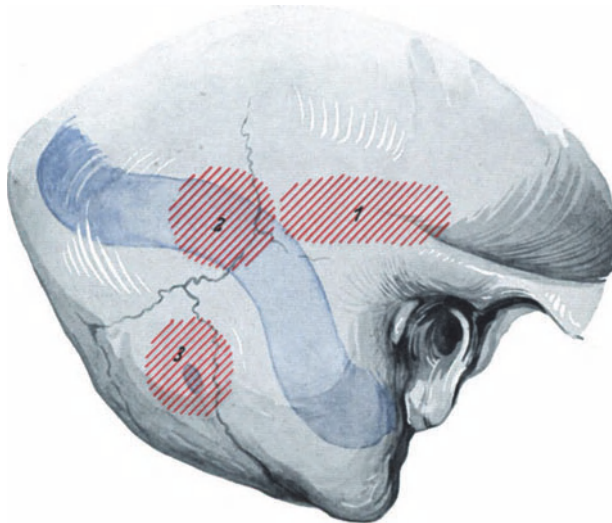


Abb. 70. Schmerzhafteste Druckpunkte bei Epiduralabszessen. 1. Druckpunkt über dem Antrum (mittlere
Schädelgrube). 2. Druckpunkt am 2. Sinusknie. 3. Druckpunkt am Emmissarium (perisinuöser Abszeß).
(Nach ALEXANDER.)

An und für sich unbedeutend und nach der Entleerung rasch heilend, sind die
Epiduralabszesse nicht selten der Anlaß und die Begleiter tiefer liegender
Komplikationen. Daher bedürfen sie gründlicher Aufdeckung, Nachforschung
und sorgsamer Beobachtung.

Sitzt die Eiteransammlung in der mittleren Schädelgrube, so nimmt
man mit einer Knochenzange Teile des Tegmen antri bzw. tympani weg (der
rote Pfeil auf der Abb. 71 gibt die tiefste Stelle im Tegmen an), hebt die Dura
mit einem stumpfen Elevatorium in die Höhe und sieht nach, ob sich der Eiter-
herd nicht in der Tiefe noch weiter ausbreitet. Verfärbte Stellen der Dura
werden bis ins Gesunde freigelegt, sonst aber zunächst in Ruhe gelassen, weil

in vielen Fällen die Dura sich erholt und weitere Verwicklungen sich nicht einstellen (s. Abb. 83, Durafreilegung).

Befindet sich die epidurale Eiteransammlung an der Kleinhirndura, so geht man vom TRAUTMANNschen Dreieck (s. Abb. 73) gegen die Dura vor.

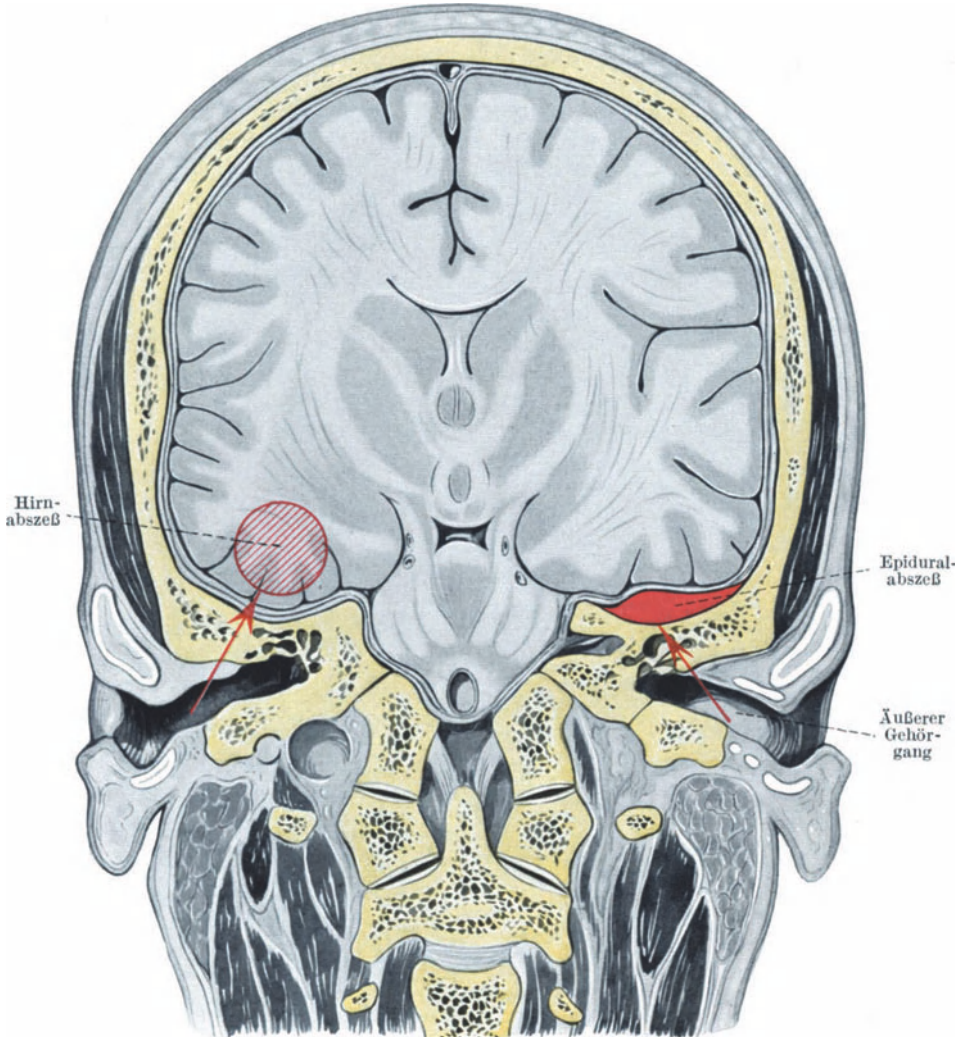


Abb. 71. Frontalschnitt durch den Kopf eines Erwachsenen. Rechts Epiduralabszeß dicht über dem Kuppelraum. Links Hirnabszeß. (Nach CORNING.)

Bei Beteiligung des Sinus oder des Labyrinthes an der Eiteransammlung schließen wir die in folgenden Kapiteln beschriebenen Operationen an.

Besonderere Erwähnung bedürfen die Epiduralabszesse, die von vereiterten perilabyrinthären Zellen an der oberen Pyramidenkante ausgehen, bis zur Pyramidenspitze und bis zur Impressio trigemini reichen und außerordentlich heftige, keinem Mittel weichende Kopfschmerzen hervorrufen.

Zur Freilegung der oberen Pyramidenkante schlagen wir den S. 57 beschriebenen Weg von außen ein, nehmen ein großes Stück der Schläfenbeinschuppe

fort (Meningea media nicht verletzen!), heben die Dura nach oben und tragen das Tegmen tympani mit dem Meißel schräg medialwärts hobelnd ab. Wir befinden uns, wenn die Impressio trigemini erreicht ist, in unmittelbarer

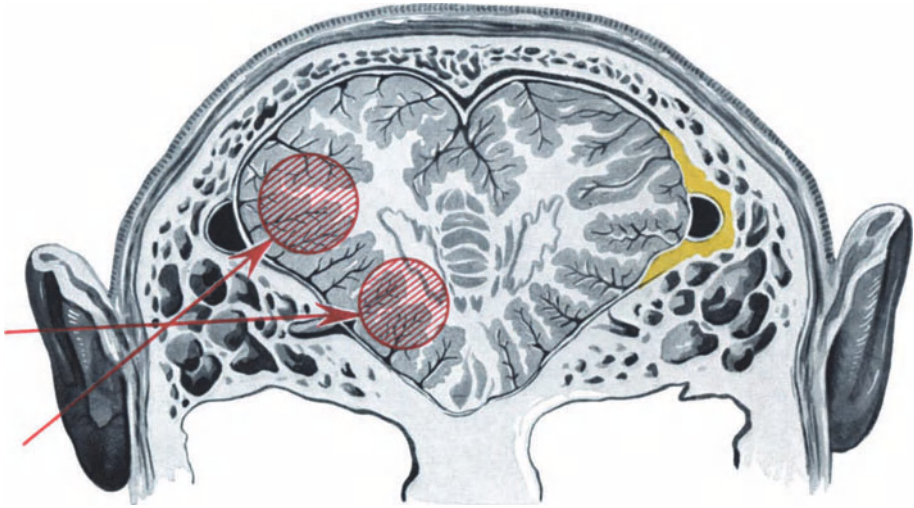


Abb. 72. Horizontalschnitt durch das Hinterhaupt. Rechts perisinuöser Abszeß, links zwei Kleinhirnabszesse.

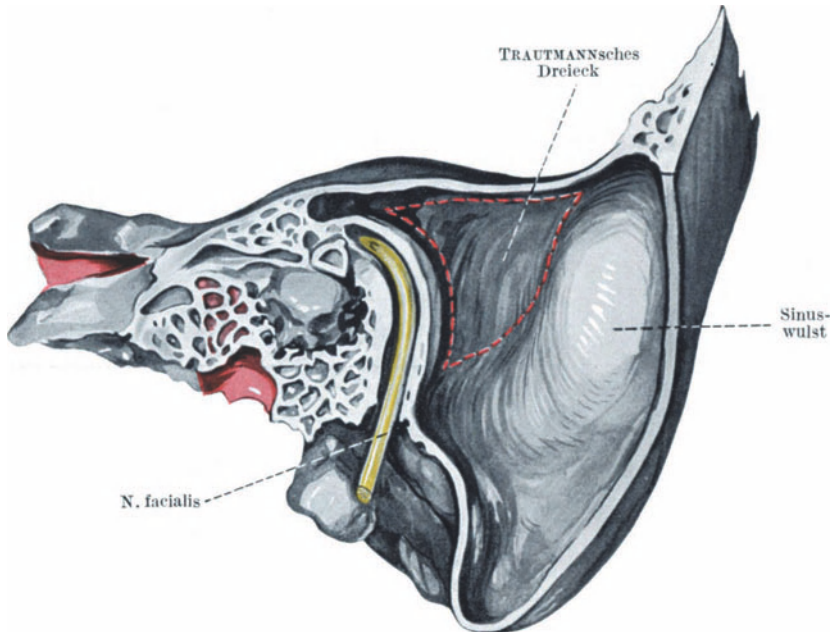


Abb. 73. Begrenzung des TRAUTMANNschen Dreiecks.

Nachbarschaft des Foramen spinosum mit der Art. mening. med., unter welcher der Bulbus der Karotis liegt.

Drainage mittels festkantiger Vioformgazestreifen oder durch Dochtbündel nach ALEXANDER.

4. Perisinuöser Abszeß.

Ist die Sinuswand durch die ihr unmittelbar aufliegenden Eiteransammlungen verfährt, dann genügt auch hier die Entleerung des perisinuösen Eiters und die Freilegung des Herdes in den meisten Fällen zur Heilung, doch bedarf

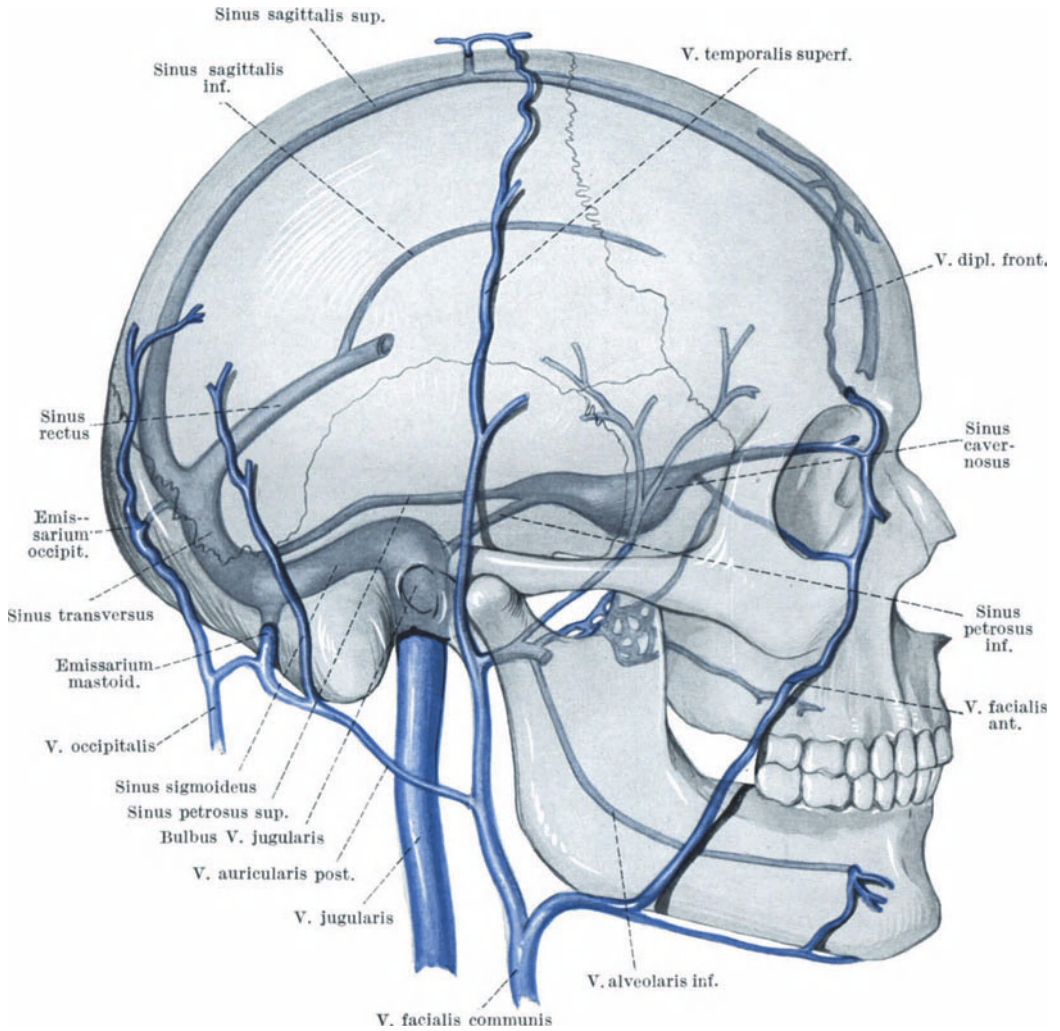


Abb. 74. Venenverteilung und Verlauf am Kopfe. (Nach TANDLER.)

hier noch mehr als bei den epiduralen Abszessen der Kranke der Überwachung und klinischen Beobachtung.

Bei der Freilegung des Sinus bedienen wir uns hauptsächlich des flachen Meißels und nehmen erst dann, wenn ein genügend großes Fenster vorliegt, eine Knochenzange nach BEYER (s. Abb. 75). Ohne eine hebelnde Bewegung zu machen, wird damit die knöcherne Bedeckung des Sinus weiter abgekniffen bzw. abgestanzt und die seitlich stehengebliebenen steilen Knochenränder werden zum Schluß mit dem Meißel abgeschrägt.

Setzt sich der Eiterherd hinter den Sinus fort, dann nehmen Meißel und Zange unter Schonung der Dura den Knochen der Hinterhauptschuppe bis zur Grenze des Abszesses weg.

Auch die hintere Pyramidenfläche kann der Sitz einer vom Sinus fortgeleiteten Eiteransammlung sein. In diesem Falle entfernt man zunächst vom TRAUTMANNschen Dreieck (Abb. 73) aus die hintere Pyramidenfläche weit nach oben mit Hammer und Meißel — immer die harte Hirnhaut schonend. Größte Vorsicht muß bei der Ablösung der Dura walten, wenn wir in die Gegend des Saccus endolymphaticus vordringen, der intradural eingeschlossen, gelegentlich ein Empyem beherbergt.

Die Dura wird durch einen breiten stumpfen Haken oder durch den abgebildeten biegsamen Spatel geschützt (Abb. 83).

5. Erkrankungen des Sinusrohres.

Der Sinus kann von einer Eiteransammlung umgeben sein, ohne daß er erkrankt. Er kann im Beginn der Erkrankung einen Thrombus enthalten, der keine Symptome macht und gutartig bleibt. Grundsätzlich verhalten wir uns daher bei allen symptomlosen Eiterungen am und im Sinusrohr konservativ und begnügen uns mit der Ausräumung des ursächlichen Eiterherdes im Knochen (einfache Aufmeißelung bei akuten, Radikalooperation bei chronischen Mittelohreiterungen) und mit der Freilegung des Sinus im Bereiche der Eiteransammlung. Dabei unterlassen wir jede Betastung oder Punktion des Blutleiters, sorgen dafür, daß der Kranke ruhig liegt und möglichst wenig transportiert wird.

Finden wir einen zentral vereiterten, herz- und hirnwärts gut abschließenden Thrombus, der sich durch eine Fistel oder eine verfärbte Sinuswandstelle kundgibt, und bis zu seiner Auffindung keinen Schüttelfrost, ja nicht einmal eine Temperatursteigerung verursacht hat, dann schneiden wir die Sinuswand über der Eiteransammlung ein, räumen den zerfallenen Teil des Thrombus aus, rühren aber die meist schon in bindegewebiger Organisation begriffenen festen Thrombenteile nicht an. Ein locker eingeführter Gazedocht hält die Abszeßhöhle bis zu ihrer Heilung offen.

Sind jedoch die Zeichen einer infektiösen Thrombose (Schüttelfrost, rasch ansteigende Temperaturen), bereits vorhanden, dann unterbinden wir zunächst die Jugularis und nehmen dann die Aufmeißelung des Warzenfortsatzes vor. Ist die Sinuswand verfärbt oder zeigt sie Auflagerungen entzündlicher Art, dann wird der Sinus mit Meißel und Zange (Abb. 75) so weit freigelegt, bis seine normale blaue Farbe zutage tritt. Nachdem die den Blutleiter enthaltende Knochenrinne unter Abschrägung der Ränder des Sinuswulstes (Meißelarbeit, BEYERsche Stanze) gut zugänglich gemacht ist, wird nach MEIER-WHITING ein schmaler, passend zugeschnittener Tampon hirnwärts bis zu einer, flüssiges Blut enthaltenden Stelle leicht komprimierend zwischen Knochen und Sinus eingeschoben, so daß die Sinuswandungen aufeinander liegen.

Der zentrale Sinusteil wird in derselben Weise abtamponiert, die Sinuswand zu $\frac{2}{3}$ ihres Umfanges im Bereich der Rinne der Länge nach ausgeschnitten, der Sinusinhalt mit einem in sterile physiologische Kochsalzlösung getauchten und öfter erneuerten Tupferchen vorsichtig ausgewischt, die flache nach allen Seiten offene Rinne sodann mit angefeuchteten Gazestreifen ausgelegt. Häufiger Verbandwechsel, wobei der Körper des Kranken möglichst ruhig gehalten wird. Ruckartig erfolgende Bewegungen, rasche Drehung des Kopfes während der Operation, beim Verbandwechsel oder auf der Tragbahre sind verboten.

Die Abtampnade des Sinus nach MEIER-WHITING vor der Unterbindung des Venenstammes ist nicht immer möglich und zudem nicht unbedenklich, weil durch die Manipulationen an der Sinuswand zwischen oberem und unterem Knie, wo am häufigsten die Thromben sitzen, Thrombenteile in die offene Blutbahn gelangen können.

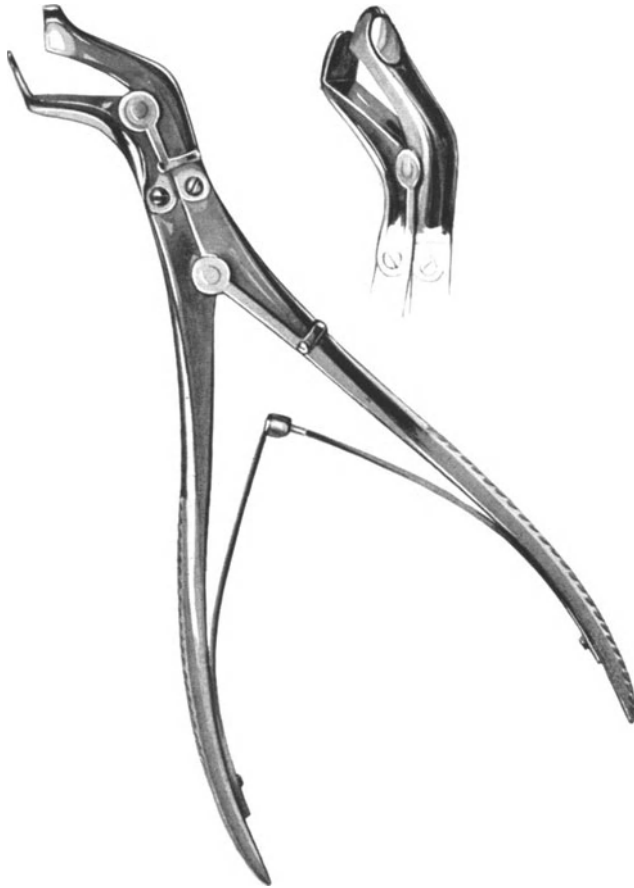

Abb. 75. Knochenstanze nach BEYER für die Sinusfreilegung. Das flache Blatt der Stanze wird in die verdünnte knöcherne Sinusrinne eingeführt, der durchbrochene Schenkel stanzt aus dieser ein entsprechendes Knochenstück aus.

Am besten nimmt man auch in zweifelhaften Fällen sogleich die Jugularisunterbindung oberhalb der Einmündung der Vena facialis oder dicht über der Klavikula vor.

Für die frühzeitige Unterbindung der Vena jugularis sind folgende Erwägungen maßgebend:

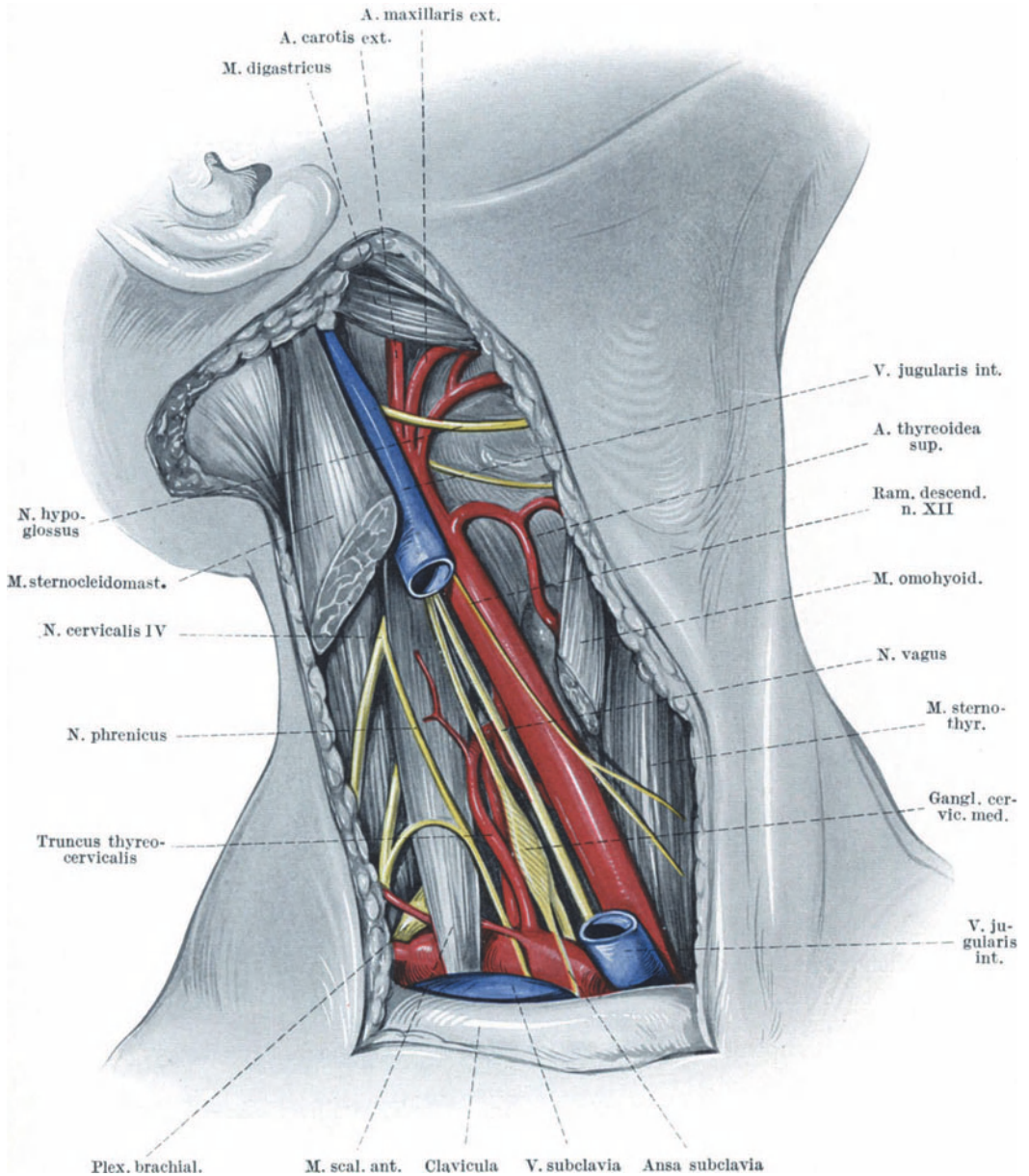
1. Durch die Unterbindung der Vena jugularis verlegen wir sofort dem Infektionsmaterial den Hauptweg.

2. Jede Thrombophlebitis ist eine schwere, lebensbedrohliche Erkrankung, der gegenüber die Gefahren der Unterbindung (retrograde Thrombenverschleppung, Thrombose des Jugularisstammes) gering anzuschlagen sind.

3. Lassen die Zeichen der pyämischen Infektion nach der sofortigen Unterbindung und nach Ausräumung der erreichbaren Eiterherde nicht nach, dann wissen wir, daß noch andere Herde oder Wege vorhanden sind, die

wir mit um so größerer Ruhe und Sicherheit operativ angreifen können, wenn die Jugularis schon unterbunden ist.

4. Je später wir uns zur Unterbindung zwingen lassen, um so trüber werden die Heilungsaussichten.



Die frühzeitige Unterbindung brauchten wir in der Praxis nie zu bereuen. Abweichungen von unseren Grundsätzen, wozu gelegentlich der relativ gute lokale Befund überredete, folgte fast immer die Strafe.

Die Unterbindung der Vena jugularis geschieht in folgender Weise:

Dem vorderen Rande des *M. sternocleidomastoideus* entlang Hautschnitt von der Warzenfortsatzspitze bis an den oberen Rand der Klavikula. Vor dem Muskelrand, der durch einen scharfen Haken nach hinten gezogen wird, liegt die Gefäßscheide, die mit einer chirurgischen Pinzette angehoben und eingeschnitten wird. Isolierung der Vene von ihrer Umgebung. Der *N. vagus* liegt unmittelbar hinter der Vene, *Karotis* und *Ramus descendens* des *N. hypoglossus* vor ihr. Die Ablösung dieser Gebilde von der Vene ist bei entzündlicher Infiltration des Bindegewebes nicht leicht. In solchen Fällen unterbindet man den venösen Gefäßstamm stets unterhalb der Einmündung der *Vena facialis*

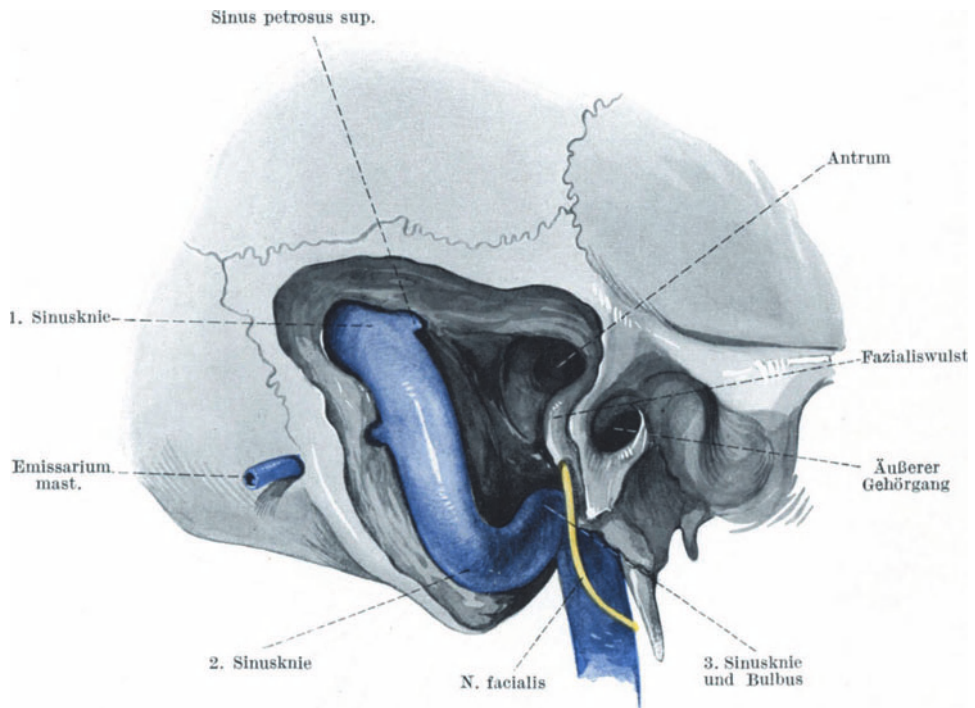


Abb. 77. Topographie des Sinus transversus mit Bulbus der Vena jugularis.

communis, unterbindet auch diese und sonstige kleine, in die Hauptvene einmündenden Gefäße.

Darnach erfolgt eine weitere Ligatur der Hauptvene oberhalb der ersten Unterbindung, das zwischenliegende Venenstück wird ausgeschnitten, das Wundbett tamponiert (s. Abb. 78). Nun wenden wir uns dem Sinus sigmoideus zu.

Von oben her reicht nicht selten der infizierte Thrombus bis in den Bulbus. Dann folgen wir nach Spaltung der Weichteile und Wegnahme der ganzen Warzenfortsatzspitze der Sinuswand, indem wir nach GRUNERT und VOSS uns an die hintere Fläche der Fossa jugularis halten, damit wir den nach vorne liegenden, oft dicht neben dem Bulbus austretenden Nervus facialis nicht verletzen. Auch der Nervus accessorius gerät beim Loslösen der Muskulatur (*M. splenius capitis*) in Gefahr. Man schont beide Nerven am sichersten, wenn man sie nach TANDLER vor der Bulbusfreilegung aufsucht und frei präpariert.

Die Arteria occipitalis wird unterbunden, ein stark überstehender Processus transversus des Atlas reseziert (auf Arteria vertebralis achten!).

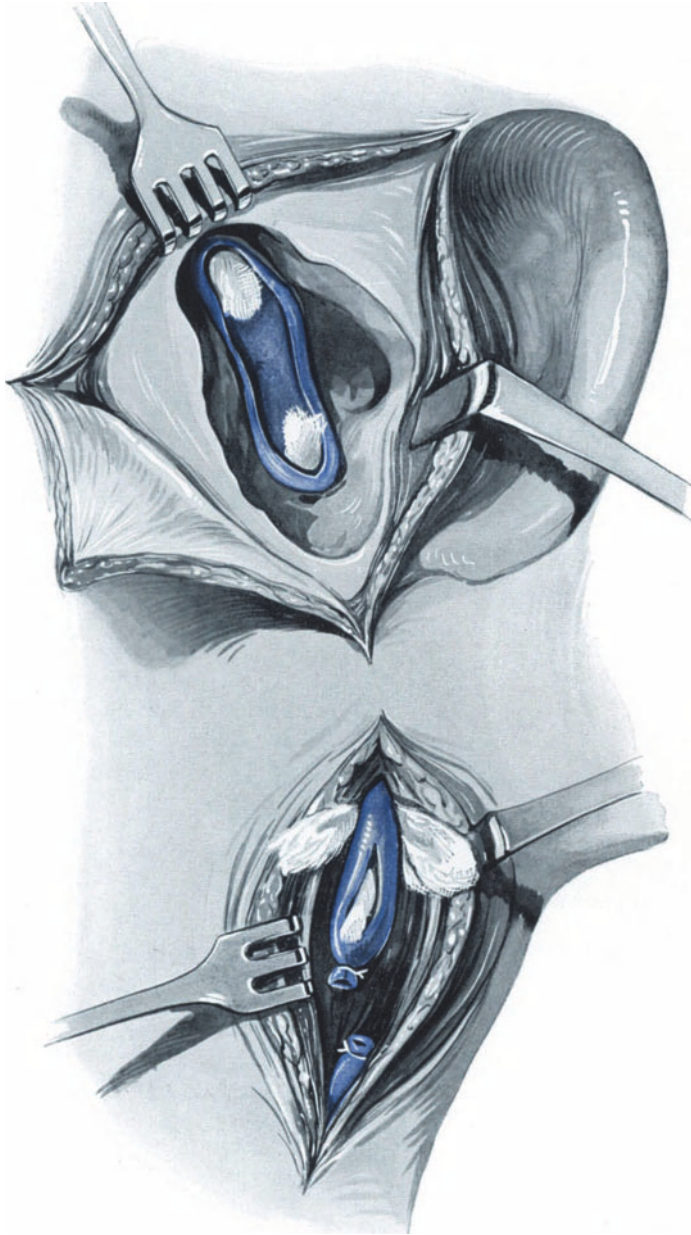


Abb. 78. Vena jugularis interna unterbunden, Sinus freigelegt und abtamponiert.

Mit einem breiten Haken werden die Weichteile nicht zu kräftig nach vorne gezogen und das Foramen jugulare praeparando zugänglich gemacht.

Die nun noch stehende Knochenbrücke zwischen Foramen jugulare und dem Sinus sigmoideus kann nach Ablösung des *M. rectus capitis lateralis* vom Okziput mit Meißel und schlanker Zange (JANSEN) durchtrennt werden (*Arteria vertebralis* dabei nicht verletzen!). Danach wird vom Sinus her der Bulbus geschlitzt und seine äußere Wand mit der Schere weggeschnitten. Feuchte Drainage wie oben (Abb. 79).

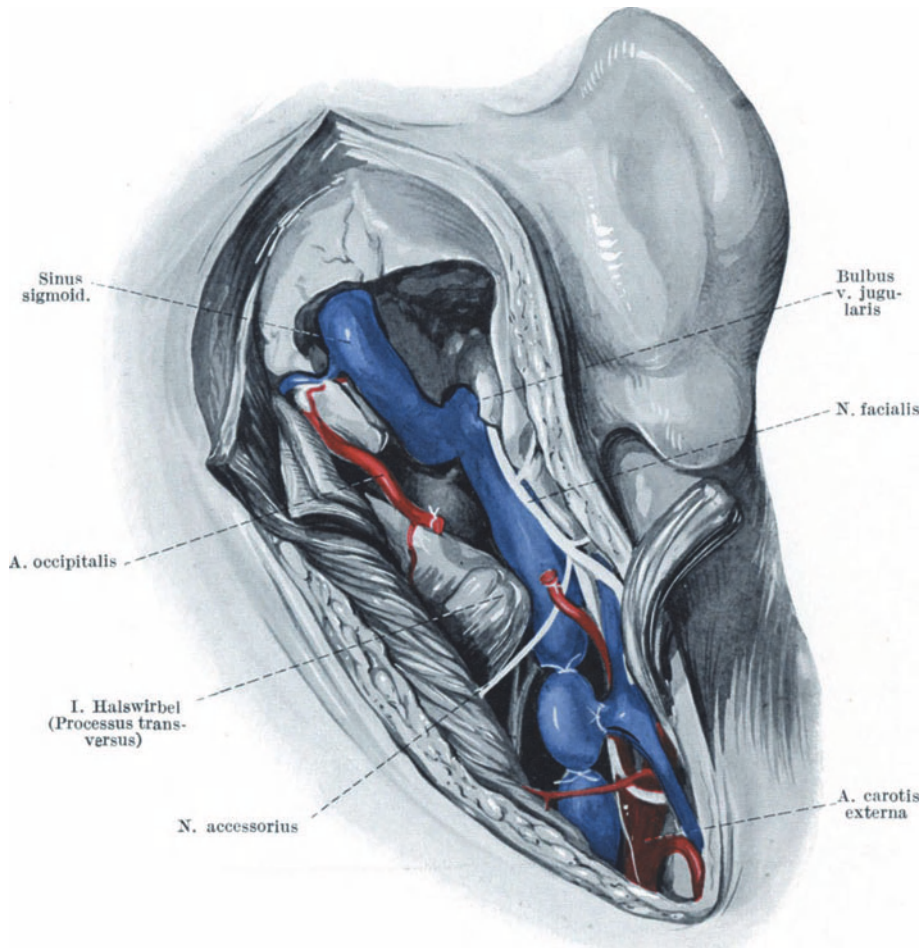


Abb. 79. Bulbusoperation nach GRUNERT-VOSS beendet.

Nach der Ausschaltung des Sinus transversus und sigmoideus und des Bulbus der Vena jugularis aus der Blutbahn erfolgt noch die Ausräumung des erkrankten Inhaltes des Venenrohres am Halse.

Wir spalten die Venenwand von ihrer Unterbindungsstelle an hoch hinauf bis in die Nähe der Schädelbasis und verwandeln das Venenrohr ebenfalls in eine offene Rinne, die wir mit dem Wundbett locker tamponieren.

Hören trotzdem Fieber und Schüttelfröste nicht auf, so fahnden wir nach weiteren Herden. Manchesmal sind kleinere Knochenzellen in der Nähe der Sinus petrosi oder hinter dem Sinus (postsinuöse Zellen) erkrankt, bisweilen ist die Vena thyroidea superior oder facialis gegen den Blutstrom thrombosiert

oder es sind schwer zugängliche Eiterherde in den pneumatischen Zellen der Felsenbeinpyramide ursächlich beteiligt. In anderen Fällen bleibt der Herd der Aussaat unauffindbar. Leicht übersehen wird die Thrombose der Venae condyloideae. Sie bewirkt Steifigkeit im Nacken, sehr schmerzhaft Fixation des Kopfes und teilt sich nach und nach dem Venenplexus der Wirbelsäule mit.

Der Sinus petrosus superior kann in seinem lateralen Teil durch Fortnahme der hinteren Pyramidenkante erreicht werden, (s. Abb. 77) der Sinus petrosus inferior dagegen wird nur an seiner Einmündungsstelle in den Bulbus bei der Bulbusoperation sichtbar. Die Drainage des Sinus cavernosus ist aussichtslos. Der Phlebitis des buchtigen und weitmaschigen kavernen Geflechtes um den Türkensattel folgt die tödliche Leptomeningitis meist unmittelbar.

Im Anschluß an die chirurgische Aufdeckung und Drainage des Hauptherdes werden Metastasen in den Gelenken, im Unterhautzellgewebe, in den Lungen u. a. nach den allgemein gültigen chirurgischen Grundsätzen behandelt.

F. Operation des otitischen Hirnabszesses.

Vom Mittelohr aus können Abszesse auch in der Hirnsubstanz entstehen. Die Überleitung der Entzündung erfolgt entweder durch kranken, der Dura anliegenden Knochen, durch ein vereitertes Cholesteatom, das den Knochen ausgeschliffen und durchbrochen hat, oder durch Vermittlung bindegewebiger Züge, welche die im Schläfenbein nicht seltenen angeborenen Spalten ausfüllen und von der Entzündung mit Vorliebe befallen werden. Die Dura kann dabei erhebliche Veränderungen (Verfärbung, Verdickung, Defekte) aufweisen, in anderen Fällen ist sie makroskopisch unverändert. Entzündliche Verklebungen zwischen Dura und dem eitrigen Herd im Schläfenbein leiten die zur Abszeßbildung führende Enzephalitis ein, die Vorbereitung dieser Enzephalitis durch epi- oder subdurale Eiteransammlung ist außerordentlich selten, weshalb Hirnabszeß und extradurale Eiterung eigentlich nur bei akuten Otitiden gleichzeitig vorkommen (OPPENHEIM, MIODOWSKI).

Die weitere Wegleitung in das Markgewebe geschieht vorzüglich durch die perivaskulären Lymphräume oder direkt durch arterielle bzw. venöse Gefäße. Es entstehen kleine Infarkte, die konfluieren und das zwischenliegende Hirngewebe zur Einschmelzung bringen. Die Rindenschicht leidet am wenigsten, weshalb zwischen Abszeß und Dura sich fast immer noch eine mitunter ansehnliche Schicht intakt aussehenden Hirngewebes findet, wenn nicht eine Fistel besteht oder der Abszeß Zeit gefunden hat, sich auszudehnen und auch noch die Zwischenschicht zu verdünnen. Eine Verwachsung zwischen Hirnsubstanz und Dura läßt sich bei den meisten otogenen Hirnabszessen nachweisen.

Gelegentlich kann sich in der Rinde von einem leptomeningitischen Herd aus ein kleiner Abszeß entwickeln, der die Rinde durchbrechend, das Marklager erreicht und dort an Ausdehnung gewinnt.

Die Kenntnis dieser Verhältnisse hat praktische Bedeutung.

Die Diagnose der Hirnabszesse ist, wenn keine ausgesprochenen Herdsymptome vorhanden sind, schwierig. Kopfschmerzen fehlen selten, häufig ist ein Gefühl des Unbehagens, mangelnde Initiative, wechselnde Stimmung, allgemeine Depression und Schutzbedürfnis vorhanden (Anamnese!). Die Temperatur ist meist nicht oder nur leicht erhöht. Druckpuls, Veränderungen am Augenhintergrund treten selten auf, sind aber, wenn deutlich erkennbar, für die Beurteilung des Krankheitsbildes von besonderem Werte.

Abwägen der Symptome, Berücksichtigung der Gesamtlage und des psychischen Verhaltens, die Blutuntersuchung, genaue Beobachtung auch in der Nacht geben uns Anhaltspunkte und Richtlinien für Stelle und Zeitpunkt unseres

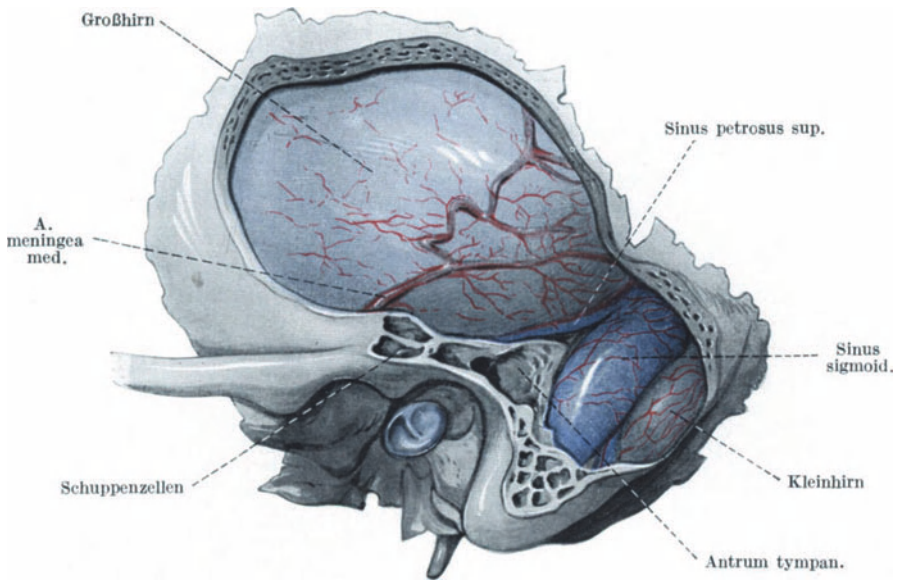


Abb. 80.

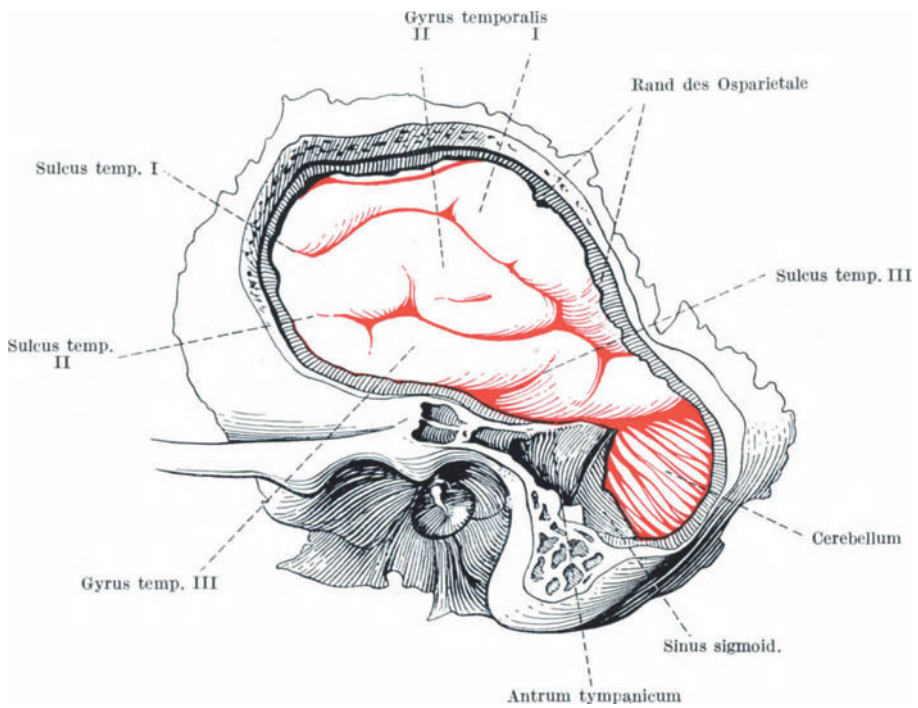


Abb. 81.

Abb. 80 u. 81. Lage der ans Schläfenbein unmittelbar angrenzenden Gehirnteile nach BRÜHL-POLITZER.

Eingriffes. Bestimmte Hirnsymptome können aus der Zerstörung funktionswichtiger Gehirnteile infolge eitrigter Einschmelzung derselben resultieren.

Sie sind mit Vorsicht zu verwerten, weil Fernwirkungen des Eiterherdes auf wichtige Zentren der Nachbarschaft und auf die an der Schädelbasis verlaufenden Hirnnerven Herdsymptome vortäuschen. Abszesse im Schläfenlappen können besonders lange ohne Symptome bestehen.

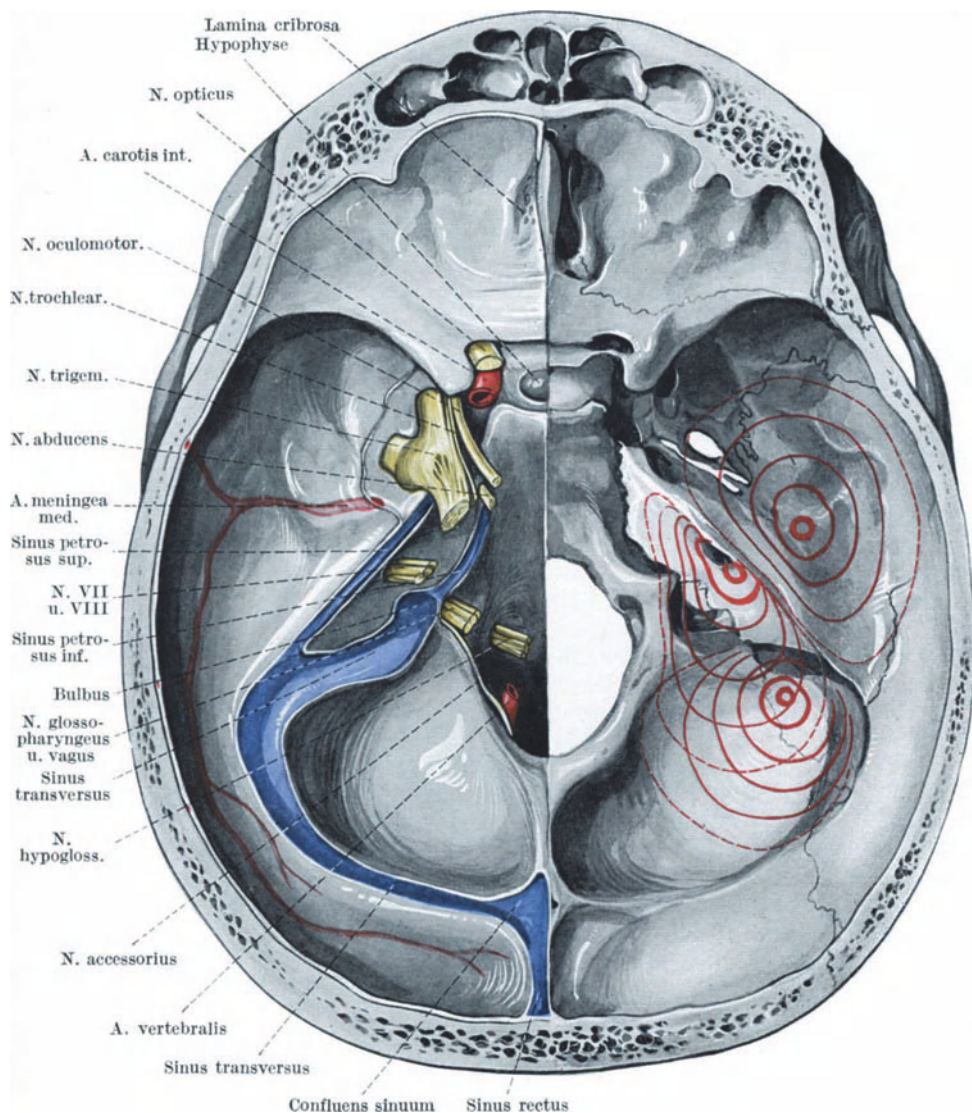


Abb. 82. Die rot eingezeichneten Felder geben die Stelle an, wo sich intrakranielle Komplikationen mit Vorliebe entwickeln und ausbreiten.

Im allgemeinen gilt auch hier der Grundsatz: Nicht lange warten, sondern schon auf den begründeten Verdacht hin von der Operationshöhle hinterm Ohr die Dura breit freilegen und die Hirnsubstanz punktieren. Das geschieht mit einer mäßig langen und weiten Kanüle nach verschiedenen Richtungen unter Vermeidung der Hirnventrikel.

Da bei otitischen Hirnabszessen der Eiterherd im Gehirne sich meist nicht weit von der Stelle befindet, von der aus die Eitererreger eingedrungen sind (KOERNER), so achten wir bei der Durafreilegung gut auf das Aussehen der Gewebe, auf Fisteln oder Defekte, auf Verwachsungen oder kleinste eiterige Herde, die uns den Weg zum Sitze des Abszesses weisen. Häufig genug fehlt jegliche Führung, Knochen und Dura zeigen keine Abweichung von der Norm, der Weg, auf dem die Schläfenbeineiterung ins Schädelinnere gedrungen, ist verloren gegangen und makroskopisch nicht mehr zu finden.

Die Diagnose kann unterstützt werden durch den Nachweis von Störungen im Gebiete des in der ersten linken Schläfenwindung befindlichen Sprachzentrums (amnestische Aphasie, Paraphasie, Abb. 80 und 81) und durch das Auftreten motorischer Reizerscheinungen (abnormer Ablauf, Fehlen oder Abschwächung der Reflexe, klonische oder tonische Krämpfe).

Differentialdiagnostisch steht an erster Stelle die Enzephalitis und Meningitis serosa (Lumbalpunktion).

1. Operation des Schläfenlappenabszesses.

Zur Aufsuchung und Entleerung des Abszesses benützen wir in den weitaus meisten Fällen die bereits offene Türe im Schläfenbein, welche wir erweitern, wobei gelegentlich zum Abszeß führende, bis dahin verborgene eitrige Herde im Knochen oder zwischen Knochen und Dura aufgefunden werden. Wir kommen von hier aus dem Sitze des Schläfenlappenabszesses am nächsten und können ihn an seiner tiefsten Stelle entleeren. Zudem ist der Eingriff geringer und viel schneller durchzuführen als von der Schädelaußenfläche mit Hilfe eines osteoplastischen Lappens.

Den Boden der mittleren Schädelgrube bildet nämlich das Tegmen tympani bzw. antri, welches durch die Aufmeißelung des Warzenfortsatzes bereits freigelegt ist. Besteht keine Lücke im Tegmen, so meißeln wir mit wenigen in tangentialer Richtung zur Dura geführten Schlägen ein Knochenstück heraus und vergrößern das Loch mit der Knochenzange nach allen Seiten. Nicht selten wird dabei eine verfärbte Durastelle oder eine Fistel aufgedeckt, durch welche wir ohne weiteres mit dem im rechten Winkel abgebogenen PREY-SING'schen Messer nach oben und hinten eingehen. Ist kein Anhaltspunkt für die Stelle des Eingriffs mit dem Winkelmesser gegeben, so muß durch Punktion mit einer Nadel größeren Kalibers Vorhandensein und Sitz des Abszesses erst festgestellt werden. Zu diesem Zwecke erweitern wir die Lücke im Tegmen bis zur Pyramidenkante und nach vorn bis an die Jochbogenwurzel, legen nach STREIT auch noch den Jochbogen durch einen Horizontalschnitt frei und nehmen den hier dünnen Knochen über dem Schläfenlappen weg.

Man muß mindestens ein daumengliedgroßes Stück der Schläfenschuppe über dem Jochfortsatz wegnehmen und auch diesen schichtweise mit einem flachen Meißel soweit abtragen, bis die Jochbogenschwelle in einer Ebene liegt mit der Ebene der Pyramidenfläche. Dann kann man die Dura der mittleren Schädelgrube von unten her bequem abheben und gerade Instrumente horizontal einführen. Die Wölbung der Dura muß von Anfang an oberhalb der Operationsebene liegen, damit wir horizontal vorgehen können (s. Abb. 71 u. 83) und einen guten Überblick über die ganze vordere Pyramidenfläche gewinnen. Von unten her durch das Dach der Operationshöhle erschließen sich unserem Blick nur Teile der Pyramidenfläche.

Drängt sich die Dura in den angelegten Knochendefekt hinein und ist keine Pulsation vorhanden, dann ist das Vorhandensein eines größeren und nahegelegenen Abszesses wahrscheinlich. Nach sorgfältiger Reinigung des Operationsgebietes und Austupfen mit steriler physiologischer Kochsalzlösung (wir

verwenden keinerlei chemischen Desinfektionsmittel) wird eine Pravazspritze mit weiter Kanüle in die Dura eingestochen und zunächst von unten nach oben in die Zone gelenkt, in der sich erfahrungsgemäß Abszesse am häufigsten lokalisieren. In den meisten Fällen braucht man die Punktionsnadel nicht tief einzustechen, so daß eine unbeabsichtigte Ventrikelverletzung vermieden werden kann (4—5 cm ad maximum). Langsam in die Tiefe vordringend, zieht man leicht an dem Spritzenstempel. Kommt Eiter, setzt man die Spritze ab und geht nun mit einem geraden spitzen Skalpell an der steckengebliebenen Kanüle entlang auf den Eiterherd ein, spaltet die Hirnsubstanz zu beiden Seiten der Kanüle und führt ein weites, gefensterntes Gummidrän behutsam bis zum Grund des Abszesses.

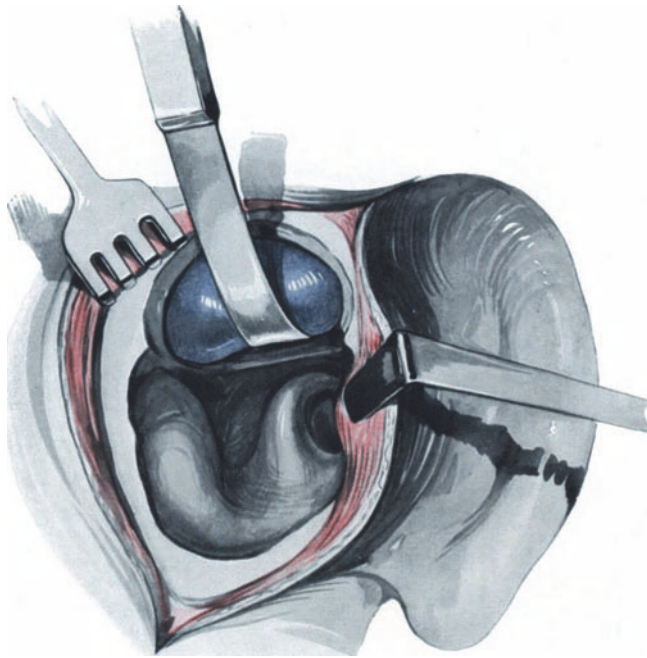


Abb. 83. Nach der Radikaloperation sind Tegmen tympani et antri mit Teilen des Jochbogens abgetragen. Die Schläfenlappendura liegt zutage und wird durch einen elastischen Spatel hochgehoben.

Hat sich viel Eiter entleert, so weiß man, daß es sich um einen ansehnlicheren Herd handelt und daß man Mühe haben wird, ihn offen zu halten und dem sich neu bildenden Eiter guten Abfluß zu verschaffen. In diesen Fällen schneidet man die Hirnsubstanz im nahen Umkreise des Abszesses aus und steckt in die so vergrößerte Pforte 1—2 dickere starre, je nach der Tiefe der Höhle zurechtgeschnittene Gummidrängs, welche bei größerer Ausdehnung des Abszesses eine dünne Schicht Vioformgaze umgibt. Nach der endgültigen Reinigung der Abszeßhöhle werden die Drängs weggelassen. Zweckmäßig sind die von KOERNER angegebenen Glasdrängs, von welchen man allerdings eine größere Anzahl von verschiedener Länge und Dicke vorrätig halten muß.

Täglicher Verbandwechsel, wobei Patient aufrecht sitzt und seinen Kopf nach der gesunden Seite dreht. In dieser sog. MUCKSchen Haltung klafft die Abszeßhöhle von selbst, der Abszeßinhalt entleert sich leichter als im Liegen, weshalb auch die dauernde halbsitzende Stellung des Kranken von Vorteil ist. Spülungen

der Höhle sind zu entbehren, doch ist gegen vorsichtiges Abtasten derselben nach Ausbuchtungen des Abszesses oder zur Prüfung seiner Tiefe und die direkte Beleuchtung nach Einführung eines KILLIANSCHEN Spekulums nichts einzuwenden.

In die Operationshöhle vorfallende Hirnsubstanz trägt man nicht ab, sie bildet sich mit der Heilung der Abszeßhöhle und mit dem Rückgang der lokalen Enzephalitis von selbst zurück.

In ähnlicher Weise geht die

2. Abszeßoperation im Kleinhirn

vor sich. Sie unterscheidet sich aber von der Operation des Schläfenlappenabszesses in so wesentlichen Punkten, daß sie gesondert beschrieben werden muß.

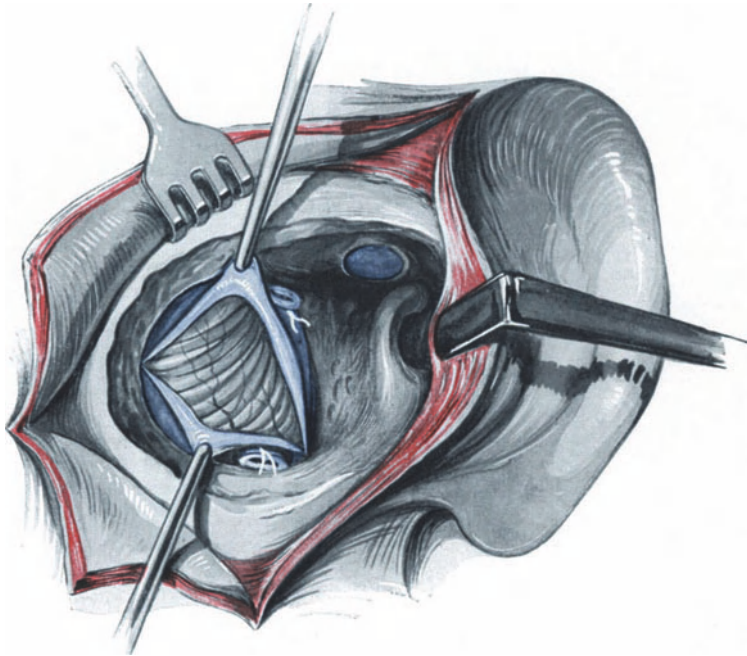


Abb. 84. Freilegung des Kleinhirns nach der Sinusunterbindung (PASSOW).

Auf alle Fälle legt man von der Operationshöhle aus den Sinus sigmoideus nach hinten so weit frei, bis man deutlich die Übergangsstelle zwischen Kleinhirndura und Sinus erkennen kann. Nun wird vor dem Sinus der Knochen der hinteren Felsenbeinfläche bis zum hinteren Bogengang abgetragen, alle von der Aufmeißelung her noch etwa zurückgelassenen Knochenzellen bis ans Labyrinthmassiv ausgeräumt, die Lücke nach oben und unten erweitert bis die Dura in einer möglichst großen Dreiecksfigur freiliegt, die begrenzt wird hinten vom Sinus sigmoideus, oben von der Pyramidenkante, vorne vom hinteren Bogengang. Die Spitze des Dreiecks muß man sich in der Gegend des Saccus endolymphaticus denken (TRAUTMANN'SCHES Dreieck) (s. Abb. 73).

Tiefliegende, auf dem Wege über das Labyrinth und den Meatus acusticus internus entstandene Kleinhirnabszesse suchen wir stets auf diesem Wege und dann erst auf, nachdem die ursächliche Labyrintheiterung beseitigt und das meist funktionslos gewordene Organ reseziert ist (siehe Labyrinthoperation S. 59).

Durch die Labyrinthoperation gewinnen auch bei mäßig vorgelagertem Hirnblutleiter unsere Instrumente Raum genug für die Punktion und Inzision des Kleinhirnsabszesses an seiner rechten Stelle.

Wenn der Sinus weit vorgelagert oder der Bulbus der Vena jugularis stark aufwärts gekrümmt ist, dann kann die Eröffnung des Abszesses und vor allem die Nachbehandlung (Drainage) von unserem Dreieck aus schwer werden. In diesen Fällen machen wir uns die Kleinhirndura hinter dem Sinus in einem genügend großen Stück zugänglich, suchen durch Punktion vor dem Sinus den Sitz des Abszesses festzustellen, lassen die Nadel hier stecken, wenn sie Eiter aspiriert hat, führen daneben eine Hohlsonde ein und suchen nun auch von hinten her mit der Punktionsnadel in den Abszeß bzw. zur eingeführten Hohlsonde zu gelangen.

Fühlt man mit der Nadel die Hohlsonde, so schneidet man zunächst von vorne, an der Hohlsonde entlang die Hirnsubstanz ein und macht von hinten her, nach breiter Eröffnung der Dura einen die Sonde treffenden Gegeneinschnitt. Die Drainage führt vom tiefsten Punkte des Abszesses nach hinten außen, die drainierte Öffnung kann durch Wegnahme eines Teiles der Hirnsubstanz erweitert, der Sekretabfluß dadurch verbessert werden. Der Sinus wird nach Möglichkeit geschont. Wo er geopfert werden muß, kann man ihn nach Passow in der Weise unterbinden, daß man vor und hinter dem Sinusrohr einen Längsschnitt macht und durch die Schnitte je einen Hirnspatel von beiden Seiten so einführt, daß diese sich unter dem Sinusrohr treffen. Die Spatel leiten die Seidenfäden, welche das Sinusrohr oben und unten abschnüren.

Bei Kleinhirnsabszessen, die vom erkrankten Sinus ausgegangen sind, braucht man von der Hinterhauptsschuppe nur wenig wegzunehmen.

Man verfährt folgendermaßen:

Nach Eröffnung des kranken Sinusstückes und Ausräumung seines Inhaltes spaltet man die erhaltene, dem Kleinhirn anliegende Sinuswand mit einem Messer und entleert den ihr meist unmittelbar aufsitzenden Abszeß. Hier vermeidet man die Punktion, da dieselbe durch die infizierte Sinuswand erfolgen muß und wenn der Abszeß nicht getroffen wird, das gesunde Gewebe vom erkrankten Sinus aus leicht infiziert werden kann. Erfahrungsgemäß verträgt die Hirnhaut eine breite Spaltung besser als einen feinen Einriß bzw. Einstich (s. oben S. 57).

Die seltenen Hinterhaupts- bzw. Stirnlappenabszesse otitischer Herkunft werden nach den Vorschriften der Hirnchirurgie von außen operiert.

G. Labyrinthoperation.

Die Überleitung einer Mittelohreiterung auf das Labyrinth geschieht entweder durch die bindegewebig verschlossenen Labyrinthfenster oder durch Lücken in der geschädigten Labyrinthkapsel. Die Labyrinthitis kündigt sich an durch Allgemeinerscheinungen und lokale Symptome (Funktionsstörung). Herabsetzung der Hörfähigkeit für die Sprache, Einengung der oberen Tongrenze, Verkürzung der Knochenleitung, Schwindel, Nystagmus, subjektive Geräusche, Fieber können bei akuten Mittelohrentzündungen die Zeichen einer meist in kurzer Zeit spontan zurückgehenden serösen Labyrinthitis (kollaterale Hyperämie) sein. Dagegen sind die im Gefolge von Infektionskrankheiten (Scharlach, Grippe, Masern, Parotitis epidemica usw.) sekundär erscheinenden Labyrinthentzündungen meist eitrig und gefährden Funktion und Leben. Lücken in der Labyrinthkapsel können entstehen bei den Mittelohrentzündungen von Diabetikern und Tuberkulösen, wo die Knochenzerstörungen im Schläfenbein an und für sich umfangreicher sind. Am gefährlichsten wird der

knöchernen Labyrinthkapsel das Cholesteatom, das wachsend den harten Knochen über den Bogengängen — am häufigsten wird der äußere Bogengang betroffen — abbaut und das häutige Labyrinth bloßlegt. Durch die entstandene Lücke im Labyrinthmassiv ist jeder Entzündung die Tür in die Weichteile des Labyrinths geöffnet.

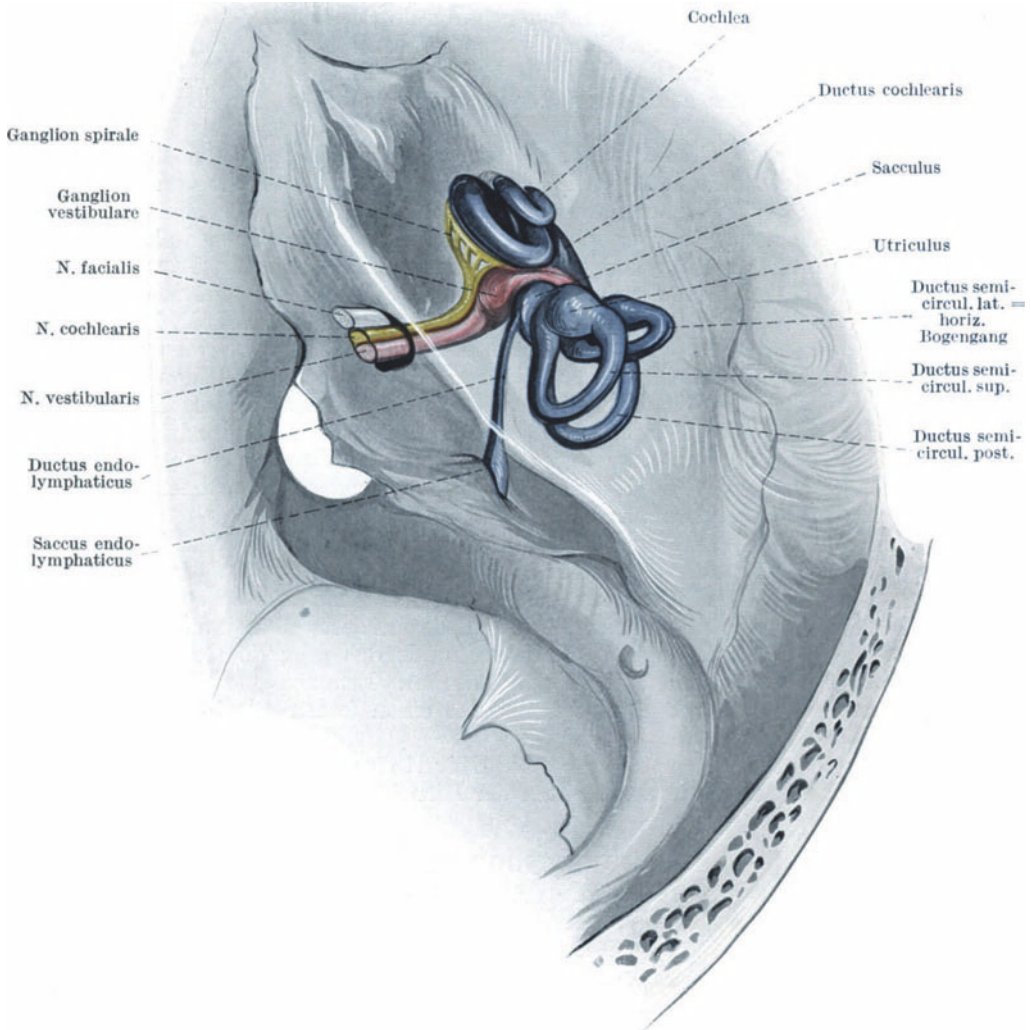


Abb. 85. Mittlere Schädelgrube von oben gesehen. Topographie des Labyrinthes im rechten Schläfenbein.

Die **traumatische** Labyrinthitis ist durch die bessere Kenntnis der Gefahren und durch die Vervollkommnung der operativen Technik seltener geworden. Ein Labyrinthtrauma mit nachfolgender Infektion des Bogengangapparates oder der Schnecke kann erfolgen bei der Aufmeißelung des Warzenfortsatzes, durch Verletzung eines Bogenganges, nach ungeschickten Extraktionsversuchen von Fremdkörpern oder von Polypen, wobei das Ringband des Steigbügels

verletzt wird. Auch der scharfe Löffel richtet gelegentlich Unheil an bei der Ausschabung der Paukenhöhle bzw. der Tubengegend (Stapesluxation) oder des Antrums (Einbruch in einen Bogengang). Häufig ist die Beteiligung des Ohr-labyrinths bei den Querbrüchen der Schädelbasis.

Die Labyrinthverletzung und -infektion zieht nicht nur den Verlust der Schallwahrnehmung und die Zerstörung des Gleichgewichtsapparates nach sich, sondern beschwört auch eine Infektion der Meningen herauf, die an den bindegewebigen, perineuralen und privaskulären Scheiden der ins Labyrinth

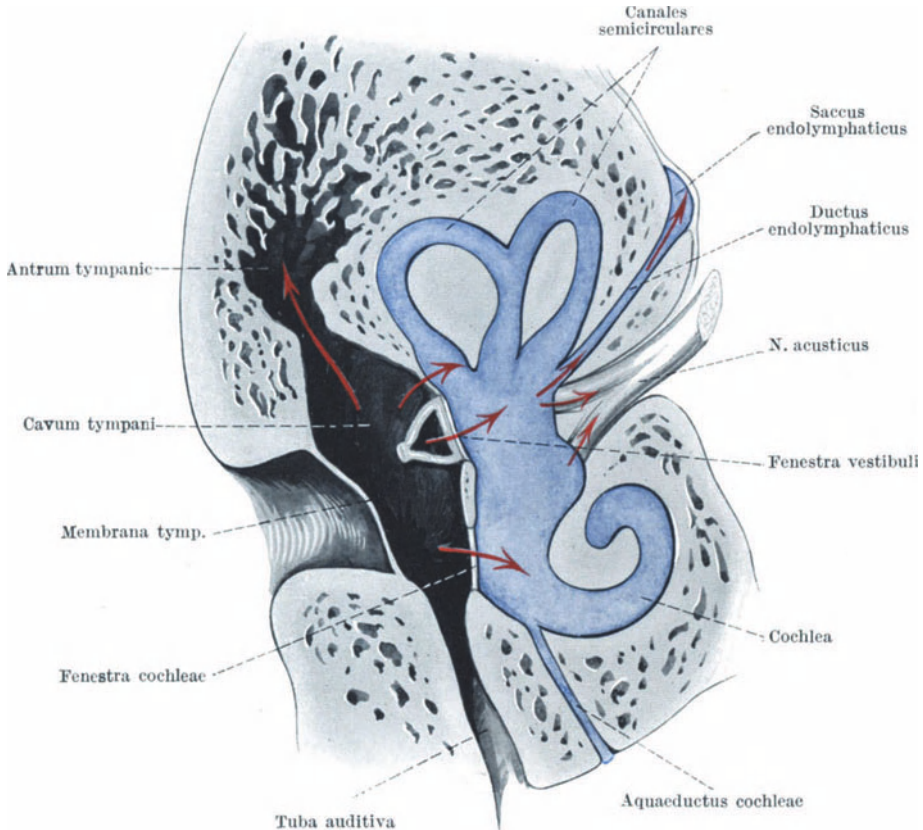


Abb. 86. Schematische Darstellung der Wege, auf welchen eine Infektion vom Mittelohr ins Labyrinth gelangen und von hier auf die Schädelhöhle übergreifen kann (Perilymphe blau). (Aus CORNING.)

eintretenden Gefäße (Arteria auditiva) und Nerven (Nerv. vestibularis und cochlearis) entlang oder durch den die perilymphatischen Räume der Schnecke mit der Arachnoidea des Gehirns verbindenden Aquaeductus cochleae zu den Hirnhäuten fortschreitet (Abb. 86).

Vom oberen Bogengang aus kann von innen nach außen durch die Eminentia arcuata der Labyrinththeiler zum Boden der mittleren Schädelgrube vordringen, wo er vom Dach der Mittelohrräume aus erreichbar ist.

Zur Diagnose der Labyrinththeilerung ist die Prüfung des Hörvermögens und des im Vorhof und in den Bogengangsimpullen stationierten Gleichgewichtsorganes (kalorischer und Drehnystagmus, Fistelsymptom) unerlässlich. Das befallene Ohr ertaubt schnell, subjektive Ohrgeräusche fehlen selten.

Im Vordergrund stehen die Gleichgewichtsstörungen und der anfangs bei jeder Blickrichtung vorhandene und nach einigen Tagen nur in horizontalen Schlägen und meist nach der gesunden Seite gerichtete spontane Nystagmus.

Die Gleichgewichtsstörungen sind häufig begleitet von Übelkeit und Erbrechen, das anfangs heftige Schwindelgefühl wird allmählich schwächer und pflegt nach einer Woche ganz verschwunden zu sein.

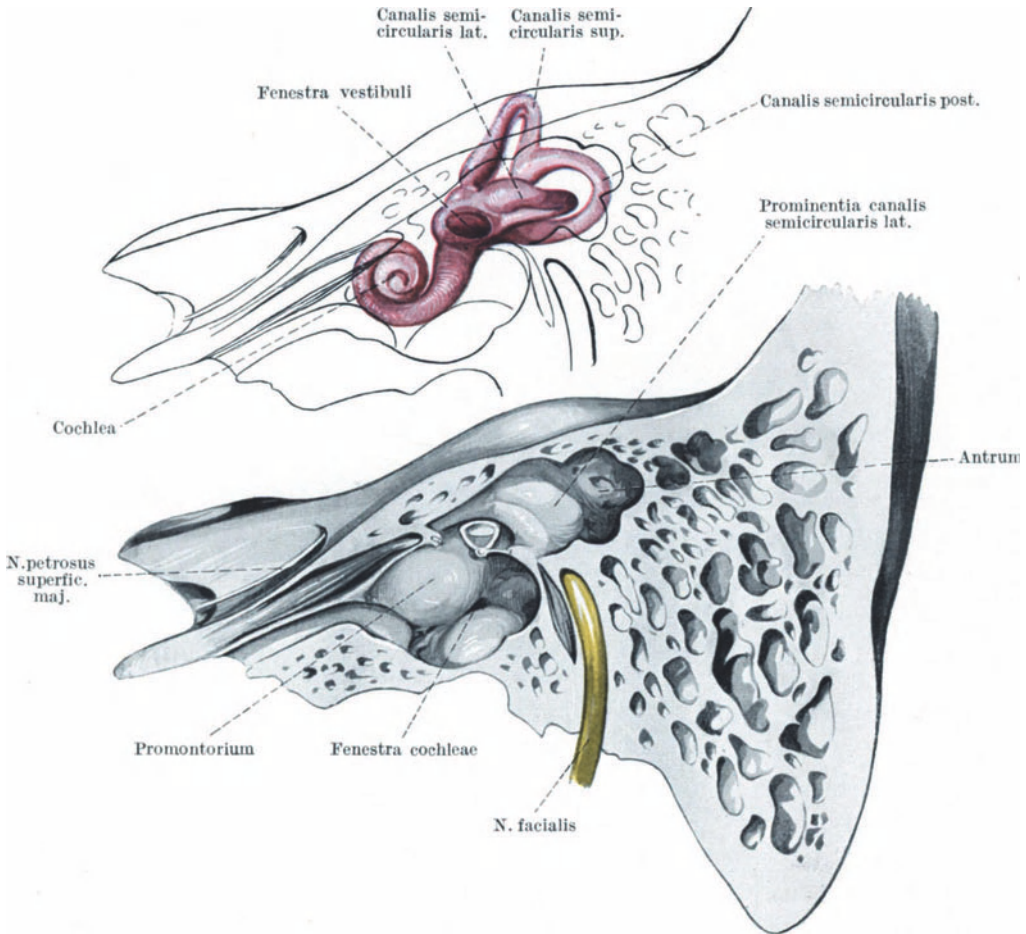


Abb. 87. Mediale Wand der Paukenhöhle. Stellung des Labyrinthes zu ihr.

Auf die Einzelheiten der Funktionsprüfung kann hier nicht näher eingegangen werden. Die Differentialdiagnose zwischen seröser und eitriger Labyrinthentzündung ist nur aus der Vorgeschichte der Erkrankung und durch die fortlaufende Beobachtung des Kranken (Lumbalpunktat, Funktionsprüfung, Temperaturkurve) mit einiger Wahrscheinlichkeit zu stellen. Solange die Vestibularfunktion noch erhalten ist, entschließen wir uns weniger leicht zum Eingriff, den wir unter allen Umständen und sofort vornehmen, wenn es sich um eine stürmisch einsetzende akute Labyrinthitis handelt. Alle stürmisch einsetzenden Labyrinthiden sind eitrig, die meisten derselben führen zur Meningitis und zum Tode. Bei den langsam vorschreitenden Infektionen hat der Organismus Zeit,

einen Wall in Form von Granulationen oder bindegewebigen Verklebungen zwischen Labyrinth und Pia mater zu bilden, welcher die Spontanheilung begünstigt. Wir hüten uns, solche natürliche Schutzwehren zu zerstören und verhalten uns deshalb bei allen chronischen Eiterungen des Mittelohres mit Labyrinthbeteiligung grundsätzlich abwartend.

Wir beginnen mit der Aufmeißelung des Warzenfortsatzes, wobei der Meißel an geeigneten Stellen von der Zange abgelöst wird. Manche postoperativen Meningitiden werden den Hammerschlägen des Operateurs zur Last gelegt, weil starke Erschütterungen die zarten bindegewebigen Verwachsungen zerrissen oder auch kleine Eitersäcke (extra-, intradurale abgekapselte Eiterherde) zum Bersten gebracht haben sollen. Der im Handgelenk gut federnde, elastisch geschwungene Metallhammer und der schlanke, leicht eindringende Meißel (s. S. 2) verringern diese Gefahr. Wir können diese Instrumente bei der Bearbeitung des sklerotischen Knochens, wie er bei den chronischen Fällen von Mittelohreiterung regelmäßig zu finden ist, durch die Fräse oder Zange nicht entbehrlich machen.

Ist eine Labyrinthinfektion bei chronischer Mittelohreiterung erfolgt, führen wir die Radikaloperation so gründlich wie möglich aus. Bei der Ausräumung der ans Labyrinth angrenzenden tiefer gelegenen Zellnester gelingt bisweilen die Aufdeckung des Eiterherdes und -weges. Je geräumiger der angelegte Knochentrichter ist, um so größeren Spielraum haben unsere Instrumente für die Eingriffe am Labyrinth, weshalb wir alle überragenden Knochenränder wegnehmen und den Labyrinthblock nach möglichst vielen Seiten frei-meißeln.

Insbesondere wird die hintere Gehörgangswand bis dicht an den Fazialis weggenommen, der Fazialiswulst abgeflacht, der Knochen sorgfältig abgeschrägt und geglättet, der Kuppelraum evakuiert, damit die gesamte Paukenhöhle gut übersehbar und zugänglich wird (s. Abb. 57, S. 35).

Methoden der Labyrinthoperation.

Alle Operationen am Labyrinth werden beherrscht von der Sorge um die Erhaltung des Nervus facialis. Sein Verlauf mitten durch das Operationsgebiet zwingt zu schwierigen und zeitraubenden Umgehungsarbeiten mit zierlichen



Abb. 88. Verschiedene Labyrinthmeißel.

Instrumenten, deren Handhabung und Anwendungsweise besonders geübt werden muß. Wir brauchen schmale, Flach- oder Hohlmeißel, von denen einige etwas über die Fläche gekrümmt sind (Abb. 88). Der zu bearbeitende Knochen ist meist elfenbeinhart, infolgedessen stumpfen sich die schneidenden Instrumente leicht ab und müssen durch scharfe ersetzt werden.

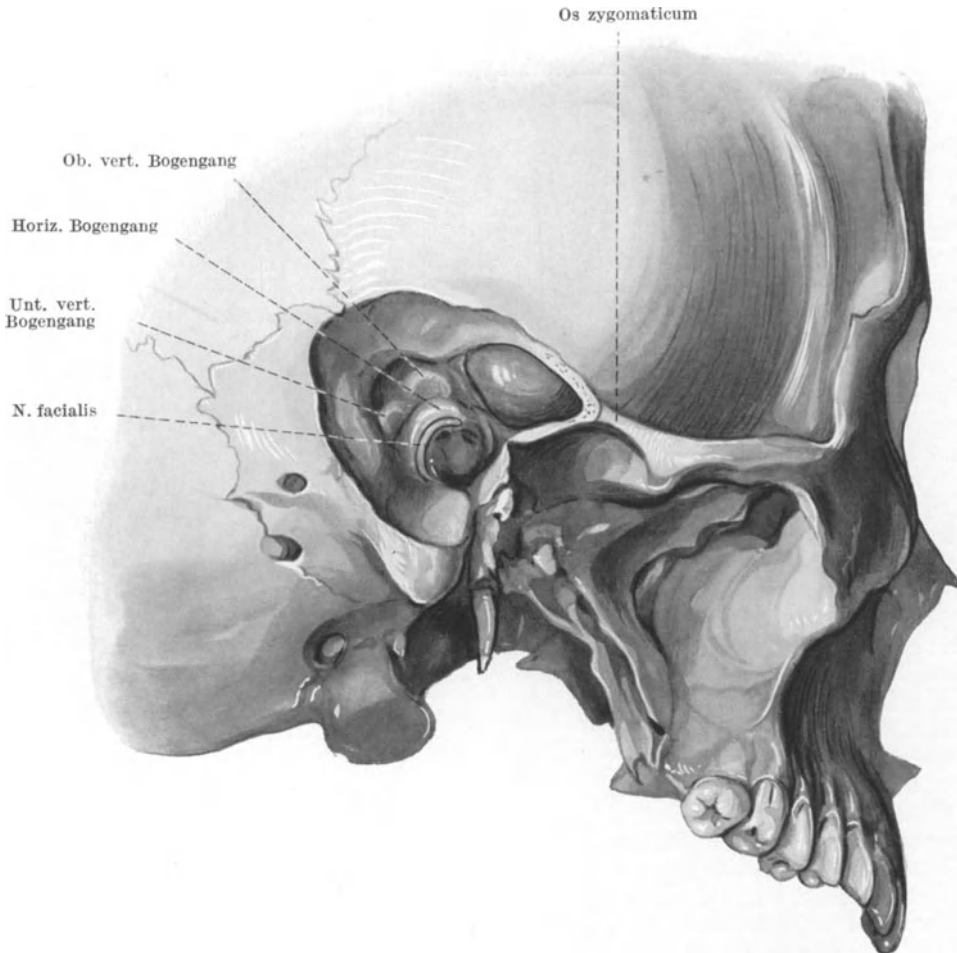


Abb. 89. Stellung und Verlauf der Bogengänge zum N. facialis. Die Dura der mittleren Schädelgrube ist freigelegt, die vordere Gehörgangswand, Gehörknöchelchen und Trommelfell sind entfernt. Ansicht schräg von unten.

Die Anwendung der Fräse, ihre genaue Lokalisation und ihr Festhalten auf einer bestimmten Stelle ist schwierig. Gleitet sie aus und gerät an den Fazialis, so ist dieser unbedingt verloren — sie zerreit ihn für immer, während eine Meißelverletzung (glatter Schnitt) noch Aussichten der Wiedervereinigung bietet. Im übrigen bedeutet die Fräse für den, der wohl mit ihr umzugehen weiß, eine entschiedene Bereicherung unserer Hilfsmittel.

Das Ziel der Operation ist die Ausräumung des ganzen Labyrinths, also der Bogengänge mit ihren Ampullen und der Schnecke. Ob man mit der Labyrinthöffnung oberhalb und hinter dem Nervus facialis oder unterhalb desselben, am Promontorium beginnt, ist im Grunde gleichgültig, denn schon mit der

Eröffnung des Vestibulums und der Schnecke ist dem Eiter der Weg nach außen freigegeben, die ins Vestibulum mündenden feinen Bogengängskanälchen sind damit ebenfalls entlastet und bereiten, auch wenn sie nicht von außen eröffnet wurden, der endgültigen Heilung keine nennenswerten Schwierigkeiten mehr.

a) Methode nach JANSEN.

Die erste Labyrinthoperation an Lebenden hat JANSEN ausgeführt. Seine Operationsmethode ist folgende:

Er beginnt oberhalb und seitlich vom Nervus facialis und meißelt die ins Antrum ragende Kuppe des äußeren Bogengangs und den angrenzenden hinteren Abschnitt desselben ab. Der vordere Abschnitt des horizontalen Bogengangs, unter dem der Fazialis verläuft, bleibt stehen. Vom hinteren Schenkel

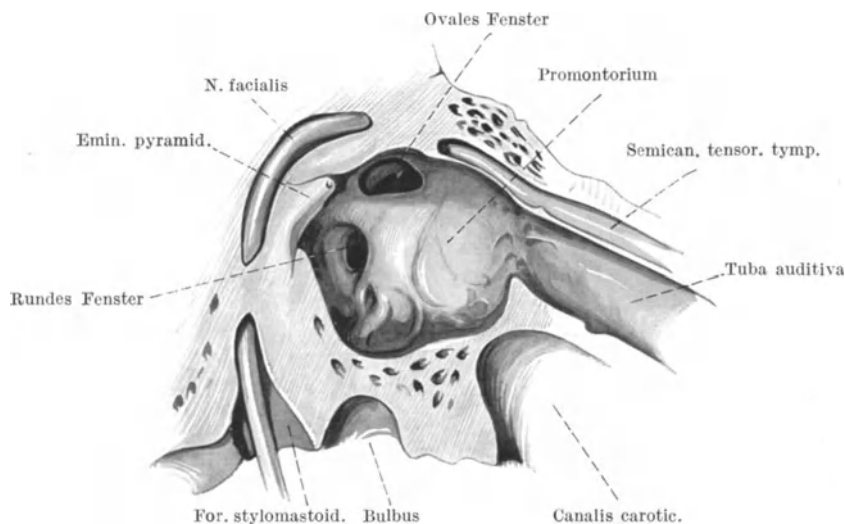


Abb. 90. Topographie des Promontoriums.

aus erreicht er, in der Horizontalebene des Bogengangs bleibend, das Vestibulum und legt dasselbe in seiner ganzen Ausdehnung frei. Zur Orientierung dient eine durch die Richtung und den Verlauf des Bogengangs gelegte Horizontalebene, welche hinten genau auf den Vorhof trifft. Die Eröffnung und Ausräumung der Schnecke wird dann vor dem ovalen Fenster vom Promontorium aus vorgenommen.

Die Lage des Labyrinthes im Felsenbein zeigt gewisse individuelle Abweichungen, die sich aus der Stellung des äußeren bez. horizontalen Bogengangs zum Fazialiswulst erkennen lassen. Steht nämlich der äußere Bogengang genau horizontal, so befindet sich das Vestibulum unmittelbar über dem Fazialiswulst. Neigt er sich nach vorne, so liegt das Vestibulum mehr unter dem Fazialis und die Schneckenspitze ist demgemäß nach unten gesenkt. Neigt er sich dagegen nach hinten, so ist das Vestibulum nach hinten gedreht, die Schneckenspitze nach oben gerichtet (BOURGET-HINSBERG).

Die Kenntnis dieser individuellen Verschiedenheiten erleichtert die Aufsuchung des Vestibulums und die Erhaltung des Nervus facialis.

Seine „klassische“ Methode hat JANSEN später erweitert und den Fällen angepaßt, bei denen die eitrige Entzündung über das Labyrinth hinausging: Wegnahme der hinteren knöchernen Wand des Warzenfortsatzes und der Pyramidenkante bis an die mediale Antrumwand, in der die Labyrinthkapsel liegt.

Danach Eröffnung des oberen, wenn nötig auch des unteren Bogengangs und unter Fortnahme der hinteren Hälfte des äußeren Bogengangs, Freilegung des Vorhofes von hinten her. Die Fortsetzung der Operation geschieht wie oben.

b) Methode nach NEUMANN.

NEUMANN sucht bei seiner erweiterten Methode grundsätzlich den Porus acusticus internus auf. Schichtweise trägt er den Knochen der hinteren Pyramidenwand im TRAUTMANNschen Dreieck ab. Dabei wird auch die hintere Begrenzung des inneren Gehörgangs entfernt.

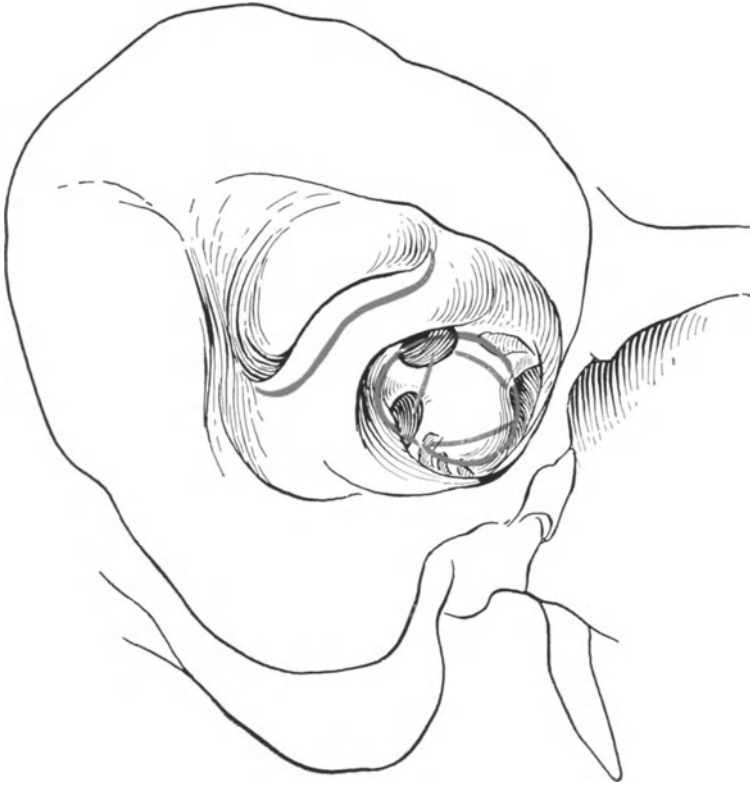

Abb. 91. Skizze zur Labyrinthoperation nach JANSEN-HINSBERG. Die blauen Linien geben Umfang und Richtung der Meißelschnitte an, welche das Promontorium absprengen.

Wie bei der Aufmeißelung des Warzenfortsatzes die hintere Gehörgangswand, so ist hier bei der Freilegung des Porus acusticus internus die hintere Pyramidenwand die Führerin, an die wir uns halten, wobei der Meißel fast durchweg parallel zur hinteren Labyrinthwand geführt wird. Wir dringen dabei weder zu weit nach oben vor (Verletzungsgefahr für den Sinus petrosus superior), noch kommen wir unten dem manchmal hoch hinaufreichenden Bulbus der Vena jugularis zu nahe.

c) Methode nach HINSBERG.

HINSBERG beginnt die Operation mit der Eröffnung der Schnecke und des Vestibulums unterhalb des Fazialis durch Abmeißelung einer Knochenplatte, welche die untere Wand des Vestibulums und die Bedeckung der untersten Schneckenwindung enthält. Diese Knochenplatte wird von drei oder vier

Seiten her ummeißelt (s. Abb. 91) derart, daß zuerst die Meißelschneide unterhalb des Fazialiswulstes steht. Beim zweiten Meißelschnitt dringt die

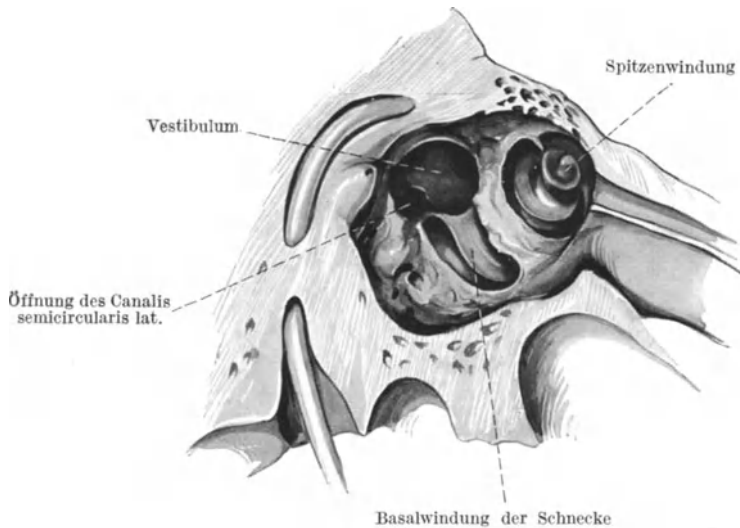


Abb. 92. Das Promontorium ist abgesprengt, Schnecke und Vestibulum sind eröffnet.

Schneide durch die Basis des Promontoriums, worauf der dritte Schlag den Knochen zwischen ovalem und rundem Fenster durchtrennt. Beim dritten Schlag

springt meist das Promontorium ab, wobei zwei Öffnungen erscheinen, die der untersten Schneckenwindung entsprechen. Die zweite Schneckenwindung wird sichtbar, wenn die untere Schneckenwindung mittels eines kleinen spitzen scharfen Löffels weggenommen oder durch einen weiteren Meißelschlag abgesprengt wurde, wobei auch der Modiolus erscheint. Die entstandene Höhle wird mit einem feinen rundlichen, scharfen Löffel erweitert und von Knochensplittern befreit. Den weiteren Weg zeigt eine hakenförmig gebogene feine Sonde, welche die Richtung prüfend von unten in den äußeren Bogengang eindringt. Die laterale Wand desselben wird über der Sonde weggemeißelt, sodann die Ampulle des äußeren Bogengangs zugleich mit der Ampulle des oberen Bogengangs freigelegt und geöffnet.

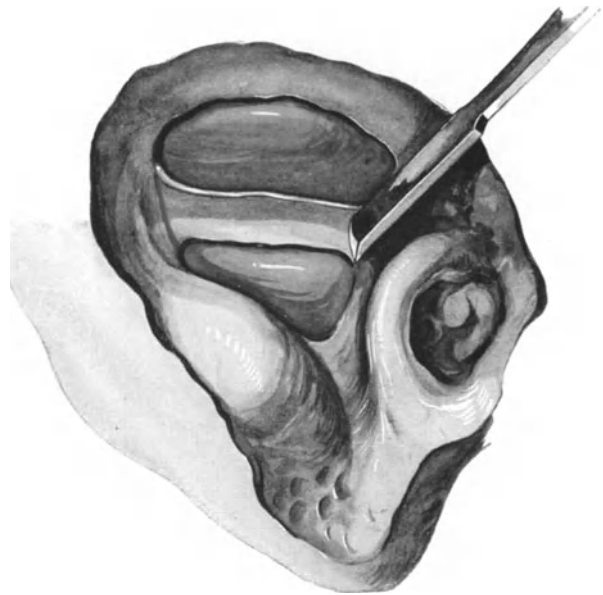

Abb. 93. Fortnahme des vorderen Teils der Pyramidenkante.

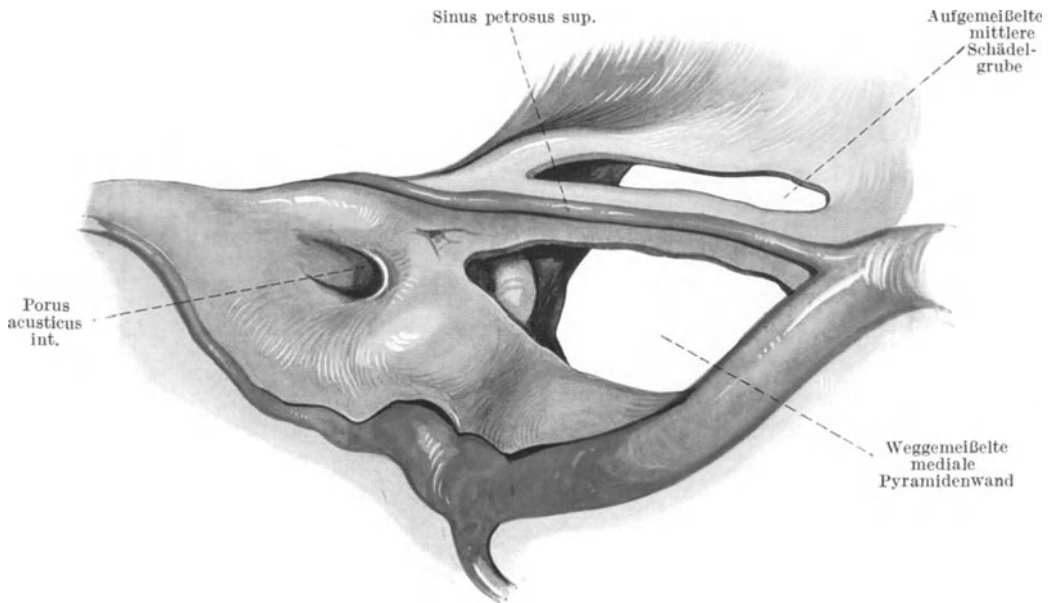


Abb. 94. Bild 93 von innen gesehen.

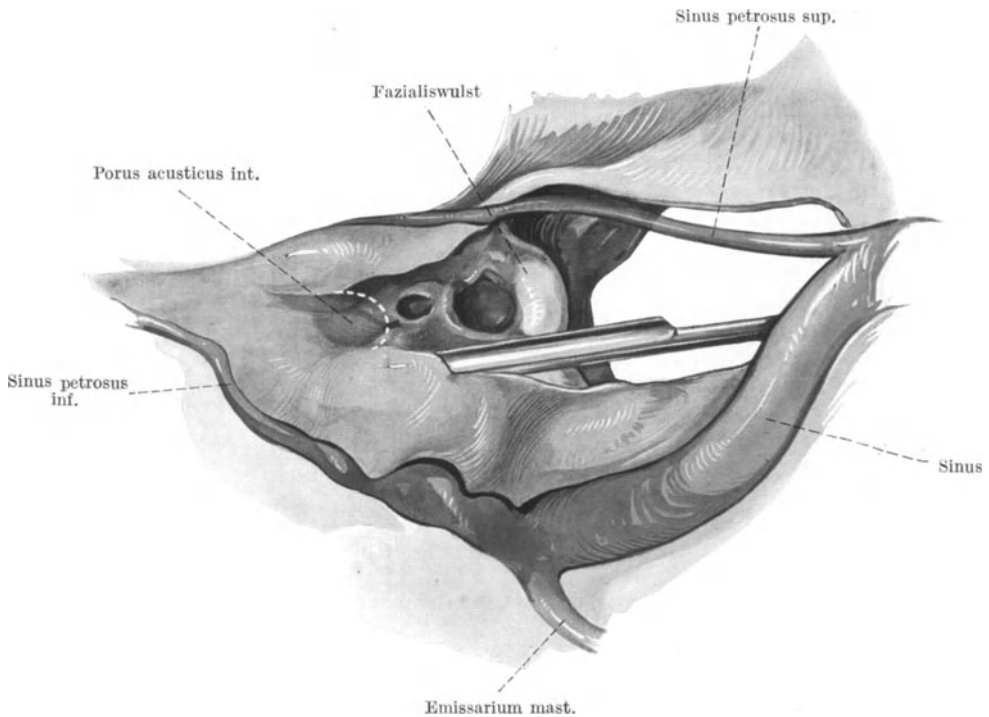


Abb. 95. Die Pyramidenkante ist entfernt; der Meißel dringt zum Porus acusticus internus vor.

Über der so gebildeten Höhlung schwebt als Brücke der isolierte knöcherne Canalis Fallopie mit dem erhaltenen Nervus facialis.

Beim Arbeiten in dem engen Raum der Paukenhöhle vergesse man nicht, daß nach vorne, am Boden der Paukenhöhle die Karotis verläuft und verletzt werden kann. Sie ist von einem venösen Geflecht umgeben, dessen Unterbrechung sich durch aufquellendes venöses Blut anzeigt.

Für den zu wählenden Weg zur Eröffnung des Labyrinthes ist der topographisch-anatomische Befund maßgebend. Ist der Sinus nicht zu weit vorgelagert,

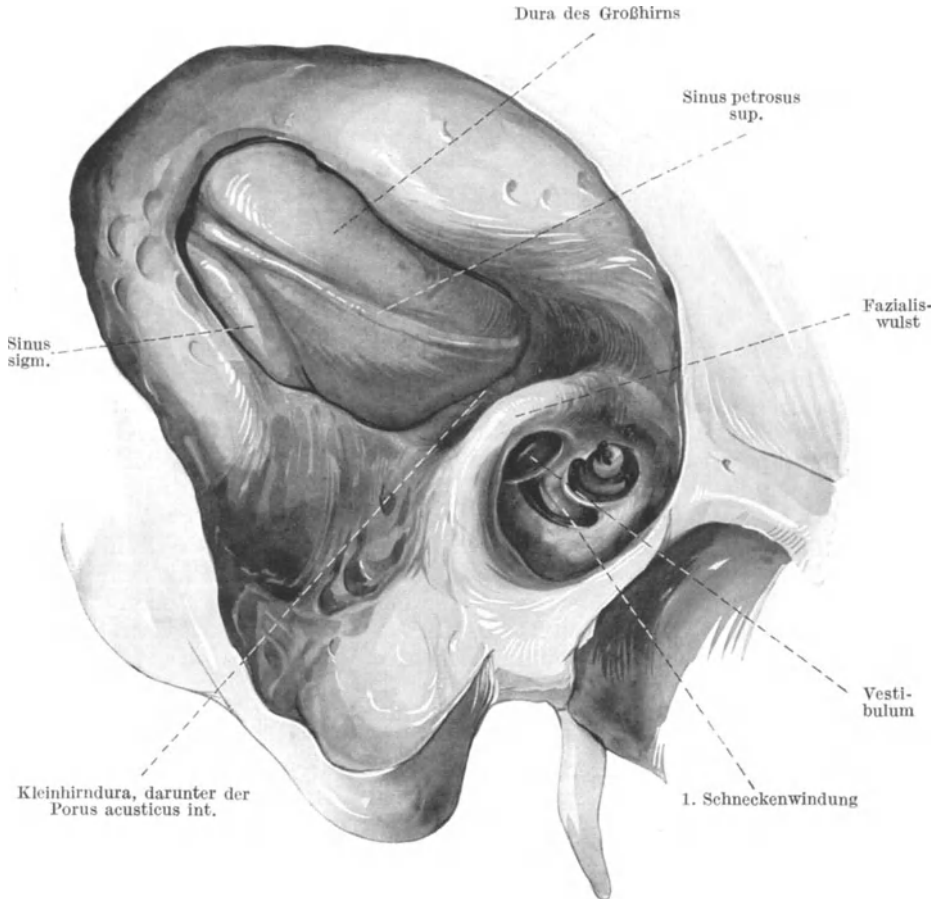


Abb. 96. Erweiterte Labyrinthoperation nach JANSEN-NEUMANN beendet, der Labyrinthblock ist bis zum Porus acusticus internus entfernt, Pyramidenhinterfläche und Kante sind abgetragen, der Fazialiswulst blieb erhalten.

dann gehen wir nicht fehl, wenn wir zunächst den ursprünglichen von JANSEN angegebenen Weg einschlagen, weil die Labyrintheiterung am häufigsten zu Komplikationen in der hinteren Schädelgrube führt. Die erweiterte JANSEN-NEUMANNsche Methode wird nach Bedarf angeschlossen (Abb. 96).

Bei beginnender Meningitis wird nach NEUMANN der Knochen der hinteren Pyramidenfläche stets bis zum Porus acusticus internus weggemeißelt (N. facialis bei seinem Eintritt in den Porus nicht verletzen!) und die Pyramidenkante in folgender Weise abgetragen: Zunächst wird die Dura der hinteren Schädelgrube und am Pyramidendach mit einem Elevatorium vorsichtig vom Knochen abgelöst, dann ein nicht zu schmaler WESTSCHER Meißel

(s. Abb. 130) im Petrosuswinkel senkrecht auf die Pyramidenkante gesetzt und diese zunächst hier abgetrennt. Nun wird ein gerader Flachmeißel auch auf den innersten Teil der Kante dicht am Labyrinthmassiv aufgesetzt, diese abgetrennt, worauf der völlig beweglich gemachte Knochenteil mit einer schlanken Zange herausgezogen werden kann. Um das störende Federn der Pyramidenkante beim Meißeln zu verringern, löse man die Dura der mittleren Schädelgrube anfangs nur zum Teil ab und spare sich den Rest der Ablösung bis zuletzt auf. Glättung der zurückbleibenden Knochenteile, Entfernung aller Knochensplitter zwischen Dura und Knochenwand, lockere Tamponade im Gebiete des inneren Gehörgangs, aus dessen duraler Auskleidung meist Liquor abfließt.

Die weitere Labyrinthoperation geschieht dann nach HINSBERG von der Paukenhöhle aus, wo das Promontorium einen guten Anhaltspunkt gibt für Maß, Richtung und Ausdehnung unserer Eingriffe.

Ist der Sinus weit vorgelagert oder der äußere Bogengang nach vorne geneigt, dann ist es zweckmäßiger, die Operation vom Promontorium aus zu beginnen und den Angaben von HINSBERG zu folgen.

d) Methode nach UFFENORDE.

UFFENORDE präpariert von vorneherein den Fazialis in seinem durch die Operation gefährdeten Verlauf frei, hebt ihn aus seinem knöchernen Bett, das als solches erhalten wird, heraus und legt ihn geschützt beiseite. Dadurch schaltet er das Haupthindernis der Labyrinthoperation aus und erleichtert sich die Technik der Ausräumung des gesamten Labyrinthes (Abb. 97). Eine dauernde Fazialislähmung hat er nach diesem Vorgehen nicht erfahren, auch sonst sind seine Erfolge gut.

Bei ausgedehnten Knochenzerstörungen, an denen das Labyrinth Teil hat, empfiehlt sich besonders behutsames, tastendes Vorgehen, damit keine Nebenverletzung geschieht, keine abriegelnde Verklebung zwischen Knochen und Hirnhaut gelöst und vor allem auch hier wieder der manchmal durch einen Sequester hindurchgehende Nervus facialis keinen Schaden leidet. Ist er geschädigt, dann wird er in oben (S. 42) geschilderte schonende Pflege genommen. Er ist, falls er nicht zu stark gequetscht oder gezerrt wurde, für gute Behandlung dankbar und im allgemeinen sehr regenerationsfähig. Läßt er sich nicht mühelos von seinem Sequester isolieren, so warten wir, bis der nekrotische Knochen sich von selbst löst oder mit einer Zange peripher sich abbrechen läßt.

Die Nachbehandlung gestaltet sich verhältnismäßig einfach. Tamponade mit Kochsalzlösung-Gaze locker, wenn nicht eine stärkere Blutung festeres Andrücken erfordert, täglicher Verbandwechsel, wobei nur die oberen Lagen herausgenommen und erneuert werden. Die tieferen Lagen werden mit aufgegossener steriler physiologischer Kochsalzlösung bei jedem Verbandwechsel gut durchfeuchtet und später je nach der Sachlage und dem Heilungsverlauf entfernt.

Stärkere Granulationsbildung im Wundtrichter, aus der Labyrinthgegend nachsickernder Eiter zeigen an, daß noch kranke Herde vorhanden sind. Sondierungen, Ausschaben, Lockerungsversuche am rauhen Knochen vermeiden wir und verhalten uns abwartend, solange keine Zunahme der lokalen und allgemeinen Symptome zum Eingreifen drängt. Beim Erneuern der tieferen Tampons sind wir besonders vorsichtig, wenn es zu Sekret- oder Blutansammlung gekommen ist. Schon das Abtupfen bringt Gefahren mit sich, deren hauptsächlichste darin besteht, daß der Tupfer in dem engen Raum gleich dem Stempel einer Spritze wirkt und Sekret oder Blut in eine eben erst verklebte Spalte drückt und die Infektion weiter stößt.

Man vermeidet das Tupfen nach Möglichkeit, legt schmale Gazestreifen mit fester Kante an- bzw. übereinander in die Tiefe des Trichters und läßt das Sekret von den feuchten Dochten aufnehmen und nach außen leiten.

Der Erfolg unserer Eingriffe macht sich schon bald nach der Operation geltend. Die Reizerscheinungen von seiten des Labyrinthes klingen allmählich ab, rasch läßt das Schwindelgefühl nach, Fieber, Kopfschmerz, Nackensteifigkeit gehen zurück, das Ohrensausen bleibt aber häufig trotz des Verlustes der Schnecke bestehen.

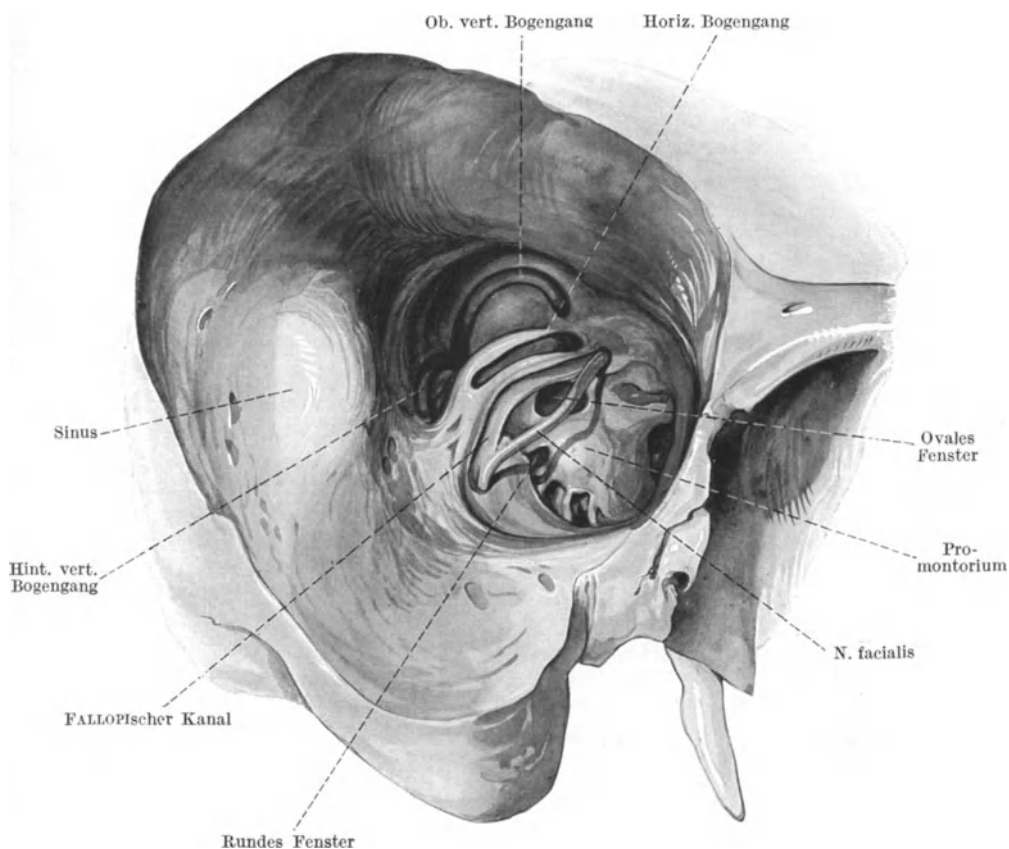


Abb. 97. Labyrinthoperation nach UFFENORDE.

Der Wundtrichter granuliert in der Tiefe allmählich zu, so daß auch die Labyrinthhöhlräume nur noch schwer zu erkennen sind, die Epidermisierung von außen her schreitet fort und schließlich sieht die ganze Höhle nicht viel anders aus als eine gut epidermisierte Radikaloperationshöhle.

H. Operation bei otogener Meningitis.

Wir unterscheiden eine diffuse und eine umschriebene Entzündung der weichen Hirnhäute. Bei der umschriebenen Meningitis hängt der Erfolg chirurgischer Maßnahmen in erster Linie von dem Zeitpunkt unseres Eingriffes ab, in zweiter Linie von der Sicherheit, mit der wir den ursächlichen Eiterherd treffen und beseitigen.

Gegen die rasch fortschreitende generalisierte Zerebrospinalmeningitis ist die Chirurgie auch heute noch trotz einer Reihe von erfolgverheißenden Ansätzen machtlos. Die chirurgisch-therapeutischen Versuche laufen darauf hinaus, den Spinalsack zu desinfizieren, ein Unterfangen, das bei dem vielmaschigen Bindegewebsnetz der Pia, in dem sich die Entzündung ausbreitet, in den meisten Fällen ebenso aussichtslos ist wie bei der allgemeinen Peritonitis.

Die Tatsache, daß einzelne unbezweifelte Fälle generalisierter Meningitis günstig verliefen, rechtfertigen indes den Versuch der operativen Hilfe, denn es besteht die Möglichkeit, daß die Infektion trotz der Schwere der Krankheitszeichen noch abgrenzbar ist.

Von größter Bedeutung ist neben der Bestimmung der Eingangspforte und der Wahl des rechten Zeitpunktes der unter Berücksichtigung aller Umstände von vorneherein entworfene Operationsplan. In möglichst einer Sitzung müssen nach genauer Untersuchung und Beratung die nötigen Eingriffe der Reihe nach erfolgen und zwar so, daß jeder Eingriff womöglich schon Tor und Türe für den voraussichtlich noch notwendigen kommenden öffnet. Rasches, zielsicheres Zugreifen an der rechten Stelle, schnelle Arbeit sparen dem Kranken Kräfte zur Abwehr und erhöhen die Aussicht des Gelingens.

Die größte Aussicht auf Erfolg hat die frühzeitige Drainage der Arachnoidea an der Eintrittsstelle des N. acusticus ins Felsenbein, denn die meisten Meningitiden gehen vom vereiterten Labyrinth oder von subduralen tiefsitzenden Abszessen in der hinteren Schädelgrube aus.

Dem Operationsplan dient der lokale Befund, die Anamnese, der Allgemeinzustand und vor allem die Lumbalpunktion. Der Ausfall der bekannten QUINCKESchen Lumbalpunktion setzt uns schon frühzeitig in den Stand, eine latente oder eben erst einsetzende Meningitis zu erkennen. Bei Betrachtung des Lumbalpunktates sieht man je nach dem Grade der Entzündung geringere oder stärkere Trübung. Die empfindliche PANDY-Probe oder die MORITZsche Essigsäureprüfung geben Auskunft über das Vorhandensein und die Menge des Eiweißes, die bakteriologische Untersuchung entscheidet die Frage, ob eine seröse oder eitrige Meningitis vorliegt.

Die diagnostisch wertvolle Lumbalpunktion steht auch therapeutisch an erster Stelle. Infolge der Druckverminderung durch die Lumbalpunktion richten sich vorher bewußtlose Kranke auf, erkennen ihre Umgebung, um freilich meist wieder in den früheren Zustand zu verfallen. Wiederholte Punktionen führen indes gelegentlich doch zu dauernder Druckverminderung. Die Durchspülung des Lumbalsackes mit RINGERScher Lösung von der Punktionsstelle aus wird nach HERSCHEL-UFFENORDE so vorgenommen, daß die Lösung unter Druck in den Rückenmarkskanal eingepreßt, aus der Cisterna ponto cerebellaris abfließt.

Der Zisternenpunktion von außen geben wir bei deutlichen meningitischen Erscheinungen den Vorzug vor der Lumbalpunktion, weil sie rascher über Art und Wesen der Erkrankung Auskunft gibt. Wo die Lumbalpunktion infolge von Fehlern im Bau und in der Lage der Wirbelkörper zueinander nicht möglich ist, erfolgt ebenfalls der Okzipitalstich (Abb. 98).

Wenn die Infektion auf dem Wege der bindegewebigen Nerven- und Gefäßscheiden oder bindegewebig verschlossener Knochenspalten, wie sie am Tegmen tympani bzw. antri vorkommen, in die Arachnoidea gelangt, dann geht sie rasch und unaufhaltsam weiter, der Organismus hat keine Zeit, sie durch Granulations- oder Bindegewebsneubildung, durch Verklebung seröser Häute abzuriegeln. Wir kommen dann mit unseren Maßnahmen immer zu spät.

Besonders schwer ist die Aufgabe der chirurgischen Therapie bei allen Fällen, die apoplektiform verlaufen. Ich habe Hirnhautentzündungen bei

Erwachsenen gesehen, wo bei einem vorher völlig gesunden Kranken zugleich mit den ersten Erscheinungen einer akuten Mittelohrentzündung motorische Unruhe, hohes Fieber, starke Hinterkopfschmerzen, halbseitige Lähmung, Nackensteifigkeit kurz nacheinander auftraten. Die Trommelfelleröffnung ergab wenig trüb-seröses Sekret und brachte keine Erleichterung. Der Tod erfolgte

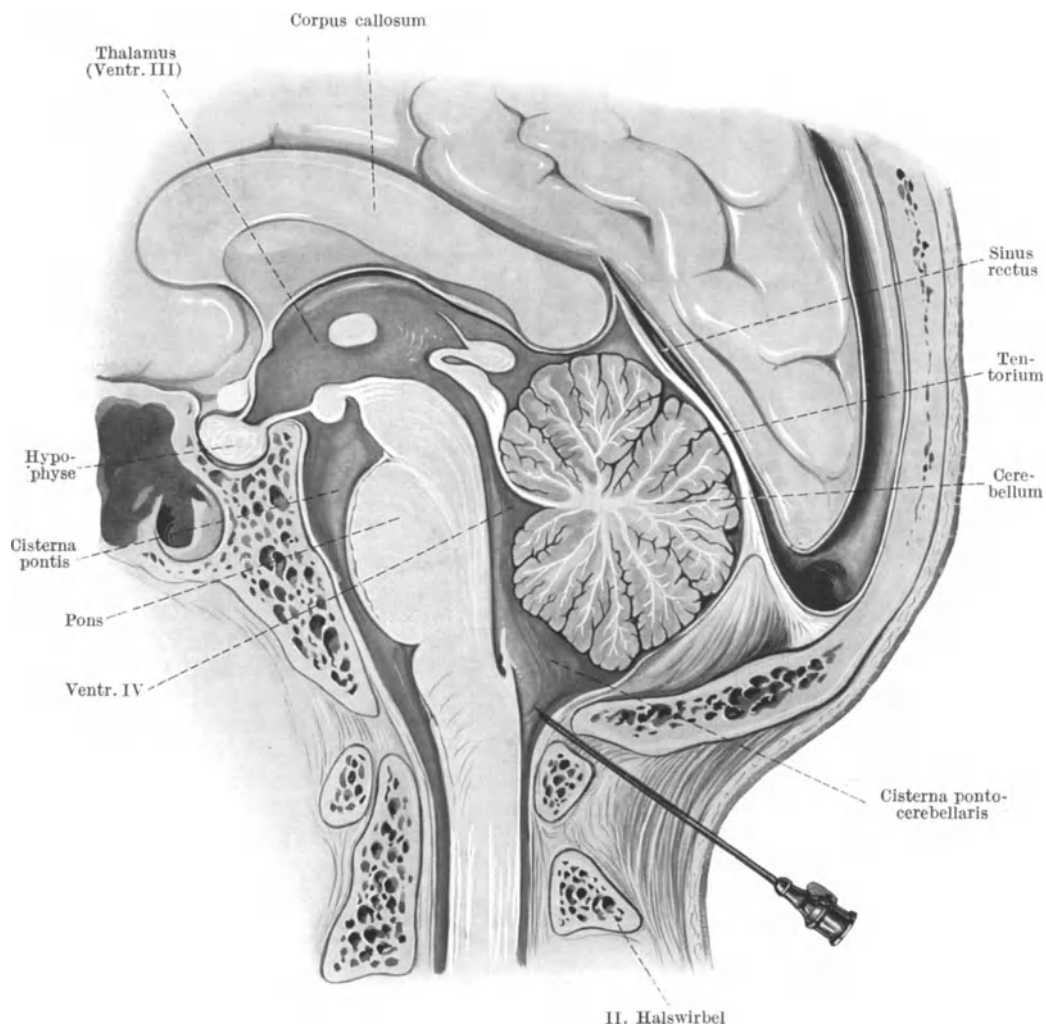


Abb. 98. Punktion der Cisterna ponto-cerebellaris.

in kurzer Zeit. Sektionsergebnis: Diffuse eitrige Meningitis, Fortleitung der Entzündung vom Mittelohr durch eine bindegewebig verschlossene angeborene Spalte im Tegmen tympani. In anderen Fällen konnte weder bei der Operation noch an der Leiche makroskopisch oder mikroskopisch ein Überleitungsweg gefunden werden.

Die seröse Form der Leptomeningitis, deren Bild uns durch genaue klinische und anatomische Beobachtungen, durch Lumbal- und Zisternenpunktion näher bekannt geworden ist, tritt fast unter denselben Symptomen auf

wie die eitrige Hirnhautentzündung. Der Liquordruck ist verstärkt, das Punktat meist getrübt, Zell- und Eiweißgehalt dementsprechend vermehrt, doch sind im Punktat keine Bakterien zu finden. Differentialdiagnostisch kommt noch die Meningitis epidemica und tuberculosa oder Lues cerebrospinalis in Betracht.

Können diese Erkrankungen ausgeschlossen werden und besteht neben einer beginnenden Otitis media der Verdacht einer fortgeleiteten Meningitis, so entschließen wir uns, beim Auftreten der ersten meningealen Reizerscheinungen (Kopfschmerz, motorische Unruhe, Druckpunkt im Nacken) rasch zur Freilegung sämtlicher Mittelohrräume mit Einschluß des Sinus und der Dura, auch wenn die Lumbalpunktion negativ ausfällt. Der Befund bei der Aufmeißelung ist maßgebend für unser weiteres Tun und Lassen. Alle Krankheitsherde werden aufgedeckt, die sich oft nur durch mißfarbige Veränderungen der Serosa oder durch granulöse Schwellung derselben kundgeben und nicht selten von normalem Knochengewebe verdeckt und gegeneinander abgeschlossen werden. Wir versuchen auch den kleinsten Krankheitsherd aufzufinden und zu beseitigen, was bei dem oft weit ausgebreiteten und komplizierten Zellsystem nicht leicht und nicht immer möglich ist.

Defekte im Knochen werden vergrößert, die Dura muß breit gespalten werden an Stellen, an denen die Überleitung der eitrigen Entzündung erkennbar oder wahrscheinlich ist.

Sind Labyrintherscheinungen da, auf alle Fälle Dura von der hinteren Pyramidenfläche ablösen ohne aber zunächst das Labyrinth zu öffnen! Die Druckentlastung durch die Aufmeißelung allein wirkt oft schon günstig, mit der Entspannung der Arachnoidealräume und der Unterbrechung der Infektionsstraße wächst die Aussicht auf Heilung. Allgemeinbeobachtung, Funktionsprüfung und wiederholte Lumbalpunktion weisen uns den weiteren Weg.

Stoßen wir bei der Totalaufmeißelung mit oder ohne Erhaltung der Gehörknöchelchen auf einen epiduralen oder perisinuösen Abszeß, so gehen wir diesem bis an seine äußersten Grenzen nach, decken ihn auf, bis ihn kein Knochenrand mehr überragt und fahnden nach Defekten oder Verfärbungen an Dura und Sinus. Finden wir eines von beiden oder beides am Sinus, dann wird der Sinus nach den oben angegebenen Grundsätzen (siehe Operation der Sinusthrombose S. 47) behandelt.

Zeigt die Dura entsprechende Veränderungen, so spalten wir sie breit im Rahmen unserer Operationswunde, lassen Liquor abfließen, fangen zur Untersuchung einen Teil davon in einem sterilen Röhrchen auf, tamponieren locker und warten das Weitere ab.

Ist das Labyrinth als sicherer Ausgangsort der Meningitis erkannt, dann gehen wir bei der Eröffnung der tiefliegenden Kleinhirnabszesse vom TRAUTMANNschen Dreieck (s. oben S. 45) aus an der hinteren Pyramidenfläche vor, tragen nach JANSEN-NEUMANN schichtweise den Knochen bis zum inneren Gehörgang ab, wobei der hintere und der obere Bogengang zu Gesicht kommen und wegfallen. Nach Resektion des äußeren Bogengangs wird auch das Vestibulum von hinten her eröffnet, hierauf nach HINSBERG das Promontorium von der Paukenhöhle her weggenommen und die Schnecke entfernt. Revision der Dura bei bester Beleuchtung, Fahndung nach tiefliegenden epiduralen oder Hirnabszessen. Auch hier scheue man sich nicht vor breiten und ausgiebigen Inzisionen. Die Hirnmasse drängt sich nach Abfluß des bakterienreichen Liquors durch die Einschnitte vor, die nachdrängenden Hirnteile schließen den Subarachnoidealraum wirksam ab, der Abschluß verhütet die weitere Zufuhr und Propagation des Eiters. Mit dem, was bereits in die Bahn der Hirnflüssigkeit gelangt ist, wird der Organismus dann leichter fertig, evtl. helfen wir durch wiederholte Lumbalpunktionen bzw. durch den Subokzipitalstich nach.

Die Frage, ob man die Dura auch dann spalten soll, wenn sie makroskopisch nicht verändert ist, muß dahin beantwortet werden, daß man an der vermuteten Eingangspforte der Infektion unter allen Umständen breit spalten muß. Die Eingangspforte an der Dura springt nicht ohne weiteres ins Auge und die Erfahrung hat gelehrt, daß gerade die kleinen Einrisse an der Dura viel leichter zu einer Meningitis führen als große Lücken und daß man immer gut tut, kleine, vielleicht unbeabsichtigte Verletzungen durch ausgiebige seitliche Einschnitte zu vergrößern, damit die eingedrungenen Bakterien herausgeschwemmt werden und die vorquellende Hirnsubstanz die Arachnoidealräume zusammenpreßt und gegen weitere Infektion abschließt.

Auch wenn die Meningitis vermutlich von einer Sinusphlebitis ausgeht, spalte man die innere Sinuswand breit in der Richtung des Sinuskanals, nachdem dieser von Thrombenmassen und eitrigen Zerfallsprodukten gesäubert worden ist. Eine besondere Drainage der Arachnoidealräume ist unnötig, die Wunddrainage genügt allein.

Anhang.

Eingriffe bei Basisbrüchen mit Beteiligung des Innenohres.

Jede fortschreitende Labyrinthitis, jede perilabyrinthäre Eiterung im Gebiete der hinteren Schädelgrube gefährdet die weichen Hirnhäute und muß operiert werden. Die operative Prophylaxe erstreckt sich auch auf alle Basisbrüche mit Beteiligung des Innenohres. Da die weichen Hirnhäute erfahrungsgemäß auch später noch, wenn die erste Gefahr vorüber und der Basisbruch bindegewebig geheilt ist, infiziert werden können, so warten wir auch hier nicht erst ab, bis das Unabwendbare eingetreten ist, sondern greifen chirurgisch ein (Voss).

Bei bestehender Mittelohreiterung ist der chirurgische Eingriff nach einem Basisbruch unbedingt erforderlich.

Sind die sicheren Zeichen der Innenohrverletzung (Schwindel, Schwerhörigkeit, Benommensein, Blutungen aus dem Ohr, Liquorabfluß, Hirndruckerscheinungen) vorhanden, sind diese Zeichen gar noch durch Blutungen aus der Meningea media oder dem basalen Sinus sphenoparietalis (HEYMANN) vermehrt, so eröffnen wir vom Warzenfortsatz aus das Schläfenbein, suchen den Riß auf und verfolgen ihn soweit als möglich, wobei die blutenden Gefäße versorgt, Blutergüsse, Gerinnsel und aus ihrer Verbindung gelöste Knochensplinter beseitigt werden. Der dringenderen Indikation (Blutung aus der Art. meningea, Hirndruckerscheinungen) wird zuerst genügt.

Nicht jede Blutung aus dem Gehörgang oder in die Umgebung des Warzenfortsatzes spricht für eine Basisverletzung, nicht jeder Riß durch das Felsenbein trifft das Labyrinth.

Es kann der Sinus allein geborsten sein, was sich äußerlich durch blauschwarze Verfärbung der Warzenfortsatzgegend zu erkennen gibt, es kann neben einer unbedenklichen Ohrblutung eine ernste Blutung aus der Nase mit Liquorabfluß infolge Basisbruches durch die Gegend der Lamina cribrosa vorhanden sein.

Je nach dem Sitz und dem vermutlichen oder sicheren Verlauf der Bruchlinien und je nach dem Allgemeinzustand des Verletzten wählen wir Art und Umfang der chirurgischen Betätigung, ohne uns an ein anderes Gesetz als das durch die Sachlage gegebene zu binden. Auch hier ist eine prinzipiell abwartende Haltung meist vom Übel.

Die Lumbalpunktion unterlassen wir bei allen Basisbrüchen zu Anfang und machen sie auch später bei Verdacht auf beginnende Meningitis, wenn überhaupt, dann nur mit der größten Vorsicht. Der Subokzipitalstich kann dagegen unbedenklich geschehen.

II. Die chirurgischen Eingriffe an der Nase und an ihren Anhangsgebilden.

A. Allgemeine Vorbemerkungen.

Die Nasenhöhle war bis vor wenigen Jahren der Tummelplatz für vielartige chirurgische Eingriffe. Unbedenklich wurden wesentliche Teile derselben geopfert. Mit der wachsenden Erkenntnis der physiologischen Bedeutung einer guten Nase gewannen die schonenden Operationsmethoden an Boden und wurden weiter ausgebildet.

Heute achten wir bei allen Eingriffen nicht nur auf das Atmungs- und Geruchsvermögen, sondern suchen auch Form und Funktion der Schleimhautauskleidung nach Möglichkeit zu erhalten bzw. wiederherzustellen.

Die auf ein solches Ziel gerichteten physiologischen Methoden werden hier besonders berücksichtigt und eingehender beschrieben.

Um „physiologisch“ vorgehen zu können, müssen wir die Eigenart des anzugreifenden Organs und seiner Gewebe, die Reaktion derselben auf unsere Eingriffe, und ihre Schutzeinrichtungen kennen. Darüber läßt sich im allgemeinen sagen, daß die Gebilde der Nasenhöhle und ihrer Anhänge tolerant gegen Insulte aller Art und wenig infektionsempfindlich sind. Wir schätzen diese Eigenschaft, übersehen dabei aber nicht, daß auch hier der geringste Fehler in der Asepsis die schlimmsten Folgen nach sich ziehen kann.

Die äußere Nase wird mit Seife und Alkohol (sterile Watte an Stelle von Schwamm und Bürste) gereinigt, der Naseneingang und die Spitzentaschen der Nase erhalten einen Jodanstrich. Die Haare des Naseneingangs werden möglichst kurz geschnitten, Bärte durch sterile Gazebinden abgedeckt.

Wir reinigen die Nase von Sekreten oder an den Schleimhäuten haftenden Borken durch milde Spülungen des Naseninnern mit warmer physiologischer Kochsalzlösung bez. durch Inhalationen.

Die Nasenschleimhaut blutet leicht, die Blutung stört die Übersicht. Wir verzichten auf jedes Wischen und Tupfen und lassen lieber eine Borke oder eine Sekretanhäufung an ihrer Stelle, als daß wir das feine Schleimhautepithel schädigen und eine vorzeitige Blutung hervorrufen.

Die Nasenschleimhaut läßt sich durch Besprühen oder Betupfen mit Kokain oder dessen Ersatzmitteln unempfindlich, durch Suprareninlösung außerdem bis zu einem gewissen Grade anämisch machen. Bei Operationen am knöchernen Nasengerüst tritt die Infiltrations- oder Leitungsbetäubung in den Vordergrund. Bei einer Reihe von größeren Eingriffen ist die Allgemeinnarkose nicht zu entbehren.

Wir verwenden ausschließlich Instrumente aus Metall und Glas und Verbandstoffe, die wir selbst sterilisiert haben.

Unentbehrliche Instrumente sind:

- a) ein Nasenspekulum zum Spreizen der Nasenflügel nach BECKMANN (s. Abb. 100) und ein Spekulum mit langen flachen Blättern (nach KILLIAN);
- b) mehrere Pinzetten mit und ohne Zähnung, kurz und lang, mehrere biegsame Sonden;

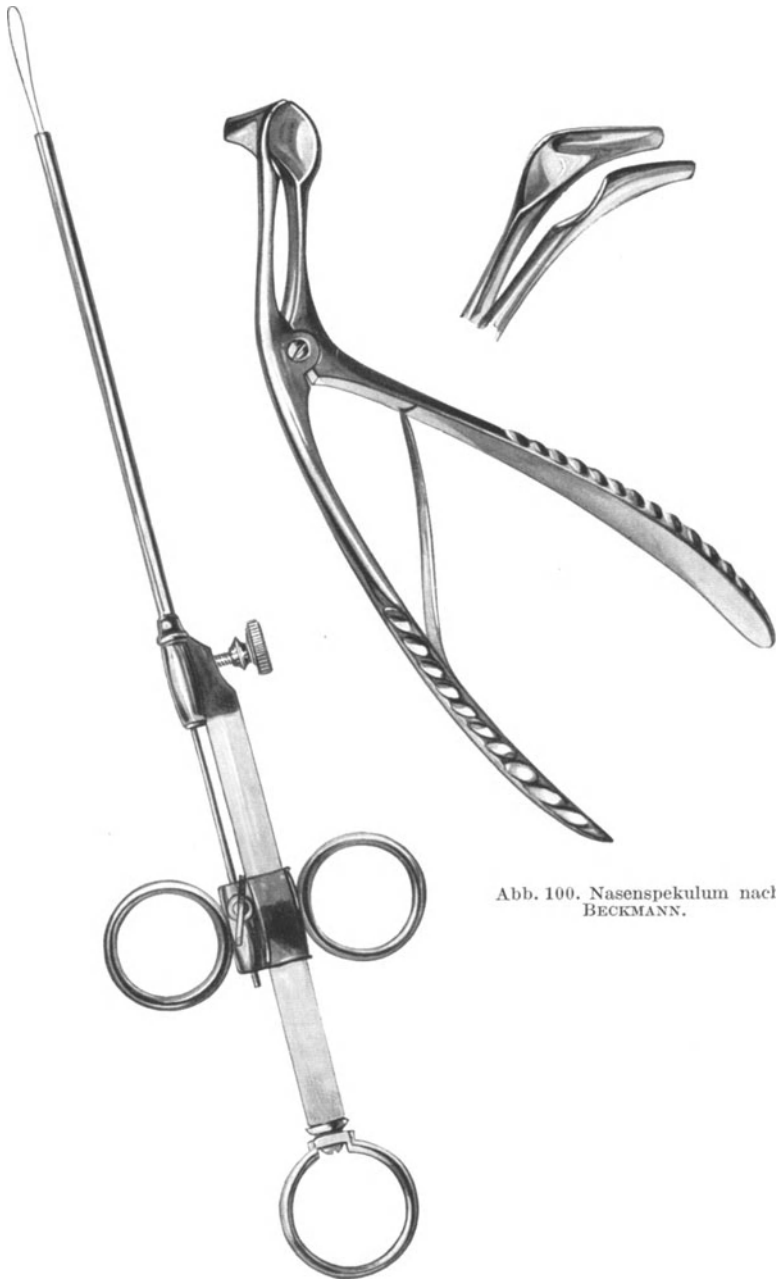

Abb. 100. Nasenspekulum nach BECKMANN.

Abb. 99. Kalte Schlinge zum Abschnüren von Polypen oder Schleimhauthyperplasien.

- c) eine Nasenzange (s. Abb. 102), eine kalte Schlinge (Abb. 99);
- d) längere Watteträger (wie Abb. 13);
- e) ein kleiner Nasenrachenspiegel;
- f) ein Reflektor.

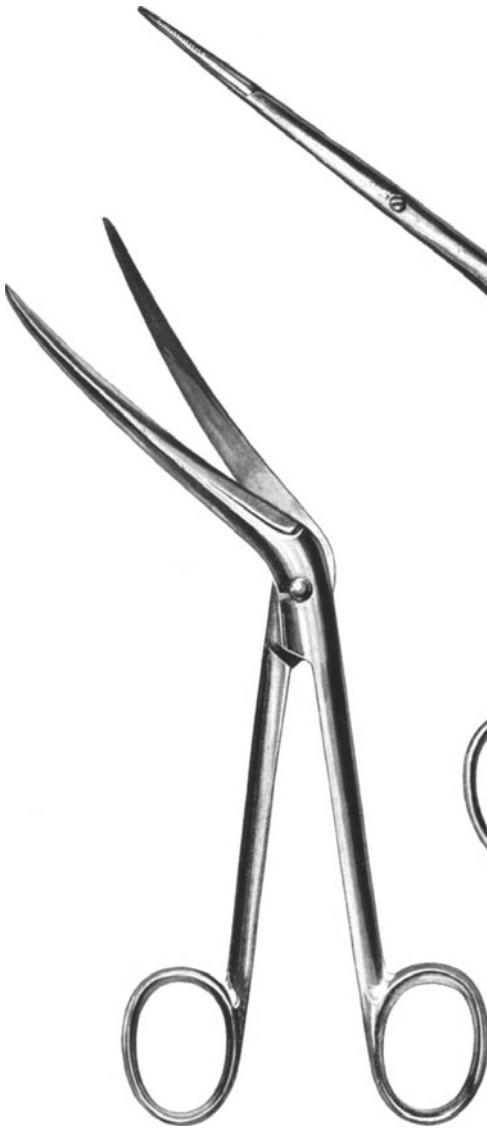

Abb. 101. Nasenschere.

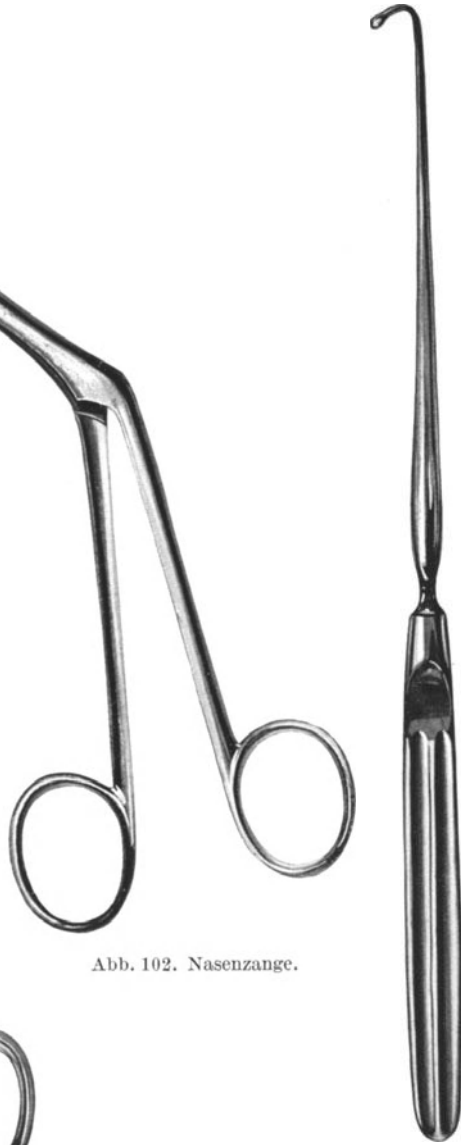

Abb. 102. Nasenzange.

Abb. 103.
LANGESCHER
HAKEN.

B. Verletzungen der inneren Nase.

Mit den Verletzungen der äußeren Nase (s. dieses Kapitel GULECKE) durch Stoß, Schlag usw. verknüpfen sich häufig solche der inneren Nase: Zerreißen der Schleimhaut, Abspaltung oder Einknickung von Knochenteilen der seitlichen Nasenwand, und der Crista pyriformis, Abtrennung der Muscheln, Ablösung der Schleimhaut vom Knochen oder Knorpel mit Blutergüssen u. a.

Septumabszeß. Der häufigste Sitz submuköser Blutansammlungen befindetet sich an der Nasenscheidewand. Dort drängen sie die Schleimhaut von ihrer

Unterlage ab, bilden blaß- bis dunkelrote, die Nasenhöhle verengernde Tumoren und haben große Neigung zu vereitern. Diese abszedierenden traumatischen Hämatome müssen vom Naseneingang her breit geöffnet werden, wenn nötig auf beiden Seiten. Man schneidet nach örtlicher Betäubung an tiefster Stelle breit ein und führt in den geöffneten Sack des Hämatoms einen Streifen Vioformgaze. Zum Schluß wird die Nasenhöhle locker tamponiert. Bei den folgenden Verbandswechsellern wird der dränierende Streifen allmählich nach außen gezogen und erst dann ganz entfernt, wenn die entzündlichen Reizerscheinungen zurückgegangen sind und die Schleimhaut sich in ihrem oberen und hinteren Abschnitt wieder an den Knorpel angelegt hat.

Abgesprengte noch mit Schleimhaut bedeckte Knochenteile in der Nase haben große Neigung, wieder einzuheilen. Wir reponieren und erhalten sie so gut es geht, wobei die Eröffnung der Oberkieferhöhle nach vorsichtiger Entfernung ihrer fazialen Wand mit Zange, Meißel und Stanze die Reposition der eingesunkenen und luxierten Teile wesentlich erleichtern bzw. überhaupt erst ermöglichen kann. Lose Schleimhautfetzen oder Muschelteile können mit der Nasenschere (s. Abb. 101) weggeschnitten, oder mit einer Schlinge abgeschnürt werden.

Blutkoagula werden unter Verwendung von H_2O_2 und physiologischer Kochsalzlösung entfernt, Blutansammlungen unter der Schleimhaut entleert, freie Blutungen durch Tamponade gestillt (s. Blutstillung S. 82).

C. Kleinere Operationen in der Nasenhöhle.

a) Fremdkörper. Diese findet man hauptsächlich bei Kindern und Geisteschwachen und machen, wenn sie keine Verletzung hervorgerufen haben und nicht allzu groß sind, zunächst wenig oder gar keine Symptome. Später verlegen sie die Nasenatmung oder sind die Ursache üblen Geruches aus der Nase. Durch Aufnahme von kohlen- oder phosphorsauren Salzen aus dem Nasensekret werden sie mit der Zeit zu Steingebilden, den Rhinolithen.

In den meisten Fällen haben wir es mit frisch in die Nase gesteckten Gegenständen (Glasperlen, Schuhknöpfen, Bohnen, Kirschkernen usw.) zu tun.

Sind noch keine Extraktionsversuche gemacht worden, so kommen wir auch bei Kindern nach örtlicher Betäubung mit Novokain u. a. spielend und unmerklich zum Ziele. Den Versuch von der freien Nasenseite aus durch Luftdruck mit dem POLTZERSchen Ballon den Fremdkörper herauszuschleudern, unterläßt man, weil er meist mißlingt und den Patienten kopfscheu macht.

Geht man nach der Anästhesierung der Nasenschleimhaut mit der oben abgebildeten Häkchensonde (s. Abb. 103, S. 78) hinter den Fremdkörper (immer unter guter Beleuchtung), dann kann man ihn, auch wenn er ganz glatt ist, von der seitlichen Nasenwand her an das Septum drücken und aus dem Winkel zwischen Septum und Sonde hebelnd nach vorn herausgleiten lassen. Eingekeilte Fremdkörper müssen erst gelockert werden. Führt die Häkchensonde nicht zum Ziel, dann muß der Fremdkörper mit einer kräftigeren Nasenzange gefaßt und herausbefördert werden. Die Narkose erleichtert den Eingriff.

Macht die Extraktion größerer, in den hinteren Teilen der Nasenhöhle eingekeilten Nasensteine infolge Verengerung durch Leistenbildung, Nasenscheidewandverbiegung, Muschelverdickung oder sonstiger Hindernisse Schwierigkeiten, dann öffnen wir die Kieferhöhle nach DENKER von ihrer fazialen Wand aus und ziehen oder drücken (von der Nasenhöhle aus) den kantigen Stein durch ein im entsprechenden Nasengang angelegtes Fenster in die Kieferhöhle und von da nach außen.

Dies Verfahren hat den Vorzug, daß die Extraktion stets gelingt, die Gebilde der Nasenhöhle (Muscheln, Schleimhautauskleidung) dabei erhalten bleiben und die Blutung sich immer gut beherrschen läßt.

Einen von hinten her in die Choanen eingedrungenen festgekeilten Fremdkörper (Gebißteil, Speisereste) kann man auf demselben Wege, auf dem er hineingelangt ist, in Seitenlage des Kranken mit einer durch den unteren Nasengang eingeführten stärkeren Sonde in den Nasenrachenraum hinabzustoßen versuchen, wobei man den Zeigefinger der anderen Hand in den Rachen einführt und dadurch den Fremdkörper verhindert, in die Speiseröhre oder den Kehlkopf zu gleiten. Im Notfalle eröffnen wir auch hier die Kieferhöhle und die seitliche Nasenwand.

Die faziale Öffnung in der Kieferhöhle kann nach der Fremdkörperentfernung meist sogleich geschlossen werden, nachdem die Tampons durch das im unteren Nasengang angelegte Fenster zum Nasenloch herausgeleitet worden sind.

Gute Dienste leistet gelegentlich für die Extraktion kantiger nicht zu großer Fremdkörper auch die kalte Schlinge, welche einen Teil des Fremdkörpers umgreift und eine kräftige Zugwirkung erlaubt.

b) Polypen. Für die Entfernung von Polypen und ähnlichen Gebilden (Hypertrophien, Knochenblasen der mittleren Muschel u. a.) ist sie das souveräne Instrument. Die Kornzange ist für Polypenextraktionen durchaus ungeeignet.

Die gewöhnlichen Schleimpolypen der Nase läßt man nach Anästhesierung der von ihnen eingenommenen Nasengänge möglichst bis zu ihrer Ansatzstelle in die Schlinge gleiten, wobei letztere langsam zugezogen wird. Die Polypen werden abgeschnürt, nicht abgerissen. Ihr Ursprung liegt meist im mittleren Nasengang, am oder in der Nähe des Hiatus semilunaris. Derbere, polypöse Verdickungen oder Hypertrophien gehen von den Rändern der Muscheln, besonders aber von ihren hinteren Enden aus. Um diese abzutragen, gebraucht man eine stärkere Schlinge, die man dem zu entfernenden Gebilde und dem Raume, in dem es gewachsen ist, anpaßt. Da es meist mit breiterer Basis aufsitzt, kerbt man mit einer langen Nasenschere die Ansatzstelle vorne ein, bevor man die Schlinge von hinten her anlegt und sie, schneidend, in langsamem Tempo zuzieht. Jedes Zerren oder Reißen kann zum Verlust der Muschel und zur Skalpierung des Knochens führen.

In den Choanalraum hinabhängende vom mittleren Nasengang ausgehende Polypen werden mit einem LANGESchen Haken (s. Abb. 103) an der Stelle ihrer Insertion im mittleren Nasengang auf folgende Weise entfernt:

Nach Anästhesierung des betreffenden unteren und mittleren Nasengangs führt man den Haken mit der Spitze nach unten am Nasenboden entlang in den Nasenrachen, tastet sich über das hintere Ende der unteren Muschel an der seitlichen Nasenwand nach oben, dreht jetzt den Haken nach außen, zieht ihn vor bis man an dem meist schmalen Stil des Choanalpolypen Widerstand findet, faßt diesen Stil und reißt ihn mit einem leichten Ruck durch, worauf der Polyp in den Rachen fällt, wo er aufgefangen wird.

Ausräumungsversuche mit dem in den Nasenrachen eingeführten Finger mißglücken meist, während die LANGESche Angel richtig angewendet stets zum Ziele führt.

Breite Muschelhyperplasien werden schonend, unter Erhaltung des Knochens und der funktionstüchtigen Schleimhaut mit scharfer Schere und der kalten Schlinge abgetragen. Die Tamponade ist wenn überhaupt nötig, bei der Blutstillung der galvanokaustischen Stumpferätzung vorzuziehen.

c) Blutender Septumpolyp. Besonderer Erwähnung bedarf der blutende Septumpolyp, der dem vorderen Teil der Nasenseidewand breit aufsitzt

und bei der geringsten Berührung heftig blutet. Man kokainisiert seine Basis, drängt ihn von seiner Unterlage mit einem in Stryphnon oder Liquor ferri getränkten Gazebäuschchen ab, läßt ihn und dieses als Konglomerat auf der blutenden Stelle liegen und drückt von außen den Nasenflügel darauf. Nach wenigen Minuten kann das „Konglomerat“ aus der Nasenhöhle entfernt werden, weitere Eingriffe sind meist nicht mehr nötig. Galvanokaustik, stärkere Ätzmittel im vorderen schlecht ernährten Teil der Nasenseidewand nicht verwenden wegen der Gefahr lästiger Perforationen an dieser Stelle!

D. Blutungen im Naseninnern und im Nasenrachenraum.

In den meisten Fällen handelt es sich um Gefäßverzweigungen im vorderen Teil des knorpeligen bzw. knöchernen Septums (Äste der Arteria ethmoidalis anterior) oder am Nasenboden (Arteria sphenopalatina, Abb. 104 und 109).

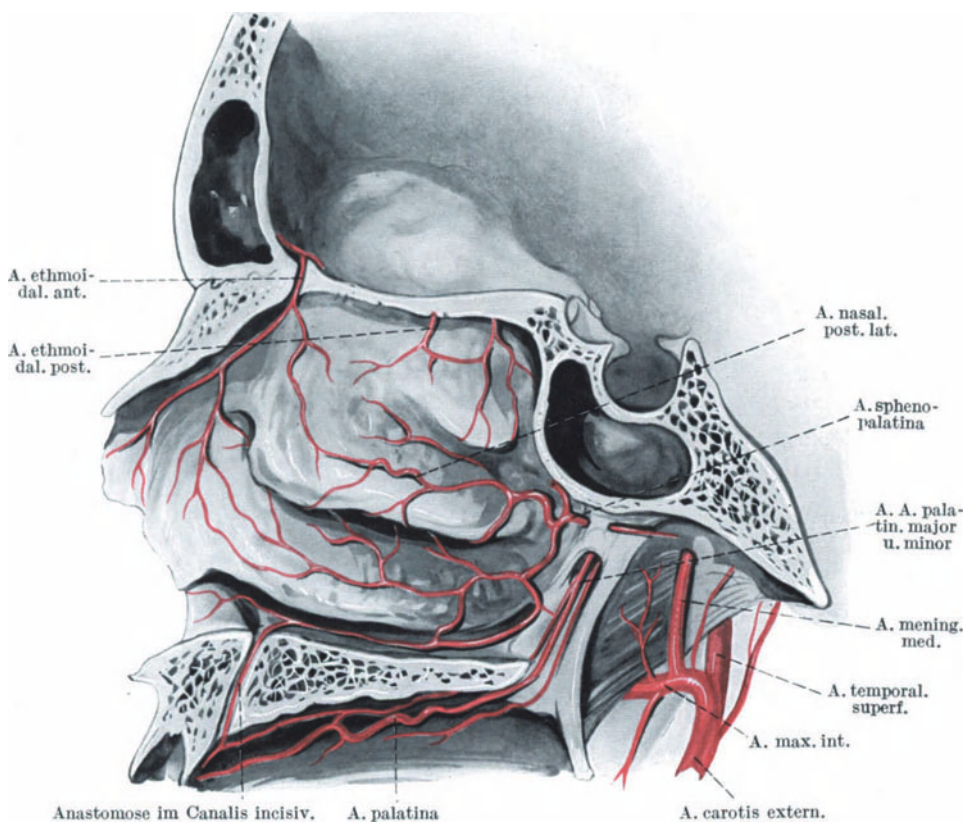


Abb. 104. Arterien der Nasenhöhle.

Andrücken des Nasenflügels bei erhobenem Kopfe genügt häufig zur vorübergehenden Stillung der Blutung, wenn diese im Bereiche des Nasenflügels gelegen ist. Auf alle Fälle genaue rhinoskopische Untersuchung! Auch bei profusem Erguß kann man meist erkennen, ob das Blut von der Nasenseidewand, vom unteren oder mittleren Nasengang, ob es mehr aus dem hinteren oder vorderen Teil der Nasenhöhle hervorquillt. Bei heftigen Blutungen, deren

Quelle nicht sogleich festgestellt werden kann, tamponiert man zuerst den unteren Nasengang, weil hier der häufigste Sitz der Blutung ist. Auf dieser Tamponbasis bauen sich die weiteren Tampons auf, welche mit festem Druck so angepreßt werden, daß zwischen Schleimhaut und Tampon kein toter Raum freibleibt. Dem Sitze der erkannten Blutung passen wir die Tamponade an.

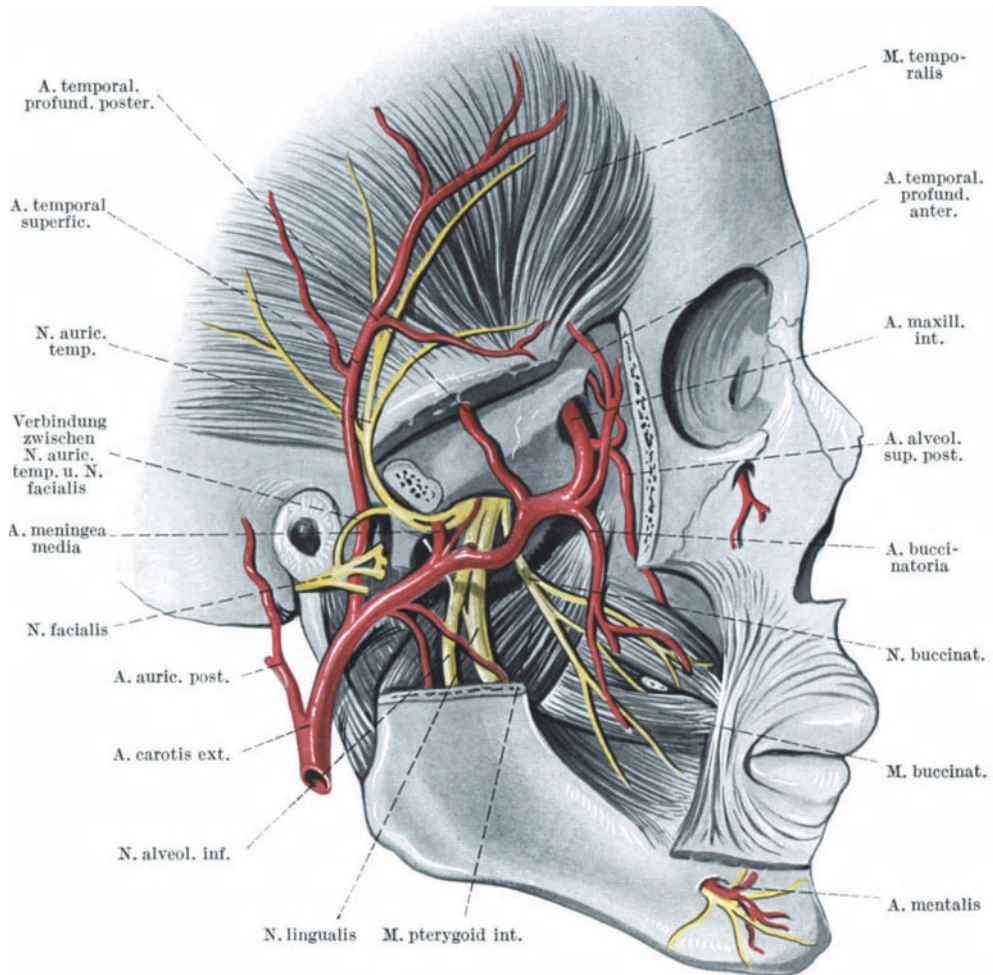


Abb. 105. Anatomisches Bild des Gefäß- und Nervenverlaufes in der rechten Gesichtseite nach Entfernung vom Unterkieferast und Jochbogen (nach CORNING).

Im allgemeinen ist keine Tamponade besser als eine schlechte. Ist vorher eine ungenügende Tamponade erfolgt, so entferne man alle Tampons ohne Ausnahme, bevor man wieder die Nasenhöhle ausstopft. Als Tamponmaterial hat sich die Vioformgaze in Streifen von 3–5 cm Breite gut bewährt, auf empfindlichen leicht verletzbaren Schleimhäuten tritt an ihre Stelle der Tampon aus steriler Watte oder Vasenolgaze.

Wo die Blutung nicht allzu heftig und mehr parenchymatös ist, versuchen wir, einen in Novo-(Panto)kain-Suprareninlösung ($1\frac{1}{2}\%$) getauchten, dann

ausgedrückten sterilen Wattebausch direkt auf die blutende Stelle zu bringen und dort mit einigen Vioformgazestreifen anzupressen. Damit der unablässig wirkende Blutdruck die Tampons nicht lockert, folgt stets die Ausstopfung des betreffenden Nasenganges bzw. der ganzen Nasenhöhle mit Vioformgaze und der äußere Druckverband (Funda). Abnorme Richtung des Septums mit Dorn- oder Leistenbildung und Muschelvergrößerungen können die Tamponade erschweren.

Tamponieren wir von vorne, so gelangen unsere Tampons vom Engpaß des Naseneingangs in Räume, welche divergieren. Um diese Räume mit Erfolg auszustopfen, müssen die Tampons so untergebracht werden, daß sie seitlich ein Widerlager finden. Dabei leistet ein langes KILLIANSches Nasenspekulum gute Dienste, mit dem wir die Muscheln

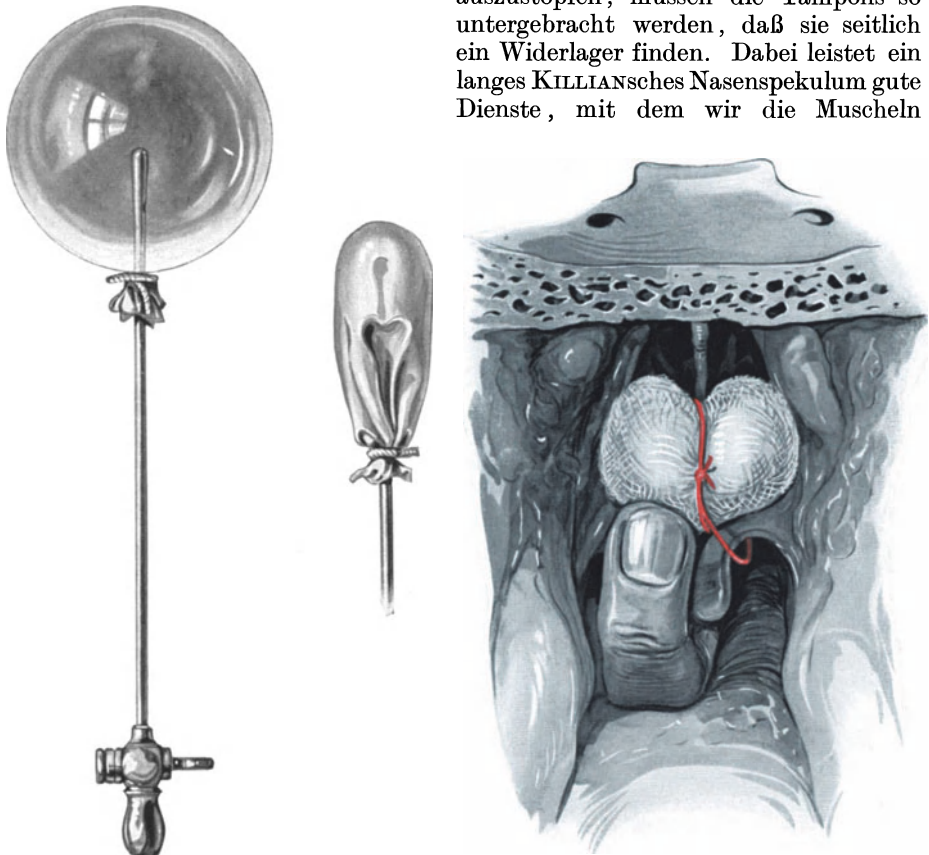


Abb. 106. Gummiblasentamponade
nach SEIFERT.

Abb. 107. Der mit einem Faden armierte Tampon
wird in den Nasenrachen gebracht.

beiseite drängen und den entsprechenden Nasengang in seiner lateralen Ausbuchtung der Tamponade zugänglich machen können. Den noch übrigbleibenden Raum zwischen Nasenseidewand und den seitlichen Tampons muß man besonders kräftig ausstopfen, wobei das KILLIANsche Spekulum das Andrücken der Tampons an die Seitenwände besorgt.

An Stelle der Gazetamponade kann die von A. SEIFERT empfohlene Kondomtampnade in annähernd normal gebauten Nasenhöhlen Verwendung finden. Sie ist fast schmerzlos, schont die Schleimhaut und läßt sich leicht wieder entfernen. Handhabung: Einführung der kollabierten Gummiblase in die Nasenhöhle, Aufblähung oder Füllung mit abgekochtem körperwarmen Wasser durch eine aufsteckbare Stempelspritze (Abb. 106).

Ein Rückschlagventil oder Absperrhahn verhindert das Zurückfließen der Luft bzw. des Wassers, der dünne Gummistoff paßt sich der auszufüllenden Höhle gut an, der Luftdruck wirkt gleichmäßig komprimierend. Soll die Tamponade aufhören, läßt man die Luft bzw. Flüssigkeit evtl. durch Einstich in die Blase ausströmen und zieht den Gummi (gewöhnlicher Fingerling) heraus.

Bei Blutungen im hintersten Teil der Nasenhöhle müssen wir zur retronasalen Tamponade greifen, bei der wir umgekehrt aus einem weiten Raum

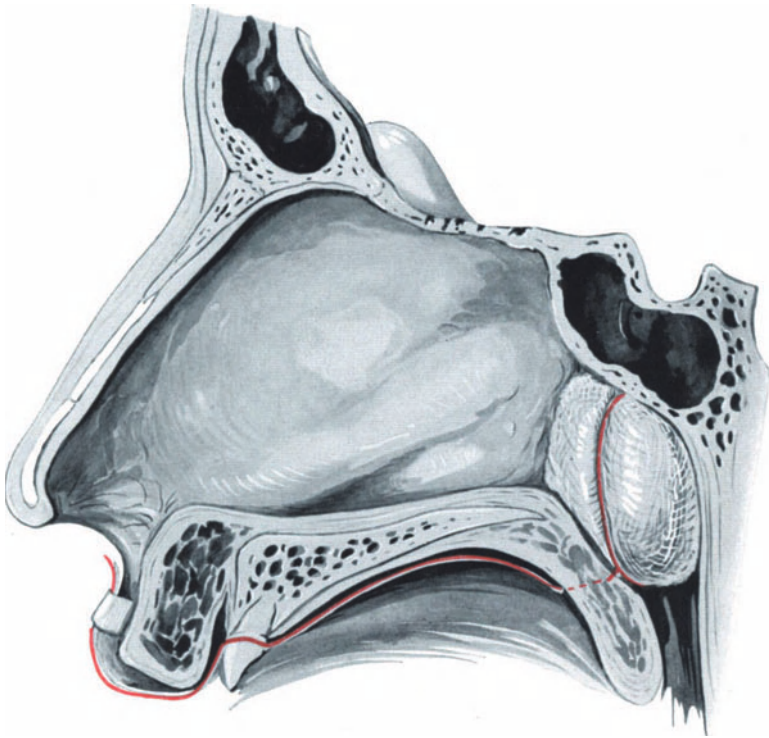


Abb. 108. Nasenrachentampon in situ.

in schmalere Gänge vordringen. Das alte BELLOCQUESche Röhrchen, dessen Federung meist verrostet ist, wenn man es braucht und dann abbricht, wird durch einen Metallkatheter ersetzt. Handhabung allgemein bekannt.

Drängt bei heftigen Nasenrachenblutungen der Zustand des Kranken zum raschen Eingreifen, so formt man aus sterilem Material einen der Größe des Nasenrachenraums angemessenen Tampon, versieht diesen mit einem in der Mitte festgeknüpften Führungsfaden, legt den Blutenden auf den Rücken, führt von oben durch den mit kräftigem Druck auf den Unterkiefer weit geöffneten Mund einen auf die Zeigefingerkuppe gestülpten und am Faden festgehaltenen Tampon an die hintere Rachenwand und stopft ihn von da, den weichen Gaumen mit der Uvula nach vorne drängend, schnell mit dem Zeigefinger bis ans Rachen-dach bzw. in die Choanen (Abb. 107, 108), Heister selten hierzu nötig, Druck auf den Unterkiefer und Einpressen der Wange zwischen die Zähne genügt auch bei widerspenstigen Kindern um den Mund offenzuhalten. Der Führungsfaden wird in einem Zahninterstitium festgeklemmt und mit einem Heftpflasterstreifen an der Wange befestigt.

Die Tamponade des Rachenraumes bzw. der Choanen stillt, wenn sie sachgemäß ausgeführt und mit der Tamponade sämtlicher Nasengänge verbunden wurde, fast immer die Blutung. Steht diese trotzdem nicht, dann lassen wir die Nasen- und Rachentamponade liegen, eröffnen die Kieferhöhle der noch blutenden Seite, luxieren die seitliche Nasenwand, legen den unteren Nasengang frei, suchen

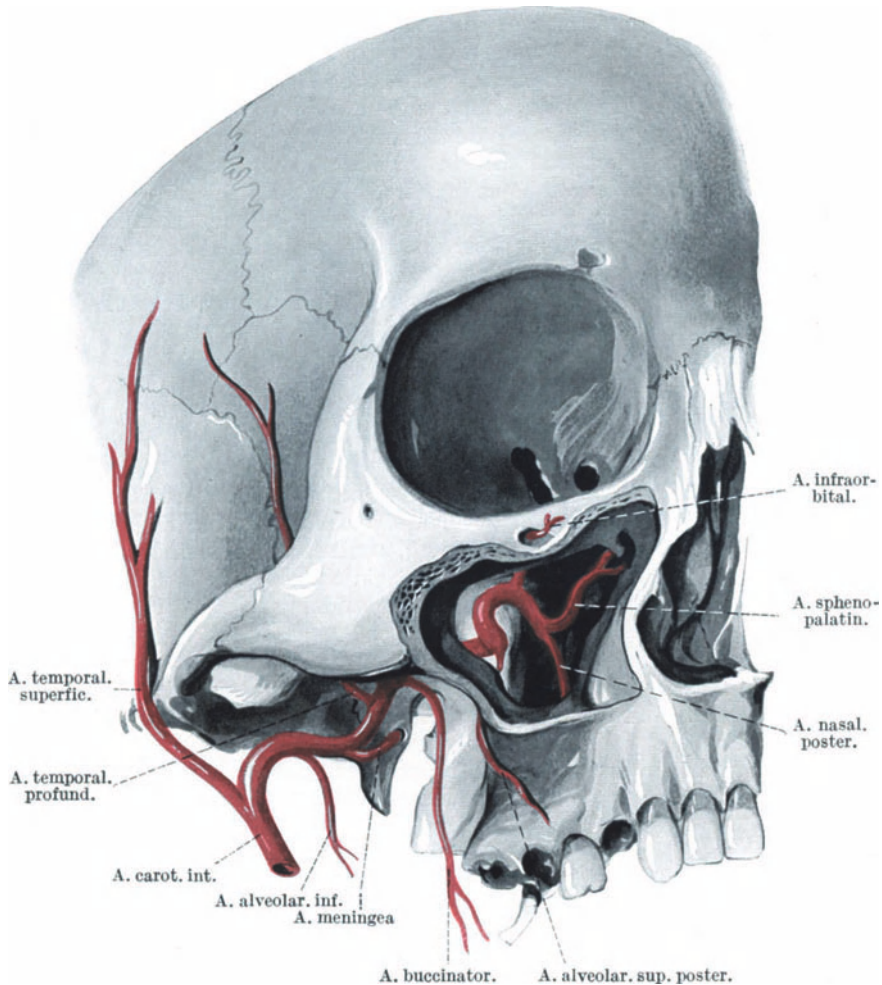


Abb. 109. Hintere Kieferhöhlenwand eröffnet, Arteria maxillaris interna freigelegt.

die meist im lateralen Teil der hinteren Nasenhöhle gelegene Stelle der Blutung auf und stopfen durch das breite Tor der Oberkieferhöhle und die Öffnung ihrer medialen Wand den Nasenrachen und die Nasenhöhle mit Vioformgaze-streifen aus.

A. SEIFERT unterbindet zur Blutstillung in solchen Fällen die Arteria maxillaris interna nahe der Austrittsstelle aus dem Foramen sphenopalatinum (Abb. 109), indem er nach Wegnahme der fazialen Wand der Oberkieferhöhle von deren hinteren Wand ein größeres Stück ummeißelt und mit einem Häkchen ausbricht, sodann das Periost spaltet, aus dem lockeren Bindegewebe die Arterie isoliert, vorzieht und mit einem Faden umschnürt.

Die Unterbindung der Arteria maxillaris interna ist wirksamer als die Ausschaltung der Arteria carotis, deren Anastomosen den Kreislauf im blutenden Gebiete im Gange halten und die Unterbindung des Hauptstammes illusorisch machen.

Bei Nachblutungen im Gebiete von operierten Nebenhöhlen suchen wir die Stelle der Blutung in der Weise auf, daß wir alle den Weg zu ihr verlegenden Tampons oder Nähte entfernen und dann in derselben Weise verfahren, als wenn die Blutung während der Operation entstanden wäre. Blutungen aus der Kieferhöhle stammen meist aus Gefäßen der seitlichen Nasenwand und des medialen Kieferhöhlenbodens. Die Höhlentamponade muß durch Ausstopfung des unteren bzw. mittleren Nasenganges von vorne ergänzt werden.

Schwer stillbare Blutungen haben bisweilen ihre Ursache in einer Erkrankung des Blutes (Leukämie, Thrombopenie). In solchen Fällen hüte man sich vor operativen Eingriffen, auch vor jeder Verletzung der Schleimhautauskleidung beim Ausstopfen der Nasenhöhle oder des Nasenrachens. Schonende aber feste Tamponade mit kleinen Bäuschchen fettfreier, in Pantokainsuprareninlösung getauchter Watte mit Zwischenlagen von Vioformgaze führt bei Blutungen auf solcher Grundlage am ersten zum Ziel.

E. Die Nasenscheidewandoperation.

1. Die Operation nach KILLIAN

erfüllt alle Ansprüche an eine physiologische Operation. Sie verbessert die Ventilations- und Abflußbedingungen der Nase und ihrer Nebenhöhlen und wirkt daher günstig nicht nur auf die Atmung, sondern auch auf die Heilung von Nebenhöhlenerkrankungen. Zudem ist sie ein ausgezeichnetes Hilfsmittel, um Raum zu schaffen für raumbesprechende endonasale Eingriffe und ist der Schlüssel für die Hypophysenoperation nach O. HIRSCH.

Vielfältig ist die Form der Verbiegung, leisten- und dornartige Vorsprünge komplizieren sie. Dementsprechend ist unser Verfahren im einzelnen von den örtlichen Verhältnissen abhängig. Im allgemeinen operieren wir wie folgt:

Anästhesierung der Schleimhaut durch mehrmaliges Einpinseln von 5% Pantokain-Suprareninlösung, wobei neben der Nasenscheidewand auch der Nasenboden und die angrenzenden Muschelränder unempfindlich gemacht werden. Hierauf Umspritzung der zu resezierenden Septumpartie mit geringen Mengen einer sterilen $\frac{1}{2}$ % Novokain-(Pantokain-)Suprareninlösung (Abb. 111). Die Gegend des Tuberculum septi erhält keine Einspritzung. Man vermeide die Gefäße (Abb. 110) (Kontrolle durch Ansaugen der Spritze) und bleibe mit der Nadelspitze dicht am Knorpel bzw. Knochen.

Beginn am sitzenden Patienten auf der konvexen Seite, auch bei S-förmiger Verbiegung.

Die Schnittführung paßt sich den örtlichen Verhältnissen an (s. Abb. 112). Wir bevorzugen ausgedehnte Lappenschnitte, die oben beginnen, bogenförmig bis zum Nasenboden führen und zu diesem entlang weit nach hinten laufen. Unter Kontrolle des in die andere Nasenseite eingeführten Fingers durchtrennt das Skalpell die Mukosa samt Periost bzw. Perichondrium, nicht aber den Knorpel. Ablösung der Schleimhaut zunächst nur so weit als die Deviation reicht, später noch darüber hinaus, Einführung eines Spekulum (Abb. 117), das sich mit seinem kurzen Blatt gegen die entblößte Scheidewand anstemmt und den Überblick über diese freiläßt. Das lange Blatt dient dazu, die abgelöste Schleimhaut abzuspreizen (s. Abb. 114). Nun erfolgt je nach Art und Sitz der Verbiegung die Durchtrennung des Knorpels in schräger Richtung von oben nach

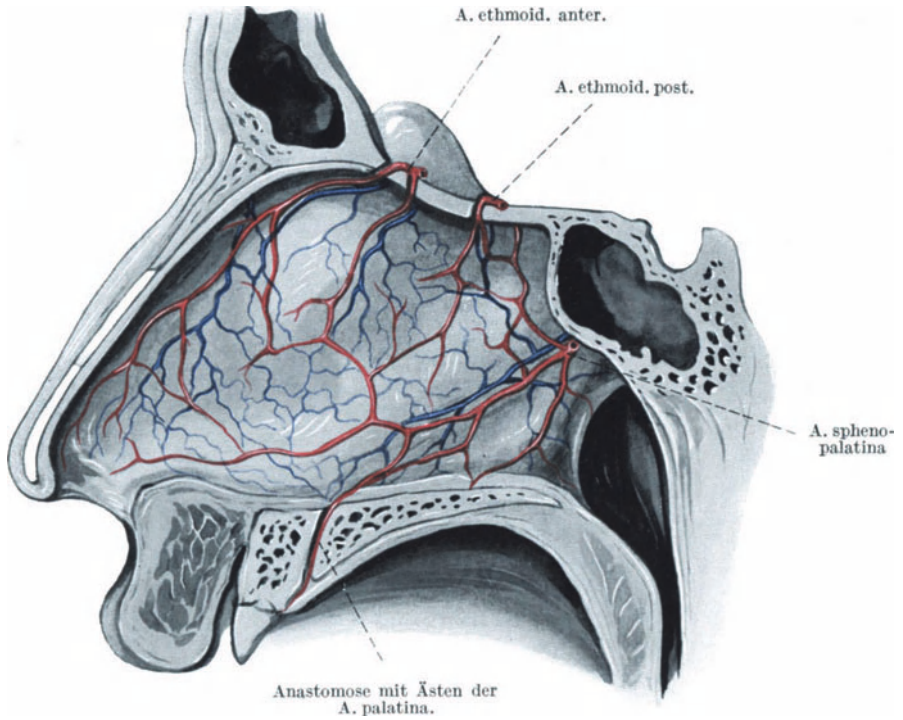


Abb. 110. Gefäßversorgung der Nasenseidewand.

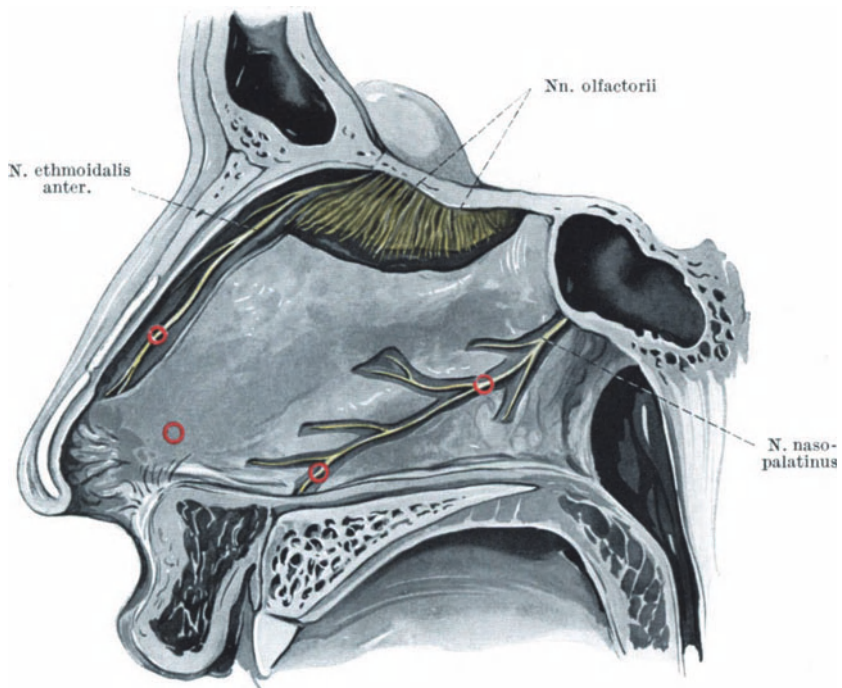


Abb. 111. Injektionsstellen zur Anästhesierung der Nasenseidewand.

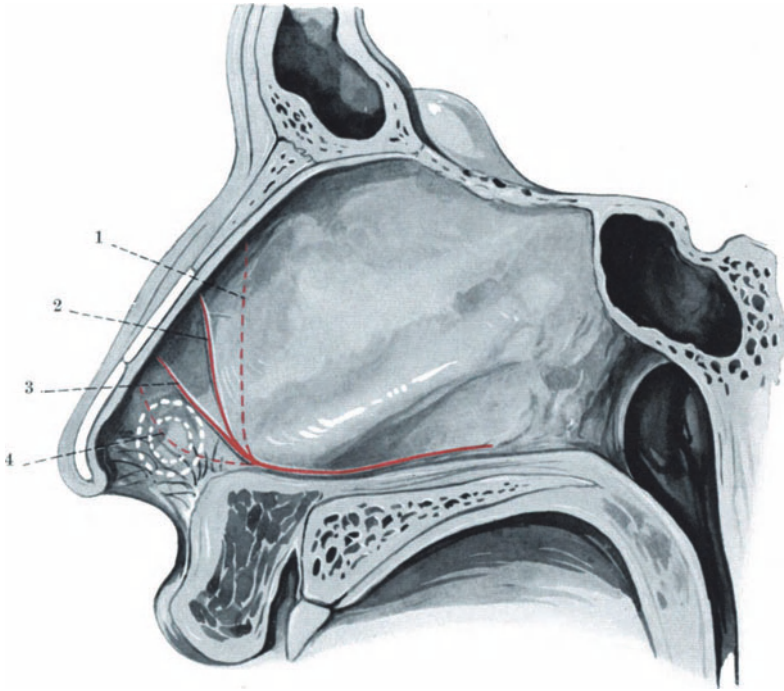


Abb. 112. 1 Die Schnittführung bei Verbiegungen die im hinteren Abschnitt des Septums liegen. 2 Schnittführung bei Deviationen am knöchernen Nasendach. 3 Gewöhnliche Schnittführung. 4 Schnittführung bei vorne gelegenen Unregelmäßigkeiten. Die punktierten Kreise geben die Stelle an, wo Perforationen am häufigsten geschehen.

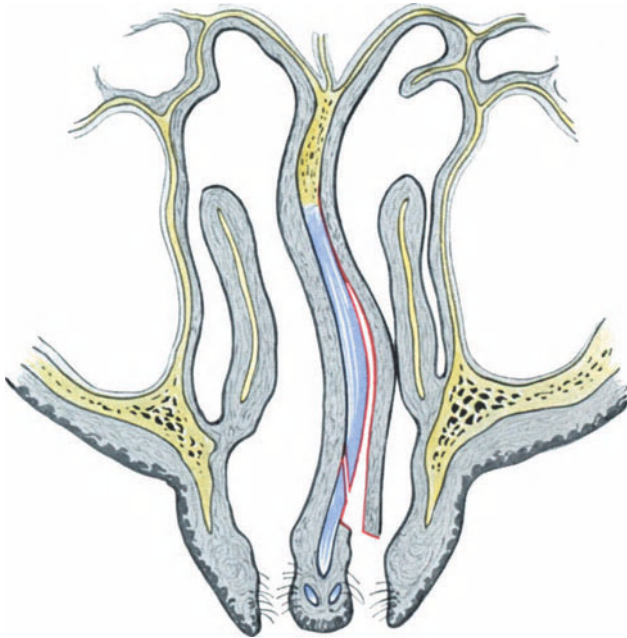


Abb. 113. Horizontalschnitt durch die Nase. Septumschleimhaut links abgelöst, Knorpel schräg durchgeschnitten.

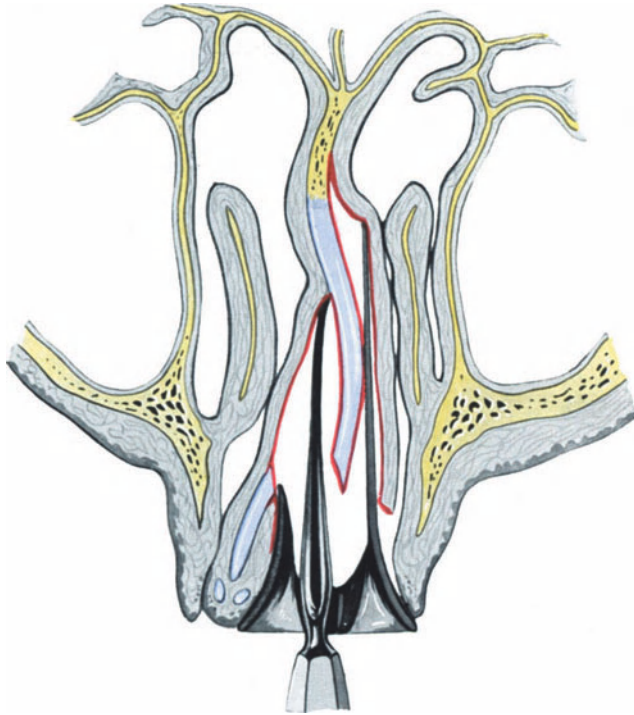


Abb. 114. Das lange Blatt des Spekulum ist links zwischen Schleimhaut und Knorpel hochgeführt. Das kurze Blatt stützt sich auf den Naseneingang. Ein abgebogenes Elevatorium dringt auf der rechten Septumseite die Schleimhaut ablösend vor.

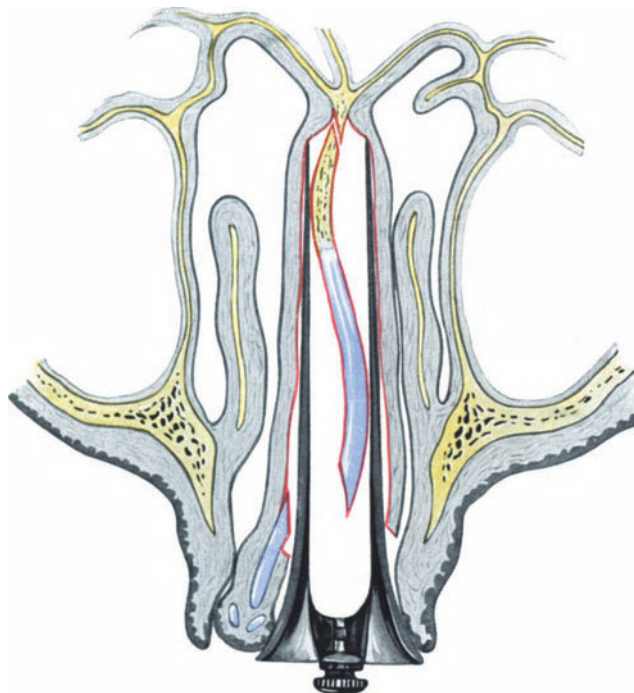


Abb. 115. Schleimhautablösung beendet, das lange Spekulum ist eingeführt, die Knorpel-Knochenresektion kann beginnen.

unten bis dicht an das Perichondrium der anderen Seite (Abb. 114, 115). Behutsam wird die Schleimhaut auch hier mit einem Raspatorium (Abb. 120), das sich stets eng an den Knochen bzw. Knorpel hält, abgelöst, durch den entstandenen Schlitz im Knorpel das KILLIANSche mittelgroße Spekulum eingeführt und nun

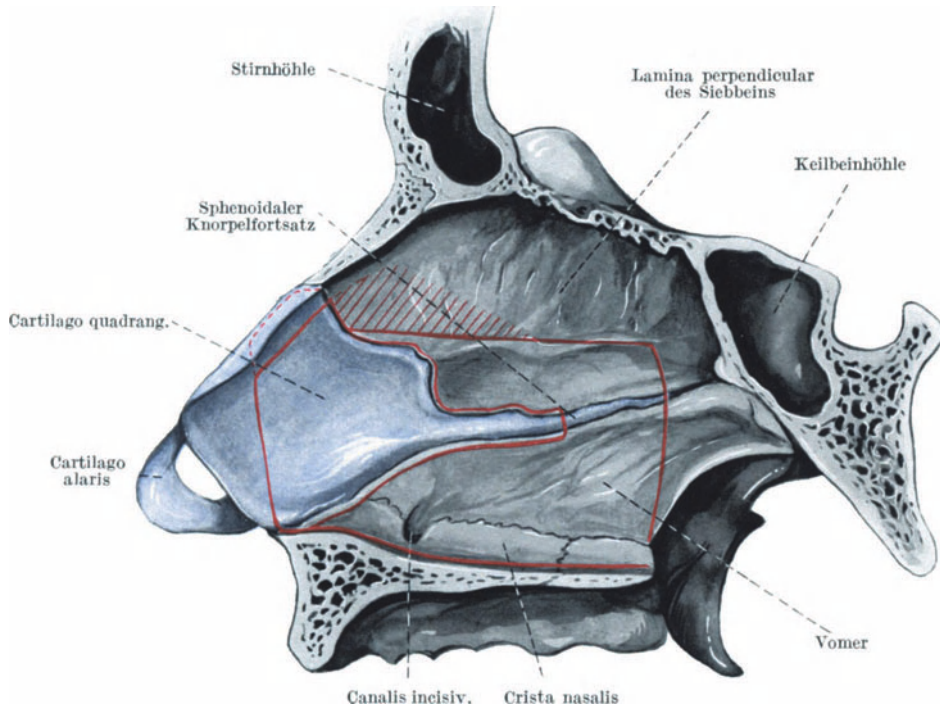


Abb. 116. Knorpelige und knöcherne Nasenseidewand. Rot eingefärbt die zu resezierende Knorpel- bzw. Knochenfläche. Die Strichelung am Nasendach gibt die Stelle an wo die Entfernung des Knorpels zur Entenschnabelnase führen kann.

nach Bedarf und Erfordernis Knorpel und Knochen reseziert. Hierbei bedienen wir uns, wenn der Knorpel nicht zu dick ist, des beweglichen Messerchens von BALLENGER (Abb. 119), sonst einer schneidenden Zange (Abb. 121),




Abb. 117. Nasenspekulum nach LAUTENSCHLÄGER.

gehen zunächst nach oben und in den mittleren Teil, nehmen dann hinten den Knochen weg, so daß es nur einiger Hammerschläge bedarf, um von vorne mit dem Meißel den noch stehengebliebenen unteren Septumteil eventuell zugleich mit einer knöchernen Leiste dicht am Nasenboden abzutrennen. Reicht die

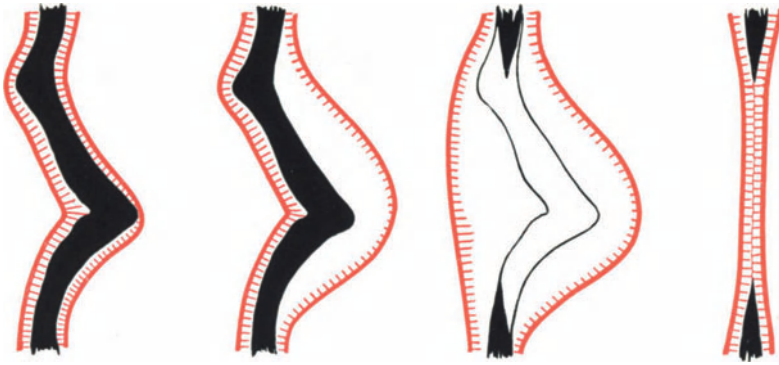


Abb. 118. Schematische Darstellung der Septumresektion an Frontalschnitten durch die Nasenseidewand.

Deviation weit nach hinten, so verlängern wir den Schleimhautschnitt am Nasenboden, um jede Taschenbildung zu verhindern und die Heilung verzögernde, immer störende Blutansammlungen zwischen den Schleimhautblättern unmöglich zu machen. Reicht die Verkrümmung bis in die Nähe des Naseneingangs nach vorne, dann trägt man zum Schluß den überstehenden Knorpel durch flache Schnitte ab, reicht sie weit nach oben und ist der Knorpel verdickt, dann brechen wir ihn wegen der Gefahr der „Entenschnabelnase“ nicht ab (s. Abb. 116), sondern verdünnen durch Schrägschnitte das Knorpelmassiv so, daß im Nasendach ein Knorpelrest in Form eines nach unten zugespitzten Keiles übrig bleibt. Mit dem hinter dem Knorpel gelegenen Knochenfirst verfährt man mittels Hammer und Meißel in derselben Weise, wobei der tastende Finger von Zeit zu Zeit auf dem Nasenrücken kontrolliert, wie weit die Instrumente von innen her vorgedrungen sind. Nun legt sich die Schleimhaut beiderseits glatt an und die Scheidewand erhält eine natürliche senkrechte Lage (s. Abb. 118).

Tamponade beiderseits erst im mittleren Nasengang, Naht der Schleimhautwunde durch 2—3 Knopfnähte. Tamponade der unteren Nasengänge, eventuell mit Einschaltung eines starren, die Nasenatmung ermöglichenden Drainrohres. Bettruhe.

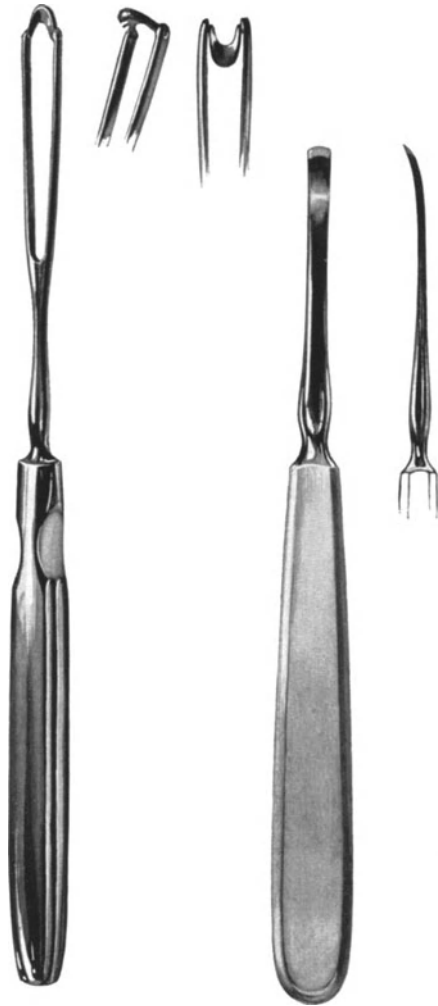

Abb. 119.
Bewegliches Septum-
messer nach BALLENGER.

Abb. 120.
Raspatorium nach
LAUTENSCHLÄGER.

Perforationen dürfen im vorderen Abschnitt nicht entstehen. Im hinteren Abschnitt der Nasenscheidewand schaden sie nichts, sie verhüten sogar nach notwendigen ausgedehnten Resektionen das fatale „Flottieren“ der Schleimhaut beim Atmen. Perforationen im vorderen Abschnitt (deren Folgen:

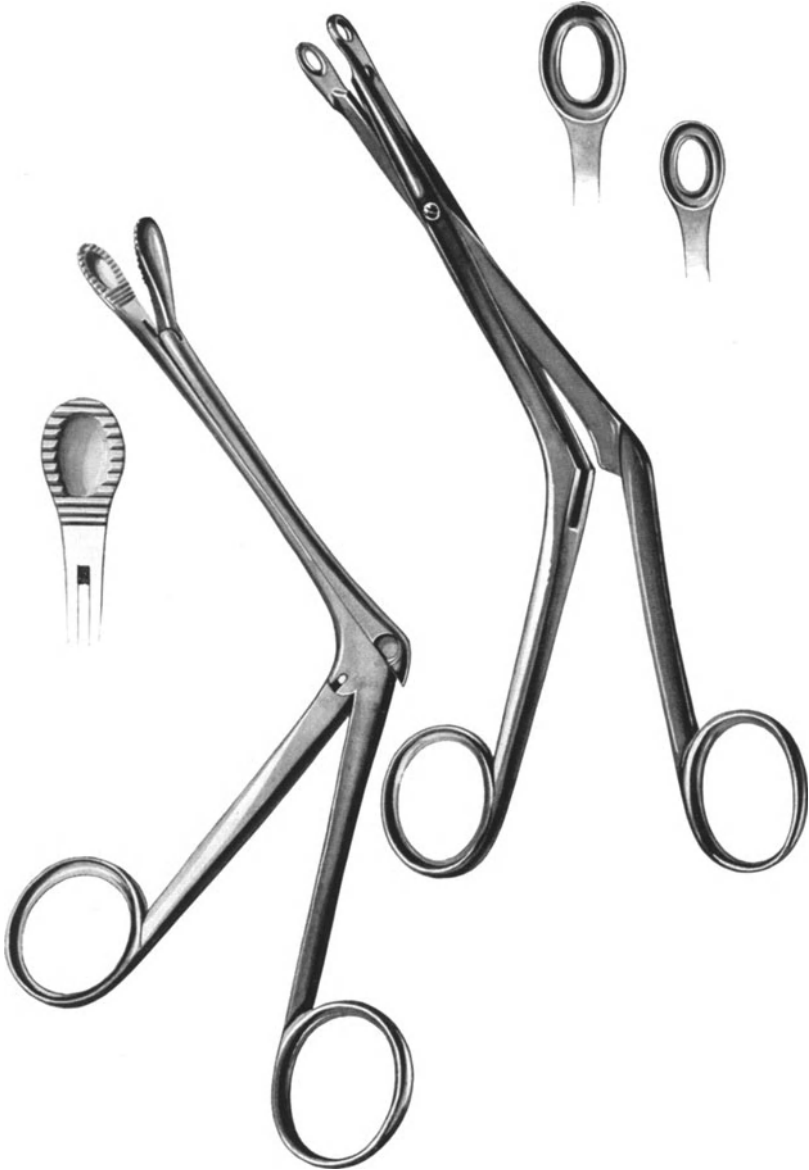

Abb. 121. Knochenzange nach BRÜNINGS-ALEXANDER.

Krustenbildung, Blutung, Flötenpfeifen u. a.) lassen sich durchaus vermeiden, wenn man Sorge trägt, daß die beiderseitige Schleimhaut nicht an korrespondierenden Stellen durchtrennt und eingerissen wird oder gar verloren geht. Reißt die manchenmal sehr dünne Schleimhaut an der konkaven Seite

beim Ablösen ein, dann lasse man den Knorpel an der Stelle des Einrisses stehen, halbiere ihn dort in der Richtung seiner Fläche oder schräge ihn so ab, daß noch eine dünne Lamelle übrig bleibt, welche der eingerissenen und wieder aufgelegten Schleimhaut eine Stütze bietet.

Instrumente. Mehrere Spekula, ein scharfes Raspatorium, halbscharfe und stumpfe Elevatorien, bewegliches Septummesser nach BALLENGER, Knochenzange, ALEXANDER-BRÜNINGSSche Zange, schmale, flache abgeschrägte Meißel, 2—3 feine mit dünnem Katgut armierte Nadeln zur Schleimhautnaht, Nadelhalter.

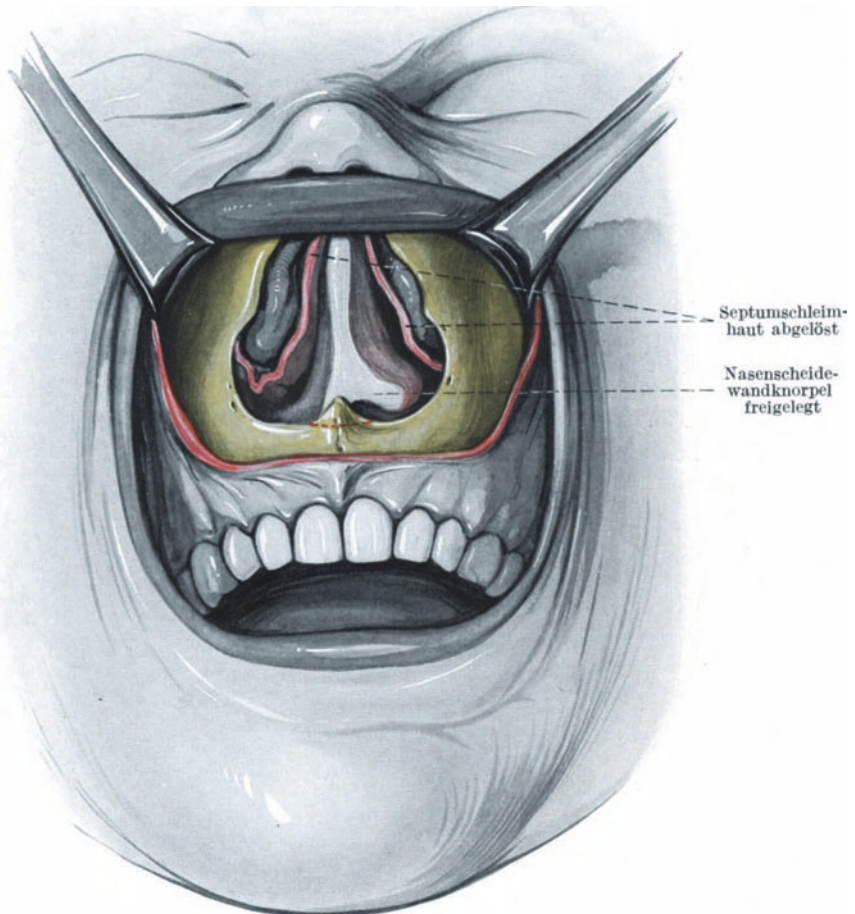


Abb. 122. Septumoperation nach KRETSCHMANN.

2. Subperichondrale Septumoperation nach KRETSCHMANN.

Um den unteren Teil der Nasenscheidewand und den Boden der Nasenhöhle in deren vorderen Abschnitt zugänglich zu machen, durchtrennen wir vom Mundvorhof aus nach KRETSCHMANN an einem Eckzahn beginnend hoch über das Lippenband hinweg zum anderen Eckzahn schneidend die Schleimhaut, schieben diese mit dem Periost nach oben so weit ab, bis der Nasenboden und die

Spina nasalis freiliegen. Letztere wird quer abgemeißelt, hierauf wie bei der eben beschriebenen KILLIANSchen Methode die Mukosa der unteren Nasengänge und der Nasenscheidewand von ihrer Unterlage abgehelt, wobei jede Durchtrennung der Schleimhaut vermieden werden kann. Die äußeren Weichteile

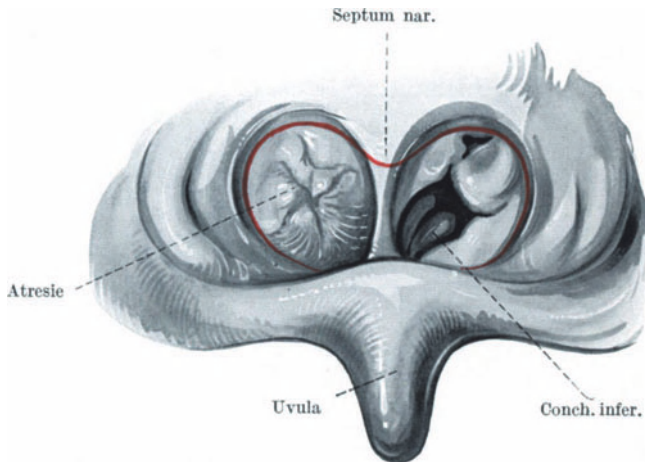


Abb. 123. Operation der Choanalatresien nach UFFENORDE-v. EICKEN.

hält ein Assistent mit einem scharfen Haken zurück, in die Nasenhöhle wird ein KILLIANSches Spekulum eingeführt, gespreizt und nun die Resektion vorgenommen (s. Abb. 122).

Zum Schluß Naht der Wunde im Vestibulum, äußerer Verband in Form einer Bartbinde und nach Bedarf Tamponade der Nasenhöhle wie oben.

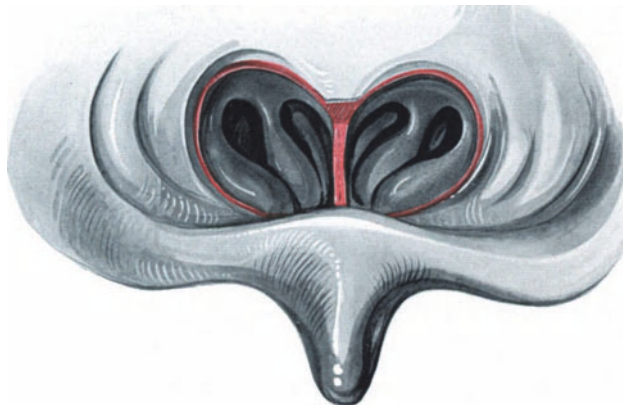


Abb. 124. Operation nach UFFENORDE-v. EICKEN beendet.

Auswüchse, Knochensplitter, Fremdkörper, kleine Tumoren, in die Nase gewachsenen oder quergelagerte Zähne u. a. lassen sich auf diese Weise leicht und sicher entfernen, auch bei Verletzungen in der Zwischenkiefergegend leisten Weg und Methode Gutes. Der Allgemeinchirurg wird sie häufiger anwenden als der Nasenarzt.

Anhang.

Operation der Synechien und Atresien im Naseninnern.

Zur Behebung einseitiger Verwachsungen der Nasenseidewand mit Teilen der Muscheln oder der seitlichen Nasenwand wird die Septumresektion wie beschrieben (s. S. 86—92) vorausgeschickt, die Septumschleimhaut von ihrer Verwachsungsstelle abgelöst, in der anderen Seite durch Verkleinerung der mittleren oder unteren Muschel — sparsame Resektion —, falls sie die Ab spreizung der Seidewand von ihrer Verwachsungsstelle hindern, Raum geschaffen, so daß die wieder vereinigten Nasenseidewandblätter in einer von beiden Seiten gleich weiten Entfernung verbleiben und keine Gelegenheit zu neuer Synechiebildung erhalten.

Bei den seltenen Synechien im hintersten Teil des Cavum nasi und bei Choanalatresie wird nach UFFENORDE und VON EICKEN auch die submuköse Septumresektion vorausgeschickt, danach der hinterste Vomerteil wie bei der Hypophysenoperation von HIRSCH, jedoch zugleich mit den Schleimhautblättern des Septums weggenommen, die Verwachsung gelöst, ein vorhandenes, knöchernes oder membranöses, den Nasenrachenraum abschließendes Diaphragma exzidiert, so daß eine neue einheitliche Choane entsteht, deren Ränder nicht mehr miteinander verwachsen können (Abb. 123, 124).

F. Die chirurgischen Eingriffe an den Tränenwegen.

Bei Stenosen des Tränennasenganges verfolgen alle operativen Eingriffe das Ziel, oberhalb des abflußhindernden Engpasses oder Verschlusses einen neuen Weg anzulegen, durch welchen die Tränenflüssigkeit dauernd und ungehindert nach der Nasenhöhle passieren kann. Um dieses Ziel zu erreichen, sind verschiedene Methoden angegeben worden.

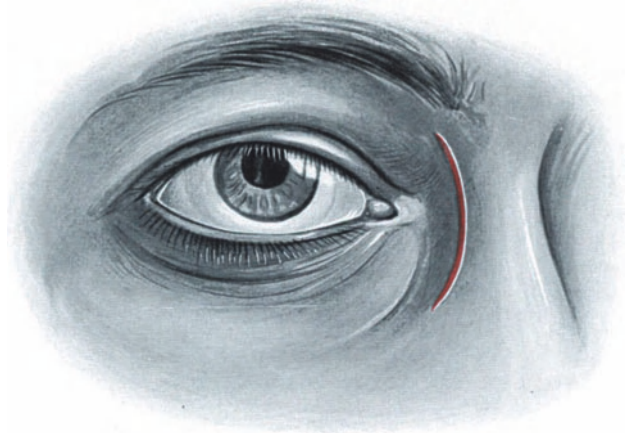


Abb. 125. Tränensackoperation nach TOTI. Schnittführung.

1. Methode nach TOTI.

Wer nach TOTI von außen beginnt, macht einen dem inneren knöchernen Orbitalrand parallel laufenden Bogenschnitt, legt von da Tränenbein und Stirnfortsatz des Oberkiefers frei, drängt den Tränensack nach außen, reseziert den Processus frontalis des Oberkiefers mit dem angrenzenden Infraorbitalrand (Abb. 125—127),

und nimmt sodann das Tränenbein mit der Crista lacrymalis posterior weg. Vom Tränensack wird nur der vordere und äußere Teil erhalten, der hintere

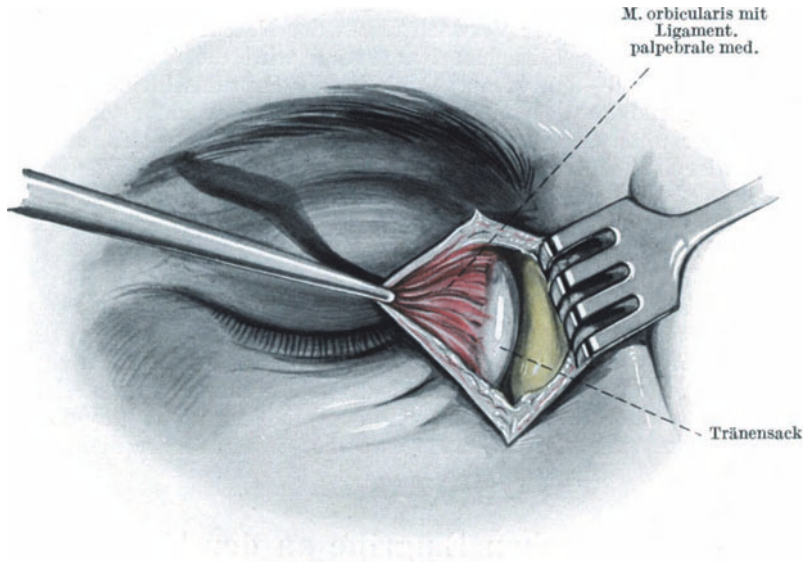


Abb. 126. Tränensack, Oberkieferfortsatz mit Tränenbein freigelegt.

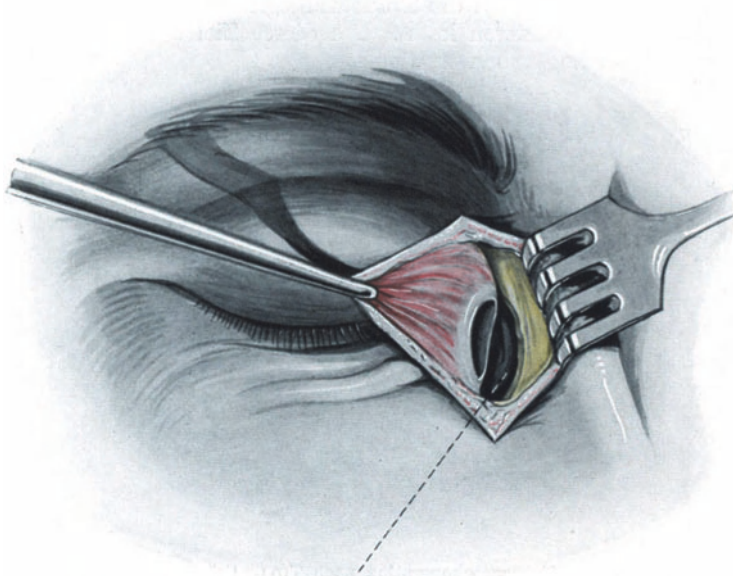


Abb. 127. Operation beendet.

und mediale Teil wird weggenommen, hierauf die Nasenhöhle von oben her geöffnet, und in der Nasenschleimhaut ein der Tränensacköffnung entsprechendes Fenster angelegt, womit die Operation beendet ist (Abb. 127). Naht. Leichter Kompressionsverband.

Man muß ausgiebig resezierieren, damit später keine Verwachsungen eintreten, dann sind auch die Dauererfolge gut. Die Entstellung durch die zurückbleibende Narbe ist gering.

Die inneren nasalen Methoden haben den Vorzug, daß sie jede äußere Narbe vermeiden. Sie sind technisch schwieriger, die Heilungsergebnisse ebenso gut, wenn nicht besser als bei der Operation nach TOTI.

Von den zahlreichen Vorschlägen, den Tränensack von der Nase her aufzusuchen, hat sich mancher als fruchtbar erwiesen, vor allem der Vorschlag von WEST, in die seitliche Nasenwand eine Bresche zu legen und dort den Tränensack zu öffnen. WESTS Methode wurde mehrfach modifiziert und verbessert.

2. Methode nach WEST-HALLE.

So hat HALLE einen Schleimhautperiostlappen mit hinterer Basis empfohlen, der während der Knochenresektion über die untere Muschel nach hinten geklappt, dann mit einem Fenster für die Mündung des Tränenkanales in die Nasenhöhle

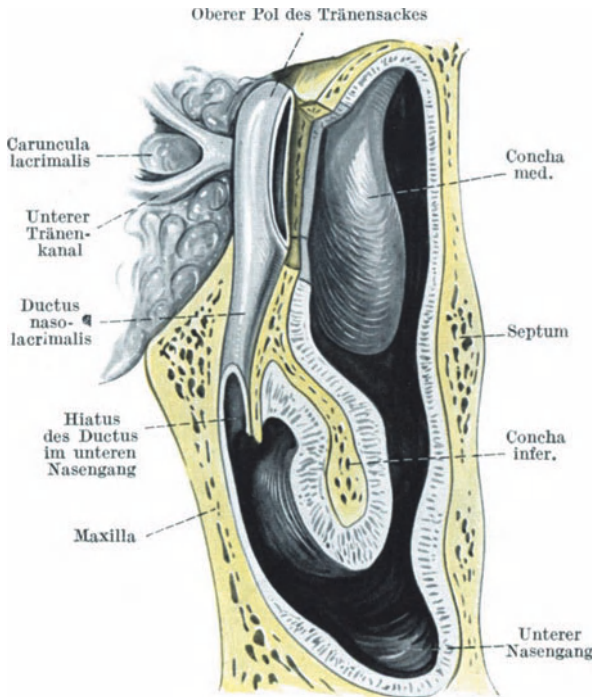


Abb. 128. Topographie der Tränenwege. Fenster in der seitlichen Nasenwand.

versehen und wieder an seine alte Stelle gebracht wird. WEST hat die Basis dieses Lappenschnitts nach unten verlegt. Mit dieser weiteren Modifikation verläuft die Operation nach WEST-HALLE in folgender Weise:

Schnittführung und Topographie (s. Abb. 128, 129). Nach Ablösung der Schleimhautperiostbedeckung über dem knöchernen Teil der seitlichen Nasenwand, hinter dem der Tränensack eingebettet ist, wird der Knochen durch einen längeren, schmalen, leicht abgebogenen Meißel (Abb. 130) entfernt. Der Operateur hält das lange KILLIANSche Spekulum eingeführt und gespreizt in einer Hand, mit der anderen führt er den meist schürfenden Meißel, auf welchen ein Assistent die befohlenen kurzen Hammerschläge ausführt. Die freigelegte

Tränensackwand zu fassen, macht einige Schwierigkeit, besonders wenn man nicht vorher das Septum durch submuköse Resektion mobil gemacht hat.

Der Vorschlag von H. CLAUS, vorne im Tränensack einen Schlitz anzulegen, in den Schlitz eine feine Kornzange einzuführen, mit dieser die nasale Wand von innen zu fassen und nun zu exzidieren, erleichtert diese Phase des Eingriffs. Noch besser arbeitet ein kleines schlankes Konchotom, dessen feststehendes Blatt in den Schlitz paßt, während das bewegliche Blatt beliebige Teile des Sackes ausstanzt. Zum Schluß wird der nach unten gesunkene Schleimhautlappen für die Mündung des neuen Tränenweges gefenstert, wieder nach oben geschlagen und durch lockere Tamponade bis zur Anheilung fest gehalten. Bei enger Nase wird dieser Operation die submuköse Septumresektion vorausgeschickt.

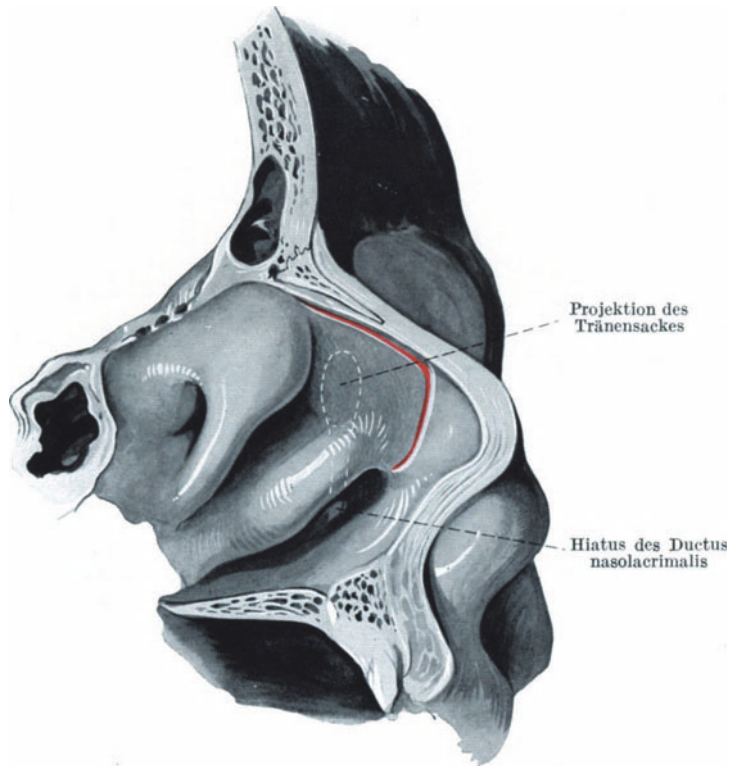


Abb. 129. Schnittführung bei der intranasalen Tränensackoperation.

3. Methode nach VEIS-CLAUS.

Befriedigender und für den Chirurgen wie für den Rhinologen leichter ausführbar ist die Methode von VEIS-CLAUS (s. Abb. 131, 132). Sie hat den bedeutenden Vorzug, daß der Tränensack gerade von vorne aufgesucht und reseziert werden kann. Die submuköse Resektion der Nasenscheidewand nach KILLIAN ist das Vorbild der VEIS-CLAUSSchen Methode. An Stelle des Nasenscheidewandknorpels und Knochens nehmen die Blätter des KILLIANSchen Spekulum die Kante der Apertura pyriformis und den Processus frontalis des Oberkiefers zwischen sich. Von der Nase aus dringen wir ein. Anästhesierung des Operationsfeldes im mittleren Nasengang durch Besprühung (Nasenspray), hierauf Einspritzung einer $\frac{1}{2}\%$ igen Novokain-Adrenalinlösung zu beiden Seiten

der Crista pyramidalis. Das Infiltrat muß die äußere Haut bis zum Orbitalrand und die Schleimhaut des mittleren Nasengangs deutlich abheben. Innen Lappenbildung nach WEST: Schleimhautschnitt von oben hinten am Nasendach entlang nach vorne bis dicht an die Apertura pyramidalis und weiter am Rande dieser entlang nach unten. Das vordere Ende der mittleren Muschel zeigt die Gegend an, wo wir den Tränensack mit Sicherheit finden, hier ist auch der Mittelpunkt unseres endonasalen Schleimhautlappens. Dieser wird nach hinten unten



Abb. 130. Meißel nach WEST für die Tränensackoperation.

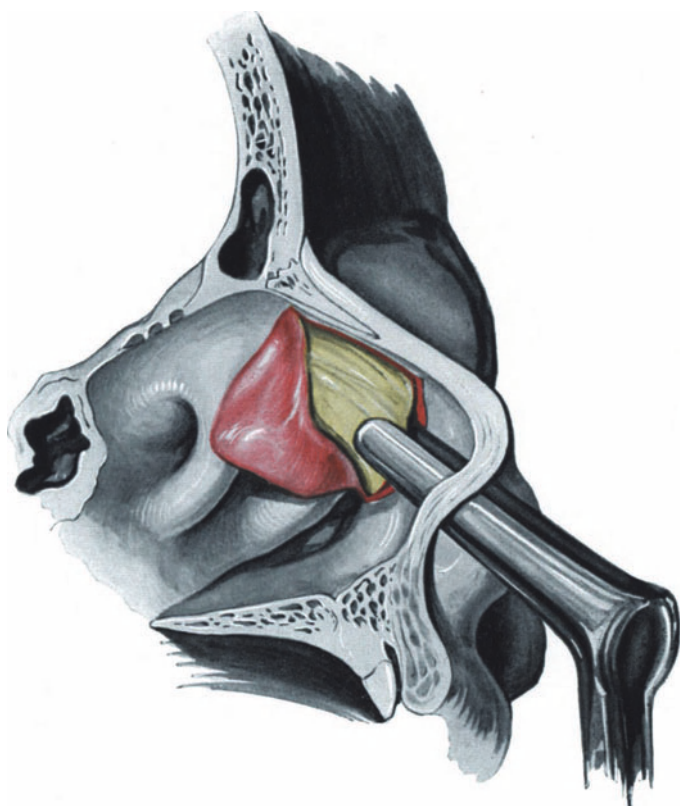


Abb. 131. Tränensackoperation nach VEIS-CLAUS.

geschlagen, hierauf von vorne die Crista pyramidalis freigelegt und von ihrem Rande aus die äußere faziale Weichteilbedeckung des Processus frontalis mit einem Raspatorium bis zum Tränensack abgelöst.

Nun betrachten wir die Crista pyramidalis mit dem Processus frontalis des Oberkiefers als ein deviertes, von seiner Schleimhaut entblößtes Septum, führen ein KILLIANSches Nasenspekulum ein, dessen beide Blätter vom Rand der Apertura den Frontalast des Oberkieferknochens zwischen sich fassen.

Mit einem Flachmeißel oder bequemer mit dem CLAUSschen Schwalbenschwanzmeißel legt man nun zwei Knochenschnitte an, von denen der obere in der Richtung auf den inneren Augenwinkel zuerst geführt wird. Der untere wird annähernd parallel dem oberen in einer Entfernung von 1 bis 1½ cm angelegt, das dazwischenliegende mobilisierte Knochenstück mit einer Septumzange gefaßt und extrahiert. Der Processus frontalis leistet in seinem

unteren Teil dem Meißel bisweilen stärkeren Widerstand. Der obere dünnere Teil federt beim Meißeln, wenn man die Durchtrennung des zu entfernenden Knochenstückes zuerst im unteren, massiveren Teil vornimmt. Man legt deshalb stets zuerst den oberen Meißelschnitt an.

Nach der Herausnahme des annähernd rechteckigen Knochenstückes liegt der Tränensack dem Auge frei, wovon man sich durch Fingerdruck vom inneren Augenwinkel her überzeugen kann. Infolge des Gegendruckes wölbt sich die vordere und nasale Wand des Tränensackes deutlich vor. Diese wird mit einem langen schmalen Messerchen geschlitzt und mit einem in den Schlitz eingeführten schlanken Konchotom vorne und nasalwärts abgetragen. Nun wird der nasale

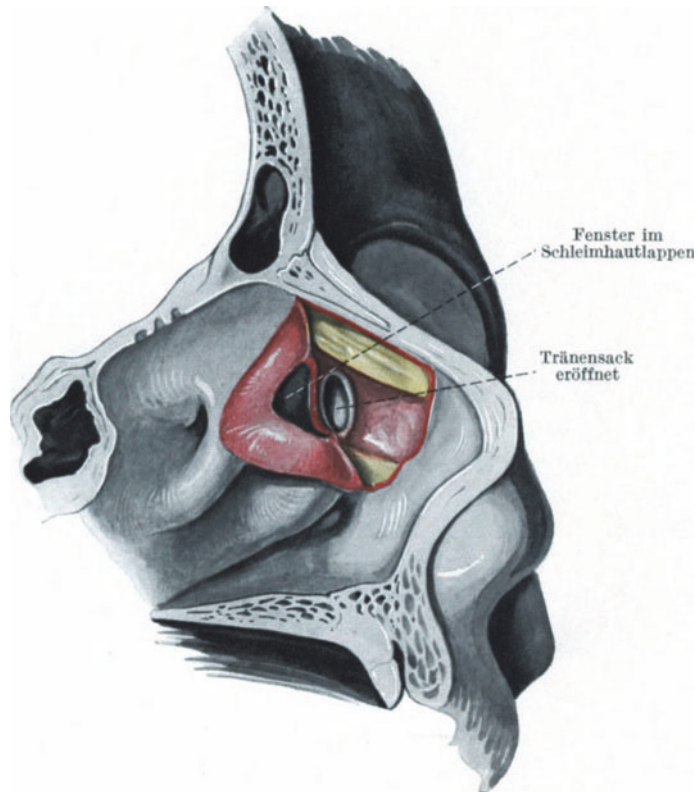


Abb. 132. Der Processus frontalis ist reseziert, der Tränensack geöffnet.

Schleimhautlappen für den Abfluß der Tränenflüssigkeit gefenstert und wieder an seiner alten Stelle antamponiert. Die Tamponade läßt die Stelle der Fensterung frei.

Führt man während der Operation eine Sonde durch eines der Tränenkanälchen in den Tränensack, so kann man sich mit der Sonde die Wand des letzteren entgegendrücken und seine Abtragung erleichtern.

Diese Operationsmethode hat sich in allen Fällen bewährt.

G. Die Eingriffe an der Oberkieferhöhle.

Die Heilungsbereitschaft der entzündlich erkrankten Nebenhöhlen ist bedeutend. Oft führt schon die Lüftung der Nasengänge allein durch Entfernung von Polypen durch Beseitigung einer Deviation oder einer vorgeschobenen,

vereiterten Siebbeinzelle die Heilung herbei. Entscheidenden Wert hat oft die Punktion bzw. Ausspülung der erkrankten Höhle.

1. Die Punktion der Oberkieferhöhle.

Die Punktion vom unteren Nasengang aus wird in der Weise ausgeführt, daß man nach Anästhesierung des unteren Nasenganges einen Trokar dicht unter dem vorderen Ende der unteren Muschel in der seitlichen Nasenwand schräg nach außen schiebt (s. Abb. 133). Durch Senkung des Trokargriffes tastet man sich bis dicht an den Ansatz der unteren Muschel

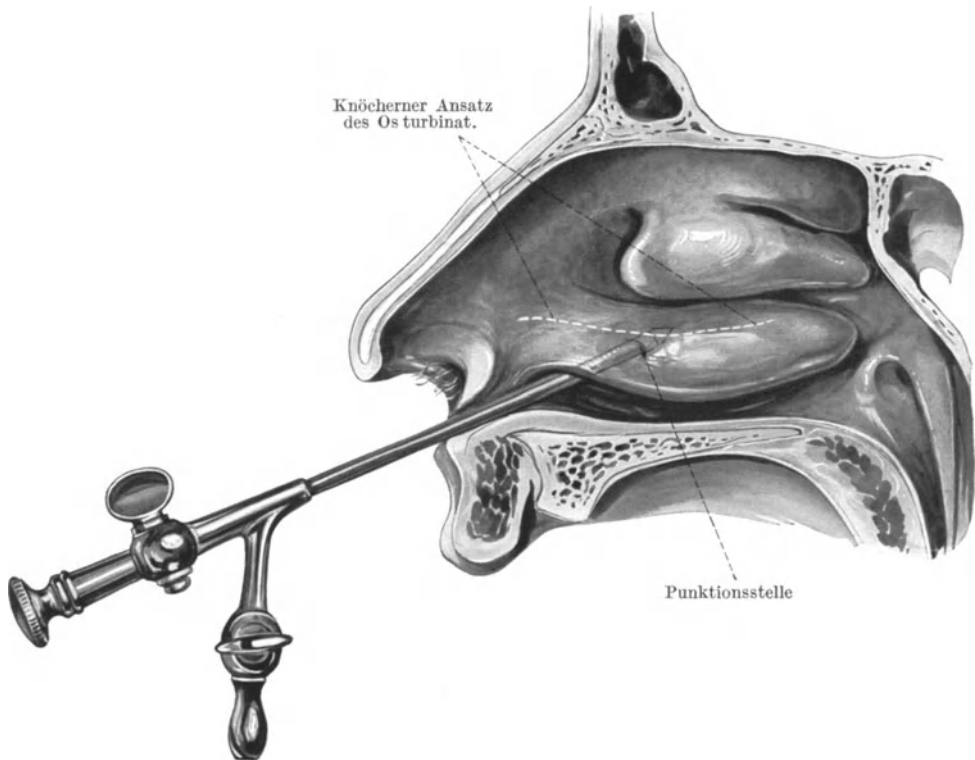


Abb. 133. Punktion der Oberkieferhöhle. Trokar nach KOERNER.

und stößt mit leicht drehenden Bewegungen das Instrument an der hier gelegenen schwächsten Stelle des unteren Nasengangs in das Kavum der Oberkieferhöhle. Man fühlt das Nachlassen des Knochenwiderstandes, sobald die Spitze des Instrumentes in die Höhle eingedrungen ist, zieht die Führung des Trokars heraus, läßt die stumpfe Röhre tiefer hineingleiten, bis man die hintere Kieferhöhlenwand berührt, zieht die Röhre ein wenig zurück, und verbindet ein Gefäß mit steriler physiologischer Kochsalzlösung mit der Öffnung des Trokarrohres. Läßt sich die Röhre nach ihrer Einführung nicht mehr leicht bewegen und vorschieben, so ist man wahrscheinlich bereits in die hintere Kieferhöhlenwand eingedrungen und läuft Gefahr, die Weichteile der Fossa sphenomaxillaris zu verletzen oder eine schmerzhaft Infiltration derselben mit Ödem der Orbita, der Wange mit Kiefersperre hervorzurufen

— üble Zufälle, deren Folgen nach wenigen Tagen abklingen, aber bis das Infiltrat resorbiert ist, den Patienten in hohem Grade belästigen. Lufterblasungen sind streng verboten. Sie bergen die Gefahr einer tödlichen Luftembolie.

Bietet die Punktion wegen der Härte des Knochens oder sonstiger anatomischen Hindernisse (Tiefstand der unteren Muschel) Schwierigkeiten oder fließt das Sekret bei der Spülung nicht ab, so unterlassen wir lieber weitere Versuche, als daß wir den Kranken gefährden, beschränken uns auf lokale Anwendung von Wärme (Kopfbäder) und die Allgemeinbehandlung.



Abb. 134. Trokar nach KRAUSE.

jedesmal schlecht ab, sind unsere allgemeinen Maßnahmen erfolglos geblieben, ist auch mit Sicherheit eine Zahnerkrankung als Ursache des Nebenhöhlenleidens auszuschließen, so erfolgt die breite Eröffnung der betreffenden Höhle.

2. Kieferhöhlenoperation.

Bei der Kieferhöhlenoperation wählen wir mit Vorliebe den Weg durch die faciale Wand. Erschließt uns unmittelbar den Krankheitsherd auf, gibt den freiesten Überblick über die gesamten Ausbuchtungen und Kammern der Höhle und erleichtert die Kontrolle des Heilungsverlaufes; wir brauchen ihn außerdem

Die Punktion vom mittleren Nasengang aus geschieht folgendermaßen:

Wir führen eine vorne abgeboogene Kanüle (v. EICKEN) bis zur Mitte des mittleren Nasengangs, neigen dieselbe nach außen und stoßen die nach unten gerichtete kurze Spitze mit leichtem Druck durch die hier sehr dünne, oft nur membranöse nasale Kieferhöhlenwand. Man muß sich vergegenwärtigen, daß die seitliche Nasenwand stets mehr oder weniger in die Kieferhöhle eingesunken ist und im mittleren Nasengang dem Orbitalboden dicht anliegen kann. Die Spülkanüle darf nicht in die Orbita geraten.

Die vom mittleren Nasengang einlaufende Spülflüssigkeit fließt über eingedicktes Sekret am Kieferhöhlenboden meist ohne es mitzureißen und nach außen zu befördern. Bei der Punktion vom unteren Nasengang aus wird solches Sekret von der Spülflüssigkeit in die Höhe gehoben und leichter zum Abfluß gebracht. Ebenso ist es mit den Zysten und gekammerten Höhlen, die vom mittleren Nasengang aus nicht erreicht werden können. Wir bedienen uns aus diesen Gründen fast ausschließlich der unteren Punktion.

Dauert die Eiterung an, nehmen die krankhaften Erscheinungen und Beschwerden zu, fließt das Sekret

bei einer Reihe von anderen Operationen. Die enge Nachbarschaft der Mundhöhle erregt nach den Ergebnissen der praktischen Erfahrung keine Bedenken. Das Vorbild dieser „Schlüsseloperation“ ist das Verfahren von CALDWELL-LUC.

a) Methode nach CALDWELL-LUC.

Patient liegt auf dem Rücken, mit dem Hinterkopf bzw. Nacken auf eine Halbrolle, der Kopf wird von einem Assistenten gestützt und in die dem Eingriff jeweils dienlichste Lage gebracht. Anästhesierung der Schleimhaut der



Abb. 135. Stumpfer Mundwinkelhaken nach
FILBRY

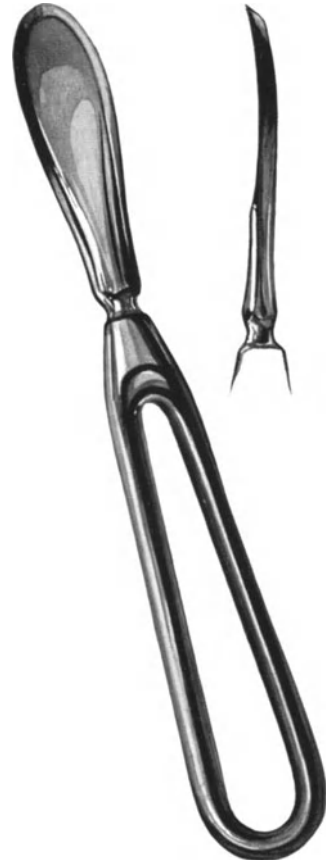

Abb. 136. Raspatorium für die Weichteilbedeckung
des Oberkiefers.

seitlichen Nasenwand durch Einpinselung einer 5%igen Pantokainlösung. Injektion von frisch zubereiteter $\frac{1}{2}$ %iger Panto-Novokain-Suprareninlösung von der Umschlagfalte im Vestibulum oris aus zuerst in die Fossa canina. Die Spritzenadel vermeidet das Foramen infraorbitale, dringt beiderseits derselben bis zum unteren Orbitalrand und medial bis zur Apertura pyriformis vor.

Die noch vor der örtlichen Betäubung eingeleitete Allgemeinnarkose muß zu Beginn der Operation ziemlich tief sein, dann kann der ganze Eingriff einschließlich Schleimhautplastik in einem Zuge durchgeführt werden. Die Allgemeinnarkose dauert nur während der Bearbeitung des Knochens an, die weiteren Eingriffe (Ausschabung der kranken Schleimhaut, Plastik, Verband)

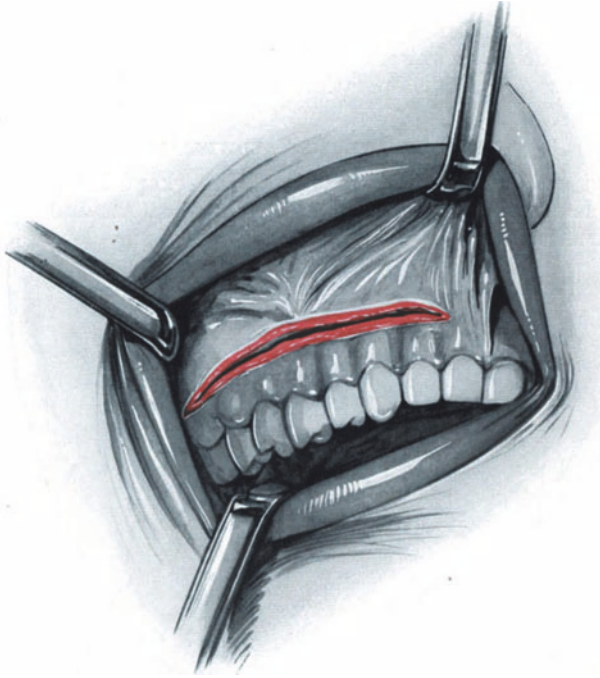


Abb. 137. Schnittführung bei der Oberkieferhöhlenoperation von der fazialen Wand aus.

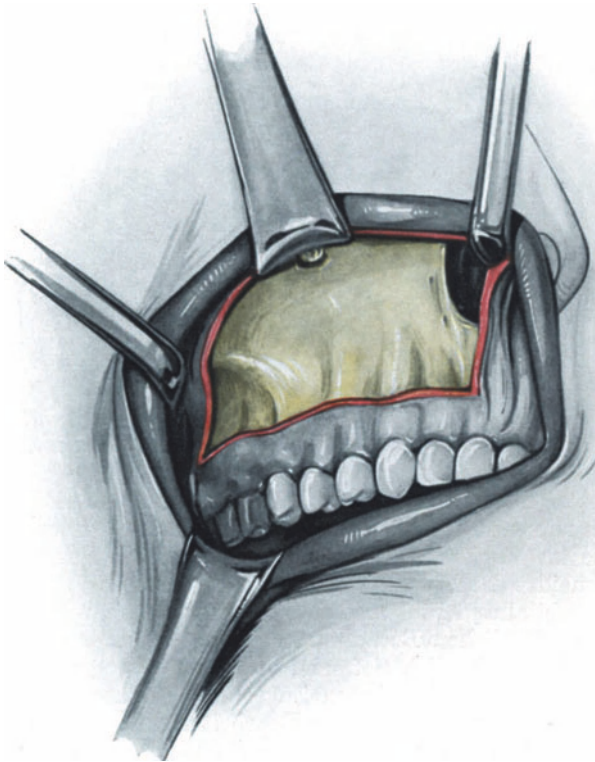


Abb. 138. Faziale Kieferhöhlenwand bis zur Apertura pyriformis freigelegt.

können gut in Halbnarkose, unterstützt durch die Lokalanästhesie erfolgen, so daß Patient in den Rachen fließendes Sekret oder Blut schluckt oder ausspuckt und am Ende des Eingriffs völlig wach ist.

Bei länger dauernden Eingriffen kann die KUHNsche perorale Tubage von Nutzen sein.

Operationsverlauf. Dicker Gazebausch, in die Wangentasche gesteckt, wird mit einem FILBRYschen Haken festgehalten (s. Abb. 135) und nimmt herabfließendes Blut auf, ein breiter Lippenheber hält die Oberlippe zurück.

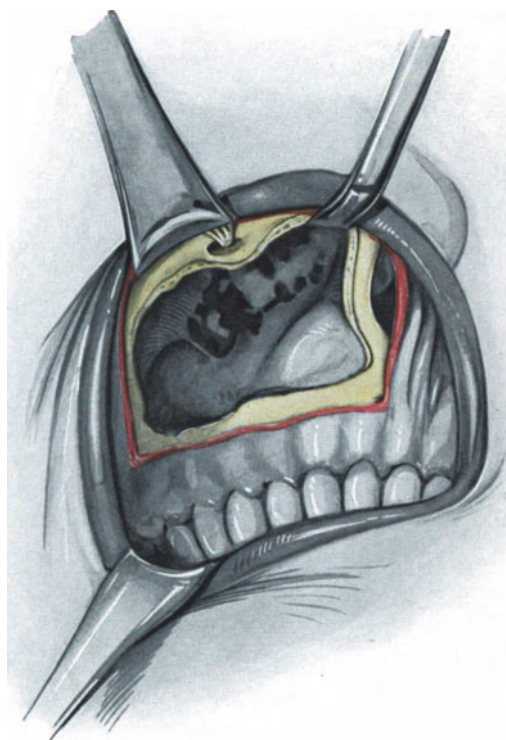


Abb. 139. Die Kieferhöhle ist eröffnet, die seitliche Nasenwand luxiert. Im Grunde der Höhle sind die Siebbeinzellen zu sehen.

Schnitt in der Umschlagfalte vom letzten Molaren bis dicht an das Lippenband geführt (Abb. 137), durchtrennt Schleimhaut und Periost, die mit einem löffelförmigen scharfen Raspatorium (Abb. 136) in weiter Ausdehnung abgehobelt werden. Schonung der aus dem Foramen infraorbitale austretenden Gefäße und des Trigeminasastes.

Ein breiter, auf der Fläche nicht mit Widerhaken versehener BRÜNINGSScher Haken faßt die abgelösten Teile und zieht sie kräftig hoch (nicht ausrutschen! Nerv nicht quetschen!) (Abb. 138).

Mit einem breiten Flachmeißel umkreist man das zu entfernende Knochenstück der fazialen Kieferhöhlenwand einschließlich eines Teiles vom Oberkieferfortsatz. Das Knochenstück wird womöglich im ganzen herausgehobelt. Die Ränder der entstandenen Knochenlücke werden geglättet, wobei die Bedeckung der Zähne sorgfältig geschont wird. Bisweilen ragen Wurzelspitzen frei in den vereiterten Recessus alveolaris. Diese tragen wir, soweit sie hervorragten, ab

und lassen später nach Regeneration des Knochens den Wurzelkanal füllen, wodurch der Zahn erhalten bleibt und eine Neuinfektion der regenerierten Schleimhaut oder des Knochens vermieden wird.

Nun erfolgt sogleich die Luxation der medialen Kieferhöhlenwand in ihrem hinteren oberen Segment, sodann die sorgfältige Ablösung und Ausschabung der Schleimhaut in allen Buchten der Höhle.

Schon mit den ersten Meißelschlägen kann man zugleich mit dem der Crista pyriformis angrenzenden Knochen den vorderen Teil der medialen Kieferhöhlenwand, welcher den unteren Nasengang von der Kieferhöhle trennt, unter Schonung der Nasenschleimhaut ummeißeln. Die Lücke im unteren Nasengang

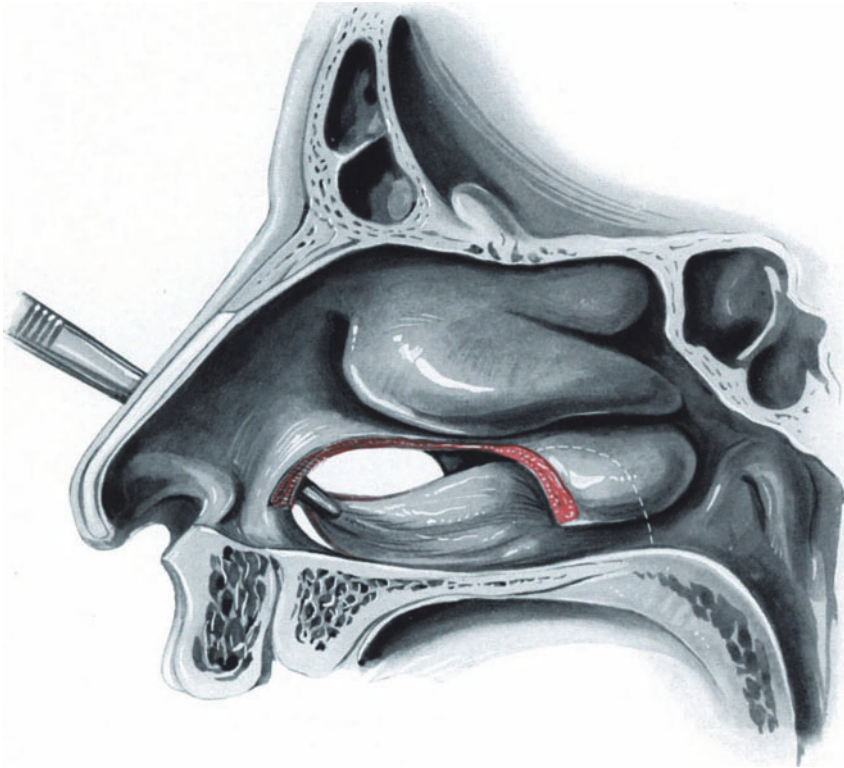


Abb. 140. Bildung des Schleimhautlappens aus der Schleimhaut des unteren Nasenganges. Untere Muschel zum Teil reseziert.

muß weit nach vorne reichen, damit nach dem Verschuß der oralen Öffnung der Sekretabfluß aus dem Alveolarwinkel nicht behindert wird und bei späteren akuten Infektionen der Kieferhöhle die Ausspülung derselben ohne Belästigung der Kranken vor sich gehen kann.

Damit das Fenster im unteren Nasengang groß genug wird, nehmen wir nach breiter Eröffnung der Höhle mit dem Meißel oder einer Stanze den Knochen der medialen Kieferhöhlenwand vom Ansatz der unteren Muschel bis auf den Nasenboden und von der Apertura pyriformis bis zur hinteren Kieferhöhlenwand weg (Abb. 139). Die so entstandene ansehnliche Lücke entspricht der Größe und Form des zu bildenden Schleimhautlappens, welcher erst vorne, dann oben und unten in Form eines Türflügels umschnitten und nun nach hinten geklappt wird (Abb. 140), wo er einen großen Teil der hinteren

Antrumswand bedeckt. Durch feuchte Tamponade (sterile Gaze in physiologischer Kochsalzlösung getaucht), wird er an seiner Stelle fixiert, die Kieferhöhle mit einem Gazeschleier ausgelegt, und dieser Gazesack ebenfalls mit feuchter Gaze ausgestopft.

Keine primäre Naht, denn nach dem primären Verschuß hört jede Kontrolle der Heilung auf. Abgesehen von unverhoffter Nachblutung, die recht

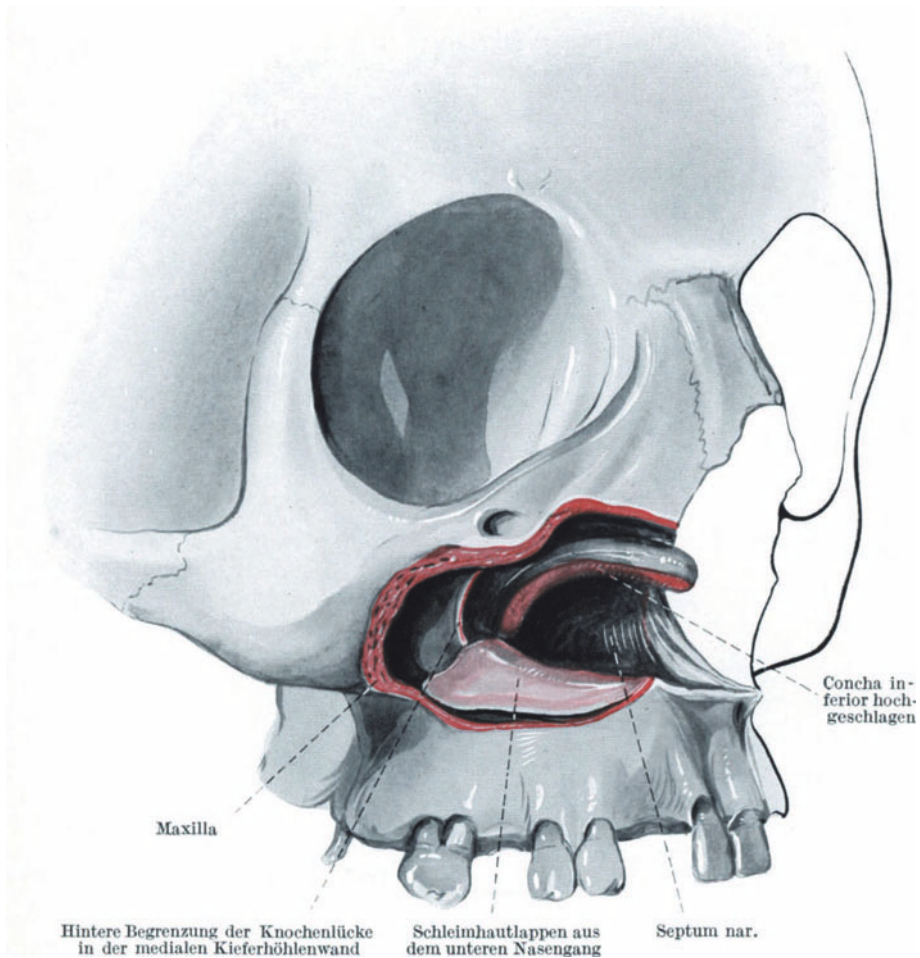


Abb. 141. Kieferhöhlenoperation nach DENKER beendet.

bedeutend sein kann, beobachteten wir im weiteren Heilungsverlauf und bei Nachoperationen Neubildung von kranker Schleimhaut und Polypen, Abschnürung eiternder Kieferhöhlenbuchten durch Narbengewebe und infolgedessen subjektive Belästigungen durch das den Nasenrachenraum passierende abnorme Sekret, chronische Rhinopharyngitis, Ekzeme des Naseneingangs und Komplikationen von seiten des Mittelohres. Bei Nachuntersuchungen „geheilte“ Fälle verhielten sich die tamponierten Höhlen durchweg besser als die Höhlen, welche sogleich verschlossen und nicht tamponiert worden waren. Grundsätzlich kontrollieren wir den Heilungsverlauf mit dem Auge und lassen

unsere operierten Kieferhöhlen nicht früher zuheilen als bis vollkommen reine Wundverhältnisse hergestellt sind. Nur so schützt man sich vor Scheinheilungen und Nachoperationen.

In geeigneten Fällen folgen wir den Vorschlägen DENKERS.

b) Methode nach DENKER.

Die DENKERSche Operation enthält zugleich die Modifikationen von BÖNNINGHAUS, KRETSCHMANN und FRIEDRICH.

Da die Crista pyriformis von vorne freigelegt werden soll, Schnittführung vom Weisheitszahn durch die Umschlagfalte bis zum Ansatz des oberen

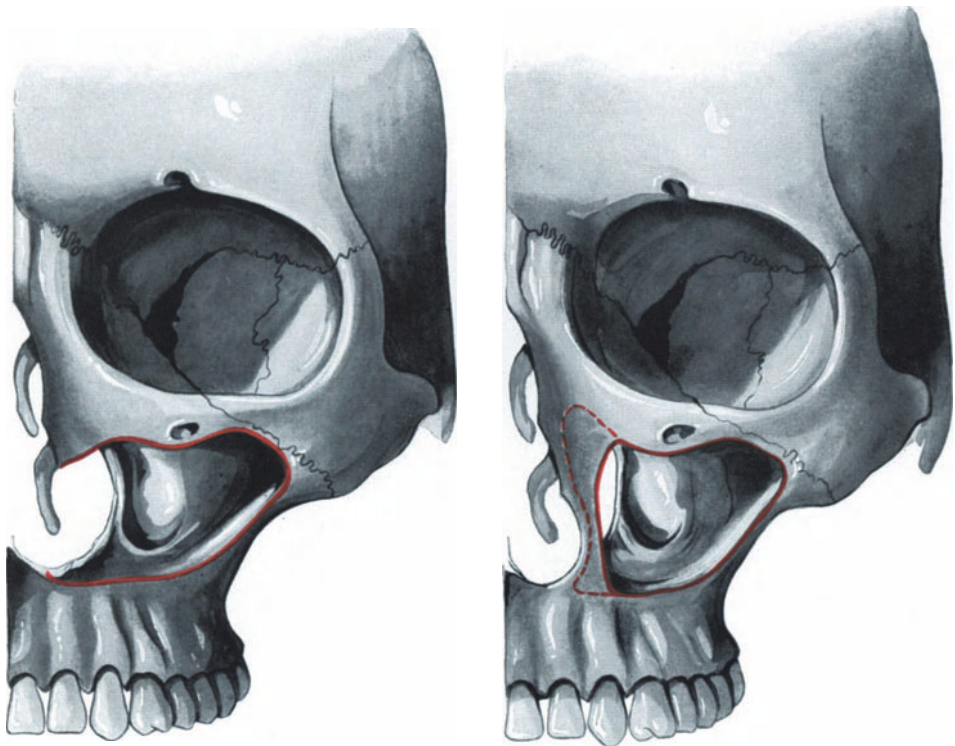


Abb. 142 u. 143. Knochenlücke im unteren Nasengang
bei der DENKERSchen und bei der modifizierten LUER-CALDWELLSchen
Operation.

Lippenbandes. Abhebelung der Weichteile nach vorne bis zur Apertura pyriformis und um diese herum bis tief in den unteren Nasengang hinein. In den unteren Nasengang zwischen Knochen und abgelöster Nasenschleimhaut wird ein Adrenalingazestreifen eingeführt. Sodann breite Eröffnung der Kieferhöhle durch die faziale Wand, Ausräumung ihres erkrankten Inhaltes und nun an der Apertura pyriformis beginnend, Abtragung der ganzen von Weichteilen entblößten knöchernen Wand zwischen Nasen- und Kieferhöhlenboden bis an die hintere Kieferhöhlenwand wie bei der STURMANN'Schen Operation. Durch einen großen rechteckigen Nasenschleimhautlappen mit der Basis am Nasenboden wird der Kieferhöhlenboden gedeckt (s. Abb. 141). Tamponade der Nase nach Resektion des vorderen Teils der unteren Muschel, primärer Verschluss der oralen Wunde durch Naht.

e) Methode nach STURMANN.

STURMANN nimmt nach Art der oben beschriebenen KILLIANschen Septumresektion oder der VEIS-CLAUSSchen Tränensackoperation (s. S. 86, 98) vom Naseneingang aus die Kante der Apertura pyriformis (Crista pyriformis) in Angriff, führt nach beiderseitiger Ablösung der Weichteile ein langes KILLIANsches Spekulum so ein, daß mit der Crista der vordere Teil der fazialen Kieferhöhlenwand frei im Gesichtsfeld liegt (s. Abb. 144, 145). Mit einem großen

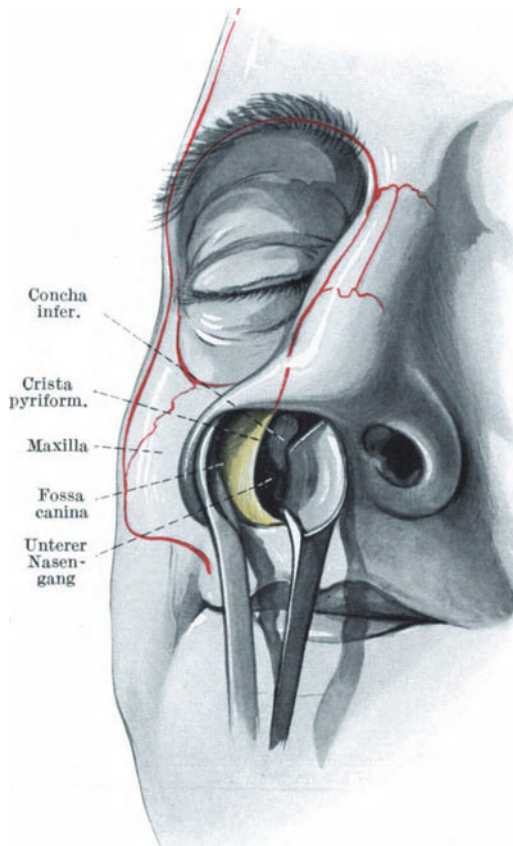


Abb. 144. STURMANNsche Kieferhöhlenoperation Crista pyriformis und der vordere Teil der fazialen Kieferhöhlenwand sind im Spekulum eingestellt.

Kreistrepan erfolgt sodann die breite Eröffnung der Oberkieferhöhle von vorne durch die faziale Wand, das geschaffene Loch wird erweitert, bis die ganze Höhle zu überblicken ist. Schleimhautlappenbildung wie bei DENKER mit Erhaltung der ganzen unteren Muschel. Lockere Tamponade, die nach zwei bis drei Tagen von der Nasenhöhle aus entfernt wird.

Anhang.

Plastischer Verschuß oraler Öffnungen in der Oberkieferhöhle.

Nach permaxillären Operationen mit Wegnahme der fazialen Oberkieferhöhlenwand bleibt im Gesichtsschädel ein knöcherner Defekt, den wir bei

günstigem Befund kurze Zeit nach der Operation mit den Weichteilen der Wange bedecken und im Vestibulum oris mit ein paar Nähten verschließen können.

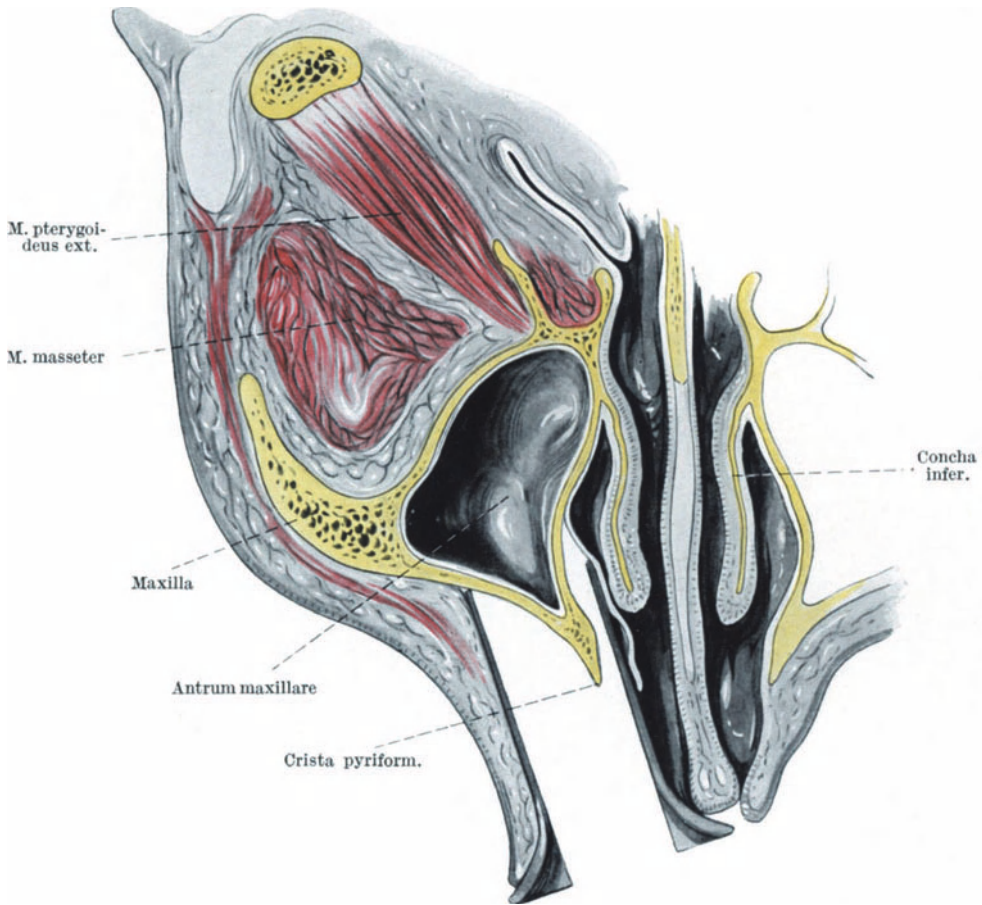


Abb. 145. STURMANNsche Kieferhöhlenoperation im Horizontalschnitt durch Oberkiefer- und Nasenhöhle dargestellt.



Abb. 146. Verschiedene Formen der Crista pyriformis.

In vielen Fällen müssen wir die Höhle offen lassen, in anderen hält die frühzeitig angelegte Naht nicht, es bleibt eine Lücke oder Fistel.

Das zum Verschluß derselben von mir im Jahre 1911 angegebene Verfahren¹ ist folgendes:

¹ Z. Ohrenheilk. 62, 218.

Unter Infiltrationsanästhesie wird oben die orale Öffnung in weitem, flachen Bogen so umschnitten, daß ein großer, nicht zu dünner Schleimhautlappen entsteht, der durch seine eigene Schwere nach unten sinkend, womöglich die ganze Öffnung deckt. Ein spitzes kräftiges Skalpell geht mit sägenden Zügen von vorne nach hinten durch die Weichteile in der Richtung auf die knöcherne obere Umrandung, schont aber diese und legt nur im hinteren Teil den Knochenrand des Jochfortsatzes frei (s. Abb. 147). Dann erfolgt der untere Bogenschnitt über die Zahnwurzelspitzen, der mit dem oberen Schnitt so verbunden wird,

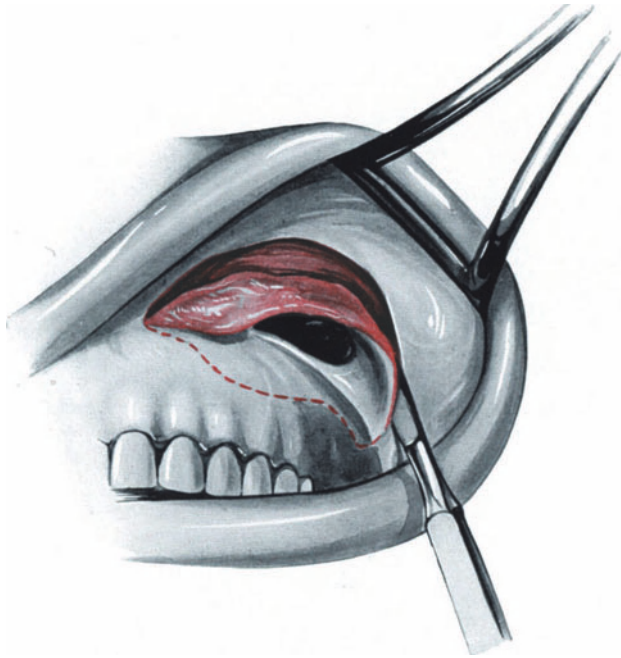

Abb. 147. Plastischer Verschluß einer oralen Kieferhöhlenfistel. Bildung des oberen Lappens.

daß beide Schnitte zusammen eine elliptische Figur bilden. An der hinteren Umgrenzung dieser Ellipse werden vom freigelegten Knochenrand aus sodann die anschließenden Weichteile durch gestaffelte Einschnitte ausgiebig mobilisiert.

Der aus dem unteren Bogen der elliptischen Figur zu bildende Lappen braucht nur schmal zu sein. Er wird mit einem kurzen scharfen, das Periost durchtrennenden Skalpell umschnitten. Bei seiner Gestaltung wird am Processus alveolaris von dem hier erhaltenen bzw. neugebildeten Knochenrand zugleich mit dem Periost ein flaches Knochenstückchen abgemeißelt, der Schleimhaut-Periost-Knochenlappen nach oben gestellt und sein Schleimhautrand durch ein paar Katgutknopfnähte mit dem Rande des oberen Lappens vereinigt (Abb. 148). Ist der Knochen schmal und spongiös, dann begnügt man sich mit der Bildung einer „Treppenstufe“ im Knochen, d. h. eines Knochenstreifens, der lediglich in die Höhe geschoben aber nicht umgeschlagen wird.

In dem so entstandenen, die Höhle völlig verschließenden „Diaphragma“ (dem inneren Blatt) sieht die Schleimhautfläche in die Kieferhöhle, die Wundfläche mit dem Knochenfutter ins Vestibulum. Damit die Schleimhaut sich nicht nach außen krepelt (nach innen darf sie das), schneidet man überstehende Ränder mit einer COWPERSCHEN Schere oder einem spitzen Skalpell ab.

Hierauf wird die durch die gestaffelten Einschnitte und die Periostablösung wohl mobilisierte hintere Wangenschleimhautpartie wie ein Schiebevordhang

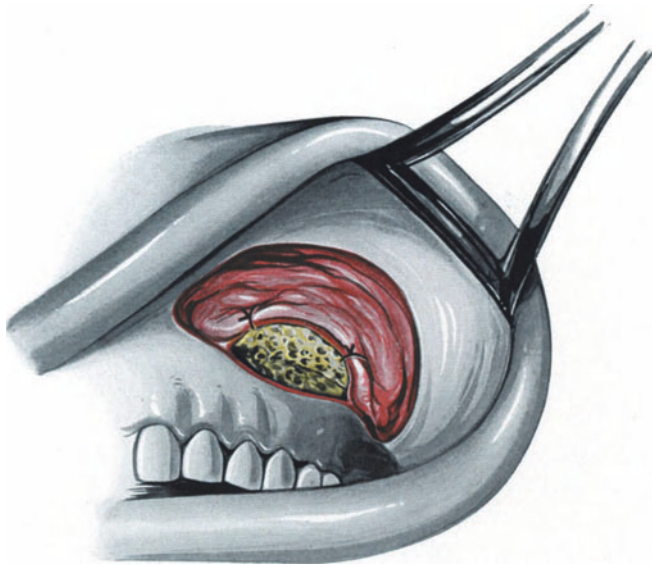


Abb. 148. Unterer Lappen mit Knochenfutter nach innen geschlagen und mit dem oberen Lappen vereinigt.

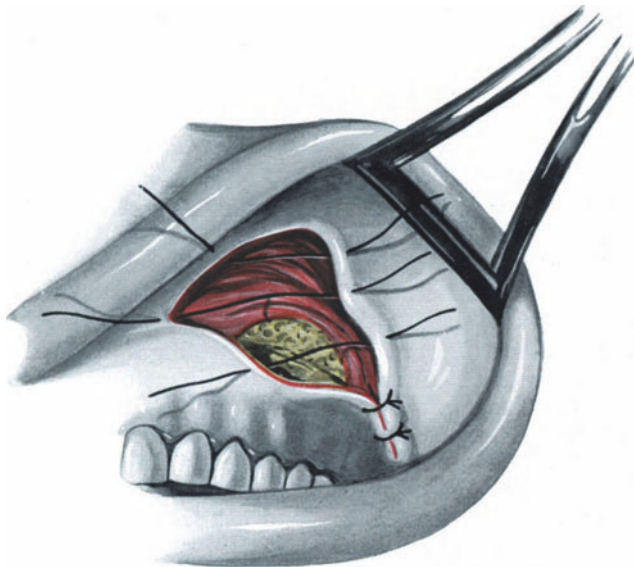


Abb. 149. Die abgelöste Wangenschleimhaut wird nach vorne über den inneren Verschluss hinweggezogen.

nach vorn gezogen und mit wenigen Knopfnähten an der unteren und vorderen Umrandung der noch vorhandenen Wundfläche befestigt (s. Abb. 149 u. 150). Das durch die Mobilisierung gewonnene Material ist so bedeutend, daß man selbst die größten Wundflächen damit bedecken kann, meist steht sogar im vorderen

Wundwinkel Schleimhaut über. Natürlich sorgt man dafür, daß dieses „Deckblatt“ (das äußere Blatt), ohne jegliche Spannung und möglichst glatt dem inneren Blatt aufliegt, und die äußere Nahtlinie nirgends mit der inneren Naht zusammenfällt.

Sorgfältige Blutstillung, keine Unterbindung, Torquierung genügt. Die parenchymatöse Blutung ist im allgemeinen gering und durch die Naht allein zu beherrschen. Während der Operation saugt ein in die Tiefe der Wangentasche gelegter steriler Gazetampon Wundsekrete, Speichel usw. auf, gelegentlich läßt man den Patienten ausspucken und mit Wasserstoffsuperoxydlösung spülen. Meist gelingt es, die ganze Operation in einem Zuge und in wenigen Minuten auszuführen.

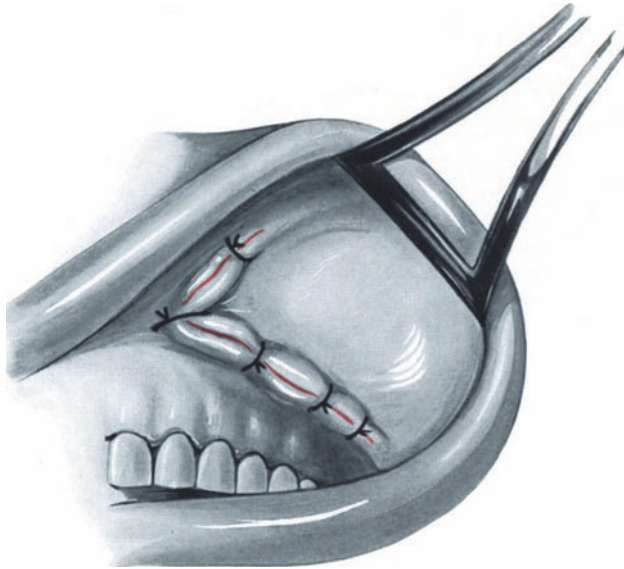


Abb. 150. Befestigung des äußeren Blattes an der Gingiva.

Bei der Anheftung des äußeren Blattes bevorzugt man den hinteren und den vordersten Wundwinkel. An den Zähnen wähle man zur Stütze der Naht Zahninterstitien oder Lücken.

Störungen der Heilung sah ich selten. Sie gehen gelegentlich von Blutgerinnseln aus, die sich zwischen die beiden Blätter eindringen und deren Verklebung verhindern. Dann kann es durch sekundäre Infektion zur Vereiterung und Lockerung der äußeren Nähte kommen. In solchen Fällen entfernt man die entsprechenden Nähte, beseitigt die Sekrete und restierenden Blutgerinnsel unter Anheben des äußeren Blattes und legt sogleich eine Sekundärnaht an. Das innere Blatt ist, selbst wenn auch die Sekundärnaht versagt, widerstandsfähig genug, um eine solche Störung auszuhalten und den völligen Verschluß zu gewährleisten.

In den ersten Stunden nach der Plastik schwillt die Wange des Operierten an, die Schwellung geht am 2. oder 3. Tage rasch zurück. Patient muß bei kaltem Wetter im Zimmer bleiben, erhält Anweisungen über zweckmäßige Art, Speisen und Trank zu sich zu nehmen, darf nicht lachen, sprechen usw. Am 3. Tage Entfernung eines Teiles der äußeren Nähte, am fünften Entfernung des Restes derselben, dann noch 3 Tage Vorsicht bei allen Mundbewegungen und Schutz gegen Einwirkungen (Schlag, Stoß) von außen.

In ähnlicher Weise und unter Ausnutzung des regionären Materials werden auch kleinere Öffnungen verschlossen. Die kleinsten Fisteln machen die

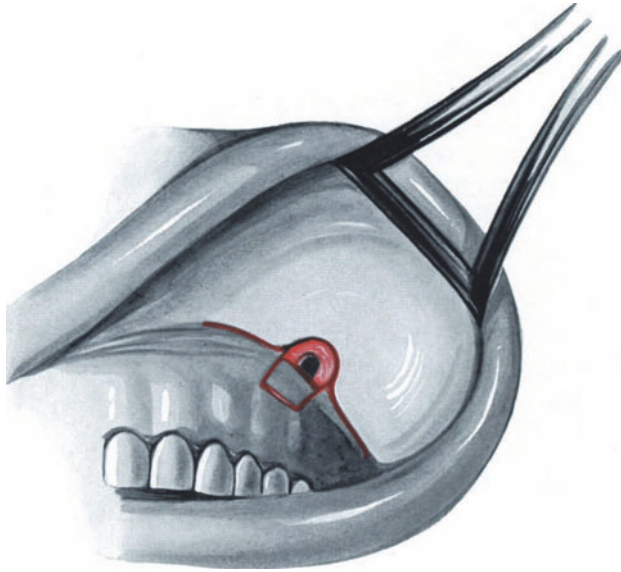


Abb. 151. Plastischer Verschluß einer kleinen Antrumfistel.

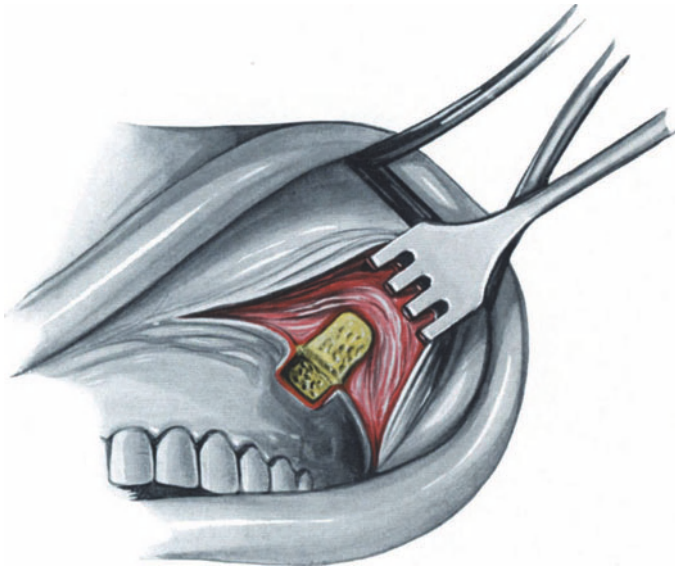


Abb. 152. Die Knochenzunge ist gebildet und in den Fistelkanal eingekleilt.

größten Schwierigkeiten. Sie brechen gerne wieder durch oder treten an anderer Stelle auf, auch wenn keine freiliegenden Zahnwurzeln die Störung verursachten. Für diese Fälle hat sich folgendes Verfahren bewährt:

Die Fistel wird zunächst nicht ausgeschnitten. Durch einen flachen, leicht bogenförmigen Schnitt, ähnlich dem oben angegebenen, werden die Weichteile

oberhalb der Fistel breit abgelöst und mit einem Haken nach oben gezogen. Dann wird von oben her die Fistel so zugänglich gemacht, daß man ihre Verlaufsrichtung und ihre Umgebung gut übersehen kann. Nun wird mit der oberen Fistelhälfte aus der Umgebung jeder Rest von Schleimhaut und alles Krankhafte entfernt, die untere Fistelhälfte, eine flache Rinne, bleibt.

Unterhalb des Fisteleingangs, in 2–3 mm Entfernung von demselben, wird ein kurzer, flacher Bogenschnitt quer durch Schleimhaut und Periost bis auf den Knochen geführt und vom Processus alveolaris mit einem Flachmeißel ein längliches Stückchen dieses Knochens locker gemacht, das die Fistelrinne enthält und am inneren Fistelrande mit Schleimhaut und Knochen in Verbindung bleibt. Diese Knochenzunge wird vorsichtig von ihrer Unterlage nach oben gedrängt, oder wenn möglich ganz aufgerichtet und in die innere Fistelöffnung eingeklebt (s. Abb. 152), danach der untere Wundrand gerade geschnitten, der „Vorhang“ nach unten gezogen und wie oben mit 2–3 Knopfnähten befestigt.

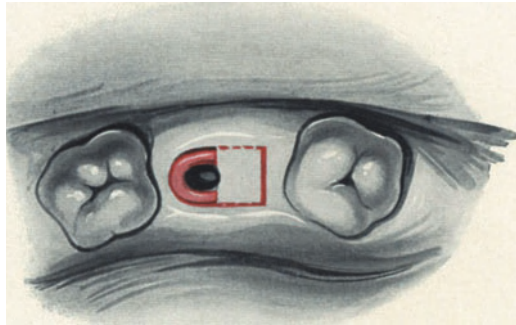


Abb. 153. Verschluß einer alveolären Antrumfistel nach LAUTENSCHLÄGER.

Meist genügt schon die Luxation des Knochenstückes, um einen absolut festen und dauerhaften Verschluß herzustellen. In keinem meiner zahlreichen Fälle hat der luxierte Knochen sich abgestoßen oder sonstwie seinen Zweck verfehlt. Von dem eingepflanzten Knochenstück aus regeneriert sich die faciale

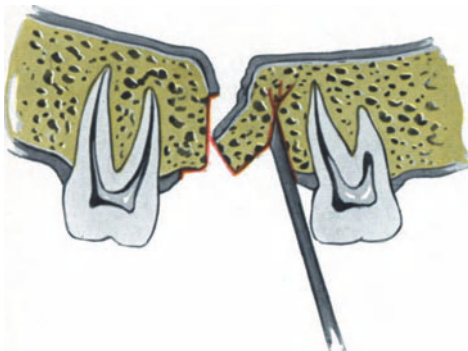

Abb. 154. Ablösung des alveolären Knochenplättchens.

Kieferhöhlenwand rasch wieder. Um die hier am Processus alveolaris sehr willige Knochenneubildung auch an den Rändern anzuregen, legt man diese bei der Plastik frei und frischt sie nach Ablösung des Periostes an. Grad und Ausdehnung der Regeneration sind radiographisch und durch Nachoperation festgestellt.

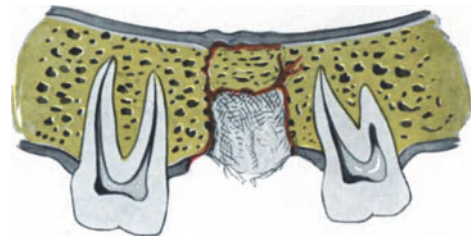


Abb. 155. Schleimhautknochenplatte eingeklebt, durch Gazepropf fixiert.

Um alveoläre Fisteln zu verschließen, wird in ähnlicher Weise vorgegangen wie bei Kieferhöhlenfisteln; indes verlangt die Eigenart des Ortes gewisse Abweichungen.

Die Fistel wird dicht an ihrem Rande in einem guten Halbkreise bis auf den Knochen umschnitten, dann mit einem kurzen, sehr spitzen Skalpell die Schleimhaut möglichst bis zum inneren Fistelrand exzidiert und bis zu drei Viertel des Trichters gut angefrischt (s. Abb. 153).

Zur Seite des im Trichter stehengebliebenen Schleimhautrestes wird, 3—5 mm vom Rande entfernt, ein gerader, tiefer Einschnitt gemacht, dieser quere Einschnitt durch zwei längsparallele Schnitte mit dem Fistelrand verbunden, dann ein schmales, vorn abgeschrägtes Meißelchen quer eingesetzt und

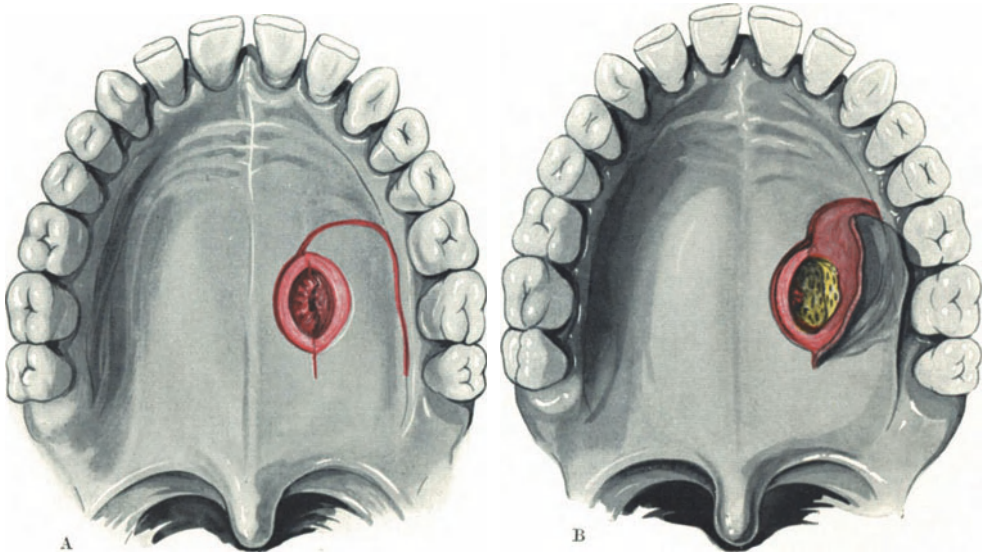


Abb. 156.

Abb. 157.

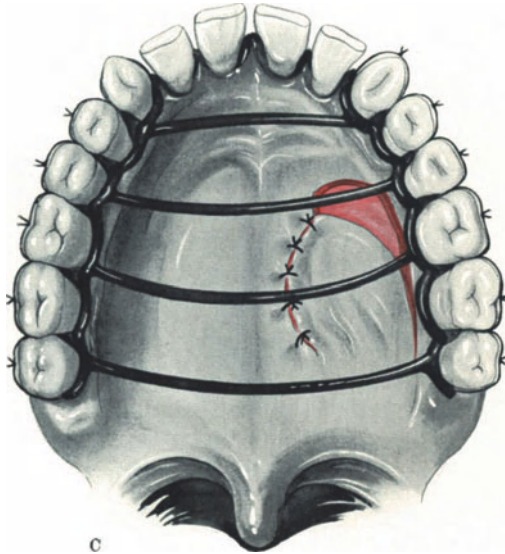


Abb. 158.

Abb. 156—158. Plastischer Verschuß einer palatinalen Oberkieferfistel.

nun mit ein paar leichten Schlägen ein Knochenplättchen abgelöst, das mit der Schleimhaut und am inneren Rande auch noch mit dem Knochen in Verbindung bleibt (s. Abb. 154). Dieser zungenförmige Schleimhautperiostknochenlappen en miniature wird nun nach dem Antrum zu eingeknickt und in der angefrischten

Fistelöffnung eingekeilt, zum Schluß ein Vioformgazepfröpfchen mit kräftigem Druck daraufgesetzt (s. Abb. 155). Die Schleimhautbedeckung des Implantats sieht nun ebenfalls in die Kieferhöhle, von den Knochenrändern aus regeneriert sich der Knochen ziemlich rasch und führt einen absolut festen, dauernden Verschluß herbei.

In anderen Fällen, wo die entsprechende Zahnfläche eines gesunden Zahnes frei in die Fistel sah, half ich mir, ohne diesen Zahn zu opfern, dadurch, daß ich den Knochen an der gegenüberliegenden Fistelseite parallel zur Zahnfläche einmeißelte, von hier aus ein dickeres Knochenstück mobilisierte, gegen den Zahn drückte, die neugeschaffene blindsackartige Öffnung eine Zeitlang tamponierte, und so unter Erhaltung und Befestigung des freiliegenden Zahnes einen guten Verschluß erhielt. Durch eine improvisierte Drahtprothese wurden in den ersten Tagen die Tampons festgehalten, in den anderen Fällen genügte ein kleiner eingekeilter Tampon, der mehrere Tage liegen blieb.

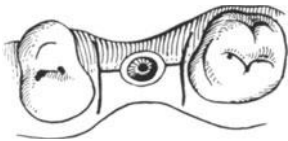


Abb. 159. Operation nach ZANGE.

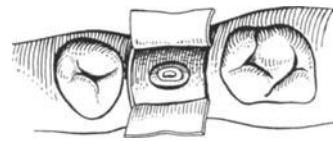


Abb. 160. Operation nach ZANGE.

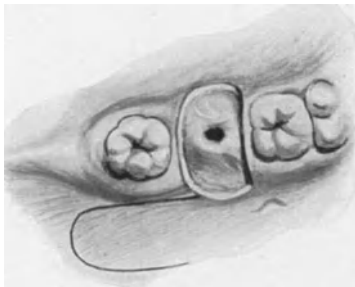


Abb. 161. Verschlussplastik a.

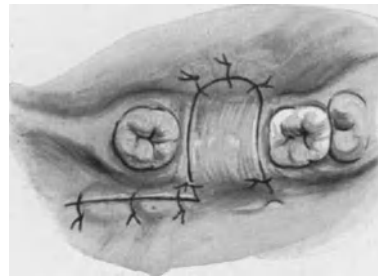


Abb. 162. Verschlussplastik b.

(Nach AXHAUSEN.)

Die einzige Schwierigkeit bei diesem, sonst durchaus einfachen Verfahren liegt in der Zubereitung und Einfügung der Knochenbrücke in den Fistelkanal. Wählt man die Knochenlage nicht zu dünn, mißt sie richtig ab und sorgt dafür, daß sie beim Abmeißeln nicht abbricht und mit ihrer Basis noch in Verbindung bleibt, dann heilt sie sicher ein und gibt ein zuverlässiges Ossifikationszentrum.

Auch die palatinalen Oberkieferhöhlenfisteln können nach demselben Prinzip plastisch geschlossen werden, teils mit (am Alveolarrand), teils ohne knöcherne Unterfütterung des inneren Blattes und ebenfalls unter Berücksichtigung der Lokalisation des Defektes und unter Ausnutzung des vorhandenen brauchbaren Materials (Abb. 156—158).

ZANGE schließt die alveolären Fisteln in folgender Weise: Türflügelschnitt (s. Abb. 159, 160), Abhebelung der Schleimhaut nach beiden Seiten, Nivellierung des Fistelknochens bis zum Schleimhautboden der Kieferhöhle. Versenkung der Fistelaußkleidung, Naht der Lappenränder.

AXHAUSEN opfert nicht wie ZANGE den knöchernen Alveolarkamm und verzichtet auf die Vereinigung und Versenkung der Kieferhöhlenschleimhaut.

Er schneidet die Fistel aus und deckt den Defekt durch einen Schleimhautmuskellappen aus der Wange (s. Abb. 161—162), der die freigelegte Öffnung gaumenwärts weit überragen muß. (Auf die Papille des Speichelganges achten!)

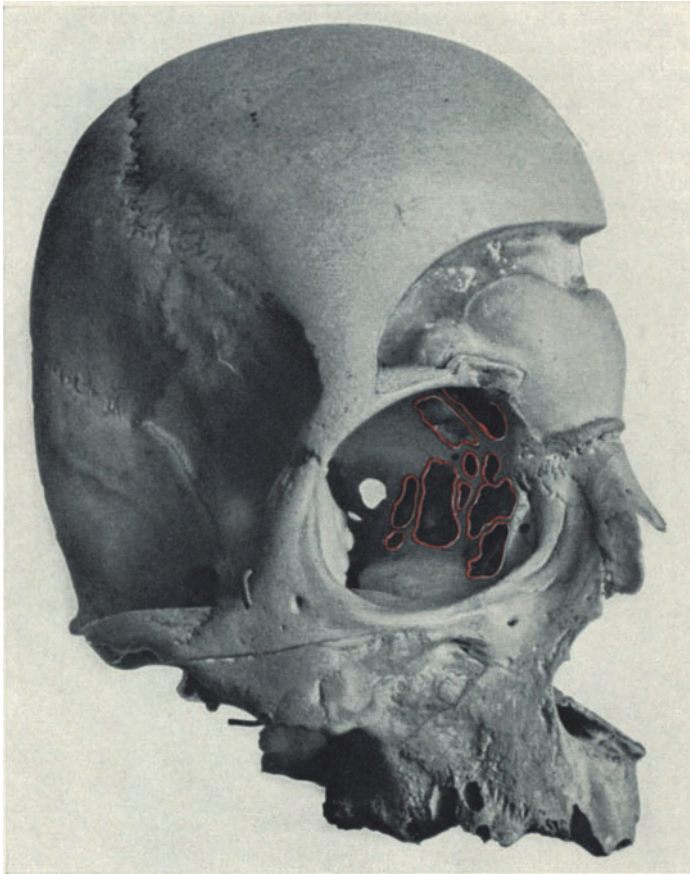


Abb. 163. Eröffnete orbitale Siebbeinzellen (Knochenpräparat).

H. Die Eingriffe an den Siebbeinzellen.

Das unpaar angelegte Siebbein, der „Lückenbüßer“ des Gesichtsskeletts zeichnet sich durch seinen zarten Bau und seine vielfachen Beziehungen zu den Nachbarorganen aus. Seine obere Platte (Lamina cribrosa) wird durchbohrt von den Fäden des Nervus olfactorius bzw. von den Ausstülpungen des Duralsackes, in welchem die Verzweigungen des Sinnesnerven verlaufen. Bei Verletzungen der Nervenscheiden wird der Duralsack eröffnet, was unmittelbar oder später eine tödliche Meningitis zur Folge haben kann. Für alle operativen Eingriffe bleibt das Gebiet des Olfaktorius und seiner Verzweigung ein „Noli tangere“.

Von außen ist das Siebbein geschützt durch die harten Knochen des Stirnbeins, den Processus frontalis des Oberkiefers und die Nasenbeine, in die Nasen-

höhle ragt es nach unten frei hinein, von den Augenhöhlen ist es durch papierdünne Knochenplatten getrennt. (Topographie s. Abb. 163—165.)

Neben der Gefahr, welche dem Nervus olfactorius und dem Orbitalinhalt bei operativen Eingriffen droht, besteht die gefährliche Möglichkeit, den Stamm des Nervus opticus hinter oder an seiner Eintrittsstelle in die Augenhöhle zu verletzen. Er ist oft nur von der dünnen Knochenlamelle einer Siebbeinzelle gedeckt. Hüten müssen wir uns ferner vor der Verunstaltung des inneren

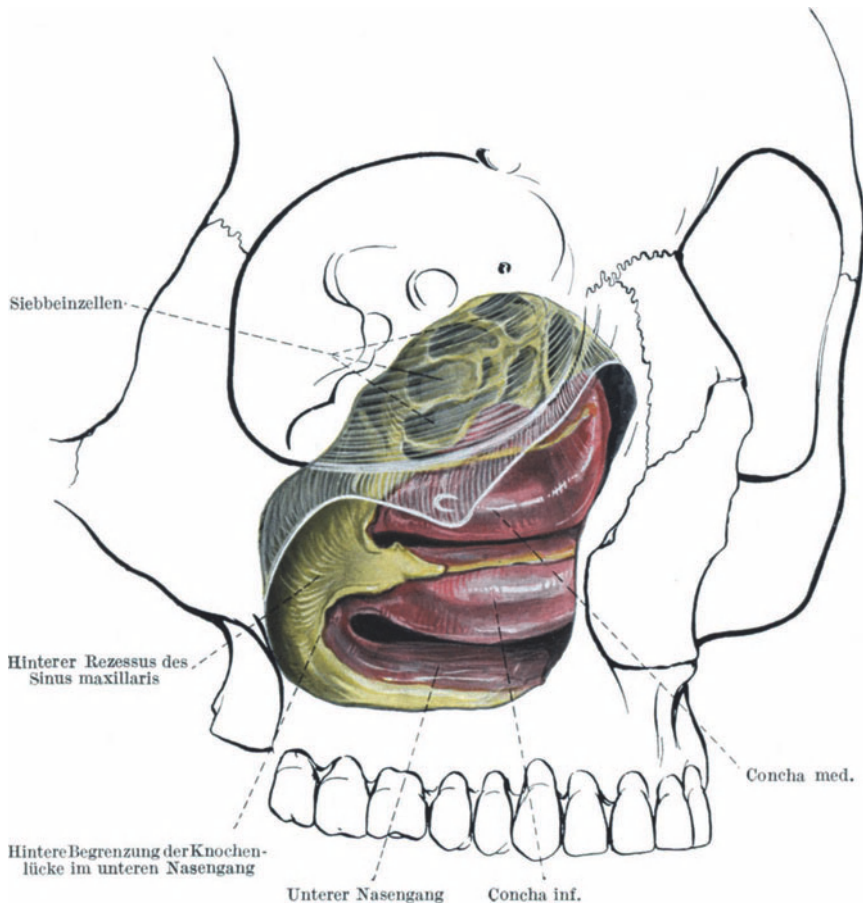


Abb. 164. Topographie der Siebbeinzellen von außen gesehen.

Nasenprofils und vor Schädigungen der im Gebiete des Siebbeins liegenden physiologisch wichtigen Schleimhaut.

Alle diese Forderungen können erfüllt, die Gefahren vermieden werden dadurch, daß wir das Siebbein in seinem seitlichen, das Zellabyrinth enthaltenden Teilen angreifen und die Instrumente von hier aus in der Richtung gegen die Nasenhöhle führen (s. Abb. 168).

Die Eröffnung des Siebbeinlabyrinthes erfolgt im allgemeinen entweder direkt von außen, durch den Processus frontalis, des Oberkiefers oder von der Nasenhöhle aus entlang der seitlichen Nasenwand oder durch die Kieferhöhle.

Die isolierte Siebbeinzellenerkrankung ist selten. Meist besteht zugleich eine Kieferhöhlen- oder Stirnhöhlenaffektion, am häufigsten sind gleichzeitig mit

den Siebbeinzellen alle Nebenhöhlen der erkrankten Seite ergriffen. Je nach dem klinischen Befunde wählen wir Weg und Art des Eingriffes. Am besten und sichersten gelingt die Eröffnung und Ausräumung des Siebbeins von der Kieferhöhle aus nach Luxation der medialen Wand derselben (s. S. 131).

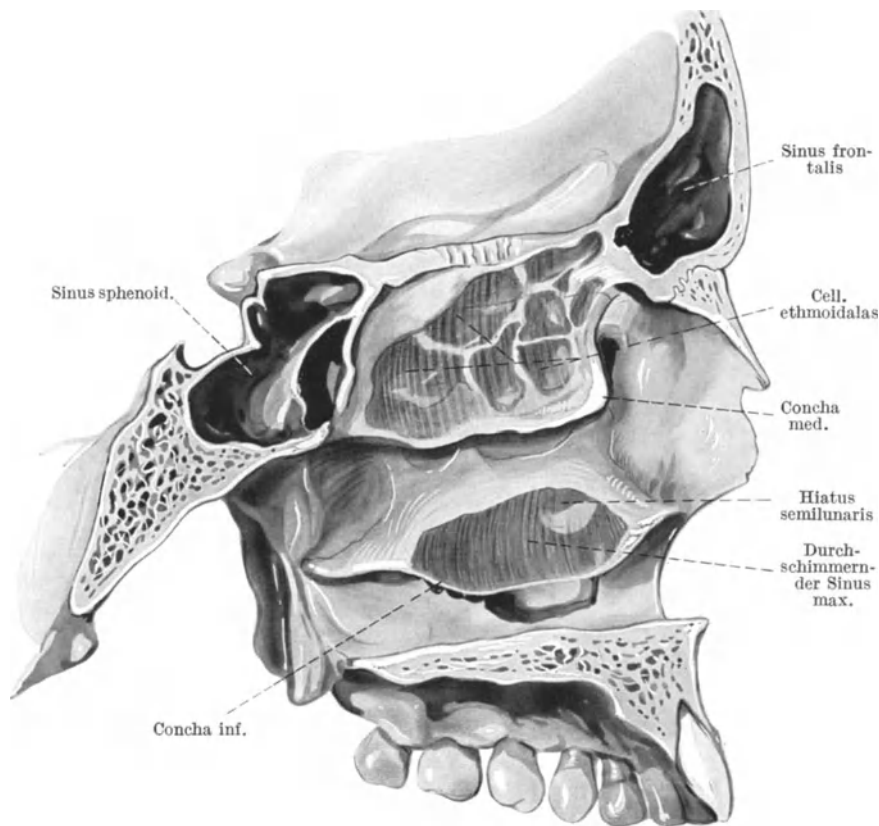


Abb. 165. Siebbeinzellen in ihren Beziehungen zu den benachbarten Nebenhöhlen von innen betrachtet.

1. Endonasale Siebbeinoperation nach HALLE.

Umschneidung und Ablösung eines Schleimhautlappens an der seitlichen Nasenwand in der Gegend der mittleren Muschel wie bei der Tränensackoperation (s. Abb. 166). Der Lappen wird nach unten geschlagen, der vordere Ansatz der mittleren Muschel mit einem Meißel vom Processus nasalis abgetrennt und nach dem Nasenseptum gedrängt.

Durch Entfernung des Agger nasi und eines ihm anliegenden Teiles vom Processus frontalis des Oberkiefers wird soviel Raum gewonnen, daß das Siebbeinlabyrinth ebenfalls von vorne und entlang der Lamina papyracea ausgeräumt werden kann. Der Schleimhautlappen und die mittlere Muschel werden nach Beendigung der Ausräumung reponiert. Die Einbuße an Schleimhaut ist gering, das Verfahren für den in endonasalen Eingriffen Geübten nicht schwer. Doch ist wegen der bedeutenden Unregelmäßigkeit in der Anordnung und Ausdehnung der Siebbeinzellen besondere Vorsicht nötig.

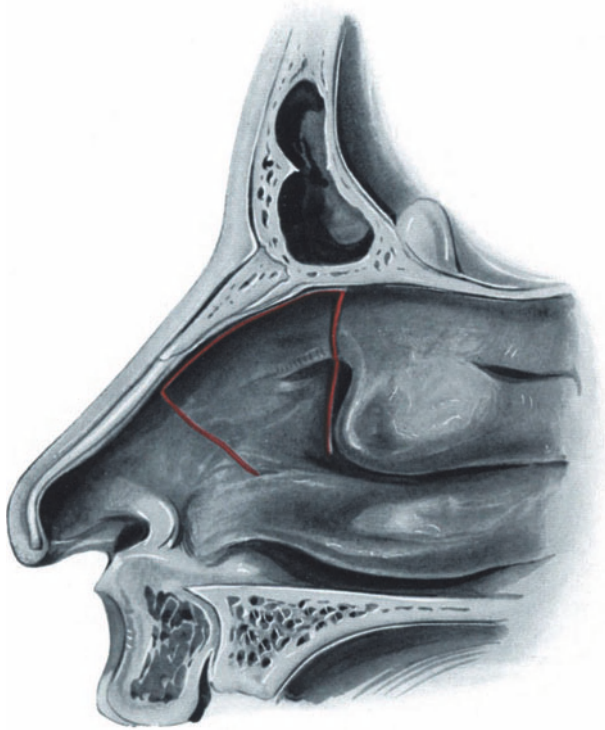


Abb. 166. Schnittführung bei der Siebbeinoperation von innen. (Nach HALLE.)

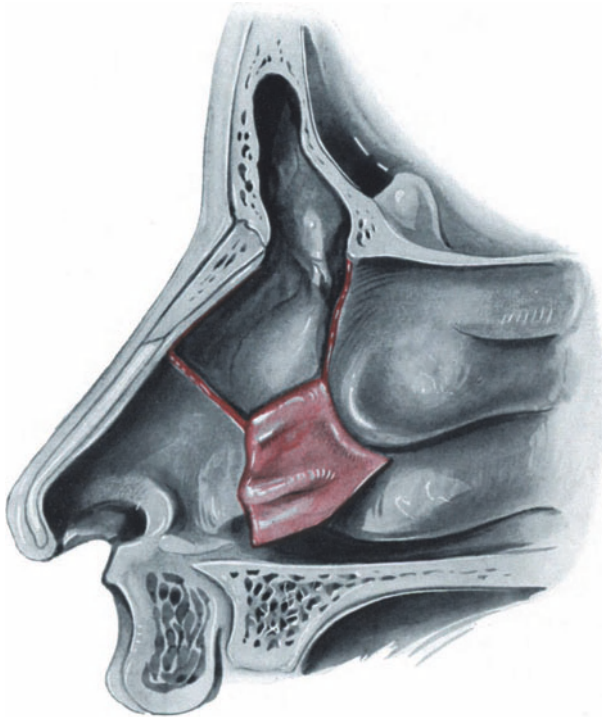


Abb. 167. Endonasale Stirnhöhleneröffnung nach HALLE.

Für den Allgemeinchirurgen dürfte der Weg von außen durch den Processus frontalis des Oberkiefers gangbarer sein.

2. Siebbeinoperation von außen.

Schnitt vom inneren Augenbrauenende im leichten Bogen über die seitliche Nasenfläche bis unter den Orbitalrand wie bei der Tränensackoperation nach TOTI (s. S. 95). Ablösung der Weichteile nach beiden Seiten, wobei der Oberkiefer-Stirnfortsatz und das Tränenbein zutage treten. Wird nun der

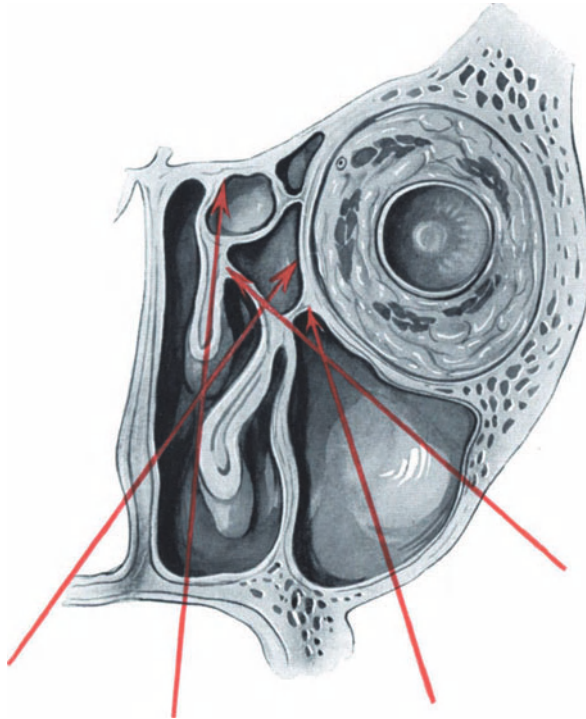


Abb. 168. Frontalschnitt durch Nase und Orbita. Die Pfeile geben die Richtung unserer Instrumente beim permaxillaren und endonasalen Vorgehen an.

Tränensack freigelegt, herausgehoben und nach außen gedrängt, so kann das Siebbeinlabyrinth bequem von vorne geöffnet und ausgeräumt werden. War die Eröffnung der Stirnhöhle von außen nötig, so läßt sich die eben beschriebene Eröffnung und Ausräumung der Siebbeinzellen unmittelbar an die Stirnhöhlenoperation anschließen, so wie an die endonasale Siebbeineröffnung die endonasale Stirnhöhlenoperation nach HALLE angeschlossen werden kann.

J. Die Eingriffe an der Stirnhöhle.

1. Die endonasale Stirnhöhlenoperation nach HALLE (Abb. 167).

Man orientiert sich durch eine seitliche Röntgenaufnahme über die Größe der Stirnhöhle und den Abstand der Stirnhöhlenwände, führt eine Sonde in die Stirnhöhle ein und nimmt unter ihrer Führung mit einer birnförmigen geschützten Fräse den Stirnhöhlenboden weg. Auf die Auskratzung der Höhle mit scharfen

Löffeln verzichten wir und legen mehr Wert auf einen breiten Zugang zur Stirnhöhle und die Herstellung eines geräumigen nach hinten verlaufenden Kanales, durch den die Nasenhöhle dauernd mit der Stirnhöhle in Verbindung bleibt.

2. Die äußere Stirnhöhlenoperation nach KILLIAN.

Wählen wir den Weg von außen, so operieren wir unter Zugrundelegung der KILLIANschen Methode folgendermaßen: Vorbereitung des Operationsfeldes, Abrasieren der Augenbrauen, Jodanstrich usw.

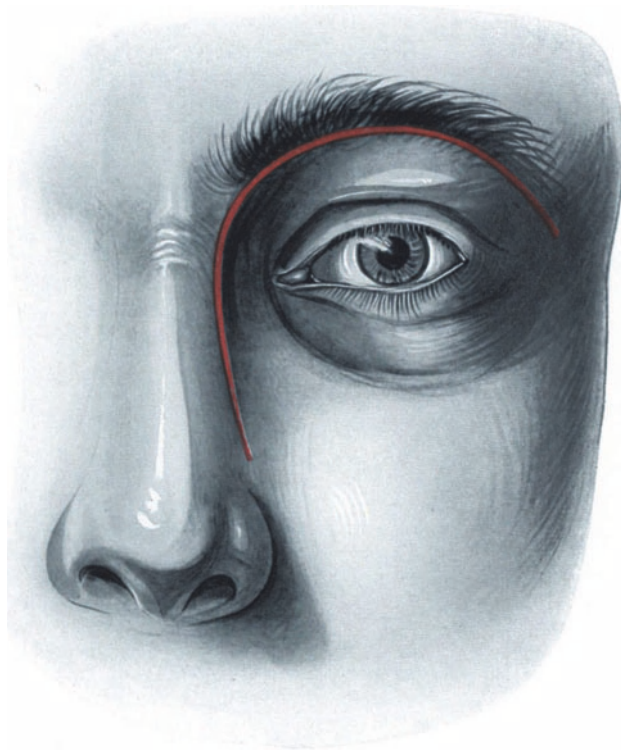


Abb. 169. Schnittführung bei der KILLIANschen Stirnhöhlenoperation von außen.

Schnitt in gleichmäßigem Bogen um die obere Begrenzung der Augenhöhle durch die Augenbraue über die ganze seitliche Nasenfläche bis zum unteren Rande des Nasenbeins (Abb. 169). Ablösung der Haut mit flachen Zügen des Messers nach oben und unten. Periostschnitt scharf auf dem Orbitalrand und an der Nasenwurzel vorbei über den ganzen Stirnfortsatz des Oberkiefers. Blutstillung durch Klemmen. Unterbindungen später. Parallel diesem Schnitt wird ein zweiter Periostschnitt auf der vorderen Stirnhöhlenwand angelegt, in einer Entfernung, die sich nach der durch Röntgenaufnahme ermittelten Höhlengröße richtet. Die Periostschnitte umgrenzen nach oben und unten die Knochenspange, welche vor der Vorderwand der Stirnhöhle stehen bleibt (Abb. 170). Je größer die Stirnhöhle, um so breiter kann die „Spange“ sein. Man bilde sie von vorn herein breiter als man sie später braucht, bei der Abschrägung der Spangengränder nach innen kann man die definitive Breite der Spange leicht herausmodellieren.

Öffnung der Höhle durch Wegmeißeln ihrer unteren Wand. Sondierung von dieser Lücke aus. Entfernung des ganzen Stirnhöhlenbodens unterhalb der „Spange“, soweit die Höhle reicht, Furchung der Stirnhöhlenvorderwand entlang dem oberen Periostschnitt mit einem KILLIANSchen Dreieckmeißel (Abb. 174).

Der Knochen, welcher zwischen der so geschaffenen Furche und der oberen Stirnhöhlangrenze liegt, wird abgetragen, die Knochenränder werden abgeschragt,

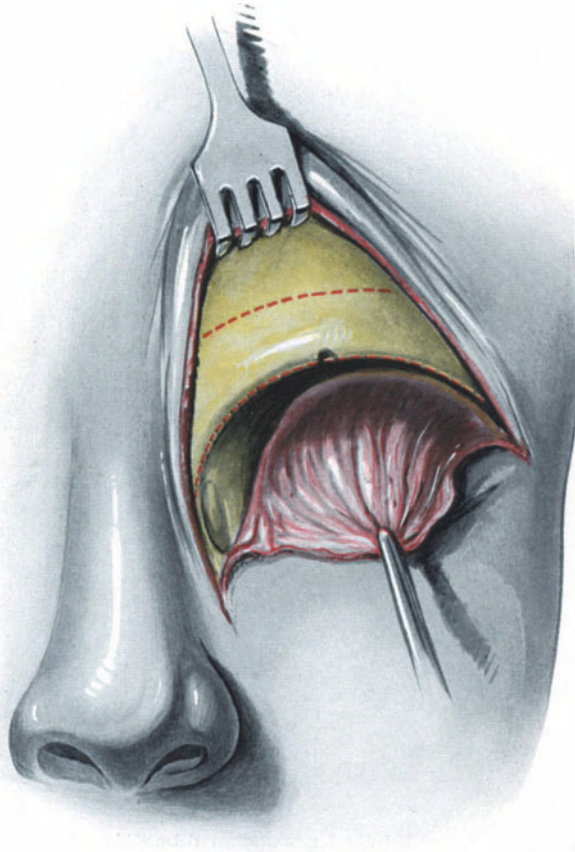


Abb. 170. Weichteile abgelöst, Periost erhalten. „Spange“ auf dem Periost markiert (punktierte Linien).

damit das Periost sich gut anlegt, überstehende Leisten fallen weg (siehe gefährliche Riechgrubenleiste S. 128). Besonders sorgfältig muß die Schleimhaut von der Hinterfläche der Spange weggenommen werden. Das geschieht mit einem abgeschragten Elevatorium, wie wir es zur Schleimhautablösung bei der Septumoperation nehmen.

Nun erfolgt die Resektion des Oberkiefer-Stirnfortsatzes durch Abmeißeln des Knochens von unten her, wobei die Nasenschleimhaut geschont wird. Die in den Knochen gemeißelte Lücke wird erweitert, die Siebbeinzellen, und wenn nötig auch die Keilbeinhöhle mit der GRÜNWALDSchen Löffelzange (Abb. 173) geöffnet und mit dem von hinten nach vorne streichenden scharfen Löffel ausgeräumt.

Die größte Sorgfalt gilt der Herstellung eines breiten und dauernden Weges zwischen Stirn- und Nasenhöhle. Der, auch nach Resektion des Oberkiefer-Stirnfortsatzes, des Tränenbeins, der Siebbeinzellen und des vorderen Teiles der mittleren Muschel verbleibende „Engpaß“ ist der wunde Punkt der sonst sehr brauchbaren und radikalen Operation. Knochen- und Bindegewebsneubildung gefährden auch diesen Engpaß trotz Einpflanzung von gestielten Schleimhaut-

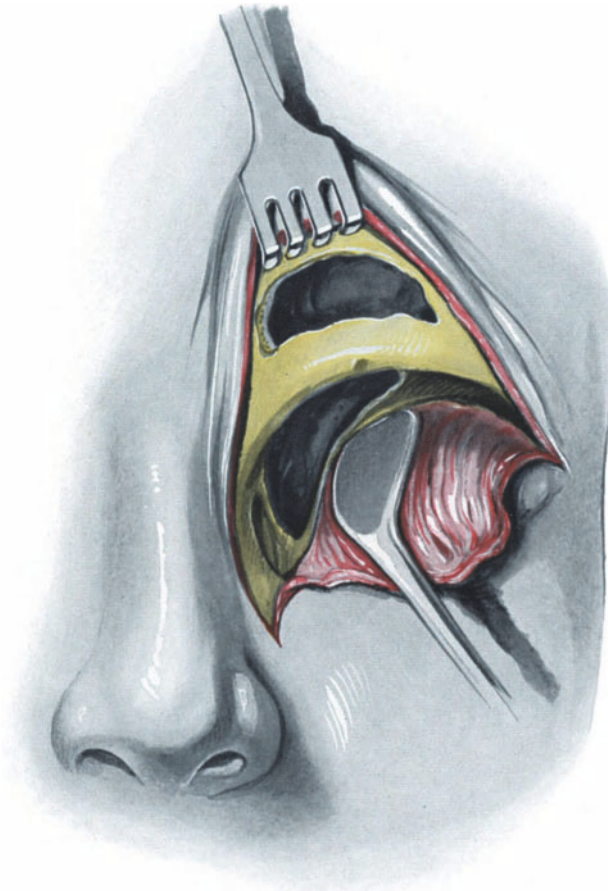

Abb. 171. Knochen ober- und unterhalb der „Spange“ reseziert.

lappen oder Epidermis (nach SEIFERT). Um die Passage sicherzustellen und von der Gunst oder Ungunst des einzupflanzenden Schleimhautlappens unabhängig zu sein, haben wir von oben her auch bei einseitiger Erkrankung einen Saum des Nasenbeines weggenommen, in das vorderste Ende der Lamina perpendicularis des Siebbeins ein Fenster gemeißelt, das Loch in der Nasenseidewand durch Wegnahme von Teilen des knöchernen Septums erweitert und damit nicht nur eine Verbreiterung des Engpasses, sondern auch eine Entlastung der anderen Seite und eine weitere Abflußmöglichkeit des Sekretes geschaffen. Komplikationen, äußere Entstellungen oder innere Abflußhindernisse sind nicht wahrgenommen worden. Diese Abänderung des Operationsverfahrens hat nicht unwesentlich zur Verbesserung unserer Dauererfolge beigetragen.

Aus der erhaltenen Schleimhaut der seitlichen Nasenwand wird durch zwei Vertikalschnitte ein zungenförmiger Lappen mit unterer Basis geformt, dieser Lappen sodann in den seitlichen Teil des Engpasses (Gegend des Tränenbeins) geschlagen und dort mit einer Naht fixiert.

Drainage der Höhle durch ein Gummidrain oder einen doppelt zusammengelegten langen Vioformgazestreifen, der zur Nase herausgeführt und in der

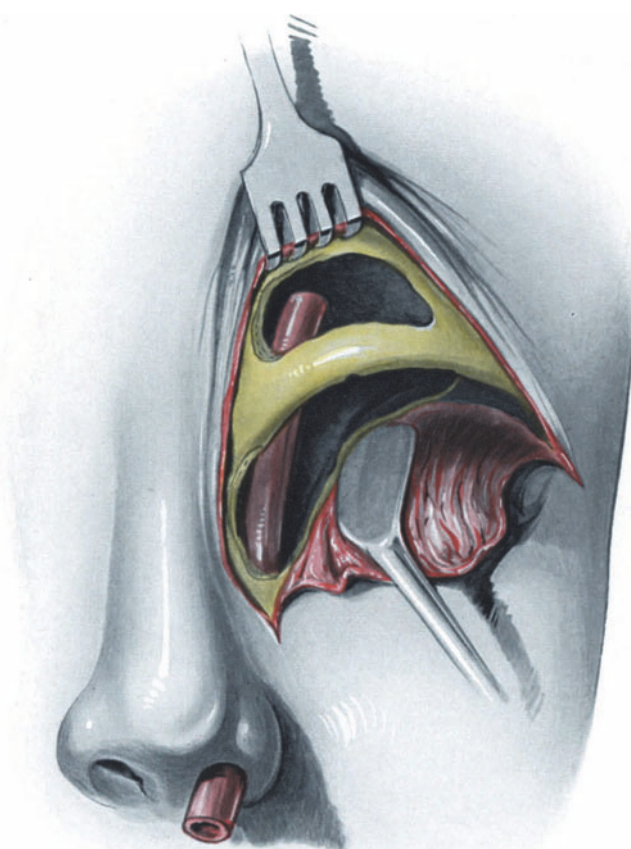

Abb. 172. KILLIANSche Stirnhöhlenoperation beendet.

Nasenhöhle mit lockerer Gaze umgeben wird (Abb. 172), Naht der äußeren Wunde. Leicht komprimierender trockener Verband von außen stützt sich auf den Orbitalrand und hält jeden Druck vom Auge fern.

Verbandwechsel täglich, Reinigung des Lidspaltes mit eingeträufelter warmer physiologischer Kochsalzlösung, frühzeitige Entfernung der Nähte, von denen 2—3 nach 24 Stunden, die übrigen am 3. Tage herausgenommen werden. Der die Stirnhöhle durchziehende Gazestreifen bzw. Gummidrain bleibt 4—5 Tage liegen, während die lockeren Nasentampons mehrmals erneuert werden.

Wir hüten uns, die Stirnhöhlenhinterwand an irgendeiner Stelle zu verletzen, nur bei Verdacht auf Stirnhirnabszeß durchbrechen wir sie, suchen und

versorgen den Abszeß in der gleichen Weise wie den Schläfenlappenabszeß in der mittleren Schädelgrube (s. S. 53).

Die Gefahr der Nebenverletzungen ist bei der KILLIANschen Operation gering. Die Trochlea wird, wenn sie disloziert werden mußte, wieder durch eine Periostnaht an ihrer alten Stelle angeheftet und damit das Doppelsehen vermieden, der Bulbus kann dem stumpfen Haken oder dem „Schützer“ eines

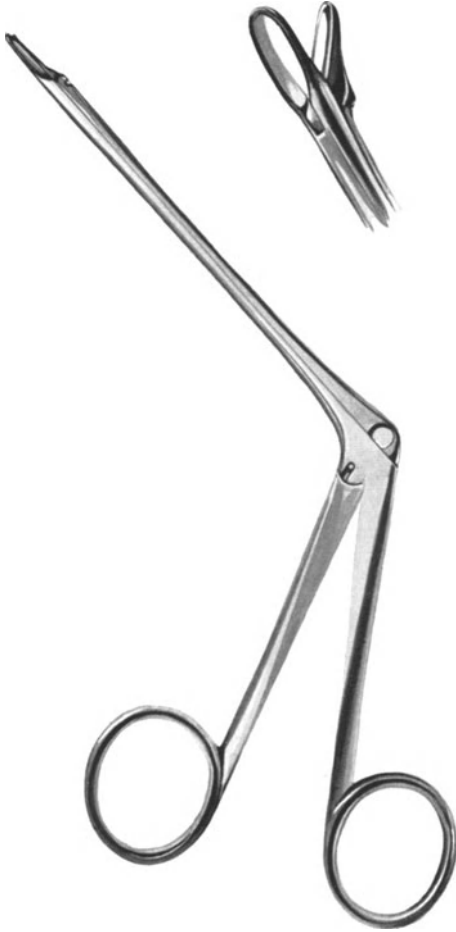

Abb. 173. GRÜNVALDSche Zange.

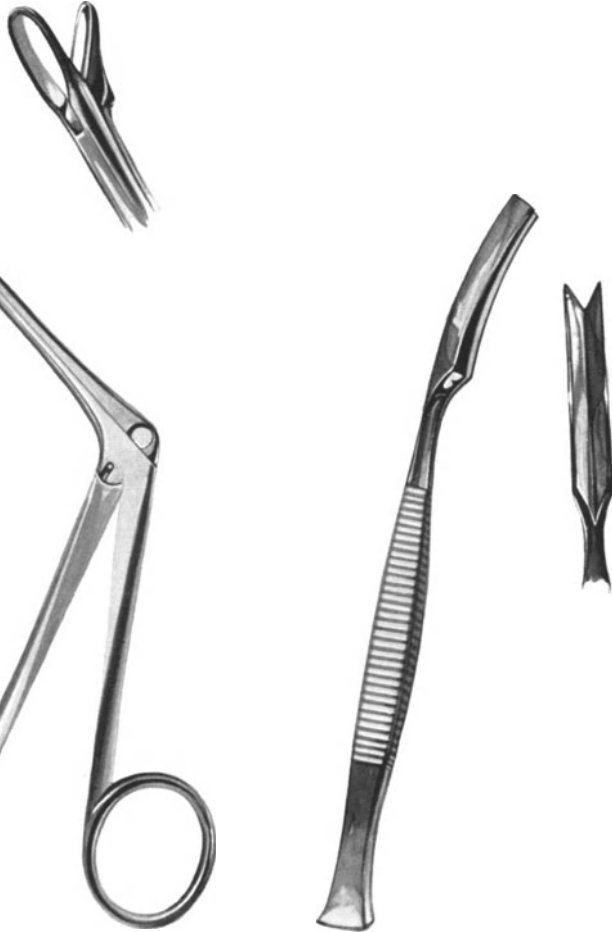

Abb. 174. KILLIANscher Dreieckmeißel zur Anlegung von Knochenfurchen.

verständnisvollen Assistenten anvertraut werden, der auch dafür sorgt, daß während der Operation kein Sekret oder Blut in die Lidspalte fließt. Die manchmal brüchige „Spange“ legt man, damit sie beim Meißeln nicht einknickt, möglichst breit an und reduziert sie mit dem senkrecht oder in seitlicher Richtung geführten Flachmeißel erst später, wenn man die gröberen Knochenarbeiten in der Nachbarschaft beendet und guten Überblick gewonnen hat.

Bei der Verbreiterung des Ganges zwischen Stirnhöhlenboden und Nasenhöhle achte man auf den gefährlichen Tiefstand der Riechgrube, welche zuweilen als schmale Leiste in die Stirnhöhle ragt. Da diese Leiste bei abgewichenem

Septum interfrontale (s. Abb. 175, 176) in den Recessus nasalis der Stirnhöhle vorspringt und nur von einer feinen Knochenplatte gedeckt ist, kann sie auch bei der KILLIANSchen Operation beim Glätten der Wundhöhle oder in der Absicht, den Stirnhöhlelnasengang so breit als möglich zu machen, verletzt

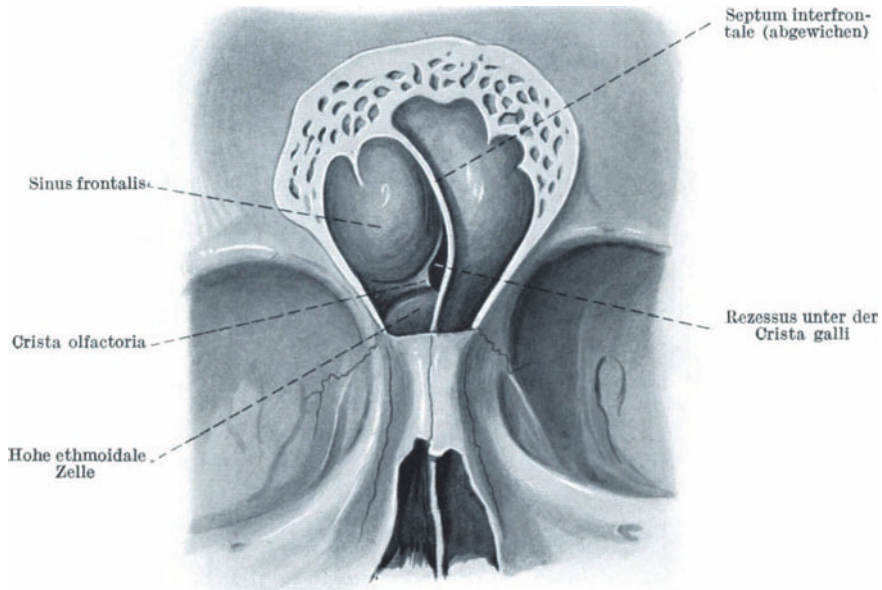


Abb. 175. Gefährliches Stirnbein. (Nach BOENNINGHAUS.)

werden. Wird dabei der vordere Teil der Riechgrube an einer noch so kleinen Stelle eröffnet, so folgt mit Sicherheit die tödliche Meningitis.

Die Eingangspforte der Infektion wird in solchen Fällen bei der Sektion meist nicht gefunden, weil die geringfügige Duraverletzung an dieser Stelle der Aufmerksamkeit des Anatomen entgeht. Fast alle die unerwarteten und

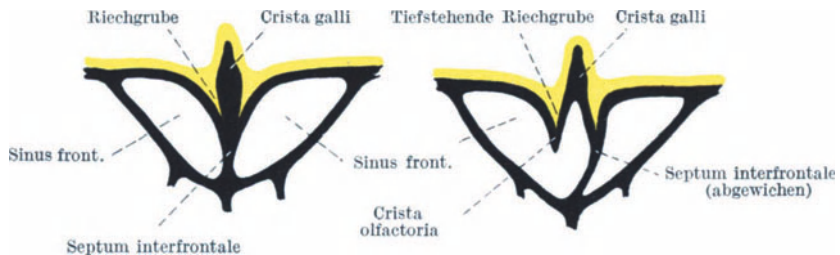


Abb. 176. Sagittalschnitt durch die Stirnhöhlen im Bereich der Riechgruben. (Nach BOENNINGHAUS.)

leider meist verschwiegenen Todesfälle nach Stirnhöhlenoperationen sind nach BOENNINGHAUS auf Verletzung der „Crista olfactoria“ zurückzuführen.

Sind die Weichteile über der Stirnhöhle entzündet (drohender Durchbruch bei Influenza oder Scharlach), so schließen wir die Wunde nicht und verbinden mit feuchter Gaze. (Vioformgaze in warme, stets bereit gehaltene sterile physiologische Kochsalzlösung getaucht.) Sekundärnaht nach Reinigung und Glättung der Wundränder.

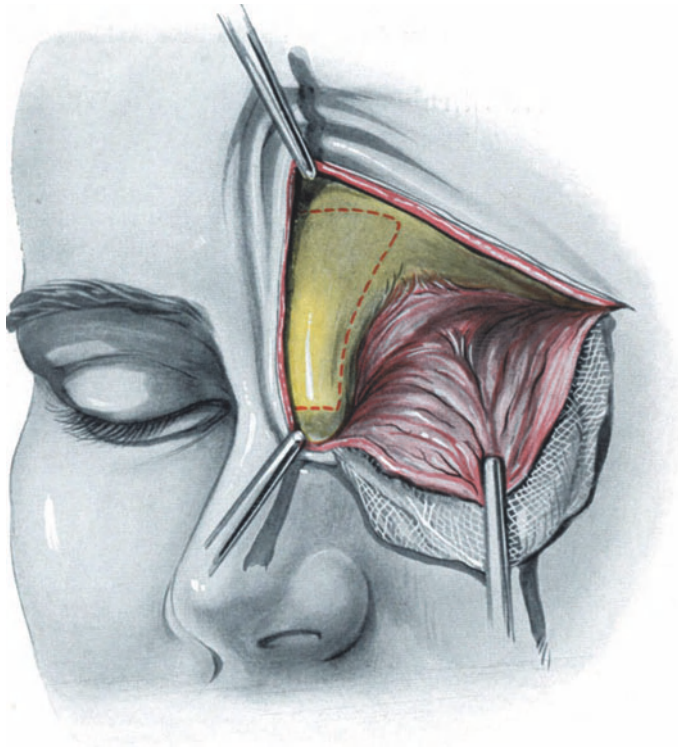


Abb. 177. Stirnhöhlenoperation nach WINKLER. 1. Phase.

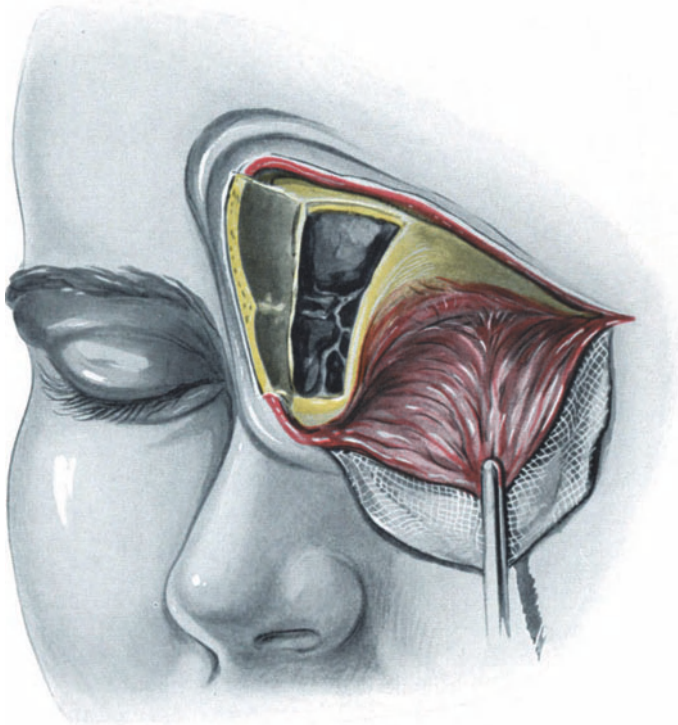


Abb. 178. Stirnhöhlenoperation nach WINKLER. 2. Vordere Stirnhöhlenwand aufgeklappt.
Kirschner, Operationslehre III/2.

3. Die äußere Stirnhöhlenoperation nach WINKLER.

Bei tiefen Stirnhöhlen (seitliche Röntgenaufnahme) kann man nach WINKLER die temporäre osteoplastische Resektion eines Teiles der Stirnhöhlenvorderwand vornehmen, von der Lücke aus die Stirnhöhle, das Siebbein, die Keilbeinhöhle ausräumen, eine breite Verbindung der Stirnhöhle mit der Nasenhöhle herstellen, den Periostknochenlappen reponieren und die äußere Wunde vernähen.

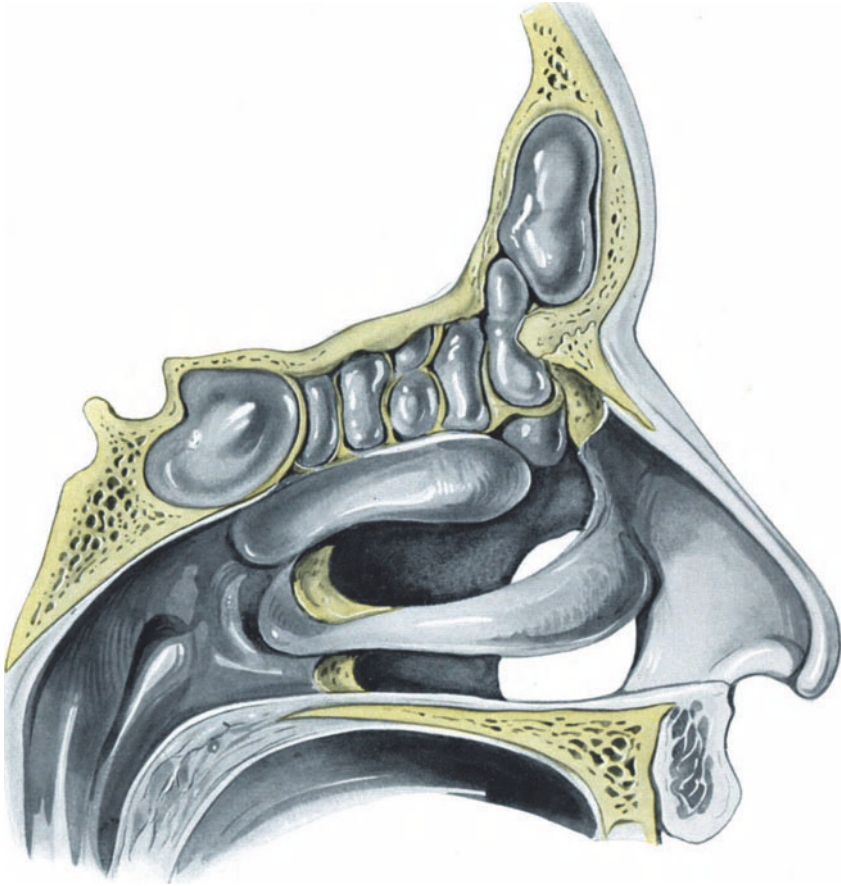


Abb. 179. Doppelte Fensterung der seitlichen Nasenwand nach LAUTENSCHLÄGER (von innen gesehen).

Schnittführung wie beim KILLIAN, nur nicht so ausgiebig, Bildung eines annähernd rechteckigen Periostknochenlappens mit der Basis an der inneren Begrenzung der Stirnhöhle, Umknickung dieses Lappens zur anderen Gesichtshälfte (s. Abb. 177, 178).

Die Heilungsergebnisse nach den geschilderten Operationsmethoden sind im großen und ganzen gut aber nicht durchaus befriedigend. Nehmen wir bei größerer Ausdehnung der Höhlen auf das kosmetische Ergebnis zu viel Rücksicht, dann muß oft die Gründlichkeit leiden, gehen wir aber gründlich vor, so leidet unter Umständen die Kosmetik. Die angestrebte Verödung der Stirnhöhle wird nur bei kleinen und kleinsten Höhlen zur Tatsache, bei größeren Höhlen

bilden sich bindegewebige Züge, zwischen denen sich trotz aller Sorgfalt bei der Nachbehandlung Schleimhautreste einbetten, die zu Zysten- und Fistelbildungen führen und durch weitere operative Eingriffe beseitigt werden müssen, was oft große Mühe macht und nicht immer erfolgreich ist.

Die Wahl des Operationsweges ist daher oft schwierig.

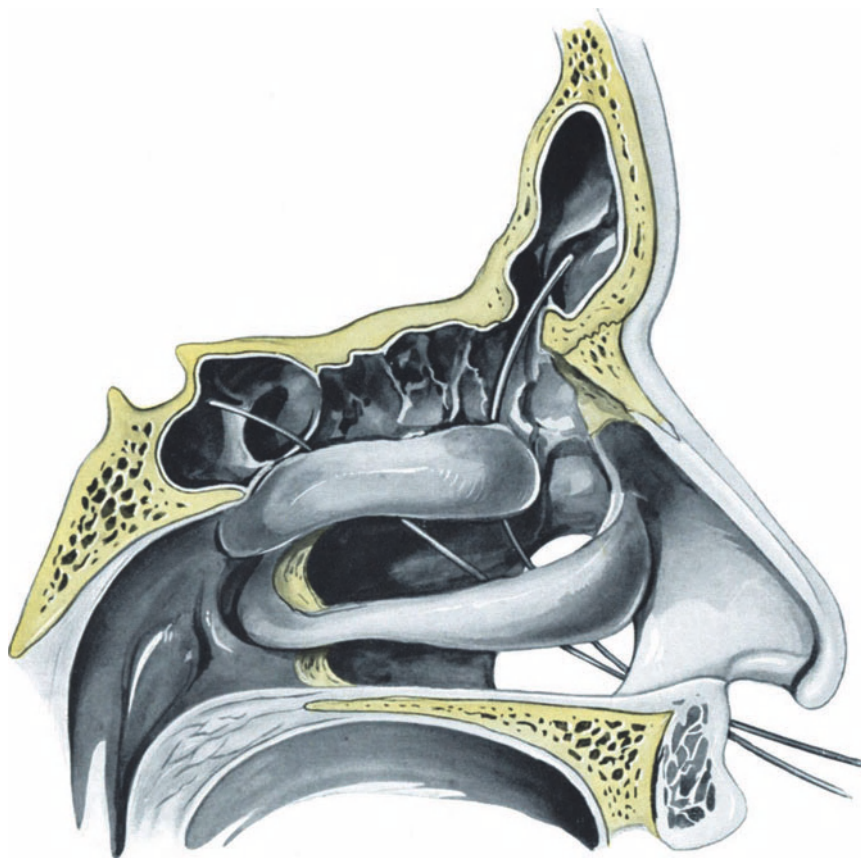


Abb. 180. Dasselbe Bild nach Ausräumung der Siebbeinzellen. In die Stirnhöhle und Kieferhöhle ist je eine Sonde eingeführt.

K. Die Eingriffe bei Erkrankungen sämtlicher Nasennebenhöhlen.

Sind alle Höhlen einer Seite erkrankt, dann beginnen wir stets mit der breiten Eröffnung der Kieferhöhle von der fazialen Wand aus, wobei der Stirnfortsatz des Oberkiefers möglichst weit nach oben weggenommen wird, luxieren die seitliche Nasenwand, räumen den Inhalt der Kieferhöhle aus, und öffnen sodann das sich unmittelbar anschließende Siebbeinlabyrinth in der oben beschriebenen Weise (s. S. 118). Dabei werden auch die sonst schwer erreichbaren vorderen und prälakrimalen Siebbeinzellen geöffnet. Stets trifft man auf diesem Wege im mittleren oder hinteren Teil des Siebbeins auf den nach hinten unten gerichteten Stirnhöhlennasengang. Die ihn umgebenden Zellen und polypösen Granulationen werden abgetragen, der Gang selbst bis zu seiner Austrittsstelle

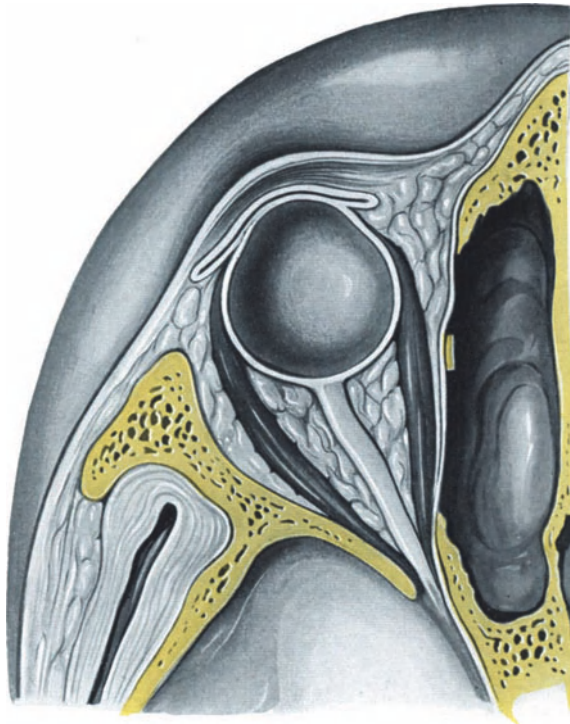


Abb. 181. Horizontalschnitt durch die Orbita und die ausgeräumten Siebbeinzellen. Eine Knochenspange der Papierplatte ist stehen geblieben.

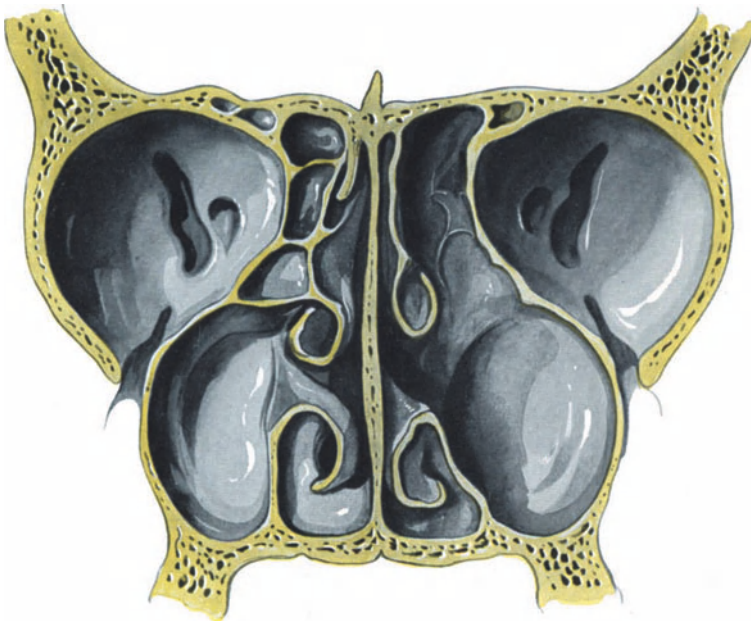

Abb. 182. Die Keilbeinhöhle, die Siebbeinzellen und die Kieferhöhle bilden nach der Operation eine gemeinsame Höhle, die seitliche Nasenwand ist luxiert, der Hiatus semilunaris ist ein breiter Spalt geworden.

aus der Stirnhöhle oder einer akzessorischen Bucht verfolgt, die Stirnhöhlenwände aber sonst in Ruhe gelassen. Meist genügt die bedeutende Entlastung zur Heilung auch der Stirnhöhlenerkrankung. Zum Schluß erfolgt mit wenigen Griffen die Ausräumung der sich an die hinteren Siebbeinzellen unmittelbar anschließenden Keilbeinhöhle. Dieses allen Ansprüchen gerecht werdende gründliche Verfahren ist übersichtlich und ungefährlich. Die Instrumente arbeiten vorwiegend in der Richtung nach der Nasenhöhle zu (Abb. 168), Orbita, Nervus opticus, die Olfaktoriusegend und die Lamina cribrosa bleiben auch bei abnormer Pneumatisation und Topographie außerhalb des Operationsgebietes. Dabei können wir durch ein breites Tor den Weg und die Wirkung unserer Instrumente genau beobachten. Die Stirn- und Keilbeinhöhle werden an ihrem tiefsten Punkte geöffnet, alle einzelnen Kammern zu einer großen gemeinsamen, nach unten und außen sich erweiternden, leicht überseh- und kontrollierbaren Höhle vereinigt (Abb. 180). Die Räume der Nasenhöhle können in ihren Größenverhältnissen zweckmäßig verändert werden, während die Muscheln in allen Teilen erhalten bleiben. Jede äußere Entstellung oder Narbe wird vermieden.

Die im mittleren und unteren Nasengang angelegten breiten Fenster bleiben dauernd offen (Abb. 180) und sichern den Abfluß von Sekreten im Verlauf der Nachbehandlung und bei etwaigen Neuinfektionen. Der Flüssigkeitshaushalt im Naseninnern erfährt selbst nach der gründlichsten Ausräumung der erkrankten Zellen keine Unterbilanz, die geschonten Nasenmuscheln lassen keine Austrocknung der Nasenhöhle oder des Nasenrachenraumes zu, die Nebenhöhlen veröden nicht, sondern bleiben in Form und Funktion erhalten, die Heilung ist also auch im physiologischen Sinne vollkommen. Jeder akut entzündliche Nachschub verläuft in Anbetracht der vereinfachten anatomischen Verhältnisse und der günstigen Abflußbedingungen kurz und ohne jegliche Komplikation. Weitere Nebenhöhlenoperationen von außen und Nachoperationen sind, seit wir dieses Verfahren anwenden, nur noch in seltenen Fällen nötig gewesen.

L. Orbitale Komplikationen bei Nasennebenhöhlenerkrankung.

Viele entzündliche Erkrankungen des Orbitalinhaltes (einschließlich des Nervus opticus) gehen von den Nebenhöhlen der Nase aus. Die Überleitung der Entzündung geschieht bei akuter Erkrankung direkt entweder durch präformierte Bindegewebsslücken oder durch Knocheneinschmelzung, in chronischen Fällen mehr auf dem Blut- oder Lymphwege. Am häufigsten ist nach unseren klinischen Erfahrungen das Siebbein und die Keilbeinhöhle der Ausgangsort der Infektion, seltener die Stirn- bzw. die Kieferhöhle. Meist sind mehrere Nebenhöhlen zugleich erkrankt, die ursächlich in Betracht kommende Höhle kann dabei geringe Grade der Entzündung aufweisen. Manchesmal ist die Nebenhöhlenentzündung schon abgeklungen, klinisch geheilt oder latent geworden, während die Erscheinungen am Augenhintergrund fort dauern und zunehmen. Röntgenaufnahmen geben uns in diesen Fällen nur spärliche oder keine Anhaltspunkte, wir sind auf Anamnese und klinische Zeichen angewiesen, deren Deutung nicht immer leicht ist.

Die von der Stirnhöhle in die Periorbita und ins obere Augenlid fortgeleiteten akuten Entzündungen werden von außen in Angriff genommen (s. Operation der Stirnhöhle, S. 122), während alle übrigen operativen Eingriffe von der Kieferhöhle her in folgender Weise geschehen:

Eröffnung der Oberkieferhöhle durch Fortnahme des medialen Teiles ihrer fazialen Wand einschließlich des Stirnfortsatzes bis zur Höhe des Kopfes der

mittleren Muschel. Ausräumung der meist miterkrankten Schleimhaut, Luxation der medialen Kieferhöhlenwand, Eröffnung und Ausräumung des Siebbeinlabyrinthes. Vom inneren Rande des Kieferhöhlendaches aus, medial vom Canalis infraorbitalis meißeln wir eine Lücke in den Orbitalboden und nehmen von hier mit einem stumpfen Elevatorium, Stück für Stück des Knochens

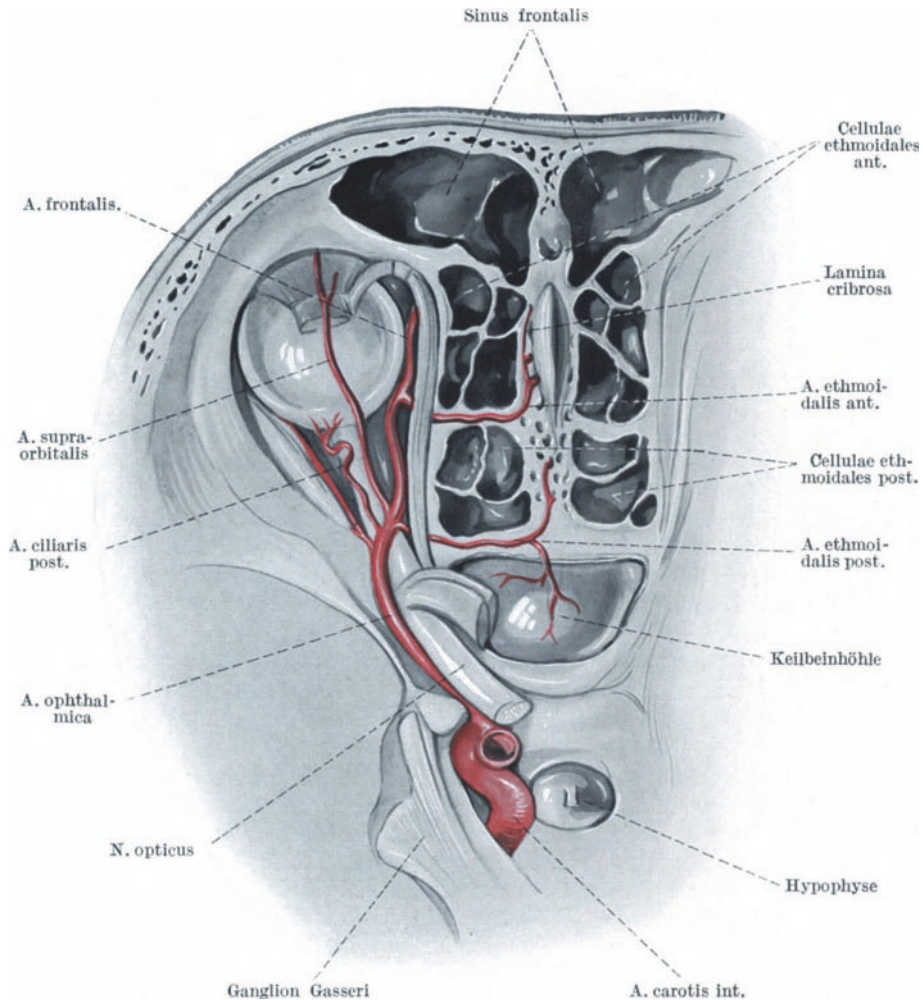


Abb. 183. Horizontalschnitt durch die Orbita und die angrenzenden Siebbeinzellen.

ausbrechend, die Lamina papyracea bis zum Optikuskanal fort, wobei mit Sicherheit jede Eiteransammlung, jeder Überleitungsweg der Entzündung im Gebiete der inneren Periorbita gefunden wird.

Bei Abszessen am Orbitalboden genügt häufig schon die Fortnahme eines Teiles vom Kieferhöhlendach (A. SEIFERT), um sie ausreichend zu entleeren. Der Eiter senkt sich infolge der Neigung des Orbitalbodens nach vorne unten und sammelt sich mit Vorliebe im vorderen, inneren Teil unmittelbar über dem Kieferhöhlendach an. Bei phlegmonösen akuten Prozessen, die sich weiter nach

hinten erstrecken und bei schleichenden, nichtlokalisierbaren Entzündungen müssen Siebbeinlabyrinth und Keilbeinhöhle zugleich mit der Kieferhöhle geöffnet werden, wobei auch die Papierplatte freigelegt und in der obenbeschriebenen Weise weggenommen wird (s. Abb. 181).

Der Nervus opticus liegt meist in der lateralen Wand der Keilbeinhöhle oder in einer akzessorischen Zelle eingebettet und ist oft nur von einer dünnen,

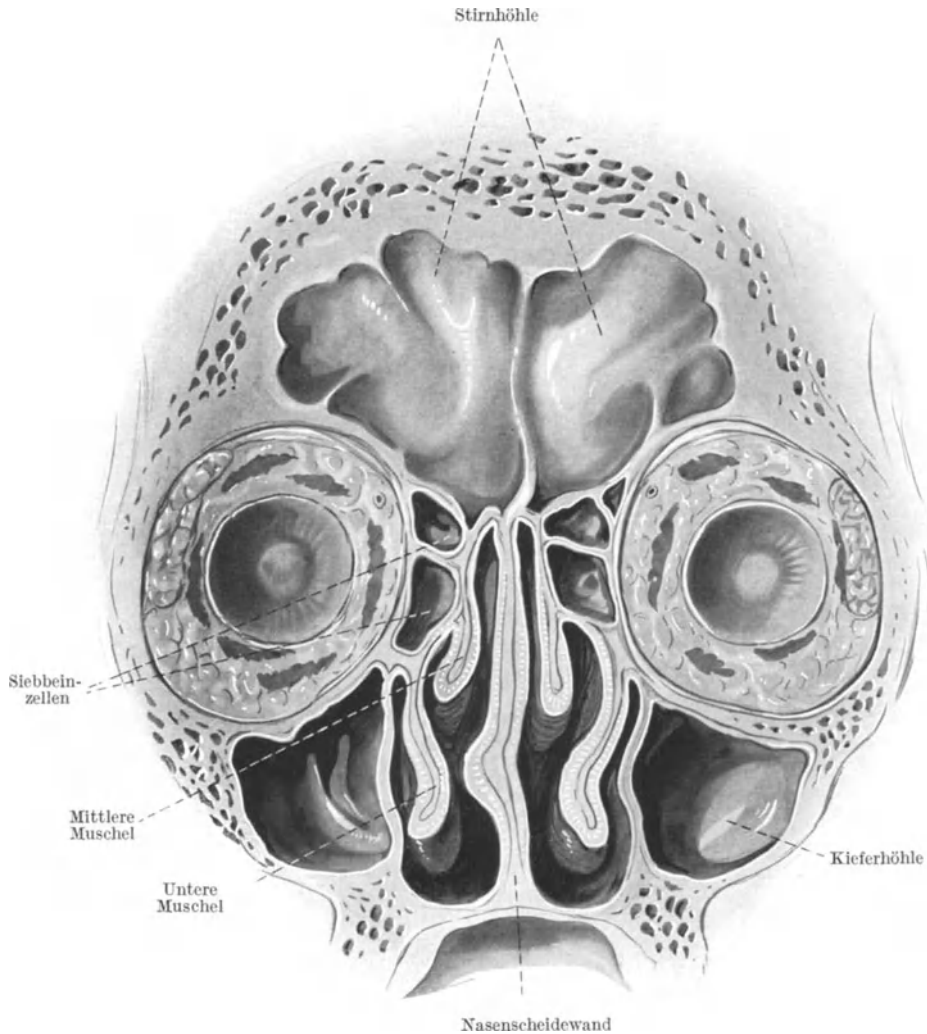


Abb. 184. Frontalschnitt durch die Nase und die der Orbita unmittelbar anliegenden Nebenhöhlen.

leicht einbrechenden Knochenschicht gedeckt. Vorsichtige Instrumentenführung in der Gegend seines Verlaufs! Um die Orientierung nicht zu verlieren, halten wir uns stets eng an die freigelegte Orbitalfaszie und führen von hier unsere Instrumente in der Richtung nach der Keilbeinhöhle, also mehr nach hinten unten. Im hintersten Teil des Siebbeins müssen wir besonders behutsam vorgehen, weil der Nervus opticus im spitzen Winkel auf die hintere Siebbeinbegrenzung zuläuft (Abb. 183).

Auf diesem Wege kann die ganze innere Augenhöhlenwand vom Tränenbein bis zum Sehnervkanal ohne Schädigung eines benachbarten Organs bei völliger Erhaltung der Nasenhöhle und seiner Gebilde fast ohne Blutverlust und ohne jede äußerlich sichtbare Entstellung freigelegt werden.

Umschriebene Abszesse innerhalb der TENONSchen Kapsel gehören in das Arbeitsgebiet des Ophthalmologen. Bei den Orbitalphlegmonen des kindlichen Alters ist der Weg durch die Kieferhöhle von den übereinandergelagerten Zahnkeimen versperrt. In diesen Fällen gehen wir entweder nach Ablösung der Wange von innen oberhalb der Zahnkeime durch den Processus frontalis hindurch oder suchen die Durchbruchstelle des Eiters von außen, ebenfalls durch den Processus frontalis des Oberkiefers zu erreichen. (Siehe Siebbeinoperation von außen, S. 122.)

Zum Schluß der Operation Fensterung des unteren bzw. mittleren Nasenganges.

M. Die permaxilläre Ausrottung von Nasenrachentumoren.

Vor die Aufgabe gestellt, einen Nasenrachentumor operativ auszurotten, schicken wir (nach DENKER) ebenfalls die breite Eröffnung der Oberkieferhöhle voraus, erhalten aber die Crista pyriformis und die untere Muschel, luxieren die innere Kieferhöhlenwand, nehmen von ihr das ganze hintere Stück mit dem Ansätze der unteren Muschel weg und räumen das Siebbeinlabyrinth aus. Bei größerer Ausdehnung des Tumors resezieren wir auch den hinteren Teil des Pflugscharbeins mit seiner Schleimhautbedeckung und eröffnen breit die Keilbeinhöhlen. Dadurch läßt sich der Tumor häufig von oben fassen und nach unten entwickeln. Auf alle Fälle gewinnen wir so die freieste Übersicht und den besten Zugang zur Nasenrachenhöhle und zum Rachendach ohne die Nase von außen aufklappen zu müssen oder den harten Gaumen zu durchtrennen.

In derselben Weise läßt sich auch die Hinterwand der Keilbeinhöhle übersichtlich freilegen und von ihr aus die

Hypophyse

durch Eröffnung des Türkensattels von unten erreichen und operativ behandeln (s. S. 148).

N. Die operative Therapie der Ozaena.

1. Operation nach LAUTENSCHLÄGER, Naht nach SEIFERT und HINSBERG.

Die Ozaena (bzw. Rhinitis atrophicans foetida) ist das Endergebnis einer im frühen Kindesalter beginnenden entzündlichen Erkrankung des Schleimhautparenchyms der Nasenhöhle und der Auskleidung ihrer Nebenhöhlen. Die fortschreitende bindegewebige Verödung der spezifischen Schleimhautelemente, der Schwund des Parenchyms und der Muschelknochen, die Borkenbildung, der Foetor, die Anosmie sind Folgen der Entzündung.

Unsere operativen Eingriffe sind auf die Wiederherstellung der physiologischen Funktion gerichtet, der Grad der Funktionsstörung gibt den Maßstab für die einzelnen Eingriffe. Wir untersuchen:

- a) ob und welche Entzündungserscheinungen noch vorhanden sind;
- b) ob die Nasenhöhle allseitig oder nur teilweise erweitert ist;
- c) wieweit der Abbau der Muschelknochen gediehen ist;

d) welche Teile des Parenchyms von der Atrophie besonders befallen sind;
e) wieweit die Nebenhöhlen, die Nasenrachen- oder Kehlkopfschleimhaut beteiligt sind.

Schließlich spielt das Alter des Leidenden und sein Allgemeinzustand unter Umständen eine ausschlaggebende Rolle.

Einen wichtigen Anhaltspunkt erhalten wir durch Punktion der Oberkieferhöhle vom unteren Nasengang aus (s. S. 101). Bei Jugendlichen (bzw. in frühen Stadien der Erkrankung) gelingt zumeist die Durchbohrung der medialen Kieferhöhlenwand, gelegentlich ist im Antrum noch freier Eiter vorhanden. Ist der Knochen erheblich verdickt und setzt der Punktion an der sonst dünnsten Stelle des Knochens starken Widerstand entgegen, so ist der Schluß berechtigt, daß das Leiden vorgeschritten ist.

Aus dem Grad der Knochen-sklerose in der Peripherie, der Flüssigkeitsunterbilanz, der Nebenhöhlenbeteiligung, der Schleimhautatrophie, dem Schwund der Muschelknochen können wir uns ein ziemlich zuverlässiges Bild machen von dem Stadium der Erkrankung, und nach diesem Bilde richtet sich unser Handeln.

In vielen Fällen stehen wir einer ausgeprägten Ozaena gegenüber mit vorgeschrittener Atrophie der Muscheln und bindegewebiger Verödung des Schleimhautparenchyms. Die Nebenhöhlenserosa ist in diesen Fällen höchstens noch am Boden der Kieferhöhle, in einzelnen Siebbeinzellen oder in der Keilbeinhöhle entzündlich verdickt, sonst im Ruhezustand. Dagegen bestehen die pathologischen Vorgänge im Knochen auch da, wo die Schleimhaut längst nicht mehr entzündet ist, unabhängig weiter.

Unbekümmert um den Zustand der Nebenhöhlenauskleidung und des Knochens nehmen wir die seitliche Nasenwand von der Kieferhöhle aus in Angriff.

Für das permaxilläre Vorgehen sind folgende Erwägungen maßgebend:

1. Das Grundübel ist der Verlust der spezifischen Schleimhautelemente und sein Ersatz durch Bindegewebe. Jede Verletzung der Nasenschleimhaut hat weitere Bindegewebsvermehrung im Gefolge, ist also nachteilig.

2. Der Hauptsitz der Erkrankung befindet sich in der seitlichen Nasenwand. Diese ist ohne Verletzung der Nasenhöhlenauskleidung am besten von der Kieferhöhle bzw. vom Siebbein aus erreichbar.

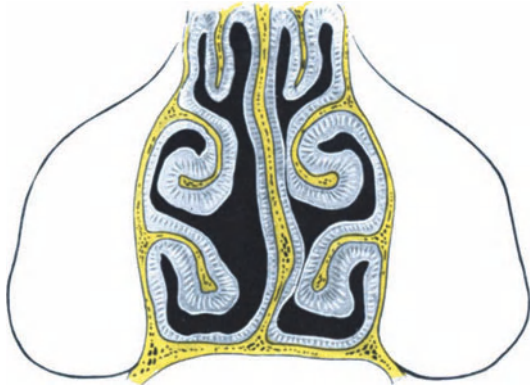


Abb. 185. Normale Nasenhöhle.

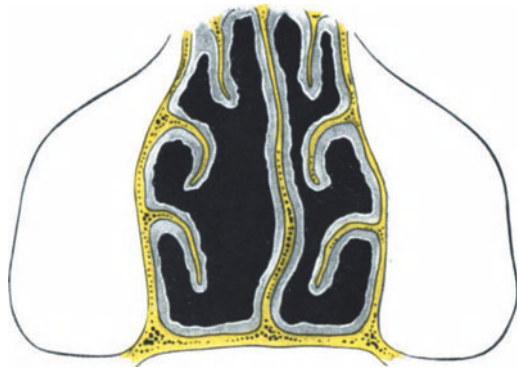


Abb. 186. Parenchym und Muschelknochen im Schwinden begriffen.

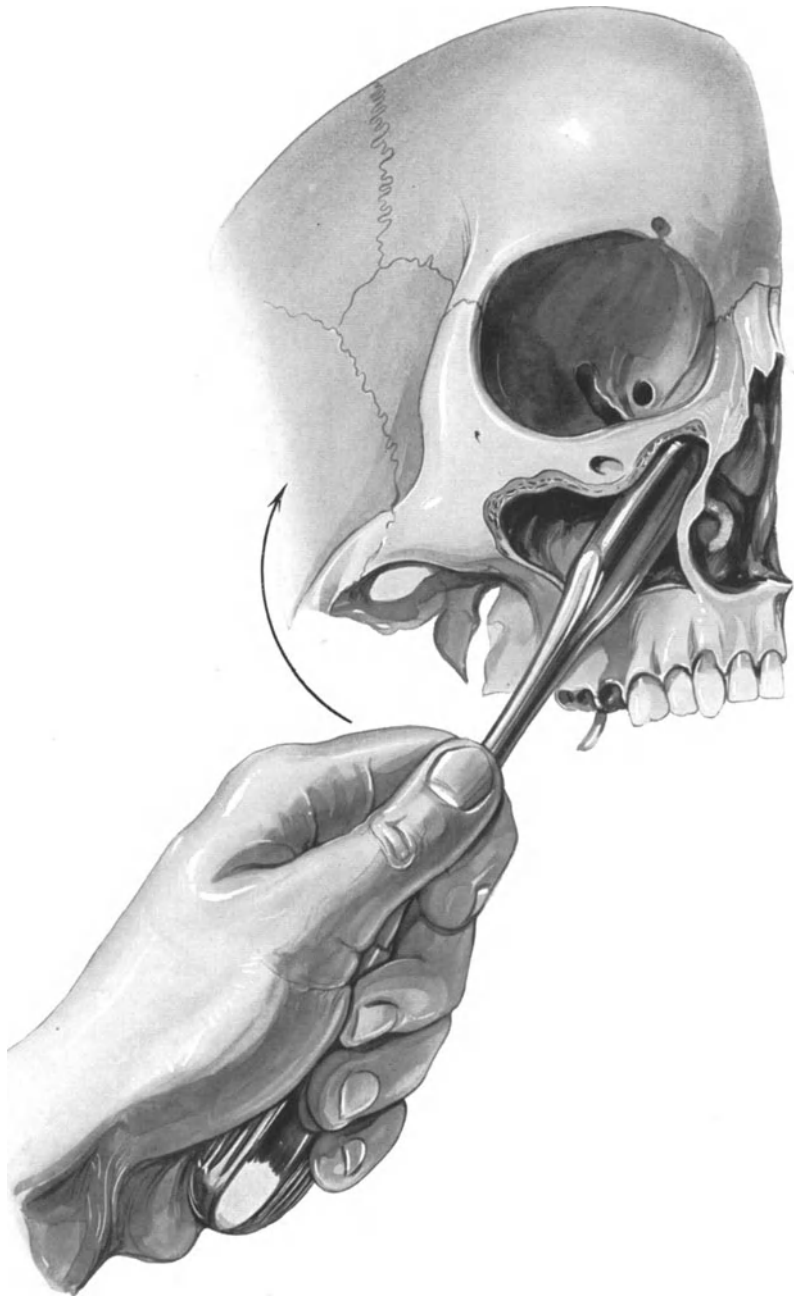

Abb. 187. Luxation der medialen Kieferhöhlenwand. Der Pfeil gibt die Richtung der Hebelführung an.

3. Der permaxilläre Weg gibt uns sogleich Auskunft über den Zustand der Nebenhöhlenauskleidung, er ist übersichtlich, erlaubt die beste Bearbeitung des oft sehr harten Knochens und eine zuverlässige Blutstillung.

4. Er vermeidet künstliche, unphysiologische Synechien und gibt die Möglichkeit, den Flüssigkeitshaushalt von den Nebenhöhlen aus sicherzustellen.

5. Bei der Einpflanzung des Speichelganges in die Kieferhöhle kann eine Abflußöffnung für den Speichel im hinteren Teil der Kieferhöhle angelegt und so das Speichelträufeln aus der Nase verhütet werden.

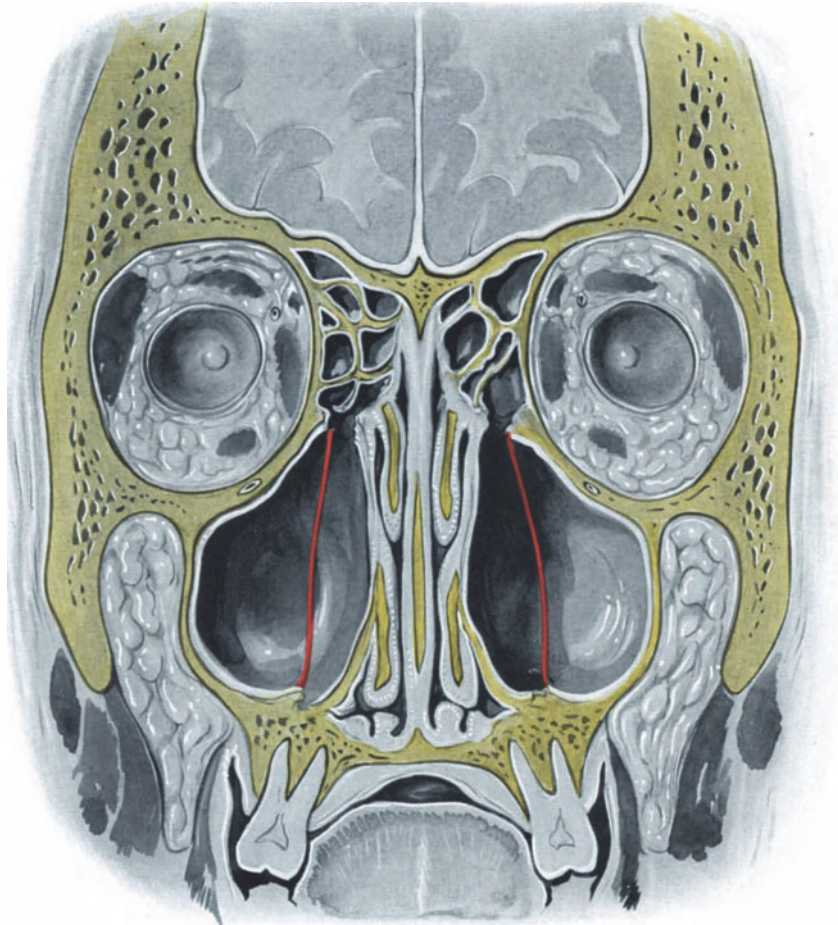


Abb. 188. Ozaenaoperation. Beide seitlichen Nasenwände mit den Muscheln sind verlagert. Die roten Linien zeigen die ursprünglichen Verhältnisse an.

Das folgende bewährte Verfahren setzt sich aus verschiedenen zweckmäßigen Eingriffen zusammen, die bei allen nicht zu weit vorgeschrittenen Fällen in einer Sitzung vorgenommen werden können.

a) Breite Eröffnung der Kieferhöhle. Bei der seltenen einseitigen Erkrankung nur auf einer Seite, sonst beiderseits. Örtliche Betäubung und Allgemeinnarkose. Breiter Schleimhautschnitt in der Umschlagfalte quer über die Zahnwurzelreihe, Ablösung der Weichteilbedeckung mit einem breiten Raspatorium (s. Abb. 136). Wegnahme der bei vorgeschrittenen Fällen meist eingesunkenen und sklerosierten facialen Kieferhöhlenwand nach oben bis zum Foramen infraorbitale, medial bis dicht an die Apertura pyriformis, lateral bis

zum Jochbeinansatz (Abb. 187). Ausräumung der erkrankten Schleimhaut; die makroskopisch wenig veränderte Schleimhaut bleibt bis auf den, die mediale Kieferhöhlenwand deckenden Teil erhalten. Spritzende Knochengefäße werden mit dem PASSOWSchen „Dorn“ (s. Abb. 41) verlötet, sonstige Blutungen durch temporäre Tamponade gestillt.

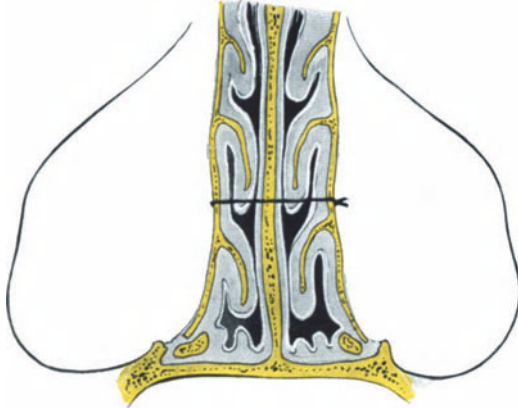


Abb. 189. SEIFERTSche Naht.

b) Verlagerung der lateralen Nasenwand. Mit einem in die Kieferhöhle eingeführten derben Elevatorium wird zunächst die hintere obere Partie der die Kieferhöhle von der Nasenhöhle trennenden Knochenwand durch kräftige, hebende Bewegungen nach dem mittleren Nasengang zu luxiert (s. Abb. 187), sodann die zunächstliegenden Siebbeinzellen unter Schonung ihrer nasalen Wand entfernt, die letztere ebenfalls in den mittleren Nasengang umgeknickt, schließlich auch der noch übrigbleibende Teil der medialen Kieferhöhlenwand so ausgiebig als möglich nach der Nasenhöhle zu verlagert. Größere Spalten in der Schleimhaut der Nasenhöhle oder Zerreißen der unteren Muschel dürfen dabei nicht entstehen. Sie lassen sich durch Abstufung der angewendeten Kraft vermeiden. Nun erfolgt bei vorgeschrittenen

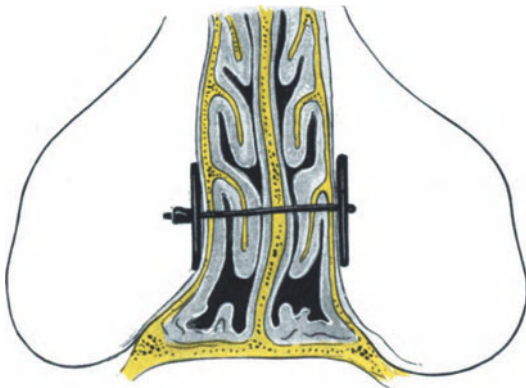


Abb. 190. HINSBERGS Plattennaht.

Fällen mit einem Metallbolzen die „Treibarbeit“ an den noch festen Knochenteilen in der Weise, daß durch kurze kräftige Hammerschläge Vertiefung neben Vertiefung angelegt wird. Durch diese Maßnahmen wird auch die laterale Nasenwand mit der ihr anhaftenden unteren Muschel der Nasenscheidewand bis zur Berührung mit derselben genähert. Dasselbe geschieht vom Siebbein aus mit der mittleren Muschel. Kräftige Tamponade der Höhle verhindert den Abfluß von Blut oder Sekreten in den Rachen, während dieselbe Reihe von Eingriffen auf der anderen Seite erfolgt. Das Resultat der Verlagerung ist auf Abb. 188 dargestellt. Damit die verlagerten seitlichen Nasenwände nicht wieder in die Kieferhöhlen zurücksinken, werden sie bei sehr weiter Nase durch die temporäre Plattennaht HINSBERGS oder durch die SEIFERTSche Naht am mittleren Teil der Nasenscheidewand festgehalten. Die von SEIFERT angegebene, rechtwinklig konstruierte Nadel (s. Abb. 191) wird in die Kieferhöhle der rechten Seite eingeführt, mit kräftigem Druck durch die medialen Kieferhöhlenwände beider Seiten und durch das dazwischen liegende Septum hindurchgestoßen, mit einer nicht zu schwachen Fadenschlinge armiert in die Kieferhöhle zurückgezogen, sodann von der linken Kieferhöhle aus an einer

benachbarten Stelle in derselben Weise durch alle 3 Schichten hindurchgeführt, die Fadenschlinge nun auch in die linke Kieferhöhle gezogen, wo die Doppelfäden kräftig angespannt und geknüpft werden (Abb. 192).

2. Die Einpflanzung des Ductus stenonianus in die erweiterte und mit dem hinteren Abschnitt der Nasenhöhle kommunizierende Kieferhöhle nach WITTMACK-LAUTENSCHLÄGER.

Vom hintersten Wundwinkel aus senkrechter Schnitt durch die Wangenschleimhaut bis in die Nähe des Ductus stenonianus, diesen im Bogen umgehend und dann scharf nach vorne abbiegend. Aus dem so entstandenen, nach vorne offenen Dreieck wird die Papille mit einem schmalen Rand der Mundschleimhaut umschnitten (s. Abb. 193), der Duktus frei präpariert, nach außen stumpf verfolgt und gelockert bis das, aus Papille und intaktem Duktus bestehende Gebilde mit einem Schleimhautrand bequem (ohne Spannung) an der hinteren oberen Peripherie der Kieferhöhlenöffnung durch einen Katgutfaden befestigt werden kann. Durch Flachziehen der winkelig ausgeschnittenen Wangenschleimhaut nach vorne gewinnt man einen bedeutenden Schleimhautlappen, dessen Wundrand mit dem unteren Wundrand der Kieferhöhle durch 2—3 Nähte vereinigt wird.

Die Heilung erfolgt meist per primam. Speichelträufeln stellt sich nur am Anfang ein, wenn die Öffnung in der Kieferhöhle nach der Nasenhöhle zu groß und der untere Nasengang in seinem vorderen Abschnitt nicht eng genug geworden ist. Man achte vor allem darauf, daß an der Überleitungsstelle des Speichels im mittleren Nasengang die Schleimhaut der lateralen Nasenwand fest der Septumschleimhaut anliegt. Die Speichelflüssigkeit kann in diesem Falle keinen anderen Weg nehmen als in den hinteren Teil der Nasenhöhle und in den Nasenrachenraum, auch wenn, wie beim Essen, der Kopf nach vorne gebeugt wird.




Abb. 191. Ozaenaoperation. Nadel nach SEIFERT.

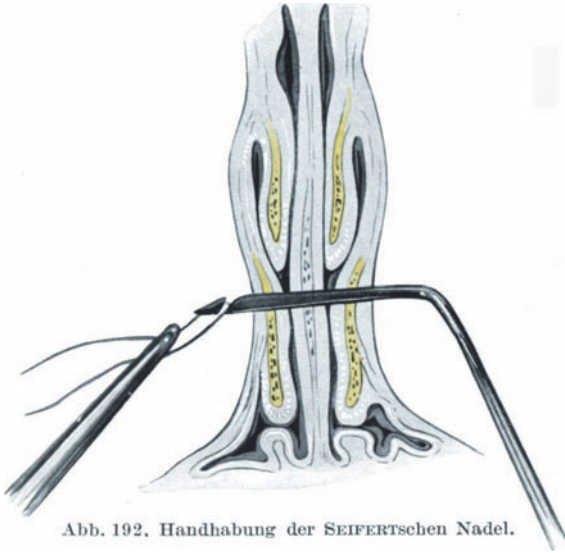


Abb. 192. Handhabung der SEIFERTSchen Nadel.

Diese Plastik ist in frühen Fällen (bei Jugendlichen) nicht nötig. Bei weiter vorgeschrittenen Fällen, wie wir sie leider auch heute noch zu Gesicht bekommen, ist es gut, die geöffneten Höhlen nach Verlagerung und Naht, 3—4 Wochen feucht zu tamponieren (täglich wechseln!) und dann erst die Plastik vorzunehmen. Schmerzhaft ist nur der erste totale Verbandwechsel, der im Ätherrausch vorgenommen werden kann. Sonst bereitet die berufene und geübte Hand keine Schmerzen.

In der Frage der Tamponade und Speichelgangplastik gibt uns das klinische Bild und der Operations-

befund die nötigen Anhaltspunkte. Bei der Vielartigkeit der Krankheitsbilder ist die Entscheidung manchenmal nicht leicht, im Zweifel wähle man immer das eingreifendere Verfahren. Nur dann ist man vor Rückschlägen geschützt.

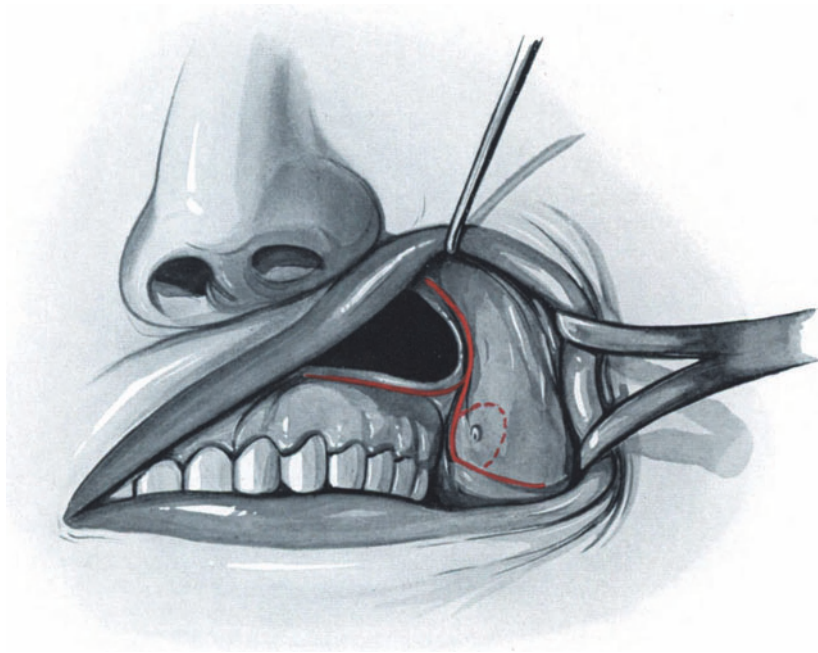


Abb. 193. Einpflanzung des Ductus parotideus in die Kieferhöhle.

So kompliziert die Operation nach der Beschreibung in ihren verschiedenen Phasen aussieht, so einfach ist ihre Ausführung.

Die Eröffnung der Kieferhöhle durch Wegnahme ihrer fazialen Wand läßt sich mit Hammer und Meißel (Stanzen eignen sich nicht), trotz der oft erheblichen Knochensklerosierung rasch ausführen; ebenso rasch geschieht die Luxation der medialen Kieferhöhlenwand, die Ausräumung der Siebbeinzellen und die Verbeulung bzw. Luxation der noch übrigen Teile der lateralen Nasenwand. Die SEIFERTSche Septumnaht ist nur bei stärkerer Knochenverdickung mit einigen Schwierigkeiten verknüpft, indes lassen sich schon im Voraus bei der Treibarbeit Lücken im Knochen herstellen, welche die Handhabung der Nadel erleichtern.

Die Plastik ist, wenn man sich den Verlauf des Speichelganges gut eingepägt hat, verhältnismäßig einfach. Oft genügt eine einzige Naht, weil die Tendenz zur Heilung und Knochenneubildung im Vestibulum oris außerordentlich groß ist. Die Wangenweichteile haben, auch wenn die Nähte nicht halten, die Neigung, sich in die Kieferhöhle zu legen und den Speichelgang mit hineinzuziehen. Bezüglich der Wirkung der Speichelflüssigkeit kommt es weniger darauf an, daß sie die Nasenschleimhaut allenthalben berieselt, sie braucht nur die Kieferhöhle und das einwandernde oder in sie hineingepflanzte Gewebe feucht zu erhalten, die Wirkung auf die gesamte Nasenschleimhaut bleibt nicht aus. Die gleichzeitige Berieselung der hinteren Partien der Nase und des Nasenrachens durch die Speichelflüssigkeit kommt auch dem Rachen und Kehlkopf zugute.

Prüfen wir den Wert der einzelnen Eingriffe, von denen jeder für sich zu einer besonderen Operationsmethode erhoben wurde, so braucht über die Wirkung der WITTMACKSchen Einpflanzung des Speichelganges auf den Flüssigkeitshaushalt nichts weiter gesagt zu werden.

Die Verengerung der Nasenhöhle dient einerseits dem Flüssigkeitsausgleich durch Einschränkung des Flüssigkeitsverbrauchs und ermöglicht andererseits, die der luxierten lateralen Nasenwand anliegenden Gebilde, einschließlich der unteren Muschel unter günstigere Ernährungsbedingungen zu setzen. Durch die Luxation und die ihr folgenden Eindellungen des Knochens werden in diesem zahlreiche Regenerationsherde geschaffen, die auf die Wiederbelebung des Parenchyms günstig einwirken.

Die Eröffnung der Kieferhöhle bzw. Siebbeinzellen ist, wie die Erfahrung lehrte, durchaus nötig.

Komplikationen ersterer Art habe ich bei keinem meiner zahlreichen Fälle erlebt. Heftige Blutungen aus den erweiterten, starrwandigen Arterien, insbesondere aus den Knochengefäßen hielten den Fortgang der Operation zwar auf, zwangen aber nie zur Unterbrechung derselben. Im allgemeinen ist die Blutung stärker als bei der einfachen Aufmeißelung der Kieferhöhle und der angrenzenden Siebbeinzellen, weil den Gefäßverödungen in der Peripherie Erweiterungen in den zuführenden arteriellen Gefäßen entsprechen. Mechanische Verlötung der Knochengefäße und temporäre Tamponade haben immer zum Ziele geführt und die Ausstopfung des Nasenrachens vermeiden lassen. Indes ist letztere Maßnahme bzw. die KUHNSche perorale Tubage Anfängern zu empfehlen, um Komplikationen von seiten der Lunge zu verhüten.

Infektionen der Nachbarorgane oder allgemeiner Art habe ich keine gesehen. Zwar kommt es in den ersten Tagen nach der Operation nicht selten zu hohen Temperaturanstiegen ohne irgendwelche lokale Reizerscheinungen, wobei das Allgemeinbefinden nur wenig leidet. Auftretende Unruhe oder Schlaflosigkeit können durch Medikamente bekämpft werden. Die unmittelbar nach der Operation eingelegten tieferen, dem Knochen anhaftenden Tampons bleiben möglichst lange liegen (8–10 Tage).

Bisweilen schwillt nach der Duktusplastik die Parotis an. Lockerung der vestibulären Naht, Kataplasmen von außen beseitigen schnell diese Komplikation. Dasselbe Verfahren gilt bei Abszeßbildung in der nach Exzision der Parotispapille geschaffenen Wangentasche. Um Abszesse oder Retentionen sicher zu verhüten, verschließt man die Kieferhöhle nicht völlig durch Naht, sondern läßt im medialen Winkel eine Öffnung, durch welche man locker einen breiten Vioformgazestreifen einlegt. Durch diese Öffnung entleert sich auch in den ersten Wochen die überschüssige Speichelflüssigkeit, wodurch der unangenehmsten Komplikation, dem Speichelträufeln, bis zur Festigung der luxierten lateralen Nasenwand vorgebeugt wird.

Die Resultate sind durchaus gut und auch für die Dauer befriedigend, in frühen Fällen am besten. Am geeignetsten sind jugendliche, in der Pubertät befindliche Kranke, bei denen noch aktive Eiterungen in den Nebenhöhlen vorhanden sind und Atrophie und Borkenbildung eben erst auftreten. Die am schwersten zu bekämpfende Fibrose hat bei ihnen nur einen geringen Grad erreicht, der Knochen ist gut zu bearbeiten, die Nebenhöhlen lassen sich leicht ausräumen, die Ernährung des dislozierten und transplantierten Gewebes ist günstiger, die Aussichten für Wiederherstellung normaler Zirkulation infolgedessen besser als bei den späten Fällen mit ausgedehnter Fibrose der Schleimhaut und Verödung ihrer spezifischen Elemente¹.

Das hier beschriebene operative Verfahren mußte sich sogleich nach seiner Bekanntgebung und ohne daß es geprüft worden wäre, vielfache Modifikationen gefallen lassen.

3. HALESCHE Modifikation.

Als erster nahm sich HALLE der Methode an. Er hielt sich zwar an meine Angaben, eröffnete jedoch die Kieferhöhle wie bei der STURMANNschen Kieferhöhlenoperation (s. d. S. 109) von der Nasenhöhle aus, indem er nach Ablösung der Schleimhaut des unteren Nasenganges den Knochen der seitlichen Nasenwand durchmeißelte und diese von hier aus luxierte.

Schnittführung. Senkrechter Schnitt durch die Nasenschleimhaut dicht hinter der Apertura pyriformis, aber vor den Muschelköpfen, den Nasenboden überquerend bis zum Septum. Die Abhebelung der Schleimhaut des unteren Nasenganges gelingt leicht, weil hier das Parenchym vom Schrumpfungsprozeß am längsten verschont bleibt. Hierauf erfolgt die Luxation der seitlichen Nasenwand mit einem kräftigen, in die Kieferhöhle eingeführten Hebel bis zur Berührung der Muscheln mit der Nasenscheidewand. Anfrischung der mit dem Septum korrespondierenden Muschelteile und der Septumschleimhaut zum Zwecke narbiger Verwachsung dieser Teile und zur dauernden Fixation der seitlichen Nasenwand in ihrer neuen Stellung. Tamponade der Kieferhöhle, Weiterbehandlung wie bei der STURMANNschen Operation (s. S. 109) durch die nasale Lücke.

HINSBERG nimmt wieder die seitliche Nasenwand zum Angriffspunkt, eröffnet die Kieferhöhle von der fazialen Wand aus, mobilisiert die mediale Kieferhöhlenwand, wobei ein Stück der Crista pyriformis in die Luxation einbezogen wird und befestigt, nachdem der Eingriff auf beiden Seiten vorgenommen worden ist, die Nasenwände an das Septum mit folgender Naht:

Eine Metallplatte von 1 : 1,5 cm wird mit einem starken Bronzedraht versehen, dieser durch die mediale Kieferhöhlenwand der einen Seite, dann durch die Nasenscheidewand und die Kieferhöhlenwand der anderen Seite mittels einer kräftigen Nadel hindurchgeführt. Nach Abnahme der Nadel wird auf das Ende des Bronzedrahtes von der anderen eröffneten Kieferhöhle aus eine zweite

¹ Vgl. LAUTENSCHLÄGER: „Grundlagen der Ozaenatherapie“. Arch. Ohr- usw. Heilk. 120.

Metallplatte und eine durchlöchernte Bleiperle aufgefädelt. Nachdem die Metallplatten und mit ihnen die seitlichen Nasenwände ad maximum einander genähert sind, wird die Bleiperle mit einer Flachzange zusammengedrückt, so daß sie sich auf dem Bronzedraht nicht mehr verschieben kann. Die Tamponade fällt weg. HINSBERG hat, um zur Entfernung der eingepflanzten Fremdkörper nicht noch einmal die Kieferhöhlen öffnen zu müssen, resorptionsfähiges Material anstatt der Metallplatten genommen und ist mit seinen Erfolgen ebenso zufrieden wie HALLE.

4. Die Eingriffe von der Nasenscheidewand aus.

Zuerst hat SCHÖNSTADT mit Erfolg Tibiaspäne von der Nasolabialfalte aus unter die Schleimhaut des Nasenbodens und der Scheidewand eingelegt. BRÜNINGS nahm Fettgewebe, nachdem er die Schleimhaut von der Nasenhöhle aus abgelöst und eine Tasche zur Aufnahme des Gewebes gebildet hatte. ECKERT MÖBIUS verwendet präparierten Rinderknochen (Spongiosa vom Rinderknie) bzw. Knochenbrei.

Schleimhautschnitt wie bei der submukösen Fensterresektion (s. S. 86). Ablösung von Perichondrium und Periost bis in die Gegend der Choanen. Die Schleimhaut darf nicht einreißen, eine Forderung, die bei weit vorgeschrittener Atrophie kaum erfüllbar ist. In die durch Schleimhautablösung gebildete, nur vorne offene Tasche werden in Segmente geteilte und abgemessene Knochenstücke so eingelegt, daß die Tasche eben ausgefüllt ist.

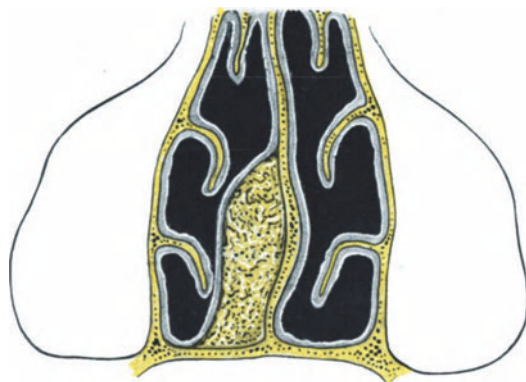


Abb. 194. Verengung der Nasenhöhle von der Scheidewand aus.

Anstatt der Knochenspongiosa nimmt THIELEMANN Knochenmus, das mit einem Spatel oder dem Instrument von DÖRSCHLAG in die Tasche gebracht wird.

Die geschonte Schleimhaut legt sich von selbst überall an und braucht nicht genäht zu werden.

Die geschonte Schleimhaut legt sich von selbst überall an und braucht nicht genäht zu werden.

Diese einfache Operation wird zu verschiedenen Zeiten erst auf einer, dann auf der anderen Seite ausgeführt und soll in nicht weit vorgeschrittenen Fällen zur „Umstimmung“ der Schleimhaut genügen.

Zur gerechten Beurteilung einer Operationsmethode und ihrer Modifikationen bedarf es bei der Ozaena guter und langer Beobachtung. Jeder operative Reiz hat eine gewisse symptomatische Besserung zur Folge, die „Umstimmung“ ist aber nicht immer von Dauer, Rückschläge erfolgen oft noch nach Jahren. Nur die Art und Stärke der Rückschläge, der Zeitraum innerhalb dessen sie geschehen, die Mühe und Mittel, welche zu ihrer Überwindung aufgebracht werden müssen, geben uns Maßstäbe für die Wirksamkeit und Zuverlässigkeit der angewandten Methode an die Hand.

O. Die pernasalen Hypophysenoperationen.

1. Die perseptale Methode nach O. HIRSCH (Abb. 195).

In der Richtung auf die Keilbeinhöhle wird ein langes und entsprechend breites Stück der Nasenscheidewand (s. diese Operation S. 86) bis zum Rostrum

sphenoidale weggenommen, die Schleimhaut der vorderen Keilbeinhöhlenwand beiderseits vom Ansatz des Vomer mit einem abgelenkten Elevatorium abgehoben, hierauf ein Siebbeinhaken in eines der vorliegenden Ostien der Keilbeinhöhle eingeführt, die Eingangspforte mit einer von hinten nach vorne schneidenden Stanze erweitert und von hier aus die ganze vordere Keilbeinhöhlenwand einschließlich des Rostrum sphenoidale und der Keilbeinhöhlenzwischenwände abgetragen.

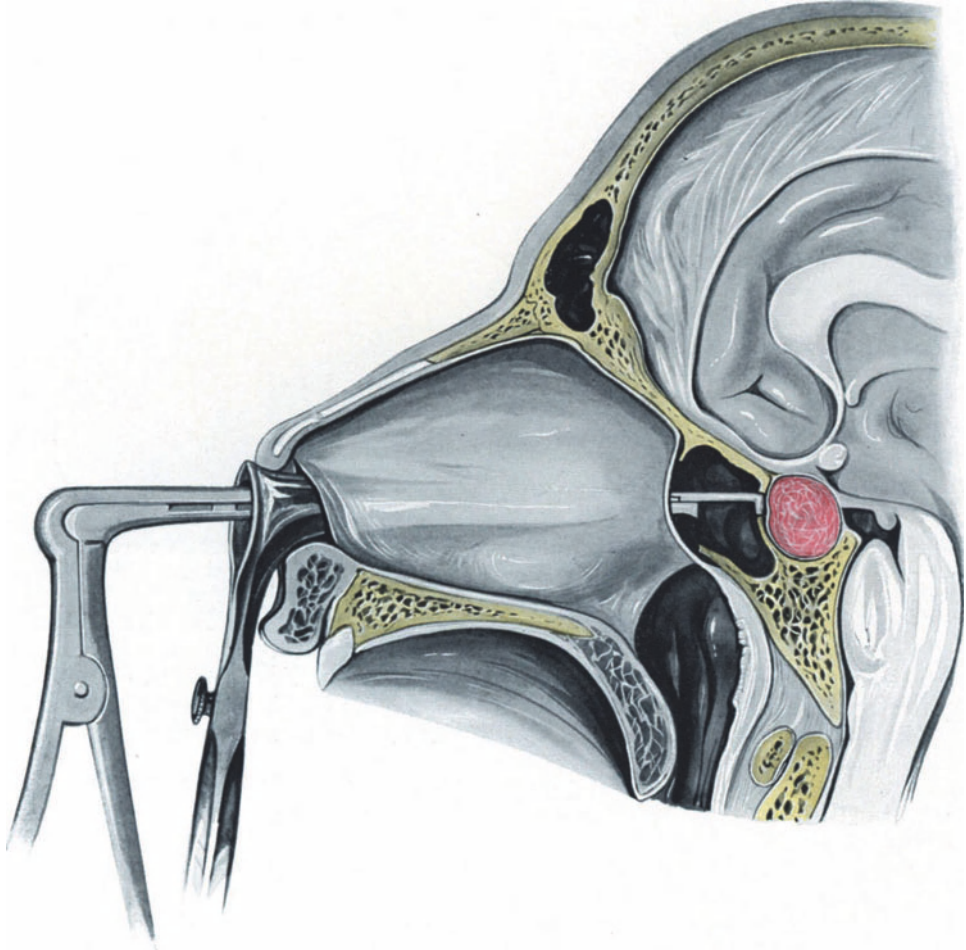


Abb. 195. Perseptale Hypophysenoperation nach O. HIRSCH.

Durch diese, verhältnismäßig einfache Voroperation ist ein für den Geübten hinreichend übersichtlicher Zugang zum Boden des Türkensattels geschaffen. Der die Hypophyse von der Keilbeinhöhle trennende Knochen muß nun durchbohrt werden, was mit einem langen schmalen Meißel leicht gelingt, wenn ein Tumor ihn bereits verdünnt hat. Eine dickere Knochenlage kann diesen Teil der Operation erschweren. In einem solchen Fall sucht man, vorsichtig mit einem Hohlmeißel in die Tiefe dringend und die Knochenspäne mit Haken und Pinzette entfernend, ein kreisrundes Loch im Knochen herzustellen, von dem aus man den Rand schichtweise soweit abträgt, bis eine genügend große

Stelle der Dura freiliegt. Nach Bedarf löst man die Dura mit einem rechtwinklig abgebogenen Raspatorium (HIRSCH) seitlich noch weiter vom Knochen ab, worauf dann das feste Duragewebe genau in der Mittellinie mit einem spitzen, scharfen Messer gespalten und der Tumor mit einem stumpfen Löffel (Gallensteinlöffel, KIRSCHNER) und Konchotom im Gebiete der Sella ausgeräumt bzw. Teile des Tumors zur mikroskopischen Untersuchung entfernt werden.

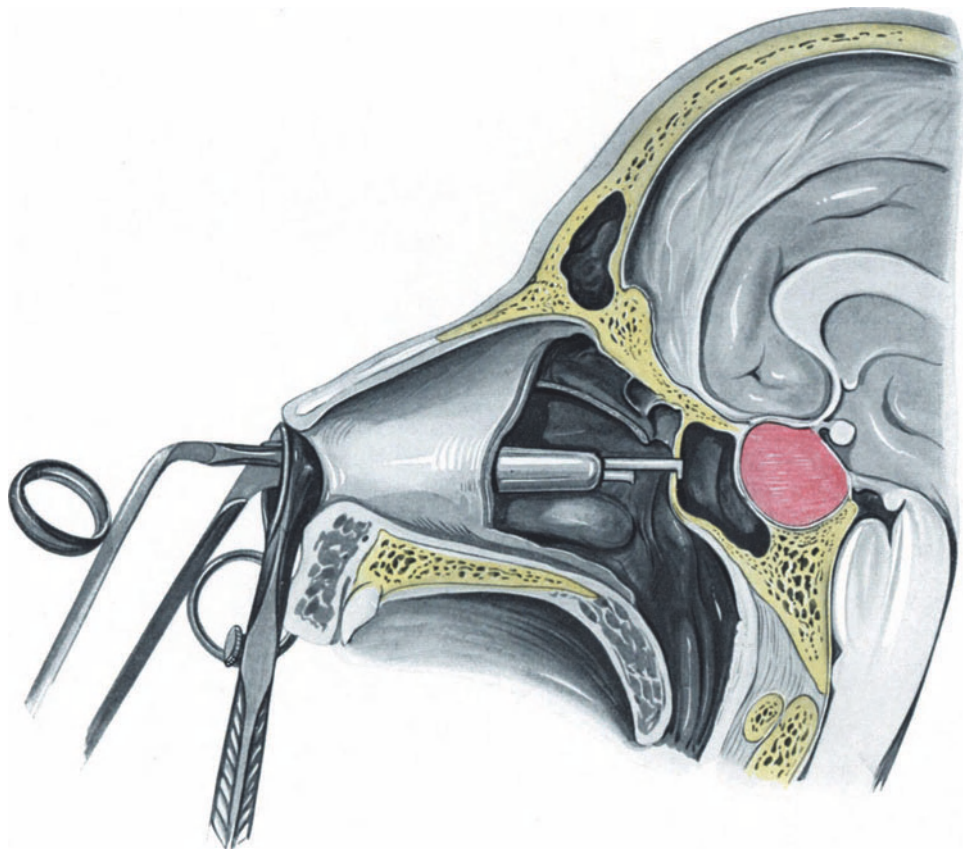


Abb. 196. Septale Hypophysenoperation nach WEST-CLAUS.

Um die stets verhängnisvolle Verwechslung mit einem Hydrocephalus internus zu verhüten, punktiert man den Tumor vor der Duraspaltung. Saugt die Spritze Liquor cerebrospinalis an, dann verzichtet man auf weitere Eingriffe.

2. Modifikation nach WEST-CLAUS.

WEST schenkt sich die submuköse Resektion, drängt das knorpelige Septum im ganzen beiseite, durchtrennt es im hinteren Teil, nimmt, ohne eine Schleimhauttasche zu bilden, das ganze knöcherne Septum einschließlich seiner Schleimhautbedeckung zwischen die Blätter eines langen KILLIANSchen Spekulum, entfernt den Vomer und gelangt so ebenfalls an die vordere Keilbeinhöhlenwand. Das weitere Vorgehen entspricht im großen und ganzen den Angaben HIRSCHS.

H. CLAUS operiert nach WEST und räumt außerdem nach Resektion der mittleren Muscheln beiderseits das Siebbeinlabyrinth aus. Er erreicht dadurch eine größere Bewegungsfreiheit und bessere Übersicht als WEST (Abb. 196).

3. Der bukko-nasale Weg (durch eine Kieferhöhle)

vorgeschlagen von FEIN, zuerst beschrieben von A. DENKER.

Vorgehen wie bei der DENKERSCHEN Operation der Nasenrachengeschwülste.

Zunächst Radikaloperation der Kieferhöhle, wobei die ganze mediale Wand der Kieferhöhle einschließlich der unteren und mittleren Muschel entfernt wird. Ausräumung der mittleren und hinteren Siebbeinzellen und der Keilbeinhöhle auf der entsprechenden Seite. Sodann Eröffnung auch der anderen Keilbeinhöhle und Freilegung der Hypophyse in der oben geschilderten Weise.

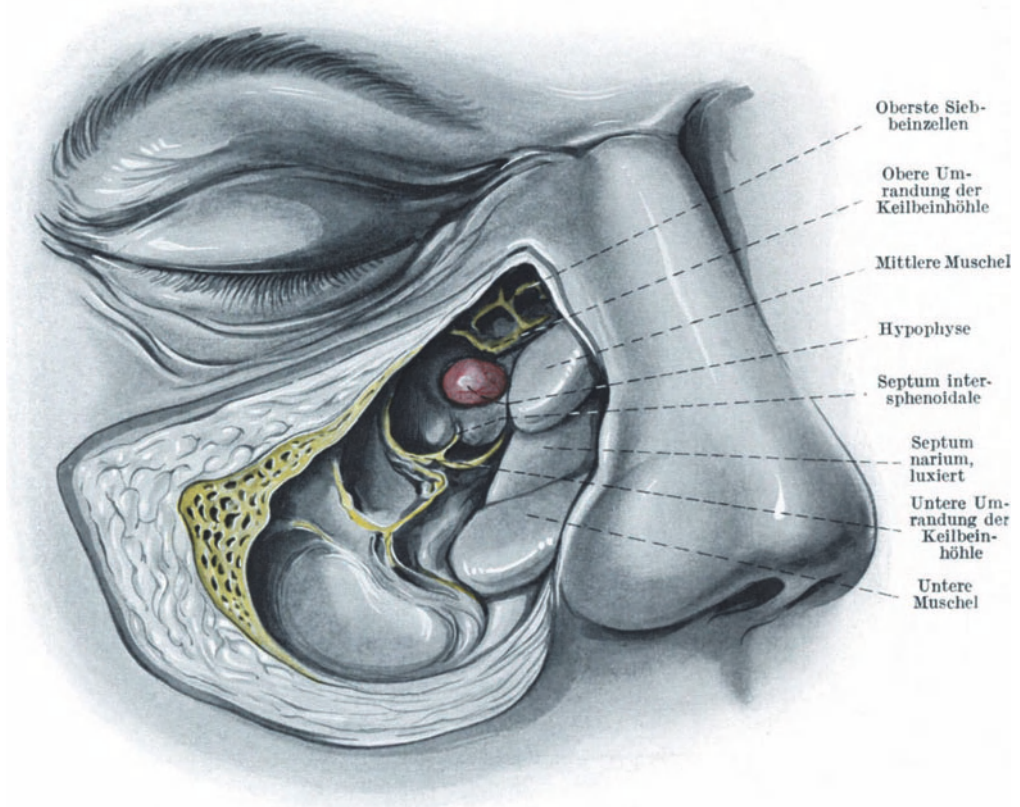


Abb. 197. Topographie nach Luxation der medialen Kieferhöhlenwand.

Abgesehen von der schonenden Methode O. HIRSCHS und seiner Modifikation durch WEST, welche dem Facharzt überlassen bleiben, sind die anderen hier erwähnten Verfahren eingreifend und zerstören funktionswichtige Organe der Nase.

Wir erhalten die mediale Kieferhöhlenwand und das innere Profil der Nasenhöhle, ohne dabei die Vorteile der FEIN-DENKERSCHEN Methode aufzugeben.

Das Verfahren ist folgendes:

Schnitt durch die Übergangsfalte der Wangenschleimhaut wie bei der Radikaloperation der Oberkieferhöhle (s. S. 102). Ablösung der Schleimhaut samt Periost medial bis an den Rand der Apertura pyriformis, seitlich bis an die Crista zygomatico-alveolaris, oben — mit Umgehung des Foramen infraorbitale — bis zum Os lacrymale. Der Ausdehnung der Schleimhautablösung angemessen wird der

Knochen mit Meißel und Hammer entfernt. Hierauf Abspaltung des hinteren Teiles der medialen Kieferhöhlenwand mit einem Faustelevatorium (s. dieses, S. 138, Abb. 187), wobei die Gegend des Jochfortsatzes als Hypomochlion benutzt wird. Durch hebelnde Bewegungen wird nun die ganze mediale Kieferhöhlenwand ins Naseninnere gedrängt, wobei auch der Vomer eingebrochen und in die Nasenhöhle der anderen Seite verlagert wird. Nun erfolgt die Ausräumung

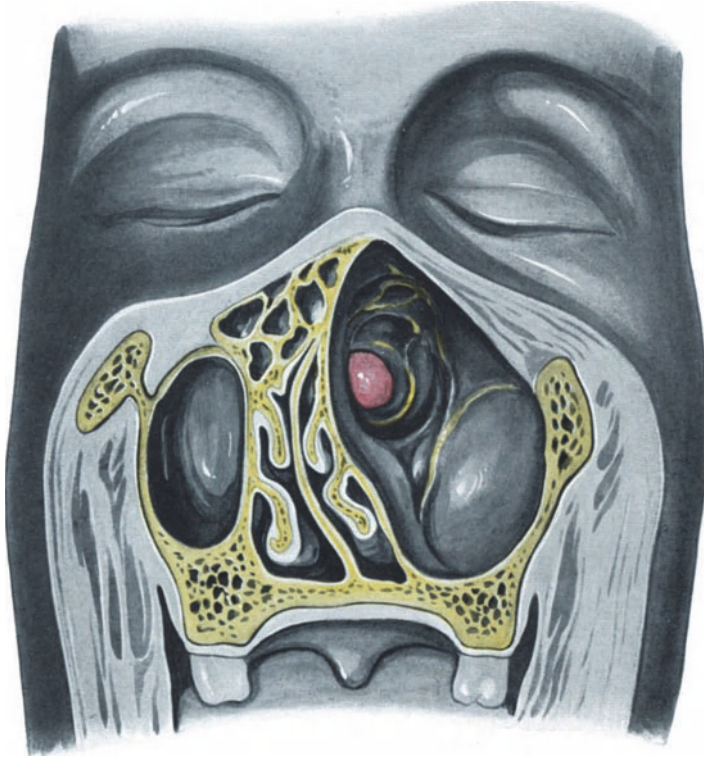

Abb. 198. Hypophysenoperation nach LAUTENSCHLÄGER.

des frei zutage liegenden Siebbeinlabyrinthes mittels Konchotoms und scharfen Löffeln unter Schonung der Lamina papyracea.

Am Übergang von der Kieferhöhle in das Siebbein wird die, beide trennende Knochenschwelle möglichst tief abgetragen, ohne daß dabei die retromaxillären Gefäße verletzt werden. Die Keilbeinhöhle schließt sich den hinteren Siebbeinzellen unmittelbar an, sie wird bei der Ausräumung der letzteren mit eröffnet, die Öffnung verbreitert.

Danach erfolgt die Resektion des Rostrum sphenoidale, die Entfernung der vorderen Keilbeinhöhlenwand der anderen Seite und die Ausräumung der gesamten Hohlräume im Keilbeinkörper, einschließlich aller Zwischenwände und eventuell auch der Schleimhautauskleidung.

Nun liegt die knöcherne untere Wand des Türkensattels im Grunde der Operationshöhle meist in Form eines Wulstes vor Augen. Sie wird genau in der Mitte mit einem feinen Meißel geöffnet, die Öffnung mit dem Meißel oder einem Siebbeinhaken erweitert, die Dura vorsichtig von ihrer Unterlage abgehoben, sodann, ebenfalls genau in der Mitte mit einem scharfen, spitzen Skalpell

durchtrennt, die Tumormassen bzw. die Zystenwände ausgelöffelt (stumpfer Gallensteinlöffel!), sodann die Öffnung im Boden der Sella durch einen kurzen flachen Vioformgazetampon abgeschlossen, über welchen die weiteren Höhlentampons geschichtet werden. Diese werden nach 2—5 Tagen erneuert, der Fenstertampon bleibt 10—12 Tage liegen.

Um schon vor der Operation Klarheit über die Festigkeit und Dicke des Knochens, über die Größe, Ausdehnung und Kammerung der zu durchdringenden Höhlen, insbesondere der hinteren Siebbeinzellen und der Keilbeinhöhlen zu gewinnen, fertigen wir mehrere gute Röntgenbilder der in Frage kommenden Höhlen und ein Stereoskopbild an. Bei unregelmäßiger Kammerung der Keilbeinhöhlen und der hinteren Siebbeinzellen kann die Orientierung schwierig sein, die Vorwölbung der Tumorstelle ist aber auch in diesen Fällen unschwer zu erkennen. Sonst hält man sich genau an die Mitte der Keilbeinhöhlenhinterwand, wobei stehen gelassene Reste des Septum intersphenoidale Führung geben können. Damit die beim Liegen nach hinten gerichtete Kopfhaltung nicht zu topographischen Irrtümern verleitet, bringen wir nach der breiten Eröffnung und Ausräumung der Keilbeinhöhle den Kranken in halbe Sitzstellung und orientieren uns dann noch einmal über den Punkt, dem genau der Boden des erweiterten Türkensattels entspricht. Zu einer verhältnismäßig kleinen Keilbeinhöhle gehört meist ein größerer und kompakter Keilbeinkörper, bei großen Keilbeinhöhlen ist der Knochen ihrer Hinterwand dünner und leichter zu durchbrechen. Man hüte sich, die Öffnung zu hoch anzulegen, damit man nicht die Basis der mittleren Schädelgrube trifft, bleibe aber auch genügend weit vom Boden der Keilbeinhöhle ab, um nicht in den Keilbeinkörper oder gar in den Clivus zu geraten.

Die Operation kann von jeder Seite aus vorgenommen werden. Wir bevorzugen die Seite, auf der die an sich weitere und übersichtlichere Nasenhöhle zu finden ist, der rechtshändige stellt sich auf die rechte, der linkshändige wählt lieber die linke Seite des Kranken.

Vor der Operation enthalten wir uns jedes, auch noch so geringfügigen Eingriffs in der Nase oder im Rachen, räumen Polypen oder Hypertrophien lieber im Verlauf unseres Haupteingriffs aus und lassen jede akute Entzündung erst völlig abklingen, bevor wir handeln.

Geeignet für die transsphenoidalen Operationsmethoden sind vor allem die Geschwülste, welche im Sattel selbst sitzen, ihn gleichmäßig erweitert und den knöchernen Boden der Sella verdünnt haben, also die intrazellulären Zysten und Adenome.

Ist die Behandlung eines Tumors mittels Radiums angezeigt, dann gibt der permaxilläre Weg die beste Möglichkeit, die Radiumkapsel nahe an den Tumor heranzubringen und sie jederzeit ungehindert auszuwechseln.

Die Eingriffe im Rachen und Kehlkopf.

Von

A. LAUTENSCHLÄGER-Berlin.

Mit 44 Abbildungen.

Einleitung. In den starren, von Teilen des Skelets und zahlreichen Muskeln gebildeten Mantel des Halses ist das Eingeweidekabel derart eingefügt, daß es bei geringster Reibung die größte Beweglichkeit besitzt. Diesen Vorzug verdankt es dem sehr lockeren, den ganzen „Mantel“ auskleidenden Bindegewebe, welches den Eingeweiden beim Schlucken, Sprechen und Würgen alle Raumveränderungen und Gewebsverschiebungen erlaubt (Abb. 1). Da die Muskulatur, welche die Halseingeweide bewegt, stufenartig in der Richtung von der Schädelbasis nach dem Brustkorb verläuft (Abb. 2), geschehen die aktiven Verschiebungen im wesentlichen auf- und abwärts, seitliche Bewegungen können nur passiv erfolgen.

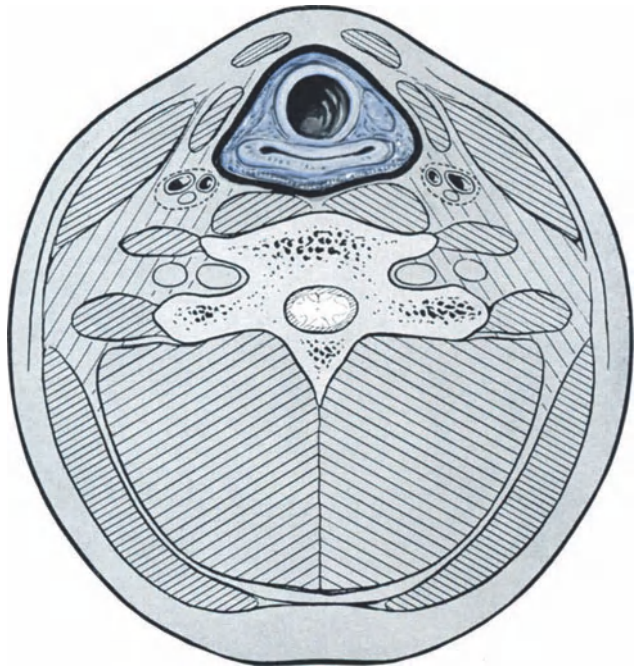


Abb. 1. Frontalschnitt durch den Hals. (Schematisch.) Luft- und Speiseröhre sind in einen von lockerem Bindegewebe umgebenen starren Mantel verschiebar eingefügt.

Man hat den an der Schädelbasis beginnenden bis zum Eingang der Speiseröhre reichenden Eingeweideraum in drei Abschnitte zerlegt:

a) in den Epipharynx, b) den Meso- und c) den Hypopharynx. Die Abgrenzung ist aus den Abb. 3 u. 4 ersichtlich.

1. Die Eingriffe im Nasenrachen.

Der Nasenrachen (Epipharynx) wird begrenzt oben vom knöchernen Rachen-
dach (Fornix), hinten von der Wirbelsäule (Atlas und Epistropheus). Die reliefartig gestalteten Seitenwände enthalten die vorspringenden knorpligen

Mündungen der Tuba Eustachii und die sog. ROSENMÜLLERSchen Gruben (Abb. 3). Die Auskleidung des Nasenrachens ist die gewöhnliche der Eingeweidewände, nur im Fornix fehlt die Muskelhaut, die Schleimhaut ist dort lediglich durch

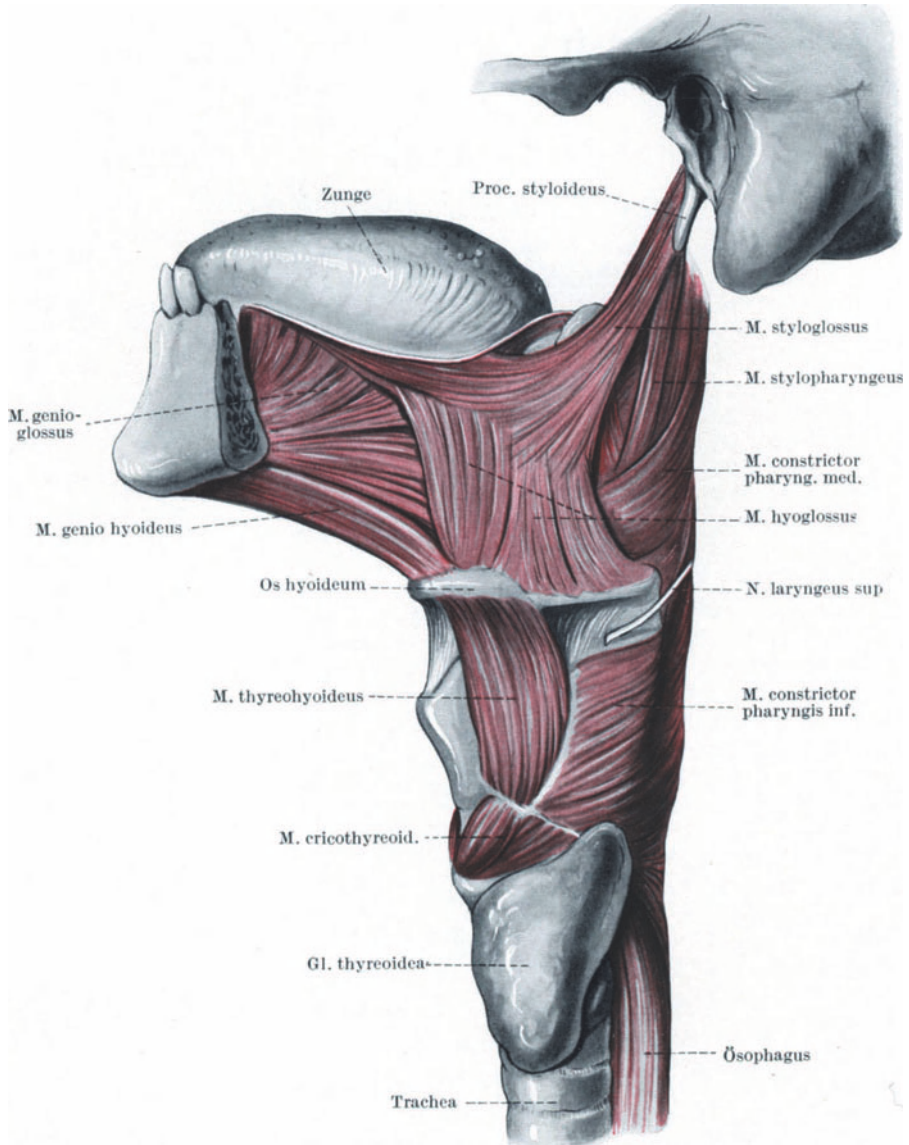


Abb. 2. Stufenartig gebauter Muskelapparat der Halseingeweide.

eine dünne derbe bindegewebigen Schicht direkt mit dem Knochen verlötet. Weiter abwärts gesellt sich zu der lockerer werdenden Faserhaut eine dünne Muskelschicht (Konstriktoren und Levatoren des Schlundkopfes), deren Züge sich in der Mittellinie der Hinterwand über der Wirbelsäule zur Rachennaht vereinigen (Raphe pharyngis).

Vorne geht der Nasenrachen in die Nasenhöhle über, als Grenze ist eine durch die Choanen gelegte Ebene zu denken.

Die Nasenrachenschleimhaut trägt flimmerndes Zylinderepithel und viele Drüsen. Zwischen Schleimhautmuskelschlauch und der prävertebralen Halsfaszie, im sog. Retroviszeralraum sind Lymphdrüsen eingelagert, deren mittlere nur im Kindesalter vorhanden ist, während die beiden seitlichen in der Höhe des Atlas gelegenen Drüsen auch noch ins spätere Lebensalter hineinreichen.

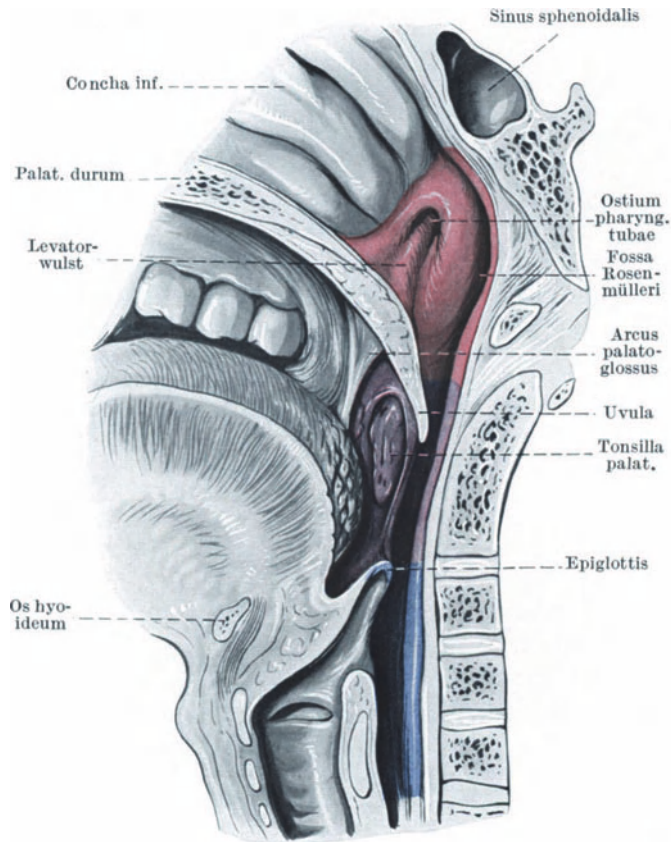


Abb. 3. Medianschnitt durch den Pharynx. Epipharynx rot, Mesopharynx violett, Hypopharynx blau.

Sie sind chirurgisch von Bedeutung, weil sie vereitern und Abszesse im prävertebralen Bindegewebe hervorrufen können. (Siehe retropharyngealen Abszeß S. 178.)

Das knöcherne Rachendach setzt sich zusammen aus dem unteren Teil des Keilbeins und dem vorderen Teil des Hinterhauptbeins. Es ist der Sitz der meist schon im frühen Kindesalter ausgebildeten Rachenmandel (Abb. 5, s. S. 155) (LUSCHKASche Tonsille), einer Anhäufung lymphoiden Gewebes, die oft weit in den Nasenrachen vorspringt. Sie bildet sich früher oder später meist von selbst zurück, kommt aber bisweilen als flaches Polster noch im höheren Lebensalter vor.

Die Störungen durch die vergrößerte Rachenmandel betreffen in erster Linie die Nasenatmung. Folgen der (auch durch andere Ursachen hervorgerufenen) Atemstörung sind: Behinderte Nahrungsaufnahme, mangelhafter Schlaf, die

ungenügende Ventilation der Mittelohrräume, örtliche und allgemeine Zirkulationsstörungen, die verlangsamte geistige Entwicklung, Hochstand des Gaumengewölbes und Einziehung im unteren Teil des Brustkorbes.

Wir stellen das Vorhandensein einer Rachenmandelvergrößerung am häufigsten durch die Rhinoscopia posterior fest. Ist sie nicht anwendbar, so nehmen wir unsere Zuflucht zur vorderen Rhinoskopie. Meist kann selbst bei ungebärdigen Kindern die Abschwellung der unteren Muschel durch $\frac{1}{2}$ % iges Pantokain mit einer Spur Suprarenin oder Corbasil bis zu einem solchen Grade

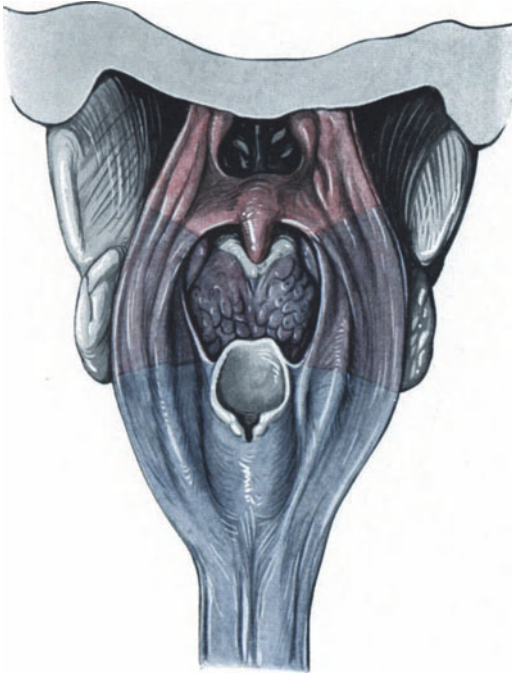


Abb. 4. Pharynx von hinten eröffnet. Farben wie in Abb. 3.

bewirkt werden, daß die hintere Rachenwand bei guter Beleuchtung zu erkennen ist. Man hat dabei den Vorteil, in der Nase selbst gelegene Atmungshindernisse nicht zu übersehen. Der Tubeneingang, der die Rachenmandel seitlich begrenzt, liegt geradewegs am Ende der unteren Muschel, man kann also nicht fehl gehen, wenn man den Rand der abgeschwollenen Muschel als Leitschiene benutzt und beim Phonieren die Bewegungen der hinteren Rachenwand verfolgt. Eine vergrößerte Tonsilla pharyngea bewegt sich beim Schlucken mit ihren Lichtreflexen mit und verrät dabei ihre Größe und Beschaffenheit. Die Hochhebung des Gaumensegels und der Uvula durch einen schmalen Spatel gibt keinen genügenden Einblick, die Untersuchung mit dem Zeigefinger ist schmerzhaft und entzweit das untersuchte Kind meist für immer mit seinem

Arzte. Wenn dringende Gründe für diese Form der Diagnosenstellung sprechen (Verdacht auf Tumor, Mißbildung u. a.), dann soll durch Einträufelung einer $\frac{1}{2}$ %igen Novokain- oder Pantokainlösung in beide Nasenhälften der Nasenrachen unempfindlich gemacht und die Untersuchung so rasch und schonend als möglich vorgenommen werden.

Nach Anästhesierung der hinteren Rachenwand kann der Diagnose sogleich die Adenotomie ohne oder mit Rauschnarkose folgen.

Die Annahme, daß durch interne Mittel oder durch Änderung der Ernährung hypertrophische Rachenmandeln sich von selbst zurückbilden, trifft nur für einzelne Fälle und in geringem Maße zu.

Meist braucht die natürliche, schon vor Beginn der Pubertät einsetzende Rückbildung, viele Jahre, im übrigen tritt mit der Zeit eine notdürftige Anpassung des Organismus an die Verengerung der oberen Luftwege ein.

Nachdem die über viele Jahrzehnte sich erstreckende Erfahrung erwiesen hat, wie günstig die Entfernung der hyperplastischen Rachenmandel in bezug auf die ganze körperliche und geistige Entwicklung des Patienten, auf Nasen- und Ohrenleiden u. a. wirkt, muß dem chirurgischen Eingriff die erste Stelle in der Therapie zuerkannt werden.

Damit aber die volle Wirkung des segensreichen Eingriffs in die Erscheinung trete, muß unsere Arbeit so gründlich als möglich sein; es dürfen keine Reste stehen bleiben, die sich wieder ergänzen können. Der ungenügende Eingriff ist zwecklos und wenn eine Operateur behauptet, er hätte alles entfernt, trotzdem seien die typischen adenoiden Wucherungen nachgewachsen, so kann man als sicher annehmen, daß er ungenügend operiert hat.

Die totale Entfernung ist denn auch kein so einfacher Eingriff als er meist hingestellt wird. Viel Erfahrung, geschickte Handhabung der Instrumente und gut geschultes Personal verbürgen erst für jeden Fall die unbedingte Sicherheit des Erfolges.

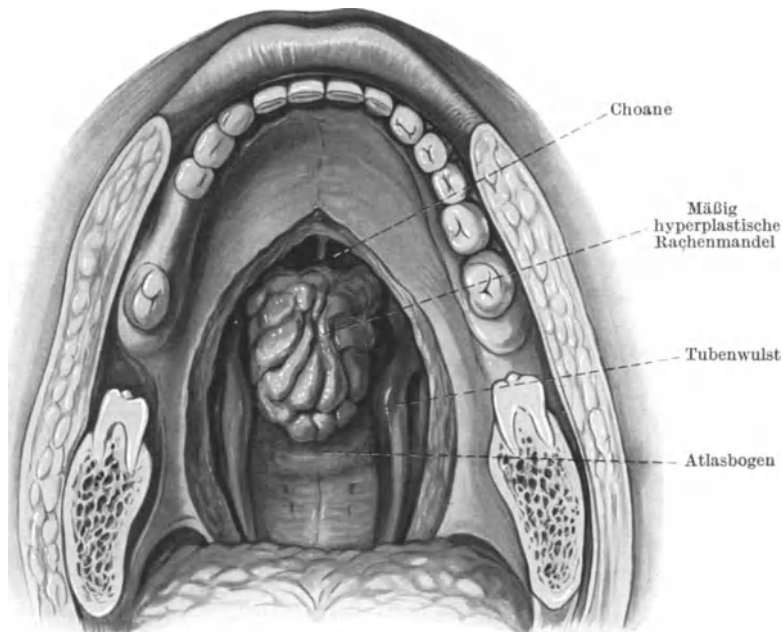


Abb. 5. Topographie der Rachenmandel. Gaumendach zum Teil abgetragen.

Operation der Rachenmandel.

Die erste Bedingung ist die absolut ruhige Haltung des zu Operierenden durch eine zuverlässige Mannsperson. Der ausweichende Patient stellt jede gerechte Instrumentenführung von vornherein in Frage. Da es zuverlässige, mit allen „Tücken des Subjekts“ vertraute Leute — Familienmitglieder sind durchaus abzulehnen — nur selten gibt, so wenden wir meist die Rauschnarkose (Brom- oder Chloräthyl) an.

Patient sitzt gerade ausgerichtet auf dem Schoße des Wärters, der die kindlichen Beine zwischen seinen Schenkeln festklemmt und mit seinen Händen die Hände des Kindes über dem Becken so verschränkt, daß die Atmung ungehindert bleibt (Abb. 6).

In den freien, gerade ausgerichteten Kopf wird vor der Betäubung der Mundsperrer eingesetzt und nun der Mund langsam und genügend weit geöffnet (Abb. 7 und 8). Bei der sofort folgenden Bromäthernarkose enthält die nach außen abgedichtete Maske das Narkotikum, das auf eine mehrfache Lage Mull vorher eingegossen wurde. Die Maske muß fast luftdicht aufgesetzt werden. Die Chloräthylnarkose geschieht in der üblichen Weise. Man unterbricht die Narkose wenige Sekunden nachdem der Widerstand des Kindes nachgelassen

hat, nimmt die Maske ab, wartet, wenn die Narkose zu tief ist, bis die ersten Abwehrabsichten erkennbar werden und operiert, indem man das BECKMANNsche



Abb. 6. Fixation des Kranken durch einen Gehilfen nach DENKER.

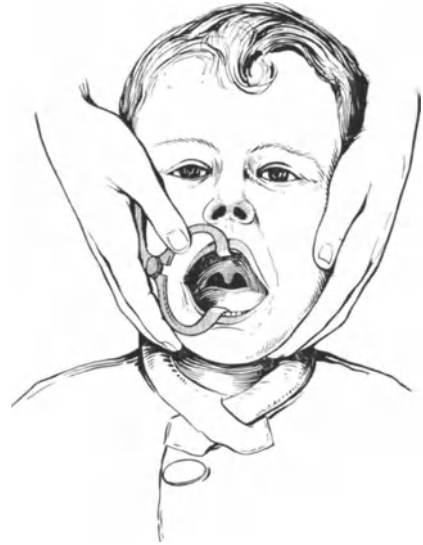

Abb. 7. Fixation des Kopfes durch eine zweite Hilfsperson. Der Mundsperrer ist eingesetzt und wird von hinten zugleich mit dem Kopfe festgehalten.

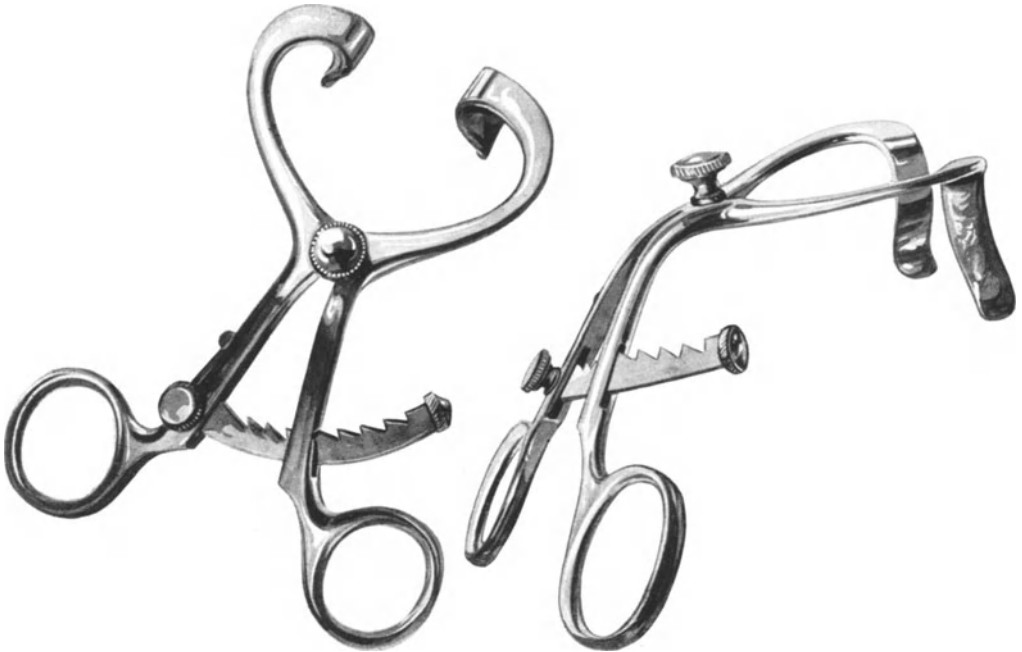

Abb. 8. Mundsperrer nach DOYEN-JANSEN.

Ringmesser (Abb. 10) hinter dem Gaumensegel so hoch als möglich hinaufschiebt, es an das Rachendach anpreßt und nun den Griff hebend, die Messerschneide an

der hinteren Nasenrachenwand gleichmäßig nach unten durchzieht (s. Abb. 9). Da man im Dunkeln arbeitet, muß man ein feines Tastgefühl besitzen und mit der Örtlichkeit wohl vertraut sein.

Der Rahmen des Instrumentes soll dem Umfang des Tumors entsprechen. Meist genügt dann der einmalige Weg des Messers. Die abgelöste Rachenmandel wird zugleich mit dem Instrument aus dem Munde entfernt, oder bei stark nach vorne geneigtem Oberkörper ausgespuckt. Die verschluckte Rachentonsille wird verdaut oder später mit verschlucktem Blut wieder ausgespien, beim

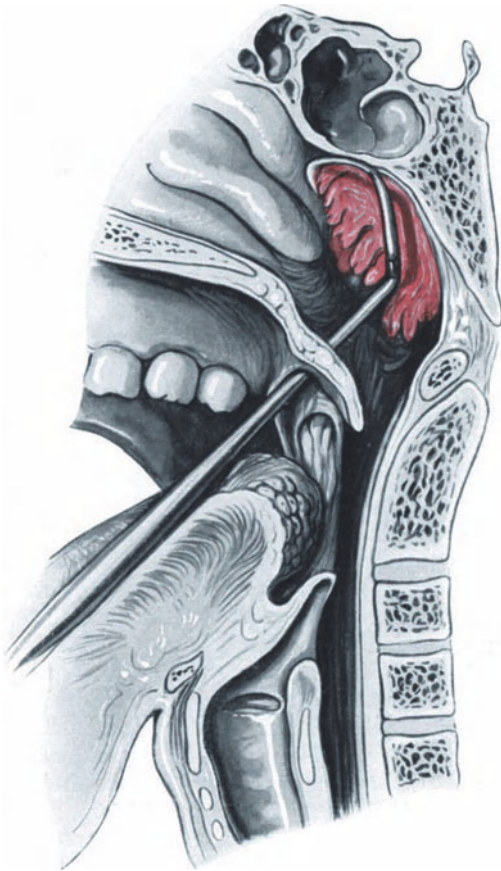


Abb. 9. Operation der Rachenmandel. Das Ringmesser ist durch den weit geöffneten Mund an das Rachendach geschoben und faßt mit seiner Schneide die Rachentonsille am oberen Pol.



Abb. 10. Ringmesser nach BECKMANN.

Fallen auf die Glottis holt sie der Zeigefinger heraus. Man achte darauf, daß durch eingeführte Instrumente oder den Finger keine Tumorteile in die Choanen gepreßt werden und dort liegen bleiben. Sie können später unbemerkt in den Kehlkopfrachen gleiten und Erstickung verursachen.

Nicht selten springt der Bogen des Atlas über die vordere Wirbelsäulefläche hervor und wird, wenn der Kopf zu sehr nach hinten gebeugt wird, beim Durchziehen des Ringmessers verletzt. Abgesehen von stärkerer Blutung und einer

mehrere Tage anhaltenden schmerzhaften Fixation der Halswirbelsäule zieht die Nebenverletzung keine weiteren Folgen nach sich. Schlimmer ist die Verletzung der Tubenwülste mit narbigem Verschuß des Ostium tubae, die man vermeidet dadurch, daß man, auch beim Nachkurettieren, das Ringmesser möglichst in der Mittellinie ansetzt und den Ring nicht zu groß wählt. Wir bedienen uns, nachdem die Größe der Rachenmandel ungefähr feststeht, zweier Ringmesser, von denen erst das größere und dann das kleinere zur Anwendung kommt. Mit dem letzteren lassen sich stehen gebliebene Reste leichter abtragen. DENKER verwendet zur Entfernung der Rachenmandel fast ausschließlich ein scherenartiges Instrument, das von den Seiten her die Basis des Tumors abtrennt und diesen mittels eines auf den Scherenblättern angebrachten Fingers ergreift und festhält. Die von PASSOW empfohlene SCHÜTZSCHE Guillotine ist heute kaum noch gebräuchlich.

In vielen Fällen ist die Narkose zu entbehren. Der Schmerz kann bei älteren Kindern durch Einstäubung von kleinen Mengen Pantokain gemildert werden, die Shockwirkung ist aber meist beträchtlich und der Eindruck einer Vergewaltigung oft unauslöschlich, weshalb die Rauschnarkose schon aus Gründen der Humanität recht oft Verwendung finden sollte. Freilich muß man sie auch richtig anzuwenden verstehen. Sie darf nicht tief sein. Man operiere, wenn man noch keine große Erfahrung hat, lieber nahe am Erwachen und führe das Ringmesser stets auf der Höhe der Inspiration bzw. zu Beginn eines Expiriums ein. Nach der raschen Beendigung des eigentlichen Eingriffs nimmt man sofort den Mundsperrer heraus und läßt, während das Becken des noch sitzenden Kindes von hinten her festgehalten wird, den Oberkörper im rechten Winkel nach vorne beugen, damit Blut- und Mandelteile aus dem Mundrachen nach vorne fließen und ausgespuckt werden. In dieser Stellung faßt man von unten mit dem Zeigefinger in den Kehlkopfrachen, falls die Atmung nicht frei sein sollte und reinigt ihn durch mehrmaliges Auswischen. Der Druck des Fingers löst dabei Husten aus, Aspiration von Blut u. a. wird dadurch sicher vermieden.

Unmittelbar nach dem Eingriff sieht man in den Rachen, um sich über die Blutung und noch vorhandene Gewebsreste zu informieren. Die Blutung ist ziemlich heftig, läßt aber bald nach, wenn der Operierte zur Ruhe gekommen ist und frei durch die Nase atmet. Blutet es weiter, so sind meist herabhängende Gewebssetzen schuld, um die herum sich Gerinnsel bilden, die allmählich den ganzen Nasenrachenraum ausfüllen. Die Entfernung der manchmal nur geringfügigen Gewebsreste und der Gerinnsel bringt fast stets die Blutung sofort zum Stillstand. Die Untersuchung des Nasenrachens nach Resten und Gerinnseln nimmt man in der Weise vor, daß man mit einem geeigneten Spatel den weichen Gaumen mit dem Gaumensegel in die Höhe hebt, was unmittelbar nach der Rachenmandelentfernung leichter geschieht als vorher oder später. Beim Hochgleiten des Spatels an der hinteren Rachenwand sind Gewebsreste gut zu erkennen, an dem noch halbbetäubten Kinde trägt man diese rasch mit einem HARTMANNschen Konchotom (s. Abb. 11) ab, beseitigt dabei die Blutkoagula, legt den Patienten warm zugedeckt auf ein Sofa und gibt die Anweisung immer durch die Nase zu atmen, damit sich keine neuen Blutgerinnsel ansammeln können. Entlassung nach einer halben Stunde, wenn die Atmung durch beide Nasenhälften frei ist. Auch die im leichten Rausch operierten Kinder haben an den Eingriff selbst meist keine Erinnerung mehr. Kost: Möglichst wenig und niemals am Tage der Operation Milch, die zusammen mit dem verschluckten Blut als Vomitiv wirkt, sondern nur Schleimsuppen und Fruchtsäfte. Drei Tage Bettruhe. Danach systematisch durchgeführte Übungen in der reinen Nasenatmung, d. h. bei dauernd geschlossenem Munde.

Gefährlich ist die Narkose bei Spasmophilie. Dem Laryngospasmus begegnet man durch Einführen des Zeigefingers in den Kehlkopf zwecks Aufrichtung des Kehldeckels und Befreiung der Luftwege von Blutgerinnseln bei stark nach vorne unten geneigter Oberkörperhaltung. Die Intubation bzw. Tracheotomie konnten wir stets vermeiden. Angeborene Herzfehler sind keine Gegenanzeige gegen eine vorsichtige Narkose, Herzmuskelschwäche nach Infektionskrankheiten oder aus anderen Gründen verbietet Narkose und den Eingriff überhaupt. Meist nehmen wir die Ausräumung des Nasenrachens zugleich mit der Tonsillotomie in einer Sitzung vor, was bei einiger Übung gut ausführbar ist. Spätblutungen erfordern die Ausstopfung des Nasenrachens in der auf S. 83 beschriebenen Weise. Wundinfektionen nach diesen Eingriffen haben wir nie gesehen, doch nicht selten den Ausbruch einer Kinderkrankheit in den ersten Tagen nach der Operation (Masern, Röteln, Scharlach) und in zwei Fällen eine günstig verlaufene Pneumonie vermutlich infolge starker Abkühlung des erhitzten Körpers auf einem weiten Heimwege.

Bildet sich nach einer gut ausgeführten Adenotomie neues Gewebe, dann ist die mikroskopische Untersuchung derselben unerlässlich, weil gelegentlich aber nicht ganz selten kleinzellige Sarkome vorkommen, die im Beginne ihres

Wachstums klinisch harmlos aussehen und zunächst langsam wachsen. Nur wenn sie frühzeitig erkannt und gründlich beseitigt werden, besteht einige Aussicht auf Heilung. Seltener sind Karzinome, noch seltener Enzephalozelen. Eine besondere Stellung nimmt das Nasenrachenfibrom ein, welches histologisch als gewöhnliche derbe Bindegewebsgeschwulst imponiert, in dessen von elastischen Fasern durchwebtem Stroma zellreicheres Gewebe und ansehnliche Blutgefäße eingelagert sind. Anatomisch müssen wir es unter die gutartigen Tumoren einreihen, klinisch gehört es dagegen wegen seines raschen destruirenden Wachstums zu den malignen Geschwülsten. Es beginnt seinen Zug zumeist vom vorderen Teil des Keilbeinkörpers, breitet sich in der Keilbeinhöhle und dann im Nasenrachen aus, von wo es Fortsätze in die Nase, deren Nebenhöhlen, in die Orbita, ins Schädelinnere oder in die Wangen- und Schläfenbeingegend ausstreckt. Das Wachstum geht zunächst unmerklich und schmerzlos vor sich, später kommt es infolge von Druck auf den Trigeminus und seine Äste zu Neuralgien, die Schädelkapsel kann durch Druckusur geöffnet und so der Weg für eine infektiöse Meningitis vom Nasenrachenraum oder von den Nasennebenhöhlen aus, geebnet werden. Häufige Spontanblutungen schwächen den Organismus, die Ausdehnung des Tumors nach dem Mund- und Kehlkopfrachen kann die Atmung verlegen.

Differentialdiagnostisch kommt der vom Choanalrand entspringende gutartige Choanalpolyp in Betracht, der keine Tendenz zur Wucherung in benachbartes Gewebe zeigt und durch seinen schmalen Stil allein schon von dem breit am Rachendach aufsitzenden Nasenrachenfibrom unterschieden werden kann. Letzteres hat der Therapie bis in die neueste Zeit große Schwierigkeiten gemacht. Die SCHLOFFERSche Operation mit meist völliger Zerstörung des Nasenhöhleninhaltes wetteiferte mit der Aufklappung des harten Gaumens, auch die totale Oberkieferresektion wurde ausgeführt. Keine dieser Methoden leistet

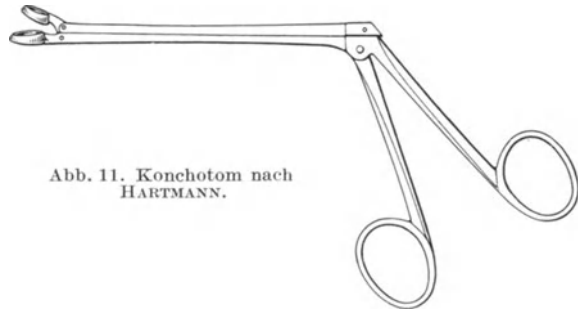

Abb. 11. Konchotom nach HARTMANN.

entfernt so gutes wie die von DENKER angegebene und von mir modifizierte Freilegung des Nasenrachens auf dem Wege durch eine oder bei ausgedehntem Tumorwachstum durch beide Kieferhöhlen, die wir auch, da sie keinerlei äußerliche Narben zur Folge hat und in der Nase häufig den Status quo wiederherzustellen erlaubt, bei frühen Fällen grundsätzlich anwenden. Die operative Reichweite geht auf unserem kurzen und bequemem Weg nach Freilegung der Kieferhöhlen, Luxation und Resektion des hinteren Teils der seitlichen Nasenwand bis in die Fossa sphenopalatina und die Orbita (s. a. Hypophysenoperation S. 148). Um den Orbitalinhalt zugänglicher zu machen, braucht man nur die hintere bzw. obere Kieferhöhlenwand wegzunehmen. Auch der Processus frontalis des Oberkiefers kann unbedenklich geopfert werden, falls ein noch breiterer Zugang zu den Siebbeinzellen oder zur Keilbeinhöhle wünschenswert ist (siehe dieses Werk S. 133). Der mit geringem Blutverlust ohne Entstellung der Gesichtsmaske und ohne Opferung wesentlicher Bestandteile der Nasenhöhle gebahnte Weg führt sogleich mitten ins Zentrum des Operationsgebietes und von hier aus zu sämtlichen Ausläufern des durch seine unberechenbaren Verzweigungen besonders gefürchteten und schwer ausrottbaren Tumors. Für vorgeschrittene Fälle ist die perorale Tubage mit Abtamponierung des Rachens zu empfehlen, weil die Blutungen aus dem Tumor selbst sehr stark sein können. Sonst genügen die Anordnungen wie bei der Aufmeißelung der Kieferhöhle (s. S. 102).

Gestielte Nasenrachenpolypen können am hängenden Kopf mit dem Finger oder in halbbliegender Stellung mittels einer Geschwulstzange (Modell nach DENKER) abgedreht und beseitigt werden. Entspringen sie aus der Nase oder der Kieferhöhle, so werden sie mit dem LANGESchen Haken vom Naseneingang aus entfernt (s. S. 78).

2. Die Eingriffe im Mundrachen.

Allgemeines. Der Mesopharynx reicht vom Gaumensegel bis zum Zungenrund. Er wird umfaßt hinten von der Wirbelsäule, seitlich von den aufsteigenden Kieferästen, vorne vom Zungenbein. In seiner Höhlung dominieren die Gaumenbogen mit den Tonsillen und die gedrungene Muskelmasse der Zunge (Abb. 12). Das netzförmige Bindegewebe der Submukosa enthält eine große Anzahl von Lymphfollikeln, die zu Haufen vereinigt die sog. Mandeln darstellen. Sie führen dem Speichelstrom unzählige, Leuko- und Lymphozyten enthaltende Nebenflüsse zu. Ihre physiologische Bedeutung ist umstritten. Während die Gaumenmandeln das Ziel vielfacher Eingriffe sind, bietet die dritte große Lymphdrüse des Mesopharynx, die Zungentonsille, höchst selten Veranlassung zu chirurgischer Betätigung.

Die arterielle Blutversorgung des Mesopharynx geschieht von der Carotis externa aus (Abb. 13). (Art. maxillar. ext. und intern., Art. pharyngea ascendens.) Die Versorgung der Gaumenmandeln kann sowohl aus der A. pharyngea ascendens als auch direkt durch die A. maxillaris oder die Carotis interna vor sich gehen (Abb. 14).

Die Carotis interna soll in seltenen Fällen unmittelbar hinter dem hinteren Gaumenbogen verlaufen. Anatomische Präparate dieser Abnormität liegen nicht vor. Klinisch ist eine starke Vene und eine erweiterte A. pharyngea ascendens beobachtet.

Das venöse Geflecht der seitlichen Rachenwand (Plexus pharyngeus) steht in unmittelbarem Zusammenhang mit den Schwellkörpern der unteren Muscheln und dem in der Gaumensegelhinterwand verborgenen Plexus venosus.

Die Lymphgefäße schließen sich im allgemeinen eng an die venösen Verzweigungen an, doch sollen nach neueren Untersuchungen (Schlemmer) die Lymphwege der Gaumenmandeln in sich abgeschlossen sein und keine von der Mund- und Nasenschleimhaut zu den Mandeln führende Lymphbahnen besitzen.

Die so häufige Infektion der Mandeln schon nach geringfügigen Eingriffen in der Nase (Galvanokaustik) müßte demnach auf dem Blutwege erfolgen.

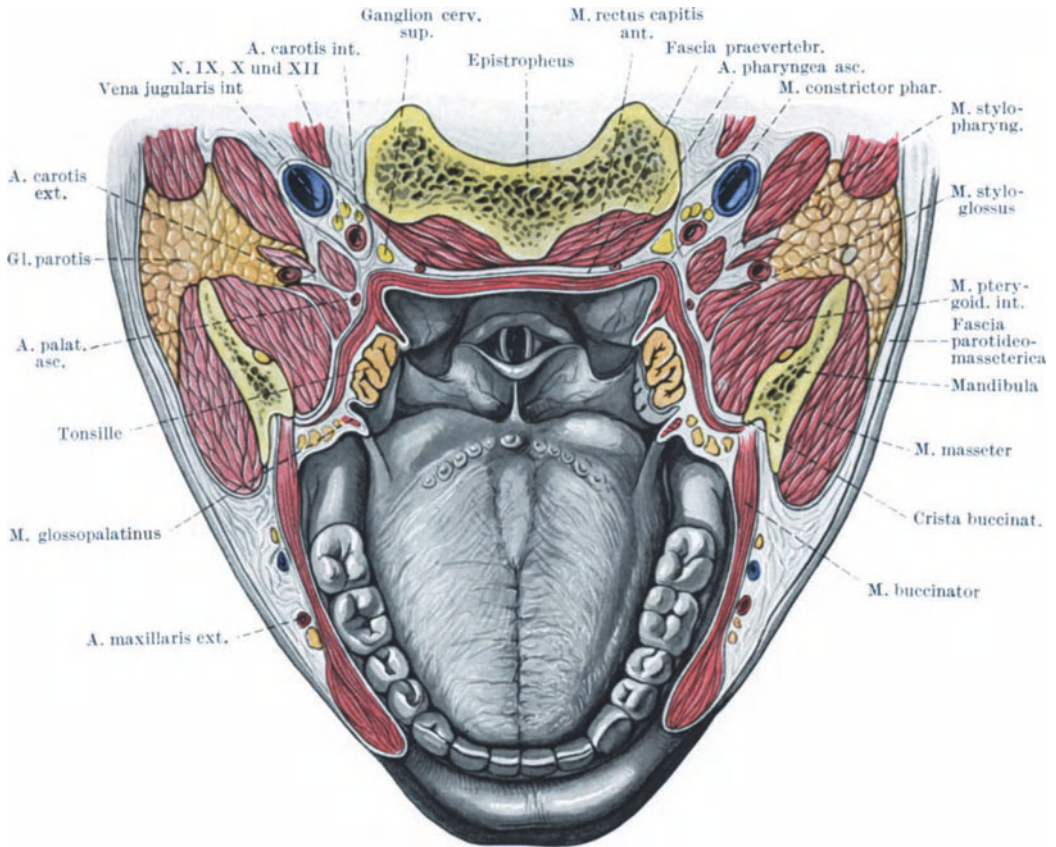


Abb. 12. Horizontalschnitt durch den Mesopharynx in Höhe der Gaumenmandeln.

Die motorische Innervation des Mundrachens geschieht im wesentlichen vom N. vagus (Rami pharyngei). Seine Äste verflechten sich auf dem M. constrictor pharyng. med. mit Ästen des N. glossopharyngeus und des sympathicus zum Plexus pharyngeus, aus dem auch die sensiblen Äste für die Rachenschleimhaut abgegeben werden.

3. Die Eingriffe bei Verletzungen der Mundrachenhöhle.

Abgesehen von den in die Mundrachenhöhle vordringenden Hieb-, Stich- und Schußverletzungen geschehen die meisten Läsionen durch Stäbe oder Stöcke, die im Munde getragen und beim Fallen nach vorne in den Rachen gestoßen werden, ferner durch abbrechende Instrumente, fehlerhafte operative Eingriffe oder durch Fremdkörper, die unbemerkt mit der Nahrung eingeschmuggelt werden (Fischgräten, spitze Knochen u. a.).

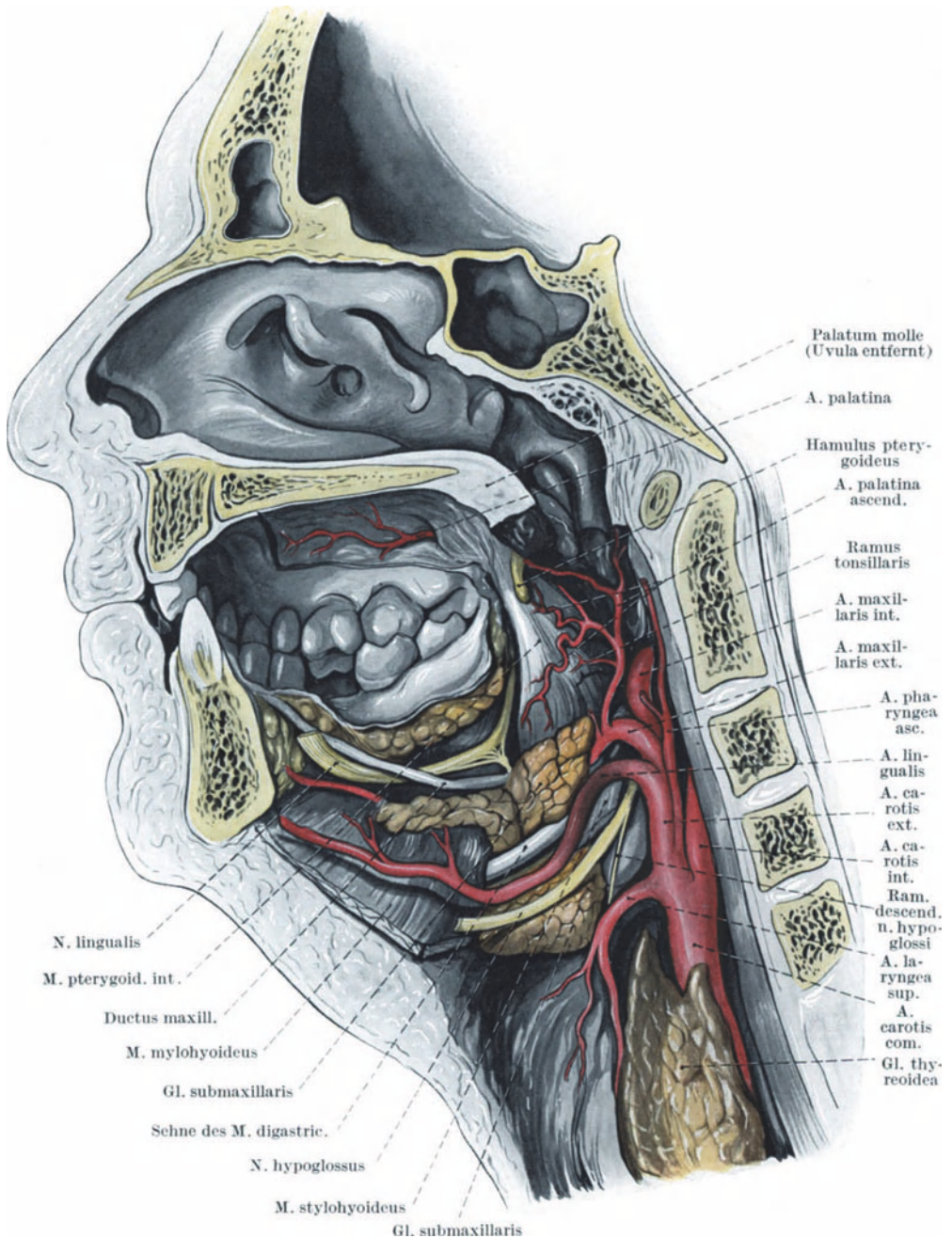


Abb. 13. Medianschnitt durch Kopf und Hals. Nach Entfernung aller Weichteile des Mundbodens und Schlundes ist die Art. carotis ext. mit ihren Ästen von innen her dargestellt. (Orig.-Abb. nach einem Präparat aus dem anatomischen Institut Berlin.)

Besondere Beachtung verdienen Insektenstiche (Bienen, Wespen). Sie sind durch rasch zunehmendes Ödem gefährlich. Verbrennungen oder Verätzungen

des Rachens erreichen selten hohe Grade, weil die schädlichen Stoffe meist entweder sogleich ausgespuckt oder schnell in die Speiseröhre befördert werden, wo sie wegen der langsameren Fortbewegung größeres Unheil anrichten.

Erscheinungen. Blutungen, Stechen, Wundschmerz, Zwang zum Leerschlucken, Speichelfluß, Fremdkörpergefühl. Mit Vorliebe spießen sich Gräten in oder neben den Tonsillen und am Zungengrund ein, seltener in den Valleculae oder im Recessus pyriformis. Große Gegenstände fangen sich meist im Hypopharynx und können durch gleichzeitiges Verlegen der Glottis Erstickung herbeiführen (reitende Fremdkörper).

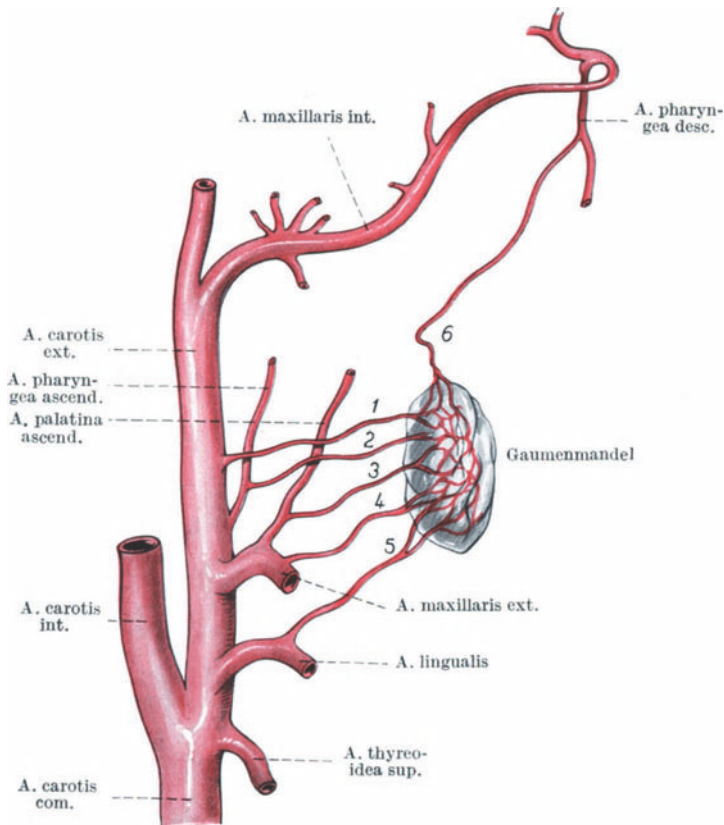


Abb. 14. Verschiedene Möglichkeiten der arteriellen Versorgung der Gaumenmandel 1—6.

Diagnose. Jedes Fremdkörpergefühl auf seine Berechtigung prüfen! Die meisten Fremdkörper sind auf den ersten Blick zu erkennen, wenn sie nicht, was äußerst selten ist, völlig im Gewebe verschwinden (Palpation, Radiogramm). Durch Beugung und Drehen des Kopfes unter Anhebung des Zäpfchens kann man sich die Mandelnischen und die hinteren Teile des Rachens zugänglicher machen. Tiefer sitzende Verletzungen und Fremdkörper sind mit dem Kehlkopfspiegel nachzuweisen.

Therapie. Verletzungen im Rachen heilen im allgemeinen schnell und ohne chirurgische Nachhilfe, soweit sie die Weichteile allein betreffen und weder die Fascia buccopharyngea noch das prävertebrale Bindegewebe überschritten haben.

Tiefere Einrisse werden genäht. Zerfetzte und stark gequetschte Teile soll man nicht durchaus zu erhalten suchen, sie werden von der reichen pathogenen

Mundflora infiziert, im Strome der Atemluft nekrotisch und verzögern die Heilung. Sondierungen unterläßt man. Auch mit antiseptischen Spülungen sei man zurückhaltend. Nach der chirurgischen Wundversorgung flüssige

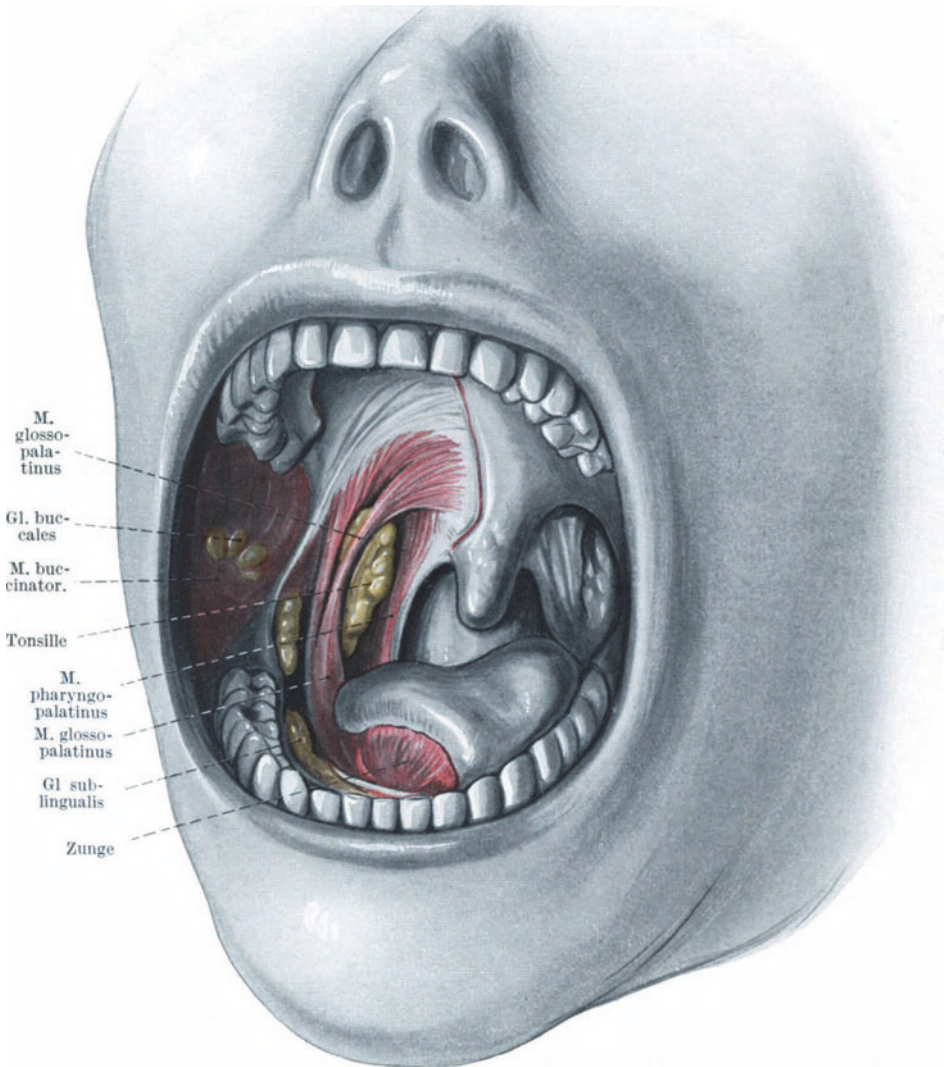


Abb. 15. Muskulatur der rechten Tonsillengegend nach Entfernung von Schleimhaut und Fettgewebe. (Präparat aus dem anatomischen Institut Berlin.)

Nahrung, Zerstäubung und Einatmung von natürlichen Säuerlingen, Lösungen von *Natr. bicarbonic.* oder Kamillentee.

Jede Mundrachenverletzung mit Durchbrechung des Schleimhautmuskelschlauches und der Faszie kann eine lebensbedrohende Erkrankung nach sich ziehen, weshalb alle Phasen des weiteren Verlaufs, das Verhalten der Gewebe und der Allgemeinzustand überwacht werden müssen. Von außen eingedrungene Fremdkörper entfernt man nach Abtamponieren der Mundhöhle möglichst von

außen, weil die meist tödliche Infektion des Wundkanals von der Mundhöhle aus zu fürchten ist. Steckt der Fremdkörper noch unter der Schleimhaut, so darf unter keinen Umständen die Extraktion vom Munde aus versucht werden.

Kleinere oberflächlich sitzende Fremdkörper sind meist mit einer langen geraden anatomischen Pinzette oder einer schmalen von oben nach unten schließenden Nasenzange, schwieriger mit seitlich fassenden Kornzangen zu entfernen. Die direkte Untersuchung und Einstellung erleichtert bei tiefer im Rachen sitzenden Fremdkörpern die Extraktion und macht alle, eine eigene Technik erfordernden abgebogenen Instrumente entbehrlich. Die Pharyngotomie ist die Ultima ratio und nach dem heutigen Stande der technischen Hilfsmittel kaum mehr notwendig.

4. Die Eingriffe bei Blutungen im Mundrachen.

Die nach Verletzungen der Mundrachenhöhle auftretenden Blutungen sind von besonderem chirurgischen Interesse. Sie kommen meist unvermutet und erfordern augenblickliche Maßnahmen. Überblickt man die große Reihe der bekannt gewordenen Todesfälle, so findet man als Ursache der nach chirurgischen Eingriffen erfolgten Blutungen häufig einen abnormen Gefäßverlauf angegeben. Wohl kommen im Gefäßgebiete der seitlichen Mundrachenwände gewisse Abnormitäten vor (s. Abb. 14). Bedenkt man aber, daß die Gefäßäste von einer relativ starren Wand festgehalten werden und von da in ein bewegtes gleitendes Rohr übertreten, dann versteht man, daß auch Blutungen aus mittleren und kleinen Gefäßen gefährlich werden können. Am gefährlichsten sind angeschnittene Arterien oder Venen, die sich nicht retrahieren können. Ihr peripheres Ende wird beim Schlucken und Würgen auf- und abgeschoben, wobei das Gefäßrohr immer wieder aufgerissen wird. Ähnlich verhalten sich die durch Substanzverluste arrodiierten Gefäße mit brüchiger Wand.

Der einfachen Abklemmung des blutenden Gefäßes stellen sich oft bedeutende Hindernisse entgegen: Widerstand bei der Öffnung des Mundes, beim Herabdrücken der Zunge, bei der Einführung von Instrumenten, Ansammlung des strömenden Blutes in der Mundhöhle, Würgregreflexe, mangelhafte Beleuchtung u. a. m. Der Versuch mit chemischen Mitteln oder mit dem Galvanokauter zu helfen, hat nur bei leichteren parenchymatösen Blutungen einige Aussicht auf Erfolg. Man verliere keine Zeit mit diesen und sonstigen Versuchen, sondern gehe gleich in medias res, armiere eine gewöhnliche Kornzange mit einem rasch geformten passenden Tupfer, und drücke diesen möglichst senkrecht auf die blutende Stelle, während die andere Hand vom Karotisdreieck aus gegenhält. Damit ist die augenblickliche Gefahr meist gebannt.

Inzwischen läßt man die Vorbereitungen zur endgültigen Versorgung des Gefäßes treffen und bei arteriellen Blutungen die Karotis am Tuberculum caroticum der Halswirbelsäule zusammendrücken. Bei der Lockerung des aufgepreßten Tampons erkennt ein rascher Blick manchemal genau den Herd der Blutung und ermöglicht die Anlegung einer Klemme. Sitzt diese gut, dann kann man den Kranken eine Zeitlang in Ruhe lassen, den Rachen kokainisieren und später in aller Gemächlichkeit die Umstechung des Gefäßes vornehmen.

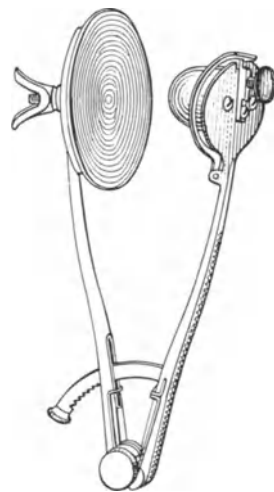


Abb. 16. Kompressorium nach MARSCHIK.

Klemmen oder Kompressorium (Abb. 16) bleiben im Notfalle längere Zeit liegen. Sie hängen zum Munde heraus und bilden bei geeigneter Lagerung des Kranken keine allzugroße Belästigung.

Am besten ist die sofortige Versorgung durch die Naht (s. d. S. 171). Die Unterbindung der Carotis communis bleibt immer eine zweifelhafte Maßnahme und soll nur im äußersten Notfalle vorgenommen werden.

Die nicht seltenen Blutungen im Gebiete der A. lingualis werden von außen durch Unterbindung an typischer Stelle gestillt. Stärkere Blutungen, die vom

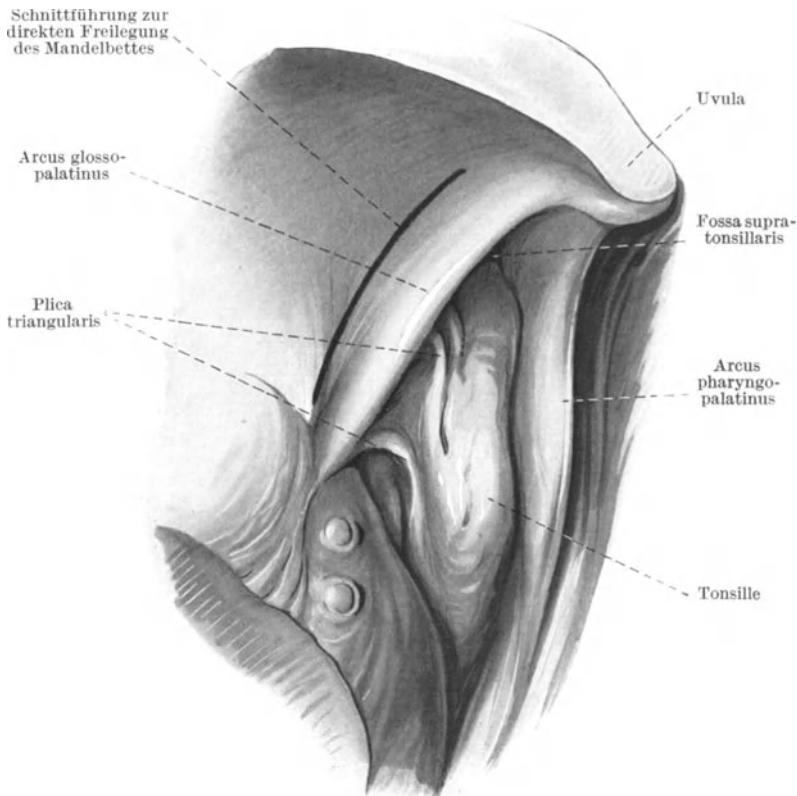


Abb. 17. Topographie der rechten Mandel.

Zungengrund oder aus dem Kehlkopf stammen, erfordern die Tracheotomie und die Tamponade des blutenden Höhlen- oder Röhrenabschnittes von oben und unten.

5. Die Eingriffe an den Gaumenmandeln.

Die heute noch viel geübte **Abtragung der Gaumenmandeln** mittels der gebräuchlichen Kappinstrumente führt in den meisten Fällen zum Ziele, wenn die Größe der Ringteile richtig gewählt wird und die Mandel sich genügend weit in den Ring und aus den Gaumenbogen hinausdrängen läßt. Dagegen sind die von den Gaumenbogen und dem Ligamentum triangulare fest umschlossenen Tonsillen weder für die Tonsillotome noch die mancherorts übliche kalte Schlinge geeignet. Wer Bedenken trägt, alles Mandelgewebe zu entfernen, fasse die

Tonsille mit einer MUSEUXschen Zange, ziehe sie hervor, löse mit dem geknöpften Messer (s. Abb. 18) kunstgerecht das hypertrophische Gewebe aus dem Mandelbett heraus und schneide es weg, wobei die Plica triangularis und festhaftende Teile des vorderen Gaumenbogens ohne Schaden geopfert werden können. Dieses für alle Fälle anwendbare Verfahren macht uns von komplizierten, nicht immer nach Wunsch funktionierenden und oft allzu eingreifenden Instrumenten (SLUDER) unabhängig, kann im Ätherrausch ausgeführt werden und hinterläßt schöne glatte Narben. Bei sehr zerklüfteten Mandeln, in denen auch die Faßzange keinen Halt findet, leistet das HARTMANNsche Konchotom gute Dienste, mit dem zunächst im unteren Mandelteil eine breite Bresche in das Gewebsmassiv gelegt wird, von wo die über der Bresche gelegenen Reste mit ein paar Schlägen weggenommen werden können. Dies Verfahren eignet sich besonders für kleine und kleinste Kinder.

Wir ziehen diese individualisierenden Verfahren den grob-unbehilflichen Kappmaschinen vor (Abb. 19). Auch in den Fällen, wo die hypertrophischen Tonsillen frei in den Rachen hineinragen und sich leicht umgreifen lassen, verwenden wir lieber das geknöpfte Messer und das Konchotom, die jedem Falle gerecht werden.

Bei der Ausschälung des ganzen zwischen den Gaumenbogen liegenden Follikelkomplexes richten wir uns ebenfalls nach den individuell verschiedenen anatomischen Verhältnissen. Die zu exstirpierende Mandel wird wie ein gutartiger Tumor behandelt, dessen Widerlager durchaus geschont und erhalten wird.

Die Mandelausschälung verläuft wie folgt.

Zunächst Anästhesierung (Abb. 20). Die Nadelspitze wird nur leicht in die lockere Schleimhaut des hinteren Gaumenbogens eingestochen (1). Das sparsam verwendete $\frac{1}{2}\%$ ige Novokain-Suprarenin zerfließt im Gaumenbogen nach allen Seiten. Ein weiterer Einstich erfolgt etwas nach vorne nahe dem oberen Pol

(2), der dritte anästhesiert den vorderen Gaumenbogen in seinem unteren und ein vierter in seinem untersten Teil bis zum Zungengrund.

Mit einer neuen, frisch sterilisierten Nadel sucht man nun das Mandelbettbindegewebe von vorne zu treffen, indem man die Tonsille etwas nach

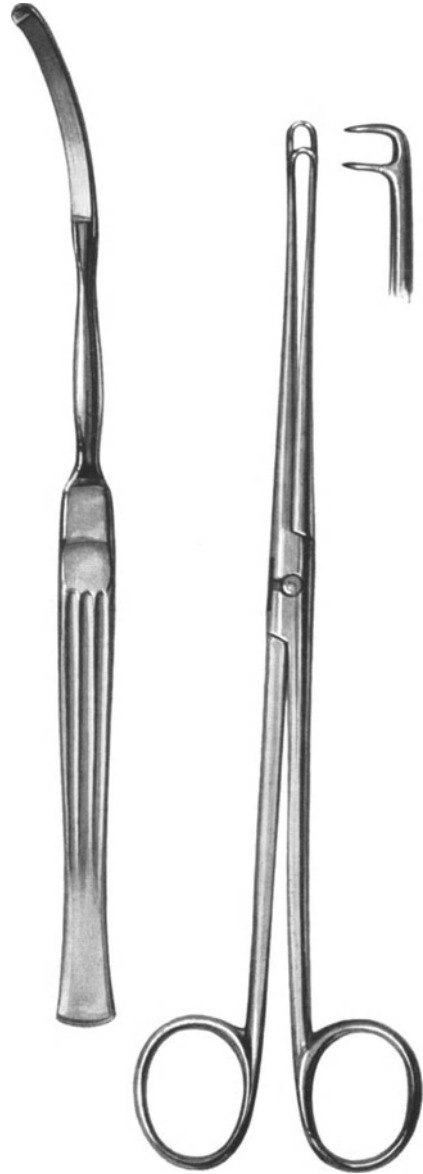


Abb. 18. Geknöpftes Messer. Modifizierte Faßzange nach MUSEUX.

innen zieht und zwischen ihrem hinteren Rande und der Fläche des M. buccopharyngeus die Nadel vorschiebt. Die Gewebsaufquellung und die Verdrängung

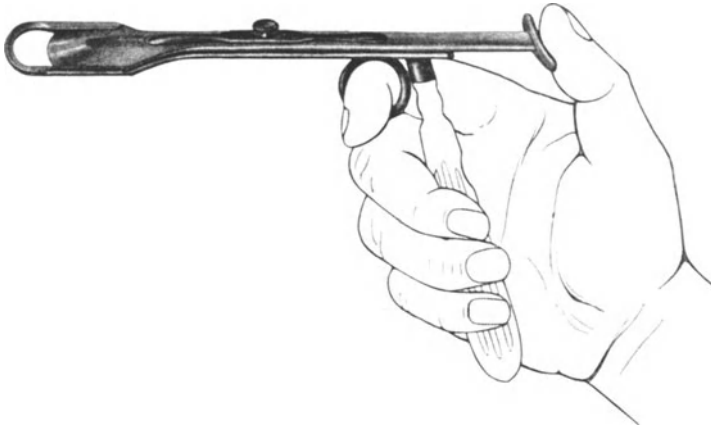


Abb. 19. Instrument zur Tonsillenamputation nach PHYSICK.

der Tonsille nach innen zeigen, ob wir auf dem richtigen Wege sind. Hier kann eine größere Flüssigkeitsmenge einfließen, während man sonst kleinere Depots anlegt, um die Topographie nicht zu verwischen. Ebenso verfährt man auf der

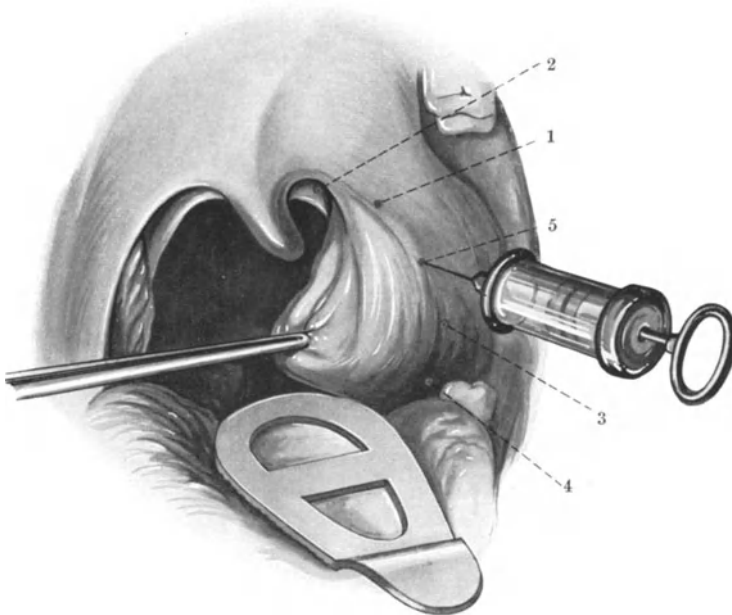


Abb. 20. Tonsillektomie. Einstichpunkte für die Lokalanästhesie. Letzter Akt. Die Spitze steckt im Mandelbett.

anderen Seite. Dann bestreicht man die Schleimhaut des Rachens und der Zähne, sowie den Zungenrund mit einer wässrigen 3%igen Pantokainlösung und wartet noch 5 Minuten, bevor man den eigentlichen Eingriff beginnt. Der

Mundsperrer ist meist entbehrlich. Er engt die Instrumentenführung ein, ruft trotz der Anästhesierung Würgebewegungen hervor, hindert am Ausspucken und ist die nicht seltene Ursache von unmerklicher Blutaspiration schon im Verlauf des Eingriffs.

Unsere schmalen Instrumente lassen sich schnell einführen, ebenso rasch verschwinden sie aus dem Munde, wir können jederzeit sofort den Eingriff unterbrechen und fortsetzen, ohne vom Mundsperrer beengt oder durch angesammeltes Blut gestört zu werden.

Die Mandel faßt man am Rande des vorderen Gaumenbogens mit einer langen, schmalen Hakenpinzette, zieht sie nach innen, wobei der vordere Gaumenbogen gespannt und dicht über dem Ansatz der Mandel mit einem langen, etwas geballten Skalpell ritzend durchtrennt wird (Abb. 17 und 23). Man strebe danach, sofort die Mandelkapsel, sei es auch nur an einer kleinen Stelle, freizulegen, damit man das stumpfe, abgebogene Elevatorium in das Mandelbett hineinschieben und durch auf- und abgleitende Striche die Mandel aus ihren Verbindungen lösen kann. Nicht selten genügt die Tätigkeit des Elevatoriums allein, um die lockere Bindegewebsschicht nach oben und unten größtenteils zu durchdringen. Man gehe dann nach oben weiter und umkreise mit dem Elevatorium die Kuppe der Mandel (Abb. 24). Auf die entblößte Kuppe drückt man das löffelartig gestaltete Elevatorium (Abb. 21) mit seiner Wölbung fest nach unten, wobei auch die hinteren Gewebsverbindungen zwischen Mandelbett und Kapsel sich spannen und durchrissen werden und durchschneidet nun, sich dicht an die Mandelgewebe haltend, alle zäheren Stränge mit einer leicht gebogenen kurzen Schere (Abb. 22). Die lockeren Bindegewebszüge reißen beim Drucke nach unten von selbst ein. Von Zeit zu Zeit vermindere man den Druck, damit sich die Gefäße füllen und rechtzeitig erkannt und gefaßt werden können. Gerade im hinteren Teile des Mandelbettes muß man beim Durchtrennen der Stränge besonders behutsam sein, weil hier häufig stärkere Gefäße anzutreffen sind, deren Eröffnung zur Unterbrechung des Eingriffes zwingen kann. Den unteren Mandelpol präparieren wir besonders sorgfältig mit der Schere von seinem Bette ab, um die untere Stützverbindung der beiden Gaumenbogen zu erhalten, was bei der Abschnürung mit der kalten Schlinge nicht immer möglich ist. Die stehengebliebene Brücke fassen wir bei der unteren Naht

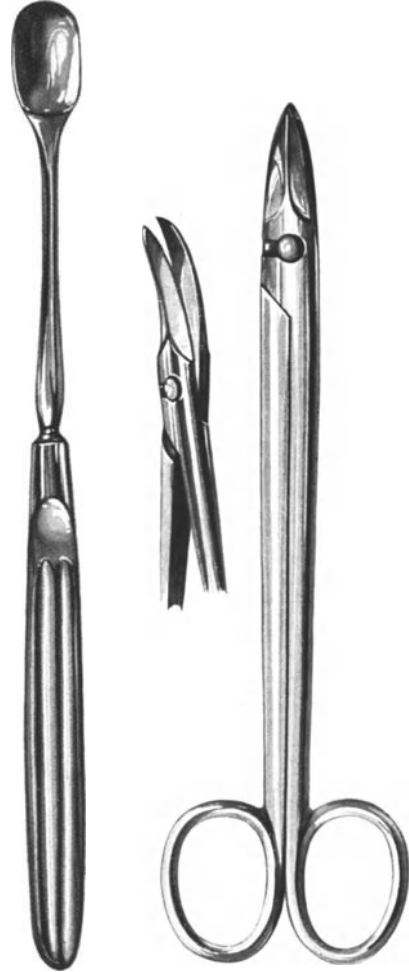


Abb. 21. Ton-sillenspatel nach LAUTENSCHLÄGER.

Abb. 22. Kurze, vorne abgestumpfte Schere.

mit und fügen sie der Wundhöhle ein, wodurch diese einen zuverlässigen Abschluß nach unten findet (s. Gaumenbogennaht).

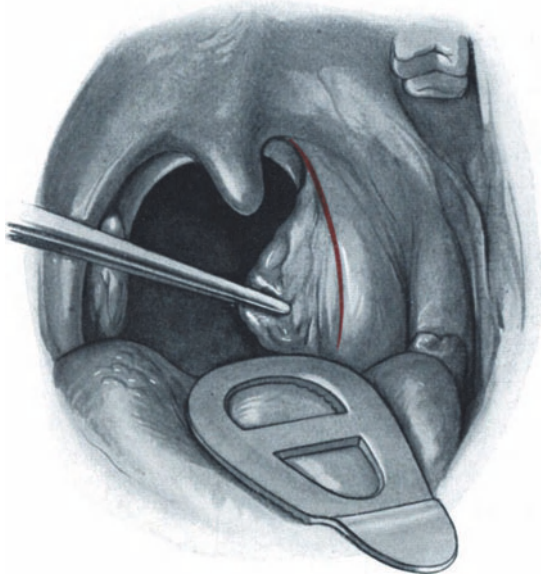


Abb. 23. Tonsillektomie. Schnittführung.

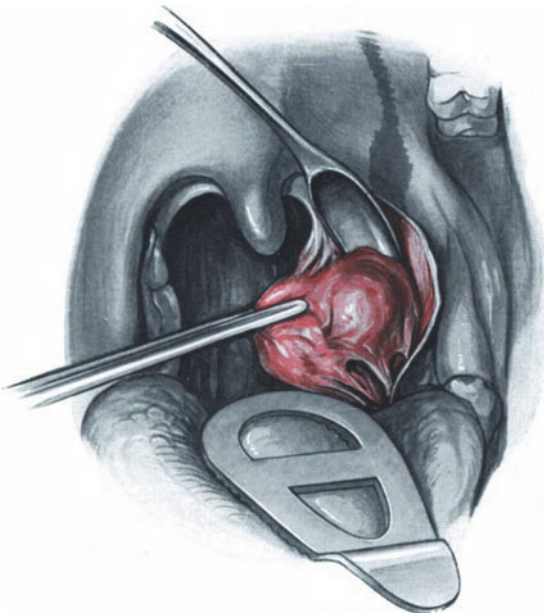


Abb. 24. Tonsillektomie. Die vorne und oben abgelöste Mandel wird nach innen gezogen und zum Schluß hinten und unten abpräpariert.

Jede Gewebsquetschung im Mundrachen leistet Infektionen Vorschub, weshalb nur die aller-nötigsten Gefäße abgeklemmt werden. Ist die mit vier Instrumenten (Pinzette, Skalpell, Schere, Löffelelevatorium) meist in einem Zuge vorgenommene Ausschälung beendet, dann wird das breit klaffende Mandelbett nach weghängenden Gewebsfetzen untersucht. Diese werden abgetragen und nun ohne Rücksicht auf noch blutende Gefäße die Gaumenbogen sogleich vernäht.

Die Gaumenbogen sollen möglichst gleichmäßig und ohne Spannung aneinandergelagt werden. Je reiner man bei der Ausschälung präpariert, um so mehr Material kann erhalten werden, um so besser und gleichmäßiger ist die Naht.

Man muß stets gewärtig sein, daß nach Aufhören der Infiltrationswirkung und nach dem Abklingen des Gewebshocks die Blutung einige Stunden später erst richtig einsetzt. Die Unterlassung der Naht kann sich nach Wiederkehr stärkeren Blutdruckes bitter rächen. Daher baue man allen Möglichkeiten vor und befolge die Regel, sichere durchgreifende Nähte zu legen, die das ganze Wundgebiet und nicht nur die oberflächlichen Teile allein fixieren.

Wenn nach einer einfachen Mandelschlitzung eine stärkere Blutung auftritt, dann handelt es sich meistens um ein längs getroffenes kleineres Gefäß, das im Grunde einer Lakune liegt und sich nicht retrahieren kann.

Durch Wegnahme des vor ihm befindlichen Mandelgewebes stehen diese oft tagelang an-

haltenden Blutungen meist sofort, wenn nicht, dann hilft auch hier die durch beide Gaumenbogen und durch das Mandelmassiv gelegte Naht.

6. Die Gaumenbogennaht nach LAUTENSCHLÄGER.

Die Schwierigkeit der Blutstillung nach der Tonsillektomie oder nach Entfernung von Geschwülsten der Gaumenmandeln liegt hauptsächlich an der Enge und Unzugänglichkeit des Operationsfeldes, das nur durch reflektiertes Licht genügend zu beleuchten ist. Dazu kommen die dauernden Verschiebungen der Weichteile durch Schluck- und Würgebewegungen und die den Blutdruck steigernde aktive Unruhe des Patienten.

Das Gesichtsfeld ist rasch mit Blut überschwemmt; die einzelnen Gefäße mit Klemmen zu fassen, ist mühsam und oft unmöglich, die Unterbindung in dem dünnen, brüchigen, nachgebenden Gewebe und in einer solchen Situation erfordert große Geschicklichkeit und Geduld von seiten des Arztes und zugleich Entgegenkommen und Verständnis von seiten des Kranken. Die tiefe Naht der Gaumenbogen überwindet am sichersten alle Schwierigkeiten, sie hat sich bis jetzt immer bewährt.

Das beste blutstillende Mittel ist lebendiges Körpergewebe, direkt auf das gleichartige Gewebe aufgedrückt, aus dem die Blutung erfolgt. Verbandstoffe sind minderwertige Ersatzmittel.

Ausreichendes Gewebe zur Deckung der blutenden Stellen ist nicht immer vorhanden. Nach der Mandelausschälung bleibt vorn das Segel und die schmale Basis des Arcus palatoglossus, hinten der Arcus palatopharyngeus. Die beiden Gaumenbogen lassen sich indes meist so vereinigen, daß sie die ganzen Wundflächen vollkommen decken. Das einfachste wäre, lediglich die Gaumenbogenränder gegeneinander zu befestigen. Die Erfahrung hat aber gelehrt, daß diese Vereinigung unzureichend ist und nur selten ihrem Zwecke entspricht. Bei dieser oberflächlichen Wundversorgung mit oder ohne eingeschobenen Gazetampon reißen die zarten Gaumenbogen sogleich oder später ein, die Stellen, aus denen die Blutung kommt, werden nicht mitgefaßt, die elastischen, dünnen Gewebsränder geben, wenn die Vereinigung wirklich gelingt, dem Blutdruck nach, hinter den vereinigten Blättern und hinter den Tampons bilden sich Spalträume, in denen das Blut sich ansammelt und weitersickert.

Die tiefe Naht beugt dieser Gefahr vor, aber nur dann, wenn sie richtig ausgeführt wird. Dazu gehört, daß man stets Teile des offenen Mandelbettes (Bindegewebe, Muskelfasern) mitfaßt, diese an die Oberfläche hebt, mit der Gaumenbogenwundfläche vereinigt und so die Bildung eines Hohlraumes hinter der Naht verhütet.

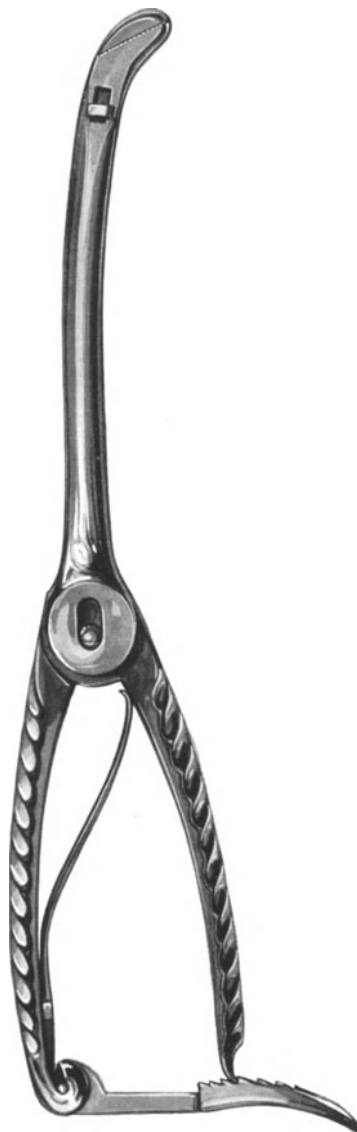

Abb. 25. Nadelhalter nach HAGEDORN-LAUTENSCHLÄGER.

Während der Ausschälung, die in einem Zug erfolgt, halten wir uns im allgemeinen mit der Blutstillung, mit Unterbindungen usw. nicht auf. Nur größere Gefäße werden abgeklemmt, die Klemmen nach Möglichkeit bis zur Beendigung der Operation bzw. der Naht liegengelassen.

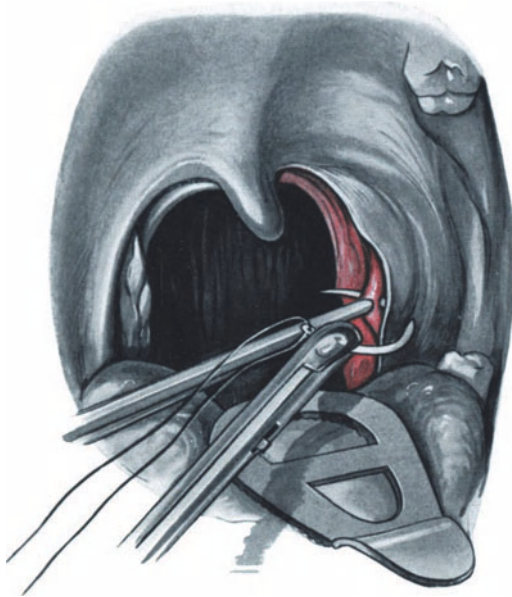


Abb. 26. Gaumenbogennaht. 1. Phase. Auf eine gefaßte und emporgehobene Mandelbettfalte wird der vordere Gaumenbogen aufgenäht.

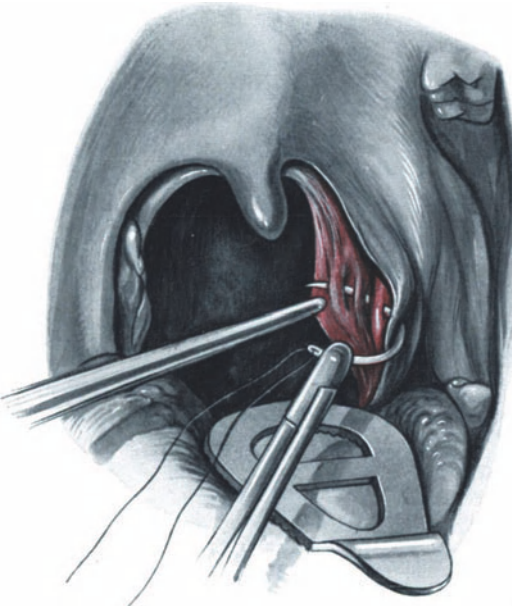


Abb. 27. Gaumenbogennaht. 2. Phase. Anheftung des hinteren Gaumenbogens.

Instrumentarium. Ein mit einer langen kräftigen stark gebogenen Nadel armierter modifizierter Hagedorn (Schiefmaul, Abb. 25) eine genügend lange Haken- und eine anatomische Pinzette.

Die Hakenpinzette faßt zuerst eine dickere Falte des Mandelbettes möglichst an der Stelle, die am stärksten blutet, sticht die Nadel am zurückgesunkenen vorderen Gaumenbogen ein und vereinigt diesen mit der emporgehobenen Mandelbettfalte. Hinter der Falte wird die Nadel im Grunde des Mandelbettes weiter geführt und erscheint nun dicht am Ansatz des hinteren Gaumenbogens, der mit Hilfe der Pinzette dem leicht angedrückten Nadelhalter entgegen auf die Nadel aufgezogen wird, wobei man sich hütet, den hinteren Gaumenbogen in der Tiefe zu durchbohren und ins prävertebrale Bindegewebe zu geraten. Die starke Biegung der Nadel und gute Beleuchtung schützen davor (s. Abb. 26 u. 27).

Nun wird der Nadelhalter abgenommen. Durch Würg- und Brechbewegungen können die auf der Nadel befindlichen Gewebe verschoben werden, weshalb man möglichst rasch die aus dem hinteren Gaumenbogen herausragende Nadelspitze mit der Pinzette ergreift und die Nadel ihrer Biegung entsprechend mit dem Faden zum Munde herauszieht. Der nicht zu dünne Faden wird mit beiden Zeigefingern dicht über dem gerafften

Gewebe einmal geschlungen, kräftig zusammengezogen und geknüpft. Damit allein ist das vorher weit klaffende Mandelbett häufig schon in seiner ganzen

Ausdehnung bedeckt. Der Sicherheit halber legt man nun in derselben Weise nur mit einer kürzeren Nadel eine zweite Naht in der Nähe des Zungengrundes, wobei die stehengebliebene Schleimhautfalte des unteren Mandelpols mitgefaßt wird und eine dritte mehr von oben nach unten greifende am oberen Pol der Wunde an. Auch hier sucht man nach Möglichkeit eine Falte aus dem Wundbett mitzufassen. Der untere Pol muß mit der zweiten Naht fest nach unten abgeschlossen sein, ohne daß die Zungenbewegung dadurch behindert wird (s. Abb. 28).

Zum Schluß ist keine Wundfläche mehr zu sehen, die Wundränder sind allenthalben gut vereinigt.

Die erste Naht ist meistens entscheidend für den Erfolg der Blutstillung. Blutet es trotzdem weiter, dann nehme man alle Nähte wieder heraus und lege

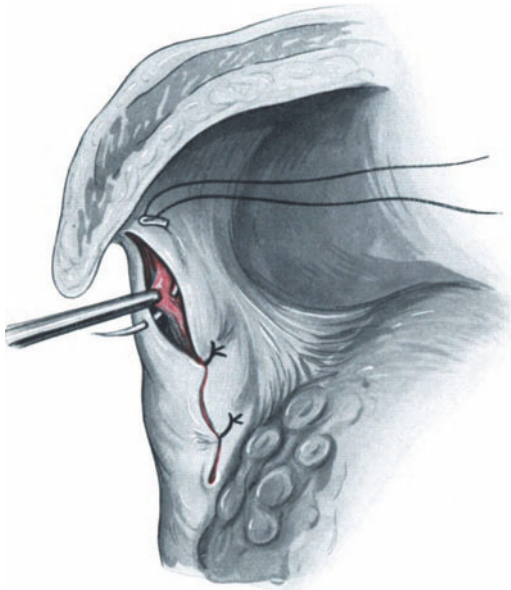


Abb. 28. Gaumenbogennaht. Letzte Phase. Völliger Verschuß des Mandelbettes.

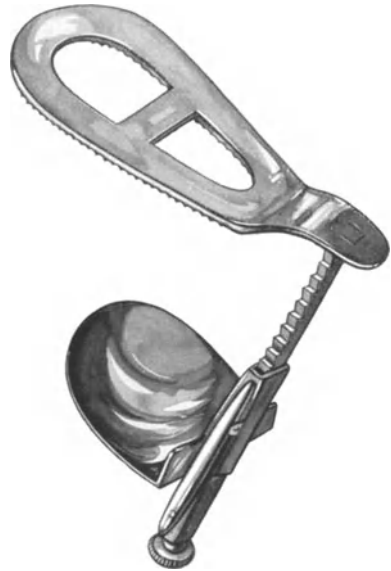

Abb. 29. Selbsthaltender Zungenspatel nach MANN.

besser liegende an. Leichtere Nachblutungen stehen, wenn das genähte Gewebe unter der unnachgiebigen Naht aufgequollen ist, durch das Infiltrat von selbst.

Muß man bei der Exstirpation von Tumoren Teile der Gaumenbogen wegnehmen, so behilft man sich mit dem noch vorhandenen Material, indem man die Reste der Gaumenbogen oder der benachbarten Schleimhaut auf die Wundfläche in der oben beschriebenen Weise aufnäht unter Vermeidung stärkerer Spannung. Den hinteren Gaumenbogen lasse ich in diesen Fällen möglichst frei und begnüge mich damit, die vorderen Reste in die Wundhöhle einzunähen und dabei vor allem die blutenden Stellen evtl. unter Zuhilfenahme eines Tampons zu bedecken.

Hämatome zwischen den Blättern des weichen Gaumens, die den Heilungsverlauf ungünstig beeinflussen können, entstehen nur dann, wenn der Grund des Mandelbettes durch die obere Naht nicht ausreichend mitgefaßt wurde, so daß Blut, das nach unten keinen Ausweg hat, hinter der Naht emporsteigen in das lockere Bindegewebe über dem oberen Pol eindringen und sich dort

ausbreiten kann. Die Blutung hört schließlich von selbst auf durch Eigenkompression. Die Resorption der Blutkoagula nimmt längere Zeit in Anspruch.

Während der Naht achten wir auf die Spitze der Nadel, verfolgen durch gute Beleuchtung unterstützt ihren Weg und nehmen lieber den vorderen Gaumenbogen und die Wundhöhle für sich und dann erst, nach Abnahme des Nadelhalters und seiner Wiederarmierung, den hinteren Gaumenbogen auf die Nadel, als daß die Nadelspitze ins Ungewisse gleitet, Nebenverletzungen macht und die Naht mißlingt.

Bei einiger Übung und richtiger Wahl der Nadelgröße und -biegung gelingt die ununterbrochene einzeitige Naht immer. Die Anlegung eines selbsthaltenden Zungenspatels erleichtert hier unter Umständen die Naht (Abb. 29).

Wer mit beiden Händen zu arbeiten gelernt hat, ist auch bei der Gaumenbogennaht im Vorteil. Rechts näht er mit der linken Hand, auf der linken Seite führt er den Nadelhalter mit der rechten, braucht so die Hände nicht zu überkreuzen und sich dabei das Licht wegzunehmen.

Die primäre Vereinigung der Gaumenbogen wird durch diese Naht nicht angestrebt, aber auch nicht verhindert. Meist klaffen nach 3—4 Tagen die Wundränder wieder auseinander und belegen sich mit einem grauweißen Schorf, der nach weiteren 3—5 Tagen verschwindet. Ist man während der Operation auf stärkere bindegewebige Verwachsungen gestoßen und mußte mit alten Narben Teile der Gaumenbogensubstanz opfern, dann kommt an und für sich keine prima intentio zustande, aber auch diese Fälle heilen zumeist ohne Deformierung der Rachengebilde.

Die Seidenfäden werden bereits am 2., spätestens am 4. Tage mit einer langen, scharfen Schere am Knoten durchschnitten und herausgenommen, die Hauptnaht immer zuletzt. Weitere Blutungen sind danach nicht mehr zu erwarten, es sei denn, daß sich nachträglich nekrotische Fetzen abstoßen und ein Gefäßblumen freilegen. In solchen, glücklicherweise seltenen Fällen von Spätblutung ist die Naht dann wesentlich schwieriger, weil die Gewebe brüchiger sind und die Nadel keinen festen Halt findet. Trotzdem ist die Naht auch hierbei das beste Hilfsmittel oder, wenn sie nicht gelingt, die Ligatur en masse mit Umschnürung des ganzen Gewebes. Die Einfügung eines in Wasserstoff-superoxydlösung getauchten und mit einem Kompressorium fest aufgedrückten sterilen Gazetampons hilft die ersten bedrohlichen Erscheinungen zu bekämpfen.

Die Ursache von Spätblutungen kann in einer im Mundrachen häufigen Sekundärinfektion gequetschter Teile liegen. Genaue eigene Untersuchungen haben als Ursache die mangelnde Thrombenbildung auf infektiöser Basis erwiesen. Sekundärinfektion verhütet man dadurch, daß man im Verlauf der Nachbehandlung die Wunden öfter mit Jodtinktur bestreicht.

Ist in besonderen Fällen die Allgemeinnarkose nicht zu umgehen, dann nimmt man die Mandelausschälung am hängenden Kopfe am besten in der Schwebelage vor. Die Blutung ist stärker, Blutstillung und Instrumentenführung sind erschwert.

Wenn auch die landläufige Annahme, daß Wunden in der Mundhöhle rasch heilen und wenig Pflege nötig haben, im allgemeinen zu Recht besteht, so muß doch eine Beschränkung dieser Auffassung stattfinden für die Teile des Mundrachens, über welche beim Atmen mit geschlossenem Munde Luft hinwegstreicht, so daß sie austrocknen.

Die totale Ausrottung einer oder beider kranken Mandeln im nichtentzündeten Gewebe ist im allgemeinen als ungefährlich anzusehen. Trotzdem sind die objektiven Gefahren noch bedeutend genug, um den Eingriff nicht ohne gewichtige Gründe vorzunehmen.

7. Die Teilablösung der Mandel mit temporärer Tamponade des Mandelbettes nach LAUTENSCHLÄGER.

Die Erfahrung hat gelehrt, daß auch das entzündete peritonsilläre Gewebe die Mandelausschälung duldet. Vielfach sind Mandeln unmittelbar nach Eröffnung eines peritonsillären Abszesses ohne Schaden enukleiert worden (LINKE, L. BLAU).

Immerhin steigert eine gleichzeitig vorhandene Entzündung die objektive Gefährlichkeit des Eingriffes. Bei alten Verwachsungen ist die Ausschälung trotz der minierenden Vorarbeit des Abszeßleiters zeitraubend, Nebenverletzungen sind leichter möglich, Blutungs- und Infektionsgefahr sind erhöht.

Um diesen Übelständen und Nachteilen aus dem Wege zu gehen, stets die Steuerung in der Hand zu behalten und in jeder Situation der Sachlage entsprechend verfahren zu können, haben wir bei allen entzündlichen Verwicklungen die Teilablösung der Mandel mit temporärer Tamponade des Mandelbettes eingeführt und durchweg bewährt gefunden.

Operation. Infiltration des vorderen Gaumenbogens und des angrenzenden Teiles vom weichen Gaumen wie oben in Abb. 30. Alle tieferen Einstiche unterbleiben, Pinselung der gesamten Mundrachenschleimhaut mit 3%iger Kokain-Suprareninlösung. Aufsuchung des Mandelbettes vom Ansatz des vorderen Gaumenbogens aus. Oberflächliche Spaltung der Weichteile durch einen etwa 3 cm langen, fast senkrechten Schnitt parallel zum vorderen Gaumenbogenrand (s. Abb. 30 u. 17).

Von diesem Einschnitt aus findet man den Zwischenraum zwischen Mandel und Diaphragma rasch, weil das entzündliche Infiltrat die Mandel nach innen abgedrängt hat. Ein stumpfes, durch den angelegten Schlitz vordringendes Elevatorium durchtrennt alle lockeren bindegewebigen Maschen, festere Züge werden mit der vorne abgestumpften Schere dicht am Mandelgewebe abgeschnitten. So wird die Mandel in wenigen Sekunden vorn und oben aus ihrem Bette herausgelöst. Unten und hinten bleibt die Tonsille befestigt (Abb. 31).

Blutet es nach diesem Eingriff nur wenig, so wird mit angefeuchteten Vioformgazestreifen (sterile Kochsalzlösung!) die Wundtasche so ausgestopft, daß die Gazestreifen (5—6 cm breit) gerade noch über den Wundrand hinausragen (s. Abb. 32). Bei heftiger Blutung, auf die man hier immer gefaßt sein muß, feste trockene Tamponade mit Naht über den Tampons. Die Seidenfäden (2 bis 3 genügen) finden gewöhnlich an den Wundrändern keinen rechten Halt. Man legt sie durch das derbe Gewebe über dem aufsteigenden Kieferast und dann

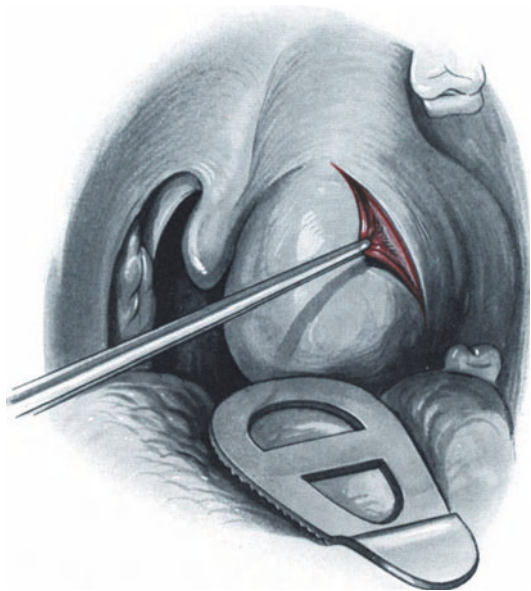


Abb. 30. Schnittführung zur Teilablösung der Gaumenmandel.

mitten durch die Tonsille, wobei auch der hintere Gaumenbogen durchbohrt werden darf. Die Nähte können meist am 3. oder 4. Tag entfernt werden,

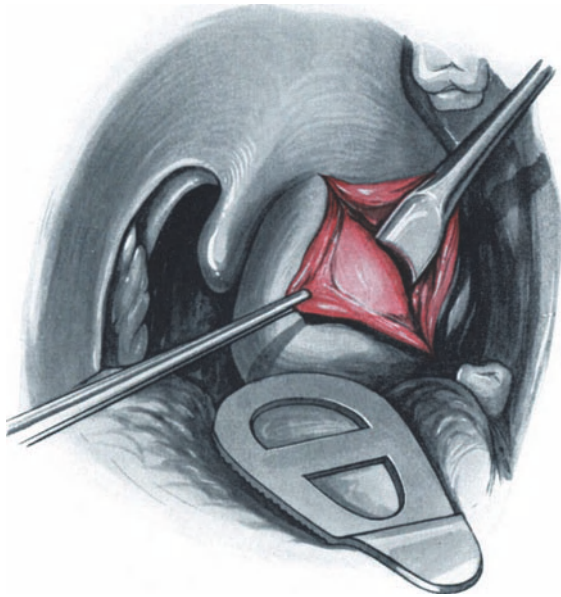


Abb. 31. Das Elevatorium löst, sich dicht an die freigelegte Kapsel haltend, die Mandel von ihrem Bette ab.

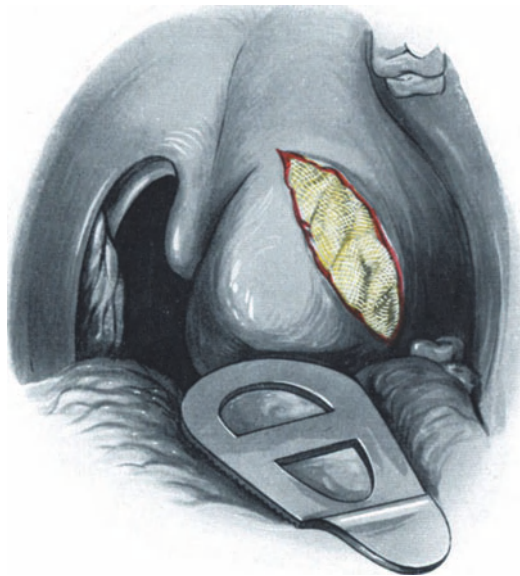


Abb. 32. Tamponade des Mandelbettes nach Teilablösung der Gaumenmandel.

kommenen Kranken die Vena jugularis zu eine oder gar beide Tonsillen auszuschälen.

ohne daß sich die Blutung wiederholt. Der Drucktampon bleibt so lange sitzen, bis das Infiltrat zum größten Teil verschwunden ist, und die bedrohlichen Erscheinungen zurückgegangen sind. Er kann nicht rutschen, da er in einer unten und hintengeschlossenen Tasche liegt und fest am Gewebe klebt. Nach der Abschwellung und Besserung des Allgemeinzustandes kann man die Ablösung und Entfernung des noch festsitzenden Mandelrestes vornehmen.

Die den vorderen Gaumenbogen mit dem weichen Gaumen und der Zunge verbindende und stehengebliebene Gewebsbrücke (M. glossopalatinus) wird, wenn sie nur dünn und schmal ist, nach Entfernung des Tampons im unteren Abschnitt quer durchtrennt. Eine feste breite Brücke kann bestehen bleiben, die erhaltenen Reste wachsen auf der Wundfläche an und verbessern das kosmetische Bild.

Die Vorteile der Abschälung mit nachfolgender temporärer Tamponade sind recht bedeutend. Sie ist zunächst prophylaktisch wichtig, weil sie nicht nur die weitere Ausbreitung der von hier ausgegangenen Phlegmonen hemmt, sondern auch bei den einfachen Peritonsillarabszessen die Infektion der Nachbarorgane verhütet.

Ein weiterer Vorteil liegt darin, daß der mit der totalen Ausschälung verbundene Shock vollkommen wegfällt. Was das bedeutet, weiß der zu schätzen, der gezwungen war, an einem ausgehungerten, durch Fieber und Schüttelfröste heruntergeunterbinden und dann noch Diesen gehäuften Eingriffen,

zu denen womöglich noch eine Blutung hinzukommt, ist Patient nicht mehr gewachsen.

Ich habe in ähnlichen Fällen lediglich durch Ausschaltung des primären Herdes im oder am Mandelbett Heilung erreicht, aber auch von den anderen auf diese Weise behandelten Fällen keinen einzigen verloren.

Weniger günstig sind die Erfahrungen, wenn eine Phlegmone sich in dem sehr empfindlichen para- oder retropharyngealen Gewebe entwickelt (s. Abb. 33 u. 34), wobei unter pyämischen Erscheinungen sulzige Infiltrate in der Hals- und Nackenmuskulatur auftreten.

Solche Phlegmonen entstehen durch Infektion vom Munde aus im Anschluß an Sondierung nach Verletzungen, an tiefe Einstiche zur Lokalanästhesie oder zur Probepunktion von vermuteten Abszessen durch Kanülen, welche den Schleimhautmuskelring durchbrechen und das Spatium parapharyngeum oder die retropharyngeale Bindegewebsschicht infizieren.

Der gegebene äußere Weg zu den infizierten Bindegewebsräumen ist der vom hinteren Kopfnickerrand, vom Nacken bzw. vom seitlichen Halsdreieck aus (nach KÜTNER).

Ein entschiedener Vorteil der temporären Mandelbettamponade ist die sichere Beherrschung der Blutung. Durchtrennt man schon bei der Ablösung ein abnorm verlaufendes großes Gefäß, und blutet es dabei heftig, so braucht man nur das abgelöste Mandelstück wieder fest aufzudrücken, um die Blutung sofort zu stillen. Damit in dem durch Würgen und Schlucken lebhaft bewegten Gewebe keine weitere Blutung stattfindet, befestigt man auf dem angedrückten Mandelteil einen Tampon mittels einer ihn fixierenden Naht, die durch beide Gaumenbogen hindurchgeht. Der Faden wird über Tampon und Tonsille geknüpft. Zweckmäßiger ist auch in diesen Fällen die Teilablösung mit Tamponade trotz der Blutung, besonders wenn wir später die Mandel ganz oder teilweise entfernen wollen, was umständlicher wird, wenn Teile der Tonsille wieder festwachsen.

Unmittelbar im Anschluß an die Eröffnung eines gewöhnlichen peritonsillären Abszesses kann unvermutet eine heftige Blutung auftreten. Mit dem Eiter quillt Blut dauernd aus der Höhle. Ist die Einstichöffnung klein, dann können große Blutinfiltrate zwischen Faszie und Schleimhaut entstehen, welche nach unten bis zur Glottis, nach oben bis zum Gaumendach reichen. Auch in diesen Fällen warten wir nicht ab, sondern lösen nach Erweiterung der Inzision mit einer Kornzange die Mandel bis zur Stelle des blutenden Gefäßes und womöglich noch darüber hinaus ab, tamponieren das Mandelbett mit fingerlangen übereinandergelegten Vioformgazestreifen, komprimieren jetzt erst von innen und außen und befestigen die Tampons durch 1–2 Nähte.

Die Blutstillung gelang stets ohne Unterbindung der Karotis. Blutergüsse zwischen die Blätter des Velums lassen sich bei solchen Improvisationen nicht immer vermeiden. Sie können aber infolge der Tamponade keine große Ausdehnung gewinnen und schaden nur insofern, als sie sich sehr langsam zurückbilden und die Heilung verzögern.

In gleicher Weise verfährt man bei Peritonsillitiden mit drohender Allgemeinfektion, wo noch keine eigentliche Abszeßhöhle vorhanden ist.

Während der Tamponade nehmen die Höhlentampons die Entzündungsprodukte aus dem infiltrierten Bindegewebe und der Mandel auf und geben sie durch den Wundspalt nach außen ab. Die entzündliche Schwellung verliert sich rasch, die durch den Rückgang des Infiltrates gelockerten Tampons bleiben schließlich allein noch zurück, mit ihrer Entfernung ist die Heilung beendet.

Um Wundbelag und Sekundärinfektion zu vermeiden und die Demarkation an den Gefäßstümpfen sicherzustellen, bestreicht man auch hier die Wundflächen nach Herausnahme der Tampons täglich 2—3mal oberflächlich mit Jodtinktur. Die aus Gründen der Blutstillung stehengebliebenen Mandelgewebsreste am hinteren Gaumenbogen oder am unteren Mandelpol werden in einer kurzen Nachoperation (Konchotom) entfernt.

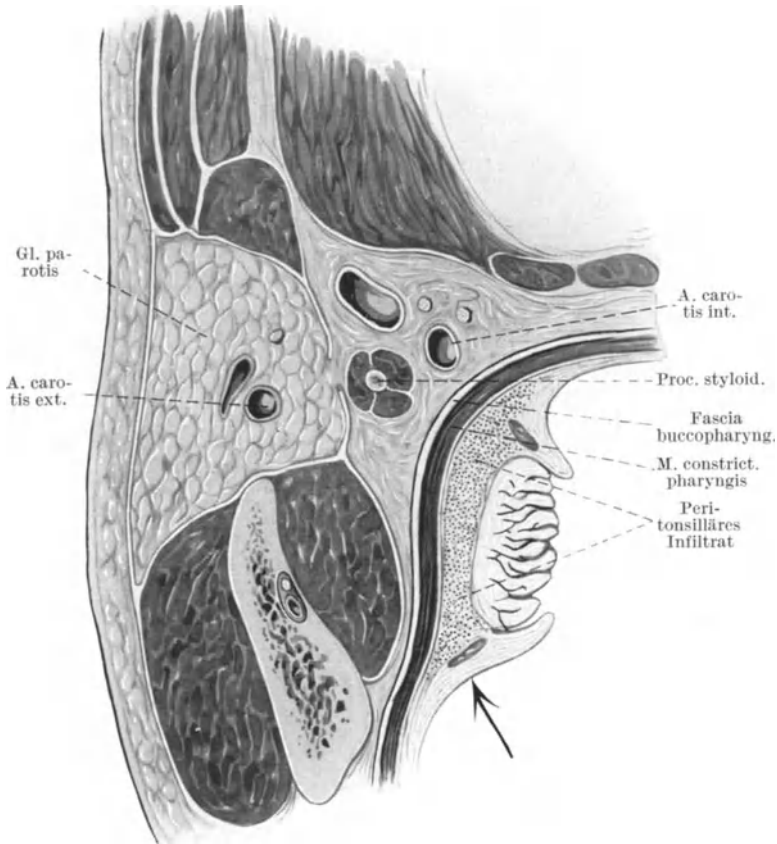


Abb. 33. Horizontalschnitt durch die seitliche Halsgegend in der Höhe der Tonsille.

Alle die erwähnten Eingriffe können ohne Bedenken auch im Privathaus vorgenommen werden.

8. Die Eingriffe bei Retropharyngealabszeß.

Eiteransammlungen im lockeren retropharyngealen Bindegewebe zwischen dem starren „Mantel“ und dem eingeschobenen Eingeweidekabel (s. oben S. 151) entstehen am häufigsten bei Kindern durch Vereiterung prävertebraler Lymphdrüsen. Die nur im Kindesalter vorhandenen medial angeordneten Drüsen erkranken seltener dabei als die seitlichen, welche auch im späteren Alter noch als typische Drüsen in der Höhe des Atlas an der hinteren seitlichen Schlundwand eingebettet zu finden sind.

Beim Erwachsenen ist die zweite Form des retropharyngealen Abszesses, der sog. „kalte“ Abszeß, häufiger. Er entsteht durch eitrig-Entzündung der obersten Halswirbel meist auf tuberkulöser Grundlage, selten auf Grund eines vereiterten Gummas mit oder ohne Vermittlung der seitlichen prävertebralen Drüsen. Wieweit eitrig-Entzündung des Mittelohrs oder der Nasennebenhöhlen dabei eine Rolle spielen, läßt sich heute noch nicht übersehen.

Liegt die Quelle all dieser Abszesse im Epipharynx und erscheinen sie erst sekundär im Mesopharynx, so entstehen die primären akuten, meist tödlich

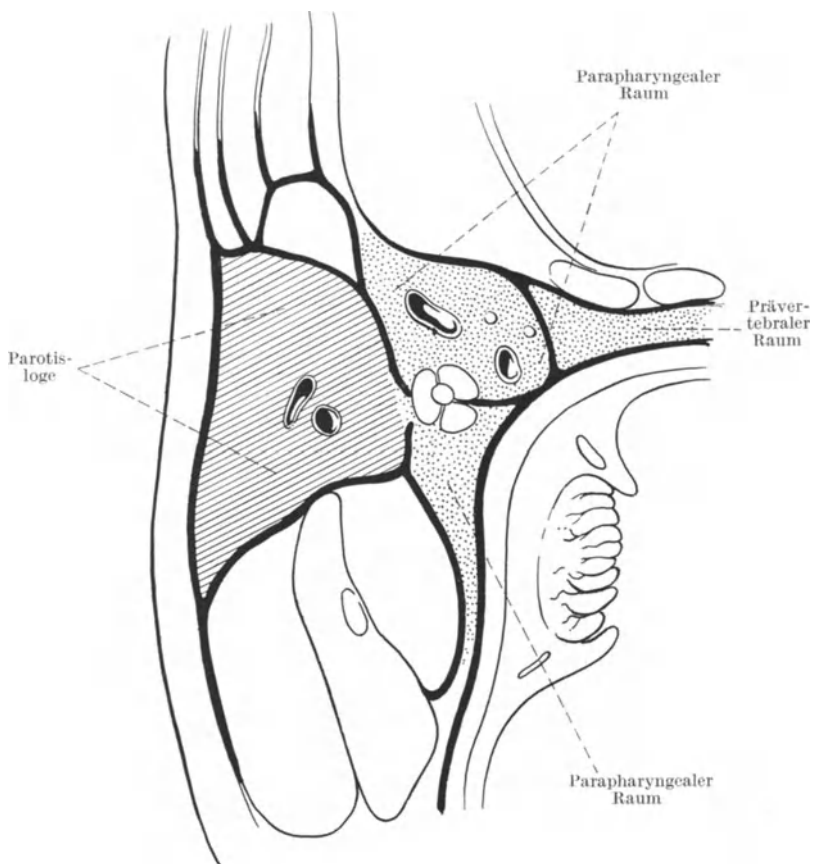


Abb. 34. Skizze zu Abb. 31.

endenden Eiteransammlungen des Mesopharynx von der Mundhöhle aus infolge direkter oft unscheinbarer Verletzung bei der Autoskopie, Infiltrationsanästhesie, durch Fremdkörper oder ohne nachweisbare Ursache.

Alle Formen des retropharyngealen Abszesses sind lebensbedrohend und bedürfen chirurgischer Behandlung.

Der bis zum Kehlkopf hinabgestiegene Eiter kann durch Druck auf den Larynxeingang oder durch kollaterales Ödem Erstickung herbeiführen, das gleiche droht bei der meist im Schlaf erfolgenden Berstung des Eitersackes, der seinen Inhalt plötzlich über die Atmungswege entleert. Im günstigsten Falle hat Patient die Kraft, sich herumzuwerfen und dadurch die Luftwege zu befreien. Auch dann folgt häufig noch infolge Eiteraspiration in die tieferen Luftwege eine septische Pneumonie.

Senkt sich der Eiter ins hintere Mediastinum, so kommt es zur Infektion des Brustfellraumes, zur eitrigen Pleuritis und Perikarditis.

Die Therapie besteht in der sofortigen Öffnung der Eiteransammlung im Mundrachen von der Mundhöhle aus. Patient muß fest und sicher von einem Gehilfen gehalten werden, damit der Eingriff gelingt. Mundsperrer zum Öffnen des Mundes vermeiden wir wegen Behinderung des Ausspeiens nach Möglichkeit auch hier. Am geeignetsten ist im Falle der Not das JANSSENSCHE Kinderinstrument, das wenig hinderlich ist und nach der Inzision blitzschnell herausgenommen werden kann, so daß keine Eiteraspiration erfolgt (Abb. 7, S. 156).

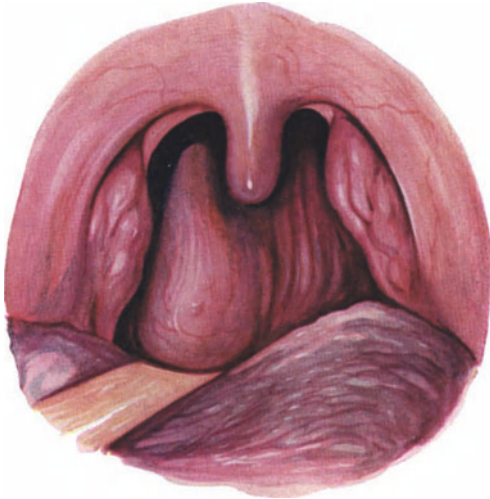


Abb. 35. Rechtsseitiger aus dem Epipharynx stammender retropharyngealer Abszeß.

Kopf und Oberkörper des Patienten werden sofort nach dem Einschnitt stark vorneüber gebeugt, wobei der Unterkörper im Schoße des Gehilfen festgehalten wird. Die quere Inzision erfolgt, nachdem man die Zunge leicht herabgedrückt hat, etwas unterhalb der stärksten Vorwölbung mittels eines sehr spitzen Skalpells mit kurzem Blatt und langem Stil.

Um bei kleinsten Kindern die Glottis nicht mit Eiter überschwemmen zu lassen, macht man im Schreieixspirium zunächst nur einen Entlastungsschnitt, dem ein Teil des Eiters langsam entströmen kann und erweitert dann die Öffnung mit einer vorne abgebogenen Kornzange oder man führt den Eingriff am hängenden

Kopfe aus, wobei freilich Nase und Tubengegend den Eiterschwall über sich ergehen lassen müssen, was nicht immer ohne Infektion der Mittelohrräume und der Nasennebenhöhlen abläuft. Bei Miterkrankung der Halswirbelsäule (Röntgenaufnahme!) ist der Eingriff am hängenden Kopfe deshalb bedenklich, weil dabei die Belastung der Wirbel zu stark ist und schon die gewaltsame Lageveränderung und Rückwärtsbeugung des Kopfes tödlich wirken kann.

Bei Beobachtung dieser Schutzregeln entstehen keine üblen Zufälle. Blutungen sind so gut wie ausgeschlossen, Verletzungen der Wirbelkörper oder der Zwischenwirbelscheiben können nur dem Ungeschickten zustoßen, der, wenn er seiner Sache nicht sicher ist, das Skalpellblatt mit einem Heftpflasterstreifen verkürzen und sichern mag.

Die Nachbehandlung des gewöhnlichen Abszesses ist einfach. Meist verschwinden alle Krankheitszeichen unmittelbar nach dem Einschnitt und der Eiterentleerung, selten ist die wiederholte Lösung einer Verklebung an der Einstichstelle erforderlich.

Füllt sich dagegen der Eitersack immer wieder von neuem, so erfolgen die äußeren Eingriffe, die auch in Frage kommen, wenn infolge einer Kieferklemme der Mund nicht genügend weit geöffnet werden kann.

Bei allen auf traumatischem Wege entstandenen retropharyngealen Abszessen muß aus den bereits oben angeführten Gründen (s. S. 177) ebenfalls die Eröffnung von außen vorgenommen werden.

Für die Wirbelkaries treten die an anderer Stelle beschriebenen Aufgaben und Eingriffe in Geltung (ausführlicher bei KLEINSCHMIDT, in diesem Bande).

9. Die Eingriffe im Kehlkopfrachen (Hypopharynx).

Die Untersuchung des Kehlkopfrachens geschieht bei direktem Licht (Abb. 44) in der Weise, daß man sich vor den Patienten stellt, ihn den Kopf wenig nach hinten beugen und ruhig atmen läßt. Mit einem geraden Autoskopierspatel drückt man den kokainisierten Zungengrund abwärts und nach vorn, wobei der Rand der Epiglottis erscheint. Beim Aufrichten des Spatelhandgriffs und bei verstärktem Druck auf den Zungengrund zeigt sich ohne weiteres die obere hintere Hälfte des Kehlkopfrachens. Die dem Larynx anliegende vordere Hälfte wird am besten im Spiegelbild betrachtet. Man kokainisiert zu diesem Zweck die Glottis mit besonderer Berücksichtigung der vorderen Kommissur, führt eine rechtwinklig abgebogene kräftige Sonde zwischen die Stimm lippen und übt nun mit dieser einen Zug nach vorne aus (v. EICKEN, Abb. 36c). Dabei zieht man den Larynx im ganzen von der Wirbelsäule weg und nun läßt sich der Hypopharynx völlig übersehen, bis zur Platte des Ringknorpels und darüber hinaus. Dem EICKENSchen Hebel dient als Hypomochlion die obere Zahnreihe. Patient beugt bei der Untersuchung den Kopf ein wenig nach vorne. Dadurch können die Neubildungen im Hypopharynx, insbesondere die spät erst in Erscheinung tretenden Karzinome frühzeitig erkannt und der Heilung zugeführt werden. Der Untersuchung folgt die Entfernung eines locker sitzenden Fremdkörpers auf dem Fuße mit Hilfe der im nächsten Kapitel angegebenen Instrumente. Um festgekeilte Fremdkörper aus dem Hypopharynx zu entfernen, greift man am besten zur Autoskopie, stellt sich das Objekt nach gründlicher Kokainisierung mit dem Röhrenspatel ein, lockert es aus der Umklammerung der Schlundmuskulatur und zieht es mit einer geraden Zange zugleich mit dem Röhrenspatel heraus (s. Schwebelaryngoskopie). Auch hier ist nur im äußersten Notfalle die Pharyngotomie erlaubt. (Über die Neubildungen im Hypopharynx und ihre operative Behandlung siehe KLEIN-SCHMIDTS Kapitel „Kehlkopfexstirpation“.)

10. Die Eingriffe im Kehlkopf.

Wer mit dem Kehlkopfspiegel gut umzugehen weiß, lernt bald die Sonde zu gebrauchen und im Spiegelbild die Kehlkopfhöhle abzutasten. Von da bis zur operativen Technik ist nur ein Schritt. Die Technik mit Hilfe des Spiegels, die sog. indirekte Operationsmethode gehört zu den schönsten Betätigungen des Chirurgen. Sie belästigt den Kranken so gut wie gar nicht und stellt geringe Anforderungen an Werkzeug und Hilfe; der befriedigenden Leistung entspricht der erfreuliche Erfolg.

Am deutlichsten erfahren wir dies bei der operativen Entfernung kleiner Geschwülste, die an der funktionell viel beanspruchten Verschlussforte des Kehlkopfes besonders häufig sind. Sie stellen mancherlei technische Probleme. Hier sollen nur die allgemeinen Richtlinien Platz finden.

Nach ausreichender Anästhesierung hält der wohl belehrte und eingübte Patient seine vorgestreckte Zungenspitze zwischen Daumen (unterhalb) und Zeigefinger (oberhalb der Zunge) mit einem sterilen Gazetupfer fest. Im Spiegel führen wir den erprobten REICHERTSchen Haken (s. Abb. 36a) so auf den Zungengrund, daß er mit seinen Flügeln genau in der Mittellinie auf dem Kehledeckelband reitet. Nun werden die fest auf den Zungengrund und die beiden Valleculae drückenden Hakenflügel am Stil nach vorne gezogen, der Assistent faßt diesen und hält ihn, an die obere Zahnreihe gedrängt, unbeweglich in einer von der Mittellinie etwas abweichenden Lage fest (s. Abb. 38). So wird einerseits



Abb. 36. a REICHERTScher Haken, b Kehlkopfsonde, c Hebel zur Hypopharyngoskopie nach v. EICKEN.

der Kehldeckel aufgerichtet und dabei die vordere Kommissur zugänglich gemacht, andererseits Kehlkopf und Patient ruhig gestellt. Letzterer atmet ohne Anstrengung aus und ein. Im angewärmten Spiegel erscheint das Bild und

nun wird das sorgfältig vorbereitete und gerichtete Instrument an die Zielstelle geführt. Diese Stelle darf keinen Augenblick im Gesichtsfeld verloren gehen. Das Objekt wird mit dem Instrument erst dann gefaßt, wenn wir sicher sind, daß es an der richtigen Stelle ist und kein unerwünschtes Gewebe mitfassen kann. Am besten führt man alle schneidenden Zangen

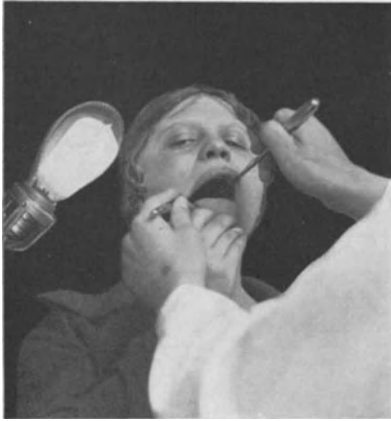

Abb. 37. Haltung des REICHERT'schen Hakens durch den Arzt.

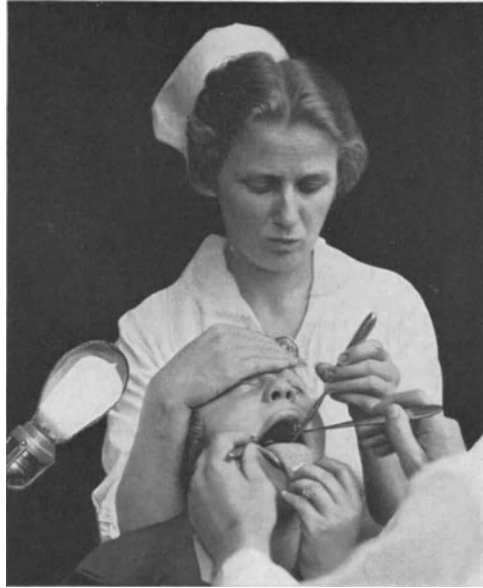

Abb. 38. Haltung des REICHERT'schen Hakens durch eine Hilfsperson.

und Stanzen geschlossen ein, gebraucht sie wie Sonden, und öffnet sie erst dann, wenn man tastend die Operationsstelle erreicht hat (Abb. 39).

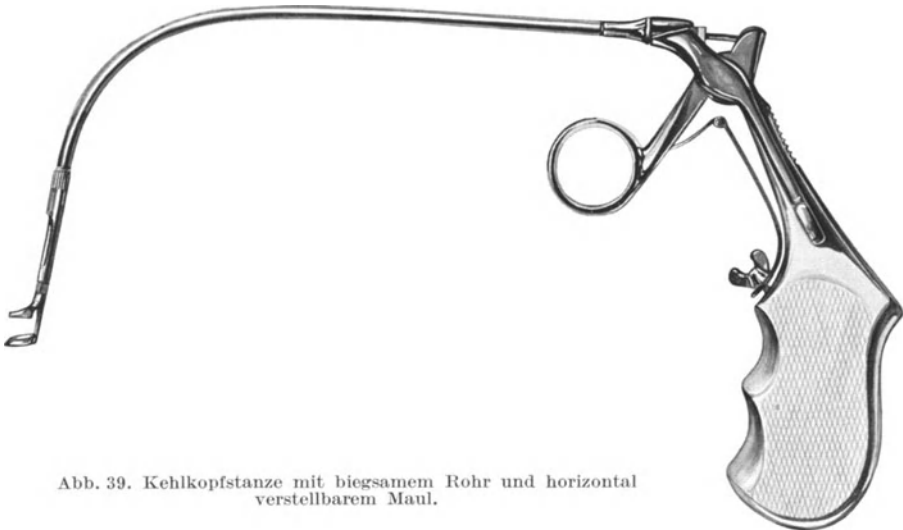


Abb. 39. Kehlkopfstanze mit biegsamem Rohr und horizontal verstellbarem Maul.

Veranlassung zu chirurgischen Eingriffen von innen geben kleinere Tumoren, die dem bunten histologischen Aufbau des Organes entsprechend sehr verschiedenartig sein können:

Fibrome, Zysten, Pachydermien, Papillome, Angiome, Lipome und Enchondrome. Gelegentlich vorkommende ektopische Schilddrüsentumoren und Amyloidgeschwülste fallen der großen Chirurgie anheim. Besondere Aufmerksamkeit verdienen die Anfänge maligner Tumoren. Sie rechtzeitig zu erkennen, ist die erste und vornehmste Aufgabe des Chirurgen. Die oft nicht leichte Wahl der Operationsweise entscheidet über das weitere Schicksal des Kranken. Endolaryngeal sollen nur die langsam sich ausbreitenden streng umschriebenen Plattenepithelkrebs im frühesten Stadium operiert werden. Haben diese schon tiefere Teile einer Stimmlippe ergriffen und ist es bereits zu dem ominösen Stillstand der Stimmlippe beim Phonieren gekommen, dann muß die Spaltung des Kehlkopfs vorgenommen werden. Die weiteren Eingriffe richten sich nach dem bei der Laryngofissur erhobenen Befund (s. hierüber KLEINSCHMIDT).

Die indirekte Laryngoskopie kann auch hier Verwendung finden zur Entfernung kleinerer Fremdkörper am und im Kehlkopf, wozu abgebogene Zangen dienen, die man seitlich einführt, damit Führungsrohr und Zangenkopf den Fremdkörper nicht verdecken.

Große Fremdkörper fangen sich gleich am Kehlkopfeingang, werden durch den reflektorischen Glottisverschluß festgehalten und führen Erstickung herbei, wenn nicht die gefährliche Lage sofort erkannt, der Mund gewaltsam geöffnet und die Glottis durch den vom Mundwinkel aus eingeführten Finger befreit wird. Erleichtert wird der Eingriff dadurch, daß man sich den Schildknorpel von unten nach oben entgegendrückt. Gelingt dies nicht, so vermag noch im letzten Augenblick die Durchstoßung des Bandes zwischen Ring-

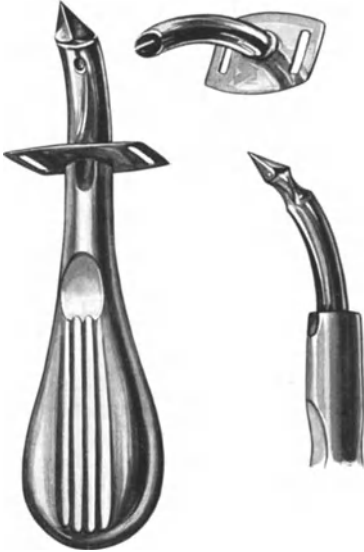


Abb. 40. Trokar für die Nottracheotomie (Koniotomie) nach DENKER.

und Schildknorpel am besten mit der Trokarkanüle Hilfe zu bringen (s. Abb. 40), welchem Eingriff die Tracheotomie folgen muß, weil die hochsitzende Notkanüle reizt und nachträglich lebensbedrohende Ödeme auftreten.

Die den Kehildeckel überschreitenden Fremdkörper setzen sich am häufigsten in den MORGAGNISCHEN Taschen fest, wo kleinere Gegenstände völlig verschwinden können. Erst die reaktiven Entzündungserscheinungen verraten ihren Sitz. Spitze Fremdkörper stellen sich vorwiegend in der Richtung der Körperachse ein, andere werden durch den reflektorischen Glottisschluß tief ins Gewebe gepreßt.

Ist keine oder nur geringe Atemnot vorhanden, dann legt man den Kranken mit dem Rücken flach auf den Operationstisch, damit nicht bei der Untersuchung ein festsitzender Fremdkörper der eigenen Schwere und dem Inspirationsstrom folgend auf die Wanderschaft geht und in die tieferen Luftwege fällt. Die Einstellung geschieht in Rückenlage in der oben geschilderten Weise oder mittels Stützautoskopie (S. 186). Man faßt den Fremdkörper so fest als möglich mit einer geeigneten Zange und versucht ihn, falls er sich nicht extrahieren läßt, durch Drehung des Greifinstrumentes und unter Abdrängung der ihn einschließenden Gewebe freizumachen. Gelingt das nicht, so kann man mit Aussicht auf Erfolg versuchen, von einer Tracheotomieöffnung aus ihn nach oben zu entwickeln. Gelingt auch das nicht, dann führt man in diesen seltenen

Fällen sogleich die Spaltung des Kehlkopfes (Laryngofissur) möglichst unter Schonung des Ringknorpels aus.

Stets befolge man das Gebot, sich genau über Beschaffenheit, Sitz und Lage des Fremdkörpers zu orientieren, die Möglichkeiten seiner Entfernung zu erwägen und erst dann zu handeln, wenn alle Vorbereitungen getroffen sind, falls wir noch Zeit dazu haben. Aber auch die Nothilfe erfordert einen rasch durchdachten Plan.

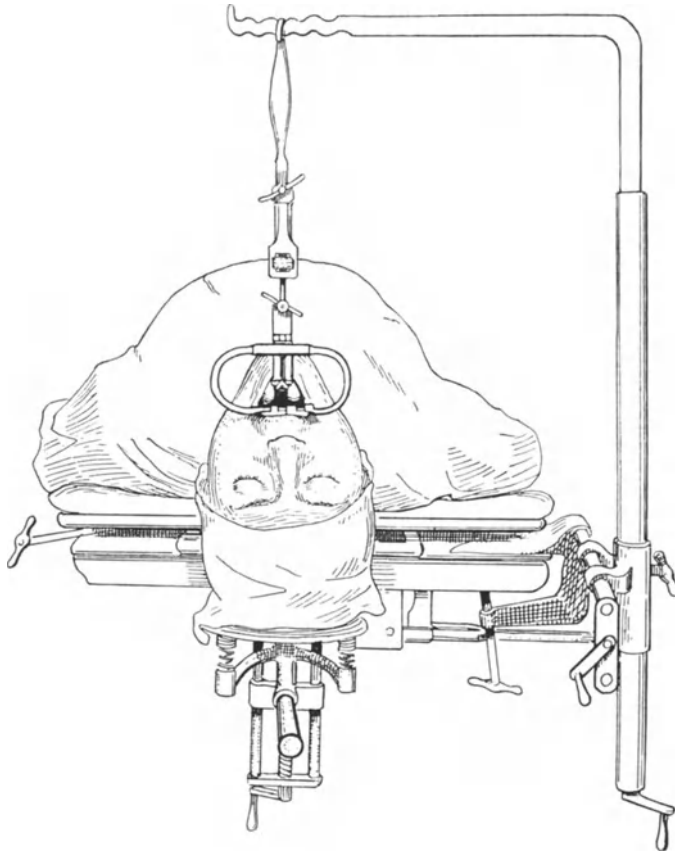


Abb. 41. Einstellung des Kehlkopfs in Schwebelaryngoskopie nach KILLIAN.

Anhang:

Die Schweb- oder Stützautoskopie.

Um ein übersichtlicheres Gesichtsfeld zu erzielen und mit beiden Händen eingreifen zu können, hat G. KILLIAN das sog. Schwebelaryngoskop erdacht. Es besteht im Grunde aus einem Spatel, an dem der Unterkiefer des auf dem Rücken liegenden Kranken aufgehängt wird. Nach der Meinung KILLIANs sollte das Gewicht des frei am Spatel hängenden Kopfes genügen, um den sonst mit einer Hand ausgeübten Druck auf das Zungenmassiv zu ersetzen (s. Abb. 41). Beim Ausbau dieser Methode erkannte A. SEIFFERT, daß die Abdrängung des Zungengrundes weniger durch das Gewicht des Kopfes als durch den gekrümmten Hakenspatel bewirkt wird. Daher verlegte er den Stützpunkt seines Apparates auf die Brust, später auf die hintere Rachenwand. Durch Spreizen der einerseits auf den Hypopharynx, andererseits auf den Zungengrund sich anlehenden Blätter des großen „Spekulums“ (HASLINGER hat sein ähnlich

konstruiertes Instrument Direktoskop genannt) erhält man einen guten Einblick und da das Instrument sich selbst hält, hat man beide Hände frei (Abb. 42).

Ein Nachteil ist die Aufstützung auf der sehr leicht verletzbaren und dem Auge schwer zugänglichen Hypopharynxschleimhaut. Diesen Nachteil vermeidet

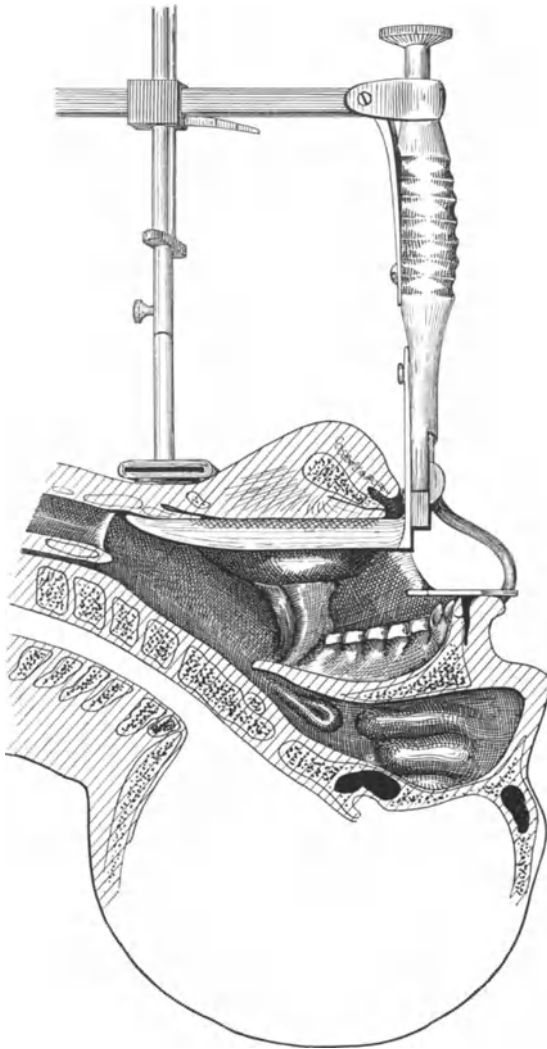


Abb. 42. Lage des Stützautoskops im Sagittalschnitt nach SEIFFERT.

das auch sonst bewährte Autoskop von SEIFFERT. Bei ihm ist die KILLIANSche Schwebelaryngoskopie in ihre alte Rechte eingesetzt worden, nur daß die Stütze nicht umständlich an einem „Galgen“ hängt, sondern auf der Brust befestigt wird (s. Abb. 43).

Die Anordnung ist folgende:

Lagerung des Kranken auf einem flachen niedrigen Operationstisch. Der Kopf hängt nicht herab, sondern berührt das Tischplattenende noch mit dem Hinterhaupt. Narkose. Heister. Die Zunge wird genau in der Mittellinie gefaßt und gerade nach vorn gezogen. Einführung des am Apparate befindlichen Mundsperrers. Öffnung desselben, wodurch der Heister wegfällt. Der Zahnhaken des Apparates liegt nun hinter den Schneidezähnen des Oberkiefers, der Spatel in der Mitte des Zungenrückens. Stirnlampenbeleuchtung (KIRSTEINSche Lampe, s. Abb. 44). Durch Drehung der Spatelschraube wird der Spatel dem Zungenrücken entlang nach hinten verschoben, bis der Kehledeckel im Gesichtsfeld erscheint. Durch weiteres Vorschieben um 1—2 cm wird der Epiglottisrand überschritten und nun der Apparat etwas um seine horizontale Achse gedreht, wobei er seinen Stützpunkt am harten Gaumen nicht verläßt.

Bei dieser Drehung drückt sich das Spatelende tiefer in die Zungenmitte ein und es erscheint die Glottis bis zur vorderen Kommissur. Ist man soweit, dann senkt man die Bruststütze und setzt sie auf einen über den Brustkorb gestellten Schemel oder auf den Brustkorb selbst oder länger ausgezogen, auf den durch Decken geschützten Bauch. Die Übersicht ist danach ausgezeichnet, das Bild des Kehlkopfinnern stellt sich plastischer dar als bei der gewöhnlichen Spiegeluntersuchung. Die Beleuchtung erfolgt auch weiterhin durch die Stirnlampe (s. Abb. 44). Die Taschenbänder drängt man durch das Spatelende beiseite

und erhält nun mit oder ohne Nachhilfe eines stumpfen Häkchens einen guten Einblick in die MORGAGNischen Taschen. Auch die oberen Teile des

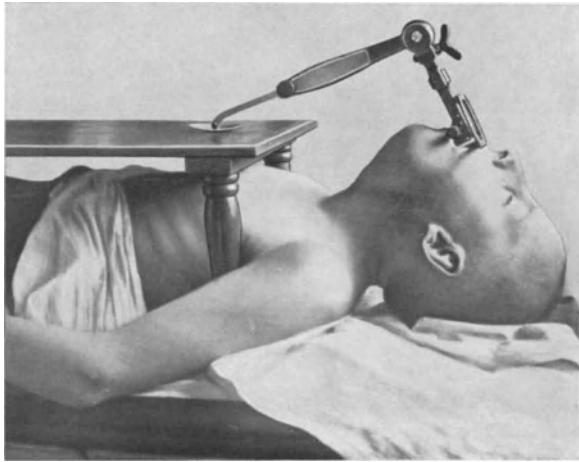


Abb. 43. Einstellung des Kehlkopfes mittels SEIFFERTSchen Autoskops. Stütze durch ein Fußbänkchen.

Schildknorpels kann man nun so dem Auge zugänglich machen. Bei einiger Übung gelingt die Untersuchung mittels der „Schweb“ sogar am Sitzenden.

Dieselbe wird erleichtert durch eine Morphiumatropingabe. Bei stärkerer Dyspnöe ist ihre Ausführung untersagt.

Alle Operationsinstrumente sind gerade, die Ansätze können in der Horizontalebene verstellt werden. Ihre Führungsrohre sind am Handteil abgebogen damit der Metallglanz nicht blendet oder das Gesichtsfeld eingeengt wird.

Mit Hilfe eines Universalgriffes sind sie gut zu handhaben. Auch größere Tumoren können direkt mit schneidenden Instrumenten am liegenden Kranken abgetragen werden. Weiteres über die direkten Eingriffe siehe im folgenden Kapitel.




Abb. 44. Stirnlampe nach KIRSTEIN-BRÜNINGS.

Die Eingriffe in der Luftröhre und in den Bronchien (die Tracheo-Bronchoskopie).

Von

A. LAUTENSCHLÄGER - Berlin.

Mit 48 Abbildungen.

Die Ausübung der von KILLIAN und seinen Schülern eingeführten bzw. ausgebauten Tracheo-Bronchoskopie lag bis vor kurzem fast ausschließlich in den Händen weniger hierfür besonders ausgebildeten Ärzten. Nun ist sie Gemeingut aller Halsspezialisten geworden. Da sie meist zur Entfernung von Fremdkörpern aus den tieferen Luftwegen vorgenommen wird, also dringlichen chirurgischen Zwecken dient, soll auch der Allgemeinchirurg mit dem nötigsten Instrumentarium und dessen Anwendung vertraut sein. Das instrumentelle Rüstzeug ist einfacher und handlicher geworden als früher, die heilige Scheu vor Bronchialbaum und Lunge wich einer nüchternen Schätzung der praktischen Möglichkeiten, die Erfahrung hat die verschiedenartigen Hindernisse mehr und mehr zu überwinden gelehrt, weshalb auch für den Chirurgen kein Grund mehr vorhanden ist, die Tracheo-Bronchoskopie zu meiden.

Bevor wir zunächst die obere Tracheo-Bronchoskopie beginnen, werfen wir einen Blick auf den Konstitutionstyp des zu Untersuchenden, wobei sich die uns erwartenden Schwierigkeiten zum Teil schon enthüllen. Pyknisch gebaute vollblütige Leute mit kurzem Hals, engem Rachen, starker Zungen- und Mundbodenmuskulatur setzen der Einführung der Instrumente voraussichtlich bedeutenderen Widerstand entgegen als asthenische, schlanke Menschen mit magerem Halse, weitem Rachen und schlaffer Muskulatur. Wir prüfen den Mundboden und die Zungenbeingegend, die wir mit einem Griff von außen fassen und tastend bewegen. Die Prüfung von innen erfolgt mit einem Löffelstiel oder Spatel. Dabei läßt sich die Dehnbarkeit des Mundbodens, der Gewebsturgor, Stand und Stärke des Kehlkopfs und die Dichtigkeit der Muskulatur abschätzen.

Inner- und unterhalb des hufeisenförmigen Raumes, den die im Gelenk wenig nachgiebige Mandibula umgrenzt, sitzt in Form eines derben Muskel-, Knorpel- und Bandapparates das wesentliche Hindernis für unsere geraden Instrumente, von dessen Überwindung meist das Schicksal der Untersuchung und der sich anschließenden Eingriffe abhängt (Abb. 1).

Bevor wir auf diesen „Riegel“ treffen, kann eine Zahnbarriere Bedenken hervorrufen, denn auch lange, vorstehende, übergreifende und nach außen weisende Zähne erschweren die Einführung der Instrumente, sie können sogar die Tracheo-Bronchoskopie unmöglich machen. Zur Übung eignen sich daher am besten alte zahnlose Individuen. Zähne im Ernstfalle auszuziehen, um die Bronchoskopie zu erleichtern, ist bedenklich. Man wählt besser die Tracheotomie mit unterer Einführung der Untersuchungsrohre und erhält die Zähne.

Grundsätzlich wenden wir zur Betäubung der Rachenhöhle bis zum Kehlkopfeingang vorwiegend die Ersatzmittel des Kokains an, für die mit Zylinderepithel ausgekleideten tieferen Teile des Luftweges dagegen mehr das

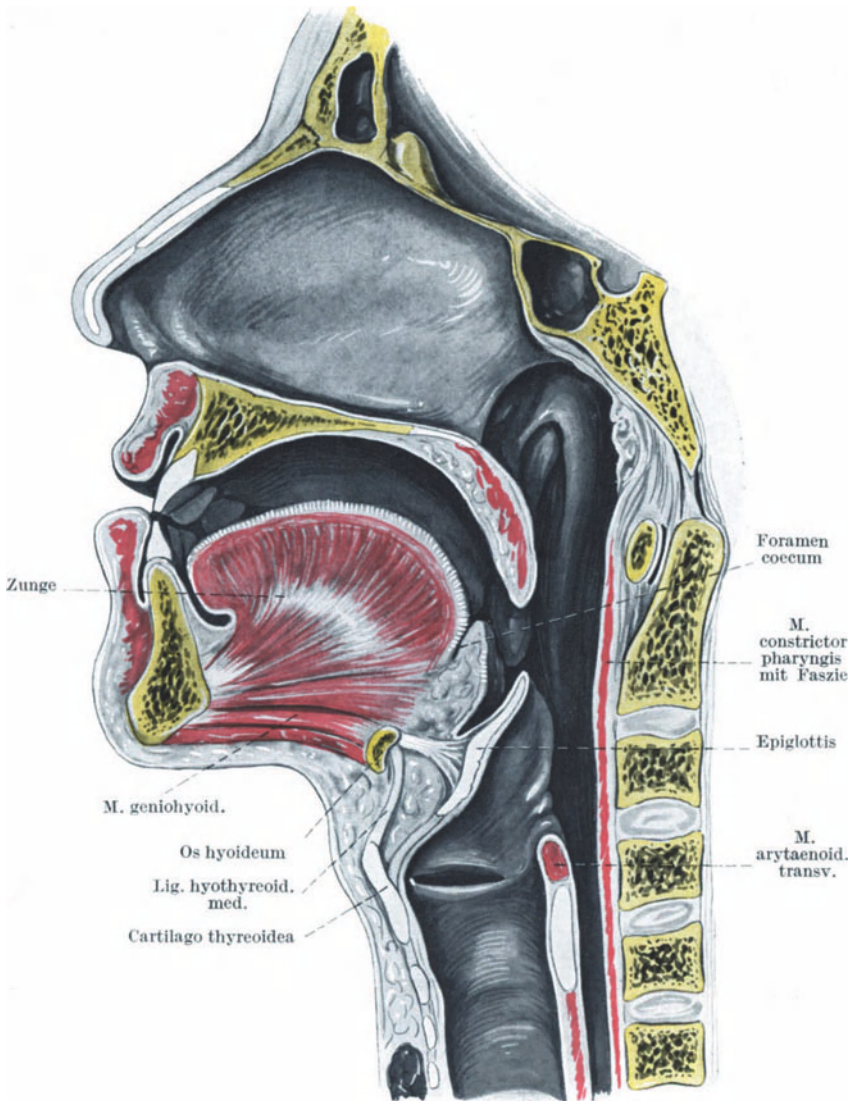


Abb. 1. Medianschnitt durch Pharynx, Mundboden und Larynx. Für die eingeführten geraden Instrumente liegt der Hauptwiderstand in der Gegend des Foramen coecum.

reine Kokain in geringen Dosen, am liebsten in feiner Tropfform, Wattepinsel werden nur sparsam gebraucht (Abb. 2 u. 3).

Zur Prüfung der Reflexerregbarkeit läßt man den Kopf des Patienten leicht nach hinten neigen und führt einen der üblichen Spatel in den geöffneten Mund bis zur hinteren Rachenwand und an den Zungengrund. Art und Stärke der Reaktion geben Anhaltspunkte für die beim Eingriff zu erwartende Abwehr und für das Maß der erforderlichen Arzneimittel.

Diese wird beim Erwachsenen wie folgt ausgeführt:

Wie bei der gewöhnlichen indirekten Laryngoskopie heißt man den Patienten seine Zunge herauszustrecken und ihre Spitze mit einem Gazestück festzuhalten, — nicht aber gewaltsam herauszuziehen — und bespritzt mit wenigen Tropfen einer $\frac{1}{2}\%$ igen Pantokain-Suprareninlösung die hintere Rachenwand, den Zungenrund und Kehldeckel, wartet 1—2 Minuten ab, nimmt einen kurzen Wattedräger, zwischen dessen Blätter man eine dünne Lage langfaseriger völlig fettfreier Watte einklemmt (Abb. 4), taucht diesen in eine 5%ige Pantokain-



Abb. 2. Kehlkopfspritze.



Abb. 3. Kehlkopfzerstäuber.

lösung, drückt ihn vor der Anwendung leicht aus und bestreicht nun Rachenwände, Zungenrund, nach einer Pause dann die laryngeale Epiglottisfläche unter zarter Berührung der hier besonders empfindlichen Schleimhaut, wartet wieder 1—2 Minuten, wiederholt die Bestreichung, gebraucht mehrmals einen längeren Wattedräger für den Kehlkopf, und vollendet die Anästhesierung durch Einträufelung mehrerer Tropfen einer 10%igen Kokainlösung unmittelbar auf die Glottis und zwischen die Stimmlippen. Schließlich muß der Rachenraum bis zu den Stimmlippen völlig unempfindlich gegen jede Sondenberührung sein. Danach erfolgt die Anästhesierung des subglottischen Raumes lediglich durch den Kehlkopfspray mit feinsten Verteilung von 10%igem Kokain (s. Abb. 3).

Die Auskleidung der Subglottis ist noch empfindlicher und reizbarer als die des Kehlkopfeinganges. Bei jüngeren Individuen quillt sie besonders leicht auf, die reaktive Schwellung ist in stände, die Glottis völlig zu verlegen. Das gefürchtete reaktive Ödem kann noch 2—3 Tage nach dem Eingriff auftreten und rasch und unbemerkt den Erstickungstod herbeiführen.

Bei der Anästhesierung der subglottischen Schleimhäute wird auch die Trachealschleimhaut unempfindlich. Zum Schluß bestreicht man die Gaumenbogen, die Rachenhinterwand und den Zungenrund noch einmal mit einem Kokointampon, und überprüft die Unempfindlichkeit dieser Teile mit einer Knopfsonde.

Man soll die Pinselungen methodisch und sanft, die Hand in Schreibfederhaltung, ausführen, nicht wahllos im Halse herumwischen und zu Anfang stets

den Kehlkopfspiegel benutzen, damit man die Hauptstellen genau und schonend trifft. Wenn auch die wirksamen Anästhetika heute in großer Reinheit dargestellt werden und die Ersatzmittel wenig giftig sind, so soll man doch sparsam sein und mit dem kleinsten Quantum auszukommen suchen. Bei Kindern wendet man Kokain, Adrenalin und ihre Ersatzmittel nur in allerkleinsten Mengen an und bevorzugt die Chloroformnarkose, die von ihnen stets gut vertragen wird. Lokale Anämisierungs- oder Betäubungsmittel neben der Narkose sind selten nötig. Mehrmals haben wir beobachtet, daß schon nach sehr geringem Suprareninverbrauch bei Kindern Vergiftungsercheinungen auftraten.

Die Reflexerregbarkeit stellt sich auch nach der sorgfältigsten Anästhesierung meist bald wieder ein, manchmal schon nach 10 Minuten, weshalb man keine Zeit verlieren soll und wenn der Eingriff länger dauert, eine erneute Betäubung mit etwas stärkeren Lösungen vornehmen muß.

Die Eingriffe selbst geschehen mit fester Hand und mit wohlberechneter Kraft, womöglich am frühen Vormittag und bei leerem Magen. Einfühlung in die Psyche des Kranken, allmähliches zartes Vorgehen unter guter Anästhesie, in entscheidenden Momenten energischer Zuspriechersparen arzneiliche Beruhigungsmittel und manche Wiederholung, doch soll die Narkose auch dann schon Verwendung finden, wenn gewisse Anzeichen im Verhalten des

Kranken darauf schließen lassen, daß die Ausführung der Tracheo-Bronchoskopie voraussichtlich auf unüberwindliche psychische Schwierigkeiten stoßen wird.

Instrumentarium. Für die einfache direkte Kehlkopfuntersuchung, die man zur Prüfung der Reflexe und zur Orientierung über die anatomischen Verhältnisse (Stand des Kehldeckels, Dicke der Zungenmuskulatur usw.) stets der Bronchoskopie vorausschieken soll, genügt bei Erwachsenen ein Rinnen- oder Flachspatel nach BRÜNNINGS, an dessen Stelle bei Kindern der Röhren- oder Kastenspatel tritt (s. Abb. 5—8).

Mit diesen Instrumenten wird bei wenig nach hinten geneigtem Kopfe der Zungengrund gefaßt und die Zunge in der Mittellinie mit zunehmendem Druck nach unten und vorne gedrängt. Je schmaler der Spatel, um so tiefer läßt er sich in die seitlich ausweichende Muskulatur eindrücken. Man erkennt dabei der

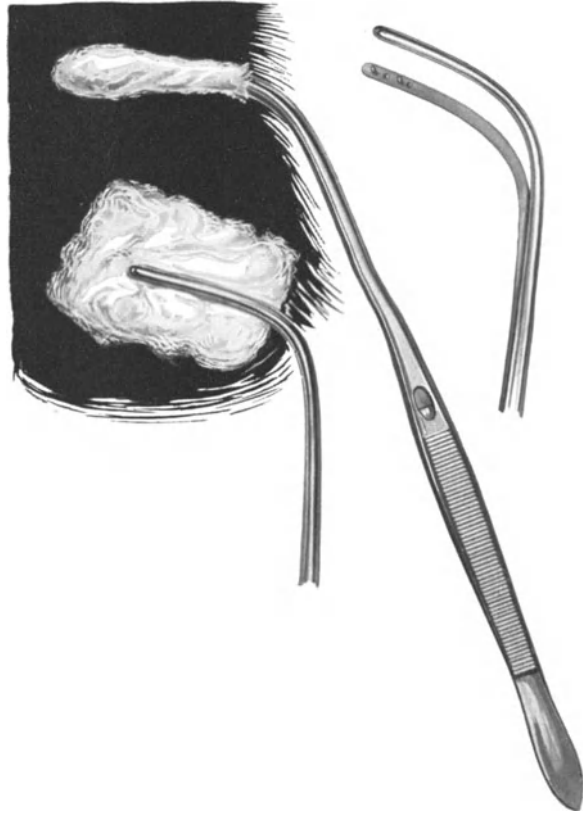


Abb. 4. Watteträger für den Kehlkopf und Rachen. Die Watte kann nicht abgleiten, das Instrument nicht abbrechen.

Reihe nach zunächst den Kehldeckel, dann die Arygegend, Teile der aryepiglottischen Falten und den hinteren Ansatz der Stimmlippen. Das schnabelförmige, leicht nach unten gebogene Spatelende muß am Zungenrunde dicht vor der Epiglottis anfassen, wobei sich der Kehldeckel aufrichtet und etwas nach vorne neigt. Der ringsum geschlossene zu einer Röhre geformte Spatel hat den Vorteil, daß der Blick nicht durch Zähne, Lippen oder Haare abgelenkt wird und nach




Abb. 8. Verlängerbares Doppelrohr nach BRÜNINGS.

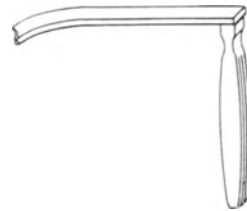


Abb. 5. Universalspatel von KIRSTEIN.

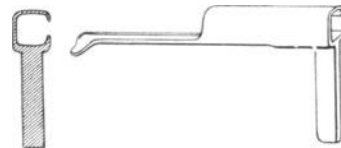


Abb. 6. Kastenspatel für Kinder nach BRÜNINGS.

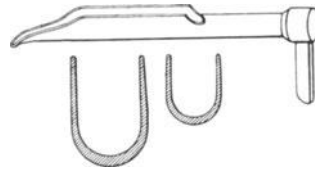


Abb. 7. Autoskopierspatel nach BRÜNINGS.

seiner Einführung die Untersuchung auch bei zusammengepreßtem Munde stattfinden kann. Denselben Vorteil bietet der Kastenspatel für Kinder, an dem überdies ein seitlicher Spalt so angebracht ist, daß geeignete Instrumente von rechts her eingeführt und ohne weiteres zu Eingriffen verwendet werden können.

Für die Bronchoskopie nahm KILLIAN anstatt des kurzen KIRSTEINschen Spatels zunächst ein langes Ösophaguskoprohr. Es zeigte sich aber bald, daß kurze Röhren bessere Übersicht ge-

währen und leichter den Widerstand des Zungenmassivs überwinden als lange. Die für das kurze Rohr nötige Verlängerung wurde durch BRÜNINGS mittels

gleitender, durchsteckbaren Röhren ermöglicht (s. Abb. 8). Das Ende dieser Röhren ist schnabelartig gestaltet, der Schnabel überwindet den Widerstand der Glottis (Arytänoidgelenke! Konstriktoren) leichter als ein rundes Rohr und gleitet besser über den Bifurkationssporn hinweg (Abb. 26).

Beleuchtung. Das Vorbild der für unsere Zwecke wichtigsten Beleuchtungseinrichtung ist das Panelektroskop von NITZE-CASPER. Es diente KIRSTEIN bei der Konstruktion seiner guten Stirnlampe. KILLIAN steckte diese Stirnlampe mittels eines Zwischenstückes auf den Griff der Bronchoskoprohre. Die KILLIANsche Beleuchtung wurde durch KAHLER und BRÜNINGS weiter vervollkommenet, so daß wir heute mit dem BRÜNINGSschen Elektroskop eine ideale Beleuchtung herstellen können.

Als Lichtquelle dient eine kleine Glühbirne mit Dreifadenbrenner. Die Lichtstrahlen werden mittels einer Plankonvexlinse nahezu parallel gemacht und gegen einen flachen, schräg gestellten und nach Bedarf weiter verstellbaren

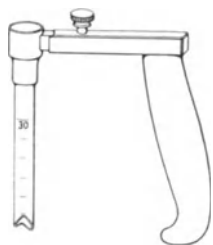


Abb. 9. Rohrgriff nach BRÜNINGS.

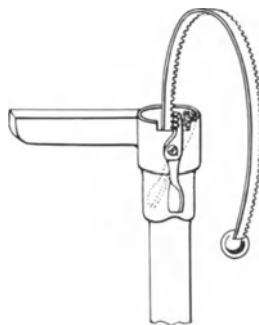


Abb. 10. Fixierhebel zum Bronchoskoprohr nach BRÜNINGS.

Spiegel geworfen, der sie ins Innere des Rohres reflektiert. Durch einen Spalt im Spiegel kann man den Gang der Lichtstrahlen kontrollieren. Die Beleuchtungsvorrichtung läßt sich sowohl in der Längsrichtung des Rohres nach oben ausziehen, als auch horizontal beiseiteschwenken, wodurch Raum geschaffen wird, um Instrumente einzuführen oder die gleitenden Innenrohre auszuwechseln (Abb. 11).

Gegenüber diesem vorzüglichen Beleuchtungsapparat hat bei der Bronchoskopie die Innenbeleuchtung durch kleinste, an dünnen Stäben ins Rohr eingeführte Lämpchen gewisse Nachteile. Sie verdecken Teile des Gesichtsfeldes und trüben sich bei der Berührung mit Sekreten. Ihr Vorzug liegt in der guten Beleuchtung tiefergelegener Teile.

Ein Rheostat sorgt für die entsprechende Stromstärke, Erdschluß vermeidet man durch Gummi- oder Linoleumunterlagen.

Als Raum für die Untersuchung dient ein nicht zu kleines Zimmer, das sich mit wenig Mühe verdunkeln und mit einem Griff an den Lichtschalter erhellen läßt. Vorhänge und Personal funktionieren nicht immer wunschgemäß. Man verdunkle den Raum so weit, daß man seine Instrumente und das Gesicht des Patienten eben noch übersieht, lasse eine schwache blaue Lampe hinter seinem Rücken brennen und stelle einen zuverlässigen Helfer an die Deckenbeleuchtung, die mit voller Helligkeit erstrahlt, sobald Gefahr im Verzug ist. (Notwendigkeit der Tracheotomie, Störung in der Beleuchtung oder im Instrumentarium, Kollaps u. a.).

Der gut anästhesierte Patient sitzt mit leicht nach vorne geneigtem Oberkörper auf dem BRÜNINGSschen Schemel (Abb. 13 u. 14). Alle beengenden



Abb. 11. Elektroskop nach BRÜNINGS

Kleidungsstücke sind entfernt. Ein Assistent stellt sich hinterm Schemel auf, gibt acht, daß das Sitzteil des Patienten nicht nach vorne rutscht und bringt Kopf und Oberkörper in die jeweils günstigste Stellung. Im Notfalle kommt man ohne Assistenz aus. Nun schaltet man den Strom für den Dreifadenbrenner ein und erwähnt dadurch das Elektroskopspiegelchen.

Patient faßt mit einem trockenen Lappchen seine Zungenspitze zwischen Daumen und Zeigefinger (Abb. 15), und hält sie ruhig fest, während der Arzt mit seinem eigenen Zeigefinger der linken Hand die Oberlippe des Kranken hochschiebt, dort sich aufstützt und zugleich seinen Daumen auf den Rand der oberen Schneidezähne legt. Dadurch verhütet er die Einklemmung der Oberlippe, schützt die Zähne und bewegt den Spatel bzw. das Rohr, das nun im Winkel zwischen Daumen und Zeigefinger genau in der Mittellinie über die Zahnschneide und den Zungenrücken an den Zungengrund gleitet, wo am Ende des erleuchteten Rohres der Kehldeckel sichtbar wird. Bevor man diesen nicht genau erkannt und eingestellt hat, darf man nicht weitergehen. Der offene Spatel gibt ein größeres Gesichtsfeld frei als das geschlossene Rohr, weshalb man ihn zur Vorübung für die Einstellung der Epiglottis benutzt, um diese dann auch im kleineren Gesichtsfeld des geschlossenen Rohres jedesmal ohne Zeitverlust zu finden (Abb. 16—18).

Die Überschreitung der Epiglottis geschieht in der Weise, daß wir — stets unter Leitung des Auges — das Rohr über den Kehldeckelrand etwas hinausschieben, den Griff des Elektroskops atheben und den Kehldeckel nach vorne drängen, bis die Arygegend sichtbar wird. Keinesfalls darf man in dieser Phase der Einführung die Arygegend zu weit überschreiten, weil man sonst in den Hypopharynx gerät, wo jede weitere Orientierung aufhört. Man läßt mit Vorteil den Patienten beim Überschreiten des Kehldeckels dauernd phonieren. Dadurch sammelt man einerseits die Gedanken des durch die Untersuchung meist verwirrten Kranken in einer bestimmten Aufgabe, andererseits führt das Spiel der Kehlkopfmuskeln auf die richtige Fährte und behütet uns vor falschen Wegen. Haben wir den rechten Weg verfehlt, so bleibt nichts übrig als die Untersuchung von neuem zu beginnen. Wenige Versuche an mageren langhalsigen älteren Leuten genügen, um jedesmal sogleich Kehldeckel und Glottis einzustellen und diese zweite wichtige Phase der Untersuchung zu erlernen.

Hat man die symmetrische Bewegung der Aryknorpel (Abb. 12) deutlich gesehen, dann hebt man den Griff des Tracheoskops noch stärker an und drückt den Kehldeckel an seiner laryngealen Fläche immer weiter nach vorne. Dabei werden vor der Kehlkopfhinterwand auch die Taschenlippen, selten die vordere Kommissur der Stimmlippen sichtbar. Will man diese einstellen, so verwendet man einen schmäleren Spatel, der sich tiefer in das Muskelmassiv der Zunge einprägen läßt und die Glottis der Länge nach noch mehr zu dehnen erlaubt oder bedient sich des BRÜNINGSSchen Gegendrückers, der von außen zu Hilfe kommt (Abb. 19 u. 20).

Der subglottische Raum wird sichtbar, wenn man mit dem Spatel die Stimmlippen auseinander drängt. Man muß zu diesem Zweck den Widerstand der in Sattelgelenken ruhenden seitlich verschiebbaren Aryknorpel mit ihren zarten Muskeln überwinden (Abb. 12). Dieser Widerstand ist nicht

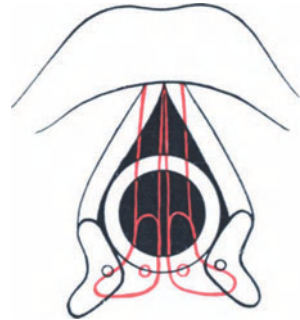


Abb. 12. Ausweichen der Aryknorpel um zwei Achsen (Sattelgelenk) beim Einführen des Bronchoskops. Ausgangsstellung rot.

groß. Es genügt meist ein geringer Druck des nur wenig vorgeschobenen Rohres oder Spatels auf den hinteren Ansatz der Stimmlippen, um die Passage freizumachen. Durch Schrägstellung des eingeführten Instrumentes und Neigung des Patientenkopfes zur Seite kann man auch die unter den Stimmlippen

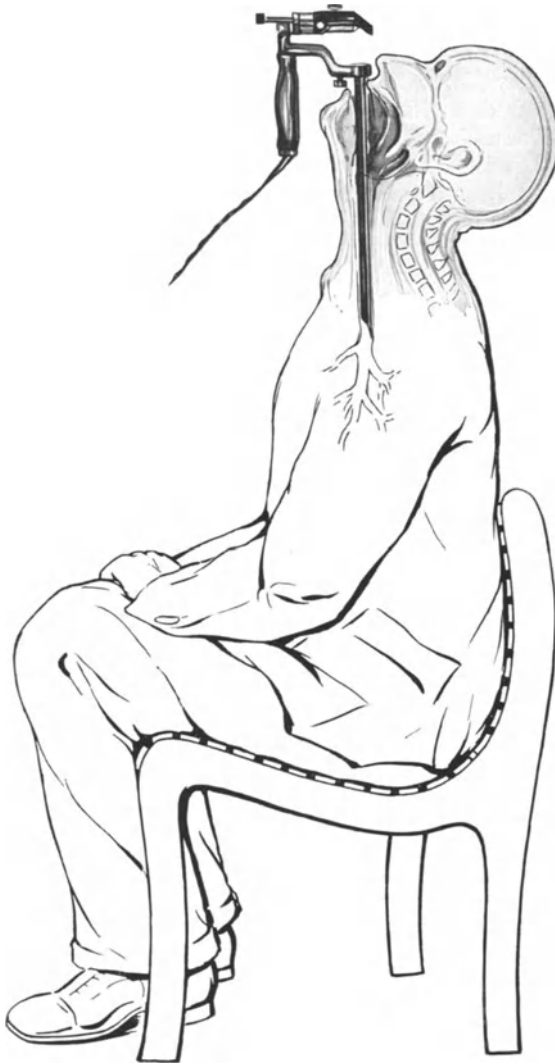

Abb. 13. Richtiges Sitzen des Patienten auf dem Untersuchungsstuhl. Achse der Mundhöhle und Luftröhre bilden eine Gerade.

gelegenen Teile besichtigen und mit dem Spray oder wenigen Tropfen einer 10%igen Kokainlösung treffen.

Unter Leitung des Auges führen wir nun einen schlanken mit 10%igem Kokain nicht ganz bis zur Sättigung getränkten Wattepinsel durch die geöffnete Glottis bis zur Bifurkation. Die Entfernung derselben von der oberen Zahnreihe beträgt beim Erwachsenen etwa 25 cm (s. Abb. 21) und ist an dem Watteträger markiert. Damit kein Reflexhusten auftritt, der zur Herausnahme unseres in den Kehlkopf eingeführten Instrumentes zwingt, bringen wir mit einer abgebogenen Kehlkopfspritze einen feinen Sprühregen von 2%igem Pantokain-Suprarenin beim Einatmen unter die Stimmlippen. BRÜNINGS hat eine Spritze für die Anästhesierung der Tracheal- und Bronchialschleimhaut angegeben, die mit einem Wattetupfer versehen ist. Auf Druck fließt das Kokain in die Watte, wird hier verbraucht und aus dem Spritzenreservoir ergänzt. Die Menge der verwendeten Flüssigkeit kann an einer Skala abgelesen werden (s. Abb. 23). In jedem Augenblick soll man sich über die bereits

verbrauchte Kokain- bzw. Adrenalinmenge Rechenschaft geben können.

Von der Bifurkation aus braucht man nur die Spritze oder den Tupfer ein wenig nach rechts zu drehen, um in den rechten Hauptbronchus zu kommen. Der linke Hauptbronchus ist stärker abgelenkt. Um ihn zu erreichen, lassen wir den Kopf des zu Untersuchenden stark nach rechts neigen, führen den Wattepinsel vom rechten Mundwinkel aus ein, nähern ihn der linken Trachealwand und schieben ihn behutsam vor.

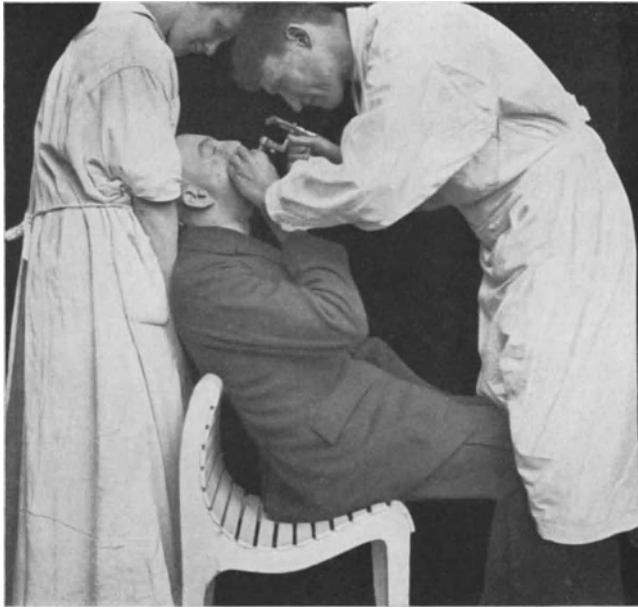

Abb. 14. Falsche Haltung des Patienten.

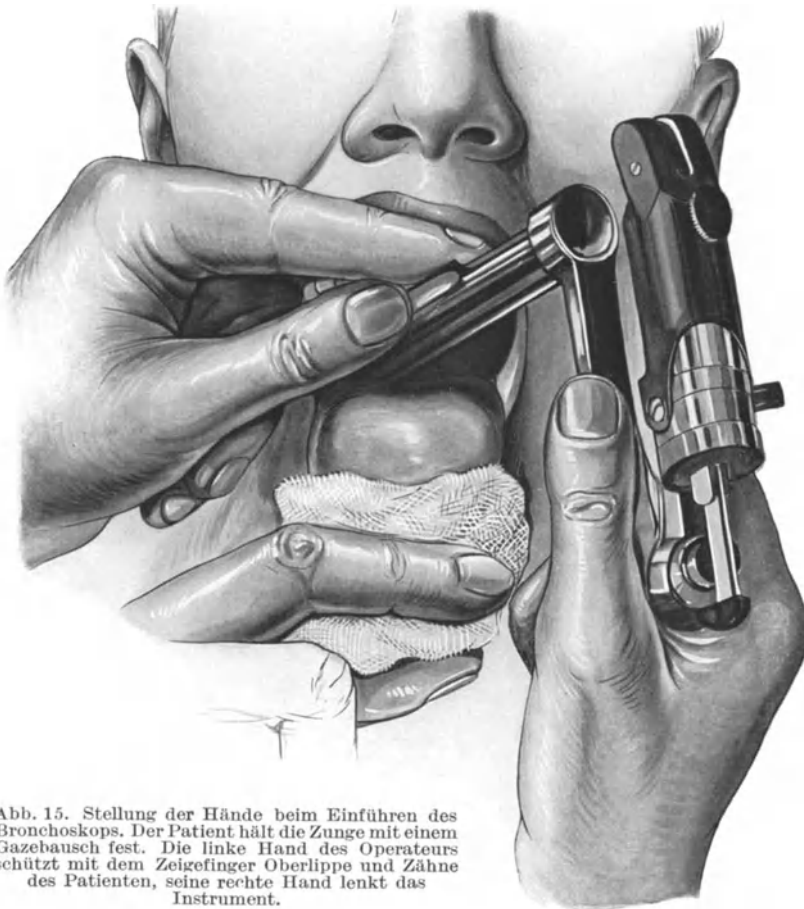

Abb. 15. Stellung der Hände beim Einführen des Bronchoskops. Der Patient hält die Zunge mit einem Gazebausch fest. Die linke Hand des Operateurs schützt mit dem Zeigefinger Oberlippe und Zähne des Patienten, seine rechte Hand lenkt das Instrument.

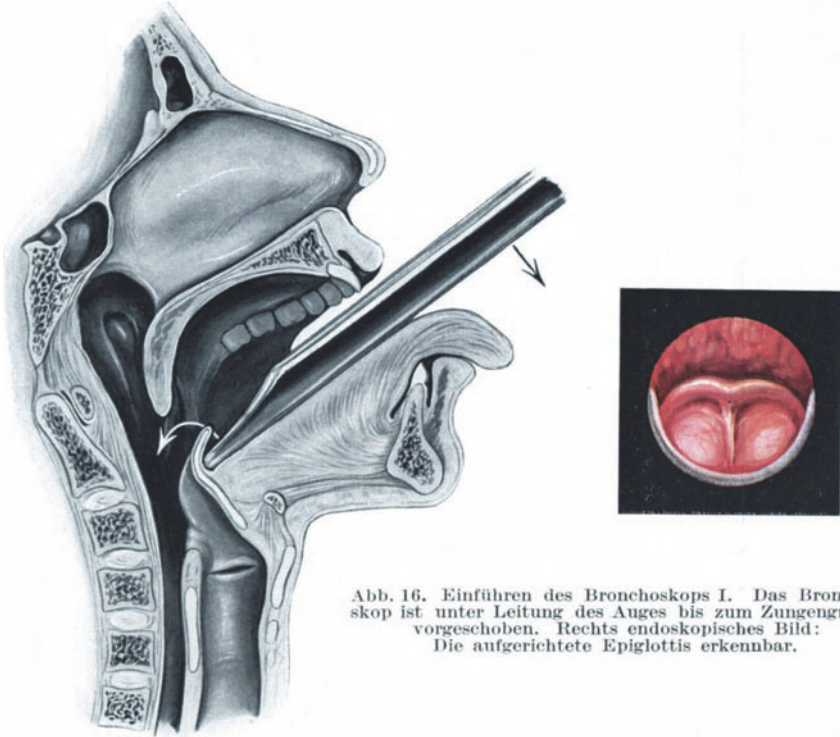


Abb. 16. Einführen des Bronchoskops I. Das Bronchoskop ist unter Leitung des Auges bis zum Zungenrund vorgeschoben. Rechts endoskopisches Bild: Die aufgerichtete Epiglottis erkennbar.

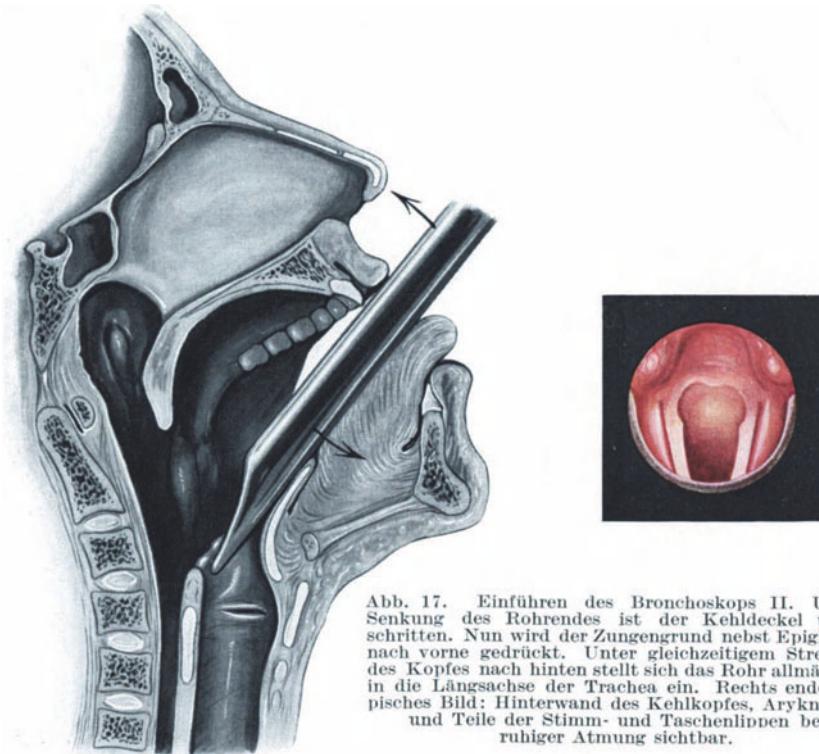


Abb. 17. Einführen des Bronchoskops II. Unter Senkung des Rohrendes ist der Kehledeckel überschritten. Nun wird der Zungenrund nebst Epiglottis nach vorne gedrückt. Unter gleichzeitigem Strecken des Kopfes nach hinten stellt sich das Rohr allmählich in die Längsachse der Trachea ein. Rechts endoskopisches Bild: Hinterwand des Kehlkopfes, Aryknorpel und Teile der Stimm- und Taschenlippen bei ruhiger Atmung sichtbar.

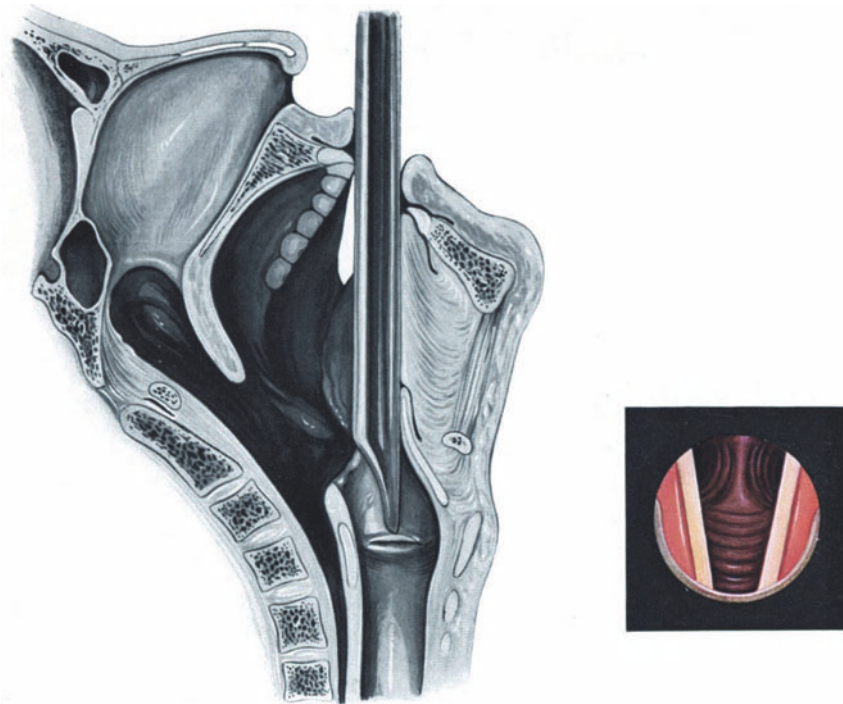


Abb. 18. Einführen des Bronchoskops III. Der Kopf hat die richtige Haltung. Das Instrument steht genau in der Verlängerung der Luftröhre. Rechts endoskopisches Bild: Zwischen den geöffneten Stimmklappen die Luftröhre und die Bifurkation.




Abb. 19. Spatelrohr nach BRÜNINGS, dessen Schnabelende in die Trachea geschoben wird und dort vermöge seiner Krümmung von selbst festhaftet.

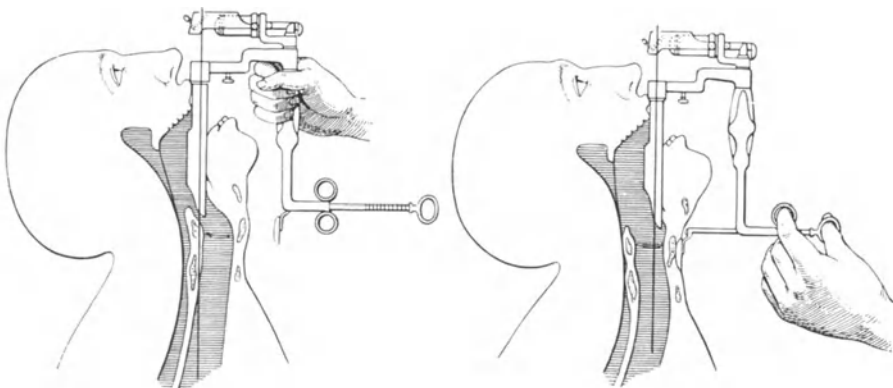


Abb. 20. Wirkungsweise des Gegendrückers nach BRÜNINGS

Hier sind einige anatomische Hinweise erforderlich. Die in der Höhe des 4.—5. Brustwirbels liegende Bifurkation teilt unter normalen Verhältnissen die

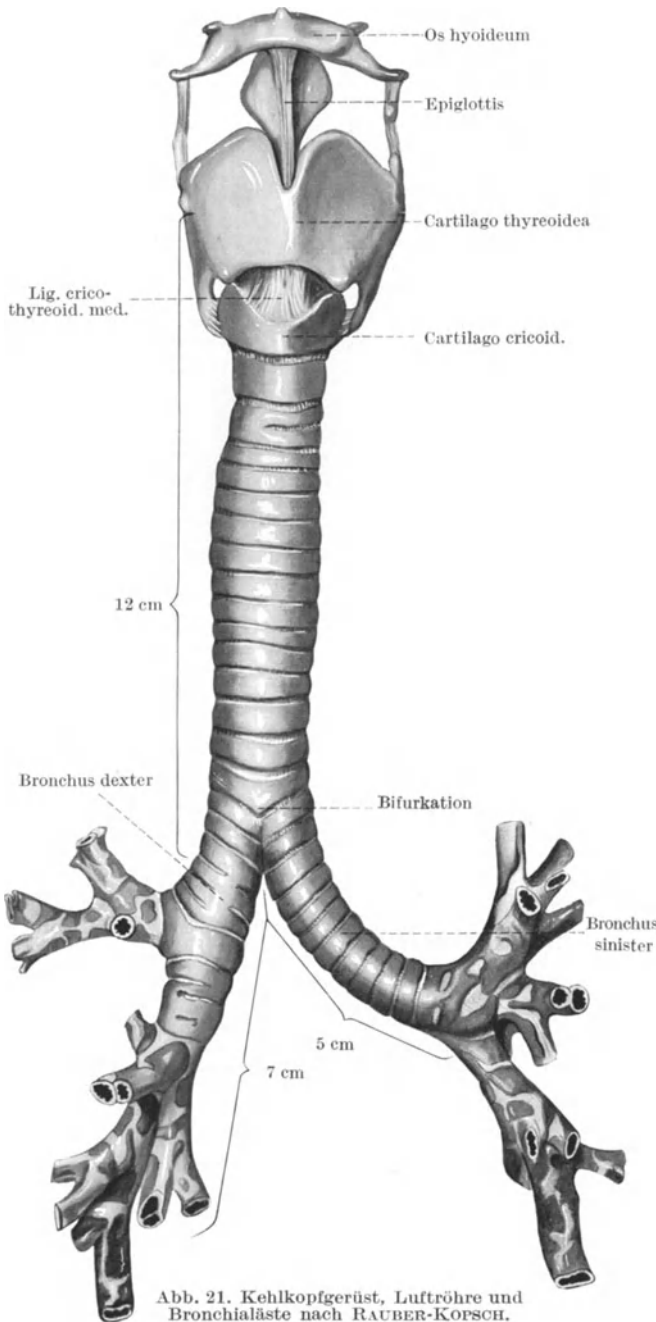


Abb. 21. Kehlkopfgerüst, Luftröhre und Bronchialäste nach RAUBER-KOPSCH.

Luftröhre in zwei seitlich abgehende Äste, die Hauptbronchien, deren Richtung und Verlauf individuellen Schwankungen unterworfen ist. Bei schlanken Menschen mit langem Thorax weicht der rechte Hauptbronchus nur wenig von der Richtung der Luftröhre ab, bei kurzem Brustkorb ist die Abweichung etwas stärker. Der linke Hauptbronchus ist immer schärfer abgelenkt, er ist auch im Verhältnis von 78,4 : 100 enger als der rechte (s. Abb. 21).

Von den Hauptbronchien gehen die Oberlappenbronchien in fast horizontaler Richtung ab, der Abgang des rechten liegt höher als die Abzweigung des linken. Vom rechten

Oberlappen- oder Stammbronchus zweigt nach vorne der Mittellappenbronchus ab, ein weiterer Teil des Stammbronchus erstreckt sich in den Unterlappen.

Ein linker Mittellappenbronchus ist nicht vorhanden. Die fast gestreckt in den Lungenkegel verlaufenden Unterlappenbronchien lösen sich nach vorne und hinten bis zur Lungenbasis in zahlreiche feinere Endäste auf (s. Abb. 21).

Die Wandung der Luftröhre und der Bronchien ist elastisch und erlaubt eine gewisse Dehnung. Die regelmäßig angeordneten knorpeligen Trachealringe gehen in den Bronchien in unregelmäßige

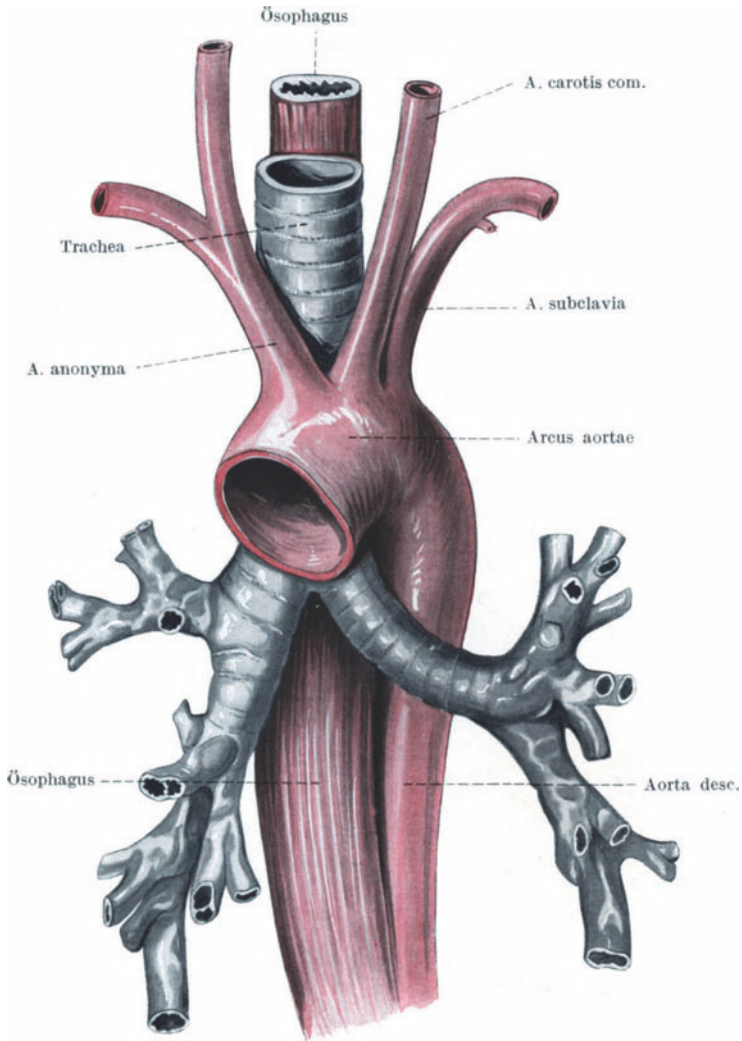


Abb. 22. Stellung der Aorta zum Tracheobronchialrohr und zum Ösophagus.

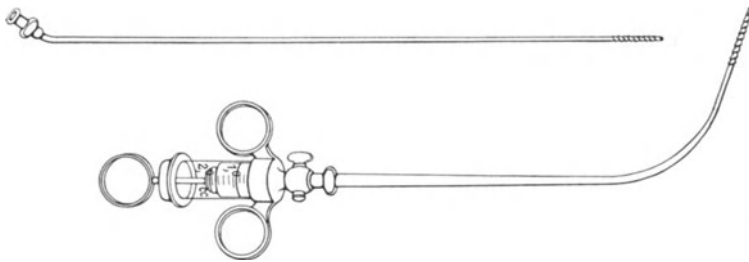


Abb. 23. Pinselspritze nach BRÜNINGS mit geradem und gekrümmtem Ansatz.

Knorpelplatten über, die in den tiefsten Ästen ganz verschwinden. Der membranöse Verschluss der Luftröhre liegt hinten und berührt sich mit der

Speiseröhre, der Aortenbogen reitet auf dem linken Hauptbronchus und drängt meist die Bifurkation nach rechts, deren Sporn mitgehend ebenfalls der rechten Trachealwand genähert ist. Bei Aortenaneurysmen mahnen diese

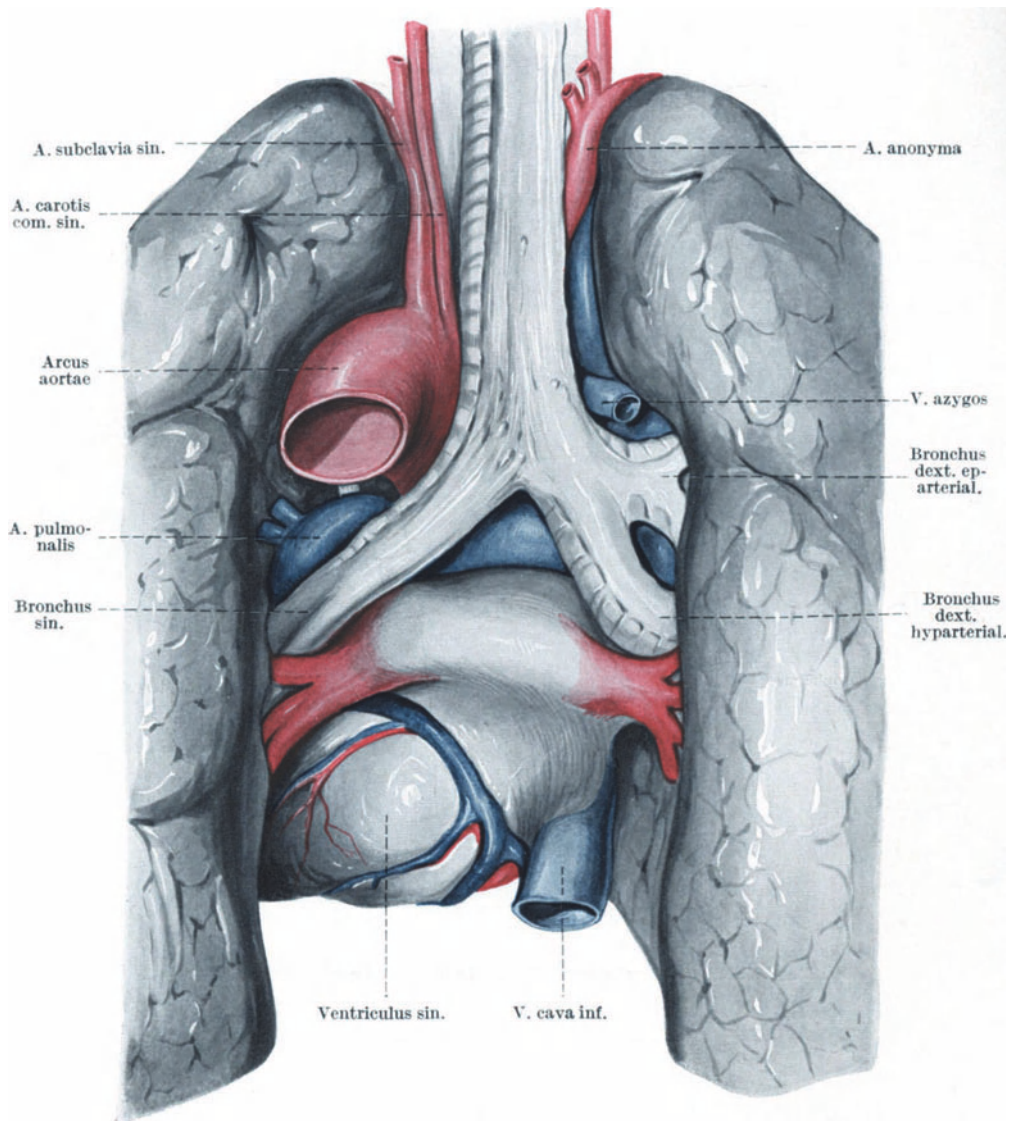


Abb. 24. Lungenwurzel von hinten freigelegt nach RAUBER-KOPSCH. Der bindegewebige Teil der Luftröhre und der Hauptbronchien sichtbar. Lagebeziehungen der großen Gefäße und des Herzens zum Tracheobronchialbaum.

anatomischen Verhältnisse zu besonderer Vorsicht. Auch kleine Ausbuchtungen der Aorta (Trachealhernien) können bei der Bronchoskopie einreißen und eine tödliche Blutung zur Folge haben.

Bezüglich der Länge der Rohre sind wir jeder Sorge enthoben, seitdem BRÜNINGS die einsteckbaren Hilfsrohre erdacht hat, mit denen man jede beliebige Länge herstellen kann.

Für den Umfang des Rohres ist das Alter und der thorakale Habitus des zu Untersuchenden maßgebend.

Wie wählen zunächst nach dem Alter des Kranken und unserem Augenmaß ein Spatelrohr und versuchen, dieses durch die Glottis einzuführen. Gelingt die Einführung, dann eignet sich auch das dazu gehörige Einsatzrohr für die

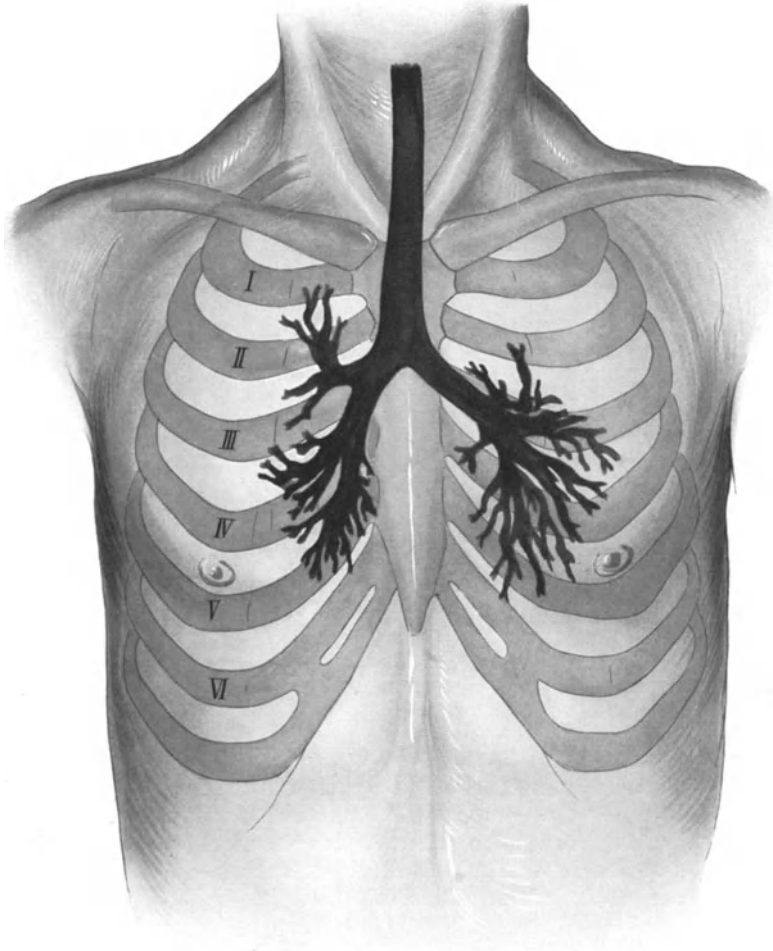


Abb. 25. Projektion der Luftröhre und deren größeren Äste auf die vordere Thoraxwand.

Tracheo-Bronchoskopie, sofern nicht besondere anatomische Hindernisse (Stenosen usw.) vorliegen.

BRÜNINGS hat seine Röhre den Lebensalter entsprechend geacht und folgende Tabelle aufgestellt:

Rohr Nr. 1 (7 mm)	für das 1.— 3. Lebensalter
„ „ 1 $\frac{1}{2}$ (7 $\frac{3}{4}$ mm)	vom 3.— 5. „
„ „ 2 (8 $\frac{1}{2}$ mm)	„ 4.— 9. „
„ „ 3 (10 mm)	„ 8.—14. „
„ „ 4 (12 mm)	für die übrigen Lebensalter.

Die Übergänge sind bei Jugendlichen je nach dem Stadium der Entwicklung, fließend, auch in späteren Lebensaltern sind wir außerhalb dieser schematischen Anordnung auf Erfahrung und Augenmaß angewiesen. Im allgemeinen soll man wegen der besseren Übersicht bei Kindern größere Kaliber wählen als der Tabelle entspricht, bei Erwachsenen kleinere. Man halte aber stets die nächst kleinere bzw. größere bereit und nehme nie die größere Nummer, wenn bei der zuerst gewählten die Wandwiderstände schon bedeutend sind.

Zur Ausführung der Tracheo-Bronchoskopie bedarf man außer dem auf seine Tauglichkeit geprüften Rohre und seinem angemessenen Einschiebsel verschiedener Hilfsmittel.

1. Einer Anzahl langer mit Watte umwickelter gerader Stiltupfer, um das durch Schleim usw. getriebte Gesichtsfeld freizumachen.




Abb. 26.

Das nicht abgeschrägte Rohr bleibt an der Bifurkation haften.

Das abgeschrägte Rohr richtig eingeführt.

Falsche Drehung des Schnabels.

2. Einer Saugpumpe mit Saugrohren, um größere Sekret- oder Blutmengen rasch nach außen zu befördern (siehe Beitrag KLEINSCHMIDT, diesen Band, S. 228).

3. Verschiedener Zangen zum Fassen der Fremdkörper.

Für die Stiltupfer verwenden wir stets langfaserige fettfreie sterile Watte, die von wohl desinfizierten Händen auf die Schraubgänge und Querriefen der Sonde derart aufgedreht wird, daß sie nicht abgleiten kann und den Sondenknopf stets überragt.

Die meisten Kliniken besitzen neben der Druckluft automatisch wirkende Saugapparate, die den Handpumpen bei weitem vorzuziehen sind. An meinen Saugrohren ist in der Höhe der haltenden Finger ein Loch angebracht, das ventilartig verschlossen werden kann. Damit läßt sich der Saugakt jederzeit sofort unterbrechen.

Zur Reinigung des Spiegels am Elektroskop lege man trockene und nasse (physiologische Kochsalzlösung) Gaszestückchen bereit, denn der Spiegel wird durch ausgehustete Sekrete häufig verunreinigt oder beschlägt sich durch die ausgeatmete feuchtwarme Luft.

Des weiteren brauchen wir als Gleitmittel für die Rohre und Zangen Paraffin. In das Rohr gelangte Paraffin- oder Wassertröpfchen müssen sorgfältig ausgetupft werden, weil sie durch Lichtreflexe die Übersicht stören und den Blick ablenken.

Alle Instrumente werden vorher ausgekocht und getrocknet, das Elektroskop mit Seifenspiritus abgewaschen, Rohre und Zangen eingölt, hierauf das entsprechende Rohr auf das Elektroskop aufgesteckt, die Lichtleitung eingeschaltet, das Licht langsam verstärkt, dann durch die über dem Glühlämpchen befindliche durch Schraubendrehung verstellbare Plankonvexlinse die Lichtstrahlen parallel gemacht.

Durch seitliche Verschiebung des Spiegelträgers ermittelt man die Stellung, in der die Strahlenbündel genau das Rohr treffen. Das Optimum der Strahlung erscheint auf einer vorgehaltenen Fläche als scharf umrissene Sternfigur. Der weitere Gang der Strahlen wird vom Spiegel bestimmt, der mittels einer Stellerschraube in die Lage gebracht wird, bei der die größte Fülle der Lichtstrahlen sich im Rohr vereinigt. Die Einschaltung bzw. Unterbrechung des Lichtes

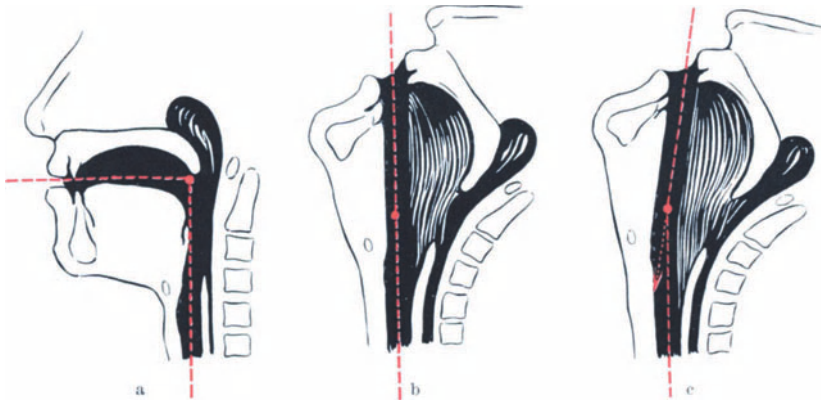


Abb. 27a–c. a Kopf in natürlicher Stellung geradeaus gerichtet. Mund- und Luftröhrenachse bilden einen rechten Winkel. b Kopf richtig nach hinten gestreckt. Mund- und Luftröhrenachse bilden eine gerade Linie. c Kopf überstreckt.

geschieht mit dem Daumen der das Elektroskop haltenden Hand an einem leicht beweglichem Hebel (Abb. 11, S. 194).

Die ganze sinnreiche Beleuchtungsvorrichtung muß jederzeit in Bereitschaft sein. Sie darf uns im Augenblick der Not nicht im Stiche lassen, weshalb wir sie wiederholt überprüfen und vor ihrem Gebrauch mit neuen Birnen versehen, von denen wir eine erprobte Anzahl von gleicher Größe und Länge bereit halten.

Für dyspnoische Zustände ist Sauerstoff nicht zu entbehren. Stets müssen in einer besonderen Schale die zur Tracheotomie nötigen sterilen Instrumente zur Stelle sein. Auch die Narkose soll jederzeit eingeleitet werden können, was ein weiterer Grund dafür ist, jede Bronchoskopie möglichst bei leerem Magen vorzunehmen.

Wenn auch der Bronchialbaum sich in bezug auf Dehnung viel gefallen läßt, so wende man doch nicht mehr Kraft an als unbedingt nötig ist, und verlasse sich mehr auf sein lebendiges Materialempfinden als auf die tote Mechanik. Zähne, Tonsillen, Nase und Nasenrachenraum reinige man vorher so gut es geht.

Die Prüfung der Gesamtpersönlichkeit sowohl in körperlicher als psychischer Hinsicht bewahrt uns vor mancher Überraschung und gibt Fingerzeige für das Maß dessen, was wir dem Kranken zumuten können. Wenn man auch noch so feinfühlig und geschickt zu Werke geht, so bleibt doch die obere Tracheo-Bronchoskopie auch für den toleranten und physisch geeigneten Menschen eine Zumutung.

Haben wir uns glücklich in die Glottis hineingetastet, so hört man ein scharfes hohles Atemgeräusch wie bei der Eröffnung der Luftröhre durch

Einschnitt von außen. Beim Vorschieben des Rohres in die Tiefe muß der Kopf des Kranken allmählich nach hinten gestreckt werden (Abb. 27 a—c),

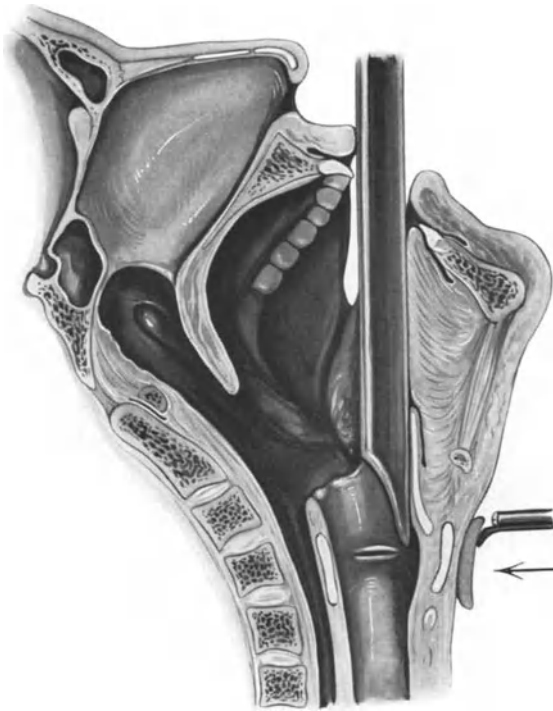


Abb. 28a. Einführen des Bronchoskops IV. Wirkung des Gegendrückers: Einstellung der vorderen Kehlkopfkommissur. Bifurkation in toto sichtbar.

damit das Rohr sich genau in die Achse der Luftröhre einstellt. Unterläßt man diese wichtige Bewegung, dann wird das Schnabelende des Rohres durch den Druck des Zungenmassives an die hintere Trachealwand gepreßt, die Luft kann nicht mehr passieren, Patient bekommt Atemnot, wird unruhig und entledigt sich auf irgendeine Weise des eingeführten Rohres.

Haben wir auch diese Klippe umschifft, dann bietet die Tieferführung des Rohres keine weiteren Schwierigkeiten mehr. Nun kann man schon durch „Modellierung“ der Wirbelsäule, durch Beugung, Drehung und Streckung derselben nach verschiedenen Richtungen einen völlig freien Überblick über das ganze Trachealrohr, die Bifurkation und die Hauptbronchien gewinnen (Abb. 28a, b). Will man tiefer in den rechten Bronchus hineinschauen, läßt man den Kopf nach der linken

Seite neigen oder führt das Rohr in den linken Mundwinkel hinüber.

Zum tieferen Vordringen legt man nun ein gut geöltes und angewärmtes Ergänzungsrohr in der Weise ein, daß man die Handlampe nach links ausschwenkt, das Einschießel mit nach

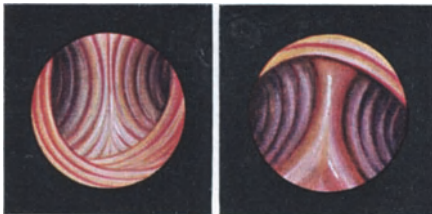

Abb. 28 b. Endoskopische Bilder von der Bifurkation.

rechts gerichteter Feder in das Hauptrohr steckt, dieses dann etwas zurückzieht und die Lampe wieder in die Beleuchtungslage bringt. Die rechte Hand hält die Feder des Ergänzungsrohres, die linke dirigiert das Hauptrohr. Das Innenrohr wird nun an der Stahlfeder mit der rechten Hand bis zur gewünschten Stelle vorgeschoben und dort durch einen Hebel am Hauptrohr festgeklemmt.

Zur Einstellung des rechten Oberlappenbronchus läßt man das Rohr am Kiele der Bifurkation vorbei (Abb. 26, s. S. 204) 1—1½ cm in den Hauptbronchus hineingleiten und drängt es gegen die rechte Seitenwand. Dabei springt meist schon die Wurzel des Oberlappenbronchus stufenartig vor. Den Mittellappenbronchus findet man, wenn das Rohr stark an die Vorderwand gepreßt wird. Kann man ihn so nicht finden, so geht man zunächst tiefer

in den Stammbronchus hinein und drückt beim langsamen Zurückgehen das Rohr fest gegen die Vorderwand, deren Knorpelringe dabei der Reihe nach durchgeblättert werden bis die Abgangstelle des Bronchus sich als eine aus dem gleichmäßigen Ringbild herausfallende Stufe verrät.

In die Nebenbronchien gelangt man vom Stammbronchus aus mit Hilfe von kurzen konischen Innenrohren (BRÜNINGS), mit denen man die einzelnen Bronchien niederer Ordnung ebenfalls durch Verdrängung und beim „Durchblättern“ zu Gesicht bekommt.

Sind auf diese Weise rechts alle erreichbaren Bronchialverzweigungen durchsucht und will man das gleiche Spiel links wiederholen, dann läßt man das Hauptrohr liegen und zieht an der Uhrfeder das Innenrohr bis zur Bifurkation zurück, verstellt bei nach rechts geneigtem Patientenkopf das Hauptrohr so weit, daß man den engeren linken Hauptbronchus gut übersehen kann und führt das Innenrohr in diesen hinein. Wegen der Nähe des Aortenbogens und der oben beschriebenen Abweichungen gestaltet sich die Untersuchung etwas schwieriger als rechts. Die für die rechte Seite geschilderte Technik ist links, weil der Mittelappenbronchus fehlt und der Oberlappenbronchus tiefer abgeht als rechts, nicht so leicht aber doch in gleicher Weise nur mit stärkerem Verdrängungsdruck durchzuführen. Durch sinngemäße Stellung der Wirbelsäule wird die Aufsuchung der Bronchialäste wesentlich erleichtert. Meist führt die sitzende Stellung zum Ziele, bei der auch die nötigen Formänderungen der Wirbelsäule am besten vorgenommen werden können.

Die Untersuchung in Rückenlage bei herabhängendem Kopfe eignet sich für die Fälle, welche die Allgemeinnarkose erfordern oder wenn die Eingriffe voraussichtlich von längerer Dauer sind. Die Haltung der Instrumente muß der Körperlage angepaßt werden (Abb. 29—32).

Auch in der Rückenlage ist die linke Hand auf den Schutz der Oberlippe und der Zähne bedacht und lenkt das Rohr. Die Einführung des Tracheoskops erfolgt in gleicher Weise wie am Sitzenden mit der rechten Hand, der Druck auf den Spatel geschieht von unten nach oben. Der Kopf darf bei der Einführung nicht zu stark zurückfallen, erst später, wenn der Kehldeckel und die Aryegend erscheinen, lenkt der Assistent den Kopf nach hinten. Der Untersucher läßt sich nach Einführung des Rohres auf einem in der Höhe verstellbaren Schemel nieder und arbeitet in einer Stellung, die gute Übersicht und eine gewisse Bequemlichkeit erlaubt.

Die Untersuchung in linker Seitenlage oder in Bauchlage hat den Vorteil vor der Rückenlage, daß man die Instrumente in gleicher Weise handhaben kann wie am Sitzenden. Die Nachteile überwiegen diesen Vorteil (s. Abb. 29 u. 30).

Fremdkörper in der Trachea und im Bronchialbaum. Ursachen. Fremdkörper gelangen in die tieferen Luftwege dadurch, daß bei der Inspiration der den Glottisschluß herbeiführende lebenswichtige Reflexmechanismus nicht oder ungenügend wirkt. Der zwischen Speise- und Luftröhre eingeschaltete Weichensteller ist unachtsam oder erschrickt, und wirft den Hebel nicht rechtzeitig herum. Die Glottis schließt sich zu spät, der Luftstrom reißt den Fremdkörper in die offene Luftröhre mit, dieser fliegt durch seine Schwere und den Inspirationsstrom getrieben, in die Tiefe und klemmt sich je nach seiner Größe und je nach der Haltung des Oberkörpers in dem nach unten enger werdenden Röhrensystem ein. Im Schlaf, in der Narkose oder bei Bewußtlosigkeit aus anderen Ursachen (Trunkenheit, Epilepsie, Blutverlusten, Ohnmachten) ist der Glottisreflex herabgesetzt oder aufgehoben. Kinder verschlucken sich leichter als Erwachsene, meistens handelt es sich um aufgeregte Wesen, oder auch um

verträumtes Volk, das beim Essen nicht recht acht gibt oder bei dem die Reflexe träge oder noch nicht genügend ausgebildet sind. Daher fällt fast die Hälfte aller Fremdkörper der Bronchien in die ersten fünf Lebensjahre. Bei Erwachsenen handelt es sich meist um gierige Schnellesser oder um Leute, die ihre kleinen Hilfswerkzeuge (Nadeln, Nägel usw.) im Munde zu halten pflegen und plötzlich erschreckt oder sonstwie abgelenkt werden, wobei sie den Fremdkörper vergessen. Andere Fremdkörper entstammen entweder direkt den oberen Luftwegen (Lippen, Zähne, Vestibulum und Cavum oris, Nasenhöhle, Nasenrachenraum) oder indirekt dem Magen und der Speiseröhre (Breachakt). Fremdkörper oder



Abb. 29. Untersuchung in Bauchlage.

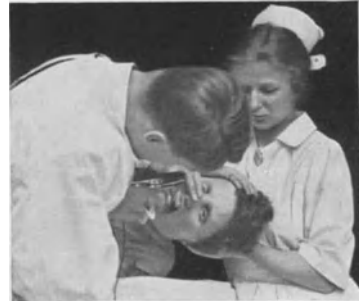

Abb. 30. Untersuchung in linker Seitenlage.

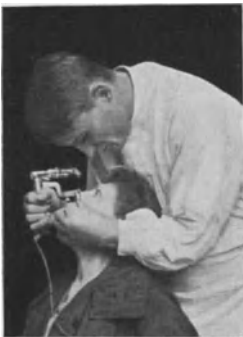

Abb. 31. Untersucher steht hinter der sitzenden Patientin.

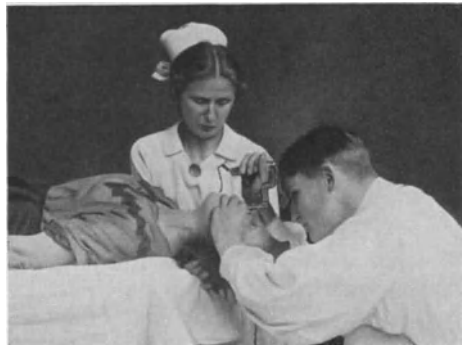

Abb. 32. Untersuchung in Rückenlage.

Teile derselben können bei Verletzungen der Luftwege oder ihrer Nachbarschaft von außen in die Bronchien geraten, die direkte Einatmung von Insekten beim Laufen mit offenem Munde ist nicht selten.

Erscheinungen. Sofort nach der Invasion des fremden Gegenstandes erfolgt eine mehr oder weniger starke Reaktion. Zuerst ein heftiger Hustenreiz, der in seiner Stärke so lange anhält, als der Fremdkörper sich in der Nähe der Bifurkation befindet und noch im Atemstrom beweglich ist. Setzt er sich fest, so kann der Husten aufhören. Bei Störungen des Sensoriums ist der Hustenreflex schwach oder fehlt.

Die Atemnot hängt ab von der Größe und vom Sitze des Eindringlings. Je weiter dieser in die Verzweigung des Bronchialbaumes hinabsteigt, um so geringer ist im allgemeinen die Atembehinderung, doch kann auch ein größerer Fremdkörper wenig Beschwerden machen, wenn eine seitliche Ritze noch Luft

zwischen Bronchialwand und Fremdkörper durchläßt (Pfeifgeräusche!). Fremdkörper, die im Beginn einer Einatmungsphase mitgerissen werden, sind im allgemeinen gefährlicher als wenn sie in der Mitte oder am Ende derselben in die tieferen Luftwege gelangen. Es befindet sich nach der Ausatmung an und für sich weniger Luft in der Lunge, der Patient wird schneller dypnoisch; zudem ist die Saugkraft der einströmenden Luft im Beginn eines Inspiriums größer, der Fremdkörper fliegt mit stärkerer Gewalt in die Tiefe.

Fremdkörper, die locker bleiben, aber von der sich reflektorisch schließenden Glottis in der Trachea zurückgehalten werden und nun zwischen Bronchus und Glottis mit eigenartigem hohlem Geräusch — sog. „Floppen“ — auf- und abtanzen, verursachen eine intermittierende Atemnot. Verstopfung beider Hauptbronchien bedeutet den Tod, ein Hauptbronchus kann dagegen völlig abgeschlossen werden, ohne daß mehr als eine vorübergehende Atemnot empfunden wird, vorausgesetzt, daß die Lunge der anderen Seite funktioniert. Die völlige Verlegung des rechten Hauptbronchus allein wird p. p. schwerer überwunden als die völlige Verstopfung des linken. Bei der Atmung bleibt die befallene Thoraxseite zurück.

Harte und spitze Fremdkörper machen Schmerzen meist hinter der Sternalgegend und haben bisweilen blutigen Auswurf zur Folge.

Fieber, Eiterauswurf beobachtet man im weiteren Verlauf, wenn sekundäre Veränderungen aufgetreten sind.

Nicht selten fehlt jedes Symptom.

Da bei der Atmung der Expirationsdruck wesentlich stärker ist als der des Inspiriums und in den Bronchialbaum eingedrungene Gegenstände durch die Hustenstöße aus einem engeren in einen weiteren Röhrenquerschnitt gelangen, sind die Aussichten für die reaktive Ausstoßung der Eindringlinge relativ günstig. Ungünstig ist dagegen in den tieferen Bronchialabschnitten die expiratorische Verengerung und inspiratorische Erweiterung der Bronchien, wodurch Fremdkörper bei der Einatmung angesogen, bei der Ausatmung festgeklemmt und so in die Tiefe geschoben werden können.

Sekundäre Veränderungen. Der aseptische und im ganzen festsitzende Fremdkörper kann einheilen. Zunächst ruft er eine regionäre Gewebsreaktion ohne nachweisbare Erscheinungen hervor. Ist er klein, womöglich metallisch und gleich im Beginn der Einatmungsphase durch die Wucht der Inspiration fest ins Gewebe geraten, so bildet sich blandes Granulationsgewebe und die bindegewebige Abkapselung beschließt den günstigen Verlauf.

Wenn der Fremdkörper über lufthaltigem Gewebe der Schleimhaut mehr oder weniger dicht anliegt, reagiert diese mit stärkerer Sekretion. Letztere im Bunde mit der Flimmertätigkeit der Epithelien vermag nun den eingehüllten Gegenstand schlüpfrig zu machen und ihn nachträglich so zu lockern, daß ein Hustenstoß ihn fassen und herausschleudern kann. Bei fest aufsitzenden oder das Bronchiallumen durchbrechenden spitzen, kantigen, infizierten Fremdkörpern kommt es zur reaktiven eitrigen Entzündung, zu umschriebener Abszeßbildung mit Pneumonie, Pleuritis und Pleuraempyem.

Diagnose. Auf die Anamnese soll man sich nicht durchaus verlassen, man soll sie aber auch nicht ohne zwingenden Grund abtun. Die physikalische Thoraxuntersuchung läßt häufig im Stiche. Lange dauernder fetider Auswurf, für den sonst keine Ursache zu finden ist, legen bei einseitigen physikalischen Veränderungen immer den Verdacht eines älteren Fremdkörpers nahe. Bei frischen Fällen kann die Ausschaltung eines Lungenabschnittes von der Atmung den Sitz des Fremdkörpers verraten, giemende klappende blasende Geräusche

über einer sonst gesunden Lunge können ebenfalls die Zeichen eines Bronchialfremdkörpers sein. Die Röntgenuntersuchung sollte man in solchen Fällen nie unterlassen.

Im Zweifel, ob Ösophagus oder Bronchialbaum Sitz des röntgenologisch festgestellten Fremdkörpers ist, entscheidet unter Umständen der Lungenbefund.

Ein wertvolles diagnostisches Hilfsmittel ist die Durchleuchtung des Brustkorbes. Sie läßt Verdichtungen im Lungengewebe, dessen Verhalten bei der Atmung, die bronchoskopisch wichtigen Veränderungen am Herzen, den großen Gefäßen und Drüsen erkennen. Das Corpus alienum zeichnet sich in den meisten Fällen auf der Platte mehr oder weniger deutlich ab, je nach seiner Beschaffenheit und Lage. Ein Fremdkörper, der nach seiner Artung einen leidlichen Schatten geben müßte, kann durch den Schatten einer Rippe, des Herzens oder eines großen Gefäßes völlig unsichtbar werden. Befindet sich dagegen ein Fremdkörper bei der Durchleuchtung in einem Zwischenrippenraum, so braucht seine Dichtigkeit nur um wenig geringer als die Konsistenz des Lungengewebes zu sein und er wird auf der Röntgenplatte erkennbar. Gute Aufnahmetechnik ist durchaus erforderlich. Bei kleineren aspirierten Gegenständen kann es vorkommen, daß sich das Lungengewebe über ihnen aufbläht (Ventilstenose) und infolgedessen die befallene Seite im Röntgenbild heller erscheint als die freie. Man muß auch mit der Möglichkeit rechnen, daß der Fremdkörper seinen Platz wechselt, in einen anderen Bronchus gerät oder sich dreht oder in verdichtetem Gewebe eingebettet liegt.

Metallische Fremdkörper, einschließlich Aluminium, sind nach Form und Lage am deutlichsten zu erkennen. Knochen geben nur die Linien der Kompakta wieder, die Spongiosa ist meist unsichtbar. Stark ausgekochte Knochen verschwinden auf der Platte fast völlig. Ähnlich verhalten sich Holzteile. Glassplitter geben durch ihren Bleigehalt einigen Schatten. Hülsenfrüchte und die ihnen verwandten Körper können nur bei ganz günstiger Lage oder im Zusammenhang mit anderen Verdichtungen des Lungengewebes erkannt werden.

Haben wir den vermuteten Fremdkörper im Bilde gefunden, so bezeichnen wir seinen vermutlichen Sitz auf der Brustwand. Unter Umständen leisten stereoskopische Aufnahmen wertvolle Dienste.

Im übrigen halte man sich bei Fällen, wo die klinischen Symptome, die Anamnese, der äußere Augenschein für einen Fremdkörper im Bronchialbaum sprechen, nicht bei unklaren Röntgenbildern auf, sondern nehme sogleich die Bronchoskopie vor.

Da etwa $\frac{4}{5}$ aller Fremdkörper in den rechten Hauptbronchus gelangen und in seinen Verzweigungen verschwinden, so suchen wir zuerst ihn und seine Äste ab. Bei frischen Fällen ist die Bronchialschleimhaut unverändert, es sind keine Schwellungen da, es blutet nicht, der Fremdkörper hebt sich bei guter Beleuchtung von seiner gleichmäßig gefärbten Umgebung deutlich ab. Beherrscht man das normale bronchoskopische Bild und versteht beim vorsichtigen Auf- und Abgehen in den Hauptstämmen die einzelnen Abschnitte am Bronchoskop gut beleuchtet vorbeigleiten zu lassen, so wird man so leicht keinen Fremdkörper übersehen, auch keine Schwellung die ihn verdeckt, man wird ferner die Eingänge zu den Nebenbronchien finden und in diesen die kleineren Gegenstände. Das Auge muß führen, die Hand dient dem Auge. Wir achten sorgfältig auf alle aus dem gewöhnlichen Bilde herausfallenden Erscheinungen und suchen ihr Wesen zu erkennen.

Durch Verschiebung der Rohre und Verdrängung des Gewebes in entsprechender Richtung lassen sich die meisten Verzweigungen des Bronchialbaumes dem Auge zugänglich machen. Die seltenen Fremdkörper in seitlichen Ausläufern des Bronchialbaumes können durch ein nach unten sich verjüngendes Innenrohr ebenfalls zur Not zugänglich werden, der rechte Oberlappenbronchus und die dem natürlichen Gang unserer Instrumente entgegengerichteten Verzweigungen des linken Oberlappens sind dem Bronchoskop verschlossen.

Alte Fälle legen durch starke Sekret- bzw. Eiterbildung der methodischen Untersuchung Hindernisse anderer Art in den Weg. Bei mäßiger Sekretion hilft man sich durch entsprechende Lagerung des Kranken (auf gerader Tischplatte, Füße hoch, Kopfende tief). Nicht selten wird aber das Untersuchungs- bzw. Operationsfeld unübersichtlich infolge der sekundären entzündlichen Reizungen oder, wenn hinter dem Fremdkörper sich sekreterfüllte Höhlen (Abszesse, Bronchiektasien) oder blutende Granulationen gebildet haben. In solchen Fällen muß man geduldig die Absaugung fortsetzen, bis das Feld frei wird. Beim plötzlichen Einbruch größerer Eitermassen in das Bronchiallumen kann man die drohende Erstickung nur durch beschleunigtes Absaugen in Rückenlage bei tief gestelltem Oberkörper abzuwenden suchen.

Manchesmal lassen sich hinderliche Granulationen durch drehende Bewegungen des Rohres beiseite schieben und an die Wand pressen. Die Kompression durch das Rohr verhütet weitere Blutungen. Gelingt das nicht, so trägt man Schritt für Schritt die Granulationen mit einem Doppellöffel ab und sucht die Blutung mit einem Nebennierenpräparat zu stillen. Hierbei ist eine verständnisvolle Assistenz und behende Instrumentenhilfe nicht zu entbehren. Narbige Verengerungen müssen systematisch gedehnt werden, meist sind mehrere Sitzungen nötig, um das Bronchiallumen freizumachen und an den eingeklemmten Fremdkörper heranzukommen. Vorsichtige Sondierung ist in diesen Fällen erlaubt und nützlich. Nach der geglückten Extraktion eines Fremdkörpers revidiert man nochmals das Operationsgebiet, um sich ein Bild zu machen von den sekundären Veränderungen der Gewebe und um nicht einen weiteren außerdem noch vorhandenen Fremdkörper oder einen zurückgebliebenen Splitter desselben zu übersehen.

Therapie. Je früher desto besser. Die Hilfe sei der Lage angemessen. Versuche, bei Atemnot die Ausstoßung des Fremdkörpers durch Klopfen auf den Rücken oder durch Hochschwingen der Arme zu unterstützen, sind nutzlos. Zweckmäßig ist die Lagerung des Kranken aufs Querbett, Gesicht nach dem Fußboden, die Arme oder Ellbogen aufgestützt (Knie-, Arm- bzw. Ellbogenlage). Ist bedrohliche Atemnot vorhanden, dann rasch Luftröhrenschnitt oder die Koniotomie in Rückenlage.

Durch einen Griff mit dem Finger vom Mundwinkel aus überzeugen wir uns bei gefährlicher Atemnot, daß die Glottis frei ist, der Fremdkörper also in der Tiefe stecken muß. Der Reiz des eingeführten Fingers genügt manchesmal um den Fremdkörper zur Ausstoßung zu bringen. Leicht quellbare Gegenstände (Papierkugeln, Erbsen, Bohnen usw.) müssen stets sofort extrahiert werden. Bei aseptischen glatten Fremdkörpern, die glücklich gelagert sind (Bleistiftgehäusen, Glasperlen usw.) ist, falls die Atemnot nachgelassen hat, ein Aufschub zwecks sorgfältiger Vorbereitung eher zu rechtfertigen, ebenso ist es mit kleinen in schwer zugänglichen Wegen sitzenden Fremdkörpern. Mehrmals fanden wir in solchen Fällen nach einiger Zeit den ausgehusteten Gegenstand auf der Bettdecke oder am Boden liegen. Kennen wir durch Röntgenaufnahme den Sitz des Fremdkörpers, so unterstützt die Beckenhochlagerung und Drehung

auf die gesunde Seite die rückläufige Bewegung desselben und seine Entfernung durch Massage des Brustkorbes und durch künstlich hervorgerufene, forcierte Hustenstöße. Bei größeren Gegenständen wenden wir diese Hilfsmittel wegen der Gefahr ihrer Überwanderung in einem anderen Bronchialabschnitt mit nachfolgender ungünstigerer Einstellung nicht an.

Alle Instrumente und Vorkehrungen zur Tracheotomie müssen dauernd in Bereitschaft sein. Wir suchen uns nach Möglichkeit die Form und den Sitz des Fremdkörpers klar zu machen, damit wir bei der Operation mit Wahl und Tausch der Instrumente keine Zeit verlieren. Bei ungewöhnlichen Fremdkörpern ist es zweckmäßig, sich einen Gegenstand ähnlich dem aspirierten oder ein Modell desselben zu verschaffen und das ihm entsprechende Instrument daran auf seine Tauglichkeit zu prüfen. Damit kürzt man die Operationsdauer ab und erspart sich und dem Kranken Kraft und Mühe.

Während bei den oberen direkten Untersuchungsmethoden mit örtlicher Betäubung der Kranke am besten auf dem BRÜNINGSSchen Schemel sitzt, liegen alle narkotisierten Kranken auf dem Rücken. Die gleiche Lage ist angezeigt bei körperlich schwachen, leicht kollabierenden, wenn die Untersuchung voraussichtlich länger dauert und wenn wir die geneigte Lage des ganzen Körpers (Kopf tief, Füße hoch) bei übermäßiger Sekretbildung nötig haben. Macht die Einführung in der Rückenlage größere Schwierigkeiten, so legt man den Kranken auf seine linke Seite und versucht nun das Rohr in derselben Weise wie beim Sitzenden einzuführen (s. Abb. 30). Ist dabei die Einführung bis in die Luftröhre gelungen, dann dreht man den Kranken auf den Rücken, wobei man vorsichtig seinen Körper mit dem darin befindlichen Rohr in der richtigen Lage erhält. Alte Leute mit starker Blutfülle im Kopfe empfinden die Rückenlage mit hängendem Kopf besonders unangenehm. Man bringt sie in die Seitenlage oder gibt dem Kopfe von vornherein die recht praktische Stütze von HASLINGER. Gelegentlich kann auch die Bauchlage für die Einführung des Rohres zweckmäßig sein, so wenn wir eine Steifheit der Wirbelsäule durch das Körpergewicht überwinden oder eine Krümmung derselben ausgleichen wollen (s. Abb. 29).

Bevor die Reflexe nicht ausgeschaltet, die leicht reizbaren Schleimbäute nicht durchaus unempfindlich sind, dürfen wir nichts unternehmen. Ist die Einführung gelungen, so liegt uns meist die Reinigung des vielfach von Schleim getrübbten Gesichtsfeldes ob. Sie geschieht durch ein passendes Saugrohr, das zu einer Handpumpe oder einer Sauganlage führt. Der Sekretabfluß wird durch geeignete Lagerung des Kranken unterstützt.

Zur Extraktion dienen besondere Instrumente:

Am gebräuchlichsten sind Zangen, Stanzen und Pinzetten. Die KILLIANschen von BRÜNINGS verbesserten Zangenansätze sind der Länge nach verstellbar und für die verschiedenartigsten Fremdkörper geeignet.

Mit der Zeit haben sich gewisse Zangentypen herausgebildet (s. Abb. 34 a—f).

- a) Die für die größte Zahl der Fremdkörper geeignete Krallenzange.
- b) Eine gefensterzte Zange (Bohnenzange) zur Entfernung weicher leicht zerreißbarer Gegenstände.
- c) Eine geriefte Nadelzange, die mit der ganzen Fläche faßt.
- d) Eine Hohlkörperzange, welche hohle Fremdkörper von innen angreift.
- e) Eine Löffelzange für Granulationen oder Probeexzisionen.

Für besondere Fälle haben KILLIAN, v. EICKEN und BRÜNINGS weitere Instrumente konstruiert, so eine Zange für Kragenknöpfe (Abb. 34e) und eine andere für offene Sicherheitsnadeln, die sich bewährt haben. Der Elektromagnet hat nur eine beschränkte Anwendung gefunden, entsprechend den wenigen Fällen, für die er geeignet sein dürfte. (Kurze, locker in Granulationen eingebettete und darum im Bronchoskop unsichtbare Metallfremdkörper.)

Zur Ansaugung weicher Massen oder leicht quellbarer Fremdkörper mit glatter Oberfläche habe ich bereits im Jahre 1911 neben einem heute noch funktionierenden Saugapparat ein Röhrchen angegeben, über das ein feiner Gummireifen gezogen wird (Abb. 37). HILL ist mit einem nach demselben Prinzip konstruierten Röhrchen die Aspiration eines Stückes Kastanie gelungen. A. SEIFFERT




Abb. 33. Bronchoskopiezange mit Beleuchtungsvorrichtung und Verstellchiene nach BRÜNINGS.

benutzt einen aus dem Instrumentarium der Bauchchirurgie bekannten Spiralbohrer en miniature, der auf Druck sich in den Fremdkörper einsenkt und ihn festhält. Eingeklemmte Fremdkörper müssen erst gelockert werden, ehe man sie der kräftigen Saugwirkung überläßt, man muß auch darauf achten, daß der Gummiring sich nicht abknickt oder an der Bronchialwand festsaugt, sondern nur das Fremdobjekt erfaßt. Ist es nicht möglich, eingeklemmte weichere Fremdkörper im ganzen zu fassen, dann versucht man sie mit der Bohnenzange zu teilen und holt dann die einzelnen Stücke heraus. In gleicher Weise verfahren wir mit harten, dem Zuge widerstrebenden Gegenständen, die noch an ihrem Sitze zerstückelt werden müssen, z. B. quer eingespießte Nadeln (s. Abb. 38).

Narbige Stenosen können den Gebrauch unserer Instrumente erschweren, sogar unmöglich machen. Bei mäßiger Verengung vermag das unter leichten Drehbewegungen vorwärts geschobene Bronchoskoprohr allein den Gewebswiderstand frischer Bindegewebszüge schonend zu überwinden und die Narben

so weit zu dehnen, daß der Fremdkörper erreichbar ist. Man prüfe vorher die Dehnfähigkeit des Gewebes mit einem soliden gut armierten Wattetupfer und

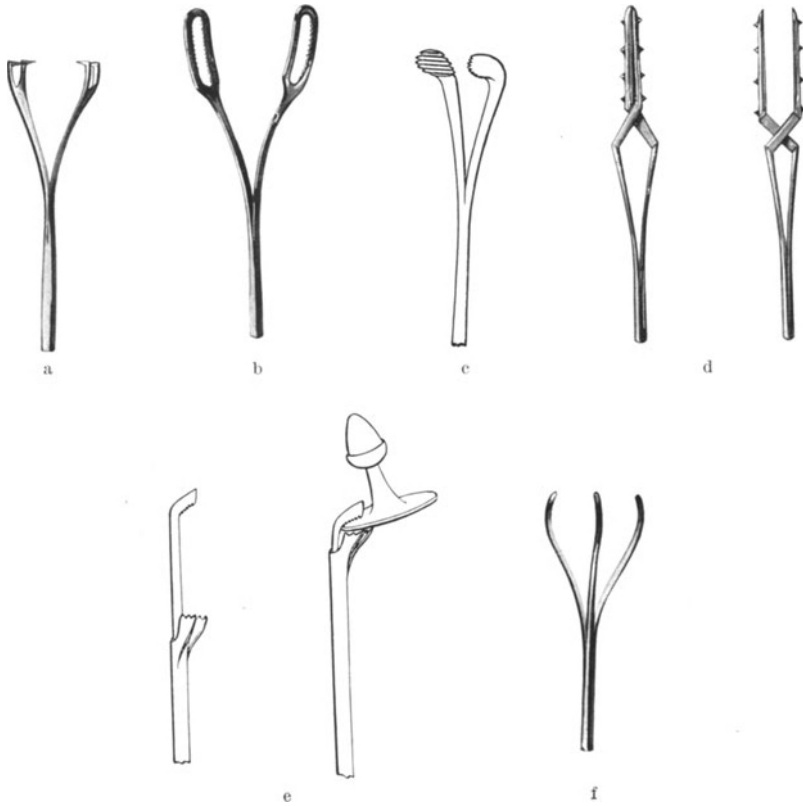


Abb. 34 a—f. a, b, d, f Zusatzinstrumente für die Bronchoskopiezange nach BRÜNING. c Nadelzange nach v. EICKEN. e Kragenknopfzange nach MORTON.

versuche ihn angefeuchtet als Bougie zu gebrauchen. Da die Stelle der Verengung meist sehr empfindlich ist, so müssen wir zur Herabsetzung der Reflexe innerlich




Abb. 35. Zange zum Zerschneiden von Gebiſtteilen u. dgl.

Kodein und Morphinum, örtlich viel Kokain verwenden und die Sekretion durch Belladonna-Präparate einschränken. Die Bougierung gelingt nicht, wenn der

Fremdkörper im Ringe der Narben festsetzt. Läßt er sich nicht aus der Umklammerung entwickeln und ist der Widerstand beim Zuge nach oben zu groß, so versucht man ihn vom Narbenring weg nach unten zu schieben, ein Bougie aus Metall oder Hartgummi (Abb. 39 u. 40) durch die Narbenenge hinterher zu führen und damit die Dehnung der zähen Züge zu bewirken. Die Dehnung muß



Abb. 36. Fremdkörperhäkchen für Luftröhre und Bronchien.

Abb. 37. Röhren zum Ansaugen von Fremdkörpern nach LAUTENSCHLÄGER.

so weit getrieben werden, daß man den gefaßten und eng an den Tubus gepreßten Fremdkörper hindurchziehen kann, ohne daß der Ringwulst ihn abstreift. Alte Fälle können manches durch die angegebenen Hilfsmittel nicht sogleich zu lösendes Problem stellen, der findige Chirurg wird auch dann auf seine Weise zum Ziel kommen. Damit er sich besser zu helfen weiß, sollen hier die landläufigen Fremdkörper nach ihrer Eigenart beschrieben und die Wege und Mittel ihrer Beseitigung genauer angegeben werden.

Der Bronchialbaum verträgt dank seinem kräftigen feuchten von innen nach außen dauernd wirksamen flimmernden Kehrbesen erstaunlich viele Insulte. Einem Kranken mit einer nichterkannten Luftröhren-Ösophagusfistel wurden mehrere Tage große Mengen flüssiger Nahrung gegeben, die zum Teil in die Bronchien lief und jedesmal durch heftige Hustenstöße nach außen befördert wurde. Abgesehen von der allgemeinen durch die mangelhafte Ernährung bedingten Schwächung machte sich kein Schaden bemerkbar. Gehen aber die Flimmerepithelien durch gehäufte Insulte der Schleimhaut auf größeren Strecken verloren, dann wächst die Infektionsgefahr, es füllen sich trotz des Hustenreizes die tieferen Bronchien allmählich mit Sekreten u. dgl. an, Erstickung oder tödliche Bronchopneumonien sind die Folge.

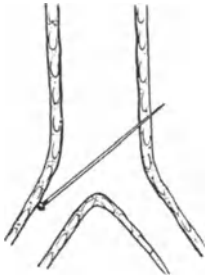


Abb. 38. Stecknadel in einem Hauptbronchus. (Schematisch.)

Am häufigsten geraten Knochen beim hastigen Essen in die Bronchien. Platte Knochen sind, wenn sie aufrecht stehen, im Bronchoskop als schmale Leisten zu erkennen, liegend können sie wie Deckel ein größeres Bronchiallumen abschließen. Man muß sich hüten, eine günstige Stellung zu verschlechtern. Zur Exaktion ist die Krallenzange (s. Abb. 34a) geeignet, welche das Knochenstück fest anhakt. Folgt es nicht dem Zuge, so lockern wir es mit dem auch bei anderen Fremdkörpern mit Vorteil zu verwendenden Häkchen, dessen Brauchbarkeit wir bereits bei den Fremdkörpern der Nase und des Ohres kennengelernt haben. In den gebräuchlichen Instrumentarien befindet sich ein kleines stumpfes und ein über die Kante gebogenes gezähntes

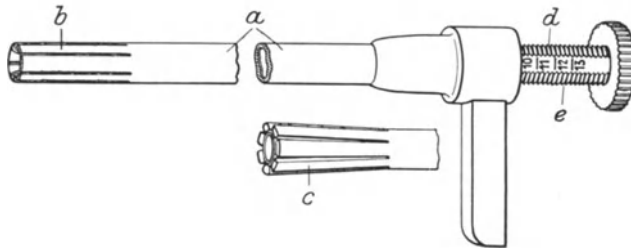


Abb. 39. Dehnungsrohr nach KILLIAN-BRÜNINGS für narbige Stenosen.

Häkchen mit langen Stielen (s. Abb. 36). Mit dem stumpfen Häkchen gelingt meist die Umgehung des Knochens und seine Lockerung durch Hebelwirkung.

An zweiter Stelle stehen Zähne und Gebißteile.

Kariöse Zähne sind erfahrungsgemäß besonders gefährlich. Sie geraten bei gewöhnlichen Extraktionen, häufiger in der Narkose, in die tieferen Luftwege und verursachen bald eine Fremdkörperpneumonie mit schweren Folgeerscheinungen. Hier führt man sofort die Bronchoskopie aus, und gebraucht die Krallenzange.

Eingeklemmte künstliche Gebisse lassen sich manchenmal schwer lösen und müssen, wenn es sich um größere Körper handelt, zerstückelt werden (s. Abb. 35). An der Glottispassage entgleiten sie leicht der Zange und fallen zurück. Man lockert sie, befreit sie aus einer etwaigen Verhakung, faßt sie kräftig mit der Krallenzange an und zieht zugleich mit dem Rohre das Gebiß im ganzen oder die zerstückelten Teile nacheinander heraus.

Fischwirbel und einzelne Gräten sind im Bronchoskop an ihrer weißen oder hellgrauen Farbe leicht zu erkennen. Ihre Einstellung und Extraktion bietet keine nennenswerten Schwierigkeiten.

Kragknöpfe fangen sich mit ihrer Platte fast regelmäßig in einem Hauptbronchus. Steht dabei der Hals des Knopfes schräg oder aufrecht, so läßt er sich bequem mit der Zange fassen. Steht der Kopf nach unten und zeigt die ganze Plattenfläche nach oben, so versucht man mit einem stumpfen Häkchen an der Platte vorbeizukommen und sie so zu verschieben, daß man sie mit einer zu diesem Zwecke konstruierten schiefmäuligen Zange (s. Abb. 34 e) fassen kann, wenn nicht das größere rechtwinklig abgebogene Häkchen zur Extraktion ausreicht. Das Häkchen muß an der Basis des Knopfhalses so angreifen, daß es nicht übersteht und keine Nebenverletzung machen kann. Sicherer faßt immer die Zange, das Häkchen soll im allgemeinen nur den Fremdkörper lockern und den Zangenzugriff erleichtern. Nur wenn es in eine Öse gesteckt werden kann, wie der Arm in einen Henkelkorb, dann kann man es unbedenklich zur Extraktion benutzen.

Größere Fruchtsteine, Aprikosen-, Pflaumen- und Dattelkerne sind immer gefährlich. Sie führen entweder sogleich den Abschluß beider Hauptbronchien herbei oder verschwinden der Länge nach in einem Hauptbronchus, stellen sich beim Hochhusten quer zur Luftröhre und werden damit Ursache des Erstickungstodes.

Zur Extraktion dieser Fremdkörper ist ebenfalls die Krallen- zange oder die dreiarmlige UFFENORDESche Zange (Abb. 34 f) zweckmäßig, nur daß die Zangenbranchen um den Fremdkörper vermehrt, meist einen zu großen Raum einnehmen, als daß die Glottisenge auf dem Wege nach außen ohne Schwierigkeit passiert werden könnte.

In solchen Fällen eröffnet man die Luftröhre und entwickelt den Kern mit der Zange durch die Tracheotomiewunde (untere Bronchoskopie s. S. 219). Wenn es gelingt, von oben den Fremdkörper zu finden und ihn in seiner Art und Größe zu erkennen, dann soll man der Versuchung, ihn sogleich zu fassen, widerstehen und sich überlegen, ob das Risiko der Extraktion von oben nicht zu groß ist. Im Zweifel nimmt man stets die Tracheotomie und untere Extraktion vor, denn wenn der Fremdkörper bei der oberen Bronchoskopie abgeleitet und zurückfällt, dann ist die augenblickliche Erstickung auch durch den nunmehr erfolgenden Luftröhrenschnitt kaum noch abzuwenden.

Je jünger der Patient, um so eher entschließt man sich zum sofortigen Luftröhrenschnitt und zur Fremdkörperentfernung von unten.

Im Gegensatz zu den meist kantigen und voluminösen Fruchtkernen machen die verschiedenen Nadel- und Nägelarten (s. Abb. 41 u. 42) wenig Reizerscheinungen. Auch die Atmung wird wenig oder gar nicht beeinträchtigt. Sie können ihrer schlanken Form wegen in die tiefsten Ausläufer der Bronchialverästelung gelangen, wo sie schwer aufzufinden sind. Spießt sich ein solcher metallischer Körper zum Teil ins Gewebe ein und liegt quer, so muß man ihn möglichst in seiner Mitte fassen und vor die Mündung des Bronchoskopes legen, wo er sich an der starren Rohrwand durchbiegen und ins Rohr hineinziehen läßt. Dabei wird das ins Gewebe eingespießte Stück mit herausgezogen. Sonst zerbricht man ihn mit dem Instrument von CASSELBERRY



Abb. 40.
Hohle Metall-
bougie zur
Dehnung
tracheo-
bronchialer
Narben.

(Abb. 44). Auch die BRÜNINGSSche abgebogene Schlinge, mit der man ein vorstehendes Nadelstück fassen und entwickeln kann, soll in geeigneten Fällen zum Ziele führen.

Geschlossene Sicherheitsnadeln lassen sich mit Zange oder Häkchen leicht ergreifen und nach außen befördern, im offenen Zustande (meist steht die ungedeckte Spitze nach oben) setzen sie der Extraktion große Schwierigkeiten entgegen. Faßt man in diesem Zustande das spitze Ende mit der Nadelzange, so sperrt sich das stumpfe Ende und die Extraktion mißlingt. Hier kom-

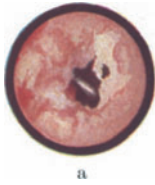

Abb. 41 a und b. Nagel im rechten Hauptbronchus nach H. v. SCHRÖTTER.



Abb. 42. Nagel im rechten Unterlappenbronchus nach KOFLER.

men wir nur zum Ziele, wenn wir die offene Nadel im Bronchus schließen. Dies ist möglich durch die Instrumente von JACKSON, COOLIDGE und v. EICKEN (Abb. 45). Ähnlich liegen die Extraktionsmöglichkeiten bei Haarnadeln und Heftklammern, bei denen unsere Manöver sich nach Art und Spreizweite des mehr oder weniger biegsamen Stoffes richten (s. Abb. 38 u. 46).

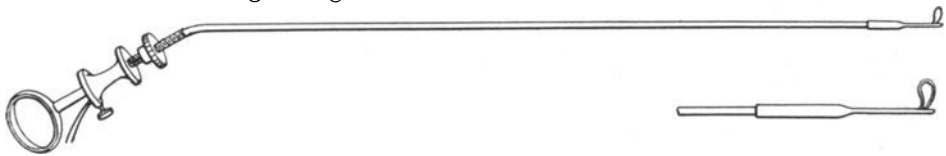

Abb. 43. Rechtwinklig abgebogene Schlinge zur Nagelextraktion.

Glasperlen, Kieselsteinchen, Kirschkerne verursachen meist starke Atemnot. Wegen ihrer glatten Oberfläche werden sie nicht selten ausgehustet. Fest eingekleimt sind sie schwer zu fassen und müssen erst mit einem Häkchen gelockert werden, bevor man sie mit der Krallenzange oder dem Instrument von UFFENORDE einfangen kann. Die Lockerung und Extraktion durch das Saugluftröhrchen ist bei genügendem Vakuum leichter vorzunehmen, doch darf der Fremdkörper nicht größer sein als das Lumen des Rohres.

Kanülen, Bleistifthülsen und glatte Hohlkörper anderer Art werden womöglich in eine solche Lage gebracht, daß ein Zängchen geschlossen in dasselbe eingeführt werden kann. Die Zange wird im Hohlraum gespreizt, die eingekerbten rauhen Branchen legen sich fest an die Innenwände an und nun kann die Extraktion erfolgen (s. Abb. 34d). Besser läßt sich der Fremdkörper mit der Krallenzange an seinem Rande fassen. Die auf diese Art ausgeübte Zugwirkung ist kräftiger, die Fixierung sicherer als mit der im Hohlraum angreifenden Zange.

Muß man weiche, locker gefügte Fremdkörper extrahieren, so dient die KILLIANSche Bohnenzange (Abb. 34b), deren Riefen das Bohnen-, Mohrrüben-, Apfel- oder Fleischstück im Bogen umfassen und festhalten. Bei wenig aufgequollenen konsistenteren Körpern ist die Krallenzange geeigneter, die freilich im Fremdkörper leicht ausreißt.

Ähren und deren Grannen wandern vermöge ihres eigenartigen Systems von Widerhaken in die Tiefe und verursachen dort Abszesse, bei deren Durchbruch oder operativen Eröffnung sie zufällig gefunden werden.

Untere Bronchoskopie. Wenn der Mensch ohne Zunge und Zähne geboren wäre und von Kindheit an das Degenschlucken übte, dann wäre die obere Bronchoskopie für den Kranken wie für den Chirurgen ein Vergnügen. So aber ist die Einführung eines geraden starrwandigen Rohres in den gebrochenen mit vielartigen Widerständen und Sicherungen versehenen empfindlichen Atmungsweg für beide Teile häufig eine Last.

Oft muß das ganze Rüstzeug mit allen besonderen Hilfsmitteln dazu die Persönlichkeit eines energischen Arztes wirken, damit selbst der willfähige Kranke das lästige, Kopf, Hals- und Unterkiefer in eine ungewohnte Stellung zwängende Untersuchungsinstrument nicht gewaltsam entfernt. Bei Kindern kommt zur



Abb. 44. Nadelbrecher nach CASSELBERRY.

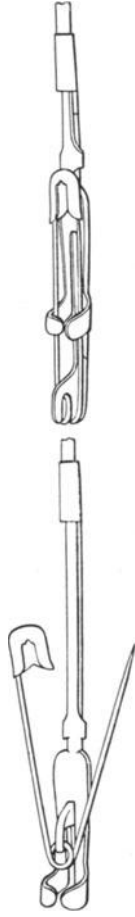


Abb. 45. Extraktor von Sicherheitsnadeln nach V. EICKEN.

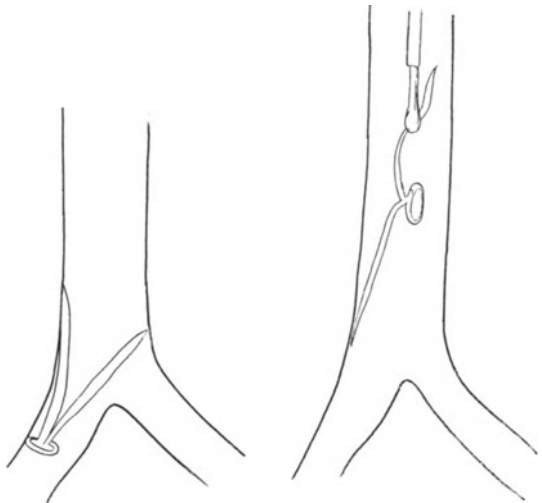


Abb. 46. Extraktion einer Heftklammer nach CHIARI.

Unbelehrbarkeit und gesteigerten Angst die große Empfindlichkeit der Schleimhäute im allgemeinen und der des subglottischen Raumes im besonderen, welcher auch auf die schonendste obere Bronchoskopie mit einer lebensgefährlichen Aufquellung antworten kann (akutes subglottisches Ödem s. oben).

Aber nicht nur bei Kindern, auch bei Erwachsenen treten gelegentlich bei dem mehr oder weniger gewaltsamen Einführen der Metallinstrumente oberflächliche Schleimhautverletzungen (Erosionen, Quetschungen, Einrisse usw.) auf, die zwar meist heilen, aber doch unter Umständen zu Eingangspforten für Infektionen werden können. Solche Verletzungen sind bei der oberen Bronchoskopie durch kantige, spitze, umfangreiche Fremdkörper auch auf dem Wege nach außen möglich. Hierbei stellt sich die weitere Gefahr

ein, daß der auf langer Strecke glücklich gefaßte und bis zur Glottisenge hochbugsierte Fremdkörper sich aus unserem Instrument löst und wieder in die Tiefe gleitet, diesmal den anderen Hauptbronchus verlegend. Steckte er vorher im rechten Hauptbronchus und ist dort die Lunge atelaktisch geworden, so bedeutet die Einkeilung im anderen Hauptbronchus den sicheren Tod.

Wenn nun eine Möglichkeit besteht, alle diese Unbequemlichkeiten, Hindernisse und Gefahren zu umgehen, so wird jeder mit der Chirurgie der Luftröhre

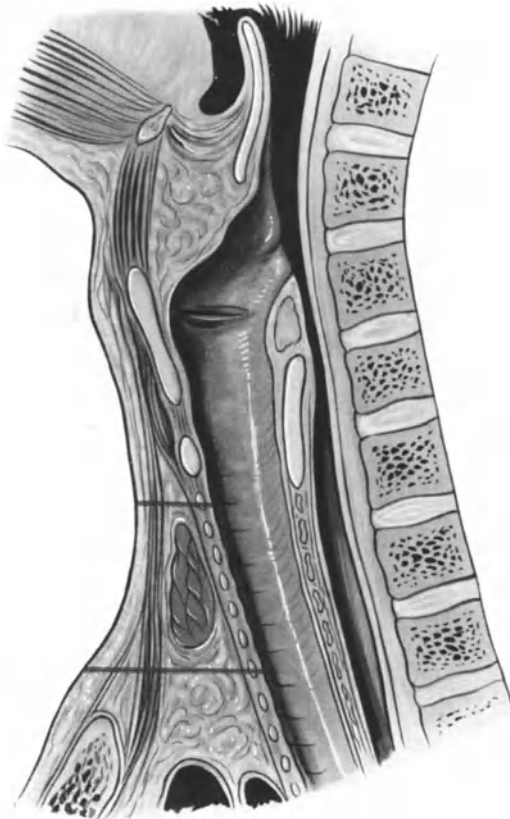


Abb. 47. Halsorgane im Längsschnitt. Kurzer Weg zur Luftröhre bei der oberen Tracheotomie, langer Weg bei der unteren.

vertraute Arzt freudig danach greifen. Die Tracheotomie gibt uns diese Möglichkeit. Die Entfernung eines ungewöhnlichen Fremdkörpers durch die obere Tracheo-Bronchoskopie kann, von einem geschickten und geübten Facharzt ausgeführt, ein rechtes Kunststück sein und in jeder Weise befriedigen. Je häufiger das gelingt, um so ehrenvoller die Leistung. Indes wird auch der Erfahrene und Erfolgreiche nicht selten vor die Wahl gestellt, entweder den oberen längeren und für den betreffenden Fall unsicheren Weg oder den kurzen schonenden und Sicherheit verbürgenden unteren zu gehen. Wir entscheiden uns häufiger für den letzteren als der Facharzt. Die Gefahr der Tracheotomie wird überschätzt. Wenn der Schutzmechanismus der Flimmerepithelien erhalten ist und arbeitet, dann kann die Eröffnung der Luftröhre die durch den Fremdkörper verursachten Veränderungen des Lungengewebes nicht verschlimmern. Sie bilden sich ebenso rasch nach Entfernung des schuldigen Fremdkörpers zurück als bei der oberen Bronchoskopie. Das Dékanülement

ist einfach, die Narbe, weil frühzeitiger Verschuß möglich, kaum sichtbar. Von unten ist der Weg zum Fremdkörper viel kürzer, infolgedessen der Kokainverbrauch geringer, die Instrumente sind leichter zu handhaben, sie ergreifen den Gegenstand sicherer und halten ihn auch fester, die Entwicklung des Fremdkörpers macht weniger Schwierigkeiten durch die breite und leicht zu erweiternde Öffnung in der Luftröhre als durch den Glottisengpaß. Bei hochsitzenden Fremdkörpern liegt die Tracheotomieöffnung bisweilen so nahe, daß man ohne Rohreinführung die Extraktion mittels schlanker Zangen vornehmen kann. Im Dunkeln tastend zu arbeiten ist verboten. Auch hier soll die Hand stets nur dem Auge dienen.

Die untere Bronchoskopie ist Gebot in allen den Fällen, wo ein Fremdkörper bereits beim Eindringen heftige Erstickungserscheinungen verursacht hat, ganz gleich, ob er groß ist oder nicht, denn die Atemnot kann jederzeit wiederkehren und der Luftröhrenschnitt kommt dann zu spät. Alle großen scharfkantigen Gegenstände, die bei der Extraktion von oben große Schwierigkeiten erwarten lassen, werden von unten befreit. Dasselbe geschieht bei alten Fällen, wo der Fremdkörper im entzündeten Gewebe steckt und wo das Rohr voraussichtlich öfters eingeführt werden muß, ebenso wenn durch andere Gründe eine länger-dauernde Behandlung erforderlich ist oder wenn bereits von oben Extraktionsversuche gemacht worden und mißlungen sind.

Wegen des drohenden subglottischen Ödems erfolgt die untere Bronchoskopie bei allen Kindern vom 6. Lebensjahr abwärts bis zum Säugling.

Die untere Bronchoskopie ist ferner angezeigt bei Kieferklemme, Tumoren im Rachen und am Mundboden, bei schlechten Zahnverhältnissen, Ulzerationen in der Mund- und Rachenschleimhaut, an der Lippe und in den Mundwinkeln, bei psychopathischen, aufgeregten Personen und bei Epileptikern, wo wir mit einem Anfall während der Untersuchung rechnen müssen.

Für die untere Bronchoskopie wählen wir die Tracheotomia superior. Sie ist rasch ausführbar und gibt den Bronchoskopierohren größeren Spielraum. Für die Tracheotomia inferior liegt die Luftröhre zu tief, infolgedessen wird der Wundkanal länger und bildet einen scharfen Winkel mit der Luftröhrenachse, was die Einführung gerader Rohre erschwert und die Bildung von Hautemphysemen begünstigt (Abb. 47).

In die Tracheotomieöffnung bringen wir nach sorgfältigster Blutstillung einige Tropfen einer 5%igen Kokain- oder Pantokainlösung (Pantokain hat eine gute Oberflächenwirkung) und betupfen damit die Gegend des subglottischen Raumes (nach oben) und der Bifurkation (nach unten), vergessen dabei auch nicht die Vorderwand der Luftröhre.

Um die tieferen Teile des Bronchialbaums unempfindlich zu machen, stellt man ein kurzes Rohr ein und pinselt, langsam in die Tiefe gleitend — hier ist der Wattepinsel am Platz —, die Schleimhaut immer an den vom Auge vorher gesichteten Stellen. Für die zarte, normale Schleimhaut und die kurzen Wege verbraucht man sehr geringe Mengen Kokain. Die entzündete Schleimhaut bedarf wiederholter Betupfung.

Wir schließen die Bronchoskopie stets unmittelbar an die Tracheotomie an, weil die später mit Sicherheit erfolgende Reizung der Tracheobronchialschleimhaut und der erwachende Wundschmerz schon nach wenigen Stunden die Bronchoskopierung bedeutend erschweren.

Bei der Einführung des vorne etwas abgeschrägten Rohres drehen wir das Patienteninn beiseite und führen das Rohr nun fast horizontal in die Trachealwunde ein (Abb. 48). Wundhaken sind dabei kaum notwendig, der kurze Rohrschnabel findet seinen Weg, wenn wir ihn mit sanftem Druck zwischen die genügend weit durchtrennten Knorpelringe zwängen. An der hinteren Trachealwand angelangt, wird der Tubus sofort aufgerichtet, wobei die vordere

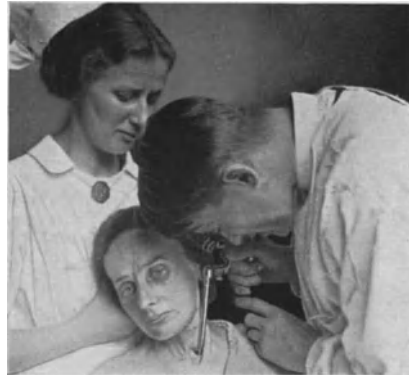

Abb. 48. Untere Tracheobronchoskopie.

Trachealwand nach außen gedrängt wird. Dabei zeigt sich sogleich die Bifurkationsstelle. Durch die nichtentzündete gelblich-rosa gefärbte Schleimhaut scheinen die Trachealringe gut durch, während diese in der entzündeten und verdickten dunkelroten Schleimhaut verschwinden. Wenige Tropfen Adrenalin oder Suprarenin lassen sie deutlicher erkennen.

Man gehe nie weiter, bevor man die Hauptteilungsstelle der Luftröhre genau erkannt hat und sicher weiß, in welchem Hauptbronchus man vorgegangen ist.

Bei der unteren Bronchoskopie gelingt mit den kurzen Rohren die Verdrängung der Bifurkationsleiste und der weiteren Teilungsfirste viel leichter als von oben, doch erfordert auch hier die Einstellung des Oberlappenbronchus starke Wandverdrängung, wobei man sich durch den bereits oben angegebenen Kunstgriff hilft, das Rohr erst in die Tiefe zu schieben und auf dem Rückwege die Verdrängung vorzunehmen. Beim langsamen Vorbeilaufen der Trachealringe im Gesichtsfeld springt der First des gesuchten Oberlappenastes oft plötzlich ins Auge. Abnorme Verzweigung des Bronchialstammes und Situs inversus sind so selten, daß ich hier nicht darauf einzugehen brauche.

Hat man den Fremdkörper gut eingestellt, so muß man den Abschnitt, in dem er steckt, besonders sorgfältig unempfindlich machen, weil die Berührung des Fremdkörperbettes die heftigsten Hustenstöße auslösen kann. Man mache es sich auch hier zur strengen Regel, niemals mit der Lockerung oder Extraktion des Gegenstandes zu beginnen, ehe nicht absolute Ruhe des ganzen Körpers und die völlige Schmerzlosigkeit im Operationsgebiet hergestellt ist.

Wird der fremde Gegenstand nicht gefunden, so unterläßt man weitere Versuche, versorgt die Wunde, setzt eine Kanüle ein, und wiederholt, wenn die Umstände es zulassen, nach einigen Tagen die Untersuchung in Narkose. Ist die Heilung gelungen, so erfolgt alsbald das Dékanulement.

Stellen sich nach der mißlungenen Extraktion die Zeichen einer Allgemeininfektion oder eine Mediastinitis ein, oder hat sich ein umfangreicher Abszeß gebildet, so treten die großchirurgischen Eingriffe von außen in ihre Rechte.

Die Eingriffe in der Speiseröhre und am Halse

Von

O. KLEINSCHMIDT-Wiesbaden

Mit 170 Abbildungen

Die Eingriffe in der Speiseröhre. (Die Ösophagoskopie und die Entfernung von Fremdkörpern aus der Speiseröhre.)

Von

O. KLEINSCHMIDT-Wiesbaden.

Mit 10 Abbildungen.

a) Geschichtliches und Technisches.

Die Tatsache, daß es möglich ist, ein starres gerades Instrument durch den Mund und Rachen in die Speiseröhre bis in den Magen einzuführen, war zwar lange bekannt durch die Vorführungen der Degenschluckler. Man glaubte wohl zuerst, daß bei den Degenschluckern besondere anatomische oder Reflexverhältnisse vorliegen müßten. TRENDELENBURG hat aber schon 1872 die Einführung langer gerader Instrumente zur Entfernung von Fremdkörpern empfohlen und benutzt. Er gelangte auch in den Magen und konnte einen Fremdkörper herausziehen. Solche Beobachtungen mögen wohl auch ursprünglich den Anlaß dazu gegeben haben, mit rohrförmigen Instrumenten das Innere der Speiseröhre und weiterhin des Magens zu besichtigen. Notwendige Voraussetzung für das Gelingen des Versuches war das Beschaffen einer ausreichenden Lichtquelle, und tatsächlich ist wohl erst, seitdem eine solche erfunden worden ist (LEITER, Wien), der Wunsch, ein brauchbares Ösophagoskop zu konstruieren, in Erfüllung gegangen. Vorversuche sind schon im letzten Drittel des vorigen Jahrhunderts gemacht worden und haben auch schon zu Erfolgen geführt [BEVAN (1868), WALDENBURG (1870), STOERK (1881 und 1887) und besonders KUSSMAUL (1868)], der an dem verwendeten starren Rohr bereits eine künstliche Lichtquelle anbringen ließ, während WALDENBURG und STOERK mit dem indirektem Licht des Kehlkopfspiegels arbeiteten. Eine planmäßige Durchführung der Ösophagoskopie beginnt aber erst mit v. MIKULICZ, der im Jahre 1881 über seine ausgedehnten Untersuchungen von Magen und Ösophagus mit seinem Instrument berichtete. Es war von LEITER ähnlich dem Zystoskop, mit der Beleuchtung am unteren Ende, gebaut. Angeregt durch diese Versuche haben sich GOTSTEIN, dann aber auch besonders v. HACKER und sein Schüler LOTHEISSEN mit der Ösophagoskopie beschäftigt. An v. HACKERS Ösophagoskop wird das Licht einer am oberen Ende angebrachten Glühlampe durch einen Spiegel in die Rohrlichtung geleitet, während von seinen Vorgängern meist eine im Rohr befindliche Lichtquelle benutzt worden war. In Deutschland haben sich um die Verbreitung der Ösophagoskopie ROSENHEIM, KIRSTEIN und besonders KILLIAN und BRÜNINGS hervorragende Verdienste erworben. Mit einzelnen Ausnahmen waren zur Ösophagoskopie und Gastroskopie starre Rohre verwendet worden. Die Einführung eines starren Rohres geht zwar immer unter gewissen Schwierigkeiten vor sich, besonders wenn sie nicht unter Leitung des Auges durchgeführt werden kann. Um diese Schwierigkeit zu überwinden, wurden daher Rohre konstruiert, die biegsam eingeführt, nach der Einführung in ein starres Rohr verwandelt werden konnten (STOERK, KELLING).

Sie haben sich jedoch nicht allgemein bewährt. Man versuchte daher auf anderem Wege die Schwierigkeiten zu überwinden, z. B. dadurch, daß zunächst eine halbstarre Sonde eingeführt und darüber das starre Rohr nachgeschoben wurde, nachdem die Sonde den Ösophaguseingang überschritten hatte (GOTTSTEIN), oder dadurch, daß das Ösophagoskop einen Einsatz mit einem halbstarren, zylindrischen Ansatz erhielt, der eine leichtere Einführung gestattete (STARCK). Die dritte Möglichkeit, die Schwierigkeiten der Einführung eines starren Rohres zu beseitigen, führten zur Konstruktion des beleuchteten Röhrenspatels durch KILLIAN und des Broncho-ösophagoscops von BRÜNINGS. Die Beleuchtungsquelle ist dabei eine am oberen Ende angebrachte Glühlampe, deren Licht durch einen beweglichen Spiegel in das Rohr hineingeworfen wird. Das Instrument besteht aus einem Hauptrohr mit spatelförmigem Ende. Durch das Hauptrohr können Einsatzrohre zur Verlängerung eingeführt werden. Dieses Prinzip hat STÖERK schon bei seiner letzten Konstruktion angewendet.



Abb. 1. Ösophagoskoprohr mit Verschlusseinsatz nach v. HACKER.

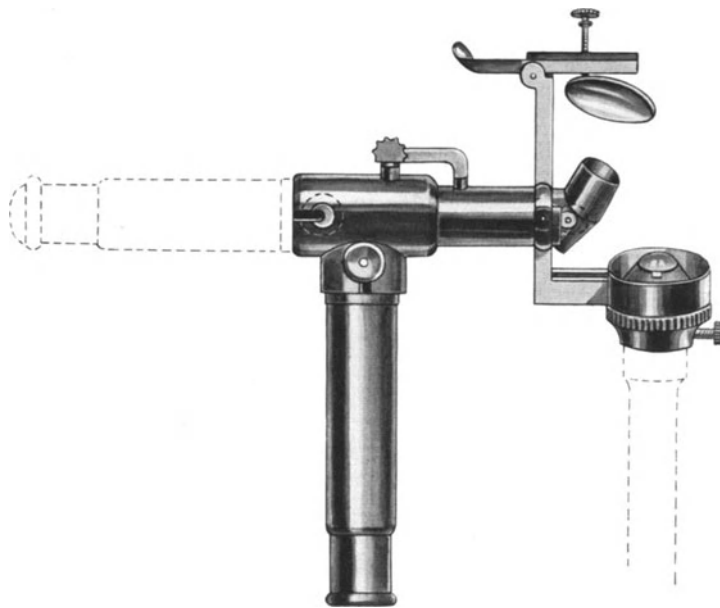


Abb. 2. Ösophagoskop (Lichtquelle) nach v. HACKER.

Heute werden im wesentlichen zwei grundsätzlich verschiedene Verfahren der Ösophagoskopie geübt. Diesen verschiedenen Verfahren entsprechen auch verschiedene Instrumente. Bei beiden Verfahren werden starre Rohre mit indirekter Beleuchtung verwendet.

a) Die Einführung des Ösophagoscops ohne Lichtquelle (v. HACKER, GOTTSTEIN, STARCK (Abb. 1 u. 2).

Es werden verschieden lange Rohre mit verschieden großer Lichtung, die entweder rund oder oval ist, benutzt. Das Rohr ist an seinem unteren Ende entweder durch einen glatten, abgerundeten Metallansatz (v. HACKER) oder durch einen elastischen, in der Länge verstellbaren Ansatz verschlossen (STARCK).

Die Einführung des Instrumentes erfolgt meist im Liegen, und zwar entweder in Seitenlage (v. MIKULICZ) oder in Rückenlage mit über dem Tischrand hängenden Kopf (STARCK) oder seltener im Sitzen. Erst dann wird der Einsatz mit dem Verschuß entfernt und die Lichtquelle mit dem Handgriff aufgesetzt (Abb. 1 u. 2).

Die Vorteile dieser Methode sind: Die Einführung des Instrumentes ist bei richtiger Kopfhaltung und, falls nicht gerade ein besonders kurzer Hals oder ein fehlerloses Oberkiefergebiß die Einführung erschweren, technisch verhältnismäßig einfach.

Nachteile: Die Einführung des starren Rohres ohne Leitung des Auges bringt gewisse Gefahren mit sich, Verletzungen des Rachens und des Speiseröhreneingangs, besonders bei Anwesenheit von Geschwülsten im oberen Teile der Speiseröhre. Hochsitzende Fremdkörper können leicht aus ihrer Lage geschoben werden, ohne daß es gemerkt wird. Ist der Sitz einer Erkrankung nicht genau bekannt, so müssen die zunächst kurzen Rohre bei dem notwendigen weiteren Vordringen oft mehrmals gewechselt werden. Das Weiterschieben eines langen Rohres verursacht Beschwerden an den Zähnen, am Kehlkopf und der hinteren Rachenwand.

β) Die Einführung des Ösophagoskopes unter Leitung des Auges (KILLIAN, BRÜNINGS, BENSAUDE) (Abb. 4).

Die Rohre sind wesentlich kürzer. Sie sind nach dem Muster des KILLIANschen Spatelrohres vorn spatelförmig gestaltet und etwas aufgebogen. Die Lichtquelle besteht in indirekter Beleuchtung, die ohne weiteres zur Seite geschoben werden kann. Die obere Öffnung des Rohres ist trichterförmig gestaltet. Das Rohr wird unter Leitung des Auges, also bei brennender Lichtquelle, offen eingeführt und kann durch Einschieben von genau in die Lichtung passenden Rohren beliebig verlängert werden (Abb. 4). Die Einführung erfolgt bei der KILLIANschen Schule im Sitzen auf einem niedrigen Stuhl (Abb. 7), während der Einführende darüber steht. Das Rohr kann aber auch in Seitenlage oder in Rückenlage, mit über dem Tischrand hängenden Kopf, eingeführt werden.

Vorteile: Die Einführung des Rohres bringt weniger Gefahr mit sich, da der ganze Weg



Abb. 3. Greif- und Schneideinstrumente nach BRÜNINGS.

durch die Lichtquelle beleuchtet ist. Liegt das Hauptrohr erst im Ösophagus, so wird die Untersuchung der tieferen Abschnitte bei ruhig liegen bleibendem Hauptrohr durch das Einschieben der passenden Innenrohre wesentlich erleichtert.

Nachteile: Für den Ungeübten ist zunächst das Einführen in den Ösophagusmund technisch schwieriger. Besonders das Überschreiten des hinteren Kehlkopfrandes und das Eindringen in den zunächst schwer sichtbaren Ösophagusmund kann auf Schwierigkeiten stoßen, gelingt aber unter Anwendung gewisser Kunstgriffe nach einiger Übung. Die Lichtung der Innenrohre ist geringer als die des Hauptrohres, daher die Sicht in den tieferen Abschnitten schlechter.

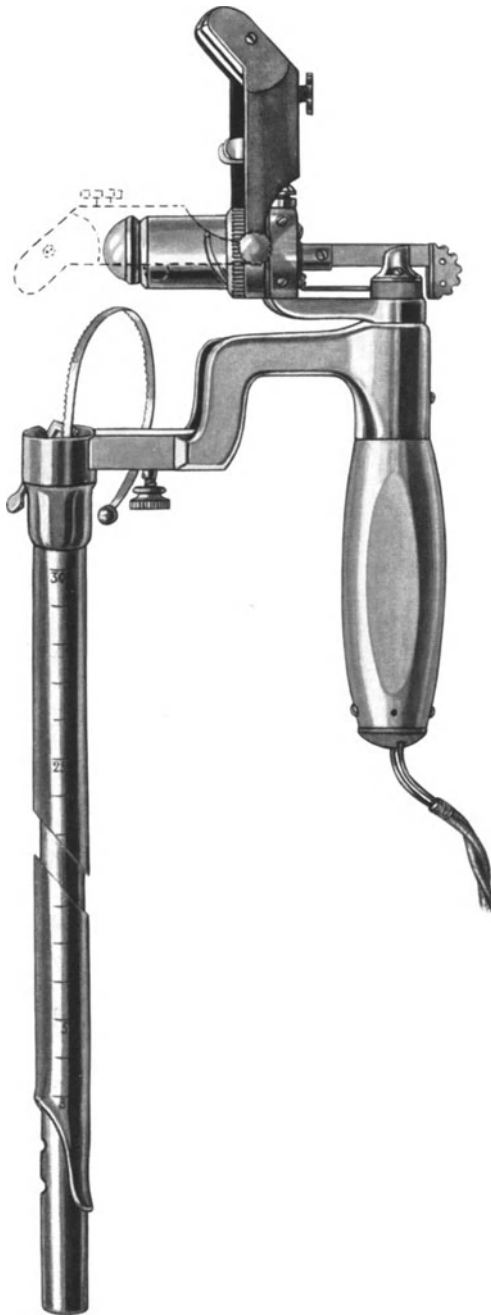

Abb. 4. Ösophagoskop mit Lichtquelle und eingeführtem Verlängerungsrohr nach BRÜNINGS.

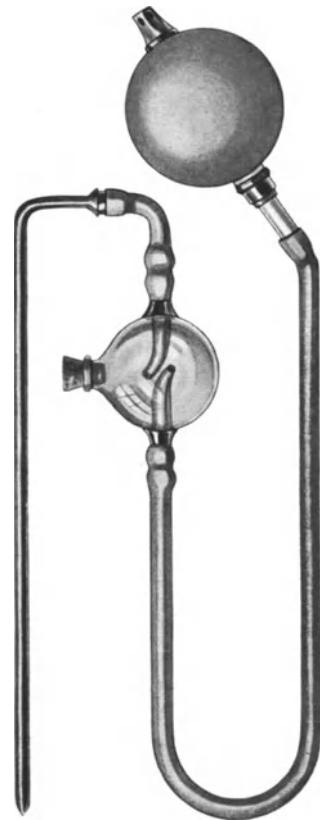


Abb. 5. Saugpumpe zum BRÜNINGSSchen Ösophagoskop.

Statt der am Rohr angebrachten Beleuchtungsapparate kann man auch bei beiden Verfahren die KIRSTEINSche Stirnlampe benutzen. Die Ausführung der

Ösophagoskopie wird erleichtert durch die Verwendung von besonders konstruierten Instrumenten, die zur Entfernung von die Sicht einschränkenden Flüssigkeiten (Blut, Speichel, Mageninhalt) dienen, wie die Saugpumpe von BRÜNINGSS oder besser eine Wasserstrahlpumpe und lange Wattestieltupfer. Zur Entfernung von Fremdkörpern und Probeexzision aus Geschwülsten dienen besondere Greif- oder Schneideinstrumente (Abb. 5).

BENSAUDE hat das BRÜNINGSSsche Instrument insofern abgeändert, als er die Führung der in das Hauptrohr einzuschubenden Verlängerungsrohre durch einen Zahnstangenbetrieb bewerkstelligt. Dadurch wird das ruckweise Vorrücken des Innenrohres in ein gleichmäßiges verwandelt.

Es scheint, daß, abgesehen von den Wiener Schulen, die Einführung des starren Rohres unter Leitung des Auges eine größere Verbreitung gefunden hat, als die blinde Einführung.

Das BRÜNINGSSsche Instrumentarium hat als Ganzes betrachtet noch den weiteren Vorteil, daß es gleichzeitig zur Bronchoskopie dienen kann. Auch die Greif- und Schneideinstrumente sind schlanker konstruiert als die des v. HACKERSchen Instrumentariums (Abb. 3). Dadurch wird die Sicht weniger beeinträchtigt. Bei der Benutzung dieser Instrumente muß man immer daran denken, daß beim Schließen des Instrumentes die greifenden oder schneidenden Teile gleichzeitig etwas zurückgehen. Man muß sie also im Moment des Zufassens oder Schneidens etwas weiter in das Rohr hineinschieben.

b) Allgemeines und anatomische Vorbemerkungen zur Ausführung der Ösophagoskopie.

Jeder, der eine Ösophagoskopie ausführen will, muß selbstverständlich genau über die anatomischen Verhältnisse des Rachens und der Speiseröhre unterrichtet sein. Es sei daher an dieser Stelle kurz das Wichtigste zusammengefaßt. Die Mundhöhle geht im Bereiche der Gaumenbögen in die Rachenhöhle über. Der unterste Teil der Rachenhöhle liegt hinter dem Kehlkopf und wird als Hypopharynx bezeichnet. Der Hypopharynx reicht bis zur Höhe der Ringknorpelplatte. Hier beginnt die Speiseröhre mit dem Speiseröhrenmund, der gewöhnlich geschlossen ist und sich nur beim Schlucken öffnet. Der Ringknorpel liegt in der Höhe des 6. Halswirbelkörpers (Abb. 6). In dieser Gegend ist die Speiseröhrenwand mit dem Kehlkopf in festerer Verbindung. Weiter unten ist die Verbindung wesentlich lockerer. Eine festere Verbindung tritt erst wieder in der Gegend der Bifurkation der Trachea zwischen Speise- und Luftwegen ein. Ist man durch den Ösophagusmund in die Speiseröhre vorgedrungen, so befindet man sich in einem lufthaltigen Schleimhautrohr. Die Schleimhaut ist gelblich rötlich und feucht und weist unter normalen Verhältnissen nur an einzelnen Stellen Faltenbildung auf.

Die Speiseröhre verläuft von da ab fast senkrecht nach abwärts vor der Wirbelsäule, zunächst hinter der Luftröhre, dann rechts von der Aorta, und schließlich tritt sie allmählich vor die Aorta, um sie dann unterhalb des Durchtritts durch das Zwerchfell zu überkreuzen. Dabei macht sie eine etwas stärkere Biegung nach links.

Die Bifurkation der Trachea liegt in Höhe des 4. Brustwirbelkörpers. Der Aortenbogen kreuzt die Speiseröhre auf der linken Seite derselben in Höhe des 3. Brustwirbelkörpers. Der Durchtritt durch das Zwerchfell erfolgt in Höhe des 9.—11. Brustwirbelkörpers, die Kardialöffnung ist in Höhe des 11. bis 12. Brustwirbelkörpers (Abb. 6).

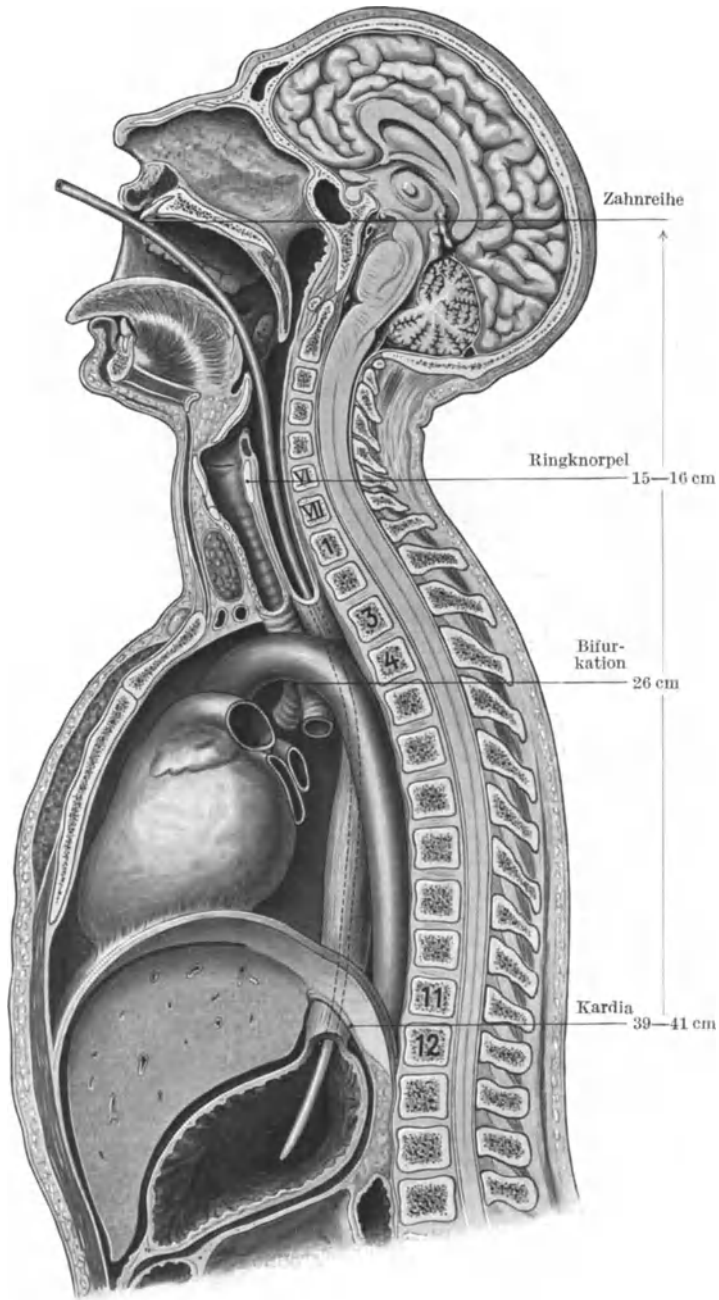


Abb. 6. Schematische Darstellung des Verlaufs der Speiseröhre mit ihren Beziehungen zur Wirbelsäule, zum Kehlkopf, zum Aortenbogen, zur Bifurkation und zum Zwerchfelldurchtritt. Der Ringknorpel liegt in der Höhe des 6. Halswirbels, der Aortenbogen in der Höhe des 3.—4. Brustwirbels, die Bifurkation in der Höhe des 4. Brustwirbels und der Zwerchfelldurchtritt in Höhe des 10. bis 11. Brustwirbels. Es ist eine Sonde in die Speiseröhre eingeführt. Die Entfernungen von der oberen Zahnreihe bis zum Ösophagusmund, bzw. Ringknorpel bis zur Bifurkation und bis zur Kardia sind in Zentimetermaßen auf der Seite angegeben.

Die Speiseröhre besteht, außer aus Schleimhaut und Submukosa, aus einer Ring- und Längsmuskulatur. Die letztere ist die äußere. Auf der Außenseite verlaufen vorn und hinten die Vagusstämme. Das Lumen der Speiseröhre ist, wie gesagt, im Bereiche des Ösophagusmundes eng und außerhalb des Schluckaktes immer geschlossen. Der Brustteil klappt, es finden sich aber zwei weitere Engen, und zwar eine in Höhe der Bifurkation und eine beim Zwerchfelldurchtritt. Das Lumen nimmt im allgemeinen vom Mund bis zur Kardia ab. Durch das eingeführte Rohr kann man verschiedene Bewegungen feststellen:

1. Peristaltische Bewegungen.
2. Bewegungen bei der Atmung.

Bei der Inspiration erweitert sich das Lumen, bei der Expiration verengert es sich.

3. Pulsatorische Mitbewegungen durch die benachbarten großen Gefäße, die am deutlichsten in den unteren Abschnitten auftreten, und zwar etwa vom 7. Brustwirbelkörper abwärts. Hier beginnt die allmähliche Überschneidung der Aorta durch die Speiseröhre (s. oben).

Wichtig für die Ösophagoskopie sind die Entfernungen einzelner bestimmter Punkte von der oberen Zahnreihe (Abb. 6).

1. Die Entfernung des Ösophagusmundes von der oberen Zahnreihe beträgt etwa 15–16 cm.

2. Die Entfernung der Bifurkation von der oberen Zahnreihe beträgt etwa 26 cm.

3. Die Entfernung der Kardia von der oberen Zahnreihe beträgt 39–41 cm. Bei Kindern sind die Zahlen entsprechend geringer, z. B. beim Säugling 7–10, 12–15, 17–25 cm. Bei einem 10jährigen Kinde etwa 10, 18, 28 cm.

Ehe man eine Ösophagoskopie vornimmt, muß selbstverständlich eine gewissenhafte Voruntersuchung des Kranken vorgenommen werden. Sie hat sich zu erstrecken auf die Mund- und Rachenhöhle und auf die Brust- und Bauchorgane. Besonders zu berücksichtigen ist der Zustand der Zähne, der Zunge, besonders des Zungengrundes, des Rachens, der Hals- und Brustwirbelsäule. Die Wirbelsäule darf keine stärkeren Verkrümmungen aufweisen. Auf eine Vergrößerung der Schilddrüse muß geachtet werden. Ein Aneurysma der Brustaorta muß ausgeschlossen werden. Kranke mit schweren Herzfehlern sollen nicht ösophagoskopiert werden. Kranke mit schweren Lungenleiden, besonders Tuberkulose, sind nur im Notfall der Untersuchung zu unterziehen. Auszuschließen sind die Tuberkulösen dann, wenn eine Lungenblutung kurz vorausgegangen ist. Krankheiten der Bauchorgane sind weniger bedeutungsvoll, mit Ausnahme der Erkrankung des Oberbauches (Magengeschwüre, Magenblutung) und besonders der Leberzirrhose, die ja häufig die Ursache für Varizenbildungen im unteren Ösophagusabschnitt abgibt. Daher muß auf Störungen im Pfortaderkreislauf geachtet werden. Der Magen soll zur Untersuchung möglichst leer sein.

c) Die allgemeine Anzeigestellung zur Ösophagoskopie.

Sie muß eine strenge sein. Selbst beim Geübten handelt es sich nicht um einen gleichgültigen Eingriff. Auch ihm können Verletzungen des Rachens und der Speiseröhre unterlaufen. Daher soll, wenn irgendmöglich, der Ösophagoskopie immer eine Röntgenuntersuchung vorausgeschickt werden, ob es sich nun um die Entfernung eines Fremdkörpers oder die Feststellung der Ursache einer Verengung, die beiden Hauptursachen für die Ausführung dieser Untersuchung handelt. Die Röntgendurchleuchtung vervollständigt außerdem die

Untersuchungen über die Verhältnisse der Wirbelsäule, der großen Gefäße, des Herzens, der Lunge und des Zwerchfells (s. weiter unten).

Erscheint die Anzeigestellung aus der Vorgeschichte und den Voruntersuchungen gerechtfertigt, so wird der Kranke, soweit es sich um Erwachsene und ältere Kinder handelt, über die Art der Untersuchung aufgeklärt und möglichst beruhigt.

d) Die Schmerzbetäubung zur Ösophagoskopie.

Die Ösophagoskopie darf selbstverständlich nur unter ausreichender Schmerzbetäubung ausgeführt werden. Bei Säuglingen und kleineren Kindern kommt nur die Allgemeinnarkose in Frage, bei älteren Kindern und bei Erwachsenen dagegen ist die örtliche Betäubung vorzuziehen. Die letztere wird unter Leitung des Kehlkopfspiegels durch Oberflächenbetäubung ausgeführt. 10–20%ige Kokainlösung, die auf einen gebogenen Tupferstiel aufgeträufelt und der zum Schluß noch einige Tropfen einer Suprareninstammllösung zugefügt werden, gelten als das beste Anästhesierungsmittel. Mit einem solchen Tupfer wird zunächst der Zungengrund, die Gaumenbögen, die hintere Rachenwand und der Kehlkopfeingang bestrichen. Dieselbe Maßnahme wird in Pausen von einigen Minuten mehrmals wiederholt und schließlich auch der Hypopharynx und der Ösophagusmund betäubt. Da 20%ige Kokainlösung sehr giftig ist, bevorzugen manche heute eine 2%ige Perkainlösung mit Suprareninzusatz, mit der eine gute Schmerzbetäubung erzielt wird und die außerdem den Vorzug hat, daß sie wesentlich billiger ist. Erst wenn völlige Schmerzbetäubung eingetreten ist, darf das Rohr eingeführt werden. Dasselbe gilt naturgemäß auch für die Einführung bei der Anwendung von Allgemeinnarkose.

e) Die Vorbereitung der Instrumente.

Die Instrumente werden wie andere chirurgische Instrumente, außer den Beleuchtungsapparaten, sterilisiert. Sie müssen, bevor der Versuch der Einführung gemacht wird, auf ihre Funktionstüchtigkeit geprüft werden. Besonders bei den Greif- und Schneideinstrumenten ist festzustellen, daß sie richtig eingestellt sind, so daß sie beim Schließen auch greifen und schneiden. Die Lichtquelle ist ebenfalls zu prüfen, ebenso die zuführenden Kabel und schließlich die Saugpumpe. Alle diese Vorbereitungen liegen in den Händen des Hilfspersonals und müssen besonders da, wo die Ösophagoskopie nicht häufig ausgeführt wird, gewissenhaft vor der Untersuchung durchgeführt sein. Vor dem Einführen werden die Rohre mit flüssigem Paraffin gleitfähig gemacht und etwas angewärmt. Das ganze Instrumentarium wird auf einem besonderen Tisch geordnet und zur rechten Seite des Untersuchers gestellt, so daß er alles leicht greifen kann.

f) Die Lagerung und die Einführung des Rohres.

Die Ausführung der Ösophagoskopie kann sowohl im Sitzen, als im Liegen stattfinden, worauf schon früher aufmerksam gemacht worden ist. Die Untersuchung im Sitzen ist naturgemäß für den Kranken anstrengender, für den Untersucher dagegen, namentlich was die Einführung des Instrumentes betrifft, leichter als beim liegenden Kranken. Daher kann, was auch schon von BRÜNNINGS vorgeschlagen wurde, die Einführung im Sitzen, die eigentliche Untersuchung im Liegen stattfinden. Das Umlegen muß naturgemäß, um Verletzungen durch das starre Rohr zu verhüten, mit äußerster Vorsicht erfolgen.

a) Die Einführung im Sitzen (Abb. 8 u. 9).

Der Kranke sitzt auf einem niedrigen Stuhl (Abb. 7), eine Hilfsperson hält den Kopf und bewegt ihn nach dem Befehl des Untersuchers. Der Kopf darf nicht zu weit in den Nacken gelegt werden, da sonst die Halswirbelsäule sich zu weit nach vorn krümmt und ein Hindernis für die Einführung bildet. Ist eine Zahn-
lücke im Oberkiefergebiß vorhanden, so wird sie durch Drehen des Kopfes zweckmäßigerweise so über den Ösophagus gestellt, daß das Rohr an dieser Stelle eingeführt werden kann.

Der Untersucher steht vor dem Kranken, dessen Kopf leicht rückwärts gebeugt und dessen Zunge von ihm selbst mit einem kleinen Tupper gefaßt und vorgezogen wird (Abb. 8). Nach der Vorschrift von BRÜNINGS setzt der Untersucher Daumen und Zeigefinger zusammengelegt auf die obere Zahnreihe, schützt sie vor Druck, und schiebt gleichzeitig die Oberlippe zurück. In dem Winkel zwischen Daumen und Zeigefinger wird das Rohr, das der Untersucher fest an dem Handgriff hält, unter Leitung des Auges zunächst über den Zungengrund geschoben, bis der Kehldeckel erreicht und überschritten ist. Wenn irgendmöglich soll die Einführung genau in der Mittel-



Abb. 7. Niedriger Stuhl mit stark gekrümmter Sitzfläche und Lehne nach KILLIAN.

linie erfolgen, während der Kopf geradeaus sieht. Ist eine Zahn-
lücke vorhanden, so wird der Kopf etwas seitlich gedreht und das Rohr durch die Zahn-
lücke eingeführt. Ist der Kehldeckel überschritten, so sieht man in den Larynx-
eingang, während der Griff des Instrumentes etwas nach der Stirn zu vorgedrückt wird. Das Einstellen des Kehlkopfeingangs ist zur Unterrichtung über die anatomi-
schen Verhältnisse und das weitere Vorgehen unbedingt notwendig. Wird nun der Griff wieder etwas nach dem Untersucher zu zurückgenommen, so kommen die Aryknorpel zu Gesicht und damit der hintere Abschnitt des Kehlkopfs, der nun unter vorsichtigem Vorschieben des Rohres überschritten wird. Die Vorder-
kante des Rohres wird zu diesem Zweck unter ziemlich starkem Anziehen des Griffes gegen die Hinterwand des Kehlkopfs angedrückt, um den Weg in den Hypopharynx und den verschlossenen Ösophagusmund freizumachen. Fordert man nun den Kranken auf zu schlucken, so sieht man den schlitz-
förmigen oder strahligen Ösophagusmund sich etwas öffnen und dringt meist ohne weitere Schwierigkeiten, während das Rohrende die Hinterwand des Kehlkopfes nach vorn zieht, in den Ösophagus ein. Ist der Ösophagusmund überschritten, so liegt die klaffende, luftgefüllte Brustspeiseröhre vor und das weitere Vordringen stößt auf keinerlei Schwierigkeiten mehr. Eine Verletzung der Schleimhaut ist jetzt kaum noch möglich.

Das Wichtigste bei der Einführung des Rohres ist, daß jedes Vordringen unter Leitung des Auges vor sich geht, daß man in jedem Augenblick genau weiß, wo man sich mit dem Rohrende befindet, und daß auch nicht die geringste Gewalt beim Vorschieben angewendet werden darf.

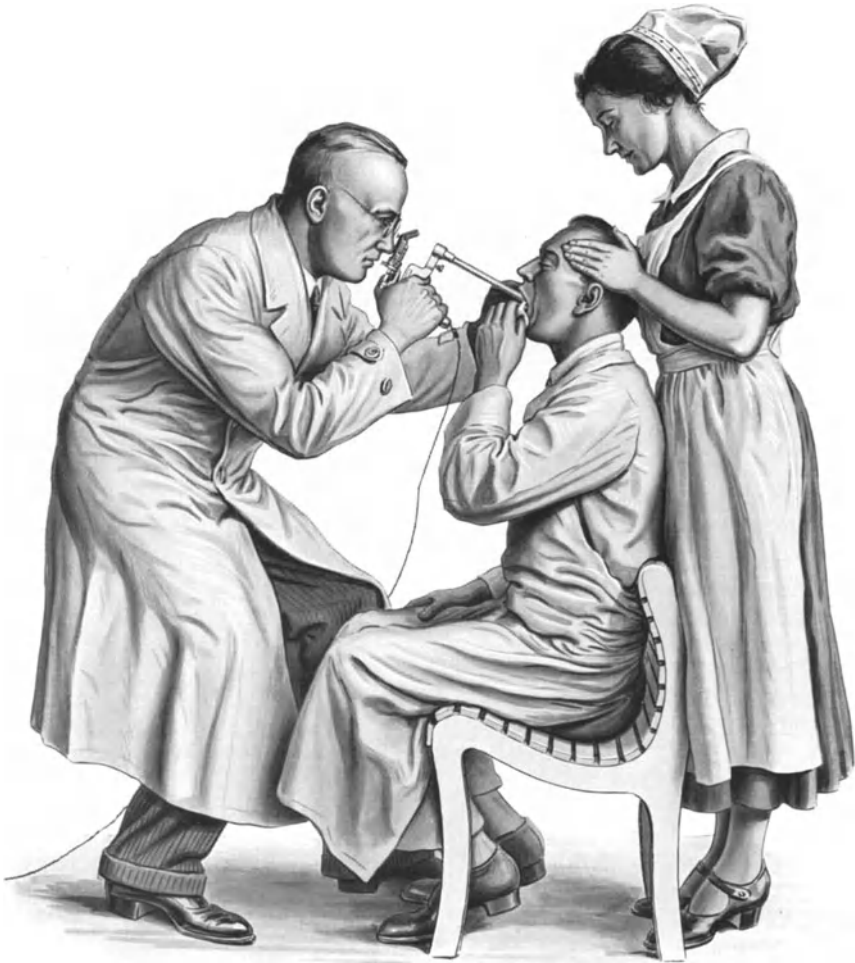

Abb. 8. Die Einführung des BRÜNINGSSchen Ösophagoskopes im Sitzen (1). Unter Leitung des Auges wird der Kehlkopfengang überschritten.

Am leichtesten ist das Einführen, wie gesagt, wenn man das Rohr genau in der Sagittallinie vorschieben kann, bei geradeaus gewendetem und leicht zurückgebogenem Kopf des Kranken. Muß man eine seitliche Zahnlücke ausnützen, so ist es schon eher möglich, daß man von der Mittellinie abkommt und in einen Sinus piriformis vordringt. In solchen Fällen muß man ganz besonders vorsichtig vorgehen und sich unter allen Umständen die Stimmritze und die Mitte der Aryknorpel einstellen, um die gesuchte Richtung nicht zu verfehlen.

Ist das Rohrende im Brustösophagus, so wird das Hauptrohr so weit vorgeschoben, bis das obere Ende des Rohres in die Nähe der oberen Zahnreihe

zu liegen kommt. In dieser Stellung wird das Hauptrohr nun festgehalten und wenn es nötig ist ein kürzeres oder längeres passendes Hilfsrohr vorgeschoben, was natürlich auch unter Leitung des Auges zu geschehen hat.

Ist der Kehlkopf stark verkalkt und schwer beweglich oder besteht eine größere Struma, so kann zur Erleichterung des Einführens in den Ösophagusmund der Kehlkopf durch einen der bekannten Haken (v. EYKEN, BRÜGGMANN) gegen den Untersucher vorgezogen werden. Der v. EYKENSche Haken

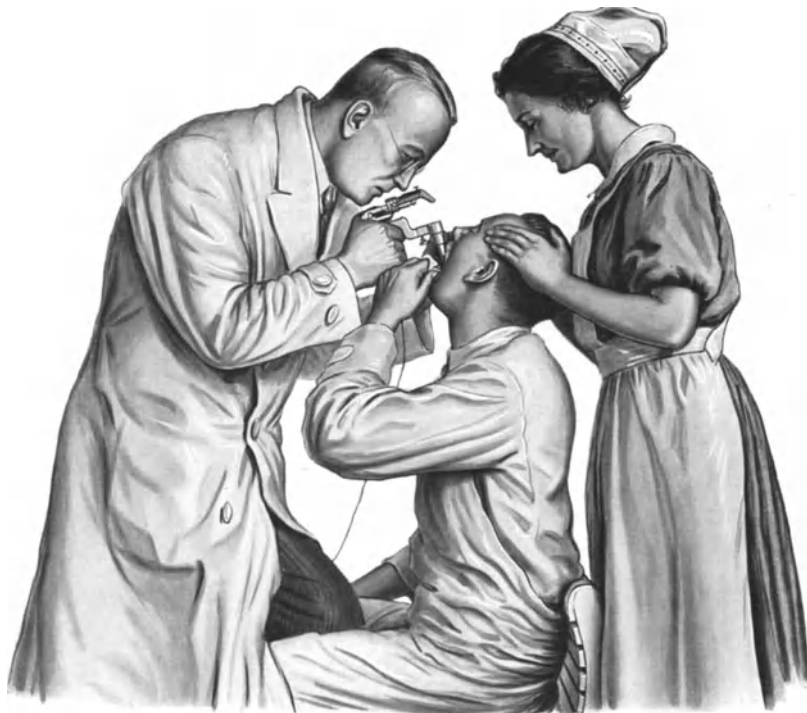

Abb. 9. Die Einführung des BRÜNINGSSchen Ösophagoskopes im Sitzen (2). Das Hauptrohr ist tief in der Speiseröhre.

wird in den Kehlkopf eingeführt, so daß er zwischen die Stimmbänder zu liegen kommt, und damit der Kehlkopf nach vorn gezogen, während der Ösophagusmund überschritten wird.

Im Sitzen kann auch das starre Rohr ohne Leitung des Auges eingeführt werden. Der Untersucher drückt mit dem Zeigefinger oder einem Haken den Zungengrund nach vorn, während das Rohr, am besten mit einem weichen Ansatz versehen, langsam an der hinteren Rachenwand entlang bei zurückgeneigtem Kopf des Kranken genau in der Sagittallinie in den Speiseröhrenmund eingeführt wird. Ist der Ösophagusmund überschritten, so wird der Ansatz herausgezogen und der Beleuchtungsapparat aufgesetzt, so daß die weitere Untersuchung unter Leitung des Auges stattfinden kann.

β) Die Einführung im Liegen (Abb. 10).

Sie wird von den Untersuchern bevorzugt, die das Rohr ohne Lichtquelle, also ohne Leitung des Auges, einführen (v. HACKER, STARCK u. a.). Das Haupthindernis bei der Einführung im Liegen bei geschlossenem Rohr besteht

ebenfalls im Eindringen in den Ösophagusmund. Gerät das Rohr etwas aus der Sagittallinie, so führt man es leicht in einen Sinus piriformis. Die Sagittallinie muß daher während des Einführens auf das strengste eingehalten werden. Stößt das Rohr in der Sagittallinie an, so ist das Hindernis die Halswirbelsäule, deren Krümmung durch Heben des Kopfes vermindert werden muß. Die größten Schwierigkeiten beim blinden Einführen bestehen bei Kurzhalsigen. Die Einführung des Rohres gelingt, wenn das Hindernis an der

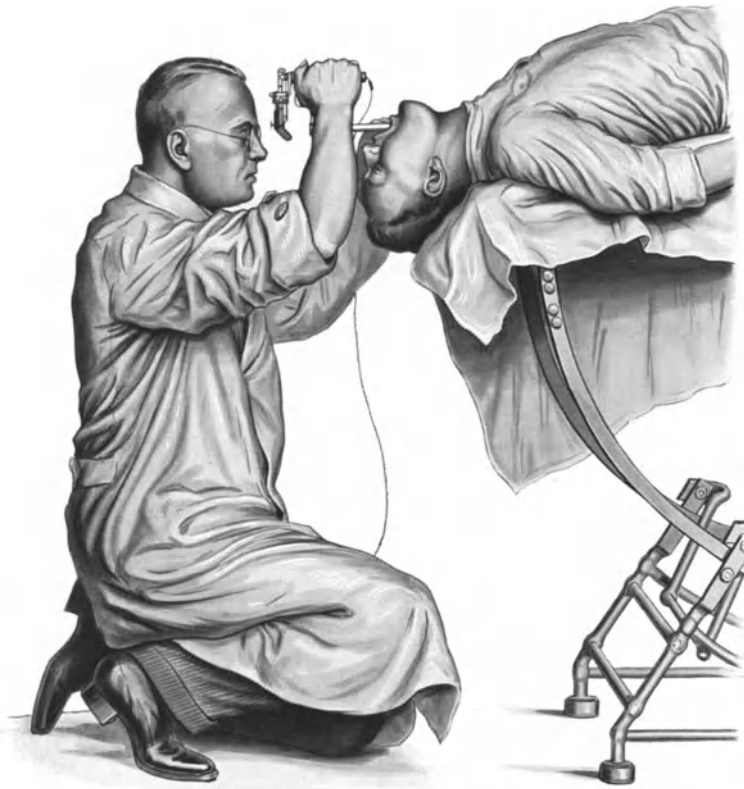


Abb. 10. Die Einführung des BRÜNINGSSchen Ösophagoskopes beim liegenden Kranken.
(Leichte Beckenhochlagerung.)

Wirbelsäule liegt, am leichtesten bei Verwendung eines elastischen Ansatzes, wie beim STARCKSSchen Instrument, oder nach vorheriger Einführung einer weichen Sonde, über die das starre Rohr nach Überschreiten des Ösophagusmundes hinüberschoben wird (GOTTSTEIN).

Stößt das Rohrende seitlich an, so kann es durch langsame Drehung des Kopfes nach der anderen Seite ohne Schwierigkeit in die richtige Richtung gebracht werden. Manche Untersucher führen auch das BRÜNINGSSche Instrument unter Leitung des Auges im Liegen ein, und zwar scheinbar am häufigsten in Rückenlage mit hängendem Kopf (Abb. 10). Da der Untersucher zu Häupten des Kranken sitzt oder kniet, so ist daran zu denken, daß die ösophagoskopischen Bilder umgekehrt sind, wie bei der Einführung im Sitzen. Im übrigen gilt für die Einführung unter Leitung des Auges dasselbe, was oben für die Einführung im Sitzen gesagt wurde.

Drei verschiedene Lagen sind empfohlen worden:

1. Die Seitenlage (v. MIKULICZ). Auch dabei wird der Kopf des Kranken von einer Hilfsperson gut gestützt und entsprechend den Befehlen des Untersuchers in seiner Richtung verändert. Der Untersucher steht vor dem in Seitenlage befindlichen Kranken, führt mit der rechten Hand das Rohr, mit der linken drückt er den Zungengrund nach vorn. Das Rohr ist an seinem unteren Einführungsende geschlossen, entweder durch einen glatten, meist abgeflachten Metallansatz (v. HACKER), oder wie bei STARCK durch einen in seiner Länge verstellbaren elastischen Ansatz. Während das Rohr möglichst in der Mittellinie langsam an der hinteren Rachenwand hinuntergeführt wird, wird der Kopf des Kranken zunächst etwas stärker, dann weniger stark in den Nacken gelegt. Auch bei der Einführung im Liegen wird nach Überschreiten des Speiseröhrenmundes der Verschlußansatz herausgezogen und der Beleuchtungsapparat aufgesetzt.

2. Die Rückenlage. Der Kranke liegt auf dem Rücken, der Kopf hängt über den Tischrand und wird von einer Hilfsperson gestützt und bewegt. STARCK hat empfohlen, den Kranken in leichte Beckenhochlage zu bringen, um das Ausfließen von Speichel und Mageninhalt zu erleichtern. Der Untersucher steht zur Einführung des Instrumentes zunächst auf der linken Seite des Kranken und führt, während er mit der linken Hand die Zunge etwas vorzieht, das geschlossene Rohr über den Zungengrund in den Speiseröhrenmund. Der Kopf wird zunächst etwas angehoben, dann, wenn das Rohr in den Hypopharynx eingedrungen ist, etwas weiter in den Nacken gelegt, bis die obere Zahnreihe in der Richtung des Ösophagusverlaufes gebracht ist. Dann wird unter sanftem Druck der Ösophagusmund überschritten. Sobald das geschehen ist, wird die Lichtquelle angebracht, nachdem der Einsatz herausgezogen ist. Der Platz des Untersuchers ist von da ab zu Häupten des Kranken. Manche Untersucher führen das Rohr auch von diesem Platz aus ein, d. h. sie sitzen von Anfang an am Kopfende des Tisches und führen von hier aus, während die Zunge etwas vorgezogen wird, das Rohr ein.

3. Die Bauchlage. Sie ist von SCHUKOFF empfohlen worden, da sie nach seiner Ansicht den anatomischen Verhältnissen des Rachens und des Ösophagusverlaufes am besten entspricht. Sehr viel Verbreitung scheint die Methode nicht gefunden zu haben.

g) Die Nachbehandlung.

Nach Beendigung der ösophagoskopischen Untersuchung wird das Rohr vorsichtig herausgezogen. Bei dieser Gelegenheit wird die Speiseröhre noch einmal genau besichtigt, um sich über kleine Verletzungen zu unterrichten. Werden solche beobachtet, so ist es besser den Kranken in stationäre Behandlung aufzunehmen. Oberflächliche Verletzungen heilen zwar meist schnell, es ist aber doch besser den Kranken einige Zeit zu beobachten. Zum mindesten muß er nach der Untersuchung einige Stunden ruhen. Er ist darauf aufmerksam zu machen, daß er infolge der Schmerzbetäubung zunächst Schluckbeschwerden haben wird, die sich meist im Laufe von 12–24 Stunden verlieren. Ist die Ösophagoskopie in Allgemeinnarkose ausgeführt worden, so ist stationäre Behandlung in jedem Falle anzuraten.

h) Die Ösophagoskopie nach Anlegung einer Ösophagotomie oder Gastrotomie.

Gelingt es aus technischen Gründen nicht, die Ösophagoskopie auf natürlichem Wege durchzuführen, so bleiben, besonders für tiefsitzende Fremdkörper, noch zwei Möglichkeiten den Fremdkörper durch das Ösophagoskop zu sehen.

1. Es wird nach v. HACKERS Vorschlag eine Ösophagotomie ausgeführt (s. S. 373). Durch den seitlich eröffneten Ösophagus kann das Ösophagoskop ohne wesentliche Schwierigkeiten eingeführt werden.

2. Die zweite Möglichkeit besteht darin, daß das Rohr nach Anlegung einer Gastrotomie durch den Magen und durch die Kardie von distal her in die Speiseröhre eingeführt wird. Dazu gehört allerdings ein besonderes Instrumentarium.

Die beiden letztgenannten Formen der Ösophagoskopie kommen wohl nur für Notfälle in Frage.

i) Die Entfernung von Fremdkörpern aus der Speiseröhre.

a) Vorbemerkungen, Voruntersuchungen und Anzeigestellung.

Kommen Kranke mit der Angabe, einen Fremdkörper verschluckt zu haben, in ärztliche Behandlung, so muß zunächst eine genaue Vorgeschichte aufgenommen werden. Sechs Arten von Angaben sind häufig.

1. Bei der Nahrungsaufnahme ist ein Fremdkörper verschluckt worden (ein Knochenstück oder ein Stück Glas oder ein anderer Geschirrbestandteil, oder nähere Angaben können nicht gemacht werden).

2. Der Kranke ist oder war vielmehr Träger einer Zahnprothese und hat das Gebißstück, an dem Teile abgebrochen waren, oder das nicht mehr paßte, bei der Nahrungsaufnahme oder beim Gähnen plötzlich verschluckt, oder das Gebißstück hat sich während des Schlafes gelockert und ist dann verschluckt worden.

3. Der Kranke hat einen bei der Arbeit benötigten Gegenstand im Munde gehabt (Nägel, Schrauben, Nadeln oder ähnliches) und hat denselben plötzlich verschluckt.

4. Die Eltern bringen ein Kind, das mit irgendeinem Gegenstand (meist Geldstück, Bleisoldat, Steinobstkern oder ähnliches) gespielt, es in den Mund gesteckt und angeblich verschluckt hat.

5. Von Geisteskranken werden häufig Fremdkörper auf Grund irgendwelcher Wahnvorstellungen verschluckt.

6. Auch das bewußte Verschlucken von kleineren und größeren Fremdkörpern wird nicht allzuseiten beobachtet. Drei Gründe können dazu Veranlassung geben:

Artistische Vorführungen (Degenschlucken, Verschlucken lebender Tiere, Frösche, Fische u. ä.).

Selbstmörderische Absicht, besonders schneidende Instrumente (Messer, Nadeln, Nägel, Scherben von Geschirr, Rasierklingen).

Strafgefangene verschlucken häufig Fremdkörper, um aus dem Gefängnis in das Krankenhaus zu kommen (Teile des Eßgeschirres, insbesondere Löffel, von denen meist nur der Stiel verschluckt wird, abgebrochene Eisenteile der Betten und Fenster u. ä.).

Die Angaben sind bei allen Kranken der sechs verschiedenen Gruppen häufig ungenau, am häufigsten naturgemäß bei kleinen Kindern und Geisteskranken. Trotzdem müssen die Angaben, ob wahrscheinlich oder unwahrscheinlich, einer gewissenhaften Nachprüfung unterzogen werden. Fünf Möglichkeiten liegen vor:

1. Es ist kein Fremdkörper verschluckt worden, die Angaben beruhen auf bewußter oder unbewußter Täuschung des Kranken und dessen Umgebung. Bei Kindern sind die Angaben häufig durch das aufgeregte Wesen ängstlicher Eltern getrübt.

2. Der Fremdkörper ist verschluckt worden, ist durch Rachen und Speiseröhre hindurchgeglitten und befindet sich bereits im Magen oder Darm. Dabei hat der Fremdkörper die Speiseröhre leicht oder auch schwerer verletzt und die Angaben über den Schmerz in der Speiseröhre sind berechtigt.

3. Der Fremdkörper sitzt im Hypopharynx oder in der Speiseröhre fest.

4. Der Fremdkörper hat die Speiseröhrenwand verletzt und ist durch die Wunde vollständig oder teilweise in die Umgebung eingedrungen.

5. Der Fremdkörper ist nicht in die Speiseröhre, sondern in die Luftwege eingedrungen, also aspiriert worden.

Es ist eine selbstverständliche Pflicht des Untersuchers, möglichst schon vor einer ösophagoskopischen Untersuchung die notwendigen Feststellungen zu treffen, um welche der fünf Möglichkeiten es sich im einzelnen Falle handelt. Der Untersuchungsgang muß daher folgender sein:

Die Erhebung der genauen Vorgeschichte.

Die Anwendung aller Untersuchungsmethoden, die die Anwesenheit eines Fremdkörpers im Körper festzustellen vermögen. Dazu gehören:

1. Die Betastung.

2. Die Röntgenuntersuchung.

3. Die Hypopharyngo- und die Laryngoskopie.

4. Die Ösophagoskopie.

Auf den oft fragwürdigen Wert der Vorgeschichte ist schon oben hingewiesen worden. Trotzdem müssen sie ernst genommen werden. Von Bedeutung ist es dabei, etwas über Art, Form, Zahl und Größe des Fremdkörpers in Erfahrung zu bringen. Auch der Zeitpunkt des Eintrittes in die Speiseröhre soll möglichst genau festgestellt werden, da es bekanntlich vorkommt, daß Fremdkörper Wochen und Monate in der Speiseröhre liegen.

Zu 1. Die Betastung des Halses kann wohl in seltenen Fällen einmal die Anwesenheit eines Fremdkörpers feststellen, oder es kann zum wenigsten dabei ein Schmerzpunkt und damit eine Andeutung über die Höhe des Sitzes des Fremdkörpers oder einer etwa eingetretenen Verletzung näher bestimmt werden. Schließlich ist es manchmal möglich, mit Hilfe des über den Zungengrund eingeführten Zeigefingers einen im Hypopharynx sitzenden Fremdkörper zu fühlen. Die Sondenuntersuchung zur Feststellung eines Fremdkörpers wird heute meist abgelehnt, da sie an einem vorhandenen Fremdkörper nicht selten vorbeigeleitet. Die Methode ist daher unsicher und sogar irreführend (SjÖRSTRÖM). Sie kann aber auch gefährlich sein und bei in der Wand fest-sitzenden, spitzen Fremdkörpern eine Perforation verursachen.

Zu 2. Die Röntgenuntersuchung kommt im wesentlichen in Frage bei metallischen Fremdkörpern oder bei Knochenstücken. Es können aber auch andere Fremdkörper gelegentlich, wenn ihr Schatten bei günstiger Aufnahmestellung (schräger Durchmesser) in das helle Lungenfeld fällt, zur Anschauung kommen. Handelt es sich um kleine Fremdkörper oder um solche, die für Röntgenstrahlen, wie das umgebende Gewebe, durchlässig sind, so kann nach HOLZKNECHT versucht werden, sie durch Kontrastbrei, der an ihnen hängen bleibt, sichtbar zu machen. WILSON hat empfohlen, kleine ausgezupfte Baumwollstücke in Bariumbrei einzutauchen und sie schlucken zu lassen, da sie leichter an Fremdkörpern haften als der Kontrastbrei allein. Die Röntgenuntersuchung wird zunächst in der Form der Durchleuchtung durchgeführt. Verläuft sie für die Anwesenheit eines Fremdkörpers negativ, so wird die Durchleuchtung zunächst auf Magen und Darmkanal erweitert und schließlich, falls auch hier ein Fremdkörper nicht gesehen werden kann, eine oder mehrere Aufnahmen gemacht. Bei der Beurteilung der Röntgenuntersuchung des Halses ist daran zu denken, daß im Kehlkopf Verknocherungen vorkommen

und daß Verkalkungen in einem bestehenden Kropf zu Irrtümern Veranlassung geben können. Durch die Röntgenuntersuchung kann des weiteren festgestellt werden, daß ein Fremdkörper bereits die Speiseröhre durchbohrt und im periösophagealen Gewebe sitzt. Hat eine durchgehende Verletzung der Speiseröhre stattgefunden, so kann der Nachweis von kleinen Luftblasen im periösophagealen Gewebe gelingen. Schließlich kann durch die Röntgenuntersuchung (schräges und seitliches Bild) die Feststellung gemacht werden, daß der Fremdkörper, durch die Rückseite der Speiseröhre ausgetreten, hinter der Speiseröhre sitzt, oder daß er in die Luftwege eingedrungen und in der Trachea oder in einem der Hauptbronchien steckengeblieben ist.

Zu 3. Die Hypopharyngoskopie und die Laryngoskopie klären den Untersucher darüber auf, ob der Fremdkörper im Hypopharynx oder in den obersten Abschnitten der Luftwege steckengeblieben ist.

Zu 4. Erst wenn die übrigen Untersuchungen vorgenommen worden sind, soll die Ösophagoskopie in Betracht gezogen werden. Konnte ein Fremdkörper nicht nachgewiesen werden, so wird man mit der Ösophagoskopie zurückhaltend sein, wenn nicht gerade, trotz des negativen Ausfalles der Voruntersuchungen, die Erscheinungen der Anwesenheit eines Fremdkörpers weiter bestehen, oder gar festere Formen annehmen. Ob man dann ösophagoskopieren will oder nicht, muß von Fall zu Fall entschieden werden. Findet sich der Fremdkörper bereits im Magen oder Darm, und liegen keine Anzeichen für eine durchgehende Verletzung der Speiseröhrenwand vor, so wird man auf die Ösophagoskopie verzichten. Ist der Fremdkörper im Hypopharynx festgestellt, so läßt er sich meist ohne Schwierigkeiten entfernen. Ist er dagegen im inneren der Speiseröhre nachgewiesen, so ist die Ösophagoskopie zur Sicherung der Diagnose und zur Feststellung der Lage des Fremdkörpers und etwaiger Verletzungen und schließlich zur Entfernung des Fremdkörpers angezeigt. Hat der Fremdkörper nach Durchbrechung der Speiseröhrenwand die Speiseröhre bereits verlassen und ist in das umgebende Gewebe eingedrungen, so wird man dagegen meist auf die Ösophagoskopie verzichten, um so bald wie möglich nach Freilegung der Speiseröhre den Fremdkörper zu entfernen.

β) Die Entfernung von Fremdkörpern auf ösophagoskopischem Wege.

Die Ausführung der Ösophagoskopie ist oben in allen Einzelheiten geschildert. Die Entfernung eines Fremdkörpers kann, auch wenn die Einführung des Rohres unschwer gelungen ist, noch große Schwierigkeiten verursachen. Die Ursachen für diese Schwierigkeiten liegen in Größe, Form und Sitz des Fremdkörpers. Je größer der Fremdkörper, desto leichter wird er von der Wand festgehalten, und desto schwerer ist er zu entfernen. Glatte und rundliche Fremdkörper sind leichter zu entfernen als spitze und zackige, die sich in die Schleimhaut eingebohrt haben und daher häufig nur in ganz bestimmter Richtung aus der Wand befreit werden können. Je tiefer der Fremdkörper in der Speiseröhre sitzt, desto größer sind im allgemeinen die Schwierigkeiten für seine Entfernung. Große, selbst runde oder glattwandige Fremdkörper, wie z. B. Münzen, können durch die Lichtung des Rohres nicht herausgezogen werden, sie müssen daher mit einer passenden Zange fest gefaßt und dann mit dem Rohr zugleich herausgezogen werden. ANDREESEN hat für solche Fälle einen Schlitz im unteren Ende des Rohres angebracht, in dem der Fremdkörper mit der Zange hineingezogen, festgehalten und mit dem Rohr zugleich entfernt werden kann. Ist ein großer Fremdkörper auch noch zackig, und hat er sich in die Wand eingebohrt, wie z. B. Gebißplatten mit Drahhaken, so müssen sie, um sie auf ösophagoskopischem Wege zu entfernen, zerkleinert werden. Da die Einführung von schnei-

denden Zangen, infolge der notwendigen Stärke der Instrumente, auf Schwierigkeiten stößt, haben KILLIAN und TAPIA eine derartige Platte mit einem besonders konstruierten Glühinstrument zerteilt. Auch große Knochenstücke müssen unter Umständen zerteilt werden. Es ist sehr die Frage, ob bei dem Sitz eines solchen großen, in der Wand verhakten Fremdkörpers im Halsabschnitt oder im oberen Brustabschnitt nicht besser der Fremdkörper durch Ösophagotomie entfernt werden soll. Die meisten Untersucher haben sich, wenn ein vergeblicher Versuch mit dem Ösophagoskop gemacht war, zu dem letzteren Ausweg entschlossen. Dasselbe gilt für kleine spitze oder zackige Fremdkörper, wenn es auf ösophagoskopischem Wege nicht ohne weiteres gelingt, sie aus der Schleimhautwand zu befreien. Kann der Fremdkörper zwar befreit werden, droht aber beim Versuch, den Fremdkörper mit dem Ösophagoskop zugleich herauszuziehen, die Gefahr erneuter Wandverletzung, so besteht ein weiterer Ausweg darin, daß der Fremdkörper magenwärts vorgeschoben wird, um ihn dann durch Gastrotomie zu entfernen, falls man nicht die sofortige Ösophagotomie vorzieht (s. S. 373).

Befindet sich der Fremdkörper in den untersten Abschnitten der Speiseröhre, so kann er, falls er nicht zu groß ist oder seine Form gegen die Entfernung auf natürlichem Wege spricht, mit dem Ösophagoskop entfernt werden. Im anderen Falle ist die Entfernung durch Gastrotomie vorzuziehen.

Hat der Fremdkörper im Brustabschnitt die Speiseröhre durchbohrt, oder droht im Anschluß einer Perforation im Halsteil eine Mediastinitis, so muß unter allen Umständen die hintere Mediastinotomie angeschlossen werden (BRYAN, v. HACKER). Sie hat verschiedentlich zum Erfolg geführt (ENDERLEN, NEHRKORN u. a.).

Die Wahl der Technik zur Fremdkörperentfernung hat sich also nach dem einzelnen Fall zu richten. Handelt es sich um einen Fremdkörper, der nach Sitz, Größe und Form mit Wahrscheinlichkeit mit Hilfe des Ösophagoskops herausgezogen werden kann, so wird das Instrument unter größter Vorsicht mit seinem unteren Ende möglichst nahe an den Fremdkörper herangeführt. Dann wird unter Leitung des Auges das passend ausgesuchte Greifinstrument durch das Rohr eingeführt, der Fremdkörper fest gefaßt und, wenn er klein genug ist, durch das Rohr, oder wenn er mit seiner Größe die Lichtung des Rohrrinnens überschreitet, zugleich mit dem Rohr herausgezogen. Es ist schon darauf aufmerksam gemacht worden, daß die greifenden Teile beim Schließen der meisten Zangen etwas zurückgehen. Beim Zupacken muß daher das Instrument etwas vorgeschoben werden. Hat man einen größeren Fremdkörper, der mit dem Ösophagoskop zusammen entfernt werden soll, sicher gefaßt, so wird er bis dicht an das Rohr herangezogen, und während das Instrument dauernd fest geschlossen bleibt, zieht man ihn gleichzeitig mit dem Rohr heraus. Widerstände gibt es an den physiologischen Engen, weniger in der Höhe der Bifurkation, stärker in der Höhe der oberen Brustkorböffnung und des Ringknorpels. An diesen Punkten muß der Fremdkörper ganz besonders festgehalten werden. Er läßt sich mit seinem Längsdurchmesser in frontaler Richtung leichter als in Sagittalrichtung herausziehen. Schwierigkeiten machen unter Umständen glatte, harte Fremdkörper, wie z. B. Glas oder Porzellan, da sie sich schwer mit der Hakenzange fassen lassen. Für sie sind die mit Gummi überzogenen Greifinstrumente geeigneter. Auf die Notwendigkeit, große Fremdkörper zu zerteilen, ist schon hingewiesen worden. Größere rundliche Fremdkörper (Glaskugeln und ähnliches) können in den Magen oder bis zur Kardia vorgeschoben werden. Allerdings ist in diesen Fällen vielleicht später noch eine Gastrotomie auszuführen, falls der Fremdkörper nicht von selbst in den Magen oder durch den Pylorus hindurchgeht. Spitze und zackige Fremd-

körper (Knochenstücke, aber besonders Sicherheitsnadeln, Nägel, Drähte, Schrauben, Gebißplatten mit Drahhaken und ähnliches) müssen meist zunächst aus der Wand befreit werden. Das gelingt häufig mit Ruhe und Geduld ohne weitere Hilfsmittel, oft durch einfaches Höher- oder Tieferschieben oder Wenden des Fremdkörpers. Die Fremdkörper werden mehrmals an verschiedenen Stellen gefaßt und verlagert, bis schließlich die günstigste Lage zum Herausziehen eingestellt ist. Unter Umständen müssen Drähte und Sicherheitsnadeln an Ort und Stelle mit einer Zange zerteilt werden, um dann die einzelnen Stücke herauszuziehen. BRÜNINGS, SEIFFERT und DUFOURMENTEL haben spreizbare Ösophagoskope angegeben, mit denen die Entfernung eingespießter Fremdkörper aus der Wand leichter durchgeführt werden kann. STRAUSS und ACH haben Ösophagoskope bauen lassen, die, ähnlich dem Rektoskop, mit einem Fensterverschluß versehen sind und bei denen durch Aufblasen mit einem Gebläse die Speiseröhrenlichtung erweitert werden kann. Auch dadurch soll die Entfernung eingespießter Fremdkörper leichter möglich sein.

γ) Die Ursachen für das Mißlingen der ösophagoskopischen Fremdkörperentfernung.

Wird trotz eines positiven Röntgenbefundes ein Fremdkörper bei der Ösophagoskopie nicht gesichtet, so kann das verschiedene Ursachen haben. Kleinere Fremdkörper können hinter einer Schleimhautfalte versteckt sein. Besonders bei der Einführung des Rohres, bei der das Rohrende häufig eine Falte vor sich herschiebt, wird das beobachtet. So kann das Ösophagoskop über den unbemerkt gebliebenen Fremdkörper hinweggeschoben werden. Hat man den Ösophagus bis zum Mageneingang besichtigt, ohne einen Fremdkörper gesehen zu haben, so muß beim Zurückziehen des Instrumentes, wobei eine Faltenbildung nicht eintritt, die Wand noch einmal ringsherum genau besichtigt werden. Dabei wird der Fremdkörper häufig noch entdeckt. Eine zweite Möglichkeit besteht darin, daß der Fremdkörper durch das Instrument bzw. durch die Falte, die vor dem Rohrende herläuft, in den Magen hineingeschoben worden ist. Dann wird naturgemäß auch beim Zurückziehen des Rohres der Fremdkörper nicht gesehen, und erst die Röntgendurchleuchtung des Magens gibt die Erklärung. Drittens kann der Fremdkörper in der Zeit zwischen Röntgenaufnahme, Vorbereitung und Ösophagoskopie von selbst in den Magen hineingeglitten sein. Viertens kann der Fremdkörper die Speiseröhre durch eine Perforationsöffnung vor oder während der Ösophagoskopie verlassen haben. In diesem Falle muß die operative Freilegung stattfinden. Das trifft besonders zu für Fremdkörper, die sich bereits längere Zeit in der Speiseröhre befinden. Die Folgeerscheinungen sind Entzündungsvorgänge und dadurch Schwellung der Speiseröhrenwand, die gleichzeitig das Vordringen des Instrumentes und die Sicht erschweren. Zu den entzündlichen Schwellungen der Schleimhaut treten auch noch Spasmen der Muskulatur, die es häufig unmöglich machen, mit den üblichen Instrumenten, selbst wenn der Fremdkörper gesichtet wird, genügend nahe heranzukommen, um ihn zu entfernen. STARCK empfiehlt in solchen Fällen das Bepinseln der entzündeten Stelle mit 30%iger Kokainlösung mit Supraninzusatz. Unter Umständen muß eine Allgemeinnarkose eingeleitet werden.

Schließlich kann die Einklemmung von Fremdkörpern in vorhandenen Strikturen dazu führen, daß sie nicht gesichtet werden können. Eine Entfernung des Fremdkörpers mit Hilfe des Ösophagoskops gelingt in derartigen Fällen meist nicht, da selbst wenn man ihn sieht, das sichere Erfassen mit einer Zange wegen zu großer Entfernung vom Rohrende und der Gefahr Verletzungen zu verursachen, nicht möglich ist.

Wie schon oben gesagt ist die Entfernung eines Fremdkörpers auf ösophagoskopischem Wege kein gleichgültiger Eingriff. Sie kann spielend vor sich gehen, sie kann aber auch aus den schon angeführten Gründen auf große Schwierigkeiten stoßen. Deshalb soll man, falls sich der Entfernung Widerstände entgegensetzen, die zu einer Wandschädigung Veranlassung geben können, auf weitere Versuche verzichten und lieber die operative Entfernung auf einem der noch zu erwähnenden Wege durchführen.

d) Die Störungen.

Die Komplikationen, die nach der Ösophagoskopie zur Fremdkörperentfernung eintreten, bestehen im wesentlichen in oberflächlichen und tiefgreifenden Wandverletzungen, soweit sie nicht schon durch die Einspießung oder Einkeilung des Fremdkörpers selbst bedingt sind. Die Erscheinungen bestehen in kleinen oberflächlichen Wunden, die zu Blutungen führen, bis zu tiefgreifenden, die Wand durchsetzenden Wunden. Die Blutungen bei oberflächlichen Verletzungen stammen aus den Wandgefäßen und sind meist nicht schwer. Die Blutungen bei durchgehenden Verletzungen können dagegen schwer, wenn arterielle Äste (besonders der A. thyroidea inf. und A. cervicalis asc.), ja lebensbedrohlich sein, wenn umliegende große arterielle Gefäße, oder gar das Herz, betroffen sind. Sehr bedrohlich kann es auch aus den bekannten Ösophagusvarizen bei Verletzungen bluten. Ist ein größeres Gefäß (Aorta, A. carotis comm., A. pulmonalis, das Herz selbst, die V. cava sup., V. azygos) verletzt, was allerdings wohl nur infolge von Arrosion durch lange Zeit an Ort und Stelle liegender Fremdkörper bei eingetretener Infektion vorkommt, so ist eine ärztliche Hilfe wohl kaum jemals möglich. Varizenblutungen können unter Umständen durch die GOTTSTEINSche Kompressionssonde gestillt werden.

Als Folgeerscheinung der Speiseröhrenverletzung tritt regelmäßig eine mehr oder weniger umschriebene Infektion ein, die sich zunächst durch Schleimhautschwellung zu erkennen gibt. Die oberflächlichen Verletzungen heilen meist von selbst aus. Schwerwiegend ist die Infektion, häufig von Hautempysem an Hals und Brust begleitet, bei durchgehenden Verletzungen. Im günstigsten Falle entwickelt sich ein periösophagealer Abszeß, mit dessen Eröffnung von außen oder von innen (SEIFFERT) der Prozeß zum Abschluß, d. h. zur Ausheilung kommen kann. Um so gefährlicher ist die periösophageale Phlegmone, die zu einer fortschreitenden Mediastinitis führt. Hier kann nur ausgedehnte Spaltung noch einige Aussicht auf Heilung bringen. Abszesse und Phlegmonen am Halse werden auf demselben Wege eröffnet, den wir zur Freilegung des Ösophagus (Ösophagotomie, s. S. 373) üben. Ist eine Senkung der Halsphlegmone nach dem vorderen Mediastinum eingetreten, so muß es eröffnet werden. Schmerzen und Druckempfindlichkeit entlang der Luftröhre, im Jugulum, unter und neben dem Brustbein und hohe Temperaturen, weisen auf die fortschreitende Mediastinitis hin. Die Spaltung vom Jugulum aus mit Eindringen in das vordere Mediastinum hinter dem Brustbein, oder die vordere Mediastinotomie nach SAUERBRUCH können unter Umständen lebensrettend wirken.

Hat sich ein Abszeß oder eine fortschreitende Phlegmone im hinteren Mediastinum entwickelt, so wird die Freilegung des hinteren Mediastinums nach v. HACKERS Vorgang ausgeführt.

Nach allen diesen Operationen ist durch geeignete Lagerung (Beckenhochlagerung) und ausgiebige Drainage der Abfluß aus dem Infektionsherd längere Zeit zu erleichtern. In die Speiseröhre wird zweckmäßigerweise eine Dauersonde zur Ernährung des Kranken eingelegt. Es kann auch eine Magen-

fistel angelegt werden. Noch zweckmäßiger ist es, zunächst durch Tropfeinlauf oder rektale Ernährung die oberen Speisewege vollständig auszuschalten. Der Erfolg der Behandlung hängt von der Frühdiagnose ab. Sind erst Schmerzen im Verlaufe der Brustspeiseröhre eingetreten, so ist es häufig schon zu spät. Nicht absolut ungünstig erscheinen die Fälle, in denen eine Perforation in die Pleurahöhle erfolgt. Es entwickelt sich dann ein Empyem, das, rechtzeitig operativ behandelt, zu einer Heilung führen kann. Viel ungünstiger werden die Verhältnisse bei Einbruch in die Lungen (Abszeß, Gangrän).

ε) Die Entfernung von Fremdkörpern durch Ösophagotomie und Gastrotomie.

Sind Fremdkörper auf ösophagoskopischem Wege nicht zu entfernen, so wird im Halsabschnitt die Ösophagotomie meist zum Ziele führen. Auch Fremdkörper im oberen Brustabschnitt können häufig auf diesem Wege leichter als auf natürlichem Wege herausgezogen werden. Fremdkörper, die in tieferen Abschnitten der Speiseröhre sitzen, die der ösophagoskopischen Entfernung nicht zugänglich sind, werden durch Gastrotomie entfernt. Es wird eine ausgiebige Gastrotomie angelegt, der Magen nach Eröffnung gut entleert, die Gastrotomieöffnung mit einer Reihe von Haltefäden vorgezogen und nun nach reichlicher Abstopfung der Umgebung mit der Hand in den Magen, und von da aus in die Speiseröhre vorgedrungen. So ist es gelungen, festsitzende Fremdkörper bis in eine Höhe von 7—12 cm von der Kardia durch Aufwärtsdrängen der Kardia und des Zwerchfells zu lösen, zu fassen und herauszuziehen (ANSCHÜTZ u. a.). Der Fremdkörper kann durch Entgegendrängen mit einer Schlundsonde vom Mund aus leichter zugänglich gemacht werden. ANSCHÜTZ glaubt, daß man bis 15 cm in die Speiseröhre vordringen kann. v. HACKER hat darauf aufmerksam gemacht, daß die röntgenologische Feststellung eines tief-sitzenden Fremdkörpers nur dann exakt ist, wenn die Messung vom Dorn des 11. Dorsalwirbels bis zum unteren Fremdkörperende erfolgt.

Die Zone der Speiseröhre, aus der die Entfernung von festsitzenden Fremdkörpern am schwierigsten gelingt, ist die, die etwa fingerbreit unterhalb der Bifurkation beginnt und bis etwa 9—10 cm oberhalb der Kardia reicht. In der Mehrzahl der Fälle wird es wohl gelingen, den im Ösophagoskop sichtbar gemachten Fremdkörper, wenn nicht gerade eine Striktur darüber liegt, entweder mit einer Zange zu fassen, aus der Wand zu lösen und herauszuziehen, oder ihn wenigstens soweit nach oben zu ziehen, daß er mit Hilfe einer Ösophagotomie entfernt werden kann. Gelingt keine dieser Maßnahmen, so muß man den Fremdkörper weiter kardiawärts zu schieben versuchen, damit er durch Gastrotomie erreichbar wird.

Läßt sich ein eingekeilter Fremdkörper dieser Zone weder vorwärts noch rückwärts schieben, so bleibt, wenn auch eine Verkleinerung des Fremdkörpers nicht möglich ist, nichts anderes übrig, als ihn auf dem Wege der hinteren Mediastinotomie aus der Speiseröhre zu entfernen. In den Fällen, die eine Befreiung des Fremdkörpers aus der Speiseröhrenwand nicht mehr erlauben, handelt es sich oft um Fremdkörper, die lange an Ort und Stelle gelegen und die Wand mehr oder weniger stark verletzt haben. Häufig ist es bereits zu einer umschriebenen oder ausgebreiteten Infektion des umgebenden Gewebes gekommen, und eine Mediastinotomie schon aus diesem Grunde notwendig geworden.

ζ) Die Entfernung von Fremdkörpern aus der Speiseröhre vor dem Röntgenschirm.

Neben den genannten Methoden der Fremdkörperentfernung durch Ösophagoskopie oder durch einen operativen Eingriff ist noch die Entfernung

von Fremdkörpern vor dem Röntgenschild zu erwähnen. Nach dem Vorgang von GRASHEY, der zur operativen Entfernung von Fremdkörpern ein besonderes Operationstroschoskop angegeben hat, können auch vor dem Röntgenschild sichtbar gemachte Fremdkörper mit Hilfe von Zangen, die auf natürlichem Wege eingeführt sind, aus der Speiseröhre herausgezogen werden [FREUDENTHAL (1910), HENRARD (1906, 1908, 1921) und DRÜNER (1927)].

HENRARD hat 1921 über die Entfernung einer großen Zahl von mit Haken und Zählen versehenen Gebißplatten berichtet. Er hält die Methode für schonender als die Ösophagoskopie und wendet sie nur dann an, wenn die andere Methode versagt.

DRÜNER berichtete über die Entfernung einer kleinen Gebißplatte ohne Haken vor dem Röntgenschild, nachdem er vorher ein Stereoröntgenogramm gemacht hatte. Allgemeine Anerkennung scheint die Methode nicht gefunden zu haben.

k) Die Ösophagoskopie bei Verengerungen, Erweiterungen und Ausstülpungen (Divertikel).

Im Halsteil der Speiseröhre sind Verengerungen verhältnismäßig selten, abgesehen von den im Anfangsteil häufiger auftretenden Verätzungsstrikturen. Es muß gefordert werden, daß vor der Behandlung von Ösophagusstrikturen mit Bougies oder mit Sondierung ohne Ende ein ösophagoskopisches Bild des Sitzes, der Form und Art der Striktur (Narben, Entzündungs- und Geschwürsprozesse, Geschwülste), aufgenommen wird. Verengerungen durch äußeren Druck, wie durch Kropf, durch Drüsenpakete und durch Aneurysmen können meist schon vorher erkannt und ausgeschlossen werden (Vorgeschichte, klinische und Röntgenuntersuchung).

Bei Erweiterungen der Speiseröhre, die sich häufig oberhalb von Verengerungen durch Narben oder Geschwülste bilden, ist ebenfalls die Ösophagoskopie zur Sicherung der Diagnose, auch wenn das röntgenologische Bild eindeutig erscheint, notwendig. Weniger wichtig erscheint sie bei der Anwesenheit von Divertikeln, besonders des Grenzdivertikels am Ösophagusgang, da hier durch die röntgenologische Untersuchung unter Umständen nach Einlegung einer Sonde ein genaues Bild zu erhalten ist, und da die klinischen Erscheinungen so charakteristisch sind, daß sich die Feststellung des spaltförmigen Divertikeleinganges erübrigt. Dasselbe gilt für die epiphrenalen Divertikel. Nur, wenn die Differentialdiagnose zwischen Divertikel und Karzinom nicht sicher zu stellen wäre, müßte ösophagoskopiert werden.

l) Die Ösophagoskopie bei Geschwülsten der Speiseröhre im Halsabschnitt.

Da die Geschwülste des Halsabschnitts, sowohl die gutartigen, als die bösartigen, lange Zeit verhältnismäßig wenig Erscheinungen machen, so sollte man beim geringsten Verdacht auf Geschwulstbildung eine ösophagoskopische Untersuchung vornehmen. Für solche Fälle ist die Ösophagoskopie unter Leitung des Auges allein empfehlenswert, da mit ihrer Hilfe am leichtesten ein Überblick der obersten Speiseröhrenabschnitte zu erhalten ist und gleichzeitig die immer drohende Gefahr einer Verletzung des erkrankten Teiles auf ein geringes Maß herabsinkt.

Die gutartigen Geschwülste, die häufig gestielt sind und kurz hinter dem Speiseröhrenmund ihren Stiel haben, während sie oft in Gestalt langer Polypen bis zu 10 und 20 cm in die Speiseröhre hineinhängen (im wesentlichen

Lipome und Fibrome), verursachen nur bei besonderer Größe, bei Stieldrehung oder Ernährungsstörungen mit Wandschädigung aus anderen Gründen, Schluckbeschwerden. Infolge solcher Veränderungen werden sie gelegentlich aus der Speiseröhre herausgewürgt und kommen so zum Vorschein. Ihre Abtragung kann auf ösophagoskopischem Wege mit Hilfe der kalten Schlinge erfolgen.

Differentialdiagnostisch gegenüber kleineren gutartigen Geschwülsten, die in die Lichtung der Speiseröhre vorspringen (Myome, Hämangiome, Lipome, Fibrome), kann das beginnende Speiseröhrenkarzinom in Frage kommen. Das Karzinom zeichnet sich, wie in den übrigen Speisewegen, durch frühzeitigen zentralen Zerfall aus, so daß die Diagnose im allgemeinen nicht schwer zu stellen ist, besonders unter Berücksichtigung der übrigen Untersuchungsmethoden. Bestehen Zweifel, so kann mit Hilfe einer der schneidenden Zangen eine Probeexzision, am besten von mehreren Stellen, vorgenommen werden. Schwieriger ist die Differentialdiagnose des Karzinoms, wenn es ringförmig oder annähernd ringförmig ausgebreitet ist, da dann infolge der darüberliegenden Verengung Zugangsschwierigkeiten bestehen können, die nicht nur die Entfernung eines Probestücks, sondern auch die Sicht unmöglich machen können. Mehrfache Untersuchungen führen aber schließlich doch immer zum Ziel, besonders auch unter Berücksichtigung der verschiedenen Lieblingssitze des Karzinoms. (Über die Behandlung der Karzinome des Halsteils der Speiseröhre s. S. 380.)

Die Eingriffe am Halse.

Von

O. KLEINSCHMIDT-Wiesbaden.

Mit 160 Abbildungen.

A. Anatomische Vorbemerkungen.

In einer kurzen Zusammenfassung sollen einige anatomische, besonders topographisch-anatomische Angaben, soweit sie für die Chirurgie von besonderer Bedeutung sind, aufgezählt werden. Die die Hauptstütze des Halses bildende Halswirbelsäule ist der beweglichste Teil der Wirbelsäule. Um sie gruppieren sich nach rückwärts eine Reihe von Muskeln in enger Anlehnung an die Wirbelfortsätze. Die untere Grenze der Halswirbelsäule wird durch den stark vorspringenden Dornfortsatz des 7. Halswirbels (*Vertebra prominens*) gebildet. Der hintere Muskelanteil des Halses, auch als Nacken bezeichnet, reicht nach vorn seitlich bis zu den Vorderrändern des *M. trapezius*. Der chirurgisch wichtigere Teil des Halses ist der vor der Wirbelsäule gelegene, durch die beiden Trapeziusränder, den Unterkiefer, die Schlüsselbeine und die *Incisura jugularis sterni* begrenzte Abschnitt. Abgesehen von Rückenmark und *A. vertebralis* verlaufen alle Organe, die vom Kopf zur Brust ziehen, im vorderen Halsabschnitt. Er besteht daher, abgesehen von den Wirbeln, die die hintere Grenze bilden, aus einem Muskelmantel, der die vom Kopf nach der Brusthöhle ziehenden Organe einschließt. Nur verhältnismäßig geringe Teile der äußeren Begrenzung des Halses sind nicht durch Muskeln gebildet. Außer je einem schmalen Streifen in der Mitte der vorderen Halsseite und zwischen Kopfnicker und *M. trapezius* gibt es Muskellücken nur an Stellen, durch die Gefäße und Nerven ein- oder austreten. Der Muskelmantel besteht aus oberflächlichen und tiefgelegenen Muskeln. Die in der größten Tiefe gelegenen Muskeln (*Mm. longus capitis et colli*) bedecken die Vorderfläche der Wirbelsäule und lassen nur einen schmalen Teil der Wirbelkörper frei. Die darauffolgende Schicht besteht aus den Muskeln, die von der Wirbelsäule nach der 1. bzw. 2. Rippe ziehen. Es sind das die drei *Mm. scaleni*. Die nächste Schicht wird gebildet durch die *Mm. trapezii* und nach vorn durch die beiden *Mm. sternocleidomastoidei*. Damit sind die seitlichen Muskelwände erschöpft. Der vordere Abschluß erfolgt durch zwei Muskelgruppen, deren eine vom Unterkiefer oder von der Schädelbasis nach dem Zungenbein zieht, während eine andere Gruppe die Verbindung des Zungenbeins mit dem Sternum herstellt.

Auf Einzelheiten der Muskelverhältnisse soll erst bei Besprechung der einzelnen Gegenden eingegangen werden. Hier sei nur noch erwähnt, daß der ganze vordere und seitliche Halsabschnitt bis auf einen schmalen Raum in der Mittellinie vom *Platysma* umgeben ist. Die dünnen Züge dieses Hautmuskels liegen außerhalb der oberflächlichen Faszie und reichen in die unteren Abschnitte des Gesichtes und die oberen Abschnitte von Brust und Schultern. Da die Muskelbündel eine festere Verbindung mit der Haut als mit der Faszie

haben, so nehmen sie bei ihrer Kontraktion stärkeren Einfluß auf die Haut als auf die Unterlage. Ihr Einfluß reicht im Gesicht bis zur Unterlippenhöhe, auf der Brust bis unterhalb der Schlüsselbeine. Bei quer verlaufenden Operationschnitten am Halse tritt ein Klaffen der Wunde erst nach Durchtrennung des Platysma ein, das sich dann mit den Hautwundrändern zusammen zurückzieht. Bei der Naht der quer verlaufenden Wunde wird das Platysma mitgefaßt.

In dem durch die erwähnte Muskulatur eingeschlossenen Raum verlaufen, in Bindegewebe eingehüllt, die Speiseröhre, die Luftröhre mit dem Kehlkopf, die großen und kleineren Halsgefäße und eine Reihe von größeren Nervenstämmen. Die Bindegewebsanordnung um die genannten Gebilde ist verschieden stark entwickelt. An einzelnen Stellen finden sich lockere, mit reichlichem Fett durchsetzte Bindegewebsmassen, an anderen Stellen sind sie fester und straffer. Dadurch wird erreicht, daß alle Organe von einem Bindegewebsmantel umgeben sind, der sie gleichzeitig zusammenfaßt und trennt. So hat ein Teil der Organe die Möglichkeit, sich stärker in dem lockeren Bindegewebe auszudehnen und zusammenzuziehen (wie z. B. der Ösophagus und die Gefäße), ohne daß die anderen Organe dadurch bedrängt würden. Durch das locker angeordnete Bindegewebe wird aber auch eine gewisse Gleitfähigkeit der Organe bei den recht ausgiebigen Bewegungen der Halswirbelsäule gewährleistet. Nur infolge dieser lockeren Verbindungen werden auch die Bewegungen des Kehlkopfes beim Schlucken ermöglicht. Der gesamte Raum, den die Halsmuskulatur einschließt, wird durch Muskelbinden, die teils oberflächlich die Halsmuskulatur überziehen, teils die tiefere Muskulatur begrenzen, aufgeteilt.

1. Die Halsfaszien.

Man unterscheidet eine oberflächliche, eine mittlere und eine tiefe Halsfaszie. Von diesen dreien ist die mittlere die wichtigste insofern, als sie nicht nur die am stärksten entwickelte ist, sondern auch dadurch, daß sie Verbindungen mit gewissen Muskelgruppen und Gefäßen des Halses eingeht, und infolgedessen Einfluß auf die Zirkulation, besonders auf den venösen Rückfluß, hat.

Die oberflächliche Halsfaszie liegt unter der Haut und dem Platysma und überkleidet die gesamte Halsmuskulatur oberflächlich (Abb. 1). Sie überkleidet aber auch die Rückseite der oberflächlichen Muskulatur (M. sternocleidomastoideus). M. sternohyoideus und M. sternothyreoides haben nur dünne Muskelfaszien, die teilweise mit der mittleren Halsfaszie verbunden sind. Die oberflächliche Faszie ist dünn, vielfach durchlöchert durch Gefäß- und Nervendurchtritte. Kaudal setzt sich die oberflächliche Faszie am Brustbein und den Schlüsselbeinen an, kranial erreicht sie den Unterkieferrand. Dazwischen geht sie auch eine Verbindung mit dem Zungenbeinkörper und den großen Zungenbeinhörnern ein. Weiter nach hinten überzieht die oberflächliche Faszie auch die Nackenmuskulatur. Oberhalb der großen Zungenbeinhörner teilt sich die oberflächliche Faszie seitlich in zwei Blätter, von denen das eine die Zungenmuskulatur bedeckt und das andere am äußeren Unterkieferrand in die Fascia parotidea einstrahlt. In der durch die beiden Blätter gebildeten Loge findet sich die Gl. submaxillaris mit einigen Lymphknoten. Diese Loge ist nur nach rückwärts offen für den Durchtritt von Gefäßen und Nerven.

Die mittlere Halsfaszie, die, wie schon erwähnt, wesentlich stärker ist, nimmt ihren Ursprung kranial am Zungenbein, zieht hinter der oberflächlichen Faszie nach kaudal und umscheidet die beiden Mm. omohyoidei, um schließlich am Sternum und den mittleren Abschnitten der beiden Schlüsselbeine

zu enden (Abb. 1). In dem oberhalb der Schlüsselbeine gelegenen Abschnitt findet sich zwischen der oberflächlichen und mittleren Faszie ein mit lockerem Fettgewebe ausgefüllter Raum, so daß sich die beiden Faszienblätter nicht berühren. In der Mitte des Halses stehen die Muskelfaszien und mittlere Faszie,

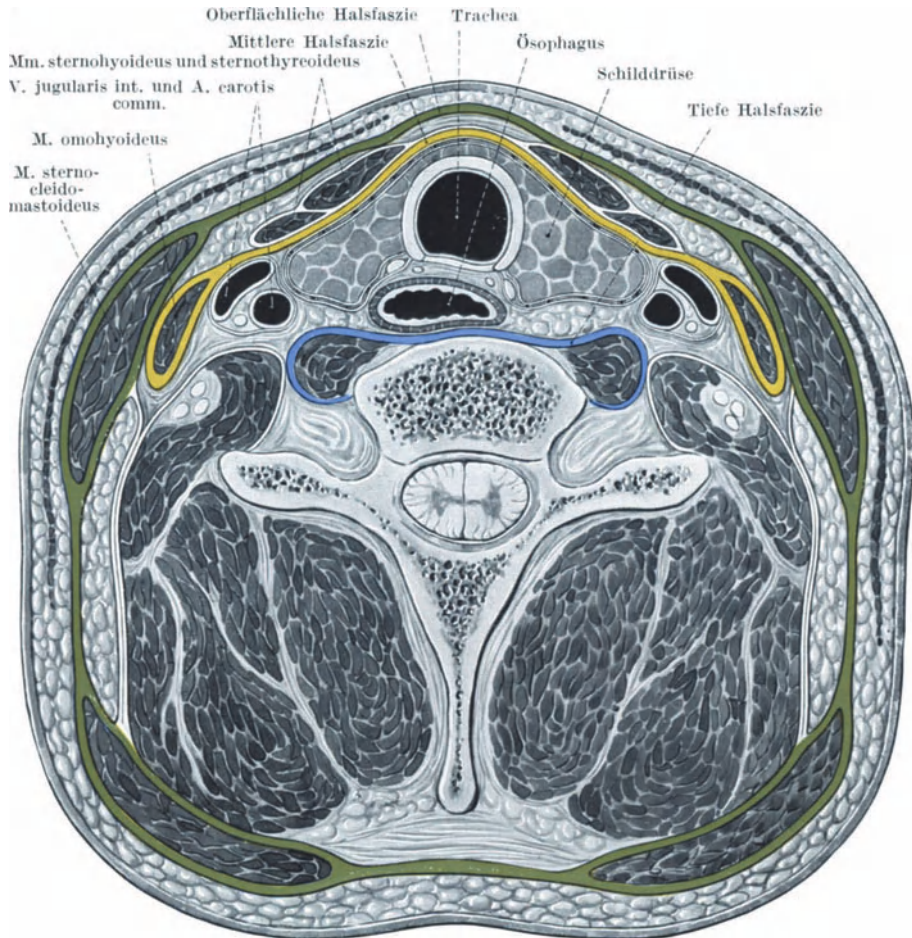


Abb. 1. Schematischer Querschnitt durch den Hals zur Darstellung der Halsfaszien. Die oberflächliche Faszie ist mit grüner, die mittlere mit gelber und die tiefe mit blauer Farbe angegeben. Die Muskelfaszien der geraden Halsmuskeln sind weiß gelassen. Sie stehen mit der mittleren Halsfaszie in Verbindung, ebenso wie die Vv. jugul. int. Daher die Wirkung der geraden Halsmuskeln als Spanner der mittleren Faszie und die Wirkung auf die Venenlichtung.

und infolgedessen die gerade Halsmuskulatur und die mittlere Faszie, in festerer Verbindung.

Auch an der Kreuzungsstelle zwischen M. omohyoideus und Gefäßnervenbündel bestehen festere Verbindungen. Der von der oberflächlichen und mittleren Halsfaszie von vornher begrenzte Raum umschließt in der Mitte den Kehlkopf und die Luftröhre, dahinter den Ösophagus und beiderseits davon das Gefäßnervenbündel. Abgesehen vom Gefäßnervenbündel, das für sich durch etwas derberes Bindegewebe zusammengehalten wird, und mit den Faszien, sowohl mit der oberflächlichen, als mit der mittleren in Verbindung steht, sind

die übrigen Organe in sehr lockeres, weitmaschiges Binde- und Gleitgewebe eingehüllt. Ein derartiges Gewebe füllt auch seitlich die Zwischenräume zwischen dem Hinterrand des M. sternocleidomastoideus und dem Vorderrande des M. trapezius aus und reicht bis zur Begrenzung durch die tiefe seitliche und hintere Muskulatur.

Die tiefe Muskulatur wird von der dritten Faszie, der tiefen Halsfaszie, überkleidet (Abb. 1).

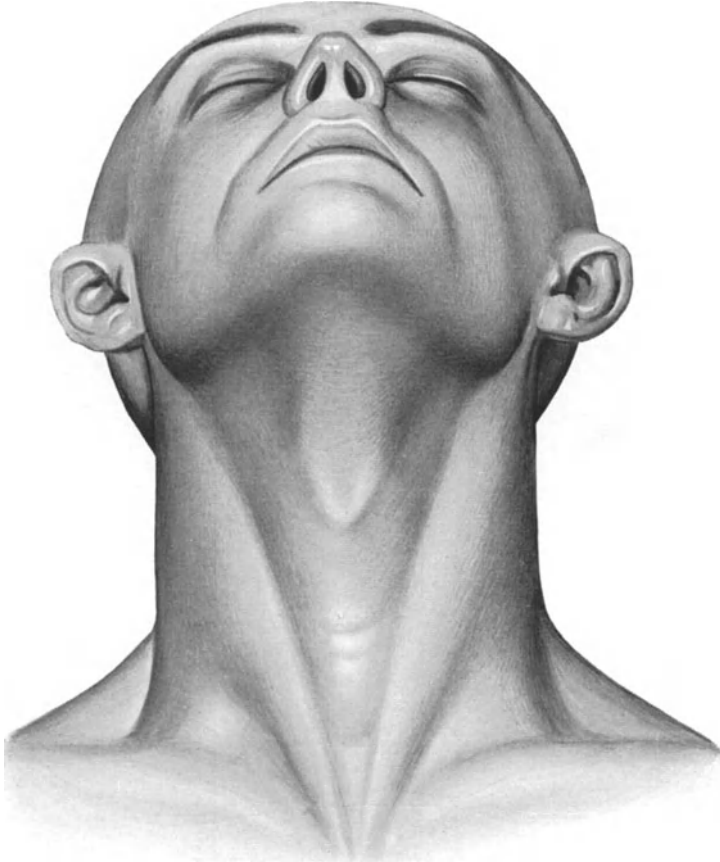


Abb. 2. Ansicht des Halses von vorn bei zurückgeneigtem Kopf. Man erkennt die Grenzen des Unterkiefers, des Kopfnickers, der Schlüsselbeine, der Kappenmuskeln, die Lage des Zungenbeins, des Schildknorpels und des Ringknorpels.

2. Die äußere Form des Halses (Abb. 2 u. 3).

Die Haut des Halses, deren Beziehungen zum Platysma schon oben kurz erwähnt sind, ist sehr reichlich entwickelt und leicht verschieblich. Da sie in der Gegend des Zungenbeins stärker befestigt ist, so findet sich hier eine ständige, dem Zungenbein entsprechende Falte. Bei der Besichtigung des Halses sind, abgesehen von dieser Falte, bei nicht zu fetten Menschen die vordere und die hintere Grenze des M. sternocleidomastoideus, und der vordere Rand des M. trapezius bei Anspannung dieser Muskeln deutlich erkennbar. Ebenso ist (individuell sehr verschieden) die obere Grenze des Schildknorpels bei den meisten

Menschen zu sehen. Bei mageren Menschen kann man in den oberen Schlüsselbeingruben auch die unteren Abschnitte der *Mm. omohyoidei* erkennen und die *Vv. jugul. ext.*, ja es kann sogar die gerade Halsmuskulatur und die Zungenbeinmuskulatur gelegentlich unter der Haut begrenzt erscheinen. Durch Betastung sind außer den genannten sichtbaren Grenzen ohne weiteres unter der Haut zu fühlen das Zungenbein, der Ringknorpel, vordere und seitliche Abschnitte des Kehlkopfs und die Trachea. Der Verlauf der großen Gefäße ist an der

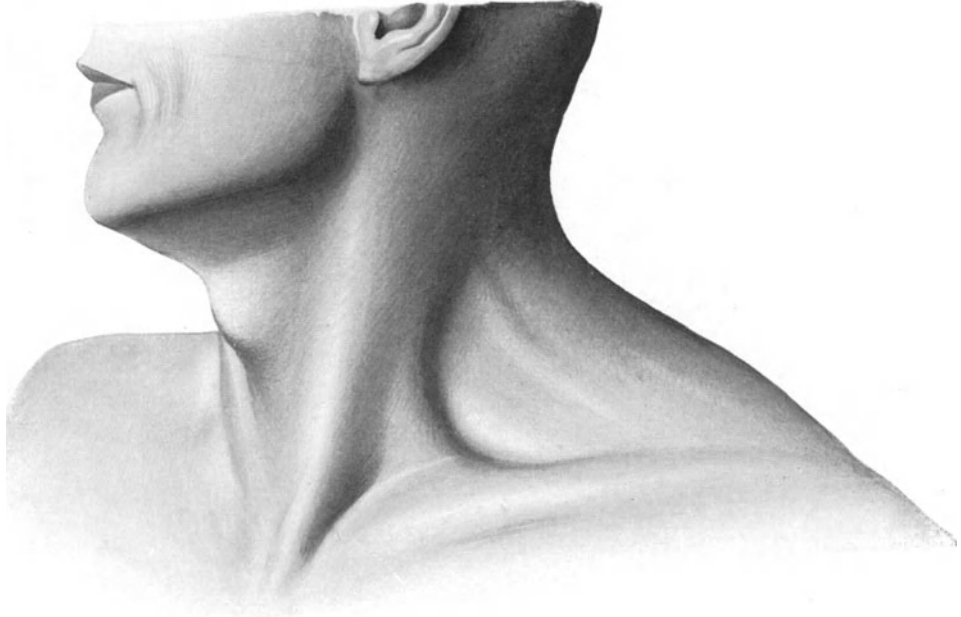


Abb. 3. Halbseitliche Ansicht des Halses. Man erkennt die Lage der Schlüsselbeine, des Unterkiefers, des Kopfnickers, des Kehlkopfs und des Zungenbeins.

Pulsation, besonders am Vorderrand in der Mitte des *M. sternocleidomastoideus*, und im weiteren Verlauf nach oben zu tasten. Auch der *Plexus brachialis* und die Pulsation der *A. subclavia* können durch Betastung festgestellt werden.

3. Die Hautschnitte am Halse (Abb. 4a).

Da der verhältnismäßig kleine Raum des Halsquerschnittes von so vielen, teils lebenswichtigen Organen durchzogen ist, so ist es unter allen Umständen notwendig, bei operativen Eingriffen in schonendster Weise vorzugehen. Schon die Hautschnitte müssen, da der Hals teilweise sichtbar ist, so angelegt werden, daß möglichst unsichtbare Narben entstehen. Freilich dürfen die Hautschnitte andererseits nicht der Kosmetik halber zu klein angelegt und so geführt werden, daß sie einen ungenügenden Zugang bieten. Da die Operationen oft in erhebliche Tiefen des Halses führen, ist nur von groß angelegten Schnitten ein übersichtliches Operieren, und die notwendige Schonung der Gewebe möglich. Im allgemeinen werden die Schnitte in der vorderen Halsgegend am besten horizontal oder bogenförmig mit der Konvexität nach kaudal angelegt. Diese Schnittrichtung entspricht am besten den Spaltlinien der Haut (s. Abb. 326, Bd 1). In den seitlichen Teilen kann es notwendig werden, den Hautschnitt am vorderen oder hinteren Rand des *M. sternocleidomastoideus* zu führen.

4. Die einzelnen Gegenden des Halses (Abb. 4b).

Die Kenntnis der Gegenden des Halses ist, entsprechend der engen Zusammenballung wichtiger Organe, nicht nur von topographisch-anatomischer

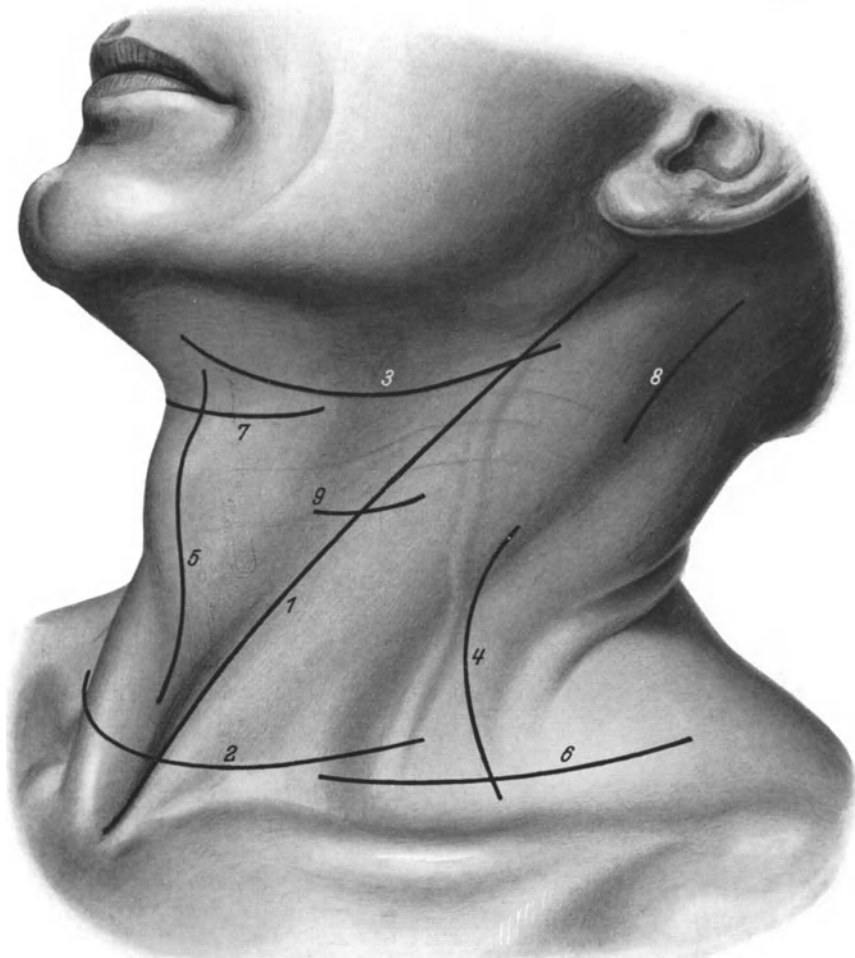


Abb. 4a. Schema der Hautschnitte am Halse. 1 Schnitt am Vorderrande des Kopfnickers. 2 KOCHER'scher Kragenschnitt. 3 Schnitt zur Freilegung der R. submaxillaris. 4 Schnitt am Hinterrande des Kopfnickers. 5 Schnitt in der Mittellinie zur Tracheo- und Laryngotomie. 6 Schnitt am oberen Rande des Schlüsselbeines. 7 Schnitt zur Pharyngotomia subhyoidea. 8 Schnitt am Hinterrande des Warzenfortsatzes. 9 Schnitt zur Unterbindung der A. thyroidea sup.

Bedeutung, sondern auch für den Chirurgen außerordentlich wichtig. Nur dann, wenn der Operateur die Grenzen genau kennt und sich bei der Anlegung seiner Schnitte an diese Grenzen hält, ist er imstande, an der richtigen Stelle in die Tiefe zu dringen, ohne Schaden anzurichten und ohne den anatomischen Überblick zu verlieren (Abb. 4b).

a) Die vordere Halsgegend (Abb. 4b).

Die vordere Halsgegend wird eingeteilt in das Trig. colli suprahyoideum und das Trig. colli infrahyoideum. Die beiden gleichschenkeligen Dreiecke stehen mit ihrer Basis am Zungenbein aufeinander.

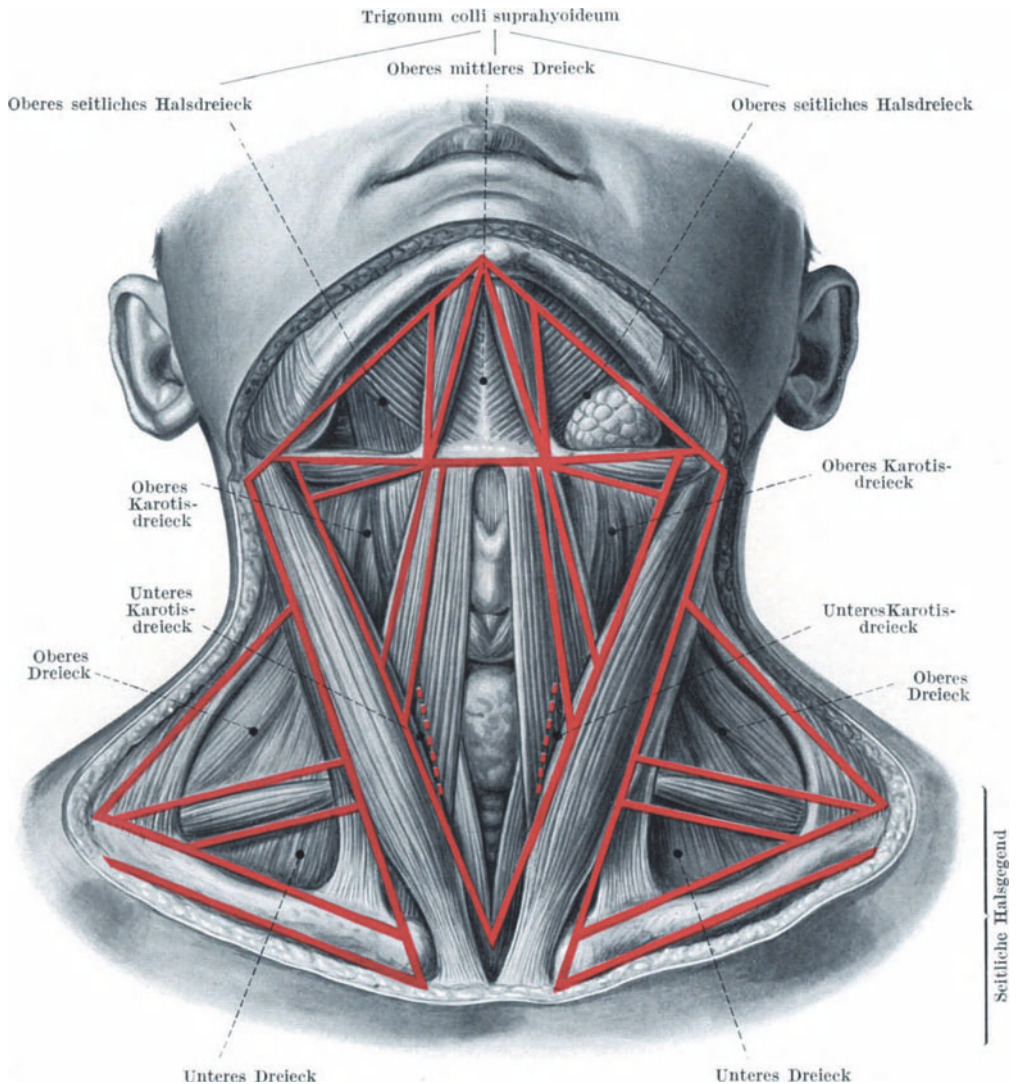


Abb. 4b. Schematische Darstellung der Gegenden des Halses. Die rote punktierte Linie bezeichnet den tief gelegenen lateralen Rand des M. sternothyroideus, der zugleich mit dem vorderen Rand des Kopfnickers und dem medialen Rand des M. omohyoideus das untere Karotisdreieck bildet.

a) Das Trigonum colli suprahyoideum (Abb. 4b).

Das Trig. colli suprahyoideum wird begrenzt vom Zungenbein und von den nach der Schädelbasis ziehenden Mm. biventre posteriori und nach oben durch die beiden waagerechten Unterkieferäste. Die Spitze des Dreiecks liegt in der Kinngegend. Zwischen diesen Teilen sind eine Reihe von Muskeln und

Faszien ausgespannt, die zusammen den Mundboden darstellen. Dieses obere Dreieck wird nun seinerseits eingeteilt in drei Dreiecke, ein mittleres und zwei seitliche. Das mittlere Dreieck zeigt mit der Spitze nach dem Kinn, seine

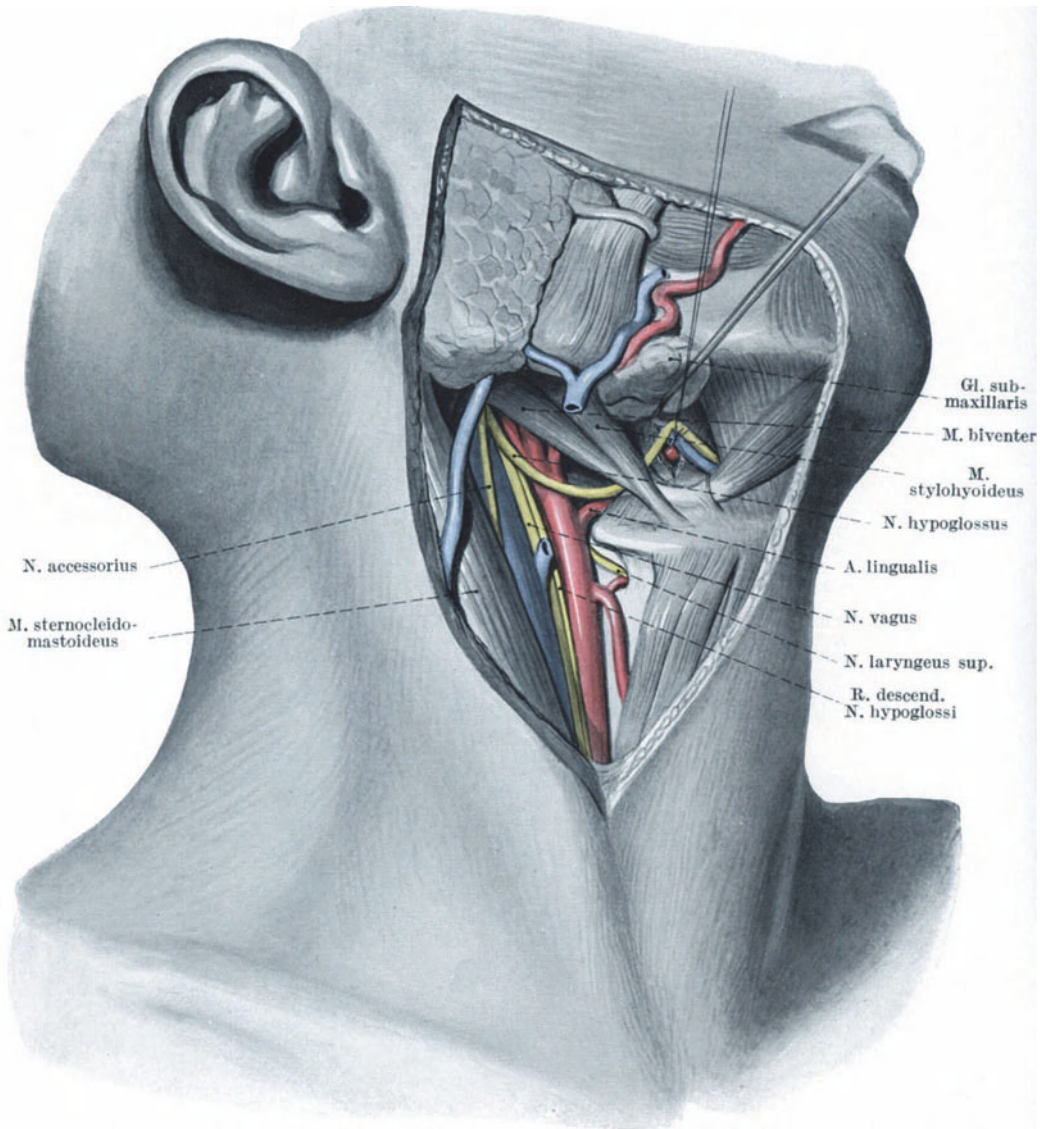


Abb. 5. Übersicht über die seitliche Hals- und Unterkiefergegend. Haut, Platysma und oberflächliche Faszie sind in größerer Ausdehnung entfernt, so daß die Lage der einzelnen Organe gut zu übersehen ist.

Basis ist der Zungenbeinkörper, die beiden Seiten sind die vorderen Bäuche der beiderseitigen Mm. biventres. Den Grund des mittleren Dreiecks bilden die Mm. mylohyoidei. Die Spitze der beiden seitlichen ist in der Gegend der großen Zungenbeinhörner gelegen. Die Basis der Dreiecke ist der Unter-

kieferrand, die Seiten werden vorn durch den vorderen Bauch des *M. biventer*, hinten durch den hinteren Bauch des *M. biventer* und den *M. stylohyoideus* gebildet.

Die seitlichen oberen Halsdreiecke (Abb. 4b u. 5). Chirurgisch wichtig sind die beiden seitlichen Dreiecke. Sie begrenzen eine Loge, deren Grund durch die tiefe Zungen-Zungenbeinmuskulatur (*M. hypoglossus*) gebildet wird. Die oberflächliche Halsfaszie, die den dreieckigen Raum von außen deckt, spaltet ein tiefes Blatt für die Zungenmuskulatur ab. Zwischen diesen beiden Faszienblättern findet sich in dem dreieckigen Raum eingeschlossen die *Gl. submaxillaris*, deren Ausführungsgang durch einen Spalt der Muskelloge zwischen der oberflächlichen und tiefen Muskulatur unter die Mundbodenschleimhaut eindringt, an der Innenseite der *Gl. sublingualis* vorbeiläuft und gemeinsam mit dem Ausführungsgang dieser Drüse an der *Caruncula sublingualis* mündet. Abgesehen von der Unterkieferspeicheldrüse enthält das seitliche Dreieck auch noch eine Reihe von Lymphknoten, die zum Teil oberflächlich direkt unter der Faszie, zum Teil von der Speicheldrüse bedeckt sind. Diese Lymphknoten empfangen die Lymphe aus der Nase, der Zunge und den Lippen. Sie entleeren sich nach den tiefen Lymphknoten, die die *V. jugularis* umgeben und in der Höhe der Karotisteilungsstelle gelegen sind. In dem seitlichen Dreieck finden sich außer den genannten Gebilden noch eine Reihe von wichtigen Nerven und Gefäßen. Als oberflächlichstes Gebilde liegt unmittelbar unter der Faszie die *V. facialis ant.*, die vom Unterkiefer schräg von vorn oben über das hintere Zungenbeinhorn, oder den hinteren Biventerbauch nach unten zieht. Die *V. lingualis* kommt dagegen erst nach Entfernung der *Gl. submaxillaris* mit dem *N. hypoglossus* zusammen zu Gesicht (Abb. 5). Von rückwärts tritt die *A. maxill. ext.* ein. Sie ist von der Speicheldrüse bedeckt oder auch eingehüllt und verläßt den Raum am vorderen Rande des *M. masseter*, indem sie hier über den Unterkieferrand nach oben gegen den Mundwinkel verläuft.

Außer von der *A. maxillaris ext.* wird das Dreieck von der etwa in gleicher Richtung verlaufenden, aber vom *M. hypoglossus* bedeckten *A. lingualis* durchzogen. Um an die *A. lingualis* zu gelangen ist es daher nötig, die Speicheldrüse aus der Loge heraus über den Unterkiefer nach oben zu klappen, dann erscheint im Grund des Dreiecks, von dem dünnen hinteren Faszienblatt bedeckt, der *M. hypoglossus* (Abb. 5). Er ist kenntlich an seinen senkrecht vom Zungenbein zur Zunge verlaufenden Muskelfasern. Auf diesem Muskel verläuft als Wegweiser für die *A. lingualis* der *N. hypoglossus*, ein stricknadeldicker Nervenstamm, der seine Richtung von hinten unten nach oben vorn nimmt und von einer oder zwei *Vv. linguales* begleitet ist (s. Unterbindung der *A. lingualis*, S. 297).

Im oberen Teile des seitlichen Dreiecks findet sich vom Unterkieferrand und von der Speicheldrüse bedeckt der *N. lingualis*, ebenso wie der *N. hypoglossus* auf den Fasern des *M. hypoglossus* verlaufend. Der *N. lingualis* ragt nur mit einem kurzen, nach unten konvexen Bogen in das seitliche Halsdreieck hinein, um in die Unterzungengegend einzutreten.

Als dritter Nerv zieht durch die Tiefe des dreieckigen Raumes an der medialen und unteren Seite des *M. styloglossus* der *N. glossopharyngeus*, der auch erst nach Durchtrennung des *M. hypoglossus* zu Gesicht gebracht werden kann (s. S. 348).

β) Das Trigonum colli infrahyoideum (Abb. 4).

Wie schon oben gesagt, liegt es, begrenzt durch Zungenbein und die hinteren Biventerbäuche als Basis, und durch die beiden inneren Ränder der *Mm. sterno-*

cleidomastoidei als Seiten, mit seiner Spitze im Jugulum. Durch die Verbindungslinie der Mitte des Zungenbeins mit dem Jugulum wird das ganze Dreieck in zwei seitliche Dreiecke zerlegt. Jedes dieser beiden seitlichen Dreiecke wird wieder eingeteilt, und zwar durch den oberen Teil des *M. omohyoideus* in zwei Dreiecke. Die Basis des kranialen liegt am inneren Rand des *M. sternocleidomastoideus*, die Spitze am Zungenbein, die beiden Seiten werden gebildet vom hinteren Biventerbauch und Zungenbein und vom oberen Rand des *M. omohyoideus*. Das kraniale Dreieck ist wichtig zur Aufsuchung der großen Halsgefäße oberhalb des *M. omohyoideus*, d. h. der *A. carotis communis*, der Teilungsstelle der *A. carotis*, der *A. thyroidea sup.*, der *V. jugularis* in ihrem oberen Abschnitt und des *N. vagus*. Es heißt auch *Trig. caroticum sup.*

Die Basis des kaudalen Dreiecks liegt am äußeren Rand der geraden, langen Halsmuskeln, der *Mm. sternohyoidei* und *sternothyroidei*. Die Seiten dieses Dreiecks bilden der vordere Rand des *M. sternocleidomastoideus* und der untere Rand des *M. omohyoideus*. In dem kaudalen Dreieck sucht man die *A. carotis comm.* in ihrem unteren Abschnitt, die *A. thyroidea inf.*, den unteren Schilddrüsenpol und den *N. recurrens* auf. Auch der Halsteil des Ösophagus wird in dieser Gegend freigelegt. Das untere Dreieck heißt *Trig. caroticum inf.* Der ganz mittlere Abschnitt des *Trig. colli infrahyoideum* wird bedeckt durch die geraden oder langen Halsmuskeln, die *Mm. sternohyoidei* und *sternothyroidei*, denen seitlich die oberen Abschnitte der *Mm. omohyoidei* anliegen. In der Tiefe wird der gesamte mittlere Abschnitt eingenommen vom Kehlkopf und der Trachea. Ventral der genannten Muskeln wird die Verbindung zwischen Zungenbein und Kehlkopf hergestellt durch die *Membrana hyothyroidea*, dann folgt der Schildknorpel, dann das *Lig. crico-thyroideum med.*, der Ringknorpel und schließlich die Trachea, die sich allmählich in ihrer Verlaufsrichtung von der vorderen Halsgrenze nach hinten entfernt. Der untere Rand des Ringknorpels entspricht beim Erwachsenen der Höhe des 6.—7. Halswirbelkörpers. Während der Anfangsteil der Trachea etwa 1,5—2 cm unter der Haut liegt, beträgt die Entfernung in der Höhe des Jugulums etwa 4—4,5 cm. Die Teilungsstelle der Trachea in die beiden Hauptbronchien liegt 6—7 cm von der vorderen Brustwand entfernt, in der Höhe des 5. Brustwirbelkörpers. Vorn ist die Trachea teilweise von der *Gl. thyroidea* bedeckt. Der Isthmus der Schilddrüse zieht quer über den 2. und 3. Trachealring. Die beiden seitlichen Lappen der Schilddrüse umschließen Ring- und Schildknorpel, deren oberen Mittelteil sie freilassen, seitlich in verschieden großer Ausdehnung. Bei Schilddrüsenvergrößerung können die seitlichen Abschnitte auch noch den hinter dem Kehlkopf liegenden Ösophagus seitlich einfassen, ja sogar bis an ihre Rückseite reichen. Vorn kann bei stärkerer Entwicklung des Isthmus der Schilddrüse auch der Ringknorpel mitbedeckt werden. Der Isthmus kann sogar über Schildknorpel und Zungenbein hinausreichen und Reste des *Duct. thyreoglossus* enthalten (siehe mittlere Halsfistel S. 262).

Die Schilddrüse ist von einer dünnen, durchsichtigen, bindegewebigen Kapsel überzogen, in der die oberflächlichen Venen verlaufen. Um diese eigentliche Kapsel findet sich lockeres Bindegewebe, das nach außen etwas straffer ist und auch als *Capsula ext.* bezeichnet wird (Abb. 1). Die äußere Kapsel stellt die Verbindung der Schilddrüse sowohl mit der Trachea, als auch mit dem Kehlkopf, mit dem Gefäßnervenbündel und den umliegenden Organen her. Zwischen den beiden Kapseln liegen außer den die Schilddrüse umspannenden Venen an der Rückseite der Drüse auch die *Gl. parathyroideae* (Abb. 144 u. 145). Diese wichtigen, auch als Epithelkörperchen bezeichneten Organe sind in verschiedener Zahl vorhanden, können aber auch einseitig fehlen. Sie können, wenn auch durch die innere Kapsel vom Schilddrüsen- gewebe getrennt,

scheinbar im Schilddrüsengewebe selbst liegen. Man findet meist zwei obere, hinter dem oberen Pol, und ebensoviele untere, in der Gegend der Aufteilung der unteren Schilddrüsenarterie liegende (s. Kropfoperation S. 483, Abb. 144 u. 145).

Abgesehen von den geraden Halsmuskeln wird die mittlere Halsgegend eingehüllt von der mittleren Halsfaszie, die die beiden *Mm. omohyoidei* umschließt, ferner von der oberflächlichen Halsfaszie, die die *Mm. sternocleidomastoidei* und die *Mm. sternohyoidei* und *sternothyreodei* bedeckt (s. oben). Zwischen den beiden Halsfaszien liegt in dem Abschnitt über der Trachea ein mit lockerem Binde- und Fettgewebe und Lymphknoten ausgefüllter Spaltraum, das *Spatium aponeuroticum suprasternale*. In der Gegend von Schilddrüse und Kehlkopf berühren sich die oberflächliche und mittlere Faszie in größerer Ausdehnung. Die oberflächliche Halsfaszie wird nach vorn bis auf einen schmalen Spaltraum vom *Platysma* und dieses von der Haut bedeckt. Die oberflächlichen Hautvenen verlaufen entweder außerhalb oder auch innerhalb des *Platysma*. Hierauf ist bei der Freilegung Rücksicht zu nehmen.

Die Gefäßversorgung des Kehlkopfs erfolgt durch die *Aa. laryngeae*. Die obere und mittlere stammen aus der *A. thyreoidea sup.* Die mittlere wird auch als *A. cricothyreoidea* bezeichnet (Abb. 82, 83 u. 90). Die untere kommt aus der *A. thyreoidea inf.*

Die Blutzufuhr zur Schilddrüse entstammt hauptsächlich vier starken Gefäßen. Die *Aa. thyreoideae sup.*, aus der *A. carotis ext.* gleich nach der Teilung, laufen in steilem Bogen kaudal zum oberen Pol des seitlichen Schilddrüsenlappens, um sich hier aufzuteilen (Abb. 6, 145 u. 152). Die *Aa. thyreoideae inf.* kommen aus dem *Truncus thyreocervicalis*, mithin aus der *A. subclavia* (Abb. 145 u. 154). Die unteren Schilddrüsenarterien steigen zunächst bis in die Höhe des 6. Halswirbelquerfortsatzes, und zwar lateral von der *A. carotis comm.* empor, biegen dann hinter ihr verlaufend kaudalwärts und ziehen abwärts, sich schon vor der Schilddrüse in zwei oder mehrere Äste teilend, in die seitliche und Rückfläche der Schilddrüse hinein. Die Entwicklung der Gefäße ist nicht gleichmäßig, manchmal sind die oberen, manchmal die unteren stärker ausgebildet, gelegentlich kann sogar eine fehlen, besonders eine der unteren. Die oberen und die unteren Schilddrüsenarterien haben zahlreiche Anastomosen miteinander und auch gelegentlich mit den unteren Larynx- und Trachealgefäßen (siehe Eingriffe an der Schilddrüse S. 484 u. 485).

Die Venen der Schilddrüse umspannen, zwischen der äußeren und inneren Schilddrüsenkapsel das Blut sammelnd, das ganze Organ (Abb. 1). Entsprechend den oberen Arterien finden sich zwei Hauptabflußvenen nach oben. Die unteren Venen nehmen ihren Verlauf von den unteren Schilddrüsenpolen und ergießen ihr Blut direkt in die *Vv. anonymae*. Die beiden unteren Venen bilden ein ausgedehntes venöses Geflecht, den *Plexus venosus praetrachealis* (Abb. 6). Außerdem finden sich aber eine Reihe von zum Teil größeren Venen, die aus den seitlichen Lappen heraustreten und sich in die *Vv. jugulares int.* ergießen.

Von Bedeutung sind noch die Beziehungen, die der *N. recurrens* zu den unteren Schilddrüsenarterien eingeht. Hinter Trachea und Schilddrüse liegt der Ösophagus, durch lockeres Bindegewebe von dem Luftwege getrennt. In der Furche zwischen Luftweg und Speiseröhre verläuft der *N. recurrens* von unten nach oben (Abb. 6 u. 145). Da, wo er den letzten Abschnitt der *A. thyreoid. inf.* kreuzt, verläuft er manchmal vor, manchmal hinter der Arterie, am häufigsten zieht er zwischen den Endästen der Arterie hindurch. Auf diese Beziehung muß bei der Unterbindung der Arterie Rücksicht genommen werden, damit der Nerv nicht verletzt wird. Bei Vergrößerung der seitlichen Schilddrüsenlappen wird auch der *N. recurrens* durch seine Gefäßbeziehungen häufig seitlich verschoben.

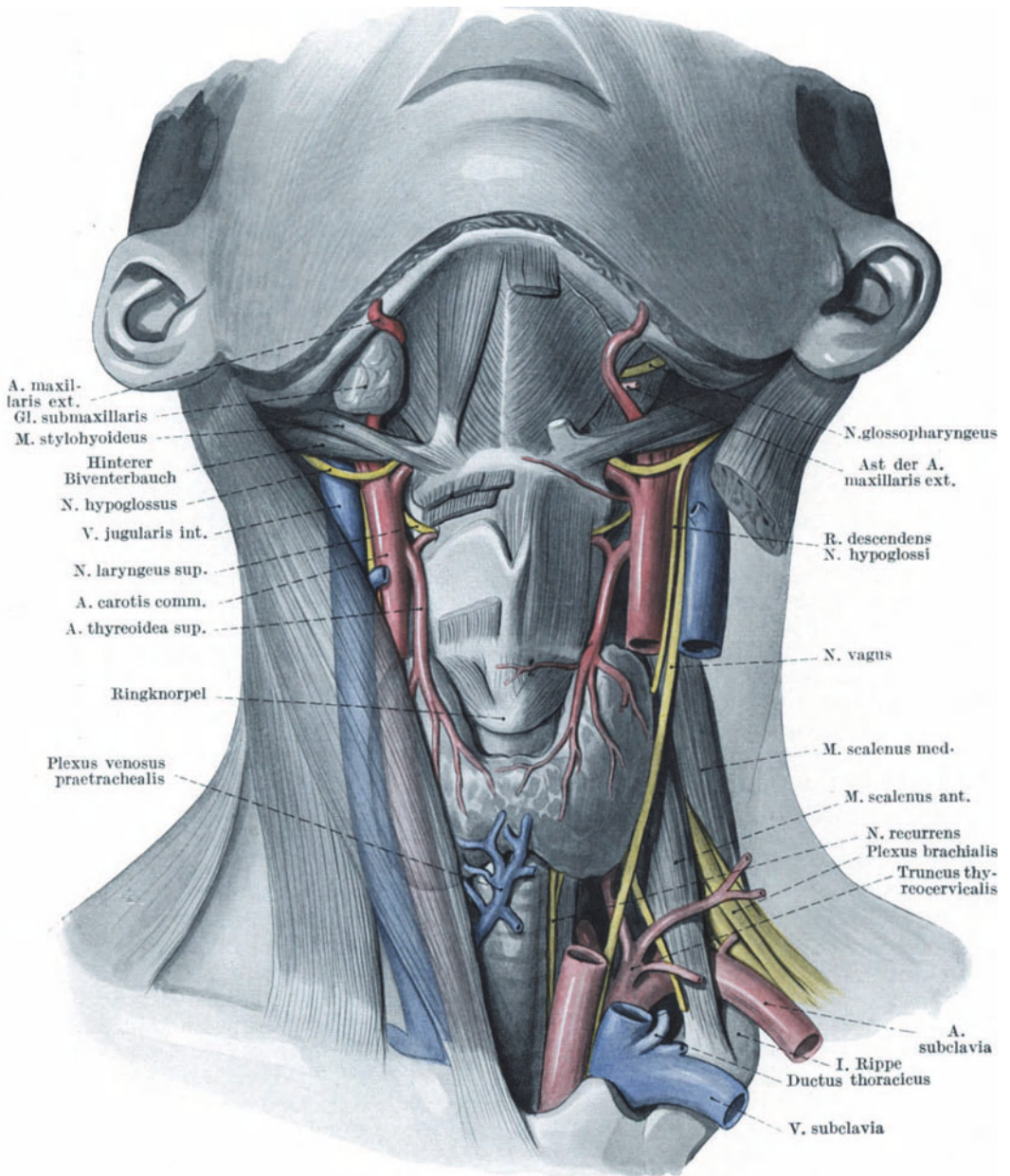


Abb. 6. Die Lagebeziehungen der Halsorgane. Auf der rechten Seite sind entfernt: Die geraden Halsmuskeln, die die Schilddrüse und den Kehlkopf verdecken. Auf der linken Seite sind entfernt: Der vordere Biventerbauch, die Mm. sternohyoideus und sternothyroideus und der größte Teil des Kopfnickers. Auch Teile der A. carotis comm. und der V. jugularis int. sind entfernt.

Der N. sympathicus verläuft häufig vor der A. thyreoidea inf., manchmal aber auch hinter ihr, an der Vorderfläche der die Wirbelsäule überkleidenden Muskeln. Hinter Luftröhre und Kehlkopf findet sich, wie schon gesagt, die

Speiseröhre, die in ihrem Halsabschnitt nicht genau in der Mittellinie liegt, sondern mit leichter Krümmung nach links gerichtet ist, so daß sie bei Vorderansicht die Luftwege links überragt. Daher wird ihre Freilegung, wenn kein besonderer Grund vorliegt, von der linken Seite aus vorgenommen.

b) Die seitliche Halsgegend (Abb. 7).

Auch bei der seitlichen Halsgegend handelt es sich um einen dreieckigen Raum. Die Seiten des Dreiecks werden gebildet durch den Hinterrand des *M. sternocleidomastoideus* nach medial, durch den Vorderrand des *M. trapezius* nach

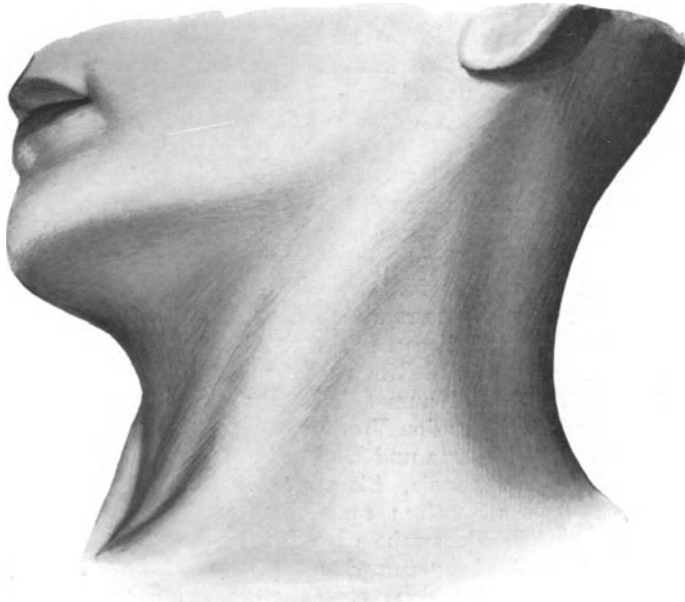


Abb. 7. Äußere Ansicht der seitlichen Halsgegend, begrenzt nach vorn vom Kopfnicker, nach hinten vom Kappenmuskel, nach unten vom Schlüsselbein.

seitlich, und durch das Schlüsselbein nach unten (s. Abb. 7). Auch dieses große seitliche Halsdreieck wird in zwei kleinere Dreiecke zerlegt, und zwar durch den unteren Teil des *M. omohyoideus*. Das seitliche Halsdreieck ist überkleidet von der Haut, vom *Platysma* und von der oberflächlichen Halsfaszie. Außerhalb der Faszie verlaufen nur die Hautvenen und einige Hautnerven. Es handelt sich hier hauptsächlich um die Äste des *Plexus cervicalis*. Sie treten durch eine kleine Faszienlücke etwa in der Mitte des Hinterrandes des *M. sternocleidomastoideus* und verzweigen sich nach oben und nach unten, unter der, und in der Haut nach dem Hinterhaupt, nach der Ohrmuschel und nach der vorderen Hals- und Schlüsselbeingegend. Für die Anästhesierung der ganzen seitlichen Halsgegend ist der Austrittspunkt dieser Hautnerven insofern von großer Bedeutung, als es gelingt, mit einer Infiltration an dieser Stelle die strahlenförmig sich verzweigenden Hautnervenzweige zu treffen und hierdurch eine Schmerzbetäubung der Haut der gesamten seitlichen Halsgegend zu erzielen.

Über den unteren Teil des seitlichen Halsdreiecks zieht der Stamm der *V. jugularis ext.* (Abb. 14), um durch die oberflächliche Faszie in die obere Schlüsselbeingrube einzutreten. Sie sammelt das Blut der Hautvenen der seitlichen und hinteren Halsgegend.

Von den beiden durch den *M. omohyoideus* abgeteilten Dreiecken des großen seitlichen Halsdreiecks ist das obere für den Chirurgen weniger wichtig. Nach Entfernung des Platysma und der oberflächlichen Faszie erscheint zunächst lockeres Binde- und Fettgewebe, das von einigen Nerven und Gefäßen durchzogen wird. Abgesehen von mehreren Muskelästen aus dem Plexus cervicalis für die hintere und seitliche Halsmuskulatur ist nur ein Nervenstamm besonders zu beachten, der *N. accessorius*. Er tritt im unteren Teil des oberen Dreiecks am Hinterrande des *M. sternocleidomastoideus* hervor, um über die *Mm. scaleni* etwa in ihrer Faserrichtung zu verlaufen und in den *M. trapezius* einzutreten. Er darf nicht verletzt werden, da sonst der *M. trapezius* gelähmt wird. Eine Verletzung droht am ehesten bei der Ausräumung der in dem lockeren Bindegewebe des seitlichen Halsdreiecks befindlichen tuberkulösen Lymphknoten. Da es sich in solchen Fällen fast immer, nicht nur um eine Lymphadenitis tuberculosa, sondern meist um eine Perilymphadenitis tuberculosa handelt, so ist das Auslösen des durch das erkrankte Gebiet ziehenden Nerven oft schwierig.

Abgesehen von der in der vorderen Skalenuslücke verlaufenden *A. cervicalis asc.* finden sich keine Arterien von irgendwelcher Bedeutung.

Wichtiger als der obere Teil des großen seitlichen Halsdreiecks ist der untere, d. h. der unterhalb des *M. omohyoideus* gelegene (Abb. 4 u. 6). Er wird medial durch den hinteren Rand des *M. sternocleidomastoideus*, kaudal durch die Klavikula, lateral durch den Unterrand des *M. omohyoideus* begrenzt. In diesem verhältnismäßig engen Raum liegen in beträchtlicher Tiefe die *A. und V. subclavia* und der Plexus brachialis. Um an diese Gebilde heranzukommen, wird am besten ein Schnitt parallel zum Schlüsselbein über dem *M. sternocleidomastoideus* beginnend bis über den Vorderrand des *M. trapezius* geführt. Nach Spaltung von Haut und Platysma und Unterbindung der *V. jugul. ext.* gelangt man auf die oberflächliche Faszie. Sie wird ebenfalls vorsichtig durchtrennt. Damit dringt man in das *Spatium aponeuroticum supraclaviculare* ein, das mit lockerem Fett- und Bindegewebe und Lymphknoten ausgefüllt ist. Hat man das Bindegewebe vorsichtig stumpf durchtrennt, so findet sich die mittlere Halsfaszie, die den *M. omohyoideus* einschließt. Um sich Platz zu schaffen, ist es zweckmäßig, diese mittlere Faszie am Unterrand des deutlich erkennbaren *M. omohyoideus* in seiner Faserrichtung zu durchschneiden, so daß man den Muskel nach oben unter einen stumpfen Haken nehmen kann. Zur weiteren Orientierung in diesem Gebiet ist erforderlich, den Außenrand des *M. scalenus ant.* aufzusuchen (Abb. 15). Er überragt den *M. sternocleidomastoideus* lateral etwa um Fingerbreite. Zwischen den beiden letztgenannten Muskeln, d. h. durch die vordere Skalenuslücke, tritt die *Vena subclavia* in den Thorax (Abb. 6 u. 37). Sie überragt allerdings häufig kaum das Schlüsselbein. In der vorderen Skalenuslücke verlaufen außerdem die Endäste des *Truncus thyreo-cervicalis*, die *A. cervicalis ant.* und die *A. cervicalis superficialis*. Am vorderen lateralen Rand, von der dünnen Faszie des *M. scalenus ant.* bedeckt, zieht der *N. phrenicus* in die Tiefe des Brustkorbes. Ist man nicht ganz sicher, daß man den *M. scalenus ant.* vor sich hat, so ist es zweckmäßig, mit dem Finger seiner Faserrichtung folgend, das *Tub. scapulae*, d. h. den Ansatzpunkt dieses Muskels an der ersten Rippe festzustellen. Hinter dem *M. scalenus ant.* findet sich die hintere Skalenuslücke. Durch sie tritt außer dem Plexus brachialis an seinen unteren und medialen Rand die *A. subclavia*. Beim Durchtritt durch die hintere Skalenuslücke entspringt aus der *A. subclavia* meist die *A. transversa colli* (Abb. 6 u. 40), die häufig zwischen durch den Stämmen des Plexus brachialis hindurchzieht. Daher ist auf dieses Gefäß bei der Freilegung des Plexus besonders Rücksicht zu nehmen.

Auf der linken Seite ist in dem unteren Teil des seitlichen Halsdreiecks noch auf die Einmündung des *Ductus thoracicus* (s. S. 54) zu achten, welcher etwa aus der Gegend des 7. Halswirbels im Bogen von hinten nach vorne über die *A. subclavia* verläuft und in den Winkel zwischen *V. subclavia* und *V. jugularis int.* in die *A. subclavia* einmündet (Abb. 6 u. 54).

B. Die Eingriffe bei den angeborenen Erkrankungen des Halses.

1. Die mittlere Halszyste und die mittlere Halsfistel.

Die mittlere Halszyste kann schon in frühester Jugend beobachtet werden, da es sich ja um eine kongenitale Mißbildung handelt. Sie wird aber meist erst im Pubertätsalter oder später festgestellt. Es entsteht eine Vorwölbung in der Mitte des Halses unterhalb des Zungenbeins, die bis in die Gegend des Schilddrüsenisthmus reichen kann. Die Zystenwand besteht aus dem stark erweiterten Rest des *Ductus thyreoglossus*. Sie hat meist einen Fortsatz nach oben, der entsprechend dem Verlauf des *Ductus thyreoglossus* unter dem Zungenbein hindurch nach dem *Foramen coecum* am Zungengrund verläuft. Die Diagnose macht meist keine Schwierigkeiten. Differentialdiagnostisch kommen höchstens *Dermoide* in Frage, die ebenso wie die ausgedehnten *Ranulaformen* oberhalb des Zungenbeins sich in der Unterkinngegend vorwölben. Die Zyste enthält meist leicht getrübbten, mit Epithelzellen gemischten Schleim.

Die Behandlung kann nur eine chirurgische sein. Unter örtlicher Betäubung (Umspritzung) werden die Haut und das *Platysma* über dem unteren Teil der Vorwölbung bogenförmig mit der Konvexität nach unten gespalten, bis der gelblich-grünlich schimmernde Zystensack freiliegt. Unter großer Vorsicht wird dann der Sack allmählich von unten nach oben freigelegt, möglichst ohne ihn zu eröffnen. Bei der Freilegung muß berücksichtigt werden, daß am oberen Ende des Zystensackes meist ein Stiel (*D. thyreoglossus*) unter dem Zungenbein nach oben weiter verläuft. Es muß daher die Haut bis zum Zungenbein abgelöst, das Zungenbein gespalten, am besten ein kleines Stück aus der Mitte reseziert und der Stiel, soweit erreichbar, in die Zungenmuskulatur verfolgt werden. Da bekanntlich der *D. thyreoglossus* häufig längere seitliche Fortsätze hat, muß das Auslösen des Stiels mit größter Vorsicht geschehen, um nicht Reste dieser seitlichen Fortsätze mit ihrem Epithelbelag zurückzulassen.

Häufiger als die mittlere Halszyste ist die mittlere Halsfistel. Die äußere Fistelmündung liegt gewöhnlich genau in der Mittellinie, ebenfalls auf der Strecke zwischen Zungenbein und Isthmus. Die Fistelöffnung ist oben nicht selten, und das ist charakteristisch für die mittlere Halsfistel, von einer sie gewissermaßen überdachenden, bogenförmigen, mit der Konvexität nach oben verlaufenden Hautfalte begrenzt.

Auch die Beseitigung der mittleren Halsfistel kann nur auf operativem Wege geschehen. Die Operation kann gleichfalls in örtlicher Betäubung ausgeführt werden. Rhombische Umspritzung des Operationsfeldes in der Mittellinie des Halses und Infiltration des Zungengrundes. Um sicher alle die oben erwähnten querverlaufenden Abschnitte des Kanals mitzuentfernen, empfiehlt es sich, eine gefärbte, sterile Paste in den Fistelgang einzuspritzen (vgl. Bd. 1, S. 106). Die Haut um die Fistelöffnung wird bogenförmig umschnitten und nun unter größter Vorsicht halb stumpf, halb scharf, während die Fistelöffnung mit

einer KOCHER-Klemme oder mit einem Faden gefaßt ist, ausgelöst. Das Zungenbein muß immer gespalten und auseinandergehalten werden, um den Fistelgang bis zu dem Zungengrund verfolgen zu können (Abb. 8). Auf alle Fälle muß das Ende des Fistelganges erreicht werden, da sonst bestimmt mit einem Rezidiv oder mit der Entwicklung einer Zyste zu rechnen ist.

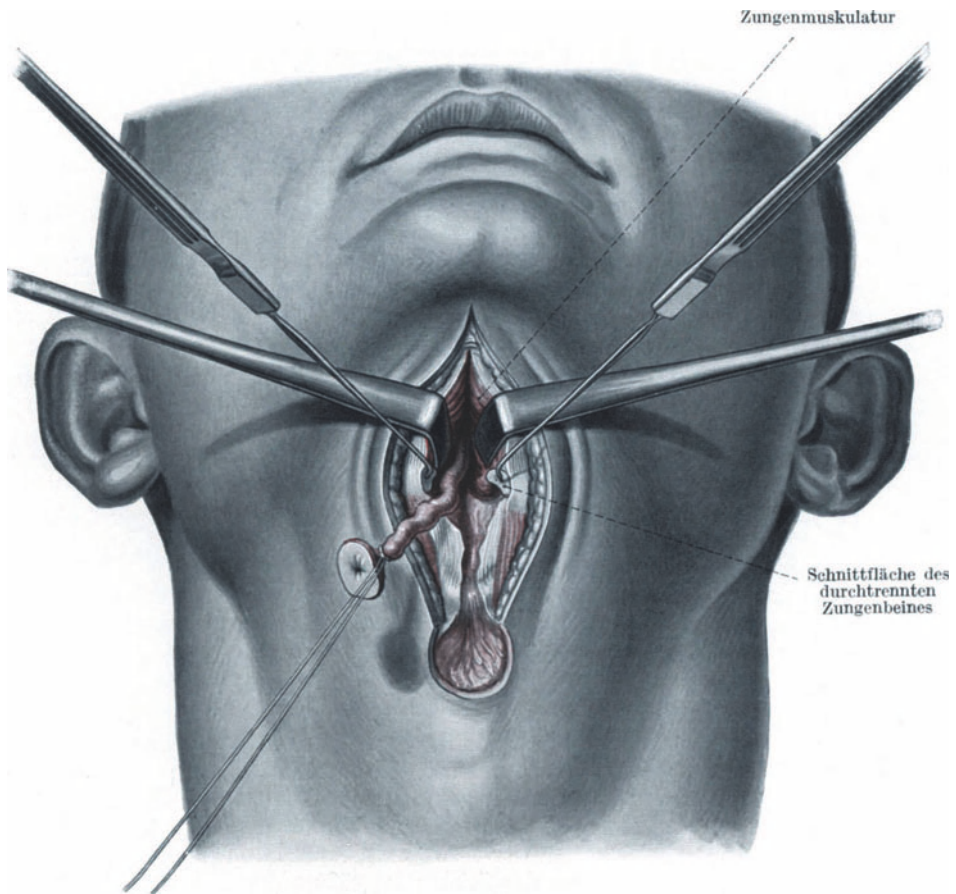


Abb. 8. Die Freilegung einer mittleren Halsfistel. Das Zungenbein ist gespalten und mit Haken auseinandergehalten. Der Fistelgang wird weiter in die Zungenmuskulatur verfolgt.

2. Die seitliche Halszyste und die seitliche Halsfistel.

Die seitliche Halszyste stellt eine Retentionszyste dar, die, wie man früher annahm, aus Resten von Kiemengängen entstände. Später ist die Kiemengangstheorie mehr in den Hintergrund getreten, und zwar aus anatomischen Gründen. Man nimmt heute mit WĘGŁOWSKI an, daß Reste des Ductus thymopharyngeus die Zystenwand bilden. Die seitliche Halszyste findet sich zwischen der Mittellinie und dem vorderen Rand des M. sternocleidomastoideus. Differentialdiagnostisch kommen Zysten in den Schilddrüsenlappen, erweichte Lymphknotenpakete und Dermoidzysten in Frage. Die letzteren liegen aber, wie schon früher bemerkt, fast immer in der Regio submaxillaris. Hier findet man mit der Glandula submaxillaris zusammenhängende Zysten

und erweichte Lymphknoten. Vergrößerte und manchmal erweichte Lymphknoten werden auch in der Regio submentalis in der Mittellinie beobachtet.

Die Ausrottung der seitlichen Halszysten muß, entsprechend dem Vorgehen bei den mittleren Halszysten, auf die Entstehungsursache Rücksicht nehmen.

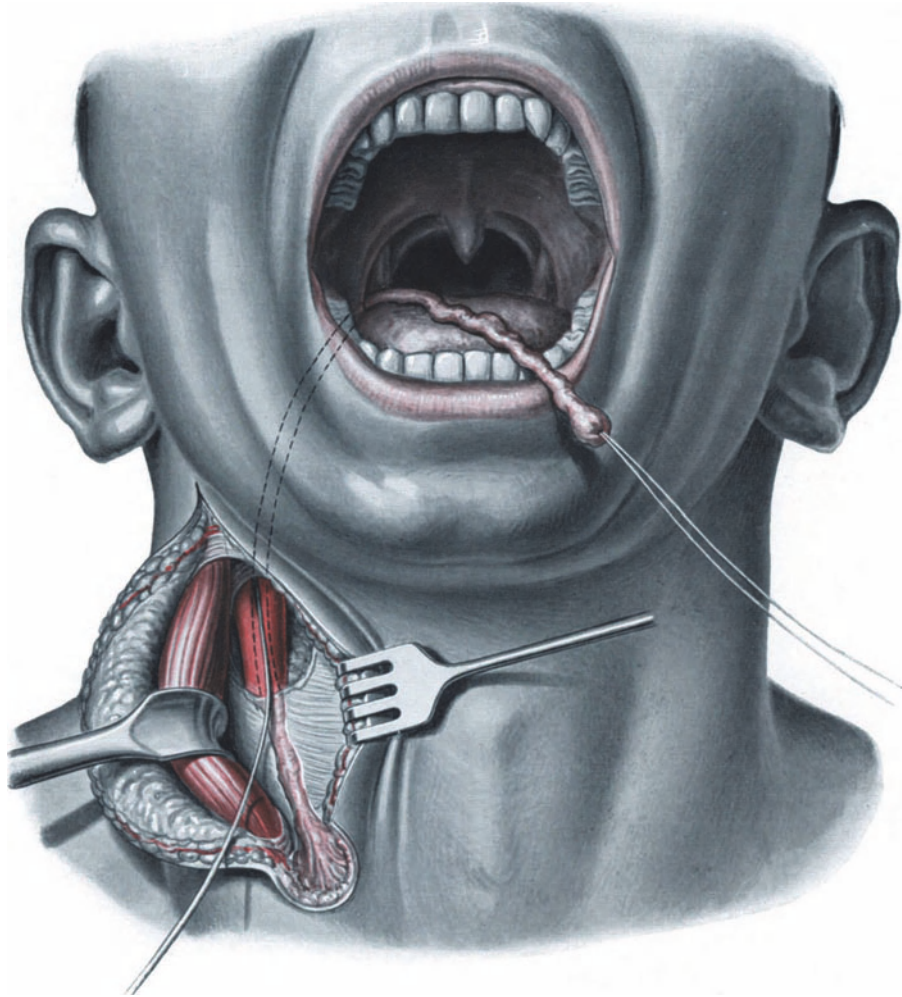


Abb. 9. Die Beseitigung der seitlichen Halsfistel nach v. HACKER. Der Fistelgang ist von der Öffnung am Halse bis zur Teilungsstelle der A. carotis comm. freigelegt und dort abgeschnitten. (Sonde im weiteren Verlauf des Ganges eingeführt.) Mit Hilfe der Sonde ist ein Seidenfaden durch den Fistelkanal nach seiner inneren Öffnung in der Rachenhöhle hindurchgezogen. Das eine Ende des Seidenfadens ist am äußeren Gange festgebunden und durch Zug am anderen Ende des Fadens der Gang umgestülpt und in die Rachen-Mundhöhle gezogen. An der inneren Öffnung wird er abgebunden und abgetragen.

Da die Zyste aus Resten eines Fistelganges hervorgeht, so ist nach Freilegung des Zystensackes darauf zu achten, ob etwa ein Fistelgang weiter in die Tiefe führt. Dieser Fistelgang, der dem Verlauf der seitlichen Halsfistel entspricht, nimmt oft einen recht umständlichen Verlauf durch die Weichteile des Halses, um schließlich im Rachen in der Tonsillengegend zu enden (siehe seitliche Halsfistel).

Die seitlichen Halsfistelreste des *D. thymopharyngeus* haben oft eine innere und eine äußere Mündung. Die innere, wie schon gesagt, in der Tonsillengegend, die äußere an der Vorderseite des Halses, am Vorderrand des *M. sternocleidomastoideus* oder auch etwas entfernt davon. Die Fistelöffnung wird nicht selten in den untersten Abschnitten des Vorderrandes des *M. sternocleidomastoideus* gefunden, niemals weiter nach hinten. Die Fistelöffnung ist oft haarfein und entleert geringe Mengen fadenziehender, meist klarer Flüssigkeit in Tropfen. Bei der Ausrottung, die allein imstande ist den Fistelgang zu beseitigen, ist es zweckmäßig, von der Fistelöffnung aus mit einer durch Methylenblau gefärbten Paste den Gang und die häufig bestehenden seitlichen Abzweigungen zu füllen. Der erste Teil des Ganges läßt sich nach Umschneidung des Fistelganges und Spaltung der Weichteile am vorderen Rand des *M. sternocleidomastoideus* meist unschwer verfolgen und freilegen. Erst etwa in der Gegend der Teilungsstelle der *A. carotis* tritt oft eine mehr oder weniger innige Verbindung mit den großen Halsgefäßen ein. Ja der Gang tritt häufig zwischen *Carotis externa* und *interna* hindurch (KAREWSKI). Hier muß mit äußerster Vorsicht vorgegangen werden, um weder Gefäße noch Nerven zu verletzen. Der Gang zieht dann unter dem *M. digastricus* in die Tiefe, tritt an die seitliche Rachenwand und durchbohrt diese in der Gegend der Tonsille. Da das Verfolgen des Ganges nach seinem Durchtritt zwischen den Gefäßen auf große Schwierigkeiten stoßen kann, so ist es zweckmäßig, den Gang an dieser Stelle zu eröffnen oder besser zu durchtrennen und eine Knopfsonde vorsichtig zentralwärts einzuführen (Abb. 9), um die Öffnung im Rachen festzustellen (VON HACKER). Gelangt man in die Rachenhöhle, so wird die Sonde weiter vorgeschoben, bis man sie vom Munde aus ergreifen kann. Man befestigt nun den Fistelgang zentral von der Durchtrennungsstelle durch einen starken Seidenfaden an der Sonde. Wird nun langsam und vorsichtig vom Munde aus an der Sonde gezogen, so folgt das an dem äußeren Sondenknopf befestigte Fistelende, sich langsam in den Gang einstülpend, während sich der Gang aus den lockeren Verbindungen seiner Umgebung löst. So gelingt es meist ohne Schwierigkeit, den Rest des Fistelganges vollkommen in die Rachenhöhle einzustülpen. Hier wird der Gangrest mit einem Katgutfaden in der Nähe seiner Basis abgebunden und oberhalb dieser Unterbindung abgetragen. Die äußere Wunde kann durch Naht verschlossen werden. Es ist aber zweckmäßig, da immerhin eine etwas stärkere Sekretion zu erwarten ist, ein langes, dünnes Gummidrain in die Wunde einzulegen und am unteren Ende herauszuleiten.

C. Die Eingriffe bei den Verletzungen des Halses.

Wundversorgung. Deckung von Gewebsverlusten durch Lappenplastik. Die Versorgung oberflächlicher Wunden des Halses wird nach den üblichen Regeln vorgenommen. Die Nahtversorgung auch größerer und unregelmäßiger Wunden läßt sich fast immer, infolge der leichten Verschieblichkeit der Halshaut, ausführen. Quergestellte Wunden, die das Platysma mitbetroffen haben, klaffen meist stark. Es empfiehlt sich in solchen Fällen durch einige Katgutknopfnähte das Subkutangewebe und das Platysma zu fassen, um das Klaffen der Wunde schon vor der Hautnaht zu beseitigen. Bei tiefergreifenden Schnitt- und Stichwunden müssen die verletzten tiefergelegenen Gewebe, wie Muskeln und Faszien, ebenfalls besonders durch Naht vereinigt werden. Tiefergehende Wunden, die vermutlich die Gegend des Gefäßnervenbündels betroffen haben, verlangen eine ausgiebige Klarlegung der Wundverhältnisse auch dann, wenn keine stärkere Blutung besteht oder wenn die Blutung zum Stillstand

gekommen ist, da in beiden Fällen die Gefahr der Nachblutung besteht. Bei der operativen Versorgung derartiger Wunden muß das Instrumentarium und die Assistenz so wie für einen größeren Eingriff bereitstehen. Bei der Freilegung des Gefäßnervenbündels droht im Falle der Verletzung einer großen Halsvene die Gefahr der Luftembolie, im Falle der Verletzung einer größeren Schlagader die Gefahr einer starken Blutung. Es ist daher beim Verdacht einer Gefäßverletzung ein großer Weichteilschnitt anzulegen, um in jedem Falle eine Freilegung der Gefäße, herzwärts von der Verletzungsstelle, vornehmen zu können, einerseits zur vorläufigen Blutstillung durch Abschließung des freigelegten Gefäßes, andererseits zum vorläufigen Verschluß des herzwärts gelegenen Venenschnittes zur Verhütung einer Luftembolie. Selbstverständlich muß bei der Freilegung auch auf evtl. Verletzung der dem Gefäßnervenbündel angehörigen oder in der Nähe gelegenen Nerven geachtet werden.

Die operative Versorgung frischer, tiefgreifender Halsverletzungen, bei denen der Verdacht auf eine Gefäßverletzung besteht, ist auch deshalb nötig, weil, abgesehen von den unmittelbaren Folgeerscheinungen (Blutung, Luftembolie) auch später folgende, in Gestalt von Aneurysmen, besonders auch arteriovenöse Aneurysmen, drohen. Bei frischen Schnitt- und Stichverletzungen der großen Gefäße, die bei klaffender Wunde unter Umständen sehr stark bluten, muß die vorläufige Blutstillung durch Kompression der großen Halsgefäße zentralwärts der Verletzung erfolgen. Es ist nicht schwierig, die A. carotis comm. in

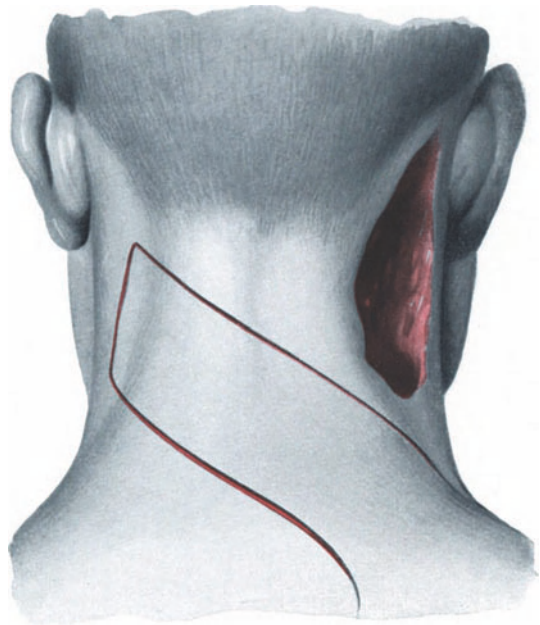


Abb. 10. Deckung eines großen retroaurikulären Defektes. Anlage des Hautschnittes.

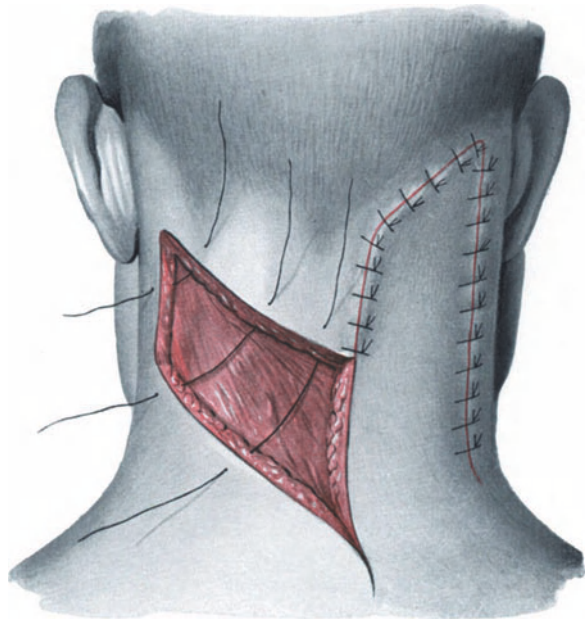


Abb. 11. Deckung eines großen retroaurikulären Defektes. Der Defekt ist durch Verlagerung des Lappens gedeckt. Der neu entstandene Defekt wird durch Nähte verschlossen.

Abb. 11. Deckung eines großen retroaurikulären Defektes. Der Defekt ist durch Verlagerung des Lappens gedeckt. Der neu entstandene Defekt wird durch Nähte verschlossen.

der Gegend des 6. Halswirbelquerfortsatzes gegen die Wirbelsäule anzudrücken, ohne Luft- und Speiseröhre mitzufassen, oder die A. subclavia gegen die erste Rippe anzupressen (s. Bd. I, S. 294).

Nicht selten werden Schnittverletzungen beobachtet, die in selbstmörderischer Absicht angelegt wurden. Die Schnitte liegen fast immer in der vorderen Halsgegend in querer Richtung entweder oberhalb oder unterhalb des Kehlkopfes. Sie können sehr tiefgreifend sein, so daß sie die Luft-, ja sogar auch die Speisewege breit eröffnet oder sogar durchtrennt haben, ohne ein lebenswichtiges Organ zu verletzen. Infolge des Zurückbiegens des Halses treten die großen Gefäße in den seitlichen Schutz der Halswirbelsäule. Solche

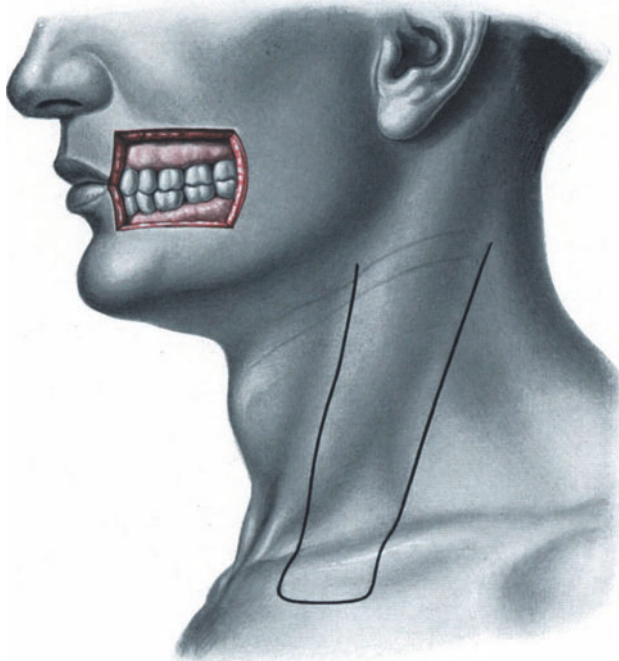


Abb. 12. Umschneidungslinie des ISRAEL'schen Lappens.

Ebenso gefährlich sind tiefgreifende Verletzungen (auch meist Stich- und Schußverletzungen) der oberen Schlüsselbeingrube, besonders dann, wenn außer einem großen Gefäß auch die Pleura eröffnet wird. Hier tritt der Tod meist durch rasche Verblutung in die Brusthöhle ein. Kommt ein solcher Verletzter noch in chirurgische Behandlung, so ist ausgiebige Freilegung und Versorgung der einzelnen verletzten Gebilde nötig. Ein Überdruckapparat muß hierzu zur Verfügung stehen.

Von den übrigen Verletzungen am Halse sind noch besonders die Verbrennungen zu erwähnen. Handelt es sich um Verbrennungen zweiten, besonders dritten Grades, so muß mit starker Narbenbildung gerechnet werden. Man beobachtet im Anschluß an schwere Verbrennungen ausgedehnte Flügelfellbildungen und bei Beteiligung der Muskulatur Kontrakturen. Solche Nacherscheinungen müssen durch eine geschickte Wundbehandlung verhütet werden. Es kann die Anlegung einer GLISSON'schen Schlinge oder einer stützenden Halskrawatte bis zur völligen Überhäutung notwendig werden.

Wunden heilen häufig nach Nahtverschluß fast primär. Es wird nur das Perichondrium und die übrigen Weichteile und schließlich die Haut genäht. Am besten werden in die seitlichen Wundwinkel feine Glasdrains eingelegt.

Wesentlich unangenehmer sind Verletzungen, besonders Stich- und Schußverletzungen, die gleichzeitig die großen Gefäße und die Luft- oder Speisewege betroffen haben. In solchen Fällen stürzt das Blut oft unmittelbar in die Luft- und Speisewege. Im ersteren Falle tritt fast sofort eine Erstickung ein. Ärztliche Hilfe kommt dann meist zu spät.

Auch Narbenkeloide werden am Halse häufig beobachtet. Ihre Behandlung entspricht dem üblichen Vorgehen. Die Behandlung häßlicher, entstellender Narben, insbesondere der Flügelfellbildungen, kann bei größerer Ausdehnung derselben recht schwierig sein. Die Beseitigung gelingt bis zu einem gewissen Grade durch das Verfahren von MORESTIN (s. Bd. 1, S. 380), bei dem durch zahlreiche Querschnitte durch die Narbenhaut eine Lösung und Verlängerung des geschrumpften Narbengewebes erreicht wird. Der kosmetische Erfolg ist öfters kein guter, so daß man besonders bei starken Kontrakturen der unter der Hautnarbe gelegenen Gewebe sich zu einer radikalen Ausschneidung des gesamten Narbengewebes entschließen muß. Die Ausschneidung der Narben ist so lange fortzusetzen, bis eine Überkorrektur ermöglicht wird. Der mehr oder weniger große zurückbleibende Hautdefekt kann durch Lappenverschiebung, möglichst aus der nächsten und näheren Umgebung gedeckt werden. Regeln, die für jeden Fall gelten, lassen sich nicht aufstellen. Es bedarf vielmehr im einzelnen Falle eines sehr sorgfältig ausgearbeiteten Operationsplanes.

Das gleiche gilt für die Beseitigung von Hautdefekten infolge anderer Ursachen. Die Schwierigkeiten pflegen dabei, wenn eine Kontraktur fehlt, weniger groß zu sein. Aus der

gut genährten und gut verschieblichen Halshaut lassen sich verhältnismäßig leicht Lappen zur Verschiebung umschneiden (Abb. 11 u. 12). Es ist bei der Bildung solcher Lappen möglichst auf den Verlauf der Hautarterien zu achten, wie sie in Bd. 1, S. 346 dargestellt sind. Als besonders empfehlenswert hat sich der ISRAELsche Lappen, der seinen Stiel in der Gegend des Warzenfortsatzes hat, und der Richtung des Kopfnickers folgend, bis zum Schlüsselbein reichen kann, bewährt (Abb. 13). Es ist immer zweckmäßig, auch das Platysma und die oberflächliche Faszie in den Lappen hineinzunehmen. Der entstandene Defekt läßt sich fast immer durch primäre Naht sofort schließen. Die allgemeinen Regeln für die Hautlappenplastik sind selbstverständlich immer zu berücksichtigen. Reicht infolge zu großer Ausdehnung des Defektes das vorhandene Material an Halshaut nicht aus, so treten Brust- oder Rückenlappen, oder gar aus entfernteren Gegenden herangeführte Lappen (Wanderlappen) an ihre Stelle. Auch die freie Transplantation von THIERSCH- oder KRAUSE-Lappen kommt unter Umständen in Betracht (s. Bd. 1, S. 361f.).

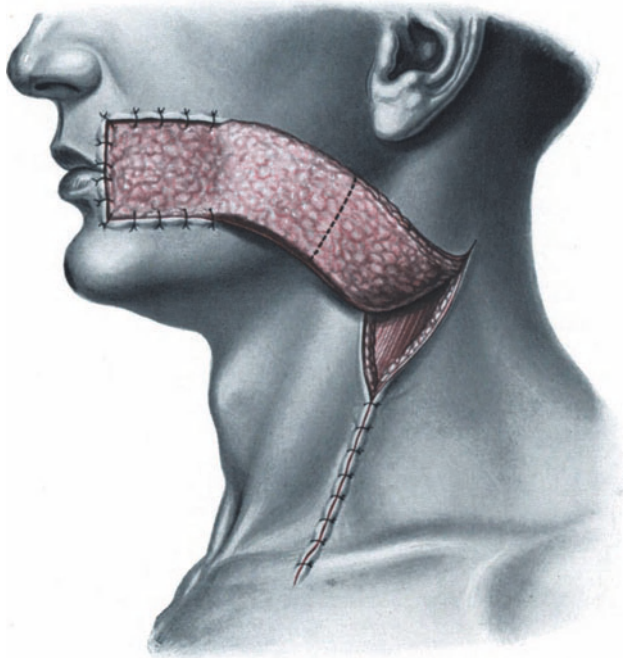


Abb. 13. Der ISRAELsche Lappen ist in einen Wangendefekt eingefügt. Die punktierte Linie zeigt die Durchtrennungslinie an, die den Umschlag des Lappens und damit den Ersatz der äußeren Haut ermöglicht.

D. Die Eingriffe an der Haut, an dem Unterhautzellgewebe und im Retropharyngealraum.

1. Die Eingriffe bei der Halsphlegmone.

Im Anschluß an bakterielle Entzündungen im Bereiche der Mund-, Nasen- und Rachenhöhle, des Ohres und seiner Umgebung finden sich häufig Schwellungen im Bereiche der abführenden Lymphbahnen und Lymphknoten als Ausdruck der fortschreitenden Entzündung. Die abführenden Lymphknoten und Lymphbahnen für alle diese Organe stellen die tiefen Halslymphknoten und Halslymphbahnen dar. Die obersten Lymphknotengruppen befinden sich in der Höhe des Kieferwinkels, die untersten sitzen in der Gegend der Einmündung der V. jugularis in die V. anonyma. Gelegentlich ist der Weg, den der Infektionsprozeß einschlägt, erkennbar, indem auch die Lymphbahnen und Lymphknoten zwischen dem ursprünglichen Infektionsherd und den tiefen Halslymphknoten erkrankt sind. So kann es zu oberflächlichen Phlegmonen im Bereiche der Kieferweichteile, des Mundbodens, der Unterkieferspeicheldrüsengegend, zu Rachenphlegmonen und peritonsillaren Abszessen, die sich auch unter der Schleimhaut weiter senken können, kommen.

Nicht selten erkranken aber die tiefen Halslymphknoten, auch ohne daß der Infektionsweg mit dem primären Herd sichtbar zusammenhängt. Es ergibt sich dann bei den erwähnten Erkrankungen häufig zunächst eine schmerzhaftige Schwellung im Bereiche der obersten Lymphknotenstation, im Bereiche des Kieferwinkels. Von da aus kann man häufig kurze Zeit später eine ebenfalls druckempfindliche Schwellung der unteren Gruppe nachweisen. Dabei pflegt die Gegend im Verlaufe der V. jugularis int. druckempfindlich zu sein. In seltenen Fällen treten akut entzündliche Schwellungen der tiefen Halslymphknoten auf, ohne daß ein Infektionsherd in einem der obengenannten Organe nachweisbar ist. Es muß dann zunächst die innere Nase, die Rachenwand, das Ohr usw. untersucht werden, um den Ausgangspunkt festzustellen. Meist wird ein Ausgangspunkt auch zu finden sein, freilich kann er gelegentlich von einer kleinen, bereits wieder verheilten Wunde gebildet werden.

Neben den akuten Infektionen beobachten wir nicht selten auch chronisch entzündliche Schwellungen gerade im Bereiche der tiefen Halslymphknoten. Die chronisch entzündliche Lymphknotenerkrankung der tiefen Halslymphknoten verläuft fast immer ohne Schmerzen und ohne wesentliche Temperatursteigerung. Im Beginn kann man oft eine Gruppe einzelner vergrößerter Lymphknoten im Bereiche der V. jugularis int. abtasten. Auch hier finden sich größere Pakete am Kieferwinkel und in der Supraklavikulargegend. Erst bei längerem Bestehen zeigt sich die Neigung der Lymphknoten miteinander zu verbacken, infolge einer Periadenitis. Auch mit der Umgebung, der Haut und der Muskulatur, werden dann Verbindungen eingegangen. Ätiologisch steht für die chronisch-entzündlichen Lymphknotenerkrankungen des Halses die Tuberkulose an erster Stelle. Die Eintrittspforte des Tuberkelbazillus ist fast nie nachweisbar. Bei der Tuberkulose der Lymphknoten tritt sehr häufig nach längerem Bestehen die erwähnte Periadenitis ein, die zu Verklebungen der Knoten untereinander und der Umgebung führt, so daß größere tastbare Herde entstehen. Auch ohne Mischinfektion kann es zu allmählicher Erweichung und Durchbruch nach außen kommen.

Nächst der Tuberkulose ist die Ursache der chronischen Lymphdrüsen-erkrankung die Syphilis. Abgesehen von den Lymphknotenschwellungen, die im Anschluß an einen Primäraffekt entstehen, sich aber selten bis zu den tiefen Halslymphknoten ausbreiten, findet man im sekundären Stadium

gelegentlich ausgedehnte Lymphknotenschwellungen, die dann aber auch an allen möglichen anderen Körperstellen nachweisbar sind.

Schließlich ist nicht selten eine gummöse Lymphknotenentzündung, die besonders die Submaxillarisgegend bevorzugt. Es kommen aber auch gummöse Entzündungen der tiefen Halslymphknoten vor, die allerdings so gut wie immer einseitig sind und nicht selten mit dem *M. sternocleidomastoideus* zusammenhängen. Meistens sind sie ziemlich groß und gelegentlich bei entsprechendem Sitz mit Strumaknoten verwechselt worden.

Man beobachtet eine Schwellung der Halslymphknoten auch bei der Leukämie und Pseudoleukämie, bei Lymphogranulom und Lymphosarkom. Schließlich finden sich Metastasen bösartiger Geschwülste der oben erwähnten Organe auch im Bereich der tiefen Halslymphknoten.

Die Diagnose der akut entzündlichen Erkrankungen der tiefen Halslymphknoten stößt fast nie auf Schwierigkeiten, da ja in den meisten Fällen der Ausgangspunkt deutlich erkennbar ist. Die chirurgische Behandlung hat sich zunächst immer gegen den Ausgangsherd zu richten, während die Lymphknotenerkrankung abwartend beobachtet wird, da nach Eröffnung oder Beseitigung des primären Herdes fast immer mit einem Rückgang der akuten Entzündungserscheinungen gerechnet werden kann. Nur dann, wenn der Bereich von Lymphbahnen und Lymphknoten durchbrochen wird, kommt es zu einer Periadentitis und Perilymphangitis, und durch Eindringen des infektiösen Materials in die Umgebung häufig zum Auftreten eines phlegmonösen Prozesses. So entstehen periadentitische Abszesse und Phlegmonen. Periadentitische Abszesse finden sich am häufigsten in der Gegend der obersten Station unterhalb des Kieferwinkels. Zeigt sich keine Neigung zur Senkung im Gefäßbindegewebe, die sich klinisch durch Schwellung am vorderen Rande des *M. sternocleidomastoideus* und durch Druckempfindlichkeit in der Gegend des Gefäßnervenstranges bemerkbar macht, so kann hier zunächst unter sorgfältiger Beobachtung konservativ behandelt werden, um den günstigsten Zeitpunkt für die Inzision abzuwarten, bis der Prozeß sich der Oberfläche unter Rötung, kugelige Anschwellung und gesteigerter Druckempfindlichkeit, genähert hat. Bildet sich jedoch kein örtlicher Herd aus, sondern finden sich die erwähnten Zeichen des Weiterschreitens, so soll mit dem Einschnitt nicht zu lange gewartet werden, da ein phlegmonöser Prozeß nur so lange beherrscht werden kann, als er sich nicht über die supraklavikulären Lymphknotengruppen ausgedehnt hat. Findet sich erst Druckempfindlichkeit in der Gegend der letztgenannten Lymphknotenstationen und im Jugulum, so ist fast immer mit einer Weiterausbreitung in das vordere Mediastinum zu rechnen. In solchen Fällen handelt es sich häufig um die Infektion durch sehr virulente Streptokokken, die, ohne eine herdförmige Erkrankung hervorzurufen, sich rasch in den Lymphbahnen und ihrer Umgebung ausbreiten. Es scheint, daß ihnen gegenüber die Abwehrkräfte des Organismus nicht rechtzeitig wirksam werden. Hat man auf Grund der klinischen Untersuchung den Eindruck, daß ein phlegmonöser Prozeß sich über die tiefen Lymphknoten und Lymphbahnen nach dem Brustkorb zu ausbreitet, so ist keine Zeit durch konservative Behandlung zu verlieren. Durch ausgedehnte Spaltung am vorderen Kopfnickerrand werden die Lymphbahnen um die großen Gefäße freigelegt, um dem infektiösen Material den Abfluß nach außen zu ermöglichen und hierdurch ein Weiterschreiten nach der oberen Thoraxöffnung zu verhüten. Stößt man auf einen Eiterherd oder eine eiterige Einschmelzung in der Umgebung der Gefäße, so kann man damit rechnen, daß das Fortschreiten aufgehalten werden kann. Findet man jedoch nur trübseröse Durchtränkung, wie das bei den Streptokokkeninfektionen der Fall zu sein pflegt, so sind die Aussichten meist schlecht.

2. Die Eingriffe bei den Furunkeln und den Karbunkeln.

Die Nackengegend ist ein Lieblingssitz von Furunkeln und Karbunkeln. Besonders im jugendlichen Alter entwickeln sich die Furunkel im Anschluß an Aknepusteln. Durch das Tragen eines Kragens wird häufig das infektiöse Material verschleppt und so kommt es nicht selten zu einer ganzen Serie von Furunkeln, nachdem der erste sich geöffnet hat. Es ist daher wie bei allen anderen Furunkeln erforderlich, die Haare in weiter Umgebung zu entfernen, um durch Salbenverbände die Verschleppung zu vermeiden. Treten Furunkel oder gar Karbunkel in der Nackengegend auf, was verhältnismäßig häufig bei älteren Menschen vorkommt, so muß man sich durch Urinuntersuchung davon überzeugen, daß der Harn keinen Zucker enthält, da bei positivem Befund mit einem raschen Fortschreiten zu rechnen ist. Durch entsprechende Behandlung (Insulin) ist bei positivem Zuckerbefund der Diabetes zu bekämpfen. Neuerdings ist auch empfohlen worden, in die durch die Spaltung gesetzte Wunde Insulin einzubringen.

Was die operative Behandlung des Furunkels betrifft, so sei auf den entsprechenden Abschnitt in Band 1, S. 387 verwiesen. Es sei noch hinzugefügt, daß die Abstoßung von zurückgelassenen Nekrosen nach der Exzision der Hauptmasse des entzündlich infiltrierten Herdes dadurch beschleunigt werden kann, daß man für 24 Stunden einen mit Phenolkampfer getränkten Tupfer einlegt. Die ganze Wunde wird dann mit einem Salbenlappen bedeckt.

3. Die Eingriffe beim retropharyngealen Abszeß.

Nur selten kommt es zu einer akuten Eiterung der retropharyngeal gelegenen Lymphknoten und zu einer rasch entstehenden, zu Schluckbeschwerden und bei gehöriger Größe auch zu Atembeschwerden führenden entzündlichen Schwellung im Retropharyngealraum. Da es sich in solchen Fällen unter Umständen um eine lebensrettende Operation (Glottisödem, Erstickung) handelt, so ist eine Spaltung der vom Mund aus tastbaren Anschwellung durch die Rachenschleimhaut hindurch erlaubt.

Häufiger als der akute Abszeß ist die chronische retropharyngeale Phlegmone. Die Ursache ist wohl immer eine Tuberkulose, und zwar kann es sich einerseits um den selteneren Fall einer Lymphknotentuberkulose der retropharyngeal gelegenen Lymphknoten handeln, oder, was wohl das häufigere ist, um eine Spondylitis tuberculosa der Halswirbelsäule. Die Erscheinungen, die ebenfalls zu Schluck- und Atembeschwerden Veranlassung geben können, entwickeln sich allmählich und es gelingt in solchen Fällen oft durch das Röntgenbild einen Herd in einem der Halswirbelkörper nachzuweisen. Auf die übrige Symptomatik soll hier nicht eingegangen werden. Oft handelt es sich um Kinder und Jugendliche. Besteht begründeter Verdacht, daß der retropharyngeale Prozeß tuberkulöser Natur ist, so ist seine Eröffnung von der Mundhöhle zu widerraten, da es hierdurch so gut wie immer nach anfänglicher Entlastung zu einer sekundären Infektion von der Mundhöhle aus kommt. Oft kann man zunächst überhaupt auf einen operativen Eingriff verzichten, wenn keine lebensbedrohenden Erscheinungen infolge der Größe des Abszesses bestehen. Zunächst sind dann konservative Verfahren, wie die Ruhigstellung durch Gipsbett mit Kopflager, durch krawattenartige Apparate, oder durch den Jurymast anzuwenden. Ist ein deutlicher Abszeß nachweisbar, so kann seine Punktion von der seitlichen Halsgegend aus versucht werden,

um den Abszeß zu entleeren und durch Einspritzung von Jodoformglyzerin die konservative Behandlung zu unterstützen. Füllt sich aber die Abzeßhöhle nach der Punktion rasch wieder, zeigt sich Neigung zum Größerwerden und zur Senkung und treten Schluck- und Atembeschwerden auf, so kommt bei Erwachsenen und größeren Kindern die operative Eröffnung des Abzesses von der seitlichen Halsgegend aus in Frage. Gelingt die Freilegung, so können auf diese Weise nicht nur die Käsemassen, sondern auch Sequester aus dem Knochenherd entfernt und hierdurch eine wesentliche Abkürzung des Heilungsprozesses herbeigeführt werden.

a) Die Punktion des Retropharyngealabszesses.

WIETING (er beschreibt allerdings nicht die Punktion von kalten Abzessen am Halse) empfiehlt die Punktion im Liegen vorzunehmen, und zwar an einer Stelle, die beim stehenden Kranken ungefähr dem obersten Teil der Abzeßhöhle entspricht. Hierdurch kann am ehesten die Entstehung einer Fistel vermieden und eine günstige Verteilung des infolge seines Gewichts nach unten sinkenden Jodoformglyzerins erzielt werden. Selbstverständlich hat die Punktion unter allen aseptischen Vorsichtsmaßnahmen zu geschehen. Nachdem man sich über die Höhe des Einstichpunktes unterrichtet und die Einstichstelle angezeichnet hat, wird mit Novokain eine Hautquaddel angelegt und der Punktionskanal vorgespritzt. Der Kopf des auf dem Rücken liegenden Kranken wird etwas nach der Brust zu geneigt. Dann wird eine Punktionskanüle oder ein dünner Trokar, während der Kopf fest gehalten wird, am hinteren Rande des M. sternocleidomastoideus eingestoßen, und vorsichtig, unter Vermeidung der großen Gefäße, an die Vorderseite der Halswirbelsäule geführt. Gelingt es die Abzeßhöhle zu finden, so sucht man den Abszeß so weit wie möglich zu entleeren. Selbst mit dicker Kanüle gelingt das Ansaugen meist nur unvollkommen, da sich die Kanüle leicht mit Käsebröckeln verstopft. Man kann in solchen Fällen etwa 1 cem Jodoformglyzerin zur Säuberung der Nadel einspritzen, um dann wieder zu saugen. Häufig führt aber auch dieser Kunstgriff nicht zu einer Entleerung des Eiters, da die noch vorhandenen Käsebröckel die Nadel von neuem verstopfen.

Gelingt es beim ersten Anstich nicht den Abszeß zu finden, so kann die Nadelspitze ein zweites oder drittes Mal etwas mehr brustwärts eingestochen werden. Entleert sich der kalte Abszeß durch die Punktion nicht oder nur unvollkommen, so sind weitere Punktionsversuche meist vergeblich und man soll, wenn es sich um einen geeigneten Fall handelt, den Abszeß operativ eröffnen.

b) Die Eröffnung des Retropharyngealabszesses.

α) Der Eingriff nach CHIENE (Abb. 14, 15 u. 16).

CHIENE hat 1877 bereits eine Operationsmethode empfohlen, die vom Hinterrande des Kopfnickers gegen die Halswirbelsäule vordringt. Dieser Weg ist nach WIETING mehr geeignet für die in den unteren Abschnitten der Halswirbelsäule gelegenen Herde. Der Zugang ist aber durchaus nicht leicht, da gerade am Hinterrande des M. sternocleidomastoideus, besonders in seinem unteren Abschnitte, eine große Reihe von Gefäßen und Nerven vermieden werden muß. Der Weg würde zunächst etwa dem entsprechen, den wir zur Freilegung des N. phrenicus einschlagen. Die Operation wird in örtlicher Betäubung unter Umspritzung des Operationsfeldes durchgeführt. Es genügt meist

den Plexus cervicalis nach HÄRTEL auszuschalten (s. Kropfoperation S. 486). Der Kopf des Kranken wird nach der anderen Seite gedreht, aber nicht stärker nach hinten geneigt. Der Hautschnitt beginnt etwa in der Mitte des Hinterrandes des M. sternocleidomastoideus und zieht nach der Mitte der Klavikula.

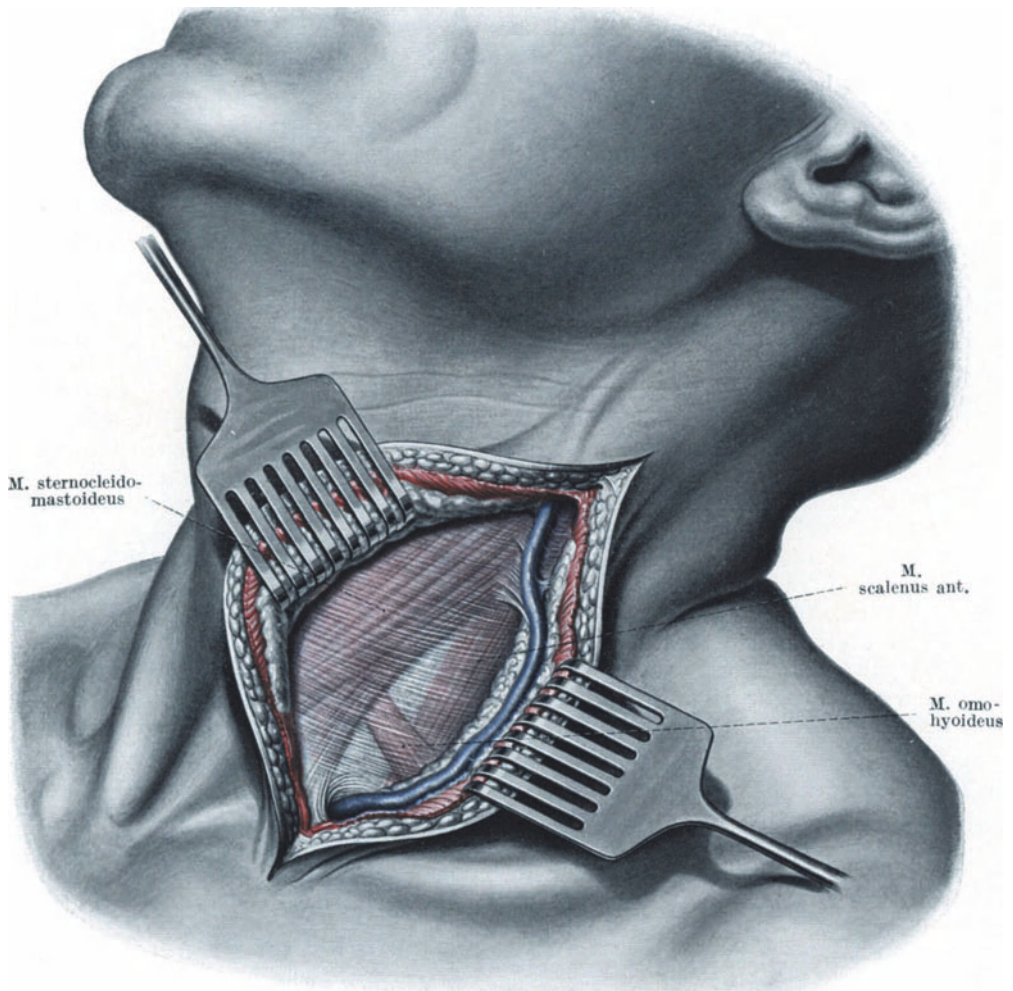


Abb. 14. Die Freilegung des Retropharyngealraumes nach CHIENE. I. Der Hinterrand des Kopfnickers und der M. scalenus ant. sind freigelegt. Der schräg das Operationsfeld kreuzende M. omohyoideus wird später durchtrennt. Die V. jugul. ext. zunächst erhalten.

Haut und Platysma werden durchtrennt. Dann dringt man unter Schonung der Hautnervenstämme und nach etwaiger Unterbindung der V. jugularis ext. gegen den Hinterrand des M. sternocleidomastoideus vor, den man nach vorne abzieht. Unter keinen Umständen darf man den etwa in der Mitte des Hinterrandes des M. sternocleidomastoideus austretenden N. accessorius verletzen. So gelangt man, vorsichtig weiter in die Tiefe dringend, auf den Außenrand des M. scalenus ant. Zur sicheren Erkennung, daß der M. scalenus ant. vorliegt,

stellt man seinen Ansatz an dem Tub. scaleni der ersten Rippe durch den tastenden Finger fest. Am Außen- und Vorderrand dieses Muskels sieht man meist ohne weiteres den N. phrenicus durch die dünne Muskelbinde hindurchschimmern. Ohne sich um diesen Nerven zu kümmern, legt man den Hinterrand

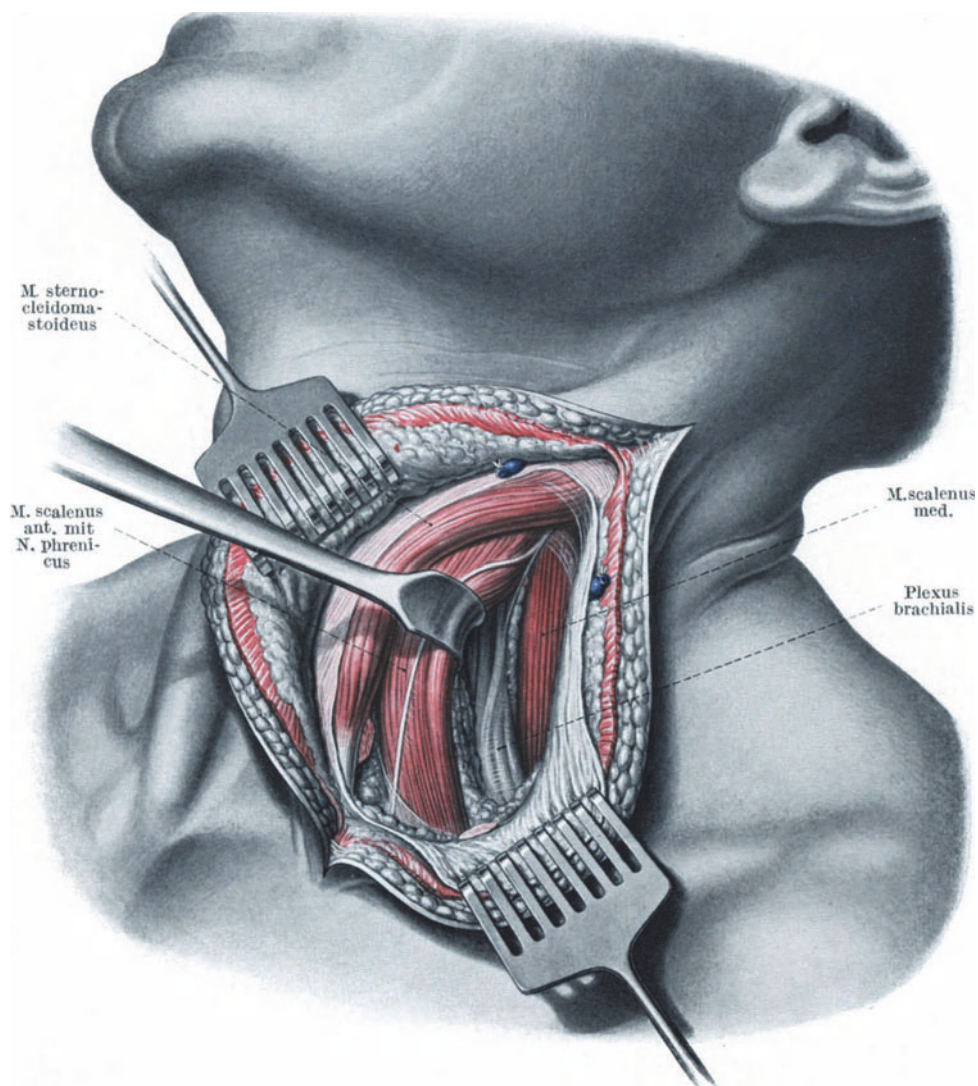


Abb. 15. Die Freilegung des Retropharyngealraumes nach CHELSE II. Der M. omohyoideus und die V. jugal. ext sind durchtrennt. Die hintere Skalenuslücke wird eröffnet. Der M. scalenus ant. wird mit dem N. phrenicus nach vorne gezogen, so daß der Plexus brachialis sichtbar wird.

des M. scalenus ant. frei und gelangt so in die hintere Skalenuslücke, durch deren unteren Teil der Plexus brachialis und die A. subclavia verlaufen. Man zieht den M. scalenus ant. nach vorn und dringt, die Lücke stumpf nach oben erweiternd, gegen die prävertebrale Muskulatur vor (M. longus colli). Unter Spaltung der tiefen, die tiefe Halsmuskulatur und die Wirbelsäule bedeckenden

Halsfaszie, gelangt man in den prävertebralen Raum und hiermit an die Abszeßhöhle. So kann man, wenn auch in einem tiefen Wundbett, den Abszeß eröffnen, entleeren und einen etwaigen Knochenherd ausräumen (Abb. 16).

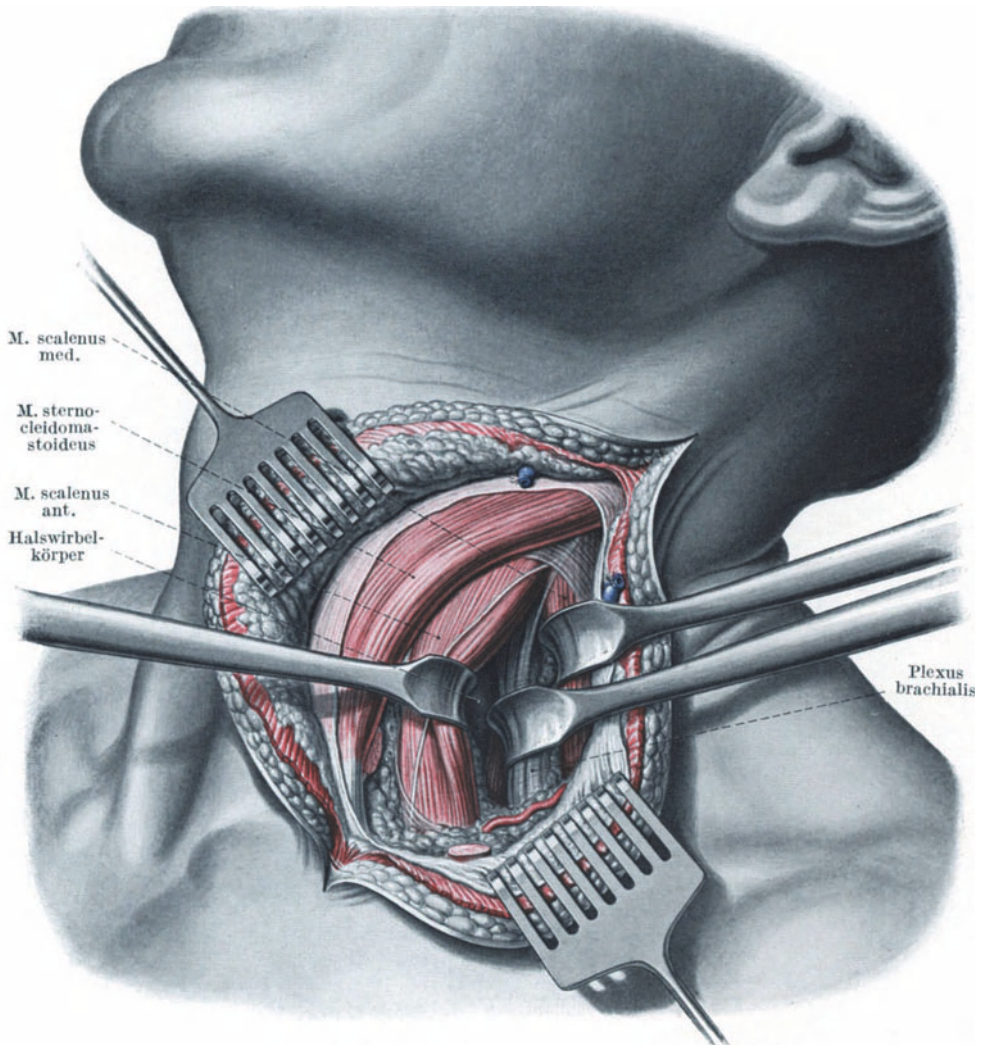


Abb. 16. Die Freilegung des Retropharyngealraumes nach CHIENE III. Die hintere Skalenuslücke ist eröffnet. Der M. scalenus ant. mit dem N. phrenicus werden nach vorne gezogen. Der Plexus brachialis nach hinten. In der Tiefe erscheinen die durch die tiefe Halsfaszie bedeckten Wirbelkörper.

β) Der Eingriff nach BURCKHARDT (Abb. 64—67).

Der zweite Weg, nach BURCKHARDT (1888), führt vom Vorderrand des M. sternocleidomastoideus an die Halswirbelsäule (s. Ösophagotomie S. 373). Nach rhombischer Umspritzung des Operationsfeldes mit $\frac{1}{2}\%$ Novokain-suprarenin legt man nach Spaltung der oberflächlichen Halsfaszie den vorderen Rand des M. sternocleidomastoideus frei. Die das Operationsfeld etwa kreuzende Facialis comm. wird am besten doppelt unterbunden und durchtrennt. Es werden die großen Gefäße freigelegt und mit dem M. sternocleidomastoideus

nach hinten gezogen. Am Hinterrande des *M. sternothyroideus* und oberhalb oder unterhalb des im Bedarfsfalle durchtrennten *M. omohyoideus* dringt man in die Tiefe, während der *M. sternothyroideus* und mit ihm die Schilddrüse vorsichtig nach medial abgezogen werden. Hierbei ist es immer nötig, einzelne seitliche Schilddrüsenvenen zu unterbinden (Abb. 64). Arbeitet man mehr im oberen Teil des Schnittes, so muß man manchmal auch die *A. thyroidea sup.* unterbinden (Abb. 65 u. 152); befindet man sich mehr im unteren Teile, so kann die Unterbindung der *A. thyroidea inf.* (Abb. 66 u. 154) nötig werden. So gelangt man, während die Schilddrüse nach medial und der *M. sternocleidomastoideus* mit den großen Gefäßen nach lateral gezogen werden, an den Ösophagus, der gleichfalls vorsichtig nach medial gezogen wird. Damit ist man an der Vorderfläche der tiefen Halsfaszie und der Wirbelsäule angekommen. Der etwas seitlich auf dieser Faszie verlaufende Grenzstrang darf nicht verletzt werden, wenn nunmehr durch Einschnitt in die tiefe Halsfaszie der prävertebrale Abszeß eröffnet wird. Der Zugang vermittels des BURCKHARDTSchen Schnittes ist zweifellos übersichtlicher, da er weiter ausgedehnt werden kann. Die Wunde wird nach Entleerung des Abszesses und nach etwaiger Ausräumung eines Knochenherdes geschlossen.

E. Die Eingriffe an den Muskeln des Halses.

Die Eingriffe beim Schiefhals. Verschiedene Ursachen rufen das Krankheitsbild des Schiefhalses hervor. Sie kann in einer Gestaltsveränderung der obersten Halswirbel liegen, oder in entzündlichen Vorgängen der retropharyngealen Lymphbahnen bzw. Lymphknoten. Da die letztere Form gewöhnlich mit einer entzündlichen Erkrankung der Nase, des Halses oder der Ohren im Zusammenhang steht, so wird sie als nasopharyngealer Schiefhals bezeichnet. Weiterhin kommt nicht selten der sog. spastische Schiefhals vor, der meist eine zentrale Ursache hat wie der paralytische. Auch einen rheumatischen Schiefhals kennen wir und einen durch tiefgreifende Narbenbildungen verursachten. Chirurgische Bedeutung haben nur der muskuläre, der Narbenschiefhals und der spastische Schiefhals.

Endlich ist noch der durch Augenmuskelerkrankung und Nystagmus (BIELSCHOWSKY und ELSCHNIG) verursachte habituelle Schiefhals zu erwähnen.

1. Die Eingriffe beim muskulären Schiefhals.

a) Vorbemerkungen.

Der muskuläre Schiefhals ist bei weitem der häufigste. Nur in seltenen Fällen ist er als rheumatischer Schiefhals aufzufassen. In der Mehrzahl der Fälle handelt es sich um ein angeborenes Leiden, das allerdings häufig erst nach Wochen oder Monaten in Erscheinung tritt. Unter den vielen Theorien (BAUER¹) gilt heute die VÖLCKERSche als die am besten begründete. Sie erklärt den Schiefhals als intrauterine Belastungsdeformität. Durch die gleichseitige Schulter, besonders bei Fruchtwassermangel, kommt es zu einem Druck auf die *A. sternocleidomastoidea*. Die Muskelsubstanz geht zugrunde und an ihre Stelle tritt eine Bindegewebswucherung. Man kann zwei hauptsächliche Typen unterscheiden. Bei dem einen durchsetzen einzelne Bindegewebsschwien

¹ BAUER: Erg. Chir. 5 (1913).

fast den ganzen Muskel, oder es besteht eine bindegewebige Entartung von einzelnen Muskelsträngen, häufig in der ganzen Längenausdehnung des Muskels. Konservative Behandlung führt nur in den leichtesten Fällen zum Ziele. Sie besteht im Tragen von Gips- oder besser Zelluloidkrawatten mit Überkorrektion der fehlerhaften Haltung, in Extensionsbehandlung, am besten in Form von exzentrischer Suspension, und aktiven und passiven Übungsbewegungen. Sind ausgedehntere Narben oder gar lange Stränge vorhanden, so kann die konservative, langsame Dehnung nicht zum Ziele führen. Es ginge nur kostbare Zeit verloren. In solchen Fällen kann nur die operative Behandlung helfen.

Da das Caput obstipum musculare immer schon im Säuglingsalter besteht, und da zunächst meist ein Fortschreiten der Kontraktur zu beobachten ist, und da sich fast immer sekundäre Störungen einstellen, so ist es zweckmäßig, die operative Behandlung so früh wie möglich einzuleiten. Sind erst sekundäre Schädigungen, wie Verkrümmung der Schädelbasis, Asymmetrie des Gesichts, besonders des Unterkiefers, aber auch des ganzen Schädels, Verkrümmung der Halswirbelsäule usw. deutlich nachweisbar, so kann auch die chirurgische Behandlung nicht mehr zu einer völligen Wiederherstellung führen. Aber auch mit der Operation sind nur die Grundlagen für die Wiederherstellung der Symmetrie geschaffen. Wird die dringend notwendige postoperative orthopädische Behandlung außer acht gelassen oder zu kurze Zeit durchgeführt, so gehen nicht nur die sekundären Störungen nicht zurück, sondern es tritt auch die schiefe Haltung des Kopfes wieder ein.

b) Die Behandlung.

In der vorantiseptischen Zeit wurde vornehmlich die subkutane Tenotomie geübt. Ebenso wie die Steinschneider im Mittelalter, so gab es auch wandernde Halsschneider. Auch STROMEYER und DIEFFENBACH operierten subkutan. Seit Durchführung der Antiseptik und Aseptik ist die subkutane Methode in den Hintergrund getreten. Die offene Durchschneidung des Ansatzes des M. sternocleidomastoideus trat an ihre Stelle (VOLKMANN, BILLROTH, HOFFA). Da die einfache Durchschneidung eine Lücke in dem narbig veränderten Muskelabschnitt herbeiführt, aber andererseits trotz guter orthopädischer Nachbehandlung in der Folgezeit eine Wiederausfüllung dieser Lücke mit neuem Narbengewebe, neuen Schrumpfungen und neuer Neigung zur Kontraktur beobachtet wurde, so hat man die offene Tenotomie später dahin erweitert, daß man größere Teile des erkrankten Muskels entfernte, unter Umständen sogar den ganzen Muskel wegnahm (v. MIKULICZ, BRUNS). Infolge dieser Operationen wurden aber oft Störungen der Symmetrie beobachtet. So ist man schließlich auf den Ausweg verfallen, die verkürzten Muskelabschnitte plastisch zu verlängern (FÖDERL, ROWLAND).

α) Die subkutane Tenotomie.

Die subkutane Tenotomie bietet insofern Gefahren, als dicht hinter dem narbig veränderten, oft auch verdicktem Ansatz des M. sternocleidomastoideus die V. jugularis int. verläuft. Sie hat außerdem, wie schon erwähnt, den Nachteil, daß sehr häufig Rezidive folgen und schon die primäre Entspannung bei ausgedehnten Fällen ungenügend ist. Daher soll sie nur in leichteren Fällen zur Anwendung kommen. Abgesehen von den früher genannten Autoren wurde sie besonders von FRANZ KÖNIG empfohlen und auch LORENZ ist warm für sie eingetreten.

Zur Ausführung der Operation wird bei Kindern ein Chloräthylrausch angewendet. Bei Erwachsenen genügt Infiltrationsanästhesie. Der Kranke befindet sich in Rückenlage. Der M. sternocleidomastoideus wird durch einen

Gehilfen über eine unter dem Nacken gelegte Rolle gespannt. Das Tenotom wird etwa 1 cm oberhalb des Ansatzes des veränderten Muskels am Schlüsselbein eingestochen, da hier die Gefahr der Verletzung der großen Gefäße am geringsten ist. Die Messerklinge wird hinter den Muskel geführt und nun in dauernder Berührung mit dem Muskel und parallel zu den Muskelfasern unter dem Muskel weiterschoben. Dann wird die Schneide des Messers um 90° gegen den Muskel gedreht und nun langsam, während man von außen gegen Haut und den gespannten Muskel mit dem Finger einen Druck ausübt, das schwierige Gewebe durchtrennt. Bleiben einzelne Stränge zurück, die man mit dem Finger palpieren kann, so werden auch diese mit dem nach der Haut gerichteten Messer unterfahren und durchtrennt. Die Redression gelingt in leichteren Fällen nach der subkutanen Tenotomie ohne Mühe, ein Nahtverschluß ist bei dem kleinen Einstich nicht notwendig. Es genügt ein Heftpflasterverbändchen. Das Verfahren hat zweifellos den großen Vorteil der Einfachheit.

β) Die offene Tenotomie.

Auch diese Operation wird in den meisten Fällen im Kindesalter und dann in Äthernarkose ausgeführt. Bei Erwachsenen kann auch hier lokale Betäubung stattfinden. Um die Narbe möglichst unsichtbar zu gestalten, legt man den Hautschnitt in Form eines Teiles des KOCHERSchen Kragenschnittes an, der, leicht bogenförmig nach unten konvex, über den Ansatz des geschrumpften Muskels hinzieht. Nach Durchtrennung der Haut und des Platysmas und nach Unterbindung einiger oberflächlicher Venen im Unterhautzellgewebe wird der geschrumpfte Muskelabschnitt in etwas größerer Ausdehnung freigelegt. Während auch hier durch Unterlegen einer Kissenrolle unter den Nacken der Muskel von einem Gehilfen angespannt wird, stellt man zunächst die seitliche Ausdehnung der Erkrankung fest. Dann durchschneidet man langsam von außen nach innen die angespannten schwierigen Muskelfasern, bis der Muskel nachweisbar klappt und narbige Stränge nicht mehr vorhanden sind. Die Kopfstellung muß etwas überkorrigiert werden. Während der Kopf in dieser Stellung gehalten wird, verkleinert man zunächst die Weichteilwunde durch einige Katgutnähte, ohne jedoch den Muskel mitzufassen. Dann werden die Haut und Platysma zusammen mit feinen Seidenknopfnähten geschlossen. Manche empfehlen die Naht des Platysma mit feinen Katgutnähten für sich vorzunehmen. Der Kopf muß auch während der Hautnaht in der redressierten Stellung gehalten werden, um durch einige Situationsnähte die entsprechenden Wundrandabschnitte aneinanderzulagern, da durch die andere Kopfstellung eine gewisse Verschiebung der ehemals zueinander gehörenden Wundrandabschnitte eingetreten sein könnte. Auch aus diesem Grunde ist der empfohlene Querschnitt der geeignetste, da bei seiner Naht gewisse Verschiebungen der Hautränder sich am leichtesten ausgleichen lassen.

Nach dieser Operation ist ein Watteverband in der überkorrigierten Stellung von Wichtigkeit. Der Watteverband wird am besten nach der Vorschrift von SCHANZ angelegt. Nachdem ein dünner aseptischer Wundverband mit Mastisol befestigt ist, wird, während der Kopf in der redressierten und überkorrigierten Stellung gehalten wird, um den Hals eine mehrfache Lage von Polsterwatte gewickelt. Die zu diesem Zweck dienende Watterolle soll so breit geschnitten sein, daß sie vorn über das Kinn und hinten über den Hinterkopf nach oben reicht und auch Rücken und Brust etwa handbreit bedeckt. Das dicke Watterpolster wird nun mit einer breiten Mullbinde fest angewickelt. Dadurch wird es komprimiert. Nun werden wieder mehrere Lagen von Polsterwatte über diese Bindentouren gewickelt, und es wird darauf geachtet, daß

besonders auf der operierten Seite die Lagen dicker werden, als auf der gesunden. Nun folgt wieder die Befestigung und Kompression mit einer Mullbinde, dann wieder Watte, hauptsächlich auf der kranken Seite, bis schließlich ein gut elastischer, aber fester Verband entsteht, der den Kopf in der überkorrigierten Stellung weich, aber fest stützt. Meist ist nach 24 Stunden der Verband durch zunehmende Kompression der Watte etwas locker geworden.

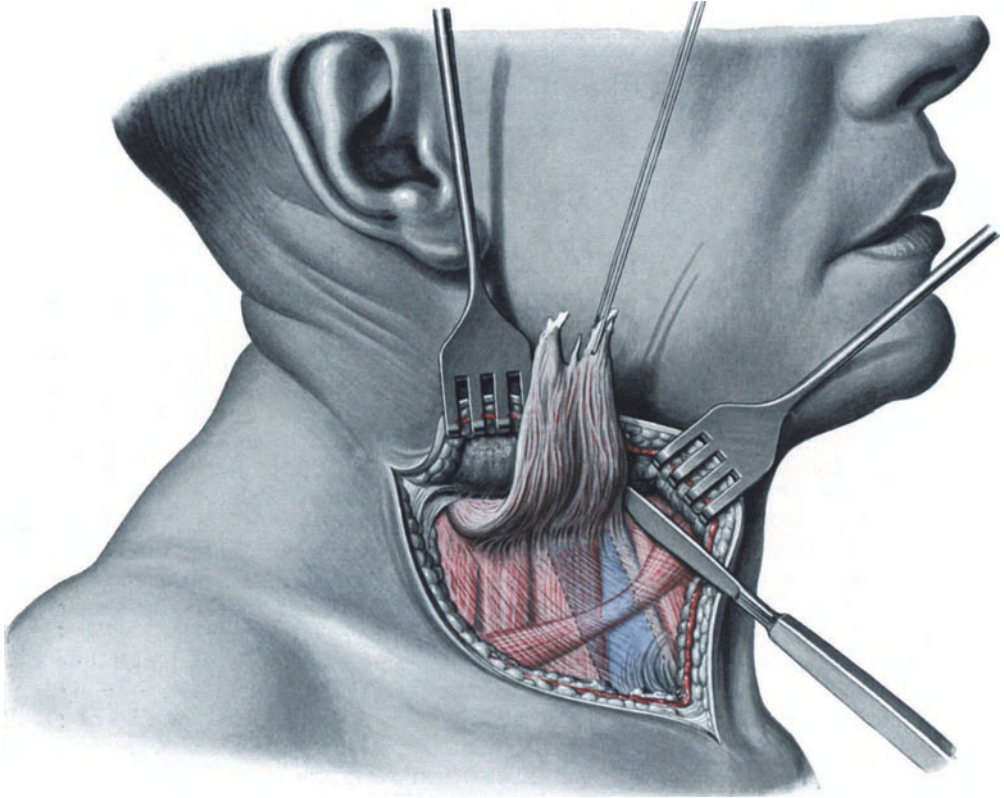


Abb. 17. Caput obstipum musculare. Durch den bogenförmigen Hautschnitt ist der von Schwielen durchsetzte Kopfnicker in seinem distalen Abschnitt freigelegt und von der übrigen Halsmuskulatur kopfwärts abpräpariert. Durch die gestrichelte Linie ist die Lage der V. jugul. int. gekennzeichnet. Schräg durch das Operationfeld zieht der M. omohyoideus.

Daher wird, ohne den Verband auch nur teilweise abzunehmen, neue Watte aufgelegt und der Verband mit neuen Bindelagen gestützt. Gewöhnlich muß nach weiteren 1–2 Tagen eine neue Befestigung des Verbandes auf gleiche Weise durchgeführt werden. Der Verband bleibt 3–4 Wochen liegen. Er ist besonders für Kinder wesentlich angenehmer zu tragen, als ein Gipsverband, und er hat den großen Vorteil vor dem Gipsverband, daß man durch neue Auflage von Polsterwatte die Redression bis zur Überkorrektur verstärken und noch nach Tagen vermehren kann.

γ) Die Entfernung großer Abschnitte des erkrankten Muskels (Abb. 17).

Ergibt die klinische Untersuchung, daß der Muskel in sehr großer Ausdehnung erkrankt ist, daß eine einfache Tenotomie nicht ausreicht, so wird man von vornherein die ganze oder teilweise Entfernung des Muskels ins Auge fassen.

Was die Schmerzbetäubung betrifft, so gilt das für die Tenotomie Gesagte. Der Hautschnitt wird auch für diese Operation bogenförmig angelegt, nur ist es zweckmäßig, den Bogen am hinteren Rande des M. sternocleidomastoideus etwa 3 Finger oberhalb seines Ansatzes zu beginnen, und gegen das Jugulum zu führen. Im Bedarfsfalle kann dieser Schnitt nach oben gegen den Warzenfortsatz verlängert werden. Nach Durchtrennung von Haut, Subkutangewebe

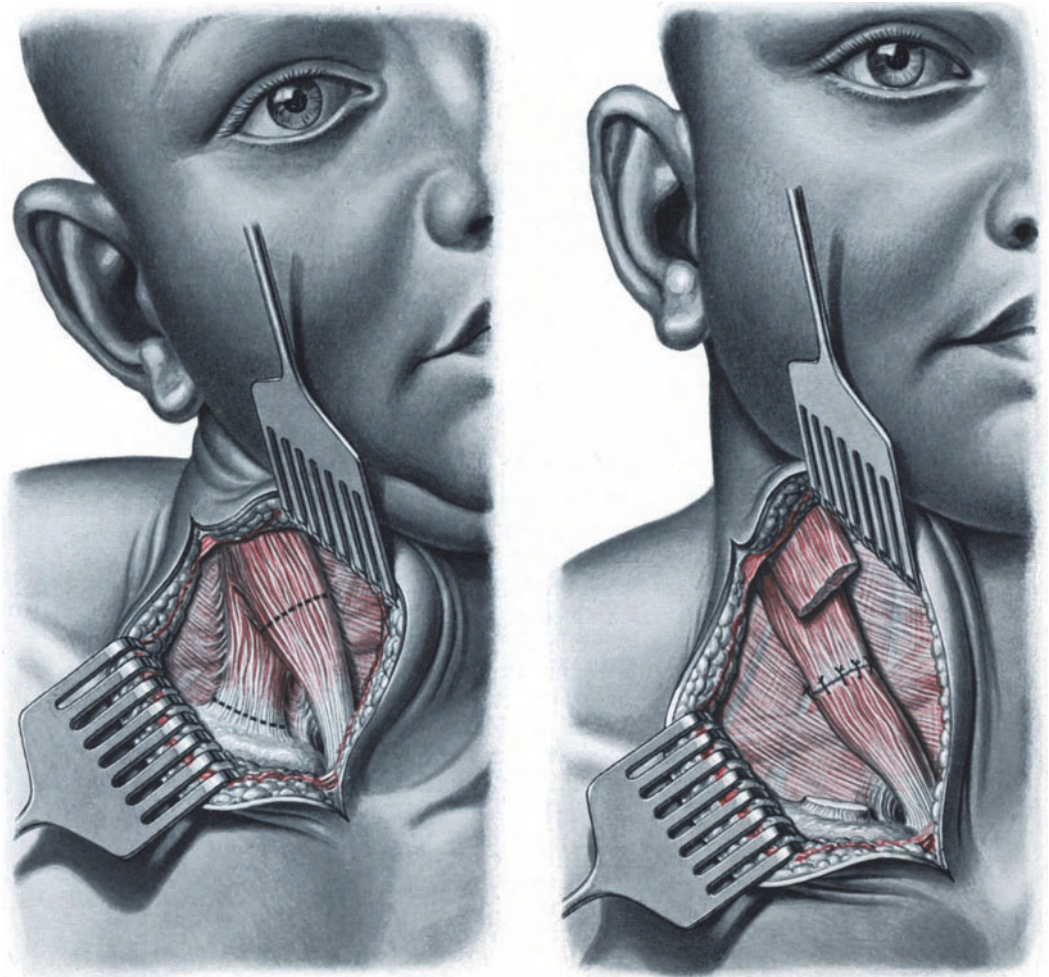


Abb. 18. Die plastische Verlängerung des Kopfnickers nach FÖDERL. Die punktierten Linien zeigen die Durchtrennungslinien des Kopfnickers an.

und Platysma wird der Muskel, während er von einem Gehilfen, wie oben geschildert, angespannt wird, durch Ablösen der Hautlappen in größerer Ausdehnung freigelegt. Subkutan verlaufende Venen werden nach doppelter Unterbindung durchtrennt. Auch die vordere und hintere Begrenzung des schwierigen Muskels wird nach Zurückpräparieren der Haut freigelegt. Mit der Entfernung des Muskels beginnt man am besten am Schlüsselbein oder Sternum, indem man hier die Ansätze quer durchschneidet, sie mit einem durchgezogenen Faden spannt (Abb. 17) und nun nach oben zieht. Hierdurch spannt man alle

nach der Tiefe zu gehenden Fasern an und durchtrennt und präpariert den Muskel halb stumpf, halb scharf von der Unterlage ab. Stellt man fest, daß hauptsächlich das untere Drittel erkrankt ist, daß der Muskel weiter nach oben annähernd normale Form und Konsistenz zeigt, so begnügt man sich mit der Entfernung des erkrankten unteren Drittels. Aber auch dann, wenn man nach v. MIKULICZ den größten Teil des Muskels wegnimmt, läßt man das oberste Drittel zurück, um den N. accessorius bei seinem schrägen Durchtritt durch den M. sternocleidomastoideus zu schonen.

Bei subtotaler Entfernung ist während des weiteren Vordringens nach oben der Kopf nach der kranken Seite zu beugen, um den Muskel unter der Haut weiter nach oben freilegen zu können. Ist der Muskel dann genügend weit nach oben abgelöst, so wird der Kopf wieder nach der gesunden Seite gebeugt, um narbige Verbindungen zwischen ihm und den großen Halsgefäßen nicht zu übersehen. Durch das Beugen nach der gesunden Seite werden sie gespannt und lassen sich leicht durchtrennen. Sind narbige, den Muskel in ganzer Längsausdehnung durchziehende Stränge vorhanden, so sind sie selbstverständlich möglichst weitgehend wegzunehmen, während der übrige Muskel, falls sich die Redression in nach Durchtrennung der geschrumpften Teile genügender Weise durchführen läßt, erhalten bleiben kann. Ebenso kann man den klavikularen Teil des Kopfnickers erhalten, wenn, wie das gar nicht selten beobachtet wird, im wesentlichen der sternale Teil geschrumpft ist.

δ) Die plastische Verlängerung des Kopfnickers (Abb. 18).

Von den verschiedenen plastischen Verfahren bietet das von FÖDERL empfohlene die besten Aussichten. Die Schmerzbetäubung und die Freilegung erfolgen durch Bogenschnitt, wie zur teilweisen Entfernung. Dann wird, wie bei der Z-förmigen Verlängerung von Sehnen, der meist am stärksten geschrumpfte sternale Teil oberhalb der Vereinigung der beiden Teile, quer durchtrennt und der untere sternale Teil vom übrigen Muskel abgelöst. Nun trennt man den klavikularen Teil unmittelbar am Schlüsselbein ab, redressiert den Kopf und vereinigt die quere Durchtrennungslinie des sternalen Teils mit der des klavikularen. Dadurch wird der Muskel um den Teil des sternalen Abschnittes verlängert. Die übrige Wundversorgung erfolgt, wie oben geschildert, ebenso Wundverband und orthopädische Nachbehandlung.

2. Andere Formen des Schiefhalses.

Die, abgesehen vom muskulären, chirurgischer Behandlung zugänglichen Formen des Schiefhalses, der durch Narbenkontraktur der Haut und der spastische Schiefhals, werden bei den Eingriffen an der Haut und den Nerven des Halses besprochen (S. 266 u. 342).

F. Die Eingriffe bei der Halsrippe.

a) Allgemeines.

Nicht alle Halsrippen bedürfen der operativen Behandlung. Häufig wird diese Fehlbildung zufällig bei irgendeiner Untersuchung als Nebenbefund festgestellt. Diese Fehlbildung wurde zwar schon Mitte des 18. Jahrhunderts beschrieben, ist aber erst 1869 durch GRUBER, der bereits 76 Fälle gesammelt

hat, in einer Monographie in allen ihren Formen geschildert, und hierdurch dem allgemeinen ärztlichen Interesse nähergebracht worden. Seitdem haben sich die Fälle stark vermehrt, so daß STREISSLER in seinem Sammelreferat 1913 87 Fälle anführt. Die Mißbildung ist durchaus nicht selten, meist doppelseitig und bei Frauen häufiger als bei Männern. Auch die doppelseitigen Fälle

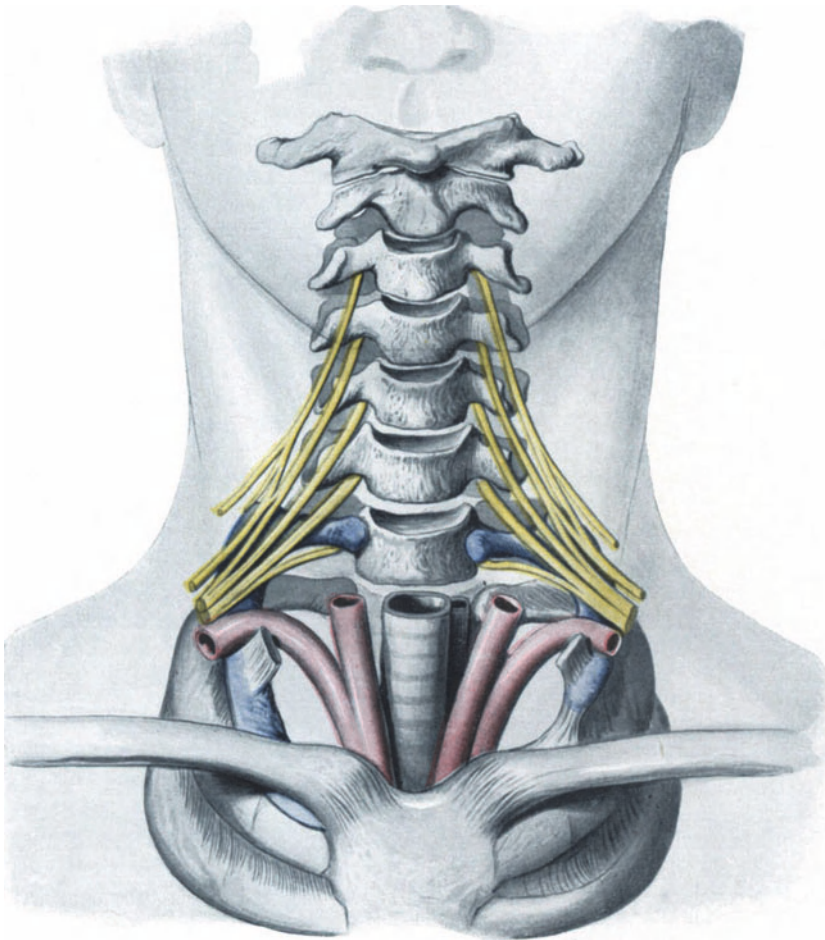


Abb. 19. Schema der Lagebeziehungen von Wirbelsäule mit doppelseitiger Halsrippe (blau) zu den Gefäßen und Nerven des Halses in der Supraklavikulargegend.

machen immer nur einseitig Beschwerden. Die Beschwerden werden dadurch verursacht, daß die Gefäße und Nerven der Supraklavikulargrube, also der Plexus brachialis und die A. axillaris über die Halsrippe hinwegziehen, wie sonst über die erste Rippe und hierdurch hochgehoben und entweder dauernd oder nur bei gewissen Bewegungen gezerrt werden. Es handelt sich also meist um eine rein mechanische Beeinflussung. Daraus geht hervor, daß die Halsrippe einen gewissen Grad von Länge besitzen muß, um Erscheinungen hervorrufen zu können, d. h. sie muß so weit nach vorn reichen, daß sie den Verlauf des Plexus und der Arterie kreuzt. Die geringsten Grade der Mißbildung nach der Einteilung GRUBERS verursachen also nie Beschwerden, werden auch daher

nie, oder nur bei einer zufälligen Röntgenaufnahme festgestellt, wenn andere Begleiterscheinungen, wie die ziemlich häufig auftretende Skoliose bei Keilwirbelbildung Erscheinungen machen und die Röntgenuntersuchung veranlassen. Je länger die Halsrippe ist, die nicht nur vom 7. Halswirbel, sondern auch, allerdings wesentlich seltener, von den nächst höheren Wirbeln ausgehen kann, desto seltener endet sie frei und desto eher tritt sie mit der ersten Rippe in eine bandartige, knorpelige oder gelenkartige Verbindung. An der ersten Rippe befindet sich an der Verbindungsstelle meist ein überknorpelter Knochenvorsprung. Im schwersten Falle erreicht, was allerdings selten ist, die Halsrippe mit einer knorpeligen Verbindung das Brustbein unmittelbar oberhalb der ersten Rippe. Zwischen Halsrippe und erster Rippe liegt fast immer eine gut ausgebildete Interkostalmuskulatur. Die übrige Muskulatur des Halses, besonders die *Mm. scaleni*, zeigen häufig insofern Veränderungen, als sie oft in Bündel geteilt, teilweise an der Halsrippe, teilweise an der ersten Rippe ansetzen. Durch die Verlängerung des Brustkorbes durch eine gut ausgebildete Halsrippe rückt die Pleurakuppel meist etwas höher, und die etwas verlängerte *A. subclavia* und der *Plexus brachialis* ziehen über sie hinweg. In seltenen Fällen, wenn die Halsrippe weit nach vorn reicht, kann auch die *V. subclavia* über sie hinweglaufen.

Die Erscheinungen, die stärker ausgebildete Halsrippen hervorrufen, sind am häufigsten nervöser Art. Selbst bei langen Halsrippen, die den Plexus und die Gefäße mechanisch beeinträchtigen, treten Symptome erst dann auf, wenn die Wirkung aus irgendwelchem Grunde vermehrt wird. Wir hatten schon erwähnt, daß gewisse Bewegungen des Armes oder des Schultergürtels zum Auftreten von Beschwerden führen. Aber auch Traumen oder das Wachsen der Rippe, besonders während der Pubertätszeit, oder Neuritiden im Plexus können die Aufmerksamkeit auf diese Gegend lenken und zum Auffinden einer Halsrippe führen. Die nervösen Störungen erstrecken sich hauptsächlich auf die sensiblen Abschnitte der Nerven. Sie werden als Schmerzen oder als Kribbeln und Ameisenlaufen in den Arm oder in die Brust beschrieben. Die Motilitätsstörungen sind wesentlich seltener und leichter. Sie äußern sich am häufigsten in Schwächegefühl und rascher Ermüdung. In selteneren Fällen sind aber alle Gefühlsqualitäten und die Motilität in ausgedehnter Weise beteiligt. So kann es auch zu erheblichen Muskelatrophien und Krampfzuständen kommen. Bevorzugt sind die Nerven, die aus den untersten Halswurzeln und der ersten Rückenwurzel des Plexus stammen. Meist werden die Störungen auf der Beugeseite des Armes, besonders am Vorderarm und auf der Ulnarseite der Hand gefunden. Störungen der *Nn. sympathicus*, *phrenicus* usw., die nicht durch die Halsrippe unmittelbar mechanisch beeinflußt werden, haben zweifellos auch keine unmittelbaren Beziehungen zu ihr, sondern sind, wie die Entstehung der Halsrippe selbst und die sie häufig begleitende Skoliose, durch gemeinsame, in die frühe Embryonalzeit zu verlegende Veränderungen zu erklären.

Wird durch Gefäß- und Nervenstörungen der Verdacht auf das Bestehen einer Halsrippe wachgerufen, so kann nur das Röntgenbild vollkommene Klarheit schaffen. Allerdings findet sich nicht selten auch schon bei der äußeren Betrachtung eine Vorwölbung in der Supraklavikulargrube und bei der Betastung dieser Vorwölbung läßt sich dann ein Knochenvorsprung feststellen. Manchmal hat man nur das unbestimmte Gefühl von Strängen und Bändern, die die Supraklavikulargrube ausfüllen.

Die Zirkulationsstörungen der betreffenden Extremität weisen oft unmittelbar auf eine Kompression hin. Der Puls kann in der Extremität fast vollkommen fehlen, ist aber immer wesentlich schwächer als auf der anderen Seite. Manchmal hört er nur bei bestimmten Bewegungen auf oder wird

schwächer. Dementsprechend ist auch der Blutdruck meist geringer als auf der gesunden Seite. Die Ursachen für diese Pulsveränderungen können in unmittelbarer Kompression, oder in Thrombosen der A. subclavia bestehen. Als Wirkung der Gefäßveränderung finden sich fast immer Muskelatrophien, Blässe der Haut und in schweren Fällen auch erheblichere Ernährungsstörungen der Extremität.

Verursacht die Halsrippe die genannten Beschwerden, so muß, wie schon einleitend gesagt, chirurgisch eingegriffen werden. Am häufigsten sind es Schmerzen und sonstige Gefühlsstörungen, die Veranlassung zur Operation geben. Die Operation kann nur in der Entfernung der Halsrippe bestehen, und zwar muß sie mit ihrem Periost so weit entfernt werden, daß die Gefäße und Nerven entspannt werden. Naturgemäß ergeben sich zwei operative Wege, ein vorderer und ein hinterer. Der vordere Weg ist wohl auch noch heute der bevorzugte, da es von hinten nicht immer gelingt, an den unter den Gefäßen verlaufenden Abschnitt heranzukommen, so daß dann gelegentlich noch zusätzlich der vordere Weg beschritten werden muß.

b) Die Beseitigung der Halsrippe.

a) Der vordere Zugang (Abb. 20).

Der Eingriff wird am besten in Rückenlage ausgeführt. Der Kopf des Kranken wird nach der gesunden Seite gedreht. Als Schmerzbetäubung kann man die Anästhesierung der seitlichen Halsgegend nach HÄRTEL ausführen. Man tastet mit den Fingern am Hinterrande des etwas nach vorn gedrängten M. sternocleidomastoideus den Querfortsatz des 3. Halswirbels, etwa zwei Querfinger unterhalb des Warzenfortsatzes, legt hier eine Quaddel an und sticht durch diese eine feine Kanüle bis auf den hinteren Höcker dieses Querfortsatzes. Er wird schon etwa 1 cm unter der Oberfläche erreicht. Es ist wichtig, bei der nun folgenden Injektion die Nadelspitze etwas weiter nach rückwärts hinter den Querfortsatz zu führen, aber ja nicht weiter in die Tiefe zu dringen. Man injiziert langsam etwa 10—20 ccm $\frac{1}{2}\%$ ige Novokain-Suprareninlösung. Will man gleich mit der Operation beginnen, so infiltriert man die Schnittlinie, die am besten leicht bogenförmig mit der Konvexität nach kaudalwärts gut fingerbreit oberhalb des Schlüsselbeins durch die Supraklavikulargrube zieht, mit der gleichen Lösung. Der Schnitt soll, um guten Zugang zu gestatten, etwa am Außenrand des M. sternocleidomastoideus beginnen und noch etwas über den Vorderrand des M. trapezius hinziehen. Nach Durchtrennung von Haut und Platysma und Unterbindung der V. jugularis ext. wird die oberflächliche Faszie gespalten und in dem lockeren Bindegewebe auf Nerven und Gefäße vorgegangen. Die mittlere Halsfaszie, die den M. omohyoideus einhüllt, wird gespalten und dieser Muskel nach außen gezogen oder durchtrennt. Bei dem weiteren Vordringen durch das lockere Binde- und Fettgewebe müssen alle in den Weg kommenden Arterien und Venen vor der Durchschneidung doppelt unterbunden werden, da Blutungen die Übersicht stark beeinträchtigen und da immer die Gefahr der Luftembolie bei Verletzung größerer Venen droht. So erreicht man den meist oberflächlich liegenden Plexus und die A. subclavia, die jedoch nicht ganz entblößt werden soll. Sehr häufig bestehen feste bindegewebige Verbindungen zwischen der Halsrippe und der A. subclavia, die scharf an der Rippe abgetrennt werden müssen, um dann Gefäß und Nerven durch einen Venenhaken beiseite ziehen zu können (Abb. 20). Ist die oft mitten durch den Plexus ziehende A. transversa colli im Wege, so wird sie doppelt unterbunden und durchtrennt. Je nach der Lagebeziehung von Arterie und Plexus untereinander und zur Rippe ist es zweckmäßig, entweder die gesamten Gebilde nach lateral oder medial, oder

den Plexus nach lateral und die Arterie nach medial zu ziehen. Die V. subclavia kommt meistens nicht zu Gesicht, sonst wird sie nach medial abgeschoben. Ist das vordere Ende der Rippe frei, so werden die Muskelsätze extraperiostal abgeschnitten. Bei der Abtrennung des M. scalenus ant. muß darauf geachtet werden, daß der an seiner Vorderfläche verlaufende N. phrenicus

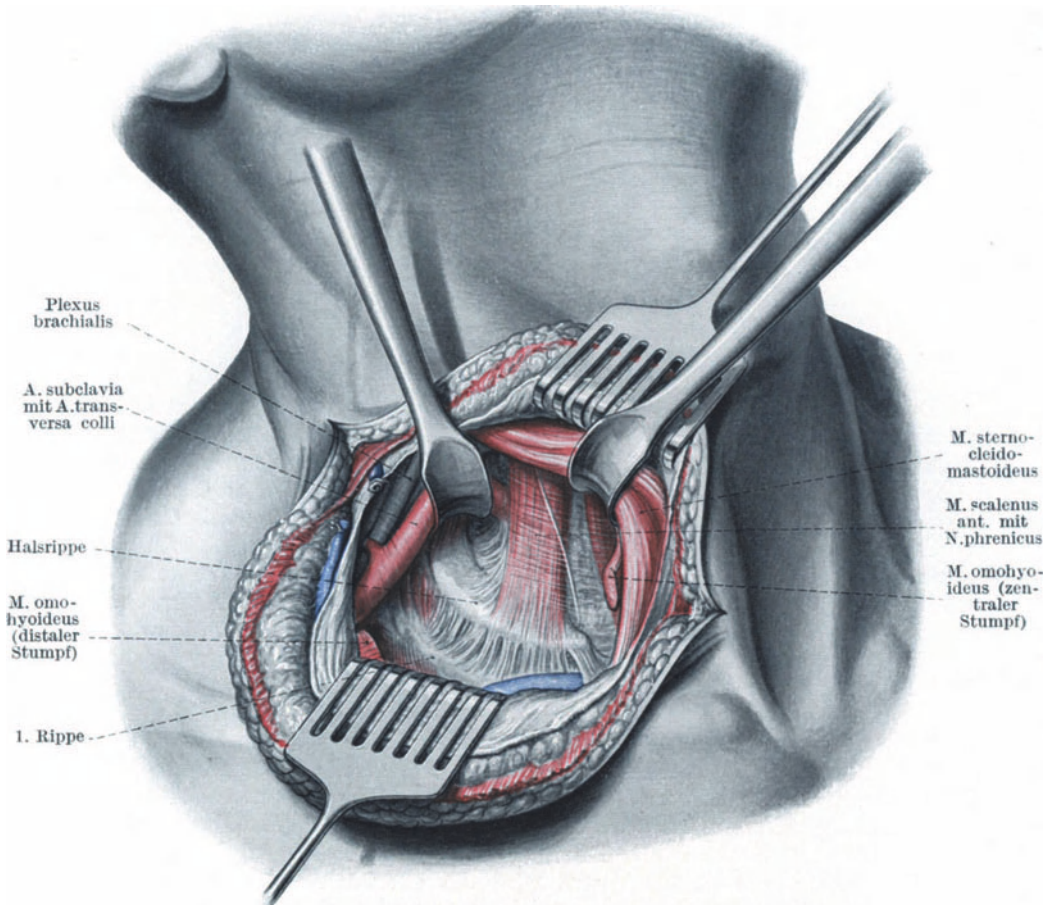


Abb. 20. Die Freilegung der Halsrippe von vorne. Der M. omohyoideus ist durchtrennt. Die A. subclavia ist mit dem Plexus nach oben und lateral abgezogen. Der N. phrenicus ist dargestellt.

nicht verletzt wird. Das vordere Ende der Halsrippe wird nun aus seiner etwaigen Verbindung mit der ersten Rippe gelöst. Dadurch wird die Halsrippe wesentlich beweglicher. Besteht eine gelenkartige Verbindung zwischen Halsrippe und erster Rippe, so wird die straffe Kapsel eingeschnitten und am besten der Höcker an der ersten Rippe abgemeißelt. Die zu schonenden Gebilde werden mit stumpfen Haken gut beiseite gehalten, die Halsrippe wird von weiter rückwärts ansetzenden Muskeln vorsichtig befreit und bis zum Querfortsatz an der Wirbelsäule verfolgt. Das Freilegen der Halsrippe geschieht ohne Entblößung vom Periost. Hierbei ist besonders auf eine vorsichtige Ablösung von der Pleurakuppel, die ja der Halsrippe unmittelbar anliegt, zu achten. Bei starken Verbindungen ist ein Überdruckapparat bereitzuhalten. Ist die Halsrippe bis zum Querfortsatz freigelegt, so kann sie schrittweise mit

einer LUERSchen Zange von vorn nach hinten abgetragen werden. Die letzten etwa stehengebliebenen Verbindungen nach hinten können nach der Durchtrennung leicht, hart an der Rippe, scharf abgetrennt werden. Nach Entfernung der Rippe kann der hintere Stumpf durch vorsichtiges Abkneifen mit der LUERSchen Zange verkleinert und Spitzen und Zacken entfernt werden. Die Gefäße und Nerven sinken nach Entfernung der Rippe brustwärts und

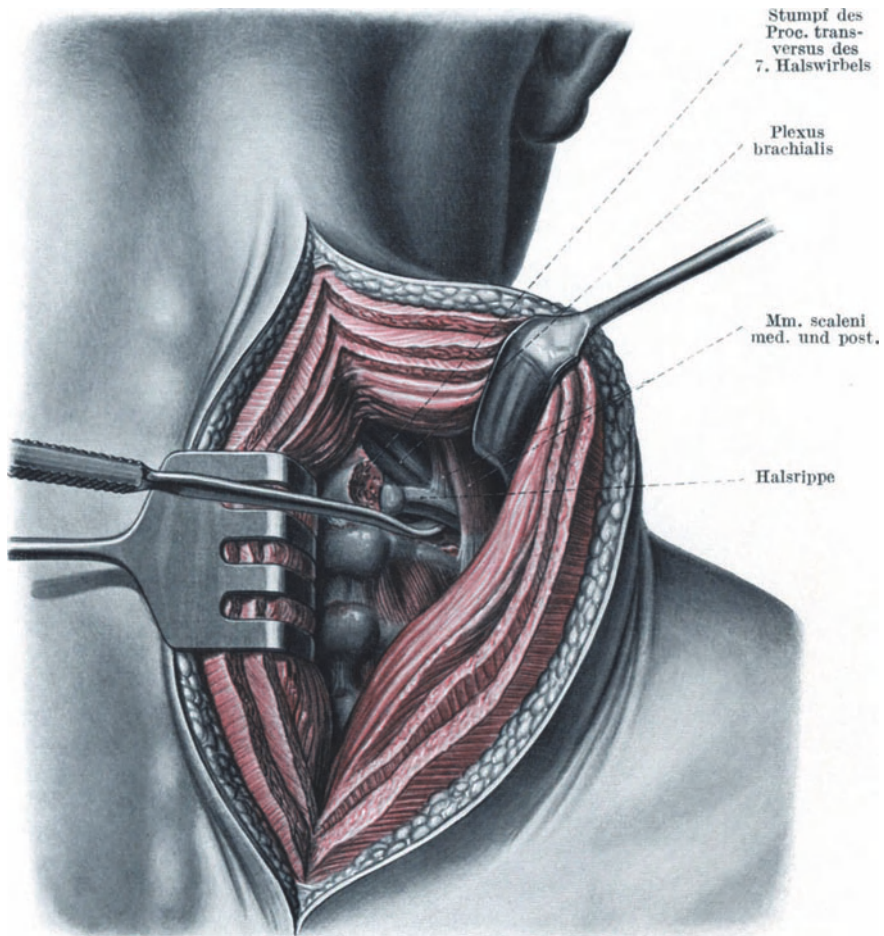


Abb. 21. Die Freilegung der Halsrippe von hinten nach STREISSLER 1. Nach Spaltung von Haut und Muskulatur (scharf und stumpf) ist die Halsrippe freigelegt. Der Proc. transversus des 7. Halswirbels ist abgetragen. Die Weichteile werden mit einem Elevatorium abgeschoben.

werden entspannt. Die Wunde wird bis auf ein kleines Drainrohr geschlossen. Das Drainrohr wird nach 1—2 Tagen entfernt.

β) Der hintere Zugang (Abb. 21 u. 22).

Der hintere Weg, den STREISSLER deshalb besonders empfohlen hat, weil gelegentlich der Zugang von vorn schwer und gefährlich ist, und weil manchmal Schädigungen der Gefäße und des Plexus durch die starke Zerrung dieser Gebilde während der Operation beobachtet worden waren, ist folgender:

Der Kranke wird in Narkose operiert. Die Vorderseite des sitzenden Patienten wird wie bei der hinteren Thorakoplastik dem Operationstisch zugewendet, so daß die betreffende Schulter bequem zugänglich wird. Der Hautschnitt wird 2 cm seitlich und parallel zu den Dornfortsätzen von der Vertebra prominens handbreit nach oben und unten geführt. Die Mm. trapezius, rhomboideus und

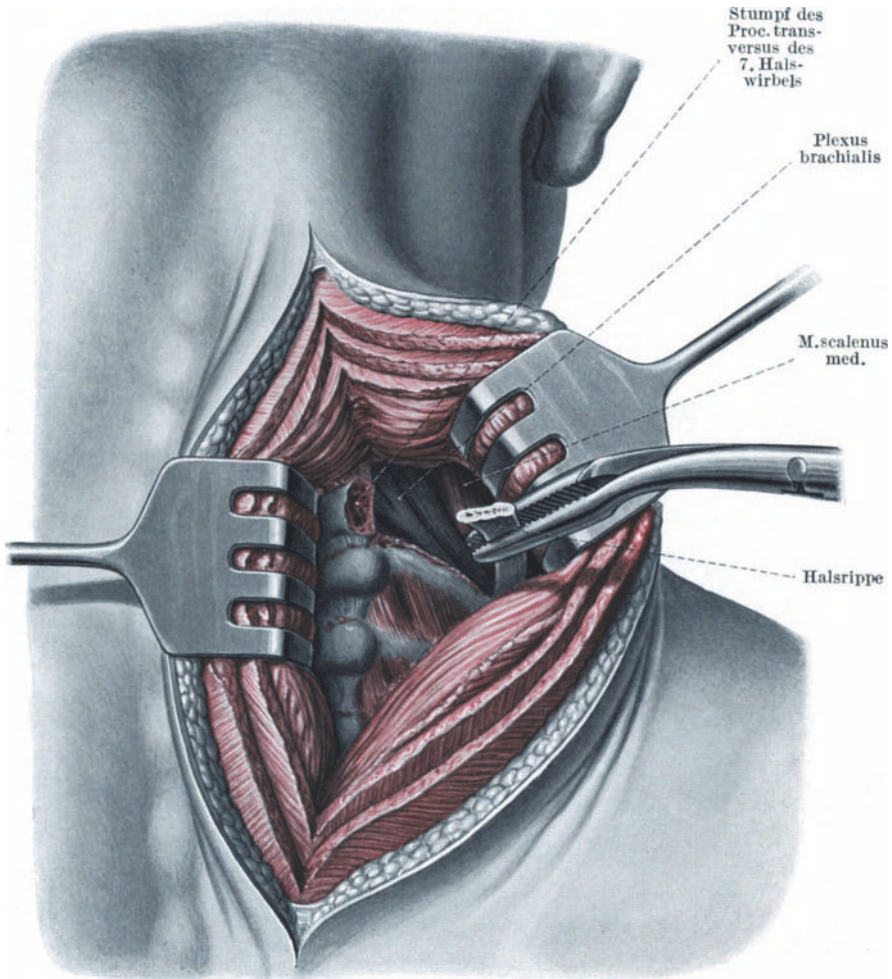


Abb. 22. Die Freilegung der Halsrippe von hinten nach STRELSLER 2. Die Halsrippe ist seitlich des Köpfchens durchmeißelt, mit einer Sequesterzange gefaßt und wird nun von den Weichteilen abgelöst. Unmittelbar unter der Halsrippe sieht man den Plexus brachialis.

Serratus post. sup. und splenius werden gespalten. Die Fasern der Mm. semispinalis capit. et cervicis werden stumpf in ihrer Faserrichtung auseinandergedrängt. Die nun freigelegten Querfortsätze der beiden untersten Hals- und obersten Brustwirbel lassen die Rückseite der Articulatio costo-transversalis zwischen dem 7. Halswirbelquerfortsatz und der Halsrippe, die von kräftigen Bändern umgeben sind, erkennen. Der Querfortsatz des 7. Halswirbels wird entfernt und das dünne, meist abgeplattete Köpfchen der Halsrippe von rückwärts freigelegt. Seitlich vom Köpfchen wird die Rippe mit dem gekrümmten Elevatorium umgangen und vorsichtig durchgemeißelt. Unmittelbar vor der

Rippe liegen die Wurzeln des Plexus. Daher ist beim Durchmeißeln sehr behutsam vorzugehen. Die durchmeißelte Rippenspanne wird nun teils stumpf teils scharf nach vorn freigemacht und von dem darüberziehenden Plexus abgelöst. Die an dem zu entfernenden Rippenstück haftenden Band- und Muskelmassen sind nach Angabe von STREISSLER leicht und ohne Nebenverletzungen zu durchschneiden. Falls die Rippe zu lang ist oder an ihrem vorderen Ende zu fest verwachsen, um von rückwärts allein in toto entfernt werden zu können, so muß der Zugang von vorn, nachdem die hintere Wunde tamponiert ist, hinzugefügt werden. Der vordere Zugang wird wie oben gewählt; so gelingt das Auslösen des noch bestehenden vorderen Rippenendes ohne stärkeres Beiseiteziehen von Gefäßen und Nerven, d. h. also ohne die Gefahr einer zu Schädigungen führenden Kompression.

G. Die Eingriffe an den Blutgefäßen des Halses.

1. Die Freilegung der Gefäße.

a) Die Freilegung der Karotisgefäße.

α) Die Freilegung der *A. carotis communis* (Abb. 23).

Die *A. carotis* verläuft am Halse fast senkrecht in die Höhe. Ihr Ursprung ist auf beiden Seiten verschieden. Die rechte entspringt aus der *A. anonyma*, die linke aus der Aorta. Die Abzweigung der linken *A. carotis* aus dem Aortenbogen ist in der Höhe des Ansatzes der ersten Rippe am Brustbein. Etwas weiter brustbeinwärts und nach rechts verläßt die *A. anonyma* den Aortenbogen. Sie zieht schräg vor der Luftröhre nach rechts oben und teilt sich in der Höhe und hinter dem rechten Schlüsselbein-Brustbeingelenke in ihre beiden Hauptäste, die *A. subclavia* und *A. carotis communis dextra*. Die beiden *Aa. carotides* verlaufen, wie schon erwähnt, fast senkrecht zu beiden Seiten von Luft- und Speiseröhre kopfwärts, und sind in ihrem Verlauf vorne zum Teil von der Schilddrüse bedeckt. An ihrer Rückseite liegen die tiefen Halsmuskeln. Sie teilen sich in der Höhe des oberen Schildknorpelrandes oder des Zungenbeines in ihre beiden Endäste, die *Aa. carotides ext.* und *int.* Im Teilungswinkel liegt die kleine Karotisdrüse (s. Eingriffe an der Karotisdrüse). Bei Kurzhalsigen liegt die Teilungsstelle manchmal etwas höher als in Zungenbeinhöhe, bei Langhalsigen gelegentlich tiefer als der Rand des oberen Schildknorpelrandes. Nach der Teilung verläuft die *A. carotis ext.* zunächst lateral von der *A. carotis int.*, um dann nach medial und etwas nach vorn zu ziehen.

Zur Unterbindung der *A. carotis comm.* sind ihre Lagebeziehungen zum *M. sternocleidomastoideus* von Bedeutung. Da er am Brust- und Schlüsselbein entspringt und am Warzenfortsatz ansetzt, überkreuzt er die Arterie etwa in ihrer Mitte, so daß die untere Hälfte des Kopfnickers die Arterie bedeckt, die obere Hälfte sie an seinem inneren Rande freiläßt. Um die *A. carotis comm.* aufzusuchen, hat man sich immer an den vorderen Rand des Kopfnickers zu halten. Je nach der Höhe, in der die Unterbindung stattfinden soll, wird sie oberhalb oder unterhalb des *M. omohyoideus* aufgesucht. Da die *A. carotis comm.* oberhalb des *M. omohyoideus* nicht vom Kopfnicker bedeckt wird, ist ihre Aufsuchung hier leichter. Zur Aufsuchung in dem oberen Abschnitt der *A. carotis comm.* konstruiert man sich zunächst das obere Karotisdreieck. Es wird gebildet vom Zungenbein und hinteren Rand des *M. biventer* als Basis. Die beiden Seiten bilden der mediale Rand des Kopfnickers und der

laterale des M. omohyoideus, der vom Zungenbein schräg nach abwärts zieht und etwas unterhalb der Mitte den Kopfnicker spitzwinkelig kreuzt (Abb. 4). Errichtet man auf der Mitte der Basis zur brustwärts gelegenen Spitze des Dreiecks die Höhe, so hat man etwa den Verlauf der A. carotis comm. Man

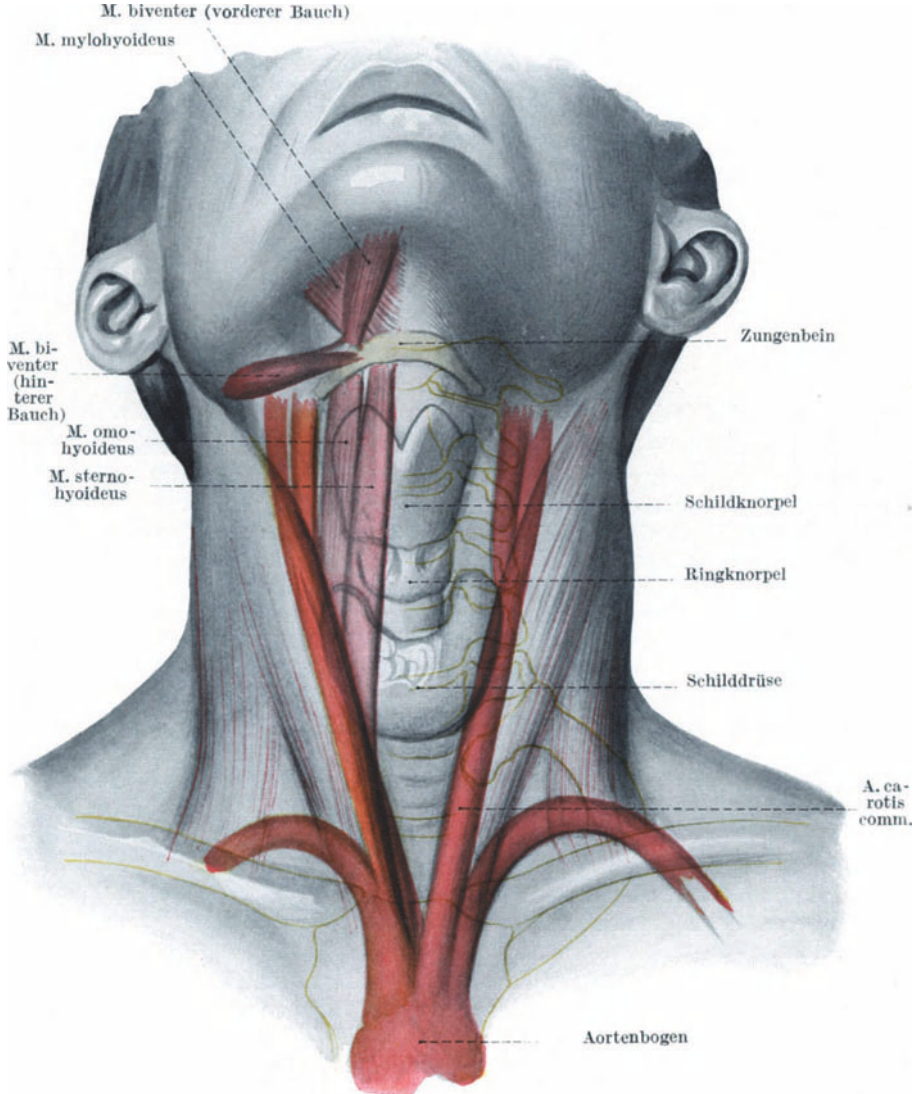


Abb. 23. Schematische Darstellung der Lagebeziehungen der Halsorgane zu den Muskeln, Gefäßen und zum oberen Brustkorbeingang.

kann sich das Dreieck und die Höhe vor der Operation auf die Haut aufzeichnen. Der Vorderrand des Kopfnickers ist leicht fühlbar und tastbar, besonders wenn man unter die Schulterblätter des Kranken eine Rolle legt und den Kopf nackenwärts zurückbiegt und nach der nicht zur Operation bestimmten Seite dreht. Dadurch wird der Kopfnicker angespannt.

Die Ausführung des Eingriffes (Abb. 24). Hat man sich das Dreieck vorgezeichnet, so wird nach Desinfektion der Haut, während der Kopf in der angegebenen Lage gehalten wird, die örtliche Betäubung durchgeführt. Es wird ein rhombisches Feld umspritzt, dessen oberer und unterer Punkt am Kopfnickerrand liegen. Der Hautschnitt soll nicht zu kurz angelegt werden, besonders dann, wenn es sich um eine Verletzung des Gefäßes handelt, die meist rasches Handeln verlangt. Liegt eine Verletzung der *A. carotis comm.* vor, so muß das Gefäß durch den Finger eines Assistenten zentral der Verletzung in Höhe des 6. Halswirbelquerfortsatzes gegen die Halswirbelsäule gedrückt werden. Hierbei muß naturgemäß eine Kompression der Luftröhre vermieden werden. Um die Asepsis nicht zu gefährden, ist die komprimierende Hand mit zu desinfizieren. Der Hautschnitt reicht für den oberen Abschnitt der *A. carotis comm.* etwa vom Zungenbein bis in die Nähe des Jugulums, je nach Lage der Verletzung größer oder kleiner. Nach Durchtrennung der Haut und des Platysma wird der in die oberflächliche Halsfaszie eingeschlossene Vorderrand des Kopfnickers sichtbar. Ehe man entsprechend dem Vorderrande des Kopfnickers die Halsfaszie ebenfalls in größerer Ausdehnung einschneidet, müssen meistens einige Verbindungsäste zwischen den *Vv. jugul. ext. und ant.* doppelt unterbunden und durchtrennt werden. Der Stamm der *V. jugul. ext.* kann in den meisten Fällen beiseite geschoben werden. Kreuzt er das Operationsfeld, so ist er ebenfalls zu unterbinden und zu durchtrennen. Nun folgt die Spaltung der vorderen Halsfaszie. Dadurch wird der Innenrand des Kopfnickers so weit frei, daß er mit einem stumpfen Haken nach lateral abgezogen werden kann und das Gefäßnervenbündel des Halses zutage tritt. Es ist kenntlich an dem in seinem vorderen Abschnitt verlaufenden *R. descendens n. hypoglossi*, der die vorderen unteren geraden Halsmuskeln motorisch versorgt. Der Nervenast wird stumpf oder scharf, je nachdem er auf oder in der Scheide liegt, freigelegt und medialwärts abgeschoben. Die Arterie ist meist von der stark gefühlten *V. jugul. int.* bedeckt. Am Innenrande der Vene wird nun die Gefäßscheide mit zwei feinen Hakenpinzetten gefaßt, etwas angehoben und vorsichtig gespalten. Dann läßt sich die Vene stumpf mit einem Präpariertupfer von der Arterie trennen. Ist sie auf eine größere Strecke frei, so wird sie mit einem Venenhaken gefaßt und vorsichtig lateralwärts gezogen. Erst dann wird die an ihrer hellroten Farbe und ihrer starken Pulsation kenntliche *A. carotis comm.* sichtbar. Da zwischen der Arterie und Vene oder hinter den beiden Gefäßen in derselben Gefäßscheide der *N. vagus* verläuft, so ist bei der Befreiung der Arterie aus ihren Verbindungen auf den *N. vagus* Rücksicht zu nehmen, um ihn weder zu quetschen, noch ihn gar in den Unterbindungsfaden mitzufassen. Muß die Unterbindung der *A. carotis comm.* in der Gegend der Kreuzung mit dem *M. omohyoideus* erfolgen, so ist es zweckmäßig, diesen Muskel zu durchschneiden, während der Kopfnicker weiter lateral abgezogen und die Halsfaszie weiter fußwärts gespalten wird. Bei Kröpfen oder Blutergüssen, die die Übersicht stören, empfiehlt es sich, die Seitwärtsdrehung des Kopfes aufzuheben, um dadurch den Kopfnicker zur Erschlaffung zu bringen. Im Notfalle wird der Kopfnicker an seinem Vorderrand eingekerbt.

Die Freilegung der *A. carotis comm.* unterhalb des *M. omohyoideus* ist, wie gesagt, etwas schwieriger. Da der gegebene Raum des kleinen Dreiecks zwischen dem vorderen Kopfnickerrand, dem Unterrand des *M. omohyoideus* und dem Außenrand der geraden Halsmuskeln sehr eng ist, so ist es in der Praxis empfehlenswerter, die *A. carotis comm.*, wie oben beschrieben, im oberen Karotisdreieck aufzusuchen und sie zur Freilegung des unteren Abschnittes nach querer

Durchschneidung des M. omohyoideus und unter starkem Abziehen des inneren Kopfnickerrandes nach lateral, brustwärts zu verfolgen. Zwar wird dadurch der Hautschnitt größer, da er bis ins Jugulum verlängert werden muß, die Übersicht und die Möglichkeit der raschen Ausführung der Operation wird

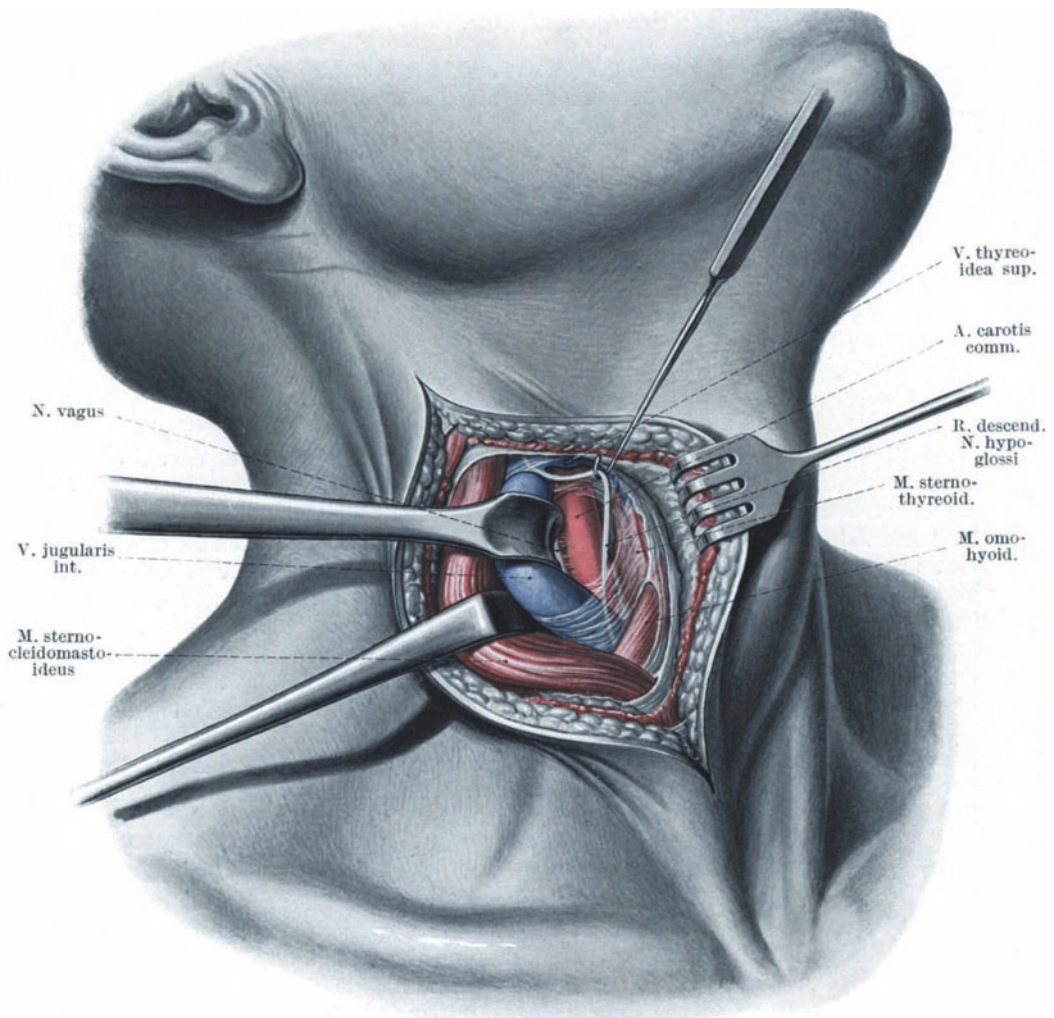


Abb. 24. Die Freilegung der A. carotis communis im oberen Karotisdreieck.

aber so erheblich gebessert, daß der größere Schnitt in Kauf genommen werden kann (Abb. 25).

Die Ausführung der Unterbindung an typischer Stelle (Abb. 25), also im unteren Karotisdreieck, wird nach örtlicher Umspritzung, die diesmal bis an das Jugulum herunterreicht, ausgeführt. Der Hautschnitt verläuft am Vorder- rand des Kopfnickers bis zum Jugulum. Springt der Kopfnickerrand sehr stark vor, so kann er am Brustbein bzw. am Schlüsselbein eingekerbt werden,

nachdem die oberflächliche Halsfaszie gespalten ist. Zieht man nun den Kopfnicker weit nach lateral ab, so liegen die geraden Halsmuskeln, die die Schilddrüse bedecken, vor. Man sucht den lateralen Rand des M. sternothyroideus, des lateralsten geraden Halsmuskels, auf und zieht ihn vorsichtig mit der darunterliegenden Schilddrüse und der Luftröhre nach medial, was leicht gelingt, wenn der M. omohyoideus durchtrennt wird. Dann muß

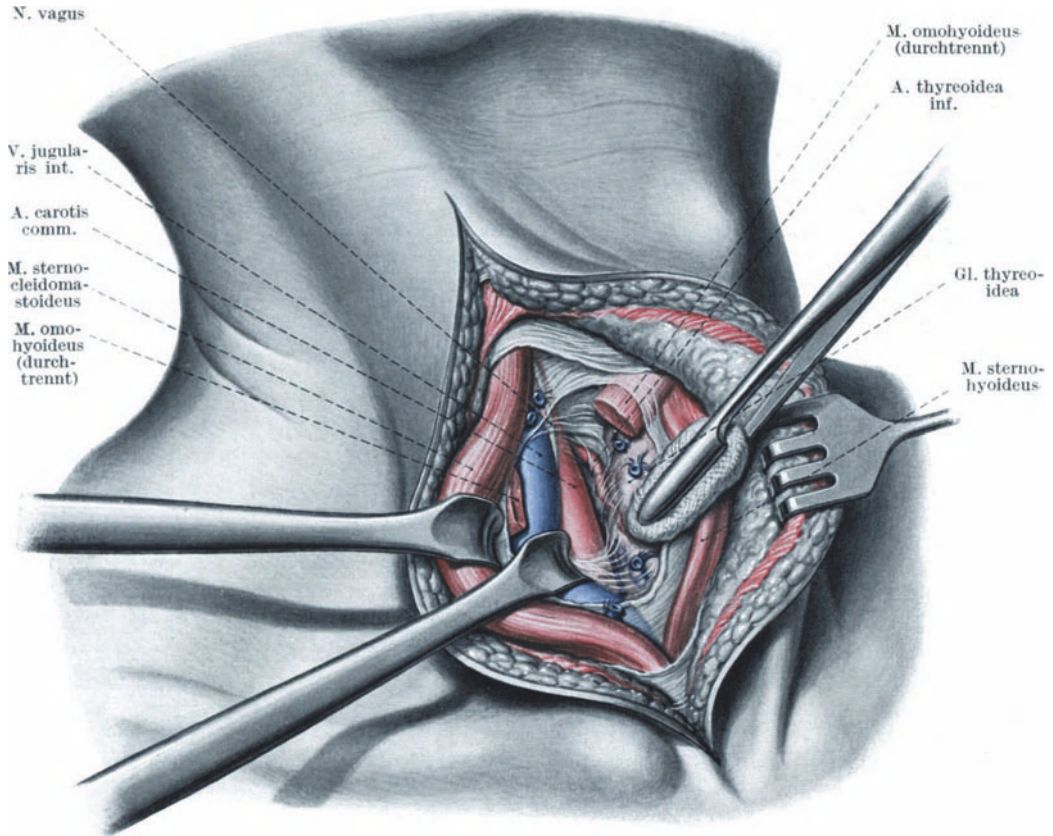


Abb. 25. Die Freilegung der A. carotis communis im unteren Karotisdreieck.

nun noch die mittlere Halsfaszie, die den M. omohyoideus einschneidet, am unteren Rande des Muskels gespalten werden. In dem nun vorliegenden Raum, der von lockerem Bindegewebe ausgefüllt ist, müssen meist einige Schilddrüsenvenen doppelt unterbunden und durchtrennt werden (Abb. 25). Die in der Tiefe unterhalb des Gefäßnervenbündels bogenförmig verlaufende A. thyroidea inf. kann gesont werden. Das lockere Bindegewebe wird halb stumpf, halb scharf gespalten, ebenso die Gefäßnervenscheide, wie oben beschrieben. Die meist fingerdicke V. jugularis int. wird nach lateral geschoben und unter einen Venenhaken gefaßt. Nun gelingt es leicht, die Arterie aus ihren weiteren Verbindungen zu lösen, mit der Rinnsonde zu unterfahren und zu unterbinden.

β) Die Freilegung der A. carotis ext (Abb. 26).

Da die Teilungsstelle der A. carotis comm. in ihre beiden Endäste in ihrer Höhe von der Gegend des oberen Schildknorpelrandes bis zum Zungenbein

und etwas darüber schwankt, und da das Gefäß meist zu weit Brustwärts gesucht wird, und da bei nicht genügender Freilegung manchmal eine Verwechslung von *A. carotis ext.* und *int.* vorgekommen ist, so ist es zweckmäßig, auch zur Freilegung der beiden Endäste einen größeren Weichteilschnitt anzulegen.

Die Ausführung des Eingriffes (Abb. 26). Vorbereitung, Lagerung und örtliche Betäubung finden ebenso statt, wie es bei der Unterbindung der *A. carotis comm.* beschrieben ist. Der Schnitt wird ebenfalls am vorderen Kopfnickerrand angelegt, und zwar soll er unmittelbar unterhalb des Warzenfortsatzes beginnen und etwa bis zum unteren Kehlkopfrand reichen. Durch Farblösung kann man sich vorher die mutmaßliche Teilungsstelle durch einen Querstrich auf der Haut kennzeichnen. Der Schnitt durchdringt Haut und *Platysma* und am Vorderrand des Kopfnickers die oberflächliche Halsfaszie. Da häufig gerade in der Höhe der Teilungsstelle die in die *V. jugularis int.* einmündende *V. facialis comm.* das Operationsfeld kreuzt, so wird sie aus ihren bindegewebigen Verbindungen gelöst und nach oben und außen gezogen. Zweckmäßiger ist es aber, sie doppelt zu unterbinden und zu durchtrennen (Abb. 25). Ist das geschehen, so werden stumpfe Haken eingesetzt und der Kopfnicker nach außen, der mediale Rand der oberflächlichen Halsfaszie nach medial abgezogen. Kommt im oberen vorderen Wundabschnitt die *Gl. parotis* in ihrer Kapsel zum Vorschein, so wird diese Kapsel an ihrem unteren Rand vorsichtig gespalten und die Drüse unter einem stumpfen Haken nach oben und vorne gehalten. Meist kann man aber ohne Freilegung der Drüse auskommen. Der jetzt freiliegende Gefäßnervenstrang wird wieder in seine Teile aufgelöst. Der *R. descendens N. hypoglossi* wird nach Spaltung der Bindegewebshülle nach der medialen Seite, die *V. jugularis int.* nach der Außenseite abgeschoben. Dazwischen liegt in der obenerwähnten Höhe die Teilungsstelle der *A. carotis comm.* Dadurch, daß, wie schon oben erwähnt, der erste Abschnitt der *A. carotis ext. medial* von der *A. carotis int.* gelegen ist, könnte eine Verwechslung der beiden Gefäße eintreten. Man erkennt aber die *A. carotis ext.* daran, daß direkt oberhalb ihres Ursprungs aus ihr nach der Mittellinie zu die *A. thyroidea sup.* abzweigt, und daß beim weiteren Verfolgen kopfwärts etwa 3—5 cm darüber, ebenfalls medialwärts, die *A. lingualis* aus ihr entspringt. Es ist immer zweckmäßig, sich des Abgangs dieser beiden Seitenäste zu vergewissern, da gelegentlich die *A. thyroidea sup.* aus der *A. carotis comm.* entspringt. Hat man sich davon überzeugt, daß die *A. carotis ext.* vorliegt, so wird sie aus ihren Verbindungen gelöst, mit der Rinnensonde unterfahren und unterbunden.

γ) Die Freilegung der *A. carotis int.* (Abb. 26, 27 u. 28).

Die Freilegung der *A. carotis int.*, die, ohne Seitenäste abzugeben, bis zur Schädelbasis verläuft, findet in ihrem untersten Abschnitt nach der Teilung auf dieselbe Weise statt, wie sie für die *A. carotis ext.* soeben beschrieben wurde. Muß sie nahe der Schädelbasis unterbunden werden, oberhalb des sie kreuzenden hinteren Biventerbauches, so ist ihre Freilegung schwieriger. Der Zugangsschnitt ist derselbe, d. h. er beginnt am Warzenfortsatz und zieht am vorderen Kopfnickerrand herab bis etwa zur Mitte des Kehlkopfs.

Da die Arterie jedoch sehr tief liegt, der Raum durch die vom *Proc. styloideus* nach dem Kiefer und Gaumen ziehende Muskulatur in querer Richtung verschlossen wird und selbst nach Durchtrennung dieser

Muskeln noch sehr eng ist, und da die Arterie in dem Winkel zwischen *M. longus capitis* und *M. scalenus ant.* eingefügt, nach der Mittellinie zu vom Pharynx begrenzt wird, so ist von E. REHN vorgeschlagen worden, zur Freilegung dieses

V. facialis comm. (unterbunden und durchtrennt)

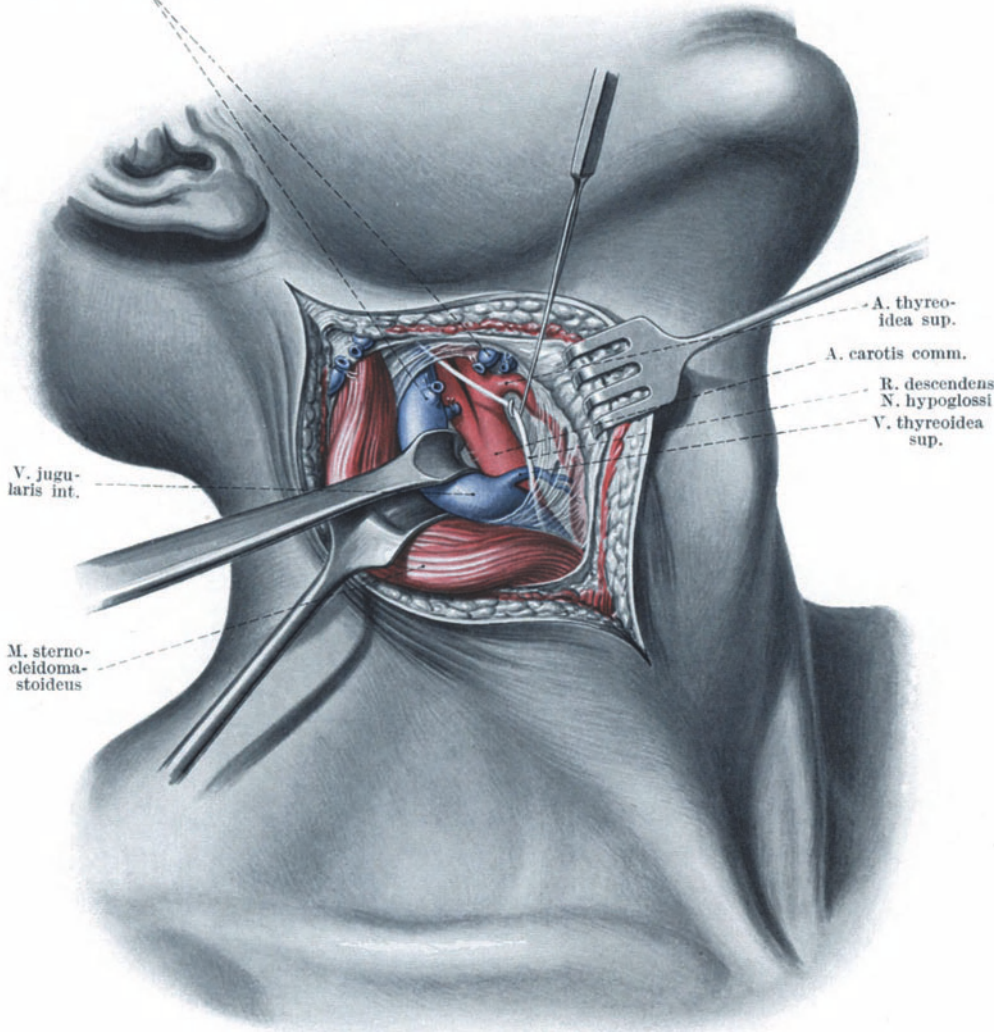


Abb. 26. Die Freilegung der *A. carotis comm.* an der Teilungsstelle.

Abschnittes der *A. carotis int.* den Unterkiefer in der Gegend des Kieferwinkels zu durchtrennen. REHN weist noch darauf hin, daß die *A. carotis int.* in ihrem Verlaufe zwei Krümmungen zeigt, die eine direkt oberhalb der Teilungsstelle von lateral nach medial und vorn, die andere unterhalb der Schädelbasis nach hinten und außen. Diese Krümmungen sind deshalb von Bedeutung, weil sie eine gewisse Verlängerung des Gefäßes, falls eine Gefäßnaht notwendig werden sollte, gestatten.

Die Ausführung des Eingriffes im oberen Abschnitt der A. carotis int. verläuft nach E. REHN folgendermaßen:

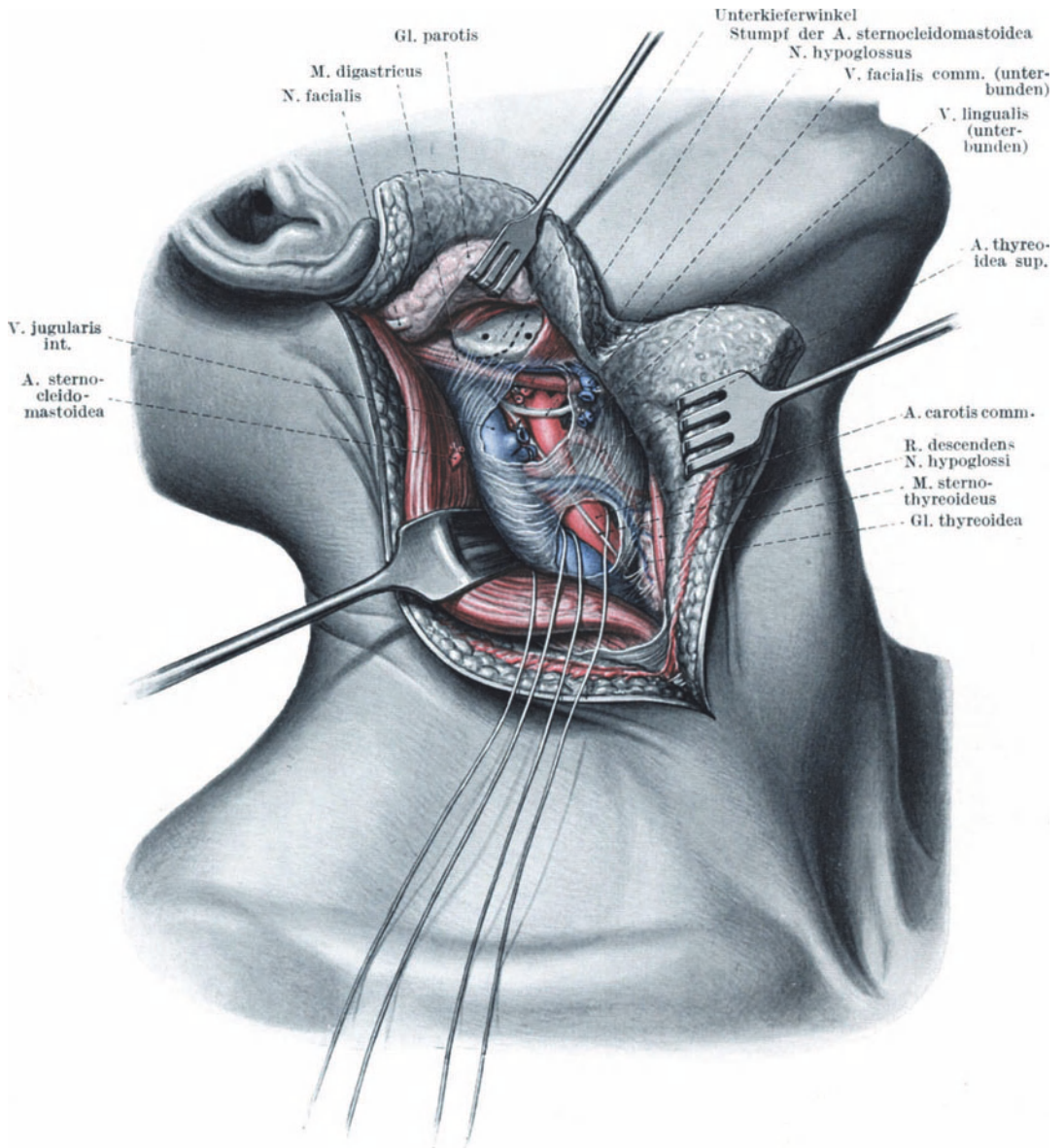


Abb. 27. Die Freilegung der A. carotis int. nach REHN I. Am Unterkieferwinkel ist die Durchtrennungslinie punktiert eingezeichnet. Die Punkte sind Bohrlöcher für die spätere Wiedervereinigung durch Drahtnaht.

Da man bei Verletzungen und Aneurysmen dieses Gefäßabschnittes mit Blutungen während des Eingriffes rechnen muß, so wird zunächst die A. carotis comm. freigelegt und mit einem dicken Faden angeschlungen, um jederzeit

vorläufig Blut stillen zu können. Der Hautschnitt verläuft dementsprechend am Vorderrand des Kopfnickers vom Warzenfortsatz bis zur Mitte des Kehlkopfs. Zunächst wird die *A. carotis comm.*, wie oben beschrieben, in typischer Weise und an typischer Stelle freigelegt und mit einem Faden angeschlungen. Dann wird die *A. carotis comm.* bis zu ihrer Teilungsstelle verfolgt, die sie kreuzende *V. facialis comm.* und die *A. sternocleidomastoidea* doppelt unterbunden und durchtrennt. Ehe man weiter nach oben vordringt, setzt man auf den Hautschnitt rechtwinkelig dazu einen zweiten Hautschnitt, etwa in der Höhe des Unterkieferrandes, der nach vorn daumenbreit vor dem Unterkieferwinkel endigt. Bei der weiteren Freilegung des vorderen Kopfnickerrandes tritt die *V. facialis post.* in Erscheinung, die ebenfalls doppelt unterbunden und durchtrennt wird. Die *Gl. parotis* wird durch Einschneiden ihres unteren Kapselrandes freigelegt und mit einem Haken nach oben gezogen. Hierbei ist auf den *N. facialis* zu achten (Abb. 27). Der *M. masseter* wird ebenfalls am Kieferrand eingeschnitten und nach oben geschoben.

Ist der Kieferwinkel freigelegt, so wird er in schräger Richtung durchsägt. Um nun gegen die Gefäße vordringen zu können, werden die das Gefäßnervenbündel verdeckenden *Mm. biventer* und *stylohyoideus* durchschnitten. Die nun freiliegende *A. carotis ext.* kann geschont werden, dagegen müssen ihre nach hinten und oben ziehenden Seitenäste, die *Aa. occipitalis* und *auricularis post.* doppelt unterbunden und durchtrennt werden. Dann läßt sich die *A. carotis ext.* nach vorn ziehen. Im Bedarfsfalle wird man den Stamm der *A. carotis ext.* selbst doppelt unterbinden, um sich dadurch mehr Platz zu schaffen. Diese Durchtrennung soll möglichst hoch oben erfolgen, um ihren proximalen Stumpf eventuell mit dem distalen der *A. carotis int.* durch Gefäßnaht zu verbinden, falls eine Gefäßnaht im Bereich der *A. carotis int.* außerhalb der Möglichkeit steht (s. u.).

Um nun an die *A. carotis int.* heranzukommen, wird das *Lig. stylomandibulare* durchtrennt, der obere Unterkieferstumpf wird nach oben gezogen, der untere nach vorn und oben. Der *Proc. styloideus* wird mit der LÜERSCHEN Zange an der Schädelbasis abgetragen und mitsamt den an ihm ansetzenden Muskeln, den *Mm. styloglossus* und *stylopharyngeus* nach vorn gezogen. Dadurch ist die *A. carotis int.* in ihrem ganzen Abschnitt übersichtlich freigelegt (Abb. 28). Bei kleinen Defekten ist, wie schon oben erwähnt, eine ringförmige Nahtvereinigung dadurch möglich, daß die Krümmungen des Gefäßes ausgeglichen werden. Ist die Ausgleichung des Defektes nicht möglich, so kann man den Vorschlag von REHN zur Ausführung bringen, die *A. carotis ext.* zu durchtrennen und ihr proximales Ende mit dem distalen der *A. carotis int.* ringförmig zu vereinigen (s. S. 297 und Abb. 29).

b) Die Folgen der Unterbindung der Karotisgefäße.

Die Unterbindung der *A. carotis ext.* wurde früher viel häufiger geübt als heute, da sie als Voroperation bei allen Zungen-, Gesichts- und Oberkieferoperationen zur Blutspargung der eigentlichen Operation vorausgeschickt wurde. Seit diese Eingriffe fast ausschließlich in örtlicher Betäubung ausgeführt werden und die Gefahr der Aspiration von Blut nicht mehr so groß ist, macht sich diese Operation seltener nötig. Unangenehme Folgen sind nach der Unterbindung der *A. carotis ext.* nicht zu erwarten. Wird wegen eines malignen Tumors der Zunge, des Oberkiefers usw. operiert, so kann die Unterbindung der *A. carotis ext.* gleichzeitig mit der meist vorausgeschickten Lymphknotenentfernung in der Kieferwinkelgegend, im Bereiche der *Gl. submaxillaris* und der *V. jugularis int.* ausgeführt werden.

Die Unterbindung der A. carotis int. wirkt sich besonders ungünstig aus, da sie keine Seitenäste hat und infolgedessen ein kollateraler Kreislauf nicht zustande kommen kann. Die Folge der Unterbindung ist sehr häufig

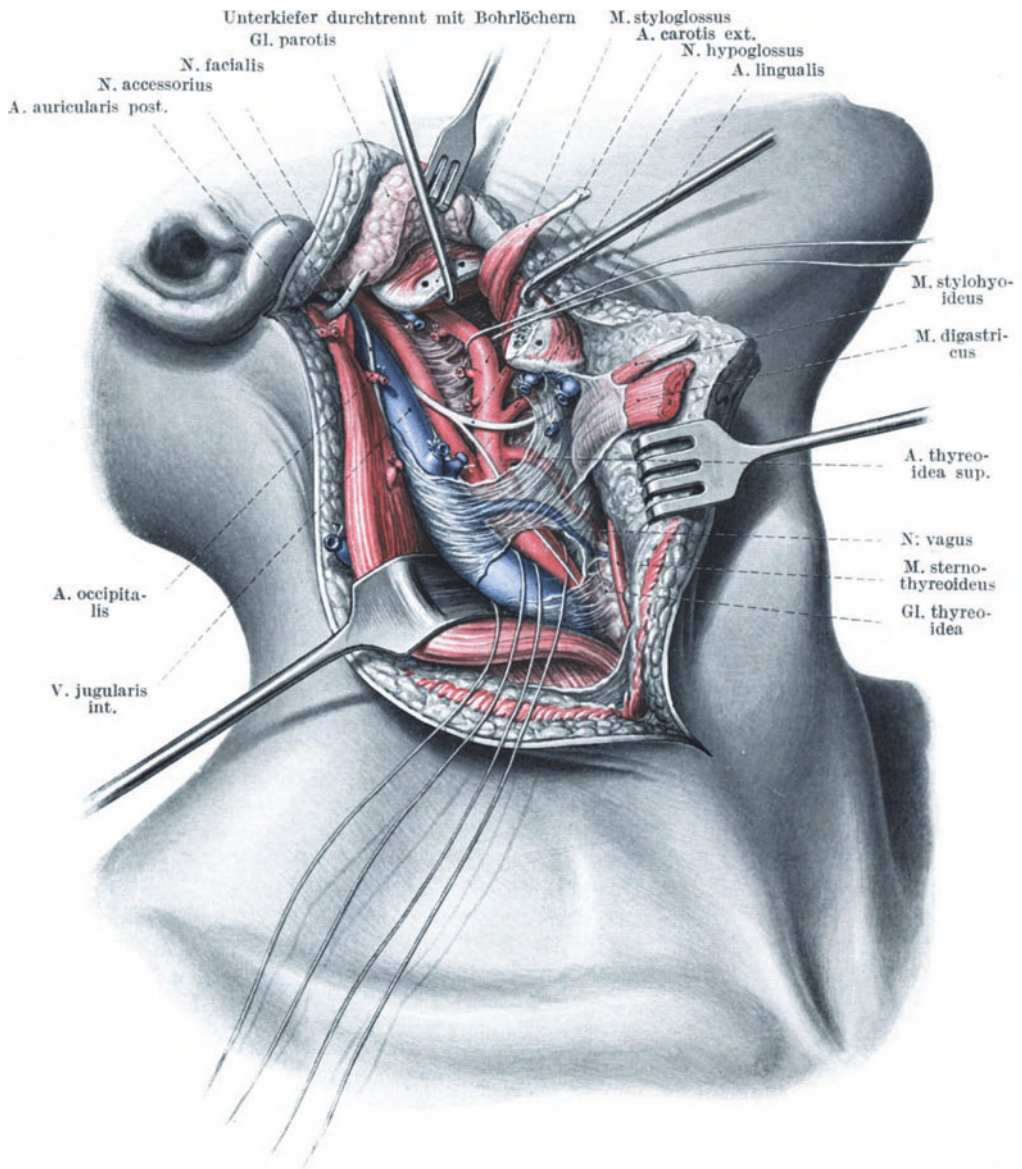


Abb. 28. Die Freilegung der A. carotis int. nach REHN II. Der Unterkiefer ist durchtrennt. Die Seitenäste der A. carotis ext. sind schon teilweise unterbunden.

eine Ernährungsstörung des Gehirns mit folgender Erweichung, da auch die Verbindungen mit den übrigen Hirngefäßen nicht ausreichend zu sein pflegen. Jenseits des 50. Lebensjahres tritt eine solche Ernährungsstörung in einem großen Prozentsatz auf. Die Unterbindung der A. carotis int. darf daher nur im äußersten Notfalle durchgeführt werden. Bei seitlicher

Verletzung ist sie durch eine seitliche Gefäßnaht zu umgehen. Ist sie vollständig durchtrennt oder würde eine seitliche Gefäßnaht zu einer stärkeren Einengung der Lichtung führen, so muß entweder eine ringförmige Gefäßnaht oder, wenn der Defekt zu groß ist, eine Gefäßtransplantation ausgeführt werden (LEXER).

Ist die A. carotis ext. erhalten, so kann sie durchtrennt und mit dem distalen Ende der A. carotis int. ringförmig durch Naht vereinigt werden (E. REHN, s. unten).

Nicht so unangenehm pflegt sich die Unterbindung der A. carotis comm. auszuwirken, wenn sie auch, besonders im höheren Lebensalter, sehr häufig zur Ernährungsstörung der betreffenden Großhirnhälfte führt. Besonders bei Jugendlichen ist damit zu rechnen, daß, wenn die Teilungsstelle erhalten ist, ein Kollateralkreislauf durch Vermittlung der Äste der A. carotis ext. wirksam wird, der zur Erhaltung des Blutstromes in der A. carotis int. genügt. PERTHES hat den Standpunkt vertreten, daß nicht die Unterbindung an sich diese unangenehmen Folgeerscheinungen herbeiführt, daß vielmehr von der distalen Unterbindungsstelle aus durch fortschreitende Thrombose des Gefäßes die Kreislaufstörung verursacht wird. Er hat daher den Rat gegeben, falls die Unterbindung notwendig wird, das Gefäß möglichst weit Brustwärts zu unterbinden und nicht eine die Gefäßintima schädigende Umschnürung mit einem Seidenfaden vorzunehmen, sondern einen Faszienstreifen zur Unterbindung zu verwenden. Läßt sich die Unterbindung der A. carotis comm. vermeiden durch seitliche oder ringförmige Gefäßnaht, oder Venentransplantation, so sind die Aussichten in jedem Falle als besser zu betrachten.

E. REHN hat zur Wiederherstellung des Kreislaufes in der A. carotis int. bei Erhaltung der Teilungsstelle der A. carotis comm. den Vorschlag gemacht, die A. carotis ext. durch Unterbindung ihrer Seitenäste zu isolieren, sie möglichst hoch oben zu unterbinden und das so freigelegte Gefäß um die Gegend der Teilungsstelle nach unten zu drehen und ihre proximale Lichtung mit der distalen der A. carotis comm. ringförmig zu vereinigen. Falls die Lichtungen nicht aufeinander passen, wird die kleinere der A. carotis ext. schräg geschnitten, um sie dadurch zu vergrößern. Sollte an der Teilungsstelle eine Knickung entstehen, die zum Stromhindernis wird, so wird der Winkel zwischen den beiden Gefäßen herausgeschnitten und durch Gefäßnaht eine glatte Verlaufsrichtung hergestellt (Abb. 29).

c) Die Freilegung der Seitenäste der A. carotis ext.

α) Die Freilegung der Aa. thyreoidea sup. und inf.

ist im Abschnitt „Eingriffe an der Schilddrüse“ nachzulesen (S. 514).

β) Die Freilegung der A. lingualis (Abb. 30).

Die A. lingualis zieht in beträchtlicher Tiefe als zweiter Seitenast der A. carotis ext. in die Zungenmuskulatur. Ihre Aufsuchung findet an typischer Stelle in einem dreieckigen Raume statt, der ein Teil des Trigonum suprahyoideum ist (s. anatomische Vorbemerkungen S. 255). Dieses Dreieck bildet die Regio submaxillaris. Es wird begrenzt nach oben durch den Unterkieferrand, nach hinten durch den hinteren Biventerbauch und nach vorn durch den

vorderen Biventerbauch oder durch den hinteren Rand des *M. mylohyoideus*. Die Basis des Dreiecks liegt am Unterkiefer, die Spitze am Zungenbein. Das Dreieck wird fast vollständig ausgefüllt von der *Gl. submaxillaris* mit einigen zum Teil innerhalb der Drüse gelegenen Lymphknoten. Der Boden des Dreiecks wird gebildet durch den *M. hyoglossus* (Abb. 30). Um an die Arterie zu gelangen, die das Dreieck schräg von hinten unten nach vorn oben durchzieht, muß man die in die oberflächliche Halsfaszie eingehüllte *Gl. submaxillaris* nach Einschneiden der Faszie an ihrem unteren Rande freilegen und so weit beweglich machen, daß sie über den Unterkieferrand nach oben geschoben werden kann (Abb. 30).

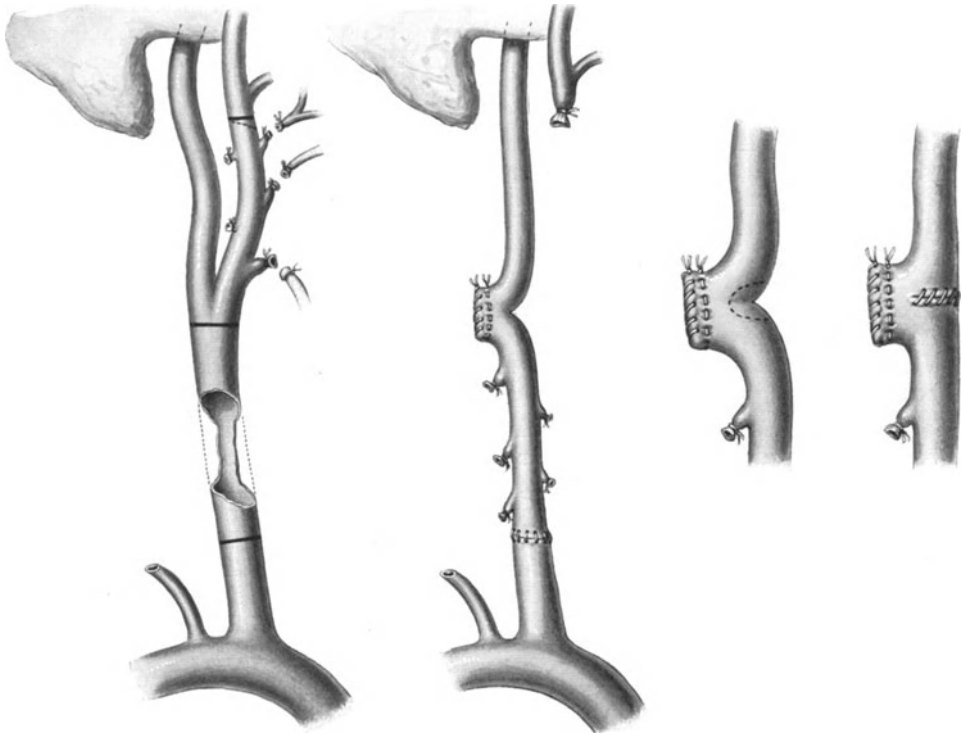


Abb. 29. Schema der End-zu-Endvereinigung der *A. carotis ext.* mit der *A. carotis int.* nach REHN.

Die Ausführung des Eingriffes. Der Kopf des Kranken wird über eine unter die Schulter geschobene Rolle nach hinten gezogen und nach der gesunden Seite gedreht. Die Schnittrichtung wird angezeichnet von der Warzenfortsatzgegend bogenförmig zum Zungenbein, das sich selbst bei fetten Menschen palpieren läßt, und von da noch etwas aufsteigend gegen die Kinnspeitze. Nach örtlicher Betäubung in der Schnittrichtung und entlang des Unterkieferastes wird der Schnitt durch Haut und Platysma bogenförmig durchgeführt. Erfahrungsgemäß wird sehr häufig der Fehler gemacht, die Faszie zu weit fußwärts zu spalten. Es ist daher zweckmäßig, jetzt noch einmal, nachdem ein Haken in den oberen Wundrand eingesetzt wurde, das Zungenbein abzutasten und die Faszie in der Schnittrichtung kopfwärts vom Zungenbein zu spalten. Die Richtigkeit erkennt man sofort an der aus dem Faszienpalt vorquellenden *Gl. submaxillaris*. Man sieht ihre

Grenze und kann den Faszienchnitt so weit nach vorn und hinten erweitern, daß man, während ein scharfer Haken in die Drüse eingesetzt wird, sie nun langsam und vorsichtig kopfwärts ziehen kann, während man die bindegewebigen Stränge, die die Drüse mit der Faszie verbinden, allmählich durchtrennt. Ist die Drüse so weit aus ihren unteren, seitlichen und hinteren Verbindungen gelöst, daß sie über den Unterkieferrand nach oben geschoben werden kann, so wird sie in dieser Lage durch einen Haken festgehalten und der dreieckige Raum, begrenzt nach hinten und unten durch den hinteren Biventerbauch und den Zungenbeinkörper, nach vorn durch den senkrecht abscheidenden *M. mylohyoideus*, und nach oben durch den Unterkiefer, liegt nun vollkommen frei. Durch diesen Raum, dessen Grund durch den *M. hyoglossus* gebildet wird, zieht schräg von hinten unten nach vorn oben der starke, leicht an seiner hellgelben Farbe kenntliche *N. hypoglossus* und die an seinem Unterrande verlaufende starke *V. lingualis*.

Um nun die *A. lingualis* freizulegen ist es erforderlich, den dünnen *M. hyoglossus* in der Verlaufsrichtung des *N. hypoglossus* zu durchschneiden, nachdem man den Nerven und die Vene etwas freigemacht und angehoben hat. Man kann auch die vom Zungenbein nach der Zunge ziehenden Muskelfasern des *M. hyoglossus* stumpf in der Faserrichtung auseinanderziehen, um die Arterie freizulegen (Abb. 30). Die Unterbindung macht dann keine Schwierigkeiten mehr, sie verursacht auch keinerlei Ernährungsstörungen der Zunge. Sie ist angezeigt als Voroperation aller größeren Eingriffe an der Zunge, besonders der Zungenkrebsse. Wird sie als Voroperation zur Entfernung eines Zungenkrebses ausgeführt, so muß die *Gl. submaxillaris* mit den eingeschlossenen Lymphknoten vollkommen entfernt werden. Die Voroperation wird dann gleichzeitig zur Ausräumung auch der Kieferwinkellymphknoten und der Lymphknoten um die *V. jugul. int.* benutzt. Wird die Drüse vollkommen entfernt, so ist darauf zu achten, daß in den oberen hinteren Abschnitten des Trigonum die *A. maxillaris ext.* eintritt und zunächst unterhalb des Unterkieferrandes zieht, um ihn dann am vorderen Masseterrand gesichtswärts zu überschreiten (Abb. 5). Nicht selten verläuft die *A. maxillaris ext.* in das Drüsengewebe der *Gl. submaxillaris* in ihrem hinteren Abschnitt eingebettet und muß infolgedessen an dieser Stelle unterbunden werden.

Bei der Entfernung der Drüse beginnt man, nachdem sie aus ihrer Loge herausgezogen ist, am besten hinten oben, um die Arterie gleich unterbinden zu können, falls sie in die Drüse eintritt. Zum Schluß wird der Ausführungsgang der Drüse durchtrennt, der durch einen Spalt zwischen der oberflächlichen und tiefen Muskulatur nach der Mundbodenschleimhaut zieht. Die Venen verlaufen außerhalb der oberflächlichen Faszie nach der *V. facialis comm.*, kommen also im Operationsfeld nicht mehr in Frage.

γ) Die Freilegung der *Aa. maxillaris ext. und int.*

In ihrem vorderen Abschnitt wird die *A. maxillaris ext.* da unterbunden, wo sie am vorderen Masseterrand den waagerechten Unterkieferast kreuzt. Muß sie weiter halbwärts unterbunden werden, so kann sie, wie das bei der Unterbindung der *A. lingualis* geschildert ist, in der *Regio submaxillaris* nach Entfernung der *Gl. submaxillaris* aufgesucht werden. Ihre Unterbindung kann bei Schnittverletzungen im Gesicht und auch bei Unterkieferbrüchen nötig werden. Die Unterbindung der *A. maxillaris int.* und der übrigen Endäste der *A. carotis ext.* wird selten ausgeführt. Die *Art. maxillaris int.* kann jedoch bei Oberkieferbrüchen und Verletzungen im Bereiche des Kiefergelenkes mitverletzt werden und stark bluten. Am zweckmäßigsten ist es, die Blutung durch Unterbindung der *A. carotis ext.* zu stillen, da sie am Orte der Verletzung nur sehr schwer erreichbar ist.

d) Die Freilegung der A. occipitalis (Abb. 31).

Sie verläuft in großer Tiefe aus der A. carotis ext. in derselben Höhe, wie die A. maxillaris ext. entspringend, zuerst steil nach oben auf der V. jugul. int., wendet sich dann nach hinten, zieht zwischen dem hinteren Biventerbauch und dem M. rectus capitis lat. und den Mm.

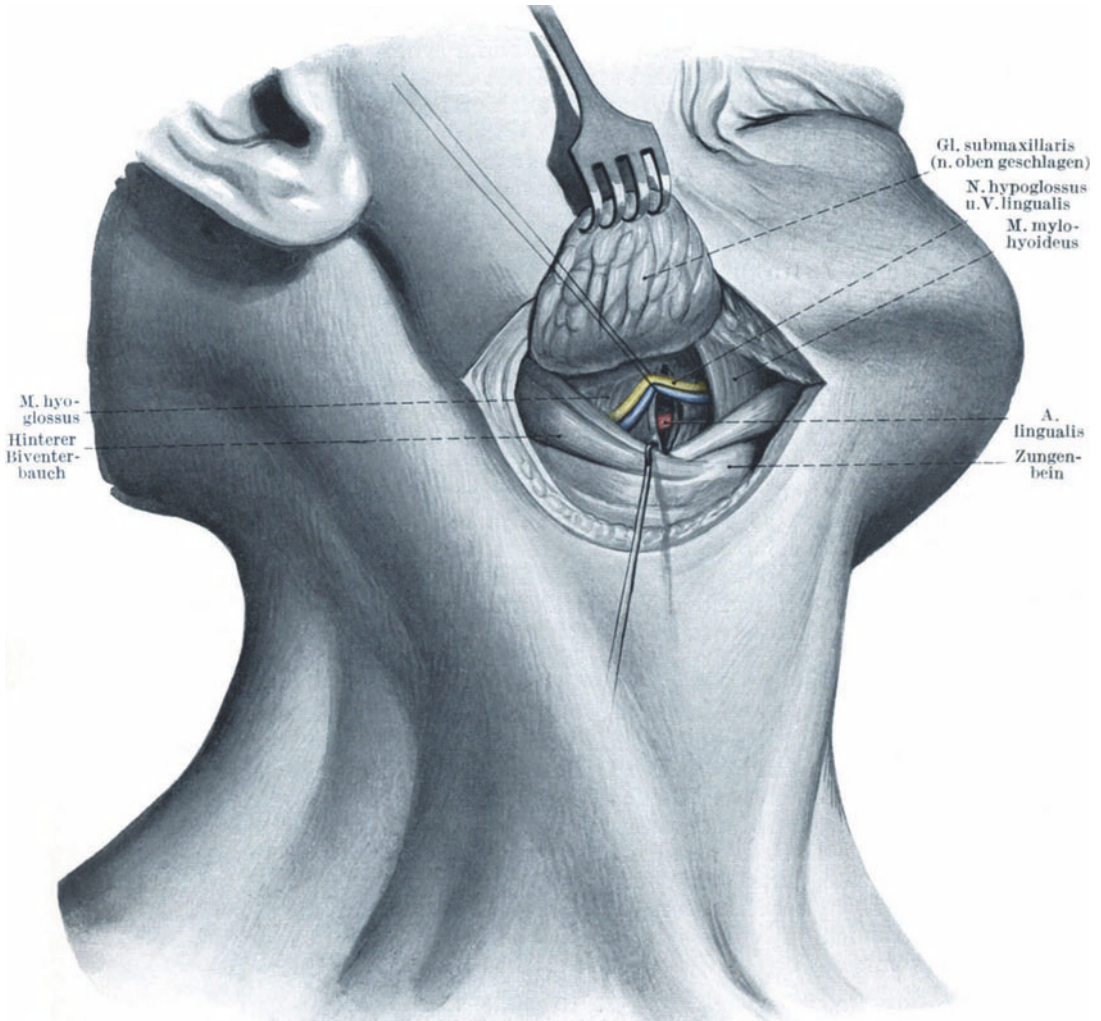


Abb. 30. Die Freilegung der A. lingualis. Die Unterkieferspeicheldrüse ist aus ihrer Loge herausgezogen und über den Unterkieferrand nach oben gelegt. In der Tiefe des Dreiecks, das vom Unterkieferrand und von den beiden Biventerbäuchen gebildet wird, erscheinen der N. hypoglossus und die V. lingualis, die mit einem Faden angeschlungen und kopfwärts gezogen sind. Der M. hyoglossus, der die A. lingualis noch bedeckt, ist durch Spaltung in der Muskelfaserichtung auseinandergezogen, so daß die Arterie sichtbar ist.

splenius capitis und semispinalis capitis weiter nach hinten, tritt durch eine Lücke in der Faszia zwischen den Mm. sternocleidomastoideus und trapezius (in Höhe der Linea nuchae sup.) und breitet sich auf der Galea aus.

An dieser Stelle wird sie nach KOCHER freigelegt. Der Hautschnitt verläuft an der Hinterkante des Warzenfortsatzes nach abwärts und legt den Hinterrand

des Kopfnickers frei. Der sehnige Rand dieses Muskels wird eingekerbt und der Muskel selbst mit einem Haken lateralwärts abgezogen. Die Fasern des *M. splenius capitis*, der nun vorliegt, werden nahe an ihrem Schädelansatz durchtrennt und der Muskel nach unten geklappt. Am Vorderrande des nun erscheinenden, schmalen *M. longissimus capitis* tritt die *A. occipitalis* hervor

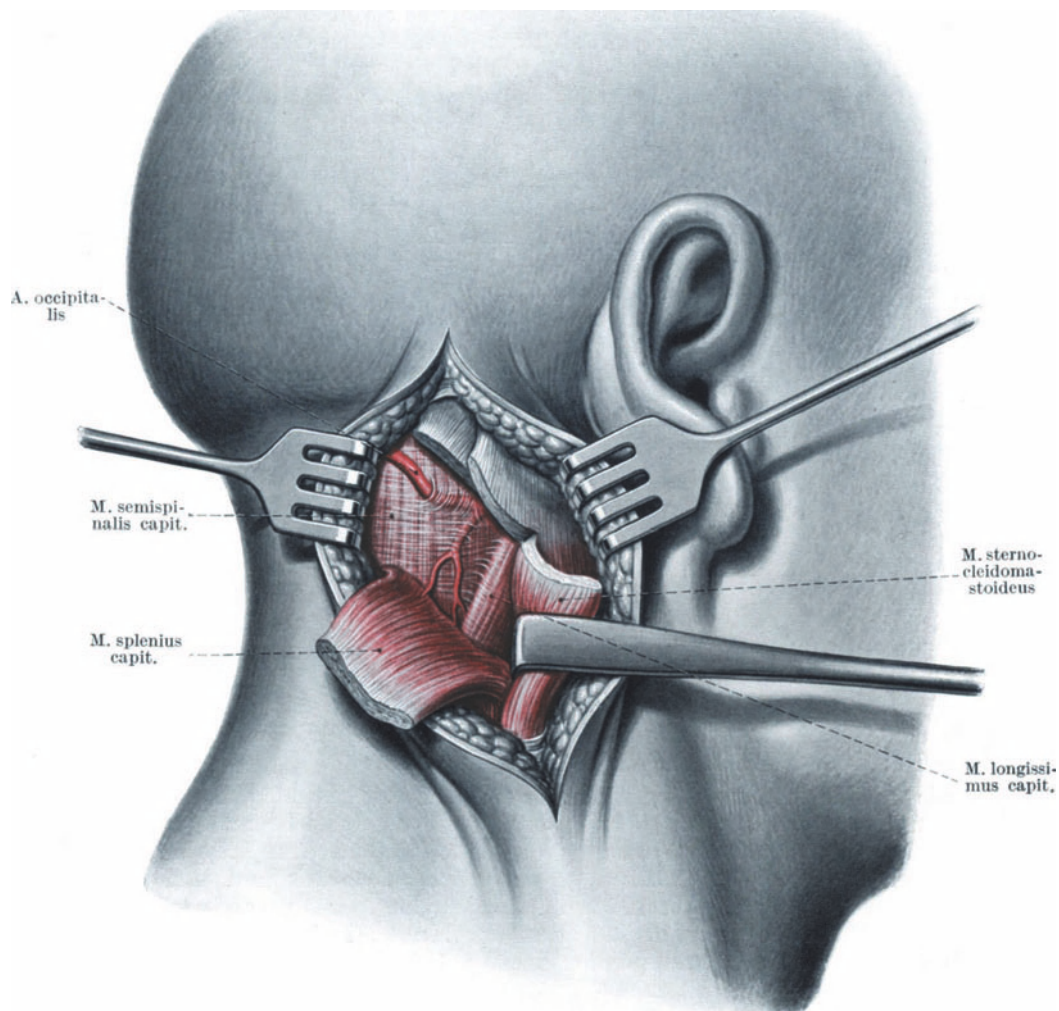


Abb. 31. Die Freilegung der *A. occipitalis*. Der Kopfnicker ist eingekerbt, der *M. splenius capitis* durchtrennt und nach unten geschlagen.

(Abb. 31). An dieser Stelle kann sie unterbunden werden. Medial der Arterie liegt der *N. occipitalis maj.*, bei dessen Einspritzung zur Neuralgiebehandlung die Arterie gelegentlich verletzt werden kann. Die Aufsuchung und Unterbindung der *A. occipitalis* ist nur bei den seltenen Verletzungen notwendig. Bei Aneurysmen dieses Gefäßes ist es nach KAPPIS zweckmäßiger, die *A. carotis ext.* zu unterbinden.

e) Die Freilegung der *A. subclavia* oberhalb des Schlüsselbeines (s. Abb. 32).

Die *A. subclavia* entspringt auf der linken Seite direkt aus dem Aortenbogen in der Gegend des Ansatzes des ersten Rippenknorpels am Brustbein, etwa 1 cm lateral von der *A. carotis sinistra*. Die *A. subclavia dextra* entspringt aus der *A. anonyma*, hinter dem rechten Sternoklavikulargelenk mit der *A. carotis dextra* zusammen. Hautwärts sind sie von den *Vv. subclaviae* verdeckt. Die *Vv. subclaviae* sind aber von den Arterien durch den untersten Teil des *M. scalenus ant.* getrennt. Die *Aa. subclaviae* verlaufen über die Pleurakuppel und treten zwischen den *Mm. scalenus ant. und med.* durch die sog. hintere Skalenuslücke in die obere Schlüsselbeingrube. Schon bevor sie in die Skalenuslücke eintreten, geben sie wichtige Seitenäste ab, und zwar den *Truncus thyrocervicalis*, die *A. mammaria int.*, die *A. transversa scapulae*, die *A. cervicalis profunda*, die *A. intercostalis suprema* und die *A. vertebralis*. Diese Gefäße entspringen zum Teil aus gemeinsamen Stämmen. So die *A. transversa scapulae* aus dem *Truncus thyrocervicalis* und die *Aa. cervicalis profunda und intercostalis suprema* zusammen. Da die Gefäße fast alle für den kollateralen Kreislauf für den Kopf und für die oberen Extremitäten von großer Bedeutung sind, gilt es als Regel, die *A. subclavia* erst nach dem Austritt aus der hinteren Skalenuslücke zu unterbinden. Nach dem Austritt aus der Skalenuslücke gibt die *A. subclavia* meist die *A. transversa colli* ab, die meist zwischen den Ästen des *Plexus brachialis* hindurchzieht. Auch dieses Gefäß kann meist geschont werden (Abb. 6).

Die Unterbindung der *A. subclavia* oberhalb des Schlüsselbeines wird im unteren seitlichen Halsdreieck ausgeführt. Dieses untere seitliche Halsdreieck wird begrenzt durch die Klavikula, durch den lateralen Rand des Kopfnickers und durch den unteren Bauch des *M. omohyoideus*. In diesem verhältnismäßig kleinen Dreieck finden sich nicht nur die *A. subclavia*, sondern auch die zugehörige Vene und der *Plexus brachialis*. Der Zugang zu der aus der hinteren Skalenuslücke austretenden Arterie ist verdeckt durch eine Reihe größerer venöser Gefäße (*V. jugul. ext.* mit ihren Zuflußästen) und durch Hautnerven, die in dem lockeren Binde- und Fettgewebe, das gleichzeitig mit einzelnen Lymphknoten den Raum zwischen der oberflächlichen und der mittleren Halsfaszie ausfüllt, eingelagert sind.

Die Ausführung des Eingriffes. Um den verhältnismäßig kleinen dreieckigen Raum, der zur Aufsuchung der Arterie dient, leichter zugänglich zu machen, wird, wie zur Unterbindung der Karotisgefäße, eine Rolle unter die Schultern des Kranken geschoben, so daß der Kopf zurücksinkt. Am besten wird er auch noch nach der anderen Seite gedreht. Der Arm derselben Seite wird stark fußwärts gezogen. Nachdem der Hautschnitt etwa 1 cm oberhalb des Schlüsselbeines und parallel dazu, auf dem äußeren Teil des Kopfnickers beginnend und bis zum Vorderrand des *M. trapezius* ziehend, angezeichnet ist, wird ein Rhombus, der die Schnittlinie einfaßt, mit örtlicher Betäubung umspritzt. Der Schnitt durchtrennt, auf dem Kopfnicker beginnend, Haut und *Platysma*, bis die oberflächliche Halsfaszie freiliegt. Die *V. jugul. ext.* wird je nach ihrer Lage entweder nach dem medialen Wundwinkel zu abgezogen, oder, wenn sie seitlicher verläuft, doppelt unterbunden und durchtrennt. Auch in sie einmündende Seitenäste müssen unterbunden und durchtrennt werden. Dann wird die oberflächliche Halsfaszie gespalten und gleichzeitig in den Weg kommende Lymphknoten nach Unterbindung der zuführenden Gefäße beseitigt. Vorsichtiges, halb stumpfes halb scharfes Vorgehen legt nun den in die mittlere Halsfaszie eingeschalteten *M. omohyoideus* frei.

hyoideus, der das Operationsfeld in schräger Richtung kreuzt, frei (Abb. 32). An seinem unteren Rande wird die mittlere Halsfaszie gespalten und der *M. omohyoideus* vorsichtig nach lateral und oben gezogen. Der Schnitt muß auch im medialen Wundwinkel so weit vertieft werden, bis unter dem nach medial gezogenen äußeren Rande des Kopfnickers der sehnige Rand des *M. scalenus ant.* zum Vorschein kommt, da die Arterie erst hinter diesem Muskel zu finden ist. Der Skalenusrand muß völlig frei liegen (Abb. 32). Man überzeugt sich davon, daß der freigelegte Muskel tatsächlich der *M. scalenus ant.* ist, dadurch, daß man mit dem Finger seiner Verlaufsrichtung folgt und feststellt, daß er am *Tub. scaleni* der ersten Rippe ansetzt. Lateral erscheinen

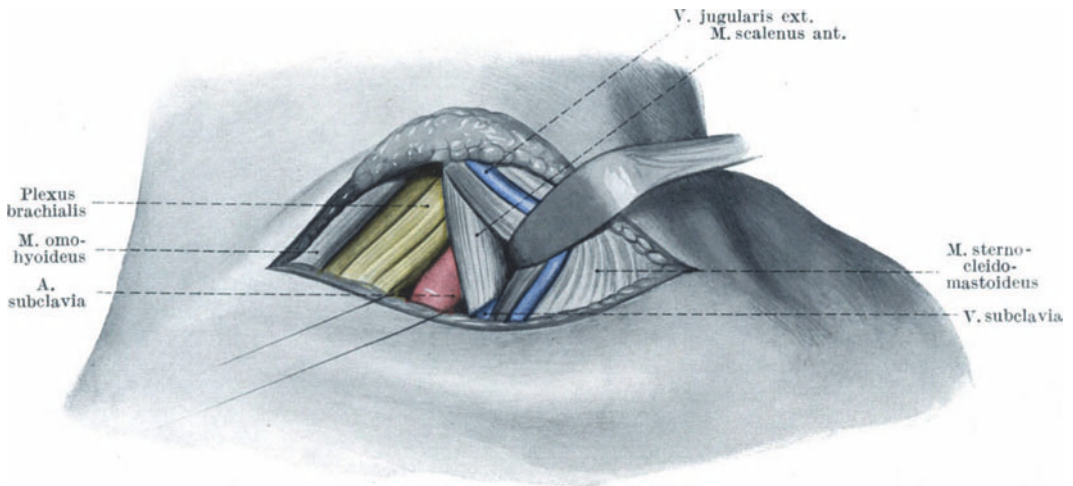


Abb. 32. Die Freilegung der *A. subclavia* oberhalb des Schlüsselbeines. Hautschnitt parallel zum Schlüsselbein. Der Kopfnicker wird mit der *V. jugularis ext.* nach vorn gezogen, so daß der *M. scalenus ant.* erkennbar wird. Zwischen ihm und dem Kopfnicker erscheint die *V. subclavia*. Hinter dem Skalenus treten der *Plexus brachialis* und die mit einem Faden angeschlungene *A. subclavia* in Erscheinung.

am unteren Rande des *M. omohyoideus* die an ihrer hellgelben Farbe leicht erkennbaren dicken Stränge des *Plexus brachialis*. Medial und unterhalb des Plexus liegt die beim Lebenden durch ihre deutliche Pulsation auffallende *A. subclavia*, die nun unter Berücksichtigung der *A. transversa colli* vorsichtig aus ihren Verbindungen mit ihrer Umgebung gelöst, unterfahren und unterbunden wird. Stört die *A. transversa colli*, so wird sie doppelt unterbunden und durchtrennt. Da die *V. subclavia* zwischen Schlüsselbein und erster Rippe hindurchtritt, so kommt sie bei der Freilegung der *A. subclavia* meist nicht zu Gesicht. Die *A. transversa scapulae*, die vor dem *M. scalenus ant.*, parallel zur *A. subclavia* weiter hautwärts unter dem Schlüsselbein verläuft, kann gesehen, soll aber nur im Notfall aus den obengenannten Gründen unterbunden werden.

Nach Unterbindung an dieser typischen Stelle treten nur selten Ernährungsstörungen im Bereich des Armes auf, wenn die den Kollateralkreislauf bewerkstellenden obenerwähnten Gefäße erhalten werden können. Ernährungsstörungen werden in weniger als 5% nach der Unterbindung beobachtet. Bei Verletzung der *A. subclavia* muß selbstverständlich distal und proximal der Verletzungsstelle unterbunden werden, da sonst bei Wiederherstellung der

Zirkulation im distalen Abschnitt durch den gut ausgebildeten Kollateralkreislauf eine rückläufige Blutung zu befürchten ist. Noch seltener scheinen Ernährungsstörungen zu sein, wenn die A. subclavia nach Entfernung eines Aneurysmas doppelt unterbunden wird, da sich der Kollateralkreislauf meist genügend ausgebildet hat. Sollten jedoch Bedenken bestehen das Gefäß zu unterbinden, so kann eine ringförmige Gefäßnaht versucht werden, die bei großer Spannung durch Entfernung eines Stückes aus dem Schlüsselbein ausgeglichen werden kann (E. REHN).

Liegt eine Verletzung der A. subclavia oder ein Aneurysma zentral von der Skalenuslücke, so ist das Gefäß nach Durchtrennung des M. scalenus ant. zentral freizulegen. Der auf dem M. scalenus ant. verlaufende N. phrenicus muß geschont werden (s. Eingriffe bei Aneurysmen der Halsgefäße S. 314f.).

f) Die Freilegung der A. vertebralis (Abb. 33—36).

Wenn die Verletzung der A. vertebralis in Friedenszeiten infolge ihrer außerordentlich geschützten Lage selten ist, so ist sie doch verhältnismäßig häufig in Kriegszeiten beobachtet worden. Die Verletzung erfolgte meist durch Schuß, seltener durch Stich. Aus praktischen Gründen wird die Arterie in ihrem Verlaufe in 3 Abschnitte geteilt (KÜTTNER). Der 1. Abschnitt reicht von dem Ursprung aus der A. subclavia medial vom Skalenusschlitz bis zu ihrem Eintritt in die Öffnung im Querfortsatz des 6. Halswirbels. Im 2. Abschnitt verläuft das Gefäß, begleitet von der gleichnamigen Vene, durch die Löcher in den Querfortsätzen des 6. bis 1. Halswirbels. Der 3. Abschnitt wird gerechnet vom Querfortsatz des 1. Halswirbels bis zum Eintritt in das Foramen occipitale magnum. Die Verletzungen sind bei weitem am häufigsten im 2. und 3. Abschnitt (KÜTTNER).

Im 1. Abschnitt gehören Verletzungen der A. vertebralis allein zu den allergrößten Seltenheiten. Das kommt daher, daß sich in dem engen Raum, in dem sie verläuft, eine große Zahl anderer Gebilde, besonders Arterien, Venen und Nerven finden, die einer Verletzung gleichzeitig zum Opfer fallen. Die Verletzung des Gefäßes endet im 2. und 3. Abschnitt nicht selten nach anfänglich starker Blutung, nach Anlegung eines Kompressionsverbandes mit spontaner Blutstillung. Diese Tatsache ist erklärlich durch die mehrfachen Muskelschichten, die das Gefäß bedecken. Ebenso erklärlich ist aber, daß diese Selbststillung der Blutung häufig nicht eine Heilung der Gefäßwunde bedeuten, sondern daß der starke Blutstrom, zunächst im Gewebe zurückgehalten, zur Ausbildung eines Aneurysmas der Arterie führt. Eine weitere, aus den anatomischen Verhältnissen erklärliche Eigenschaft der Verletzungen der A. vertebralis ist, daß sie über die endokraniellen Gefäße einen sehr guten Kollateralkreislauf besitzt, so daß sie einerseits ohne Schaden, auch doppelseitig, unterbunden werden kann, andererseits aber die Unterbindung herzwärts von der Verletzung nicht für eine genügende Blutstillung aus der Verletzungsstelle ausreicht. Man muß daher entweder die Unterbindung am Orte der Verletzung ausführen oder das Gefäß muß proximal und distal von der Verletzungsstelle unterbunden werden. Da im ganzen 2. Abschnitt des Gefäßes eine Freilegung nur schwer möglich ist (s. Eingriffe bei Aneurysmen S. 323f.), so kann die Unterbindung des Gefäßes entweder nur im 1. oder im 3. Abschnitt möglich sein. Zugänge zum 1. Abschnitt gibt es mehrere, von denen die von CHASSAIGNAC, KOCHER und DRÜNER die bekanntesten sind. Für den 3. Abschnitt hat erst KÜTTNER einen Weg geschaffen, der dann von DRÜNER aus operativ-technischen Gründen verbessert, d. h. zwischen den Querfortsätzen des 1. und 2. Halswirbels verlegt wurde. Zur Freilegung des ganzen Gefäßes, die sich unter

Umständen nach der Ausbildung eines Aneurysmas nötig macht, hat KÜTTNER einen besonderen Weg angegeben, der im Abschnitt „Eingriffe bei Aneurysmen“ (S. 325) nachzulesen ist.

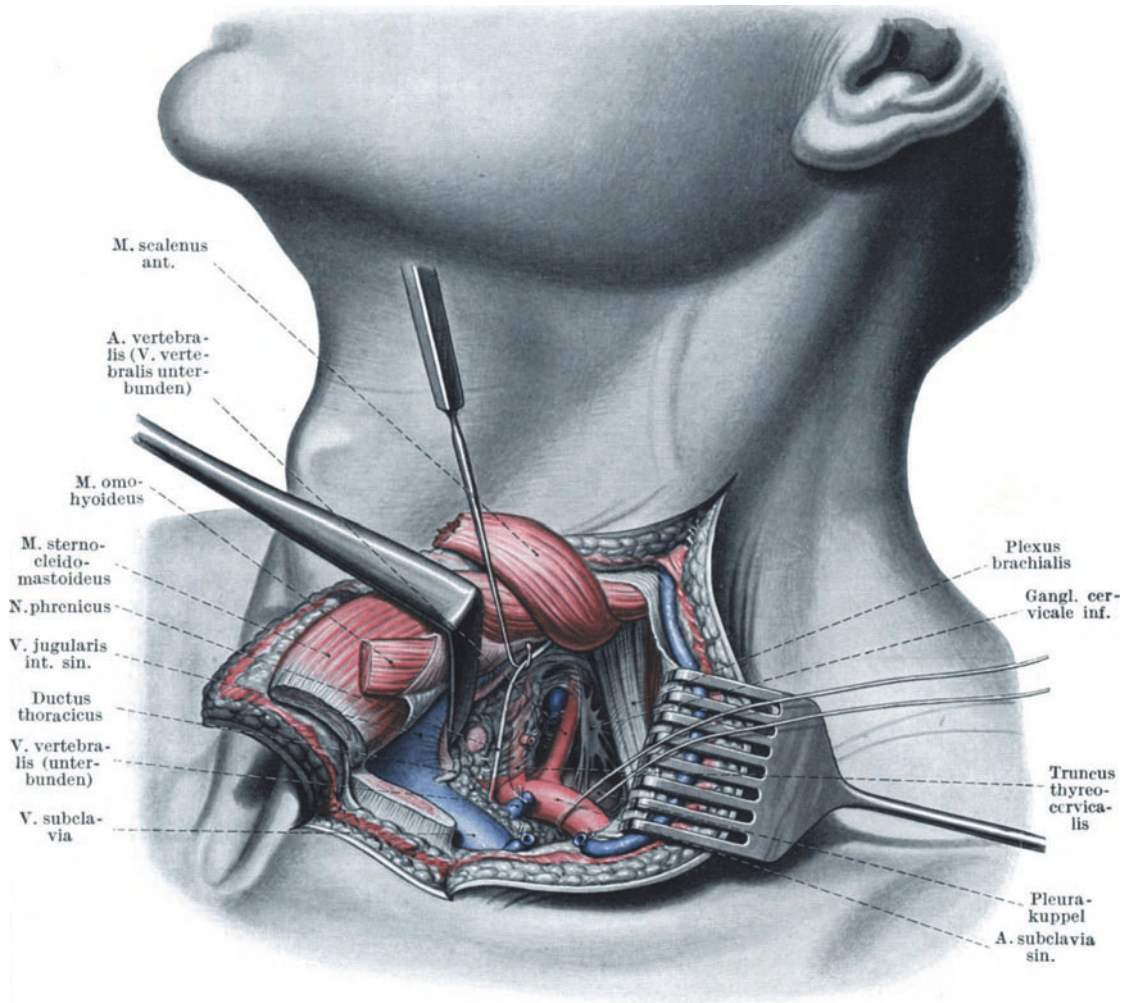


Abb. 33. Die Freilegung der A. vertebralis im 1. Abschnitt nach DRÜNER. Die Mm. sternocleidomastoideus, omohyoideus und scalenus ant. sind peripher abgeschnitten.

a) Die Ausführung der Freilegung der A. vertebralis im 1. Abschnitt.

Der Zugang nach CHASSAIGNAC. Durch eine unter die Schulter geschobene Rolle wird der Kopf nach hinten abgebogen und nach der gesunden Seite gedreht. Der Hautschnitt wird am Hinterrande des Kopfnickers, etwas oberhalb der Mitte beginnend, bis fast an die Klavikula heran geführt. Der hintere Kopfnickerrand wird freigelegt, nach vorn abgezogen, und zwar zusammen mit den großen Halsgefäßen. Um nun in die Tiefe vordringen zu können, wird der Kopf etwas angehoben und nach der Operationsseite

gedreht. Der nun freigelegte *M. scalenus ant.* wird vorsichtig nach lateral abgezogen. Wird dann die hintere Halsfaszie, die das Gefäß bedeckt, gespalten, so stößt man auf die Arterie mit ihrer Begleitvene.

Der Zugang nach KOCHER. Übersichtlicher, wenn auch technisch vielleicht etwas schwieriger, ist die Methode von KOCHER. Der Hautschnitt erfolgt hier am Innenrand des Kopfnickers und reicht vom Schildknorpel bis zum Jugulum. Der Kopfnicker wird nach außen gezogen und der Außenrand der die Schilddrüse bedeckenden geraden Halsmuskeln (*Mm. sternothyroideus* und *sternohyoideus*) freigelegt. Nach Unterbindung einiger Schilddrüsenvenen, die das Operationsfeld kreuzen, läßt sich das Gefäßnervenbündel des Halses mit dem Kopfnicker nach lateral abziehen, während gleichzeitig die geraden Halsmuskeln mit den darunter gelegenen Organen nach medial abgedrängt werden. So gelangt man in den durch die tiefe Halsfaszie verschlossenen Winkel zwischen *M. scalenus ant.* und *M. longus colli*. Der Bogen der hinter dem Gefäßnervenbündel hervortretenden *A. thyroidea inf.* kreuzt im oberen Abschnitt der Wunde das Operationsfeld. Läßt sich das Gefäß nicht gut fußwärts abschieben, so wird es doppelt unterbunden und durchtrennt. Der tastende Finger stellt nun leicht den Querfortsatz des 6. Halswirbels (*Tub. caroticum* oder *vertebrale*) fest. Unmittelbar unterhalb davon wird die, die *Vertebralgefäße* noch deckende hintere Halsfaszie vorsichtig angeschnitten und die Fasern des *M. longus colli* auseinandergedrängt. Die vorliegenden *A. und V. vertebralis* werden unmittelbar vor ihrem Eintritt in die Öffnung des Querfortsatzes des 6. Halswirbels unterbunden.

Auch der KOCHERSche Weg ist tief und eng. Deshalb hat schon VON MIKULICZ die Durchtrennung des Kopfnickers 3 cm oberhalb seines Ansatzes am Schlüsselbein empfohlen. KÜTTNER hat diesen Vorschlag aufgenommen und gibt an, daß er in allen schwierigen Fällen den Kopfnicker in seinem sehnigen Teile oberhalb des Schlüsselbeins und des Brustbeins abschneidet. Dadurch wird der Zugang sehr wesentlich erleichtert.

Der Zugang nach DRÜNER. Nach DRÜNER wird der 1. Abschnitt der Arterie zur vorläufigen Blutstillung (Fingerkompression) oder endgültigen Blutstillung in folgender Weise unter Durchtrennung des Kopfnickers, des *M. scalenus ant.* und des *M. omohyoideus* ausgeführt:

Ein Winkelschnitt beginnt etwa in der Mitte des Hinterrandes des Kopfnickers, zieht bis in die Nähe des Schlüsselbeins und dreht hier spitzwinkelig nach dem Jugulum um, das er annähernd erreicht. Nach Durchtrennung von Haut und *Platysma* wird die *V. jugul. ext.* und etwaige Seitenäste doppelt unterbunden und durchtrennt. Dann wird im Verlauf des horizontalen Schnittes der Schlüsselbeinansatz des Kopfnickers durchtrennt und mit der Haut nach medial umgeschlagen. Der *M. omohyoideus* wird ebenfalls durchtrennt. Der nun freiliegende *M. scalenus ant.* wird freigelegt und störende Lymphknoten und Fettgewebe entfernt. Da man sich hier am Venenwinkel zwischen *Vv. jugul. int.* und *subclavia* befindet, in dem die großen Lymphstämme des Halses und Armes einmünden, so ist vorsichtiges Präparieren notwendig (Abb. 33 u. 54). Die *V. jugul. int.* wird vom *M. scalenus ant.* unter Schonung des freigelegten *N. phrenicus* abgeschoben. Jetzt gelingt es, den Querfortsatz des 6. Halswirbels zu tasten und gegen ihn vorzudringen. Die *V. vertebralis*, die vor der Arterie liegt, wird von der Arterie getrennt und doppelt unterbunden. Die Arterie wird sorgfältig aus ihrer Umgebung gelöst und zur vorläufigen Blutstillung direkt unterhalb ihres Eintritts in die Öffnung des Querfortsatzes 6 ange-schlungen.

Bei Verletzungen im I. Abschnitt, d. h. wenn hier Blutstillung am Orte der Verletzung ausgeführt werden muß, geht man genau so vor, wie eben zur vorläufigen Blutstillung beschrieben ist. Nachdem aber der *M. scalenus ant.*

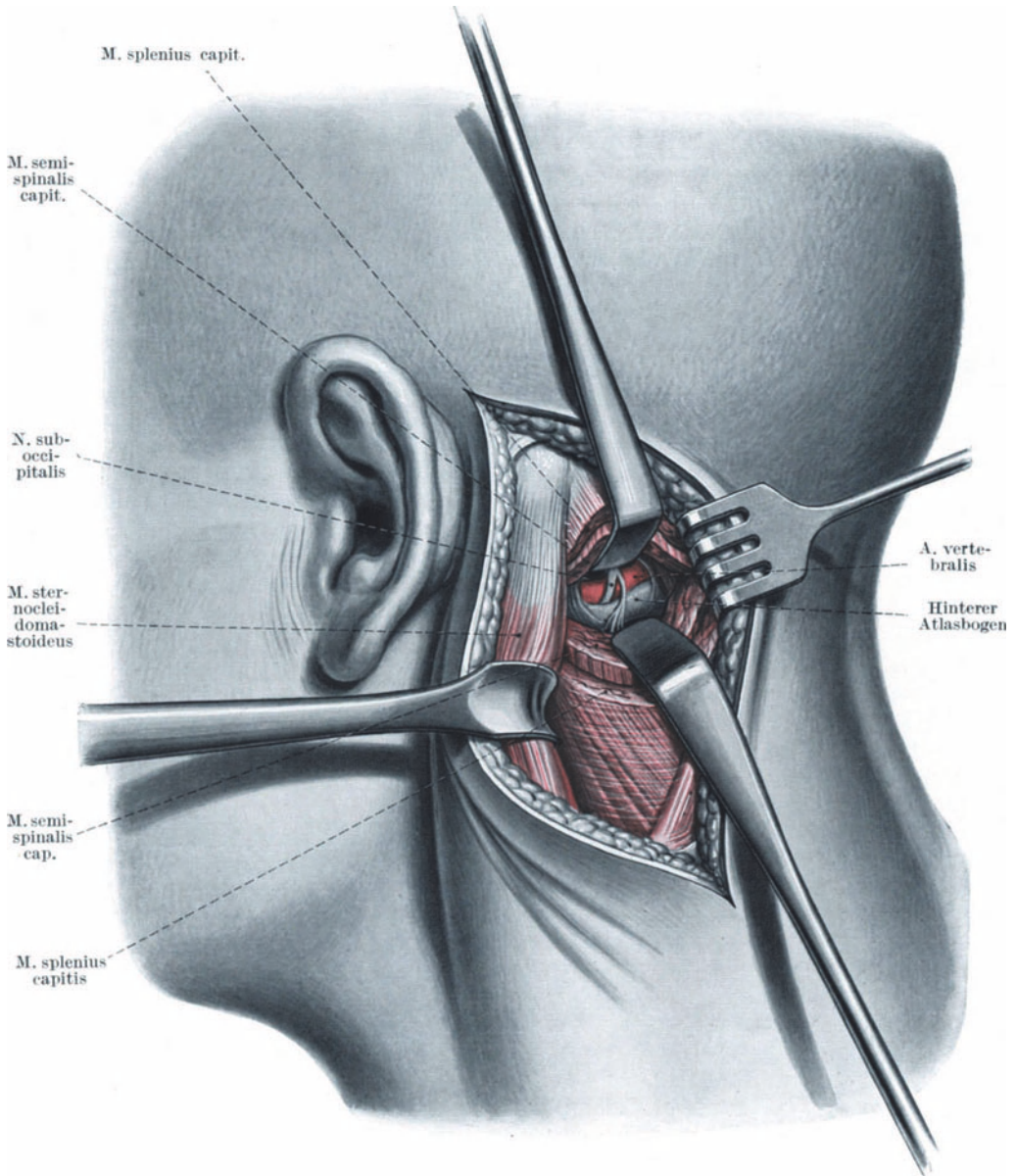


Abb. 34. Freilegung der *A. vertebralis* im I. Abschnitt nach KÜTNER. Der Kopfnicker ist nach vorne gezogen. Die *Mm. splenius* und *semispinalis capit.* sind durchtrennt. Dadurch ist der hintere Atlasbogen freigelegt.

freigelegt und der *N. phrenicus* nach medial abgeschoben wurde, erfolgt die Durchtrennung des *M. scalenus ant.* möglichst nahe am Ansatz an der ersten Rippe. Der seines Ansatzes beraubte *M. scalenus ant.* wird dann gleichfalls nach medial gezogen. So kann man an den Ursprung der *A. vertebralis* aus

der A. subclavia herankommen (Abb. 33). Die A. subclavia wird von den umgebenden Gebilden abgelöst, unterfahren und etwas angehoben. Es gelingt dann eine HÖPFNER-Klemme an die A. subclavia anzusetzen, die den Ursprung der A. vertebralis mitfaßt. Der Unterbindung der A. vertebralis stehen dann keine Schwierigkeiten mehr im Wege.

β) Die Freilegung im 3. Abschnitt nach KÜTTNER (Abb. 34)

geschieht auf folgende Weise: Der Kranke liegt in Bauchlage oder Seitenlage mit Drehung des Kopfes nach der gesunden Seite. Ein Längsschnitt von etwa 10 cm Länge verläuft am hinteren Rande des Warzenfortsatzes senkrecht nach abwärts. Am oberen, der Basis des Warzenfortsatzes entsprechendem Ende, kann der Schnitt in leichtem Bogen nach vorn umbiegen. Der hintere Rand des Kopfnickers wird freigelegt und mit einem Haken nach vorn gezogen. Die um den Hinterrand umbiegenden sensiblen Nerven können meist geschont werden. In der Tiefe liegt nun zunächst der M. splenius capitis frei. Der starke Muskel wird in Ausdehnung von etwa 3 cm in Höhe der Spitze des Warzenfortsatzes quer durchtrennt. Die Schnittflächen werden mit Haken auseinandergezogen. Der nun vorliegende M. semispinalis capitis, dessen Fasern längs verlaufen, wird in gleicher Höhe ebenfalls quer eingeschnitten. Einzelne stärkere Muskelgefäße werden unterbunden. Nun werden Haken in die Muskelschnittflächen des M. semispinalis eingesetzt und diese weit auseinander gezogen. Der tastende Finger fühlt nun sehr deutlich den hinteren Bogen des Atlas, dessen oberer scharfer Rand den Anhaltspunkt für die weitere Aufsuchung der Arterie bildet. Der fühlbare Rand entspricht dem äußeren Abschnitt des hinteren Bogens des Atlas. Schwierigkeiten machen die in dieser Gegend zahlreich vorhandenen Venen, besonders der Plexus vertebralis post. Alle Venen müssen sorgfältig unterbunden werden. Der obere Rand des Atlasbogens wird nun vorsichtig mit dem Elevatorium freigemacht. Das Vordringen in die Tiefe soll unmittelbar an der Hinterfläche des Warzenfortsatzes nach der Mittellinie zu stattfinden. Ist der Atlasbogen frei, so erscheint der feine, aber deutlich sichtbare N. suboccipitalis, der meist unterhalb der Arterie austritt, diese kreuzt und die für die Unterbindung geeignete Stelle etwa halbiert (Abb. 34). Wird nun in der Richtungslinie des Nerven das Gewebe am oberen Rande des Atlas stumpf beiseite geschoben, so trifft man nach KÜTTNERS Angaben ohne weiteres auf die starke Arterie. Ihre Unterbindung macht dann meist keine Schwierigkeiten mehr. In einem Falle mußte KÜTTNER allerdings ein Stück des Atlasbogens entfernen. Die Arterie liegt in einem Dreieck, welches der M. rectus capitis post. maj. mit den beiden Mm. obliqui capitis bildet, doch braucht man bei vorsichtigem Vorgehen diese Muskeln nicht zu verletzen. Die A. occipitalis verläuft in genügender Entfernung lateral der N. occipitalis maj. medial. Beide brauchen nicht zu Gesicht zu kommen. Die Tiefenlage des Gefäßes beträgt etwa 3,5 cm unter der Körperoberfläche.

γ) Die Freilegung im 3. Abschnitt nach DRÜNER (Abb. 35 u. 36).

Nach DRÜNER führt die Unterbindung des Bogens der A. vertebralis zwischen Atlas und Hinterhauptsloch nur dann zur sicheren Unterbrechung des Blutstroms von distal her, wenn die Verletzung zwischen dem 1. und 2. Wirbel liegt, und zwar deshalb, weil zwischen dem 1. und 2. Halswirbelquerfortsatz Anastomosen der A. vertebralis mit den Aa. occipitalis und cervicalis profunda bestehen, so daß es trotz Unterbindung des oberen Bogens zu Nachblutungen aus dem weiter distal verletzten Gefäß kommen kann.

DRÜNER macht außerdem darauf aufmerksam, daß der Raum, in dem KÜTTNER die A. vertebralis unterbinden will, außerordentlich stark von Venen

durchzogen ist, von denen die wichtigste aus dem Emissarium condyloideum kommt. Ebenso finden sich auch einige Nervenstämmе, so daß er glaubt, daß man beim Lebenden nicht ohne Nebenverletzungen auskommen kann (Nervenverletzungen, Luftembolie). Nur bei Verletzungen der A. vertebralis im oberen Bogen, also zwischen Hinterhauptsloch und Atlas, wird dieser Raum

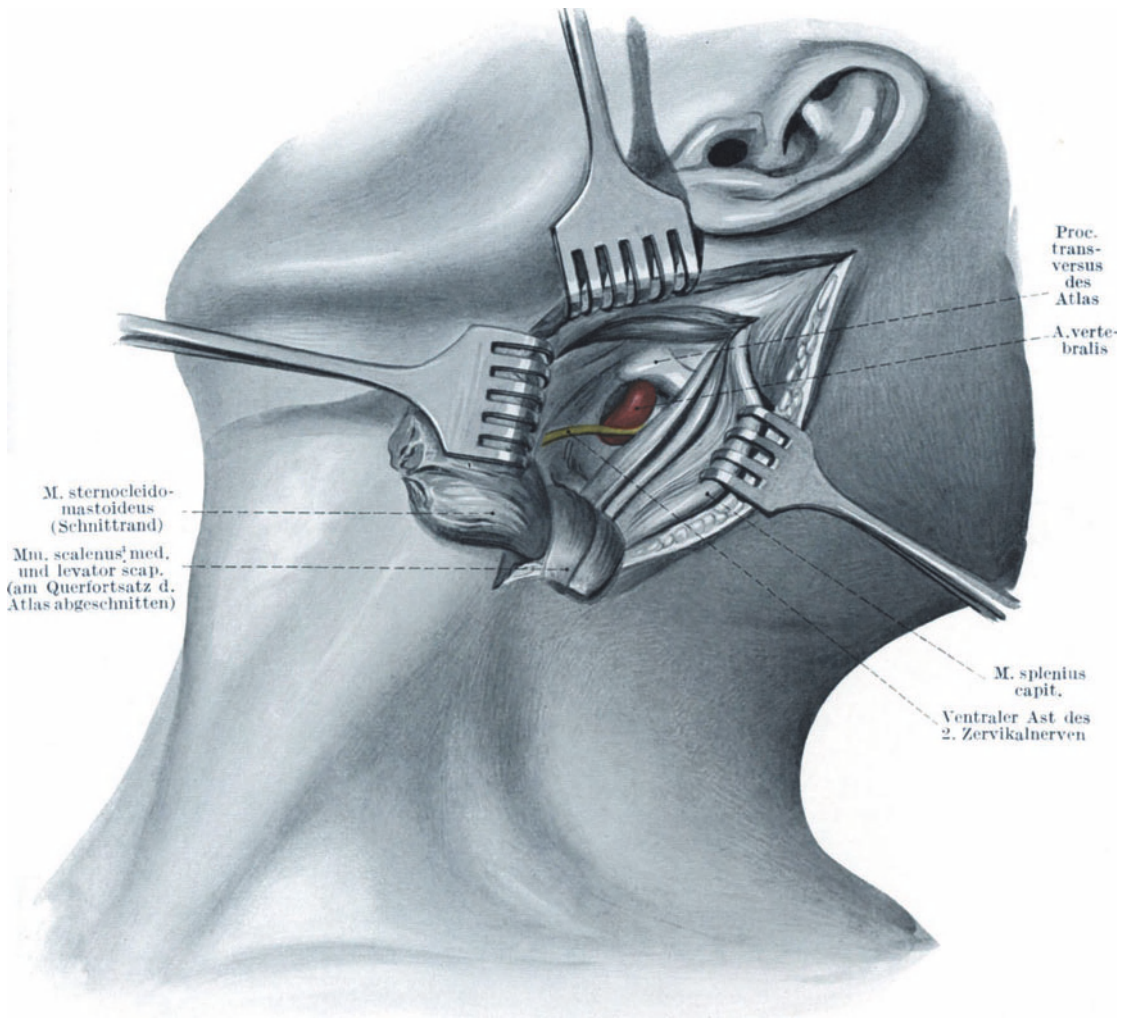


Abb. 35. Die Freilegung der A. vertebralis zwischen Atlas und Epistropheus nach DRÜNER.

besonders freigelegt. Handelt es sich um eine Verletzung der A. vertebralis im Verlauf des 2. Abschnittes, so wird nach DRÜNER einerseits im 1. Abschnitt und andererseits nicht im 3., sondern im letzten Teil des 2., d. h. zwischen Atlas und Epistropheus unterbunden.

Die Ausführung der Operation nach DRÜNER. Die Ausführung der Unterbindung zwischen Atlas und Epistropheus geschieht folgendermaßen: In Seitenlage und mit nach der gesunden Seite gedrehtem und geneigtem Kopf

wird der Hautschnitt von der Mitte des Warzenfortsatzes bis zur Mitte des Hinterrandes des Kopfnickers angezeichnet und nach örtlicher Umspritzung ausgeführt. Dann wird der Kopfnicker unterhalb des Warzenfortsatzes nach vorn und oben, etwa bis zur Mitte, eingekerbt. Hierdurch wird

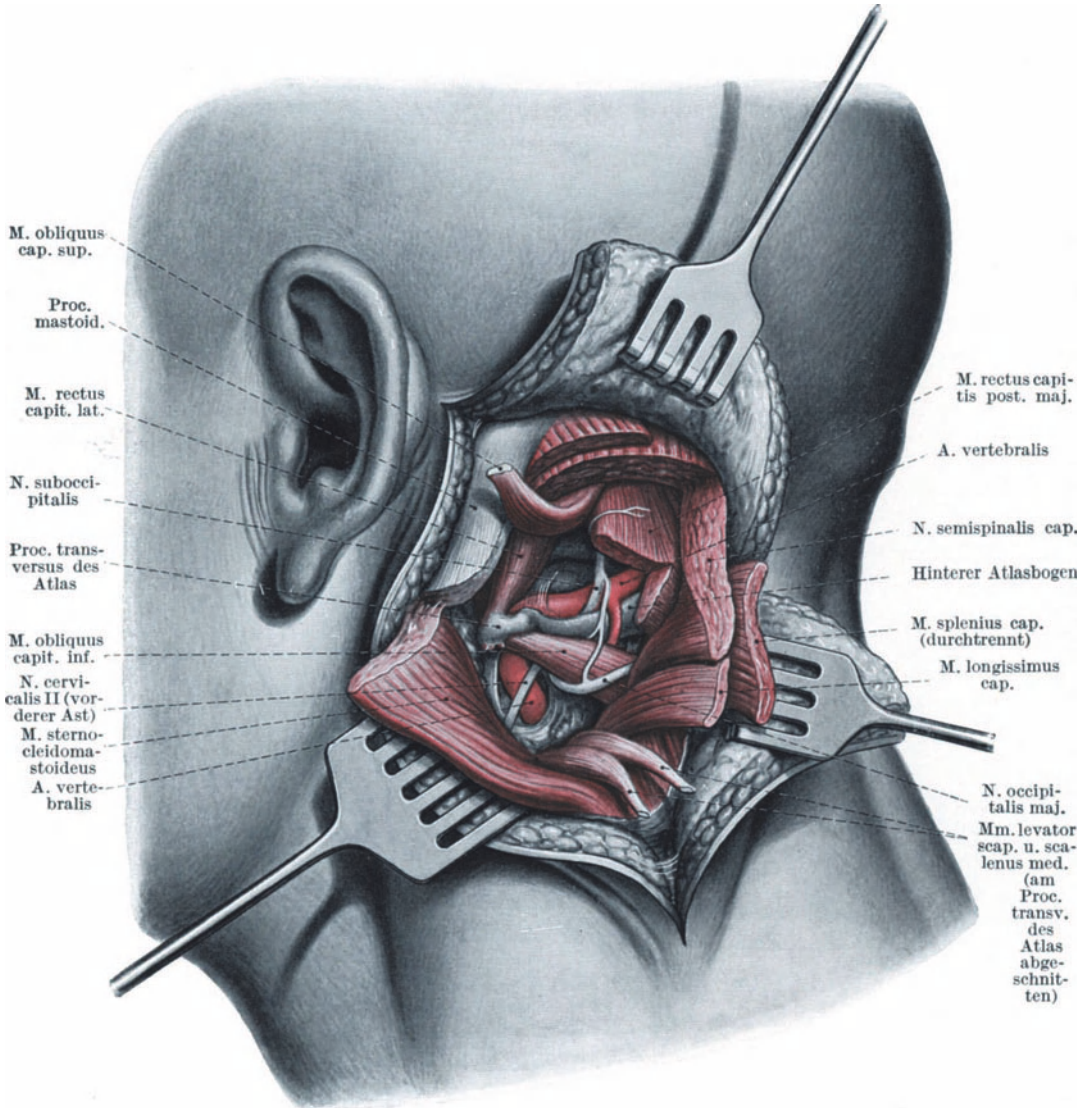


Abb. 36. Die Freilegung der A. vertebralis im 3. Abschnitt nach DRÜNER. Der Kopfnicker ist eingekerbt. Die Mm. splenius, semispinalis und longissimus capitis sind durchtrennt bzw. eingekerbt. Ansätze der Mm. obliquus cap. sup., levator scap., scalenus med. sind am Querfortsatz des Atlas abgeschnitten, der M. rectus cap. post. maj. ist eingekerbt.

der N. accessorius geschont. Der Kopfnicker wird dann stark nach vorn abgezogen und es erscheint in der Tiefe der M. splenius capitis mit dem M. longissimus capitis, die mit einem stumpfen Haken scharf nach hinten gezogen werden. Unmittelbar unter der Spitze des Warzenfortsatzes kommt nun der Querfortsatz des Atlas zum Vorschein (Abb. 35). Von

der Vorderseite dieses Querfortsatzes entspringen Zipfel der *Mm. levator scapulae* und *scalenus med.* und verlaufen steil nach hinten unten. Unter dem Hinterrand dieser *Mm.* sieht man ein feines weißes Band, welches gerade nach aufwärts verläuft und der sensible Teil des ventralen Astes des zweiten Zervikalnerven ist (Abb. 35). Werden nun die Ursprünge der *Mm. levator scapulae* und *scalenus med.* von dem Querfortsatz abgetrennt, so findet man den Strang der *Vasa vertebralia* in etwa $\frac{1}{2}$ cm Tiefe. Sie verlaufen bei der angegebenen Stellung des Kopfes in der Richtung von hinten unten nach vorn oben unter dem genannten Nerven. Die Gefäße können leicht unter Schonung des Nerven aus ihrer Umgebung gelöst und unterbunden werden.

Muß aber auch der obere Bogen zwischen Hinterhauptsloch und Atlas freigelegt werden, so geht man zunächst so vor, wie eben beschrieben. Dann wird am unteren Rande des Warzenfortsatzes ein Hautschnitt senkrecht nach hinten zur Schnittrichtung aufgesetzt. Die *Mm. splenius, longissimus* und *semispinalis* werden möglichst nahe am Hinterhaupt durchtrennt und nach hinten und abwärts geklappt. Um nun an die Arterie oberhalb des Atlas heranzukommen, werden die Muskelansätze am Oberrande des Querfortsatzes des Atlas, besonders der *M. obliquus capitis sup.* und wenn nötig der *M. rectus capitis lat.* vorsichtig Schicht für Schicht durchtrennt (Abb. 36). Wenn die durchtrennten Muskeln nach oben abgezogen werden, liegt die Arterie dann unmittelbar am oberen Rande des hinteren Atlasbogens frei und kann unterbunden werden. Verläuft sie regelwidrig eine Strecke weit im Knochen, so muß eine Spange mit der Hohlmeißelzange entfernt werden. Der den Atlasbogen kopfwärts kreuzende *N. suboccipitalis* kann geschont werden.

g) Die Freilegung der *V. jugularis int.*

(Abb. 24, 25, 26, 27 u. 28).

Da die *V. jugul. int.* in ihrem ganzen Verlaufe die Karotisgefäße an ihrer lateralen Seite begleitet, so wird ihre Unterbindung ebenfalls vom Vorderrande des Kopfnickers aus vorgenommen. Selbst die doppelseitige Unterbindung führt, wie sich mehrfach gezeigt hat, nicht zu Zirkulationsstörungen. Bei der Freilegung muß man sich besonders vor unvorhergesehenen Verletzungen hüten, da sonst die Gefahr der Luftembolie droht. Solche Verletzungen werden am häufigsten bei der Beseitigung von mit der Vene verbackenen tuberkulösen oder mit der Vene verwachsenen karzinomatösen Lymphknoten beobachtet. Bei Verletzungen, die häufiger sind als die der besser geschützten Arterien, muß man beachten, daß besonders Stichverletzungen zunächst wenig zu bluten pflegen, daß es aber nachträglich zu starken Nachblutungen kommen kann. Es muß daher gefordert werden, daß grundsätzlich bei Verletzungen in der Gegend der großen Halsgefäße eine übersichtliche Freilegung erfolgt. Findet sich eine Venenverletzung, so ist zunächst durch Kompression unterhalb der Verletzungsstelle eine Luftembolie zu verhüten, bis etwa durch seitliche Gefäßnaht der Verschuß erfolgt ist. Bei völliger oder fast völliger Durchtrennung wird die doppelte Unterbindung ausgeführt. Am gefährlichsten sind, was die Luftembolie betrifft, die Verletzungen der Vene oberhalb des Brustkorbeingangs und an der Schädelbasis. Im letzteren Falle kann die Unterbindung unmöglich sein, man muß dann durch feste Tamponade mit Rollgazen, die einige Tage liegen bleiben, die Blutstillung bewerkstelligen.

Bei Lymphknotenausräumung im Bereiche der inneren großen Halsvene hat schon v. LANGENBECK die vorläufige Freilegung des Gefäßes in ihrem distalen Abschnitt und Anschlingung mit einem dicken Seidenfaden gefordert, um der Luftemboliegefahr bei einer unvorhergesehenen Verletzung des Gefäßes oder eines großen Seitenastes vorzubeugen.

Abgesehen von Verletzungen kann die Unterbindung der V. jugul. int. oder ihrer Seitenäste bei infektiösen Prozessen im Bereiche der Tonsillen, aber auch bei Gesichtsfurunkeln und Ohreiterungen nötig werden. Treten im Verlaufe einer eitrigen Mandelentzündung Schüttelfröste auf, so wird von manchen die Unterbindung der V. facialis comm. oder auch der V. jugul. int. im Anschluß an den ersten Schüttelfrost gefordert. Gerade bei dieser Erkrankung sind auch, wenn sich keine Thrombose der Vene fand, gute Resultate, die sich durch das Ausbleiben von Schüttelfrösten kennzeichnen, erzielt worden (MELCHIOR, CLAUS, KISSLING, KLEINSCHMIDT).

2. Die Eingriffe bei den Aneurysmen der Halsgefäße.

In Betracht kommen die Aneurysmen A. subclavia oberhalb des Schlüsselbeins, der Karotisgefäße, der A. vertebralis und der A. occipitalis. Entsprechend den anatomischen Verhältnissen liegen für die Aneurysmen der Halsgefäße mancherlei besondere Schwierigkeiten vor, sowohl was die Diagnose, als was die Behandlung betrifft. Zwar ist das Aneurysma der A. subclavia oberhalb des Schlüsselbeins verhältnismäßig leicht zu diagnostizieren. Dasselbe gilt für das einfache Aneurysma der A. carotis comm. Schwieriger kann schon die Diagnose der Aneurysmen der Aa. carotis ext. und int. sein, da sie infolge ihrer teilweise tiefen und verborgenen Lage nur geringe Entwicklungsmöglichkeiten nach außen haben und infolgedessen auch die Abtastung auf Schwierigkeiten stößt. Ganz besonders schwierig ist aber nach den Angaben des Schrifttums die Diagnose des Aneurysmas der A. vertebralis. Es scheint, daß die Mehrzahl dieser Fälle mit einem Aneurysma der A. carotis (KÜTTNER), oder, wenn das Aneurysma im 3. Abschnitt sitzt, mit einem Aneurysma der A. occipitalis verwechselt worden sind. Häufig ist die Diagnose erst nach Freilegung der A. carotis comm. am Hals gestellt worden, nachdem die Beteiligung der Karotisgefäße ausgeschlossen werden konnte. Ganz unmöglich scheint die Diagnose vor der Operation, wenn es sich um ein Aneurysma arteriovenosum zwischen A. vertebralis und V. jugul. int. gehandelt hat. Die Schwierigkeit liegt hauptsächlich darin, daß es, nicht wie bei den Extremitäten-Aneurysmen, gelingt, durch Fingerdruck auf den zentralen Abschnitt die Pulsation im einzelnen Gefäß zum Verschwinden zu bringen. Begünstigt werden die Fehldiagnosen durch anatomische Regelwidrigkeiten, wie z. B. festgestellt wurde, daß die A. vertebralis nicht immer in das F. transversarium des 6., sondern nicht ganz selten in das des 5., 4., 3. oder gar 2. Querfortsatzes eintritt.

Was die Behandlung betrifft, so stößt schon die Freilegung der Gefäße, wenn es sich nicht gerade um die A. carotis comm. oder ext. handelt, auf größere Schwierigkeiten, als sie an den Extremitäten zu überwinden sind. Da die Freilegung des betreffenden Gefäßes zu einer Aneurysmaoperation immer in größerer Ausdehnung vor sich gehen muß, und da die räumlichen Verhältnisse sowohl bei der A. subclavia, als auch bei den Hauptästen der A. carotis beschränkt sind, so machen sich meist größere Hilfsoperationen nötig. Noch schwerer gelingt die Freilegung der A. vertebralis, besonders in ihrem 2. Abschnitt nach ihrem Eintritt in die Ff. transversaria der Halswirbelquerfortsätze und in ihrem weiteren Verlauf bis zum F. occipitale magnum. Auf Grund der anatomischen Eigenheiten der Halsgefäße muß auf die Erleichterung, die die Anlegung eines ESMARCSCHEN Schlauches an den Extremitäten bei der Freilegung eines Aneurysma bietet, verzichtet werden. Die vorläufige Blutstillung kann nur nach Freilegung der proximal und distal gelegenen Abschnitte des Gefäßes mit Anschlingung oder HÖPFNER-Klemme erfolgen.

Bei der weiteren Behandlung nach der Freilegung bestehen bei den Aneurysmen des Halses erhebliche Unterschiede. Während man die Aa. occipitalis, vertebralis, carotis ext. und subclavia, letztere nach ihrem Austritt aus der hinteren Skalenuslücke, fast immer ohne Ernährungsstörungen befürchten zu müssen, oberhalb und unterhalb des Aneurysmas unterbinden kann, ist in der Beziehung bei den Aa. carotis comm. und int. eine sehr vorsichtige Auswahl zu treffen. Die Unterbindung der A. carotis hat häufig schwere Ernährungsstörungen der betreffenden Gehirnhälfte im Gefolge. Die Gefahr steigt mit dem höheren Alter und ist nach dem 50. Lebensjahre eine ganz erhebliche. Nach der Ansicht von PERTHES, die schon bei den Gefäßunterbindungen angeführt wurde, handelt es sich nicht um unmittelbare Ernährungsstörungen, sondern um fortschreitende Thrombosen von der Unterbindungsstelle ausgehend. Das trifft aber sicherlich nur für die Fälle zu, in denen nicht im sofortigen Anschluß an die Unterbindung die Gehirnanämie beobachtet wird. Die Unterbindung der A. carotis comm. gilt für weniger gefährlich als die der A. carotis int. Nach Unterbindung der A. carotis comm. ist immerhin noch ein Kollateralkreislauf durch die A. carotis ext., die ja mit den Gefäßen der anderen Seite in ausgedehnter Verbindung steht, möglich. Für die operative Behandlung der Aneurysmen der A. carotis comm. und ihren inneren Hauptast muß daher die Forderung aufgestellt werden, den Blutstrom durch Gefäßnaht, Gefäßplastik oder Transplantation, wenn es irgend geht, wiederherzustellen. Da die Ausbildung des Kollateralkreislaufes nach Unterbrechung des Blutstroms in der A. carotis comm., wie schon oben erwähnt, durch Vermittlung der A. carotis ext., wenn auch nicht immer, so doch in manchen Fällen, möglich ist, genügt in einem solchen Falle die zentrale Unterbindung des Gefäßes nicht. Man muß daher oberhalb und unterhalb des Aneurysmas die Unterbindung vornehmen.

Muß eine Unterbindung der A. carotis comm. oder int. ausgeführt werden, so ist es empfehlenswert, den Blutstrom nicht durch einen Faden sofort vollständig zu unterbrechen, sondern die Abschnürung allmählich vorzunehmen. JORDAN und DOBERAUER haben zunächst einen Seidenfaden angelegt und ihn im Verlaufe einiger Tage zugezogen. KERR hat statt Seide Fasziensbänder verwendet. FRÜND hat, unabhängig von KERR, zwei Fasziensstreifen in kurzer Entfernung voneinander zirkulär, aber lose um das Gefäß herumgelegt und durch die allmählich einsetzende Schrumpfung der Faszie nach einigen Tagen, ohne daß Ernährungsstörungen beobachtet waren, einen fast völligen Verschuß des Gefäßes erreicht. Das Verfahren von FRÜND scheint das zweckmäßigste. PAYR hat einmal, einem Vorschlage von PERTHES folgend, die Umschnürung auf untergelegten Fasziensstreifen mit Seide ausgeführt.

Bei arteriovenösen Aneurysmen der Halsgefäße, die in mannigfaltiger Kombination vorkommen, ist zunächst die Frage zu entscheiden, ob eine Operation überhaupt nötig ist. Die Meinung der verschiedenen Autoren über die Notwendigkeit gehen auseinander. Hat sich ein sackförmiges Aneurysma entwickelt und verursacht dieses durch weiteres Wachstum Druckerscheinungen oder besteht die Gefahr des Platzens, so wird man mit einem operativen Eingriff nicht zu lange zögern dürfen.

Besteht nur eine arteriovenöse Fistel, die keine Zirkulationsstörungen verursacht, so kann man unter Beobachtung des Kranken abwarten. Die Störungen bei den arteriovenösen Fisteln sind im allgemeinen abhängig von der Weite der arteriovenösen Verbindung und von der Entwicklungsdauer (ISRAEL, FICK). Die Schädigungen betreffen sowohl die zuführende Arterie, als die abführende Vene und das Herz. Infolge der starken Abströmung und Saugwirkung der Vene sinkt der Blutdruck, und die Strömungs-

geschwindigkeit, Pulsfrequenz und das Minutenvolumen werden vermehrt. Der Tonus der Gefäße leidet, wie sich aus der Verminderung der elastischen Anteile der Gefäße nachweisen läßt (ISRAEL). Sie werden infolgedessen erweitert, schlaff und eine regelrechte Blutströmung ist nur durch Vermehrung der Gesamtblutmenge möglich. Infolge der großen Blutmenge werden auch die Seitenäste der Vene stark erweitert. Die Folge davon ist zunächst die Erweiterung des rechten und schließlich auch des linken Herzens. Übt man einen Druck auf die zuführende Arterie aus, so steigt der Blutdruck, während die Pulsfrequenz sinkt. Treten Herzstörungen auf, die manchmal erst nach Monaten und Jahren beobachtet werden, so muß die arteriovenöse Fistel beseitigt werden. Viele Beobachtungen haben gezeigt, daß nach einem derartigen Eingriff die Zirkulationsstörungen und die Herzerweiterung fast schlagartig verschwinden.

Eine Besonderheit bilden die arteriovenösen Aneurysmen der *A. carotis int.* mit dem *Sinus cavernosus*. Da die Entwicklung des Nebenkreislaufes im Bereiche der *A. carotis int.* ausbleibt, so genügt zur Beseitigung der für den Verletzten meist sehr unangenehmen subjektiven Erscheinungen in der Mehrzahl der Fälle die Unterbrechung des Blutstroms der *A. carotis int.* durch zentrale Unterbindung (Einzelheiten s. S. 323).

a) Die Eingriffe bei den Aneurysmen der *A. subclavia* oberhalb des Schlüsselbeines.

Die Supraklavikulargrube und die Schultergegend gehören zu den Abschnitten des Körpers, in denen nach HOTZ, wie überall, wo starke Muskelmassen vereinigt sind, ein Nebenkreislauf von vornherein gut entwickelt ist. Daher ist bei den Aneurysmen der *A. subclavia* distal von der hinteren Skalenuslücke eine Ernährungsstörung nach Unterbindung des Gefäßes nicht zu befürchten. Infolge des gut entwickelten Kollateralkreislaufes durch die *Aa. transversa scapulae, transversa colli, cervicalis ant.*, kann man sich auf die Unterbindung oberhalb und unterhalb des Aneurysmensackes und Entfernung des Sackes beschränken. Allerdings muß man sich durch Anlegung einer Gefäßklemme zentral des Aneurysmas davon überzeugt haben, daß nicht etwa infolge gleichzeitiger Verletzung der genannten Seitenäste ein Nebenkreislauf nicht zustande gekommen ist. Wenn auch alle Kollateralzeichen nicht absolut zuverlässig sind, so genügt in der Praxis doch das HENLE-COENENSche Zeichen, nämlich das spritzende Ausströmen von Blut aus dem distalen Gefäßstumpf, nach Abklemmung des Hauptgefäßes zentral von Aneurysma. Zweckmäßig ist auch das Setzen einer kleinen Hautwunde im Bereiche des distalsten Extremitätenabschnittes und die Feststellung einer sicheren Blutung aus dieser Wunde. Dadurch gewinnt man die Sicherheit, daß die Ernährung auch bis in die Peripherie ausreichend ist.

Die Verletzungen der *A. subclavia* oberhalb des Schlüsselbeins sind sehr häufig mit Nebenverletzungen verbunden. Sowohl die Pleurakuppel als der Plexus brachialis (um nur die wichtigsten benachbarten Teile zu nennen) befinden sich in so absoluter Nähe, daß eine alleinige Verletzung der Arterie verhältnismäßig selten ist. Ist aber die Pleurakuppel gleichzeitig verletzt, so ist die Entwicklung eines Aneurysmas sehr unwahrscheinlich, da es wohl in der Mehrzahl der Fälle zu einer Verblutung in den Thoraxraum kommt. Sind Plexusteile verletzt, so machen sich diese durch Ausfallserscheinungen in der Nervenversorgung des Arms sofort bemerkbar. Entwickelt sich aber ein Aneurysma der *A. subclavia* ohne wesentliche Nebenverletzungen, so kann auch im Anschluß an das allmähliche Größerwerden des Sackes erst nach-

träglich eine Beteiligung der nächsten Plexusteile beobachtet werden. Häufig führen erst Beschwerden von seiten des Pl. brachialis zur richtigen Diagnose. Wegen der Beeinträchtigung des Armnervengeflechtes durch das Wachsen des Aneurysmas wird der operative Eingriff häufig nötig.

Arteriovenöse Aneurysmen der A. und V. subclavia, im 1. Abschnitt, sind nicht häufig, da ja die beiden Gefäße hier durch den dazwischenliegenden M. scalenus ant. getrennt sind. Dagegen finden sie sich in den distalen Abschnitten häufiger. Sie sollen, wie alle arteriovenösen Aneurysmen, wegen der im Laufe der Zeit sich störend bemerkbar machenden Erscheinungen (Herz- und Gefäß-erweiterungen) rechtzeitig operiert werden. Haben sich erst starke Venenerweiterungen um das Aneurysma entwickelt, so ist der Eingriff fast immer wesentlich erschwert, zum mindesten sehr blutreich.

Bei den Aneurysmen der A. subclavia, die ausschließlich oberhalb des Schlüsselbeins liegen, verwenden wir das gleiche operative Vorgehen, wie es zur Freilegung der A. subclavia oberhalb des Schlüsselbeins geschildert ist (s. S. 302). Zunächst wird das zentrale Stück des Gefäßes kurz nach seinem Austritt aus der Skalenuslücke freigemacht und mit einem dicken Seidenfaden angeschlungen. Dann folgt die Freilegung distal des Sackes und ebenfalls Anschlingung. Hat man sich von dem Vorhandensein des Kollateralkreislaufes überzeugt, so ist es zweckmäßig, ehe die endgültige Unterbindung erfolgt, zunächst den Sack aus der Umgebung zu isolieren, unter Schonung von Pleurakuppel, Nerven und Gefäßen. Erst wenn das geschehen ist und die Blutversorgung der oberen Extremität auch dann noch als ausreichend gelten kann, wird die Unterbindung zur endgültigen.

Nicht immer gelingt es bei Aneurysmen der Oberschlüsselbeingrube mit so einfachen Mitteln auszukommen. Man braucht häufiger einen weitergehenden Zugang. Das gilt besonders für solche, die schon im Bereiche der Skalenuslücke ihren Anfang nehmen, oder deren Sack distal bis unter das Schlüsselbein herunterreicht. Da man auf alle Fälle darauf sehen muß, das zentrale Ende oberhalb des Sackes mit Sicherheit zu einer vorläufigen Blutstillung zu gewinnen, weil eine ESMARCHSche Blutleere nicht angelegt werden kann, und da andererseits zur Freilegung des Sackes bei stärkerer distaler Entwicklung das Schlüsselbein sehr im Wege ist, so müssen wir bei solchen Eingriffen zu Hilfsoperationen schreiten. Für die Aneurysmen, die eine weitgehende zentrale Freilegung der A. subclavia nötig machen, um sich den notwendigen Überblick zu verschaffen, ob die Unterbindung auch oberhalb des Abgangs der für den Nebenkreislauf so wichtigen Seitenäste stattfinden kann, haben sich besonders das Vorgehen von LEXER, und für die linke Seite, auf der ja die A. subclavia aus dem Aortenbogen entspringt, das von KÜTTNER bewährt (Abb. 38).

Die LEXERSche Operation gestattet die A. subclavia bis zu ihrem Ursprung aus der A. anonyma zu übersehen, durch vorübergehende Aufklappung des großen Brustmuskels und des medialen Abschnittes des Schlüsselbeins. Die Operation verläuft folgendermaßen (Abb. 37):

Der Patient befindet sich in Rückenlage, der Kopf wird durch eine unter die Schulter geschobene Rolle nach rückwärts gelagert. Die Operation kann in örtlicher Betäubung ausgeführt werden. Der Hautschnitt wird angezeichnet. Er beginnt fingerbreit oberhalb des Schlüsselbeins und parallel zu ihm und zieht über das sternale Ende des Schlüsselbeins bogenförmig nach der Achselhöhle. Nach Unterspritzung mit schmerzbetäubender Lösung wird zunächst das Schlüsselbein etwa an der Grenze des inneren und mittleren Drittels freigelegt und mit der Drahtsäge schräg durchtrennt. Das mediale Ende des Schlüsselbeins wird aus dem Gelenk exartikuliert. Der Meniscus articularis bleibt an der sternalen Gelenkfläche. Der Kopfnickeransatz und der M. subclavius

werden durchschnitten, dann der *M. pectoralis major* in der Hautschnittrichtung unter sofortiger Blutstillung durchtrennt. Die den *M. pectoralis major* ernährenden Gefäße und Nerven bleiben auf diese Art lateral erhalten. Nun wird der ganze Hautmuskellappen, der auch das mediale Drittel des Schlüsselbeins enthält, nach lateral umgeschlagen und, wenn nötig, vorsichtig von dem Aneurysmasack abgelöst (Bd. 1, S. 428, Abb. 480). Man sieht nun im oberen Teile

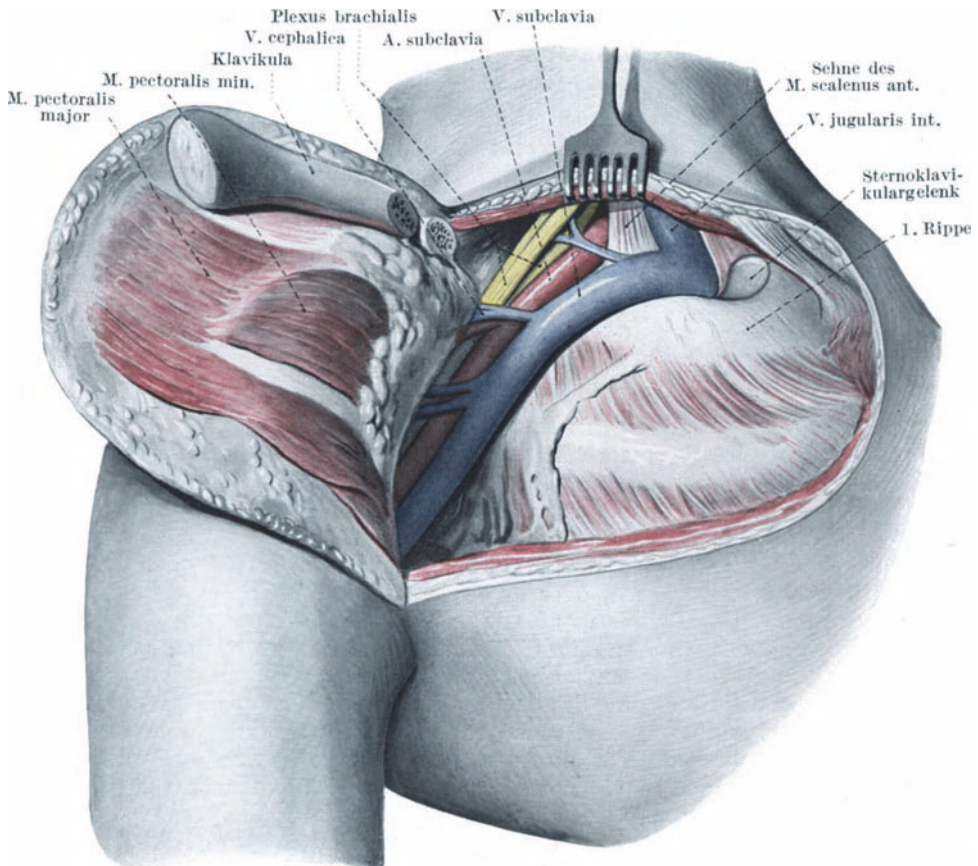


Abb. 37. Die Freilegung des Plexus und der großen Gefäße oberhalb des Schlüsselbeins nach LEXER. Das Schlüsselbein ist etwa an der Grenze des inneren und mittleren Drittels durchtrennt und das mediale Ende exartikuliert. Der abgetrennte Teil bleibt an dem großen Hautmuskellappen, der den *Pectoralis major* und *minor* enthält, hängen. Muß man die großen Gefäße noch weiter zentralwärts freilegen, so muß auch der *M. scalenus ant.* durchtrennt werden.

der Wunde die Gefäße und Nerven nach ihrem Austritt aus der Skalenuslücke bis zum oberen Rande des *M. pectoralis minor* freiliegen. Der *M. pectoralis minor* wird, da er das laterale Gebiet der Nerven und Gefäße noch bedeckt, nahe an seinem Rippenansprung oder in der Mitte abgeschnitten. Um an die zentral der Skalenuslücke gelegenen Abschnitte der *A. subclavia* heranzukommen, muß man den *M. scalenus* nach lateral abziehen, bzw. seinen Ansatz an der 1. Rippe unter Schonung des *N. phrenicus* ablösen. Nachdem der Eingriff an den Gefäßen, Freilegung, Unterbindung und Entfernung des Sackes stattgefunden hat, werden die äußeren Verhältnisse durch Naht wieder hergestellt. Zunächst werden die Schlüsselbeinenden durch Drahtnaht vereinigt, dann die äußere Kapsel des Schlüsselbeinbrustbeingelenkes mit Katgut genäht.

Schließlich werden die Muskeln durch Katgutnähte und die Haut durch Seidennähte wieder vereinigt. Einlegung eines Drainrohrs in den lateralen inneren Wundwinkel.

Das Verfahren von LEXER kann natürlich auch auf der linken Halsseite für die Aneurysmen der A. subclavia oberhalb des Schlüsselbeins angewendet werden. Braucht man aber eine Freilegung der A. subclavia, oder der A. carotis comm. auf der linken Seite bis zu ihrem Ursprung aus dem Aortenbogen, so genügt auch der Zugang von LEXER nicht, da der Ursprung der genannten Gefäße aus dem Aortenbogen noch innerhalb des Brustkorbes, etwa in der Höhe des Ansatzes des 1. Rippenknorpels am Brustbein gelegen ist.

Die KÜTTNERSche Methode der Freilegung bietet einen guten Überblick und erlaubt es, zentral von Aneurysmen der A. carotis comm. links und der A. subclavia links, am Abgang des Aortenbogens eine vorläufige Blutstillung durchzuführen (Abb. 38). KÜTTNER hat auf Grund mehrerer Beobachtungen den Standpunkt vertreten, daß solche meist im Jugulum erscheinenden Aneurysmen nicht unter allen Umständen operiert werden müssen, wenn sie keine zunehmenden Druckerscheinungen verursachen. Sind sie aber, infolge des Wachstums des Aneurysmas zu beobachten, so muß eingegriffen werden.

TILMANN hat in einem solchen Falle die vorläufige Blutstillung dadurch ausgeführt, daß er die 7. Rippe vorn resezierte, die linke Pleurahöhle eröffnete, und während Überdruck eingeleitet wurde, durch 2 Assistentenhände eine Kompression des Karotisabgangs am Aortenbogen durchführen ließ. Ein Finger drückte von außen in das Jugulum, ein zweiter wurde in die Pleurahöhle eingeführt und übte einen Druck von innen aus, während der Operateur in der Oberschlüsselbeingrube das Aneurysma versorgte. Diese Operation von TILMANN hat greifbare Schattenseiten, auf die nicht näher hingewiesen werden muß.

Die KÜTTNERSche Methode (Abb. 38) wird in folgender Weise ausgeführt: Es wird ein Winkelschnitt angelegt, dessen waagerechter Schenkel im Jugulum beginnt und etwa 5—6 cm nach links am Schlüsselbein entlang zieht. Der senkrechte Schenkel beginnt ebenfalls im Jugulum, geht über die Mitte des Brustbeins bis etwa zur Höhe des Ansatzes der 4. Rippe herunter. Die ganzen Weichteile dieses rechtwinkeligen Lappens werden zurückpräpariert und durch eine Naht seitlich zurückgehalten. Dann wird der Knorpel der 2. Rippe subperiostal reseziert. Durchtrennt man nun das hintere Periost des Rippenknorpels in senkrechter Richtung direkt neben dem Brustbeinrand, so gelingt es, einen Finger vorsichtig unter das Brustbein einzuführen und Periost und Pleura von der Rückwand desselben abzuschieben. Ebenso wird die Pleura nach lateral von der Zwischenrippenmuskulatur des 2. Zwischenrippenraums abgeschoben und diese Muskulatur durchtrennt. Mit der Pleura werden auch die Vasa mammaria int. nach lateral zurückgehalten. Nun gelingt es, mit der Hohlmeißelzange den linken Sternalrand bis zur Mitte abzukneifen, und zwar in einer Ausdehnung vom Ansatz der 3. bis zu dem der 1. Rippe. Die Weichteile werden dann von der 1. Rippe abgeschoben und der Knorpel der 1. Rippe entfernt. Der in die Bresche eingeführte Finger fühlt ohne weiteres den pulsierenden Aortenbogen, der nach vorsichtigem Einreißen des lockeren Binde- und Fettgewebes freigelegt wird. Der Perikardsack liegt mehr kaudal und wird nicht eröffnet. Von den großen Venenstämmen kommt nur die das Operationsfeld kreuzende V. anonyma sinistra, die jedoch mehr kopfwärts liegt, bei prallster Füllung als Zugangshindernis in Frage. Sie läßt sich mit einem stumpfen Haken nach oben halten. Die Halsnerven (Nn. vagus und phrenicus) liegen weiter lateral. Bekommt man sie zu Gesicht, so werden sie weiter nach lateral abgeschoben. Ist erst der Aortenbogen freigelegt, so ist die Erkennung

der einzelnen abgehenden Hauptstämme ohne weitere Schwierigkeit möglich. KÜTTNER macht mit Recht darauf aufmerksam, daß die großen Seitenäste des Aortenbogens sagittal hintereinander liegen (Abb. 38), entsprechend der

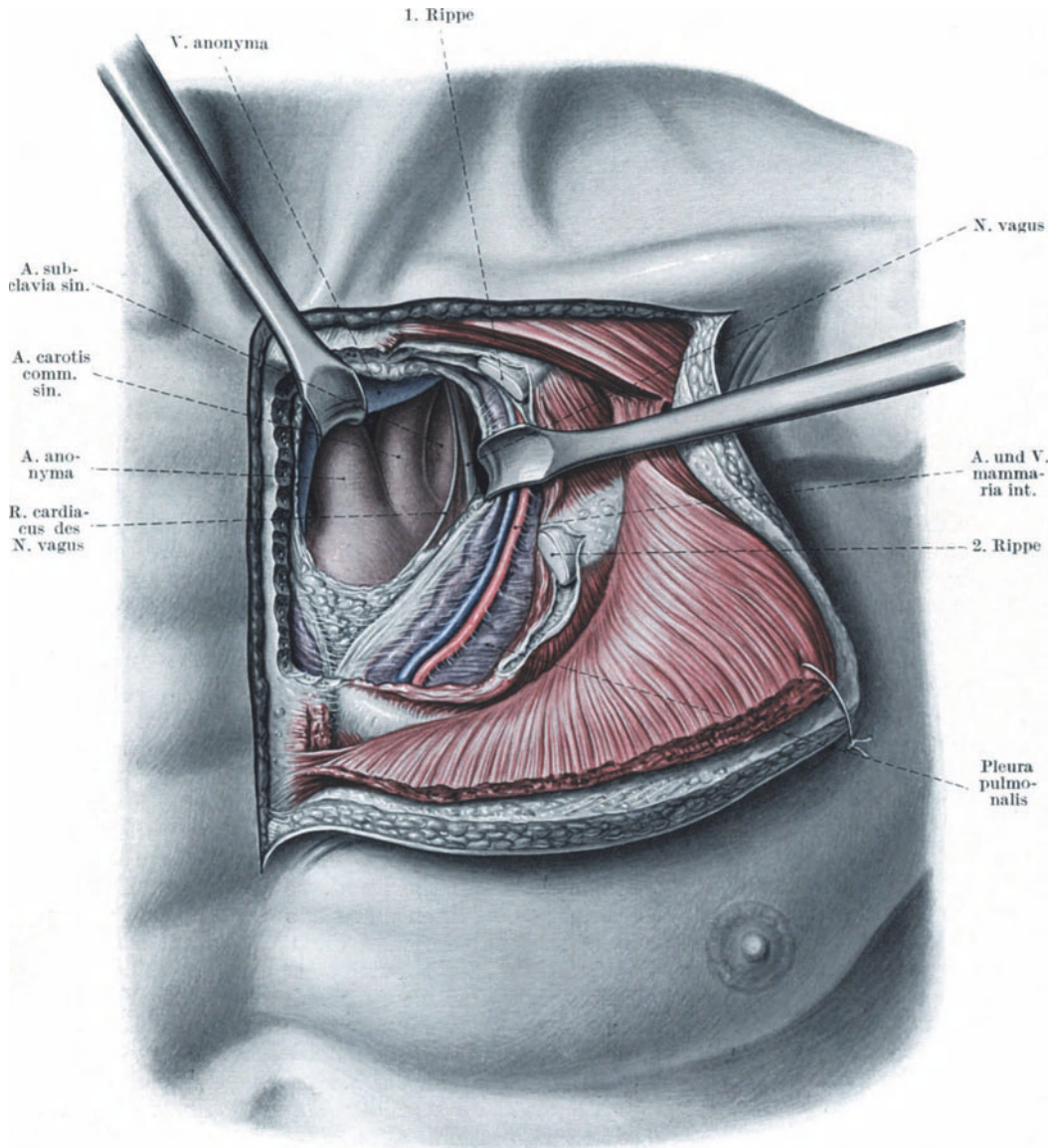


Abb. 38. Die Freilegung der aus dem Aortenbogen entspringenden Seitenäste nach KÜTTNER. Durch einen rechtwinkligen Lappenschnitt wird die Haut und Muskulatur durchtrennt und umgeschlagen. Teile der Manubrium sterni und des 1. und 2. Rippenknorpels entfernt. Das lockere Binde- und Fettgewebe des Mediastinums ist stumpf durchtrennt.

Richtung des Aortenbogens, so daß am weitesten vorn die A. anonyma, dann die A. carotis comm. sin. und schließlich die A. subclavia sin. aufeinander folgen. Eine Resektion des Brustbeins über die Mittellinie hinaus macht sich zur Freilegung der genannten Gefäße niemals notwendig.

Außer dem KÜTTNERSchen Schnitt kann zur Freilegung des Stammes der *A. anonyma* das SAUERBRUCHSche Vorgehen empfohlen werden (Abb. 39). Der Kranke wird durch eine unter die Schultern geschobene Rolle so gelagert, daß

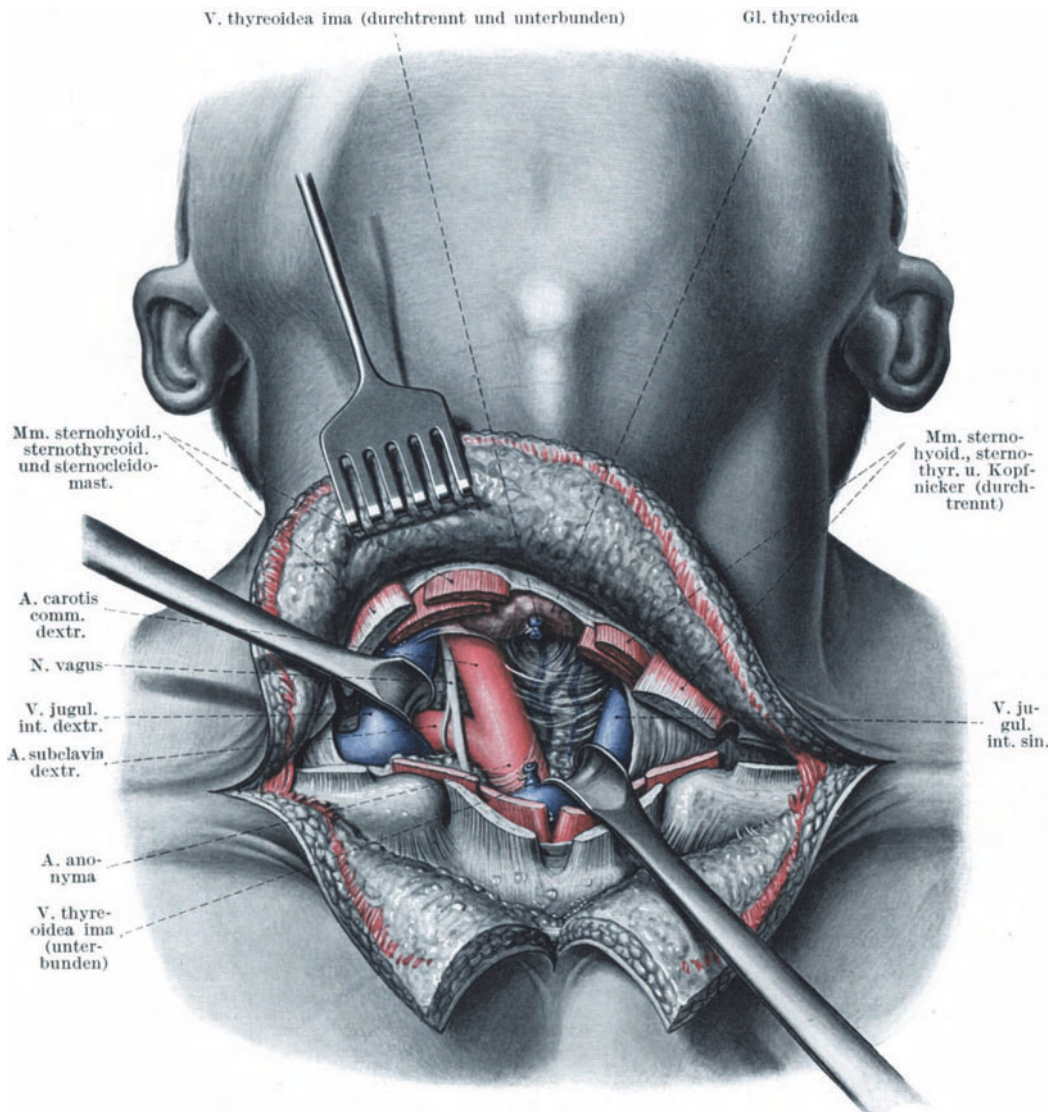


Abb. 39. Die Freilegung der *A. anonyma* nach SAUERBRUCH. Die Mm. sternocleidomastoidei, sternohyoidei, sternothyroidei sind durchtrennt. Die *V. thyroidea ima* ist unterbunden und durchtrennt, die *V. anonyma sin.* wird mit einem Venenhaken Brustwärts gezogen.

der Kopf aufs Äußerste zurückgebogen werden kann. Noch besser wird der Kranke mit stark gesenktem Oberkörper und zurückgebogenem Kopf gelagert, da die Gebilde des Mediastinums dadurch um einige Zentimeter kopfwärts verschoben werden. Ein T-förmiger Schnitt, dessen senkrechter Schenkel auf dem Brustbein und dessen waagerechte Schenkel am Oberrand des Schlüsselbeins durch das Jugulum verlaufen, gibt die Möglichkeit einer breiten Aufklappung

der Weichteile. Die Ansätze der Kopfnicker und der geraden Halsmuskeln werden an dem Schlüsselbein und Brustbein abgetrennt. Die durchtrennte Muskulatur wird nach oben geschoben und mit einem Haken gehalten. In der breitklaffenden queren Wunde kann man nun leicht den Stamm der *A. anonyma* freilegen. Die *V. anonyma* wird brustwärts unter einen Venenhaken genommen. Ist es nötig bis zum Aortenbogen vorzudringen, so müssen Teile des rechten Schlüsselbeins und des Manubrium sterni mit der LÜERSCHEN Zange reseziert werden.

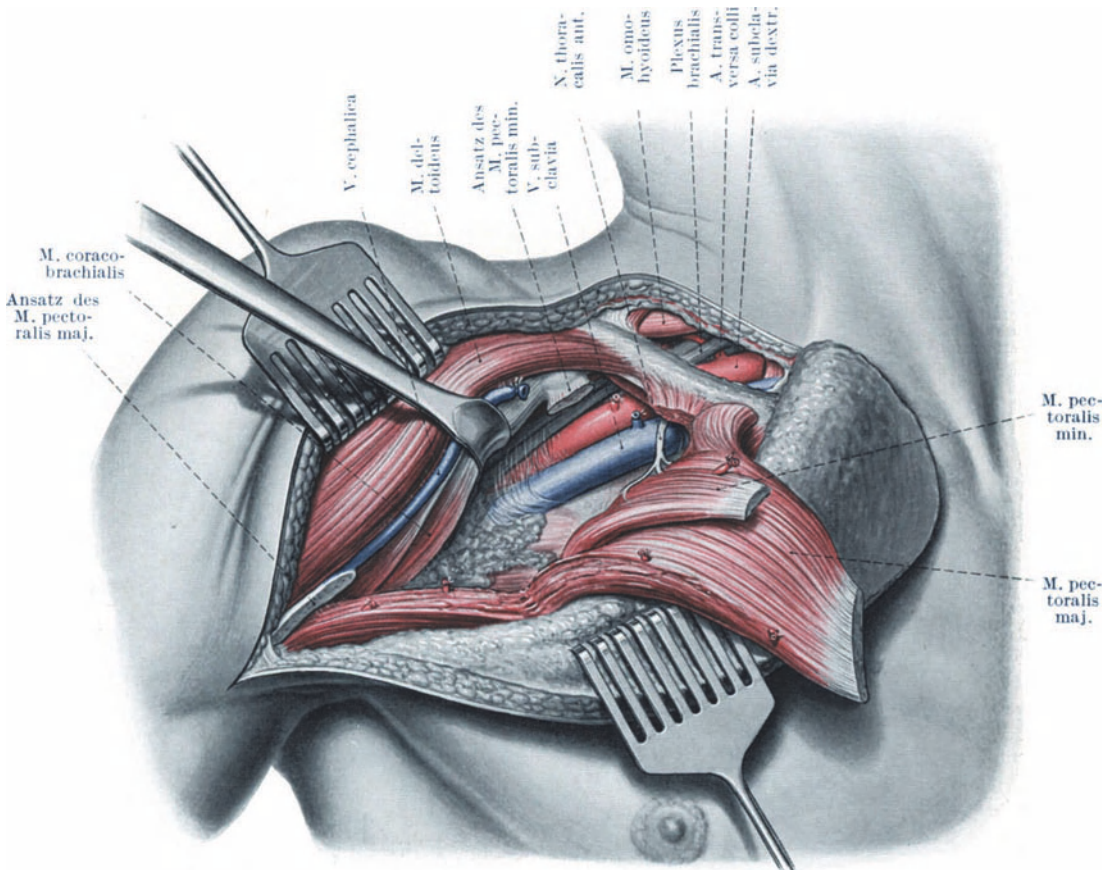


Abb. 40. Die Freilegung der *A. subclavia* im distalen Abschnitt nach GULEKE. Die *Mm. pectoralis maj.* und *min.* sind an ihren Ansätzen abgeschnitten.

Für Aneurysmen der *A. subclavia*, bei denen das distale Ende des Sackes unter dem Schlüsselbein gelegen ist, während das proximale lateral von der Skalenuslücke erreichbar ist, empfehlen sich die Vorschläge von ISELIN und GULEKE.

Die Methode ISELINS dient eigentlich zur Freilegung des Plexus brachialis. Der Hautschnitt verläuft am medialen Rande des *M. deltoideus*. Man dringt, wenn nötig nach Unterbindung der *V. cephalica*, in der Rinne zwischen *M. deltoideus* und *M. pectoralis maj.* ein, zieht den obersten Abschnitt des *M. deltoideus* am Schlüsselbein stark nach außen, durchschneidet den *M. pectoralis maj.* in seinem sehnigen Ansatz am Humerus und den *M. pectoralis min.* am Proc. coracoideus. Klappt man nun die beiden abgelösten Muskeln nach medial, so erhält man einen guten Einblick in die Tiefe.

Bei der Freilegung eines Aneurysmas wird der Hautschnitt über das Schlüsselbein in die Oberschlüsselbeingrube fortgesetzt, das Schlüsselbein freigemacht und in der Richtung des Plexus bzw. des Gefäßverlaufs schräg durchsägt.

Das Vorgehen von GULEKE zur Freilegung des Aneurysmas der A. subclavia beruht auf demselben Prinzip (Abb. 40). Der Hautschnitt verläuft fingerbreit oberhalb des mittleren Drittels des Schlüsselbeins. Dann zieht er bogenförmig über das Schlüsselbein nach lateral und fußwärts in die Grube zwischen Mm. deltoideus und pectoralis maj. Der am Schlüsselbein entspringende Teil des M. deltoideus wird parallel zum Schlüsselbein eingekerbt und der M. pectoralis maj. und min. in ihrem lateralsten Abschnitt vorsichtig mit dem Finger von hinten her umfahren und etwa $\frac{1}{2}$ cm entfernt von ihrem Ansatz an der Crista tuberculi maj. bzw. vom Proc. coracoideus abgeschnitten. Beide Muskeln lassen sich nun leicht nach der Mittellinie zurückklappen, ohne daß ihre Gefäß- und Nervenversorgung leiden. Zur Versorgung des proximalen Aneurysmaabschnittes wird das Schlüsselbein in der Schnittrichtung schräg durchtrennt. So erhält man einen sehr guten Einblick über den größten Teil des Verlaufs der A. subclavia von der Skalenuslücke bis zum Eintritt in die Achselhöhle. Sind die Gefäßstümpfe versorgt und der Aneurysmasack ausgeräumt und beseitigt, so wird das Schlüsselbein in seinem Zusammenhang durch Drahtumschlingung wieder hergestellt und die Funktion der Mm. pectoralis maj. und min. durch Naht ihrer Sehnen wieder ermöglicht. Da weder die Gefäß- noch die Nervenversorgung der Muskeln geschädigt wurde, stellt sich die Funktion nach vorübergehender Atrophie meist in kurzer Zeit wieder völlig her.

b) Die Eingriffe bei den Aneurysmen der Karotisgefäße.

α) Die Eingriffe bei den Aneurysmen der A. carotis comm.

Die Aneurysmen der zentralen Abschnitte der A. carotis comm. machen meist die im vorhergehenden Abschnitt zur Freilegung der Aneurysmen der A. subclavia angegebenen Hilfsoperationen notwendig, es sei daher auf diese Operationsmethoden hingewiesen (S. 314f.).

Findet sich ein Aneurysma ausgesprochen im Halsteil der A. carotis comm., so genügt meist die Freilegung vom vorderen Rand des M. sternocleidomastoideus, wenn nötig unter Ablösung des Ansatzes des Kopfnickers von Brust- und Schlüsselbein. Das gleiche gilt für die Freilegung der Aneurysmen der Aa. carotis ext. und int. Während man aber bei der Behandlung der Aneurysmen der A. subclavia fast immer mit der Radikaloperation, d. h. der Unterbindung des zuführenden und abführenden Gefäßstammes, nicht sehr zurückhaltend zu sein braucht, da danach Ernährungsstörungen nur selten beobachtet werden, muß die weitere Versorgung nach der Freilegung der Karotisaneurysmen, soweit die Aa. carotis comm. und int. in Frage kommen, wie schon einleitend bemerkt wurde, eine andere sein. Hier muß, wenn irgendmöglich, eine Wiederherstellung des Blutstromes stattfinden. Bei kleinen rein arteriellen Aneurysmen kommt nach völliger Freilegung im Bereiche der A. carotis int. nach möglichst sparsamer Resektion des Aneurysmasackes die ringförmige Gefäßnaht allein in Frage. Sie läßt sich auch, wenn ein etwa 2–3 cm großer Defekt entstanden ist, meist ohne größere Spannung ausführen, wenn die Halswirbelsäule nach der entsprechenden Seite gebeugt wird. Bei größeren arteriellen Aneurysmen, nach deren Entfernung ein so großer Zwischenraum übrigbleibt, daß eine Gefäßnaht ohne Spannung nicht mehr möglich ist, tritt die Venentransplantation (LEXER) in ihre Rechte, oder es muß der Versuch gemacht werden, den Blutstrom durch Gefäßplastik, wie

sie A. HOFFMANN und E. REHN vorgeschlagen haben (s. Abb. 29), wieder herzustellen. PETIT-DORTAILLES hat nach dem Vorschlag von QUÉNU die End-zu-Endanastomose zwischen den Stümpfen der A. carotis int. und ext. nach Unterbindung der A. carotis comm. mit Erfolg ausgeführt.

Bei arteriovenösen Aneurysmen der Karotisgefäße sind bei der Freilegung selbstverständlich nicht nur der zu- und abführende Stamm der Arterie, sondern auch der der meist beteiligten V. jugul. int. durch vorläufige Blutstillung zu versorgen. Bei der einfachen arteriovenösen Fistel gelingt es durch sorgfältiges Präparieren die Gefäße bis zur Fistelöffnung zu trennen, um dann die Gefäße vollständig zu trennen und den Schlitz in der Arterie, nach vorsichtiger Anfrischung der Wundränder, durch seitliche Gefäßnaht zu verschließen. Auch die seitliche Öffnung in der Vene kann unter Umständen durch Gefäßnaht geschlossen werden. Bei größerer arteriovenöser Sackbildung wird man nach Freilegung und vorläufiger Anschlingung aller beteiligten Gefäßstämme den Sack unter Schonung größerer Seitenäste freipräparieren und eröffnen, um die Einmündungsverhältnisse genau übersehen zu können. Ist die Öffnung in der Arterie groß, so ist es zweckmäßig, die Vene doppelt zu unterbinden und zu durchtrennen. Dann kann man von dem Sack aus die Arterienlichtung nach Anfrischung durch seitliche Naht verschließen und aus dem Rest des übrigen abzutragenden Sackes zwei Türflügelappen bilden (KÜTTNER), die über die Arteriennaht gedeckt und vernäht werden. Liegen die Verhältnisse nach Eröffnung des Sackes so, daß die Arterie vollkommen oder fast vollkommen durchtrennt ist, so wird gleichfalls die Vene unterbunden, die Arterienlumina nach Entfernung des ganzen Sackes oder von größeren Teilen desselben freigelegt und eine ringförmige Naht der Arterie vorgenommen. Sind die Lumina der Arterie so weit auseinander, daß sie nicht ohne Spannung zu einer Gefäßnaht aneinander gebracht werden können, so muß eine Venentransplantation durchgeführt werden. Es scheint empfehlenswerter, zu diesem Zwecke ein Stück der V. saphena zu entnehmen und es unter Rücksicht auf die Klappenrichtung dieses Gefäßes in den Zwischenraum einzupflanzen, als dazu die V. jugularis derselben Seite zu verwenden (Technik der Venenverpflanzung s. Bd. 1, S. 421). Die letztere ist infolge ihrer Beteiligung an der Aneurysmenbildung meist zur Transplantation ungeeignet. Der Vorschlag, die V. saphena magna der anderen Seite zu benutzen, wurde von LEXER gemacht, allerdings bei der Überbrückung von Defekten der A. femoralis, da er es für zweckmäßiger hält, den Blutstrom in der gleichnamigen Vene ebenfalls wiederherzustellen, statt sie zur Transplantation zu opfern. Am besten wäre es naturgemäß, nicht nur den Blutstrom in der A. carotis, sondern auch in der V. jugularis int. wiederherzustellen und die letztere nicht einfach zu unterbinden, da doch gelegentlich, allerdings meist vorübergehend, Stauungszustände mit Ödembildung und Ernährungsstörungen in der betreffenden Hirnhemisphäre beobachtet werden. Läßt sich eine seitliche oder ringförmige Naht der Vene nicht ausführen, so müßte daher, um diesen Idealzustand zu erreichen, auch die Vene durch ein transplantiertes Venenstück ergänzt werden.

β) Die Eingriffe bei den Aneurysmen der A. carotis ext.

Bei den Aneurysmen der A. carotis ext. kommt nur die Unterbindung oberhalb und unterhalb des Sackes mit Ausräumung und Beseitigung desselben in Frage, da Ernährungsstörungen nicht zu befürchten sind. Schwierigkeiten macht, infolge der anatomischen Verhältnisse, der Zugang zum distalen Aneurysmaende. Man muß sich daher häufig zunächst mit der Unterbindung des proximalen Abschnittes begnügen, den Sack eröffnen und von hier aus das

distale Ende durch Naht oder Unterbindung verschließen. Bestehen starke kollaterale Verbindungen mit der anderseitigen A. carotis ext., so muß diese ebenfalls unterbunden werden.

γ) Die Eingriffe bei den Aneurysmen der A. carotis int.

Noch schwieriger ist die Behandlung der Aneurysmen, besonders auch der arteriovenösen, der A. carotis int. Nur mit Hilfe der im Abschnitt über die Gefäßunterbindungen (S. 292) angegebenen Methoden gelingt die Freilegung der Aneurysmen, die sich infolge ihrer tiefen Lage häufig nach der Rachenwand, besonders der Tonsillengegend zu, entwickeln und bei mangelnder Pulsation schon Anlaß zu Verwechslungen mit Peritonsillarabszessen gegeben haben. Glücklicherweise genügt bei den arteriellen Aneurysmen, wie schon mehrfach erwähnt, infolge der geringen Möglichkeit eines Nebenkreislaufes, die zentrale Unterbindung. Am schwierigsten liegen die Verhältnisse bei arteriovenösen Aneurysmen der A. carotis int. mit der V. jugul. int. in der Nähe der Schädelbasis. Allgemeine Regeln für ihre Beseitigung lassen sich hierfür nicht geben.

Die arteriovenösen Aneurysmen der A. carotis int. mit dem Sinus cavernosus führen zu den bekannten Erscheinungen des pulsierenden Exophthalmus. Die Pulsation kann allerdings fehlen. Immer aber besteht das den Verletzten außerordentlich stark störende, mit dem Pulsschlag verstärkte Gefäßgeräusch. In der Mehrzahl der Fälle genügt die Unterbrechung des Blutstroms durch Unterbindung der A. carotis int. Da jedoch, wie sich in manchen Fällen gezeigt hat (FRÜND), schon nach kurzer Unterbrechung des Blutstroms Störungen von seiten der Gehirnernährung eintreten, so soll die Unterbindung nicht plötzlich stattfinden, sondern sie wird am besten nach Freilegung des Gefäßes durch umgelegte Fasziestreifen und deren allmähliche Schrumpfung bewerkstelligt, um dann, wenn der Blutstrom so eingeschränkt ist, daß er praktisch als unterbrochen gelten kann, durch eine endgültige Unterbindung zum Abschluß gebracht zu werden. Manchmal entwickelt sich ein Rezidiv, da durch die Vermittlung der Orbitalgefäße die allmähliche Entwicklung eines Nebenkreislaufes zustande kommen kann. Besteht der pulsierende Exophthalmus weiter, so muß auch die V. ophthalmica freigelegt und unterbunden werden. Nach der Unterbindung der A. carotis int. kommt es nicht selten zur Thrombose im Sinus cavernosus und damit zum Verschwinden der unangenehmen subjektiven Erscheinungen.

c) Die Eingriffe bei den Aneurysmen der A. vertebralis.

Es wurde schon darauf aufmerksam gemacht, daß die Diagnose der Aneurysmen der A. vertebralis in der Mehrzahl der Fälle nicht oder erst bei der Operation gestellt werden konnte (KÜTTNER). Häufig wurden sie mit Aneurysmen der A. carotis verwechselt und erst nach Freilegung dieses Gefäßes und der vorläufigen Blutstillung im zentralen Abschnitt der Irrtum erkannt. Von KÜTTNER u. a. wird ausdrücklich gewarnt vor der vorschnellen endgültigen Unterbindung der A. carotis im zentralen Abschnitt, da infolge der dadurch in der A. subclavia und A. vertebralis entstehenden Blutdrucksteigerung ein ungünstiger Einfluß im Sinne eines rascheren Wachstums des Aneurysma der A. vertebralis ausgelöst wird.

Die Aneurysmen der A. vertebralis können in den 3 Abschnitten KÜTTNERS entstehen, d. h. also zwischen dem Abgang von der A. subclavia und dem Eintritt in die F. transversaria, dann zwischen dem 6. und 1. F. transversarium und schließlich zwischen dem F. transversarium des Atlas und der

Schädelbasis. Auf die Regelwidrigkeit des Verlaufs der A. vertebralis im 2. Abschnitt, namentlich das Eintreten des Gefäßes in ein höheres Foramen transversarium, als des 6., ist ebenfalls schon hingewiesen. Ganz besonders schwierig ist in diagnostischer Beziehung das Aneurysma arteriovenosum der A. vertebralis, da die Arterie sowohl mit der V. vertebralis, wie mit der V. jugul. int. und schließlich auch mit den zahlreichen Venenplexus im 3. Abschnitt unter der Schädelbasis in Verbindung treten kann. Nur exakteste Freilegung des Gefäßes in großer Ausdehnung nach vorläufiger Blutstillung zentral und peripher von dem Aneurysma kann vor schweren Blutungen schützen. Es genügt unter keinen Umständen die vorläufige Blutstillung im zentralen Abschnitt, da schwerste rückläufige Blutungen nach Eröffnung des Sackes beobachtet wurden, die nur durch Tamponade gestillt werden konnten. Eine Freilegung zur Unterbindung des peripheren Gefäßendes ist bei bestehender Blutung infolge der schwierigen räumlichen Zugänglichkeit unmöglich. Aber auch die Tamponade ist nur ein Notbehelf und es kam öfters bei jedem Tamponwechsel zu schwersten Nachblutungen.

Einen Ausweg hat KÜTTNER gefunden in der Tamponade des eröffneten Sackes durch zahlreiche, aus der umgebenden Muskulatur herausgeschnittenen kleinen Muskelstückchen, die in den Sack hineingestopft wurden. Die Sacköffnung wurde darüber exakt vernäht. In bedrohlichen Fällen muß man sich dieser Methode erinnern (Bd. I, S. 428).

Da man beim Aneurysma der A. vertebralis auf die Wiederherstellung des Blutstroms verzichten, sich also in jedem Falle mit der doppelten Unterbindung oberhalb und unterhalb des Sackes begnügen kann, so muß unser Bestreben darauf gerichtet sein, die Versorgung desselben nach Freilegung des zentralen und peripheren Endes mit folgender Unterbindung zu bewerkstelligen.

Das operative Vorgehen beim Aneurysma der A. vertebralis ist je nach dem Sitz des Aneurysmas verschieden. Am schwierigsten ist die Freilegung des Aneurysmas im 1. und im 3. Abschnitt. Hat sich das Aneurysma im 2. Abschnitt entwickelt, so kann im 1. und 3. die Freilegung und Unterbindung ohne besondere Schwierigkeiten vorgenommen werden. Für die Technik dieser Unterbindung sei auf den Abschnitt „Unterbindung der A. vertebralis“ (S. 304f.) hingewiesen. Am empfehlenswertesten scheinen uns sowohl für den zentralen, als auch für den peripheren Abschnitt die Methoden von DRÜNER.

Die Freilegung und Unterbindung des peripheren Abschnittes nach DRÜNER zwischen Atlas und Epistropheus ist technisch leichter und übersichtlicher, als die Methode von KÜTTNER zwischen Hinterhaupt und Atlas. Ist die Unterbindung zwischen Atlas und Schädelbasis notwendig, so ist auch hier der Zugang nach DRÜNER anatomisch der beste und übersichtlichste (s. S. 308).

Für die Aneurysmen des 1. Abschnittes muß die vorläufige zentrale Blutstillung im Bereiche der A. subclavia einsetzen. Die A. subclavia wird daher nach einer der im Abschnitt „Aneurysmen der A. subclavia“ geschilderten Methoden freigelegt, während die Unterbindung peripher von dem Aneurysma nach DRÜNER oder KÜTTNER stattfinden kann.

Die größten Schwierigkeiten bestehen bei der Versorgung eines Aneurysmas der A. vertebralis im peripheren Abschnitt. Die Versorgung muß hier nach dem Vorschlag von DRÜNER so erfolgen, daß man zunächst auf der gesunden Seite die A. vertebralis zwischen Atlas und Epistropheus freilegt und unterbindet. Dann wird das Gefäß auf der kranken Seite entweder ebenfalls zwischen Atlas und Epistropheus, bei Aneurysmen im 3. Abschnitt, oder zwischen Ursprung und Foramen transversarium 6 bei Aneurysmen im oberen 2. Abschnitt durchgeführt. Erst nach zentraler und peripherer Unterbindung darf der Aneurysmen-sack eröffnet, ausgeräumt und entfernt werden.

Zur Freilegung und Eröffnung des Sackes im 2. Abschnitt kann unter Umständen die Freilegung des Gefäßes auf große Strecken notwendig werden. Dazu hat KÜTTNER folgenden Weg vorgeschlagen (Abb. 41 u. 42):

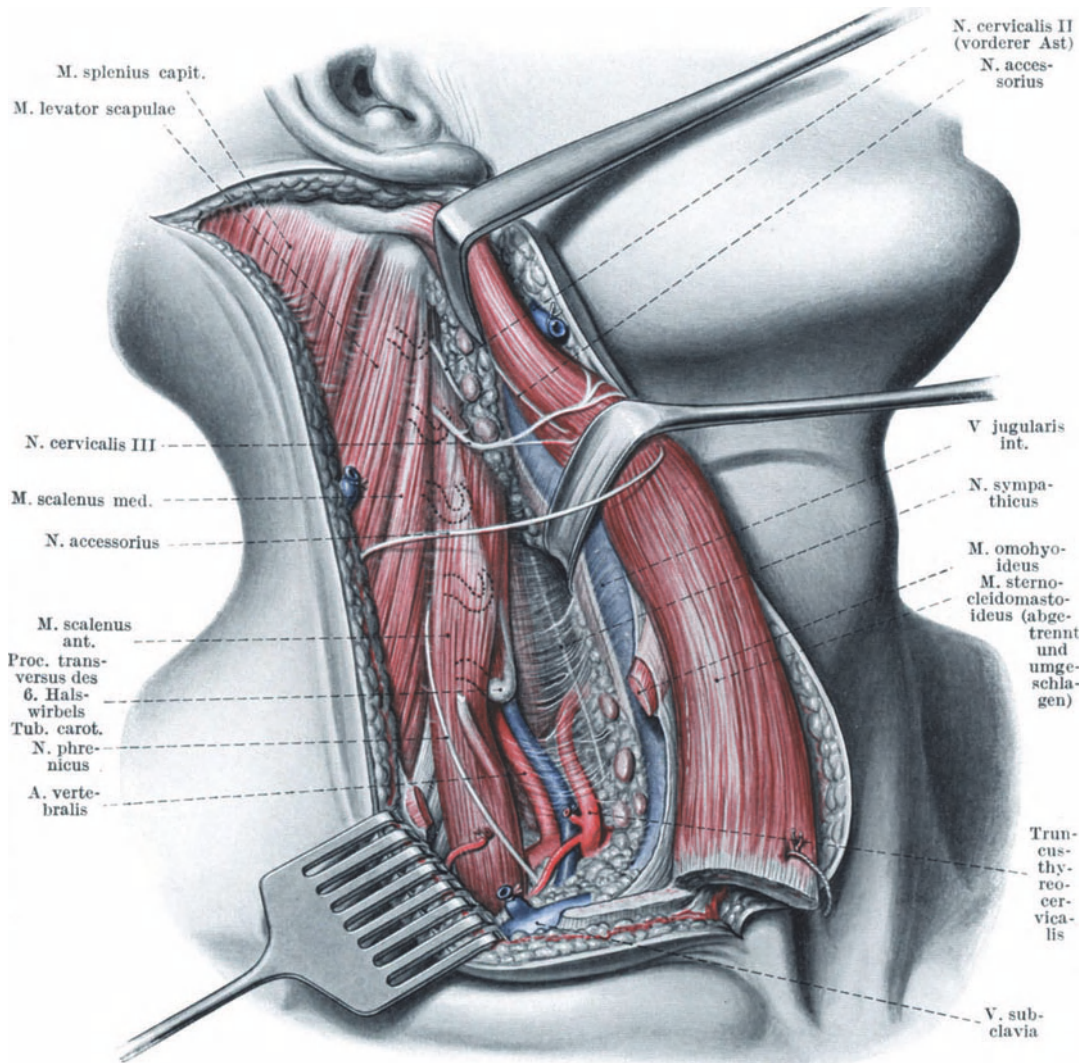


Abb. 41. Die Freilegung der A. vertebralis in großer Ausdehnung nach KÜTTNER 1. Der Kopfnicker ist peripher durchtrennt und nach vorne umgeschlagen. Der M. omohyoideus ist durchgeschnitten. Die A. cervicalis superfic. ist unterbunden. Unter den Mm. levator scap., scalenus ant. und med. sind die Querfortsätze der Halswirbel durch punktierte Linien angedeutet. Der Querfortsatz des 6. Halswirbels ist nach Abtrennen der untersten Zacke des M. scalenus ant. freigelegt. Aus dem Truncus thyrocervicalis verläuft die A. transversa scapulae thoraxwärts.

Der Hautschnitt verläuft am Hinterrande des Kopfnickers vom Warzenfortsatz an bis fingerbreit oberhalb des Schlüsselbeins. Er biegt am oberen Ende 3—4 cm weit nach hinten und am unteren ebensoweit nach vorn um. Nach Durchtrennung von Haut, Platysma und oberflächlicher Faszie dringt man zwischen Kopfnicker und M. trapezius ein. Die etwa in Höhe des Zungenbeins die Schnittrichtung kreuzende V. jugul. ext. wird nach doppelter Unter-

bindung durchschnitten. In derselben Höhe tritt aus dem Hinterrande des Kopfnickers in schräg lateralem, kaudalem Verlauf der N. accessorius aus, der nur im Notfall verletzt werden soll (Abb. 41 u. 42). Nach Freilegung des N. accessorius

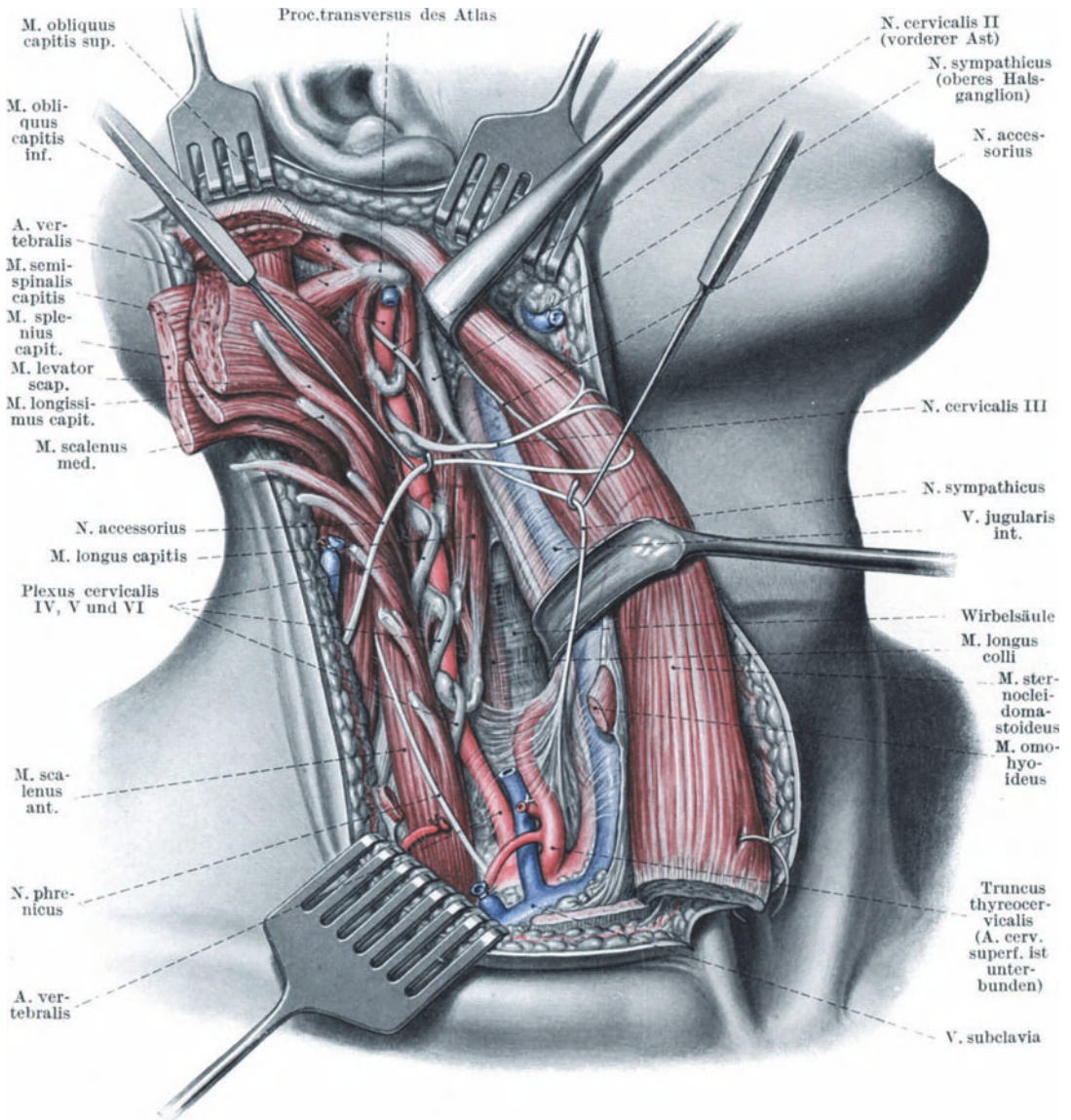


Abb. 42. Freilegung der A. vertebralis in großer Ausdehnung nach KÜTTNER 2. Der Kopfnicker ist peripher durchtrennt und nach medial umgeschlagen. Die Mm. splenius capit., semispinalis capit., longissimus capit. sind nahe am Schädel durchtrennt. Die Mm. levator scapulae, scalenus med. und ant. sind an den Proc. transversarii abgeschnitten. Die A. vertebralis ist nach Entfernung der Mm. intertransversarii freigelegt.

wird er mit einem dicken Seidenfaden angeschlungen. Die untere Hälfte des Schnittes wird nun vertieft und der Kopfnicker fingerbreit oberhalb des Schlüsselbeins durchtrennt. Der dadurch entstehende Hautmuskellappen wird nach medial verzogen und mit einer Naht an der Haut der anderen Halsseite

vorläufig befestigt. Der *M. omohyoideus*, der das Operationsfeld kreuzt, wird durchtrennt. Dringt man nun weiter durch das lockere Fett und Bindegewebe in die Tiefe, so fühlt der tastende Finger ohne weiteres das *Tuberculum carotideum*, das eigentlich *Tuberculum vertebrale* heißen müßte (WALDEYER), da es den besten Anhaltspunkt für die weitere Auffindung der Arterie darstellt (Abb. 41 u. 42). Die in der Tiefe sichtbare *V. jugul. int.* wird mit den darunterliegenden Gebilden, dem *N. vagus* und der *A. carotis comm.*, nach medial unter einen stumpfen Haken genommen. Dabei besteht die Möglichkeit sich davon zu überzeugen, daß die *A. carotis* an der Aneurysmenbildung nicht beteiligt ist. Nach Beiseiteziehung des Gefäßnervenbündels erscheint der Grenzstrang des *N. sympathicus* mit dem oberen und mittleren Halsganglion. Auch er wird erforderlichenfalls medial und fußwärts abgezogen. Nun werden die Muskelansätze am *Tuberculum carotideum* kurz abgeschnitten. Nach Durchtrennung der tiefen Halsfaszie gelangt man auf die Arterie, die man nun leicht bis zum Ursprung aus der *A. subclavia* verfolgen kann. Nun wird der Schnitt in der oberen Hälfte vertieft unter Schonung des *N. accessorius*. Im obersten Teil werden dicht unterhalb des Warzenfortsatzes die *Mm. splenius cap. und semispinalis cap.* quer nach rückwärts durchschnitten. So entsteht ein 2. Muskellappen, der nach lateral zurückgehalten wird. Der Reihe nach werden nun die Querfortsätze nach Unterbindung und Durchtrennung aller das Operationsfeld kreuzenden Venen freigelegt. Zu diesem Zwecke werden die Muskelansätze der *Mm. levator scapulae* und *scalenus med.* an den vorderen Abschnitten der Querfortsätze abgetrennt. Man beginnt mit der Freilegung der Querfortsätze am besten am 6. Querfortsatz. Sind die vorderen Abschnitte der Querfortsätze frei, so gelingt es leicht, die Weichteile zwischen den Querfortsätzen vorsichtig abzutragen und damit die *A. und V. vertebralis* in ihrem ganzen Verlaufe freizulegen. Nur in dem obersten Abschnitt, d. h. vom 3. Querfortsatz aufwärts, bestehen gewisse Schwierigkeiten, da der Raum hier eng ist und die Venen des *Plexus vertebralis post.* im Wege sind. Auch der *N. occipitalis maj.* aus dem 2. Zervikalnerven kreuzt den Weg, kann aber als sensibler Nerv ohne Schaden durchschnitten werden. Bei der Freilegung des obersten Abschnittes ist es empfehlenswerter, sich nach den Vorschriften von DRÜNER zu richten, die S. 308 beschrieben sind, und die sowohl den unteren Bogen der *A. vertebralis* zwischen *Epistropheus* und *Atlas*, als auch den oberen Bogen zwischen *Atlas* und *Schädelbasis* in übersichtlicher und schonender Weise freizulegen gestatten.

d) Die Eingriffe bei den Aneurysmen der *A. occipitalis*.

Die Aneurysmen der *A. occipitalis* sind außerordentlich selten. Ihre Entstehung verdanken sie Stich- und Schußverletzungen des Gefäßes zwischen Hals und Kopf in der Gegend hinter dem Warzenfortsatz. Da nach Unterbindung der *A. occipitalis* keine Ernährungsstörungen zu befürchten sind, so genügt zur Versorgung des Aneurysmas in der Regel die einfache zentrale Unterbindung und Beseitigung des Sackes. Nach dessen Eröffnung muß man sich davon überzeugen, ob nicht ein arteriovenöses Aneurysma vorliegt, wenn das nicht schon vor der Operation festgestellt werden konnte. Beim arteriovenösen Aneurysma müssen auch die Venen unterbunden werden. Die Aufsuchung des zentralen Abschnittes hat nach den Vorschriften für die Unterbindung der *A. occipitalis* (s. S. 300) zu erfolgen (Abb. 31).

H. Die Eingriffe an den Nerven des Halses.

1. Die Freilegung des Plexus brachialis (s. Abb. 32, 33 u. 37).

Die vorderen Äste des 5. bis 8. Halsnerven und des 1. Brustnerven bilden den Plexus brachialis. Am oberen und unteren Ende kommen auch noch schwächere Äste von 4 Hals- und 2 Brustnerven hinzu. Die Stämme des Plexus brachialis treten ebenso wie die A. subclavia durch die hintere Skalenuslücke. Kurz nach dem Austritt aus der hinteren Skalenuslücke liegen die Stämme in nächster Beziehung zueinander lateral und kopfwärts von der Arterie. Die Stämme, die vom 8. Halsnerven und dem 1. und 2. Brustnerven entspringen, finden sich dorsal der Arterie. Die zu einem Bündel vereinigten Stränge ziehen von der hinteren Skalenuslücke durch die Supraklavikulargrube und verschwinden unter Abgabe einzelner kleinerer Seitenäste unter dem Schlüsselbein, um vor der 1. Rippe mit der A. subclavia zur Achselhöhle zu ziehen. Die Freilegung des Plexus brachialis erfolgt auf dieselbe Weise wie die der medial und fußwärts von ihr gelegenen A. subclavia (s. S. 302 u. 314). Bei der Freilegung muß darauf geachtet werden, daß zwischen den Strängen des Plexus ein Seitenast der A. subclavia, die A. transversa colli, hindurchzieht (Abb. 40), und daß hinter dem Schlüsselbein und parallel dazu die A. transversa scapulae verläuft (Abb. 41). Sie kommt zwar bei der Freilegung des Plexus meist nicht zu Gesicht, muß aber, falls sie den Zugang zum Plexus hindert, doppelt unterbunden und durchtrennt werden. Das gleiche gilt für die mehr kopfwärts aus dem Tr. thyrocervicalis entspringende A. cervicalis superficialis. Auch sie kreuzt den Plexus an seiner vorderen Seite von medial nach lateral, nachdem sie unter dem sehnigen Anteil des M. omohyoideus hindurchgetreten ist. Sie kommt also nur in Betracht, wenn der M. omohyoideus entweder durchtrennt oder stark nach oben gezogen worden ist.

Die Freilegung des Plexus kann notwendig werden bei stumpfen Verletzungen der seitlichen Halsgegend mit Lähmungserscheinungen, so z. B. nach Geburten, falls die Lähmung nicht von selbst zurückgeht. Es ist zu beachten, daß nicht alle Fälle von Geburtslähmung auf einer Plexuslähmung beruhen (SCHUBERT). Lähmungen des Plexus kommen bei gewaltsamen Zerrungen am Arm nach unten oder hinten zustande. Ihre Prognose ist fast immer sehr zweifelhaft, da zumeist eine nicht sichtbare und operativ angreifbare Schädigung der Plexusstränge vorliegt, sondern ein Abriß der den Plexus bildenden Wurzeln aus dem Halsmark die Ursache ist. Eine Freilegung muß aber trotzdem in jedem Falle ausgeführt werden, um sich von der Unversehrtheit der Stränge zu überzeugen.

Finden sich an den freigelegten Strängen des Plexus als Folge der genannten Verletzungen deutlich anatomische Veränderungen, so geht man nach den im Allgemeinen Teil (Bd. I, S. 446) gegebenen Regeln vor. Dabei muß man immer im Auge behalten, daß eine Neurolyse günstigere Resultate bietet als eine Resektion. Die Erfahrungen des Weltkrieges haben gezeigt, daß die Prognose, was Neurolyse und Resektion des Plexus brachialis betrifft, prognostisch kaum ungünstiger dasteht, als die der Nervenstränge der Gliedmaßen. Scharfe Verletzungen des Plexus brachialis durch Schuß oder Stich sind verhältnismäßig selten, zum wenigsten ohne Nebenverletzungen (Pleurakuppel, Gefäße und Nerven der Supraklavikulargrube). Hat eine scharfe Verletzung stattgefunden, so muß die Wiederherstellung der Stränge durch Nervennaht versucht werden.

Neuralgien des Plexus brachialis sind meist die Folge von Druck, der durch Geschwülste im weiteren Sinne des Wortes auf den Plexus bedingt

wird. In Frage kommen Halsdrüsenmetastasen nach Brustkrebs, ein Aneurysma der A. subclavia, übermäßige Kallusbildung nach Klavikulabruch. Auch eine Halsrippe kann Neuralgien verursachen. Schließlich ist noch an eine Veränderung an der Halswirbelsäule und an Rückenmarksgeschwülste zu denken. In allen diesen Fällen muß versucht werden, die Grundursache zu beseitigen. Kann man die Ursache der Neuralgien nicht beseitigen oder nicht ermitteln, so ist man berechtigt, in vorgeschrittenen Fällen den Plexus brachialis zunächst durch Novokain- oder schließlich durch Alkoholeinspritzung auszuschalten. Die Ausführung dieser Einspritzung geschieht nach den Regeln wie sie für die Plexusanästhesie (Bd. 1, S. 190) vorgeschrieben sind. Die Folge der Alkoholeinspritzung ist meist eine bleibende Lähmung der Armnerven. Führt auch sie nicht zum Dauererfolg, wie das häufig bei den unerträglichen Schmerzen, durch die Krebsmetastasen verursacht, der Fall ist, so bleibt als das letzte Mittel die Durchtrennung oder besser Resektion der Plexusstränge oder die Resektion der den Plexus mit sensiblen Fasern versorgenden hinteren Wurzeln nach Laminektomie (FÖRSTER). Dazu kommt neuerdings, ebenfalls von FÖRSTER empfohlen, die Durchtrennung der entsprechenden Rami communicantes oder der Vorderseitenstrangbahnen.

2. Die Freilegung des Nervus vagus und seiner Äste (Abb. 43).

Da der Stamm des N. vagus unterhalb des Ganglion nodosum in der Rinne, die von der A. carotis int. bzw. comm. und der V. jugul. int. gebildet wird, verläuft, so wird die Aufsuchung des Stammes ebenso ausgeführt wie die Freilegung der A. carotis int. und comm. (s. S. 287f.).

Von den Ästen haben chirurgische Bedeutung der N. laryngeus superior und der N. recurrens, schließlich auch noch die Endäste des N. vagus am Magen.

a) Die Freilegung des N. laryngeus sup. (Abb. 43).

Er entspringt am unteren Ende des Ganglion nodosum und verläuft auf der medialen Seite der A. carotis int. und ext. nach dem Kehlkopf zu. Er teilt sich in 2 Äste: einen äußeren und einen stärkeren inneren. Der äußere zieht fast senkrecht abwärts zur hinteren Kehlkopfmuskulatur (s. u.).

Wichtiger ist der stärkere innere Ast, der medial der A. thyreoidea sup. und unter dem M. thyreohyoideus auf der Membrana thyreohyoidea, in seinem letzten Abschnitt parallel und fingerbreit unter dem großen Zungenbeinhorn verläuft. Er durchbohrt, zusammen mit der A. laryngea sup., einem Seitenast der A. thyreoidea sup., die Membran etwa fingerbreit unter dem Zungenbein und in Höhe der Spitze des oberen Schildknorpelhorns. Er versorgt hauptsächlich die Schleimhaut des Kehlkopfinnern.

Die Freilegung erfolgt auf die gleiche Weise wie die der A. carotis ext. Hat man die A. carotis ext. und die A. thyreoidea sup. freigelegt, so findet man medial von der letzteren die A. laryngea sup. und den N. laryngeus sup.

Vom äußeren Ast geht häufig der Ramus cardiacus sup. ab. Die übrigen Rami cardiaci haben einen wechselnden Ursprung. Die Ursprungsstellen schwanken zwischen dem Abgang des N. laryngeus sup. und des N. recurrens. Diese Äste ziehen links entlang der A. carotis comm., rechts entlang der A. anonyma zur Aorta und bilden dort den Plexus cardiacus. Der aus dem N. laryngeus sup. entspringende Ast wird auch als N. depressor bezeichnet. Er ist aber nicht immer vorhanden. Die Rami cardiaci gehen

schon am Hals Verbindungen mit den Nn. cardiaci des N. sympathicus ein. Die Freilegung dieser zum Herzen ziehenden Nerven ist leicht, da sie die einzigen medial und abwärts gerichteten Seitenäste des N. vagus sind.

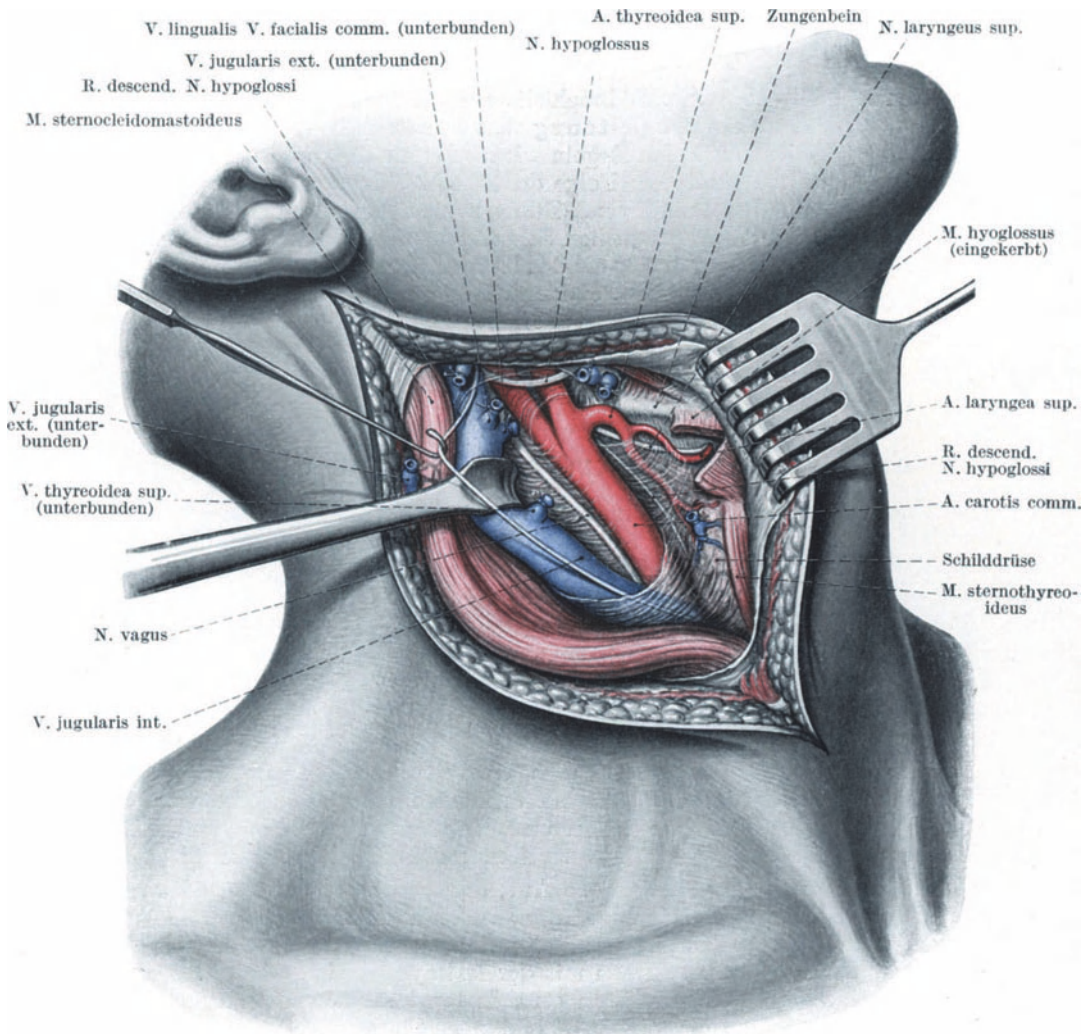


Abb. 43. Die Freilegung der Nn. vagus und laryngeus sup. Der Ramus descendens hypoglossi ist mit einem Nervenstäbchen beiseite gezogen.

b) Die Freilegung des N. laryngeus inf. (N. recurrens) (Abb. 68).
(Siehe S. 257, 380 u. 503.)

Die Endäste des N. vagus werden freigelegt bei der totalen Magenexstirpation bzw. bei der Kardiaresektion. Der linke N. vagus findet sich unter dem Peritonealüberzug auf der Vorderseite, der rechte auf der Rückseite, nachdem man die Kardia durch zirkuläres Einscheiden des Peritonealüberzuges der Zwerchfellöffnung für den Ösophagus ausgelöst hat.

3. Die Freilegung des Truncus sympathicus (Abb. 44).

Im Bereiche des Halses verläuft der N. sympathicus zwischen den die Wirbelsäule deckenden, von der tiefen Halsfaszie bekleideten Muskeln (Mm. longi capitis et colli) und dem von der V. jugul. int., der A. carotis und

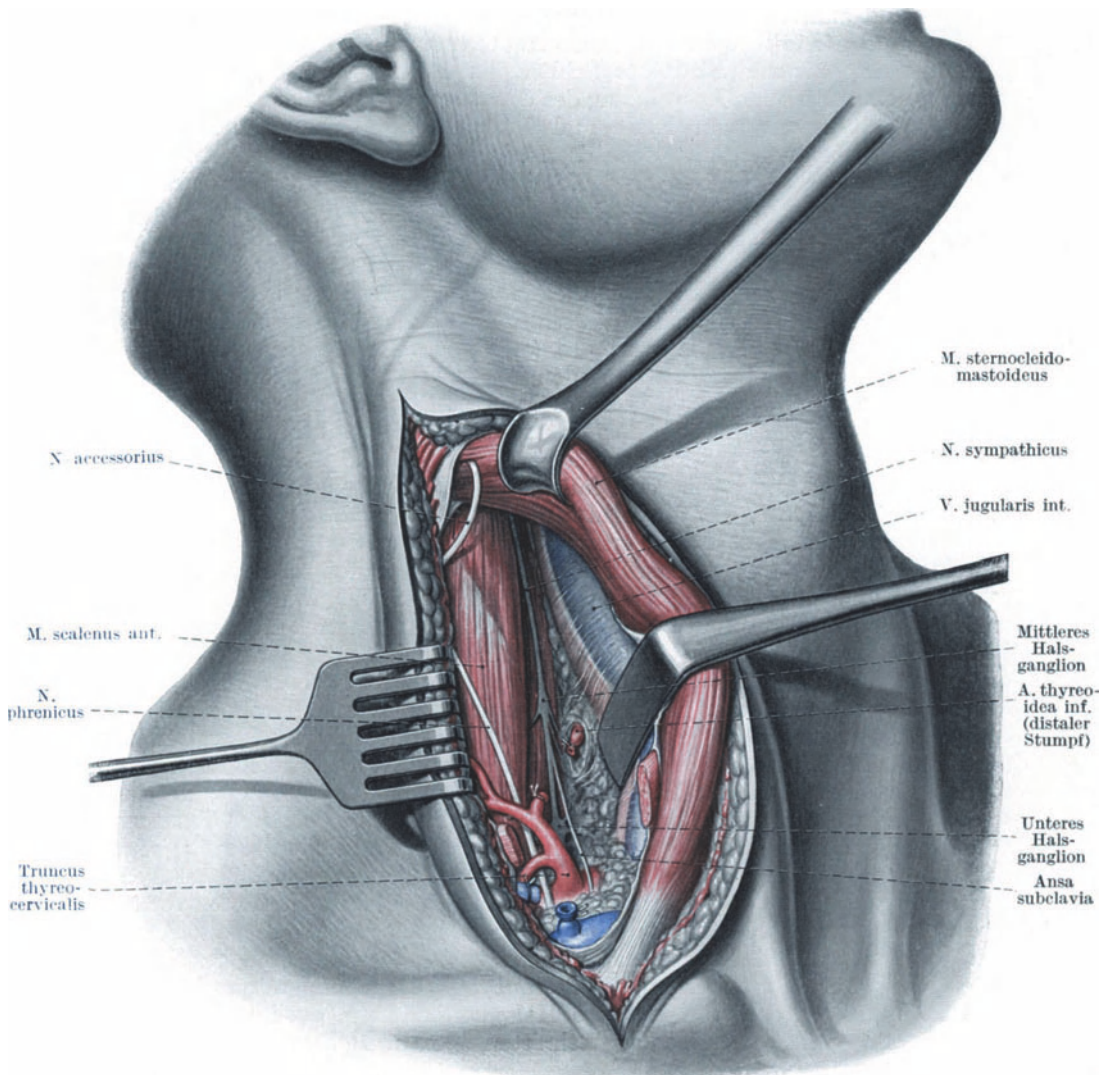


Abb. 44. Die Freilegung des Grenzstranges und der Halsganglien vom Hinterrand des Kopfnickers.

dem N. vagus gebildeten Gefäßnervenstrang. In seinen Verlauf sind mehrere Ganglien eingeschaltet, von denen das dem 2. bis 4. Querfortsatz entsprechende obere Halsganglion (Abb. 42) in seiner Lage am konstantesten ist, während das wesentlich kleinere, in der Höhe des 6. Querfortsatzes gelegene, mittlere Halsganglion öfters fehlt (Abb. 44). Das in Höhe des 7. Halswirbels

liegende untere Halsganglion ist vielfach mit dem ersten Brustganglion zu einem einheitlichen Gebilde (Ganglion stellatum) verschmolzen (Abb. 33 u. 45). Die Freilegung des ganzen Stammes wird sowohl vom Hinter- als vom Vorderande des Kopfnickers ausgeübt.

Die Freilegung vom Hinterrand verläuft auf folgende Weise: Der Kopf des Kranken wird durch eine unter die Schulter gelegte Rolle nach rückwärts gebogen und außerdem nach der gesunden Seite gedreht. Der dem Hinterrand des Kopfnickers entsprechende Hautschnitt wird mit Farblösung, etwa von der Mitte bis zur Mitte des Schlüsselbeins, angezeichnet. Der Eingriff kann gut durch örtliche Umspritzung des Operationsfeldes durchgeführt werden. Nach Durchtrennung von Haut und Platysma wird der Hinterrand des Kopfnickers von der Austrittsstelle des N. accessorius bis zu seinem Ansatz am Schlüsselbein freigelegt. Nachdem die Wundränder auseinandergezogen sind, dringt man gegen den das Operationsfeld kreuzenden M. omohyoideus vor. Er wird vorsichtig quer durchtrennt. Nun gelingt es, den Kopfnicker mit dem unter ihm liegenden Gefäßnervenstrang mit einem stumpfen Haken nach medial zu ziehen, und man gelangt ohne Schwierigkeit an den Grenzstrang des Sympathikus. Er ist zum Unterschied von anderen Nerven leicht kenntlich an der kolbigen Auftreibung des (allerdings nicht immer vorhandenen) mittleren Halsganglions. Man hebt den Nerven mit einem Nervenbaken an. Verfolgt man ihn brustwärts, so ist es meist nötig, die ihn kreuzende untere Schilddrüsenarterie nach doppelter Unterbindung zu durchtrennen. Bei vorsichtigem Zug am Nervenstrang erscheint in der Tiefe des Brustkorbeinganges das untere Halsganglion, das, falls es mit dem ersten Brustganglion verschmolzen ist, als Ganglion stellatum bezeichnet wird.

Soll eine Exhairese des N. sympathicus mit den Ganglien vorgenommen werden, so wird nun am oberen Pol des unteren Halsganglions eine THIERSCHSche Nervenzange angelegt und unter vorsichtigem Zug wird das Ganglion zunächst an seiner Hinterfläche und dann an seiner Vorderfläche mit Präpariertupfern aus seiner Umgebung geschält, wobei mit äußerster Vorsicht die in unmittelbarer Nähe liegende Kuppel des Brustfells nach vorne abgeschoben wird. Ebenso müssen der Stamm der A. und V. vertebralis vor dem Ganglion vorsichtig abgeschoben und bei linksseitiger Operation auf die Einmündungsstelle des Ductus thoracicus, da wo er hinter der A. subclavia oft bis zur Höhe des 6. Halswirbelquerfortsatzes ansteigt, geachtet werden. Ist das Ganglion allseitig befreit, so wird mit einer weiteren THIERSCHSchen Zange nachgefaßt und die Ausdrehung aus der Umgebung kann beginnen. Die sich am unteren Pol anspannenden Nervenstränge werden mit gebogener Schere abgeschnitten. Nun wird der N. sympathicus kopfwärts unter vorsichtigem Anheben des Kopfnickers und unter Schonung des N. accessorius bis zum unteren Pol des oberen Halsganglions verfolgt. Ist es erreicht, so wird es ebenfalls mit Nervenzangen gefaßt, aus der Umgebung ausgeschält und schließlich herausgedreht. Das obere Halsganglion kann auch geschont und der Stamm unterhalb desselben abgeschnitten werden. Nebenverletzungen sind dabei nicht zu befürchten.

Vom gleichen Schnitt aus läßt sich sowohl der N. vagus, falls an die Entfernung des ganzen Stranges noch eine Resektion von Vagusästen angeschlossen werden soll, als auch die A. carotis com. zur eventuellen Vornahme der periarteriellen Sympathektomie (s. Bd. I, S. 461) übersichtlich freilegen. Die Freilegung am Vorderrand des Kopfnickers ist im folgenden Abschnitt beschrieben. Soll sie in größerer Ausdehnung erfolgen, so wird derselbe Weg gewählt, wie er zur Unterbindung der A. thyreoidea inf. (S. 515) beschrieben ist.

4. Die Freilegung und Resektion der zum Arm ziehenden Rr. communicantes (Abb. 45).

Die Freilegung der Rami communicantes kann auf verschiedenem Wege erfolgen (ROYLE, LERICHE und WERTHEIMER, STAHL, RIEDER). Der Hautschnitt zur Freilegung der R. communicantes kann entweder am Vorder- oder am Hinterrand des Kopfnickers verlaufen. LERICHE und WERTHEIMER operieren vom Hinterrand des Kopfnickers aus im Bereiche der beiden unteren Drittel. Nach Durchtrennung der V. jugul. ext. und Spaltung der oberflächlichen und mittleren Halsfaszie wird der Kopfnicker nach vorn gezogen und der M. omohyoideus durchtrennt. Ist der Grenzstrang freigelegt, so wird zunächst unterhalb der Kreuzung mit der A. thyroidea inf. das Ganglion stellatum aufgesucht. Dann werden die 4 untersten Zervikalnerven und der I. Brustnerv freipräpariert. Sie werden bis zur Austrittsstelle aus den Foramina intervertebralia verfolgt. Da sich zwischen Sympathikusstamm und Plexus brachialis der M. scalenus ant. befindet, so werden die einzelnen Rami bestimmt und dann durchtrennt. Auf ähnliche Weise suchte auch BRÄUCKER die Rr. communicantes auf.

RIEDER verzichtet auf die Freilegung des Plexus brachialis (Abb. 45). Er kann bei seinem Vorgehen allerdings die Eintrittsstelle der Rr. communicantes in den Plexus nicht übersichtlich gestalten. Er hält das aber auch nicht für erforderlich, da aus ihrer topographischen Lage und ihrem Verlauf eine Bestimmung annähernd sicher möglich ist. Er durchtrennt die Rr. communicantes von C. 5, wenigstens aber von C. 6 bis Th. 2 und geht in folgender Weise vor:

Der Hautschnitt, parallel dem Innenrand des Kopfnickers in Zungenbeinhöhe beginnend, endet etwa $1\frac{1}{2}$ Querfinger unterhalb des Sternoklavikulargelenkes. Freilegung des Innenrandes des Kopfnickers, dessen Ansatz am Brustbein abgetrennt wird. Man zieht dann den Kopfnicker nach lateral, durchtrennt den M. omohyoideus und die mittlere Halsfaszie, letztere soweit wie möglich brustwärts. Dringt man nun in das lockere Bindegewebe vor, das die Lymphknoten des Pl. lymphat. supraclavicularis enthält, und zieht es vorsichtig bei Seite, so stößt man auf den medialen Rand des M. scalenus ant., der samt dem N. phrenicus nach lateral abgezogen wird. Medial liegt die V. jugul. int., die die A. carotis comm. bedeckt. Ebenso wird der N. vagus nicht sichtbar. Nun wird der Arm des Patienten stark nach abwärts gezogen und damit das Schlüsselbein gesenkt, bis die Oberfläche der I. Rippe samt der über sie hinwegziehenden A. subclavia zum Vorschein kommt. Zieht man nun die A. subclavia vorsichtig fußwärts, so sieht man zunächst die Austrittsstelle des beinahe senkrecht nach oben ziehenden Truncus thyreocervicalis. Auf die verschiedenen Gefäßvariationen kann hier nicht eingegangen werden.

Die das Operationsfeld kreuzenden Äste des Trunkus werden freigemacht, doppelt unterbunden und durchtrennt. Etwas tiefer und weiter medial ist die Abgangsstelle der A. vertebralis. Vor ihr oder hinter ihr verläuft die V. vertebralis. Die A. vertebralis ist nach RIEDER der Wegweiser zum Ganglion stellatum. Sie wird nach Freilegung ebenfalls nach medial abgezogen. Unmittelbar hinter ihrer Abgangsstelle aus der A. subclavia liegt vor dem Köpfchen der I. Rippe im Winkel zwischen dem 8. Hals- und dem I. Brustnerven das Ganglion cervicale inf. (Abb. 45). Zieht man es mit einem Häkchen vorsichtig nach oben und präpariert die von ihm ausgehenden Rr. communicantes frei, so folgt ihm auf vorsichtigen Zug das mit ihm verbundene erste Brustganglion. Um diese beiden Ganglien freizulegen, muß die Pleurakuppel

vorsichtig abgelöst werden. Dazu werden die Ligg. pleurovertebrale, pleuro-costale und pleurotracheale vorsichtig durchtrennt. Dann läßt sich die Pleurakuppel mit einem schmalen Stieltupfer ablösen. Die mit einem Nervenhäkchen

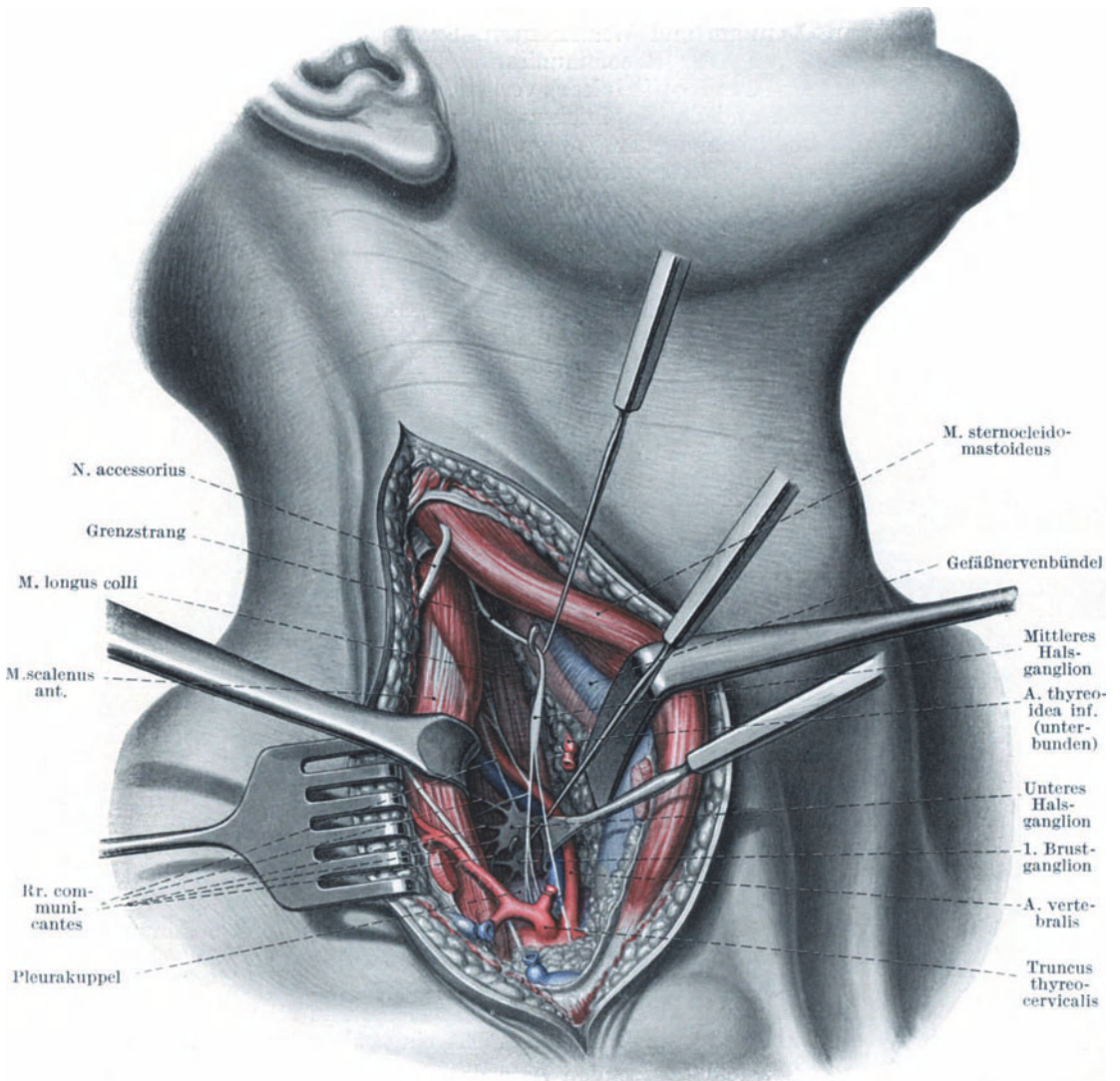


Abb. 45. Die Freilegung des mittleren und unteren Halsganglions, des 1. Brustganglions und der davon ausgehenden Rami communicantes nach RIEDER. Die Freilegung erfolgt im Gegensatz zur Beschreibung vom Hinterrand des Kopfnickers.

gefaßten Ganglien lassen sich nun weiter vorziehen, während die Pleura vorsichtig fußwärts gedrückt wird. Nun werden zuerst die von dem unteren Hals- und 1. Brustganglion ausgehenden Rami comm. grisei durchgeschnitten. Sie sind an ihrer Verlaufsrichtung leicht zu erkennen (Abb. 45). Die vom unteren Halsganglion zum 7. und 8. Halsnerven tretenden Rami gehen von der lateralen Seite des Ganglion aus. Etwas schräger nach oben, stets aber

nach außen, verlaufen die zu C. 7; die zu C. 6 verlaufen viel steiler, und die zu C. 5 direkt senkrecht nach oben gerichtet. Die von C. 6 gehen meist vom oberen seitlichen Pol, die von C. 5 meist von der oberen Kante des Ganglions aus. Sie werden erst durchtrennt, nachdem man sie übersichtlich freigelegt hat.

Die Anzeigestellung zur Freilegung oder Entfernung von Vagus- und Sympathikusästen. Die einseitige Durchschneidung des N. vagus läßt sich unter Umständen bei der Entfernung bösartiger Geschwülste am Hals, die mit dem Gefäßnervenstrang fest verwachsen sind, nicht vermeiden. Abgesehen von einer vorübergehenden Pulssteigerung und einer dauernden einseitigen Stimmbandlähmung hat die einseitige Durchschneidung keine weiteren Folgen. Man soll nur bei der Freilegung eine Quetschung oder Zerrung der Nerven vermeiden, da sonst Atmungs- und Kreislaufstörungen eintreten können. Es ist daher ratsam, die Leitung des Nerven vor seiner beabsichtigten Durchtrennung durch Einspritzen von Novokain zu blockieren, was schon HELLER vorgeschlagen hat. Häufiger als bei Geschwulstoperationen ist es bei der Versorgung von Blutungen aus den großen Halsgefäßen zu Quetschungen des N. vagus gekommen, wenn nämlich die blutende Stelle unvorsichtigerweise, ohne die Gefäße zu isolieren, mit einer Gefäßklemme gefaßt und der nicht abgelöste N. vagus mitgefaßt wurde. Es ist mehrfach zu akut einsetzendem, selbst tödlichem Herzstillstand im Anschluß an solche Quetschungen gekommen.

Die Ausschaltung des das Kehlkopffinnere sensibel versorgenden N. laryngeus sup. durch Resektion des freigelegten Nerven ist bei vorgeschrittenem Grade von Kehlkopftuberkulose zur Beseitigung des quälenden Stimmritzenkrampfes angezeigt, wobei zu beachten ist, daß die doppelseitige Unterbrechung des Nerven durch völlige Aufhebung des Gefühls leicht zur Aspiration von Nahrungsbestandteilen führen kann. Zweckmäßiger ist es daher, die sensiblen Fasern des Nerven durch Einspritzung von 80%igem Alkohol zu unterbrechen (s. Bd. I, S. 456).

Die Freilegung oder Resektion des Truncus sympathicus wurde aus verschiedenen Gründen empfohlen. JONNESCO hat sie wohl zuerst bei der BASEDOWSchen Krankheit ausgeführt. Die Erfolge waren nicht vielversprechend. In neuerer Zeit sind es zwei Krankheiten, zu deren Behandlung man sowohl am N. vagus als am N. sympathicus operierte. Es sind die Angina pectoris und das Asthma bronchiale. Trotz zahlreicher Arbeiten, die sich mit der Entstehung der beiden Krankheiten beschäftigt haben, ist auch heute noch eine einheitliche Erklärung nicht gefunden. Was die Angina pectoris anlangt, so sind verschiedene, entweder die Gefäßversorgung des Herzens (Koronargefäßerkrankungen, Sklerose, Thrombose, Krampfstände, Arteriitis) oder auch die Aorta (Syphilis) betreffende Erkrankungen verantwortlich gemacht worden. Die Schmerzleitung des Herzens geht im wesentlichen über das Ganglion stellatum und die davon ausgehenden Rr. communicantes, zum Teil auch über den Grenzstrang des N. sympathicus und das obere Zervikalganglion. Die chirurgische Behandlung richtet sich nur gegen die subjektiven Beschwerden, die Schmerzen, und versucht durch Unterbrechung der schmerzleitenden Reflexbogen die oft außerordentlich heftigen Schmerzen zu beseitigen. Die ersten Versuche sind auf Vorschlag von FRANÇOIS FRANC von JONNESCO gemacht worden. Er hat zuerst den Sympathikusstamm und das Ganglion stellatum entfernt. Zunächst fand der Vorschlag der Sympathikusdurchtrennung viel Anklang. Nach JONNESCOS Vorschlag operierten, wenn auch mit Abänderungen, LÉRICHE, HESSE und viele andere. Es erhoben sich

aber nach kurzer Zeit warnende Stimmen (SAUERBRUCH, ENDERLEN und BOHNENKAMP, FREY, DANIELOPOLU), die die Durchtrennung des Halssymphathikus, besonders aber die Entfernung der Ganglien nicht für gleichgültig hielten, wenn auch Störungen bei Menschen nach Ausführung der Operation nicht sicher beobachtet werden konnten, wie auch JONNESCO, LÉRICHE und KIRSCHNER hervorheben. LÉRICHE und FONTAINE halten sogar die doppelseitige Entfernung des Ganglion stellatum für ungefährlich. Andererseits sind aber die Erfolge nach der Sympathikusoperation bei der Angina pectoris unsicher. Ebenso wie bei der Asthmabehandlung fehlen besonders sichere Dauererfolge. Wenn der Eingriff auf die Entfernung des Ganglion stellatum ausgedehnt wird, so hat er eine verhältnismäßig hohe Mortalität, nach den neuesten Beobachtungen LÉRICHEs und FONTAINEs 6,5% Mortalität am 1. Tage, innerhalb des 2. bis 30. Tages noch 7,7%.

Im einzelnen wurde empfohlen, bei der Angina pectoris den Halssymphathikus mit allen seinen Ganglien und mit dem Ganglion stellatum, also auch das 1. Brustganglion, zu entfernen, und zwar meist auf der linken Seite wegen der zahlreichen hier verlaufenden Herzfasern (HESSE).

Führt der einseitige Eingriff nicht zum Ziel, so kann der Sympathikus ausnahmsweise auf beiden Seiten entfernt werden, oder aber man fügt nach KAPPIS zur Sympathikusentfernung noch die Durchschneidung des vom N. laryngeus sup. bzw. N. vagus ausgehenden N. depressor hinzu. DANIELOPOLU durchschneidet nur den Halssymphathikus, ohne das Ganglion inf. und das Ganglion stellatum, das auch tonisierende Fasern aufnimmt, mitzunehmen. Er durchtrennt aber dafür den N. vertebralis und die Rami communicantes mit den letzten 4 Hals- und dem 1. Dorsalnerven und schließlich noch Vagusäste (Depressor). Er bezeichnet seinen Eingriff als Unterstützung des Pressorreflexes. Selbst die Anhänger der Sympathikusoperation bei der Angina pectoris, besonders LÉRICHE und FONTAINE, bezeichnen die Anzeigestellung zur Operation als schwierig. Allgemeine Regeln lassen sich nicht aufstellen. Da die Erfolge der in ihrer Ursache nicht einheitlich geklärten und anfallsweise auftretenden Erkrankung nur etwa 30% betragen, andererseits etwa 20% Mißerfolge beobachtet werden, so ist es besonders im deutschen Schrifttum in der neuesten Zeit, was die operative Behandlung betrifft, ziemlich still geworden. Auch durch konservative und medikamentöse Behandlung werden oft gute Erfolge erzielt. Daher kommt die operative Behandlung nur nach Erschöpfung aller übrigen Behandlungsverfahren, zumal sie nur einen symptomatischen Heilfaktor darstellt, in Betracht. Die bleibende Folge der Sympathikusresektion ist der HORNERsche Symptomenkomplex.

Noch schwieriger ist die Frage der operativen Behandlung beim Asthma bronchiale zu lösen. Bei dieser durch die verschiedensten Ursachen hervorgerufenen Erkrankung helfen bekanntlich auch die verschiedensten Mittel und was für die Angina pectoris gesagt worden ist, gilt hier in viel höherem Maße. Man darf nur dann zur Operation schreiten, wenn keine durch konservative Maßnahmen zu beseitigende Quelle des Leidens gefunden ist, oder wenn alle versuchsweise angewandten Mittel versagt haben. KÜMMELL hat zuerst bei Asthma den ganzen Strang mit dem Ganglion stellatum entfernt. Nach seinem Vorschlage haben FLOERCKEN, BRÜNINGS, KIRSCHNER, KÜTTNER, REHN, CLAIRMONT, JENKEL, HESSE und viele andere operiert. Die Erfolge waren außerordentlich wechselnd. Neben guten Erfahrungen (KÜMMELL, ERKES, FLOERCKEN) stehen mangelhafte bzw. wechselnde (KÜTTNER, REHN) oder nur kurzdauernde bzw. schlechte (KIRSCHNER, CLAIRMONT, HESSE, JENKEL u. a.). Da bis heute die Rollen der Nn. vagus oder sympathicus beim Asthma bronchiale noch nicht geklärt sind, da wohl beide Nerven sowohl

konstriktorische als auch dilatorische Fasern führen, so ist die Entscheidung über die Wahl des anzugreifenden Nerven deshalb schwer und die Erfolge so wenig einwandfrei. Neben der Durchtrennung des Grenzstranges sind auch Vagusdurchschneidungen unterhalb des Abgangs des N. recurrens vorgeschlagen worden, so von KAPPIS und von FRÜND. Letzterer hat beim Mißerfolg der Vagusdurchtrennung Röntgenbestrahlung der Lunge, und wenn auch darauf

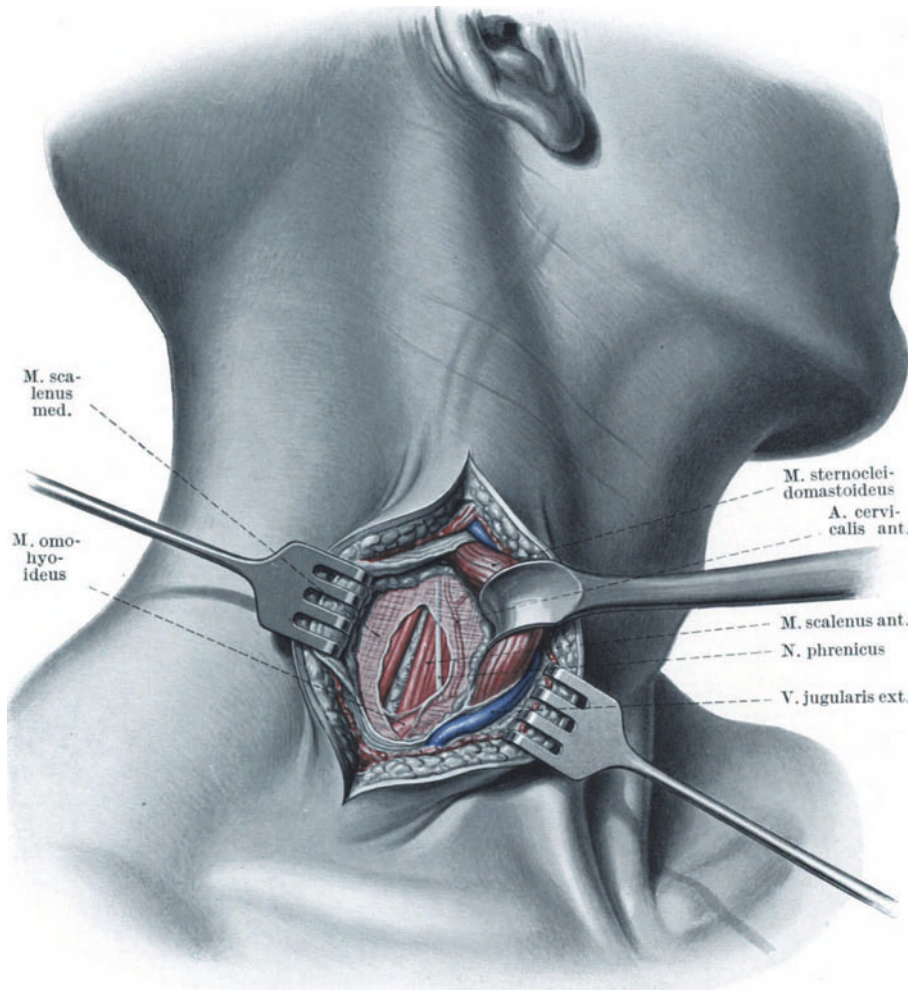


Abb. 46. Die Freilegung des N. phrenicus. Der Kopfnicker ist an seinem hinteren Rande freigelegt und nach vorn gezogen. Darunter erscheint der von Bindegewebe und Faszie bedeckte M. scalenus ant. Durch seine Faszie hindurch schimmert der fast senkrecht nach unten, schräg zur Muskelfaserichtung verlaufende, am Hinterrande zum Vorschein kommende N. phrenicus. Neben ihm die A. cervicalis ascendens. Die Skalenusfaszie ist gespalten und der Nerv freigelegt.

kein Erfolg eintrat, erst die Resektion des N. sympathicus mit Halsganglien und 1. Brustganglion links durchgeführt. Aber auch die gleichzeitige Durchtrennung von Halssympathikus und Vagus hat nicht zu sicheren Resultaten geführt, was nach KÜMMELL und BRÄUCKER darauf beruht, daß die den Asthmaanfall vermittelnden bronchio-motorischen, aus Bestandteilen beider Nerven zusammengesetzten Fasern erst innerhalb des Brustkorbes durch die Rami

bronchiales post. zur Lunge ziehen. KÜMMELL hat daher empfohlen, den Brustkorb unter Überdruck im 4. Zwischenrippenraum zu eröffnen und die in der Nähe von Aorta und V. anonyma verlaufenden Nervenäste zu durchtrennen. Zu so weitgehenden Eingriffen wird man sich unter Berücksichtigung der Natur des Asthma bronchiale nur in den seltensten Fällen entschließen können.

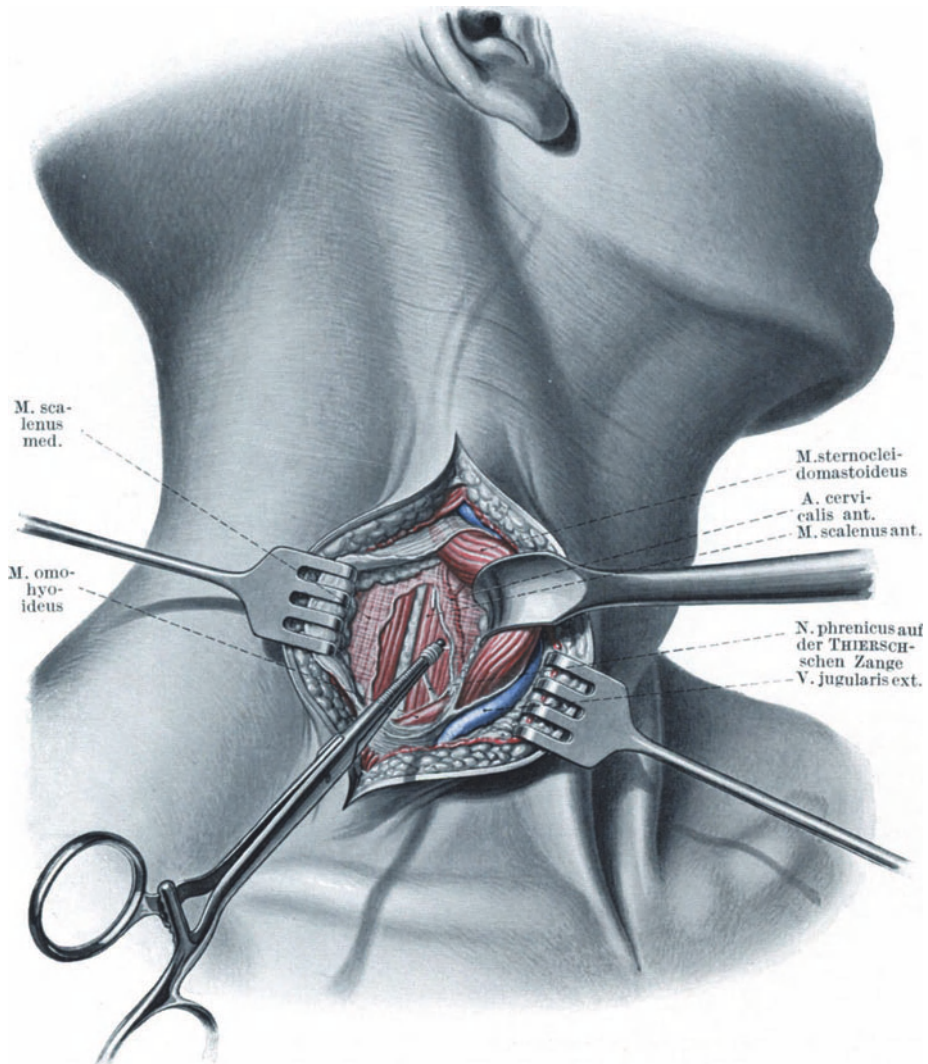


Abb. 47. Die Phrenikusexhairese. Freilegung wie auf Abb. 46. Der N. phrenicus ist zentral durchtrennt, mit einer THIERSCHSchen Nervenzange gefaßt und wird durch langsames Drehen auf die Zange aufgespult.

5. Die Freilegung des Nervus phrenicus (Abb. 46).

Der N. phrenicus entspringt im wesentlichen aus Fasern, die aus den 4 vorderen Halsnerven stammen, doch treten auch Fasern der 3. und 5. Halsnerven hinzu. Der Stamm des Nerven verläuft, etwa in der Höhe der obersten Plexusäste beginnend, zunächst auf der Außenseite des M. scalenus ant., dann

an dessen Vorderfläche und schließlich nach der Innenkante zu. Er liegt immer in oder unter der den Muskel deckenden dünnen Faszie. Unterhalb des den *M. scalenus ant.* kreuzenden *M. omohyoideus* tritt er, dem Verlauf des *M. scalenus ant.* medial angelagert folgend, in den Brustkorb ein. Nach den neueren Untersuchungen von WALTER FELIX und GÖTZE findet sich in etwa 20–25% ein aus dem 5. Halsnerv stammender Nebenphrenikus, der häufig, aber nicht regelmäßig, die Bahn des *N. subclavius* benutzt, den er aber kurz vor dessen Einmündung in den gleichnamigen Muskel verläßt, um sich mit dem *N. phrenicus* zu vereinigen. Die Vereinigungsstelle der beiden Nerven liegt im Brustkorb, aber nur selten mehr als 10–12 cm von der typischen Phrenikotomiestelle entfernt (WILLY FELIX). Auf den Nebenphrenikus ist bei der Phrenikotomie zu achten. Sie kann nur dann zur erwünschten Zwerchfellähmung führen, wenn entweder von der Halswunde aus der Nebenphrenikus aufgesucht und gesondert durchtrennt wird (radikale Phrenikotomie nach GÖTZE), oder wenn man den am Halse freigelegten und durchtrennten Hauptstamm des *N. phrenicus* langsam aus dem Brustkorb herausdreht und damit den tiefer einmündenden Nebenphrenikus abreißt (Exhairese nach WILLY FELIX).

Zur Ausführung der Exhairese (Abb. 47) wird der Kranke in halbsitzender Stellung, das Gesicht nach der gesunden Seite gedreht, gelagert. Der gleichseitige Arm wird nach abwärts gezogen. Das untere seitliche Halsdreieck wird nun deutlich erkennbar. Von der Mitte des äußeren Kopfnickerrandes bis zur Mitte des Schlüsselbeins wird der Hautschnitt angezeichnet. Das Operationsfeld wird mit örtlicher Betäubungslösung umspritzt oder die Ausschaltung der Zervikalnerven nach HÄRTEL ausgeführt (s. Kropfoperation S. 486). Nach Durchtrennung von Haut, Platysma und oberflächlicher Halsfaszie in der angezeichneten Linie muß man vorsichtig in dem stark von Lymphknoten durchsetzten Gewebe gegen den Außenrand des *M. scalenus* vordringen. Für absolut blutrockenes Operationsfeld ist dabei zu sorgen. Die *V. jugul. ext.* kann meist nach medial abgezogen oder wenn sie stört, doppelt unterbunden und durchtrennt werden. Man kann sich öfters mit der Unterbindung eines nach rückwärts zur *V. transversa colli* ziehenden Seitenastes begnügen. Der ebenfalls das Operationsfeld kreuzende *M. omohyoideus* wird freigelegt und abgeschoben. So gelingt es meist ohne Schwierigkeit den Außenrand des *M. scalenus* freizulegen. Aus seiner Verlaufsrichtung, eventuell durch die Abtastung des *Tub. scapulae* an der 1. Rippe, überzeugt man sich, daß es sich wirklich um den gesuchten Muskel handelt. Meist ist nun der steil von lateral oben nach medial unten über den *M. scalenus ant.* ziehende *N. phrenicus* lateral von der ihn begleitenden *A. cervicalis ascend.* zu erkennen. Die dünne Muskelfaszie wird durchtrennt, der Nerv auf ein stumpfes Häkchen aufgelegt und mit der THIERSCHSchen Zange quer gefaßt. Man kann ihn zuvor oberhalb dieser Stelle durch Einspritzung mit Novokain ausschalten. Nachdem der Nerv gefaßt ist, wird er oberhalb durchtrennt und unter langsamen Drehen der Zange, die mit der Hand gut gestützt wird, und ohne je einen stärkeren Zug auszuüben, auf die Zange aufgespult. Es lassen sich Stücke von 20–30 cm Länge gewinnen. Dabei werden vom Kranken häufig Schmerzen in der Brust geäußert. Die Wunde wird aseptisch verschlossen.

Schwierigkeiten beim Aufsuchen des *N. phrenicus* ergeben sich dann, wenn der Nerv in einem großen Teil des Halsabschnittes am Außenrand des *M. scalenus ant.* verläuft. Er kann dann unter Umständen schwer von den Plexusästen unterschieden werden. Nur durch die weitere Verfolgung des freigelegten Stammes in die Brusthöhle hinein ist festzustellen, daß es sich um den *N. phrenicus* handelt.

Ist der *M. scalenus ant.* freigelegt, der Nerv aber nicht sichtbar, so muß man daran denken, daß der Nerv gelegentlich in der stärker entwickelten Muskelfaszie verläuft und aus dieser herauspräpariert werden muß. Das Herausdrehen des Nerven kann durch Schwarten im Brustfellraum erschwert werden. Die Exhairesse muß dann durch eine Resektion des Nerven ersetzt werden.

Findet sich ein eitriger Brustfellerguß, so rät FELIX an Stelle der leicht zu Nebenverletzungen (eitrige Metiastinitis) führenden Exhairesse besser die Resektion vorzunehmen. Ist der *N. phrenicus* durch tuberkulöse Periadentitis mit der *V. jugul. int.* verklebt, oder umschließt er die *V. subclavia*, so kann die Exhairesse zu heftigen Blutungen durch Veneneinrisse führen. Ein sehr seltener Fall wurde von GÖTZE beobachtet. Der *N. phrenicus* zog durch die Vene hindurch. Da der Hauptstamm des *N. phrenicus* dorsal der *A. subclavia* verläuft, der Nebenphrenikus aber vor der Arterie, so könnte man eine Schädigung der *A. subclavia* bei der Exhairesse befürchten, sie ist aber bisher nicht beobachtet worden. Sehr wahrscheinlich reißt der Nerv eher als das Gefäß. Kleinere Blutungen durch Zerreißen von Venen besonders im inneren unteren Winkel werden häufiger beobachtet und durch eine sofortige Tamponade muß die Gefahr der Luftembolie ausgeschaltet werden. Eine Verletzung der großen Halslymphgefäße, besonders des *Duct. thoracicus* links kann vorkommen. Letztere Verletzung wird besonders dann beobachtet, wenn der Duktus im steilen Bogen bis zum 6. Halswirbel hinaufreicht.

Als Folge der Phrenikusexhairesse kommt es zur motorischen Lähmung der zugehörigen Zwerchfellhälfte und damit durch Höherentreten des Zwerchfells zur Verkleinerung des Brustfellraums, wobei zu beachten ist, daß das Höchstmaß des Zwerchfellohochstandes durch die allmähliche Atrophie der Muskelfasern oft erst nach Wochen und Monaten erreicht wird (BRUNNER). Das schlaff gewordene Zwerchfell folgt passiv den Atembewegungen, flacht sich, also umgekehrt wie bei normaler Atmung, bei der Ausatmung ab und wölbt sich bei der Einatmung in die Brusthöhle vor (paradoxe Zwerchfellbewegung).

Die Anzeigestellung zur Phrenikusausschaltung. Die Phrenikusausschaltung ist im wesentlichen angezeigt bei der Behandlung der Lungentuberkulose, da es durch den Zwerchfellohochstand zu einer Einengung des Brustraumes und damit zu einer Kompression der Lunge kommt. Daneben wird aber durch die Lähmung des Zwerchfelles die erkrankte Lunge, besonders in ihrem unteren Abschnitte, weitgehend vom Atmungsgeschäft ausgeschaltet. Diese letztere Wirkung macht sich besonders dann bemerkbar, wenn die Rippenatmung durch schwartige Umänderung des Brustfells behindert ist. Meist kommt es als unmittelbare Folge der künstlichen Zwerchfelllähmung zu einer beträchtlichen Minderung der Auswurfsmenge. Durch die Einengung der Lungenzirkulation und Lymphströmung wird auch die Aufsaugung von giftigen Zerfallsstoffen behindert, was sich durch ein Absinken der Körpertemperatur bemerkbar macht. Das Abhusten, das in erster Linie durch die Tätigkeit der Bauchmuskeln bewirkt wird, erfährt durch die Zwerchfelllähmung keine Behinderung. Trotz der zweifellos günstigen Wirkung, den die Phrenikusausschaltung in vielen Fällen auf namentlich im Unterlappen sitzende Lungenprozesse ausübt, sieht SAUERBRUCH in ihr im wesentlichen nur den vorbereitenden Akt für die später vorzunehmende Thorakoplastik, da sie in ihrer einengenden und auch ruhigstellenden Wirkung auf die Lunge weit hinter dem Pneumothorax und der Thorakoplastik zurücksteht.

Die künstliche Zwerchfelllähmung dient nach SAUERBRUCH auch zur Feststellung, in welcher Weise ein für die Thorakoplastik in Frage kommender

Kranker auf diesen leichtesten Grad einer raumbeengenden Operation antwortet, wobei eine nach der Phrenikusausschaltung einsetzende Verschlimmerung eine Gegenanzeige für die Vornahme eines größeren Eingriffs darstellt, während eine Besserung die Aussichten für die spätere große Operation wesentlich günstiger gestaltet. Die von KIRSCHNER und PERTHES empfohlene zeitweilige Ausschaltung des N. phrenicus durch Vereisung des operativ freigelegten Nerven ist nur bei der Behandlung leichter Fälle von Lungentuberkulose angezeigt, die eine verhältnismäßig rasche Wiederkehr der Zwerchfelltätigkeit (3—4 Monate) erwünscht erscheinen lassen. Der Phrenikusvereisung kommt eine wesentliche Bedeutung zu als unterstützende Operation bei allen operativen Eingriffen am Zwerchfell selbst (Zwerchfellbruch), bei der Beseitigung von Restzuständen einer chronischen Brustfelleiterung oder eines künstlichen Pneumothorax und schließlich bei unstillbarem postoperativem Singultus, der durch Einspritzung in den N. phrenicus (Bd. I, S. 37) nicht zu bekämpfen ist. Die in schweren Fällen von Singultus doppelseitig vorzunehmende Vereisung der operativ freigelegten Nerven erfolgt nach den früher gegebenen Regeln (Bd. I, S. 457). GÖTZE legt Gewicht darauf, daß der Vereisung des Phrenikusstammes noch die Durchschneidung des im N. subclavius verlaufenden Nebenstammes hinzugefügt wird (radikale Phrenikusvereisung). Selten ist die einseitige Phrenikusausschaltung angezeigt bei Neuralgien des N. phrenicus, die meist durch Druck in der Nähe liegender Gebilde (maligne Struma, Aneurysmen der Halsgefäße) verursacht sind (FÖRSTER).

6. Die Freilegung des Nervus accessorius

(Abb. 41, 44, 45, 55 u. 56).

Er verläßt die Schädelhöhle durch das F. jugulare, und nachdem er einen kleinen Ast (R. internus) zum N. vagus abgegeben hat, verläuft er mit seinem Hauptanteil (R. externus) hinter oder vor der V. jugul. int., meist zunächst unter dem Kopfnicker schräg von medial vorn nach lateral unten. Häufig dringt er in die tiefe Schicht des Muskels ein und verläuft im Muskel. In jedem Falle kommt er etwa in der Mitte des Hinterrandes des Kopfnickers zum Vorschein. Hier verläuft er durch die Regio colli lateralis zum Vorderrand des M. trapezius, den er versorgt.

An zwei Stellen wird der N. accessorius operativ freigelegt, entweder in seinem oberen Abschnitt vor seinem Eintritt in den Kopfnicker an dessen Innenrand oder Innenfläche, oder in seinem unteren Abschnitt nach dem Austritt aus dem Kopfnicker an dessen Außenrand. Die Freilegung des N. accessorius geschieht im einzelnen in folgender Weise:

Bei dem mit leicht erhöhtem Oberkörper auf dem Rücken liegenden Kranken, dessen Kopf nach der gesunden Seite gedreht wird, wird im obersten Abschnitt am Vorderrand des Kopfnickers eine örtliche Betäubung vorgenommen. Der Vorderrand des Kopfnickers unmittelbar unterhalb des Warzenfortsatzes wird freigelegt bis zur Grenze des mittleren Drittels. Die V. jugul. ext., die in das Operationsgebiet fällt, wird entweder doppelt unterbunden oder nach lateral abgeschoben.

Der N. auricularis magnus, der am Vorderrand des Kopfnickers erscheint, wird mit diesem zusammen nach lateral abgezogen. Die Vv. facialis ant. und post., die nun erscheinen, lassen sich meist mit der V. jugul. ext. nach medial abziehen, sonst müssen sie doppelt unterbunden und durchgetrennt werden. Hebt man nun den von seiner Faszie befreiten Kopfnicker mit einem Haken an, so findet man ohne Schwierigkeit den an seinem schräg nach lateral und unten

verlaufenden N. accessorius, bevor er in die mediale Fläche des Kopfnickers eindringt (Abb. 55 u. 56). Als weiterer Anhaltspunkt dient der sicht- und tastbare Querfortsatz des Atlas, vor dem der Nerv zum Muskel zieht. Leichter ist die Freilegung des Nerven nach seinem Austritt aus dem Kopfnicker.

Zur Freilegung des N. accessorius nach seinem Austritt aus dem Kopfnicker wird ein schräger Hautschnitt, der Spaltlinie der Haut entsprechend, über dem hinteren Rand des M. sternocleidomastoideus angelegt, etwas unterhalb der Mitte dieses Muskels (Abb. 41, 44 u. 45). Die V. jugularis ext., die das Operationsfeld kreuzt, kann nach vorn gezogen und geschont werden. Die in der Mitte des Hinterrandes des Kopfnickers zum Vorschein kommenden und im wesentlichen schräg nach oben und unten vorn verlaufenden Äste des Plexus cervicalis bleiben unberührt und werden nach Spaltung der Faszie am Hinterrand des Kopfnickers mit dem Muskel nach vorn gezogen. Nach Spaltung der Faszie erkennt man den schräg kaudal dorsalwärts verlaufenden N. accessorius, dessen Freilegung keine Hindernisse mehr im Wege stehen.

Die Anzeigestellung zur Freilegung des N. accessorius. Die Anzeige zur Freilegung des N. accessorius ist gegeben, wenn es sich darum handelt, den operierten oder infolge einer Verletzung zerstörten Nerven durch Naht wieder herzustellen. Man wird dann die Freilegung am Ort der Verletzung vornehmen.

Bei Fazialislähmung. Eine besondere Anzeigestellung kommt noch in Betracht zur Behebung einer Lähmung des N. facialis. Die Freilegung betrifft dann den oberen Abschnitt des N. accessorius, bevor er in den Kopfnicker eintritt. Das technische Vorgehen ist oben geschildert. Auf Einzelheiten der Operation, die in Form einer einfachen oder doppelten Kreuzung, oder in Form einer auf- oder absteigenden Pfropfung vorgenommen werden kann, soll hier nicht eingegangen werden, da sie in wesentlichen Punkten nicht von dem Vorgehen bei der Anastomose zwischen N. hypoglossus und N. facialis abweicht. Dieses ist aber weiter unten ausführlich beschrieben (s. S. 346).

Beim spastischen Schiefhals. Der spastische Schiefhals kommt durch eine zentral bedingte, abnorm verstärkte aktive Muskeltätigkeit zustande, durch die der Kopf gebeugt, gestreckt und gedreht wird. Beteiligt sind hier, abgesehen von M. sternocleidomastoideus, der M. trapezius, die Mm. splenii cap. et cerv., semispinalis cap., longiss. cap., rect. cap. post. min. et maj. und obliqu. cap. inf. (FÖRSTER).

Konservative Behandlung führt selten zum Ziele. Für die chirurgische Behandlung kann nach FÖRSTER ein Eingriff an der Muskulatur nicht in Frage kommen, da die Muskeln nach Durchtrennung immer wieder zusammenwachsen und die entstehenden Narben das Leiden eher verschlimmern. Daher muß die Muskeltätigkeit durch Durchtrennung der motorischen Nerven ausgeschaltet werden. Zu dem Zweck müssen die an dem Krampf beteiligten Muskeln genau bestimmt werden. Da auch Kopfnicker und der M. trapezius in ihren oberen Abschnitten fast immer doppelt innerviert sind, und zwar einerseits vom N. accessorius und andererseits von den obersten 3—4 Zervikalnerven, so ist in der Mehrzahl der Fälle die Durchtrennung des N. accessorius und der genannten Zervikalnerven notwendig.

Handelt es sich bei dem Krampfzustand mit Sicherheit nur um eine Beteiligung des Kopfnickers und des M. trapezius, so kann zunächst die Durchtrennung des N. accessorius vor seinem Eintritt in den M. sternocleidomastoideus versucht werden. Besteht aber der Krampf weiter, so müssen dann auch die ersten 3—4 Zervikalnerven durchtrennt werden. Da ihre extradurale Durch-

trennung technisch auf große Schwierigkeiten stößt und sehr blutreich ist, so empfiehlt FÖRSTER als sicherer und leichter ihre intradurale Durchtrennung nach Laminektomie. Es werden hierbei sowohl die hinteren, als auch die vorderen Wurzeln vom 1. bis 4. Zervikalnerv reseziert.

Nach DANDY genügt die beiderseitige Durchtrennung des N. accessorius und die Resektion der hinteren Äste der ersten 3 Zervikalwurzeln. OLIVECRONA hat die FÖRSTERsche Operation erfolgreich ausgeführt, und zwar hat er die drei obersten Zervikalwurzeln intradural und den N. accessorius der Gegenseite durchtrennt.

7. Die Freilegung des Nervus occipitalis major und minor

(Abb. 48 u. 49).

Der aus dem hinteren Ast des 2. Halsnerven stammende N. occipitalis maj. tritt als stärkster der im Nackenbezirk gelegenen Nerven unter dem M. obliquus cap. inf., und zwar lateral der Mitte dieses vom Proc. spin. des Epistropheus nach dem Proc. transv. des Atlas ziehenden Muskels. Er verläuft schräg nach medial kranial über diesen Muskel, bedeckt vom M. semispinalis capitis. Diesen durchbohrt er neben dem Lig. nuchae, tritt dann durch eine Lücke in der Sehne des M. trapezius neben und etwas kaudal der Protub. occipitalis ext. unter die Haut. An dieser Stelle kann der Nerv durch einen kleinen Einschnitt freigelegt werden.

Der N. occipitalis minor entspringt aus den vorderen Ästen des 2. und 3. Halsnerven, tritt hinter dem hinteren Rand des M. sternocleidomastoideus, etwa in der Höhe des Kieferwinkels, mit dem N. auricularis magnus hervor und verläuft meist in zwei Ästen, dem M. splenius bzw. Kopfnicker aufliegend, zur Haut des hinteren Kopfes, die er sensibel versorgt.

Man kann die Endäste beider Nerven durch einen schrägen Schnitt, der die Mitte des Warzenfortsatzes mit einem fingerbreit unter der Protub. occipitalis ext. gelegenen Punkt verbindet, freilegen. Der N. occipitalis minor liegt im lateralen Winkel dieses Schnittes bzw. auf dem M. splenius. Der wesentlich stärkere N. occipitalis maj. findet sich, wie gesagt, in einer Lücke in der Nähe des Außenrandes des M. trapezius, etwas fußwärts und lateral der Protub. occipitalis ext. Zwischen den beiden Nerven steigt die A. occipitalis zum Hinterkopf auf.

Der N. occipitalis min. allein läßt sich in einfachster Weise von einem den hinteren Rand des Kopfnickers freilegenden Schnitt, unter dessen mittlerem Drittel er hervortritt, aufsuchen. Ist der Faszienüberzug am hinteren Rand des Muskels durchtrennt, so wird der Muskel mitsamt den unter ihm liegenden großen Gefäßen mit einem Haken nach vorn abgezogen. So erscheint der Plexus cervicalis, gebildet von den Nn. occipitalis min., auricularis magnus und cutaneus colli. Der letztere verläuft über den Hinterrand des Kopfnickers nach vorwärts und abwärts, während die obersten und hintersten Stränge dem N. occipitalis min. angehören.

Will man die Nn. occipitalis maj. und min. an ihrem Ursprung aus dem Wirbelkanal unterbrechen, so werden sie nach KOCHER gemeinsam in folgender Weise aufgesucht: Bei dem auf der Seite liegenden Kranken wird durch einen vom Warzenfortsatz bis zur Mitte des Halses reichenden Schnitt der Hinterrand des Kopfnickers freigelegt und mit einem Haken stark nach vorn gezogen. Der nun erscheinende, an seinem von der Dornfortsatzreihe zum Warzenfortsatz gerichteten Faserverlauf erkennbare M. splenius capitis wird ebenso wie der unter ihm befindliche M. longissimus capitis dicht unterhalb des Warzenfortsatzes quer zur Faserrichtung durchtrennt (Abb. 48). Der nun vorliegende M. semispinalis capitis wird medialwärts abgezogen, und der an

den Querfortsätzen der 4 ersten Halswirbel entspringende *M. levator scapulae* wird an den Querfortsätzen abgeschnitten, so daß der Querfortsatz des *Epistropheus* sichtbar und fühlbar wird, unter dem der vordere, den *N. occipitalis min.* enthaltende, und der hintere Ast des 3. Halsnerven sichtbar werden. Dann erscheint der für die Aufsuchung des *N. occipitalis maj.* als Richtungslinie dienende, vom Dornfortsatz des *Epistropheus* zum Querfortsatz des *Atlas*

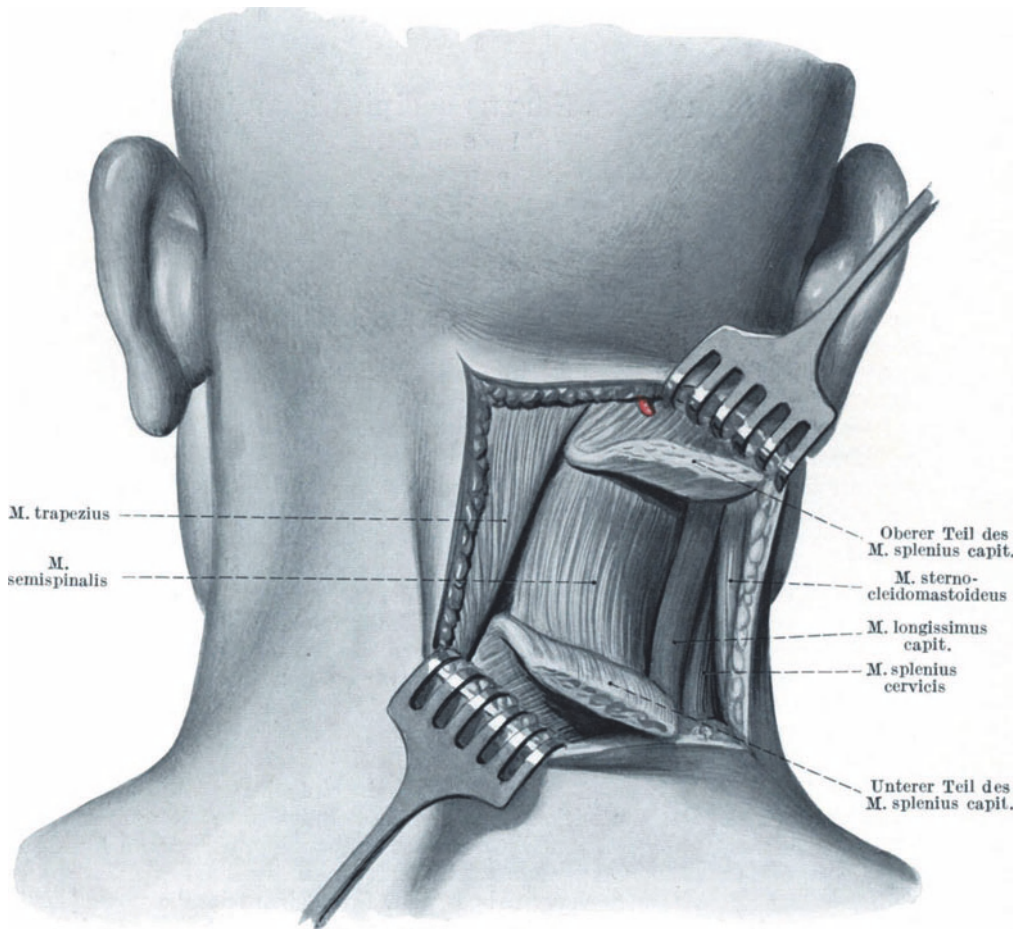


Abb. 48. Die Freilegung des *N. occipitalis*. Der *M. trapezius* ist nach medial abgezogen. Der *M. splenius capitis* ist etwas unterhalb des Warzenfortsatzes quer durchtrennt und auseinandergedrückt. Im obersten Wundwinkel erscheint die *A. occipitalis*.

ziehende Muskelbauch des *M. obliquus capitis inf.*, um dessen unteren Rand sich der dicke Stamm des Nerven in der Richtung nach medial und kopfabwärts herumschlingt (Abb. 49). Um den Nerven für die Resektion oder Exchairese besser zugänglich zu machen, kann der *M. obliquus inf.* am Querfortsatz des *Atlas* gelöst werden. Dann sieht man die Austrittsstelle des Nerven zwischen den Querfortsätzen des *Atlas* und *Epistropheus*.

Die Anzeige zur Resektion oder Exchairese der Okzipitalnerven ist gegeben zur Bekämpfung der häufig durch sie verursachten Neuralgien, falls Alkoholeinspritzungen in die leicht aufzufindenden Endäste der Nerven ohne Erfolg

blieben. Führt auch die Exhairesese der freigelegten Nerven nicht zum Ziel, so kommt nach FÖRSTER als letztes Mittel die intradurale Durchschneidung der hinteren Wurzel des 2. und 3. Halsnerven in Frage, deren Technik an anderer Stelle beschrieben ist. Bei der Anzeigestellung zu operativen Eingriffen an den Okzipitalnerven soll man sich erinnern, daß die Okzipitalneuralgie nur in seltenen Fällen ein primäres Leiden darstellt, und daß ihr viele Erkrankungen

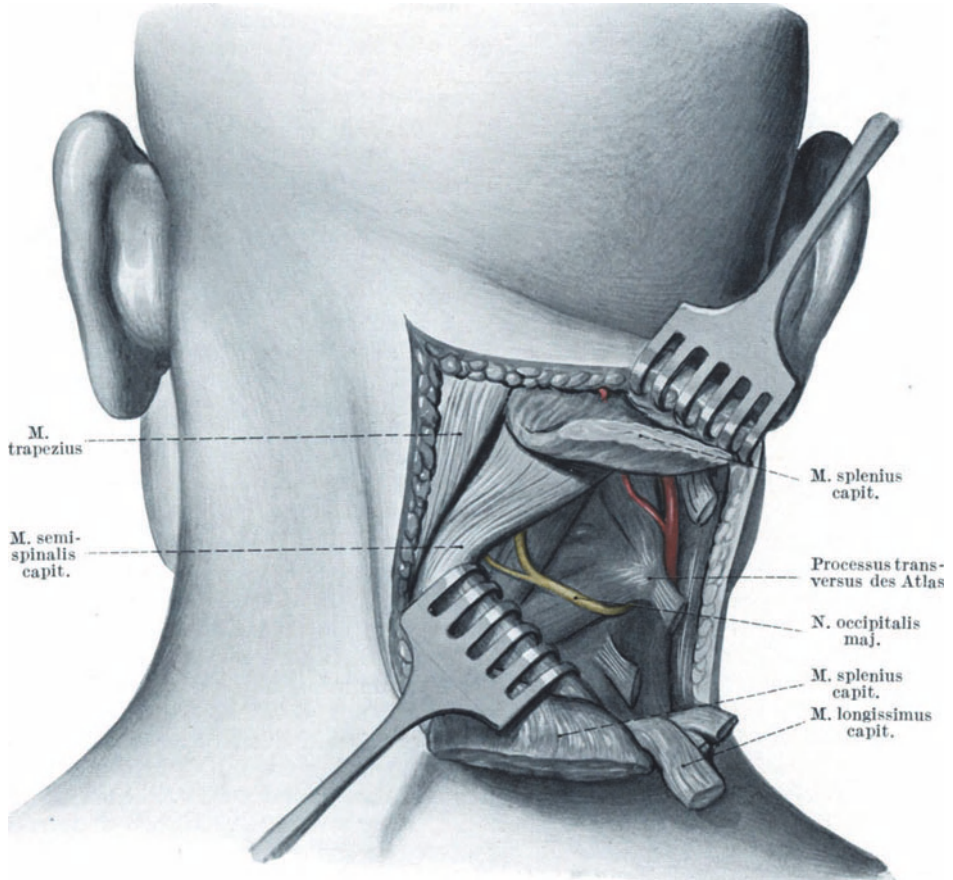


Abb. 49. Die Freilegung des N. occipitalis major. Die Mm. trapezius und semispinalis capit. sind nach medial gezogen. Die Mm. splenius capit. und longissimus capit. sind durchschnitten und auseinandergezogen. Die Ansätze der Mm. levator scapulae und splenius cervicis sind an den Proc. transversus des Atlas und Epistropheus abgetrennt. Der so freigelegte N. occipitalis verläuft bogenförmig über den M. obliquus capit. inf. und M. rect. capit. post. maj. Lateral erscheint der N. occipitalis min.

des Rückenmarkes (Tabes, Syringomyelie, intra- und extramedulläre Geschwülste), Veränderungen der Halswirbelsäule oder von außen auf die Nerven drückende Geschwülste, zugrunde liegen.

8. Die Freilegung des Nervus hypoglossus (Abb. 30, 60 u. 61).

Der N. hypoglossus wird ebenso freigelegt, wie die A. lingualis (s. S. 297), d. h. in dem seitlichen Halsdreieck, das gebildet wird vom Unterkieferrand und von den beiden Biventerbäuchen, die sich am Zungenbein treffen.

Die Anzeigestellung zur Freilegung des N. hypoglossus ist dadurch gegeben, daß er bei Lähmung des N. facialis mit dem peripheren Teil dieses Nerven in Verbindung gesetzt wird, damit er dessen Funktionen übernimmt. Die Versuche, die Leitung eines gelähmten Nerven durch einen anderen, in der Nähe liegenden gesunden wiederherzustellen, liegen zeitlich weit zurück. Tierexperimente hatten die Möglichkeit solcher Operationen ergeben. Schon 1895 hat BALLANCE die ersten Versuche mit der Anastomose zwischen dem N. hypoglossus und dem gelähmten N. facialis ausgeführt. FAURE und FORET haben dann 1898 eine Accessorius-facialis-Verbindung hergestellt. 1902 wurden zwei Fälle bekannt. KÖRTE stellte nach bewußter Durchschneidung des N. facialis bei Operation einer Felsenbeineiterung eine Verbindung zwischen dem N. hypoglossus mit dem peripheren Fazialisstamm her, und SICK eine ebensolche zwischen Akzessorius und N. facialis. Von dieser Zeit ab mehrten sich die Fälle, so daß schon ZESAS 1904 über 26 Fälle berichten konnte, von denen bei 7 der N. hypoglossus, bei 19 der N. accessorius verwendet worden war. BERNHARDT hat 1906 eine größere Zahl kritisch zusammengefaßt. ROTHSCILD berichtete dann 1911 über 35 Fälle von Facialis-accessorius-Verbindungen, und 32 Fälle, bei denen der N. hypoglossus überpflanzt worden war.

Trotzdem an dem vorliegenden Material, was die Dauerresultate betrifft, ausgiebig Kritik geübt wurde, sind nach dieser Zeit und auch jetzt noch in geeigneten Fällen Anastomosen zwischen N. accessorius oder hypoglossus und dem gelähmten N. facialis ausgeführt worden. Aus den erwähnten Kritiken ergab sich, daß relativ häufig der Muskeltonus nach einigen Monaten wieder hergestellt war, so daß in der Ruhe ein guter kosmetischer Erfolg zu verzeichnen war. Wesentlich seltener war der Erfolg insofern befriedigend, als er sich auf die willkürliche Bewegung der Gesichtsmuskulatur erstreckte. Nie wurde aber eine Wiederherstellung der mimischen, unwillkürlichen Bewegungen bei Gemüts-erregungen wieder hergestellt, daß sie symmetrisch verliefen. Darauf hat schon BERNHARDT im Jahre 1906 hingewiesen. In den Kritiken wurde des weiteren betont, daß störende Mitbewegungen der von dem Spendernerven innervierten Muskulatur das Resultat oft sehr stark beeinträchtigten und daß bei völliger Durchtrennung des Spendernerven zum mindesten zeitweise, aber auch oft auf die Dauer, zu beobachtende unangenehme und unschöne, auch die Funktion störende Atrophien der entsprechenden Muskulatur eintraten. Es wurde mehrfach hervorgehoben, daß die unangenehmen Nebenerscheinungen nach solchen Nervenüberpflanzungen durch den geringen tatsächlichen Erfolg, namentlich dann, wenn er nur ein kosmetischer war, nicht aufgewogen wurden und daß dieser kosmetische Erfolg auch mit einfacheren Mitteln, d. h. mit Faszien- oder Muskelplastiken hätte erzielt werden können. Ein voller Erfolg kann also durch die Nervenüberpflanzung niemals in Aussicht gestellt werden. Trotzdem sind, wie gesagt, zahlreiche derartige Operationen ausgeführt worden. In neuerer Zeit wurde meist der N. hypoglossus verwandt, während die Überpflanzung des N. accessorius, die schwerere Dauerfolgen hinterläßt, zurücktrat. Auch der schon lange vorgeschlagene N. glossopharyngeus (s. S. 348) ist in neuerer Zeit mehrmals zur Überpflanzung gekommen. Experimentell wurde auch die Pfropfung mit dem Halssympathikus erprobt (BALLANCE). Es sei noch erwähnt, daß auch Sympathikusdurchschneidung oder Resektion der Sympathikusganglien am Hals zur Beseitigung der Fazialislähmung von LÉRICHE vorgeschlagen worden ist und daß sie auch mehrfach mit leidlichem Erfolg ausgeführt wurde. Die Erklärung für den Erfolg wird darin gesehen, daß der HORNERsche Symptomenkomplex zurückbleibt, der die Schließung des Auges ermöglicht. Auch die Resektion der Rr. communicantes von C. 2 bis C. 5 kam zur Anwendung (HESSE). Unter

8 Fällen hatte er fünfmal einen guten Erfolg. Schließlich sei noch erwähnt, daß auch die direkte Naht des N. facialis mehrfach erfolgreich durchgeführt wurde (WÖLFLE, BUNNELL, ELIASON, MARTIN, NEUGEBAUER).

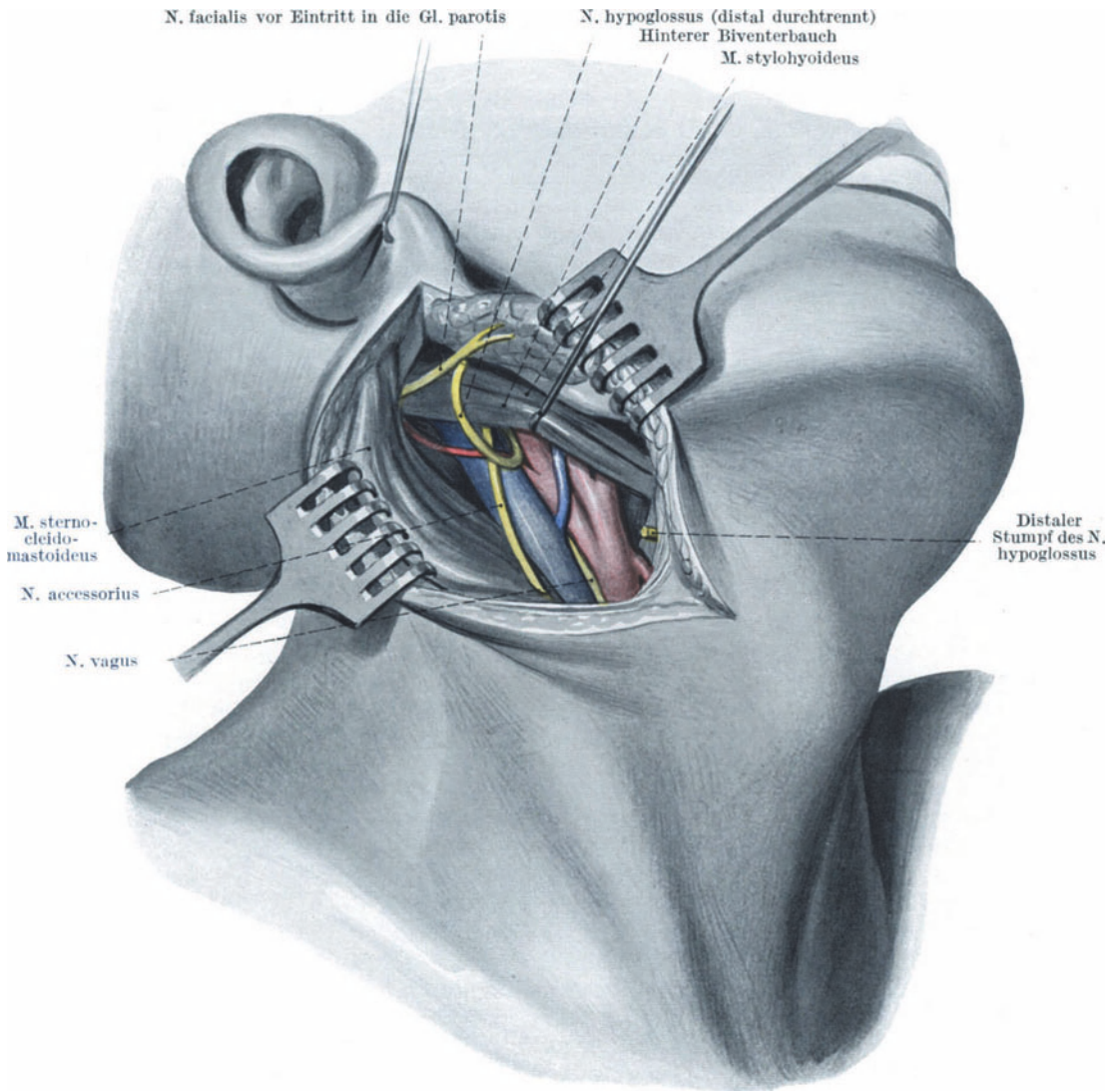


Abb. 50. Die Verbindung zwischen den Nn. facialis und hypoglossus bei Fazialislähmung. Der N. hypoglossus ist nach Freilegung weit distal durchtrennt und kopfwärts umgeschlagen, um ihn in den gelähmten N. facialis einzunähen. (Der distale Stumpf des N. hypoglossus erscheint im Bild zu weit Brustwärts.)

Die Verbindung zwischen N. hypoglossus und dem gelähmten N. facialis (Abb. 50). Ein bogenförmiger Hautschnitt beginnt unterhalb des Ohransatzes am vorderen Rande des Warzenfortsatzes und reicht bis zum Zungenbein. Nach Drühtrennung von Haut, Platysma und oberflächlicher Faszie wird zunächst

im oberen Wundwinkel die Kapsel der Gl. parotis hinter dem aufsteigenden Unterkieferast freigelegt. Sie wird nicht eröffnet. Der retromandibuläre Lappen der Gl. parotis wird vorsichtig hervorgezogen, bis der N. facialis in der Höhe des unteren Ohrfläppchenrandes zum Vorschein kommt. Der N. facialis wird dann unter langsamen Vordringen bis zum F. styломastoideum verfolgt. Dabei müssen häufig kleinere im Wege befindliche Gefäße unterbunden werden. Liegt das Foramen sehr verdeckt, so ist es zweckmäßig, mit einigen flachen Meißelschlägen den vorspringenden Warzenfortsatz etwas zu verkleinern. Am Foramen erfolgt dann die Durchtrennung des Nerven. Nun wird nach der bei der Unterbindung der A. lingualis (S. 297) gegebenen Vorschrift der N. hypoglossus aufgesucht. Er wird peripherwärts so weit verfolgt, bis seine Teilung in seine beiden Äste eintritt. Er wird mit einem Faden angeschlungen und nun auch zentralwärts so weit freigelegt, bis er unter dem hinteren Biventerbauch verschwindet. Das freigelegte Stück genügt, um es nach oben zu schlagen und mit dem ebenfalls freigelegten N. facialis in Verbindung zu bringen. Man kann eine seitliche, absteigende Pfropfung vornehmen, bei der man den N. facialis nicht zu durchtrennen braucht (Abb. 50). Man kann aber auch das periphere Fazialisende in den N. hypoglossus seitlich einpflanzen (seitliche, aufsteigende Pfropfung), ohne den N. hypoglossus zu durchtrennen und schließlich ist eine End-zu-Endvereinigung der beiden durchtrennten Nerven möglich, also eine direkte totale Kreuzung. Auch unvollkommene Kreuzungen sind durchführbar (s. Bd. 1, S. 452 f.). Die Operation wird nach einer Schichtnaht der Wunde zum Abschluß gebracht.

9. Die Freilegung des Nervus glossopharyngeus (Abb. 51).

Die Freilegung dieses Nerven verläuft nach USADEL zunächst auf dieselbe Weise, wie die Freilegung der A. lingualis (s. S. 297). Nachdem durch einen bogenförmigen Hautschnitt, vom Kieferwinkel beginnend, bis zum Zungenbein reichend, Haut, Subkutangewebe, Platysma, nach doppelter Unterbindung der das Operationsgebiet kreuzenden oberflächlichen Venen durchtrennt sind, und nachdem die Gl. submaxillaris aus ihrer Faszienloge gelöst und über den Unterkiefer nach oben geschlagen ist, liegt das Hypoglossusdreieck frei. Der N. hypoglossus bleibt unberührt, es folgt vielmehr nun die Freilegung des hinteren Biventerbauches und des M. stylohyoideus ohrenwärts, bis die Gl. parotis mit ihrem unteren Zipfel zum Vorschein kommt. Um den N. glossopharyngeus aufzusuchen, muß nun weiter in die Tiefe nach der seitlichen Pharynxwand vorgedrungen werden. Diesem Vordringen steht zunächst die unter dem oder durch den hinteren Teil der Gl. submaxillaris verlaufende A. maxillaris ext. im Wege. Sie muß daher doppelt unterbunden und durchtrennt werden. Nach der Durchtrennung läßt sich die Gl. submaxillaris noch weiter über den Unterkieferrand emporziehen. Nun werden gleichzeitig die Mm. biventer post. und stylohyoideus brustwärts gezogen. So ist der Zugang in die Tiefe möglich. Man legt den medial vom M. stylohyoideus verlaufenden M. styloglossus mit dem Lig. stylohyoideum frei. Wird nun der M. styloglossus mit einem stumpfen Haken abgehoben, so erscheint auf der dünnen seitlichen Pharynxwand teils unter, teils über ihm der N. glossopharyngeus. Nur bei stärkerer Fettentwicklung muß er stumpf ausgelöst werden, während er bei mageren Personen sofort sichtbar ist. Hebt man ihn mit einem Nervenbaken an, so spannt sich der Seitenast zum M. stylopharyngeus an. USADEL bemerkt, daß eine Verwechslung mit einem anderen Nerven bei diesem Vorgehen nicht möglich ist, da die meist gefährdeten Nerven nicht zu Gesicht kommen, wie die Nn. lingualis, vagus, R. pharyngeus des N. vagus, oder frei

zutage liegen, wie der N. hypoglossus. Soll eine Exhairese des Nerven vorgenommen werden, so wird er nun oberhalb und unterhalb des M. styloglossus mit der THIERSCHEschen Zange gefaßt, zwischen beiden durchtrennt und nach beiden Richtungen hin herausgedreht. Der Ausfall nach Durchtrennung des Nerven macht sich nur kurze Zeit beim Sprechen bemerkbar.

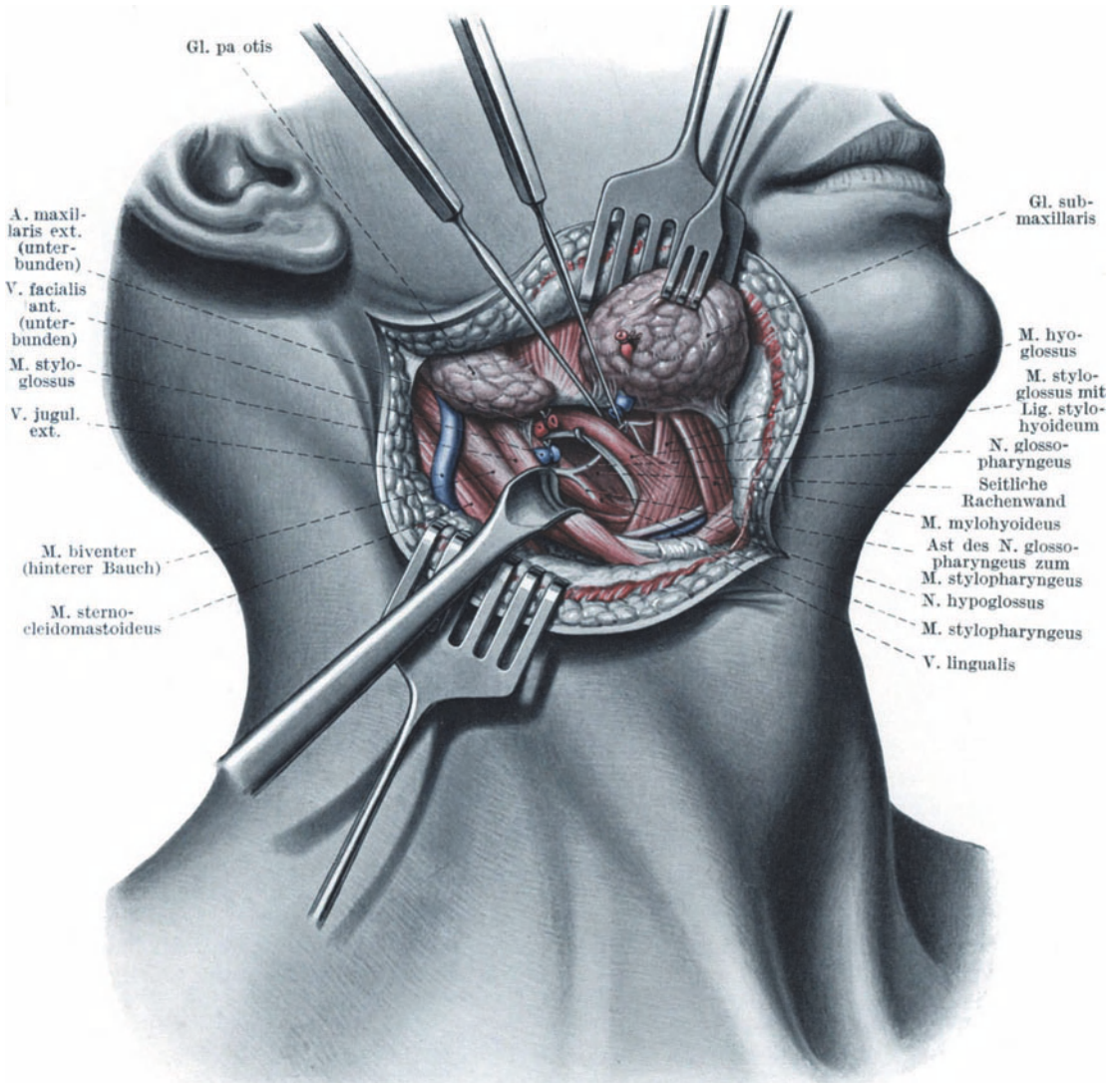


Abb. 51. Die Freilegung des N. glossopharyngeus nach USADEL.

Die Anzeigestellung und Freilegung des N. glossopharyngeus. Die Anzeige zur Freilegung und Durchtrennung des N. glossopharyngeus ist gegeben bei der verhältnismäßig seltenen Neuralgie des N. glossopharyngeus (O. FÖRSTER, USADEL). Es sei hier darauf aufmerksam gemacht, daß diese Neuralgie fast immer zunächst mit einer Neuralgie im dritten Trigeminusast verwechselt

wird, was dadurch erklärlich ist, daß beide Nerven durch Ganglion oticum und sphenopalatinum zusammenhängen. Mit dem Ganglion Gasseri verbindet ihn der N. sphenopalatinus. Die richtige Diganose wird meist erst gestellt, wenn nach Ausschaltung des dritten Astes des N. trigeminus durch Alkoholinjektion die Neuralgie bleibt. Typisch für die Neuralgie sind die Schmerzen bei Berührung der Tonsille, des Gaumenbogens und der entsprechenden Pharynxhälfte. Durch die oben beschriebene Exhairese des Nerven wird die Neuralgie endgültig beseitigt.

Als zweite Anzeige für die Freilegung des N. glossopharyngeus kommt der Versuch, den N. glossopharyngeus mit dem N. facialis bei Lähmung dieses Nerven zu vereinigen, in Frage. Diese Anastomose ist bereits von dem Engländer SCHÄFER vorgeschlagen worden (zit. nach BERNHARDT), neuerdings ist sie auch zur Anwendung gekommen (BALLANCE und DUEL). Diese Autoren behaupten, daß diese Verbindung die besten Resultate gebe. Auch WATSON-WILLIAMS haben diese Verbindung ausgeführt, die nach 4 Monaten erfolgreich wurde und nach 10 Jahren noch erfolgreich war. Über die Technik dieser Verbindung ist in einzelnen nichts zu sagen, sie wird nach Freilegung und peripherer Durchschneidung des N. glossopharyngeus, wie sie eben geschildert wurde, in derselben Weise durchgeführt, wie die Anastomose zwischen N. hypoglossus und N. facialis (s. S. 347).

J. Die Eingriffe an den Lymphgefäßen und den Lymphknoten des Halses.

1. Die Eingriffe am Ductus thoracicus im Halsabschnitt.

a) Anatomische, klinische und technische Vorbemerkungen

(Abb. 6 u. 52—54).

Der Duct. thoracicus tritt aus dem Brustkorb durch die obere Apertur an der linken Seite des Ösophagus heraus. Er steigt hinter den Halsgefäßen bis zur Höhe des 6. Halswirbelkörpers nach oben, um dann im Bogen zwischen der A. carotis sin. und A. subclavia sin. hindurchzutreten und im Winkel zwischen der V. jugul. int. und subclavia einzumünden. Klappen verhüten den Rückfluß des Blutes in den Duktus. Der Duktus mündet häufig in Form eines Delta, indem er sich in 3—4, auch 5 Stämmchen zerteilt. Manchmal münden die einzelnen Stämmchen zum Teil in die V. subclavia und zum Teil etwas höher in die V. jugul. int. Nach neueren Untersuchungen (LISSITZYN) steigt der Duktus nicht immer bis zum 6. Halswirbelkörper, sondern verläuft auch gelegentlich in flacherem Bogen, der dann nur den 7. Halswirbel, manchmal sogar den 1. Brustwirbel erreicht. Verfasser hat festgestellt, daß, je enger die Apertur, desto höher der Bogen ist. Daher steigt der Duktus bei Frauen höher als bei Männern. Auf der rechten Seite findet sich meist nur ein kleines Lymphgefäßstämmchen, das im Winkel des Zusammenflusses der Vv. jugul. int. und subclavia einmündet. Es vereinigt die Lymphe der linken oberen Extremität und der linken Hals- und Kopfseite. Nicht immer wird rechts ein selbständiges, in die Vene einmündendes Stämmchen gefunden. Der kleine Lymphstamm verläuft oft bis zum Ductus thoracicus, um in diesen einzumünden.

Die Verletzungen des Duktus am Hals werden am häufigsten beobachtet bei Lymphknotenexstirpation wegen Tuberkulose, seltener wegen maligner Geschwülste. Die Verletzung kann leichter zustande kommen, wenn der Duktus in hohem Bogen aus der oberen Brustapertur aufsteigt, wie das besonders bei Frauen, infolge ihrer engeren Brustapertur, der Fall ist. Gesteigert wird die

Gefahr der Nebenverletzung, wenn es sich um durch Periadentitis tuberculosa zusammengebackene und mit der V. jugularis verbackene, verkäste Lymphknoten handelt. Die Duktusverletzungen haben, wie schon ZESAS fand, immer

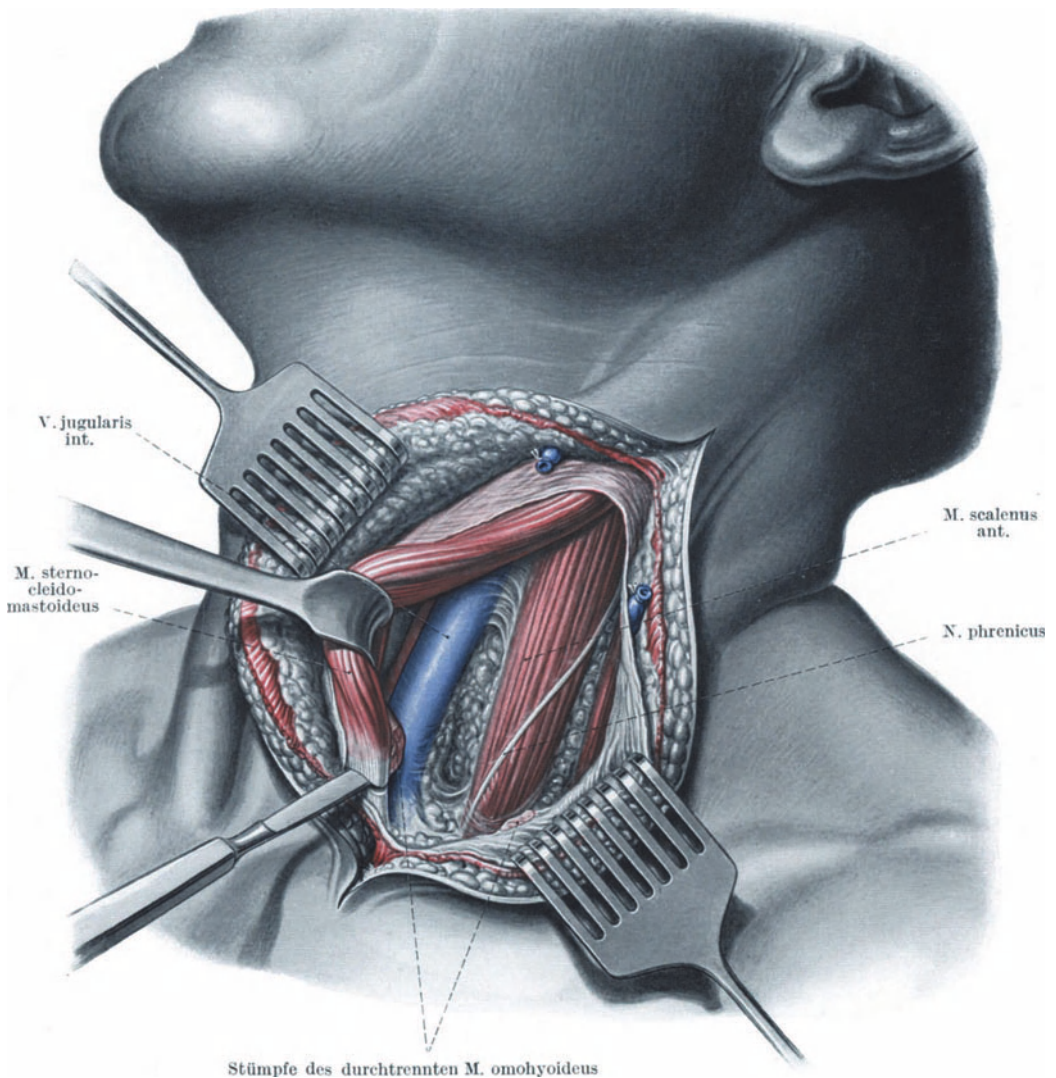
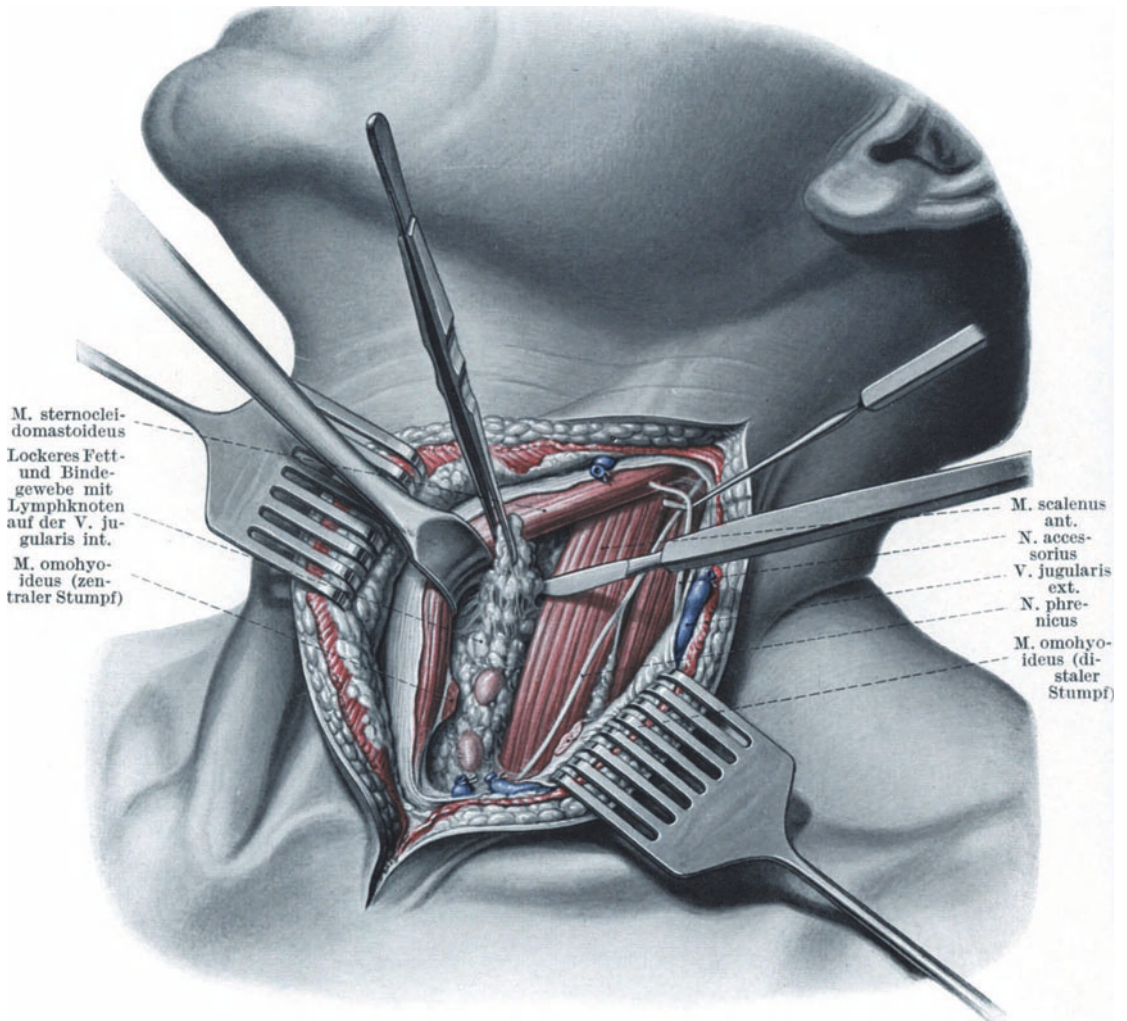


Abb. 52. Die Freilegung des Ductus thoracicus bei seiner Einmündung 1. Der Hautschnitt ist im Gegensatz zum beschreibenden Text zur weiteren Freilegung des ganzen Operationsgebietes am hinteren Rande des Kopfnickers in gerader Richtung bis zum Schlüsselbein hinabgeführt. Der Kopfnicker ist freigelegt und nach vorn gezogen, und wird an seinem unteren Rande eingekerbt, so daß die darunterliegende V. jugul. int. zum Vorschein kommt. Der M. omohyoideus ist quer durchtrennt. Der M. scalenus ant. mit dem N. phrenicus sind deutlich erkennbar. Die Lücke zwischen der V. jugul. int. und dem M. scalenus ant. ist noch mit Binde- und Fettgewebe bedeckt.

auf der linken Seite stattgefunden, niemals rechts. Die Verletzung des Ganges macht sich durch den Ausfluß von Lymphe bemerkbar, manchmal allerdings erst nach Stunden oder sogar Tagen. Das hängt mit dem augenblicklichen Verdauungszustand zusammen. Wird der Ausfluß von Lymphe erst nach Tagen

beobachtet, so muß man annehmen, daß die Öffnung wohl zunächst durch eine Unterbindung verschlossen war, die später abgestoßen wurde. Der Lymphfluß kann lange andauern. Er ist bis zu 3 Monaten beobachtet worden. Die Folgen



M. sternocleidomastoideus
 Lockeres Fett- und Bindegewebe mit Lymphknoten auf der V. jugularis int.
 M. omohyoideus (zentraler Stumpf)

M. scalenus ant.
 N. accessorius
 V. jugularis ext.
 N. phrenicus
 M. omohyoideus (distaler Stumpf)

Abb. 53. Die Freilegung des Ductus thoracicus bei seiner Einmündung 2. Das lockere, mit Lymphknoten durchsetzte Gewebe zwischen V. jugul. int., die nach vorn gezogen ist, und M. scalenus ant. wird vorsichtig abgetragen. Am Hinterrand des Kopfnickers erkennt man den mit einem Häkchen zurückgehaltenen N. accessorius.

sind Abmagerung, starker Durst, Kopfschmerzen, schließlich auch Bewußtseinstrübung. Unter zunehmender allgemeiner Schwäche gehen die Verletzten zugrunde, wenn es nicht gelingt, den Lymphfluß zum Stillstand zu bringen. Oft hört er nach einigen Tagen von selbst auf. Er versiegt jedenfalls leichter bei Verletzung am Hals, als bei Verletzung im Thoraxraum, da hier durch den negativen Druck eine dauernde Saugwirkung auf die Verletzungsstelle einwirkt, so daß ganz erhebliche Mengen im Laufe der Zeit in den Thorax entleert werden. Nach ZESAS flossen in einem Falle in 26 Tagen 29 Liter ab.

Nach Verletzung des Duktus am Hals muß unter allen Umständen für einen Verschuß der Öffnung gesorgt werden, wenn keine Spontanheilung eintritt. Am häufigsten ist wohl Tamponade angewendet worden, die aber

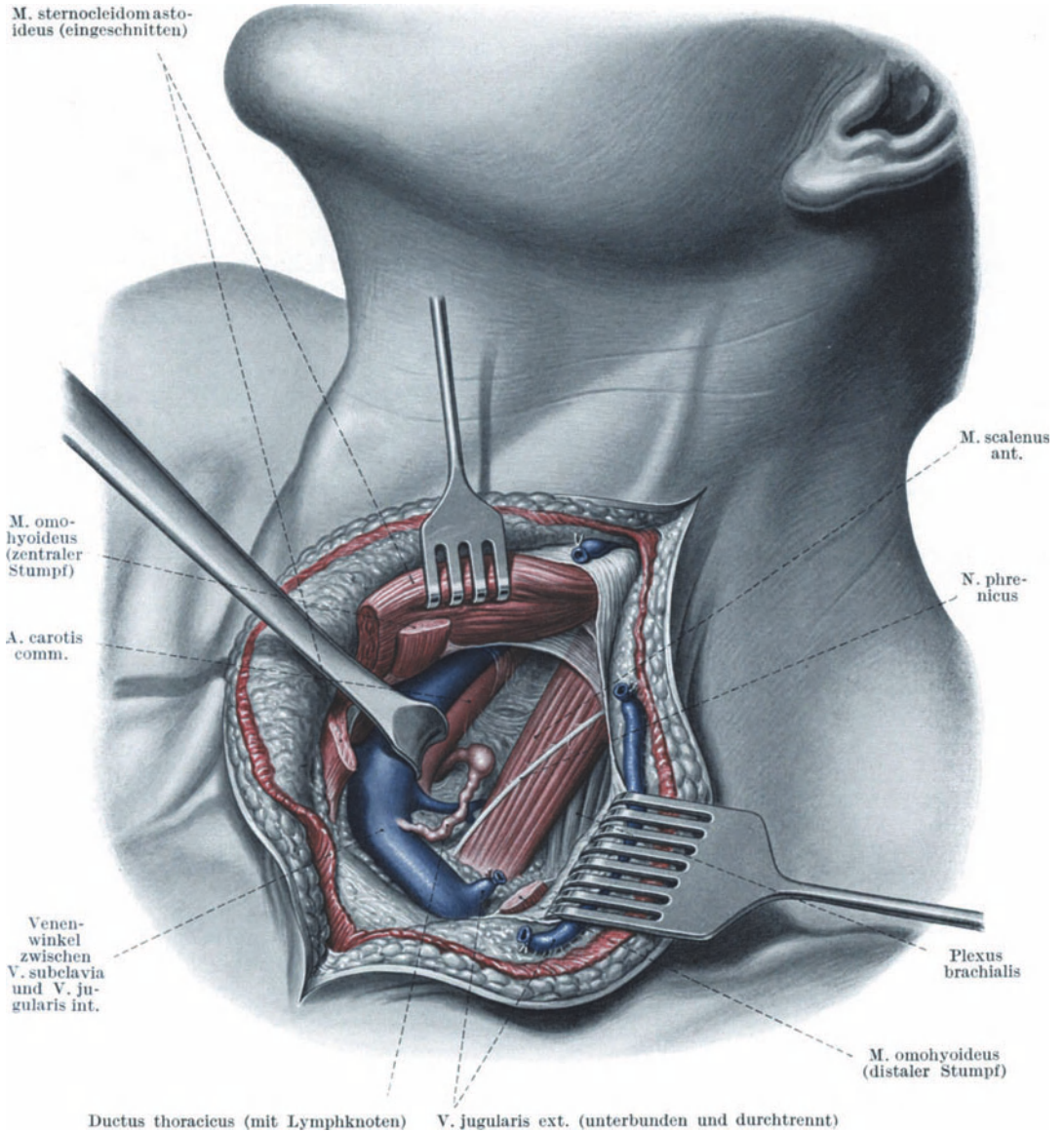


Abb. 54. Die Freilegung des Ductus thoracicus bei seiner Einmündung 3. Nach Entfernung des mit Lymphknoten durchsetzten Fettgewebes lateral von der V. jugul. int. läßt sich der Winkel zwischen V. jugul. int. und V. subclavia freilegen und gleichzeitig kommt aus der Tiefe hinter dem Ösophagus, etwa in der Höhe des 6. Halswirbelquerfortsatzes, der Ductus thoracicus zum Vorschein, mit seiner Einmündung in den erwähnten Venenwinkel. Am Duktus ein Lymphknoten erkennbar.

natürlich auch ihre Gefahren hat, da die Lymphe teilweise in das Gewebe hineingepreßt wird. Außerdem wird durch die Tamponade kein sicherer Abschluß erzielt, sondern im besten Falle nur ein langsames Versiegen. Schnell

scheint Vivocoll (HELLER) zu wirken. Andererseits wird aber durch die Tamponade nicht nur der Abfluß eingeschränkt, sondern auch eine Stauung in dem Gangsystem, und damit eine Erweiterung der immer bestehenden Kollateralbahnen, die von WENDEL sicher nachgewiesen worden sind, ermöglicht. Verbindungen zwischen dem Duktus und dem Venensystem bestehen hauptsächlich mit der V. azygos, aber auch mit anderen Venen.

Abgesehen von der Tamponade kommt besonders die Unterbindung des Duktus in Frage. Am wirksamsten ist sie natürlich, wenn man sie vor der Durchschneidung anwendet. Daß das ohne schädliche Folgen möglich ist, ist mehrfach bewiesen. Auch nach einer plötzlichen Durchtrennung bildet sich also der nötige Nebenkreislauf aus. In Fällen, in denen die Durchschneidung während der Operation nicht bemerkt wird, macht die Unterbindung größere Schwierigkeiten, da eine erneute Freilegung erfolgen muß. Die übrigen operativen Behandlungsmethoden, die seitliche und die zirkuläre Naht und die Implantation (SCHOPF) haben keine praktische Bedeutung erlangt.

Die Naht kommt wohl nur bei frischer Verletzung in Frage. Ist sie erst einige Tage alt, so wird sie kaum noch erfolgreich sein. Sie verursacht erhebliche technische Schwierigkeiten angesichts der Lage der Verletzungsstelle. Für die Implantation gilt das gleiche. Die Unterbindung ist wesentlich einfacher und leistet dasselbe.

b) Die Freilegung des Ductus thoracicus (Abb. 52—54).

Wegen der Gefahr der Luftembolie empfiehlt es sich am liegenden Kranken zu operieren. Gerade diese Gegend des Venensystems ist wegen der bindegewebigen Zusammenhänge der Venen mit dem Schlüsselbein und den Faszien ganz besonders gefährdet. Durch den Leerlauf des Venensystems beim halb-sitzenden oder sitzenden Kranken wird die Gefahr gesteigert. Als Schmerzbetäubungsverfahren kommt bei frischer Verletzung örtliche Betäubung, bei tage- oder wochenlang zurückliegenden Verletzungen wohl nur Allgemeinnarkose (Avertin oder Inhalation) in Frage.

Zur Freilegung des Duktus dient am besten ein bogenförmiger Schnitt etwa in der Mitte des Hinterrandes des Kopfnickers beginnend und nach kaudal konvex bis zur Mitte des Schlüsselbeines ziehend. Man kerbt den M. sternocleidomastoideus in seinem klavikularen oder auch sternalen Teil ein oder durchschneidet ihn vollständig, um den Venenwinkel zwischen V. subclavia und V. jugul. int. übersichtlich freizulegen. Dann sucht man nach Beiseiteziehen der Venen mit Venenhaken den Stumpf des Duktus auf. Da er im Bogen verläuft, so kann der zentrale Verletzungsstumpf höher oder tiefer liegen, und zwar zwischen dem 6. Halswirbel und dem 1. Brustwirbel. Hat man den Stumpf festgestellt, der mehr oder weniger klare oder milchige Flüssigkeit entleert, so wird er so weit gestielt, bis man ihn mit einer Katgutligatur fassen und unterbinden kann. Die gleiche Voroperation muß ausgeführt werden, wenn man eine Naht machen will.

Über die Tamponade ist nichts besonders zu bemerken. Sie wird am besten mit sterilen Rollgazen durchgeführt und wird je nach der Stärke des Ausflusses häufiger oder weniger häufig gewechselt.

2. Die Eingriffe an den Lymphknoten des Halses.

a) Klinische Vorbemerkungen.

Außer den tuberkulösen Lymphomen, die bei weitem am häufigsten beobachtet werden, finden wir primäre und sekundäre echte Geschwülste, leukämische und aleukämische Lymphome und das Gummi der

Halslymphknoten. Die Differentialdiagnose der einzelnen Lymphknotenerkrankungen am Halse ist nicht schwer. Besonders die tuberkulösen Lymphome sind charakteristisch. Sie beginnen meist mit der Anschwellung einzelner, ziemlich derber Lymphknoten in der Gegend des Kieferwinkels und in der Umgebung der V. jugularis int. Die Erkrankung ist meist doppelseitig. In ausgesprochenen Fällen finden sich ganze Ketten von Lymphknoten dem Verlauf der V. jugularis int. entlang, bis in die Supraklavikulargrube hinein. Auch am hinteren Rande des M. sternocleidomastoideus, und zwar meistens etwas unterhalb der Mitte schräg nach hinten unten zieht sich häufig ein breiter Strang von vergrößerten Lymphknoten. Die meist gut abgrenzbaren und gegen Haut und Unterlage verschieblichen Lymphknoten können, wenn die Erkrankung das Lymphknotengewebe selbst überschreitet und die Kapsel durchbricht, durch Periadenitis miteinander, mit der Unterlage und mit der Haut verkleben. Sie können auch in größerer Ausdehnung verkäsen. Auch dann kann man aber noch die Zusammensetzung aus einzelnen derben Knoten nachweisen. Häufig findet man Verklebungen und Verwachsungen der unter dem Kopfnicker sitzenden Drüsenpakete mit diesem Muskel, und zwar besonders im oberen und mittleren Abschnitt desselben. Bestehen ausgedehntere Einschmelzungen und Verklebungen mit der Haut, so kommt es nicht selten zum Auftreten von Fisteln.

Die tuberkulösen Lymphome des Halses waren bis vor etwa 25 Jahren das Ziel operativer Behandlung. Besonders bei Kranken jugendlichen Alters, bei denen gewöhnlich abgegrenzte Ketten von Lymphknoten gefunden werden, bevorzugte man die totale Entfernung, bevor es zu Periadenitis oder gar stärkerer Einschmelzung kam. Sehr häufig traf man aber während der Entfernung der Drüsen auf eingeschmolzene Herde. Das Operationsfeld wurde dann gut gesäubert und mit Jodoform behandelt, um eine tuberkulöse Infektion des Wundgebietes zu verhüten. Bei Doppelseitigkeit wurde gewöhnlich, da es sich bei ausgedehnten Lymphomen doch um einen recht großen Eingriff handelte, zunächst die eine Seite und erst nach vollkommen abgeschlossener Wundheilung die andere Seite operiert.

Waren isolierte eingeschmolzene Knoten vorhanden, so punktierte man sie, natürlich unter Wahrung strengster Asepsis, entleerte den Eiter und spritzte etwas Jodoformglyzerin ein. Fistelgänge wurden ausgekratzt. Diese Maßnahmen mußten meist mehrmals in gewissen Zeitabständen wiederholt werden.

An Stelle der operativen Behandlung trat im Laufe der letzten zwei Jahrzehnte mehr und mehr die Allgemeinbehandlung des ganzen Organismus. In frischen Fällen, und wenn die Operation abgelehnt wird, versucht man durch gute Ernährung, Abhärtung, Licht-, Luft- und Sonnenbehandlung natürlicher und künstlicher Art die Krankheit zur Ausheilung zu bringen. Alle diese Behandlungsmethoden sind heute im wesentlichen von der Röntgenbehandlung der Lymphome abgelöst worden. Daneben wird auch heute größter Wert auf die Allgemeinbehandlung gelegt. Die Röntgenbehandlung hat sich bei frischen Fällen ausgezeichnet bewährt, aber auch dann, wenn bereits Einschmelzungen vorhanden sind oder gar Fisteln, wenn auch vielleicht nach etwas längerer Zeit, schließlich noch zur völligen Ausheilung geführt. Daher ist heute die operative Behandlung der tuberkulösen Lymphome zur Seltenheit geworden. Nur Fälle, die der Röntgenbehandlung Widerstand leisten, wie es gelegentlich vorkommt, kommen für die operative Behandlung noch in Frage. Sind weitgehende Einschmelzungen vorhanden, so werden die Behandlungsmethoden insofern kombiniert, als Eiterentleerung durch Punktion die Röntgenbehandlung wirksam unterstützen können. Bestehen Fisteln, so muß durch das Tragen aseptischer Verbände möglichst die Mischinfektion verhütet werden.

Die operative Ausräumung der tuberkulösen Halslymphknoten ist eine typische Operation. Wenn sie auch heute seltener geworden ist, so sollte sie doch eingeübt werden, da das typische Vorgehen bei der Freilegung der tiefen Halslymphknoten aus anderen Krankheitsursachen den Eingriff wesentlich erleichtert. Bekanntlich erkranken bei den bösartigen Geschwülsten der Mundhöhle, der Nase, des Rachens, des Kehlkopfs die tiefen Halslymphknoten verhältnismäßig frühzeitig und müssen dann entweder vor oder gleichzeitig oder nach der Hauptoperation ausgeräumt werden.

b) Die Entfernung der Halslymphknoten in der Umgebung der Vena jugularis inferior (s. auch Abb. 25, 26, 27 u. 28).

Der Kranke wird am besten waagrecht auf den Rücken gelagert, die Nackengegend durch eine Rolle unterstützt, der Kopf am besten von einem Gehilfen gehalten und nach der gesunden Seite gedreht. Zur Schmerzbetäubung kann Leitungs- und Lokalanästhesie gewählt werden, wie sie bei der Kropfoperation geschildert wird. Bei chronisch-entzündlichen Lymphknotenerkrankungen wird man in der Mehrzahl der Fälle Avertin- oder Inhalationsnarkose bevorzugen. Letztere wird man allerdings möglichst vermeiden, wenn in der Lunge tuberkulöse Herde nachgewiesen sind.

Die Anlage des Hautschnittes richtet sich je nach der Ausbreitung der Erkrankung. Ist, wie häufig, nur der obere Teil der tiefen Halslymphknoten in der Höhe des Kieferwinkels und der Teilungsstelle der A. carotis erkrankt, so genügt fast immer ein leicht bogenförmiger Schnitt, der hinter und unterhalb des Warzenfortsatzes beginnt und schräg über den M. sternocleidomastoideus nach vorn zieht, um etwa in der Gegend des großen Zungenbeinhorns zu enden. Haut und Platysma werden durchtrennt. Oberflächliche Venen werden doppelt unterbunden und die oberflächliche Halsfaszie am Vorderrand des Kopfnickers vorsichtig gespalten. Die das Operationsfeld schräg nach oben kreuzende V. facialis comm. wird ebenfalls doppelt unterbunden und durchgeschnitten (Abb. 26). Meist läßt sich nun, nach Zurückziehen des vorderen Kopfnickerrandes mit einem stumpfen Haken, das erkrankte Lymphknotenfeld ohne besondere Schwierigkeiten freilegen. Am besten beginnt man distal mit der Freilegung der V. jugul. int. So schützt man sich vor versehentlicher Verletzung dieses Gefäßes. Ohne die Lymphknoten selbst mit einer Pinzette anzufassen, löst man, möglichst nur immer das periaidenitische Gewebe zum Halten benutzend, die einzelnen Knoten aus ihrer Umgebung heraus. Ehe man einen Lymphknoten abtrennt, ist immer darauf zu achten, daß die zu- und abführenden Gefäße unterbunden sind. Besondere Beachtung ist naturgemäß den Lymphknoten zu schenken, die in der nächsten Umgebung der V. jugularis int. ihren Platz haben. Die Vene muß immer zunächst freigelegt werden, so daß man sie unter allen Umständen vor Verletzung schützen kann. Man schlingt sie, nach Freilegung, mit einem starken Seidenfaden an. Wird sie aus Versehen verletzt, so besteht selbst im Liegen die Gefahr der Luftembolie. Bei einer versehentlichen Verletzung muß daher sofort durch Fingerdruck die Öffnung verschlossen und damit der Venenstrom nach dem Herzen abgesperrt werden, bis entweder die Venenwunde genäht oder, wenn es nicht anders geht, die Vene oberhalb und unterhalb der Verletzungsstelle unterbunden und durchtrennt ist.

Finden sich die Lymphknoten der V. jugularis int. entlang bis nach der Supraklavikulargrube erkrankt, oder bestehen ausgedehnte Verklebungen oder Verwachsungen der unterhalb des Kopfnickers sitzenden Lymphknoten mit dem Muskel, oder sind die Lymphknoten hinter dem Kopfnicker ausgedehnt an der Erkrankung beteiligt, so ist es am zweckmäßigsten, sich von vornherein

das Operationsgebiet durch einen großen Hautschnitt zugänglich zu machen. Man kann hierzu den Schnitt auf die ganze Länge des Vorderrandes des

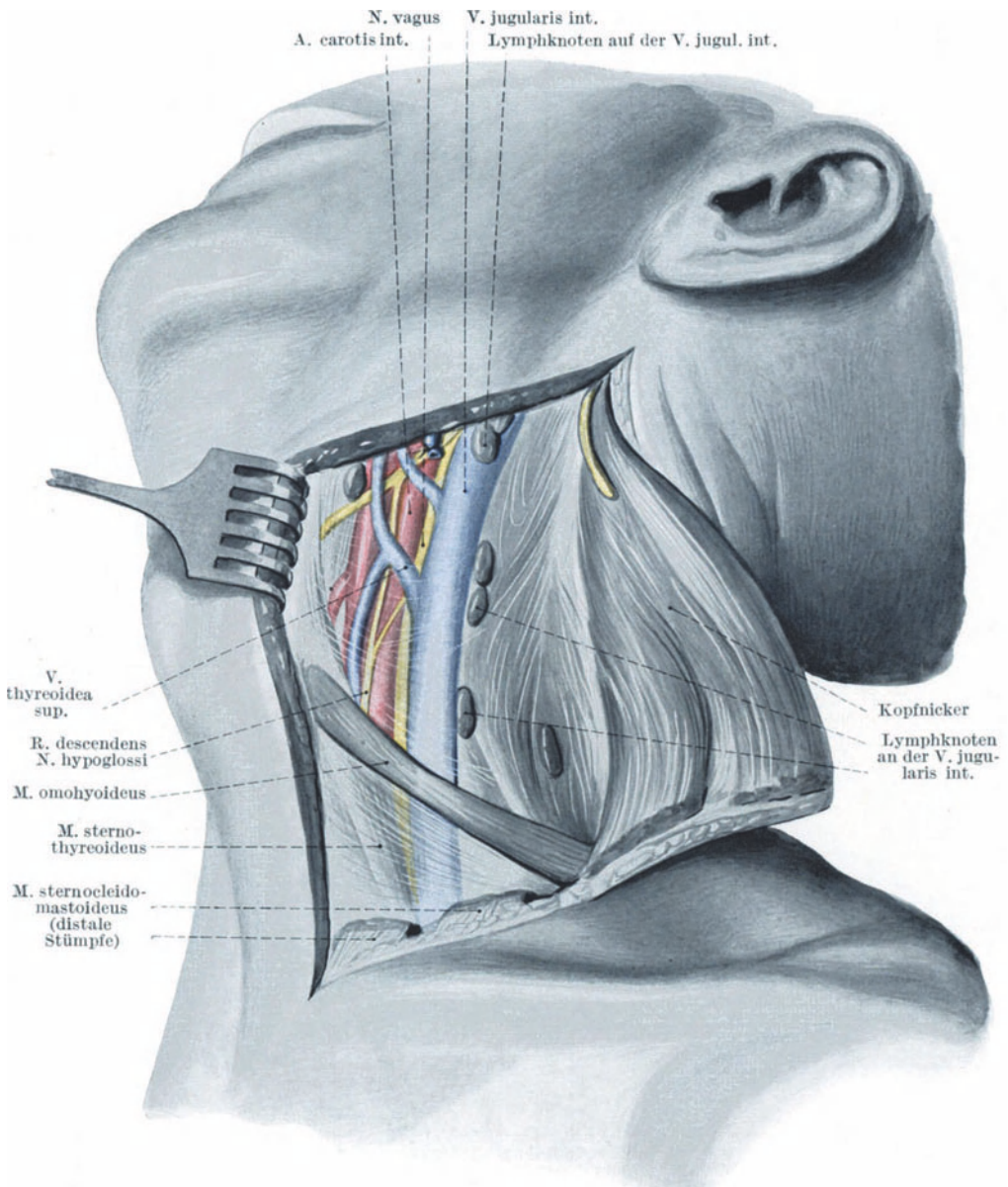


Abb. 55. Die Entfernung der Halslymphknoten im Bereiche der V. jugularis int. Weichteilschnitt nach DE QUERVAIN. Durch den hakenförmigen Weichteilschnitt, der auch den Kopfnicker durchtrennt, ist das Operationsfeld übersichtlich freigelegt. In den zurückgeklappten Kopfnicker tritt im oberen Wundwinkel der N. accessorius ein. Die übrigen freigelegten Gebilde sind einzeln bezeichnet.

Kopfnickers ausdehnen. Die Zugänglichkeit ist aber, besonders wenn Verklebungen und Verwachsungen bestehen, meist nicht sehr gut weder im oberen noch im unteren Abschnitt der Wunde. Man muß den Kopfnicker sehr stark

zurückziehen, wenn man bis an den Hinterrand des Muskels vordringen will. Die Gefahr der Nebenverletzung, besonders des N. accessorius und der kleineren arteriellen und venösen Gefäße, wenn auch vielleicht weniger der großen Gefäße, wächst unter diesen schwierigen Verhältnissen. Man hat daher Hilfsschnitte

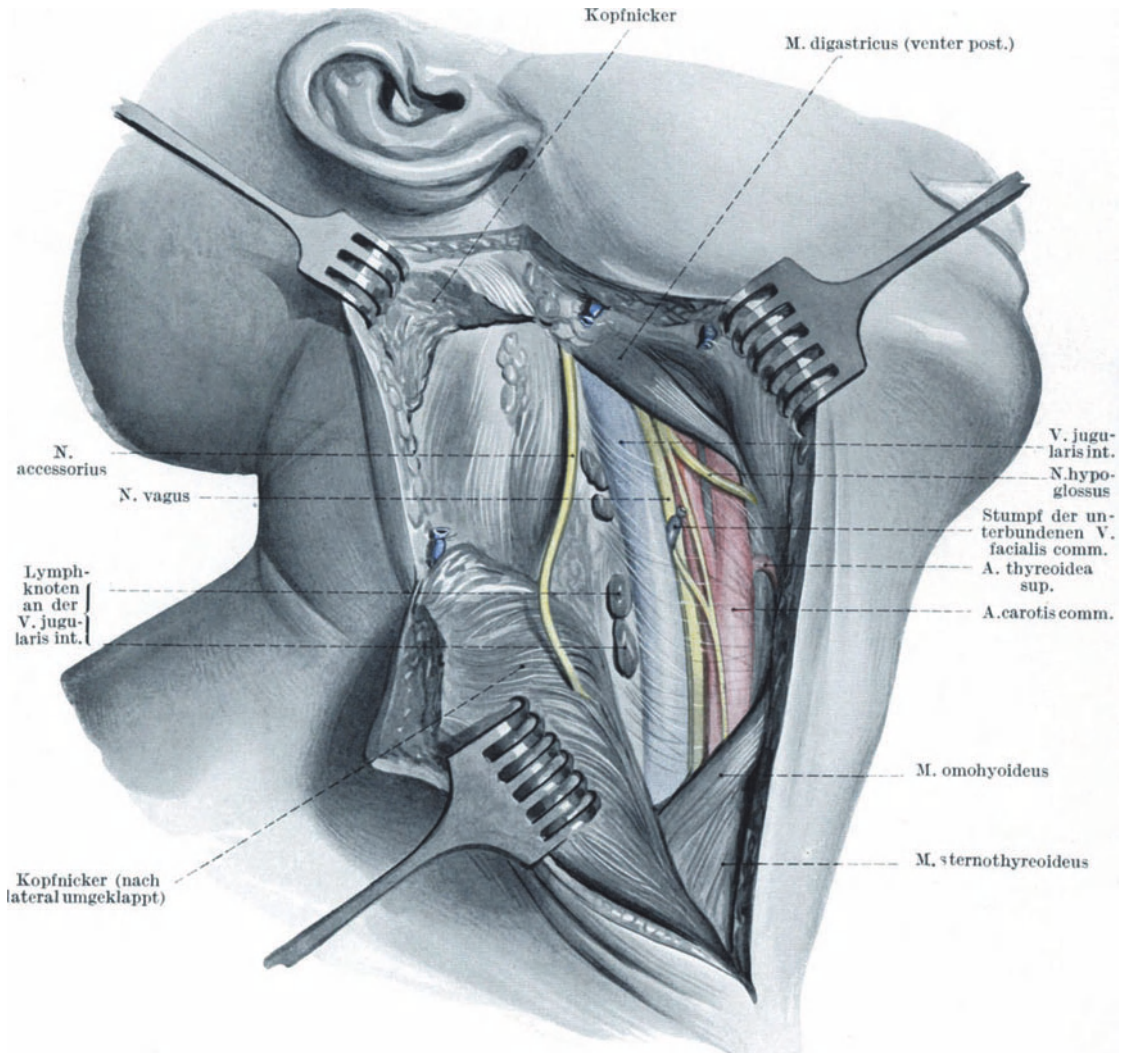


Abb. 56. Die Entfernung der Lymphknoten um die V. jugularis int. Schnitt nach KÜTTNER. Der Schnitt verläuft am Vorderrande des Kopfnickers, biegt etwas unterhalb des Warzenfortsatzes nach hinten um. In dem letzteren Abschnitt sind Haut und Muskulatur im Zusammenhang durchtrennt und werden mit einem Haken nach rückwärts gezogen. Man erkennt deutlich den Eintritt des N. accessorius in den Kopfnicker. Die oberflächlichen Venen sind unterbunden und das Gefäßnervenbündel freigelegt.

und andere Schnittmethoden angegeben, und zwar im wesentlichen Lappenschnitte, z. B. JORDAN und DOWD, die Schnitte in T-, H-, S- und Z-Form oder Winkelschnitte empfohlen haben. DE QUERVAIN und KÜTTNER haben im selben Jahre (1899) je einen Schnitt empfohlen, der den Kopfnicker durchtrennt und dadurch den Zugang in die Tiefe wesentlich erleichtert.

a) Der Eingriff nach DE QUERVAIN (Abb. 55).

Der Hautschnitt DE QUERVAINs verläuft am Vorderrand des Kopfnickers, biegt dann in der Supraklavikulargrube nach außen um und zieht dem Schlüsselbein parallel. Der Ansatz des Kopfnickers wird an Sternum und Klavikula durchtrennt.

β) Der Eingriff nach KÜTTNER (Abb. 56).

Für den oberen Abschnitt erscheint uns der Schnitt von KÜTTNER zweckmäßiger. Auch dieser Schnitt zieht am Vorderrand des Kopfnickers entlang, etwa in der Mitte beginnend, von unten nach oben, biegt dann bogenförmig etwa Fingerbreit unterhalb des Warzenfortsatzes nach hinten um und verläuft horizontal bis hinter den Warzenfortsatz.

Dieser Schnitt hat den großen Vorzug, daß er eine gute Zugänglichkeit bietet, sowohl nach oben vorn, als nach unten hinten, daß er jederzeit erweiterungsfähig ist, und die Haut nicht in größerer Ausdehnung von der Unterlage ablöst. Daher sind keine Ernährungsstörungen des Hautlappens zu befürchten. Außerdem verläuft der Schnitt in einem gefäßarmen Gewebe.

Ohne die Haut vom Muskel abzulösen, durchtrennt man den Kopfnicker im Verlauf des waagerechten Wundabschnittes, dicht unterhalb seines Ansatzes am Warzenfortsatz. Da der Eintritt des N. accessorius auf der Innenfläche des Kopfnickers bald höher, bald tiefer stattfindet, der Nerv gelegentlich, auch ohne den Muskel zu durchbohren, an dessen Innenfläche vorbeiläuft, muß man bei der Anlage des Muskelquerschnittes zunächst etwas vorsichtig sein, um den Nerv nicht zu durchtrennen. Nach der Durchtrennung des Muskels entsteht ein großer Hautmuskellappen, der sich nach Spaltung der oberflächlichen Halsfaszie und Unterbindung der oberflächlichen Venen ohne Mühe weitgehend von dem großen Gefäßnervenbündel des Halses ablösen läßt. Da die Durchtrennung des Kopfnickers oberhalb des Eintritts des N. accessorius in den Muskel stattgefunden hat, so spannt sich dieser Nerv beim Zurückpräparieren des Hautmuskellappens sehr deutlich, so daß auch während des Zurückklappens bei einiger Vorsicht die Verletzung des Nerven ausgeschlossen erscheint.

Der Schnitt gibt einen vorzüglichen Überblick über das Operationsgebiet. Reichen die Drüsen weiter nach vorn, z. B. in die Submaxillarisgegend, so läßt sich auch diese nach Zurückziehen des vorderen oberen Wundrandes freilegen. Will man die Gl. submaxillaris und die darin gelegenen Lymphknoten ausräumen, so ist es allerdings noch besser, einen kleinen, nach dem Kinn gerichteten Schnitt auf den vorderen Wundrand aufzusetzen. Es ist sehr zweckmäßig, wie das KÜTTNER empfiehlt, auch bei ausgedehnten Lymphomen mit der Exstirpation der Lymphknoten distal zu beginnen und das ganze Paket im Zusammenhang zu entfernen. Allem voran geht auch hier die Freilegung der V. jugul. int. weit unten am Hals. Findet man in der Supraklavikulargrube noch reichlich Lymphknoten, so kann man sich auch hier dadurch noch weitere Übersichtlichkeit verschaffen, daß man den sternalen bzw. klavikularen Ansatz des Kopfnickers einschneidet oder abtrennt. Auf diese Weise kann man den Kopfnicker noch weiter zurückklappen und nun auch die an seiner Innen- und Hinterseite gelegenen Lymphknoten zu Gesicht bekommen und entfernen.

c) Die Störungen.

Muß man an der Innenseite des Kopfnickers zusammengebackene Drüsenpakete ausräumen, so ist besonders auf den Verlauf des N. accessorius zu achten. Wie schon oben erwähnt, tritt der N. accessorius bald höher, bald

tiefer in das Muskelgewebe auf der Innenseite des Kopfnickers ein, um ihn an seinem hinteren Rand wieder zu verlassen (Abb. 28, 41, 44, 55 u. 56). Wenn man in schwierig zusammengebackenes Lymphknotengewebe hineinkommt, unterrichtet man sich vorher über den Verlauf des N. accessorius. Das gleiche gilt für die Fälle, in denen Lymphknotenstationen in der Gegend des unteren seitlichen Halsdreiecks entfernt werden sollen. Auch hier muß man den N. accessorius bei seinem Austritt aus dem hinteren Rande des Kopfnickers freilegen, ihn mit einem dicken Seidenfaden anschlingen und ihn bei der Ausräumung der Drüsen schonen. Zieht der Nerv mitten durch das Lymphknotenpaket hindurch, so muß er zunächst in seiner ganzen Ausdehnung durch Spalten des Paketes freigelegt und so geschont werden.

Bei der Entfernung von Lymphomen können einzelne Lymphknoten so dicht auf der V. jugularis int. sitzen, daß sie nur mit einigen Schwierigkeiten entfernt werden können. Eine Gefäßverletzung darf natürlich unter keinen Umständen stattfinden. Vor allen Dingen ist immer dafür zu sorgen, daß, ehe ein Lymphknoten abgetrennt wird, möglichst vorher die zu- und abführenden Gefäße unterbunden sind.

Sind die Lymphknoten verkäst und durch Periadentitis zu größeren Paketen verklebt, so steigt die Schwierigkeit der Entfernung. Auch hier ist wieder besonders die Umgebung der V. jugul. int., der V. subclavia und des Winkels zwischen beiden eine Gefahrenzone. Sieht man diese Schwierigkeiten voraus, so muß man, wie man das ja überhaupt zweckmäßigerweise tut, zunächst den herzwärts gerichteten Teil der venösen Gefäße freilegen (v. LANGENBECK) und ihn mit einem starken Seidenfaden anschlingen. Dabei darf der N. vagus nicht mit in die Schlinge hineingenommen werden. Diese Vorsichtsmaßregel schützt auch dann, wenn es sich um schwer entfernbare Lymphome handelt oder wenn geschwulstkranken Lymphknoten in dieser Gegend entfernt werden müssen, vor der Gefahr der Luftembolie. Die Gefahr der Luftembolie wird vermehrt durch die früher sehr beliebte halbsitzende Lage des Kranken, die daher zu vermeiden ist. Die reichlichere Blutung im Liegen ist an sich ein gewisser Schutz gegen die Luftembolie. Diese Gefahr droht im übrigen nicht nur bei Verletzung der V. jugul. int. selbst, sondern auch bei Verletzung der Seitenäste. Man muß daher möglichst alle Seitenäste, die in den Weg kommen, vor der Durchtrennung doppelt unterbinden. Sollte die Verletzung eines größeren Seitenastes oder gar der V. jugul. int. selbst doch einmal eintreten und das gefahrdrohende schlürpfende Geräusch vernommen werden, so wird sofort die Fadenschlinge angezogen und dadurch der Eintritt von Luft in das Gefäß verhütet. Erst wenn die Gefäßwunde versorgt oder das Gefäß selbst unterbunden ist, darf die Schlinge gelockert werden.

Auf der linken Halsseite in der Gegend des Gefäßwinkels zwischen V. subclavia und V. jugul. int. ist besonders auf die Einmündung des Duct. thoracicus zu achten (s. S. 350f.), da dessen Verletzung zu unangenehmem Lymphfluß führt. Eine Verletzung der A. carotis oder des N. vagus kommt bei der Ausräumung von Lymphomen nicht in Frage. Leichter kann sie bei der Entfernung bösartiger Geschwülste, insbesondere der branchiogenen Karzinome und bei der Entfernung der Karotisdrüsen geschwülste vorkommen. Über das Verhalten dabei siehe in den entsprechenden Abschnitten (S. 524f.).

K. Die Eingriffe bei den Geschwülsten des Meso- und Hypopharynx.

1. Klinische Vorbemerkungen.

In allen Teilen der Pharynxwand können sich selbstverständlich Karzinome entwickeln. Sie werden aber nur im Epi- und Hypopharynx häufiger beobachtet. In der Zwischenzone sind sie seltener und treten leider meist erst so spät in Erscheinung, daß sie sich bereits, wenn sie nicht zufällig früh entdeckt werden, zu erheblichen Tumoren entwickelt oder zu geschwürigem Zerfall geführt haben. Meist dringen sie, infolge ihrer Neigung zum Tiefenwachstum, in die Umgebung des Pharynx vor und verursachen auch verhältnismäßig früh Metastasen in den regionären Lymphknoten. Bei Tumoren in den oberen Abschnitten des Pharynx kommt es so verhältnismäßig frühzeitig zu Metastasen in den submaxillaren, und von da aus oder gleichzeitig damit, in den tiefen Halslymphknoten am Kieferwinkel, und in der Gegend der Karotis-teilungsstelle. Es kommt gar nicht selten vor, daß solche Geschwülste zuerst durch die Lymphknotenmetastasen in Erscheinung treten, während der primäre Tumor erst nachträglich entdeckt wird. Für besonders bösartig gelten die Geschwülste im Bereiche des Sinus piriformis und auf der Rückseite des Kehlkopfes. Während für die letzteren Geschwülste fast immer, wenn sie entdeckt werden, mit einer Beteiligung des Kehlkopfs zu rechnen ist, so daß für ihre operative Behandlung nur die gleichzeitige Entfernung des halben oder häufiger des ganzen Kehlkopfes in Frage kommt, wie sie in den entsprechenden Abschnitten dieses Buches geschildert ist, so können in den oberen Teilen des Pharynx gelegene Karzinome, auch die der Epiglottis, unter Umständen durch lokale Eingriffe beseitigt werden unter Erhaltung des Kehlkopfs, wenn sie nicht auch, wie leider so häufig, ein ausgesprochen infiltrierendes und in die Tiefe strebendes Wachstum aufweisen.

Abgesehen von den Pharynxgeschwülsten, die ihre Entstehung dem Durchbruch oder Übergang eines Kehlkopfkarzinoms auf die Rachenwand verdanken, und die relativ gutartig sind, insofern, als sie, wenn sie die Schleimhaut noch nicht in größerer Ausdehnung ergriffen haben, oder in die Tiefe vorgedrungen sind, erst spät Lymphknotenmetastasen verursachen, gehören die eigentlichen, d. h. primären Pharynxkarzinome, zu den wesentlich bösartigeren Geschwülsten.

2. Die Eingriffe.

Die operative Behandlung muß, wenn sie darauf gerichtet ist, einen Dauererfolg zu erzielen, in der Mehrzahl der Fälle eine radikale sein. Ohne die gleichzeitige Entfernung des Larynx kann man häufig nicht einmal mit Sicherheit damit rechnen, primär radikal operiert zu haben. Es bleibt daher, soweit Geschwülste in Frage kommen, für die früher vielfach empfohlenen Operationsmethoden, die Pharyngotomia subhyoidea (v. LANGENBECK), die Pharyngotomia lateralis (KRÖNLEIN, v. MIKULICZ), die Pharyngotomia suprahyoidea (GRÜNWARD und JEREMITSCH) und ähnliche Operationsmethoden heute nur noch selten eine einwandfreie Anzeigestellung. Nur dann, wenn auf ein radikales Vorgehen verzichtet, oder wenn nach örtlicher Entfernung der Geschwulst eine Strahlenbehandlung eingeleitet werden soll, kommen diese Operationsmethoden bei den Geschwülsten noch in Frage. Sie haben alle den

Nachteil, daß sie nur eine, auf bestimmte Teile des Pharynx beschränkte Übersicht gestatten, und daß sie selbst dann, wenn nur begrenzte Stücke der Pharynxwand entfernt werden müssen, kaum eine sichere Naht gestatten und daher zu Fistelbildungen Veranlassung geben. Da auch ihr früheres sonstiges Anwendungsgebiet, z. B. zur Entfernung von Fremdkörpern, heute kaum noch ernstlich gegenüber den pharyngo- und ösophagoskopischen Methoden in Frage kommt, so werden sie immer seltener ausgeführt.

a) Die Pharyngotomia subhyoidea (v. LANGENBECK) (Abb. 57—59).

Die Operation gibt einen recht guten Überblick über den Zungengrund, den Kehlkopfeingang, den Sinus piriformis und die hintere Rachenwand. Daher können kleine umschriebene Geschwülste dieser Gegend auch auf diesem Wege entfernt werden. Bei ausgesprochen seitlichem Sitz einer Geschwulst ist es zweckmäßiger einen der seitlichen Zugänge, z. B. die Pharyngotomia subhyoidea lateralis nach KRÖNLEIN zu wählen. Sie hat zweifellos den Vorteil, den schon KRÖNLEIN hervorhebt, daß nur auf einer Seite die Abtrennung des Kehlkopfs vom Zungenbein zu erfolgen braucht.

Für die Geschwülste, die in den höheren Abschnitten des Rachens ihren Sitz haben, z. B. in den Tonsillen, Gaumenbogengeschwülste, Zungengeschwülste und Geschwülste der hinteren Rachenwand in den oberen Abschnitten, eignen sich die Pharyngotomien unterhalb des Zungenbeins weniger. Für sie, soweit sie nicht vom Munde aus operiert werden können, lassen sich eher die Methoden anwenden, die unter Durchtrennung des Unterkieferbogens und der entsprechenden Weichteile nach KOCHER oder v. LANGENBECK einen breiten Zugang nach der oberen hinteren Rachenhöhle gestatten.

Außerdem kann sich noch die von v. MIKULICZ angegebene Pharyngotomia lateralis mit gleichzeitiger Durchtrennung des Unterkiefers in solchen Fällen als zweckmäßig erweisen.

Die Pharyngotomia subhyoidea wurde schon 1826 von VIDAL DE CASSIS und dann von MALGAIGNE (1835) vorgeschlagen. Zum ersten Male wurde sie von PRATT (1859) ausgeführt. Aber erst durch v. LANGENBECK (1862) wurde sie ausführlich beschrieben und verbreitet. v. LANGENBECK hat die vorherige Ausführung einer Tracheotomie vorgeschlagen, die auch von vielen Chirurgen, die die Operation später zur Anwendung brachten, hinzugefügt wurde. KRÖNLEIN glaubte bei den Pharyngotomien auf die vorausgeschickte Tracheotomie verzichten zu sollen, da er annahm, daß die so häufige postoperative Pneumonie durch die Tracheotomie begünstigt würde. Da heute die Pharyngotomien wohl fast ausschließlich in örtlicher Betäubung vorgenommen werden und dadurch die Gefahr der postoperativen Pneumonie zweifellos vermindert wird, so kann man wohl auf die Tracheotomie verzichten.

Die Ausführung der Pharyngotomia subhyoidea, der man am besten nach KRÖNLEINS Vorschlag, zum Unterschied von den übrigen, den Beinamen media hinzufügt, geschieht auf folgende Weise.

Die örtliche Betäubung zur Eröffnung des Pharynx wird nach BRAUN ausgeführt. Von zwei Einstichpunkten am Vorderrand des M. sternocleidomastoideus in der Höhe des Zungenbeins wird das Operationsfeld in Form eines quergestellten Rhombus mit $\frac{1}{2}\%$ iger Novokain-Suprareninlösung umspritzt. Außerdem wird die M. thyreoidea für sich unterhalb des Zungenbeins mit derselben Lösung infiltriert. Da die Verletzung größerer Venen nicht in Frage kommt, kann der Kranke in halbsitzender Lage auf den Operationstisch gebracht werden. Unter die Schultern oder unter die untere Nackengegend kommt eine

Rolle, so daß der Kopf stark zurückgeneigt werden kann. Muß aus irgendeinem Grunde Narkose angewendet werden, vor der bei allen Rachen- und Kehlkopfoperationen zu warnen ist, so darf sie niemals zu einer tiefen werden, um die Reflexe nicht völlig auszuschalten. Der Hautschnitt wird in einer

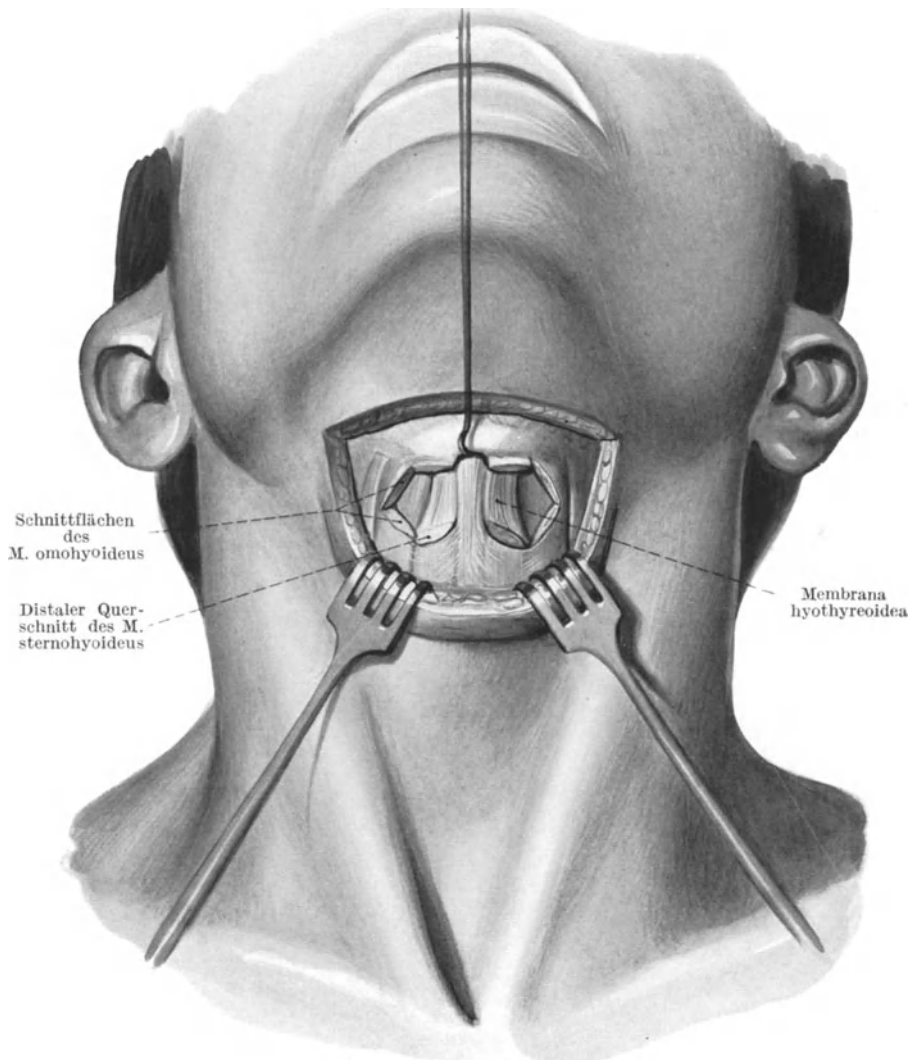


Abb. 57. Die Pharyngotomia subhyoidea. Durch einen Querschnitt in Zungenbeinhöhe ist das Zungenbein freigelegt. Ein scharfer Haken zieht es nach oben. Die Membrana hyothyreoidea und ein Teil der geraden Halsmuskeln sind durchtrennt.

Ausdehnung von etwa 5 cm unmittelbar am unteren Zungenbeinrand durch Haut und Platysma geführt. Die oberflächlichen Halsvenen werden vor der Durchtrennung doppelt ligiert. Dann wird die Halsfaszie und schichtweise die Mm. sternohyoidei und omohyoidei durchtrennt. Wenn es möglich ist, sollen die äußersten Fasern der Mm. omohyoidei und das Lig. hyothreoideum lat. erhalten

bleiben. Nur dadurch, daß man sich unmittelbar an das Zungenbein hält, gelingt es den *N. laryngeus sup.* und die *A. und V. laryngea sup.* zu schonen. Nach Durchtrennung der Muskulatur liegt die *M. thyreoidea* und das *Lig. thyreoideum med.* frei. Die Durchtrennung der Membran und des *Lig.*

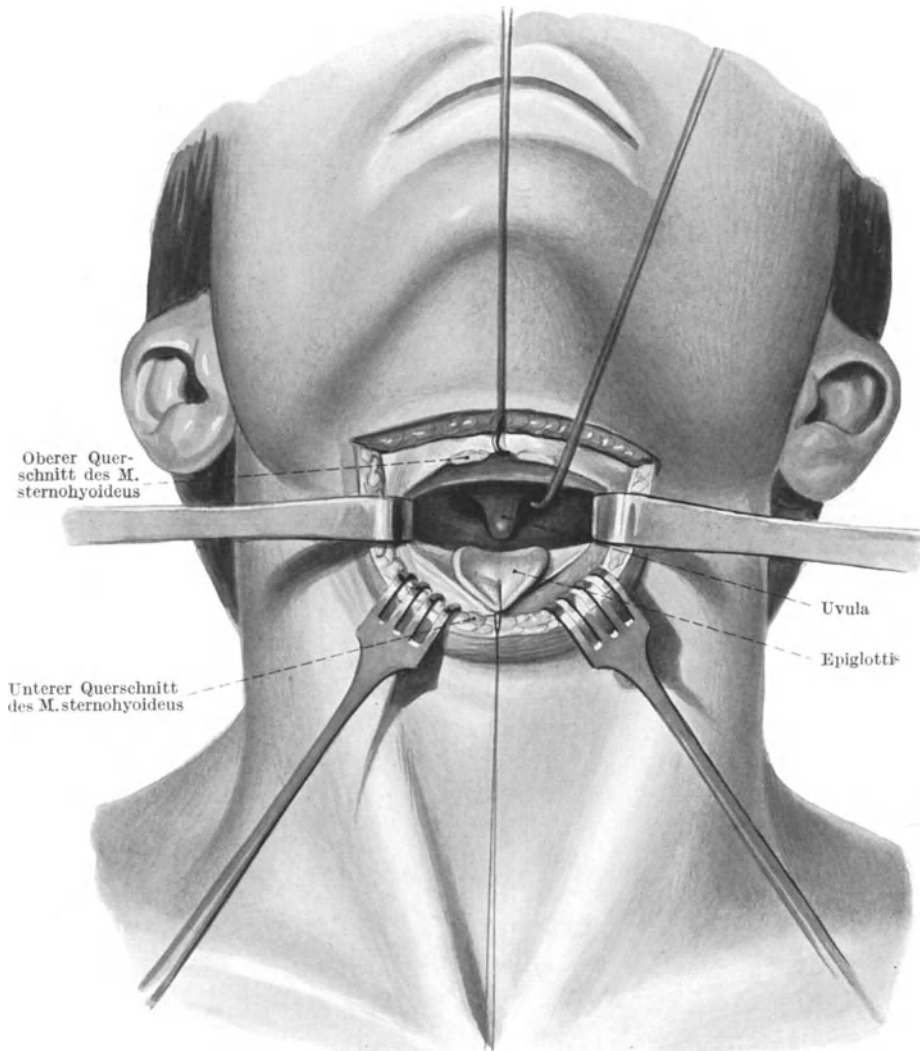


Abb. 58. Die Pharyngotomia subhyoidea. Der Pharynx ist unterhalb des Zungenbeins eröffnet. Die Epiglottis ist mit Hilfe eines Fadens aus der Wunde herausgezogen. Im Hintergrund des Rachens erscheint die Uvula.

thyreohyd. erfolgt nun von außen nach innen langsam und vorsichtig und ebenfalls dicht unterhalb des Zungenbeins (Abb. 57). Die von BAUM vorgeschlagene Einführung des Fingers eines Assistenten durch den Mund, um die Pharynxwand unterhalb des Zungenbeins etwas vorzudrängen und daher mit Sicherheit eine Verletzung der Epiglottis zu verhüten, kann in Narkose durchgeführt werden, erweist sich aber bei vorsichtigem Vorgehen auch als unnötig.

Sobald die Membran durchtrennt ist, kommt man in den Fettkörper zwischen Membran und Kehldeckel. Um ohne Verletzung der Epiglottis in den Rachen zu gelangen ist es zweckmäßig, in den Unterrand der Membran einen kleinen zweizinkigen Haken einzusetzen, diesen Rand kaudalwärts das Zungenbein durch einen einzinkigen Haken kranialwärts zu ziehen, während die Schneide des Messers schräg kranialwärts gerichtet wird. So dringt man allmählich durch

den Fettkörper und das ihn oben begrenzende Lig. hyoepiglotticum und die Schleimhaut in den Rachen ein. Ist die Rachenschleimhaut eröffnet, so faßt man sofort durch die Wunde den Kehldeckelrand mit einem einzinkigen Haken, zieht ihn in die Wunde und legt einen starken Seidenfaden durch die Epiglottis (Abb. 58 u. 59). Während der Rand mit dem Seidenfaden stärker in die Wundhöhle hereingezogen wird, trennt man die Membran nach beiden Seiten am Unterrand des Zungenbeins ab. Genügt die Übersicht auch dann noch nicht, so kann man nach dem Vorschlage von LEVSCHIN die beiden Zungenbeinhörner mit der LISTONSchen Zange in der Nähe ihrer Enden durchschneiden. Dadurch tritt eine Erschlaffung der Lig. thyreochoidea lat. ein und der Durchgang wird erweitert. ROSENBAUM schlug zu demselben Zweck die Durchtrennung der Lig. thyreochoidea lat. vor, die auch ohne Verletzung des N. laryng. sup. ausgeführt

werden kann, wenn man sich unmittelbar an das Zungenbein hält. Der Schluß der Wunde erfolgt nach der Ausführung des endopharyngealen Eingriffes durch Katgutnähte, die am besten das Zungenbein mitfassen, in mehreren Schichten. Eine gute Blutstillung muß vorausgegangen sein. Da auch nach dieser Operation die Gefahr der Fistelbildung droht, so ist es zweckmäßig, zwischen die Lagen der einzelnen vernähten Schichten für 24 Stunden ein kleines Glasrohr einzulegen.

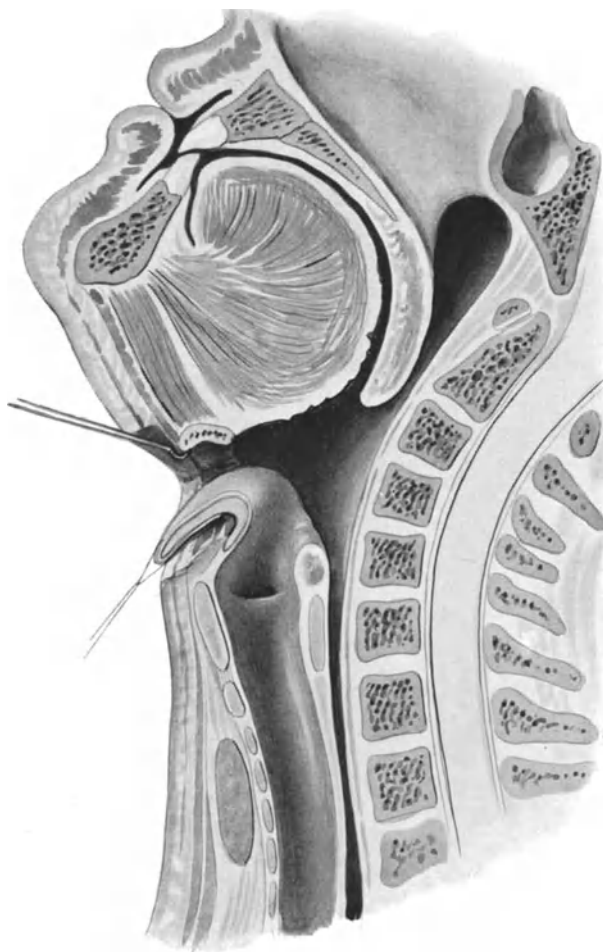


Abb. 59. Die Pharyngotomia subhyoidea. Sagittalschnitt durch den unteren Teil des Kopfes und den Hals zur Darstellung der Pharyngotomia subhyoidea.

**b) Die Pharyngotomia lateralis subhyoidea oder suprahyoidea
(KRÖNLEIN) (Abb. 60—62).**

Diese Methode kommt zur Anwendung bei Geschwülsten des seitlichen Zungengrundes, des Sinus piriformis und des Hypopharynx der betreffenden Seite. Nach Umspritzung des Operationsfeldes legt man den Hautschnitt in der Höhe des Unterkieferwinkels am vorderen Rand des Kopfnickers beginnend,

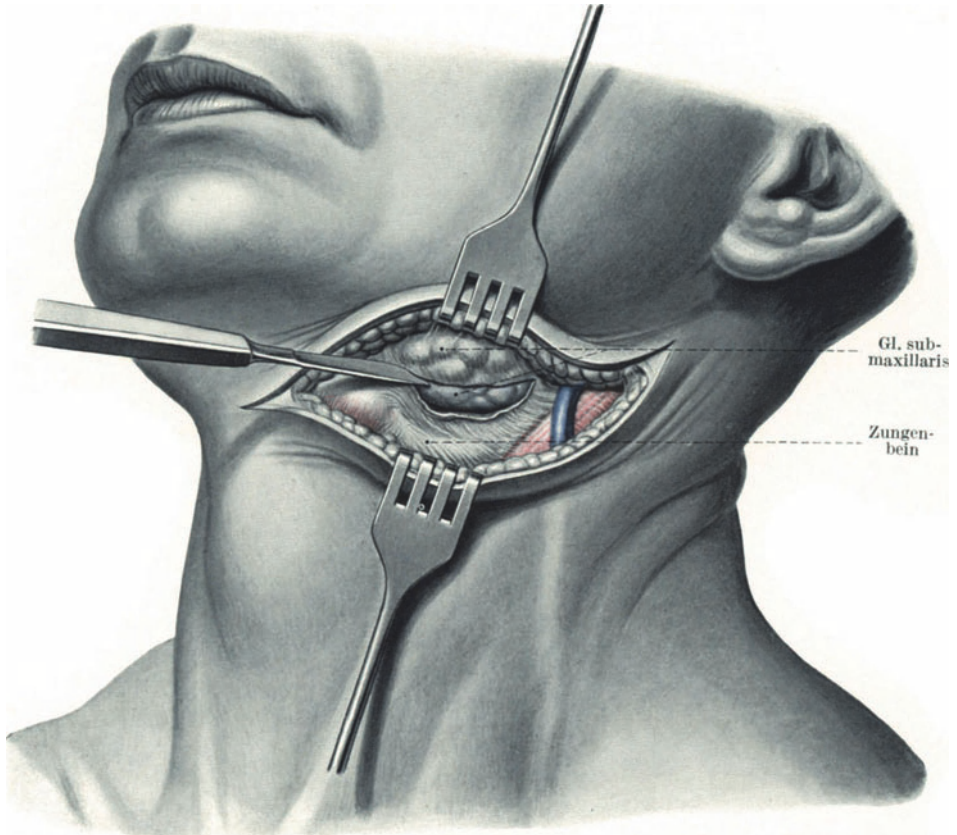


Abb. 60. Die Pharyngotomia lateralis suprahyoidea (KRÖNLEIN). Der Hautschnitt ist ausgeführt. Die Unterkieferspeicheldrüse wird durch Spaltung der oberflächlichen Faszie freigelegt. Im hinteren Wundwinkel erscheint der Kopfnicker und die V. jugul. ext.

in einem nach unten konvexen Bogen bis zum Zungenbein an. Dann läuft er dem Zungenbein parallel zur Mitte. Nachdem die Haut und das Platysma durchtrennt sind, wird die V. jugularis ext. unterbunden oder zur Seite gezogen. Nun spaltet man die Halsfaszie und unterbindet auch die V. facialis comm. doppelt und durchtrennt sie. Da meistens die Lymphknoten in der Submaxillarisloge mitentfernt werden müssen, wird in der Richtung des Hautschnittes auch das oberflächliche Halsfaszienblatt, das die Gl. submaxillaris und die Lymphknoten einschließt, etwas oberhalb des Zungenbeins bogenförmig durchtrennt (Abb. 60). Die Gl. submaxillaris wird mit einem scharfen Haken aus ihrer Loge heraus und nach oben gezogen, während die lockeren Verbindungen mit dem tiefen Faszienblatt halb scharf, halb stumpf durchschnitten werden. Zum Schluß wird der nach vorn ziehende Ductus submaxillaris

durchtrennt. Gleichzeitig mit der Speicheldrüse sind auch die zum Teil in ihr liegenden Lymphknoten herausgehoben und werden nun auch gleichzeitig mit der Drüse entfernt (Abb. 61).

In der Tiefe des Wundbettes liegen der N. hypoglossus und parallel dazu die V. lingualis. Letztere wird durchtrennt, der N. hypoglossus mit einer

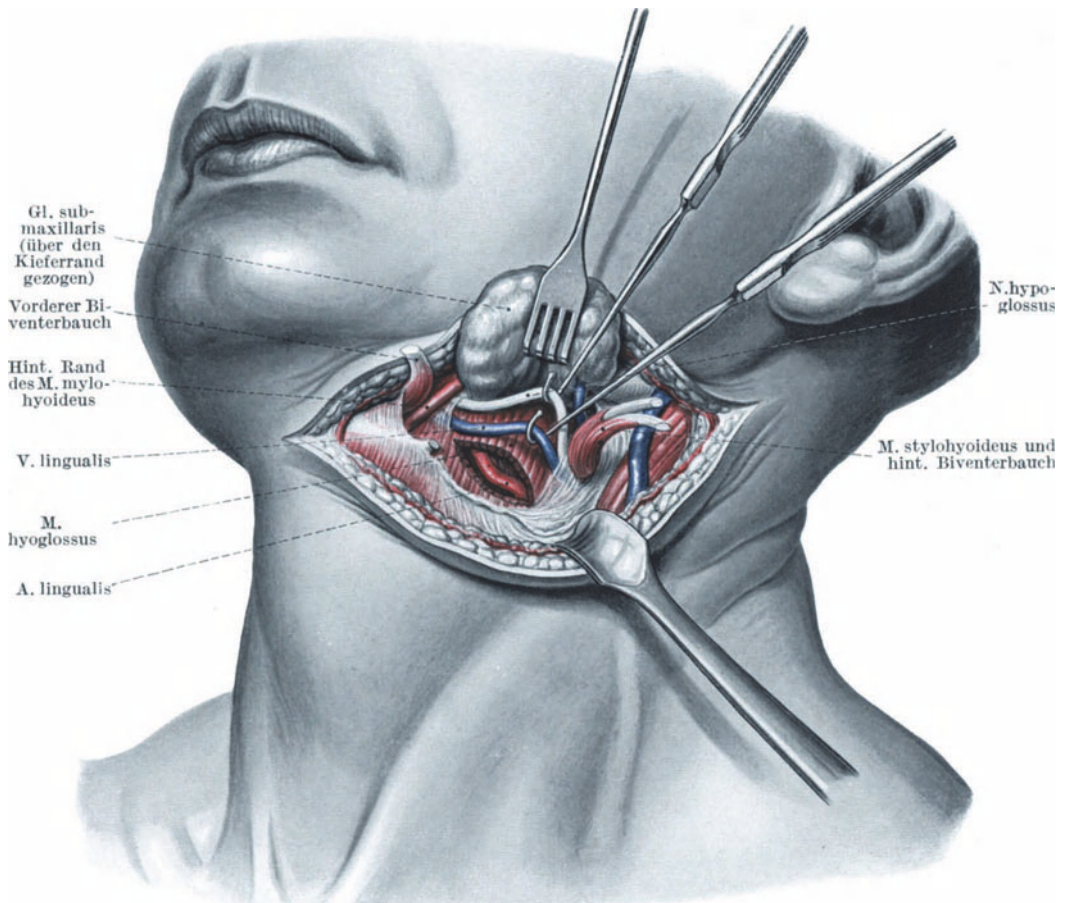


Abb. 61. Die Pharyngotomia lateralis suprahyoidea. Die Unterkieferspeicheldrüse ist ausgelöst und wird mit einem Haken über den Unterkieferrand gezogen. Die Mm. biventer und stylohyoideus sind am Zungenbein durchtrennt. Der N. hypoglossus und die V. lingualis sind freigelegt, mit stumpfen Haken beiseite gezogen. Der M. hyoglossus ist eingeschnitten, wodurch die A. lingualis zum Vorschein kommt.

Fadenschlinge versehen und nach oben gezogen (Abb. 62). In der ehemaligen Verlaufsrichtung des N. hypoglossus wird nun der den Grund des Wundbettes bildende M. hyoglossus durchtrennt und die dadurch zu Gesicht kommende A. lingualis ebenfalls doppelt unterbunden und durchgeschnitten. Muß die Rachenwand in größerer Ausdehnung eröffnet werden, so empfiehlt es sich nun, die Sehnenansätze der Mm. biventer post. und stylohyoideus am Zungenbein abzuschneiden (Abb. 61 u. 62). Dadurch liegt nun ein größerer Teil der seitlichen Rachenwand vor. Er wird in der Schnittrichtung eröffnet, der Tumor etwa 1 cm im Gesunden umschnitten. War der Tumor groß, so gelingt eine Naht der Rachenwunde meist nicht.

c) Die Pharyngotomia lateralis (VON MIKULICZ).

Sie kommt ebenfalls für Tumoren, die ausgesprochen einseitig sitzen, aber gleichzeitig den Epipharynx, die Gaumenbögen und die Tonsillengegend betreffen, in Frage. Nach örtlicher Umspritzung wird der Hautschnitt vom Warzenfortsatz schräg nach unten gegen das Zungenbein geführt. Die Weichteile werden

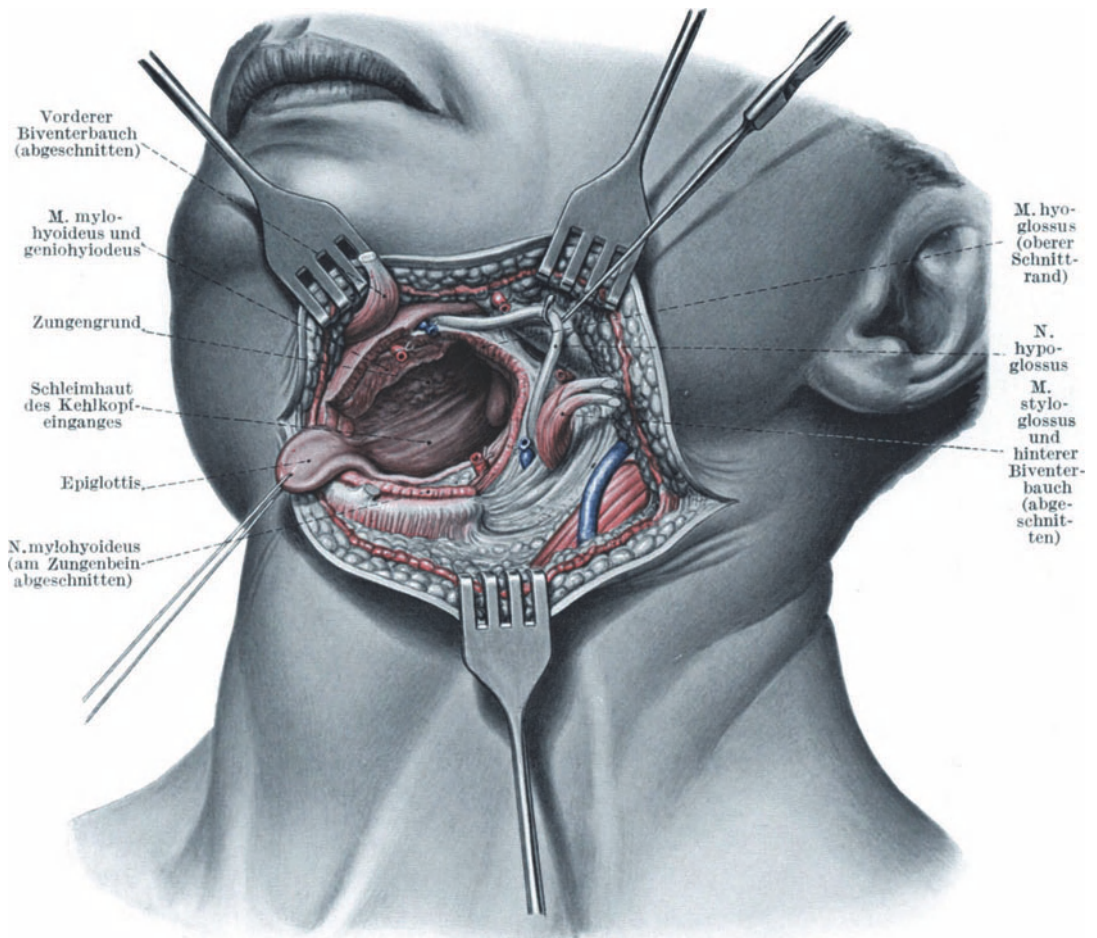


Abb. 62. Die Pharyngotomia lateralis suprahyoidea. Die A. und V. lingualis sind unterbunden und durchtrennt. Der M. hyoglossus und die vordere Zungenbeinmuskulatur sind eingeschnitten, ebenso die seitliche Rachenwand, so daß man einen breiten Einblick in die Rachenhöhle hat. Im hinteren Abschnitt sieht man das Zäpfchen, im vorderen die mit einem Faden angeschlungene und nach vorn gezogene Epiglottis.

schichtweise durchtrennt und so bis auf das Periost des Kieferwinkels und des aufsteigenden Kieferastes vorgedrungen. Der retromandibuläre Abschnitt der Gl. parotis wird vom Kiefer abgelöst und nach vorn gezogen. Entsprechend der Hinterkante des aufsteigenden Kieferastes wird das Periost gegen den Knochen eingeschnitten und durch Unterfahren mit dem Raspatorium etwa 1 cm vom Knochen nach oben abgelöst. Die Ansätze der Mm. masseter und pterygoid. int. bleiben unberührt. Ohne die Schleimhaut des Mundes zu eröffnen, wird dann etwa 1 cm oberhalb des Kieferwinkels eine GIGLI-Säge um den

aufsteigenden Kieferast herumgeführt und dieser durchsägt. Während nun das vordere Unterkieferfragment nach unten und vorn gezogen wird, wird das obere mit einer Knochenfaßzange gefaßt, mit dem Raspatorium von den Weichteilen befreit und, während die Weichteile stark kranial gezogen werden,

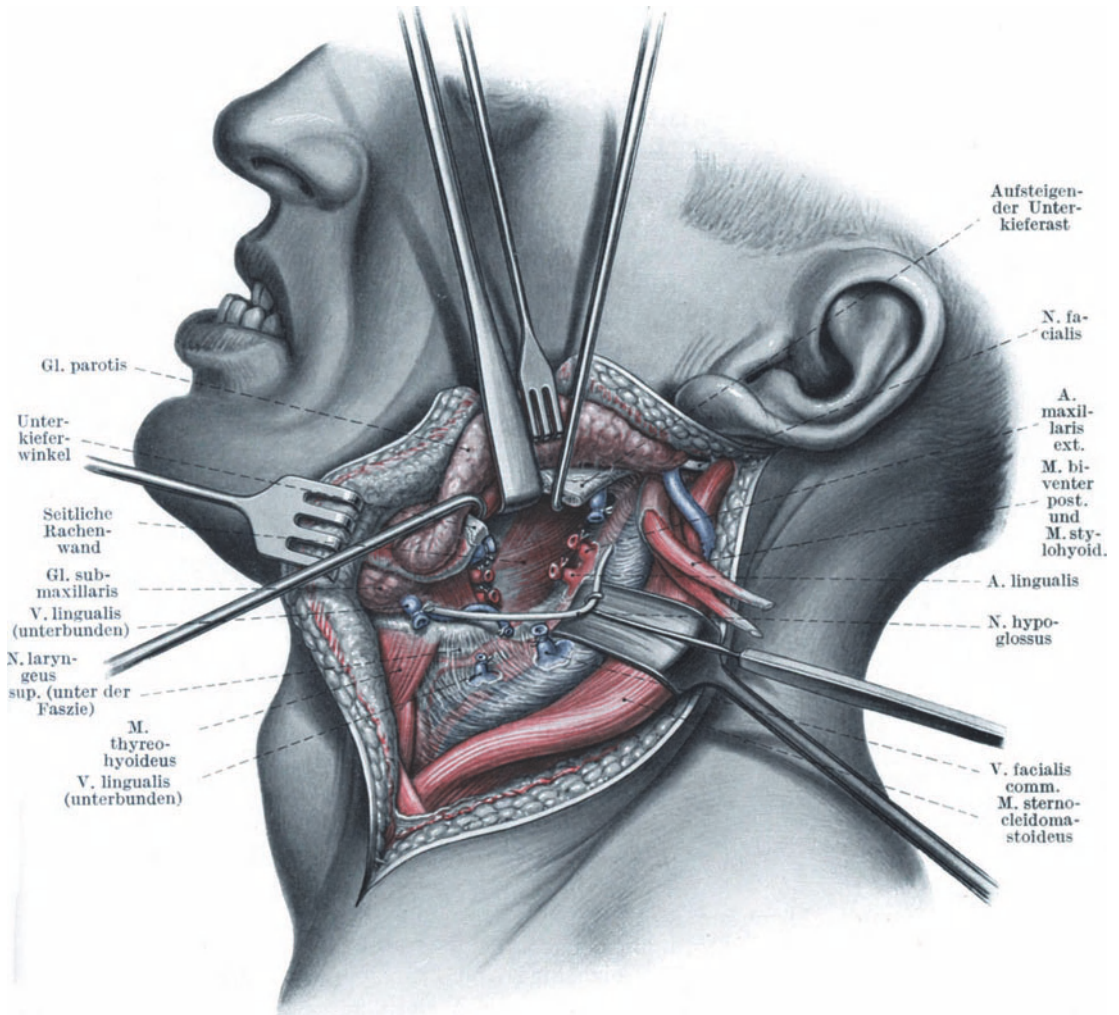


Abb. 63. Die Pharyngotomia lateralis nach v. MIKULICZ-OBALINSKI. Der Unterkiefer ist ohne Eröffnung der Mundhöhle nach Ablösung der Gl. parotis durchtrennt und die Fragmente auseinander gezogen. Die Muskeln oberhalb des Zungenbeines sind durchtrennt, ebenso die Gefäße, die das Operationsfeld kreuzen. Der N. hypoglossus wird geschont.

wird der aufsteigende Unterkieferast aus dem Gelenk herausgedreht. Nun lassen sich die Mm. masseter und pterygoid. int. nach vorn, der Kopfnicker und die Zungenbeinmuskeln nach hinten ziehen. Die letzteren können auch an ihrem Ansatz am Zungenbein durchgeschnitten werden. Man dringt nun zunächst gegen das Gefäßnervenbündel vor, entfernt etwaige Lymphknotenmetastasen im Bereich der V. jugularis int., unterbindet die V. facialis

comm. und räumt schließlich auch, wie im vorherigen Abschnitt geschildert, die Gl. submaxillaris und die entsprechenden Lymphknoten aus. Dabei wird auch meistens die A. lingualis und die A. maxillaris ext. unterbunden.

Handelt es sich, wie häufig, um einen Zusammenhang der Lymphknotenmetastasen mit dem primären Tumor im Rachen, so beginnt man ebenfalls an den großen Gefäßen mit der Entfernung der Metastasen, trägt aber den Tumor an der Rachenwand nicht ab, sondern eröffnet erst, nachdem der Tumor unter Mitnahme auch der Gl. submaxillaris bis zu der Rachenwand gestielt ist, die Rachenwand im Gesunden in der Nähe des Tumors, umschneidet ihn im Gesunden und entfernt ihn. Meist bleibt eine große Lücke, die zunächst ausgiebig drainiert, der sekundären Heilung überlassen wird.

Von OBALINSKI ist die Operationsmethode abgeändert worden (Abb. 63). Sein Hautschnitt geht dem vorderen Kopfnickerrand parallel bis zur Gegend des Ringknorpels. Ein zweiter Schnitt wird vom Kieferwinkel auf den ersten in senkrechter Richtung geführt, dann wie bei der v. MIKULICZschen Methode der Unterkiefer etwa 1 cm oberhalb im Kieferwinkel im aufsteigenden Ast vom Periost befreit und durchsägt, ohne die Mundhöhle zu eröffnen. Der aufsteigende Kieferabschnitt wird aber dann nicht entfernt, sondern die beiden Kieferfragmente mit starken Haken auseinandergezogen. Die Geschwulst in der Pharynxwand kann, nachdem schon vom ersten Schnitt aus die Lymphknoten entfernt waren, übersichtlich freigelegt und nach Eröffnung des Rachens umschnitten und entfernt werden. Nach der Entfernung werden die Kieferfragmente mit 2 Silberdrähten wieder vereinigt. Die Wunde wird mit Gase ausgefüllt, nachdem ein starkes Drainrohr durch die Wunde in den Magen eingeführt worden war.

d) Die Pharyngotomia suprahyoidea (JEREMITSCH-GRÜNWARD).

Sie ist zuerst von JEREMITSCH 1895 vorgeschlagen worden, und zwar nachdem er einen jungen Mann beobachtet hatte, der sich in selbstmörderischer Absicht einen Schnitt mit breiter Eröffnung des Rachens oberhalb des Zungenbeins beigebracht hatte. Die breitklaffende Wunde gab einen vorzüglichen Überblick über Zungengrund, hintere Gaumenbögen usw. Sie war erst am nächsten Tage durch Naht geschlossen worden und fast primär zur Heilung gekommen. Erst 1906 ist im Zentralblatt für Chirurgie über mehrere Fälle von Pharyngotomia suprahyoidea berichtet worden, und zwar von GRÜNWARD, VON HACKER und v. SPISHARNY. GRÜNWARD scheint die Operation als erster erfolgreich ausgeführt zu haben. Er beobachtete schon die später oft unangenehm empfundene Tatsache, daß selbst nach der Wiederherstellung der Rachenwand durch Naht der Kehlkopf die Neigung hat, nach unten zu sinken. Er versuchte dieses Herabsinken dadurch zu verhüten, daß er einen starken Seidenfaden um das Zungenbein herumschlang, den er über eine am Kinn befestigte Gazerolle knüpfte.

Die Pharyngotomia suprahyoidea gibt einen ausgezeichneten Überblick über den Zungengrund, die Epiglottis bis zu den Gaumenbögen und Tonsillen hinauf. Sie kommt daher zur Exstirpation von Geschwülsten in dieser Gegend hauptsächlich in Frage. Die Schmerzbetäubung erfolgt ähnlich, wie sie zur Pharyngotomia subhyoidea beschrieben ist. Der Hautschnitt verläuft unmittelbar oberhalb des Zungenbeins in dessen ganzer Ausdehnung, wobei besonders an den seitlichen Enden desselben darauf zu achten ist, daß die Ablösung des Biventeransatzes und des Ansatzes des M. stylohyoideus hart am Zungenbein vor sich geht. Von den Zungenbeinmuskeln kann man etwa $\frac{1}{4}$ — $\frac{1}{2}$ cm am Zungenbein stehen lassen, um die spätere Naht zu erleichtern. Ist man bis auf die Schleimhaut vorgedrungen, so wird diese zunächst in der Mitte und dann etwas seitlich gespalten. Um sich einen guten Überblick nach

oben zu verschaffen, wird die Halsfaszienloge, die die Gl. submaxillaris und die Lymphknoten enthält, nachdem sie vom Zungenbein abgetrennt ist, stark nach oben und außen gezogen. Häufiger wird man die Loge allerdings eröffnen müssen, um die Unterkieferspeicheldrüse und die Lymphknoten zu entfernen. Dazu muß man natürlich die Loge durch Spaltung des vorderen Blattes der oberflächlichen Halsfaszie eröffnen und die Drüsen nach oben ziehen, um sie allmählich aus ihrer Umgebung herauszuschälen. Die A. und V. lingualis werden meist unterbunden werden müssen. Der N. hypoglossus wird nach oben abgeschoben und geschont. Je nach dem Leiden, das die Veranlassung zu der Operation gab, werden größere oder kleinere Abschnitte der Weichteile, besonders der Schleimhaut, entfernt. Danach muß sich auch das weitere Vorgehen insofern richten, als es häufig nicht gelingen wird, eine sichere Naht der Rachenschleimhaut zu bewerkstelligen. Der Eingriff wird daher häufig mit einer Drainage nach außen abgeschlossen und der sekundären Heilung überlassen, um dann vielleicht später einen plastischen Verschuß des Defektes anzuschließen.

e) Die Pharyngotomie in der Mittellinie unter Durchtrennung des Zungenbeines (VALLAS),

die auch als *Pharyngotomia transhyoidea* bezeichnet wurde und die von VALLAS (1895) beschrieben worden ist, gibt keinen guten Überblick, sie ist daher auch selten zur Anwendung gekommen. Auf eine nähere Beschreibung kann daher verzichtet werden. Dasselbe gilt für die seitliche Pharyngotomie nach VON LANGENBECK. Sie gibt bei weitem keinen so guten Überblick, wie die oben beschriebene seitliche Pharyngotomie von KRÖNLEIN, oder die von v. MIKULICZ-OBALINSKI. Will man tatsächlich, wie die VON LANGENBECKsche Methode bezweckte, auch die hinteren unteren Abschnitte des Pharynx- bzw. des Ösophaguseingangs freilegen, so muß man die Schilddrüse der entsprechenden Seite, nach Unterbindung ihrer, zum wenigsten der oberen, Arterien, nach vorn nehmen. Zweckmäßiger ist es deshalb, wenn man nach der Methode von QUÉNU und SÉBILLAU operiert. Sie ist bereits 1904 beschrieben als *Pharyngotomia retro-thyreoidea*. Ihr Vorgehen entspricht zunächst etwa dem der Ösophagotomie. Dann legt er den hinteren Rand des Schildknorpels frei und erweitert diesen Schnitt je 2 cm nach oben und unten. Nun wird der obere Pol der Schilddrüse gestielt, die Gefäße unterbunden und nach unten und vorn geklappt. Nach Einsetzen eines Hakens in den Schildknorpel wird der Kehlkopf nach der anderen Seite gezogen, der Constrictor pharyngis dadurch angespannt und durchschnitten. Die Rachenschleimhaut wird gespalten. Auch diese Operation scheint außer von den Verfassern nicht angewendet worden zu sein.

f) Die Pharyngotomia mediolateralis (KOCHER).

Als Ergänzungsoperation für die Pharyngotomia subhyoidea bei tief im Pharynx sitzenden Tumoren, die, wie oben schon erwähnt, heute wohl fast ausschließlich durch quere Resektion des Pharynx unter gleichzeitiger Exstirpation des Kehlkopfs operiert werden, hat KOCHER seine sog. *Pharyngotomia mediolateralis* empfohlen. Sie soll der Vollständigkeit wegen hier kurz angeführt werden. KOCHER beschreibt sie folgendermaßen: Er zieht den mittleren Querschnitt der seitlichen Eröffnung des Pharynx vor. Dementsprechend führt er zunächst den Hautschnitt quer am unteren Rande des Zungenbeins durch Haut und Platysma, und zwar nach der kranken Seite weiter, nach der gesunden bloß etwa 3—4 cm über die mittlere Linie hinaus. Von diesem Schnitt aus geht

nach abwärts ein Längsschnitt durch Haut und Faszie in der Mittellinie bis zum Schilddrüsenisthmus. Die oberflächlichen Venen werden, so weit sie nicht das Operationsfeld kreuzen, geschont. Im Bereiche des Querschnittes entlang des Zungenbeins werden die geraden Halsmuskeln und die Mm. omohyoidei abgetrennt. Die Mm. hyothyreoidei und die Schleimhaut werden ebenfalls quer gespalten. Dann wird die Epiglottis mit einem scharfen Haken gefaßt und vorgezogen, und zwar nach der gesunden Seite zu, und neben derselben die Mm. hyothyreoidei senkrecht bis zum oberen Rand der Schilddrüse eingeschnitten. So kann man nun die obere und vordere Grenze des Tumors gut erkennen. Es handelt sich hauptsächlich um Tumoren im Bereiche der Aryknorpel, der aryepiglottischen Falten mit stärkerem Übergreifen auf die seitliche Pharynxwand und den Sinus piriformis. $\frac{1}{2}$ cm entfernt von der Grenze der Geschwulst wird die Schleimhaut zwischen Larynx und Pharynx durchtrennt. Dadurch erhält man nun einen noch weiteren Überblick über die Ausdehnung der Geschwulst und kann feststellen, ob und wie viel von der Schilddrüsenscheidewand entfernt werden muß. Man soll den Schilddrüsenscheidewand nicht in der Mittellinie spalten, sondern in der Linie, in der entsprechend der Größe des Tumors die Abtragung notwendig erscheint. Gleichzeitig wird festgestellt, ob auch noch Teile der Ringknorpelplatte entfernt werden müssen. Man spaltet zunächst von außen die Muskulatur und das Perichondrium bis auf den Knorpel, dann wird letzterer bis auf die Schleimhaut durchtrennt. So kann man jetzt sicher die untere Grenze des Tumors im Pharynx oder Ösophagus feststellen. „Dann zieht man den vorderen Knorpelrand nach vorn und löst die hintere Schleimhaut des Larynx so weit ab, als die Neubildung im Pharynx (Ösophagus) auf dessen Knorpelbedeckung übergegriffen hat und trennt endlich von oben neben (oft zwischen) den Aryknorpeln die Schleimhaut durch zwischen Larynx und Pharynx und die Knorpelplatte des Ringknorpels, so weit ihm der Tumor aufsitzt.“

Bei Tumoren, die den Hypopharynx- bzw. den Ösophaguseingang und einen Teil des Larynx ergriffen haben, muß eine Tracheotomie vorausgeschickt werden. KOCHER empfiehlt auch die Anlegung einer Gastrostomie in solchen Fällen. Nach der KOCHERSchen Operation wird, da eine große Öffnung im Kehlkopf und Rachen übrigbleibt, zunächst tamponiert. Erst nach Abschluß durch Überhäutung kann der plastische Verschuß versucht werden.

L. Die Eingriffe am Halsabschnitt der Speiseröhre.

1. Die Eingriffe bei den Verletzungen der Speiseröhre im Halsabschnitt.

Verletzungen der Speiseröhre allein sind im Halsabschnitt sowohl durch Schuß als durch Stich beobachtet worden. In der großen Mehrzahl der Fälle handelt es sich aber um gleichzeitige Verletzung benachbarter Organe. Am häufigsten ist die gleichzeitige Verletzung der Luftwege im Bereiche des Kehlkopfs und der Luftröhre. Neben äußeren Verletzungen beobachten wir die inneren durch Fremdkörper, auf deren Feststellung und Entfernung ja schon näher eingegangen wurde (s. Ösophagoskopie S. 238f.). Die schwersten Verletzungen sind dadurch gekennzeichnet, daß gleichzeitig die großen Gefäße im Halsabschnitt und die Luft- und Speisewege verletzt sind. Infolge der Blutung nach innen und außen kommt ärztliche Hilfe meist zu spät.

Bei Verletzungen von außen hat die Wundversorgung nach den üblichen Gesetzen zu erfolgen, wobei zunächst naturgemäß provisorische und endgültige Blutstillung, und schließlich die Versorgung der Wunden von Speise- und

Luftwegen zu erfolgen hat. In der Mehrzahl der Fälle werden solche Wunden mit eingeleiteten weichen Röhren für die ersten Tage drainiert werden müssen, und zwar deshalb, weil die Nähte der Speiseröhre unzuverlässig sind und daher mit einem Aufgehen derselben und Infektion des Operationsgebietes zu rechnen ist. Wenn es irgendmöglich ist, sind die Drainröhren nicht in die Nähe von versorgten Gefäßwunden zu legen. Diese sollen möglichst durch erreichbare, benachbarte Gewebe (Muskel, Subkutangewebe, Faszien) geschützt werden. Bei bereits infizierten Wunden, um die es sich fast immer handelt, muß ebenfalls beim Einlegen von Drainröhren der Verlauf größerer Gefäße gemieden werden, da es durch länger bestehenden Röhrendruck leicht zu Arrosion größerer Gefäße kommen kann. Der Kranke ist nach der Wundversorgung am besten so zu lagern, daß das Operationsgebiet tief liegt, um eine bestehende Infektion in den Brustkorb zu verhüten (Mediastinitis usw.).

Im Anschluß an innere Speiseröhrenverletzungen des Halsabschnittes ist mit dem Auftreten von Blutungen aus der Speiseröhrenwand zu rechnen. Kommt eine solche Blutung nicht bald zum Stehen, so ist es unbedingt notwendig eine Freilegung der Speiseröhre vorzunehmen, um sich über die Quelle der Blutung zu unterrichten und etwa ein in die Wand eintretendes Gefäß oder eine der größeren benachbarten Arterien zu unterbinden (*A. thyreoidea inf.*). Außer den Blutungen droht bei inneren Verletzungen die sofortige oder allmähliche Durchbohrung der Wand mit den Erscheinungen einer umschriebenen oder fortschreitenden periösophagealen Infektion. Nur die rechtzeitige Freilegung des Ösophagus und Drainage der Bindegewebsräume rechts oder links oder hinter der Speiseröhre, je nach dem Sitz des Infektionsherdes, kann vor einer drohenden Mediastinitis schützen (s. auch Ösophagoskopie S. 243).

Kann nach einer Verletzung der Speiseröhre allein oder zugleich mit ihren benachbarten Organen sofort eine ausreichende Wundversorgung ausgeführt werden, so gelingt es nicht selten eine gute Wundheilung zu erzielen. Sehr häufig bleiben aber Fisteln zurück. Fisteln der Speiseröhre allein pflegen sich mit der Zeit, namentlich wenn eine Dauersonde in den Magen eingelegt wurde, von selbst zu schließen. Schwieriger liegt der Fall dann, wenn eine Speiseröhren-Luftröhrenfistel im Verlaufe des Halsabschnittes entstanden ist, da die Ernährung solcher Kranken aufs äußerste gefährdet und durch die Fistel der Aspiration mit ihren Folgeerscheinungen Vorschub geleistet wird. In solchen Fällen kann nur eine operative Trennung der beiden Organe, nach weitgehender Freilegung der Fistelgegend, zum Ziele führen. Dabei ist zunächst die Speiseröhrenfistel durch Naht, oder wenn der Defekt zu groß ist, durch plastische Deckung, am besten mit einem Lappen der äußeren Haut, zu schließen. Erst später wird dann die Öffnung der Luftröhre nach einer der im Abschnitt „Trachealfisteln“ (s. S. 458f.) angegebenen Methoden erfolgen.

2. Die Ösophagotomie (Abb. 64—67).

Die Freilegung der Speiseröhre am Hals wird in der Regel auf der linken Seite ausgeführt, und zwar deshalb, weil in der Halsgegend die Speiseröhre die Luftröhre nach links überragt. Der Zugang zur Speiseröhre, die sehr gut geschützt, direkt vor der Wirbelsäule liegt, wird ermöglicht dadurch, daß man ohne Verletzung irgendwelcher wichtiger Organe zwischen Luftröhre und dem Gefäßnervenbündel der großen Halsgefäße eindringen kann. Auf der rechten Seite wird der Ösophagus nur dann freigelegt, wenn besondere Gründe dazu vorliegen, d. h. wenn sich z. B. ein Divertikel mehr nach der rechten Seite hin entwickelt hat, oder wenn ein entzündlicher Prozeß von der Speiseröhre ausgehend besonders die rechte Seite betroffen hat.

a) Die Ausführung des Eingriffes.

Der Patient befindet sich in Rückenlage, der Kopf wird nach hinten gezogen und nach der gesunden Seite gedreht. Auch zur Freilegung der Speiseröhre empfiehlt es sich einen großen Hautschnitt anzulegen, um in die Tiefe gelangen

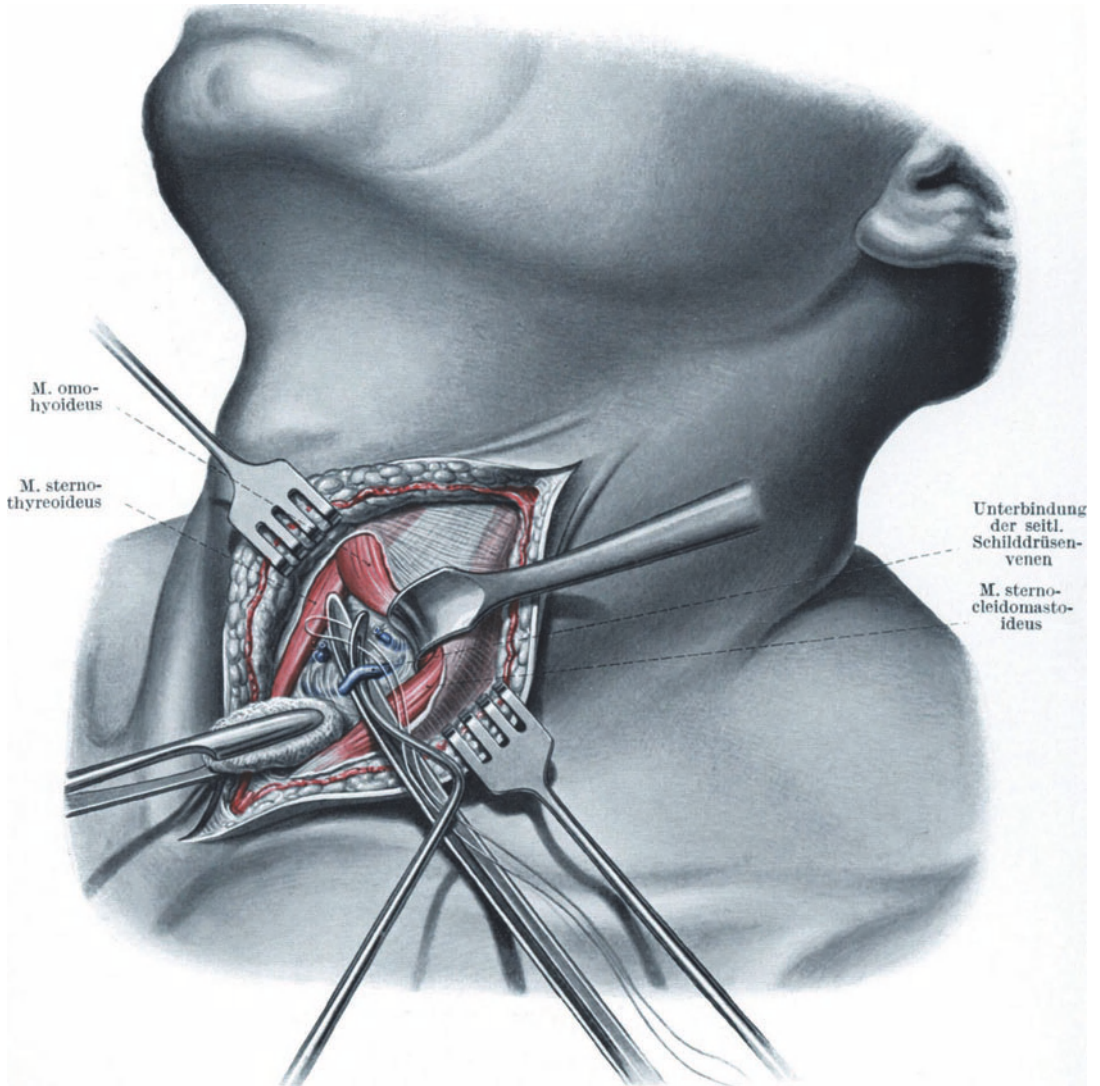


Abb. 64. Die Ösophagotomie 1. Eindringen zwischen dem Mm. sternocleidomastoideus (lateral), omohyoideus (kranial) und sternothyroideus (medial). Unterbindung seitlicher Schilddrüsenvenen.

zu können, ohne die Wundränder zu stark auseinanderziehen zu müssen. Man muß immer bedenken, daß in den seitlichen Wundabschnitten nach medial Schilddrüse und Luftröhre, nach lateral die großen Halsgefäße vor stärkerem Hakendruck geschützt werden müssen. Man zeichnet sich die Schnittlinie am Vorderrand des Kopfnickers vom Zungenbein bis in das Jugulum hinein mit Farblösung an, umspritzt das Wundgebiet in rhombischer Form mit

schmerzbetäubender Lösung und führt den Weichteilschnitt in der angegebenen Richtung durch Haut, Platysma und oberflächliche Halsfaszie. Ist der Rand des Kopfnickers frei, so wird er etwas seitlich abgezogen, bis man das Gefäßnervenbündel sieht. Zieht man nun den medialen Wundrand etwas ab, so kommt in der Tiefe der laterale Rand des M. sternothyroideus zum Vorschein. Dieser

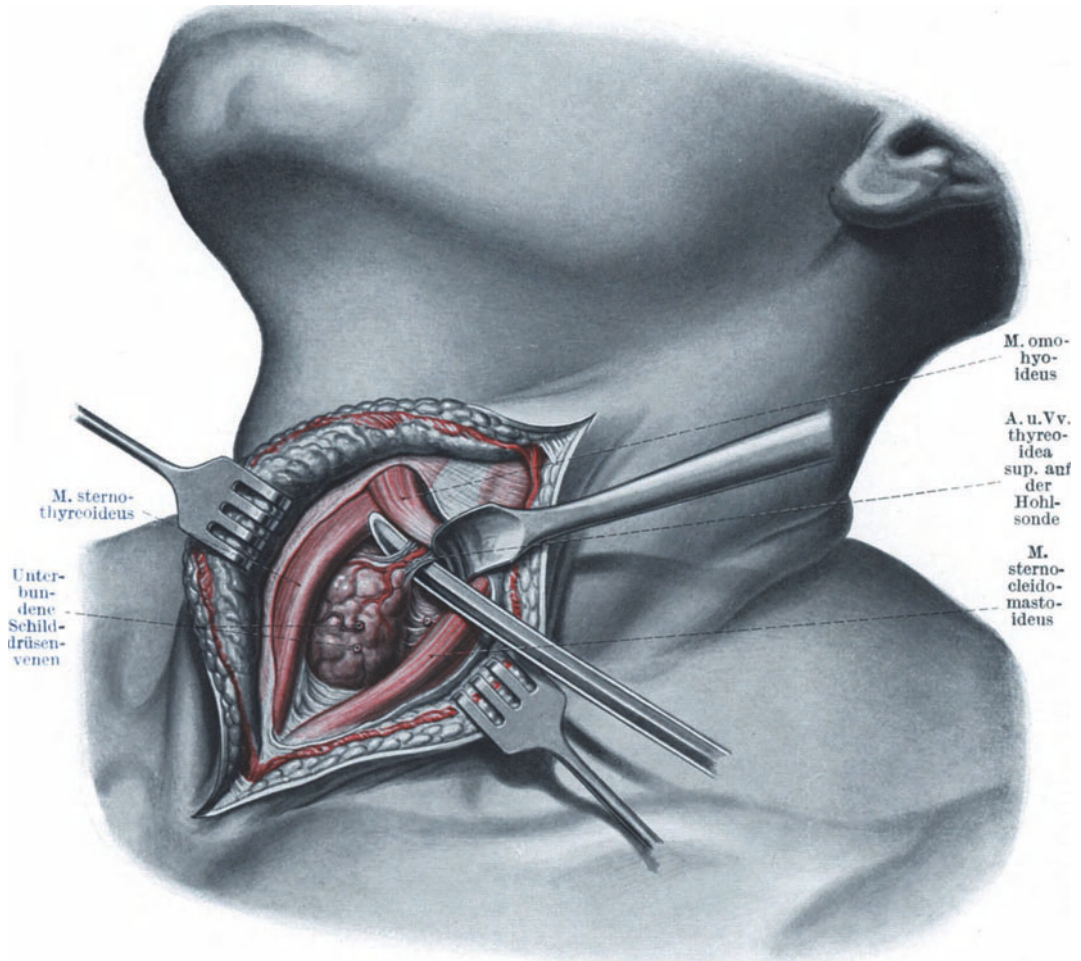


Abb. 65. Die Ösophagotomie 2. Unterbindung der A. thyroidea sup.

Rand wird freigelegt und mit einem stumpfen Haken zieht man den Muskel mit der darunterliegenden Schilddrüse nach medial. Dringt man nun vorsichtig halb scharf halb stumpf zwischen dem medialen Rand des Gefäßnervenbündels und der geraden Halsmuskulatur in die Tiefe, so spannt sich der schräg von medial oben nach lateral unten ziehende M. omohyoideus und kaudal davon die mittlere Halsfaszie an. Beide werden in der Schnittrichtung vorsichtig durchtrennt. Dringt man nun in ganzer Ausdehnung des Schnittes vorsichtig weiter in die Tiefe vor, so finden sich meist einige, durch das lockere Gewebe ziehende, schräg oder quer verlaufende Schilddrüsenvenen, die nach doppelter Unterbindung durchtrennt werden (Abb. 64).

Will man die Speiseröhre in größerer Ausdehnung freilegen, so muß man entweder die obere oder die untere, oder beide Schilddrüsenarterien freilegen. Zieht man die gerade Halsmuskulatur mit dem oberen Schilddrüsenpol nach medial, so läßt sich die steil kaudal auf der medialen Seite der A. carotis

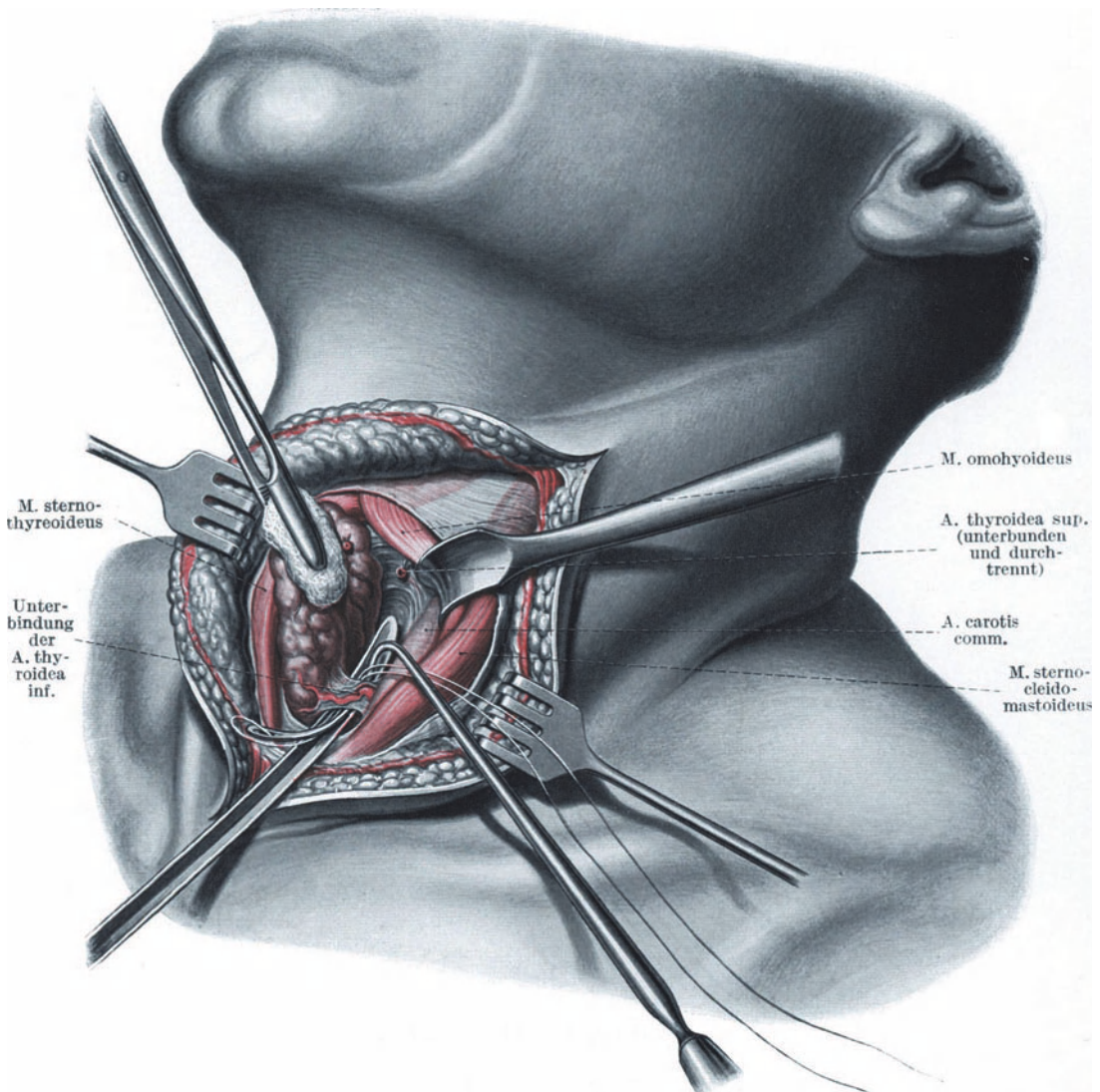


Abb. 66. Dies Ösophagotomie 3. Unterbindung der A. thyroidea inf.

verlaufende A. thyroidea sup. leicht finden (Abb. 65). Sie verläuft meist mit einigen Venen zusammen. Die Gefäße werden am besten einzeln doppelt unterbunden und durchtrennt. Soll die Freilegung der Speiseröhre mehr kaudal erfolgen, so ist die Durchtrennung der A. thyroidea inf. unerlässlich. Dringt man in dem lockeren Bindegewebe zwischen A. carotis comm. und dem unteren seitlichen Schilddrüsenabschnitt in das lockere, vor der Wirbelsäule gelegene Bindegewebe ein, so sieht man meist ohne Schwierigkeit die hinter der A. carotis

comm. nach medial und meist bogenförmig kaudal verlaufende A. thyreoidea inf. vor der tiefen Halsfaszie verlaufen (Abb. 66). Ehe man an sie gelangt, müssen meist noch einige Schilddrüsenvenen doppelt unterbunden und durchtrennt werden (Abb. 64). Bei der Unterbindung der unteren Schilddrüsenarterie ist

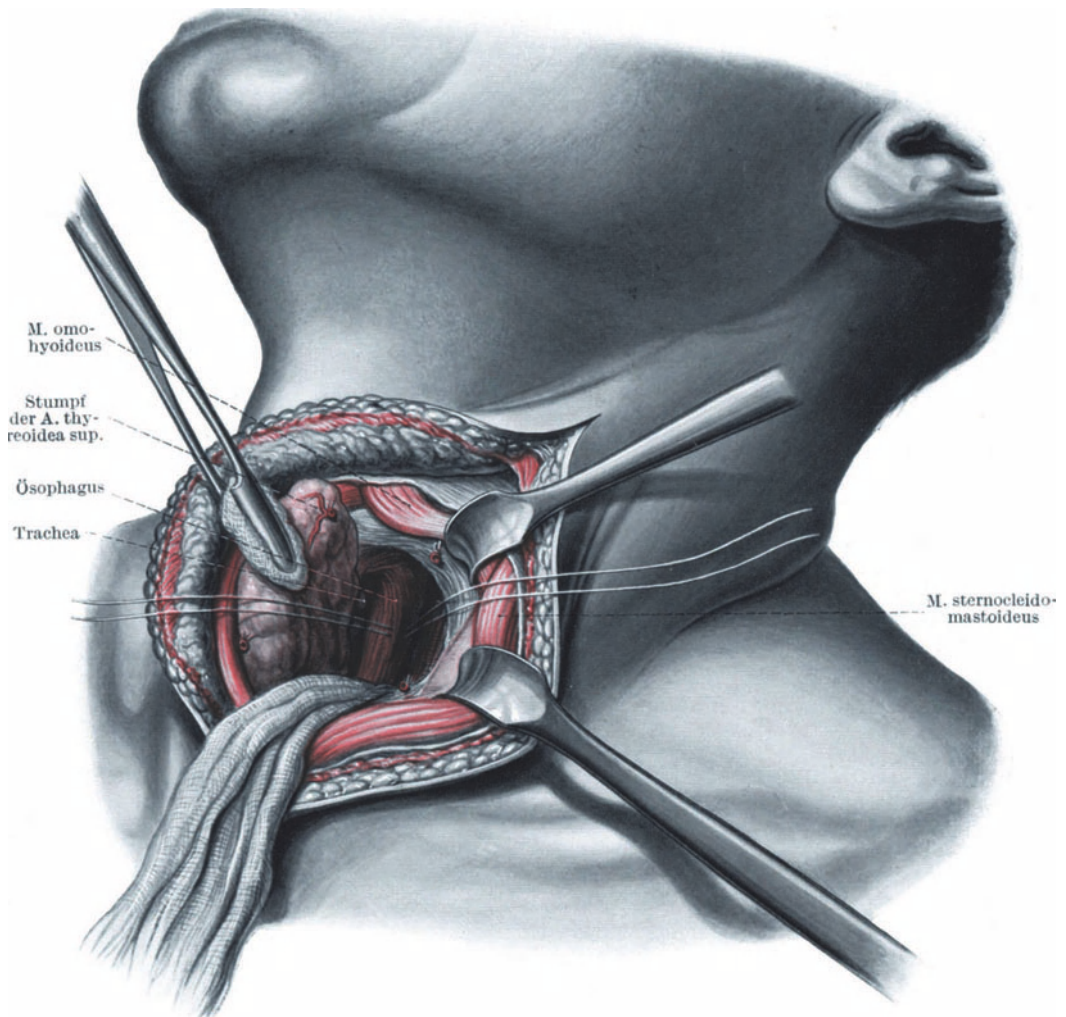


Abb. 67. Die Ösophagotomie 4. Die Schilddrüse ist mit Stieltupfer nach medial gezogen, Tampnade nach dem Mediastinum. Die Speiseröhre ist freigelegt und mit zwei Haltefäden angeschlungen.

darin zu denken, daß der N. recurrens meist zwischen den Endästen der Arterie in der Furche zwischen Luft- und Speiseröhre in die Höhe steigt, und daß er bei Vergrößerung der Schilddrüse, besonders des unteren seitlichen Pols, häufig mit den Gefäßen aus seiner geschützten Lage herausgehoben ist. Man soll daher die Arterie, um den Nerven und die in der Nähe der Einmündungsstelle der Arterie in die Schilddrüse liegenden Epithelkörperchen sicher zu schonen, kurz nach ihrem Erscheinen medial von der A. carotis comm. unterbinden. Sind die Gefäße unterbunden, wie schon gesagt, müssen unter

Umständen, sowohl die obere als auch die untere Schilddrüsenarterie unterbunden werden, so lassen sich die Wundränder ohne Mühe so weit auseinanderziehen, daß man die Speiseröhre an ihrer rötlich-gelblichen Farbe hinter der Luftröhre nach links hervorsehend, erkennen kann. Sie wird vorsichtig mit Stieltupfern von der Wirbelsäule abgelöst, um an ihre Rückfläche gelangen zu können.

Handelt es sich um die Entfernung eines Fremdkörpers, so ist die Stelle des Einschnittes gegeben. Trotzdem legt man am besten zwei Haltefäden an die Speiseröhre, um sie etwas weiter hinter der Luftröhre hervorzuziehen zu können (Abb. 67). Es muß selbstverständlich darauf geachtet werden, daß dabei der *N. recurrens* nicht mitgefaßt wird.

Wird die Eröffnung aus einem anderen Grunde vorgenommen, so geht man auf dieselbe Weise vor. Man legt einige Millimeter voneinander entfernt, zwei die Muskulatur tieffassende Haltefäden an und schneidet zwischen den beiden Fäden ein. Die in früherer Zeit häufig empfohlene Einführung einer Schlundsonde in die Speiseröhre, die ihrer sicheren Auffindung dienen sollte, ist bei genügender Freilegung, wie sie heute geübt wird, überflüssig. Ehe man die Speiseröhre eröffnet, und zwar besonders dann, wenn es sich um die Entfernung eines Fremdkörpers handelt, legt man in den tiefsten Teil der Weichteilwunde gegen das Mediastinum zu einen längeren Gazestreifen ein, da beim Eröffnen der Speiseröhre meist etwas Inhalt austritt, der, besonders bei Anwesenheit eines Fremdkörpers, reichlich Keime enthält, die zu einer Mediastinitis führen könnten (Abb. 67). Da es sich bei der Ösophagotomie meist um eingekleite Fremdkörper handelt, so hat die Herausnahme mit größter Vorsicht zu geschehen, um nicht noch nachträglich Verletzungen zu setzen. Evtl. muß ein größerer Fremdkörper mit einer LISTONschen Zange zerteilt werden. Ist die Speiseröhrenwand nicht durch einen Fremdkörper oder eine sich anschließende Infektion geschädigt, so kann die Speiseröhre durch Katgutnähte verschlossen werden. Ebenso wird die Weichteilwunde schichtweise verschlossen. Man läßt aber den im unteren Wundwinkel eingelegten Gazetampon für einige Tage liegen, da die Speiseröhrennaht infolge mangelnden serösen Überzugs nie ganz sicher ist.

b) Die Anzeigestellung zu dem Eingriff und die Gefahren der Eröffnung der Speiseröhre.

Da es heute gelingt, die größte Mehrzahl der in die Speiseröhre eingedrungenen Fremdkörper mit Hilfe des Ösophagoskops (s. S. 238 f.) zu entfernen, so bleibt die Ösophagotomie im Halsteil der Speiseröhre im wesentlichen auf besonders große, zackige Fremdkörper (Knochenstücke, Gebißplatten) beschränkt, die sich in der Wand der Speiseröhre verhakt haben und auf dem genannten Wege nicht entfernt werden können. Die Anzeigestellung macht dementsprechend keine besonderen Schwierigkeiten. Das Röntgenbild wird in der Mehrzahl der Fälle darüber entscheiden, ob überhaupt der Versuch einer Entfernung mit dem Ösophagoskop gemacht werden soll. Bei zackigen Knochenstücken und mit Haken versehenen Gebißplatten wird man in der Regel die operative Entfernung vorziehen.

Die operative Entfernung beschränkt sich nicht nur auf die im Halsteil des Rohres stecken gebliebenen Fremdkörper, sondern erstreckt sich auch auf solche, die im Anfang des Brustteils stecken geblieben sind. In solchen Fällen muß beim Herausziehen eine besonders vorsichtige Lösung aus der Schleimhaut vorgenommen werden, oder der Fremdkörper muß zerkleinert werden. Ist mit einer Verletzung der Wand zu rechnen, so wird die Wunde im unteren Abschnitt nicht nur offen gelassen, sondern der Kranke in Beckenhochlagerung ins Bett gelegt, um den Abfluß des Sekrets nach der Wunde zu zu

erleichtern. Gefahren durch Nebenverletzungen anderer Halsorgane bestehen bei der operativen Freilegung der Speiseröhre nicht, wenn sie sachgemäß ausgeführt wird. Notwendig ist aber die Unterbindung der das Operationsfeld in der Tiefe kreuzenden Schilddrüsenvenen, da nur so die Gefahr der Luftembolie vermieden werden kann. Störungen werden nur im postoperativen Verlauf beobachtet durch Infektion der Wunde und die drohende Mediastinitis, der wir aber durch das Liegenlassen der Tamponade im unteren Wundwinkel einen Riegel vorschieben können. Entwickelt sich im Anschluß an eine Ösophagotomie eine Speiseröhrenfistel, so schließt sie sich in der großen Mehrzahl der Fälle von selbst. Eine Schlundsonde wird eingeführt, falls der Verschuß längere Zeit auf sich warten läßt. Bleibt auch dann noch der Verschuß aus, so wird zweckmäßigerweise eine Gastrostomie hinzugefügt, um die Speiseröhre für einige Zeit ausschalten zu können.

3. Die Ösophagostomie.

Der operative Eingriff verläuft in der Weise, wie er bei der Ösophagotomie geschildert ist. Will man eine Speiseröhrenfistel anlegen, so wird der Ösophagus in etwas größerer Ausdehnung in kaudaler Richtung freigelegt und aus seiner Umgebung etwas weiter abgelöst, so daß er stärker hervorgezogen werden kann. Gelingt es ohne wesentliche Spannung die Ösophaguswand mit der Hautwunde in eine Ebene zu bringen, so wird sie mit einigen Nähten im unteren Abschnitt der Hautwunde befestigt.

Die Anzeigestellung für die Ösophagostomie. Die Ösophagostomie wird im wesentlichen ausgeführt als Voroperation zur antethorakalen Ösophagusplastik.

4. Der Eingriff bei der diffusen Speiseröhrenerweiterung am Hals.

GLUCK und SOERENSEN empfehlen bei der gleichförmigen Speiseröhrenerweiterung im Halsteil, deren Ursache wohl in entzündlichen von der Trachea auf den Ösophagus übergreifenden Prozessen mit Verziehung der Speiseröhre gelegen ist, zunächst eine Freilegung auf der rechten Halsseite in größerer Ausdehnung. Ist sie erfolgt, so werden einige Raffnähte in querer Richtung angelegt und dadurch der Umfang des erweiterten Teiles schon wesentlich eingeschränkt. Dann werden die Weichteile auf der rechten Seite durch Naht geschlossen. Nun erfolgt dieselbe Freilegung auf der linken Seite, und, nachdem der erweiterte Abschnitt freigelegt ist, wird er nach Abstopfung des unteren Wundwinkels mit antiseptischer Gaze gegen das Mediastinum zu in seinem oberen hinteren Umfang eröffnet. Von hier aus wird der Ösophagusgang aufgesucht, der an der hinteren Wand der Trachea als quergestellter Schlitz gefunden wird. Von der Wunde aus wird in den Ösophagus ein kleinfingerdickes, weiches Gummirohr eingelegt, dann die Einschnittsstelle kräftig nach oben und außen gezogen und durch eine Anzahl von Knopfnähten, die durch Adventitia und Muskularis angelegt wurden, im äußeren oberen Winkel der Hautwunde angenäht. Zum Schluß wird der seitliche Umfang der erweiterten Speiseröhre auch auf der linken Seite durch quere Raffnähte verkleinert. Schluß der Hautwunde bis auf ein am tiefsten Punkt eingelegtes Drainrohr, Entfernung des Schlundrohres nach 14 Tagen, während die Ösophagusfistel sich schnell durch Narbenbildung schließt.

5. Der Eingriff bei Karzinom des Halsteils der Speiseröhre.

Das Karzinom ist im Anfangsteil der Speiseröhre nicht häufig. Es bevorzugt das mittlere und distale Drittel. Nach CLAYTON fanden sich unter 41 Speiseröhrenkarzinomen 19 im mittleren Drittel, 4 im oberen, 4 im mittleren und unteren und 14 im unteren. Ähnliche Zahlen fand KLEIN, der im oberen Drittel 14%, im mittleren 46% und im unteren 27% feststellte. Die Karzinome des oberen Drittels entgehen meist verhältnismäßig lange der Diagnose und daher kommt es, daß sie trotz anfänglicher Gutartigkeit eine schlechte Prognose haben. Wenn sie diagnostiziert werden, sind sie häufig schon weit vorgeschritten und haben Lymphknotenmetastasen im Bereiche der tiefen Halslymphknoten veranlaßt. Es wird daher schon immer darauf hingewiesen, auf unbedeutende Schluckbeschwerden zu achten, beim geringsten Verdacht eine Röntgenuntersuchung und schließlich eine Ösophagoskopische Untersuchung vorzunehmen. Die Prognose wird weiter getrübt dadurch, daß die Geschwulst sehr häufig auf die Nachbarorgane übergreift, besonders auf den Kehlkopf, und die operative Behandlung in vielen Beziehungen auf Schwierigkeiten stößt.

Bei kleinen, auf die Speiseröhre beschränkten Geschwülsten ist zwar die Freilegung und Resektion unter Umständen nicht mit wesentlichen technischen Schwierigkeiten verknüpft, aber schon die Vereinigung der Stümpfe nach einer Resektion scheidet oft an den mangelnden peritonealen Überzug, so daß in solchen Fällen zu plastischen Operationen gegriffen werden muß, die mehrere Operationen nötig machen.

Bei ringförmigen oder annähernd ringförmigen, oft auch in größerer Längenausdehnung gewachsenen Geschwülsten ohne Beteiligung des Kehlkopfs macht auch die plastische Verbindung der beiden Speiseröhrenstümpfe nach Resektion Schwierigkeiten.

Hat die Geschwulst auf den Kehlkopf übergreifen, so ist die Mitentfernung des Kehlkopfs unerlässlich. GLUCK und SOERENSEN, die wohl über das größte Material in Deutschland verfügen, haben nur ganz wenige Fälle beobachten können, in denen eine Resektion ohne Mitnahme des Kehlkopfs möglich war. Die Erfahrungen anderer bewegen sich in ähnlicher Richtung. Jeder Resektion des Ösophagus wegen Karzinom muß die Ausräumung der Lymphknoten vorausgeschickt werden, und zwar müssen bei den höher sitzenden Geschwülsten die Lymphknoten in der Gegend der Gl. submaxillaris und an der Teilungsstelle der A. carotis, und bei tiefer sitzenden die Lymphknoten an der Teilungsstelle der A. carotis comm. und die im Verlauf der V. jugularis int. bis in die Oberschlüsselbeingrube entfernt werden.

Die quere Resektion der Speiseröhre im Halsteil. In Betracht kommen, wie gesagt, nur Fälle mit streng begrenzter Entwicklung der Geschwulst in der Schleimhaut der Speiseröhre. Der Eingriff wird in örtlicher Betäubung ausgeführt. Für die höher sitzenden Geschwülste kommen die Methoden in Frage, die unter den Bezeichnungen Pharyngotomia subhyoidea oder suprahyoidea an anderer Stelle beschrieben sind (S. 361f.).

Für die Geschwülste der eigentlichen Speiseröhre, die erst in der Höhe des Ringknorpels beginnt, macht sich die Freilegung der Speiseröhre notwendig, wie sie bei der Ösophagotomie beschrieben worden ist. Der Kranke wird in Rückenlage mit etwas erhöhten Schultern und zurückgeneigtem, nach der rechten Seite gedrehtem Kopf operiert. Der Hautschnitt verläuft am Vorderrand des linken Kopfnickers, am Warzenfortsatz beginnend, bis zum Jugulum. Örtliche Umspritzung des Operationsfeldes reicht in den

meisten Fällen aus. Nach Durchtrennung von Haut, Platysma und oberflächlicher Halsfaszie werden der Kopfnicker und die großen Halsgefäße nach lateral gezogen. Die Unterbindung der V. facialis comm. ist meist notwendig. Zwischen

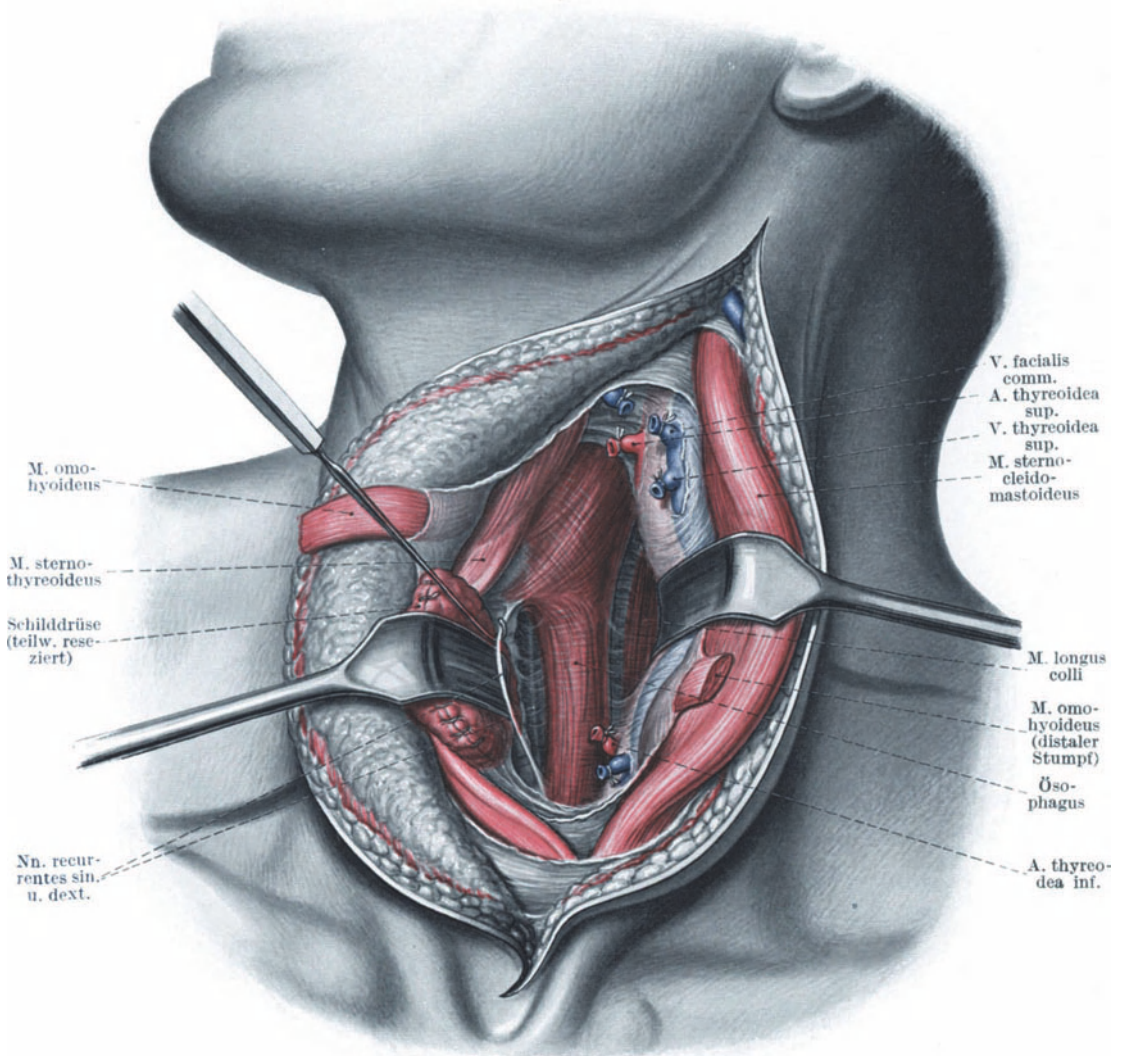


Abb. 68. Die Resektion der Speiseröhre im Halsteil I. Die Schilddrüse ist nach Unterbindung der oberen und unteren Arterien und Venen, teilweise reseziert, da sie vergrößert war. Der M. sternocleidomastoideus ist zugleich mit den großen Gefäßen nach seitlich-hinten abgezogen. Der M. omohyoideus ist durchtrennt. Die Speiseröhre ist ringsum freigelegt. Die beiderseitigen Nn. recurrentes sind von der Speiseröhre abgelöst.

den großen Gefäßen und der geraden Halsmuskulatur dringt man vorsichtig mit Richtung auf die Wirbelsäule in die Tiefe. Dabei wird der das Operationsfeld kreuzende M. omohyoideus und die mittlere Halsfaszie kaudal des Muskels durchtrennt. Um einen weitgehenden Überblick zu erhalten, werden auch die Aa. thyroideae sup. und inf. und einzelne Schilddrüsenvenen doppelt

unterbunden und durchtrennt. Ist die linke Schilddrüsenhälfte kropfig entartet, so wird nach der Unterbindung der Schilddrüsengefäße eine keilförmige Resektion der Schilddrüse vorgenommen. Nun läßt sich die Tiefe des Operationsfeldes

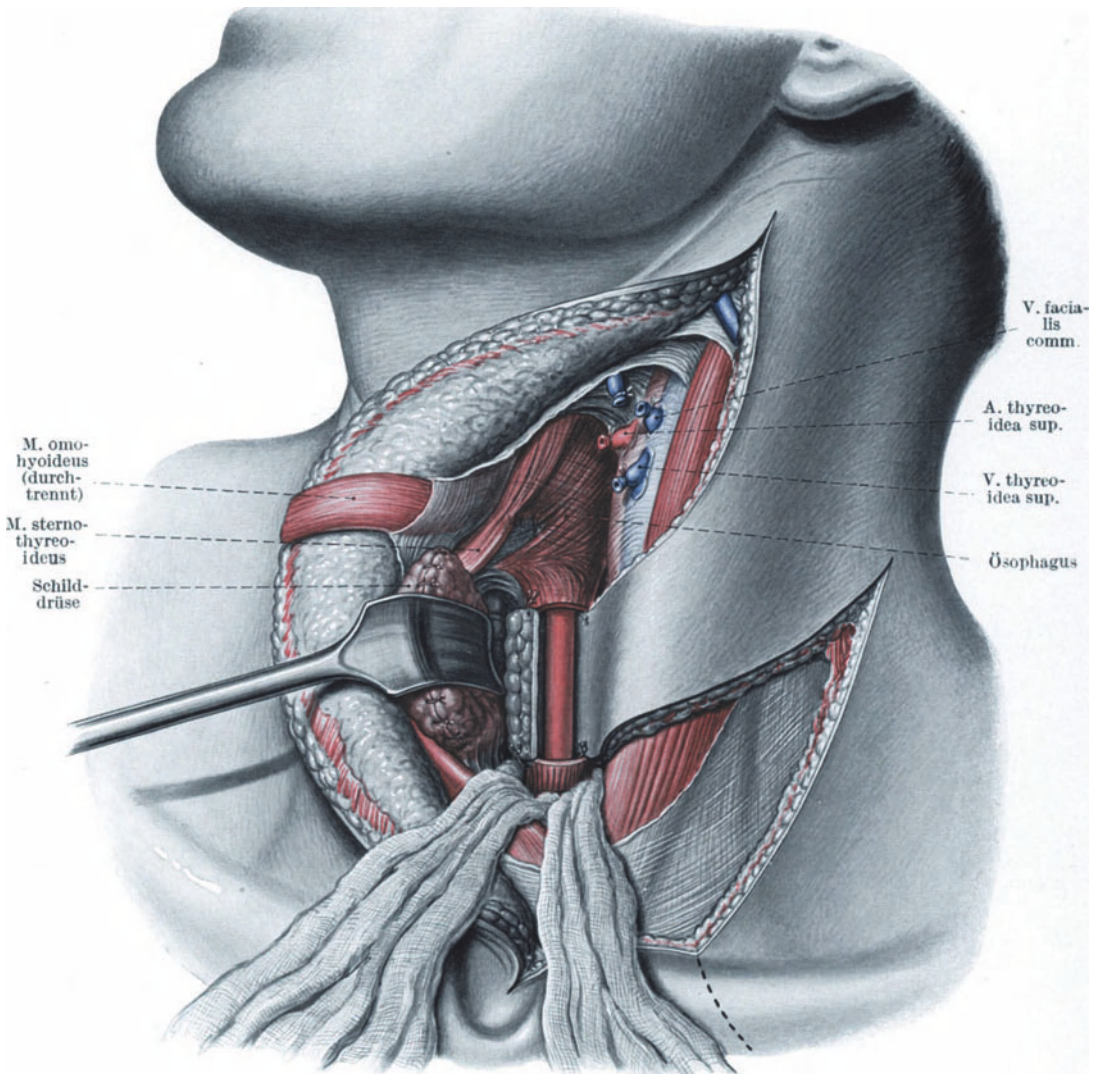


Abb. 69. Die Resektion der Speiseröhre im Halsteil 2. Die Speiseröhre ist weit im Gesunden reseziert. Ein Hautlappen aus dem hinteren Wundrande ist in den Defekt eingenäht und bildet um das eingelegte Schlundrohr die hintere und seitliche Wand.

nach Einsetzung von stumpfen Haken, die den Kopfnicker und die großen Halsgefäße nach lateral, die gerade Halsmuskulatur und die Schilddrüse nach medial abziehen, übersehen. Da das Ziel der Operation darin bestehen muß, die Speiseröhre von der Luftröhre, bzw. von dem Kehlkopf zu trennen, und da bei dieser Trennung der zwischen beiden verlaufende N. recurrens in

Gefahr kommt, so ist es notwendig den Nervenstamm jetzt freizulegen und bis an seinen Eintritt in den Kehlkopf zu verfolgen (Abb. 68). Diese Freilegung macht im allgemeinen keine Schwierigkeiten, falls nicht gerade die Speiseröhrengeschwulst in der betreffenden Richtung hervorgewachsen ist. Bei der Freilegung des N. recurrens ist mit großer Vorsicht vorzugehen, um ihn nicht zu schädigen. Der Nerv wird mit einem Nervenhäkchen nach medial gehalten. Die an ihrer rötlichgelben Farbe erkennbare Speiseröhre wird nun von der F. praevertebralis stumpf abgelöst. Ebenso dringt man zwischen Speise- und Luftröhre, mit Hilfe von stumpfen Elevatorien und Stieltupfern, vorsichtig hindurch, bis es gelungen ist die Speiseröhre ringsherum unterhalb des Kehlkopfes von der Luftröhre zu trennen und einen Gazestreifen herumzulegen. Bei der Ablösung von der Luftröhre muß darauf geachtet werden, daß der N. recurrens der anderen Seite nicht mitgefaßt wird, sondern an der Luftröhre hängen bleibt (Abb. 68). Die Freimachung der Speiseröhre wird nach oben vorn so weit fortgesetzt, als das auf stumpfen Wege möglich ist. Ehe die Speiseröhre eröffnet wird, ist es notwendig, sich über die Tiefenausdehnung der Geschwulst in der Speiseröhre zu unterrichten. Das gelingt bei der Weichheit des Organs mit dem tastenden Finger ohne besondere Schwierigkeiten. Hat man dabei festgestellt, daß kaudalwärts noch genügend gesunde Speiseröhre übrig bleibt, um eine Klemme anzulegen, so soll man das vor der Eröffnung derselben tun. In jedem Falle wird aber vor der Eröffnung durch ausgiebige Tamponade mit antiseptischer Gaze der Zugang zum Mediastinum abgestopft. Erst dann erfolgt die Eröffnung der Speiseröhre und die nochmalige Begutachtung.

Bei kleinen, isolierten, besonders der Hinter- und Seitenwand angehörigen Geschwülsten, kann mit Hilfe des Diathermiemessers eine Resektion weit im Gesunden ausgeführt werden. Es kann also unter Umständen ein Teil der Speiseröhre auch im Längsverlauf erhalten bleiben. Meist wird man sich aber zu einer ringförmigen Abtrennung mit dem Diathermiemesser entschließen. In jedem Falle entsteht ein größerer Defekt, der nur durch Hautlappen, und zwar oft auch nur teilweise, gedeckt werden kann. Ist der untere Speiseröhrenstumpf lang genug, so kann man ihn im unteren Wundwinkel mit der Hautwunde in Verbindung setzen. Ist der Zwischenraum durch die Resektion nicht zu groß, so ist es zweckmäßig einen Halshautlappen zu bilden und mit seiner Hilfe die hinteren Umfänge der beiden Stümpfe zu verbinden. Ein solcher Lappen kann, ähnlich wie der ISRAELsche Lappen, zur Wangenplastik aus der seitlichen Halshaut gebildet werden. Er hat seinen Stiel etwa in der Gegend des Warzenfortsatzes, sein vorderer Wundrand entspricht dem Hautwundrand, der hintere verläuft etwa 3 Finger breit weiter nach hinten parallel zum vorderen und die Spitze des Lappens liegt über dem Schlüsselbein (Abb. 69). Dieser Lappen wird abgelöst und zur Seiten- und Hinterwandbildung der Speiseröhre in die Tiefe geschlagen, um nach Anheilung später zur Vervollständigung des Rohrs im Bereiche des Stiels durchtrennt zu werden. Nach der Einlegung des Lappens bleibt zunächst eine breite Verbindung der Speiseröhre mit der Außenwelt bestehen. Die Tamponade nach dem Mediastinum zu bleibt unberührt. Die Ernährung erfolgt durch einen in den distalen Stumpf oder durch einen durch die Nase und den Rachen in das distale Speiseröhrenende eingeführten dünnen Magenschlauch. Viele ziehen zur Ernährung die vorausgeschickte Anlegung einer Gastrostomie vor. Ein plastischer Verschuß der nach der Operation zurückbleibenden Speiseröhrenrinne kommt erst nach Wochen oder Monaten nach völliger Wundheilung und Überhäutung in Betracht.

In neuester Zeit hat SEIFFERT die quere Resektion der Speiseröhre mit Hilfe des *Ösophagoskops* vorgenommen und es ist ihm gelungen, in örtlicher Betäubung den geschwulsttragenden Teil der Speiseröhre auf diesem Wege zu entfernen. Eine Überbrückung des

Defektes war naturgemäß nicht möglich. Trotzdem kam es nicht zu einer Mediastinitis. Da auf diesem Wege eine Ausräumung der Lymphknoten nicht möglich ist und da andererseits die Gefahr der Infektion immerhin sehr beträchtlich erscheint, wird diese Methode voraussichtlich nicht viele Anhänger finden.

Hat sich eine sehr ausgedehnte ringförmige Resektion der Speiseröhre bis in das Jugulum hinein nötig gemacht, so ist, wie schon oben gesagt, häufig eine primäre Verbindung der Stümpfe auch durch eine Hautplastik nicht restlos möglich. In solchen Fällen muß durch ausgiebige Tamponade eine Infektion des Mediastinums verhütet werden (Abb. 69). Alle Wunden bleiben selbstverständlich weit offen. Im äußersten Notfalle kann man den distalen Stumpf durch eine Ligatur oder Tabaksbeutelnaht verschließen und die weitere Ernährung durch die Anlegung einer Gastrostomie bewerkstelligen, um später, nach Heilung aller Wunden, eine Ösophagusplastik, die heute meist in Form der antethorakalen Hautplastik durchgeführt wird.

Handelt es sich um einen Speiseröhrenkrebs, der auf den Kehlkopf übergegriffen hat, so ist das ganze Vorgehen ein prinzipiell anderes. Das technische Vorgehen ist in den entsprechenden Abschnitten nachzulesen (s. S. 432f.).

6. Die Eingriffe beim Grenzdivertikel der Speiseröhre.

a) Klinische Vorbemerkungen.

ZENKER, nach dem dieses Divertikel benannt ist, hat es zuerst eingehend beschrieben und seine Entstehungsursache geklärt. Er faßte es als Pulsionsdivertikel auf. Seine Ansicht wird auch heute noch von den meisten Autoren geteilt. Es hat seinen Sitz immer in der Hinterwand der Speiseröhre, häufiger mehr links als rechts. Es tritt erst im höheren Lebensalter in Erscheinung und bevorzugt das männliche Geschlecht (80% Männer). Es sitzt in Höhe des Ringknorpels, da hier nach KILLIAN der *M. cricopharyngeus* eine Art Ösophagusmund bildet. Der Muskelwulst kann mit dem Kehlkopfspiegel gesehen werden. Die Ausstülpung des Divertikels erfolgt oberhalb dieses Muskelwulstes. Ob es sich um ein angeborenes oder erworbenes Divertikel handelt, ist heute noch nicht geklärt, die verschiedensten Meinungen sind darüber geäußert worden. Die Erscheinungen des Ösophagusdivertikels sind derart charakteristisch, daß die Diagnose, wenn überhaupt daran gedacht wird, nicht auf Schwierigkeiten stößt. Am schonendsten wird die Diagnose durch Röntgenuntersuchung mit Kontrastmahlzeit gestellt. Auf Einzelheiten kann hier nicht eingegangen werden. Differentialdiagnostisch kommt besonders das Hypopharynx- und das hochsitzende Ösophaguskarzinom in Frage. Auch in der Beziehung ist die Röntgenuntersuchung neben der Ösophagoskopie von ausschlaggebender Bedeutung. Sondenuntersuchung zu diagnostischen Zwecken sollte man unterlassen, da sie keine sichere Aufklärung zu bringen vermag, aber Schaden durch Perforation stiften kann. Die Untersuchung mit dem Ösophagoskop kann nötig werden. Man wendet am besten das von LOTHEISEN für solche Fälle konstruierte mit seitlicher Öffnung an. Da es sich fast immer um ältere Männer handelt, wird man zunächst mit Hilfe von konservativen Maßnahmen Beschwerdefreiheit zu erzielen suchen. Eine Heilung durch konservative Behandlung ist nicht möglich. Bestehen erhebliche Beschwerden, besonders starker Hustenreiz beim Hinlegen infolge von Einfließen des Divertikelinhalts in den Rachen, Schluckbeschwerden, Reizzustände durch den sich zersetzenden Divertikelinhalt, Neigung zu Vergrößerung der Geschwulst, starker Foetor ex ore und trotz vorsichtiger Ernährungsweise allmähliche Zunahme der Beschwerden und Gewichtsabnahme, so soll man die operative Behandlung dringend empfehlen.

Der erste Vorschlag zur operativen Behandlung bestand in der Anlage einer Divertikelfistel (BELL). Dann schlug SCHÖNBORN die Gastrostomie vor. Diese letztere wird von einer Reihe von Chirurgen als Voroperation ausgeführt, um die Ernährung sicherzustellen. Sie ist notwendig bei allen Kranken, die infolge der durch das Divertikel hervorgerufenen Ernährungsstörungen stark heruntergekommen sind. Sie muß dann natürlich 8—10 Tage vor der Halsoperation ausgeführt werden.

b) Die konservativen Maßnahmen.

Konservative Maßnahmen kommen nur bei ganz alten Menschen, denen man eine Operation nicht mehr zumuten zu können glaubt, oder bei solchen in Frage, die die Operation ablehnen. Es kann durch Sondenbehandlung gelingen, den Ösophagus an der Divertikeleintrittsstelle zu dehnen und das Divertikel öfters zu spülen. Es ist allerdings oft nicht so ganz leicht, in den Ösophagus hineinzugelangen. Bei größeren Divertikeln führt die Sonde meist durch die Eingangspforte direkt in den Divertikelsack hinein und stößt im Grunde an. Geht man dann mit der Sonde zurück, um in den Ösophagus hineinzugelangen, so macht das besonders dann große Schwierigkeiten, wenn das Divertikel gewissermaßen geradlinig die Fortsetzung des Halsösophagus bildet, was recht häufig zu beobachten ist. Dann kann man nur mit dem Kunstgriff, den LOTHEISSEN angegeben hat, weiterkommen, indem man die von ihm angegebene Divertikelsonde benutzt, die am unteren Ende eine ähnliche Krümmung aufweist, wie der MERCIER-Katheter. Die Sondierung geht dann so vor sich, daß man zunächst in den Sack hineingeht, dann die Sonde so weit zurückzieht, während man sie gleichzeitig dreht, daß der gekrümmte Teil der Sonde nach vorn und rechts sieht, um sie dann in dieser Richtung wieder vorzuschieben.

Zur Dehnungsbehandlung verwendet man eine Ballonsonde (LOTHEISSEN) mit der obenerwähnten Krümmung. Ist es gelungen, sie in den Ösophagus einzuführen, so wird sie aufgeblasen und dadurch der verengte Teil des Ösophagus gerade gerichtet und gedehnt. Das Verfahren soll manchmal zu guten Resultaten führen, aber nach LOTHEISSEN auch nur als Ausnahmeverfahren gelten.

c) Die Eingriffe.

a) Die Vorbereitung zu den Eingriffen.

Bei kleinen Divertikeln, die sich leicht ausdrücken lassen, ist eine besondere Vorbereitung des Kranken nicht notwendig, es sei denn, daß ein schadhafte Gebiß besteht, das man zweckmäßigerweise vor der Operation in die Reihe bringen läßt. Bei größeren Divertikeln, die viel Inhalt aufnehmen, und die sich infolge ihrer langgestreckten Form und besonders, wenn sie bis in den Thorax hineinreichen, schwer ausdrücken lassen, ist eine Vorbereitung vorzunehmen. Durch zweimal täglich stattfindende Spülungen, 3—4 Tage vor der Operation, wird der Sack gründlich gereinigt. Es gelingt meist ohne Schwierigkeit, einen dicken NELATON-Katheter in das Divertikel einzuführen und mit Kochsalz- oder einer schwach desinfizierenden Lösung den Divertikelsack reinzuspülen.

Zur operativen Behandlung sind folgende Verfahren empfohlen worden:

1. Die Abschnürung des Sackes nach GOLDMANN.
2. Die Verlagerung des Sackes nach F. KÖNIG, LIEBL, SCHMID.
3. Die Einstülpung des Sackes in den Ösophagus nach GIRARD.
4. Die vollständige Entfernung des Sackes

a) einzeitig nach NIEHANS, WHEELER,

b) zweizeitig nach MAYO.

Die Operationen unter 2. und 3. eignen sich nur für kleine Divertikel.

β) Die Lagerung und die Schmerzbetäubung.

Alle Operationen des Grenzdivertikels werden in örtlicher Betäubung ausgeführt.

Der Patient wird mit leicht erhöhtem Oberkörper so gelagert, daß der Kopf über eine unter den Nacken geschobene Rolle etwas zurückgeneigt und nach der gesunden, meist der rechten Seite gedreht wird. Man kann reine Infiltrationsanästhesie anwenden, kann aber auch, wie bei der Kropfoperation, die Rami anteriores des 2. und 3. Zervikalnerven nach HÄRTEL ausschalten. Diese Methode hat sich uns in Hunderten von Fällen als vollkommen ungefährlich erwiesen, wenn sie genau nach Vorschrift durchgeführt wird. Man darf unter keinen Umständen mit der Nadel weiter in die Tiefe dringen, um nicht zu nahe an den Wirbelkanal heranzukommen. Zur Ausführung tastet man mit dem Zeigefinger den Querfortsatz des 3. Halswirbels etwa zwei Finger breit unter dem Warzenfortsatz und etwas unterhalb des Kieferwinkels. Man drängt in dieser Gegend den Hinterrand des M. sternocleidomastoideus etwas nach vorn und fühlt den nahe unter der Oberfläche liegenden Querfortsatz. An dieser Stelle legt man auch eine Hautquaddel an. Eine feine Kanüle wird nun senkrecht gegen den hinteren Höcker des Querfortsatzes des 3. Halswirbels eingestochen. Die Nadelspitze muß den Querfortsatz bereits in etwa 1 cm Tiefe erreichen. Kommt man tiefer, so ist man am Querfortsatz vorbeigekommen. Hat man ihn erreicht, so zieht man die Kanüle etwas zurück und führt sie etwas nach hinten gerichtet wieder ein, ohne dabei weiter wie vorher in die Tiefe zu dringen. An dieser Stelle spritzt man nun 10—15 ccm der 1/2%igen Novokain-Suprareninlösung langsam ein. Nachdem man etwa 2 ccm eingespritzt hat, zieht man vorsichtshalber den Stempel etwas zurück, um sich davon zu überzeugen, daß man mit der Spitze auch sicher nicht in einem Blutgefäß ist. Will man gleich mit der Operation beginnen oder will man überhaupt nur Infiltrationsanästhesie anwenden, so umspritzt man einen Rhombus von folgender Form: Man legt 4 Quaddeln an, 2 am vorderen Rand des M. sternocleidomastoideus, die obere unterhalb des Warzenfortsatzes, die untere etwas oberhalb des Jugulums. Dann folgen 2 seitliche Quaddeln, 1 am Hinterrand des Sternocleidomastoideus etwa in dessen Mitte und 1 in der Gegend des entsprechenden Zungenbeinhorns. Von diesen 4 Quaddeln aus wird das Operationsfeld, zunächst subfaszial, und schließlich in der Schnittlinie mit langen feinen Nadeln eingespritzt.

LOTHEISSEN infiltriert von 2 Quaddeln aus, die beiderseits am Vorderrande der Kopfnicker, etwa an der Grenze zwischen dem unteren und mittleren Drittel, angelegt werden. Von diesen Quaddeln aus infiltriert er mit einer 8—10 cm langen Nadel, die zunächst nur unter die Haut eingestochen wird. Blutet es nicht, so spritzt er von hier aus zunächst je 20 ccm rechts und links nach oben gegen die Gefäßscheide und seitlich davon ein. Eingespritzt wird nur während die Nadel bewegt wird. Dann werden von denselben Punkten aus je 10 ccm nach abwärts gegen das Mediastinum hin eingespritzt. Reicht der Sack bis ins Mediastinum hinein, so werden auch hier noch je 20 ccm eingespritzt. Eine halbe Stunde vor der Operation erhält der Patient subkutan Morphium, Pantopon oder Eukodal. Als Injektionslösung verwendet er 0,4%ige Novokain- oder 0,2%ige Tutokain- oder 1/2⁰/₁₀₀ige Perkainlösung.

γ) Die Freilegung des Divertikels (Abb. 64—67, 70 u. 71).

Für sämtliche Divertikeloperationen muß zunächst völlige Freilegung des Divertikels gefordert werden. Um diesen Teil der Operation nicht jedesmal wiederholen zu müssen, soll er zunächst beschrieben werden.

Wie zur Ösophagotomie wird am Vorderrande des *M. sternocleidomastoideus* etwa vom unteren Schildknorpelrand nach abwärts bis zum Jugulum der Hautschnitt geführt. Nach Durchtrennung von Haut, Subkutangewebe und oberflächlicher Faszie, und nach doppelter Unterbindung der *V. jug. ext.* dringt

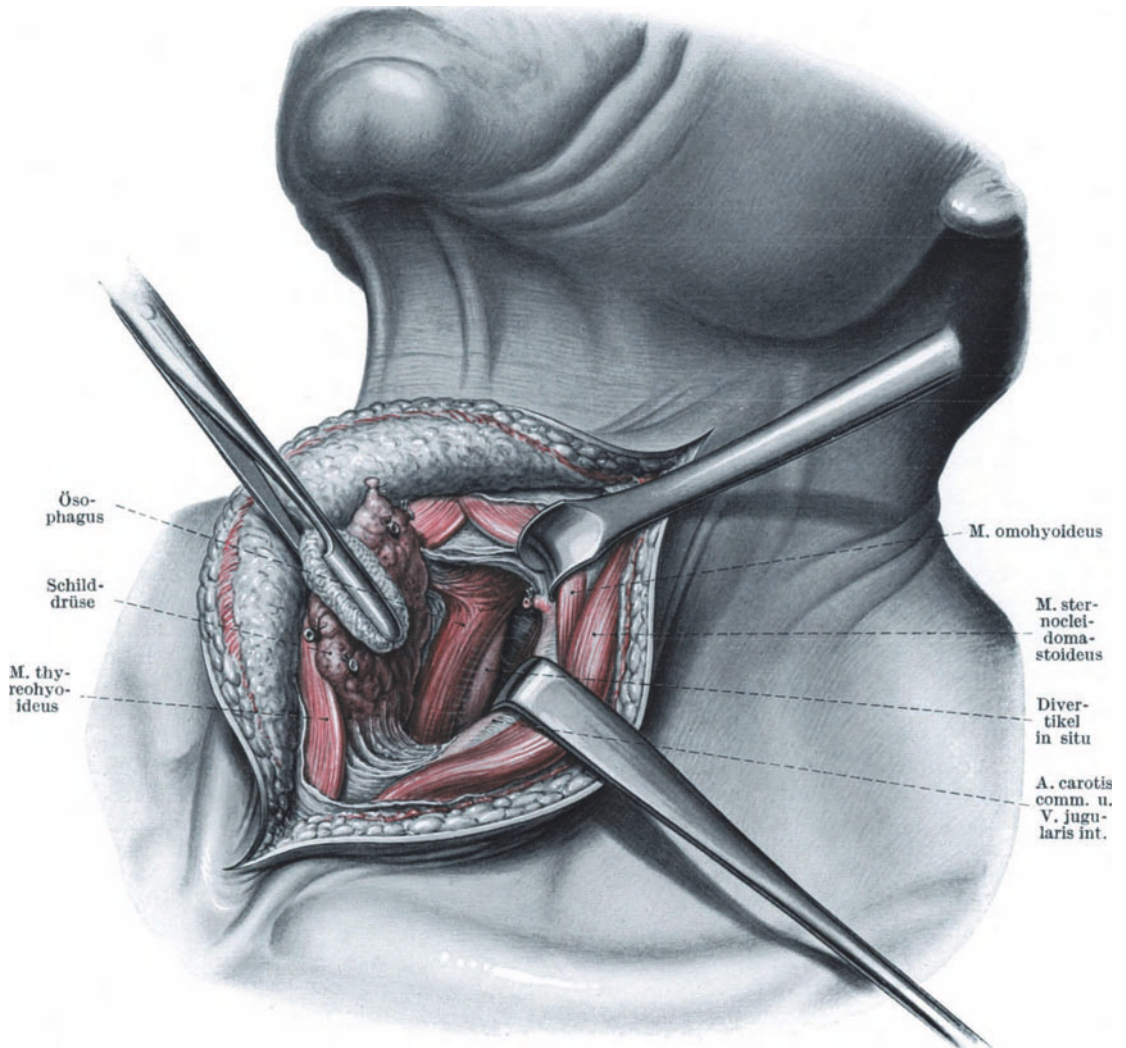


Abb. 70. Die Freilegung des Speiseröhrendivertikels. Die Schilddrüse ist teilweise aus ihren Gefäßverbindungen befreit und nach vorne gezogen. Die großen Halsgefäße und der Kopfnicker werden nach seitlich hinten gehalten. Hinter der Speiseröhre erscheint das hellere, gelbliche, kleine Divertikel.

man zwischen den Vorderrand des Kopfnickers und des *M. sternothyroideus* in die Tiefe vor. Der *M. omohyoideus*, der das Operationsfeld kreuzt, wird nach Spaltung der mittleren Halsfaszie nach oben geschoben oder auch durchtrennt. So erreicht man die Schilddrüse, unterbindet die seitlichen, abführenden Venen doppelt und zieht die Schilddrüse vorsichtig nach medial, sucht die *A. thyroidea inf.* in dem lockeren Bindegewebe hinter der Schilddrüse auf und

unterbindet sie doppelt (Abb. 64). Zieht man nun den *M. sternocleidomastoideus* mit den großen Gefäßen, die man in ihrer Scheide beläßt, nach hinten lateral und den *M. sternothyroideus* zugleich mit der Schilddrüse nach vorn medial, so sieht man fast immer das Divertikel in der Tiefe liegen. Manchmal hat es sich auch etwas weiter nach vorn geneigt. Man erkennt es meistens an der etwas helleren gelblichen Färbung im Gegensatz zu der mehr rötlichen Ösophaguswand. Faßt man nun die Divertikelwand vorsichtig mit einer kleinen chirurgischen Pinzette an, so gelingt es meist ohne jegliche Schwierigkeit, während man halb stumpf, halb scharf vorgeht, das Divertikel aus seiner Umgebung auszulösen. Es muß nach medial von der Trachea, nach hinten von der Wirbelsäule abgelöst werden. Nur wenn ältere, entzündliche Verwachsungen bestehen, macht die Auslösung Schwierigkeiten. Man verfolgt das Divertikel unter leichtem Zug, bis man den Hals, d. h. den Übergang in die Hinterwand des Ösophagus, gut übersehen kann. Der Ösophagus wird mit dem Divertikel etwas nach links und vorn gezogen.

Findet sich eine stärkere Vergrößerung der Schilddrüse nach der linken Seite oder gar ein größerer Kropf, so muß die Schilddrüse in größerer Ausdehnung bis nach dem oberen Pol zu freigelegt werden. Man muß dann auch die oberen Schilddrüsengefäße unterbinden und in der bei der Kropfoperation geschilderten Weise (s. S. 492 f.) eine größere Keilresektion vornehmen, um sich Platz zu schaffen. In solchen Fällen ist es auch von Bedeutung, daß man auf den *N. recurrens* achtet, der ja häufig bei stärkerer Kropfbildung aus seinem Lager zwischen Trachea und Ösophagus herausgehoben ist (Abb. 68). Er darf nicht verletzt werden. Besonders beim Ablösen des Divertikelsackes auf seiner medialen Seite kann man mit dem *N. recurrens* in Konflikt kommen. Reicht der Divertikelsack weit in das Mediastinum hinein, so muß man beim Auslösen des untersten Abschnittes sehr vorsichtig zu Werke gehen, um keine Nebenverletzungen (besonders Venen) herbeizuführen. Gerade in solchen Fällen bestehen häufig infolge der Zersetzung des Divertikelinhalts auch erheblichere entzündliche Erscheinungen der Divertikelwand und festere Verklebungen. Hält man sich aber immer direkt an die Wand des Divertikels, so gelingt die allmähliche stumpfe Auslösung ohne Schwierigkeit. Selbstverständlich muß man sich bei langen Divertikeln, die besonders in der Gegend der Kuppe dünnwandig sein können, auch vor vorzeitiger Verletzung der Divertikelwand hüten, da eine Überschwemmung des tiefergelegenen Operationsfeldes mit Divertikelinhalt die Asepsis auf das schwerste gefährdet und es dann kaum gelingt, den Patienten vor einer in das Mediastinum hinabsteigenden Infektion zu bewahren.

Ist der Divertikelsack vollkommen gestielt, so hat man als nächste Maßnahme eine Tamponade des Divertikelbettes nach dem Mediastinum zu durchzuführen (Abb. 71). Diese Tamponade bleibt in allen Fällen auch nach der Operation liegen. Manche Autoren schlagen vor, namentlich bei tief hinabreichenden Divertikeln, über die Tamponade auch noch ein kleines Drainrohr einzulegen. Extirpiert man das Divertikel einzeitig und kann man eine mehrreihige Naht des Divertikelhalses durchführen, so könnte man sich versucht fühlen, einen vollständigen primären Wundschluß anzuschließen. Davor muß jedoch dringend gewarnt werden, da für die Sicherheit der Naht unter keinen Umständen gebürgt werden kann, und ein nachträgliches Aufgehen unter allen Umständen zu einer Mediastinuminfektion führen müßte. Die Tamponade des unteren Wundwinkels bleibt also in allen Fällen zunächst bestehen.

δ) Die Störungen.

Führt man die Freilegung in streng anatomischen Bahnen durch, und unterbindet man vor allen Dingen alle das Operationsfeld kreuzenden Gefäße doppelt, bevor man sie durchtrennt, was besonders wichtig ist bei den seitlichen

Kropfvenen, so ist weder mit einer stärkeren Blutung, noch gar mit dem Eintritt einer Luftembolie zu rechnen. Dagegen besteht bei großen, dünnwandigen Divertikeln, zumal dann, wenn sie durch langes Bestehen und durch häufige Zersetzung des Inhalts entzündliche Veränderungen aufweisen, oder gar stärkere entzündliche Verklebungen und Verwachsungen mit der Umgebung zeigen, die Schwierigkeit, den Sack aus der Umgebung auszulösen. Die großen Gefäße können zwar gut unter einem Haken gesichert werden, aber bei der Abtrennung nach der medialen Seite muß sehr vorsichtig vorgegangen werden, besonders wenn man das Messer benutzen muß, um den N. recurrens nicht zu verletzen. Die größte Gefahr droht aber dem Kranken, falls bei dem Auslösen des Divertikels der Sack selbst angeschnitten oder eingerissen wird. Man muß daher unbedingt in der richtigen Schicht bleiben und darf niemals einen stärkeren Zug an der Divertikelwand ausüben. Reißt trotz aller Vorsicht einmal der Sack ein, so wird er sofort durch eine Klemme verschlossen, der Inhalt sauber abgetupft und am besten das ganze Operationsfeld mit PREGL-Lösung abgespült. Selbstverständlich muß sofort, nachdem der Sack aus seinem Bett herauspräpariert ist, eine Tamponade nach dem Mediastinum zu, die wir ja auch sonst immer anwenden, angelegt werden. Über die Komplikationen, die bei den einzelnen Operationsverfahren zu befürchten sind, s. dort.

e) Die Einzelheiten der verschiedenen Eingriffe.

I. Die Abschnürung des Sackes nach GOLDMANN (Abb. 71).

Die Methode hat sehr viel Bestechendes, da zum mindesten die Hauptgefahr, die der primären Wundinfektion, durch sie zweifellos verhütet wird. Sie ist auch gut anwendbar bei kleineren Divertikeln mit engem Divertikelhals. Bei größeren Divertikeln und besonders solchen mit breitbasigem Übergang des Divertikels in den Ösophagus soll man sie aber nicht anwenden. Es ist schon oben darauf hingewiesen worden, daß in vielen derartigen Fällen das Divertikel die Fortsetzung des Ösophagus bildet, während der Ösophagus scheinbar seitlich und verengt aus dem Divertikel herausführt. Umschnürt man nun einen solchen Sack und er stößt sich, wie es wünschenswert ist, nach etwa 10 Tagen ab, so bildet sich immer eine Fiste l, und zwar eine meist sehr breite Fiste l, die dann wochenlang die Heilung hinauszögert, und die Ernährung des Patienten stark beeinträchtigt. Es ist außerordentlich schwierig, die durch den Mund gegebenen Speisen an der Fiste l vorbei in die enge Speiseröhre einzuführen, so daß man dann nur mit Hilfe von Sonden oder durch eine Gastrostomie eine ausreichende Ernährung erzielen kann. Besteht eine breite Fiste l längere Zeit, so kommt nicht nur die Ernährung zu kurz, sondern es drohen dem Kranken auch Gefahren bei den Schluckversuchen. Es kommt leicht zur Aspiration von Flüssigkeiten und anderen Nahrungsmitteln mit allen ihren unangenehmen Folgeerscheinungen (Aspirationspneumonie, Lungenabszeß und -gangrän).

Bei kleinen Divertikeln entsteht zwar in einem großen Prozentsatz der Fälle ebenfalls eine Fiste l nach Abstoßung des Sackes, aber sie pflegt sich verhältnismäßig schnell zu schließen und man kann daher diese Methode für solche Fälle empfehlen. Die Voroperation wird genau so ausgeführt, wie sie oben beschrieben ist (s. S. 386). Ist der Divertikelsack ganz frei, so tamponiert man, wie schon oben erwähnt, den unteren Wundwinkel nach dem Mediastinum. Dann umschnürt man den Sack mit einem starken Seidenfaden, den man fest zuzieht, und läßt den Faden lang aus der Wunde heraushängen (Abb. 71). Den oberen Teil der Wunde kann man mit einigen Situationsnähten etwas verkleinern. Nach etwa 10 Tagen pflegt sich der Sack abzustößen. Man kann unter Umständen durch leichten Zug an dem langgelassenen Faden etwas nachhelfen. Stößt sich der Sack ausnahmsweise nicht ab, so muß man ihn in

einer zweiten Sitzung abtragen. Von seiten der Laryngologen (SPIESS) ist die Abschnürung mit einem dünnen Draht empfohlen worden, der allmählich stärker

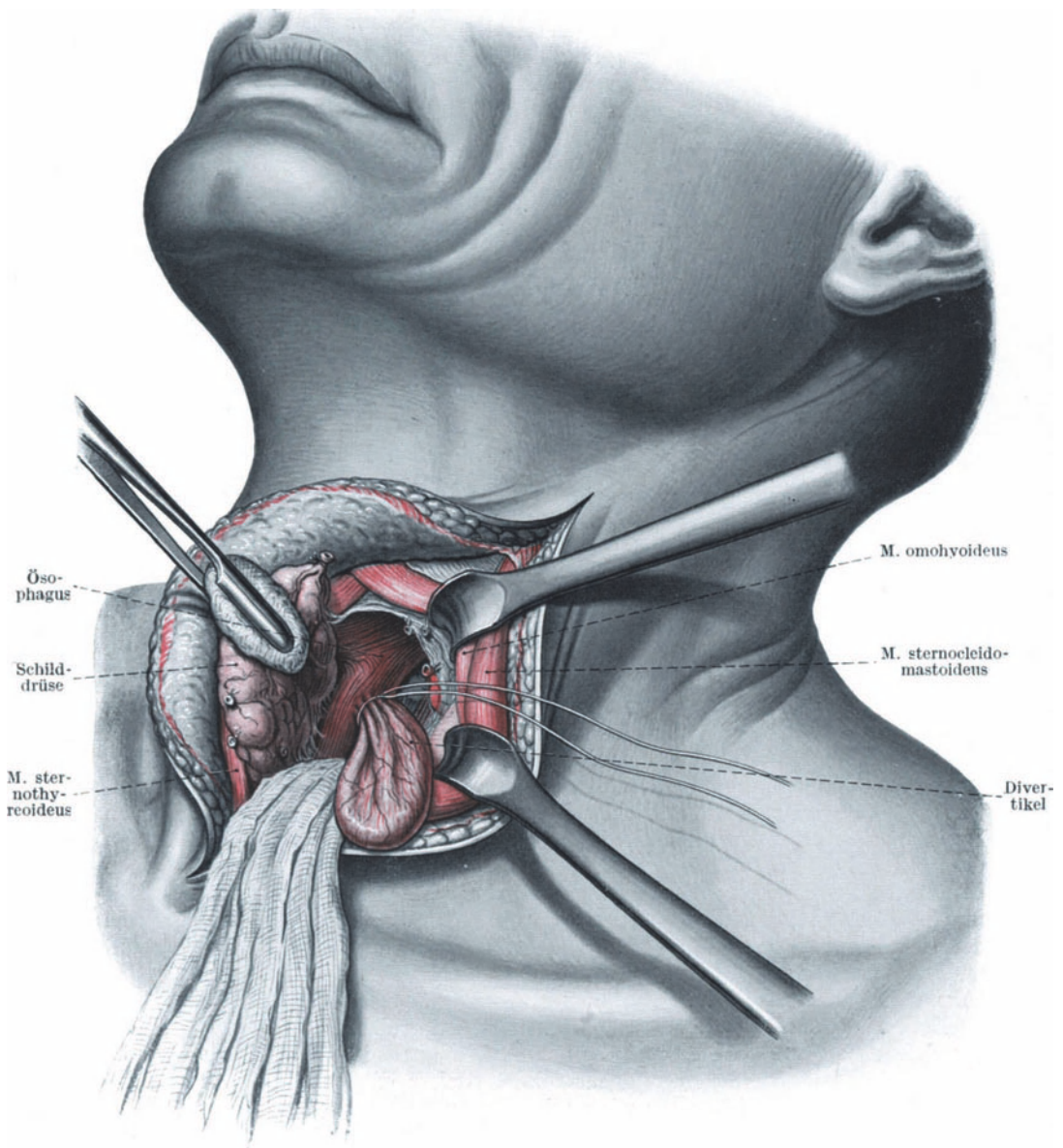


Abb. 71. Die Abschnürung des Divertikels nach GOLDMANN. Das Divertikel ist freigelegt, aus seinen Verbindungen gelöst und wird in der Nähe seiner Mündung mit einem starken Seidenfaden abgeschnürt.

zugezogen werden kann. Als besonderer Vorzug des GOLDMANNschen Verfahrens wird angegeben, daß es möglich ist, die Patienten gleich vom ersten Tage ab schlucken zu lassen.

II. Die Verlagerung des Sackes nach KÖNIG, LIEBL, SCHMID (Abb. 72).

Um einerseits die Möglichkeit der sofortigen Ernährung nach der Operation und andererseits eine sichere Gewähr gegen Fistelbildung zu haben, hat KÖNIG den freigelegten Divertikelsack nach oben geschlagen, so daß die Einmündung in die Speiseröhre nach abwärts ging und den Divertikelsack in dieser neuen Lage durch einige Nähte befestigt.

Ein ähnlichen Eingriff hat schon 1910 LIEBL ausgeführt. Er hatte bei einer sehr elenden Kranken das große Divertikel bis zur Einmündung freigelegt, nach oben geschlagen und den Sack ringsherum so in die Hautwunde eingenäht, daß die Einmündung tiefer lag. Die Patientin konnte schon am nächsten Tage Flüssiges und am 3. Tage Breiiges ohne Beschwerden schlucken. Das angenähte Divertikel schrumpfte nach kurzer Zeit und es blieb nur eine kleine Einziehung übrig.

SCHMID hat dann 1912 den Vorschlag gemacht, das freigelegte Divertikel nach oben zu schlagen und durch einige Nähte am Ösophagus selbst in dieser Lage zu befestigen.

FRITZ KÖNIG hat 1922 das freigelegte Divertikel nach oben geschlagen, unter dem erhaltenen M. omohyoideus hindurchgeführt und den Sack am Periost des hinteren, seitlichen Zungenbeinabschnittes durch einige Nähte befestigt (Abb. 72). Er hat den Eingriff als Diverticulofixatio bezeichnet. Bei sehr elenden alten Kranken wird man sich dieser Methode zu erinnern haben. Eine sichere Gewähr, daß nicht nachträglich Fisteln entstehen oder Rezidive, kann nicht gegeben werden, aber die Methode hat den Vorteil der raschen und gefahrlosen Ausführbarkeit. Eine postoperative Infektion des Operationsfeldes ist nicht zu befürchten und die Möglichkeit der schnellen Ernährung auf natürlichem Wege ist gegeben.

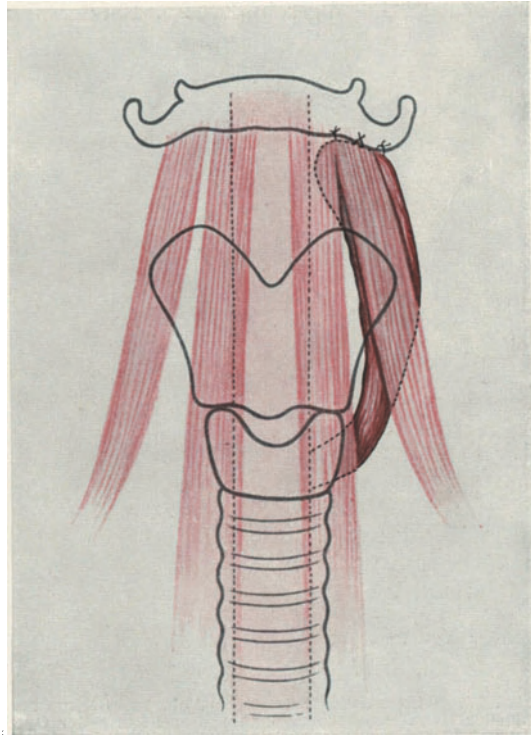


Abb. 72. Schematische Darstellung der Operationsmethode nach FRITZ KÖNIG.

III. Die Einstülpung des Sackes in die Speiseröhre n. GIRARD (Abb. 73).

Die GIRARDSche Methode kommt nur bei kleineren Divertikeln in Frage, d. h. bei solchen, die die Größe einer Walnuß nicht überschreiten. Die Wand des Divertikels darf auch nicht zu stark sein, da es sonst einen zu großen Wulst in der Speiseröhre verursacht. Nach Freilegung des Sackes, wie oben beschrieben (s. S. 386), wird der Divertikelsack zunächst in der Nähe seiner Kuppe durch eine Tabaksbeutelnaht gefaßt und die Kuppe beim Zuziehen der Naht eingestülpt. Je nach der Größe folgt dann eine zweite oder dritte derartige Tabaksbeutelnaht,

bis das Divertikel in die Speiseröhre eingestülpt ist (Abb. 73). LENGEMANN hat vorgeschlagen, die Muskelschicht vom Divertikel abzulösen, was verhältnismäßig leicht gelingt, und dann die Schleimhaut für sich, selbstverständlich ohne sie zu durchstechen, in den Ösophagus einzustülpen. Infektion und Todesfälle sind nach dieser Methode nicht beobachtet worden.

IV. Die einzeitige Entfernung des Sackes.

[NIEHANS (1884), WHEELER (1886)] (Abb. 75 u. 76).

Die Freilegung des Divertikels wird genau in derselben Weise ausgeführt, wie das auf S. 386 geschildert ist. Bei der einzeitigen Operation ist zu bedenken,

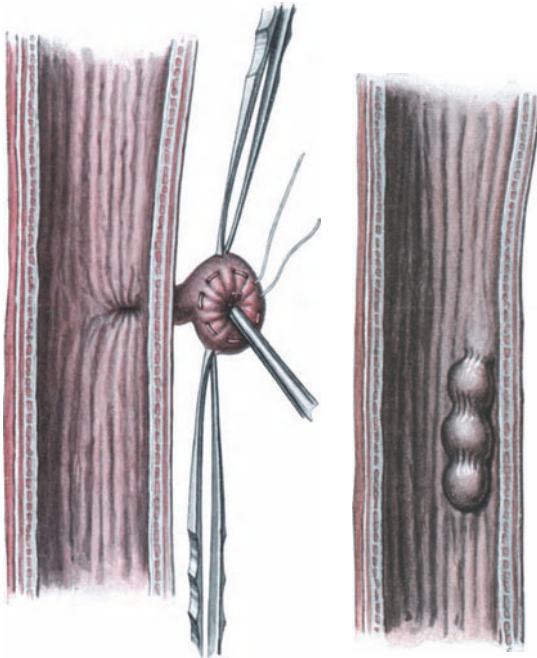


Abb. 73. Schematische Darstellung der Operationsmethode nach GIRARD 1. Das freigelegte Divertikel wird durch mehrere Tabakspiegnähte in den Ösophagus eingestülpt.

Abb. 74. Schematische Darstellung der Operationsmethode nach GIRARD 2. Das eingestülpte Divertikel im Ösophagus.

daß das Divertikel während der Operation eröffnet wird, und daß es deshalb zweckmäßig ist dafür zu sorgen, daß der Inhalt des Divertikels möglichst wenig infektiös ist. LOTHEISSEN empfahl deshalb durch Spülung des Divertikels mit 3%iger Borsäurelösung den Patienten vorzubereiten. Die Spülung kann mit einem in das Divertikel eingeführten Katheter durchgeführt werden. Man kann auch Formaminttabletten zur Desinfektion benutzen. Ist diese Vorbereitung unterblieben, so soll man nach Freilegung des Divertikels dieses durch Ausdrücken entleeren, um den Inhalt auf alle Fälle zu entfernen. Beim Abtragen des Divertikels ist es noch zweckmäßig, zwei schlanke Gefäßklemmen zu verwenden, zwischen denen die Abtragung erfolgt. Die einzeitige Operation verläuft im einzelnen folgendermaßen:

Nachdem der Sack bis zum Ösophagus gestielt ist, kann man die Klemme anlegen. Macht es Schwierigkeiten, den Übergang in den Ösophagus mit Sicherheit festzustellen, was bei breitemündenden Divertikeln gelegentlich der Fall sein kann, so ist es zweckmäßig, in den Ösophagus vom Munde her eine Magensonde einzuführen. Im allgemeinen kann man aber ohne dieses Hilfsmittel auskommen. Ist das Divertikel sehr dünnwandig, und kann man feststellen, daß die Ösophaguskulatur nur den Anfangsteil, den Divertikelhals, überzieht, so wird die weichfassende obere Klemme etwa 1–1½ cm von der Ösophaguswand angelegt (Abb. 75). Ist der Übergang des Divertikels in den Ösophagus sehr weit, so ist es zweckmäßig, wenigstens 2 oder 2½ cm von der Ösophaguswand die Klemme anzulegen. Es empfiehlt sich, die Klemme schräg auf den Divertikelsack anzulegen (Abb. 75), da eine schräge Vernähung der Divertikelrandwunde sich gut ausführen läßt und nicht zu einer Stenose führt, was doch gelegentlich bei senkrechter Anlegung der Naht eintreten könnte. Legt

man die Klemme in querrer Richtung an, so können unter Umständen Schwierigkeiten bei der Naht wegen zu geringen Materials entstehen. Das Abquetschen des Divertikelsackes, das früher von manchen Autoren geübt wurde, ist unzweckmäßig, weil dadurch die Wand geschädigt wird. Ebenso ist es unzweckmäßig,

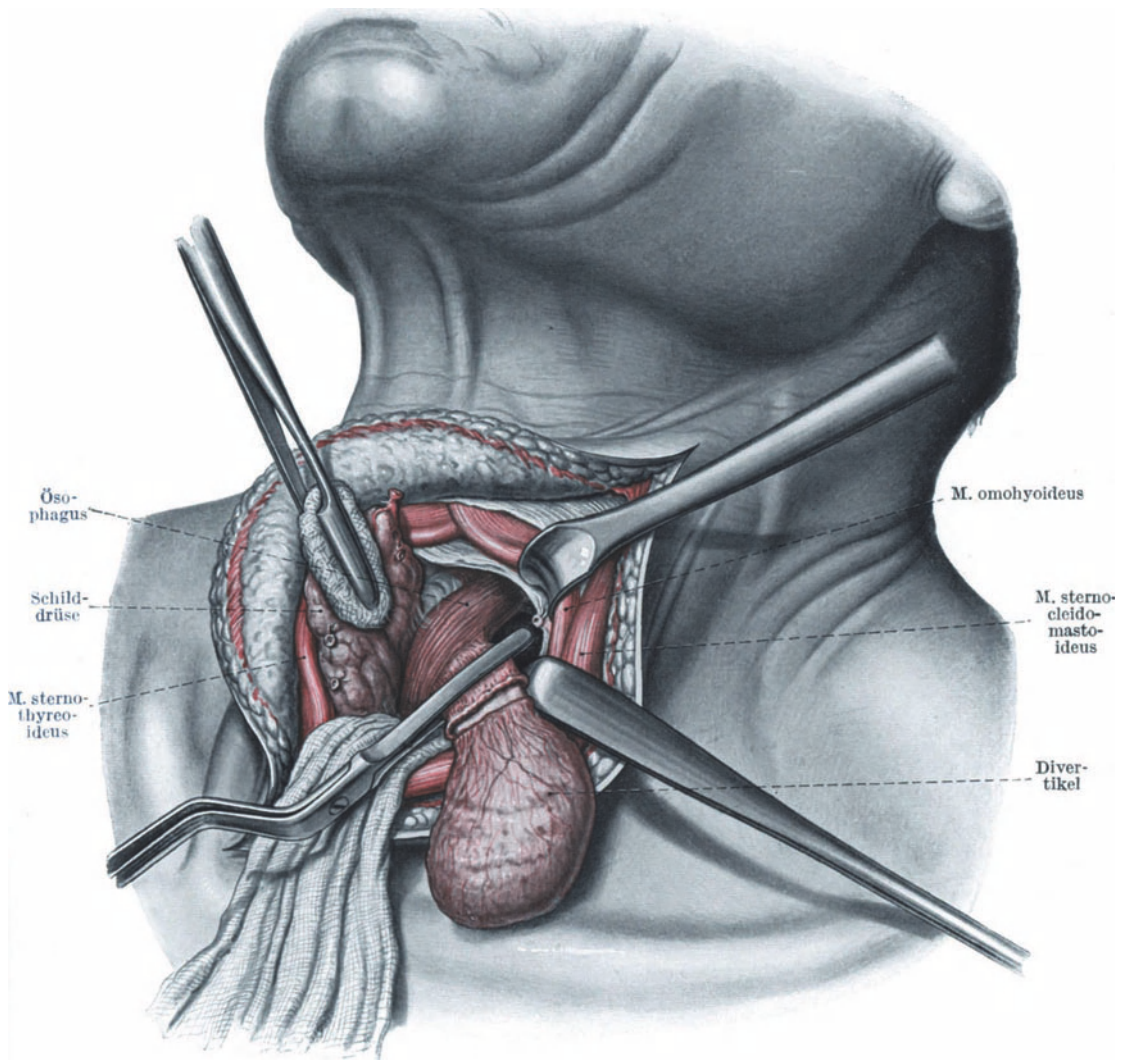


Abb. 75. Die einzeitige Totalentfernung des Divertikels I. Die weichfassende Klemme ist in schräger Richtung am Divertikelhals angelegt. Die auf das Divertikel übergreifende Ösophagusmuskulatur ist durchtrennt.

die Abtragung mit dem Thermokauter vorzunehmen. Auch danach sind Randnekrosen, die die Naht gefährden, zu befürchten. KÖNIG hat vorgeschlagen, die Abtragung schrittweise vorzunehmen. Dabei wird zunächst mit einem kleinen Schnitt die Lichtung eröffnet und sofort durch Naht wieder geschlossen usw., bis das ganze Divertikel abgetragen ist. v. HACKER hat den sehr empfehlenswerten Ratschlag gegeben, bei der ersten Naht die Schleimhaut

nicht zu durchstechen, um keine Schleimhautrandnekrosen zu verursachen. Die Schleimhaut wird dann, ähnlich wie bei einer LEMBERT-Naht, durch die die übrige Wand fassenden Nähte eingestülpt. Über die erste Naht wird eine

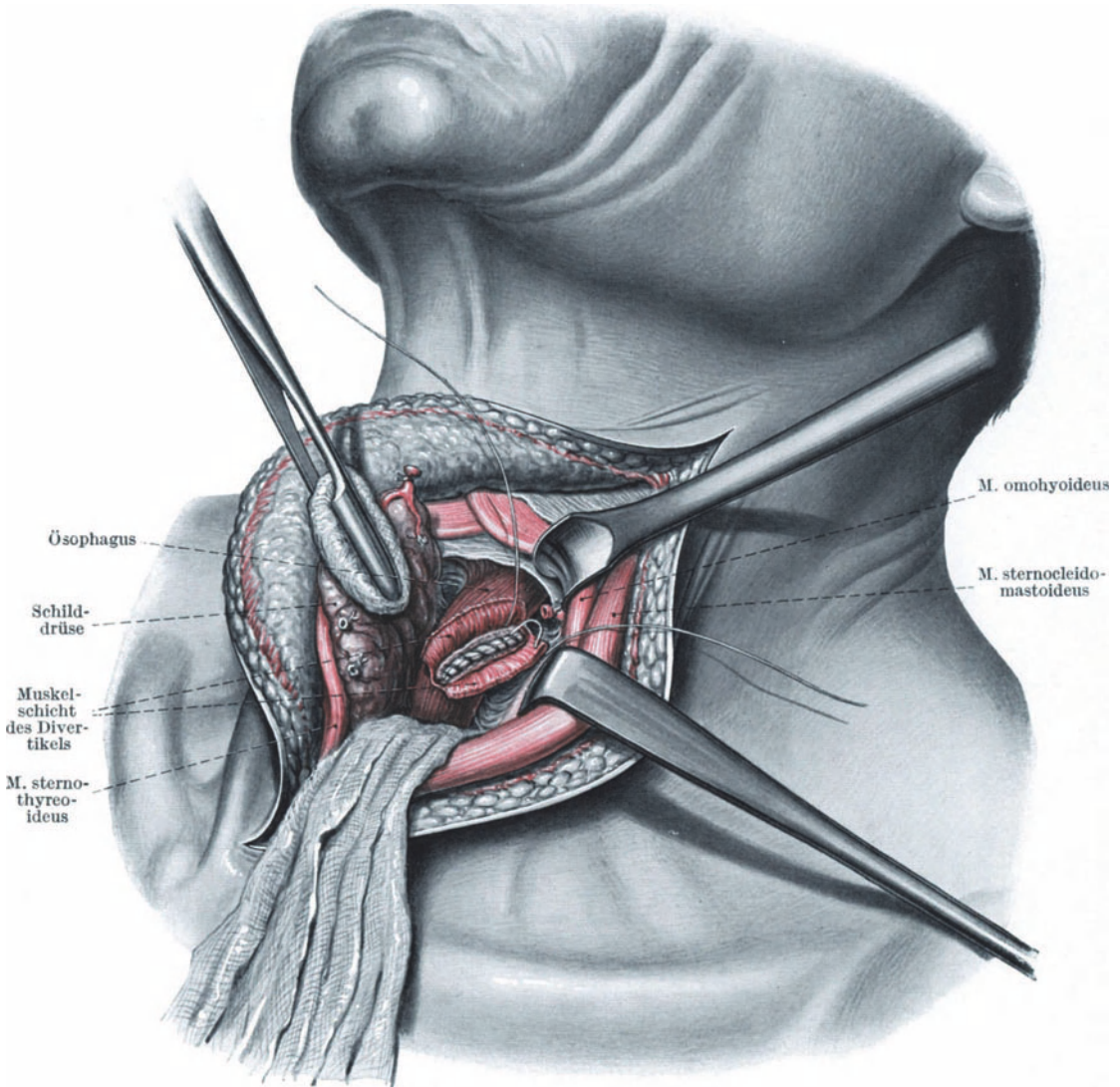


Abb. 76. Die einseitige Totalentfernung des Divertikels 2. Die Muskellappen sind zurückgeschlagen. Die Schleimhaut ist durch überwendliche Naht geschlossen. Die Muskellappen werden türflügelartig über der Schleimhautnaht geschlossen.

zweite Naht angelegt, evtl. kann auch noch eine dritte Naht ausgeführt werden. Bei größeren Divertikeln kann man meist sehr gut zwei weichfassende Klemmen anlegen und zwischen beiden die Durchtrennung vornehmen. Bei größeren Divertikeln reicht auch meist die Muskulatur des Ösophagus weit auf die Divertikelwand hinauf. Die Kuppe ist allerdings so gut wie immer frei von Muskulatur. FINSTERER und KULENKAMPPF haben für alle Divertikel, bei

denen die Muskelschicht weiter auf das Divertikel hinaufreicht, empfohlen, die Muskulatur ringförmig einzuschneiden, bis die Schleimhaut erreicht ist, und von dem Divertikel zurückzupräparieren, was ohne Schwierigkeit gelingt (Abb. 75). Man kann auf diese Weise auch 2 Muskellappen bilden, die zurückpräpariert werden. Erst dann wird die obere Klemme an der Schleimhaut mehr ösophaguswärts angelegt und die Eröffnung bzw. Abtragung des Sackes vorgenommen. Wird nun die Schleimhaut durch feine Katgutknopfnähte verschlossen und dann die Klemme abgenommen, so läßt sich die zurückpräparierte Muskulatur ohne Schwierigkeit zur Deckung dieser Naht benutzen. Hat man sie türlügelartig zurückpräpariert, so kann man durch die Türflügel eine doppelte Nahtdeckung mit der darüber gelegten Muskulatur zur Ausführung bringen (Abb. 76). Ist die Eröffnung und Abtragung unter völliger Wahrung der Asepsis gelungen, so kann man den oberen Teil der Wunde durch einige Situationsnähte schließen und legt nur in den unteren Teil auf die dort schon befindliche Tamponade für 2 oder 3 Tage ein kleines Gummidrain ein.

Die Deckung der Naht durch die Schilddrüse (v. HACKER) kommt nur dann in Frage, wenn die Naht nicht ganz sicher erschien. Sie darf natürlich auch nur dann ausgeführt werden, wenn die Schilddrüsenkapsel ohne jegliche Spannung auf die Ösophagusnaht gelegt werden kann.

Was die Ernährung in den ersten Tagen betrifft, so ist es zweckmäßig, auch wenn keine Gastrostomie ausgeführt wurde, auf die Ernährung vom Munde aus für einige Tage überhaupt zu verzichten. Genau wie nach der Magenresektion läßt sich der Bedarf an Flüssigkeit ohne Schwierigkeiten durch Tröpfcheneinlauf decken. Auf diese Weise kann man 2—3 Liter Flüssigkeit zuführen. Am 4. Tage läßt man vorsichtig zunächst etwas Tee und später Milch schlucken. Am 6. Tage kann man ohne Gefahr Suppen und etwas breiige Speisen verabreichen. Selbst wenn nach dem 4. Tage eine Fistel entstehen sollte, so ist die Gefahr der absteigenden Mediastinalinfektion gering. Entsteht nach einer gut ausgeführten Naht eine Fistel, so ist sie meist klein und hat starke Neigung, sich nach kurzer Zeit von selbst zu schließen. Falls die Fistel längere Zeit bestehen sollte, und besonders dann, wenn der größte Teil der aufgenommenen Flüssigkeit sich durch die Fistel entleeren sollte, wird eine Sonde in den Magen zur Ernährung eingeführt. Nur dann, wenn auch diese Methode nicht bald zum Ziele führt, müßte nachträglich eine Gastrostomie angelegt werden.

V. Die zweizeitige Entfernung nach MAYO.

Die zweizeitige Methode ist auch von anderen Autoren erfolgreich angewendet und empfohlen worden (SCHLOFFER, KÜTTNER, PAYR, KURTZAHN). Der erste Teil verläuft wie oben S. 386 beschrieben. Nachdem der Divertikelsack völlig frei ist, wird er aus der Wunde herausgeleitet und mit einigen Nähten an der Muskulatur befestigt. MAYO hat zuerst einzeitig operiert und drainiert. Bei größeren Divertikeln hat er den Sack abgebunden und dann in einer zweiten Sitzung die Fistel geschlossen. Später hat er dann empfohlen, den Divertikelsack nach der Freilegung am Kopfnicker und an den geraden Halsmuskeln anzunähen, während die Wunde um den Sack herum geschlossen wird. In der zweiten Sitzung, nach etwa 10 Tagen, wird die Weichteilwunde wieder geöffnet, in der Tiefe eine Tabaksbeutelnaht um das Divertikel herum angelegt und bevor sie zugezogen wird, das Divertikel abgetragen. Dann wird die Divertikelwunde eingestülpt und die Tabaksbeutelnaht verschlossen.

PAYR hat ebenfalls gelegentlich zweizeitig operiert. In der ersten Sitzung hat er, um die Stelle, an der die Abtragung erfolgen soll, zu kennzeichnen, mit schwarzer Seide einen Kranz von Knopfnähten angelegt. In der zweiten Sitzung wurde an dieser Stelle abgetragen und der Divertikelstumpf in zwei Schichten vernäht.

KURTZAHN hat neuerdings bei der zweizeitigen Methode einen kleinen Kunstgriff empfohlen, der das Eintreten von Inhalt in das nach der ersten Operation vorgelagerte Divertikel verhindern soll. Er legte zuerst in örtlicher Betäubung das Divertikel frei, löste es stumpf aus seiner Umgebung bis zu seinem Abgang und tamponierte dann das Divertikelbett. Der ziemlich derbe Sack wurde dann an seinem breiten Stiel (etwa 4 cm) um 180° gedreht und am linken Zungenbeinhorn und an der Haut mit einigen Nähten befestigt. Der Patient konnte nach der Operation sofort schlucken. In der zweiten Sitzung nach 8 Tagen Schmerzstillung mit durch 10 Minuten langes Auflegen von mit 1/2%iger Perkainlösung getränkter Gaze. Die frühere Tamponade des Divertikelbettes blieb liegen. Nach Bildung eines Türflügellappens aus der äußeren Divertikelkapsel wurde der Schleimhautsack nach KÖNIG schrittweise abgetragen. Deckung der Naht mit dem Türflügellappen. Lockere Tamponade und teilweiser Verschuß der Hautwunde.

M. Die Eingriffe am Kehlkopf und an der Luftröhre (Halsabschnitt).

1. Die Laryngotomia medialis (Abb. 77).

Die gutartigen Geschwülste (Polypen und Papillome) des Kehlkopfs, insbesondere der Stimmbänder, werden meist durch endolaryngeale Eingriffe behandelt. Es wird daher auf den entsprechenden Abschnitt dieses Buches verwiesen. Auch die Kehlkopftuberkulose gehört im allgemeinen in die Behandlung des Halsarztes und nur selten wird man sich dazu entschließen, den Kehlkopf von außen zur Behandlung der Tuberkulose zu eröffnen. Für die großknotige Form wurde früher die Laryngofissur oder Laryngotomia medialis zur Anwendung gebracht. Der Zugang zur Herdbehandlung ist bei dieser Operation gut. Da aber im Anschluß an die operative Behandlung immer für einige Zeit eine Kanüle getragen werden muß, so ist man davon hauptsächlich deshalb wieder abgekommen, weil das Tragen der Kanüle die ja fast immer bestehende Lungentuberkulose sehr ungünstig beeinflußt hat.

Die bösartigen Geschwülste des Kehlkopfs werden von manchen Laryngologen dann, wenn sie den Knorpel noch nicht ergriffen haben, ebenfalls auf endolaryngealem Wege entfernt. Besser ist es aber, falls durch Probeexzision die Bösartigkeit einer Stimmbandgeschwulst z. B. festgestellt wurde, auch dann, wenn der Knorpel noch nicht beteiligt zu sein scheint und das Stimmband noch beweglich ist, den Kehlkopf zu eröffnen und die Geschwulst möglichst weit im Gesunden herauszunehmen. Eine derartige breite Freilegung ist deshalb besser, weil doch mit größerer Sicherheit die Grenzen auf der Oberfläche und nach der Tiefe zu bestimmt werden können. Da es sich meist um Plattenepithelkarzinome handelt, so müssen sie unter allen Umständen total entfernt werden. Bestehen auch nur die geringsten Anzeichen dafür, daß bereits eine Verbindung mit der Unterlage eingetreten ist, so ist es zweckmäßiger, bei strenger Einseitigkeit sich nicht mit der lokalen Entfernung der Geschwülste zu begnügen, sondern die entsprechende Kehlkopfhälfte samt Knorpel zu entfernen. Die halbseitige Kehlkopfexstirpation (Hemilaryngektomie nach GLUCK) ist im übrigen die Methode der Wahl für alle bösartigen Kehlkopfgeschwülste, die streng einseitig entwickelt nach der Tiefe zu fortgeschritten sind. Sie gibt gute Resultate, wenn nicht gerade die Geschwulst die Kehlkopfwand oder die Grenze des Kehlkopfs oben oder unten überschritten hat, und falls keine Lymphknotenmetastasen bestehen, kann in einer großen Zahl der Fälle mit

Dauerheilung gerechnet werden. Sie ist aber auch noch insofern der Total-
exstirpation weit überlegen, als auch die natürliche Stimmbildung bis zu einem
gewissen Grade erhalten bleibt, so daß die Schädigung des Operierten eine
sehr wesentlich geringere ist. In günstigen Fällen kann sogar die Stimm-
bildung fast unverändert sein.

Hat das Karzinom beide Kehlkopfseiten ergriffen, so muß immer eine Total-
exstirpation ausgeführt werden. Die Strahlenbehandlung der Kehlkopf-
geschwülste hat bisher noch keine wesentlichen Erfolge gezeitigt.

Wie schon kurz erwähnt, kommt die Laryngotomia medialis hauptsäch-
lich in Frage zur Behandlung oberfläch-
lich sitzender bösartiger Geschwülste,
die weder auf den Knorpel übergegriffen,
noch sonst die Grenzen des Kehlkopfs
überschritten haben. Sie kann außerdem
noch notwendig werden bei Stenosen
des Kehlkopfs durch Narbenbildung
(im Anschluß an Diphtherie, Ulzera,
Lues, Verletzung, Tracheotomie, Intu-
bation). Solche Stenosen können aller-
dings auch durch endolaryngeale Ope-
rationsmethoden behandelt werden und
man wird nur beim Versagen derselben
oder bei sehr großer Ausdehnung den
äußeren Eingriff vornehmen. In beiden
Fällen muß eine lange Nachbehand-
lung angeschlossen werden, die am
besten von der vorher meist angelegten
Tracheotomie aus durchgeführt wird.
In der Nachbehandlung muß durch
Einführung von elastischen Schläuchen,
Bolzen usw. die Neubildung von Nar-
bensträngen und Bändern verhütet wer-
den. Sie muß daher noch lange Zeit über
die eigentliche Wundheilung hinaus
ausgedehnt werden.

**Die Ausführung der Laryngotomia
und Laryngotracheotomia medialis.** Die
Laryngotomie ist ein einfacher Eingriff.
Zur Anästhesierung genügt örtliche
Betäubung unter rhombischer Um-
spritzung des Operationsfeldes. Die
obere Quaddel wird am Zungenbein, die
untere fingerbreit unter dem Ring-
knorpel angelegt. Die seitlichen Quaddeln
entsprechen etwa dem hinteren
oberen Rande des Schildknorpels. Von diesen 4
Punkten aus wird fächerförmig
der Kehlkopf umspritzt. Es ist zweckmäßig,
besonders bei älteren Leuten,
der medialen Spaltung des Schildknorpels
auch die Durchtrennung des Ring-
knorpels hinzuzufügen. Bei ausgedehnter
Erkrankung muß auch die Membrana
hyothyroidea in der Mittellinie gespalten
werden. Muß der Schnitt nach unten
weiter fortgesetzt werden, so wird auch
der Isthmus der Schilddrüse gespalten,
nachdem man ihn mit einer Rinnensonde
unterfahren und nach beiden Seiten

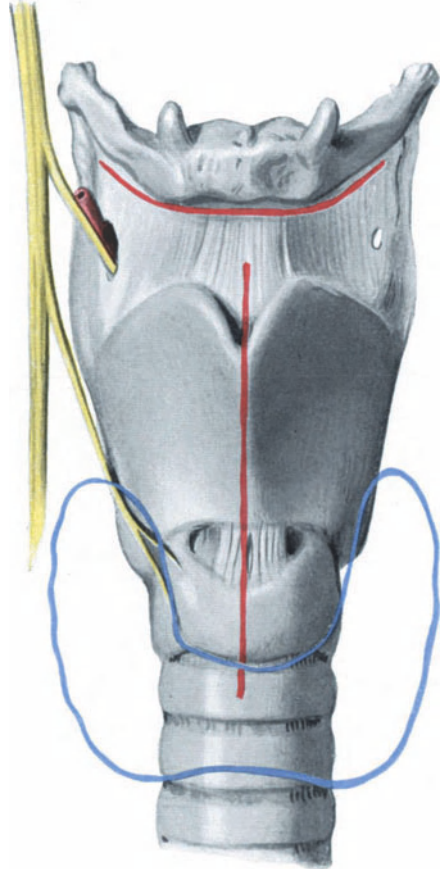


Abb. 77. Zungenbein, Kehlkopf und die obersten
Trachealringe, Gefäß- und Nervenversorgung.
Die obere rote Linie zeigt die Schnittlinie für
die Pharyngotomia subhyoidea, die
senkrechte rote Linie den Einschnitt für die
Laryngotomia medialis und der Laryngo-
tracheotomia. Die blaue Linie deutet die
Lage der Schilddrüse an.

unterbunden hat. Ist der Isthmus stärker entwickelt, so wird er allmählich von außen nach innen durchtrennt, während blutende Gefäße sofort gefaßt und umstochen werden.

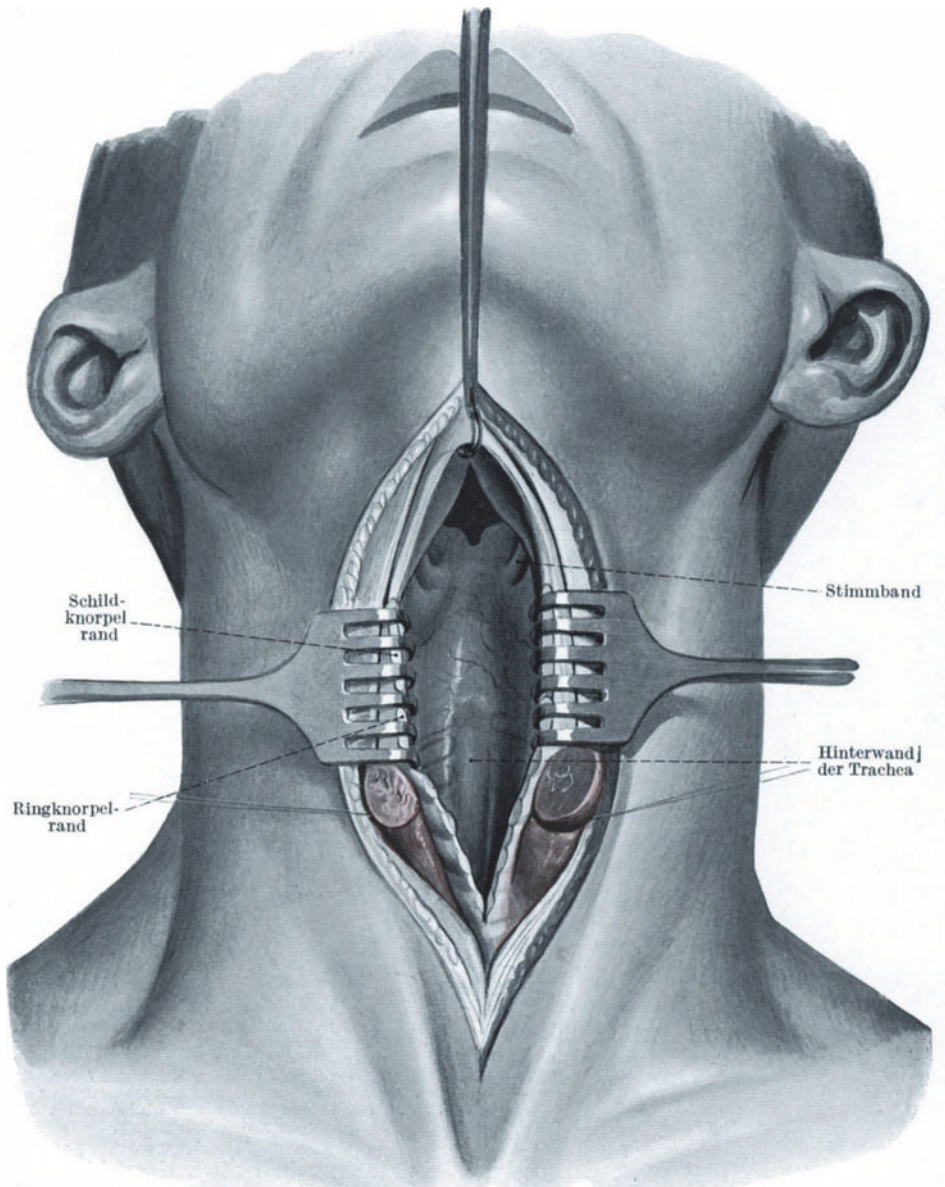


Abb. 78. Die Laryngotracheotomia medialis mit Spaltung des Isthmus und Verlängerung des Schnittes durch die obersten Trachealringe. Das Kehlkopffinnere liegt frei. Man sieht die Aryknorpel, die Stimmbänder und die hintere Trachealwand. Der Isthmus der Schilddrüse ist doppelseitig unterbunden und durchtrennt.

Der Hautschnitt beginnt etwas unterhalb des Zungenbeins und reicht bis etwas unterhalb des Ringknorpels. Er wird genau in der Mittellinie bis auf den Knorpel durchgeführt. Die Haut und die übrigen Weichteile werden nicht weiter

seitlich abgeschoben. Quer verlaufende Verbindungsäste der Vv. jugul. ant. werden gefaßt und unterbunden. Oberhalb des Isthmus in der Gegend der Membrana cricothyreoidea findet man beim Karzinom des Kehlkopfs nicht selten vergrößerte Lymphknoten (L. praelaryngeales), die man entfernen muß. Will man den Ringknorpel und die obersten Trachealringe mitspalten, so muß nun der Isthmus durchtrennt und etwas beiseite gezogen werden (Abb. 78). Wird das nicht für nötig gehalten, so durchsticht man nun mit einem spitzen Messer das Lig. cricothyroideum in der Mittellinie. Die kleine Spalte wird sofort mit zweizinkigen Häkchen auseinandergehalten und ein kleiner, am besten rechtwinklig abgebogener Stieltupfer, der mit 20%iger Kokainsuprareninlösung getränkt ist, eingeführt und das Kehlkopffinnere rasch ausgepinselt. Nach einigen Minuten kann man schmerzlos mit einer schmalen LISTONschen Zange den Schildknorpel spalten. Die Schere muß genau in der Mittellinie einwirken. Handelt es sich nicht gerade um einen entzündlichen Vorgang im Kehlkopf, so ist die Blutung aus der Schleimhaut meist gering. Im Anschluß an die Spaltung des Schildknorpels wird nun auch, wenn nötig, nachdem man die Schere nach unten gewendet hat, der Ringknorpel und die obersten Trachealringe durchtrennt (Abb. 78). Dadurch hat man die Möglichkeit, falls es wirklich etwas stärker aus der Schleimhaut bluten sollte, nun eine exakte Blutstillung vorzunehmen. Muß ein Tumor entfernt werden, so werden nun die Kehlkopfwände mit scharfen Haken weit auseinandergezogen und mit einer feinen Kanüle die Umgebung des Tumors um- und unterspritzt. Bei der Entfernung ist das Perichondrium immer mit abzulösen und zu entfernen. Bei Entfernung des Tumors wird eine Zeitlang das Wundbett mit einem Tupfer zusammengepreßt, dann exakte Blutstillung vorgenommen, und wenn alles blutrocken ist, die Kehlkopfhälften wieder zusammengeklappt. Der Knorpel wird nicht genäht, dagegen wird das Lig. cricopharyngeum und das Perichondrium über Schild- und Ringknorpel durch Nähte verschlossen. Die Hautnaht wird mit Seidenknopfnähten ausgeführt. In den untersten Wundwinkel legt man am besten ein feines Glasdrain ein, da es trotz exakter Perichondriumnaht zum Austritt von Luft und damit zu Hautemphysem kommen kann. Selbst wenn ein Drainrohr eingelegt ist, muß in den ersten Tagen noch immer auf das Entstehen eines Hautemphysems geachtet werden. Entwickelt sich trotz aller Vorsicht ein Hautemphysem, so ist es am besten, die Wunde im untersten Wundwinkel zu eröffnen und für einige Tage eine Tracheotomiekanüle einzulegen.

2. Die Hemilaryngektomie (GLUCK) (Abb. 79—86).

Allgemeines. Wie schon in der Einleitung über die operative Behandlung der Kehlkopfgeschwülste angedeutet, kommt die halbseitige Kehlkopfxstirpation dann in Frage, wenn die Geschwulst streng einseitig im Innern des Kehlkopfs gewachsen ist und die knorpelige Wand ergriffen hat. Das laryngoskopische Bild ergibt Unbeweglichkeit des Stimmbandes, besonders auch dann, wenn der Tumor sich nach dem Aryknorpel zu ausgedehnt hat. Es empfiehlt sich in allen Fällen an Tuberkulose und Lues zu denken. Die Kehlkopftuberkulose kommt fast ausschließlich bei gleichzeitiger Lungentuberkulose vor. Die Lues muß durch WASSERMANNsche Reaktion ausgeschlossen werden. Kommt man durch endolaryngeale Untersuchung nicht zu einer sicheren Diagnose, so muß eine Probeexzision auch gegenüber gutartigen Geschwülsten vorgenommen werden. Bei bösartigen Geschwülsten ist immer mit einer Erkrankung der präalaryngealen und der mittleren tiefen Halslymphknoten in der Gegend der Karotisteilungsstelle auf der entsprechenden Seite zu rechnen. Seltener finden sich auch die andersseitigen entsprechenden Lymphknoten erkrankt. Wie bei der Totalexstirpation ist es im allgemeinen zweckmäßiger, falls Lymphknoten

vorhanden sind, wenigstens die seitlichen, etwa 14 Tage vor der Kehlkopfoperation auszuräumen. Es wird zu diesem Zweck in Lokalanästhesie die V. jugularis in der Höhe der Teilungsstelle der Karotis freigelegt. Es genügt eine

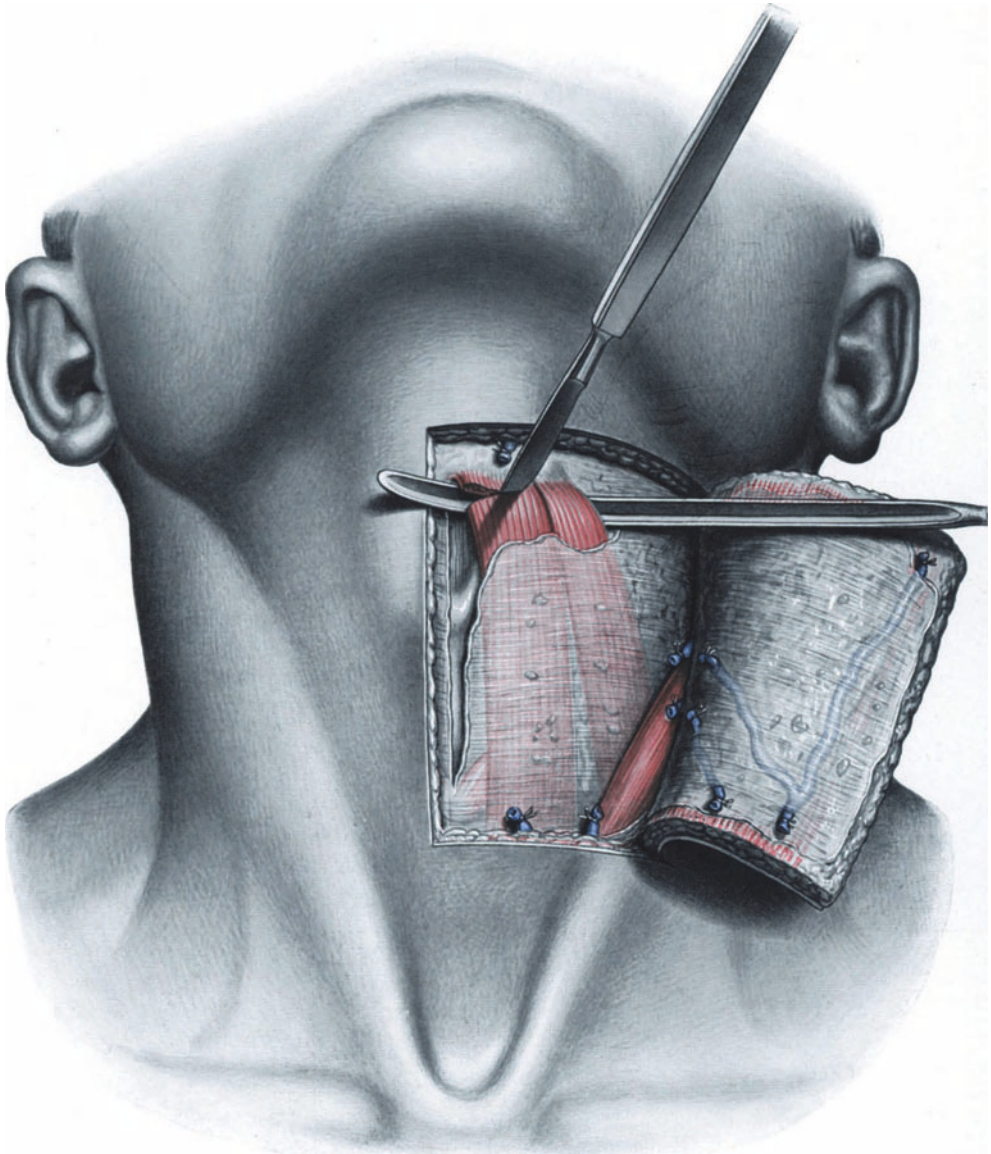


Abb. 79. Die Hemilaryngektomie nach GLUCK 1. Der Türflügelappen ist mit Faszie und Platysma aufgeklappt, die oberflächlichen Venen sind unterbunden. Die geraden Halsmuskeln sind mit einer Rinnensonde unmittelbar unterhalb des Zungenbeins unterfahren und werden kurz abgeschnitten.

örtliche rhombische Umspritzung des Operationsfeldes. Der Hautschnitt soll etwa vom Kieferwinkel bis in die Höhe des Schildknorpels reichen. Führt man ihn weiter nach unten, so kann die später auszuführende Hautplastik durch die Narbe gestört werden. Der Rand des M. sternocleidomastoideus wird nach

Durchtrennung von Haut und Platysma und Spaltung der oberflächlichen Halsfaszie freigelegt und mit einem stumpfen Haken nach außen gezogen. So gelangt man ohne Schwierigkeit an das Gefäßnervenbündel und entfernt

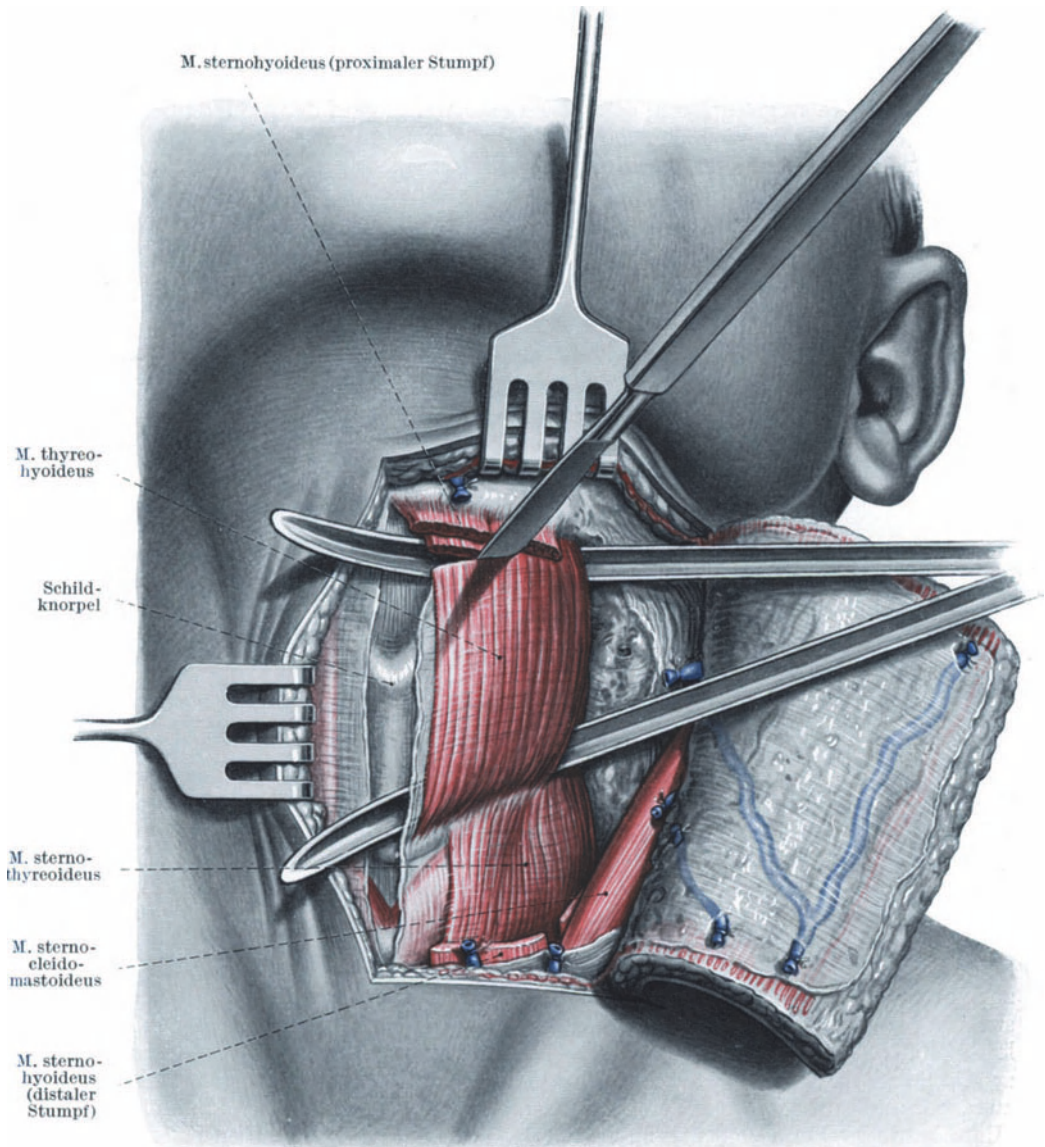


Abb. 80. Die Hemilaryngektomie nach GLUCK 2. Die oberflächlichen geraden Halsmuskeln sind im Bereiche des unteren Hautwundrandes abgeschnitten. Der M. thyreo-hyoideus ist am oberen und unteren Ansatz mit der Rinnensonde unterfahren und wird vollkommen abgetragen.

sämtliche um die V. jugularis int. gelegenen Lymphknoten, nachdem man sie einzeln freigelegt und ihre Gefäßzufuhr durch Unterbindung abgeschnitten hat. Die Wunde wird dann sorgfältig vernäht. 14 Tage später kann dann, wie gesagt, die halbseitige Kehlkopfentfernung stattfinden.

Die Ausführung der Hemilaryngektomie. Die Hemilaryngektomie wird in örtlicher Betäubung ausgeführt. Sechs Quaddeln bezeichnen ein Sechseck. Von diesen Quaddeln aus wird das Operationsfeld umspritzt. Von den Quaddeln liegen zwei oben, die eine etwa in der Mitte des Zungenbeins, die andere in derselben Höhe in der Gegend des großen Zungenbeinhorns der erkrankten Seite. Zwei weitere Quaddeln liegen am Vorderrande des *M. sternocleidomastoideus* derselben Seite. Eine Quaddel wird etwas unterhalb des Ringknorpels in der Mittellinie angelegt, und schließlich eine weitere auf der gesunden Seite etwas neben der Mittellinie in der Höhe des Ringknorpels. Von den Quaddeln am Vorderrand des *M. sternocleidomastoideus* aus wird zunächst in die Tiefe dringend der Hinterrand des Ringknorpels aufgesucht und hier etwa 5–10 ccm $\frac{1}{2}\%$ ige Novokain-Suprareninlösung eingespritzt. Die beiden obersten Quaddeln verbindet man durch fächerförmige Einspritzungen in die Tiefe. Ebenso wird von den übrigen Quaddeln aus das Gewebe in der Tiefe und subkutan infiltrierte.

Der Eingriff beginnt dann mit einem Hautschnitt in der Mittellinie. Dieser reicht von der unteren Zungenbeingrenze bis unter den Ringknorpel. Auf diesen Schnitt werden zwei seitliche Schnitte aufgesetzt, und zwar senkrecht dazu am oberen und unteren Ende nach der kranken Seite hin, so daß ein Türflügellappen entsteht. Ist eine Lymphknotenausräumung vorausgegangen, so muß darauf geachtet werden, daß die Ernährung des zu bildenden Türflügellappens nicht durch die Narbe des früheren Schnittes beeinträchtigt wird. Der Türflügellappen wird gleichzeitig mit dem Platysma und der oberflächlichen Faszie bis zum Rande des *M. sternocleidomastoideus* zurückpräpariert (Abb. 79). Es ist darauf zu achten, daß das Platysma nicht bis zur Mittellinie reicht. Der Türflügellappen wird nun nach außen umgeklappt. Die gerade Halsmuskulatur und in der Mittellinie der Schildknorpel liegen nun frei. Oberflächliche Venen, soweit sie nicht schon bei der Durchtrennung der Faszie unterbunden worden sind, müssen nun doppelt unterbunden und durchschnitten werden. Um den Kehlkopf zu skelettieren, wird nun zunächst der *M. sternohyoideus* mit der kleinen Rinnensonde unterfahren, und zwar in der Nähe des unteren Zungenbeinrandes und hier scharf abgeschnitten (Abb. 80). Er läßt sich dann nach unten klappen und wird in der Höhe des unteren Wundrandes, d. h. also in der Höhe des Ringknorpels, abgeschnitten. Es liegt dann der *M. hyothyreoideus* frei. Er wird auf dieselbe Weise abgetrennt, und zwar zunächst oben direkt unterhalb des Zungenbeins nach Unterfahrung mit der Rinnensonde und unten ebenso hart an der *Linea obliqua* des Schildknorpels (Abb. 80). Schließlich muß auch meist der *M. omohyoideus* am Zungenbein abgetrennt und in der Höhe des unteren Wundrandes abgeschnitten werden. Auf diese Weise ist die *Membrana hyothyreoidea* und der Schildknorpel genügend skelettiert. Um nun aber die hinteren Abschnitte bis zur Mittellinie aus den Weichteilen auszulösen, ist es notwendig, den *M. constrictor pharyngis* zu durchtrennen, da er von hinten auf die seitliche Schildknorpelfläche übergreift. Um den Rachen nicht zu eröffnen, ist es deshalb zweckmäßig, den kranken Schildknorpel mit einem feinen einzinkigen Haken zu fassen und nach der gesunden Seite hinüberzuziehen (Abb. 81). So kommt die Hinterkante des Schildknorpels zu Gesicht und mit immer gegen diesen Knorpelrand gerichteten Messerzügen werden die Konstriktorfasern abgetrennt, um dann halb stumpf, halb scharf den ganzen hinteren Schildknorpelrand bis zum oberen Horn aus den Weichteilen auszulösen. Da über dieses Horn die *A. laryngea sup.* herüberzieht, um sich in die *Membrana hyothyreoidea* einzusenken, so muß zunächst in Höhe des oberen Schildknorpelhorns die Arterie mit der Sonde unterfahren und doppelt unterbunden werden (Abb. 81). Auch der *Ramus int.* des *N. laryngeus sup.*, der mit der Arterie verläuft, muß durchtrennt werden.

Um die Blutversorgung für den halben Kehlkopf vollkommen abzusperren, wird nun auch der *Ramus cricothyreoideus*, der aus der *A. thyreoidea sup.*

in der Höhe des Ringknorpels horizontal verläuft und in die Membrana cricothyreoidea eintritt, freigelegt und unterbunden. Man findet das Ästchen in der Höhe des Ringknorpels nach der Durchtrennung des M. sternothyroideus, wenn

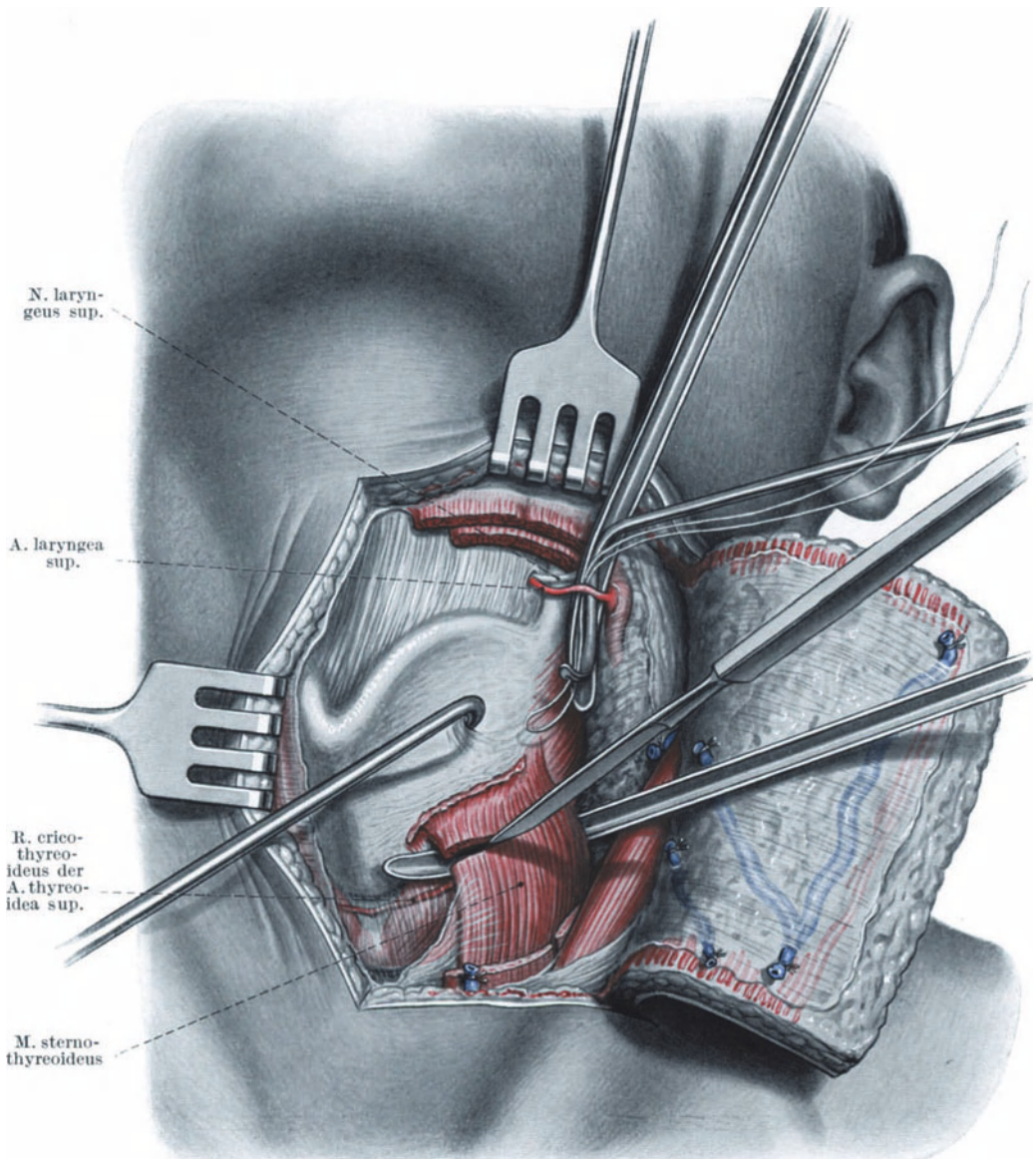


Abb. 81. Die Hemilaryngektomie nach GLUCK 3. Der M. sternothyroideus wird unmittelbar unterhalb der Linea obliqua abgeschnitten. In die Seitenwand des Schildknorpels ist ein einzinkiger Haken eingesetzt. Damit wird der Kehlkopf nach rechts gezogen. Die A. laryngea sup. ist freigelegt und wird unterbunden. Der N. laryngeus sup. wird durchtrennt.

man den nun freiliegenden Schilddrüsenpol etwas zur Seite zieht (Abb. 82). Da dieses Ästchen mit dem entsprechenden der anderen Seite anastomosiert, muß man es auch in der Mittellinie am Ringknorpel noch einmal aufsuchen und unterbinden (Abb. 83). Damit ist die Skelettierung und der Abschluß der Blutzufuhr

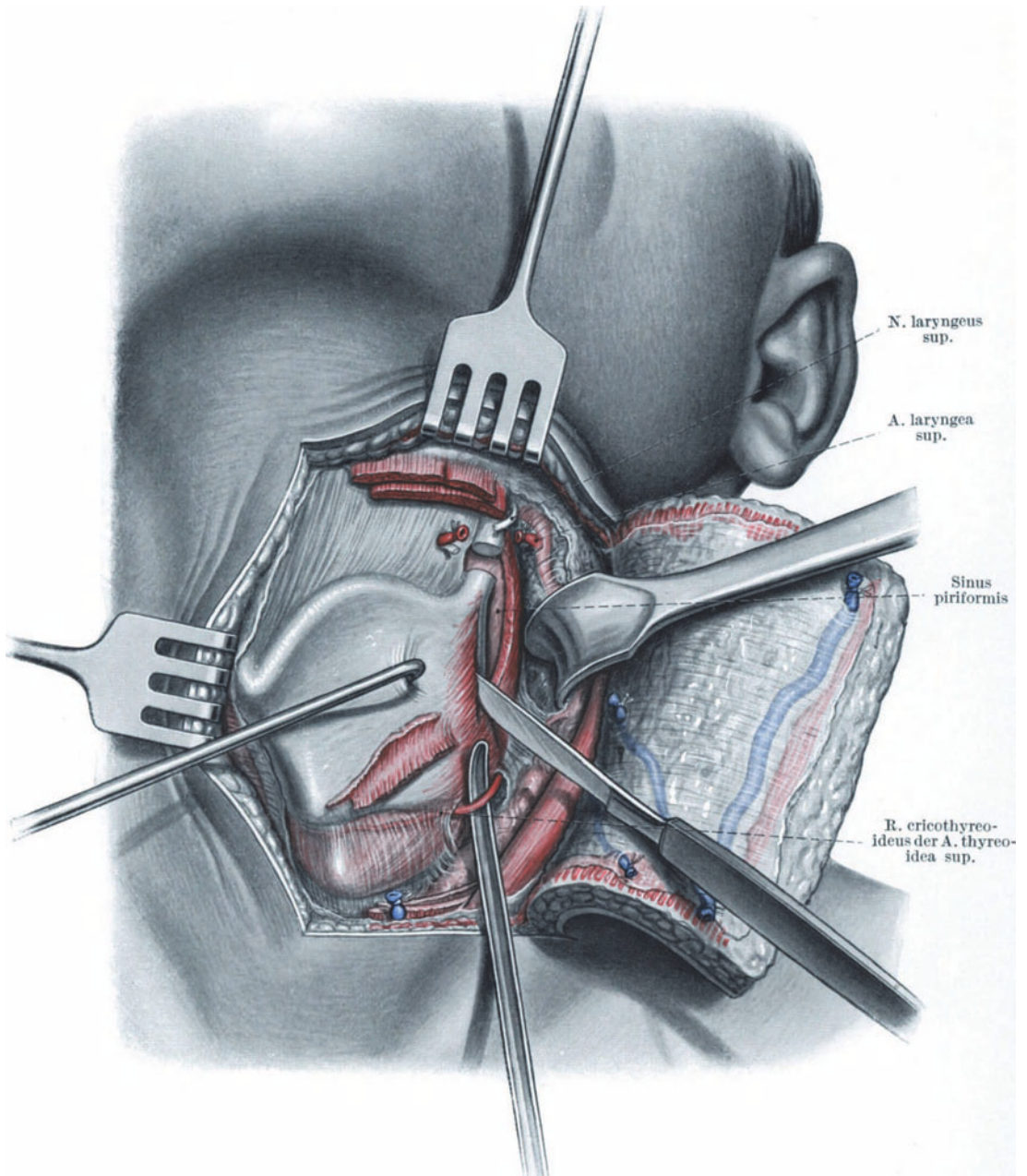


Abb. 82. Die Hemilaryngektomie nach GLUCK 4. Der Kehlkopf wird noch stärker nach rechts gezogen und der R. cricothyreoideus der A. thyroidea sup. wird unterbunden. Der Ansatz des M. constrictor pharyngis wird scharf vom Hinterrande des Schildknorpels abgetrennt. Das obere Schildknorpelhorn ist durchtrennt.

zu der betreffenden Kehlkopfhälfte soweit vorgeschritten, daß die Resektion beginnen kann, wenn man nicht auch den Ringknorpel mitentfernen will. Ist das letztere der Fall, so durchtrennt man den Teil der vorderen Halsfaszie, der den Ringknorpel in Gestalt eines Aufhängebandes mit dem Schilddrüsenisthmus

in querer Richtung verbindet. Dadurch kann man nun den Schilddrüsenisthmus etwas nach unten ziehen und den Ringknorpel völlig freimachen. Eine weitere Eröffnung der Bindegewebsräume an der Trachea und zwischen den Halsmuskeln ist nicht erwünscht wegen der Gefahr einer etwa eintretenden absteigenden Infektion.

Die eigentliche Resektion beginnt nun mit einem senkrechten Einschnitt in die Membrana cricothyroidea. Die kleine Wunde wird mit Haken auseinandergehalten und ein feiner, mit 20%iger Kokainlösung getränkter Stieltupfer in das Kehlkopffinnere eingeführt. So wird das Innere des Kehlkopfs anästhesiert. Dann wird der Stieltupfer auch nach unten gedreht und der oberste Teil der Trachea ausgewischt. Manchmal muß man das Betupfen noch einmal wiederholen, falls die Anästhesie nicht genügend ist. Von der kleinen Wunde aus wird dann eine starke Schere oder eine abgebogene Listonsche Zange in den Kehlkopf nach oben eingeführt und mit einem Schlag der Schildknorpel in der Mittellinie gespalten (Abb. 83). Die Spaltung wird dann auch auf die Membrana hyothyroidea fortgesetzt. Mit scharfen Haken wird die Kehlkopfwunde auseinander gezogen und die Schleimhaut noch einmal mit Kokain betupft. Man hat nun einen ausgezeichneten Überblick über die Ausbreitung des Tumors. Hat man sich noch einmal von der absoluten Halbseitigkeit der Erkrankung überzeugt, so wird die abgetrennte Seite mit einer Krallenzange gefaßt, und zwar außen und innen, und zunächst nach der gesunden Seite hinübergezogen, um nun auch die Auslösung des rückwärtigen Abschnittes bis zur Mittellinie halb stumpf, halb scharf zunächst unter Schonung der vorderen Rachenwand zu vollenden. Dabei ist besonders darauf zu achten, daß am oberen Rande des Schildknorpels der Recessus piriformis, der sich zwischen Schild- und Aryknorpel weit nach unten und vorn einstülpt, nicht verletzt wird (Abb. 84). Ist die Ablösung der Pharynxschleimhaut bis zur Mittellinie gelungen, so wird die erkrankte Kehlkopfhälfte nun durch einen Querschnitt oberhalb des Schildknorpels und unterhalb des Ringknorpels bis zur Mittellinie durchtrennt. Auch die Epiglottis wird dabei, wenn sie nicht erkrankt ist, durchtrennt und bleibt zum größten Teil zurück. Zum Schluß wird die Schleimhaut des Kehlkopfs hinten in der Mittellinie gespalten und dabei die Resektion des Kehlkopfs vollendet (Abb. 85).

Die auslösenden Schnitte müssen selbstverständlich weit im Gesunden durchgeführt werden. Ist der Tumor auf den Schildknorpel bzw. auf das Stimmband beschränkt, so kann sowohl die Epiglottis, als auch der Ringknorpel erhalten bleiben. Man nimmt dann die obere Durchtrennung direkt oberhalb des oberen Schildknorpelrandes, und die untere am unteren Rande des Schildknorpels vor. Nach der Resektion wird auf den Schnittflächen noch einmal auf Blutungen geachtet und solche, wenn nötig, durch Unterbindung gestillt. Die Deckung des entstandenen großen Defekts macht im allgemeinen keine besonderen Schwierigkeiten. Der Türflügellappen läßt sich mühelos in die Wundhöhle hineinschlagen. Der Vorderrand des Türflügellappens wird mit der Schleimhaut des Kehlkopfs hinten in der Mittellinie vereinigt, während die seitlichen Lappenränder oben in der Rachenwunde mit dem Rand des Sinus piriformis, und unten mit dem hinteren und seitlichen Teil der Tracheal- oder Ringknorpelöffnung vereinigt werden. Um schließlich alle Wundflächen mit Haut zu bedecken, wird der äußere Hautrand des Türrahmens oben mit dem oberen Wundrand der Rachenwunde vereinigt, während der untere zur weiteren Umsäumung der Trachealöffnung dient. Schließlich wird der Hautrand in der Mittellinie mit der vorderen Kehlkopfschleimhaut durch Nähte vereinigt (Abb. 86). Nach Abschluß der Operation wird eine Trachealkanüle eingelegt und mit Bändchen befestigt. Um den Türflügellappen an richtiger Stelle zu halten, und das Einfließen von Speichel in die Trachea zu verhindern, wird der Lappen gegen die Unterlage durch eine Tamponade angedrückt.

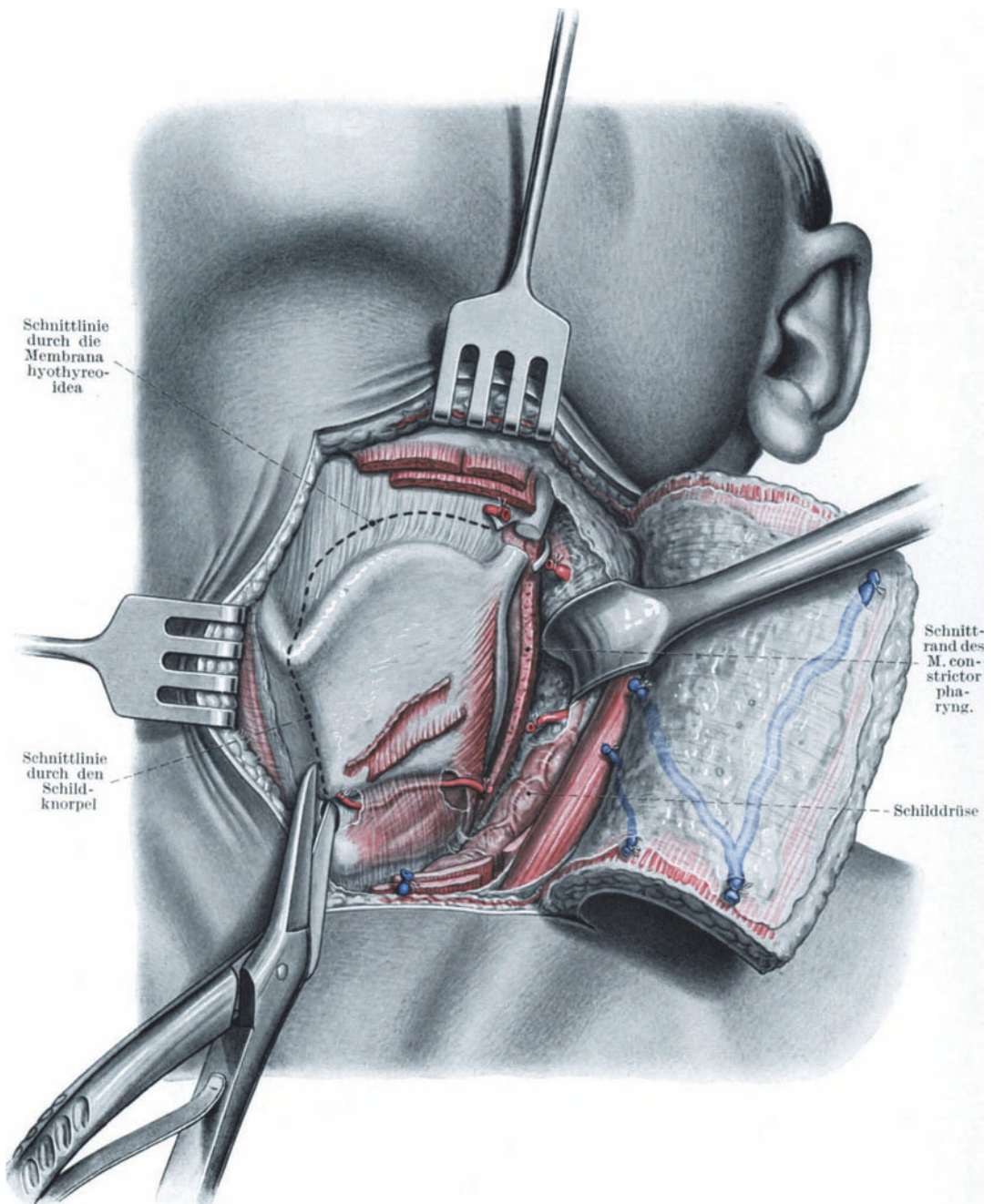


Abb. 83. Die Hemilaryngektomie nach GLÜCK 5. Die punktierte Linie zeigt die Durchtrennungslinie der *M. thyrohyoidea* an. Die LISTON'SCHE Zange wird durch eine kleine Öffnung in der *M. cricothyroidea* eingeführt.

Die Tamponade muß sehr sorgfältig angelegt werden. Zunächst wird mit schmaler Vioformgaze der Eingang in die Trachea um die Kanüle herum fest

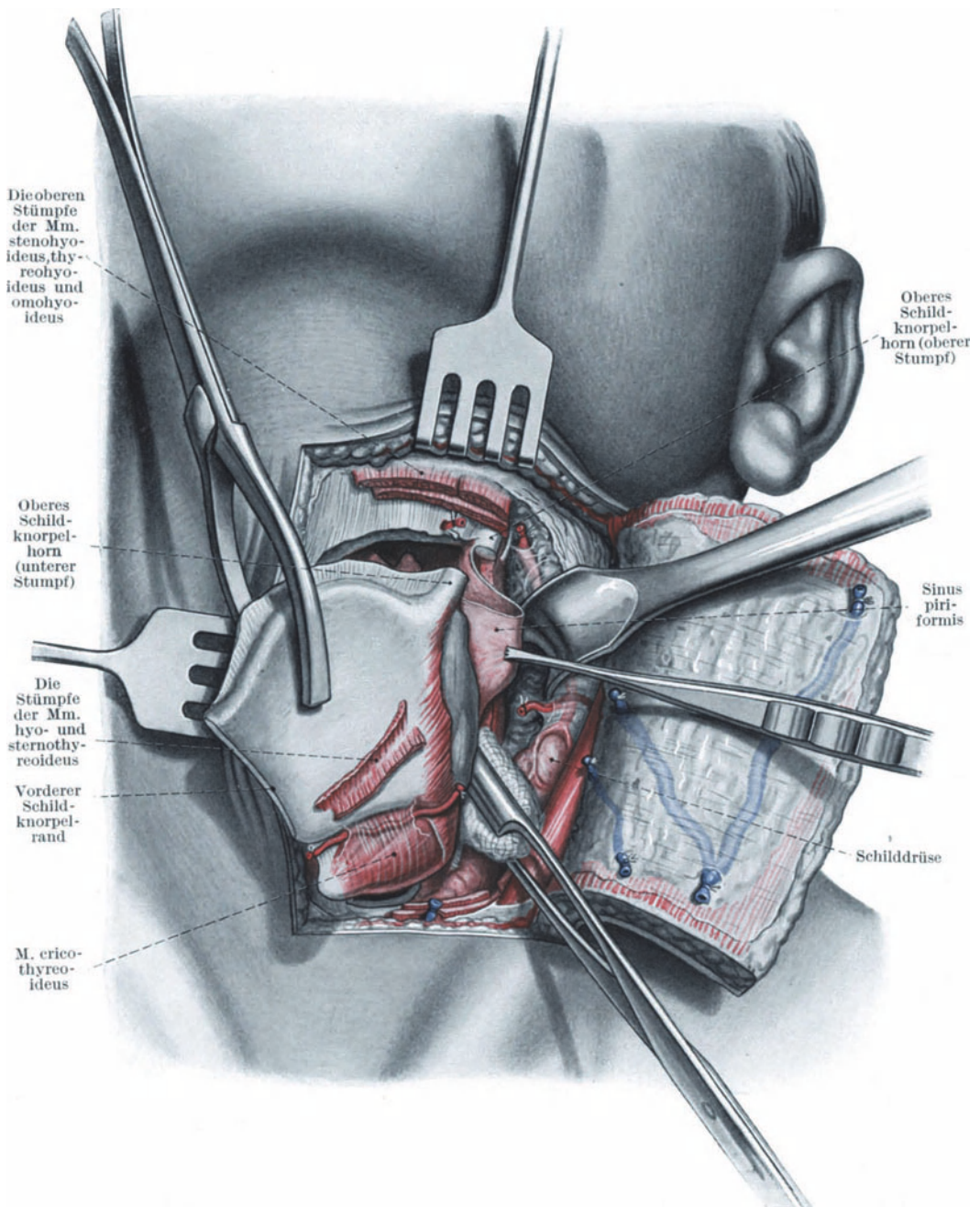


Abb. 84. Die Hemilaryngektomie nach GLUCK 6. Die linke Seite des Kehlkopfs ist mit einer Krallenzange gefaßt und nach rechts umgelegt. Es folgt die Ablösung der Schleimhaut des Hypopharynx von der Rückseite der rechten Kehlkopfhälfte unter möglicher Schonung des deutlich erkennbaren Sinus piriformis. Die Ablösung geht halb scharf halb stumpf vor sich.

abtamponiert. Dann tamponiert man mit Rollgazens das ganze durch den Hautlappen bedeckte Wundgebiet, besonders auch nach der Rachenöffnung

zu. Die Rachenöffnung soll durch die Tamponade wasserdicht abgeschlossen werden. Sie wird mit zirkulären Binden in ihrer Lage gehalten. Ist sie gut

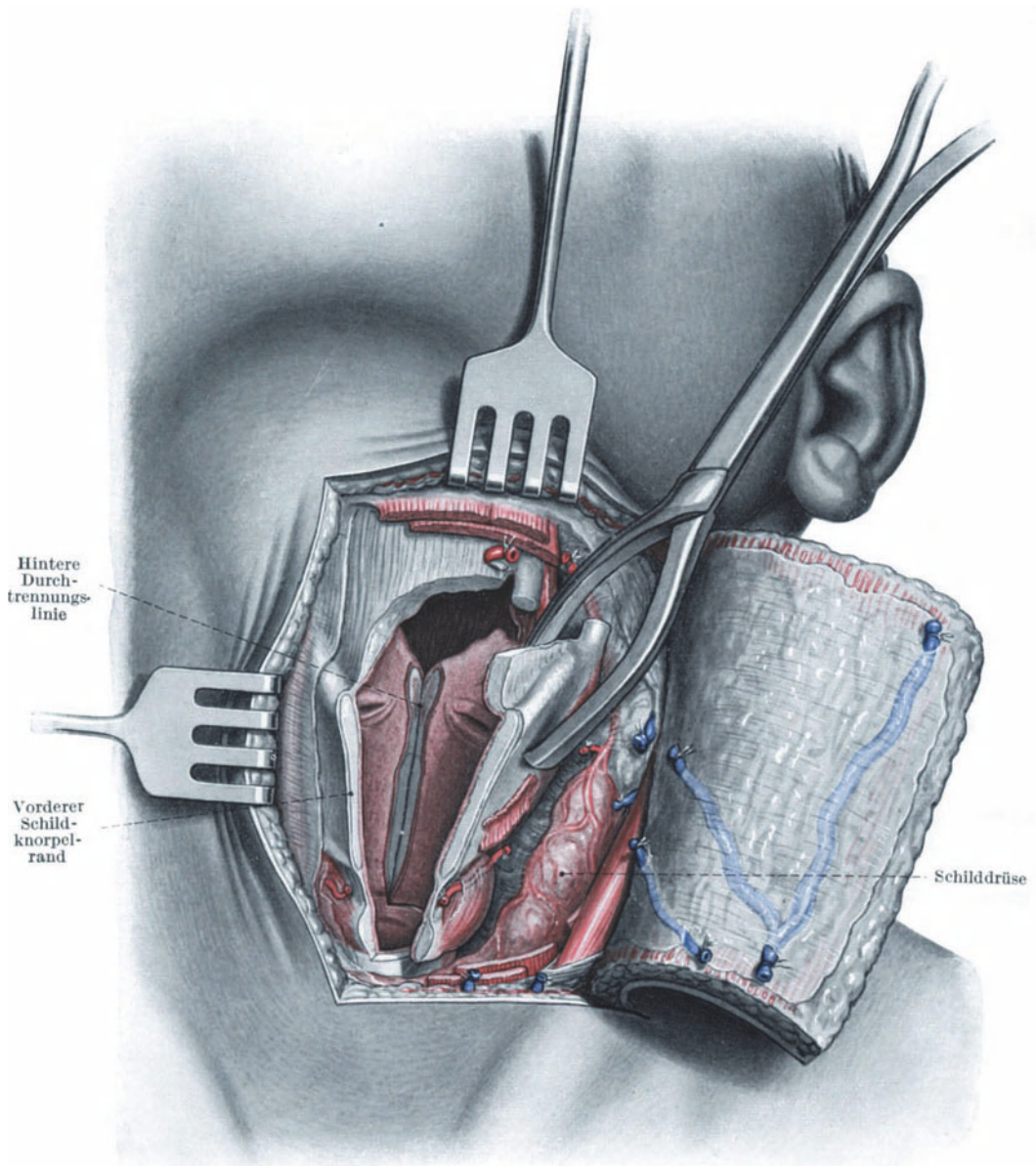


Abb. 85. Die Hemilaryngektomie nach GLUCK 7. Die linke Kehlkopfseite wird mit der Krallenzange nach links gezogen und die Spaltung im Bereiche der Rückseite in der Mittellinie vorgenommen. Die halbseitige Entfernung erfolgt hier unter Mitnahme des Ringknorpels.

angelegt, so kann sie einige Tage liegen bleiben. Ist eine restlose Heilung sämtlicher Nahtlinien eingetreten, so kann dann einige Wochen später der Ersatz der vorderen Kehlkopfhälfte vorgenommen werden. Zu diesem Zweck

bildet man aus dem früheren Türflügellappen wiederum einen Türflügellappen, der aber umgekehrt gestielt ist, d. h. dessen Stiel der hinteren mittleren

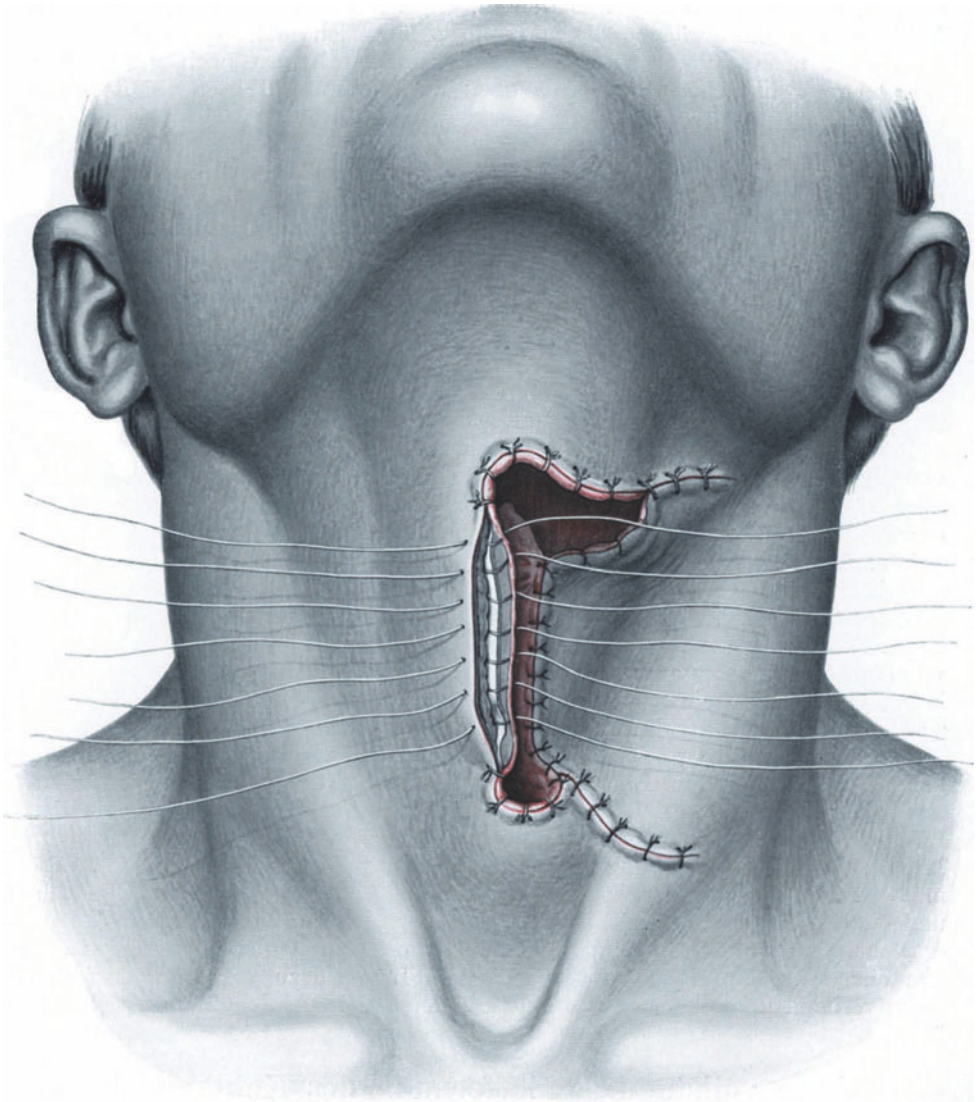


Abb. 86. Die Hemilaryngektomie nach GLUCK 8. Der obere Hautrand ist mit der Pharynxschleimhaut, der untere mit dem vorderen Trachealrand vereinigt. Der mittlere Hautrand wird mit der Schleimhaut der stehengebliebenen Kehlkopfhälfte durch Naht vereinigt. Der Türflügellappen ist in die Tiefe geschlagen und oben mit der Schleimhaut des Sinus piriformis, hinten mit der hinteren Kehlkopfschleimhaut in der Mittellinie und unten mit dem seitlichen Teil der Trachea in Verbindung gesetzt.

Verbindungsline der Haut mit dem Kehlkopf entspricht. Die Breite des Lappens muß etwa 3 Finger betragen, während die Höhe, unter Anrechnung einer gewissen Lappenschrumpfung, der Höhe der Wundöffnung gleich sein muß. Dieser Lappen wird von außen nach der Mittellinie zu abpräpariert,

bis er sich, nach der Mitte zu umgeschlagen, bequem mit dem vorderen Rande des Kehlkopfs und oben und unten der Rachen- bzw. der Trachealwunde anschließen läßt. Rachen-, Trachealwunde und der Vorderrand des Kehlkopfs werden, bevor die Nähte gelegt werden, angefrischt. Über die nun zunächst freiliegende Subkutanfläche dieses Lappens läßt sich meist ohne Schwierigkeiten ein noch weiter seitlich gestielter Halshautlappen nach genügender Mobilisierung hinüberschieben und oben und unten und in der Mittellinie annähen.

Störungen während dieser Operation sind bei vorsichtigem Vorgehen nicht zu erwarten. Sollte sich nach Eröffnung des Kehlkopfs in der Mittellinie nachträglich doch herausstellen, daß der Tumor auf die andere Seite übergreifen hat, so müßte die Operation zu einer totalen Kehlkopfxstirpation erweitert werden. Man würde zu diesem Zwecke, um möglichst aseptisch operieren zu können, von der Wunde aus den Rachen nach oben abtamponieren, um dann einen, dem zuerst angelegten entsprechenden Türflügellappen auch auf der anderen Seite anzulegen und im übrigen genau dieselbe Operation auf der anderen Seite zu einer völligen Auslösung des Kehlkopfs zu vervollständigen. Nach der Entfernung des Kehlkopfs würden dann die beiderseitigen Türflügellappen in der Mittellinie vereinigt, oben mit der Rachenwand und unten mit dem hinteren Abschnitt der Trachealwunde vernäht, um dann später nach völliger Wundheilung einen plastischen Verschluß durch Bildung einer Hautröhre aus dem eingeschlagenen Lappen vornehmen zu können. Darüber müßte dann die endgültige Deckung durch Haut aus der Umgebung ausgeführt werden. Erheblichere Störungen der Wundheilung sind nach der halbseitigen Resektion des Kehlkopfs verhältnismäßig selten, wenn durch geeignete Tamponade Speichel und Schleim aus dem Rachen für die ersten Tage ferngehalten werden kann. Am wichtigsten ist dabei, daß der Eingang und die Umgebung der Trachea vor dem Eindringen von Speichel, Schleim und Wundsekret behütet werden kann, da es sonst einerseits leicht zu einer Schluckpneumonie, andererseits zu einer nach dem Jugulum absteigenden Infektion kommen kann.

Auch die zweite Operation bietet im allgemeinen keine großen Schwierigkeiten, wenn der zur Luftröhrenbildung umschnitene Lappen genügend ernährt ist. Es müssen daher einige Wochen zwischen dem ersten und zweiten Eingriff verstrichen und der Lappen fest auf der Unterlage angewachsen sein. Auch die endgültige Deckung mit seitlich gestielten Lappen gelingt verhältnismäßig leicht, da ja bekanntlich die Halshaut außerordentlich verschieblich und gut ernährt ist, so daß mit einer Ernährungsstörung des Lappens, wenn er nicht gerade unter Spannung angenäht werden muß, nicht zu rechnen ist. Um eine sekundäre Ernährungsstörung des Lappens zu verhüten, darf der Wundverband unter keinen Umständen einen Druck auf den Lappenstiel ausüben.

3. Die vollständige Entfernung des Kehlkopfs.

a) Die allgemeine Anzeigestellung zur Kehlkopfentfernung.

Für die vollständige Entfernung des Kehlkopfs kommen im wesentlichen nur ausgedehnte bösartige Geschwülste des Kehlkopfs in Frage, die bereits den Knorpel ergriffen haben oder auch gegen die Umgebung unter der Schleimhaut vorgedrungen sind oder sie gar durchbrochen haben. Man wird sich zu einer vollständigen Entfernung auch nur dann entschließen, wenn bereits beide Seiten des Kehlkopfs ergriffen sind. Eine Reihe von Kehlkopftotalexstirpationen wurden auch wegen Tuberkulose des Kehlkopfs ausgeführt, zum Teil unter falscher Diagnose, zum Teil auch bewußt. Die Tuberkulose des Kehlkopfs kann für

die vollständige Entfernung nur dann die Veranlassung bilden, wenn sie sehr ausgedehnt ist, während die Lungenerkrankung gering ist. Die Aussichten für eine Dauerheilung sind nach Entfernung wegen Tuberkulose meist schlecht. Dagegen haben vollständige Entfernungen wegen bösartiger Geschwülste, falls sie noch keine Lymphknotenmetastasen gemacht hatten, und falls sie noch nicht in die Umgebung vorgedrungen waren, recht gute Aussichten auch für Dauerheilung, selbst wenn im Innern des Kehlkopfes der Tumor weit ausgedehnt war.

Sind aber Lymphknotenmetastasen vorhanden, deren Ausräumung entweder der eigentlichen Operation vorausgeschickt, oder auch gleichzeitig mit der Kehlkopfentfernung vorgenommen werden kann, so ist naturgemäß die Rezidivgefahr wesentlich größer und auch infolge des größeren Eingriffs die primäre Sterblichkeit höher. Dasselbe gilt für Karzinome, die bereits in die Umgebung des Kehlkopfes, sei es nach dem Ösophagus, nach dem Rachen oder der Zunge oder auch nach der Trachea zu vorgedrungen sind, auch wenn sie noch keinen Zerfall hervorgerufen haben. In diesen Fällen ist oft die typische Entfernung unmöglich. Die Hauptziele der typischen Kehlkopfentfernung bestehen darin, erstens den Kehlkopf so weit wie möglich freizulegen, ehe Rachen bzw. Trachea eröffnet wird, zweitens die Rachenwunde sofort nach der Eröffnung wieder möglichst sicher und dauerhaft zu verschließen. Beide Ziele beruhen auf dem Wunsche, die Operation so aseptisch wie möglich auszuführen. Muß aber atypisch vorgegangen werden, d. h. zu früh eröffnet werden oder muß z. B. von der vorderen oder seitlichen Rachenwand oder vom Zungengrund ein größeres Stück geopfert werden, so ist zum mindesten der Verschluß ein unsicherer und die primäre Heilung so gut wie ausgeschlossen.

Die spezielle Anzeigestellung für die Ausführung der vollständigen Kehlkopfentfernung ist verhältnismäßig leicht, so weit die bösartigen Geschwülste in Frage kommen.

b) Die Technik der vollständigen Entfernung des Kehlkopfes

(Abb. 87—93).

a) Allgemeines.

Hat das Kehlkopfkarzinom beide Seiten ergriffen, so muß eine völlige Entfernung des Kehlkopfes vorgenommen werden. Eine gewissenhafte laryngoskopische Untersuchung muß vorangegangen sein, um sich über die Grenze der Geschwulst, so weit das irgendmöglich ist, zu unterrichten. Am günstigsten sind die Fälle, in denen der Tumor noch vollkommen innerhalb des Kehlkopfes selbst sitzt, auch wenn er beide Seiten befallen hat. Sitzt der Tumor an der Hinterwand und hat er die Kehlkopfwand bereits durchbrochen und wölbt sich unter der Schleimhaut des Ösophagus vor, oder ist er seitlich nach dem Recessus piriformis vorgedrungen, so sind die Aussichten für eine völlige Entfernung schon wesentlich schlechter. Es müssen dann meist zum mindesten größere Teile der Schleimhaut der Speiseröhre entfernt werden, wodurch die Gefahr heraufbeschworen wird, daß ein sicherer Abschluß derselben nicht mehr möglich ist. Unter Umständen muß auch aus dem Ösophagus ein größerer Teil entfernt werden, wodurch natürlich die Aussichten auf eine Dauerheilung noch schlechter werden. Bei der dem Eingriff vorausgehenden klinischen Untersuchung muß auch auf Lymphknotenmetastasen geachtet werden. In Betracht kommen hauptsächlich die tiefen Halslymphknoten im Bereiche der V. jugularis int., und zwar erkranken hauptsächlich die Lymphknoten in der Höhe des Zungenbeins oder der Teilungsstelle der A. carotis in ihre beiden Hauptäste. Hat die klinische Untersuchung vergrößerte Lymphknoten feststellen können,

so galt es früher für zweckmäßiger, die Entfernung der Lymphknoten der eigentlichen Kehlkopfoperation etwa 14 Tage vorzuschicken. Da es sich hierbei um einen ganz aseptischen Eingriff handelt, und da die Kehlkopfentfernung selbst nicht unter aseptischen Sicherungen möglich ist, so stehen auch heute noch viele Chirurgen auf dem Standpunkt der vorherigen Ausräumung der Lymphknoten, zumal das Operationsfeld, wenn gleichzeitig Lymphknoten ausgeräumt werden müssen, erheblich erweitert werden muß. Unter allen Umständen muß man die Lymphknotenausräumung dem eigentlichen Eingriff vorausschicken, wenn der Tumor bereits hinten oder seitlich auf den Ösophagus übergreifen hat, da in solchen Fällen mit einer aseptisch verlaufenden Operation noch weniger gerechnet werden kann. Die Lymphknotenausräumung wird ein- oder doppelseitig unter örtlicher Betäubung, d. h. unter rhombischer Umspritzung des Operationsfeldes, ausgeführt. Der Schnitt wird am Vorderrand des M. sternocleidomastoideus in Ausdehnung von etwa 6 cm angelegt. Er beginnt etwa in der Höhe des horizontalen Unterkieferastes. Er soll nicht länger als 6 cm angelegt werden, damit die Narbe nicht später die Ausföhrung einer Lappenplastik beeinträchtigt, falls sie sich als notwendig erweisen sollte. Operiert man nach der älteren Methode von GLUCK-SOERENSEN (s. S. 421 f.), so fällt der Schnitt mit dem späteren Hautschnitt zusammen, so daß man ihn unbeschadet auch etwas weiter nach unten föhren kann. Will man die Lymphknotenentfernung mit der Kehlkopfexstirpation zugleich vornehmen, so scheint uns die Abänderung von RÉTHI, die durch die gleichzeitige Entfernung des Zungenbeinkörpers eine sicherere Verschlößmöglichkeit der Rachen- und Ösophagusschleimhautwunde bietet, am zweckmäßigsten (s. S. 427 f.). Der sichere Verschlöß der Rachenwunde ermöglicht nicht nur einen aseptischen Operationsverlauf, sondern gewährt auch bessere Bedingungen für eine primäre Heilung nach dem Eingriff. In der Unsicherheit dieses Nahtverschlusses und der fast immer auftretenden Wundinfektion von einer Nahtundichtigkeit der T-Naht liegt zweifellos der schwächste Punkt der ursprünglichen Methode von GLUCK und SOERENSEN. Daher wurde später von den beiden Autoren der Lappenschnitt empfohlen (s. S. 414 f.).

Nach Durchtrennung von Haut und Platysma wird die oberflächliche Halsfaszie ebenfalls am Rande des M. sternocleidomastoideus gespalten und nun mit einem Venenhaken dieser Muskel nach außen gezogen (s. Abb. 87). So gelangt man ohne Schwierigkeiten an die Gefäßnervenbündel und die hier befindlichen Lymphknoten. Hat der Tumor auch die Lymphknotengrenze bereits überschritten, so kann er gelegentlich schon weiter auf die Umgebung der V. jugularis übergreifen, ja sogar deren Wand bereits befallen haben. Dann muß unter Umständen die Vene auf eine etwas größere Entfernung freigelegt und oberhalb und unterhalb im Gesunden unterbunden und das abgetrennte Stück entfernt werden, was ohne Gefahr geschehen kann. Bei der Freilegung ist darauf zu achten, daß zwischen Vene und Arterie der N. vagus verläuft, der natürlich geschont werden muß. Auch der R. descendens n. hypoglossi, der vorn im Gefäßnervenbündel verläuft, soll möglichst geschont werden.

β) Die Schmerzbetäubung bei der vollständigen Kehlkopfentfernung.

Die Operation wird in örtlicher Betäubung ausgeführt, und zwar ist die Methode von BRAUN zu empfehlen. Eine sechseckige Figur wird durch Anlegen von Quaddeln gekennzeichnet. Die oberste Quaddel liegt in der Mitte unter dem Kinn, die unterste unterhalb des Ringknorpels. Die beiden seitlichen oberen Quaddeln liegen etwas außerhalb der Enden des großen Zungenbeinhorns, die beiden unteren zu beiden Seiten des Ringknorpels. Von den beiden oberen

seitlichen Punkten spritzt man zunächst etwa 5 cem $\frac{1}{2}\%$ ige Novokain-Suprareninlösung in das Ligamentum thyreochoideum, um damit die Rr. int. der

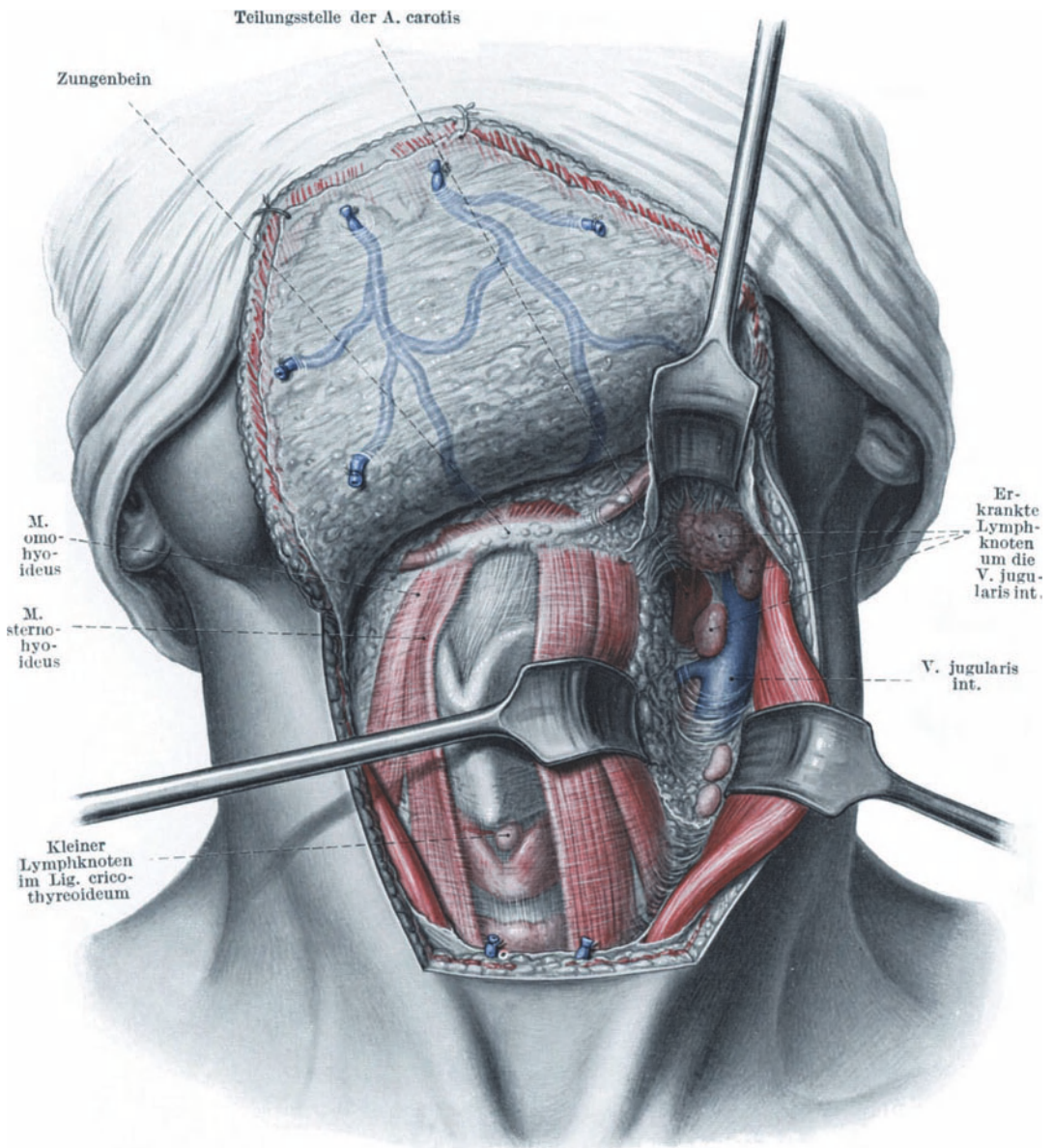


Abb. 87. Die vollständige Entfernung des Kehlkopfes nach GLUCK-SOERENSEN I. Die Entfernung der Lymphknoten soll gleichzeitig mit der Kehlkopfentfernung vorgenommen werden. Der Hautlappen ist mit oberflächlicher Faszie und Platysma zurückgeschlagen und am Kinn Tuch festgemacht. Auf der linken Seite ist die V. jugularis int. mit der tiefen Lymphknotengruppe freigelegt.

Nn. laryngei sup. außer Leitung zu setzen. Sodann werden von den übrigen Quaddeln, fächerförmig in die Tiefe dringend, tiefe Injektionen um den Kehlkopf herum ausgeführt, so daß schließlich das ganze Operationsfeld oberflächlich

und in der Tiefe umspritzt ist. Müssen einseitig oder doppelseitig die Lymphknoten gleichzeitig mit der Kehlkopfentfernung ausgeführt werden, so ist es am zweckmäßigsten, zu der örtlichen Betäubung auch noch die Anästhesie des

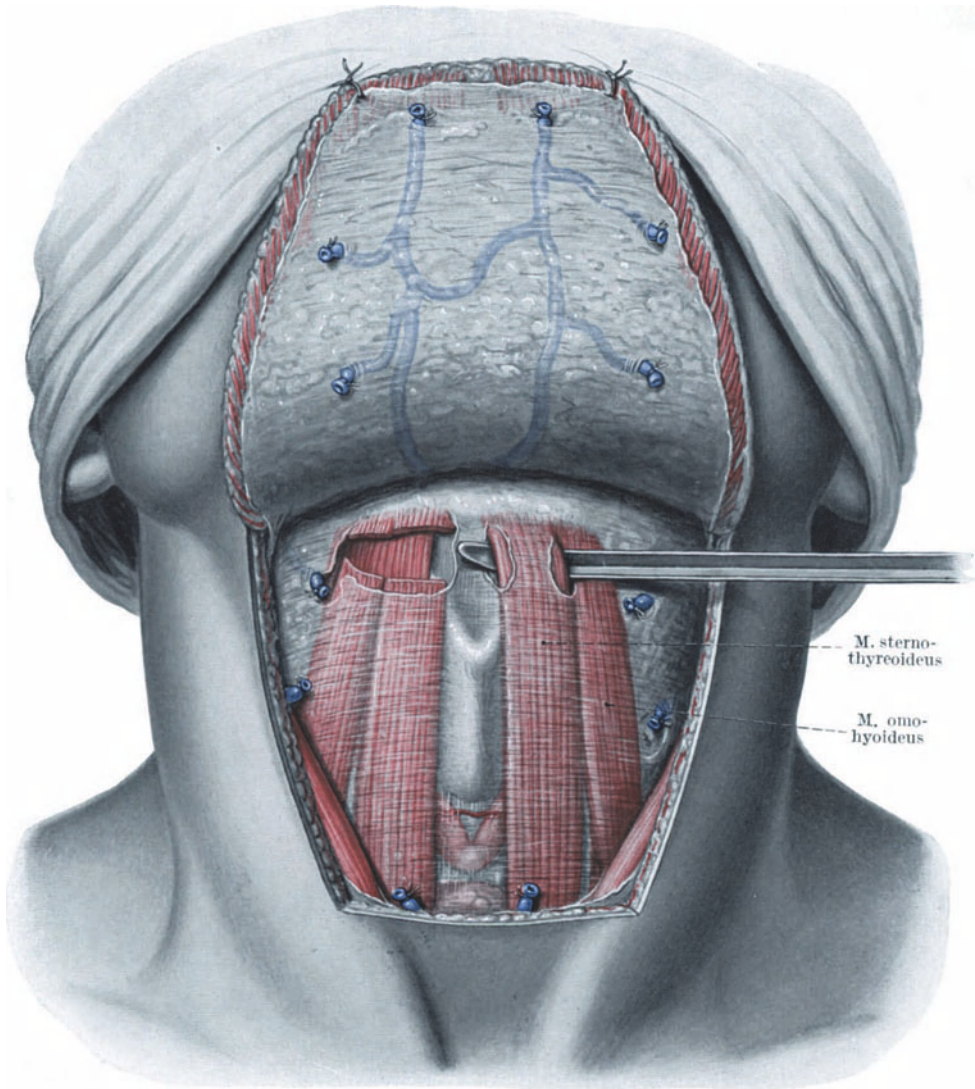


Abb. 88. Die vollständige Entfernung des Kehlkopfes nach GLUCK-SOERENSEN 2. Unmittelbar unterhalb des Zungenbeins erfolgt auf der Rinnensonde die Durchtrennung der geraden Halsmuskeln. Am unteren Ende werden diese Muskeln in der Höhe des Hautwundrandes abgetragen.

Plexus cervicalis nach HÄRTEL vorzuschicken. Auch müssen die Quaddeln zur örtlichen Umspritzung, besonders die seitlichen, weit auseinandergerückt werden.

γ) Der Eingriff nach GLUCK und SOERENSEN.

Der Hautschnitt zur vollständigen Kehlkopfentfernung ist ein Lappenschnitt mit oberer Basis. Er beginnt auf der einen Seite in der Höhe des Zungen-

beins oder etwas darüber und etwa fingerbreit vom Vorderrand des M. sternocleidomastoideus entfernt. Er läuft dem Vorderrand dieses Muskels parallel bis zur Höhe des unteren Randes des Ringknorpels. Auf der anderen Seite verläuft der Schnitt entsprechend. Die beiden Enden des Schnittes werden durch

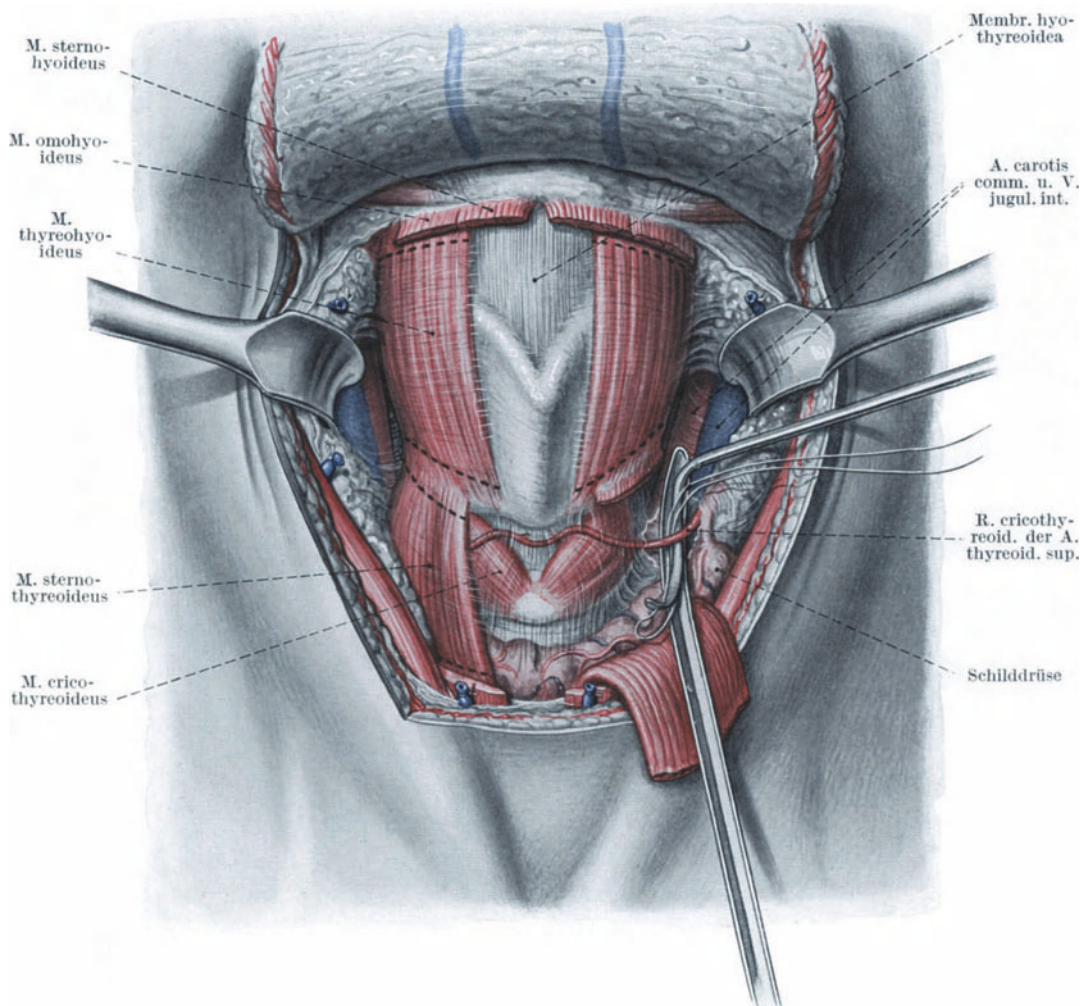


Abb. 89. Die vollständige Entfernung des Kehlkopfes nach GLUCK-SOERENSEN 3. Die punktierte Linie im Bereiche der Mm. thyroidei zeigt die Abtrennungslinie dieser Muskeln an. Auf der linken Seite ist der M. sternothyroideus an der Linea obliqua abgeschnitten und zunächst nach unten geklappt, um den R. cricothyroideus der A. thyroidea sup. weit lateral freilegen und unterbinden zu können. Der nach unten geschlagene Muskel wird dann im Bereiche der Hautschnittlinie abgeschnitten.

einen Querschnitt verbunden (Abb. 88). Der Hautlappen wird zugleich mit dem Platysma und der oberflächlichen Halsfaszie nach oben abpräpariert, nachdem die Vv. jugulares ext. doppelt unterbunden und durchtrennt sind. Der Hautlappen wird dann ähnlich wie beim Eingriff am Kropf an dem Kinnabdecktuch durch zwei Nähte befestigt. Bei der seitlichen Durchtrennung der Halsfaszie müssen meist auch einige oberflächliche Venenäste unterbunden werden. Das Operationsfeld liegt nun frei. Soll die Ausräumung der Lymphknoten gleichzeitig mit der Entfernung des Kehlkopfes vorgenommen

werden, so wird nun, nach Spaltung der oberflächlichen Halsfaszie, zwischen dem Kopfnicker und dem M. sternohyoideus bzw. -thyroideus auf die Gefäßnervenbündel vorgedrungen (Abb. 87). Die um die V. jugularis int. und ihre Seitenäste angeordneten Lymphknoten werden alle entfernt, wenn nötig die Vene

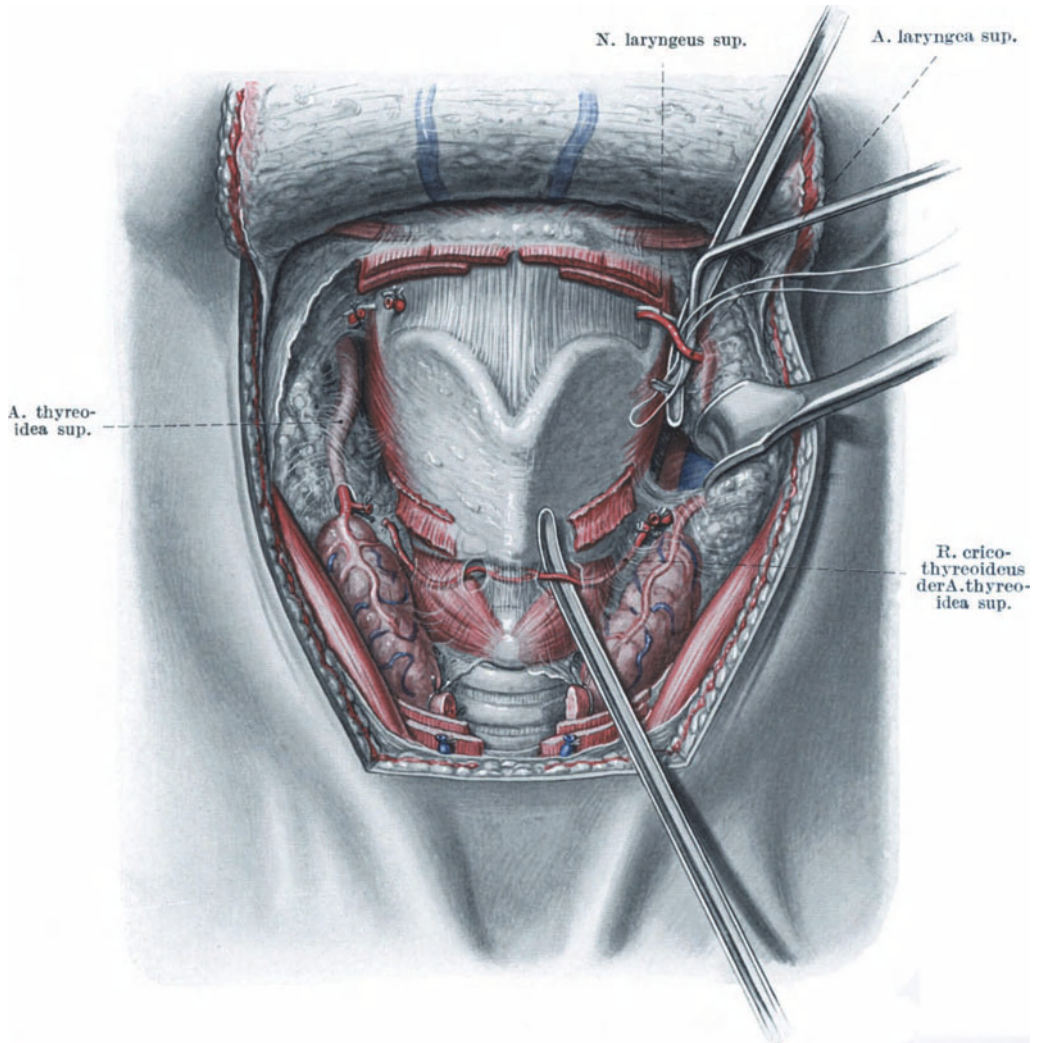


Abb. 90. Die vollständige Entfernung des Kehlkopfes nach GLUCK-SOERENSEN 4. Die den Kehlkopf bedeckende Muskulatur ist abgetragen. Auf der rechten Seite ist die A. laryngea sup. freigelegt und wird unterbunden. Der sie begleitende N. laryngeus sup. wird durchschnitten. Der in seinem lateralen Abschnitt bereits unterbundene R. cricothyroideus wird noch einmal nahe der Mittellinie unterbunden.

unterbunden (s. S. 311). Erst dann werden die geraden Halsmuskeln durchtrennt, und zwar zuerst die Mm. sternohyoidei. Sie werden dicht am Zungenbein mit einer schlanken Rinnensonde unterfahren und auf dieser Sonde vom unteren Zungenbeinrand abgeschnitten. Die Mm. omohyoidei werden gleichfalls am Zungenbein unterfahren und durchtrennt (Abb. 88). Die oben durchtrennten Mm. sternohyoidei lassen sich nun leicht nach unten ablösen und

werden, ohne die Wunde nach unten zu erweitern, in der Höhe des unteren Wundrandes quer durchtrennt. Auf blutende Gefäße muß nach der Durchtrennung der Muskulatur geachtet und für Blutstillung gesorgt werden. Die Mm. omohyoidei werden ebenfalls nach unten seitlich geklappt und am Hautwundrand quer abgeschnitten (Abb. 88 u. 89).

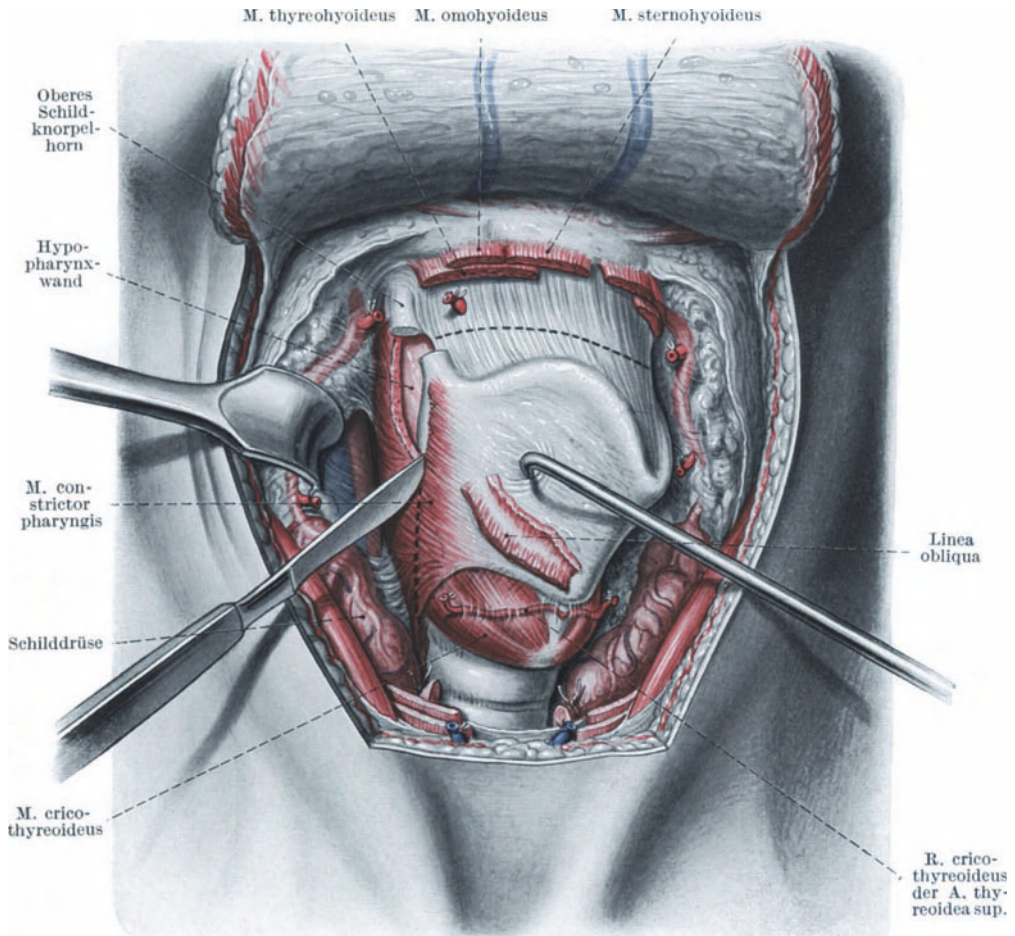


Abb. 91. Die vollständige Entfernung des Kehlkopfes nach GLUCK-SOERENSEN 5. Der Kehlkopf wird mit Hilfe eines in den Schildknorpel eingesetzten einzinkigen Hakens stark nach links gezogen und der M. constrictor pharyngis hart am hinteren Schildknorpelrand abgeschnitten. Das rechte obere Schildknorpelhorn ist durchtrennt. Die obere punktierte Linie deutet die Schnittlinie durch die Membrana thyreoidea an.

Eine weitere Aushülung der durchtrennten Muskeln über den Hautschnitt hinaus ist deshalb unzuweckmäßig, weil bei einer evtl. eintretenden Wundinfektion die Gefahr der absteigenden Infektion nach dem Jugulum besteht, die, falls sie eintritt, immer eine ernste Störung darstellt. Das weitere Vorgehen ist verschieden, soweit die Freilegung des Kehlkopfes in Frage kommt. Wir ziehen die volle Freilegung vor. Zu diesem Zwecke werden zunächst die Mm. thyreoidei sowohl unmittelbar unterhalb des Zungenbeins, als auch an der Linea obliqua des Kehlkopfes mit der Rinnensonde unterfahren

und durchtrennt, wobei man darauf zu achten hat, daß möglichst wenig Muskelreste am Zungenbein und Kehlkopf übrigbleiben (Abb. 89). Die Mm. sternothyroidei werden dann oben an der Linea obliqua abgetrennt und unten wieder in der Höhe des Hautwundrandes quer abgeschnitten (Abb. 89). Damit liegt die

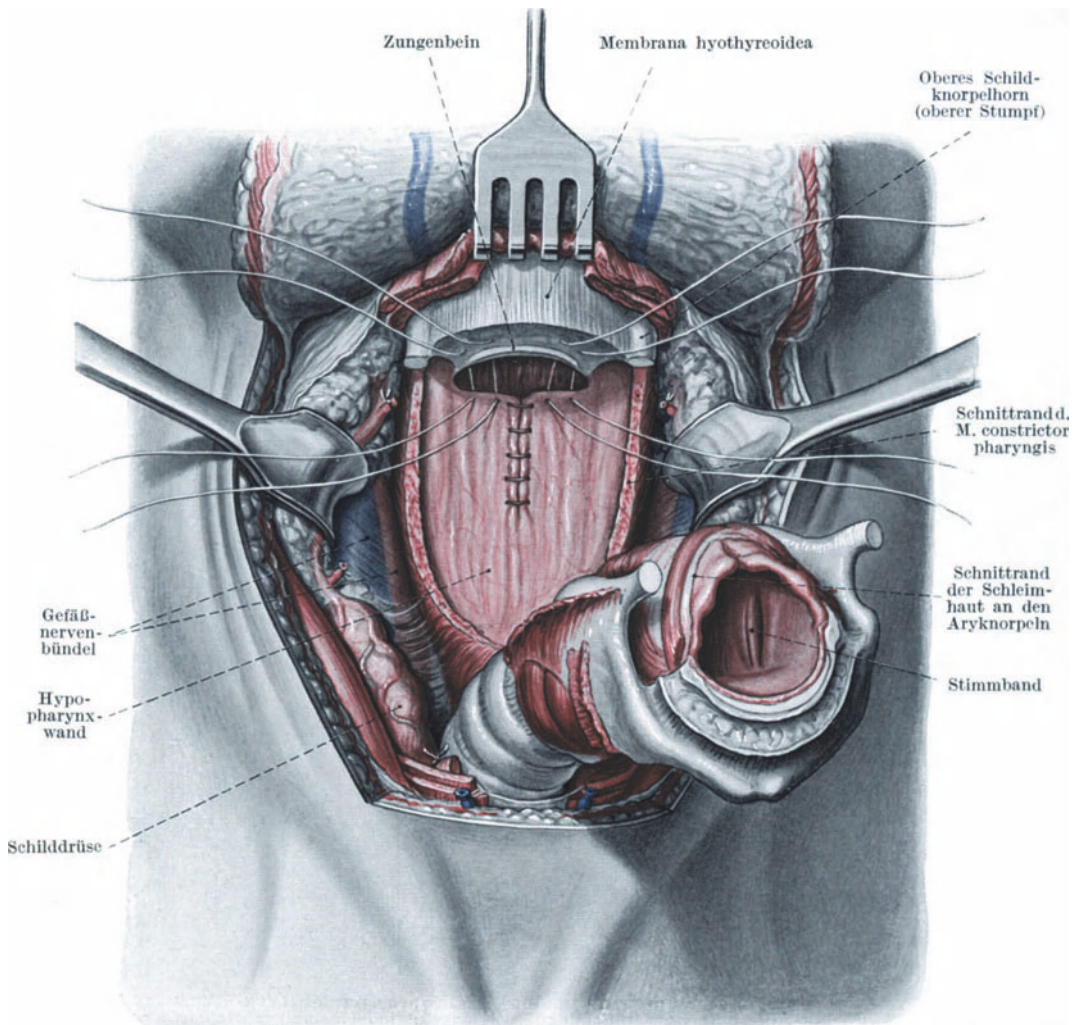


Abb. 92. Die vollständige Entfernung des Kehlkopfes nach GLUCK-SOERENSEN 6. Der Kehlkopf hängt, nachdem er kranialwärts vollkommen abgetrennt wurde, nur noch an der Trachea. Die Lücke in der Schleimhaut des Hypopharynx wird durch Nähte in T-Form verschlossen.

Vorderfläche des Kehlkopfes bis auf den Ringknorpel, der noch von den Mm. cricothyroidei größtenteils bedeckt ist, frei. Zunächst wird nun die Blutzufuhr zum Kehlkopf unterbrochen. Zu diesem Zwecke sucht man die A. laryngea sup. beiderseits auf. Sie ist ein Seitenast der A. thyroidea sup. und verläuft in kurzem Bogen annähernd horizontal über das obere Schildknorpelhorn, um sich in die Membrana hyothyreidea einzusenken, und im Innern des Kehlkopfes unter der inneren Muskulatur mit der A. laryngea inf. in Verbindung

zu treten. Das Gefäß wird möglichst nahe an seinem Ursprung unterbunden (Abb. 90).

Die zweite Arterie, die der Ernährung des Kehlkopfes dient, ist der R. cricothyroideus. Er stammt ebenfalls aus der A. thyroidea sup., entspringt etwa

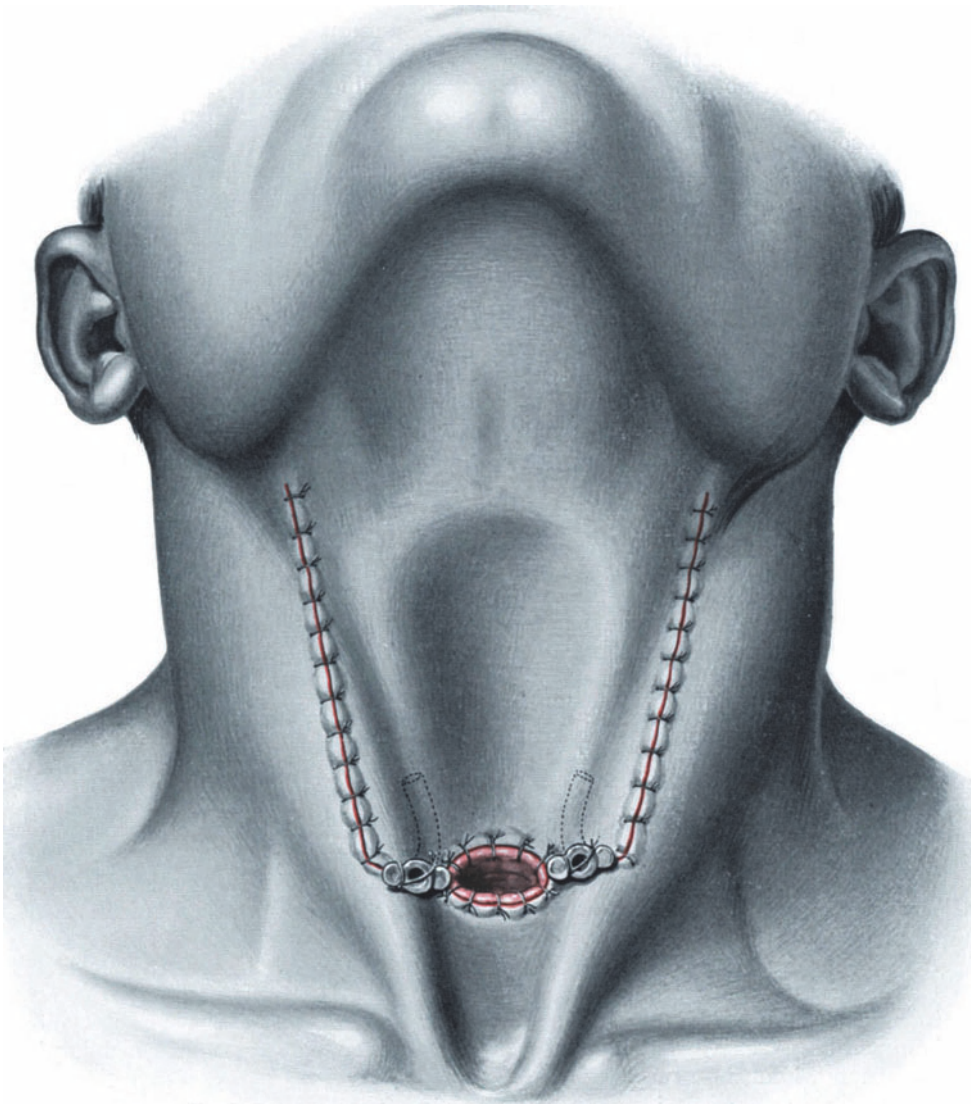


Abb. 93. Die vollständige Entfernung des Kehlkopfes nach GLUCK-SOERENSEN 7. Der Hautlappen ist nach Entfernung des Kehlkopfes zurückgelagert und umschließt den Hinterrand des Trachealstumpfes, der vorne mit dem vorderen Hautrand in Verbindung gesetzt ist. Zwei Glasdrains sind seitlich unter die Lappenwunde geschoben. Tampons, die neben den Glasdrains eingelegt werden sind der Übersicht halber weggelassen worden.

in der Höhe des unteren Ringknorpelrandes und kommt zwischen den Mm. sternothyroideus und cricothyroideus zum Vorschein. Die beiderseitigen Äste

anastomosieren miteinander, sie kreuzen in fast querer Richtung den *M. cricothyreoideus* und durchbohren fast in der Mittellinie das *Lig. cricothyreoideum*. Um sich vor einer unvorhergesehenen Blutung zu bewahren, ist es zweckmäßig, den *R. cricothyreoideus* vor der unteren Durchtrennung des *M. sternothyreoideus* zu unterbinden (Abb. 89 u. 90). Ist er oben durchtrennt, so läßt er sich leicht nach unten und etwas nach außen umlegen, so daß man den kleinen Arterienstamm in der Höhe des unteren Ringknorpelrandes leicht sehen und möglichst weit seitlich unterbinden kann. Der Kehlkopf ist nun freigelegt und aus der Blutversorgung im wesentlichen ausgeschlossen. Es kann daher nun die weitere Ablösung auf seiner Rückseite von den Weichteilen des Rachens und Ösophagus folgen.

Um die *Pars laryngea pharyngis* nicht zu eröffnen, ist es notwendig, sich direkt an den hinteren Knorpelrand des Schildknorpels zu halten. Man setzt zunächst einen einzinkigen scharfen Haken fest in den linken Schildknorpel ein und zieht den ganzen Kehlkopf nach rechts (Abb. 91). So spannen sich die auf den Schildknorpel übergreifenden Fasern des *M. constrictor pharyngis* an. Sie werden, während die Messerschneide gegen den hinteren Schildknorpelrand gerichtet wird, von oben bis unten von diesem abgetrennt. Ist diese Muskelverbindung gelöst, so kommt die Schleimhaut der *Pars laryngea pharyngis* zum Vorschein. Nach oben muß die Ablösung der Muskulatur bis zu der Spitze des oberen Hornes erfolgen. Man kann aber auch die oberen Hörner in der Muskulatur stecken lassen, sie vorsichtig umgehen und mit der Listonschen Zange am oberen Schildknorpelrand abkneifen (Abb. 91). Nach Durchtrennung der Konstriktorfasern gelingt es nun meist leicht, während der Kehlkopf noch stärker nach rechts gezogen wird, die Schleimhaut des untersten Rachenabschnittes von der Rückseite des Kehlkopfes stumpf abzulösen bis fast zur Mittellinie und an den oberen Rand der Aryknorpel. Bei der Ablösung der vorderen Rachenwand vom Kehlkopf ist besonders darauf zu achten, daß der *Recessus piriformis*, der sich zwischen Schildknorpelrand bzw. dem Rand des oberen Schildknorpelhornes und den Aryknorpeln weit nach vorn wölbt, nicht eröffnet wird. Bei genügender Vorziehung des Kehlkopfes nach der anderen Seite und bei sehr vorsichtigem Vorgehen an der kritischen Stelle am oberen hinteren Schildknorpelrand läßt sich die Eröffnung des *Recessus* leicht vermeiden, wenn man sich bei der Ablösung immer an den Knorpel hält. Auch durch das erwähnte Abschneiden und Zurücklassen der oberen Schildknorpelhörner kann man sich leichter vor einer Eröffnung des *Recessus* schützen.

Dieselbe Ablösung wird dann ebenfalls bis zur Mittellinie, das ist bis zum Aryknorpel, auf der anderen Seite ausgeführt, während der Kehlkopf mit den in dem Schildknorpel eingesetzten scharfen Haken nach links gezogen wird. Auf die beschriebene Weise ist der Kehlkopf nun fast vollkommen aus seinen Gewebs- und Gefäßverbindungen ausgelöst, ohne daß die Schleimhaut an irgendeiner Stelle eröffnet worden wäre. Die Operation ist also bis dahin vollkommen aseptisch verlaufen. Das weitere Vorgehen, die eigentliche Kehlkopfentfernung, kann nun rasch erfolgen.

Sitzt das Karzinom im Innern des Kehlkopfes, ohne daß die *Epiglottis* beteiligt ist, so kann diese erhalten bleiben. Die Eröffnung der vorderen Rachenwand erfolgt dann etwas oberhalb des Schildknorpels und geht durch das *Lig. hyothyreoideum* und durchschneidet auch die knorpelige *Epiglottis* zunächst in der Mitte, dann seitlich und nach rückwärts bis oberhalb der Aryknorpel. Damit ist der Kehlkopf in seinem oberen Abschnitt vollständig ausgelöst und kann, an der Trachea hängend, aus dem Wundbett herausgezogen werden. Es bleibt eine oben quere nach unten in der Mittellinie verlaufende Wunde in der

vorderen Rachenwand zurück (Abb. 92). Der unteren Wundspitze entspricht die Höhe des unteren Randes der Aryknorpel. Damit ist die Asepsis der Operation durchbrochen. Die Rachenhöhle wird sofort nach der Eröffnung ausgetupft, um sie dann so schnell wie möglich durch Naht wieder zu verschließen, und zwar wird die Naht T-förmig angelegt (Abb. 92). Die oberen Nähte greifen durch den oberen Wundrand unter Mitfassen der zurückgelassenen Epiglottis. Dadurch hat der waagerechte Schenkel der T-Naht eine gute Stütze. Muß die Epiglottis mit entfernt werden, so wird der Schnitt durch das Lig. hyothyreoideum höher angelegt, um die Rachenwand in der Höhe der Umschlagsfalte am vorderen Epiglottisrand durchtrennen und damit die Epiglottis mit dem Kehlkopf nach vorn ziehen zu können. Die Naht der vorderen Rachenwand macht dann meist insofern etwas mehr Schwierigkeiten und verliert an Sicherheit, als sie unter einer gewissen Spannung stattfinden muß. Treten beim Zurückziehen des Kehlkopfes Atemstörungen ein, so wird in die Stimmritze eine Tracheotomiekanüle eingeschoben.

Der letzte Teil des Eingriffs beschränkt sich auf die quere Durchtrennung des Luftrohres zwischen Schild- und Ringknorpel oder, wenn der Tumor weiter nach unten reicht, zwischen Ringknorpel und Trachea. Damit ist die Entfernung beendet. Der Hautlappen wird nach unten geklappt, seitlich mit seinen Wundrändern wieder vereinigt, während der untere Rand in der Mitte mit dem hinteren Trachealrand vernäht wird. Der vordere Trachealrand wird mit dem unteren Hautrand vereinigt, so daß beim Abschluß der Operation die Trachealöffnung ringsherum mit der Haut in Verbindung steht (Abb. 93). Zweckmäßig ist es, zu beiden Seiten in der Nähe der untersten Enden des seitlichen Wundrandes je ein kleines Glasdrain einzulegen. In die Trachealöffnung wird eine Tracheotomiekanüle eingeführt und mit Bändchen befestigt, während der Lappen durch eine Gazetamponade gegen die Unterlage angedrückt wird. Leider hält häufig die T-förmige Naht des unteren Rachenabschnittes nicht dicht und es kommt daher trotz aller Vorsicht zu einer sekundären Infektion der Wundhöhle, die zum wenigsten zu einer vorübergehenden Fistelbildung, in vielen Fällen aber auch zu weitergehenden und länger dauernden Wundstörungen Veranlassung gibt.

Die ursprüngliche Schnittführung GLUCKS ist ein Doppel-T-Schnitt. Der senkrechte Schnitt verläuft in der Mittellinie vom Zungenbein bis fast in das Jugulum hinein, die beiden waagerechten Schnitte begrenzen den senkrechten Schnitt oben und unten (Abb. 94). Der Doppel-T-Schnitt wird auch heute noch von verschiedenen Chirurgen zur Anwendung gebracht. Er kommt besonders in Frage, wenn zweizeitig operiert werden soll, d. h. wenn in der ersten Sitzung nur eine Tracheotomie oder eine Durchtrennung und Einnähung der Luftröhre in die Haut unterhalb des Kehlkopfes ausgeführt wird. Zweitens muß dieser Schnitt angewendet werden, wenn mit dem Kehlkopf gleichzeitig der Hypopharynx und der Anfang der Speiseröhre entfernt werden soll (s. S. 433).

Wird einzeitig operiert, so ist das Vorgehen folgendes: Die örtliche Betäubung wird ebenso ausgeführt, wie sie S. 412 geschildert ist. Der senkrechte Hautschnitt verläuft genau in der Mittellinie vom Zungenbein, oder etwas darüber beginnend, bis unter den Ringknorpel oder etwas tiefer. Der obere Querschnitt verbindet die beiden Vorderränder des Kopfnickers etwas oberhalb des Zungenbeins. Der untere Querschnitt verläuft fingerbreit unterhalb des Ringknorpels am Ende des senkrechten Schnittes. Er reicht auf beiden Seiten etwas über den Vorderrand des Kopfnickers hinüber (s. Abb. 94). Die beiden umschnittenen Türflügelappen werden nun zugleich mit Platysma und oberflächlicher Faszie abpräpariert, nachdem die das Operationsfeld kreuzenden Vv. jugulares ant.

doppelt unterbunden und durchtrennt sind. Man präpariert die Hautlappen so weit zurück, bis beiderseits der Kopfnickerrand übersichtlich freiliegt. Jetzt werden, wie es bei der Operation von GLUCK und SOERENSEN geschildert ist,

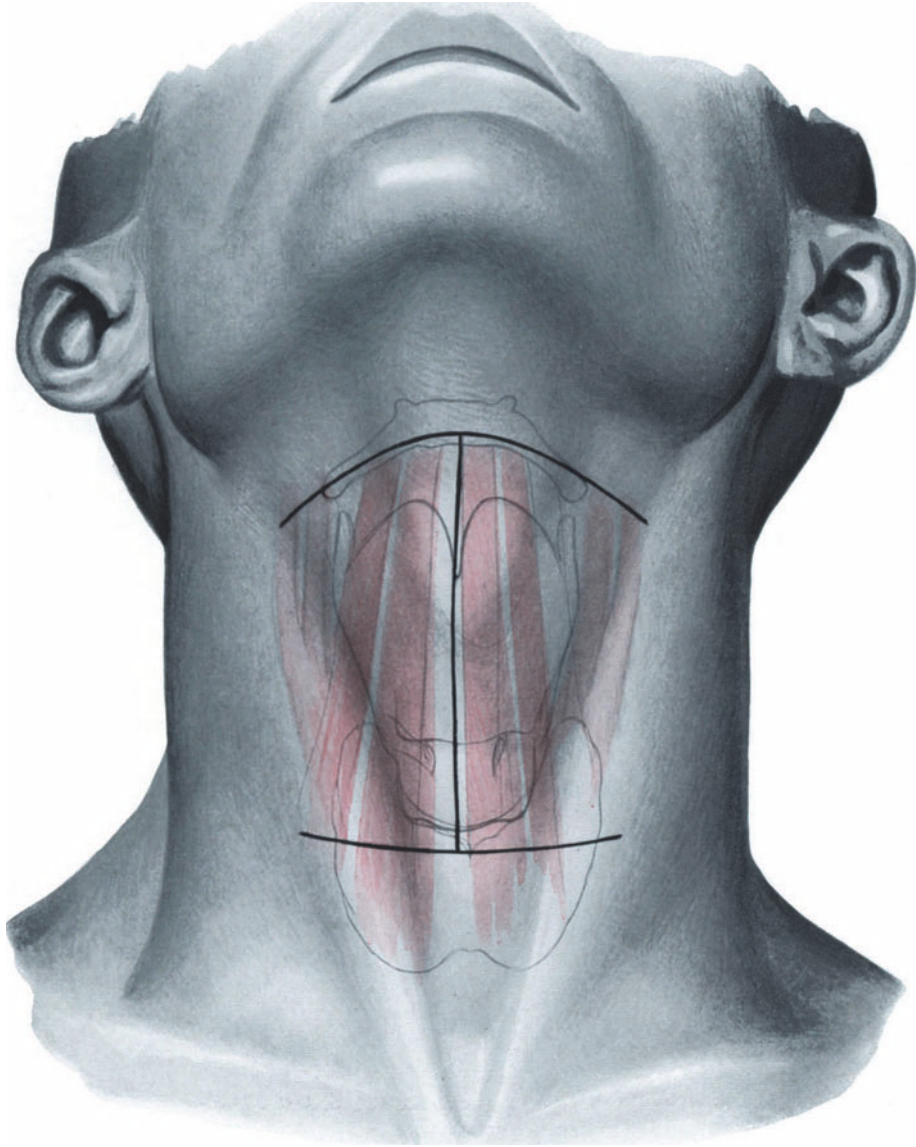


Abb. 94. Die vollständige Entfernung des Kehlkopfes 1. Lagebeziehung der Türflügelschnitte zu den Halsorganen (ältere Methode von GLUCK-SOERENSEN).

die geraden Halsmuskeln oben am Zungenbein und unten in der Höhe des unteren Wundrandes abgetragen. Das Abtragen der Muskeln schafft einfachere Wundverhältnisse, was bei der häufig nicht ganz aseptischen Heilung der Wunde vorteilhaft ist. Trotzdem ziehen manche Autoren die Erhaltung der geraden

Halsmuskeln vor oder wenigstens eines Teiles derselben. Dann werden die Muskeln nur einfach durchgeschnitten und nach oben und unten zurückgelegt (s. Abb. 95). Die nach Entfernung des Kehlkopfes wieder vernähten Muskeln

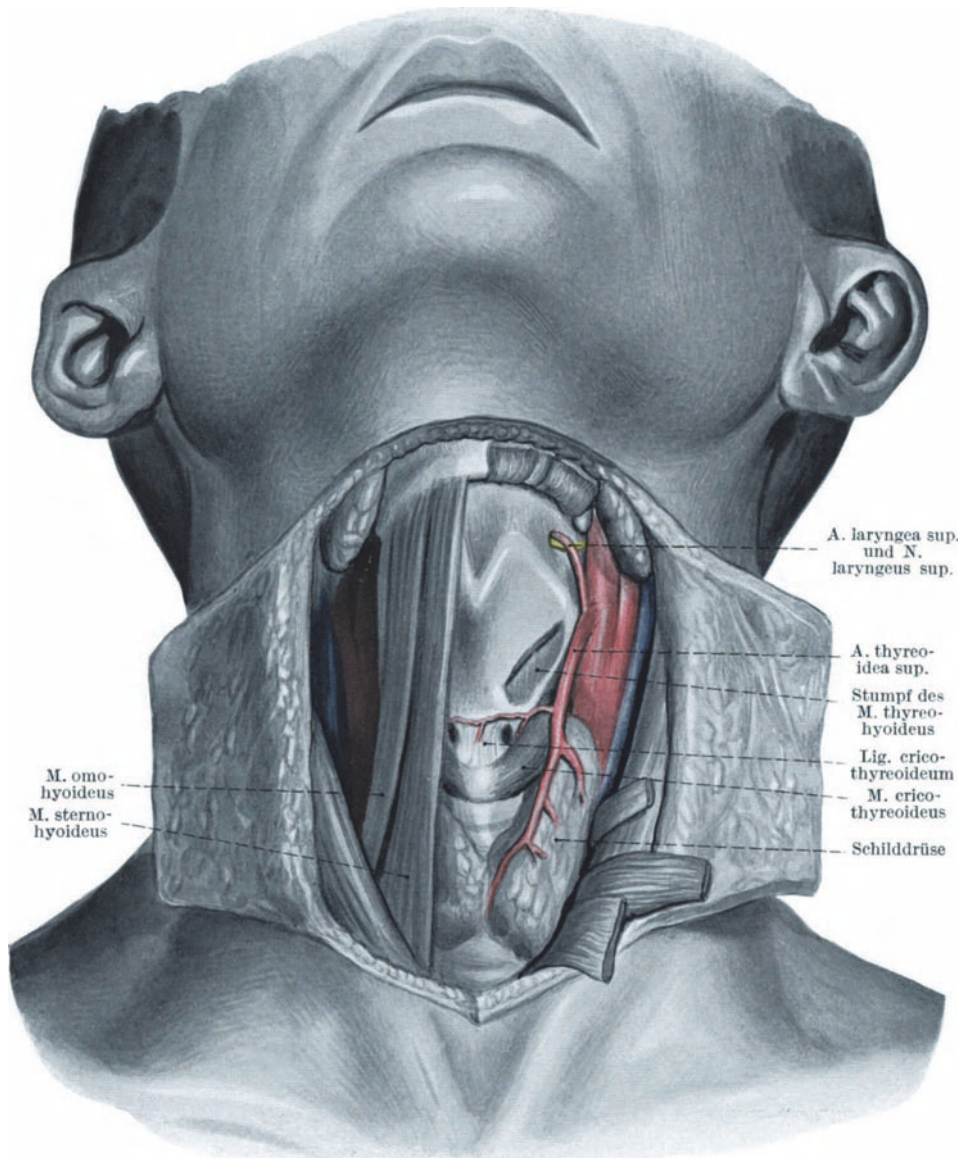


Abb. 95. Die vollständige Entfernung des Kehlkopfes 2. Auf der linken Seite sind die Mm. sternohyoideus, sternothyroideus und omohyoideus durchgeschnitten. Die Stümpfe sind erkennbar. Dadurch ist die linke Kehlkopf- und Schilddrüsenhälfte mit ihrer Gefäß- und Nervenversorgung sichtbar (ältere Methode von GLUCK-SOERENSEN).

dienen nach Abschluß der Operation zur Stützung der Hypopharynxnaht. Das Erhalten dieser Muskeln hat außerdem den Vorteil, daß die äußere Form des Halses nach Abschluß des Eingriffs etwas voller erscheint.

Der weitere Verlauf des Eingriffes entspricht in den Einzelheiten der Schilderung, wie sie oben (s. S. 414f.) angegeben wurde, d. h. die Unterbindung der

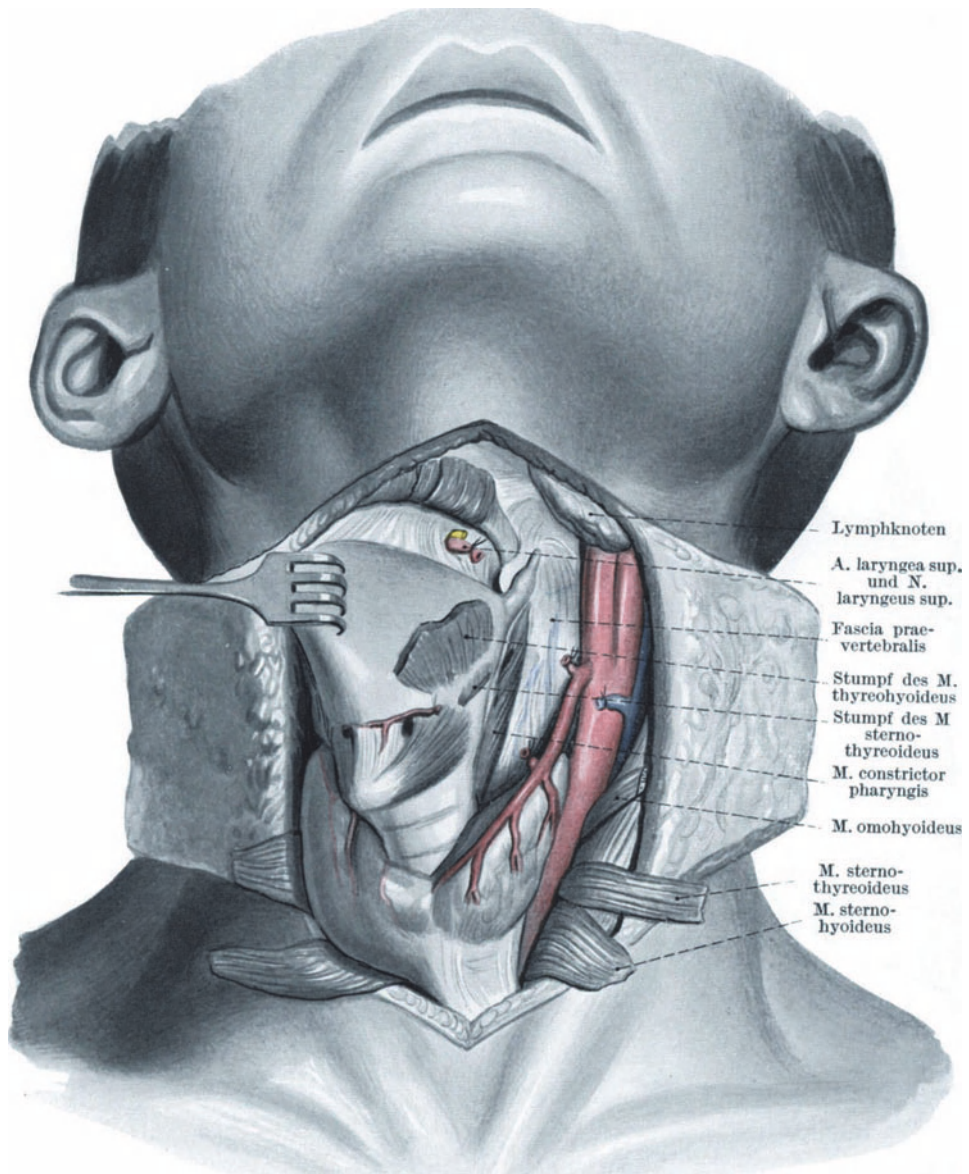


Abb. 96. Die vollständige Entfernung des Kehlkopfes 3. Die geraden Halsmuskeln sind durchtrennt. Die Gefäßversorgung zum Kehlkopf ist unterbrochen. Der N. laryngeus sup. ist durchtrennt. In die linke Schilddrüsenwand ist ein scharfer Haken eingesetzt, der den Kehlkopf nach rechts hinüberzieht. Dadurch wird die hintere seitliche Grenze und der M. constrictor pharyngis sichtbar (ältere Methode von GLUCK-SOERENSEN).

Gefäße, die Ausräumung der Lymphknoten, wenn sie nötig ist, die Ablösung vom Hypopharynx, die Eröffnung des Hypopharynx und schließlich die Auslösung des ganzen Kehlkopfes geschehen nach den gleichen Grundsätzen.

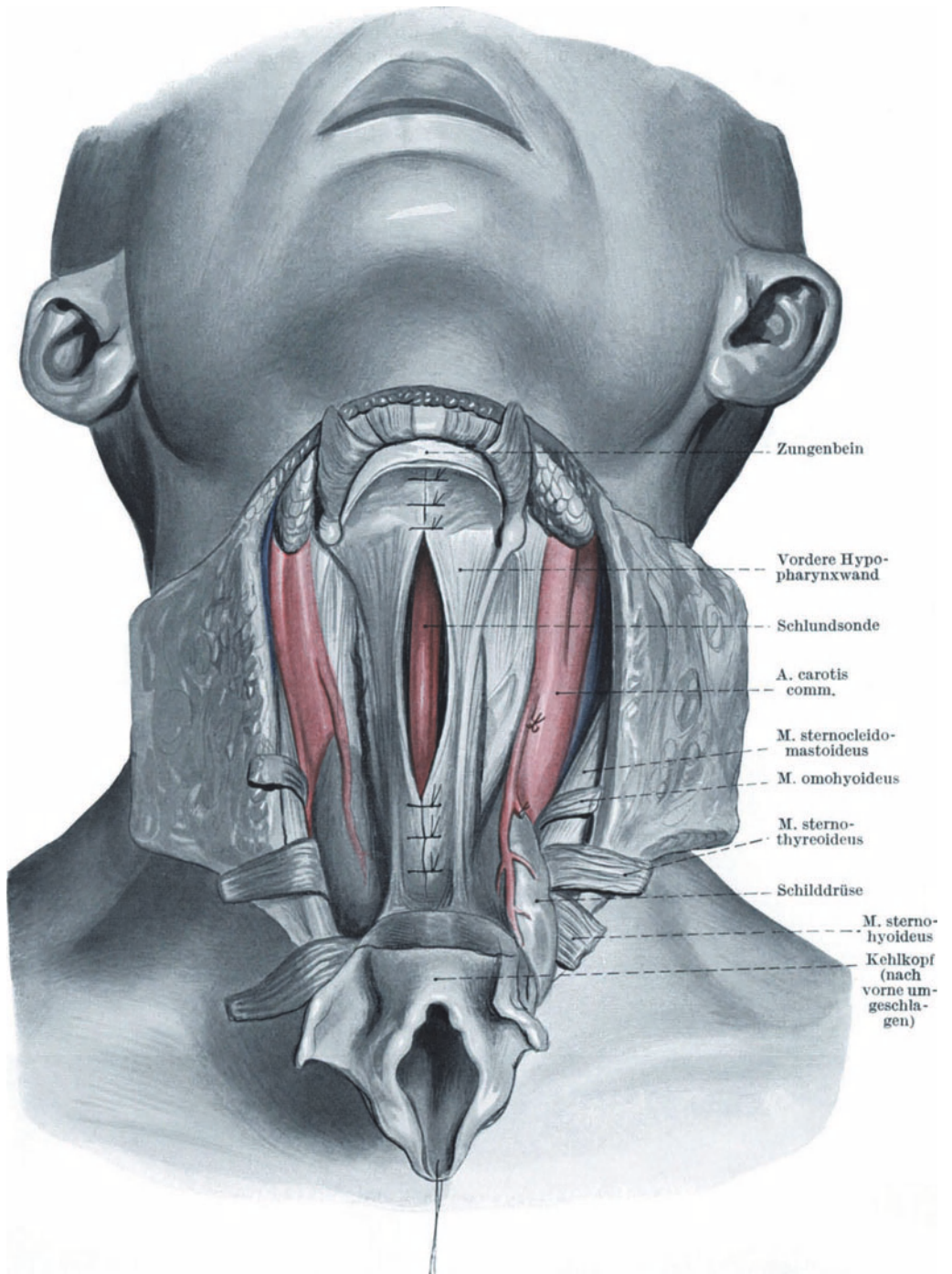


Abb. 97. Die vollständige Entfernung des Kehlkopfes 4. Der in seinen oberen Grenzen vollständig ausgelöste Kehlkopf ist nach unten geschlagen und hängt nur noch an der Luftröhre. Der Defekt in der vorderen Rachen- und Speiseröhrenwand ist bereits teilweise durch Nähte verschlossen. In der Mitte besteht noch ein Spalt, durch den man die Schlundsonde in der Speiseröhre sieht (ältere Methode von GLUCK-SØRENSEN).

Der Trachealstumpf wird entweder sofort nach der Durchtrennung mit dem unteren Hautwundrand vereinigt und die unteren Enden des Türflügel-lappens bilden die hintere Umsäumung der Luftröhrenöffnung, oder, wenn

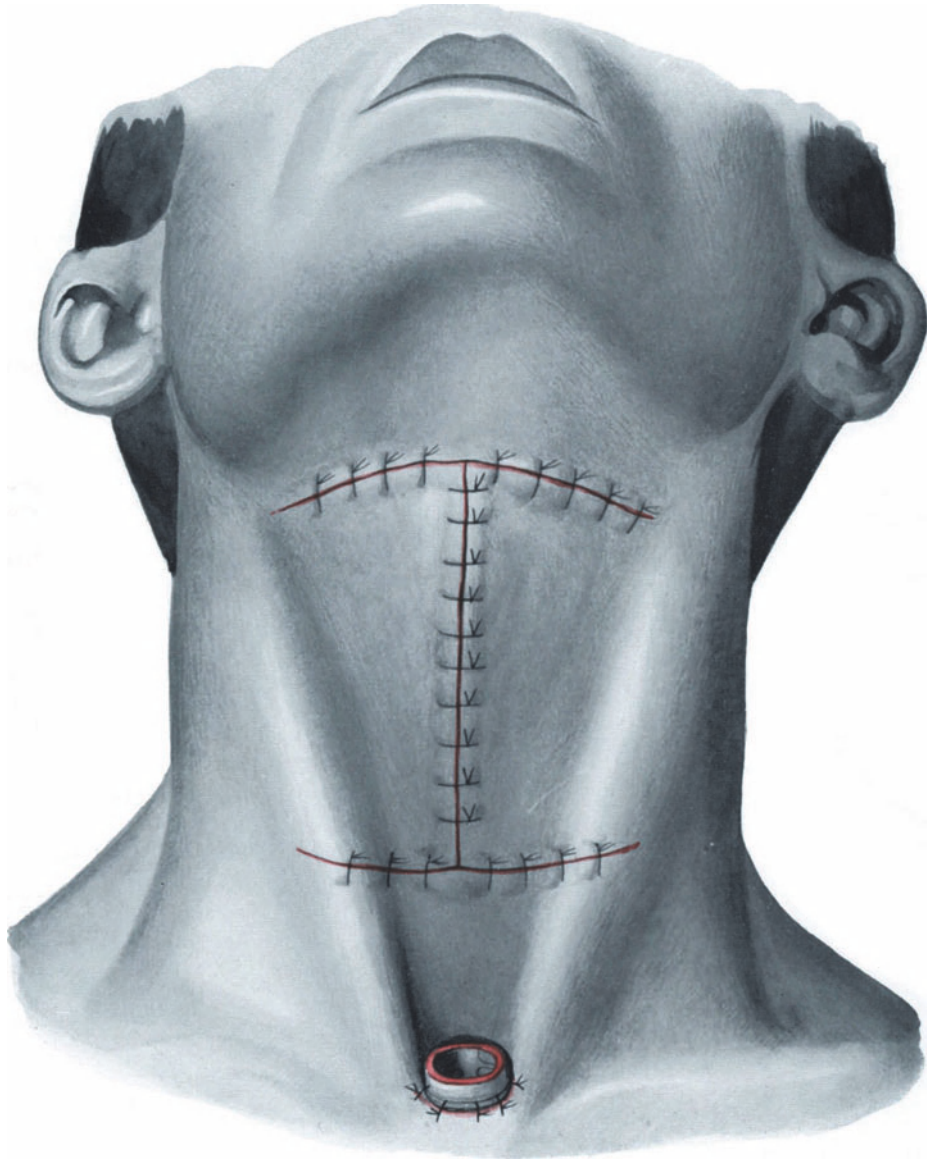


Abb. 98. Die vollständige Entfernung des Kehlkopfes 5. Der Defekt ist durch Nahtvereinigung der Türflügel-lappens vollkommen gedeckt. Der Trachealstumpf ist in eine besondere angelegte Öffnung eingenäht.

der untere quere Hautschnitt etwas höher angelegt war, wird der untere Hautrand auf mehrere Zentimeter von der Unterlage vorsichtig abgelöst und eine besondere Öffnung für den Trachealstumpf angelegt, der dann zirkulär in den Hautschlitz festgenäht wird (s. Abb. 98). Dann werden die Türflügel-lappens

für sich durch Naht verschlossen und sowohl am oberen, als am unteren Querschnitt seitlich weiche Gummiröhren zur Drainage eingelegt.

In neuerer Zeit wird von manchen Autoren wieder die ursprüngliche zweizeitige Operation grundsätzlich durchgeführt, d. h. es wird eine Tracheotomie oder völlige Durchtrennung und Einnähung des distalen Trachealstumpfes in die Haut vorausgeschickt. GLUCK und SOERENSEN empfehlen die zweizeitige Operation nur dann, wenn der Kehlkopftumor stärkere Atmungsstörungen hervorgerufen hat. Die zweizeitige Operation hat den Vorteil, daß nicht gleichzeitig mit dem großen Eingriff die jeder Tracheotomie folgenden Störungen der Atmung und des Aushustens eintreten, die selbstverständlich eine gewisse Gefahr bedeuten. Bei der zweizeitigen Operation sind die Kranken bereits an die Atmung durch die Tracheotomie gewöhnt. Andererseits wird das aseptische Vorgehen bei schon bestehender Tracheotomie stärker gefährdet. Grundsätzlich ändert sich bei zweizeitigem Vorgehen an der eigentlichen Entfernung des Kehlkopfs nichts wesentliches. Der Hautschnitt erfolgt am besten in Form des Doppeltürflügelschnittes. Dabei erscheint das Vorgehen von KAHLER besonders zweckentsprechend. Er legt den unteren Querschnitt so hoch oberhalb der Tracheotomieöffnung an, daß eine etwa 2 cm breite Brücke erhalten bleibt. Ist der Kehlkopf dann in der üblichen Weise freigelegt und entfernt, so wird der Trachealstumpf schräg abgeschnitten und sein hinterer Rand mit dem unteren Rande des Brückenlappens durch Naht vereinigt. Auf diese Weise wird eine gute Trennung des Trachealstumpfes von dem übrigen Wundbett erreicht.

d) Die Abänderung des Eingriffes nach RÉTHI (Abb. 98—101).

Um die Nachteile der Operationsmethode von GLUCK-SOERENSEN zu umgehen, hat RÉTHI den Vorschlag gemacht, das Zungenbein gleichfalls zu entfernen, um dadurch eine Entspannung der Naht der vorderen Rachenwand zu ermöglichen. Er geht so vor, daß er die T-Naht überhaupt vermeidet und eine meist senkrechte oder auch quer verlaufende Naht der Weichteile dadurch ermöglicht, daß er die Zungenbeinmuskulatur 2—3 cm oberhalb des Zungenbeins quer durchtrennt und nun das Zungenbein und die unteren Stümpfe der durchschnittenen Muskeln entfernt. Durch die Aufhebung des Zuges der Zungenbeinmuskulatur nach oben fällt die Neigung zu einer nach oben konvexen Wundrandbildung in der Mittellinie weg, und der obere Rand des Defektes sinkt etwa um 3 cm nach unten. Dadurch soll sich ohne Mühe eine Längs- oder Quernaht erzielen lassen.

Die Operation nach RÉTHI verläuft in mancher Beziehung etwas anders als die ursprüngliche von GLUCK-SOERENSEN. Er operiert ebenfalls in Leitungs- und örtlicher Betäubung, legt den Hautschnitt aber in T-Form an (Abb. 99): Der Längsschnitt reicht vom Zungenbein bis zum Jugulum, der Querschnitt in der Höhe des Zungenbeins bis zu den Grenzen des Kopfnickers. Werden die so entstehenden Lappen abgelöst, so kann beiderseits auch die Ausräumung von etwa vorhandenen Lymphknotenmetastasen vorgenommen werden. Die Fascia colli wird durchtrennt nach Unterbindung aller oberflächlichen Venen. RÉTHI entfernt dann die Mm. sternothyroidei und thyreochoidei. Bei Menschen mit kurzem Hals, und wenn die Lymphknoten entfernt werden müssen, beseitigt er auch die Mm. sternohyoidei. Er unterbindet die Rr. cricothyroidei, dann die Aa. laryngeae sup., hier auch die distalen Stümpfe wegen der Gefahr der Blutung aus den gleich verlaufenden Venen. Bei kurzhalsigen Menschen durchtrennt RÉTHI auch den Isthmus der Schilddrüse nach Unterbindung der Gefäße. Nun folgt die scharfe Ablösung des M. constrictor pharyngis, unter Schonung der Rachenschleimhaut. Jetzt entfernt er die Lymphknoten, wenn

es nötig erscheint. RÉTHI löst nun vorsichtig auch die Hinterwand der oberen Trachea mit der KOCHERSchen Sonde stumpf vom Ösophagus ab (Abb. 99). Dann wird der Kehlkopf mit einem Querschnitt unmittelbar unter dem Ringknorpel

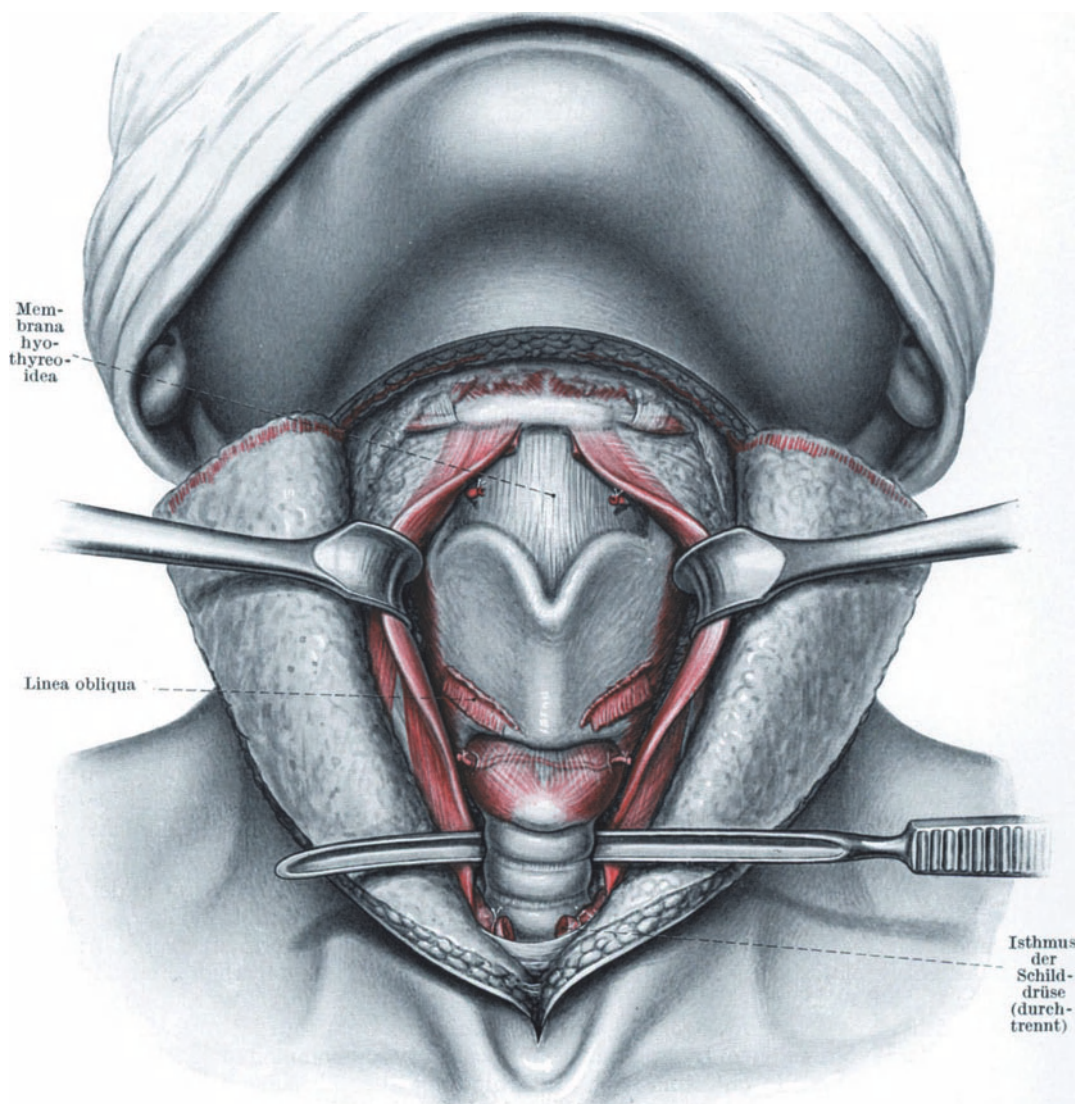


Abb. 99. Abänderungsverfahren der vollständigen Kehlkopffentfernung nach RÉTHI 1. Der Kehlkopf und die Trachea sind freigelegt und ihrer Gefäßversorgung beraubt. Trachea und Speiseröhre sind stumpf mit der Rinnensonde getrennt.

von der Luftröhre abgetrennt. Die Umgebung wird vorher durch Gazetamponade geschützt. Vor der Eröffnung werden einige Tropfen 20%iger Kokainlösung mit einer Spritze in die Trachea eingetroffen, um den Hustenreiz aufzuheben. Die Kehlkopflichtung wird nun sofort mit Gaze tamponiert und der vordere

Trachealrand an der Haut festgenäht, am besten nach Einführung einer PERIER-schen Kanüle (Abb. 100). Diese Kanüle wird nur für die Dauer der Operation eingelegt. Sie schließt mit ihrem unteren, trichterförmigen Ende die Trachea

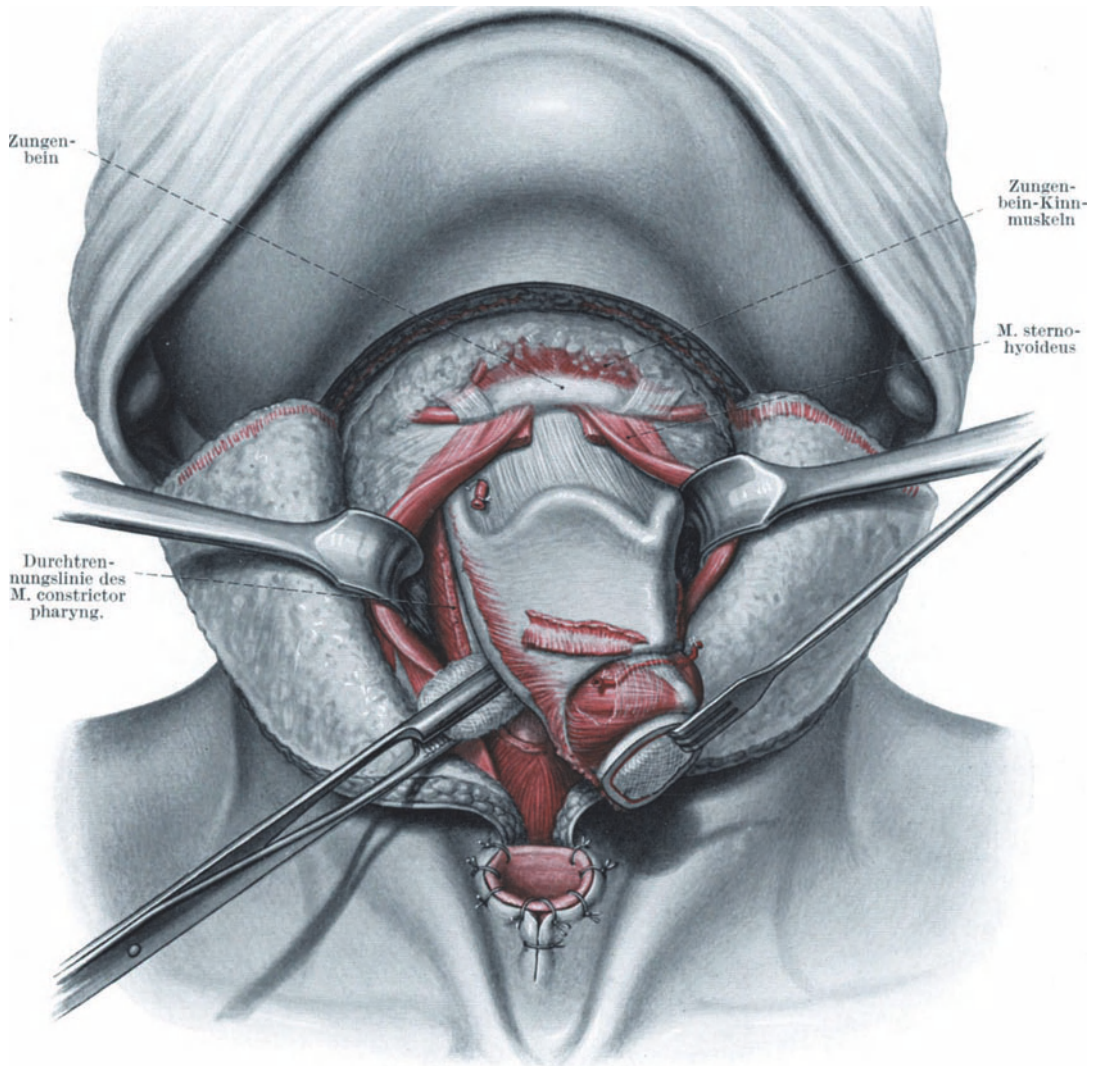


Abb. 100. Abänderungsverfahren der vollständigen Kehlkopfentfernung nach RÉTHI 2. Die Trachea ist unterhalb des Ringknorpels durchtrennt. Das distale Ende ist in den Hautschnitt eingenäht. Das proximale ist, mit Gaze ausgestopft, angehoben und wird nun vorsichtig und ohne Verletzung der Hypopharynxschleimhaut von dieser getrennt.

ringsherum ab, so daß ausgehustet werden, aber kein Blut in die Trachea eindringen kann. Die äußere Öffnung der Kanüle ist weit von der Wunde entfernt. RÉTHI löst dann die Schleimhaut von der Hinterseite des Kehlkopfes vorsichtig ab, während der Kehlkopf mit scharfen Haken von der Unterlage

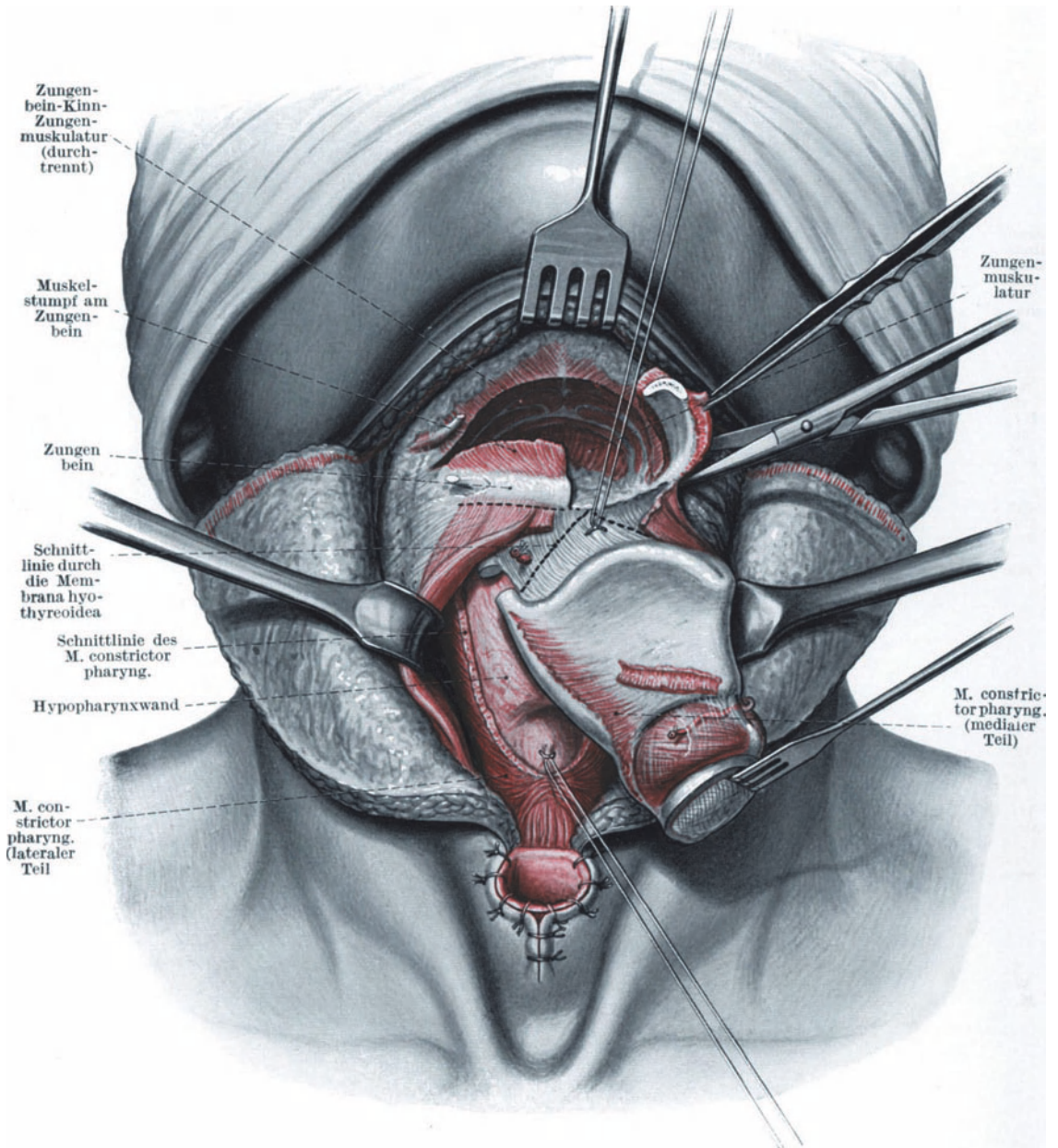


Abb. 101. Abänderungsverfahren der vollständigen Kehlkopfentfernung nach RÉTHI 3. Die Zungenbeinmuskulatur ist oberhalb des Zungenbeins quer durchtrennt, das Zungenbein gespalten, die eine Hälfte entfernt, die andere Hälfte zur Entfernung vorbereitet. Die punktierte Linie bezeichnet die obere Abtrennungslinie. Zwei Haltefäden sind angelegt, die nach der Entfernung des Kehlkopfes, den Defekt im Hypopharynx zu einem Schlitz zusammenziehen sollen, der sich leicht vernähen läßt (der obere Haltefaden müßte oberhalb der punktierten Linie sitzen).

abgehoben wird (Abb. 100). Die Rachenhöhle wird dabei aber noch nicht eröffnet. Der Kehlkopf wird zunächst wieder an seinen Platz gebracht und der obere Hautwundrand mit einem scharfen Haken nach oben gezogen und die

Haut und Platysma über das Zungenbein hinaus einige Zentimeter nach oben abpräpariert. Dann wird die Kinn-Zungenbeinmuskulatur $2\frac{1}{2}$ –3 cm oberhalb des

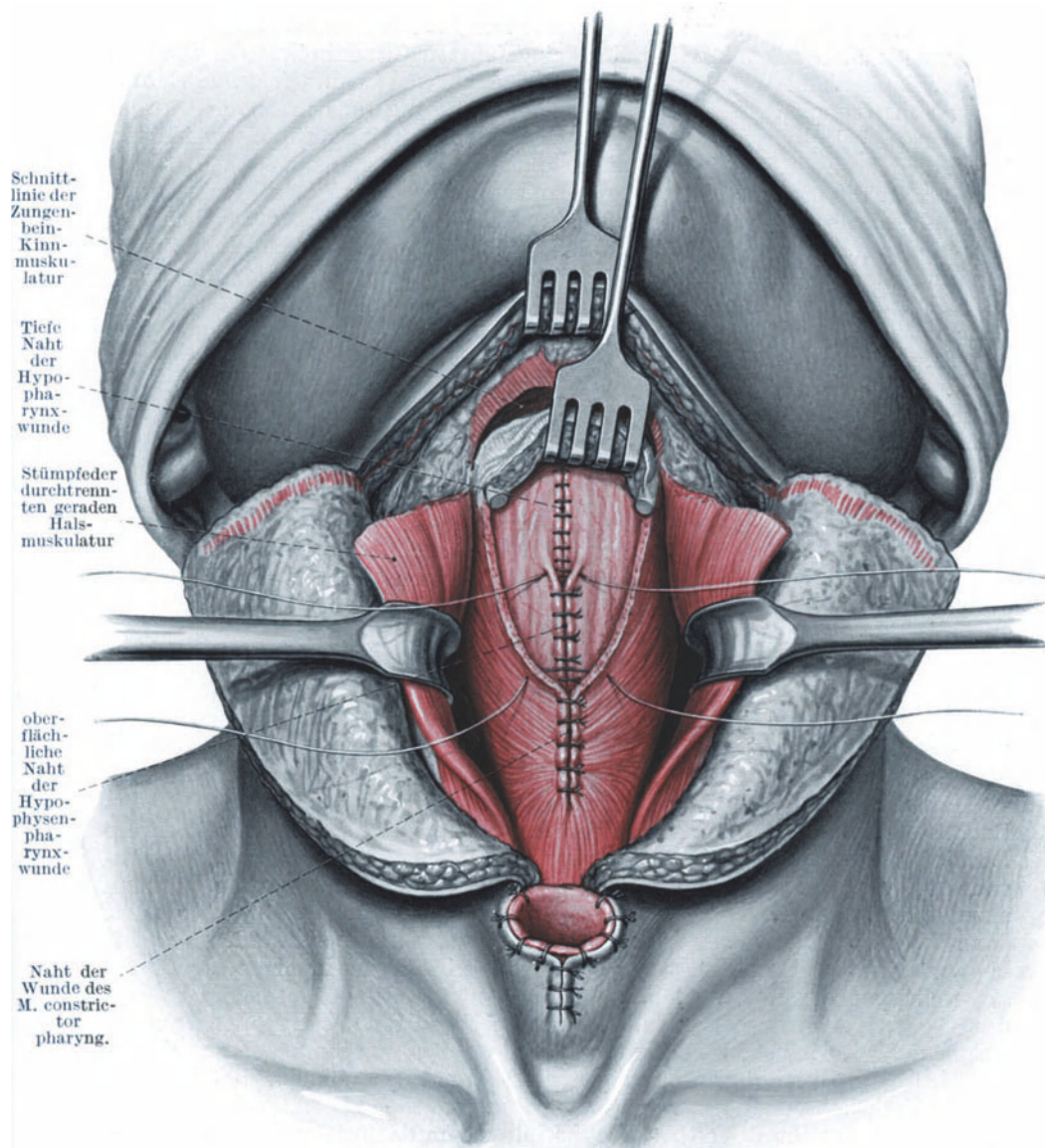


Abb. 102. Abänderungsverfahren der vollständigen Kehlkopfentfernung nach RÉTHY 4. Der Kehlkopf ist entfernt. Der Defekt im Rachen ist in der Längsrichtung doppelschichtig vernäht. Auch der M. constrictor pharyngis wird genäht.

Zungenbeins quer durchtrennt. Damit sinkt schon das Zungenbein etwa 3 cm nach unten (Abb. 101). Das Zungenbein selbst wird nun in der Mitte vorn und hinten freigelegt und mit einer Listronschen Zange durchschnitten, ohne die Schleimhaut zu verletzen. Dann werden die beiden Zungenbeinhälften vorsichtig nach der Seite zu von der Unterlage abgelöst und nach völliger Freilegung

bis zu den Hörnern gleichzeitig mit den distalen Resten der Zungenbeinmuskulatur entfernt (Abb. 100). Durch die Wegnahme der bogenförmigen Stütze des Zungenbeins ist der Schleimhautlappen so beweglich geworden, daß er nach der Wirbelsäule zu zurücksinken kann. Bevor nun die Rachenhöhle eröffnet wird, wird vom Munde aus mit Hilfe eines eingeführten Gummirohres der Speichel aus der Rachenhöhle soweit wie möglich abgesaugt. Der nun folgende Eröffnungsschnitt zur Entfernung des Kehlkopfes kann quer oder in der Längsrichtung angelegt werden. Je nachdem legt man vor der Eröffnung zwei Haltefäden, die jedoch die Schleimhaut nicht völlig durchbohren (Abb. 101). Erst jetzt wird der Kehlkopf völlig entfernt, wobei besonders darauf zu achten ist, daß die Schleimhaut des Recessus piriformis nicht verletzt wird. Nachdem der Kehlkopf entfernt ist, werden die Haltefäden angespannt und die Wundränder, je nach Anlage des Schnittes, in querer oder senkrechter Richtung durch eng nebeneinanderliegende feinste Katgutknopfnähte vernäht. Die Knoten sollen im Lumen des Rachens liegen. Nach Abschluß der Rachenhöhle werden Handschuhe und Instrumente gewechselt und eine zweite Naht, nur in etwas größeren Abständen, die nur oberflächlich faßt, über die erste gelegt (Abb. 102). Als dritte Naht werden die beiderseitigen Reste des *M. constrictor pharyngis* ebenfalls mit Katgutnähten verschlossen und, falls Reste der geraden Halsmuskeln vorhanden sind, diese auch in der Mitte vereinigt (Abb. 102). In die Hautlappen führt RÉTHI zu beiden Seiten der eingenähten Trachea durch je einen Knopflochschnitt ein feines Drain ein, ebenso drainiert er die beiden seitlichen oberen Wundendpunkte mit feinen Drains. Man verwendet am besten Glasdrains, mit etwas Jodoformgaze umgeben. Bei dem ersten Verbandwechsel bleiben die Gazestreifen liegen. Die Ernährung soll möglichst in den ersten zwei Tagen durch den Anus erfolgen.

c) Die vollständige Entfernung des Kehlkopfes mit teilweiser Resektion des Hypopharynx.

a) Die Anzeigestellung.

Hat eine vom Kehlkopf ausgehende Geschwulst sich nach hinten in den Rachen hinein entwickelt, oder über den oberen Kehlkopfrand hinaus die Rachenhöhle erreicht, oder hat ein Hypopharynx tumor oder ein Tumor im Eingang des Ösophagus nur den vorderen Abschnitt des Rachens ergriffen, so kann unter Umständen ein Teil des Ösophagus erhalten werden, d. h. es braucht dann keine zirkuläre Ösophagusresektion vorgenommen zu werden. Soweit die angedeuteten Geschwülste des Kehlkopfes in Frage kommen, kann die Feststellung über die Ausdehnung wohl schon mit ziemlicher Sicherheit vor der Operation gestellt werden. Bei den Geschwülsten des Hypopharynx und Ösophagus wird man sich häufig über den Grad der Ausdehnung erst nach der Eröffnung des Rachens ein so genaues Bild machen können, daß man das weitere Vorgehen von dieser Kenntnis abhängig machen muß. Das Vorgehen im einzelnen entspricht in solchen Zweifelsfällen dem der totalen Kehlkopfexstirpation, wie es oben geschildert ist. Es ist aber zweckmäßig, wie schon oben angedeutet, in solchen Zweifelsfällen nicht mit dem von GLUCK und SOERENSEN vorgeschlagenen großen Lappenschnitt vorzugehen, sondern den bei der Kehlkopfexstirpation mit gleichzeitiger Entfernung von Hypopharynx und Anfangsteil des Ösophagus weiter unten beschriebenen doppelten Türflügelschnitt zur Anwendung zu bringen. Erst nach der breiten Durchtrennung des Lig. hyothyreoideum und dem Vorziehen des Kehlkopfes läßt sich entscheiden, ob die Ausbreitung des Tumors im Rachen oder Ösophagus gestattet, einen Teil seiner Wand zu erhalten. Wenn die Hälfte oder gar über die Hälfte des Rachen- oder

Ösophagusumfangs erkrankt ist, so wird es in den meisten Fällen zweckmäßiger sein, die ringförmige Ösophagusresektion anzuschließen.

β) Die Ausführung des Eingriffes.

Kann man sich mit einer Teilresektion begnügen, so schneidet man am besten mit dem Koagulationsmesser etwa 1–1½ cm im Gesunden den Tumor aus dem Hypopharynx oder Ösophagus heraus, um dann, wenn genügend Schleimhaut des Ösophagus zurückgeblieben ist, den Defekt sofort durch Katgutknopfnähte zu schließen. War aber der Tumor so groß, daß nach der Resektion im Gesunden ein völliger Nahtverschluß zu einer Verengung des Ösophagus führen würde, so ist es zweckmäßiger, auf die primäre Naht zu verzichten. Man trägt dann in der oben geschilderten Weise den Kehlkopf im Bereich der Trachea ab und näht sofort die Trachealwunde in ihrem vorderen Umfange an die Hautwunde an. Schließlich werden die beiden Türflügelappen mit den Rändern des Ösophagusdefektes oder mit der hinteren Umrandung der Trachealwunde durch Naht verbunden. Selbstverständlich muß, bevor man den Rachen eröffnet, eine Ausräumung der Lymphknoten in der bei den früheren Operationen geschilderten Weise erfolgt sein (s. S. 412). In die Trachea wird zum Schluß eine Kanüle eingesetzt und die übrige Wunde nach Einlegen eines mit Gaze umwickelten kleinen Drainrohres unter die Türflügelappen tamponiert. Die Ernährung kann mit einem durch die Nase eingeführten Schlauch erfolgen, oder es wird nach jeder Mahlzeit die Tamponade entfernt und vermittels eines Katheters die Ernährung durchgeführt, falls nicht eine Gastrostomie vorher angelegt worden war.

d) Die vollständige Entfernung des Kehlkopfes mit dem Hypopharynx und dem Anfangsteil der Speiseröhre.

a) Allgemeines.

Bei ausgedehnten Geschwülsten des Hypopharynx oder des Ösophagus-eingangs, und zwar besonders bei den mehr oder weniger ringförmig verlaufenden Formen, muß, selbst wenn der Kehlkopf nicht direkt beteiligt scheint, dieser mitentfernt werden. Die Verbindung zwischen den beiden Organen ist im Bereiche der Aryknorpel und der Ringknorpelplatte eine so feste, daß sie nicht stumpf gelöst werden kann. Infolge der festen Verbindung kann man immer damit rechnen, daß das an sich verhältnismäßig spät Erscheinungen machende Karzinom in dieser Gegend bereits auf den Kehlkopf übergegangen ist. Leider ist die Feststellung der unteren Grenze dieser Tumoren oft außerordentlich schwierig. Sie kann aus der Form des mit Kontrastbrei gefüllten Ösophagus bis zu einem gewissen Grade von Sicherheit geschätzt werden. Die endgültige Entscheidung über diese Frage kann aber meist erst bei der Operation getroffen werden.

Da sofort nach dem Eingriff auch der Speiseweg unterbrochen ist, hat es sich als zweckmäßig gezeigt, vorher eine Gastrostomie auszuführen, um die Ernährung ohne Störung im Gang zu halten (DE QUERVAIN). GLUCK zieht es vor, nach der Operation einen dünnen Gummischlauch durch Mund oder Nase in den Ösophagusmund einzuführen und so die Ernährung sicherzustellen (Abb. 97).

β) Die Ausführung des Eingriffes.

Der Eingriff wird in örtlicher Betäubung ausgeführt, entsprechend den oben gemachten Angaben für die Lokalanästhesie bei der vollständigen Kehlkopf-

entfernung. Man muß nur vielleicht bei den seitlichen, nach der Tiefe zu gerichteten Einspritzungen bis in das retroviszerale Gewebe, d. h. bis an die Wirbelsäule, vordringen. Ist die Schmerzbetäubung vollkommen, so beginnt man die Operation mit einem Doppel-T-Schnitt durch die Haut (Abb. 103). Der Schnitt in der Mittellinie spaltet die Haut vom Zungenbein bis zweifingerbreit unter den Ringknorpel. Der obere Querschnitt verläuft von Kopfnicker zu Kopfnicker in Höhe des Zungenbeins, der untere ebenfalls von Kopfnickerrand zu Kopfnickerrand am unteren Ende des Längsschnittes. Die beiden so entstehenden Hautlappen werden bis an den Kopfnickerrand zurückgeschlagen. Dann geht man zunächst genau so vor, wie bei der vollständigen Entfernung, d. h. es werden die geraden Halsmuskeln am Zungenbeinrand und am unteren Wundrand unterfahren und abgeschnitten. Auch die *Mm. omohyoidei* werden oben und unten abgetragen. Dann folgt die Freilegung des Kehlkopfs durch Ablösung der äußerlich ansetzenden Muskulatur. Zuerst werden die *Mm. thyreochoidei* hart am Zungenbein und an der *Linea obliqua* des Kehlkopfs abgetragen. Dasselbe geschieht dann mit dem *Mm. sternothyreoidei*, die nach scharfer Abtrennung von der *Linea obliqua* des Kehlkopfs, unten in der Höhe des Hautwundrandes quer abgeschnitten werden. Damit liegt der Kehlkopfknorpel bis auf seinen untersten Teil, der noch von den *Mm. cricothyreoidei* bedeckt ist, frei. Diese letzteren Muskeln bleiben erhalten. Zur Ausschaltung der Blutzufuhr beginnt man mit der Unterbindung der *A. laryngea sup.* Sie wird in der Gegend innerhalb des oberen Schildknorpelhornes, das sie überkreuzt, aufgesucht und mit der gleichlaufenden Vene zusammen doppelt unterbunden und durchtrennt. Der oberhalb verlaufende *N. laryngeus sup.* wird mit durchtrennt. Jetzt wird das zweite arterielle Hauptgefäß, der *R. cricothyreoideus*, aufgesucht. Nach der Beseitigung der Muskulatur findet man dieses Gefäß in der Höhe des unteren Ringknorpelrandes. Man spannt sich, um es sichtbar zu machen, am besten die Schilddrüse seitlich etwas an. Auch hier muß doppelte Unterbindung, wegen der Verbindung mit dem anderseitigen Gefäß, ausgeführt werden. (Näheres über die Gefäßunterbindung s. S. 418 f.)

Nachdem nun auch die Blutzufuhr nach dem Kehlkopf abgeschnitten ist, wird die Schilddrüse von Kehlkopf und Ringknorpel abgelöst. Festere Verbindungen bestehen in der Regel nicht. Nun muß Kehlkopf und Pharynx geschlossen aus ihren hinteren Verbindungen ausgelöst werden. Außerhalb der Pharynxmuskulatur dringt man in den retroviszeralen Raum ein. Das gelingt, ohne daß das Messer verwendet wird, mit stumpfen Instrumenten. Schließlich fährt man noch mit einem Stieltupfer hinter dem Ösophagus vor der Wirbelsäule hindurch und löst nun in größerer Ausdehnung den Ösophagus von seiner Unterlage ab. Nach dem Thorax zu muß die Ablösung so weit erfolgen, daß man mit Sicherheit den unteren Rand des Tumors wenigstens fingerbreit überschritten hat. Erst durch die Palpation kann meist die wirkliche Grenze des Tumors festgestellt werden, wie schon angedeutet war.

Ist der Kehlkopf und der Ösophagus genügend weit von der Unterlage abgelöst, so tamponiert man zunächst nach der Vorschrift von GLUCK und SOERENSEN durch eine mehrfach zusammengelegte Gazekompressen den prävertebralen Raum brustwärts ab. Diese Tamponade dient hauptsächlich dem Schutz des hinteren Mediastinums. Ehe man nun aber zur Entfernung des Luft- und Speiserohres übergeht, müssen die regionären Lymphknoten entfernt werden. Wenn schon sehr häufig bei ausgedehnteren Kehlkopfkarcinomen die regionären Lymphknoten erkrankt sind, so ist mit der Erkrankung dieser Lymphknoten bei den im tiefen Pharynx und Anfangsteil des Ösophagus sitzenden Geschwülsten fast mit Sicherheit zu rechnen. Bei diesen Erkrankungen kommen an erster

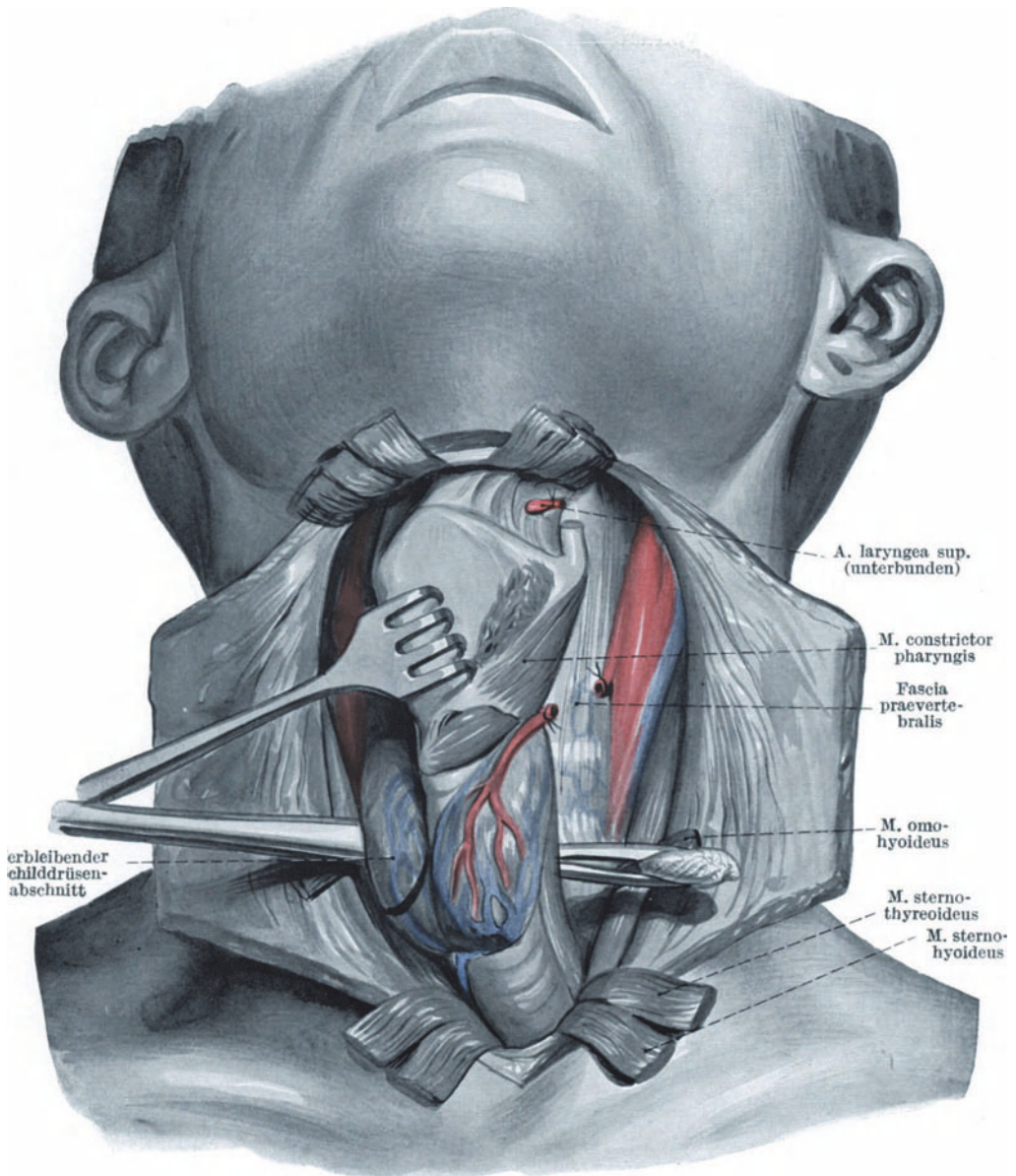


Abb. 103. Die vollständige Entfernung des Kehlkopfes mit Hypopharynx und Anfangsteil der Speiseröhre. Der Kehlkopf ist in der üblichen Weise freigelegt, das obere Schilddrüsenhorn ist abgetrennt, die Blutversorgung zum Kehlkopf und zur Schilddrüse ist durch Unterbindung unterbrochen. Der Kehlkopf ist samt dem oberen Teil der Luftröhre und der dahinterliegenden Speiseröhre durch einen Stieltupfer von der Wirbelsäule abgehoben. Der rechte Schilddrüsenabschnitt ist von der übrigen Schilddrüse abgetrennt, da er zurückbleiben soll. Der linke Schilddrüsenabschnitt bleibt an der Luft- und Speiseröhre hängen und wird mit abgetragen.

Stelle die Lymphknoten um die V. jugularis int. etwa in der Höhe der Karotisteilungsstelle in Frage. Bei ausgedehnteren Erkrankungen müssen aber auch die weiter brustwärts gelegenen Lymphknoten die Gl. cervicales prof.

entlang der *V. jugularis int.* entfernt werden. Der angegebene Türflügelschnitt erlaubt es, wenn der vordere Rand des *M. sternocleidomastoideus* freigelegt ist, die Gefäßnervenscheiden, die die großen Gefäße einhüllen, zu spalten und

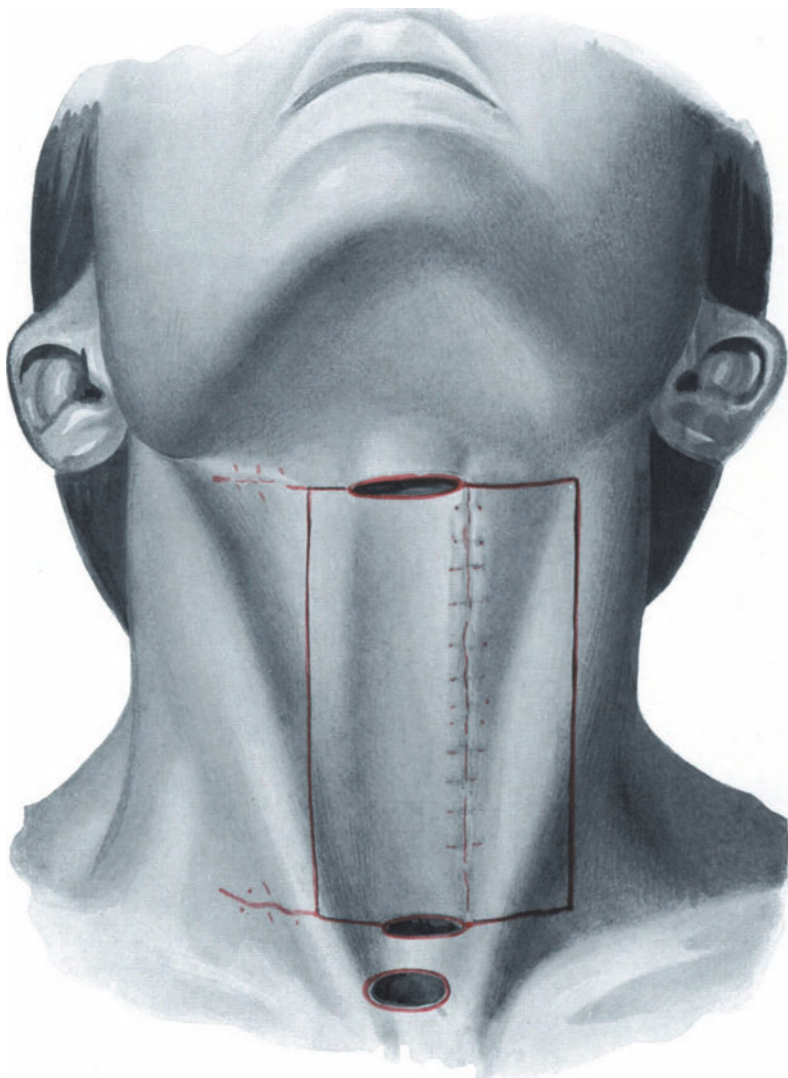


Abb. 104. Die vollständige Entfernung des Kehlkopfes mit der Speiseröhre. Plastik 1. Die ausgezogenen roten Linien zeigen den Hautschnitt zur Bildung des Speiserohres. Der linksseitige größere Lappen soll, nach Loslösung von der Unterlage von der Peripherie her, über das Speiserohr geklappt und mit dem ebenfalls losgelösten rechtsseitigen kurzen Hautlappen mit dem angefrischten oberen und unteren vorderen Speiserohrrand durch Naht vereinigt werden.

nun die Lymphknoten einzeln zu entfernen. Dabei muß man allerdings die (das Operationsfeld im oberen Abschnitt kreuzende) *V. facialis comm.*, wenn nötig auch einzelne Äste der *Vv. thyroideae sup.* nach doppelter Unterbindung durchtrennen. Sitzen die Lymphknoten so fest auf der Venenwand, daß mit dem

Übergang des Karzinoms auf die Venenwand gerechnet werden muß, so werden die Venen oberhalb und unterhalb dieser Stelle unterbunden und das Zwischenstück entfernt. Bei der Auslösung der Vene muß der zwischen Vene und Arterie verlaufende N. vagus möglichst geschützt werden. Die Prognose solcher

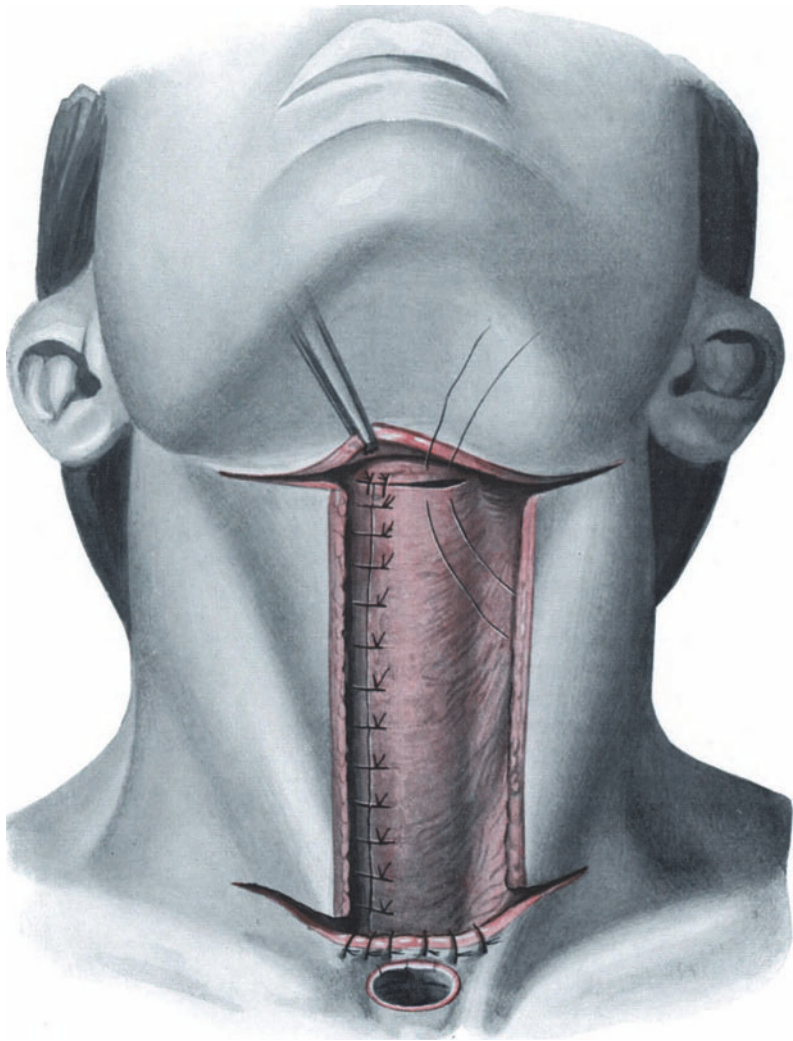


Abb. 105. Die vollständige Entfernung des Kehlkopfes. Plastik 2. Die Bildung des Speiserohres ist vollendet. Der Defekt läßt sich in manchen Fällen durch Zusammenziehen der seitlichen Lappen decken oder der Defekt läßt sich teilweise decken und der Rest wird durch einen THIERSCHSchen Lappen gedeckt (s. Abb. 106).

Fälle ist natürlich wesentlich ungünstiger, wenn auch die Unterbindung an sich, wenigstens die einfache, keine unmittelbare Schädigung bedeutet. Auch die doppelseitige Unterbindung der V. jugularis int. scheint nur selten zu Störungen zu führen. Sind große Lymphknotenpakete vorhanden und ist gar die A. carotis mit einbezogen, so kann es gelingen, die Geschwülste von der Arterie abzupräparieren, um sie zu entfernen. Eine Unterbindung und Resektion der A. carotis

jenseits des 40.—55. Lebensjahres soll aber nicht ausgeführt werden, da als Folge davon fast immer Erweichungsherde infolge von Anämie des Gehirns eintreten (s. Gefäßunterbindungen S. 296). Es ist die Frage, ob man bei solchen

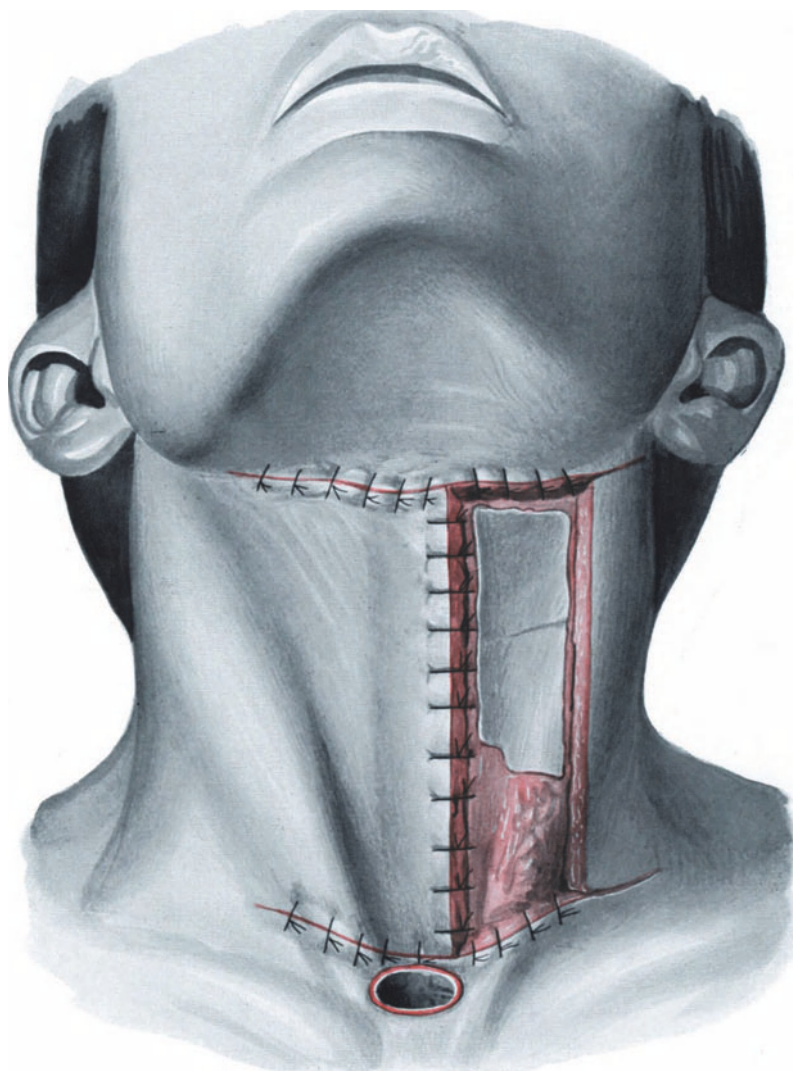


Abb. 106. Die vollständige Entfernung des Kehlkopfes. Plastik 3. Der Defekt nach der Bildung der Speiseröhre ließ sich nur teilweise decken. Die Deckung wird durch einen aufgelegten THIERSCHSchen Lappen vervollständigt.

ausgedehnten Karzinomen im Lymphknotenbereich nicht überhaupt auf die Exstirpation verzichten und den Fall der Bestrahlungsbehandlung zuführen soll, da doch immer mit einer weiten Verbreitung des Tumors und daher mit frühzeitigem Rezidiv zu rechnen ist.

Haben solche Schwierigkeiten nicht bestanden und konnten die Lymphknoten, soweit erreichbar, entfernt werden, so kann nun, nachdem die große

Halswunde besonders in den seitlichen Abschnitten gut durch Tamponade geschützt wurde, die Eröffnung des Rachens erfolgen. Man legt sich zunächst mit einer Kugelzange oder einem starken Seidenfaden die *M. hyothyreoidea* in der Mittellinie fest, zieht sie an, schneidet sie quer ein, und zwar in der Nähe des Zungenbeins, bis man die Rachenhöhle eröffnet hat, dann faßt man den Kehildeckel, legt durch ihn eine starke Seidennaht und zieht ihn aus der Wunde heraus. Dann spaltet man seitlich weiter. Um den meist folgenden Husten- und Würgreflex auszuschalten, wird mit einem mit 20%iger Kokainlösung getränkten Stieltupfer die Rachenschleimhaut ausgewischt. Durch das Vorziehen des Kehlkopfes ist es nun möglich, einen guten Einblick in das Racheninnere zu tun und sich über die obere Grenze des Tumors genau zu unterrichten. GLUCK und SOERENSEN schlagen vor, sofort den oberen Hautwundrand mit der Schleimhaut des Zungengrundes zu vereinigen, um dadurch die Blutung zu stillen.

Gut fingerbreit oberhalb des Tumors wird dann der ja ringsherum gelöste Rachen mit einigen Messerzügen (Koagulationsmesser) quer abgetrennt. Die Mundhöhle wird sofort mit Gaze fest ausgestopft, um infektiöses Material von der Wunde fernzuhalten. Nun wird Kehlkopf mit Trachea und Speiserohr nach vorn gezogen, die untere Grenze des Tumors aufgesucht und etwa zweifingerbreit unterhalb derselben eine weichfassende Klemme angelegt, eine zweite Klemme zwischen Tumor und der ersten schließt ein kurzes Stück des Ösophagus ab, an dem nun die Durchtrennung erfolgt. Die Stümpfe werden sofort mit Jodtinktur betupft. Nun wird auch die Trachea vorn eingeschnitten, und zwar in Höhe des unteren Hautwundrandes. Auch hier folgt vor der völligen Durchtrennung der Trachea die Nahtverbindung zwischen dem unteren Hautrand und dem vorderen Trachealrand, damit die Trachea sich nicht nach der Tiefe zurückziehen kann. Schließlich wird die Trachea ganz durchgeschnitten und damit der tumortragende Teil entfernt.

Die die Türflügellappen bedeckenden Gazestücke und die Tamponade des Gefäßnervenspaltes werden nun entfernt, die Türflügellappen zurückgelegt und deren unterer Teil mit dem seitlichen und hinteren Teil der Trachea vernäht. Damit ist die Trachealwunde versorgt. Man kann auch für die Trachea eine besondere Hautöffnung unterhalb des Querschnittes anlegen und die Luftrohrenöffnung hier ringförmig einnähen (Abb. 98).

Um nun den Ösophagus ebenfalls zwischen die türflügelförmigen Hautlappen einnähen zu können, seine Öffnung aber gleichzeitig von der Tracheaöffnung zu trennen, wird ein Teil des Mittellinienschnittes von etwa 2 cm Länge von unten nach oben durch Naht geschlossen. Dann wird der Ösophagus mit seiner Klemme zwischen die Wundränder gebracht und hier, wenn es geht bei liegender Klemme, am Hautrand durch Nähte ringsherum befestigt. Dann wird der übrige Teil des Mittellinienschnittes durch Knopfnähte vereinigt, die möglichst auch die *Fascia praevertebralis* mitfassen sollen. Zum Schluß erfolgt die Nahtvereinigung der oberen Wundränder der Türflügel mit der hinteren Rachenwand. Besteht eine Gastrostomie, so werden die Türflügellappen durch Gazetupfer gegen die Wirbelsäule leicht angedrückt und der Rachen nach oben frisch austamponiert.

Da mit dem Augenblick der Eröffnung des Rachens die Asepsis nicht mehr aufrechterhalten werden kann, selbst wenn durch sofortige Tamponade der Rachen nach oben abgeschlossen wird, so kann nicht mit einer sicheren primären Wundheilung gerechnet werden. Man kann nur hoffen, daß die Infektion möglichst milde verläuft. Daher soll man die Wunde drainieren. Am besten geschieht es dadurch, daß man die Querschnitte der Türflügel-

lappen nicht völlig vernäht, sondern zur Einführung je eines dünnen, mit antiseptischer Gaze umwickelten Gummidrain benützt. Diese Drainage kann nach 2—4 Tagen, wenn der Verlauf ein entsprechender ist, ohne weiteres entfernt werden.

Hat man keine Gastrostomie angelegt, wie das GLUCK und SOERENSEN empfehlen, so muß ein dünner Gummischlauch durch die Nase in den Ösophagusmund eingeführt werden und dann darüber die Tamponade erfolgen. In die Trachea wird eine Trachealkanüle eingelegt. Die Heilung erfolgt naturgemäß nicht immer primär. Ist sie aber nach 10—14 Tagen abgeschlossen, so kann die Ernährung durch die von SOERENSEN angegebene Gummiprothese für die ersten Wochen durchgeführt werden. Die Prothese besteht aus einem Gummirohr, das oben einen weichen Gummitrichter trägt. Dieser Trichter wird passend zugeschnitten und von unten nach oben in den Rachen eingeführt, während das untere Ende am Ösophagusmund liegt. Die zum Abschluß des Ösophagusrohres auszuführende Plastik soll erst einige Monate später, nachdem alle Wunden fest vernarbt sind, angeschlossen werden.

Die plastische Operation wird nach dem Vorschlag von GLUCK und SOERENSEN in folgender Weise ausgeführt. Zunächst wird der vordere Teil der Hautrachenwunde am Rand angefrischt, und zwar unter völliger Trennung von Haut und Schleimhaut und unter Ausschneiden des Narbengewebes, um gut ernährte und für den Anschluß geeignete Wundränder zu erhalten. Dasselbe geschieht dann am Ösophaguseingang, der auch in der vorderen Hälfte angefrischt wird. Auch hier wird Haut und Schleimhaut getrennt. Um nun das Rohr bilden zu können, umschneidet man auf der einen Seite, und zwar wählt man am besten die, die die wenigsten Narben enthält, einen etwa dreifingerbreiten, medial gestielten, türflügelartigen Lappen, der in seiner Höhe der Entfernung von der Rachen- zur Ösophagusöffnung entspricht (Abb. 104). Der Lappen wird an seiner äußeren, freien Seite von der Unterlage abgelöst, wobei darauf zu achten ist, daß Haut und Subkutangewebe im Zusammenhang bleiben. Um nun das Rohr bilden zu können, wird auf der anderen Seite fingerbreit seitlich (von der Rachenöffnung bis zur Ösophagusöffnung) die Haut gespalten und auf der medialen Seite etwas unterminiert, da sie mit dem türflügelartigen Lappen zusammen zum Rohr vereinigt werden soll (Abb. 104). Gelingt das Umklappen des Türflügellappens mit der Epidermisseite nach innen ohne Spannung, so wird nun zunächst die Nahtvereinigung zwischen Ösophagusschleimhaut und dem unteren Rande des Türflügellappens durchgeführt. Dann wird die Naht des senkrechten Teils des Türflügellappens mit dem obenerwähnten seitlichen Schnitt angeschlossen und schließlich die Rachenschleimhaut mit dem oberen Rande des Türflügellappens vereinigt (Abb. 104). Damit ist zunächst das neue Speiserohr vollendet, die vordere Wand des Rohres und die Entnahmestelle des Türflügellappens müssen aber noch mit Haut verkleidet werden. Man bildet entweder einen Türflügellappen auf der Seite, der nicht zur Rohrbildung verwendet wurde, und zieht ihn, nachdem man ihn weitgehend von der Unterlage abgelöst hat, über die Längsnahtstelle des neugebildeten Speiserohres (Abb. 106), oder man macht eine größere Lappenplastik (Abb. 107). Zu diesem Zwecke wird ein neuer Lappen gebildet, und zwar ein Hautlappen von ziemlich beträchtlicher Größe, der seinen Stiel in der Unterkinnhalengegend hat. Der Lappen wird in folgender Weise umschnitten. Etwa in der Mittellinie unterhalb des Kinns beginnt der erste Schnitt. Er zieht nach lateral, und zwar nach der Seite, aus der der Flügellappen entnommen ist, bis etwa in die Höhe des Ohrläppchens verlaufend. Ein zweiter Schnitt dazu parallel beginnt an der Ecke, die dem Defekt entspricht, der durch die Entstehung des Türflügellappens zustande gekommen ist. Der zweite Schnitt läuft, wie gesagt, dem ersten

parallel etwa dreifingerbreit von dem ersten entfernt und reicht gleichfalls seitlich bis unterhalb des Ohrläppchens. Die Enden der beiden Schnitte werden

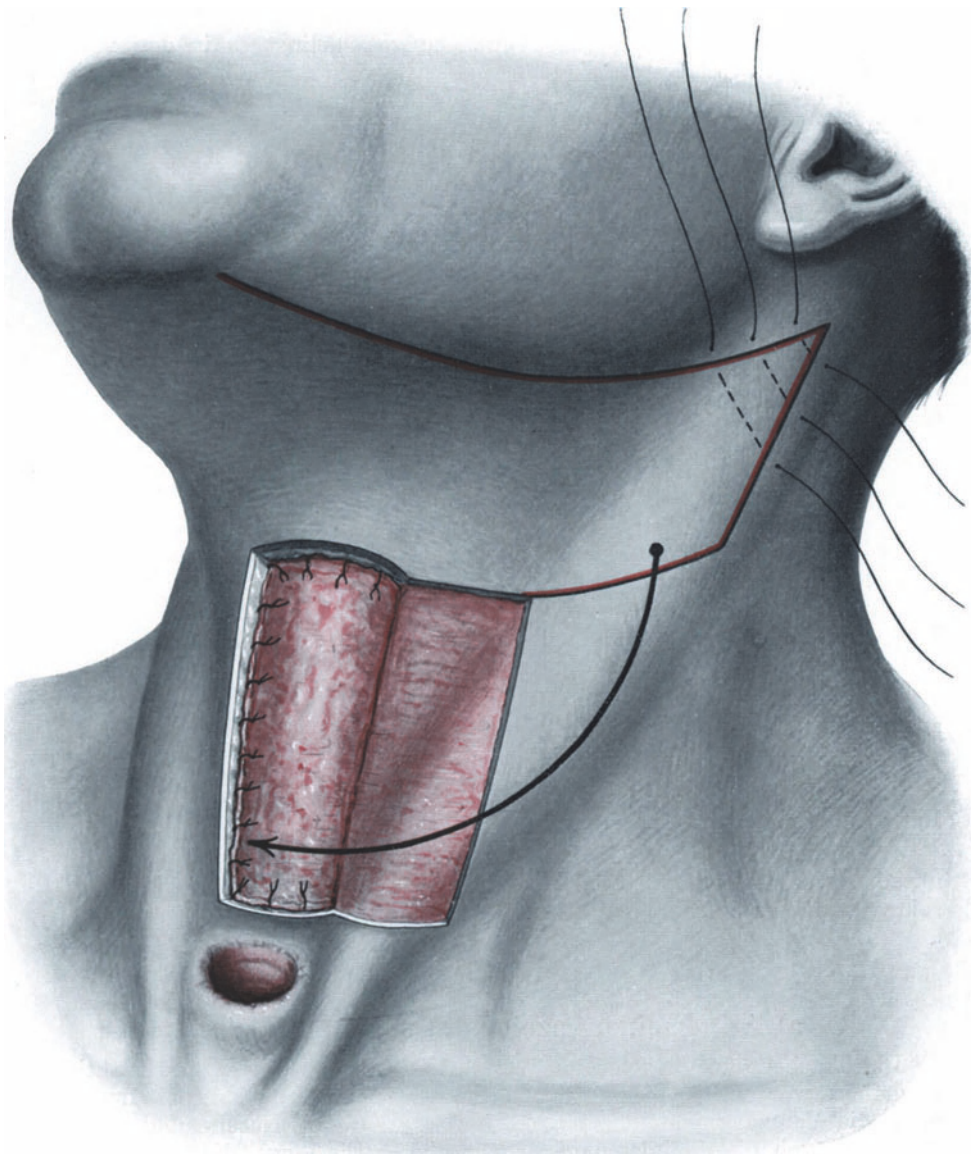


Abb. 107. Lappenplastik zur Deckung der Wundfläche des zum Verschuß der Speiseröhre verwendeten Hautlappens und seiner Entnahmestelle.

durch einen dazu senkrechten Schnitt miteinander verbunden. Der so umschnittene Lappen wird nun von der Unterlage abpräpariert, bis er in der Unterkinngegend an einem schrägen Stiel hängt. Er läßt sich nun ohne große Mühe über den gesamten Defekt, d. h. über das neugebildete Speiserohr und

den Defekt, der durch die Entnahme des Türflügellappens entstanden ist, hinüberlegen und mit den Wundrändern vereinigen. Der durch die Entnahme des zweiten Lappens entstandene Defekt kann größtenteils durch Zusammenziehen der Hautnähte geschlossen werden. Bei der außerordentlich großen Verschieblichkeit der Unterkinnhaut gelingt es in den meisten Fällen, so durch Stiellappen die entstandenen Defekte endgültig zu beseitigen. Sollte es einmal nicht gelingen, so ist es am zweckmäßigsten, den Stiellappen zur Bedeckung des neugebildeten Speiserohres zu verwenden, während der seitliche Teil durch einen großen THIERSCHE-Lappen zu decken wäre (Abb. 106).

Die Ernährung muß zunächst entweder durch einen, durch die Nase eingeführten, Schlauch bewerkstelligt werden, oder es muß zu jeder Mahlzeit ein dünner Katheder vom Munde aus durch das neue Speiserohr eingeführt werden, da der Dauerschlauch zu Schluckbewegungen reizt. Nach 8—10 Tagen kann bereits, falls die Heilung nicht wesentlich gestört ist, mit Schluckversuchen begonnen werden.

Wir haben die Methoden von GLUCK und SOERENSEN ausführlich geschildert, obwohl es auch andere Methoden gibt, die sich, besonders was den Zugangsweg und die Frage der Eröffnung des Luft- und Speiserohres betreffen, von der Methode von GLUCK und SOERENSEN unterscheiden. So hat z. B. v. HACKER die Operation so ausgeführt, daß er zunächst einen großen seitlich gestielten Hautlappen umschneidet, dessen Ablösung das Operationsfeld freigibt. In ähnlicher Weise ist auch SAUERBRUCH vorgegangen. Von manchen Autoren wurde, wie schon früher bemerkt, der Luftweg zunächst unten eröffnet und sofort ausgestopft (RÉTHI). Es scheint aber beim Vergleich aller Methoden, daß diejenige von GLUCK und SOERENSEN die am besten durchgebildete ist, da sie imstande ist, die gesteckten Ziele am ehesten zu erreichen, nämlich

1. in einzeitiger Operation den Tumor und die Metastasen möglichst radikal zu entfernen,
2. ohne großen Blutverlust vorzugehen,
3. den Eingriff weitgehend unter aseptischer Sicherung zu fördern, bevor Luft- und Speisewege eröffnet werden, und
4. den denkbar besten Abschluß durch Hautbedeckung und die Möglichkeit mit dem vorhandenen Material eine plastische Wiederherstellung des Speiserohres ausführen zu können.

4. Die Tracheotomie.

a) Allgemeine Anzeigestellung und Technik.

Die Tracheotomie ist erst im 19. Jahrhundert häufiger wegen Diphtherie ausgeführt worden. Früher hatten alle möglichen anderen Erkrankungen, wie z. B. die Verengerungen der oberen Luftwege, durch Nasen- und Rachentumoren, auch die Veranlassung dazu gegeben. Die Wege, die zur Eröffnung der Luftröhre begangen wurden, waren sehr verschieden, meist wurde mit Querschnitten zwischen den oberen Trachealringen eingegangen. Auch eine Kanüle wurde z. B. von FABRICIUS ab Aqua pendente bereits eingeführt. Die Tracheotomie muß zu den dringlichen Operationen gezählt werden, da sie, abgesehen von ganz wenigen besonderen Fällen, meist rasch und ohne lange Vorbereitung, gelegentlich auch vom praktischen Arzt, ausgeführt werden muß. In erster Linie kommen folgende Erkrankungen für eine Tracheotomie in Frage:

1. Penetrierende Verletzungen im Kehlkopfbereich.
2. Akute (besonders diphtherische) Entzündungen des Kehlkopfes, der Glottis, aber auch des Kehlkopfeingangs und des Zungengrundes.
3. Mehr chronisch verlaufende entzündliche Prozesse mit und ohne Beteiligung des Knorpels und deren Folgeerscheinungen (Narben, Stenosen).
4. Inoperable Geschwülste des Kehlkopfs und seiner Umgebung.

Von den verschiedenen Zugangswegen, die man früher wählte, sind für die Praxis heute eigentlich nur noch zwei übrig geblieben. Sie unterscheiden sich voneinander dadurch, daß der obere oberhalb des Schilddrüsenisthmus, der untere unterhalb des Schilddrüsenisthmus liegt. Die *Tracheotomia media*, d. h. die Tracheotomie nach Durchtrennung des Schilddrüsenisthmus, kommt nur dann in Frage, wenn der Isthmus so breit ist, daß er den oberen oder unteren Zugang zur Luftröhre versperrt. Meist liegt in solchen Fällen eine Vergrößerung der Schilddrüse vor. Außer diesen Methoden ist früher hauptsächlich noch die *Koniotomie* empfohlen worden, für die kürzlich der Anatom TANDLER das Interesse der Chirurgen zu erwecken suchte wegen ihrer anatomischen Einfachheit. Auch BACKER empfiehlt sie. Schließlich sei noch die *Cricotracheotomie* erwähnt. Die beiden letzteren Methoden gehören im strengen Sinne nicht zu den Tracheotomien, sondern ganz oder teilweise zur *Laryngotomie*. Sie werden daher auch nur kurz besprochen.

Da die Tracheotomie am häufigsten wegen plötzlich auftretender oder allmählich zunehmender Verengerungen der Luftwege ausgeführt werden muß, und da in solchen Fällen sehr häufig infolge der bestehenden Entzündungen oder Verletzungen ein venöser Stauungszustand in der Halsgegend besteht, und da es sich sehr häufig um die kleinen räumlichen Verhältnisse des Kindes handelt, so ist es unbedingt erforderlich, daß der Operateur, auch wenn höchste Eile geboten ist, in den vorgeschriebenen anatomischen Bahnen bewegt und sich einen breiten Zugang verschafft. Vor der Eröffnung der Trachea muß eine sorgfältige Blutstillung durch unterbinden aller das Operationsfeld kreuzenden Venen erfolgt sein. Geht man nicht in streng anatomischen Bahnen vor, und sorgt man nicht für ausreichende Blutstillung, so kann es bei der Tracheotomie, besonders bei der unteren, bei der man doch in eine beträchtliche Tiefe kommt, geschehen, daß man vom rechten Wege abirrt und Nebenverletzungen verursacht.

Bei Erwachsenen wird meist die obere Tracheotomie ausgeführt, da die obersten Trachealringe wesentlich oberflächlicher liegen, mithin leichter zu erreichen sind, und da der Raum zwischen Ringknorpel und Schilddrüse, wenn der Isthmus etwas abgelöst und nach unten gezogen ist, genügend Platz zur Eröffnung der Trachea und zur Einlegung einer Kanüle bietet. Bei Kindern, besonders bei Säuglingen, wird die *Tracheotomia inf.* bevorzugt. Die Trachea liegt oberflächlicher als beim Erwachsenen, der Zugang zu ihr oberhalb des Schilddrüsenisthmus ist aber schwieriger bei den engen räumlichen Verhältnissen, zumal der Isthmus meist bis an, ja manchmal sogar über den unteren Ringknorpelrand hinaufreicht. Bei der oberen Tracheotomie soll man unter allen Umständen vermeiden, zu nahe an den Ringknorpel heranzukommen oder ihn gar zu verletzen, denn es hat sich durch die vielfältige Beobachtung herausgestellt, daß gerade im Anschluß an die Verletzung des obersten Trachealringes, besonders aber des Ringknorpels selbst, am häufigsten die lästigen Granulationsbildungen mit folgender Narbenkontraktur- und Stenosenbildung beobachtet werden. Es ist daher am besten, den Einschnitt in die Trachea erst unterhalb des zweiten Trachealringes zu machen. Solche Stenosen und narbigen Verziehungen und Verbiegungen nach längerem

Tragen einer Kanüle werden im übrigen hauptsächlich dann beobachtet, wenn der Tracheotomieschnitt für die Lichtung der Kanüle zu klein war. Es kommt dann eine typische Verbiegung dadurch zustande, daß der obere Rand der Wunde nach innen gedrängt wird, während der untere nach außen umgebogen wird. Schließlich wird auch noch die Hinterwand etwas oberhalb der Öffnung nach vorn gezogen. Abgesehen von diesen Veränderungen finden wir durch den unmittelbaren Kanüledruck an der Hinterwand gelegentlich längs- oder quergestellte Wulstbildungen. Bei den halbkreisförmigen Kanülen kommt es dann, wenn ihr Sitz nicht ganz richtig ist, d. h. die untere Öffnung nicht genau in der Lichtung der Luftröhre sitzt, zu Kanüledruck entweder der Hinterwand oder häufiger durch das Anstoßen des Vorderrandes zu kleinen Schleimhautverletzungen und Geschwürbildungen. Werden die ersten Symptome, d. h. Hustenreiz und kleine Blutbeimengungen auch noch mehrere Tage nach der Tracheotomie übersehen, so können auch Schleimhautgeschwüre und Knorpelnekrosen im Bereiche der Vorderwand der Trachea eintreten. Werden die Symptome des Kanüledrucks beobachtet, so muß die Kanüle sofort durch eine andere ersetzt werden. Es empfehlen sich dafür die elastischen Kanülen von KÖNIG und BRUNS, da sie über die Verletzungsstelle hinausreichen. Um Störungen, die durch die Kanüle selbst entstehen, von vornherein zu vermeiden, müssen folgende Voraussetzungen eingehalten werden:

1. Darf der Tracheotomieschnitt nicht zu nahe an den Ringknorpel heranreichen;

2. muß der Schnitt groß genug gemacht werden, so daß er die entsprechend ausgewählte Kanüle ohne Verbiegung aufnehmen kann. Ist anzunehmen, daß die Kanüle längere Zeit getragen werden muß, so empfiehlt es sich, den Tracheotomieschnitt in Form eines Fensters anzulegen, d. h. sich nicht mit einem einfachen senkrechten Schnitt zu begnügen, sondern ihn zu einer ovalen, ringförmigen oder viereckigen Öffnung zu erweitern;

3. muß eine Auswahl von Tracheotomiekanülen vorhanden sein, um je nach Größe, Alter und Geschlecht des Patienten die passende Kanüle aussuchen zu können. Im allgemeinen werden Kanülen, deren Krümmung einen Viertelkreis oder dem vierten Teil einer Ellipse entspricht, vorrätig gehalten. Sie sind am besten aus Silber oder schwer vernickeltem Messing und bestehen aus einem Doppelrohr. Das innere Rohr muß ohne jegliche Schwierigkeit aus dem äußeren entfernt werden können und muß andererseits durch einen leicht zu bedienenden Riegel im äußeren gut befestigt werden können. Darüber hat man sich vor dem Einsetzen der Kanüle zu unterrichten, ebenso von dem sonstigen guten Zustande, z. B. daß die Kanüle keine scharfen unteren Ränder hat, und daß die Ösen für das Befestigen des Bändchens fest sind.

Zur Schmerzbetäubung wird bei der Tracheotomie die örtliche Betäubung bevorzugt. Jegliche Art von Inhalationsnarkose soll bei raumbeengenden Prozessen in den Luftwegen vermieden werden. Muß eine Nottracheotomie ausgeführt werden, die wegen plötzlicher Erstickungsgefahr nicht mehr genügend Zeit zur Ausführung einer örtlichen Betäubung gestattet, so macht man den Schnitt entweder ohne Narkose, wenn der betreffende Kranke bereits sein Bewußtsein verloren hat, oder man spritzt wenigstens in der Schnittrichtung die Weichteile bis gegen die Trachea ein. Dazu sind nur wenige Sekunden erforderlich. Hat man Zeit, so umspritzt man je nach der anzuwendenden Schnittrichtung einen Rhombus von vier vorher markierten Quaddeln.

Der Hautschnitt zur Tracheotomie wird meist in der Mittellinie angelegt, im Gegensatz zu den sonstigen Hautschnitten am Hals, bei denen wir ja entsprechend der Spaltlinienrichtung quere oder schräge Schnitte verwenden.

Manche Autoren, z. B. KIRSCHNER, machen den Hautschnitt in querer Richtung. Der Schnitt durch das Platysma und die oberflächliche Halsfaszie muß dann natürlich auch quer verlaufen. Die übrigen Weichteile werden dann aber in der Raphe zwischen den Mm. sternohyoidei getrennt. Großer Wert muß auf gute Blutstillung gelegt werden. Bei der oberen Tracheotomie kommen nur die oberflächlichen Halsvenen in Frage bzw. deren quere Verbindungen. Bei Querschnitten müssen die Vv. jugularis ant. doppelt unterbunden werden.

Bei der unteren Tracheotomie stößt man unterhalb des Schilddrüsenisthmus zunächst auf das von der Schilddrüse Brustwärts ziehende Venengeflecht. Hier sind meist mehrere Unterbindungen nötig, evtl. muß auch die A. thyreoidea ima. unterbunden werden. Dringt man weiter gegen die Trachea vor, so findet sich in dem lockeren, die Trachea bedeckenden Bindegewebe der Plexus venosus praetrachealis. Auch hier müssen meistens einige Unterbindungen gemacht werden (Abb. 6 u. 113).

Zu dem Instrumentarium für die Tracheotomie gehören außer den Kanülen eine Serie von einzinkigen Häkchen, und zwar scharfe und stumpfe. Die scharfen dienen dazu, die Trachea anzuhaken, sie damit möglichst bis an die Oberfläche zu ziehen, und sie gleichzeitig festzuhalten. Das ist besonders wichtig bei der unteren Tracheotomie. Die stumpfen Häkchen werden sofort nach Ausführung des Längsschnittes seitlich in die Trachealwunde eingesetzt, um den Schlitz damit offenzuhalten und die Einführung der Kanüle zu erleichtern, wenn man es nicht vorzieht, ein Fenster in die Trachea hineinzuschneiden. Ist die Kanüle eingeführt, so erfolgt meist nach einigen kräftigen Atemzügen ein vorübergehender fast vollkommener oder vollkommener Atemstillstand, der nur einige Sekunden andauert. Die Kanüle muß nach der Einführung an Ort und Stelle festgehalten werden, weil fast immer bei der Wiederkehr der Atmung auch Hustenstöße erfolgen, die sie aus der Öffnung herauszutreiben drohen. Der Hautschnitt kann durch einige Nähte etwas verkleinert werden. Unter das Kanülenschild legt man zweckmäßigerweise etwas zusammengelegte Gaze, um etwa noch nachsickerndes Blut aufzufangen und den Druck des Kanülenblattes aufzunehmen. Die Kanüle wird, nachdem diese Vorbereitungen getroffen sind, sofort mit einem Bändchen befestigt. Das Bändchen wird durch die Ösen der äußeren Kanüle und dann um den Hals herumgelegt und im Nacken geknotet. Die Kanülenöffnung wird schließlich mit einem lockeren Gazetupfer, der mit Heftpflaster befestigt wird, bedeckt. Je nach dem Verlauf der Grundkrankheit kann die Kanüle evtl. schon nach 3—5 Tagen entfernt werden, sie muß aber auch gelegentlich wochen- und monatelang liegenbleiben. Die Entfernung der Kanüle sollte nur bei stationärer Beobachtung vorgenommen werden, um sie sofort wieder einführen zu können, falls Atmungsstörungen auftreten. Je länger die Kanüle liegt, desto schwieriger kann das Dekanülement werden, besonders wenn sich, wie schon oben angedeutet, Verbiegungen, Granulationswucherungen oder Narbenstränge und Bänder gebildet haben. In solchen Fällen ist fast immer eine sich über Wochen oder Monate hinziehende Dehnungsbehandlung notwendig. Besondere Schwierigkeiten pflegen sich dann einzustellen, wenn im subglottischen Raum Narbenbildungen entstanden sind. Man wird zwar auch in solchen Fällen zunächst versuchen, mit der Dehnungsbehandlung auszukommen. Führt sie nicht zum Ziel, so kann dann nur operative Behandlung in Frage kommen. Die operative Behandlung besteht in der Entfernung des Granulationsgewebes oder von submukösen und Schleimhautnarben entweder von der Tracheotomieöffnung selbst aus oder unter Vergrößerung des Zugangs durch eine teilweise Eröffnung des Kehlkopfes. Immer muß sich auch an die

operative Entfernung der gröberen Hindernisse eine Dehnungsbehandlung durch das Tragen geeigneter Kanülen anschließen. Auf das Nähere kommen wir weiter unten im speziellen Teil noch einmal zurück.

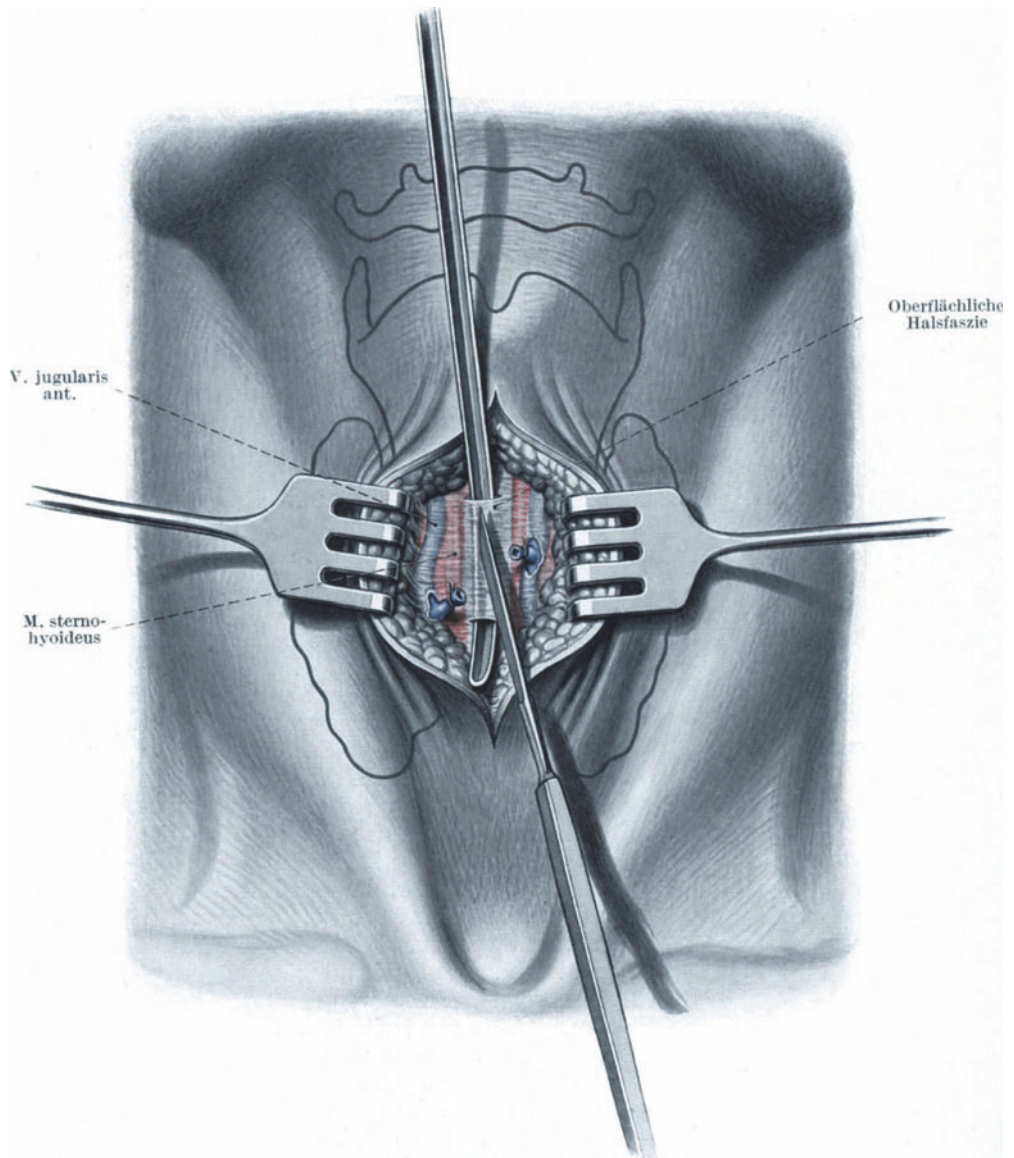


Abb. 108. Die Tracheotomia superior 1. Die Haut ist in der Mittellinie gespalten. Die oberflächliche Halsfaszie ist mit einer kleinen Rinnensonde unterfahren und wird durchtrennt. Die Vv. jug. ant. sind unterbunden.

b) Die Tracheotomia superior (Abb. 108—111).

Die Tracheotomia superior wird nur im äußersten Notfall im Bett ausgeführt. Die Lagerung des Kranken erfolgt so, daß, wie das bei der Kropfoperation beschrieben wird, der Kopf nach hinten abgelenkt wird, dadurch, daß

man unter den Nacken eine Rolle legt oder dadurch, daß ein Gehilfe den Kopf hält und nach hinten abbiegt. Da auch bei der Tracheotomie, besonders wenn ein stärkeres Atemhindernis bestand, die Halsvenen stark gestaut zu sein pflegen, so ist immerhin mit der Gefahr der Luftembolie zu rechnen. Deshalb ist es nicht zweckmäßig, den Oberkörper stärker aufzurichten. Es ist daher am besten in horizontaler Lage zu operieren und für die Unterbindung der gestauten

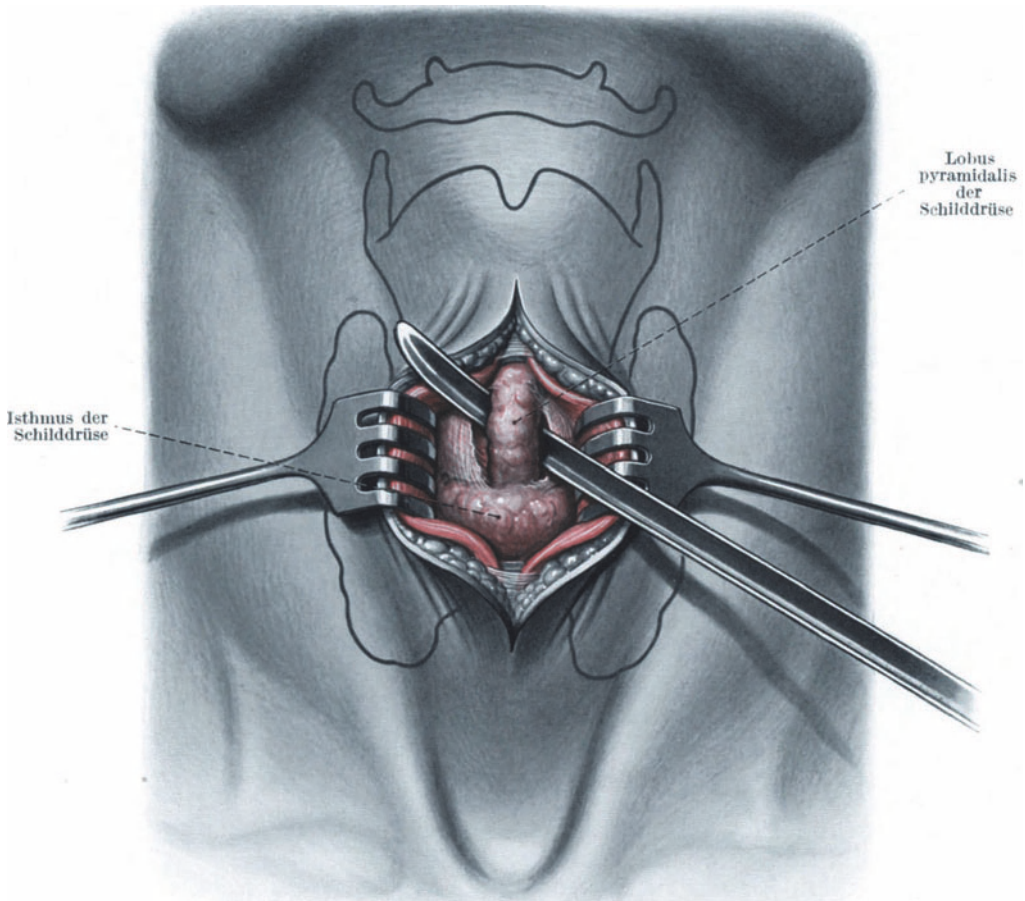


Abb. 109. Die Tracheotomia superior 2. Nach Spaltung der oberflächlichen Faszie werden die geraden Halsmuskeln mit Haken auseinandergehalten. Oberhalb des Schilddrüsenisthmus ist ein Lobus pyramidalis vorhanden. Er ist mit der Rinnensonde unterfahren und wird nach doppelter Unterbindung durchtrennt.

Venen vor der Durchtrennung zu sorgen. Darauf ist besonders bei kleinen Kindern zu achten, da sie bekanntlich auch gegenüber kleineren Blutverlusten wenig widerstandsfähig sind.

Legt man einen Längsschnitt an, so beginnt er in Höhe des oberen Ringknorpelrandes und reicht bis etwa 2 Finger unterhalb des Ringknorpels. Dementsprechend wird die Schmerzbetäubung so ausgeführt, daß zunächst entsprechend dem oberen und unteren Schnittende eine Hautquaddel angelegt, und dann von da aus fächerförmig ein Rhombus umspritzt wird, der bis zu den seitlichen Abschnitten der Trachea reicht. Zieht man einen Querschnitt vor, so werden

die Hautquaddeln in der Höhe des Ringknorpels, entsprechend den Vorderrändern des Kopfnickers, angelegt. Von hier aus wird ebenfalls, diesmal ein quergestellter, Rhombus umspritzt. Dabei dringt man zunächst mit der Nadelspitze bis in die Gegend der seitlichen Trachealwand vor. Die Haut wird dann eingeschnitten

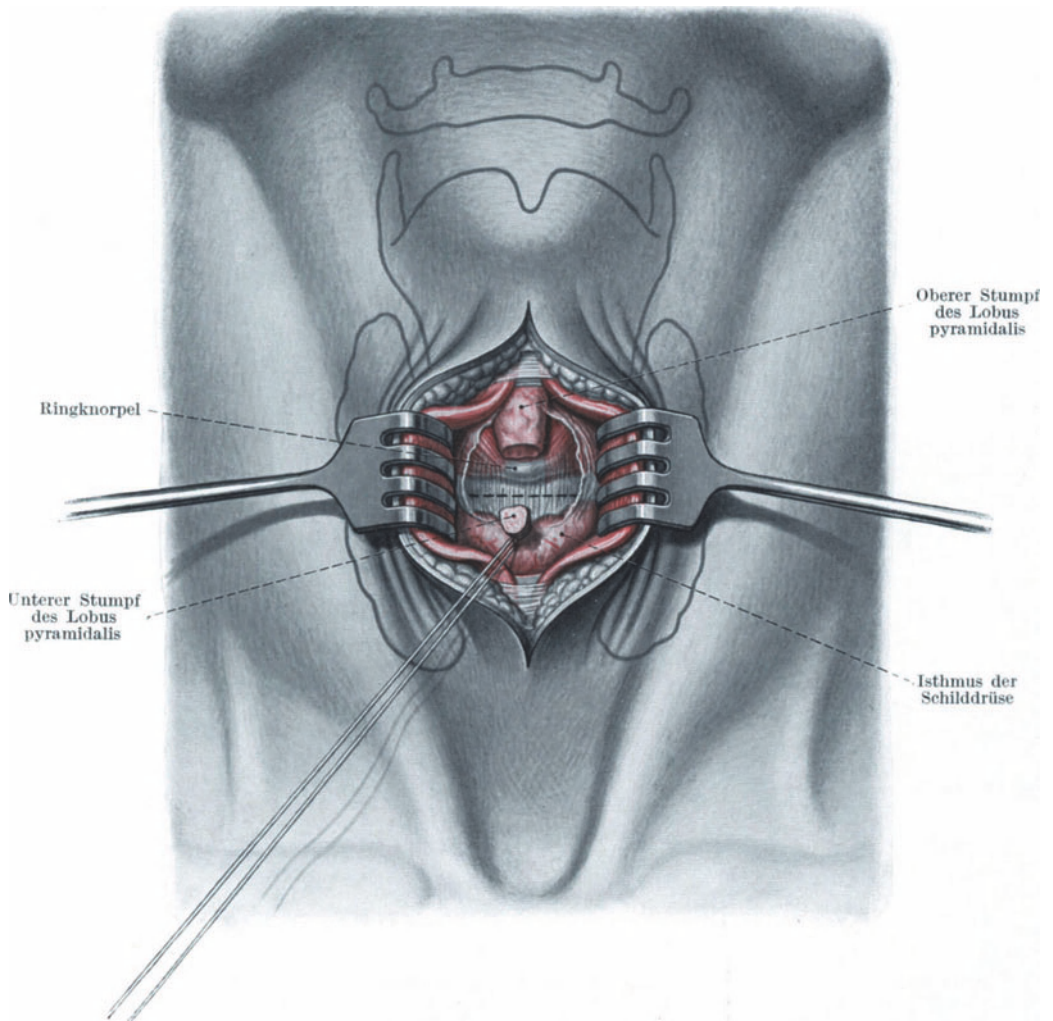


Abb. 110. Die Tracheotomia superior 3. Die mittlere Halsfaszie ist nach Durchtrennung der Lobus pyramidalis auseinandergesogen. Der Schilddrüsenisthmus wird kaudalwärts abgeschoben. Die punktierte Linie zeigt die Schnitttrichtung durch die Bindegewebszüge, die den Schilddrüsenisthmus am Ringknorpel festhalten.

und falls Venen störend in den Weg kommen, werden sie unterfahren, doppelt unterbunden und durchtrennt. Bei dem Längsschnitt muß man die Hautränder etwas zurückpräparieren, um deutlich die Mittellinie erkennen zu können. Sie macht sich auch nach der Infiltration als weißliche Linie zwischen den beiden, durch die Faszie schimmernden Mm. sternohyoidei bemerkbar. Genau in dieser Linie schneidet man zunächst die Faszie ein und spaltet entweder freihändig oder auf einer Hohlsonde diesen Teil der Halsfaszie durch (Abb. 108). Nun lassen sich die beiden Muskelränder ohne Schwierigkeit so weit auseinander-

ziehen, daß der Ringknorpel und unterhalb davon der Schilddrüsenisthmus zu Gesicht kommen. Die Muskulatur wird mit stumpfen Haken auseinandergehalten. Um sich nun genügend Platz zu schaffen, muß in der Mehrzahl der Fälle der Isthmus von der Trachea etwas abgelöst werden. Zu diesem Zwecke

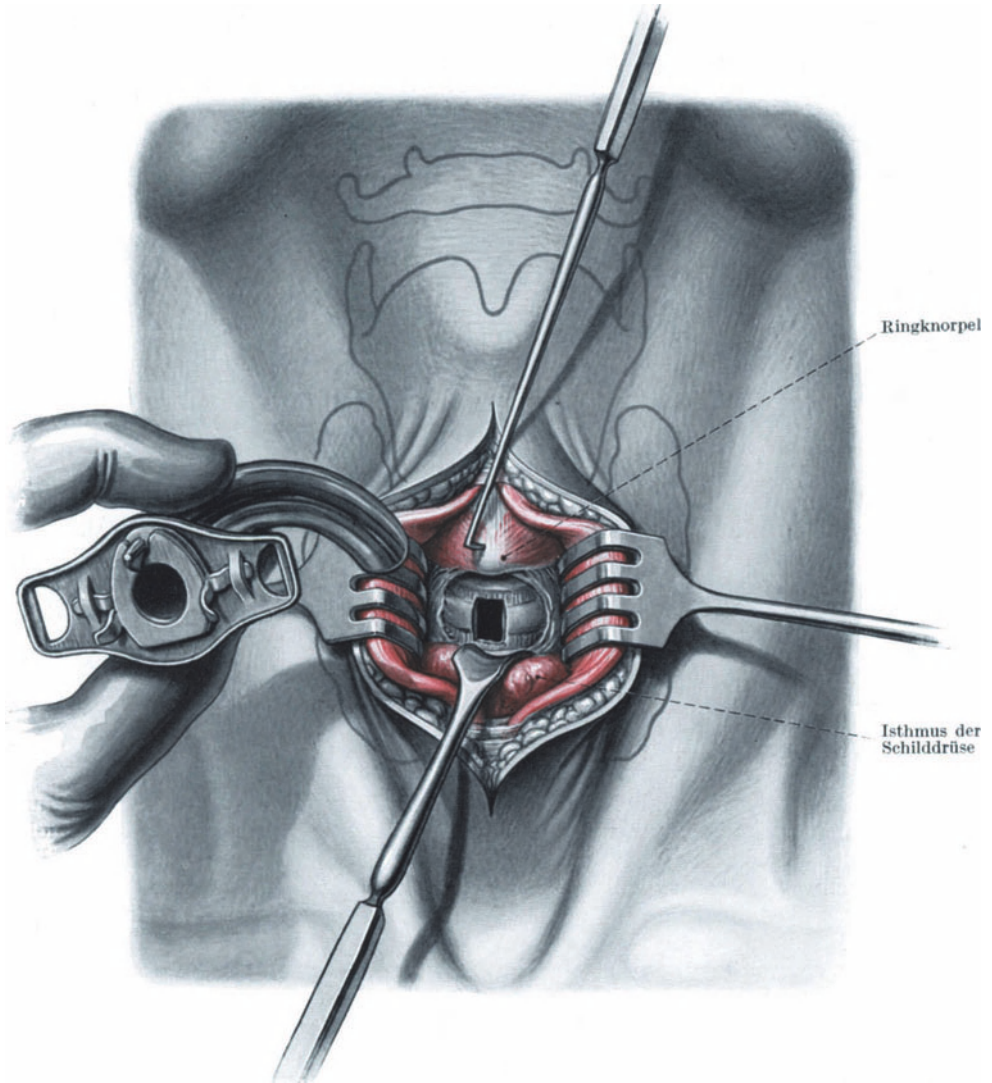


Abb. 111. Die Tracheotomia superior 4. In die Mitte des Ringknorpels ist ein einzinkiges scharfes Häkchen eingesetzt. Damit wird der Ringknorpel und mit ihm die Trachea nach der Oberfläche zu gezogen. Der Schilddrüsenisthmus wird mit einem stumpfen Haken nach unten gehalten. In die Trachea ein rechteckiges Loch geschnitten, etwa der Größe des Kanüledurchmessers entsprechend.

schneidet man die feinen Bindegewebsfasern, die dem Isthmus zur Befestigung am Ringknorpel dienen, am oberen Rand des Isthmus vorsichtig quer ein (Abb. 110). Am oberen Rand der Isthmus verlaufen häufig kleine, die beiden Schilddrüsenhälften verbindende Gefäße, die man möglichst nicht verletzen darf. Der Querschnitt soll etwa 2 cm lang sein. Nun kann man meist ohne

Schwierigkeiten mit einem Stieltupfer den Schilddrüsenisthmus nach unten abschieben. Er wird mit einem kleinen stumpfen Haken, am besten in Form eines Venenhakens, gefaßt und so weit nach unten gezogen, daß die obersten 3—4 Trachealringe freiliegen (Abb. 111). Da die Trachea in der Gegend des Anfangsteils nur etwa $1\frac{1}{2}$ —2 cm unter der Haut liegt, ist sie nun ohne Schwierigkeit zugänglich. Infolgedessen ist es auch kaum möglich, seitlich von der Trachea abzuriren, was bei der unteren Tracheotomie, bei der die Trachea schon etwa bis $3\frac{1}{2}$ cm unter der Hautoberfläche liegt und stärker entwickelte Weichteile mit Gefäßen die Sicht verwehren, leichter geschehen kann.

Vor der Eröffnung der Trachea überzeugt man sich noch einmal davon, daß die Blutstillung eine ausreichende ist. Um sich der Trachea zu versichern, setzt man in den Ringknorpel oder unterhalb des 1. Trachealringes einen einzinkigen spitzen Haken in die Trachea ein und zieht sie nach vorn und oben (Abb. 111). Dann macht man, etwa am 2. Trachealringe beginnend, den Einstich in der Längsrichtung, und zwar dem Alter der Kranken und der zu wählenden Kanüle entsprechend, in genügender Ausdehnung. Sofort nach dem Einstich werden die beiden stumpfen Haken eingesetzt und die Kanüle eingeführt. Rechnet man damit, daß die Kanüle längere Zeit getragen werden muß, so ist es zweckmäßig, entweder ein viereckiges Fenster in die Trachea hineinzuschneiden (Abb. 111) oder mit einer kleinen gebogenen Schere zu beiden Seiten des Längsschnittes je einen Halbmond aus der Trachealwand herauszuschneiden, so daß eine längsgestellte Öffnung entsteht, die in der Mitte etwa $\frac{1}{2}$ cm breit ist. Man kann auch das von WALDAPFEL kürzlich zu diesem Zwecke empfohlene Instrument benutzen. Manche Chirurgen, wie z. B. KIRSCHNER, ziehen in jedem Falle das Anlegen eines Fensters vor. Ist die Kanüle eingelegt, so wird sie sofort mit dem Bändchen befestigt und unter das Kanülenschild ein Gazetampon auf die Wunde gelegt. Ist die Trachea durch einen stark entwickelten *L. pyramidalis* des Schilddrüsenisthmus bedeckt, so muß er abgelöst und beiseite geschoben werden. Gelingt das nicht, so muß er nach Unterbindung abgetragen werden (Abb. 109 u. 110).

c) Die Tracheotomia inferior (Abb. 112—114).

Sie kommt besonders bei kleinen Kindern in Frage, da bei ihnen der Isthmus der Schilddrüse nicht nur verhältnismäßig breit entwickelt ist, sondern auch bis an den Ringknorpel heranreicht, so daß bei den gegebenen kleinen Verhältnissen schwer Platz für die Ausführung der oberen Tracheotomie zu schaffen ist. Alles, was über die Lagerung und Schmerzbetäubung zu sagen ist, findet sich bei der Beschreibung der Tracheotomia superior. Die Injektion von den Hautquaddeln aus muß entsprechend der größeren Tiefe der Trachea, in dem unteren Abschnitt auch mehr in die Tiefe stattfinden. Will man von einem Längsschnitt operieren, so ist es zweckmäßig, ihn nicht zu klein anzulegen. Er beginnt am Ringknorpel und reicht bis in das Jugulum. Der Querschnitt wird bogenförmig, leicht konvex nach unten, fingerbreit unterhalb des Ringknorpels angelegt. Beim Längsschnitt spaltet man genau in der Mittellinie die Haut, sorgt für die Unterbindung der oberflächlichen Venen, falls es nötig ist, durchtrennt die Raphe zwischen den beiden mittleren geraden Halsmuskeln (Abb. 112) und läßt sie mit stumpfen Haken auseinanderziehen. Es ist notwendig, nun im oberen Wundwinkel durch vorsichtiges Präparieren den Schilddrüsenisthmus in seinem unteren Abschnitt freizulegen. Bevorzugt man den Querschnitt, so wird er nur durch Haut und Platysma geführt, während dann das weitere Vorgehen zwischen den geraden Halsmuskeln hindurch dasselbe ist. Hat man den unteren Isthmusrand freigelegt, so geht man nun langsam, sich

genau in der Mittellinie haltend, durch das lockere mit Gefäßen durchsetzte Fett- und Bindegewebe vor. Jedes in den Weg kommende Gefäß wird entweder mit der Rinnensonde unterfahren oder mit Klemmen gefaßt und sofort unterbunden (Abb. 113). Es ist erlaubt, auch einmal mit dem tastenden Finger sich über die Lage der Trachea zu orientieren. Es ist zweckmäßig, sich beim weiteren Vordringen immer in der Nähe des unteren Randes des Isthmus, den

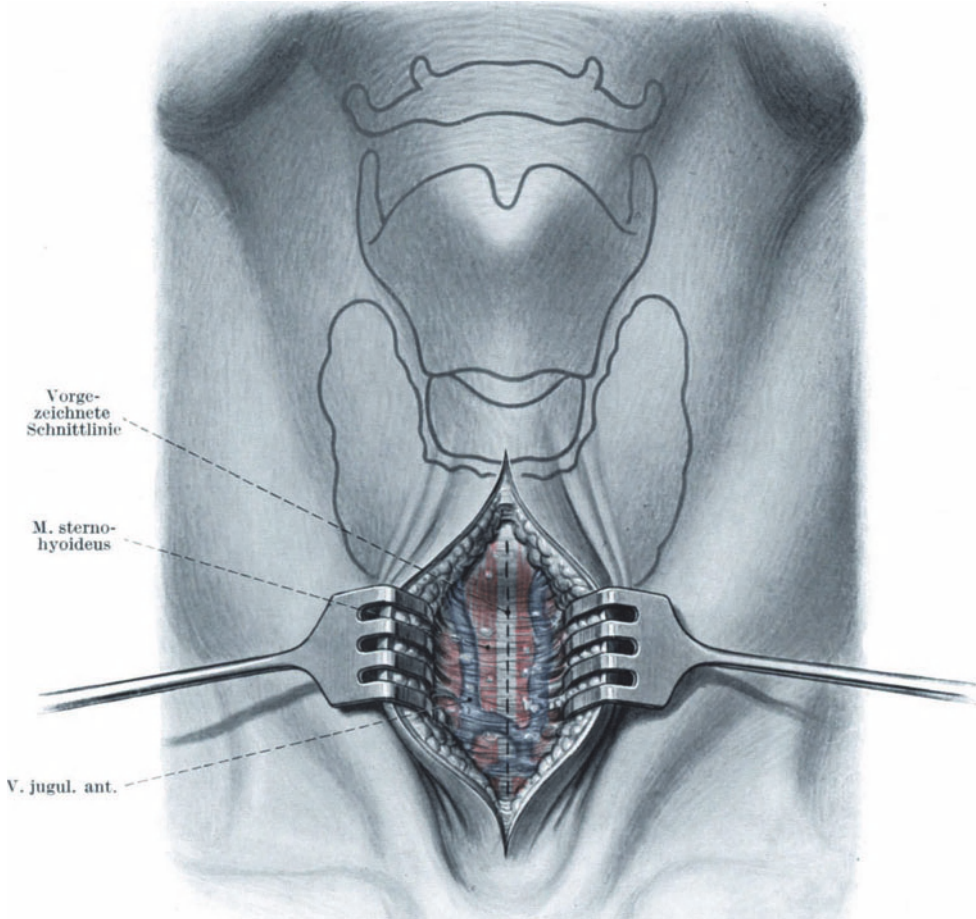


Abb. 112. Die Tracheotomia inferior 1. Die Haut ist in der Mittellinie gespalten. Vom Ringknorpel abwärts wird, der punktierten Linie entsprechend, die oberflächliche Halsfaszie in der Mittellinie gespalten.

man mit dem stumpfen Haken etwas nach oben zieht, zu halten. Bei dem langsam präparierenden, halb stumpfen halb scharfen Vorgehen unter Unterbindung aller Gefäße, gelangt man schließlich auf die vordere Trachealwand, die man durch Zurückschieben des vor ihr liegenden Bindegewebes nach oben und unten und seitlich etwas freiliegt. Nun wird der einzinkige scharfe Haken unterhalb eines Trachealringes durch die Trachea gestoßen und unter sanftem Zug, um den Haken nicht auszureißen, die Trachea möglichst weit nach der Oberfläche der Wunde gezogen (Abb. 114). Auch hier überzeugt man sich, ehe man nun

die Trachea eröffnet, noch einmal von der vollkommenen Bluttrockenheit des Operationsgebietes. Erst dann wird die Trachea in der Längsrichtung eingeschnitten, die beiden stumpfen einzinkigen Haken rechts und links eingesetzt und die Kanüle eingeführt (Abb. 111). Der Schnitt darf erst unterhalb des

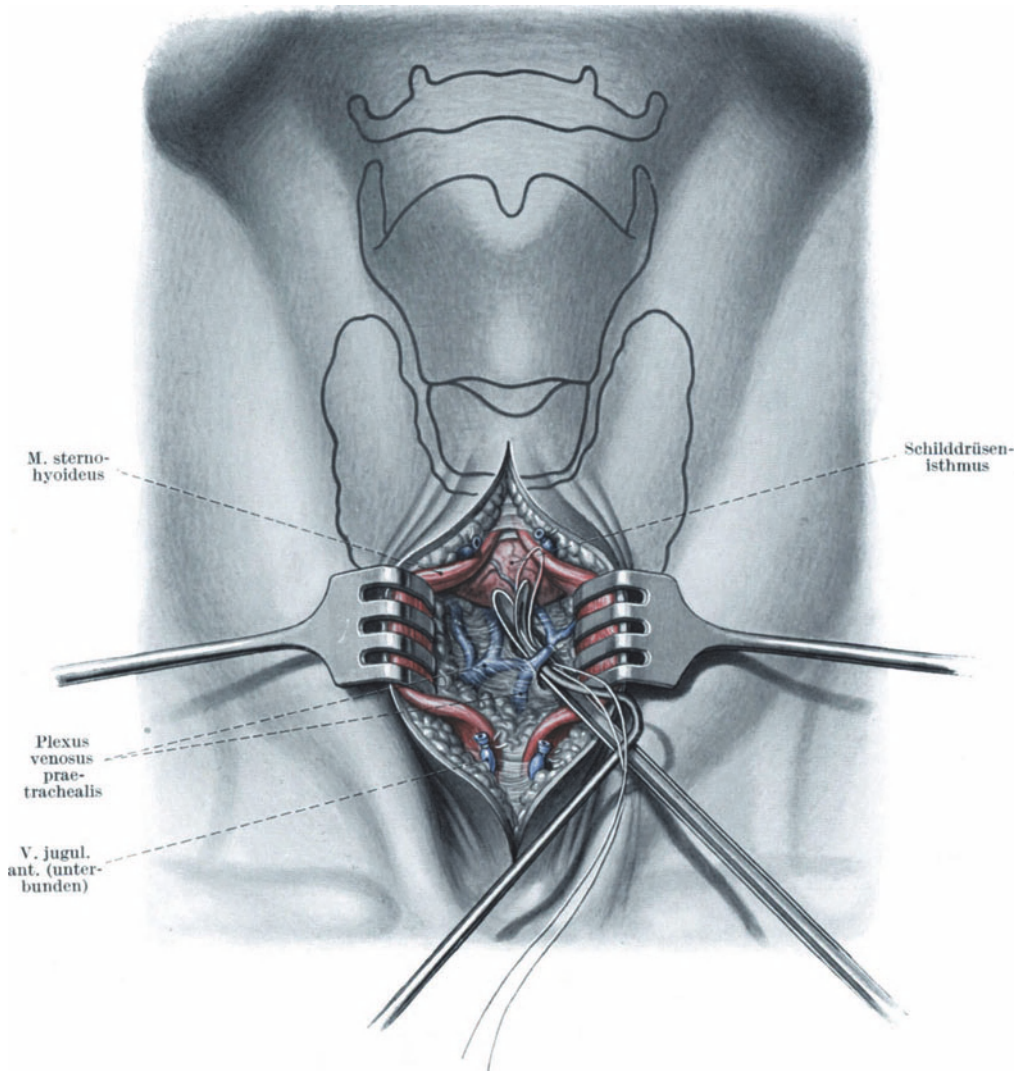


Abb. 113: Die Tracheotomia inferior 2. Die geraden Halsmuskeln werden nach Spaltung der oberflächlichen Halsfaszie und nach Unterbindung oberflächlicher Venen auseinandergehalten. Unterhalb des Schilddrüsenisthmus treten die im Fett eingebetteten Venen des Plexus venosus praetrachealis hervor, die unterbunden und durchtrennt werden.

Schilddrüsenisthmus beginnen, da dieses einen Druck auf die Kanüle ausüben könnte. Im übrigen ist das weitere Vorgehen genau dem bei der Tracheotomia superior geschilderten entsprechend. Da bei der Tracheotomia inferior die Gefahr einer Infektion des vorderen Mediastinums erheblich größer ist als bei der oberen, so ist für einen besonders guten Abschluß des unteren Wundabschnittes durch Gazetamponade zu sorgen.

d) Die Tracheotomia media.

Die Tracheotomia media wird nur ausgeführt, wenn sich der Schilddrüsen-isthmus bei der oberen Tracheotomie nicht verlagern läßt, oder wenn er bei der oberen oder unteren Tracheotomie infolge zu starker Breitenentwicklung

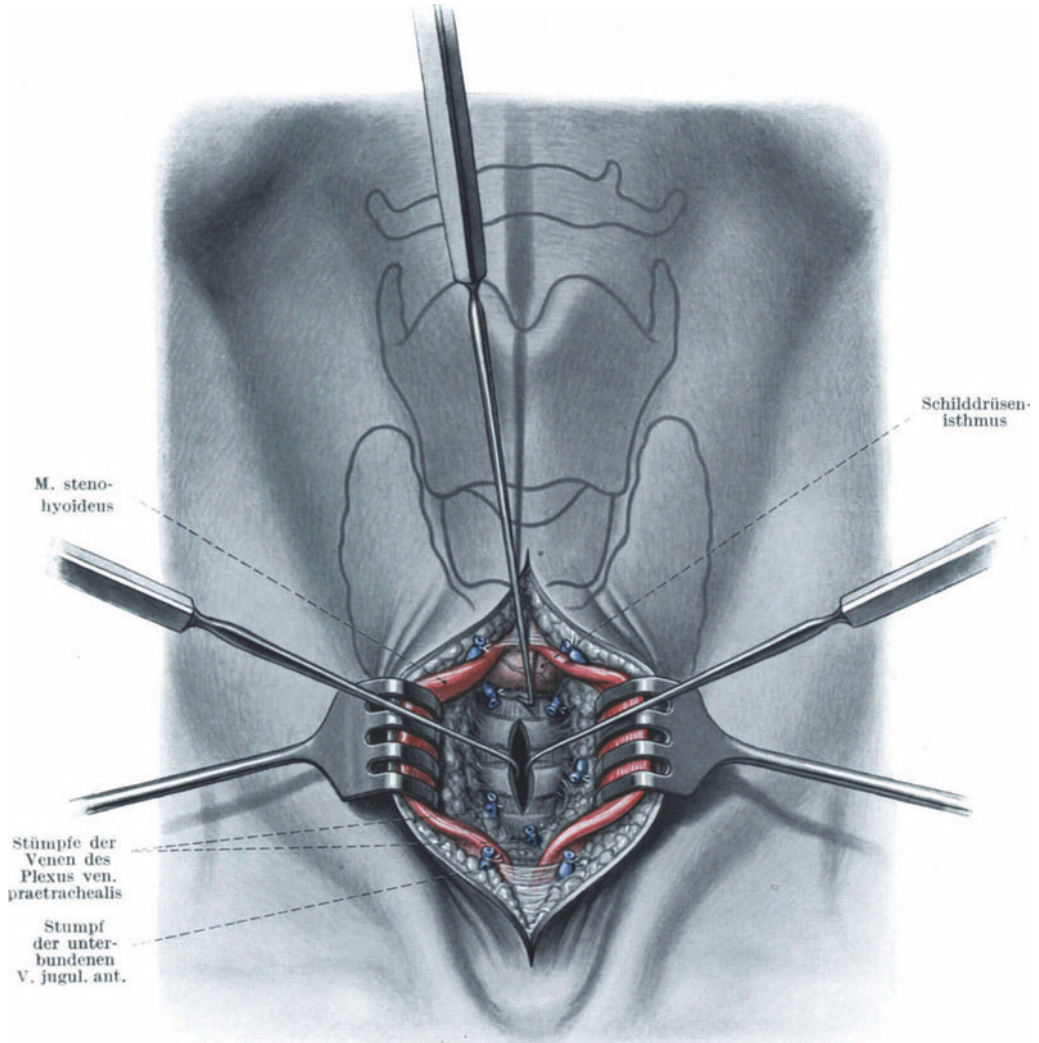


Abb. 114. Die Tracheotomia inferior 3. In den obersten Trachealring, unterhalb des Isthmus, ist ein einzinkiger, scharfer Haken eingesetzt. Mit diesem Haken wird die Trachea in den Bereich der Hautwunde emporgehoben. Das Fettgewebe mit den tiefen Venen des Plexus ist zur Seite geschoben. Die Trachea ist in größerer Ausdehnung frei geworden und wird mit einem längeren Schnitt eröffnet. Beiderseits ist in die Trachealwunde ein stumpfer Haken eingesetzt.

den Zugang zur Trachea wesentlich stört. Die Freilegung erfolgt so, wie sie bei der oberen Tracheotomie geschildert ist. Wie man im einzelnen weiter vorgeht, muß sich aus der Sachlage ergeben. Am besten ist es, wie bei der oberen Tracheotomie, zunächst die den Isthmus mit der Trachea verbindenden Bindegewebsfasern quer einzuschneiden und dann auch den unteren Rand freizulegen. Dann wird eine Rinnensonde zwischen Isthmus und Trachea

hindurchgeführt und je nach der Stärke der Entwicklung entweder eine doppelte Unterbindung des Isthmus oder ein langsames Durchtrennen auf der Rinnen-sonde, unter Fassen aller blutenden Gefäße, durchgeführt. Die doppelte Unterbindung kann nur bei schmalen Isthmus angewendet werden, wobei man sich

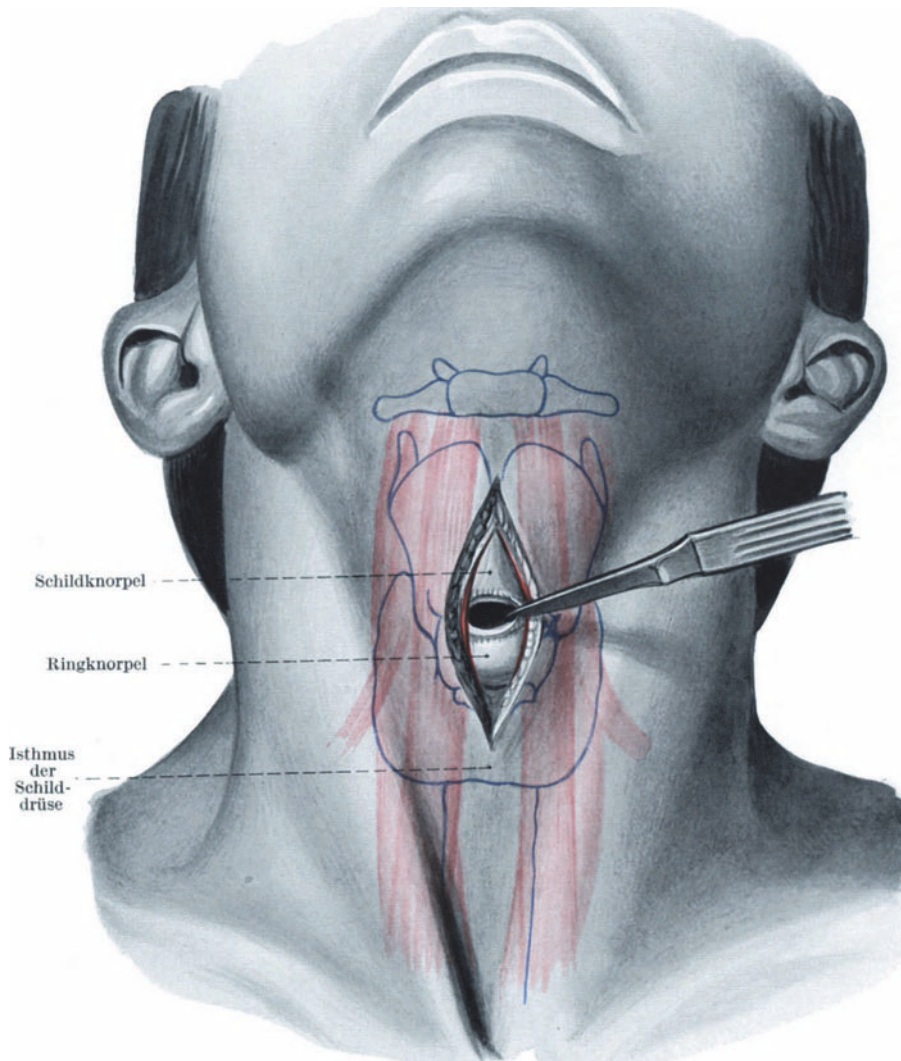


Abb. 115. Die Coniotomie. Auf die Haut projiziert sind Zungenbein, Kehlkopf, Schilddrüse, Trachea, die geraden Halsmuskeln und die Mm. omohyoidei. Der Weichteilschnitt ist genau in der Mittellinie angelegt. Haut und Muskulatur sind beiseitegezogen, das Ligamentum thyreo-cricoides ist freigelegt und durch einen queren Einschnitt gespalten.

starker Seiden- oder Katgutfäden bedient. Bei breiterem Isthmus durchtrennt man auf der Sonde langsam von außen nach innen und vernäht schließlich, wie das auch SOERENSEN empfiehlt, nachdem die Blutstillung auf der Schnittfläche sicher durchgeführt ist, die Kapsel des Isthmus. Das weitere Vorgehen an der Trachea entspricht dem oben geschilderten.

e) Die Coniotomie (Abb. 115).

Die Coniotomie, die streng genommen zu den Operationen am Kehlkopf gehört, wird hier angeschlossen, weil sie sinngemäß den Tracheotomien zuzurechnen ist. Man wendet am besten einen Hautlängsschnitt an, der von der Inzisar am oberen Rand des Schildknorpels bis unter den Ringknorpel reicht, Einschneiden in der Raphe und Auseinanderziehen der Muskulatur, bis der untere Schildknorpelrand deutlich vorliegt. Da über das Lig. conicum s. thyreo-cricoideum in querer Richtung die Rr. cricothyreoidei der Aa. thyroideae sup. verlaufen, so muß man sie bei dem nun folgenden queren Einschnitt in dieses Band entweder vermeiden oder, falls sie verletzt werden, sofort die Stümpfe fassen und unterbinden. Das Band wird auf etwa 1—1½ cm Länge eingeschnitten und klafft so weit auseinander, daß das Einführen der Kanüle keine Schwierigkeit macht.



Abb. 116. Kanüle nach BRÜGGEMANN (zerlegt).

5. Die Eingriffe bei den Verletzungen, den Verengerungen und den Fisteln der Luftröhre.

a) Die Eingriffe bei den Verletzungen.

Die Naht der Luftröhre nach Schnittverletzungen macht besonders bei älteren Leuten mit verknöcherten Knorpelringen Schwierigkeiten. Sie gelingt sicher nur im hinteren häutigen Abschnitt. Sind durch die Verletzung Knorpelringe freigelegt, so werden sie am besten unter Schonung der übrigen Weichteile in vorsichtiger Weise entfernt, so daß man die übrigen Weichteile durch Knopfnähte verschließen kann. Feine Nadeln und dünnes Nahtmaterial ist wichtig. Getrennte Naht von Schleimhaut und äußerem Bindegewebe kann versucht werden. Eine sichere Naht erreicht man nur, falls der Zwischenraum zwischen den beiden Endstümpfen ohne Spannung zu überbrücken ist.

b) Die Eingriffe bei den Verengungen.

Zur Behandlung der Trachealstenosen, die am häufigsten im Anschluß an die Tracheotomie mit Verletzung des Ringknorpels beobachtet werden, die aber auch nach allen Arten von Verletzungen der Luftröhre zustande kommen, wird heute nur im Notfalle eine Querresektion der Trachea

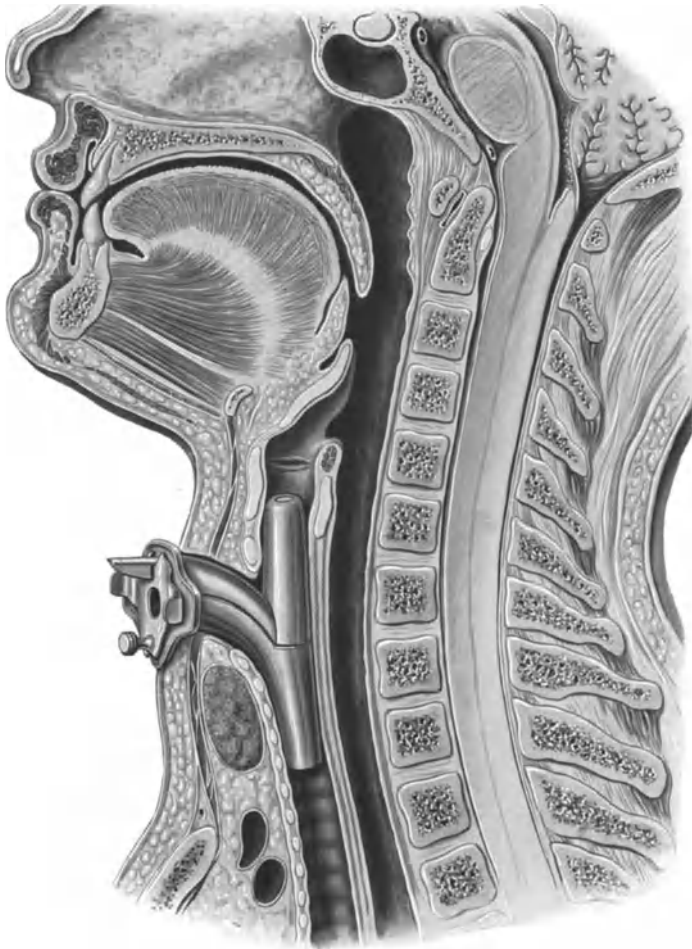


Abb. 117. Kanüle nach BRÜGGEMANN in situ.

ausgeführt. Sie kommt im wesentlichen in Betracht bei vollständigen oder fast vollständigen Narbenstenosen, die ja bekanntlich meist unterhalb der Ringknorpelgegend ihren Sitz haben. Stücke von 2—3 cm Höhe sind mehrfach mit Erfolg aus der Trachea herausgeschnitten und eine primäre ringförmige Naht an der Resektionsstelle erreicht worden (KÜSTER, v. STOCKMAN, v. EISELSBERG, STREIT, RÉTHI).

In der Mehrzahl der Fälle wird eine Erweiterung der Stenose durch Bolzenkanülen aus Metall, die (THOST, BRÜGGEMANN) von der noch bestehenden Tracheotomieöffnung eingeführt werden, zustande gebracht (Abb. 116—118).

Diese Bolzenkanülenbehandlung hat sich, mit den von den beiden genannten Autoren angegebenen Modellen, gut bewährt. Das neuere Modell von THOST scheint auch die gefürchtete Spornbildung an der Rückwand der Trachea zu verhindern. Hohlbougies können auch durch den Mund eingeführt werden, wenn keine Tracheotomieöffnung vorhanden ist (v. SCHRÖTTER). Die Methode nach v. SCHRÖTTER ist wohl die älteste zur konservativen Behandlung der Stenosen (1871). Die Einführung der röhrenförmigen Hartgummi-Bougies erfordert jedoch, zuerst wenigstens, gute laryngoskopische Technik.

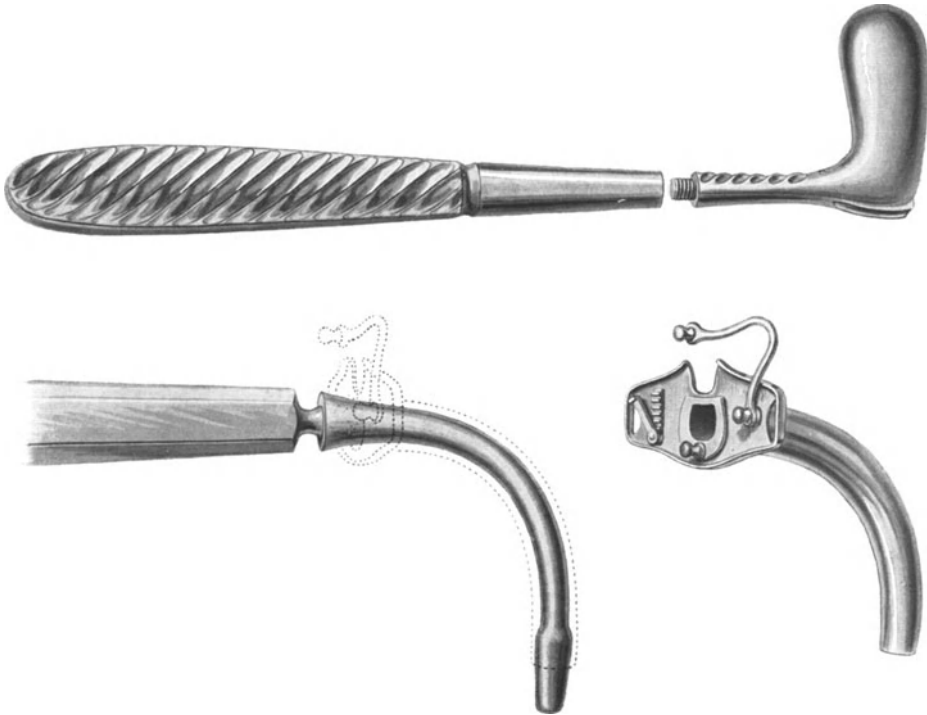


Abb. 118. Kanüle nach THOST mit Einführungsinstrument (zerlegt).

Läßt sich eine Bougiebehandlung nicht durchführen wegen zu großer Enge der Stenose, so macht sich in der Regel eine Spaltung des Kehlkopfes oder der Trachea notwendig. Entfernt man nach übersichtlicher Freilegung, wie das SOERENSEN vorschlägt, unter möglichster Schonung der Schleimhaut die darunter gelegenen Narbenmassen, so wird eine lange fortgesetzte Dehnungsbehandlung zum Ziele führen. KNICK hat (ähnlich wie KILLIAN u. a.) für solche Fälle eine sehr zweckmäßig erscheinende Behandlung empfohlen, die darin besteht, daß von der Tracheotomieöffnung aus ein passend zugeschnittenes, etwas stärkerwandiges Gummirohr, das mit einem Seidenfaden fest angeschlungen wird, durch die verengte Stelle nach oben eingeschoben wird. Das Gummirohr ist unten in der Weise schräg abgeschnitten, daß es sich auf die nachträglich eingeführte Tracheotomiekanüle stützt (Abb. 120). Der Seidenfaden des Gummirohres wird durch die Tracheotomieöffnung herausgeführt und mit einem Kugelgewicht beschwert, so daß das Gummirohr auf die Kanüle zu ruhen kommt. Das von Zeit zu Zeit gewechselte Gummirohr kann

allmählich dicker gewählt werden. Zum Wechseln des Gummischlauches genügt nach Entfernung der Tracheotomiekanüle ein Zug an dem Seidenfaden. Auch diese Behandlung muß monatelang durchgeführt werden. Sie ist schonender als das Einsetzen von starren Hartgummiröhren oder Bolzen aus Metall. Ähnlich ist auch RÉTHI vorgegangen.

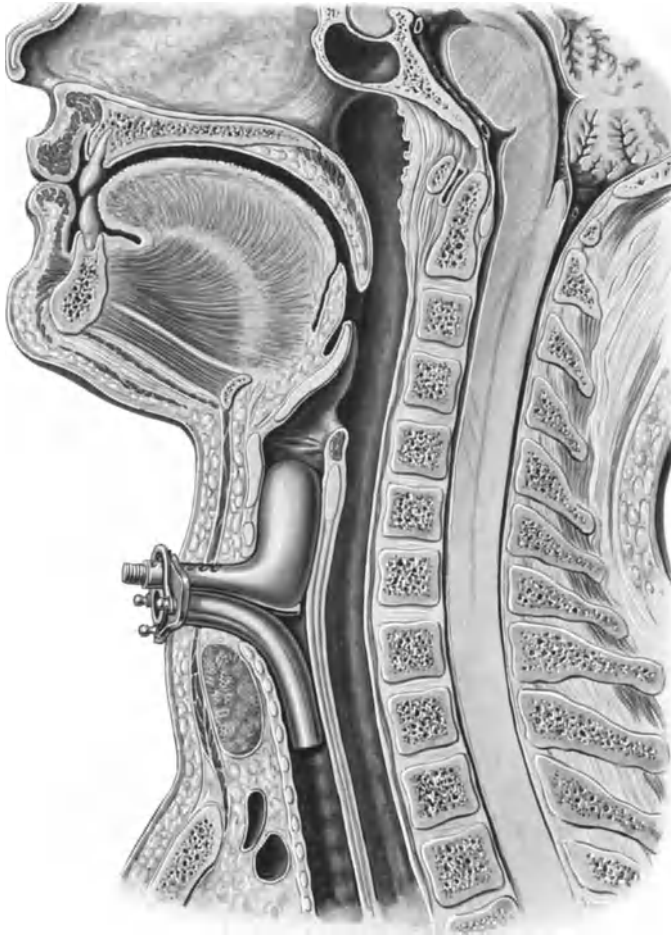


Abb. 119. Kanüle nach THOST in situ.

c) Die Eingriffe bei den Fisteln des Kehlkopfes und der Luftröhre.

Während sich im allgemeinen die Trachealöffnung nach rechtzeitiger Entfernung der Kanüle von selbst schnell schließt, bleiben gelegentlich, wenn die Tracheotomiekanüle nicht passend war, oder längere Zeit getragen wurde, Fisteln zurück. Das kommt am häufigsten vor, wenn die Tracheotomieöffnung zu klein angelegt und infolge des Kanülendruckes eine Veränderung der Trachealwand eingetreten ist. Durch Granulationsentwicklung entsteht eine mehr oder weniger stark entwickelte Verengung in der Umgebung der Fistel. Allmählich wandelt sich das Granulationsgewebe in ein, meist unter der

Schleimhaut befindliches, schrumpfendes Narbengewebe um. Ehe man daher an den Verschuß einer Fistel herangehen darf, muß die genaue Feststellung durch den Laryngologen gemacht werden, daß keine Verengung vorhanden ist. KNICK weist besonders darauf hin, daß in solchen Fällen auch ein seitliches Röntgenbild angefertigt werden muß, das ohne weiteres die Einengung

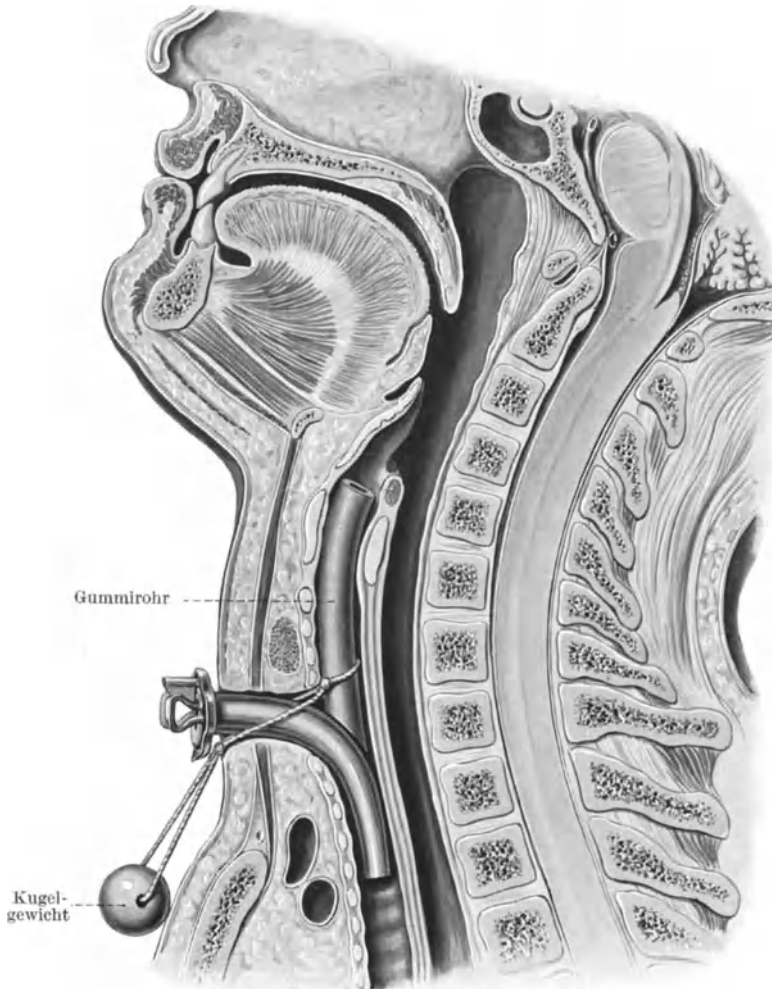


Abb. 120. Anordnung des Gummirohres auf der Trachealkanüle nach KNICK.

der Luftröhre zur Anschauung bringt. Die Kanüle darf erst entfernt werden, wenn die Atmung bei verschlossener Kanüle völlig frei ist und wenn stundenlang bei verschlossener Kanüle geatmet werden kann.

Der Verschuß einer einfachen Lippenfistel der Trachea ohne gleichzeitige Stenose ist verhältnismäßig einfach. Die Fistel wird einige Millimeter vom Rande umschnitten und die Haut bis zum Rande abpräpariert, so daß sie nach innen umgekrempelt werden kann. Ist die Fistel spaltförmig, so kann die etwas mobilisierte äußere Haut einfach darüber vernäht werden. Ist sie breiter, so genügt eine einfache Lappenplastik. Man bildet in der Fistelhöhe

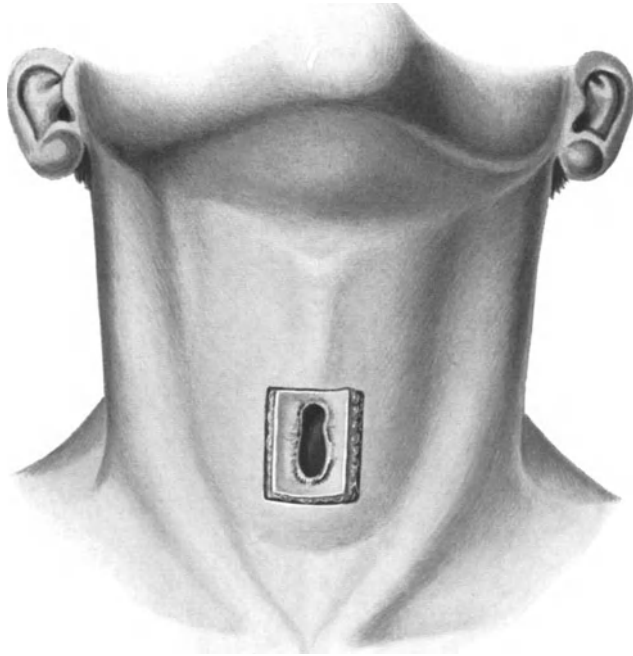


Abb. 121. Einfacher plastischer Verschuß einer kleineren Trachealfistel 1. Umschneidung der Fistelöffnung und Ablösung der seitlichen Wundränder zur Bildung von Türflügellappen.

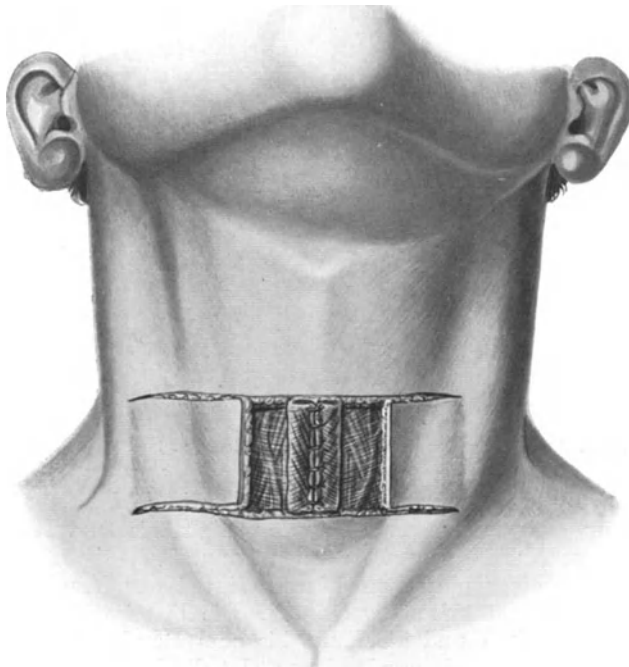


Abb. 122. Einfacher plastischer Verschuß einer kleineren Trachealfistel 2. Die Türflügellappen sind über die Fistel zusammengenäht. Zwei, am besten ungleichgroße, seitliche Hautlappen sind umschnitten und abgelöst, um den sekundären Defekt zu schließen.

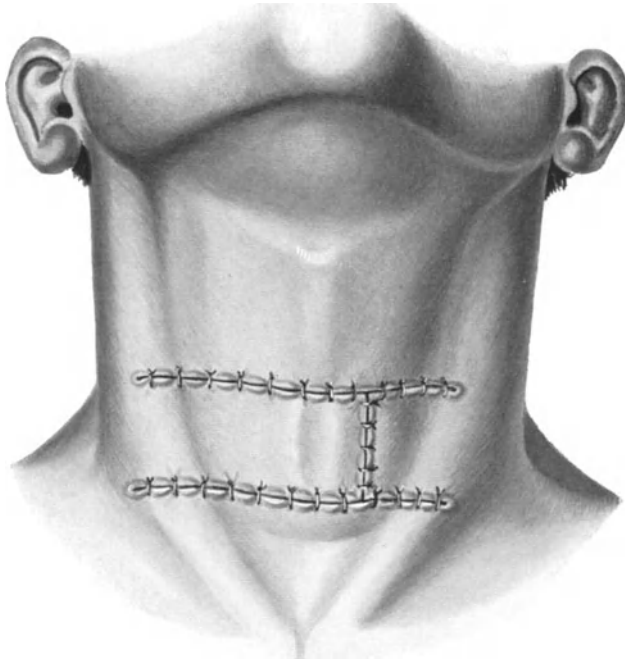


Abb. 123. Einfacher plastischer Verschluss einer kleineren Trachealfistel 3. Die seitlichen Hautlappen decken den sekundären Defekt. Die senkrechte Naht liegt seitlich der tiefen Verschlussnaht.

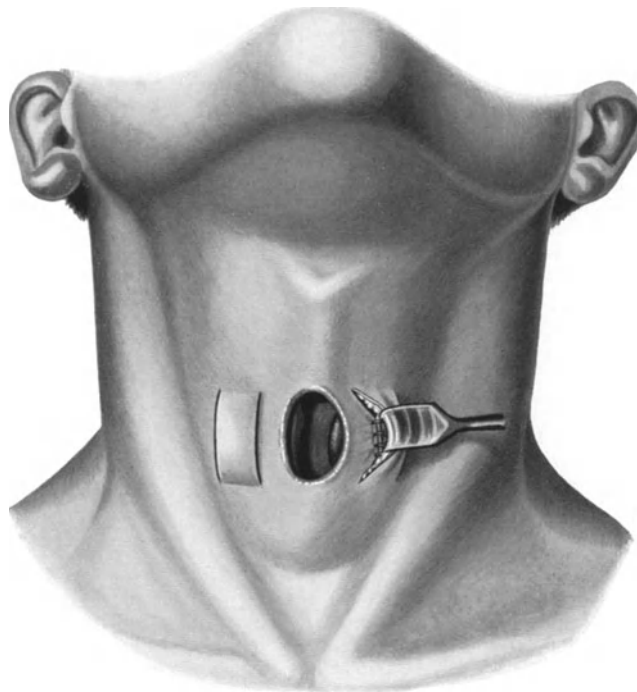


Abb. 124. Trachealfistelplastik nach RÉTHI 1. Rechts: Umschneidung einer Hautbrücke von 2—2,5 cm Breite neben der Fistel. Links: Unter der Brücke wird der entstandene Defekt durch Naht geschlossen. (In einer Sitzung ausgeführt.)

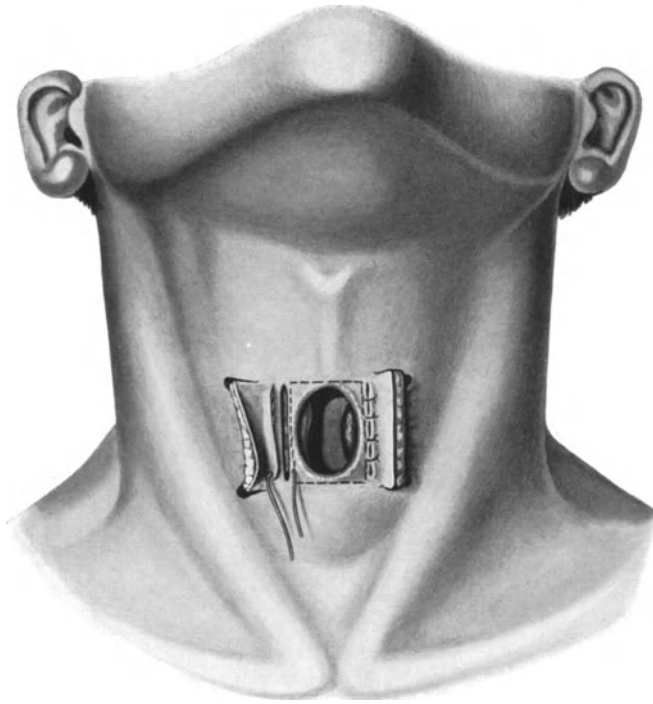


Abb. 125. Trachealfistelplastik nach RÉTHI 2. Bildung von zwei Türflügellappen. Die Hautbrücken sind dazu zu $\frac{3}{4}$ oben und unten außen eingeschnitten. Der angefrischte mediale Rand wird in eine frische Wundrinne zu Seiten der Fistel eingenäht. Rechts: Beginn. Links: Naht beendet. Die punktierte Linie zeigt die Anfrischungslinie für die folgende Sitzung.

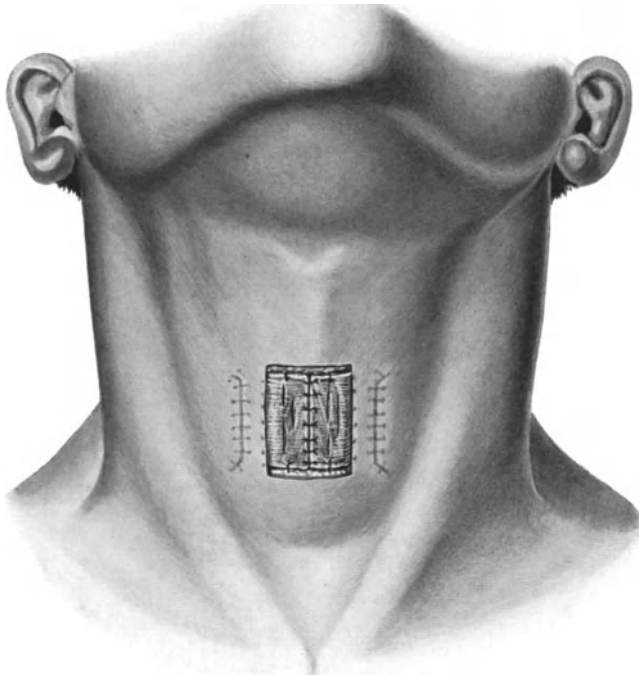


Abb. 126. Trachealfistelplastik nach RÉTHI 3. Die Türflügellappen sind einwärts geschlagen, oben und unten mit der Trachealschleimhaut und in der Mitte miteinander vernäht.

beiderseits zwei kleine, seitliche Türflügellappen und löst die Haut von der Unterlage so weit ab, daß man sie ohne Spannung über der Fistel vernähen kann. THOST empfiehlt einen längeren und einen kürzeren Lappen zu bilden, so daß die Naht nicht über die Fistel, sondern seitlich davon fällt (Abb. 121—123).

Größere Fisteln lassen sich durch eine einfache Hautplastik nicht schließen. Selbst wenn die Hautplastik gelänge, bestünde die Gefahr, daß die Hautmembran bei der Atmung eingezogen würde und dadurch eine Verengung entstände. Das trifft dann besonders zu, wenn größere Teile der Knorpelringe

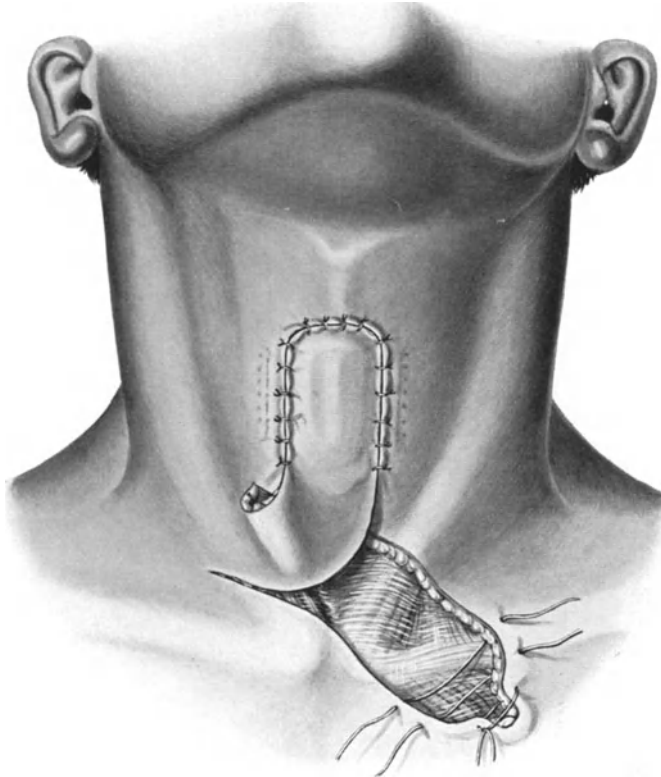


Abb. 127. Trachealfistelplastik nach RÉTHI 4. Deckung der Türflügellappen mit einem unterhalb des Defektes gestielten Hautlappen. Vernähung des sekundären Defektes.

der Luftröhre verloren gegangen sind. Für solche Fälle könnte noch am ehesten das Verfahren von RÉTHI, das gleichzeitig eine Erweiterung des verengten Teiles durch den Eingriff herbeiführt, in Frage kommen. Allerdings müßten im größeren Teil des Umfanges des Luftröhres die Knorpelringe erhalten sein. Der Gedanke dieser erweiternden Operation, in 3 Sitzungen, liegt darin, daß er die Ränder der Fistel in querer Richtung auseinanderzieht, dadurch, daß er unterhalb der beiderseitigen Brückenlappen die Wundränder, die durch ihre Bildung entstanden sind, durch Naht vereinigt. Das geschieht unter einer gewissen Spannung, die den verengten Eingang der Fistel auseinanderzieht. Die Deckung des Defektes erreicht er durch die aneinandergelagerten in Türflügellappen umgewandelten Brückenlappen (Abb. 124—127). Diese Lappen werden wieder durch einen Hautlappen gedeckt.

Für große Defekte des Luftröhres und besonders für Fälle, bei denen außerdem noch eine submuköse Narbenstenose in der Umgebung der Fistel vorhanden ist, oder eine Knorpelverbiegung eine Verengung des Luftröhres herbeigeführt haben, können nur Eingriffe in Frage kommen, die neben der Schleimhautdeckung auch gleichzeitig eine Stütze für die Aufrechterhaltung

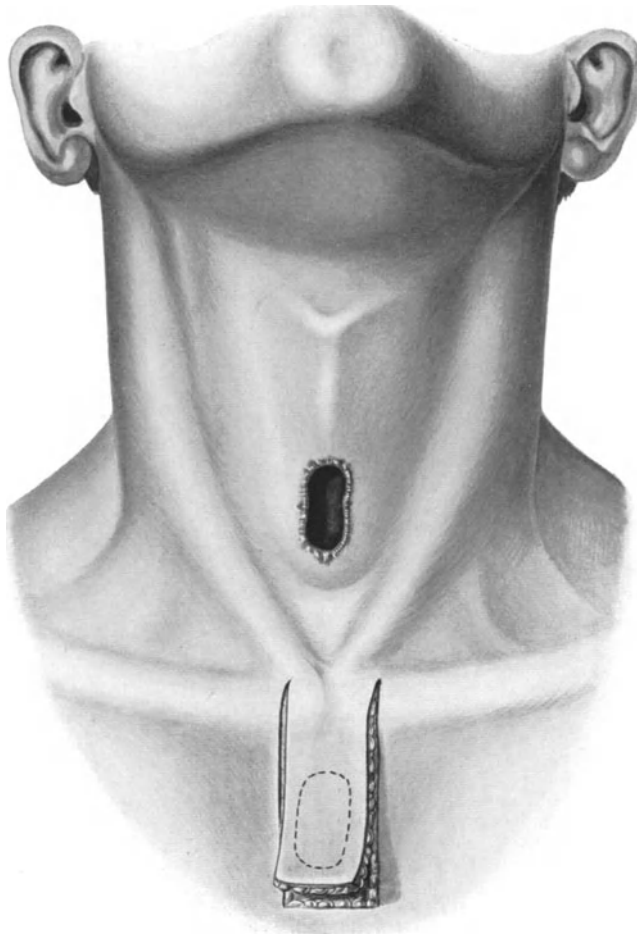


Abb. 128. Trachealfistelplastik nach SCHIMMELBUSCH 1. Der unterhalb der Fistel gestielte Lappen enthält ein dem Brustbein entnommenes Knochenstück mit Periost.

der notwendigen Luftröhrenlichtung enthalten. Für solche Fälle kommen auch nicht die Fistelverschlüsse durch frei transplantierte Faszien, wie sie von HOHMEIER, LEWIT, MÜNNICH und LUCAS empfohlen worden sind, in Betracht, obwohl dieses Material sehr leicht einheilt. Der den Defekt deckende Lappen muß außer dem Schleimhautersatz auch das notwendige Stützmaterial in Gestalt von Knorpel oder Knochen enthalten. Artfremdes Material zu verwenden ist unzumutbar. HENSCHEN hat einmal eine Hornschale versucht, die sich aber wieder abstieß. Der erste Versuch, eine Trachealfistel mit einem Hautknochenlappen zu schließen, stammt von SCHIMMELBUSCH (1893). Er verwendete einen, in der Jugulumgegend gestielten Hautlappen,

der ein Stück des Brustbeines enthielt (Abb. 128, 129). Er wurde in den angefrischten Defekt, mit der Hautseite nach innen, eingepflanzt und die beweglich gemachte Halshaut über der nach außen liegenden Knochenplatte vereinigt (Abb. 130). In ähnlicher Weise ging später CAPELLE vor, der dem Knochenlappen aus dem Brustbein eine rinnenförmige Gestalt gab. Da besonders

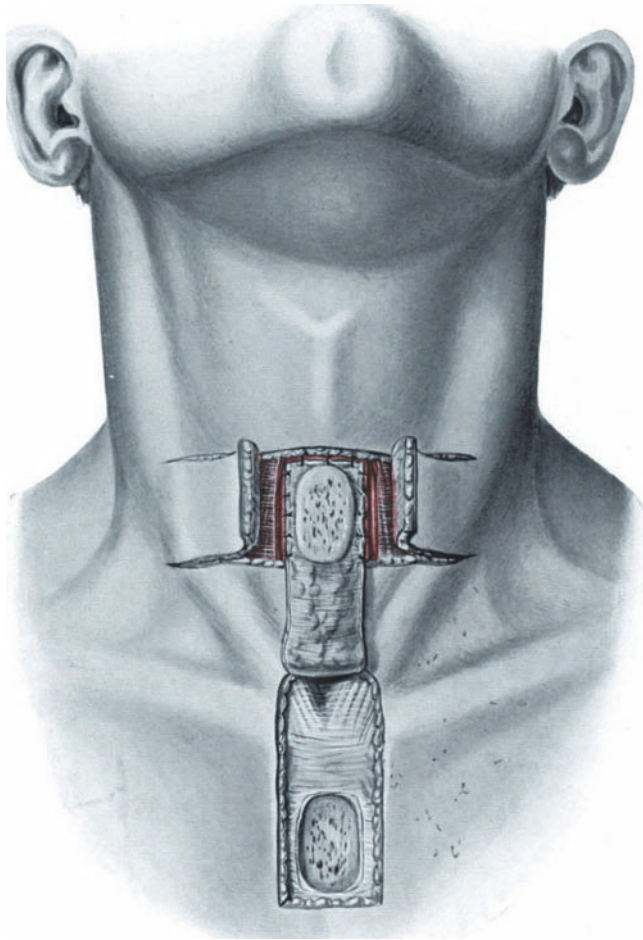


Abb. 129. Trachealfistelplastik nach SCHIMMELBUSCH 2. Der Hautlappen mit dem Knochenstück ist in den angefrischten Fistelrand eingenaht.

bei Männern häufig in der Gegend der oberen Brusthaut ein starkes Haarwachstum vorhanden ist, das nach der Einpflanzung des Lappens in die Schleimhaut der Luftröhre zu Störungen Veranlassung geben könnte, hat KILLIAN vorgeschlagen, den Brusthautlappen über dem distalen Abschnitt des Brustbeins zu entnehmen, ihn noch nach dem Verfahren von RÉTHI zu enthaaren (Bd. I, S. 381) und ihn zunächst durch Umschlagen zum Doppellappen zu gestalten, und zwar nach Einpflanzung eines kleinen Rippenknorpelstückes (Abb. 131—133). Erst nach völliger Heilung hat er dann diesen Doppellappen an einem langen, in der Gegend des Jugulums gestielten Hautstiel nach FILATOW

angeschlossen und an diesem Stiel den Doppellappen in den Defekt eingepflanzt (Abb. 132).

Neben Hautperiostknochenlappen aus dem Brustbein wurden Hautperiostknochenlappen aus dem Schlüsselbein verwendet (PHOTIADES und LARDI, NOWAKOWSKI, HENSCHEN u. a.). Die Plastik aus dem Brustbein ist aber technisch leichter auszuführen, da die Entnahme eines Hautlappens mit

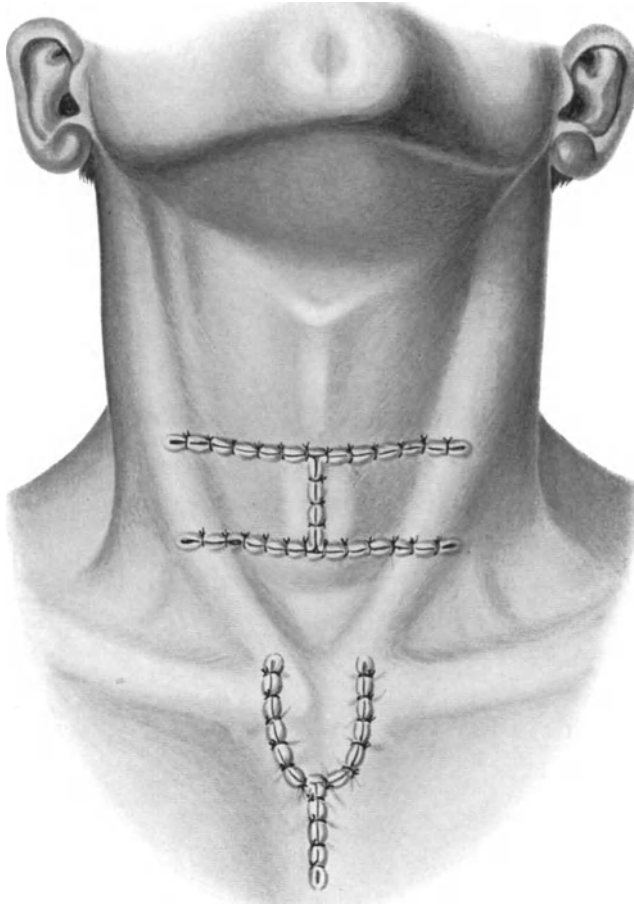


Abb. 130. Trachealfistelplastik nach SCHIMMELBUSCH 3. Die Wundfläche wird durch zwei seitlich gewonnene Hautlappen gedeckt. Der Lappenstiel des unteren Lappens ist nach Einheilung des Lappens in der Fistel durchtrennt und zurückverlagert.

Knochenstück aus dem spröden Schlüsselbein auch wegen des losen Zusammenhangs der Haut mit dem Periost auf Schwierigkeiten stößt.

Außer den gestielten Hautperiostknochenlappen wurden mehrfach auch Hautlappen mit vorher zur Einheilung gebrachten, frei transplantierten Periostknochenstücken verwendet, z. B. von PFEIFFER, HENSCHEN und SOERENSEN. Es wurde ein kleiner Hautlappen in der Gegend des Defektes gebildet und zunächst ein Periost tragendes Knochenstück darunter geschoben. Nach Einheilung wurde der Lappen mit dem Knochenstück nach außen in den angefrischten Luftröhrendefekt eingenaht. Die Außenseite des

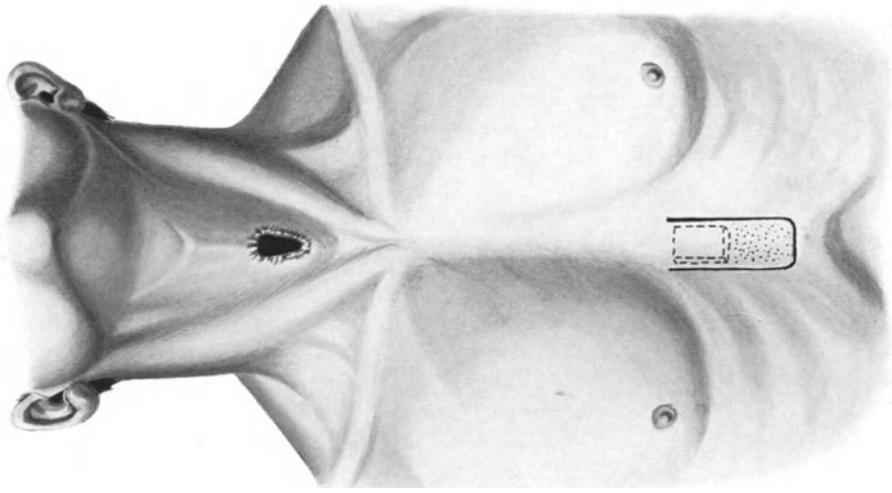


Abb. 131. Trachealfistelplastik nach KILLIAN 1. Ein Rippenknorpelstück ist unter einem nach RETHI epilirten Hautlappen in der unteren Brustbeingegegend eingelegt. Der Lappen wird durch Umschlagen des unteren Teiles in einen das Knorpelstück enthaltenden Doppellappen verwandelt.

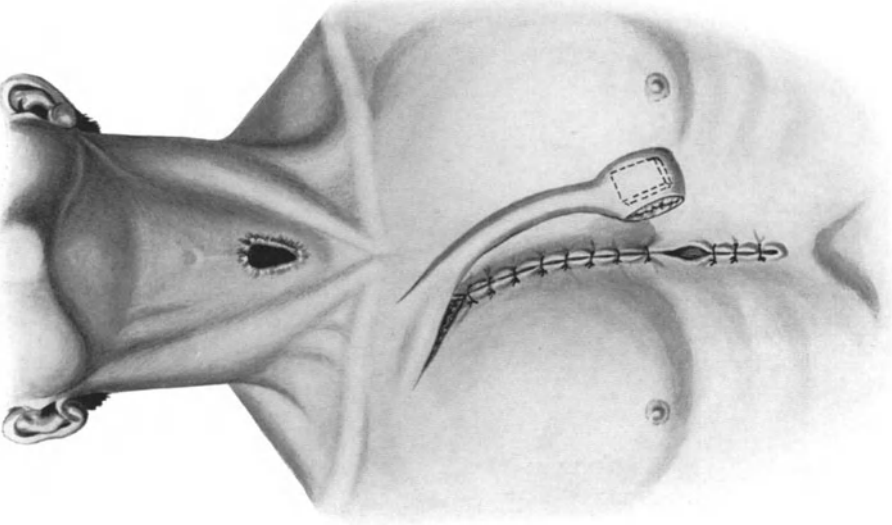


Abb. 132. Trachealfistelplastik nach KILLIAN 2. In der zweiten Sitzung ist ein langer FRIAROW-Stiel oberhalb des Doppellappens gebildet worden, der in einer dritten Sitzung mit dem Doppellappen in Verbindung gesetzt wird.

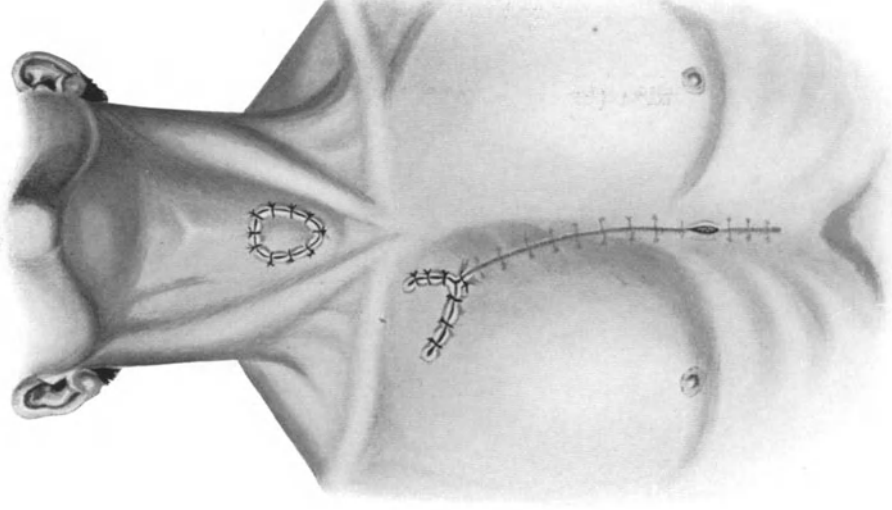


Abb. 133. Trachealfistelplastik nach KILLIAN 3. Nach Anrösung der seitlichen Fistelränder wird der Doppellappen in den Defekt eingesetzt und nach Einheilung die Durchtrennung des Stieles und der Verschluss am oberen und unteren Fistelrand vorgenommen. Der Stielfuß ist zurückverlagert.

Lappens konnte mit einem aus der Umgebung genommenen gestielten Halshautlappen gedeckt werden (PFEIFFER, Abb. 134—136).

HENSCHEN bildete zunächst einen Doppellappen, der das Knochenstück enthielt, und klappte ihn dann nach seitlicher Anfrischung in den Defekt hinein.

Statt des gestielten Hautperiostknochenlappens kann auch ein gestielter Hautperichondriumknorpellappen verwendet werden (FRITZ KÖNIG, 1896). Er bildete einen an der seitlichen Halsgegend gestielten, mit seinem freien

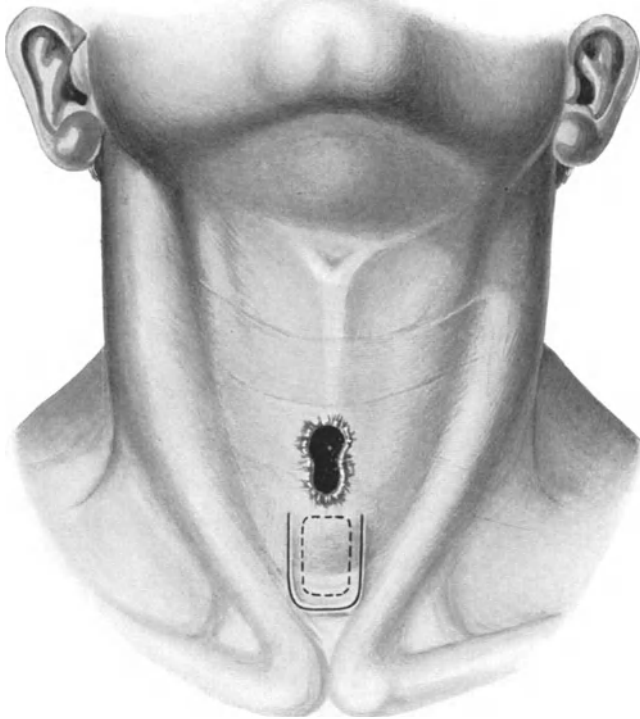


Abb. 134. Trachealfistelplastik nach PFEIFFER 1. Unterhalb der Fistelöffnung ist ein kleines dem Brustbein entnommenes Knochenstück (punktirierte Linie) zur Einheilung gebracht, das mit einem oben gestielten Lappen zur Deckung der Fistel dienen soll.

Ende bis in die Gegend der seitlichen Schildknorpelwand reichenden Hautperichondriumknorpellappen aus dem Schildknorpel (Abb. 137). Der Luftröhrenschleimhautdefekt war schon vorher durch einen auf der anderen Seite gestielten Halshautlappen gedeckt worden. Über diesen kam dann der den Knorpel enthaltende Stiellappen. Der Stiel wurde selbstverständlich, nach Einheilung des Hautknorpellappens an Ort und Stelle, abgetrennt und der Stiel zurückverlagert (Abb. 138).

Frei transplantierten Knorpel verwendeten, wie schon gesagt, KILLIAN und auch NUSSBAUM. Lange vor ihnen pflanzte v. MANGOLDT (1899) (Abb. 139—141) bei einem 4jährigen Kinde aus dem 8. Rippenknorpel eine 3 cm lange und 1,5 cm breite, mit Perichondrium bedeckte Knorpelscheibe unter die Kinnhalshaut ein. Etwa ein halbes Jahr später machte er eine Laryngofissur, fand eine starre, ringförmige Narbe in der Gegend des Stimmbandes und ein kleines Papillom, das er entfernte. Dann bildete er aus der Unterkinnhalshaut einen Brückenlappen, der den eingepflanzten Knorpel enthielt. Der letztere wurde

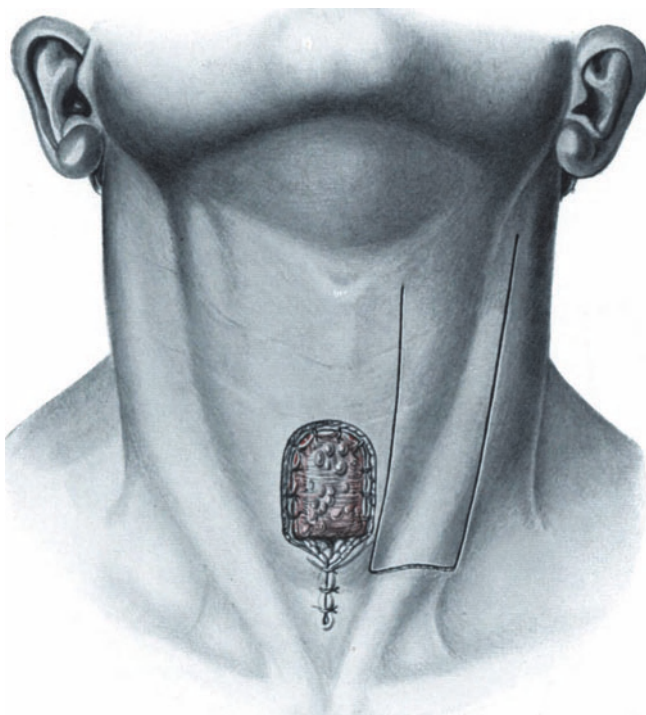
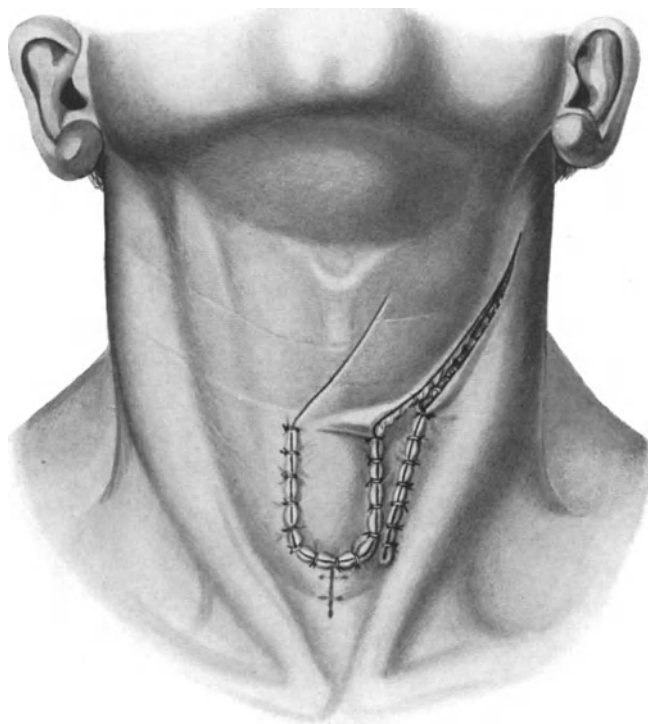


Abb. 135. Trachealfistelplastik nach PFEIFFER 2. Der Hautlappen, der das Knochenstück enthält, ist in den angefrischten Fisteldefekt eingenäht und wird durch einen seitlichen Halshautlappen gedeckt.



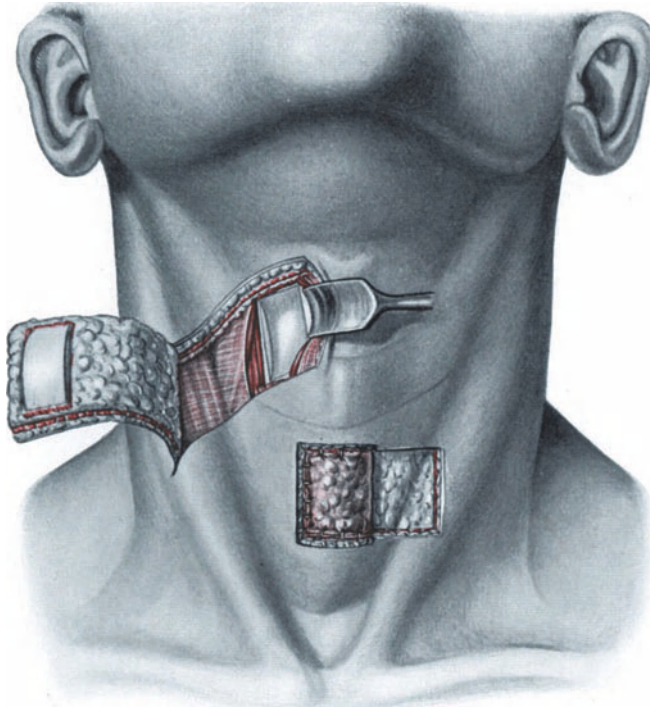


Abb. 137. Trachealfistelverschluß nach FRITZ KÖNIG 1. Ein kleiner seitlicher Hautlappen ersetzt die Schleimhaut. Dessen Wundfläche wird von einem Haut-Schildknorpellappen verschlossen.

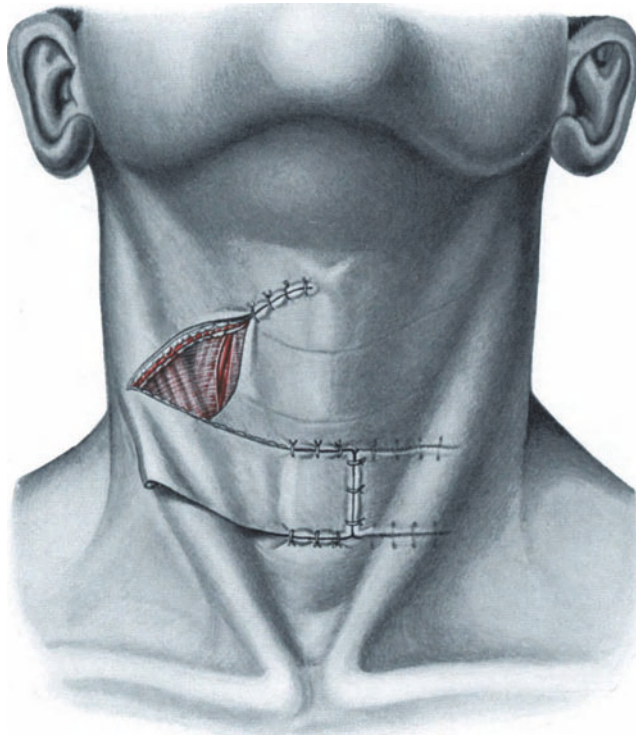


Abb. 138. Trachealfistelverschluß nach FRITZ KÖNIG 2. Der Haut-Schildknorpellappen deckt die Wundfläche. Der sekundäre Defekt, der nach Entnahme des ersten seitlichen Lappens entstanden war, ist durch einen neuen seitlichen Lappen gedeckt.

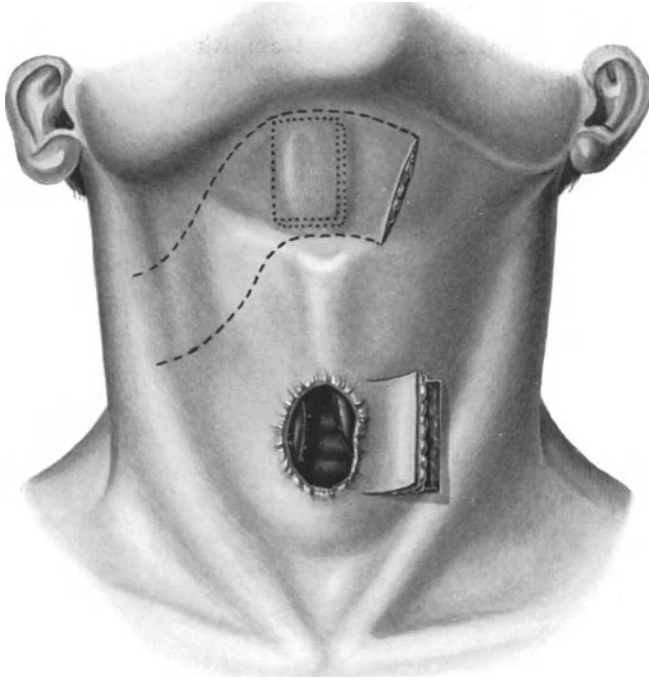


Abb. 139. Trachealfistelplastik nach v. MANGOLDT 1. Unter der Unterkinnhaut ist ein Rippenknorpelstück zur Einheilung gebracht, das dann in einem Hautlappen zur Deckung der Wundfläche des, in den Defekt eingeschlagenen, seitlichen Hautlappens dienen soll.

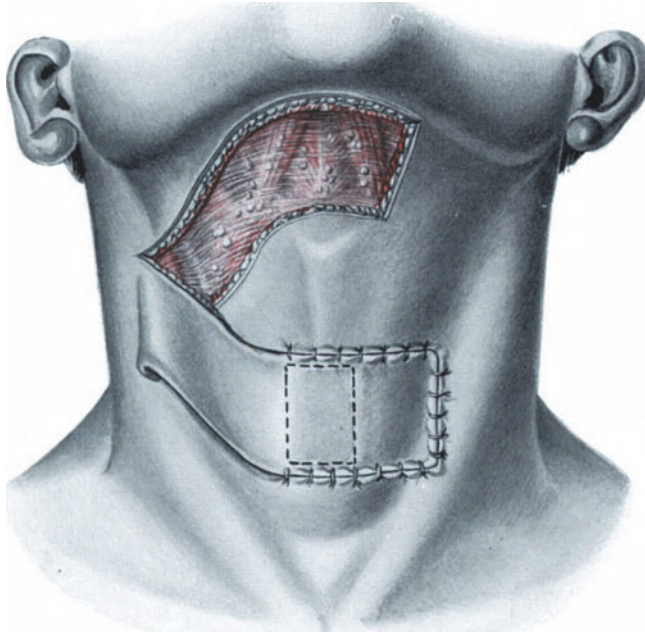


Abb. 140. Trachealfistelplastik nach v. MANGOLDT 2. Der Hautlappen mit dem Knorpelstück ist eingepflanzt.

zwischen die auseinandergedrängten Schildknorpelplatten eingeschoben und durch einige Nähte am Zungenbein und am Ringknorpel befestigt. Da das Unterhautfettgewebe nach dem Kehlkopfinneren gerichtet war, entwickelte sich eine neue Verengung, die mit elastischem Schlauch gedehnt wurde. v. MANGOLDT hat dann später bei einem Defekt einer ganzen Schildknorpelplatte zunächst die Schleimhaut mit einem gestielten Hautlappen aus der Nachbarschaft mit der Hautseite nach innen gedeckt, dessen Wundfläche mit einem zweiten, ein frei transplantiertes Knorpelstück enthaltenden gestielten Hautlappen verschlossen. In Abänderung seines ersten oben beschriebenen

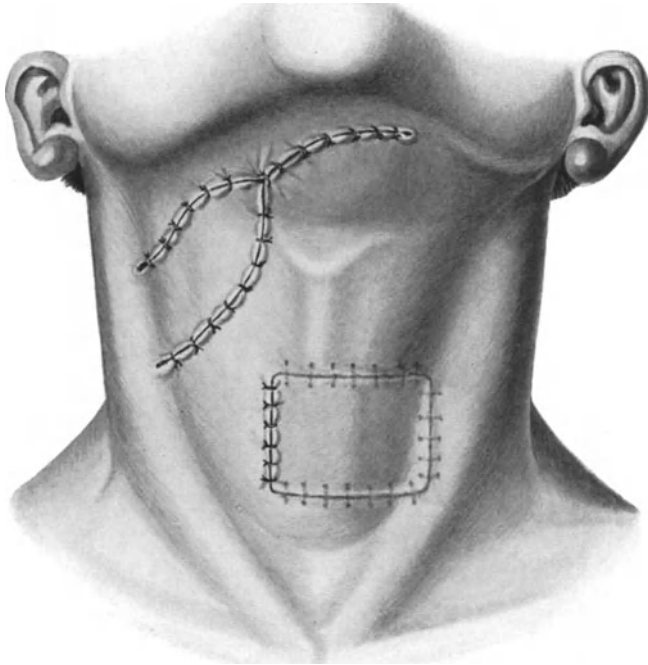


Abb. 141. Trachealfistelplastik nach v. MANGOLDT 3. Der sekundäre Defekt ist teilweise durch Naht, teilweise durch Zurückschlagen des Hautlappens geschlossen.

Verfahrens hatte v. MANGOLDT einen Rippenknorpel direkt unter die Halshaut rechts neben dem Kehlkopf frei eingepflanzt, in einer zweiten Sitzung zunächst den den Knorpel enthaltenden Lappen durch einen zweiten gestielten Lappen in einen Doppellappen verwandelt und schließlich diesen Doppellappen zwischen die auseinandergedrängten Schildknorpelplatten eingefügt und durch Naht befestigt. Die Atmung war nach einiger Zeit nach mehrmaliger Intubation ungestört. Die Stimme war zwar heiser, aber durchaus verständlich.

Große Schleimhaut-Knorpeldefekte der Luftröhre nach Schußverletzungen mit Narbenstenose oder nach der Resektion der vollständig verschlossenen Luftröhre verlangen eine noch ausgedehntere plastische Deckung. Es kommt im wesentlichen darauf an, ob ein Teil des Rohres (meist die hintere Wand) erhalten ist, oder ob der ganze Umfang des Rohres ein Stück weit fehlt. Handelt es sich um frische Verletzungen mit großem Defekt, so wird man

zunächst, wenn eine ringförmige Naht nicht möglich ist, meist durch ein eingelegtes Gummirohr die Lichtung bis zur Vernarbung aufrechtzuhalten versuchen. Wird ein Defekt durch Resektion eines Stückes des Luftröhres gesetzt, so wird man meist zunächst versuchen, das Rohr durch ringförmige doppelreihige Naht wiederherzustellen (s. oben). Häufig hält die Naht nicht völlig, es entsteht entweder eine kleinere Fistel oder ein größerer Defekt, während der hintere Teil im Bereiche der Schleimhaut wenigstens doch meist erhalten bleibt. Zur Deckung derartiger größerer Defekte, die bis zur völligen Vernarbung durch ein eingelegtes Gummirohr überbrückt werden müssen, genügen die obenerwähnten Ersatzmethoden oder Fistelschlußmethoden meist nicht. HENSCHEN ist es in mehreren Fällen gelungen, durch Lappenplastik große Defekte nach Narbenexzision zu schließen. Er verwendete in einem Falle einen Hautperiostknochenlappen aus dem Schlüsselbein, und in zwei anderen Fällen Hautlappen aus der Brustbeingegegend mit frei transplantiertem Knochenstück aus dem Beckenkamm. Fehlt fast das ganze Rohr und ist nur die Hinterwand erhalten, so kann nur das von SOERENSEN angegebene Verfahren zum vollen Erfolg führen.

SOERENSEN hat bei einem jungen Mädchen, bei dem durch mehrfache Eingriffe, zuletzt durch eine quere Resektion der oberen Trachea, zwar die Stenose beseitigt war, aber die Naht nach der Resektion nur im hinteren Umfang der Luftröhre gehalten hatte, eine Defektdeckung und gleichzeitig eine Stützung der Luftröhre durch freie Knochentransplantation in Gemeinschaft mit Hautlappenbildung erfolgreich vorgenommen. Die Stützung der Trachea war deshalb nötig, weil die Patientin auch nach der Entfernung der Stenose immer noch ein Gummirohr tragen mußte. Der Eingriff verlief in folgender Weise: Je zwei 5 cm lange Periostknochenspäne wurden aus der Tibia entnommen und zu beiden Seiten der Kehlkopf- und Luftröhrenöffnung unter die Haut gepflanzt. Von zwei Querschnitten durch die Haut, von denen der eine oberhalb, der andere unterhalb des Defektes lag, wurden beiderseits die Weichteile stumpf untergraben und die beiden Knochenspäne eingeschoben. Die Enden stützten sich seitlich oben am Kehlkopf, unten an der Luftröhre. Nachdem die seitlichen Stützen auf diese Weise gewonnen und die Knochenstücke eingehellt waren, verpflanzte er einen dritten Knochenspan aus der Tibia von etwa 4 cm Länge und 1 $\frac{1}{2}$ cm Breite unter die Haut seitlich des Defektes, so daß die Seitenkante des neuen Spans die vordere des früher eingepflanzten berührte. Nach Einheilung dieses Spans nach 3 Wochen wurde ein Türflügelschnitt, der den zuletzt verpflanzten Span enthielt, angelegt, dessen Basis am Seitenrande des Defektes lag, und der in seiner Höhe der Höhe des Defektes entsprach. Nachdem die entsprechenden Ränder des Defektes oben, unten und seitlich angefrischt waren, wurde der Türflügellappen mit der Hautseite nach innen über den Defekt hinübergeschlagen und die freien Ränder des Lappens mit dem Defektrand durch feine Knopfnähte vereinigt. Der Knochenspan lag nach außen. Es gelang aber ohne weiteres, nachdem die Halshaut in der Umgebung des Defektes genügend abgelöst war, sie über dem Türflügellappen zusammenzuziehen und durch Naht zu vereinigen. Die Wundheilung war ungestört, die Atmung in der ersten Zeit etwas durch Borkenbildung an der Epidermisfläche des Türflügellappens beeinträchtigt. Schon v. MANGOLDT hatte die Frage gestreift, ob der Ersatz des Flimmerepithels durch Epidermis keine Funktionsstörung hervorrufen könnte. Da im Falle von SOERENSEN nach einiger Zeit nach Inhalationsbehandlung die Borkenbildung aufhörte und die Atmung ungestört blieb, beweist dieser Fall, daß die Befürchtung v. MANGOLDTS nicht zu Recht besteht.

6. Die Eingriffe bei den Lähmungen der Kehlkopfnerve.

Alle Muskeln des Kehlkopfs, außer dem *M. cricothyreoideus ext.*, der vom inneren Ast des *N. laryngeus sup.* versorgt wird, werden motorisch vom *N. recurrens* innerviert. Es bestehen aber auch Verbindungen mit dem *N. sympathicus* und dem oberen und unteren Halsganglion, und zwar scheinen besonders zahlreiche sympathische Fasern zu den Rekurrensästen zu ziehen, die den *M. cricoarytaenoideus post.* versorgen. Dieser respiratorisch arbeitende Muskel enthält also viele sympathische Bündel. Man hat darauf hingewiesen, daß möglicherweise Schädigungen dieser sympathischen Anteile bei der Unterbindung der *A. thyroidea inf.* für einen Teil der Lähmungen der Kehlkopfmuskulatur nach Strumektomie in Frage kommen (BROECKAERT, AMERSBACH). Es handelt sich dabei um solche Fälle, in denen postoperativ eine Stimmbandlähmung im Sinne einer Rekurrensschädigung beobachtet worden ist, obwohl nach Aussage des betreffenden Chirurgen eine Schädigung oder gar Verletzung des *N. recurrens* während der Operation bestimmt nicht zustande gekommen war.

Von den Lähmungen der Kehlkopfmuskulatur kommen die der *Mm. vocalis, transversus* und des *M. cricoarytaenoideus lat.* als Operationsfolgen nicht in Frage, falls es sich nicht um eine vollständige Rekurrensverletzung handelt. Die Lähmung dieser Muskeln ist vielmehr meist die Folge von entzündlichen Prozessen im Kehlkopf selbst. Ebenso wenig spielen zentral bedingte Lähmungen der Kehlkopfmuskulatur für den Chirurgen eine wesentliche Rolle. Von Bedeutung sind dagegen Lähmungen infolge von Nervenverletzungen durch Schuß, Stich oder durch einen operativen Eingriff. Hat eine einseitige Verletzung oder Beschädigung des *N. recurrens* durch eine der genannten Ursachen stattgefunden, so kann es sich entweder nur um eine sog. Postikuslähmung handeln, oder sämtliche Stimmbandmuskeln können gelähmt sein. Im ersteren Falle ist die Fähigkeit zur Abduktion des Stimmbandes aufgehoben, es bleibt daher in einer Medianstellung stehen. Klinische Erscheinungen werden bei einseitiger Lähmung, bei gewöhnlicher Inanspruchnahme zur Stimmbildung und zur Atmung nicht beobachtet. Ist der *N. recurrens* im ganzen verletzt, so schwindet auch die Möglichkeit der Adduktion des Stimmbandes, es begibt sich in eine Intermediärstellung und es erhält eine seitliche Ausbuchtung, eine Stellung, die man früher als Kadaverstellung bezeichnete. In diesem Falle tritt, zum mindesten anfänglich, ein Unvermögen des Stimmlippenschlusses ein und eine mehr oder weniger vollständige Tonlosigkeit. Erst allmählich stellt sich die Stimme für gewöhnliche Beanspruchung wieder her durch Anpassung des gesunden Stimmbandes, das über die Mittellinie hinausschwingt. Die Stimme bleibt aber oft heiser und ist größeren und längeren Anforderungen nicht gewachsen. Ist der *M. cricoarytaenoideus post.* nicht gelähmt, so wird bei Innervation durch die Abduktion die Glottisspalte noch breiter und die Stimmbildung schlechter. Die Atmung ist dabei ungestört, es wird sogar eine Luftverschwendung eintreten, die bei der Stimmbildung hörbar ist. Eine doppelseitige Postikuslähmung kommt als postoperative Komplikation bei der Strumektomie wohl kaum in Frage, eher als Verletzungsfolge bei Querdurchschuß. Sie ruft einen plötzlichen Verschluß der Stimmbänder hervor, der zu einer sofortigen Erstickung führen kann, da der kleine Spalt im hinteren Abschnitt zwischen den Aryknorpeln zur Atmung nicht genügt. Bei langsamer Entwicklung der Postikuslähmung, durch allmähliche Schädigung des *N. recurrens*, z. B. durch Geschwülste des Ösophagus oder bei Tabes, treten die Erscheinungen nicht stürmisch auf und machen sich erst bei stärkerer Inanspruchnahme der Atmung bemerkbar. Die Stimmbildung ist bei der doppelseitigen Postikus-

lähmung nicht stärker beeinträchtigt. Bei der langsam fortschreitenden, mit Postikuslähmung beginnender Rekurrenslähmung bleiben die Stimmbänder in der Medianstellung oder begeben sich in eine Paramedianstellung, aus der sie nicht mehr in Abduktionsstellung gebracht werden können. Die Erklärung für diese Erscheinung ist nicht eindeutig, es soll auch hier nicht näher darauf eingegangen werden.

Die Behandlung der Lähmungen der Kehlkopfmuskulatur ist verschieden, je nachdem es sich um eine einseitige oder doppelseitige handelt.

Die doppelseitige, akut auftretende Postikuslähmung, bei der die sofortige Erstickung droht, macht eine Tracheotomie als lebensrettende Operation nötig. Tritt in der Folge einer doppelseitigen Rekurrensschädigung, die zuerst unter dem Bild der Postikuslähmung verlaufen ist, eine Median- oder Paramedianstellung der Stimmbänder ein, so können so schwere Atmungsstörungen eintreten, daß eine Behandlung in Aussicht genommen werden muß. Von allen empfohlenen Methoden ist nur die Dauertracheotomie bzw. Trachealfistel sicher. In frischen Fällen sind scheinbar ganz gute Erfahrungen mit der Ausschaltung des inneren Astes des *N. laryngeus sup.* gemacht worden, wenn sich eine Kontraktur des Gegenspielers, des *M. cricothyreoideus ext.*, entwickelt hatte. Empfohlen wurde auch die Abtragung eines oder beider Stimmbänder, die allerdings die Stimmbildung mehr oder weniger stark beeinträchtigt. Der Vorschlag *PAYRS*, einen Rippenknorpel in den gespaltenen Schildknorpel einzufügen, ähnlich wie bei den Operationen zum Verschuß der Trachealfisteln (nach *v. MANGOLDT*, s. S. 468), ist scheinbar bisher praktisch nicht verwendet worden. Auch dadurch würde die Stimmbildung wahrscheinlich stark Not leiden.

Schließlich sind noch Versuche mit Muskelüberpflanzung gemacht worden (*AMERSBACH* und *MARSHIK*), die aber bisher noch kein praktisches Ergebnis zeitigen konnten, da der Versuch, die Aryknorpel wieder zur Drehung und zur Glottisöffnung zu bringen, an der Schrumpfung der Stimmbandmuskulatur scheiterten.

STREISSLER behob die Folgeerscheinung der Postikuslähmung durch eine Faszien- oder Sehnenplastik. Sein Ziel war, den einen Aryknorpel in eine Abduktionsstellung zu bringen und in dieser zu halten. Er legte die Hinterwand des Kehlkopfs frei und befestigte ein frei überpflanztes Faszien- oder Sehnenband in der Faserrichtung des *M. posticus* mit dem einen Ende am *Proc. muscularis* des Aryknorpels und, nachdem es unter genügender Spannung gebracht war, mit dem anderen Ende an der Raphe zwischen beiden Muskeln durch Naht. Die Stimmritze wurde dadurch dauernd etwas geöffnet, die Stimmbildung durch denselben Eingriff allerdings etwas beeinträchtigt. In den beiden jahrelang beobachteten Fällen traten keine Erstickungsanfälle mehr auf.

Die einseitige Postikuslähmung bedarf keiner Behandlung. Weder die Stimmbildung noch die Atmung sind schwerer beeinträchtigt und die Störung wird häufig erst bei einer Laryngoskopie entdeckt. Auch die einseitige vollständige Rekurrenslähmung mit Median- oder Paramedianstellung des Stimmbandes macht verhältnismäßig wenig klinische Erscheinungen, da die Funktion des gesunden Stimmbandes zur Stimmbildung ausreicht. Dagegen verlangt die einseitige Rekurrenslähmung mit Intermediärstellung des Stimmbandes (Kadaverstellung) in allen Fällen, in denen die Stimmbildung auch bei gewöhnlicher Inanspruchnahme beeinträchtigt ist, bei jeder stärkeren Inanspruchnahme aber zu einem Versagen führt, einer Behandlung.

Bei der Anzeigestellung zu jeglichem Eingriff muß man unterscheiden zwischen den Fällen, bei denen eine sichere Rekurrensverletzung stattgefunden hat, und solchen, bei denen es sich wahrscheinlich mehr um eine Schädigung

des Nerven durch unvorsichtiges Operieren oder Instrumentendruck oder ähnliches bei der Operation gehandelt hat, ohne daß eine sichere Verletzung stattgefunden hat. Im ersteren Falle braucht man mit einem operativen Eingriff nicht länger zu warten, im letzteren Falle erholt sich der geschädigte Nerv oft nach Ablauf eines halben oder eines Jahres so weit, daß er seine Funktion wieder voll oder wenigstens so weit übernimmt, daß die Muskulatur wieder annähernd regelrecht arbeitet. Deshalb darf man im letzteren Falle einen operativen Eingriff erst dann vornehmen, wenn die genannte Zeit verstrichen und eine Besserung nicht zustande gekommen ist. In jedem Falle muß der Vornahme einer Operation eine Laryngoskopie vorausgehen, um sich über die Stellung des Stimmbandes (Medianstellung oder Intermediärstellung) nach Ablauf der Wartezeit zu unterrichten.

Besteht dauernde Heiserkeit oder gar Stimmlosigkeit, so muß unter allen Umständen der Versuch einer Besserung gemacht werden. Die Nervennaht scheitert oft gerade nach Verletzungen und auch bei der postoperativen Rekurrenslähmung daran, daß die Stümpfe in dem Narbengewebe schwer zu finden sind. Selbst wenn sie aber gefunden werden, ist bei der Kleinheit des Kalibers kaum mit einer erfolgreichen Aneinanderlagerung der Stümpfe zu rechnen. Selbst wenn sie aber gelungen ist, sind scheinbar die Aussichten mangelhaft. Am ehesten ließe sich die Naht noch im direkten Anschluß an eine operative einfache Durchschneidung mit Aussicht auf Erfolg durchführen (STIERLIN und LAHEY).

Außer der Nervennaht kommt die Nervenpfropfung oder die Nerven-einpflanzung in den Muskel in Frage (v. HACKER, HEINECKE und ERLACHER). Versuche mit der Nervenpfropfung sind von verschiedenen Seiten ausgeführt worden (FRAZIER, COLLEDGE und BALLANCE). Der erstere hat den N. hypoglossus verwendet, der letztere den N. phrenicus. Große Erfolge scheinen mit diesen Verfahren nicht erzielt worden zu sein. HOESSLY hat experimentell die Einpflanzung des N. accessorius in die Kehlkopfmuskulatur durch ein Fenster im Schildknorpel am Hund geprüft und unter 3 Fällen zweimal Erfolg gehabt. Er schlägt daher diesen Eingriff auch für den Menschen vor. Eine praktische Erfahrung liegt bisher nicht vor.

Auf anderen Wegen versuchten BRÜNINGS, SEIFFERT, PAYR und SCHMERZ die Folgen der Rekurrenslähmung zu beseitigen. Das Ziel besteht im wesentlichen darin, das gelähmte Stimmband in eine Medianstellung zu bringen. Dazu verwendeten BRÜNINGS und SEIFFERT Paraffin, das der erstere unmittelbar in das Stimmband auf laryngoskopischem Wege einspritzte. Etwa $\frac{1}{2}$ ccm wurde von drei verschiedenen Stellen aus in das Stimmband verteilt. SEIFFERT spritzte das Paraffin von außen unter das Stimmband. Die Erfolge sollen auch für die Dauer recht gute sein. Unter den Chirurgen besteht gegen jegliche Paraffininjektion eine berechtigte Abneigung, ganz besonders aber da, wo es sich um eine Injektion handelt, die nicht unter allen aseptischen Sicherheiten ausgeführt werden kann.

PAYR hat daher die Erreichung der Annäherung des gelähmten Stimmbandes an die Mittellinie dadurch erstrebt, daß er einen Schildknorpellappen in der Höhe des Stimmbandes umschneidet, ihn nach innen verlagerte und hier fixierte (Abb. 142).

Das Vorgehen im einzelnen ist folgendes: In örtlicher Betäubung, die eine Infiltration der Schildknorpelgegend bis zum Kopfnickerrand zustande kommen ließ, und die auch das Perichondrium des Schildknorpels berücksichtigte, wurde ein Hautschnitt von der Mitte des Schildknorpels in etwa 7 cm Ausdehnung nach der erkrankten Seite durchgeführt. Der M. sternohyoideus wurde etwas vom Kehlkopf abgehoben und weiter kaudal als der Hautschnitt durch-

trennt. Der M. thyreochoideus wird ebenfalls durchtrennt, so daß der Schildknorpel vom Perichondrium bedeckt freiliegt. Etwa 16—17 mm vom oberen Rand des Schildknorpels wird das Perichondrium in Querrichtung eingeschnitten, und zwar in Form eines rechteckigen Lappens von 17—18 mm Länge und 8 mm

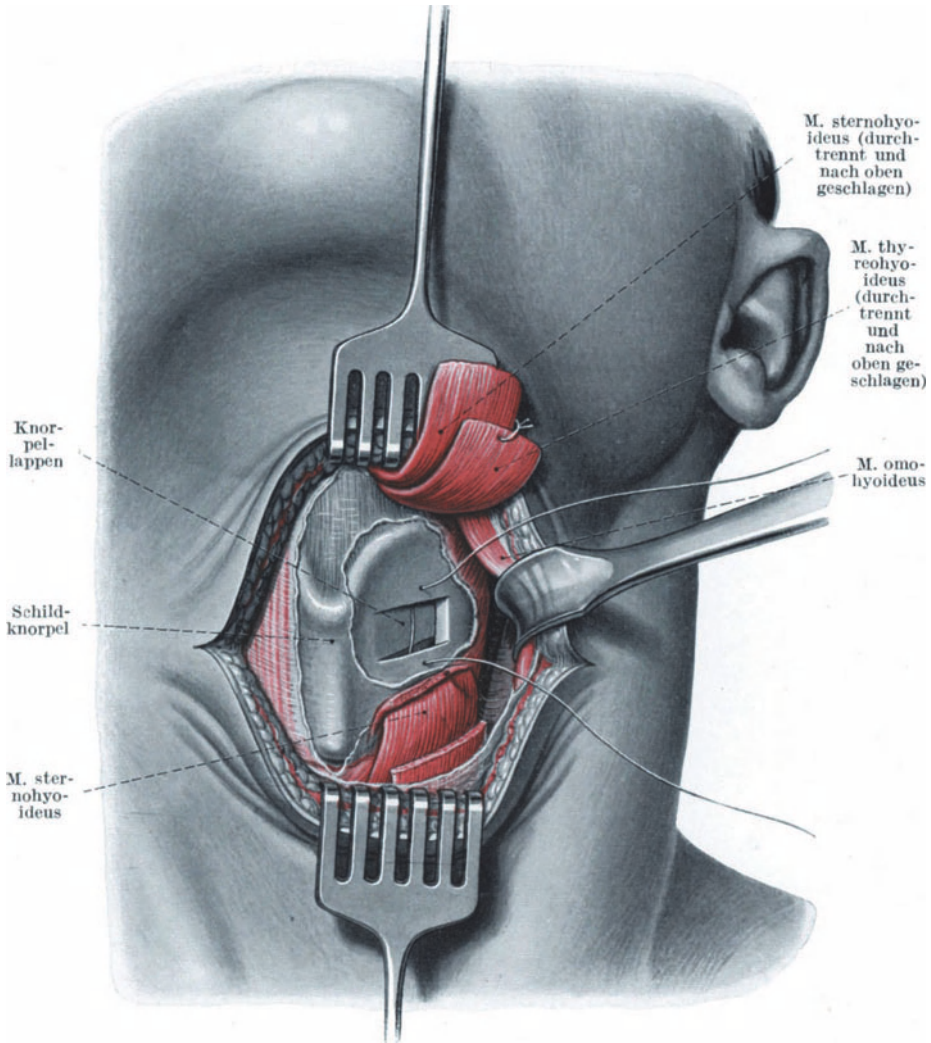


Abb. 142. Plastik nach PAYR bei Rekurrenzlähmung. Die Mm. sternohyoideus und thyreochoideus sind über dem Schildknorpel durchtrennt und nach oben geschlagen. Aus dem Schildknorpel ist ein Knorpellappen gebildet und nach innen gedrängt. Durch eine Naht der Knorpelränder wird er in dieser Lage gehalten.

Breite. Die Basis des Lappens liegt vorn, das freie Ende hinten. Das Perichondrium bleibt auf dem Lappen. Die Basis des Lappens ist etwa 8—9 mm von der Mitte der vorderen Schildknorpelkante entfernt. Mit einem schmalen Messerchen wird nun in schräger Richtung der Knorpel in der Schnittrichtung des Perichondriumschnittes vorsichtig durchtrennt, so daß er Sargdeckelform erhält, also gegen das Kehlkopfinnere etwas breiter wird. Eine Verletzung der Kehlkopfschleimhaut läßt sich sicher vermeiden, da man sofort

merkt, wenn der Knorpel durchtrennt ist. Der so gebildete Perichondriumknorpellappen läßt sich nun ohne Mühe mit Hilfe eines Elevatoriums in die Tiefe drücken, und zwar auf etwa 2—3 mm. Zur Fixierung des Lappens in der Tiefe verwendet PAYR eine Perichondriumknorpelkatgutnaht der Wundränder, die den Defekt in der Höhe etwas verringert. Die Muskeln und die übrigen Weichteile werden wieder vernäht. Sofort nach dem Eingriff kann der Kranke deutlich sprechen. In PAYRS Fall trat infolge eines stärkeren Schleimhautödems Heiserkeit ein, die aber nach Abschwellung verschwand.

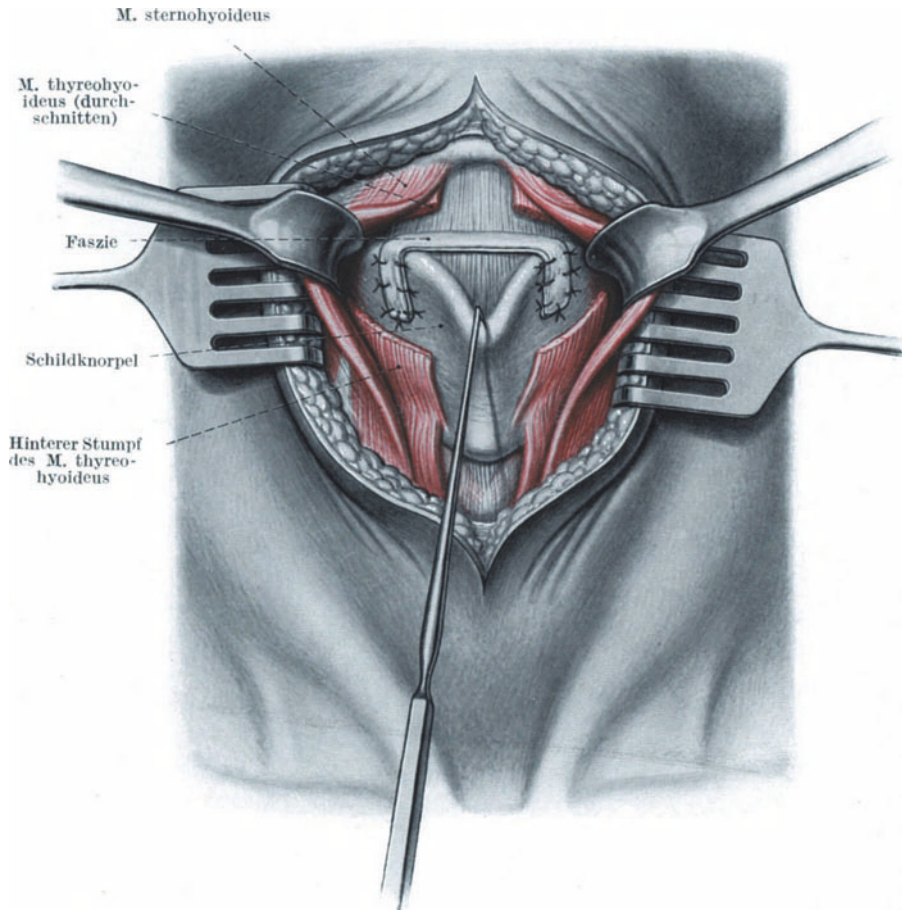


Abb. 143. Plastik nach SCHMERZ bei Rekurrenslähmung. Nach Freilegung der vorderen und seitlichen Teile des Schildknorpels wird, durch einen in die obere Inzision eingesetzten, einzinkigen Haken, ein Zug nach vorne und damit eine Annäherung der Schildknorpelhälften aneinander erzielt. Ein Faszienstreifen durch Naht an der oberen Kante befestigt, sichert die Annäherung auf die Dauer.

SCHMIEDEN hat die PAYRSche Operation mit gutem Erfolg ausgeführt und empfiehlt sie.

Da es sich um einen älteren Patienten handelte, bei dem schon eine Verkalkung des Schildknorpels eingetreten war, konnte er eine Verkleinerungsnah der Entnahmestelle des Knorpellappens nicht ausführen. Er hat statt dessen mit Hilfe einer kleinen Wachskugel den in das Innere verlagerten Knorpellappen an Ort und Stelle gehalten. Nach SCHMIEDEN sind die Aussichten für

diesen Eingriff besonders dann gut, wenn bei Unbeweglichkeit des Stimmbandes trotzdem mit lauter Stimme gesprochen werden kann. Die Ödembildung wird am besten durch Sprechverbot für 8—10 Tage verhütet.

SCHMERZ hat auf anderem Wege versucht, die Folgen der Rekurrenzlähmung zu beseitigen, und zwar dadurch, daß er den Winkel der beiden Schildknorpelflächen zu verkleinern suchte (Abb. 143). Unter örtlicher Betäubung wurde der Schildknorpel in der Mittellinie etwa bis zum Ringknorpel freigelegt. Die Mm. sternohyoidei und die obere Inzisur des Schildknorpels traten zutage. Der Schildknorpel wurde seitlich durch Zurückhalten der Mm. sternohyoidei und Einkerben der Mm. thyreoideoi, die Membrana hyothyroidea und das Zungenbein wurden in der Mittellinie freigelegt. Aus der Fascia lata wurde nun ein 6 cm langer und $1\frac{1}{2}$ cm breiter Faszienstreifen entnommen und zur Hälfte der Breite zusammengelegt. Nach Einsetzung eines stumpfen Häkchens in die Incisura thyroidea sup. wurde am Schildknorpel ein mäßiger Zug nach vorn ausgeübt. Dann wurde das eine Ende des Bandes etwa in der Mitte zwischen der Inzisura und dem Cornu sup. am oberen Rande des Schildknorpels mit einigen Nähten befestigt. Die Knopfnähte durchgreifen das Perichondrium. Das Faszienband erstreckt sich nach der Naht etwa 1 cm auf die seitliche Schildknorpelwand. Das freie Ende des Faszienstreifens wird nun, während das Häkchen die Inzisur nach vorne zieht, zur entsprechenden Stelle des andersseitigen oberen Schildknorpelrandes hinübergeleitet und angespannt, wobei der Kranke zur Stimmbildung aufgefordert wird. In dem Augenblick, in dem die Stimme deutlich klar wird, werden auf dieser Seite die ersten Nähte durch die Faszie und durch das Perichondrium des Oberrandes der Gegenseite angelegt. 2—4 Nähte erfolgen dann wie auf der ersten Seite. Naht der Muskulatur und Hautnaht. Die ausgespannte Faszie wirkt wie eine Klammer und verkleinert den Winkel des Schildknorpels. Praktisch scheint die Methode bisher noch nicht zur Anwendung gekommen zu sein.

N. Die Eingriffe an der Schilddrüse und am Thymus.

1. Die Eingriffe beim Kropf.

a) Allgemeine Anzeigestellung und Technik.

Keine der klinischen Untersuchungsmethoden, einschließlich der Röntgenuntersuchung, ist imstande eine absolut sichere Aufklärung über die Ausdehnung der Schilddrüsenvergrößerung zu geben. Insbesondere ist es nicht möglich festzustellen, wie weit die seitlichen Kropflappen nach hinten vergrößert sind. Wenn auch Atembeschwerden darauf hindeuten können, daß mit Wahrscheinlichkeit ein größerer retroviszeraler Abschnitt vorhanden ist, der ja bekanntlich unter Umständen bis an die Wirbelsäulereicht, und so Trachea und Ösophagus einengen kann, so ist doch diese Frage klinisch mit Sicherheit nicht zu lösen. Ebenso wenig kann man sich durch die klinische Untersuchung Sicherheit darüber verschaffen, wie weit eine Struma auf der einen oder anderen Seite retrosternal verläuft, denn nur stärkere Vergrößerungen lassen sich perkutorisch oder röntgenologisch nachweisen. Schließlich ist es auch unmöglich, sich durch klinische Untersuchung darüber Klarheit zu verschaffen, wie stark die Beteiligung der einen oder anderen Kropfseite an der gesamten Kropfgeschwulst ist. Es kommt geradezu häufig vor, daß die scheinbar stärker entwickelte Kropfseite in Wirklichkeit eine viel geringere Größe aufweist als die scheinbar schwächer entwickelte. Auch über die Gefäßverhältnisse kann man sich auf klinischem

Wege keinen Überblick verschaffen. Es ist nicht selten, daß bei starker Entwicklung der *Aa. thyreoideae sup.* die unteren Gefäße schwach entwickelt sind, und umgekehrt. Eine untere Arterie kann auch ganz fehlen. Häufig sind die oberen Schilddrüsengefäße in mehrere größere Äste aufgeteilt, in anderen Fällen ist nur ein Hauptstamm und kleine Seitenäste vorhanden, und ähnliches mehr.

Aus allen diesen Gründen ist die vollkommene operative Freilegung des Kropfes nach allen Seiten hin als erste Grundregel der Kropfoperation zu fordern. Nur nach vollkommener Freilegung ist es möglich, sich über alle die Fragen zu unterrichten, die oben kurz gestreift sind, und die Entscheidung dieser Fragen ist von größter Bedeutung, bevor eine Verkleinerung des Kropfes vorgenommen wird. Nur dadurch kann man sich davor schützen, vergrößerte, aber verborgen gebliebene Kropfteile zurückzulassen, die selbstverständlich imstande sind, die vor der Operation bestehenden Beschwerden weiterbestehen zu lassen oder sie sogar nach kurzer Zeit noch stärker hervortreten zu lassen. Nur nach vollkommener Freilegung ist eine, den jeweiligen Entwicklungsverhältnissen der beiden Seiten angepaßte beiderseitige Resektion möglich, die allein imstande ist, ein gutes kosmetisches und funktionelles Resultat zu liefern. Nur wenn eine entsprechende beiderseitige Einschränkung des Kropfgewebes stattgefunden hat, gleichen sich seitliche Verbiegungen der Trachea wieder aus und die Gefahr der Tracheomalazie wird auf ein Mindestmaß beschränkt. Nur nach vollkommener Freilegung ist es auch möglich, streng anatomisch vorzugehen, die Gefäße ordnungsgemäß zu unterbinden und den *N. recurrens* zu schonen.

Als zweite Grundregel muß es gelten, die großen zuführenden Gefäße freizulegen und zu unterbinden, bevor ein Schnitt in die Schilddrüse selbst gemacht wird. Nur so ist es möglich, daß jede beliebig große Resektion ausgeführt werden kann, ohne dabei eine stärkere Blutung befürchten zu müssen. Es ist nicht in jedem Falle notwendig, alle vier Kropfarterien zu unterbinden. Es kann unter Umständen auf der einen Seite eine *A. thyreoidea inf.* erhalten bleiben, falls der betreffende Kropfabschnitt nur in geringem Grade entwickelt ist. Alle vier Gefäße müssen unbedingt unterbunden werden bei großen Kröpfen und bei Gefäß- und Basedowkröpfen. Selbstverständlich werden außer den großen arteriellen Gefäßen auch sämtliche abführenden Venen systematisch doppelt unterbunden. Die häufig gestauten seitlichen und unteren Venen sind dabei besonders zu berücksichtigen. Ihre unbeabsichtigte Verletzung kann zu schwer stillbarer Blutung und Luftembolie Veranlassung geben.

Als dritte Grundregel muß die Erhaltung der hinteren und hinteren seitlichen Abschnitte des Kropfes gelten. Da bei der Operation die Epithelkörperchen im einzelnen nicht festgestellt werden können, und da bei Verletzung der hinteren Abschnitte sowohl oben in der Nähe der Trachea, als unten in der Gegend des Eintritts der *A. thyreoidea inf.* die Epithelkörperchen ziemlich konstant ihren Sitz haben, so schon man sie dadurch am leichtesten, daß man diese Teile des Kropfes und der Kapsel unversehrt läßt. Die Epithelkörperchen kommen auf diese Weise überhaupt nicht zu Gesicht und werden dadurch in jedem Falle geschont.

Das gewöhnliche operative Verfahren bei der Kropfoperation besteht auf Grund der bisher ausgeführten Überlegungen darin, daß nach möglichst ausgiebiger Unterbrechung der Blutgefäßzu- und -abfuhr durch Unterbindung der zuführenden Arterien und abführenden Venen der Kropf allseitig weitgehend aus seiner Umgebung isoliert und dann ausgedehnt doppelseitig reseziert wird, unter Erhaltung der hinteren Kropf- und Kapselabschnitte. Das Verfahren wird daher auch als Normalverfahren bezeichnet. Nur

in seltenen Fällen kommt die Durchtrennung des Isthmus in Frage, da er an sich selten Kompressionserscheinungen verursacht. Sehr häufig ist die scheinbare Isthmuseinwirkung auf eine stärkere Entwicklung des einen oder anderen seitlichen vorderen unteren Kropfabschnittes zurückzuführen. In solchen Fällen hat sich die Resektion eben weit nach vorn unten zu erstrecken. Die Durchtrennung des Isthmus aber schädigt die Ernährung des Kropfrestes dadurch, daß die gefäßtragende Verbindung zwischen Trachea und Schilddrüse zerstört und auch die Kollateralverbindung der beiden Kropfhälften, die parallel zum und durch den Isthmus ziehen, zerstört werden, so daß es nach Unterbindung aller vier Arterien doch einmal zu erheblichen Ernährungsstörungen des zurückgelassenen Restes, ja zu Nekrose des Restes kommen kann. Besonders auch die unteren Epithelkörperchen können hierdurch Ernährungsstörungen erleiden und eine Tetanie die Folge sein.

Das erwähnte unter normalen Verhältnissen ausgeführte Verfahren der Kropfoperation, die doppelseitige Resektion, wird nur in Ausnahmefällen durch eine andere Methode ersetzt. Zur Anwendung kommt es meist auch beim Basedowkropf (s. unten), und in den meisten Fällen von Zysten- und Kropf. Bei letzterem kann allerdings unter Umständen die einfache Ausschälung der Zyste nach Unterbindung einer oder mehrerer Arterien genügen, oder es wird noch eine teilweise Resektion der einen oder anderen Seite hinzugefügt (Abb. 158).

Bei dem sog. bösartigen Kropf oder beim Karzinom der Schilddrüse ist das Vorgehen insofern ein grundsätzlich anderes, als auf die Erhaltung eines Kropfrestes unter allen Umständen verzichtet werden muß. Hier kann nach Unterbindung aller Gefäße nur die möglichst radikale Entfernung des gesamten Kropfgewebes in Frage kommen. Die notwendige Folge der Totalexstirpation muß die Cachexia strumipriva sein, die durch Gaben von Schilddrüsentabletten bekämpft werden muß. Selbstverständlich muß auch mit dem Auftreten einer Tetanie gerechnet werden, die die Transplantation von Epithelkörperchen notwendig macht. Da der bösartige Kropf sich strahlenempfindlich gezeigt hat, so ist es, wenn die Diagnose klinisch oder durch Operation festgestellt ist, zu überlegen, ob nicht eine Röntgenstrahlenbehandlung der operativen vorzuziehen ist. In weit vorgeschrittenen und inoperablen Fällen ist die Röntgenstrahlenbehandlung jedem operativen Eingriff vorzuziehen.

b) Anatomische und pathologisch-anatomische Bemerkungen.

Die Schilddrüse ist durch straffe Bindegewebszüge hauptsächlich am Isthmus und an der Rückseite der Seitenlappen mit der Trachea verbunden. Durch dieses Bindegewebe ziehen eine Reihe kleiner ernährender Gefäße, die für den Chirurgen insofern von Bedeutung sind, als sie auch nach der Unterbindung der vier zuführenden großen Arterien für die Blutversorgung des Kropfrestes nach der Verkleinerung ausreichend sind. Von Bedeutung ist auch der Isthmus, da an seinem oberen Rande und durch das Isthmuskörper selbst Gefäße verlaufen. Das Schilddrüsengewebe selbst ist eingehüllt von einer bindegewebigen Kapsel, die nicht ablösbar ist und in der die zahlreichen oberflächlichen Kropfvenen eingelagert sind. Von dieser Kapsel, die aus dem Drüsengewebe selbst hervorgegangen ist, ziehen bindegewebige Septen zwischen die Drüsenlappen. Bei stärkerer Entwicklung einzelner Teile werden durch diese Septen tiefe Einschnürungen hervorgerufen. Auf der Rückseite finden sich die Epithelkörperchen gelegentlich in den durch die Kapsel gebildeten Einsenkungen (Abb. 144 u. 145). Um die erwähnte sog. innere Kapsel findet sich lockeres Bindegewebe, durch das die ein- und austretenden Gefäße hindurchziehen. Dieses lockere Bindegewebe erlaubt der Schilddrüse die beim Schluckakt

notwendigen Bewegungen auszuführen. Um das lockere Bindegewebe findet sich eine zweite Bindegewebslage, die auch als äußere Kapsel bezeichnet wird, und durch die die Schilddrüse mit den umgebenden Organen in Verbindung steht, und gleichzeitig bis zu einem gewissen Grade abgegrenzt wird. Durch diese sog. äußere Kapsel hängt die Schilddrüse mit dem Faszienüberzug der geraden Halsmuskeln, der *Mm. omohyoidei*, und dem Gefäßbindegewebe der großen Gefäße zusammen. Nach seitlich und rückwärts verbindet und trennt das lockere Bindegewebe die Schilddrüse von der hinteren Halsfaszie (Abb. 144).

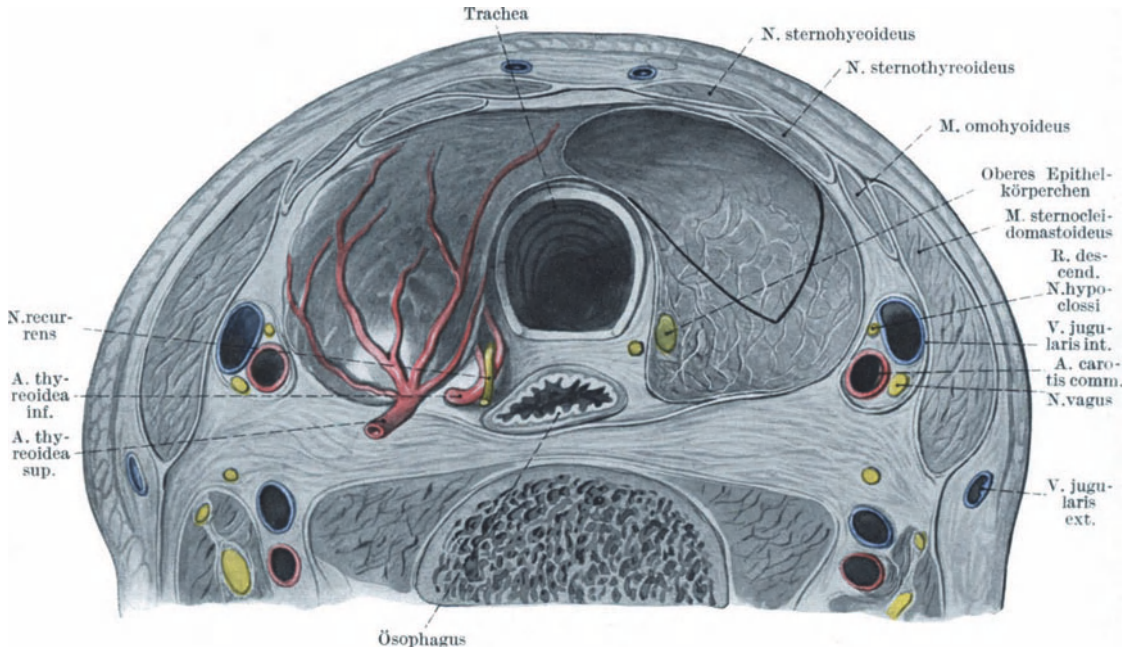


Abb. 144. Die Lagebeziehungen der Halsorgane in Höhe der Schilddrüse am Querschnitt des Halses. Auf der linken Seite ist die Gefäßversorgung der Schilddrüse dargestellt und das häufigste Verhältnis von *N. recurrens* zur unteren Schilddrüsenarterie. Auf der rechten Seite ist die Schnittlinie zur Resektion der rechten Kropfhälfte durch die ausgezogene schwarze Linie angedeutet.

Der mit lockerem Bindegewebe ausgefüllte Raum zwischen der eigentlichen Kropfkapsel (innere Kapsel) und der Verdichtung des Bindegewebes, die, wie gesagt, auch als äußere Kapsel bezeichnet wird, ist für die Chirurgie der Schilddrüse insofern von Bedeutung, als es beim Vordringen in diesen Raum gelingt, die Schilddrüse aus ihrer Umgebung ohne Verletzung herauszulösen. Um in diesen lockeren Bindegewebsraum zu gelangen, wird er zunächst in der Mittellinie zwischen den beiden *Mm. sternohyoidei* durch Spaltung der Raphe eröffnet. Da die oberflächliche Halsfaszie bereits abpräpariert ist, wird hier nur die mittlere Halsfaszie durchtrennt. Um nun die Vorderfläche der Schilddrüse in größerer Ausdehnung freizulegen, werden die geraden Halsmuskeln, die *Mm. sternohyoidei* und *sternothyreoidei* in querer Richtung zugleich mit der darunterliegenden mittleren Halsfaszie durchschnitten. Auf der ganzen Vorderfläche der Schilddrüse, die nun in ihrer inneren Kapsel eingeschlossen vorliegt, pflegen Gefäße weder ein- noch auszutreten. Daher gelingt es meist ohne Schwierigkeit, auch die durchtrennten Muskeln nach oben und unten von der Vorderfläche stumpf abzuziehen. Nur selten muß dabei das eine oder andere venöse Gefäß

unterbunden werden. Der Eintritt der arteriellen Blutgefäße in die Schilddrüse findet einerseits am oberen Pol, andererseits an der Rückseite in

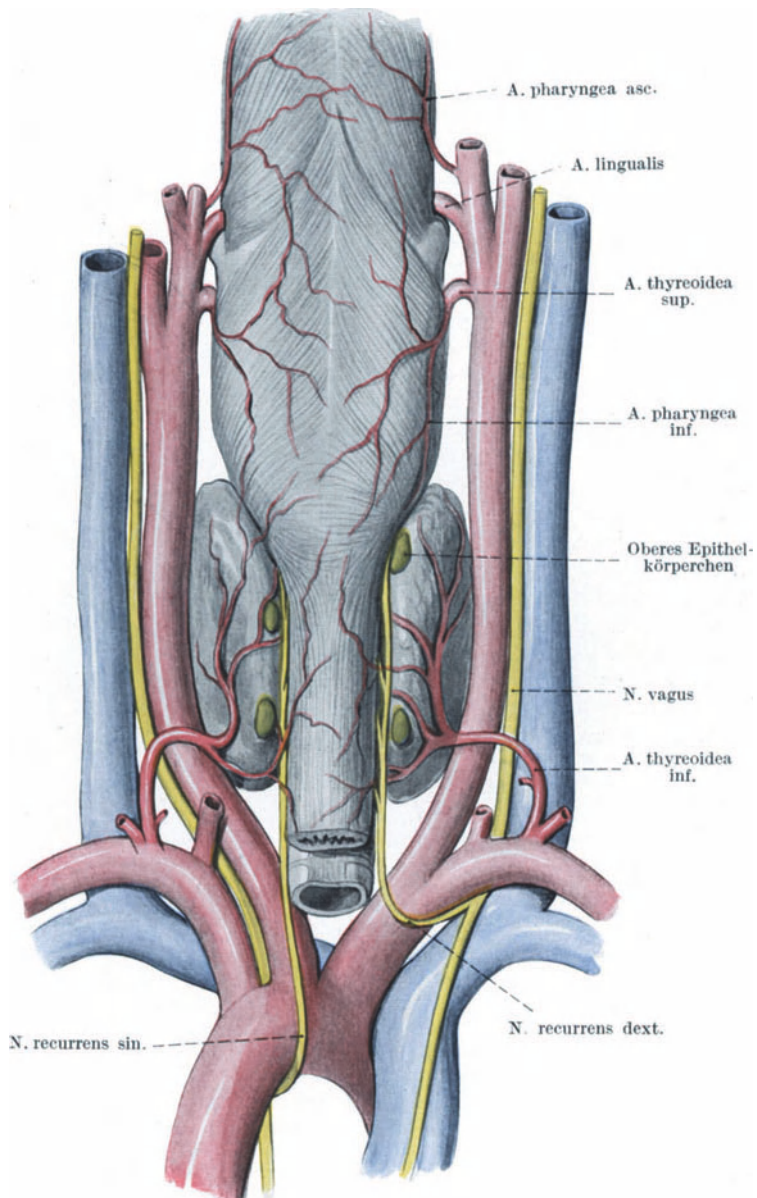


Abb. 145. Die Lagebeziehungen von Gefäßen und Nerven zum Speiserohr, Luftröhre und Schilddrüse von rückwärts. Die Epithelkörperchen sind grün gezeichnet.

der Nähe des unteren Pols statt, während die abführenden Venen ebenfalls in erster Linie aus dem oberen Pol, dann aber in wechselnder Zahl aus der seitlichen hinteren und unteren Schilddrüsenoberfläche austreten. Das Vordringen, das an der Vorderfläche, wie schon gesagt, meist stumpf durch Abschieben

der Muskulatur vor sich gehen kann, gelingt daher oben seitlich und unten erst nach Unterbindung der zu- und abführenden Gefäße. Selbst bei sehr ausgedehnter Kropfentwicklung pflegen die Gefäßein- und -austritte topographisch-anatomisch gesetzmäßig zu sein. Durch den wachsenden Kropf werden die benachbarten Organe, besonders die bedeckende Muskulatur, bei stärkerer seitlicher Ausdehnung aber auch die großen Halsgefäße, verlagert. Die geraden Halsmuskeln können durch starke Kropfentwicklung zu dünnen Bändern auseinandergezogen werden. Bei doppelseitiger Entwicklung kommt es nicht selten zur Kompression der Luftröhre (Säbelscheidentrachea), die röntgenologisch leicht nachweisbar ist. Bei starker einseitiger Entwicklung kann durch den starken Druck des wachsenden Drüsenabschnittes eine nicht unbeträchtliche Verbiegung und Kompression der Luftröhre zustande kommen. Auch die Verbiegung der Luftröhre ist durch das Röntgenbild nachweisbar. Selten kommt es zur Kompression der Luft- und Speisewege durch die besonders stark entwickelten seitlichen und hinteren Abschnitte (Struma retrovisceralis). Entwickelt sich der eine oder andere seitliche untere Kropfabschnitt besonders nach unten und dringt er in die obere Brustapertur ein (Struma retrosternalis), so ruft er in vielen Fällen durch Kompression der Luftröhre nach hinten Atembeschwerden hervor.

Bei starker seitlicher Entwicklung können nicht nur die großen Halsgefäße seitlich verdrängt werden, sondern es kann auch der *N. recurrens* aus seiner tiefen Lage zwischen Luft- und Speiseröhre herausgehoben werden. Das kommt besonders dann vor, wenn er vor der *A. thyroidea inf.* nach oben, oder wenn er, wie das etwa in einem Drittel der Fälle zu sein pflegt, zwischen den Endästen dieser Arterie verläuft. In jedem Falle wird er gleichzeitig mit der Arterie lateral verlagert. Das ist deshalb von Bedeutung, weil unter diesen Umständen eher eine Verletzung des sonst bei der Resektion nicht in das Operationsgebiet kommenden Nerven möglich ist. Daher muß unter solchen Umständen auf den Verlauf des Nerven Rücksicht genommen werden, und zwar nicht nur bei der Anlegung des Resektionsschnittes, sondern auch schon bei der Unterbindung der *A. thyroidea inf.*

Die Blutversorgung der Schilddrüse wird hauptsächlich von vier starken Arterien besorgt, und zwar finden sich zwei obere und zwei untere Schilddrüsenarterien. Die obere Schilddrüsenarterie ist der erste aus der *A. carotis ext.* entspringende Seitenast. Sie verläuft bogenförmig nach unten und teilt sich kurz vor dem Eintritt in den oberen Pol der Schilddrüse meist in mehrere Äste auf (Abb. 144 u. 152). Kleinere Äste gibt die Schilddrüsenarterie vorher an den Larynx und Ösophagus ab. Die *A. thyroidea inf.* entspringt aus dem Truncus thyrocervicalis, der seinerseits aus der *A. subclavia* stammt (Abb. 145). Der Truncus verläuft zunächst, dem Vorderrand des *M. scalenus ant.* entsprechend, halswärts. Die *A. thyroidea inf.* setzt diese Richtung eine Zeitlang fort, biegt dann in der Höhe etwa des 6. Halswirbelquerfortsatzes scharf medial um, und tritt hinter der *A. carotis comm.* hindurch in nun schräg nach unten innen ziehendem Verlauf an die Hinterfläche der Schilddrüse. Kurz vor dem Eintritt in die Schilddrüse teilt sie sich in mehrere Äste, die, wie schon oben erwähnt, Beziehungen zu dem *N. recurrens* haben (Abb. 145). Die abführenden Venen der oberen Schilddrüsenabschnitte verlaufen mit der *A. thyroidea sup.*, um in die *V. jugul. int.* einzumünden. Die abführenden Venen, die in verschiedener großer Anzahl von den seitlichen und hinteren Schilddrüsenabschnitten ausgehen, münden teilweise ebenfalls in die *V. jugul. int.* Die von den seitlichen unteren, und besonders vom unteren Pol abgehenden Venen bilden meist ein größeres Geflecht und führen zum Teil in Gestalt von starken Stämmen ihr Blut in die

Vv. anonymae. Außer den genannten Arterien wird noch in etwa 10% der Fälle eine A. thyreoidea ima beobachtet, die in den unteren Pol einmündet.

Die Ernährung der Schilddrüse wird also unter gewöhnlichen Verhältnissen von vier großen Schlagadern besorgt. Diese Gefäße, die man früher für Endarterien hielt (HYRTL, v. EISELSBERG, TH. KOCHER), haben Anastomosen (SAPPEY, BERARD-MARCHAND, STRECKEISEN, EWALD und FUHR, MAYO, PETTENKOFER, ENDERLEN und HOTZ), die teilweise durch den Isthmus, teilweise am oberen Rand des Isthmus verlaufen, so daß es LANDSTRÖM gelang, von jeder der Schilddrüsenarterien die ganze Drüse zu durchströmen. Sowohl von der oberen, als von der unteren Schilddrüsenarterie gehen aber auch Seitenäste ab, die zum Pharynx, zum Ösophagus und zur Trachea gehen und mit anderen Arterien dieser Organe in Verbindung stehen. Alle diese Gefäße schicken auch kleine Äste durch die hinteren Kapselabschnitte in die Schilddrüse hinein. Schließlich treten auch Gefäße der geraden Halsmuskulatur in die Schilddrüse ein.

Infolge dieser reichlichen Gefäßversorgung kann in der Regel eine Unterbindung aller vier großen Gefäße, ohne eine schwere Ernährungsstörung befürchten zu müssen, vorgenommen werden. Es sind aber doch einzelne Fälle bekannt geworden, in denen nach Unterbindung der beiden zuführenden Gefäße einer Seite in diesem Schilddrüsenabschnitt eine Totalnekrose dieser Seite entstanden ist (BROMEIS), oder in denen nach Unterbindung aller zuführender Gefäße sehr ausgedehnte anämische Infarkte eintraten (GEIGER). Es scheint also, daß gelegentlich die Anastomosenbildung, z. B. beim Fehlen des Isthmus oder aus unbekanntem Gründen für die Erhaltung der ganzen Drüse nach der Unterbindung der vier Hauptgefäße nicht ausreicht. Wird nach Unterbindung aller Gefäße sofort reseziert, so besteht die Gefahr der Nekrose und deren Folgen nicht, da die Blutzufuhr durch die aus der Umgebung her eintretenden kleinen Gefäße für Erhaltung des Geweberestes ausreicht.

Die Lymphgefäße verlaufen von den oberen und seitlichen Abschnitten der Schilddrüse nach den Lymphknoten um die V. jugularis int., zum Teil auch zu den trachealen Lymphknoten, die sich um den N. recurrens gruppieren. Von den letzteren strömt die Lymphe zu den unteren tiefen zervikalen Lymphknoten.

Die Nervenversorgung des Kropfes geschieht durch das sympathische Geflecht, das mit den Gefäßen in die Drüse eindringt. Abgesehen davon sind nach CORNING noch kleine Äste der Nn. larynge. sup. und inf. beteiligt.

c) Die Vorbereitung und die Lagerung zum Eingriff.

Im allgemeinen bedürfen die Kranken mit gewöhnlichen Kolloidkröpfen, die weder zu mechanischen noch zu toxischen Erscheinungen geführt haben, keiner besonderen Vorbereitung; 1—2 Tage Bettruhe genügen. Dagegen bedürfen alle Kranken, bei denen sich Störungen von seiten der Atmung, des Kreislaufes, der Verdauung und der Psyche eingestellt haben, nicht nur einer besonders genauen Untersuchung, sondern auch längerer Bettruhe und Beobachtung. Ganz besonders gilt das für Kranke, bei denen bereits Vergiftungserscheinungen durch die übermäßige Einschwemmung von Schilddrüsensekret in den Kreislauf stattgefunden haben. Über die Behandlung von Thyreotoxikosen- und Basedowkranken wird weiter unten im Zusammenhang berichtet. Auch bei gewöhnlichen Kropfkranken ohne Beeinflussung des Allgemeinzustandes usw. sollte man immer den Kehlkopf spiegeln, um sich auf jeden Fall über die Funktion der Stimmbänder zu unterrichten. Selbstverständlich muß diese Untersuchung vorausgeschickt werden, wenn etwa Heiserkeit besteht. Die Kehlkopf- oder Trachealspiegelung gibt auch Aufklärung über Verbiegungen

und Kompressionen der Trachea. Bei malignen Strumen kann unter Umständen der klinisch vermutete Einbruch in die Trachea sichergestellt werden.

Eine zweite Untersuchung, die ebenso wichtig wie die Palpation ist, ist die Röntgenuntersuchung. Ein vorderes und ein seitliches Bild erlaubt meist die wirklich vergrößerte Seite festzustellen oder eine Verbiegung oder Kompression der Trachea zu erkennen. Auf dem seitlichen Bild kann unter Umständen eine starke retroviszerale Kropfentwicklung festgestellt werden. Schließlich werden Zysten, besonders wenn sie Verkalkungen aufweisen, und verkalkte Strumaknoten im Röntgenbild wiedergegeben.

Abgesehen von diesen allgemeinen Vorbereitungen erhält der Kranke mit gewöhnlichem Kropf als Vorbereitung für die Operation am Abend vorher ein leichtes Schlafmittel und eine halbe Stunde vor der Operation die übliche Morphiumatropinspritze.

Um den Kropf dem Messer bequem zugänglich zu machen, muß die Halswirbelsäule möglichst weit nach rückwärts gebogen werden. Man erreicht das am besten durch eine unter die Schultern geschobene feste Rolle. Der Kopf muß an dem Kopfstück des Tisches eine Stütze finden, wenn man nicht, wie es KIRSCHNER vorzieht, den Kopf von einem Gehilfen während der Operation halten lassen will. Das hat zweifellos große Vorteile insofern, als je nach Bedarf das Zurückbiegen des Kopfes vermindert oder vermehrt werden kann. Der Körper des Patienten soll waagrecht gelagert werden wegen der Gefahr einer unvorhergesehenen Venenverletzung und Luftembolie.

d) Die Schmerzbetäubung.

Als beste Schmerzbetäubung bei der Kropfoperation muß zweifellos die örtliche Betäubung gelten. Die örtliche Betäubung erlaubt nicht nur vollkommen schmerzlos zu operieren, sondern sie hat auch den Vorteil, daß die Gefahr einer Schluckpneumonie eingeschränkt wird, und daß man in gegebenen Momenten den Kranken zum Sprechen veranlassen kann. Aufgeregte Kranke erhalten in der Frühe des Operationstages noch einmal ein Schlafmittel und 1 Stunde vor der Operation 0,1—0,2 g Morphium oder 0,02 g Dilaudid.

Die örtliche Betäubung wird nicht mehr nach dem ursprünglichen Vorschlage BRAUNS, der die Querfortsatzlinie in Form einer Leitungsanästhesie einspritzte, ausgeführt. Nach dem Grundsatz „weg von der Wirbelsäule“ ist man davon abgekommen. Viele Autoren begnügen sich mit der einfachen Um- und Unterspritzung des Weichteilschnittes. Zweckmäßigerweise spritzt man noch in die Umgebung des oberen Kropfpoles etwa 5 cm der Betäubungsflüssigkeit ein. Die Anästhesiemethode nach HÄRTEL, die allerdings auch eine Leitungsanästhesie des Plexus cervicalis ist, bei der man aber sicher die Nähe des Wirbelkanals vermeiden kann, haben wir seit vielen Jahren regelmäßig und mit bestem Erfolg zur Anwendung gebracht. Zu ihrer Ausführung wird der Kopf des Kranken zunächst nach der vom Operateur abgewendeten Seite gedreht. Dann stellt man den mit dem Finger leicht zu tastenden Querfortsatz des 3. Halswirbels etwa 2 Finger breit unter dem Warzenfortsatz in der Höhe des Kieferwinkels fest, drängt den Kopfnicker etwas nach vorn, legt an dieser Stelle eine Hautquaddel an und sticht, während man den Querfortsatz unter dem Finger fühlt, eine dünne Spritzenadel bis auf den hinteren Höcker des Querfortsatzes ein. Der Querfortsatz wird schon in der Tiefe von etwa 1 cm erreicht. Ohne die Nadel tiefer einzustecken, führt man ihre Spitze etwas weiter nach hinten und injiziert 10—15 cm der $\frac{1}{2}$ —1,0%igen Novokain-Suprareninlösung. Man unterbricht an dieser Stelle die Äste des Plexus cervicalis, ohne weiter in die Tiefe dringen zu müssen. Operiert man in reiner Infiltrations-

anästhesie, so kommt es doch gelegentlich beim Lösen des oberen Kropfpols zu Schmerzempfindungen. Es ist daher zweckmäßig bei dieser Gelegenheit, besonders vor der Unterbindung der oberen Schilddrüsengefäße in das perivaskuläre Gewebe etwa 1 cm der betäubenden Lösung einzuspritzen. Wird trotzdem noch über Schmerzen geklagt, wobei häufiger seelische Vorgänge entscheidend mitsprechen, so soll mit der meist nur vorübergehend nötigen Einleitung einer Allgemeinbetäubung (kleine Mengen von Äther) nicht unnötig gezögert werden.

e) Die Ausführung des Eingriffes. Doppelseitige Resektion des Kropfes (Normalverfahren) (Abb. 146—156).

Reicht nach der Palpation der eine oder beide Kropfpole nicht höher seitlich hinauf, als bis etwa zur Mitte des Schildknorpels, so legt man den Hautschnitt

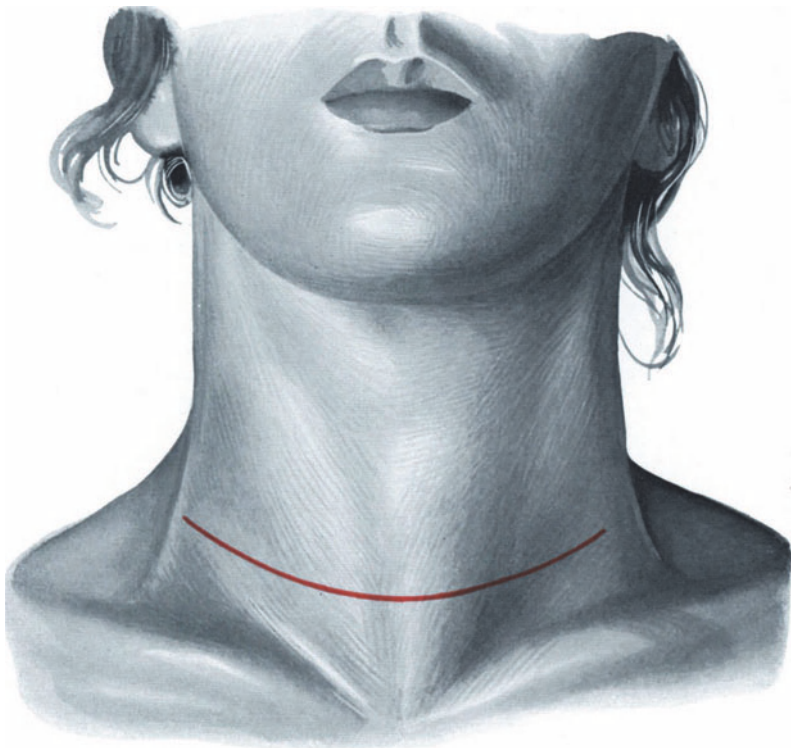


Abb. 146. Die doppelseitige Resektion des Kropfes 1. Die rote Linie bezeichnet die Schnittrichtung durch die Haut. (KOCHERScher Kragenschnitt.)

beiderseits etwas über den Vorderrand des M. sternocleidomastoideus hinaus, fingerbreit über das Jugulum (KOCHERScher Kragenschnitt) (Abb. 146). Reichen die oberen Kropfpole weit nach oben, so führt man den Schnitt weiter kopfwärts. Jedenfalls dürfen die Enden des Schnittes nicht nach oben umgebogen werden, da sonst eine häßliche, schwer zu verbergende Narbe entsteht. Haut und Platysma werden mit einem Schnitt glatt durchtrennt und sofort die kleinen Hautgefäße mit Klemmen gefaßt und unterbunden. Dann setzt man scharfe Haken ein, läßt den oberen Wundrand nach oben ziehen und präpariert vorsichtig Haut und Platysma um etwa Fingerbreite von der oberflächlichen Halsfaszie ab.

Links und rechts der Mittellinie, etwa zwei Finger breit voneinander, erscheinen meist die beiden Vv. jugulares ant. noch in die oberflächliche Faszie eingelagert. Da es sich um ziemlich starke Venen handelt, ist der nächste Schritt die Unterbindung dieser Venen. Man spaltet parallel zu beiden Seiten der Venen den dünnen Faszienüberzug (Abb. 147), schiebt eine Rinnensonde unter die Venen, unterbindet sie doppelt und durchtrennt sie (Abb. 148). Dann

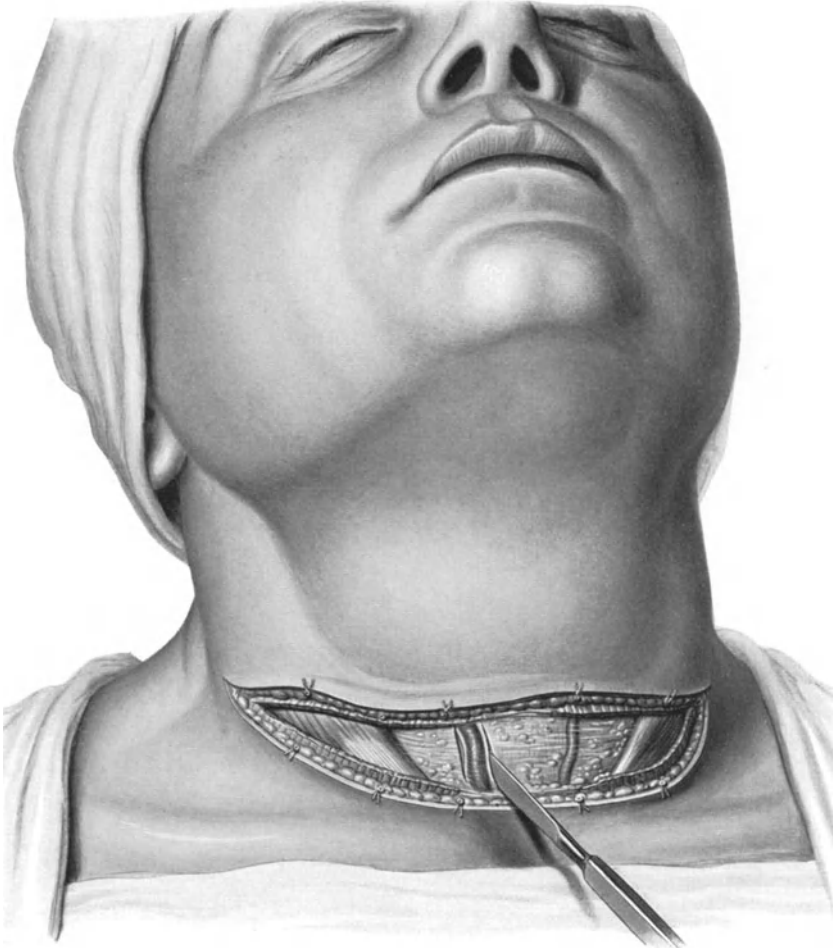


Abb. 147. Die doppelseitige Resektion 2. Der Hautschnitt ist ausgeführt, er geht durch Haut, Subkutangewebe und Platysma. Die subkutanen Venen sind unterbunden. Die Vv. jugul. ant. werden durch seitlichen Einschnitt isoliert.

präpariert man die oberflächliche Faszie, während der obere Wundrand allmählich immer stärker nach oben gezogen wird, von der geraden Halsmuskulatur zugleich mit Haut, Platysma ab. In den nach oben abpräparierten Lappen befinden sich die beiden genannten Venen. Kleine, aus der Tiefe kommende, Gefäße werden beim Ablösen von der Unterlage gefaßt und gleich unterbunden. Das Abpräparieren des oberen Lappens wird so weit fortgesetzt, bis man etwa den oberen Pol der Schilddrüse erreicht hat. Um den oberen Weichteillappen nicht dauernd mit Haken zurückhalten zu müssen, werden zwei

starke Seidenfäden in der Nähe des Wundrandes durch das Subkutangewebe und die Faszia gelegt, ohne die Haut zu durchstechen. Diese Fäden werden entweder durch das die Kinngegend einhüllende Abdecktuch hindurchgeführt und hier verknüpft (Abb. 149), oder, wie das KIRSCHNER empfiehlt, mit einer schweren Klemme versehen, über den, das obere Abdecktuch haltenden Bügel gelegt. Bei außergewöhnlich hoch hinaufreichenden Kropfpolen kann man, um

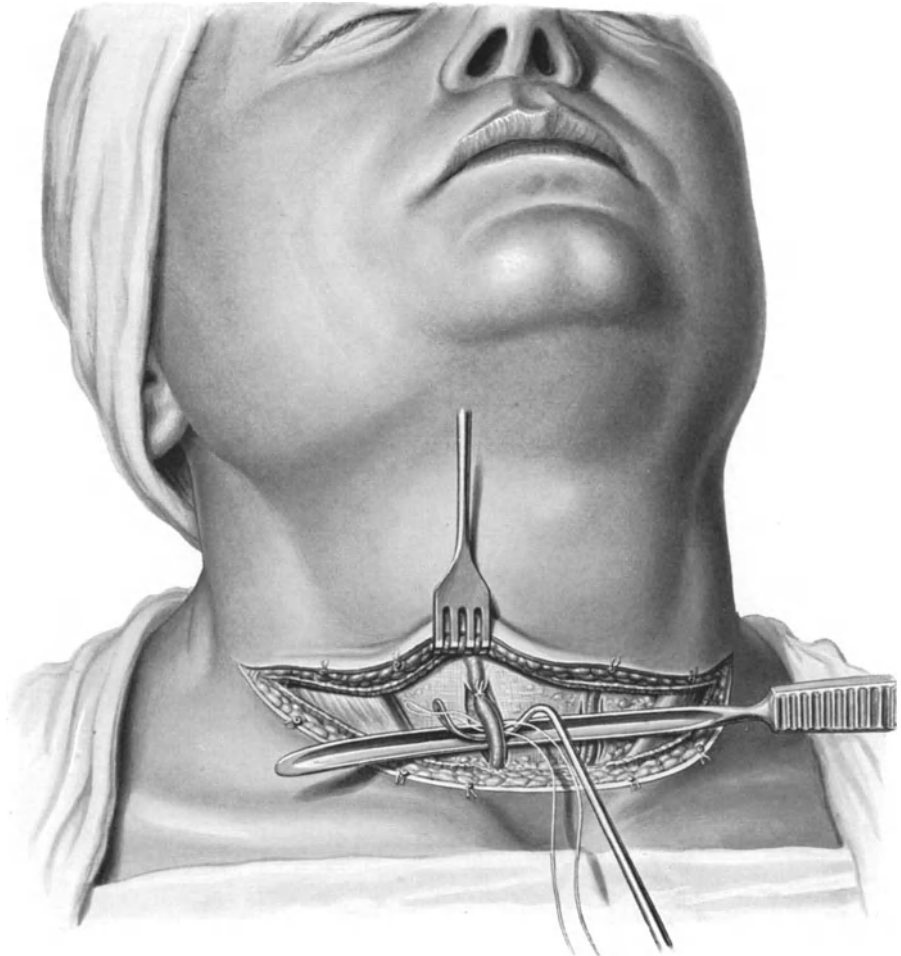


Abb. 148. Die doppelseitige Resektion 3. Unterbindung der V. jugul. ant. auf der Rinnensonde.

die Zugänglichkeit zu diesen nicht zu sehr zu erschweren, gezwungen sein, den Kragenschnitt 2 oder 3 Finger breit vom Jugulum entfernt quer über den Hals zu führen. Man muß dann allerdings zum Abschluß der Operation eine weniger leicht verdeckbare Narbe in Kauf nehmen. Wird der Schnitt höher gelegt, so wird selbstverständlich genau so, wie man die Weichteile nach oben abpräpariert, dieses Abpräparieren auch nach unten ausgeführt, um so einen Überblick über die unteren Kropfteile zu erhalten. Nach unseren Erfahrungen kommt allerdings das Höherlegen des Schnittes nur in ganz seltenen Fällen in Betracht.

Es liegt nun das Operationsfeld ausgedehnt vor. Der Zugang zum Kropf wird aber noch seitlich durch den Vorderrand des *M. sternocleidomastoideus*, und in der Mitte durch die geraden Halsmuskeln *Mm. sternohyoideus* und *sternothyreoides* verdeckt. Um seitlich Platz zu schaffen, spaltet man die zum Teil noch der vorderen Halsfaszie angehörigen Bindegewebszüge, die locker den *M. sternocleidomastoideus* mit den geraden Halsmuskeln verbinden, und zwar

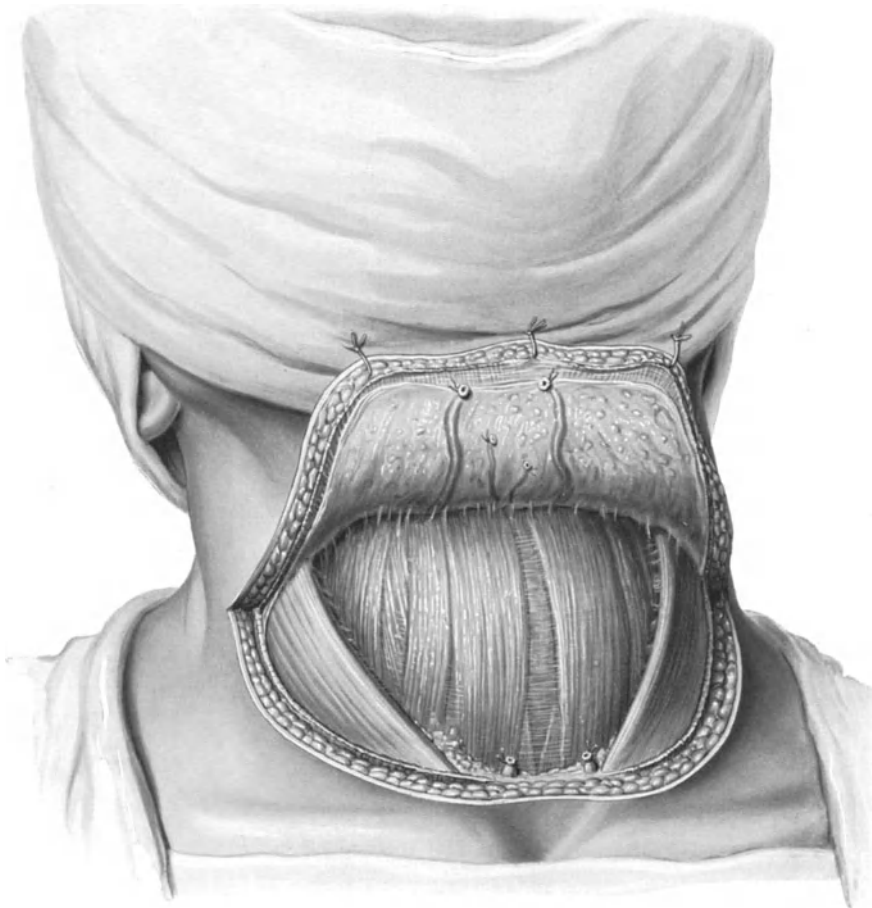

Abb. 149. Die doppelseitige Resektion 4. Der Hautlappen ist zurückgeschlagen samt der oberflächlichen Faszie und den vorderen Halsvenen. Er ist nach oben gespannt und durch einige subkutan geführte Nähte am Abdecktuch befestigt.

spaltet man am vorderen Rande des *M. sternocleidomastoideus*. Dabei werden meist einige kleinere Gefäße verletzt, die man entweder vor der Durchtrennung mit der Rinnensonde unterfährt und unterbindet, oder nach der Durchtrennung mit Klemmen faßt und sofort durch Unterbindung verschließt. Zwei in die vorderen Muskelränder eingesetzte Venenhaken erlauben den Zugang nach der Breite zu übersehen (Abb. 150). Um nun auch in der Mitte den Zugang freizumachen, wird eine Spaltung in der fast immer deutlich erkennbaren Raphe zwischen den beiden *Mm. sternohyoidei* vorgenommen. Nach der Spaltung sieht man bereits die innere Kropfkapsel mit den charakteristischen Venen in

Erscheinung treten und es gelingt leicht, eine Rinnensonde unter die Muskeln erst nach der einen und dann nach der anderen Seite hindurchzuschieben und sie mit der Schere oder dem Messer zu durchtrennen (Abb. 150). Die Durchtrennung der Muskulatur erfolgt meist etwa fingerbreit höher als der Hautschnitt. Bei großen Kröpfen ist die gerade Halsmuskulatur häufig sehr weit auseinandergezogen. Ist die Oberfläche des Kropfes aber glatt, so gelingt es

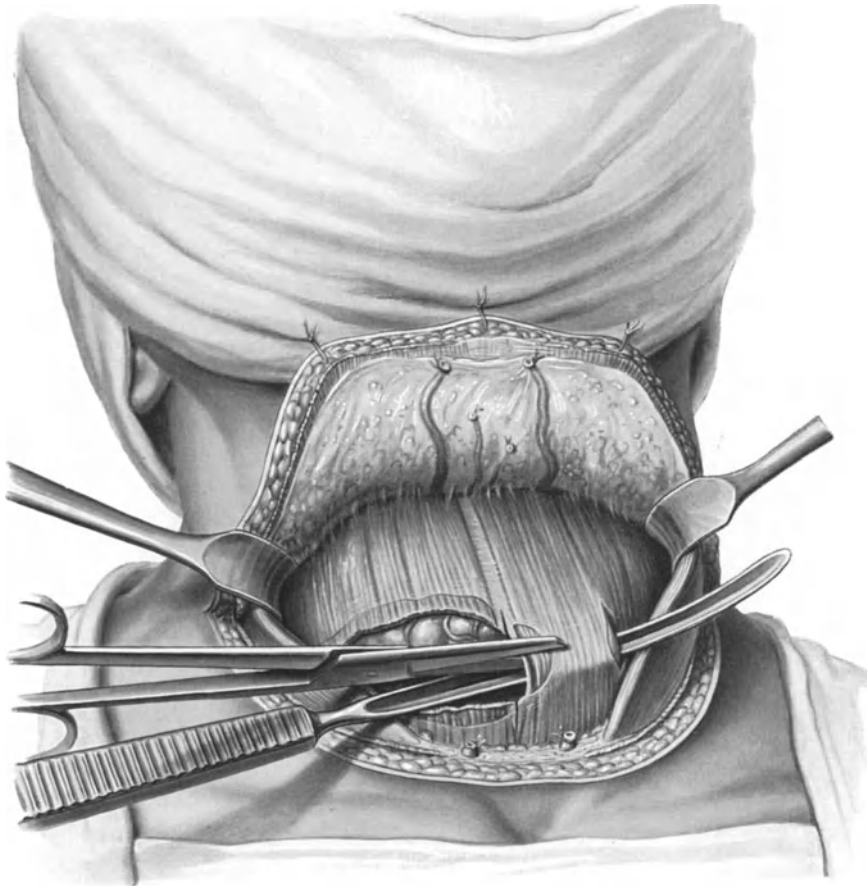


Abb. 150. Die doppelseitige Resektion 5. Die gerade Halsmuskulatur ist mit der Rinnensonde unterfahren und wird schrittweise mit der Schere durchtrennt. Die Ränder der beiderseitigen Kopfnicker sind freigelegt und werden mit Venenhaken zurückgehalten.

meist, die Muskulatur und auch die dahinterliegende mittlere Halsfaszie auf die Rinnensonde aufzuladen, um sie in einem Zuge zu durchtrennen. Ist die Oberfläche des Kropfes aber höckerig infolge von starker Knotenentwicklung, so muß das Unterfahren oft mehrmals wiederholt werden, bis Muskulatur und Faszie vollkommen durchtrennt sind. Die Durchtrennung der Muskulatur wird seitlich soweit durchgeführt, während der Vorderrand des M. sternocleidomastoideus beiseite gezogen wird, bis man die seitlichen und hinteren Abschnitte des Kropfes übersehen kann. Es dürfen auch keine einzelnen Muskelbündel oder Stränge des Faszienüberzuges zurückbleiben. Einzelne kleine, in der Muskulatur verlaufende Gefäße werden nach der Durchtrennung sofort gefaßt und unterbunden.

Liegt die Kropfoberfläche in der Muskeldurchtrennungslinie in ganzer Ausdehnung frei, so folgt nun zunächst die Unterbindung der zu- und abführenden Gefäße. Man beginnt meist mit den rechtsseitigen oberen Polgefäßen. Um an sie heranzugelangen, wird ein Venenhaken in den vorderen Rand des M. sternocleidomastoideus eingesetzt (Abb. 151). Während nun eine feine Hakenpinzette den oberen Muskelwundrand faßt, schiebt man mit einem

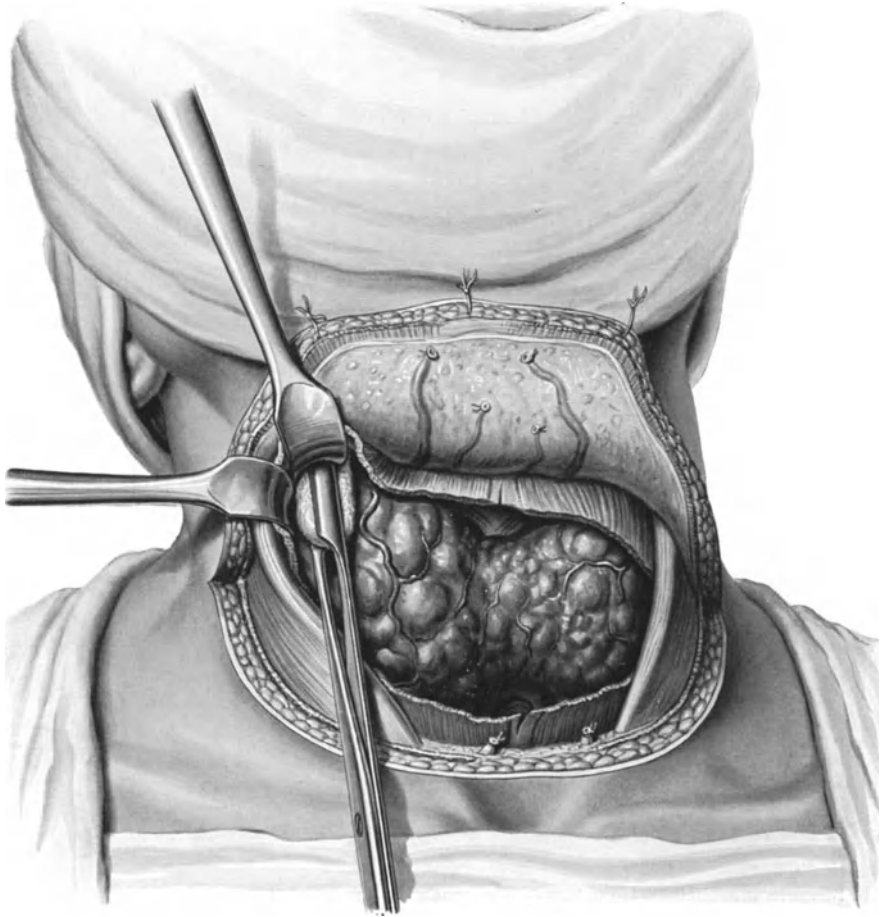


Abb. 151. Die doppelseitige Resektion 6. In dem oberen rechten Wundwinkel der durchtrennten geraden Halsmuskeln sind zwei Venenhaken eingesetzt, die die Muskulatur nach oben und außen ziehen. Mit einem Stieltupfer wird der obere rechte Schilddrüsenpol freigelegt.

Stieltupfer den Muskelrand allmählich weiter nach oben. Manchmal muß auch mit dem Messer nachgeholfen werden, falls noch festere Verbindungen mit der inneren Kropfkapsel bestehen. So geht man halb stumpf, halb scharf vor, bis die deutlich erkennbaren, in den oberen Pol einstrahlenden Gefäße zum Vorschein kommen. Das gelingt meist ohne Schwierigkeit und ohne Gefäßverletzung. Hat man sich diese Polgefäße zu Gesicht gebracht, so wird auch in den Muskelwundrand der geraden Halsmuskeln ein Venenhaken eingesetzt und damit die Übersicht erweitert (Abb. 151). Da die Unterbindung der Arterien fast immer schmerzhaft ist, so ist es zweckmäßig, ehe man sie mit

der Rinnensonde unterfährt, etwa $\frac{1}{2}$ —1 cm der Anästhesierungsflüssigkeit in das perivaskuläre Gewebe einzuspritzen (Abb. 152). Dann unterfährt man mit der Rinnensonde von der Mittellinie nach außen, während man die Spitze der Sonde mit dem Finger der anderen Hand auffängt, um keine Verletzung in der Nachbarschaft hervorzurufen, das ganze Gefäßbündel. Durch leichtes Auf- und Abbewegen der Rinnensonde isoliert man die Gefäße etwas, so daß

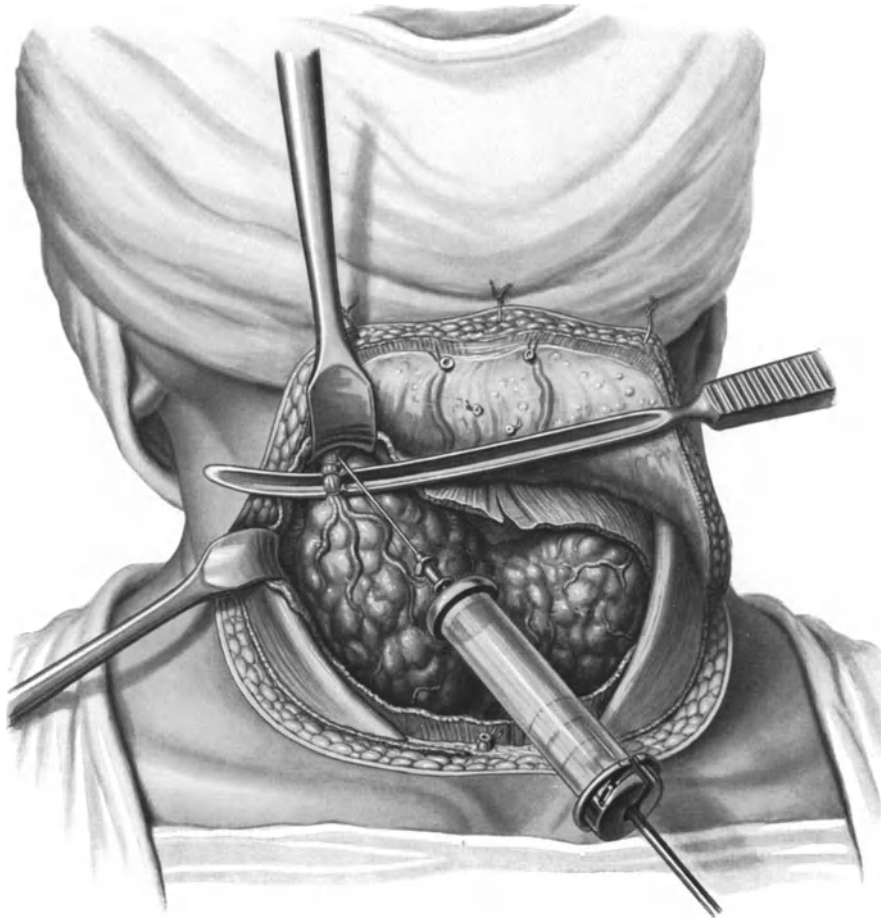


Abb. 152. Die doppelseitige Resektion 7. Die oberen Polgefäße der Schilddrüse sind freigelegt. Das perivaskuläre Gewebe wird mit schmerzbetäubender Lösung infiltriert. Dann folgt die Unterbindung der Gefäße, zentralwärts doppelt, peripherwärts einfach.

sie etwa $1-1\frac{1}{2}$ cm frei liegen. Nun folgt die Unterbindung, und zwar knüpft man zunächst möglichst in der Nähe des Pols und läßt diesen Faden lang, um den Pol etwas nach unten ziehen zu können. Das zuführende Ende wird doppelt unterbunden. Erst wenn die Unterbindung sicher sitzt, werden die Gefäße auf der Rinnensonde durchtrennt (Abb. 152). Sehr häufig ist damit der obere Pol aber noch nicht vollkommen frei, sondern es sind noch eine Reihe von meist kleinen Arterien und Venen zu unterbinden. Um sich den Pol gut zugänglich zu machen, kann man einen dicken Seidenfaden durch den oberen Pol legen, knüpfen und ihn als Zügel benutzen. Ist der Pol frei,

so ist es nun am zweckmäßigsten, auf derselben Seite, d. h. unter normalen Verhältnissen rechts, auch die untere Kropfarterie zu unterbinden. Während der Venenhaken im Kopfnicker etwas weiter nach kaudal geschoben wird, läßt man sich die rechte Kropfhälfte von einem Assistenten vorsichtig nach vorn über die Luftröhre umlegen. In schonender Weise kann dieses Umlegen entweder mit einem, mit Mull überzogenen Spatel oder auch mit einem durch das

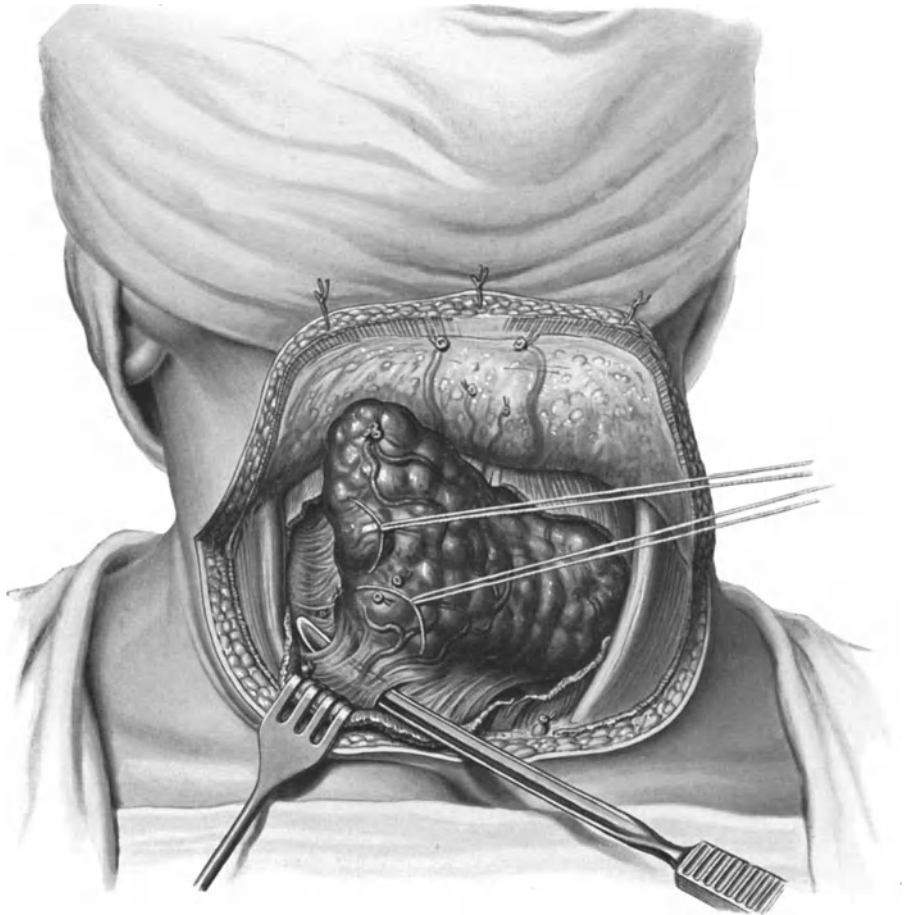


Abb. 153. Die doppelseitige Resektion 8. Der obere Pol ist nach Unterbindung der Gefäße ausgelöst. Mit Haltefäden wird der seitliche Abschnitt der Schilddrüse nach der anderen Seite gezogen, während mit der Rinnensonde die seitlichen Venen in Form von Massenunterbindungen unterbunden werden.

Kropfgewebe gelegten Fadenzügel bewerkstelligt werden (Abb. 153). Das Umlegen darf nur soweit geschehen, als es bei dem Kranken keine Druckerscheinungen auf die Luftröhre herbeiführt. Während der Kopfnicker stark beiseite gezogen wird, gewinnt man, nachdem der obere Pol aus seinem Lager herausgezogen ist, einen guten Einblick auf die seitlichen und schließlich auf die hinteren Kropfabschnitte. Durch das Anziehen spannen sich mit dem lockeren Bindegewebe meist eine Reihe seitlicher Venen an, die nun mit der Rinnensonde unterfahren und doppelt unterbunden werden (Abb. 153). Solche Venen finden sich oft in recht erheblicher Größe, besonders in der Gegend der unteren seitlichen Abschnitte. Unter langsamem Vordringen kommt nun die vorher schon im lockeren

Bindegewebe erkennbare *A. carotis int.* immer deutlicher zum Vorschein und läßt sich mit einem Venenhaken zugleich mit dem Muskelrand seitlich abziehen. Die sich nun immer noch anspannenden feinen Bindegewebszüge zwischen Kropf, Kapsel und Gefäßscheiden werden allmählich halb scharf, halb stumpf durchtrennt, wobei jedes sichtbare Gefäß vorher doppelt unterbunden wird. So gelangt man allmählich auf die hintere Halsfaszie, und erkennt hinter der

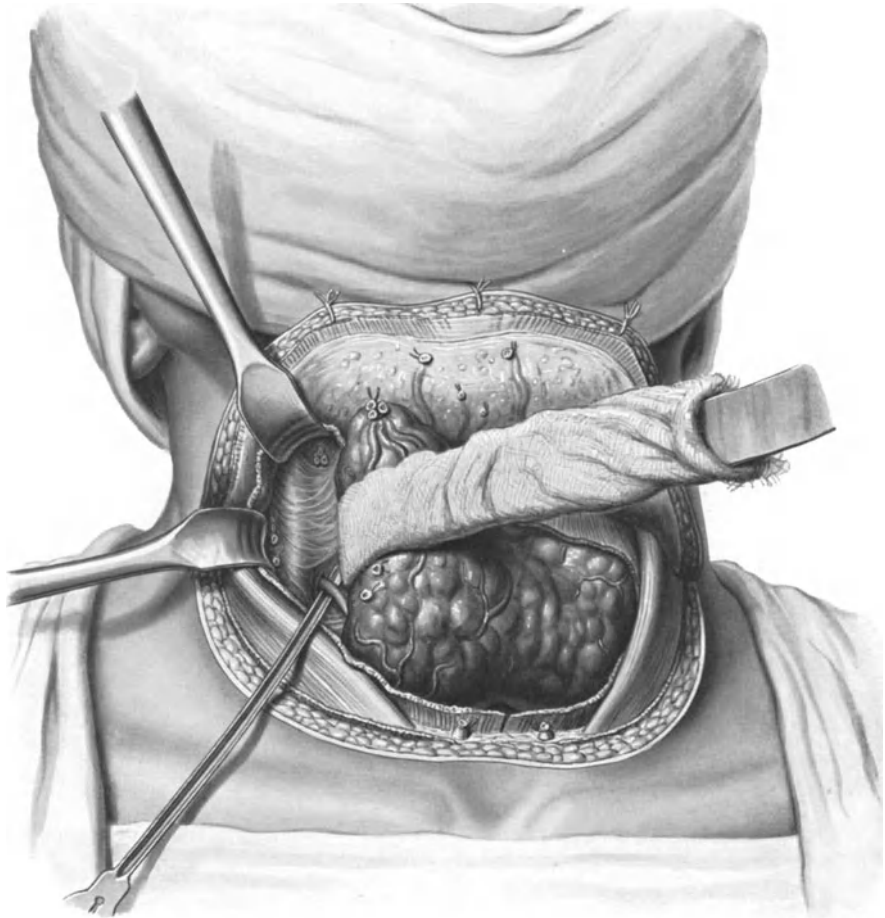


Abb. 154. Die doppelseitige Resektion 9. Der isolierte Kropf wird mit einem Spatel nach der anderen Seite gezogen. In der Tiefe schimmert, von Bindegewebe bedeckt, die *A. carotis comm.* durch. Nahe am Innenrande dieses Gefäßes ist die untere Schilddrüsenarterie mit einer kleinen Rinnensonde unterfahren, zur Unterbindung freigelegt.

A. carotis comm. in der Höhe des 6. Halswirbels hervorkommend den Bogen der *A. thyroidea inf.* an der Pulsation (Abb. 154). Unmittelbar medial von der *A. carotis* wird das lockere Bindegewebe zu beiden Seiten der Arterie durchtrennt, das Gefäß mit einer feinen Rinnensonde unterfahren und an dieser Stelle mit einem Seidenfaden einfach unterbunden (Abb. 154). Nach der Unterbindung dieser beiden Gefäße erkennt man fast immer deutlich an der blauroten Färbung des Kropfes die Unterbrechung der Blutzufuhr und ihre Begrenzung. Während nun der Venenhaken im *M. sternocleidomastoideus* noch weiter nach unten rückt und der untere Stumpf der geraden Halsmuskulatur nach unten

gezogen wird, geht man nun zur Freilegung des unteren Kropfpoles vor. Mit einem durch den unteren Pol gelegten Fadenzügel wird dieser Pol nach oben und medial gezogen, während mit einem Stieltupfer oder mit dem Finger vorsichtig die lockeren Bindegewebszüge beiseite gedrängt werden, und meist noch mehrere Venen freigelegt, unterbunden und durchtrennt werden. So wird der untere Pol allmählich freigelegt. Dabei bleibt der hintere Teil der Kropfkapsel unberührt. Hier verläuft, in Bindegewebe eingedeckt, der N. recurrens

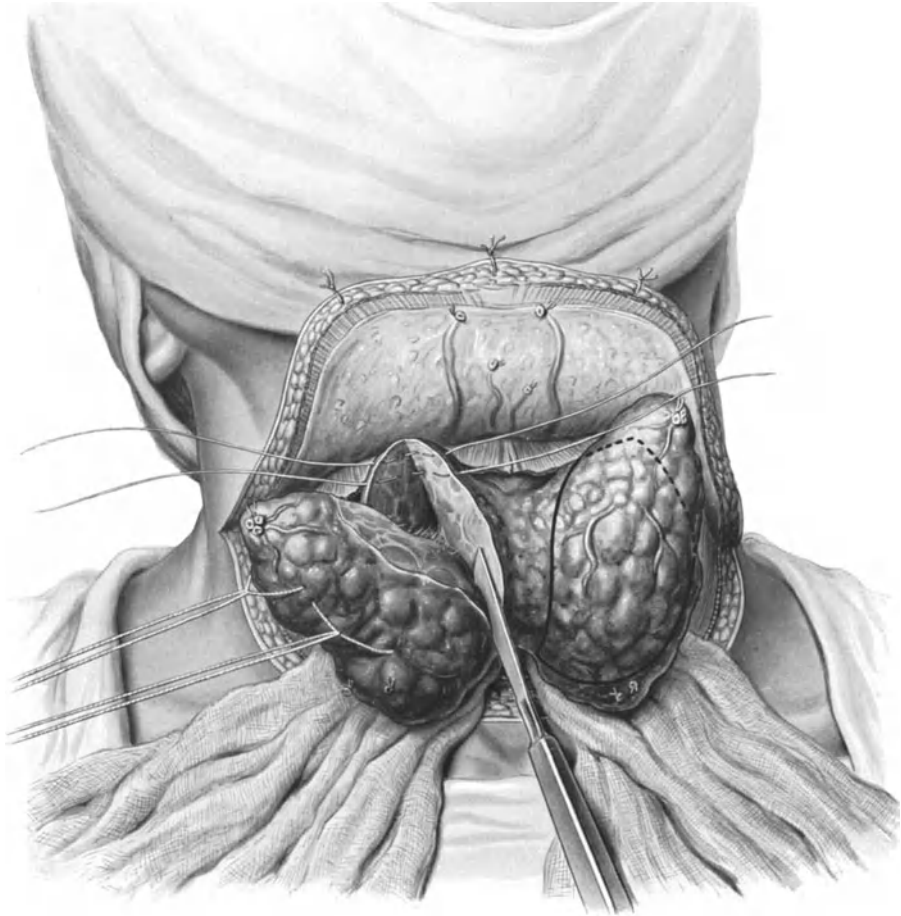


Abb. 155. Die doppelseitige Resektion 10. Die Keilresektion des Kropfes. Rechts liegen bereits einige durchgreifende Nähte. Links ist die Schnittlinie angedeutet.

zwischen Kropf und Luftröhre. Erst wenn der untere Pol sich frei von abführenden Venen über die durchtrennte Muskulatur vorlagern läßt, ist eine ausreichende Freilegung gesichert. Damit ist die eine seitliche Kropfhälfte so weit frei, daß die Resektion beginnen könnte. Ehe man jedoch dazu übergeht, muß die linke Seite in derselben Weise vorbereitet werden. Man überzeugt sich noch einmal, daß aus dem Wundbett der rechten Seite keine Blutung mehr stattfindet, und legt in das Kropfbett eine Rollgaze locker ein, um etwa sich noch ansammelndes Blut aufzusaugen.

Das Vorgehen auf der linken Seite entspricht dem bisher Geschilderten im Spiegelbild. Es wird daher meist auch ein Platzwechsel vorgenommen. Der Operateur, der bisher auf der rechten Seite des Kranken stand, tritt nun auf die linke und beginnt wiederum mit der Freilegung des oberen Pols, der Seitenteile und der Unterbindung der oberen Polgefäße. Dann folgt die seitliche Freilegung mit Unterbindung der abführenden Venen und der A. thyroidea

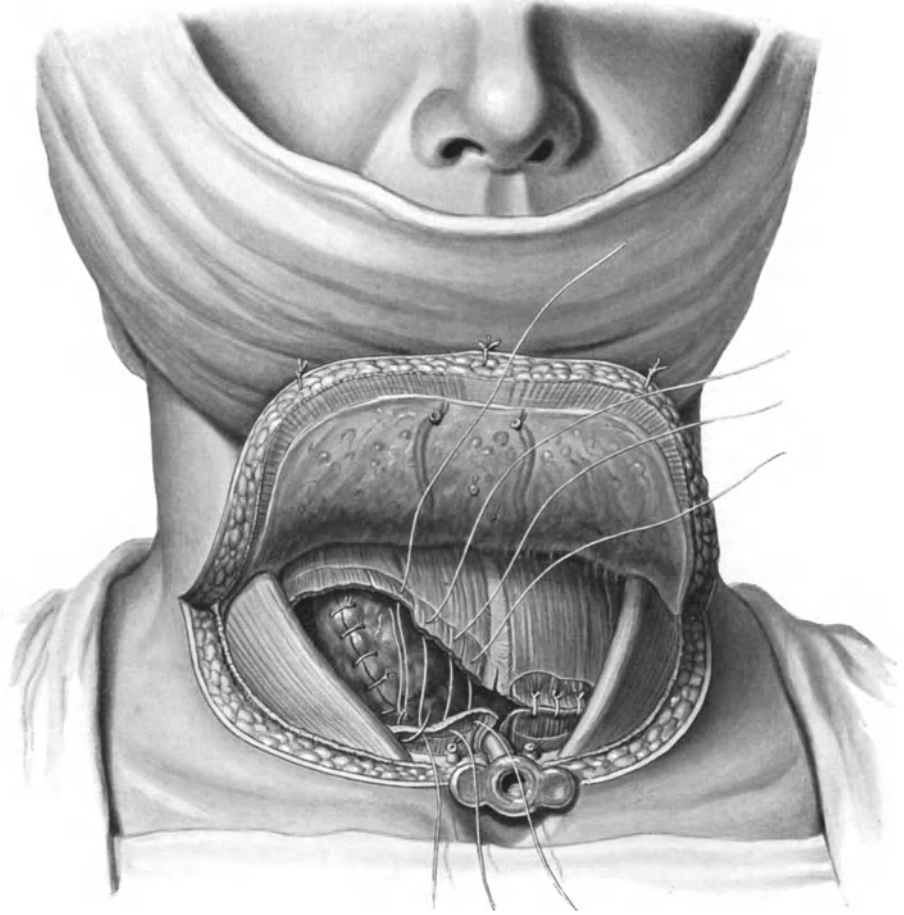


Abb. 156. Die doppelseitige Resektion 11. Der Kropf ist beiderseits reseziert. Im unteren Wundrand ist eine Glasröhre eingelegt. Die gerade Muskulatur wird durch Nähte verschlossen.

inf. und schließlich die Freilegung und Vorlagerung des unteren Pols. KIRSCHNER geht meist etwas anders vor. Nach der Vorlagerung der rechten Kropfseite beginnt er zunächst mit der Isolierung des unteren Pols, dann unterbindet er die A. thyroidea inf., um endlich mit der Unterbindung der oberen Polgefäße die Freilegung der linken Seite abzuschließen. Bei derartigem Vorgehen kann der Operateur auch auf der rechten Seite des Kranken stehenbleiben, falls nicht besondere Schwierigkeiten bei der Freilegung einen Platzwechsel notwendig machen. Ist die linke Seite auch vollkommen vorgelagert, so wird auch das Wundbett auf dieser Seite zunächst mit einer lockeren Rollgaze ausgefüllt. Die Resektion kann nun beginnen, und zwar fängt man am besten damit

auch auf der rechten Seite an. Der freigelegte Kropf hat nach der Unterbindung der vier Hauptgefäße eine dunkelblaurote Färbung angenommen. Nur in den hinteren Abschnitten und am Isthmus kann man häufig noch aus der helleren Färbung die erhaltene Blutzufuhr durch die Anastomosen feststellen. Zeigt ein größerer Teil der unteren Kropfabsehnitte noch die natürliche Kropffarbe, so muß man sich darüber unterrichten, ob eine *A. thyroidea ima* vorhanden ist, die dann noch unterbunden werden müßte. Hierzu werden die

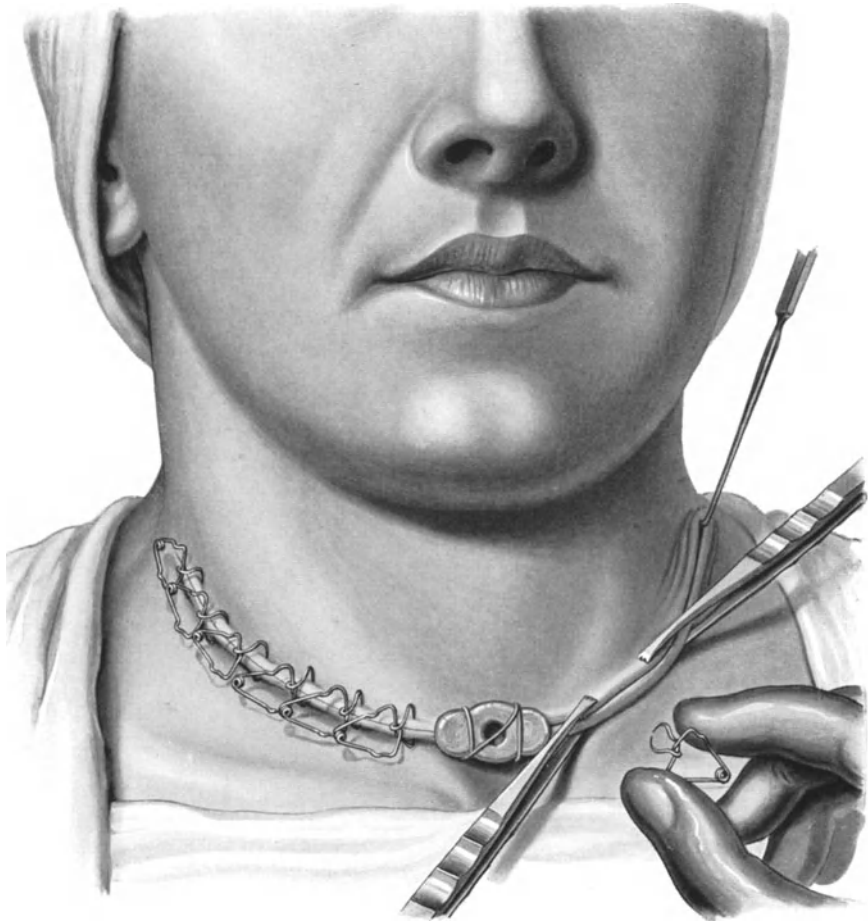


Abb. 157. Die doppelseitige Resektion 12. Das Glasrohr ist durch Naht befestigt, die übrige Hautwunde wird durch HERFFSche Klammern verschlossen.

beiden unteren Pole noch einmal stärker angehoben und im prätrachealen Bindegewebe die Arterie, wenn vorhanden, unterbunden. Die Resektion wird je nach der Größenentwicklung und Form des betreffenden Kropfabschnittes so ausgeführt, daß unter Mitnahme eines Stückes des oberen Poles zunächst auf der Vorderfläche die Kapsel gespalten und tief in das Kropfgewebe hineingeschnitten wird, ohne jedoch die hintere Kropfkapsel zu erreichen (Abb. 155). Ein zweiter Schnitt verläuft auf oder etwas hinter der äußeren Kante, etwa parallel zu dem ersten Schnitt, aber mit mehr frontal gerichteter Messerstellung, so daß das ausgeschnittene Stück keilförmig wird. Die Basis des

Keiles stellt fast die ganze Breite der vorderen und eines Teiles der seitlichen Kropffläche dar, während die Spitze des Keiles in die Nähe der hinteren Kropfkapsel zu liegen kommt. Sowohl der vordere, als der seitliche Schnitt werden so weit brustwärts geführt, daß sie bis in den unteren Pol hineinreichen, so daß also die Resektion sich über die ganze Längenausdehnung des Kropfes erstreckt. Ist der eine seitliche oder untere Schilddrüsenabschnitt, wie das nicht selten vorkommt, stärker erkrankt und vergrößert, so daß er wie ein vergrößerter Isthmus wirkt, so muß auch aus diesem Teil ein tiefgehender Gewebskeil entfernt werden. Das resezierte Stück soll bei einem gewöhnlichen Kolloidkropf etwa zwei Drittel jeder Kropfseite umfassen. Die Resektion kann in den meisten Fällen nach der Unterbindung der zuführenden Schlagadern in einem Stück vorgenommen werden. Ein paar kleinere arterielle Gefäße werden fast immer nach der Durchschneidung des Kropfgewebes auf der Schnittfläche bluten. Sie werden gefaßt und unterbunden. Blutet es wider Erwarten schon nach Anlegung des vorderen oder seitlichen Schnittes trotz der Unterbindung der großen Gefäße stärker aus der Schnittfläche, so ist es zweckmäßiger, den keilförmigen Resektionsschnitt zunächst nur einige Zentimeter weit zu führen, den Keil mit einem scharfen Haken herauszuziehen und den Resektionsschnitt sofort mit einigen durchgreifenden Nähten zu verschließen. Erst nachdem Blutrockenheit eingetreten ist, werden die Resektionsschnitte wieder um einige Zentimeter weitergeführt, wieder vernäht usw. Konnte das ganze Stück auf einmal reseziert werden, so wird die keilförmige Wunde durch eine Reihe von durchgreifenden Knopfnähten (meist wird Katgut verwendet) verschlossen. Die Knopfnähte werden ziemlich dicht nebeneinander gelegt, um möglichst weitgehende Blutstillung zu erzielen.

Die Resektion auf der linken Seite erfolgt dann auf dieselbe Weise wie die der rechten. Nach vollendeter Resektion überzeugt man sich noch einmal in allen Teilen der großen Wunde von der ausreichenden Blutstillung. Da jedoch immer mit einem gewissen Nachsickern von Blut zu rechnen ist, wird in jedem Falle ein dünnes Drainrohr in den unteren mittleren Wundabschnitt eingelegt (Abb. 156). Das Drainrohr wird durch eine Lücke der nun zu schließenden Muskelwunde in das eigentliche Kropfwundbett eingeführt. Um die geraden Halsmuskeln, die infolge des starken Zurückziehens des Kopfes breit auseinanderklaffen, wieder zusammennähen zu können, ist es notwendig, den Kopf anzuheben und damit das Kinn der Brust zu nähern (Abb. 157). Dann läßt sich durch einige Katgutknopfnähte ohne jede Schwierigkeit die quer verlaufende Muskelwunde vernähen. Zum Schluß wird die Hautnaht ausgeführt, und zwar vereinigt man am besten in der Mittellinie, zu beiden Seiten des eingelegten Drains, die Hautwundränder mit 2 Seidenknopfnähten, um dann den übrigen Teil der Wunde mit Klammern zu verschließen (Abb. 157). Auf ein peinlich genaues Aneinanderlagern der Wundränder muß geachtet werden. Das Drainrohr wird nach 2×24 Stunden entfernt.

f) Die Störungen bei den Eingriffen am Kropf und ihre Behandlung.

a) Die Blutung.

Bei dem geschilderten Vorgehen besteht die Gefahr eines stärkeren Blutverlustes während der Operation nicht. Erstens sorgt die mit der örtlichen Betäubung verknüpfte Suprareninblutleere für eine gewisse zeitweilige Blutstillung. Dann wird möglichst jedes sichtbare Gefäß vor der Durchtrennung doppelt unterbunden. Diese Maßnahme ist, abgesehen von dem Vorgehen an den vier großen Schlagadern, besonders wichtig bei den seitlichen und unteren, in dem lockeren Bindegewebe verlaufenden Venen, da deren unbemerkte Durchtrennung

leicht zum Zurückschlüpfen der abführenden Stümpfe und daher zu unangenehmen Blutungen Veranlassung geben können. Die Unterbindungen müssen, besonders an den großen Gefäßen, sicher geknüpft und so weit voneinander angelegt werden, daß ein Abgleiten des Fadens vom Gefäßstumpf nach dem Durchschneiden, was besonders bei dem Bündel der oberen Polgefäße am ehesten vorkommen kann, unter allen Umständen verhindert wird. Liegen die beiden Unterbindungen nicht weit genug voneinander, so ist es besser, noch eine zweite weiter zentralwärts anzulegen und erst dann die Durchschneidung des Gefäßes vorzunehmen.

Wird trotz des beschriebenen vorsichtigen Vorgehens doch einmal ein Gefäß versehentlich ohne vorherige doppelte Unterbindung durchtrennt, so müssen die Stümpfe sofort gefaßt und unterbunden werden. Eine versehentliche Durchtrennung von Gefäßen kommt am ehesten an den seitlichen und unteren Kropfabschnitten vor. Da die Stümpfe durch das Auseinanderziehen der Wunde sich meist rasch in das lockere Bindegewebe zurückziehen, kann das sofortige Fassen mit einer Klemme auf Schwierigkeiten stoßen. Um der Gefahr einer Luftembolie zu entgehen, ist, wenn das Gefäß nicht sofort gefaßt werden kann, zuerst einmal das Wundbett mit einer Tamponade zu versorgen und erst dann, wenn durch Resektion des betreffenden Kropfabchnittes Platz geschafft und eine bessere Einsicht in das Wundbett ermöglicht ist, die endgültige Gefäßversorgung vorzunehmen.

Verletzungen der unteren Schilddrüsenschlagadern können nur bei großer Brüchigkeit derselben zustande kommen, und zwar bei der Freilegung, besonders beim Unterfahren mit der Rinnensonde. Auch hier ist es schwierig, ehe der Kropf entfernt ist, das hinter die A. carotis schlüpfende zentrale Ende des Gefäßes zu fassen. Man wird daher zunächst unter Druck auf die Wirbelsäule tamponieren und nach der Resektion die Blutstillung erneut versuchen. Gelingt auch das nicht, so muß die Unterbindung am Trunc. thyrocervicalis vorgenommen werden (s. Unterbindung der A. subclavia, S. 302 u. 304). Trotz größter Sorgfalt bei der Unterbindung der Gefäße kommt es fast in jedem Falle zu einer gewissen Nachblutung aus dem großen Wundbett und aus dem Schilddrüsenrest. Zur Verhütung größerer Blutansammlungen wurde ja wegen dieser Gefahr die regelmäßige Einlegung eines Drainrohres in das Wundbett empfohlen. Die Gefahr der Blutansammlung beruht in Druckerscheinungen auf die Luftröhre, besonders dann, wenn die Luftröhrenknorpel schon vorher durch den Druck der Schilddrüse erweicht waren. Es besteht aber noch eine weitere Gefahr, auf die PFANNER aufmerksam gemacht hat, daß nämlich das Blut infolge des negativen Drucks in das vordere Mediastinum hineingesaugt wird und infolgedessen sich dort große Mengen von Blut ansammeln können, so daß es zu einer Verblutung kommen kann. Stehen die Druckerscheinungen im Vordergrund, so kann unter Umständen eine Tracheotomie notwendig werden, die man jedoch gern vermeidet, weil danach fast unbedingt eine Infektion des Wundbettes eintreten muß. Meist hilft schon das Eröffnen der Wunde, das Ausräumen des geronnenen Blutes und das Einlegen eines starken Drainrohres unter erneutem, vollkommenem Schluß der Wunde.

β) Die Luftembolie.

Die früher häufig bei Kropfoperationen beobachtete Luftembolie ist bei dem oben beschriebenen Vorgehen außerordentlich selten geworden. Sie kann eigentlich nur bei unvorhergesehener Verletzung der seitlichen und unteren großen abführenden Venen zustande kommen, und zwar am ehesten durch Zerreißen dieser Venen beim Vorlagern des unteren Kropfpoles. Es sei daher

noch einmal darauf aufmerksam gemacht, daß vor der Luxation alle abführenden Gefäße gewissenhaft doppelt unterbunden und durchtrennt sein müssen. Merkwürdigerweise wird eine Venenverletzung bei der Luxation auch tiefsitzender retrosternaler Kröpfe verhältnismäßig selten beobachtet. Da man meist nicht in der Lage ist, das zerrissene Gefäß sofort zu unterbinden, so ist auch in solchen Fällen eine sofortige Tamponade unbedingt anzuraten. Die Tamponade darf nicht eher gelockert werden, als bis Überdruckatmung eingeleitet und das Gebiet des Operationsfeldes durch Beckenhochlagerung unter das Herzniveau gebracht ist. Im übrigen sind die in Band 1, S. 15 und 16 empfohlenen Maßnahmen zur Bekämpfung der Luftembolie anzuwenden.

γ) Die Störungen der Atmung.

Störungen der Atmung im Sinne eines mechanischen Druckes werden am häufigsten durch die starke Entwicklung der seitlichen Kropfabschnitte hervorgerufen, seltener durch einen retrosternalen Kropf, der die Luftröhre von vorn nach hinten zusammendrückt. Schließlich verursacht auch der maligne Kropf sehr häufig Druckerscheinungen. Er kann auch durch Einwachsen in die Trachea die Luftwege teilweise verschließen. Die Verhältnisse beim malignen Kropf bedürfen einer besonderen Besprechung. Bei einem retrosternalen Kropf verschwinden die Druckerscheinungen meist sofort in dem Augenblick, in dem es gelungen ist, den retrosternalen Anteil zu luxieren. Im allgemeinen geht man bei der Operation eines retrosternalen Kropfes genau so vor, wie beim gewöhnlichen Kropf, d. h. man versucht zunächst die Unterbindung der vier Hauptgefäße durchzuführen. Das gelingt auch in der Regel verhältnismäßig einfach, da die Gefäßtopographie wenig verändert wird, auch wenn ein unterer Pol weit unter das Jugulum hinunterreicht. Die Unterbindung der unteren Kropfpolvenen kann erst nach Luxation des Kropfes ausgeführt werden. Dagegen muß man möglichst alle seitlichen Venen vor der Luxation doppelt unterbinden und durchtrennen. Ist die Operation so weit gediehen, so muß die Luxation mit großer Vorsicht ausgeführt werden, und es ist sehr zweckmäßig, sich in solchen Fällen der Haltefäden zu bedienen, die in der Nähe des unteren Pols tief durch das Kropfgewebe schrittweise angelegt werden; d. h. nachdem ein Haltefaden angelegt ist, wird der retrosternale Anteil soweit wie möglich daran hervorgezogen, dann tiefer unten ein zweiter und wenn nötig ein dritter Haltefaden angelegt. So kann es bei vorsichtigem Vorgehen gelingen, allmählich den Kropf aus seiner tiefen Lage hervorzuziehen, während allmählich die abführenden Venen unterfahren und unterbunden werden. Nur bei sehr großen, retrosternal feststehenden unteren Polabschnitten, die bei dem Versuch der Luxation zu schweren Druckerscheinungen auf die Luftröhre führen können, kann man gezwungen sein, möglichst rasch den retrosternalen Abschnitt durch die obere Brustöffnung herauszuziehen. Am schonendsten erscheint uns immer noch das beidhändige Eingehen mit den Zeigefingern zu beiden Seiten des retrosternalen Abschnittes zu, um ihn dann langsam und vorsichtig durch die Enge hindurchzudrängen. In solchen Fällen kann es natürlich zum Zerreißen von Polvenen kommen, wenn dieses Ereignis glücklicherweise auch nicht sehr häufig ist. Nachdem der Kropf aus der Enge herausluxiert ist, wird zunächst sofort zur Tamponade eine Rollgaze in das Kropfbett eingeführt. Nach der Luxation können dann wenn nötig, noch vorhandene abführende Venen leicht unterbunden werden. Die Resektion großer retrosternaler Abschnitte macht keinerlei Schwierigkeiten. Nach der Resektion wird die Rollgaze vorsichtig herausgezogen und das Wundbett noch einmal auf blutende Gefäße untersucht.

Die Resektion des Brustbeins, die besonders bei malignen, stark brustwärts entwickelten Strumen mit schweren Stauungszuständen in Frage kommt, hat sich selbst bei sehr großen retrosternalen Kröpfen im allgemeinen als unnötig erwiesen. Selbst sehr große und derbknotige retrosternale Kröpfe lassen sich fast immer ohne Brustbeinspaltung luxieren. Sollte die Spaltung doch einmal notwendig werden, so ist es am besten, das Brustbein nach SAUERBRUCH zu spalten. Zu diesem Zwecke wird der obere Sternumrand freigelegt, das Periost eingeschnitten und nun mit dem Finger langsam und vorsichtig hinter dem Sternum die Weichteile abgelöst. Spaltet man das Brustbein in der Mitte, so wird der Zugang nicht wesentlich weiter, genügt aber doch auch für große retrosternale Kröpfe. Bei sehr großen, festsitzenden retrosternalen Strumen macht man besser die Mediastinotomia ant. sup. nach SAUERBRUCH. Sein Vorgehen ist im einzelnen folgendes: Der Hautschnitt verläuft vom Jugulum bis zum Interkostalraum der dritten Rippe. Das Manubrium wird an seinem oberen Rande von den Weichteilen befreit. Nun gelingt es, den Zeigefinger dicht hinter dem Brustbein nach unten zu schieben. Am sternalen Ende des dritten Interkostalraums rechts werden die Fasern des *M. pectoralis maj.* stumpf auseinandergeschoben und die *A. u. V. mammaria* unterbunden. Nun kann man mit dem Finger, unter Beiseitedrängen des Rippenfelles, von unten her in den Mittelfellraum eindringen und so dem vom Jugulum eingeführten Finger entgegenkommen. Durch das Abdrängen der Weichteile mit dem Finger ist die Gefahr der Verletzung der Mittelfellorgane bei der nun folgenden Durchtrennung des Brustbeins beseitigt. Auf dem eingeführten Finger kann entweder die SCHUMACHERSche Brustbeinschere oder der Brustbeinmeißel von LEBSCHÉ eingeführt und das Brustbein mühelos in der Richtung des Hautschnittes durchtrennt werden. Nach Entfernung der Geschwulst federn die beiden durchtrennten Brustbeinhälften wieder zusammen, so daß die Weichteile darüber durch Naht vereinigt werden können. Die Atmung ist nach dem Eingriff in den ersten Tagen etwas oberflächlich.

Haben schon vor der Operation Atembeschwerden bestanden und hat das Röntgenbild eine Abbiegung der Luftröhre oder eine Säbelscheiden-trachea erkennen lassen, so kann man damit rechnen, daß die Knorpelringe durch Druck teilweise erweicht sind und die Luftröhre sich in einem Zustande, den man auch als Tracheomalazie bezeichnet hat, befindet. Diese Schädigung der Trachea bedeutete früher nach der einseitigen Exstirpation insofern eine gewisse Gefahr, als nun die Luftröhre, einseitig ihres ganzen Haltes beraubt, zusammenklappen konnte, besonders, wenn die andere Kropfhälfte einen Gegendruck ausübte. Auch bei allen Operationsmethoden, die den Isthmus durchtrennen und die Luftröhre ihrer vorderen Stütze berauben, kann es zum Zusammenklappen der geschädigten Luftröhrenwände kommen. Nach der doppel-seitigen Resektion, bei der ja die Verbindungen zwischen Trachea und Schilddrüse nicht zerstört werden, gehören Atemstörungen durch Zusammenrücken der Trachealwände zu den größten Seltenheiten. Es wird sogar im Gegenteil dadurch, daß der seitliche Druck aufgehört, eine Erweiterung der Trachea beobachtet. Bei vielen 100 Fällen haben wir jedenfalls eine solche Stenose nur einmal beobachtet, und das bei einem ganz besonders liegenden Falle. Dieses eine Mal ist im direkten Anschluß an die Nahtvereinigung der Schilddrüsenreste nach der Resektion eine Atmungsbehinderung eingetreten. Es handelte sich um einen sehr derben Basedowkropf mit stark klaffenden Resektionsflächen, die weit nach vorn über die Trachea hinüberreichten. Nach der Naht trat ein Stridor auf, der aber nach Lösung der Naht, bzw. Änderung der Nahtanordnung, wieder verschwand. Sollte eine Atmungsbehinderung einmal eintreten, so ist

es am zweckmäßigsten, die Schilddrüsenreste beiderseitig mit einer oder zwei Katgutnähten an den *M. sternocleidomastoideus* zu befestigen und dadurch auszuspannen. Die *Kochersche* Stütznaht, die so gelegt wird, daß durch die eine Seitenwand die Trachea eingestochen, der Faden dann vorn um die Trachea herumgeführt und auf der anderen Seite wieder durchstochen und schließlich geknüpft wird, zieht die beiden Seitenwände auseinander. Sie kommt aber nur in Frage, wenn die Trachea in größerer Ausdehnung freigelegt ist.

d) Die Schädigung des *N. recurrens*.

Bei dem beschriebenen Vorgehen zur Unterbindung der *A. thyreoidea inf.* im Verlaufe der Kropfoperation zur Blutstillung in den unteren Kropfabschnitten kommt man in der Regel mit dem *N. recurrens* nicht in Berührung, ja man sieht ihn in den meisten Fällen nicht einmal, trotzdem er meist zwischen den Endästen der Arterie kurz vor der Einmündung in den Kropf hindurchzieht. Die Freilegung und Unterbindung am Innenrande der *A. carotis comm.* schützt vor Verletzung. Ist aber der Kropf sehr stark seitlich entwickelt, oder ragt er gar nach hinten um die Luftröhre herum bis zur Wirbelsäule, oder besteht ein größerer retrosternaler Zapfen, so kann durch diese abnorme Ausdehnung der *N. recurrens* gleichzeitig mit der Gefäßeinmündung aus der Rinne zwischen Trachea und Speiserohr verlagert sein. Es ist daher notwendig, in allen diesen Fällen mit besonderer Vorsicht die Unterbindung der *A. thyreoidea inf.* vorzunehmen und hierbei auf den *N. recurrens* zu achten. Am leichtesten wird er bei stark raumbeengenden und bei retrosternalen Kröpfen bei zwei Gelegenheiten verletzt: Die erste ist gegeben, wenn bei der Herauswälzung des Kropfes eine unvorhergesehene Venenzerreiung eintritt und beim Versuch, das Gefäß mit einer Klemme zu fassen, der Nerv mitgefat wird. Ehe man eine Unterbindung vornimmt, ist es daher zweckmäßig, den Kranken einige Worte sprechen zu lassen, die mehrere Vokale enthalten, z. B. Amerika, Australien. Zeigt sich dabei, daß die Stimme plötzlich heiser geworden ist, so muß die Abklemmung sofort gelöst und der Nerv befreit werden. Leider ist diese Maßnahme bei der, glücklicherweise selten notwendigen, Allgemeinbetäubung nicht möglich.

Die zweite Gelegenheit bietet die Keilresektion des Kropfes in den unteren Abschnitten. Zwar wird man beim Einschneiden des herausgewälzten Kropfes vor einer Verletzung sicher sein. Dagegen besteht eine gewisse Möglichkeit, bei durchgreifenden Nähten, die besonders dann nötig werden, wenn es aus dem Stumpf noch stärker blutet, den Nerven in die Naht mitzufassen. Deshalb ist es auch bei dieser Gelegenheit ratsam, den Kranken sprechen zu lassen.

Eine Spätschädigung des Nerven kommt, wenn eine Freilegung des Nerven während der Operation nicht stattgefunden hatte, nicht in Frage. Daher kommen auch Spätschädigungen am ehesten dann vor, wenn es sich um die Operation retroviszeraler oder retrosternaler Kröpfe gehandelt hat. Die einseitige Rekurrensverletzung pflegt in der Regel nach vorübergehender Störung in der Stimmbildung nach kurzer Zeit keine stärkeren Erscheinungen mehr zu machen, wenn auch nur durch ausgleichende Funktion von seiten des anderen Stimmbandes. Eine direkte Gefahr bildet die allerdings wohl kaum im Anschluß an eine Kropfoperation beobachtete doppel­seitige Rekurrensschädigung. Sollte sie doch einmal eintreten, so ist fürs erste eine Tracheotomie erforderlich. Die Stimme wird zwar nicht beeinträchtigt, aber infolge der Medianstellung der beiden Stimmbänder entsteht schwere Atemnot, die das dauernde Tragen einer Tracheotomiekanüle erfordern kann.

ε) Die postoperative Tetanie.

Werden bei einer Kropfoperation ein oder mehrere Epithelkörperchen verletzt oder versehentlich entfernt, und das geschieht am häufigsten, ebenso wie die Verletzung des N. recurrens, bei der Unterbindung der A. thyroidea inf., so kann sich eine postoperative Tetanie anschließen. Die Tetanie kann auch die Folge einer vorübergehenden Ernährungsstörung der Epithelkörperchen sein. Die postoperative Tetanie ist nach Ausführung des Normalverfahrens, d. h. der einzeitigen, doppelseitigen Resektion, sehr selten geworden, nach unseren Erfahrungen nicht wesentlich häufiger als die Tetanie nach anderen (schilddrüsenfernen) Operationen (MELCHIOR, K. H. BAUER). Die Lage der Epithelkörperchen ist, wenn auch nicht vom Standpunkt der Anatomen, so doch für die praktische Chirurgie, von einer solchen Regelmäßigkeit, daß bei richtig ausgeführter doppelseitiger Resektion, mit Erhaltung der hinteren Kapsel, eine Verletzung von Epithelkörperchen, besonders mehrerer, kaum möglich ist. Die beiden oberen der meist vorhandenen 4 Epithelkörperchen liegen hinter der Kropfkapsel beiderseits der Speiseröhre, etwa in der Höhe des Ringknorpels. Die beiden unteren, meist etwas größeren, finden sich ebenfalls an der Rückseite in der Gegend der Einmündung der Endäste der A. thyroidea inf. Bei stärkerer Entwicklung des unteren Pols und bei Schwierigkeiten des Herauswälzens desselben können sie mit der Gefäßeinmündung ihre Lage etwas verändern, wenn auch die Gefäßeinmündung, selbst bei starker retrosternaler Entwicklung des Kropfes, meist nicht wesentlich Brustwärts verschoben ist. Die Schonung der unteren Epithelkörperchen gelingt, auch in schweren Fällen, am leichtesten dadurch, daß die A. thyroidea inf. möglichst weitab vom Kropf unterbunden wird, wodurch auch Ernährungsstörungen am ehesten vermieden werden können, weil die Kollateralbahnen erhalten bleiben. Schließlich muß bei der Resektion darauf geachtet werden, die hintere Kapsel nicht zu verletzen. Die Epithelkörperchen kommen unter normalen Verhältnissen, ebenso wie der N. recurrens, überhaupt nicht zu Gesicht.

Tritt trotz vorsichtigen Vorgehens eine postoperative Tetanie ein, so wird sie durch reichliche Anwendung von Beruhigungsmitteln und durch intravenöse Einspritzung von Afenil, das sich geradezu als Spezifikum gezeigt hat, behandelt. Gehen die Erscheinungen daraufhin nicht zurück, so hilft meist die Organotherapie. Dazu können die in ihrer Wirkung nicht sicheren Parathyroidtabletten gegeben werden, oder es wird ein von einem gesunden Menschen stammendes Epithelkörperchen verpflanzt. Wenn auch die Wirkung, wie bei allen Organüberpflanzungen, nur eine vorübergehende ist, da eine allmähliche Resorption des Organs eintritt, so genügt diese Resorption andererseits doch in der Mehrzahl der Fälle, um die Tetanieerscheinungen zum Verschwinden zu bringen, bis die erhaltenen, aber vielleicht in ihrer Funktion gestörten übrigen Epithelkörperchen ihre Tätigkeit wieder aufgenommen haben. Die größte Schwierigkeit besteht darin, zu dem gegebenen Zeitpunkt einen Spender zu finden. Man kann wohl bei Gelegenheit der Kropfoperation von einem anderen Kranken bewußt ein Epithelkörperchen entnehmen, um es zur Verpflanzung zu verwenden. Bei der Unregelmäßigkeit der Zahl und Anordnung der Epithelkörperchen besteht allerdings immer die Möglichkeit einer Schädigung des Betreffenden. Daher ist es besser von Angehörigen oder Befreundeten nach vorheriger Aufklärung ein Epithelkörperchen zur Überpflanzung zu entfernen. Die Vorschläge, von Totgeborenen oder tödlich Verunglückten, kurz nach dem Tode Epithelkörperchen zu entnehmen, sind zwar ausgeführt worden, haben aber wenig Anklang gefunden. Kommt man in die Lage, ein Epithelkörperchen zu diesem Zwecke entfernen zu müssen, so gelingt das am leichtesten nach Freilegung des oberen Pols an der Rückseite der Kropfkapsel in der Höhe des Ringknorpels.

Bei einer Kropfoperation besteht aber gerade bei der Entfernung eines oberen Epithelkörperchens eine gewisse Gefahr, da auch das untere im weiteren Verlauf der Operation geschädigt werden könnte. Es muß daher nach Entnahme des oberen dafür Sorge getragen werden, daß das untere unter allen Umständen erhalten bleibt und auch nicht geschädigt wird. Die Epithelkörperchenüberpflanzung kann unter Umständen daran scheitern, daß das Organ beim Spender nicht an typischer Stelle zu finden ist. Auch ist es häufiger vorgekommen, daß das entnommene für ein Epithelkörperchen gehaltene Gewebe aus unspezifischem Gewebe bestand. Daher muß immer ein Teil desselben zur mikroskopischen Untersuchung zurückbehalten werden. Als Einpflanzungsort dient meist das präperitoneale Fettgewebe. Die Erfolge der Verpflanzung sind wechselnd, gelegentlich aber, wenn auch vorübergehend, ausgezeichnete.

Eine andere postoperative Erkrankung, die *Kachexia thyreopriva*, wird nach Ausführung der einzeitigen, doppelseitigen Keilresektion nur sehr selten beobachtet. Nur dann, wenn bei schweren Kolloidkröpfen, die das ganze Organ befallen haben, eine zu ausgedehnte Resektion vorgenommen wird, kann sie eintreten. Wir haben diese postoperative Komplikation niemals beobachtet.

g) Andere Eingriffe.

α) Die Enukleation.

Nur unter besonderen Bedingungen wird man von den oben geschilderten Normalverfahren abweichen. Selbst bei der Ausbildung eines einzelnen Kropfknotens oder der Entwicklung einer großen Kropfzyste wird man die Entscheidung, ob man in einem solchen Falle auf die doppelseitige Resektion verzichten und nur eine Entfernung des Knotens (Enukleation) vornehmen will, erst dann treffen, wenn man den Kropf vollkommen freigelegt hat, da erst dann, wie in der Einleitung schon ausgeführt, ein wirklicher Überblick über die Ausdehnung des Kropfes gegeben werden kann. Handelt es sich wirklich nur um einen einzelnen Kropfknoten oder eine große Zyste, und spricht das hohe Alter oder eine gleichzeitig bestehende Herzerkrankung für die Einschränkung des Eingriffs auf das Notwendigste, so wird die Enukleation ausgeführt. Die Technik ist einfach. Das den Knoten überziehende Kapsel- und Kropfgewebe wird vorsichtig gespalten, eine ausreichende Blutstillung durch das Fassen sämtlicher Kapselgefäße ausgeführt, und nun halb scharf halb stumpf die Ausschälung des Knotens vorgenommen (Abb. 158). Der ganze Kapselrest wird durch Raffnähte in sich verschlossen, und dadurch gleichzeitig die endgültige Blutstillung besorgt.

β) Die Eingriffe bei retrosternalem und intrathorakalem Kropf.

Der retrosternale oder intrathorakale Kropf erfordert auch eine besondere Besprechung. Da die Luftröhre sowohl seitlich, als auch von vorn her bei starker retrosternaler Ausbildung des Kropfes zusammengedrückt werden kann, so ist eine rechtzeitige Operation in jedem Falle angezeigt. Mit zunehmendem Alter kommt es fast immer zur Entstehung und Steigerung von Atembeschwerden. Eine Röntgenaufnahme (seitlich und sagittal) ist in solchen Fällen immer angebracht, um 1. den Grad der Kompression, und 2. den Sitz der stärksten Entwicklung schon vor der Operation festzustellen. Dabei ergeben sich auch gleichzeitig wichtige diagnostische Unterscheidungsmerkmale gegenüber den bösartigen Geschwülsten, die im Gegensatz zu dem intrathorakalen Kropf unscharf begrenzt sind und keinerlei Verschiebung mit der Atmung zeigen. Auch das Aneurysma des Aortenbogens, das ähnliche klinische Erscheinungen verursachen kann, wird durch das Röntgenbild ausgeschlossen.

Zur Vermeidung der bei der Operation solcher Kröpfe erhöhten Gefahr der Luftembolie, die beim Einreißen der dünnwandigen und oft aufs stärkste gestauten Venen leicht zustande kommen kann, ist die Anwendung von Überdruckatmung dringend zu empfehlen (SAUERBRUCH).

Zur Operation des substernalen und intrathorakalen Kropfes genügt meist die örtliche Betäubung, die in derselben Art ausgeführt wird

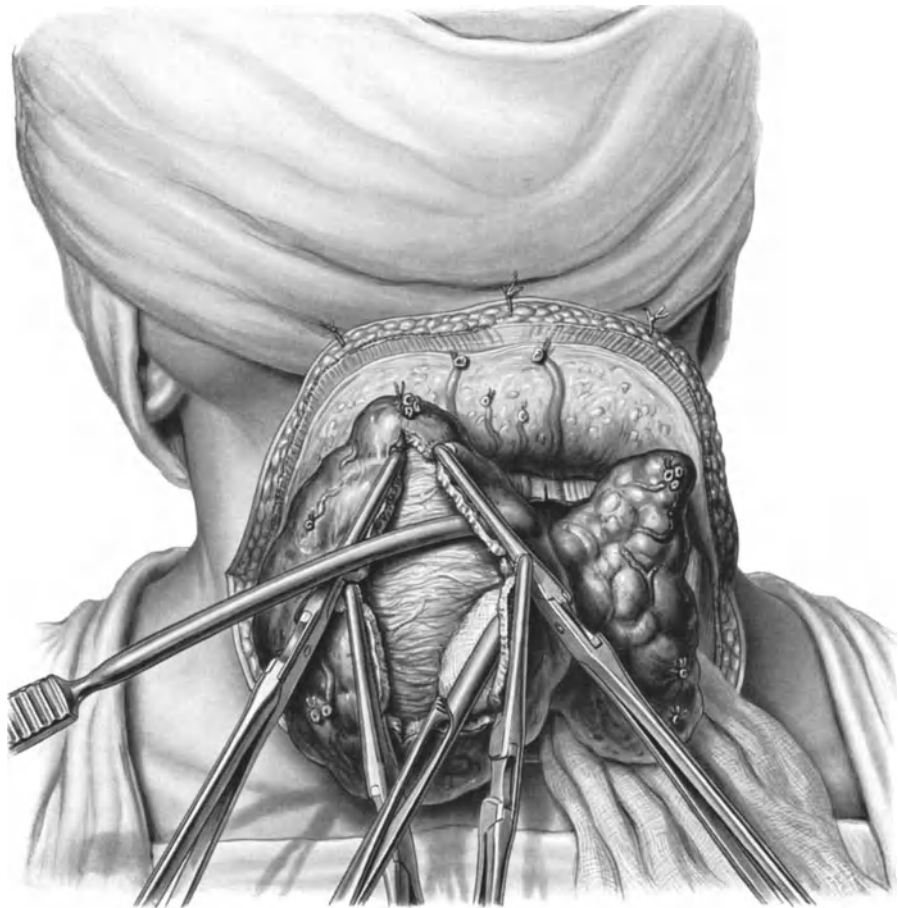


Abb. 158. Die Enukleation einer Kropfzyste 13. Eine große Kropfzyste ist nach Spaltung des sie einhüllenden Schilddrüsengewebes freigelegt. Die Zyste wird stumpf mit Hilfe der Rinnensonde oder Stieltupfern ausgeschält.

wie beim gewöhnlichen Kropf. Zur Herauswälzung des Kropfes aus der Brustenge können einige Tropfen Chloräthyl oder Äther gegeben werden. Der KOCHERSche Kragenschnitt wird etwas näher an das Jugulum herangelegt wie gewöhnlich und darf auch etwas länger sein. Ist eine sehr umfangreiche Knotenbildung vorhanden, so kann der Zugang zum Brustkorb durch queres Einschneiden der sternalen Kopfnickeransätze erweitert werden. Im übrigen verläuft der Eingriff beim intrathorakalen Kropf genau so wie beim Normalverfahren, falls nicht starke Atemnot eine sofortige Befreiung der Luftröhre erfordert. Meist wird auch hier zunächst die Freilegung des oberen Kropfpols zuerst rechts und dann links vorgenommen. Die Unterbindung der

unteren Schilddrüsengefäße läßt sich in den meisten Fällen, ebenfalls wie beim Normalverfahren, vor der Herauswälzung der unteren Kropfpole an der Innenseite der *A. carotis comm.* vornehmen. Nur in seltenen Fällen ist die *A. thyreoidea inf.* durch die starke Entwicklung des Kropfes in den Brustkorb hinein soweit brustwärts verlagert, daß man zunächst den Kropf aus der Thoraxenge hinauswälzen muß, um die Arterie unterbinden zu können. In allen Fällen ist es wichtig, die oft sehr stark entwickelten und gestauten, dünnwandigen seitlichen Kropfvenen vor der Herauswälzung doppelt zu unterbinden und zu durchtrennen. Zur Herauswälzung des Kropfes hat sich die Anlegung von starken Fadenzügeln tief durch das Kropfgewebe, wie es zuerst von HARTERT und KÜTTNER empfohlen wurde, als zweckmäßig erwiesen. Das Hervorwälzen geschieht unter Zug immer neu anzulegender Fadenzügel ganz allmählich, während alle zu- und abführenden Gefäße der Reihe nach unterbunden werden. Es ist immer zweckmäßig, sich über die Größe des retrosternalen Kropfes durch vorsichtiges Abtasten durch den in den oberen Brustkorbeingang eingeführten Finger zu unterrichten. Hat man einen Fadenzügel gerade über dem Brustkorbeingang, tief durch das Kropfgewebe stechend, angelegt, den Kropf etwas hervorgezogen, die zu- und abführenden Gefäße unterbunden, so folgt meist der retrosternal gelegene Teil dem Zug um $1-1\frac{1}{2}$ cm. Nun wird ein neuer Fadenzügel wieder hart über dem Brustkorbeingang angelegt und dasselbe Spiel wiederholt sich so lange, bis der ganze retrosternale Teil hervorgewälzt ist. Ist der Knoten erst luxiert, so müssen durch vorsichtiges Aufheben des überhängenden unteren Polendes die aus dem vorderen Mediastinum kommenden und dahin abführenden Gefäße sorgfältig unterbunden werden, ehe eine Resektion stattfinden kann. Das Herauswälzen des Kropfes mit dem eingeführten Finger sollte nur in Notfällen bei starker Atemnot zur Anwendung kommen. Noch gefährlicher ist die Anwendung von Instrumenten (Kropflöffel). Schnellt der Kropf an seinem stärksten Umfang infolge stärkerer Gewaltanwendung durch die Brustkorbeingangsenge, so können leicht Gefäßzerreißen eintreten. Blutung und Luftembolie sind zu befürchten. Am häufigsten macht sich das rasche Herauswälzen nötig bei doppelseitiger substernaler Entwicklung, falls die eine Seite bereits luxiert ist, der andere untere Pol aber noch in der Brustkorbenge steckt. Es ist erstaunlich, welche große retrosternale Kropfknoten aus der Thoraxenge auf dem beschriebenen Wege herausgewälzt werden können. Die von SAUERBRUCH u. a. empfohlene Brustbeinspaltung ist nach Angabe vieler Autoren und nach unseren eigenen Erfahrungen nur selten nötig. Da gelegentlich doch einmal bei der Herauswälzung, die schließlich doch mit einem gewissen Ruck vor sich geht, eine abführende Vene zerreißen kann, so wird sofort nach der Herauswälzung des Kropfes das Kropfbett mit einer Rollgaze austamponiert. Es folgt dann die doppelseitige keilförmige Resektion unter Schonung der hinteren Kapsel, wie beim Normalverfahren. Ehe man die Muskelnahrt ausführt, werden die substernal gelegten Rollgazen entfernt, und man überzeugt sich noch einmal von der ausreichenden Blutstillung, die meist inzwischen von selbst eingetreten ist.

Sollte doch einmal ein übergroßer substernaler Kropf dem Herauswälzen aus der Thoraxenge widerstehen, so gibt die mediale Spaltung des Brustbeins nach SAUERBRUCH, die eine Erweiterung des Brustkorbeingangs um etwa $1\frac{1}{2}$ cm möglich macht, meist so viel Raum, daß die Luxation gelingt. Die technische Ausführung der Brustbeinspaltung ist einfach. Nach Abpräparieren der Haut bis zur *Incisura sterni* werden die Weichteile von der Hinterfläche des Brustbeins in einer Länge von 4–5 cm stumpf mit dem Präpariertupfer abgedrängt, dann wird das Brustbein mit der SCHUMACHERschen Brustbeinschere in der Länge von etwa 2–3 cm gespalten. Werden zwei

scharfe Haken in die oberen Brustbeinränder eingesetzt, so lassen sie sich etwa $1\frac{1}{2}$ cm auseinanderziehen. Der starre Brustbeinring ist dadurch so erweitert, daß die Luxation selbst großer Kröpfe gelingt. Bei starker mediastinaler Entwicklung eines Kropfes mit hochgradiger Stauung geht man auf dieselbe Weise vor wie bei den substernalen Kröpfen. Falls der Kropf dem Zug der Fadenzügel nicht folgt, muß man annehmen, daß Verwachsungen mit den Organen des Mediastinums, besonders mit den Gefäßen, mit der Trachea oder mit dem Brustfell bestehen. Bei dem notwendigen starken Zug können die mit der Kropfkapsel durch Verwachsung in Verbindung stehenden Organe mit in die Höhe gezogen oder gar eingerissen werden. In solchen Fällen empfiehlt sich, die Versuche der Luxation mit Hilfe der Fadenzügel nicht zu lange fortzusetzen, sondern die Mediastinotomia ant. sup. longitud. nach SAUERBRUCH vorzunehmen. Sie ist ebenfalls einfach auszuführen. Der Hautschnitt wird von der Mitte des KOCHERSchen Kragenschnittes fußwärts über die Mitte des Brustbeins bogenförmig bis zum Ansatz der 3. Rippe rechts geführt und biegt dann in den nächsten Interkostalraum um. Die Incisura sterni wird freigelegt und nun vorsichtig ein Zeigefinger hinter das Brustbein eingeführt und die Weichteile nach hinten abgedrängt. Am sternalen Ende des 3. Interkostalraums drängt man stumpf die Fasern des M. pectoralis maj. auseinander und legt das Rippenfell frei. A. und V. mammaria werden doppelt unterbunden. Nun dringt man mit dem Zeigefinger der anderen Hand von unten her vorsichtig in den Mittelraum ein und schiebt ebenfalls die Weichteile vom Brustbein ab. Dann wird das Brustbein mit der SCHUMACHERSchen Schere oder mit dem Brustbeinmeißel nach LEBSCHÉ in der Hautschnittrichtung durchtrennt. Die beiden Brustbeinwundflächen werden mit Gaze bedeckt und mit scharfen Haken auseinandergezogen. Der Zugang zum oberen Mediastinum ist nach diesem Eingriff wesentlich weiter als nach der einfachen Spaltung. Eine quere Spaltung des Brustbeins ist nur selten nötig. Sie wird dann ebenfalls mit dem Meißel nach LEBSCHÉ nach weiterer Befreiung der Rückseite des Brustbeins von den Weichteilen des Mediastinums bewerkstelligt. Der freie Zugang erlaubt nun unter sorgfältiger vorheriger Unterbindung aller Gefäße die Ablösung des Kropfknotens von den Mediastinalorganen. Nach Entfernung des Kropfes werden zu beiden Seiten des Brustbeinabschnittes Bohrlöcher angelegt. Durch sie werden starke Seidenfäden hindurchgezogen, nach deren Knüpfung die Spalte zum Verschluß gebracht wird. Die Weichteile darüber werden exakt vernäht.

Im Anschluß an die Brustbeinspaltung wird in den ersten Tagen Atemnot und oberflächliche Atmung beobachtet. Werden die Schmerzen durch schmerzstillende Mittel beseitigt, so verschwinden die Beschwerden meist rasch.

Wie schon oben bemerkt, sollen alle Eingriffe zur Beseitigung substernaler, retrosternaler, endothorakischer und mediastinaler Kröpfe unter Zuhilfenahme von Überdruck operiert werden, um die immer bestehende Luftemboliegefahr möglichst einzuschränken.

γ) Der Eingriff beim bösartigen Kropf

kann nur in der möglichst radikalen Beseitigung des ganzen Kropfes ohne Rücksichtnahme auf Epithelkörperchen und N. recurrens bestehen, wenn überhaupt noch eine operative Behandlung in Frage kommt. Die nach der Totalentfernung der Schilddrüse auftretende Kachexia thyreopriva läßt sich durch Verabreichen von Schilddrüsenpräparaten wirksam bekämpfen, wie besonders SUDECK in einer größeren Zahl von Fällen nachgewiesen hat. Ist der Tumor schon über die Kapsel hinaus vorgedrungen, was gelegentlich erst während der Operation festgestellt wird, oder ist er gar in die Luftröhre eingebrochen, so kommt nur noch eine Strahlenbehandlung in Frage. Bei

Beteiligung der Luftröhre durch Druck oder Einwachsen des Tumors in die Luftröhre muß unterhalb der entstandenen Verengung eine Tracheotomie ausgeführt werden. Sie wird meist als Tracheotomia inf. ausgeführt, da der Zugang zum oberen Abschnitt zwischen Ringknorpel und dem meist stark verbreiterten Isthmus wesentlich schwieriger ist. Bei bösartigen endothorakal gelegenen Kröpfen kommen nur Bestrahlungen, und bei etwaigem starken Druck auf die Luftröhre die Spaltung des Brustbeins in Frage.

d) Der Eingriff beim Kropf der Jugendlichen.

Beim Kropf der Jugendlichen soll man mit der Anzeige zur Operation zurückhaltend sein. Zwar bestehen keine technischen Schwierigkeiten bei den meist gleichmäßig vergrößerten Schilddrüsen, aber 1. gehen die im Pubertätsalter bestehenden Kröpfe häufig wieder zurück, und 2. wird der Eingriff in diesem Alter häufig schlecht vertragen. Starke Temperatursteigerungen, schlechter Puls, Schlaflosigkeit sind die am häufigsten beobachteten unangenehmen Erscheinungen, die sicherlich durch die vermehrte Sekretresorption verursacht werden. Man wird daher bei Jugendlichen nur dann eine Operation ausführen, wenn der Kropf auffallend rasch wächst und Druckerscheinungen auf die Luftröhre ausübt, oder wenn er so groß geworden ist, daß mit seinem spontanen Rückgang nicht mehr gerechnet werden kann. Man soll in solchen Fällen einen vorsichtigen Versuch mit kleinen Joddosen machen unter genauester Beobachtung der Jodwirkung auf Kropf und Allgemeinzustand.

e) Der Eingriff beim Kropfrezidiv.

Kropfrezidive sind seit der weiteren Verbreitung der einseitigen, doppelseitigen Keilresektion mit Unterbindung der 4 Schilddrüsenschlagadern erheblich seltener geworden, wenn auch die inzwischen verstrichene Zeit für ein endgültiges Urteil noch zu kurz ist. Zu beachten ist, daß das Wiederanwachsen des durch Operation verkleinerten Kropfes weniger von der Art des operativen Vorgehens als von der Art des zur Kropfbildung führenden Schilddrüsengewebes abhängt (ENDERLEN). Die Operation eines Kropfrezidivs ist fast immer erschwert durch die zahlreichen Verbindungen im Bereiche der Narben, die die notwendige ausgedehnte Freilegung erschweren. Langsames präparierendes Vorgehen und das Entfernen aller Narben führt aber doch immer zum gewünschten Ziel.

h) Die Eingriffe beim Basedowkropf.

a) Allgemeines und Anzeigestellung.

Der Basedowkropf wird von den pathologischen Anatomen von den übrigen Kröpfen scharf abgetrennt. Zwar haben sich die ursprünglich von KOCHER und seiner Schule aufgestellten histologischen Veränderungen für die Basedow-schilddrüse nicht als charakteristisch erwiesen. Die Untersuchungen KOCHERS stammen aus der Zeit, als die Schilddrüsenerkrankung unter dem Einfluß der MÖBIUSSchen Arbeiten als Grundkrankheit der BASEDOWschen Erkrankung bezeichnet worden war. Vor MÖBIUS waren die Anschauungen über die Entstehung der Krankheit wesentlich andere gewesen. BASEDOW (1840) selbst hatte sie als eine Dyskrasie des Blutes aufgefaßt, die gleichzeitig auch die Struma hervorrief. Später war die Erkrankung als nervöse aufgefaßt worden. Da sich aber keine anatomischen Veränderungen im Zentralnervensystem feststellen ließen, wurde die Erkrankung unter die Neurosen eingereiht [PIERRE MARIE, TROUSSEAU, CHARCOT (1850), BUSCHAN (1884), EULENBURG (1890)]. Außer

MÖBIUS (1887), dessen Ansicht am bekanntesten wurde, hatte schon PIORRY (1862) die Krankheit als Schilddrüsenerkrankung aufgefaßt. MÖBIUS hatte die Schilddrüse weit in den Vordergrund gerückt. Ein großer Teil der Symptome ließ sich durch Hyperthyreose oder Dysthyreose erklären. Alle Zweige der modernen Wissenschaft beschäftigten sich auf Grund der MÖBIUSschen Arbeiten eingehend mit der Schilddrüse. Die Anatomen studierten die Morphologie der verschiedensten Schilddrüsenveränderungen. Die Physiologen und Pharmakologen versuchten die Schilddrüsenfunktion aufzudecken, die Beziehungen des Kolloids zur Sekretion und zum Jod, den Einfluß der Schilddrüsenfunktion auf das Stoffwechsel- und Nervensystem. Dabei wurden Tierexperimente in großer Zahl herangezogen, besonders nachdem es gelungen war, Kröpfe experimentell hervorzubringen. Es konnte festgestellt werden, daß der Zellstoffwechsel zweifellos sehr stark unter dem Einfluß der Schilddrüsensekretion verändert werden konnte. Bei Hyperthyreose war er insofern gestört, als unter stetem Anwachsen der Oxydation der Grundstoffwechsel anstieg. Man schuf den Begriff der Thyreotoxikose. Bei der Hypothyreose war es umgekehrt. Die Frage blieb offen, ob bei der BASEDOWschen Erkrankung eine Hyper- oder Dysthyreose vorlag. In beiden Fällen schien eine chirurgische Therapie aussichtsreich, um durch Verkleinerung der Drüse die Funktion einzuschränken. So wurden die ersten Operationen von TILLAUX, REHN und KOCHER ausgeführt. Die Erfolge waren gut. Durch die operativen Eingriffe wurde weiteres Material zur pathologisch-anatomischen Untersuchung, und besonders auch zum Studium der Wirkung der Funktionseinschränkung am Menschen selbst gewonnen. Zunächst wurden besonders schwere Fälle operiert, die Mortalität war daher sehr hoch. Die pathologisch-anatomische Untersuchung der Schilddrüse hatte ergeben, daß in allen Fällen von Basedow anatomische Veränderungen der Schilddrüse gefunden wurden, wenn auch das typische Bild, das KOCHER aufgestellt hatte, nicht bestätigt werden konnte. Die Ätiologie der Erkrankung war aber auch auf Grund aller dieser Untersuchungen nicht geklärt worden. Eine ganze Reihe von Erscheinungen bei der Basedowkrankheit ließen sich nicht als Schilddrüsenerkrankung deuten. Abgesehen von der Schilddrüse fanden sich auch an den anderen Drüsen mit innerer Sekretion Veränderungen, wenn auch nicht so regelmäßig. Am häufigsten wurde noch der Thymus verändert gefunden. Fast regelmäßig wurden auch Veränderungen am Herzen, an der Leber, an den Nieren, schwere Stoffwechselveränderungen, Störungen der Verdauung und Störungen des psychischen Verhaltens festgestellt. Alle diese Erscheinungen konnten, wie gesagt, nicht allein durch eine Funktionsstörung der Schilddrüse erklärt werden. So begann die Suche nach der Ätiologie von neuem. Besonders CHVOSTEK nahm sich des Problems energisch an. Wenn er auch die Schilddrüsenfunktionsstörungen als sehr wichtig bezeichnete, so glaubte er doch, daß der Erkrankung eine abnorme Körperkonstitution zugrunde liegen müsse, mit Degenerationserscheinungen sowohl körperlicher als seelischer Art. Diese Konstitution ist auch vererbbar. Außer dieser Theorie wurden besonders auch Störungen des Nervensystems wieder als Grundlage angesehen (KLOSE, LIEK). Dabei spielte der Einfluß des Nervensystems auf die Schilddrüse eine wesentliche Rolle, so daß die Schilddrüsenerkrankung ebenso wie die Erkrankung der übrigen Drüsen mit innerer Sekretion als sekundär aufgefaßt wurden. Daneben wurden Theorien aufgestellt, die eine Erkrankung des vegetativen Nervensystems, d. h. Störungen in den Beziehungen zwischen dem sympathischen und parasympathischen und dem endokrinen System als Grundlage der Erkrankung betrachteten (OSTWALD). Durch die Störung dieser Beziehungen kommt es einerseits zu einer nervös verursachten Hypersekretion der Schilddrüse und durch die

Hypersekretion der Schilddrüse wieder zu nervösen Reizerscheinungen. Aus der Vielheit der Erklärungsversuche können wir darauf schließen, daß eine einheitliche Erklärung der Ursachen noch nicht gegeben werden kann. Manche Fälle von schwerem Basedow, wie z. B. die, die sich an ein schweres psychisches Trauma anschließen, sprechen für den grundsätzlichen Einfluß des Nervensystems unter besonderer Beteiligung des vegetativen. Anderen Basedowfällen liegen zweifellos Erkrankungen der Schilddrüse selbst zugrunde, wie z. B. die Hyperthyreosen im Anschluß an Tuberkulose, Entzündung und Geschwulst der Schilddrüse. Hier wird wohl im allgemeinen mit Recht eine rein mechanische Wirkung angenommen insofern, als durch entzündliche Reize oder Druck ein Funktionsreiz auf das Organ ausgeübt wird.

Eine Sonderstellung nimmt der sog. Jodbasedow ein. In diesen Fällen handelt es sich höchstwahrscheinlich um den Einfluß des verabreichten Jodes auf eine bereits erkrankte Schilddrüse.

Für die chirurgische Praxis ist es nun besonders wichtig zu entscheiden, in welchen Fällen von Basedow ein chirurgischer Eingriff ratsam oder wünschenswert ist, und in welchen Fällen eine innere Behandlung vorge schlagen werden soll. Wenn auch auf Grund des bisher Gesagten zugegeben werden muß, daß die Schilddrüsenerkrankung nur für manche Fälle als Ursache der ganzen Erkrankung in Frage kommt, so wird andererseits auch von den Gegnern der Schilddrüsentheorie eingeräumt, daß die Störung der Schilddrüsenfunktion im Sinne einer Hyper- oder Dysfunktion das wichtigste Symptom der Erkrankung darstellt. So lange wir daher die eigentliche Ursache der Erkrankung nicht kennen, müssen wir symptomatisch behandeln, und da das hervorstechendste Symptom die Überfunktion der Schilddrüse ist, so hat für schwere Fälle die chirurgische Behandlung, d. h. Einschränkung der Schilddrüsenfunktion durch Organverkleinerung unter allen Umständen Berechtigung. Man wird natürlich einen plötzlich auftretenden, sog. nervösen Vollbasedow, d. h. ein im Anschluß an ein schweres psychisches Trauma entstandenes Krankheitsbild, nicht sofort einer Operation unterziehen, denn es besteht die Möglichkeit, daß durch Beeinflussung des Nervensystems oder der Psyche die Krankheitserscheinungen auch wieder verschwinden. Bestehen sie aber länger und sind alle Möglichkeiten einer inneren Beeinflussung erschöpft, so ist nicht einzusehen, warum nicht die schweren Erscheinungen, die aus der, wenn auch sekundären, Schilddrüsenüberfunktion hervorgehen, durch chirurgische Behandlung eingeschränkt werden sollen. Wir greifen hier zwar am Erfolgsorgan an, aber die Schädigung des gesamten Organismus durch die Erkrankung des Erfolgsorgans führt bei längerer Dauer des Bestehens dazu, den Gesamtorganismus zu zerstören. Bei den durch die anderen obenerwähnten Erkrankungen der Schilddrüse hervorgerufenen Basedowerscheinungen wird man selbstverständlich die ursächliche Erkrankung der Schilddrüse mit inneren oder chirurgischen Mitteln zu beseitigen versuchen. Für die Praxis hat sich, in Deutschland wenigstens, die Frage der Behandlung, ob innerlich oder chirurgisch, so entwickelt, daß die leichteren Fälle zunächst intern behandelt, dann aber, wenn die interne Behandlung, wie so häufig, versagt, eine Röntgen- oder chirurgische Behandlung eingeleitet wird. Dabei wird auch von internistischer Seite darauf aufmerksam gemacht, daß bei Fortschreiten der Symptome nicht zu lange mit der Einleitung der chirurgischen Behandlung gewartet werden soll. Für schwere Fälle, die an sich die dankbarsten für eine chirurgische Therapie sind, ist die chirurgische Behandlung von vornherein in Aussicht zu nehmen. Ob dieser heutige Standpunkt berechtigt ist, wird erst längere Beobachtung erweisen. In Amerika scheint es, daß der Standpunkt mehr nach der chirurgischen Seite neigt, und daß auch die leichteren Fälle früh operiert werden.

Daraus sind wohl zum Teil die ausgezeichneten Gesamtergebnisse der chirurgischen Behandlung in Amerika zu erklären.

Die Röntgenbehandlung des Basedowkropfes muß auch heute noch als sehr umstritten gelten. Zwar ist immer wieder über die günstige Beeinflussung einzelner leichterer Fälle berichtet, was ja bei der Natur der Erkrankung, die öfters auch ohne Behandlung vorübergehende Besserungen zeigt, nicht wundernimm. Aber Heilungen sind bei kritischer Beurteilung auch von inter-nistischer Seite nur äußerst selten beobachtet worden. Mit der Röntgenbehandlung, die sich über Monate erstrecken muß, wird oft sehr viel kostbare Zeit verloren, und wenn sich dann trotz der längeren Behandlung eine Operation notwendig macht, so wird sie technisch infolge der starken Verwachsungen zwischen Kropf und dem umgebenden Gewebe erheblich erschwert. So wird meist der günstigste Zeitpunkt für eine Frühoperation verpaßt und es heißt die Behandlung des Basedowkropfes auf falscher Grundlage aufbauen, wenn man in der Operation den letzten Rettungsanker sieht. Das durch die dauernde Übersekretion vergiftete Herz und Gefäßsystem ist dann unter Umständen den Anforderungen eines operativen Eingriffes nicht mehr gewachsen.

3) Die Vorbereitung zum Eingriff.

In der Mehrzahl der Fälle kommen die Kranken im vorgerückten Stadium des Leidens zur Operation, so daß eine längere Vorbehandlung meist notwendig erscheint. Die Vorbereitungen müssen sich, da das Basedowgift vornehmlich Nerven und Kreislaufsystem angreift, in erster Linie gegen die Störungen des nervösen Herz- und des Gefäßapparates richten. Die erste Bedingung in der Vorbereitungszeit ist die Einhaltung absoluter Bettruhe, möglichst im Einzelzimmer. Eine Eisblase auf den Kopf und eine um den Hals gelegte Eiskrawatte sind gute Unterstützungsmittel zur weiteren Beruhigung. Die fast immer vorhandene Schlaflosigkeit soll mit reichlichen Gaben von Schlafmitteln bekämpft werden. Daneben werden Phosphor- und Brompräparate verabreicht, unter denen sich nach PAYR besonders das Chininum hydrobromicum (täglich $2 \times 0,25$) bewährt hat. In neuerer Zeit ist besonders auch auf die Bedeutung einer richtigen Ernährung hingewiesen worden (HELLER, KÖNIG). Reizlose Kost, nach KÖNIG basische Ernährung soll bevorzugt werden. Die immer vorhandene Kreislaufstörung, die sich besonders in der hohen Pulszahl und häufigen Unregelmäßigkeit des Pulses bemerkbar macht, muß ebenfalls bekämpft werden. Leider sind die sonst bewährten Herzmittel bei der Basedowkrankung meist ohne Wirkung. Erst in neuester Zeit hat sich gezeigt (STEPP), daß nach der planmäßigen Jodvorbereitung, auf die wir noch zu sprechen kommen, auch die Herzmittel wirksam werden. STEPP empfiehlt 5 Tage nach Beginn der Joddarreichung $3 \times$ täglich 0,2 Chinidin und $3 \times \frac{1}{2}$ Tablette Verodigen. Die Dauer der Vorbereitung hängt im wesentlichen von der Schwere des Zustandes ab und von dem Einfluß, den die verabreichten Mittel in kürzerer oder längerer Zeit durch nachweisbare Besserung des Allgemeinzustandes, des Zustandes des Herzens und der Gefäße zu erzielen vermögen. Seit etwa 10 Jahren dient als das wesentlichste Mittel, auch schwere Fälle von Basedow operationsreif zu machen, die Verabreichung von Jodjodkalilösung nach PLUMMER und BOOTHBY. Seit KOCHER vor der Jodverabreichung bei Hyperthyreosen wegen der Gefahr der Entwicklung des Jodbasedow gewarnt hatte, war das Jod aus der Behandlung dieser Fälle verschwunden. Die Beobachtungen von PLUMMER und BOOTHBY, die nach kurzer Zeit von vielen anderen Autoren auch in Europa (HOLST, TROELL, MERKE, RAHM u. v. a.) voll und ganz bestätigt wurden, brachten eine Umkehr in dieser Beziehung. Es zeigte sich, daß die Jodjodkalilösungen in überraschender Weise sowohl die Störungen von

seiten des Herzens und der Gefäße, als auch des Verdauungskanals und des psychischen Verhaltens in der Mehrzahl der Fälle in wenigen Tagen so weit besserten, daß die gefürchtete postoperative Reaktion innerhalb der ersten 24 Stunden nicht mehr in Erscheinung trat.

Das Jod wird in folgender Form verabreicht: Man beginnt mit $2-3 \times$ täglich 10 Tropfen einer starken Lugollösung (Jod pur. 5,0, Kali jodat. 10,0 Aqua dest. ad. 100,0). Als Gradmesser für die Dauer der Verabreichung der LUGOLSchen Lösung dient einerseits die klinische Beobachtung und andererseits die Bestimmung des Grundumsatzes, einer Methode, die ursprünglich von MAGNUS LEVI 1895 bereits angegeben, aber erst durch die zahlreichen Untersuchungen der Amerikaner PLUMMER und BOOTHBY für den speziellen Zweck in großem Maßstabe angewendet wurde. Sie hat seitdem allgemeine Verbreitung gefunden und ist durch die Einführung der einfachen Apparate von BENEDICT und KROGH auch in kleineren Krankenhäusern ohne wesentliche Kosten und Mühe durchführbar. Die klinische Beobachtung zeigt, daß meist mit der Herabsetzung des Grundumsatzes Hand in Hand gehend eine deutlich nachweisbare Pulserniedrigung, und häufig auch eine Gewichtszunahme, wenn auch letztere nicht in allen Fällen, beobachtet werden kann. Die Jodvorbereitung dauert im allgemeinen 10—20 Tage. Es ist wichtig, den richtigen Zeitpunkt zur Operation nicht zu verpassen. Der fast regelmäßig stark erhöhte Grundumsatz fällt während der ersten Tage der Jodbehandlung rasch ab, um bei längerer Verabreichung, nachdem er etwa das normale Maß erreicht hat, wieder anzusteigen. Ehe dieser neue Anstieg erfolgt, muß die Operation ausgeführt sein. Der Eingriff soll daher noch während der Phase des fallenden Grundumsatzes ausgeführt werden. Auf die theoretische Seite der Jodvorbereitung kann hier nicht näher eingegangen werden. Am stärksten werden die reinen Basedowstrumen beeinflusst, während die Wirkung auf basedowifizierte Kröpfe geringer ist. Durch diese Verschiedenheiten der Kröpfe werden auch die Unterschiede im Einfluß der Jodvorbereitung erklärt. Auch die frühere Verabreichung von kleinen Joddosen verhindert den günstigen Einfluß des Jodes, und es ist wahrscheinlich ein großer Teil der sog. jodrefraktären Fälle durch frühere Jodbehandlung verursacht. Statt der LUGOLSchen Lösung, die schlecht schmeckt, empfiehlt die KÜTTNERSche Klinik das Jodfortan (Jodkalziumharnstoff). Wie schon gesagt, besteht zwischen dem Sinken des Grundumsatzes und dem Sinken der Pulszahl ein gewisser Parallelismus (MERKE, STEGEMANN). Doch soll man sich auf das Sinken der Pulszahl allein nicht verlassen. Als das zuverlässigste Zeichen dafür, daß der richtige Zeitpunkt zur Operation gekommen ist, muß das wesentliche Sinken des Grundumsatzes gelten. Der gar nicht hoch genug zu schätzende Vorzug der kurzen Jodvorbereitung mit großen Dosen liegt in dem völligen Umschlag im Wesen der Erkrankung, so daß man mit viel größerer Ruhe und auch in lokaler Betäubung operieren kann. Als zweiter großer Vorzug muß es gelten, daß die früher so gefürchtete postoperative Reaktion, die meist innerhalb der ersten 24 Stunden auftrat und die unter rapider Steigerung der Herzschlagfolge, so daß der Puls oft kaum mehr gezählt werden konnte, häufig zu Tode führte, zwar nicht vollkommen verschunden ist, so doch zeitlich verschoben wird und in viel geringerem Grade eintritt. Die postoperative Reaktion erreicht nach Jodvorbereitung ihren Höhepunkt erst nach etwa 2×24 Stunden. Über diese Erscheinung sind aus der ZONDEKSchen Klinik sehr interessante Beobachtungen berichtet worden, die sehr viel Wahrscheinlichkeit für sich haben, auf die aber hier nicht eingegangen werden kann. Die Jodverabreichung soll auch nach der Operation noch einige Tage fortgesetzt werden, um sie dann abklingen zu lassen.

γ) Die Schmerzbetäubung.

Was die Operation der Basedowkranken betrifft, so stehen manche Autoren auf dem Standpunkt, daß die Allgemeinbetäubung vorzuziehen sei. Dabei wird wegen seiner geringeren Giftwirkung auf Herz und Gefäße das Lachgas bevorzugt. Auch Kombinationen von Avertin und Gasnarkose, besonders Lachgas, werden empfohlen. In neuester Zeit, und zwar besonders seitdem die Vorbereitung der Basedowkranken durch LUGOLSche Lösung allgemein durchgeführt wird, und dadurch das ganze Krankheitsbild, wenn auch nur für kurze Zeit, ein besseres Gesicht bekommen hat, wird auch die örtliche Betäubung wieder mehr angewendet. PAYR, der vorher Adalin, Morphium-Skopolamin, neuerdings Eukodal-Ephetonin gibt, hat die örtliche Betäubung nie aufgegeben. RAHM aus der KÜTTNERSchen Klinik berichtete, daß dort auch in den letzten Jahren ausschließlich in örtlicher Betäubung operiert wird. Auch von uns wird nur und mit bestem Erfolge die örtliche Betäubung angewendet.

δ) Die Eingriffe.

Die Operation des Basedowkropfes wird bei leichten und mittelschweren und bei schweren Fällen, falls sie durch Jodvorbehandlung gut beeinflußt sind, nach dem oben beschriebenen Normalverfahren als einzeitige, doppelseitige Resektion durchgeführt. Nur die allerschwersten und jodrefraktären Fälle machen andere Operationsmethoden oder die Verteilung der Operation auf mehrere Zeiten notwendig. Unter den anderen Operationsmethoden, die geeignet sind, die plötzliche Überschwemmung des Organismus mit Schilddrüsensekret nach der Kropfresektion (Auspressung) einzuschränken, steht in erster Linie die Gefäßunterbindung der Schilddrüsengefäße, die gleichzeitig auch als Voroperation zur später auszuführenden Resektion dienen kann. TH. KOCHER hatte sie schon in mehreren, bis zu 4 Sitzungen, durchgeführt. PAYR wendet sie in schweren Fällen grundsätzlich an, und zwar unterbindet er nur die beiden oberen Schilddrüsenarterien und bei den allerschwersten Fällen auch diese in 2 Zeiten. LÄWEN hat die Unterbindung aller 4 Schilddrüsenschlagadern als Voroperation ausgeführt. KIRSCHNER empfiehlt ebenfalls in schweren Fällen den Eingriff zweizeitig auszuführen, und zwar kann das auf verschiedene Weise geschehen. Man kann im ersten Akt die 4 Schilddrüsenarterien unterbinden, im zweiten die Keilresektion vornehmen, oder es wird in je einem Akt nur eine Kropfhälfte in Angriff genommen und endgültig versorgt. Der Vorzug des letzteren Verfahrens liegt darin, daß man nicht auf der gleichen Seite zweimal hintereinander zur Gefäßunterbindung und Keilresektion einzugehen braucht, und daß man eine anfänglich geplante doppelseitige Resektion jederzeit, wenn sich während der Operation Schwierigkeiten ergeben, nach der Unterbindung der Gefäße abbrechen kann. Der KOCHERSche Kragenschnitt wird daher in schweren Fällen zunächst nur für die eine Hälfte angelegt und bei ungleicher Größe der beiden Kropfhälften auf der Seite der stärkeren Entwicklung, begonnen. Die Festsetzung des Zeitpunktes für die zweite Operation richtet sich nach der Stärke und Dauer der Reaktion, die der erste Eingriff hervorgerufen hat. Im allgemeinen wird eine mehrmonatige Ruhepause zwischen den beiden Eingriffen für zweckmäßig gehalten. Auch nach den Gefäßunterbindungen gibt es übrigens erhebliche postoperative Reaktionen, die sogar den Tod herbeiführen können. Das trifft allerdings fast nur für solche Fälle zu, die durch Jodvorbereitung nicht gebessert werden konnten.

I. Die Unterbindung der Aa. thyreoidea sup. und inf.

Die Ausführung der Operation, die bei Basedow, wenn nicht gerade schwerste Fälle vorliegen, doppelseitig durchgeführt wird, ist verhältnismäßig

einfach. Der Kranke wird in Rückenlage operiert, der Kopf durch eine unter die Schulter gelegte Rolle etwas rückwärts gelagert und nach der Seite gedreht, auf der zunächst nicht operiert wird. Der Eingriff wird in örtlicher Betäubung durchgeführt. Zur Ausführung der örtlichen Betäubung zeichnet man sich zunächst den Operationsschnitt an. Er ist etwa 4–5 cm lang und verläuft leicht nach unten konvex etwa von der Mitte des Schildknorpels bis über den Vorderrand des Kopfnickers nach außen. Diese Schnittführung gibt eine verhältnismäßig kleine und später wenig sichtbare Narbe. Die Schnittlinie wird nach Anzeichnung, die man für die doppelseitige Unterbindung gleichzeitig und möglichst symmetrisch ausführt, mit schmerzbetäubender Lösung unterspritzt. Die Durchtrennung von Haut, Platysma und oberflächlicher Halsfaszie geschieht bis zur Freilegung des Vorderrandes des Kopfnickers, der dann nach hinten abgezogen wird. Die *V. jugul. ext.* kann mit dem Kopfnicker nach hinten gezogen werden. Der nun sichtbar werdende *M. omohyoideus* wird nach Spaltung seines Faszienblattes am Oberrande ebenfalls freigelegt und nach medial verzogen. Da der Zugang zur Teilungsstelle der *A. carotis comm.* meist gerade durch die *V. facialis comm.* verdeckt wird, so muß man sie vorsichtig freilegen und nach lateral abschieben. Der Bogen der *A. thyreoidea sup.* ist nun fast immer ohne Schwierigkeiten zu finden. Falls er nicht sofort zu sehen ist, zieht man am besten den *M. omohyoideus* stärker nach medial und unten und erreicht dadurch meist den oberen Schilddrüsenpol und die Einmündung der Arterie in die Schilddrüse. Von dem meist stärker entwickelten vorderen Ast der Arterie läßt sich, wenn man weiter nach oben vorgeht, der Stamm ohne Mühe feststellen. Er wird mit der Rinnensonde unterfahren und doppelt unterbunden. Es ist zweckmäßig, den Stamm nicht am Abgang von der *A. carotis ext.* zu unterbinden, sondern unterhalb des Abgangs der *A. laryngea sup.*, um namentlich bei doppelseitiger Ausführung der Unterbindung keine Störungen in der Ernährung des Kehlkopfes befürchten zu müssen. Es ist aber Sorge dafür zu tragen, daß die Unterbindung so hoch stattfindet, daß sie oberhalb der Teilungsstelle der Arterie in ihren vorderen und hinteren Schilddrüsenast fällt.

Sollen alle 4 Arterien unterbunden werden, so kann man entweder 4 kleine Schnitte anlegen, oder man macht besser einen Kragenschnitt und geht wie zur Freilegung der Struma vor. Soll die *A. thyreoidea inf.* allein unterbunden werden, so ist es ebenfalls zweckmäßig, den Hautschnitt in Form des KOCHERSCHEN Kragenschnittes zur Anwendung zu bringen. Soll nur eine der beiden unteren Schilddrüsenarterien unterbunden werden, so begnügt man sich mit der Hälfte des Kragenschnittes. Auch diese Operation läßt sich ohne weiteres in örtlicher Betäubung ausführen. Der Schnitt wird etwa 2 Finger breit oberhalb des Jugulums angezeichnet und dann mit der betäubenden Lösung unterspritzt. Man spaltet dann Haut, Platysma und oberflächliche Faszie, unterbindet die *Vv. jugul. ant.* und präpariert die durchtrennten Weichteile etwas nach oben ab. Dann spaltet man noch übriggebliebene Faszienreste am Innenrand des *M. sternocleidomastoideus*, bis man den Muskel stumpf beiseiteschieben und unter einen Haken nehmen kann. Bei stark entwickeltem Kropf schneidet man den Kopfnicker am besten an seinem sternalen Ansatz etwas ein und nun sucht man sich den lateralen Rand des *M. sternothyroideus* auf und legt ihn nach oben frei, bis zu der Kreuzungsstelle mit dem *M. omohyoideus*. Zieht man nun den lateralen Rand des *M. sternothyroideus* nach medial ab und spaltet die vorliegende mittlere Halsfaszie unterhalb des *M. omohyoideus*, so gelangt man in den mit lockerem Bindegewebe ausgefüllten Muskelspalt, der nach lateral vom *M. scalenus ant.* begrenzt wird. Unter dem lateralen Rand des *M. sternothyroideus* erscheint der laterale Schilddrüsenrand. Ehe man

weiter in die Tiefe vordringt, muß man alle durch das lockere Bindegewebe ziehenden seitlichen Kropfvenen doppelt unterbinden und durchtrennen. Dabei legt man die *A. carotis comm.* frei, die als weiterer Wegweiser für die Auffindung der gesuchten Arterie dient, da wir sie an der Stelle aufsuchen, an der sie dorsal von der *A. carotis comm.* an ihrem medialen Rand zum Vorschein kommt. Die Kreuzung der beiden Gefäße findet etwa in der Höhe des Querfortsatzes des 6. Halswirbels statt. Bei stark entwickeltem Kropf muß dieser mit einem stumpfen Haken unter Umständen stark nach medial verzogen werden, um einen Blick in die Tiefe tun zu können. Langsames präparierendes Vorgehen unter guter Beleuchtung des Operationsfeldes ist durchaus notwendig. Die Arterie läuft auf der die tiefen Halsmuskeln bedeckenden hinteren Halsfaszie in einem mehr oder weniger steilen Bogen von lateral oben nach medial unten. Im Verlaufe dieses Bogens, und zwar wie gesagt nahe dem Innenrand der *A. carotis comm.* ist sie am leichtesten zu finden, mit der Rinnensonde zu unterfahren, doppelt zu unterbinden und zu durchtrennen. Der meist zwischen den Endästen hindurchziehende *N. recurrens* kommt bei diesem Vorgehen nicht in Gefahr.

II. Die vollständige Entfernung der Schilddrüse.

Völlig läßt sich die Gefahr der durch die Operation zustande kommenden Gifzüberschwemmung des Körpers durch die von SUDECK empfohlene Totalentfernung des Basedowkropfes vermeiden. Die nach diesem Vorgehen drohende *Kachexia thyreopriva* macht allerdings das ständige Verabreichen von Schilddrüsenpräparaten erforderlich. Nach dem letzten Bericht von SUDECK aus dem Jahre 1931 sind die Dauererfolge bei richtiger Indikationsstellung nicht schlecht. Seine Anzeigestellung für die Totalentfernung ist eine außerordentlich strenge. In Betracht kommen nur solche Fälle, „bei denen mit den übrigen Basedowerscheinungen und schwerer Kachexie eine harte, d. h. schwer rückbildungsfähige Struma, und eine organische Herzveränderung mit unbeeinflussbarer Insuffizienzerscheinung zusammentrifft“. Im übrigen beschränkt er sich auf die *Struma maligna*, wenn der Fall überhaupt operabel ist. Viele Anhänger hat die Methode von SUDECK nicht gefunden.

III. Die Resektion des Thymus (S. 518).

Da bei der Basedowkrankung auch die übrigen Drüsen mit innerer Sekretion erkrankt sind, und da unter diesen besonders der Thymus am häufigsten beteiligt zu sein scheint, so wurde vor Jahren gleichzeitig mit der Verkleinerung der Schilddrüse auch eine Verkleinerung des Thymus empfohlen (GARRÉ, VON HABERER, KLOSE). Maßgebend hierfür waren Sektionsbefunde, die man an unmittelbar nach der Operation verstorbenen Kranken erhob und bei denen sich als Ursache des Todes eine große anscheinend übermäßig sezernierende Thymusdrüse fand. Die praktischen Erfahrungen stimmen mit den theoretischen Erwägungen nicht überein, da sich die Zahl der an den Folgen der Basedowoperation Sterbenden durch die gleichzeitige Thymusresektion nicht herunterdrücken ließ. Wenn auch bei vergrößertem, den Brustkorbeingang weit überragendem Thymus seine operative Inangriffnahme (s. S. 518) keine besonderen Schwierigkeiten bietet, so bedeutet doch die damit verbundene Ausbreitung des Operationsbereiches bis hinter das Brustbein eine für einen Basedowkranken nicht unbedenkliche Erhöhung der operativen Gefahren. Nur wenn sich bei besonders schwer an Basedow Erkrankten durch eine der Operation vorangegangene Röntgenuntersuchung eine Thymusvergrößerung nachweisen ließ, und wenn auch bei der Operation eine vergrößerte, womöglich auf die Luftröhre drückende Thymusdrüse zu finden ist, würden wir uns zu der gleichzeitigen Thymusresektion für berechtigt halten.

ε) Die Nachbehandlung und die Erfolge.

Für die Nachbehandlung der an Basedowkropf Operierten gilt alles das, was bei der Nachbehandlung sonstiger Kropfoperierter gesagt wurde, in verstärktem Maße. Die auch bei halbseitiger Operation fast stets vorhandene, sich zuweilen bis zu Aufregungs- und Verwirrungszuständen steigernde Reaktion macht die reichliche Anwendung von Beruhigungsmitteln zur gebieterischen Notwendigkeit. Gegen die anfänglich hohen Fieberanstiege, auf deren Gipfel punkt gelegentlich der Tod eintritt, stiftet die ein- oder mehrmalige Darreichung von fiebersenkenden Mitteln (Pyramidon 0,3, Veramon 0,4—0,6) oft Nutzen, indem damit den Kranken zum wenigsten subjektiv eine Erleichterung verschafft wird. Das bei Basedowkranken stets bedrohte Herz erheischt nach der Operation größte Aufmerksamkeit und frühzeitige Verabfolgung von herz-anregenden Mitteln (Kardiazol, Kampferpräparate).

Seit Einführung der Jodvorbereitung sieht man die bedrohlichen Erscheinungen viel seltener.

Nach Ablauf der ersten kritischen Tage pflegen im weiteren Verlaufe keine Komplikationen aufzutreten. Eine Verlängerung der bei Kropfoperierten sonst üblichen Bettruhe ist ratsam.

Die Sterblichkeitsziffer der an Basedowkropf Operierten ist, wie das wiederholt hervorgehoben wurde, trotz vorsichtiger Anzeigestellung und trotz zweizeitiger Operation und auch bei Anwendung der Gasnarkosen nicht gering. Sie beträgt nach der letzten, von LADWIG aus der PAYRSchen Klinik veröffentlichten Statistik etwa 7%. Seit Einführung der Jodvorbereitung sind die Zahlen wohl allgemein besser geworden (2—3%). Die Erfolge einer rechtzeitig vorgenommenen Operation sind gut, da nach der gleichen Statistik fast 70% der Kranken geheilt werden und nur etwa 13% ungeheilt bleiben. Von den Krankheitserscheinungen pflegen bei den geheilten Fällen nervöse und zirkulatorische Störungen am ehesten zu verschwinden, während der Exophthalmus auch bei völliger Heilung als sichtbares Zeichen des früher bestandenen Leidens zurückbleiben kann. Versuche, ihn operativ zu beseitigen, haben noch zu keinen sicheren Resultaten geführt, da ja die Entstehungsursache bis heute nicht geklärt ist (HENSCHEN). Mißerfolge werden vornehmlich bei zu spät vorgenommener Operation beobachtet, wenn zwar durch die Operation eine weitere Vergiftung des Körpers hintangehalten werden kann, wenn aber die bereits vorhandenen Störungen des Kreislauf- und Nervensystems nicht mehr zu beseitigen sind.

i) Der Eingriff beim entzündeten Kropf.

Eine als Folgeerscheinung des Kropfes gelegentlich auftretende entzündliche Erkrankung ist die zumeist auf dem Blutwege zustande gekommene Strumitis, während die akute Entzündung einer normalgroßen Schilddrüse (Thyreoiditis) seltener beobachtet wird. Haben die Eitererreger über die örtlichen Abwehrkräfte der Schilddrüse das Übergewicht erlangt, so erfolgt ihre weitere Ausbreitung innerhalb des blutreichen Gewebes in der Regel sehr rasch. Die hierdurch hervorgerufene Vergrößerung der Schilddrüse führt gelegentlich zu plötzlich einsetzendem Druck auf die Luftröhre. Auch bei weniger stürmischem Verlauf ist ein frühzeitiger Schnitt in das entzündete Gewebe anzuraten. Ob man hierzu vom Kragenschnitt aus vorgeht oder einfach über der Höhe der Anschwellung Haut und Muskeln bis auf die Schilddrüsenkapsel durchtrennt, hängt von der Lage des einzelnen Falles ab. In vorgeschrittenen Fällen ist eine anatomische Freilegung der einzelnen Schichten ohnehin nicht möglich und

der Weg zum Abszeß ist durch die entzündlichen Gewebsveränderungen vorgezeichnet. Nach erfolgtem Einschnitt und nach Entleerung des Eiters pflegen die Entzündungserscheinungen rasch abzuklingen.

Im Anschluß an Infektionskrankheiten, manchmal aber auch an eine akut entzündliche Schilddrüsenerkrankung, gelegentlich aber auch ganz ohne erkennbare Ursache, entwickelt sich in seltenen Fällen ein Krankheitsbild, das von RIEDEL als eisenharte Struma bezeichnet wurde. Es handelt sich dabei in der Mehrzahl der Fälle um eine chronische Entzündung mit geringen oder ohne Temperatursteigerungen, die eine allmähliche fibröse Umwandlung der Schilddrüse hervorruft. Das Hauptsymptom besteht in einer verhältnismäßig geringen Vergrößerung der Schilddrüse und einer ausgesprochen derben Konsistenz. Infolge der Schwellung können sich Schluck- und Atmungsbeschwerden einstellen. Nur in solchen Fällen wird man chirurgisch einzugreifen haben, da im allgemeinen der Prozeß unter konservativer Behandlung im Laufe einiger Wochen abklingt. Eine typische Kropfoperation läßt sich bei der eisenharten Struma meist nicht ausführen, da der chronisch entzündliche Prozeß sich unter Narbenbildung auch auf die Umgebung der Schilddrüse fortsetzt, wodurch die anatomischen Verhältnisse bis zur Unkenntlichkeit verwischt werden können, so daß weder die gerade Halsmuskulatur im einzelnen, noch das Gefäßnervenbündel ohne den Gebrauch des Messers von der vergrößerten Schilddrüse getrennt werden können. Da beim Versuch, den Kropf ordnungsgemäß freizulegen, von vielen Seiten die Erfahrung gemacht wurde, daß er an der Unübersichtlichkeit des narbig veränderten Gewebes scheiterte, so wurde meist die Operation unvollendet abgebrochen. Man soll sich daher, falls eine stärkere Einengung der Trachea besteht, die eine Befreiung verlangt, damit begnügen, keilförmige Stücke aus dem Gewebe in der Nähe der Luftröhre herauszuschneiden, bis die Luftröhre aus der festen Umklammerung befreit ist.

Ein ähnliches Krankheitsbild kann durch einen bösartigen Kropf hervorgerufen werden, und einige der Fälle von eisenharter Struma sind unter der falschen Diagnose bösartiger Kropf operiert worden. Erst durch die Freilegung und das Einschneiden in das Narbengewebe und schließlich die mikroskopische Untersuchung kann in solchen Fällen die Diagnose endgültig sichergestellt werden.

Zu gedenken ist noch kurz der chronischen Granulationsgeschwülste, der Tuberkulose und der Syphilis. Beide Erkrankungen sind selten, die Differentialdiagnose verhältnismäßig einfach. Die Tuberkulose führt nicht selten zu Einschmelzung und zur Abszeß- und Fistelbildung.

2. Die Resektion des Thymus.

Das von L. REHN zuerst beschriebene Krankheitsbild der Tracheostenosis thymica kommt fast ausschließlich bei Kindern vor und hat in vielen Punkten Ähnlichkeit mit dem Erscheinungsbild des retrosternalen Kropfes. Differentialdiagnostisch ist bei Kindern vornehmlich an die weitaus häufigere, durch Diphtherieinfektion zustande gekommene tiefsitzende Luftröhrenverengung zu denken, wie überhaupt nach unseren Erfahrungen die Thymusstenose ein durchaus seltenes Ereignis ist. Auf der anderen Seite wurde in zahlreichen Fällen echter Thymusstenose die wahre Ursache der Luftröhrenverengung erst durch das Versagen eines selbst tief angelegten Luftröhrenschnittes erkannt.

Nur wenn eine Luftröhrendiphtherie auszuschließen ist, und wenn die Plötzlichkeit des Auftretens des Krankheitsbildes das Vorliegen eines auf die Luftröhre drückenden hyperplastischen Thymus wahrscheinlich macht, halten wir

uns zur Vornahme der keineswegs gleichgültigen Thymusresektion für berechtigt. Dagegen darf bei Kindern weder allein aus dem röntgenologisch geführten Nachweis einer großen Thymusdrüse, noch lediglich aus der Tatsache, daß der obere

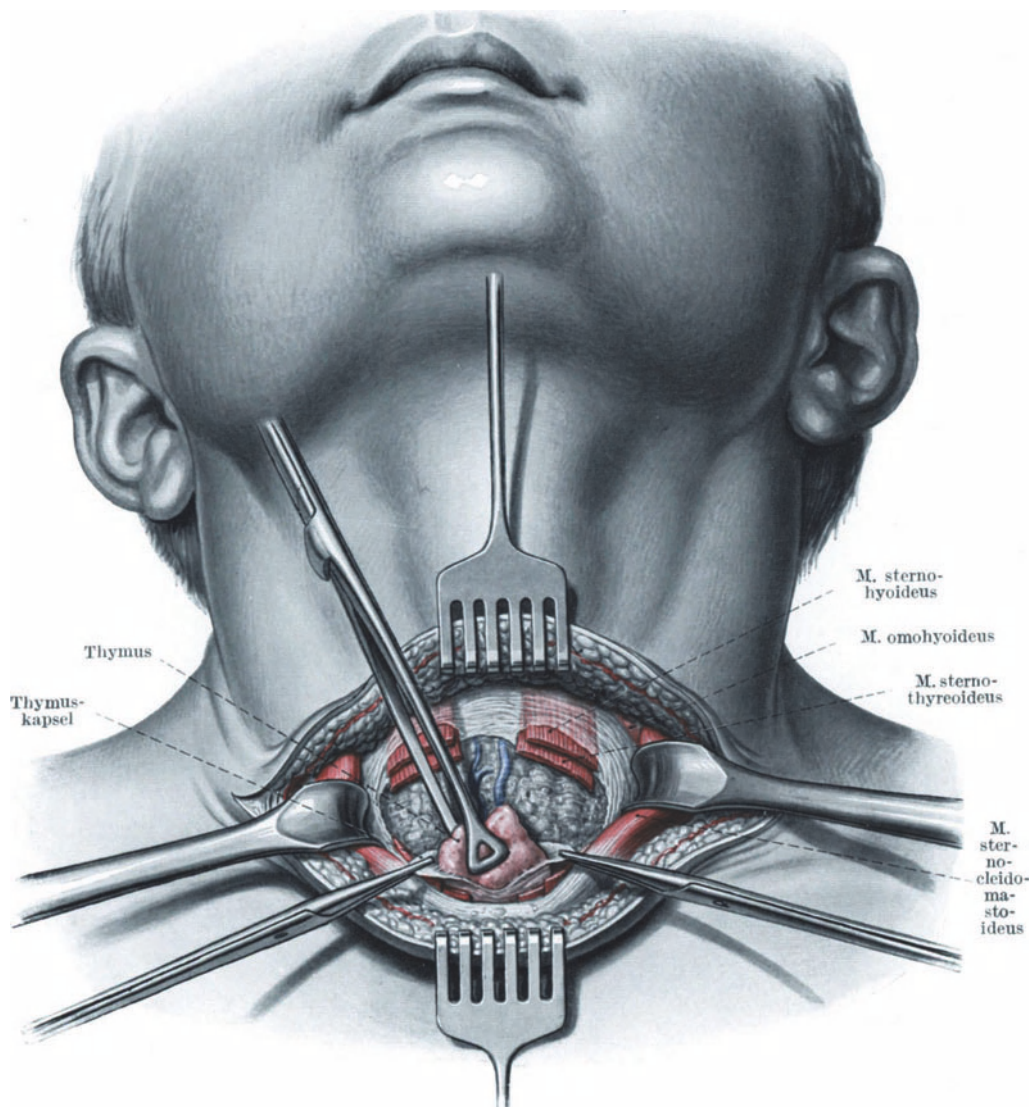


Abb. 159. Die Mm. sternohyoidei und sternothyroidei sind dicht am Sternum abgeschnitten. Die Thymuskapsel ist gespalten. Freilegung des Thymuskörpers in der geöffneten Kapsel.

Thymuspol den Brustkorbeingang sicht- und fühlbar überragt, der Schluß auf das Vorhandensein eines die Luftröhre einengenden hyperplastischen Thymus gezogen werden.

Zur Vornahme der Thymusresektion werden durch einen oberhalb des Brustkorbeingangs geführten Kragenschnitt die Ansätze der beiden

Kopfnicker und der *Mm. sternohyoidei* freigelegt. Nach Durchtrennung dieser beiden letzten Muskeln mitsamt der ihrer Hinterfläche anliegenden mittleren Halsfaszie, erscheint, wenn gleichzeitig die Innenränder der Kopfnicker mit Haken seitwärts gezogen werden, die noch von ihrer Kapsel bedeckte, vergrößerte Thymusdrüse (Abb. 159). An die Drüse selbst gelangt man erst nach Spaltung der Kapsel, während jeder Versuch, die Drüse mitsamt der an ihrer Außenfläche mit dem Herzbeutel und den großen Gefäßen verwachsenen Kapsel hervorzuziehen, zu den unangenehmsten Blutungen führen kann. Die aus der gespaltenen Kapsel hervorquellende Drüse wird schrittweise mit allmählich tiefer ansetzenden Klemmen gefaßt und vorsichtig hervorgezogen. Dabei werden die lockeren, kaum Blutgefäße enthaltenden Verbindungen zwischen Drüsensubstanz und Innenfläche der Kapsel durchrissen. Von der vorgezogenen Drüse wird soviel reseziert, als zur Behebung der Stenose erforderlich erscheint. Den Rest der Drüse läßt man hinter das Brustbein zurückgleiten. Eine Totalexstirpation der für den kindlichen Haushalt wichtigen Drüse ist nicht statthaft. Die nach ausgeführter Resektion zurückbleibende Wundhöhle wird durch Katgutknopfnähte möglichst verkleinert. Zur Ableitung der Wundsekrete soll an den tiefsten Punkt des Wundtrichters ein Gazestreifen oder ein dünnes Drainrohr gelegt werden. Die Gefahr einer im Anschluß an die Operation durch Senkung der Wundsekrete entstehenden Mediastinitis halten wir nicht für gering. So verlor KIRSCHNER ein Kind nach Thymusresektion an eiteriger Mediastinitis, bei dem die Infektion der Wundhöhle ihren Ausgangspunkt von einem, einige Tage zuvor ausgeführten, Luftröhrenschnitt genommen hatte.

0. Die Eingriffe bei den Geschwülsten des Halses (außer denen des Kehlkopfes, des Rachens und der Speiseröhre).

1. Die Eingriffe bei den Geschwülsten der seitlichen Halsgegend.

Von den seitlichen Halsgeschwülsten interessieren hauptsächlich die branchiogenen Karzinome und die Geschwülste der Karotisdrüse. Differentialdiagnostisch kommen, außer den genannten Geschwülsten, die Lymphknoten-erkrankungen, und zwar sowohl die tuberkulösen, die luischen, die leukämischen und die Metastasen maligner Geschwülste des Kopfes und des Halses in Frage. Die Differentialdiagnose ist aber meist gegenüber den obengenannten Geschwülsten, die nicht mit den Lymphknoten zusammenhängen, verhältnismäßig leicht. Nur wenn die tiefen Halslymphknoten in der Umgebung der *V. jugul. int.*, besonders in der Höhe der Teilungsstelle der *A. carotis comm.*, erkrankt sind, können gewisse Schwierigkeiten der Erkennung bestehen. Meist sind aber bei Lymphknoten-erkrankungen auch die Lymphknoten in etwas größerer Entfernung beteiligt. Die Differentialdiagnose zwischen dem branchiogenen Karzinom und dem Tumor der Karotisdrüse kann unter Umständen recht schwierig sein, besonders in der ersten Zeit. Beide Geschwülste bestehen häufig längere Zeit ohne stärkeres Wachstum. Ihr Sitz ist fast immer im oberen seitlichen Halsabschnitt. Sie können zu recht beträchtlicher Größe anwachsen. Auch Fibrome werden in derselben Gegend beobachtet. Ihr Wachstum bleibt aber immer langsam, sie haben eine meist glatte Oberfläche und derbe Konsistenz. Sie reichen unter Umständen bis in die Supraklavikulargrube hinein.

Die branchiogenen Karzinome (s. dort) bestehen häufig als kleine Tumoren lange Zeit in der oberen seitlichen Halsgegend unter dem Kopfnicker. Sie werden meist zunächst konservativ behandelt, ändern sich dabei aber kaum wesentlich und beginnen dann häufig plötzlich mit einem raschen infiltrierenden Wachstum. Wenn sie größer sind, sind sie daher meist leicht zu diagnostizieren. Die Verwachsung mit den Nachbarorganen, infolge des Einwachsens des Tumors, besonders auch in den Kopfnicker, ist sehr auffällig, ebenso gewisse Erkrankungserscheinungen an Gefäßen und Nerven.

Die Karotisdrüsen geschwulst hat meist eine glatte Oberfläche, den ganz bestimmten Sitz an der Teilungsstelle der A. carotis und weist Pulsationserscheinungen auf. Sie hängt mit ihrer Umgebung nur lose zusammen.

a) Der Eingriff beim branchiogenen Karzinom.

VOLKMANN hat 1882 dieses Karzinom zum ersten Male ausführlich beschrieben und ihm seinen Namen gegeben. Er hat dieses primäre Karzinom von den sekundären Karzinomen der Halslymphknoten abgetrennt. Als Ausgangsgewebe für das branchiogene Karzinom hat er Kiemengangreste oder Zysten angenommen. Seine Ansicht blieb so lange unwidersprochen, als man auch die sog. seitlichen Halsfisteln und Zysten nach der Theorie von KOSTANIECKI und MIELECKI auf Überreste des zweiten Kiemenganges zurückführen zu können glaubte (s. S. 262). In neuerer Zeit ist die Theorie der beiden genannten Autoren für die Entstehung der seitlichen Halsfisteln widerlegt worden. WENGLOWSKI hat an ihre Stelle eine neue Theorie gesetzt, nach der die seitlichen Halsfisteln alle dem Ductus thymopharyngeus ihre Entstehung verdanken sollen. Einen vermittelnden Standpunkt nimmt H. E. LORENZ ein, da ja auch der Ductus thymopharyngeus ein branchiogenes Gebilde sei.

Das klinische Bild des branchiogenen Karzinoms ist kurz folgendes: Es handelt sich meist um Männer, häufig jenseits des 50. Lebensjahres. An ihrem Halse hat sich eine zunächst kleine, schmerzlose Geschwulst entwickelt, die unter dem Unterkieferwinkel ihren Sitz hat. Sie ist ziemlich hart, aber zuerst verschieblich. Zunächst erfolgt oft monatelang konservative Behandlung mit Umschlägen usw. (Verwechslung mit subakut erkrankten tiefen Lymphknoten). Gelegentlich nähert sich der Tumor der Haut, mit der er verklebt, nicht selten unter Auftreten einer gewissen, besonders durch die Umschläge hervorgerufenen Rötung. Unter der konservativen Behandlung wächst der Tumor allmählich immer stärker heran, so daß der Gedanke an eine Einschmelzung eines Lymphknotentumors auftaucht. Dem widerspricht aber die Härte des Tumors. Besonders aus diesem Grunde und den fehlenden akut entzündlichen Erscheinungen wird nun die Frage erwogen, ob es sich nicht um einen bösartigen Tumor handeln könnte. Während des nun immer rascher einsetzenden Wachstums macht sich auch die Infiltration des benachbarten Gewebes bemerkbar. Verklebungen, Verwachsungen mit der Haut, mit der Muskulatur und den Gefäßen, Kompression von Nerven und Gefäßen, daher Stauungserscheinungen, ausstrahlende Schmerzen und schließlich auch gelegentlich Schwellung der Lymphknoten in der Supraklavikulargegend stellen sich ein. Lymphknotenmetastasen in entfernteren Lymphknotenengebieten werden selten beobachtet.

In diesem Stadium sind die branchiogenen Karzinome schon als inoperabel zu bezeichnen. Nur selten gelingt es bei radikalem Vorgehen, einen Fall, der bereits infiltrierend gewachsen ist, noch für die Dauer zu heilen. Fast immer folgt auch nach scheinbar ganz radikalen, weit im Gesunden ausgeführten Operationen das Rezidiv, das dann gewöhnlich noch rascher wächst, als die ursprüngliche Geschwulst.

Konservative Behandlung kann naturgemäß keinerlei Erfolg bringen. Die Strahlenbehandlung hat ebenfalls bis heute vielleicht gewisse Einschränkungen des Wachstums, aber keinen wesentlichen Einfluß gebracht. Daher bleibt zur Behandlung auch heute noch die möglichst frühzeitige operative übrig. Da es sich um ein infiltrierendes Karzinom (Plattenepithelkarzinom) handelt, so kann nur ein möglichst radikales Vorgehen Erfolg bringen, auch wenn der Tumor noch klein ist. Fast immer scheinen aber die zur operativen Behandlung kommenden Geschwülste Faustgröße und darüber erreicht zu haben. Bestehen in das Ohr und in den Hinterkopf ausstrahlende Schmerzen und Zyanose, so ist, selbst wenn der Tumor äußerlich nicht allzugroß erscheint, mit einem ausgiebigen, infiltrativen Wachstum in der Tiefe zu rechnen. Man muß daher, wenn man die Diagnose mit Wahrscheinlichkeit auf ein branchiogenes Karzinom gestellt hat, von vornherein den Zugang zum Operationsgebiet so gestalten, daß man nach keiner Seite beengt wird. Daher ist es am besten, den von KÜTTNER für die Lymphomoperation empfohlenen Schnitt zu wählen. Da der Kopfnicker fast immer mit der Geschwulst fest verwachsen ist, so ist es am zweckmäßigsten, den Muskel nicht nur oben, sondern auch seinen Ansatz am Sternum und Klavikula sofort zu durchtrennen. Auch auf den N. accessorius wird man in den meisten Fällen keine Rücksicht nehmen können, wenn der M. sternocleidomastoideus in Wegfall kommen muß. Da es sich fast immer um ältere Menschen handelt, und da diese die Unterbindung der A. carotis comm. oder int. sehr schlecht vertragen, vielmehr sehr häufig an den folgenden Hirnstörungen zugrunde gehen, so soll diese Unterbindung, wenn es irgend geht, vermieden werden. Die V. jugul. int. kann dagegen geopfert werden. Ebenso kann der entsprechende N. vagus ohne besonderen Schaden einseitig wegfallen. Die übrigen Halsorgane können so gut wie immer geschont werden.

α) Die Entfernung.

Zur Schmerzbetäubung kann man die Leitungsanästhesie nach HÄRTEL (s. S. 486) und Umspritzung des Operationsfeldes wählen. Man kann aber auch Avertin und zu deren Unterstützung Inhalationsnarkose anwenden.

Der Hautschnitt beginnt im Jugulum am Vorderrand des Kopfnickers, läuft parallel zu ihm nach oben, um dann fingerbreit unter dem Warzenfortsatz nach hinten umzubiegen und etwa zwei Finger breit hinter dem Kopfnickerrand zu enden. Haut, Subkutangewebe und Platysma werden durchschnitten, ebenso der Ansatz des M. sternocleidomastoideus fingerbreit unterhalb des Warzenfortsatzes. Nun klappt man den Hautmuskellappen zunächst oben zurück. Dabei kann man sich sofort überzeugen, ob und in welcher Ausdehnung der Muskel mit dem Tumor verwachsen ist. Auch über die Möglichkeit, den N. accessorius zu schonen, kann man sich dabei unterrichten. Handelt es sich um einen größeren und infiltrierenden Tumor, so ist es nun am zweckmäßigsten, am unteren Wundwinkel mit dem weiteren Vorgehen zu beginnen. Je nach der Zugänglichkeit durchtrennt man, wenn nötig auch unten, den Ansatz des Kopfnickers oder schneidet ihn, nur so weit notwendig, ein. Es gelingt dann ohne Mühe zunächst die V. jugul. int. freizulegen. Dann sucht man die, durch den M. scalenus ant. von der Vene geschiedene, A. carotis comm. auf und schlingt sie ebenso wie die Vene mit einem Seidenfaden an. Der vor dem M. scalenus ant. verlaufende N. phrenicus wird dabei nicht verletzt. Bei dem weiteren kopfwärts gerichteten Vordringen stellt man fest, wie weit das infiltrierende Geschwulstwachstum die Gefäße eingeschlossen hat. Ist die V. jugul. int. stark zusammengedrückt und sitzt der Tumor der Wand fest auf, so ist es am besten, schon jetzt dieses Gefäß vorsichtig mit

der Rinnensonde zu unterfahren, doppelt zu unterbinden und zwischen den Unterbindungen zu durchschneiden. So ist auf alle Fälle die immer drohende Gefahr der Luftembolie vermieden. Während nun der Tumor mit Haken gefaßt nach außen und oben gezogen wird, dringt man zunächst auf der medialen Seite vor und trennt die Geschwulst, wenn es irgend geht, von der *A. carotis comm.*

Manchmal läßt sich das Gefäß nach Spaltung einer oberflächlichen Geschwulstschicht gewissermaßen stumpf aushülsen. Bestehen aber feste Verwachsungen, wenn vielleicht auch nur von geringer Ausdehnung, so ist es zweckmäßiger, schon jetzt die Arterie doppelt zu unterbinden und zu durchtrennen, denn dadurch bekommt man viel freiere Hand für das weitere Vordringen. Die Grenzen der Geschwulst sind, wenn sie etwa Faustgröße erreicht hat, häufig kaum noch zu erkennen, und man muß fast immer mit dem Messer vorgehen. Während man sich die Geschwulst mit Haken aus der Tiefe herausziehen läßt, löst man sie, soweit das möglich ist, von Schilddrüse, Ösophagus usw. Dabei muß naturgemäß zum mindesten die obere Schilddrüsenarterie meist unterbunden werden. Hat der Tumor auch auf die Schilddrüse übergreifen, so muß natürlich auch ein Teil dieser Drüse mit wegfallen. Der Ösophagus, *N. recurrens* und die tiefer gelegenen Gebilde sind seltener beteiligt. Ebenso, wie man auf der Vorderseite vorgeht, muß man auch außen und hinten möglichst weit im Gesunden operieren. Sitzt der Kopfnicker fest auf der Geschwulst, so muß er und auch die darüberliegende Haut im Beteiligungsfalle mitentfernt werden. So kann auch ein Teil der tiefen Halsmuskulatur auf der Rückseite mit wegfallen. Auf diese Weise arbeitet man sich langsam vorgehend, dauernd die Gefäßverbindungen nach außen abschneidend, gegen den Kieferwinkel bzw. gegen die Schädelbasis, vor, bis man der Überzeugung ist, weit im Gesunden operiert zu haben. Nach der Exstirpation eines ausgedehnten derartigen Tumors bleibt oft von den Weichteilen der betreffenden Seite nicht viel übrig. Man muß möglichst darauf achten, soviel Haut zu behalten, daß die große Weichteilwunde wenigstens bedeckt werden kann.

β) Die Störungen.

Die Störungen sind etwa dieselben, wie sie bei der Entfernung der Karotisdrüsen-*geschwulst* geschildert werden (s. S. 524f.). Da es sich aber bei *branchiogenen Karzinomen* fast immer um ältere Leute handelt, und da diese Geschwülste wesentlich bösartiger sind als die Geschwülste der Karotisdrüse, muß wegen ihres infiltrierenden Wachstums mit sehr viel mehr Nebenverletzungen, was Gefäße und Nerven betrifft, gerechnet werden. Bestimmte Regeln lassen sich dafür bei der Mannigfaltigkeit der Entwicklung und Größe dieser Geschwülste nicht aufstellen. Als wesentlichste Gefahren müssen auch bei dieser Operation 1. die Blutungsgefahr und 2. die Gefahr der Luftembolie gelten, die aber durch die vorgeschriebenen Operationsregeln wohl mit Sicherheit vermieden werden können. Nur dann, wenn bereits Thrombosen der Gefäße oder Leerlauf durch Druck besteht und die Gefäße daher zu schmalen Bändern zusammengefallen sind, kann trotz Aufmerksamkeit einmal eine versehentliche Verletzung vorkommen. Da man aber gerade bei der Auslösung solcher Geschwülste seine Aufmerksamkeit besonders auf die Zone der Gefäße richtet, so wird die Verletzung nicht unbemerkt bleiben, um die erwünschten Maßnahmen zur Versorgung des verletzten Gefäßes augenblicklich anschließen zu können.

Auf die Störungen, die eine Folge der Karotisunterbindung sind, haben wir leider keinen Einfluß, mit Ausnahme des früher schon erwähnten Versuches, den Kollateralkreislauf durch allmähliche Drosselung in einer Vorbereitungszeit von einigen Wochen auszubilden (s. S. 323). Das gilt allerdings

mehr für gutartige Geschwülste, bei denen man die Operation ohne Schaden so lange aufschieben kann. Spätkomplikationen sind zu erwarten, falls es nicht gelingt, die große Weichteilwunde völlig mit Haut zu bedecken. Man wird zwar versuchen, durch THILERSCH-Lappen die Wunde zu verkleinern, aber es kommt dann doch fast immer zu leichten Infektionen und Störungen des Wundverlaufes. Die Folgen sind Schmerzen und Gefäßarrosion. Auf die mannigfaltigen Ausfallserscheinungen, die durch Nervenverletzungen verursacht sind, kann hier im einzelnen nicht eingegangen werden.

b) Die Eingriffe bei den Geschwülsten der Karotisdrüse (MARCHAND, PALTAUF).

1. Allgemeines.

Wenn die Geschwülste der Karotisdrüse auch selten sind, so gibt es in der Literatur doch über 100 Fälle, die einer operativen Behandlung unterzogen wurden. Im neueren chirurgischen Schrifttum ist etwa in jedem Jahr über einen neuen Fall berichtet worden. Die Geschwulstbildung der Karotisdrüse, die zwischen den beiden Hauptästen der A. carotis ihren Sitz hat, wird meist erst nach dem 20. Lebensjahre beobachtet und betrifft dann besonders das mittlere Alter. Daß sie das weibliche Geschlecht wesentlich bevorzuge, wie es früher vielfach angegeben wurde, stimmt nach neueren Beobachtungen nicht (BIRMANN). Es handelt sich im wesentlichen um gutartige Geschwülste, die langsam wachsen. Meist zieht sich die Vorgeschichte über Jahre hin. Die Geschwulst wird zufällig bemerkt und verursacht keine Beschwerden, solange sie klein ist. Erst nach stärkerem Wachstum treten Beschwerden auf, die sich hauptsächlich in Drückerscheinungen bemerkbar machen. Kopfschmerzen und pulsierendes Ohrensausen sind wohl hauptsächlich auf Druck und Umwachsung der A. carotis int. zurückzuführen. Die aufgelegte Hand stellt den Tumor fest, der häufig Pulsation zeigt, seitlich, aber nicht auf- und abwärts und auch nicht beim Schlucken verschieblich ist, und über dem man ein systolisches Sausen vernehmen kann. Gelegentlich erfolgt eine Periode raschen Wachstums. Es kann zu starkem Druck auf die Gefäße, zu Störungen der in der Umgebung liegenden Nerven, zu Luftmangel und Heiserkeit kommen. Seltener sind wohl maligne Geschwülste, die sich dann durch rasches Wachstum und durch stürmischeres Auftreten der genannten Erscheinungen äußern. Aber auch sie machen nur in den regionären Lymphknoten Metastasen, keine Fernmetastasen.

Was die Behandlung betrifft, so sind die Ansichten darüber verschieden. Die Strahlenbehandlung scheint keinen Erfolg zu bringen. Die konservative Behandlung kann nichts tun. Der Streit geht daher hauptsächlich um die chirurgische Behandlung. Kann man die Diagnose mit großer Sicherheit stellen, so scheint es doch, nach der Ansicht der meisten neueren Autoren, am besten zu sein, die operative Behandlung zu wählen, wenn auch das Wachstum der Geschwülste ein sehr langsames ist, und die Erscheinungen oft erst im späteren Alter schwererer Natur sind. Was die Diagnose betrifft, so ist sie wohl in der Mehrzahl der Fälle nicht sehr schwierig, wenn man nur daran denkt, und wenn die obengenannten Symptome vorhanden sind. Differentialdiagnostisch kommen hauptsächlich tuberkulöse Lymphome in der Gegend der Karotisteilungsstelle oder Metastasen von bösartigen Geschwülsten des Kopfes und des Halses in Frage. Schließlich ist auch die Lues der Lymphknoten in Erwägung zu ziehen. Sie verursacht bekanntlich oft einseitige Lymphknotengeschwülste. Bei genauerer Untersuchung wird man aber die drei genannten Erkrankungen wohl fast immer von der Geschwulst der Karotisdrüse unterscheiden können.

2. Die Anzeigestellung zum Eingriff.

Bei der Anzeigestellung zur Operation muß man bei derartig langsam wachsenden, meist gutartigen Geschwülsten, die dann aber doch allein durch ihre Größe und Schädigung von Nachbarorganen zu schweren Störungen Veranlassung geben können, genau abwägen, ob man operieren soll oder nicht. Bei dieser Überlegung muß uns der Gedanke leiten, daß je früher, desto eher die Operation ohne Nebenverletzung und weitere Schäden ausgeführt werden kann: 1. wird jede Operation von einem jüngeren Menschen leichter ertragen als vom älteren, 2. ist die Freilegung und Entfernung einer kleinen Geschwulst in dieser schwierigen Gegend leichter als die einer größeren, weiter ausgebreiteten. Eine kleinere Geschwulst läßt sich auch leichter von der Gefäßwand abpräparieren, während bei jeder größeren Geschwulst, namentlich, wenn sie zu einer festeren Verbindung mit den Gefäßen geführt hat, meist das Gefäß reseziert werden muß, 3. hat die kleinere Geschwulst meist noch keine Schädigungen der die Gegend durchziehenden Nerven (Vagus, Hypoglossus, Rekurrens, Sympathikus) und anderer Nachbarorgane verursacht, 4. macht sich die Unterbindung der *A. carotis comm.* oder *int.* nötig, so wird sie vom jüngeren Menschen wesentlich leichter ertragen als jenseits des 50. Lebensjahres, wo sie fast immer Lebensgefahr bedeutet.

3. Der Eingriff.

a) Allgemeines.

Die Erfahrungen, die bei der Operation der Karotisdrüseneschwülste gesammelt worden sind, haben ergeben, daß es sich immer um ein örtlich begrenztes Leiden handelt, das einer operativen Behandlung (bei großer Ausdehnung der Geschwulst allerdings unter recht erheblichen Schwierigkeiten) zugänglich ist. In der neueren Literatur, die über 105 bzw. 125 Fälle berichtet (TALMANN, BRANDBERG), war die Mortalität etwa 30%, und bei etwa 50% wurden erheblichere Komplikationen beobachtet. In etwa 50–75% mußte die *A. carotis comm.* unterbunden werden, und die *V. jugularis int.* in etwa 30%. Nervenverletzungen sind in über 30% unvermeidlich gewesen. Am häufigsten mußte der Vagus verletzt werden, aber auch die *Nn. sympathicus, hypoglossus, glossopharyngeus, laryngeus sup., recurrens* und selten *facialis* wurden verletzt. Die operative Mortalität ist also hoch, die Zahl der Nebenverletzungen groß und daher in jedem Falle ernstlich zu erwägen, ob man eingreifen soll oder nicht, zumal die Voraussage noch dadurch getrübt wird, daß auch häufig postoperative Störungen beobachtet werden, besonders nach Karotisunterbindung (Hemiplegie, Hirnanämie, Aphasie, Zungenlähmung, Husten, Trachealreizung, Pupillenveränderungen und in etwa 20% nach Unterbindung der *A. carotis* Gehirnstörungen. Die Hälfte dieser 20% kam zu Exitus). Aber auch ohne Unterbindung traten gelegentlich Thrombosen der *A. carotis* auf. Auch die Luftembolie spielt bei Todesfällen scheinbar eine gewisse Rolle. Wenn auch die Diagnose oft ziemlich sicher gestellt werden kann, so ist doch andererseits vor der Operation manchmal außerordentlich schwer darüber zu entscheiden, ob eine Unterbindung der großen Gefäße stattfinden muß oder nicht. Es ist daher zweckmäßig, in jedem Falle, der einer operativen Behandlung unterzogen werden soll, eine 3–4wöchige Vorbereitung einzuleiten, und während dieser Zeit eine täglich mehrfach wiederholte Kompression der betreffenden Halsgefäße durchzuführen, um den Kollateralkreislauf anzuregen. Besonders gilt das natürlich für ältere Menschen. Die Unterbindung der *V. jugularis* allein ist ohne Gefahr. Von manchen Seiten wird vorgeschlagen, falls die Unterbindung der *A. carotis* notwendig ist, immer auch

die V. jugularis int. mitzuunterbinden, obwohl wir nicht glauben, daß dadurch ein Schaden der Karotisunterbindung aufgehoben würde. Unter Umständen kann versucht werden eine Gefäßnaht auszuführen, falls nur ein kleines Stück Gefäßwand geopfert werden muß.

β) Die Ausführung des Eingriffes bei den Karotisdrüsen- geschwülsten.

Da der Sitz der Karotisdrüsen-
geschwulst sich im oberen Halsdreieck befindet, entsprechend der Teilungsstelle der A. carotis comm. in ihre beiden Seitenäste, so ist der Zugang derselbe, wie wir ihn zur Unterbindung dieser Gefäße wählen (s. S. 292). Der Eingriff kann in der Mehrzahl der Fälle in örtlicher Betäubung, Umspritzung des Operationsfeldes, vorgenommen werden, man kann aber auch die Zervikalnerven nach HÄRTEL ausschalten, wie das bei der Kropfoperation beschrieben wurde (s. S. 486).

Am besten macht man den Schnitt bogenförmig, etwas unterhalb des Warzenfortsatzes beginnend, bis in die Gegend des Zungenbeins. Haut, Subkutangewebe und Platysma werden, nach Unterbindung der oberflächlichen Venen, zurückpräpariert. Dann wird am vorderen Rande des Kopfnickers die oberflächliche Halsfaszie gespalten, während der untere Hautwundrand stark nach unten gezogen wird. Setzt man nun in den vorderen Kopfnickerrand einen Muskelhaken ein und zieht ihn nach hinten, so gibt er die Geschwulst frei. Festere Verbindungen mit dem Kopfnicker selbst pflegen nicht zu bestehen, abgesehen davon, daß die Geschwulst häufig von einem ziemlich ausgebildeten Venennetz umgeben ist. Die Venen müssen natürlich, bevor man die Geschwulstoberfläche ganz freilegt, doppelt unterbunden und durchtrennt werden. Da bei einiger Größe der Karotisdrüsen-
geschwulst immerhin mit einer Unterbindung der großen Halsgefäße gerechnet werden muß, sowohl der V. jugularis, als auch der A. carotis comm. oder ihrer Hauptäste, so ist es nun am zweckmäßigsten, dem alten Rat LANGENBECKs zu folgen und zunächst herzwärts von der Geschwulst die großen Gefäße freizulegen, unter besonderer Berücksichtigung des Vagus. Am besten schlingt man die freigelegten Gefäße mit einem starken Seidenfaden an, um jederzeit, falls eine unvorhergesehene Verletzung erfolgen sollte, eine Abdrosselung durch den Fadenzug vornehmen zu können. Weiter ist es sehr zweckmäßig, nun auch den oberen Rand der Geschwulst freizulegen, um sich auch hier der großen Gefäße durch Freilegung zu versichern. Leider gelingt diese obere Freilegung bei größeren Geschwülsten wegen der außerordentlichen Raumbeschränkung nicht immer ohne weiteres. In solchen Fällen muß meist mit einer Unterbindung der A. carotis bzw. V. jugularis, oder beider, gerechnet werden, so daß man am besten die weitere Freilegung mit der primären Unterbindung der Gefäße beginnt. Auch der N. vagus fällt in solchen Fällen der Operation oft zum Opfer. Es empfiehlt sich, ihn vor der Durchschneidung durch eine Injektion mit Novokain auszuschalten.

Bei kleineren Geschwülsten kann es ohne weiteres gelingen, sie aus der Gabelung der beiden Hauptäste der A. carotis, nachdem man die V. jugularis int. beiseite gezogen hat, herauszulösen. Selbst wenn das ohne Gefäßwandverletzung vor sich geht, muß man allerdings damit rechnen, daß eine sekundäre Thrombose dieser Gefäße eintritt und es dadurch zu den schweren Störungen der Karotisunterbindung für das Gehirn kommen kann. Es sind sogar Fälle beobachtet, bei denen im Anschluß an Unterbindung größerer Seitenäste der Karotis fortschreitende Thrombosen zustande gekommen sind. Die A. carotis ext. kann immer ohne Schaden unterbunden werden.

Auf das Vorgehen bei größeren Geschwülsten, d. h. auf die vorherige Unterbindung der A. carotis comm. bzw. ihrer beiden Hauptäste, ist schon oben

hingewiesen. In der Mehrzahl der Fälle, bei denen Gefäßunterbindungen nötig waren, mußte auch die V. jugul. int. unterbunden werden. Ist sie mit dem Tumor verwachsen, so empfiehlt sich die vorherige zentrale Unterbindung auf jeden Fall, und ganz besonders dann, wenn die A. carotis unterbunden werden muß. Besonders bei größeren Tumoren, die oft an sich schon schwer zugänglich sind, und bei denen das Auseinanderziehen der Wunde mit Haken, besonders das Zurückziehen des Kopfnickers mit ziemlicher Gewalt stattfinden muß, kann es verhältnismäßig leicht zum Einreißen der großen Vene und zu einer Luftembolie kommen. Muß die Arterie fallen, so wird fast immer auch der Vagus mitentfernt werden müssen, was ja bekanntlich nach vorheriger Ausschaltung ohne Gefahr vor sich gehen kann. Hat man alle die großen Gefäße herzwärts unterbunden, so kann man nun wesentlich rascher von unten nach oben vorgehen. Man faßt den Tumor mit Haken bzw. einer Faßzange und präpariert ihn ringsherum unter fortwährender Blutstillung durch Unterbindung aus der Umgebung heraus, bis er schließlich an den kopfwärts gerichteten Gefäßabschnitten seinen letzten Halt findet. Auch diese werden selbstverständlich, bevor man sie durchtrennt und damit den Tumor auslöst, vorher doppelt unterbunden.

γ) Die Störungen.

Von der Beteiligung der Gefäße ist schon die Rede gewesen. Die Blutungs- und die Luftemboliegefahr können nur dadurch ausgeschaltet werden, daß bei großen Tumoren die Gefäße vorher unterbunden werden. Man darf die A. carotis comm. nur dann unterbinden, wenn sie oder der innere Hauptast vom Tumor vollkommen umschlossen, oder, was besonders für den inneren Hauptast gilt, bereits durch den einschnürenden Tumor thrombosiert gefunden wird. Es ist in der Einleitung schon darauf hingewiesen worden, daß während einer Vorbereitungszeit von 2—3 Wochen eine allmähliche Drosselung des Gefäßes täglich versucht werden muß durch mehrmals wiederholte Druckbehandlung, um die Entwicklung des Kollateralkreislaufes zu fördern. Leider läßt sich die Diagnose einer bereits bestehenden Thrombose der A. carotis int. vor der Operation nicht stellen. Ein Drosselungsversuch (PERTHES) während der Operation läßt sich, da ein großer Teil des Gefäßes entfernt werden muß, nicht ausführen. Außer den Gefäßen sind häufig Nerven mitverletzt worden, am häufigsten naturgemäß der N. vagus, nicht zu selten aber auch die Nn. sympathicus, hypoglossus, glossopharyngeus, laryngeus sup., recurrens und lingualis. Hat der Tumor infolge seiner Größe nicht schon vorher zu Störungen im Bereiche der genannten Nerven geführt, so darf, mit Ausnahme des N. vagus, eigentlich bei gewissenhaftem Arbeiten eine Verletzung der übrigen nicht stattfinden, ebensowenig darf es zu Nebenverletzungen im Bereiche des Kehlkopfs oder gar des Ösophagus und der Rachenwand kommen.

Handelt es sich um einen der wesentlich selteneren malignen Tumoren, die sich durch rasches Wachstum und das frühzeitige Auftreten von allen möglichen Nebenerscheinungen, wie Luftmangel, Heiserkeit, Schluckbeschwerden usw. bemerkbar machen, so kann natürlich, falls überhaupt eine Radikalooperation ausgeführt werden kann, auf die benachbarten Gebilde wesentlich weniger Rücksicht genommen werden, besonders wenn es sich um infiltrierendes Wachstum handelt. Dann gelten dieselben Grundsätze wie beim branchiogenen Karzinom. Die Entfernung kleinerer Tumoren, die ohne Unterbindung der A. carotis int. und ohne sonstige Nebenverletzungen gelingt, hinterläßt auch kaum postoperative Störungen. Mit dem Moment der Karotisunterbindung wird natürlich das Bild wesentlich anders. Hirnanämie, Hemiplegie, Sprachstörungen, Schluckstörungen, Zungenlähmung, Hustenreiz, Pupillenverände-

rungen, ja sogar Fazialislähmung sind beobachtet. Leider führen diese Komplikationen oft, wenn auch nicht unmittelbar, so doch nach einigen Tagen zu Tode.

2. Die Eingriffe bei den Geschwülsten des Halses ohne bestimmten Sitz.

a) Die Eingriffe bei den Fibromen.

Die übrigen Geschwülste des Halses, die chirurgische Bedeutung haben, entwickeln sich nicht so ausgesprochen an bestimmten Stellen wie die beiden genannten. Nur die sog. tiefen Fibrome des Halses, wie sie von DE QUERVAIN beschrieben sind, können ebenfalls im Bereich der seitlichen Halsgegend entstehen, da sie sehr wahrscheinlich teilweise aus dem Bindegewebe des Gefäßnervenbündels, teilweise von den tiefen Muskelfaszien ihren Ausgang nehmen. Sie können daher unter Umständen auch differentialdiagnostisch gegenüber den obengenannten Geschwülsten einmal in Frage kommen. Ihr ausgesprochen langsames Wachstum, das sich oft über viele Jahre hinzieht, gilt als besonderes Kennzeichen. Der Tumor fühlt sich hart an und hat eine glatte Oberfläche. Häufig kommt er erst in chirurgische Behandlung, wenn er infolge seiner Größe Druckerscheinungen auf die Halsorgane ausübt. Die operative Behandlung dieser tiefsitzenden Fibrome verursacht keine besonderen Schwierigkeiten. Sie lassen sich von dem übrigen Gewebe leicht abtrennen, da sie nur expansiv wachsen, und nur, wenn sie eine besondere Größe erreicht haben, und wenn sie, wie das dann häufiger zu sein pflegt, sekundäre Verbindungen mit den benachbarten Halsorganen eingegangen haben, ist ihre Freilegung und Entfernung schwieriger. Langsames und vorsichtiges Präparieren außerhalb der Kapsel führt aber doch immer zum Ziel. Der Zugang zu diesen Geschwülsten richtet sich naturgemäß nach ihrem Sitz. Sitzen sie in der seitlichen Halsgegend, so wird man meist einen queren Bogenschnitt, der Spaltrichtung der Haut entsprechend, oder einen Schnitt am Vorderrand des Kopfnickers anwenden. Die Fibrome des Halses können im übrigen sich auch aus den Faszien der Nackenmuskulatur und dem Periost der Wirbelsäule entwickeln. Auch ihrer operativen Entfernung stehen besondere Schwierigkeiten nicht im Wege. Finden sich auf Druck schmerzhafte Geschwülste, so hängen die Fibrome mit Nervenstämmen zusammen.

b) Die Eingriffe bei den Lipomen.

Die Lipome der Halsgegend liegen entweder rein im Subkutangewebe, wie im übrigen Körper, oder auch gelegentlich unter der oberflächlichen Faszie. Sind sie gut abgekapselt, so lassen sie sich meist leicht ausschälen. Es gibt aber auch große oberflächliche und tiefergelegene, flächenhaft ausgebreitete Lipome am Hals, die die Neigung besitzen, zwischen die Muskelbündel Fortsätze zu schicken, ja sogar infiltrierend zu wachsen. Ihre Abgrenzung ist dann schon klinisch unscharf. Sie können auch Druckerscheinungen auf Gefäße und Nerven ausüben und ihre operative Beseitigung gelingt nicht so leicht. Die Geschwulst muß mit allen ihren Fortsätzen entfernt werden. Man muß daher die Muskeln aufpräparieren, um die Fettgeschwulst von den Faszien scharf ablösen zu können, da stumpfes Auslösen meist nicht gelingt. Gerade die großen Lipome treten am Hals häufig symmetrisch auf (MADELUNGScher Fetthals). Häufig finden sie sich symmetrisch in der Nackengegend, seltener am ganzen Hals herum entwickelt. Auch in der seitlichen vorderen Halsgegend finden sich solche symmetrischen Lipome, die dicke Polster zwischen dem Unterkiefer und dem Schlüsselbein bilden können. Eine operative Behandlung dieser

meist bei älteren Menschen beobachteten symmetrischen Lipome kommt nur dann in Frage, wenn Druckerscheinungen auf die tiefen Halsorgane ausgelöst werden, oder wenn aus kosmetischen Gründen die Beseitigung gewünscht wird. Es handelt sich dabei immer um einen größeren Eingriff, der namentlich dann, wenn es sich um schlecht abgekapselte Geschwülste handelt, recht blutig zu verlaufen pflegt. Ganz selten sind in der vorderen Halsgegend sitzende tiefe Lipome, die die Erscheinungen einer Schilddrüsengeschwulst hervorrufen können. Da die Diagnose klinisch nicht mit Sicherheit gestellt werden kann, so werden sie meist unter falscher Diagnose operiert und erst die Freilegung der Geschwulst klärt über ihren wirklichen Charakter auf. Da es sich scheinbar fast immer um gut abgekapselte Geschwülste handelt, gelingt ihre Loslösung von den Nachbarorganen bei vorsichtigem Präparieren ohne Nebenverletzungen. Der operative Zugang zu diesen Geschwülsten ist, da sie häufig unter der Diagnose „Kropf“ operiert werden, derselbe, wie der zur Kropfoperation.

c) Die Eingriffe bei den Hämangiomen und den Lymphangiomen.

Noch seltener als die genannten Fibrome und Lipome sind die, streng genommen, zu den angeborenen Erkrankungen des Halses zu rechnenden Hämangiome und Lymphangiome. Die oberflächlichen Gefäßgeschwülste der Haut werden, wenn sie klein sind, am besten im ganzen herausgeschnitten oder vereist. Wenn sie größer sind und ihre Entfernung auf Schwierigkeiten stößt, können sie mit Magnesiumpfeilen nach PAYR oder mit Mesothoriumnadeln gespickt werden. Auch die Radium- und Injektionsbehandlung tritt in ihre Rechte. Über diese Methoden s. Bd. I, S. 381—384.

Die Lymphangiome, besonders die zystischen, tumorartig wachsenden, die oft eine große Ausdehnung besitzen und sich auch häufig zwischen die Muskeln hinein ausbreiten, ja sogar bis zu den Gefäßen vordringen können, müssen chirurgisch behandelt werden. Auch hierfür lassen sich bestimmte Regeln nicht geben, da die Ausdehnung der Geschwülste meist erst durch die Freilegung erkannt werden kann. Entsprechend der klinisch feststellbaren Ausdehnung verwendet man am besten Lappenschnitte, die es gestatten, eine große Fläche freizulegen. Nicht selten müssen, falls die Geschwülste sich nach einer nicht vermuteten Richtung ausbreiten, Erweiterungsschnitte hinzugefügt werden. Nur bei sorgfältigem Präparieren, das immer halb scharf, halb stumpf und bei guter Blutstillung durchgeführt, und bald auf der, bald auf jener Seite der Geschwulst weitergeführt wird, gelingt es, einen solchen vielfach verzweigten Tumor radikal zu entfernen. Die radikale Entfernung ist deshalb nötig, weil zurückgelassenes Geschwulstgewebe zu erneutem Wachstum führt.

Sachverzeichnis.

- Arterien:**
- A. anonyma, Freilegung nach SAUERBRUCH 319.
 - A. carotis communis, Aneurysma 321.
 - — —, Freilegung 287, 495, 516.
 - — —, Unterbindung 287, 289, 523.
 - — externa, Anatomie 162.
 - — —, Aneurysma 322.
 - — —, Freilegung 291.
 - — —, Unterbindung 292.
 - — interna, Aneurysma 323.
 - — —, Freilegung 292, 495.
 - — —, Unterbindung 295, 313.
 - A. lingualis, Freilegung 297, 299.
 - Aa. maxillaris, Freilegung 299.
 - A. occipitalis, Aneurysma 327.
 - —, Freilegung 300.
 - A. subclavia, Aneurysma 314.
 - —, Freilegung 302.
 - —, — nach GULEKE 320 bis 321.
 - —, — nach KÜTTNER 317.
 - —, — nach LEXER 316.
 - Aa. thyreoideae 484.
 - —, Unterbindung 375 bis 376, 418, 514.
 - A. vertebralis, Aneurysma 323—327.
 - —, Freilegung 304.
 - —, — im 1. Abschnitt 305—307.
 - —, — im 2. Abschnitt 325.
 - —, — im 3. Abschnitt (KÜTTNER) 308.
 - —, — im 3. Abschnitt (DRÜNER) 309 bis 311.
- Adenotomie 155.
- Afenil bei postoperativer Tetanie 504.
- Allgemeinbetäubung, Ohrenoperation, bei 6.
- Aneurysma arteriovenosum, zwischen A. vertebralis und V. jugularis 312, 322.
- Aneurysmen der Halsgefäße, Eingriffe 312—327.
- Angina pectoris, Nervendurchtrennung bei 335.
- Antrotomie, atypische 22 bis 25.
- , Bogengang, äußerer bei 20, 28.
 - , „Brücke“, Abtragung der 27.
 - , Duraverletzung, Vermeidung der 15, 26, 28.
 - , Fistel, Verschuß einer 29.
 - , Gefahren 26—29.
 - , Instrumentarium 24.
 - , Labyrinthverletzung 28.
 - , MIKULICZ-Trichter nach 23.
 - , Nachbehandlung 23, 24.
 - , N. facialis 19, 27.
 - , Parotisdurchtrennung 26.
 - , Rezidivbehandlung nach 25.
 - , Säuglinge 22.
 - , Sekundärnaht 24, 26.
 - , Sinusverletzung, Vermeidung der 15, 22, 26, 27.
 - , Tegmen tympanie 19.
 - , terminale Zellen 23.
 - , typische 14—21.
 - , Wundversorgung 24, 25.
- Antrum, Fazialiskanale, Beziehung zu 20.
- , Jochzellen 20.
 - , Lage bei den Schädelformen 16, 19.
 - , perilabyrinthäre Zellen 20, 21.
 - , postsinöse Zellen 21.
 - , Promontorium 20.
 - , Schuppenzellen 21.
 - , Schwellenzellen 20, 21, 27.
- Antrumfistel, Verschuß der 29.
- Aorta, Lage zu Tracheobronchialrohr und Ösophagus 201.
- Asthma bronchiale, Operation bei 336.
- Atresie im Naseninnern 95.
- Attikotomie s. Radikaloperation 31.
- Autoskopiespatel für Bronchoskopie 192.
- Basedowkropf 509—517.
- , Eingriff, Technik des 514 bis 517.
- Basedowkropf, Grundumsatz bei 513.
- , Indikation zum Eingriff 511.
 - , Jodvorbereitung zum Eingriff 512, 513.
 - , Kragenschnitt 515.
 - , Nachbehandlung 517.
 - , Operationserfolge 517.
 - , Reaktionen, postoperative 513, 514.
 - , Resektion des Thymus 516.
 - , Röntgenbehandlung 512.
 - , Schmerzbetäubung 514.
 - , Unterbindungen 514.
 - , Vorbereitung zur Operation 512.
 - , zweizeitiger Eingriff 514.
- Basisbruch s. Schädelbasisbruch.
- BECKMANN'Sches Ringmesser 156—157.
- BEZOLDSche Mastoiditis 42.
- Bifurkation der Lufttröhre 196, 229.
- —, anatomische Verhältnisse 200, 229.
 - —, endoskopisches Bild 199, 206.
- Blutung, Gehörgang, aus dem 75.
- Bogengänge, Topographie 60.
- Bolzenkanäle nach BRÜGGELMANN 456.
- Branchiogenes Karzinom 521f.
- —, Frühoperation 522.
 - —, Inoperabilität 521.
 - —, klinisches Bild 521.
 - —, Komplikationen 523 bis 524.
 - —, operative Entfernung 522.
- Bronchien, Eingriffe s. Bronchoskopie 188f.
- , Fremdkörper in den 207f.
- Bronchoskop 194.
- , Einführung des 195, 197 bis 199, 206.
 - , Einstellung der Hauptbronchien 206—207.
- Bronchoskopie 188—222.
- , Anzeige zur unteren 221.
 - , Beleuchtung 193.
 - , Betäubung zur 189.
 - , Fremdkörperextraktion mittels 211f.

- Bronchoskopie, Haltung der Patienten 196.
 —, Hilfsmittel 204.
 —, Instrumentarium 191, 199, 205.
 —, — zur Fremdkörperextraktion 212f.
 —, Oberlappenbronchien, Einstellung der 206.
 —, Röhren zur Ansaugung von Fremdkörpern 213, 215.
 —, in Rückenlage 207.
 —, Streckbewegung des Kopfes bei 205.
 —, Vorbereitung der Instrumente 205.
 —, Zange mit Beleuchtung nach BRÜNINGS 213—214.
 Bulbus venae jugularis 11, 50, 52, 55.
 — — —, Operation nach GRUNERT-VOSS 52.
- Caput obstipum musculare s. Schiefhals.
- Choanalatresie, Operation der 94.
 Choanalpolyp 159.
 Cholesteatom, Labyrinthitis u. 60.
 Cochlea, Topographie 60.
 Coniotomie 184, 443, 454 bis 455.
 Crista olfactoria, Verletzung der 128.
 — pyriformis 109, 110.
- Dauertracheotomie 475.
 Divertikel s. Grenzdivertikel und Ösophagus.
 Doppelrohr, verlängerbares für Bronchoskopie 192.
 Ductus cochlearis, Topographie 60.
 — endolymphaticus, Topographie 60.
 — semicirculares, Topographie 60.
 — stenonianus, Einpflanzung 141.
 — thoracicus, Anatomie 350, 360.
 — —, Freilegung 351—354.
 — —, Unterbindung 354.
 — —, Verletzungen des 350.
 Duraspaltung, bei otogener Meningitis 74, 75.
 Duraverletzung 15, 26, 28.
- Elektroskop zur Bronchoskopie 194.
 Epiduralabszeß 43.
- Epiduralabszeß, Kopfschmerzen bei 44.
 —, perisinuöser 45—47.
 Epipharynx s. Nasenrachen.
 Epithelkörperchen 256, 377.
 —, Erhaltung der 480, 481.
 —, Verletzung der 504.
 Exophthalmus, pulsierender 323.
 Extraktionsinstrumente für Trachea und Bronchien 212f.
 Extraktor von Sicherheitsnadeln nach EICKEN 219.
- FALLOPISCHER Kanal 21.
 —, Totalaufmeißelung und 34.
 Fazialisaustritt 60.
 Fazialiskanal 20, 21.
 Fazialislähmung bei chronischer Mittelohreiterung 42.
 —, Freilegung des N. accessorius 342, 346.
 —, Nervenüberpflanzung 346.
 —, Sympathikusdurchschneidung 346.
 Fazialisverletzung bei Antrotomie 27.
 —, chirurgische Behandlung 29.
- Fibrome der seitlichen Halsgegend 520.
 Fissura mastoidea squamosa 16.
 Fremdkörperentfernung aus dem Ohr 11.
 — —, Ablösung des Gehörgangsschlauches 11.
 — —, Meißelung bei 12.
 Fremdkörper im Ösophagus 238—245.
 — —, Komplikationen 243.
 — im Tracheobronchialbaum 207f.
 — —, Eigenart der 215f.
 — —, Therapie 211—218.
- Fremdkörperhäkchen für Trachea und Bronchien 215.
 FÖRSTERSCHE Operation bei Plexusneuralgie 329.
 Fruchtsteine in Bronchien 217.
- Gastrotomie 238, 244.
 Gaumenbogennaht nach LAUTENSCHLÄGER 170 bis 174.
 — —, Nadelhalter für 171.
 — —, Phasen der 172—173.
 — —, Spätblutungen 174.
 Gaumenmandel 160.
 —, Abtragung (s. a. Tonsillotomie) 166.
 —, Ausschälung 167—170.
- Gaumenmandel, Elevatorium nach LAUTENSCHLÄGER 169.
 —, Faßzange nach MUSEUX 167.
 —, Gefäßversorgung 160, 163.
 —, Instrument für Amputation der 168.
 —, Lokalanästhesie, Technik der, für 168.
 —, Teilablösung der 175.
 Gebißteile im Bronchus 216.
 Gehörgangsplastik 36.
 —, KOERNERSCHER LAPPEN 37.
 Geknüpftes Messer für Mandelabtragung 167.
 Gräten im Bronchus 217.
 Grenzdivertikel der Speiseröhre 384—396.
 — —, Abschnürung des Sackes nach GOLDMANN 389.
 — —, Einstülpung des Sackes nach GIRARD 391.
 — —, cinzeitige Entfernung 392—395.
 — —, Freilegung 386.
 — —, klinische Eigenart 384.
 — —, konservative Maßnahmen 385.
 — —, Operationsverfahren 385.
 — —, Schmerzbetäubung bei Operation 386.
 — —, Tamponade des Divertikelbettes 388.
 — —, Verlagerung des Sackes nach KÖNIG 391.
 — —, Vorbereitung zur Operation 385.
 — —, zweizeitige Entfernung 395.
 Grenzstrang s. N. sympathicus.
- Hals, Anatomie 247—261.
 — —, A. carotis 287.
 — —, A. lingualis 255, 297, 299.
 — —, A. maxillaris externus 255, 299.
 — —, A. occipitalis 300.
 — —, A. subclavia 302.
 — —, Aa. thyroideae 484.
 — —, A. vertebralis 304.
 — —, Aorta, Lage im Tracheobronchialrohr und Ösophagus 201.
 — —, Atlasbogen 308.
 — —, Bindegewebsanordnung 248.
 — —, Ductus thoracicus 258, 261, 332, 350.
 — —, — thyroglossus 261.
 — —, Epithelkörperchen 256, 377, 504.

- Hals, Anatomie, Faszien 248, 487, 491, 495.
 —, —, Foramen coecum (Pharynx) 189.
 —, —, Form, äußere 250.
 —, —, Ganglion stellatum 332, 333.
 —, —, Gegenden 252.
 —, —, Glandula sublingualis 255.
 —, —, — submaxillaris 255, 298, 366.
 —, —, — thyreoidea 256 bis 258.
 —, —, Grenzstrang s. N. sympathicus.
 —, —, Halsganglia, sympathische 331.
 —, —, Halsmuskeln, gerade 490.
 —, —, Halsorgane in Höhe der Schilddrüse 482.
 —, —, Karotisdreieck, oberes 256, 287.
 —, —, —, unteres 290.
 —, —, Membrana hyothyreoidea 363.
 —, —, Muskeln 152, 247.
 —, —, M. constrictor pharyngis 417, 420.
 —, —, M. scalenus ant. 339.
 —, —, N. accessorius 260, 272, 341.
 —, —, N. glossopharyngeus 255.
 —, —, N. hypoglossus 255, 345.
 —, —, N. laryngeus sup. 329.
 —, —, N. lingualis 255.
 —, —, N. occipitalis 343.
 —, —, N. phrenicus 260, 304, 338.
 —, —, N. recurrens 257, 338, 377, 382, 474.
 —, —, N. vagus 288, 329.
 —, —, Nebephrenikus 339.
 —, —, Platysma 247.
 —, —, Plexus brachialis 316, 328.
 —, —, — cervicalis 259.
 —, —, Rami communicantes (Nerven) 333.
 —, —, Ramus ericothyreoideus (Arterie) 419.
 —, —, Recessus piriformis 420.
 —, —, Regio submaxillaris 297.
 —, —, Schilddrüse s. Gl. thyreoidea 256, 481.
 —, —, —, Gefäßversorgung 257, 479.
 —, —, seitliche Halsgegend 259.
 —, —, — obere Halsdreiecke 255.
- Hals, Anatomie, Sinus piriformis 372.
 —, —, Trigonum caroticum sup. 256, 287.
 —, —, — — inf. 290.
 —, —, — infrahyoideum 255.
 —, —, — suprahyoideum 253.
 —, —, Truncus thyrocervicalis 302, 484, 500.
 —, —, Tuberculum caroticum 165, 327.
 —, —, Vv. jugulares ant. 488.
 —, —, V. jugularis ext. 259.
 —, —, — — int. 276, 311.
 —, —, vordere Halsgegend 253.
 —, —, Eingriffe am 247—529.
 —, —, A. carotis ext. und int., End-zu-Endvereinigung 298.
 —, —, Abszesse, periadenitische 269.
 —, —, Aneurysmen der Halsgefäße 312, 321.
 —, —, Angina pectoris bei 335.
 —, —, arteriovenöse Fistel 313, 322.
 —, —, Asthma bronchiale 336.
 —, —, Ductus thoracicus, am Halsteil des 350.
 —, —, Fibrome 528.
 —, —, Geschwülste der Meso- und Hypopharynx 361.
 —, —, — ohne bestimmten Sitz 528.
 —, —, Halsfistel, mittlere 261.
 —, —, —, seitliche 263.
 —, —, Halsphlegmone 268.
 —, —, Halsrippe 280—286.
 —, —, Halszyste, mittlere 261.
 —, —, —, seitliche 262.
 —, —, Hämangiome 529.
 —, —, Hautschnitte 251.
 —, —, Hemilaryngektomie 399—410.
 —, —, Karotisdrüse, Geschwülste der 524 bis 528.
 —, —, Karotisgefäße, Aneurysmen 321.
 —, —, —, Freilegung 287 bis 295.
 —, —, —, Unterbindung 287 bis 295.
 —, —, —, Unterbindungsfolgen 295—297, 523, 527.
 —, —, Kompression der großen Halsgefäße 265.
 —, —, Kropfoperation 479 bis 518.
- Hals, Eingriffe, Lappenplastik (nach ISRAËL) 267.
 —, —, Laryngektomie, totale 410—441.
 —, —, Laryngotomia medialis 396—399.
 —, —, Lipome 528.
 —, —, Lymphangiome 529.
 —, —, Nackenfurunkel 270.
 —, —, Nerven des Halses 328.
 —, —, —, Indikationen 335.
 —, —, Retropharyngealabszeß 270—275.
 —, —, Schiefhals 275—280.
 —, —, Speiseröhre, am Halsabschnitt der 372 bis 396.
 —, —, Sympathikusentfernung bei Angina pectoris 234.
 —, —, Venentransplantation 322.
 —, —, Verbrennungen 266.
 —, —, Verletzungen 264.
 Halseingeweide, Muskelapparat 152.
 Halsrippe, Freilegung von hinten 285.
 —, — von vorn 283.
 —, Symptome 282.
 Hauptbronchien 196, 200.
 Hemilaryngektomie (GLUCK) 399—410.
 —, Betäubung 402.
 —, Hautschnitt 402.
 —, Komplikationen 410.
 —, Indikation 399.
 —, Resektion 404, 405.
 —, Tamponade 406.
 —, Technik 402.
 —, Unterbindungen 402.
 Herzstillstand nach Vagusquetschung 335.
 Hirnabszeß s. otitischer Hirnabszeß.
 Hypopharyngoskopie, Hebel zur 182.
 Hypopharynx (s. Kehlkopfrachen) 181, 229.
 —, Eingriffe gegen Geschwülste 361f.
 —, Eröffnung zur Exstirpation 439.
 —, Exstirpation samt Kehlkopf und Speiseröhre 433 bis 442.
 —, Gummiprothese nach SOERENSEN 440.
 —, Lappenplastik 441.
 —, Lymphknoten, regionäre 434.
 —, Plastik 440.
 —, Teilresektion bei Kehlkopfentfernung 433.
 —, Wunddrainage 439.
 Hypophyse 55.

- Hypophysenoperation, bukkonasale (DENKER) 148.
 —, nach LAUTENSCHLÄGER 149.
 —, perseptale Methode (HIRSCH) 145.
- Innenohrverletzung s. Labyrinthverletzung.
- Jodbasedow 511.
 Jodbehandlung, präoperative nach PLUMMER 512.
 Jugularisunterbindung, Bulbus venae jugularis 50, 52.
 —, Emissarium mastoid. 50.
 —, Sinus petrosus sup. 50, 53.
 —, —, transversus 50.
 —, Sinusknie 50.
 —, Sinusverweiterung bei 47, 48.
 —, Technik 49—51.
- Kachexia thyreopriva 505, 508.
 Kanüle nach BRÜGGELMANN 455.
 — nach THOST 457.
 Kardia, Topographie der 229.
 Karotisdrüse, Geschwülste der 524—528.
 Karotisgefäße s. A. carotis.
 Karzinom, branchiogenes 521.
 Karzinome der Speiseröhre 380.
 — —, Prognose 380.
 — —, Resektion, quere 380 bis 384.
 Kastenspatel für Laryngoskopie 192.
 Kehlkopf, Eingriffe am 396 bis 442.
 —, — im 181—187.
 —, Entfernung s. Totalentfernung.
 —, — von Geschwülsten 181, 183.
 —, — kleinerer Fremdkörper 184.
 —, Fisteln 458.
 —, Geschwülste, bösartige 396.
 —, Totalentfernung 410—441.
 —, —, Anzeigestellung 410.
 —, —, Betäubung 413.
 —, —, einzeitige 421.
 —, —, Eröffnungsschnitt nach RÉTHI 432.
 —, —, Halsmuskeln, Durchtrennung der 416.
 —, —, Hautschnitt 412, 414, 421, 427, 433.
 —, —, Hypopharynx und Teilresektion des 433f.
- Kehlkopf, Totalentfernung, Kanüle nach 421.
 —, —, Lymphknotenausräumung vor der 412.
 —, —, Methode von RÉTHI 427—432.
 —, —, Plastik nach 436—438, 440—441.
 —, —, Prognose 411.
 —, —, Schnittführung 421.
 —, —, Skelettierung bei der 417—420.
 —, —, samt Speiseröhrenteil und Hypopharynx 433f.
 —, —, Technik 411f.
 —, —, — nach GLUCK-SOERENSEN 414—427.
 —, —, Unterbindung der A. laryngea sup. 418, 433.
 —, —, Zungenbein, Entfernung des 431.
 —, —, zweizeitige 427.
 Kehlkopfnerven, Lähmungen der 474f.
 —, —, Behandlung 475.
 Kehlkopfrachen, Eingriffe 181.
 —, — bei Geschwülsten 361f.
 Kehlkopfsonde 182.
 Kehlkopfspritze 190.
 Kehlkopfstanze 183.
 Kehlkopfzerstäuber 190.
 Kieferhöhlenfistel, Plastik nach LAUTENSCHLÄGER 111.
 Kieferhöhlenoperation nach CALDWELL-LUC 103.
 — nach DENKER 108.
 — nach STURMANN 109.
 Kiemengangreste nach Karzinom 521.
 Kleinhirnabszeß, Operation des 58.
 Knochen innerhalb eines Bronchus 216.
 KOCHERScher Kragenschnitt 487, 515.
 KOERNERScher Lappen 37.
 Kompressorium für Rachenblutungen 165.
 Konchotom nach HARTMANN 158, 167.
 Koniotomie 184, 433, 454.
 Kopfverband (s. Ohr, Verband) 23.
 Krakenknöpfe in den Bronchien 217.
 Krakenknopfzange für Bronchoskop 214.
 Kropfoperation 479—518.
 —, Anzeigestellung 479.
 —, Blutungen bei 499.
 —, Brustbein, Spaltung des 507.
 —, doppelseitige Resektion 480.
- Kropfoperation, Drainage nach 499.
 —, Enukleation 505.
 —, Erhaltung der Epithelkörperchen 480, 504.
 —, Freilegung des Kropfes 480, 482.
 —, Gegenindikation bei Jugendlichen 509.
 —, Grundregeln 480.
 —, Halsfaszien 487, 491, 495.
 —, Hautschnitt 487, 489.
 —, Kachexia thyreopriva 505, 508.
 —, Kehlkopfuntersuchung vor 485.
 —, Keilresektion 496, 498.
 —, Komplikationen 499f.
 —, Lagerung 486.
 —, Luftembolie 500.
 —, Muskeldurchtrennung 491.
 —, Nachblutungen 500.
 —, Normalverfahren 480, 487 bis 499.
 —, — bei Strumitis 517.
 —, postoperative Tetanie 504.
 —, Rekurrensschädigung 503.
 —, Resektion, keilförmige 496 bis 498.
 —, — des Brustbeins 502.
 —, Rezidive 509.
 —, Röntgenuntersuchung vor 486, 505.
 —, Schmerzbetäubung zur 486.
 —, Umlegen des Lappens 494, 501, 507.
 —, Unterbindungen 480, 488, 492—493, 499, 507.
 —, Vorbereitung 485.
 —, Zyste, Beseitigung einer 506.
- Labyrinth, Topographie 60 bis 62.
 Labyrinthitis 59.
 —, Cholesteatom 60.
 —, Indikationen zum Eingriff bei 62.
 —, Nystagmus bei 62.
 Labyrinthoperation 28, 59f.
 —, Methode nach HINSBERG 66.
 —, — nach JANSEN 65.
 —, — nach NEUMANN 66.
 —, — nach UFFENORDE 70.
 —, Porus acusticus int., Freilegung 68.
 Labyrinthverletzung bei Antrotomie 28, 60.
 — —, Nachbehandlung 29.
 — —, Zeichen 75.
 Lamina cribrosa 55.
 Laminektomie (FÖRSTER) 329.
 Laryngotomia medialis 396f.

- Laryngotomia medialis, Hautschnitt 398.
 — —, Indikation 397.
 — —, Technik 397—399.
- LAUTENSCHLÄGERScher Verschuß nach Radikaloperationen 39.
- LEXERSche Operation an der A. subclavia 315.
- Linea temporalis 12, 14, 16.
- Lokalanästhesie s. örtliche Betäubung.
- Luftembolie nach Jugularisverletzung 311, 356.
- Luftröhre, Eingriffe s. Trachea und Tracheoskopie 188f., 396f.
- Lumbalpunktion, Meningitis bei 72.
- Lymphdrüsen, prävertebrale 178.
- Lymphgefäße des Halses, Eingriffe 350—357.
- Lymphknoten, Ausräumung bei Ösophaguskarzinom 380.
- Lymphome, Differentialdiagnose 355.
 —, Eingriffe 354—360.
 —, Entfernung 356.
 —, Komplikationen 359.
 —, konservative Behandlung 355.
 —, tuberkulöse 355.
- Mandel s. Gaumenmandel oder Tonsille.
- Mediastinitis 243, 378.
 — nach Thymusresektion 520.
- Mediastinotomie, hintere 241, 244.
 —, vordere 243.
 —, — obere 502, 508.
- Meißelhaltung 3.
- Meningitis, otogene, apoplektiforme 72.
 —, —, Lumbalpunktion bei 72.
 —, —, seröse 73.
 —, —, Operation bei 71.
- Mesopharynx s. Mundrachen.
 —, Geschwülste, Eingriffe gegen 361f.
- Mittelohrentzündung, eitrige, operative Behandlung der Komplikationen 42.
- Mundrachen, Anatomie 160.
 —, Blutungen 165.
 —, Eingriffe 160.
 —, — bei Geschwülsten 361f.
 —, Verletzungen 161.
- Mundsperrer nach DOYEN-JANSEN 156.
- M. omohyoideus 351.
- M. pectoralis maj., Aufklappung nach LEXER 315.
- Nadeln im Bronchus 217.
- Nadelzange für Bronchoskop 214.
- Nägel im Bronchus 217.
 — —, Schlinge zur Extraktion 218.
- Narbenrezidiv nach Antrotomie 25.
- Nase, Eingriffe an der 76—150.
 —, —, Choanalatresien nach UFFENORDE-V. EICKEN 94.
 —, —, Fremdkörperentfernung 79.
 —, —, Hypophysenoperationen nach DENKER 148.
 —, —, — nach HRISCH 145.
 —, —, — nach LAUTENSCHLÄGER 148.
 —, —, — nach WEST-CLAUS 147.
 —, —, Kieferhöhlenfistel, Plastik der 111.
 —, —, Kondomtamponade 83.
 —, —, Nasenrachentampon 84.
 —, —, Nasenrachentumoren, perimaxilläre Ausrottung 136.
 —, —, Oberkieferhöhle 101.
 —, —, orbitale Komplikationen 133.
 —, —, Ozaenaoperation nach HALLE 144.
 —, —, — nach LAUTENSCHLÄGER-SEIFERT 136.
 —, —, — nach WITTMAACK-LAUTENSCHLÄGER 141.
 —, —, Perforationen im vorderen Septum 92.
 —, —, Polypenentfernung 80.
 —, —, Rhinolithen bei 79.
 —, —, Septumabszeß bei 78.
 —, —, Septumoperation nach KILLIAN 86.
 —, —, — nach KRETSCHMANN 93.
 —, —, Septumpolyp, blutendes 80.
 —, —, Septumresektion 91.
 —, —, Siebbeinzellen an den 118.
 —, —, —, endonasaler 120.
 —, —, —, von außen 122.
 —, —, Stirnhöhle an der 122.
 —, —, Tamponade 82.
 —, —, —, retronasale 84.
 —, —, Tränensackoperation nach TOTI 95.
- Nase, Eingriffe, Tränensackoperation nach VEIS-CLAUS 98.
 —, —, — nach WEST-HALLE 97.
 —, —, Instrumente, Dreieckmeißel nach KILLIAN 127.
 —, —, Gummiblasentamponade 83.
 —, —, kalte Schlinge 77, 80.
 —, —, Knochenzange nach BRÜNNINGS-ALEXANDER 92.
 —, —, LANGEScher Haken 78, 80.
 —, —, Meißel nach WEST (Tränensackoperation) 99.
 —, —, Nadel nach SEIFERT (Ozaenaoperation) 141.
 —, —, Nasenschere 78.
 —, —, Nasenspekulum 76.
 —, —, — nach LAUTENSCHLÄGER 90.
 —, —, Nasenzange 78.
 —, —, Raspatorium nach LAUTENSCHLÄGER 91.
 —, —, Septummesser, bewegliches nach BALLENGER 91.
 —, —, Trokar nach KRAUSE 102.
 —, —, Zange nach GRÜNWALD 127.
- Nasenrachen, Eingriffe 151 bis 160.
 —, Fibrom des 159.
 —, —, Operationsmethoden 159.
- Nasenrachenpolypen, gestielte 160.
- Nasenrachentumoren, perimaxilläre Ausrottung 136.
- Nasensecheidewandoperation 86.
 —, Septumperforation, Vermeidung der 92.
 —, subperichondrale nach KRETSCHMANN 93.
- N. accessorius, Freilegung 342, 359.
 — cochlearis, Topographie 60.
 — depressor 329, 336.
 — facialis s. Fazialis.
 — glossopharyngeus 255, 348.
 —, Freilegung 349.
 — hypoglossus 255, 345.
 —, Freilegung 346.
 —, Technik der Anastomose mit N. facialis 347.
 — laryngeus sup., Eingriffe am 329, 475.
 — — —, —, Indikationen für 335.

- N. lingualis 255.
 Nn. occipitalis, Eingriffe 343 bis 345.
 N. phrenicus, Eingriffe 337; s. auch Phrenikus.
 — recurrens 257, 338, 377, 382, 474.
 — —, Verdrängung durch Struma 484.
 — sympathicus, Freilegung am Halse 331.
 — —, Exhairesis 332.
 — —, Indikation zum Eingriff 335.
 — vagus 231, 289, 329.
 — —, Freilegung der Endäste 230.
 — —, Indikation zu Eingriffen am 335.
 — vestibularis, Topographie 60.
 Nototracheotomie 184.
 Nystagmus bei Labyrinthitis 62.
- Oberkieferfistel, palatinale** 116.
Oberkieferhöhle, Punktion der 101.
Ohr, Eingriffe am 1—75.
 —, —, Ablösung des Gehörgangsschlauches 11, 37.
 —, —, Ätherrausch 6, 9.
 —, —, Allgemeinnarkose 6.
 —, —, Antrotomie, typische 14—21.
 —, —, atypische 21—25.
 —, —, Beleuchtung 4.
 —, —, Fremdkörperentfernung 11.
 —, —, Gefahren bei Antrotomie 26—29.
 —, —, Gehörgangsplastik 12, 36.
 —, —, Infiltrationsanästhesie 6—8.
 —, —, Kleinhirnabszeß 58.
 —, —, Komplikationen nach Otitis 42.
 —, —, Labyrinthoperationen 59.
 —, —, Narkose s. Allgemeinnarkose 6.
 —, —, Operationsanordnung 4.
 —, —, örtliche Betäubung 6.
 —, —, Othämatom bei 13.
 —, —, otitischer Hirnabszeß 53—59.
 —, —, Parazentese des Trommelfells 8—11.
 —, —, —, Schnittführung bei 10.
 —, —, Radikaloperation 31 bis 42.
- Ohr, Eingriffe, Reflektor** 4.
 —, —, Rezidivbehandlung nach Antrotomie 25.
 —, —, Schläfenlappenabszeß 56.
 —, —, Stirnlampe, elektrische 4.
 —, —, Totalaufmeißelung 34.
 —, —, Verband 23.
 —, —, Wundversorgung 23.
 —, —, Instrumente 2—4.
 —, —, Elevatorium 15.
 —, —, Flachmeißel 2.
 —, —, Häkchensonde 4.
 —, —, Haken, stumpfer 15.
 —, —, Hammer und Meißel 2.
 —, —, Hohlmeißel 3.
 —, —, Kniepinzette 25.
 —, —, Knochenstanze nach BEYER 47, 48.
 —, —, Knochenzange nach LUER 24.
 —, —, Kuppelraumzange nach BEYER 32.
 —, —, Labyrinthmeißel 63.
 —, —, Parazenteselanzette 9.
 —, —, Passowscher Dorn 25.
 —, —, Raspatorium 14, 15.
 —, —, Schützer nach STACKE 33.
 —, —, Wattetupfer für Gehörgang 9.
 —, —, Wundsperrer für Antrotomie 25.
 —, —, Zange nach JANSEN 35.
 —, —, — nach ZAUFAL-JANSEN 24.
 —, —, Verband 23.
 Okzipitalstich 72, 75.
 Operationstroschoskop zur Entfernung von Fremdkörpern 245.
 Orbitale Komplikationen 133.
 Örtliche Betäubung am Ohr 6—8.
 Ösophagoskop 225—226.
 — nach BRÜNINGS 228—229.
 —, Einführung 226—227.
 —, Greif- und Schneideinstrumente für 227.
 —, Saugpumpe für 228.
 Ösophagoskopie 225—246.
 —, anatomische Verhältnisse 229—231, 245.
 —, Betäubung 232.
 —, Einführung des Instruments 233—237.
 — nach Gastrotomie 238.
 — bei Geschwülsten 245.
 —, Indikation zur 231.
 —, Lagerung der Patienten 232.
 —, Nachbehandlung 237.
 — nach Ösophagotomie 238.
 —, Röntgenuntersuchung vor 231.
- Ösophagoskopie, Vorbereitung der Instrumente 232.
 —, Voruntersuchung 231.
 Ösophagostomie 379.
 Ösophagotomie 238, 244, 373 bis 379.
 —, Gefahren 379.
 —, Hautschnitt 374.
 —, Indikation zur 378.
 Ösophagus s. Speiseröhre.
 Ösophagusdivertikel 245, 373.
 Ösophagusvarizen 243.
 Othämatom, Operation bei 13.
 Otitischer Hirnabszeß 53—59.
 — —, Arteria meningea med. 55.
 — —, Diagnose 53.
 Ozaena, Operationen nach Halle 144.
 —, — nach LAUTENSCHLAGER-SEIFERT 136.
 —, — nach WITTMACK-LAUTENSCHLAGER 141.
- Parapharyngeale Phlegmone** 177.
Parapharyngealer Raum 179.
Parazentese des Trommelfells 8—11.
Parotististel nach Antrotomie 26.
Periösophagealer Abszeß 243.
Perisinuöser Abszeß 45—47.
Peritonsillärer Abszeß 177.
 — —, Nachblutung nach Eröffnung 177.
Perlgeschwülste im FALLOPIschen Kanal 42.
Pfropfmethode der Fazialis (HABERLANDT) 29.
Pharyngotomia lateralis (MIKULICZ) 368—370.
 — — subhyoidea s. suprahyoidea 366—388.
 — — mediolateralis (KOCHER) 371.
 — — subhyoidea (LANGENBECK) 362—365.
 — — suprahyoidea (JEREMITSCH-GRÜNWARD) 370.
 — — transhyoidea (VALLAS) 371.
Pharyngotomie 361f.
 —, Anzeigestellung 361.
 —, Betäubung 362.
Pharynx, Einteilung 153.
Phrenikusexhairesis 340.
Phrenikusresektion 340.
 —, Indikation 340—341.
Phrenikusvereisung 341.
Phrenikotomie 339.
Plexus brachialis, Eingriffe am 328.
 — —, Freilegung nach LEXER 316.
 — —, — nach ISELIN 320.

- Plexuslähmung 328.
 Plexusneuralgie 328.
 Polypen der Nase 80.
 Postikuslähmung 474.
 —, doppelseitige 474—475.
 —, Plastik bei 475.
 Prävertebraler Raum, Tamponade des 434.
 Promontorium, Topographie 65.

 Rachenmandel 153.
 —, Eingriffe 155f.
 —, Instrumente 156—159.
 —, Nachblutungen 158.
 —, Narkose 158.
 —, Operation 155f.
 —, Rauschnarkose 155.
 —, Topographie 155.
 —, Vergrößerung 153.
 Radikaloperation am Ohr 31 bis 42.
 — —, Arteria stylomastoidea 32, 36.
 — —, Attikoantrotomie nach BEYER 32.
 — —, „Brücke“, Bildung der 31.
 — —, —, Entfernung der 35.
 — —, Labyrinthinfektion bei 63.
 — —, Nachbehandlung 38.
 — —, Verschuß nach LAUTENSCHLAGER 39.
 — —, — nach PASSOW 40.
 Rami communicantes, Freilegung am Halse 333.
 Rekurrennschädigung 475.
 —, Kropfoperation bei 503.
 —, Nervennaht bei 476.
 —, Plastik bei 476—478.
 —, Verfahren nach SCHMERZ 479.
 REICHEITScher Haken 180, 181.
 Retropharyngealabszeß 178 bis 180, 270.
 —, Entstehung 178.
 —, Gefahren 179.
 —, Nachbehandlung 180.
 —, Öffnung 180.
 —, Operation nach BURCKHARDT 274.
 —, — nach CHIENE 271.
 —, Punktum 271.
 Retropharyngeale Phlegmone 177.
 Rhinitis atrophicans foetida, Eingriffe bei 136f.
 Rhinolithen 79.
 Rhinoscopia anterior 154.
 Ringknorpel 229.
 Ringmesser für Adenotomie 156—157.

 Säbelscheidentrachea 484, 502.
 Saccus endolymphaticus, Topographie 60.
 Schädelbasisbruch, Labyrinthitis nach 61.
 —, Operation bei 75.
 Sakkulus, Topographie 60.
 Schiefhals, Entfernung von Muskelabschnitten 278.
 —, muskulärer 275.
 —, plastische Verlängerung des Kopfnickers 280.
 —, spastischer 342.
 —, Tenotomie, offene 277.
 —, —, subkutane 276.
 Schilddrüse, Anatomie 481.
 —, Eingriffe an der 479—518.
 —, Gefäßversorgung 483 bis 485.
 —, Isthmus 449, 481.
 —, —, Durchtrennung des 481.
 —, Kapsel 481—482, 490.
 —, Karzinom 481.
 —, Lobus pyramidalis 447, 448.
 —, retroviszeraler Abschnitt 479.
 —, Totalentfernung nach SUDECK 516.
 —, Versorgung bei Laryngektomie 434—435.
 Schläfenbein, Beziehungen zum Gehirn 54.
 —, Zellverteilung im 21.
 Schläfenlappenabszeß, Operation des 56.
 Schlüsselbein, Durchtrennung nach LEXER 315.
 Schnecke, Topographie 67.
 Schwebelaryngoskopie nach KILLIAN 185.
 Seitliche Halsgegend, Geschwülste 520f.
 Septumabszeß der Nase 78.
 Septumoperationen s. Nase, Eingriffe.
 Septumpoyp, blutender, Behandlung des 80.
 Siebbeinoperation, endonasale nach HALLE 120.
 — von außen 122.
 Siebbeinzellen, Topographie 119.
 Sinus, Erkrankungen des 47.
 — petrosus sup. 50, 53—55.
 — — inf. 55.
 — sigmoideus 54.
 Spatelrohr, BRÜNINGSSches, zur Bronchoskopie 199.
 Speiseröhre, Eingriffe 225 bis 246, 372—396.
 —, Engen, physiologische 231.
 —, Entfernung von Fremdkörpern 238—245.

 Speiseröhre, Entfernung, Technik 240, 244.
 —, —, Ursache für Mißlingen 242.
 —, Geschwülste im Halsteil 245, 380f.
 —, Grenzdivertikel (s. diese) 384—396.
 —, Karzinom im Halsteil 380.
 —, Plastik 440.
 —, Resektion, quere 380 bis 384.
 —, Röntgenuntersuchung auf Fremdkörper 239.
 —, Verlauf 229—230.
 —, Verletzungen 372.
 Spina supra meatum 13, 16, 17.
 Stimmbandlähmungen, Intermediärstellung 474.
 —, Kadaverstellung 474.
 —, Nervennaht 476.
 —, postoperative 474.
 Stirnbein, „gefährliches“ 128.
 Stirnhöhlenoperation, äußere nach KILLIAN 123.
 —, — nach WINKLER 130.
 —, endonasale nach HALLE 122.
 Stirnlampe von KIRSTEIN 186 bis 187.
 Struma (s. Kropfoperation).
 —, „eisenharte“ (RIEDEL) 518.
 —, Gefäßverhältnisse 479.
 —, maligna 481, 501, 508.
 — retrosternalis 479, 484, 505.
 — retrovisceralis 484.
 —, Röntgenbestrahlung 481, 508.
 — substernalis 506.
 Strumitis 517.
 Stützautoskopie nach SEIFFERT 186—187.
 Subglottis 190, 195.
 Subokzipitalstich s. Okzipitalstich 74.
 Sympathikusdurchtrennung bei Angina pectoris 335.
 — bei Fazialislähmung 346.
 Synechien im Naseninnern 95.

 Tetanie, postoperative 504.
 Thymus, Resektion des 518 bis 520.
 Thyreoiditis 517.
 Thyreotoxikose 510.
 Tonsille s. Gaumen- und Rachenmandel.
 Tonsillektomie 167—170.
 —, Instrumente 169.
 —, Nachblutung 170.
 —, Schnittführung 170.
 Tonsillenspatel nach LAUTENSCHLAGER 169.

- Tonsillotomie 166—167.
 Totalaufmeißelung am Ohr 34.
 — —, FALLOPISCHER Kanal 34.
 Trachea, Bifurkation 229.
 —, Fremdkörper in der 207f.
 —, —, sekundäre Veränderungen 209.
 —, Kompression durch Kropf 484.
 —, Lippenfisteln 459.
 Trachea, Projektion auf die Brustwand 203.
 —, Verengungen 456, 518.
 —, Verletzungen 455.
 Trachealfisteln 458.
 —, plastischer Verschuß 460 bis 473.
 —, — — nach KILLIAN 465 bis 467.
 —, — — nach KÖNIG 470.
 —, — — nach MANGOLD 468, 471—472.
 —, — — nach PFEIFFER 466 bis 469.
 —, — — nach RÉTHI 461 bis 463.
 —, — — nach SCHIMMELBUSCH 464—466.
 —, — — nach SOERENSEN 473.
 Trachealstenosen 456.
 Tracheobronchialrohr, Lage zu den großen Gefäßen 201—202.
 —, Röntgenuntersuchung auf Fremdkörper 200.
- Tracheobronchialstenose, Dehnung der 215.
 Tracheobronchoskopie 188 bis 222.
 —, obere 188f.
 —, untere 219—222.
 Tracheomalazie 502.
 Tracheostenosis thymica 518.
 Tracheotomia superior zur Fremdkörperextraktion 220.
 Tracheotomie 442—454.
 —, Anzeigestellung 442.
 —, Betäubung bei 444, 447.
 —, Dekanülement 445.
 —, Einschnitt in die Trachea 443, 444, 450.
 —, Gefahren 452.
 —, Hautschnitt 444, 447, 450.
 —, inferior 450—454, 508.
 —, Instrumentarium 445.
 —, Kanüle, Auswahl der 444.
 —, Lagerung bei 446.
 —, media 453.
 —, obere s. superior.
 —, Schilddrüse und 447—449.
 —, Spaltung der Halsfaszie 448.
 —, Störungen durch Kanüle nach 444.
 — superior 446—450.
 —, untere 450—454.
 —, — bei Kropfoperation 508.
 Tränensackoperationen 95.
 TRAUTMANN'SCHES Dreieck 45, 47, 58, 74.
- Trokar für Nottracheotomie 184.
 Truncus sympathicus 331.
- Universalspatel 192.
 Utriculus, Topographie 60.
- Vagusdurchschneidung, einseitige 325.
 — bei Asthma bronchiale 337.
 Vv. jugulares ant. 488.
 V. jugularis int., Freilegung 356.
 — — —, Unterbindung 311.
 Venentransplantation nach LEXER 322.
 Venenwinkel 353.
 —, Gefahrenzone am 360.
 Vestibulum, Topographie 67.
- Zange zum Zerschneiden von Gebißteilen 214.
 ZENKERSCHES Divertikel 384f.
 Zisternenpunktion s. Okzipitalstich.
 Zungenkrebs, Voroperation 299.
 Zungenspatel, selbsthaltender 173.
 Zwerchfellähmung nach Phrenikusexhairese 340.
 Zysten kropf 481.

Druck der Universitätsdruckerei H. Stürtz A. G., Würzburg.

Allgemeine und spezielle chirurgische Operationslehre.

Von Dr. **Martin Kirschner**, o. Professor, Direktor der Chirurgischen Klinik der Universität Tübingen.

1. Band: **Allgemeiner Teil.** Mit 709 zum größten Teil farbigen Abbildungen. VIII, 648 Seiten. 1927. RM 114.—, gebunden RM 120.—*
2. Band: **Die Eingriffe in der Bauchhöhle.** Mit 395 zum größten Teil farbigen Abbildungen. X, 574 Seiten. 1932. RM 102.—, gebunden RM 108.—
3. Band, 1. Teil: **Die Eingriffe am Gehirn und Gehirnschädel. — Die Eingriffe an den Ästen des N. trigeminus. — Die chirurgischen wichtigsten Augenoperationen. — Wirbelsäule und Rückenmark.** Von Professor Dr. N. Guleke, Jena. — **Die Eingriffe am Gesichtschädel.** (Die Eingriffe am Gesicht. Plastische Eingriffe. Die Eingriffe am Mund und in der Mundhöhle, an den Kiefern, am Zahnfleisch und an den Zähnen, an den Speicheldrüsen.) Von Professor Dr. O. Kleinschmidt, Wiesbaden. Erscheint im Frühjahr 1934
3. Band, 3. Teil: **Thoraxchirurgie.** Von Professor Dr. O. Kleinschmidt, Wiesbaden. Erscheint 1934
4. Band: **Extremitäten.** Von Professor Dr. O. Kleinschmidt, Wiesbaden. Erscheint 1934
5. Band, 1. Teil: **Die operative Beseitigung der Bauchbrüche.** Von Professor Dr. M. Kirschner, Tübingen. — **Die Eingriffe an den weiblichen Geschlechtsorganen.** Von Professor Dr. G. A. Wagner, Berlin. Mit 304 zum größten Teil farbigen Abbildungen. VIII, 395 Seiten. 1933. RM 78.—, gebunden RM 86.—
5. Band, 2. Teil: **Nierenchirurgie. — Urologische Chirurgie.** Von Professor Dr. M. Kirschner, Tübingen. Erscheint 1934

Jeder Bandteil ist einzeln käuflich.

Allgemeine und spezielle Chirurgie des Kopfes, einschließlich Operationslehre, unter besonderer Berücksichtigung des Gesichts, der Kiefer und der Mundhöhle. Ein Lehrbuch von

Eduard Borchers, Professor und Oberarzt der Chirurgischen Universitätsklinik Tübingen. Mit 326, darunter zahlreichen farbigen Abbildungen. VIII, 382 Seiten. 1926. RM 54.—, gebunden RM 57.—*

Ⓜ **Röntgenuntersuchung und Strahlenbehandlung der Speiseröhre.**

Von Dr. **Josef Palugyay**, Privatdozent für Medizinische Röntgenologie, Leiter der Röntgenstation der II. Chirurgischen Universitätsklinik in Wien. (Bildet Band III vom „Handbuch der theoretischen und klinischen [allgemeinen und speziellen] Röntgenkunde.“) Mit 224 Abbildungen. XIII, 391 Seiten. 1931. RM 56.—, gebunden RM 59.60

Chirurgische Operationslehre. Ein Lehrbuch für Studierende und Ärzte.

Von Professor Dr. **O. Kleinschmidt**, Direktor der Chirurgischen Abteilung des Städtischen Krankenhauses in Wiesbaden. Mit 705 zum Teil farbigen Abbildungen. XVII, 1269 Seiten. 1927. Gebunden RM 57.—*

Spezielle chirurgische Diagnostik für Studierende und Ärzte. Bear-

beitet von Dr. **F. de Quervain**, o. ö. Prof. der Chirurgie und Direktor der Chirurgischen Universitätsklinik in Bern. Neunte, vollständig neubearbeitete Auflage. Mit 833 Abbildungen im Text und 6 Tafeln. XVI, 916 Seiten. 1931. RM 75.—, gebunden RM 78.60*

* Auf die Preise der vor dem 1. Juli 1931 erschienenen Bücher des Verlages Julius Springer in Berlin wird ein Nachlaß von 10% gewährt. Ⓜ Verlag von Julius Springer in Wien.

Handbuch der Hals-, Nasen-, Ohrenheilkunde mit Einschluß der Grenzgebiete.

Herausgegeben von Geheimem Medizinalrat Professor Dr. **A. Denker**, München, und Professor Dr. **O. Kahler**, Leiter der Klinik für Hals-, Nasen- und Ohrenkrankheiten in Freiburg i. Br.

Jeder Band ist einzeln käuflich

Die Krankheiten der Luftwege und der Mundhöhle.

- Band 1: 1. Teil: **Anatomie. Entwicklungsgeschichte. Physiologie. Untersuchungsmethoden.** Mit 709 zum Teil farbigen Abbildungen. XV, 1068 Seiten. 1925. RM 87.—; gebunden RM 92.40*
- Band 2: 2. Teil: **Ätiologie. Pathologie. Symptomatologie. Therapie. Mißbildungen. Erkrankungen der Nasenscheidewand. Akute und chronische Entzündungen der Nase und Nebenhöhlen.** Mit 394 zum Teil farbigen Abbildungen. XIV, 1068 Seiten. 1926. RM 84.—; gebunden RM 89.40*
- Band 3: 3. Teil: **Akute und chronische Entzündungen der Mundhöhle, des Rachens, Kehlkopfs, der Luftröhre und der Bronchien. Verletzungen. Fremdkörper. Verengerungen.** Mit 370 zum großen Teil farbigen Abbildungen. XII, 1275 Seiten. 1928. RM 148.—; gebunden RM 156.—*
- Band 4: 4. Teil: **Infektionskrankheiten. Pflanzliche und tierische Parasiten. Erkrankungen bei verschiedenen Dermatosen. Tropenkrankheiten. Blutungen.** Mit 239 zum großen Teil farbigen Abbildungen. XI, 774 Seiten. 1928. RM 93.—; gebunden RM 99.60*
- Band 5: 5. Teil: **Allgemeine Erkrankungen. Gewerbekrankheiten. Geschwülste der Luftwege, des Mundes und der Hypophyse. Krankheiten der Speicheldrüsen. Nervenkrankheiten. Kosmetische Operationen. Störungen der Stimme und Sprache. Lebensversicherung. Forensisches. Photographie. Unterricht.** Mit 485 zum Teil farbigen Abbildungen. XVI, 1385 Seiten. 1929. RM 188.—; gebunden RM 198.—*

Die Krankheiten des Gehörgangs.

- Band 6: 1. Teil: **Anatomie. Entwicklungsgeschichte. Physiologie. Pathologie. Untersuchungsmethoden. Therapie.** Mit 456 zum Teil farbigen Abbildungen. XVI, 1274 Seiten. 1926. RM 96.—; gebunden RM 102.—*
- Band 7: 2. Teil: **Krankheiten des äußeren, mittleren und inneren Ohres. Otosklerose. Tuberkulose. Syphilis. Tumoren des Ohres.** Mit 282 zum Teil farbigen Abbildungen. XII, 804 Seiten. 1926. RM 72.—; gebunden RM 78.60*
- Band 8: 3. Teil: **Otitische intrakranielle Komplikationen. Gewerbekrankheiten und akustisches Trauma. Mechanisches und psychisches Trauma. Taubstummheit. Ohr und Schule. Militärdienst und Gehörorgan. Simulation und Dissimulation. Ohrenkrankheiten und Lebensversicherung.** Mit 107 zum Teil farbigen Abbildungen. IX, 666 Seiten. 1927. RM 60.—; gebunden RM 66.—*

Die Krankheiten der Speiseröhre und des äußeren Halses.

- Band 9: Mit 297 zum Teil farbigen Abbildungen. XII, 720 Seiten. 1929. RM 88.—; gebunden RM 96.—*