



<http://kievcd.org.ru> - Обмен CD и DVD дисками в Киеве

**А.П.РОМОДАНОВ, Н.М.МОСИЙЧУК**

# **НЕЙРО- ХИРУРГИЯ**

Допущено Главным управлением подготовки и использования  
медицинских кадров Министерства здравоохранения СССР в  
качестве учебного пособия для студентов медицинских институтов

**КИЕВ "ВЫЩА ШКОЛА" 1990**

## **Введение**

### **ИСТОРИЧЕСКИЙ ОЧЕРК РАЗВИТИЯ НЕЙРОХИРУРГИИ**

Нейрохирургия выделилась из хирургии и неврологии и сформировалась как самостоятельная специальность на рубеже XIX и XX вв. С конца XIX в. хирургические вмешательства на нервной системе и, в частности при опухолях головного мозга, стали привлекать все большее внимание видных отечественных хирургов и невропатологов: В. И. Разумовского, С. П. Федорова, В. А. Оппеля, И. И. Грекова, В. М. Бехтерева, Л. О. Даркшевича и др.

Важной вехой в развитии нейрохирургии явился 1897 г., когда выдающийся русский психоневролог академик В. М. Бехтерев (1857—1927) открыл при клинике нервных и душевных болезней Военно-медицинской академии первую в мире операционную для хирургического лечения больных с заболеваниями нервной системы. На ее открытии В. М. Бехтерев произнес слова, предопределившие путь становления нейрохирургии: “Если нынешние врачи-невропатологи еще обращаются за помощью к хирургам, то будущее поколение уже наверное не будет нуждаться в этом. Взявшись за нож, оно само будет выполнять то, что принадлежит ему по праву”.

В 1905 г. В. М. Бехтерев организовал первое нейрохирургическое отделение на 20 коек, заведующим которого был назначен его ученик Л. М. Пуссеп. В 1909 г. Л. М. Пуссеп возглавил первую в мире кафедру хирургической невропатологии при Психоневрологическом институте в Петербурге. В 1914 г. при его активном участии на базе этого же института был открыт первый специализированный госпиталь для лечения раненых с поражением нервной системы. Во время первой мировой войны здесь проходили подготовку военные хирурги не только из России, но и из стран — ее союзников.

Развитие нейрохирургии в начале XX в. тесно связано с деятельностью крупного американского ученого Х. Кушинга (1869—1939) —одного из основоположников современной нейрохирургии, создателя известной школы нейрохирургов. Большой заслугой его является разработка рациональных приемов оперативных вмешательств на головном мозге и особенно методов гемостаза (применение клипсов, электрокоагуляции, постоянного отсасывания из операционной раны), которые значительно расширили возможности хирургического лечения больных соответствующего профиля. Совместно с П. Бейли Х. Кушинг разработал научно обоснованную классификацию опухолей нервной системы, которая, несмотря на последующие дополнения, является основой всех современных классификаций. Уже в 20-е годы Х. Кушинг с успехом оперировал больных с опухолями гипофиза, невриномой преддверно-улиткового нерва, производил экстирпацию узла при невралгии тройничного нерва, добился положительных результатов при радикальном удалении менингиомы и внутримозговых опухолей. Большой заслугой Х. Кушинга является также детальная разработка вопросов физиологии и патологии центральной нервной системы.

В первые послереволюционные годы в нашей стране, несмотря на голод и разруху, начинают создаваться новые нейрохирургические учреждения. В 1921 г. в Петрограде А. Л. Поленов (1871—1947) организует нейрохирургическое отделение, а в 1924 г. реорганизует его в нейрохирургическую клинику при Государственном травматологическом институте, открытом также во многом благодаря его усилиям. В 1926 г. в Ленинграде создается первый в мире институт нейрохирургии. А. Л. Поленов сыграл видную роль в развитии нейрохирургии и создании ленинградской нейрохирургической школы. Он впервые в мире произвел операцию на проводящих путях головного мозга при корковой эпилепсии, атетозе, мучительной боли и экстрапирамидных гиперкинезах, первый в нашей стране разработал хирургию проводящих путей спинного мозга — операцию хордотомии в различных ее модификациях. А. Л. Поленов и его ученики внесли большой вклад в разработку хирургии периферических нервов и вегетативной нервной системы, изучение проблемы трофических нарушений, оперативного лечения при спастических параличах. Память А. Л. Полепова увековечена присвоением его имени Ленинградскому научно-исследовательскому институту нейрохирургии.

В 1924 г. в факультетской хирургической клинике 1-го Московского медицинского института начал свою нейрохирургическую деятельность выдающийся ученый, хирург и организатор здравоохранения Н.Н.Бурденко (1876—1946). В 1929 г. он совместно с невропатологом В. В. Крамером организовал в Государственном рентгеновском институте нейрохирургическую клинику, которая явилась базой учрежденного в 1934 г. Центрального нейрохирургического института (с 1945 г.—Института нейрохирургии Академии медицинских наук СССР, впоследствии имени Н.Н.Бурденко). Этим институтом Н.Н.Бурденко руководил до конца жизни. Со временем институт стал общепризнанным центром советской нейрохирургии и получил широкое международное признание.

Заслугой Н. Н. Бурденко является создание новых организационных основ нейрохирургических учреждений, в которых, кроме нейрохирургов, работали невропатологи, нейрорентгенологи, нейроофтальмологи, отоневрологи, электрофизиологи, морфологи, другие специалисты; деятельность их координировалась и направлялась на разрешение общих и частных

вопросов теоретической и клинической нейрохирургии. При содействии Н. Н. Бурденко в институтах усовершенствования врачей в Москве, Харькове, Ленинграде были открыты кафедры нейрохирургии.

В 1937 г. по инициативе Н.Н.Бурденко начал издаваться первый в мире специальный журнал “Вопросы нейрохирургии”, сыгравший важную роль в пропаганде теории и практики нейрохирургии, в подготовке квалифицированных кадров.

Во время Великой Отечественной войны Н. Н. Бурденко был главным хирургом Советской Армии. Ему принадлежит большая заслуга в разработке рациональных методов первичной обработки ран черепа и мозга, внутрикратидного введения сульфаниламидных препаратов и пенициллина при инфекционных осложнениях ранений мозга, метода глухого зашивания первично обработанных ран, который впоследствии (с применением антибиотиков) стал основным. Им детально разработаны методы лечения при осложнениях огнестрельных ран мозга. Одновременно Н. Н. Бурденко активно участвовал в создании системы специализированной помощи раненым в голову и позвоночник.

Н. Н. Бурденко внес большой вклад в развитие нейроопкологии (диагностика и хирургия трудно удалимых опухолей, в частности III желудочка и основания мозга). Он заслуженно признан основоположником советской нейрохирургии. Когда в 1944 г. была учреждена Академия медицинских наук СССР, первым президентом ее был избран Н. Н. Бурденко.

Кроме Москвы и Ленинграда, нейрохирургические центры организуются и в других крупных городах страны. Так, в Харькове профессор В. Н. Шамов (1882— 1962) открывает нейрохирургическое отделение на базе руководимой им хирургической клиники медицинского института. Переехав в 1939 г. в Ленинград, он организует при хирургической клинике Военно-медицинской академии им. С. М. Кирова нейрохирургическое отделение, которое в дальнейшем становится базой для организации самостоятельной нейрохирургической кафедры. В 1931 г. в Харькове З. И. Гейманович организует при Украинском психоневрологическом институте клинику нейрохирургии. В Киеве первое нейрохирургическое отделение было открыто в 1937 г., а в 1940 г. правительством УССР было принято постановление о реорганизации Киевского психоневрологического института в институт нейрохирургии, однако оно тогда не было осуществлено в связи с началом Великой Отечественной войны. В 1925 г. в Ростове-на-Дону П.И.Эмдин выделил в неврологической клинике койки для больных с опухолями мозга, а затем организовал нейрохирургическое отделение, ставшее школой подготовки невропатологов-нейрохирургов. В 1937 г. под руководством Д. Г. Шефера открывается нейрохирургическое отделение в Свердловске, переросшее в послевоенные годы в крупный межобластной нейрохирургический центр Урала.

За рубежом в этот период наиболее важными следует считать разработки новых диагностических методов в нейрохирургии. Это, прежде всего, предложенные американским нейрохирургом У. Денди (1886—1946) методики вентрикулографии (1918), а затем— пневмоэнцефалографии (1919). С точки зрения современной нейрохирургии еще более важным явился метод церебральной ангиографии, который разработал и впервые применил на практике португальский невропатолог и нейрохирург

Э.Мониц в 1927 г. Диагностическая значимость церебральной, а затем и спинальной ангиографии возрастала, и в настоящее время она является одним из наиболее информативных вспомогательных методов исследования больных нейрохирургического профиля. Вторым важным вкладом Э. Моница в развитие нейрохирургии явилась предложенная им в 1935 г. лоботомия у больных с различными психическими заболеваниями. За разработку этой операции ему в 1949 г. была присуждена Нобелевская премия. Однако в последующие годы от этой операции в ее первоначальном варианте отказались. На смену ей пришли стереотаксические вмешательства на различных глубинных структурах мозга.

В послевоенный период в нашей стране уделяется большое внимание расширению сети нейрохирургических учреждений и отделений. В Киеве в 1950 г. реализуется правительственное решение 1940 г. о преобразовании психоневрологического института в институт нейрохирургии. Его создание связано с именем А. И. Арутюнова (1904—1975), возглавившего это учреждение и украинскую школу нейрохирургов. С 1964 по 1975 гг. А. И. Арутюнов руководил Институтом нейрохирургии АМН СССР им. Н. Н. Бурденко.

Нейрохирургическая служба постепенно начала развиваться во всех союзных республиках, областных центрах и крупных городах страны. При этом возникла необходимость создания ряда республиканских и межобластных центров, в которых обеспечивалась бы специализированная нейрохирургическая помощь больным с определенными видами опухолей мозга, позвоночно-спинномозговой патологией, поражением сосудов головного мозга, тяжелой эпилепсией, гиперкинезами, т. е. с теми видами патологии, при которых помощь не может быть оказана в областном или городском общем нейрохирургическом отделении.

К настоящему времени четко определились формы преподавания нейрохирургии. Курс ее читается на лечебных и педиатрических факультетах во всех медицинских вузах страны, а врачи проходят подготовку в пяти институтах усовершенствования врачей и на нескольких кафедрах нейрохирургии медицинских институтов.

По оснащенности диагностической техникой и лечебно-методическим возможностям нейрохирургия совершенствуется быстрыми темпами. В повседневную жизнь нейрохирургических отделений вошли методы регистрации биоэлектрической активности мозга. Вначале это была только электроэнцефалография, затем кортикография и субкортикография при визуальной, в дальнейшем — машинной обработке. В настоящее время определяются вызванные потенциалы с различных структур центральной нервной системы. Возрастает также роль электро-миографических исследований. Важнейшую диагностическую значимость приобрели методы эхоэнцефалографии, тепловидения. По-новому как в экспериментальной работе, так и в диагностике используются рентгенологические исследования. Церебральная ангиография стала серийной, с ее помощью изучается не только ангиоархитектоника, но и гемодинамика при тех или иных формах мозговой патологии. Благодаря разработке методов катетеризации сосудов мозга появилась возможность вводить рентгеноконтрастное вещество в отдельные магистральные сосуды мозга и даже их ветви, что определило внедрение селективной (избирательной) и суперселективной ангиографии.

Сочетание современной рентгеновской и вычислительной техники обусловило создание принципиально нового метода — компьютерной томографии, с помощью которой можно получать послойное (через каждые 2—10 мм) изображение исследуемого объекта в аксиальной плоскости. Более сложные конструкции аппаратов для компьютерной томографии, особенно построенные на принципе ядерного магнитного резонанса, позволяют получать изображения срезов и в других плоскостях.

Применение радионуклидов в нейрохирургии открыло новые возможности в диагностике очаговых поражений мозга, в характеристике проходимости подпаутинных пространств и новые пути в изучении структурно-биологических сдвигов в тканях мозга, особенностей церебральной гемодинамики.

Широкое использование тонких электродов с введением их (нередко на достаточно длительное время) в различные отделы центральной нервной системы и в периферические нервные образования позволило регистрировать электрическую активность глубинных структур, изучать местный мозговой кровоток и местную реактивность сосудов мозга, проводить импедансометрию с целью клинической диагностики отека и набухания мозга. Принципиально новые положения вошли также и в лечебную нейрохирургическую практику. Это прежде всего использование микрохирургической техники, проведение стереотаксических вмешательств на любых мозговых структурах, эндоваскулярных вмешательств при многих формах первичной и вторичной патологии сосудов головного мозга. Техника современных нейрохирургических операций связана с применением лазера, ультразвука. Заслуживает внимания применение в лечебной практике методов электростимуляции различных структур центральной и периферической нервной системы как через пластинчатые, так и имплантируемые проволочные электроды. Особое значение этих методов определяется тем, что операция по подведению электродов направлена не на деструкцию тех или иных участков нервной ткани, а на изменение их функциональной активности при практически полной структурной сохранности центральной нервной системы.

Ретроспективный исторический анализ показывает, что внимание нейрохирургов к одним и тем же формам патологии не было постоянным, оно зависело от тех возможностей, с помощью которых предпринимались попытки диагностики и лечения больных. В связи с этим отмечались периоды повышенного интереса к той или иной проблеме нейрохирургии, затем угасания его и вновь, особенно с внедрением новых технических средств, проявление интереса. В наибольшей степени это касалось некоторых разделов функциональной нейрохирургии (лечение при эпилепсии, мучительной боли, органических нарушениях психических функций и др.) и патологии сосудистой системы мозга. При этом существенно изменились не только методы лечения, но и показания к их применению.

В настоящее время внимание нейрохирургов привлекают такие, ранее не лечившиеся ими формы патологии, как насильственные движения, детский церебральный паралич, двигательный церебральный дефект и др. В то же время из нейрохирургической практики уходят заболевания (например, невралгия тройничного нерва), излечение которых стало возможным без хирургического вмешательства. Этот процесс неизбежен и в будущем. Несомненно, что по мере совершенствования лечебно-диагностических приемов, откроются новые возможности и ранее неизлечимые формы патологии нервной системы станут объектами нейрохирургических вмешательств.

#### **ВСПОМОГАТЕЛЬНЫЕ МЕТОДЫ ИССЛЕДОВАНИЯ**

Диагностика любого заболевания, требующего компетенции нейрохирурга, основывается на клинической картине с обязательным учетом динамики процесса и возраста больного. Клиническая диагностика включает в себя установление нозологического характера патологического процесса, его локализации, фазы развития, других факторов. В решении многих диагностических задач важную роль играют вспомогательные (дополнительные) методы исследования.

К вспомогательным методам исследования относятся поясничная пункция, с помощью которой определяют показатели, касающиеся спинномозговой жидкости и проходимости ликворных путей; электроэнцефалография, электрокортикография и электросубкортикография — изучение

биопотенциалов различных отделов головного мозга: эхоэнцефалография; рентгенологические исследования, в том числе с применением рентгеноконтрастных веществ; ангиография сосудов головного и спинного мозга; методы радионуклидной диагностики. Особое место занимает компьютерная томография. В настоящее время ее проводят с помощью ядерного магнитного резонанса (ЯМР), что позволяет получать изображение объекта в любой плоскости. При поражении периферических нервов операции практически не проводят без исследования электрической проводимости нервов.

На разных этапах лечения больных нейрохирургического профиля возникают различные диагностические задачи, для решения которых необходим свой комплекс вспомогательных исследований, определяемый особенностями клинической картины, возрастом больного и т. д. В возрастном аспекте этот комплекс имеет ряд особенностей. Например, при врожденной или возникшей в раннем детстве гидроцефалии осуществляют просвечивание головы ребенка ярким источником света, проведение контрастных ликвородинамических проб для определения характера гидроцефалии: ребенку с родовой черепно-мозговой травмой производят субдуральную пункцию.

У больных старшего возраста даже при четко установленной нозологической форме и локализации патологического очага требуется исследование функции эндокринной системы, внутренних органов для определения показаний и противопоказаний к операции.

В комплекс обследования больного нейрохирургического профиля, помимо определения неврологического статуса, входит проведение нейроофтальмологического и отоневрологического исследований.

Ряд вспомогательных исследований осуществляется в ходе самого нейрохирургического вмешательства, например для уточнения границ расположения опухоли, эпилептогенного очага, выявления внутримозговой кисты или гематомы (эхолокация, электрокортикография, электросубкортикография).

**Поясничная (люмбальная) пункция** производится с целью определения состава и давления спинномозговой жидкости, проведения ликвородинамических проб. Эту манипуляцию можно производить в положении больного лежа и сидя.

При пункции в положении лежа больного укладывают на бок на жестком столе. Ноги должны быть согнуты и приведены к животу, спина максимально согнута. Наиболее удобным местом для пункции являются промежутки между III и IV и между II и III поясничными позвонками. Детям во избежание травмирования спинного мозга пункцию следует производить ниже III поясничного позвонка.

Пункцию производят под местным обезболиванием, для чего используют 1—2 % раствор новокаина, который вводят послойно по ходу предполагаемого прокола в количестве 5—10 мл. Иглу с мандреном вводят строго по средней линии между остистыми отростками с небольшим уклоном вверх и продвигают вглубь через связочный аппарат. На глубине 4—7 см у взрослых (около 2 см у детей) возникает ощущение провала, что является признаком проникновения иглы в подпаутинное пространство. Истечение жидкости после извлечения мандрена свидетельствует о правильном выполнении пункции. Если игла упирается в кость, ее надо извлечь, оставив конец

в подкожной клетчатке, после чего, несколько изменив направление, повторить введение.

При пункции в положении сидя больной сидит на высоком стуле с опущенными руками, спину следует как можно сильнее согнуть, а голову наклонить к груди. Под ноги для упора подставляют табурет.

Поясничная пункция противопоказана при объемных процессах в области задней черепной ямки (опухоли, абсцессы, гематомы, кисты), так как в результате извлечения жидкости может наступить вклинение миндалин мозжечка в большое (затылочное) отверстие и сдавление продолговатого мозга.

Во время пункции обычно производят измерение давления спинномозговой жидкости. Для этого применяют ртутные, пружинные и электрические манометры или градуированные стеклянные трубки с диаметром просвета 1,5—2 мм, соединенные под прямым углом резиновой трубкой с обычной канюлей. С помощью такой трубки давление измеряется в миллиметрах водяного столба (1 мм вод. ст. = 9,807 Па). В норме в положении лежа давление равняется 120—180 мм вод. ст. При измерении в положении сидя оно за счет гидростатического давления повышается до 200—250 мм вод. ст.

Для оценки проходимости подпаутинного пространства спинного мозга при диагностике опухолей или других заболеваний, вызывающих его компрессию, проводят **ликвородинамические пробы**.

*Проба Квеккенштедта.* После определения начального давления спинномозговой жидкости одной или обеими руками умеренно сдавливают яремные вены в течение 10 с. При этом в норме уровень жидкости к концу пробы повышается в среднем на 1/3 по сравнению с исходным (рис. 1, а, б, в). После прекращения пробы жидкость в трубке устанавливается на прежнем уровне. Подъем жидкости в манометрической трубке объясняется тем, что перекрытие кровотока в яремных венах вызывает переполнение головного мозга, в результате чего мозг быстро увеличивается в объеме и вытесняет спинномозговую жидкость в подпаутинное пространство спинного мозга, а затем в манометрическую трубку.

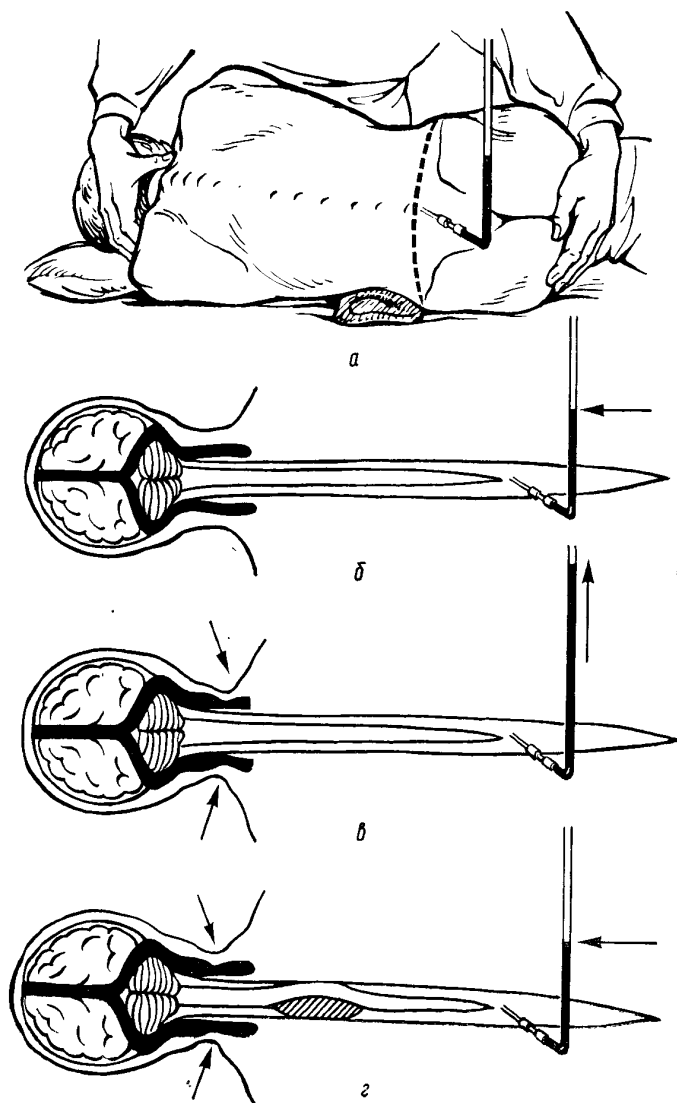


Рис. 1. Проба Квеккенштедта:  
а, б — исходный уровень спинномозговой жидкости; в — повышение уровня при сдавлении яремных вен; г — отсутствие повышения уровня (блокада подпаутинного пространства спинного мозга).

в области пупка (рис. 2), создавая застой в системе

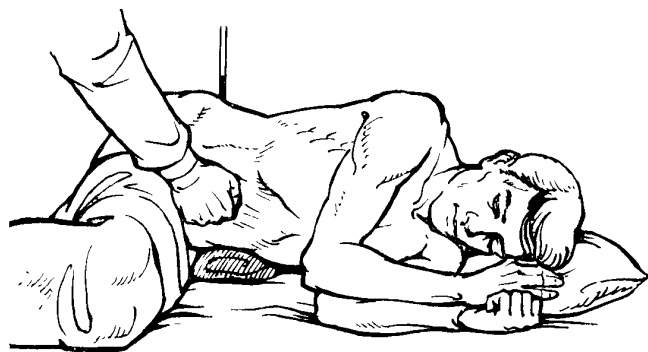

Рис. 2. Проба Стукея.

нижней поллой вены, куда оттекает кровь из грудного и псаынично-крестцового отделов спинного мозга, эпидуральных вен. Застой крови увеличивает объем спинного мозга и эпидуральной клетчатки, в результате сдавливается подпаутинное пространство и повышается давление спинномозговой жидкости. После прекращения давления на живот уровень жидкости возвращается к исходному. В норме при пробе Стукея жидкость в трубке поднимается медленнее и не так высоко, как при пробе Квеккенштедта. На рис. 3 графически представлены ликвородинамические пробы в норме и патологии.

При патологических процессах в позвоночном канале, которые сопровождаются компрессией спинного мозга (опухоли, травмы, арахноидит, заболевания позвоночника), на уровне локализации процесса полностью пере крывается подпаутинное пространство и при пробе Квеккенштедта жидкость в трубке не поднимается. Этот феномен носит название блокады подпаутинного пространства (рис. 1, г). При неполном перекрытии подпаутинного пространства при пробе Квеккенштедта уровень жидкости в трубке повышается медленнее и в меньшей степени. Спад жидкости после прекращения сдавления яремных вен также происходит медленнее и нередко не достигает исходного уровня — неполная ликворная блокада. При частичной проходимости подпаутинного пространства повторные сдавления яремных вен приводят к повышению уровня жидкости в трубке, но в промежутках между сдавлениями исходный уровень не восстанавливается — клапанная блокада.

*Проба Стукея* также производится при поясничной пункции и как бы дополняет пробу Квеккенштедта. Она служит контролем проходимости иглы, просвет которой может прикрываться корешком конского хвоста. При ее выполнении в течение 10 с кулаком надавливают на живот нижней поллой вены, куда оттекает кровь из грудного и псаынично-крестцового отделов спинного мозга, эпидуральных вен. Застой крови увеличивает объем спинного мозга и эпидуральной клетчатки, в результате сдавливается подпаутинное пространство и повышается давление спинномозговой жидкости. После прекращения давления на живот уровень жидкости возвращается к исходному. В норме при пробе Стукея жидкость в трубке поднимается медленнее и не так высоко, как при пробе Квеккенштедта. На рис. 3 графически представлены ликвородинамические пробы в норме и патологии.

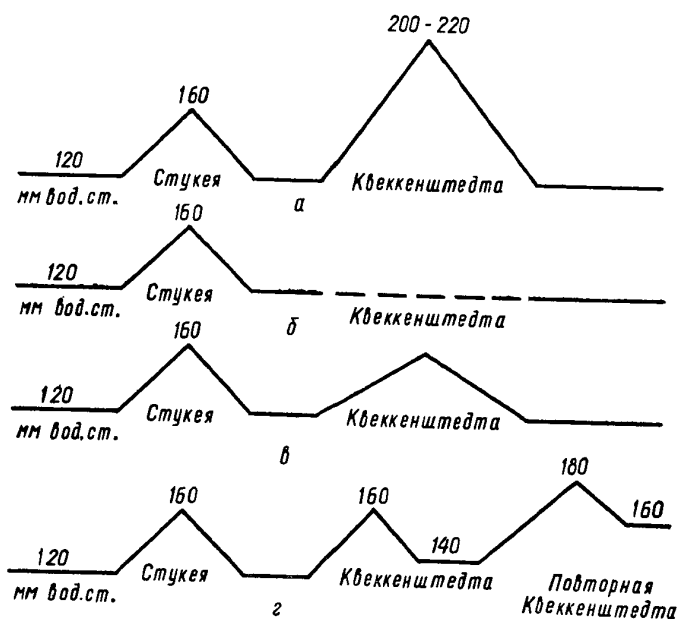


Рис. 3. Ликвородинамические пробы:  
*а* — в норме, *б* — при полной, *в* — неполной и *г* — клапанной блокаде подпаутинового пространства спинного мозга.

момент прохождения иглы через твердую мозговую оболочку, как правило, отмечается боль. При субокципитальной пункции является почти безопасной и несложной манипуляцией, однако при неправильном проведении ее возможно повреждение продолговатого мозга.

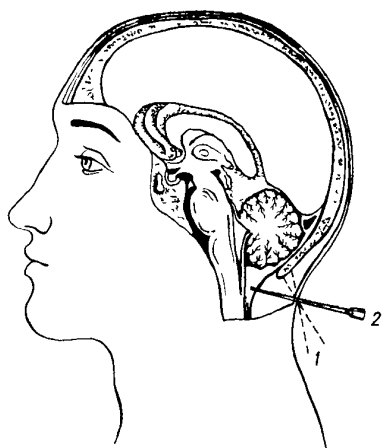

Рис. 4. Субокципитальная пункция:  
 1 — первоначальное направление иглы;  
 2 — игла в мозжечково-мозговой цистерне.

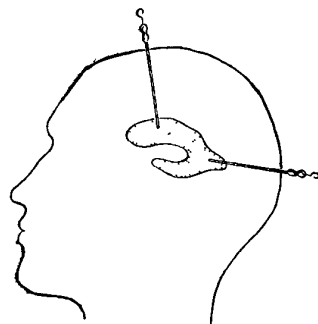


Рис. 5. Пункция бокового желудочка.

Пункция боковых желудочков — малая хирургическая операция. Обычно ее выполняют под местным обезболиванием. Производится с диагностической целью для контрастирования желудочков, выявления внутренней гидроцефалии и уровня окклюзии ликворных путей, с терапевтической целью для разгрузки желудочков от избытка жидкости (при гипертензионно-гидроцефальных кризах), длительного дренирования желудочков, реже — для введения лекарственных средств непосредственно в желудочки (при вентрикулите). Наиболее часто пунктируют передние и задние рога желудочков (рис. 5), редко — нижние. Пункцию передних рогов обычно производят при подозрении на опухоль, расположенную по средней линии мозга, в задних отделах полушарий большого мозга и задней черепной ямке.

Для пункции переднего рога в точке на 2 см кпереди от венечного шва и на 2—2,5 см кнаружи от сагиттального шва накладывают трепанационное отверстие, вскрывают твердую оболочку. Канюлей прокалывают мозг и продвигают ее на глубину 5—5,5 см параллельно воображаемой линии, соединяющей наружные слуховые проходы.

Пункцию заднего рога производят в точке на 3 см выше и на 3 см кнаружи от наружного затылочного выступа. Через фрезевое отверстие в черепа канюлей производят прокол в направлении верхненаружного края глазницы на стороне прокола. У взрослого канюля проникает в задний рог на глубину 6—7 см.

У детей до закрытия родничков пункцию желудочков производят в латеральном углу переднего родничка через кожу обычной хирургической иглой, направляя ее вглубь (на расстояние не более 4 см) и несколько кнаружи. При закрытом родничке пункцию бокового желудочка можно производить через разошедшийся венечный шов.

Рентгенография черепа и позвоночного столба. Обзорная рентгенография черепа (краниография) является первым этапом в общем комплексе вспомогательных исследований больных

**Субокципитальная пункция** производится значительно реже. Применяется с целью контрастного исследования цистерн головного мозга и подпаутинового пространства спинного мозга. Пункцию можно производить в положении больного сидя и лежа, не сгибая спины, но максимально наклоняя голову к груди. Прокол делают строго по средней линии в месте пересечения ее с линией, соединяющей нижние края сосцевидных отростков. После местного обезболивания иглу с мандреном вводят с некоторым уклоном вверх до тех пор, пока она не достигнет заднего края большого (затылочного) отверстия. После этого осторожно, скользя по кости вниз, обходя нижний край отверстия, иглу медленно продвигают вперед еще на несколько миллиметров и прокалывают заднюю атлантозатылочную мембрану (рис. 4). При этом ощущается повышенное сопротивление, исчезающее с вхождением иглы в мозжечково-мозговую цистерну. В оболочку, как правило, отмечается боль. При пункции является почти безопасной и несложной манипуляцией, однако при неправильном проведении ее возможно повреждение продолговатого мозга.

**Пункция боковых желудочков** — малая хирургическая операция. Обычно ее выполняют под местным обезболиванием. Производится с диагностической целью для контрастирования желудочков, выявления внутренней гидроцефалии и уровня окклюзии ликворных путей, с терапевтической целью для разгрузки желудочков от избытка жидкости (при гипертензионно-гидроцефальных кризах), длительного дренирования желудочков, реже — для введения лекарственных средств непосредственно в желудочки (при вентрикулите). Наиболее часто пунктируют передние и задние рога желудочков (рис. 5), редко — нижние. Пункцию передних рогов обычно производят при подозрении на опухоль, расположенную по средней линии мозга, в задних отделах полушарий большого мозга и задней черепной ямке.

нейрохирургического профиля. С помощью краниографии обнаруживают прямые (первичные) и непрямые (вторичные) признаки ряда заболеваний.

Прямыми рентгенологическими признаками являются обызвествления в полости черепа и инородные тела. Обызвествления делят на физиологические и патологические. К физиологическим относятся обызвествления шишковидного тела, сосудистых сплетений желудочков, серпа большого мозга, намета мозжечка, диафрагмы седла, твердой оболочки. Смещение физиологических обызвествлений (шишковидного тела и сосудистых сплетений желудочков) помогает в выявлении объемных внутричерепных процессов. К патологическим относятся опухолевые и неопухолевые обызвествления. Из опухолей наиболее часто обызвествляется краниофарингиома. Неопухолевые обызвествления возникают вследствие травмы, воспалительных процессов, паразитарных заболеваний (цистицеркоза, эхинококкоза, токсоплазмоза и др.).

Непрямыми рентгенологическими признаками являются изменения, связанные с влиянием на кости черепа патологических процессов в мозге. Они бывают местными и общими. Местные изменения в костях черепа возникают в результате непосредственного воздействия на них опухолей или других объемных образований. Наиболее демонстративны в этом плане изменения турецкого седла при опухолях гипофиза, краниофарингиоме, увеличение внутреннего слухового прохода, деструкция верхушки пирамиды височной кости при невриноме преддверно-улиткового нерва. При менингиоме в области ее исходного роста может иметь место гиперостоз или остеопороз.

К непрямым общим рентгенологическим признакам относятся изменения, связанные с повышением внутричерепного давления—расхождение швов черепа, углубление пальцевых вдавлений, деструкция спинки турецкого седла.

Изучение статических, функциональных и морфологических изменений на *рентгенограммах позвоночного столба* способствует выявлению его заболеваний, искривлений, изменений в телах и дугах позвонков, в межпозвоночных дисках (особенно дегенеративно-дистрофического характера), в межпозвоночных суставах. При опухолях спинного мозга наблюдается сужение ножек дуг, углубление задней поверхности тел позвонков, увеличение размеров межпозвоночных отверстий.

**Пневмоэнцефалография (ПЭГ)** — рентгенография черепа после искусственного введения воздуха в подпаутинное пространство, цистерны и желудочки мозга. Для проведения ПЭГ производят поясничную пункцию в положении больного сидя и после получения спинномозговой жидкости медленно вводят воздух с помощью шприца или специальных аппаратов. Количество вводимого воздуха 40—80 мл и более. Воздух как более легкое вещество в замкнутой системе, заполненной жидкостью, стремится занять верхнее положение и из терминального желудочка по подпаутинному пространству спинного мозга поднимается в полость черепа, вытесняя жидкость, заполняет желудочки, цистерны и подпаутинное пространство головного мозга.

ПЭГ с выпуском спинномозговой жидкости лучше производить с использованием двух игл. Поясничную пункцию осуществляют между остистыми отростками LII—LIII и LIII—LIV. Через верхнюю иглу в терминальный желудочек медленно вводят воздух, а через нижнюю иглу вытекает спинномозговая жидкость. Объем воздуха

обычно равен количеству выведенной жидкости. Вместо воздуха в подпаутинное пространство можно вводить кислород.

ПЭГ с выведением жидкости противопоказана при объемных процессах, локализующихся в задней черепной ямке, окклюзионной гидроцефалии, при наличии симптомов вклинения мозга в тенториальное отверстие (вырезка намета мозжечка) или в большое (затылочное) отверстие. Выведение спинномозговой жидкости в этих случаях может привести к опущению миндалин мозжечка и быстрому вклинению мозгового ствола в большое (затылочное) отверстие. Во избежание подобных осложнений рекомендуется вводить небольшое количество воздуха (до 15—20 мл) без выведения спинномозговой жидкости. При ПЭГ без выведения жидкости воздух вводят еще медленнее (1—2 мл в 1 мин).

ПЭГ без выведения жидкости носит название замедленной, направленной. Она переносится больными значительно легче, при ее проведении не наблюдается дислокации мозга.

Метод позволяет выявить состояние подпаутинного пространства, размеры и форму желудочков, наличие или отсутствие их смещения, а также дефекты заполнения отдельных участков желудочковой системы и цистерн мозга соответственно локализации различных объемных процессов (чаще всего опухолей) (рис. 6. 7).

**Вентрикулография**—рентгенография черепа после искусственного контрастирования желудочков мозга газом или контрастным веществом (конрей, димер-Х, майодил), которые вводят посредством пункции желудочков. Показанием к вентрикулографии является определение причин затруднения оттока жидкости из системы желудочков в случаях окклюзионной гидроцефалии. Производят ее под местным обезболиванием с потенцированием. Для выполнения вентрикулографии осуществляют пункцию одного или обоих задних или передних рогов боковых желудочков. В один желудочек вводят воздух, а из другого вытекает спинномозговая жидкость. Количество вводимого воздуха зависит от величины желудочков. При супратенториальных процессах, когда желудочки сдавлены, воздуха требуется не более 30—60 мл, а при окклюзии ликворных путей в области задней



черепной ямки, когда желудочки за счет гидроцефалии расширены,—100—150 мл. По окончании введения воздуха производят рентгенографию в переднезадней, затылочно-поперечной, заднепередней проекциях и двух боковых — в положении на правом и левом боку при битемпоральном ходе рентгеновского луча. На рентгенограммах определяются контуры всех желудочков, межжелудочковые отверстия (Монро), водопровод среднего мозга (Сильвиев).

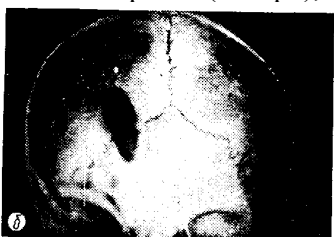
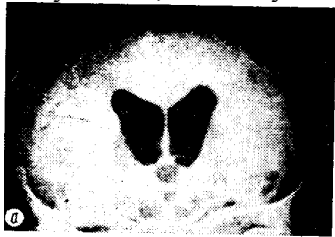

Рис. 6. Задняя пневмоэнцефалограмма:

*а* — умеренное увеличение передних рогов боковых желудочков; *б* — смещение передних рогов боковых желудочков, деформация правого переднего рога, частичное заполнение воздухом правого бокового желудочка

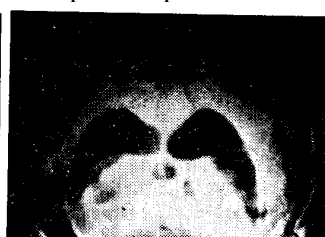


Рис. 7. Передняя пневмоэнцефалограмма: увеличение задних рогов боковых желудочков.

Вентрикулографию можно проводить путем введения в желудочки водорастворимых контрастных веществ (контрей, димер-Х) (позитивная вентрикулография) без выведения

жидкости из желудочков. Исследование с применением этих препаратов легче переносится больными и дает хорошее контрастирование всей желудочковой системы (рис. 8). Для выявления уровня окклюзии в желудочковой системе вводят нерастворимые контрастные вещества, например майодил.

Необходимость в проведении пневмоэнцефалографии и особенно вентрикулографии уменьшается по мере более широкого внедрения компьютерной томографии.

**Миелография** — рентгенография позвоночного столба после искусственного контрастирования подпаутинного пространства газом (воздух, кислород, гелий) или контрастным веществом (майодил). Применяется главным образом для определения уровня сдавления спинного мозга, причиной которого может быть опухоль, смещение межпозвоночного диска, арахноидит и др.

Миелографию с введением позитивного контрастного вещества — липиодола в подпаутинное пространство спинного мозга впервые предложили Сикар и Форостье в 1921 г. Различают миелографию нисходящую и восходящую.

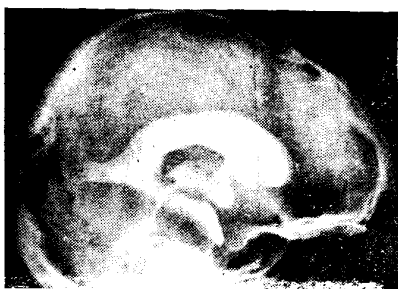

Рис. 8. Позитивная вентрикулограмма.

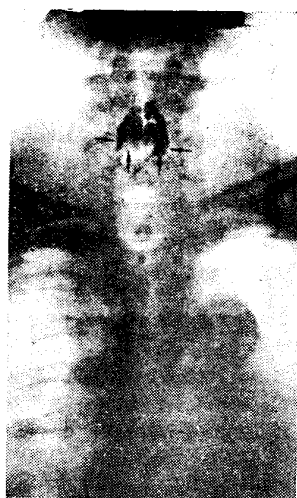

Рис. 9. Миелограмма при опухоли спинного мозга (контрастное вещество — майодил).

При *нисходящей миелографии* производят субокципитальную пункцию в положении больного сидя, вводят 1—1,5 мл майодила, который ввиду большой относительной плотности свободно опускается по подпаутинному пространству спинного мозга и задерживается при наличии какого-либо препятствия (опухоль, выпавший диск, спаянный процесс) (рис. 9).

Рентгеновские снимки производят через несколько минут в положении больного сидя. При полном блоке подпаутинного пространства контрастное вещество задерживается над ним и четко контурируется.

При *восходящей миелографии* легкое контрастное вещество вводят в

позвоночный канал после поясничной пункции. Наиболее проста по исполнению миелография с воздухом — *пневмомиелография*. Достоинство ее в том, что введенный в подпаутинное пространство воздух вскоре рассасывается, отрицательной стороной является недостаточная контрастность воздуха, что нередко затрудняет интерпретацию полученных результатов. Кроме газов для восходящей миелографии используют водорастворимые рентгеноконтрастные вещества (контрей, димер-Х, амипак).

Миелография позволяет определить отношение опухоли к спинному мозгу (интра- или экстрамедуллярное), а при экстрамедуллярных опухолях уточняет их расположение по отношению к поперечнику спинного мозга (вентрально, дорсально, латерально).

Миелография может быть выполнена с радиоактивным инертным газом  $^{133}\text{Xe}$ , который вводят также после поясничной пункции. Наблюдение за перемещением  $^{133}\text{Xe}$  осуществляется с помощью радиометра, снабженного высокочувствительным сцинтилляционным счетчиком. При блокаде подпаутинного пространства радиоактивный газ останавливается у нижней границы препятствия.

В точке наибольшей радиоактивности к коже фиксируют свинцовую метку, после чего уточняют ее отношение к позвоночному столбу на обзорной рентгенограмме. Распределение

радиоактивного газа в подпаутинном пространстве можно регистрировать с помощью радиодиагностической аппаратуры (сканеров или гамма-камер), применяемой для исследования головного мозга. При этом может быть получено изображение подпаутинного пространства спинного мозга в натуральную величину. Радионуклидная миелография с  $^{99m}\text{Tc}$ -пертехнетатом, получившая название *миелосцинтиграфии*, дает возможность определять на скинтиграммах расширение или сужение подпаутинного пространства, уровень его блокады и выявлять новообразования вследствие избирательного накопления радиоактивных веществ некоторыми опухолями спинного мозга.

**Ангиография** — рентгенография черепа после контрастирования сосудов мозга рентгеноконтрастным веществом. Впервые в мире прижизненную ангиографию головного мозга у человека произвел в 1927 г. Э.Мониц. Вскоре она была признана во многих странах мира как один из важных методов диагностики заболеваний головного мозга. В дальнейшем распространению ангиографии способствовали успехи рентгеновской и электронной техники, создание современных автоматических ангиографических аппаратов и нетоксичных контрастных веществ (триотраст, триомбрат, верографин, диодон, гайпак, урографин, уротраст).

Применяются преимущественно прямые пункционные методы введения контрастного вещества в общую или внутреннюю сонную либо позвоночную артерию. Широко используются непрямые методы, при которых пунктируются другие сосуды, а контрастное вещество вводится вблизи устья сонных или позвоночных артерий или с помощью катетера на расстоянии. Ангиографию производят под местным обезболиванием, в случаях неадекватного поведения больного — под общим.

*Каротидная ангиография* позволяет исследовать сосуды передних двух третей полушарий большого мозга. Сонную артерию пунктируют на шее на уровне щитовидного хряща специальной иглой с наружным диаметром 1,2—1,5 мм. Вторым и третьим пальцами левой руки определяют и фиксируют место пульсации артерии. Между пальцами прокалывают кожу и продвигают иглу вглубь к артерии, затем коротким и резким движением пунктируют ее. При этом чаще прокалываются обе стенки сосуда, поэтому иглу следует немного оттянуть на себя. Как только из иглы появляется струя артериальной крови, в ее просвет вводят мандрен так, чтобы он несколько выступал за острие иглы. Придав игле направление хода общей сонной артерии, ее продвигают (с мандреном) по направлению к черепу на несколько сантиметров. Убедившись в правильном положении иглы в сосуде, к ней присоединяют хлорвиниловую трубку, второй конец которой соединяют со шприцем, заполненным контрастным веществом. Обычно вводят 10—15 мл 50—60 % раствора контрастного вещества со скоростью 5 мл/с. При меньшей скорости введения происходит более быстрое разведение контрастного вещества и снижается качество ангиограммы.

Ответственным моментом ангиографии является производство рентгеновских снимков, на которых в течение 4—6 с необходимо зафиксировать прохождение контрастного вещества по крупным артериальным сосудам, их ветвям, капиллярам и венам мозга. С помощью автоматических сменников, работающих синхронно с рентгеновскими трубками, получают серию снимков, отражающих все фазы мозгового кровообращения и состояние кровотока в сосудах мозга. Современные ангиографические аппараты позволяют производить 3—6 снимков в 1 с одновременно в двух проекциях. В диагностических целях для получения представления об артериальной, капиллярной и венозной фазах кровообращения достаточно произвести по 6 снимков в прямой и боковой проекциях (рис. 10).

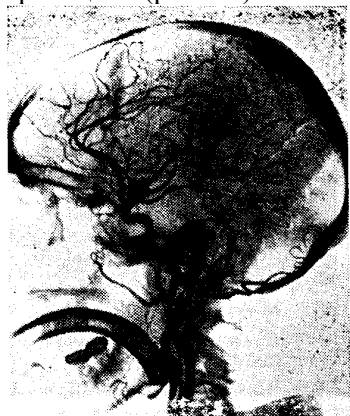

Рис. 10. Каротидная ангиограмма (боковая проекция), артериальная фаза.

*Вертебральная ангиография* дает возможность исследовать сосуды задней трети полушарий большого мозга и задней черепной ямки. Из закрытых методов вертебральной ангиографии широкое распространение получила методика чрезкожной пункции позвоночной артерии в промежутке между поперечными отростками IV—V и V—VI шейных позвонков. При этом больной лежит на спине с умеренно запрокинутой головой. Пальцами левой руки определяют пульсацию общей сонной артерии на уровне IV—V шейных позвонков и смещают весь сосудисто-нервный пучок кнаружи. После этого пальцы фиксируют на поперечном отростке одного из указанных шейных позвонков. Иглу вкалывают между пальцами так, чтобы она достигла кости. Концом иглы находят вершину поперечного отростка и, скользя по нему, смещают иглу на 1 см медиальнее от места пункции. Игла попадает в отверстие поперечного отростка. После продвижения иглы вглубь прокалывают позвоночную артерию. Подтверждением нахождения иглы в сосуде служит появление из нее алой крови. Если во время пункции прокалывают обе стенки артерии, необходимо слегка оттянуть иглу на себя. После пункции артерии иглу соединяют с помощью гибкой хлорвиниловой трубки с инъектором, вводят контрастное вещество и производят рентгеновские снимки (рис. 11).




Рис. 11. Вертебральная ангиограмма (боковая проекция), артериальная фаза.

В связи с трудностями и частыми неудачами при проведении вертебральной ангиографии прямым пункционным методом более широкое распространение получили не прямые методы введения контрастного вещества через другие сосуды в устье позвоночных артерий. К ним относится вертебральная ангиография с помощью чрезкожной пункции плечевой, подключичной, подмышечной или общей сонной артерии, а также методом ретроградной катетеризации.

Метод катетеризации может быть использован для проведения не только вертебральной, но и каротидной ангиографии. Признанным методом стала катетеризация через бедренную артерию. Сущность его состоит в том, что под местным обезболиванием пунктируют бедренную артерию ниже паховой связки толстой иглой, через которую в просвет артерии вводят проводник. Место прокола бедренной артерии прижимают пальцами и иглу удаляют. К проводнику присоединяют катетер и продвигают его внутрь сосуда, после чего проводник извлекают, а катетер под контролем электронно-оптического преобразователя продвигают в дугу аорты. При этом быстрое введение 15—60 мл контрастного вещества дает возможность одновременно контрастировать сосуды систем сонных и позвоночных артерий — *тотальная церебральная ангиография*.

Методом катетеризации можно получить отдельно вертебральную и каротидную ангиограммы — *селективная ангиография*. При ее выполнении катетер из аорты поочередно проводят через плечеголовые стволы и подключичные артерии в позвоночные, затем — в сонные с обеих сторон. В каждый из сосудов вводят по 10—15 мл контрастного вещества с интервалами между введениями 10—15 мин.

Ангиография головного мозга — один из наиболее информативных и относительно безопасных методов диагностики опухолей головного мозга и внутричерепных гематом, она незаменима в выявлении сосудистых заболеваний — артериальных и артериовенозных аневризм, закупорок, сужений артерий мозга.

Принципиально новым и перспективным методом является *вычислительная* (дигитальная) *ангиография*, при которой контрастное вещество вводят обычным внутривенным способом, после чего больного укладывают на рентгеновский стол и с помощью ЭВМ производят снимки с фиксацией на магнитную пленку для визуального обзора. Программное управление при повторных осмотрах дает возможность избирательно просматривать отдельные сосуды, фазы контрастирования, васкуляризацию определенных участков мозга. Вычислительную ангиографию можно производить и в амбулаторных условиях, так как она не требует предварительной подготовки больного и не дает осложнений.

**Компьютерная томография** — принципиально новый рентгенологический метод исследования с использованием ЭВМ, позволяющий получать изображение структур мозга с высокой избирательной чувствительностью. Компьютерная томография, предложенная английским физиком Хаунсфилдом, в клинической практике была впервые применена в 1972 г. Компьютерный томограф соединяет в себе точную механику, прецизионную электронику, вычислительную технику, уникальное по сложности математическое обеспечение, сверхстабильную рентгентехнику.

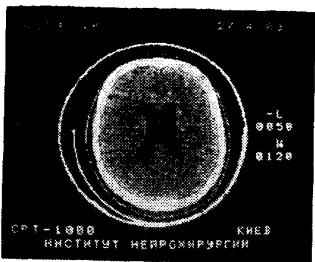

Рис. 12. Боковые желудочки головного мозга на компьютерной томограмме.

Принцип работы этих томографов заключается в том, что рентгеновская трубка специальной конструкции в режиме облучения перемещается вокруг головы больного по дуге 180—360°, останавливаясь в запрограммированных участках. Рентгеновский луч, проходя через ткани различной плотности, неоднородно поглощается ими, затем попадает на преобразователи ионизирующего излучения, переходит на детекторы и фотоумножители. Информация с детекторов поступает на компьютер ЭВМ, где происходит математическая обработка показателей коэффициента поглощения с последующими реконструкцией послойного сканирования головы на многоклеточной матрице и изображением срезов на телевизионном экране. При этом просматриваются мягкие покровы головы, костные структуры черепа,

эпидуральное и подпаутинное пространства, ткань мозга, желудочки (рис. 12), а также многие патологические образования, расположенные в полости черепа. Компьютерная томография дает количественную характеристику степени плотности различных структур мозга, точные размеры патологического очага. При недостаточной четкости изображения на экране проводится регулировка соответственно плотности ткани. Метод обеспечивает аксиальную (горизонтальную) томографию черепа (толщина срезов 3—13 мм). Если плотность ткани патологического очага мало отличается от плотности ткани мозга, для получения более качественного изображения внутривенно вводят рентгеноконтрастное вещество, используемое при ангиографии, которое в большей степени накапливается в зонах повышенной васкуляризации или нарушенного гематоэнцефалического барьера.

Метод бескровен, удобен, рациональная нагрузка не превышает уровня обычного рентгенографического исследования в двух проекциях, вместе с тем он дает информацию о мозге в 100 раз большую, чем краниография. Компьютерная томография практически безопасна для больного, не имеет противопоказаний и может выполняться в амбулаторных условиях. С появлением ЭВМ-томографии уменьшилась необходимость в таких небезвредных методах, как пневмоэнцефалография, вентрикулография. Компьютерная томография совершенствуется, к настоящему времени созданы аппараты третьего и четвертого поколений, более усовершенствованные модели, позволяющие получать срезы головы и в других плоскостях. В практике внедряется объемная (стереографическая) ЭВМ-томография.

**Ядерный магнитный резонанс (ЯМР)**—метод, основанный на определении в тканях плотности ядер водорода (протонов), которые при вращательном движении создают магнитные поля. Оси этих полей, беспорядочно расположенные, под воздействием внешнего магнитного поля выводятся из исходного положения и упорядочиваются. Однако это состояние быстро угасает, магнитные оси возвращаются в первоначальное положение, при этом наблюдается явление ядерного магнитного резонанса. После сложных преобразований магнитного поля с помощью ЭВМ по импульсам ядерного магнитного резонанса послойно изображаются мозговые структуры.

Преимуществом ЯМР-томографии является возможность исследования мозга в нескольких плоскостях (аксиальной, фронтальной и сагиттальной), оценивать не только анатомические структуры, но и уровень энергетических, ферментативных и метаболических процессов в мозге. Метод высоко информативен.

**Эхоэнцефалография** — метод, основанный на принципе ультразвуковой локации. Направленные в сторону мозга ультразвуковые волны частично преломляются и отражаются от границ сред с различным акустическим сопротивлением. Отраженные сигналы обладают достаточной энергией, чтобы быть воспринятыми электронно-акустической аппаратурой.

Перед обследованием обе боковые поверхности головы смачивают вазелиновым маслом, чтобы обеспечить надежный переход ультразвуковой энергии. Специальный датчик, одновременно работающий в режиме излучателя и приемника, посылает в полость черепа импульсы, которые после отражения воспринимает и регистрирует на экране электронно-лучевой трубки в форме вертикальных выбросов. Наиболее мощные эхо-сигналы отражаются от желудочков мозга, наиболее слабые — от границ раздела серого и белого вещества. В центре эхоэнцефалограммы в норме находится сигнал — М-эхо, отраженный от срединных структур мозга, расположенных в сагиттальной плоскости: III желудочка, шишковидного тела, серпа большого мозга, ножек мозга, прозрачной перегородки.

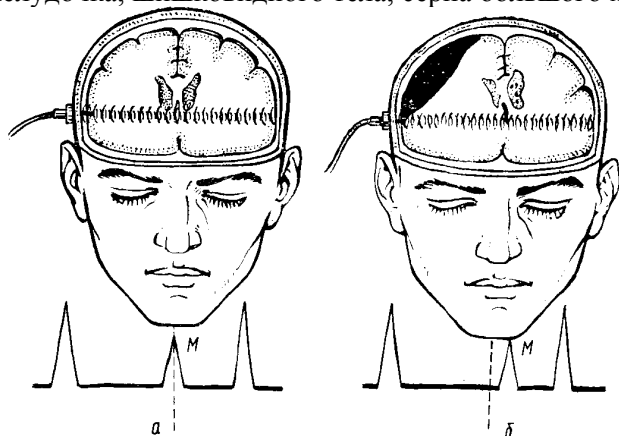


Рис. 13. Эхоэнцефалограмма:  
а — в норме; б — при гематоме (М-эхо смещено).

М-эхо наиболее четко выражено при установке датчика в височной области в точке на 4—5 см выше наружного слухового отверстия (проекция III желудочка). В норме допускается смещение М-эха от средней линии не более чем на 2 мм. Смещение, превышающее это расстояние, рассматривается как показатель наличия патологического очага, происходит оно в сторону здорового полушария (рис. 13). Наиболее показательное смещение при объемных процессах в полушариях большого мозга (опухоли, абсцессы, гематомы, кисты, травматические и воспалительные гранулемы), достигающее иногда 8—12 мм. Особенно велико оно при локализации объемного очага в височной и теменной долях мозга, меньше — в лобной и затылочной. При процессах в полюсах лобной и затылочной долей смещение М-эха выявляется редко и при этом бывает незначительным. Наличие на эхоэнцефалограмме большого количества отраженных сигналов указывает на отек головного мозга. Сигнал М-эхо, состоящий из двух импульсов или имеющий зазубренные фронты и широкое основание, характерен для расширения III желудочка.

При ультразвуковой ангиографии сонных и позвоночных артерий датчик устанавливают на шею в определенных точках. Для сонной артерии это точка у переднего края грудино-ключично-сосцевидной мышцы на уровне верхнего края щитовидного хряща, для позвоночной артерии — у заднего края той же мышцы на 2—3 см ниже сосцевидного отростка. После того как в указанных точках с помощью эхо-сигнала находят артерию, датчик смещают и исследуют весь доступный экстракраниальный отрезок сосуда.

При ультразвуковой ангиографии сонных и позвоночных артерий датчик устанавливают на шею в определенных точках. Для сонной артерии это точка у переднего края грудино-ключично-сосцевидной мышцы на уровне верхнего края щитовидного хряща, для позвоночной артерии — у заднего края той же мышцы на 2—3 см ниже сосцевидного отростка. После того как в указанных точках с помощью эхо-сигнала находят артерию, датчик смещают и исследуют весь доступный экстракраниальный отрезок сосуда.

Нормальная эхограмма артерии имеет форму М-образного комплекса, регистрируемого в ритме сокращений сердца. Форма комплекса меняется в зависимости от диаметра артерии и патологических изменений ее стенок.

Эхоэнцефалография не имеет противопоказаний, проста в применении, высокоинформативна.

**Радионуклидная энцефалография.** Метод основан на преимущественной концентрации радиоактивного препарата в области поражения вследствие местного нарушения проницаемости гематоэнцефалического барьера, особенностей кровоснабжения и структурно-биологических свойств клеток. Зона поражения, таким образом, выявляется в виде участка повышенного накопления препарата. Радиологическое исследование головного мозга производят с помощью радионуклидов, которые обладают гамма-излучением, коротким периодом полураспада, быстро выводятся из организма.

Исследование начинают с введения (в вену или внутрь)  $^{99m}\text{Tc}$ -пертехнетата. Современные радиодиагностические устройства с неподвижным детектором—сцинтилляционные гамма-камеры—выполняют ту же задачу, что и сканеры, но лишены ряда их недостатков. В частности, продолжительность исследования с помощью гамма-камеры в несколько раз меньше, чем с помощью сканера, что дает возможность наблюдать за динамикой быстрого накопления радионуклида. Регистрация импульсов осуществляется на экране осциллографа, изображение с которого может передаваться на телевизионный экран и обрабатываться входящей в систему электронно-вычислительной машиной.

Радионуклидная энцефалография применяется в большинстве случаев для диагностики внутричерепных опухолей и других поражений мозга объемного характера. По интенсивности излучения, гомогенности и четкости изображений можно во многих случаях распознать гистологическую природу опухоли. Так, при доброкачественных опухолях (например, менингиоме) отмечается интенсивное гомогенное с четкими границами накопление радионуклида, что нехарактерно для злокачественных опухолей. Метод позволяет с достаточно высокой точностью определять характер патологического процесса и его локализацию, безвреден для больного и не дает осложнений.

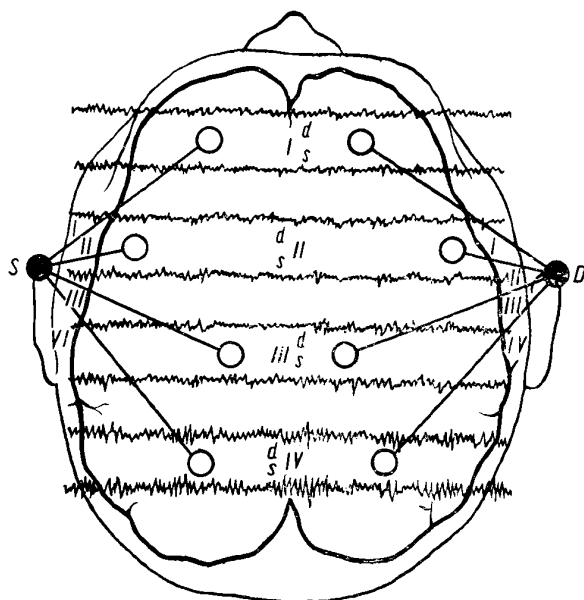


Рис. 14. Расположение электродов. Нормальная электроэнцефалограмма.

**Электроэнцефалография (ЭЭГ)** — регистрация биоэлектрической активности головного мозга с поверхности головы, осуществляемая с помощью многоканального (8—32 канала) электроэнцефалографа (рис. 14). Впервые запись биотоков мозга с поверхности головы осуществил в 1924 г. ученый из Йенского университета Г. Бергер, сконструировавший для этой цели специальный гальванометр. Однако лишь с середины 30-х годов, после того как были изобретены высокочувствительные гальванометры, метод получил широкое распространение.

Основные компоненты ЭЭГ-кривой: альфа-ритм — правильные ритмичные колебания, частота 8—13 Гц, амплитуда 30—100 мкВ, регистрируется главным образом в затылочной области; бета-ритм — частота 14—35 Гц, амплитуда 10—30 мкВ, выражен преимущественно в передних отделах мозга (лобная и височная области); дельта-ритм—частота 1—3,5 Гц; тета-ритм—частота 4—7 Гц.

Формирование электроэнцефалограммы у человека происходит постепенно и протекает в направлении от более медленных низкочастотных колебаний у детей к быстрым высокочастотным—у взрослых. Дельта- и тета-ритмы исчезают после завершения формирования альфа-ритма. Появление их у взрослых указывает на наличие патологического процесса. При заболеваниях головного мозга нормальная биоэлектрическая активность нарушается: наблюдается дезорганизация нормальных ритмов, появляются патологические волны. Основные патологические признаки ЭЭГ-кривой: асимметрия, медленные волны, острые волны, пики (быстрые колебания длительностью до 40 мс), комплексы пик—волна; пароксизмальная активность— разряд потенциалов, резко отличающийся частотой и амплитудой от доминирующих частот и ритмов (острые или медленные волны, комплексы пик—волна); десинхронизация активности — отсутствие во всех областях мозга регулярного альфа-ритма и преобладание бета-активности низкой амплитуды; гиперсинхронизация — преобладание регулярного альфа-, бета- или тета-ритма высокой амплитуды.

Данные ЭЭГ наиболее информативны при эпилепсии, опухолях, черепно-мозговой травме, сосудистых поражениях головного мозга и воспалительных заболеваниях. Специфические ЭЭГ-изменения, характерные только для определенного патологического процесса, не выявлены. ЭЭГ-исследование в динамике в сочетании с клинической картиной и другими методами исследования имеет большое диагностическое значение, кроме того, ЭЭГ практически не имеет противопоказаний.

Введение математических методов анализа биоэлектрической активности мозга позволяет количественно оценить исследуемые процессы, недоступные обычной визуальной оценке.

**Электрокортикография (ЭКоГ)** — регистрация активности большого мозга с помощью электродов, накладываемых непосредственно на извилины большого мозга во время операции. При хирургическом вмешательстве по поводу эпилепсии ЭКоГ имеет важное значение для установления точной локализации эпилептогенного очага.

**Электрофизиологическое исследование при повреждении нервов** решает ряд важных диагностических задач. В дооперационном периоде с его помощью устанавливают характер повреждения нерва (полное или частичное), во время операции определяют показания к резекции внутристволовой невromы и наложению эпинеурального шва, в послеоперационном периоде контролируют степень регенерации нерва, на основании чего прогнозируют восстановление его проводимости.

*Исследование проводимости нерва* производится импульсным током частотой 40—60 Гц в течение 1—4 с с перерывами 2—5 с. Электроды накладывают в точках наиболее поверхностного расположения нерва. Силу тока при каждом последующем включении постепенно увеличивают до появления сокращения мышц, иннервируемых ветвями нерва ниже уровня расположения электродов. Вначале электрод прикладывают выше уровня повреждения, затем (с той же пороговой интенсивностью) ниже этого уровня. При отсутствии сокращения мышц силу тока медленно увеличивают. Пределом увеличения служит появление болезненности или сокращение мышц, иннервируемых рядом расположенным неповрежденным нервом.

Степень нарушения проводимости нерва можно оценивать только через 2—3 недели после травмы, когда уже завершается процесс валлеровского перерождения. При полном нарушении проводимости по проекции нерва выше и ниже места повреждения отсутствует сокращение мышц и выявляется полная реакция перерождения. При неполном нарушении проводимости раздражение нерва вызывает ослабленное сокращение мышц.

*Исследование импульсной активности нерва* проводят с помощью электродов, соединенных через усилитель с осциллографом и динамиком. Активный точечный электрод, имеющий площадь соприкосновения, приблизительно равную площади отверстия потового протока, прикладывают и перемещают в зоне иннервации или по проекции исследуемого нерва до появления импульсной активности, которая в норме имеет амплитуду 0,1—5 мВ и выше, частоту — до 1000 Гц.

При полном анатомическом перерыве вследствие необратимых изменений импульсная активность аксонов в дистальном отрезке нерва полностью отсутствует. При частичном повреждении нерва в зоне иннервации уменьшается количество точек, с которых регистрируется импульсная активность сниженной амплитуды и частоты.

*Кривая “интенсивность — длительность”* представляет собой графическое изображение пороговых величин электрического тока, вызывающих сокращение мышцы. По характеру кривой можно судить о состоянии исследуемой мышцы, выявлять соотношение дегенеративных и сохранившихся мышечных волокон. Метод позволяет диагностировать полное или частичное повреждение нерва спустя 2—3 недели после травмы, однако не дает возможности судить о виде повреждения. Определение кривой “интенсивность — длительность” информативно

при контроле процессов регенерации. Появление изгиба или выступа на кривой, которая при предыдущих исследованиях была гладкой параболой, является признаком регенерации нерва и реиннервации мышцы. Повторные исследования, выявляющие улучшение сократительной способности мышцы при меньшей длительности воздействия тока, свидетельствуют о нарастании регенеративных процессов. Если в течение 2—3 месяцев характер кривой не изменился, можно думать о том, что реиннервация не наступила.

*Электромиография* — метод регистрации биоэлектрической активности мышц. Для этой цели применяется высокочувствительный электромиограф с малоинерционным катодным или шлейфным осциллографом с диапазоном пропускаемых частот 1—100 Гц.

Электромиография способствует уточнению степени снижения проводимости поврежденного нерва, определяет его регенерацию. Для этих целей наиболее приемлема локальная электромиография. Методика заключается в том, что вводят игольчатый электрод в мышцу перпендикулярно быстрым движением, после чего проводят исследование. Затем электрод подтягивают на себя, не извлекая полностью, и записывают потенциалы действия. Перемещая электроды в разных направлениях и на нескольких уровнях, записывают данные.

При полном перерыве нерва в течение трех недель после травмы электрическая активность отсутствует. Затем в покое выявляются отрицательные одно-двуфазные денервационные фибрилляционные потенциалы. При неполном нарушении проводимости нерва произвольное сокращение вызывает сниженные по амплитуде и частоте потенциалы действия.

**Офтальмологическое обследование.** При патологических процессах в головном мозге довольно часто наблюдается поражение зрительных путей, что объясняется прежде всего достаточно большой протяженностью этих путей и их непосредственной связью со многими образованиями

мозга. Симптомы поражения нервного аппарата органа зрения имеют важное диагностическое значение в клинике нейрохирургических заболеваний.

*Застойные диски зрительных нервов* в большинстве случаев встречаются при повышенном внутричерепном давлении вследствие заболеваний, ограничивающих внутричерепное пространство (опухоли, гематома, абсцессы, гидроцефалия). При исследовании глазного дна с помощью офтальмоскопа диски гиперемированы, границы их нечеткие, вены расширены, извиты, вокруг дисков имеются кровоизлияния, выраженность которых зависит от степени застоя. Как правило, застойные явления в одинаковой мере выражены с обеих сторон, реже бывает асимметрия. Острота зрения при застойных дисках в течение длительного времени остается нормальной. Если причина развития застоя не устраняется, наступает *вторичная атрофия зрительных нервов*, при этом прогрессивно снижается острота зрения и сужаются границы полей зрения по всем меридианам.

*Первичная атрофия зрительных нервов* возникает главным образом вследствие непосредственного давления патологического образования на периферический нейрон зрительного пути (зрительный нерв, перекрест, тракт). Чаще всего наблюдается при опухолях в области турецкого седла.

В клинике поражений зрительного пути существенное значение имеют *изменения полей зрения*, по характеру которых можно судить об уровне поражения (затылочная доля, зрительный тракт, перекрест). Исследование проводят с помощью периметра. Целесообразно проверять границы поля зрения для белого и красного цвета.

Основное значение для топической диагностики имеет гемианопсия — выпадение половины поля зрения в каждом глазу. Гемианопсия бывает гомонимной, или одноименной, и гетеронимной, или разноименной. При гомонимной гемианопсии с обеих сторон выпадают поля зрения правые или левые. Соответственно этому различают право- или левостороннюю гомонимную гемианопсию. При гетеронимной гемианопсии в одном глазу выпадает правое, в другом глазу — левое поля зрения. При выпадении височных, или наружных, полей зрения говорят о битемпоральной гемианопсии, при выпадении носовых, или внутренних, — о биназальной. В зависимости от размеров выпавших участков полей зрения гемианопсия бывает полной, частичной, квадрантной.

Важное значение в выявлении нейрохирургической патологии головного мозга имеет исследование глазодвигательных функций — паралич и парез наружных и внутренних мышц глаза, горизонтальный и вертикальный паралич и парез взгляда.

**Отоневрологическое обследование** является неотъемлемой частью комплексного обследования при нейрохирургической патологии. В его задачу входит оценка состояния вестибулярного, слухового, обонятельного и вкусового анализаторов, периферические звенья которых располагаются в области ЛОР-органов, а также функций ряда черепных нервов (V, VI, VII, VIII, IX, X).

Важное значение придается состоянию вестибулярного аппарата, при поражении различных звеньев которого наблюдаются головокружение, спонтанный нистагм, промахивание, нарушение походки, вегетативные реакции. Остро возникающее головокружение вращательного характера, усиливающееся при перемене положения головы, характерно для поражения периферической части вестибулярного анализатора. При патологическом процессе в задней черепной ямке головокружение чаще сопровождается ощущением нарушения равновесия; чувство проваливания, падения, вращения окружающих предметов отмечается при раздражении центральных звеньев вестибулярной системы. Головокружение с потерей сознания или являющееся аурой эпилептического припадка указывает на поражение корковой части анализатора.

Спонтанный нистагм, связанный с поражением лабиринта, среднеразмашистый, тогда как нистагм при патологических процессах задней черепной ямки более крупный и более размашистый. Направление нистагма определяется по быстрому компоненту. Различают нистагм горизонтальный, ротаторный, вертикальный, диагональный, множественный (в нескольких направлениях).

Экспериментальное исследование вестибулярного анализатора проводят с помощью вращающегося кресла Барани, а также калорической пробы. После вращения (10 оборотов за 20 с) фиксируют длительность возникшего нистагма. В норме нистагм после вращения продолжается 20—30 с, большая или меньшая продолжительность нистагма указывает соответственно на повышенную или пониженную возбудимость анализатора. Калорическая проба заключается во введении в наружный слуховой проход холодной или теплой воды. Это приводит в движение эндолимфу, что сопровождается возникновением нистагма. По времени возникновения нистагма и его длительности судят о патологии вестибулярного аппарата от лабиринта до коры мозга.

#### **Специальная часть. ОПУХОЛИ ГОЛОВНОГО МОЗГА**

Опухоли головного мозга составляют около 2 % всех органических заболеваний центральной нервной системы. Ежегодно регистрируется один случай опухоли мозга на каждые 15—20 тыс. человек. Заболеваемость мужчин и женщин приблизительно одинакова, детей — несколько меньше, чем взрослых. Наибольшая заболеваемость наблюдается в возрасте 20—50 лет.

*Этиология и патогенез.* Природа опухолей головного мозга, по-видимому, полиэтиологична. Важную роль здесь играет гиперплазия, которая возникает под влиянием неблагоприятных

экзогенных и эндогенных факторов (воспалительные процессы, травмы, интоксикации, ионизирующее излучение, гормональные нарушения и др.). Имеет значение незавершенность морфологического развития головного мозга, его оболочек, сосудов и ликворной системы, неравномерность роста отдельных частей мозга, незрелость дифференциации клеток. Нарушение эмбрионального развития в периоде замыкания невральной трубки (дизрафия) и формирования мозговых пузырей, дизонтогенетические гетеротопия и атипия в строении мозга также могут служить причиной бластоматозного роста. В детском возрасте преобладают опухоли дизонтогенетического (дизэмбрионального) характера, у взрослых развитие опухолей чаще всего связано с гиперплазией.

**Классификация.** По месту возникновения опухоли головного мозга делят на первичные и вторичные — метастатические; по гистологическому типу — на нейроэктодермальные, мезенхимальные и др.; по локализации — на супратенториальные и субтенториальные. В клинике различают опухоли внутримозговые и внемозговые.

**Внутримозговые** (интрацеребральные) **опухоли** возникают из различных элементов глии мозга (глиомы) или—реже—из соединительной ткани сосудов мозга (ангиоретикулема, саркома). И глиальные, и соединительнотканые опухоли бывают различной степени злокачественности. Глиомы характеризуются тем, что не только злокачественные, но и доброкачественные их варианты обычно дают новый рост даже после радикального удаления. Это самая многочисленная и многообразная группа опухолей, составляющая более половины всех новообразований мозга.

**Внемозговые** (экстрацеребральные) **опухоли** развиваются из оболочек мозга и корешков черепных нервов. Эти опухоли чаще всего доброкачественные по своим структурно-биологическим свойствам и могут быть радикально удалены хирургическим методом. По частоте занимают второе место после внутримозговых опухолей.

Метастатические опухоли составляют 10—12 % всех опухолей мозга. Они всегда злокачественные. На первом месте по метастазированию в мозг стоит рак легкого, на втором — рак молочной железы, реже — опухоли других органов и тканей (меланома, гипернефрома, саркома). Метастазирование опухолей в головной мозг может быть одиночным и множественным.

### НЕЙРОЭКТОДЕРМАЛЬНЫЕ ОПУХОЛИ

Нейроэктодермальные опухоли бывают внутримозговыми (астроцитомы, олигодендроглиома, глиобластома, эпендимы, медуллобластома, папиллома, пинеалома) и внемозговыми (невринома).

Астроцитомы — глиальная опухоль, возникающая из астроцитов. Встречается в любом возрасте. Среди нейроэктодермальных опухолей является наиболее распространенной (35—40 %).

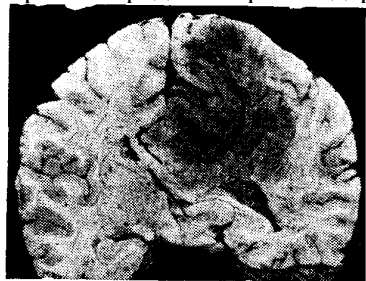


Рис. 15. Астроцитомы теменной доли с вращением в мозолистое тело.

Макроскопически опухоль серовато-розового или желтоватого цвета, по плотности часто не отличается от вещества мозга, реже бывает плотнее или мягче его. Опухоль четко отграничена от вещества мозга, однако в ряде случаев определить границы астроцитомы не представляется возможным. Внутри опухоли часто образуются кисты, которые растут медленно, годами, и могут достигать больших размеров. Образование кист особенно характерно для астроцитомы у детей. У взрослых астроцитомы возникают чаще всего в полушариях большого мозга, у детей — почти исключительно в полушариях мозжечка в виде ограниченных узлов с кистами. Наиболее характерным для астроцитомы является экспансивно-инфильтративный рост (рис. 15).

**Олигодендроглиома** — опухоль, возникающая из зрелых клеток нейроглии — олигодендроцитов. Составляет 1—3 % всех опухолей головного мозга. Встречается преимущественно у взрослых.

Растет медленно, ограниченно в белом веществе полушарий большого мозга и достигает больших размеров, имеет тенденцию распространяться вдоль стенок желудочков, нередко проникая в их полость, может прорасти в кору большого мозга и оболочки. Изредка олигодендроглиома встречается в мозжечке, в зрительных нервах, стволе мозга. Характерно частое слизистое перерождение и обызвествление, обнаруживаемое на обычных рентгенограммах.

Макроскопически представляет собой компактный узел бледно-розового цвета с четкими границами. В ткани опухоли часто видны небольшие кисты, заполненные густым содержимым, очаги некроза и участки обызвествления в виде крупинок или пластов. Рост опухоли экспансивно-инфильтративный (рис. 16).

**Глиобластома** (мультиформная спонгиобластома) — злокачественная опухоль, развивающаяся из клеток нейрорезпителя—спонгиобластов. Составляет 10—16 % всех внутримозговых опухолей. Встречается, как правило, у взрослых. Локализуется чаще в глубине полушарий большого мозга, склонна к образованию кист. В редких случаях у детей опухоль поражает преимущественно структуры, расположенные по средней линии мозга. Макроскопически определяются участки серого, розового и красного цвета, небольшие очаги некроза и размягчения.



Границы опухоли нечеткие, консистенция неоднородная. Рост инфильтративный (рис. 17), быстрый. Наличие в опухоли патологически измененных сосудов иногда приводит к кровоизлияниям.

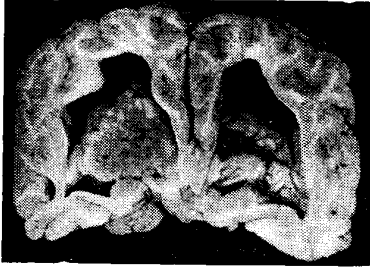

Рис. 16. Олигодендроглиома, вросшая в боковой желудочек.

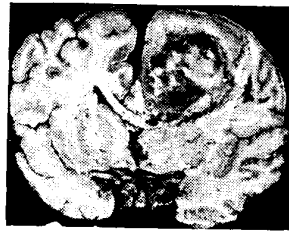

Рис. 17. Глиобластома теменной доли с врастанием в поясную извилину.

**Эпендимома**—развивается из клеток эпендимы желудочков мозга. Встречается в любом возрасте, чаще у детей. Составляет 1—4 % всех опухолей головного мозга. Эпендимома достигает больших размеров, основная масса ее заполняет полость желудочка. Опухоль имеет серо-розовый цвет, плотную (по сравнению с веществом мозга) консистенцию, богата кровеносными сосудами. В ткани опухоли видны кисты и участки обызвествления. Рост чаще всего экспансивно-инфильтративный.

**Медуллобластома** — наиболее злокачественная опухоль, развивающаяся из самых молодых клеток нейроэпителия — медуллобластов. Отмечается приблизительно в 4 % случаев опухолей мозга. Встречается преимущественно в детском возрасте, редко—у взрослых, локализуется главным образом в черве мозжечка. Макроскопически имеет вид узла бледно-коричневого цвета, местами четко отграниченного от ткани мозга: на ощупь мягкая. Рост инфильтративный. После удаления опухоль часто и быстро рецидивирует. Медуллобластома—одна из немногих опухолей нейроэпителия, метастазирующая по ликворным путям.

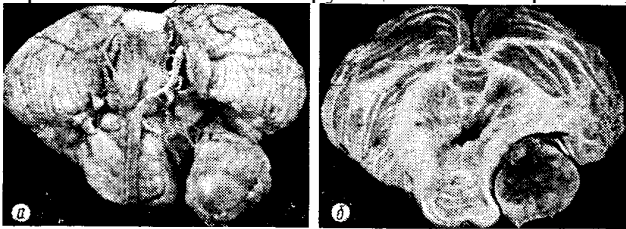


Рис. 18. Невринома преддверно-улиткового нерва: а — вид опухоли; б — сдавление опухолью мозгового ствола.

**Папиллома**—опухоль, возникающая из нейроэпителия сосудистого сплетения, встречается относительно редко, главным образом у детей. Локализуется в желудочках мозга. Макроскопически представляет собой узел в форме шара, имеющий нежную капсулу, которая отграничивает его от стенок желудочка. Поверхность опухоли мелкозернистая, серо-розового или красноватого цвета, консистенция более плотная, чем вещество мозга. В ткани опухоли иногда видны участки обызвествления.

Рост экспансивный.

Встречается злокачественная разновидность опухоли — *анапластическая папиллома* (так называемый рак сосудистого сплетения).

**Пинеалома** — опухоль из клеток шишковидного тела. Встречается чаще в детском возрасте, преимущественно у мальчиков. Макроскопически представляет собой плотный, окруженный капсулой узел серо-красного цвета. Рост опухоли медленный, инфильтративный. Встречается злокачественная форма — *пинеобластома*.

**Невринома** (шваннома, неврилеммома)—доброкачественная опухоль, исходящая из зрелых клеток оболочек нерва. Составляет около 8,5 % всех опухолей головного мозга. Встречается у взрослых. Наиболее часто опухоль развивается из оболочек преддверно-улиткового нерва (VIII) с локализацией в мостомозжечковом углу (рис. 18). Макроскопически опухоль серо-желтоватого цвета, имеет хорошо выраженную капсулу, на ощупь плотная. Рост медленный.

### ОБОЛОЧЕЧНО-СОСУДИСТЫЕ ОПУХОЛИ

**Менингиома** (арахноидэндотелиома) —доброкачественная экстрацеребральная опухоль, развивающаяся главным образом из клеток паутинной оболочки (рис. 19, 20). Встречается обычно у взрослых и составляет 15— 19 % всех опухолей головного мозга. Менингиома растет медленно, благодаря чему создаются условия для развития компенсаторных механизмов. Этим объясняется то, что симптомы заболевания могут долгое время отсутствовать и появляются, когда опухоль достигает значительных размеров.

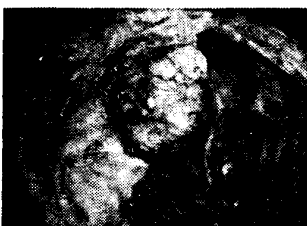

Рис. 19. Гигантская менингиома в области средней черепной ямки.

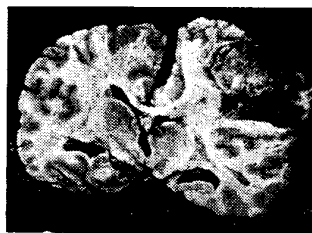

Рис. 20. Менингиома теменной доли.

Опухоль плотная, часто с бугристой поверхностью, серовато-красного цвета, имеет капсулу, хорошо отграничена от мозговой ткани, тесно связана с твердой мозговой оболочкой. У детей клеточная структура менингиомы часто атипичная. Опухоль интенсивно кровоснабжается из гипертрофированных оболочечных артерий, а также из сосудов мозга. Этот фактор является причиной повышенной кровоточивости, наблюдаемой при

операции. Твердая оболочка над опухолью утолщена, имеет обильную сосудистую сеть. Нередко в области прилегания менингиомы твердая оболочка инфильтрирована опухолевой тканью. В костях черепа соответственно расположению опухоли часто имеет место гиперостоз, реже—разрушение кости. Мозговое вещество в области расположения опухоли вдавлено.

Локализация опухоли самая разнообразная. Отмечается склонность к расположению опухоли вдоль синусов, наиболее часто—по ходу верхнего сагиттального синуса (так называемая парасагиттальная менигиома).

**Ангиоретикулема** — опухоль, состоящая из сосудистых компонентов соединительнотканного генеза. Составляет 5—7 % общего числа опухолей мозга. Наблюдается чаще у взрослых. Доброкачественная, растет медленно, экспансивно, реже—экспансивно-инфильтративно, капсулы не имеет. Часто образует кисту, содержащую жидкость соломенно-желтого или коричневого цвета с большим количеством белка. Кистозная ангиоретикулема представляет собой небольшой узел серо-розового или серо-красного цвета, плотной или мягкой консистенции. Располагается узел непосредственно под корой большого мозга в полости кисты, нередко спаян с мозговыми оболочками, от окружающей ткани мозга четко отграничен. Наиболее часто локализацией опухоли является мозжечок, реже — полушария большого мозга.

Саркома — возникает из соединительнотканых элементов ткани мозга и его оболочек. Наблюдается в 0,6— 1,9 % случаев опухолей мозга. Встречается в любом возрасте. Различают несколько вариантов первичной саркомы: менингосаркому, ангиоретикулосаркому, фибросаркому и др. Среди сарком выявляются опухоли внутри-мозговые и внеозговые. По консистенции они могут быть плотными, с очагами обызвествления и рыхлыми, распадающимися. Границы с тканью мозга у внутримозговых опухолей нечеткие. Внеозговые опухоли представляют собой более или менее очерченные узлы, внешне напоминающие менингиому, однако нередко можно обнаружить участки врастания опухоли в ткань мозга, иногда—узурпирование кости. На разрезе опухоли видны участки серо-красного, бурого или желтого цвета с очагами некроза, кровоизлияний и кист различных размеров. Рост опухоли инфильтративный.

#### **КЛИНИКА И ТОПИЧЕСКАЯ ДИАГНОСТИКА ОПУХОЛЕЙ ГОЛОВНОГО МОЗГА**

В клинической картине опухолей головного мозга выделяют общемозговые и очаговые симптомы. Общемозговые симптомы свидетельствуют лишь о наличии опухоли, но не указывают на ее локализацию, очаговые, напротив, играют важную роль в определении расположения опухоли, т. е. в установлении топического диагноза.

##### **Общемозговые симптомы**

Возникновение общемозговых симптомов обусловлено прежде всего повышением внутричерепного давления (гипертензия) в результате постепенного увеличения массы опухоли, развитием сопутствующего отека (набухания) мозга, а при некоторых опухолях и нарушением оттока спинномозговой жидкости и венозной крови. Кроме того, играет роль интоксикация организма, связанная как с непосредственным токсическим влиянием опухоли, так и возникающим при росте внутричерепной опухоли нарушением центральной регуляции висцеральных функций.

Общемозговые симптомы и внутричерепное давление не всегда прямо зависят от массы и размеров новообразования. Так, иногда опухоли больших размеров дают скудную общемозговую симптоматику, а малые—сопровождаются яркими симптомами внутричерепной гипертензии. Гипертензия зависит не только от размеров самой опухоли, ее локализации, биологических свойств, гистогенетической природы, но и от расстройств мозгового кровообращения и циркуляции спинномозговой жидкости. Расстройства гемодинамики в основном выражаются в венозной гиперемии и венозном застое с последующим развитием отека (набухания) мозга. В результате венозного застоя происходит трансудация жидкой части крови и усиление продукции спинномозговой жидкости сосудистыми сплетениями желудочков при снижении всасывания ее переполненными венами. Избыток жидкости в желудочках мозга и подпаутинном пространстве усиливает внутричерепную гипертензию.

Наиболее постоянными и типичными общемозговыми симптомами являются головная боль, рвота, головокружение, психические расстройства, судорожные припадки, застойные диски зрительных нервов, оболочечные и корешковые симптомы. Быстрота и интенсивность развития этих симптомов зависят главным образом от локализации опухоли и особенностей ее роста.

Головная боль—частый и ранний симптом опухоли головного мозга. В начале заболевания боль чаще разлитого характера, тупая, непостоянная, распирающая. Особенно характерно появление или усиление ее во второй половине ночи или под утро. По мере повышения внутричерепного давления головная боль нарастает и становится постоянной. Иногда на фоне постоянной головной боли возникает приступообразное усиление ее, сопровождающееся рвотой, головокружением, помрачением сознания. Головная боль может ослабевать в зависимости от положения головы. Больные обычно замечают эту зависимость и стремятся сохранять наиболее благоприятное положение. Следует отметить, что головная боль обычно ослабевает, если больной лежит на стороне расположения опухоли. Типично при опухоли мозга возникновение или усиление головной боли при

волнении и физическом напряжении. Иногда даже при опухоли мозга значительных размеров головная боль может длительное время отсутствовать. Это наблюдается чаще в пожилом возрасте.

При поверхностно расположенных опухолях мозга, имеющих отношение к оболочкам (менингиома), возможна ограниченная перкуторная болезненность, однако этот симптом с большой осторожностью может быть использован в диагностике. Замечено также, что головная боль при опухоли мозга заметно уменьшается или полностью исчезает после наступления слепоты, возникшей в связи с переходом застоя дисков зрительных нервов во вторичную атрофию.

**Рвота** — частый симптом опухоли головного мозга. Наиболее типично возникновение ее по утрам, натощак и на высоте головной боли. После рвоты больные часто отмечают уменьшение головной боли и с этой целью нередко искусственно вызывают рвоту. Уменьшение головной боли объясняется здесь тем, что с рвотными массами из организма выводится вода, т. е. происходит своего рода дегидратация с уменьшением внутричерепного давления. Рвота не связана с приемом пищи и возникает без предшествующей тошноты. Рвота, не сопровождающаяся головной болью, наблюдается при локализации опухоли в полости IV желудочка или в мозжечке вследствие прямого раздражения рвотного центра, расположенного в продолговатом мозге. В этих случаях одним из условий, способствующих возникновению рвоты, является перемена положения головы. Особенно часто рвота как изолированный симптом отмечается у детей. Частота появления рвоты у разных больных неодинакова: у одних на протяжении всего заболевания она может наблюдаться всего несколько раз, у других — почти ежедневно и даже несколько раз в течение дня.

**Головокружение** — довольно характерный симптом при опухолях головного мозга. Больные испытывают чувство вращения окружающих предметов или своего тела, иногда им кажется, что почва уходит из-под ног, тело и предметы проваливаются в пропасть. Головокружение, как правило, возникает в форме приступов, иногда при определенном положении головы. Особенно сильным и мучительным бывает головокружение при опухолях IV желудочка, менее интенсивным — при опухолях полушарий большого мозга. Чаще головокружение появляется на более поздних стадиях заболевания, нередко после значительного повышения внутричерепного давления. Головокружение может сопровождаться тошнотой, рвотой, шумом в ушах, вегетативными расстройствами и даже помрачением сознания.

**Психические расстройства** отмечаются у большинства больных с опухолью мозга. Характер этих расстройств разнообразен. Чаще всего они возникают при локализации опухоли в полушариях большого мозга (особенно в лобных долях) и относительно редко — при локализации в задней черепной ямке. На фоне относительно ясного сознания могут отмечаться нарушения памяти, мышления, восприятия, способности к сосредоточению и т. и. В этих случаях больные с трудом рассказывают о своем заболевании, не могут вспомнить важные события из своей жизни, назвать имена близких, свой адрес, плохо ориентируются в пространстве и времени. Иногда больные становятся раздражительными, легкомысленными, агрессивными, склонными к немотивированным поступкам, проявлению негативизма или, наоборот, апатичными, вялыми, благодушными, причем все это может переходить одно в другое.

При внутричерепной гипертензии психические расстройства проявляются нарушением сознания в виде оглушения, тяжесть которого нарастает по мере увеличения внутричерепного давления. Без своевременного хирургического вмешательства оглушение переходит в сопор, а затем и в кому.

Характер и степень выраженности психических нарушений зависят также от возраста больного. У людей пожилого и старческого возраста повышение внутричерепного давления неизменно сопровождается нарушениями психики. Более того, нередко в старшем возрасте психические нарушения являются первым клиническим признаком опухолевого роста, особенно если больные страдали гипертонической болезнью или атеросклерозом. Наблюдаются и такие формы нарушения сознания, как сумеречное состояние, бред, галлюцинации. Для опухолей характерны постепенно нарастающие психические расстройства, однако при внутримозговых злокачественных опухолях они более грубые и быстро прогрессирующие.

**Эпилептические припадки** встречаются нередко, наиболее характерно их появление при локализации опухоли в височной доле. Иногда они являются первым симптомом заболевания и возникновение их без видимой причины впервые в возрасте после 20 лет всегда должно вызывать подозрение на наличие опухоли. При этом припадки нередко имеют тенденцию к учащению. Характер припадков различный: от малых эпилептических (*petit mal*) до генерализованных судорог с потерей сознания. Эпилептические припадки более часты при опухолях полушарий большого мозга и редки при опухолях в задней черепной ямке. По некоторым особенностям припадков можно судить о локализации процесса. Так, припадки, которым предшествуют галлюцинации или ауры двигательного характера, наблюдаются при опухоли лобной доли, чувствительные галлюцинации — в теменной, обонятельные, слуховые и сложные зрительные — в височной, простые зрительные — в затылочной долях.

**Застойные диски зрительных нервов** — один из наиболее важных и частых общемозговых симптомов при опухолях головного мозга, наблюдающийся в ранней стадии заболевания, когда

субъективные ощущения у многих больных еще не позволяют предполагать наличие застоя. К первым признакам его относятся периодическое чувство тумана перед глазами, мелькание мушек, все это чаще наблюдается по утрам, но может повторяться несколько раз в течение дня.

Застойные диски возникают с обеих сторон почти одновременно и бывают выражены одинаково. Реже застой появляется с одной стороны и спуска несколько недель — с другой. Предполагают, что быстрота развития застойных дисков зависит от скорости повышения внутричерепного давления: при медленном повышении застой развивается постепенно, на протяжении нескольких недель и даже месяцев; при быстро нарастающем внутричерепном давлении картина застойных дисков может проявиться в течение нескольких дней. Наиболее часто застойные диски возникают в том периоде заболевания, когда на фоне высокого внутричерепного давления отмечаются головная боль, головокружение и другие общемозговые симптомы. Однако в некоторых случаях, особенно у детей, они могут выступать в качестве первого симптома и представлять собой “находку” при офтальмоскопическом исследовании.

Характерной особенностью застойного диска, отличающей его от неврита зрительного нерва, является длительное отсутствие снижения остроты зрения (при неврите острота зрения снижается рано). Если не устранить своевременно причину, застой приведет к вторичной атрофии зрительного нерва. Оперативное вмешательство, направленное на ликвидацию внутричерепной гипертензии, обычно способствует уменьшению застоя и улучшает зрение, но лишь в тех случаях, когда оно не сильно пострадало и когда в дисках еще не успели развиться стойкие атрофические изменения. При снижении остроты зрения ниже 0,1 даже радикальное удаление опухоли обычно уже не обеспечивает восстановления зрения. В ряде случаев, несмотря на устранение внутричерепной гипертензии, атрофия дисков зрительных нервов продолжается и заканчивается полной слепотой. Следует также иметь в виду, что в пожилом и старческом возрасте даже при опухолях больших размеров застойные диски могут не развиваться, так как подпаутинные резервные пространства значительно больше из-за возрастной физиологической гибели нервных клеток.

**Изменение давления и состава спинномозговой жидкости.** Давление спинномозговой жидкости при опухолях повышается (при измерении в положении лежа повышенным считается давление более 200 мм вод. ст.). Степень повышения зависит от величины опухоли, сопутствующего отека мозга, возраста больного и других причин. Иногда давление достигает 400—500 мм вод. ст., редко больше.

Характерно увеличение количества белка в спинномозговой жидкости (белково-клеточная диссоциация), главным образом при опухолях, соприкасающихся с ликворными путями и особенно расположенных в желудочках. В этих случаях количество белка иногда увеличивается в десятки раз, что можно предположить сразу по характерному свертыванию жидкости в пробирке. При опухолях мозга, расположенных вдали от ликворных путей, а также доброкачественных медленно растущих опухолях (астроцитомы, олигодендроглиомы) жидкость может иметь нормальный состав или весьма незначительно повышенное количество белка. Таким образом, нормальное содержание белка в спинномозговой жидкости не исключает наличия новообразования в мозге.

Редко наблюдается увеличение количества клеток, обычно оно бывает незначительным. Однако при распадающихся злокачественных опухолях (глиобластома, медуллобластома) количество клеток может увеличиваться во много раз, ошибочно наводя на мысль о воспалительном процессе. В ряде случаев (кровоизлияние в опухоль, большой распад, внутрижелудочковая опухоль с развитой сосудистой сетью) жидкость может быть ксантохромной. При цитологическом исследовании ее после центрифугирования примерно у 25 % больных обнаруживаются опухолевые клетки. Это дает возможность установить гистологическую природу новообразования.

**Общие рентгенологические изменения черепа** при внутричерепных опухолях являются одним из важных показателей повышения внутричерепного давления. Они зависят прежде всего от давности заболевания и возраста больного. Эти изменения выражаются в деструкции турецкого седла, особенно его спинки, нередко — в деструкции наклоненных отростков; характерны также пальцевые вдавления, возникающие вследствие нарушения кровоснабжения костей свода черепа.

В результате нарушения кровообращения в костях черепа нередко наблюдаются диффузное расширение ди-плоических каналов, расширение и углубление ямок пахионовых грануляций и венозных борозд.

При наличии обызвествленного шишковидного тела признаком опухоли мозга на краниограмме является смещение его в сторону, противоположную расположению опухоли.

Данные краниограммы нельзя оценивать без учета возраста больного. В раннем детском возрасте внутричерепная гипертензия приводит прежде всего к расхождению швов и истончению костей черепа, а также к общему увеличению его объема. Иногда при этом отмечается локальное выпячивание костей. Чем моложе больной, тем четче краниографические признаки повышения внутричерепного давления. Углубление пальцевых вдавлений в костях свода черепа обнаруживается только у детей и молодых людей. Наиболее стойким в возрастном плане является развитие остеопороза спинки турецкого седла. Однако у пожилых и старых людей это может являться

признаком возрастных изменений. В таких случаях диагностика должна быть направлена на выявление других признаков повышения внутричерепного давления.

#### Очаговые симптомы

Очаговые симптомы делят на первично-очаговые, возникающие в результате непосредственного воздействия опухоли на те или иные мозговые структуры либо ишемизации сдавливаемого опухолью участка мозга, и вторично-очаговые, которые обусловлены смещением либо ущемлением мозга в тенториальном или большом (затылочном) отверстии, а также ишемизацией участка мозга, не прилегающего к опухоли, но питающегося сосудами, сдавливаемыми по мере роста опухоли.

Опухоли лобной доли. Лобная доля самая большая из всех долей мозга. Расположена впереди от центральной борозды, книзу достигает латеральной (сильвиевой) борозды. Опухоли лобной доли встречаются довольно часто, основное место занимают опухоли нейроэпителиального происхождения, затем по частоте следует менингиома.

Для опухолей *медиального и базального отделов лобной доли* наиболее характерны нарушения психики. При этом чем старше больные, тем выраженные психические расстройства. У детей они почти не проявляются. Особенно отчетливо выступают расстройства эмоциональной сферы. У одних больных это проявляется возбуждением, агрессивностью, своеобразными чудачествами, склонностью к плоским шуткам. В других случаях наблюдается депрессия. Больные обычно инертны, не способны критично относиться к своему заболеванию и поведению. Постепенно снижается интеллект. Больные перестают интересоваться домашними делами, семьей, работой, событиями внешней жизни, безразлично относятся к предстоящей операции, бывают дезориентированы во времени и месте, совершают немотивированные поступки, становятся неопрятными. Иногда инертность периодически сменяется эйфорией или злобностью. Грубо нарушается память. Нарушения психики, особенно у больных старших возрастных групп, настолько доминируют в клинической картине, что нередко устанавливается диагноз психического заболевания и они госпитализируются в психиатрические стационары.

Важным признаком опухолей лобной доли являются эпилептические припадки. При *полюсной локализации* опухоли общие судороги возникают внезапно, без ауры, потеря сознания происходит почти мгновенно. При опухолях в *премоторной области*, особенно в районе переднего адверсивного поля (6 и 8 поля по Бродману), общему припадку предшествуют тонические судороги в противоположной очагу поражения руке, быстро присоединяются насильственные повороты головы и глаз в сторону, прочивоположную опухоли, после чего вскоре наступают потеря сознания и общие судороги. При неврологическом обследовании — небольшая анизорефлексия (рефлексы выше на противоположной стороне), наличие патологических рефлексов (ладонно-подбородочный), симптомы орального автоматизма. Характерна лобная атаксия. При поражении *задних отделов лобной доли* могут быть легкие парезы противоположных конечностей, мышц нижней половины лица.

Опухоли в области *предцентральной извилины* характеризуются ранними двигательными расстройствами. Медленно растущие опухоли (менингиома, астроцитомы, ангиоретикулема) вызывают ишемизацию прилегающих отделов мозга с раздражением двигательных клеток коры, что клинически проявляется периодически возникающими приступами (припадками) клонических судорог в определенной группе мышц на стороне, противоположной опухоли, обычно без потери сознания. По мере роста опухоли увеличивается зона раздражения коры, в судорожный процесс вовлекаются новые группы мышц. У детей в силу возрастной склонности к генерализации явлений раздражения припадки чаще сразу носят характер общих судорожных разрядов. По мере дальнейшего роста опухоли двигательные клетки разрушаются, судорожные припадки постепенно исчезают, уступая место парезам и параличам. Злокачественные внутримозговые опухоли в области двигательной зоны проявляются прогрессирующим нарастанием моно- или гемипареза при отсутствии судорожных припадков.

Опухоли, располагающиеся в *базальных отделах лобной доли*, нередко вызывают нарушение обоняния—гипосмию или anosмию на стороне поражения, иногда — с обеих сторон.

При локализации опухоли в *левой лобной доле* ближе к заднему отделу (поле 44) наблюдается нарушение моторной речи. Вначале речь замедляется, становится прерывистой, больной как бы спотыкается при произношении слов и фраз, особенно сложных или содержащих разнозвучающие буквы, например “р”. В дальнейшем больные совершенно теряют способность произносить слова (моторная афазия), способность понимать обращенную речь сохраняется.

Клиническая картина при опухолях лобной доли во многом зависит от их структурно-биологических свойств.

*Астроцитомы и олигодендроглиомы* растут медленно, в среднем 3—4 года. Первыми клиническими признаками их чаще всего являются фокальные или большие эпилептические припадки, изменения психики. Внутричерепная гипертензия нарастает медленно, диагноз опухоли устанавливается поздно. *Глиобластома* развивается в течение нескольких месяцев, быстро приводит

к грубым психическим нарушениям, повышению внутричерепного давления. Эпилептические припадки наблюдаются реже.

**Менингиома**— внеозговая опухоль, растет очень медленно, наиболее часто располагается в области серпа большого мозга, в передней черепной ямке, редко на боковой поверхности мозга. Длительное время протекает бессимптомно и часто достигает больших размеров. Вначале проявляется головной болью, в последующем медленно нарастают изменения психики с понижением критики. Обнаруживаются застойные диски зрительных нервов, иногда уже в стадии вторичной атрофии. При локализации менингиомы в передней черепной ямке первичным симптомом является нарушение обоняния.

Электроэнцефалография при опухолях лобной доли чаще, чем при опухолях какой-либо другой локализации, четко определяет очаг патологической активности. Эхо-энцефалография обнаруживает смещение сигнала М-эхо только при локализации опухоли в задних отделах лобной доли,

Пневмоэнцефалография в зависимости от локализации опухоли выявляет изменение конфигурации передних рогов боковых желудочков. При расположении опухоли в лобном полюсе передние отделы передних рогов как бы обрезаны, в базальном отделе — передние рога поджаты кверху, в парасагиттальном — книзу. При медиальном расположении опухоли с вовлечением в процесс мозолистого тела расстояние между передними рогами боковых желудочков увеличено.

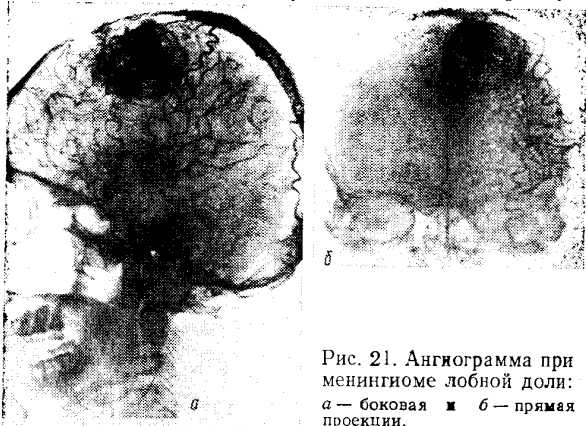


Рис. 21. Ангиограмма при менингиоме лобной доли: а — боковая ■ б — прямая проекции.

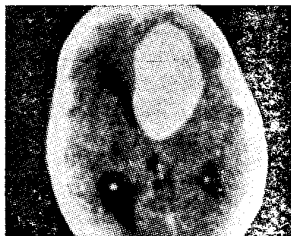

Рис. 22. Компьютерная томограмма при менингиоме в области передней черепной ямки.

Ангиография при опухоли лобного полюса выявляет значительное дугообразное смещение передней мозговой артерии и ее ветвей в противоположную сторону. При опухолях задних отделов лобной доли передняя мозговая артерия и проксимальный участок переднемедиальной лобной ветви смещаются за среднюю линию, дистальный участок ветви сохраняет свое нормальное положение. При базально расположенной опухоли в боковой проекции характерно дугообразное, очерчивающее опухоль сверху и сзади смещение передней мозговой артерии. При менингиоме определяются гипертрофированные ветви передней или средней менингеальной артерии, питающие опухоль, в капиллярной фазе—четкие очертания и тень опухоли (рис. 21). При кистозных опухолях видны очертания бессосудистой зоны.

Компьютерная томография дает четкое представление о локализации опухоли и ее размерах (рис. 22).

**Опухоли теменной доли.** В теменной доле различают постцентральную извилину, верхнюю и нижнюю теменные дольки. Клиническая картина опухолей теменной доли разнообразна и зависит от

их локализации в доле. Для *опухолей, поражающих постцентральную извилину*, характерно появление приступов парестезий на противоположной стороне тела, частота и длительность которых постепенно нарастают. Затем присоединяются симптомы выпадения чувствительности. Вначале отмечается легкая гипестезия, в дальнейшем—углубляющаяся моно- и гемигипестезия. Близость расположения предцентральной извилины создает условия для раздражения ее двигательных клеток — появляются очаговые судороги, парезы, реже — параличи.

**Опухоли верхней теменной дольки.** Верхняя теменная долька является единственным местом в коре большого мозга, поражение которой приводит к болевым парестезиям, распространяющимся на половину туловища и конечности противоположной стороны. Характерны расстройства чувствительности, особенно глубокой (мышечно-суставное чувство, чувство локализации, двумерно-пространственное). Отмечаются нарушение ощущения положения руки в пространстве, апраксия, атаксия. Развивающийся парез верхней конечности иногда сопровождается мышечной атрофией, носит вялый характер. При данной локализации опухоли возможны эпилептические припадки, которым предшествуют судороги мышц верхней конечности и парестезии.

**Опухоли нижней теменной дольки** проявляются расстройством поверхностной чувствительности; при близости расположения опухоли к двигательной зоне наблюдаются судороги, нарушение движений (моно- или гемипарез). Гемипарез носит фациобрехиальный тип, а эпилептические припадки обычно начинаются с судорог мышц лица противоположной стороны, затем распространяются на верхнюю и нижнюю конечности. Парестезии также начинаются с лица и переходят на конечности.

Характерно расстройство стереогноза — нарушение узнавания на ощупь известных больному предметов без контроля зрения. Данный симптом наблюдается как при право-, так и левосторонней локализации опухоли и сочетается с расстройством мышечно-суставного чувства в пальцах кисти, хотя может развиваться и изолированно. Поражение нижней теменной долики левого полушария в зоне надкраевой извилины вызывает двустороннюю апраксию—расстройство движений, приобретенных человеком в процессе жизни. При локализации процесса в правом полушарии организация движения в пространстве также нарушена.

При апраксии, несмотря на полную сохранность движений, невозможно целенаправленное действие: больной не может надеть рубашку, завязать узел, застегнуть пуговицу и т. д. Нередко при процессе слева у правой наблюдаются психосенсорные расстройства, в основе которых лежит нарушение пространственного анализа и синтеза. К этим расстройствам относятся нарушение схемы тела (больному кажется, что у него одна рука исходит из области живота и что она очень большая или, наоборот, маленькая, что у него три ноги, расположенные в необычном месте, туловище его поделено пополам, отсутствуют нос, глаз и т. д.), дезориентировка в пространстве (больной плохо ориентируется в своей квартире, выйдя из квартиры, не знает как в нее войти, не может найти свою кровать). Наблюдается также амнестическая афазия.

При поражении в области *угловой извилины доминантного полушария* характерны расстройства чтения (алексия), письма (аграфия) и счета (акалькулия), возникающие в результате нарушений зрительно-пространственного анализа и синтеза. Больной недостаточно четко воспринимает буквы, не может объединить их в слог, слово. При письме происходит распад зрительной структуры букв, что выражается в неполном или извращенном написании их. Иногда графически образ буквы сохраняется, но значение ее смешивается с другой. Счетные операции становятся невозможными (больной плохо узнает, смешивает и пропускает цифры), нарушаются простые арифметические действия.

Общемозговые симптомы при поражении теменной доли развиваются позднее и выражены значительно слабее, даже при больших опухолях.

Ангиография при внутримозговых опухолях теменной доли обнаруживает смещение ветвей передней мозговой артерии, наличие патологических изменений сосудов (образование клубочков, извитой ход). При менингиоме контрастное исследование сосудов в большинстве случаев выявляет локализацию, величину опухоли, ее границы и кровоснабжающие сосуды. На пневмоэнцефалограмме наблюдается смещение желудочков в сторону, противоположную опухоли. При парасагитальном расположении опухоли средняя часть бокового желудочка на стороне опухоли деформирована и смещена книзу. На эхоэнцефалограмме сигнал М-эхо смещен в противоположную сторону. Электроэнцефалографически над опухолью определяется ослабление биоэлектрической активности.

**Опухоли височной доли.** Височная доля располагается в средней черепной ямке, латеральная борозда отграничивает ее от лобной доли, медиально она соприкасается с III желудочком и со средним мозгом.

Для внутримозговых опухолей характерны общие эпилептические припадки, которым нередко предшествуют висцеральные, слуховые, обонятельные, вкусовые и зрительные галлюцинации. При обонятельных и вкусовых галлюцинациях больные обычно испытывают неприятные ощущения — чувство запаха тухлых яиц, керосина, дыма, гнилых продуктов, металлического привкуса во рту, жжения. Опухоли, раздражающие кору *задних отделов верхней височной извилины*, вызывают слуховые галлюцинации разнообразного характера—от простого шума приборов, машин, писка мышей, стрекотания кузнечиков до сложных музыкальных мелодий. При раздражении опухолью *зрительных путей* характерны сложные зрительные галлюцинации — больной видит картины природы, росписи на стенах, животных, людей. Эти галлюцинации могут быть приятными для больного или устрашающими. Опухоли данной локализации иногда проявляются тягостными висцеральными ощущениями, особенно со стороны сердца, напоминая приступы стенокардии, и органов брюшной полости в виде вздутия живота, отрыжки, боли. Все эти неприятные ощущения представляют собой как бы эквиваленты эпилептических припадков, а иногда предшествуют им.

В динамике клинического течения опухолей височной доли нередко отмечается нарастание частоты галлюцинаций и эпилептических припадков, а затем их прекращение, что объясняется наступившим разрушением соответствующих корковых центров. В этих случаях больной полагает, что выздоравливает. Разрушение корковых центров слуха, вкуса, обоняния на одной стороне практически не сказывается на функции этих анализаторов, так как существующая двусторонняя связь корковых и первичных подкорковых центров обеспечивает сохранность функции с обеих сторон. При внутримозговых опухолях, поражающих зрительный тракт, наблюдается гомонимная гемианопсия: полная, частичная, квадрантная, в зависимости от степени повреждения тракта. При повреждении всего тракта отмечается полная гемианопсия, нижней части его—верхняя квадрантная противоположных полей зрения, верхней части — нижняя квадрантная гемианопсия.

При поражении *левой височной доли* и прилегающих к ней отделов теменной и затылочной долей возникает нарушение слуха — речевого анализа и синтеза, развивается сенсорная афазия.

Вольной не понимает обращенной к нему речи, сам говорит несвязно и неправильно. Опухоль, поражающая область на стыке височной и затылочной долей с левой стороны, вызывает амнестическую афазию, при которой больной хорошо знает назначение предметов, что ими делают, но не может вспомнить их название. Например, при показе больному стакана он не может вспомнить его название и пытается объяснить, что это то, из чего пьют. Подсказка первого слога не всегда помогает. Часто после того как больному скажут название предмета, он выражает удивление.

Клиническая картина и течение заболевания во многом зависят от характера опухоли и темпа ее роста. Так, медленно растущая менигиома (особенно справа) может протекать настолько бессимптомно, что, достигая даже больших размеров, проявляется лишь медленно нарастающими общемозговыми симптомами. Доброкачественные опухоли — астроциты, олигодендроглиомы — увеличиваются также медленно, но сопровождаются более выраженной очаговой симптоматикой. Клинические признаки глиобластомы и других злокачественных опухолей, как местные, так и общемозговые, нарастают быстро. По мере роста опухоли височная доля увеличивается в объеме, при этом извилина гиппокампа проникает в щель, расположенную между стволом мозга и краем вырезки намета мозжечка — тенториального отверстия (щель Биша). В результате сдавления соседних структур развиваются глазодвигательные нарушения, нистагм. Сдавление двигательных путей в мозговом стволе вызывает гемипарез, причем иногда не только на противоположной стороне, но и на одноименной. Это происходит тогда, когда двигательные пути противоположной стороны, оказавшиеся прижатыми к костям основания черепа, сдавливаются в большей степени, чем пути одноименной стороны, сдавленные ущемленной извилиной гиппокампа или опухолью. Появление симптомов сдавления мозгового ствола является неблагоприятным признаком.

При менигиоме на рентгенограммах черепа может выявляться деструкция пирамиды височной кости или костей дна средней черепной ямки. Конвексимально расположенная менигиома может вызывать истончение или полное разрушение чешуйчатой части височной кости, иногда с выходом опухоли под височную мышцу. На пневмоэнцефалограмме при опухолях височной доли нижний рог бокового желудочка не определяется либо отмечается его сдавление; характерны смещение желудочков в сторону, противоположную опухоли, прижатие тела бокового желудочка кверху, дугообразный изгиб III желудочка также в противоположную от опухоли сторону. Эхоэнцефалография обнаруживает смещение сигнала М-эхо в противоположную сторону. При ангиографии определяется отклонение средней мозговой артерии и ее ветвей кверху, прямоугольное смещение за среднюю линию передней мозговой артерии; при наличии в опухоли собственной сосудистой сети выявляются новообразованные сосуды.

**Опухоли затылочной доли.** Затылочная доля самая маленькая из всех долей мозга, граничит спереди с теменной и височной долями. Шпорная борозда делит ее на две части: верхнюю — клин (*cuneus*) и нижнюю — язычную извилину (*gyrus lingualis*).

Для опухолей затылочной доли в начальном периоде характерны простые зрительные галлюцинации — так называемые фотопсии. Больные видят яркие вспышки света, круги, линии, звездочки, причем появляющиеся в противоположных полях зрения обоих глаз. В дальнейшем по мере разрушения центров зрения явления раздражения сменяются выпадением зрения по типу гомонимной гемианопсии. В зависимости от площади поражения она может быть полной или частичной (квадрантной), с сохранностью или выпадением центрального поля зрения. Наряду с фотопсиями и снижением зрения отмечаются характерные расстройства цветоощущения (дисхроматопсия) также в противоположных полях зрения. Редко при поражении обеих долей нарушаются зрительно-пространственный анализ и синтез, возникает так называемая полная оптическая агнозия.

Опухоли затылочной доли часто оказывают воздействие на соседние отделы мозга, прежде всего на теменную долю, в результате чего появляются соответствующие очаговые симптомы. Давление опухоли на намет мозжечка может вызвать характерные симптомы мозжечковых расстройств в виде атаксии, шаткости походки, арефлексии, мышечной гипотонии, нередко симулирующие картину опухоли задней черепной ямки. Эпилептические припадки при опухолях затылочной доли обычно начинаются со зрительной ауры в виде фотопсий. Наиболее яркие очаговые симптомы наблюдаются при внутримозговых злокачественных опухолях. Внутримозговые опухоли из более дифференцированных клеток характеризуются наличием явлений раздражения коры в сочетании с симптомами выпадения, но могут, как и менигиома, протекать без каких-либо очаговых симптомов при медленном нарастании внутричерепной гипертензии.

Наиболее информативными вспомогательными диагностическими методами в распознавании опухолей данной локализации являются вертебральная ангиография, пневмоэнцефалография, компьютерная томография.

**Опухоли подкорковых образований.** К данной группе относятся опухоли, поражающие полосатое тело (хвостатое и чечевицеобразное ядра) и таламус. Обычно поражение не ограничивается перечисленными анатомическими образованиями, в процесс вовлекаются прилежащие структуры мозга, особенно внутренняя капсула, затем пластинка крыши



(четверохолмие), ножка мозга, желудочки. Чаще всего из опухолей данной локализации встречается глиобластома.

Заболевание начинается симптомами внутричерепной гипертензии, которые, в зависимости от степени злокачественности опухоли, нарастают либо медленно, либо очень быстро. Рано появляются застойные диски зрительных нервов. В отличие от сосудистых поражений этой области, гиперкинеза почти не бывает или отмечается легкий тремор противоположных конечностей. Наиболее ярким очаговым симптомом является изменение мышечного тонуса, чаще повышение его по экстрапирамидному типу, реже наблюдается дистония. Характерны вегетативные расстройства на противоположной стороне в виде нарушения потоотделения, дермографизма, разницы температуры кожи, сосудистых реакций. При поражении таламуса, который, как известно, является главным коллектором всех видов чувствительности, характерны различные расстройства ее. Иногда наблюдается гемиалгия на противоположной стороне тела; возникают расстройство мимики (гипомимия, маскообразность лица), насильственный смех или плач.

Опухоли таламуса наиболее часто распространяются на пластинку крыши (четверохолмие) и ножку мозга, в результате чего возникают парез или паралич взора вверх, снижение реакции зрачков на свет, ослабление конвергенции, анизокория, миоз (сужение зрачка), миодриаз (расширение зрачка). Поражение внутренней капсулы приводит к гемиплегии, гемианестезии и гемианопсии на противоположной стороне.

В диагностике опухолей таламуса важное значение имеют компьютерная томография и контрастные рентгенологические исследования. Компьютерная томография четко определяет локализацию опухоли и ее величину. Ангиография обнаруживает смещение кверху перикал-лозной артерии, выпрямление и смещение книзу прокси-мального отдела средней мозговой артерии, дугообразное смещение кпереди передней мозговой артерии, изредка удается получить контрастирование сосудов опухоли. Электроэнцефалография обнаруживает патологическую активность, исходящую из глубинных структур мозга.

**Опухоли бокового желудочка** составляют не более 1—2 % всех новообразований мозга, большинство из них нейроэпителиального происхождения, из клеток сосудистого сплетения, эпендимы желудочков; реже встречается менигиома. Папиллома и менигиома располагаются в полости желудочка, глиальные опухоли (эпендимы) вырастают в полость желудочка с одной из его стенок.

Первым симптомом опухоли бокового желудочка является внутричерепная гипертензия, при этом головная боль достигает большой интенсивности и чаще носит приступообразный характер. Она особенно интенсивна в тех случаях, когда опухоль прикрывает межжелудочковое отверстие, что приводит к острому расширению бокового желудочка. Нередко приступ головной боли сопровождается рвотой, потерей сознания. Характерным признаком опухоли данной локализации является интермиттирующее течение заболевания. Обращает на себя внимание вынужденное положение головы, ярче проявляющееся во время острых окклюзионных нарушений. Более характерно запрокидывание головы или наклон ее в сторону. Быстро развиваются застойные диски зрительных нервов, снижается зрение, наблюдаются эпилептические припадки, которые обычно носят общий характер, без предшествующей ауры, с преобладанием тонических судорог. Возможны изменения психики: вялость, заторможенность, нарушение памяти. По мере увеличения опухоли появляются симптомы воздействия на пластинку крыши, полушария большого мозга, что проявляется парезом взора вверх, диплопией, спастическим гемипарезом, гемигипестезией и др.

Важное значение в диагностике опухолей желудочков имеет исследование спинномозговой жидкости. Характерны большое содержание белка, нередко ксантохромия и умеренный цитоз. Большую роль играет также вентрикулография, при этом обнаруживаются гидроцефалия без смещения желудочков, расширение одного желудочка. В расширенном желудочке часто определяются дефект наполнения, округлые тени (локализация опухоли). Основное место в диагностике принадлежит компьютерной томографии, с помощью которой устанавливаются не только локализация, величина и характер опухоли, но часто и место ее исходного роста.

**Опухоли III желудочка** встречаются редко, развиваются из эпендимы желудочка или клеток сосудистого сплетения — эпендимы, хореоидпапиллома, коллоидные кисты, холестеатома, менигиома. Из клеток дна III желудочка развивается астроцитомы.

Клинически заболевание длительное время протекает бессимптомно. По мере нарастания ликвородинамических нарушений и вторичной гидроцефалии появляется головная боль, иногда приступообразного характера с рвотой. Между приступами боли возможны длительные светлые промежутки. Часто отмечается зависимость приступов головной боли от перемены положения головы или туловища. Иногда достаточно изменить это положение, чтобы прекратился приступ боли. В других случаях с изменением позы (редко — спонтанно) возникают различные пароксизмы, когда на высоте головной боли происходит нарушение сознания, отмечаются обморочные состояния, двигательное беспокойство или развивается приступ общей слабости, во время которого больной может упасть. Возможно также развитие приступа децеребрационной ригидности. Редко наблюдаются эпилептические припадки. Иногда возникает патологическая сонливость. Пароксизмы

могут сопровождаться повышением артериального давления, вегетативно-сосудистыми нарушениями (появление на лице и на туловище красных пятен, обильное потоотделение, нарушение ритма сердечной деятельности и дыхания).

Могут наблюдаться психические расстройства: вялость, апатичность, спутанность сознания, подавленное настроение, скованность, сонливость или, наоборот, беспокойство, эйфория, дурашливость. В ранней стадии заболевания обнаруживаются застойные диски зрительных нервов.

При опухолях дна желудочка могут отмечаться первичная атрофия зрительных нервов и изменение полей зрения (битемпоральная гемианопсия). Часто имеют место эндокринно-обменные нарушения: гипофункция половых желез, половая слабость, отсутствие полового влечения, аменорея, недоразвитие вторичных половых признаков, ожирение; редко — преждевременное половое созревание.

При исследовании спинномозговой жидкости обнаруживается повышенное содержание белка (альбуминов), небольшое увеличение количества клеток.

**Опухоли шишковидного тела** встречаются редко, преимущественно в молодом возрасте, чаще у мальчиков. Наиболее распространенной среди них является пинеалома — доброкачественная опухоль с экспансивным ростом, реже встречается пинеобластома — злокачественная опухоль с инфильтративным ростом, обладающая свойством метастазирования по ликворным путям головного и спинного мозга.

Клиническая картина во многом зависит от направления роста опухоли — субтенториально или супратенториально и влияния ее на соседние образования мозга. Одним из важных симптомов в детском возрасте является преждевременное половое созревание и раннее физическое, иногда и умственное, развитие. Обращают на себя внимание чрезмерное развитие половых органов и вторичных половых признаков, раннее оволосение в подмышечных ямках, на лице, на лобке. У мальчиков рано наступает мутация голоса, у девочек преждевременно устанавливается менструация, увеличиваются молочные железы, может наблюдаться адипозогенитальная дистрофия.

В ряде случаев развиваются эндокринно-обменные нарушения (полиидирия, полиурия, булимия и др.). Пинеалома в процессе роста оказывает воздействие прежде всего на пластинку крышки (четверохолмие), что проявляется снижением, реже — отсутствием прямой и содружественной реакции зрачков на свет при сохранении реакции на конвергенцию, парезом взора вверх, наличием конвергирующего нистагма.

Длительность заболевания от нескольких месяцев до 10—20 лет. Характерны ремиссии.

Опухоли шишковидного тела нередко обызвествляются, что обнаруживается на краниограмме. Наиболее информативным методом диагностики опухолей данной локализации является компьютерная томография.

**Опухоли области турецкого седла.** Данную группу составляют опухоли гипофиза, краниофарингиома и менингиома бугорка турецкого седла. Вместе они составляют 8—11 % внутричерепных опухолей. Опухоли гипофиза и менингиома наблюдаются чаще у взрослых, краниофарингиома — у детей.

*Опухоли, гипофиза* исходят обычно из его передней части — аденогипофиза, т. е. относятся к опухолям эндокринных желез — аденомам. Из заднего отдела — нейро-гипофиза опухоли практически не развиваются. Опухоли гипофиза по своей природе неоднородны. Так, выделяют хромофобную аденому (50—60 % всех опухолей гипофиза), ацидофильную (эозинофильную) (30—35 %) и базофильную (4—10%). Однако в лечебно-практическом плане целесообразно делить опухоли гипофиза на гормоно-зависимые и гормононезависимые. Этим определяются тактика лечения больных и выбор лечебных мероприятий.

Клиническая картина опухолей гипофиза включает четыре группы признаков: эндокринные нарушения, изменения турецкого седла, офтальмологические и неврологические симптомы.

Эндокринные нарушения бывают самые разнообразные. При *ацидофильной аденоме* в связи с пролиферацией ацидофильных клеток отмечается повышение функции гипофиза, что приводит в молодом возрасте к гигантизму, а в зрелом — к акромегалии. Внешний вид больного с акромегалией весьма типичный: голова, кисти, стопы и реберные дуги увеличены, кожа на голове утолщена, часто образует мощные складки, черты лица грубые, особенно увеличены надбровные дуги, нос, губы, уши, нижняя челюсть выступает вперед, язык увеличен, нередко не вмещается в полость рта, из-за чего речь становится нечеткой, голос низкий, грубый за счет утолщения голосовых складок. В отдельных случаях может быть локальная акромегалия. Мышцы на вид массивные, однако больные, несмотря на свой могучий вид, физически слабы и быстро устают при нагрузке. Иногда отмечается увеличение внутренних органов, часто имеет место повышенная потливость. У женщин нередко наблюдается усиление роста волос и появление их в необычных местах. Половые нарушения встречаются часто, но они не так ярко выражены, менструальный цикл может не изменяться, женщины сохраняют способность беременеть и рожать.

*Хромофобная аденома* вызывает снижение функции гипофиза. Недостаточность соматотропина в молодом возрасте приводит к нанизму (карликовому росту). Встречается эта опухоль главным образом в возрасте 30—50 лет. Больные обращают на себя внимание выраженной

бледностью кожи, ожирением. У мужчин скудное оволосение лица и туловища, наружные половые органы нередко недоразвиты, внешний облик женоподобный, отмечается снижение половой функции. У женщин слабое оволосение на лобке, в подмышечных ямках, недоразвитие молочных желез. Наиболее ранним и частым симптомом у женщин бывает расстройство менструального цикла—вначале в виде дисменореи, затем — аменореи. Аменорея может наступить сразу, без предварительной дисменореи. Часто снижается основной обмен. Угасает функция щитовидной железы и надпочечников. Уменьшается (иногда прекращается) выделение с мочой 17-кетостероидов, снижается уровень глюкозы в крови. Клинически гипопункция надпочечников выражается в общей слабости, апатии, утомляемости, снижении артериального давления, иногда страдает функция органов пищеварения, нарушается обмен электролитов, содержание ионов натрия в крови снижается, а калия—повышается, нарушается водный обмен.

*Базофильная аденома* проявляется в основном в форме болезни Иценко—Кушинга, встречается относительно редко. Размеры опухоли небольшие, она никогда не вырастает за пределы турецкого седла. В клинике доминируют эндокринные расстройства, ожирение: полное красное лицо, шея, туловище с отложениями жира II развитой сетью мелких кожных сосудов, обильное оволосение. Конечности, наоборот, тонкие. На животе и бедрах длинные полосы растяжения. Характерны повышение артериального давления, адинамия, половая слабость, дис- и аменорея.

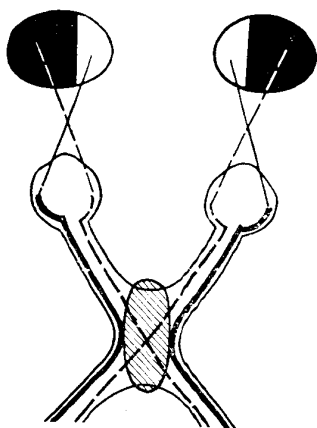


Рис. 23. Механизм битемпоральной гемианопсии при опухолях гипофиза.

При краниографии обнаруживаются изменения турецкого седла, характерные только для опухолей данной локализации. Опухоли гипофиза, кроме базофильной аденомы, постепенно увеличиваясь в размерах, оказывают воздействие на костные образования турецкого седла и вызывают в нем деструктивные изменения. Если опухоль не выходит за пределы турецкого седла, изменения выражаются в чашеобразном увеличении его, углублении дна, выпрямлении и деструкции спинки седла, приподнятости и подрывности передних наклоненных отростков. Хромофобная и ацидофильная аденомы, достигающие больших размеров и вырастающие за пределы турецкого седла, вызывают значительные изменения в костях. Турецкое седло увеличивается, приобретает форму баллона, контуры его нечеткие, спинка истончается и резко выпрямляется, наклоненные отростки заостряются, иногда поднимаются кверху. Дно седла истончается и опускается в клиновидную пазуху, нередко полностью разрушается и таким образом седло сливается с пазухой, приобретая значительные размеры. Обызвествление опухолей гипофиза отмечается редко.

При распространении опухоли за пределы турецкого седла возникает офтальмологическая и неврологическая симптоматика. Распространение опухоли кверху вызывает сдавление центральной части зрительного перекреста с развитием битемпоральной гемианопсии (рис. 23), которая раньше определяется при исследовании с красным цветом и начинается с верхненаружного квадранта. Позднее обнаруживается первичная атрофия зрительных нервов, происходит прогрессирующее снижение остроты зрения. Значительно реже наблюдаются застойные диски зрительных нервов. Если своевременно не удалить опухоль, наступает необратимая двусторонняя слепота.

Неврологическая симптоматика зависит от характера, величины и направления роста опухоли. Одним из ранних II частых симптомов является головная боль, которая носит почти постоянный характер и иногда бывает очень сильной. Возникновение головной боли объясняется натяжением растущей опухоли диафрагмы седла. Боль напоминает оболочечную, локализуется в передних отделах головы, чаще всего в висках с иррадиацией в глазницу, глазные яблоки, в корень носа, иногда — в зубы и лицо. Часто к головной боли присоединяются светобоязнь и слезотечение. Особенно интенсивной головная боль бывает при акромегалии. Причиной этого является утолщение твердой мозговой оболочки, приводящее к сдавлению нервных окончаний. Поэтому после удаления опухоли головная боль чаще не прекращается. Иногда боль распространяется по ходу ветвей тройничного нерва и усиливается при надавливании на точки выхода этих ветвей. При параселлярном росте опухоли часто происходит ее врастание в полость пещеристых синусов. При этом сдавливаются расположенные в них образования. Сдавление внутренней сонной артерии вызывает раздражение симпатического сплетения с появлением незначительного расширения зрачка, экзофтальма на стороне врастания опухоли. При длительном сдавлении может развиваться синдром Горнера. Давление опухоли на глазодвигательные нервы вызывает легкое двоение в глазах, косоглазие; полное сдавление этих нервов приводит к офтальмоплегии и развитию птоза века на стороне поражения.

При росте опухоли кпереди под основание лобной доли отмечаются нарушение психики, снижение или утрата обоняния. Рост опухоли в сторону височной доли вызывает нарушение идентификации запахов, вкусовые и обонятельные галлюцинации, иногда эпилептические припадки. Редко при супра-ретроселлярном росте опухоли сдавливается мозговой ствол и в результате прижатия ножки мозга к краю тенториального отверстия возникают стволовые симптомы: повышение

сухожильных рефлексов на противоположной от сдавления стороне, появление патологических рефлексов, иногда—гемипареза.

*Краниофарингиома* встречается в 1/3 случаев опухолей области турецкого седла. Развивается из клеток, оставшихся после обратного развития глоточного (гипофизарного) кармана (кармана Ратке), являющегося клеточной базой передней доли гипофиза. Клетки могут сохраняться на любом участке гипофизарного хода и давать начало росту опухоли, которая может располагаться внутри турецкого седла, над и под ним.

Макроскопически краниофарингиома представляет собой опухоль с неровной поверхностью. Различают солидную и кистозную разновидности опухоли. Кистозная опухоль достигает больших размеров. Содержимое кист—жидкость желтого цвета различных оттенков (от слегка желтоватого до темно-коричневого) обычно содержит кристаллы холестерина и жирных кислот. Наиболее часто краниофарингиома локализуется над диафрагмой турецкого седла. Чаще она выявляется у детей и юношей и значительно реже у взрослых. В детском возрасте заболевание может проявляться эндокринно-обменными расстройствами и затем в течение многих лет не вызывать никаких дополнительных симптомов. В других случаях заболевание протекает с ремиссиями. Иногда опухоль ничем себя не проявляет всю жизнь и обнаруживается на вскрытии.

При эндоселлярном росте краниофарингиомы происходит сдавленно гипофиза, в результате чего клиника напоминает течение опухоли гипофиза. В этом случае па первый план выступает картина гипофизарного нанизма. Наблюдаются отставание в росте, недоразвитие скелета, инфантилизм, отсутствие вторичных половых признаков. Проявление заболевания в более старшем возрасте характеризуется развитием адипозогенитальной дистрофии.

По мере распространения опухоли за пределы седла и сдавления зрительного перекреста появляется битемпоральная гемианопсия с элементами первичной атрофии зрительных нервов; возникают симптомы воздействия на структуры промежуточного мозга. Соответственно изменяется турецкое седло.

При супраселлярном росте кистозной опухоли она может проникать в полость III желудочка, затем—в боковые желудочки, создавая блокаду ликворных путей с развитием гипертензионно-гидроцефального синдрома.

На краниограмме, чаще в супраселлярной области, обнаруживаются различной формы обызвествления.

Краниофарингиальные кисты иногда самопроизвольно вскрываются, содержимое их попадает в подпаутинное пространство или в желудочки мозга, вызывая острое развитие асептического менингита или менингоэнцефалита с сильной головной болью, менингеальными симптомами, высокой температурой тела, иногда двигательным и психическим возбуждением, потерей сознания. В спинномозговой жидкости отмечается умеренный цитоз, увеличение количества белка, ксантинохромия. Важным диагностическим признаком вскрытия кисты краниофарингиомы является наличие в спинномозговой жидкости кристаллов холестерина и жирных кислот.

*Менингиома бугорка турецкого седла* встречается редко, в основном у женщин старше 20 лет, у детей почти не наблюдается. Опухоль растет очень медленно и длительное время не дает никакой симптоматики. Первым и обычно единственным симптомом является постепенное снижение зрения, которое больные годами не замечают и обращаются за помощью уже при наличии значительной потери зрения, когда опухоль достигает больших размеров. Зрение обычно снижается в результате первичной атрофии зрительных нервов в связи с непосредственным воздействием опухоли на зрительные нервы (один или оба) или на их перекрест.

Опухоль не всегда растет строго симметрично по центру, а может распространяться в стороны, впереди или кзади. Поэтому нередко продолжительное время страдает больше один зрительный нерв и зрение снижается с одной стороны. Сдавление опухолью области зрительного перекреста может приводить к тому, что наряду со снижением зрения или даже его исчезновением в одном глазу, в другом суживается наружное поле зрения. При распространении опухоли в одну сторону страдают глазодвигательный и тройничный нервы. Турецкое седло не изменено, изредка могут иметь место гиперостоз в области бугорка седла, истончение передних наклоненных отростков, гиперпневматизация клиновидной пазухи. Головная боль обычно возникает только в далеко зашедшей стадии развития опухоли. Внутричерепная гипертензия обычно отсутствует.

В спинномозговой жидкости может наблюдаться увеличение количества белка, давление ее остается нормальным. Наиболее информативным диагностическим методом является ангиография, которая выявляет характерное смещение начальных отделов обеих мозговых артерий в виде палатки; иногда в капиллярной фазе определяется тень опухоли. Одним из важных моментов данного исследования является определение проходимости сосудов артериального круга большого мозга для выработки тактики хирургического лечения.

**Опухоли в области задней черепной ямки.** К опухолям данной локализации относятся опухоли мозжечка, IV желудочка, мостомозжечкового угла, ствола мозга.

*Опухоли мозжечка* подразделяют на внутримозговые, развивающиеся из клеток мозжечка, и внемозговые — исходящие из мозговых оболочек, корешков черепных нервов и сосудов. У взрослых

чаще наблюдаются доброкачественные опухоли (астроцитомы, ангиоретикулема), у детей почти одинаково часто встречается как доброкачественные, так и злокачественные опухоли.

Для опухолей мозжечка обычно характерно раннее развитие общемозговых симптомов, очаговые присоединяются позднее. Объясняется это тем, что нарушение функций мозжечка вначале хорошо компенсируется.

*Опухоли червя мозжечка* часто длительное время протекают бессимптомно, особенно у детей. Клиника заболевания обычно выявляется по мере сдавления ликворных путей и развития внутренней гидроцефалии. Вначале появляется приступообразная головная боль, на высоте которой может возникать рвота. В дальнейшем в одних случаях головная боль становится постоянной с периодическими обострениями, в других—носит приступообразный характер с ремиссиями различной продолжительности. Длительные ремиссии чаще наблюдаются при доброкачественных опухолях, особенно содержащих кисты. При явлениях окклюзии могут наблюдаться нарушение позы, больные стараются сохранять определенное положение головы и туловища: голову наклоняют вперед или в сторону, во время приступов иногда лежат лицом вниз или принимают коленно-локтевое положение с резким наклоном головы вниз. Обычно такое положение наблюдается при опухолях, тампонирующих срединную апертуру IV желудочка (отверстие Мажанди) и прорастающих в мозжечково-мозговую цистерну. Нередко при опухолях данной локализации возникает боль в затылочно-шейной области, иногда с иррадиацией в верхние конечности. При высокой окклюзии (IV желудочек или водопровод мозга) отмечается запрокидывание головы.

Характерными очаговыми симптомами поражения червя мозжечка являются статическая атаксия, нарушение походки, мышечная гипотония, снижение коленных и пяточных рефлексов, вплоть до арефлексии. Могут наблюдаться симптомы воздействия опухоли на образования дна IV желудочка: горизонтальный, реже вертикальный нистагм, симптомы поражения черепных нервов, чаще тройничного и отводящего, реже—лицевого. Иногда эти симптомы лабильны.

Для опухолей верхнего отдела червя характерны статическая атаксия, нарушение походки, выраженные кохлеарные и вестибулярные расстройства с головокружением. По мере воздействия опухоли на водопровод мозга и средний мозг нарушается глазодвигательная иннервация, нарастает парез взора вверх, реже—в сторону, происходит снижение реакций зрачка на свет или арефлексия. Нарушение координации движений сочетается с интенционным дрожанием рук. При опухолях нижнего отдела червя наблюдаются статическая атаксия без нарушения координации в конечностях, бульбарные расстройства речи.

*Опухоли полушарий мозжечка.* В полушариях мозжечка развиваются в основном медленно растущие кистообразующие доброкачественные опухоли. В клинике вначале доминируют окклюзионно-гипертензионные симптомы. Чаще всего заболевание, как и при опухолях червя, начинается с приступообразной головной боли, нередко со рвотой, интенсивность которой постепенно нарастает. Очаговые симптомы появляются позже, однако в ряде случаев они с самого начала выступают на первый план в виде односторонней атаксии в сторону очага поражения, нарушений координации и гипотонии мышц конечностей на стороне опухоли. Рано появляются угнетение или выпадение роговичного рефлекса на стороне поражения, горизонтальный нистагм, лучше выраженный при взгляде в сторону очага. Постепенно в процесс вовлекаются VI, VII, VIII, IX и X черепные нервы, присоединяется пирамидная недостаточность.

При сдавлении опухолью противоположного полушария мозжечка появляются двусторонние мозжечковые симптомы. Характерны вынужденное положение головы с преимущественным наклоном ее в сторону локализации опухоли и вынужденное положение больного в постели — на стороне опухоли. Иногда при изменении положения головы возникают приступы головной боли, рвота, головокружение, покраснение лица, нарушение пульса, дыхания. Редко наблюдается мозжечковый моно-или гемипарез. Он может сопровождаться изменением сухожильных рефлексов (повышение или понижение). В позднем периоде заболевания отмечаются вялость, заторможенность, глухота, обусловленные внутричерепной гипертензией.

*Опухоли IV желудочка* развиваются из эпендимы дна, крыши, латеральных карманов и сосудистого сплетения. Растут они медленно и вначале проявляются местными симптомами поражения ядерных образований ромбовидной ямки. Наиболее часто первым симптомом является изолированная рвота, которая иногда сопровождается висцеральными кризами, головокружением, редко головной болью в шейно-затылочной области. Затем присоединяются икота, приступы головной боли со рвотой, вынужденное положение головы. К концу первого года заболевания часто возникают нарушения статики и походки, отмечаются нистагм, диплопия, снижение или потеря слуха с одной или двух сторон, парез или паралич взора, выпадение чувствительности в области лица. Характерны бульбарные расстройства, которые постепенно нарастают. Нередко наблюдаются проводниковые, двигательные и чувствительные нарушения, в основном односторонние, нестойкие патологические рефлексы. Явления повышения внутричерепного давления, в том числе застойные диски зрительных нервов, длительное время могут отсутствовать.

При опухолях мозжечка и IV желудочка в более позднем периоде заболевания могут развиваться синдромы нижнего и верхнего вклинения, связанные со смещением и сдавлением мозжечка и

мозгового ствола на уровне большого (затылочного) отверстия (вклинение книзу) или вырезки намета мозжечка (вклинение сверху).

Вклинение книзу связано с тем, что по мере роста опухоли и нарастания внутричерепной гипертензии миндалина мозжечка постепенно опускается в большое (затылочное) отверстие, при этом также сдавливается и деформируется продолговатый мозг. Клинически синдром вклинения миндалин со сдавлением продолговатого мозга выявляется на высоте приступа головной боли; вклинение может наступить при перемене положения головы и туловища, при переключении больного в кровати, физическом напряжении (кашель, натуживание). Возникает резкое нарушение дыхания, отмечаются лабильность пульса, вазомоторные реакции, угнетение сухожильных рефлексов, появление патологических, усиление менингеальных симптомов или внезапно наступает остановка дыхания, в последующем — смерть. У детей нередко на высоте вклинения развиваются тонические судороги с присоединением расстройства дыхания и сердечной деятельности.

При вклинении сверху мозжечок или опухоль сдавливает верхние отделы мозгового ствола, средний мозг, водопровод, большую мозговую вену, что дает характерную клиническую картину. При наличии пароксизмов головной боли и рвоты или приступов головокружения появляются запрокидывание головы, боль в шейно-затылочной области, в глазных яблоках, светобоязнь, парез или паралич взора вверх, вниз, меньше в стороны, вертикальный нистагм с ротаторным компонентом, вялая реакция зрачков на свет или отсутствие ее, нарушение слуха, патологические рефлексы с обеих сторон, угасание сухожильных рефлексов. Иногда возникают приступы тонических судорог, на высоте которых может наступить смерть. В некоторых случаях возможно сочетание вклинения книзу и сверху, что прогностически является неблагоприятным фактором.

*Опухоли в области мостомозжечкового угла.* К ним относятся невринома преддверно-улиткового (VIII) нерва, холестеатома, менингиома. Встречаются приблизительно в 12 % случаев внутричерепных опухолей. Имеют сходную клиническую картину, растут медленно, годами. Иногда только по последовательности появления симптомов можно с известной долей достоверности предположить не только локализацию опухоли в мосто-мозжечковом углу, но и ее морфологические свойства.

*Невринома преддверно-улиткового нерва* развивается из эпинеурия. Встречается в возрасте 35—50 лет, чаще у женщин. Локализуется в основном у входа нерва во внутренний слуховой проход височной кости, реже — на его протяжении, выполняя собой мостомозжечковый угол. По консистенции невринома заметно плотнее мозгового вещества, имеет капсулу, в мозг не врастает, но приводит к сдавлению его.

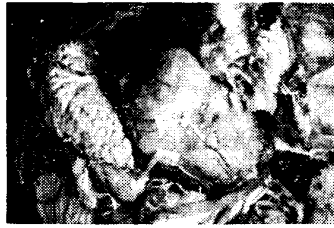Клинически проявляется постепенным односторонним снижением слуха, нередко с ощущением шума в ухе. В связи с медленным снижением слуха и компенсацией функции за счет здорового органа, больные нередко не замечают наступающей глухоты, она обнаруживается случайно в поздних стадиях, когда уже имеются другие симптомы заболевания. Вестибулярные нарушения наблюдаются у всех больных. Одним из самых частых и ранних симптомов является спонтанный нистагм. Характерен горизонтальный спонтанный нистагм при взгляде в обе стороны, больше — в здоровую сторону.

В связи с повреждением промежуточного нерва (n. intermedius) во внутреннем слуховом проходе часто уже в раннем периоде заболевания наблюдается выпадение вкуса на передних 2/3 языка на стороне опухоли. Нередко опухоль оказывает давление на тройничный нерв, при этом особенно рано обнаруживается снижение роговичного рефлекса и чувствительности слизистой оболочки носа на стороне опухоли. По мере роста опухоли начинает страдать лицевой нерв (по периферическому типу), чаще это поражение бывает незначительным. Более грубое поражение лицевого нерва наблюдается при расположении опухоли на протяжении внутреннего слухового прохода, где он сильно сдавливается вместе с промежуточным нервом. С увеличением опухоли присоединяются мозжечковые и стволовые симптомы, более выраженные на стороне опухоли, поражение соседних черепных нервов (III, VI, IX, X, XII). Нередко возникают ликворо-динамические нарушения, появляются головная боль, застойные диски зрительных нервов, мозжечковая гемипатаксия на стороне поражения.

Невринома преддверно-улиткового нерва в 50—60 % случаев вызывает местные изменения в пирамиде височной кости, главным образом расширяя внутренний слуховой проход, а иногда вызывая как бы ампутацию верхушки пирамиды. На рентгенограммах это четко выявляется при специальных укладках (по Стенверсу). При исследовании спинномозговой жидкости характерно повышение содержания белка, цитоз нормальный или слегка повышен.

*Опухоли в области мозгового ствола* (продолговатый мозг, мост, средний мозг) (рис. 24) встречаются примерно в 3% случаев внутримозговых опухолей. Наиболее часто это глиома, реже — ангиоретикулема, саркома, метастазы рака.

Рис. 24. Опухоль в области мозгового ствола.



Клиническая картина характеризуется прежде всего развитием альтернируемых синдромов — на стороне опухоли выпадает функция одного или нескольких черепных нервов (в зависимости от распространения опухоли по длине ствола), а на противоположной стороне отмечаются нарушения

двигательной функции, расстройство чувствительности, изредка — ее утрата. О распространенности поражения мозгового ствола обычно судят по вовлечению в процесс ядер черепных нервов. Внутрочерепная гипертензия развивается относительно редко — в основном в более позднем периоде заболевания. Прогноз обычно неблагоприятный. В нейрохирургической практике описаны лишь единичные случаи удаления опухоли при данной локализации.

### ОПУХОЛИ ГОЛОВНОГО МОЗГА У ДЕТЕЙ

Опухоли мозга у детей многими своими особенностями существенно отличаются от опухолей мозга у взрослых. Эти отличия касаются и морфологических свойств опухолей и их локализации, клинических проявлений и лечения. Основную группу составляют глиомы — 70—75 % общего количества опухолей мозга. Из них самой злокачественной является медуллобластома, встречающаяся только у детей и людей молодого возраста. Наряду с этим обнаруживается и наиболее доброкачественный вариант глиомы—астроцитомы мозжечка, радикальное удаление которой приводит к выздоровлению. Среди опухолей соединительнотканного генеза доброкачественные — менингиома, ангиоретикулема — встречается редко, чаще здесь на первом плане саркома или же менингиома, но с признаками большей злокачественности. Кроме того, следует отметить врожденные новообразования (краниофарингиома, липома, дермоидные кисты). Все опухоли у детей независимо от их гистогенеза характеризуются повышенной способностью к кистообразованию, обызвествлению; кровоизлияния в ткань опухоли происходят редко.

Особенностью локализации опухолей мозга у детей является преимущественное расположение их по средней линии (область III желудочка, зрительный перекрест, мозговой ствол, червь мозжечка, IV желудочек). У детей до 3 лет опухоли располагаются главным образом супратенториально, старше 3 лет — субтенториально-по. Супратенториальные опухоли всегда бывают весьма больших размеров, обычно захватывая две-три доли мозга. По структуре это чаще всего атипичная астроцитомы, эпендимомы, хориоидпапиллома (плексусапиллома), редко — глиобластома. Субтенториально развиваются астроцитомы мозжечка, в основном кистозная, и медуллобластома, которая часто метастазирует по ликворной системе в область полушарий большого мозга и вдоль спинного мозга. Астроцитомы мозжечка у детей обычно имеют вид достаточно крупного узла, расположенного как бы на одной из стенок большой кисты, содержащей желтоватую жидкость со значительным количеством белка. Остальные стенки кисты, как правило, опухолевых элементов не содержат. Такие опухоли, как невринома, аденома гипофиза у детей почти не встречаются.

Особенностью опухолей у детей следует считать и то, что независимо от их локализации они приводят к развитию внутренней гидроцефалии. Это не требует объяснения при опухолях мозжечка, при опухолях же большого мозга формирование внутренней гидроцефалии объясняется срединным расположением опухолей или вращением их в боковые желудочки мозга.

*Клиническая картина* опухолей в детском возрасте имеет свои особенности. Так, заболевание длительное время протекает латентно, в связи с этим опухоль достигает больших размеров и, независимо от локализации, обычно проявляется общемозговыми симптомами. Бессимптомное течение заболевания объясняется большей способностью к компенсации развивающихся нарушений церебральных функций, лучшей приспособляемостью детского организма, что связано с анатомо-физиологическими особенностями черепа и головного мозга ребенка.

В процессе развития опухоли у детей поражаются незрелые нервные структуры, в которых дифференциация функций ядер и анализаторов еще не достигла своего совершенства. Это является одной из причин относительной легкости замещения утраченных элементов пораженных анализаторов, а отсюда и значительного маскирования очаговых симптомов. Общемозговые симптомы также длительное время не проявляются благодаря пластичности детского черепа, незаращению костных швов. В результате этого повышение внутрочерепного давления компенсируется за счет увеличения полости черепа, что клинически проявляется изменением размеров и формы головы (голова приобретает шарообразную форму, особенно в младшем возрасте); при перкуссии черепа определяется характерный симптом треснувшего горшка. У маленьких детей иногда наблюдается асимметрия головы — некоторое увеличение ее на стороне опухоли. При осмотре видна развитая сеть сосудов кожи головы. В поздней стадии заболевания часто возникают гипертензионные кризы с клиникой децеребрационной ригидности. Гипертензионные кризы у детей протекают тяжелее, чем у взрослых, сопровождаются нарушением дыхания и сердечной

деятельности. Причем, последующие кризы, как правило, сопровождаются более глубокими нарушениями жизненно важных функций и нередко заканчиваются летальным исходом.

Очаговая симптоматика при опухолях большого мозга в основном появляется в более позднем периоде заболевания на фоне выраженного гипертензивного синдрома. Нередко очаговые симптомы носят непостоянный (ре-миттирующий) характер, особенно при кистозных опухолях. Многие очаговые симптомы при опухолях больших полушарий у детей раннего возраста не выявляются вообще, одни — из-за незавершенности дифференциации корковых центров и функциональных систем анализаторов (аграфия, алексия, акалькулия, нарушение схемы тела), другие—из-за трудности, а то и невозможности передачи ребенком своих ощущений. Симптомы раздражения в виде эпилептических припадков носят генерализованный, редко—очаговый характер. Двигательные нарушения выражены нечетко, парезы и особенно параличи наблюдаются редко. Статическая атаксия при опухолях больших полушарий мало отличается от мозжечковой, что затрудняет топическую диагностику. У детей, в отличие от взрослых, при супратенториальных опухолях часто наблюдаются мышечная гипотония, снижение сухожильных рефлексов, иногда — оболочечные симптомы как проявление гипертензивного синдрома. При локализации опухоли в области турецкого седла и в III желудочке могут наблюдаться застойные диски зрительных нервов как следствие давления опухоли на зрительный перекрест. Другие черепные нервы у детей поражаются редко.

Характерным для опухолей задней ямки у детей является непостоянство начальных симптомов заболевания, частые ремиссии, особенно при кистозных опухолях. Одним из наиболее ранних общемозговых симптомов является резкая приступообразная головная боль, возникающая обычно по утрам. Вначале приступы головной боли повторяются с различной частотой, но по мере развития заболевания промежутки между приступами становятся все короче, а сама головная боль более интенсивной. Вторым по частоте симптомом является рвота, которая чаще возникает на высоте головной боли.

В более позднем периоде заболевания при опухолях данной локализации нередко наблюдается фиксированное положение головы. Застойные диски зрительных нервов появляются несколько позже. Головокружение возникает редко. Постепенно гипертензионно-гидроцефальные кризы утяжеляются, могут сопровождаться потерей сознания, нарушением тонуса мышц в виде децеребрационной ригидности, расстройством дыхания и кровообращения.

Очаговые симптомы при опухолях в задней черепной ямке, как правило, появляются поздно, на фоне выраженного гипертензионно-гидроцефального синдрома. Одним из самых характерных очаговых симптомов является спонтанный нистагм, чаще крупноамплитудный, горизонтальный, одинаковый в обе стороны. Он возникает обычно вскоре после приступа головной боли. Часто наблюдаются мозжечковые симптомы: мышечная гипотония, нарушение походки, статики и координации движений. Иногда отмечается динамичное нарушение функции V, VI, VII черепных нервов.

Очаговые симптомы при опухолях червя мозжечка обнаруживаются раньше, чем при опухолях его полушарий, и проявляются в первую очередь нарушениями походки, статики, снижением тонуса мышц. При ходьбе и стоянии наблюдается пошатывание туловища с отклонением назад. Позднее присоединяются нерезко выраженные нарушения координации движений. При поражении опухолью нижнего отдела червя преобладает статическая атаксия, снижение тонуса мышц иногда настолько выражено, что дети не могут удерживать голову. Изредка у детей раннего возраста заболевание с самого начала проявляется статической атаксией, которой в ряде случаев длительное время не придают значения ни родители, ни врачи.

При опухолях полушарий мозжечка у детей из очаговых симптомов преобладают нарушения координации движений; пальценосовую и коленно-пяточную пробы они выполняют неуверенно, хуже на стороне опухоли. Сравнительно рано возникают нарушения походки и статики, однако менее выраженные, чем при поражении червя мозжечка. Обычно при ходьбе дети широко расставляют ноги и отклоняются в сторону локализации опухоли. В позе Ромберга неустойчивы, с тенденцией отклонения в сторону очага поражения, но не падают, как при опухолях червя мозжечка. Часто наблюдается интенсивное дрожание, которое, однако, не всегда указывает на поражение определенного полушария мозжечка. Значительно большую диагностическую ценность имеет адиадохокинез, ярче выраженный на стороне поражения.

Рентгенологическое исследование (краниография) обнаруживает гипертензионные и гидроцефальные изменения в костях черепа. Прежде всего это расхождение черепных швов, увеличение размеров головы, расширение турецкого седла, остеопороз его спинки, выраженные пальцевые вдавления, изредка расширение диплоических каналов, при супратенториальных новообразованиях—истончение и выпячивание костей черепа (реже— дефект кости), которое, как правило, соответствует локализации опухоли. Наличие обызвествления дает довольно четкую информацию о локализации процесса, а иногда и о его характере.

Основной метод *лечения* при опухолях головного мозга у детей—оперативный. Операция противопоказана при очень крупных опухолях, а также у крайне истощенных детей. В ряде случаев



определить оптимальный объем хирургического вмешательства трудно, бывает, что больные, находящиеся в тяжелом состоянии, успешно переносят большие и сложные операции и, наоборот, больные, состояние которых относительно удовлетворительное, не переносят небольших вмешательств.

Срок, характер и объем операции в каждом отдельном случае определяются многими факторами: анатомической доступностью опухоли, ее размерами, структурно-биологическими свойствами, тяжестью общего состояния и возрастом больного. Чем меньше ребенок, тем тяжелее протекает послеоперационный период. Однако иногда при поражении задней черепной ямки с выраженным гипертензионно-гидроцефальным синдромом применение желудочкового дренажа за один-два дня до операции выводит детей из тяжелого состояния, способствует более благоприятному проведению операции и течению послеоперационного периода, что обусловлено определенной адаптацией мозга, наступающей в связи с мягким, пролонгированным снижением внутричерепного давления. Таких же результатов можно добиться предварительным пунктированием кисты при супратенториальных новообразованиях.

Методика операций по поводу опухолей головного мозга у детей в общем такая же, как и у взрослых. Различие касается деталей техники, определяемых анатомо-физиологическими особенностями детского организма. Так, топографические ориентиры у детей иные, чем у взрослых. Схема Кренлейна для детей младше 8—9 лет неприемлема. У них иное расположение извилин и борозд мозга по отношению к костям черепа. Покровы черепа обильно кровоснабжаются. Кости черепа тонкие, отдельные слои в них до 3—4 лет плохо различимы, твердая мозговая оболочка также тонкая и до 6 месяцев плотно сращена с костями. К концу первого года жизни степень сращения уменьшается, к 3 годам оболочка фиксирована в основном по ходу швов свода черепа и остается плотно сращенной в области основания черепа. При трепанации черепа у детей, особенно младшего возраста, введение проводника затруднено, а в области костных швов иногда невозможно. В таких случаях кость скусывают, поскольку введение проводника с усилием может привести к повреждению твердой оболочки и мозга. При операциях следует учитывать и то, что дети, особенно до 3 лет, более чувствительны к кровопотере.

Успех оперативного лечения детей с опухолями головного мозга, таким образом, во многом зависит от раннего распознавания болезни и от детально продуманной и максимально щадящей оперативной техники удаления опухоли.

### **ОПУХОЛИ ГОЛОВНОГО МОЗГА У ЛИЦ ПОЖИЛОГО И СТАРЧЕСКОГО ВОЗРАСТА**

Опухоли головного мозга у лиц пожилого и старческого возраста, как и у детей, имеют свои особенности, касающиеся структурно-биологических свойств опухолей, особенностей их расположения, роста, клинического течения, что должно учитываться при выборе тактики лечения. Изучение особенностей опухолевого роста в возрастном аспекте показало наличие следующей закономерности: то, что свойственно людям старших возрастных групп, почти не встречается у детей, и, наоборот, то, что у детей представляется редкостью, характерно для больных пожилого и старческого возраста. Так, в последней возрастной группе количество вариантов опухолей мозга меньше. Наиболее распространенными из них являются злокачественные глиомы, прежде всего глиобластома, и доброкачественные опухоли — менингиома; врожденные опухоли, саркома практически не встречаются, редко развиваются доброкачественные глиомы. Часто возникают кровоизлияния в опухоль, особенно при злокачественной глиоме. Обызвествление ткани опухоли отмечается гораздо реже, чем у детей. Явления отека и набухания мозга слабохарактерны.

Наиболее часто опухоли локализуются в полушариях большого мозга, относительно редко — в области турецкого седла и задней черепной ямки, где поражают в основном структуры мостомозжечкового угла. При этом менингиома выявляется чаще, чем невринома преддверно-улиткового нерва.

Свойственная больным пожилого и старческого возраста атрофия мозговой ткани, слабая выраженность отека и набухания мозга приводят к тому, что с увеличением опухоли явления внутричерепной гипертензии развиваются у них относительно поздно, а нередко вообще не успевают развиться, поэтому в клинике на первый план выступают признаки очагового поражения. Преобладание сосудистых реакций над общемозговыми (гипертензионными) нередко обуславливает течение опухолей как бы по сосудистому типу. Склонность к внутри-опухолевым кровоизлияниям определяет инсультоподобное развитие заболевания. Кроме того, играет роль то обстоятельство, что в пожилом и старческом возрасте опухолевый процесс протекает на фоне уже имеющейся патологии сосудов головного мозга, которая с ростом опухоли (как злокачественной, так зачастую и доброкачественной) усугубляется. Клинически это проявляется прогрессирующим изменением психической деятельности (нарушение памяти, расстройства эмоциональной сферы).

Очаговая неврологическая симптоматика всегда четко выражена, стойкая, часто свидетельствует о полном выпадении пострадавшей функции. Симптомы раздражения в виде эпилептических припадков характеризуются очаговостью, с самого начала редко бывают генерализованными. В основном это единичные припадки, которые с течением заболевания, по мере

выпадения функций мозга, прекращаются. Выраженностью и четкостью характеризуются не только симптомы поражения полушарий большого мозга, но и образований, расположенных в задней черепной ямке. Следует отметить, что формирование гипертензионно-гидроцефальных явлений сопровождается быстрым нарастанием расстройств психики.

Общие принципы диагностики опухолей у больных пожилого и старческого возраста те же, что и у больных других возрастных групп. Отличие состоит в том, что количество дополнительных исследований здесь обычно больше, поскольку направлены они не только на уточнение диагноза опухоли головного мозга, но и на выяснение характера и степени выраженности тех хронических заболеваний, на фоне которых развивается опухоль.

Хирургическое лечение больных данной категории должно быть дополнено терапевтическими мероприятиями в зависимости от особенностей сопутствующих заболеваний. Сама нейрохирургическая тактика должна исходить из необходимости максимального ограничения объема операции, наибольшей атравматичности ее. Поэтому в нейроонкологии при общем обязательном стремлении к радикальности вмешательства у пожилых и старых людей этот вопрос решается не столь категорично, особенно у больных с доброкачественными опухолями, протекающими без явлений внутричерепной гипертензии. В этих случаях операция может быть ограничена частичным удалением опухоли. Ответственным моментом является определение противопоказаний к удалению опухоли. Часто оперативная возможность ограничена из-за сопутствующих соматических заболеваний.

### **ОПЕРАЦИИ ПРИ ОПУХОЛЯХ ПОЛУШАРИЙ БОЛЬШОГО МОЗГА**

Для проведения операций при супратенториальных опухолях мозга больного укладывают на операционном столе на спину (при лобных и лобно-височных доступах) либо на бок (при теменных, височных, теменно-затылочных и затылочных доступах). Голова больного должна находиться на подголовнике, обеспечивающем возможность ее поворотов и наклонов в сторону.

Для доступов в лобной и височной областях предпочтительнее применять линейные разрезы кожи, в теменной и затылочной — подковообразные (рис. 25, а—д). Размеры, форма и место образования лоскута и трепанационного окна в костях черепа определяются в зависимости от локализации опухоли и объема планируемой операции. Обычно трепанация не должна быть слишком обширной, однако достаточной для выделения опухоли вдоль ее границ при минимальной травматизации прилежащих участков мозга. Ориентировочно размеры трепанационного окна должны на 1 см превышать величину проекции опухолевого узла на поверхность черепа.

При применении подковообразных разрезов костнопластическую трепанацию обычно осуществляют путем образования единого кожно-костного лоскута. Однако для удобства доступа допустимо раздельное формирование кожно-апоневротического и надкостнично-костного лоскутов. Обязательным условием выкраивания кожного лоскута является обеспечение достаточно широкого основания, исключающее нарушение его кровоснабжения. Костный лоскут по возможности должен удерживаться на мышечной ножке.

Доступ к опухолям переднего отдела лобной доли обеспечивается при условии, что кожно-апоневротический лоскут отворачивают основанием кпереди, а надкостнично-костный — к виску. Кожно-надкостнично-костные лоскуты в заднелобной, височной, передне- и нижнетеменной областях отворачивают основанием к виску, а в заднетеменной и затылочной областях — к затылку. При опухоли, расположенной между полушариями большого мозга или парасагиттально, костный лоскут выкраивают таким образом, чтобы его край на протяжении всего диаметра опухоли проходил вдоль сагиттальной линии, а не выходил на нее углом.

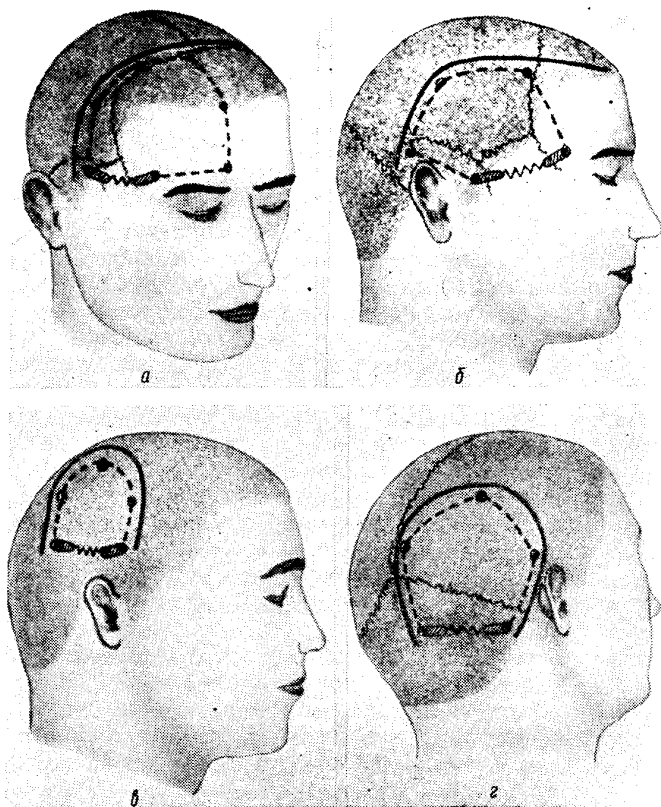


Рис. 25. Хирургические доступы: а — при операциях на лобной доле; б — височной доле; в — теменной доле; г — затылочной доле (сплошная линия — разрез кожи, пунктирная — контуры трепанации).

При применении линейных разрезов следует пользоваться правилом, согласно которому длина разреза мягких тканей должна соответствовать 2,5—3 диаметрам предполагаемого размера опухолевого узла. Вначале отводят в стороны кожно-апоневротический слой, затем образуют надкостнично-костный лоскут, у основания соединенный с участком височной мышцы. Однако в теменной области допустимо выпиливание свободного костного лоскута, который после завершения операции фиксируют по краям трепанационного окна шелковыми швами или с помощью биологического клея. Для остановки кровотечения из краев кожи используют кровоостанавливающие зажимы, иногда — биполярную коагуляцию. Коагулируя сосуды подкожной клетчатки, важно избегать прижигания кожи, чтобы не допустить образование краевого некроза и последующих воспалительных осложнений в области операционной раны.

После отворачивания костного лоскута необходимо оценить степень напряжения твердой оболочки. Если видимая пульсация мозга отсутствует, а при легком надавливании на оболочку определяется значительное ее напряжение, необходимо предварительное применение средств интенсивной дегидратации (осмотических диуретиков или салуретиков) либо проведение поясничной пункции с постепенным выведением спинномозговой жидкости. Вскрытие твердой оболочки следует производить после уменьшения ее напряжения, что позволяет избежать последующее пролабирование мозга в трепанационное отверстие.

Наиболее часто применяется подковообразный разрез твердой оболочки (рис. 26). Однако в заднелобной, лобно-теменной, теменной и затылочной парасагиттальных областях удобнее производить Н-образные и Х-образные разрезы так, чтобы основание одного из лоскутков обязательно было обращено к верхнему сагиттальному синусу. При вскрытии оболочки в затылочной области Х-образным разрезом следует предусмотреть выкраивание одного лоскута основанием к верхнему сагиттальному, а другого — к поперечному синусу. Лоскуты твердой оболочки, растягиваемые шелковыми держалками, прикрывают влажными марлевыми салфетками.

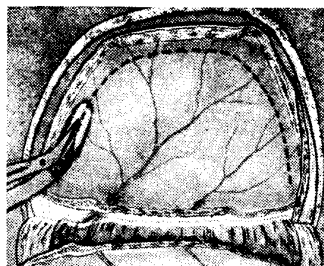


Рис. 26. Вскрытие твердой оболочки головного мозга (пунктиром указана линия разреза).

При обследовании поверхности коры большого мозга учитываются степень сглаженности борозд, уплощения и расширения извилин, местные изменения васкуляризации, цвета, определяют зоны увеличения или уменьшения плотности мозга. Полученные данные помогают уточнить топографию и вид внутримозгового очага.

Для доступа к внутримозговым опухолям полушарий большого мозга применяют разрезы коры, предусматривающие сохранность наиболее важных в функциональном отношении зон мозга. Длина разреза коры не должна превосходить величину опухолевого узла. При рассечении коры необходимо применять увеличительную оптику и микрохирургический инструментарий, опухоль следует удалять по частям.

Стойкий лечебный эффект при опухолях мозга можно получить лишь при радикальном удалении их в пределах неизменных окружающих тканей. Однако проведение такой операции в значительной мере зависит от локализации, распространенности и характера роста опухоли. При отграниченных узловых опухолях с относительно узкой зоной инфильтративного роста, а также при наличии вокруг опухоли зоны отека белого вещества применяют методику удаления опухолевого узла по перифокальной зоне. При злокачественных опухолях с широкой зоной

инфильтрации, а также при диффузно растущих опухолях, локализующихся в одной из долей мозга, допустима долевая резекция вместе с опухолью. Если полное удаление опухоли невозможно, частичную ее резекцию следует дополнять внутренней декомпрессией за счет удаления белого вещества в смежных с опухолью функционально менее значимых зонах мозга (при условии последующего проведения лучевой или химиотерапии).

В завершение операции проводят окончательный гемостаз, герметично зашивают твердую оболочку. Костный лоскут укладывают на место и фиксируют по краям швами. Рану мягких тканей послойно ушивают.

Задачи, решаемые клинической онкологией, сводятся к двум основным моментам: во-первых, максимально ранней диагностике опухолей мозга, основанной на применении современной диагностической аппаратуры (компьютерная томография, ядерный магнитный резонанс, радионуклидное сканирование, эхоэнцефалография и т. д.), и, во-вторых, проведению хирургического вмешательства. Решение второй задачи зависит от характера опухолевого процесса. Так, при доброкачественных опухолях, особенно внечерепных, а также при опухолях гипофиза главным является технически совершенное проведение операции с использованием достижений нейрохирургической практики. При злокачественных, особенно внутримозговых, опухолях хирургическое вмешательство является составной частью комплексного лечения, включающего также лучевую, химио-, иммуно-, гормонотерапию. Сущность такого вмешательства заключается в максимально возможном уменьшении количества опухолевых клеток и в устранении внутричерепной гипертензии на время проведения всего комплекса лечебных мероприятий.

### **ЧЕРЕПНО-МОЗГОВАЯ ТРАВМА**

Черепно-мозговая травма занимает первое место в структуре нейрохирургической патологии и является наиболее частой причиной смерти и инвалидности взрослого населения в возрасте до 45 лет. Мужчины составляют 70—80 % пострадавших. Черепно-мозговые травмы делят на закрытые и открытые. При открытой травме наряду с повреждением мозга и его оболочек имеется нарушение целостности мягких покровов черепа, включая апоневроз. Это создает угрозу инфицирования и развития таких тяжелых осложнений, как менингит, менингоэнцефалит, абсцесс мозга.

Патогенез. Травмирующее воздействие является пусковым механизмом возникновения в головном мозге тех или иных структурно-функциональных сдвигов, характер и выраженность которых определяются силой воздействия и степенью ранимости мозга. Степень ранимости мозга зависит от возрастных изменений в сосудистой системе и ткани мозга, поэтому в пожилом возрасте она всегда выше.

Наиболее легкая по силе повреждающего воздействия на мозг травма сопровождается изменениями без нарушения целостности клетки. Обычная световая микроскопия при этом структурных изменений почти не выявляет. Электронно-микроскопическое исследование в эксперименте при сотрясении мозга у животных обнаруживает структурно-функциональные нарушения, представляющие собой комплекс реактивных, компенсаторно-приспособительных и деструктивных процессов, в основе которых лежат ультраструктурные и ультрацитохимические изменения в ткани головного мозга.

Основной мишенью ультраструктурных изменений являются клеточные мембраны. При этом в наибольшей степени страдают мембраны синаптического аппарата (укорочение или исчезновение активных зон части синапсов, уменьшение количества синаптических везикул, вакуолизация дендритов, изменение нейроглиальных отношений).

Ультрацитохимические исследования показывают, что мозг при сотрясении временно утрачивает способность тонкой регуляции протекающих в нем метаболических процессов. Изменения при травме мозга выявляются в системе обмена циклических нуклеотидов, который играет основную роль в регуляции метаболизма, гемодинамики, специфических функций мозга, контролирует синаптическое проведение и опосредует действие большинства гормонов, а также катехоламинов, гистамина, серотонина, меланотропных пептидов. В одних случаях такие изменения постепенно ослабевают, метаболизм мозга нормализуется и наступает выздоровление, в других — длительное нарушение регуляции метаболизма нервной ткани приводит к нарушению ее функции, что, в свою очередь, определяет формирование в отдаленном посттравматическом периоде прогрессирующей патологии, касающейся, главным образом, психических и вегетативных функций.

При большей силе механического воздействия в отдельных участках мозга происходит нарушение целостности его ткани — часть нервных и глиальных клеток в момент травмы погибает; повреждаются капилляры и прекапилляры; в зоне гибели нервной ткани возникают точечные кровоизлияния. В момент травмы могут повреждаться и более крупные сосуды, вследствие чего образуются внутримозговые травматические гематомы. При повреждении сосудов оболочки мозга или вен, идущих от мозга к венозным коллекторам твердой оболочки, кровь может накапливаться между мягкой и паутинной оболочками (подпаутинно); между паутинной и твердой оболочками (субдурально); между твердой оболочкой и внутренней поверхностью костей черепа (эпидурально).

Электрофизиологическими исследованиями доказано, что в первые секунды после травмы мозга наблюдается генерализованное увеличение импульсной активности нейронов, а спустя 10—15

с возникает общая депрессия электрической активности головного мозга; особую роль играет первичное поражение ретикулярной формации.

Вслед за нейродинамическими возникают острые гемодинамические сдвиги, обуславливающие развитие гипоксии и расстройство обменных процессов в мозговой ткани. Нарушаются механизмы автономной регуляции мозгового кровотока и он начинает пассивно следовать за колебаниями общего артериального давления. При умеренной травме мозга вначале наблюдается снижение мозгового кровотока за счет спазма мелких сосудов, в дальнейшем спазм сменяется их расширением—возникают венозная гиперемия и точечные кровоизлияния, увеличивается объем крови в головном мозге, повышается внутричерепное давление, затрудняется венозный отток. Гидродинамическое давление в капиллярах нарастает, проницаемость их стенок увеличивается, происходит выход жидкой части крови в межклеточное пространство, развивается отек мозга, максимально выраженный на 3—4-й день после травмы. Развитию отека мозга способствует не только обилие в нем капилляров, но и большое содержание воды в тканях мозга. По гидрофильности мозговая ткань превосходит все другие в организме человека. Мозг может вобрать количество жидкости примерно равное его собственной массе (до 1200 мл).

В благоприятно протекающих случаях отек развивается в течение первой недели, а затем регрессирует. При более тяжелом повреждении паралич сосудов мозга, стаз и резкое повышение давления в венозной системе, затруднение притока артериальной крови еще более усиливают гипоксию мозга, а нарушение процессов метаболизма способствует нарастанию его отека. В свою очередь, местная гипоксия отражается на проницаемости стенок мелких сосудов, увеличивая отек мозга, тот усиливает гипоксию, т. е. возникает порочный круг. Все эти изменения нарушают деятельность мозга, в частности центральную регуляцию висцеральных функций и прежде всего функцию внешнего дыхания. При достаточно глубоком нарушении данной функции возникают механическая обтурация верхних дыхательных путей, скопление в них секрета, крови и рвотных масс. Эти явления усугубляются западением языка, расслаблением мышц зева.

Развитие гипоксии нередко связано с возникающими патологическими изменениями в самих легких нервно-рефлекторного характера. Иногда тяжелые изменения легочного кровообращения возникают уже в первые часы после травмы мозга. Обусловлены они спазмом мелких сосудов, нарушением их проницаемости, тромбозом сосудов, отеком паренхимы. В результате нарушения перфузии крови и недостаточного насыщения ее кислородом возникает артериальная гипоксемия. Указанные изменения в легких создают условия для развития воспалительных процессов. Нередко при тяжелой травме с нарушением функций мозгового ствола возникает расстройство центров регуляции кровообращения, чаще наблюдается повышение артериального давления и реже — понижение. Артериальная гипертензия может носить и защитный характер в ответ на возникшую гипоксию в организме.

*Классификация.* Одна из первых классификаций закрытой черепно-мозговой травмы была предложена более двухсот лет назад французским хирургом Ж. Пти (1774). Описанные в ней формы повреждений головного мозга положены в основу современной классификации, согласно которой выделяют сотрясение, ушиб и сдавление головного мозга.

**Сотрясение головного мозга** (cornmotio cerebri) — наиболее легкая форма повреждения головного мозга. Изменения в центральной нервной системе носят обратимый характер и проявляются в основном общемозговыми и легкими очаговыми симптомами. Для объяснения возникающих при сотрясении мозга нарушений издавна существует ряд теорий.

*Вибрационная молекулярная теория (Ж. Пти, 1774) механизм повреждения объясняет молекулярными изменениями в клетках мозга, возникающими в результате вибрации в момент нанесения травмы. Вибрация из области приложения силы распространяется через весь мозг к противоположной стороне (принцип противоудара). Вазомоторная теория (Риккер, 1877) главную роль отводит длительному нарушению мозгового кровообращения вследствие расстройства функции вазомоторных центров (кратковременный спазм сосудов и ишемия мозга сменяются более продолжительной застойной гиперемией его).*

Согласно гидродинамической теории (Дюре, 1878), динамическая сила толчка приводит в движение спинномозговую жидкость, которая в момент травмы устремляется из боковых желудочков в III и затем в IV желудочек, раздражая близлежащие центры, а иногда вызывает ушиб, растяжение, надрыв стенок желудочков мозга.

*Клиника.* Характерно быстрое развитие симптомов вслед за травмой и такое же быстрое ослабление их, вплоть до полного исчезновения. Центральным симптомом является нарушение сознания. Потеря сознания при сотрясении мозга обычно бывает неглубокой и кратковременной, нередко мгновенной и лишь в более выраженных случаях продолжительной— 10—30 мин. При легкой степени повреждения на фоне потери сознания сохраняются реакции на болевые раздражители и, наоборот, отсутствие таких реакций указывает на глубокое нарушение сознания и соответственно более серьезный характер травмы.

Динамика нарушения сознания определяет течение заболевания. При кратковременной потере сознания, которая бывает настолько коротка, что больным часто не определяется, течение благоприятное. Кратковременное отсутствие сознания обычно сменяется оглушением. При этом отмечают сонливость, вялость, безразличие к окружающим. Нередко наблюдается рвота, иногда многократная, с предшествующей тошнотой, не связанной с приемом пищи. Обычно рвота возникает в ближайшее время после травмы — через несколько минут или часов, реже — через несколько суток. Следует отметить, что сотрясение мозга может и не сопровождаться полной потерей сознания. В этих случаях больные часто не госпитализируются. В результате нагрузки на поврежденный мозг в

клинике сотрясения постепенно начинают преобладать общемозговые симптомы: головная боль, общая слабость, головокружение, тошнота, шум в ушах, ощущение жара в голове, нарушение сна. Появляется симптом Гуревича—Манна (усиление головной боли при открывании глаз и движении глазами яблоками), больных раздражают яркий свет, шум. Обычно сотрясение головного мозга сопровождается вегетативными и вестибулярными расстройствами в виде головокружения, приливов крови к голове, повышенной потливости, особенно ладоней, чувства жара, выраженной астении. Характерным симптомом является ретроградная и антероградная амнезия (выпадение из памяти событий предшествующих травме и непосредственно связанных с ней).

При объективном обследовании наиболее часто выявляются горизонтальный мелкокоразмашистый, быстро истощающийся нистагм, вялая реакция зрачков на свет, снижение или отсутствие брюшных и кремастерных рефлексов, легкая сглаженность на одной из сторон носогубной складки; возможны умеренная диффузная гипотония без особой асимметрии, повышение или понижение глубоких рефлексов, слабо выраженная асимметрия сухожильных рефлексов, наличие патологических рефлексов, дрожание кончиков пальцев, затруднение речи, расстройства чувствительности и др. Важно отметить, что неврологические симптомы весьма динамичны: могут быстро ослабевать, исчезать, сменяться другими. Дыхание, как правило, не нарушено, изредка лабильное с незначительным замедлением или учащением. Другие показатели (температура тела, пульс, состав крови и спинномозговой жидкости) без особых отклонений.

Давление спинномозговой жидкости при сотрясении головного мозга в 60 % случаев остается нормальным. У 30 % пострадавших отмечается повышение его уровня (выше 200 мм вод. ст.) с развитием *гипертензивного синдрома*. Клинически это проявляется головной болью распирающего характера. Боль усиливается по утрам, диффузная, иногда иррадирует в глазные яблоки и виски. Наблюдаются раздражительность, беспокойство, бессонница.

Снижение давления спинномозговой жидкости (ниже 100 мм вод. ст.) и возникновение на этой основе *гипотензивного синдрома* встречается менее чем у 10 % больных. Причиной, наиболее вероятно, является уменьшение секреции жидкости сосудистыми сплетениями желудочков вследствие спазма сосудов мозга или артериальной гипотензии. Характерны усиление головной боли и ухудшение состояния после перехода больного из горизонтального положения в вертикальное. Головная боль постоянная, мучительная, заметно уменьшается, если голова опущена. В этих случаях можно видеть, как больной прячет голову под подушку или опускает ее с кровати к полу. Кожа бледная, слизистые оболочки с цианотичным оттенком, потливость усилена. Бросаются в глаза повышенная утомляемость, психическая истощаемость, вялость. Больные быстро устают во время разговора, еды. Характерным является ухудшение общего состояния, усиление головной боли, появление тошноты и рвоты при назначении дегидратационной терапии. Гипотензивный синдром иногда носит стойкий характер и длительно не поддается лечению. Следует отметить, что уровень внутричерепного давления изменяется, в частности высокое давление может смениться низким в результате длительного бесконтрольного применения дегидратационной терапии.

*Диагностика* сотрясения мозга бывает затруднительна, особенно в остром периоде. Дифференциальный диагноз сотрясения и ушиба мозга основывается на динамике наблюдения. При сотрясении мозга прогноз благоприятный, неврологические симптомы обычно полностью исчезают и больные выздоравливают, но у отдельных больных сохраняются остаточные явления астенического или астеновегетативного характера.

*Лечение.* При оказании помощи на месте происшествия больного следует уложить с несколько приподнятой головой, расстегнуть одежду, мешающую свободному дыханию. В случае рвоты необходимо повернуть голову больного набок, затем освободить верхние дыхательные пути от слизи и рвотных масс. При наличии раны на голове накладывают повязку; если имеется кровотечение из раны, особенно артериальное, следует через повязку прижать рану к кости рукой до остановки кровотечения и удерживать, меняя руку, во время транспортировки в лечебное учреждение. Транспортируют больных в положении лежа. Каждый больной с сотрясением мозга нуждается в стационарном лечении. В неврологическое отделение госпитализируют больных, которым хирургическая обработка раны головы не требуется, в противном случае необходимо помещение больного в отделение хирургического профиля (нейрохирургическое, травматологическое, хирургическое).

При поступлении больного в стационар обязательно производят рентгенографию черепа с целью выявления трещин или переломов, наличие которых свидетельствует уже о тяжелой травме. Сроки постельного режима устанавливаются индивидуально в зависимости от самочувствия и объективного состояния больного (чаще всего 3—14 дней). Одним из важных факторов в комплексе лечения является создание условий для физического и умственного покоя. Больному не рекомендуется писать и читать, смотреть телепередачи. Продолжительность сна— 10—13 ч в сутки. Если это не достигается естественным путем, назначают легкие снотворные средства.

Учитывая высокую чувствительность клеток головного мозга к гипоксии, в остром периоде травмы рекомендуется периодическое вдыхание кислорода. Весьма эффективна гипербарическая оксигенация. Для снятия головной боли назначают анальгезирующие средства. При возбуждении,

выраженных общемозговых симптомах. бессоннице, интенсивной головной боли, тошноте, рвоте больным молодого и среднего возраста назначают нейролептики, ганглиоблокирующие средства (аминазин, пен-тамин и др.). Учитывая характер сосудистых нарушений в мозге, назначают препараты кальция. С целью нормализации метаболических и нейродинамических процессов назначают витамины группы В, глутаминовую кислоту, аскорбиновую кислоту, галантамин, один из препаратов ноотропного ряда (аминалон, пиридитол, пирацетам), церебролизин. Рекомендуются внутривенные введения 40—60 мл 40 % раствора глюкозы. При наличии раны мягких тканей головы во избежание гнойных осложнений в течение 3—5 дней проводят антибактериальную терапию профилактическими дозами антибиотиков (2 000 000—3 000 000 ЕД пенициллина в сутки) и сульфаниламидных препаратов.

Поясничную пункцию производят на 3—5-й день после травмы в случаях, когда симптомы сотрясения головного мозга не уменьшаются или нарастают, либо появляются новые. Определяют давление спинномозговой жидкости и в зависимости от его уровня корригируют лечение. При повышении давления назначают дегидратационные средства (маннит, дихлотиазид, диакарб, альбумин, магния сульфат и др.), при снижении вводят большие количества жидкости (5—10 % раствор глюкозы, изотонический раствор натрия хлорида, полиглюкин, гемодез, реополиглюкин, пептиды). Для усиления выработки спинномозговой жидкости сосудистыми сплетениями желудочков мозга внутривенно вводят 20—100 мл дистиллированной воды. С этой же целью проводят вагосимпатическую блокаду (один раз в 3—4 дня). Для уменьшения головной боли следует приподнять ножной конец кровати и уложить больного без подушки. Если проводимая терапия неэффективна, осуществляют поясничную пункцию в положении больного сидя с введением 20—30 мл воздуха без выпуска жидкости. Воздух, попав в желудочки, раздражает сосудистые сплетения, что способствует усилению выработки спинномозговой жидкости.

При благоприятном течении посттравматического периода, когда в первые дни нормализуются субъективные ощущения и исчезают неврологические симптомы, больных можно выписывать на 7—10-й день. Если по истечении этого срока удерживаются головная боль, вегетативные симптомы, головокружение, общая слабость, сохраняется очаговая неврологическая симптоматика, больным продлевают пребывание в стационаре до 30 дней и более. Это касается в основном пострадавших с артериальной гипертензией, сахарным диабетом и другими хроническими заболеваниями. Недопустимо выписывать больных, не прошедших полного курса лечения. Нередко после стационара больные нуждаются в полупостельном режиме в домашних условиях. Особого внимания требуют работающие на высотах, в горячих цехах, у движущихся механизмов, водители транспорта. При наличии у них головокружения рекомендуется временный перевод на другую работу. Санаторно-курортное лечение показано спустя 4—6 месяцев после травмы.

Особенностью черепно-мозговой травмы, в том числе легкой, включая и сотрясение мозга, является то, что у некоторых пострадавших в отдаленном периоде отмечается постепенное прогрессирование патологических явлений. Это касается прежде всего вегетативно-сосудистых реакций и нарушений психической деятельности. Нередко обостряются хронические патологические процессы, на фоне которых возникла черепно-мозговая травма. Это может привести к инвалидности больных, у которых при выписке из стационара казалось бы ничего неблагоприятного не выявлялось. Такое течение заболевания объясняется тем, что в момент травмы и в остром посттравматическом периоде происходит глубокое нарушение механизмов саморегуляции жизнедеятельности нервных клеток головного мозга, которое с течением времени не компенсируется и не восстанавливается. Патологический процесс начинает прогрессировать с соответствующим нарастанием клинических явлений. Выявление механизмов этих нарушений должно открыть перед клиницистами новые пути построения патогенетически обоснованного лечения.

**Ушиб головного мозга (contusio cerebri)** — более тяжелая, по сравнению с сотрясением мозга, травма. При этом всегда имеются очаг (очаги) гибели нервной ткани, т. е. участок размозжения вплоть до истечения из раны мозгового детрита, кровоизлияния, разрывы мелких сосудов, имбиция кровью мозгового вещества. В большей степени мозговая ткань страдает в месте приложения силы, но может повреждаться и по типу противоудара, а также в других местах: в области костных выступов основания черепа, отростков твердой оболочки (серп большого мозга, намет мозжечка). Наиболее часто очаги повреждения располагаются на основании и в области полюсов лобных, височных и затылочных долей. Они бывают одиночными и множественными как с одной, так и с обеих сторон. Размеры очагов различные, в зависимости от интенсивности механического воздействия на мозг. Ушибы головного мозга могут быть без сдавления и со сдавлением.

Возникающие после ушиба мозга патологические и защитные реакции развиваются прежде всего в непосредственной близости к очагу. Речь идет о перифокальных реакциях, характер которых определяется размером очага, его локализацией, возрастом пострадавшего, индивидуальными особенностями организма. Вторичные посттравматические реакции могут появляться и на отдалении. Особенно опасно развитие их в стволовых структурах мозга. Посттравматические патологические изменения при ушибе мозга включают в себя явления общемозгового и очагового

характера. Однако если общемозговые явления развиваются всегда и неизменно, то признаки очагового поражения мозга отличаются непостоянством и даже могут не обнаруживать себя (при ушибе в так называемой немой зоне мозга). В таких случаях очаг ушиба может быть выявлен только с помощью вспомогательных методов исследования.

Степень тяжести ушиба головного мозга в основном характеризуется глубиной и длительностью потери сознания (глубиной комы). При *ушибе легкой степени* потеря сознания непродолжительная (в ряде случаев даже не отмечается), общемозговые нарушения наблюдаются в течение 2—3 дней, очаговые симптомы хотя и не резко выражены, но достаточно стойкие, проявляются незначительным парезом или рефлекторной асимметрией, нарушением координации движений, вестибулярными расстройствами и другими симптомами в зависимости от основного очага поражения. При этом могут обнаруживаться линейные переломы костей свода черепа. В спинномозговой жидкости иногда определяется примесь крови.

*Ушиб мозга средней степени тяжести* характеризуется наличием выраженных общемозговых и очаговых симптомов, нарушением функций полушарий большого мозга, нередко в сочетании со стволовыми расстройствами. Потеря сознания более продолжительная — до нескольких часов. Нередко обнаруживаются переломы свода и основания черепа; спинномозговая жидкость с выраженной примесью крови.

*Ушиб мозга тяжелой степени* характеризуется длительной (сутки и даже недели) потерей сознания (глубокая кома), выраженными стволовыми симптомами с нарушением жизненно важных функций, признаками поражения гипоталамических центров (нарушение терморегуляции, метаболические расстройства), грубыми очаговыми симптомами. Тяжелые ушибы мозга часто приводят к летальному исходу.

*Клиника* ушиба головного мозга легкой и средней степеней тяжести нередко весьма сходна с клиникой сотрясения мозга. Для дифференциальной диагностики требуется наблюдение в динамике. Ушиб тяжелой степени характеризуется острым развитием симптомов сразу после травмы. В ближайшие дни в связи с развитием вторичных изменений вокруг очага ушиба можно наблюдать нарастание симптомов. Регресс их происходит медленно и, как правило, не полностью, на что указывает наличие стойких остаточных явлений.

В клинике ушиба мозга могут наблюдаться все симптомы и синдромы, включаемые в понятие сотрясения мозга. В отличие от сотрясения иногда вначале отмечается двигательное возбуждение. При более тяжелой травме дыхание учащенное, шумное, поверхностное. Быстро присоединяются застойные явления в легких. Нарушения сердечно-сосудистой деятельности носят менее выраженный и стойкий характер и чаще всего проявляются тахикардией, повышением артериального давления, у некоторых больных — брадикардией, аритмией. В ответ на стресс, которым является травма, возникает расстройство функции центров терморегуляции, в результате чего в первые дни температура тела повышается до 38 °С и выше. Рвота бывает многократной. Выявляются менингеальные симптомы, расширение или сужение зрачков, анизокория. В динамике эти симптомы могут изменяться. Реакция зрачков на свет отсутствует или ослабленная, роговичный, конъюнктивальный, а также глоточный рефлексы снижены. Состояние этих рефлексов важно для определения прогноза. Отсутствие реакции зрачков на свет и роговичных рефлексов в течение суток свидетельствует о поражении стволовых структур мозга и прогностически является неблагоприятным признаком.

Очаговые симптомы зависят прежде всего от локализации и размеров очага поражения, степени нарушения гемо- и ликвородинамики. Характерны парезы и параличи, судороги (локальные и общие), выпадение функций черепных нервов, расстройства чувствительности и рефлекторной деятельности, нарушения речи. При ушибах тяжелой степени наряду с выраженными вегетативными реакциями, бульбарными симптомами нередко наблюдаются паралич сфинктеров, спинальная арефлексия. В крови при ушибах средней и тяжелой степени обнаруживается увеличенное количество лейкоцитов. После острого периода травмы пострадавшие жалуются на сильную головную боль, отмечается выраженная ретроградная и антероградная амнезия, нередко — психомоторное возбуждение. При более длительном нарушении сознания восстановление его происходит медленно (иногда несколько недель и даже месяцев), через период выраженного оглушения. Чем длительнее отсутствие сознания, тем продолжительнее ретроградная амнезия.

Электроэнцефалографические данные при ушибе головного мозга весьма лабильны, но могут отражать корковую нейродинамику. Биоэлектрическая активность мозга в раннем периоде травмы характеризуется диффузным снижением или замедлением дельта-ритма. На фоне диффузных изменений электрической активности очаговые симптомы могут быть замаскированы, однако постепенно, с улучшением состояния, патологическая активность в виде медленных волн концентрируется в очаге максимального поражения мозга. Эхоэнцефалография при наличии одного контузионного очага может выявлять смещение М-эха на расстояние до 6 мм. Это смещение обуславливается отеком участка мозга, прилегающего к очагу. Наиболее информативным методом обнаружения кон-тузионных очагов, определения их размеров и локализации является компьютерная томография, однако и она не всегда четко помогает отличить очаги размозжения от отека и набухания и очаги кровоизлияния от имбибиции мозгового вещества кровью.



*Диагностика* ушиба головного мозга часто бывает затруднена, особенно при первичном обследовании пострадавшего. Иногда окончательный диагноз устанавливается только ко времени выписки больного из стационара. В связи с этим основной задачей является проведение комплексного обследования, сопоставление полученных данных между собой, проведение одних и тех же исследований в динамике заболевания.

*Лечение.* При ушибе головного мозга легкой степени тактика лечения такая же, как и при сотрясении мозга. В более тяжелых случаях лечебные мероприятия направлены прежде всего на нормализацию дыхания, сердечной деятельности, всех видов обмена, особенно водно-электролитного, температуры тела, нервных реакций, а также обеспечение режима и полноценного питания. Для предупреждения выраженных перифокальных изменений хирургическим путем удаляют по возможности все некротизированные ткани. Попытки резекции зон ушиба до пределов неповрежденной мозговой ткани должны быть категорически отвергнуты.

При нарушении дыхания терапия направлена на восстановление и стабилизацию спонтанного дыхания, при необходимости — на обеспечение нормальной вентиляции легких искусственным путем. Для восстановления проходимости дыхательных путей тщательно отсасывают содержимое из полости рта и носоглотки. При западении языка выдвигают нижнюю челюсть, подтягивают и фиксируют язык языкодержателем. При неэффективности данных мероприятий показана интубация (в первые 1—3 суток), иногда — трахеостомия, что дает возможность систематически проводить санацию трахеобронхиального дерева и по показаниям — искусственную вентиляцию легких. Ранняя профилактика легочных осложнений имеет исключительно важное значение и нередко обуславливает благоприятный исход тяжелой травмы. Эффективна дыхательная гимнастика в сочетании с дренированием дыхательных путей. С этой целью спустя 2—3 мин после введения в трахеостому раствора натрия гидрокарбоната с глицерином поднимают ножной конец кровати на 30—50 мин. В этом положении отсасывают содержимое, после чего в трахею вводят раствор антибиотиков и проводят ингаляцию. Эту манипуляцию повторяют 3—4 раза в сутки. Внутреннюю трахеотомическую трубку периодически извлекают, соблюдая асептику, механически очищают и кипятят ее. Важными в профилактике пневмонии являются массаж грудной клетки и перекалывание больного в постели несколько раз в день.

Для борьбы с недостаточностью кровообращения показаны средства, стимулирующие деятельность сердечной мышцы и повышающие сосудистый тонус — коргликон, кальция хлорид, АТФ, кокарбоксилаза. При выраженной тахикардии применяют новокаинамид, строфантин. Для снижения артериального давления используют нейролептические средства (аминазин, дроперидол, ди-празин и др.). При резко выраженной стойкой артериальной гипертензии добавляют ганглиоблокаторы (пен-тамин), спазмолитические и симпатолитические средства.

Поскольку при температуре тела выше 38 °С происходит угнетение деятельности эндокринных желез, усиливаются распад белков, метаболические нарушения, необходимо применение жаропонижающих средств. Назначают 50 % раствор анальгина в комбинации с нейролептиками, холод на магистральные сосуды (пузыри со льдом на паховую и подмышечную области), обертывание влажными холодными простынями, обдувание вентилятором. Снижать температуру ниже нормы нецелесообразно.

В результате гипоксии и нарушения гемодинамики быстро развивается метаболический ацидоз, для коррекции которого внутривенно вводят 100—200 мл 4 % раствора натрия гидрокарбоната под контролем кислотнo-основного состояния. При тяжелой травме большое значение имеет регуляция водно-электролитного баланса. так как в связи с выходом ионов калия из клеток их место занимают ионы натрия, удерживающие в тканях жидкость и способствующие развитию отека и набухания мозга. Для борьбы с этим проводят дегидратационную терапию: маннит внутривенно капельно из расчета 1 г/кг, фуросемид внутримышечно или внутривенно по 1—2 мл 1—2 раза в сутки, альбумин, эуфиллин, магния сульфат, диакарб с учетом вводимой и выводимой жидкости. В среднем больному массой 60 кг необходимо в сутки 2500—3000 мл жидкости, диурез должен быть не менее 1500 мл. Для устранения дефицита калия, а также ликвидации метаболического ацидоза эффективным является применение глюкозо-калиевого раствора (калий хлорид—4 г, глюкоза — 1000 мл 10 % раствора, инсулин — 25 ЕД). Вводят раствор внутривенно капельно, лучше в два приема. Для улучшения микроциркуляции в головном мозге в суточное количество вводимой жидкости необходимо включать полиглюкин, реополиглюкин, реомак-родекс. Рекомендуются повторные гемотрансфузии для борьбы с анемией, нормализации клеточного метаболизма, повышения оксигенации крови и стимуляции ферментативных процессов. Применяются витамины группы В, D, аскорбиновая кислота, рутин. С первых дней назначают препараты, способствующие нормализации обменных и энергетических процессов в центральной нервной системе: аминалон, церебролизин, пирацетам (ноотропил), пиридитол, позднее — прозерин, алоэ, ФиБС.

При нарушении мочевыделительной функции необходимо предпринять меры по стабилизации артериального давления и кровотока в почках: гидрокортизон 300—500 мг или преднизолон 90 мг в сутки, спазмолитические средства, анаболические стероиды, препараты, улучшающие

микроциркуляцию (пентоксифиллин — трентал, реополиглюкин), а также тепло на область почек, паране-фральная блокада.

Питание больного в остром периоде осуществляют с помощью тонкого желудочного зонда, который вводят через одну ноздрию в желудок и оставляют на 1—2 суток, затем вводят его через другую ноздрию. Количество пищи — 250—300 мл, частота питания — 4—5 раз в день. Пища должна быть жидкой и легкоусвояемой, энергетическая ценность ее должна составлять 10467—12 560 кДж (2500—3000 ккал). Через зонд можно вводить и лекарственные препараты. Питание через рот разрешается только после восстановления акта глотания.

В последние годы при ушибе головного мозга все чаще прибегают к хирургическому лечению. Декомпрессивная трепанация не дает четких положительных результатов. Операцией выбора является удаление конту-зионного очага с последующей консервативной терапией. Хирургическому удалению подлежат главным образом очаги поражения в области основания височной и лобной долей. Характер трепанации определяется тяжестью состояния больного. Предпочтение должно быть отдано костно-пластической трепанации, но при тяжелом состоянии больного проводят резекционную трепанацию. После вскрытия твердой оболочки и осмотра мозга производят вымывание и удаление аспиратором всего размозженного участка мозга, тщательно останавливают кровотечение.

**Сдавление головного мозга** (*compressio cerebri*) возникает в момент травмы (вдавленный перелом) или развивается в посттравматическом периоде (формирование гематомы).

Как правило, сдавление мозга патогенетически связано с ушибом. Чаще всего область сдавления и место ушиба совпадают. В ряде случаев очаг ушиба мозга соответствует месту нанесения травмы, а область формирования гематомы располагается в противоположном отделе мозга.

*Вдавленный перелом* не представляет сложности в плане диагностики, его определяют пальпаторно и визуально, однако для окончательного диагноза необходимо рентгенографическое исследование, которое, помимо локализации перелома, помогает установить размеры отломков и глубину проникновения их в полость черепа. При грубом сдавлении могут наблюдаться симптомы очагового поражения мозга, в редких случаях в результате раздражения коры большого мозга отломками кости возникают эпилептические припадки. Вдавленный перелом при проникновении отломков не менее, чем на толщину кости, даже в случае отсутствия каких-либо клинических проявлений, подлежит хирургическому выправлению. Особенно это касается детского возраста, поскольку длительное сдавление мозга может послужить причиной возникновения патологического очага и явиться пусковым механизмом эпилептических припадков и других осложнений. Вдавленные отломки черепа выправляют как можно раньше, отсроченное хирургическое вмешательство возможно только в случае тяжелого общего состояния больного с нарушением жизненно важных функций. Исключением является вдавленный перелом наружной стенки лобной пазухи, так как он не создает компрессии мозга, однако если при этом возникает косметический дефект, хирургическое вмешательство необходимо. Сдавление мозга в результате вдавленного перелома само по себе опасности для жизни обычно не представляет. Опасными являются сдавления мозга, вызванные кровоизлияниями на ограниченном участке внутричерепного пространства — *гематомами*. Данная патология встречается в 2—16 % случаев черепно-мозговых травм. Прямой зависимости между тяжестью травмы и возникновением гематомы не наблюдается. Нередко большие гематомы могут возникать при легкой травме, даже без потери сознания (удар рукой или боксерской перчаткой по голове, случайный удар о твердый предмет или резкое движение головой), и, наоборот, при тяжелой травме внутричерепной гематомы может не быть. Травматические внутричерепные гематомы возникают в первые минуты и часы после травмы, однако синдром сдавления мозга проявляется не сразу. Считают, что клиническая картина сдавления мозга гематомой начинает развиваться, когда разница между емкостью черепа и объемом мозга становится меньше 8 % (в норме она составляет 8-15%).

Травматические гематомы могут быть единичными (чаще) и множественными. Множественные гематомы могут располагаться послойно (одна под другой), в основном в области воздействия травмирующего фактора (например, эпи- и субдуральная или внутримозговая гематомы), либо в разных отделах внутричерепного пространства и при этом находиться рядом или в диаметрально противоположных отделах. В таких случаях одновременно могут возникать две или больше субдураль-ных гематомы или одна субдуральная, а другая внутримозговая и т. д.

По клиническому течению травматические гематомы подразделяют на острые, подострые и хронические.

При *острой гематоме* состояние пострадавшего прогрессивно ухудшается. Если после травмы у него развилась кома, то глубина ее постепенно увеличивается. Если состояние пострадавшего сразу после травмы было относительно удовлетворительным, то при остром течении гематомы оно быстро ухудшается, переходя от оглушения к сопору, а затем к коме.

Иная динамика отмечается при *подостром* и *хроническом течении гематомы*. Здесь весьма существенной клинической особенностью является наличие светлого промежутка (время от момента травмы до развития симптомов сдавления мозга), который может длиться несколько дней, недель и

даже месяцев. По мере увеличения гематомы и истощения компенсаторных механизмов, нарастания венозного застоя, отека и набухания мозга вслед за светлым промежутком появляются симптомы внутричерепной гипертензии — головная боль, тошнота, рвота (чаще на высоте головной боли по утрам). Отмечаются двигательное беспокойство, возбуждение, бессонница, галлюцинации, бред. В дальнейшем быстро наступает ухудшение общего состояния, больные становятся апатичными, вялыми, вскоре впадают в патологическую сонливость, сменяющуюся сопорозным и коматозным состояниями. Рано появляются очаговые симптомы, прежде всего моно- и гемипарезы, судорожные припадки, снижаются брюшные, затем — сухожильные рефлексы. На стороне, противоположной гематоме, возникают пирамидные патологические симптомы, снижение чувствительности.

Патогномичным и вторым по значимости симптомом является одностороннее расширение зрачка, чаще на стороне гематомы. Через 3 дня после травмы могут появляться застойные диски зрительных нервов. Давление спинномозговой жидкости в большинстве случаев повышено. Иногда оно нормальное или пониженное, в основном у больных старшего возраста. Снижение давления может быть обусловлено также дегидратационной терапией. Таким образом, повышение давления спинномозговой жидкости дает основание предполагать развитие внутричерепной гематомы, однако снижение давления не исключает ее наличия. В спинномозговой жидкости в первые дни после травмы может обнаруживаться примесь крови, в более поздние сроки отмечается ксантохромия.

*Диагностика* внутричерепной гематомы основывается прежде всего на динамике клинических явлений, нарастание их должно настораживать в отношении формирования гематомы. Особое значение следует придавать прогрессированию таких очаговых симптомов, как анизокория, анизорефлексия, двигательные нарушения, иногда — расстройство чувствительности. Место предполагаемого формирования внутричерепной гематомы часто соответствует области перелома (как правило, линейного) костей черепа.

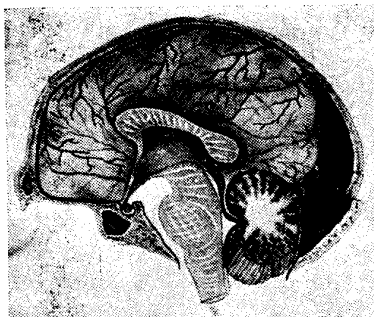


Рис. 27. Эпидуральная гематома в задней черепной ямке и в затылочной области при повреждении переречного синуса.

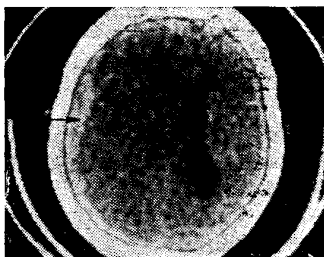


Рис. 28. Компьютерная томограмма при острой субдуральной гематоме (указана стрелкой).

Дифференциальная диагностика с ушибом мозга бывает затруднительна; при сочетании гематомы с ушибом мозга распознавание еще больше усложняется. Наибольшие диагностические трудности возникают в случае скопления крови в задней черепной ямке (рис. 27). Достоверными признаками гематомы данной локализации являются травматические повреждения в шейно-затылочной области, нарушение целостности затылочной кости, быстрое нарастание симптомов поражения мозгового ствола и структур, расположенных в задней черепной ямке. Решающее значение в установлении окончательного диагноза придается

наложению фрезевых отверстий в затылочной области, при этом, если имеется перелом кости, фрезевое отверстие накладывают по линии перелома.

Основными дополнительными методами исследования, используемыми при подозрении на наличие гематомы, являются компьютерная томография, эхоэнцефалография, каротидная ангиография, наложение диагностических фрезевых отверстий, реже — пневмоэнцефалография. Компьютерная томография помогает установить количество, локализацию, размеры внутричерепных кровоизлияний, степень смещения и деформации желудочков мозга, выраженность дислокации мозговых структур и сдавления ствола мозга, а также распространенность перифокального отека или вторичных кровоизлияний вокруг очага ушиба и на отдалении от него (рис. 28).

На эхоэнцефалограмме при латерально расположенной гематоме смещение М-эха отмечается у 90—95 % больных, при иной локализации (в области полюсов, между полушариями большого мозга), а также двусторонних гематомах смещение слабо выражено. Величина смещения сигнала М-эхо колеблется от 4 до 13 мм и чем она больше, тем диагноз гематомы более достоверный.

Ангиографически обнаруживается смещение сосудов. В затылочной проекции при латерально расположенной гематоме кроме дислокации сосудов характерно наличие бессосудистой зоны в виде серпа или двояковыпуклой линзы, особенно в венозной фазе (рис. 29).

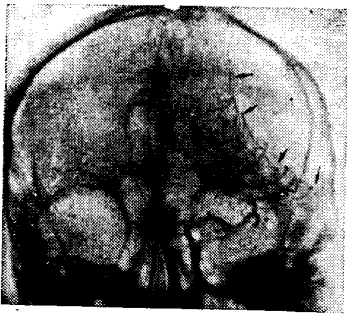


Рис. 29. Ангиограмма при хронической субдуральной гематоме (стрелками указаны границы смещения мозга).

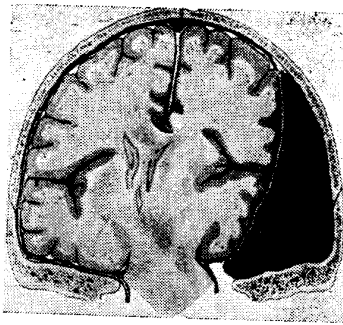


Рис. 30. Эпидуральная гематома в теменно-височно-базальной области.

Диагностические фрезевые отверстия рекомендуется накладывать во всех случаях подозрения на гематому, прежде всего по экстренным показаниям в остром периоде черепно-мозговой травмы, особенно в тех лечебных учреждениях, которые не располагают специальной диагностической аппаратурой. В случае обнаружения гематомы фрезевое отверстие с помощью кусачек увеличивают до 3—4 см в диаметре или приступают к костно-пластической трепанации, после чего гематому удаляют. При отсутствии гематомы в данном месте диагностическое отверстие накладывают на

противоположной стороне.

Внутричерепные кровоизлияния делят на эпидуральные, субдуральные, внутримозговые, внутрижелудочковые, сюда же относится субарахноидальное кровоизлияние. Каждому из них присущи свои особенности развития клинической картины.

*Эпидуральная гематома* — скопление крови между внутренней пластинкой черепа и твердой оболочкой головного мозга (рис. 30). Составляет 15% всех внутричерепных гематом. Возникает чаще всего при переломах костей черепа с повреждением менингеальных сосудов, в основном средней менингеальной артерии и ее ветвей. Излившаяся кровь отслаивает твердую оболочку от кости черепа. Ввиду интенсивности артериального кровотечения объем гематомы быстро увеличивается, что приводит к опасному для жизни нарастанию общемозговых и очаговых симптомов. Источником образования эпидуральной гематомы могут быть поврежденные синусы (верхний сагиттальный, поперечный и клиновидно-теменной), а также многочисленные мелкие сосуды, проникающие из оболочки в диплоические сосуды костей черепа. Последние повреждаются при отслоении твердой оболочки в момент травмы, кровоточат медленно. В этих случаях гематома, как правило, не достигает больших размеров, клиническая картина нарастает постепенно. Эпидуральная гематома почти всегда возникает на стороне травмирующего воздействия, чаще всего в височно-теменной области.

*Субдуральная гематома* — скопление крови между твердой и паутинной оболочками головного мозга (рис. 31). Встречается значительно чаще эпидуральной гематомы (75%). Образуется в основном в результате кровотечения из впадающих в синусы вен мягкой оболочки головного мозга, которые в момент травмы натягиваются и отрываются в местах впадения. В редких случаях субдуральная гематома возникает при не прямой травме (резкое движение головой, падение на ягодицы и т. д.). Субдуральная гематома формируется медленнее, чем эпидуральная, часто распространяется над несколькими долями мозга, иногда — над всем полушарием большого мозга, как бы окутывая его. Кровь может накапливаться преимущественно на основании мозга (в средней и передней черепных ямках), между полушариями, над полюсами лобных и затылочных долей. При медленном формировании такой гематомы в течение нескольких недель вокруг нее формируется соединительнотканная капсула. К этому времени излившаяся кровь претерпевает изменения, сгустки ее визуализируются и содержимое гематомы превращается в мутноватую темно-коричневую жидкость.

Клиника обычно характеризуется наличием светлого промежутка, иногда весьма продолжительного, следовательно речь идет о хроническом течении заболевания. В клинической картине преобладают общемозговые симптомы. Скудность очаговой симптоматики объясняется тем, что излившаяся кровь, относительно равномерно распределяясь по конвексальной поверхности полушария, не вызывает очагового сдавления мозга, хотя раздражение коры большого мозга может приводить к появлению судорог как генерализованного, так и очагового характера. В этих случаях клиническая картина хронической субдуральной гематомы напоминает развитие опухоли мозга, особенно если факту ранее перенесенной нетяжелой черепно-мозговой травмы не придавалось значение. Наличие длительного светлого промежутка затрудняет проведение дифференциальной диагностики.

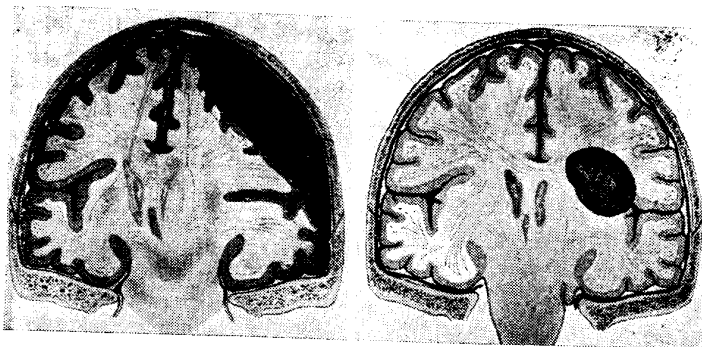


Рис. 31. Субдуральная гематома.

Рис. 32. Внутримозговая гематома.

*Внутримозговая гематома* — ограниченное скопление крови в мозговой ткани (рис. 32). Встречается значительно реже других внутричерепных гематом. Клиника острой внутримозговой гематомы характеризуется быстрым развитием общемозговых, очаговых и стволовых симптомов в ранние сроки после травмы. Реже наблюдается подострое течение. Иногда обострение заболевания протекает инсультоподобно, когда на фоне некоторого улучшения состояния внезапно наступает ухудшение с развитием сопора или комы, нарастанием очаговой симптоматики и внутричерепной

гипертензии. Диагностика травматической внутримозговой гематомы часто представляет большие трудности.

*Подпаутинное (субарахноидальное) кровоизлияние* — кровоизлияние в подпаутинное пространство из поверхностных сосудов коры большого мозга, в процессе которого кровь смешивается со спинномозговой жидкостью. Поскольку это не ограниченное скопление крови, следует отличать его от гематомы. Изолированное подпаутинное кровоизлияние встречается редко, чаще оно сочетается с другими повреждениями мозга, прежде всего с ушибом. В клинике подпаутинного кровоизлияния преобладают резкая головная боль в результате раздражения кровью оболочек мозга, тошнота, рвота, головокружение, повышение температуры тела, часто психомоторное возбуждение, иногда галлюцинации. Очаговые симптомы при изолированном подпаутинном кровоизлиянии слабо выражены, динамика их замедлена. Наиболее часто возникают парез лицевого нерва центрального типа, ани-зорефлексия, незначительная пирамидная недостаточность. Окончательный диагноз устанавливают после поясничной пункции. Исследование спинномозговой жидкости показывает наличие крови, которая не сворачивается. В первые часы после травмы количество крови в жидкости меньше, чем к концу первых суток. С 3—4 суток обнаруживается ксантохромия, которая достигает максимума на 5—6 сутки, затем уменьшаются и к концу третьей недели исчезает.

*Внутрижелудочковое кровоизлияние.* Изолированно встречается сравнительно редко, как правило, сочетается с ушибом мозга тяжелой степени. Причиной является повреждение сосудистого сплетения или прорыв внутри-мозговой гематомы в полость желудочка. Клиника развивается остро, вслед за травмой. Изолированное кровоизлияние в желудочки мозга характеризуется коротким периодом психомоторного возбуждения, быстро сменяющимся глубоким нарушением сознания, появлением горметонических судорог, наличием автоматизированной жестикуляции, патологических рефлексов с обеих сторон. Рано появляются и быстро нарастают вегетативные расстройства. Характерны выраженная гипертермия, глубокое нарушение дыхания (поверхностное, аритмичное). Артериальное давление вначале повышается, затем снижается. При ухудшении состояния тонические судороги сменяются мышечной гипотонией, угасают сухожильные и исчезают патологические рефлексы, нарастает тахикардия (до 120—150 в 1 мин). Диагностика внутрижелудочкового кровоизлияния чрезвычайно сложна, окончательный диагноз устанавливают после пункции желудочков на основании обнаружения жидкости, интенсивно окрашенной кровью.

*Лечение.* После установления диагноза внутричерепной гематомы решают вопрос о методике и технике оперативного вмешательства с учетом вида гематомы, ее размеров и тяжести общего состояния больного. Если состояние больного не позволяет уточнить диагноз, безотлагательно приступают к наложению диагностических фрезевых отверстий. При этом рассекают мягкие ткани до кости, надкостницу отделяют распатором на протяжении 3—4 см на 1,5—2 см в каждую сторону, затем в рану вводят ранорасширитель. Растягивание краев раны, как правило, обеспечивает остановку кровотечения из мягких тканей. Колоротомом с помощью копьевидного наконечника накладывают отверстие, затем расширяют его фрезой. Если эпидурально гематома не выявляется, вскрывают твердую оболочку и осуществляют ревизию субдурального пространства. При подозрении на внутримозговую гематому мозг пунктируют толстой иглой или канюлей. При необходимости накладывают несколько фрезевых отверстий. В случае обнаружения гематомы производят резекционную или костно-пластическую трепанацию. Последняя обеспечивает более благоприятные условия для радикального удаления, однако при тяжелом состоянии больного предпочтительнее резекционная трепанация.

При *эпидуральной гематоме* из фрезевого отверстия выделяются темная кровь и сгустки. Фрезевое отверстие расширяют кусачками до необходимых размеров. Если состояние больного позволяет, лучше произвести пластическую трепанацию. Гематому удаляют аспиратором (рис. 33) с одновременным отмыванием сгустков крови изотоническим раствором натрия хлорида. Особую

осторожность следует проявлять при удалении гематом, которые распространяются на основание черепа—в среднюю и переднюю черепные ямки. Полноту удаления гематомы контролируют многократным промыванием И тщательным осмотром. При обнаружении источника кровотечения сосуд коагулируют. Если источник кровотечения обнаружить не удается и кровотечение продолжается, тогда чешую височной кости скусывают как можно ближе к основанию черепа, твердую оболочку шпателя- ми отодвигают от кости и коагулируют среднюю ме-нингеальную артерию или подходят к остистому отверстию, через которое проходит эта артерия, и вводят в него деревянный штифт, сдавливая артерию до прекращения кровотечения.

При *острой субдуральной* гематоме рассечение твердой мозговой оболочки сопровождается выдавливанием в рану сгустков крови. Остатки гематомы, расположенные за пределами трепанационного отверстия, вымывают струей изотонического раствора натрия хлорида. При субдуральной гематоме, переходящей на базальную поверхность, трепанационное отверстие расширяют книзу путем скусывания кости. Затем в этом направлении производят дополнительное рассечение твердой оболочки. Для удаления сгустков крови из-под кости за пределами участка трепанации под твердую оболочку вводят эластический катетер, сгустки крови струей жидкости вымывают и отсасывают.

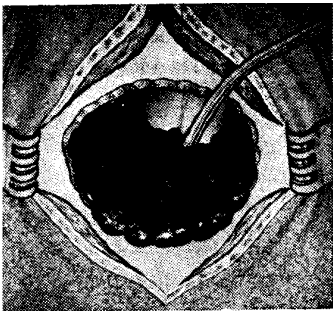


Рис. 33. Удаление эпидуральной гематомы с помощью аспиратора.

При *хронической субдуральной гематоме* после вскрытия твердой оболочки обнажается капсула гематомы. Содержимое гематомы аспирируют, а капсулу осторожно отделяют от поверхности мозга, с которой она может быть связана рыхлыми спайками, и удаляют. Некоторые нейрохирурги не прибегают к удалению капсулы, ограничиваясь опорожнением и вымыванием содержимого гематомы через фрезевые отверстия. Такая методика особенно оправдана у больных, находящихся в тяжелом состоянии, а также у лиц старческого возраста.

*Внутримозговую гематому* удаляют путем проведения костно-пластической или резекционной трепанации. Толстой иглой или канюлей пунктируют гематому (желательно в “немой” зоне) и отсасывают жидкое содержимое. Затем по ходу иглы рассекают кору, раздвигают белое вещество и вскрывают полость гематомы, после чего вымывают и отсасывают оставшуюся жидкую часть крови и сгустки.

Источник внутримозгового кровоизлияния во время операции обнаружить, как правило, не удается. Операционную рану закрывают так же, как и при других видах операций на голове.

При *внутрижелудочковом кровоизлиянии* лечение в основном консервативное, направленное на достижение гемостатического эффекта. И только в отдельных случаях прибегают к хирургическому методу лечения, который заключается в промывании желудочков мозга большим количеством изотонического раствора натрия хлорида. Для этого накладывают трепанационное отверстие в области проекции переднего или заднего рога одного из боковых желудочков, канюлей пунктируют желудочек, после чего при помощи шприца или промывной системы вводят раствор, который, смешиваясь с кровью, проходит ликворовыводящие пути и выделяется через иглу, введенную в терминальный желудочек спинного мозга. Такое промывание продолжают до просветления жидкости, вытекающей из терминального желудочка. Иногда — при подозрении на смещение мозга сверху вниз — изотонический раствор натрия хлорида вводят в терминальный желудочек спинного мозга, а выводят через канюлю, введенную в желудочек мозга. При наличии в боковом желудочке сгустков крови промывание не дает эффекта. В этом случае трепанационное отверстие расширяют, рассекают твердую оболочку, вскрывают мозг и стенку желудочка. После этого аспиратором удаляют сгустки крови.

При *подпаутинном кровоизлиянии* лечение направлено на остановку кровотечения, удаление крови из под-паутинного пространства, нормализацию внутричерепного давления, профилактику инфекционных осложнений. В остром периоде больному должен быть обеспечен строгий постельный режим. Для остановки кровотечения назначают викасол, кальция хлорид или кальция глю-конат, кислоту аминокaproновую и др. Начиная со 2— 3-го дня ежедневно или через день производят поясничную пункцию с извлечением 15—20 мл кровянистой спинномозговой жидкости до ее санации (4—5 раз). Во время пункции целесообразно с помощью шприца производить промывание нижних отделов подпаутинного пространства изотоническим раствором натрия хлорида. Выведение жидкости способствует уменьшению головной боли, менингеальных симптомов и является профилактикой травматического церебрального арахноидита. При повышенном внутричерепном давлении назначают дегид-ратационную терапию, ганглиоблокаторы, нейролептики. Профилактика инфекционных осложнений обеспечивается назначением антибиотиков. Во избежание спаечных и рубцовых процессов в оболочках мозга с конца первой недели проводят рассасывающую терапию (лидаза, алоэ, ФибС). Комплексную патогенетическую терапию дополняют назначением витаминов, седативных средств.

## ОСОБЕННОСТИ ЧЕРЕПНО-МОЗГОВОЙ ТРАВМЫ У ДЕТЕЙ

Черепно-мозговая травма у детей характеризуется выраженным своеобразием, при этом чем меньше возраст ребенка, тем существеннее отличия от травмы у взрослых и особенно у пожилых людей. Особое место в нейротравматологии занимает родовая черепно-мозговая травма, являющаяся главной причиной смерти новорожденных.

**Родовая черепно-мозговая травма.** В понятие родовой черепно-мозговой травмы включают все патологические изменения внутрискелетного содержимого, а также черепа и его покровов, возникающие у плода во время родов. Таким образом, это понятие охватывает не только изменения, обусловленные воздействием механического фактора, но и внутрискелетные поражения, возникающие во время родов в результате нарушения мозгового кровообращения и гипоксии.

Факторами, способствующими родовой травме, являются деформация и несоответствие размеров таза роженицы и головы плода, ригидность мягких тканей родовых путей, стремительные или затяжные роды, неправильное положение и крупные размеры плода, различные акушерские манипуляции (наложение щипцов, вакуум-экстрактора, ручное извлечение плода и др.). Особенно часто черепно-мозговая травма возникает у недоношенных детей и детей, родившихся с большой массой тела. Голова ребенка чаще подвергается травме при ягодичном предлежании. При головном предлежании могут повреждаться покровы черепа с образованием родовой опухоли головы, обусловленной венозным застоем и отеком мягких тканей. При наложении щипцов возникают местные кровоизлияния, ссадины, иногда — скальпированные раны. Вакуум-экстракторы на месте приложения могут вызывать кровоизлияния во всех слоях мягких тканей, иногда даже в кости и твердой оболочке головного мозга.

Кефалгематома представляет собой кровоизлияние под надкостницу в пределах одной кости. Она в большинстве случаев самостоятельно рассасывается, реже — обызвествляется.

Повреждения костей черепа встречаются редко в связи с большой эластичностью костной ткани у новорожденного. Чаще механическое воздействие приводит к локальному вдавлению кости.

В нейрохирургической практике особого внимания заслуживают внутрискелетные кровоизлияния. Эпидуральные гематомы встречаются очень редко, так как у новорожденных твердая оболочка плотно спаяна с костями. Наиболее частым является субдуральное скопление крови в результате повреждения венозных сосудов у места впадения их в верхний сагиттальный синус или в бассейне большой мозговой вены (вена Галена). Имеют место и подпаутинные кровотечения, реже развиваются внутримозговые и внутрижелудочковые кровоизлияния. Большие гематомы обычно приводят к быстрой смерти новорожденного.

В клинике наиболее постоянными признаками являются цианоз, нарушение дыхания, отсутствие сосательного рефлекса. Характерно состояние общей ригидности: голова втянута в плечи, мышцы шеи напряжены, руки согнуты и прижаты к туловищу, ноги приведены к животу. Тонус мышц повышен. Часто наблюдаются полиморфные судороги, нистагм, косоглазие, одностороннее расширение зрачка, опущение верхнего века. Важным симптомом является повышение внутрискелетного давления, что подтверждается напряжением или выпячиванием переднего родничка, иногда даже расхождением черепных швов, появлением экзофтальма. Застойные диски зрительных нервов у новорожденных наблюдаются редко, но может выявляться расширение вен на глазном дне, кровоизлияние в сетчатку. Клиническая картина и ее динамика позволяют лишь высказать предположение о внутрискелетном кровоизлиянии.

Основным методом диагностики субдурального кровоизлияния у новорожденных является субдуральная пункция. Производят ее обязательно над обоими полушариями, так как кровоизлияние часто бывает двусторонним. Иглу вводят у наружного угла переднего родничка или через венечный шов, отступя 2—3 см от средней линии, а также через лямбовидный шов на 1,5—2 см выше наружного затылочного выступа (рис. 34,

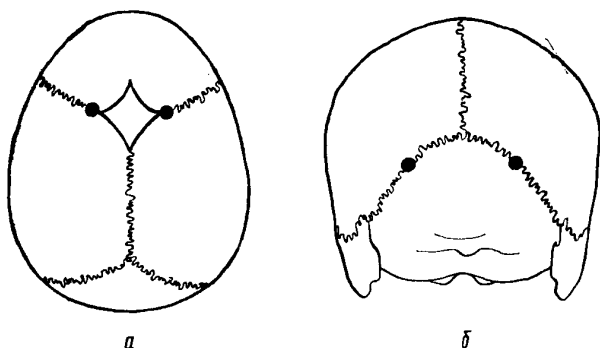


Рис. 34. Места пункции внутрискелетных гематом при родовой черепно-мозговой травме (а, б).

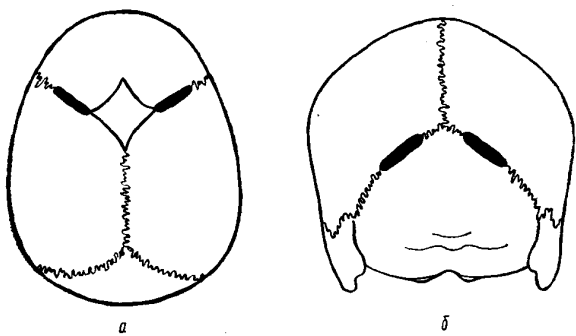


Рис. 35. Места вскрытия субдурального пространства для удаления гематомы у новорожденных (а, б).

а, б). С помощью пункции удастся не только обнаружить, но и удалить жидкую часть гематомы и тем самым заметно улучшить состояние ребенка. В отдельных случаях, особенно в раннем периоде после

травмы, когда излившаяся кровь еще не содержит сгустков, пункционным способом можно добиться полного выздоровления.

Если после удаления жидкой части гематомы состояние ребенка не улучшается или после непродолжительного периода улучшения ухудшается, а также если при отсасывании удается извлечь лишь небольшое количество крови с мелкими сгустками, необходимо вскрытие субдурального пространства с полным удалением гематомы. Операцию выполняют под местным обезболиванием. Производят два небольших линейных разреза мягких тканей над венечным и ламбдовидным швами (рис. 35, а, б). По ходу швов рассекают надкостницу и твердую оболочку. Костные края раздвигают крючками, под твердую оболочку вводят шпатель и вдоль него тонкий катетер, затем, смещая катетер в различных направлениях, струей изотонического раствора натрия хлорида вымывают сгустки и остатки жидкой крови, на сутки оставляют дренаж. Рану ушивают. В редких случаях для удаления больших гематом производят костно-пластическую трепанацию. При неудаленной гематоме прогноз всегда неблагоприятный. Если ребенок не погибает вскоре после рождения при явлениях нарастающего сдавления мозга или от присоединившегося менингоэнцефалита, то в дальнейшем у него развивается ряд органических осложнений (значительная умственная отсталость, нередко судорожные припадки, церебральный парез, гиперкинезы).

При кровотечении в подпаутинное пространство показана спинномозговая пункция с извлечением 1—10 мл жидкости, иногда пункцию не прекращают до окончания свободного истечения жидкости (10—20 мл и более). В первые 2—3 дня пункцию производят ежедневно, затем через день до полного просветления жидкости.

При кефалогематоме на 3—5 день жизни ребенка производят ее пункцию с последующей аспирацией крови. Если остаются сгустки, кефалогематому небольшим разрезом вскрывают, содержимое удаляют.

Черепно-мозговая травма у детей до 14 лет. Травма у детей грудного и ясельного возраста обычно связана с падением с высоты. У более старших детей к этому присоединяются повреждения, связанные с ударом по голове, и уличный травматизм. Однако своеобразие черепно-мозговой травмы у детей связано не столько с механизмом возникновения, сколько с возрастными особенностями травмированных тканей и их реакцией на механическое воздействие. Мягкие покровы головы, кости черепа, ткань мозга, его оболочки, внутричерепные сосуды у детей более эластичны и, следовательно, менее травмируемы. При одинаковой силе механического воздействия у них реже, чем у взрослых, возникают перелом костей черепа, разрыв сосудов, ушиб мозга. У грудных детей перелом костей черепа часто происходит в виде вдавления участка черепа в его полость (такой перелом образно сравнивают с повреждением шарика для настольного тенниса).

На любое неблагоприятное воздействие, в том числе и на механическую травму, организм ребенка в целом и его мозг, в частности, отвечают гиперергическим характером реакции. Особенно отчетливо эта закономерность видна на примере развития у детей явлений отека и набухания. При идентичной травме объемный мозговой кровоток и реактивность сосудов мозга у ребенка выше, чем у взрослого человека. Это же следует сказать и об уровне внутричерепного давления. В то же время посттравматическое развитие иммунодефицита у детей выражено относительно меньше. В основе возникающих клинических явлений лежат преимущественно нейрогенные, а не сосудистые реакции. В целом в характеристике черепно-мозговой травмы у детей должно быть отмечено преобладание общемозговых и генерализованных процессов над очаговыми, особенно при черепно-мозговой травме легкой степени. При этом у детей обычно ставят диагноз сотрясения мозга. У ребенка весьма трудно отличить сотрясение мозга от ушиба легкой, а иногда и средней степени тяжести. Диагностическим критерием здесь служат не признаки, характеризующие очаг ушиба и его локализацию, а длительность посттравматического нарушения сознания. Условно принято считать, что потеря сознания более чем на 10—20 мин свидетельствует об ушибе мозга, а не о сотрясении.

*Сотрясение головного мозга* у детей проявляется динамичностью и обратимостью симптомов. Вслед за кратковременным нарушением сознания на первый план выступают вегетативная лабильность, вялость, сонливость, быстрая утомляемость, плаксивость. Из неврологических симптомов чаще других выявляется нистагм, иногда рвота. Головная боль обычно не очень интенсивная и наблюдается в течение 2—4 дней, реже дольше. После прекращения головной боли общее состояние ребенка часто представляется нормализовавшимся. Однако следует иметь в виду, что лабильность вегетативных реакций после травмы сохраняется, а иногда и постепенно нарастает.

*Ушиб головного мозга* у детей даже при относительно серьезной травме распространяется не столько в глубину мозга, сколько захватывает большую его поверхность; нередко бывает множественным, мелкоочаговым. Кровоизлияния обычно точечные и связаны не с разрывом стенок сосудов, а с нарушением их проницаемости. Вместе с тем закономерно выявляется гиперемия мозга за счет переполнения сосудов, особенно капилляров.

Клиническая картина ушиба мозга у детей многообразна и определяется тяжестью ушиба и его локализацией. Чем меньше возраст ребенка, тем сложнее диагностировать ушиб мозга. Четкая очаговая симптоматика выявляется редко и только при ушибе тяжелой степени. Установить потерю сознания, особенно у детей младшего возраста, часто бывает трудно. Этот основной и наиболее



частый симптом черепно-мозговой травмы при обычном обследовании не регистрируется почти у половины пострадавших. Диагноз ушиба мозга в таких случаях обосновывается выявлением перелома костей свода черепа (перелом костей основания черепа у детей встречается редко), наличием менингеального синдрома, обнаружением примеси крови в спинномозговой жидкости. Из неврологических симптомов при ушибе легкой и средней степени тяжести наиболее часто выявляются горизонтальный нистагм, глазодвигательные нарушения, повышение сухожильных и периостальных рефлексов, реже — анизорефлексия. Рвота наблюдается у 20 % пострадавших. Нарушения двигательной функции, чувствительности, речи отмечаются только при тяжелой травме. У детей дошкольного и школьного возраста при этом выявляется антероретроградная амнезия.

*Внутричерепные гематомы* у детей развиваются реже, чем у взрослых, обычно на фоне ушиба мозга тяжелой степени. В основном это субдуральные гематомы, иногда — внутримозговые в зоне ушиба мозга, редко — эпидуральные.

В отдаленном посттравматическом периоде у детей сохраняется, а иногда и нарастает вегетативная лабильность, снижается память, ухудшается успеваемость в учебе, нарушается поведение. Обычно такие последствия связаны с перенесенной тяжелой черепно-мозговой травмой, однако могут наблюдаться и после казалась бы легкой травмы. Важным условием предупреждения серьезных осложнений и обеспечения максимально быстрого выздоровления является правильное ведение острого посттравматического периода.

Основу *лечебной тактики* при сотрясении мозга, а также при ушибе легкой и средней степени тяжести у детей всех возрастных групп составляет соблюдение необходимого режима, вначале строго постельного, затем — полупостельного, ограничение игр, чтения, просмотра телевизионных передач. Пребывание в стационаре должно составлять минимум 2—3 недели. При требовании родителей выписать казалось бы выздоровевшего ребенка раньше срока необходимо, чтобы дома строго соблюдался тот же режим, что и в стационаре.

Медикаментозное лечение направлено на борьбу с наиболее частыми патологическими явлениями — отеком и набуханием головного мозга и связанным с ними повышением внутричерепного давления. Однако следует учитывать, что и у детей, особенно старшего школьного возраста, при сотрясении и ушибе мозга легкой степени внутричерепное давление может не повышаться, поэтому к проведению дегидратационной терапии нужно подходить строго индивидуально. При повторной рвоте и появлении судорог детям назначают сибазон или аминазин. При более тяжелой травме проводят нейровегетативную блокаду, осуществляют мероприятия по улучшению реологических показателей крови. Лечебная тактика предполагает, кроме того, проведение симптоматического лечения с назначением препаратов ненаркотического ряда в возрастной дозировке. Барбитураты детям допустимо назначать с большой осторожностью. Поясничную пункцию обычно производят с диагностической целью. При нарушении дыхания осуществляют искусственную вентиляцию легких.

Хирургическое лечение проводят при вдавленном переломе и при наличии внутричерепной гематомы. Ушиб мозга у детей не является показанием для проведения операции, хотя при удалении гематомы иногда одновременно отмывается небольшое количество мозгового детрита. Техника хирургического вмешательства при внутричерепной гематоме по существу такая же, как и у взрослых. По возможности применяют костно-пластическую трепанацию. При вдавленном переломе, особенно у детей в возрасте до года, поврежденный участок кости выправляют через фрезевое отверстие или выпиливают, переворачивают и укрепляют на том же месте.

### **ОСОБЕННОСТИ ЧЕРЕПНО-МОЗГОВОЙ ТРАВМЫ У ЛИЦ ПОЖИЛОГО И СТАРЧЕСКОГО ВОЗРАСТА**

Черепно-мозговая травма в пожилом и старческом возрасте встречается относительно редко. Особенностью ее является то, что степень поражения черепа и мозга часто не соответствует силе механического воздействия. Незначительный удар по голове или легкое падение нередко приводит к развитию тяжелого поражения мозга. При этом тяжесть поражения определяется не только изменениями, возникающими в момент травмы, но и вторичными нарушениями, связанными прежде всего с расстройством церебральной гемодинамики и развивающимися обычно через несколько дней после травмы. Механическое воздействие, которое у молодых вызывает ушиб головного мозга средней или даже легкой степени, у лиц пожилого и старческого возраста приводит к тяжелому поражению мозга. При любой черепно-мозговой травме у лиц данного возраста грубо нарушаются церебральные сосудистые реакции, дыхание, обменные процессы, водно-электролитный баланс, кислотно-основное равновесие, эндокринные функции; только самая легкая травма не сопровождается развитием внутричерепного кровоизлияния.

При обследовании пострадавших, помимо выявления патологических изменений, связанных с черепно-мозговой травмой, необходимо учитывать возможность осложнения заболеваний, свойственных пожилому и старческому возрасту: при пневмосклерозе — развитие пневмонии; при гипертонической болезни и атеросклерозе сосудов головного мозга — геморрагического инсульта или (чаще) инфаркта мозга; при патологии сосудов сердца — инфаркта миокарда; при болезнях органов пищеварения — кровотечения из желудка или кишок; при сахарном диабете — переход в

декомпенсированную стадию. Таким образом, в комплекс обязательных диагностических мероприятий должно быть включено тщательное терапевтическое обследование с проведением электрокардиографии, рентгенологического исследования, определением коагулограммы. Особое внимание следует обращать на состояние костей черепа, конечностей, ребер, так как даже при относительно легкой травме нередки переломы.

Особенностью *сотрясения головного мозга* у лиц старшей возрастной группы является частое сочетание травмы мозга с повреждением мягких тканей головы, а также с ушибом других частей тела. Давление спинномозговой жидкости нормальное или пониженное. Очаговую неврологическую симптоматику и ее динамику невозможно анализировать без учета преморбидного состояния пострадавшего, т. е. тех патологических изменений, на фоне которых возникло сотрясение головного мозга. У лиц старшего возраста наблюдаются стойкие или преходящие мозговые явления обычно сосудистого, а не нейрогенного происхождения. Сотрясение головного мозга часто обостряет течение имеющихся до травмы заболеваний.

Выздоровление пострадавших пожилого и старческого возраста протекает медленно. В отдаленном периоде у многих нарастает артериальная гипертензия, даже у тех, у кого раньше ее не было; усугубляются явления атеросклеротической энцефалопатии. Почти все пожилые люди, до травмы работавшие на производстве, после нее оказываются нетрудоспособными. Вместе с тем при правильном лечении и режиме социально-бытовая реадaptация происходит у них достаточно полно.

*Подпаутинным кровоизлиянием* у лиц пожилого и старческого возраста сопровождается почти всякая черепно-мозговая травма. Даже при клинической картине сотрясения мозга у большинства пострадавших обнаруживается кровь в спинномозговой жидкости, что уже свидетельствует об *ушибе мозга*. Нередко тяжесть травмы почти полностью определяется степенью подпаутинного кровоизлияния. Иногда на вскрытии умерших вследствие такой травмы обнаруживают заполненное кровью подпаутинное пространство, хотя очаги ушиба мозга отсутствуют. Попадание крови в подпаутинное пространство у лиц с возрастными изменениями сосудов мозга связано не только с разрывом стенки сосуда, но и с повышением ее проницаемости. У большинства больных с картиной сотрясения мозга и подпаутинного кровоизлияния наблюдаются преходящие неврологические симптомы, более чем у половины из них выявляются переломы свода черепа, а у части — и основания черепа.

Замедление процессов жизнедеятельности, связанное со старением организма, в случае рассматриваемых поврежденных проявляется замедлением всасывания крови из спинномозговой жидкости и более длительным нарушением проницаемости стенок сосудов, что определяет и гораздо более продолжительное клиническое течение. Как следствие этого часто выявляются прогрессирующее снижение памяти, изменение поведения, эмоциональных реакций. В то же время наличие крови в спинномозговой жидкости у пожилых людей часто не сопровождается развитием менингеального синдрома.

Дифференциация тяжести ушиба мозга у лиц старше 60 лет часто весьма затруднительна, особенно в первые сутки после травмы. Легче решается вопрос о тяжелой травме и гораздо труднее — о травме средней степени тяжести. У всех пострадавших с ушибом мозга тяжелой и средней степени тяжести отмечаются достаточно длительное коматозное состояние, наличие крови в спинномозговой жидкости и почти у всех (свыше 90 %) перелом костей черепа. В области ушиба мозга, как правило, выявляется такое скопление крови, которое может расцениваться как гематома. Летальность при ушибе мозга тяжелой степени достигает почти 100 %.

*Внутричерепные гематомы* в пожилом и старческом возрасте встречаются чаще, чем в других возрастных группах. Существенной особенностью гематом является то, что они более чем у половины пострадавших бывают множественными и могут формироваться не только в остром периоде, но и в более отдаленные сроки. Эти вторичные кровоизлияния могут возникать в перифокальной зоне ушиба и первичной гематомы, а также на отдалении, в том числе в стволовых структурах мозга. Единичные эпидуральные гематомы у лиц пожилого возраста встречаются редко. Чаще эпидуральная гематома является компонентом множественных, особенно послойно расположенных гематом и, как правило, сочетается с подпаутинным кровоизлиянием и переломом костей черепа. Клиническая картина характеризуется отсутствием светлого промежутка.

Субдуральные гематомы встречаются наиболее часто и в большинстве случаев являются компонентом множественных гематом. Наличие светлого промежутка отмечается у половины пострадавших. Хроническая субдуральная гематома формируется после легкой травмы, развитие ее часто напоминает картину опухолевого роста. В клинике преобладают общемозговые явления и симптомы поражения полушарий большого мозга (асимметрия рефлексов, пирамидные патологические знаки и т. д.); признаки строго очагового поражения выявляются сравнительно редко. Следует отметить, что появление в посттравматическом периоде эпилептического припадка обычно свидетельствует о формировании субдуральной гематомы. Острое течение травматической субдуральной гематомы без светлого промежутка является неблагоприятным прогностическим признаком. При хронической субдуральной гематоме хирургическое вмешательство в большинстве случаев дает положительный результат. Неблагоприятный исход чаще отмечается у несвоевременно

оперированных больных. Само хирургическое вмешательство должно быть минимально травматичным, гематома может быть удалена через фрезевое отверстие.

Внутричерепные гематомы у лиц пожилого и старческого возраста должны рассматриваться как следствие крайне тяжелого поражения мозга. Они возникают в области ушиба мозга. Дифференциальную диагностику между ушибом и формирующейся гематомой обеспечивают только компьютерная и ЯМР-томография. Хирургическое лечение успешно только при подостром или хроническом течении заболевания.

Внутрижелудочковые травматические кровоизлияния почти всегда бывают острыми. Исход неблагоприятный.

Множественные внутричерепные гематомы у лиц старше 60 лет встречаются чаще, чем единичные. При этом чем старше возраст пострадавшего, тем данная тенденция выражена сильнее. Формирование их происходит и при относительно не тяжелой травме, локализация чаще двусторонняя (при субдуральной гематоме). При послойном расположении преобладают субдуральная и внутримозговая гематомы. Летальность очень высокая.

Медикаментозное лечение при черепно-мозговой травме у лиц пожилого и старческого возраста имеет свои особенности. Дегидратационную терапию следует назначать только при выраженном отеке и набухании мозга (что бывает относительно редко). Проводить ее следует с осторожностью, поскольку потеря большого количества жидкости и электролитов на фоне их возрастного дефицита сопровождается значительными, нередко необратимыми нарушениями гемодинамики. Недопустимо применение гипотензивных средств, так как в последующем поднять артериальное давление обычно не удается. Для предотвращения формирования вторичных ишемических очагов в мозге назначают низкомолекулярные декстраны, антиагреганты (пентоксифиллин—трентал), препараты, улучшающие микроциркуляцию (ксантинола никотинат—компламин), витамины. По возможности следует избегать больших доз лекарственных препаратов, особенно ганглиоблокаторов и нейролептиков, желательна назначение препаратов пролонгированного действия.

#### **ГНОЙНЫЕ ОСЛОЖНЕНИЯ ПРИ ЧЕРЕПНО-МОЗГОВОЙ ТРАВМЕ**

Гнойные осложнения в основном возникают при открытой черепно-мозговой травме. Наиболее частые из них менингит, менингоэнцефалит и абсцесс мозга; редко встречаются остеомиелит черепа, перидурит, тромбоз венозных синусов.

*Посттравматический менингит и менингоэнцефалит* вызываются гнойной инфекцией, чаще всего золотистым стафилококком, гемолитическим стрептококком, реже — другими диплококками. Иногда причиной заболевания являются протей, возбудители гнилостной и анаэробной инфекции, синегнойная палочка, клебсиелла. По срокам развития воспалительные осложнения делят на ранние и поздние.

*Клиническая картина* характеризуется появлением менингеального синдрома. Головная боль усиливается при шуме, движениях, нередко сопровождается рвотой; отмечаются снижение аппетита, нарушения сна. У некоторых больных выражено состояние возбуждения с нарушением сознания, у других преобладают депрессия, негативизм. Температура тела повышается до 39—40°C, нередко ремиттирующего характера, иногда наблюдаются галлюцинации. Частыми симптомами являются напряжение мышц живота, отдельных групп мышц лица, языка, глотки, контрактуры конечностей. Бывают судороги, нередко приобретающие характер тика. При распространении воспалительного процесса с оболочек на мозговое вещество (менингоэнцефалит) появляются очаговые симптомы: парезы и параличи, тремор рук, нарушение функции черепных нервов, расстройство речи и чувствительности. Для поражения мозгового вещества характерна патологическая сонливость. Клинический диагноз подтверждается поясничной пункцией, при этом выявляется повышенное давление спинномозговой жидкости (250—500 мм вод. ст.). Жидкость мутная, количество клеток в 1 мл достигает нескольких тысяч и больше. Содержание белка в жидкости увеличивается незначительно. В крови обнаруживается повышенное количество лейкоцитов (до 25-10 в шестой в 1 л), отмечаются сдвиг формулы влево, увеличение СОЭ.

Иногда наблюдается волнообразный тип течения заболевания с выраженной температурной реакцией, ухудшением общего состояния и изменениями в спинномозговой жидкости в сторону увеличения количества клеток.

*Лечение.* Одним из основных условий успешной борьбы с гнойной инфекцией является раннее проведение антибактериальной терапии ударными дозами препаратов. Вначале, до определения характера микрофлоры и ее чувствительности к лекарственным препаратам, целесообразна комбинация нескольких препаратов с учетом спектра действия и устойчивости к ним микроорганизмов вообще. Прежде всего применяют антибиотики группы пенициллина — бензилпенициллина натриевую (калиевую) соль 20 000 000 — 40 000 000 ЕД в сутки, оксациллина натриевую соль (полусинтетический пенициллин) 15—20 г в сутки, ампициллин, карбенициллин (полусинтетические пенициллины широкого спектра действия) 20—30 г в сутки. Антибиотики группы пенициллина можно комбинировать в пределах общей суточной дозы 40 000 000 ЕД. В случаях аллергических реакций целесообразно применять антибиотики широкого спектра действия группы цефалоспоринов

(цефалоридин, цефазолин) — 10—15 г в сутки. Антибиотиками, хорошо проникающими через гематоэнцефалический барьер, являются левомицетин и левомицитина сукцинат. Последний предпочтительнее, так как его можно применять внутримышечно или внутривенно (4—6 г в сутки). Эффективны также мономицин, канамицин (до 2 г в сутки). Важно вводить антибиотики медленно через равные промежутки времени в течение суток, чем создаются условия поддержания постоянной концентрации их в крови и спинномозговой жидкости. Лучшим является внутривенный капельный метод. Растворяют антибиотики в изотоническом растворе натрия хлорида (суточное количество 1000 мл); целесообразно суточную дозу вводить в 2—4 приема, готовя раствор перед введением.

С целью создания более высокой концентрации антибиотиков непосредственно в спинномозговой жидкости их вводят эндолумбально. Для этого можно использовать все препараты группы пенициллина за исключением бензилпенициллина калиевой соли, цефалоспорины, левомицитина сукцинат, канамицин, гентамицин. Доза одноразового введения бензилпенициллина натриевой соли 50 000—200 000 ЕД. Антибиотики растворяют в 2—5 мл изотонического раствора натрия хлорида или дистиллированной воды, вводят 1 раз в сутки или через день 5—7 раз. Канамицин и гентамицин в дозе 0,05—0,2 г вводят эндолумбально не более 3 раз, так как они действуют токсично на корешки конского хвоста, при более длительном применении их возникают периферические парезы и параличи нижних конечностей, расстройство функции тазовых органов.

Кроме антибиотиков применяют сульфаниламидные и другие химиотерапевтические препараты. Весьма эффективен диоксидин, 70 мл 1 % раствора которого вводят внутривенно капельно 1 раз в сутки. Обязательным условием борьбы с инфекционными осложнениями травмы мозга являются полноценное питание, дезинтоксикационная терапия, коррекция внутричерепного давления; для стимуляции реактивности организма проводят гемотрансфузии. Большое значение имеет также симптоматическая терапия.

### ХИРУРГИЧЕСКИЕ ВМЕШАТЕЛЬСТВА ПРИ ОТКРЫТОЙ ЧЕРЕПНО-МОЗГОВОЙ ТРАВМЕ

При открытой черепно-мозговой травме различают следующие виды повреждений: повреждения мягких покровов черепа; ранения с повреждением костей черепа без нарушения целостности твердой оболочки головного мозга (непроникающие); ранения с повреждением костей черепа, мозговых оболочек и мозга (проникающие). Раны покровов черепа, проникающие глубже апоневроза, подлежат хирургической обработке. Противопоказанием к вмешательству в остром периоде травмы является только агональное состояние. В мирное время оптимальные сроки первичной хирургической обработки — 4—8 ч с момента травмы, это позволяет произвести наложение глухих швов на рану, а также первичную пластику дефектов черепа и твердой оболочки. При наличии эффективных антибактериальных средств в отдельных случаях осуществляют первичную хирургическую обработку раны с наложением глухих швов на третьи сутки после травмы.

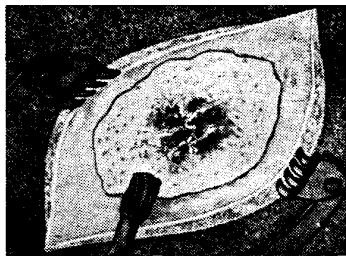


Рис. 36. Наложение фрезевого отверстия для удаления костных отломков.

Первичную хирургическую обработку ран покровов черепа производят под местной анестезией 0,25—0,5 % раствором новокаина. В случаях психомоторного возбуждения применяют внутривенный наркоз. Волосы на голове в окружности раны сбривают. Операционное поле обрабатывают по всем правилам асептики. Размозженные, неровные края раны иссекают на всю толщину, отступя от края на 0,3—0,5 см. Временную остановку кровотечения в ходе обработки раны обеспечивают прижатием ее краев пальцами к черепу. Интенсивно кровоточащие артериальные сосуды коагулируют. Из глубины раны удаляют инородные тела, сгустки крови, тщательно останавливают кровотечение, рану промывают струей изотонического раствора натрия хлорида с добавлением антибиотиков или антисептическим раствором (фурацилин, этакридина лактат—риванол), после чего накладывают швы. В сомнительных случаях рану дренируют. Местно в рану в сухом виде можно применять антибиотики (левомицетин, канамицин 0,5—1 г).

При вдавленном оскольчатом переломе у края вдавления накладывают фрезевое отверстие (рис. 36), из которого кусачками резецируют края костной раны на 0,5—1 см. Крупные костные отломки, связанные с надкостницей, оставляют. Кровотечение из диплоических сосудов останавливают путем замазывания костных краев пастой из воска с антисептическим веществом или временной тампонадой ватными шариками, смоченными в растворе перекиси водорода. Производят тщательный осмотр твердой оболочки. При отсутствии ее повреждений, нормальной окраске и хорошей пульсации оболочку не вскрывают. Если она напряжена, цианотична или сквозь нее просвечивается гематома, оболочку рассекают, удаляют сгустки крови и жидкую часть гематомы, производят тщательный гемостаз. Затем рану закрывают наглухо.

При проникающих повреждениях черепа после обработки краев кожной раны и удаления костных отломков производят экономное иссечение разорванных краев твердой мозговой оболочки.

При проникающих повреждениях черепа после обработки краев кожной раны и удаления костных отломков производят экономное иссечение разорванных краев твердой мозговой оболочки.

При необходимости для обеспечения достаточной ревизии повреждений мозгового вещества дефект твердой оболочки расширяют путем нанесения дополнительных разрезов. Мозговой детрит, сгустки крови, инородные тела и мелкие костные отломки осторожно вымывают струей изотонического раствора натрия хлорида, применяют аспиратор. При глубокой ране мозга края ее осторожно расширяют шпателями, удаляют нежизнеспособные участки мозга, инородные тела. Осуществлять поиск костных отломков и инородных тел в глубине мозговой раны, а также проводить обработку раны в пределах здоровой ткани мозга недопустимо. Кровотечение из мозговой раны останавливают путем мягкой тампонады ватными шариками, пропитанными раствором перекиси водорода, коагуляцией либо с помощью кровоостанавливающей губки или марли. Для предупреждения развития инфекции в рану можно ввести антибиотик в форме порошка: канамицин (0,02—0,05 г), левомицетин сукцинат (0,1 г). Если возможно, твердую оболочку ушивают; при наличии значительного дефекта оболочки производят пластическое замещение его листком фасции бедра, взятой у больного, или консервированной оболочкой. Апоневроз и кожу зашивают шелковыми швами послойно.

При черепно-мозговой травме, сопровождающейся повреждением синусов, возникают массивные кровотечения. Чаще всего повреждается верхний сагиттальный синус, реже поперечный и сигмовидный. В большинстве случаев ранение синуса связано с внедрением в него костных отломков, которые часто тампонируют место повреждения и кровотечение возникает только во время обработки раны при извлечении отломков. При синусном кровотечении прежде всего прижимают место ранения синуса пальцем левой руки, после чего удаляют из раны кровь, сгустки, костные фрагменты. Затем кусочками расширяют травматический дефект кости до размеров, обеспечивающих выполнение манипуляций, связанных с остановкой кровотечения, при этом стремятся максимально сохранить проходимость синусов. При небольших повреждениях стенки синуса гемостаз производят путем прижатия к месту ранения кусочка мышцы размером 1,5x2 см, пластинки спонгостана или гемостатической марли.

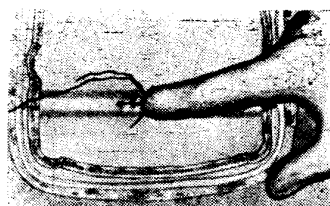


Рис. 37. Ушивание раны верхнего сагиттального синуса.

Небольшие линейные раны верхнего сагиттального синуса могут быть ушиты непрерывным или узловатым шелковым швом (рис. 37). При протяженных повреждениях стенки синуса с неровными краями раны закрытие дефекта производится лоскутом консервированной твердой оболочки или фасции бедра (рис. 38, а). Остановку кровотечения можно производить в таких случаях пластиной гемостатической губки, которая должна на 1—1,5 см выходить за края раны; фиксируют ее крестообразными швами (рис. 38, б). При невозможности ушивания места повреждения даже с применением микрохирургической техники прибегают к перевязке синуса выше и ниже места разрыва путем прошивания его шелковыми лигатурами (рис. 39). Перевязка верхнего сагиттального синуса относительно безопасна в передних его отделах, в средних и особенно задних отделах синуса такая операция сопряжена с опасностью тяжелых осложнений, связанных с расстройством мозгового кровообращения, в результате чего может наступить смерть. Опасно перевязывать одновременно оба поперечных синуса, так как это вызывает затруднение оттока венозной крови из мозга в яремные вены.




Рис. 38. Закрытие дефекта синуса: а — лоскутом из фасции бедра; б — пластиной гемостатической губки.




Рис. 39. Прошивание синуса: а — вид сверху, б — вид спереди.

## АБСЦЕСС ГОЛОВНОГО МОЗГА

Абсцесс головного мозга представляет собой ограниченное скопление гноя в веществе мозга. Формирование абсцесса связано с проникновением инфекции в мозг. При черепно-мозговой травме источником инфекции обычно являются проникающие в полость черепа во время травмы инородные тела. При наличии гнойных заболеваний

других органов, прежде всего легких, абсцесс мозга возникает вторично в результате заноса инфекции гематогенным и лимфогенным путями. Контактный путь передачи наблюдается при гнойных процессах в среднем ухе, черепных пазухах (лобной, верхнечелюстной и клиновидной). Абсцесс мозга может развиваться также после гнойного менингита и менингоэнцефалита. По данным А. Н. Бакулева, абсцесс отогенного

происхождения встречается в 2/3 случаев. Локализация абсцесса в мозге во многом зависит от этиологического фактора: абсцесс отогенного происхождения чаще всего локализуется в височной доле на одноименной стороне, реже — в мозжечке; при воспалительном очаге в черепных пазухах наиболее частой локализацией являются лобные доли; при травмах мозга абсцесс формируется по ходу раневого канала, вокруг инородного тела или в очаге разложения вещества мозга. В 15—20 % случаев наблюдаются множественные абсцессы, главным образом метастатического происхождения. Возбудителями чаще всего являются диплококки, значительно реже анаэробная инфекция и другие микроорганизмы.

После проникновения инфекции в головной мозг и развития очагового гнойного энцефалита происходит рас-плавление участка мозга с образованием полости, заполненной гноем. При наличии инородного тела развитию абсцесса способствуют деструктивные процессы, происходящие в окружающей это тело зоне разможенной ткани мозга. Гнойный очаг в мозге продолжает увеличиваться, в процесс вовлекаются все большие участки окружающих тканей. Наконец вокруг зоны некроза формируется грануляционный вал, разрастаются соединительнотканые элементы, образуя капсулу абсцесса. При относительно благоприятных условиях достаточно плотная капсула развивается за несколько недель. Это характерно для диплококковой инфекции. При анаэробной инфекции вместо капсулы образуется так называемый вал красного размягчения. Большое значение в уплотнении капсулы имеет временной фактор — с течением времени капсула становится плотнее и толще.

Посттравматический абсцесс может развиваться не сразу после проникновения возбудителя в мозговую ткань, а через довольно длительное время, иногда даже через годы. В таких случаях очаг инфекции сохраняется возле инородных тел, в области раневых рубцов. Обострение воспалительного процесса с постепенным формированием абсцесса в отдаленные сроки обычно связано со снижением реактивности организма (интеркуррент-ные заболевания, интоксикации). Иногда абсцесс образуется вскоре после проникновения в мозг инфекционного агента, но затем его развитие замедляется и он длительное время может существовать бессимптомно, пока какие-то внешние факторы, ослабляющие реактивность организма, не приведут к обострению воспалительной реакции с увеличением абсцесса и усилением перифокальных явлений.

Содержимое абсцесса представляет собой гнойный экссудат жидкой, вязкой или сливообразной консистенции, желто-зеленого цвета, иногда с неприятным гнилостным запахом.

*Клиническая картина* вначале характеризуется быстрым ухудшением общего состояния, повышением температуры тела, головной болью, тошнотой, рвотой, т. е. симптомами, свойственными острому менингоэнцефалиту. При менингоэнцефалите признаком формирования абсцесса является симптом санации ликвора на фоне нарастания общемозговых и очаговых симптомов. В дальнейшем острые мозговые явления постепенно затухиваются, что объясняется отграничением воспалительного процесса и образованием капсулы. Наступает латентный период, длящийся несколько недель и более.

Сформировавшийся абсцесс сдавливает структуры мозга, в результате чего повышается внутричерепное давление. Головная боль усиливается, становится постоянной, приобретает характер распирающей и периодически обостряется, особенно по утрам. Головная боль бывает локальной, что обуславливается поверхностным расположением абсцесса и непосредственным раздражением мозговых оболочек. На высоте головной боли часто возникает рвота, появляются вялость, заторможенность, безынициативность, могут иметь место галлюцинации и бред, постепенно развивается сопорозное состояние. Иногда оно сменяется психомоторным возбуждением, особенно при прорыве гноя в желудочки. Почти в половине случаев отмечается брадикардия. На глазном дне обычно появляются признаки застоя дисков зрительных нервов. Характер очаговой симптоматики определяется областью поражения мозга. Развитие абсцесса мозга может начинаться с возникновения локальных или общих судорожных припадков, к которым присоединяются общемозговые и очаговые симптомы, нарастающие медленно или бурно.

Главными симптомами *абсцесса мозжечка* являются выраженный гипертензивный синдром, головокружение, атаксия, нистагм, гипотония, расстройство координации, адиадохокinez с преимущественным акцентированием симптомов на стороне абсцесса.

При исследовании крови выявляются значительное увеличение СОЭ (до 50—60 мм/ч), сдвиг лейкоцитарной формулы влево при относительно небольшом количестве лейкоцитов. Давление спинномозговой жидкости повышенное (выше 200 мм вод. ст), что подтверждает наличие внутричерепной гипертензии. В жидкости могут выявляться небольшой плеоцитоз, увеличение содержания альбуминов. Значительное увеличение количества клеток в жидкости отмечается только при прорыве абсцесса и попадании гноя в подпаутинное пространство.

*Диагностика* абсцесса мозга основывается прежде всего на динамике клинического течения. Однако необходимо учитывать, что применение комплекса современных противовоспалительных средств, в первую очередь антибиотиков, существенно сказывается на течении заболевания и затухивает клинику. В позднем периоде клиническое течение абсцесса напоминает клинику опухоли мозга и распознавание истинной природы заболевания нередко затрудняется. Важное

значение в дифференциальной диагностике имеют анамнестические данные об имевшемся в организме гнойном очаге или воспалительном процессе.

В уточнении диагноза важную роль играют дополнительные методы исследования. Эхоэнцефалография при супратенториальной локализации абсцесса обнаруживает смещение сигнала М-эхо в противоположную сторону. На электроэнцефалограмме при инкапсулированном абсцессе без выраженной перифокальной реакции может определяться четкий очаг. Важным диагностическим методом является абсцессография. Ее можно производить с помощью воздуха, водорастворимых и тяжелых контрастных веществ. Метод позволяет определять локализацию, форму и величину абсцесса. Широкое применение имеет церебральная ангиография. На ангиограммах определяются смещение сосудов, бессосудистая зона, иногда кольцевидное контрастирование капсулы абсцесса в капиллярной и венозной фазах. Основная роль в диагностике принадлежит компьютерной томографии, позволяющей дифференцировать абсцесс от новообразований, определять его локализацию, величину, многокамерность, выявлять множественные очаги абсцедирования, перифокальную реакцию мозговой ткани, течение процесса в динамике.

*Лечение* при абсцессе головного мозга хирургическое. Известны три способа: вскрытие полости абсцесса и ее дренирование; опорожнение абсцесса с помощью пункции; тотальное удаление абсцесса. Каждый из способов имеет показания и противопоказания. При поверхностно расположенном абсцессе с тонкой, рыхлой капсулой наиболее оправдано вскрытие и дренирование полости абсцесса. Допустим в таких случаях и пункционный способ, при котором полость абсцесса только пунктируют и промывают антисептическим раствором или слабым раствором антибиотиков. Этот способ малоэффективен при многокамерных и множественных абсцессах, однако именно он показан в случаях глубинного расположения абсцесса, а также при тяжелом состоянии больного, когда отсрочка операции недопустима, а состояние больного исключает возможность более радикального вмешательства. Иногда такой способ является окончательным; чаще повторные пункции с аспирацией гноя и тщательным промыванием полости растворами антибиотиков и антисептиков являются подготовкой к операции вскрытия и дренирования полости абсцесса или тотального удаления его. Антибактериальные средства используют с учетом чувствительности микрофлоры.



Рис. 40. Удаление абсцесса головного мозга с капсулой.

Наиболее рационально тотальное удаление абсцесса вместе с капсулой (рис. 40). Однако это возможно только при абсцессе с плотной, достаточно толстой капсулой и только тогда, когда он располагается в доступных для удаления отделах мозга. Для подхода к абсцессу в соответствующем месте производят костно-пластическую или резекционную трепанацию, вскрывают твердую оболочку. Кору мозга коагулируют по линии ее рассечения, шпателями разводят мозг и проникают вглубь, рану мозга тщательно закрывают влажными ватными полосками. Если абсцесс находится поверхностно, удаление его не представляет особой трудности. При более глубоком расположении удаление сложное, особенно если капсула спаяна со стенкой желудочка или отростками твердой оболочки. После радикального удаления абсцесса вместе с капсулой ложе его промывают антисептическим раствором или антибиотиками. Затем после тщательного гемостаза рану послойно ушивают. В случае надрыва капсулы абсцесса во время ее выделения рану мозга неоднократно промывают, а при закрытии раны на 3—6 дней оставляют хлорвиниловую трубку, через которую ежедневно вводят антибиотики.

При любом способе хирургического лечения в послеоперационном периоде парентерально назначают антибиотики до 10г в сутки. Летальность при хирургическом лечении больных с абсцессом головного мозга колеблется в широких пределах—от 6 до 47 % (И. С. Бабчин, 1946; А. П. Ромоданов, 1978). Изучение отдаленных результатов операции показывает, что у половины больных сохраняется полная трудоспособность.

### **ПАТОЛОГИЯ СОСУДОВ ГОЛОВНОГО МОЗГА**

Сосудистые заболевания головного мозга занимают одно из первых мест в структуре органической патологии центральной нервной системы (около 17 %). Летальность при них, по данным Всемирной организации здравоохранения, составляет 14 % общей, уступая по частоте только заболеваниям органов кровообращения и злокачественным новообразованиям.

Острое нарушение мозгового кровообращения (инсульт) по механизму развития связано либо с кровоизлиянием в мозг (геморрагический инсульт), либо с ишемическим поражением мозга (ишемический инсульт или инфаркт мозга). Иногда наблюдается переход ишемического инсульта в геморрагический (при кровоизлиянии в очаг размягчения мозга).

#### **КРОВОИЗЛИЯНИЕ В МОЗГ**

Геморрагический инсульт возникает в результате самопроизвольного разрыва внутримозгового сосуда и сопровождается формированием гематомы. Внутримозговые кровоизлияния являются одной из наиболее тяжелых форм сосудистого поражения головного мозга, летальность при которых достигает 60—80 %. Чаще всего кровоизлияния в мозг наблюдаются на

фоне гипертонической болезни (50—60%), при патологических изменениях в сосудах мозга, причиной которых наиболее часто является атеросклероз. В возникновении кровоизлияния в мозг большое значение придают аневризмам мозговых сосудов (артериальным, артериовенозным и, главное, милиарным). В ряде случаев выявить причину геморрагического инсульта не представляется возможным. Часто непосредственным толчком к развитию кровоизлияния служат различные физиологические или патологические факторы, определяющие временное повышение артериального давления: физическое и умственное напряжение, судорожные припадки, роды, эмоциональные стрессы, колебания температуры тела, алкогольная интоксикация и др. Спонтанное кровоизлияние в мозг преобладает у женщин.

В большинстве случаев кровоизлияния локализуются вблизи базальных ядер и внутренней капсулы, что объясняется более ранним развитием атеросклеротических изменений в сосудах данной области. В клинической практике принято различать латеральные и медиальные кровоизлияния, границей является внутренняя капсула. Латеральные кровоизлияния располагаются снаружи от внутренней капсулы, ближе к коре большого мозга, медиальные — внутри от капсулы. Третьим вариантом является расположение кровоизлияний одновременно по обе стороны внутренней капсулы. Медиальные кровоизлияния нередко сопровождаются прорывом гематомы в полость бокового или III желудочка.

Геморрагический инсульт развивается преимущественно остро, нередко без каких-либо предвестников. Клиника характеризуется внезапной потерей сознания и очаговыми неврологическими симптомами. Иногда вначале наблюдается одно- или многократная рвота. Лицо больного становится багрово-красным, пульс напряженный, медленный, дыхание шумное, клочущее, вскоре повышается температура тела. Голова и глаза часто повернуты в сторону. Из очаговых симптомов прежде всего появляются двигательные нарушения в виде парезов и параличей конечностей на стороне, противоположной очагу кровоизлияния, возникающие в результате сдавления гематомой волокон внутренней капсулы или питающих ее сосудов. При сравнительно небольших кровоизлияниях двигательные нарушения слабо выражены, тогда как массивные кровоизлияния, вызывающие сдавление внутренней капсулы, приводят к грубой двигательной патологии — гемиплегии.

Выявление ряда других очаговых симптомов при внутримозговых кровоизлияниях, в частности нарушений чувствительности, гемианопсии, расстройств речи, становится возможным после выхода больного из коматозного состояния и восстановления сознания. На протяжении короткого времени с момента возникновения инсульта наблюдаются значительные колебания симптомов нарушения вегетативных функций: бледность лица сменяется гиперемией или, наоборот, гиперемия — бледностью, временами лицо становится синюшным, покрывается потом, дистальные отделы конечностей холодные, цианотичные, нередко все эти изменения преобладают на стороне паралича.

В самом начале инсульта наиболее характерным бывает повышение мышечного тонуса, чаще в конечностях с нарушенной двигательной функцией. В ряде случаев возникает стойкое повышение мышечного тонуса в виде пароксизмов — горметонии, обычно двустороннее, с захватом не только мышц конечностей, но и туловища и шеи. Появление горметонии — симптом крайне неблагоприятный и указывает на разобщение между стволом и спинным мозгом, с одной стороны, и корой большого мозга — с другой. Горметония чаще наблюдается при прорыве крови в желудочковую систему. Смена повышенного мышечного тонуса гипотонией и атонией обычно наблюдается в терминальной фазе заболевания на фоне общего угасания рефлекторной деятельности.

В диагностике важное значение имеют измерение давления спинномозговой жидкости, исследование ее состава, а также такие методы, как электроэнцефалография, эхоэнцефалография, ангиография и особенно компьютерная томография. Если у лиц молодого и среднего возраста давление спинномозговой жидкости чаще бывает повышенным, то в пожилом и особенно старческом возрасте оно может быть нормальным и даже пониженным. Наличие крови в жидкости — частый и один из наиболее достоверных признаков геморрагического инсульта. В жидкости нередко отмечаются повышенное содержание белка, умеренный плеоцитоз.

Исследование биоэлектрической активности мозга при кровоизлиянии в полушария большого мозга дает возможность определить сторону поражения и часто долевою локализацию. Очаг патологической активности обычно проявляется наличием полиморфных, более высокоамплитудных колебаний потенциалов либо резким снижением амплитуды колебаний в области поражения. Эхоэнцефалография при внутримозговых кровоизлияниях с образованием гематом в полушариях большого мозга обнаруживает смещение сигнала М-эхо в противоположную от очага сторону. Важная роль в диагностике принадлежит ангиографии. При образовании внутримозговой гематомы на ангиограмме определяются разрывы сосудистого рисунка, смещение мозговых сосудов с образованием бессосудистой зоны, соответствующей локализации процесса. При помощи ангиографии в ряде случаев можно определить не только локализацию внутримозгового кровоизлияния, но и причины его возникновения. Наиболее информативной в установлении



локализации и величины гематомы является компьютерная томография (гематома определяется в виде очага повышенной плотности).

**Кровоизлияние в мозжечок** составляет около 10 % всех спонтанных внутримозговых кровоизлияний и в большинстве случаев локализуется в его полушариях, реже — в черве. Характеризуется внезапным началом с появлением резкой боли в затылочной области, в шее, иногда иррадиирующей вдоль позвоночника, головокружением, рвотой, шаткой походкой, дизартрией. Вслед за этими симптомами наступает потеря сознания. Характерны мышечная гипотония или атония, арефлексия. Часты стволовые симптомы, среди которых на первом месте горизонтальный крупноразмашистый тонический нистагм, сочетающийся нередко с вертикальным, несимметричное положение глаз, “плавающие” глазные яблоки. При грубом воздействии на ствол появляются расстройства дыхания, кровообращения, нарушение акта глотания.

Летальность при кровоизлияниях в мозжечок велика — погибает большинство больных, чаще в первые сутки после инсульта. Диагностика его встречает большие трудности. В настоящее время она основывается главным образом на компьютерной томографии.

*Лечение.* Принимая во внимание, что летальность при кровоизлияниях в мозг при консервативном лечении чрезвычайно высока, а при хирургическом лечении снижается, следует четко представлять, при какой форме кровоизлияния операция является методом выбора. Изучение механизмов смерти в результате геморрагического инсульта подтверждает, насколько важна роль сдавления мозга и реакции окружающих тканей мозга на излившуюся кровь. В этих случаях удаление гематомы представляется патогенетически обоснованным лечением.

Противопоказаниями к хирургическому лечению больных с геморрагическим инсультом являются множественность поражения мозга, кровоизлияние в мозговой ствол, сочетание поражения мозга с тяжелой патологией сердца и почек, сахарным диабетом, уремией, крайне тяжелое состояние больного при резко выраженных явлениях атеросклероза сосудов головного мозга на фоне значительного повышения артериального давления.

Абсолютным показанием к хирургическому лечению является латеральное кровоизлияние. Своевременное проведение операции дает достаточно хорошие результаты. При медиальном кровоизлиянии исход гораздо хуже, а в случае тяжелого состояния больного с нарушением жизненно важных функций операция оказывается бесперспективной и, следовательно, в этом периоде противопоказанной.

При кровоизлиянии в мозжечок операция является единственным средством спасения жизни больных. Если при кровоизлиянии в полушария большого мозга в части случаев больные выживают без операции, то при кровоизлиянии в мозжечок отказ от операции влечет за собой смерть больного.

Учитывая, что при прорыве крови в желудочки мозга консервативное лечение всегда неэффективно и продолжительность жизни больного исчисляется от нескольких часов до нескольких суток, в отдельных случаях следует признать правильными попытки хирургического лечения в ургентном порядке. Поскольку больные в основном находятся в тяжелом состоянии, оперативное вмешательство следует производить наиболее щадящим методом.

В настоящее время применяют два вида операций: 1) одномоментное вмешательство — вскрытие мозга и удаление гематомы; 2) срочную пункцию гематомы через мозг с отсасыванием крови, а затем, по мере улучшения состояния больного, проведение трепанации. В первом случае трепанацию черепа производят обычным путем, твердую оболочку вскрывают чаще крестообразным разрезом. В зоне меньшей функциональной значимости место предполагаемой пункции на коре большого мозга коагулируют, мозговой канюлей пунктируют гематому и частично отсасывают кровь. После этого по линии предполагаемого рассечения коры коагулируют мягкую оболочку и находящиеся здесь сосуды. Мозговыми шпателями осторожно раздвигают мозговое вещество. Как только шпатели проникают в полость гематомы и в ране появляются темная жидкая кровь, сгустки и мозговой детрит, аспиратором все это отсасывают; полость гематомы неоднократно промывают изотоническим раствором натрия хлорида. При паренхиматозном кровотечении из стенок гематомы производят нежную тампонаду полости ватными шариками, смоченными в растворе перекиси водорода, или к кровоточащей поверхности прикладывают гемостатическую губку. При оперативном вмешательстве в ранние сроки после инсульта и после удаления больших гематом на 1—2 суток в рану устанавливают отточно-приточную систему или резиновый выпускник, что предотвращает повторное образование гематомы.

В отдельных случаях, особенно у лиц пожилого и старческого возраста, вмешательство ограничивается только отсасыванием жидкой части гематомы, поскольку большее по объему вмешательство само по себе оказывается для больных непереносимым. В этих случаях накладывают фрезевое отверстие над гематомой и после рассечения твердой оболочки в пределах отверстия производят пункцию мозга с отсасыванием жидкой части гематомы; иногда полость гематомы осторожно промывают изотоническим раствором натрия хлорида.

При прорыве крови в желудочки мозга удаление крови из них достигается путем систематического и длительного промывания желудочковой системы большими количествами изотонического раствора натрия хлорида. В случае наличия сгустков крови в полости желудочка

промывание оказывается малоэффективным, поэтому имеющийся дефект в стенке желудочка следует расширить, после чего сгустки удалить.

При кровоизлиянии в мозжечок вскрывают заднюю черепную ямку срединным разрезом, позволяющим в достаточной мере обнажить как червь, так и полушария мозжечка. Удаление гематомы мозжечка производится по тому же принципу, что и гематомы большого мозга.

### АРТЕРИАЛЬНАЯ АНЕВРИЗМА

Артериальная аневризма представляет собой ограниченное выпячивание стенки артериального сосуда. Имеет вид небольшого тонкостенного мешка, в котором различают дно, среднюю часть и шейку. Аневризма артерий головного мозга иногда бывает в виде сферического образования. В стенке аневризмы мышечный слой отсутствует, а в области дна стенка заметно истончена и при определенных условиях может разрываться. Большинство аневризм располагается в артериях основания мозга, преимущественно в сосудах артериального круга большого мозга (виллизиева круга). Типичная их локализация — места деления и анастомозирования сосудов (рис. 41,42).




Рис. 41. Локализация внутричерепных аневризм системы внутренней сонной артерии:  
а — вид сбоку; б — вид спереди.

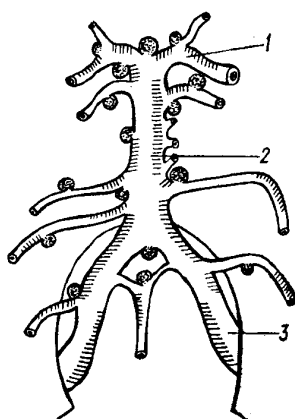


Рис. 42. Локализация аневризм системы базилярной артерии:  
1 — задняя мозговая артерия; 2 — базилярная артерия; 3 — позвоночная артерия.

Главным этиологическим фактором в развитии аневризм является врожденный дефект сосудистой системы мозга. Клинически до разрыва аневризмы себя ничем не обнаруживают, за редким исключением они, достигнув большой величины, напоминают доброкачественные опухоли основания мозга и, сдавливая прилегающие к ним черепные нервы, проявляются выпадением их функций. Диагноз аневризмы до ее разрыва может быть поставлен только ангиографически. Как правило, разрыв наступает внезапно, среди полного здоровья. Иногда этому может способствовать физическое или эмоциональное напряжение. Первым симптомом является резкая головная боль, которую больные характеризуют как удар или переливание горячей жидкости в голове, реже боль носит местный характер. Быстро присоединяются тошнота, рвота, головокружение. У большинства больных вслед за приступом головной боли наступает потеря сознания, продолжающаяся от 20—30 мин до

недели и даже больше, могут наблюдаться судорожные припадки.

Артериальные аневризмы при разрыве чаще дают кровотоечение в подпаутинное пространство, что обуславливает быстрое развитие менингеального синдрома (ригидность затылочных мышц, положительные симптомы Кернига и Брудзинского, светобоязнь, нередко общая гиперестезия). В крайне тяжелых случаях менингеальные симптомы могут отсутствовать. В остром периоде подпаутинного кровотечения довольно часто наблюдаются психические расстройства. Степень нарушения психики может быть различной — от спутанности сознания до тяжелых психотических состояний, в самом начале может наблюдаться психомоторное возбуждение. При разрыве аневризм передних отделов артериального круга большого мозга характер психических расстройств такой же, как при поражении лобной доли. В результате раздражения излившейся кровью центров терморегуляции повышается температура тела (до 38—39°C). Нередко повышается артериальное давление.

Из очаговых симптомов при разрыве аневризмы наиболее типичными являются симптомы поражения черепных нервов. Чаще всего наблюдается парез глазодвигательного нерва с развитием птоза и нарушением движения глазного яблока. Очаговые поражения мозга характеризуются парезами конечностей, нарушением чувствительности, расстройствами речи и др. Разорвавшаяся аневризма может кровоточить не только в подпаутинное пространство, но и в ткань мозга с формированием внутримозговой гематомы. При этом клиническое течение бывает тяжелым. Доминируют общемозговые нарушения. быстро наступающая и более длительная потеря сознания. В случае прорыва крови в желудочки через короткое время возникают тонические судороги, нарушение

дыхания и кровообращения, и заболевание часто заканчивается смертью в течение ближайших суток. При кровоизлиянии в мозг, вызванном разрывом аневризмы, прогноз часто неблагоприятный.

Следует отметить, что симптомы поражения мозга при разрыве аневризмы могут зависеть не только от кровоизлияния в ткани мозга, но и от ишемии, возникающей в результате длительного спазма артериальных сосудов вблизи разорвавшейся аневризмы. Такой спазм иногда продолжается в течение 2—3 недель и даже больше, что сказывается на кровоснабжении отдельных зон мозга и может приводить к гибели мозговой ткани, клинически вызывая симптомы обширного и стойкого очагового поражения мозга. Около 30 % больных умирают при первом разрыве аневризмы. У остальных в большинстве случаев возникают повторные кровотечения, которые нередко происходят в первые 3—4 недели после первого. Каждый последующий разрыв аневризмы клинически протекает все тяжелее и редко кто из больных переносит более 4—5 кровотечений. Необходимо учитывать, что рецидивы разрывов артериальных аневризм могут наступать и спустя многие месяцы и даже годы.

В каждом случае подозрения на подпаутинное кровотечение должна быть произведена спинномозговая пункция, наличие крови в жидкости у людей молодого и среднего возраста дает основание предполагать аневризму. Решающую роль в диагностике артериальных аневризм играет церебральная ангиография. Если имеются клинические данные, характеризующие сторону поражения, исследование начинают с каротидной ангиографии на этой стороне. При отсутствии необходимых данных сразу производят полное ангиографическое исследование сосудов мозга путем последовательного их контрастирования через обе сонные и позвоночные артерии. Такая тотальная ангиография нередко дополняется селективным исследованием отдельных сосудов. Контрастирование аневризмы происходит в артериальной фазе одновременно с той артерией, из которой она исходит. На ангиограмме удается определить форму и размеры аневризм, различить их шейку, тело и дно, иногда место разрыва. Ангиография производится в любые сроки после разрыва аневризмы, если решается вопрос о целесообразности хирургического вмешательства.

Консервативное лечение при разрыве артериальных аневризм сводится к строгому постельному режиму, полному покою, назначению лекарственных средств, повышающих свертывание крови (кислота аминокaproно-вая, викасол, сухая плазма, кальция хлорид), снижающих артериальное давление, особенно в тех случаях, когда оно повышено (папаверин, платифиллин, дибазол, магния сульфат и др.). Снижение артериального давления должно проводиться осторожно (систолическое давление не ниже 13,3 кПа—100 мм рт. ст.), чтобы не усилить ишемические нарушения, обусловленные спазмом сосудов. При спазме мозговых сосудов назначают сосудорасширяющие средства (эуфиллин, папаверин, но-шпа и др.), проводят блокаду синокаротидной зоны и шейно-грудного (звездчатого) узла. Для борьбы с отеком мозга в острой стадии рекомендуется дегидратационная терапия (маннит, дихлотиазид, фуросемид). Однако консервативная терапия к полному тромбированию разорвавшихся аневризм приводит редко и не предотвращает повторные разрывы.

Неблагоприятные результаты консервативного лечения при разрыве аневризм привели к поискам более эффективного метода, которым явилось хирургическое вмешательство. Такое вмешательство всегда носит профилактическую направленность, так как смысл его обычно только в предотвращении повторного разрыва аневризмы.

Впервые оперативное вмешательство с выключением аневризмы выполнил Х. Кушинг в 1926 г. В последующие годы хирургическое лечение при разрыве аневризм производилось редко и сводилось к выключению питающего аневризму сосуда. При этом кровоток в аневризме снижался и создавались благоприятные условия для ее тромбирования. В послевоенное время, благодаря усовершенствованию ангиографических исследований, стали разрабатываться прямые вмешательства на аневризмах. Однако вопрос о времени проведения операции после разрыва аневризмы до сих пор не решен. С одной стороны, исходы операций, проведенных после ликвидации всех ишемических явлений, связанных с разрывом аневризмы, оказались несомненно лучшими, чем при операциях, проводимых сразу после разрыва аневризмы, когда состояние больного тяжелое, а нередко еще и прогрессивно ухудшающееся. С другой стороны, операция, проведенная в острой стадии заболевания вскоре после разрыва аневризмы, может спасти часть больных, которые неизбежно погибли бы в результате нарастания патологических реакций, связанных с продолжающимся кровотечением, формированием внутримозговой гематомы, выраженным спазмом сосудов мозга, кровоснабжающих жизненно важные мозговые структуры. В последнее время все больше нейрохирургов склоняются к убеждению, что оперировать при разрыве внутричерепных мешотчатых аневризм следует в максимально ранние сроки.

Хирургические вмешательства в связи с мешотчатыми аневризмами подразделяют на реконструктивные, при которых аневризма выключается, а сосуд, на котором она находится, остается проходимым, и деконструктивные, при которых вместе с аневризмой из системы кровообращения выключается и материнский сосуд. При этом нарушается прямой путь кровоснабжения определенной части мозга, а сохраняется только коллатеральный, не всегда полноценный.

По технике проведения операции делят на внутричерепные и внутрисосудистые.

Все *внутричерепные операции* по поводу аневризм проводят под интубационным наркозом с искусственной артериальной гипотензией. Костно-пластическую трепанацию черепа выполняют с расчетом прямого и свободного доступа к аневризме. Поскольку большинство артериальных аневризм локализуется в области артериального круга большого мозга, трепанационное отверстие накладывают как можно ближе к основанию черепа. Самый ответственный этап операции — подход к аневризме. Если операция производится вскоре после разрыва аневризмы и имеется внутримозговая гематома, то удаление ее облегчает подход к аневризме. В более позднем периоде вокруг аневризмы образуются спайки, что осложняет выполнение данного этапа. Выделение аневризмы из спаек является ответственным моментом операции. Перед выделением аневризмы для профилактики кровотечения из нее систолическое артериальное давление искусственно снижают до 9,3—10,7 кПа (70—80 мм рт. ст.), а иногда до 0 в течение 10 мин, что вполне достаточно для выделения шейки и ее клипирования. До выделения аневризмы обнаруживают артерию, участвующую в ее кровоснабжении, которую при возникновении кровотечения из аневризмы выключают с помощью временных (съёмных) клипсов (рис. 43). При выделении аневризмы из окружающих ее сосудов следует использовать бинокулярную лупу с волоконным осветителем или операционный микроскоп и микрохирургический инструментарий. Для уменьшения риска кровотечения из аневризмы выделение начинают с шейки, которую после обнажения клипируют или перевязывают (рис. 44). При невозможности клипирования шейки аневризмы производят клипирование материнского сосуда. Клипсы накладывают выше и ниже шейки аневризмы.



Рис. 43. Проксимальнее аневризмы (1) на среднюю мозговую артерию (2) наложен временный клипс.

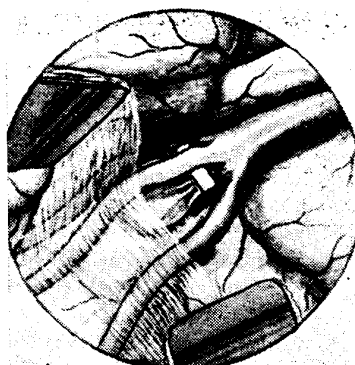

Рис. 44. Клипс на шейке аневризмы.

В настоящее время для выключения из кровотока артериальных аневризм успешно применяется метод *внутрисосудистых операций* с помощью баллона-катетера. Техника состоит во введении в артериальный сосуд тонкого катетера, снабженного на дистальном конце специальным баллоном, объем которого целенаправленно изменяется в ходе операции для проведения его в заданный участок сосудистого русла, что позволяет ввести баллон в аневризму и осуществить ее выключение (рис. 45). Баллон представляет собой тонкостенный, цилиндрической формы участок легко раздуваемой трубки, верхняя часть которой заканчивается слепо и содержит надевается на тонкий полиэтиленовый

рентгено-контрастную метку; нижняя часть баллона микрокатетер и фиксируется моноволоконной нитью.

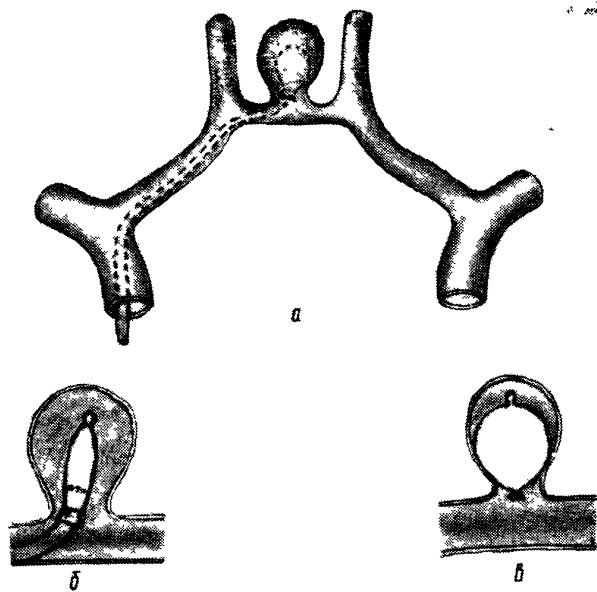


Рис 45 Введение баллона-катетера в аневризму передней соединительной артерии  
 а — общая схема введения баллона-катетера б — баллон в аневризме в исходном состоянии, в — баллон, заполненный твердеющей массой, отделен от катетера

Преимущество внутрисосудистых операций с помощью баллона-катетера в том, что не требуется трепанация черепа, так как баллон-катетер вводят в мозговые сосуды через иглу с наружным диаметром 1,8—2 мм, которой пунктируют сонную или бедренную артерию. Через эту иглу в сосуд вводят один или чаще несколько тонких баллонов-катетеров, которые током крови заносятся в намеченные сосуды. После проведения баллона-катетера в полость аневризмы в него вводят быстро твердеющую массу (силикон) и, если аневризма полностью выключена, катетер осторожно подтягивают, отделяют от баллона и извлекают из артерии. Если аневризма полностью не выключена, в нее вводят еще один-два баллона.

#### АРТЕРИОВЕНОЗНАЯ АНЕВРИЗМА

Артериовенозная аневризма (или мальформация) представляет собой врожденный порок развития мозговых сосудов, при котором происходит непосредственный переход артериальной крови в венозное русло, минуя капиллярную сеть. Такие артериовенозные аневризмы

состоят из приводящего (или приводящих) расширенного артериального сосуда, клубка сосудов, составляющих артериовенозный шунт, и одной или нескольких резко расширенных отводящих вен. Стенки клубка сосудов артериовенозной аневризмы истончены и определить их артериальное или венозное происхождение невозможно. Резко увеличенный кровоток в тонкостенных сосудах нередко приводит к разрыву аневризмы с формированием внутричерепных кровоизлияний. Кроме того, артериовенозные аневризмы определяют условия, при которых происходит “обкрадывание” мозга, поскольку сосудистое сопротивление в них резко снижено и кровь устремляется в эти соустья, отчего страдает кровоснабжение подлежащих отделов головного мозга. В результате постоянной гипоксии происходит атрофия мозговых структур и их раздражение, что определяет развитие эпилептических припадков.

Симптомы, свидетельствующие о наличии артериовенозных аневризм, обычно возникают в возрасте 20—30 лет. В клинической картине доминируют симптомы внутричерепного кровоизлияния. В связи с тем что артериовенозные аневризмы, как правило, располагаются не на поверхности, а в глубине мозга, кровоизлияния при них чаще внутримозговые с последующим прорывом крови в подпаутинное пространство. Эти кровоизлияния менее опасны, чем при артериальных аневризмах. Они сопровождаются неврологическими очаговыми симптомами, зависящими от локализации аневризмы. В дальнейшем очаговые симптомы постепенно сглаживаются, может оставаться головная боль, возникающая периодически. В последующем кровоизлияния иногда повторяются с интервалом от нескольких месяцев до 1—2 лет. Вторым по частоте и важности симптомом являются эпилептические припадки (встречаются у половины больных). Припадки чаще носят локальный, реже — генерализованный характер, что зависит от локализации аневризмы. Наиболее часто они возникают при аневризмах в теменной или височной доле. Сочетание внутричерепных кровоизлияний с эпилептическими припадками в клинике артериовенозных аневризм наблюдается далеко не всегда.

В редких случаях больные отмечают пульсирующий шум в голове, у них появляются экзофтальм, пульсация яремных вен, расширение подкожных вен головы, нередко наступает снижение интеллекта.

Окончательный диагноз артериовенозной аневризмы может быть установлен только ангиографически, когда определяется не только наличие аневризмы, но и ее размеры, точная локализация, особенности кровоснабжения, количество приводящих артерий и отводящих вен, состояние коллатерального кровообращения.

**Лечение.** Существует несколько видов хирургического вмешательства. Тотальное удаление всего клубка патологически измененных сосудов является одним из наиболее эффективных. Блокирование даже значительного количества приводящих артерий не способствует полному выключению аневризмы из кровообращения, так как вскоре после такой операции развиваются многочисленные коллатерали и кровоснабжение аневризмы частично восстанавливается. Поэтому операции, направленные на выключение питающих артерий, могут обеспечить излечение лишь при аневризме небольшой величины. Вместе с тем такие операции могут временно уменьшить приток

артериальной крови к аневризме и создать более благоприятные условия для ее радикального удаления. Эти операции показаны также в тех случаях, когда радикальное вмешательство произвести невозможно.

Показаниями к операции при артериовенозных аневризмах являются внутричерепные кровоизлияния, частые эпилептические припадки, признаки прогрессирующего очагового поражения мозга и нарастающие психические расстройства. Наиболее благоприятными условиями для тотального удаления аневризм являются относительно небольшие их размеры, расположение в поверхностных отделах функционально менее значимых зон мозга. Значительная распространенность аневризм, локализация в глубинных отделах мозга весьма ограничивают возможность их удаления либо делают радикальную операцию противопоказанной. Подобная ситуация возникает при наличии множественных источников артериального притока к аневризме, при расположении питающих артерий в глубине мозга и на его основании, при дренировании аневризмы в глубокие вены мозга. Само по себе расположение аневризмы в рече-двигательной зоне не является противопоказанием к операции. Она может быть произведена, если не связана с необходимостью рассечения коры в этой области.

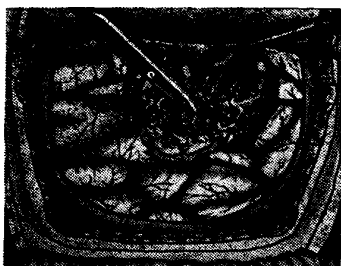

Рис. 46. Удаление артериовенозной аневризмы.

Тотальное удаление артериовенозных аневризм осуществляется транскраниальным доступом. Поскольку важнейшей задачей при этой операции является предупреждение и борьба с кровотечением, оперативное вмешательство проводят под управляемой артериальной гипотензией. Положение головы больного на операционном столе несколько возвышенное для улучшения венозного оттока. Соответственно локализации аневризмы производят широкую костно-пластическую трепанацию, которая должна обеспечить свободный доступ ко всем питающим артериям и дренажным венам аневризмы.

Удаление аневризмы желательно начинать с блокирования и пересечения приводящих артерий. После этого аневризма спадается и перестает пульсировать. Клубок сосудов аневризмы осторожно приподнимают за культю приводящей артерии окончатым пинцетом и выделяют из прилежащих тканей с помощью микрохирургических инструментов (рис 46). При этом сосуды аневризмы можно осторожно коагулировать и иссекать от отводящих вен. Удаление отводящих вен нецелесообразно. После тщательного гемостаза рану послойно зашивают. Если невозможно начать удаление аневризмы с пересечения приводящей артерии, приступают к клипированию или коагулированию и пересечению отводящей вены. Затем осторожно с помощью микрохирургических инструментов и биполярной коагуляции постепенно выделяют и коагулируют сосуды узла до приводящей артерии, которую тоже коагулируют или клипируют. Для исключения питающих аневризму сосудов применяются внутрисосудистые операции, направленные на окклюзию приводящих артерий свободными искусственными эмболами или с помощью баллона-катетера. В сосуды, питающие аневризму, вводят эмболы соответствующего калибра. В качестве эмболов применяются шарики из метакрилата, силикона, полистирола, воска, кусочки гемостатической губки, смоченной в изотоническом растворе натрия хлорида. Введение эмболов в аневризмы, расположенные в системе внутренней сонной артерии, осуществляют через общую сонную артерию. В случаях, когда требуется введение эмболов большого диаметра (3—4 мм и более), хирургическим путем обнажают и вскрывают общую сонную артерию, в ее просвет вводят хлорвиниловую трубку соответствующего диаметра, через которую затем вводят эмболы, размеры которых должны быть несколько меньше диаметра артерий, питающих аневризму, но больше диаметра нормальных мозговых сосудов, отходящих от основного артериального ствола на том же уровне. Положение эмболов постоянно контролируется на экране рентгенотелемонитора с помощью введения контрастного вещества

Для введения эмболов небольшого диаметра могут использоваться катетеры, проведенные в просвет внутренней сонной артерии через более отдаленные сосуды. Более надежным, четко контролируемым является выключение аневризмы с помощью баллона-катетера. Однако к этому методу обычно прибегают, когда радикальное удаление аневризмы представляется невозможным. При выключении аневризм, в кровоснабжении которых принимают участие сосуды вертебробазиллярной системы, эмболы или баллоны-катетеры вводят в позвоночную артерию путем катетеризации ее через бедренную или плечевую артерию (рис. 47).

Одним из перспективных методов лечения является введение в аневризму с помощью катетера быстротвердеющей массы. Этим достигается перекрытие всех сосудов аневризмы.

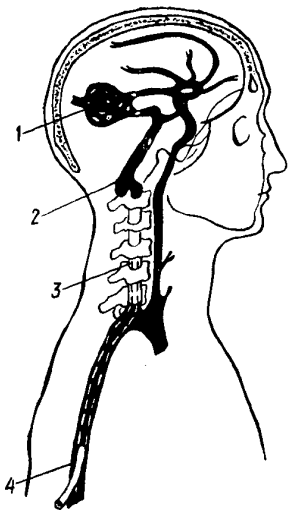


Рис. 47. Введение катетера в артерию венозную аневризму через позвоночную артерию:

1 — аневризма; 2 — базилярная артерия, 3 — позвоночная артерия; 4 — плечевая артерия.

## ИШЕМИЯ МОЗГА, ИНФАРКТ МОЗГА

Возникновение ишемии и инфаркта мозга связано с нарушением кровоснабжения участка ткани мозга в результате тромбообразования, эмболии или нетромботического поражения. В основе нетромботического поражения лежит стенозирование одного из магистральных сосудов головы или мозга, при котором просвет сосуда уменьшается больше, чем наполовину.

Инфаркт мозга почти в 50 % случаев возникает вследствие стеноза и тромбоза сонных и позвоночных артерий вне полости черепа. Поражение одних только сонных артерий у 20—30 % больных приводит к развитию ишемического инсульта. Стеноз и тромбоз магистральных сосудов мозга в основном является следствием атеросклероза и чаще всего встречается в области разветвлений сосудов. Поражение сонных артерий чаще возникает непосредственно над местом их бифуркации. Оклюзия позвоночных артерий в большинстве случаев наблюдается в точке отхождения их от подключичных артерий. Причиной стеноза являются склеротический процесс, а также сдавление остеофитами при остеохондрозе шейного отдела позвоночника. Стеноз и тромбоз передней и средней мозговых артерий отмечаются, как правило, у развилки внутренней сонной артерии. При поражении сосудов системы сонных артерий чаще развивается инфаркт мозга, в бассейне вертебробазилярных сосудов в основном возникают преходящие нарушения мозгового кровообращения.

Клиника инфаркта мозга и преходящих нарушений мозгового кровообращения в бассейне внутренней сонной артерии самая разнообразная. Ее характер определяется локализацией очага поражения мозга, а выраженность и стойкость симптомов зависят от размера очага и от способности сосудистой системы мозга обеспечить ту или иную степень компенсации кровообращения за счет коллатеральных систем. Индивидуальные особенности коллатерального кровообращения могут создавать ситуации, когда при полной закупорке одного или даже нескольких магистральных сосудов нарушения функции мозга могут отсутствовать и, наоборот, при стенозе сосуда может сформироваться очаг размягчения с развитием стойкой клинической симптоматики очагового поражения мозга.

При *тромбозе внутренней сонной артерии* наиболее характерными являются зрительные и двигательные расстройства, на стороне поврежденной артерии отмечается снижение зрения или слепота, на противоположной — гемипарез или гемиплегия. При *стенозе артерии* эти расстройства могут быть преходящими, кратковременными. В случаях медленного стенозирования создаются условия для компенсации кровообращения через коллатеральные пути, и поражения мозга могут быть незначительными или отсутствовать вообще. При *полной закупорке внутренней сонной артерии* иногда наблюдается гомонимная гемианопсия в противоположных полях зрения. Нередко двигательные нарушения сочетаются с чувствительными расстройствами, проявляющимися гемигипестезией различной степени. Речевые расстройства в виде моторной, сенсорной и амнестической афазии стойкие или преходящие. Наиболее выраженной бывает моторная афазия. Отмечаются двигательные нарушения в конечностях. В отдельных случаях имеют место припадки общего или очагового характера.

При *стенозе средней мозговой артерии* характерно развитие гемигипестезии и гемипареза с повышением сухожильных и периостальных рефлексов на противоположной стороне и явлениями моторной афазии (при поражении левого полушария большого мозга). Часто процесс отличается мерцанием симптомов и высокой динамичностью. При полном перекрытии просвета сосуда состояние больного тяжелое, возникают нарушения сознания, гемиплегия, гемианестезия, при поражении левого полушария — сенсорная и моторная афазия. Нередко наблюдается летальный исход.

*Тромбоз и стеноз передней мозговой артерии* встречаются довольно редко, клинически проявляются монопарезом в нижней конечности с преимущественным нарушением двигательной функции в стопе и пальцах. В верхней конечности на той же стороне иногда наблюдается слабо выраженный спастический парез с патологическими рефлексами в сочетании с признаками поражения лобной доли.

При *внечерепном стенозе позвоночной артерии* характерны преходящие стволые симптомы, которые нередко возникают при резком повороте головы в сторону. Могут наблюдаться головокружение, рвота, бульбарный и псевдобульбарный паралич, гемипарез, реже — гемиплегия, нарушение чувствительности по гемитипу на противоположной стороне. Клиническая картина поражения *внутричерепной части позвоночной артерии* на уровне отхождения от нее задней нижней мозжечковой артерии характеризуется появлением синдрома Валленберга — Захарченко — головокружением, головной болью, синдромом Горнера, нарушением координации и статики,

диплопией, вегетативными расстройствами, фотопсией. Тяжесть клинической картины во многом зависит от степени развития коллатерального кровообращения.

При *стенозе базиллярной артерии* наблюдаются преходящие альтернирующие синдромы: кратковременное затемнение сознания, расстройство зрения, припадки, обусловленные поражением ствола, часто вегетативные нарушения. При полном перекрытии базилярной артерии быстро развиваются кома, тетраплегия, выпадение функций ряда черепных нервов, нарушаются дыхание и сердечная деятельность. Заболевание обычно заканчивается летально.

Наиболее информативным в *диагностике* стеноза, его выраженности, характера и локализации, а также уровня окклюзии магистральных сосудов головного мозга является ангиографическое исследование. Оно обеспечивает возможность выбора оптимальных сосудистых зон для выполнения операции артериального анастомозирования.

*Лечение.* Консервативное лечение малоэффективно. Хирургическое лечение преследует цель улучшить или восстановить нормальный кровоток и сохранить функциональные способности мозговых структур. Паллиативные операции, такие как периапериартериальная симпатэктомия сонных и позвоночных артерий, удаление верхнего шейного и шейногрудного узлов, в настоящее время почти не применяются. Из радикальных операций на сонных артериях при ограниченном стенозе или полном перекрытии просвета сосуда на небольшом протяжении производится тромбинтимэктомия, заключающаяся в удалении тромба вместе с измененным участком внутренней оболочки. Широко применяется операция резекции закупоренного участка артерии с последующим сшиванием ее концов или заменой резецированного участка протезом из аутогенной вены или ангиопластических материалов. Результаты относительно удовлетворительные. Однако в связи с тем что тромб в сонной артерии часто распространяется на ее интракраниальную часть, восстановить кровообращение в ней с помощью указанных операций часто невозможно. В таких случаях применяют наложение анастомоза, обеспечивающего кровоснабжение пораженного участка мозга.

При стенозе или тромбозе позвоночных артерий, локализуемом вблизи подключичных артерий, производят тромбинтимэктомию, резекцию патологического участка сосуда и наложение анастомоза между позвоночной и подключичной артериями. При нарушении кровотока в позвоночной артерии в результате сдавления ее передней лестничной мышцей производят рассечение мышцы. При сдавлении позвоночной артерии остеофитами и смещенными межпозвоночными дисками прибегают к декомпрессии места сдавления артерии.

При тромбозе основного ствола средней мозговой артерии, внутрочерепной части внутренней сонной и позвоночной артерий, при распространении тромбоза по длине сосуда с целью улучшения коллатерального кровоснабжения зоны ишемического поражения мозга успешно применяются операции наложения анастомозов между ветвями средней мозговой, мозжечковыми и наружной сонной артериями.

*Операция наложения экстраинтракраниальных артериальных анастомозов.* Впервые операция наложения анастомоза между поверхностной височной артерией и одной из корковых ветвей средней мозговой артерии была произведена в 1967 г. В 1971 г. при нарушении кровообращения в вертебробазиллярной системе артерий был осуществлен анастомоз между затылочной и задней нижней мозжечковой артериями.

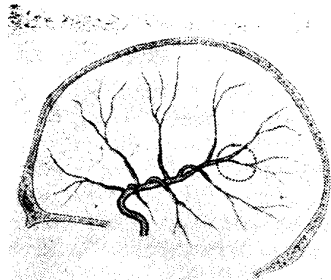


Рис. 48. Зона мобилизации (обозначена пунктиром) корковой части средней мозговой артерии (система внутренней сонной артерии) для наложения анастомоза с ветвями наружной сонной артерии.

Основной целью реваскуляризационных операций является предупреждение прогрессирующей ишемии головного мозга при окклюзии или значительном сужении (более 70 %) внутренней сонной и средней мозговой артерий или вертебробазиллярных сосудов. Наиболее благоприятные условия для образования анастомоза создаются при наружном диаметре поверхностной височной артерии 1,8—2 мм. В настоящее

время принято считать, что артерии покровов черепа диаметром менее 0,8 мм для шовного анастомоза непригодны.



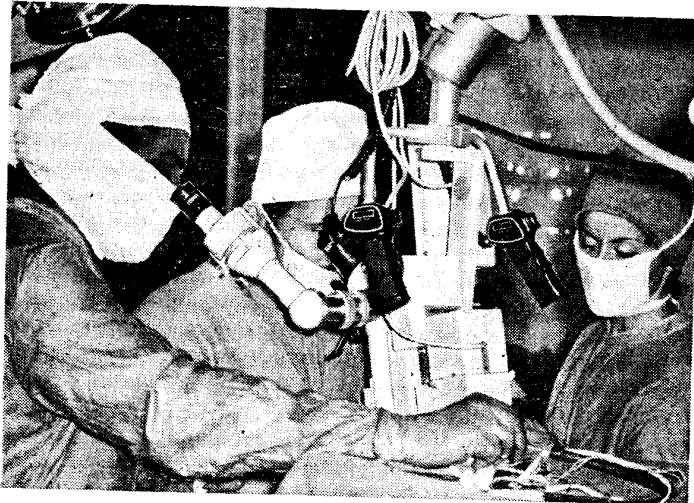


Рис. 49. Общий вид операции микрососудистого анастомоза с использованием операционного микроскопа.

планируемого анастомоза освобождают от паутинной височной артерии укладывают рядом с корковым сосудом. Затем стенку корковой артерии на участке между клипсами рассекают продольным разрезом длиной 2—3 мм. Наложение анастомоза осуществляют моноволоконной нейлоновой нитью 10/0 (рис. 50). После обеспечения контакта стенок артерий на заднюю стенку анастомоза накладывают 8—10 швов. Затем трансплантируемый сосуд поворачивают и такое же количество швов накладывают на переднюю стенку (рис. 51).

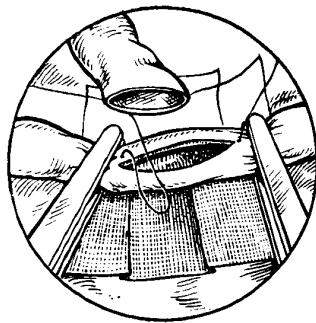


Рис. 50. Техника наложения микрососудистого анастомоза.

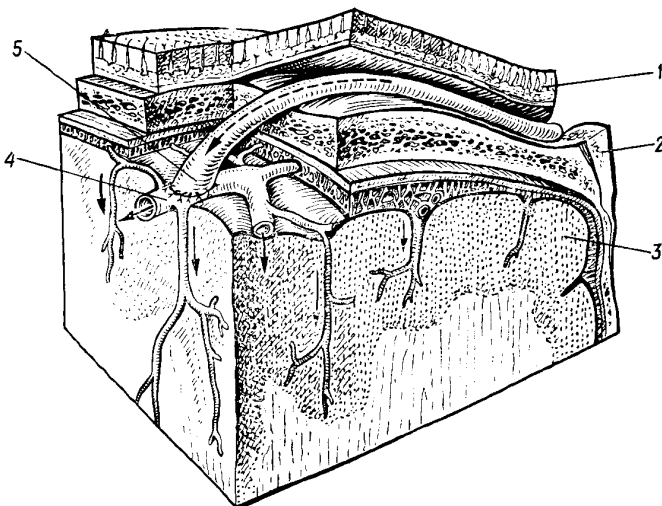


Рис. 51. Микрососудистый анастомоз между ветвями наружной и внутренней сонных артерий:  
1 — кожа; 2 — кость; 3 — мозг; 4 — артерия угловой извилины; 5 — поверхностная височная артерия (стрелкой указано направление тока крови).

крови поступает в синус и соответственно меньше в среднюю и переднюю мозговые артерии. Со временем кровотоки все больше смещаются в сторону соустья, через вены, дренирующие синус, происходит ретроградный отток артериальной крови, нарастает недостаточность кровоснабжения мозга. Нарушается венозный отток с застоем в глазнице и головном мозге. Сам синус заметно растягивается и увеличивается в размере, сдавливаются проходящие через него черепные нервы — III, IV, VI и первая ветвь V (тройничного) нерва.

Производят линейный либо подковообразный разрез в височной области, обнажают фасцию височной мышцы, под которой пальпаторно хорошо определяется ход поверхностной височной артерии. Артерию осторожно отсепаровывают от апоневроза. (Более сложно выделение затылочной артерии, которая плохо прощупывается через апоневроз и нередко проходит в толще затылочных мышц. Этот сосуд используется обычно для анастомоза с задней нижней мозжечковой артерией.) Избирают сегмент корковой и средней мозговой артерии, удобный для анастомоза (рис. 48). Наиболее часто для этой цели используют артерию угловой извилины или заднюю височную артерию, реже промежуточную височную артерию. Дальнейшие манипуляции выполняют под операционным микроскопом при 20—25-кратном увеличении и более (рис. 49). Корковую артерию на участке оболочки. Свободный конец поверхностной

Для предотвращения тромбирования сосудов в месте анастомоза до операции и в первые дни после нее больным назначают ацетилсалициловую кислоту по 0,6 г 2 раза в день, внутривенно вводят реополиглюкин.

#### КАРОТИДНО-КАВЕРНОЗНОЕ СОУСТЬЕ

Каротидно-кавернозное (сонно-пещеристое) соустье образуется в результате повреждения внутренней сонной артерии в том месте, где артерия проходит в пещеристом синусе.

Причиной повреждения артерии чаще всего является травма. Значительно реже такое соустье возникает самопроизвольно вследствие инфекционного процесса, атеросклероза, аномалий сосудов. Большое значение имеет и тот факт, что в пещеристой части внутренней сонной артерии плохо развиты мышечный слой и эластический каркас. Стенка артерии здесь оказывается наиболее тонкой и непрочной. Кроме того, резкие изгибы артерии создают условия для гидравлического удара по ее стенке.

Нарушение целостности стенки артерии возникает чаще в месте отрыва отходящей от нее ветви в полости пещеристого синуса или в месте прикрепления к артерии соединительно-тканного тяжа, удерживающего артерию. Артериальная кровь под большим давлением устремляется в пещеристый синус и дальше против тока венозной крови во впадающие в синус вены. Чем больше размеры соустья, тем больше

*Клиника.* Характерны головная боль, головокружение, шум в голове, который синхронен пульсу, дующий, часто напоминающий шум паровоза, мучительно переносимый больными. Шум отчетливо определяется аускультативно над глазницей, височной областью и над сосцевидным отростком. Он исчезает при пережатии сонной артерии в области шеи на стороне соустья. Отмечаются пульсирующий экзофтальм, обычно хорошо определяемый при пальпации глазного яблока, выраженное расширение вен в области лба, век. Застойные явления в глазнице и глазном яблоке сопровождаются лагофтальмом, хемозом, переполнением сосудов конъюнктивы и радужки. В результате застоя крови в венах конъюнктивы и склеры появляется отечность тканей, достигающая такой степени, что веки оказываются вывороченными, конъюнктивка приобретает буро-красный цвет, становится похожей на грануляционную ткань, надвигается на роговицу, оставляя обнаженной только центральную ее часть. Повышается внутриглазное давление, иногда развивается острая глаукома, что приводит к снижению зрения и слепоте. Вследствие поражения глазодвигательных нервов нарушается подвижность глазного яблока. Расстройство мозгового кровообращения нередко вызывает снижение памяти, работоспособности и даже психические нарушения.

В результате повышенного давления в венах, выпадающих в пещеристый синус, могут возникать кровотечения из сосудов глазного яблока и носа.

Офтальмоскопическое исследование выявляет расширение вен сетчатки, часто пульсацию их, в ряде случаев имеют место отек дисков зрительных нервов и даже кровоизлияния на глазном дне. Окончательный диагноз устанавливают с помощью ангиографии, данные которой имеют решающее значение в выборе способа оперативного вмешательства.

*Лечение.* При каротидно-кавернозном соустье применяют консервативные и хирургические методы лечения. Консервативные методы, направленные на тромбирование каротидно-кавернозного соустья с помощью таких средств, как желатина, викасол, кальция хлорид, кислоты аминокaproновая, а также путем временного пережатия общей сонной артерии, оказались малоэффективными.

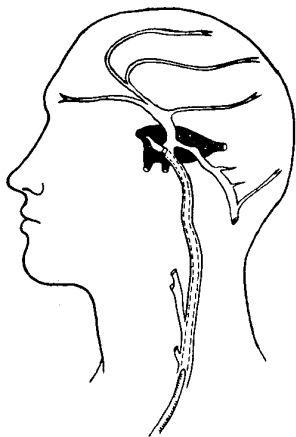


Рис. 52. Введение баллона-катетера в каротидно-кавернозное соустье.

Хирургические методы направлены на частичное или полное выключение соустья из кровообращения. Одной из первых была предложена операция перевязки общей или внутренней сонной артерии на шее. Однако результаты оказались неудовлетворительными, поскольку кровь из артериального круга большого мозга ретроградным путем забрасывалась в соустье. Затем операцию дополнили интракраниальным клипированием внутренней сонной артерии ниже места бифуркации на переднюю и среднюю мозговые артерии. Однако и эта операция часто оказывалась неэффективной, так как кровь к области соустья поступала обратным током через ветви внутренней сонной артерии и прежде всего через глазную артерию. Следующим этапом было проведение внутрисосудистых вмешательств. Вначале при этом использовали мышечный эмбол (первым такую операцию произвел Брукс в 1931 г.). Но и этот способ не получил широкого распространения.

В настоящее время наиболее перспективной является внутрисосудистая окклюзия соустья с помощью баллона-катетера, который вводят во внутреннюю сонную артерию и продвигают к области соустья (рис. 52). Баллон заполняют быстро твердеющей массой — силиконом и сбрасывают. Таким образом, соустье выключается из кровообращения при сохранении проходимости сосуда. Метод окклюзии каротидно-кавернозного соустья баллоном-катетером является на современном этапе наиболее совершенным, безопасным и эффективным.

### СТЕРЕОТАКСИЧЕСКАЯ НЕЙРОХИРУРГИЯ

В 1889 г. профессор анатомии Московского университета Д. Н. Зернов сконструировал аппарат, предназначенный для анатомических исследований, который он назвал энцефалометром. Д. Н. Зернов предполагал, что такого рода прибор может быть применен для операций на головном мозге.

Первый прибор с координатной системой для стереотаксических операций на животных создали в 1906 г. английские ученые Хорсли и Кларк, которые также обосновали основные принципы этого метода. Ими был предложен термин “стереотаксис”, в дальнейшем прочно вошедший в нейрохирургию и нейрофизиологию.

Первую стереотаксическую операцию на подкорковых структурах головного мозга у человека произвели в 1947 г. немецкий невролог Шпигель и американский нейрохирург Уайсиз. Они же создали первый стереотаксический атлас мозга человека и оригинальный стереотаксический аппарат, который давал возможность вводить канюлю в заданную структуру мозга с точностью до 1 мм, а также впервые апробировали стереотаксический метод при целом ряде заболеваний центральной нервной системы. В дальнейшем быстрое развитие этого метода в нейрохирургии явилось стимулом для создания новых аппаратов и устройств (рис. 53, 54), что, в свою очередь, способствовало прогрессу стереотаксической нейрохирургии. Благодаря стереотаксической хирургии стали возможными вмешательства на глубинных подкорково-стволовых структурах мозга, ранее недоступных для хирурга (рис. 55). Это направление позволило получить новую информацию о патофизиологических механизмах многих заболеваний центральной нервной системы.

Стереотаксическое направление в нейрохирургии неуклонно развивается. Разработаны и успешно применяются стереотаксические операции на головном, спинном мозге и мозжечке. Объектами вмешательства являются самые разнообразные патологические процессы: паркинсонизм,

торсионная дистония, гемибаллизм, болевой синдром, детский церебральный паралич, хореические и миоклонические гиперкинезы, аневризмы мозговых сосудов, опухоли мозга, внутримозговые кисты и абсцессы, эпилепсия.

Стереотаксические операции применяются с целью выключения (деструкции) мозговых структур или стимуляции их без нарушения анатомической целостности. Наиболее широкое применение такие вмешательства нашли при паркинсонизме и других формах экстрапирамидных гиперкинезов. В последнее время расширились показания к стереотаксическим операциям на головном мозге при тяжелых формах эпилепсии, а также при некоторых видах стойких психических нарушений, не поддающихся консервативному лечению. Стереотаксический метод дает возможность хирургического воздействия на структуру, расположенную в любом отделе головного и спинного мозга.

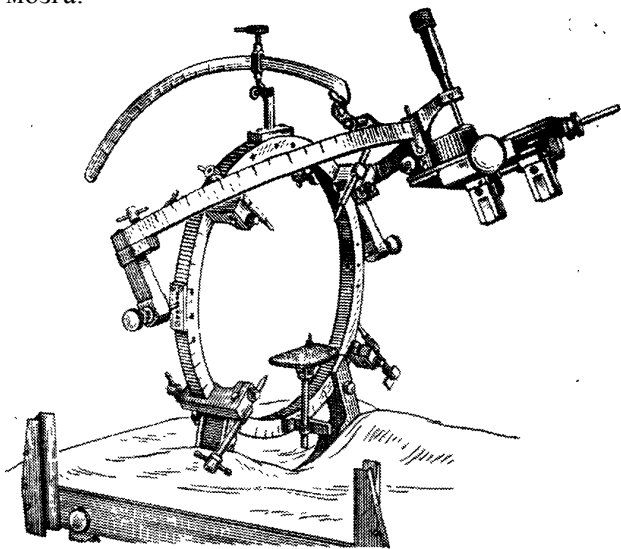


Рис. 53. Стереотаксический аппарат Рихтера и Мундингера.

Стереотаксические операции представляют собой основной методический прием функциональной нейрохирургии, имеющий своей целью восстановление или улучшение патологически измененных функций мозга без воздействия на причину, вызвавшую это нарушение.

Стереотаксический метод представляет собой сочетание приемов и расчетов, обеспечивающих точное введение инструмента (канюли, электрода и др.) в заранее определенную глубоко, расположенную структуру мозга.

Основным методическим приемом является сопоставление условной координатной системы мозга с трехмерной координатной системой стереотаксического прибора. Для этого необходимы не только Стереотаксический аппарат и атлас, но и рентгенографическое определение внутримозговых ориентиров, на основе которых устанавливается пространственная локализация глубинных церебральных структур.

Стереотаксическая операция включает следующие основные этапы: 1) наложение трепанационного отверстия специальной корончатой фрезой (диаметр 15—20 мм) под местной анестезией, вскрытие твердой оболочки, коагуляция коры в месте введения канюли; 2) установка стереотаксического аппарата на голове больного или фиксация головы в стереотаксическом аппарате (в зависимости от конструкции); 3) рентгенологическое исследование головного мозга с обязательным контрастированием желудочков мозга; 4) определение на рентгенограммах внутримозговых ориентиров и установление по отношению к ним локализации искомой цели мозга в соответствии с данными стереотаксического атласа; 5) сопоставление пространственной локализации искомой подкорковой структуры с координатной системой стереотаксического аппарата и перенос полученных расчетных данных на направляющие устройства аппарата; 6) введение в заданную подкорковую структуру криогенной канюли или электрода под рентгенологическим контролем; 7) деструкция подкорковой структуры путем электролиза, высокочастотной коагуляции или замораживания жидким азотом, либо проведение электростимуляции через долгосрочные внутримозговые электроды.

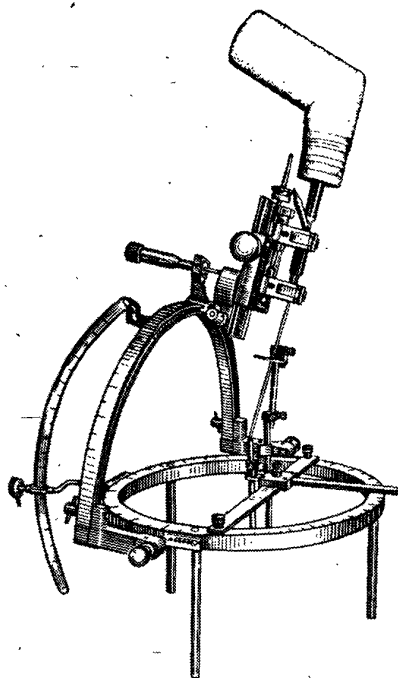


Рис. 54. Фантомное кольцо стереотаксического аппарата.

Хирургическая мишень, т. е. подлежащая воздействию глубинная структура мозга, избирается в каждом случае индивидуально в зависимости от вида патологии. При паркинсонизме, например, чаще всего производится деструкция вентролатерального ядра таламуса, субталамического ядра или бледного шара. При височной эпилепсии наиболее стойкий лечебный эффект дает деструкция миндалевидного тела и гиппокампа. При болевом синдроме эффективна деструкция задних вентральных ядер таламуса — конечных ядер спинно-таламического пути и медиальной петли. Иногда эту операцию дополняют деструкцией медиальных ядер таламуса, которые, по современным представлениям, имеют отношение к интеграции сенсорных восприятия. С помощью стереотаксических операций

производят биопсию, а в некоторых случаях, при глубоко расположенных опухолях, осуществляют их криодеструкцию (рис.56).




Рис. 55. Общий вид стереотаксической операции.

При выборе места для наложения трепанационного отверстия в кости черепа необходимо учитывать, что место введения канюли должно находиться на безопасном расстоянии от функционально важных зон коры и по пути к хирургической мишени канюля не должна повреждать другие важные глубинные структуры мозга. В связи с этим наиболее часто точка для введения канюли избирается в заднем отделе второй лобной извилины.

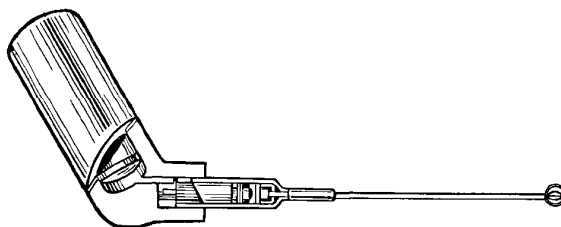
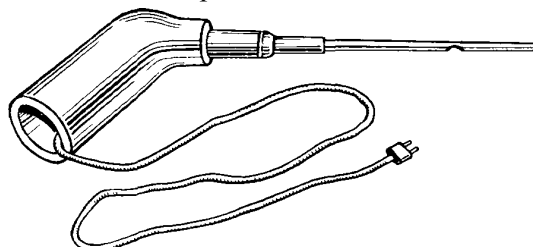


Рис 56. Прибор Э И Канделя и А И Шальникова для локального замораживания структур головного мозга

*Методика операции.* Накладывают фрезевое отверстие. Затем производят пневмоэнцефалографию, реже — вентрикулографию с введением 30—50 мл воздуха или водорастворимого контрастного вещества (конрей,

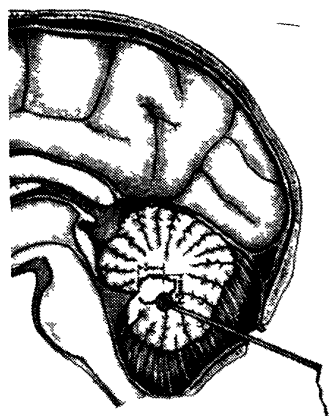


Рис 57. Ориентиры для определения локализации вентральной части зубчатого ядра мозжечка.

димер-Х) Целесообразно производить контрастное исследование желудочковой системы под визуальным контролем электронно-оптического преобразователя, чтобы исключить введение излишнего или недостаточного количества воздуха или другого рентгеноконтрастного вещества. Перед проведением снимков голову больного фиксируют в стереотаксическом аппарате, что обеспечивает получение идентичных рентгенограмм в ходе операции. На пневмограммах в переднезадней и боковой проекциях определяют положение основных ориентиров: межжелудочкового отверстия, передней и задней комиссур. Важным ориентиром служит также шишковидное тело, которое нередко оказывается обызвествленным. Затем производят расчеты, обеспечивающие установление локализации подкорковой структуры, в которую будет введена канюля или электрод. Точные данные о положении искомой структуры по отношению к указанным выше ориентирам хирург получает из специального стереотаксического атласа мозга человека.

Полученные расчетные данные переносят на транспортиры стереотаксического аппарата, направлятель канюли устанавливают под необходимым углом. В него устанавливают канюлю и после вскрытия твердой оболочки и коагуляции мелких сосудов коры вводят ее в мозг. Медленным вращением кремальеры канюлю продвигают на индивидуальную расчетную глубину, после чего производят деструкцию подкорковой структуры или других образований мозга. Диаметр очага деструкции обычно не превышает 8—9 мм. Деструкцию внутримозговых структур можно также совершать с помощью введения в мозг радионуклидов или фокусированных ультразвуковых приборов, способных производить ограниченное разрушение мозговой ткани. Если необходимо осуществить электростимуляцию, вместо канюли вводят электрод.

После завершения операции канюлю осторожно извлекают, выпиленную корончатой фрезой кость перед наложением швов укладывают на место, рану зашивают наглухо; голову больного освобождают из стереотаксического аппарата. Местное обезболивание при этих операциях обуславливается необходимостью контроля результата операции, а также для своевременного распознавания возможных осложнений.

Для устранения спастичности мышц применяется деструкция ядер мозжечка (рис 57), которая проходит такие же этапы, как и таламотомия.

Успех операции в первую очередь зависит от точности попадания в заданную структуру. При вмешательствах на подкорковых образованиях, расположенных вблизи внутренней капсулы, ядер гипоталамуса, ошибка в расчетах всего на 2—3 мм может вызвать самые серьезные осложнения. В последние годы в стереотаксической хирургии для повышения точности применяют ЭВМ. Перспективным для стереотаксической нейрохирургии является проведение операций с использованием компьютерной томографии. Она позволяет использовать изображения серийных срезов мозга для точного определения координат любой точки в глубоких образованиях мозга.

### **ЭПИЛЕПСИЯ**

Эпилепсия — заболевание головного мозга, основным симптомом которого являются судорожные или бессудорожные припадки, с потерей или без потери сознания. Различают две основные формы эпилепсии: генуинную (с невыясненной этиологией) и симптоматическую, возникающую вследствие очаговых изменений в головном мозге. В настоящее время круг генуинной эпилепсии постепенно сужается вследствие внедрения новых параклинических методов диагностики, которые все больше помогают раскрывать причины этой болезни. Симптоматическая эпилепсия является следствием органического поражения головного мозга — травмы, опухоли, острого или хронического воспалительного заболевания мозга и его оболочек, значительно реже — врожденного порока развития головного мозга. Хирургическое лечение направлено на борьбу с эпилептическими припадками, поэтому важно знать механизм их развития.

Развитие эпилептического припадка (судорожного и бессудорожного) связывается с существованием в головном мозге определенного очага, генерирующего патологическую импульсацию. Таких очагов может быть два, чаще расположенных симметрично в обоих полушариях большого мозга — биполярная эпилепсия, или несколько—многофокусная эпилепсия. Чтобы такой патологический очаг мог функционировать, в нем должно быть определенное количество нервных клеток, генерирующих патологическую импульсацию.

Эпилептогенный очаг — это сложная патологическая структурно-функциональная система, захватывающая корковые и подкорковые структуры.

По наблюдениям одних исследователей, эпилептическая активность зарождается одновременно в корково-подкорковых образованиях, по данным других — очаг эпилептической активности располагается в коре, а глубинные структуры принимают участие в распространении этой импульсации на определенные отделы мозга или на весь мозг в целом. Таким образом формируются очаговые или генерализованные эпилептические припадки. Нередко припадок начинается как очаговый, а затем принимает характер генерализованного.

Следует иметь в виду, что эпилептогенный очаг — это не нечто постоянное, неизменное. В процессе своего формирования он может изменяться, расширяться, создавать новые вторичные эпилептогенные очаги (часто зеркально расположенные или множественные). При этом новые очаги могут становиться совершенно независимыми от первичного очага и зарождение патологической импульсации, приводящей к припадку, может происходить первично в любом из существующих очагов. Наличие одного или нескольких эпилептогенных очагов в значительной степени объясняет однотипность или полиморфность эпилептических припадков.

Патогенез развития припадка весьма сложен и многообразен. В нем, помимо эпилептогенного очага, несомненное участие принимают факторы, связанные с гипоксией мозга, нарушениями в нем обменных процессов, явлениями интоксикации, повышения внутричерепного давления, и многие другие. Эпилептогенный очаг не ограничивается только ролью пускового механизма в развитии припадка. Такой очаг нарушает интегративную деятельность всего мозга, что наиболее убедительно проявляется часто наблюдаемым у многих больных прогрессирующим нарушением психических функций (деградация личности, ослабление памяти, нарушение поведения, часто агрессивность). Важно подчеркнуть, что прекращение или урежение частоты припадков в большинстве случаев приводит к улучшению психической деятельности.

К нейрохирургическому вмешательству при эпилепсии прибегают в тех случаях, когда консервативное лечение оказывается безуспешным. Чтобы нейрохирургическое лечение было патогенетически обоснованным, необходимо располагать максимально полными сведениями об эпилептогенном очаге (или очагах), его локализации и размерах; о состоянии церебральной гемодинамики, ликвородинамики, желудочков мозга и подпаутинного пространства; о высоте давления спинномозговой жидкости, которое колеблется и может быть повышенным только в определенные часы суток. Для получения этих сведений необходимо тщательное, обычно продолжительное многостороннее обследование больного. Основу такого обследования составляет изучение клинической картины, прежде всего структуры самого припадка (мономорфность или полиморфность), характера начала его (наличие очагового компонента — какого? или возникновение сразу как генерализованного), особенности ауры, если она имеется, неврологическая симптоматика после припадка и т. д. Анализ этих данных нередко позволяет установить локализацию очага или, по крайней мере, говорить о стороне его расположения.

Вторым обязательным компонентом исследования больного является тщательное изучение биоэлектрической активности мозга. Это прежде всего изучение поверхностной ЭЭГ в состоянии покоя, до и после припадка, в различные периоды сна, а также при различных фармакологических нагрузках. К сожалению, нередко этих исследований оказывается недостаточно для определения локализации эпилептогенного очага. Тогда прибегают к изучению ЭЭГ с помощью базальных электродов. Если и это не уточняет диагноз, проводят субкортикографическое исследование через

введенные в определенные глубинные мозговые структуры тонкие электроды. Такие исследования проводят по тем же правилам, что и электроэнцефалографию. Кроме того, через эти электроды можно осуществить электростимуляцию различных глубинных структур и вызвать развитие эпилептогенной активности в какой-то из них, определив таким образом локализацию эпилептогенного очага.

Электроэнцефалограммы и субкортикограммы можно подвергнуть математическому анализу, который позволяет выявить то, что недоступно визуальной оценке.

Во время хирургического вмешательства обычно проводят кортикографию, с помощью которой определяют размеры эпилептогенного очага, а в конце операции контролируют достаточность (или недостаточность) удаления его. Обычно больным проводят детальное рентгенологическое исследование с применением краниографии, пневмоэнцефалографии, ангиографии. Через вживленные в головной мозг электроды представляется возможным изучить местный объемный кровоток и местную реактивность сосудов мозга. При поясничной пункции обязательно определяют уровень давления спинномозговой жидкости. Иногда требуется проведение этих исследований в течение нескольких часов.

Выбор метода хирургического вмешательства определяется результатами такого комплексного исследования, хотя четкие показания к каждому виду вмешательств пока не установлены. Выявление эпилептогенного очага, вызывающего раздражение рядом расположенных мозговых структур, являющихся уже эпилептогенными, делает обоснованным удаление этого очага. Таковыми наиболее часто являются рубцы (после травмы, кровоизлияния, инфаркта), внутримозговые кисты, новообразования, воспалительные процессы, сосудистые мальформации.

При обнаружении эпилептогенного очага невыясненной природы операция направлена на его иссечение, субтотальное отсасывание, иногда в этих случаях прибегают к проведению лобэктомии или даже гемисферэктомии. Если четкий очаг не выявляется, но известны пути, по которым распространяется патологическая импульсация, или имеются нечетко выраженные признаки наличия очага в глубинных структурах мозга, тогда часто наиболее эффективным бывает разрушение этих структур стереотаксическим способом с применением криодеструкции или электрокоагуляции.

При невозможности выявить эпилептогенный очаг у больного, у которого обнаруживается та или иная степень расширения ликворосодержащих полостей и на протяжении суток отмечается повышение внутричерепного давления, часто эффективным оказывается дренирование ликворной системы с целью снижения внутричерепного давления.

У больных с эпилептическими припадками и объективно выявляемым очагом нарушенного мозгового кровообращения противосудорожный эффект может оказать реваскуляризирующее вмешательство типа удаления тромба или наложения экстра-интракраниального артериального анастомоза.

Проведение оперативных вмешательств с целью нормализации гемо- или ликвородинамических показателей может иметь самостоятельное лечебное воздействие, а иногда после такого вмешательства выявляется ранее скрытый эпилептогенный очаг. Любой вид хирургического вмешательства всегда и неизменно дополняется медикаментозной противосудорожной терапией, установлением больному определенного режима поведения, питания, потрeбления жидкости.

Хирургическое лечение при эпилепсии является одной из сложнейших проблем современной нейрохирургии. Начало хирургическому лечению больных эпилепсией положил Хорсли. В 1886 г. он впервые у больного с очаговой эпилепсией произвел трепанацию черепа и иссек мозговой рубец с окружающей его мозговой тканью, после чего полностью прекратились припадки. С этого времени началась эпоха хирургических вмешательств при эпилепсии, которые постоянно совершенствовались на основе достижений в области диагностики и технического обеспечения нейрохирургических операций.

При травматической эпилепсии, связанной с развитием оболочечных рубцов, операция направлена на их удаление и восстановление нарушенных анатомических соотношений. При наличии у больного посттравматических дефектов костей черепа, расположенных соответственно предполагаемому эпилептогенному очагу, производят дугообразный или линейный разрез кожи, обеспечивающий возможность обнажения краев костного дефекта. После отсепок и отведения кожного лоскута края кости отделяют от рубцовых сращений с твердой оболочкой. Костные и соединительнотканые разрастания иссекают до твердой оболочки. Учитывая, что последняя в месте травмы обычно оказывается рубцово-измененной и спаивной с прилежащей костью, отделение костного лоскута производят острым путем. Твердую оболочку рассекают и обнажают поверхность патологически измененной коры большого мозга. Если обнаруживается грубый оболочечномозговой рубец, производят постепенное выделение его из окружающих участков мозга. После обнажения поверхности мозга производят электрокортикографическое исследование для определения границ эпилептогенного очага (рис. 58).

Оперативное вмешательство в зависимости от массивности очага варьирует от субпиального отсасывания отдельных участков коры мозга до удаления патологически измененных областей и резекции его долей с зонами наиболее стойкой патологической активности. Допустимы резекция лобной доли до границ предцентральной извилины и обширное удаление теменной доли недоминантного полушария, однако недопустимо удаление передних отделов теменной доли доминантного полушария. Резекция затылочной доли любого полушария неизбежно сопровождается гомонимной гемианопсией.

Обнаруженные в зоне epileptогенного очага арахноидальные и внутримозговые кисты опорожняют и удаляют, извлекают инкапсулированные инородные тела; при распространении зоны epileptической активности за пределы рубцово-измененных участков мозга границу оперативного вмешательства расширяют. В функционально важных областях головного мозга расширение хирургического вмешательства неоправданно, так как это сопровождается тяжелыми симптомами выпадения функций мозга. После завершения основного этапа операции при наличии дефекта твердой оболочки производят закрытие его аллогенной консервированной оболочкой. Для пластического замещения дефекта кости используют консервированную аллогенную кость или моделированную в операционной ране акриловую пластинку. Рану мягких тканей зашивают наглухо.

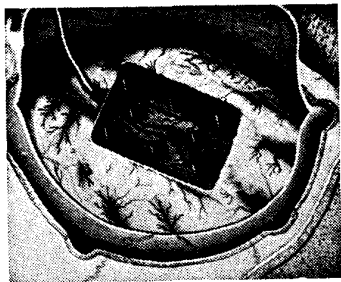


Рис. 58. Наложение электродов при электрокортикографии для установления границ epileptогенного очага.

двусторонняя стереодеструкция. Осуществляется она с помощью анодного электролиза, высокочастотной электрокоагуляции или воздействия низких температур (криогенная деструкция жидким азотом). Электролитическому или криогенному разрушению очага предшествует тщательное исследование биопотенциалов соответствующих структур мозга посредством внутримозговых электродов, введенных с помощью стереотаксического аппарата. Результаты лечения при височной epilepsии стереотаксическим методом пока менее эффективны, чем результаты резекционных вмешательств.

Судить о результатах хирургического лечения при травматической epilepsии можно только спустя 3—5 лет, так как нередко прекращение припадков в послеоперационном периоде бывает временным.

При тяжелых формах височной epilepsии и неэффективности консервативного лечения производят резекцию височной доли или ее полюса (рис. 59). При наличии четкого одностороннего очага обычно производят резекцию полюса височной доли с удалением медиобазальных структур. Если субкортикография обнаруживает преимущественное поражение миндалевидного тела и гиппокампа, удаление их осуществляют доступом через боковой желудочек.

При обнаружении epileptогенного очага в глубоких отделах мозга (миндалевидное тело, срединный центр, ядра таламуса) производят стереотаксические операции, направленные на деструкцию зон патологической активности. Одновременно может производиться

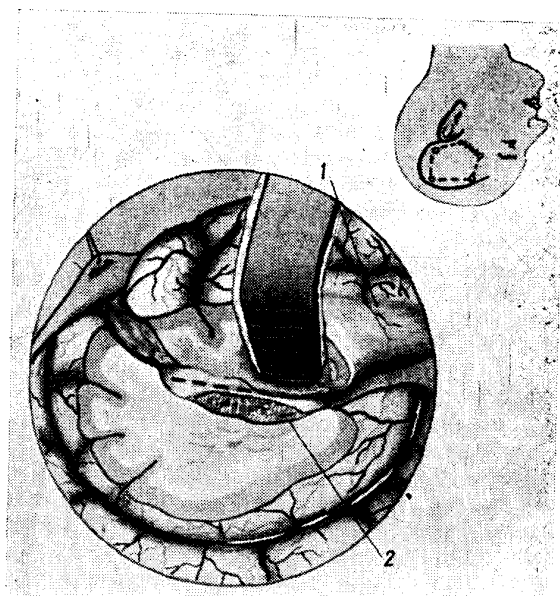


Рис. 59. Резекция височной доли при височной epilepsии:  
1 — височная доля; 2 — plexus choroideus.

системы. В свою очередь, сообщающаяся гидроцефалия может быть арезорбтивной (за счет замедления всасывания спинномозговой жидкости) и смешанной. Окклюзионная гидроцефалия может быть вызвана нарушением оттока жидкости на уровне межжелудочкового отверстия (Монро), III желудочка, водопровода мозга, IV желудочка, срединного и латеральных отверстий IV желудочка, мозжечково-мозговой цистерны. По времени возникновения различают гидроцефалию врожденную

При многоочаговых формах epilepsии применяют методику введения долгосрочных внутримозговых платиновых или золотых электродов (до 20—30 электродов диаметром 100—200 мкм), с помощью которых длительное время изучают биопотенциалы различных глубинных структур мозга, а затем производят их электростимуляцию с целью изменения интегральной деятельности. При обнаружении четкой epileptической активности в зоне того или иного электрода через него можно производить электролитическую микродеструкцию соответствующих участков мозгового вещества.

### ГИДРОЦЕФАЛИЯ

Под гидроцефалией понимают избыточное накопление спинномозговой жидкости в полости черепа. По месту накопления жидкости гидроцефалию подразделяют на наружную и внутреннюю. При наружной гидроцефалии жидкость скапливается преимущественно в подпаутинных пространствах, при внутренней — в желудочках головного мозга. По характеру функционирования ликворной системы — на сообщающуюся (открытую), при которой циркуляция спинномозговой жидкости не нарушена, и окклюзионную (закрытую), когда имеются нарушения тока жидкости на различных уровнях ликворной системы.

и приобретенную; по течению—острую и хроническую; по стадии — прогрессирующую и стабилизировавшуюся, компенсированную.

Гидроцефалия встречается в любом, но наиболее часто в раннем детском возрасте. Она может быть следствием различных заболеваний (опухоль, воспалительный процесс и др.), черепно-мозговой травмы, аномалий развития центральной нервной системы, которые приводят к нарушениям циркуляции, всасывания или продукции спинномозговой жидкости. У детей грудного возраста наиболее частой причиной гидроцефалии, как сообщающейся, так и окклюзионной, является родовая черепно-мозговая травма.

Все перечисленные формы и виды гидроцефалии относятся к прогрессирующей активной гидроцефалии, при которой в результате нарушения равновесия между продукцией, циркуляцией и резорбцией спинномозговой жидкости повышается внутричерепное давление, расширяются желудочки мозга, сдавливается и атрофируется мозговая ткань. Однако расширение желудочков мозга и подпаутинного пространства может представлять собой пассивный процесс при нарастающей атрофии мозговой ткани, например, после перенесенной интранатальной гипоксии мозга, тяжелой черепно-мозговой травмы, ишемического инсульта. Такую гидроцефалию в последние годы называют нормотензивной, так как внутричерепное давление при ней не повышено.

При прогрессирующей гидроцефалии у детей грудного возраста на первый план выступают такие внешние признаки, как изменение размеров и формы головы: она прогрессивно увеличивается и при крайних степенях выраженности гидроцефалии достигает в окружности 70 см и более у ребенка 6—7 месяцев. Увеличение размеров головы преобладает в сагиттальном направлении, в результате чего лобная кость выбухает и нависает над относительно миниатюрным лицевым скелетом. Кожа на голове истончена и атрофична, кожная венозная сеть компенсаторно расширена. Кости черепа истончены, края костей расходятся с образованием значительных промежутков, особенно по линиям венечного и сагиттального швов. Передний и задний роднички расширены, напряжены, иногда выбухают, пульсация их отсутствует. Если гидроцефалия начинает развиваться у детей старше одного года, то у них происходит прогрессирующее расширение черепных швов, изменяется звук при перкуссии черепа (звук треснувшего горшка).

Неврологические симптомы при гидроцефалии разнообразны и являются следствием как перенесенного основного процесса, обусловившего развитие гидроцефалии, так и вызванного ею хронического повышения внутричерепного давления. Могут наблюдаться поражение черепных нервов, двигательных и мозжечковых систем, судороги, нарушения в психической сфере. Для детей грудного возраста характерно фиксированное отведение глазных яблок книзу (симптом заходящего солнца). Может развиваться снижение остроты зрения вплоть до слепоты. Часто нарушается функция отводящих нервов, вследствие чего возникает сходящееся косоглазие.

Двигательные нарушения имеют самый разнообразный характер, могут наблюдаться различные парезы иногда в сочетании с гиперкинезами. Мозжечковые рас-

стройства выражаются в нарушениях статики и координации движений. Часто дети не могут ходить, стоять, а иногда даже сидеть и держать голову. Может отмечаться значительное отставание в интеллектуальном развитии, нередко имеют место повышенная возбудимость и раздражительность или вялость и адинамия, безучастность к окружающему.

Гидроцефалия, развивающаяся в более старшем возрасте, характеризуется синдромом нарастающей внутричерепной гипертензии: головная боль, особенно в утренние часы, тошнота и рвота на высоте головной боли, отек дисков зрительных нервов, гипертензионные изменения в костях свода черепа и турецком седле.

Для выбора адекватного лечения необходимо уточнить характер и степень выраженности гидроцефалии, уровень окклюзии ликворных путей. С этой целью применяют рентгенологические методы исследования, радионуклидную вентрикулографию, аксиальную компьютерную томографию.

Консервативные методы лечения при гидроцефалии малоэффективны и могут применяться ограниченное время на ранних стадиях ее развития в виде курса дегидратационной терапии.

При окклюзионной гидроцефалии широкое распространение получили хирургические методы лечения, направленные на создание окольных путей оттока спинномозговой жидкости за пределы центральной нервной системы и нормализацию внутричерепного давления. Основным показателем к операции является нарастающая гидроцефалия при отсутствии признаков воспаления оболочек мозга.

В зависимости от вида гидроцефалии современные методы хирургического лечения делят на применяемые при сообщающейся гидроцефалии, при окклюзионной гидроцефалии и универсальные методы. При сообщающейся гидроцефалии путем операции должно быть достигнуто постоянное выведение избытка спинномозговой жидкости за пределы центральной нервной системы в какую-либо из полостей организма, где она могла бы всасываться или выводиться наружу. С этой целью широко применяют операцию поясничного подпаутинно-перитонеального шунтирования, при которой создается постоянный отток спинномозговой жидкости из терминального желудочка спинного мозга в брюшную полость. При этом могут использоваться клапанные системы, задачей которых является регулируемое снижение внутричерепного давления.

*Поясничное подпаутинно-перитонеальное шунтирование.* Больного на операционном столе укладывают на левом боку. Разрез брюшной стенки производят справа на середине расстояния между нижним краем реберной дуги и гребнем подвздошной кости кнаружи от прямой мышцы живота. Рассекают кожу, подкожную клетчатку, поверхностную и собственную фасции. По ходу волокон тупо раздвигают наружную и внутреннюю косые и поперечные мышцы живота, брюшину



освобождают от предбрюшинной фасции и клетчатки. Производят разрез брюшины длиной не более 1 см.

Производят ламинэктомию дуги III поясничного позвонка. На твердую оболочку спинного мозга накладывают круговой провизорный кисетный шов. При бесклапанном шунтировании между двумя разрезами с помощью длинного пинцета вводят силиконовый или сила-стикковый катетер. В центре кругового кисетного шва острием скальпеля производят точечный разрез твердой и паутинной оболочек спинного мозга. Через него в терминальный желудочек спинного мозга по направлению к крестцу на глубину 3—4 см вводят люмбальный конец катетера, на боковой стенке которого целесообразно ножницами сделать 1—2 дополнительных отверстия. Завязывают провизорный кисетный шов на твердой оболочке вокруг катетера. После того как из абдоминального конца катетера начинается истечение жидкости, его погружают в полость брюшины на расстояние до 15 см и завязывают вокруг него провизорный кисетный шов. Рану послойно зашивают.

При окклюзионной гидроцефалии у детей старше 3 лет и взрослых, когда устранить непосредственную причину окклюзии хирургическим путем невозможно, применяется операция вентрикулоцистерностомии, предложенная Торкильдсеном в 1939 г. Суть операции заключается в том, что с помощью катетера создается сообщение между боковым желудочком и мозжечково-мозговой цистерной.

*Вентрикулоцистерностомия* (рис. 60). Срединным продольным разрезом в шейно-затылочной области обнажают и скелетируют чешую затылочной кости и заднюю дугу I шейного позвонка. В типичном месте с помощью дополнительного разреза мягких тканей накладывают фрезевое отверстие в затылочной кости для пункции заднего рога бокового желудочка. Кусачками резецируют задний край большого (затылочного) отверстия и заднюю дугу I шейного позвонка, обнажая заднюю ат-лантозатылочную мембрану, которую вскрывают линейным разрезом над мозжечково-мозговой цистерной.

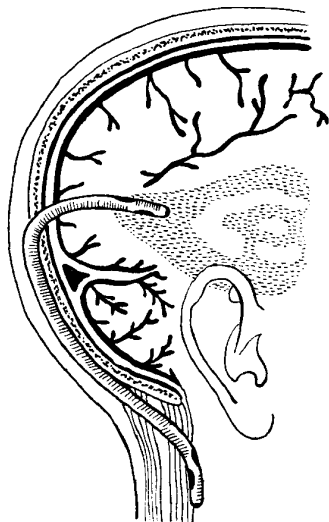


Рис. 60. Вентрикулоцистерностомия (по Торкильдсену).

Во фрезевом отверстии, предназначенном для пункции желудочка, вскрывают твердую оболочку головного мозга, кору мозга коагулируют. Силиконовый или си-ластикковый катетер (наружный диаметр 2—2,5 мм) с направляющим проволочным мандреном вводят в боковой желудочек, ориентируя его конец на верхненаружный угол глазницы той же стороны. Конец катетера должен быть запаян и закруглен, а на боковой стенке у вентрикулярного конца вырезаны 1—2 отверстия. Показателем введения катетера в желудочек является истечение спинномозговой жидкости после извлечения мандрена. В области фрезевого отверстия катетер фиксируют швом к твердой оболочке или надкостнице. Дистальный конец катетера погружают в мозжечково-мозговую цистерну под дугу II шейного позвонка и одним-двумя швами фиксируют. Операционную рану зашивают послойно.

При окклюзии на уровне IV желудочка и его отверстий, а также водопровода мозга может производиться односторонняя Вентрикулоцистерностомия. Однако, учитывая возможность смещения катетера и прекращения функционирования шунта, целесообразно и при таких уровнях окклюзии производить двустороннее шунтирование. Если же имеется окклюзия на уровне межжелудочкового отверстия или III желудочка, то двустороннее шунтирование обязательно, так как боковые желудочки могут быть разобщены.

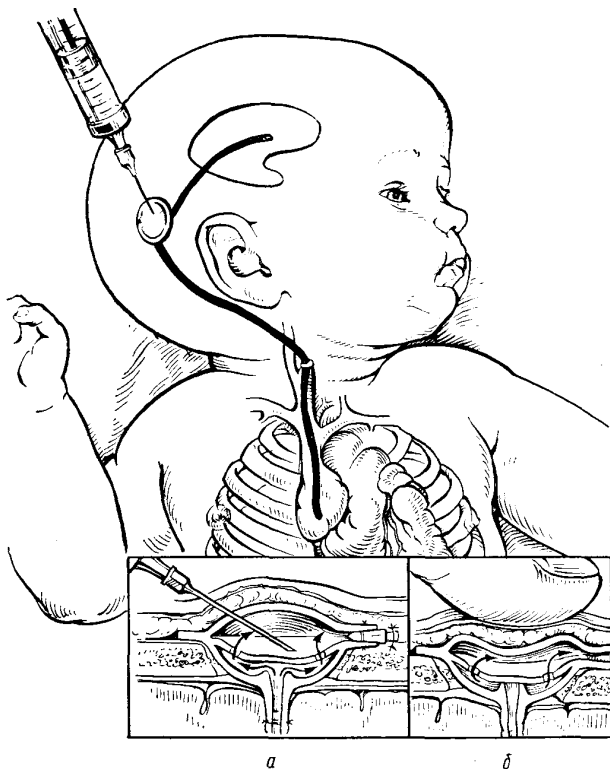


Рис. 61. Вентрикулокардиостомия:  
а — клапан Пуденса; б — пальцевая подкачка.

дистальному концу клапана.

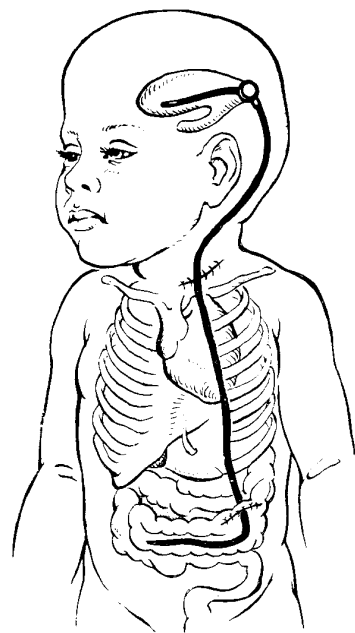


Рис. 62. Вентрикулоперитонеостомия.  
циркуляции.

Универсальные операции могут применяться как при сообщающейся, так и при окклюзионной гидроцефалии. В настоящее время наибольшее распространение получили два вида таких операций — клапанные вентрикулокардиостомия и вентрикулоперитонеостомия. При первой операции избыток спинномозговой жидкости выводится из желудочков мозга в правое предсердие, при второй — в полость брюшины. Клапаны предназначены для регулирования оттока жидкости, чтобы избежать резкого снижения внутричерепного давления. Каждый тип клапанов рассчитан на определенное “запирающее” давление, т. е. такое давление спинномозговой жидкости, ниже которого клапан закрывается и перестает функционировать.

*Вентрикулокардиостомия* (рис. 61). В затылочной кости накладывают фрезевое отверстие, диаметр которого при использовании клапана Пуденса должен быть равен диаметру клапана, а при других системах клапанов — достаточным, чтобы пропускать вентрикулярный катетер. Производят разрез мягких тканей длиной 3—4 см справа на боковой поверхности шеи вниз от угла нижней челюсти по переднему краю грудинно-ключично-сосцевидной мышцы. Выделяют лицевую вену. Между разрезами на шее и затылке под фасцией и апоневрозом длинным зажимом образуют туннель, через который проводят кардиальный катетер, проксимальный конец которого через переходник присоединяют к

Производят пункцию правого бокового желудочка, дистальный конец вентрикулярного катетера через переходник присоединяют к концу клапана. Вскрывают лицевую вену, через нее во внутреннюю яремную вену и затем в правое предсердие вводят кардиальный катетер. Убедившись в правильности функционирования клапанной системы, на раны накладывают швы.

*Вентрикулоперитонеостомия* (рис. 62). На первом этапе операции производят обнажение и вскрытие брюшины (разрез ниже края реберной дуги справа снаружи от прямой мышцы живота, волокна которой тупо раздвигают). На края разреза накладывают кисетный шов. Затем приступают к краниальному этапу операции, который аналогичен вышеописанному. Между двумя разрезами в подкожной клетчатке переднебоковой поверхности шеи и передней поверхности грудной клетки с помощью небольших дополнительных разрезов проводят абдоминальный катетер, проксимальный конец которого присоединяют к дистальному концу клапана. При правильном монтаже системы из дистального конца абдоминального катетера начинает выделяться спинномозговая жидкость. После этого абдоминальный катетер погружают в полость брюшины. Накладывают кисетный шов на брюшину, фиксируя катетер, послойно зашивают раны.

Успех хирургического лечения при гидроцефалии зависит от строго индивидуального подхода к выбору вида операции, умения четко определить оптимальное время проведения вмешательства и обеспечить такую систему дозированного отведения спинномозговой жидкости, которая создавала бы наиболее благоприятные условия для ее

### КРАНИОСТЕНОЗ

Краниостеноз — преждевременное зарастание отдельных или всех черепных швов. Наиболее часто встречается зарастание сагиттального шва или сагиттального и венечного швов. Краниостеноз встречается у 0,005— 0,02 % новорожденных, чаще у мальчиков. Причины преждевременного зарастания швов черепа связывают с различными наследственными и внутриутробными заболеваниями. Считают, что одним из этиологических факторов является нарушение закладки костей черепа в эмбриональном периоде. Высказывается обоснованное мнение, что раннее зарастание черепных швов является одним из признаков сложной врожденной патологии в развитии сосудистой системы головы. Черепные швы могут зарастать во внутриутробном периоде или после рождения ребенка. При внутриутробном зарастании швов Краниостеноз характеризуется более выраженной

деформацией черепа, ранним появлением синдрома внутричерепной гипертензии. При закрытии швов после рождения череп деформирован в меньшей степени, и чем позднее наступает закрытие швов, тем легче протекает заболевание.

Клиника. Первым и весьма характерным признаком краниостеноза является изменение формы головы. В зависимости от зарращения того или иного шва, голова приобретает различную форму. При зарращении венечного шва за счет ограничения роста черепа в передне-заднем направлении компенсаторно увеличивается его высота, особенно в области переднего родничка. В случае закрытия сагиттального шва череп увеличивается в продольном направлении. Преждевременное закрытие всех швов приводит к увеличению высоты черепа, он приобретает остроконечную форму.

Неврологическая симптоматика характеризуется общемозговыми симптомами, обусловленными внутричерепной гипертензией. Одним из наиболее частых симптомов является головная боль, которая возникает приступообразно и иногда сопровождается тошнотой и рвотой. Интенсивность и частота головной боли постепенно нарастают. Повышаются сухожильные рефлексы, иногда выявляется их диссоциация, выражающаяся в торможении одних и повышении других рефлексов. Появляются патологические рефлексы; отмечаются парезы взора вверх, спонтанный нистагм, менингеальные симптомы. Психические расстройства, возникающие в результате длительной внутричерепной гипертензии, могут выражаться в повышенной раздражительности или заторможенности, снижении памяти. В раннем детском возрасте возможна задержка умственного развития.

Характерным для краниостеноза является возникновение общих, реже очаговых судорожных припадков. Наблюдается двусторонний экзофтальм, который обычно развивается постепенно, по мере зарращения черепных швов, иногда достигает выраженной степени, что нередко приводит к ограничению движений глазными яблоками. Экзофтальм может сочетаться с косоглазием. Важным признаком внутричерепной гипертензии при краниостенозе являются застойные диски зрительных нервов. В случае неустранения внутричерепной гипертензии застой приводит к развитию вторичной атрофии зрительных нервов, наступает снижение остроты зрения вплоть до полной слепоты. Поэтому офтальмологическое исследование нередко решает вопрос о необходимости срочного хирургического вмешательства.

Важное значение в диагностике краниостеноза имеет рентгенологическое исследование. Главным признаком является отсутствие одного или нескольких черепных швов и связанное с этим изменение формы черепа. Кости свода черепа значительно истончены, характерны выраженные пальцевые вдавления по всему своду черепа.

Основание черепа деформировано, черепные ямки углублены, структура костей плотная. Спинка турецкого седла истончена. При компьютерной томографии или пневмо-энцефалографии обнаруживаются маленькие желудочки мозга, уменьшение или отсутствие подпаутинных щелей. В случаях декомпенсированного краниостеноза давление спинномозговой жидкости всегда повышено (300—500 мм вод. ст.). Сама жидкость обычно без изменений.

*Лечение* при краниостенозе в основном хирургическое. В случае компенсированного краниостеноза необходимость в операции отпадает. В основе хирургического лечения лежит устранение внутричерепной гипертензии во избежание грозных последствий, которыми являются потеря зрения и умственная отсталость. Цель операции состоит в увеличении объема черепа и создании физиологических условий для дальнейшего роста и развития головного мозга. Учитывая, что наибольшего развития мозг достигает в первые три года жизни ребенка, оперативное лечение целесообразно в этот период. Методики проведения большинства операций требуют разрезов мягких тканей на большом протяжении и формирования кожно-апоневротических лоскутов значительных размеров, что сопряжено с кровотечением, к которому детский организм весьма чувствителен. Поэтому разрезы мягких тканей производят последовательно на небольшом участке с тщательной остановкой кровотечения, для чего используют различные кровоостанавливающие средства.

*Линейная краниотомия.* Показана в раннем детском возрасте. Поэтапно производят разрез мягких тканей параллельно окостеневшему черепному шву, по ходу шва кусачками резецируют кость на участке шириной 2 см (рис. 63, 64). Над верхним сагиттальным синусом из-за опасности его ранения кость не резецируют, а скусывают, отступая от средней линии на 1,5—2 см. В раннем детском возрасте кости свода черепа мягки и легко резецируются. Во избежание рецидива краниостеноза края резецированной кости обкладывают материалом, который механически препятствует ее регенерации (танталовая фольга, полиэтиленовая пленка и др.). С этой же целью производят удаление надкостницы с обнаженной поверхности кости, отступая от резецированного края на 0,5—1 см, соскабливание камбиального слоя надкостницы по краю кости и камбиального слоя твердой оболочки по ходу произведенных костных борозд. После остановки кровотечения на мягкие ткани накладывают швы.

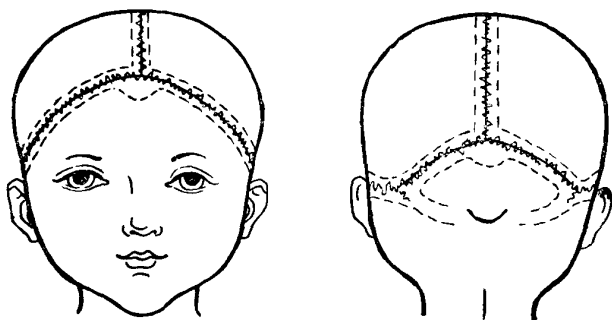


Рис. 63. Линейная краниотомия: сплошная линия — разрез кожи, пунктирная — резекция кости.

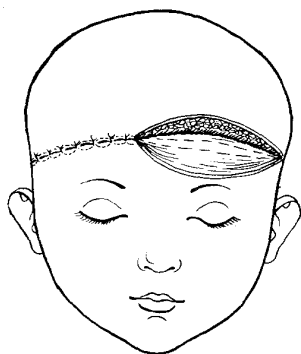

Рис. 64. Разрез кожи при резекции кости в области венечного шва.

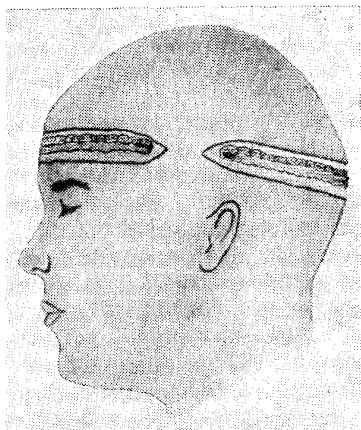


Рис. 65. Циркулярная краниотомия.

**Циркулярная краниотомия** рекомендуется для устранения внутричерепной гипертензии у детей старшего возраста. Производят разрез мягких тканей по окружности головы, начиная с области лба на границе волосистой части по направлению кзади. В местах проекции височных артерий мягкие ткани не рассекают. Циркулярную резекцию кости шириной 1—1,5 см производят в один или два этапа. При операции в два этапа вначале выполняют переднюю, а через две недели — заднюю полуциркулярную краниотомию (рис. 65). В ряде случаев для увеличения передне-задних размеров черепа циркулярную резекцию кости дополняют поперечной краниотомией свода черепа.

**Фрагментация свода черепа** применяется при заращении всех черепных швов. Операция может выполняться одно- или двухэтапно. При одноэтапном вмешательстве разрезом мягких тканей с обеих сторон образуют два лобно-затылочных кожно-апоневротических лоскута и отводят их в стороны. На скелетированной части свода черепа накладывают фрезевые отверстия, которые соединяют путем распила кости проволочной пилой, образуя свободные костные фрагменты. Под воздействием повышенного внутричерепного давления костные фрагменты расходятся. При двухэтапном вмешательстве фрагментацию свода черепа вначале производят на одной

стороне, а спустя 2—3 недели — на другой. Операция для маленьких детей слишком травматична.

**Лоскутная двусторонняя краниотомия** показана в случаях декомпенсированного краниостеноза, при деформированном черепе. Разрез мягких тканей ведут от основания лба по волосистому краю дугообразно вверх, затем по средней линии до ламбдовидного шва и параллельно ему к верхнему краю ушной раковины. Кожно-апоневротический лоскут отводят в сторону основания. Отступая от средней линии на 1 см, в области лобного бугра, теменной, височной и затылочной костей накладывают несколько фрезевых отверстий, которые соединяют между собой путем скусывания кости на ширину 1,5—2 см. Об

разовавшийся костный лоскут овальной формы разделяют по теменному бугру пополам. С целью предупреждения большого смещения костных фрагментов и создания моделированного увеличения поперечного диаметра черепа рекомендуется оставлять костные мостики шириной 1—1,5 см в теменно-височной и лобно-височной областях (рис. 66).

Второй этап операции на противоположной стороне производят спустя 2—3 недели. Над верхним сагиттальным синусом оставляют полоску кости шириной около 2 см. Для корригирования формы черепа обе продольные краниотомические полости над верхним сагиттальным синусом в средней части соединяют. На кожу накладывают швы.

Хирургическое вмешательство в начальной стадии заболевания способствует полному регрессу всех симптомов. В случае несвоевременного хирургического лечения могут наблюдаться значительное снижение остроты зрения и умственная отсталость.

### ЧЕРЕПНО-МОЗГОВЫЕ И СПИННОМОЗГОВЫЕ ГРЫЖИ

**Черепно-мозговые грыжи** возникают вследствие порока развития черепа и головного мозга, при котором через имеющийся врожденный дефект костей черепа происходит выпячивание наружу мозга и его оболочек. Существует несколько теорий, объясняющих происхождение мозговых грыж. Согласно одной из них мозговые грыжи образуются в результате перенесенных внутриутробно заболеваний; сторонники другой на первое место ставят нарушение эмбрионального развития. Грыжи возникают по средней линии в местах слияния эмбриональных зачатков, из которых формируется черепно-лицевой скелет. Наиболее часто они локализируются в области лобно-носового

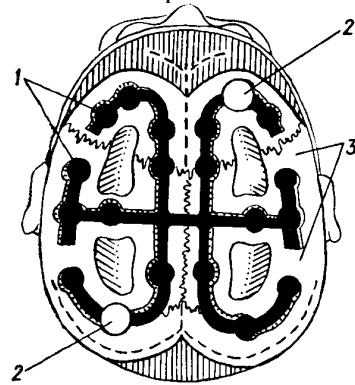


Рис. 66. Лоскутная двусторонняя краниотомия: 1 — фрезевые отверстия; 2 — участки скусывания кости; 3 — костные мостики.

шва и у внутреннего угла глаза (передние мозговые грыжи), несколько реже — в затылочной области (задние мозговые грыжи).

Изредка встречаются базальные грыжи, при которых мозг и его оболочки через костный дефект на основании черепа выпячиваются в полость носа или носовой части глотки. При этом внешние проявления грыжи отсутствуют, а выпячивание часто диагностируется как полип.

В зависимости от содержимого грыжевого мешка различают несколько видов черепно-мозговых грыж.

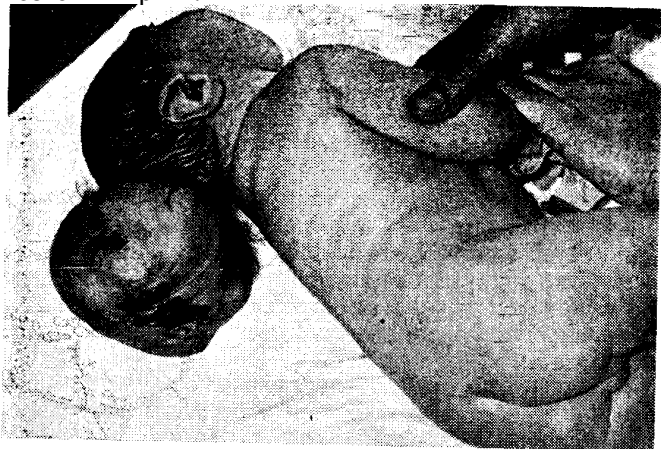

Рис. 67. Задняя мозговая грыжа гигантских размеров.

Основным признаком черепно-мозговой грыжи является выпячивание мягких тканей в области черепа различной величины, которое в отдельных случаях, особенно при задних мозговых грыжах, может превышать размеры головы ребенка (рис. 67). Кожа над грыжевым выпячиванием нередко рубцово изменена или истончена, иногда в этом месте она отсутствует и выпячивание покрыто тонкой полупрозрачной пленкой. Могут наблюдаться изъязвления кожи и ликворные свищи. При крике и натуживании ребенка грыжа может увеличиваться и изменять свою консистенцию.

При пальпации грыжа иногда флюктуирует, в ней определяются более плотные включения. При большом костном дефекте нередко видна пульсация грыжевого мешка. У детей с передними мозговыми грыжами наблюдаются деформация костей носа, увеличение расстояния между глазницами, грыжевой мешок может вдаваться в одну или обе глазницы, смещая глазные яблоки книзу.

Очаговая неврологическая симптоматика при мозговых грыжах скудна либо отсутствует. Некоторые дети значительно отстают в умственном развитии, у них могут отмечаться судорожные припадки.

Лечение при черепно-мозговых грыжах хирургическое. Сущность операции заключается в удалении грыжевого мешка и его содержимого, пластике костного дефекта черепа, а при передних мозговых грыжах еще и максимально возможном устранении косметического дефекта с помощью методов пластической хирургии.

*Хирургическое лечение при передних мозговых грыжах.* В большинстве случаев доступ интракраниальный, при котором обеспечиваются наилучшие условия для выделения шейки грыжевого мешка, ее перевязки и отсечения, а также пластики дефекта твердой оболочки и костного дефекта. В принципе существуют два метода интракраниальных операций — субдуральный и экстрадуральный. Однако при последнем практически никогда не удается выделить и перевязать шейку грыжевого мешка без повреждения твердой оболочки, так как в области решетчатой пластинки твердая оболочка спаяна с костью. Поэтому предпочтение отдают субдуральному методу (рис. 68).

*Менингоцеле* — выпячивание мягкой оболочки головного мозга через дефект в черепе и твердой оболочке. В области грыжевого образования мягкая оболочка утолщена, имеет студневидную консистенцию. Твердая оболочка не участвует в образовании грыжевого мешка, а прикрепляется к краям дефекта кости со стороны полости черепа.

*Менингоэнцефалоцеле* — наиболее частый вид мозговых грыж, при котором в грыжевом мешке кроме оболочек имеется измененное мозговое вещество.

*Менингоэнцефалоцистоцеле* — выпячивание оболочек и ткани мозга вместе с частью желудочка мозга (при передних мозговых грыжах — переднего рога одного из боковых желудочков, при задних грыжах — заднего рога).

Разрез мягких тканей дугообразный на 1 см кзади от передней границы волос. Кожно-апоневротический лоскут отсепааровывают и отворачивают книзу. В лобной кости образуют двусторонний, симметричный костно-надкостничный лоскут трапецевидной или треугольной формы, который отворачивают в сторону на надкостничной ножке. Линейным разрезом параллельно нижнему краю трепанационного окна вскрывают твердую оболочку. Прошивают и пересекают верхний сагиттальный синус и серп большого мозга. Лобные доли шпателями приподнимают и отводят от дна передней черепной ямки, выделяют грыжевое отверстие, в котором путем коагуляции отсекают мозговую ткань. Ложкой осторожно в пределах возможного через грыжевое отверстие удаляют содержимое грыжи. После этого грыжевой мешок уменьшается и сморщивается, что в отдельных случаях исключает необходимость его удаления. Грыжевое отверстие в кости закрывают лоскутом из консервированной твердой оболочки либо лоскутом из оболочки, отсепаарованной рядом с грыжевыми воротами, либо мышечным лоскутом (рис. 69). Вместо швов удобно использовать медицинский клей. Твердую оболочку зашивают наглухо. Костный лоскут укладывают на место и фиксируют швами. Мягкие ткани зашивают в один слой.

Второй этап хирургического лечения направлен на удаление грыжевого мешка и максимально возможное устранение косметического дефекта лица. Его должен производить хирург-косметолог, владеющий методами пластической хирургии.

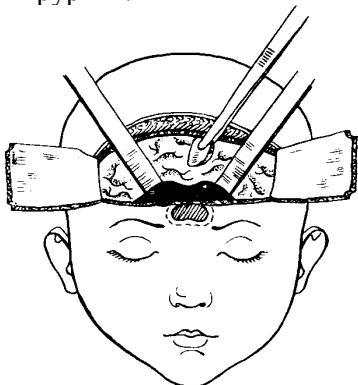


Рис. 68. Интракраниальный субдуральный метод при передней черепно-мозговой грыже.

При грыжах небольших размеров, если отсутствует деформация костей носа и грыжевое отверстие в кости не превышает 1—1,5 см, может применяться экстракраниальный метод операции. У основания грыжевого мешка двумя овальными разрезами иссекают кожу. Шейку грыжевого мешка осторожно выделяют из окружающих тканей и в области костного дефекта распатором отделяют от его краев. В костном дефекте шейку прошивают и перевязывают (рис. 70), после чего грыжевой мешок отсекают, а его культю погружают в полость черепа. Послойно зашивают рану.

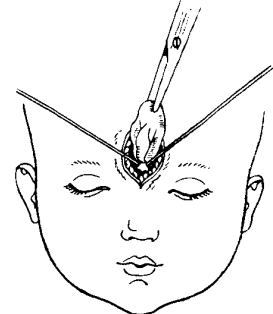

Рис. 70. Экстракраниальный метод удаления носолобной черепно-мозговой грыжи, перевязка грыжевого мешка у основания.

*Хирургическое лечение при задних мозговых грыжах.*

Окаймляющим разрезом иссекают кожу у основания грыжевого мешка. Шейку грыжевого мешка осторожно выделяют из окружающей подкожной клетчатки. При узкой шейке ее прошивают лигатурой и перевязывают, после чего грыжевой мешок отсекают, культю погружают в полость черепа. Если шейка грыжевого мешка широкая, сначала отсекают грыжевой мешок, а затем культю шейки герметически ушивают непрерывным швом. При диаметре дефекта кости, превышающем 2 см, производят пластику консервированной костью, органическим стеклом или быстротвердеющей массой. Над трансплантатом послойно зашивают мягкие ткани.

**Спинномозговые грыжи** являются следствием нарушения эмбрионального развития, по-видимому, на стадии замыкания нейрэктодермальной пластинки в трубку. Они представляют собой выпячивание оболочек, корешков, а нередко и спинного мозга через дефект в дугах позвонков. Грыжа может локализоваться на любом уровне позвоночника, но наиболее часто в пояснично-крестцовом отделе. Спинномозговая грыжа иногда сочетается с пороком развития

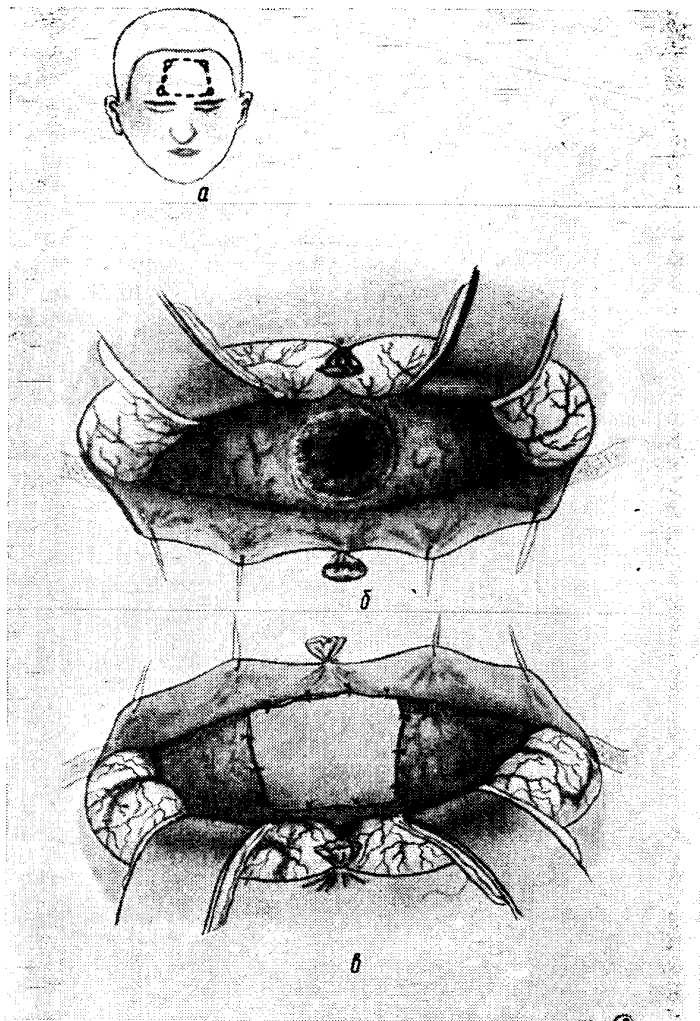


Рис. 69. Этапы операции при передней черепно-мозговой грыже: а — линия разреза кожи и контуры трепанационного отверстия; б — обнажении дефекта кости передней черепной ямки; в — пластика дефекта.

головного мозга (гидроцефалией, агенезией мозолистого тела и др.). Различают несколько основных форм спинномозговой грыжи.

*Менингоцеле*—грыжевое выпячивание образовано только оболочками спинного мозга и покрыто кожей. Спинной мозг развит нормально и расположен в позвоночном канале. Нарушение функций спинного мозга либо отсутствует, либо незначительно выражено за счет миелодисплазии.

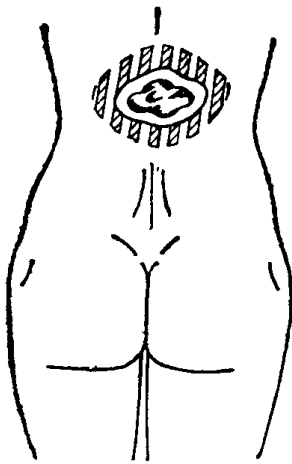


Рис. 71. Разрез (сплошная линия) и зона мобилизации кожного лоскута при спинномозговой грыже.

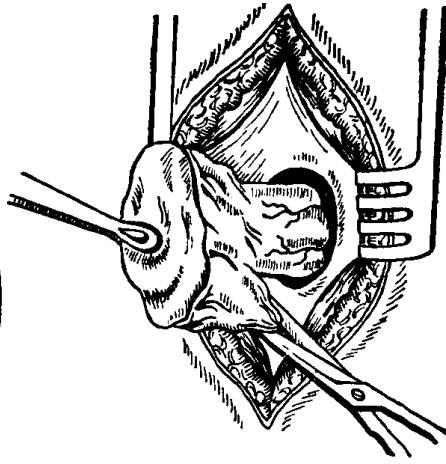


Рис. 72. Выделение шейки грыжевого мешка.

Иногда кожа отсутствует и грыжевой мешок образован лишь оболочками спинного мозга, через которые просвечиваются корешки конского хвоста и спинной мозг. Очень часто, хотя и не обязательно, наблюдается нарушение функций спинного мозга в виде нижнего вялого парализа, иногда и параплегии, расстройств чувствительности, отсутствия сухожильных рефлексов, недержания мочи и кала, нередко косолапости. Именно данная форма наиболее часто сочетается с гидроцефалией.

Лечение при спинномозговых грыжах хирургическое, оно должно производиться в максимально ранние сроки после рождения ребенка. Однако существуют и противопоказания для хирургического лечения, которые можно разделить на постоянные и временные. К постоянным относятся тяжелые формы менингорадикуломиелоцеле с параплегией, косолапостью и сопутствующей гидроцефалией. У таких больных хирургическое лечение бесперспективно. Временные противопоказания возникают при изъязвлении и воспалении грыжевого мешка, резком истончении кожи над ним при очень широком его основании, нарушении целостности грыжевого мешка с истечением спинномозговой жидкости, продолжающемся более двух суток, поскольку при этом происходит инфицирование с развитием менингоэнцефалита. При нарушении целостности грыжевого мешка и истечении спинномозговой жидкости операцию производят по жизненным показаниям.

Методика операции. Двумя окаймляющими разрезами у основания грыжевого мешка рассекают кожу (рис. 71). При низко расположенных грыжах ввиду опасности загрязнения послеоперационной раны мочой и калом разрезы кожи производят в поперечном направлении, а при грыжах поясничного и грудного отделов — в продольном, что является более физиологичным. Шейку, грыжевого мешка выделяют из окружающих тканей до дефекта задней стенки позвоночного канала (рис. 72). Затем вскрывают грыжевой мешок и осматривают его содержимое. Если в грыжевом мешке находятся корешки л спинной мозг, их осторожно отделяют от стенок мешка, а при невозможности отделения погружают в позвоночный канал вместе с частью грыжевого мешка. Последний отсекают. Пластику дефекта стенки позвоночного канала производят отсепарированными мышцами и апоневрозом. Рану послойно зашивают.

### ОПУХОЛИ СПИННОГО МОЗГА

Соотношение опухолей спинного мозга и опухолей головного мозга 1 :9. Опухоли спинного мозга чаще развиваются не из мозгового вещества, а из окружающих тканей и по мере роста сдавливают его. Встречаются они почти одинаково часто у мужчин и женщин, преимущественно в возрасте 30—55 лет. Существует определенная связь между возрастом больного и структурно-биологическими свойствами опухоли. Так, у лиц среднего возраста наиболее часто выявляется невринома, реже — менингиома. У детей они почти не встречаются, на первом месте здесь липома, дермоидные кисты, саркома, эпендимома, ангиома. У пожилых людей обнаруживается в основном менингиома, реже—невринома, другие опухоли почти не встречаются (кроме метастазов рака).

Классификация. В клинической практике в группу опухолей спинного мозга принято включать не только опухоли мозгового вещества и его элементов, но и опухоли, происходящие из позвоночника и мягких тканей позвоночного канала. Их объединяют симптоматика, прогрессирующее течение, наличие компрессионного синдрома и блокады подпаутинного пространства.

*Менингоградикулоцеле* —

выпячивание корешков спинного мозга, которые либо проходят по стенкам грыжевого мешка и снова погружаются в позвоночный канал, либо слепо заканчиваются на дне грыжи. Клинически отмечаются слабость отдельных групп мышц нижних конечностей, расстройства чувствительности по корешковому типу, нарушение функций тазовых органов.

*Менингоградикуломиелоцеле*—

наиболее тяжелый в функциональном и прогностическом отношении порок развития, при котором спинной мозг вместе с корешками выпячивается из позвоночного канала, проходит через грыжевой мешок и заканчивается на его дне в виде незамкнутой в трубку зародышевой пластинки. Кожа над грыжевым мешком либо рубцово изменена, либо истончена и напоминает папиросную бумагу, иногда на ней имеются изъязвления, грануляции.

В соответствии с общепринятыми классификациями опухоли спинного мозга подразделяют по гистогенезу, степени злокачественности и локализации. По гистогенезу различают следующие виды опухолей: опухоли, исходящие из ткани мозга — эпендимомы, астроцитомы; из сосудов — ангиомы; из оболочек — менингиомы; из корешков спинного мозга — невринома; из соединительно-тканых элементов — саркома из жировой ткани — липома.

По локализации выделяют опухоли шейного, грудного, поясничного отделов спинного мозга, области мозгового конуса, конского хвоста, а также экстрадуральные (или эпидуральные) и интрадуральные (или субдуральные). Наиболее часто встречаются интрадуральные опухоли.

**Интрадуральные опухоли** подразделяются на внутри-мозговые (интрамедуллярные), возникающие из клеточных элементов мозгового вещества (истинные опухоли спинного мозга) и внемозговые (экстрамедуллярные), исходящие из оболочек мозга и его корешков и окружающих спинной мозг тканей. Внутри-мозговые опухоли по сравнению с глиомами головного мозга встречаются значительно реже; выявляются астроцитомы, олигодендроглиомы, эпендимомы, медуллобластомы и др. Первое место по частоте занимает астроцитомы, затем следует эпендимомы; нередко эти опухоли могут прорасти в область конского хвоста, т. е. частично располагаться экстрамедуллярно. Типичная локализация эпендимомы — шейное, реже — поясничное утолщение. Нередко эпендимомы встречаются только как внемозговая опухоль в области конского хвоста, исходя из клеток эпендимы терминальной нити (*filum terminale*) и достигая больших размеров, особенно у детей.

Значительно реже встречаются гетеротопические опухоли — липома, дермоидные кисты, холестеатома.

Внемозговые опухоли относятся в большинстве случаев к доброкачественным. Они составляют большую часть всех новообразований спинного мозга. Наиболее часто встречаются менингиома и невринома. Менингиома представляет собой узел с широким основанием, спаяна с твердой оболочкой, сдавливает спинной мозг, образуя в нем ложе. Иногда обызвествляется (псаммома). Невринома имеет капсулу и достигает больших размеров. Исходит из корешков спинного мозга, чаще задних. Наиболее часто невринома локализуется в грудном отделе и в области конского хвоста. Может расти и экстрадурально или одновременно экстра- и интрадурально, приобретая форму песочных часов. Кроме менингиомы и невриномы интрадурально локализуются, хотя и редко, сосудистые опухоли (гемангиома, лимфангиома).

Экстрадуральные опухоли встречаются значительно реже предыдущих. Истинные экстрадуральные опухоли возникают в позвоночном канале из наружной пластинки твердой оболочки, спинномозговых корешков, эпидуральной клетчатки, жировой ткани и сосудов (менингиома, невринома, саркома, липома, ангиома). Эти опухоли вызывают вторичные изменения в позвонках — отмечаются расширение и разрушение позвоночного канала, преимущественно за счет поражения дуг, суставных отростков и тел позвонков. Иногда вторичные изменения в позвонках так выражены, что наводят на мысль о первичном поражении их опухолевым процессом.

Опухоли позвоночника бывают первичными и вторичными, доброкачественными и злокачественными. Среди доброкачественных чаще встречается ангиома, реже — остеобластокластома, хондрома и остеома. Растут они медленно, разрушают позвонки, сужают позвоночный канал, сдавливают спинной мозг и его элементы. Первичные злокачественные опухоли (остео- и хондросаркома) встречаются редко. Ко вторичным злокачественным опухолям относятся прежде всего метастазы рака и гипернефромы. Чаще метастазирует рак легких, молочной, щитовидной и предстательной желез, реже — других органов. Иногда метастазирование рака в позвоночник происходит спустя много лет (10—20) после радикального удаления первичного очага и при отсутствии его рецидива. Реже встречаются метастазы саркомы, меланомы. Все злокачественные опухоли, как первичные, так и вторичные, растут быстро, разрушают костную ткань позвонков, их связочный аппарат, окружающие мягкие ткани, что вызывает сдавление спинного мозга. В твердую оболочку они не прорастают.

*Клиника.* Для всех опухолей спинного мозга, независимо от их гистологического характера и локализации, характерно прогрессирующее, но волнообразное нарастание симптомов за счет постепенного сдавления спинного мозга. Начальным симптомом в большинстве случаев является боль по ходу корешка спинного мозга соответственно уровню локализации опухоли. Эта боль вначале непостоянна и возникает при движении позвоночника, при кашле, натуживании. В последующем боль становится постоянной, двусторонней, опоясывающей, интенсивной.

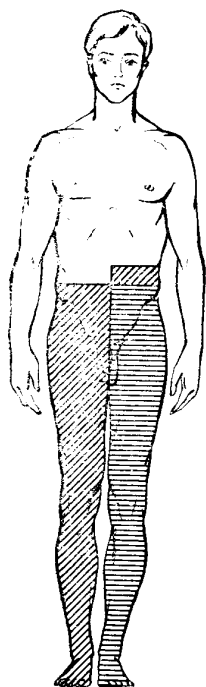
Расстройства чувствительности в зоне иннервации корешка первое время отсутствуют или проявляются в виде гиперестезии. По мере нарастания сдавления корешка гиперестезия сменяется гипестезией, переходящей в анестезию. Корешковая боль чаще встречается при вне-мозговых опухолях, особенно невриноме, и редко — при внутри-мозговых. Наиболее часта она при опухолях в области конского хвоста и в шейном отделе. Корешковая боль имеет важное значение не только для раннего распознавания опухоли, но и для топической диагностики.

К числу частых симптомов, характерных именно для интрадуральной невриномы, относится симптом ликворного толчка — возникновение или усиление корешковой боли при сдавлении яремных вен. Объясняется это тем, что при сдавлении яремных вен задерживается отток крови из головного мозга, последний увеличивается в объеме, быстро повышается внутричерепное давление и волна спинномозговой жидкости устремляется в сторону подпаутинного пространства спинного мозга, в виде толчка воздействуя на опухоль, сдавливая или натягивая корешок, в результате чего усиливается или появляется боль. При невриноме, особенно в области конского хвоста, боль часто зависит от



положения больного: в горизонтальном—усиливается, в вертикальном—ослабевает, что нередко заставляет больных больше стоять, ходить, сидеть, даже спать в положении сидя.

Рис. 73. Синдром Броун-Секара (диагональными линиями обозначены зоны нарушения чувствительности).



При менингиоме боль чаще оболочечного происхождения, она сопровождается ригидностью позвоночника, другими симптомами. Характерна вертебральная боль и болезненность при поколачивании

по остистому отростку позвонка на уровне опухоли.

Вслед за болевым синдромом постепенно нарастают проводниковые нарушения ниже уровня расположения опухоли. Иногда развивается синдром Броун-Секара (появление двигательных нарушений на стороне опухоли, а чувствительных — на противоположной — рис. 73). В ряде случаев заболевание проявляется нарушениями двигательных функций, а боль присоединяется позже.

При внутримозговых опухолях по мере нарастания сдавления мозга в поперечнике нарушается его проводимость одновременно с обеих сторон. К сегментам, расположенным ниже опухоли, импульсы центральных двигательных нейронов доходят ослабленными, в результате чего возникают явления центрального тетра- или парапареза. Больной ходит, но быстро устает, ноги как бы подкашиваются. Часто уже в этой стадии присоединяются расстройства функций тазовых органов в виде слабо выраженной задержки мочеиспускания или учащенных позывов на мочеиспускание. Ниже уровня опухоли постепенно угасают все виды поверхностной и глубокой чувствительности. Полное прекращение проводимости импульсов по спинномозговым путям на уровне опухоли приводит к параличу нижерасположенных мышц, анестезии, задержке мочеиспускания и стула. Развитие паралича и анестезии зависит от степени сдавления опухолью спинного мозга и его проводящих путей, а также от ишемии мозга в результате сдавления питающих сосудов. Обратимость или необратимость симптомов поражения спинного мозга зависит от продолжительности сдавления. Паралич при опухолях спинного мозга характеризуется высокой спастичностью, нередко развитием контрактур в суставах конечностей и даже развитием трофических расстройств (пролежни).

Средняя продолжительность клинического развития от начальных симптомов двигательных и чувствительных расстройств до паралича и анестезии при внемозговых доброкачественных опухолях 1,5—2 года и более, при внутримозговых—4—6 месяцев.

Развитие двигательных и чувствительных проводниковых расстройств при внутри- и внемозговых опухолях неодинаково. Для опухолей внемозговой локализации характерен восходящий тип расстройств: возникновение начальных симптомов нарушения двигательной и чувствительной функции в дистальных отделах тела (стопа, промежность) с постепенным распространением их вверх до уровня очага поражения, что объясняется постепенным сдавлением проводников спинного мозга снаружи, где расположены самые длинные волокна, от которых идет иннервация дистальных частей тела. Нисходящий тип развития нарушений функций спинного мозга является типичным для внутримозговых опухолей, при которых раньше сдавливаются внутренние, более короткие волокна, заканчивающиеся у сегментов на уровне расположения опухоли. Важное диагностическое значение имеет состояние чувствительности в области промежности и наружных половых органов. При внемозговых опухолях она может быть сохранена, при внутримозговых — выпадение чувствительности в равной степени распространяется и на данную область.

Диагностика расположения опухолей в том или ином отделе спинного мозга основывается на симптомах сегментарного и проводникового происхождения.

*Опухоли на уровне сегментов C<sub>I</sub>—C<sub>IV</sub>.* Отмечается ранняя и стойкая корешковая боль в затылочной области, иногда стреляющего характера, которая вынуждает больного ограничивать движения в шейном отделе позвоночника. Медленно нарастает центральный тетрапарез.

При поражении сегмента C<sub>IV</sub> возникают паралич диафрагмы, расстройство дыхания. При вовлечении в процесс продолговатого мозга присоединяются бульбарные симптомы.

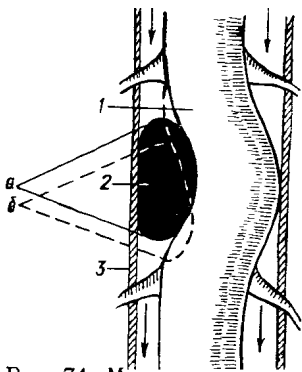


Рис. 74. Механизм вклинения вне-мозговой опухоли при поясничной пункции:

1 — спинной мозг; 2 — опухоль; 3 — оболочки мозга; а — положение опухоли до вклинения; б — после вклинения (стрелками обозначено направление волны жидкости).

центральному, коленные рефлексы при этом не вызываются или заметно снижены, а пяточные — повышены. Если опухоль поражает нижние сегменты утолщения, то сохраняются коленные рефлексы и утрачиваются пяточные; паралич и анестезия дистальных отделов конечностей распространяются до уровня колен и выше.

Подобная клиническая картина характерна и для опухолей в области мозгового конуса. У всех больных с опухолями спинного мозга от шейного отдела до уровня мозгового конуса наблюдаются расстройства функций тазовых органов по центральному типу (задержка мочеиспускания и дефекации).

*Опухоли в области мозгового конуса ( $S_{III}-S_V$ ).* В результате поражения опухолевым процессом первичного центра тазовых органов возникают нарушения функций этих органов по периферическому типу (недержание мочи и кала, половая слабость), расстройства чувствительности в области ягодиц, промежности, наружных половых органов. Движения в нижних конечностях при поражении только области конуса не страдают.

*Опухоли в области конского хвоста.* Типична резкая и стойкая, постепенно нарастающая боль в области крестца, заднего прохода и нижних конечностей. Боль усиливается в горизонтальном положении. Двигательные и чувствительные расстройства по корешковому типу, начавшись в одной ноге, постепенно переходят на другую, присоединяются нарушения функций тазовых органов по периферическому типу, частичное недержание мочи и кала сменяется полным.

В диагностике опухолей спинного мозга большое значение имеет поясничная пункция с проведением ликвородинамических проб (Квеккенштедта и Стукея) и исследованием жидкости.

При опухолях спинного мозга нарушается проходимость подпаутинного пространства и затрудняется отток жидкости, вплоть до полного разобщения подпаутинного пространства опухолью. Полная блокада ликворных путей раньше возникает при внутримозговых опухолях. Ее развитие иногда предшествует появлению симптомов грубого сдавления проводящих двигательных и чувствительных путей; больные ходят, функция тазовых органов не нарушена или нарушена незначительно. При внеозговых опухолях полная блокада наступает позже, когда очаговые сегментарные и проводниковые расстройства уже грубо выражены. Полной блокаде при внеозговых опухолях предшествуют частичная и клапанная блокада (см. с. 15).

При внеозговых опухолях, особенно невриноме, после поясничной пункции и выведения жидкости характерен синдром вклинения (рис. 74), который проявляется усугублением нарушения функций спинного мозга, особенно его проводящих путей — парез углубляется или переходит в паралич, усиливаются чувствительные расстройства. Это объясняется тем, что извлечение спинно-мозговой жидкости приводит либо к незначительному смещению опухоли книзу, либо к дополнительному нарушению кровообращения спинного мозга.

При исследовании спинномозговой жидкости выявляется белково-клеточная диссоциация, более характерная для внеозговых опухолей. Чем ниже расположена опухоль, тем больше белка содержится в жидкости, при значительном содержании белка жидкость даже сворачивается.

В ряде случаев при отсутствии блокады подпаутинного пространства количество белка в жидкости в пределах нормы. При полной ликвородинамической блокаде и при сосудистых опухолях может наблюдаться ксантохромия. Цитологическое исследование жидкости нередко обнаруживает клетки опухоли.

Для определения верхней и нижней границ опухоли применяется нисходящая и восходящая миелография.

Лечение при опухолях спинного мозга только хирургическое. Доступ к опухоли производится путем ламинэктомии.

*Техника ламинэктомии и удаление опухоли.* Положение больного на боку, спина выгнута кзади. Обезболивание общее. Разрез кожи строго по средней линии над остистыми отростками на один позвонок выше и ниже планируемого удаления числа дуг. После рассечения фасции тупо с помощью широкого распатора или долота плавными и сильными движениями отделяют мышцы от

*Опухоли в области шейного утолщения ( $C_V-T_I$ )* характеризуются вялым парезом или параличом верхних конечностей с элементами атрофии мышц, утратой сухожильных рефлексов, наличием синдрома Горнера (расширение зрачка, анофтальм, сужение глазной щели) с центральным парепарезом, а затем параплегией нижних конечностей, расстройством чувствительности вплоть до анестезии ниже уровня поражения.

*Опухоли на уровне сегментов  $T_{II} - T_{XII}$*  проявляются корешковой болью по ходу межреберных нервов, в подреберье, в области живота, нарушением двигательных функций в нижних конечностях по центральному типу и функций тазовых органов, расстройством чувствительности соответственно уровню поражения.

При *опухолях в области, поясничного утолщения ( $L_I-S_{II}$ )* отмечаются нарастающий вялый паралич нижних конечностей и выпадение чувствительности с уровня сегмента, пораженного опухолью. При локализации опухоли в верхнем отделе утолщения может наблюдаться смешанная параплегия: в проксимальной группе мышц по периферическому (вялому) типу, в дистальной — по

задней поверхности дуг. Для остановки кровотечения полость, образовавшуюся между остистыми отростками и отслоенными мышцами, туго тампонируют марлевыми салфетками, смоченными в растворе перекиси водорода. Интенсивно кровоточащие сосуды коагулируют. Таким же способом скелетируют дуги и с другой стороны. После извлечения тампонов мышечную рану расширяют автоматическими ретракторами, рассекают межостистые связки, затем ламинэктомом скусывают остистые отростки у самого основания, специальными кусачками скусывают дуги, кровотечение из костной ткани останавливают втиранием воска. В большинстве случаев для удаления опухоли достаточно обнажения позвоночного канала на протяжении двух дуг, при необходимости скусывают еще несколько дуг. После вскрытия позвоночного канала эпидуральную клетчатку отслаивают в стороны. Обнаженную твердую оболочку спинного мозга вскрывают по средней линии. Для лучшего обзора глубины раны края твердой оболочки с обеих сторон несколькими длинными нитями прошивают и разводят. Дальнейшее проведение операции желательно с применением микрохирургической техники.

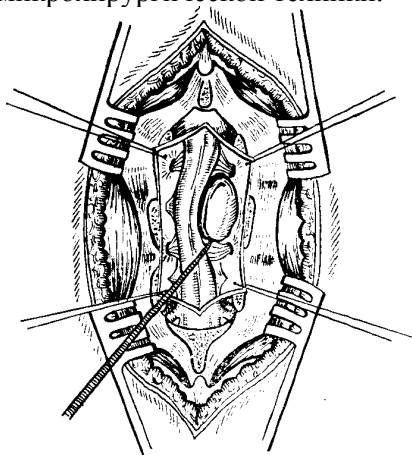


Рис. 75. Иммобилизация менингиомы.

При внемозговой опухоли осторожно разъединяют спайки паутинной оболочки, с помощью специальных лопаточек освобождают верхний и нижний полюсы опухоли от спаек с мозгом и корешками; сосуды коагулируют биполярной коагуляцией, опухоль крючком отводят от спинного мозга и удаляют (рис. 75, 76). Следует помнить, что все движения при иммобилизации и удалении опухоли должны быть направлены в сторону опухоли во избежание травмирования спинного мозга, необходимо также щадить корешки, пересекать их только в случае невозможности выделения.

Из внутримозговых опухолей хирургическому удалению подлежат эпендимома центрального канала, менингиома, холестеатома и другие гетеротопические опухоли, не прорастающие в мозговое вещество. Для удаления их строго по средней линии и наибольшей выпуклости осторожно глазным скальпелем рассекают спинной мозг до поверхности опухоли, которую удаляют по частям, не травмируя мозговое вещество (рис. 77).

После удаления вне- или внутримозговой опухоли тщательно останавливают кровотечение, герметически ушивают твердую оболочку, затем накладывают швы через всю толщу мышц и отдельно на апоневроз и на кожу.

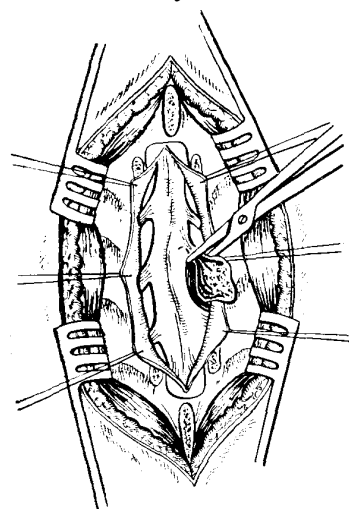


Рис. 76. Удаление неврино-  
мы.

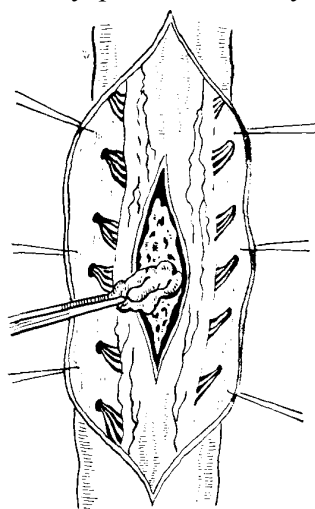


Рис. 77. Удаление внутримозговой  
опухоли.

Злокачественные вне- и внутримозговые опухоли, как правило, радикальному удалению не подлежат. Операция ограничивается декомпрессионной ламинэктомией; на твердую оболочку швы не накладывают. Лучевая и химиотерапия малоэффективна.

Результаты своевременного тщательно проведенного хирургического лечения при внемозговых доброкачественных опухолях благоприятны, у большинства больных восстанавливается трудоспособность.

При выполнении хирургического вмешательства по поводу опухоли спинного мозга следует руководствоваться также некоторыми частными принципиально важными положениями.

При выполнении хирургического вмешательства по поводу опухоли спинного мозга следует руководствоваться также некоторыми частными принципиально важными положениями.

При чисто внемозговых опухолях вскрывать твердую мозговую оболочку не следует. Опухоль обычно удаляют по частям. Следует иметь в виду, что некоторые экстрадуральные опухоли, особенно у детей, могут захватывать значительную поверхность твердой оболочки в виде полукольца или распространяться по всей окружности позвоночного канала. Удаление их представляется весьма нелегким. Если опухоль распространяется на большом протяжении подлиннику, то через каждые 3—4 позвонка следует оставлять одну дугу неудаленной, извлекая из-под нее опухоль сверху и снизу.

При невриноме, растущей по типу песочных часов, т. е. кнутри и кнаружи от позвоночного канала в виде двух узлов, соединенных перемычкой в области расширенного межпозвоночного отверстия, удаляют всю вноу-триканальную часть опухоли, часть опухоли в области межпозвоночного отверстия и инкапсулярно кюреткой или острой ложкой через межпозвоночное отверстие извлекают внепозвоночную часть новообразования. Если опухоль располагается еще и экстра-интрадурально, то вскрывают твердую оболочку и с обеих сторон удаляют участки опухоли.

Удаление опухолей, расположенных интрадурально на передней поверхности спинного мозга, главным образом менингиомы, производят после рассечения зубчатой связки. Подход осуществляют со стороны большего прорастания опухоли. Удаление опухоли следует производить таким образом,

чтобы не пересекать корешков. Если пересечение их неизбежно, следует обязательно тщательно проверить, не сопровождается ли подлежащий пересечению корешок артериальным сосудом. Сосуды, особенно передних корешков, достигающие спинного мозга, необходимо сохранять.

Вопрос об отношении к спинномозговым ветвям (корешковым артериям) один из самых принципиальных. Кровоснабжение спинного мозга человека таково, что его сегментарность обеспечивается не всеми корешковыми артериями, особенно передними. Одна такая артерия, подходящая к спинному мозгу только справа или слева, обеспечивает кровоснабжение нескольких сегментов спинного мозга. Система коллатеральных связей между этими сосудами функционально неполноценна. Поэтому пересечение такой корешковой артерии приводит к ишемии определенного участка спинного мозга с необратимым нарушением его функций.

## ПОЗВОНОЧНО-СПИНОМОЗГОВАЯ ТРАВМА

Травма позвоночника и спинного мозга встречается значительно реже травмы головного мозга и в мирное время составляет 1—4 % в структуре общего травматизма. В большинстве случаев это непрямая травма. Наиболее частой причиной является падение с высоты на ягодицы, спину, голову, сдавление согнутого туловища при обвалах, удар головой о дно при прыжке в воду и др.

Позвоночно-спинномозговая травма делится на открытую (с нарушением целостности кожи в месте повреждения) и закрытую (без нарушения целостности кожи), последняя составляет большинство травм такого рода. По отношению к спинному мозгу травмы подразделяют на три группы: повреждение позвоночника без нарушения функций спинного мозга; повреждение позвоночника с нарушением функций спинного мозга; повреждение спинного мозга без повреждения позвоночника.

По характеру повреждения спинного мозга выделяют: сотрясение, ушиб, сдавление, размозжение спинного мозга с частичным или полным его перерывом, гематомиелию и травматический радикулит. Тяжелая травма спинного мозга и его элементов наблюдается при переломе, вывихе и переломовывихе. Чаще повреждаются XII грудной, I—II поясничные и V—VI шейные позвонки. Как правило, повреждается один позвонок, реже два и совсем редко три и больше. Наиболее часто происходит перелом тела позвонка, отломки могут выступать в просвет позвоночного канала, вызывая сдавление спинного мозга. При компрессионном переломе тела позвонка происходит сдавление клином Урбана—костным отломком клиновидной формы. Повреждение спинного мозга может возникнуть и при переломе дуг позвонка.

Травмы позвоночника без повреждения спинного мозга встречаются чаще. Они не представляют большой опасности для жизни и при правильном лечении наступает полное выздоровление.

Нейрохирургическому лечению подлежат травмы позвоночника, сочетающиеся с повреждением спинного мозга. Они относятся к одним из самых тяжелых и прогностически неблагоприятных травм организма. Между степенью травмы позвоночника и спинного мозга нет строгого параллелизма: при незначительных повреждениях позвоночника могут наблюдаться самые тяжелые, необратимые поражения спинного мозга, однако все же при более выраженной травме позвоночника и особенно со значительным сужением позвоночного канала частота тяжелых повреждений мозга увеличивается.

Травма спинного мозга по механизму бывает весьма различной, что определяет динамику посттравматических изменений и прогноз заболевания, однако нередко мало сказывается на картине острого периода. Посттравматические изменения в спинном мозге (надрыв или полный перерыв) и возникающие в нем стойкие гемодинамические нарушения являются необратимыми. Спинной мозг может дополнительно повреждаться в результате сдавления костными отломками, нарастающим кровоизлиянием, отеком-набуханием. Своевременное устранение этих патологических факторов может привести к регрессу вызванных ими нарушений и восстановлению функций спинного мозга в соответствии со степенью сохранности его структур. Необходимо учитывать, что все посттравматические изменения спинного мозга происходят в узком костном канале и при очаговом сдавлении или патологическом увеличении (отек-набухание, гематомиелия) спинной мозг прижимается к стенкам канала. При этом происходит дополнительное сдавление всех его элементов, прежде всего сосудов, что вызывает вторичные структурно-функциональные изменения.

Изучение патофизиологических механизмов сразу после травмы спинного мозга показывает, что на первый план выступают явления спинального шока. Под влиянием травмы наступают глубокие динамические нарушения в нервных клетках и сложных связях спинного мозга, что характеризуется временным угнетением всех функций нервной клетки, утратой проводимости нервного волокна, отсутствием рефлекторной деятельности спинного мозга. Глубина и продолжительность спинального шока зависят от тяжести травмы. Однако в начальном периоде травмы картина тяжелого спинального шока оказывается идентичной картине полного анатомического перерыва спинного мозга, что резко затрудняет диагностику. Наиболее выражен спинальный шок в первые дни и недели после травмы. Затем признаки его постепенно сглаживаются. Характер и тяжесть поражения спинного мозга определяются только после полного выхода больного из состояния спинального шока (в среднем через 4—8 недель после травмы).

В клинической картине травмы позвоночника и спинного мозга, называемой еще осложненной травмой позвоночника, важно четко представлять, что в начальном периоде симптоматика бывает идентичной при самых различных видах и степенях повреждения спинного мозга. Обычно вслед за травмой возникает внезапное выпадение двигательной, чувствительной и рефлекторной функций ниже уровня повреждения. Больные жалуются на боль в области

травмированного позвонка, которая усиливается при пассивных движениях в нем. В первые часы выявляются расстройство функций тазовых органов (задержка мочи и кала, ощущение прохождения мочи и кала, отсутствие болезненности при сдавлении яичек); наблюдаются грубые нарушения вегетативных функций, ниже уровня повреждения характерно снижение температуры кожи, расстройство потоотделения.

**Сотрясение спинного мозга.** Субмикроскопическая картина соответствует таковой при сотрясении головного мозга. Патофизиологически сотрясение характеризуется обратимостью функциональных изменений. В клинической картине нередко преобладают нарушения функций сегментарного аппарата, реже и в меньшей степени страдают проводящие пути. Регресс патологических симптомов наступает в ближайшие часы после травмы, иногда — в ближайшие дни или 2—3 недели.

**Ушиб спинного мозга.** При ушибе наблюдаются различной величины кровоизлияния, отек, размягчение участков спинного мозга, имbibция кровью мозгового вещества. Нарушение функций спинного мозга возникает сразу, вслед за травмой. Независимо от степени морфологических изменений в первые 2—3 недели после травмы наблюдается полное выпадение функций спинного мозга — паралич и анестезия ниже уровня ушиба, задержка мочи и кала. Затем могут присоединиться нейродистрофические и воспалительные осложнения (пролежни, цистопиелонефрит, пневмония). Так называемый физиологический перерыв спинного мозга в первые дни и даже недели невозможно отличить от анатомического.

В спинномозговой жидкости при ушибе отмечается примесь крови; проходимость подпаутинного пространства не нарушена.

Восстановление нарушенных функций при ушибе спинного мозга начинается постепенно, спустя 2—5 недель. Исчезают явления спинального шока, восстанавливаются сухожильные, а затем и кожные рефлексы, тонус мышц, возникают патологические рефлексы, активные движения вначале появляются в наиболее массивных группах мышц, а затем в стопах и пальцах и, наконец, больной начинает самостоятельно передвигаться. Опускается верхняя граница анестезии, анестезия сменяется гипестезией, постепенно нормализуется функция тазовых органов. Сроки и степень восстановления функций прямо пропорциональны тяжести ушиба. При ушибе тяжелой степени восстановление движений, чувствительности и функций тазовых органов наступает в течение нескольких месяцев, длительное время сохраняются выраженные остаточные явления в виде парезов отдельных групп мышц, особенно в конечностях, гипестезии, парестезий, трофических расстройств.

**Сдавление спинного мозга** обычно сочетается с его ушибом или размозжением. Само по себе сдавление спинного мозга возникает при переломе позвонков со смещением отломков в сторону позвоночного канала. Перелом дуги влечет за собой преимущественно заднее сдавление, при переломе тел позвонков наступает переднее сдавление клином Урбана. Костные отломки, внедрившиеся в позвоночный канал, не только сдавливают спинной мозг, но и повреждают его.

Симптомы сдавления при переломе позвонков развиваются непосредственно после травмы. Проводниковые двигательные и чувствительные расстройства приблизительно такие же, как при ушибе и размозжении мозга. При менее выраженном сдавлении чувствительность нарушается несимметрично и на разных уровнях, анестезия постепенно сменяется гипестезией, верхняя граница ее снижается, двигательные расстройства ассиметричны, изменения трофики отсутствуют. Быстрее и раньше проходят явления спинального шока. При грубом сдавлении спинного мозга клиническая картина напоминает клинику анатомического перерыва мозга.

При возникновении эпидуральной гематомы вследствие разрыва эпидуральных вен изливающаяся кровь довольно легко распространяется вверх и вниз вдоль эпидурального пространства, сдавливая сегменты спинного мозга. При этом клиническая картина довольно часто характеризуется наличием светлого промежутка различной продолжительности, затем появляются корешковая опоясывающая боль, рефлекторное напряжение мышц спины на уровне гематомы, положительные оболочечные симптомы, ограничение движений в позвоночнике из-за боли и мышечного напряжения. Вскоре присоединяются проводниковые и сегментарные нарушения в виде парезов конечностей, расстройств чувствительности, угасания сухожильных и кожных рефлексов, затруднения мочеиспускания и дефекации. При поясничной пункции нередко определяется частичный или полный ликворный блок, сама жидкость бывает без патологических изменений. Кровотечение из эпидуральных вен, имеющих небольшой диаметр, останавливается самостоятельно, кроме того, из-за отсутствия тенденции к ограничению скопления крови сдавление сравнительно редко приводит к полному поперечному нарушению проводимости спинного мозга. Однако возникшее частичное нарушение проводимости не всегда восстанавливается и является причиной инвалидности.

**Размозжение спинного мозга** является следствием проникающего ранения каким-либо предметом или, гораздо чаще, костными отломками либо смещения одного позвонка по отношению к рядом лежащему при переломе позвонка, вывихе или переломовывихе.

При размозжении спинного мозга, которое приводит к полному анатомическому перерыву, ниже уровня повреждения наблюдается выпадение двигательной и чувствительной функций, отсутствуют пузырьный рефлекс, боль при сдавлении яичек, грубо страдает трофика (пролежни, геморрагические цистит и гастрит, твердый отек мягких тканей). Восстановление утраченных функций спинного мозга не наступает.

**Гематомиелия** — кровоизлияние в серое вещество спинного мозга. Наиболее часто возникает на уровне шейного и поясничного утолщений. В клинике наблюдается сочетание сегментарных и проводниковых расстройств. Симптомы поражения возникают вслед за травмой и по мере

нарастания кровотечения могут прогрессировать в течение нескольких часов. Одним из важных симптомов является диссоциированное расстройство чувствительности — сохранение глубокой и выпадение поверхностной чувствительности с обеих сторон соответственно уровню поражения. При поражении передних рогов спинного мозга наблюдаются парезы и параличи периферического типа. В случаях сдавления боковых канатиков излившейся кровью ниже уровня повреждения возникают парезы и параличи центрального характера, снижение или выпадение поверхностной чувствительности по проводниковому типу, расстройство функций тазовых органов.

**Повреждения корешков спинного мозга.** Различают первичные повреждения, возникающие в результате воздействия непосредственно ранящего предмета, и вторичные, являющиеся следствием перелома позвонка, смещения межпозвоночного диска, желтой связки. При этом могут иметь место ушиб корешков с внутриволовным кровоизлиянием, растяжение, сдавление (частичное или, реже, полное). При определенных видах травмы может происходить отрыв одного или нескольких корешков от спинного мозга, обычно это бывает в шейном отделе. Клинически соответственно зоне повреждения возникают расстройства чувствительности в виде гипер-, гипо- или анестезии (в зависимости от степени повреждения). При повреждении передних корешков возникают периферические параличи и парезы с последующей атрофией соответствующих мышц. Встречаются вегетативные нарушения (гипергидроз или ангидроз и др.).

**Клиника и топическая диагностика повреждений спинного мозга.** Верхнюю границу повреждения спинного мозга определяют преимущественно по данным исследования кожной чувствительности, нижнюю — по сухожильным рефлексам, защитным движениям, на основании рефлекторного дермографизма. Необходимо подчеркнуть, что определение нижней границы повреждения возможно только после исчезновения явлений спинального шока. Кроме того, спинальный шок, усугубляемый гемодинамическими расстройствами и отеком, который распространяется на отделы спинного мозга выше травмы, в остром периоде не всегда позволяет правильно определить и верхнюю границу повреждения. Спинальный шок затрудняет определение степени повреждения спинного мозга и часто имитирует клинику полного его перерыва.

*Повреждение на уровне шейного отдела.* При повреждении верхнешейного отдела спинного мозга (C<sub>I</sub>—C<sub>IV</sub>) характерны тетраплегия по центральному типу, выпадение всех видов чувствительности ниже уровня повреждения, корешковая боль в области шеи, иррадирующая в затылочную область, расстройство функций тазовых органов по центральному типу (задержка мочи и кала). При повреждении сегмента C<sub>IV</sub> происходит разрушение центра иннервации диафрагмы, возникает дыхательная недостаточность: больной ловит ртом воздух, мышцы шеи напряжены, выдох происходит пассивно, отмечается цианоз кожи и слизистой оболочки вследствие гипоксии. При распространении отека на стволовые отделы головного мозга развиваются бульбарные симптомы, еще больше усугубляются расстройства дыхания и кровообращения, появляются рвота, икота, нарушение глотания, голос становится тихий. Обычно больные погибают в первые сутки или недели после травмы.

При повреждении нижнешейного отдела спинного мозга (C<sub>V</sub>—C<sub>VIII</sub>) наблюдаются периферический вялый паралич верхних конечностей и центральный спастический паралич нижних конечностей, утрата всех видов чувствительности ниже уровня повреждения, корешковая боль в верхних конечностях, поверхностное дыхание вследствие паралича межреберных мышц; вдох происходит активно, благодаря сохранности иннервации диафрагмы, лестничных, грудиноключично-сосцевидных и трапециевидных мышц. Расстройство функций тазовых органов по центральному типу.

При нырянии в воду и ударе головой о дно наиболее часто возникает переломовывих VII шейного позвонка с повреждением спинного мозга на уровне одноименного сегмента. В этом случае наблюдается центральный паралич нижних конечностей и туловища при частичной сохранности движений в верхних конечностях, а именно в плечевых суставах и сгибательных движений в локтевых суставах. При осмотре руки пострадавшего согнуты в локтевых суставах, обычно лежат на груди, мелкие мышцы кисти и пальцев парализованы.

В результате повреждения спинного мозга на уровне сегментов C<sub>VIII</sub>—T<sub>I</sub> в процесс вовлекается ретикулярно-спин-номозговой центр с одной или обеих сторон, нарушается симпатическая иннервация глаза с развитием одно- или двустороннего синдрома Горнера.

При полном анатомическом перерыве спинного мозга на уровне шейного отдела больные обычно погибают.

*Повреждение на уровне грудного отдела.* При повреждении спинного мозга на уровне грудных сегментов наблюдается центральная параплегия нижних конечностей: повреждение на уровне T<sub>I</sub>—T<sub>VII</sub> вызывает, кроме того, паралич межреберных мышц, вследствие чего нарушается дыхание. Соответственно уровню повреждения выпадает чувствительность. При повреждении на уровне сегмента T<sub>V</sub> потеря чувствительности определяется по линии сосков, T<sub>VIII</sub> — реберных дуг, T<sub>X</sub> — на уровне пупка и T<sub>XII</sub> — на уровне паховой связки. На уровне повреждения может возникать корешковая боль. Нарушение функций тазовых органов по центральному типу.

*Повреждение на уровне поясничного утолщения (L<sub>I</sub>—S<sub>II</sub>).* Отмечается периферический паралич нижних конечностей с выраженными атрофией и атонией мышц. Кремастерный, коленный, пяточный рефлексы отсутствуют, выпадают все виды чувствительности ниже уровня паховой связки и в области промежности. Часто рано развиваются трофический цистит с гематурией, пролежни. Иногда может симулироваться картина острого живота. Функции тазовых органов нарушаются по центральному типу, но возможно присоединение периферических расстройств, при которых задержка мочи и кала сменяется недержанием.

*Повреждение на уровне мозгового конуса (S<sub>III</sub>—S<sub>V</sub>).* Характерны выпадение всех видов чувствительности в области промежности и половых органов (в форме седла), атрофия ягодичных мышц. Функции тазовых органов нарушаются по периферическому типу, обычно имеют место истинное недержание мочи и кала, половая слабость. Нижние конечности не страдают. Изолированное повреждение мозгового конуса встречается редко.

*Повреждение конского хвоста* возникает при переломе поясничных позвонков (чаще III и IV). Симметричность клинических проявлений не характерна, так как редко все корешки страдают в одинаковой степени. При тяжелом повреждении всех элементов конского хвоста отмечается периферический паралич нижних конечностей с утратой сухожильных рефлексов и атрофией мышц, выпадение всех видов чувствительности в соответствующих зонах иннервации, недержание мочи и кала. Кроме того, характерна постоянная, иногда чрезвычайно интенсивная боль, которая возникает сразу вслед за травмой или спустя некоторое время и локализуется в области нижних конечностей, промежности, половых органов, часто — в зоне полного отсутствия чувствительности.

При неполном повреждении конского хвоста параплегии не наблюдается, в нижних конечностях сохраняются отдельные виды движений. Отмечается неравномерное расстройство чувствительности, когда участки анестезии чередуются с участками гипестезии или нормальной чувствительности.

При *повреждении только крестцовых корешков*, которое возникает при травме III—V крестцовых позвонков, двигательные и чувствительные расстройства в нижних конечностях отсутствуют. Основными признаками являются выпадение чувствительности в области промежности, боль, нередко интенсивная, в области ягодиц, в прямой кишке, половом члене или влагалище, расстройство функции тазовых органов по периферическому типу (синдром крестцовой елочки).

При диагностике повреждений позвоночника и спинного мозга обязательной является рентгенография минимум в двух проекциях — переднезадней и боковой. Наличие перелома, особенно со смещением позвонков и их отломков, четкие клинические проявления часто делают дальнейшее уточнение диагноза необязательным. Если рентгенологически перелом не выявляется, необходимо исследование спинномозговой жидкости и обязательное проведение ликвородинамических проб, поскольку от их результатов зависит тактика лечения.

**Осложнения при травме спинного мозга.** Одним из ранних и тяжелых осложнений являются *травматический шок и коллапс*, возникающие, как правило, при сочетании повреждения позвоночника и спинного мозга.

Ниже уровня повреждения спинного мозга заметно страдает трофика тканей и внутренних органов. К числу частых и серьезных осложнений такого рода относятся *пролежни и мацерации*. Они развиваются обычно в области костных выступов (крестец, большой вертел, пятка, локтевой сустав, лопатка и др.). Пролежни, как правило, образуются у больных, продолжительное время находящихся в постели в одном положении. Способствуют развитию пролежней загрязнение постели мочой и калом, несоблюдение правил гигиены. Быстрее пролежни развиваются в случаях грубого повреждения спинного мозга, в частности при его анатомическом перерыве, при травмах в грудном и поясничном отделах спинного мозга и реже при повреждениях шейного отдела.

Развитие пролежней начинается с покраснения и отека кожи, образования пузырей с быстрым присоединением очагов некроза кожи и подкожной клетчатки, который постепенно распространяется на мышцы и даже кости, происходит отторжение распавшихся тканей. Пролежни нередко достигают весьма больших размеров. У больных с пролежнями через раневую поверхность теряется большое количество белка, возникает гипопроteinемия, что заметно снижает реактивность организма. В ряде случаев пролежни быстро инфицируются, иногда образуются гнойные затеки, которые могут послужить источником развития *сепсиса*. Клиника сепсиса характеризуется ремиттирующей температурой тела, ознобом, обильным потоотделением, может возникать рвота, часто присоединяется иктеричность склер и кожи, в крови лейкоцитоз, сдвиг формулы влево, резкое увеличение СОЭ. Нередко с сепсисом постепенно нарастает кахексия.

На фоне паралитического состояния мочевого пузыря и задержки мочи в стенке пузыря развиваются нейродистрофические и воспалительные изменения, возникает катаральный, геморрагический или язвенный *цистит*. К нему присоединяются *пиелит, пиелонефрит*. В дальнейшем это может привести к развитию уросепсиса.

При травмах шейного и верхнегрудного отделов спинного мозга нередко возникают острые трофические расстройства в легких и в виде *bronхопневмонии, плевро-пневмонии* с быстрым переходом в *отек легких*. Предпосылкой этого в раннем периоде после травмы являются не только нейродистрофические изменения в самой легочной ткани, но и расстройства внешнего дыхания в результате нарушения иннервации диафрагмы и межреберных мышц. Развитию пневмонии способствует также аспирация слизи из верхних дыхательных путей, рвотных масс» пищи. Повреждение спинного мозга и его корешков на уровне T<sub>IV</sub>—T<sub>V</sub> в ряде случаев служит причиной нарушения деятельности сердца и сосудов.

Нейротрофические нарушения в органах брюшной полости наиболее выражены при травмах нижнегрудного и поясничного отделов спинного мозга и проявляются *расстройством функций желудка и кишок, поджелудочной железы, надпочечников*. Паралич кишок, дискинезия, стаз, нарушение процессов пищеварения иногда дают картину острого живота.

При травмах спинного мозга всегда *нарушаются функции тазовых органов*: страдают мочеиспускание и дефекация, половая функция. Эти нарушения обычно возникают сразу после травмы. В зависимости от уровня повреждения спинного мозга различают расстройство мочеиспускания по проводниковому (центральному) типу, когда очаг поражения находится выше

спинальных центров ( $S_{III}-S_V$ ), регулирующих мочеиспускание, и по периферическому — в случаях повреждения самих спинальных центров и их корешков. При центральном типе расстройства мочеиспускания, возникающего вследствие двустороннего выключения корково-спинномозговых двигательных путей, проходящих в боковых канатиках, в результате повышения рефлекторной возбудимости наступает задержка мочи. При неполном выключении корково-спинномозговых путей характерны императивные позывы: мочеиспускание осуществляется часто и малыми порциями. При поражении мозгового конуса и его корешков наступает вялый паралич мышцы, выталкивающей мочу, и моча, не задерживаясь в мочевом пузыре, выделяется наружу, возникает недержание мочи (периферический тип расстройства мочеиспускания). Однако вначале наблюдается задержка. Повреждение спинного мозга выше спинального центра приводит к спастическому параличу сфинктера прямой кишки, обуславливающему задержку стула, иногда весьма стойкую. При поражении спинального центра наблюдаются недержание кала и непроизвольное отхождение газов.

Первичные центры эрекции расположены на уровне сегментов  $S_I-S_{II}$  и повреждение спинного мозга выше этих центров приводит к непроизвольному полнокровию пещеристых тел полового члена, который длительное время может находиться в состоянии эрекции. При повреждении самого центра эрекции не возникает. Отсутствие эякуляции наблюдается при повреждении первичных центров, расположенных в мозговом конусе.

Нарушения функций внутренних органов при тяжелых повреждениях спинного мозга очень стойкие и в ряде случаев не восстанавливаются многие годы.

Лечение. Выбор лечебных мероприятий определяется видом травматического поражения спинного мозга, характером развившихся осложнений, временем, прошедшим после травмы.

При оказании первой помощи в зависимости от тяжести состояния больного проводят борьбу с шоком и коллапсом, нарушением жизненно важных функций, в

первую очередь дыхания и кровообращения. Транспортируют пострадавших на жестких носилках или на щитах в положении лежа на спине при повреждении шейного отдела и на животе при повреждении грудного и поясничного, желательна с иммобилизацией поврежденного отдела позвоночника. Госпитализируют без промежуточных этапов непосредственно в нейрохирургический или травматологический стационар.

Главным является правильная организация и четкое проведение лечения в остром посттравматическом периоде.

Лечебная тактика, т. е. проведение только консервативной терапии или сочетание последней с хирургическим вмешательством, определяется единственным критерием — наличием сдавления спинного мозга. Если оно имеется, то независимо от того, чем и в какой степени сдавливается спинной мозг, оперативное вмешательство обязательно показано в максимально ранние сроки, лучше всего в первые часы после травмы. Без устранения компрессии спинного мозга улучшение его функционального состояния, как правило, не наступает. Нецелесообразной операция оказывается в тех случаях, когда имеется полный анатомический перерыв спинного мозга. Однако заведомо решить вопрос о полном или частичном перерыве спинного мозга в дооперационном периоде обычно невозможно.



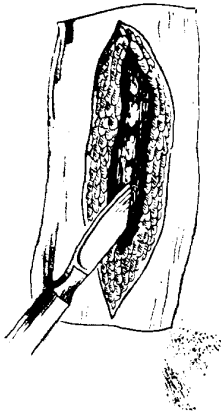


Рис. 78. Скелетирование остистых отростков при ламинэктомии.

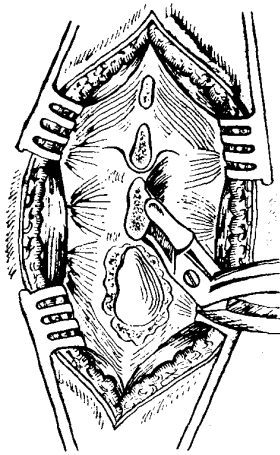


Рис. 79. Скусывание остистых отростков и дуг позвонков.

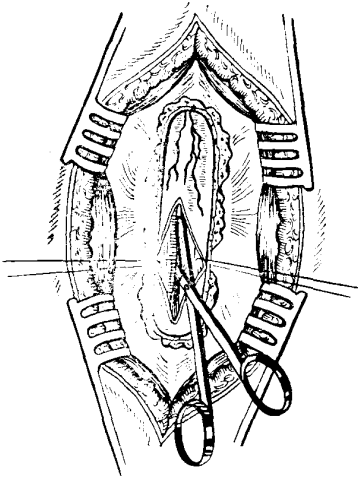


Рис. 80. Вскрытие твердой оболочки спинного мозга.

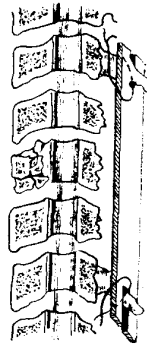


Рис. 81. Задний спондилодез.

и только в случаях выраженного отека спинного мозга на нее накладывают наводящие швы. Ламинэктомию заканчивают задним спондилодезом (рис. 81), что обеспечивает фиксацию поврежденной области позвоночника и предупреждает вторичное смещение позвонков — нестабильный перелом переводят в стабильный. Для спондилодеза используют ауто- или аллотрансплантаты (лиофилизированная или замороженная кость), а также проволоку, лавсан, металлические фиксаторы, пластмассы.

Стабилизация позвоночника позволяет после операции свободно менять точки опоры и поворачивать больного. Вывих позвоночника вправляют оперативным путем с обязательной фиксацией позвонков.

При компрессионном переломе тел шейных позвонков рекомендуется передний доступ. Разрез кожи по внутреннему краю грудино-ключично-сосцевидной мышцы длиной 10—12 см. Рассекают подкожную мышцу шеи и поверхностную фасцию. Тупым путем выделяют влагалище грудино-ключично-сосцевидной мышцы и отводят кнаружи, трахею с пищеводом отводят в противоположную сторону.

Следующим этапом вскрывают среднюю фасцию и тупым путем расслаивают ткани до предпозвоночной фасции. Затем эту фасцию продольно рассекают, после чего обнажаются передняя продольная связка, тело позвонка и межпозвоночный диск. Последний вместе с костными отломками удаляют, дефект замещают костным трансплантатом. Рану ушивают послойно в обратной последовательности.

При подвывихе в шейном отделе позвоночника, а также при переломе, который сопровождается общим тяжелым состоянием больного, осуществляют вытяжение за теменные бугры (рис. 82) или скуловые дуги, в дальнейшем проводят оперативное лечение и накладывают воротник Шанца. Под вытяжением возможны повороты больного в постели.

Отказ от операции может быть оправдан только наличием противопоказаний, но не диагностическими сомнениями. Проведение операции у больного с полным размождением мозга не ухудшит его состояния, а неустранение компрессии при частичном поражении мозга лишает возможности добиться известного улучшения.

Техника операции при переломе позвоночника обычная, но с учетом сохранения физиологической оси позвоночника. При скелетировании остистых отростков (рис. 78) и дуг необходимо соблюдать осторожность, так как можно усугубить травмирование мозга костными отломками. Затем производят ламинэктомию, как правило, скусыванию подлежат дуги трех позвонков — поврежденного, выше- и нижележащего (рис. 79). Осуществляют тщательный гемостаз. Линейным разрезом по средней линии вскрывают твердую оболочку (рис. 80) и производят ревизию спинного мозга. Осторожно ватными шариками удаляют сгустки крови, при повреждении вещества мозга производят отмывание мозгового детрита изотоническим раствором натрия хлорида и отсасывание его аспиратором с тонким наконечником через ватную полосу.

При полном перерыве спинного мозга удаляют все свободные ткани и некротизированные участки. При разрыве корешков конского хвоста последние по возможности сшивают с применением увеличительной оптики и микрохирургической техники. Обязательно резецируют смещенную часть тела позвонка (клин Урбана) в сторону позвоночного канала и удаляют поврежденный межпозвоночный диск. Твердую оболочку герметически ушивают

В остром периоде необходимо обеспечить

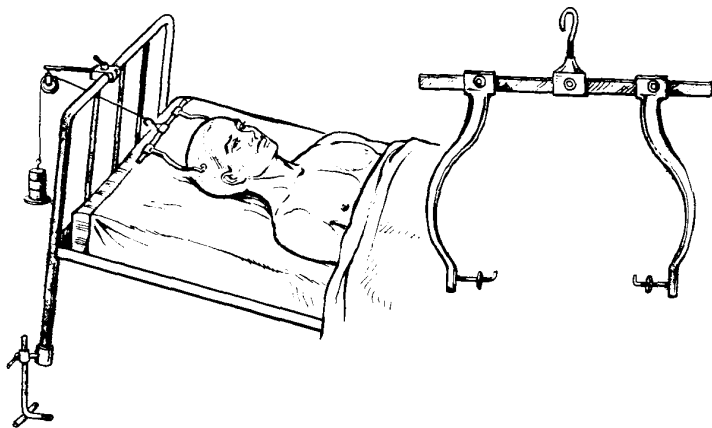


Рис. 82. Вытяжение за теменные бугры при травме шейного отдела позвоночника.

правильную укладку больного в постели. Требование неподвижности не может быть приемлемо из-за возможности формирования пролежней. Больного укладывают на функциональную кровать или обычную кровать со щитом. Матрацы должны быть ватными или из поролона, т. е. хорошо пропускать воздух, простыни — сухими и гладкими. Воздушные и водяные резиновые матрацы, подкладные круги непригодны. Под лопатки, крестец и ямки подкладывают специальные мешочки, наполненные зернами льна, проса, или ватные валики. Изменение точек опоры и положения больного в постели (на спине, животе, на боку) производят в первые недели строго через каждые 2 ч, в это время проводят массаж кожи, обрабатывают ее с применением дубящих средств (одеколон, водный раствор танина

и др.). Участки мацерации обрабатывают концентрированным раствором калия перманганата.

Необходимо оберегать область крестца от загрязнения каловыми массами, мочой.

Первоочередной задачей при уходе за больными с травмой спинного мозга является обеспечение систематического и своевременного опорожнения мочевого пузыря и толстой кишки. Опорожнение мочевого пузыря осуществляют повторной катетеризацией, которую периодически сменяют более рациональным способом выведения мочи — системой Монро. Антисептический раствор (этакридина лактат—риванол, фурацилин 1:5000) из резервуара через капельницу, трубку и катетер медленными каплями поступает в мочевой пузырь. Учитывая, что в норме пузырный рефлекс возникает при давлении 150 мм вод. ст., отводящий конец тройника приподнимают на 15 см выше уровня мочевого пузыря (лобка), чем удерживается в нем нужное давление. В первое время после травмы происходит чисто механическое вымывание мочи. Под влиянием постоянного раздражения мышцы, выталкивающей мочу, начинают возникать произвольные сокращения мочевого пузыря. Это способствует тренировке мышцы и сохранению нормальной емкости пузыря, что облегчает нормализацию акта мочеиспускания при восстановлении функции спинного мозга, а при необратимом процессе—выработку автоматизма. В этих случаях смену катетера целесообразно производить один раз в неделю при соблюдении строжайшей асептики.

Высокое сечение мочевого пузыря производится только в исключительных случаях—при разрушении мозгового конуса, переломе костей таза и разрыве мочевого пузыря, так как приводит к резкому уменьшению емкости пузыря и препятствует выработке пузырного рефлекса.

Большое внимание уделяется организации режима питания. Пища должна легко усваиваться, быть высокой энергетической ценности, богатой в первое время углеводами. С целью улучшения пищеварения назначают хлористоводородную (соляную) кислоту, желудочный сок. Для стимуляции моторики кишок наиболее эффективны внутривенные введения гипертонического раствора натрия хлорида, прозерина, физостигмина, высокие клизмы со скипидаром, глицерином. Рекомендуются переливание крови, плазмы, альбумина, белковые гидро-лизаты, аминокислоты. При пролежнях, помимо лекарственных средств, применяют ультрафиолетовое облучение, повязки с антисептиками и антибиотиками, гипертоническими растворами, мазевые повязки. Хирургическое лечение заключается в иссечении некротических тканей.

В комплекс лечебных мероприятий включают симптоматическую терапию, принимают меры по предупреждению осложнений.

Профилактика пневмонии заключается в проведении дыхательной гимнастики, ЛФК, массажа. При отдельных видах травм требуется специальное дополнительное лечение.

В случаях сотрясения или легкого ушиба спинного мозга без повреждения позвоночника назначают лекарственные препараты, повышающие обмен в нервной клетке, возбудимость и проводимость спинного мозга (аминалон, пармидин — продектин, галантамин, кислота глутаминовая, дибазол, пирацетам — ноотропил, пиридитол — энцефабол, прозерин и др.), рассасывающие средства (алоз, стекловидное тело, ФибС, лидаза, пирогенал, препараты йода). Большое внимание уделяют ЛФК и физиотерапии (гальванизация вдоль позвоночника, ионо-форез йода, прозерина, при боли — новокаина).

Через 3—4 месяца больных переводят в отделение реабилитации. Первый подготовительный период медицинской реабилитации продолжается 3—6 месяцев и считается законченным тогда, когда больной самостоятельно обслуживает себя в постели. В дальнейшем больного обучают ходьбе в лечебных гипсожелатиновых туторах, а через 2—3 месяца — умению пользоваться фиксирующими шинно-гильзовыми аппаратами. Параллельно с медицинской реабилитацией проводится и трудовая реадaptация. Больных обучают труду, выполняемому в положении сидя. Через каждые 2—3 года их госпитализируют для повторного обследования и контроля трудовой реадaptации. Лица, перенесшие позвоночно-спинномозговую травму, подлежат диспансерному наблюдению.

## ПАТОЛОГИЯ МЕЖПОЗВОНОЧНЫХ ДИСКОВ

Межпозвоночные диски представляют собой фибро-хрящевые прокладки, расположенные между телами позвонков. Они состоят снаружи из фиброзного кольца, в центре — студенистого ядра и двух хрящевых пластинок, расположенных между телами позвонков, которые как бы соединяют их (рис. 83).

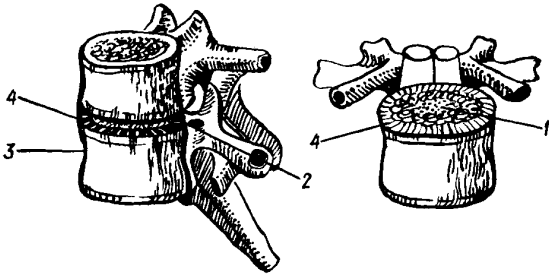


Рис. 83. Соединение позвонков:

1 — студенистое ядро; 2 — задняя продольная связка; 3 — передняя продольная связка; 4 — фиброзное кольцо.

Межпозвоночные диски выполняют роль связок и суставов, являются буферами, смягчающими осевую нагрузку на позвоночный столб. Для межпозвоночных дисков, прежде всего хрящевых пластинок, характерны рано возникающие признаки изнашивания: хрящевая пластинка становится тоньше, в ней образуются трещины, через которые массы студенистого ядра проникают в ткань тела позвонка. В последующем они превращаются в хрящ с образованием хрящевого узелка (грыжа Шморля, рис. 84), который обычно клинически не проявляется и лишь свидетельствует о неполноценности межпозвоночного диска.

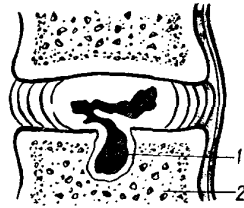


Рис. 84. Хрящевой узелок (1) в теле позвонка (2) (грыжа Шморля).

С возрастом возникают структурные изменения и в студенистом ядре, в нем уменьшается содержание воды, что влечет за собой потерю его основной функции равномерного распределения осевой нагрузки на

фиброзное кольцо в поперечном направлении. В кольце появляются участки размягчения, щели, трещины, которые распространяются радиально (от центра к периферии), главным образом кзади и по направлению к межпозвоночному отверстию. В конечной стадии дегенерации межпозвоночный диск прорастает соединительной тканью, которая почти неподвижно скрепляет тела позвонков. В ряде случаев, наоборот, дегенеративные изменения приводят к нарушению прочности соединения позвонков, происходит смещение их по отношению друг к другу — *спондилолистез*.

Дегенеративные процессы в дисках часто сопровождаются реактивными изменениями в губчатой структуре тел позвонков, появлением краевых костных разрастаний, склерозирования хрящевой ткани. Совокупность дегенеративных изменений в дисках и реактивных процессов в телах позвонков носит название *остеохондроза* — прогрессирующее заболевание, обуславливающее разрушение всех анатомических элементов диска и приводящее обычно (через определенный промежуток времени) к фиброному анкилозу тел смежных позвонков.

Встречаются формы патологии межпозвоночных дисков, при которых дегенеративные изменения ограничиваются в основном поражением фиброзного кольца. Выпячивание тканей фиброзного кольца приводит к отрыву его наружных волокон от края тела позвонка, раздражению продольных связок с последующим обызвествлением их и образованием остеофитов (*спондилез*). Задние остеофиты могут вызывать сдавление корешков спинномозговых нервов. Разрастание и обызвествление суставных поверхностей суставных отростков позвонков в местах наибольших нагрузок формируют *спондилоартроз*. В ряде случаев в результате разрыва или растяжения дегенеративно измененных волокон фиброзного кольца происходит смещение элементов диска — переднее или заднее. В связи с тем что задняя продольная связка менее прочна, чем передняя, смещение диска происходит чаще кзади латерально в сторону межпозвоночного отверстия, реже — по средней линии (рис. 85). Передним смещением дисков обычно не придается большого значения, так как они клинически ничем себя не проявляют.

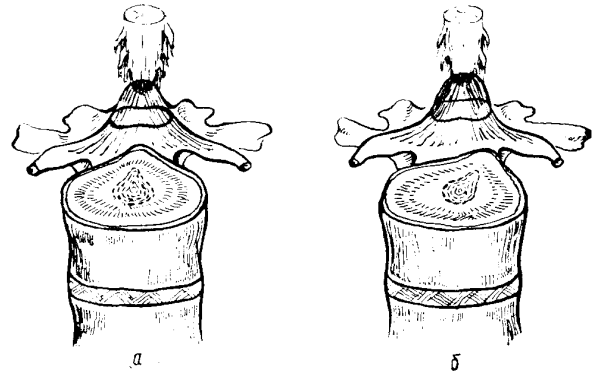
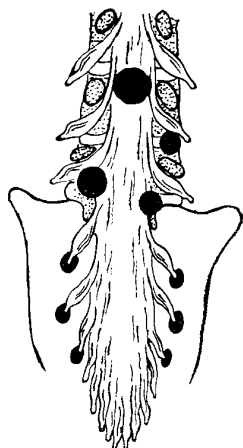


Рис. 85. Смещение диска:

а — заднесрединное; б — заднелатеральное.

Рис. 86. Места сдавления спинного мозга и его корешков в пояснично-крестцовом отделе выпяченными фрагментами диска.



Смещение диска без прорыва фиброзного кольца обозначают термином «протрузия» диска. В тех случаях, когда прорыв фиброзного кольца сопровождается выходом за его пределы части дегенеративно измененного студенистого ядра, говорят о пролапсе или смещении диска. Наиболее часты смещения дисков между позвонками  $L_{IV}$ — $L_V$  и  $L_V$ — $S_I$ , поскольку на них приходится наиболее интенсивная статодинамическая нагрузка. В грудном отделе смещение дисков встречается редко.

Клиническая картина при поражении межпозвоночных дисков обуславливается не только непосредственным воздействием элементов смещенного диска на спинной мозг и корешки спинномозговых нервов, но и сложными изменениями, которыми являются венозный застой, отек корешков и окружающих их мягких тканей.

Поэтому нередко инфекция или незначительная травма усугубляет патологическое состояние и обостряет до того скрыто протекающий процесс, т. е. как бы играет роль этиологического фактора.

Патология межпозвоночных дисков в *пояснично-крестцовом отделе* встречается наиболее часто. Задние смещения диска могут быть срединными и латеральными. Поскольку средняя часть задней продольной связки прочнее боковых, то чаще всего диск смещается латерально к выходу корешка из твердой оболочки и сдавливает его (рис. 86). Основной жалобой при задних смещениях диска является боль. Лишь в редких случаях на первый план выступают другие расстройства. Обычно боль локализуется в пояснично-крестцовой области и иррадирует в нижние конечности. Заболевание в одних случаях начинается исподволь, постепенно, в других — остро, неожиданно, с появлением резкой боли, которая может нарастать в течение нескольких часов, дней. Помимо постоянной боли, при резком движении, наклоне туловища, в момент поднятия тяжести возможно появление стреляющей острой боли, ощущаемой как прохождение электрического тока (люмбаго), с распространением на нижнюю конечность по ходу иннервации пораженного корешка. Характерно усиление боли при кашле, натуживании, что объясняется повышением давления в подпаутинном пространстве. В положении лежа и в вынужденной позе боль может уменьшаться.

Зоны иррадиации боли в нижнюю конечность имеют различную топографию и почти всегда носят отчетливый моно- или бирадикулярный характер. Обычно определяются узкой полосой с довольно ясными границами, реже расплывчаты. Иррадиация боли в область пятки или по наружному краю стопы чаще всего является следствием поражения корешка  $S_I$ . Распространение боли на область тыла стопы, I—II пальцев указывает на сдавление корешка  $L_V$ . Иногда вслед за этим остро развивается парез стопы.

Вторым по важности симптомом является расстройство чувствительности в зонах иннервации пораженных корешков в виде парестезий, гипестезии или анестезии. Обычно дерматом корешка по чувствительным расстройствам определяется значительно четче, чем по иррадиации боли. Изредка при сдавлении выпятившимся диском корешков  $L_{IV}$  или  $L_V$  возникает синдром поражения спинного мозга на уровне конуса. Это бывает в тех случаях, когда данный отдел кровоснабжается не спинномозговой ветвью (артерия Адамкевича), а артерией корешка  $L_{IV}$  или  $L_V$  (Депрож — Готтерона; синдром, вызванный ее сдавлением, носит такое же название).

При осмотре обращает на себя внимание наличие характерного сколиоза (гомо- или гетеролатерального, реже—альтернирующего), чаще—уплощение физиологического лордоза в поясничном отделе. Искривление позвоночника происходит в противоположную сторону, что способствует ослаблению компрессии корешка, уменьшению боли и чувства онемения. Почти всегда отмечается напряжение длинных мышц спины в поясничном отделе. Оно может быть одинаковым с обеих сторон, однако чаще преобладает на одной стороне, обычно на стороне боли. Ограничение подвижности в поясничном отделе позвоночного столба, боль при движении являются почти постоянными симптомами заднего смещения диска. Чаще всего затруднено сгибание и разгибание туловища, боковые наклоны ограничены больше в сторону боли.

При пальпации определяется болезненность остистых отростков позвонков  $L_{IV}$ — $L_V$  и  $S_I$ , а также паравертебрально на стороне поражения, нередко боль иррадирует в нижнюю конечность. Наблюдаются изменения рефлексов. Для поражения корешка  $L_{IV}$  характерно изменение коленного рефлекса, чаще всего выпадение, реже — повышение. Снижение пяточного рефлекса встречается при поражении корешков  $L_V$  и  $S_I$ , однако полное выпадение рефлекса бывает только при поражении  $S_I$ .

Двигательные нарушения проявляются парезами длинных разгибателя и сгибателя большого пальца, длинного разгибателя пальцев. Парезы мышц имеют значение для топической диагностики: снижение силы разгибателей характерно для сдавления корешка  $L_V$ , парез сгибателей — для поражения  $S_I$ . При длительном сдавлении корешков спинномозговых нервов может возникнуть атрофия мышц на стороне поражения, более заметная в области голени и стопы (иногда только стопы за счет поражения короткого разгибателя пальцев).

Положительный симптом Ласега — один из наиболее постоянных симптомов при заднем смещении дисков нижних поясничных и первого крестцового позвонков.

Для диагностики поражения дисков поясничного отдела определенное значение имеет исследование ликвородинамики и состава спинномозговой жидкости. При заднесрединном

смещении с синдромом сдавления конского хвоста обычно выявляются та или иная степень нарушения проходимости подпаутинного пространства и белково-клеточная диссоциация. Боковые смещения дисков ликвородинамическими нарушениями обычно не сопровождаются, в жидкости в этих случаях может определяться небольшая белково-клеточная диссоциация.

Рентгенологи чesки выделяют прямые и косвенные симптомы поражения дисков. К первым относятся облаковидная тень или точечные обызвествления выпавшего студенистого ядра, разрыв фиброзного кольца, обнаруживаемый в виде линейных просветлений в диске. Косвенными симптомами являются задние и заднебоковые остеофиты тел позвонков, уменьшение высоты диска, сглаженность, вытянутость и заостренность краев, клювовидные и скобообразные костные разрастания по передней, боковым, редко по задней поверхности тел позвонков; неровность, уплотнение и склероз замыкающих пластин, обызвествление связочного аппарата и фиброзного кольца, нарушение взаимоотношений тел позвонков при функциональных пробах, изменение статики позвоночника, выправление физиологического лордоза, угловой сколиоз, кифоз, сужение межпозвоночных отверстий, внутрипозвоночные хрящевые узлы, деформирующий артроз межпозвоночных суставов.

В шейном отделе смещения дисков относительно редки, чаще всего здесь образуются задние остеофиты и про-трузия дисков, которые могут обусловить симптомы поражения спинного мозга, корешков, корешковых и позвоночных артерий, симпатического ствола. Наиболее часто встречается корешковый синдром: боль жгучего или тянущего характера с иррадиацией в надплечье, верхние конечности, затылочную и лопаточную области. Интенсивная в ночное время и в состоянии покоя боль утихает во время движения. В зоне иннервации поврежденных корешков появляются расстройства чувствительности в виде парестезий, гипестезии, мышечная гипотония и атрофия, снижение или выпадение сухожильных рефлексов.

Синдром поражения спинного мозга носит название *миелопатии*. Развитие этого синдрома обусловлено сдавлением сосудов, кровоснабжающих определенные отделы спинного мозга. Наиболее часто отмечается сдавление передней спинномозговой артерии, реже—передней корешковой артерии. Развитие миелопатии при сдавлении одного из питающих спинной мозг сосудов связано с тем, что в спинном мозге слабо развита система коллатера-лей и возникающие нарушения кровообращения фактически не компенсируются.

Клинически дискогенная шейная миелопатия проявляется медленно прогрессирующей спинальной симптоматикой. Боль и корешковые расстройства чувствительности нерезко выражены. На первый план выступают легкий парез верхних конечностей смешанного типа и спастический нижний парапарез. Нарушение поверхностной чувствительности, как правило, весьма незначительно, наиболее характерны парестезии в кистях. Расстройства глубокой чувствительности непостоянны. Остеофиты, направленные в межпозвоночное отверстие, обуславливают сдавление позвоночной артерии и ее симпатического сплетения. Это сдавление может быть постоянным или возникать периодически, в моменты изменения положения головы и шеи. Клинически отмечаются головокружение, шум и звон в ушах, мозжечковые нарушения, слабость в конечностях. Кроме затруднения кровотока в позвоночных артериях, имеет место раздражение сосудистого симпатического сплетения, в результате чего возникает спазм сосудов вертебробазиллярной системы с развитием ишемии в кровоснабжаемых ими областях. В результате сдавления передней спинномозговой или корешковой артерии (остеофитом, смещенным диском) возникает ишемическое поражение определенных участков спинного мозга.

Патология межпозвоночных дисков в *грудном отделе* встречается редко. В основном поражаются нижние грудные диски. Боль при сдавлении задних корешков спинномозговых нервов может имитировать межреберную невралгию или патологию внутренних органов. Так, радикулярный болевой синдром на уровне T<sub>III</sub>—T<sub>IV</sub> может имитировать картину болевого синдрома при коронарной недостаточности. Известны случаи проведения операций в связи с ошибочно предполагаемыми заболеваниями органов брюшной полости. Чаще клиника сводится к передней компрессии спинного мозга, что во многом напоминает клинику экстрадуральных опухолей передней локализации, за исключением того, что полная блокада подпаутинного пространства в первом случае бывает редко. Уровень компрессии устанавливают с помощью миелографии.

*Лечение.* При болевых формах патологии дисков начинают с консервативных методов, включающих применение лекарственных средств, физиотерапевтических процедур, специальной лечебной гимнастики, механической разгрузки, мануальной терапии, иглотерапии, а также санаторно-курортное лечение.

Основным патогенетическим принципом лечения при дискогенном радикулите пояснично-крестцового отдела следует считать декомпрессию сдавленного корешка, осуществляемую как консервативным, так и хирургическим способом. Декомпрессия корешка может быть произведена вытяжением за тазовый пояс на специальной койке. Предпочтение отдают курсу вытяжения небольшими грузами (2—6 кг) на каждую ногу в течение 2 недель. Продолжительность вытяжения в течение суток определяется самочувствием больного. Усиление боли в поясничном отделе в результате сокращения мышц спины является показателем для уменьшения массы груза. Можно производить и подводное вытяжение в бассейне вертикальным и горизонтальным способами. После прекращения боли все виды вытяжения отменяют, в противном случае дальнейшее раскрытие межпозвоночной щели может привести к повторному смещению диска. Существуют также способы, в основе которых лежат тракция позвоночника и комплекс сгибательно-вращательных движений с механическими ударами по позвоночнику для вправления диска.

Принципиальным является вопрос обезболивания, так как все эти манипуляции болезненны, а защитное сокращение мышц спины препятствует проведению нужного комплекса движений. Наиболее приемлемым является местное обезболивание с введением анестезирующего средства по ходу пораженных структур межпозвоночного диска, задней продольной связки и фиброзного кольца.

При смещении диска давностью более 6 месяцев и снижении высоты межпозвоночной щели больше чем на 1/3 все манипуляции закрытого вправления диска оказываются малоэффективными. В таких случаях показано оперативное лечение. Абсолютным показанием к операции является сдавление конского хвоста или спинного мозга. Во всех других случаях показания относительны. Операция показана также при болевом синдроме, не купирующемся всеми видами консервативной и мануальной терапии.

Существует несколько хирургических доступов для удаления смещенного диска: посредством ламинэктомии, гемиламинэктомии и интерламинэктомии (рис. 87). Обезболивание общее.

Во время операции на стороне поражения отсекают желтую связку от края дуг и от суставных отростков, обнажают корешок и смещенный под ним диск, осторожно крючком с диска сдвигают кнутри корешок и по центру выпуклости диска рассекают заднюю продольную связку и капсулу диска (рис. 88). После этого, как правило, в рану сразу пролабирует фиброзно-хрящевая измененная ткань диска, которая легко удаляется. Удалив свободно лежащие части смещенного диска, кюреткой выскабливают остатки его (рис. 89).

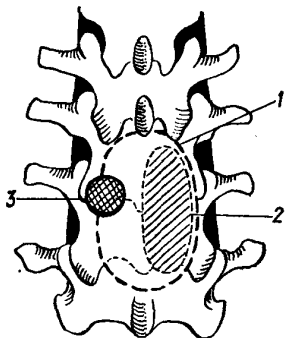


Рис. 87. Доступы при удалении межпозвоночных дисков:  
1 — ламинэктомия; 2 — гемиламинэктомия; 3 — интерламинэктомия.

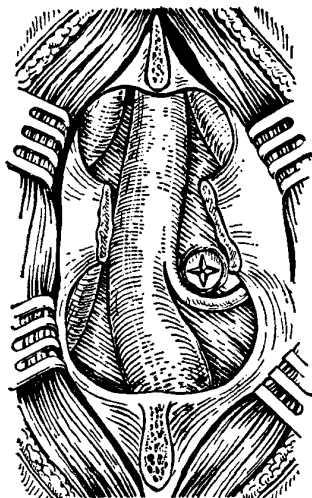


Рис. 88. Крестообразное рассечение капсулы диска.

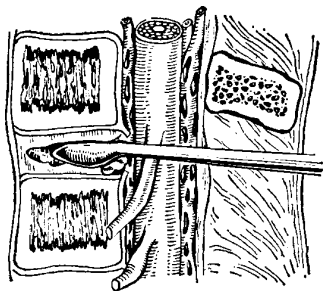


Рис. 89. Удаление остатков студенистого ядра.

Радикальное удаление диска создает лучшие условия для формирования фиброзного анкилоза между позвонками. Неудаленные части диска мешают образованию анкилоза и могут служить причиной рецидива заболевания. В случаях, когда смещенный диск расположен срединно и его трудно удалить экстрадурально, показан трансдуральный подход. При этом вскрывают заднюю стенку терминального желудочка, корешки конского хвоста отодвигают в стороны, над грыжей диска вскрывают передний листок желудочка и удаляют диск.

При небольшом латеральном смещении диска может производиться гемиламинэктомия с удалением одной или двух дуг только с одной стороны и сохранением остистого отростка либо интерламинэктомия, заключающаяся в удалении только желтой связки, что нередко удается произвести лишь путем наложения фрезевого отверстия; после этого через отверстие, образовавшееся между двумя смежными дугами позвонков, проникают в позвоночный канал и удаляют выпавший диск.

При патологии межпозвоночных дисков шейного отдела вначале ограничиваются консервативным лечением: периодически проводят вытяжение позвоночника, иммобилизацию шейного отдела пластическими воротниками, физиотерапевтические процедуры, блокады, санаторно-курортное лечение. При стойком болевом синдроме и недостаточности

сосудов вертебробазиллярной системы показано оперативное вмешательство передним доступом (как при травме позвоночника).

Если остеофиты распространяются в межпозвоночное отверстие и сдавливают корешок, производят расширение отверстия, при этом, если выявляется смещение диска, его удаляют. В случаях поражения позвоночной артерии и ее симпатического сплетения прибегают к декомпрессии артерии путем удаления передней и боковой стенок отверстия поперечного отростка, затем удаляют остеофиты. В большинстве случаев операцию завершают иммобилизацией позвонков путем переднего спондилодеза. При выраженной миелопатии чаще производят заднюю ламинэктомию, цель которой — декомпрессия спинного мозга.

Срединные смещения диска в грудном отделе позвоночного столба оперируют трансдурально, латеральные — так же, как и в поясничном отделе.

### ПОВРЕЖДЕНИЯ ПЕРИФЕРИЧЕСКИХ НЕРВОВ

Травматические повреждения нервных стволов конечностей встречаются преимущественно в молодом и среднем возрасте и, хотя не представляют угрозы для жизни больного, приводят к длительной потере трудоспособности, а в ряде случаев и к стойкой инвалидности. Своевременная

диагностика, правильная хирургическая тактика на этапах оказания медицинской помощи, применение микрохирургической техники, комплексная восстановительная терапия позволяют улучшить результаты лечения этих больных.

Травмы периферических нервов делят на открытые и закрытые. К открытым относятся резаные, колотые, рваные, рубленные, ушибленные, размозженные раны; к закрытым — сотрясение, ушиб, сдавление, растяжение, разрыв и вывих. С морфологической точки зрения различают полный и частичный анатомический перерыв нерва.

Повреждение нерва проявляется полным или частичным блоком проводимости, что выражается различной степенью нарушений двигательной, чувствительной и вегетативной функций в зоне иннервации нерва ниже уровня повреждения. Иногда могут отмечаться симптомы раздражения в сфере чувствительности и вегетативных реакций.

*Диагноз* повреждения нерва основывается на общеклинических данных и показателях электрофизиологических исследований.

Анамнез в значительной мере дает возможность уточнить характер и механизм повреждения нерва. Осмотр пораженной конечности, расположение раны позволяют предположить, какой нерв (нервы) поврежден и какова глубина повреждения. По динамике развития симптомов можно в определенной мере судить о степени повреждения нервного ствола.

Двигательные нарушения при травмах магистральных нервных стволов конечностей и плечевого сплетения проявляются обычно парезом или параличом мышц, иннервируемых поврежденным нервом. При полном нарушении проводимости нерва отмечается периферический паралич мышц, иннервируемых ветвями, отходящими дистальнее уровня повреждения. Однако следует учитывать возможность компенсаторного включения в позднем периоде травмы аксональных ветвлений гипертрофирующихся нейронов, нейротропное влияние уцелевших аксонов и врастание нервных окончаний в денервированные ткани из соседних нервов. Картину денервации часто затушевывает компенсаторное усиление функций мышц синергистов, кроме того, возможно сохранение функций мышц за счет связей между нервами дистальнее уровня травмы. Нарушение движений может быть обусловлено также повреждением мышц, сухожилий, костей и развитием ишемии.

Исследование чувствительности часто является решающим в диагностике поражения того или иного нерва. Анестезия в автономной зоне иннервации обычно характерна для анатомического перерыва ствола или полного размозжения аксонов. Гипестезия в ограниченной зоне отмечается при частичном ранении ствола; равномерное снижение чувствительности, иногда очень глубокое, в зоне иннервации пораженного нерва наблюдается при ушибе.

Нарушение чувствительности в большинстве случаев проявляется сочетанием анестезии и гипестезии с явлениями раздражения. При полном перерыве нерва характерно выпадение чувствительности, при неполном — раздражение в зоне иннервации ниже уровня повреждения нерва. Для правильной оценки расстройств кожной чувствительности (болевой и тактильной) следует помнить, что вначале зона выпадения чувствительности наиболее соответствует зоне иннервации нерва, в последующем эта зона уменьшается за счет перекрывающей иннервации соседними нервами.

Вегетативные расстройства характеризуются появлением вазомоторных реакций, нарушением трофики. В первое время после травмы вследствие выпадения функции сосудосуживающих волокон кожа в зоне нарушенной иннервации красная, на ощупь горячая, спустя 2—3 недели эти явления сменяются цианозом, снижением температуры кожи. Такая картина может наблюдаться и за пределами области иннервации данного нерва. Вазомоторные нарушения в ранние сроки могут приводить к местному отеку тканей. Отмечается расстройство потоотделения. При полном перерыве нерва прекращение потоотделения (ангидроз) соответствует области анестезии. При частичном повреждении наблюдается гипогидроз, иногда — гипергидроз.

Трофические расстройства выражаются изменением роста волос в виде частичного облысения (гипотрихоз) или усиления роста (гипертрихоз), более характерного для неполного повреждения нерва. Нарушается рост ногтей, они становятся тусклыми, белесоватыми, искривляются, утолщаются, легко крошатся. Изменения кожи более существенны при неполном перерыве нерва, особенно с выраженным болевым синдромом. Кожа истончается, становится неэластичной, блестящей, приобретает синюшный оттенок. В подкожной клетчатке иногда возникает плотный болезненный отек, который впоследствии сменяется атрофией, в зоне которой тонкая, без складок кожа как бы спаяна с мышцами или костью. В более позднем периоде, часто под влиянием механического или температурного фактора, в местах нарушенной чувствительности, особенно на кончиках пальцев, в области кисти, подошвы, пятки, возникают трофические язвы. Мышцы и сухожилия укорачиваются, истончаются. В дистальных отделах костей отмечаются явления остео пороза.

Помогают уточнить уровень и вид повреждения пальпация и перкуссия по ходу нервного ствола. В остром периоде после травмы при разрыве нервных волокон поколачивание на уровне повреждения вызывает проекционную боль. В поздние сроки пальпация позволяет выявить неврому центрального отрезка поврежденного нерва. Появление болезненности при пальпации и перкуссии по ходу периферического отрезка характерно для начинающейся регенерации нерва после его сшивания.

*Синдром полного перерыва нерва* встречается в случаях нарушения анатомической целостности нерва, а также при частичном повреждении его, осложнившимся кровоизлиянием, отеком, что ведет к физиологическому перерыву уцелевших после травмы нервных волокон. Характерны утрата всех видов чувствительности в зоне иннервации поврежденного нерва, паралич мышц ниже уровня повреждения, возникающий вслед за травмой, отсутствие боли, как самопроизвольной, так и при

надавливании ниже уровня повреждения, атония парализованных мышц, быстрое развитие мышечной атрофии с полной реакцией перерождения.

*Синдром частичного перерыва нерва* характеризуется тем, что расстройство чувствительности не достигает степени анестезии во всей зоне иннервации поврежденного нерва, встречаются участки различной степени гипестезии. Отмечается спонтанная боль, часто интенсивная, а в ряде случаев принимающая характер каузалгии. Двигательные нарушения проявляются чаще всего парезом; атрофия мышц не наблюдается. Вазомоторные, трофические расстройства более выражены и нередко распространяются за пределы поврежденного нерва.

Распознавание полного или частичного перерыва нерва часто затруднено. Важным фактором дифференциальной диагностики является наблюдение в динамике: при полном анатомическом перерыве нерва симптомы почти не изменяются, тогда как при частичном перерыве отмечается регресс первоначальных проявлений.

**Повреждения плечевого сплетения** (plexus brachialis). Характер повреждений сплетения самый разнообразный — от ушиба и кровоизлияния в области элементов сплетения до отрыва корешков от спинного мозга. При *тотальном повреждении сплетения* наблюдаются периферический паралич мышц верхней конечности и выпадение всех видов чувствительности в зоне иннервации нервами сплетения. При *повреждении спинномозговых нервов* C<sub>V</sub> и C<sub>VI</sub>, которые формируют верхний ствол сплетения, страдает функция подмышечного, мышечно-кожного и частично лучевого нервов, развивается так называемый верхний паралич (Дюшенна — Эрба). В данном случае оказываются парализованными следующие мышцы: дельтовидная, двуглавая мышца плеча, плечевая, плечелучевая мышцы и супинатор. Рука висит, как плеть, не сгибается в локтевом суставе и не поднимается. Движения кисти и пальцев полностью сохранены. Нарушение чувствительности выражается полосой анестезии (или гиперестезии), идущей от дельтовидной области по наружной поверхности плеча, предплечья и кисти.

При *повреждении спинномозговых нервов* C<sub>VII</sub>, C<sub>VIII</sub> и T<sub>1</sub>, формирующих нижний ствол сплетения, нарушается функция локтевого, медиальных кожных нервов плеча и предплечья, частично — срединного нерва. Развивается паралич мышц кисти и сгибателей пальцев — (нижний паралич Дежерин-Клюмпке). Чувствительность нарушается полосой по внутреннему краю плеча, предплечья и кисти. При поражении корешка T<sub>1</sub> до отхождения от него соединительных ветвей (т. communitantes) страдает симпатическая иннервация глазного яблока, наблюдается симптом Горнера.

*Повреждение плечевого сплетения ниже ключицы* не дает типичной симптоматики, так как в стволах и пучках волокна переплетаются, формируя периферические нервы. Клиника отличается разнообразными нарушениями двигательной функции и чувствительности. Повреждение сплетения ниже ключицы характеризуется выпадением функции нервных пучков.

От медиального пучка отходят локтевой, медиальные кожные нервы плеча и предплечья, часть волокон срединного нерва; от латерального — мышечно-кожный нерв и частично срединный; от заднего — лучевой и подмышечный. При *повреждении медиального пучка* выпадает функция мышц — поверхностного сгибателя пальцев, длинной ладонной мышцы, квадратного пронатора, глубокого сгибателя пальцев. Нарушения чувствительности преимущественно в области внутренней поверхности плеча, предплечья, кисти.

*Повреждение латерального пучка* характеризуется параличом длинного сгибателя большого пальца, круглого пронатора, мышцы, противопоставляющей большой палец кисти. Чувствительные нарушения выявляются по наружной поверхности предплечья и кисти.

При *повреждении заднего пучка* отмечается полное выпадение функции лучевого и подмышечного нервов.

*Мышечно-кожный нерв* (n. musculocutaneus) — смешанный. Основным симптомом повреждения нерва является нарушение функций двуглавой мышцы плеча, плечевой и клювовидно-плечевой мышц. Первые две сгибают предплечье и участвуют в супинации, третья — отводит плечо вперед. Синергистом сгибателей предплечья является плечелучевая мышца, которая иннервируется лучевым нервом. Ряд больных в связи с этим сохраняют способность сгибать предплечье даже при полном повреждении мышечно-кожного нерва. При повреждении нерва сгибание предплечья за счет плечелучевой мышцы возможно в среднем положении кисти между супинацией и пронацией, при этом напряжение двуглавой мышцы плеча отсутствует, сухожилие ее не контурируется, сгибательно-локтевой рефлекс не выявляется. Выпадение чувствительности определяется по наружной поверхности предплечья, в зоне иннервации латерального кожного нерва предплечья — конечной ветви мышечно-кожного нерва.

*Локтевой нерв* (n. ulnaris) — смешанный. При его повреждении отмечается отведение V пальца кисти. Типичной для поздних сроков является когтеобразная установка пальцев (рис. 90). При повреждении локтевого нерва в области плеча, проксимальнее отхождения от него ветвей к длинным мышцам, двигательные нарушения характеризуются тем, что больной не может привести кисть, а при сгибании ее отсутствует натяжение сухожилия локтевого сгибателя запястья. Из-за паралича медиальной части глубокого сгибателя пальцев отсутствует сгибание дистальных фаланг IV, V пальцев при сжатии руки в кулак. Если ладонь лежит на плоскости, невозможно произвести царапающие движения этими пальцами, а также развести и привести IV и V пальцы, противопоставить V палец большому, согнуть их проксимальные фаланги при разогнутых средних и дистальных. В то же время часто наблюдается «обманное» приведение пальца за счет длинного сгибателя большого пальца, которое в таких случаях сопровождается сгибанием дистальной фаланги.

Нарушения чувствительности обусловлены как уровнем повреждения нерва, так и выраженностью индивидуальных колебаний автономной зоны иннервации (рис. 91). Если нерв



поражен выше отхождения его тыльной ветви, нарушение чувствительности распространяется на медиальную поверхность V пальца и прилегающие отделы IV пальца. В ряде случаев зона анестезии ограничивается дистальной фалангой V пальца.

В пределах зоны измененной чувствительности, иногда несколько шире, определяются расстройства потоотделения и сосудодвигательные нарушения. В связи с атрофией мелких мышц кисти западают межкостные промежутки. Трофические язвы, как и при повреждении срединного нерва, обусловлены главным образом ожогами участков кожи с нарушенной чувствительностью.

*Срединный нерв* (n. medianus) — смешанный, содержит большое количество чувствительных и вегетативных волокон. При повреждении нерва на уровне плеча, т. е. проксимальнее отхождения от него основных мышечных ветвей, характерен внешний вид кисти—I и II пальцы выпрямлены (рис. 92). При анатомическом перерыве нерва они слегка отечны, иногда гиперемированы, на ощупь сухие и в остром периоде травмы горячие. Нарушения движений характеризуются отсутствием пронации предплечья. Незначительная пронация возможна лишь при одновременном сгибании предплечья за счет сокращения плечелучевой мышцы. Вследствие паралича лучевого сгибателя запястья и длинной

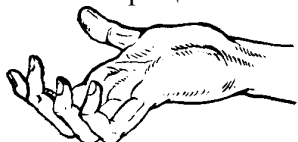

Рис. 90. Кисть при повреждении локтевого нерва



Рис. 92. Кисть при повреждении срединного нерва.

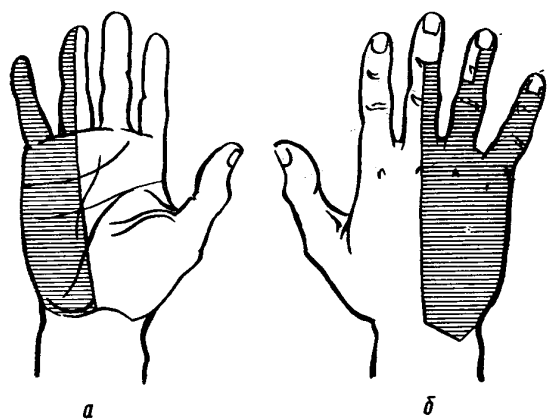


Рис. 91. Типичные зоны расстройства чувствительности при повреждении локтевого нерва (а, б).

ладонной мышцы кисть при сгибании отклоняется в локтевую сторону. Нарушено сгибание средних фаланг пальцев, отсутствует сгибание дистальных фаланг I и II пальцев. При попытке согнуть кисть в кулак I, II и в меньшей мере III пальцы остаются разогнутыми. На плоскости невозможны царапающие движения II пальца. Несмотря на паралич мышцы, противопоставляющей большой палец, оппозиция этого пальца нарушена только у 2/3 больных, у остальных даже при полном анатомическом перерыве нерва сохраняется заместительная «обманная» оппозиция пальца за счет функции глубокой головки короткого сгибателя большого пальца, иннервируемой локтевым нервом.

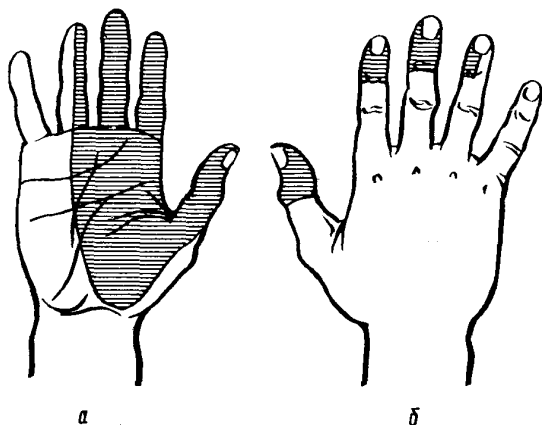


Рис. 93. Зоны расстройства чувствительности при повреждении срединного нерва (а, б).

При поражении срединного нерва в средней или нижней трети предплечья, т. е. дистальнее отхождения ветвей к мышцам предплечья, нарушается функция мышцы, противопоставляющей большой палец, и трех червеобразных мышц кисти. Нарушение чувствительности обнаруживается в области ладонной поверхности лучевой части кисти, а также I, II, III и половины IV пальцев (рис. 93). Глубина и распространенность нарушений неодинаковы и зависят от обширности зоны перекрестной иннервации. При полном нарушении проводимости срединного нерва они достигают степени анестезии только в автономной зоне иннервации, которая в одних случаях ограничена дистальной фалангой II пальца, в других — более широкая, включает весь II палец, дистальную и среднюю фалангу III пальца и ладонную поверхность дистальной фаланги I пальца. В виду того что в составе нерва имеется большое количество вегетативных волокон, при его поражении часто наблюдаются вазомоторно-секреторно-трофические расстройства.

*Лучевой нерв* (n. radialis) — смешанный, преимущественно двигательный. Клиническая картина поражения нерва зависит от уровня повреждения и характеризуется, главным образом, нарушением функции мышц—разгибателей и супинатора. Кисть в положении пронации, свисает,

пальцы в проксимальных фалангах полусогнуты (рис. 94). Даже при полном анатомическом перерыве лучевого нерва в подмышечной области разгибание предплечья нередко сохраняется, так как отдельные ветви к трехглавой мышце плеча отходят еще выше. Однако полностью нарушены разгибание кисти и проксимальных фаланг пальцев, отведение большого пальца, супинация предплечья. Вследствие паралича плечелучевой мышцы ослаблено сгибание предплечья, особенно в




Рис. 94. Свисающая кисть при повреждении лучевого нерва.

положении, среднем между супинацией и пронацией. При повреждении нерва в средней трети плеча и дистальнее функция этой мышцы может не пострадать так же, как и функция лучевого разгибателя запястья при перерыве нерва в нижней трети плеча или в области локтевого сустава. При повреждении

глубокой ветви лучевого нерва в области предплечья сохраняется функция мышц — лучевых разгибателей запястья: больной может разгибать кисть и отводить ее в лучевую сторону; напряжение локтевого разгибателя запястья отсутствует, пальцы свисают, разгибание проксимальных фаланг пальцев, отведение большого пальца невозможно.

Лучевой нерв не имеет постоянной автономной зоны иннервации, поэтому анестезия при его повреждении наблюдается редко. Вследствие большой изменчивости поверхностной ветви лучевого нерва нарушения чувствительности в области кисти непостоянны. В большинстве случаев определяется снижение чувствительности, иногда только тактильной, на тыльной поверхности лучевой половины кисти (рис. 95). В случаях повреждения проксимальнее отхождения заднего кожного нерва предплечья отмечается нарушение чувствительности и на задней (тыльной) поверхности предплечья.

*Подмышечный нерв* (n. axillaris) — смешанный. При его повреждении отмечается паралич дельтовидной и малой круглой мышц с невозможностью поднять плечо во фронтальной плоскости до горизонтальной линии. Расстройства чувствительности, чаще в виде гипестезии с гиперпатией определяются по наружной поверхности плеча — в зоне иннервации верхнего латерального кожного нерва плеча.

При травмах нижних конечностей поражаются нервы, исходящие из **пояснично-крестцового сплетения** (plexus lumbosacralis).

*Бедренный нерв* (n. femoralis) — смешанный. При повреждении нерва развивается паралич четырехглавой мышцы бедра, который проявляется невозможностью поднять вытянутую ногу, при попытке встать нога сгибается в коленном суставе. Частично функция компенсируется мышцей — напрягателем широкой фасции бедра, иннервируемой верхним ягодичным нервом. Коленный рефлекс не вызывается.

Нарушения чувствительности отмечаются по передней поверхности бедра и медиальной поверхности голени, а также стопы. Эти нарушения изменчивы и зависят от распространенности ветвей латерального кожного нерва бедра и запирающего нерва.

*Седалищный нерв* (n. ischiadicus) — смешанный, самый мощный нерв у человека. Клиника повреждения его складывается из симптомов поражения большеберцового и общего малоберцового нервов. Только при поражении в ягодичной области, выше отхождения ветвей к длинной головке двуглавой мышцы бедра, полусухожильной и полуперепончатой мышцам, нарушается сгибание голени.

*Большеберцовый нерв* (n. tibialis) — смешанный. При повреждении его на уровне бедра или в верхней трети голени стопа разогнута, несколько отведена кнаружи, пальцы разогнуты в плюснефаланговых суставах и согнуты в межфаланговых (так называемое когтевидное положение) (рис. 96). Отсутствует сгибание стопы и пальцев (нельзя развести пальцы, встать на цыпочки). Пяточный рефлекс не вызывается. Отмечается анестезия в области

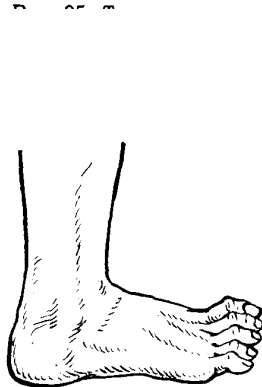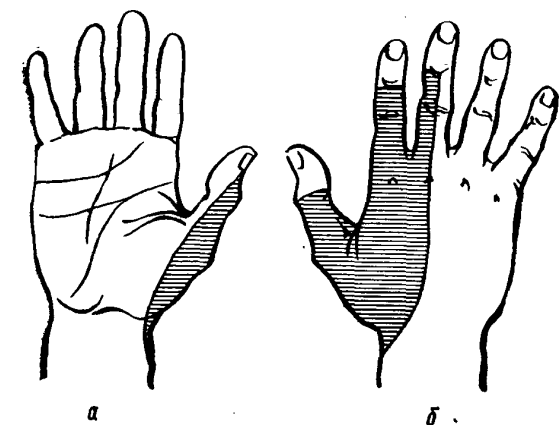


Рис. 96. Стопа при повреждении большеберцового нерва.

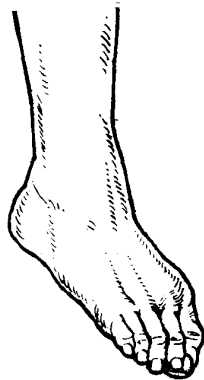

Рис. 97. Свисание стопы при повреждении общего малоберцового нерва.

подошвы и наружного края стопы. Подошва сухая, горячая на ощупь. Степень и распространенность нарушения чувствительности (гипестезии) в области задней и задненаружной поверхности голени изменчивы, что связано с перекрытием зоны иннервации задним кожным нервом бедра и кожными

нервами голени. При повреждении большеберцового нерва дистальнее середины голени страдают функция мышц стопы и чувствительность в области подошвы.

Для поражения большеберцового нерва характерны выраженные вазомоторные и трофические расстройства, боль, часто жгучего характера.

*Общий малоберцовый нерв* (n. peroneus communis) — смешанный. При повреждении нерва на уровне бедра или в верхней трети голени, проксимальнее деления его на глубокий и поверхностный нервы, стопа свисает, несколько ротирована кнутри, наружный край ее опущен, сухожилия на тыле стопы не контурируются, пальцы согнуты (рис. 97). Походка типичная—«петушиная»: чтобы не задевать пола пальцами свисающей стопы, больные высоко поднимают ногу и становятся вначале на пальцы, а затем на всю стопу. Нарушение чувствительности отмечается в области передненаружной поверхности нижней трети голени, тыльной поверхности стопы и пальцев. При повреждении глубокого малоберцового нерва страдает функция разгибателей стопы и пальцев, чувствительность при этом менее нарушена, чаще в области первого межпальцевого промежутка на тыльной поверхности стопы. При повреждении поверхностного малоберцового нерва отмечается нарушение функции малоберцовых мышц. Чувствительность нарушена в области тыльной поверхности стопы, ближе к наружному краю, и наружной поверхности голени.

Лечение. Одним из основных методов лечения при повреждении периферических нервов является хирургический.

*Невролиз* — освобождение нерва из окружающих рубцов, вызывающих его сдавление. Операцию выполняют путем осторожного выделения нерва из окружающих рубцовых тканей, которые затем иссекают, по возможности избегая повреждения эпиневрия.

*Эндоневролиз*, или внутренний невролиз, — разделение пучков нервного ствола после вскрытия эпиневрия. Его выполняют с целью декомпрессии пучков и выяснения характера повреждения волокон нерва. Для предупреждения образования новых спаек и рубцов нерв укладывают в подготовленное ложе из здоровых тканей, производят тщательный гемостаз.

*Шов нерва*. Показанием к сшиванию нерва является полный или частичный перерыв со значительной степенью нарушения проводимости. Различают первичный шов нерва, осуществляемый одновременно с первичной хирургической обработкой раны, и отсроченный, выполняемый спустя 2—4 недели после обработки раны. При чистых ранах показан первичный шов нерва. Накладывать его может только хирург, обладающий опытом проведения такой операции,

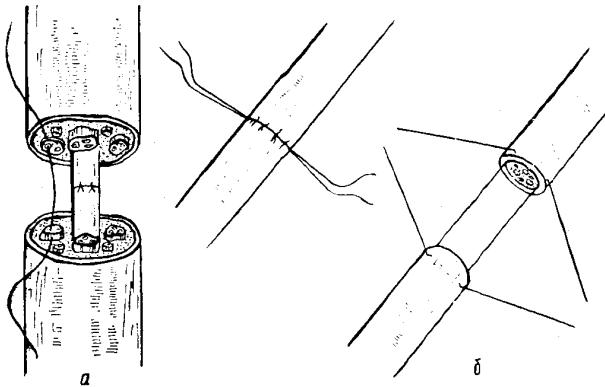


Рис. 98. Шов нерва:  
а — периневральный; б — эпиневральный.

при наличии соответствующих условий. При отсутствии требуемых условий шов нерва может быть отсрочен. Больного направляют в нейрохирургический стационар, где осуществляют оперативное вмешательство по сшиванию нерва.

Для проведения операции на периферических нервах требуются операционный микроскоп, шовный материал 6/0—10/0, микрохирургический инструментарий. При наложении эпиневрального шва требуется точное сопоставление поперечных срезов центрального и периферического концов пересеченного нервного ствола. В последние десятилетия с развитием микрохирургии для соединения концов нервов применяют также периневральный шов (рис. 98). Сопоставление концов пучков и наложение шва осуществляют под операционным микроскопом.

В более поздние сроки проведения операции часто встречается неврома проксимального конца нерва, которую перед наложением швов на нерв иссекают (рис. 99).

При повреждении нерва, которое сопровождается большим расхождением его концов, проводят *межпучковую пластику*. Сущность операции заключается в том, что фрагмент аутографта нерва помещают на место дефекта и сшивают с проксимальным и дистальным концами поврежденного нерва. В качестве трансплантатов используют икроножный нерв, медиальные кожные нервы плеча и предплечья, поверхностную ветвь лучевого нерва, чувствительные ветви плечевого и шейного сплетений. Длина трансплантата должна на 15—20 % превышать величину дефекта. В случае недостаточной васкуляризации ложа нерва может быть произведена пластика дефекта васкуляризованным аутографтатом.

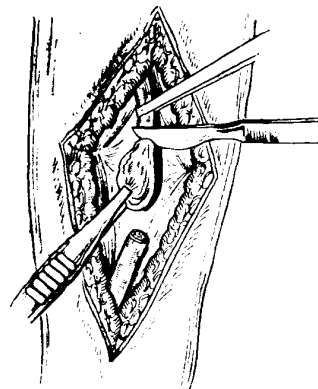


Рис. 99. Иссечение невромы.

Если имеется интрадуральный отрыв спинномозгового нерва при повреждении плечевого сплетения, возможна *невротизация* нерва за счет другого, менее важного в функциональном отношении, или за счет межреберных нервов. Невротизация заключается в том, что неизмененный нерв-донор соединяется с дистальным концом поврежденного нерва. Различают прямую невротизацию, когда нервы соединяются непосредственно, и невротизацию через вставку, которой является свободный трансплантат. Операцию завершают

иммобилизацией конечности с помощью гипсовой повязки в положении, при котором поврежденный нерв испытывает наименьшее натяжение. Имобилизацию выдерживают в течение 3 недель.

Следует помнить, что операция только создает условия для восстановления проводимости нерва. Поэтому последующее лечение должно быть направлено на усиление процесса регенерации.

Учитывая, что валлеровское перерождение в дистальном отрезке нерва происходит независимо от сроков сшивания нерва, функция нерва восстанавливается только после того, как регенерирующий аксон из центрального отрезка нерва прорастает в дистальном направлении весь периферический отрезок, вплоть до конечных ветвей поврежденного нерва и их рецепторов. Средняя скорость прорастания аксона 1—2 мм в сутки. С целью поддержания оптимальных условий для этого процесса назначают лечебную гимнастику, массаж, электростимуляцию парализованных мышц, тепловые процедуры, а также лекарственные средства, повышающие обмен в нервной клетке. Такое лечение должно проводиться длительно, месяцами, без больших перерывов, вплоть до восстановления функции конечности.

## ХИРУРГИЯ БОЛИ

**Невралгия тройничного нерва** — довольно распространенное заболевание, которое протекает хронически, длительно. Наблюдается, как правило, в возрасте после 40 лет. Женщины болеют чаще. Двусторонняя невралгия встречается весьма редко.

Этиология и патогенез полностью не раскрыты. Установлен ряд факторов, способствующих развитию невралгии, в частности атеросклероз, в результате которого ухудшается кровоснабжение ветвей нерва или самого узла, нарушение обмена веществ, воспалительные процессы; немаловажную роль играет продолжительное воздействие интоксикации на нервные клетки и их волокна при наличии местной инфекции.

Клиническая картина характеризуется возникновением приступообразной мучительной боли в зоне иннервации тройничного нерва или его ветвей. В момент болевого приступа больные не разговаривают, принимают определенную позу, прижимают к лицу руки, отворачиваются от окружающих. Лицо их краснеет, отмечаются судорожные сокращения мимической мускулатуры. Боль обычно кратковременная, прекращается через несколько секунд или минут. В начале заболевания боль обычно ограничивается зоной иннервации одной ветви нерва, затем распространяется и на области, иннервируемые другими ветвями.

При невралгии первой ветви боль локализуется в области лба, надбровной дуги, глазного яблока. При поражении второй ветви отмечается боль в области верхней челюсти, виска, крыла носа, нижнего века, верхних зубов, неба. Невралгия третьей ветви характеризуется болью в области нижней челюсти, губы, подбородка, нижних зубов, языка.

Частота приступов боли разнообразная, от 2—3 раз в день до 10 и более в час. Продолжаются подобные приступы иногда несколько дней, недель и даже месяцев. Часто приступ боли провоцируется волнением, едой, разговором, умыванием, чисткой зубов. В результате этого больные стараются уклоняться от разговора, перестают умываться, чистить зубы, осторожно принимают пищу, нередко из-за страха возникновения приступа недостаточно питаются, что приводит к истощению. Больные с невралгией тройничного нерва находятся всегда в подавленном состоянии от страха перед возможным приступом боли. Без видимой причины боль прекращается, ремиссии, особенно в начале заболевания, имеют различную продолжительность — от нескольких недель до нескольких лет.

Кроме болевого синдрома, наблюдаются расстройства чувствительности, в основном в виде гипестезии в зоне иннервации пораженной ветви, часто вслед за приступом боли имеет место гиперестезия. Редко встречаются вазомоторно-трофические расстройства, выражающиеся в покраснении лица, слезотечении, ринорее. Возможны также появление острых высыпаний типа herpes zoster, пигментации, выпадение волос или поседение, изменение цвета кожи, в тяжелых случаях даже атрофия мягких тканей лица в области возникновения наиболее сильной боли. При поражении первой ветви могут наблюдаться конъюнктивит и кератит.

Характерно наличие болезненных точек, которые иногда соответствуют местам выхода ветвей тройничного нерва. Давлением на них можно спровоцировать приступ невралгии. Однако болезненность в этих точках отмечается не всегда. В одних случаях при типичных приступах боли точки безболезненны, в других — не соответствуют зонам приступов боли.

Для невралгии тройничного нерва характерно наличие так называемых курковых зон — небольших участков на коже лица, слизистой оболочке полости рта, губ, носа, легкое прикосновение к которым обычно вызывает болевой приступ, и, наоборот, сильное надавливание прекращает его. Курковая зона почти всегда соответствует области иннервации вовлеченного в процесс нерва. Иногда наблюдается несколько курковых зон с изменчивой локализацией, в отдельных случаях такой зоной могут быть зубы. Появление курковых зон может предшествовать рецидиву невралгии или наступлению очередного болевого приступа. В период ремиссии воздействие на курковые зоны обычно не провоцирует приступ невралгии.

Лечение. Эффективного способа, который гарантировал бы полное излечение при данном заболевании нет. В связи с ремиттирующим течением его лечение целесообразно начинать с консервативной терапии. Особое значение придается купированию болевого синдрома. С этой целью применяют анальгетики, седативные и десенсибилизирующие средства, нейролептики, противосудорожные препараты (карбамазепин — финлепсин, тегретол), витамины группы В (тиамин, цианокобаламин), токоферола ацетат (витамин Е), поливитамины, местно — мази, содержащие пчелиный и змеиный яд, тепловые процедуры (соллюкс, инфракрасные лучи), электро-

форез с обезболивающими средствами, УВЧ, диадинамические токи, массаж, иглоукалывание. При определении этиологического фактора показано соответствующее лечение.

В случае недостаточной эффективности медикаментозного и физиотерапевтического лечения, а также при выраженном болевом синдроме показана проводниковая блокада с алкоголизацией пораженных ветвей тройничного нерва. Внутривенозное введение этилового спирта приводит к стойкому нарушению проводимости и перерождению дистального отдела нерва. В ствол нерва вначале медленно вводят 1—2 мл 2 % раствора новокаина, а спустя несколько минут— 1—2 мл 80 % раствора этилового спирта. Введение сопровождается ощущением жжения в зоне иннервации блокируемой ветви.

Для алкоголизации первой ветви тройничного нерва пальпаторно определяют надглазничную вырезку (отверстие), в место проекции вводят иглу до кости (рис. 100, а), осторожно концом иглы нащупывая ход в отверстии или край вырезки, где располагается нерв. Соприкосновение иглы с нервом сопровождается болью. Убедившись в правильности расположения иглы, вводят новокаин, а затем этиловый спирт.

Вторую ветвь блокируют в подглазничном канале. Для этого иглу вкалывают в области носогубной складки ниже и кнутри от отверстия канала, затем по кости иглу направляют вверх и кнаружи (рис. 100, б). При попадании иглы в канал в момент укола возникает острая боль по ходу иннервации ветви. Раствор новокаина (1 мл) вводят очень медленно, по несколько капель, и под

небольшим давлением, по достижении анестезии вводят этиловый спирт.

Блокаду второй ветви в крылонебной ямке производят в тех случаях, когда алкоголизация подглазничного нерва оказывается малоэффективной. Иглу вкалывают в центре нижнего края скуловой дуги, конец иглы продвигают несколько кзади и вверх под углом 40—45° к горизонтальной плоскости. Ориентиром является бугор верхней челюсти, по которому игла как бы скользит и попадает в крылонебную ямку. Иглу вводят на глубину не более 5 см из-за опасности повреждения структур, расположенных в глазнице, особенно зрительного и глазодвигательного нервов. Здесь же блокируют и крылонебный узел.

Блокада третьей ветви тройничного нерва осуществляется в подбородочном канале. Иглу вкалывают впереди

подбородочного канала и направляют в сторону канала до кости, осторожными скользящими движениями обнаруживают отверстие канала, через которое продвигают иглу. Соприкосновение иглы с нервом в канале сопровождается интенсивной болью. Медленно вводят раствор новокаина, после наступления анестезии вводят этиловый спирт.

Третью ветвь можно блокировать у отверстия нижней челюсти и у овального отверстия. В первом случае иглу вводят на 1,5 см кпереди от угла нижней челюсти и продвигают по внутренней поверхности ветви нижней челюсти все время в соприкосновении с костью. Нижнечелюстной нерв находится на глубине 3—4 см. После того как контакт с иглой вызвал боль, производят блокирование нерва. Во втором случае иглу вводят под скуловой дугой посередине и продвигают ее до упора в крыловидный отросток клиновидной кости на глубину 4,5—5 см, эту глубину отмечают на игле резиновой насадкой. Затем иглу извлекают до подкожной клетчатки и наклоняют кпереди на угол 15—20° и снова погружают на ту же глубину, что соответствует расположению нижнечелюстного нерва на основании черепа у выхода из овального отверстия. Проводят блокаду с новокаином и этиловым спиртом. При правильном попадании иглы после блокирования на одноименной стороне возникает анестезия в области нижней губы, подбородка, десны, зубов, языка, нижней челюсти.

При тяжелой форме невралгии блокируют тройничный узел, подход к которому осуществляют через овальное отверстие (рис. 101).

Для достижения более длительного эффекта лечения блокады следует проводить курсами: 4—5 блокад с промежутками в 5—6 дней. В случае рецидива их можно повторять, однако в

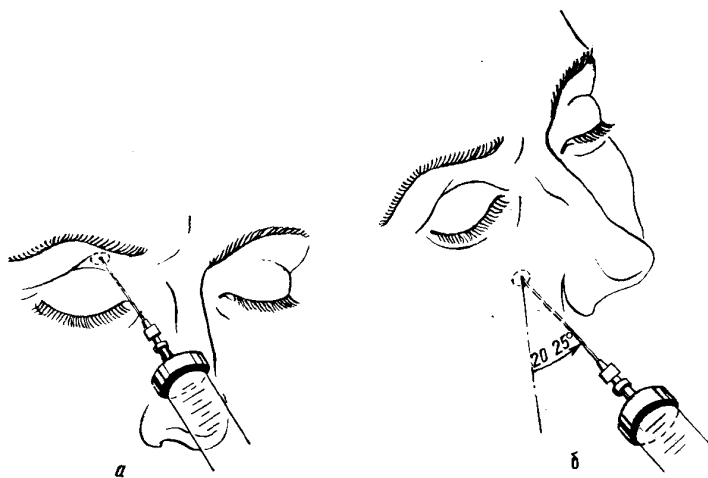


Рис. 100. Точки блокады ветвей тройничного нерва: а — надглазничного нерва; б — подглазничного нерва.

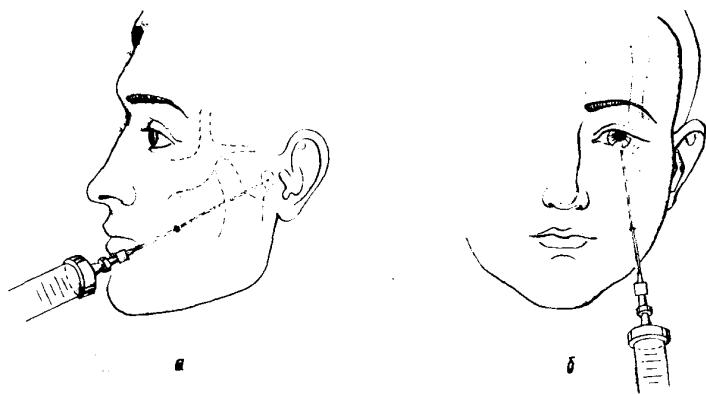


Рис. 101. Блокада тройничного узла: а — вид сбоку; б — вид спереди.

последующем эффективность блокад уменьшается и для снятия боли прибегают к хирургическому лечению, которое направлено на прерывание потока болевых импульсов по нервным стволам.

**Внечерепные операции.** Производят пересечение ветвей — нейротомию. Доступ к первой ветви тройничного нерва из разреза по внутренней части надбровной дуги. Для доступа к подглазничному нерву разрез кожи производят медиально под нижним краем глазницы. Подход к третьей ветви тройничного нерва осуществляется разрезом параллельно основанию нижней челюсти (рис. 102). Освобождают кость от надкостницы, в средней части ветви нижней челюсти накладывают фрезевое отверстие до вскрытия канала нижней челюсти, нерв отделяют от артерии и рассекают. После простого пресечения периферических ветвей довольно часто наступает регенерация нервов (через 1—2 года) с восстановлением чувствительности и рецидивом приступообразной боли. Лучшие результаты наблюдаются при резецировании участка нерва, так как образовавшийся дефект препятствует процессам регенерации.

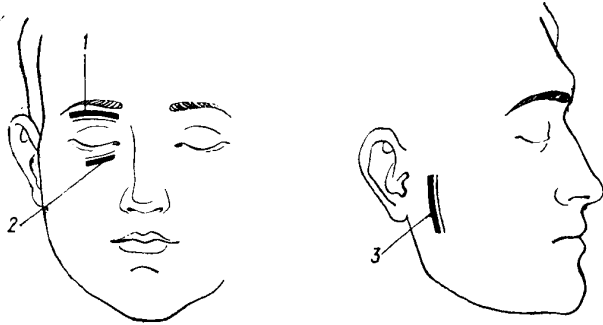


Рис. 102. Места разрезов кожи при подходе к ветвям тройничного нерва: 1 — надглазничному нерву; 2 — подглазничному нерву; 3 — нижнему альвеолярному нерву.

мышц на стороне операции не страдает.

При затылочном доступе трепанируют заднюю черепную ямку и сдвигают мозжечок. Рана при этом доступе узкая, глубокая, при подходе к корешку могут травмироваться лицевой и преддверно-улитковый нервы. Затылочно-височный доступ начинается с супратенториального подхода: трепанируют височную кость, приподнимают височную долю и вскрывают намет мозжечка вблизи гребня пирамиды. Затем доступ становится субтенториальным. Преимущество его в том, что удается точнее отделить чувствительный корешок от двигательного и избежать повреждения лицевого и преддверно-улиткового нервов. Однако рана остается глубокой и узкой, что усложняет хирургические манипуляции.

**Бульбарная трактомия** (операция Шеквиста) заключается в пересечении чувствительного спинномозгового пути тройничного нерва в области продолговатого мозга. Эту операцию предпочтительно проводить под местным обезболиванием, так как при определении локализации чувствительного пути в продолговатом мозге требуется контакт с больным. Осуществляют трепанацию задней ямки срединным доступом. После вскрытия мозжечково-мозговой цистерны и отведения шпателем миндаины мозжечка обнажают боковую поверхность продолговатого мозга. На уровне нижнего угла IV желудочка на боковой поверхности продолговатого мозга между местом выхода спинномозговых корешков добавочного нерва и задним корешком  $C_1$  постукиванием или прикосновением пуговчатым зондом вызывают боль. Появление при этом боли и в области лица подтверждает локализацию чувствительного пути тройничного нерва. В бессосудистой зоне, соответственно месту, откуда получена иррадирующая боль в области лица, специальный инструмент — трактором вкалывают в поперечном направлении и одним движением наносят разрез шириной 3—4 мм, глубиной 2,5—3 мм (рис. 103). В момент рассечения возникает жгучая острая

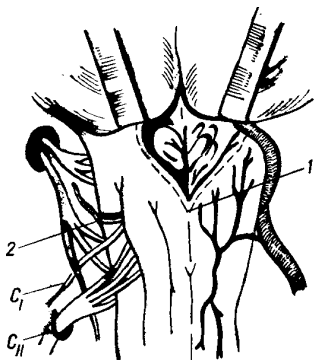


Рис. 103. Трактомия чувствительного пути тройничного нерва в области продолговатого мозга: 1 — нижний угол IV желудочка; 2 — место рассечения продолговатого мозга.

боль в области лица, которая утихает спустя несколько минут. После удачно выполненной перерезки пути наступает онемение и прекращение боли в зоне иннервации тройничного нерва, тактильная чувствительность сохраняется. Показания к применению этой операции весьма ограничены. Ее производят, главным образом, при упорной невралгии первой ветви и двусторонней невралгии в случаях, когда другие методы оказались неэффективными.

**Невралгия языкоглоточного нерва.** Характеризуется приступами острой, жгучей боли, возникающей у корня языка, небной миндалины с распространением на небную дужку, гортань,

**Внутричерепные операции.** Одной из эффективных и хорошо разработанных внутричерепных операций является перерезка чувствительного корешка тройничного нерва. Доступ височный или комбинированный — височно-затылочный. Менее травматичным является височный доступ. После трепанации в височной области твердую оболочку головного мозга отслаивают от основания черепа, на пути к тройничному узлу коагулируют среднюю менингеальную артерию или в остиное отверстие большого крыла клиновидной кости вводят деревянный штифт. Достигнув тройничного узла, вскрывают его полость, выделяют чувствительный корешок и пресекают. Двигательный корешок остается сохраненным и функция жевательных

В настоящее время разработана методика стереотаксической перкутанной деструкции тройничного узла, которая является достаточно эффективной, практически безопасной и малотравматичной. Однако по мере внедрения в лечебную практику эффективных противоболевых медикаментозных средств показания к хирургическому лечению уменьшаются.

барабанную перепонку, реже — в глазное яблоко, область шеи. Боль упорная, мучительная. Во время приступа отмечаются сухость в горле, покашливание, ощущение горького вкуса во рту, после приступа нередко повышена саливация. Продолжительность приступа несколько минут, частота варьирует в широких пределах. Без лечения приступы учащаются и болезнь прогрессирует. Наиболее часто приступы боли возникают во время разговора, приема пищи, особенно холодной или горячей. Боль может провоцироваться смехом, эмоциями, кашлем, зевотой. В связи с этим больные стараются меньше двигать языком, избегают разговоров, пищу и воду принимают медленными и малыми глотательными движениями. Заболевание часто диагностируется неправильно — как невралгия тройничного нерва. Диагноз подтверждается исчезновением боли во время приступа при смазывании корня языка или небной миндалины на пораженной стороне 5 % раствором кокаина.

Лечение вначале консервативное, как при невралгиях других нервов. Смазывание слизистой оболочки корня языка, небной миндалины и зева 10 % раствором новокаина приводит к прекращению приступов на непродолжительный период. В упорных и тяжелых случаях невралгии прибегают к хирургическому методу — перерезке языкоглоточного нерва. Производят трепанацию задней черепной ямки, вскрывают твердую оболочку, шпателем осторожно отводят полушарие мозжечка в медиальную сторону, обнажают мостомозжечковый угол и IX, X, XI черепные нервы. Осторожно разъединяют паутинную оболочку, выделяют и пересекают языкоглоточный нерв.

**Затылочная невралгия** наблюдается при поражении нервов, берущих начало от сегментов C<sub>I–CIV</sub>: большого затылочного нерва, иннервирующего кожу затылка и темени; малого затылочного нерва — кожу наружной части затылка; большого ушного нерва — околоушную область и область сосцевидного отростка; надключичных нервов, иннервирующих кожу надключичной области. Чаще боль локализуется по ходу большого затылочного нерва, возникает приступами самопроизвольно или под воздействием движения головой, кашля. Между приступами часто отмечается тупая боль. Болевые точки определяются посередине между сосцевидным отростком и I шейным позвонком. В зоне иннервации пораженных ветвей возможна гиперестезия.

При отсутствии эффекта от медикаментозной терапии, физиотерапевтического лечения и блокад показана перерезка пораженного нерва или резекция его на протяжении нескольких сантиметров.

**Каузалгия** — тяжелый болевой синдром, возникающий при частичном повреждении периферических нервов, особенно в результате огнестрельного ранения. Чаще всего каузалгия наблюдается при поражении срединного и седалищного нервов, что объясняется, по-видимому, наличием в них большого количества вегетативных волокон.

Каузалгия развивается быстро, через несколько дней после травмы и очень трудно поддается лечению. Клиническая картина характеризуется жестокой, жгучей болью в области иннервации поврежденного нерва, иррадиирующей по всей конечности. Движение, прикосновение, яркий свет, волнение, неожиданный громкий звук — все это обостряет боль, которая становится невыносимой. Крайне неприятно для больного даже легкое прикосновение к коже сухой рукой или каким-либо предметом и, наоборот, боль уменьшается при обкладывании поврежденной конечности мокрыми холодными полотенцами — симптом гигромании. При каузалгии наблюдаются резко выраженные вазомоторные, секреторные и трофические расстройства, распространяющиеся за пределы иннервации пораженного нерва, особенно они выражены в дистальных отделах конечности. Характерным для каузалгии является склонность к генерализации в результате распространения раздражения по сегментарному аппарату спинного мозга, а также постепенного вовлечения симпатического ствола и таламо-кортикальных механизмов.

Лечение. Консервативное лечение показано при сдавлении и ушибе нерва, кровоизлиянии в него, других травматических повреждениях, не сопровождающихся нарушением анатомической целостности. Из лекарственных средств назначают анальгетики, нейролептики, антигистаминные препараты, периодически, при сильно выраженном болевом синдроме — наркотические средства. Весьма эффективны новокаиновые блокады (местные, футлярные, проводниковые). В остром периоде и особенно при явлениях воспаления в ране показаны антибактериальная терапия, лучше всего антибиотиками, физиотерапевтические процедуры. В случаях анатомического повреждения нерва или выраженного сдавления проводят хирургическое вмешательство, желательнее в более ранней стадии заболевания, пока каузалгический синдром нестойк.

В начале заболевания производят более простые операции на поврежденных нервах, в случае отсутствия эффекта — более сложные — на симпатической части нервной системы. Первой и самой простой операцией при частичном повреждении нерва и сдавлении его рубцами является невролиз. При отсутствии эффекта, а также при грубых изменениях в стволе нерва показана резекция поврежденного участка нерва с последующим сшиванием его концов. Если оперативное вмешательство на стволе нерва не дало эффекта и боль продолжается, показаны операции на симпатической части нервной системы в виде удаления соответствующих узлов (симпатэктомия) или пересечения их соединительных ветвей. При каузалгии верхней конечности показано удаление II и III грудных узлов, а в области нижних конечностей II—IV поясничных узлов на стороне боли. В диагностических целях симпатэктомии предшествует проведение новокаиновой блокады соответствующих симпатических узлов. При временном анальгезирующем эффекте блокады (10—20 мл 1 % раствора новокаина) ставят вопрос о симпатэктомии. Следует отметить, что иногда новокаиновая блокада, проведенная повторно, может способствовать исчезновению каузалгии без оперативного вмешательства.

**Ампутационная боль** чаще всего встречается после ампутации нижних конечностей. Причиной может быть образование невром в концах отсеченных нервов, сдавление концов нервных стволов рубцами, экзостозы, остеофиты культи. Боль возникает через различные сроки после ампутации. Обычно боль локализуется в культе, резко усиливается при прикосновении в отдельных точках, нередко болью не позволяет прикоснуться к коже культи, не может носить протез.

В начале лечения проводят новокаиновые блокады, иногда с этиловым спиртом. Хирургическим путем удаляют неврому, иссекают рубцы культи, особенно вокруг сосудисто-нервных пучков. Нередко приходится прибегать к реампутации, которая, как и другие операции, не всегда приводит к желаемым результатам.

**Фантомная боль**—ложное ощущение наличия ампутированной конечности. Больной без конечности долгие годы ощущает ее, чувствует, как двигаются пальцы, испытывает боль в ране, послужившей причиной ампутации, зуд, прикосновение. Боль вызывается постоянным раздражением нервных окончаний в культе, которые включают корковые механизмы, обуславливающие представление схемы тела. Иногда фантомные ощущения сочетаются с болевым синдромом. Боль по характеру разнообразна: жгучая, стреляющая, режущая, рвущая, колющая, ноющая. В периоды обострения боль становится невыносимой. В настоящее время фантомную боль рассматривают не столько как следствие раздражения нервов культи, сколько как результат перераздражения болевых центров головного мозга. Периферическое раздражение играет роль пускового механизма.

Лечение представляет большие трудности и далеко не всегда дает положительные результаты. Консервативное лечение направлено на уменьшение болевого синдрома. С этой целью назначают нейролептики, снотворные, анальгетирующие средства, в критических случаях — наркотические. На область культи назначают УВЧ, ионофорез с новокаином, новокаиновые блокады.

Для устранения болевых раздражений в культе производят иссечение рубцов, невромы, реампутацию. Если прямое хирургическое вмешательство на культе не приводит к ликвидации фантомной боли, показана деструкция задних вентральных ядер таламуса стереотаксическим методом. Эффективным методом является электростимуляция задних канатиков спинного мозга.

**Операции на болепроводящих путях.** *Хордотомия* — пересечение латерального спинно-таламического пути в спинном мозге на любом уровне. При этом выпадает только болевая и температурная чувствительность на противоположной стороне на 2—3 сегмента ниже уровня пересечения по проводниковому типу. Показанием к операции является наличие невыносимой боли. В зависимости от локализации боли хордотомию производят с одной или двух сторон.

Для выполнения операции производят обычную ламинэктомию, срединным разрезом вскрывают твердую оболочку, от нее отсекают зубчатую связку и захватывают зажимом, затем связку плавно поворачивают так, чтобы переднебоковая поверхность спинного мозга была хорошо доступной для нанесения разреза. Выше или ниже места прикрепления к спинному мозгу зубчатой связки в мозг перпендикулярно погружают лезвие ножа одним движением на глубину 4—5 мм, и ширину — 5—6 мм, впереди достигая выхода переднего корешка (рис. 104).

Границами разреза являются: сзади—место прикрепления к спинному мозгу зубчатой связки, спереди — линия выхода передних корешков из спинного мозга. Учитывая, что к латеральному спинно-таламическому пути сзади прилегает пирамидный путь, следует быть внимательным при нанесении разреза кзади—не заходить за

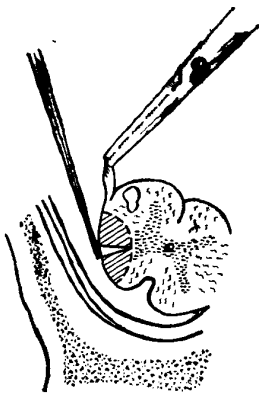


Рис. 104. Хордотомия.

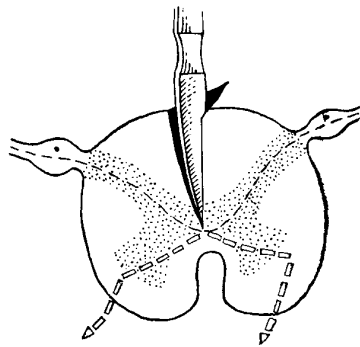


Рис. 105. Комиссуротомия (поперечный срез).

линию прикрепления зубчатой связки, в противном случае возникают двигательные расстройства на стороне вмешательства. Хордотомию можно выполнять и перкутантным методом при помощи стереотаксического доступа к спинному мозгу.

*Комиссуротомия* — срединнозаднее пересечение в области белой спайки вторых нейронов поверхностной чувствительности. В основном эта операция производится при боли в случаях неоперабельных злокачественных опухолей органов малого таза. Для ее выполнения производят ламинэктомию позвонков  $T_{VI}$ — $T_{VIII}$  и строго по средней линии в сагиттальной плоскости на глубину 4 мм по длиннику рассекают спинной мозг на протяжении 4—6 см (уровень сегментов  $T_{VIII}$ — $T_X$ ) (рис. 105). При

этом достигается двусторонний эффект выпадения болевой и температурной чувствительности по сегментарному типу в нижней части живота и органах малого таза. При выполнении операции необходимо следить за тем, чтобы не ранить заднюю спинномозговую артерию и не нарушить в ней кровоток.

*Таламотомия* — разрушение ядер таламуса стереотаксическим способом. Разрушается та часть заднего вентрального ядра, в которой происходит контакт нейронов спинно-таламического пути с нейронами таламо-теменных волокон. Стойкий эффект таламотомии при тяжелом болевом синдроме наблюдается у 50 % оперированных. Это объясняется тем, что волокна спинно-таламического пути заканчиваются не только в ядрах таламуса противоположной стороны, но и частично в ядрах таламуса своей стороны, ретикулярной формации ствола, кроме того, на этом уровне имеются многочисленные коллатерали чувствительных путей. Поэтому при отсутствии эффекта одностороннего вмешательства в ряде случаев показана таламотомия с другой стороны.



## СОДЕРЖАНИЕ:

### Введение .....

Исторический очерк развития нейрохирургии .....

Вспомогательные методы исследования .....

### Специальная часть

Опухоли головного мозга

Нейроэктодермальные опухоли .....

Оболочечно-сосудистые опухоли .....

Клиника и топическая диагностика опухолей головного мозга .....

Общемозговые симптомы .....

Очаговые симптомы

Опухоли головного мозга у детей .....

Опухоли головного мозга у лиц пожилого и старческого возраста

Операции при опухолях полушарий большого мозга .....

Черепно-мозговая травма

Особенности черепно-мозговой травмы у детей...

Особенности черепно-мозговой травмы у лиц пожилого и старческого возраста .....

Гнойные осложнения при черепно-мозговой травме...

Хирургические вмешательства при открытой черепно-мозговой травме...

Абсцесс головного мозга...

Патология сосудов головного мозга...

Кровоизлияние в мозг....

Артериальная аневризма....

Артериовенозная аневризма .....

Ишемия мозга, инфаркт мозга .....

Каротидно-кавернозное соустье .....

Стереотаксическая нейрохирургия .....

Эпилепсия .....

Гидроцефалия .....

Краниостеноз .....

Черепно-мозговые и спинномозговые грыжи.....

Опухоли спинного мозга .....

Позвоночно-спинномозговая травма .....

Патология межпозвоночных дисков .....

Повреждения периферических нервов .....

Хирургия боли .....