

А. В. Триумфов

## **ТОПИЧЕСКАЯ ДИАГНОСТИКА ЗАБОЛЕВАНИЙ НЕРВНОЙ СИСТЕМЫ**

КРАТКОЕ РУКОВОДСТВО

*ИЗДАНИЕ ЧЕТВЕРТОЕ, ДОПОЛНЕННОЕ И ПЕРЕРАБОТАННОЕ*



ГОСУДАРСТВЕННОЕ ИЗДАТЕЛЬСТВО МЕДИЦИНСКОЙ ЛИТЕРАТУРЫ  
МЕДГИЗ ЛЕНИНГРАДСКОЕ ОТДЕЛЕНИЕ • 1959

### **ГЛАВА I. РЕЦЕПЦИЯ, ЧУВСТВИТЕЛЬНОСТЬ, РАССТРОЙСТВА ЧУВСТВИТЕЛЬНОСТИ 3**

ВИДЫ ЧУВСТВИТЕЛЬНОСТИ, МЕТОДЫ ИССЛЕДОВАНИЯ 4  
ПРОВОДНИКИ ЧУВСТВИТЕЛЬНОСТИ 7  
ВИДЫ ЧУВСТВИТЕЛЬНЫХ РАССТРОЙСТВ 9  
СИНДРОМЫ ЧУВСТВИТЕЛЬНЫХ РАССТРОЙСТВ, ВОЗНИКАЮЩИЕ ПРИ ПОРАЖЕНИИ РАЗЛИЧНЫХ ОТДЕЛОВ ЧУВСТВИТЕЛЬНОЙ СИСТЕМЫ 14

### **ГЛАВА II. РЕФЛЕКТОРНО-ДВИГАТЕЛЬНАЯ ФУНКЦИЯ, ПЕРИФЕРИЧЕСКИЕ И ЦЕНТРАЛЬНЫЕ ПАРАЛИЧИ 17**

ИЗМЕНЕНИЯ РЕФЛЕКСОВ 23  
ДВИЖЕНИЯ, ИХ РАССТРОЙСТВА 26  
ПЕРИФЕРИЧЕСКИЙ (ВЯЛЫЙ, АТРОФИЧЕСКИЙ) ПАРАЛИЧ 29  
ЦЕНТРАЛЬНЫЙ (СПАСТИЧЕСКИЙ) ПАРАЛИЧ 36  
СИМПТОМОКОМПЛЕКСЫ ДВИГАТЕЛЬНЫХ РАССТРОЙСТВ, ВОЗНИКАЮЩИХ ПРИ ПОРАЖЕНИИ РАЗЛИЧНЫХ ОТДЕЛОВ ДВИГАТЕЛЬНЫХ ПУТЕЙ 40

### **ГЛАВА III. ТОПОГРАФИЯ И СИМПТОМОКОМПЛЕКСЫ ПОРАЖЕНИЙ СПИННОГО МОЗГА 41**

СЕРОЕ ВЕЩЕСТВО СПИННОГО МОЗГА (СЕГМЕНТАРНЫЙ АППАРАТ); СЕГМЕНТАРНЫЕ РАССТРОЙСТВА 42  
БЕЛОЕ ВЕЩЕСТВО СПИННОГО МОЗГА (ПРОВОДНИКОВЫЙ АППАРАТ); ПРОВОДНИКОВЫЕ РАССТРОЙСТВА 46  
СИМПТОМОКОМПЛЕКСЫ ПОРАЖЕНИЯ СПИННОГО МОЗГА НА РАЗЛИЧНЫХ ЕГО УРОВНЯХ 49

### **ГЛАВА IV. МОЗЖЕЧОК, СИМПТОМЫ ЕГО ПОРАЖЕНИЙ 51**

ПУТИ К МОЗЖЕЧКУ ОТ СПИННОГО И ПРОДОЛГОВАТОГО МОЗГА 53  
Tractus spino-cerebellaris 53  
Tractus vestibulo-cerebellaris 54  
Пути от ядер задних столбов к мозжечку 54  
Tractus olivo-cerebellaris 54  
ОТ КОРЫ ГОЛОВНОГО МОЗГА 54  
ПУТИ ОТ МОЗЖЕЧКА 55  
СИМПТОМОКОМПЛЕКС МОЗЖЕЧКОВОГО ПОРАЖЕНИЯ 56

### **ГЛАВА V. ЧЕРЕПНОМОЗГОВЫЕ НЕРВЫ, СИМПТОМЫ ИХ ПОРАЖЕНИЯ 57**

КАУДАЛЬНАЯ ГРУППА 57  
ГРУППА НЕРВОВ МОСТО-МОЗЖЕЧКОВОГО УГЛА 64  
Группа нервов мосто-мозжечкового угла 72  
ГРУППА ГЛАЗОДВИГАТЕЛЬНЫХ НЕРВОВ 73

Иннервация зрения, система заднего продольного пучка 77  
ЗРИТЕЛЬНЫЕ И ОБОНЯТЕЛЬНЫЕ НЕРВЫ 79

## **ГЛАВА VI. ТОПОГРАФИЯ И СИМПТОМОКОМПЛЕКСЫ ПОРАЖЕНИЙ МОЗГОВОГО СТВОЛА 84**

СЕРОЕ ВЕЩЕСТВО МОЗГОВОГО СТВОЛА 85  
ПРОВОДНИКИ МОЗГОВОГО СТВОЛА 87  
ПОПЕРЕЧНЫЕ СРЕЗЫ МОЗГОВОГО СТВОЛА 89  
Срез продолговатого мозга на границе его со спинным мозгом 89  
Срез продолговатого мозга на уровне нижнего его отдела 91  
Срез продолговатого мозга на уровне верхнего его отдела 91  
Срез на границе продолговатого мозга и моста 92  
Срез на уровне средней трети моста 93  
Срез на уровне передней трети моста 95  
Срез на уровне ножек мозга и передних бугров четверохолмия 96  
СИМПТОМЫ ОЧАГОВЫХ ПОРАЖЕНИЙ МОЗГОВОГО СТВОЛА 96

## **ГЛАВА VII. ПОДКОРКОВЫЕ ГАНГЛИИ, ВНУТРЕННЯЯ КАПСУЛА, СИМПТОМОКОМПЛЕКСЫ ПОРАЖЕНИЯ 98**

ЗРИТЕЛЬНЫЕ БУГРЫ 98  
Симптомы поражения зрительного бугра 101  
СТРИО-ПАЛЛИДАРНАЯ СИСТЕМА 101  
Симптомы поражения экстрапирамидной системы 103  
ВНУТРЕННЯЯ КАПСУЛА, СИМПТОМЫ ПОРАЖЕНИЯ 105

## **ГЛАВА VIII. КОРА ГОЛОВНОГО МОЗГА, СИМПТОМОКОМПЛЕКСЫ ПОРАЖЕНИЯ 107**

ЛОКАЛИЗАЦИЯ ФУНКЦИЙ В КОРЕ 111  
Проекционные области коры головного мозга 116  
Гнозия и праксия, их расстройства 117  
Речевая функция, речевые расстройства 120  
СИМПТОМОКОМПЛЕКСЫ ПОРАЖЕНИЯ ОТДЕЛЬНЫХ ДОЛЕЙ ГОЛОВНОГО МОЗГА 122  
СИМПТОМЫ РАЗДРАЖЕНИЯ КОРЫ ГОЛОВНОГО МОЗГА 128  
КОРА БОЛЬШИХ ПОЛУШАРИИ И ВНУТРЕННИЕ ОРГАНЫ 130  
ПОДСОБНЫЕ МЕТОДЫ ДИАГНОСТИКИ 131

## **ГЛАВА IX. ВЕГЕТАТИВНО-ВИСЦЕРАЛЬНАЯ ИННЕРВАЦИЯ, РАССТРОЙСТВА ЕЕ 138**

МЕТОДИКА ИССЛЕДОВАНИЯ 146

## **ГЛАВА X. ОБОЛОЧКИ ГОЛОВНОГО И СПИННОГО МОЗГА, ЦЕРЕБРОСПИНАЛЬНАЯ ЖИДКОСТЬ, МЕНИНГЕАЛЬНЫЙ СИНДРОМ 152**

ИССЛЕДОВАНИЕ ЦЕРЕБРОСПИНАЛЬНОЙ ЖИДКОСТИ 156  
СИМПТОМОКОМПЛЕКС РАЗДРАЖЕНИЯ МОЗГОВЫХ ОБОЛОЧЕК 158

## **ГЛАВА XI. СИМПТОМОКОМПЛЕКС ПОВЫШЕНИЯ ВНУТРИЧЕРЕПНОГО ДАВЛЕНИЯ 158**

## **ГЛАВА XII. ПЕРИФЕРИЧЕСКАЯ НЕРВНАЯ СИСТЕМА, ЕЕ ПОРАЖЕНИЯ 162**

ОБЩАЯ СИМПТОМАТОЛОГИЯ 162  
ЧАСТНАЯ СИМПТОМАТОЛОГИЯ 166  
Plexus cervicalis (шейное сплетение) 166  
Plexus brachialis (плечевое сплетение) 166  
Поражение корешков и первичных стволов 166  
Нервы, исходящие из плечевого сплетения 168  
N. axillaris (подкрыльцовый нерв) 168

- N. musculo-cutaneus (кожно-мышечный нерв) 169
- N. radialis (лучевой нерв) 170
- N. ulnaris (локтевой нерв) 172
- N. medianus (срединный нерв) 174
- N. cutaneus brachii medialis (кожный внутренний нерв плеча) 176
- N. cutaneus antibrachii medialis (кожный внутренний нерв предплечья) 176
- Nn. thoracales (грудные нервы) 177
- Plexus lumbalis (поясничное сплетение) 177
  - N. femoralis (сгуралис — бедренный нерв) 178
  - N. obturatorius (запирательный нерв) 179
  - N. cutaneus femoris lateralis (наружный кожный нерв бедра) 179
  - N. genito-femoralis (бедренно-половой нерв) 179
- Plexus sacralis (крестцовое сплетение) 179
  - N. ischiadicus (седалищный нерв) 179
  - N. peroneus (малоберцовый нерв) 181
  - N. tibialis (большеберцовый нерв) 182
  - N. gluteus superior (верхний ягодичный нерв) 182
  - N. gluteus inferior (нижний ягодичный нерв) 182
  - N. cutaneus femoris posterior (задний кожный нерв бедра) 183

## **ГЛАВА XIII. МЕТОДИКА КРАТКОГО ИССЛЕДОВАНИЯ НЕРВНОЙ СИСТЕМЫ НА ПОЛИКЛИНИЧЕСКОМ ПРИЕМЕ И ПРИ МАССОВЫХ ОСМОТРАХ 183**

### **Глава I. РЕЦЕПЦИЯ, ЧУВСТВИТЕЛЬНОСТЬ, РАССТРОЙСТВА ЧУВСТВИТЕЛЬНОСТИ**

Характеризуя кратко значение и роль нервной системы, можно сказать, что она: 1) устанавливает взаимоотношение, взаимодействие организма с внешней средой; 2) регулирует внутренние процессы в самом организме и 3) осуществляет координацию внешней и внутренней деятельности, обуславливает единство, целостность организма во всех его реакциях и проявлениях.

Через посредство нервной системы происходит непрерывное уравнивание организма в условиях постоянно меняющейся внешней и внутренней среды. Основу функций нервной системы — от самых простых реакций до наиболее сложных — составляет рефлекторная деятельность. «Все акты сознательной и бессознательной жизни по способу происхождения суть рефлексы» (И.М. Сеченов).

Рефлекс — ответ, реакция на раздражение — определяется наличием рецептора, афферентного звена, центра, эффекторного звена и рабочего (исполнительного) органа. Всякий вид реакции, любой рефлекс детерминирован тем или иным изменением среды, тем или иным раздражением; первичной в механизме рефлекса является, следовательно, рецепция. Это дает нам основание начать изложение материала с рецепторной функции и ее изменений в условиях патологического процесса.

В физиологии вся совокупность афферентных систем объединяется понятием рецепции. Принимая полностью это определение, мы в клинике выделяем в пределах его еще понятие о чувствительности. В самом деле, не всякое раздражение, проводимое в пределы центральной нервной системы, ощущается, хотя и ведет к тем или иным реакциям — изменениям тонуса, двигательным, секреторным, сосудистым рефлексам, биохимическим сдвигам, психическим реакциям и т.д. Следовательно, понятие о рецепции — более широкое, чем понятие о чувствительности. Не все то, что рецепируется, ощущается; в качестве примера можно привести хотя бы рецепторы мозжечка. Афферентные к мозжечку пути до коры головного мозга не доходят; раздражения от мышц, суставов и т.д. не ощущаются, хотя и вызывают ответные, регулирующие и координирующие рефлексы на мускулатуру за счет автоматизма мозжечковой системы.

Значение рецепции, ощущений в особенности, исключительно велико: посредством ощущений (чувствительности) устанавливается связь организма со средой, ориентировка в ней. Согласно ленинской теории отражения, «... ощущение, восприятие, представление и вообще сознание человека принимается за образ объективной реаль-

ности»; «... ощущение есть действительно непосредственная связь сознания с внешним миром, есть превращение энергии внешнего раздражения в факт сознания» (В.И. Ленин)».

Нельзя считать, что ощущения, «чувствования», о которых мы судим по оценке и высказываниям исследуемого, относятся только к субъективному миру. Они, вместе с тем, отражают объективные отношения организма с внешней средой.

Чувствительность должна быть рассмотрена с точки зрения учения И.П. Павлова об анализаторах. Анализатор представляет собой сложный нервный механизм, начинающийся воспринимающим прибором и кончающийся в мозге; этот прибор имеет задачей разлагать (анализировать) сложность внешнего мира на отдельные элементы. Анализатор состоит из рецепторов, нервов, проводников и воспринимающих мозговых клеток; соединение всех этих частей в один механизм, в единую функциональную систему и носит общее название анализатора. Корковый отдел последнего, где осуществляется высшая функция анализа и синтеза, и является тем, что в клинике до сего времени носит наименование корковых чувствительных и гностических центров. Существовавшие одно время сомнения в специфичности периферических нервных окончаний, модифицированных для восприятия определенных видов раздражения, отпадают после капитальных работ И.П. Павлова, К.М. Быкова, Б.И. Лаврентьева и др.

Периферические аппараты (нервные окончания) представляют собой специальные (для каждого вида чувствительности) трансформаторы, из которых каждый превращает в нервный процесс определенный вид энергии. Каждое отдельное афферентное волокно, идущее от определенного элемента периферического рецепторного аппарата, т. е. нервного окончания, проводит в кору импульсы, возникающие при воздействии лишь определенного вида энергии; соответственно этому афферентному волокну в коре должна быть особая клетка, связанная с отдельным специфическим нервным рецептором.

Нервные окончания, расположенные в тканях, весьма различны по их гистологической структуре. Предполагается, что холодовой чувствительности соответствует один вид окончаний, чувству давления, суставно-мышечному чувству – другие и т.д. Разнообразны по строению и нервные окончания системы интероцепторов.

## ВИДЫ ЧУВСТВИТЕЛЬНОСТИ, МЕТОДЫ ИССЛЕДОВАНИЯ

По одной из классификаций, основанной на определении места возникновения раздражения, чувствительность делится на экстероцептивную, проприоцептивную и интероцептивную.

1. *Экстероцепторы* делятся на: а) контакцепторы, воспринимающие раздражения, наносимые извне и падающие непосредственно на ткани организма (болевые, температурные, тактильные и др.), и б) дистанцепторы, воспринимающие раздражения от источников, которые находятся на расстоянии (свет, звук).

2. *Проприоцепторы* воспринимают раздражения, возникающие внутри организма, в его глубоких тканях, связанных с функцией сохранения положения тела или движения. Данный вид рецепторов представлен в мышцах, сухожилиях, связках, суставах; импульсы возникают в связи с изменением степени натяжения сухожилий, напряжения мышц и т.д. и ориентируют в отношении положения тела и частей его в пространстве; отсюда еще наименование – «суставно-мышечное чувство» или «чувство положения и движения (кинестетическое чувство)». Проприоцепторы (сюда же относится и лабиринт) развиваются и заложены в тканях мезодермального происхождения; экстероцепторы – эктодермального.

3. *Интероцепторы* воспринимают раздражения от внутренних органов, в норме редко вызывающие отчетливые ощущения; интероцептивные афферентные системы относятся к разделу висцеральной иннервации.

При другом делении чувствительности – на *поверхностную* и *глубокую* – к первой должны быть отнесены экстероцепторы, ко второй – Проприоцепторы и интероцепторы. Известная часть экстероцепторов (чувство давления, вибрации) относится не к поверхностной, а к глубокой чувствительности.

В клинике приобрела довольно широкое распространение другая классификация, основанная на биологических данных. С этой точки зрения чувствительность рассматривается как соотношение и взаимодействие двух систем.

Одна, более древняя, свойственная более примитивной нервной системе, служит для проведения и восприятия сильных, резких, угрожающих целостности организма раздражений; сюда относятся грубые болевые и температурные раздражения, связанные с древним «чувствующим» органом — зрительным бугром. Данная система чувствительности носит название *протопатической*, витальной, ноцицептивной, таламической.

Другая система связана всецело с корой головного мозга. Являясь более новой и совершенной, она служит для тонкого распознавания качества, характера, степени и локализации раздражения. Сюда относятся такие виды чувствительности, как осязание, определение положения и движения, формы, места нанесения раздражения, различение тонких температурных колебаний, качества боли и т.д. Наименования этой системы чувствительности — *Эпикритическая*, гностическая, корковая. Эпикритическая чувствительность как система более новая, корковая, якобы оказывает тормозящее влияние на старинную протопатическую, подкорковую, чувствительность. Предполагалось, что в норме чувствительная функция человека определяется сосуществованием обеих систем в их определенной взаимосвязи; при этом Эпикритическая чувствительность вносит элементы точного различения и анализа.

Такое подразделение чувствительности на два отдельных вида вызывает ряд серьезных возражений. Мало доказательным является представление об их соотношении как низшей и высшей систем, о тормозной функции эпикритической по отношению к протопатической; трудно представить себе роль зрительного бугра как органа, «воспринимающего» отдельные виды чувствительности. В целостном организме любой вид чувствительности связан с работой коры больших полушарий, ибо всякое ощущение, как акт сознания, немислимо без участия высших отделов головного мозга. Вместе с тем, не подлежит сомнению, что в сложной чувствительности человека, достигшей высокого совершенства в процессе развития, существует представительство и древних примитивных систем, связанных с действием подкорковых, стволовых, сегментарных аппаратов. При поражении, выключении одного из звеньев высоко дифференцированной чувствительной системы, значение в которой зрительного бугра все же остается несомненным, мы получаем качественно совершенно иную функциональную систему со своеобразным извращением ощущений и восприятию, о чем речь будет ниже.

Более употребительной в клинической практике является описательная классификация, основанная на различении вида раздражения и возникающего в связи с ним ощущения. С этой точки зрения чувствительность может быть разделена на следующие виды.

*Тактильная чувствительность*, или *чувство осязания*, прикосновения. Исследование ее производится при помощи ватки или кисточки с мягким волосом. Как и при исследовании других видов чувствительности, исследуемому предлагается закрыть глаза, чтобы лучше сосредоточиться на регистрации и анализе получаемых ощущений, а также чтобы исключить возможность определения вида раздражения зрением. Каждое прикосновение, наносимое последовательно на различные участки поверхности тела, исследуемый должен тотчас же регистрировать словом «да» или «чувствую». Раздражения должны наноситься не слишком часто и с неравномерными между ними интервалами. Кроме того, прикосновения ваткой или кисточкой должны быть не «мажущими» (во избежание суммации раздражения), а касательными.

*Болевая чувствительность* исследуется острием булавки или концом заостренного гусиного пера. Болевые раздражения наносят, чередуя с тактильными; исследуемому дается задание отмечать укол словом «остро», прикосновение — словом «ту-по».

*Температурная чувствительность* складывается из двух различных видов чувствительности: *чувства холода* и *чувства тепла*. Для исследования пользуются обычно двумя пробирками, в одну из которых налита холодная, в другую — нагретая вода.

Перечисленные виды чувствительности представляют собой основные виды так называемой поверхностной чувствительности, когда раздражение падает на поверхностные ткани организма — кожу и слизистые оболочки.

Весьма тонким и точным способом исследования тактильной и болевой чувствительности и чувства давления является метод Фрея. При помощи набора специально подобранных градуированных волосков и щетинок, прикрепленных под прямым углом к ручке, удается установить отдельные чувствительные точки, соответствующие локализации рецепторов, определить их число на 1 см<sup>2</sup> данного участка кожи и установить порог раздражения точек.

Метод Фрея дал много нового в изучении физиологии и патологии чувствительности. В практической неврологической работе он мало применим из-за крайней кропотливости и длительности исследования.

Другими видами поверхностной чувствительности, которые редко исследуются в клинике, являются волосковая, электрокожная, чувство зуда, щекотное, ощущение влажности.

Тонкими видами поверхностной чувствительности, чаще исследуемыми в клинической практике, являются чувство локализации поверхностных раздражений, пространственное различение двух одновременных раздражений, узнавание двумерных раздражений.

Для определения *чувства локализации* исследуемому предлагается с закрытыми глазами точно указывать пальцем место, на которое наносится раздражение.

*Различение двух одновременных раздражений* исследуется при помощи циркуля Вебера. То сближая, то раздвигая ножки циркуля, одновременно касаются обоими остриями кожи или слизистой, отмечая, различает ли исследуемый оба прикосновения или воспринимает их как одно. Наиболее чувствительными являются язык, губы, кончики пальцев. Существуют таблицы с указанием расстояний между ножками циркуля, различаемых в норме, с которыми и сравнивают полученные результаты.

Способность *узнавания двумерных раздражений* определяется путем писания цифр, букв, фигур на коже, которые исследуемый должен узнавать с закрытыми глазами.

К глубокой чувствительности относится суставно-мышечное чувство, вибрационная чувствительность, чувство давления и веса.

Рецепторы, заложенные в опорно-двигательном аппарате (в мышцах, сухожилиях, суставах, надкостнице), проводники от этих рецепторов и корковые области, где происходит анализ и синтез раздражений, возникающих в органах движения, составляют кинестетический (двигательный) анализатор.

*Суставно-мышечное чувство*, или чувство положения и движения, определяется распознаванием пассивных движений в суставах. Исследование начинается с движений концевых фаланг, потом пальцев, затем в лучезапястных, голеностопных суставах и выше. Отмечаются расстройства суставно-мышечного чувства записью: «расстроено до локтевого (коленного или других) сустава включительно».

Утрата суставно-мышечного чувства вызывает расстройство движений, называемое *сенситивной атаксией*. Больной теряет представление о положении частей своего тела в пространстве: утрачивается представление о направлении и объеме движения. Возможны как статическая, так и динамическая атаксия, особенно усиливающаяся при исключении контроля зрения. Статическая атаксия исследуется при помощи приема Ромберга: больному предлагается стоять со сближенными стопами и вытянутыми вперед руками; при этом наблюдается неустойчивость и пошатывание, усиливающиеся при закрывании глаз. Если расстройство суставно-мышечного чувства имеется в верхних конечностях, то раздвинутые пальцы вытянутых вперед рук произвольно меняют принятое положение, производя так называемые «спонтанные движения» (псевдоатетоз). Динамическая атаксия в руках исследуется при помощи пальце-носовой, в ногах – при помощи пяточно-коленной пробы. Исследуемому предлагается с закрытыми глазами дотронуться указательным пальцем до кончика своего носа или пяткой одной ноги провести от колена другой ноги вниз по передней поверхности голени. Существенно, чтобы при продвижении пятки книзу она лишь касалась бы поверхности голени; при надавливании пяткой может создаваться известная толчкообразность движения, имитирующая атаксию. Движения при атаксии теряют свою плавность, становятся неправильными, неловкими и неточными. При атаксии в ногах и туловище резко расстраивается походка; атаксия верхних конечностей ведет к расстройству тонких движений, изменению почерка и т.д.

*Вибрационное чувство* исследуется вибрирующим камертоном (обычно  $C^1$  – 256 колебаний в минуту), ножка которого ставится на кости, покрытые тонкими покровами (тыл пальцев, тыл кисти и стопы, большеберцовую кость), или суставы.

*Чувство давления* определяется простым надавливанием пальца или особым прибором – барэстезиометром. Исследуемый должен отличать прикосновение от давления и разницу между надавливанием разной силы.

*Чувство веса* исследуется при помощи тяжестей (гирек), накладываемых на вытянутую руку. В норме различаются разницы веса в 15 – 20 г.

*Стереогностическое чувство* представляет собой сложный вид чувствительности. Исследуемому предлагается определить предмет, вложенный ему в руку, наощупь, с закрытыми глазами. Отдельные восприятия качеств данного предмета (температура, вес, форма, поверхность, размеры) сочетаются в коре головного мозга (синтез) в определенное комплексное представление о предмете. Если предложенный для ощупывания предмет знаком исследуемому (часы, коробка спичек, монета, ключ), то происходит его «узнавание», сопоставление полученного восприятия от предмета с прежде имевшимся представлением о нем (анализ и синтез). Так как в процессе стереогнозии принимает участие ряд различных видов чувствительности, то астереогнозия возникает и в результате выпадения названных видов чувствительности, особенно тактильной и суставно-мышечной. Но возможно и изолированное расстройство стереогностического чувства (при поражении теменной доли), когда больной может описать отдельные качества предмета, но не может узнать его наощупь в целом.

## ПРОВОДНИКИ ЧУВСТВИТЕЛЬНОСТИ

Клетки первых, или периферических, чувствительных нейронов заложены в межпозвоночных спинальных ганглиях; отростки их — чувствительные волокна периферических нервов — проводят импульс с периферии от нервных чувствительных окончаний.

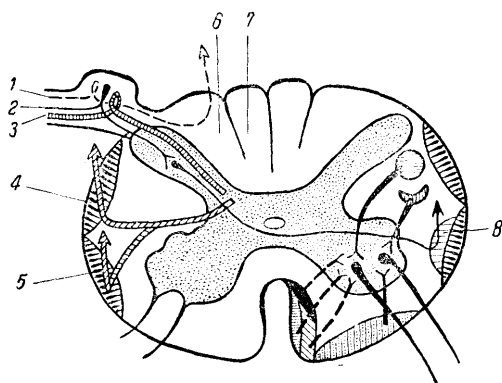


Рис. 1. Поперечный срез спинного мозга. [Формирование центростремительных проводников из волокон задних чувствительных корешков и подход волокон центробежных путей к клеткам передних рогов.

1 — волокна суставно-мышечной, вибрационной и тактильной чувствительности; 2 — волокна болевой и температурной чувствительности; 3 — волокна мозжечковых проприоцепторов; 4 — дорсальный спино-церебеллярный путь; 5 — вентральный спино-церебеллярный путь; 6 — пучок Бурдаха; 7 — пучок Голля; 8 — спино-таламический путь.

От клеток межпозвоночных узлов импульс по волокнам заднего чувствительного корешка проводится в спинной мозг, где волокна различных видов чувствительности расходятся в разных направлениях (рис. 1). Проводники суставно-мышечного чувства, вибрационного и части тактильного, не заходя в серое вещество спинного мозга, вступают прямо в задний столб своей стороны и в составе пучков Голля и Бурдаха поднимаются, не прерываясь, вверх до продолговатого мозга, где и заканчиваются в ядрах задних столбов или ядрах Голля и Бурдаха (рис. 2). Следовательно, первые, или периферические, нейроны названных видов чувствительности обеспечивают проведение импульса от периферии до продолговатого мозга, причем проводники следуют все время по своей стороне спинного мозга.

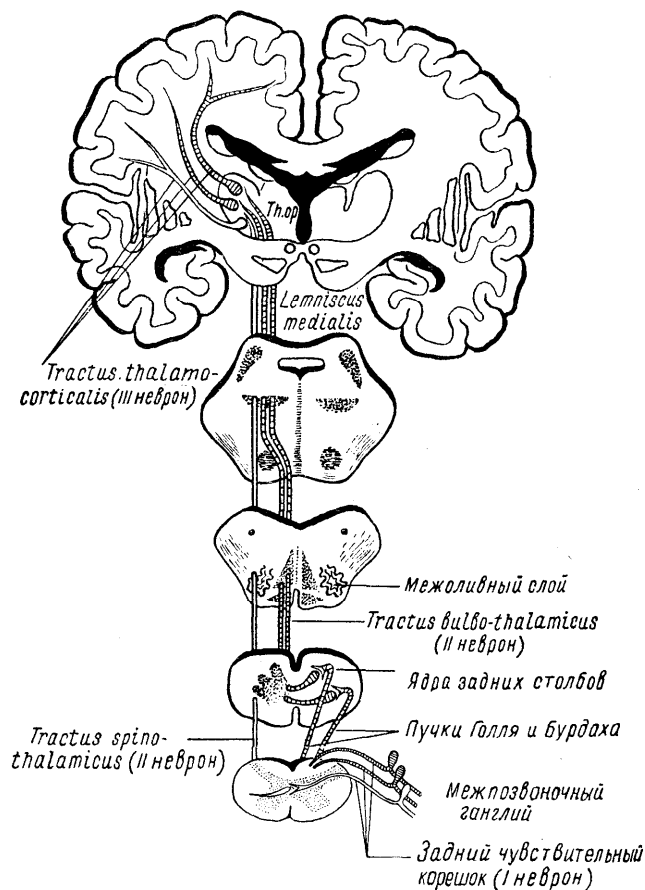


Рис. 2. Ход чувствительных путей.

Так как проводники суставно-мышечного чувства, тактильного и других вступают в задние столбы с их наружной стороны, рядом с задним рогом, то происходит постепенное отеснение ранее шедших в заднем столбе волокон (от нижележащих сегментов) к средней линии. В силу этого в медиально расположенном пучке Голля оказываются проводники от нижних конечностей, в латеральном же пучке Бурдаха – проводники от более высоких сегментов, главным образом верхних конечностей.

Проводники болевого и температурного чувства, а также некоторой части тактильного, вступают из заднего корешка в задний рог спинного мозга, где аксоны первого, или периферического, нейрона заканчиваются, контактируя с клетками, здесь расположенными (второй нейрон). Аксоны этих клеток переходят через переднюю серую спайку на противоположную сторону (см. рис. 1), делая здесь перекрест, и вступают в боковой столб, составляя tractus spino-thalamicus. Названный проводник составляет, следовательно, из волокон вторых нейронов болевого и температурного чувства противоположной стороны (частью и тактильного).

Переход перекрещивающихся волокон происходит не в горизонтальной плоскости, на уровне данного сегмента, а косо – вверх, в результате чего вхождение волокон данного сегмента в tractus spino-thalamicus осуществляется на 2 – 3 сегмента выше. Это определяет соответствующее снижение верхнего уровня проводниковых расстройств болевого и температурного чувства на противоположной стороне при поражении бокового столба.

Не прерываясь, tractus spino-thalamicus проходит по боковому столбу спинного мозга в продолговатый, в варолиев мост и ножки мозга, оканчиваясь в латеральном ядре зрительного бугра. Волокна от клеток заднего рога вступают в tractus spino-thalamicus изнутри, отесняя тем самым волокна, идущие в пучке от нижележащих сегментов кнаружи. В итоге в спино-таламическом тракте волокна располагаются таким образом, что в наружном его отделе проводится чувствительность от



нижних сегментов (крестцовых, поясничных), во внутреннем же – от верхних (так называемый закон эксцентрического расположения более длинных путей).

Указанное обстоятельство имеет значение для топической диагностики заболеваний спинного мозга: при процессах интрамедуллярных, исходящих из серого вещества в направлении бокового столба, проводниковые расстройства болевого и температурного чувства, начинаясь с уровня пораженных сегментов, спускаются по мере развития процесса вниз. При процессах же экстрамедуллярных, воздействующих на tractus spino-thalamicus снаружи, проводниковые расстройства нарастают снизу вверх.

Вместе с волокнами болевого и температурного чувства из заднего корешка переходят в задний рога и волокна проприоцепторов мозжечка. Периферические нейроны заканчиваются в сером веществе спинного мозга (см. рис. 1). Здесь заложены клетки вторых нейронов: аксоны их выходят в боковой столбе своей стороны и располагаются здесь на периферии, составляя tractus spino-cerebellaris dorsalis (пучок Флексига) и ventralis (пучок Говерса). Названные проводники поднимаются по спинному мозгу вверх и заканчиваются в черве мозжечка. Подробнее о спино-церебеллярных путях будет изложено ниже (глава IV).

Вернемся к рассмотрению хода путей суставно-мышечного и тактильного чувства. Как было указано выше, волокна первых нейронов закончились в продолговатом мозге, в ядрах Голля и Бурдаха. Отсюда, от клеток названных ядер, аксоны вторых нейронов направляются вентрально и к средней линии, совершая на уровне оливы перекрест (в межolivном слое). Переходя на противоположную сторону, названные волокна (fibrae arcuatae internae) присоединяются, прилегая изнутри, к tractus spino-thalamicus (см. рис. 2). Пучок волокон вторых нейронов суставно-мышечной и тактильной чувствительности носит название tractus bulbo-thalamicus. Слияние обоих чувствительных путей – tractus spino-thalamicus и bulbo-thalamicus, начавшись в продолговатом мозге, завершается окончательно только в мосту. Общий чувствительный путь мозгового ствола, составленный двумя названными пучками, носит наименование медиальной петли – lemniscus medialis (в классических описаниях медиальной петлей именуется только tractus bulbo-thalamicus).

Медиальная петля представляет собой собрание волокон вторых нейронов всех видов чувствительности противоположной стороны тела (перекрест волокон болевой и температурной чувствительности происходит последовательно по сегментам на всем протяжении спинного мозга в передней серой спайке, а волокон суставно-мышечного и тактильного чувства – в межolivном слое продолговатого мозга). Медиальная петля располагается в среднем этаже ствола: в продолговатом мозге и мосту – над пирамидами, в ножках мозга – над substantia nigra. Находясь вначале вблизи от средней линии, обе медиальные петли в мосту начинают расходиться, располагаясь постепенно все более латерально. К петлям присоединяются волокна от ядер чувствительных черепных нервов: языко-глоточного, блуждающего и тройничного (тоже после перекреста). Волокна медиальной петли (tractus spino-thalamicus и tractus bulbo-thalamicus) заканчиваются в латеральном ядре зрительного бугра. Часть волокон заканчивается и в медиальном ядре; они, по-видимому, устанавливают рефлекторные связи в пределах подбугровых и подкорковых образований. В зрительном бугре заложены клетки третьих нейронов чувствительности, волокна которых составляют tractus thalamo-corticales, направляющиеся через внутреннюю капсулу (задняя треть заднего бедра – см. рис. 55, VII) и corona radiata в кору головного мозга, в заднюю центральную извилину и теменную долю. Проекция в кору рецепторных полей противоположной стороны тела осуществляется следующим образом: в верхнем отделе задней центральной извилины представлены рецепторы ноги, в среднем – руки и в нижнем отделе – головы, т. е. в порядке, обратном расположению частей тела. Анализ и синтез ощущений как от кожных рецепторов (экстероцепторы), так и суставно-мышечных (проприоцепторы), происходит не только в задней центральной извилине, но и в значительно более широких территориях коры, в частности, в теменной доле, причем в последней в основном представлена глубокая чувствительность.

## ВИДЫ ЧУВСТВИТЕЛЬНЫХ РАССТРОЙСТВ

К изменениям чувствительности относятся следующие.

1. *Анестезия*, т. е. потеря, утрата того или иного вида чувствительности. Существует анестезия тактильная, болевая (аналгезия), температурная (терманестезия), утрата чувства локализации (топанестезия), стереогностического чувства (астереогнозия), суставно-мышечного чувства (батианестезия) и т.д. При выпадении всех видов чувствительности говорят об общей, тотальной анестезии.

2. *Гипестезией* называется не полная утрата, а лишь понижение чувствительности, уменьшение интенсивности ощущений. Гипестезия может касаться как всей чувствительности, так и отдельных ее видов.

3. *Гиперестезия*, т. е. повышенная чувствительность, возникает в результате суммации раздражения, наносимого при исследовании, и раздражения, существующего в силу патологического процесса на пути чувствительного импульса.

4. *Диссоциацией*, или *расщеплением расстройств чувствительности*, называется изолированное нарушение одних видов чувствительности при сохранности на той же территории других видов.

Наличие болей в области, оказывающейся нечувствительной к внешним болевым раздражениям, называется *anaesthesia dolorosa*. Такого рода расстройство может возникнуть в результате, например, полной перерезки периферического нерва, если центральный отрезок его находится в состоянии раздражения рубцом, невралгии и т.д. Последнее обстоятельство вызывает сильные боли, ощущаемые в зоне иннервации нерва; болевые же раздражения, наносимые на эту территорию, не воспринимаются, так как отсюда импульсы в головной мозг не проникают из-за перерыва, существующего в нерве.

В клинике довольно часто наблюдается своеобразное извращение чувствительности, которое можно определить как качественное изменение чувствительности. Этот вид расстройства носит название гиперпатии.

5. *Гиперпатия* характеризуется прежде всего повышением порогов восприятия. Тонкие различия слабых раздражений выпадают: не ощущаются легкие тактильные раздражения, отсутствуют ощущения теплого или прохладного; страдают наиболее дифференцированные, требующие тонкого анализа, виды: определение места раздражения (локализация), отдельных качеств и характера их. Раздражение должно достигнуть значительной степени, чтобы быть воспринятым (порог повышен); ощущаются нередко только резкие болевые и температурные раздражения. От момента нанесения раздражения до восприятия его существует длительный скрытый период; типичен «взрывчатый», резкий характер болевого ощущения с неопределенным, но интенсивным «чувством неприятного». Точная локализация отсутствует: раздражение обладает наклонностью к иррадиации, оно «как бы расплывается или рассыпается». Наблюдается последствие, т. е. длительное ощущение после того, как раздражение уже прекращено.

Представление о том, что гиперпатия является результатом диссоциации между эпикритической и протопатической чувствительностью (в смысле расторможения, выявления последней при выпадении эпикритической), следует признать дискредитированным (Е.К. Сепп, К.М. Быков). Гиперпатия выявляется в самых различных случаях нарушений чувствительной системы, при поражении различных ее звеньев или в определенных фазовых состояниях болезненного процесса. Так, гиперпатия может возникать при определенных степенях нарушения проводимости и раздражения периферического нерва, в определенной фазе регенерации чувствительных его волокон после имевшегося перерыва, при симпаталгиях, поражении задних столбов, медиальной петли, зрительного бугра, связей его с корой, самой коры головного мозга. Особенно отчетливо и наиболее закономерно возникает гиперпатия при поражении зрительного бугра и при каузалгии (см. ниже).

Не подлежит сомнению, что в основе гиперпатии лежит нарушение аналитической, корковой функции. Чувствительность в норме представляет собой сложную функциональную систему, и в каждом нормальном ощущении принимают участие все звенья этой системы – от периферии до коры. Определенная роль в этой системе принадлежит и зрительному бугру. «Подобно тому, – пишет К.М. Быков, – как целостные рефлекторные акты, в «восходящем ряду» приобретают новые качества, так и «афферентация в восходящем ряду» приобретает новые качественные особенности». По данным К.М. Быкова, при восстановлении нарушенной чувствительности (к этому следует прибавить – или при выпадении того или иного звена чувствительной системы) имеются периоды повышенной и пониженной кортикальной чувствительности, связанной

с фазовыми изменениями в нервных проводниках и, вероятно, в нервных клетках как таламических ганглиозных аппаратов, так и кортикальных. «Необычайная пестрота изменений чувствительности связана со сложным взаимодействием кортикальных и таламических центров... появление... своеобразной чувствительности, изменений латентного периода и «взрывчатого» характера чувствительности (гиперпатии – А. Т.) нужно связать с нарушением взаимодействия ганглиозных аппаратов различных этапов» (К.М. Быков). В конечном итоге, чувствительность – всегда корковый процесс; все виды чувствительности тесно связаны между собой, составляя сложный комплекс. При поражении того или иного звена чувствительной системы, особенно при поражении системы зрительного бугра, нарушается процесс анализа, происходит «поломка анализатора» (И.П. Павлов) и создается совершенно иная, качественно измененная чувствительность, частным проявлением которой и является, например, гиперпатия.

К другим видам изменений чувствительности относятся следующие.

6. *Дизестезия*, заключающаяся в извращении восприятия раздражения: прикосновение воспринимается как боль, холод – как тепло и т.д.

7. *Полиестезия*, когда возникает представление о нескольких раздражениях, хотя фактически было нанесено одно.

8. *Синестезия* – ощущение раздражения не только в месте его нанесения, но и в какой-либо другой области (обычно в одноименном сегменте – дерматоме противоположной стороны) ..

От рассмотренных выше форм расстройств чувствительности, устанавливаемых исследованием, следует отличать те чувствительные расстройства, которые возникают без нанесения внешних раздражений. К этой категории относятся парестезии и так называемые «спонтанные» боли.

1. *Парестезии* – ненормальные ощущения, испытываемые без получения раздражения извне. Они могут быть чрезвычайно разнообразными: чувство онемения, ползания мурашек, жара или холода, покалывания, жжения и т.д.

2. *Боли*, возникающие в организме в результате тех или иных патологических процессов и ощущаемые без нанесения внешних раздражений, являются результатом раздражения рецепторов, чувствительных проводников или центров. Хотя поражение любого отдела чувствительной системы может обуславливать появление болей или парестезий, следует подчеркнуть, что наиболее отчетливые болевые феномены возникают при поражении периферических нервов, задних чувствительных корешков спинного мозга и корешков чувствительных черепных нервов, оболочек спинного и головного мозга и, наконец, зрительных бугров.

По локализации боли могут быть разделены на: 1) *местные* и 2) *проекционные, иррадиирующие или отраженные*.

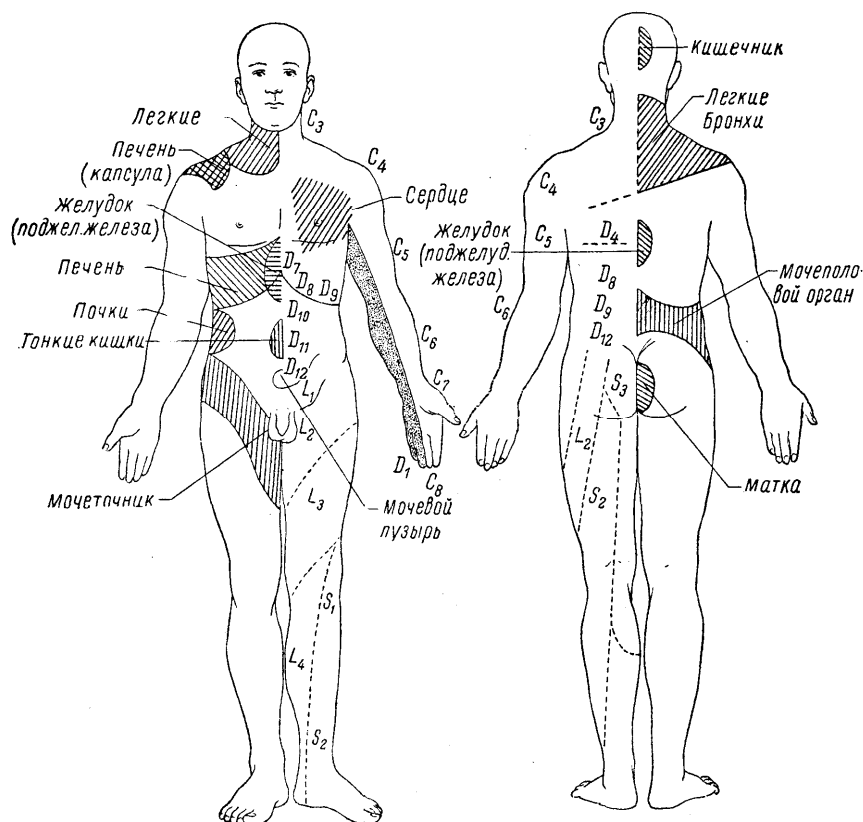


Рис. 3. Зоны гиперестезии при заболевании внутренних органов (по Русецкому).

При *местных, болях* локализация ощущаемой боли совпадает с локализацией патологического процесса. Так, при воспалении нерва боль может ощущаться на всем протяжении его, соответствуя точно анатомическому расположению нервного ствола.

При *проекционных болях* их локализация не совпадает с локализацией местного раздражения в чувствительной системе. Например, при травме или опухоли проксимального отдела нервного ствола боль проецируется в зону периферической иннервации нерва; известно, что при ушибе локтевого нерва в области локтевого сустава боль ощущается в IV и V пальцах, что раздражение задних чувствительных корешков спинного мозга дает боли, проецирующие, «стреляющие» в конечности или «опоясывающие» туловище и т.д. Примером таких же болей являются «фантомные» боли ампутированных: раздражение концов отрезанных нервов в культе создает ложное ощущение боли в дистальных отделах (пальцах) отсутствующих конечностей и т.д.

*Иррадирующими* называются, в частности, те боли, которые обусловлены распространением раздражения с одной ветви нерва на другую. Так, при резком раздражении одной из ветвей тройничного нерва боль может распространяться по другим его ветвям (например, при зубной боли). Известно, что одним из симптомов рака гортани может быть боль в ухе; раздражение п. laryngei superioris (чувствительный нерв гортани), являющегося ветвью п. vagi, иррадирует в область г. auricularis того же п. vagi, иннервирующего глубину наружного слухового прохода.

Результатом иррадиации раздражения являются также «отраженные» боли при заболеваниях внутренних органов. В данном случае раздражение распространяется с висцеральных рецепторов на клетки болевой чувствительности в задних рогах спинного мозга; в итоге боль ощущается, как приходящая из области, иннервируемой данным сегментом, «проецируется» в зону этого сегмента (рис. 3). Такие боли носят название висцеро-сенсорного феномена, а территории, где они возникают, именуются зонами Захарьина-Хеда. Кроме болей, здесь может наблюдаться также и гиперестезия. Сегменты, соответствующие тому или иному внутреннему органу, указаны в табл. 1.

Внутренние органы	Сегменты, где могут возникать боли и гиперестезии
Сердце	DI — DIII
Желудок	DVI — DIX
Кишечник	DIX — DXII
Печень и желчный пузырь	DVII — DX
Почка и мочеточник	DXI — LI
Мочевой пузырь	
а) раздражение слизистой шейки	SII — SIV
а) резкое растяжение стенок при переполнении	DXI — LI
Яичко, яичник	DX
Матка	
а) тело	DX — LI
б) шейка	SI — SIV

Указанные висцеро-сенсорные явления (боли, гиперестезии) имеют несомненно диагностическое значение. Они объясняют, например, локализацию болей в области ульнарного края левой руки и V пальца при приступах грудной жабы. Отраженные боли и гиперестезии могут являться пенным вспомогательным симптомом при диагностике заболеваний внутренних органов.

Особую категорию болевых явлений составляют так называемые *каузалгии* (от греческих слов *causis* – жжение, *algos* – боль): жгучие, интенсивные боли, возникающие иногда в результате ранений периферических нервов, особенно срединного и седалищного. Мучительное ощущение жжения нередко вынуждает больных непрерывно увлажнять пораженную конечность. В области кожи, иннервируемой раздраженным нервом, наблюдаются при исследовании чувствительности явления гиперпатии. Эта зона обычно выходит за пределы иннервации пораженного нерва, приобретая характер «перчатки» или «чулка». В основе каузалгии лежит неполное нарушение проводимости нерва с явлениями его раздражения. Своеобразный характер болевых явлений объясняется вовлечением в процесс симпатических элементов («симпаталгия»). По М.И. Аствацатурову, каузалгия возникает в основном в результате перераздражения зрительного бугра, участие которого в симптомокомплексе каузалгии несомненно.

Кроме рассмотренной категории болей, которые возникают без нанесения внешних раздражений, существуют так называемые *реактивные боли*, которые вызываются в результате определенных воздействий. К обычным методам вызывания реактивных болей относятся давление на нервные стволы и их вытяжение, часто применяемые при исследовании. Давление на нерв обычно производится в тех участках, где он лежит поверхностнее и ближе прилежит к кости. Так, болезненность плечевого сплетения определяется в надключичной ямке, локтевого нерва – в *sulcus ulnaris*, малоберцового – за *capitulum fibulae*.

Примером определения болезненности нерва методом вытяжения является прием Ласега: исследующий поднимает выпрямленную в коленном суставе ногу лежащего больного, сгибая ее в тазобедренном; в случае наличия раздражения седалищного нерва больной испытывает при этом приеме (растягивающем нерв) боль по ходу седалищного нерва. Иначе испытывается болезненность бедренного нерва: при положении больного на животе производится исследующим сгибание ноги в коленном (или тазобедренном) суставе; при раздражении нерва боль возникает в переднем отделе бедра и в паху (симптом Вассермана).

## СИНДРОМЫ ЧУВСТВИТЕЛЬНЫХ РАССТРОЙСТВ, ВОЗНИКАЮЩИЕ ПРИ ПОРАЖЕНИИ РАЗЛИЧНЫХ ОТДЕЛОВ ЧУВСТВИТЕЛЬНОЙ СИСТЕМЫ

При наличии чувствительных расстройств необходимо выяснить: 1) в каких пределах (на какой территории) расстроена чувствительность; 2) какие виды ее нарушены; 3) существуют ли, помимо нарушений кожной чувствительности, боли или парестезии.

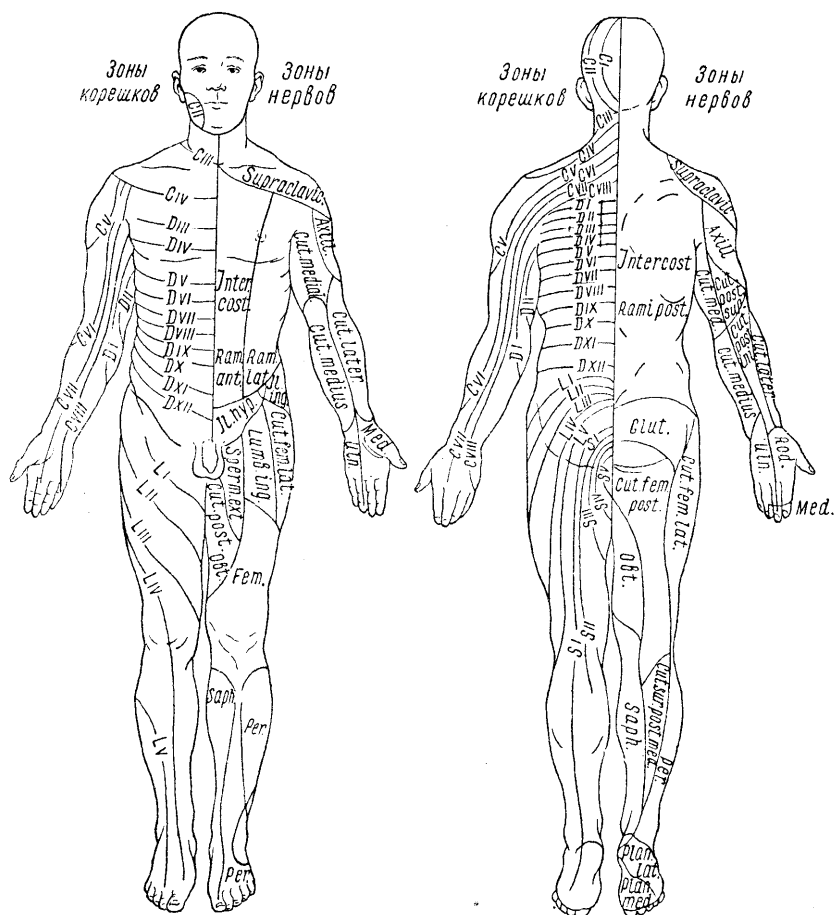


Рис. 4. Схема распределения кожной чувствительности соответственно нервам и сегментам спинного мозга.

1. Поражение (полное) ствола периферического нерва характеризуется нарушением всех видов чувствительности в области кожной иннервации данного нерва, так как волокна всех видов чувствительности в периферическом нерве проходят вместе. Зоны кожной иннервации каждого нерва представлены на рис. 4. Поражение смешанного или чувствительного нерва сопровождается обычно болями или парестезиями.

II. Поражение стволов сплетений (шейного, плечевого, поясничного и крестцового) вызывает анестезии или гипестезии всех видов чувствительности конечностей на территории, иннервируемой чувствительными волокнами тех нервов, которые исходят из пораженного ствола (или стволов) сплетения. Здесь также характерно наличие болей.

III. Поражение заднего чувствительного корешка спинного мозга дает также утрату или понижение всех видов чувствительности, но зоны чувствительных расстройств носят уженной, а именно сегментарный характер: круговой на туловище и полосково-продольный на конечностях (см. рис. 4). Поражение корешков также сопровождается болями. При одновременном вовлечении в процесс межпозвоночного ганглия (ганглионит или ганглионеврит) возможно высыпание herpes zoster в области соответствующих сегментов.

IV. Поражение заднего рога спинного мозга вызывает такие же сегментарные расстройства чувствительности, как и поражение заднего корешка, но, в отличие от поражения корешка, здесь наблюдаются расщепленные, или диссоциированные, расстройства. Следует вспомнить, что при входе заднего чувствительного корешка в спинной мозг лишь волокна болевой и температурной чувствительности вступают в задний рог; волокна же тактильного и суставно-мышечного чувства минуют его, входя непосредственно в состав белых проводников заднего столба (см. рис. 1). Поэтому при поражении заднего рога подвергаются перерыву только пути для проведения из данного сегмента болевой и температурного чувства. В итоге возникает болевая и температурная анестезия при сохранности на этой же территории тактильной чувствительности (диссоциация). Считалось, что в отличие от поражения заднего корешка, при поражении заднего рога боли не столь характерны; однако и при поражении задних рогов наблюдаются нередко весьма интенсивные болевые ощущения<sup>1</sup>.

V. Поражение передней серой спайки спинного мозга, где происходит перекрест волокон болевой и температурного чувства, также вызывает диссоциированные расстройства (выпадение болевой и температурной чувствительности при сохранности тактильной); участки анестезий носят сегментарный характер; они двухсторонни и симметричны (типа «бабочки»).

В отличие от поражений задних корешков, задних рогов и передней серой спайки, дающих сегментарное распределение анестезий, поражение белых проводников центральной нервной системы дает проводниковое расстройство чувствительности.

VI. Поражение заднего столба спинного мозга, где проходят пучки Голля и Бурдаха (см. рис. 1), вызывает утрату суставно-мышечного и вибрационного чувства на стороне поражения проводникового типа, т. е. с уровня поражения до конца книзу; могут возникать также и расстройства тактильного чувства. В результате нарушения чувства положения наступает сенситивная атаксия, о которой было сказано выше. Поражения задних столбов спинного мозга нередко вызывает появление гиперпатии при нанесении болевых и температурных раздражении.

VII. Поражение бокового столба спинного мозга вызывает болевую и температурную анестезию проводникового типа за счет поражения проходящего здесь tractus spino-thalamicus (см. рис. 1). Выпадение названных видов чувствительности происходит на противоположной стороне, так как волокна вторых нейронов болевой и температурного чувства до вступления их в боковой столб подвергаются перекресту в передней серой спайке.

VIII. Поражение половины, спинного мозга дает на стороне очага: нарушение суставно-мышечного чувства при наличии центрального паралича книзу от уровня поражения, на противоположной же стороне — проводниковую болевую и температурную анестезию (рис. 5). Этот симптомокомплекс носит название броун-секаровского паралича или синдрома<sup>2</sup>.

---

<sup>1</sup> При поражении периферического нерва, сплетения, корешка и заднего рога спинного мозга, естественно, угасают или понижаются рефлексы с соответствующей рефлекторной дугой. При поражении периферического нерва и стволов сплетений, в которых вместе с чувствительными волокнами проходят и двигательные, одновременно с нарушениями чувствительности наблюдаются и симптомы периферического паралича или пареза.

<sup>2</sup> Так как тактильные проводники от одной половины тела проходят как по своей, так и по противоположной стороне спинного мозга, то нарушения тактильного чувства при этом могут быть незначительными или варьировать по стороне своего расположения.

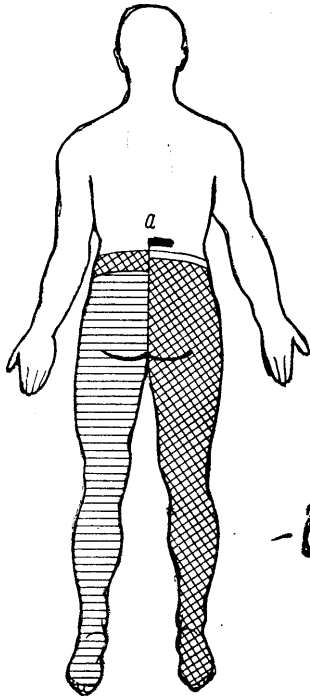


Рис. 5. Расстройства чувствительности при броунсекаровском параличе.

*a* — линия разреза через правую половину спинного мозга. Поперечными линиями обозначена область проводниковой болевой и температурной анестезии на противоположной очагу стороне; над ней — узкий пояс гиперестезии. На стороне поражения — центральный паралич, утрата суставно-мышечной и тактильной чувствительности; над ней очень узкий поясок кожной анестезии (по Бехтереву).

IX. Поражение всего поперечника спинного мозга, вызывающее перерыв всех чувствительных проводников от расположенных ниже сегментов тела, дает картину анестезии всех видов чувствительности проводникового типа с обеих сторон, книзу от уровня поражения. Одновременно наблюдается двухсторонний центральный паралич с расстройствами мочеиспускания.

X. Поражение медиальной петли (*lemniscus medialis*) в мозговом стволе (рис. 2) после полного слияния *tractus spino-thalamicus* и *bulbo-thalamicus* (в мосту, в ножках мозга) вызывает утрату всех видов чувствительности на противоположной стороне тела и сенситивную атаксию в противоположных же конечностях за счет утраты суставно-мышечного чувства (гемианестезию и гемиатаксию).

Волокна для различных видов чувствительности в медиальной петле расположены таким образом, что наиболее медиально находятся проводники суставно-мышечного чувства, кнаружи от них — тактильного, еще латеральное — температурного и, наконец, болевого чувства. Поэтому при неполном поражении медиальной петли могут выпадать преимущественно те или иные виды чувствительности на противоположной стороне тела. Тем более возможно это при поражении продолговатого мозга, где *tractus spino-thalamicus* и *bulbo-thalamicus* еще не слились и идут раздельно. Закон эксцентрического расположения более длинных путей применим и в отношении медиальной петли: проводники от нижележащих сегментов (нижние конечности) находятся вентролатерально от вышележащих.

XI. Поражение зрительного бугра — *thalami optici* — вызывает, как и поражение медиальной петли, гемианестезию всех видов чувствительности и гемиатаксию на противоположной стороне; кроме этого, за счет поражения подкорковых зрительных центров (*corpus geniculatum laterale*) возникает и гемианопсия противоположных полей зрения, т. е. «синдром трех геми»: гемианестезия, гемиатаксия и гемианопсия.

Нередко при поражении зрительного бугра возникают своеобразные таламические боли в противоположной половине тела — гемиалгии: ощущается мучительное и крайне неприятное чувство холода или жжения, которое с трудом может быть описано больным и плохо локализуется им; наблюдается расплывчатость, иррадиация болей. Боли эти обычно плохо поддаются терапевтическим воздействиям. При исследовании чувствительности на противоположной очагу половине тела обнаруживается при этом обычно гиперпатия. Иногда эти боли сильнее в покое и уменьшаются при движениях.



XII. Поражение чувствительных путей во внутренней капсуле, где в задней трети заднего бедра (рис. 55, VII) проходят волокна третьих нейронов чувствительности (*tractus thalamo-corticales*) вызывает также «синдром трех геми»: гемианестезию, гемиатаксию и гемианопсию. Часто процессы во внутренней капсуле более диффузны, и тогда за счет поражения пирамидных путей наблюдается также на противоположной стороне и центрального типа гемиплегия, т. е. «синдром трех геми» другого характера: гемиплегия, гемианестезия и гемианопсия. Если при поражении заднего бедра внутренней капсулы в процесс вовлекается одновременно и зрительный бугор, то гемианестезия бывает такой же, как и при поражении зрительного бугра, т. е. касается всех видов чувствительности. Если же зрительный бугор не затронут, то на противоположной стороне выпадают такие виды чувствительности, как тактильная, чувство положения, локализации и др., и возникает гиперпатия при нанесении резких болевых и температурных раздражений.

XIII. Поражение задней центральной извилины, (см. рис. 65) коры головного мозга вызывает выпадение на противоположной стороне тех же видов чувствительности, что и при поражении внутренней капсулы; нередко и при этом возникает гиперпатия. Половинный тип анестезии здесь наблюдается не столь закономерно, как при поражении медиальной петли, зрительного бугра и внутренней капсулы, так как часто наблюдается поражение не всей задней центральной извилины, а лишь того или иного ее отдела. В таких случаях возникают не геми-, а моноанестезии: при поражении, например, средних отделов извилины – руки, верхних – ноги и т.д. Для корковых расстройств чувствительности характерна также большая выраженность их в дистальных отделах: на кисти, на стопе, тогда как расстройства чувствительности при поражении капсулы или медиальной петли распределяются более равномерно на всей противоположной половине тела.

Очаги в области *coronae radiatae* вызывают расстройства чувствительности либо моно- (если они ближе к коре), либо гемианестетического типа (ближе к внутренней капсуле). И в этих случаях наблюдается гиперпатия.

Раздражение задней центральной извилины обуславливает появление, обычно в виде приступов парестезий в противоположной очагу половине тела, на территории, соответствующей «раздраженной» области. Далее парестезии «расплываются» в соседние области и могут закончиться судорогами и общим эпилептическим припадком.

## **Глава II. РЕФЛЕКТОРНО-ДВИГАТЕЛЬНАЯ ФУНКЦИЯ, ПЕРИФЕРИЧЕСКИЕ И ЦЕНТРАЛЬНЫЕ ПАРАЛИЧИ**

Основа нервной деятельности – рефлекс. Существует большое количество разнообразных рефлексов: от простых до самых сложных, от врожденных до приобретенных. Все рефлексы могут быть подразделены на две группы: безусловные и условные; однако между теми и другими существует зависимость, обусловленная историей развития.

*Безусловными рефлексами* называются постоянные и врожденные реакции на различные воздействия из внешнего и внутреннего мира, осуществляющиеся при посредстве нервной системы. Они являются непременными компонентами всех сложных актов жизнедеятельности. На основе безусловных рефлексов в результате индивидуального опыта вырабатываются новые, временные связи – *условные рефлексы*. Последние формируются в высших отделах нервной системы. «Большим полушариям принадлежит особая функция, формирование условных рефлексов, т. е. связывание с известной физиологической деятельностью таких агентов, которые раньше с этой деятельностью связаны не были. Все эти новые связи образуются при помощи врожденных связей» (И.П. Павлов).

У человека при всей сложности его высшей нервной деятельности, связанной с корой больших полушарий, существует, естественно, громадное количество и постоянных, врожденных связей и реакций, безусловных рефлексов, иногда достаточно сложных, осуществляемых через посредство низших отделов центральной нервной системы – спинного мозга, мозгового ствола и подкорковых ганглиев.

С рассмотрения этой группы рефлексов, осуществляемых через посредство сегментарного аппарата, мы и начинаем эту главу.

В основе рефлекторной деятельности лежит: 1) восприятие раздражения и 2) перенос его на реагирующий орган. Первое осуществляется рецепторными, афферентными, или чувствительными аппаратами; второе — эфферентными, или двигательными. Те элементы нервной системы, которые осуществляют превращение раздражения в ответную реакцию, т. е. обеспечивают рефлекс, именуется рефлекторной дугой. Следовательно, каждый рефлекс имеет соответствующую ему рефлекторную дугу.

Рефлекторная дуга состоит чаще из цепи двух или трех нейронов (иногда и больше), по которым передается нервный импульс. Та часть дуги, которая воспринимает раздражение и проводит его в пределы центральной нервной системы, называется афферентной, центроостремительной; та, которая отводит ответный импульс к рабочему органу, осуществляющему реакцию, именуется эфферентной, или центробежной. Иногда, как сказано, рефлекторная дуга состоит только из двух нейронов; чаще между афферентным и эфферентным звеньями существует еще, по крайней мере, одно звено рефлекторной дуги, которое принимает раздражение с периферии и перерабатывает его в центробежный импульс, проводимый уже эфферентной частью. Этот третий, так называемый «вставочный», нейрон именуется «сочетательной» частью рефлекторной дуги, которая в этом случае состоит уже из трех частей: афферентной, сочетательной и эфферентной.

В качестве примера рассмотрим рефлекторную дугу коленного рефлекса.

Как известно, нанесение раздражения на *lig. patellae* (например удар по нему молоточком) вызывает ответное сокращение *m. quadriceps* и разгибание голени; возникающий в нервных чувствительных окончаниях сухожилия импульс проводится чувствительными волокнами нерва в клетки (находящиеся в межпозвоночном ганглии) и по аксонам их, через задний чувствительный корешок, — в задний рог спинного мозга. Здесь центроостремительная, афферентная часть рефлекторной дуги может заканчиваться, передавая импульс на «вставочный нейрон» (сочетательная часть рефлекторной дуги), который и устанавливает контакт с двигательными клетками передних рогов. От последних импульс по двигательным волокнам переднего корешка и нерва достигает мышцы, вызывая ее сокращение (центробежная, или эфферентная, часть рефлекторной дуги). Это — пример рефлекторной дуги, состоящей из трех нейронов. Возможна передача импульса и непосредственно с центроостремительного нейрона на центробежный; в этих случаях волокно афферентного нейрона подходит и контактирует с клеткой переднего рога без посредства вставочного нейрона; следовательно, здесь рефлекторная дуга состоит из цепи только двух нейронов: афферентного и эфферентного (рис. 6).

Рефлексы осуществляются как при посредстве гладкой, так и поперечно-полосатой мускулатуры. Рассмотрим вторую группу рефлексов.

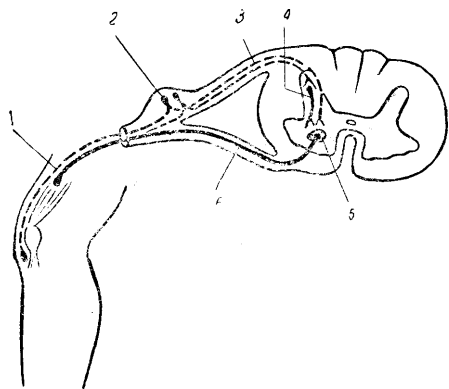


Рис. 6. Схема рефлекторной дуги коленного рефлекса.

1 — чувствительное волокно нерва; 2 — клетка чувствительного ганглия; 3 — волокна заднего чувствительного корешка; 4 — вставочный нейрон; 5 — клетка переднего рога; 6 — двигательное волокно переднего корешка и периферического нерва.

По месту приложения раздражения рефлексы могут быть разделены на рефлексы *поверхностные* (кожные, со слизистых оболочек) и *глубокие* (сухожильные, перио-

стальные). Поверхностные рефлексы, вызываемые раздражениями, наносимыми на поверхностные ткани организма, вызываются прикосновением, штрихом, уколом. Глубокие рефлексы, получаемые в ответ на раздражения, воспринимаемые нервными окончаниями глубоких тканей, вызываются обычно ударом перкуSSIONного (лучше специального неврологического, более тяжелого) молоточка или растяжением сухожилий и мышц.

У человека количество безусловных рефлексов, которые могут быть вызваны теми или иными раздражениями, достаточно велико. Наибольшее внимания заслуживают те из них, которые отличаются значительным постоянством. Поэтому ограничимся рассмотрением только той небольшой части рефлексов, которые постоянно исследуются в неврологической практике и входят в обязательную программу исследования нервной системы. В своем изложении мы будем придерживаться порядка исследования сверху вниз, обозначая наименование рефлекса, характер реакции, рефлекторную дугу и методику вызывания.

*Надбровный рефлекс* вызывается ударом молоточка по краю надбровной дуги. Относится к глубоким, периостальным рефлексам. Ответной реакцией является смыкание века (*m. orbicularis oculi*). Рефлекторная дуга: *r. ophthalmicus* (I ветвь тройничного нерва), чувствительное ядро *n. trigemini*, двигательное ядро *n. facialis, n. facialis*.

*Корнеальный рефлекс* получается в результате осторожного прикосновения ваткой или мягкой бумажкой к роговице над радужной оболочкой (но не над зрачком); рефлекс поверхностный, со слизистой оболочки. Двигательная реакция заключается в том же смыкании века; рефлекторная дуга та же, что и у надбровного рефлекса<sup>3</sup>.

*Нижнечелюстной, или мандибулярный, рефлекс* (Бехтерева) вызывается постукиванием молоточком по подбородку или по шпатель, положенному на нижние зубы, при слегка открытом рте. Рефлекс глубокий, периостальный. Ответной реакцией является сокращение жевательных мышц (*m. masseteris*), вызывающее смыкание челюстей (поднятие нижней челюсти). Рефлекторная дуга: чувствительные волокна *r. mandibularis* (III ветвь тройничного нерва), чувствительное ядро тройничного нерва, двигательное его ядро в мосту, двигательные волокна той же III ветви *n. trigemini*. Рефлекс не отличается большим постоянством в норме и резко повышается в патологических случаях (при псевдобульбарном параличе).

*Глоточный рефлекс* вызывается прикосновением бумажкой к задней стенке зева; наступают глотательные, иногда кашлевые и рвотные движения. Рефлекторная дуга: чувствительные волокна и ядро IX и X нервов (*nn. glosso-pharyngeus* и *vagus*), двигательное ядро и волокна IX и X нервов.

*Рефлекс мягкого нёба (нёбный)* получается в результате прикосновения к мягкому нёбу; ответной реакцией является поднятие последнего и язычка. Рефлекторная дуга та же, что и глоточного рефлекса.

Глоточный и нёбный рефлексы не отличаются большим постоянством и могут отсутствовать у здоровых лиц. Диагностически ценным является одностороннее понижение или отсутствие рефлекса; поэтому надлежит касаться порознь правой и левой сторон слизистой мягкого нёба и зева. Оба рефлекса относятся к числу поверхностных, со слизистых оболочек.

*Сгибательно-локтевой, или рефлекс с сухожилия *m. bicipitis**, вызывается ударом молоточка по сухожилию двухглавой мышцы в локтевом сгибе. Ответной реакцией является сокращение названной мышцы и сгибание в локтевом суставе. Рефлекторная дуга: *n. musculo-cutaneus*, V и VI шейные сегменты спинного мозга. Глубокий, сухожильный рефлекс. Для вызывания его исследующий берет своей левой рукой кисти исследуемого и сгибает его руки в локтевых суставах. Мускулатура рук должна быть расслаблена, не напряжена. Удар молоточком наносится коротко, отрывисто и притом точно по сухожилию двухглавой мышцы (можно предварительно ощупать его пальцем). Понятно, что удар должен быть одинаковой силы при исследовании правой и левой руки. Иногда выгодно большим пальцем левой руки прощупать сухожилие, прижать его мякотью концевой фаланги, и удар молоточком нанести на ноготь большого пальца исследуемого. Предплечье исследуемого покоится в этом случае на левом предплечье исследуемого.

*Разгибательно-локтевой, или рефлекс с сухожилия *m. tricipitis**, получается в результате удара молоточком по сухожилию трехглавой мышцы, что вызывает ее со-

---

<sup>3</sup> Конъюнктивальный и склеральный рефлексы, как часто отсутствующие в норме, большого значения в исследовании нервной системы не имеют.

кращение и разгибание предплечья в локтевом суставе; удар наносится на 1,5 – 2 см выше olecranon. Исследуется рефлекс следующим образом: кисть захватывается левой рукой исследующего, рука исследуемого не напряжена и согнута в локтевом суставе под прямым, иногда лучше под слегка тупым углом. Можно рефлекс исследовать и другим способом: взять руку исследуемого за плечо несколько выше локтя и держать ее, требуя полного расслабления мускулатуры; предплечье и кисть должны свисать свободно: сгибание в локтевом суставе под прямым или слегка тупым углом; после этого следует удар молоточком над olecranon. Рефлекторная дуга рефлекса: n. radialis, VII и VIII шейные сегменты спинного мозга; рефлекс глубокий, сухожильный.

*Пястно-лучевой, или карпо-радиальный, рефлекс* вызывается ударом молоточка по processus styloideus луча и заключается в сгибании в локтевом суставе, пронации и сгибании пальцев. Не все названные реакции получаются постоянно: наиболее отчетливо обычно выражена пронация. При вызывании рефлекса рука исследуемого должна быть согнута под прямым или слегка тупым углом в локтевом суставе, кисть должна находиться в среднем положении между супинацией и пронацией. Кисть либо захватывается левой рукой исследующего и удерживается на весу, либо обе руки свободно и симметрично располагаются в нужном положении на бедрах сидящего исследуемого.

Рефлекторная дуга: mm. pronatores, flexores digitorum, brachio-radialis и biceps; nn. medianus, radialis и musculo-cutaneus; V, VI, VII и VIII шейные сегменты спинного мозга. Рефлекс глубокий, периостальный.

*Лопаточно-плечевой рефлекс* (Бехтерева) получается при ударе молоточком по внутреннему краю лопатки: отмечается приведение и ротация кнаружи плеча, которое должно при этом свободно свисать. Рефлекс глубокий, периостальный. Рефлекторная дуга: mm. teres major и subscapularis; n. subscapularis, V, VI шейные сегменты.

*Рефлекс Майера* вызывают, с силой сгибая основную фалангу III или IV пальца; кисть и предплечье при этом должны быть супинированы. Ответной реакцией является сгибание основной и разгибание концевой фаланг большого пальца.

*Рефлекс Лери* заключается в рефлекторном сгибании в локте в ответ на производимое сгибание пальцев и кисти.

Оба рефлекса относятся к числу глубоких, суставных. Особым постоянством они не отличаются и большого значения в клинике не приобрели.

*Поверхностные брюшные рефлексы* вызываются штриховым раздражением кожи живота: ниже реберных дуг – верхний брюшной рефлекс, на уровне пупка – средний брюшной рефлекс, над пупартовой связкой – нижний брюшной рефлекс.

Штриховые раздражения должны быть быстрыми, наноситься несколько заостренным предметом (гусиное перо, спичка). Направление штрихов и места их нанесения изображены на рис. 7.

Рефлекторные дуги: верхнего брюшного рефлекса – VII и VIII грудные сегменты; среднего – IX и X; нижнего – XI и XII. Ответной реакцией является сокращение мышц брюшного пресса. Рефлексы кожные, поверхностные.

*Глубокие брюшные рефлексы* вызываются (по автору) постукиванием молоточком по лобку, на 1 – 1,5 см справа и слева от средней линии; в результате получается сокращение соответствующей стороны брюшной стенки. Рефлексы глубокие, с сухожильный брюшных мышц (DVII – DXII сегменты спинного мозга); могут служить иногда дополнительным средством для сравнения правых и левых кожных брюшных рефлексов.

Глубоким брюшным (периостальным) рефлексом является и описанный В.М. Бехтеревым *косто-абдоминальный рефлекс*; сокращение мышц живота происходит в результате постукивания молоточком по краю реберной дуги, несколько кнутри от сосковой линии.

*Рефлекс кремастера, или яичковый, рефлекс* вызывается штриховым раздражением кожи внутренней поверхности бедра; происходит сокращение m. cremasteris и подтягивание кверху яичка соответствующей стороны. Рефлекс постоянный, но иногда и в норме неравномерный (по-видимому, из-за неодинаковой подтянутости яичек в мошонке). Рефлекторная дуга: n. genito-femoralis, I и II поясничные сегменты. Рефлекс поверхностный, кожный (см. рис. 7).

*Коленный рефлекс, или пателлярный, рефлекс* получается при ударе молоточком по lig. patellae ниже коленной чашечки, в результате чего происходит сокращение m. qua-

tricipitis и разгибание голени. Коленные рефлексы лучше всего исследовать при лежащем положении больного на спине. Удобнее подойти к исследуемому с правой его стороны; левая рука подводится под коленные суставы согнутых под тупым углом ног исследуемого; стопы его покоятся при этом на кушетке, мускулатура ног должна быть расслаблена. В этом положении и наносят удары молоточком правой рукой по пателлярному сухожилию справа и слева. В положении же больного на спине можно исследовать коленные рефлексы порознь, при этом одна нога перекинута через другую; интенсивность сокращения четырехглавой мышцы определяется положенной на бедре сверху левой рукой. Наконец, коленные рефлексы могут быть исследованы в сидячем положении исследуемого; голени должны свободно свисать за край кушетки или кровати и находиться под прямым углом к бедрам; стопы не должны упираться в пол.

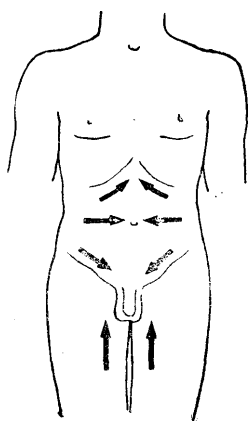


Рис. 7. Направление штрихов при исследовании рефлексов брюшных и кремастера.

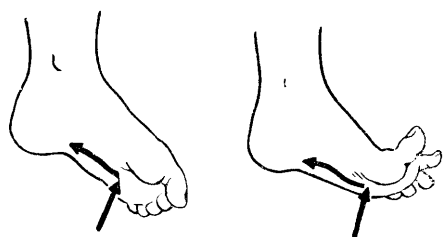


Рис. 8. Подошвенный рефлекс.

Слева — нормальный рефлекс; справа — рефлекс (симптом) Бабинского.

Иногда коленные рефлексы вызываются с трудом из-за неумения больного достаточно расслабить мускулатуру ног. В таких случаях применяют обычно прием Ендрашека: исследуемому предлагается сцепить пальцы обеих рук и с силой тянуть кисти в стороны; можно предложить больному сжать зубы, считать, задавать ему вопросы для отвлечения внимания.

Рефлекторная дуга коленного рефлекса: n. femoralis, III и IV поясничные сегменты. Рефлекс относится к числу глубоких, сухожильных.

Ахиллов рефлекс вызывается ударом молоточка по ахиллову сухожилию; происходит сокращение m. tricipitis surae и сгибание стопы. Лучший способ исследования таков: исследуемый становится на колени на кушетку или на стул так, чтобы стопы его свободно и без напряжения свисали за край; руки опираются о стену или держат спинку стула. Можно исследовать больного и в лежащем положении, на животе; обе стопы захватываются за пальцы и удерживаются в согнутом под прямым углом в голеностопных суставах положением левой рукой исследующего (подходить удобнее с правой стороны больного), после этого наносятся последовательные удары молоточком по левому и правому ахиллову сухожилию.

Рефлекторная дуга: n. tibialis (ветвь n. ischiadici), I и II крестцовые сегменты. Глубокий, сухожильный рефлекс.

*Подошвенный рефлекс* получается в ответ на штриховое раздражение, которое наносится рукояткой молоточка или заостренным предметом на внутренний или, лучше, наружный край подошвы. Направление штриха может быть снизу вверх или сверху вниз (рис. 8); лучше проводить штрих с некоторым нажимом, с усилением его к концу раздражения. Ответной реакцией является сгибание пальцев стопы, а при высоком рефлексе или большей интенсивности раздражения – и разгибание стопы со сгибанием в коленном и тазобедренном суставах (отдергивание ноги). Исследование производится у лежащего на спине больного; нога спокойно лежит на кушетке или удерживается левой рукой исследующего в несколько согнутом положении.

Рефлекторная дуга: n. ischiadicus, V поясничный и I крестцовый сегменты спинного мозга. Рефлекс поверхностный.

Подошвенный рефлекс в том виде, в каком он здесь описан и который присущ неповрежденной нервной системе человека, достигшего возраста 1–1,5 лет, является типом реакции, видоизмененной развившейся корой головного мозга одновременно с выработкой у ребенка вертикального положения тела и ходьбы. У малых детей существует, а у больных с поврежденной пирамидной системой (разобщение с корой головного мозга) возникает тот тип подошвенного рефлекса, или феномен Бабинского, о котором будет сказано ниже.

Таблица 2

Рефлекс	Вид его	Мышцы	Нервы	Сегменты
Надбровный	Глубокий, периостальный	M. orbicularis oculi	N. trigeminus (V) — n. Facialis (VII)	Продолговатый мозг и мост
Корнеальный	Поверхностный со слизистой оболочки	То же	То же	То же
Нижнечелюстной	Глубокий, периостальный	M. masseter	N. trigeminus — r. Mandibularis (чувствительный и двигательный)	»
Глоточный	Поверхностный, со слизистой оболочки	Mm. constrictores pharyngis и др.	N. glossopharyngeus, n. Vagus (чувствительный и двигательный)	Продолговатый мозг
Нёбный (мягкого нёба)	То же	Mm. levatores veli palatini	То же	То же
Сгибательно-локтевой	Глубокий, сухожильный	M. biceps	N. musculo-cutaneus	CV — CVI
Разгибательно-локтевой	То же	M. triceps	N. radialis	CVII — CVIII
Карпо-радиальный	Глубокий, периостальный	Mm. pronatores, flexores digitorum, brachioradialis, biceps	N. medianus, n. radialis, n. musculo-cutaneus	CV — CVIII
Лопаточно-плечевой	То же	Mm. teres major, subscapularis	N. subscapularis	CV — CVI
Верхний брюшной	Поверхностный, кожный	Mm. transversus, obliquus, rectus abdominis	Nn. intercostales	DVII — DVIII
Средний брюшной	То же	То же	То же	DIX-DX
Нижний брюшной	»	»	»	DXI-DXII
Кремастерный	Поверхностный, кожный	M. cremaster	N. genitofemoralis	LI-LII
Коленный	Глубокий, сухожильный	M. quadriceps	N. femoralis	LIII — LIV
Ахиллов	То же	M. triceps surae	N. tibialis (n. ischiadicus)	SI — SII
Подошвенный.	Поверхностный, кожный	Mm. flexores digitorum pedis и др.	N. ischiadicus	LV — SI

Рефлекс	Вид его	Мышцы	Нервы	Сегменты
Анальный	То же	M. sphincter ani	Nn. ano-coccy-gei	SIV — SV

*Анальный рефлекс* вызывается уколом кожи около заднего прохода; сокращается его круговая мышца (m. sphincter ani). Рефлекторная дуга: nn. anosoccygei, IV и V крестцовые сегменты. Рефлекс поперхностный, кожный.

Рефлекторные дуги перечисленных рефлексов приведены в табл. 2.

## ИЗМЕНЕНИЯ РЕФЛЕКСОВ

Рефлексы могут изменяться в сторону: 1) понижения или утраты их, 2) повышения и 3) извращения. Наконец, в патологических условиях могут появляться новые рефлексы, в нор мене вызываемые.

*Утрата или понижение рефлексов* (арефлексия и гипорефлексия) возникает в результате нарушения целостности и проводимости рефлекторной дуги в любом ее отделе (афферентном, сочетательном, эфферентном). Симметричное понижение и даже утрата рефлексов иногда не является еще признаком поражения нервной системы. Так, некоторые рефлексы у известного числа здоровых лиц вызываются с трудом или не получаются вовсе. Чаще это относится к глубоким рефлексам верхних конечностей (сухожильные рефлексы нижних конечностей отличаются большим постоянством, и их отсутствии всегда требует тщательного и всестороннего исследования нервной системы). Брюшные рефлексы иногда не могут быть вызваны при дряблой брюшной стенке.

*Брюшные рефлексы*, как кожные, так и глубокие, понижаются или исчезают не только при поражении их рефлекторных дуг, но и при разобщении соответствующих им спинномозговых сегментов (DVII — DXII) с корой головного мозга, т. е. при поражении пирамидных путей. Объясняется это тем, что брюшные рефлексы не являются врожденными, а вырабатываются в связи с развитием коры головного мозга и пирамидной системы в течение индивидуальной жизни. Появление их совпадает с временем выработки у ребенка вертикального положения тела. Брюшные рефлексы, таким образом, стимулируются корой головного мозга и поэтому исчезают при разобщении с ней. Понятно, что они угасают также и при перерыве их рефлекторных спинальных дуг.

*Повышение рефлексов (гиперрефлексия)* указывает на усиление рефлекторной деятельности сегментарного аппарата (спинного мозга, мозгового ствола). Чаще всего причиной повышения рефлексов является поражение пирамидных путей — системы через которую передаются тормозящие влияния коры головного мозга на рефлекторные сегментарные спинномозговые механизмы. Опять-таки симметричное повышение рефлексов при отсутствии других патологических симптомов не всегда говорит о наличии органического заболевания; высокие рефлексы могут быть и у здоровых лиц, могут наблюдаться у невротиков, при некоторых интоксикациях и т.д.

Крайним проявлением повышения сухожильных рефлексов являются так называемые *клонусы*. Клонусы представляют собой ритмические сокращения какой-либо мышцы, возникающие в результате растяжения ее сухожилия. В сущности, клонус есть цепь следующих один за другим сухожильных рефлексов, вызываемых непрерывающимся растяжением сухожилия. Наиболее частыми являются клонусы коленной чашки и стопы.

*Клонус коленной чашки* вызывается резким смещением коленной чашки книзу, причем оттянутая коленная чашечка продолжает удерживаться в смещенном положении. Исследуемый при этом лежит на спине с выпрямленными ногами. Коленная чашка захватывается большим и указательным пальцами исследующего и толчкообразно смещается вниз. Натягивается сухожилие m. quadriceps, прикрепляющего мышцу к верхнему краю сумки коленной чашки, что при очень высоком коленном рефлексе бывает достаточным, чтобы вызвать сокращение мышцы; растяжение сухожилия не прекращается, и сокращения мышцы следуют одно за другим, обуславливая ритмическое движение коленной чашки.

*Клонус стопы* вызывается также в лежачем положении исследуемого. Правой рукой стопа захватывается за ее дистальную часть, нога сгибается в коленном и тазобедренном суставах; резким толчком стопа разгибается в голеностопном суставе. В результате растяжения при этом ахиллова сухожилия возникают (при крайней степени живости ахиллова рефлекса) ритмические движения сгибания и разгибания стопы.

Так как клонусы коленной чашки и стопы суть лишь показатели значительного повышения коленного и ахиллова рефлексов, то они могут наблюдаться во всех случаях гиперрефлексии, в том числе и не при органическом поражении нервной системы. В отличие от клонусов органических, клонусы при неврозах, физиологическом повышении рефлексов и т.д. обычно недостаточно стойки, всегда равномерно выражены с обеих сторон и не сопровождаются другими органическими симптомами.

Клонусы на верхних конечностях наблюдаются редко; чаще других бывает клонус кисти, возникающий в результате резкого толчкообразного разгибания ее.

Если симметричное понижение или повышение рефлексов не всегда является признаком поражения нервной системы, то *неравномерность* их всегда указывает на существующее органическое заболевание. Неравномерность рефлексов (анизорефлексия) возникает либо в результате понижения рефлексов на одной стороне (поражение рефлекторной дуги в нерве, корешках или сером веществе спинного мозга), либо повышения его на другой (поражение пирамидного пути).

Установление неравномерности рефлексов является, таким образом, чрезвычайно важным. Поэтому исследование их должно производиться тщательно; удары молоточком, штриховые раздражения и т.д. должны наноситься точно и быть одинаковой силы при исследовании справа и слева; желательно не ограничиваться однократным исследованием, вызывать рефлексы разными методами и т.д.

*Патологические рефлексы.* К этой группе относятся извращенные рефлексы или такие, которые в норме не существуют и вызываются лишь в патологических условиях, т. е. при поражении нервной системы.

К числу патологических рефлексов, осуществляемых ротовой мускулатурой, относятся следующие.

*Назо-лабиальный рефлекс* (М.И. Аствацатуров), вызываемый постукиванием молоточком по спинке носа. Ответная реакция заключается в сокращении *m. orbicularis oris*, круговой мышцы рта (вытягивание губ вперед).

*Хоботковый рефлекс* – та же реакция, возникающая при ударе молоточком по верхней или нижней губе.

*Сосательный рефлекс* получается в результате прикосновения к губам или штрихового раздражения их; в ответ наблюдаются сосательные движения губами.

*Дистанс-оральный рефлекс*, клиническое значение которого подчеркивает С.И. Карчикян, вызывается не непосредственным раздражением губ, а лишь приближением ко рту больного молоточка: еще до удара им возникает «хоботковое» вытягивание губ вперед (сокращение *m. orbicularis oris*).

*Ладонно-подбородочный рефлекс* (Маринеско – Радовичи) вызывается штриховыми раздражениями кожи ладони над *thenaris*, получается сокращение *m. mentalis* на данной стороне. т. е. нерезкое смещение кожи подбородка вверх.

Перечисленные «оральные» рефлексы редко наблюдаются у здоровых взрослых людей; в норме они имеются у новорожденных и в младенческом возрасте. Появление их характерно для так называемого псевдобульбарного паралича, когда вследствие разобщения рефлекторных центров с корой головного мозга выпадают тормозящие влияния последней на сосательные автоматические реакции, связанные с сегментарными аппаратами ствола мозга. Они наблюдаются также в старческом возрасте.

Группа оральных рефлексов относится к так называемым «аксиальным» (М.И. Аствацатуров) рефлексам, т. е. к тем видам двигательных реакций, которые вызываются с «оси» тела (голова, шея, туловище). Вместе с другими аксиальными оральные рефлексы могут быть повышены и при так называемом паркинсоновском синдроме, т. е. при экстрапирамидном парезе (гл. VII).

На верхних конечностях в патологических условиях (при поражении пирамидных путей) может возникать ряд новых патологических рефлексов. Чаще других исследуется *верхний симптом Россолимо*: сгибание концевой фаланги большого пальца при коротком ударе пальцами исследующего по кончикам II – V пальцев исследуемого при свисающей свободно кисти. Модификацией методики является прием Е.Л. Вендеровича: при супинированной кисти исследуемого удар наносится по концам слегка согнутых II – V пальцев. Другие патологические рефлексы намечены слабо или не вызываются вовсе, почему большого распространения в клинике не получили. Упомянем только о рефлексе *Клиппель – Вайля*: при пассивном разгибании II – V пальцев кисти большой палец рефлекторно сгибается. Феномен наблюдается при центральном параличе или



парезе верхней конечности (поражении пирамидных путей). В норме же происходит разгибание большого пальца.

Основную и практически весьма важную группу патологических рефлексов составляют патологические рефлексы, обнаруживаемые на стопе. Кардинальными из них являются следующие.

*Симптом Бабинского* – извращенный подошвенный рефлекс, или симптом разгибания большого пальца. В норме при штриховом раздражении подошвы получается рефлекторное сгибание всех пяти пальцев. При пирамидном поражении то же раздражение вызывает разгибание большого пальца, иногда изолированное, иногда с одновременным разведением остальных пальцев («знак веера»). Симптом весьма постоянный при центральных параличах и парезах; является одним из ранних и наиболее тонких проявлений нарушения целостности пирамидного пути в головном или спинном мозге выше сегментов рефлекторной дуги подошвенного рефлекса (выше LV – SI сегментов).

*Симптом Россолимо* – рефлекторное сгибание II – V пальцев стопы в результате короткого удара по кончикам названных пальцев пальцами исследующего или молоточком.

*Симптом Бехтерева* – то же сгибание пальцев при постукивании молоточком по передне-наружной поверхности тыла стопы.

*Симптом Жуковского* вызывается ударом молоточка по подошве под пальцами; ответным рефлекторным движением является подошвенное сгибание II – V пальцев.

*Симптом Оппенгейма* получается в результате проведения с нажимом мякотью большого пальца исследующего по передней поверхности tibiae сверху вниз; феномен заключается в таком же разгибании большого пальца, как и при феномене Бабинского. *Симптом Гордона* – такое же рефлекторное разгибание большого пальца, но в результате сжатия рукой исследующего массы икроножных мышц.

*Симптом Шеффера* – рефлекторное разгибание большого пальца при щипковом раздражении или сильном сдавлении ахиллова сухожилия.

*Симптом Гиршберга* – сгибание и поворот стопы кнутри, вызываемые штриховым раздражением внутреннего края подошвы.

*Симптом Пуссеса* – отведение V пальца при штриховом раздражении наружного края стопы. Описан как симптом экстрапирамидного пареза; по нашему мнению, является частным (неполным) проявлением знака веера, т. е. симптомом пирамидного поражения.

Указанные здесь патологические рефлексы, обнаруживаемые на стопе, характерны для поражений пирамидной системы и представляют собой формы реакций ниже лежащего двигательного аппарата, разобщенного с корой головного мозга. В норме эти рефлексы наблюдаются у детей до того возраста, когда вырабатываются вертикальное положение тела и функция ходьбы, т. е. до 1 – 1,5 лет. В связи с развитием коры головного мозга старые типы реакций видоизменяются и могут выявиться вновь в прежнем их виде при освобождении ниже лежащих приборов от регулирующих и перестраивающих их деятельность (субординирующих) влияний коры головного мозга.

Здесь приведены основные виды патологических стопных рефлексов, практически более ценные, имеющие наибольшее значение в клинической практике. Описано большое количество других патологических стопных феноменов: они отличаются от описанных обычно только местом и характером наносимого раздражения. Ответные реакции сводятся в основном к той же тыльной флексии большого пальца или сгибанию остальных пальцев. *Защитные рефлексы* также являются одним – из симптомов поражения пирамидного пути. Особенно отчетливо выражены они при поперечном поражении спинного мозга (разобщение ниже лежащих сегментов последнего от головного мозга). Вызываются лучше всего щипком, а также уколom (иногда только серией следующих один за другим уколов) или резким подошвенным сгибанием пальцев стопы, производимым исследователем (В.М. Бехтерев). Характеризуются довольно длительным скрытым периодом (замедленной реакцией); парализованная нижняя конечность при названных раздражениях «отдергивается», произвольно сгибаясь в тазобедренном, коленном и голеностопном суставах («реакция укорочения»); противоположная конечность (предварительно согнутая) при этом распрямляется, разгибаясь в суставах («реакция удлинения»). Поочередно нанося раздражения то на одну, то на другую ногу, можно получить имитацию «автоматизма» ходьбы.

Защитные рефлексы могут иметь некоторое значение при определении уровня поперечного поражения спинного мозга: иногда они могут быть получены при раздра-

жениях, наносимых на всю поверхность тела ниже расположения места перерыва спинного мозга (сдавления опухолью, травмы и др.). Следует учесть, что точные указания о нижней границе поперечного поражения спинного мозга на основании исследования защитных рефлексов, если они имеются, все же получить трудно.

*Тонические, или постуральные, рефлексы* (рефлексы положения) представляют собой проявления особой сложной иннервационной системы, автоматически регулирующей тонус мышц для поддержания положения тела.

Существуют механизмы, рефлекторно регулирующие равновесие как в покое, так и в движении. Перераспределение мышечного тонуса в значительной мере зависит от изменения положения в пространстве головы (лабиринтные и шейные тонические рефлексы).

Как показал эксперимент на животных, основное значение в регуляции мышечного тонуса при стоянии и ходьбе имеют вестибулярные и красные ядра в мозговом стволе. В норме тонические рефлексы в значительной мере заторможены высшими отделами головного мозга и выявляются с особой интенсивностью при их выключении.

Ослабление или усиление постуральных рефлексов при поражении тех или иных отделов нервной системы можно наблюдать и у человека, но далеко не с таким постоянством и закономерностью, как у экспериментальных животных. К числу тех симптомов, которые могут считаться проявлением расстройств постуральных рефлексов и которые отличаются несколько большим постоянством, относятся следующие.

1. *Основной опыт.* Исследуемый вытягивает руки вперед и с закрытыми глазами производит максимальный поворот головы вправо; обе руки при этом несколько отклоняются вправо же, причем правая рука, кроме того, еще и приподнимается несколько кверху. Соответствующее изменение положения рук происходит при последующем затем задании повернуть голову влево.

Феномен усилен на стороне, где имеются мозжечковые расстройства, и ослаблен или утрачен при поражении экстрапирамидной системы.

2. *Автоматическое приподнимание руки* (больше правой) происходит через некоторое время, если исследуемому предложить держать руки вытянутыми вперед при закрытых глазах. Усиление поднимания происходит в случае мозжечкового поражения на соответствующей очагу стороне.

3. *Пронационный феномен.* При закрытых глазах руки вытягиваются вперед в положении полной супинации (ладонями кверху); постепенно возникает небольшая пронация. Усиление феномена наблюдается при пирамидных и мозжечковых поражениях.

Не приводя других (весьма многочисленных) симптомов проявления постуральных рефлексов, укажем, что большого значения в клинике нервных заболеваний они не приобрели и широкого применения в исследовании нервной системы не получили.

## ДВИЖЕНИЯ, ИХ РАССТРОЙСТВА

Двигательная функция человека представляется чрезвычайно сложной. В осуществлении движений имеет значение целый ряд отделов нервной системы. В одних случаях движения примитивны, происходят произвольно по типу простого рефлекторного акта и осуществляются за счет деятельности сегментарного аппарата (спинного мозга, мозгового ствола). Примером таких простых автоматических движений у человека являются разобранные выше рефлексы. Существуют, однако, и более сложные автоматизмы, осуществляемые не только сегментарным аппаратом, но и более высокими отделами нервной системы, в частности за счет экстрапирамидных иннервации. Ряд еще более сложных движений осуществляется не только за счет иннервации экстрапирамидной системы и сегментарного аппарата, но и при известном участии коры головного мозга, например ходьба в обычных условиях. Наконец, существует многочисленная категория движений, при которых участие коры головного мозга является основным, а иннервации экстрапирамидные и сегментарные – лишь подсобными. Сюда относится ряд целенаправленных действий, осуществляющих сложные акты двигательного поведения человека (праксии).

Движения, возникающие в результате корковых иннервации, выработанные в жизненном опыте и являющиеся, по существу, условными рефлексами, обычно называются «произвольными»; автоматические рефлекторные движения могут быть названы «непроизвольными».

Для осуществления «произвольного» движения необходимо, в частности, чтобы импульсы, возникшие в коре головного мозга, были проведены к мышце. Проведение импульса из коры происходит по цепи, состоящей из двух нейронов: 1) *центрального двигательного* и 2) *периферического двигательного нейрона*. Весь путь называется *кортико-мышечным* (tractus cortico-muscularis).

Центральный двигательный нейрон начинается от области коры, расположенной спереди от роландовой борозды в передней центральной извилине, — в задних отделах верхней и средней лобных извилин и в lobulus paracentralis (см. рис. 65 и 67).

Нервные клетки, дающие волокна для иннервации отдельных мышечных групп, имеют расположение, обратное расположению частей человеческого тела: проекция движений нижней конечности — в верхних отделах передней центральной извилины, верхней конечности — в среднем ее отделе, а головы, лица, языка, глотки и гортани — в нижнем. В заднем отделе верхней лобной извилины представлена проекция движений туловища и в заднем отделе средней лобной извилины — поворота головы и глаз в противоположную сторону. Иннервация мускулатуры перекрестная, т. е. правое полушарие связано с мускулатурой левой половины тела, а левое — с правой (перекрест проводников, о чем будет сказано ниже).

Центральный двигательный нейрон берет начало от больших пирамидных клеток Беца, расположенных в пятом слое коры проекционной двигательной зоны. Аксоны этих клеток идут от коры в глубь полушарий, проходят в составе волокон сооплае radiatae белое вещество полушарий и двумя проводниками, т. е. tractus cortico-bulbaris (от нижнего отдела передней центральной извилины) и tractus cortico-spinalis (от верхних двух третей извилины), проходят через внутреннюю капсулу (capsula interna).

Внутренняя капсула расположена между большими ганглиями основания; она представляет собой полосу белого вещества, в котором расположены проводники, идущие от коры головного мозга к нижележащим отделам центральной нервной системы, и восходящие проводники, поднимающиеся к коре. Capsula interna делится на переднее бедро (между nucleus caudatus и n. lenticularis), заднее бедро (между nucleus lenticularis и thalamus opticus) и колено (место перегиба, genu capsulae internae, см. рис. 55).

Tractus cortico-bulbaris (центральные нейроны для мускулатуры лица, языка, гортани и глотки) проходит в области колена внутренней капсулы; tractus cortico-spinalis, иначе называемый пирамидным пучком, расположен в передних двух третях заднего бедра внутренней капсулы (см. рис. 55, V).

В направлении своем книзу оба названных проводника переходят из внутренней капсулы в ножки мозга, занимая средние две трети основания их. Tractus cortico-bulbaris расположен здесь медиально, tractus cortico-spinalis — латерально (см. рис. 53).

В мосту (pons Varolii) двигательные проводники располагаются также в основании. Проходящими здесь поперечно и перекрещивающимися волокнами средних ножек мозжечка (tractus ponto-cerebellares) пирамидные пути разделяются на ряд отдельных пучков, сливающихся снова в общий проводник в продолговатом мозге.

В продолговатом мозге пирамидные пучки находятся в основании, обособляясь в два валика, заметные на поверхности мозга — пирамиды (см. рис. 48).

На границе продолговатого и спинного мозга пирамидные пучки (tractus cortico-spinales) подвергаются неполному перекресту (decussatio pyramidum). Большая, перекрещенная часть пути переходит в боковой столб спинного мозга и называется основным, или латеральным, пирамидным пучком. Меньшая, неперекрещенная часть проходит в передний столб спинного мозга и носит наименование прямого неперекрещенного пучка (см. рис. 9, 16).

Волокна tractus cortico-bulbaris заканчиваются в двигательных ядрах черепномозговых нервов (отсюда другое название проводника — tractus cortico-nuclearis), tractus cortico-spinalis — в передних рогах спинного мозга. Здесь импульсы с центральных двигательных нейронов передаются на периферические. Периферические двигательные нейроны для мускулатуры жевательной, лицевой, языка, гортани и глотки состоят из моторных клеток двигательных ядер черепных нервов с их аксонами, составляющими двигательные волокна корешков и нервов V, VII, IX, X и XII (тройничного, лицевого, языкоглоточного, блуждающего, подъязычного). Клетки периферических двигательных нейронов для мускулатуры шеи, туловища, конечностей и промежности расположены в передних рогах спинного мозга; аксоны их выходят в составе передних двигательных корешков и составляют двигательные волокна периферических спинномозговых нервов.

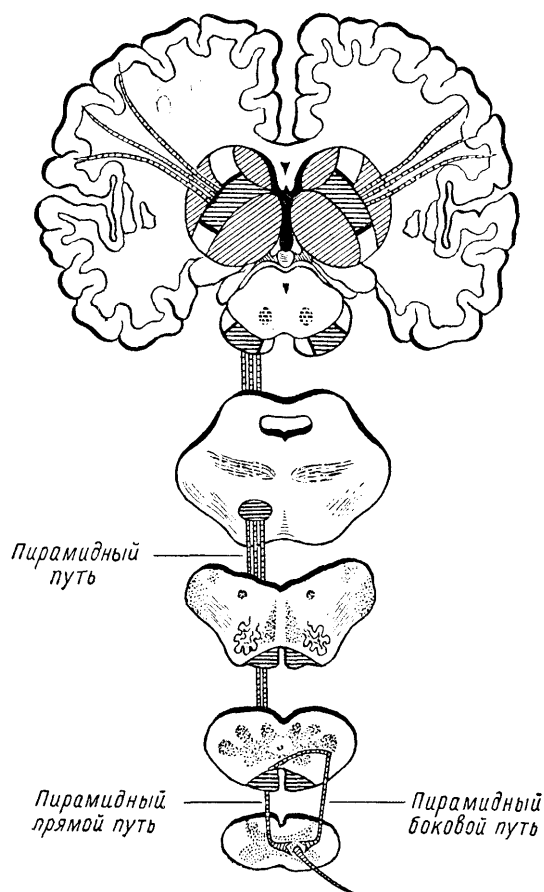


Рис. 9. Ход пирамидных путей.

Таким образом, импульсы из коры головного мозга проводятся по цепи двух нейронов (центрального и периферического) к мышце. Кортиковая иннервация мускулатуры – преимущественно перекрестная, так как волокна центральных двигательных нейронов в большинстве своем переходят на противоположную сторону и устанавливают связи с противоположными ядрами черепных нервов и передними рогами спинного мозга.

Перекрест волокон *tractus cortico-spinalis* происходит сразу на границе продолговатого и спинного мозга; волокна же *tractus cortico-bulbaris* подвергаются перекресту последовательно, по мере подхода их к соответствующим ядрам черепных нервов («надъядерный» перекрест).

При поражении центральных двигательных путей расстройства движений, понятно, возникают в мускулатуре противоположной стороны тела, однако не во всей: ряд мышечных групп остается непораженным. Это объясняется наличием так называемой двухсторонней корковой иннервации, существующей для глазодвигательных, жевательных мышц, мышц глотки, гортани, шеи, туловища и промежности. Суть в том, что к части двигательных ядер черепных нервов и к некоторым уровням передних рогов спинного мозга волокна центральных двигательных нейронов подходят не только с противоположной стороны, но и со своей, обеспечивая, таким образом, подход импульсов из коры не только противоположного, но и своего полушария. Понятно, что при одностороннем центральном поражении выпадают функции только мышечных групп, односторонне (только из противоположного полушария) иннервируемых. Таковыми оказываются конечности, язык и нижний отдел лицевой мускулатуры, что мы и наблюдаем при так называемой гемиплегии; мускулатура же шеи, туловища, промежности и большая часть мышц, иннервируемых черепными нервами, остается при этом не пораженной.

Для осуществления движения необходимо, чтобы двигательный импульс беспрепятственно был проведен из коры головного мозга к мышце. При перерыве кортико-мускулярного пути проведение импульса невозможно, и соответствующая мускулатура

оказывается в состоянии паралича. Неполная утрата движений (уменьшение их силы и объема) называется не параличом, а парезом.

По своей распространенности параличи делятся на *моноплегии* (парализована одна конечность); *гемиплегии* (паралич одной половины тела), *параплегии* (поражение двух симметричных конечностей, верхних или нижних); *тетраплегии* (парализованы все четыре конечности).

Параличи или парезы, вызванные поражением отдельных нервных стволов, обозначаются как паралич соответствующего нерва, например, лучевого, локтевого и т.д. Аналогично этому различают параличи сплетений (плечевого, поясничного) или отдельных стволов их.

При поражении центральных двигательных нейронов возникает *центральный паралич*; при поражении периферических нейронов – *периферический*. Общим для них является лишь самый факт паралича; в остальном симптоматология их резко различается.

## ПЕРИФЕРИЧЕСКИЙ (ВЯЛЫЙ, АТРОФИЧЕСКИЙ) ПАРАЛИЧ

Периферический паралич является, как только что было сказано, результатом поражения периферических двигательных нейронов, т. е. клеток передних рогов спинного мозга (или двигательных ядер черепных нервов), передних корешков и двигательных волокон спинномозговых и черепных периферических нервов. Этот тип параличей характеризуется утратой рефлексов, гипотонией и дегенеративной атрофией мышц, сопровождающейся так называемой реакцией перерождения.

Утрата рефлексов (или ослабление их при неполном поражении) становится понятной, если мы вспомним, что периферический двигательный нейрон является в то же время и центробежной, эфферентной частью рефлекторной дуги. При перерыве любого отдела последней рефлекторный акт невозможен или (при неполном перерыве) ослаблен.

Атония или гипотония мышц объясняется также перерывом рефлекторной дуги, в результате чего мышца утрачивает свойственный ей постоянный, так называемый контрактильный тонус, поддерживаемый в норме той же рефлекторной дугой. Кроме того, атония может быть усилена возникающей атрофией мышечной массы. Атонические мышцы на ощупь дряблы, вялы, пассивные движения избыточны, суставы «разболтаны». Такое состояние мускулатуры дает основание называть периферический паралич также *вялым*, или *атоническим*.

Атрофия мышц возникает в результате разобщения с клеткой переднего рога, откуда по двигательному нервному волокну к мышце притекают нервно-трофические импульсы, стимулирующие нормальный обмен мышечной ткани. Наличие мышечных атрофий обуславливает еще одно определение периферического паралича – как *атрофического*.

Атрофия мышц наступает вслед за перерождением и гибелью нервных двигательных волокон, происходит «денервация» мышцы. В итоге в нервах исчезают книзу от места перерыва двигательные волокна; в мышце развивается дегенеративный процесс, характеризующийся изменениями мышечных волокон, гибелью их, развитием жировой и соединительной ткани.

Возникают характерные, типичные для периферического паралича изменения электрических реакций пораженных нервов и мышц, называемые реакцией перерождения или дегенерации (РД).

В норме при раздражении нерва гальваническим (при замыкании и размыкании) и фарадическим токами происходит сокращение иннервируемых им мышц; при раздражении теми же токами непосредственно самой мышцы также происходит ее сокращение, причем на гальванический ток оно возникает чрезвычайно быстро («молниеносно») и отличается тем, что катодозамыкательное сокращение больше, чем анодозамыкательное (КЗС > АЗС)<sup>4</sup>.

При реакции перерождения (дегенерации) нерв не проводит тока к мышце, ибо двигательные центробежные волокна его перерождены и погибли; сама мышца денерви-

<sup>4</sup> Иными словами, для вызова сокращения мышцы на катоде требуется меньшая сила тока, чем на аноде.

рована и утрачивает способность сокращения на раздражение фарадическим током, сохраняя возбудимость только на гальванический. Но и это сокращение становится медленным («червеобразным»), причем большим становится уже анодозамыкательное сокращение (АЗС > КЗС). Такое состояние называется *полной реакцией перерождения* и наступает на 12 – 15-й день после перерыва нерва или гибели клетки переднего рога.

При неполном поражении периферического двигательного нейрона может наступать *частичная реакция перерождения*, когда возбудимость нерва на оба тока не утрачена, а лишь ослаблена, равно как и фарадическая возбудимость мышцы; сокращение же мышцы при раздражении гальваническим током также возникает медленно, с преобладанием анодозамыкательного эффекта над катодозамыкательным (АЗС > КЗС).

Полная реакция перерождения еще не является плохим прогностическим признаком: при условии восстановления (регенерации) нервного волокна она может через фазу частичной реакции замениться нормальной электровозбудимостью. Но если мышца при периферическом параличе остается полностью денервированной свыше 12 – 14 месяцев (иногда и дольше), то в результате прогрессирующей дегенерации мышечных волокон они погибают полностью, заменяются жировой и соединительной тканью, и наступает цирроз мышцы с утратой уже и реакции ее на гальванический ток, т. е. развивается *полная утрата электровозбудимости*. Последняя указывает на необратимость происшедших в мышце изменений.

Изменения электровозбудимости при периферическом параличе представлены в табл. 3 (по М.И. Аствацатурову).

Реакция перерождения наблюдается при атрофиях, которые развиваются в результате поражения периферического двигательного нейрона. Другие атрофические процессы в мышцах (артрогенные, от бездеятельности, при заболеваниях самого мышечного аппарата) реакцией дегенерации не сопровождаются. Исследование реакции дегенерации имеет в клинике определенное значение и позволяет проводить дифференциальную диагностику мышечных атрофий различной природы. Кроме того, исследование электровозбудимости дает возможность рано установить диагноз нарушений проводимости нерва, сократительной способности мышц и позволяет судить о динамике процесса, устанавливая, например, переход от полной реакции перерождения к частичной в процессе восстановления периферического паралича.

Таблица 3

	<b>Фарадический ток — нерв</b>	<b>Гальванический ток — нерв</b>	<b>Фарадический ток — мышца</b>	<b>Гальванический ток — мышца</b>
Норма	Сокращение	Сокращение	Сокращение	Сокращение молниеносное КЗС > АЗС
Частичная реакция перерождения	Слабое сокращение	Слабое сокращение	Слабое сокращение	Сокращение вялое АЗС > КЗС
Полная реакция перерождения	Нет	Нет	Нет	Сокращение вялое АЗС > КЗС
Полная утрата электровозбудимости	»	>	»	Нет

Для того чтобы судить о нормальной электровозбудимости нервов и мышц или установить те или иные отклонения от нормы, необходимо знать средние величины электровозбудимости, полученные в результате исследования большого количества здоровых лиц. Приводится табл. 4, в которой для некоторых нервов и мышц указаны минимальные и максимальные в норме величины гальванической возбудимости; порог раздражения определен в миллиамперах.

В процессе изучения электровозбудимости было установлено, что сокращение легче всего получается с определенных участков нервов и мышц, с так называемых

двигательных точек, или точек раздражения. Существуют особые схемы с указанием их (рис. 10 – 14).

Реакция перерождения, характерная для периферических параличей, относится к категории качественных изменений электровозбудимости. К этой же категории относятся миотоническая

и миастеническая реакции. При миотонии возбудимость нерва остается нормальной, мышца же после полученного сокращения расслабляется крайне медленно. Для миастении характерна крайняя утомляемость мышцы, сказывающаяся в быстром истощении сократительной способности ее при повторных раздражениях током.

Таблица 4

Нерв	Порог раздражения, мА	Мышца	Порог раздражения, тА
Лицевой	1,0 – 2,5	M deltoideus	1,2 – 2,0
Кожно-мышечный	0,04 – 0,28	M serratus anticus	1,0 – 8,5
Срединный	0,3 – 1,5	M brachio-radialis	1,1–1,7
Локтевой	0,2 – 0,9	M extensor digitorum communis	0,6 – 3,0
Лучевой	0,9 – 2,7		2,5 – 2,8
Бедренный	0,4 – 1,7		0,9 – 2,9
Большеберцовый	0,4 – 2,5	M rectus femoris	1,6 – 6,0
Малоберцовый	0,2 – 2,0	M tibialis anticus	1,8 – 5,0

К количественным изменениям электровозбудимости нервов и мышц относятся: 1) повышение ее, когда для получения сокращения требуются токи меньшей, чем в норме, силы, или 2) понижение электровозбудимости, когда для получения эффекта необходимо применение токов большей силы, чем у здоровых людей.

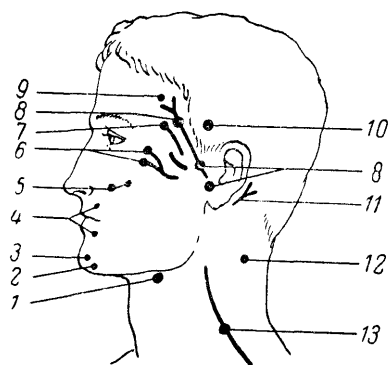


Рис. 10. Расположение моторных точек на лице.

1 – n. hypoglossus; 2 – quadratus menti; 3 – levator menti; 4 – orbicularis oris; 5 – zygomaticus; 6 – orbicularis palpebra-rum; 7 – corrugator superficialis; 8 – n. facialis; 9 – frontalis; 10 – temporalis; 11 – auricularis posterior; 12 – Sternocleidomastoideus; 13 – n. accessorius.

Более новым и значительно более чувствительным методом исследования электровозбудимости нервов и мышц является *хронаксиметрия*. Было установлено, что действие тока определяется не только интенсивностью его, но и длительностью действия на нерв или мышцу.

Сначала определяется *реобаза*, т. е. та минимальная интенсивность постоянного тока, которая необходима, чтобы вызвать эффект – сокращение. Затем применяется ток в два раза большей интенсивности (двойная реобаза) и определяется в тысячных долях секунды (сигмах) специальным аппаратом (хронаксиметром) минимальное время, достаточное для сокращения (*хронаксия*).

Хронаоиметрия позволила установить ряд новых и интересных фактов и закономерностей в физиологии и патологии нервной системы. Учение о хронаксии тесно смыкается с понятием о лабильности (Н.Е. Введенский, А.А. Ухтомский).

Так, оказалось, что проксимально расположенные мышцы имеют более короткую хронаксию, чем дистальные; мышца и иннервирующей ее нерв имеют почти одинаковую хронаксию; мышцы-синергисты имеют одинаковую хронаксию, тогда как мышцы-антагонисты — иную; сгибатели верхних конечностей имеют хронаксию примерно в 2 раза меньшую, чем разгибатели (на нижних конечностях существует обратное соотношение).

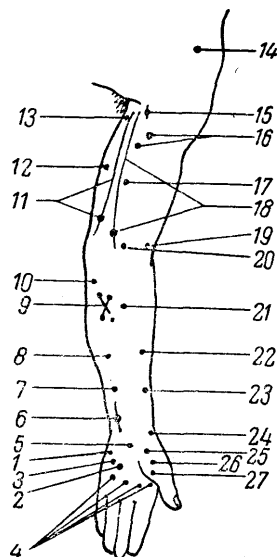


Рис. 11. Расположение моторных точек на передней поверхности верхней конечности.

1 — abductor digiti minimi; 2 — opponens digiti minimi; 3 — flexor digiti minimi; 4 — lumbricales; 5 — palmaris brevis; 6 — n. ulnaris; 7 — flexor digitorum sublimis (IV, V); 8 — flexor digitorum sublimis (II, III); 9 — flexor digitorum communis profundus; 10 — flexor carpi ulnaris; 11 — n. ulnaris; 12 — triceps (caput internum); 13 — triceps (caput longum); 14 — deltoideus; 15 — n. musculocutaneus; 16 — biceps brachii; 17 — brachialis internus; 18 — n. medianus; 19 — supinator longus; 20 — pronator teres; 21 — flexor carpi radialis; 22 — flexor digitorum sublimis; 23 — flexor pollicis longus; 24 — abductor pollicis brevis; 25 — opponens pollicis; 26 — flexor pollicis brevis; 27 — adductor pollicis.

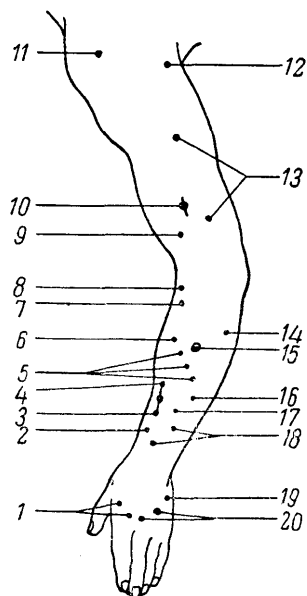


Рис. 12. Расположение моторных точек на задней поверхности верхней конечности.

1 — interossei dorsales (I, II); 2 — extensor pollicis brevis; 3 — abductor pollicis longus; 4 — extensor indicis proprius; 5 — extensor digitorum communis; 6 — extensor carpi radialis brevis; 7 — extensor carpi radialis longus; 8 — supinator longus; 9 — brachialis internus; 10 — n. radialis; 11 — deltoideus; 12 и 13 — triceps; 14 — extensor carpi ulnaris; 15 — supinator brevis; 16 — extensor digiti minimi; 17 — supinator indicis; 18 — extensor pollicis longus; 19 — abductor digiti minimi; 20 — interossei dorsales (III, IV).



В норме хронаксия различных мышц составляет от 0,0001 до 0,001 секунды, при периферических параличах она удлиняется до 0,05 — 0,006 секунды.

При центральных параличах (при пирамидном поражении) еще более усиливается расхождение в цифрах хронаксии сгибателей и разгибателей на руках и, наоборот, уменьшается разница цифр на ногах. При экстрапирамидных поражениях эта разница хронаксии уменьшается.

Хронаксиметрия является весьма тонким методом исследования, особенно при поражениях периферической нервной системы; изменения ее обычно предшествуют клиническим проявлениям и держатся дольше последних при их выравнивании.

В клинике, кроме электрической возбудимости, исследуется еще и механическая возбудимость нервов и мышц, которая может оказаться при некоторых заболеваниях повышенной или пониженной. Сокращение мышцы вызывается ударом по ней молоточком. Механическая же возбудимость нервов исследуется или также ударом молоточка или «перекатыванием» под пальцем нервного ствола в том участке, где он легко прощупывается и может быть прижат к кости (например, локтевой нерв в *sulcus ulnaris*, малоберцовый — за *capitulum fibulae*). О степени механической возбудимости нервов судят по сокращению иннервируемых мышц. Так, удар по стволу лицевого нерва ниже скуловой дуги может вызвать сокращение мимических мышц (феномен Хвостека); участие различных мышц и интенсивность их сокращения укажут на уровень механической возбудимости лицевого нерва.

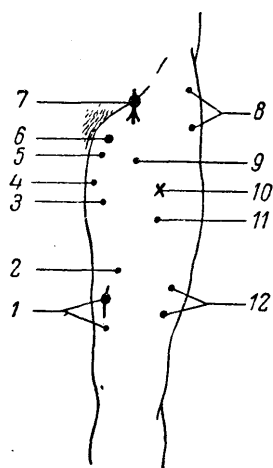


Рис. 13. Расположение моторных точек на передней поверхности нижней конечности.

1 — *vastus internus*; 2 — *cruralis*; 3 — *adductor longus*; 4 — *adductor magnus*; 5 — *pectineus*; 6 — *obturatorius*; 7 — *n. femoralis*; o — *tensor fasciae latae*; 9 — *sartorius*; 10 — *quadriceps femoris*; 11 — *rectus femoris*; 12 — *vastus externus*.

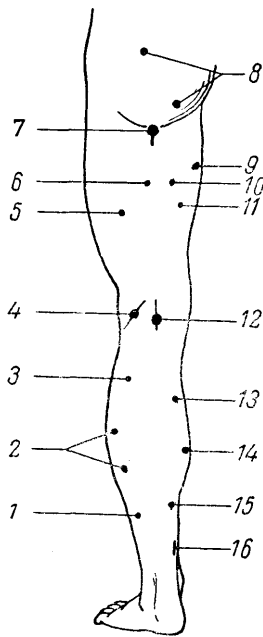


Рис. 14. Расположение моторных точек на задней поверхности нижней конечности.

1 — flexor hallucis longus; 2 — soleus; 3 — gastrocnemius (caput externum); 4 — n. peroneus; 5 — biceps femoris (caput brevis); 6 — biceps femoris (caput longum); 7 — n. ischiadicus; 8 — gluteus maximus; 9 — adductor magnus; 10 — semitendinosus; 11 — semimembranosus; 12 — n. tibialis; 13 — gastrocnemius (caput internum); 14 — soleus; 15 — flexor digitorum communis longus; 16 — n. tibialis.

Таблица 5

Движение	Мышцы	Нервы	Ядра черепных нервов и сегменты спинного мозга
Наморщивание лба кверху	M. frontalis	N. facialis	Ядро n. facialis
Зажмуривание (смыкание) век	M. orbicularis oculi	N. facialis	Ядро n. facialis
Поднятие верхнего века	M. levator palpebrae superioris	N. oculomotorius	Ядро n. oculomotorii
Взгляд вверх	Mm. rectus sup. и obliquus inf.	N. oculomotorius	Ядро n. oculomotorii
» вниз	Mm. rectus inf. и obliquus sup.	N. oculomotorius, n. trochlearis	Ядра n. oculomotorii и n. trochlearis
» в сторону	M. rectus ext. и m. rectus int.	N. abducens, n. oculomotorius	Ядра n. abducentis и n. oculomotorii
Конвергенция глазных осей	Mm. recti int.	N. oculomotorius	Ядра n. oculomotorii
Оттягивание углов рта кнаружи и вверх	Mm. levator labii sup., zygomaticus, risorius	N. facialis	Ядро n. facialis
Вытягивание губ трубочкой, свист	M. orbicularis oris	N. facialis	Ядро n. hypoglossi
Жевательные движения (кусающие), сжимание челюстей	Mm. masseter, temporalis	N. trigeminus (двигательная III ветвь)	Ядро (двигательное) n. trigemini
Движения нижней челюсти в стороны и вперед	Mm. pterygoidei ext. et int.	N. trigeminus (двигательная III ветвь)	Ядро (двигательное) n. trigemini
Открытие рта (оттягивание нижней челюсти книзу)	M. genio-hyoideus	Ansa hypoglossi	I — II шейные сегменты
Высовывание языка	M. genio-glossus	N. hypoglossus	Ядро n. hypoglossi
Поднятие мягкого нёба	M. levator veli palatini	N. vagus	Ядро (двигательное) nn.

<b>Движение</b>	<b>Мышцы</b>	<b>Нервы</b>	<b>Ядра черепных нервов и сегменты спинного мозга</b>
			vagi, glosso-pharyngei
Глотание	Mm. constrictores pharyngis, pharyngo-palatinus, stylopharyngeus	N. vagus, n. glosso-pharyngeus	Ядро (двигательное) n. vagi и n. glosso-pharyngei
Голосовые связки	Mm. crico-arytaenoidei и др.	N. vagus	Ядро (двигательное) n. vagi
Сгибание головы вперед	Mm. sterno-cleido-mastoidei, recti capitis и др.	N. accessorius Willisii, Nn. cervicales I — III	Ядро n. accessorii I — III шейные сегменты
Сгибание головы кзади	Mm. splenii, recti capitis posteriores	Nn. cervicales	I — IV шейные сегменты
Поворот головы в сторону	Mm. sterno-cleido-mastoidei и др.	N. accessorius	Ядро n. accessorii
Сгибание туловища кпереди	Mm. recti и obliqui abdominis	Nn. thoracales VII — XII	VII — XII грудные сегменты
Разгибание позвоночника	Mm. longissimi dorsi, m. spinalis dorsi и др.	Nn. spinales posteriores	Грудные сегменты
Сгибание позвоночника в стороны	M. quadratus lumborum и др.	Rr. musculares из plexus lumbalis	I — IV поясничные сегменты
Движения диафрагмы	Мышца диафрагмы	N. phrenicus	IV шейный сегмент
Поднятие плеч (пожимание плечами)	M. trapezius	N. accessorius	Ядро n. accessorii
Ротация плеча кнаружи	Mm. tercs minor, supra- и infraspinatus	N. suprascapularis	IV — V шейные сегменты
Ротация плеча кнутри	M. teres major, m. subscapularis	N. subscapularis	V — VI шейные сегменты
Поднятие рук до горизонтали	M. deltoideus	N. axillaris	V шейный сегмент
Поднятие рук выше горизонтали	M. trapezius, m. serratus anterior	N. axillaris, n. accessorius, n. thoracicus longus	V — VI шейные сегменты
Сгибание в локтевом суставе	M. biceps и др.	N. musculocutaneus	V — IV шейные сегменты
Супинация предплечья	Mm. supinatorcs brcvlis et longus	N. radialis	V — VI шейные сегменты
Разгибание в локтевом суставе	M. triceps	N. radialis	VII шейный сегмент
Пронация предплечья	Mm. pronatores teres et quadratus	N. medianus	VII — VIII шейные сегменты
Сгибание кисти	Mm. flexores carpi	N. medianus, n. ulnaris	VIII шейный сегмент
Разгибание кисти	Mm. extensores carpi	N. radialis	VII шейный сегмент
Сгибание пальцев руки	Mm. interossei, mm flexores digitorum	N. medianus, n. ulnaris	VIII шейный сегмент
Разгибание пальцев руки	Mm. extensores digitorum	N. radialis	VII шейный сегмент
Отведение и приведение („растопыривание») пальцев	Mm. interossei	N. ulnaris	VIII шейный сегмент
Сгибание основных фаланг при одновременном разгибании средних и концевых фаланг	Mm. lumbricales, mm. interossei	N. medianus, n. ulnaris	VIII шейный сегмент
Сгибание в тазобедренном суставе (приведение бедра к животу)	M. ilio-psoas и др.	N. femoralis	III — IV поясничные сегменты
Разгибание в тазобедренном суставе	M. glutaeus maximus	N. glutaeus inferior	V поясничный — I крестцовый сегменты
Приведение бедра	Mm. adductores и др.	N. obturatorius	II — III поясничные сегменты

Движение	Мышцы	Нервы	Ядра черепных нервов и сегменты спинного мозга
Отведение бедра	Mm. gluteus minimus	N. gluteus superior	IV — V поясничные сегменты
Ротация бедра кну-три	Mm. glutei medius et minimus	N. gluteus superior	IV — V поясничные сегменты
Разгибание в коленном суставе	M. quadriceps femoris	N. femoralis	III — IV поясничные сегменты
Сгибание в коленном суставе	M. biceps femoris, m. semitendinosus, m. semimembranosus и др.	N. ischiadicus	V поясничный — I крестцовый сегменты
Ротация бедра кнаружи	M. gluteus maximus, m. piriformis, mm. gemelli, mm. obturatores	N. gluteus inferior, n. ischiadicus, n. obturatorius	IV — V поясничные — I крестцовый сегменты
Разгибание стопы	M. tibialis anticus	N. peroneus	IV — V поясничные сегменты
Сгибание стопы	M. triceps surae	N. tibialis	I — II крестцовые сегменты
Отведение стопы	Mm. peronei	N. peroneus	IV — V поясничные сегменты
Приведение стопы	Mm. tibiales ant., post.	N. tibialis, n. peroneus	[V — V поясничные, I — II крестцовые сегменты
Разгибание пальцев стопы	Mm. extensores digitorum	N. peroneus	IV — V поясничные сегменты
Сгибание пальцев стопы	Mm. flexores digitorum	N. tibialis	I — II крестцовые сегменты
Ходьба на носках	M. triceps surae, mm. flexores digitorum и др.	N. tibialis	I — II крестцовые сегменты
Ходьба на пятках	M. tibialis anterior, mm. extensores digitorum и др.	N. peroneus	IV — V поясничные сегменты

При периферических параличах механическая возбудимость мышц нередко оказывается повышенной.

При периферических параличах в атрофических мышцах могут еще иногда наблюдаться *фибриллярные подергивания* — быстрые сокращения отдельных мышечных волокон или их пучков (*фасцикулярные подергивания*). Этот симптом сопровождает обычно те атрофические парезы и параличи, которые являются результатом хронического прогрессирующего процесса в клетках периферических двигательных нейронов (в передних рогах спинного мозга или двигательных ядрах черепномозговых нервов).

Приводится табл. 5 исследования движений с обозначением осуществляющих их мышц, а также нервов и сегментарных центров, при поражении которых возникает выпадение указанных движений (периферический паралич).

Периферические параличи являются, как было указано выше, результатом поражения или передних рогов спинного мозга, или его передних корешков, или стволов сплетений, или, наконец, самих периферических нервов<sup>5</sup>. Для решения вопроса о локализации и распространении процесса, вызвавшего периферический паралич, необходимо знать схему иннервации движений и мышц сегментами спинного мозга и отдельными нервами, которая в сокращенном виде здесь и приведена.

## ЦЕНТРАЛЬНЫЙ (СПАСТИЧЕСКИЙ) ПАРАЛИЧ

Центральный паралич возникает в результате поражения центрального двигательного нейрона в любом его отделе. Так как расположение клеток и волокон пирамидных пучков довольно тесное, то центральные параличи обычно диффузные, распространяются на целую конечность или половину тела. Периферические же параличи могут ограничиваться поражением некоторых мышечных групп или даже отдельных мышц.

<sup>5</sup> Также двигательных ядер черепномозговых нервов, их корешков и самих черепных нервов (двигательных).

Из этого правила, правда, могут быть и исключения. Так, небольшой очажок в коре головного мозга может обусловить возникновение изолированного центрального паралича стопы, лица и т.д.; и наоборот, множественное диффузное поражение нервов или передних рогов спинного мозга вызывает иногда распространенные параличи периферического типа.

Как было указано выше, симптоматология центрального паралича резко отличается от таковой при периферическом: здесь не характерны выраженные атрофии мышц и отсутствует реакция перерождения, не наблюдается ни атонии мышц, ни утраты рефлексов.

Незначительная диффузная атрофия мышц может иногда наблюдаться и при центральном параличе, но она никогда не достигает столь значительной степени, как при периферическом параличе, и не сопровождается типичной для последнего реакцией перерождения. Эта атрофия может быть результатом отсутствия деятельности мышц, но иногда она развивается рано, вслед за поражением; в таком случае она может быть объяснена как трофическое расстройство, возникающее в результате поражения коры (по некоторым данным — чаще теменной доли). В случаях остро возникающих центральных параличей (травма, кровоизлияние) возможна вначале гипотония мышц и утрата рефлексов. У И.П. Павлова находим указание, что при тромбозах и кровоизлияниях в больших полушариях, сопровождающихся параличом, а не «каталепсией» (т. е. не гипертонией. — Авт.), наблюдается даже отсутствие спинномозговых рефлексов.

«Ясно, что задерживающее (тормозное) действие происшедшего разрушения спустилось даже на спинной мозг...» Эта фаза обычно кратковременна и в большинстве случаев вскоре сменяется типичной картиной центрального паралича (с гипертонией мышц и повышением рефлексов).

Отсутствие расстройств, характерных для вялого паралича, понятно, так как периферический двигательный нейрон (и сегментарная рефлекторная дуга) при центральном параличе остается неповрежденным; следовательно, отсутствуют и симптомы, зависящие от его поражения. Остающийся неповрежденным сегментарный аппарат спинного мозга не только сохраняет свою рефлекторную деятельность, но и повышает ее, освобожденный при центральном параличе (повреждении пирамидной системы) от тормозящих (субординирующих) влияний коры головного мозга.

Основными чертами центрального паралича являются гипертония мышц, повышение сухожильных рефлексов, так называемые сопутствующие движения, или синкинезии, и патологические рефлексы.

*Гипертония, или спастичность мускулатуры*, определяет другое наименование центрального паралича — спастический. Мышцы напряжены, плотны на ощупь; при пассивных движениях ощущается ясное сопротивление, которое с трудом удается иногда преодолеть. Эта спастичность является результатом повышения рефлекторного тонуса и распределяется обычно неравномерно, что приводит к типичным контрактурам. При центральных параличах верхняя конечность обычно приведена к туловищу и согнута в локтевом суставе: кисть и пальцы также находятся в положении сгибания. Нижняя конечность разогнута в тазобедренном и коленном суставах, стопа согнута и повернута подошвой внутрь (нога распрямлена и «удлинена»). Такое положение конечностей при центральной гемиплегии создает своеобразную позу Вернике-Манна, истолкование закономерностей возникновения которой с точки зрения истории развития нервной системы дано М.И. Аствацатуровым.

Походка в этих случаях носит «циркумдуцирующий» характер: из-за «удлинения» ноги больному приходится (чтобы не задевать носком пола) «обводить» пораженной ногой.

*Повышение сухожильных рефлексов* (гиперрефлексия) является также проявлением усиленной, расторможенной, автоматической деятельности спинного мозга. Рефлексы с сухожилий и надкостницы крайне интенсивны и вызываются легко в результате даже незначительных раздражений: рефлексогенная зона значительно расширяется, т. е. рефлекс может быть вызван не только с оптимального участка, но и с соседних областей. Крайняя степень повышения рефлексов ведет к появлению клонусов (см. выше).

В противоположность сухожильным, кожные рефлексы (брюшные, подошвенные, кремастерные) при центральном параличе не повышаются, а исчезают или понижаются.

*Сопутствующие движения, или синкинезии*, наблюдаемые при центральном параличе, могут возникать в пораженных конечностях рефлекторно, в частности при напряжении здоровой мускулатуры. В основе возникновения их лежит наклонность к иррадиации возбуждения в спинном мозге на ряд соседних сегментов своей и противоположной сторон, в норме умеряемая и ограничиваемая корковыми влияниями. При расторможении сегментарного аппарата эта наклонность к распространению возбужде-

ния выявляется с особенной силой и обуславливает появление «добавочных», рефлекторных сокращений в парализованных мышцах.

Существует целый ряд синкинезии, характерных для центрального паралича. Приведем здесь некоторые из них:

1) если больной по заданию оказывает здоровой рукой сопротивление разгибанию в локтевом суставе, производимому исследующим, или сильно пожимает ему здоровой кистью руку, то в парализованной руке происходит сопутствующее рефлекторное сгибание;

2) то же сгибание пораженной руки происходит при кашле, чихании, зевоте;

3) при упомянутых условиях в парализованной ноге (если больной сидит со свисающими за край кушетки или стола голени) наблюдается непроизвольное разгибание;

4) лежащему на спине с вытянутыми ногами больному предлагают приводить и отводить здоровую ногу, в чем ему оказывают сопротивление. В парализованной ноге наблюдается при этом непроизвольное соответствующее приведение или отведение;

5) наиболее постоянным из сопутствующих движений при центральном параличе является симптом *сочетанного сгибания бедра и туловища*. При попытке больного перейти из горизонтального положения в сидячее (больной лежит на спине со скрещенными на груди руками и разведенными выпрямленными ногами), парализованная или паретическая нога приподнимается (иногда и приводится).

*Патологические рефлексы* являются группой весьма важных и постоянных симптомов центрального паралича. Особенное значение имеют патологические рефлексы на стопе, наблюдающиеся, понятно, в тех случаях, когда пораженной оказывается нижняя конечность. Наиболее чувствительными являются симптомы Бабинского (изверженный подошвенный рефлекс), Россоломо и Бехтерева. Остальные патологические рефлексы на стопе (см. выше) менее постоянны. Патологические рефлексы на руках выражены обычно слабо и большого значения в практике клинического исследования не приобрели. Патологические рефлексы на лице (главным образом группа «оральных» рефлексов) характерны для центрального паралича или пареза мускулатуры, иннервируемой черепными нервами, и указывают на двухстороннее надъядерное поражение *tractus cortico-bulbaris* в корковом, подкорковом или стволовом отделах.

Такие симптомы, как повышение сухожильных рефлексов конечностей, ослабление брюшных рефлексов и симптом Бабинского, являются весьма тонкими и ранними признаками нарушения целостности пирамидной системы и могут наблюдаться тогда, когда поражение еще недостаточно для возникновения самого паралича или даже пареза. Поэтому диагностическое значение их весьма велико. Е.Л. Вендерович описал симптом «ультранного двигательного дефекта», указывающий на очень легкую степень пирамидного поражения: на пораженной стороне слабее сопротивление больного насильственному отведению в сторону максимально приведенного к IV пальцу мизинца.

Приводится табл. 6 (по М.И. Аствацатурову) симптомов периферического и центрального параличей.

Методика исследования движений складывается из 1) изучения общего вида, мимики, речи, позы и походки больного, 2) определения объема и силы активных движений, 3) исследования пассивных движений и тонуса мускулатуры, 4) исследования координации движений и 5) проверки электровозбудимости нервов и мышц.

Уже один *наружный осмотр* больного может дать много существенного и направить внимание исследующего на тот или иной дефект в состоянии мускулатуры и двигательной функции.

Таблица 6

Вид паралича	Центральный или спастический	Периферический, вялый, или атрофический
Локализация поражений	Двигательная проекционная область коры или пирамидные пучки	Передние рога спинного мозга, передние корешки и двигательные волокна периферических нервов
Распространение паралича	Чаще диффузное	Чаще ограниченное

Вид паралича	Центральный или спастический	Периферический, вялый, или атрофический
Тонус мышц	Гипертония, спастичность	Гипотония, вялость
Рефлексы	Сухожильные повышены, брюшные и подошвенные утрачены или понижены	Сухожильные и кожные утрачены или понижены
Патологические рефлексы	Симптом Бабинского и др.	Отсутствуют
Сопутствующие движения	Имеются	»
Атрофия мышц	Отсутствует	Имеется
Реакция перерождения	»	»

Так, сразу же могут быть установлены атрофии мышц, контрактуры конечностей. Иногда обращает на себя внимание поза больного, малая или, наоборот, избыточная подвижность его. В беседе с больным может быть подмечен парез мимической мускулатуры, расстройства речи, нарушения фонации. Заметны дрожание, судорожные подергивания и т.д. Обязательно исследуется походка больного, которая может оказаться расстройной. В частности, при гемипарезе центрального типа отмечается «гемиплегическая, циркумдуцирующая» походка, поза Вернике–Манна, о чем было сказано выше. При спастическом нижнем парапарезе наблюдается «спастическая» или «спастически–паретическая» походка, когда больной ходит с распрямыми ногами, не отрывая подошвы от пола; при движениях ног заметна существующая в них напряженность. При вялом парапарезе обычно свисают стопы, и больной, чтобы не задевать носком пола, принужден высоко поднимать ногу (так называемая «петушиная», или перонеальная походка).

*Активные движения* исследуются в порядке сверху вниз; обычно определяется объем только некоторых основных движений.

На лице исследуется наморщивание лба кверху, смыкание век, движения глазных яблок, открывание рта и оттягивание углов рта кнаружи, высовывание языка.

Определяется объем поворота головы в стороны. Предлагается исследуемому произвести движение поднятия плеч («пожимание» плечами). Производится поднятие рук до горизонтали и выше; сгибание и разгибание в локтевом, лучезапястном и пальцевых суставах; пронация и супинация кистей; сведение и разведение пальцев; для определения легкой степени пареза и расстройства тонких движений целесообразно предложить исследуемому делать быстрые сгибательные и разгибательные движения пальцами, перебирая ими в воздухе при вытянутых вперед руках.

Далее следует сгибание и разгибание туловища, наклон направо и налево.

Производится сгибание и разгибание в суставах тазобедренных, коленных, голеностопных, пальцевых, ходьба на пятках и на носках.

В необходимых случаях приходится по ходу исследования проверять более тонкие и изолированные движения, касающиеся отдельных мышц.

Не всегда наличие полного объема активных движений исключает возможность существования легкого пареза, который может в таких случаях ограничиваться ослаблением мышечной силы. Поэтому исследование объема активных движений конечностей обычно сопровождается одновременным исследованием и мышечной силы, для чего исследуемый оказывает производимому движению известное противодействие. Определяется сила сжатия кисти, которая может быть измерена динамометром.

*Пассивные движения*, понятно, не будут ограничены в случае наличия полного объема активных движений. Их исследование необходимо при установлении отсутствия или ограничения активных движений в той или иной мышечной группе. Может оказаться, что движения ограничены не из-за пареза, а из-за поражения суставов, вследствие болей и т.д. Исследование пассивных движений производится также с целью определения мышечного тонуса.

*Тонус* определяется прежде всего ощупыванием находящейся в покое мышцы. При атонии или гипотонии мышцы на ощупь дряблы, вялы; при гипертонии – плотны, напряжены. При пассивных движениях в случае атонии экскурсии в суставах совершенно свободны, даже избыточны; суставы «разболтаны». При повышении тонуса пассивные движения встречают значительное сопротивление, для преодоления которого необхо-

димо известное напряжение. При спастичности мускулатуры, сопровождающей центральный паралич, наблюдается явление, которое называется «симптомом складного ножа»: если мы производим быстрое пассивное движение, то сопротивление, оказываемое ригидной мускулатурой, не на всем протяжении движения одинаково; оно особенно ощущается вначале и уменьшается в дальнейшем.

Координация движений нарушается в результате поражения мозжечковой системы и при утрате «чувства положения и движения» (суставно-мышечного чувства). Возникающие при этом атактические расстройства будут рассмотрены в дальнейшем.

## СИМПТОМОКОМПЛЕКСЫ ДВИГАТЕЛЬНЫХ РАССТРОЙСТВ, ВОЗНИКАЮЩИХ ПРИ ПОРАЖЕНИИ РАЗЛИЧНЫХ ОТДЕЛОВ ДВИГАТЕЛЬНЫХ ПУТЕЙ

I. Поражение периферического нерва вызывает периферический паралич в области мышц, иннервируемых данным нервом (см. табл. 5). Так как подавляющее большинство нервов является смешанным, т. е. имеет не только двигательные, но и чувствительные волокна, то в данном случае, кроме паралича, наблюдаются также боли и расстройства чувствительности.

II. Поражение шейного, плечевого, поясничного и крестцового сплетений дает также сочетание периферических параличей, болей и расстройств чувствительности.

Симптомы поражения отдельных стволов сплетений соответствуют картине поражения исходящих из них периферических нервов (в определенной комбинации).

III. Поражение передних рогов и передних корешков спинного мозга (в равной мере двигательных ядер черепных нервов) вызывает только периферические параличи без болей и без расстройств чувствительности. Распространение двигательных расстройств соответствует пораженным сегментам (см. табл. 5). При хронических прогрессирующих процессах обычно наблюдаются фибриллярные или фасцикулярные подергивания в атрофирующихся мышцах.

При поражении других отделов двигательных путей, состоящих из центральных двигательных нейронов, наблюдаются центральные параличи.

IV. Поражение бокового столба спинного мозга с проходящим в нем пирамидным пучком (*tractus cortico-spinalis lateralis*) вызывает диффузный (книзу от уровня поражения) центральный паралич мускулатуры на стороне очага. Если процесс локализуется в грудном отделе, то наблюдается паралич ноги; при поражении пирамидного пучка выше шейного утолщения — центральный паралич руки и ноги. Одновременно с названными двигательными расстройствами при поражении бокового столба возникает, утрата болевой и температурной чувствительности на противоположной стороне тела.

V. Поперечное поражение спинного мозга дает центральную параплегию нижних конечностей (двухстороннее поражение пирамидных пучков) — при локализации в грудном отделе, или тетраплегию, т. е. поражение всех четырех конечностей, — при более высоких (верхнейшей) локализациях.

VI. Поражение пирамидного пучка в мозговом стволе (продолговатый мозг, варолиев мост, ножки мозга) дает центральную гемиплегию уже на противоположной стороне, так как пирамидные пути ниже, на границе со спинным мозгом, перекрещиваются. Обычно при этом вовлекаются в процесс ядра черепномозговых нервов, здесь расположенные. Это создает картину так называемого альтернирующего (перекрестного) паралича: на стороне очага — поражение тех или иных черепных нервов, на противоположной — центральная гемиплегия.

VII. Поражение пирамидных волокон во внутренней капсуле вызывает центральную гемиплегию на противоположной стороне тела, там же центральный парез нижнего отдела лицевой мускулатуры и языка, так как обычно поражается одновременно и *tractus cortico-bulbaris*.

При очагах во внутренней капсуле особенно часто наблюдается поза Вернике — Манна.

VIII. Поражение двигательной проекционной области в передней центральной извилине коры головного мозга вызывает также центральные параличи на противоположной стороне тела. В отличие от капсулярных поражений, здесь чаще наблюдается



не гемиплегический, а моноплегический тип, т. е. преимущественное выпадение функции руки или ноги (*monoplegia brachialis, cruralis*). При локализации в левом полушарии (у правшей) к параличу присоединяется часто моторная афазия (см. далее).

*Раздражение* двигательной проекционной области коры вызывает эпилептические судорожные припадки; судороги бывают местными (приступы джексоновской эпилепсии) или генерализованными.

В данной главе из всех двигательных расстройств разобраны только периферические и центральные параличи. Другие виды нарушений моторной функции (акинезы, гиперкинезы, атаксии и др.), а также изменения, возникающие при поражениях коркового отдела двигательного анализатора (апраксии), будут рассмотрены далее.

## Глава III. ТОПОГРАФИЯ И СИМПТОМОКОМПЛЕКСЫ ПОРАЖЕНИЙ СПИННОГО МОЗГА

Спинальный мозг расположен внутри позвоночного канала. Верхняя граница его (с продолговатым мозгом) соответствует уровню перекреста пирамид или месту выхода I пары шейных корешков. Нижний конец спинного мозга находится на границе I и II поясничных позвонков (см. рис. 15).

Спинальный мозг представляет собой длинный тяж (длиной 42 – 45 см), окруженный тремя оболочками: твердой, паутинной и мягкой; он фиксирован внутри позвоночного канала своими корешками и зубчатой связкой.

Между паутинной и мягкой мозговыми оболочками в так называемом подпаутинном, или субарахноидальном, пространстве циркулирует цереброспинальная жидкость.

Спинальный мозг состоит из 31 – 32 сегмента; каждому из них соответствуют две пары корешков – передних и задних. Различают следующие отделы или части спинного мозга (см. рис. 15):

*pars cervicalis* (шейная часть) – из 8 шейных сегментов;

*pars thoracalis* (грудная часть) – из 12 грудных сегментов;

*pars lumbalis* (поясничная часть) – из 5 поясничных сегментов;

*pars sacralis* (крестцовая часть) – из 5 крестцовых сегментов.

Наконец, самым нижним сегментом является один (иногда два) копчиковый сегмент.

Средняя величина диаметра поперечного сечения спинного мозга равняется 1 см; в двух местах этот диаметр увеличивается, что соответствует так называемым утолщениям спинного мозга. В состав *шейного утолщения* (*intumescentia cervicalis*) входят V, VI, VII, VIII шейные и I – II грудные сегменты; в состав *поясничного утолщения* (*intumescentia lumbalis*) – все поясничные и I – II верхние крестцовые сегменты. Три нижние крестцовые (III – V) и копчиковый сегменты составляют так называемый *conus medullaris* – конически суживающийся нижний конец спинного мозга.

Из спинного мозга выходит, соответственно числу сегментов, 31 пара передних двигательных корешков и входит в него 31 пара задних чувствительных корешков. Передние и задние корешки внутри позвоночного канала сближаются (см. рис. 82) и собираются в общий пучок после межпозвоночного ганглия (*ganglion spinale intervertebrale*), расположенного в межпозвоночном отверстии. Общий пучок двигательных и чувствительных волокон из обоих корешков, выходящий из межпозвоночного отверстия, называется *корешковым нервом* (см. рис. 82).

В процессе роста спинной мозг отстает в длине от позвоночника и у взрослого человека оказывается много короче последнего. Нижний отдел спинного мозга оказывается расположенным на границе I и II поясничных позвонков. Соответственно этому, корешки, направляющиеся к своим межпозвоночным отверстиям, лишь в верхних отделах (шейных) расположены горизонтально. Уже начиная с грудного отдела, они идут косо книзу, а ниже *conus medullaris* корешки поясничных и крестцовых сегментов располагаются внутри позвоночного канала почти отвесно, составляя так называемый *конский хвост* (*cauda equina*) (рис. 15).

При проекции сегментов спинного мозга на позвонки приходится учитывать несоответствие длины спинного мозга и позвоночника. В шейном отделе сегменты расположены на 1 позвонок выше, чем соответствующий им по счету позвонок; верхнегрудные – на 2, нижегрудные – на 3 (пример:

V шейный сегмент расположен на уровне IV шейного позвонка, V грудной – на уровне III грудного позвонка, XI грудной – на уровне VIII грудного позвонка и т.д.). В большом несоответствии находятся поясничные и крестцовые сегменты и позвонки: поясничные сегменты находятся на уровне X, XI и XII грудных позвонков; крестцовые. – XII грудного и I поясничного. Cauda equina расположен книзу, начиная со II поясничного позвонка (см. рис. 15).

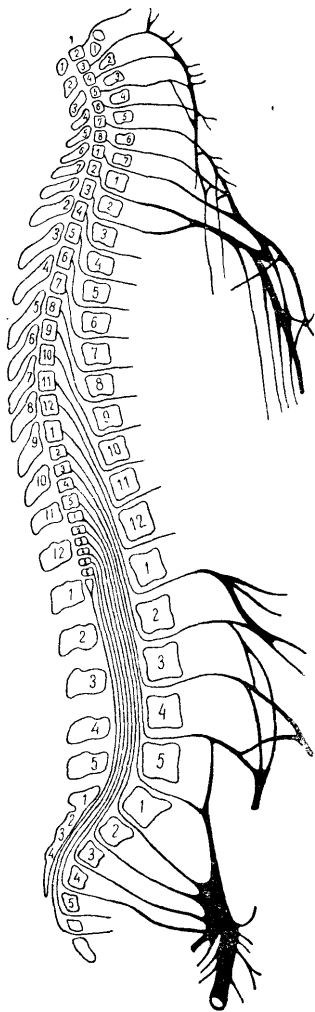


Рис. 15. Позвонки и сегменты спинного мозга с выходящими из них корешками (по Бехтереву).

## СЕРОЕ ВЕЩЕСТВО СПИННОГО МОЗГА (СЕГМЕНТАРНЫЙ АППАРАТ); СЕГМЕНТАРНЫЕ РАССТРОЙСТВА

На поперечном срезе спинного мозга (рис. 16) центрально расположенное серое вещество ясно отличается от окружающего его белого. Серое вещество имеет форму бабочки с распростертыми крыльями или буквы Н; в центре его расположен узкий центральный канал, выстланный эпендимой, который и в норме часто оказывается облитерированным.

Та перемычка серого вещества, которая расположена кпереди от центрального канала, называется *commissura grisea anterior*, расположенная кзади от него – *commissura grisea posterior* (передняя и задняя серые спайки).

Остальная часть серого вещества делится на передние и задние рога спинного мозга. В латеральном отделе переднего рога намечается выступ серого вещества, именуемый боковым рогом (отчетливый в нижнешейном и верхнегрудном отделах); от него в направлении к заднему рогу отходит сетка тонких перекладин серого вещества – *formatio reticularis*, или сетчатое образование.

Серое вещество состоит из нервных клеток с их отростками и нейроглии. Основными группами клеток в сером веществе являются:

- 1) *двигательные, или моторные, клетки* передних рогов, дающие волокна передних корешков (периферические двигательные нейроны) (рис. 16, d);
- 2) *чувствительные клетки* – вторые нейроны болевой и температурной чувствительности, расположенные в заднем роге (рис. 16, a);
- 3) *клетки* (вторые нейроны) *проприоцепторов мозжечка*, расположенные в основании заднего рога (рис. 16, б);
- 4) *клетки симпатических (и парасимпатических) спинальных центров* (сосудодвигательные, потоотделительные и др.), разбросанные группами в различных отделах серого вещества, но, главным образом, сосредоточенные в боковых рогах (рис. 16, c). Аксоны их выходят из спинного мозга преимущественно в составе передних корешков;
- 5) *ассоциационные клетки*, относящиеся к «собственному аппарату» спинного мозга, устанавливающие межсегментарные связи и находящиеся преимущественно на периферии серого вещества.

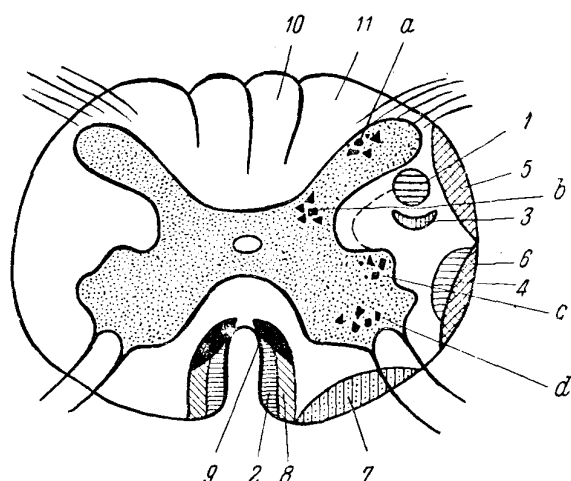


Рис. 16. Поперечный срез спинного мозга.

1 – основной (боковой) пирамидный путь; 2 – текто-спинальный пучок; 3 – рубро-спинальный пучок; 4 – спино-таламический путь; 5 – дорсальный спино-церебеллярный путь (Флексига); 6 – вентральный спино-церебеллярный путь (Говерса); 7 – вестибуло-спинальный путь; 8 – прямой (неперекрещенный) пирамидный пучок; 9 – задний продольный пучок; 10 – пучок Голля; 11 – пучок Бурдаха. a – чувствительные клетки заднего рога; b – клетки мозжечковых проприоцепторов; c – клетки бокового рога; d – двигательные клетки переднего рога.

К сегментарному аппарату спинного мозга относится не только серое его вещество, но и входящие в область заднего – рога чувствительные задние корешки и выходящие из переднего рога двигательные, или передние, корешки. При поражении сегментарного аппарата расстройства функций наблюдаются только в пределах поврежденных сегментов<sup>1</sup>. При этом могут наступать двигательные, чувствительные, рефлекторные, сосудистые, секреторные и трофические расстройства.

I. *Двигательные сегментарные расстройства*, возникающие при поражении переднего рога или переднего корешка, носят характер периферического паралича с атонией и атрофией мышц, утратой рефлексов и реакцией перерождения. Для решения

вопроса о локализации и распространении процесса необходимо знать схему иннервации движений и мышц (табл. 5). Коротко соотношение между сегментами и мышцами представлено следующим образом:

I – IV шейные сегменты иннервируют шейную мускулатуру;  
 V – VIII шейные и I – II грудные иннервируют мышцы верхних конечностей;  
 III – XII грудные и I поясничный иннервируют мускулатуру туловища;  
 II – V поясничные и I – II крестцовые иннервируют мышцы нижних конечностей;  
 III – V крестцовые сегменты иннервируют мышцы промежности и мочеполовые органы. Детальнее эти соотношения представлены в табл. 7 (по М.И. Аствацатурову).

II. *Чувствительные сегментарные расстройства* возникают при поражении: а) заднего чувствительного корешка, б) заднего рога и в) передней серой спайки.

Каждая мышца и каждый сегмент (дерматомер) иннервируются двигательными и чувствительными волокнами не одного сегмента, а по меньшей мере еще 2 – 3 соседних сегментов. Поэтому при ограниченном поражении 1 – 2 сегментов заметных расстройств обычно не наступает. При сегментарных чувствительных расстройствах зона анестезии всегда меньше, чем она должна была бы быть соответственно числу пораженных сегментов: граничащие с очагом неповрежденные верхний и нижний сегменты уменьшают зону анестезии своими заходящими в нее волокнами.

Опыт советских нейрохирургов (при грыжевидных выпячиваниях межпозвонковых дисков) и наши наблюдения (при ранениях торакальных нервов) показали, что иногда поражение и одиночного корешка может обусловить ослабление соответствующего уровню поражения кожного брюшного рефлекса или возникновение узкой полосы относительного понижения кожной чувствительности (гипестезию).

Таблица 1

Сегменты	Мышцы	Сегменты	Мышцы
CIV	Диафрагма	LI	M. ilio-psoas
CV	M. deltoideus	LIII	«M. Quadriceps
CVI	M. biceps	LIV	Аддукторы бедра
CVII	M. triceps	LV	M. tibialis anterior
CVIII	Сгибатели пальцев руки	SI	M. gastrocnemius
DI	M. hypothenaris	SII	Мелкие мышцы стопы
DIII – DXII	Межреберные мышцы	SIII–SV	Мышцы промежности

1. Симптомами поражения заднего корешка являются корешковые (стреляющие, опоясывающие) боли, анестезии или гипестезии всех видов чувствительности и утрата или понижение рефлексов.

2. При поражении заднего рога боли могут не возникать; расстройства чувствительности носят расщепленный характер, т. е. наблюдается утрата болевой и температурной чувствительности при сохранности тактильного и суставно-мышечного чувства<sup>6</sup>. Рефлексы также угасают или ослабляются.

3. При поражении передней серой спайки выпадают симметрично болевая и температурная чувствительность на правой и левой сторонах тела соответственно уровню пораженных сегментов (кпереди от центрального канала происходит перекрест волокон вторых нейронов болевого и температурного чувства). Соотношение между сегментами спинного мозга и зонами кожной чувствительности указано на рис. 4. Коротко оно резюмировано в табл. 8.

Таблица 8

<sup>6</sup> Как было указано в главе о расстройствах чувствительности, волокна различных видов чувствительности при входе заднего корешка в спинной мозг расходятся в двух направлениях: болевой и температурной — вступают в задний рог, тактильного и суставно-мышечного чувства — непосредственно в задний столб. Естественно, что при изолированном поражении заднего рога последние два вида чувствительности сохраняются.

Сегменты	Область	Сегменты	Область
CI — CIII	Затылок, шея	DX	Уровень пупка
CIV	Надплечье	DXII — LI	Уровень пупартовой связки
CV — CVII	Радиальная половина кисти, предплечья, плеча	LI — LV	Передняя поверхность нижней конечности
CVIII — DII	Ульнарная половина кисти, предплечья, плеча	SI — SIII	Задняя поверхность нижней конечности
DV	Сосковая линия		
DVII	Край нижних реберных дуг	SIV — SV	Внутренняя поверхность ягодиц, промежность, anus, genitalia

III. *Рефлекторные расстройства* (ослабление или утрата рефлексов) возникают при поражении заднего корешка, заднего и переднего рогов, переднего корешка. Для определения уровня сегментарного поражения по существующим рефлекторным расстройствам может служить таблица, приведенная в главе о рефлексах (глава II).

IV. *Сосудистые, секреторные и трофические сегментарные расстройства* возникают при поражении симпатических и парасимпатических спинномозговых центров, расположенных в сером веществе, преимущественно в его боковых рогах. Может наблюдаться: отсутствие рефлекторного дермографизма (вызываемого раздражением кожи острием булавки), другие сосудистые расстройства (например, цианоз); аномалии потоотделения (ангидроз или гипергидроз); исчезновение пилоаррекции (рефлекс гусиной кожи при щипковом раздражении или охлаждении); трофические изменения кожи, ногтей и т.д. (глава IX).

Дополнительно рассмотрим некоторые центры серого вещества спинного мозга.

В боковом роге VIII шейного и I грудного сегментов находится группа клеток, называемая *centrum cilio-spinale*. Отсюда через передние корешки выходят симпатические волокна, направляющиеся через систему шейных симпатических ганглиев, симпатический нерв и симпатическое сплетение сонной артерии через *ganglion ciliare* (ресничный узел) к глазу. Эти волокна иннервируют три гладкие мышцы («непроизвольные»):

- 1) *dilatator pupillae* — расширяющую зрачок,
- 2) *tarsalis superior* — расширяющую глазную щель,
- 3) *orbitalis* — обуславливающую своим напряжением известную степень выстояния глазного яблока из глазницы.

При поражении *centrum cilio-spinale* или выходящих из него симпатических волокон наблюдается *симптомокомплекс Горнера*, или Горнера — Клода Бернара: сужение зрачка (за счет действия антагониста *dilatatoris* — *m. sphincteris pupillae*, иннервируемого волокнами *n. oculomotorii*), сужение, уменьшение глазной щели и некоторое западение глазного яблока (*enophthalmus*)<sup>7</sup> (рис. 17).

На уровне III, IV и V крестцовых сегментов в сером веществе расположены спинномозговые центры мочеиспускания и дефекации — *centrum vesico-spinale* и *ano-spinale*. Рефлекторная автоматическая деятельность их в норме у взрослого человека регулируется до известной степени корой головного мозга через посредство путей, проходящих в боковых столбах спинного мозга, рядом с пирамидными пучками. Кортикальная иннервация названных центров — двухсторонняя; при одностороннем поражении бокового столба связи с корой сохраняются, и расстройств мочеиспускания и дефекации не наблюдается. Необходимо поражение обоих боковых столбов, чтобы развились так называемые центральные расстройства мочеиспускания и дефекации. В этих случаях чаще всего наблюдаются следующие явления.

<sup>7</sup> При раздражении рассмотренной системы симпатических центров и волокон наблюдаются, в противоположность симптомокомплексу Горнера, расширение зрачка, расширение глазной щели и пучеглазие (*exophthalmus*); такой синдром наблюдается, например, при базедовой болезни.

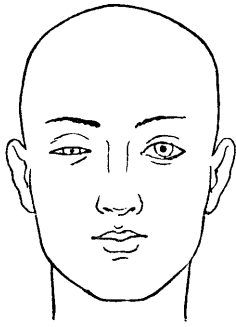


Рис. 17. Симптом Горнера — Клода Бернара (справа).

*Периодическое недержание мочи, или incontinentio intermittens; произвольная регуляция акта мочеиспускания отсутствует, устанавливается автоматический, рефлекторный тип опорожнения пузыря за счет самостоятельной деятельности спинномозговых центров, как это наблюдается у ребенка до определенного возраста. По мере растяжения пузыря от накапливающейся мочи возникают соответствующие раздражения, которые, достигая известной степени, вызывают рефлекторное расслабление сфинктеров и напряжение детрузора: моча выделяется произвольно, до следующего накопления и нового рефлекторного опорожнения. В этих случаях наблюдается, следовательно, периодическое недержание мочи при постоянно имеющейся остаточной моче в пузыре.*

Легкая степень периодического недержания мочи выражается так называемыми *императивными позывами* на мочеиспускание. В таких случаях, при наличии позыва, больной не может на длительный срок задержать опорожнение пузыря.

При центральных расстройствах мочеиспускания возможна и *задержка мочи — retentio urinae*. Она характерна особенно для первых дней поперечного поражения спинного мозга, когда процесс развивается остро (травма, воспаление) и позднее сменяется обычно типичным для такого рода поражений периодическим недержанием мочи.

Наиболее типичным для поражения спинномозговых центров в области *conus medullaris* или соответствующих корешков является *истинное недержание мочи, или incontinentio vera*. При периферическом типе расстройства мочеиспускания наблюдается расслабление и сфинктеров и детрузора. Моча непрерывно выделяется по каплям по мере поступления ее в мочевой пузырь, не накапливаясь в нем. Если шейка пузыря остается достаточно эластичной, она может оказывать сопротивление давлению мочи и задерживать выделение. В этих случаях мочевой пузырь переполнен, растянут и моча выделяется по каплям, механически растягивая шейку (*ischuria paradoxa*). Возможна при поражении спинномозговых центров и задержка мочи (*retentio urinae*).

Следовательно, и при центральном и при периферическом поражении пузыря и сфинктеров возможны и задержка и недержание мочи. Наиболее характерным для центрального поражения является *incontinentio intermittens* и для полного поражения спинномозговых центров — *incontinentio vera*.

## БЕЛОЕ ВЕЩЕСТВО СПИННОГО МОЗГА (ПРОВОДНИКОВЫЙ АППАРАТ); ПРОВОДНИКОВЫЕ РАССТРОЙСТВА

Белое вещество спинного мозга состоит большей частью из миелиновых (мякотных), преимущественно продольно расположенных волокон, разделенных перегородками нейроглии. Волокна складываются в пучки или проводники, короткие и длинные, восходящие и нисходящие, эндогенные и экзогенные (эндогенные берут начало в спинном мозге, экзогенные вступают в спинной мозг из других отделов нервной системы). Белое вещество окружает со всех сторон серое и делится на:

*передние столбы, расположенные кнутри от передних рогов и корешков;*  
*задние столбы, находящиеся кнутри и между задними рогами и корешками, и*

**боковые столбы**, расположенные на латеральной стороне спинного мозга, между передними и задними его рогами (см. рис. 16).

В передних столбах спинного мозга проходят следующие нисходящие проводники.

*Прямой неперекрещенный пирамидный пучок* (tractus cortico-spinalis anterior), расположенный по медиальному краю переднего столба. Волокна его заканчиваются у моторных клеток переднего рога (см. рис. 16).

*Задний продольный пучок* (fasciculus longitudinalis posterior), заканчивающийся около тех же клеток и расположенный вблизи от названного выше прямого пирамидного пучка (см. рис. 16).

*Вестибуло-спинальный путь* (tractus vestibulo-spinalis), расположенный на периферии переднего и бокового столбов (см. рис. 16).

*Текто-спинальный путь* (tractus tecto-spinalis), проходящий вблизи от переднего рога (см. рис. 16). Волокна обоих последних путей также заканчиваются у клеток периферических двигательных нейронов переднего рога.

В задних столбах проходят восходящие проводники – *пучки Голля* (рис. 16, 10) и *Бурдаха* (рис. 16, 11) – волокна первых нейронов суставно-мышечного чувства, вибрационной и тактильной чувствительности от клеток, расположенных в межпозвоночных ганглиях. В пучках Голля, расположенных медиально, проходят волокна от нижележащих сегментов (нижних конечностей), в пучках Бурдаха – от более высоких сегментов (верхних конечностей).

В боковых столбах спинного мозга проходят нисходящие и восходящие пути.

#### **1. Нисходящими являются:**

*Основной боковой пирамидный пучок* – tractus cortico-spinalis lateralis, расположенный в заднем отделе бокового столба (рис. 16, 7). Волокна его заканчиваются у клеток передних рогов, преимущественно своей стороны (отчасти и противоположной), передавая импульсы «произвольного» движения, а также тормозящие (субординирующие) влияния из высших отделов центральной нервной системы, в частности из коры головного мозга, клеткам периферических двигательных нейронов.

*Монаковский, или рубро-спинальный, пучок* – tractus rubro-spinalis (рис. 16, 5), проходящий рядом с пирамидным путем, впереди от него. Начинаясь из красных ядер мозгового ствола, он заканчивается у тех же двигательных клеток передних рогов.

#### **2. К восходящим путям бокового столба относятся следующие:**

*Спино-таламический, или tractus spino-thalamicus* – волокна вторых нейронов болевого и температурного, отчасти тактильного чувства, перешедшие в противоположный боковой столб после перекреста в передней серой спайке (рис. 16, 4). Проводник прилегает снутри к Говерсову пучку, о котором будет сказано ниже.

*Пучки Флексига и Говерса, или tractus spino-cerebellaris dorsalis et ventralis* – волокна вторых нейронов проприоцепторов мозжечка, расположенных в основании заднего рога. Названные проводники располагаются на периферии бокового столба: пучок Флексига в дорсальном (рис. 16, 5), пучок Говерса (рис. 16, 6) в вентральном его отделе.

Здесь описаны только наиболее важные в функциональном отношении длинные проводники спинного мозга. Перечисляем основные из них.

#### **Восходящие пути**

Пучки Голля и Бурдаха (в задних столбах);  
tractus spino-thalamicus (в боковых столбах);  
tractus spino-cerebellaris (в боковых столбах).

#### **Нисходящие пути**

tractus cortico-spinalis lateralis (в боковых столбах);  
tractus rubro-spinalis (в боковых);  
tractus cortico-spinalis anterior (в передних столбах);

tractus vestibulo-spinalis (в передне-боковых);  
tractus tecto-spinalis (в передних) и  
fasciculus longitudinalis posterior (в передних столбах).

Волокна всех нисходящих проводников заканчиваются у клеток передних рогов спинного мозга. Таким образом, периферический двигательный нейрон получает импульсы от всех отделов нервной системы, имеющих отношение к мышечному тону и движению. Так, сюда подходят импульсы от центростремительной части рефлекторной дуги, импульсы «произвольного» движения из коры головного мозга по пирамидному пути, от экстрапирамидной двигательной системы по рубро-спинальному и др., от мозжечка по вестибуло-спинальному и тому же рубро-спинальному пучку и т.д. (см. рис. 1 и 16).

К периферическому двигательному нейрону подходят, следовательно, как возбуждающие, так и тормозящие импульсы. Здесь, в клетке переднего рога, сосредотачиваются конечные результаты сложной деятельности нервной системы, определяющие и состояние мышечного тонуса и двигательный эффект.

Как видно на рис. 16, все перечисленные длинные проводники, связывающие спинной мозг с вышележащими отделами нервной системы, расположены преимущественно на периферии белого вещества. Участки, прилежащие к серому веществу, заняты многочисленными волокнами восходящего или нисходящего направления, то короткими, то более длинными. Это — интерсегментарные или ассоциационные пути, устанавливающие связи между отдельными сегментами спинного мозга. Периферические отделы серого вещества с их ассоциационными клетками и прилежащие отделы белого вещества, где расположены их волокна, составляют так называемый *собственный аппарат спинного мозга*, связывающий сегменты и обеспечивающий в достаточной мере сложную и разнообразную рефлекторную деятельность спинного мозга.

Возникающие при поражении проводникового аппарата спинного мозга расстройства носят, в отличие от сегментарных расстройств, более диффузный характер. При поражении двигательных (пирамидных) путей в состоянии центрального паралича оказываются отделы мускулатуры, иннервируемые от всех нижележащих сегментов. При перерыве чувствительных путей анестезированными оказываются участки, соответствующие также всем расположенным ниже сегментам (так называемые проводниковые расстройства).

*Поражение заднего столба* вызывает утрату суставно-мышечного чувства (и сенситивную атаксию), вибрационной и тактильной чувствительности книзу от уровня поражения на стороне очага.

*Поражение бокового столба* спинного мозга дает книзу от уровня поражения центральный паралич на своей стороне и утрату болевой и температурной чувствительности на противоположной,

*Половинное поражение поперечника спинного мозга* создает картину броун-секаровского паралича, или синдрома. Проводниковые расстройства выражаются в центральном параличе и утрате суставно-мышечного и вибрационного чувства на стороне поражения; на противоположной очагу стороне наблюдается болевая и температурная анестезия<sup>8</sup>. Соответственно пораженным сегментам (серого вещества) на стороне очага могут наблюдаться также сегментарные двигательные (периферические параличи) и чувствительные расстройства<sup>9</sup>.

<sup>8</sup> В зависимости от того обстоятельства, что волокна тактильной чувствительности проходят не только в заднем столбе, но и вместе с болевым и температурным чувством в составе tractus spino-thalamicus в противоположном передне-боковом столбе, возможны варианты нарушений тактильной чувствительности при броун-секаровском синдроме. В отдельных случаях расстройства ее возникают, например, не на своей стороне, а на противоположной вместе с болевой и температурной анестезией. Нередко они вообще неотчетливы.

<sup>9</sup> При опухолях спинного мозга, особенно экстрамедуллярных, при боковом их расположении, могут наблюдаться, помимо типичной картины, своеобразные варианты или извращения броун-секаровского синдрома. Это происходит потому, что оттеснение спинного мозга к противоположной стороне внутри позвоночного канала может вызвать большее сдавление проводников другой стороны; происходит сдавление и на стороне опухоли и на противоположной. В результате может наблюдаться, например, обратная обычной картина; центральный паралич на противоположной стороне, а болевая и температурная анестезия — на своей, или и паралич и чувствительные расстройства — на стороне расположения опухоли; наконец, и пирамидные и чувствительные проводниковые расстройства могут быть выражены более отчетливо на противоположной стороне.



Полное поражение поперечника спинного мозга вызывает параплегию нижних конечностей или (при высоких поражениях) тетраплегию, т. е. паралич четырех конечностей с утратой всех видов чувствительности книзу от уровня поражения; одновременно возникают нарушения функции тазовых органов (мочеиспускания, дефекации). Соответственно пораженным сегментам возникают сегментарные выпадения, книзу от очага — проводниковые. Для того, чтобы отчетливо выступили сегментарные расстройства, необходимо поражение не менее 2 — 3 соседних сегментов (см. примечание на стр. 64).

## СИМПТОМОКОМПЛЕКСЫ ПОРАЖЕНИЯ СПИННОГО МОЗГА НА РАЗЛИЧНЫХ ЕГО УРОВНЯХ

*Верхнешейный отдел* (C1 — C4). В случае его поражения возникает паралич или раздражение диафрагмы (одышка, икота), спастический паралич всех четырех конечностей, утрата всех видов чувствительности с соответствующего уровня книзу, расстройства мочеиспускания центрального типа (задержка, периодическое недержание мочи). Могут быть корешковые боли в шее, отдающие в затылок.

*Шейное утолщение* (C5 — D1) — периферический паралич верхних конечностей, спастический паралич нижних; утрата всех видов чувствительности, те же расстройства мочеиспускания. Возможны корешковые боли, иррадиирующие в верхние конечности. Нередко присоединяется симптом Горнера.

*Грудной отдел* (D2 — D12) — верхние конечности свободны от поражения; наблюдается спастическая параплегия нижних конечностей с теми же расстройствами мочеиспускания; утрата всех видов чувствительности в нижней половине тела. Корешковые боли носят здесь опоясывающий характер.

*Поясничное утолщение* (L1 — S1) — периферический паралич нижних конечностей, анестезия на нижних конечностях и в промежности, те же расстройства мочеиспускания.

*Conus medullaris* (S2 — S5) — параличи отсутствуют; утрата чувствительности в области промежности, расстройства мочеиспускания периферического типа (обычно истинное недержание мочи).

*Конский хвост* (cauda equina) — поражение его дает симптомокомплекс, весьма сходный с поражением поясничного утолщения и conus medullaris. Возникает периферический паралич нижних конечностей с расстройствами мочеиспускания типа задержки или истинного недержания. Анестезия на нижних конечностях и в промежности. Характерны жестокие корешковые боли в ногах и для начального и неполного поражения — асимметрия симптомов.

Для определения уровня поражения спинного мозга, в частности его верхней границы, большое значение имеют корешковые боли, если они имеются. При анализе чувствительных расстройств следует учитывать, что каждый дерматомер, как это уже было отмечено выше, иннервируется по меньшей мере из 3 сегментов спинного мозга (кроме своего, еще одним верхним и одним нижним соседними сегментами). Поэтому, определяя верхнюю границу анестезии, приходится считать пораженным уровень спинного мозга, находящийся на 1 — 2 сегмента выше. В равной мере используются для определения уровня поражения изменения рефлексов, распространение сегментарных двигательных расстройств и верхняя граница проводниковых. Иногда полезным может оказаться также исследование и симпатических рефлексов. Так, например, в участках кожи, соответствующих пораженным сегментам, может наблюдаться отсутствие рефлекторного дермографизма, пилоарректорного рефлекса и др.

Полезной здесь может быть и так называемая «горчичниковая» проба: нарезаются узкие полоски бумаги сухих горчичников, смачиваются и накладываются на кожу (можно фиксировать их поперечно наклеиваемыми полосками липкого пластыря), одна ниже другой, по длиннику, непрерывной полосой.

Различия в сосудистых реакциях над уровнем поражения, на уровне сегментарных расстройств и ниже их, на территории проводниковых расстройств, может способствовать уточнению топике поражения спинного мозга.

При опухолях же спинного мозга для определения уровня расположения их могут быть использованы следующие приемы.

*Симптом вклинения.* При люмбальной пункции, если имеется блокада субарахноидального пространства, по мере истечения спинномозговой жидкости создается разность в давлении и уменьшение его в нижнем отделе субарахноидального пространства, ниже блока. В результате возможна «подвижка» книзу, «вклинивание» опухоли, что определяет усиление корешковых болей, ухудшение проводниковых расстройств и т. п. Эти явления могут быть кратковременными, но иногда бывают и стойкими, определяя ухудшение в течении болезни. Симптом более характерен для субдуральных экстремедуллярных опухолей, например для неврином, исходящих чаще из задних корешков и обычно несколько подвижных (Эльсберг, И.Я. Раздольский).

Близок к описанному *симптом ликворного толчка* (И.Я. Раздольский). Опять-таки при наличии блока и чаще также при субдуральных экстремедуллярных опухолях возникает усиление корешковых болей и ухудшение проводниковых расстройств при наклонении головы к груди или при прижатии руками с двух сторон на шею яремных вен (как при приеме Квекенштедта). Механизм возникновения симптома почти такой же; только здесь сказывается не понижение давления жидкости в субарахноидальном пространстве ниже блока, а повышение его сверху от него за счет венозного застоя внутри черепа.

*Симптом остистого отростка* (И.Я. Раздольский). Болезненность при поколачивании по остистому отростку позвонка, на уровне которого расположена опухоль. Симптом более характерен для экстремедуллярных, экстрадуральных опухолей. Вызывается лучше всего поколачиванием не молоточком, а рукой исследующего («мякотью кулака»). Иногда при этом не только появляются (обостряются) корешковые боли, но возникают и своеобразные парестезии: «ощущение электрического разряда» (Кассирер, Лермитт, автор) – чувство прохождения электрического тока (или «мурашек») вниз по позвоночнику, иногда и в нижние конечности.

Известное значение могут иметь также *корешковые боли положения* (Дэнди – Раздольский). В определенной позе, обуславливающей, например, натяжение заднего корешка, из которого исходит невринома, возникают или усиливаются корешковые боли соответствующего уровня.

Наконец, заслуживает внимания *симптом Эльсберга – Дайка* (рентгенологический) – ненормальное увеличение расстояния между корнями дужек от 2 до 4 мм на уровне локализации опухоли (чаще экстрадуральной).

При проекции пораженных сегментов спинного мозга на позвонки необходимо принимать во внимание несоответствие в длине спинного мозга и позвоночника и расчет производить по указаниям, которые были приведены выше. Для ориентировки же в остистых отростках позвонков могут служить следующие данные: наивысшим видимым под кожей позвонком является VII шейный, т. е. самый нижний шейный позвонок; линия, соединяющая нижние углы лопаток, проходит над VII грудным позвонком; линия, соединяющая вершины подвздошных гребней (*cristae iliacaе*), проходит в промежутке между III и IV поясничными позвонками.

При процессах, ведущих к заполнению полости внутрипозвоночного канала (например, опухолями) или вызывающих спайки в субарахноидальном пространстве (при арахноидите), ценные данные для локализации процесса могут быть получены иногда *методом миелографии*, т. е. рентгенографией при введении в субарахноидальное пространство контрастных растворов (йодлипола и других). Предпочтительнее введение путем субокципитальной пункции «тяжелых» или нисходящих растворов (масляных); контрастное вещество, опускаясь в спинномозговой жидкости вниз, в случае нарушения проходимости в подпаутинном пространстве, останавливается или временно задерживается на уровне блока и обнаруживается при рентгенографии в виде тени («стоп» – рис. 18).

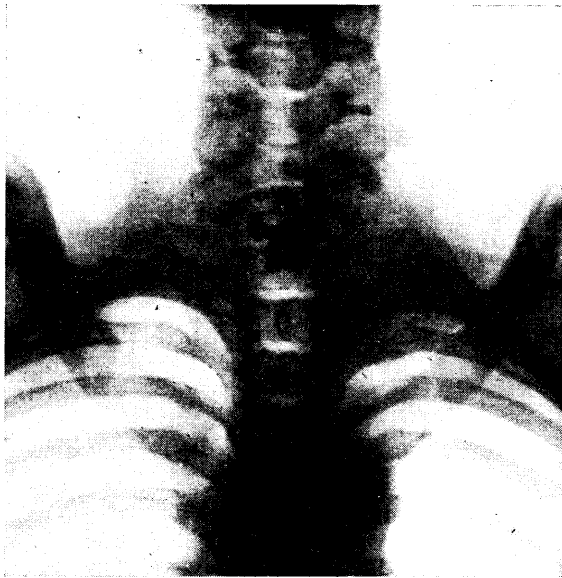


Рис. 18. Задержка («стоп») контрастного вещества в субарахноидальном пространстве над опухолью (собственное наблюдение).

Менее контрастные изображения получают при *пневмомиелографии*, т. е. при вдувании воздуха, вводимого через люмбальный прокол сидящему больному; воздух, поднимаясь по субарахноидальному пространству вверх, останавливается под «блоком» и определяет нижнюю границу существующего препятствия.

Для определения уровня расположения «блока» (при опухолях, арахноидитах и пр.) иногда применяется «лестничная» люмбальная пункция, обычно лишь в промежутках между L – LIV – LVIII – LI позвонками (пункция более высоких отделов может быть опасной из-за возможного ранения иглой спинного мозга). Ниже блокады субарахноидального пространства наблюдается белково-клеточная диссоциация (см. главу об оболочках мозга), выше – нормальный состав спинномозговой жидкости; ниже блокады – симптомы Квекенштедта и Стуккея, выше – отсутствие их (норма).

## Глава IV. МОЗЖЕЧОК, СИМПТОМЫ ЕГО ПОРАЖЕНИЙ

Мозжечок расположен в задней черепной ямке над продолговатым мозгом и варолиевым мостом. Кверху от него находятся затылочные доли большого мозга; между ними и мозжечком натянут tentorium (намет) cerebelli. Мозжечок состоит из среднего отдела, или червя (vermis), и двух полушарий (hemispheria). Поверхностным слоем его является кора (серое вещество).

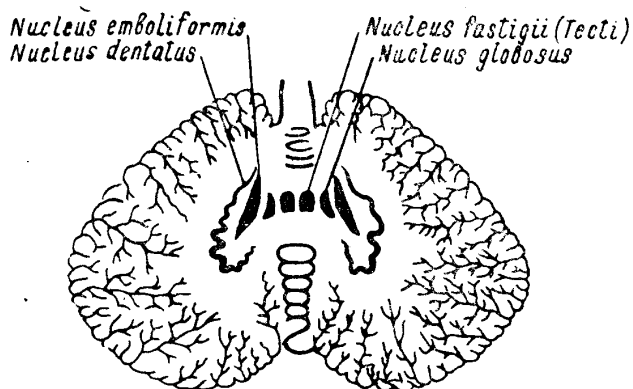


Рис. 19. Ядра мозжечка.

Кроме того, в белом веществе имеются еще скопления серого вещества – ядра мозжечка, из которых более важными являются *nuclei dentati* и *nuclei testi* или *fastigii* (рис. 19). С другими отделами центральной нервной системы мозжечок связан тремя парами ножек (рис. 20):

1) нижние ножки, или *corpora restiformia* (*brachia cerebelli ad medullam oblongatam*), веревчатые тела; 2) средние ножки, или *brachia pontis* (*brachia cerebelli ad pontem*), 3) верхние, или передние ножки, или *brachia conjunctiva* (*brachia cerebelli ad corpora quadrigemina*).

Филогенетически более древний отдел мозжечка (*palaeocerebellum*) – червь, тесно связанный с вестибулярным аппаратом.

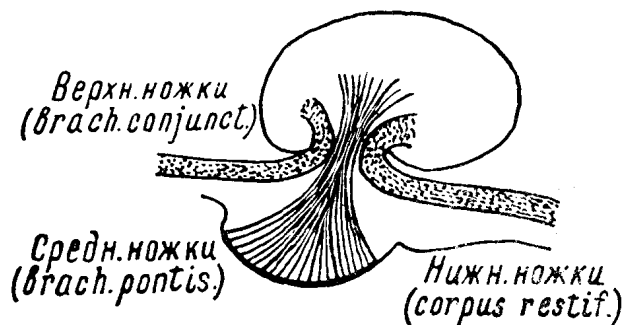


Рис. 20. Ножки мозжечка (схема).

Полушария мозжечка являются более новым образованием (*neocerebellum*), развившимся параллельно с развитием коры головного мозга и в связи с усложнением и совершенствованием двигательных актов.

Включение мозжечка в систему координации движений обеспечивается афферентными связями его с многочисленными проприоцепторами, заложенными в органах движения, и с вестибулярным аппаратом, воспринимающим изменения положения тела (головы) в пространстве. Эфферентные влияния мозжечка на поперечно-полосатую мускулатуру осуществляются через специальные пути, оканчивающиеся у клеток периферического двигательного нейрона. Связи коры головного мозга с мозжечком обеспечивают включение последнего в регулирующую систему, осуществляющую «произвольные» движения (рис. 21).

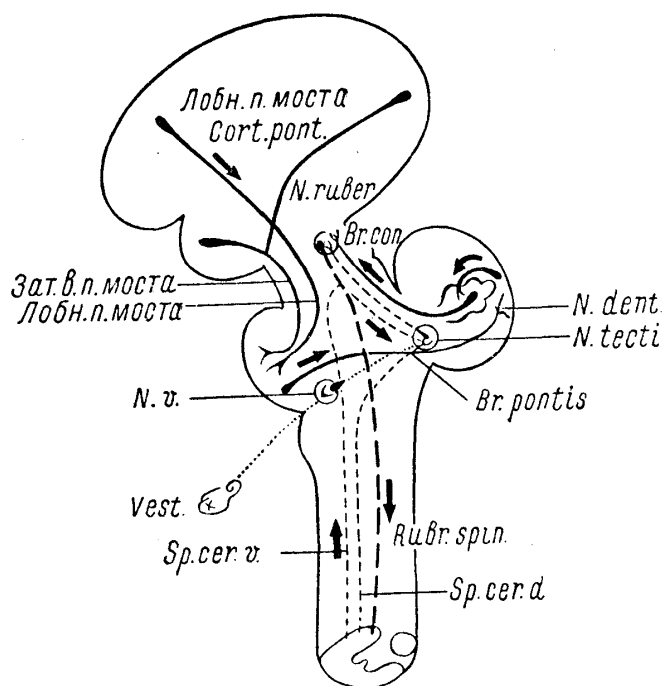


Рис. 21. Схема мозжечковых проводников.

Лобн. п. моста — tractus fronto-pontinus; *N. ruber* — красное ядро; *Br. con.* — brachium conjunctivum; *N. dent.* — nucleus dentatus; *N. tecti* — nucleus tecti; Зад. в. п. моста — tractus occipito-temporopontinus; *N. v.* — nucleus vestibularis; *Br. pontis* — brachium pontis; *Vest.* — vestibulum; *Sp. cer. v.* — tractus spino-cerebellaris ventralis; *Sp. cer. d.* — tractus spino-cerebellaris dorsalis; *Rubr. spin.* — tractus rubro-spinalis.

Поражения мозжечка или его связей сопровождаются расстройствами координации движений, мышечного тонуса и равновесия.

## ПУТИ К МОЗЖЕЧКУ ОТ СПИННОГО И ПРОДОЛГОВАТОГО МОЗГА

### Tractus spino-cerebellaris

В мышцах, суставах, связках, сухожилиях и надкостнице расположены нервные окончания, проводники от которых идут в частности к мозжечку. Мозжечковая проприорецепция<sup>10</sup> обеспечивает постоянную информацию о состоянии органов движения. Импульсы, возникающие в названных органах, по центростремительным волокнам периферического нерва достигают клеток, расположенных в межпозвоночном спинальном ганглии, откуда по соответствующим волокнам заднего чувствительного корешка проводятся в основание заднего рога спинного мозга. Здесь первый (периферический) нейрон проприорецепторов мозжечка заканчивается, и импульс передается на клетки вторых нейронов (см. рис. 1).

*Tractus spino-cerebellaris dorsalis*, или пучок Флексига, начинается от клеток, находящихся в основании заднего рога. Аксоны названных клеток выходят в боковой столб своей стороны и направляются по спинному мозгу кверху, располагаясь на периферии задней части бокового столба. Достигая продолговатого мозга, пучок Флексига в виде *fibrae arcuatae externae* в составе нижних ножек мозжечка или *corpus restiforme* входит в мозжечок и заканчивается в его черве.

*Tractus spino-cerebellaris ventralis*, или пучок Говерса, начинается из клеток средней части серого вещества спинного мозга; аксоны также выходят в бо-

<sup>10</sup> В данном случае, конечно, можно говорить только о рецепции, а не о чувствительности (см. главу о чувствительности). Термины «бессознательное суставно-мышечное чувство» или «мозжечковая чувствительность» следует считать неудачными.

ковой столб и располагаются на периферии его, впереди (вентрально) от пучка Флексига. Волокна пучка Говерса проходят спинной, продолговатый мозг, варолиев мост; в переднем отделе последнего они поворачивают сначала вверх, потом кзади и в составе верхних ножек мозжечка (*brachia conjunctiva*) входят так же, как и пучок Флексига, в червь мозжечка (см. рис. 21), где и заканчиваются. При поражении пучков Флексига и Говерса и *corpus restiforme* мозжечковые расстройства возникают на стороне поражения.

## **Tractus vestibulo-cerebellaris**

Аксоны клеток вестибулярного ядра (главным образом ядра Бехтерева) входят через нижние ножки мозжечка, т. е. через *corpus restiforme*, в червь мозжечка, в частности, в его *nucleus tecti* (см. рис. 21).

Существуют еще аналогичные пути от чувствительных ядер тройничного и блуждающего нервов.

## **Пути от ядер задних столбов к мозжечку**

От ядер Голля и Бурдаха большая часть волокон, как известно, в составе *tractus bulbo-thalamicus* (суставно-мышечного и тактильного чувства) направляется в зрительный бугор. Некоторая же часть аксонов от клеток ядер задних столбов в виде *fibrae arcuatae externae posteriores* через *corpus restiforme* проходит также в червь мозжечка.

## **Tractus olivo-cerebellaris**

От нижних олив (*olivae inferiores*) через *corpus restiforme* проходят к коре мозжечка проводники экстрапирамидной системы.

## **ОТ КОРЫ ГОЛОВНОГО МОЗГА**

Из различных отделов коры головного мозга, главным образом из лобных долей, начинаются *tractus cortico-cerebellares*, состоящие из двух нейронов: *tractus cortico-pontinus* и *tractus ponto-cerebellaris*.

1. *Лобный путь моста*, или *tractus fronto-pontinus*, берет свое начало из передних отделов верхней и средней (I и II) лобных извилин, проходит через *centrum semiovale*, переднее бедро внутренней капсулы (см. рис. 55, X), внутренний отдел основания ножек мозга и заканчивается в ядрах моста своей стороны.

2. *Затылочно-височный путь моста*, или *tractus occipito-temporo-pontinus*, начинается от задних отделов II и III височных извилин и затылочной области коры; во внутренней капсуле он располагается в заднем отделе заднего бедра (см. рис. 55, VI), в наружной части основания ножек мозга; заканчивается также в ядрах моста своей стороны (см. рис. 21).

Клетки ядер моста являются вторыми нейронами; аксоны их совершают перекрест в основании моста и под названием *tractus ponto-cerebellares* через средние ножки мозжечка (*brachia pontis*) входят в противоположное полушарие мозжечка, где и заканчиваются в коре его. Следующий нейрон связывает кору полушария мозжечка с *nucleus dentatus*.

Таким образом, полушария большого мозга оказываются связанными с противоположными полушариями мозжечка. Мозжечковые расстройства, возникающие при поражении коры (главным образом лобных и височных долей), обнаруживаются на противоположной очагу стороне.

## ПУТИ ОТ МОЗЖЕЧКА

Нижние и средние ножки мозжечка состоят, в основном, из проводников, направляющихся к мозжечку; верхние же ножки являются путем, по которому отходят от мозжечка его центробежные волокна<sup>11</sup>. Главными проводниками верхних ножек (*brachia conjunctiva*) являются следующие.

Пути от *nucleus dentatus*, совершающие перекрест (Вернекинка) и заканчивающиеся в противоположных красных ядрах (*nucleus ruber*) и частично направляющиеся далее к зрительному бугру. От красных ядер начинается *tractus rubro-spinalis*, идущий от клеток красного ядра, совершающий тотчас же после выхода из ядер перекрест (Фореля) и нисходящий по мозговому стволу и спинному мозгу. Располагаясь в его боковом столбе, впереди от *tractus cortico-spinalis*, *tractus rubro-spinalis* заканчивает свои волокна в передних рогах спинного мозга, устанавливая контакт с клетками периферических двигательных нейронов и, следовательно, с мускулатурой (см. рис. 1 и рис. 16). Это – основной церебелло-фугальный путь, устанавливающий связи мозжечка с мускулатурой.

Кроме того, от красных ядер через зрительный бугор идут пути к экстрапирамидной системе (связывающие ее с мозжечком) и к коре головного мозга. К числу церебеллофугальных проводников относятся также волокна, идущие из *nucleus tecti* мозжечка (через *corpus restiforme*) к сетевидной субстанции (*formatio reticularis*) продолговатого мозга и к вестибулярному ядру.

От ядра вестибулярного нерва начинаются волокна *tractus vestibulo-spinalis*, спускающиеся по периферии передне-бокового столба спинного мозга книзу (рис. 16, 7) и заканчивающиеся, как и волокна *tractus rubro-spinalis*, у клеток передних рогов. Таким образом, связь мозжечка со спинным мозгом, его сегментами и мускулатурой осуществляется не только через рубро-спинальные, но и через вестибуло-спинальные пути. Наконец, через то же вестибулярное (дейтерсово) ядро мозжечка связан посредством заднего продольного пучка с ядрами глазодвигательных нервов и, следовательно, с глазодвигательной мускулатурой (см. рис. 38).

Анализируя перечисленные связи, мы можем убедиться в следующем.

1. Мозжечок получает непрерывно притекающие импульсы от суставов и мышц всего тела: туловища, конечностей, головы, глазных мышц и т.д., а также от вестибулярного аппарата. Эти импульсы достигают мозжечка, главным образом через нижние ножки, и заканчиваются в более древних отделах его – *palaeocerebellum*, т. е. в черве.

Обратные регулирующие импульсы идут через верхние ножки к красным ядрам и через *tractus rubro-spinalis*, *vestibulo-spinalis* и задний продольный пучок доходят до клеток передних рогов спинного мозга (или двигательных ядер черепных нервов) и через посредство периферических двигательных нейронов достигают мускулатуры. Названная замкнутая система (червя) служит рефлекторной системой равновесия тела (туловища и «корней» нижних конечностей).

2. Мозжечок включается в экстрапирамидную систему, посылая свои импульсы через верхние ножки в красные ядра, а оттуда через зрительные бугры – в *striatum* и *pallidum*. Обратный путь к мускулатуре проходит через те же рубро-спинальные, вестибуло-спинальные пути, задний продольный пучок и текто-спинальный путь (см. рис. 56).

3. Мозжечок связан с корой головного мозга: от мозжечка, от коры его полушарий к *nucleus dentatus*; оттуда через верхние ножки – к красному ядру, зрительному бугру, и наконец, к коре. От коры головного мозга, главным образом из лобных долей, идут *tractus cortico-cerebellares*, достигающие коры мозжечка через средние его ножки. Дальнейший путь идет к *nucleus dentatus* и через верхние ножки – к красным ядрам. Путь к мускулатуре – тот же рубро-спинальный (монаковский) пучок и др.

С корой головного мозга связаны новые системы мозжечка, его полушария. Здесь представлена, по-видимому, регуляция движений конечностей.

В рассмотренной мозжечковой системе существуют три основных перекреста:

- 1) верхних ножек (*brachia conjunctiva*) – Вернекинка,
- 2) рубро-спинальных (монаковских) путей – Фореля,

<sup>11</sup> Исключением является пучок Говерса, о котором говорилось выше.

3) средних ножек мозжечка (brachia pontis) – понто-церебеллярных волокон.

Благодаря наличию названных перекрестов становится понятным, что мозжечковые расстройства возникают при поражении: 1) самого мозжечка – на стороне очага, 2) коры головного мозга и красных ядер – на противоположной.

В мозжечке существует соматотопическая проекция. Следует полагать, что в черве представлена мускулатура туловища, в полушариях – конечностей, особенно их дистальных отделов.

## СИМПТОМОКОМПЛЕКС МОЗЖЕЧКОВОГО ПОРАЖЕНИЯ

Функцией мозжечка является рефлекторное поддержание мышечного тонуса, равновесия, координации и синергии движений. При поражении мозжечка возникает ряд двигательных расстройств атактического и асинергического характера.

1. *Расстройство походки.* Атактически-мозжечковая, или так называемая «пьяная», походка является результатом не только нарушения равновесия, но и асинергии. Больной ходит, широко расставляя ноги и пошатываясь, что особенно резко сказывается при поворотах. Отклонение в сторону при ходьбе, а в выраженных случаях и падение, наблюдаются чаще в сторону мозжечкового поражения.

2. *Интенционное дрожание* наблюдается при движении и отсутствует в покое. Обнаруживается оно резко всего в конце движения и исследуется в руках при помощи пальце-носовой, а в ногах при помощи пяточно-коленной пробы. Больному дается задание с закрытыми глазами попасть указательным пальцем в кончик своего носа; чем ближе к цели, тем отчетливее и резко обнаруживается дрожание пальца или всей кисти и руки. Еще лучше обнаруживается интенционное дрожание в руках иным способом: больной касается указательным пальцем молоточка или пальца исследующего с открытыми глазами, причем положение молотка несколько раз меняется. Пяточно-коленная проба производится у лежащего больного, которому предлагается сначала высоко поднять ногу, затем коснуться пяткой колена другой и провести пяткой вниз по передней поверхности голени. Следует указать, что исследуемый должен только касаться пяткой поверхности голени, а не опираться на нее.

3. *Нистагм* (подергивание глазных яблок при отведении их), наблюдающийся при поражении мозжечка, чаще бывает горизонтальным, чем вертикальным или ротаторным; указание на то, что он больше выражен при взгляде в больную сторону, ненадежно. Существуют сомнения, может ли вообще нистагм являться симптомом поражения самого мозжечка и не является ли он исключительно симптомом стволового поражения. Однако допустимо, что «мозжечковый нистагм» есть частное проявление интенционного дрожания глазных мышц<sup>12</sup>.

4. *Адиадохокинез* обнаруживается при попытке быстро совершать попеременно противоположные движения. Так, больным не удается быстро менять пронацию на супинацию кисти: получаются неловкие, неправильные движения.

5. *Дисметрия* или, точнее, *гиперметрия* движений может быть легко обнаружена следующим приемом: исследуемому предлагается держать кисти вытянутыми вперед ладонями кверху, с разведенными пальцами; следует приказ быстро перевернуть кисти ладонями вниз; на стороне, где имеются мозжечковые расстройства, это движение производится с избыточной ротацией кисти.

При предложении коснуться пяткой одной ноги колена другой (в лежачем положении) больной заносит ног у выше колена и касается пяткой бедра (феномен гиперфлексии).

---

<sup>12</sup> Иногда источником сомнений при диагностике органических заболеваний нервной системы является врожденный нистагм. Нам думается, что мы можем предложить довольно надежный дифференциально-диагностический признак для отличия врожденного нистагма от нистагма при органических заболеваниях центральной нервной системы: если горизонтальный нистагм при взгляде в сторону является результатом приобретенного органического заболевания нервной системы, то при взгляде вверх он становится вертикальным или исчезает; нистагм же врожденный при переводе взгляда вверх сохраняет свой прежний характер (горизонтальный или ротаторный).



6. *Мимопопадание*, или *промахивание*, при так называемой «пробе показания» обнаруживается следующим образом: больному предлагается 2 – 3 раза попасть указательным пальцем в поставленный перед ним палец исследующего или в молоточек: после этого больной закрывает глаза и продолжает то же задание. В руке, в которой имеются мозжечковые расстройства, отмечается промахивание мимо цели, чаще кнаружи.

7. *Расстройство речи* есть частное проявление мозжечкового расстройства движений; речь теряет плавность, становится скандированной, взрывчатой, замедленной.

8. *Гипотония мышц*, сказывающаяся в вялости, дряблости мышц, в избыточной экскурсии в суставах, обнаруживается при исследовании пассивных движений. Она может сопровождаться понижением сухожильных рефлексов конечностей.

При поражениях мозжечка могут наблюдаться и другие симптомы.

а) *Асинергия* выражается в нарушении координации работы ряда мышечных групп, необходимых для осуществления того или иного движения. Одним из проявлений асинергии является так называемое *flexion combinée* (сокращ.) — сочетанное сгибание бедра и туловища. Исследуемый лежит на спине, лучше на жесткой кушетке без изголовья и подушки; при попытке сесть со скрещенными на груди руками происходит сочетанное со сгибанием туловища сгибание одной или обеих (при двухстороннем поражении) ног.

б) *Симптом отсутствия «обратного толчка»*, объясняющийся также гипотонией и нарушением антагонистической иннервации; больной держит руку перед собой, с силой сгибая ее в локтевом суставе, в чем ему оказывается сопротивление; при внезапном прекращении сопротивления рука больного с силой ударяет в грудь. У здорового этого не происходит, так как быстрое включение в действие антагонистов (разгибателей предплечья) — «обратный толчок» — предотвращает удар.

в) *Расстройство почерка* является следствием нарушения координации тонких движений и дрожания; почерк становится неровным, линии — зигзагообразными, буквы — слишком крупными (мегалография).

г) *Недооценка тяжести предмета*, удерживаемого рукой, является своеобразным симптомом, наблюдающимся на стороне поражения.

д) *Маятникообразные*, или «пендулярные», рефлексы обусловлены, по-видимому, той же гипотонией. При исследовании коленного рефлекса в положении сидя, со свободно свисающими с кушетки голеньями, после удара молоточком по *lig. patellae*, наблюдается несколько «качающихся» движений голени<sup>13</sup>.

е) *Изменение постуральных рефлексов* также является одним из симптомов поражения мозжечка. Здесь можно привести пальцевый феномен Дойникова; если сидящему больному предложить удерживать в положении супинации кисти рук с резко разведенными пальцами, положенные на коленях, то на стороне мозжечкового поражения (отметим, что то же наблюдается и при парезе) быстро происходит сгибание пальцев и пронация кисти.

ж) *Головокружение* является довольно частым симптомом остро возникающих поражений мозжечка.

з) При поражении связей *nucleus dentatus* с *nucleus ruber* могут возникать *экстрапирамидные гиперкинезы*; при поражении нижней оливы или ее связей с *nucleus dentatus* иногда наблюдаются миоклонии языка, глотки, мягкого неба.

и) При поражении червя преобладают расстройства статики и походки; при поражении полушарий мозжечка особенно страдают плавность и точность движений гомолатеральных конечностей (интенционное дрожание).

## Глава V. ЧЕРЕПНОМОЗГОВЫЕ НЕРВЫ, СИМПТОМЫ ИХ ПОРАЖЕНИЯ

### КАУДАЛЬНАЯ ГРУППА

Двенадцать пар черепномозговых нервов делятся на 3 чисто чувствительных пары, 6 двигательных и 3 смешанных (имеющих и чувствительные и двигательные волокна). Строго говоря, чисто двигательных черепных нервов не существует, так как в каждом из них имеется известное количество и чувствительных волокон (глубокой чувствительности).

По своему происхождению, строению и функции последние 10 черепных нервов (III – XII) существенно не отличаются от спинальных. Так, чувствительные волокна

<sup>13</sup> Своеобразная форма «маятникообразного» коленного рефлекса описана и при пирамидном поражении — спастическом параличе (С. Н. Давиденков).

черепных нервов есть не что иное, как волокна чувствительных клеток, расположенных в специальных ганглиях, равноценных межпозвоночным спинальным узлам; аксоны этих клеток проходят в составе чувствительного корешка соответствующего черепного нерва (гомолог заднего чувствительного спинального корешка) и вступают в чувствительные ядра мозгового ствола (соответствуют задним рогам спинного мозга), заканчивая у клеток последних первый (периферический) чувствительный нейрон.

Двигательные волокна черепных нервов начинаются от клеток двигательных ядер (гомологи передних рогов спинного мозга) и выходят в составе двигательного корешка из мозгового ствола (равноценны переднему корешку спинного мозга).

Соответственно упомянутому сходству, и в картинах поражения черепных нервов, их корешков и ядер мы видим знакомые черты поражения спинальных нервов и серого вещества спинного мозга. Так, поражение двигательного ядра, корешка или самого двигательного черепного нерва дает симптомокомплекс периферического паралича соответствующей мускулатуры. Поражение корешка чувствительного черепного нерва от поражения ядра его в мозговом стволе отличается теми же чертами, которые позволяли нам дифференцировать поражение заднего чувствительного спинномозгового корешка от заднего рога: боли, нарушение всех видов чувствительности — в первом случае, и расщепленные расстройства чувствительности — во втором. Рассмотрим каудальную группу нервов (табл. 9).

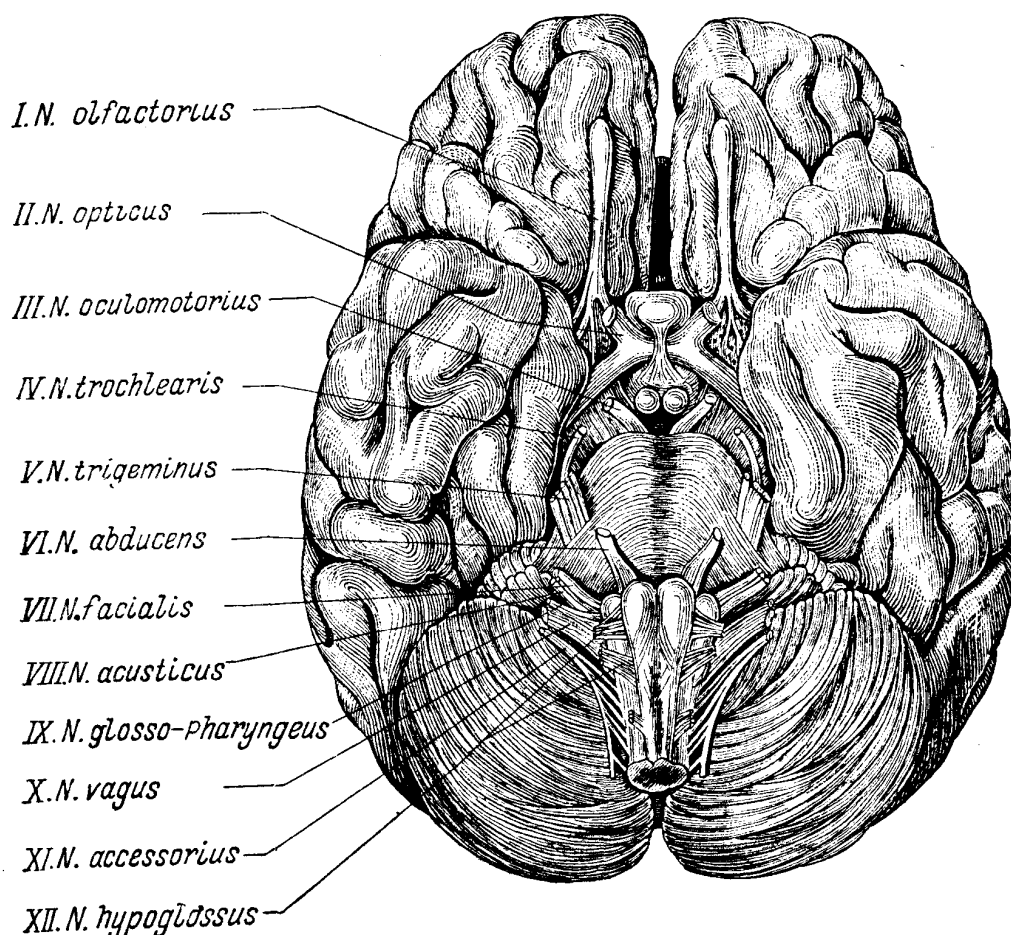


Рис. 22. Основание головного мозга с корешками черепномозговых нервов (по Даркшевичу).

XI пара, *n. accessorius Willisii* — двигательный нерв. *N. accessorius* (добавочный нерв) по праву может считаться еще спинномозговым нервом. Клетки, дающие начало его волокнам, расположены в длинном ядре, находящемся в сером веществе спинного мозга на уровне I — V (отчасти и VI — VII) шейных сегментов в основании переднего рога (рис. 23, 24 и 47). Тонкие корешки его (числом 6 — 7) выходят на боковой поверхности спинного мозга между передними и задними его корешка-

ми на уровне СI – CVI – CVII сегментов и сливаются в один общий ствол нерв, следующий внутри позвоночного канала вдоль боковой поверхности спинного мозга кверху. Далее нерв входит в полость черепа через foramen occipitale magnum, проходит по направлению к foramen jugulare, откуда вновь выходит из черепа (см. рис. 27). Иннервирует *m. sterno-cleido-mastoideus* и *m. trapezius (cucullaris)*. Функцией данного нерва является поворот головы в противоположную сторону (*m. sterno-cleido-mastoideus*), приподнимание плеча, лопатки и акромиальной части ключицы кверху («пожимание плечами»), оттягивание плечевого пояса кзади и приведение лопатки к позвоночнику, а также поднятие плеча выше горизонтали (*m. trapezius*). При поражении ядра, корешка или нерва развивается периферический или атрофический паралич иннервируемых мышц. При этом *m. sterno-cleido-mastoideus* и верхний отдел *m. trapezii* атрофированы, затруднен поворот головы в здоровую сторону, плечо на больной стороне опущено, лопатка нижним углом своим отходит от позвоночника кнаружи и вверх. У больного затруднено пожимание плечом, ограничено поднятие руки выше горизонтальной линии.

Судороги мышц, иннервируемых XI нервом, наблюдаются в изолированном виде редко; часто они бывают односторонними и являются результатом корковых или подкорковых раздражений. Тоническая судорога дает картину «кривошеи» (*torticollis spasticus*); клоническая — подергивания головы в противоположную сторону, иногда с одновременным поднятием плеча.

Двухсторонняя клоническая судорога приводит к кивательным движениям головы (салаамова судорога, *spasmus nutans*).

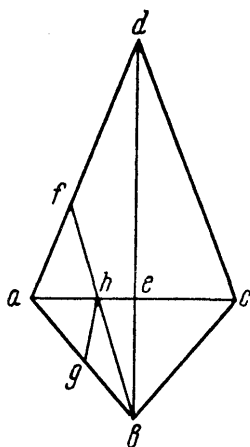


Рис. 25. Геометрическая схема ромбовидной ямки (по Л.В. Блумену).

*abcd* — вся ромбовидная ямка; *abc* — нижний треугольник, принадлежащий продолговатому мозгу; *ba* и *be* — веревчатые тела; *ae* и *cd* — *striae medullares*; *bhg* — *trigonum hypoglossi*; *bhg* — *trigonum vagi*; *aghf* — *area acustica*.

XII пара, *n. hypoglossus* — двигательный нерв. Ядро *n. hypoglossi* находится в дне ромбовидной ямки, расположено дорсально в глубине *trigonum hypoglossi* (рис. 25); хвостовым своим отделом оно доходит книзу до I – II шейного сегмента (см. рис. 23 и 24). Корешки (числом 10 – 15) выходят между пирамидами и оливами продолговатого мозга (см. рис. 22) и сливаются в общий ствол, который выходит из черепа через *canalis hypoglossi* (см. рис. 27).

*N. hypoglossus* является двигательным нервом языка. При поражении его развивается периферический паралич или парез соответствующей половины языка с атрофией и истончением мышц (при поражении ядра наблюдаются также и фибриллярные подергивания). При высывании языка изо рта он отклоняется концом своим в сторону пораженной мышцы. Это происходит потому, что *m. genio-glossus* здоровой стороны, выдвигая язык вперед сильнее, сдвигает язык в направлении слабой половины (рис. 26). Одностороннее поражение языка (*hemiglossoplegia*) не вызывает заметных нарушений функций, что объясняется значительным переплетением мышечных волокон обеих головок, т. е. заходом последних за среднюю линию на другую сторону. Двухстороннее поражение языка (*glossoplegia*) ведет к нарушению речи, которая становится неотчетливой, недостаточно понятной, заплетающейся (дизартрия); в легких случаях это удается обнаружить лишь при произнесении трудно артикулируемых слов (например «сыворотка из-под протокваши»).

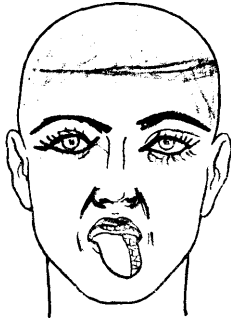


Рис. 26. Периферический паралич левого подъязычного нерва.

При полном двухстороннем поражении языка речь становится невозможной (анартрия); язык неподвижен, не может быть высунут изо рта. Понятно, что при этом резко затруднен и процесс еды: пищевой комок не может быть перемещен во рту для жевания, подвинут к глотке для проглатывания.

При одинаковой в основном картине периферического паралича, возникающего в результате поражения ядра, корешка или нерва, уровень поражения удастся обычно установить более точно. Для хронических прогрессирующих процессов в самом ядре характерны, как уже было сказано, фибриллярные подергивания. Кроме того, при ядерном поражении XII нерва одновременно с языком поражается, изолированно от всей остальной лицевой мускулатуры, *m. orbicularis oris* (истончение, складчатость губ, невозможность свиста). Указанное обстоятельство предположительно может быть объяснено тем, что двигательные волокна для круговой мышцы рта, идя на периферию в составе лицевого нерва, начинаются из клеток, расположенных в ядре *n. hypoglossi* и страдают в случае поражения его. Наконец, при поражении более периферического отдела самого нерва, после выхода его из полости черепа, к атрофии языка может присоединиться поражение мышц, фиксирующих гортань, иннервируемых верхними шейными нервами, анастомозирующими с *n. hypoglossus*. При глотании в этом случае заметно смещение гортани в сторону.

*IX пара, n. glosso-pharyngeus* – смешанный нерв. Имеет отношение как к соматической, так и к вегетативной иннервации; содержит двигательные, чувствительные, специальные вкусовые и секреторные волокна. Соответственно этому имеет ядра в продолговатом мозге, многие из которых являются общими с *n. vagus*. Имеет два ганглия – *ganglion superius* и *ganglion petrosum* (гомологи чувствительных спинальных межпозвоночных узлов), включающие в себя клетки первого, или периферического, чувствительного нейрона. Чувствительные волокна языкоглоточного нерва в составе корешков IX нерва (числом 4 – 5) входят в продолговатый мозг между оливой и *corpus restiforme* (см. рис. 22) и заканчиваются (см. рис. 23, 24, 49) в *nucleus alae cinereae* (общее с X нервом) и *nucleus tractus solitarii* – «вкусовом» ядре (общем с XIII нервом). Двигательные волокна (соматические, для иннервации поперечно-полосатых мышц) исходят из *nucleus ambiguus* (общее с X нервом). Наконец, секреторные, точнее, слюноотделительные, волокна нерва начинаются в нижнем отделе особого ядра – *nucleus salivatorius* (общее с XIII нервом).

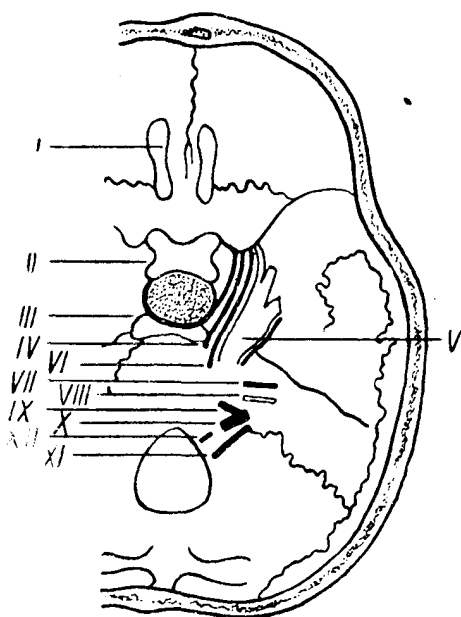


Рис. 27. Основание черепа с проходящими через отверстия его черепно-мозговыми нервами.

Итак, IX нерв имеет 4 ядра в продолговатом мозге: *nucleus alae cinereae*, *nucleus tractus solitarii*, *nucleus salivatorius* и *nucleus ambiguus*. Корешки, как уже было указано, выходят в продолговатом мозге между оливой и *corpus restiforme*; далее уже общий ствол нерва выходит из полости черепа (см. рис. 27) через *foramen jugulare* (в котором и около которого расположены чувствительные ганглии нерва – *ganlion superius* и *ganlion petrosum*).

*N. glosso-pharyngeus* является:

- 1) чувствительным вкусовым нервом для задней трети языка и нёба;
- 2) чувствительным нервом среднего уха и глотки (вместе с *n. vagus*);
- 3) двигательным нервом глоточной мускулатуры (вместе с X нервом) и секреторным для околоушной слюнной железы (*glandula parotis*).

При поражении *n. glosso-pharyngei* наблюдаются:

- 1) утрата вкуса на одноименной стороне (или агейзия) на задней трети языка (для исследования вкуса пользуются набором скляночек с горьким, сладким, кислым растворами: капля раствора наносится на язык при помощи пипетки сначала с одной, потом с другой стороны);
- 2) анестезия слизистой верхней половины глотки и
- 3) расстройства глотания, которые обычно незначительны или не наблюдаются вовсе, так как большее значение в иннервации глоточной мускулатуры имеет *n. vagus*.

Выключение (одностороннее) из функции *glandulae parotis* компенсируется деятельностью остальных слюнных желез, поэтому сухость рта может отсутствовать или быть незначительной.

К явлениям раздражения IX нерва относится спазм глоточной мускулатуры — *pharyngismus*, или *pharyngospasmus*, являющийся уже результатом поражения более высоких отделов центральной нервной системы или проявлением невроза<sup>14</sup>.

<sup>14</sup> Описаны редкие наблюдения невралгии языкоглоточного нерва; характерны «дергающие» боли, особенно при еде, разговоре, глотании; иногда боль начинается в миндалинах, иррадирует в ухо, сопровождается слюноотечением.




Рис. 23. Схема расположения ядер черепно мозговых нервов. Двигательные ядра — красные, чувствительные — зеленые.



Рис. 24. Схема расположения ядер черепно мозговых нервов (сагиттальный срез мозгового ствола). Двигательные ядра — красные, чувствительные — зеленые.

*X пара, n. vagus* — смешанный нерв. Как и IX, X нерв является смешанным и не только соматическим, но и висцеральным, вегетативным. Он несет весьма разнообразную и сложную функцию, включает двигательные волокна для поперечно-полосатой и гладкой мускулатуры, чувствительные, секреторные и др. Имеет соответственно этому несколько ядер в продолговатом мозге, некоторые из них общие с

IX нервом. Чувствительные волокна X нерва начинаются из клеток ganglion jugulare и ganglion nodosum, направляются к продолговатому мозгу и вступают в него в составе 12 – 16 корешковых нитей между оливой и веревчатым телом ниже корешков языко-глоточного нерва (см. рис. 22). Заканчивается первый, или периферический, чувствительный нейрон в чувствительном ядре IX – X нервов – nucleus alae cinereae. Двигательные волокна – соматические для поперечно-полосатой мускулатуры – начинаются из общего с IX нервом nucleus ambiguus; двигательные вегетативные для гладкой мускулатуры (внутренних органов, сосудов) – из nucleus dorsalis n. vagi (см. рис. 23, 24, 49). Из полости черепа n. vagus выходит (см. рис. 27) вместе с n. glosso-pharyngeus и n. accessorius через foramen jugulare, в котором и ниже которого расположены названные ганглии нерва – ganglion jugulare и ganglion nodosum. Блуждающий нерв своими двигательными волокнами иннервирует мускулатуру глотки (вместе с IX нервом), мягкого нёба, гортани и надгортанника, гладкую мускулатуру трахеи и бронхов, пищевода, желудка, тонких и верхней части толстых кишок. Чувствительные его волокна оканчиваются в мозговых оболочках, в глубине наружного слухового прохода, глотке, гортани, трахее, бронхах, легких, желудочно-кишечном тракте и других органах брюшной полости. Кроме того, он содержит секреторные волокна, идущие к желудку и поджелудочной железе, тормозящие волокна сердца и, наконец, вазомоторные волокна, идущие к сосудам.

При одностороннем поражении блуждающего нерва наблюдается свисание мягкого нёба на стороне поражения, неподвижность или отставание его на данной половине при произнесении звука «а». Язычок (uvula) отклонен в здоровую сторону. Кроме того, при одностороннем поражении X нерва наблюдается паралич голосовой связки, устанавливаемый ларингоскопическим исследованием; голос становится хриплым. Глоточный рефлекс со слизистой пораженной стороны зева может быть утрачен. Этим обычно ограничивается симптомокомплекс выпадений при одностороннем поражении n. vagi. При двухстороннем поражении X нерва наблюдается носовой, гнусавый оттенок голоса, выливание питья и жидкой пищи через нос (паралич мягкого нёба); изменения голоса могут доходить до полной афонии (беззвучная, шепотная речь).

Из-за паралича надгортанника возникает поперхивание при еде, кашель; проникновение пищевых частиц в трахею и бронхи нередко инфицирует легкие. Наступают расстройства глотания (дисфагия), доводящие иногда до необходимости применения искусственного питания. Со стороны сердца может наблюдаться тахикардия, возможны замедление и неправильность дыхания.

Таблица 9

**Каудальная группа нервов**

Нервы	Ядра, их локализация	Выход из мозга	Выход из черепа	Ганглии чувствительных нервов
XI	Спинальный мозг, серое вещество I – V шейных сегментов	Боковая поверхность спинного мозга (CI – CV). Вход в череп через foramen occipitale magnum	Foramen jugulare	
XII	Продолговатый мозг и серое вещество I – II шейных сегментов спинного мозга. Дно ромбовидной ямки – trigonum hypoglossi	Продолговатый мозг между пирамидой и оливой	Canalis hypoglossi	
IX – X	Продолговатый мозг. Дно ромбовидной ямки (ala cinerea); nucleus alae cinereae (чувствительное IX – X нервов) и nucleus dorsalis (двигательное висцеральное X нерва). Вентролатерально: nucleus ambiguus (двигательное соматическое IX – X нервов). Nucleus tractus solitarius (чувствительное вкусовое IX и XIII нервов)	Продолговатый мозг между оливой и corpus restiforme	Foramen jugulare	Ganglion superius Ganglion petrosum (IX нерв) Ganglion jugulare Ganglion nodosum (X нерв)

Нервы	Ядра, их локализация	Выход из мозга	Выход из черепа	Ганглии чувствительных нервов
	вов). Nucleus salivatorius (секреторное слюноотделительное IX и XIII нервов)			

Полное двухстороннее выпадение функций блуждающих нервов вызывает смерть (прекращение сердечной деятельности и дыхания)<sup>15</sup>.

К явлениям раздражения следует отнести судороги в области мышц гортани, pharyngo-, oesophago-, cardio-pylogospasmus, нарушения сердечной деятельности и т.д. Названные расстройства могут возникать как проявления невроза или являться табическими кризами; наконец, они могут возникать в результате подкорковых и корковых раздражений.

Симптомокомплекс двигательных расстройств, наступающих в результате поражения рассмотренных нервов каудальной группы (IX, X, XII), носит название *бульбарного паралича*. Последний возникает как в результате поражения ядер в продолговатом мозге, так и корешков или нервов (внутри или вне черепа). При этом наблюдаются парез или паралич языка с соответствующими расстройствами речи, нарушение глотания, поперхивание, выливание питья через нос, носовой оттенок голоса, его хриплость (или афония). В полной мере все эти расстройства наблюдаются при двухстороннем процессе и носят все черты периферического паралича. Поэтому здесь типичны атрофия языка, часты фибриллярные подергивания в нем, реакция перерождения; угасают или понижаются соответствующие рефлексы (глоточный).

Понятно, что аналогичные расстройства наблюдаются и при надъядерном поражении, т. е. при вовлечении в процесс центральных двигательных нейронов на любом участке их протяжения — от передних центральных извилин до ядер IX, X и XII пары (tractus cortico-bulbaris). Правда, в данном случае при одностороннем поражении выпадения бывает крайне незначительными: никаких расстройств функций со стороны IX и X пары (и XI) не наступает из-за двухсторонности корковой иннервации ядер, с клетками которых контактируют центральные двигательные нейроны из обоих полушарий, со своей и противоположной стороны. Единственное, что удается отметить при одностороннем поражении передней центральной извилины или tractus cortico-bulbaris — это отклонение языка при высовывании его в сторону слабой мышцы (в данном случае, при центральном парезе, в сторону, противоположную очагу поражения). Расстройств речи при этом не наступает.

Зато при двустороннем поражении центральных двигательных нейронов весь симптомокомплекс бульбарных расстройств выступает в том же виде, в каком он наблюдается при бульбарной локализации процесса. В отличие от последнего, он носит название *псевдобульбарного*. Нарушения функций в обоих случаях будут одинаковыми; однако при псевдобульбарном, как и при всяком центральном параличе, нет атрофий и реакции перерождения; рефлексы орального автоматизма, в противоположность бульбарному параличу, здесь будут выявляться с особой интенсивностью (глава II).

## ГРУППА НЕРВОВ МОСТО-МОЗЖЕЧКОВОГО УГЛА

Основными нервами мосто-мозжечкового угла (табл. 10) являются n. facialis (VII нерв) с n. intermedius Wrisbergi (XIII нерв) и n. acusticus (VIII нерв). К этой же группе часто относят выходящие в непосредственной близости n. abducens (VI нерв) и n. trigeminus (V нерв). При процессах в области мосто-мозжечкового угла (например, при опухолях), помимо VII и VIII нервов, нередко вовлекаются в процесс и эти нервы. VI пара будет рассматриваться в группе глазодвигательных нервов.

*VII пара, n. facialis* — двигательный нерв. Ядро n. facialis расположено довольно глубоко в нижнем отделе варолиева моста, на границе его с продолговатым мозгом (см. рис. 23, 24 и 50). Волокна, исходящие из клеток ядра, поднимаются

<sup>15</sup> Подробнее об иннервации блуждающим нервом внутренних органов изложено в главе IX.



дорсально ко дну ромбовидной ямки и огибают сверху расположенное здесь ядро *n. abducentis* (VI нерв), образуя так называемое колено (внутреннее) лицевого нерва.

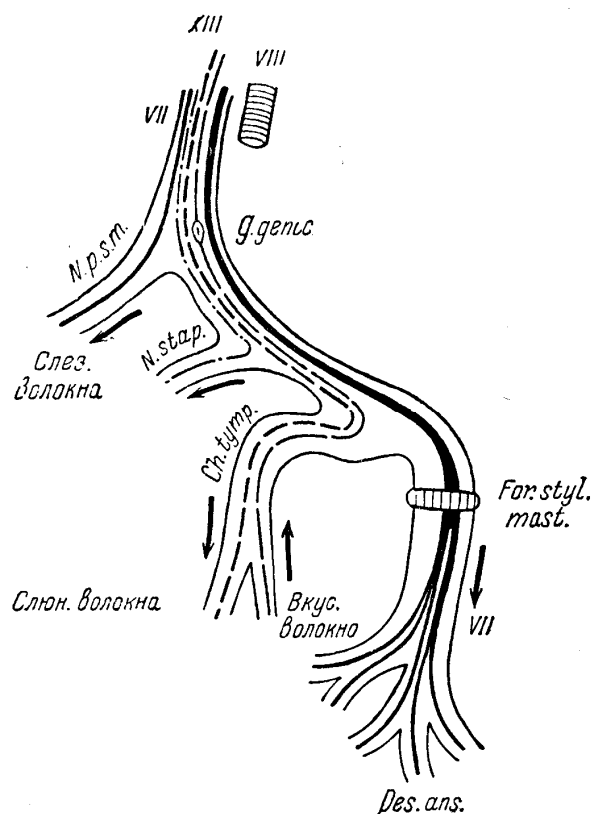


Рис. 28. Ход лицевого нерва.

VII — лицевой нерв; XIII — *n. intermedius* (Wrisbergi); VIII — слуховой нерв; *N. p. s. m.* — *nervus petrosus superficialis major*; *N. stap.* — *nervus stapedius*; *Pes ans.* — *pes anserinus*; *Ch. tymp.* — *chorda tympani*; *G. genie.* — *ganglion geniculi*; *For. styl. mast.* — *foramen stylomastoideum*.

Далее волокна направляются вниз и выходят корешком на основании между мостом и продолговатым мозгом (см. рис. 22), латеральнее оливы, в мосто-мозжечковом углу (вместе с *n. intermedius* Wrisbergi и *n. acusticus*), следуя в направлении к *porus acusticus internus*. В основании *meatus acusticus* лицевой и врисберггов нервы отходят от слухового и входят в *canalis facialis Fallopii* (см. рис. 27). Здесь, в пирамидке височной кости, VII нерв снова образует колено (внешнее) и, наконец, выходит из черепа через *foramen stylo-mastoideum*, разделяясь на ряд конечных веточек («гусиная лапка», *pes anserinus*). *N. facialis* является двигательным нервом лицевой мускулатуры и иннервирует все мимические мышцы (кроме *m. levator palpebrae superioris* — III нерв), *m. digastricus* (заднее брюшко), *m. stylo-hyoideus* и, наконец, *m. stapedius* и *m. platysma myoides* на шее. На значительном протяжении попутчиком лицевого нерва является *n. intermedius Wrisbergi*, называемый также XIII черепномозговым нервом. Это — нерв смешанный, имеющий центростремительные чувствительные, точнее — вкусовые, и центробежные секреторные слюноотделительные волокна. По своему значению он во многом идентичен языкоглоточному нерву, с которым имеет общие ядра. Чувствительные вкусовые волокна начинаются от клеток *ganglion geniculi*, расположенного в *genu canalis facialis*, в височной кости. Они идут на периферию вместе с *n. facialis* по фаллопиеву каналу и покидают последний в составе *chorda tympani* (рис. 28); позднее они вступают в систему тройничного нерва и через *r. lingualis n. trigemini* достигают языка, снабжая вкусовыми окончаниями передние его две трети (задняя треть иннервируется от языко-глоточного нерва). Аксоны клеток *n. intermedii* от *ganglion geniculi* вместе с *n. facialis* входят в мосто-мозжечковом углу в мозговой ствол и заканчиваются в общем с IX нервом «вкусовом» ядре — *nucleus tractus solitarius*<sup>16</sup>.

<sup>16</sup> Существует несколько мнений по поводу хода вкусовых волокон от передних двух третей языка; по-

Секреторные слюноотделительные волокна XIII нерва исходят из общего с IX нервом *nucleus salivatorius* и проходят совместно с *n. facialis*, покидая *canalis facialis* в составе той же *chordae tympani*; они иннервируют подчелюстную и подъязычную слюнные железы (*glandula submaxillaris* и *glandula sublingualis*).

Кроме *n. Wrisbergi*, на известном протяжении сопровождают лицевой нерв и секреторные слезоотделительные волокна, начинающиеся из особого секреторного ядра, находящегося вблизи от ядра VII нерва. Вместе с *n. facialis* эти волокна входят в фаллопиев канал, который вскоре, и покидают в составе *n. petrosus superficialis major*. В дальнейшем слезоотделительные волокна входят в систему тройничного нерва и через *n. lacrimalis* (V нерва) достигают слезных желез. При поражении этих волокон отсутствует слезотечение и наблюдается сухость глаза.

Несколько ниже отхождения *n. petrosus superficialis major* отделяются от лицевого нерва и покидают фаллопиев канал и волокна *n. stapedii*. При поражении иннервируемой им одноименной мышцы наблюдается *hyperakusis* (неприятное, усиленное восприятие звука, особенно низких тонов).



Рис. 29. Периферический паралич левого лицевого нерва.

Ниже названных двух ветвей выходит из костного канала и отделяется от лицевого нерва *chorda tympani* — продолжение *n. Wrisbergi* с его вкусовыми волокнами для передних двух третей языка и слюноотделительными для подчелюстной и подъязычной желез (см. рис. 28).

Поражение VII нерва вызывает периферический паралич мимической мускулатуры (*prosopoplegia*). Уже при простом осмотре бросается в глаза резкая асимметрия лица (рис. 29). Пораженная сторона маскообразна, складки лба и носо-губная складка здесь сглажены, главная щель шире, угол рта опущен. При наморщивании лба на стороне паралича не образуется складок (поражен *m. frontalis*); при зажмуривании глазная щель не смыкается (*lagophthalmus*) из-за слабости *m. orbicularis oculi*. При этом видно отхождение глазного яблока кверху (феномен Белла), причем на стороне поражения больше, чем на здоровой<sup>17</sup>. При лагофтальме обычно (об исключении см. ниже) наблюдается усиленное слезотечение. При показывании зубов угол рта на пораженной стороне не оттягивается кзади (*m. risorius*), не напрягается *m. platysma myoides* на шее. Невозможен свист, несколько затруднена речь (*m. orbicularis oris*). Как и при всяком периферическом параличе, наблюдается реакция перерождения, утрачен или ослаблен надбровный рефлекс (и корнеальный).

Следует определять высоту поражения лицевого нерва в зависимости от сопутствующих описанной картине симптомов.

При поражении ядра или волокон внутри мозгового ствола (см. рис. 28) поражение лицевого нерва сопровождается центральным параличом или парезом конечностей противоположной стороны (альтернирующий синдром Мийар-Гублера), иногда с присоединением поражения *n. abducentis* (синдром Фовилля).

Поражение корешка *n. facialis* в месте выхода его из мозгового ствола обычно сочетается с поражением *n. acustici* (глухота) и другими симптомами поражения мосто-мозжечкового угла (см. рис. 22). Паралич лицевого нерва в этих случаях не сопровождается слезотечением (сухость глаза), отмечается нарушение вкуса в пе-

---

видимому, могут быть и индивидуальные различия. Здесь приведен один из наиболее вероятных вариантов.

<sup>17</sup> Сопутствующее и в норме энергичному смыканию век отхождение глазных яблок кверху объясняется наличием межъядерных связей между ядром лицевого и системой ядер глазодвигательного нерва (III нерв).

редних двух третях языка, может ощущаться сухость во рту. Hyperakusis не наблюдается из-за сочетанного поражения VIII нерва.

При процессах в области костного канала до genu n. facialis, т. е. выше отхождения n. petrosi superficialis majoris, одновременно с параличом отмечаются также сухость глаза, расстройства вкуса и слюноотделения (см. рис. 28); со стороны слуха здесь наблюдается hyperakusis (поражение волокон n. stapedii). При поражении в костном канале ниже отхождения n. petrosi, наблюдаются вместе с параличом те же расстройства вкуса, слюноотделения и hyperakusis, но вместо сухости глаза возникает усиленное слезотечение. В случае поражения лицевого нерва в костном канале ниже отхождения n. stapedii и выше chordae tympani (см. рис. 28) наблюдаются паралич, слезотечение, расстройства вкуса и слюноотделения. Наконец, при поражении нерва в кости ниже отхождения chordae tympani или уже после выхода его из черепа через foramen stylo-mastoideum наблюдается только паралич со слезотечением без тех сопутствующих симптомов, о которых шла речь при более высоких поражениях.

Наиболее частыми являются последние случаи с периферической локализацией процесса, причем паралич обычно бывает односторонним. Случаи diplegiae facialis достаточно редки. Следует отметить, что при периферическом параличе лицевого нерва, особенно в начале заболевания, очень часто наблюдаются боли в лице, в ухе и в окружности его (особенно часто в области сосцевидного отростка).

Это объясняется наличием на лице довольно интимных связей (анастомозов) с веточками тройничного нерва, возможным прохождением чувствительных волокон V нерва в canalis facialis (chorda tympani — canalis Fallopii — n. petrosi superficialis major), одновременным вовлечением в процесс лицевого нерва и корешка тройничного нерва или его узла при процессах на основании мозга (см. рис. 22).

Центральные параличи (парезы) лицевой мускулатуры наблюдаются, как правило, в сочетании с гемиплегией. Изолированные поражения лицевой мускулатуры центрального типа редки и наблюдаются иногда при поражении лобной доли или только нижнего отдела передней центральной извилины. Понятно, что центральный парез лицевых мышц является результатом надъядерного поражения tractus cortico-bulbaris на любом его участке (кора головного мозга, corona radiata, capsula interna, ножки мозга, мост). При центральном параличе верхняя лицевая мускулатура (m. frontalis, m. orbicularis oculi) почти не страдает, и пораженной оказывается только нижняя (оральная) мускулатура. Это объясняется тем, что верхняя клеточная группа ядра VII нерва имеет двустороннюю корковую иннервацию, в противоположность нижней, к клеткам которой подходят волокна центральных нервов tractus cortico-bulbaris) преимущественно только из противоположного полушария.

При центральном параличе лицевой мускулатуры, в отличие от периферического, не будет наблюдаться реакция перерождения; надбровный рефлекс сохранен и даже усилен.

К явлениям раздражения в области лицевой мускулатуры относятся различного рода тики (проявление невроза или органического заболевания), контрактуры, могущие быть последствием периферического паралича VII нерва, локализованный спазм, другие клонические и тонические судороги (корковые или подкорковые гиперкинезы).

*VIII пара, n. acusticus* (n. cochlearis и n. vestibularis). Под общим названием n. acusticus объединяются два совершенно самостоятельных чувствительных нерва, имеющих различную функцию — n. cochlearis и n. vestibularis.

*N. cochlearis.* Истинно слуховой нерв, имеющий ganglion spirale Corti, который расположен в улитке лабиринта. Дендриты клеток названного чувствительного узла направляются к кортиеву органу, к его волосковым слуховым клеткам. Аксоны выходят из височной кости в полость черепа через porus acusticus internus и в составе корешка n. cochlearis с n. vestibularis, n. facialis и n. intermedius Wrisbergi вступают в мозговой ствол в мосто-мозжечковом углу (см. рис. 22). Они заканчиваются (первый слуховой нейрон) в двух ядрах n. cochlearis: nucleus ventralis (расположено в вентральной части моста) и nucleus dorsalis или tuberculum acusticum (в дорсальной части моста — см. рис. 23, 24, 50). На этом же уровне расположен ряд ядерных образований, принимающих участие в формировании дальнейших путей для проведения слуховых раздражений (ядро трапециевидного тела, верхняя олива, ядро боковой петли). Волокна вторых слуховых нейронов, начинающиеся от обоих ядер кохлеарных нервов (ventralis и dorsalis), частью перекрещиваются в мосту, переходя на противоположную сторону, частью же идут по своей стороне мозгового ствола, присоединяя к себе третьи нейроны от названных выше ядерных обра-

зований (трапецевидного тела и др.). Этот путь (рис. 30), именуемый латеральной петлей, *lemniscus lateralis*, заканчивается в подкорковых слуховых центрах, расположенных в задних буграх четверохолмия и в *corpus geniculatum mediale thalami optici*. Отсюда, из клеток *corpus geniculatum mediale* берет начало последний слуховой нейрон, аксоны которого проходят через внутреннюю капсулу (см. рис. 55, IX) и *corona radiata*, заканчиваясь в височной доле коры головного мозга (задний отдел верхней височной извилины и извилины Гешля, расположенные в глубине сильвиевой борозды); здесь расположена корковая слуховая проекционная область (см. рис. 64). Проведение слуховых раздражений по обеим сторонам мозгового ствола (своей и противоположной) и, следовательно, представление в каждой латеральной петле путей от каждого уха объясняет то обстоятельство, что одностороннее поражение слуха возникает только в случае поражения среднего и внутреннего уха, *n. cochlearis* и его ядер; при одностороннем же поражении латеральной петли, подкорковых и корковых слуховых центров и внутренней капсулы – ясных расстройств слуха не возникает вовсе, ибо в этом случае раздражения от обеих ушей проводятся в одно из полушарий коры по непораженной стороне (рис. 30).

Патологические явления со стороны слухового аппарата и исследование слуха подробно рассматриваются в курсе отоларингологии. Коротко следует упомянуть, что понижение слуха обозначается термином *hyrakusis*, утрата его, т. е. глухота, – *anakis*, или *surditas* и повышенное восприятие – *hyperakusis*.

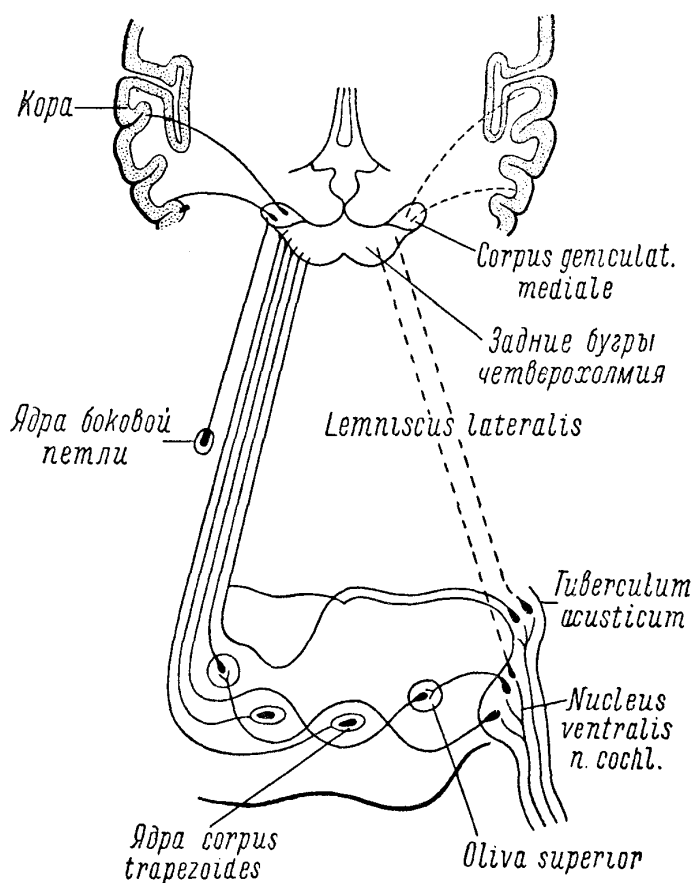


Рис. 30. Центральный ход слуховых проводников.

Для отиатра и невропатолога всегда важно различать поражение слуха, зависящее от патологических процессов в среднем ухе (барабанная перепонка, слуховые косточки), от «нервной» тугоухости или глухоты (кортиева орган, кохлеарный нерв и ядро). В первом случае характерно большее поражение слуха на низкие тона и сохранность костной проводимости; во втором – выпадение восприятия, главным образом, высоких тонов и ослабление или утрата проводимости по кости. В силу этого при исследовании костной проводимости по методу Вебера (камертон устанавливается на темени исследуемого) при поражении звукопроводящего аппарата (например, при

отите) звук более усиленно воспринимается больным ухом, иначе – «латерализуется» в больную сторону; при поражении же нервного аппарата уха – в здоровую. О других более точных методах исследования слуха см. в курсе отоларингологии.

Явления раздражения *n. cochlearis* выражаются в возникновении спонтанных шумов, свиста, жужжания и т.д. Впрочем, то же может наблюдаться и при заболеваниях среднего уха. При раздражении коры височной доли могут возникать слуховые галлюцинации – от простых шумов до сложных звуковых явлений (музыка, голоса).

*N. vestibularis*. Нерв преддверия, чувствительный нерв; имеет *ganglion vestibulare Scarpaе*, расположенный в дне внутреннего слухового прохода. Отростки клеток этого узла оканчиваются в ампулах полукружных каналов, *utricle* и *sacculus*. Аксоны, входя в полость черепа, как и *n. cochlearis*, через *porus acusticus internus*, в составе корешка *n. vestibularis* вступают в мосто-мозжечковом углу в мозговой ствол и заканчивают первый нейрон в системе ядра вестибулярного нерва, расположенного в покрывке моста на границе с продолговатым мозгом в боковых отделах дна IV желудочка (см. рис. 23). Наиболее важной клеточной группой этого ядра является так называемое ядро Дейтерса и ядро Бехтерева, через посредство которых вестибулярный аппарат (полукружные каналы, *sacculus* и *utricle*) устанавливает ряд связей с другими отделами нервной системы. Так, вестибулярное ядро связано:

- 1) с *nucleus tecti* червя мозжечка, преимущественно своей стороны (через *corpus restiforme*);
- 2) через систему заднего продольного пучка ядро Дейтерса связано с ядрами глазодвигательных нервов (см. рис. 38);
- 3) со зрительным бугром и далее – с корой головного мозга (височными долями);
- 4) со спинным мозгом, его передними рогами, вестибулярное ядро связано особыми проводниками – *tractus vestibulo-spinalis*;
- 5) с вегетативными центрами ствола, *formatio reticularis*, ядром *n. vagi* и др.

Вестибулярный аппарат является одним из органов, ориентирующих относительно положения и передвижения тела (головы) в пространстве.

При поражении его наступают расстройства равновесия (связи с мозжечком), нистагм (с ядрами глазодвигательных нервов), головокружение, рвота (связи с ядром *n. vagi*) и т.д. Не останавливаясь на методах исследования вестибулярной функции, упоминаем, что названные выше расстройства могут наблюдаться как в результате заболеваний внутреннего уха, так и при процессах в мосто-мозжечковом углу (*n. vestibularis*), мозговом стволе, мозжечке и коре головного мозга.

*V пара, n. trigeminus*. Являясь смешанным нервом, имеет двигательные и чувствительные ядра в мозговом стволе. Чувствительные волокна начинаются из мощного гассерова узла (*ganglion semilunare Gasseri*), расположенного на передней поверхности пирамидки височной кости (см. рис. 27) между листками твердой мозговой оболочки. Дендриты клеток этого узла составляют чувствительные волокна тройничного нерва, состоящего из трех ветвей: *r. ophthalmicus*, *r. maxillaris* и *r. mandibularis*. Аксоны клеток составляют чувствительный корешок *n. trigemini (portio major)*, который входит в мост в средней его трети, около средних ножек мозжечка. Далее волокна для болевой и температурной чувствительности в виде нисходящего корешка подходят к ядру – *nucleus tractus spinalis n. trigemini*, где и оканчиваются. Проводники тактильной и суставно-мышечной чувствительности в это ядро не заходят, они заканчиваются в другом ядре – *n. terminalis*, расположенном оральной стороне ядра нисходящего корешка (рис. 31).

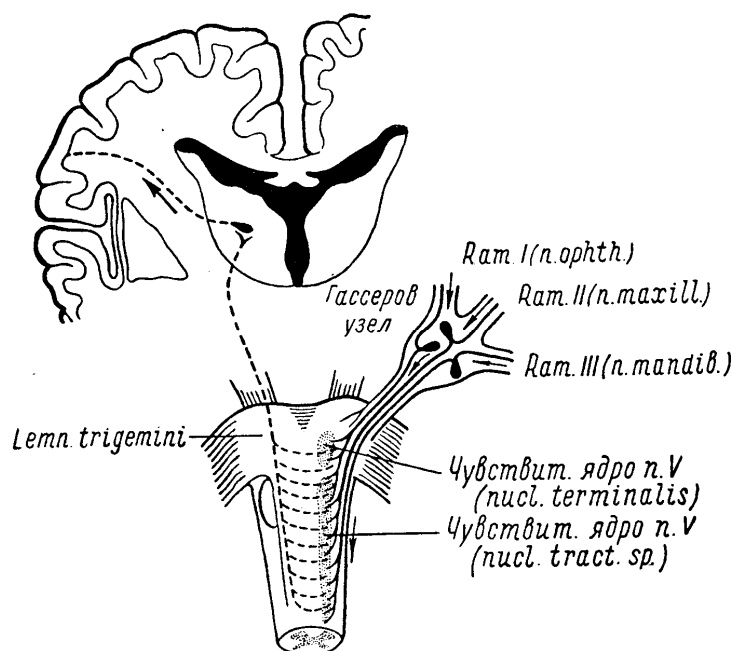


Рис. 31. Тройничный нерв. Ход центральных проводников от чувствительных ядер в кору головного мозга. *nacl. tract. sp.* — ядро нисходящего корешка (для болевой и термической чувствительности); *nacl. terminalis.* — nucleus terminalis (для тактильной чувствительности); *Lemn. trigemini* — lemniscus trigemini.

Nucleus tractus spinalis является прямым продолжением задних рогов спинного мозга; это длинное ядро можно проследить на всем протяжении продолговатого мозга; передним своим концом (оральным) оно заходит в мост, в заднюю его треть (см. рис. 23 и 24).

В ядрах заканчиваются, следовательно, первые, или периферические, чувствительные нейроны. Дальнейшее проведение чувствительных раздражений от лица осуществляется вторыми нейронами, клетки которых заложены в ядрах. Их волокна направляются через среднюю линию ствола в lemniscus trigemini, который входит в противоположную медиальную петлю (lemniscus medialis) и вместе с ней заканчиваются в зрительном бугре (рис. 31). Ввиду того, что волокна осязательной чувствительности проходят в петлю противоположной стороны, не заходя в ядро нисходящего корешка, поражение только этого ядра (аналогично поражению заднего рога) вызывает выпадение болевой и температурной чувствительности при сохранности тактильной. Дальнейшее проведение чувствительности от лица, как и от всего тела, осуществляется при посредстве третьих нейронов, идущих от зрительного бугра через внутреннюю капсулу и corona radiata в заднюю центральную извилину противоположного ядра полушария коры головного мозга<sup>18</sup>.

<sup>18</sup> Данные о дальнейшем проведении чувствительности от ядра n. V применимы и по отношению к ходу последующих чувствительных путей к коре от ядер IX и X пары.

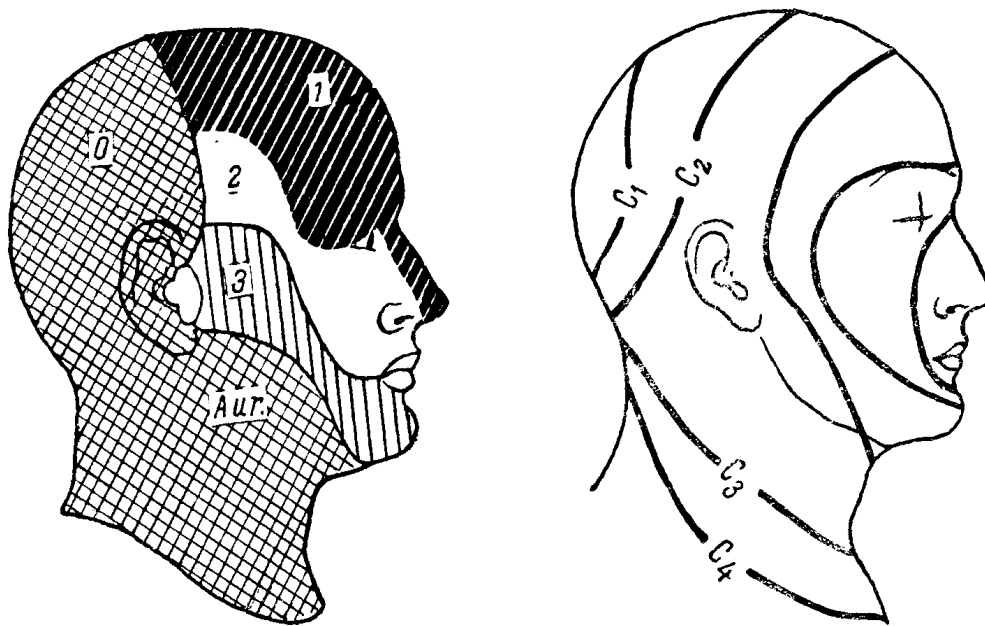


Рис. 32. Слева — схема кожной иннервации лица и головы; справа — иннервация по сегментам (ядром тройничного нерва и верхними шейными сегментами).

1 — область, иннервируемая I ветвью тройничного нерва (*ramus ophthalmicus*); 2 — область, иннервируемая II ветвью (*ramus maxillaris*); 3 — III ветвью (*ramus mandibularis*); 0 — область, иннервируемая затылочными нервами; *Aur.* — большим ушным нервом.

Двигательное ядро — *nucleus motorius*, или *nucleus masticatorius*, расположено в дорсо-латеральном отделе покрывки моста; волокна его выходят из моста в виде тонкого корешка (*portio minor*) рядом с чувствительным, прилегают к *ganglion Gasseri* и присоединяются к III ветви нерва, т. е. к *r. mandibularis*, в составе которого и направляются к жевательной мускулатуре. Таким образом, только III ветвь тройничного нерва является смешанной, т. е. чувствительно-двигательной; первые две ветви представляют собой чисто чувствительные нервы.

I. *N. ophthalmicus* выходит из черепа через *fissura orbitalis superior*, снабжает чувствительными окончаниями кожу лба и передней волосистой части головы, верхнего века, внутреннего угла глаза и спинки носа, глазное яблоко, слизистые верхней части носовой полости, лобную и решетчатую пазухи, мозговые оболочки (рис. 32, 7).

При невралгии *r. ophthalmici* болевая точка прощупывается в области *foramen supraorbitalis* (*n. supraorbitalis* от *r. ophthalmicus*).

II. *N. maxillaris* выходит из черепа через *foramen rotundum*. Снабжает чувствительными окончаниями кожу нижнего века и наружного угла глаза, часть кожи боковой поверхности лица, верхнюю часть щеки, верхнюю губу, верхнюю челюсть и зубы ее, слизистые нижней части носовой полости, гайморову полость (рис. 32, 2).

При невралгии II ветви прощупывается болевая точка в *foramen infraorbitale*, где выходит *n. infraorbitalis* от *n. maxillaris*.

III. *N. mandibularis* — смешанный нерв.

а) Чувствительные волокна иннервируют нижнюю губу, нижнюю часть щеки, подбородок, заднюю часть боковой поверхности лица, нижнюю челюсть, ее десну и зубы, слизистые щек, нижней части ротовой полости и язык (рис. 32, 3).

б) Двигательные волокна иннервируют жевательные мышцы: *m. masseter*, т. *temporalis*, *mm. pterigoidei externi et interni* и *m. digastricus* (переднее брюшко).

При невралгии III ветви одной из болевых точек является *foramen mentale*, откуда выходит ветвь *n. mandibularis* — *n. mentalis*.

К обширной сети разветвлений тройничного нерва присоединяются симпатические и парасимпатические волокна из особых ганглиев, расположенных в системе *n. trigemini*. Для I ветви — *r. ophthalmicus* — таким узлом

является ganglion ciliare, расположенный в глазнице; для II — г. maxillaris — ganglion spheno-palatinum, находящийся в fossa pterygo-palatina; для III — г. mandibularis — ganglion oticum (ниже foramen ovale).

Симпатические волокна происходят из сопутствующих артериям периваскулярных нервных сплетений (главным образом, из plexus caroticus) и состоят из вазомоторных, секреторных и трофических волокон.

При поражении одной из ветвей тройничного нерва возникают расстройства чувствительности (анестезии, гиперестезии и т.д.) в зоне, иннервируемой данной ветвью; угасают или понижаются соответствующие рефлексы. Так, при нарушении проводимости n. ophthalmici исчезает корнеальный рефлекс.

При вовлечении в процесс гассерова узла или корешка V нерва на основании мозга выпадение чувствительности наблюдается в области зоны всех трех ветвей. И в данном случае, и при изолированном поражении одной из ветвей обычно наблюдаются боли (невралгия тройничного нерва), часто достигающие исключительной интенсивности. При этом болезненно надавливание на болевые точки nn. supraorbitalis, infraorbitalis и mentalis. Вследствие наличия в системе V нерва симпатических волокон возможны расстройства потоотделения, вазомоторные явления, нарушения трофики, особенно опасные в области роговицы (так называемый keratitis neuroparalytica); при вовлечении в процесс гассерова узла (ганглионеврит) наблюдается появление herpes zoster на лице.

Существует особая форма невралгии тройничного нерва — neuralgia quinti major — с исключительно жестокими болями, наступающими приступообразно, но с нерезкими обычно нарушениями проводимости нерва; заболевание свойственно, главным образом, пожилому возрасту.

Дифференциальная диагностика между поражением корешка V нерва и nucleus tractus spinalis n. trigemini основывается на тех же данных, которые отличают поражение спинномозгового заднего чувствительного корешка от заднего рога. При вовлечении в процесс корешка наблюдаются расстройства всех видов чувствительности на лице, а также боли. Для поражения ядра боли менее характерны; на лице возникают диссоциированные или расщепленные расстройства чувствительности, т. е. утрата болевого и температурного при сохранности тактильного чувства. Наконец, при неполном поражении ядра можно видеть сегментарные кольцевидные зоны анестезий (см. рис. 32): при поражении орального, переднего отдела этого ядра выпадает чувствительность в окружности носа и рта; при нарушении целостности каудальной, задней части ядра полоска анестезии прилегает к зонам верхних шейных сегментов, располагаясь в латеральной окружности лица и оставляя свободным оральный его отдел.

При поражении двигательных волокон III ветви, двигательного корешка или двигательного ядра (nuclei masticatorii) на стороне поражения развивается паралич жевательных мышц. Наступающая при этом атрофия m. masseteris и т. temporalis обнаруживается при прощупывании мышц ниже и выше скуловой дуги после того, как исследуемый стиснет челюсти. При открывании рта челюсть смещается в сторону слабой мышцы (mm. pterygoidei). В жевательных мышцах обнаруживается реакция перерождения.

Возможен и центральный паралич жевательной мускулатуры при надъядерном поражении путей центральных нейронов, связывающих нижний отдел передней центральной извилины коры с двигательными ядрами V нерва в мосту. Однако при односторонности процесса никаких нарушений функций не наступает. Объясняется это подходом центральных волокон к каждому ядру от обоих полушарий коры (двухсторонняя корковая иннервация). Здесь существует полная аналогия с тем, что мы видели в отношении корковой иннервации бульбарных ядер. Как и при псевдобульбарном параличе, центральный паралич жевательных мышц бывает только двухсторонним при условии поражения обоих надъядерных путей.

## Группа нервов мосто-мозжечкового угла

Таблица 10

Нервы	Ядра, их локализация	Выход из мозга	Выход из черепа	Ганглии чувствительных нервов
-------	----------------------	----------------	-----------------	-------------------------------



Нервы	Ядра, их локализация	Выход из мозга	Выход из черепа	Ганглии чувствительных нервов
VII	Двигательное ядро: варолиев мост на границе с продолговатым, в центральной части покрывки моста	В мосто-мозжечковом углу, выше и латеральнее оливы	Porus acusticus internus — canalis Fallopii — foramen stylomastoideum	
XIII	Секреторное парасимпатическое ядро — nucleus salivatorius (вместе с IX нервом) — продолговатый мозг  Чувствительное вкусовое ядро — nucleus tractus solitarius (вместе с IX нервом) — продолговатый мозг	Там же  »	Porus acusticus internus — canalis Fallopii — chorda tympani	Ganglion geniculi
VIII nervus cochlearis	Чувствительное — nucleus ventralis в вентральной части моста  Чувствительное — nucleus dorsalis (tuberculum acusticum) — в дорсальной части моста	В мосто-мозжечковом углу, выше и латеральнее оливы  Там же	Porus acusticus internus	Ganglion spirale Corti
VIII п. vestibularis	Чувствительное — nucleus nervi vestibularis — в покрывке моста, в латеральном отделе дна ромбовидной ямки	»	Porus acusticus internus	Ganglion vestibulare Scarpaе
V	Двигательное ядро nucleus masticatorius — в дорсо-латеральном отделе покрывки моста  Чувствительное ядро — nucleus tractus spinalis — по всему длинику продолговатого мозга и в задней трети моста; второе чувствительное ядро — nucleus terminalis — в средней трети моста	В средней трети моста, у средних ножек мозжечка	1. R. ophthalmicus — fissura orbitalis sup. 2. R. maxillaris — foramen rotundum 3. R. mandibularis — foramen ovale	Ganglion Gasseri seu ganglion semilunare

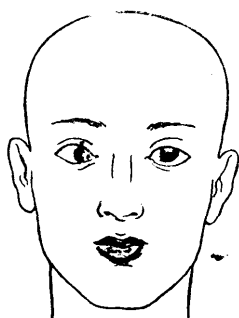


Рис. 33. Паралич левого отводящего нерва (наружной прямой мышцы).

При отведении взгляда влево левое глазное яблоко не отводится кнаружи.

Судороги жевательных мышц бывают двусторонними. Тонический спазм — trismus — характерен для столбняка, бешенства, тетании. Кроме того, судорожные явления в жевательных мышцах встречаются иногда при невралгиях тройничного нерва и как проявление подкорковых и корковых гиперкинезов.

## ГРУППА ГЛАЗОДВИГАТЕЛЬНЫХ НЕРВОВ

VI пара, *n. abducens* — двигательный нерв (табл. 11). Ядро (двигательное) *n. abducentis* расположено дорсально в варолиевом мосту в дне ромбовидной ямки, под возвышением, известным в описательной анатомии под названием *colliculus facialis*, или *eminentia teres* (см. рис. 24). Возвышение образуется благодаря нали-

чению здесь оплетающих сверху ядро VI нерва волокон лицевого нерва, о чем уже говорилось выше. Корешковые волокна направляются от ядра к основанию и выходят стволком на границе моста и продолговатого мозга на уровне пирамид (см. рис. 22). Далее, нерв направляется вперед и через *fissura orbitalis superior* выходит из черепа в орбиту, где иннервирует единственную мышцу — *m. rectus externus*, поворачивающую глазное яблоко кнаружи.

Ядерные поражения обычно сопровождаются периферическим параличом или парезом лицевой мускулатуры и альтернирующим (на противоположной стороне) центральным параличом конечностей — так называемый синдром Фовилля. Кроме того, ядерные или околядерные очаги влекут за собой не только паралич *m. recti externi*, но и паралич взора в направлении пораженной мышцы и очага (объяснение см. ниже).

При поражении нерва или корешка его на основании возникает изолированный паралич *m. recti externi*, что обуславливает сходящееся косоглазие, невозможность поворота данного глазного яблока кнаружи (рис. 33), двоение в глазах (диплопия), особенно при взгляде в сторону пораженной мышцы, иногда головокружение и вынужденное положение головы.

IV пара, *n. trochlearis* — двигательный нерв. Волокна нерва исходят из ядра, расположенного в дне сильвиева водопровода на уровне задних бугров четверохолмия (см. рис. 23 и 24). Особенности выхода этого нерва из мозга заключаются в том, что волокна от клеток ядра направляются кверху, обходят сильвиев водопровод и выходят не на основании, а дорсально, перекрещиваясь в переднем мозговом парусе (см. рис. 51). Выйдя позади четверохолмия, нерв обходит вокруг ножки мозга (см. рис. 22) и по основанию черепа проходит к *fissura orbitalis superior* (см. рис. 27), через которую и покидает череп, иннервируя в орбите единственную мышцу — *m. obliquus superior*, поворачивающую глазное яблоко кнаружи и вниз.

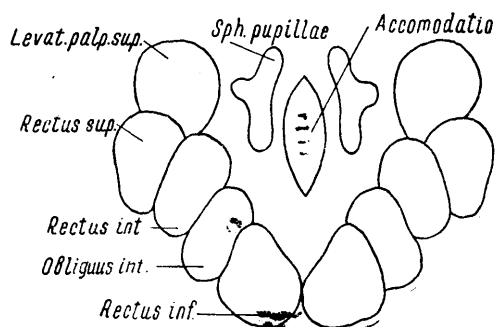


Рис. 34. Схема ядер глазодвигательного нерва (по Даркшевичу — упрощено).

При наблюдающемся крайне редко изолированном поражении *n. trochlearis* отмечается сходящееся косоглазие и диплопия только при взгляде вниз. Весьма характерной является жалоба больного на двоение в глазах только в том случае, если он смотрит себе под ноги (например, при спуске с лестницы); при взгляде прямо перед собой, вверх и в стороны — диплопия не возникает.

III пара, *n. oculomotorius* — двигательный нерв. Ядро *n. oculomotorii* расположено в дне сильвиева водопровода, на уровне передних бугров четверохолмия (см. рис. 23, 24 и 53). Волокна из клеток ядра идут главным образом на свою (частично на противоположную) сторону, направляются вниз и выходят на основание мозга, на границе моста и ножек с медиальной стороны последних (см. рис. 22). Из черепа нерв выходит вместе с IV и VI нервами и *r. ophthalmicus n. trigemini* через *fissura orbitalis superior*, иннервируя 5 наружных (шоперечнополосатых) и 2 внутренних (гладкие) мышцы.

Ядра *n. oculomotorii* (рис. 34) состоят из пяти клеточных групп: два наружных крупноклеточных ядра, два мелкоклеточных ядра (Якубовича) и одно внутреннее, непарное, мелкоклеточное ядро (Перлеа).

Из парного наружного крупноклеточного ядра исходят волокна для следующих наружных мышц:

- 1) *levator palpebrae superioris* — поднимает верхнее веко;
- 2) *rectus superior* — поворачивает глазное яблоко кверху и несколько кнутри;

- 3) *rectus internus* – двигает глазное яблоко кнутри;
- 4) *obliquus inferior* – поворачивает глазное яблоко кверху и несколько кнаружи;
- 5) *rectus inferior* – двигает глазное яблоко книзу и несколько кнутри.

Из парного мелкоклеточного (парасимпатического) ядра Якубовича идут волокна к гладкой внутренней мышце глаза – *m. sphincter pupillae*, суживающей зрачок.

Из непарного внутреннего мелкоклеточного (аккомодационного) ядра выходят парасимпатические волокна для *m. ciliaris* (функция аккомодации).

Волокна и от парных и от непарных мелкоклеточных ядер не непосредственно достигают *m. sphincteris pupillae* и *m. ciliaris*, а прерываются в *ganglion ciliare*, откуда уже волокна второго нейрона (безмякотные) проводят импульсы до названных мышц. При полном параличе *n. oculomotorii* наблюдается следующее (рис. 35 и 36).

1. *Птоз* (*ptosis*) – глаз закрыт опущенным верхним веком (рис. 35).

2. Глазное яблоко повернуто кнаружи и слегка вниз (в результате действия сохранных *m. rectus externus* и *m. obliquus superior* от VI и IV нервов); следовательно, имеется *расходящееся косоглазие* (рис. 36).

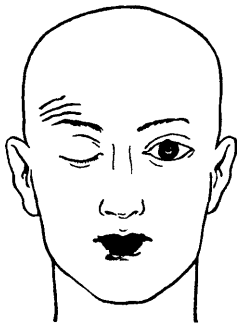


Рис. 35. Паралич правого глазодвигательного нерва (птоз верхнего века).

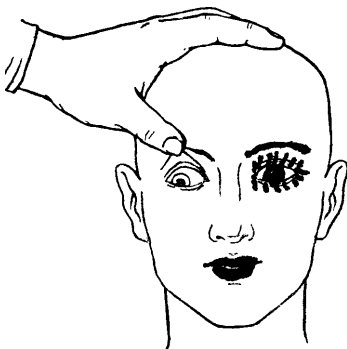

Рис. 36. Паралич правого глазодвигательного нерва.

3. При поднятом верхнем веке отмечается *диплопия*.

4. Зрачок *расширен* (антагонистическое действие *m. dilatatoris pupillae* от *n. sympathicus*).

5. Имеется *паралич, аккомодации* (поражен *m. ciliaris*), почему и ухудшается зрение на близкие расстояния.

6. *Конвергенция*, движения пораженного глазного яблока вверх и кнутри невозможны; значительно ограничены движения его книзу (см. схему движения глаз – рис. 37).

7. Глаз несколько выстоит из орбиты (вследствие потери тонуса ряда наружных мышц глаза) – *exophthalmus*.

При процессах внутри мозгового ствола (в ножке мозга) паралич *n. oculomotorii* обычно сопровождается центральным параличом противоположных конечностей (альтернирующий синдром Вебера) вследствие поражения одновременно с волокнами III нерва пирамидных путей, совершающих ниже перекрест. При очагах, расположенных на этом же уровне, но более дорсально, с вовлечением в процесс красного ядра, наблюдается альтернирующий синдром Бенедикта (паралич III нерва и мозжечковая атаксия в противоположных конечностях).

Если к полному параличу III нерва присоединяется поражение *n. abducentis* и *n. trochlearis*, то движения глазного яблока отсутствуют вовсе — *ophthalmoplegia totalis*, или *completa*.

При изолированном поражении только мелкоклеточных ядер наблюдается так называемая *ophthalmoplegia interna* (выпадение функций только внутренних мышц), а при поражении только наружных крупноклеточных ядер — *ophthalmoplegia externa*. При поражении самого *n. oculomotorii* тоже не всегда наблюдается картина полного его паралича; возможно более ограниченное выпадение функций вследствие нарушения проводимости лишь части волокон нерва.

Параличи отдельных глазодвигательных нервов (III, IV и VI нервы) всегда бывают периферическими. Только при двухсторонних и притом обширных надъядерных процессах, выключающих центральные нейроны, идущие от обоих полушарий к ядрам, может возникать двухсторонняя офтальмоплегия центрального типа, так как по аналогии с большинством двигательных ядер черепных нервов ядра III, IV и VI нервов имеют двухстороннюю корковую иннервацию.

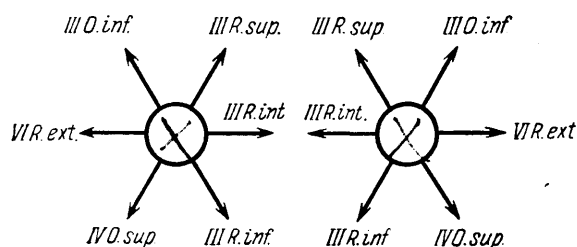


Рис. 37. Схема движений глазных яблок при сокращении наружных мышц.

*R. ext.* — *m. rectus externus* (VI n.); *O. sup.* — *m. obliquus superior* (IV n.); *R. inf.* — *m. rectus inferior* (III n.); *R. int.* — *m. rectus internus* (III n.); *R. sup.* — *m. rectus superior* (III n.); *O. inf.* — *m. obliquus inferior* (III n.).

При исследовании нервов глазных мышц некоторые данные могут быть получены уже при простом наружном осмотре. Так, при поражении *m. levatoris palpebrae superioris* (III нерв) виден птоз — опущение верхнего века<sup>19</sup>; *расходящееся косоглазие* указывает на недостаточность *m. recti interni* (III нерв), *сходящееся* — на недостаточность *m. recti externi* (VI нерв).

Существенно указание больного на имеющееся у него *двоение в глазах* (диплопию) — признак иногда более тонкий, чем объективно устанавливаемая недостаточность той или иной наружной мышцы глаза.

При жалобах на диплопию необходимо выяснить, поражение какой мышцы (или нерва) вызывает это расстройство. Напомним, что диплопия возникает или усиливается при взгляде в сторону пораженной мышцы. Недостаточность наружных и внутренних прямых мышц вызовет двоение в горизонтальной плоскости, а других мышц — в вертикальной или косых плоскостях. Еще отчетливее диплопия выявляется, если один глаз больного прикрыть цветным стеклом. Заметная иногда сразу разница в величине зрачков (анизокория), равно как и деформация их, должны настораживать внимание исследующего, но далеко еще не всегда доказывают наличие поражения *n. oculomotorii* (возможны врожденные особенности, последствия перенесенной травмы глаза или воспалительного процесса, асимметрия симпатической иннервации и т.д.).

В дальнейшем исследуемому предлагается, не двигая головой, следить взором за передвигаемым кверху, книзу, вправо и влево пальцем или молоточком, причем

<sup>19</sup> Частичный птоз и некоторое сужение глазной щели может наблюдаться и при поражении шейного симпатического нерва, шейного узла или *centrum cilio-spinale* (см. главу II); в этих случаях птоз никогда не бывает полным, сопровождается сужением зрачка и энтофтальмом, т. е. западением глазного яблока — синдром Горнера — Клода Бернара (см. рис. 17).

может быть обнаружен паралич или парез какой-либо наружной мышцы или глаза или взгляда. При отведении глазных яблок в стороны исследуется обычно и *нистагм*. Конвергенция и сопутствующее ей сужение зрачков (*реакция зрачков на аккомодацию с конвергенцией*) исследуется путем перевода взора с дальнего расстояния на близко поставленный перед глазами предмет (палец исследующего, молоточек).

Чрезвычайно важным является исследование *зрачковой реакции на свет*. Проверяется как прямая, так и содружественная реакция каждого зрачка в отдельности. Лицо больного обращено к источнику света, глаза открыты; исследующий, закрывая сначала плотно своими ладонями оба глаза исследуемого, отнимает быстро одну из своих рук, наблюдая таким образом *прямую реакцию данного зрачка на свет*; так же исследуется другой глаз. Для обнаружения *содружественной реакции* один глаз исследуемого закрывается ладонью; в остающемся открытом наблюдается при этом расширение зрачка: при отнятии руки от закрытого глаза в обоих происходит одновременное сочувственное сужение зрачков. То же производится в отношении другого глаза. Весьма удобной для исследования световых реакций (в особенности у лежащих больных) является электрическая лампа с выключателем или карманный электрический фонарик. Полная утрата зрачковых реакций и на свет и на аккомодацию с конвергенцией называется *полной неподвижностью зрачка*. Утрата реакции на свет при сохраненной возможности сужения при конвергенции с аккомодацией<sup>20</sup> называется *симптомом Аргайл-Робертсона* и наблюдается почти исключительно при спинной сухотке и прогрессирующем параличе. Значительно реже наблюдается обратное: сохранность реакции зрачка на свет при отсутствии реакции на аккомодацию с конвергенцией.

## Иннервация взора, система заднего продольного пучка

Изолированных движений одного глазного яблока не существует<sup>21</sup>. Движения глаз всегда одновременны и сочетанны, что требует совместного движения нескольких наружных мышц глаза, иннервируемых при этом разными нервами. На рис. 37 видно, что, например, при взгляде кверху сокращаются одновременно четыре мышцы, иннервируемые из четырех клеточных групп ядер III нервов; при взгляде вниз – две мышцы, иннервируемые III нервами и две – от IV нервов; при взгляде в сторону происходит одновременное сокращение *m. recti externi* (VI нерв) одного и *m. recti interni* (III нерв) другого глаза; при конвергенции глазных осей сокращаются оба *mm. recti interni* от ядер *nn. oculomotorium*; наконец, ряд других комбинированных мышечных сокращений происходит при «косых» направлениях взора, например вправо и вверх и т.д. Если еще учесть, что при сокращении каких-либо глазодвигательных мышц одновременно должен снижаться тонус соответствующих мышц-антагонистов, то станет ясной необходимость весьма тонкой и точной иннервационной системы, регулирующей движения глаз.

Как рефлекторные, так и произвольные движения глазных яблок всегда ассоциированы и совместны. Все это обусловлено наличием особой связующей иннервационной системы, обеспечивающей как межъядерные (III, IV, VI нервы обеих сторон) связи, так и связи ядер глазных мышц с другими отделами нервной системы. Такой системой является *задний продольный пучок* (*fasciculus longitudinalis posterior*, или *medialis*). Ядра пучка или ядра Даркшевича расположены впереди от ядер *nn. oculomotorii*, около *habenula* и *comissura posterior*.

Волокна обоих пучков направляются по мозговому стволу вниз, располагаясь в дне *силвиева водопровода* и ромбовидной ямки дорсально, по сторонам и близко от средней линии и отдают коллатерали к клеткам ядер III, IV и VI пар нервов, что обеспечивает совместность и одновременность движений глазных мышц в той или иной комбинации (рис. 38).

Другими волокнами, входящими в состав заднего продольного пучка, являются волокна от клеток *вестибулярного ядра*, направляющиеся в пучок как своей, так и

<sup>20</sup> Существует несколько предположений для объяснения этого своеобразного симптома; возможно, что прерванными являются связи между передними буграми четверохолмия и ядрами Якубовича (см. рис. 39). В этом случае понятно изолированное отсутствие реакции зрачка на свет при сохранности сужения *m. sphincteris pupillae* в ответ на импульс, идущий к мышце по волокнам из аккомодационного ядра.

<sup>21</sup> Лица, могущие производить движения одним глазом, встречаются крайне редко.

противоположной стороны. Они разветвляются на восходящие и нисходящие ветви: направляющиеся кверху контактируют с клетками ядер глазных мышц; нисходящие — спускаются в спинной мозг, проходят в нем в составе передних столбов и заканчиваются около клеток передних рогов — *tractus vestibulo-spinalis* (рис. 38).

«Произвольная» иннервация взгляда осуществляется из так называемого «центра» произвольного поворота глаз и головы в противоположную сторону, расположенного в заднем отделе второй лобной извилины (см. рис. 65)<sup>22</sup>. Волокна из коры, подходя к мосту в переднем его отделе, перекрещиваются и заканчиваются около ядра *n. abducentis* противоположной, следовательно, стороны. Из ядра VI нерва импульс одновременно распространяется по нерву к *m. rectus externus* и к клеточной группе III нерва, дающей волокна к *m. rectus internus* другого глаза, что обуславливает сочетанный поворот глазных яблок в сторону данного ядра («мостового центра взгляда»), но в противоположную тому полушарию, где возник импульс. Следовательно, при поражении второй лобной извилины наблюдается паралич взора в противоположную сторону, а при поражении моста дистально от перекрестка центральных волокон в нем или самого ядра *n. abducentis* наблюдается паралич взгляда в ту сторону, где находится очаг поражения. И в том и в другом случае вследствие преобладания непораженных антагонистов может наступить сочетанное отклонение глазных яблок и головы при поражении моста — в сторону, противоположную очагу; при поражении корковых отделов — в сторону очага. При раздражении же заднего отдела второй лобной извилины (джексоновская эпилепсия) наблюдаются тоноклонические судороги глазных мышц и головы в сторону, противоположную очагу раздражения.

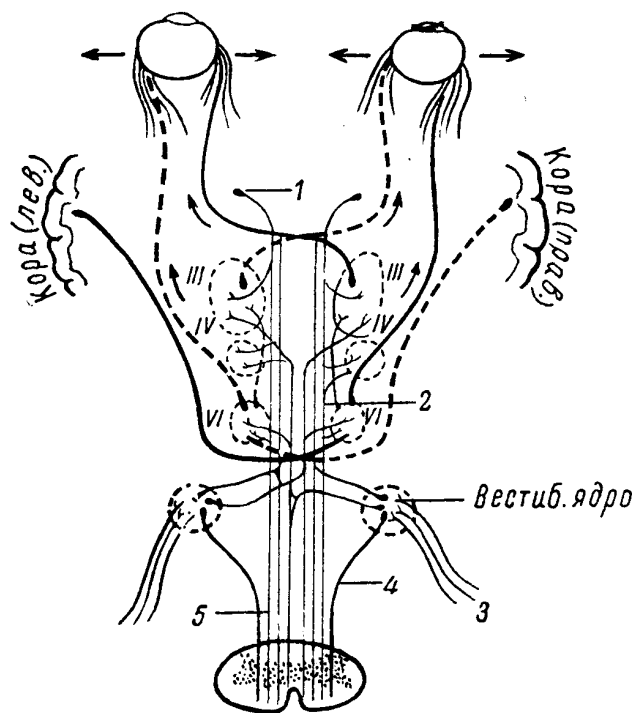


Рис. 38. Система заднего продольного пучка.

1 — ядро заднего продольного пучка (ядро Даркшевича); 2 и 5 — задний продольный пучок; 3 — вестибулярный нерв; 4 — вестибуло-спинальный пучок.

Локализация корковой проекции (путей) поворота глаз вверх и вниз недостаточно выяснена; по видимому, она находится вблизи от проекции поворота в сторону, в основании той же второй лобной извилины. Волокна отсюда входят в систему заднего продольного пучка через ядра *n. oculomotorii*. Процессы в области переднего двухолмия — ядерные (III нервы) и околядерные — нередко сопровождаются параличами взора вверх и вниз, аналогично тому, как очаги в мосту или в области ядер VI нервов обуславливают параличи взора в сторону.

<sup>22</sup> В данном случае речь идет не о «центре», а о территории коры (определенных ее слоях и клетках), откуда идут пути к системе заднего продольного пучка (*fasciculus longitudinalis posterior*).

Таблица 11

**Группа нервов глазных мышц**

Нервы	Ядра, их локализация	Выход из мозга	Выход из черепа
III	В дне сильвиева водопровода, на уровне передних бугров четверохолмия	На границе ножек мозга и моста, с медиальной стороны ножек мозга	Через fissura orbitalis superior
IV	В дне сильвиева водопровода, на уровне задних бугров четверохолмия	С дорсальной поверхности мозга, позади четверохолмия, перекрещиваясь в переднем мозговом парусе	Через fissura orbitalis superior
	В дне ромбовидной ямки, в colliculus facialis (в мосту)	На границе моста и продолговатого мозга, на уровне пирамид	Через fissura orbitalis superior

При поражении заднего продольного пучка наблюдается, кроме того, нистагм.

Только что разобранные связи определяют иннервацию взора из коры головного мозга. Через вестибулярное ядро задний продольный пучок устанавливает связи с вестибулярным аппаратом и мозжечком. Связи с экстрапирамидной системой осуществляются, по-видимому, через ядра Даркшевича. Нисходящие волокна заднего продольного пучка обуславливают связи со спинным мозгом. Наконец, существуют связи ядер глазных мышц с подкорковыми центрами зрения и слуха (передними и задними буграми четверохолмия), что обуславливает «непроизвольный», рефлекторный поворот глаз и головы в сторону зрительного или слухового раздражения.

**ЗРИТЕЛЬНЫЕ И ОБОНЯТЕЛЬНЫЕ НЕРВЫ**

*II пара, n. opticus* – чувствительный нерв. Зрительный нерв (как и разбираемый ниже обонятельный) по своим морфологическим особенностям значительно отличается от остальных черепных нервов. Являясь, по существу, редуцированной долей головного мозга, *n. opticus* по своему строению стоит ближе к проводникам центральной нервной системы, чем к спинномозговым нервам.

Волокна зрительных нервов начинаются от ганглиозных клеток сетчатки (мы не останавливаемся на деталях строения и функции нервного аппарата сетчатки); через *foramen opticum* зрительные нервы вступают в полость черепа, идут на основании мозга и здесь, впереди от турецкого седла, подвергаются *перекресту*, образуя *chiasma nervorum optidorum*. Перекрест является частичным, так как ему подвергаются лишь волокна, идущие от носовых (внутренних) половин сетчаток; волокна же от наружных или височных половин проходят хиазму *неперекрещенными* (рис. 39). После хиазмы зрительные пути носят название *зрительных трактов*. В зрительных трактах (равно как и в зрительных нервах) волокна от отдельных полей сетчатки расположены в определенных участках поперечного сечения. Так, волокна от верхних полей сетчаток идут в верхних отделах нерва и тракта; волокна от нижних полей сетчаток – в нижних отделах. Это имеет значение для уточнения «хода» процесса, распространяющегося на зрительные тракты или нервы (например, опухоли). Следует иметь в виду, что при поражении всегда выпадают поля зрения, противоположные выпавшему полю сетчатки. В результате тех особенностей перекреста, о которых только что было сказано, в зрительном тракте (*tractus opticus*) проходят волокна не от одного глаза, как в зрительном нерве, а от одноименных половин сетчаток обоих глаз (рис. 39): например, в левом зрительном тракте от обеих левых половин сетчаток. Следует напомнить, что преломляющие среды глаза (чечевица, стекловидное тело) проецируют на сетчатку обратное изображение видимого, и, следовательно, левый зрительный тракт проводит раздражения от правых, а правый тракт от левых полей зрения обоих глаз.

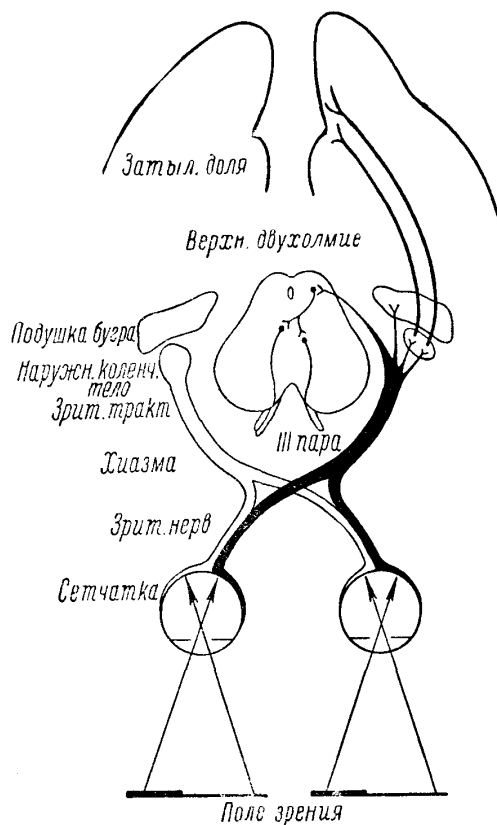


Рис. 39. Схема зрительных путей (по Блумену).

В дальнейшем своем ходе tractus optici с основания поднимаются кверху, огибая снаружи ножки мозга, и входят в так называемые первичные или подкорковые зрительные центры, где волокна этих нейронов и заканчиваются.

В подкорковый отдел зрительного анализатора входят: pulvinar (подушка) зрительного бугра, corpus geniculatum laterale thalami optici (наружное коленчатое тело) и передние бугры четверохолмия (рефлекторный центр).

Следующие нейроны, проводящие в кору зрительные раздражения, начинаются только из corpus geniculatum laterale thalami optici. Волокна от клеток его проходят через внутреннюю капсулу в заднем отделе заднего бедра (рис. 55, VIII) и в составе пучка Грасьоле (Gratiolet), или radiatio optica, заканчиваются в корковых зрительных областях. Названные пути проецируются на внутреннюю поверхность затылочных долей, в область fissurae calcarinae (cuneus и gyrus lingualis), а также в глубину шпорной борозды (см. рис. 66). Таким образом, и зрительные тракты, и первичные зрительные центры, и radiatio optica, и корковые территории в области шпорной борозды (fissurae calcarinae) связаны, с одноименными половинами (своей стороны) сетчаток обоих глаз, но с противоположными, следовательно, половинами полей зрения.

В области, расположенной выше fissurae calcarinae, т. е. в cuneus, представлен верхний квадрант сетчаток этой же стороны; в области, расположенной книзу, т. е. в gyrus lingualis, — нижний. Макулярное, или центральное, поле сетчаток связано, по-видимому, с задними отделами шпорной борозды (по данным некоторых авторов, в глубине ее).

В передних буграх четверохолмия заканчиваются так называемые пупиллярные волокна зрительных нервов, представляющие собой первое звено рефлекторной дуги реакции зрачка на свет. От передних бугров следующие нейроны идут к ядрам Якубовича (к парным мелкоклеточным ядрам III нерва) как своей, так и противоположной стороны, что обуславливает содружественную или сочувственную реакцию и другого зрачка при освещении лишь одного глаза; дальнейший путь — от клеток ядер Якубовича по n. oculomotorius к ganglion ciliare; последний нейрон — от клеток ганг-



лия к м. sphincter pupillae (см. рис. 39). Волокна зрительных трактов, заканчивающиеся в подушке зрительного бугра (pulvinar thalami optici), устанавливают, по-видимому, рефлекторные связи с межзатылочным и средним мозгом (соматические и висцеральные рефлексы).

При полном перерыве проводимости зрительного нерва наступает слепота на данный глаз (*амавроз*) с утратой прямой реакции данного зрачка на свет (зрачок слепого глаза суживается на свет только содружественно при освещении второго, здорового, глаза). Понижение зрения называется *амблиопией*. При поражении только части волокон зрительного нерва наступают ограничения полей зрения, выпадения в нем секторами или островками (*скотомы*).

При полном разрушении хиазмы возникает полная двухсторонняя слепота. Но при ряде процессов поражение перекреста зрительных нервов может быть ограниченным. Так, при опухолях гипофиза, расширении *infundibuli* в результате гидроцефалии и растяжения III желудочка давление может воздействовать только на середину хиазмы, на перекрещивающиеся ее волокна от внутренних носовых половин сетчаток обоих глаз. В этом случае слепыми окажутся наружные или височные поля зрения, т. е. наступит так называемая *височная*, или *битемпоральная*, *гемианопсия*, являющаяся разноименной (в одном глазу выпадает правое, в другом — левое поле зрения; рис. 40).

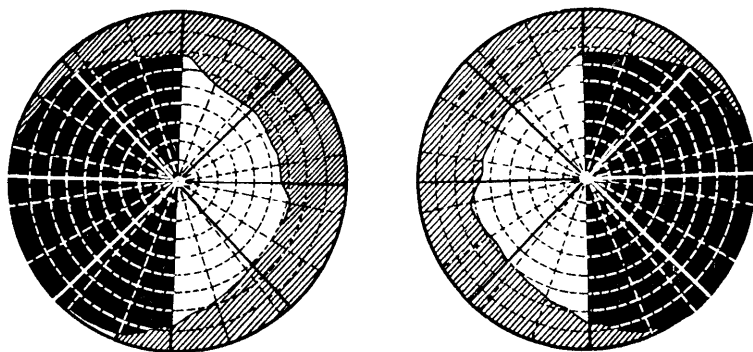


Рис. 40. Битемпоральная гемианопсия (темные — слепые поля зрения).

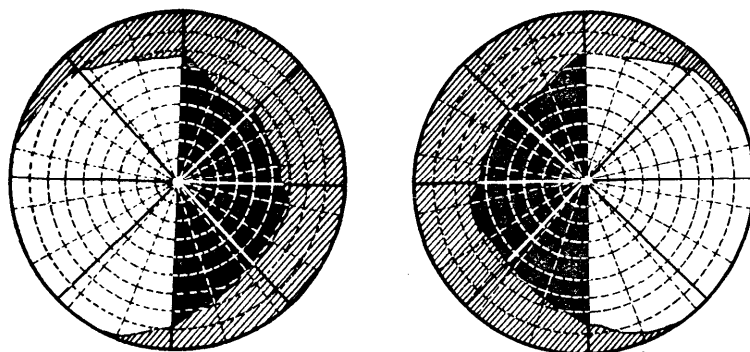


Рис. 41. Биназальная гемианопсия (темные — слепые поля зрения).

При повреждении только наружных углов хиазмы (например, при аневризмах сонных артерий) слепыми окажутся височные половины сетчаток обоих глаз и возникает тоже разноименная, но уже *биназальная гемианопсия* с выпадением обоих внутренних полей зрения (рис. 41).

Значительно чаще встречаются так называемые *одноименные*, или *гомонимные*, *гемианопсии*, которые возникают при поражении зрительных путей и центров зрительного перекреста зрительных нервов, т. е. при поражении зрительных трактов, зрительного бугра, внутренней капсулы в ее заднем отделе и затылочной доли.

Начиная со зрительного тракта, в путях и центрах проводятся и воспринимаются раздражения: в правых — от правых и в левых — от левых половин сетчаток обоих глаз. При перерыве здесь возникает *одноименная гемианопсия* противоположных полей зрения; например, при поражении слева — правосторонняя одноименная гемианопсия и т.д. (см. рис. 42).

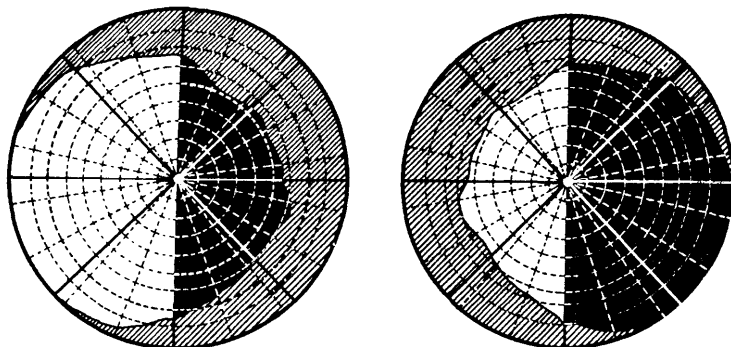


Рис. 42. Правосторонняя одноименная гемианопсия (темные — слепые поля зрения).

Существуют некоторые опорные пункты для различения одинаковой, казалось бы, гемианопсии при поражении: 1) зрительного тракта или подкоркового зрительного центра и 2) капсулы (*radiata optica*) или коры (*fissura calcarina*). Отличительными признаками для этих гемианопсий будут следующие:

**Трактусовая гемианопсия:**

- 1) простая атрофия зрительных нервов;
- 2) гемианопическая реакция зрачков<sup>23</sup>;
- 3) при частичной гомонимной гемианопсии часто резко выраженная асимметрия дефектов поля зрения.

**Центральная гемианопсия:**

- 1) атрофии зрительных нервов нет;
- 2) гемианопической реакции зрачков нет;
- 3) дефекты поля зрения, как правило, симметричны. При наличии асимметрии она нерезко выражена (Е.Ж. Трон).

При неполном поражении корковой проекционной зрительной области (*fissurae calcarinae*) или идущих к ним зрительных путей могут возникать лишь *квадрантные гемианопсии*. Так, при разрушении, допустим, левого *sineus* «слепыми» окажутся только левые верхние квадранты сетчатки и выпадут соответственно в полях зрения только правые нижние квадранты (рис. 43); при очаге в области правого *gyrus lingualis* выпадают левые верхние квадранты полей зрения и т.д.<sup>24</sup>

В редких случаях оказываются вовлеченными в процесс симметрично оба *sineus* при сохранности областей ниже *fissurae calcarinae*, т. е. *gyri linguales*, или наоборот. В таких случаях наблюдаются так называемые нижние (при выключении обоих *sineus*) или *верхние (gyri linguales) гемианопсии*.

При *раздражении* области шпорной борозды возникают *зрительные галлюцинации* в противоположных полях зрения типа простых *фотом*, являющиеся обычно аурой развивающегося вслед за ними припадка корковой эпилепсии. При раздражении же не области *fissurae calcarinae*, а наружной поверхности затылочных долей (т. е. ближе к области стыка зрительного анализатора с другими анализаторами) зрительные галлюцинации бывают более сложного типа: фигуры, лица, кинематографические картины и т.д.

<sup>23</sup> Гемианопическая реакция зрачков на свет проверяется с помощью щелевой лампы, позволяющей отдельно освещать функционирующие и выключенные половины сетчаток.

<sup>24</sup> О диагностическом значении квадрантной гемианопсии, переходящей в полную гемианопсию при поражениях височной доли см. стр. 176.

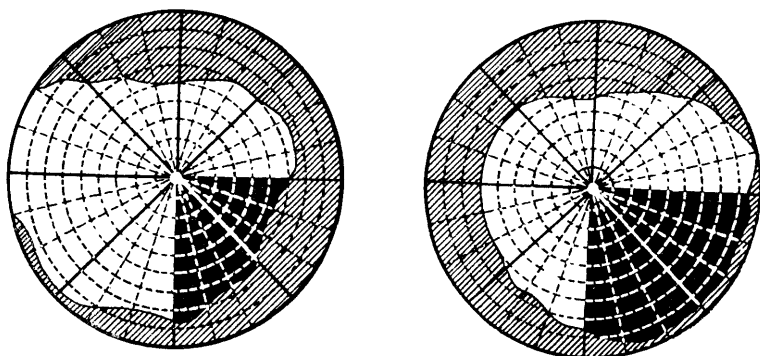


Рис. 43 Квадрантная гемианопсия (темные — слепые поля зрения).

Для неврологической диагностики необходимо исследование не только полей зрения и остроты его, но и глазного дна. Острота зрения определяется при помощи таблиц Крюкова, поля зрения — периметром. Наличие гемианопсии может быть обнаружено и другими, более простыми, хотя и неточными приемами. Так, при предложении показать пальцем середину палки или растянутого в руках полотенца или шнура больной делит пополам не всю длину, а только три четверти ее, так как примерно четверть палки выпадает из поля зрения с края, где имеется гемианопсия. Угрожающее в направлении глаза движение пальцем со «слепой» стороны не вызывает защитного мигания. С дефектной стороны поля зрения каждого глаза больной не замечает движений пальцами, производимых исследователем.

Из изменений в глазном дне, имеющих значение в неврологической диагностике, следует особенно выделить: 1) неврит зрительного нерва (при воспалительных процессах), 2) атрофию его (при спинной сухотке, опухолях гипофиза и др.) и 3) застойный сосок (при повышении внутричерепного давления).

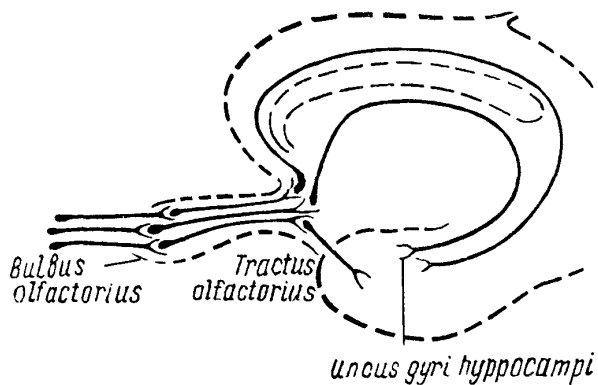


Рис. 44. Схема обонятельных путей.

I пара, *n. olfactorius* — чувствительный нерв. Как и в системе зрительных путей, клетки первых обонятельных нейронов находятся на периферии, а не в ганглии. Обонятельные биполярные клетки разбросаны в слизистой верхних отделов верхней раковины и носовой перегородки. Аксоны названных клеток в виде тонких нитей (*fila olfactoria*) входят в полость черепа через *lamina cribrosa ossis ethmoidalis* и заканчиваются в *bulbi olfactorii*, которые находятся на основании мозга в передней черепной ямке (см. рис. 22).

От *bulbus olfactorius*, где заложены клетки вторых нейронов, волокна в составе *tractus olfactorius* идут далее кзади и заканчиваются в так называемых первичных обонятельных центрах (*trigonum olfactorii*, *substantia perforata anterior*, *septum pellucidum*) (см. рис. 44).

Третий нейрон проводит обонятельные раздражения от названных первичных центров к корковым проекционным территориям обоняния, расположенным в *gyrus hip-*

rosampi височной доли (главным образом в uncus ego), аммоновом роге, gyrus dentatus и др. (см. рис. 66).

Пути эти доходят до коры по различным направлениям, главным образом над и под мозолистым телом, а, также через fasciculus uncinatus. Важно отметить, что первичные обонятельные центры связаны с корковыми территориями (uncus височной доли) как своей, так и противоположной стороны; переход части волокон на другую сторону происходит через commissura anterior.

Названное обстоятельство объясняет отсутствие аносмии или гипосмии при одностороннем поражении корковых центров.

Двухсторонние расстройства обоняния большого значения в неврологической диагностике не имеют, так как слишком часто являются результатом заболеваний носовой полости и носовых ходов или бывают врожденными<sup>25</sup>.

Патологические процессы в лобной доле и на основании (передняя черепная ямка) ведут к односторонней аносмии или гипосмии (утрата или понижение обоняния). Раздражение височной доли вызывает иногда обонятельные галлюцинации, являющиеся обычно аурой наступающего вслед за ними припадка корковой или джексоновской эпилепсии.

Исследование обоняния производится при помощи набора скляночек с ароматическими веществами (гвоздичное масло, камфора и др.); каждый носовой ход исследуется по отдельности. Резких раздражающих веществ, как, например, нашатырного спирта, уксусной кислоты, следует избегать, так как возникающие при этом раздражения воспринимаются также рецепторами тройничного нерва.

## Глава VI. ТОПОГРАФИЯ И СИМПТОМОКОМПЛЕКСЫ ПОРАЖЕНИЙ МОЗГОВОГО СТВОЛА

В состав ствола головного мозга входят: продолговатый мозг, варолиев мост с мозжечком, ножки мозга с четверохолмием и зрительные бугры.

Первые три образования обнаруживают сходство в строении и значении со спинным мозгом, являясь, по существу, в значительной своей части сегментарным аппаратом для головы, аналогично тому, как спинной мозг является сегментарным аппаратом для метамеров туловища и конечностей.

Правда, уже начиная с продолговатого мозга, и сегментарный аппарат (серое вещество), и проводниковый (белое вещество) испытывают значительные изменения в расположении. Если такие ядра черепных нервов, как ядро нисходящего корешка n. trigemini или двигательное n. hypoglossi представляют собой прямое продолжение кверху задних (V нерв) и передних (XII нерв) рогов спинного мозга, то остальные ядра черепных нервов «разорваны» на отдельные клеточные группы, и не представляют собой, сплошной колонны серого вещества, как это мы видели в спинном мозге. Что касается белых проводников спинного мозга, то некоторые из них заканчиваются в мозговом стволе, другие проходят через него, не прерываясь. Наконец ряд новых путей начинается от ядерных образований ствола, либо в нем же и заканчиваясь, либо направляясь в другие отделы нервной системы.

При переходе спинного мозга в продолговатый (medulla oblongata) происходит утолщение базального и боковых отделов; центральный канал отходит постепенно дорсально и разворачивается в IV желудочек. Граница спинного и продолговатого мозга на основании лежит на уровне перекреста пирамид и отхождения первых шейных корешков (C1). Верхней границей продолговатого мозга являются нижние поперечные волокна варолиева моста (см. рис. 22). Дорсальной поверхности продолговатого мозга соответствует нижняя половина дна IV желудочка, тот треугольник ромбовид-

<sup>25</sup> Система обонятельных путей и центров изложена здесь упрощенно и схематически; упомянутые элементы редуцированной у человека обонятельной доли имеют многочисленные и разносторонние связи, в частности со зрительным бугром, на которых мы здесь не останавливаемся. Строение обонятельных нервов, как и зрительных, отлично от строения других черепных и спинальных нервов.

ной ямки, который лежит книзу от поперечно исчерчивающих ее *striae medullares* (см. рис. 25). С боков этот треугольник ограничен нижними ножками мозжечка ( *corpora restiformia*).

Старое название продолговатого мозга – *bulbus* – обусловлено образованием на поверхности его выпуклостей, напоминающих дольки луковицы, а именно: на основании – двух пирамид, латеральнее – олив (*olivae inferiores*), над ними – веревчатых тел ( *corpora restiformia*) и дорсально – *tuberculum cuneatum* и *clava*, включающих в себя ядра задних столбов.

Прямым продолжением продолговатого мозга является варолиев мост (*pons Varolii*), образующий с основания резко очерченный выступ. Последний создается благодаря наличию здесь мощных поперечных волокон средних ножек мозжечка (*brachia pontis*), направляющихся в мозжечок. С дорсальной стороны моста находится та часть дна IV желудочка, которая называется верхним треугольником ромбовидной ямки (выше *stria medularis*) и которая с боков ограничена средними и верхними ножками мозжечка (см. рис. 25).

Ножки мозга с четверохолмием представляют собой дальнейшее продолжение мозгового ствола. Ножки мозга (*pedunculi cerebri*) расположены на основании; они выходят из варолиева моста и погружаются в глубину полушарий головного мозга, по направлению к которым несколько расходятся, образуя на основании треугольную впадину.

Дорсально над ножками мозга, выше сильвиева водопровода (в который здесь переходит, суживаясь, IV желудочек), находится пластинка четверохолмия с ее передними и задними буграми.

## СЕРОЕ ВЕЩЕСТВО МОЗГОВОГО СТВОЛА

Перейдем к рассмотрению серого вещества, т. е. клеточных скоплений и ядер перечисленных отделов мозгового ствола. Основными являются ядерные образования черепно-мозговых нервов, большинство которых расположено в верхнем этаже ствола. Рассматривая их от каудального в оральном направлении, т. е. от спинного мозга к ганглиям основания, находим следующие ядерные образования.

В продолговатом мозге (см. рис. 23 и 24):

1) двигательное ядро XII нерва – *n. hypoglossi*, расположенное в виде ромбовидной ямки, в так называемом *trigonum hypoglossi*;

2) чувствительное ядро V нерва – *nucleus tractus spinalis n. trigemini*, которое тянется по всему длиннику продолговатого мозга и головным своим концом заходит в заднюю треть варолиева моста;

3,4) двигательные и чувствительные соматические, а также парасимпатические ядра IX и X пары – *nn. glosso-pharyngei* и *vagi*.

Наиболее дорсально расположенное ядро этой группы – *nucleus dorsalis n. vagi* – лежит в дне ромбовидной ямки, в области, называемой *trigonum vagi*.

На границе продолговатого мозга и моста расположены:

5) двигательное ядро VII нерва – *n. facialis* – находится более вентрально, чем расположенное выше ядро *n. abducentis*;

6) чувствительные ядра VIII пары: а) *n. cochlearis* с добавочными клеточными скоплениями в виде *corpus trapezoides*, *oliva superior* и др. и б) *n. vestibularis* с ядром Дейтерса, Вехтерева и др. Проекция перечисленных ядер на дно ромбовидной ямки показана на рис. 25.

В варолиевом мосту находятся:

7) двигательное ядро VI нерва – *n. abducentis* – в области *colliculus facialis*, в дне ромбовидной ямки;

8) двигательное ядро *n. trigemini*, или *nucleus masticatorius*, – в крышке моста;

9) головной, или оральной, отдел nucleus tractus spinalis тройничного нерва, а также расположенное впереди от него в покрывке моста другое чувствительное ядро тройничного нерва — nucleus terminalis.

В области ножек мозга и четверохолмия в дне сильвиева водопровода расположены:

10) ядро IV нерва — n. trochlearis (соответственно задним буграм);

11) ядро III нерва — n. oculomotorii (соответственно передним буграм); оно расположено по отношению к сильвиеву водопроводу более дорсально, т. е. ближе к дну его, чем ядро n. trochlearis, которое расположено более вентрально, на уровне задних бугров четверохолмия.

Топография перечисленных ядер приведена на рис. 23 и 24.

Кроме ядер черепномозговых нервов, в мозговом стволе находится еще ряд скоплений серого вещества.

В продолговатом мозге расположены:

1) оливы — olivae inferiores, — имеющие отношение к экстрапирамидной системе и мозжечку;

2) ядра задних столбов, или ядра Голля и Бурдаха, расположенные: первое — в области clava, второе — в области tuberculum cuneatum; они представляют собой скопления клеток вторых нейронов тактильного и суставно-мышечного чувства;

3) сетевидная субстанция — formatio reticularis.

Сетевидная субстанция, или ретикулярная формация (описана Бехтеревым В.М. в 1885 г.) представляет собой скопление нервных клеток довольно однородного строения с короткими аксонами и весьма развитой сетью дендритов, устанавливающих многочисленные синаптические связи. У низших позвоночных ретикулярная формация группируется главным образом около ядер блуждающего, вестибулярного и тройничного нервов (К.Н. Третьяков). В стволовом отделе мозга млекопитающих, в том числе и у человека, сетевидная субстанция в виде сплошной массы располагается медиально, вблизи от ликворопроводящих путей (IV желудочек, сильвиев водопровод, III желудочек).

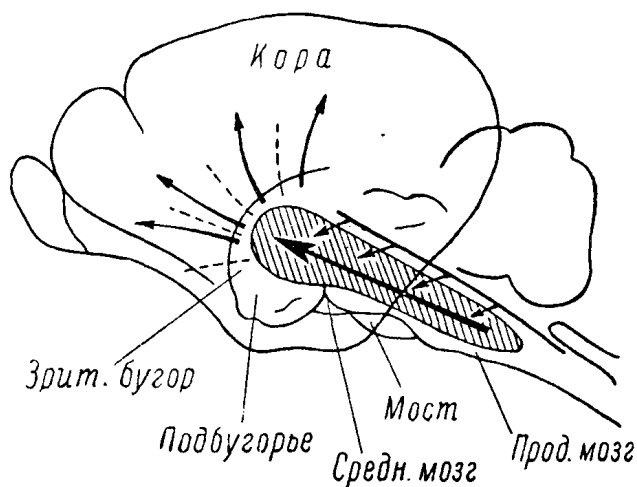


Рис. 45. Схема восходящей активирующей системы.

Ретикулярная формация — в срединной части продолговатого мозга, моста, среднего и промежуточного мозга. Стрелками показаны подходы коллатералей афферентных систем и пути к коре головного мозга.

К ретикулярной формации подходят многочисленные коллатерали от всех афферентных систем, проводники которых идут через мозговой ствол (см. рис. 45). Сравнительно недавно электрофизиологическими исследованиями было установлено, что возбуждение ретикулярной формации (воздействием на различные рецепторы или непосредственным раздражением) способно активировать кору головного мозга; отсюда название — «восходящая активирующая система» (Мэгоун). Здесь следует подчеркнуть, что афферентные импульсы по прямым («классическим») путям анализаторов доходят до коры в 4 — 5 раз быстрее, чем по «окольному» пути, через ретикулярную формацию с ее полисинаптическими проводниками. Вместе с тем, специфические пути анализаторов проводят импульсы в определенные, четко локализованные отделы коры (проекционные зоны, или ядра анализаторов), в то время как возбуждение ретикулярной формации при любом афферентном раздражении (звуковым, слуховым, болевом и других) широко распространяется по разным отделам коры, даже по всей коре («диффузная система»).

Повреждение ретикулярной формации вызывает акинезы, сонливость, унетение сознания. Однако эти факты отнюдь не означают, что в стволе мозга расположены «центры сна» или «центры сознания», как это трактуется рядом зарубежных исследователей, готовых рассматривать ретикулярную формацию в качестве субстрата сложнейших форм нервной деятельности, как некий «высший уровень интеграции» (Пенфилд). В сложной системе корково-подкорковых взаимоотношений не только ретикулярная формация способна активировать кору головного мозга, но и сама она находится под непрерывным контролем коры. «Диффузно активирующее действие ретикулярной формации на кору головного мозга может быть в той или иной мере изменено самой корой головного мозга, т. е. на основании результатов тончайшего синтеза внешних и внутренних раздражении, воспринимаемых корой по «классическим сенсорным путям» (П.К. Анохин).

В варолиевом мосту находим:

- 4) ту же сетевидную субстанцию;
- 5) ядра моста, клетки которых дают перекрещивающиеся в мосту волокна средних ножек мозжечка, или *brachia pontis*.

В области ножек мозга и четверохолмия, над основанием ножек, расположены довольно мощные скопления темно-серого вещества с нервными клетками, содержащими темный пигмент, а именно:

6) черная субстанция – *substantia nigra* – относящаяся к экстрапирамидной и вегетативной иннервации;

7) красные ядра – *nuclei rubri*, – расположенные книзу от ядер *n. oculomotorii* и над *substantia nigra*; отсюда начинается *tractus rubro-spinalis* (имеет отношение к системе мозжечка и экстрапирамидной системе);

8) клеточные скопления в области передних и задних бугров четверохолмия, представляющие собой зрительные и слуховые рефлекторные центры;

9) ядра в области *tecti* (чепца) четверохолмия, дающие начало *tractus tecto-spinalis*;

10) ядра заднего продольного пучка – *fasciculus longitudinalis posterior* – или ядра Даркшевича, расположенные впереди от ядер *n. oculomotorii* около *habenula* и *comissura posterior*.

Кроме того, в области сильвиева водопровода имеются клеточные скопления, называемые *центральным серым веществом полостей* (элементы висцеральной иннервации), которое расположено также и в дне IV желудочка.

## ПРОВОДНИКИ МОЗГОВОГО СТВОЛА

В белом веществе мозгового ствола расположен ряд проводников, имеющих как нисходящее, так и восходящее направление.

### Нисходящие пути

1. Пирамидный путь, или *tractus cortico-spinalis*, проходит через мозговой ствол, не прерываясь. В ножках мозга он расположен в основании, занимая средние две трети; в мосту сохраняет то же базальное положение, но расслаивается на ряд пучков проходящими здесь в поперечном направлении волокнами *brachia pontis* – ножек мозжечка; в продолговатом мозге он расположен на основании в виде пирамид. На границе со спинным мозгом *tractus cortico-spinales* подвергаются неполному перекресту (*decussatio pyramidum*). Более мощный перекрещенный путь спускается в спинной мозг по боковому его столбу; прямой или неперекрещенный пучок – по переднему столбу. Волокна обоих пучков заканчиваются у клеток передних рогов (см. рис. 1), частью на своей, частью на противоположной стороне.

2. *Tractus cortico-bulbaris* проходит рядом с пирамидным, медиально от него. В направлении своем книзу постепенно истончается, отдавая волокна на соединение с клетками двигательных ядер черепных нервов: двигательного или жевательного ядра *n. trigemini*, лицевого нерва (VII нерва), *nucleus ambiguus* (IX и X нервов), подъязычного (XII нерва). Волокна *tractus cortico-bulbares* при подходе их к ядрам подвергаются перекресту. По отношению к ядру V нерва, верхнему отделу ядра VII нерва и *nucleus ambiguus* IX и X пары нервов этот перекрест неполон, что

обеспечивает для иннервируемой ими мускулатуры двухстороннюю корковую иннервацию. Последние свои волокна *tractus cortico-bulbaris* заканчивает у ядер XII нерва.

3. *Tractus rubro-spinalis*, или монаховский пучок, начинается от клеток красных ядер и тотчас же под ними совершает перекрест (Фореля), после чего проходит мозговой ствол и спускается в спинной мозг по боковым его столбам, рядом с основным пирамидным пучком (см. рис. 16).

4. *Tractus cortico-pontinus*, или лобный и затылочно-височный пути моста, связывающие кору головного мозга с мозжечком, проходят от коры через *corona radiata* и внутреннюю капсулу; в ножках мозга занимают основание их по сторонам от расположенного здесь пирамидного пучка (см. рис. 53). *Tractus cortico-pontinus* (волокна первых нейронов) заканчивается у ядер моста. Волокна вторых нейронов, составляющие уже *tractus ponto-cerebellaris*, начинаясь от клеток ядер моста, подвергаются в основании моста перекресту и в виде *brachia pontis*, или средних ножек мозжечка, входят в мозжечок, заканчиваясь в его коре.

5. Задний продольный пучок, или *fasciculus longitudinalis posterior*, начинается от клеток ядра Даркшевича, дает волокна к ядрам глазодвигательных нервов и подкрепляется волокнами из дейтерсова ядра; располагаясь в мозговом стволе в дне силвиева водопровода и IV желудочка, близко к средней линии, пучок переходит в передний столб спинного мозга и заканчивает свои волокна у клеток передних рогов (рис. 38). Устанавливаемые пучком связи обуславливают одновременность поворота глазных яблок и головы.

6. *Tractus tecto-spinalis* образуется из волокон клеток ядер, расположенных в чепце (*tectum*) четверохолмия. Совершив по выходе из ядер перекрест, пучки проходят по мозговому стволу вниз, в передние столбы спинного мозга, и заканчивают свои волокна у клеток передних рогов шейных сегментов (см. рис. 1 и 16). *Tractus tecto-spinalis* устанавливает связи экстрапирамидной системы, а также подкорковых (рефлекторных) центров зрения и слуха с шейной мускулатурой.

7. *Tractus vestibulo-spinalis* начинается от ядра Дейтерса (из группы вестибулярного ядра) и проходит в спинной мозг, в его передне-боковой столб, заканчивая свои волокна у клеток передних рогов (см. рис. 1 и 16).

8. Пути от экстрапирамидной системы к черной субстанции — *substantia nigra*, к красным ядрам и др.

### Восходящие пути

1. *Tractus spino-thalamicus* (вторые нейроны болевого и температурного, отчасти тактильного чувства) переходит из спинного мозга в продолговатый и, не прерываясь, проходит через варолиев мост и ножки мозга в зрительный бугор. Пути располагаются в среднем этаже мозгового ствола, сначала довольно близко к средней линии; позднее, в переднем отделе моста, расходятся латерально и дорсально (см. рис. 52).

2. *Tractus bulbo-thalamicus*. Волокна задних столбов спинного мозга — первые нейроны суставно-мышечного, тактильного, вибрационного чувства и чувства давления — заканчиваются в продолговатом мозге, в ядрах задних столбов, или ядрах Голля и Бурдаха, заключенных в *clava* и *tuberculum cuneatum*.

Из клеток названных ядер волокна вторых нейронов (*tractus bulbo-thalamicus*) переходят на противоположную сторону на уровне олив (в межolivном слое), после чего располагаются внутри от *tractus spino-thalamicus* (медиальная петля). На протяжении всего продолговатого мозга происходит перекрест и начинается слияние *tractus spino-thalamicus* и *bulbo-thalamicus*. Окончательное соединение обоих проводников происходит в мосту, после чего этот общий проводник чувствительности противоположной стороны тела заканчивается в зрительном бугре, проходя в среднем этаже моста и ножек (см. рис. 2). Волокна различных видов чувствительности располагаются в нем в известном порядке, а именно: температурного и болевого латерально, дальше от средней линии; затем тактильного и, наконец, наиболее медиально, ближе к средней линии, волокна суставно-мышечного чувства.

3. К медиальной петле присоединяются также волокна от клеток чувствительных ядер *n. trigemini*, подвергающиеся, как и все вторые чувствительные нейроны,



перекресту. Они носят название *lemniscus trigemini* и заканчиваются, как и все волокна медиальной петли, в зрительном бугре (см. рис. 31). Таков же ход вторых нейронов от чувствительных ядер *n. vagi* и *n. glosso-pharyngei*.

4. Латеральная петля, или *lemniscus lateralis*, – слуховой путь мозгового ствола (см. рис. 30). После своего формирования (см. выше – *n. acusticus*) располагается латеральное и дорсальное медиальной петли, заканчиваясь в *corpus geniculatum mediale* и заднем бугре четверохолмия (первичные подкорковые слуховые центры).

5. *Tractus spino-cerebellares dorsalis* и *ventralis* или пучки Флексига и Говерса. Первый, т. е. пучок Флексига, выделяясь на периферии продолговатого мозга в виде валика (*corpus restiforme*, веревчатое тело), расположенного выше нижней оливы, покидает продолговатый мозг и заканчивается в черве мозжечка. К волокнам *tractus spino-cerebellaris dorsalis* присоединяется часть волокон от вестибулярного ядра и ядер задних столбов.

*Tractus spino-cerebellaris ventralis*, или пучок Говерса, располагаясь в продолговатом мозге также на периферии, в виде треугольника, между оливой и *corpus restiforme* (см. рис. 50, 51), поднимается вверх, проходит через варолиев мост и в переднем его отделе направляется кверху и кзади, входя в состав *brachia conjunctiva*, или верхних ножек мозжечка (см. рис. 21); волокна говерсова пучка, как и пучка Флексига, заканчиваются в черве мозжечка.

6. В передних ножках мозжечка – *brachia conjunctiva* – проходят волокна от *nucleus dentatus* и *testi* к красным ядрам (кроме волокон говерсова пучка, идущих в передних ножках в обратном направлении, т. е. к мозжечку). Эти волокна под четверохолмием совершают перекрест (Вернекинка) и заканчиваются, следовательно, в противоположном красном ядре. Существуют пути, идущие от красных ядер в направлении к зрительному бугру и коре головного мозга (кроме *tractus rubrospinalis*, направляющегося книзу, в спинной мозг).

Таковы основные ядерные образования и проводники продолговатого мозга, варолиева моста и ножек мозга. Для лучшего понимания соотношений между ними и выяснения симптомокомплексов поражения мозгового ствола на том или ином его участке рассмотрим несколько поперечных срезов мозгового ствола в направлении от каудального отдела к оральному.

## ПОПЕРЕЧНЫЕ СРЕЗЫ МОЗГОВОГО СТВОЛА

### Срез продолговатого мозга на границе его со спинным мозгом

(уровень перекреста пирамид, рис. 47 и 46, срез I)

*Серое вещество*: соответственно задним рогам расположен каудальный отдел ядра нисходящего корешка *n. trigemini*; в основании переднего рога расположено двигательное ядро *n. ac-sesaorii Willisii*; корешок его выходит на боковую поверхность;

соответственно переднему рогу намечается клеточное скопление ядра *n. hypoglossi*; в центре пучков Голля и Бурдаха видно появление ядер задних столбов.

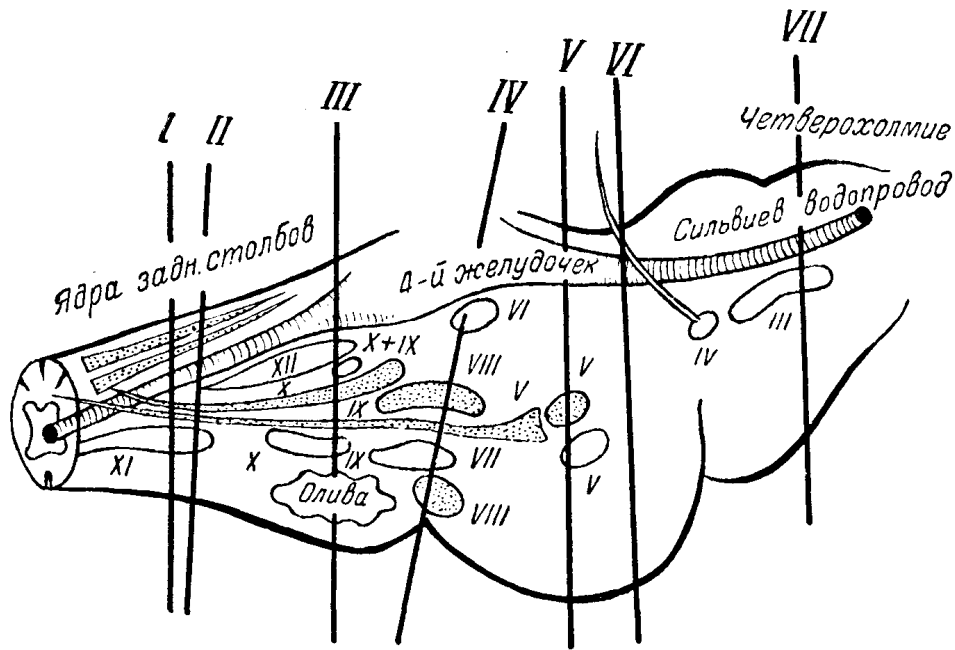


Рис. 46. Обозначение уровней поперечных срезов (I — VII) мозгового ствола.

I — срез продолговатого мозга на границе его со спинным мозгом; II — срез продолговатого мозга на уровне нижнего его отдела; III — срез продолговатого мозга на уровне верхнего его отдела; IV — срез на границе продолговатого мозга и моста; V — срез на уровне средней трети моста; VI — срез на уровне передней трети моста; VII — срез на уровне ножек мозга и передних бугров четверохолмия.

*Белое вещество:* пирамидный пучок совершает на этом уровне свой перекрест; задние столбы занимают то же положение, что и в спинном мозге; tractus spino-cerebellares расположены попеременно на периферии.

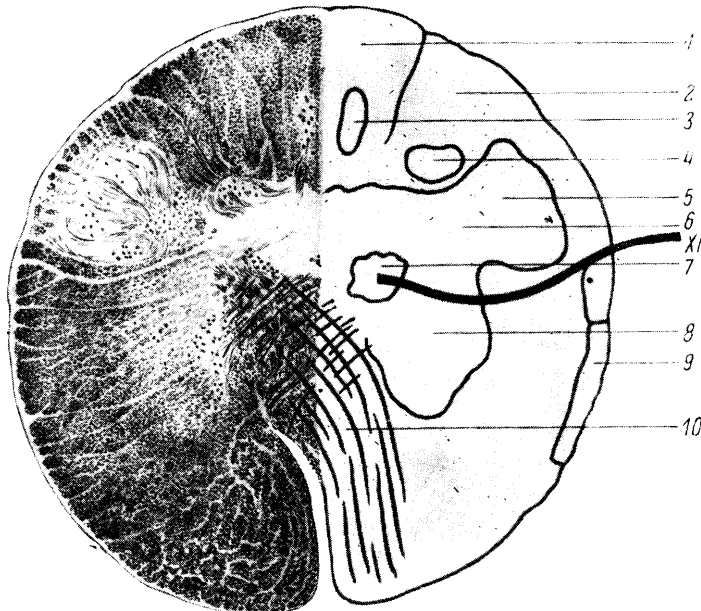


Рис. 47. Срез продолговатого мозга на границе его со спинным мозгом (рис. 46, I).

1 — пучок Голля; 2 — пучок Бурдаха; 3 — ядро пучка Голля; 4 — ядро пучка Бурдаха; 5 — ядро нисходящего корешка тройничного нерва; 6 — задний рог; 7 — ядро добавочного нерва; 8 — передний рог; 9 — спино-церебеллярные пути; 10 — перекрест пирамид; XI — п. accessorius.

## Срез продолговатого мозга на уровне нижнего его отдела

(рис. 48 и 46, срез II)

*Серое вещество:* видно чувствительное ядро n. trigemini, двигательное ядро n. hypoglossi, ядра задних столбов, нижняя олива.

*Белое вещество:* пирамидные пучки занимают базальное положение; tractus spino-thalamicus занимает средний отдел; выше виден задний продольный пучок. От ядер Голля и Бурдаха волокна tractus bulbo-thalamici переходят на противоположную

сторону, образуя перекрест (петлю, lemniscus) в межolivном слое. Tractus spino-cerebellares расположены по-прежнему на периферии. Видно начинающееся раскрытие ромбовидной ямки.

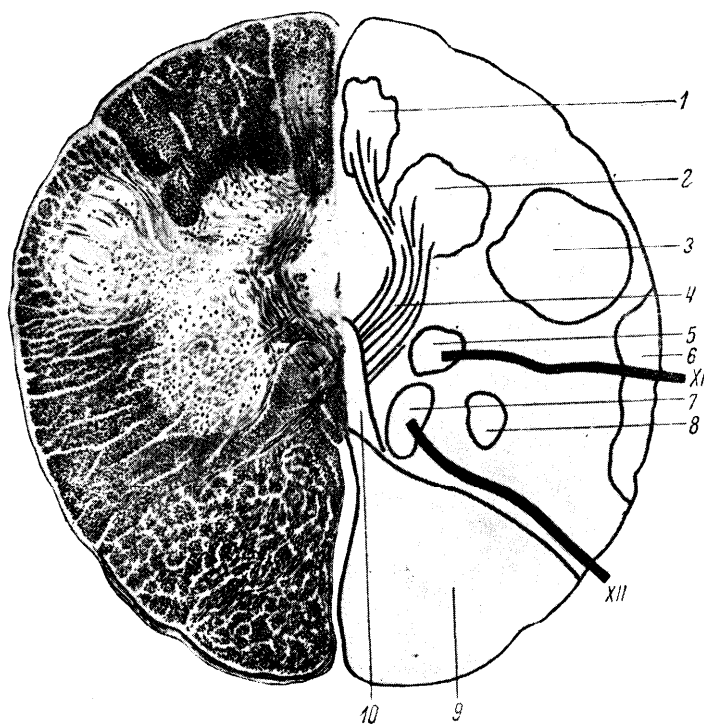


Рис. 48. Срез продолговатого мозга на уровне нижнего его отдела (рис. 46, II).

1 и 2 — ядра задних столбов; 3 — ядро нисходящего корешка тройничного нерва; 4 — перекрест бульбо-таламических путей; 5 — ядро добавочного нерва; 6 — спино-цереbellарные пути; 7 — ядро подъязычного нерва; 8 — спино-таламический путь; 9 — пирамидный путь; 10 — задний продольный пучок; XI — п. accessorius; XII — п. hypoglossus.

## Срез продолговатого мозга на уровне верхнего его отдела

(рис. 49 и 46, срез III)

*Серое вещество:* в дне развернутой уже ромбовидной ямки видны идущие от средней линии и латеральное: ядро n. hypoglossi, nucleus alae cinereae (IX и X нервов), nucleus dorsalis n. vagi. Вентральнее расположены nucleus ambiguus (IX и X нервов), nucleus tractus solitarius (IX и XIII нервов), ядро нисходящего корешка n. trigemini. Ядра задних столбов уже не видны. Нижние оливы занимают прежнее положение.

*Белое вещество:* пирамидные пучки расположены базально; tractus spino-thalamicus и bulbo-thalamicus по-прежнему в среднем этаже и близко к средней ли-

нии; fasciculus longitudinalis posterior находится над ними. Tractus spino-cerebellaris dorsalis (Флексига) отходят выше и обособляются в виде валиков на поверхности. Tractus spino-cerebellaris ventralis (Говерса) в поперечном сечении имеет вид треугольника; расположен на периферии над оливой и под corpus restiforme. В непосредственной близости от него расположены tractus rubro-spinalis и tecto-spinalis.

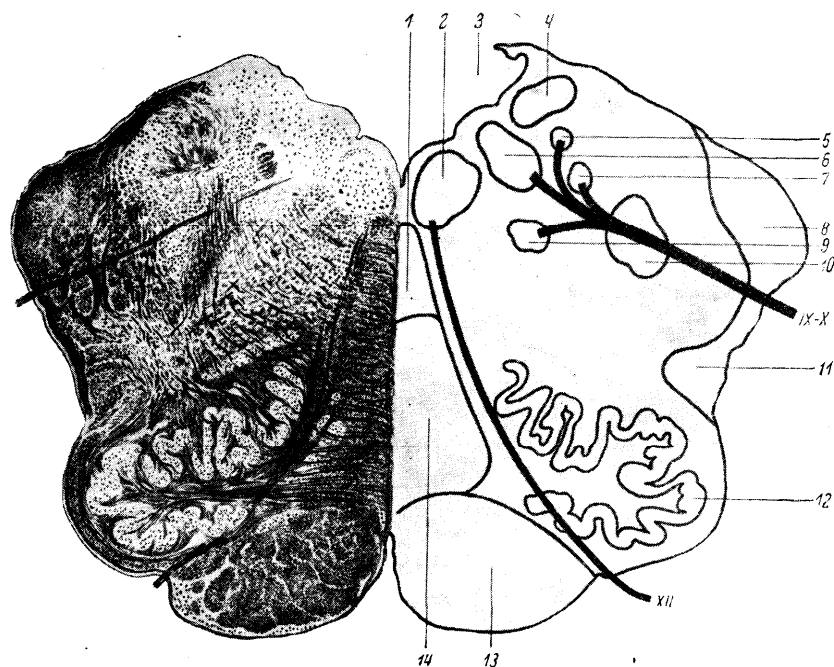


Рис. 49. Срез продолговатого мозга на уровне; верхнего его отдела (рис. 46, III).

1 — задний продольный пучок; 2 — ядро подъязычного нерва; 3 — ромбовидная ямка; 4 — ядро вестибулярного нерва; 5 — nucleus dorsalis n. vagi; 6 — nucleus alae cinerei; 7 — вкусовое ядро (nucleus tractus solitarius — IX и XIII); 8 — пучок Флексига; 9 — nucleus ambiguus (IX — X), 10 — ядро нисходящего корешка тройничного нерва; II — пучок Говерса; 12 — нижняя олива; 13 — пирамидный пучок; 14 — медиальная петля.

### Срез на границе продолговатого мозга и моста

(разрез проведен несколько наклонно кпереди в направлении к ядру VI нерва — рис. 50 и 46, срез IV)

**Серое вещество:** от средней линии латеральное, в дне ромбовидной ямки, в colliculus facialis, находится ядро n. abducentis, далее — ядро n. vestibularis. Значительно вентральнее расположено ядро n. facialis; выше его и несколько кнаружи — чувствительное ядро n. trigemini; наиболее латерально и в глубине находится ядро n. cochlearis. Волокна от ядра n. facialis поднимаются сначала кверху, огибают ядро n. abducentis и снова поворачивают в вентральном направлении, выходя рядом с корешком n. acustici в мосто-мозжечковом углу. Над lemniscus medialis и под fasciculus longitudinalis posterior расположена formatio reticularis.

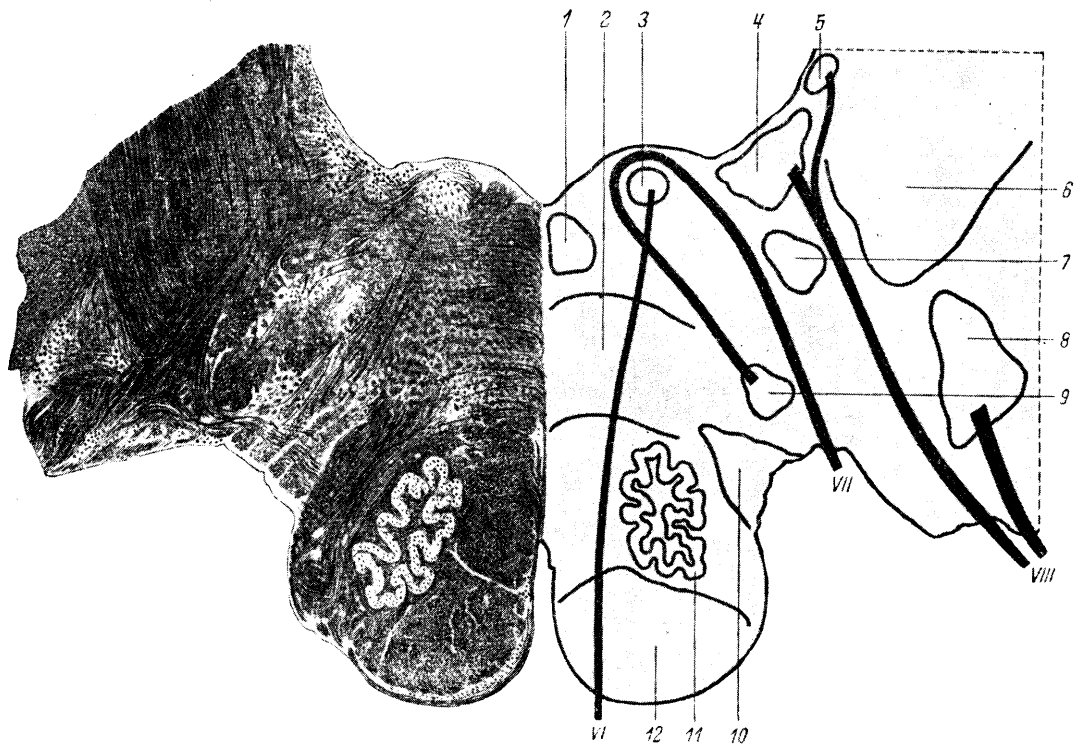


Рис. 50. Срез на границе продолговатого мозга и моста (рис. 46, IV).

1 — задний продольный пучок; 2 — медиальная петля; 3 — ядро отводящего нерва; 4 и 5 — ядра вестибулярного нерва; 6 — веревчатое тело; 7 — ядро нисходящего корешка тройничного нерва; 8 — ядро кохлеарного нерва; 9 — ядро лицевого нерва; 10 — пучок Говерса; 11 — нижняя олива; 12 — пирамидный путь; VI — *n. abducens*; VII — *n. facialis*; VIII — *n. acusticus*.

*Белое вещество.* Пирамиды лежат в основании. По-прежнему над пирамидными пучками в среднем отделе проходит общий чувствительный путь: на этом уровне продолжается слияние *tractus spino-thalamicus* и *bulbo-thalamicus*. Еще выше, близко к дну ромбовидной ямки, находится сечение *fasciculi longitudinalis posterioris*. Нижние ножки мозжечка, *corpora restiformia*, отходят в направлении к мозжечку. По-прежнему пучок Говерса лежит на периферии и вблизи от него проходят *tractus rubro-spinalis* и *tecto-spinalis*.

## Срез на уровне средней трети моста

(рис. 51 и 46, срез V)

*Серое вещество.* Видно двигательное ядро *n. trigemini* (*nucleus masticatorius*) и дорсо-латеральноотного — чувствительное ядро того же нерва. Под сечением *fasciculi longitudinalis posterioris* и над медиальной петлей разбросаны клеточные группы сетевидной субстанции (*formatio reticularis*).

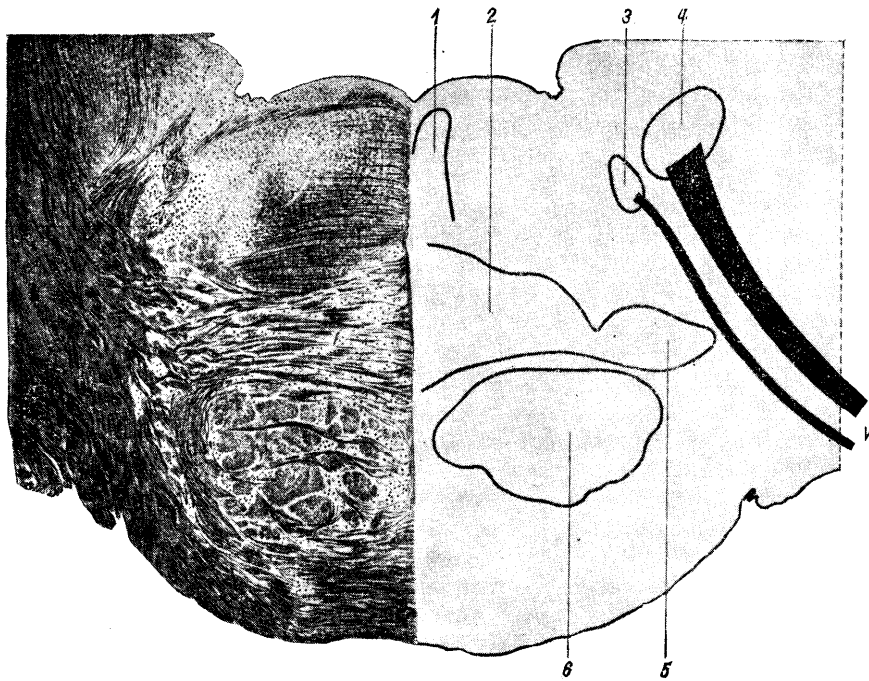


Рис. 51. Срез на уровне средней трети моста (рис. 46, V).

1 — задний продольный пучок; 2 — медиальная петля; 3 — двигательное ядро тройничного нерва; 4 — чувствительное ядро тройничного нерва (nucleus terminalis); 5 — латеральная петля; 6 — пирамидный путь; V — n. trigeminus.

*Белое вещество.* В базальной части моста по-прежнему расположены пирамидные пучки и расслаивающие их поперечные волокна brachia pontis. В среднем этаже проходит медиальная петля, ставшая в своем сечении более широкой, с примыкающей к ней снаружи латеральной петлей. Еще более латерально расположены tractus rubro-spinalis, tecto-spinalis, spino-cerebellaris ventralis (говверсов пучок).

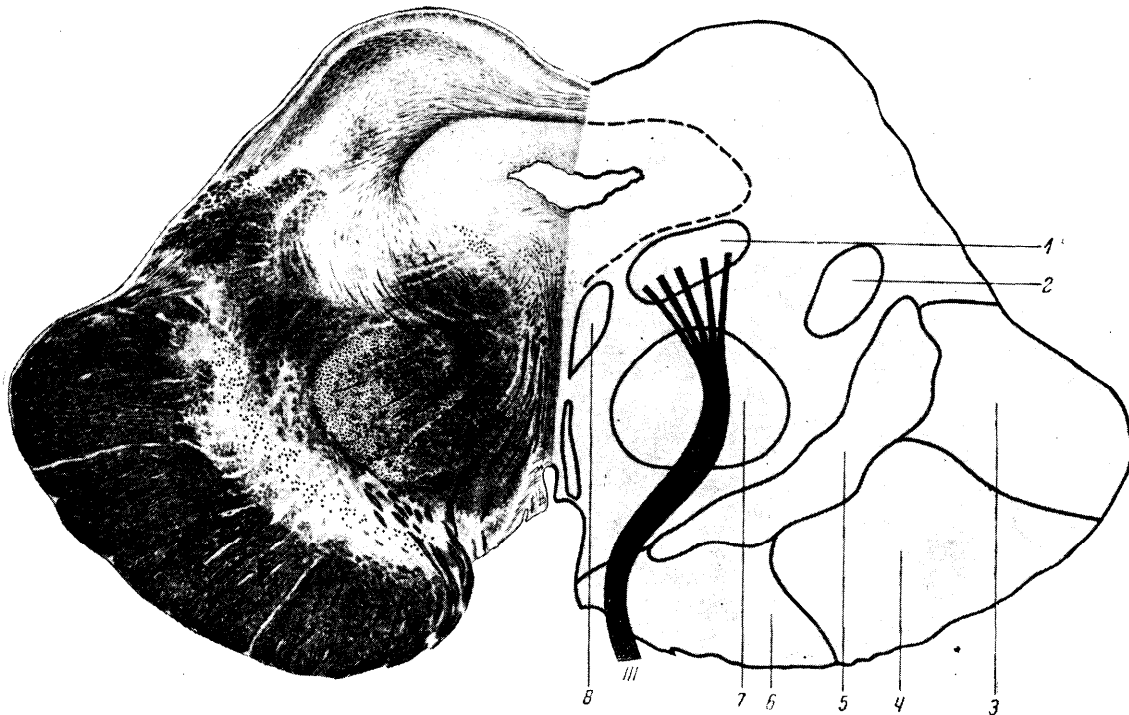


Рис. 53. Срез на уровне ножек мозга и передних бугров четверохолмия (рис. 46. VII).

1 — ядро глазодвигательного нерва; 2 — медиальная петля; 3 — затылочно-височный путь моста; 4 — пирамидный путь; 5 — черная субстанция; 6 — лобный путь моста; 7 — красное ядро; 8 — задний продольный пучок; III — п. oculomotorius.

Fasciculus longitudinalis posterior, как и на предыдущем срезе, проходит в дне ромбовидной ямки близко от средней линии. Видно сечение передних ножек мозжечка (*brachia conjunctiva*).

## Срез на уровне передней трети моста

(рис. 52 и 46, срез VI)

IV желудочек значительно сужен. Крышу его составляет передний мозговой парус. Базальная часть моста особенно мощна; пирамидные пучки на этом уровне наиболее расчленены на отдельные пучки; по-прежнему видны поперечные перекрещивающиеся волокна средних ножек. Медиальные петли начинают расходиться, располагаясь дальше от средней линии, и отходят латеральным своим отделом кверху. Латеральные петли расположены сбоку и сверху, направляясь далее к заднему бугру четверохолмия и *corpus geniculatum mediale*. К сечению петель сверху в виде полулуния прилегают *brachia conjunctiva* (верхние или передние ножки мозжечка), в составе которых проходит и говерсов пучок, направляющийся в червь мозжечка в обратном по отношению к остальным волокнам передних ножек направлении. Задний продольный пучок лежит по-прежнему в дне ромбовидной ямки, близко к средней линии. В переднем мозговом парусе происходит перекрест *n. trochlearis*. Ядро его и начальный ход волокон (*n. trochlearis*) изображены пунктиром, так как ядро расположено не на этом уровне, а впереди под задними буграми четверохолмия.

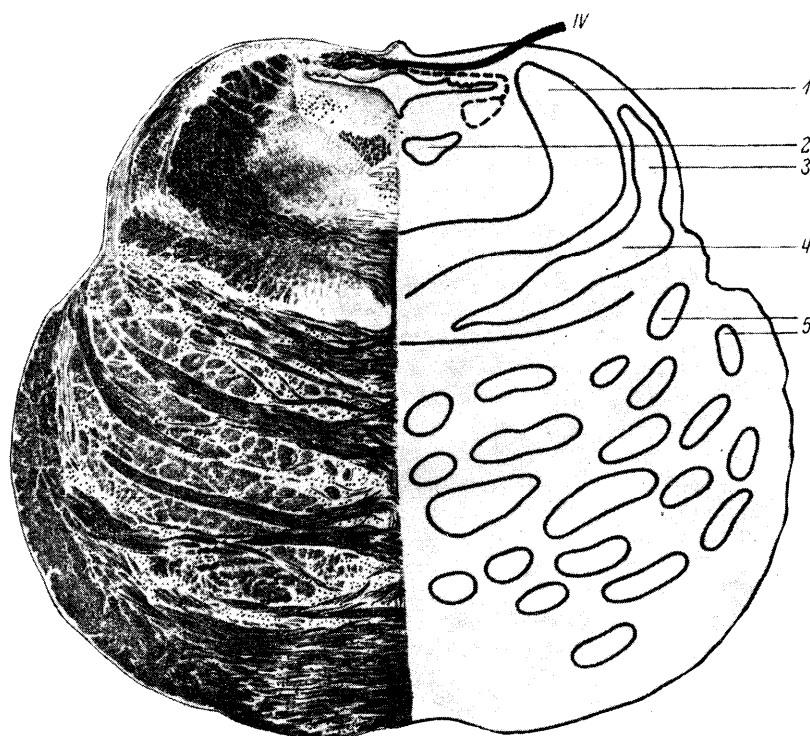


Рис. 52. Срез на уровне передней трети моста (рис. 46, VI).

1 — верхние ножки мозжечка; 2 — задний продольный пучок; 3 — латеральная петля; 4 — медиальная петля; 5 — пирамидные пучки; IV — п. trochlearis.

## Срез на уровне ножек мозга и передних бугров четверохолмия

(рис. 53 и 46, срез VII)

Сверху видны передние бугры четверохолмия. Вместо IV желудочка виден сильвиев водопровод. В дне его расположены ядра n. oculomotorii (III нерв), ниже которых видно сечение заднего продольного пучка. Далее книзу расположены красные ядра, в которых после перекреста заканчиваются волокна передних ножек мозжечка (*brachia conjunctiva*) и от которых начинаются *tractus rubro-spinales*, в свою очередь совершающие перекрест ниже красных ядер. Напомним, что на этом уровне происходит еще перекрест *tractus tecto-spinalis*. Медиальная петля отошла еще дальше кнаружи и кверху, направляясь к зрительному бугру. Под красными ядрами и медиальной петлей над основанием ножек находится еще мощное скопление темно-серого вещества – *substantia nigra*. Наконец, в основании ножек расположен ряд исходящих проводников; кнутри – лобный путь моста (*tractus fronto-pontinus*), затем *tractus cortico-bulbaris*, *cortico-spinalis* и наиболее латерально – затылочно-височный путь моста (*tractus occipito-temporo-pontinus*).

## СИМПТОМЫ ОЧАГОВЫХ ПОРАЖЕНИЙ МОЗГОВОГО СТВОЛА

Для общей ориентировки и при топической диагностике поражений мозгового ствола могут служить следующие указания.

1. Пирамидные пути лежат в стволе в нижнем этаже – базально, или вентрально; чувствительные пути – в среднем этаже; ядра черепных нервов в большинстве своем расположены в верхнем этаже, или дорсально, в покрывке ствола.

2. Очаги в мозговом стволе чаще бывают односторонними и редко не вовлекают в процесс те или иные ядра черепных нервов. Последнее значительно упрощает определение уровня поражения. Поражение двигательного ядра или исходящих из него волокон вызывает периферический паралич соответствующего нерва, что обычно сочетается с поражением проходящих в близком соседстве двигательных (пирамидных) или чувствительных волокон. Понятно, что это создает картину *альтернирующего*, или перекрестного, *симптомокомплекса*: поражение черепного нерва на стороне очага и центральные параличи или проводниковые расстройства чувствительности на противоположной стороне (рис. 54).

3. Поражение мозжечка и мозжечковых ножек ведет к атактическим симптомам на стороне поражения. Исключением является поражение передних ножек после их перекреста и красных ядер: в этих случаях мозжечковые симптомы наблюдаются на противоположной стороне.

4. Двухсторонние очаги в продолговатом мозге, если не влекут за собой смерти, дают в числе других симптомов *бульбарные параличи*; двухсторонние же надъядерные процессы (поражение обоих *tractus cortico-bulbares*) вызывают *псевдобульбарный симптомокомплекс*.

5. Очаги в области моста в числе других симптомов часто сопровождаются *параличом зрения* в сторону очага, иногда сочетанным поворотом глаз в противоположную сторону – *deviation conjugee*, нистагмом при взгляде в стороны. Очаги в области четверохолмия могут сопровождаться параличом зрения вверх и вниз, *вертикальным нистагмом*.

Остановимся на рассмотрении некоторых *альтернирующих* (перекрестных) синдромов.

1. *Синдром Джексона* (*hemiplegia alternans hypoglossica*) наблюдается при половинном поражении нижнего отдела продолговатого мозга и характеризуется сочетанием периферического паралича n. *hypoglossi* с центральным гемипарезом противоположных конечностей.

2. *Синдром Авеллиса* – то же, с присоединением к поражению XII нерва периферического паралича мягкого нёба и голосовой связки (ядра IX и X нервов) на стороне очага.

3. *Синдром Шмидта* – периферическое поражение XII, IX, X и XI нервов в сочетании с центральным парезом противоположных конечностей.



Возможно присоединение к гемипарезу на противоположной стороне гемианестезии (поражение, кроме пирамидных, и чувствительных путей); либо при сохранности базальной части и незатронутых, следовательно, пирамидных путях наличие перекрестной гемианестезии без двигательных пирамидных расстройств. Наблюдаются расстройства чувствительности на лице соответственно стороне поражения (чувствительное ядро n. tri-gemini) или анестезия глотки и мягкого нёба (чувствительное ядро IX – X нервов) с. перекрестным гемипарезом или гемианестезией. Наконец, на стороне поражения возможно присоединение мозжечковой атаксии (corpus restiforme, говерсов пучок).

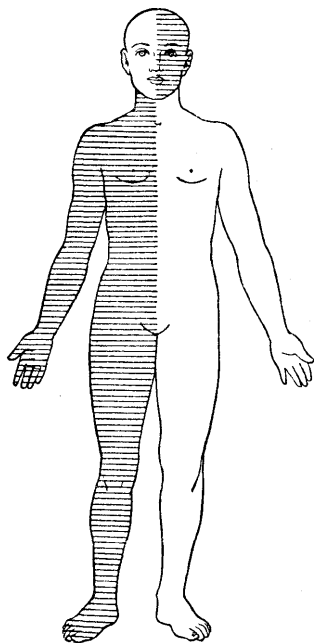


Рис. 54. Схема альтернирующего синдрома.

Слева — поражение ядер черепно-мозговых нервов; справа — проводниковые расстройства (двигательные или чувствительные).

4. *Синдром Валленберга–Захарченко* (при закупорке нижней задней мозжечковой артерии): на стороне поражения — паралич мягкого неба и голосовой связки (поражение nucleus ambiguus), триада Горнера–Клода Бернара (поражение симпатических волокон), вестибулярно-мозжечковые расстройства (нистагм, атаксия); на противоположной стороне — выпадение болевой и термической чувствительности (поражение спино-таламических волокон) на туловище и конечностях; диссоциированное расстройство чувствительности на лице чаще бывает на стороне очага (поражен нисходящий корешок тройничного нерва). Некоторые варианты описаны В.В. Михеевым.

5. *Синдром Мийара – Гублера* (hemiplegia alternans facialis) — очаг поражения в нижнем отделе моста; наблюдается периферический паралич лицевого нерва на стороне поражения, центральный паралич противоположных конечностей.

6. *Синдром Фовилля* (hemiplegia alternans abducento-facialis) — то же, с присоединением поражения n. abducentis или паралича взора в сторону очага. К обоим синдромам (5 и 6) может присоединиться вследствие поражения чувствительных путей гемианестезия на противоположной очагу стороне.

7. *Синдром Вебера*. Очаг в основании ножки мозга, захватывающий пирамидный пучок и волокна выходящего здесь n. oculomotorii: поражение n. oculomotorii на стороне очага, центральный паралич лица, языка и конечностей на противоположной стороне.

8. *Синдром Бенедикта*. Очаг на том же уровне, но расположенный более дорсально, при сохранности или малой затронутости пирамидного пучка. Наблюдается паралич n. oculomotorii на стороне очага, гемитремор (интенционный); иногда экстрапирамидный гемигиперкинез в противоположных конечностях (синдром Клодта).

И здесь возможно за счет вовлечения в процесс чувствительных проводников присоединение чувствительных расстройств на противоположной очагу стороне.

## Глава VII. ПОДКОРКОВЫЕ ГАНГЛИИ, ВНУТРЕННЯЯ КАПСУЛА, СИМПТОМОКОМПЛЕКСЫ ПОРАЖЕНИЯ

### ЗРИТЕЛЬНЫЕ БУГРЫ

Продолжением мозгового ствола кпереди являются зрительные бугры, расположенные по сторонам. III желудочка (см. рис. 2 и 55, III).

*Зрительный бугор* (thalamus opticus – рис. 55, 777) представляет собой мощное скопление серого вещества, в котором можно различить ряд ядерных образований.

Существует деление зрительного бугра на собственно thalamus, hypothalamus, metathalamus и epithalamus.

Thalamus — основная масса зрительного бугра — состоит из переднего, наружного, внутреннего, вентрального и заднего ядер.

Hypothalamus имеет целый ряд ядер, расположенных в стенках III желудочка и его воронке (infundibulum). Последняя весьма тесно связана с гипофизом как в анатомическом, так и функциональном отношении. Сюда же относятся сосковидные тела (corpora mamillaria).

Metathalamus включает в себя наружные и внутренние коленчатые тела (corpora geniculata laterale et mediale).

Epithalamus включает в себя эпифиз, или шишковидную железу (glandula pinealis), и заднюю комиссуру (commissura posterior).

Зрительный бугор является важным этапом на пути проведения чувствительности. К нему подходят следующие чувствительные проводники (с противоположной стороны).

1. Медиальная петля с ее бульбо-таламическими волокнами (осознание, суставно-мышечное чувство, чувство вибрации и др.) и спино-таламическим путем (болевое и температурное чувство).

2. Lemniscus trigemini — от чувствительного ядра тройничного нерва (чувствительность лица) и волокна от ядер языкоглоточного и блуждающего нервов (чувствительность глотки, гортани и др., а также внутренних органов).

3. Зрительные тракты, заканчивающиеся в pulvinar зрительного бугра и в corpus geniculatum laterale (зрительные пути).

4. Латеральная петля, заканчивающаяся в corpus geniculatum mediale (слуховые пути).

В зрительном бугре заканчиваются также обонятельные пути и волокна от мозжечка (от красных ядер).

Таким образом, к зрительному бугру притекают импульсы экстероцептивной чувствительности, воспринимающей раздражения извне (боль, температуру, прикосновения, свет и др.), проприоцептивной (суставно-мышечное чувство, чувство положения и движения) и интероцептивной (от внутренних органов).

Такое средоточие всех видов чувствительности в зрительном бугре станет понятным, если принять во внимание, что на определенных этапах эволюции нервной системы зрительный бугор был главным и конечным чувствительным центром, определяющим общие двигательные реакции организма рефлекторного порядка путем передачи раздражения на центробежные двигательные аппараты.

С появлением и развитием коры головного мозга усложняется и совершенствуется чувствительная функция; появляется способность тонкого анализа, дифференцировки и локализации раздражения. Основная роль в чувствительной функции переходит к коре головного мозга. Однако ход чувствительных путей остается прежним;

возникает лишь продолжение их от зрительного бугра к коре. Зрительный бугор становится в основном лишь передаточной станцией на пути импульсов от периферии к коре. Действительно, существуют многочисленные таламо-кортикальные пути (tractus thalamo-corticales), те (в основном, третьи) нейроны чувствительности, которые были уже рассмотрены в главе о чувствительности и о которых следует только кратко упомянуть:

1) *третьи нейроны кожной и глубокой чувствительности* (болевого, температурного, осязательного, суставно-мышечного чувства и др.), начинающиеся из вентро-латерального отдела зрительного бугра, проходящие через внутреннюю капсулу в область задней центральной извилины и теменную долю (рис. 55, VII);

2) *зрительные пути от первичных зрительных центров* (corpus geniculatum laterale – radiatio optica) или пучок Грасьоле, в область fissurae calcarinae затылочной доли (рис. 55, VIII),

3) *слуховые пути от первичных слуховых центров* (corpus geniculatum mediale) в верхнюю височную извилину и извилины Гешля (рис. 55, IX).

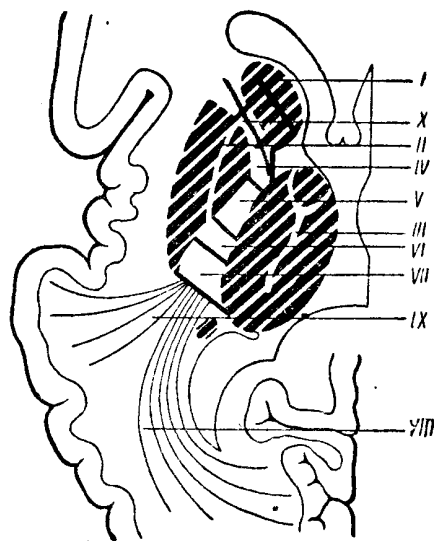


Рис. 55. Подкорковые ганглии и внутренняя капсула.

*I* — nucleus caudatus; *II* — nucleus lenticularis; *III* — thalamus opticus; *IV* — tractus cortico-bulbaris; *V* — tractus cortico-spinalis; *VI* — tractus oc-cipito-temporo-pontinus; *VII* — tractus thalamo-corticalis; *VIII* — radiatio optica; *IX* — слуховые пути к коре; *X* — tractus fronto-pontinus.

Помимо названных уже связей, зрительный бугор имеет пути, связывающие его со стрио-паллидарной системой. Аналогично тому, как thalamus opticus является на определенных этапах развития нервной системы высшим чувствительным центром, стрио-паллидарная система была конечным двигательным аппаратом, осуществляющим достаточно сложную рефлекторную деятельность.

Поэтому связи зрительного бугра с названной системой весьма интимны, и весь аппарат в целом может быть назван *таламо-стрио-паллидарной системой* с воспринимающим звеном в виде thalamus opticus и двигательным в виде стрио-паллидарного аппарата (рис. 56).

О связях зрительного бугра с корой головного мозга — в направлении thalamus — кора уже было сказано. Кроме того, существует мощная система проводников обратного направления, от коры головного мозга к зрительным буграм. Эти пути исходят из различных отделов коры (tractus cortico-thalamici); наиболее массивным из них является тот, который начинается из лобной доли.

Наконец, следует упомянуть о связях зрительного бугра с подбугровой областью (hypothalamus), где сосредоточены подкорковые центры вегетативно-висцеральной иннервации.

Связи ядерных образований таламической области весьма многочисленны, сложны и в деталях изучены еще недостаточно. В последнее время, главным образом на основании электрофизиологических исследований, предлагается делить таламо-кортикальные системы на *специфические* (связанные с определенными проекцион-

ными зонами коры) и *неспецифические*, или *диффузные*. Последние начинаются от медиальной группы ядер зрительного бугра (срединный центр, интраламинарные, ретикулярные и другие ядра).

Некоторые исследователи (Пенфилд, Джаспер) приписывают этим «неспецифическим ядрам» зрительного бугра, как и ретикулярной формации ствола, функцию «субстрата сознания» и «высшего уровня интеграции» нервной деятельности. В концепции «центрорэнцефалической системы» кора рассматривается лишь как промежуточный этап на пути сенсорных импульсов, текущих от периферии к «высшему уровню интеграции» в промежуточном и среднем мозге. Сторонники этой гипотезы, вступают, таким образом, в противоречие с историей развития нервной системы, с многочисленными и очевидными фактами, устанавливающими, что тончайший анализ и сложнейший синтез («интеграция») нервной деятельности осуществляются корой головного мозга, которая функционирует, разумеется, не изолированно, а в неразрывной связи с нижележащими подкорковыми, стволовыми и сегментарными образованиями.

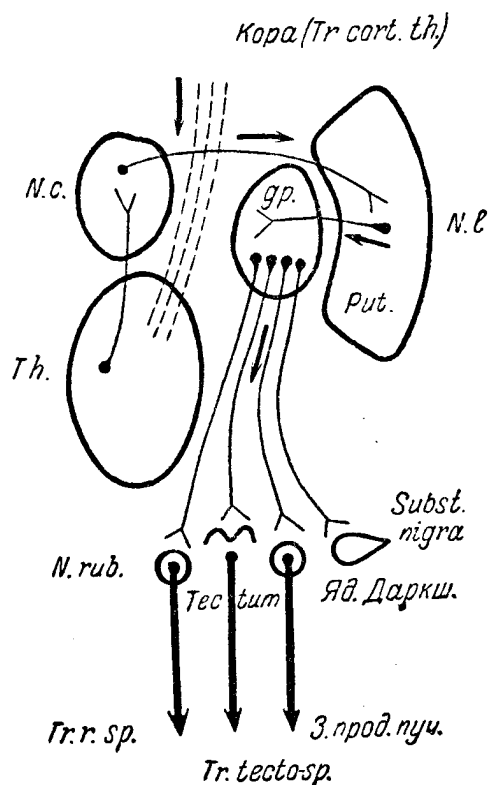


Рис. 56. Схема связей экстрапирамидной системы. Центробежные проводники ее.

N. c. nucleus caudatus; N. L. — nucleus lenticularis; gp. — globus pallidus; Put. — putamen; Th. — зрительный бугор; N. rub. — красное ядро, Tr. r. sp. — рубро-спинальный пучок; Tr. cort. th. — tractus cortico-thalamicus; Subst. nigra — substantia nigra; Tr. tecto-sp. — tractus tecto-spinalis; З. прод. пуч. — задний продольный пучок; Яд. Даркш. — ядро Даркшевича.

На основании приведенных анатомических данных, а также существующих клинических наблюдений, функциональное значение зрительного бугра можно определить в основном следующими положениями. Зрительный бугор является:

- 1) передаточной станцией для проведения в кору всех видов «общей» чувствительности, зрительных, слуховых и других раздражений;
- 2) афферентным звеном сложной подкорковой таламо-стрио-паллидарной системы, осуществляющей достаточно сложные автоматизированные рефлекторные акты;
- 3) через посредство зрительного бугра, являющегося подкорковым центром также и для висцерорецепции, осуществляется благодаря связям с гипоталамической областью и корой больших полушарий автоматическая регуляция внутренних процессов организма и деятельности внутренних органов.

Получаемые зрительным бугром чувствительные импульсы могут приобретать здесь ту или иную эмоциональную окраску. По М.И. Аствацатурову, зрительный бугор является органом примитивных аффектов и эмоций, тесно связанных с чувством боли; одновременно возникают реакции со стороны висцеральных приборов

(покраснение, побледнение, изменения пульса и дыхания и т.д.) и аффективные, выразительные двигательные реакции смеха и плача<sup>26</sup>.

## Симптомы поражения зрительного бугра

При поражении зрительного бугра могут возникать *симптомы выпадения* его функций или *симптомы раздражения*.

В первом случае наблюдается (на противоположной стороне) *гемианестезия*, касающаяся всех видов чувствительности, как поверхностной, так и глубокой. Расстройства чувствительности более выражены в дистальных отделах конечностей; выпадения суставно-мышечного чувства выражены, обычно, особенно резко. Поэтому в анестезированных конечностях наблюдается и *сенситивная гемиатаксия*. Вследствие поражения подкорковых зрительных центров (*corpus geniculatum laterale*) возникает также и *гемианопсия* – утрата зрения в противоположных пораженному полях зрения.

Наконец, при поражении зрительного бугра может наблюдаться *парез мимической мускулатуры*, тоже на противоположной стороне, сказывающийся только при эмоциональных мимических движениях, например при улыбке или смехе. При движениях «по заданию» нарушений иннервации может не отмечаться.

При раздражении зрительного бугра возникают жестокие, подчас невыносимые боли в противоположной стороне тела. Характер этих «центральных» болей с трудом описывается больными; чаще это – мучительное ощущение жжения, холода, нестерпимой боли. Локализуются они неясно и обычно диффузны. Интенсивность их усиливается в зависимости от внешних раздражений и, особенно, эмоций. Нередко наблюдается *повышенная аффективность, насильственный смех и плач*. Возможно присоединение ряда вегетативных расстройств. Все эти симптомы легко объясняются ролью и значением зрительного бугра, о чем было сказано выше.

При раздражении зрительного бугра (возможно, при частичном поражении некоторых его ядер) возникают не только описанные своеобразные таламические боли, но и расстройства чувствительности на противоположной стороне тела, носящие характер *гиперпатии* (резкое чувство неприятного, с неточной локализацией при уколе и температурных раздражениях, иногда извращенное восприятие раздражения, неточность локализации его, иррадиация, длительное ощущение раздражения, или так называемое последствие, и т.д.).

Импульсы, исходящие из раздраженного зрительного бугра в направлении тесно связанной с ним стриопаллидарной системы, могут иногда вызывать произвольные насильственные движения, или *гиперкинезы*, типа хорей или атетоза, описание которых дано ниже.

Наконец, в отдельных случаях могут присоединяться и *церебеллярные расстройства*, так как в зрительном бугре заканчиваются волокна от мозжечка и красных ядер.

## СТРИО-ПАЛЛИДАРНАЯ СИСТЕМА

К *стрио-паллидарной системе* относятся следующие анатомические образования: *nucleus caudatus* и *nucleus lenticularis* с его наружным ядром (*putamen*) и двумя внутренними (*globus pallidus*). Они расположены спереди и снаружи от зрительных бугров (рис. 55, I и II). По морфологическим особенностям, филогенетической давности и функциональному значению стрио-паллидарную систему правильнее делить на систему *striatum*, или *neostriatum*, в которую входят *nucleus caudatus* и наружное ядро *nuclei lenticularis* – *putamen*, и *pallidum*, или *palaeo-striatum*, включающую *globus pallidus* (внутренние ядра *nuclei lenticularis*). К паллидарной же системе относятся черная субстанция – *substantia nigra* – и красные ядра, расположенные в ножках мозга.

---

<sup>26</sup> Зрительный бугор является центром лишь примитивных эмоций и аффектов. Основная роль принадлежит коре головного мозга, являющейся субстратом высшей нервной деятельности человека. Возникающие при эмоциях вегетативные реакции и аффективные выразительные движения осуществляются благодаря связям коры головного мозга со зрительным бугром.

Стрио-паллидум представляет важную составную часть вне-пирамидных (экстрапирамидных) двигательных систем, начинающихся от коры головного мозга (главным образом от поля 6 в премоторной зоне) и связанных с рядом подкорковых и стволовых образований.

Основными путями, по которым проводятся импульсы к striatum и pallidum, являются проводники от зрительного бугра. По ним устанавливаются связи экстрапирамидной системы не только с thalamus opticus, но через посредство того же зрительного бугра и с корой головного мозга. Этим путем (кора – thalamus opticus – strio-pallidum) происходит включение экстрапирамидных аппаратов в систему «произвольных», корковых движений. Существуют и самостоятельные связи стрио-паллидарной системы с корой головного мозга; известны, например, кортико-паллидарные, кортико-нигральные и другие внепирамидные двигательные проводники.

Striatum имеет тесные связи с pallidum. Центробежные пути начинаются от pallidum и направляются к substantia nigra, красному ядру, ядру Даркшевича, четверохолмью, оливам. От названных образований импульсы из экстрапирамидной системы следуют к сегментарным двигательным аппаратам и мускулатуре по нисходящим проводникам (см. рис. 56):

- 1) от красных ядер по монаковскому пучку (tractus rubro-spinalis);
- 2) от ядра Даркшевича по заднему продольному пучку (fasciculus longitudinalis posterior) к ядрам III, IV, VI нервов и через его посредство к ядру вестибулярного нерва;
- 3) от ядра вестибулярного нерва по tractus vestibulo-spinalis;
- 4) от четверохолмия по tractus tecto-spinalis и др.

Импульсы из экстрапирамидной системы, равно как и из мозжечка и из пирамидной системы, притекают, следовательно, к клеткам переднего рога, где и заканчиваются все только что перечисленные проводники. Окончательный путь к мышце проходит через периферический двигательный нейрон.

Вследствие наличия указанной системы (рецепторы на периферии – thalamus – strio-pallidum – центробежные экстрапирамидные пути – клетка переднего рога – мышца) осуществляется рефлекторная деятельность, касающаяся автоматизированных, иногда довольно сложных движений. Благодаря включению в двигательную систему коры обеспечивается подсобное участие экстрапирамидных аппаратов в «произвольных» движениях.

Кроме разобранных связей, можно еще раз упомянуть о путях к гипоталамической области (подкорковые центры висцеральной иннервации).

В период, когда кора головного мозга еще не была развита, стрио-паллидарная система являлась главным двигательным центром, определяющим поведение животного. Чувствительные импульсы, притекающие из зрительного бугра, перерабатывались здесь в двигательные, направляющиеся к сегментарному аппарату и мускулатуре. За счет стрио-паллидарных аппаратов осуществлялись диффузные, массовые движения тела достаточно сложного характера: передвижение, плавание и др.

Одновременно с этим обеспечивалась поддержка общего мышечного тонуса, «готовность» сегментарного аппарата к действию, перераспределение тонуса мускулатуры при движениях.

При дальнейшей эволюции нервной системы ведущая роль в движениях переходит к коре головного мозга с ее двигательным анализатором и пирамидной системой. Наконец, у человека возникают сложнейшие действия, носящие целенаправленный, производственный характер с тонкой дифференцировкой отдельных движений.

Тем не менее стрио-паллидарная (экстрапирамидная) система не утратила своего значения и у человека. Она лишь переходит в соподчиненное, субординированное положение, обеспечивая «настройку» двигательных аппаратов, их «готовность к действию» (М.И. Аствацатуров) и необходимый для быстрого осуществления движения мышечный тонус.

Экстрапирамидная система у человека автоматически создает тот фон «предуготованности», на котором осуществляются быстрые, точные, дифференцированные движения, обусловленные деятельностью коры.

Как было отмечено выше, экстрапирамидная система делится на более древний ее отдел (palaeo-striatum, или pallidum) и новый, более поздний (neostriatum, или striatum). Соотношения между ними такие же, какие существуют вообще между

филогенетически более древними и новыми, более совершенными аппаратами: деятельность паллидарной системы тормозится и регулируется (субординируется) стриарной. Поэтому симптомы поражения паллидарного звена резко отличаются и во многом противоположны симптомам поражения стриарного отдела.

## Симптомы поражения экстрапирамидной системы

1. *Симптомокомплекс паллидарного поражения* может быть назван *гипертонически-гипокинетическим*, так как основными чертами, характеризующими его, является повышение мышечного тонуса и уменьшение подвижности, обеднение движениями.

*Экстрапирамидная гипертония*, или *ригидность* мускулатуры значительно отличается от таковой при пирамидном поражении. При паллидарной ригидности сопротивление, испытываемое исследующим при пассивных движениях, остается все время одинаковым от начала до конца движения, тогда как при центральном параличе или парезе спастичность особенно велика в начале движения и заметно ослабляется в конце (симптом «складного ножа»). Паллидарная ригидность носит наименование «восковидной». При пассивном разгибании предплечья, голени, круговых движениях в лучезапястном суставе можно ощутить иногда своеобразную прерывистость, ступенчатость растяжения мышц, носящую наименование симптома «зубчатого колеса».

*Гипокинезия*, или *олигокинезия*, отнюдь не обуславливается наличием паралича; при исследовании обнаруживается, что произвольные движения совершаются в достаточном объеме и с удовлетворительной мышечной силой. Основными являются малоподвижность больного, резкое уменьшение двигательной инициативы, затруднение в переходе из покоя в движение. Больной, приняв определенную позу, долгое время сохраняет ее, хотя бы она была и неудобной, «застывает» в принятом положении, напоминая собой статую или манекен.

*Обычная поза* больного достаточно характерна: спина согнута, голова наклонена к груди, руки согнуты в локтевых, кисти – в лучезапястных, ноги – в коленных суставах (поза сгибателей).

*Походка* замедлена, напоминает старческую, шаги мелкие. Двинуться вперед удается не сразу, но в дальнейшем больной может «разойтись» и двигаться быстрее. Зато остановиться быстро он не может: при необходимости или при приказании остановиться его все еще продолжает «тянуть» вперед (*propulsio*).

*Мимика* крайне бедна, лицо принимает застывшее, маскообразное выражение (гипомимия). Улыбка, гримаса плача при эмоциях возникает с запозданием, и также с замедлением лицо возвращается к обычной мимике.

*Речь* больных тиха, монотонна, глуха, без достаточных модуляций и звучности.

Характерным является отсутствие или уменьшение физиологических содружественных или сопутствующих движений, синкинезий, существующих в норме и содействующих тому или иному основному движению. Так, у больных не наблюдается обычного размахивания руками в такт ходьбе, отсутствует на-морщивание лба при взгляде вверх, нет разгибания в лучезапястном суставе при сжатии руки в кулак и т.д. Затруднен не только переход из покоя в движение, но обычно резко замедлены и все произвольные движения (*брадикинезия*). Все действия больной выполняет медленно, как бы с затруднением, напоминая своими движениями автомат.

Кроме описанных симптомов, при паллидарном поражении нередко имеет место своеобразное *дрожание*, которое наблюдается в покое, выражено в дистальных отделах конечностей, иногда в нижней челюсти и отличается обычно малой амплитудой, частотой и ритмичностью. В отличие от мозжечкового интенционного дрожания, появляющегося в движении и отсутствующего в покое, здесь типично наличие его в покое и уменьшение или исчезновение при движениях.

Описанный синдром паллидарного поражения носит еще название *паркинсонизма*, или *амиостатического симптомокомплекса*.

При отсутствии изменений со стороны сухожильных рефлексов конечностей по другой причине при паркинсонизме могут оживать так называемые аксиальные рефлексы и в первую очередь – группа рефлексов ораль-

ного автоматизма (см. главу II). В значительной мере нарушаются рефлексы положения или позы (постуральные рефлексы)<sup>27</sup>.

II. *Симптомокомплекс стриарного поражения.* В отличие от паллидарного, он может быть назван *гипотонически-гиперкинетическим*. На фоне существующей в покое гипотонии мускулатуры возникают разнообразные непроизвольные насильственные движения, или *экстрапирамидные гиперкинезы*.

Если выключение pallidum влечет за собой обеднение движениями и затруднение перехода из покоя в действие, то поражение striatum, растормаживая pallidum, вызывает появление двигательных автоматизмов, носящих диффузный, массовый характер. Данные филогенеза, роль стрио-паллидарной системы на предшествовавших ступенях эволюции объясняют то, что эти патологические движения напоминают иногда отдельные элементы ползания, лазания, броска и т.д.

В противоположность паллидарной скованности движений, гипомимии и отсутствию физиологических сопутствующих движений, при стриарных поражениях наблюдается часто двигательное беспокойство, быстрота, размашистость движений, обилие синкинезий, гримасничанье. Основными формами экстрапирамидных гиперкинезов являются следующие.

*Атетоз*, который наблюдается больше в дистальных отделах конечностей, например в кистях и пальцах рук. Наблюдаются медленные, извивающиеся, червеобразные движения с некоторыми интервалами, во время которых конечность принимает неестественные положения. Атетоз может быть ограниченным, может быть и распространенным, захватывая иногда всю мускулатуру тела. Есть основания предполагать, что атетоз возникает при поражении *nuclei caudati*.

*Торсионный спазм* представляет собой атетоз туловища. Он характеризуется перегибающими, иногда штопорообразными движениями туловища, возникающими при ходьбе, которая бывает часто значительно затруднена.

*Хорея* отличается от атетоза быстротой подергиваний: последние наблюдаются в различных мышечных группах, часто в проксимальных отделах конечностей, в лице. Характерна быстрая смена локализации судороги: то подергиваются мимические мышцы, то мускулатура ноги, одновременно глазные мышцы и рука и т.д. В выраженных случаях больной становится похожим на паяца. Часто наблюдается гримасничанье, причмокивание; расстраивается речь. Движения становятся размашистыми, избыточными, походка — «танцующей». Возможно, что хорея возникает при поражении наружного ядра *nuclei lenticularis (putamen)* с одновременным вовлечением в процесс денторубральной системы (*nucleus dentatus* мозжечка и *nucleus ruber*).

*Миоклония* по своему характеру близка к хорее. Здесь подергивания также очень быстры, наблюдаются в отдельных мышечных группах или одиночных мышцах. В отличие от хорей, миоклония часто не сопровождается значительным двигательным эффектом.

*Локализованный спазм* и некоторые формы *тика* могут быть также проявлением экстрапирамидного гиперкинеза. Локализованный спазм, как показывает самое название, наблюдается изолированно в какой-либо одной мышечной группе, чаще всего в мышцах лица или шеи. Особенно часто это наблюдается в мускулатуре, иннервируемой лицевым или добавочным нервом (*n. accessorius*). Эти достаточно редкие формы не следует смешивать с часто наблюдающимися невротическими тиками, являющимися привычными навязчивыми движениями, не обусловленными органическим поражением нервной системы.

Общими чертами, характерными для всех видов экстрапирамидных гиперкинезов, является обычное исчезновение их во сне (в отличие от корковых судорог) и усиление при волнении и произвольных движениях.

Как было отмечено выше, при стриарных поражениях наблюдается гипотония, при паллидарных — гипертония мускулатуры. Можно допустить, что если мозжечок с его функцией поддержания тонуса находится под тормозящим влиянием паллидарной системы, то при поражении pallidum наблюдается гипертония за счет усиливающейся в этом отношении функции мозжечка. При поражении же striatum растормаживается pallidum, усиливающий свое тормозящее влияние на мозжечок; в итоге уменьшается его стимулирующее влияние на тонус и возникает гипотония (В.В. Крамер).

---

<sup>27</sup> М. И. Аствацатуров описал наблюдающийся у больных паркинсонизмом своеобразный симптом «приставания» (акайрия): больные обнаруживают навязчивое стремление задавать несколько раз одни и те же вопросы, обращаются многократно за советами, просят сообщить им что-либо несущественное или повторить уже сказанное и т. д.



## ВНУТРЕННЯЯ КАПСУЛА, СИМПТОМЫ ПОРАЖЕНИЯ

*Внутренняя капсула* (capsula interna) представляет собой полосу белого вещества, расположенную между подкорковыми ганглиями основания (см. рис. 55). Она делится на три основных раздела: переднее бедро, заднее бедро и колено (genu capsulae internae). Переднее бедро расположено между nucleus caudatus и nucleus lenticularis, заднее – между thalamus opticus и nucleus lenticularis. Внутренняя капсула является весьма важным образованием, где на сравнительно небольшом участке компактно располагаются проводники, как идущие к коре, так и из коры к нижележащим отделам центральной нервной системы. Здесь расположены следующие проводники.

1. *Tractus cortico-bulbaris* – путь центральных двигательных нейронов из коры к ядрам черепномозговых нервов, располагающийся в колене внутренней капсулы (см. рис. 55, IV).

2. *Tractus cortico-spinatis* – волокна Центральных двигательных нейронов из коры к передним рогам спинного мозга, проходящий в передних двух третях заднего бедра: спереди – пути для верхней, сзади – для нижней конечности (см. рис. 55, V).

3. *Tractus thalamo-corticalis* – третьи нейроны чувствительности от зрительного бугра к коре головного мозга, располагающиеся в заднем отделе заднего бедра сзади от tractus cortico-spinalis (см. рис. 55, VII).

4. *Зрительные пути*, следующие от подкорковых или первичных зрительных центров (corpus geniculatum laterale) в затылочные доли (radiatio optica, пучок Грасьоле).

5. *Слуховые проводники* от подкорковых или первичных слуховых центров (corpus geniculatum mediale) в височные доли.

Оба последних проводника располагаются в самом заднем отделе внутренней капсулы, позади от путей общей чувствительности (см. рис. 55, VIII и IX).

6. *Лобный путь моста* (tractus fronto-pontinus) из лобной доли к мосту и мозжечку, занимающий переднее бедро внутренней капсулы (см. рис. 55, X).

7. *Затылочно-височный путь моста* (tractus occipito-temporo-pontinus) из затылочной и височной долей, следующий в том же направлении и проходящий через заднее бедро капсулы (см. рис. 55, VI).

8. *Пути из коры* головного мозга к *зрительному бугру*, проходящие и в переднем и в заднем бедре (tractus cortico-thalamici).

Поражения в области внутренней капсулы, прерывая проходящие здесь пути, вызывают двигательные и чувствительные расстройства на противоположной стороне тела (чувствительные проводники подвергаются перекресту в спинном и продолговатом мозге, пирамидные – на границе их). Для очагов в области внутренней капсулы характерен половинный тип расстройств, так как к расположению волокон здесь, как уже было указано выше, весьма тесное.

При полном поражении внутренней капсулы наблюдается так называемый «*синдром трех гемиплегий*»: гемиплегия и гемипарестезия на противоположной стороне тела и гемианопсия противоположных полей зрения.

*Гемиплегия*, понятно, имеет все черты центрального паралича. Обычно в равной мере наблюдается поражение как верхней, так и нижней конечностей; одновременно имеется центрального типа парез языка и нижней лицевой мускулатуры. Для капсулярной гемиплегии особенно характерна контрактура типа Вернике – Манна (см. главу о расстройствах движений).

*Гемипарестезия* хотя и имеет половинный тип, но резко всего выражена в дистальных отделах конечностей. Так как очаг располагается выше зрительного бугра, то выпадают больше только некоторые виды чувствительности (суставно-мышечная, тактильная, стереогнозия, тонкое болевое и температурное чувство и т.д.). Грубые болевые и температурные раздражения вызывают резкое ощущение неприятного с иррадиацией, неточной локализацией, последствием, т. е. наблюдается гиперпатия.

*Гемианопсия* возникает в результате поражения пучка Грасьоле, является гомонимной и наблюдается, понятно, в противоположных очагу полях зрения (см. главу о черепных нервах).

Отчетливых слуховых расстройств, несмотря на поражение слуховых проводников, не возникает; это станет понятным, если вспомнить о двухсторонности проведения слуховых путей от ядер к подкорковым слуховым центрам и, следовательно, о проведении импульсов от каждого уха в оба полушария. При тонких методах исследования все же можно определить некоторое понижение слуха на противоположное очагу ухо.

Далеко не всегда поражение внутренней капсулы бывает полным. Часто наблюдаются и более ограниченные очаги. При поражении в области колена и переднего отдела заднего бедра наблюдается только гемиплегия при отсутствии или наличии лишь легких расстройств чувствительности. При поражении же заднего отдела заднего бедра преобладают, естественно, чувствительные расстройства, причем и здесь может наблюдаться «синдром трех геми» несколько иного характера: гемианестезия, гемианопсия и гемиатаксия (в результате выпадения суставно-мышечного чувства). Все же обычно имеются и в этих случаях хотя бы легкие пирамидные расстройства.

Близкое расположение внутренней капсулы к зрительному бугру и ганглиям экстрапирамидной системы легко объясняет присоединение иногда к капсулярному синдрому, например, таламических болей или экстрапирамидных расстройств. Нередко наблюдается одновременное поражение и больших ганглиев основания и внутренней капсулы.

*Белое вещество полушарий.* Между ганглиями основания с их внутренней капсулой и корой головного мозга в полушариях находится сплошная масса белого вещества (*centrum semiovale*), в котором расположены волокна различных направлений. Они могут быть разделены на две основные группы – проекционные и ассоциационные.

*Проекционные волокна* соединяют кору головного мозга с нижележащими отделами центральной нервной системы и располагаются по отношению к коре более или менее перпендикулярно. Здесь мы встречаем знакомые уже корковобежные и коркостремительные проводники. Из коры головного мозга, из передней центральной извилины, идут книзу *tractus cortico-bulbaris* и *cortico-spinalis*, лобный и затылочно-височный пути моста (из соответствующих долей), кортико-таламические пути (из всех долей, но преимущественно из лобной доли). В направлении к коре следуют только что разобранные таламо-кортикальные чувствительные проводники, идущие в чувствительные области коры: заднюю центральную извилину, теменные доли; в затылочные доли – зрительные, в височные – слуховые проводники. Мощный пучок проекционных волокон, пронизывающий *centrum semiovale* и веерообразно расходящийся от внутренней капсулы к коре, называется *corona radiata*, или лучистый венец.

*Ассоциационные волокна* связывают между собой различные доли и участки коры в пределах каждого полушария; здесь мы встречаем волокна различных направлений и протяженности. Они могут быть короткими, связывая, например, соседние извилины; такие волокна носят название V-образных. Длинные пути устанавливают взаимосвязи с более отдаленными территориями своего полушария; к ним относятся, например, *fasciculus longitudinalis superior, inferior, uncinatus, cingulum* и др. (рис. 57).

*Комиссуральные волокна* представляют собой разновидность ассоциационных; они связывают кору не в пределах одного полушария, а оба полушария друг с другом. Направление волокон – преимущественно фронтальное (рис. 57). Наиболее мощным и важным из комиссуральных пучков является *corpus callosum* (мозолистое тело).

*Мозолистое тело* связывает друг с другом одноименные доли: обе лобные, теменные и т.д. Кроме того, комиссуральные волокна проходят в *commissura anterior* (передняя белая спайка) и *posterior*. Последние две спайки имеют отношение к обонятельной функции.

Очаги в *centrum semiovale* вызывают симптомокомплексы, близкие к таковым при поражении внутренней капсулы. Так как здесь волокна различного значения расходятся более широко и расположены не так компактно, как во внутренней капсуле, то двигательные расстройства могут наблюдаться более изолированно от чувствительных, и наоборот. Может быть нарушен также полный половинный тип поражения, т. е. нижняя конечность, например, может оказаться более пораженной, чем верхняя, и т.д.

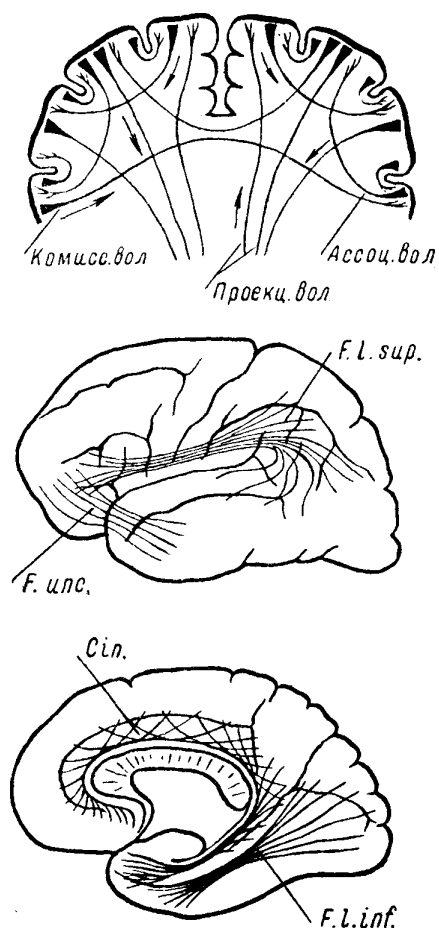


Рис. 57. Проекционные, комиссуральные и ассоциационные волокна коры головного мозга.

*F. l. sup.* — fasciculus longitudinalis superior; *r. unc.* — fasciculus uncinatus; *Cin.* — cingulum; *F. l. inf.* — fasciculus longitudinalis inferior.

Двухсторонние очаги, локализующиеся в белом веществе полушарий (*centrum semiovale*, внутренняя капсула), могут обуславливать появление псевдобульбарных расстройств речи и глотания за счет поражения обоих *tractus cortico-bulbares* и двухсторонние пирамидные симптомы в результате нарушения проводимости обоих *tractus cortico-spinales*. Наблюдается также нередко насильственный смех и плач, гипомимия и другие псевдобульбарные симптомы.

## Глава VIII. КОРА ГОЛОВНОГО МОЗГА, СИМПТОМОКОМПЛЕКСЫ ПОРАЖЕНИЯ

В большом мозге человека мы различаем рассмотренные уже подкорковые ганглии основания, белое вещество полушарий и, наконец, кору большого мозга, представляющую собой наиболее поздний по развитию и наиболее совершенный отдел центральной нервной системы. Анатомически кора представляет собой пластину серого вещества, выстилающую наружную поверхность полушарий. Складчатость коры обуславливается наличием большого количества мозговых извилин (*gyri*), отделенных одна от другой бороздами (*suki*). Меньшая часть коры находится на поверхности, а большая — в глубине борозд. Некоторые из борозд (*fissurae*) отличаются наибольшей выраженностью и глубиной, отделяя друг от друга отдельные доли головного мозга.

Различают наружную (выпуклую) поверхность полушарий, внутреннюю их поверхность и основание. На *наружной поверхности*, мощная роландова борозда (рис. 58)

отделяет лобную долю от теменной. Ниже ее расположенная сильвиева борозда отделяет лобную долю от височной и височную от теменной. Затылочная доля отделяется от теменной и височной линией, продолжающей книзу *fissura parieto-occipitalis*. Таким образом, на выпуклой поверхности каждого полушария намечаются четыре доли коры головного мозга: лобная, теменная, височная и затылочная (по другому делению — еще лимбическая и островок). Две массивные извилины, расположенные «по берегам» роландовой борозды, одна — кпереди от последней (передняя центральная извилина) и другая — кзади от нее (задняя центральная извилина), часто выделяются в особую долю, именуемую областью центральных извилин.

На наружной, выпуклой поверхности различают: в собственно лобной доле (в области кпереди от передней центральной извилины) три извилины, расположенные примерно горизонтально: первую, или верхнюю, лобную, вторую, или среднюю, и третью, или нижнюю, лобные извилины (см. рис. 58).

Теменная доля идущей в середине ее горизонтальной бороздой (*sulcus interparietalis*) делится на верхнюю и нижнюю теменные дольки. В нижней теменной дольке различают расположенную более кпереди *gyrus supramarginalis* и кзади от нее граничащую с затылочной долей *gyrus angularis*.

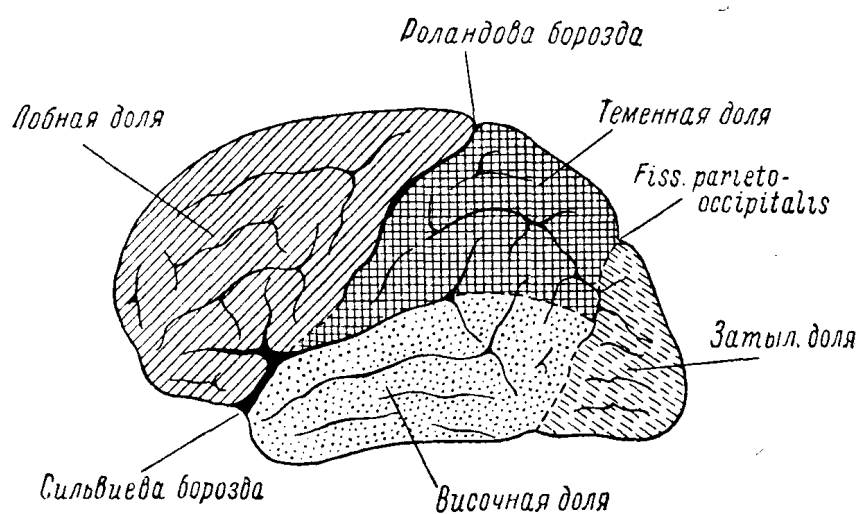


Рис. 58. Наружная поверхность полушария головного мозга.

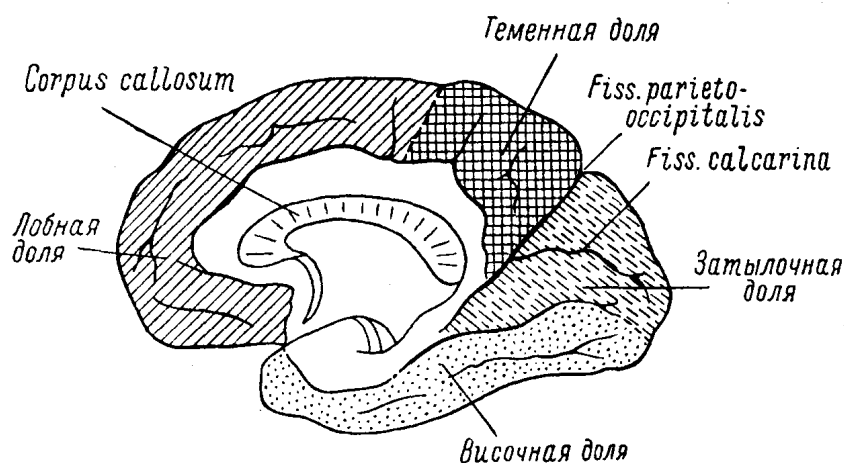


Рис. 59. Внутренняя поверхность полушария головного мозга.

В височной доле заметны три горизонтально расположенные извилины: первая, или верхняя, вторая, или средняя, и третья, или нижняя, височные извилины.

На внутренней поверхности полушарий после разреза мозга по сагиттальной линии (рис. 59) хорошо выражена *fissura parieto-occipitalis*, отделяющая затылочную долю от теменной. В затылочной доле намечена глубокая *fissura calcarina*, выше которой расположен *cuneus* и ниже — *gyrus lingualis*. В переднем отделе височной доли находится *uncus gyri hippocampi*. В середине среза видны пересеченные волокна основной комиссуральной спайки полушарий — *corporis callosi* (мозолистого тела).

На нижней поверхности полушарий большого мозга (на основании) в переднем отделе находятся лобные доли, кзади от них — отделенные силвиевой бороздой височные и еще более кзади — затылочные доли (рис. 60). На основании лобных долей видны *bulbus* и *tractus olfactorii*, кзади от них — перекрест зрительных нервов (*chiasma nervorum opticorum*).

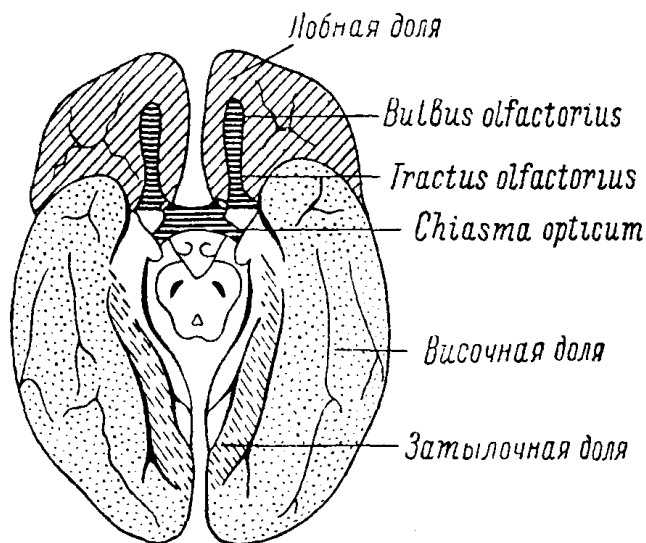


Рис. 60. Основание головного мозга.

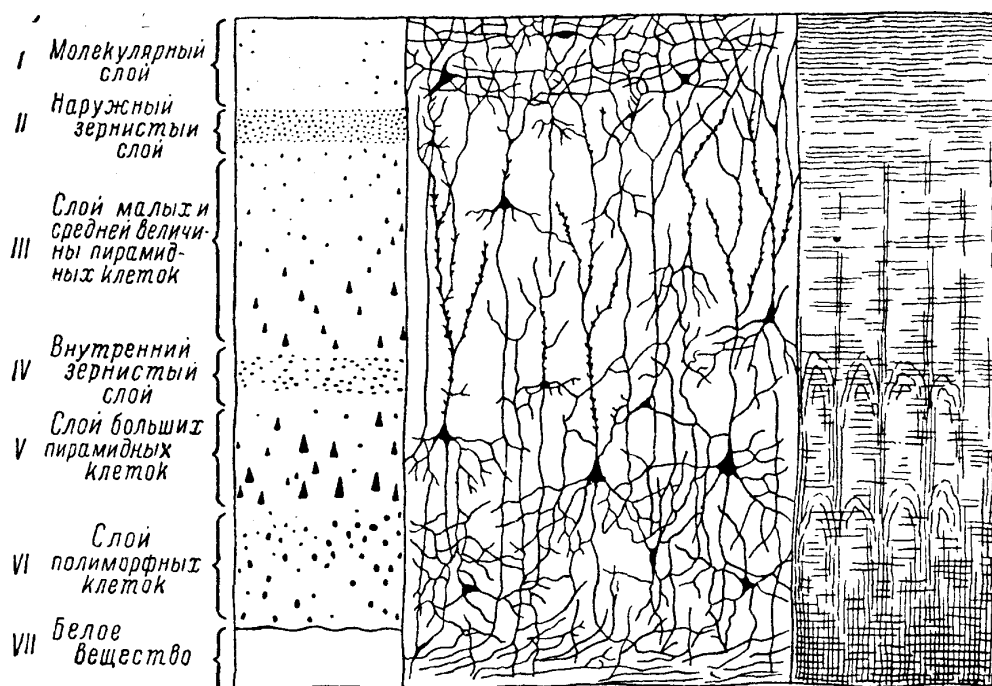


Рис. 61. Цитоархитектоническая и миелоархитектоническая схема коры головного мозга.

Достаточно массивным образованием является (срезанный на рис. 60) мозговой ствол: ножки мозга, варолиев мост, продолговатый мозг и лежащий над последними и под затылочными долями мозжечок.

Кора представляет собой серое вещество. Микроскопическое строение ее довольно сложное; кора состоит из ряда слоев клеток и их волокон. Основной тип строения мозговой коры – шестислойный (рис. 61).

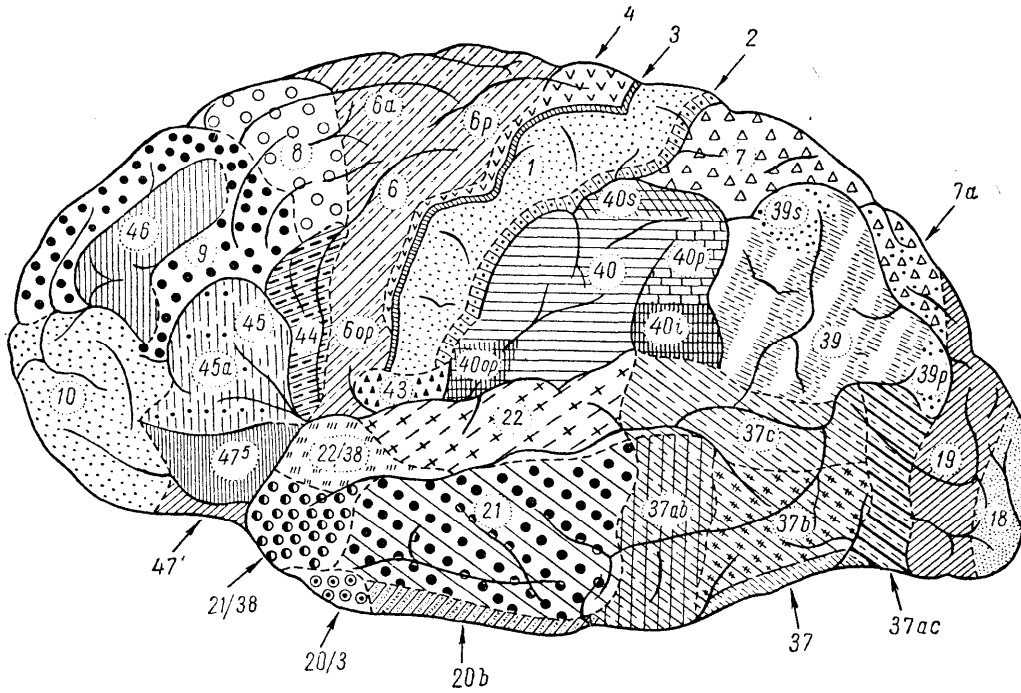


Рис. 62. Цитоархитектоническая карта коры головного мозга человека. Наружная поверхность (Московский институт мозга).

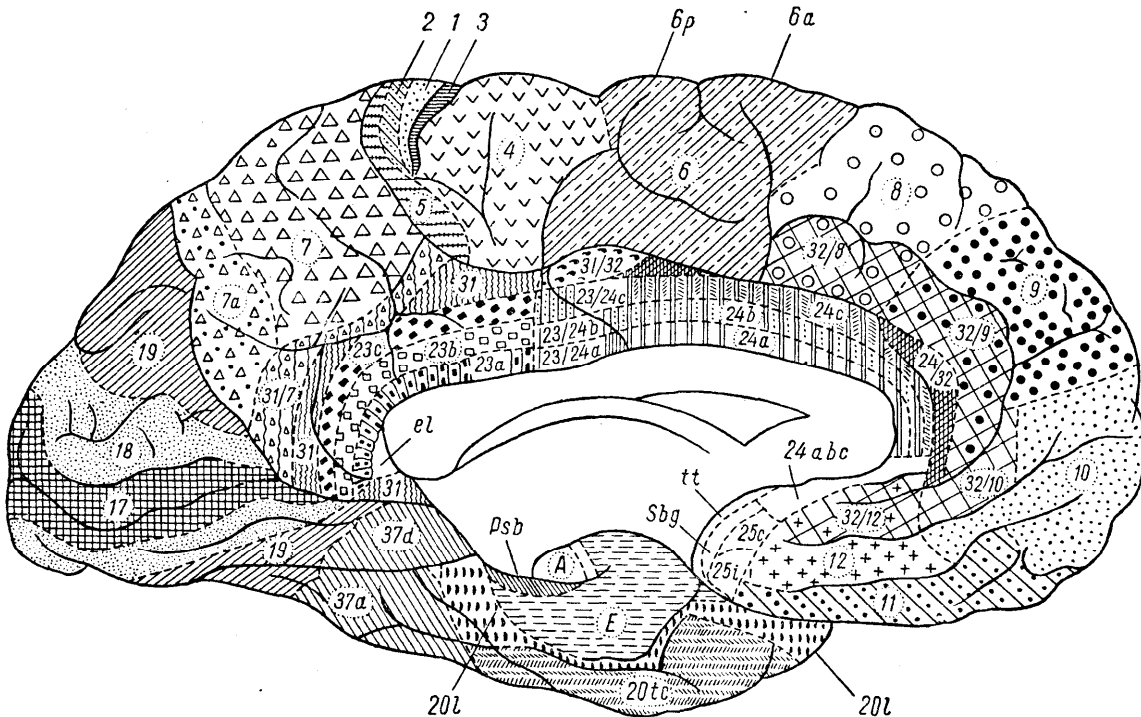


Рис. 63. Цитоархитектоническая карта коры мозга человека. Внутренняя поверхность (Московский институт мозга).

I. *Молекулярный слой*, самый поверхностный, лежит непосредственно под мягкой мозговой оболочкой, беден клетками, волокна его имеют параллельное направление коры, отчего он носит еще наименование тангенциального.

II. *Наружный зернистый слой* расположен глубже первого, включает большое количество мелких зернистых нервных клеток.

III. *Слой малых и средних, пирамидных клеток.*

IV. *Внутренний зернистый слой.*

V. *Слой больших пирамидных клеток.*

VI. *Слой полиморфных клеток* состоит из клеток самой разнообразной формы (треугольных, веретенообразных и др.).

Как видно на рис. 61, волокна перечисленных клеток имеют либо параллельное направлению коры (ассоциационные пути, связывающие между собой различные территории коры), либо являются радиальными, перпендикулярными к поверхности. Последнего типа волокна типичны для проекционных путей (связывающих кору головного мозга с ниже ее лежащими образованиями).

Шестислойный тип строения коры является далеко не однородным. Существуют участки коры, в которых один из слоев представляется особенно мощным, а другой весьма слабо выраженным. В других областях коры намечается подразделение некоторых слоев на подслои, увеличивающее число слоев и т.д.

Основоположником детального изучения строения клеточного состава коры был русский ученый В.А. Бец. За много лет до Бродмана, Фохта, Экономо и др. с помощью нового, разработанного им самим метода серийных срезов мозга и окраски кармином В.А. Бецом была тщательно разработана цитоархитектоника коры головного мозга и сделан большой шаг в учении о локализации функций в ней. Самый термин «архитектоника» коры принадлежит также В.А. Бецу<sup>28</sup>.

Весьма многочисленные последующие работы, особенно отечественных ученых (И.Н. Филимонов, С.А. Саркисов, Е.Т. Кононова и др.), расширили наши представления о тонкой гистологической структуре коры головного мозга. На рис. 62 и 63 изображены цитоархитектонические поля коры человека (Институт мозга, Москва).

Результаты цитоархитектонических исследований сыграли известную роль в решении спорных вопросов о локализации функций в коре больших полушарий. Установлено, что области, связанные с определенной функцией, имеют свое, свойственное им строение; что участки коры, близкие по своему функциональному значению, имеют известное сходство в строении как у животных, так и у человека. Те же участки, поражения которых вызывают расстройство сложных, чисто человеческих функций (например, речевых) имеются только в коре человека, а у млекопитающих, в том числе даже у антропоморфных обезьян, отсутствуют.

## ЛОКАЛИЗАЦИЯ ФУНКЦИЙ В КОРЕ

Представления о локализации функций в коре головного мозга имеют большое практическое значение для решения задач топики поражений в больших полушариях мозга. Однако до сего времени многое в этом разделе остается еще спорным и не вполне разрешенным. Учение о локализации функций в коре имеет довольно большую историю — от отрицания локализованности в ней функций до распределения в коре на строго ограниченных территориях всех функций человеческой деятельности, вплоть до самых высших качеств последней (памяти, воли и т.д.), и, наконец, до возвра-

---

<sup>28</sup> Интересно отметить, что в своем докладе в 1949 г. в Париже американский ученый Бейли признал, что последние тщательные его исследования цитоархитектоники коры показали полное совпадение со старыми описаниями В. А. Беца, «атлас которых, к несчастью, никогда напечатан не был». Бейли даже высказывает сомнение, что последующие работы дали реальный прогресс в этом направлении (после указанных описаний В. А. Беца и Флексига).

щения к «эквипотенциальности» коры, т. е. снова, по существу, к отрицанию локализации функций (в последнее время за рубежом).

Представления о равнозначности (эквипотенциальности) различных корковых полей вступают в противоречие с огромным фактическим материалом, накопленным морфологами, физиологами и клиницистами. Повседневный клинический опыт показывает, что существуют определенные незыблемые закономерные зависимости расстройств функций от расположения патологического очага. Исходя из этих основных положений, клиницист и решает задачи топической диагностики. Однако так обстоит дело до тех пор, пока мы оперируем с расстройствами, относящимися к сравнительно простым функциям: движениям, чувствительности и др. Иначе говоря, твердо установленной является локализация в так называемых «проекционных» зонах – корковых полях, непосредственно связанных своими путями с нижележащими отделами нервной системы и периферией. Функции коры более сложные, филогенетически более молодые, не могут быть узко локализованными; в осуществлении сложных функций участвуют весьма обширные области коры, и даже вся кора в целом. Вот почему решение задач топики поражений на основании расстройств речи, апраксии, агнозии и, тем более, психических нарушений, как показывает клинический опыт, более затруднительно и иногда неточно.

Вместе с тем, в пределах мозговой коры имеются участки, поражение которых вызывает тот или иной характер, ту или иную степень, например речевых расстройств, нарушений гнозии и праксии, топодиагностическое значение которых также является значительным. Из этого, однако, не следует, что существуют специальные, узко локализованные центры, «управляющие» этими сложнейшими формами человеческой деятельности. *Необходимо четко разграничивать локализацию функций и локализацию симптомов.*

Основы нового и прогрессивного учения о локализации функций в головном мозге были созданы И.П. Павловым.

Вместо представления о коре больших полушарий как, в известной мере, изолированной надстройке над другими этажами нервной системы с узко локализованными, связанными по поверхности (ассоциационными) и с периферией (проекционными) областями, И.П. Павлов создал учение о функциональном единстве нейронов, относящихся к различным отделам нервной системы – от рецепторов на периферии до коры головного мозга – учение об анализаторах. То, что мы называем центром, является высшим, корковым, отделом анализатора. Каждый анализатор связан с определенными областями коры головного мозга (рис. 64).

И.П. Павлов вносит существенные коррективы в прежние представления об ограниченности территорий корковых центров, в учение об узкой локализации функций. Вот что говорит он о проекции рецепторов в кору головного мозга.

«Каждый периферический рецепторный аппарат имеет в коре центральную, специальную, обособленную территорию, как его конечную станцию, которая представляет его точную проекцию. Здесь благодаря особенной конструкции, может быть более плотному размещению клеток, более многочисленным соединениям клеток и отсутствию клеток других функций, происходят, образуются сложнейшие раздражения (высший синтез) и совершается их точная дифференцировка (высший анализ). Но данные рецепторные элементы распространяются и дальше на очень большое расстояние, может быть по всей коре». С этим выводом, основанном на обширных экспериментально-физиологических исследованиях, вполне согласуются новейшие морфологические данные о невозможности точного разграничения корковых цито-архитектонических полей.

Следовательно, функции анализаторов (или, иными словами, работу первой сигнальной системы) нельзя связывать только с корковыми проекционными зонами (ядрами анализаторов). Тем более нельзя узко локализовать сложнейшие, чисто человеческие функции – функции второй сигнальной системы.

И.П. Павлов следующим образом определяет функции сигнальных систем человека. «Всю совокупность высшей нервной деятельности я представляю себе так. У высших животных, до человека включительно, первая инстанция для сложных соотношений организма с окружающей средой есть ближайшая к полушариям подкорка с ее сложнейшими безусловными рефлексами (наша терминология), инстинктами, влечениями, аффектами, эмоциями (разнообразная, обычная терминология). Вызываются эти рефлексы относительно немногими безусловными внешними агентами. Отсюда – ограниченная ориентировка в окружающей среде и вместе с тем слабое приспособление.

Вторая инстанция – большие полушария... Тут возникает при помощи условной свя-



зи (ассоциации) новый принцип деятельности: сигнализация немногих, безусловных внешних агентов бесчисленной массой других агентов, постоянно вместе с тем анализируемых и синтезируемых, дающих возможность очень большой ориентировки в той же среде и тем же гораздо большего приспособления. Это составляет единственную сигнализационную систему в животном организме и первую в человеке.

В человеке прибавляется... другая система сигнализации, сигнализация первой системы—речь, ее базисом или базальным компонентом — кинестетическими раздражениями речевых органов. Этим вводится новый принцип нервной деятельности — отвлечение и вместе обобщение бесчисленных сигналов предшествующей системы, в свою очередь опять же с анализированием и синтезированием этих первых обобщенных сигналов — принцип, обуславливающий безграничную ориентировку в окружающем мире и создающий высшее приспособление человека — науку, как в виде общечеловеческого эмпиризма, так и в ее специализированной форме».

Работа второй сигнальной системы неразрывно связана с функциями всех анализаторов, потому невозможно представить локализацию сложных функций второй сигнальной системы в каких-либо ограниченных корковых полях.

Значение наследства, оставленного нам великим физиологом, для правильного развития учения о локализации функций в коре головного мозга исключительно велико. И.П. Павловым заложены основы нового учения о динамической локализации функций в коре. Представления о динамической локализации предполагают возможность использования одних и тех же корковых структур в разнообразных сочетаниях для обслуживания различных сложных корковых функций.

Сохраняя ряд упрочившихся в клинике определений и истолкований, мы попытаемся внести в наше изложение некоторые коррективы в свете учения И.П. Павлова о нервной системе и ее патологии.

Так, прежде всего нужно рассмотреть вопрос о так называемых проекционных и ассоциационных центрах. Привычное представление о двигательных, чувствительных и других проекционных центрах (передней и задней центральной извилинах, зрительных, слуховых центрах и др.) связано с понятием о довольно ограниченной локализации в данной области коры той или иной функции, причем этот центр непосредственно связан с нижележащими нервными приборами, а в последующем и с периферией, своими проводниками (отсюда и определение — «проекционный»). Примером такого центра и его проводника является, например, передняя центральная извилина и пирамидный путь; *fissura calcarina* и *radiatio optica* и т.д. Проекционные центры ассоциационными путями связаны с другими центрами, с поверхностью коры. Эти широкие и мощные ассоциационные пути и обуславливают возможность сочетанной деятельности различных корковых областей, установления новых связей, формирования, следовательно, условных рефлексов.

«Ассоциационные центры», в отличие от проекционных, непосредственной связи с нижележащими отделами нервной системы и периферией не имеют; они связаны только с другими участками коры, в том числе и с «проекционными центрами». Примером «ассоциационного центра» может служить так называемый «центр стереогнозии» в теменной доле, расположенный кзади от задней центральной извилины (рис. 65). В заднюю центральную извилину через таламо-кортикальные пути поступают отдельные раздражения, возникающие при ощупывании рукой предмета: тактильные, формы и величины (суставно-мышечное чувство), веса, температуры и т.д. Все эти ощущения через посредство ассоциационных волокон передаются из задней центральной извилины в «стереогностический центр», где сочетаются и создают общий чувственный образ предмета. Связи «стереогностического центра» с остальными территориями коры позволяют отождествить, сопоставить этот образ с имевшимся уже в памяти представлением о данном предмете, его свойствах, назначении и т.д. (т. е. осуществляется анализ и синтез восприятия). Данный «центр», следовательно, непосредственной связи с нижележащими отделами нервной системы не имеет и связан ассоциационными волокнами с рядом других полей коры головного мозга.

Деление центров на проекционные и ассоциационные представляется нам неправильным. Большие полушария представляют собой совокупность анализаторов для анализа, с одной стороны, внешнего мира и, с другой, внутренностных процессов. Воспринимающие центры коры представляются весьма усложненными и территориально крайне распространенными. Верхние слои коры больших полушарий, по сути говоря,

целиком заняты воспринимающими центрами или, по терминологии И.П. Павлова, «мозговыми концами анализаторов»<sup>29</sup>.

От всех долей, от нижних слоев коры идут уже эфферентные проводники, соединяющие корковые концы анализаторов с исполнительными органами через посредство подкорковых, стволовых и спинальных аппаратов. Примером такого эфферентного проводника является пирамидный путь — этот вставочный нейрон между кинестетическим (двигательным) анализатором и периферическим двигательным нейроном.

Как же тогда с этой точки зрения примирить положение о наличии двигательных проекционных центров (в передней центральной извилине, центра поворота глаз и др.), при выключении которых у человека возникают параличи, а при раздражении — судороги с совершенно четким соматотопическим распределением и соответствием? Здесь речь идет лишь о поражении двигательной проекционной области для пирамидных путей, а не «проекционных двигательных центров».

Не подлежит сомнению, что «произвольные» движения есть условные двигательные рефлексы, т. е. движения, сложившиеся, «проторенные» в процессе индивидуального жизненного опыта: но в выработке, организации и уже создавшейся деятельности скелетной мускулатуры все зависит от афферентного прибора — кожного и двигательного анализатора (клинически — кожной и суставно-мышечной чувствительности, шире — кинестетического чувства), без которого невозможна тонкая и точная координация двигательного акта.




Рис. 64. Кортиковые отделы анализаторов (схема).

а — наружная поверхность; б — внутренняя поверхность. Красный — кожный анализатор; желтый — слуховой анализатор; синий — зрительный анализатор; зеленый — обонятельный анализатор; пунктир — двигательный анализатор.

<sup>29</sup> С этим следует сопоставить тот факт, что афферентные проводниковые системы количественно в 5 — 6 раз превышают эфферентные.

Двигательный анализатор (задача которого — анализ и синтез «произвольных» движений) совершенно не соответствует представлениям о корковых двигательных «проекционных» центрах с определенными границами последних и четким соматотопическим распределением. Двигательный анализатор, как и все анализаторы, связан с очень широкими территориями коры, и двигательная функция (в отношении «произвольных» движений) чрезвычайно сложна (если учесть не только детерминированность движений и поведения вообще, не только сложность комплексов действия, но и афферентные кинестетические системы, и ориентировку в отношении среды и частей собственного тела в пространстве, и др.).

К чему же сводится представление о «проекционных центрах»? Утверждали, что последние представляют своего рода входные или выходные «пусковые ворота» для импульсов, приходящих в кору или из нее исходящих. И если принять, что «двигательные проекционные корковые центры» являются лишь такими «воротами» (ибо широкое понятие двигательного анализатора непременно связано с функцией анализа и синтеза), то следует считать, что в пределах передней центральной извилины (и в аналогичных ей территориях), и то лишь в определенных ее слоях, имеется двигательная проекционная область или зона.

Как же представить себе тогда остальные «проекционные» центры (кожной чувствительности, зрения, слуха, вкуса, обоняния), связанные с другими (не кинестетическими) афферентными системами? Нам думается, что здесь никакого принципиального различия не существует: в самом деле, и в область задней центральной извилины, и в пределы *fissurae calcarinae* и др. к клеткам определенного слоя коры притекают импульсы с периферии, которая сюда «проецируется», а анализ и синтез происходит в пределах многих слоев и широких территорий.

Следовательно, в каждом анализаторе (корковом его отделе), в том числе и двигательном, существует область или зона, «проецирующая» на периферию (двигательная область) или в которую «проецируется» периферия (чувствительные области и в том числе кинестетические рецепторы для двигательного анализатора).

Допустимо, что «проекционное ядро анализатора» можно отождествить с понятием о двигательной или чувствительной проекционной зоне. Максимум нарушений, писал И.И. Павлов, анализа и синтеза возникает при поражении именно такого «проекционного ядра»; если принять за реальную максимальную «поломку» анализатора максимум нарушения функции, что объективно является совершенно правильным, то наибольшим проявлением поражения двигательного анализатора является центральный паралич, а чувствительного — анестезия. С этой точки зрения правильным будет понятие «ядро анализатора» отождествить с понятием «проекционная область анализатора».

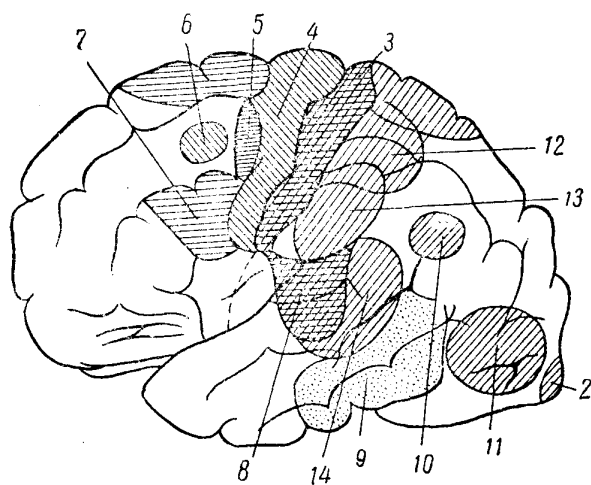


Рис. 65. Выпадения функций, наблюдаемые при поражении различных отделов коры головного мозга (наружной поверхности).

2 — расстройства зрения (гемианопсии); 3 — расстройства чувствительности; 4 — центральные параличи или парезы; 5 — аграфия; 6 — корковый паралич взгляда и поворота головы в противоположную сторону; 7 — моторная афазия; 8 — расстройства слуха (при одностороннем поражении не наблюдаются); 9 — амнести-

ческая афазия; 10 — алексия; 11 — зрительная агнозия (при двухстороннем поражении); 12 — астереогнозия; 13 — апраксия; 14 — сенсорная афазия.

На основании изложенного, считаем правильным заменить понятие о проекционном центре понятием о проекционной области в зоне анализатора. Тогда деление корковых «центров» на проекционные и ассоциационные — необоснованно: существуют анализаторы (корковые их отделы) и в их пределах — проекционные области.

## Проекционные области коры головного мозга

*Двигательные проекционные области* для мускулатуры противоположной стороны тела расположены в передней центральной извилине (рис. 64 и 65, 4).

Проекция для отдельных мышечных групп представлена здесь в порядке, обратном расположению их в теле: верхним отделом передней центральной извилины (и частично lobulus paracentralis на внутренней поверхности полушария — рис. 64 и 66) соответствует нога, средним отделам — рука и нижним отделам передней центральной извилины — лицо, язык, гортань и глотка. Проекция движений туловища, по-видимому, представлена в заднем отделе верхней лобной извилины.<sup>30</sup>

Проекции поворота глаз и головы в противоположную сторону соответствует задний отдел второй лобной извилины. Пути отсюда направляются книзу в непосредственной близости к пирамидным пучкам и устанавливают связи с задним продольным пучком в мозговом стволе, осуществляя произвольную иннервацию взгляда (одного его или в сочетании с поворотом головы)<sup>31</sup>.

*Чувствительные проекционные области* находятся в задней центральной извилине (см. рис. 64 и 65, 8). Проекция кожных рецепторов аналогична соматотопическому представительству в передней центральной извилине: в верхнем отделе извилины представлена чувствительность нижней конечности, в среднем — руки и в нижнем — головы.

*Зрительная проекционная область* расположена в затылочных долях, на внутренней поверхности полушарий, по краям и в глубине fissurae calcarinae (рис. 66, 2). В каждом полушарии представлены противоположные поля зрения обоих глаз, причем область, расположенная над fissura calcarina (cuneus), соответствует нижним, а область под ней (gyrus lingualis) — верхним квадрантам полей зрения.

*Слуховая проекционная область* коры находится в височных долях, в первой (верхней) височной извилине и в извилинах Гешля (на внутренней поверхности височной доли).

*Обонятельная проекционная область* расположена также в височных долях, главным образом в gyrus hippocampi, в особенности в его переднем отделе (крючке, или uncus). Есть основания предполагать, что близко к обонятельным территориям расположены и вкусовые (см. рис. 64).<sup>32</sup>

Все проекционные области коры являются двухсторонними, симметрично расположенными в каждом полушарии. Часть из них связана только с противоположной стороной (передняя и задняя центральные извилины, зона поворота глаз и головы, зрительная область). Корковые слуховые, обонятельные и вкусовые территории каждого полушария связаны с соответствующими рецепторными полями на периферии с обеих сторон (противоположной и своей).

<sup>30</sup> Возможны варианты распределения корковой проекции для мускулатуры тела. Клинические данные и опыт электрического раздражения обнаженной коры при операциях нередко показывают расположение территорий для ноги полностью на внутренней поверхности полушарий; в этих случаях территории для руки смещены вверх и доходят до верхнего края передних центральных извилин.

<sup>31</sup> Другая добавочная область, раздражение которой вызывает поворот глаз и головы в противоположную сторону, находится на границе теменной и затылочной долей.

<sup>32</sup> Точная проекция вкусовых рецепторов в коре окончательно не выяснена. Расположена ли вкусовая проекционная зона в gyrus hippocampi, или в заднем отделе operculi (Бехтерев), или в коре, окружающей островок Рейля (Пенфилд) — является спорным.

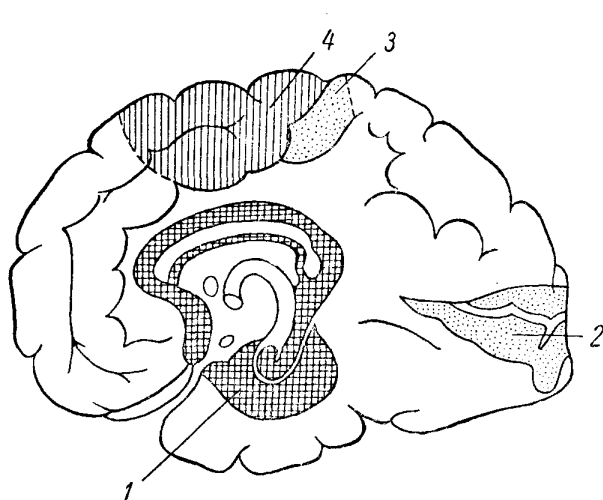


Рис. 66. Выпадения функций, наблюдаемые при поражении различных отделов коры (внутренней поверхности).

1 — расстройства обоняния (при одностороннем поражении не наблюдаются); 2 — расстройства зрения (гемианопсии); 3 — расстройства чувствительности; 4 — центральные параличи или парезы.

Таким образом, если принять, что понятие коркового центра связано с наличием функции анализа — синтеза, что является правильным с точки зрения павловского учения, то, действительно, вся кора больших полушарий является совокупностью анализаторов — широкой ассоциативной областью с полями анализаторов, нечетко переходящими от одного к другому, взаимно перекрывающимися. Нет необходимости в делении на проекционные и ассоциативные центры, ибо неправильно само определение «проекционный центр». Не существует принципиальной разницы между двигательными и чувствительными центрами: и тем и другим в равной мере присущи функции анализа и синтеза. Необходимо лишь уточнить понятие о проекционных территориях, полях или областях в коре головного мозга, четко отграниченных, с определенным соматотопическим распределением, где существуют группы специальных клеток, расположенных притом лишь в данном слое коры. Эти территории входят в состав анализатора, находятся в пределах его, являются его проекционной зоной. По сути говоря, речь идет о высшем или корковом конце анализатора как функциональной системы. Связи коры больших полушарий с нижележащими отделами нервной системы и периферией (рецепторной системой и рабочими, исполнительными, органами) осуществляются (через системы проводников) именно через проекционные территории.

Импульсы «произвольных» движений (результат корковой, условнорефлекторной деятельности) через систему нисходящих проводников проходят к скелетной мускулатуре. От периферии — бесконечно широкого поля рецепторов кожных, мышечных, специальных органов чувств, висцеральных и других — центростремительные импульсы через систему афферентных путей входят в соответствующие проекционные чувствительные территории, к специальным клеткам определенного слоя коры, и отсюда — в пределы широких территорий анализатора, где и происходит анализ и синтез восприятия.

Правильным будет ограничить понятие проекционной области лишь группой специальных нервных клеток, расположенных на известной территории, только в определенном клеточном слое коры. Только площадью этой клеточной группы и определяется проекционная область.

В остальном вся кора этой территории, несомненно, входит в состав данного анализатора. Таким образом, передняя, скажем, центральная, извилина полностью входит в широкие поля двигательного анализатора, задняя центральная извилина — кожного и т.д.

## Гнозизия и праксия, их расстройства

На основании физиологических и анатомических (citoархитектонических) исследований и клинического опыта известно, что территории коры, связанные с осуществлением практических и гностических функций, не являются строго отграниченными; в этом имеется различие с проекционными территориями.

Приступая к определению праксии, напомним, что врожденными у человека (у ребенка) являются лишь примитивные движения. Сочетание упрочиваемого в навыке путем повторений и упражнений ряда движений, составляющих уже определенный комплекс и сочетанность, создает большую сложность движений с переходом позднее в специальные, целенаправленные действия, или *праксии*. Последние создаются путем подражания, обучения и постоянной практики в течение индивидуальной жизни.

Праксия как высшая форма проявления двигательной функции, свойственная особенно человеку, является продуктом длительного развития как биологического, так и общественного.

Обширные корковые территории, имеющие отношение к праксии, входят в систему двигательного анализатора, причем, как и в гностической деятельности, в праксии следует различать и первую и вторую сигнальные системы (в частности, речевые функции).

Праксия не может быть рассматриваема отдельно от гнозии, так как «гностика не ограничивается сочетанием показаний органов чувств... гностика вырабатывается не созерцательно, на основании пассивного восприятия рецепторных импульсов, а в процессе практики, в которой участвует и моторика, и рецепторика» (Е.К. Сепп).

Даже простое движение не может быть совершено без постоянной рецепции самого движения. Непрерывная информация со стороны проприорецепторов тем более необходима, когда осуществляется сложное и тонко дифференцированное движение. Высший анализ и синтез кинестетических раздражений осуществляется двигательным анализатором, работа которого и обеспечивает чрезвычайное разнообразие, точность и координированность сложных двигательных актов, выработанных в практике индивидуального опыта.

Суть не только в том, что наши движения разнообразны и точны, но и в том, что они целенаправленны и выработаны опытом, практикой, «проторены» навыками, образованы по принципу временных связей, протекают по закрепленному стереотипу.

Следовательно, имеется громадный опыт и накопление «чувственных образов» действий, неразрывно и непрерывно связанных с представлениями о собственном теле, и о работающем (осуществляющем действие) органе (язык, рука), и о пространственных соотношениях последнего с окружающим миром и т.д. Праксия является процессом, единым с деятельностью широких рецепторных и гностических полей.

В равной мере и гнозию нельзя понимать в отрыве от праксии. В самом деле, в процессе познания внешнего мира имело громадное значение развитие человеческой руки как органа труда и речи, как средства общения.

Праксия – результат сочетанной деятельности широких территорий коры головного мозга как рецепторно-гностических, так и практических. Конечный моторный эффект осуществляется через нисходящие, эфферентные проводники. Понятно поэтому, что, как показывает клинический опыт, отчетливые и значительно выраженные практические расстройства возникают при очаговых поражениях больших полушарий довольно редко; понятно, что апраксия может возникать при локализациях процесса как в лобных долях, так и в теменных (рецепторно-гностических); наконец, понятно и то, что для возникновения апраксии, как правило, необходимо поражение обширных зон левого полушария, а иногда и двухстороннее поражение. Наиболее отчетливые формы апраксии возникают все же при поражении левой теменной доли у правшей (нижней теменной дольки, краевой извилины, *gyrus supramarginalis*). Своеобразные апрактические расстройства возможны и при очагах в лобных долях.

Различают идеаторную, моторную и конструктивную формы апраксии. На описании этих вариантов, часто нелегко дифференцируемых, не останавливаемся.

Указание, что более отчетливо выраженные виды апраксии наблюдаются при очагах в левой нижней теменной дольке – краевой извилине, *gyrus supramarginalis* (у правшей), требует, как мы полагаем, поправки или, правильнее, уточнения.

Мы привыкли относить функции высшего анализа и синтеза, второй сигнальной системы, высшую нервную деятельность – к высшим отделам анализаторов, каковыми являются нервные клетки коры головного мозга. Это, несомненно, так, но не меньшее значение для осуществления названных функций имеет также сохранность струк-

туры широких связей между корковыми полями (их нервными клетками), обеспечивающих ассоциативный процесс, «проторенные пути», временные связи.

Сложные функции человеческого мозга, второй сигнальной системы связаны, как уже говорилось, с весьма широкими территориями коры и было бы неправильно удовлетвориться, например, старыми, узко локалистическими понятиями об ограничении столь сложной функции, как праксия, локализацией только в области *gyrus supramarginalis*.

Анатомическим субстратом этих бесчисленных связей являются ассоциационные и комиссуральные волокна белого вещества полушарий и, по-видимому, не только и не столько короткие (V-образные) — между соседними извилинами, сколько длинные ассоциационные пути (*fasciculus longitudinalis superior, inferior* и др. — см. главу о внутренней капсуле), связывающие между собой целые доли головного мозга. Эти пути проходят под корой головного мозга, в белом веществе полушарий, часто на значительной глубине, и составляют как бы магистрали, необходимые для обеспечения совместной, сочетанной деятельности обширных территорий, занимаемых нервными клетками коры.

Поэтому наибольший ущерб функций следует предположить в случае разобщения таких связей, особенно там, где они концентрируются и пересекаются. Такими областями являются, в частности, те, которые расположены в глубине «стыка» лобной, теменной и височной долей или затылочной, височной и теменной. Наиболее тяжкие выпадения и нарушения высших корковых функций — апраксии, агнозии, нарушения речи — возникают именно при очаговых поражениях этих отделов головного мозга.

Опыт сопоставления клинических расстройств с местом обнаруженного на операции или на секции патологического очага показывает, что указанные синдромы обуславливаются, как правило, глубоким, подкорковым расположением очага. Поражения же поверхностных корковых слоев, наружной серой пластины с ее нервными клетками, хотя бы, к примеру, в пределах всей поверхности полушарий, стойких и глубоких апрактических расстройств не дает. Можно также упомянуть, что разлитые очаговые менинго-энцефалиты, если они не сопровождаются очаговыми энцефалитическими размягчениями, создавая яркую картину общемозговых расстройств — изменения сознания, возбуждение, бред, — редко определяют развитие таких расстройств, как апраксия или афазия.

С такой точки зрения можно объяснить и то, что понятие локализации функции, крайне широко представленной в коре нормального мозга, не совпадает с понятием симптома при очаговом поражении последнего. Понятно тогда и топическое истинное значение таких расстройств, как например, афазии или апраксии, — изменении сознания, возбуждение, бред, — редко определяют развитие таких расстройств, как апраксия или афазия.

Апраксия является результатом поражения двигательного анализатора без явлений паралича или инкоординации движений. В результате нарушения синтеза и анализа теряются навыки сложных, целенаправленных, производственных действий. Правильное пользование предметами обихода, профессиональные рабочие процессы, смысловая жестикуляция, игра на музыкальном инструменте и т.д. у больного нарушаются.

Переходя далее к рассмотрению агнозии, т. е. расстройства способности узнавания предметов по тем или иным свойствам их, мы вновь оговоримся, что не имеем в виду поражения специальных «гностических центров». Речь идет о сложных расстройствах функций, связанных с работой какого-либо анализатора.

Агнозия поверхностной и глубокой чувствительности возникает при поражениях теменной доли. Для нормальной функции узнавания необходимо, чтобы были сохранены афферентные системы, проецирующие раздражения с противоположной стороны тела в специальные клетки чувствительной области, входящей в систему кожного и кинестетического анализаторов (см. рис. 64).

Дальнейший тонкий анализ и синтез кожных и кинестетических раздражений осуществляется в обширных областях обоих анализаторов, корковые отделы которых взаимно перекрываются, особенно в передних отделах теменной доли.

Примером агнозии кожной и глубокой чувствительности является расстройство стереогностического чувства. Стереогнозия — узнавание предметов на ощупь — является частным видом сложной чувствительности. Расстройство стереогнозии возникает при очагах в теменной доле, впереди от задней центральной извилины, при этом нару-

шаются тесные функциональные и анатомические связи с областью проекции движений руки, особенно кисти и пальцев. В таких случаях больной с закрытыми глазами не может узнавать предметы при ощупывании их противоположной очагу рукой.

*Слуховая агнозия* может наблюдаться при поражении височных долей, куда подходят афферентные слуховые проводники. Слуховая агнозия – приобретенная в течение жизни опытом способность различения предметов по характерным для них звукам. Так, автомобиль узнается по гудку, шуму мотора, паровоз – по свистку, часы – по тиканью, человек – по голосу. Дифференцировка (различение) у человека по слуху достигает высокого совершенства. Слуховая агнозия наблюдается чрезвычайно редко; по-видимому, для возникновения ее необходимо обширное и притом двухстороннее поражение височных долей. Одним из частных видов слуховой агнозии является сенсорная афазия (агнозия звуковой речи, словесная агнозия).

*Зрительная агнозия* связана с поражением затылочных долей, их наружных поверхностей. Под зрительной агнозией подразумевается узнавание, различение предметов по их виду. К частичной зрительной агнозии относится способность распознавания цвета. Частным проявлением зрительной агнозии является способность чтения.

Зрительная агнозия встречается в клинике редко; чаще она имеет временный, преходящий характер или является частичной; по-видимому, для возникновения ее необходимо выключение функций обеих затылочных долей (наружных поверхностей полушарий).

*Обонятельная и вкусовая агнозия* являются расстройствами сложного анализа и синтеза соответствующих раздражений; практически они, даже при двустороннем поражении, не устанавливаются.

## **Речевая функция, речевые расстройства**

Речь является одной из поздних (филогенетически новых) функций больших полушарий. Речь является только человеческой функцией; цитоархитектонические поля, имеющие наибольшее отношение к речевой функции, существуют только у человека.

Человеческое мышление всегда является словесным. Словесное мышление и речь относятся ко второй сигнальной системе, свойственной лишь человеку.

Вторая сигнальная система и речь имеют громадное значение в истории развития человеческих отношений и общества, равно как и в индивидуальном развитии человека. С другой стороны, появление второй сигнальной системы и речи обусловлены самим ходом исторического процесса развития человека и его общественных отношений.

«Сначала труд, а затем рядом с ним и членораздельная речь явились самыми главными стимулами, под влиянием – которых мозг обезьян мог постепенно превратиться в человеческий мозг, который при всем сходстве в основной структуре превосходит первый величиной и совершенством» – говорит Ф. Энгельс. И далее: «... люди пришли к тому, что у них явилась потребность что-то сказать друг другу. Потребность создала себе орган».

Ясно, что параллельно с этим в коре головного мозга формировалась сложная функция сочетания движений, производящих речевые звуки, слоги, слова и т.д. Путем длительного опыта, «проторения», с определенными представлениями связывались навыки построения определенных рядов звуков – двигательный речевой стереотип. Часть кинестетического (двигательного) анализатора специализировалась для осуществления этой функции. Понятно, что она сформировалась вблизи от проекционной области для движений губ, языка, гортани – в заднем отделе нижней лобной извилины (область Брока), в одном полушарии (у правшей в левом).

Неотрывно с этим шел и процесс различения, узнавания условных звуковых рядов – сигналов – по их звучанию и порядку расположения – *агнозия речи*. В системе слухового анализатора формировалась специализированная область анализа и синтеза речевых звуков – в заднем отделе верхней височной извилины (область Вернике).



Следовательно, моторный компонент речи (экспрессивной) является специальным видом практики; сенсорный – специальным видом слуховой гнозии. Обе речевые функции тесно взаимно связаны.

Функция речи чрезвычайно сложна. Будучи проявлением высшей нервной деятельности и составной частью человеческого мышления, она, понятно, не может быть узко локализованной в коре головного мозга. Клинический опыт показывает, во-первых, что разнообразие характера речевых расстройств очень велико; во-вторых, определение расположения очага поражения на основании только одних речевых расстройств достаточно затруднительно и нередко ошибочно.

В осуществлении сложнейших речевых функций участвуют не отдельные изолированные корковые области, а сложные функциональные системы, охватывающие обширные территории коры. Это положение вовсе не отрицает того факта, что разные отделы коры отнюдь не равнозначны в отношении речевых функций. Клинический опыт учит, что поражения разных участков коры вызывают качественно отличные нарушения речи. Поэтому мы различаем отдельные области, поражение которых вызывает те или иные, той или иной степени, расстройства речи<sup>33</sup>. Но это не значит, что такие области и в норме являются «речевыми центрами», управляющими определенными речевыми функциями.

*Область Вернике* расположена в височной доле, в заднем отделе верхней височной извилины. Через посредство этой зоны происходит в коре анализ и синтез звуковой речи, сопоставление элементов ее с теми или иными представлениями, предметами, понятиями (узнавание устной речи).

Понимание речи развивается у ребенка ранее других речевых функций, поэтому поражение области Вернике влечет за собой наиболее тяжкий ущерб, расстраивая функцию других, сопряженных с ней в деятельности отделов коры. Утрата способности понимания человеческой речи, возникающая при поражении области Вернике, называется *сенсорной афазией* (словесной агнозией).

*Область Брока* находится в лобной доле, в заднем отделе нижней лобной извилины. Человек строит свою речь на основе сложившегося у него опыта, произнося слоги в такой последовательности и в таком сочетании, чтобы создать слово; слова – чтобы сложить фразу, выражающую нужную мысль. Приобретаемая опытом в течение детства (по принципу выработки условных рефлексов) моторная функция речи связана с указанной территорией Брока. Говоря, человек контролирует собственную речь через посредство специализированной части слухового анализатора – области Вернике. Функции области Брока относятся, естественно, к практическим. Реализация необходимых для речи движений языка, губ, голосовых связок происходит через посредство расположенной рядом с зоной Брока области передней центральной извилины, нижнего ее отдела, где начинаются двигательные проекционные пути к мускулатуре, участвующей в формировании звуковой речи. При поражении области Брока возникает так называемая *моторная афазия* (словесная апраксия).

Изолированно *функция чтения, или лексии*, нарушается при локализации очага в теменной доле, в угловой извилине, – *gyrus angularis*. Через посредство этой области происходит узнавание (гнозия) букв, являющихся условными символами звуков, а в определенном сочетании их – слов и фраз. Лексия является одним из видов зрительной гнозии. Расстройство понимания письменной речи (*алексия*) возникает при очагах на стыке височной доли (словесная гнозия) и затылочной доли (зрительная гнозия).

*Функция письма или графин* изолированно нарушается при поражении заднего отдела средней (второй) лобной извилины, рядом с проекционной областью поворота глаз и головы и движений руки в левом полушарии у правшей. Такое расположение понятно, поскольку процесс письма сопряжен с движением глаз по строчкам и осуществляется правой рукой. Графия является одним из видов сложной практики; письменная речь заключается в начертании условных, соответствующих звукам значков (букв), составляющих в определенных сочетаниях слова и фразы. Утрата способности письма называется *аграфией*.

---

<sup>33</sup> Нам не кажется необходимым подразделять каждый вид афазии на кортикальную, субкортикальную и транскортикальную. На практике такого рода уточнения вида афазий обычно не удаются или затруднительны.

## СИМПТОМОКОМПЛЕКСЫ ПОРАЖЕНИЯ ОТДЕЛЬНЫХ ДОЛЕЙ ГОЛОВНОГО МОЗГА

I. Поражение роландовой области, т. е. передней и задней центральных извилин, характеризуется выпадением двигательных или чувствительных функций на противоположной стороне тела. Очаги в области *передней центральной извилины* вызывают, понятно, центральные параличи или парезы. В отличие от поражений внутренней капсулы, которые обычно дают картину полной гемиплегии, поражения коры чаще бывают более ограниченными (моноплегии), ибо расположение клеток Веца здесь менее компактное, чем волокон пирамидных пучков в капсуле. Могут наблюдаться гемипарезы с явным преобладанием поражения руки, ноги или лица; не столь редки и чистые моноплегии. Преимущественное поражение ноги указывает на локализацию процесса в верхних отделах передней центральной извилины, руки – в среднем и лица и языка – в нижнем.

При *раздражении* области передней центральной извилины возникают судороги тонического и клонического характера в мускулатуре, иннервируемой раздраженным участком – припадки корковой, или джексоновской, эпилепсии, о которой подробнее будет сказано ниже, а иногда и общей.

Очаги в области *задней центральной извилины* вызывают расстройства чувствительности на противоположной стороне тела. Для корковых поражений характерна утрата суставно-мышечного чувства, тактильного, болевого, температурного, локализации, тонкого различения характера и степени раздражения и т.д. Для корковых (и вообще «надталамических») поражений характерно своеобразное «расщепление» чувствительности: одновременно с утратой всех указанных видов чувствительности особо резкие, грубые, болевые и температурные раздражения не только воспринимаются, но и создают интенсивные, крайне неприятные, плохо локализуемые, иррадиирующие, долго длящиеся ощущения – *гиперпатию* (глава I).

II. Поражение лобной доли (области, расположенной впереди от передней центральной извилины) в правом полушарии (у правшей) может не давать отчетливых явлений выпадения или раздражения функций. Часто ориентирующим в этом отношении является поражение области «произвольного» поворота глаз и головы. Разрушение ее вызывает *паралич взора* в противоположную очагу сторону. Обычно этот симптом бывает нестойким и появляется главным образом при остро возникающих процессах в лобной доле. Вследствие сохранности симметричной зоны в другом полушарии возникает *отклонение глазных яблок* (часто и головы) в сторону очага. При раздражении же этой области возникают *судорожные подергивания глаз и головы в противоположную пораженному полушарию сторону* (подробнее в главе V, группа нервов глазных мышц). Такого рода припадки также относятся к корковой, или джексоновской, эпилепсии.

К числу *лобных симптомов*, также наблюдающихся одинаково при поражении как левого, так и правого полушария, относится *лобная атаксия*, резче всего проявляющаяся в отношении туловища и вызывающая, главным образом, расстройства стояния и ходьбы. При тяжелых поражениях больной, не имея параличей, не в состоянии сохранять вертикальное положение тела и, будучи поставлен на ноги, падает (*астазия*) или, с трудом удерживаясь на ногах, не может ходить (*абазия*). В более легких случаях лобных расстройств походки больной обнаруживает при ходьбе неустойчивость на поворотах и тенденцию к отклонению, чаще в сторону, противоположную пораженному полушарию. Таким же проявлением лобной атаксии является наблюдающаяся иногда при «пробе показания» (см. в главе IV о мозжечке) наклонность к промахиванию, обычно в сторону, противоположную пораженному полушарию, причем это явление нередко резче выражено в противоположной очагу руке. Возникновение мозжечковых расстройств при поражении лобных долей легко объяснить, если вспомнить о связях данной области коры с противоположным полушарием мозжечка (отсюда, как было указано выше, начинается лобный путь места – *tractus cortico-ponto-cerebellaris*)<sup>34</sup>.

Изредка при поражении лобных долей наблюдается своеобразное расстройство – *хватательные феномены*. «*Автоматическим хватанием*» называется непроизвольное схватывание рукой предмета при прикосновении им к ладони больного; «*навязчивым хватанием*» является непроизвольное стремление захватывать окружающие предметы или следовать рукой за приближаемым и отдаляемым от руки больного предметом с

<sup>34</sup> Нетипичным и редким является при поражениях лобной доли интенционное дрожание.

тенденцией к его захвату. Эти автоматические явления отчетливо выражены в норме у маленьких детей и обезьян; при поражении лобных долей древний онто- и филогенетический рефлекс хватания растормаживается и может выявляться с достаточной отчетливостью<sup>35</sup>.

К числу также редких симптомов поражения лобной доли относится своеобразный «феномен сопротивления» («противоудержания»): при попытке исследующего вывести ту или иную часть тела больного из существующего положения автоматически напрягаются антагонистические мышцы, в силу чего исследующий испытывает определенное сопротивление. Мы обращаем внимание на этот симптом потому, что он наблюдается, пожалуй, не реже, чем хватательные феномены; как и последние, этот симптом возникает при массивных и, по нашему впечатлению, чаще двухсторонних лобных поражениях.

Как частное проявление описываемого «феномена сопротивления» может быть расценен описанный нашим сотрудником И.Ю. Кохановским симптом. «Смыкания век»: при попытке приподнять верхнее веко больного (и предупредении, чтобы он этому не противился) ощущается определенное непроизвольное сопротивление.

Расстройства психики могут возникать при любых локализациях процесса в коре головного мозга, особенно диффузных. При поражении лобных долей они возникают относительно чаще и отличаются некоторым своеобразием, считающимся характерным для «лобных» психических нарушений. Отмечаются апатия, торпидность психики, ослабление памяти и внимания, отсутствие критического отношения к своему состоянию, недооценка тяжести заболевания. Чаще, чем депрессивные, наблюдаются состояния эйфории, склонность к шутливости, остротам, иногда довольно плоским и грубым. Довольно типична неряшливость, неопрятность больного (мочеиспускание в палате на пол, в постель).

Наблюдающиеся иногда малая выразительность и подвижность лица и общая гипокинезия находят себе объяснение в поражении лобных отделов, связанных с экстрапирамидной системой (см. глава VII о подкорковых ганглиях).

Эти изменения двигательной активности, а также изменения поведения могут быть объяснены и как нарушение приобретенных в жизненном опыте навыков действий и деятельности, т. е. как лобная (или «акинетическая») апраксия. Нам кажутся особенно убедительными своеобразные нарушения поведения при мочеиспускании у больных с поражением лобных долей. Как известно, больные иногда встают с постели, идут в уборную, но, не завершая свои действия до конца, мочатся в одежду; в других случаях, доходя до уборной, выпускают мочу на дверь последней; иногда, не отходя от кровати, мочатся на пол; лишь в крайних степенях расстройств больные неопрятны в постели. Это является свидетельством не столько отсутствия плана действий, сколько недовершения, недоведения его до конца<sup>36</sup>.

В отдельных случаях при поражении лобной доли наблюдается изолированный (без других пирамидных расстройств) центральный парез противоположной очагу лицевой мускулатуры.

Переходим к рассмотрению симптомов, возникающих при процессах только в левой лобной доле (или в правой у левшей).

Моторная афазия возникает при поражении области Брока, т. е. заднего отдела третьей лобной извилины. При этом расстройстве больной теряет способность говорить, но сохраняет в основном способность понимания речи. В отличие от анартрии, зависящей от паралича язычной мускулатуры, больной свободно двигает языком и губами, но утратил навыки (праксию) речевых движений. Одновременно с утратой речи возникает аграфия; потеряв навыки звуковой речи, больной не может объяснить и письменно, что вполне имеет возможность сделать больной не с афазией, а с анартрией, т. е. параличом языка. При неполной моторной афазии (частичное поражение области Брока или в стадии восстановления функции) речь больного возможна, но запас слов ограничен, больной говорит медленно, с трудом, допуская ошибки (аграмматизм), которые сразу же замечает. В еще более легких случаях больной владеет всем запасом слов, но говорит с задержкой, «спотыкаясь» на слогах. Речь такого больного имеет только черты дизартрии или заикания.

<sup>35</sup> По-видимому, для возникновения отмеченных симптомов недостаточно поражения какой-либо одной лобной доли; вероятнее, что в основе их лежит поражение обеих долей.

<sup>36</sup> Значение расстройств психики как очагового симптома поражения лобных долей не следует переоценивать; они возможны и при других локализациях, особенно при внутричерепной гипертензии.

Изолированная (не обусловленная поражением области Брока и не сопряженная с моторной афазией) аграфия является результатом поражения участка коры, расположенного в заднем отделе средней (второй) лобной извилины левого полушария (у правшей). Больной теряет способность письма, сохраняя остальные речевые функции (звуковую речь, понимание ее и способность понимания написанного). Как моторная афазия, так и аграфия представляют собой особый вид апраксии.

III. Поражение теменной доли вызывает главным образом чувствительные расстройства. Рассмотрим сначала симптомы, возникающие в равной мере при поражении того или другого полушария.

Астереогнозия является результатом поражения как задней центральной извилины, так и области, расположенной кзади от нее. Чистая форма астереогноза наблюдается сравнительно редко; если сохранена функция чувствительного проекционного поля (задней центральной извилины), то больной, ощупывая взятый в противоположную очагу руку предмет, может ощутить и описать отдельные свойства его (вес, форму, величину, особенности поверхности, температуру), но не может создать общий суммированный чувствительный образ предмета и осуществить его «гнозизию», «узнать» его. Оценка предмета останется такой, какой она была бы, если бы ощупывалась совершенно незнакомая вещь. В противоположность этой «чистой» форме астереогнозии, неузнавание предмета при поражении задней центральной извилины будет полным: из-за утраты всех видов чувствительности даже отдельные свойства и качества предмета не могут быть установлены.

Более редкой формой агнозии является *аутоптоагнозия*, или неузнавание частей собственного тела, искаженное восприятие его. При аутоптоагнозии возникают своеобразные нарушения представлений о собственном теле: больной путает правую сторону с левой, ощущает уродливые соотношения отдельных частей тела (например, кисть кажется ему непосредственным продолжением плеча, а не предплечья), ощущает наличие третьей руки или ноги; путает последовательность пальцев и т.д. Ощущение наличия ложных конечностей и лишних частей тела носит наименование *псевдомелии* (П.А. Останков — В.М. Бехтерев). В возникновении этих своеобразных расстройств имеет значение не только, а может быть и не столько поражение коры теменной доли (главным образом области межтеменной борозды, *fissurae interparietalis*), сколько связей теменной области коры со зрительным бугром. Аутоптоагнозия может возникать, по-видимому, при поражении как левой, так и правой теменных долей.

Аутоптоагнозия нередко сочетается с *анозогнозией*, при которой наблюдается отсутствие сознания своего дефекта, чаще всего — паралича. Больной утверждает, что он двигает парализованными конечностями, описывает, как он их поднял, согнул и т.д. Анозогнозия является результатом поражения правой теменной доли и наблюдается только при левосторонних гемиплегиях (у правшей). Как аутоптоагнозия, так и анозогнозия возникают на фоне глубоких нарушений суставно-мышечного чувства, паралича и известной деградации личности.

Одним из расстройств, возникающих при поражении коры левой теменной доли, является *апраксия*. Как уже было указано, наиболее отчетливые формы апраксии возникают при поражениях в области краевой извилины — *gyrus supramarginalis*, вернее, при более глубоком расположении очага в белом веществе, под ней: больной теряет способность производить сложные целенаправленные действия при отсутствии параличей и полной сохранности элементарных движений. В случаях резко выраженной апраксии человек становится совершенно беспомощным, теряя навыки привычных действий и способы пользования предметами. Так, больной не может самостоятельно одеться, застегнуться; путает последовательность действий, не доводит их до конца, беспомощен в обращении с тем или иным предметом или инструментом и т.д. Поведение человека может расстраиваться до такой степени, что больной производит впечатление слабоумного. При апраксии либо вовсе теряются навыки «плана» движений, по которому разворачивается сложное действие, либо этот план только нарушается, в силу чего путается последовательность отдельных движений. Наряду с другими сложными действиями, могут утрачиваться навыки и символических движений: отдавание воинского приветствия, жест угрозы пальцем и т.д.

При очагах в области *gyrus supramarginalis* левого полушария (у правшей) апраксия возникает в обеих руках; если в процесс вовлечена и передняя центральная извилина, то апраксия наблюдается в левой руке при правосторонней гемиплегии. В редких случаях, при поражении мозолистого тела, может возникать изолированная апраксия в левой руке.

При поражении угловой извилины — *gyrus angularis* — в левой теменной доле у правшей (и в правой у левшей) наблюдается *алексия* — утрата способности расшифровки письменных знаков — понимания написанного. Одновременно расстраивается и способность письма. Больной обычно не обнаруживает полной аграфии, как при поражении второй лобной извилины, но делает ряд ошибок в письме, неправильно пишет слова, часто и буквы — вплоть до полной бессмысленности написанного. Алексия является одним из видов зрительной агнозии.

Кроме симптомов выпадения функций, при поражении теменных долей могут наблюдаться и *симптомы раздражения*. В этих случаях возникают чувствительные феномены, о которых будет сказано ниже.

IV. Поражение височной доли правого полушария (у правой) может не давать отчетливых симптомов. Все же в большинстве случаев удается установить некоторые симптомы выпадения или раздражения, характерные для обоих полушарий.

*Квадрантная гемианопсия*, переходящая постепенно при прогрессирующих процессах в полную одноименную гемианопсию противоположных полей зрения, является иногда одним из ранних симптомов поражения височной доли. Причина квадрантной гемианопсии лежит в неполном поражении волокон пучка Грасьоле (*radiatio optica*).

*Атаксия*, резко выраженная (как и лобная) в туловище, вызывает главным образом расстройства стояния и ходьбы.

Отмечаются отклонения туловища и наклонность к падению кзади и в сторону, чаще противоположную пораженному полушарию. При пробе показания может наблюдаться промахивание кнута в противоположной очагу руке. Атактические расстройства при процессах в височной доле возникают в результате поражения тех областей, откуда начинается затылочно-височный путь моста (*tractus oortico-ponto-cerebellaris*), связывающий височную долю с противоположным полушарием мозжечка.

*Слуховые, обонятельные и вкусовые галлюцинации*, являющиеся иногда начальным симптомом («аурой») эпилептического припадка, суть проявления раздражения соответствующих анализаторов, локализующихся в височных долях. Разрушение этих чувствительных зон (одностороннее) заметных расстройств слуха, обоняния и вкуса не вызывает (каждое полушарие связано со своими воспринимающими аппаратами на периферии с обеих сторон – своей и противоположной). Довольно характерными для поражения височной доли следует считать *приступы вестибулярно-коркового головокружения*, сопровождающиеся ощущением нарушения пространственных соотношений больного с окружающими предметами (существует представление вестибулярного аппарата в коре височной доли); нередко сочетания такого головокружения со слуховыми галлюцинациями (гулы, шумы, жужжание).

В отличие от поражений правого полушария, очаги в *левой височной доле* (у правой) часто влекут за собой тяжкие расстройства.

Наиболее частым симптомом является *сенсорная афазия*, возникающая в результате поражения области Вернике, расположенной в заднем отделе верхней височной извилины. Больной утрачивает способность понимать речь. Слышимые слова и фразы не связываются с соответствующими им представлениями, понятиями или предметами; речь больному становится непонятной совершенно так же, как если бы с ним говорили на незнакомом ему языке. Установить с такого рода больным контакт с помощью речи чрезвычайно трудно: он не понимает, чего от него хотят, о чем его просят и что ему предлагают. Одновременно с этим расстраивается и собственная речь больного. В отличие от больного с моторной афазией, больные с поражением области Вернике могут говорить и часто отличаются излишней говорливостью и даже болтливостью, но речь становится неправильной; вместо нужного слова произносится ошибочно другое, заменяются буквы или неправильно расстанавливаются слога. В тяжелых случаях речь больного становится совершенно непонятной, представляя собой бессмысленный набор слов и слогов («салат из слов»). Нарушение правильности речи, несмотря на сохранность области Брока, объясняется тем, что в результате поражения области Вернике выпадает контроль над собственной речью. Больной с сенсорной афазией не понимает не только чужую речь, но и свою: отсюда ряд ошибок, неправильностей и т.д. (*парафазия*). Дефектов своей речи больной не замечает. Если больной с моторной афазией досадует на себя и свою беспомощность в речи, то больной с сенсорной афазией подчас досадует на людей, которые не могут его понять.

Поскольку чтение и письмо являются навыками, приобретенными позднее звуковой речи и поскольку функции лексики и графии находятся в тесной зависимости от функции понимания устной речи, постольку поражение области Вернике вызывает сопряженно не только нарушения правильности речи, о чем только что было сказано, но и расстройства чтения и письма.

Сравнивая ущерб речевых функций, наносимый больному поражением различных отделов мозга, установим, что наименее тягостным является поражение заднего отдела второй лобной извилины; больной понимает обращенную к нему речь, говорит сам; расстройство ограничивается невозможностью писать и, обычно, читать. Пора-

жение *gums angularis* вызывает у него непонимание написанного и сопряжено с алексией – расстройством письма (аграфия, параграфия); иначе говоря, больной становится неграмотным, но сохраняет способность понимать речь и возможность говорить. При поражении области Брока больной утрачивает способность говорить (моторная афазия) и – сопряженно – писать; зато сохраняется понимание звуковой речи. Наконец, наиболее тягостным является поражение области Вернике: больной не понимает обращенной к нему речи, неправильно, а иногда и непонятно говорит сам, не может читать и писать. Установить с такого рода больными контакт обычно представляется чрезвычайно трудным.

Другим весьма своеобразным видом афазии является *амнестическая афазия* – симптом поражения заднего отдела височной и нижнего отдела теменной доли. При данном расстройстве выпадает способность определять «наименование предметов». Беседа с больным, иногда не сразу можно заметить дефект его речи: больной говорит довольно свободно, правильно строит свою речь, понятен для окружающих. Все же заметно, что больной часто «забывает» слова и что фразы его бедны именами существительными. Дефект обнаруживается сразу, если предложить больному называть предметы: вместо названия он начинает описывать их назначение или свойства. Так, не называя карандаш, больной говорит: «это – чтобы писать»; про кусок сахара: «это кладут, мешают, делается сладко, пьют» и т.д. При подсказке названия больной подтверждает правильность его или отвергает, если предмет ему назвать неправильно. Объясняет свои неудачи больной тем, что он «забыл» название того или иного предмета (отсюда термин *амнестическая афазия*).

До последнего времени не существовало удовлетворительного объяснения этого своеобразного «изолированного» расстройства речевой функции; интересное и убедительное истолкование этого оригинального расстройства находим у Е.К. Сеппа. По его мнению, вначале, с развитием речи, сформировалось поле 37 (см. рис. 62) между корковым «центром» зрения и корковым «центром» слуха. Это поле является местом фиксации сочетаний зрительных и слуховых раздражении ребенка, начинающего понимать значение речевых звуков; последнее сочетается со зрительным образом предмета, который ему показывают и называют: название связывается со зрительным образом предмета. При дальнейшем развитии и усложнении речевой функции названия видимых предметов продолжают «откладываться» в зрительно-слуховом сочетательном поле, т. е. в поле 37. Становится понятным, почему при поражении этого поля нарушается связь между зрительным образом предмета и его названием. В остальной функции речи не нарушается. С этой точки зрения становится понятным, почему территорией, поражения которой вызывают амнестическую афазию, одни считали задний отдел нижней височной извилины, другие – основание нижней теменной доли (угловой извилины). И та, и другая области составляют поле 37, связующее поля зрительной и слуховой гнозии (т. е., иначе говоря, и вернее, ассоциационные пути между ними).

Раздел афазий здесь изложен кратко и в упрощенном виде; не приведена подробная классификация афазий, подвиды ее основных форм. Приведенное здесь деление является в значительной мере условным: изолированно та или иная форма афазии встречается редко. Обычно к афазии одного вида примешиваются элементы и другой.

*Исследование афазий* (очень краткое и ориентировочное) производится следующим образом.

1. Проверяется понимание обращенной к исследуемому речи путем предложения устных заданий: поднять правую руку, левую заложить за спину; закрыть глаза и т.д. (сенсорная функция речи). Следует иметь в виду, что неисполнение или неправильное исполнение задания может зависеть не от поражения области Вернике, а от имеющихся апрактических расстройств.

2. Изучается собственная речь исследуемого: свободно ли говорит, правильно ли, обладает ли достаточным запасом слов, нет ли парафазии и т.д. (моторная функция речи). Предлагается повторение речи исследуемого.

3. Проверяется способность понимания написанного путем предложения письменных заданий: сделать то или иное движение, взять тот или иной предмет и т.д. (функции чтения).

4. Проверяется, как исследуемый пишет: свободно или с затруднением, правильно ли построена фраза, нет ли параграфии и т.д. Понятно, что при исследовании способности чтения и письма следует внести поправку на степень грамотности исследуемого.

5. Предлагается с целью исключения амнестической афазии называть предметы.

V. Поражение затылочной доли как области, связанной с функцией зрения, вызывает зрительные расстройства. Очаги в области *fissurae calcarinae*, расположенной на внутренней поверхности затылочной доли (рис. 66), вызывают выпадение противоположных полей зрения обоих глаз, что влечет за собой следующие расстройства.

*Одноименная гемианопсия.* Если поражена не вся область зрительного проекционного поля, а только территория, расположенная выше *fissurae calcarinae* – *suprae*, то возникает не полная, а лишь квадрантная гемианопсия противоположных нижних квадрантов; в равной мере при поражении *gyrus lingualis* (ниже *fissurae calcarinae*) выпадают поля противоположных верхних квадрантов. Еще менее значительные очаги могут вызывать дефекты в виде островков в противоположных полях зрения, называемые скотомами. Скотомы обнаруживаются в обоих полях зрения и в одноименных квадрантах. В зависимости от степени поражения может возникать не гемианопсия, а гемиамблиопия – понижение зрения в противоположных полях. Одним из ранних симптомов поражения зрительного анализатора является выпадение цветовых ощущений в противоположных полях зрения; поэтому существенным иногда является исследование поля зрения не только на белый, но и на синий и красный цвета. При прогрессирующей гемианопсии дольше всего удерживается в «слепнувших» полях зрения светоощущение и восприятие движения предметов. Даже при обширных двухсторонних поражениях областей *fissurae calcarinae* редко наступает полная слепота: обычно сохраняется так называемое центральное, или макулярное, поле зрения обоих глаз.

При процессах, возникающих на широких территориях затылочных полей, в частности с поражением наружной поверхности левой затылочной доли (у правшей), может наблюдаться следующее явление.

*Зрительная агнозия:* больной не является слепым, он все видит, обходит препятствия, но теряет способность узнавать предметы по их виду. При ощупывании предмета он, как слепой, легко узнает их (через посредство стереогностического чувства). В тяжелых случаях ориентировка больного в окружающем крайне затруднена: мир представляется ему наполненным рядом незнакомых предметов с неизвестным назначением и применением. Случаи столь резко выраженной зрительной агнозии крайне редки. По-видимому, для возникновения такого расстройства недостаточно поражения одной левой затылочной доли, но необходимо одновременное выпадение функции и симметрично расположенного поля в другой затылочной доле.

Случаи частичной зрительной агнозии встречаются несколько чаще, но все же и они довольно редки: может быть агнозия только по цвету, может быть неузнавание лиц (больной не различает знакомых от незнакомых), домов на хорошо известной улице и т.д.

Понятно, что вместе со зрительной агнозией развивается и неузнавание написанного (письма), т. е. алексия.

Одним из проявлений зрительной агнозии является и так называемая *метаморфопсия*, когда нарушается правильное узнавание очертаний контуров предметов: последние представляются исковерканными, изломанными, неправильными.

В возникновении такого рода расстройств имеет значение нарушение связей затылочной области с височной, имеющей отношение к восприятию и оценке пространственных отношений (корковый отдел вестибулярного анализатора).

К явлениям *раздражения*, которые могут наблюдаться при процессах в затылочной доле, относятся следующие.

*Зрительные галлюцинации:* при раздражении проекционного зрительного поля в области *fissurae calcarinae* возникают «простые» галлюцинации (фотомы), т. е. световые, иногда цветовые явления в виде искр, пламени, теней и т.д. Раздражение наружной поверхности затылочной доли дает «сложные» галлюцинации в виде фигур, предметов, иногда движущихся, часто извращенных и устрашающих (метаморфопсии), что говорит о близости очага к височной доле. Обычно зрительные галлюцинации являются началом развивающегося вслед за ними эпилептического припадка, причем первой судорогой, следующей за зрительной галлюцинацией, бывает часто поворот головы и глаз в противоположную сторону (напомним о расположенном по соседству, на границе затылочной и теменной долей, участке, раздражение которого вызывает поворот глаз и головы в противоположную сторону).

## СИМПТОМЫ РАЗДРАЖЕНИЯ КОРЫ ГОЛОВНОГО МОЗГА

Остановимся повторно и несколько подробнее на явлениях, развивающихся в результате раздражения головного мозга.

Для очаговых поражений характерны припадки *частичной*, или джексоновской, *эпилепсии*, хотя вполне возможны здесь и припадки типа *общей эпилепсии*. Типичным для джексоновской эпилепсии является начало судорог с ограниченной группы мышц при ясном вначале сознании. Припадок может этим и ограничиться, но иногда «генерализуется», переходя постепенно в общий судорожный припадок с потерей сознания, иногда недержанием мочи, прикусом языка и т.д. В противоположность джексоновской эпилепсии, припадок общей эпилепсии сразу начинается с общих судорог и потери сознания. Наличие джексоновских припадков часто облегчает решение вопроса о локализации процесса в области головного мозга. Решающее значение имеет начальный симптом припадка, ибо он указывает на источник первичного раздражения, на локализацию процесса.

Некоторые области при их раздражении дают определенный, характерный для них тип припадка (рис. 67).

1. Раздражение *передней центральной извилины* вызывает припадки, начинающиеся с группы мышц, в которые следуют пути от пораженного отдела извилины (мышцы ноги, руки, лица). В случае генерализации припадка судороги распространяются на соседние мышечные группы соответственно иррадиации раздражения в соседние корковые территории.

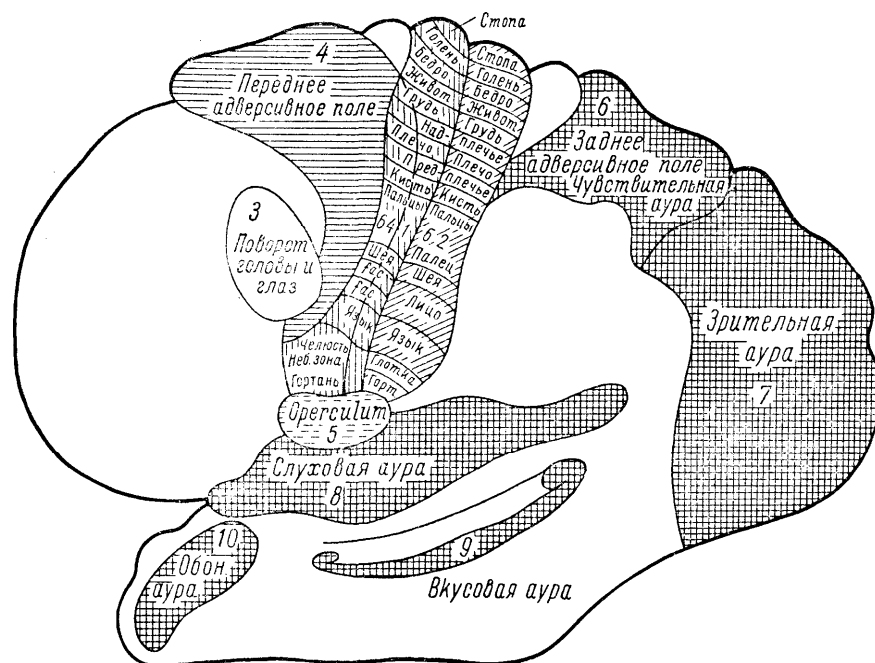


Рис. 67. Кортиковые поля, раздражение которых вызывает характерные картины судорожных припадков (по Ферстеру).

2. Раздражение *заднего отдела второй, или средней, лобной извилины* дает припадок, начинающийся с подергиваний глазных яблок и головы в противоположную сторону; в дальнейшем возможна передача раздражения на соседние территории и генерализация судорог.

3. Раздражение так называемого *переднего адверсивного поля* — заднего отдела верхней лобной извилины — вызывает внезапную судорогу сразу всей противо-



ложной мускулатуры тела. Одновременно возникает поворот головы, глаз, туловища, судороги конечностей. Сознание обычно утрачивается в начале припадка.

4. *Раздражение оперкулярной области*, расположенной книзу от центральных извилин, вызывает своеобразные припадки ритмических жевательных, чавкающих, лижательных, глотательных движений с возможной затем генерализацией судорог.

Раздражение рассмотренных выше полей характеризуется судорогами, развивающимися без предшествующей чувствительной ауры, с которой, как с «сигнального симптома», начинаются припадки, разбираемые ниже.

5. *Раздражение задней центральной извилины* вызывает приступы «чувствительной» джексоновской эпилепсии – парестезии в соответствующих раздраженному отделу областях противоположной стороны тела. При распространении припадка парестезии «расплываются» по соседству. Чаще, однако, иррадиация раздражения происходит в направлении передней центральной извилины с развитием после чувствительной ауры судорожных явлений.

6. *Раздражение заднего адверсивного поля* – верхней теменной дольки – аналогично раздражению переднего адверсивного поля, вызывает внезапный приступ парестезий сразу во всей противоположной половине тела, а не постепенное распространение парестезий, как при раздражении задней центральной извилины. Вслед за чувствительной аурой следует приступ, характерный для переднего адверсивного поля – судороги, возникающие сразу во всей мускулатуре противоположной стороны тела (или сразу общий судорожный припадок).

7. *Раздражение затылочной доли* вызывает припадки, начинающиеся со зрительных галлюцинаций; далее наблюдается поворот глаз и головы в противоположную сторону вследствие иррадиации раздражения в направлении территории, расположенной на границе затылочной и теменной долей; в дальнейшем обычно развивается общий судорожный припадок.

8. *Раздражение височной доли* в области верхней височной извилины вызывает припадки с аурой в виде слуховых галлюцинаций. Если очаг локализуется в *uncus gyri hippocampi* (на внутренней стороне доли), то сигнальным симптомом являются обонятельные галлюцинации. Не всегда последующим симптомом является судорожный припадок: при процессах в височной доле вместо обычного джексоновского или общего эпилептического припадка могут после описанного типа аур наблюдаться приступы «малой эпилепсии» (*petit mal*) в виде кратковременной потери или затемнения сознания. Еще более типичными для раздражения височной доли считаются возникающие после упомянутого вида чувствительных аур (или без них) своеобразные сноподобные состояния, когда все окружающее кажется ненастоящим, нереальным, но в то же время странно знакомым, как будто уже пережитым в прошлом («ощущение уже виденного»).

*Поражения основания головного мозга* характеризуются главным образом поражением черепных нервов.

Процессы в области *передней черепной ямки* (см. рис. 27) вызывают при одностороннем поражении атрофию зрительного нерва с амаврозом или амблиопией на стороне поражения и утрату обоняния (аносмию) вследствие поражения *bulbus* или *tractus olfactorii*.

Симптомами поражения *средней черепной ямки* является выпадение функций глазодвигательного, отводящего и блокового нервов (III, VI и IV), вызывающее офтальмопарез или офтальмоплегию на стороне поражения, а также симптомы раздражения (невралгию) или нарушения проводимости тройничного нерва (расстройства чувствительности на лице).

Процессы на основании мозга в области *ножки мозга* вызывают альтернирующий паралич типа Вебера: на стороне поражения имеется паралич *n. oculomotorii* и на противоположной стороне – центральный паралич конечностей вследствие поражения в ножке мозга пирамидного пучка, перекрещивающегося ниже.

Поражения *мозгового придатка* (*hypophysis*), в частности опухоли его, сопровождаются битемпоральной гемианопсией из-за сдавления средних отделов хиазмы зрительных нервов (см. в главе V зрительные нервы) и рядом эндокринных расстройств. В одних случаях может наблюдаться акромегалия (гигантский рост языка, носа, нижней челюсти, рук и ног), в других – *dystrophia adiposo-genitalis* (патологическое ожирение, отсталость развития половых органов и вторичных половых признаков, ослабление половой функции). Наконец, в результате поражения инфунди-

булярной области (глава IX) могут возникнуть патологические жажда и голод (полидипсия и булимия), расстройства сна и т.д.

Поражения в области *задней черепной ямки* характеризуются поражением слухового и лицевого нервов (VIII и VII), иногда также отводящего и тройничного (VI и V) в случае локализации процесса в так называемом мосто-мозжечковом углу. При более каудальной локализации могут быть поражены блуждающий, языкоглоточный и подъязычный нервы (X, IX, XII). Мозжечковые расстройства при процессах в области задней черепной ямки отмечаются на стороне поражения, пирамидные – на противоположной, на своей или с обеих сторон.

То, что было рассмотрено здесь, относится к категории так называемых «первичных» симптомов поражения той или иной доли, того или иного отдела головного мозга. При опухолях головного мозга, абсцессах и кистах, при которых правильное определение очага поражения является практически особенно важным ввиду необходимого при них оперативного вмешательства, иногда приобретают немалое значение так называемые «вторичные» симптомы или «симптомы по соседству» (иногда и на отдалении). Увеличенная опухолью пораженная доля мозга оказывает давление на соседние области в силу смещений или возникающих расстройств крово- и ликворообращения.

Так, при *опухолях лобной доли* в результате давления на основание на стороне очага может наблюдаться односторонняя аносмия и первичная атрофия зрительного нерва; довольно характерно при этом развитие на противоположной стороне застойного соска зрительного нерва (из-за повышения внутричерепного давления – симптом Фостера-Кеннеди). По нашим наблюдениям, такое же значение может иметь при наличии двухсторонних застойных сосков резкое и быстрое падение остроты зрения на стороне очага, совершенно не соответствующее еще хорошо сохранившемуся зрению на противоположной стороне.

При опухолях *передних отделов лобной доли* (лобного полюса) из-за близости процесса к глазнице и *fissura orbitalis superior* могут развиваться параличи глазодвигательных нервов (III, IV и VI), т. е. офтальмоплегия или офтальмопарез, расширение зрачка и экзофтальм, а также поражение верхней (1) ветви тройничного нерва.

При *опухолях височной доли* как симптом вторичный в первую очередь должен быть указан парез n. oculomotorii с птозом и с расширением зрачка, нередко сочетающийся с центральным гемипарезом на противоположной стороне – результат сдавления мозговой ножки («псевдовеберовский» альтернирующий синдром). М.Ю. Рапопорт подчеркивает значение как вторичного симптома при опухолях височной доли симпатического глазного синдрома, состоящего из нерезкого экзофтальма, расширения зрачка и тупых болей в глазу (раздражение симпатических волокон). Наконец, следует назвать поражение тройничного нерва, обычно частичное – той или иной его ветви. Чаще отмечается изолированная утрата на стороне поражения корнеального рефлекса, боли или нарушения чувствительности и, реже, поражение двигательной порции тройничного нерва – одностороннее нарушение иннервации жевателей, сказывающееся обычно только в смещении нижней челюсти при открывании рта в сторону поражения.

При *опухолях затылочных долей* несомненное диагностическое значение имеет синдром мозжечкового намета (В.В. Крамер, Н.Н. Бурденко, М.Ю. Рапопорт), когда в результате раздражения тенториального нерва возникают боли, иррадиирующие в глазные яблоки; наблюдается слезотечение, боли при давлении на глазные яблоки и при движении их.

Реже, при больших опухолях, растягивается и «провисает» книзу мозжечковый намет (*tentorium cerebelli*) и возникают симптомы поражения мозжечка; может наблюдаться даже утрата корнеального рефлекса и поражение отводящего (VI) нерва, что, впрочем, скорее должно рассматриваться уже как проявление общего повышения внутричерепного давления.

## КОРА БОЛЬШИХ ПОЛУШАРИИ И ВНУТРЕННИЕ ОРГАНЫ

Общеизвестно положение, что процессы высшей нервной деятельности, протекающие в коре головного мозга, имеют отражение во внутренних органах и системах организма и что, наоборот, любое изменение внутренней среды так или иначе сказывается на функциональном состоянии нервных центров и на высшей нервной деятельности. Считалось, что представительства висцеральной иннервации в коре головного мозга не существует; что высшие центры, регулирующие внутренностные процессы организма, расположены в подбугровой области, но не в коре. Наконец, принималось, что роль коры в висцеральной иннервации диффузна, что действие различных областей коры на внутренние органы и процессы одинаково.

Этому противоречили уже старые работы В.М. Бехтерева, Н.Л. Миславского и др., давшие доказательства локализованности некоторых висцеральных функций в коре головного мозга (иннервации сосудов, потовых желез, желудочно-кишечного тракта, печени, почек и др.). Получены были и соответствующие материалы из клинических наблюдений. Ряд экспериментальных и клинических работ А.М. Гринштейна и его учеников показал зависимость состояния и деятельности некоторых внутренних органов и систем от поражения отдельных долей головного мозга.

Однако признать решенным вопрос о представительстве в определенных территориях коры иннервации отдельных внутренних органов нельзя. Так, К.М. Быков с сотрудниками, решая вопрос о значении в висцеральной иннервации у собак премоторного поля (в отношении премоторного поля имеется особенно много данных, показывающих роль его в висцеральной иннервации), установил лишь изменение темпа деятельности некоторых внутренних органов после экстирпации названного поля. К.М. Быков пришел к выводу, что в коре мозга нет достаточно точной локализации механизмов регуляции внутренних органов.

Важнейшим достижением советской науки в последнее время было установление самого принципа несомненного представительства в коре головного мозга иннервации висцеральных органов. Продолжая и развивая учение И.П. Павлова в приложении к внутренней среде организма, К.М. Быков и его школа создали учение об интерорецепции и кортико-висцеральной регуляции. Было развито положение И.П. Павлова о влиянии внешних факторов через кору головного мозга на все процессы, протекающие в организме; доказана универсальность павловского условного рефлекса для всех внутренних органов; установлена закономерность подчинения внутренностных процессов центральной нервной системе — коре головного мозга.

Одновременно с этими доказательствами единства внешнего и внутреннего в деятельности организма явились исследования той же школы, показавшие влияние внутренностных процессов на деятельность головного мозга, коры больших полушарий<sup>37</sup>.

## ПОДСОБНЫЕ МЕТОДЫ ДИАГНОСТИКИ

Ценным подсобным методом для топической диагностики поражений головного мозга является пневмоэнцефало- и вентрикулография. Цереброспинальная жидкость желудочков и наружного субарахноидального пространства заменяется частично воздухом или, лучше, кислородом, после чего производится рентгенография черепа. Воздух, являясь контрастным веществом, дает на снимках очертания желудочков и виден в наружном субарахноидальном пространстве. При опухолях, смещающих, сдавливающих или выполняющих желудочки, нормальный рисунок их изменен и помогает нередко ориентироваться в расположении опухоли. Так, при внутренней окклюзионной водянке желудочки растянуты, при опухоли смещены (рис. 68, 69).

Введение воздуха для энцефалографии производится путем люмбальной или цистернальной пункции. Дробно, по 5 — 10 мл, выпускается спинномозговая жидкость, после чего шприцем через пункционную иглу вводится воздух из расчета 12 см<sup>3</sup> на 10 мл жидкости (под влиянием температуры тела воздух в черепе несколько расширяется, но сжимается значительно больше). Для диагностики обычно достаточно при

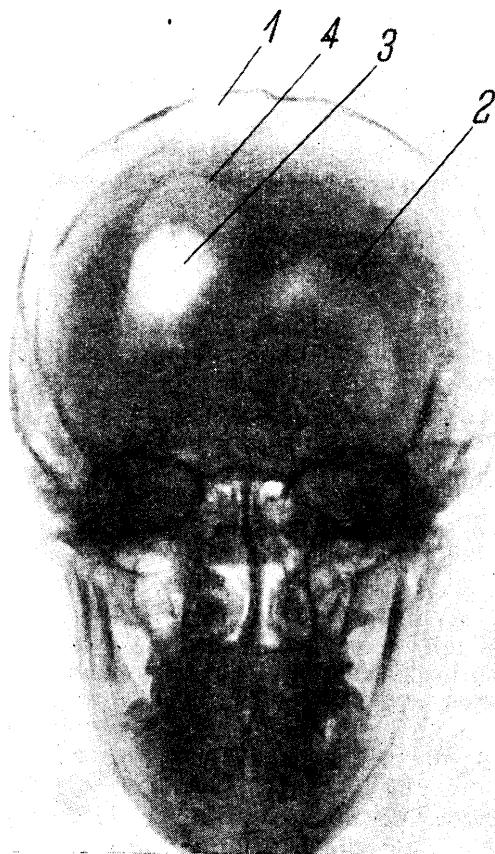
---

<sup>37</sup> К вопросу о соотношении коры головного мозга и внутренних органов мы вернемся еще в главе о висцеральной иннервации.

введении субокципитально 30 – 40 см<sup>3</sup>, при люмбальной пункции – 80 – 100 см<sup>3</sup> воздуха или кислорода.

*Пневмоэнцефалография*, особенно при опухолях, переносится иногда нелегко: наблюдаются цианоз, изменения дыхания и пульса, иногда коллапс. Поэтому данный метод уместен лишь в умелых руках и является подсобным в тех случаях, когда данных клинического исследования недостаточно для топической диагностики.

Менее опасной является *вентрикулография*: в данном случае воздух вводится непосредственно в боковой желудочек при помощи вентрикулопункции, являющейся уже оперативным вмешательством (наложение отверстия). Значение контрастной рентгенографии для топической диагностики опухолей головного мозга очень велико. При подозрении на локализацию процесса в задней черепной ямке, при далеко зашедших застойных сосках, при локализации в височной доле, при значительном понижении остроты зрения, допустима лишь вентрикулография<sup>38</sup>. Позднее других был предложен метод *ангиографии*. Контрастное вещество вводится в сонную артерию, после чего на рентгено снимках получают рисунок системы внутренней сонной артерии (ангиограмму) своей стороны и через несколько секунд – вен и синусов (флебограмму). При наличии опухоли изменяется нормальный рисунок сети кровеносных сосудов (рис. 70), а при опухолях с богато развитыми сосудами видна ее тень (или клубок сосудов).



<sup>38</sup> При возникновении симптомов вклинения (см. главу XI) необходимо немедленно прекратить извлечение жидкости, больного уложить так, чтобы нижний конец тела был приподнят. Рекомендуется в таких случаях вводить эндолюмбально стерильный физиологический раствор (10 – 12 мл).

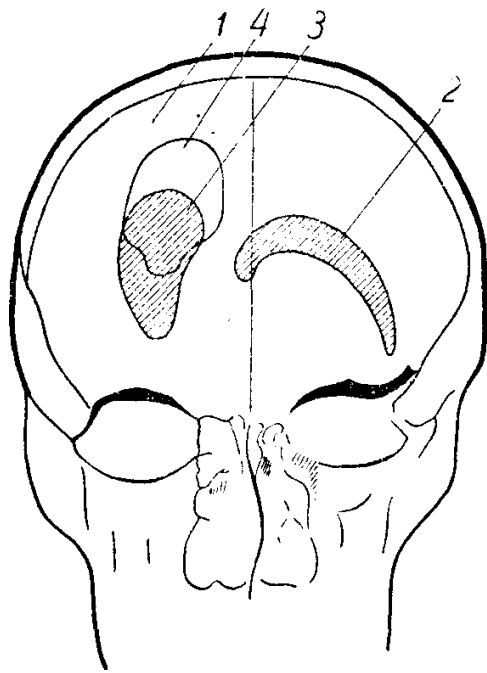


Рис. 68. Пневмоэнцефалограмма больного с травматической кистой правого полушария.

1 — трепанационный дефект кости; 2 — нормальная конфигурация левого желудочка; 3 — изменение конфигурации и смещение правого бокового желудочка, подтянутого рубцом к трепанационному отверстию; 4 — киста, сообщающаяся с желудочком.

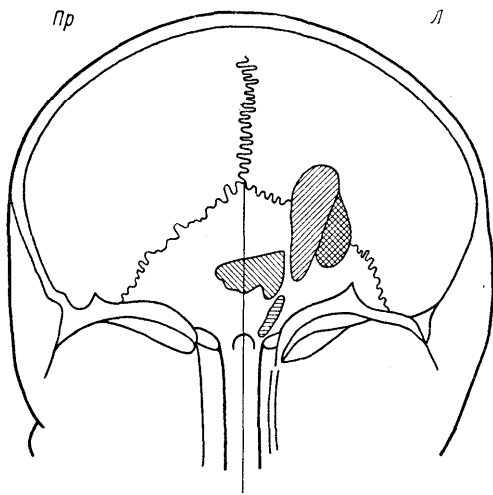
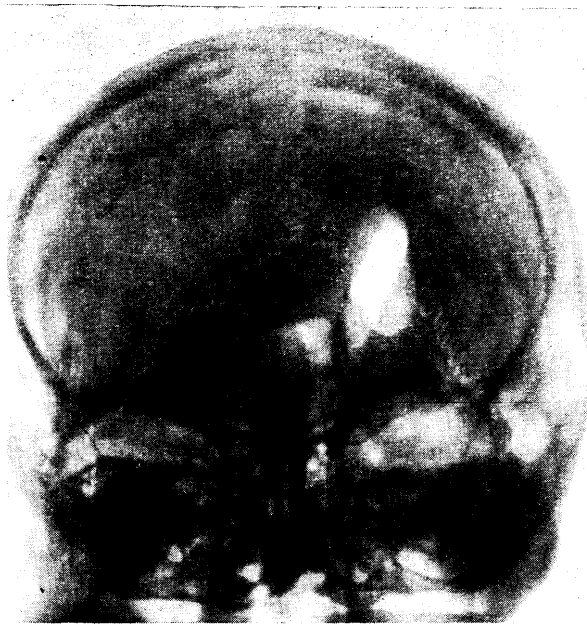


Рис. 69. Вентрикулограмма больной с опухолью в правой лобно-теменной области. Отмечается большое смещение желудочков влево и переднего рога книзу.

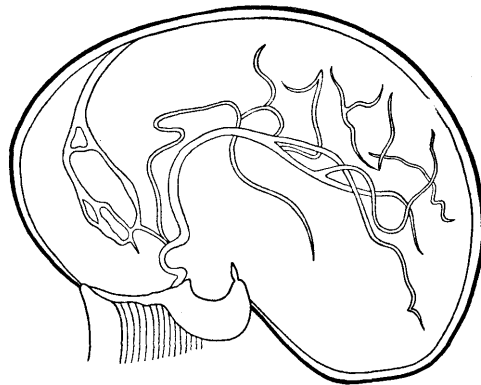
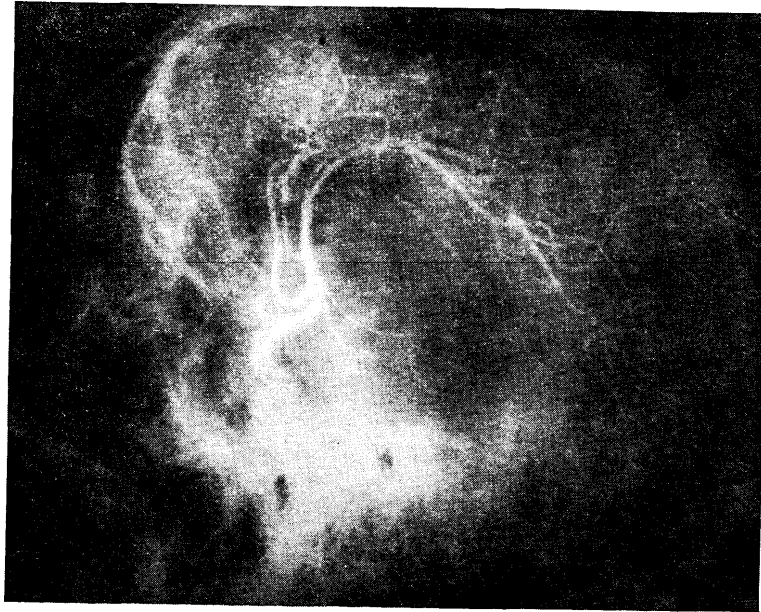


Рис. 70. Ангиограмма правого полушария.

Сифон внутренней сонной артерии смещен кпереди. Передние и средние отделы средней мозговой артерии дугообразно смещены кверху. Спазмированные передняя ворсинчатая и задняя мозговая артерии изогнуты книзу. Нейринома, исходящая из правого гассерова узла (по Гальперин).

Для получения рисунка (ангиограммы) сосудов в области задней черепной ямки применяется введение контрастного вещества в *a. vertebralis*.

Весьма ценным вспомогательным методом диагностики поражений головного мозга является и *электроэнцефалография*. Записи биотоков мозга производятся посредством наложения на кожу головы специальных электродов, воспринимающих колебания электрических потенциалов, которые затем усиливаются в 1 – 2 млн. раз и с помощью осциллографов регистрируются на фотопленке или бумажной ленте.

Записанные на электроэнцефалограмме (ЭЭГ) волны могут иметь различную частоту (ритм колебаний), амплитуду и форму. У здорового человека преобладают *альфа-волны* (частота 8 – 12 колебаний в секунду; амплитуда 10 – 50, реже до 100 мкВ) и *бета-волны* (частота 15 – 32 в секунду; амплитуда их в 2 – 4 раза меньше, чем амплитуда альфа-волн; поэтому бета-ритм обычно регистрируется лишь чувствительными катодными осциллографами). Альфа-ритм лучше всего выражен над затылочными долями, а бета-ритм – в передних отделах мозга (лобные доли, центральные извилины), как это видно на рис. 71.

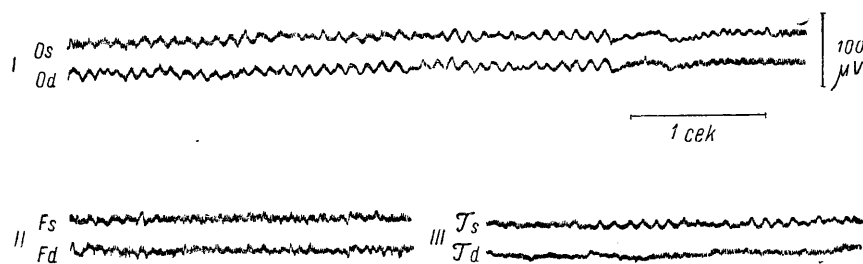


Рис. 71. Биотоки мозга у здорового.

*I* — затылочные (*O*), *II* — лобные (*F*), *III* — височные (*T*) отведения, *s* — левое, *d* — правое полушарие. Под первой кривой — отметка времени, справа от нее — калибровка (в  $\mu V$ ). В затылочных отведениях хорошо выражены альфа-волны; в височных и особенно в лобных областях преобладает бета-ритм.

Медленные волны, с частотой колебаний менее 8 в секунду, или дельта-волны, у здоровых взрослых людей появляются в момент засыпания. Наличие дельта-волн может указывать на ту или иную патологию. К патологическим признакам на ЭЭГ относятся также другие изменения ритма и формы волн, в частности, быстрые дизритмии — беспорядочные, пароксизмальные или постоянные колебания в виде пиков, острых волн, сочетаний зубца и медленной волны, что наблюдается, например, при эпилепсии (рис. 72). Для последней характерна также высокая амплитуда колебаний.

Для определения локализации патологического очага в мозгу с помощью ЭЭГ применяются биполярные электроды, регистрирующие разности потенциалов в двух точках над мозгом. Патологические волны появляются в тех случаях, когда один из пары электродов расположен над очагом поражения; при этом могут выявиться соотношения обратных фаз (рис. 73), т. е. изменения направлений колебаний (в норме направления колебаний во всех отведениях однозначны).

Патологические изменения на ЭЭГ при ряде заболеваний (особенно при эпилепсии) могут наблюдаться не постоянно, а периодически, пароксизмально. Для их выявления применяют дополнительные методы функциональной нагрузки: световые (М.Н. Ливанов) и звуковые (Г.В. Гершуни) раздражения, гипервентиляцию, введения кардиазола, внутривенные инъекции новокаина (В.С. Галкин) и другие. Такие вспомогательные приемы расширяют диагностические возможности электроэнцефалографии.

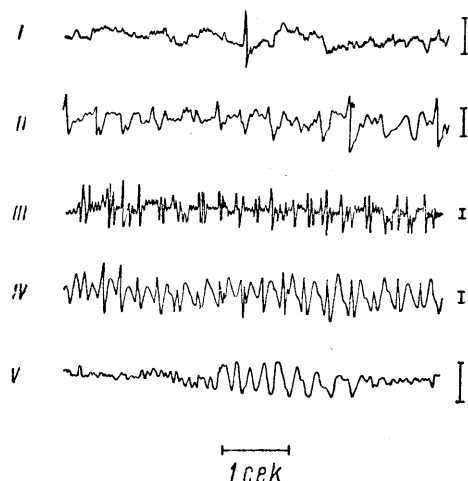


Рис. 72. Патологические волны на ЭЭГ при эпилепсии (по Джасперу).

*I* — одиночный пик на фоне дизритмии; *II* — острые волны; *III* — множественные пики; *IV* — комплексы «медленная волна — пик»; *V* — медленные волны. Калибровка 100  $\mu V$  (вертикальные столбики справа от кривых).



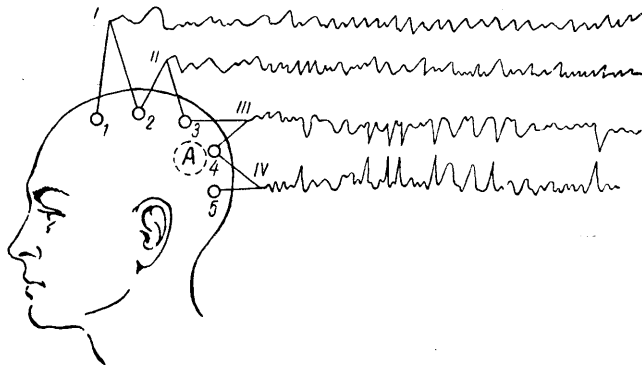


Рис. 73. Локализация очага в мозгу при биполярных отведениях, метод обратных фаз (по Р.Н. Лурье).

1 — 2, 2 — 3, 3 — 4 и 4 — 5 — электроды, соединенные попарно с осциллографами. Электрод 4 расположен над очагом поражения. В отведениях III и IV регистрируются патологические волны в соотношении обратных фаз.

Из упомянутых способов стимуляции патологических изменений биотоков мозга у больных эпилепсией наиболее распространенным остается *гипервентиляция*. Однако этот прием не всегда достигает цели. Наш сотрудник А.И. Шварев разработал и предложил для диагностики другой метод — *дозированную гипоксическую нагрузку*, оказавшуюся эффективной вообще для выявления симптомов органического поражения мозга (пирамидных, мозжечковых, вегетативных асимметрий и других). Кратковременные (5 — 6 минут) вдыхания смесей азота и воздуха, содержащих 8 — 9% кислорода, вызывают появление у больных эпилепсией характерных для этого заболевания аномалий биотоков мозга значительно чаще, чем гипервентиляция; вместе с тем эта нагрузка переносится больными легче, чем насильственное форсированное дыхание.

Другой модификацией метода регистрации биотоков мозга является *электрокортикография* — отведение их непосредственно от обнаженной во время операции коры. Электрокортикография начинает все чаще внедряться в нейрохирургическую практику для поисков и уточнения локализации эпилептогенных и иных патологических очагов в мозгу.

Последним, наиболее новым, подсобным методом топической диагностики, в частности опухолей головного мозга, является *применение радиоактивных изотопов*. Применяется изотоп йода —  $^{131}\text{I}$ ; предварительно «блокируется» щитовидная железа назначением люголевского раствора, после чего вводится изотоп йода и специальным счетчиком (дозиметром) определяется концентрация меченых атомов в патологическом очаге.

Особым методом, разработанные в основном в Ленинградском нейрохирургическом институте им. А.А. Поленова (Г.С. Левин, Т.С. Малышева, Н.Н. Высотский), подсобным для определения поражений стороны полушарий, для отличия супра- от субтенториального поражения, наконец, для определения радикальности операции при удалении опухолей головного мозга и прогноза дальнейшего течения (рецидивов) является метод определения *двухстороннего безусловного слюноотделения*. Последнее регистрируется и сосчитывается при помощи наложения на оба выводных протока околоушных желез вакуумных камер Лешли — Ющенко — Красногорского. Раздражителем является дозированное орошение слизистой рта растворами различной концентрации лимонной кислоты (до 30 мм 0,26 — 0,5 и 1,0 в течение 3 минут).

Не останавливаясь на деталях исследования, подчеркнем его достаточную достоверность для решения указанных задач, простоту и доступность применения в амбулаторных условиях. Существенное значение метод может приобрести для диспансерного наблюдения за оперированными больными.

При операциях на головном мозге необходимо проецировать доли головного мозга на череп, чтобы производить трепанацию в нужной области. Существенно определить положение роландовой и сильвиевой борозд, исходя из чего уже нетрудно наметить положение долей мозга. Для этого используются определенные точки на голове (сосцевидный отросток, слуховой проход, корень носа), соединяющие их линии и линии, проведенные к ним под определенном углом. Разработаны специальные схемы (например, Крэнлейна), которые приводятся в руководствах по топографической анатомии и которыми пользуются хирурги и нейрохирурги при оперативном вмешательстве по поводу опухолей, абсцессов и некоторых других заболеваний головного мозга.

## Глава IX. ВЕГЕТАТИВНО-ВИСЦЕРАЛЬНАЯ ИННЕРВАЦИЯ, РАССТРОЙСТВА ЕЕ

Во всем предыдущем изложении материала мы намеренно избегали понятий об отдельной *вегетативной, висцеральной, или автономной нервной системе*; нервная система едина, и все процессы внешней и внутренней деятельности организма взаимосвязаны.

Тем не менее, помимо установления взаимодействия организма с внешней средой, существует и другая функция нервной системы – регуляция внутренних процессов. Эта нервная деятельность, по недавним еще воззрениям, регулировалась особой нервной системой, имеющей различные наименования. Кстати, ни одно из этих названий нельзя признать удовлетворительным. Термин «автономная» неудачен именно потому, что подчеркивает обособленность, независимость функций регуляции внутренних процессов от деятельности нервной системы в остальном; «непроизвольная» – неприемлем из-за того, что многие реакции и со стороны соматических («произвольных») нервных приборов не подчинены нашему сознанию, а с другой стороны, и внутренние органы в их деятельности могут быть в известной мере «сознательно» регулируемы. Наименование ганглионарная, узловая, неудачно потому, что и в пределах соматического, анимального отдела нервной системы существуют узловые образования (хотя бы межпозвоночные спинальные ганглии). «Симпатическим» стал в последующих представлениях лишь один из отделов, относящихся к нервной регуляции внутренних процессов. Не останавливаясь на рассмотрении еще некоторых названий, не получивших широкого признания, упомянем об определении «вегетативной» нервной системы, пожалуй, наиболее популярном. Это – старое название; опять-таки и здесь «красительная» жизнь организма обособляется, отделяется от «соматической» или «анимальной», тогда как мы хорошо знаем, что «вегетативные» нервы иннервируют ряд органов и систем, относящихся по этому делению и к «анимальному» отделу.

Принимая, что нервная система в ее деятельности едина, и не признавая наличия двух самостоятельных систем, из которых одна устанавливает взаимоотношение организма с внешней средой, а другая регулирует внутренние процессы, мы остановимся на рассмотрении этой второй функции нервной системы, которую, пожалуй, более удачно будет характеризовать как *висцеральную* (А.М. Гринштейн) или *вегетативно-висцеральную*. Подчеркиваем, что мы будем говорить не о *висцеральной нервной системе*, а о *вегетативно-висцеральной иннервации*, относя сюда регуляцию не только внутренних органов, но и всех внутренностных процессов организма.

Здесь мы можем различать также центральный и периферический отделы. И в пределах центральной, и в пределах периферической нервной системы аппараты, имеющие в основном отношение к внешним реакциям и деятельности и относящиеся к внутренним процессам, анатомически и функционально взаимосвязаны. Различают следующее представительство вегетативно-висцеральной иннервации: 1) кора головного мозга 2) диэнцефальная область (межоточный мозг, *hypothalamus*), 3) ядра среднего и продолговатого мозга, 4) ядра боковых рогов спинного мозга, 5) узлы пограничного симпатического ствола (и превертебральные полостные узлы) и 6) симпатические и парасимпатические волокна в составе черепных и спинальных нервов, а также в «чисто» симпатических и парасимпатических нервах: *nn. splanchnici, n. pelvicus* и др.; к этому следует добавить ганглии, отдельные клетки и волокна 7) интрамуральных симпатических и парасимпатических элементов, представленных на самой периферии – во внутренних органах, сосудах и т.д.

В первую очередь мы должны рассмотреть регуляцию висцеральных функций корой головного мозга.

Основы корковой регуляции этих функций были доказаны еще работами В.М. Бехтерева, Н.Л. Миславского и др. И.П. Павлов и его последователи показали ведущее значение коры больших полушарий в регуляции внутренностных процессов организма. Обширные доказательства значения в этих процессах высшего отдела головного мозга – коры – были даны в работах К.М. Быкова и его сотрудников.

По представлениям некоторых авторов, в коре головного мозга существует локальное представительство функций отдельных внутренних органов; эта точка зрения, намеченная еще В.М. Бехтеревым, частично поддерживается в настоящее время А.М. Гринштейном (по крайней мере, в отношении висцерорецепции). Что касается регуляции внутренних органов и процессов корой головного мозга (висцерозффектор-

ных систем). то здесь вполне обоснованным является предположение о связи определенных областей коры с висцеральными аппаратами, принимающими непосредственное участие в функции, управляемой данной корковой областью (Е.К. Сепп, А.М. Гринштейн). Так, двигательные зоны коры имеют отношение к сосудистой иннервации, регулирующей питание мышц во время их работы; зрительные поля коры и глазодвигательные центры — к иннервации зрачка, определяющего степень освещения сетчатки, или хрусталика, осуществляющего приспособление к отдаленности объекта, и т.д.

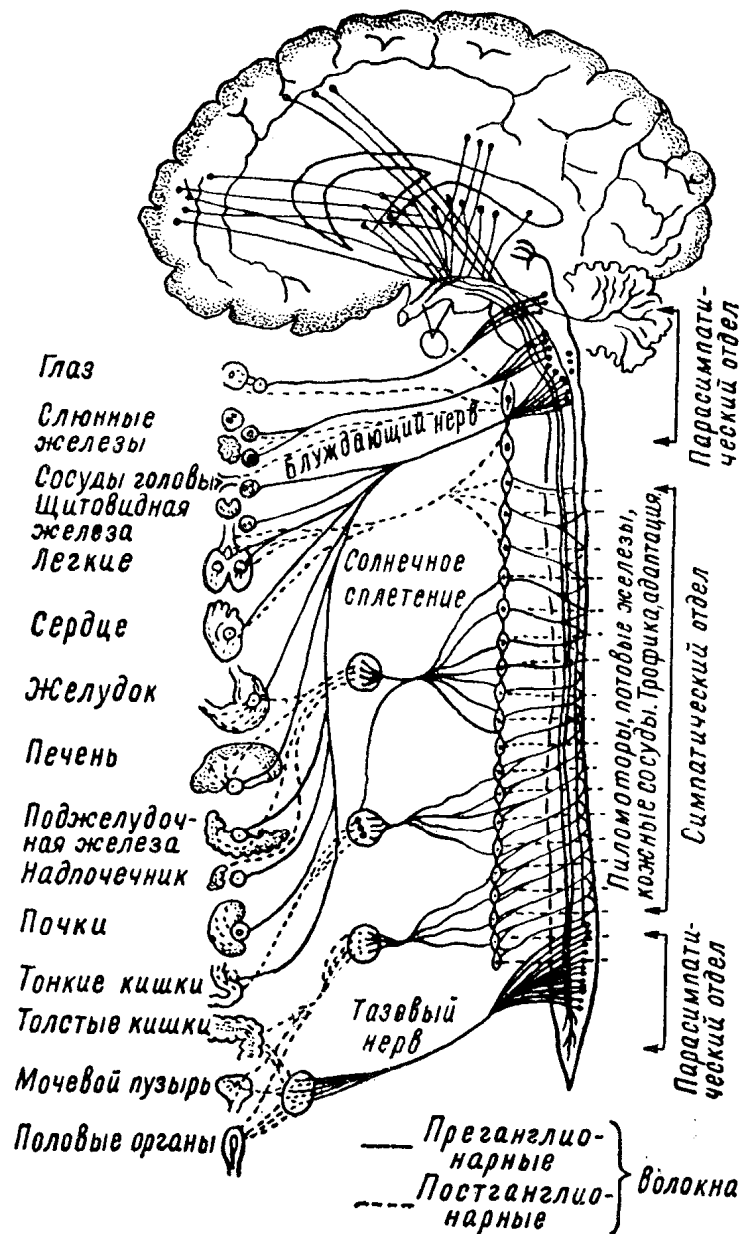


Рис. 74. Схема вегетативно-висцеральной иннервации (по Русецкому).

При раздражении различных корковых областей (особенно височной и теменной долей) могут возникать припадки с выраженными вегетативно-висцеральными компонентами. Хорошо известны, например, эпигастральная и кардиальная ауры при эпилептогенных очагах в коре.

К.М. Быков, пользуясь павловским методом выработки временных связей (условных рефлексов), четко показал наличие связей коры головного мозга с рядом внутренних органов и процессов организма. О локальном представительстве органов в коре головного мозга он высказывается с большой осторожностью.

В итоге следует признать, что вопросы локального представительства в коре головного мозга внутренних органов и систем нельзя считать в настоящее время решенными; но не подлежит сомнению факт регулирующих влияний коры на «внутреннее хозяйство» организма.

В коре больших полушарий сочетаются импульсы как возникающие из взаимоотношения с внешней средой (экстероцепция), так и притекающие из самого организма (интероцепция); в коре осуществляются высший анализ и синтез явлений внешнего и внутреннего мира, сочетание и объединение их, чем и достигается подлинное единство организма.

Значительная роль в регуляции внутренних процессов организма принадлежит ядерным образованиям межоточного мозга. В гипоталамической области различают следующие клеточные группы: центральное серое вещество, паравентрикулярное ядро (*nucleus paraventricularis*), супраоптическое (*nucleus supraopticus*), ядра серого бугра (*nuclei tuberis*), сосковидно-инфундибулярное (*nucleus mamillo-infundibularis*) и др.

В стенках III желудочка расположены парамедианное (*nucleus paramedianus*) и соединяющее (*nucleus reuniens*) ядра. В сосковых телах (*corpora mamillaria*) находятся ядра сосковидных тел.

Связи гипоталамической области с другими отделами нервной системы обширны, хотя они изучены еще недостаточно; существуют связи с корой головного мозга и зрительным бугром; с экстрапирамидной системой (подкорковыми ганглиями); с нижележащими висцеральными ядрами мозгового ствола и спинного мозга. Следует отметить еще тесные связи гипоталамической области, воронки (*infundibuli*) с гипофизом.

Вопросы локализации функций в межоточном мозге во многом остаются еще спорными, хотя по этому поводу накопилось большое количество экспериментальных и клинических данных. Попытку систематизировать эти данные сделал И.И. Русецкий (рис. 75).

Является несомненным, что при экспериментальном воздействии на межоточный мозг и в клинических наблюдениях при поражении этой области отмечается ряд расстройств, как то: изменения сосудистой иннервации (сужение и расширение сосудов, колебания кровяного давления, сердечного ритма), дыхания, функций желудочно-кишечного тракта, кроветворения, потоотделения, терморегуляции, иннервации зрачка. Возникают трофические расстройства, нарушается регуляция смены сна и бодрствования, деятельность желез внутренней секреции. Наблюдаются расстройства обменных процессов (водного, углеводного, жирового, белкового); могут возникать патологические жажда (полидипсия) и голод (булимия) и т.д.

Находясь в тесной анатомической и функциональной связи с корой головного мозга, зрительным бугром и периферическими висцеральными приборами, подбугровая область принимает участие в реакциях, сопровождающих психическую деятельность. Процессы, протекающие в коре головного мозга, окрашенные эмоционально через посредство подбугровых аппаратов, сопровождаются висцеральными рефлексам (изменением вазомоторов, сердечной деятельности, диурезом, расширением зрачков, повышением мышечного тонуса, слезотечением и т.д.).

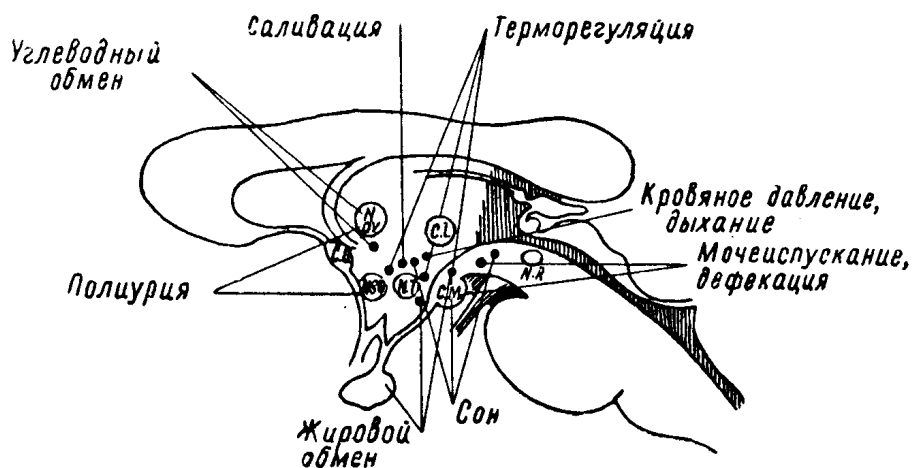


Рис. 75. Физиологическая топическая схема подбугровой области (по Русецкому).

Очаговые процессы (опухолевые, воспалительные, сосудистые) в подбугровой области могут вызывать нарушения кроветворения, артериальную гипертонию, пароксизмальную тахикардию, несахарное мочеизнурение, ожирение, кахексию, нарушения сна, терморегуляции, базедовизм, нарколепсию, катаплексию, тетанию, язвы желудка, кишечника, отеки и пр.

При частичных поражениях гипоталамической области могут наблюдаться своеобразные *гемисиндромы*: асимметрии кожной температуры, кровяного давления; половинные расстройства потоотделения и пилоаррекции, половинное облысение или депигментация, гемиатрофии и гемигипертрофии и т.д.

Расстройства при поражениях межучного мозга нередко протекают по типу кризов, приступов или припадков. Описаниями различного типа весьма своеобразных припадков *диэнцефальной эпилепсии* в последние годы мы обязаны А.М. Гринштейну, А.И. Геймановичу, Н.М. Иценко, С.Н. Давиденкову,

Пенфилду и др. Несмотря на все многообразие этих проявлений и часто сложность наблюдающегося у отдельных больных симптомокомплекса расстройств, следует подчеркнуть, что для каждого больного этот симптомокомплекс и последовательность развития его достаточно стереотипны.

Предлагается следующая схема симптомов и развития диэнцефальных припадков (С.Н. Давиденков и Е.Ф. Давиденкова-Кулькова).

1. Отдаленные предвестники (за несколько часов, за сутки): изменения настроения – подавленность, раздражительность; иногда булимия или анорексия, полидипсия, головная боль.

2. Начальные симптомы: тревога, страх, иногда зевота, неприятные ощущения в подложечной области.

3. Симптомы развитого припадка: слюнотечение, озноб, пилоаррекция, бледность или покраснение лица, одышка, тахикардия, повышение артериального давления, вялая реакция зрачков, мидриаз, экзофтальм, слезотечение, головокружение, шум в ушах, адинамия.

Возможны изменения сознания эпилептического типа (амнезия припадка не обязательна). Если иногда наблюдаются судороги, то обычно тонического характера, иногда дрожание.

4. Последовательные симптомы: потливость, задержка мочи или учащенные позывы на мочеиспускание, позывы на дефекацию, иногда жидкий стул, сонливость, потеря аппетита или, наоборот, булимия, полидипсия (последние симптомы, как отмечено выше, выступают иногда и как предвестники приступа).

Длительность развитого приступа может быть весьма различной: от 2 – 3 минут до 1 – 2 часов. Характер расстройств, сочетание и последовательность развития их у различных больных варьируют, но, как уже было сказано, у каждого отдельного больного припадки протекают по одному типу.

Переходя к нижележащим отделам мозгового ствола и спинного мозга, различаем элементы симпатические и парасимпатические<sup>39</sup>.

*Парасимпатическая иннервация* представлена кранио-бульбарным и сакральным отделами.

В кранио-бульбарном отделе различаем:

1) систему висцеральных ядер n. oculomotorii (III нерв), а именно: парные мелкоклеточные ядра, имеющие отношение к иннервации зрачка (гладкая мышца, m. sphincter pupillae) и непарное мелкоклеточное аккомодационное ядро (иннервация гладкой мышцы – m. ciliaris) – в дне сильвиева водопровода, под передними буграми четверохолмия;

<sup>39</sup> Заменить полностью понятие о парасимпатической иннервации представлением о системе одного блуждающего нерва неправильно. Хотя в данном отношении n. vagus и является основным, но существуют и другие, схожие по функции элементы (n. oculomotorius, n. pelvicus и др.), которые вместе с блуждающим нервом объединяются в системе парасимпатической иннервации.

2) секреторные слезоотделительные клетки в системе ядер лицевого нерва (VII нерв) – в варолиевом мосту;

3) секреторное слюноотделительное ядро (*nucleus salivatorius superior* и *inferior*) в системе языкоглоточного нерва (IX нерв, *n. glosso-pharyngeus*) – для околоушной железы (*glandula parotis*). и *n. intermedius Wrisbergi* (XIII нерв) – для подчелюстной и подъязычной слюнных желез – в продолговатом мозге;

4) висцеральные ядра блуждающего нерва в продолговатом мозге, иннервирующие сердце, бронхи, желудочно-кишечный тракт, пищеварительные его железы, другие внутренние органы.

К *сакральному (крестцовому) парасимпатическому отделу* относятся клеточные группы серого вещества спинного мозга на уровне II – V крестцовых сегментов, аксоны которых составляют тазовый нерв (*n. pelvicus*), иннервирующий мочевой пузырь, прямую кишку и половые органы.

*Симпатический отдел* представлен клеточными группами, расположенными в сером веществе спинного мозга, преимущественно в его боковых рогах, на уровне от VIII шейного до II поясничного сегментов. Волокна этих клеток выходят в составе переднего двигательного спинномозгового корешка и, отделяясь от него в виде соединительных белых ветвей (*rr. communicantes albi*), вступают в узлы пограничного симпатического ствола (см. рис. 82).

*Пограничный симпатический ствол* (*truncus sympathicus*) представляет собой парное образование; две цепочки, имеющие каждая по 20 – 25 симпатических узлов, расположены симметрично вдоль позвоночника, по его внутренней поверхности. *Rr. communicantes albi*, вступая в узлы пограничного ствола, часть своих волокон (преганглионарных) здесь заканчивают; от клеток симпатических узлов начинаются уже следующие нейроны (постганглионарные, безмякотные). Другая часть волокон проходит через узлы пограничного симпатического ствола, прерываясь далее, в превертебральных узлах или интрамуральных сплетениях.

От ганглиев пограничного ствола симпатические волокна или направляются к органам брюшной полости, сливаясь в стволы нервов (*n. splanchnicus major* – от DVI – DIX узлов и *n. splanchnicus minor* – от DX – DXII узлов), или в составе *rr. communicantes grisei* (серые соединительные ветви, преимущественно из безмякотных, постганглионарных волокон) подходят к спинальным периферическим нервам и в их составе идут к мышцам, коже, сосудам и т.д.

Как уже было сказано, на пути к внутренним органам симпатические волокна проходят (частично прерываясь) в так называемых *превертебральных ганглиях*, из которых наиболее массивными являются *ganglion semilunare* (солнечное сплетение, *plexus Solaris*), *ganglion mesentericum* и др. Наконец, существуют еще собственные нервные сплетения (*интрамуральные*) внутренних органов (желудочно-кишечного тракта, сердца, сосудов и др.). К превертебральным и интрамуральным сплетениям и узлам присоединяются и парасимпатические волокна (в основном от блуждающего нерва).

Поражение ганглиев симпатического пограничного ствола дает своеобразную клиническую картину.

Для поражения верхнего шейного узла характерно возникновение синдрома Горнера – Клода Бернара; в результате выключения симпатической иннервации возникает сужение зрачка, уменьшение глазной щели и западение глазного яблока (*enophthalmus*).

При процессах, возникающих в области нижнего шейного симпатического узла<sup>40</sup>, нередко сливающегося с верхним грудным (в таком случае узел именуется звездчатым – *ganglion stellatum*), характерны расстройства сердечной деятельности.

Общими для поражения ганглиев пограничного симпатического ствола являются нарушения мышечного тонуса, контрактуры, дрожания; изменения чувствительности, чаще характера гиперпатии, боли типа каузалгии; рефлексы и механическая возбудимость мышц обычно повышены; выступают нарушения потоотделения, пилоаррекция, сосудистые и трофические расстройства кожи, подкожной клетчатки, костей (работы А.М. Гринштейна и его сотрудников). Эти последние расстройства носят зональный характер и распределяются в территориях, соответствующих иннервации пораженных узлов.

---

<sup>40</sup> Средний шейный узел является образованием непостоянным.

Наконец, при заболеваниях пограничного симпатического ствола возможны боли и спазмы внутренних органов («кризы»); А.М. Гринштейн подчеркивает, что характерной чертой для поражения симпатических узлов является крайняя подвижность, изменчивость симптомов как по их интенсивности, так и по локализации.

Сегментарным распределением вазомоторных, секреторных и трофических расстройств характеризуются поражения серого вещества спинного мозга (в частности его боковых рогов).

Симпатическая сегментарная иннервация (боковые рога, ганглии пограничного симпатического ствола, *rr. communicantes*) не совсем точно соответствует чувствительной спинномозговой сегментарной иннервации (рис. 76). Речь идет о потооделительных и пиломоторных расстройствах. Следует учесть, что симпатические сегменты от VIII шейного до III грудного иннервируют лицо и шею; от IV до VII грудного — руку; от VIII и IX грудного — туловище, от X грудного до II поясничного — ногу (по-видимому, существуют и значительные индивидуальные различия). Точнее совпадают с чувствительной сегментарной иннервацией зоны красного рефлекторного дермографизма.

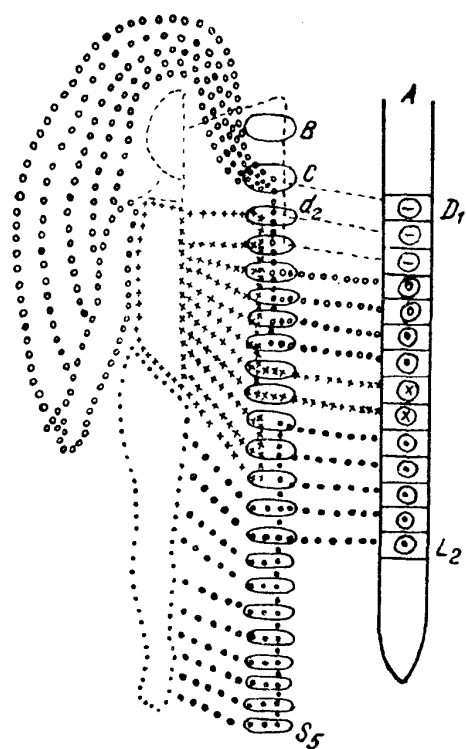


Рис. 76. Вегетативная иннервация кожи (по Гринштейну).

А — спинной мозг; В — верхний шейный узел пограничного ствола; С — нижний шейный узел пограничного ствола.

Секреторные, сосудистые, пилоарректорные и трофические расстройства составляют, вместе с чувствительными и двигательными, симптомокомплекс поражений периферических нервов, богатых симпатическими волокнами (и парасимпатическими). Симпатические волокна вступают в состав периферических нервов в основном через *rr. communicantes grisei* из ганглиев пограничного симпатического ствола. Большинство из этих волокон — безмякотные (постганглионарные).

Отмечаются черты различия в строении и некоторых особенностях соматических и висцеральных нервных волокон: во многом эти различия спорны и относительны.

Рассмотрим некоторые из них. Подчеркивается отсутствие строгой сегментарности, метамерности в выходе висцеральных волокон, в отличие от соматических, из центральной нервной системы; однако в отношении сосудорасширительной (предположительно парасимпатической) иннервации, например, принцип такой сегментарности существует. Соматические волокна в значительной своей части большого калибра (10 — 14 мкм), с толстой мякотной (миелиновой) оболочкой; висцеральные — малого калибра по сечению, с тонкой мякотной оболочкой или безмякотные; но и среди соматических нервных волокон существуют тонкомиелинизированные волокна, а при подходе к периферии, к нервному окончанию, они безмякотны. Так же относительно различие и в

скорости проведения возбуждения по нервному волокну; значительное замедление проведения импульса висцеральными безмякотными волокнами, действительно, противостоит скорому проведению по толстомиелинизированному соматическому волокну; однако проведение по тонкомиелинизированному соматическому волокну также значительно замедлено.

Наиболее характерным отличием остается особенность хода висцеральных волокон от центральной нервной системы к рабочему органу на периферии. Соматические нервные волокна (например, периферический двигательный нейрон) по выходе из спинного мозга, не прерываясь, достигают периферии (в данном примере — мышечного волокна). Висцеральные же (например, симпатические) по выходе из спинного мозга, на пути к рабочему органу, всегда прерываются в одном из лежащих на пути узлов (ганглиях пограничного симпатического ствола или превертебральных, наконец, в интрамуральных сплетениях). Выходящий из центральной нервной системы первый нейрон («преганглионарный») — мякотный; второй («постганглионарный») — безмякотный. Характерно и отношение висцеральных волокон к никотину: последний выключает проводимость именно преганглионарных волокон; постганглионарные волокна проводимость сохраняют.

Помимо обычных симпатических расстройств, возникающих одновременно с двигательными и чувствительными при поражениях периферических нервов, в отдельных случаях, чаще при боевой травме срединного и седалищного (или большеберцового) нервов, при неполном перерыве и значительном раздражении создаются условия для возникновения особенно резких, доминирующих в клинической картине, симпатических расстройств: каузалгии, рефлекторных параличей и контрактур (см. главу о периферических нервах).

Довольно долго существовало представление, что симпатический и парасимпатический отделы в функциональном отношении находятся в состоянии антагонистического взаимодействия. При наличии нормального тонуса и равновесия обоих отделов говорили о *нормотонии*, при нарушениях — о *дистонии*. Состояние повышенного тонуса обоих отделов характеризовалось как *положительная амфотония* (что отмечалось, например, в период полового созревания), пониженного тонуса — как *отрицательная амфотония*, характерная, например, для старческого возраста. Повышение тонуса одного из отделов, преобладание его над другим, антагонистическим, именовалось *симпатикотонией* и *ваготонией* (или парасимпатикотонией) (табл. 12).

Таблица 12

Орган	Симпатическая иннервация	Парасимпатическая иннервация
Глаз	Расширяет зрачок, вызывает экзофтальм и расширение глазной щели	Суживает зрачок, вызывает анофтальм и сужение глазной щели
Слюнные железы	Вызывает малообильную густую слюну	Вызывает усиленное выделение жидкой водянистой слюны
Сердце	Вызывает тахикардию, повышает кровяное давление	Вызывает брадикардию, понижает кровяное давление
Бронхи	Расширяет бронхи, уменьшает выделение слизи	Суживает бронхи, увеличивает выделение слизи
Пищевод, желудок, кишечник	Понижает секрецию, ослабляет перистальтику, вызывает атонию	Повышает секрецию, усиливает перистальтику, вызывает спазмы
Кожа	Суживает сосуды, вызывает побледнение, пилоаррекцию („гусиную кожу“), потоотделение	Расширяет сосуды, вызывает покраснение, потоотделение

С этой точки зрения представлялось, что «полная, общая» симпатикотония характеризуется: блестящими, выпуклыми, с широкими зрачками глазами; бледной, сухой, с наклоном к пилоаррекции кожей; тахикардией, повышенным кровяным давлением, свободным дыханием; сухостью во рту, ахилией, расширением желудка, атоническими запорами; оживленным обменом веществ, наклоном к исхуданию. Тонус симпатической нервной системы повышается, например, при аффектах страха и гнева и т.п.

Наоборот, ваготония характеризовалась узкими зрачками, влажной, синюшной кожей, брадикардией, пониженным кровяным давлением, стесненным («астматическим») дыханием, обильным слюноотделением, повышенной кислотностью желудочного сока, наклоном к спазмам пищевода, желудка, спастическим запорам, сменяющимся поносами, иногда *colitis membranacea*; пониженным обменом веществ, преобладанием процессов ассимиляции, наклоном к ожирению. Состояние ваготонии характерно, например, для спящего.



Не подлежит сомнению, что таких состояний полной, «тотальной» симпатикотонии и ваготонии не существует ни при сдвигах физиологического характера, ни при патологических состояниях. Критически следует пересмотреть и внести существенные поправки также и в представление о равновесии и антагонизме симпатического и парасимпатического отделов. О прямом антагонизме этих иннервации не может быть речи хотя бы потому, что многие органы и ткани не имеют двойной вегетативной иннервации. В ряде состояний и реакций оба отдела действуют не антагонистически, а синергически (повышение тонуса обоих отделов при лихорадочном состоянии, падение — при шоке и т.д.). В условиях быстрой мобилизации ресурсов ведущую роль играют симпатические приборы, но при переходе к длительному напряжению в действие вступает и парасимпатический отдел; при пищеварении «пусковым механизмом» являются парасимпатические, вагусные приборы, но в последующих фазах — и симпатические. Наконец, оба отдела находятся под общим регулирующим влиянием коры головного мозга, объединяющей все функции и все стороны деятельности организма.

И только в отношении отдельных органов и некоторых систем можно говорить о противоположном (стимулирующем и тормозном) влиянии, воздействии симпатических и парасимпатических иннервации, причем и здесь следует учесть крайнюю подвижность, динамичность этих взаимоотношений.

Так, парасимпатические волокна (от *n. oculomotorius*), иннервируя *m. sphincter pupillae*, суживают зрачок; симпатические же (верхний шейный узел, *n. sympathicus*), иннервирующие *m. dilatator pupillae*, зрачок расширяют.

В отношении сосудов можно принять сосудосуживающее действие симпатических элементов и сосудорасширяющее — парасимпатических. В приведенной табл. 12 указана иннервация некоторых органов симпатическим и парасимпатическим отделами.

В клинике наблюдаются заболевания, «кризы» или «пароксизмы», отдельных органов или систем, которые характеризуются резким повышением, преобладанием тонуса одного из отделов — симпатического или парасимпатического (вагусного). Так, ваготоническими кризами являются, например, бронхиальная астма, крапивница, отек Квинке, вазомоторный ринит, морская болезнь; симпатикотоническими — спазмы сосудов в виде симметрической акроасфиксии, некоторых видов перемежающейся хромоты, в большей своей части мигрень и др.

Е.К. Сепп характеризует значение симпатического и парасимпатического отделов следующим образом. Система блуждающего нерва (более древняя) регулирует деятельность органов, создающих стандартные свойства и циркуляцию внутренней среды. Симпатический отдел, развившийся позднее, изменяет эти стандартные условия среды и органов применительно к выполняемой ими функции. Это приспосабливательное значение симпатической иннервации, изменение ею функциональной способности органов было установлено И.П. Павловым, назвавшем ее поэтому трофической. Весьма плодотворной разработкой концепции об адаптационно-трофической функции симпатического отдела нервной системы мы обязаны академику Л.А. Орбели и его многочисленным сотрудникам.

Импульсы адаптации возникают в центральной нервной системе вместе с импульсами действия; и система блуждающего нерва, и симпатическая являются посредниками между центрами, откуда притекают импульсы, и периферией, где они претворяются в действие. Понятно, что в основе и внутренних процессов организма лежит рефлекторная деятельность.

Симпатические и парасимпатические приборы тесным образом связаны с железами внутренней секреции. Они иннервируют их и регулируют их инкреторную деятельность; с другой стороны, гормоны, выделяемые железами внутренней секреции, стимулируют вегетативно-висцеральный отдел нервной системы, повышают его тонус. Отсюда понятие о единой *нейрогуморальной регуляции*.

Симпатический отдел стимулируется гормонами мозгового вещества надпочечников, хромоаффиновых элементов (адреналином), отчасти щитовидной железы (тиреоидин); парасимпатический — поджелудочной железы (инсулин), коркового вещества надпочечников (холин). Гормоны гипофиза и половых желез оказывают, по-видимому, общее стимулирующее действие на оба раздела; гормоны *thymus* (зобной железы) имеют большое значение в период роста организма, стимулируя в основном парасимпатический отдел.

В ответ на патогенные воздействия эндокринная система реагирует мобилизацией защитных средств, или «реакцией напряжения» (*stress*, по Г. Селье). В таких адаптационно-гормональных реакциях главная роль принадлежит гипофизу и коре надпочечников (на этом основывается применение с терапевтическими целями адренокортикотропного гормона и кортизона, повышающих сопротивляемость организма). Здесь нелишне будет еще раз подчеркнуть, что деятельность всех желез внутренней секреции находится под непрерывным регулирующим влиянием нервной системы.

## МЕТОДИКА ИССЛЕДОВАНИЯ

Исследование вегетативно-висцеральной иннервации основывается прежде всего на оценке состояния и функции соответствующих органов и систем. Как уже было сказано, «общей» симпатикотонии и ваготонии не существует; можно говорить лишь о частных случаях возбуждения или торможения, например о «ваготоническом приступе» при бронхиальной астме или крапивнице, о «симпатикотоническом кризе» при ангионевротических спазмах в конечностях и т.д.

Чрезвычайно распространенные одно время фармакодинамические пробы, проверенные рядом советских исследователей, в значительной мере дискредитированы; они применяются редко, так как часто не доказательны и не всегда безразличны, особенно для лиц с крайне подвижной, повышенной возбудимостью. Для исследования применяются в стандартных дозах фармакологические средства или гормоны, обладающие более или менее избирательным действием (возбуждающим или тормозящим) на один из разделов – симпатический или парасимпатический.

Так, впрыскивание под кожу *пилокарпина* в дозе 0,01 вызывает значительную потливость, слюноотделение, тошноту, иногда рвоту, падение кровяного давления; при особенно резких реакциях признавалось наличие повышенного тонуса системы блуждающего нерва, у лиц же с нормальным тонусом или, особенно, при симпатикотонии, эти реакции оказывались незначительными.

Назначение подкожно 0,001 *адреналина* при наличии повышенного симпатического тонуса может вызвать тахикардию, повышение кровяного давления, «гусиную кожу» (пилоаррекцию), озноб, дрожание, появление сахара в моче.

Предлагавшееся вместо подкожного внутривенное введение растворов пилокарпина и адреналина может быть рекомендовано еще менее из-за нередко наблюдавшихся бурных реакций.

Несколько дольше удержалась в практике считавшаяся более надежной проба на *атропин*, вводившийся дробно через 2 – 5 минут, малыми порциями (по 0,5) в растворе 1: 1000, внутривенно, до того момента, пока не исчезнет орто-клиностатический рефлекс (см. ниже). Этот метод требует большой осторожности, так как не всегда легко переносится исследуемыми.

Следует признать, что эти фармакодинамические методы исследования имеют сейчас, пожалуй только исторический интерес. Зато указанные препараты имеют и до сих пор известное практическое значение, как симптоматические средства при лечении некоторых болезненных состояний широко применяются в клинике. Учитывая существующую в отношении ряда органов «двойную иннервацию» и нередко противоположный характер воздействия симпатической и парасимпатической иннервации, можно действовать нередко с одинаковым эффектом, понижая существующее возбуждение, например симпатического отдела, или возбуждая в противовес – парасимпатический. Так, при бронхиальной астме («ваготонический криз») применяется атропин (снижает тонус системы блуждающего нерва) или адреналин, эфедрин и кальций (повышает симпатический тонус) и т.д.

Приводится таблица средств (табл. 13), возбуждающих или тормозящих симпатический и парасимпатический отделы.

Таблица 13

Возбуждает симпатикус	Тормозит симпатикус	Возбуждает парасимпатикус	Тормозит парасимпатикус
Адреналин	Хлоралгидрат	Пилокарпин	Атропин
Эфедрин	Бром	Эзерин	Скополамин
Кальций		Ацетилхолин	
Тиреоидин		Калий	
		Инсулин	

Значительно большее применение и большую практическую ценность имеют другие методы исследования – клинические, клинико-физиологические и биохимические.

Большую группу составляют *кожные вегетативные рефлексy и пробы*.

*Местный дермографизм* является реакцией кожных капилляров (предполагается аксональный характер рефлекса) в виде полоскового покраснения кожи; вызывается проведением с нажимом рукояткой молоточка. Обычный красный дермографизм представляет собой нормальное явление; относительное значение может иметь лишь очень разлитой (широкая полоса покраснения) или слишком длительный (стойкий) дермографизм, что может быть оценено как проявление преобладания возбудимости сосудорасширителей кожи.

Более убедительным признаком этой возбудимости (парасимпатической) является так называемый возвышенный дермографизм (*dermographismus elevata*), когда после проведения штриха образуется отечный валик кожи.

Наступающий иногда вместо покраснения белый дермографизм (спазм) считается проявлением повышенной возбудимости сосудосуживателей (симпатической иннервации). Следует иметь в виду, что характер местного дермографизма зависит от степени давления при штриховом раздражении и от области кожной поверхности. Так, слабые раздражения обычно вызывают лишь белый дермографизм. Последний особенно выражен на коже нижних конечностей.

Аналогичным показателем является и «белое пятно», возникающее при давлении пальцем на кожу (после давления в течение 3 сек. пятно в норме держится 2 – 3 сек. – И.И. Русецкий) или «белая линия живота», появляющаяся после проведения пальцем с небольшим давлением по коже живота, по его окружности; эти сосудосуживающие эффекты исчезают или ослабевают, например при десимпатизации, и выражены при «симпатикотонии» сосудов кожи.

*Рефлекторный дермографизм* вызывается проведением острием булавки штрихом по коже; его рефлекторная дуга замыкается в сегментарном аппарате спинного мозга. Дермографизм в виде фестончатой красной полосы различной ширины появляется через несколько секунд и держится несколько минут. Он является результатом вазодилатации и отсутствует в зоне пораженных периферических нервов и задних корешков (через которые выходят волокна сосудорасширителя). Рефлекторный дермографизм исчезает также при поражениях спинного мозга в сегментах, соответствующих очагу поражения, что имеет некоторое топодиагностическое значение. Может быть рекомендована и так называемая «горчичниковая проба»: тонко разрезанные полоски обычных горчичников накладываются длинной узкой полосой сверху вниз в пределах предполагаемого уровня поражения: изменения соответствуют показаниям рефлекторного дермографизма (не всегда точно).

*Пиломоторные (пилоарректорные) рефлексы* кожи вызываются щипковыми или холодовыми (льдом, эфиром), реже фарадическим током раздражениями кожи, обычно в области надплечья или затылка (с одной и другой стороны). Ограниченную (местную) или распространенную, разливающуюся на груди до области соска и ниже «гусиную кожу» (спинальный рефлекс) следует рассматривать как рефлекс симпатический; реакция при этом возникает на стороне, подвергающейся раздражению. Пилоаррекция, особенно в холодном помещении, при указанных способах раздражения возникает и в норме; особо легкое возникновение, интенсивность и широкое распространение расценивается как особая возбудимость симпатических приборов. Пиломоторные рефлексы могут иметь известное топодиагностическое значение. При поперечных поражениях спинного мозга пиломоторный эффект при раздражении вверху не распространяется ниже зоны сохранных сегментов (т. е. может, таким образом, определять верхнюю границу поражения); при раздражении же внизу (в области ниже поражения) пилоаррекция распространяется кверху только до пораженных сегментов (т. е. может определять нижнюю границу поражения). В области самих пораженных сегментов спинного мозга пиломоторный рефлекс отсутствует; в равной мере отсутствует он и на территориях, иннервируемых периферическими нервами при их поражениях.

Следует признать, что как рефлексы дермографизма, так и пилоаррекции далеко не всегда отчетливо определяют границы поражений, и к оценке расстройств их при решении практических задач топики надлежит относиться осторожно.

*Потовые рефлексы* кожи имеют, несомненно, большое диагностическое значение. Одно время считалось, что потовые железы кожи имеют двойную иннервацию: вызываемый парасимпатической иннервацией пот – жидкий, обильный, а симпатической – густой, «липкий», не обильный, богатый солями. Однако следует считать установленным, что потовые железы имеют лишь симпатическую иннервацию; особенности пота – обилие его, концентрация в нем солей и пр. – зависят от ряда других условий, предшествующих и обуславливающих секрецию.

Механизм потоотделительного рефлекса может быть различным; нарушения потоотделения могут возникать при разных локализациях болезненного процесса – в церебральных, в спинальных и в периферических приборах.

Так, *аспириновая проба* (1,0 аспирина внутрь со стаканом горячего чая) вызывает диффузное потоотделение через посредство церебральных приборов: при корковых поражениях при этом чаще возникает моноплегический тип отсутствия или понижения потоотделения; при поражении диэнцефалической, гипоталамической области – гемиплегический (А.М. Гринштейн).

*Согревание* исследуемого (суховоздушный ящик, накидная световая ванна) вызывает спинальные потовые рефлексы (через посредство клеток боковых рогов спинного мозга).

При поражении сегментарных центров спинного мозга согревание больного, а также аспириновая проба обнаруживают отсутствие или понижение потоотделения на соответствующих территориях.

*Лилокарпин* (солянокислый), который для этой цели назначается подкожно в количестве 1 мл 1% раствора, действует на концевые потоотделительные приборы. Отсутствие или понижение потоотделения при этой пробе наблюдается при поражении периферической нервной системы в соответствующих поражению зонах. Понятно, что в данных зонах не будет наблюдаться потоотделительного рефлекса не только припилокарпиновой, но и при тепловой (согревании) и при атропиновой пробах.

Лучшим способом определения потоотделения и участкового нарушений является *метод Минора*, получивший всеобщее признание. Кожа исследуемого покрывается раствором йода в смеси со спиртом и касторовым маслом (Jodi puri 15,0, 01, Ricini 100,0, Spiritus vini 900,0). Через несколько минут после высыхания кожа посыпается возможно более ровно крахмальной пудрой. После вызванного тем или иным способом искусственного потения (или при спонтанном патологически повышенном зональном потении) в результате соединения йода с крахмалом в местах потения образуется интенсивное сине-фиолетовое, иногда даже черное, окрашивание. Участки с отсутствием потоотделения остаются неокрашенными. Результаты зарисовываются на заготовленных схемах или фотографируются. Меньшее распространение получила основанная на аналогичном принципе хромисто-кобальтовая проба.

Другой метод определения потливости (влажности) кожи – *электрометрический*. При этом методе можно воспользоваться достаточно распространенным аппаратом Н.Н. Мищука. При электрометрическом методе труднее определяются зоны нарушенного потоотделения. По нашему опыту, поскольку в практике часто важнее определить территории нарушений потливости, чем их степень, метод Минора остается более ценным.

Интересным, но методически трудным и сложным по оценке получаемых результатов, главным образом из-за крайней лабильности показателей, является метод исследования *электрокожного сопротивления*. Не останавливаясь на истории вопроса, имеющей значительную давность, и на феномене Тарханова, давшего принцип этого метода, познакомимся с практической стороной вопроса.

*Электропроводность кожи* определяется рядом факторов: влажностью, т. е. потливостью кожи, состоянием сосудов, степенью гидрофильности кожи и др. Считать, что степень электрокожного сопротивления является лишь простым показателем потливости кожи, было бы неправильным. Исследования в нашей клинике показали, что путем полного увлажнения можно уравнивать зависимости от влажности и тем не менее получить резкие изменения электрокожного сопротивления при сравнении симметричных территорий справа и слева (в норме асимметрии незначительны) при наличии очаговых изменений симпатической иннервации.

Существует мнение, что повышение электрокожного сопротивления следует рассматривать как проявление в исследуемой зоне кожи преобладания тонуса симпатической иннервации. Правильнее считать, что сопротивление кожи электрическому току есть достаточно убедительный и объективный показатель состояния вегетативной иннервации, но не больше. Не подлежит сомнению, что эти показатели изменяются (при условии сравнения симметричных точек) в зонах «денервированных» при нарушениях как соматической, так и вегетативной иннервации. Установлено, что эти изменения отчетливо выражены при поражениях подбугровой области, симпатических узлов, в «отраженных» зонах (Захарьина – Хеда) при заболеваниях внутренних органов и т.д. Метод определения электрокожного сопротивления может, следовательно, быть ис-

пользован для определения зональных нарушений симпатической или парасимпатической иннервации.

Методика, применяемая обычно, использует постоянный (гальванический) ток. Наиболее удобным является упомянутый уже прибор Мищука. Для исследования применяют неполяризующиеся электроды.

Среди кожных проб довольно большое распространение имеет исследование *кожной температуры*. Определение терморегуляции имеет несомненное значение в общей оценке висцеральной иннервации, тонуса и устойчивости ее. Постоянство температуры обеспечивается регулирующим влиянием церебральных висцеральных центров; с другой стороны, территориальные изменения кожной температуры могут являться тонким показателем зональных нарушений иннервации, симпатической и парасимпатической, в основном находясь в прямой зависимости от изменений сосудистой сети. Помимо специально приспособленных для быстрого и точного измерения кожной температуры любых территорий кожи ртутных термометров, в последнее время приобрел широкое применение электрометрический метод (термопара), который обеспечивает, например, тот же прибор Мищука (комбинированный аппарат ПК-5).

Асимметрии кожной температуры (типа гемисиндрома), превышающие  $1^{\circ}$ , наблюдаются, например, при односторонних поражениях гипоталамической области. Описаны территориальные изменения температуры при очаговых поражениях коры больших полушарий; они довольно обычны при церебральных гемиплегиях. В равной мере и поражения спинного мозга как сегментарные, так и проводниковые, а также поражения корешков, нервов и в неменьшей степени узловых симпатических образований дают тот или иной характер зональных изменений кожной температуры.

Описаны методы «провокации» температурных асимметрий и ряд термических и терморегуляционных рефлексов. Мы не останавливаемся здесь на подробном изложении методик; упомянем только о *рефлексе Щербака*, изменения которого сигнализируют о центральных нарушениях терморегуляции. После определения температуры в прямой кишке руку исследуемого погружают на 20 минут в воду температурой  $32^{\circ}$ ; в течение 10 минут эту воду постепенно нагревают до  $42^{\circ}$  и затем снова измеряют ректальную температуру — сразу после согревания и через 50 минут. При сохранной функции терморегуляции сразу после согревания руки ректальная температура повышается в пределах до  $0,5^{\circ}$  и через 30 минут приходит к исходной цифре.

Сколь ни существенной для оценки местного состояния кожной иннервации представляется термометрия, мы не можем отказаться от некоторых сомнений в ее практической ценности. Наш клинический опыт показывает крайнее непостоянство и изменчивость показателей, затрудняющих использование их для установления каких-либо закономерностей (кроме резких асимметрий и изменений, где картина патологического состояния ясна и без этих исследований).

К кожным пробам относится также определение *чувствительности кожи к ультрафиолетовым лучам* путем определения биодозы, т. е. установления той минимальной степени воздействия лучей, при которой наступает покраснение.

Для обеспечения стандарта применяются постоянные условия облучения. Часто пользуются методикой, предложенной Н.С. Четвериковым: после 10 минут горения горелки АРК-2 производят облучение кожи на расстоянии 50 см в течение 6 минут. В качестве контроля обычно учитывают результаты облучения в тех же условиях симметричной, «здоровой» территории. Гиперемия возникает по механизму рефлекса; в коже при облучении образуются гистамин или гистаминоподобные вещества. Раннее возникновение и интенсивность эритемы расценивались как парасимпатический эффект; задержка развития, слабая интенсивность эритемы — как симпатический. Методика используется для топической диагностики: довольно четкие данные получаются при поражении периферических нервов; асимметрии возникают при церебральных гемиплегиях, диэнцефальных и спинальных поражениях.

Для исследования *гидрофильности кожи* вводится внутривожно (шприцем с хорошо притертым поршнем и тонкой иглой) 0,2 мл физиологического раствора и учитывается время исчезновения (рассасывания) полученной папулки (метод Мак Клюра — Олдрича). В различных участках кожи быстрота этого рассасывания неодинакова, но в симметричных участках в норме различия очень мало. В среднем быстрота исчезновения пузырька равняется 50–90 минутам. Для оценки отклонений от нормы следует учитывать отмеченные особенности различных территорий кожи; для определения асимметрий при гемисиндромах инъекции производятся обычно на внутренних поверхностях предплечий и бедер. При определении зональных расстройств и здесь практикуется

контрольное исследование симметричной территории кожи другой, «здоровой» стороны, а при поперечных двусторонних нарушениях иннервации – зон, расположенных выше и ниже пораженных сегментов (с учетом различий в скорости рассасывания папулки в разных участках в норме).

При наличии повышенной возбудимости кожно-симпатических приборов гидрофильность кожи понижается и притом иногда значительно; ее изменения отмечаются при различной локализации поражений периферической и центральной нервной системы, равно как и при изменениях функционального состояния, например коры головного мозга. Проба эта отличается значительной чувствительностью (как и электрокожное сопротивление); использование ее результатов для оценки состояния и поражений нервной системы требует осторожности еще и потому, что гидрофильность тканей значительно меняется, например при лихорадочных состояниях, отеках, сосудисто-сердечных расстройствах, почечных заболеваниях и др.

К кожным пробам относятся еще исследования *местных реакций на симпатикотропные и ваготропные вещества*. К симпатикотропным относится адреналин, который вводится в растворе 1:1000 в количестве 0,1 мл (около 2 капель) внутрикожно. На месте инъекции в течение 5–10 минут возникает пятнышко побледнения и пилоаррекции («гусиная кожа»), окруженное красной каймой различной величины и интенсивности. При большой выраженности и длительности реакции делается вывод о симпатикотоническом эффекте.

В качестве ваготропного (парасимпатикотропного) вещества используется обычно *ацетилхолин* (внутрикожно вводится 0,1 мл раствора 1:10000). Реакция называется появлением в центре бледной папулы с красноватой каймой; вначале площадь покраснения равняется примерно 2X3 см, через 3 минуты она расширяется максимум до 6 X 10 см и исчезает через 15 – 25 минут.

Большая интенсивность реакции расценивается как показатель повышенной возбудимости парасимпатических приборов.

Иногда применяется еще *гистаминная проба*: также внутрикожно вводится 0,1 мл раствора 1:1000; интенсивность и площадь пятна покраснения здесь значительно больше, пятно держится дольше. Проба эта является больше показателем степени судорасширительных свойств капиллярной сети.

Менее точными и менее убедительными являются другие методы исследования местных кожных реакций. Растворами той же концентрации увлажняют небольшой участок кожи, после чего в этом месте наносят внутрикожный укол иглой.

Предложено также вводить растворы адреналина и гистамина (вместо последнего иногда кодеин) в кожу путем электрофореза; мы не получили убеждения в преимуществе этого метода.

Коротко остановимся на вопросе определения симпатических (адреналиноподобных) и вагусных (ацетилхолиноподобных) веществ в тканевой жидкости, получаемой из волдыря, образуемого в результате наложения на кожу кантаридинового пластыря. Определение в «мусечной» жидкости концентрации симпатических и вагусных медиаторов представляет интерес для суждения об интенсивности происходящих в данной зоне процессов симпатической и парасимпатической иннервации, о характере нейро-гуморальных механизмов, участвующих в распространении нервного возбуждения. Весьма трудоемкими являются химические методы определения медиаторов. Больше распространение получили биологические пробы. В качестве индикатора «симпатических» веществ (адреналин) обычно применяется изолированное сердце лягушки, а «вагусных» (ацетилхолин) — изолированная спинальная мышца пиявки в условиях воздействия эзеринном (для блокады холинэстеразы, разрушающей ацетилхолин). «Симпатические» вещества ускоряют деятельность изолированного сердца лягушки; «вагусные» — усиливают работу изолированной спинальной мышцы пиявки.

Ряд указанных проб требует соответствующего лабораторного оснащения и в программу обычного клинического исследования нервной системы включен быть не может. Эти пробы имеют несомненный интерес при специальных исследованиях зональных нарушений вегетативной иннервации как при поражениях центральной и периферической нервной системы, так и при заболеваниях собственно приборов висцеральной иннервации: ганглиев пограничного симпатического ствола, превертебральных ганглиев и, может быть, особенно при исследовании и изучении отраженных расстройств в кожных территориях, возникающих при заболеваниях внутренних органов (зонах Захарина — Хеда).

Для исследования кожно-сосудистых расстройств применяется метод *капилляроскопии*, нуждающийся в специальном оснащении. При симпатических кризах отмечается сужение, спазм капилляров с неровным током крови. При парасимпатических влияниях капилляры расширены, усилен петлевой рисунок, кровоток замедлен, отмечаются явления отека.

Подробное изложение ряда методов исследования и оценка клинического их значения приводятся в специальных монографиях, посвященных описанию висцеральной (вегетативной) иннервации и их нарушений (Г.И. Маркелов, И.И. Русецкий, Н.С. Четвериков и др.).

Довольно широкое распространение в клинической практике получило исследование *сердечно-сосудистых рефлексов*. Остановимся на рассмотрении некоторых из них.

*Глазо-сердечный рефлекс* (феномен Даньини – Ашнера) вызывается следующим образом. Исследуемый лежит на спине, в свободном положении; спустя некоторое время у него сосчитывается пульс. После этого исследующий производит давление, лучше на оба глазные яблока одновременно большим и указательным пальцами руки (или указательным и средним). Давление рекомендуется производить не на переднюю камеру, а на боковые отделы глазного яблока, причем оно должно быть достаточно интенсивным, но не болезненным для исследуемого. Через 20 – 30 секунд, не прекращая давления, считают пульс в течение 20 или 30 секунд. После перерасчета на минуту сравнивается частота пульса до и после давления. В норме происходит замедление пульса на несколько ударов в минуту (до 10 ударов). Большее замедление расценивается как ваготонический эффект, отсутствие замедления или парадоксальное ускорение – как симпатикотонический.

При описываемом приеме нередко наблюдаются и другие рефлекторные явления: падение кровяного давления, изменения дыхания, кишечной перистальтики и др., идущие по типу повышения тонуса системы блуждающего нерва. Рефлекторная дуга рефлекса: тройничный – блуждающий нервы. Предложено другое наименование рефлекса, шире характеризующее его проявления, – глазовисцеральный. В практике чаще ограничиваются учетом изменений частоты пульса. В целях дозирования наносимого раздражения (давления на глазное яблоко) были предложены специальные аппараты – компрессоры, не получившие, однако, общего признания.

*Ортоклиностатическая проба* состоит по сути из двух приемов.

Ортостатический рефлекс возникает при переходе исследуемого из горизонтального положения (лежа) в вертикальное (стоя) и выражается в норме в учащении пульса, обычно на 10 – 12 ударов в минуту (пульс считают до пробы и в первую минуту после перемены положения). Клиностатический рефлекс получается при переходе из вертикального положения в горизонтальное; наблюдается обратное явление: пульс в норме замедляется на 10 – 12 ударов в минуту. Большую степень учащения (при ортостатической пробе) и замедления (при клиностатической) следует расценивать как показатель повышенной возбудимости нервно-мышечных приборов сердца; попытки использовать результаты ортоклиностатической пробы для более точной оценки симпатикотонии или ваготонии нам кажутся недостаточно обоснованными.

*Шейный рефлекс* вызывается надавливанием большим пальцем исследующего (или указательным и средним пальцами вместе) на область впереди от грудино-ключично-сосковой мышцы, на уровне ее верхней трети, ниже угла нижней челюсти – до ощущения пульсации сонной артерии. В норме происходит замедление пульса на 6 – 12 ударов в минуту. Большая степень замедления и присоединение изменений дыхания, кишечной перистальтики и др. расценивается как проявление повышенного тонуса системы блуждающего нерва.

*Эпигастральный (солнечноузловой) рефлекс* вызывается при положении исследуемого на спине с максимально расслабленной мускулатурой брюшного пресса; производится измерение кровяного давления и пульса. Исследующий надавливает пальцами на область между мечевидным отростком и пупком, усиливая постепенно давление до ощущения ясной пульсации брюшной аорты. Результатом является замедление пульса и понижение кровяного давления; резкая степень этих рефлекторных явлений расценивается как показатель повышенной возбудимости парасимпатического отдела. Однако нередко одновременно возникают рефлексы и симпатического порядка: расширение зрачков и др., что объясняется наличием в солнечном сплетении как симпатической, так и парасимпатической иннервации. Помимо того, сам метод воздействия (прижатие брюшной аорты) может вызывать циркуляторные расстройства и распространенные сосудистые рефлексы.

Возвращаясь к рассмотренному выше шейному рефлексу (в различных модификациях их описано несколько), следует отметить, что и здесь нельзя говорить о воздействии только на блуждающий нерв; по существу происходит механическое раздражение (прижатием) ваго-симпатического нервно-сосудистого шейного пучка и каротидной зоны.

*Прием Эрбена* заключается в следующем: исследуемому предлагается присесть на корточки и сильно наклонить голову вперед, желательно до соприкосновения подбородка с коленями. В норме возникает замедление пульса в пределах 6 – 12 ударов в минуту. Большее замедление расценивается как преобладание возбудимости системы блуждающего нерва.

Клинических методов исследования сосудисто-сердечных рефлексов, помимо здесь приведенных, описано очень много; мы не останавливаемся на их рассмотрении.

Наибольшее распространение получили глазо-сердечный рефлекс и ортоклино-статическая проба. Их практическое значение, наравне с другими функциональными пробами сердца, в основном, заключается в том, что с их помощью мы можем установить наличие повышенной возбудимости, подвижности и неустойчивости вегетативной иннервации, в частности, в отношении сосудисто-сердечной системы.

Заканчивая данную главу, остановимся на рассмотрении значения исследования и оценки состояния вегетативной иннервации в практике неврологической работы.

Исследование местных, зональных расстройств вегетативной кожной иннервации (сосудистых, пиломоторных, потовых и др.) является ценным дополнительным методом в решении задач топической диагностики при поражениях периферической нервной системы, сегментарных и проводниковых поражениях спинного мозга, церебральных очаговых процессах и др., не говоря об исключительном значении этих исследований при заболеваниях «собственно» висцеральных нервных приборов, например ганглиев пограничного симпатического ствола и др.

Наличие асимметрий вегетативной иннервации, выходящих за пределы физиологических колебаний, может, при малой выраженности других симптомов, помочь в распознавании начальных (или остаточных) форм кортикальных или дизэнцефальных поражений.

Установление патологической подвижности (лабильности), неустойчивости и повышенной возбудимости вегетативной иннервации имеет значение в объективной оценке невротических состояний, а также в вопросах особого отбора для некоторых профессий.

Детальное исследование изменений вегетативной иннервации в зонах «отраженных» (реперкуссивных) явлений при заболеваниях внутренних органов может помочь в распознавании болезни и определить область для применения рефлекторной терапии.

## **Глава X. ОБОЛОЧКИ ГОЛОВНОГО И СПИННОГО МОЗГА, ЦЕРЕБРОСПИНАЛЬНАЯ ЖИДКОСТЬ, МЕНИНГЕАЛЬНЫЙ СИНДРОМ**

Спинномозговая, или цереброспинальная, жидкость находится в тесном соотношении с оболочками и сосудистыми сплетениями желудочков.

*Оболочки головного и спинного мозга* представляют собой как бы футляр, который покрывает мозг, и состоят из трех листков: твердой (*dura mater, pachymeninx*), паутинной (*arachnoidea*) и мягкой (*pia mater, leptomeninx*).

*Твердая мозговая оболочка* состоит из двух листков. Наружный листок плотно прилегает к костям черепа и позвоночника и является их надкостницей. Внутренний листок, или собственно твердая мозговая оболочка, представляет собой плотную фиброзную пластину. В полости черепа оба листка прилегают друг к другу (в месте их расхождения образуются синусы), во внутривerteбальном же канале между ними имеется рыхлая жировая ткань, богатая венозной сетью (эпидуральное пространство).

*Паутинная оболочка* выстилает внутреннюю поверхность твердой оболочки и рядом пластинок и тяжей соединена с самым глубоким листком — мягкой мозговой оболочкой.

*Мягкая мозговая оболочка* плотно прилегает и срастается с поверхностью головного и спинного мозга. Пространство между паутинной и мягкой мозговой оболочками называется *субарахноидальным, или подпаутинным*; в нем находится и циркулирует большая часть цереброспинальной жидкости (рис. 77).

Местами (например, над мозговыми извилинами), где вещество мозга располагается близко к кости, субарахноидальное пространство отсутствует: оба листка, и паутинная и мягкая оболочка, прилегают друг к другу.

Небольшие щелевидные пространства находятся в углублениях между мозговыми извилинами. На основании же головного мозга имеются большие полости, где скопления цереброспинальной жидкости довольно значительны. Такие полости называются *цистернами*. Наиболее мощными являются: *большая*, располагающаяся под мозжечком и.



над продолговатым мозгом, *основная*, лежащая на основании мозга, и др. В области спинного мозга субарахноидальное пространство достаточно велико и окружает весь спинной мозг. Внизу, начиная со II поясничного позвонка, где заканчивается спинной мозг и расположены корешки конского хвоста, субарахноидальное спинальное пространство расширяется, образуя так называемую *конечную цистерну*.

Значительные скопления цереброспинальной жидкости находятся и циркулируют также в центральных полостях мозга или желудочках (правом и левом боковых, III желудочке, силвиевом водопроводе и IV желудочке; последний, суживаясь книзу, сообщается с центральным спинномозговым каналом). Между жидкостью желудочков и субарахноидального пространства существует сообщение через отверстия Мажанди и Люшка, расположенные в заднем мозговом парусе (сообщение IV желудочка с большой цистерной).

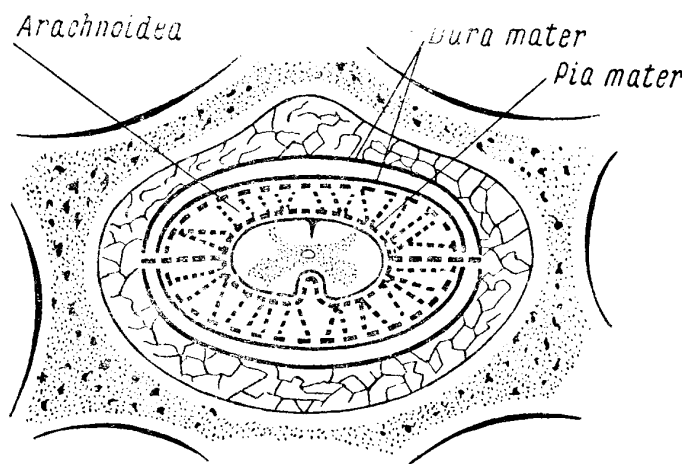


Рис. 77. Оболочки спинного мозга.

Взаимоотношения между цереброспинальной жидкостью (ликвором) и мозгом не ограничиваются тем, что ликвор омывает его снаружи и циркулирует в желудочках; они более интимны благодаря проникновению ликвора вдоль сосудов в толщу мозгового вещества по так называемым адвентициальным пространствам. Таким образом, ликворная система представляется сплошной дренажной сетью, пронизывающей все вещество головного и спинного мозга и сообщаемой с резервуарами жидкости, расположенными снаружи и внутри мозга.

Цереброспинальная жидкость выделяется в основном *сосудистыми сплетениями* (plexus chorioideus), вдающимися в виде бахромы в полость желудочков и представляющими собой выросты мягкой мозговой оболочки с обильной сетью кровеносных сосудов. Поступая из полости желудочков в большую цистерну через названные выше отверстия Мажанди и Люшка, ликвор отсюда проходит в наружное субарахноидальное пространство головного и спинного мозга.

Циркуляция жидкости происходит в разных направлениях, осуществляется медленно и зависит от пульсации мозга, дыхания, движений головы и позвоночника. Всасывается ликвор отчасти лимфатической, но в большей степени — венозной системой.

*Цереброспинальная жидкость*, окружая мозг снаружи, является для него добавочной механической защитой от толчков и сотрясений; с другой стороны, изменения и колебания объема мозга компенсируются соответствующими перемещениями жидкости. Несомненно также роль цереброспинальной жидкости в создании осмотического равновесия в тканях мозга. Известное значение принадлежит ей в отношении питания и обмена веществ. Так, некоторые отработанные мозговой тканью продукты обмена выводятся с ликвором в венозную систему. Наконец, тканям, стоящим на границе «кровь — ликвор», присуща барьерная функция. Наличие этого так называемого *гемато-энцефалического*, или *гемато-ликворного*, барьера обеспечивает проникновение из крови определенных ингредиентов в известных концентрациях и задержку ряда других.

Известно, что целый ряд веществ, введенных или циркулирующих в крови, в спинномозговую жидкость не поступает. В патологических условиях, например при воспалительных процессах в оболочках, функция барьера может нарушаться.

В некоторых случаях прибегают к искусственному повышению проницаемости барьера, тем или иным способом понижая его задерживающую функцию для облегчения проникновения из крови к мозговой ткани лекарственных веществ или антитоксинов.

Исследование цереброспинальной жидкости чрезвычайно важно и очень широко применяется в клинике. Это понятно, потому что ликвор, находящийся в интимной связи с оболочками и с веществом мозга, естественно, претерпевает ряд изменений при заболеваниях их; в этих случаях в жидкости могут появляться патологические клеточные элементы и продукты нарушенного обмена веществ. Исследование ликвора для невропатолога в его диагностической работе является не менее важным, чем для терапевта оценка гемограммы.

Извлечение цереброспинальной жидкости производится тремя основными способами: поясничным проколом, проколом большой цистерны и, наконец, проколом бокового мозгового желудочка.

Поясничный, или люмбальный, прокол (рис. 78) является наиболее принятым. Его можно производить при лежачем или сидячем положении больного. Специальная игла с мандречом вводится в конечную цистерну между III и IV или между II и III поясничными позвонками, где спинного мозга уже нет и где внутри позвоночного канала находятся корешки конского хвоста, омываемые ликвором. Для того чтобы правильно определить место укола, обе *spinae iliacae. posteriores superiores* соединяются прямой линией, наносимой на кожу палочкой с йодом; место пересечения этой линии и позвоночника соответствует приблизительно промежутку между остистыми отростками III и IV поясничных позвонков. Игла стерилизуется кипячением, руки соответствующим образом дезинфицируются, кожа поясницы протирается спиртом и смазывается йодом. Для более легкого проведения иглы между остистыми отростками спина больного должна быть максимально согнута, что осуществляется помощником; голова наклонена к груди, спина согнута, ноги согнуты и приведены к животу. Во избежание внезапного выпрямления спины от боли при проколе кожи больной обычно фиксируется в нужной позе помощником; лучше предварительно анестезировать кожу 0,5% раствором новокаина. Возбужденным или больным с затемненным сознанием полезно иногда предварительно ввести 1 мл 1% раствора солянокислого морфия или пантопона. Детям нельзя производить укол между II и III поясничными позвонками (более низкое расположение спинного мозга); у них прокол производится между III и IV или между IV и V поясничными позвонками. Укол иглы производится горизонтально по средней линии, с некоторым наклоном к голове. В момент прокола твердой мозговой оболочки ощущается известное препятствие, после чего игла свободно проходит в субарахноидальное пространство. При извлечении мандрена вытекает цереброспинальная жидкость.

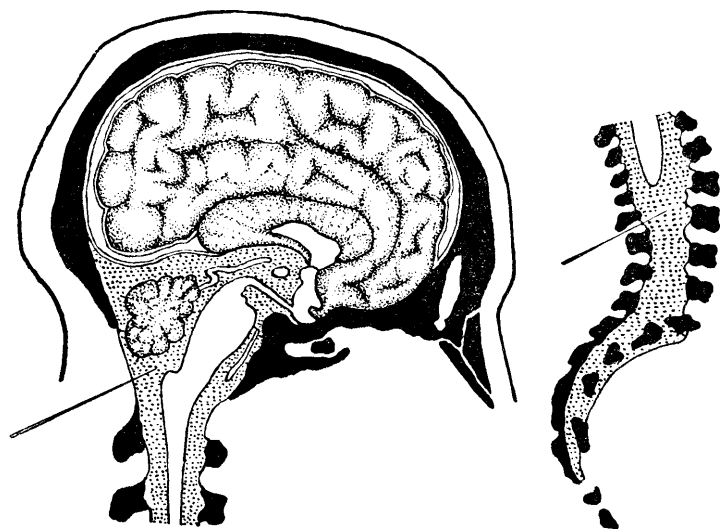


Рис. 78. Система желудочков и наружное субарахноидальное пространство. Показаны места введения иглы при субокципитальной и люмбальной пункциях.

*Цистернальный, или субокципитальный, прокол* (рис. 78) производится реже, так как хотя он и имеет некоторые преимущества перед предыдущим, но зато таит и большие опасности из-за возможности ранения иглой продолговатого мозга. Поэтому его можно применять только при достаточном опыте. Субокципитальный прокол лучше производить в сидячем положении больного. Затылочная область головы должна быть гладко выбрита, кожа продезинфицирована (спирт, йод). Голова максимально сгибается помощником кпереди, строго по средней линии, и в этом положении твердо фиксируется (спина при этом не сгибается). Пункцирующий становится сзади больного, усаженного на табурет подходящей высоты. Игла вводится строго по средней линии, в середине углубления между затылочным бугром и прощупываемым остистым отростком эпистрофея (II шейного позвонка). Место введения иглы совпадает также с точкой пересечения средней линии с линией, соединяющей области сосцевидных отростков. Игла вводится с некоторым уклоном вверх, а не горизонтально; при этом условия острие вскоре упирается в нижний край затылочной кости, после чего игле придается несколько более горизонтальное положение с целью обойти нижний край кости и ввести ее здесь в большое затылочное отверстие. При проколе *membranae atlanto-occipitalis* и твердой мозговой оболочки получается особое ощущение сопротивления, исчезающее с момента вхождения иглы в большую цистерну. При нормальном давлении после извлечения мандрена жидкость из иглы не появляется; в этих случаях приходится прибегать к осторожному отсасыванию шприцем или «натуживанию» больного. Введение иглы глубже, чем на 4,5 – 5 см, опасно (существуют особые расчеты глубины в зависимости от толщины шеи больного). Для предохранения от проникновения на излишнюю глубину предложено применение особых щитков, надеваемых на иглу. Пункцировать больного в лежачем положении труднее (легко потерять ориентировку в отношении средней линии). Поиски иглой в разных направлениях и стремление при неполучении жидкости к продвижению иглы на большую глубину недопустимы.

Преимуществом субокципитального прокола перед люмбальным является, главным образом, почти полное отсутствие так называемого постпункционного менингизма, т. е. реактивного раздражения мозговых оболочек (головная боль, рвота, головокружение, симптом Кернига и т.п.). Тем не менее обычной манипуляцией для извлечения ликвора остается люмбальный прокол из-за отмеченных выше опасностей субокципитальной пункции. Для последней существуют все же специальные показания: введение контрастного вещества при миелографии и др.

Осложнениями широко применяемой люмбальной пункции являются: наблюдающийся в известном проценте случаев отмеченный выше постпункционный менингизм; в редких случаях возможен перелом иглы, вызывающий необходимость оперативного вмешательства, вплоть до ламинэктомии. Люмбальная пункция опасна при опухолях головного мозга, особенно при локализации последних в области задней черепной ямки: здесь, особенно при быстром и массивном извлечении жидкости из-за создающихся разностей в давлении во внутривозвоночном и внутричерепном пространствах возможно «вклинивание» продолговатого мозга и мозжечка в большое затылочное отверстие и иногда внезапная смерть<sup>41</sup>.

*Прокол бокового желудочка* является уже оперативным вмешательством. Для этого у взрослого необходимо наложение трепанационного отверстия. Он имеет применение главным образом для так называемой вентрикулографии при топической диагностике опухолей головного мозга, для лечения внутренней водянки головного мозга, реже – для введения лекарственных веществ непосредственно в систему желудочков и пр.

При извлечении цереброспинальной жидкости с диагностической целью требуется обычно сравнительно небольшое ее количество (8 – 9 мл). С терапевтической целью могут быть извлекаемы значительно большие ее количества.

Столь часто применяемый поясничный прокол, как правило, не должен производиться амбулаторно. Исследуемого для этой цели лучше направить в стационар на 2 – 3 дня. Первые 1 – 2 часа после пункции назначается абсолютный покой в постели, лучше в положении на животе, без подушки; далее – обычное постельное содержание

<sup>41</sup> Некоторые считают, что в этих случаях более безопасной является субокципитальная пункция. Однако и она здесь может быть опасной из-за смещения мозга в задней черепной ямке и возможного неожиданного ранения продолговатого мозга при попытке введения иглы в большую цистерну.

в течение суток. Принято профилактически назначать в течение 1 – 2 дней уротропин по 0,5 три раза в день или сульфидин. В случае развития постпункционного менингизма постельное содержание должно быть продлено: рекомендуется холод на голову, внутривенные вливания раствора глюкозы и порошки от головной боли.

## ИССЛЕДОВАНИЕ ЦЕРЕБРОСПИНАЛЬНОЙ ЖИДКОСТИ

Первое, на что обращается внимание при пункции, это давление, под которым вытекает ликвор.

*Давление цереброспинальной жидкости* при люмбальном проколе равняется 200 – 250 мм водяного столба, если пунктируют исследуемого в сидячем положении, и 100 – 140 в лежачем положении. Существуют различные типы манометров (водяные, ртутные), соединяемых с пункционной иглой. Практически иногда ограничиваются приблизительной оценкой степени давления по скорости истечения жидкости из иглы. При нормальном давлении вытекает около 60 – 80 капель в минуту (в лежачем положении больного). Более частые капли характеризуют некоторое повышение давления; очень частые – ясное повышение его. При высоком давлении жидкость вытекает струей<sup>42</sup>.

Иногда при существующем повышении давления цереброспинальной жидкости она при пункции вытекает, однако, под пониженным давлением. Это можно объяснить неудачным положением иглы, наличием очень густого гноя, как это бывает иногда при гнойных менингитах, существованием «блока» субарахноидального спинального пространства (например, при опухолях спинного мозга), разобщением церебрального и спинального ликворного пространства и т.д. В последнем случае извлечение жидкости может быть опасным (см. выше).

*Прозрачность*. . В норме жидкость должна быть совершенно прозрачной; в патологических случаях (например, при менингитах) она может быть мутной, мутноватой и слегка опалесцирующей. Следует иметь в виду, что небольшая примесь крови, например при случайном проколе иглой вены, может сделать нормальную жидкость слегка опалесцирующей или мутноватой. Причину легко установить под микроскопом или центрифугированием.

*Цвета* цереброспинальная жидкость не имеет. Кровянистым ликвор бывает при предшествовавшем проколу кровоизлиянию в субарахноидальное пространство (вследствие того или иного патологического процесса). Но примесь крови может быть и случайной при проколе, о чем уже было сказано выше. В первом случае при центрифугировании прозрачный столбик жидкости над осадком имеет желтоватую или желтую окраску, эритроциты изменены. Если же примесь крови случайна и получена при проколе, то столб жидкости над осадком совершенно бесцветен и эритроциты свежие, не измененные.

*Ксантохромия* – окраска ликвора, наблюдается иногда при менингитах (особенно туберкулезных), субарахноидальных кровоизлияниях, а также при опухолях, особенно спинномозговых (при наличии «блока»). Цвет жидкости в названных случаях обычно желтоватый или зеленоватый, более отчетливо заметен в мениске жидкости.

*Концентрация белка* в цереброспинальной жидкости равняется в норме 0,2 – 0,3%. Может быть определено общее количество белка, а также отдельных его фракций<sup>43</sup>. Для практических целей ограничиваются обычно качественными реакциями на глобулины, по которым судят о повышенном содержании белковых веществ в ликворе. Основными реакциями являются следующие.

1. *Реакция Нонне – Апельта* производится путем смешивания в пробирке равных количеств (по 0,5 – 1 мл) насыщенного раствора сернокислого аммония ( $\text{NH}_4\text{NO}_3$ ) растворяют при кипячении в 100 мл дистиллированной воды, охлаждают и отфильтровывают) и спинномозговой жидкости. Прозрачность или очень легкая опалесценция указанной смеси оценивается как отрицательный результат, свидетельствующий о нормальной концентрации белка в жидкости. Заметная опалесценция оценивается как слабо положительная реакция (+), незначительная муть – как положи-

<sup>42</sup> Следует иметь в виду, что скорость истечения жидкости зависит не только от давления, но и от физико-химических свойств ее, в частности, от вязкости.

<sup>43</sup> В последнее время находит применение электрофоретический метод определения белковых фракций спинномозговой жидкости.

тельная (++)), значительная муть – как ясно положительная (+++) и резкая муть – как резко положительная (++++).

Видоизменением реакции Нонне – Апельта является реакция Ройс – Джонса. Реактив не смешивается, а на более тяжелый раствор сернокислого аммония осторожно, по каплям, из пипетки добавляется сверху цереброспинальная жидкость (в тех же количествах). О положительности и степени реакции судят по интенсивности кольца помутнения на границе соприкосновения жидкостей (через 3 минуты стояния). Реактив нуждается в проверке лакмусовой бумажкой: в случае кислой реакции необходимо подщелачивание несколькими каплями раствора нашатырного спирта.

2. Реакция Панди производится следующим образом. Часовое стекло с раствором карболовой кислоты (12 – 15°/о) ставится на черном фоне; пипеткой вносится одна капля спинномозговой жидкости. Реакция отличается особенной чувствительностью, поэтому незначительное облачко мути за положительный результат еще не принимается. В зависимости от степени помутнения реакция оценивается от слабо до резко положительной.

3. Реакция Вейхбротта (не только глобулиновая). Смешиваются 3 объемные части раствора сулемы (1: 1000) с 7 частями цереброспинальной жидкости. При повышении содержания белка при этом получается помутнение. Утверждение, что реакция является более специфической для сифилитических поражений центральной нервной системы, нельзя считать достоверным.

Так называемые коллоидные реакции (с золотом, мастикой, парафином) как мало употребительные здесь не описываются.

Форменные элементы в нормальной цереброспинальной жидкости содержатся в крайне незначительном количестве: от 0 до 3 лимфоцитов в 1 мм<sup>3</sup> (по данным некоторых авторов, цитоз до 5 – 6 в 1 мм<sup>3</sup> также должен считаться нормой). При воспалительных процессах увеличение форменных элементов (плеоцитоз) может быть весьма значительным, достигая сотен, тысяч и десятков тысяч в 1 мм<sup>3</sup>. Могут появляться и другие формы клеточных элементов: нейтрофилы, плазматические клетки и др.

Счет форменных элементов производится обычно в камере Фукса – Розенталя. Объем жидкости над сеткой, имеющей 256 малых в 16 больших квадратах, равняется 3,2 мм<sup>3</sup>. Для упрощения сосчитанное над сеткой количество форменных элементов делится на 3, чтобы получить приблизительное число их в 1 мм<sup>3</sup>. Обычно принято, не деля на 3, писать результат счета во всей камере дробью, например 5/3 или 178/3 и т.д.<sup>44</sup> Для подсчета форменных элементов используются обычно первые капли извлекаемой жидкости. Как правило, жидкость исследуется в камере, будучи окрашенной краской (Methylviolett 0,1, Acidi acetici glaciale 5,0, Aqua destillata 10,0).

При бактериоскопическом и бактериологическом исследовании жидкости берут стерильную пробирку с соответствующими предосторожностями. Оно может иметь большое диагностическое значение в случае обнаружения, например, менингококка, туберкулезной палочки, стрепто- или стафилококка и т.д. В ранние сроки ряда нейровирусных заболеваний (клещевой энцефалит, полиомиелит, лимфоцитарный хориоменингит и другие) из спинномозговой жидкости могут быть выделены вирусы путем заражения (внутрибрюшного) экспериментальных животных или роста на тканевых культурах.

Иммунные реакции также имеют большое значение для диагностики, особенно реакции на сифилис (Вассермана, Кана, Мейнике, Сакс – Георги, цитохоловая). При брюшном и сыпном тифах в жидкости могут быть положительные реакции Видаля и Вейль – Феликса, при бруцеллезе – Райта и др.

Известное диагностическое значение имеет также исследование в цереброспинальной жидкости сахара и хлоридов. Так, при бактериальных менингитах, особенно гнойных, резко падает концентрация сахара, иногда до полного его исчезновения. При эпидемическом энцефалите количество сахара, наоборот, может быть увеличенным.

---

<sup>44</sup> Вместо камеры Фукса – Розенталя может быть использована и камера Горяева с соответствующим расчетом на объем камеры.

## СИМПТОМОКОМПЛЕКС РАЗДРАЖЕНИЯ МОЗГОВЫХ ОБОЛОЧЕК

При воспалительных, отечных и некоторых других состояниях мозговых оболочек наблюдаются симптомы оболочечного раздражения, или так называемый *менингеальный симптомокомплекс*. Для него характерны *головные боли, рвота, болезненность при постукивании по черепу или позвоночнику, общая гиперестезия*. Довольно типичной является так называемая *менингитическая поза*: больной обычно лежит на боку с пригнутыми к животу ногами и согнутыми руками. Голова запрокинута кзади, позвоночник выгнут дугой кзади (опистотонус).

*Ригидность затылочных мышц* легко обнаруживается при попытке наклонить голову к груди; при этом получается сгибание нижних конечностей в тазобедренных и коленных суставах, часто и приведение их – так называемый *верхний, или затылочный, симптом Брудзинского*.

*Симптом Кернига* исследуется в положении больного на спине: нога сгибается сначала под прямым углом в тазобедренном и коленном суставах, после чего исследующий производит распрямление ноги в коленном суставе, что встречает резкое сопротивление сгибателей голени и вызывает болевую реакцию у больного, даже находящегося иногда в бессознательном состоянии. В том же положении на спине исследуются и остальные оболочечные симптомы.

*Лобковый симптом Брудзинского* заключается в приведении и сгибании нижних конечностей в тазобедренных и коленных суставах при надавливании на лобок.

*Контралатеральный симптом Брудзинского* заключается в рефлекторном сгибании противоположной ноги при прижатии исследующим бедра согнутой в колене ноги к животу.

*Симптом Гийена* представляет собой сокращение *m. quadriceps* в ответ на сжатие рукой исследующего мышечной массы того же мускула другой ноги.

*Симптом Гордона*, описанный уже как симптом пирамидного поражения и заключающийся в разгибании большого пальца ноги (тыльной флексии), вызывается сжатием рукой исследующего мышечной массы голени.

Известное значение для установления оболочечного раздражения имеет и наличие так называемых *точек Керрера* – болезненности при давлении на три-геминальные (*foramen supraorbitale, foramen infraorbitale, foramen mentale*) и окципитальные точки выхода соответствующих нервов – двухсторонние при диффузном и с одной стороны – при одностороннем раздражении оболочек.

## Глава XI. СИМПТОМОКОМПЛЕКС ПОВЫШЕНИЯ ВНУТРИЧЕРЕПНОГО ДАВЛЕНИЯ

Повышение внутричерепного давления возникает чаще всего при опухолях головного мозга, при травме его (чаще закрытой), при хронической водянке, при абсцессах, реже при энцефалитах и менингитах и еще реже – при сосудистых поражениях головного мозга.

Гипертензия может быть обусловлена увеличением массы внутричерепного содержимого (например, за счет опухоли, гематомы и пр.), затруднением венозного оттока из черепа, повышенной секрецией цереброспинальной жидкости, отеком или набуханием мозга и, особенно, при блокаде ликворопроводящих путей, вызывающих перенаполнение жидкостью желудочковой системы. Обычно эта гипертензия вызывается сочетанием нескольких из этих факторов, причем последние могут провоцировать один другого. Так, например, затруднение венозного оттока может обуславливать повышенную секрецию хориоидными железами цереброспинальной жидкости, отек мозга и т.д.

В триаду основных симптомов повышения внутричерепного давления (внутричерепной гипертензии) входят: 1) головные боли, 2) рвота и 3) застойные соски зрительных нервов.

*Головные боли*, при этом отличаются некоторыми особенностями, но ни одна из них не является, однако, во всех случаях обязательной. Типичную черту представ-

ляет наибольшая степень их по утрам, после пробуждения или непосредственно перед ним. Еще более характерно, что на высоте головных болей нередко возникает рвота.

Рвота, как и головная боль, чаще отмечается по утрам. Одно время считалось, что «мозговая» рвота (при повышении внутричерепного давления) не связана с приемом пищи и ей будто бы не предшествует (как при желудочных заболеваниях) тошнота. Это не так: тошнота и здесь нередко возникает перед рвотой; иногда наблюдается только тошнота без последующей рвоты; возможно также возникновение названных диспептических расстройств и в зависимости от приема пищи. Самой достоверной и постоянной является связь тошноты и рвоты с нарастанием интенсивности головной боли.

Возникновение, часто внезапное, головной боли и рвоты, особенно в сочетании с головокружением, при быстрой перемене положения тела, особенно головы, может иметь и топодиагностическое значение (например, при расположении опухоли в задней черепной ямке, особенно – в четвертом желудочке).

*Застойные соски* зрительных нервов – объективный и весьма доказательный симптом внутричерепной гипертензии. В отличие от нормы (рис. 79) сосок зрительного нерва в случае застоя (рис. 80) увеличен по площади и в объеме; он выстоит в стекловидное тело, имеет серовато-розовый цвет; артерии соска сужены, вены резко расширены и извиты; последние как бы прерываются на крае соска (перегибаются здесь и под выпуклостью диска «исчезают»). Имеется отек по краю соска. Возможны при дальнейшем развитии застойных явлений кровоизлияния. Больные в определенной фазе повышения внутричерепного давления могут жаловаться на временные, приступами, «затуманивания» зрения («я вижу сквозь сетку», «как при дожде», «застилает глаза», и т.п.). В дальнейшем начинается стойкое снижение остроты зрения, на глазном дне – вторичная (после застоя) атрофия зрительных нервов.

Достаточно доказательными являются также *изменения на рентгенограммах*. Не касаясь здесь местных, очаговых изменений костей черепа, имеющих, конечно, большое значение для топической диагностики, главным образом при опухолях головного мозга, остановимся лишь на изменениях, зависящих от общего повышения внутричерепного давления. Они наиболее значительны при внутренней, окклюзионной водянке, возникающей чаще всего при процессах (опухоли, арахноидит) в задней черепной ямке (рис. 81).

У взрослых характерны изменения турецкого седла – остеопороз в начале, вплоть до полного разрушения стенок его – при далеко зашедшем процессе. Венозный стаз, характерный для повышения внутричерепного давления, проявляется на рентгенограмме «усилением сосудистого рисунка», расширением диплоэтических вен. Усиление «пальцевидных вдавлений» (*impressiones digitatae*) обычно у взрослых не возникает, равно как и расхождение швов черепа, что типично при гипертензии у детей. В последнем случае при постукивании по черепу возникает «звук разбитого горшка».

*Изменения психики* также являются довольно частым симптомом повышения внутричерепного давления. Наиболее характерными являются здесь те или иные степени нарушения сознания, начиная с некоторой заторможенности, оглушения и кончая сопорозным, даже коматозным состоянием или психомоторным возбуждением.



Рис. 79. Глазное дно в норме.



Рис. 80. Застойный сосок зрительного нерва.



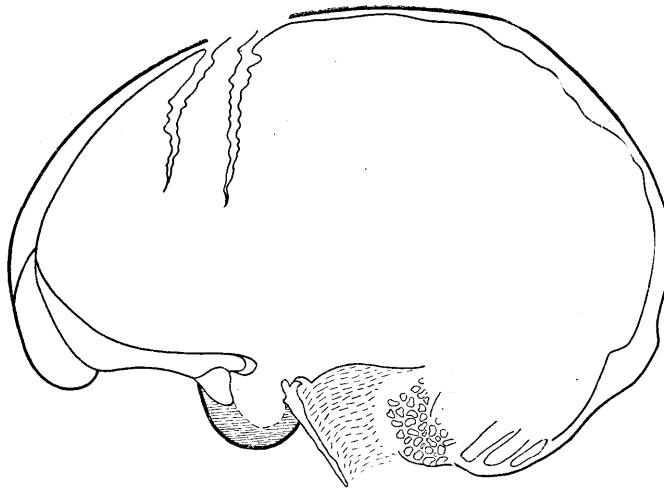
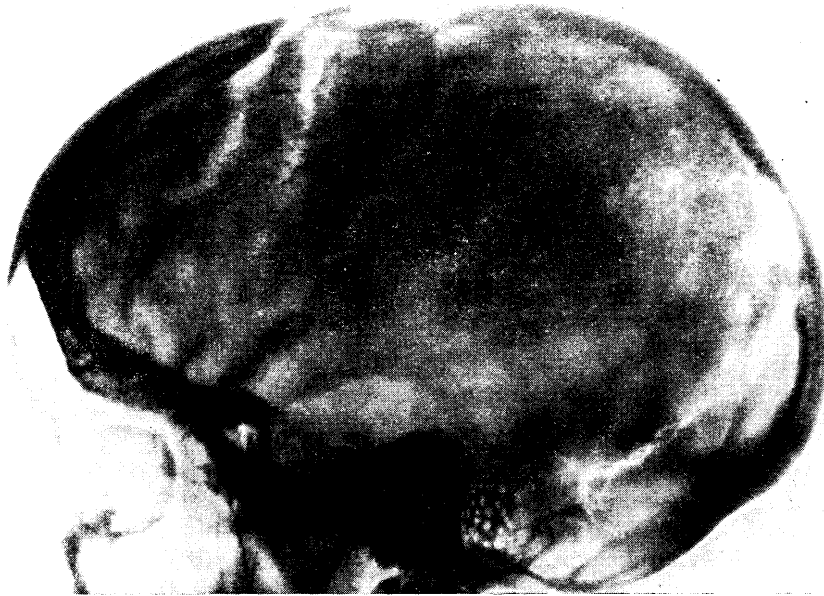

Рис. 81. Краниограмма 15-летнего больного арахноидитом задней черепной ямки.

Видны признаки повышения внутричерепного давления: расхождение коронарного шва, углубление пальцевых вдавлений, изменения турецкого седла (углубление его полости, разрушение спинки, смытость контуров дна).

*Головокружение* относится к довольно частым симптомам повышения внутричерепного давления. Происхождение его в этом случае может зависеть от застойного состояния эндолимфы или венозного стаза во внутреннем ухе — по аналогии с застойными сосками зрительных нервов. Реже при внутричерепной гипертензии развиваются двухсторонние нарушения слуха и обоняния.

*Эпилептические припадки* чаще являются местными, очаговыми симптомами. Таковыми являются двигательные и «чувствительные» фокальные джексоновские припадки, своеобразные «оперкулярные» судороги, приступы «уже виденного», дизэнцефальные приступы и другие (см. главу о коре головного мозга). Однако общие судорожные «большие» припадки могут быть и общемозговым симптомом, в частности, при повышении внутричерепного давления. В последнем случае этот симптом — нечастое явление.

*Изменения цереброспинальной жидкости* при внутричерепной гипертензии прежде всего относятся к изменениям ее давления. О нормальных цифрах ликворного давления при люмбальной пункции в лежачем и сидячем положении исследуемого говорилось в предыдущей главе. В случаях повышения внутричерепного давления, при условии ненарушенных коммуникаций желудочковой системы и наружного субарахноидального пространства, давление жидкости повышено, иногда весьма значительно.

Иное положение создается при окклюзии, закрытой внутренней водянке, которая возникает в случае вклинивания продолговатого мозга и миндаины мозжечка в большую затылочную дыру, при блокаде 4-го или 3-го желудочка, сильвиева водопровода и т. п. Тогда давление цереброспинальной жидкости в системе желудочков, разобщенной с наружным субарахноидальным пространством, повышено и часто весьма значительно (что может быть обнаружено при вентрикулопункции). Давление же ее при люмбальной пункции, естественно, не только не повышено, но часто и понижено. Пункция при этом, чаще всего при продуктивных процессах в задней черепной ямке, опасна и противопоказана (см. предыдущую главу).

Поражения черепномозговых нервов чаще являются местными, очаговыми симптомами. Однако они могут быть проявлением и повышения внутричерепного давления. В этом отношении типичны застойные соски зрительных нервов, «застойные» головокружения и нарушения слуха и обоняния (см. выше).

Поражения других черепных нервов более типичны для местного, очагового поражения. Все же иногда, особенно в далеко зашедших случаях, при крайних степенях внутричерепной гипертензии, возможно понижение корнеальных рефлексов (n. V) и поражение отводящих нервов (n. VI), проводимость которых нарушается сравнительно легко, в результате придавливания их к основанию черепа. Эти нарушения иннервации названных черепных нервов при гипертензии обычно двухсторонние. Одностороннее поражение их и поражение других черепных нервов, кроме названных (nn. V, VI, VIII, II, I), скорее говорят о местном, очаговом на них воздействии. Нарушения функций черепных нервов наблюдаются также в результате «вклинивания» в большую затылочную дыру, щель Биша, дыру мозжечкового намета. Такие «вклинивания» мозга — не редкость при внутричерепной гипертензии.

Изменения пульса и дыхания являются обычно проявлением далеко зашедшего процесса гипертензии, его терминального периода, проявляясь обычно как симптом «вклинивания» в результате тяжелого отека или набухания мозга. Поэтому значение этих расстройств для ранней диагностики сомнительно.

## Глава XII. ПЕРИФЕРИЧЕСКАЯ НЕРВНАЯ СИСТЕМА, ЕЕ ПОРАЖЕНИЯ

### ОБЩАЯ СИМПТОМАТОЛОГИЯ

К периферической «анимальной» нервной системе относятся корешки и ганглии черепномозговых нервов, задние и передние корешки спинного мозга, межпозвоночные спинальные ганглии, спинномозговые нервы, их сплетения и черепномозговые нервы (не считая периферических висцеральных нервных элементов).

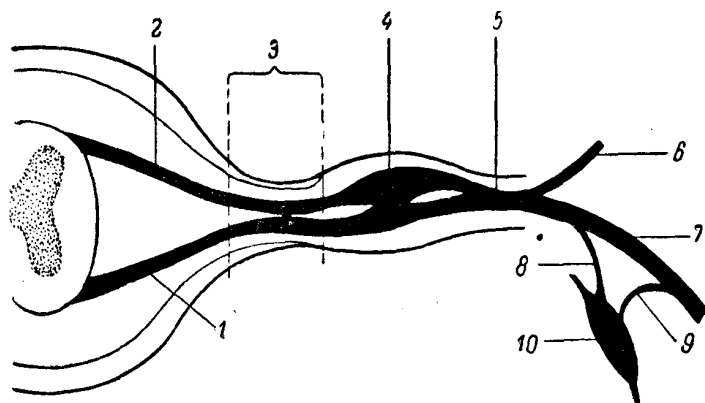


Рис. 82. Схема корешкового нерва.

1 — передний корешок (radiculus anterior); 2 — задний корешок (radiculus posterior); 3 — корешковый нерв; 4 — межпозвоночный ганглий; 5 — спинной нерв (funiculus); 6 — ramus posterior; 7 — ramus anterior; 8 — задний отросток; 9 — передний отросток; 10 — ганглий.

— ramus communicans albus; 9 — ramus communicans griseus; 10 — ганглий симпатического пограничного ствола.

Формирование периферического нерва происходит следующим образом (рис. 82). Задние и передние корешки (7, 2), сближаясь, образуют на протяжении до межпозвоночного ганглия так называемый корешковый нерв (3); после ганглия {4} следует спинальный нерв (5), или канатик (funiculus). Выходя из межпозвоночного канала, спинальные нервы делятся на задние ветви (6), иннервирующие затылочные и спинные мышцы, а также кожу задней поверхности шеи и спины, и передние (7), более мощные, иннервирующие мышцы и кожу вентральных отделов туловища и конечностей. Передние ветви грудных сегментов образуют межреберные нервы; ветви шейных, поясничных и крестцовых сегментов вступают в определенные соединения, образуя пучки (fasciculi) сплетений: шейного, плечевого, поясничного, крестцового. От пучков сплетений отходят уже периферические нервные стволы (trunci) или периферические нервы.

Периферические спинномозговые нервы являются в большинстве своем смешанными; они состоят из двигательных волокон передних корешков (аксонов клеток передних рогов), чувствительных волокон (дендритов клеток межпозвоночных узлов) и вазомоторно-секреторно-трофических волокон (симпатических и парасимпатических) от соответствующих клеток серого вещества спинного мозга и ганглиев симпатического пограничного ствола.

Поэтому симптомокомплекс поражения нерва складывается из двигательных, чувствительных и вазомоторно-секреторно-трофических расстройств.

*Двигательные расстройства*, естественно, носят характер периферического паралича или пареза с присущими им атонией, атрофией мышц и реакцией перерождения. Распространение параличей зависит от уровня повреждения нерва: при наиболее проксимальном его поражении выпадают функции всех иннервируемых им мышц; при более дистальном поражении мышцы, получающие двигательную иннервацию от ветвей нерва, отходящих выше места поражения, свою функцию сохраняют. Знание уровней ветвления нерва определяет возможность топической диагностики высоты поражения его.

Ограничение движений, обусловленное повреждениями мышц, сухожилий и суставов, может иногда создавать ложное впечатление поражения нерва. В равной мере иногда резкие боли могут вызывать длительную фиксацию, недеятельность, а позднее и стойкую контрактуру конечности.

В таких случаях правильная диагностика обеспечивается тщательным анализом имеющихся двигательных расстройств. Необходимо исключить зависимость их от тугоподвижности суставов, укорочения сухожилий, стягивающих рубцов. Существенным является и контроль имеющихся чувствительных расстройств, а также исследование электровозбудимости.

Важным является установление комбинации поражения отдельных мышц и соответствие ее тем сочетаниям, которые характерны для поражения того или иного нерва на данном уровне; решающим в последнем случае является наличие чувствительных расстройств в типичных для данного нерва зонах.

Детальное исследование отдельных движений (схема иннервации отдельных основных мышц представлена на стр. 50) необходимо еще и потому, что движение мышц с сопряженной функцией может диссимулировать повреждение нерва.

Так, например, мы знаем, что сгибание в локтевом суставе является функцией и *m. bicipitis* (*n. musculo-cutaneus*) и *m. brachio-radialis* (*n. radialis*). Поэтому при поражении *n. musculo-cutanei* сгибание может быть сохранено, однако не в положении пронации, а только в положении супинации или среднем (*m. brachio-radialis*).

Ладонное сгибание кисти при поражении локтевого нерва может быть сравнительно неплохо компенсировано функцией срединного, и наоборот; но при поражении локтевого нерва кисть, сгибаясь, слегка отводится в радиальную сторону (действие сохраненного *m. flexoris carpi radialis* — *n. medianus*), а при поражении срединного — в ульнарную (действие *m. flexoris carpi ulnaris* — *n. ulnaris*).

Необходимо также помнить, что при одиночном поражении нерва иногда создается впечатление о частичном поражении и другого. Так, при «свисающей» кисти (паралич лучевого нерва) из-за механических причин весьма затруднено разведение

и сведение пальцев, что может быть принято за ослабление функции локтевого нерва.

Иногда не так легко дифференцировать расстройства, возникающие при комбинированном поражении нескольких нервных стволов, от симптомов ишемического паралича, возникающего в результате длительного наложения жгута, перевязки крупных артерий и т.д. Характерным в последнем случае является полиневритический дистальный тип двигательных и чувствительных расстройств, не дифференцированных по отдельным нервам, с обилием вазомоторно-секреторно-трофических расстройств и отсутствие пульса в случае перевязки или закупорки артерии.

Практически важно уметь распознавать повреждения основных нервных стволов и в случае, если на верхнюю конечность наложена глухая гипсовая повязка. Исследования остающихся обычно свободными от гипса пальцев достаточно, чтобы судить о функции основных нервов конечности. Отведение большого пальца и разгибание основных фаланг остальных характеризует сохранность функции лучевого нерва; сгибание концевой фаланги мизинца с нормальной поверхностной и проприоцептивной (суставно-мышечной) чувствительностью в нем – локтевого; сгибание концевой фаланги указательного пальца и нормальная поверхностная и проприоцептивная чувствительность в ней указывают на сохранность функции срединного нерва.

*Рефлекторные расстройства* сопровождают поражения тех нервов, которые входят в состав рефлекторной дуги данного рефлекса. Так, при поражении кожного-мышечного нерва угасает сгибательно-локтевой рефлекс, при высоком поражении лучевого – разгибательно-локтевой. В сложной рефлекторной реакции карпо-радиального рефлекса принимает участие несколько нервов. При поражении одного из них выпадает частично лишь один соответствующий компонент рефлекса; например при повреждении лучевого нерва – сокращение *m. brachio-radialis*.

*Изменения электровозбудимости* в диагностике поражения периферических нервов имеют большое значение. Во-первых, они помогают дифференцировать ненейрогенные атрофии мышц от дегенеративной атрофии при повреждении нервов (глава II). Во-вторых, они могут указывать на степень повреждения нерва; нормальная электровозбудимость или наличие лишь частичной реакции перерождения – на неполное нарушение проводимости нерва, хотя бы клинически и определялось полное выпадение его функций. Следует только учесть, что полная картина реакции перерождения развивается обычно лишь к концу 2-й недели после повреждения нерва или даже несколько позже.

Переход реакции перерождения в полную утрату электровозбудимости указывает на наступивший цирроз мышцы. Большое значение имеет исследование электропроводности обнаженного нерва при операциях на нем. Более чувствительным является метод хронаксиметрии (глава II).

*Чувствительные расстройства* при поражениях нервов могут проявляться в виде симптомов раздражения, выпадения или сочетания тех и других. К числу весьма частых явлений относятся боли. Однако в этом отношении отдельные нервы достаточно индивидуальны.

При поражении ряда нервных стволов отчетливых болей не возникает, а отмечаются лишь парестезии (лучевой нерв, кожные нервы предплечья, бедра и др.); другие же нервы, наоборот, выделяются частотой и интенсивностью болей (срединный, большеберцовый) при их поражении.

Отмечено, что ранения нерва с полным анатомическим перерывом вызывают менее интенсивные боли, чем повреждения частичные, что, однако, не является правилом. Боли ощущаются как по ходу нервного ствола, так и в зоне кожной иннервации его. Возможны как «спонтанные», так и реактивные боли (при давлении, растяжении).

Пальпаторное исследование нерва при ранении его может иметь известное диагностическое значение. Если при давлении в области рубца или выше возникает боль, проецирующаяся в дистальном направлении, в зону иннервации, а ниже нерв безболезнен, то можно предположить полное нарушение проводимости чувствительных волокон нерва; если же боль весьма интенсивна и возникает не только при давлении, но и при легком постукивании пальцем по рубцу (Д.Г. Гольдберг), то можно предположить наличие невромы центральной культуры нерва. Наличие болезненности при давлении на нерв ниже места повреждения в ранние сроки после ранения может указывать на сохранность проводимости по крайней мере части чувствительных волокон; появление же этой болезненности в более поздние сроки, после длительного периода

отсутствия ее, может расцениваться как один из признаков происходящей регенерации.

Совершенно особую и характерную именно для ранений нервов клиническую форму представляет собой так называемая *каузалгия* (синдром Пирогова – Вейр-Митчела). Она наблюдается обычно при ранениях срединного нерва (или первичного нижнего и вторичного внутреннего пучка плечевого сплетения) и большеберцового нерва (а также его волокон в стволе седалищного нерва). Каузалгия чаще встречается при частичном повреждении нерва, чем при полном анатомическом его перерыве.

Следует указать, что при каузалгии мучительная, жгучая боль и ощущение сухости, вначале сосредоточивающиеся в зоне чувствительной иннервации одного нерва, постепенно распространяются на всю пораженную конечность, затем на здоровую, на остальные конечности, на другие участки тела. Это требует уже увлажнения не только больной руки или ноги, но и здоровых конечностей, лба и т.д. Возникают резко выраженные синестезии: любое раздражение, наносимое на здоровые участки тела, вызывает мучительное усиление болей в пораженной конечности; то же явление возникает не только при прикосновении к больному, но и при ярком свете, шуме, стуке, легком сотрясении постели больного, обращении к нему, волнении («реперкуссия»). Больные стремятся к изоляции, требуют темноты, покоя, закрываются с головой одеялом, становятся нелюдимыми, угрюмыми, раздражительными и подавленными.

В зоне чувствительной иннервации нерва (и более диффузно) при исследовании отмечается резко выраженная *гиперпатия*. При каузалгии вследствие поражения срединного нерва кисть и пальцы фиксируются в своеобразном, иногда весьма причудливом положении. Типично раннее возникновение резко выраженных трофических расстройств, атрофии кожи пальцев, изменений ногтей, гипертрихоза, остеопороза. Каузалгия возникает в результате вовлечения в процесс симпатических и таламокортикальных приборов.

При полном перерыве проводимости чувствительных волокон наблюдаются *анестезии* на участках кожи, соответствующих иннервации данного нерва. Следует принять во внимание, что эти зоны, особенно в отношении болевой чувствительности, нередко бывают значительно меньшими, чем это указано на общепринятых схемах. Отмеченные особенности объясняются тем, что известные участки кожи иннервируются не автономно одним нервом, а нередко также и соседними. Эти «перекрытия» подвержены большим индивидуальным колебаниям. В качестве примера укажем, что при полном перерыве проводимости лучевого нерва территория чувствительных расстройств на кисти может быть ограничена областью «анатомической табакерки», а иногда и вовсе отсутствовать вследствие «перекрытия» иннервацией других нервов – кожно-мышечного, срединного и локтевого.

При полном нарушении проводимости чувствительных волокон возникают *анестезии*; при раздражении нерва – *гиперестезии*. Из качественных же изменений чувствительности чаще всего наблюдаются *гиперпатии*, наиболее типичные для определенных фаз регенерации нерва, в некоторых случаях частичного нарушения проводимости его и особенно при каузалгии.

В отношении расстройств суставно-мышечного чувства следует иметь в виду, что оно при одиночном ранении нерва нарушается только в тех пальцах, которые автономно иннервированы этим нервом (см. ниже).

*Вазомоторные, секреторные и трофические расстройства* являются частыми симптомами при поражении одних нервов (срединного, большеберцового) и редки при повреждении других (лучевого, малоберцового и др.). Сосудистые расстройства выражаются цианозом, реже (при раздражении нерва) гиперемией; при этом наступают соответствующие изменения кожной температуры. Из секреторных расстройств следует отметить ан-гидроз или гипергидроз. Зоны вазомоторных и секреторных расстройств только более или менее совпадают с зонами нарушений чувствительности. Из трофических расстройств, кроме обычной для паралича атрофии мышц, наблюдаются атрофия кожи, иногда гиперкератоз, гипертрихоз, потеря блеска, сухость, исчерченность и ломкость ногтей, остеопороз костей, трофические язвы. Особенно выраженными бывают трофические расстройства, если ранения нервов сочетаются с одновременным повреждением сосудов.

Из осложнений, развивающихся иногда после ранений нервов, следует, кроме каузалгии, упомянуть еще о *рефлекторных, параличах и контрактурах*. Двигательные расстройства типа гипотонического пареза (чаще контрактуры) сосредоточиваются

обычно в дистальном отделе конечностей, выходя по своему распространению за пределы области, иннервируемой поврежденным нервом; иногда наблюдается дрожание. Обычно присоединяются также того или иного характера чувствительные расстройства, также довольно диффузные. Типичны значительные секреторные, сосудистые и трофические расстройства. Наблюдается повышение сухожильных рефлексов и механической возбудимости мышц. В генезе этих рефлекторных («физиопатических») расстройств имеет также значение раздражения симпатических нервных приборов (С.Н. Давиденков).

## ЧАСТНАЯ СИМПТОМАТОЛОГИЯ

### **Plexus cervicalis (шейное сплетение)**

Образуется из соединения передних ветвей C<sub>I</sub>, C<sub>II</sub>, C<sub>III</sub> и C<sub>IV</sub> спинальных нервов, лежит под m. sterno-cleido-mastoideus на шее и дает начало ряду нервов, из которых остановимся на рассмотрении лишь нескольких.

N. occipitalis minor (C<sub>II</sub> – C<sub>III</sub>), малый затылочный нерв, чувствительный, иннервирующий кожу задней поверхности головы и частично – ушной раковины (см. рис. 32). При раздражении нерва возникают сильные боли (затылочная невралгия; болезненны точки выхода нерва при пальпации (позади m. sterno-cleido-mastoidei). Расстройства чувствительности обнаруживаются в зоне иннервации нерва.

N. auricularis magnus (C<sub>III</sub>) – большой ушной нерв, чувствительный. Иннервирует кожу ниже-боковой поверхности лица и частично ушной раковины (см. рис. 32). При поражении нерва наблюдаются расстройства чувствительности, нередко и боли в указанной зоне.

Nn. supraclaviculares (C<sub>III</sub> – C<sub>IV</sub>) – надключичные нервы, чувствительные. Иннервируют кожу надключичной, подключичной, верхнелопаточной областей и верхне-наружного отдела плеча (см. рис. 4). При поражении их возникают нарушения чувствительности в соответствующей зоне и боли.

N. phrenicus (C<sub>III</sub> – C<sub>IV</sub>) – нерв диафрагмы, смешанный. Двигательные волокна иннервируют мышцу диафрагмы, чувствительные – плевру, перикард, диафрагму и брюшину, покрывающую нижнюю поверхность последней. Поражения n. phrenici вызывают паралич диафрагмы, одышку, затруднение в кашлевых движениях; при раздражении нерва может наблюдаться икота, одышка и боли, распространяющиеся в область надплечья, плечевого сустава, шей и грудной клетки. Для распознавания поражения диафрагмы имеет значение рентгеноскопия грудной клетки («парадоксальные» движения диафрагмы на стороне поражения n. phrenici).

### **Plexus brachialis (плечевое сплетение)**

Плечевое сплетение составляется из волокон передних ветвей V, VI, VII, VIII шейных, I и II грудного спинальных нервов (рис. 83).

Первичные пучки сплетения образуются: *верхний* – от слияния V и VI шейных, *средний* является продолжением VII шейной и *нижний* образуется от слияния VIII шейной и I и II грудных передних ветвей (рис. 83).

Первичные пучки сплетения расположены в надключичной ямке.

### **Поражение корешков и первичных стволов**

*Поражение всего плечевого сплетения, вызывает вялый атрофический паралич и анестезию верхней конечности с утратой разгибательно-локтевого, сгибательно-*

локтевого и карпо-радиального рефлексов. При высоких поражениях сплетения присоединяется поражение лопаточных мышц и симптом Горнера (см. рис. 17).

Поражение CV–CVI корешков или верхнего первичного пучка сплетения (паралич Эрб – Дюшенна) ведет к выпадению функции подкрыльцового (*m. deltoideus*), кожно-мышечного (*mm. biceps, brachialis*) и лишь частично лучевого (*mm. brachioradialis, supinator*) нервов. При корешковом или очень высоком поражении верхнего пучка присоединяется выпадение функции и лопаточных мышц (*mm. supra- и infraspinatus, subscapularis, serratus anterior*). Угасает сгибательно-локтевой и может быть ослаблен карпо-радиальный рефлекс.

Таким образом, *верхний паралич* характеризуется поражением проксимального отдела верхней ко: нечности при сохранности функции кисти и пальцев. В этом случае распределение анестетической зоны – по корешковому (CV – CVI) типу, на наружной поверхности плеча и предплечья (см. рис. 4).

Поражение CVIII – DII корешков или первичного нижнего пучка сплетения (паралич Дежерин–Клюмпке) вызывает полное выпадение функций локтевого, внутренних кожных нервов плеча и предплечья и частичное поражение срединного нерва, его нижней ножки. В результате возникает дистальный паралич с преимущественным поражением и атрофией мелких мышц и сгибателей пальцев и кисти – так называемый *нижний паралич сплетения*. При высоком поражении, до отхождения *rr. communicantes* (симпатические волокна, идущие к глазу), присоединяется симптом Горнера (см. рис. 17). Чувствительность нарушается по корешковому (CVIII – DII) типу, на внутренней поверхности кисти, предплечья и плеча (см. рис. 4).

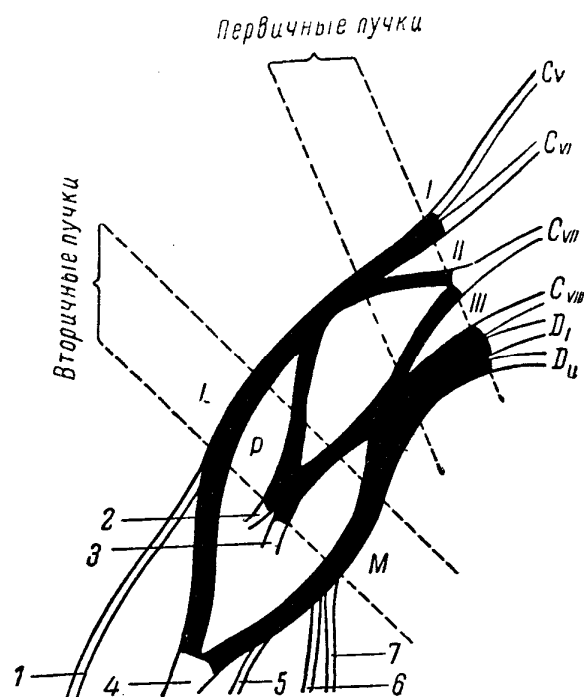


Рис. 83. Схема плечевого сплетения.

I — первичный верхний пучок; II — первичный средний пучок; III — первичный нижний пучок; L — вторичный наружный пучок; P — вторичный задний пучок; M — вторичный внутренний пучок; 1 — кожно-мышечный нерв; 2 — подкрыльцовый нерв; 3 — лучевой; 4 — срединный; 5 — локтевой; 6 — внутренний кожный нерв плеча; 7 — внутренний кожный нерв предплечья.

Поражение CVI корешка или первичного среднего пучка сплетения вызывает значительное выпадение функций лучевого нерва (сохраняется *m. brachioradialis* и т. *supinator*) и частичное — срединного (волокон его верхней ножки, в частности, для *m. flexor carpi radialis, m. pronator teres* и др.).

Первичные пучки сплетения далее делятся на передние и задние ветви. Из передних ветвей верхнего и среднего пучков (CV, CVI; CVII) составляется вторичный наружный пучок (*fasciculus lateralis*). Из передних же ветвей нижнего пучка (CVIII–DII) составляется вторичный внутренний пучок (*fasciculus medialis*). Наконец, из всех задних ветвей первичных пучков (CV, CVI, CVII, CVIII, DI, DII) об-

разуется вторичный задний пучок (*fasciculus posterior*). Наименования вторичных пучков обусловлены расположением их относительно *a. axillaris*, вокруг которой они расположены.

Вторичные пучки сплетения находятся в подключичной ямке; далее они образуют нервные стволы верхней конечности: наружный пучок, — *n. musculo-cutaneus* и верхнюю ножку *n. mediani*; задний пучок. — *n. axillaris* и *n. radialis*, и внутренний пучок. — *n. ulnaris*, нижнюю ножку *n. mediani* и *nn. cutanei brachii* и *anti-brachii mediales* (см. рис. 83).

*Поражение наружного пучка* сплетения вызывает полное нарушение функции *n. musculo-cutanei*, частичное — *n. mediani* (волокон его верхней ножки, в частности *m. pronator teres*) и ограниченное — *n. radialis* (*mm. brachio-radialis, supinator*).

Таким образом, сходство клинической картины поражения верхнего первичного пучка и поражения вторичного наружного заключается в выпадении и в том и в другом случае функции кожно-мышечного нерва и ограниченном выпадении функции лучевого (за счет *mm. brachio-radialis* и *supinator*). Разница же заключается в том, что при поражении первичного верхнего пучка в эту комбинацию входит еще выпадение функции *n. axillaris*, который при поражении наружного вторичного пучка не страдает; зато в последнем случае имеется частичное поражение *n. mediani*.

*Поражение внутреннего пучка* сплетения и поражение нижнего первичного пучка дают сходную клиническую картину, т. е. комбинацию поражения *n. ulnaris, nn. cutanei brachii et antibrachii mediales* и частичного поражения *n. mediani*, его нижней ножки. Симптома Горнера в данном случае, как при более дистальном поражении, не наблюдается (см. выше).

*Поражение заднего пучка* характеризуется комбинацией поражения *n. axillaris* и *n. radialis* (за исключением сохраненных *mm. brachio-radialis* и *supinator*). Сходство с клинической картиной поражения среднего первичного пучка состоит в одинаковом выпадении функции *n. radialis*; разница же в том, что при поражении первичного среднего пучка функция *n. axillaris* сохраняется, но вместо этого частично нарушается функция *n. mediani*, его верхней ножки.

Таким образом, волокна нижнего первичного пучка переходят в состав вторичного внутреннего пучка сплетения, что обуславливает сходство клинической картины при их поражении. *N. radialis* в основной своей функции страдает и при поражении первичного среднего и вторичного заднего пучков, но в первом случае — в комбинации с частичным поражением *n. mediani*, а во втором (задний пучок) — с поражением *n. axillaris*.

Функция *n. axillaris* выпадает как при поражении первичного верхнего, так и вторичного заднего пучка из-за соответствующего перехода его волокон.

Наконец, *n. musculo-cutaneus* страдает одинаково и при поражении первичного верхнего и вторичного наружного пучков, но в первом случае — в комбинации с *n. axillaris*, а во втором — с частичным поражением *n. mediani*.

## **Нервы, исходящие из плечевого сплетения**

### ***N. axillaris* (подкрыльцовый нерв)**

Смешанный нерв, составляется из волокон CV, CVI и CVII корешков, проходящих сначала в составе первичного верхнего, затем вторичного заднего пучка сплетения.

При поражении CV — CVI корешков или первичного верхнего пучка сплетения (в надключичной ямке), как это наблюдается при параличе Эрба, нерв страдает в комбинации с *n. musculo-cutaneus*.

При поражении вторичного заднего пучка (в подключичной ямке) функция *n. axillaris* нарушается совместно с *n. radialis*.

Двигательные волокна нерва иннервируют *m. deltoideus* (и *m. teres minor*), чувствительные — кожу наружной поверхности плеча (*n. cutaneus brachii lateralis*).



При поражении *n. axillaris* наблюдается атрофия дельтовидной мышцы, невозможность поднятия плеча во фронтальной плоскости до горизонтальной линии и нарушения чувствительности в коже наружной области плеча (рис. 84 и 85).

### ***N. musculo-cutaneus* (кожно-мышечный нерв)**

Нерв смешанный, образуется также из волокон *CV – CVI – CVII* корешков, проходящих в составе сначала первичного верхнего, затем вторичного наружного, пучка сплетения.

При поражении *CV – CVI* корешков или первичного верхнего ствола сплетения (в надключичной ямке), как это бывает при эрбовском параличе, страдает в комбинации с *n. axillaris*.

При поражении же вторичного наружного пучка (в подключичной ямке) выпадение функции *n. musculo-cutanei* наблюдается совместно с частичным поражением *n. mediani*, его верхней ножки (ослабление пронации и ладонной флексии кисти).

Двигательные волокна нерва иннервируют *m. biceps brachii* (а также *m. brachialis* и *m. coraco-brachialis*), а чувствительные – кожу наружной (радиальной) поверхности предплечья (*n. cutaneus antibrachii lateralis*).

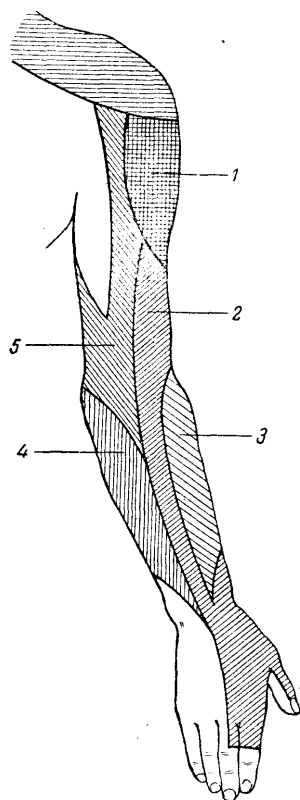


Рис. 84. Схема кожной иннервации плеча и предплечья — дорсальная поверхность.

1 — подкрыльцовый нерв (*n. cutaneus brachii lateralis*); 2 — лучевой (*n. cutaneus brachii posterior* и *n. cutaneus antibrachii dorsalis*);

3 — кожно-мышечный (*n. cutaneus antibrachii lateralis*); 4 — *n. cutaneus antibrachii medialis*; 5 — *n. cutaneus brachii medialis*.

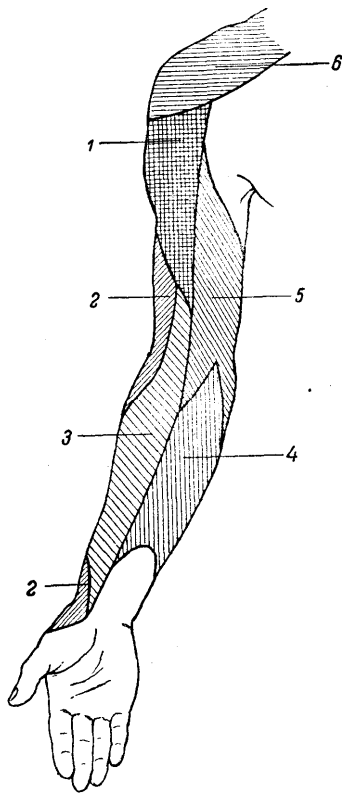


Рис. 85. Схема кожной иннервации плеча и предплечья — волярная поверхность.

1 — подкрыльцовый нерв (n. cutaneus brachii lateralis); 2 — лучевой (n. cutaneus brachii posterior); 3 — кожно-мышечный (n. cutaneus antibrachii lateralis); 4 — n. cutaneus antibrachii ^medialis; 5 — n. cutaneus brachii medialis; 6 — nn. supraclaviculares.

При поражении n. musculo-cutanei возникает атрофия m. bicipitis, угасает сгибательно-локтевой рефлекс и значительно ослабляется сгибание предплечья (оно полностью невозможно в положении пронации, так как в положении супинации или среднем между ними сгибание в локтевом суставе может быть осуществлено за счет сокращения m. brachio-radialis, иннервируемого n. radialis). Наблюдаются расстройства чувствительности на наружной (радиальной) поверхности предплечья (рис, 84 и 85).

### **N. radialis (лучевой нерв)**

Смешанный нерв, возникает в основном из волокон CVII (отчасти и CV, CVI, CVIII и DI) корешков, проходящих сначала в составе первичного среднего, затем вторичного заднего пучка сплетения.

При поражении CVII корешка или первичного среднего пучка выпадает основная функция нерва (кроме m. brachio-radialis и m. supinator) в комбинации с частичным поражением n. mediani, его верхней ножки (ослабление пронации и ладонного сгибания кисти).

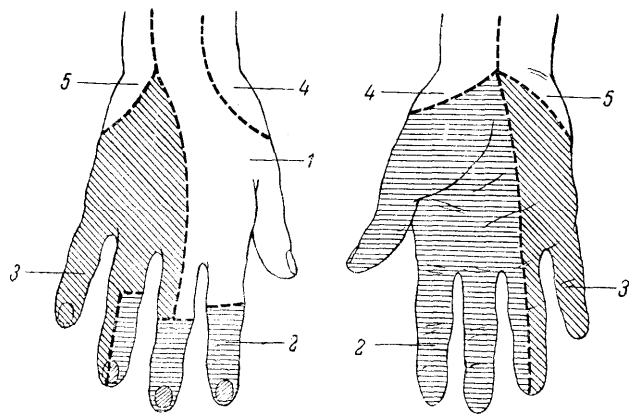


Рис. 86. Схема кожной иннервации кисти.

1 — лучевой нерв; 2 — срединный нерв; 3 — локтевой нерв; 4 — *n. cutaneus antibrachii lateralis* (от кожно-мышечного нерва); 5 — *n. cutaneus antibrachii medialis*.

При поражении вторичного заднего пучка выпадают те же основные функции *n. radialis*, но уже в комбинации с поражением *n. axillaris*.

Двигательные волокна *n. radialis* иннервируют разгибатели предплечья (*m. triceps*, *m. anconeus*), кисти (*mm. extensores carpi radiales* и *carpi ulnares*) и пальцев (*mm. extensores digitorum*), супинатор предплечья (*m. supinator*), мышцу, отводящую большой палец (*m. abductor pollicis longus*) и *m. brachio-radialis*, принимающий участие в сгибании предплечья.

Чувствительные волокна иннервируют кожу задней поверхности плеча (*n. cutaneus brachii posterior*), дорсальной поверхности предплечья (*n. cutaneus antibrachii dorsalis*), радиальную сторону тыльной поверхности кисти и частично I, II и иногда III пальцев, как это показано на рис. 84, 85 и 86.

При *высоком поражении n. radialis*, в подмышечной ямке, в верхней трети плеча возникает паралич разгибателей предплечья, кисти, основных фаланг пальцев, мышцы, отводящей большой палец, супинатора; ослаблено сгибание предплечья (*m. brachio-radialis*). Угасает рефлекс с сухожилия *m. tricipitis* и несколько ослаблен карпо-радиальный (за счет выключения сокращения *m. brachio-radialis*). Чувствительность выпадает на дорсальной поверхности плеча, предплечья, отчасти кисти и пальцев, как это показано на рис. 84, 85, 86. Зона чувствительных расстройств на кисти нередко бывает значительно уменьшенной из-за перекрытия зоны иннервацией соседних нервов. Суставно-мышечное чувство не страдает. При более низких уровнях поражения функция нерва страдает ограниченно, так как сохраняются выше отходящие ветви, что облегчает задачи топической диагностики.

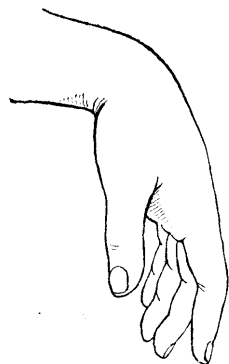


Рис. 87. «Свисающая» кисть при поражении лучевого нерва.

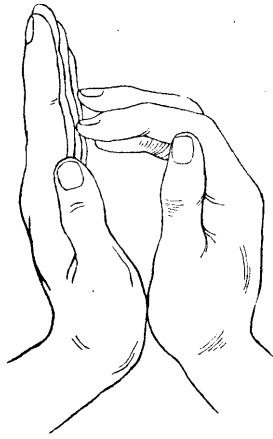


Рис. 88. Тест «разведения ладоней и пальцев» при поражении лучевого нерва.

На стороне поражения согнутые пальцы «скользят», спускаясь по поверхности ладони здоровой кисти.

При поражении нерва, весьма частом, на уровне средней трети плеча сохраняется функция разгибания предплечья и разгибательно-локтевой рефлекс (*m. triceps*) и не нарушается чувствительность на плече (*n. cutaneus brachii posterior*).

При поражении в нижней трети плеча может оказаться сохраненной функция *m. brachio-radialis* и чувствительность на дорсальной поверхности предплечья (*n. cutaneus antibrachii dorsalis*), так как соответствующие ветви отходят от основного ствола нерва выше, в средней трети плеча,

При поражении нерва на предплечьи функция *m. brachio-radialis* и *n. cutanei antibrachii dorsalis* сохраняется как правило; выпадения ограничиваются поражением разгибателей кисти и пальцев с нарушениями чувствительности только на кисти. При поражении же еще ниже, в средней трети предплечья, выпадения двигательной функции могут быть еще более ограниченными; при сохранности разгибания кисти может страдать только разгибание основных фаланг пальцев.

При поражении лучевого нерва возникает типичная «падающая», или свисающая, кисть (рис. 87).

Среди многочисленных описаний проб или тестов, определяющих двигательные расстройства при поражении лучевого нерва, можно отметить:

- 1) невозможность разгибания кисти и пальцев;
- 2) невозможность отведения большого пальца;
- 3) при разведении сложенных вместе ладонями кистей с выпрямленными пальцами, пальцы пораженной кисти не отводятся, а согнутые — как бы «скользят» по ладони здоровой, отводимой кисти (рис. 88).

## **N. ulnaris (локтевой нерв)**

Нерв смешанный, составляется из волокон CVIII — DI корешков, проходящих затем в составе сначала первичного нижнего, затем вторичного внутреннего пучка сплетения.

При поражении корешков CVIII — DI первичного нижнего и вторичного внутреннего пучка сплетения функция нерва страдает одинаково в сочетании, с поражением кожных внутренних нервов плеча и предплечья (*nn. cutanei brachii* и *antibrachii mediales*) и частичным нарушением функции *n. mediani*, его нижней ножки (ослабление сгибателей пальцев, мышц *thenaris*), что создает клиническую картину паралича Дежерин — Клюбке.

Двигательная функция нерва в основном состоит в ладонной флексии кисти (*m. flexor carpi ulnaris*), сгибании V, IV и отчасти III пальцев (*mm. lumbricales*, *flexor digitorum profundus*, *interossei*, *flexor digiti V*), приведении пальцев, их разведении (*mm. interossei*) и приведении большого пальца (*m. adductor pollicis*);

кроме того, в разгибании средних и концевых фаланг пальцев (*mm. lumbricales, interossei*). В отношении иннервации движений II – V пальцев функция локтевого нерва является сопряженной с функцией срединного: первый имеет преимущественное отношение к функции V и IV, срединный – II и III пальцев. Чувствительные волокна иннервируют кожу ульнарного края кисти, V и частично IV, реже III пальцев, как это показано на рис. 86.

Полное поражение локтевого нерва вызывает ослабление ладонного сгибания кисти (сгибание сохраняется частично за счет *m. flexor carpi radialis* и *m. palmaris* от *n. medianus*), отсутствие сгибания IV и V, отчасти и III пальцев, невозможность сведения и разведения пальцев, особенно V и IV, невозможность приведения большого пальца.

Поверхностная чувствительность нарушена обычно в коже V и ульнарной половине IV пальца и соответствующей им ульнарной части кисти (рис. 86). Суставно-мышечное чувство расстроено в мизинце. Боли при поражении локтевого нерва нередки, обычно иррадиируют в мизинец. Возможны цианоз, нарушения потоотделения и понижение кожной температуры в зоне, примерно совпадающей с участком чувствительных расстройств. Атрофии мышц кисти при поражении *n. ulnaris* выступают отчетливо; заметны западения межкостных промежутков, особенно I, а также резкое уплощение *hypothenaris*.

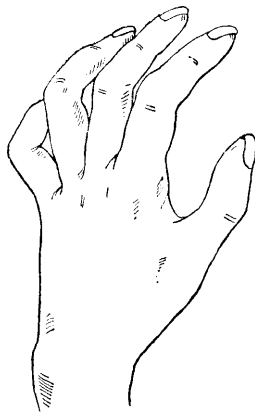


Рис. 89. „Когтеобразная» кисть при поражении локтевого нерва.

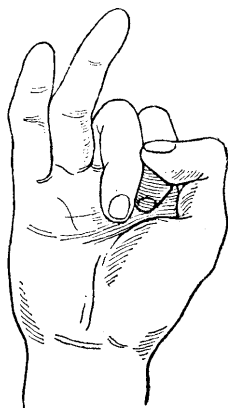


Рис. 90. Поражение локтевого нерва.

При сжатии кисти в кулак V и IV пальцы не сгибаются.

В результате поражения *mm. interossei* и *lumbricales* кисть принимает вид «когтистой, птичьей лапы»: при гиперэкстензии основных фаланг наблюдается сгибание средних и концевых, благодаря чему пальцы принимают когтеобразное положение. Это особенно резко выражено в отношении V и IV пальцев. Одновременно пальцы несколько разведены, особенно отведены IV и, главным образом, V пальцы (рис. 89). Первые свои ветви *n. ulnaris* отдает только на предплечьи, почему поражение его на

всем протяжении до локтевого сустава и верхнего отдела предплечья дает одинаковую клиническую картину.

Поражение в области средней и нижней третьей предплечья оставляет сохранной иннервацию *m. flexor carpi ulnaris* и *m. flexor digitorum profundus*, в силу чего не страдает ладонное сгибание кисти и сгибание концевых фаланг V и IV пальцев. Зато степень «коггистости» кисти усиливается.

Для определения двигательных расстройств, возникающих при поражении локтевого нерва, существуют следующие основные тесты.

1. При сжатии руки в кулак V и IV, отчасти III пальцы сгибаются недостаточно (рис. 90).

2. Сгибание концевой фаланги V пальца (или «царапанье» мизинцем по столу при плотно прилегающей к нему ладони) неосуществимо.

3. Невозможно приведение пальцев, особенно V и IV.

4. Проба большого пальца: больной растягивает полоску бумаги, захватив ее обеими руками между согнутым указательным и выпрямленным большим пальцами; при поражении локтевого нерва и, следовательно, параличе *m. adductor pollicis*, приведение большого пальца невозможно, и полоска бумаги не удерживается выпрямленным большим пальцем. В стремлении удержать бумагу больной сгибает концевую фалангу большого пальца при помощи *m. flexoris pollicis*, иннервируемого срединным нервом (рис. 91).

### **N. medianus (срединный нерв)**

Смешанный нерв, образуется из волокон CV, CVI, CVII, CVIII и DI корешков, проходящих в составе, главным образом, среднего и нижнего первичных пучков сплетения. В дальнейшем волокна срединного нерва проходят в наружном и внутреннем вторичных пучках. Отходящая от наружного пучка верхняя ножка *n. mediani* и от внутреннего пучка нижняя его ножка сливаются, образуя петлю срединного нерва.

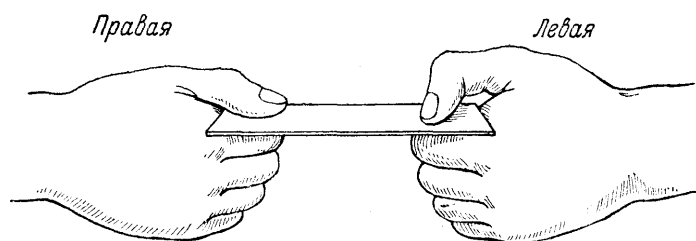


Рис. 91. Тест большого пальца.

В правой кисти прижатие полоски бумаги возможно только выпрямленным большим пальцем за счет ш. *adductor pollicis* — *n. ulnaris* (поражен срединный нерв); в левой кисти прижатие возможно только за счет ш. *flexor pollicis longus* — *n. medianus* (поражен локтевой нерв).

При поражении CVII или первичного среднего пучка сплетения функция нерва страдает частично в результате ослабления сгибания кисти (*m. flexor carpi radialis*), пронации (*mm. pronatores*) в сочетании с поражением лучевого нерва.

Почти то же выпадение функции *n. mediani* возникает и при поражении вторичного наружного пучка сплетения, в который переходят из первичного среднего пучка волокна верхней ножки нерва, но уже в сочетании с поражением кожно-мышечного нерва.

При поражении CVIII — DI корешков, первичного нижнего и вторичного внутреннего пучка сплетения (паралич Дежерин — Клюмпке) страдают в комбинации с поражением *n. ulnaris*, *nn. cutanei brachii* и *antibrachii mediales* те волокна *n. mediani*, которые составляют нижнюю его ножку (ослабление сгибателей пальцев и мышц *thenaris*).

Двигательная функция нерва в основном состоит в пронации (*mm. pronatores teres* и *quadratus*), в ладонном сгибании кисти вследствие сокращения *m. flexor carpi radialis* и *m. palmaris longus* (совместно с *m. flexor carpi ulnaris* от *n. ulnaris*), сгибании пальцев, преимущественно I, II и III (*mm. lumbricales*, *flexor digitorum sublimis* и *profundus*, *flexor pollicis*), разгибании средних и концевых фаланг II и III пальцев (*lumbricales*).

Чувствительные волокна *n. mediani* иннервируют кожу ладонной поверхности I, II, III и радиальной половины IV пальцев, соответствующую им часть ладони, а также кожу тыла концевых фаланг названных пальцев (см. рис. 86).

При поражении срединного нерва страдает пронация, ослабляется ладонное сгибание кисти (сохраняется лишь за счет *m. flexor carpi ulnaris* от *n. ulnaris*), нарушается сгибание I, II и III пальцев и разгибание средних фаланг II и III пальцев (*mm. lumbricales*, *interossei*).

Поверхностная чувствительность нарушена на кисти в зоне, свободной от иннервации локтевого и лучевого нервов (см. рис. 86). Суставно-мышечное чувство всегда нарушено в концевой фаланге указательного, а часто и III пальцев. Атрофии мышц при поражении срединного нерва выражены наиболее отчетливо в области *thenaris*. Возникающее вследствие этого уплощение ладони и приведение большого пальца вплотную и в одну плоскость к указательному создают своеобразное положение кисти, которую называют «обезьяньей» (рис. 92). Боли при повреждении срединного нерва, особенно частичном; часты и интенсивны и нередко принимают характер каузалгических (см. выше). В последнем случае положение кисти может приобретать «причудливый» характер. Так же часты и характерны для поражения срединного нерва и вазомоторно-секреторно-трофические расстройства: кожа, особенно I, II и III пальцев, приобретает синюшную или бледную окраску; становятся «тусклыми», ломкими и исчерченными ногти; наблюдается атрофия кожи, истончение пальцев (особенно II и III), расстройства потоотделения, гиперкератоз, гипертрихоз, изъязвления и пр. Указанные расстройства, как и боли, более выражены при частичном, а не полном поражении *n. mediani*.

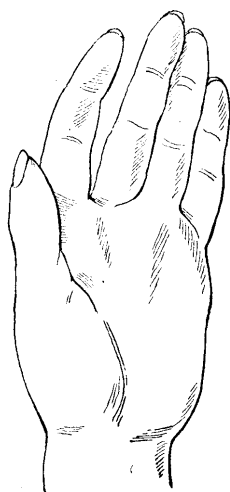

Рис. 92. «Обезьянья» кисть при поражении срединного нерва.

Первые свои ветви *n. medianus*, как и *n. ulnaris*, отдает только на предплечье, поэтому клиническая картина при *высоком поражении* его на всем протяжении от подмышечной ямки до верхних отделов предплечья одинакова.

При *поражении n. mediani в средней трети предплечья*, при котором сохраняются ветви, отходящие к *m. pronator teres*, *m. flexor carpi radialis*, *m. palmaris longus*, *m. flexor digitorum sublimis*, функции пронации, ладонного сгибания кисти и сгибания средних фаланг пальцев не страдают. При еще более низких поражениях нерва может сохраниться и функция сгибания концевых фаланг I, II и III пальцев (*m. flexor pollicis longus* и *m. flexor digitorum profundus*), и тогда все

симптомы поражения ограничиваются поражением мышц *thenaris*, *lumbricales* и нарушениями чувствительности в типичной зоне.

Основными тестами для определения двигательных расстройств, возникающих при поражении срединного нерва, являются следующие.

1. При сжатии руки в кулак I, II и отчасти III пальцы не сгибаются (рис. 93).

2. Сгибание концевых фаланг большого и указательного пальцев невозможно, как и «царапанье» указательным пальцем по столу при плотно прилегающей к нему кисти.

3. При пробе большого пальца (см. выше) больной не может удержать полоску бумаги согнутым большим пальцем и будет удерживать ее путем приведения выпрямленным большим пальцем (*m. adductor pollicis* от сохраненного *n. ulnaris*), как это показано на рис. 91.

### ***N. cutaneus brachii medialis* (кожный внутренний нерв плеча)**

Чувствительный нерв, волокна которого возникают из *CVIII — D1*, частично и *DII* корешков и проходят в составе сначала первичного нижнего, затем вторичного внутреннего пучка сплетения и иннервируют кожу внутренней поверхности плеча.

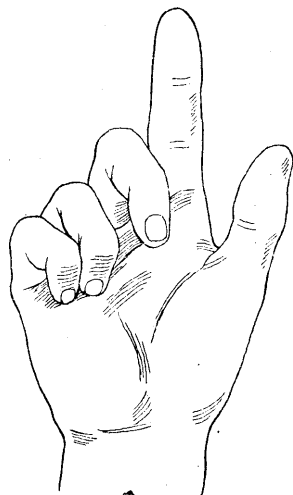


Рис. 93. Поражение срединного нерва.

При сжатии кисти в кулак I и II пальцы не сгибаются.

При поражении его возникают нарушения чувствительности и боли в зоне плеча, указанной на рис. 84 и 85.

### ***N. cutaneus antibrachii medialis* (кожный внутренний нерв предплечья)**

Чувствительный нерв, волокна которого начинаются из тех же *CVIII — DII* корешков и проходят в составе сначала первичного нижнего, затем вторичного внутреннего пучка сплетения и иннервируют кожу внутренней поверхности предплечья.

При поражении нерва возникают нарушения чувствительности, возможно, и боли в зоне предплечья, указанной на рис. 84 и 85.

Изолированные поражения названных нервов редки. Поражение их чаще входит в клиническую картину повреждения нижнего или внутреннего пучков сплетения или наблюдается в комбинации с поражениями других нервов конечности.



## Nn. thoracales (грудные нервы)

Nn. thoracales являются смешанными спинальными нервами (рис. 94), состоящими из корешков DI – DXII (или ThI – TXII).

Как все спинальные нервы, они по выходе из межпозвоночного канала делятся на задние и передние ветви. Передние ветви I – II торакальных нервов принимают участие в образовании плечевого, а передняя ветвь XII нерва – поясничного сплетений. Задние ветви (рис. 94), гр. *posteriores*, иннервируют двигательными волокнами мышцы спины и чувствительными – кожу спины (см. рис. 4).

Передние ветви, гр. *anteriores*, называются межреберными нервами (nn. *intercostales*). Посредством гр. *communicantes* они связаны с ганглиями симпатического пограничного ствола.

Двигательные волокна межреберных нервов (от шести верхних) иннервируют мышцы грудной клетки, принимающие участие в акте дыхания (mm. *serrati*, *levatores costarum*, *intercostales*, *subcostales*, *transversus thoracis*). Двигательные волокна от шести нижних межреберных нервов иннервируют мышцы брюшного пресса (mm. *recti*, *obliqui* и *transversi abdominis*).

Чувствительные волокна межреберных нервов иннервируют кожу наружной (гр. *cutanei lateralis*) и передней поверхностей (гр. *cutanei anteriores*) грудной клетки и живота (см. рис. 4), а также плевру и брюшину.

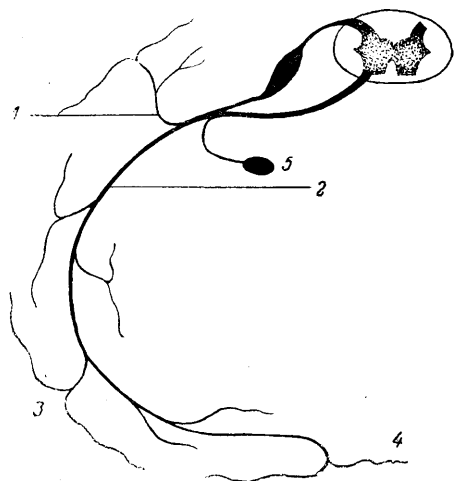


Рис. 94. Схема торакального нерва.

1 – ramus posterior; 2 – ramus anterior (n. *intercostalis*); 3 – ramus *cutaneus lateralis*; 4 – ramus *cutaneus anterior*; 5 – ganglion *sympathicus*.

При поражении межреберных нервов возникают боли и расстройства чувствительности в соответствующих зонах, а при поражении нижних шести нервов, кроме того, утрата брюшных рефлексов и парез мышц брюшного пресса.

Межреберная невралгия может достигать значительной интенсивности; боли носят опоясывающий характер. При редко наблюдающемся одновременном поражении межпозвоночных узлов (ганглионеврите) наблюдается высыпание пузырьков *herpes zoster* на участках кожи, иннервируемых пораженными нервами.

При поражениях гр. *posteriores* грудных нервов, если они множественны, развиваются парезы длинных мышц спины (mm. *spinales* и др.), лордоз, затруднения в движениях туловища и т.д. Расстройства чувствительности при этом возникают на спине (см. рис. 4).

## Plexus lumbalis (поясничное сплетение)

Поясничное сплетение составляется из передних ветвей LI, LII, LIII, части LIV и DXII спинальных нервов. Образует 3 поясничные петли (ansae): первая из LI и LII; вторая из LII–LIII и третья – из LIII–LIV. Сплетение расположено кзади от *m. psoas major* и кпереди от поперечных отростков поясничных позвонков (рис. 95). Поражение поясничного сплетения вызывает комбинированный паралич бедренного и запирающего нервов и нарушение функции *n. cutanei femoris lateralis*, причем повреждение бедренного нерва носит все черты высокого его поражения (см. ниже). Та же клиническая картина возникает при поражении LI – LIV корешков; при повреждении Lv корешка, входящего в крестцовое сплетение, присоединяется изолированный от других симптомов поражения седалищного нерва паралич *m. tibialis anterioris* (LV – тыльная флексия – разгибание стопы).

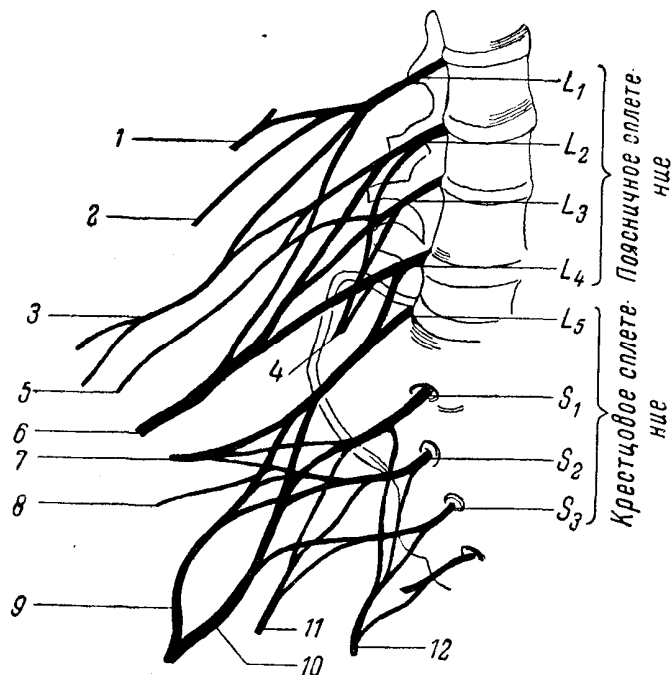


Рис. 95. Схема поясничного и крестцового сплетений (по Воробьеву — несколько изменена).

1 — *n. ilio-hypogastricus*; 2 — *n. ilio-inguinalis*; 3 — *n. genito-femoralis*; 4 — *n. obturatorius*; 5 — *n. cutaneus femoris lateralis*; 6 — *n. femoralis*; 7 — *n. gluteus superior*; 8 — *n. gluteus inferior*; 9 — *n. peroneus*; 10 — *n. tibialis*; 11 *n. cutaneus femoris posterior*; 12 — *n. pudendus*.

Основными нервами, исходящими из поясничного сплетения, являются следующие.

### ***N. femoralis (cruralis)* — бедренный нерв**

Смешанный нерв, составляющийся из волокон LII, LIII и LIV корешков.

Двигательные волокна нерва иннервируют *m. ilio-psoas*, *m. quadriceps* и др.; чувствительные — кожу нижних двух третей передней поверхности бедра (*n. cutaneus femoris anterior*) и передне-внутренней поверхности голени (*n. saphenus*).

При поражении бедренного нерва ниже пупартовой связки невозможно разгибание голени, заметна атрофия *m. quadriceps*, утрачен коленный рефлекс, нарушена чувствительность в зоне, соответствующей иннервации *n. sapheni* (см. рис. 96).

При повреждении нерва выше пупартовой связки присоединяются расстройства чувствительности на передней поверхности бедра, и, наконец, при самых высоких, наиболее редких поражениях, страдает функция *m. ilio-psoas*, что обуславливает невозможность сгибания бедра (приведения его к животу) и приподнимания туловища в лежачем положении. Походка больного затруднена.

При раздражении нерва обнаруживается симптом Вассермана: в положении больного на животе поднимание выпрямленной ноги или сгибание голени в коленном сус-

таве вызывает боль в паховой области или по передней поверхности бедра, по ходу нерва (растяжение n. femoralis).

### **N. obturatorius (запирательный нерв)**

Нерв смешанный, составляется из волокон III, LIII и LIV корешков. Двигательные волокна иннервируют в основном всю группу приводящих бедро мышц (mm. adductores) и m. obturator externus. Чувствительные волокна (г. cutaneus n. obturatorii) иннервируют нижнюю половину внутренней поверхности бедра. При поражении n. obturatorii приведение ноги затруднено, невозможно наложение одной ноги на другую (mm. adductores); затруднен также поворот ноги кнаружи (m. obturator externus). Чувствительные расстройства обнаруживаются на внутренней поверхности бедра (см. рис. 96).

### **N. cutaneus femoris lateralis (наружный кожный нерв бедра)**

Чувствительный нерв, составляющийся из волокон LII — LIII корешков и иннервирующий кожу наружной поверхности бедра. При поражении нерва возникают расстройства чувствительности в зоне его иннервации (см. рис.96); раздражение его сказывается появлением парестезий в виде «ползания мурашек», онемения, покалывания в той же территории кожи (meralgia paraesthetica, или болезнь Рота).

### **N. genito-femoralis (бедренно-половой нерв)**

Смешанный нерв из II — III корешков. Двигательные волокна (n. spermaticus externus) иннервируют m. crema. ster и tunica dartos, чувствительные (пп. lumbo-inguinalis, spermaticus internus) — кожу передней и внутренней поверхностей бедра в верхней трети.

При поражении нерва угасает рефлекс кремастера и возникают расстройства чувствительности в соответствующей зоне (см. рис. 96).

## **Plexus sacralis (крестцовое сплетение)**

Крестцовое сплетение составляется из волокон передних ветвей LV, SI, SII и части волокон LIV и SIII спинальных нервов и состоит из двух нижних поясничных и двух верхних крестцовых петель (ansae): из LIV — LV, LV — SI, SI — SII и SII — SIII. Сплетение расположено на передней поверхности крестца. Исходящие из него нервы выходят через большое седалищное отверстие. При посредстве части волокон передней ветви Liv спинального нерва крестцовое сплетение соединяется с поясничным (см. рис. 95).

Поражение крестцового сплетения или корешков, из которых оно составляется, вызывает выпадение функции всех нервов, из него исходящих.

### **N. ischiadicus (седалищный нерв)**

Смешанный, самый мощный нерв человеческого тела, составляющийся из волокон LV, SI, SII и SIII корешков (см. рис. 95).

Лишь *очень высокое поражение* его выше ягодичной складки дает, кроме выпадения функций большеберцового и малоберцового нервов, выпадение функции мышц, иннервируемых нервом на бедре, т. е. невозможность сгибания голени (поражение mm. biceps femoris, semitendinosus и semimembranosus). Такие высокие поражения часто сопровождаются одновременным поражением и n. cutanei femoris posterioris (см. ниже). Естественно, что при полном поражении седалищного нерва страдают функции обеих его ветвей — тиббиального и перонеального нервов, что дает основной симптомокомплекс в виде полного паралича стопы и пальцев, утраты рефлекса ахилл-

лова сухожилия и. анестезии почти всей голени и стопы (кроме зоны *n. sapheni* — см. рис. 96).

Поражения *n. ischiadici* могут сопровождаться жестокими болями. При раздражении нерва характерным является симптом Ласега: если больному в положении лежа на спине сгибать в тазобедренном суставе (поднимать) выпрямленную в коленном суставе ногу, то возникает боль по ходу седалищного нерва, т. е. по задней поверхности бедра и голени (первая фаза); если же согнуть ногу в коленном суставе, то дальнейшее сгибание в тазобедренном суставе происходит безболезненно (вторая фаза приема Ласега).

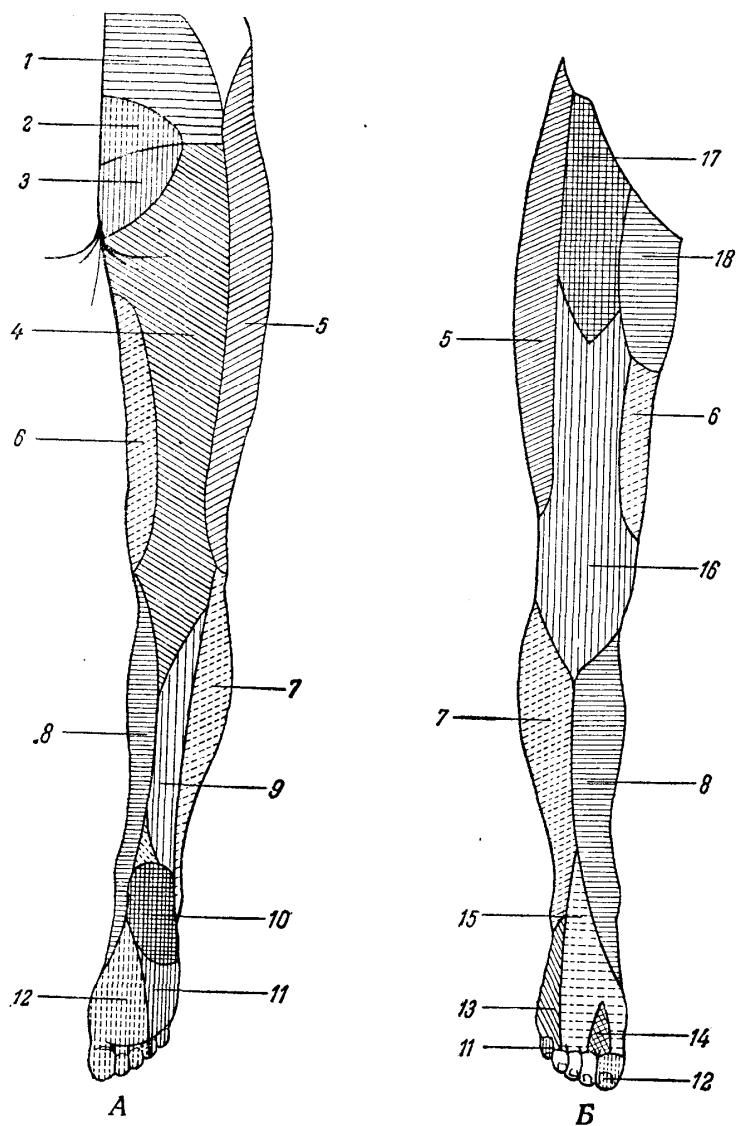


Рис. 96. Схема кожной иннервации нижней конечности. А — задняя поверхность; Б — передняя поверхность.

1 — nn. clunium superiores; 2 — rami posteriores sacrales; 3 — nn. clunium medii; 4 — *n. cutaneus femoris posterior*; 5 — *n. cutaneus femoris lateralis*; 6 — *n. obturatorius*; 7 — *n. cutaneus surae lateralis* (от *n. peroneus*); 8 — *n. saphenus* (от *n. femoralis*); 9 — *n. cutaneus surae medialis* (от *n. tibialis*); 10 — *ramus calcaneus* (от *n. tibialis*); 11 — *n. plantaris lateralis* (от *n. tibialis*); 12 — *n. plantaris medialis* (от *n. tibialis*); 13 — *n. suralis* (от *tibialis* и *n. peroneus*); 14 — *n. peroneus profundus*; 15 — *n. peroneus superficialis*; 16 — *n. cutaneus femoris anterior* (от *n. femoralis*); 17 — *n. ilio-inguinalis*; 18 — *n. genito-femoralis*.

Анатомическое деление седалищного на большеберцовый и малоберцовый нервы происходит, как правило, в верхнем отделе подколенной ямки. Однако совершенно отчетливое субэпинеуральное обособление тибиальной и перонеальной порций нерва осуществляется обычно еще в полости малого таза. Ранения такого крупного нерва,

как седалищный, редко бывают полными. Чаще страдает больше та или другая его порция.

### **N. peroneus (малоберцовый нерв)**

Нерв смешанный, является одной из двух основных ветвей седалищного нерва и возникает в основном из волокон LIV, LV и SI корешков.

Двигательные волокна иннервируют, главным образом, разгибатели стопы (*m. tibialis anterior*), разгибатели пальцев (*mm. extensores digitorum*) и мышцы, поворачивающие стопу кнаружи (*mm. peronei*).

Чувствительные волокна нерва иннервируют кожу наружной поверхности голени (*n. cutaneus surae lateralis*) и тыльную поверхность стопы и пальцев (кожные ветви от *n. peroneus superficialis* и *n. peroneus profundus*), как это показано на рис. 96.

При поражении малоберцового нерва невозможно разгибание (тыльная флексия) стопы и пальцев, а также поворот стопы кнаружи. Ахиллов рефлекс (*n. tibialis*) сохраняется.

Чувствительные расстройства возникают на наружной поверхности голени и тыльной поверхности стопы (см. рис. 96).

Суставно-мышечное чувство в пальцах ног не нарушается (из-за сохранности чувствительности от *n. tibialis*). Боли обычно незначительны или отсутствуют; то же относится и к трофическим расстройствам.

Стопа при поражении малоберцового нерва свисает, слегка повернута кнутри, пальцы несколько согнуты (*pes equino-varus* – рис. 97). Заметно исхудание мышц на передне-наружной поверхности голени. Походка больного становится весьма типичной («перонеальная», «петушиная», *stoppage*): больной, чтобы не задевать пола носком свисающей стопы, высоко поднимает ногу и сначала ступает носком, затем наружным краем стопы и, наконец, подошвой.

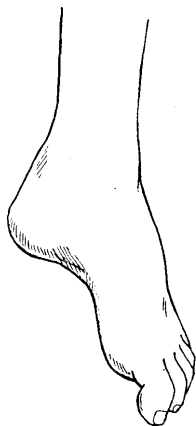


Рис. 97. «Свисающая» стопа при поражении малоберцового нерва.

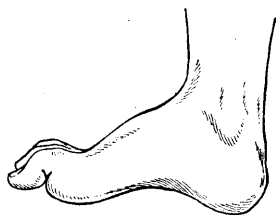


Рис. 98. *Pes calcaneus* при поражении большеберцового нерва.

Для определения двигательных расстройств, возникающих при поражении малоберцового нерва, кроме указанной походки, существуют следующие основные тесты.

1. Невозможно разгибание (тыльная флексия) и поворот стопы кнаружи, а также разгибание пальцев.
2. Невозможно становиться и ходить на пятках.

### **N. tibialis (большеберцовый нерв)**

Смешанный нерв, является другой основной ветвью *n. ischiadici* и возникает из волокон от LIV до SIII корешков. В функциональном отношении он в значительной мере является антагонистом малоберцового нерва.

Двигательные волокна его иннервируют сгибатели стопы (*m. triceps surae*, т. е. *m. soleus* и две головки *m. gastrocnemii*), сгибатели пальцев (*mm. flexores digitorum*) и мышцы, поворачивающие стопу кнутри (главным образом *m. tibialis posterior*).

Чувствительные волокна нерва иннервируют заднюю поверхность голени (*n. cutaneus surae medialis*), подошву и подошвенную поверхность пальцев с заходом на тыльную поверхность концевых фаланг (*rr. cutanei* от *nn. plantares lateralis* и *medialis*) и наружный край стопы (*n. suralis*, составляющийся от анастомозов волокон малоберцового и большеберцового нервов), как это изображено на рис. 96.

Поражение большеберцового нерва вызывает паралич мышц, сгибающих стопу и пальцы (подошвенная флексия) и поворачивающих стопу кнутри. Ахиллов рефлекс утрачен.

Чувствительные расстройства возникают в зонах, указанных на рис. 96, т. е. на задней поверхности голени, подошве и подошвенных поверхностях пальцев, на тыле их концевых фаланг. Суставно-мышечное чувство в пальцах стопы при сохранности функции *n. peronei* не страдает (оно нарушается только при совместном поражении обоих нервов, т. е. малоберцового и большеберцового или основного ствола седалищного нерва).

Атрофии мышц обычно значительны и касаются задней группы мышц голени (*m. triceps surae*) и подошвы (углубленный свод стопы, западение межплюсневых промежутков).

Стопа находится в положении экстензии; выступающая пятка, углубленный свод и «когтистое» положение пальцев определяют наименование *pes calcaneus* (рис. 98).

Походка затруднена, но меньше, чем при «свисающей» перонеальной стопе: в данном случае больной становится на пятку в силу имеющейся экстензии стопы.

Тестами для определения двигательных расстройств при поражении *n. tibialis* являются: 1) невозможность сгибания (подошвенной флексии) стопы и пальцев и поворота стопы кнутри и 2) невозможность ходьбы на носках.

Боли при поражении *n. tibialis* (и волокон его в стволе *n. ischiadici*) возникают, как правило, и часто бывают крайне интенсивными. Ранения большеберцового нерва и пучков его в стволе седалищного нерва могут вызывать каузалгический синдром. Вазомоторно-секреторно-трофические расстройства также обычно значительны. В этом отношении существует определенное сходство большеберцового нерва со срединным, почему относительно каузалгии и трофических расстройств при поражении его можно сослаться на сказанное выше в разделе общей симптоматиологии данной главы и в описании поражения срединного нерва.

### **N. gluteus superior (верхний ягодичный нерв)**

Двигательный нерв, составляющийся из волокон LIV, LV и SI корешков и иннервирующий *mm. glutei medii*, *glutei minimi* и *m. tensor fasciae latae*. Основной функцией нерва является отведение бедра кнаружи. При поражении его затруднено отведение бедра, а при двухстороннем — возникает валкая «утиная» походка.

### **N. gluteus inferior (нижний ягодичный нерв)**

Двигательный нерв, формирующийся из волокон LV, SI и SII корешков и иннервирующий *m. gluteus maximus*.

Основной функцией нерва является разгибание (отведение кзади) бедра, а при стоянии в согнутом вперед положении — выпрямление туловища.

При поражении его возникает слабость разгибания (отведения кзади) бедра и соответствующие указанному затруднения движений туловища.

### **N. cutaneus femoris posterior (задний кожный нерв бедра)**

Чувствительный нерв, состоящий из волокон SI, SII и SIII корешков и иннервирующий кожу нижних отделов ягодиц, частично промежности и, главным образом, задней поверхности бедра.

При поражении нерва могут быть боли, парестезии и возникают расстройства чувствительности, преимущественно в коже задней поверхности бедра

## **Глава XIII. МЕТОДИКА КРАТКОГО ИССЛЕДОВАНИЯ НЕРВНОЙ СИСТЕМЫ НА ПОЛИКЛИНИЧЕСКОМ ПРИЕМЕ И ПРИ МАССОВЫХ ОСМОТРАХ**

Методика исследования нервной системы во всей ее сложности и последовательности часто оказывается неосуществимой в условиях практической врачебной работы. Обстановка, возможности и задачи исследования подчас и не позволяют и не требуют клинически полного исследования нервной системы. Условия работы часто вызывают необходимость быстрого ориентировочного осмотра ряда лиц в ограниченное время. Естественно, что в последнем случае исследование нервной системы должно быть построено по совершенно особому плану, отличному, например, от того, по которому будет происходить исследование с целью точной диагностики или экспертизы.

Однако, это исследование (назовем его ориентировочным) позволительно лишь до того времени, как обнаружатся хотя бы малейшие подозрения на то или иное заболевание нервной системы. С этого момента исследование становится уже детальным.

Амбулаторный прием, работа в поликлинике, в призывной комиссии, обследование с целью диспансеризации, санаторно-курортного отбора и т.д. вызывают необходимость осмотра в ограниченное время довольно большого количества лиц. Задача исследования нервной системы должна быть разрешена путем выработки программы-минимума исследования, дающей возможность быстро ориентироваться в каждом случае при экономном расходовании времени на опрос, осмотр и заключение.

При первоначальном осмотре больной раздевается до пояса. Не надо забывать, что уже один внимательный наружный осмотр может дать наблюдательному врачу очень многое. Маскообразное лицо и скованность движений больного при паркинсонизме, атактическая походка при поражении мозжечка, спастическая походка при гемиплегии, мимика и поведение невротика сразу обращают на себя внимание. Ряд патологических явлений, например контрактуры, атрофии мышц, некоторые виды судорог также заметны уже при наружном осмотре. Опрос, беседа, сообразительность, быстрота и точность выполнения требуемых в процессе осмотра заданий могут дать некоторое представление о психике исследуемого.

При специальном неврологическом объективном исследовании внимание прежде всего обращается на зрачки.

Больного ставят против света; простым осмотром определяют форму и величину зрачков. Неодинаковая величина зрачков, хотя и заслуживает внимания, но как одиночный симптом не является признаком органического заболевания нервной системы: это может быть результатом «глазного» заболевания, врожденной аномалии, неравномерности симпатической иннервации глаз. Деформация зрачков заслуживает большего внимания в смысле подозрения на органические изменения нервной системы; однако при нормальных зрачковых реакциях значение деформации как органического симптома

в значительной мере обесцениваются. Зато исключительно важными являются изменения зрачковых реакций: реакции на свет и на аккомодацию с конвергенцией.

При исследовании реакции зрачков на свет врач плотно закрывает своими ладонями глаза исследуемого, которые все время остаются широко открытыми; быстрым движением отнимается от лица только одна рука, чтобы уловить сужение одного зрачка на свет. Снова закрывается исследованный уже глаз и быстро отнимается вторая рука с целью исследования реакции второго зрачка.

Так как изменения зрачковых реакций являются в подавляющем большинстве случаев признаком органического заболевания нервной системы, то исследование их, естественно, должно быть проведено со всей тщательностью. Ошибочное заключение об утрате или вялости реакции зрачков на свет влечет за собой ненужное направление на испытание в стационар, дополнительные исследования и т.д. Практически важно поэтому иметь в распоряжении достаточно интенсивный источник света при исследовании. Недостаточное освещение зрачка или не дает вовсе сужения, или вызывает вялую реакцию. При плохом дневном освещении самым лучшим способом является зажигание и выключение электрической лампы, поднесенной к глазу больного (другой глаз плотно закрыт ладонью самого исследуемого). Очень удобен для этой цели карманный электрический фонарик, который может быть применен в любой обстановке.

Реакция на аккомодацию с конвергенцией исследуется лучше всего таким способом: больной сначала смотрит вдаль, после чего ему предлагается быстро перевести взгляд для фиксирования близко поднесенного к глазам молоточка или пальца. Необходимо проследить сужение одного и второго зрачка.

Следует отметить неумение некоторых лиц конвергировать глазные оси «по заказу», что может в таких случаях создать ложное представление о парезе конвергенции. Полезно для проверки в упомянутых случаях после «взгляда вдаль» предложить прочесть близко поднесенную к глазам надпись на спичечной коробке или цифру, мелко написанную на клочке бумаги. Способ исследования медленным приближением и удалением фиксируемого глазами пальца является менее выгодным, так как вследствие постепенности в этом случае сужения и расширения зрачка реакция труднее улавливается исследующим.

Изменения зрачковых реакций чаще всего являются симптомом сифилитического поражения нервной системы, реже – эпидемического энцефалита и совсем редко – некоторых других органических заболеваний (трещины основания черепа, поражения стволового отдела), алкоголизма и др. Имеют значение не только грубые нарушения зрачковых реакций (полная рефлекторная неподвижность или симптом Аргайл-Робертсона), но и более тонкие расстройства, например разница в живости реакции одного зрачка по сравнению с другим, вялость зрачковой реакции на свет при весьма живой реакции на аккомодацию.

Практически чаще всего изменения реакций зрачков сигнализируют о спинной сухотке, прогрессивном параличе, сифилисе мозга или эпидемическом энцефалите (паркинсонизме). В первом случае, после обнаружения симптома Аргайл-Робертсона, внимание должно быть направлено на другие проявления, как то: понижение поверхностной (чаще болевой) чувствительности на уровне сосков (DV), утрату или вялость (иногда только неравномерность) ахилловых и коленных рефлексов, «ревматизм» (стреляющие боли) в ногах и др.

В случае последствий эпидемического энцефалита, когда могут быть любые комбинации изменений зрачковых реакций, но чаще всего наблюдается парез конвергенции и вялость сужения зрачков при аккомодации, иногда при живой реакции на свет (в противоположность симптому Аргайл-Робертсона), следует внимательно оценить моторику исследуемого. Маскообразное лицо, гипомимия, глухой, монотонный голос, бедность двигательной инициативы, мелкое дрожание в дистальных отделах той или иной конечности, иногда не достигая резких степеней, создают, в общем, типичную картину легкой формы паркинсонизма. Жалобы таких больных на периодические «закатывания глаз» и слюнотечение, особенности поведения (наклонность к приставанию) являются крайне существенными.

После исследования зрачков обращается внимание на положение глазных яблок и движения их. Косоглазие (сходящееся или расходящееся) еще не всегда указывает на поражение глазодвигательных нервов (III, IV, VI) и часто оказывается врожденным дефектом или обуславливается аномалиями зрения. В последнем случае не отмечается двоения в глазах, тогда как при параличе одного из глазодвигательных нервов больной жалуется на диплопию при взгляде в сторону пораженной мышцы. При оп-



росе исследуемого относительно двоения в глазах следует быть весьма осторожным. Нежелательны наводящие вопросы. В частности, нужно иметь в виду, что на прямо поставленный вопрос: «не двоится ли в глазах», мы часто получаем утвердительный ответ в тех случаях, когда никаких данных для диплопии не имеется. Ценным является самостоятельное заявление больного об имеющемся у него двоении в глазах при взгляде в определенную сторону. Иногда подробный расспрос о характере диплопии выясняет, что имеются зрительные, а не глазодвигательные расстройства. Напоминаем о приеме, применяемом с целью отличия истинной диплопии от истерической. После заявления о наличии диплопии в определенном направлении взгляда, один глаз закрывается ладонью, после чего истинная диплопия, естественно, исчезает. Точное исследование диплопии производится специалистом-офтальмологом при помощи цветных стекол.

Для исследования *движений глазных яблок* врач отводит свой палец вправо, влево, вверх и вниз, причем больной все время следует взглядом за пальцем. При этом может быть обнаружено поражение той или иной глазной мышцы или парез взгляда. Этим же приемом обнаруживается и нистагм, который чаще всего бывает горизонтальным и выявляется, таким образом, при взгляде в стороны. Отведение глазных яблок при этом должно быть максимальным. Несколько отдельных «нистагмоидных» подергиваний часто наблюдается у совершенно здоровых людей и значения не имеет. Даже стойкий нистагм, если он является одиночным симптомом, не расценивается как признак органического заболевания нервной системы. Такой нистагм может быть у курильщиков (хроническое отравление никотином), шахтеров, у работающих в кессонах и т.д. Нередко наблюдается так называемый врожденный нистагм (дефект развития). Обычно в этих случаях мы видим грубые подергивания глазных яблок, часто ротаторные, наблюдающиеся даже при спокойном их положении. Наши исследования показывают, что когда при горизонтальном нистагме, обусловленном органическим заболеванием центральной нервной системы, больной переводит взгляд кверху, нистагм или исчезает вовсе, или ослабевает, делаясь вертикальным; при врожденном же нистагме он остается обычно интенсивным, сохраняя тот же горизонтальный или ротаторный характер. Упомянем еще о нистагме, являющемся результатом заболеваний внутреннего уха.

Всякий случай даже легкого нистагма требует особого внимания. При неотчетливости нистагма он должен был проверен в положении больного лежа – сначала на одном, потом на другом боку. При наличии нистагма следует прежде всего тщательно исследовать брюшные рефлексы, помня, что нистагм и угасание брюшных рефлексов являются обычно самыми ранними симптомами рассеянного склероза. Жалобы на так называемые акропарестезии, эпизодическое двоение в глазах, расстройства мочеиспускания, утомляемость ног приобретают в этих случаях существенное значение. Случаи, когда, кроме нистагма и изменений брюшных рефлексов, отмечается еще хотя бы легкое интенционное дрожание, повышение и неравномерность сухожильных и появление патологических рефлексов уже дают достаточно оснований для предположительного диагноза рассеянного склероза.

Исследование черепномозговых нервов обычно ограничивается осмотром *лицевой мускулатуры*, и *языка*. Неравномерность в иннервации лица, если она выражена достаточно отчетливо, заметна уже при наружном осмотре: расширение глазной щели, недостаточное смыкание век при мигании, сглаженность носогубной складки, опущение угла рта – характерны для периферического паралича лицевых мышц. Одного наружного осмотра мимической мускулатуры недостаточно; надо проверить равномерность иннервации лица путем «заданных» движений: наморщивания лба, сильного смыкания век, наморщивания носа (последнее движение многие здоровые люди не могут проделать «по заказу»), широкого открывания рта или, лучше, оскаливания зубов. При периферическом параличе характерно еще исчезновение или ослабление на пораженной стороне надбровного рефлекса. Если явления паралича лицевого нерва осложнены контрактурой, то картина паралича изменяется, характеризуясь «перетягиванием» лица в пораженную сторону при максимальном смыкании век, тикообразными подергиваниями пораженных лицевых мышц, обычно синхронными с морганием, сужением глазной щели вместо расширения ее, повышением механической возбудимости мышц. Ослабление иннервации лица за счет центрального пареза касается только нижнего отдела лицевой мускулатуры, главным образом ротовых мышц, не сопровождается ослаблением надбровного рефлекса и обычно сочетается с другими, хотя бы легкими симптомами центрального пареза: ослаблением на этой же стороне брюшных рефлексов, повышением сухожильных, симптомом Бабинского и другими признаками пирамидного поражения.

Значения неравномерности лицевой иннервации не следует переоценивать. Случаи врожденной асимметрии настолько часты, что очень редко мы видим лицо с безупречной симметрией. Если легкая неравномерность иннервации лица является единственным симптомом, то она расценивается как «физиологическая» асимметрия.

То же следует сказать и относительно *отклонения языка в сторону* при высовывании его, если это является единственным симптомом. Отклонение языка в комбинации с парезом нижней лицевой мускулатуры и наличием пирамидных симптомов входит в общую картину центрального гемипареза. При периферическом параличе язычной мускулатуры отмечаются фибриллярные подергивания с атрофией языка, что чаще всего бывает симптомом синингбульбии или амиотрофического бокового склероза. Наличие обычного, толчкообразного (не фибриллярного) дрожания языка как единичного симптома не имеет значения; значение его как одного из симптомов в общей картине функционального заболевания нервной системы весьма относительно, так как дрожание языка очень часто наблюдается у совершенно здоровых людей. Двухсторонний парез языка вызывает расстройство речи типа дизартрии. Дефекты артикуляции, скандированная речь, афатические расстройства, заикание и другие выявляются в процессе беседы и опроса больного.

Исследованием зрачков, их реакций, движений глазных яблок, лицевой мускулатуры и языка может быть ограничена проверка функций черепномозговых нервов при быстром ориентировочном осмотре.

В дальнейшем внимание врача должно быть направлено на *верхние конечности*. Прежде чем исследовать на них сухожильные рефлексы, надо предложить больному вытянуть вперед руки, раздвинуть при этом пальцы. Отмечаемое мелкое дрожание пальцев рук у невротика заслуживает известного внимания как объективный симптом невроза, правда, имеющий лишь относительное значение. Зато этот прием дает возможность отметить целый ряд явлений, имеющих не только неврологическое значение: помимо атрофий мелких мышц кистей, контрактур, трофических расстройств, акроцианоза и др. не будут просмотрены (например, в практике военноврачебных комиссий, при призывах и приемах на работу) различные случаи не неврогенных контрактур, дефекты пальцев, уродства пальцев и кистей.

Из рефлексов на верхних конечностях необходимо исследовать три пары: *карпорадиальный*, с сухожилий *двуглавой* и *трехглавой* мышц. Опыт показывает, что иногда утрата какого-либо одного из них привлекает внимание исследующего, влечет за собой более тщательный осмотр, например исследование чувствительности (которая при ориентировочных осмотрах обычно не исследуется) и обнаруживает иногда начальную форму синингомиелии и др.

Самый быстрый метод исследования рефлексов производится таким способом: больной продолжает стоять перед врачом; последний захватывает левой рукой обе кисти исследуемого за концы пальцев так, чтобы руки оказались согнутыми в локтевых и лучезапястных суставах. Далее предлагается расслабить мускулатуру рук; при этом они должны быть совершенно пассивны и удерживаться в этом положении не напряжением мышц, а рукой врача. Молоточком наносятся удары одинаковой силы справа и слева по головке луча для получения карпо-радиального рефлекса. Далее, в этом же положении производится удар по сухожилию *m. bicipitis* в локтевом сгибе, причем по правой руке удобнее ударять, подводя вооруженную молоточком руку под левую руку исследуемого. Удар должен быть не только одинаковым по силе, но и точным (по сухожилию двуглавой мышцы, а не по сторонам от него). Можно предварительно ориентироваться, нащупав пальцем сухожилие в локтевом сгибе. Если этим способом рефлексы не вызываются, можно посадить исследуемого, предложив ему совершенно пассивно, без всякого напряжения, положить руки на бедра с согнутыми локтевыми, лучезапястными и межфаланговыми суставами, слегка супинированными предплечьями, причем следует проследить за полной симметричностью положения рук. В этой позиции производится снова удар молоточком по головке луча. Рефлекс с двуглавой мышцей может быть исследован и таким способом: большим пальцем левой руки прощупывается в локтевом сгибе сухожилие двуглавой мышцы; его несколько прижимают мякотью концевой фаланги, по которой наносится удар молоточка.

Рефлекс с сухожилия *трехглавой* мышцы исследуется обычно так: левой рукой врач берет исследуемого за плечо около локтевого сустава, требуя полного расслабления мускулатуры; предплечье и кисть должны свисать свободно; сгибание в локтевом суставе — почти под прямым углом. Удар молоточком наносится по сухожилию *трехглавой* мышцы, на 2 — 3 см выше *olecranon*.

Отсутствие рефлексов на верхних конечностях может быть врожденной аномалией; поэтому гораздо большее значение имеет утрата того или иного рефлекса на одной стороне или их неравномерность. Многие органические заболевания нервной системы сопровождаются теми или иными изменениями сухожильных рефлексов, вследствие чего исследование их представляется существенно важным.

Для быстрой ориентировки в отношении *атактических расстройств* на верхних конечностях можно использовать пальце-носовую пробу или проверить точность попадания указательным пальцем с открытыми глазами в молоточек или палец исследуемого, устанавливаемый последовательно в нескольких точках.

Для дальнейшего исследования необходимо обнажение нижней половины тела больного.

Для исследования *брюшных рефлексов* исследуемый ложится на спину. В вертикальном положении исследовать брюшные рефлексы не следует. В спокойном положении тела и при расслабленной брюшной мускулатуре на кожу живота наносят штриховые раздражения одинаковой силы и быстроты, совершенно симметричные. Для получения верхних брюшных рефлексов – ниже и параллельно нижнему краю реберных дуг, для средних брюшных – штрихи наносятся по прямой горизонтальной линии на уровне пупка и для нижних брюшных – выше и параллельно пупартовой связке. Не рекомендуется исследовать сначала все три рефлекса на одной стороне, потом на другой; удобнее сравнивать парами: верхние, средние, нижние брюшные рефлексы.

Брюшные рефлексы лучше вызываются при направлении штриха от периферии к средней линии. Раздражения не следует наносить тупым предметом. Лучше всего для этого пользоваться заостренным гусиным пером, концом спички, даже булавкой. Раздражение должно носить характер длинного, поверхностного (избегать поцарапать), легкого, но быстрого штриха. Понятно, что раздражение с обеих сторон должно быть равной силы и симметричным, чтобы не получить ложной разницы. Неравномерность брюшных рефлексов имеет большее значение, чем утрата их.

Нередко исследуемый держит брюшной пресс напряженным; в таком случае брюшные рефлексы вызываются с трудом; тогда штриховое раздражение следует наносить в момент выдоха, в короткой паузе перед вдохом. Брюшные рефлексы могут не возникать при наличии дряблости брюшной стенки или при очень жирном животе; в этом случае обычно удается вызвать хотя бы верхние брюшные рефлексы, натянув книзу кожу живота пальцами левой руки, захватившими складку кожи живота ниже пупка. Изредка неравномерность брюшных рефлексов обуславливается большими рубцами на животе после операций.

При исключении упомянутых обстоятельств утрата или неравномерность брюшных рефлексов, особенно у молодых людей, является в большинстве случаев доказательством наличия тех или иных органических изменений нервной системы. Ослабление брюшных рефлексов – один из ранних и тонких симптомов поражения пирамидного пучка, а так как органическое заболевание центральной нервной системы сравнительно редко обходится без поражения пирамидной системы, то понятно значение, которое имеет исследование брюшных рефлексов. Часто неплохой проверкой равномерности кожных брюшных рефлексов является исследование сухожильных (глубоких) брюшных рефлексов (глава II).

Для получения *коленных рефлексов* также используется лежащее положение исследуемого. Врач подводит свое левое предплечье под коленные суставы лежащего больного (голова последнего находится слева от исследуемого), приподнимает пассивно расслабленные ноги его таким образом, чтобы пятки оставались на кушетке, а в коленных суставах было сгибание под тупым углом. Проверив одинаковость сгибания в коленных суставах и удостоверившись в отсутствии напряжения мускулатуры, врач наносит молоточком точные удары, по возможности одинаковой силы, по сухожилию четырехглавой мышцы ниже коленной чашки, попеременно по правой и левой сторонам, сравнивая интенсивность рефлексов.

Далее, положив обратно на кушетку уже выпрямленные ноги больного, врач наносит рукояткой молоточка штриховое раздражение сначала на одну, потом на другую подошву с целью получения *подошвенных рефлексов*. Проведение штриха должно быть не очень быстрым и с некоторым нажимом. В отличие от нормального подошвенного рефлекса (подошвенное сгибание всех пяти пальцев) при многих органических заболеваниях центральной нервной системы отмечается симптом Бабинского, т. е. тыльное сгибание большого пальца (остальные пальцы при этом часто разводятся по типу «веера»).

Иногда для исследования подошвенного рефлекса предварительно приподнимают ноги больного и незначительно сгибают в коленном суставе. Необязательным является проведение штриха по внутреннему краю подошвы: иногда рефлекс получается отчетливее при проведении его по наружному краю. Наконец, направление штриха выгоднее брать сверху вниз, т. е. от пальцев к пятке; при таком приеме реже наблюдается произвольное отдергивание и разгибание пальцев, создающее ложное впечатление симптома Бабинского. Здесь характерна, во-первых, быстрота отдергивания и, во-вторых, совместность движения всех пяти пальцев к тылу. При симптоме Бабинского разгибание большого пальца обычно происходит в более замедленном темпе, после небольшого скрытого периода; другие пальцы или сгибаются, или расходятся веером.

Так как симптом Бабинского, наравне с угасанием брюшных рефлексов, является одним из ранних признаков поражения пирамидной системы, то значение исследования подошвенных рефлексов несомненно. Помимо рефлекса Бабинского, рекомендуется также проверить наличие или отсутствие симптома Россолимо, иногда даже более выраженного, чем симптом Бабинского, а также симптома Бехтерева.

Для исследования ахилловых рефлексов предлагается исследуемому встать на колени на кушетку или на стул так, чтобы стопы его свободно, без напряжения, свисали; ладонями лучше всего опираться о стену или держаться руками за спинку стула. Удар молоточком по ахиллову сухожилию вызывает рефлекс. Удар также должен быть точным и одинаковой силы, чтобы не было ложной разницы в рефлексах.

Коленные и ахилловы рефлексы являются наиболее постоянными из всех сухожильных рефлексов и поэтому их отсутствие приобретает существенное значение. Следует напомнить, что напряжением мышц рефлексы могут быть заторможены. Методом отвлечения внимания иногда удается получить весьма живые сухожильные рефлексы там, где сначала их не удалось вызвать вовсе. Часто для отвлечения внимания применяется прием Ендрашека, заключающийся в том, что исследуемому предлагается сцепить согнутые пальцы одной руки с пальцами другой и с силой тянуть руки в стороны. Можно предложить больному смотреть кверху, сильно стиснуть зубы, считать, отвечать на вопросы и т.д.

Утрата коленных и ахилловых рефлексов при дефектах в зрачках и расстройстве реакций их на свет решает вопрос о наличии, чаще всего, спинной сухотки. Их отсутствие может свидетельствовать о перенесенном ранее полиневрите или полиомиелите (иногда при этом остаются кое-какие паретические или атрофические явления в стопах). Изредка утрата рефлексов (чаще ахилловых) является симптомом миелодисплазии, т. е. врожденного дефекта развития спинного мозга, сопровождаясь утратой подошвенных рефлексов, иногда глубоким сводом стопы, когтеобразными пальцами (фридрейхова стопа), холодными цианотичными стопами и т.д.

Как редкий случай, утрата коленных и ахилловых рефлексов в качестве совершенно изолированного симптома может обуславливаться врожденным отсутствием сухожильных рефлексов при совершенно здоровой и нормальной нервной системе. Обычно врожденная арефлексия бывает полной, т. е. утрачены рефлексы и на верхних конечностях. Утрата коленных и ахилловых рефлексов при сохраненных рефлексах верхних конечностей всегда подозрительна.

По существу всегда при отсутствии коленных и ахилловых рефлексов больной должен быть тщательно исследован, лучше в стационаре; необходимы рентгеновский снимок пояснично-крестцового отдела позвоночника, анализ спинномозговой жидкости и крови на реакцию Вассермана и другие исследования.

Односторонняя утрата сухожильных рефлексов нижних конечностей (или одного из них) указывает в большинстве случаев на органические изменения нервной системы, периферической или центральной. Такое значение имеет и неравномерность рефлексов. Поэтому при исследовании сухожильных рефлексов следует проверить не только наличие, но и равномерность их. Техника исследования должна быть безупречной, чтобы не получить ошибочной разницы в рефлексах.

Несколько слов о повышении сухожильных рефлексов. Одностороннее повышение с односторонними клонусами, особенно в сочетании с ослаблением брюшных рефлексов и извращении подошвенного, указывает на пирамидное поражение. Совершенно равномерное повышение рефлексов, даже с клонусами, но при отсутствии патологических рефлексов при живых брюшных, еще не является убедительным для признания органического заболевания и может входить, например, в симптомокомплекс невроза.

Для проверки *координации движений* нижних конечностей, кроме оценки походки, производится пяточно-коленная проба, обнаруживающая атаксию в нижних конечностях при мозжечковых расстройствах или при нарушении суставно-мышечного чувства.

Объективная оценка невротических состояний представляет собой часто более трудную задачу, чем установление органического поражения нервной системы.

Такие симптомы, как ослабление рефлексов со слизистых, изменения дермографизма, повышение механической возбудимости мышц, при быстром осмотре могут даже не исследоваться как феномены, для невротических состояний недостаточно доказательные. Дрожание сомкнутых век, пальцев вытянутых рук, повышение сухожильных рефлексов имеют относительное значение для оценки невроза и отмечаются в процессе уже намеченного нами плана исследования. Гораздо большее значение имеет регистрация вегетативных расстройств (акроцианоз, потливость, живая игра вазомоторов, повышенная сердечная возбудимость), которые, не требуя в процессе быстрого ориентировочного осмотра специальных приемов исследования, легко бросаются в глаза (внимательному и наблюдательному исследователю). Ряд других явлений, отмечаемых иногда попутно с осмотром, весьма характерен для больных невротическими состояниями: настороженность, пугливость, вздрагивание при прикосновении, общее дрожание, «невротические синкинезии» при вызывании сухожильных рефлексов. Наконец, чрезвычайно важной является оценка поведения, манер, мимики, реакций, эмотивности, настроения, интонаций, живости исследуемого. Впечатления об этих особенностях поведения и реакций больного складываются в период опроса, беседы и исследования.

Приводим схему короткого и быстрого исследования нервной системы (путем выполнения больным отдельных приемов и заданий врача).

1. Исследуемый подходит к врачу раздетым до пояса, становится против него, лицом к источнику света – осмотр наружного вида.

2. «Смотрите вдаль или немного кверху, не закрывайте глаз и не моргайте» – оценка равномерности и правильной формы зрачков, исследование реакций на свет сначала одного, потом другого зрачка.

3. «Смотрите вдаль; теперь на палец; снова вдаль; снова на палец» – исследование реакции зрачков на аккомодацию с конвергенцией.

4. «Все время следите глазами за моим пальцем» – исследование движений глазных яблок; при отведении вправо и влево – нистагма.

5. «Закройте глаза» – исследование дрожания век.

6. «Закройте глаза как можно крепче; довольно; откройте их; наморщите лоб кверху; довольно; наморщите нос; довольно; оскальте зубы; довольно; откройте широко рот; довольно; высуньте язык» – исследование иннервации лица и языка.

7. «Вытяните руки вперед и разведите пальцы» – осмотр кистей, определение дрожания<sup>45</sup>.

8. «Теперь держите руки совершенно свободно, расслабьте их» – исследование карпо-радиального рефлекса и с сухожилия двуглавой мышцы.

9. «Опустите руку совершенно свободно, не напрягайте ее, пусть лежит на моей руке» – исследование рефлекса с трехглавой мышцы, сначала на одной, потом на другой руке.

10. «Попадайте указательным пальцем правой руки в молоточек – сюда, теперь сюда; делайте то же левой рукой» – исследование координации движений верхних конечностей.

11. «Ложитесь на кушетку лицом кверху, не напрягайте живота, дышите спокойно» – исследование брюшных рефлексов.

12. «Дайте мне согнуть ваши ноги, не напрягайте их, пусть лежат совершенно свободно» – исследование коленных рефлексов.

13. «Положите ноги» – исследование подошвенных рефлексов.

14. «Закройте глаза; проведите пяткой правой ноги от колена левой ноги книзу по голени; теперь сделайте то же левой ногой» – исследование координации движений нижних конечностей (при этом полезно указание: «не следует сильно опи-

---

<sup>45</sup> При исследовании больного по пунктам 6 и 7 полезно самому показать, что требуется от исследуемого; тогда осмотр идет глаже и быстрее.

ратся пяткой на переднюю поверхность другой голени: нужно проводить пяткой «легко», лишь касаясь ею слегка кожи передней поверхности голени»).

15. «Встаньте на колени поперек кушетки, спиной ко мне; руками опирайтесь о стену, пусть стопы висят свободно, не напрягайте их» – исследование ахилловых рефлексов.

На первый взгляд такой способ исследования может показаться поверхностным и недостаточным, но опыт показывает, что при условии точности и аккуратности он дает возможность заметить даже начальную форму органического заболевания нервной системы, позволяет не тратить более нескольких минут на каждое исследование, экономит время для опроса больного и заключительной беседы с ним. Зато такой минимум объективного исследования является уже совершенно обязательным во всех видах врачебной работы.

При малейшем подозрении на то или иное отклонение от нормы больной должен подвергнуться уже подробному исследованию в том или ином направлении, в зависимости от обнаруженных изменений.

Конечно, такие пониженные требования исследования неприменимы в тех случаях, когда врачу приходится подходить к больному с задачей определения точного диагноза. Однако в практической амбулаторной работе, происходит ли она в порядке поликлинического приема, во врачебно-контрольной комиссии или при массовых осмотрах и др., нередко приходится встречаться с известной ограниченностью во времени. Это обязывает к концентрированному и рационально построенному методу исследования.

Опрос должен начинаться с выслушивания жалоб больного. Собираение анамнеза не должно быть построено по стереотипному образцу. Более подробному выяснению подлежат те стороны социально-бытовых, профессиональных и других условий, которые приобретают значение в связи с жалобами и болезненными изменениями. Всегда, естественно, необходимы сведения об истории развития и течения болезни.

Объективное исследование нервной системы ни при каких условиях не может быть ограничено тем объемом, который основывался бы только на жалобах больного. Иногда очень детальное исследование нижних конечностей при жалобах на боли в ногах не дает ничего, пока не будут исследованы реакции зрачков (например, могут быть боли в ногах в ранних стадиях спинной сухотки, когда еще нет изменений коленных и ахилловых рефлексов). *Нервная система должна быть исследована в целом (хотя бы и ориентировочно).* Даже при жалобах иногда чисто невротического характера неожиданно могут быть обнаружены объективным исследованием существенные органические изменения нервной системы («неврастенические жалобы» при начальном склерозе мозговых сосудов). Практически достаточно для основной ориентировки ограничиться программой-минимум исследования, предложенной выше. Исходя из нее, исследование в дальнейшем детализируется в зависимости от характера жалоб или от обнаруживаемых в ходе исследования изменений. Например при невротических жалобах после быстрого ориентировочного осмотра, когда исключены органические изменения, подробно оценивается и испытывается сосудисто-сердечная возбудимость, потливость, дрожание и другие симптомы, характеризующие состояние невроза.

При жалобах, например, на боли в ноге, после общего осмотра нервной системы, внимание специально обращается на нервные стволы, артерии, суставы больной конечности.

Часто характер жалоб обязывает к ряду таких исследований нервной системы, которые в обычную схему не входят: например к офтальмоскопии при подозрительных в отношении повышения внутричерепного давления головных болях; к исследованию пульсации артерий при жалобах на перемежающуюся хромоту и т.д.

Не касаясь лечебно-профилактических сторон работы врача при амбулаторном освидетельствовании, остановимся на вопросах врачебной экспертизы, но не в узком смысле слова. По существу, вопросы экспертизы возникают не только у невропатолога при врачебном контроле или экспертизе; все виды лечебной деятельности связаны с правом освобождения от работы и носят, следовательно, экспертный характер. В равной мере работа и военного врача, происходит ли она на амбулаторном приеме, в части или на корабле, в госпитальной, базовой или гарнизонной поликлинике, в призывной или отборочной комиссии, неразрывно связана с вопросами определения временной частичной или полной непригодности военнослужащего к несению им военной службы.

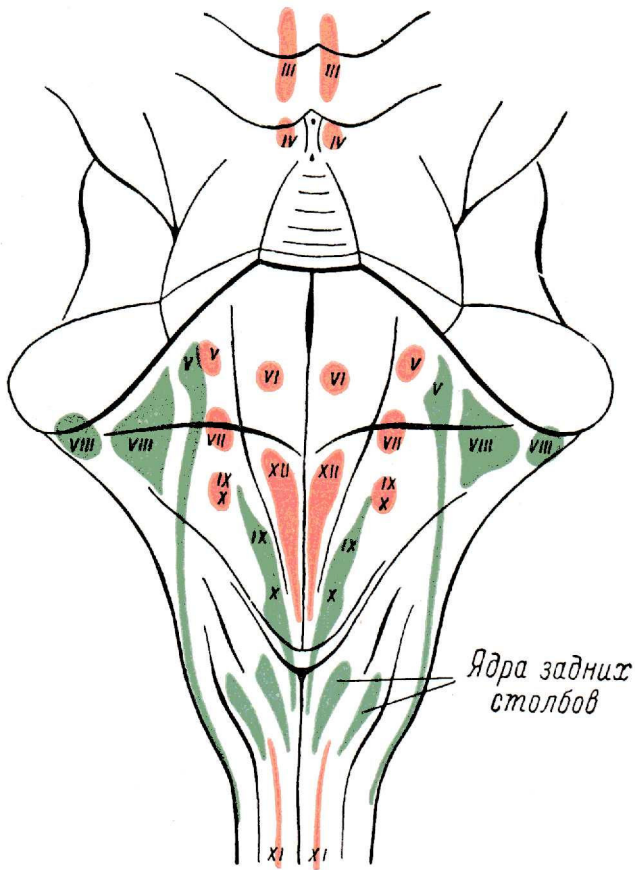
Исключая вопросы судебно-медицинской экспертизы, мы кратко остановимся на затруднениях и общих установках практически важной экспертизы «здоровья и трудоспособности». На этом пути мы можем встретить явления диаметрально противоположные: стремление убедить врача в наличии несуществующего болезненного состояния (или преувеличить существующее) или, наоборот, стремление скрыть или преуменьшить имеющиеся болезненные явления. Мы лишь упоминаем о возможности аггравации, персеверации и диссимуляции, как о трудностях повседневной практической работы, не останавливаясь ни на корнях их, ни на методах их распознавания. Следует отметить, что в советской медицине этот раздел экспертной работы уже потерял в значительной мере актуальность. Все же, учитывая возможность таких затруднений и сейчас, мы должны с известной осторожностью прежде всего относиться к субъективным данным исследования. Однако излишняя недоверчивость к жалобам больного, игнорирование их в случае отсутствия или ничтожности объективных изменений, является очень опасным моментом. Ошибки диагностики в результате недооценки жалоб больного встречаются нередко. Надо помнить, что в некоторых случаях симптомокомплекс жалоб является настолько типичным, что в сущности он один определяет диагноз.

Наиболее целесообразным является изложение жалоб больного в порядке свободного самостоятельного рассказа. Более подробное расспрашивание неизбежно, но оно должно производиться осторожно, по возможности без наводящих вопросов. «Создать» симптомокомплекс жалоб, типичный для какого-либо заболевания, у внушаемого субъекта иногда нетрудно. Всем известно, с какой готовностью больной иногда соглашается с наличием у него того или иного симптома, если у него спрашивать: «ка не бывает ли у вас?», или «не чувствуете ли вы?» Правильнее требовать от больного подробного описания его расстройства. Например, не надо спрашивать у больного, отмечающего припадки, спит ли он после них, а спрашивать, что с ним бывает вслед за припадком и т.д. Понятно, что часто без прямых вопросов обойтись не удастся, тем более, что далеко не всегда требуется такая осторожность в отношении жалоб больного, а лишь в некоторых особых случаях. Следует помнить, что пестрота, обилие, неопределенность жалоб, иногда сразу настраивающие врача на критическое к ним отношение, могут характеризовать тяжелые формы невроза или объясняются неумением больного толково изложить свои, подчас неотчетливые, ощущения. Чрезвычайно существенным оказывается опрос больного в тех случаях, когда предъявляются жалобы на периодические расстройства, не сопровождающиеся никакими патологическими изменениями в светлые промежутки, когда исследуется больной. Положение облегчается, если при жалобах на припадки, по описанию истерического типа, имеются, например, налицо черты истерического характера, невротические симптомы и т.д., или при жалобах на судороги тетанического типа отмечается повышенная механическая и электрическая возбудимость нервных стволов и т.д.

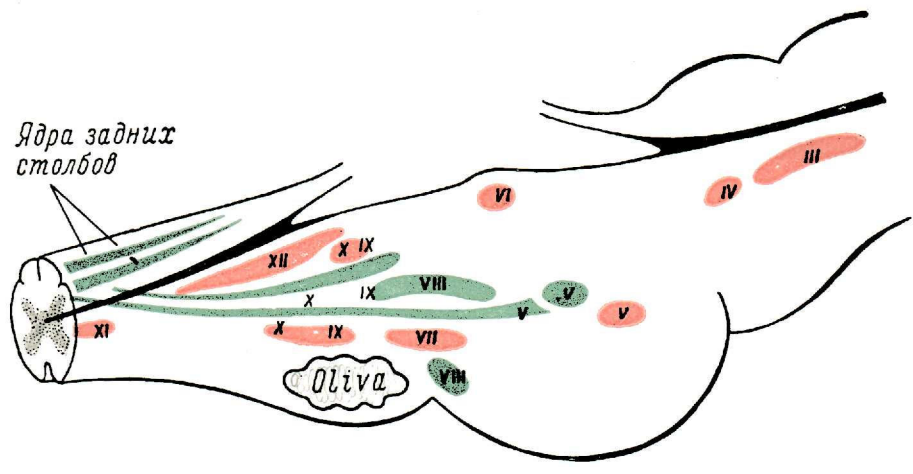
Примером, когда на основании одних лишь жалоб врач должен вынести определенное заключение чисто экспертного характера, являются те случаи эпилепсии, когда больной рассказывает о типичных по описанию припадках. Сведения о течении и чертах припадков больной сообщает со слов очевидцев, так как сам о них, как правило, не помнит. Если припадки крайне редки (например, не каждый месяц), то направление на испытание в стационар нерационально. Практически не всегда удается возможным собрать и свидетельские показания о припадках. И тем не менее в этих случаях должно быть дано определенное заключение в отношении годности больного к тому или иному виду работы.

Учитывая нередко экспертный характер работы военного и гражданского врачей, упомянем еще о некоторых сторонах исследования, которые требуют определенной осторожности в смысле внесения наименьшего субъективизма. В данном случае подразумеваются исследование чувствительности и оценка болей.

Изложенный в этой главе план и объем неврологического исследования больного достаточно прост, требует мало времени и легко может быть освоен врачами других специальностей.



Ядра задних столбов



Ядра задних столбов

Olivula



