

АТЛАС

ШАБАН

И.Ю.КАЕМ

ВАСАРТАН

переломов
лодыжек
и их
лечение

Атлас переломов лодыжек и их лечение

А. Н. ШАБАНОВ,
И. Ю. КАЕМ,
В. А. САРТАН



ИЗДАТЕЛЬСТВО «МЕДИЦИНА»
МОСКВА — 1972

РЕФЕРАТ

Атлас переломов лодыжек содержит 145 фотографий, фоторентгенограмм и пояснения к ним.

Авторы приводят данные анатомического строения нижнего конца костей голени и голеностопного сустава, некоторые биомеханические особенности голеностопного сустава, клиническую и рентгенологическую диагностику переломов лодыжек и нижнего конца костей голени. Иллюстрирован механизм возникновения различных типов переломов в области голеностопного сустава и приведены способы лечения их.

Авторы подробно останавливаются на диагностике переломов лодыжек, осложненных смещением стопы, которые нередко представляют трудности с точки зрения распознавания, оценки тяжести повреждения и лечения. Неправильно проведенное лечение таких повреждений нередко приводит к несращению или к неправильному сращению отломков, что обуславливает возникновение деформаций голеностопного сустава, нарушение статики и выраженный болевой синдром, являющиеся нередко причиной инвалидности.

Авторы подробно иллюстрируют этапы репозиции «сложных» переломов лодыжек и их оперативное лечение.

В разделе «Последующее лечение больных» авторы останавливаются на методике проведения лечебной физкультуры, массажа, механотерапии и физиотерапии.

В атласе представлена сводная таблица ориентировочных сроков иммобилизации при различных видах переломов в области голеностопного сустава и продолжительности нетрудоспособности больных.

Предисловие

Переломы лодыжек и дистального конца берцовых костей встречаются весьма часто и составляют от 20 до 22% по отношению ко всем повреждениям костей скелета.

Многообразие этих переломов не всегда позволяет правильно диагностировать их, просматриваются, казалось бы, «незначительные» повреждения в этой области и лечение нередко проводится неправильно.

Это приводит к возникновению болевого синдрома вследствие нарушения биомеханики голеностопного сустава и деформации его. Особенно часто приводят к тяжелым последствиям так называемые сложные переломо-вывихи в голеностопном суставе с разрывом межберцового синдесмоза, которым хирурги подчас уделяют незаслуженно мало внимания.

При подобных повреждениях вилка голеностопного сустава не всегда восстанавливается полностью, в результате этого нарушается статика и развивается так называемая травматическая вальгусная стопа. Такие больные страдают от постоянных болей, теряют трудоспособность, что вынуждает их соглашаться на сложные оперативные вмешательства. Между тем своевременное распознавание переломов в области голеностопного сустава, ранняя и полная репозиция, хорошая фиксация и правильно проводимое последующее лечение приводят к хорошим анатомическим и функциональным результатам.

В тех случаях, когда не удастся восстановить полную конгруэнтность суставных поверхностей консервативными способами, требуется открытая репозиция с применением различных фиксирующих средств для удержания отломков. В травматологических институтах, клиниках и специализированных травматологических отделениях производят такие оперативные вмешательства, и результаты операции бывают вполне удовлетворительными. Однако оперативный способ лечения переломов лодыжек и нижнего суставного конца большеберцовой кости нашел применение еще не во всех травматологических и хирургических отделениях. Нередко наблюдаются больные молодого и среднего возраста с неправильно сросшимися переломами лодыжек, подвывихами стопы, ложными суставами лодыжек, артрозами и т. д. вследствие того, что они выписаны из лечебных учреждений с неустраненными подвывихами или с недостаточно сопоставленными отломками. Между тем оперативная репозиция при этих переломах технически настолько хорошо разработана, что ее вполне могут выполнить хирурги, имеющие травматологическую подготовку.

В классических руководствах по травматологии разделы о лечении переломов лодыжек и маргинальных переломов большеберцовой ко-

сти представлены довольно подробно. Однако наглядность их с точки зрения диагностики, техники консервативного лечения представлена далеко не достаточно. Хирургу, редко занимающемуся этим вопросом, не всегда бывает легко ориентироваться в характере перелома, в выборе способа репозиции, а в необходимых случаях в способе оперативного вмешательства.

В настоящем атласе мы поставили своей целью наглядно представить анатомо-физиологическую особенность голеностопного сустава, механизм повреждения его, виды переломов, диагностику, клинику, а также консервативное и оперативное лечение «свежих» переломов лодыжек и маргинальных переломов большеберцовой кости. Мы также считаем весьма полезным для практических врачей включить в атлас небольшой раздел ориентировочных сроков иммобилизации при различных видах переломов в области голеностопного сустава. вопросы последующего лечения после снятия гипсовой повязки и сроки нетрудоспособности для лиц разных профессий.

Мы придерживаемся общепринятой классификации переломов лодыжек, построенной на принципе механизма травмы. Однако при расположении материала мы сочли целесообразным изложить его в порядке возрастающей сложности повреждений. Такое изложение материала, с нашей точки зрения, отвечает задачам атласа, поскольку оно позволяет практическому врачу быстро ориентироваться в характере перелома, смещении отломков и в соответствии с этим правильно оказать квалифицированную помощь больному, а также проводить дальнейшее лечение.

Все замечания по настоящему атласу мы примем с благодарностью.

Авторы

Анатомическое строение нижнего отдела костей голени и голеностопного сустава

Нижний отдел костей голени образован эпиметафизом большеберцовой кости с внутренней лодыжкой и малоберцовой костью, которые образуют «вилку», плотно охватывающую тело таранной кости с боков.

Голеностопный сустав образован суставными поверхностями всех этих трех костей. При движениях суставная поверхность таранной кости, имеющая форму блока, перемещается в вилке голени в передне-заднем направлении. При подошвенном сгибании стопы несколько супинируется, а при тыльном — пронируется. Это отклонение стопы от сагиттальной плоскости при движении в передне-заднем направлении обусловлено особенностью анатомического строения блока таранной кости. Скользящая поверхность блока ее имеет некоторый скос, напоминающий небольшую спираль.

Наружная лодыжка (рис. 1) расположена кзади, а внутренняя — впереди от фронтальной плоскости, так что межлодыжечная ось составляет с последней угол около 50° .

Капсула голеностопного сустава укреплена рядом связок. Боковые связки начинаются от вершин лодыжек и расходятся веером, вплетаясь в надкостницу нижележащих костей стопы. Особое значение имеют связки, укрепляющие дистальное межберцовое сочленение: передняя и задняя (наиболее прочная) межберцовые связки и межкостная мембрана (рис. 2, 3, 4). Эти связки очень прочные и на разрыв выдерживают нагрузку до 450 кг. Вследствие этого нередко при насилии и большом напряжении связок наблюдается не разрыв их, а отрыв фрагментов от костей, к которым они прикрепляются. При этом возникают так называемые отрывные переломы.

Кровоснабжение голеностопного сустава осуществляется из системы большеберцовой и глубокой малоберцовой артерий.

Иннервация голеностопного сустава происходит за счет большеберцового и глубокого малоберцового нервов (рис. 5, 6).

Объем движений в голеностопном суставе в передне-заднем направлении подвержен некоторым индивидуальным колебаниям и возможен в пределах $60-70^\circ$ (от $75-80$ до $135-140^\circ$) (рис. 7).

Дистальный конец костей голени, а также таранная кость состоят из губчатой субстанции, покрытой тонким слоем компактного вещества. Направление хода костных балочек соответствует «линиям нагрузки» («напряжения»), которую испытывает голеностопный сустав при вертикальном положении тела. Эти «линии нагрузки» помогают выдерживать значительные механические усилия (рис. 8).

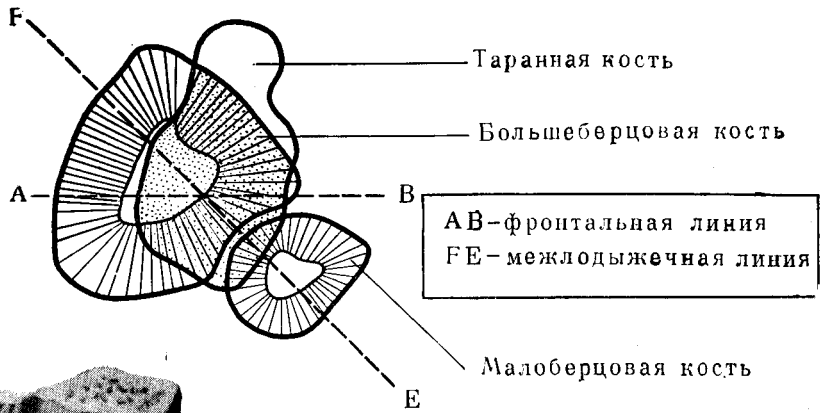


Рис. 1

Рис. 1. Соотношение на горизонтальной плоскости фронтальной и межлодыжечной линии голеностопного сустава.

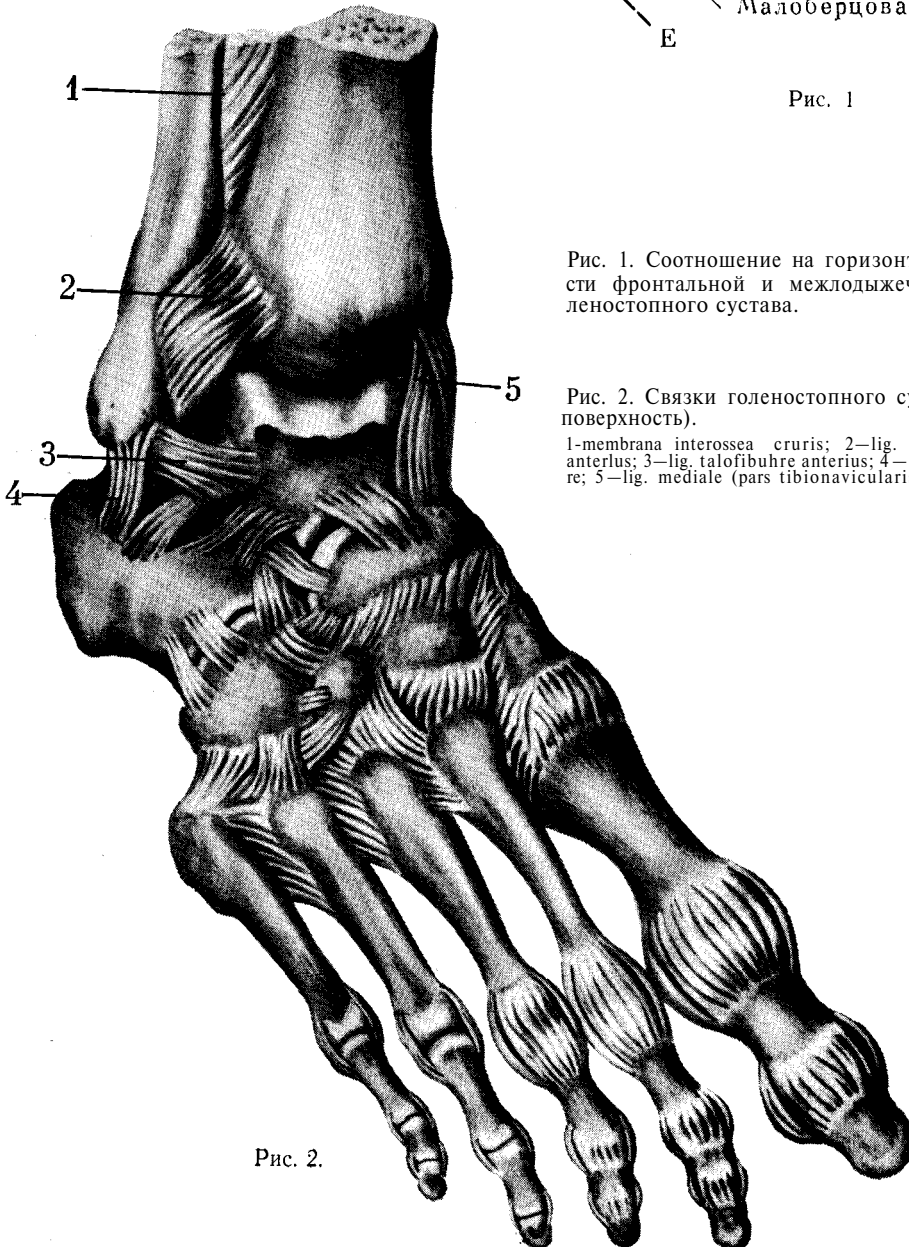


Рис. 2. Связки голеностопного сустава (тыльная поверхность).

1-membrana interossea cruris; 2-lig. malleoli lateralls anterius; 3-lig. talofibuhre anterius; 4-lig. calcaneofibulare; 5-lig. mediale (pars tibionavicularis).

Рис. 2.

Рис. 3. Связки голеностопного сустава (задняя поверхность).

1—lig. tibiotalaris posterior; 2—lig. mediale (pars tibiocalcanearis); 3—lig. calcaneofibulare; 4—lig. talofibulare posterius; 5—lig. malleoli lateralis rosterius.

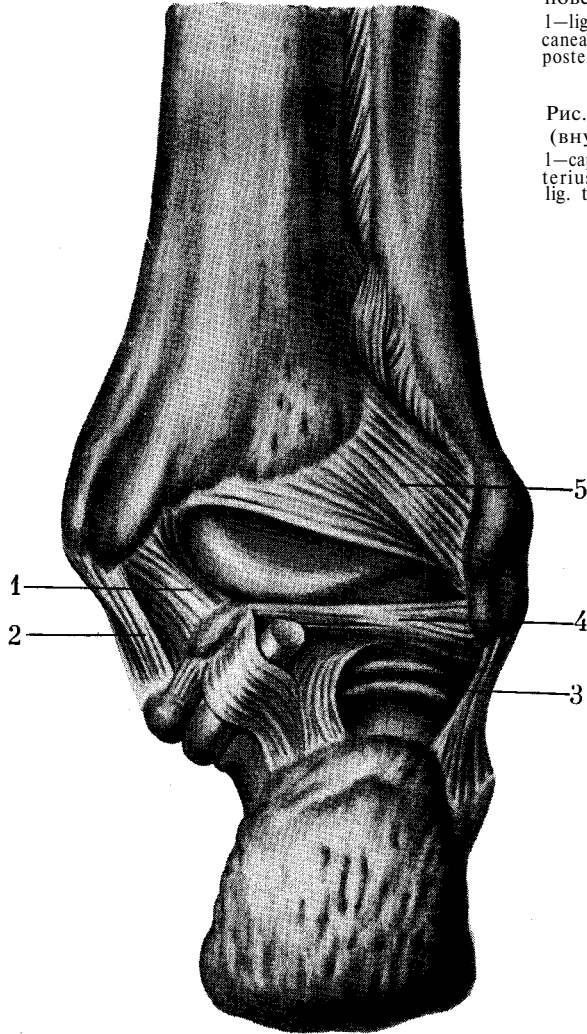


Рис. 4. Связки области голеностопного сустава (внутренняя поверхность).

1—capsula articulationis talocruralis; 2—lig. talotibiale anterius; 3—lig. tibionaviculare; 4—lig. calcaneotibiale; 5—lig. talotibiale posterius.

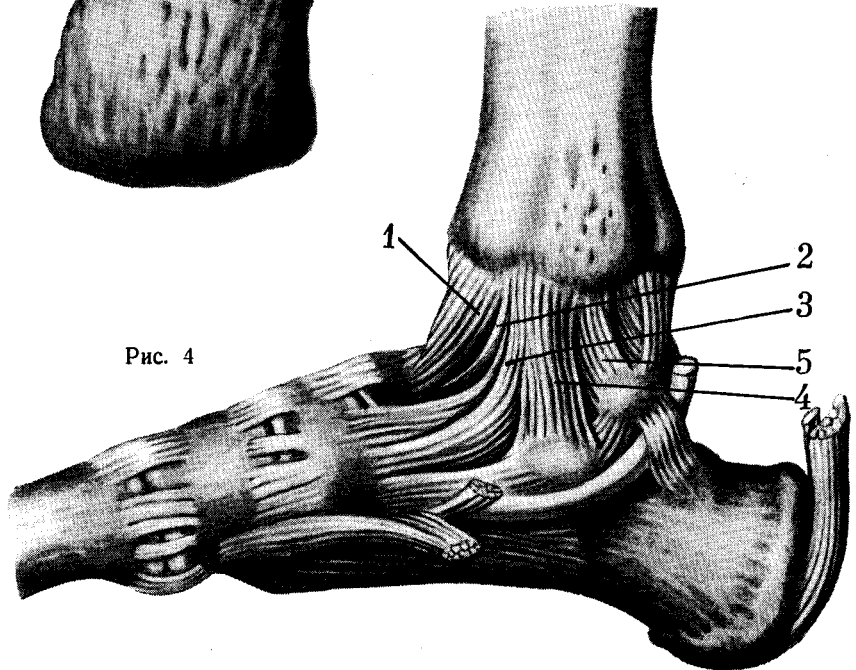


Рис. 4

Рис. 5.

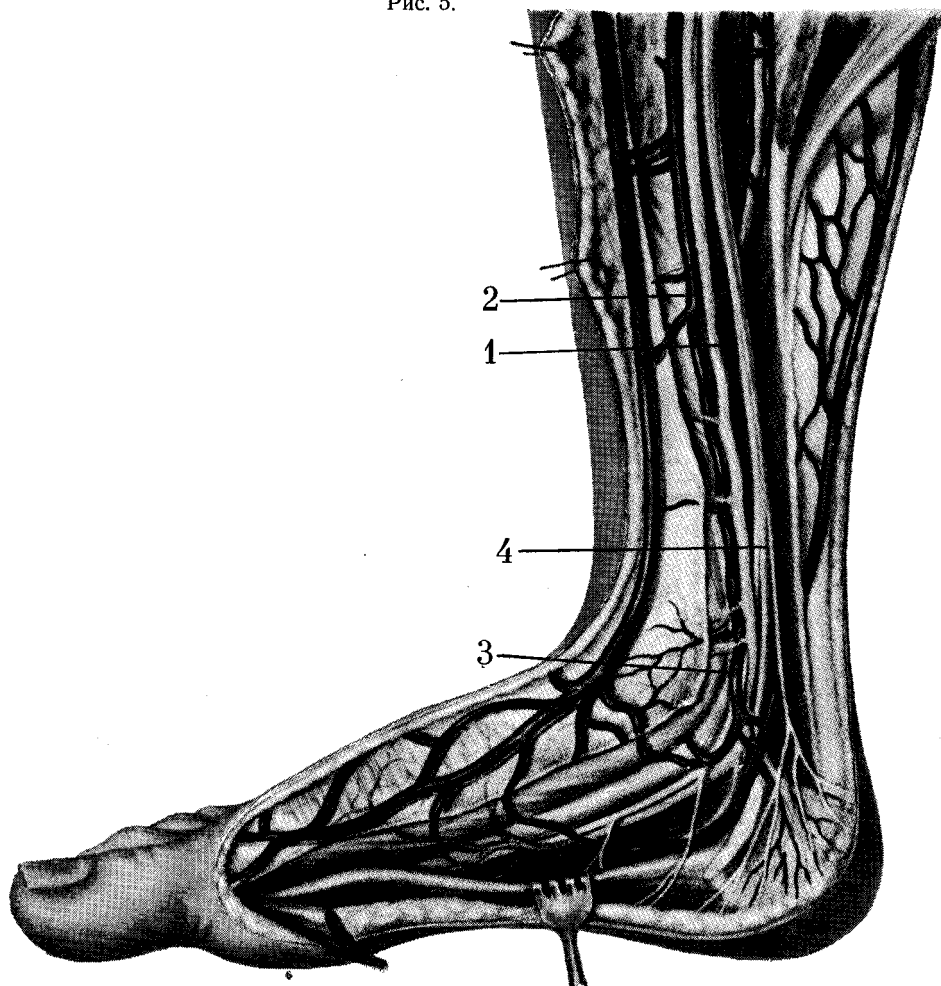


Рис. 5. Сосуды и нервы в области голеностопного сустава (внутренняя поверхность).

1—*a. tibialis posterior*; 2—*v. tibialis posterior*; 3—*a. malleolaris posterior medialis*; 4—*n. tibialis*.

Рис. 6. Сосуды и нервы области голеностопного сустава (тыльная поверхность).

1—*a. tibialis anterior*; 2—*a. malleolaris anterior lateralis*; 3—*rete malleolare laterale*; 4—*n. peroneus profundus*; 5—*rete malleolare mediale*.

Рис. 7. Объем движений в голеностопном суставе.

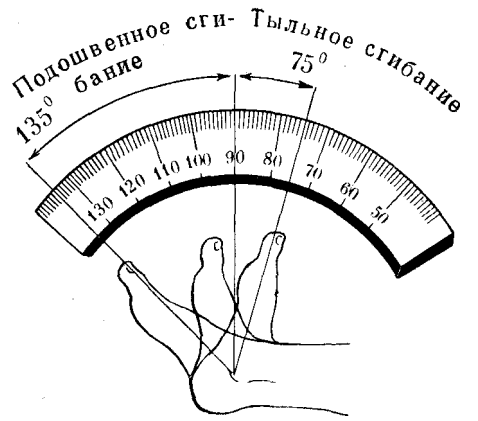
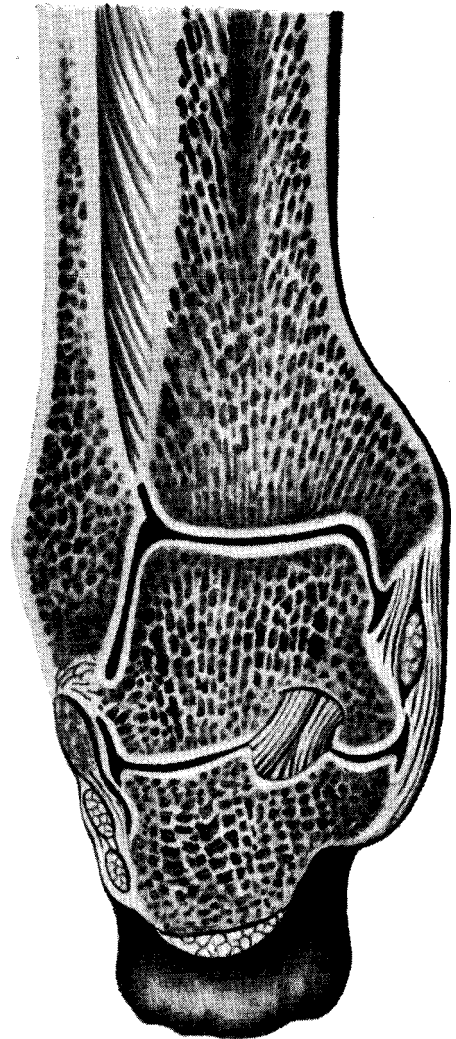


Рис. 8. Расположение костных балочек на фронтальном распиле костей, составляющих голеностопный сустав.

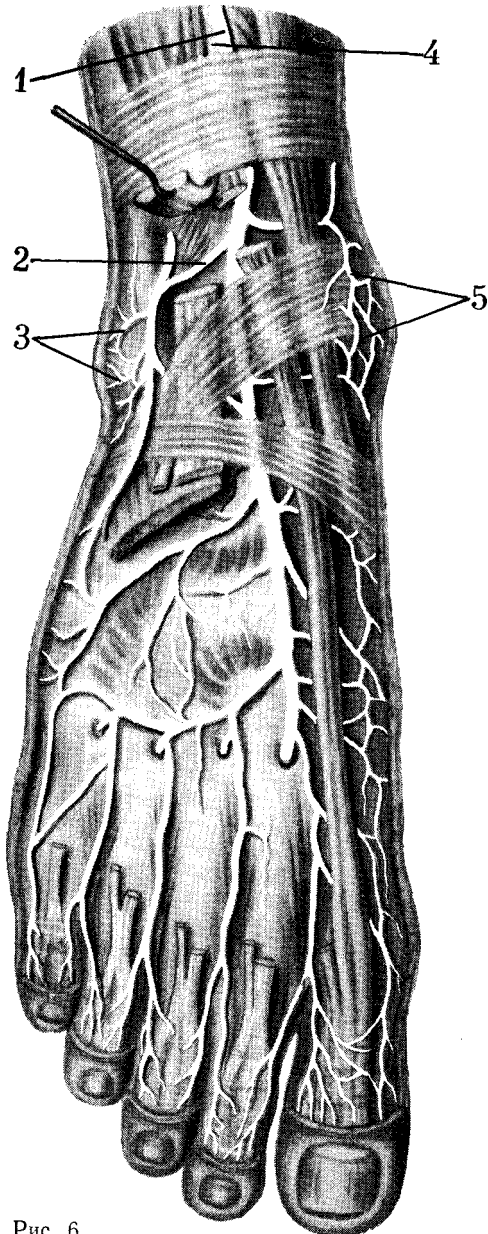

Рис. 6.



Некоторые биомеханические особенности голеностопного сустава в норме и при переломах лодыжек

В норме (рис. 9) в передне-задней проекции ось голени АБ и ось стопы ВГ составляют угол БВГ, открытый кнаружи и равный $3 - 10^\circ$ (так называемый физиологический вальгус стопы). В боковой проекции ось голени АБ (рис. 10), проходящая через центр суставной поверхности большеберцовой кости (Б), совпадает с центром тела таранной кости.

При переломах лодыжек со смещением отломков вследствие изменения соотношения этих осей возникают серьезные нарушения статики всей нижней конечности.

При наружном смещении стопы вертикаль центра тяжести тела АБ (рис. 11) смещается кнаружи в положение линии ВГ, и между осью голени и осью стопы образуется угол АВГ, больше физиологического, открытый в латеральную сторону.

При внутреннем смещении стопы вертикаль АБ смещается кнутри в положение ВГ, и между осью голени и осью стопы образуется угол АВГ, открытый внутрь (рис. 12).

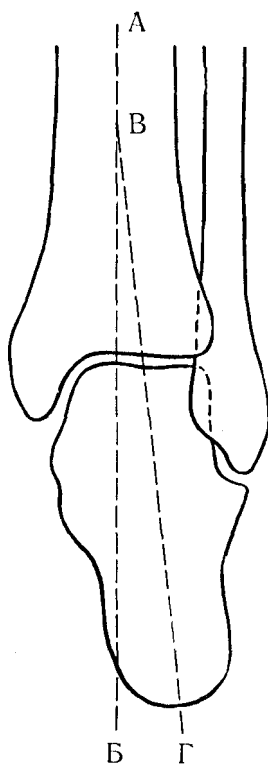


Рис. 9

Рис. 9. Соотношение оси голени и блока таранной кости (передне-задняя проекция) (объяснение в тексте).

Рис. 10. Соотношение оси голени и блока таранной кости (боковая проекция) (объяснение в тексте).

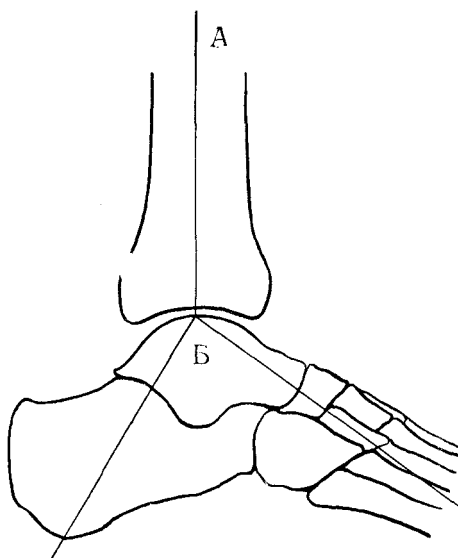


Рис. 10

При смещении таранной кости кзади (рис. 13) линия ВВ смещается в положение ВГ, и образуется угол АВГ, открытый кзади.

При смещении таранной кости кпереди (рис. 14) линия АВ смещается в положение АГ, и образуется угол АВГ, открытый кпереди.

На приведенных схемах показаны изменения, возникающие в соотношении осей голени и стопы при наиболее часто встречающихся переломах в области голеностопного сустава и типичных смещениях стопы. Для правильной оценки степени смещения стопы следует составить скиаграмму по рентгенограмме. Для этого видимые на рентгенограмме изображения костей переносят на кальку или лист белой бумаги, затем с помощью транспортира и линейки изображают оси голени и

стопы и образовавшийся между ними угол.

Ввиду того что при этих видах переломов необходимо полностью устранить даже незначительные смещения таранной кости, следует учитывать каждый градус отклонения оси стопы от оси голени.

Знание соотношения осей голени и стопы в норме и патологии чрезвычайно важно, так как оно дает возможность в каждом отдельном случае перелома лодыжек со смещением объективно оценить степень подвывиха стопы и правильно решать вопросы о необходимости применения того или иного способа лечения.

Переломы лодыжек по механизму возникновения делятся на две группы:

- а) пронационно-абдукционные;
- б) супинационно-аддукционные.

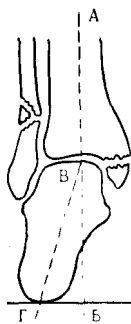


Рис. 11

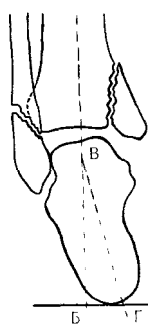


Рис. 12

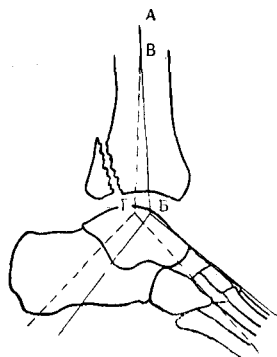


Рис. 13

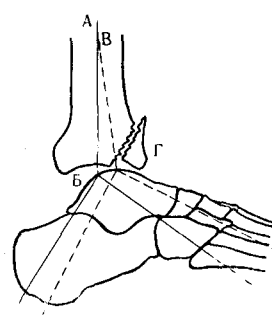


Рис. 14

Рис. 15

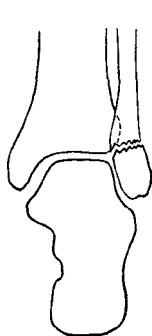

Рис. 16

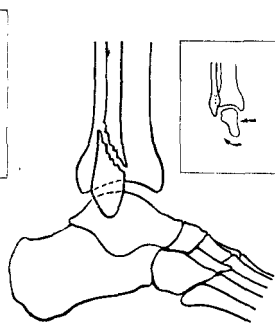


Рис. 11. Соотношение оси голени и стопы при наружном смещении (объяснение в тексте).

Рис. 12. Соотношение оси голени и стопы при внутреннем смещении (объяснение в тексте).

Рис. 13. Соотношение оси голени и стопы при заднем смещении (объяснение в тексте).

Рис. 14. Соотношение оси голени и стопы при переднем смещении (объяснение в тексте).

Рис. 15. Поперечный перелом наружной лодыжки и механизм его возникновения (схема).

Рис. 16. Косой перелом наружной лодыжки и механизм его возникновения (схема).

Переломы лодыжек без смещения стопы

Переломы наружной лодыжки без смещения отломков

Это наиболее частый вид перелома в области голеностопного сустава.

Различают два вида переломов наружной лодыжки: поперечный и косой.

Механизм. Поперечный перелом наружной лодыжки относится к пронационным переломам. Исходным моментом происхождения его является подворачивание стопы кнаружи. При этом механизме травмы боковая наружная поверхность таранной кости надавливает на вершину наружной лодыжки и отламывает ее. Линия перелома в этом случае проходит горизонтально (рис. 15).

В тех случаях, когда чисто пронационный механизм (подворачивание стопы кнаружи) сочетается с абдукцией (отведением) или наружной ротацией стопы, возникает косой перелом наружной лодыжки. Линия перелома в этом случае проходит в косом направлении, спереди снизу, назад и вверх (рис. 16).

Клиника и симптоматология. Тотчас после повреждения в месте перелома возникает острая боль, из-за которой больные не могут встать на ногу. Однако нередко случаи, когда больные самостоятельно передвигаются, опираясь на пяточный отдел стопы поврежденной конечности.

При осмотре определяется умеренная припухлость в области голеностопного сустава по сравнению со здоровой ногой. Она особенно отчетливо видна снаружи, вследствие чего латеральная лодыжка не контурируется. Сгибание и разгибание в голеностопном суставе возможны, но ограничены. Особенно ограничены боковые движения стопы (отведение и приведение), которые вызывают резкую боль. Пальпаторно определяется болезненность выше верхушки наружной лодыжки на 3 — 4 см (рис. 17). Отчетливо выражен симптом иррадиации, который заключается в том, что при сжатии обеих костей голени во фронтальной плоскости на уровне средней трети го-

лени больной испытывает боль в месте перелома (рис. 18).

Рентгенодиагностика. На передне-задней рентгенограмме определяется поперечный перелом наружной лодыжки на уровне линии голеностопного сустава или несколько дистальнее его. Межберцовая и суставная щели сохранены.

На боковой рентгенограмме линия перелома наружной лодыжки, проходящая дистальнее суставной щели, проецируется на блоке таранной кости и поэтому иногда плохо выявляется (рис. 19).

При косом переломе наружной лодыжки на передне-задней рентгенограмме линия перелома не всегда определяется. На боковой рентгенограмме косая линия перелома наружной лодыжки обычно хорошо видна. Она чаще всего имеет направление снизу вверх и спереди назад (рис. 20).

Лечение. Начинают лечение с анестезии места перелома. Иглу вкалывают в место перелома наружной лодыжки, ориентируясь по рентгенограмме (рис. 21). Вводят 10 — 15 мл 2% раствора новокаина, после чего приступают к наложению гипсовой повязки. Больной сидит на столе, поврежденная конечность согнута под прямым углом в коленном суставе, свободно свисает. Стопу устанавливают под прямым углом к голени. Готовят гипсовую лонгету из 8—10 слоев гипсового бинта шириной 15 см и длиной 90—120 см. Гипсовая лонгетная повязка может быть двух видов.

U-образная лонгетная повязка. U-образную лонгету накладывают на наружную поверхность голени от нижней границы коленного сустава. Она охватывает передне-наружную и задне-наружную поверхности голени, далее проходит на боковую поверхность голеностопного сустава, охватывает задний и средний отделы стопы со стороны ее подошвенной поверхности и переходит на внутреннюю поверхность голеностопного сустава и голени (рис. 22).

Рис. 17. Место максимальной болезненности при переломе наружной лодыжки.

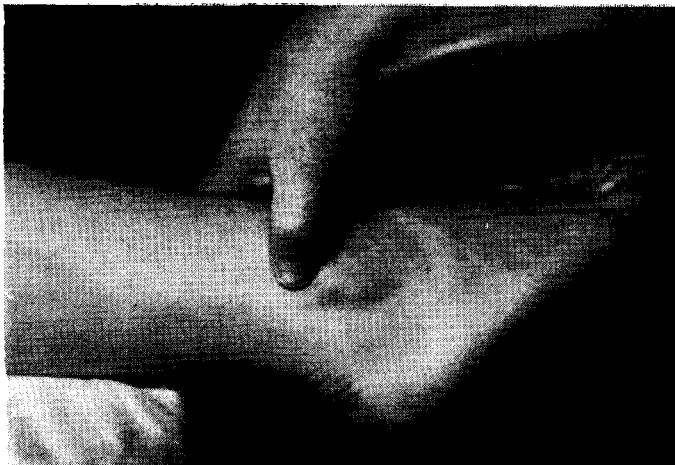

Рис. 18. Положение рук при исследовании симптома иррадиации болей при переломе наружной лодыжки.

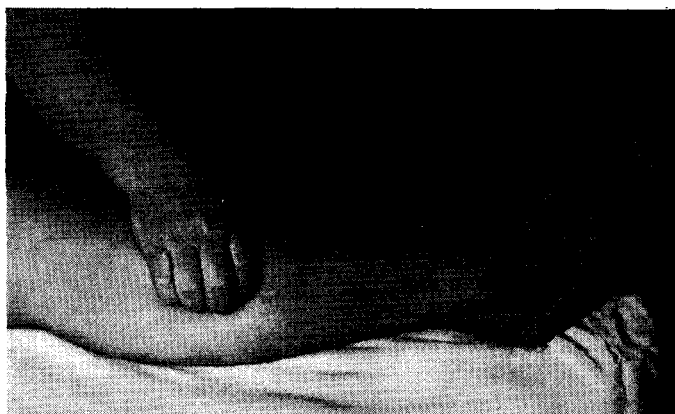
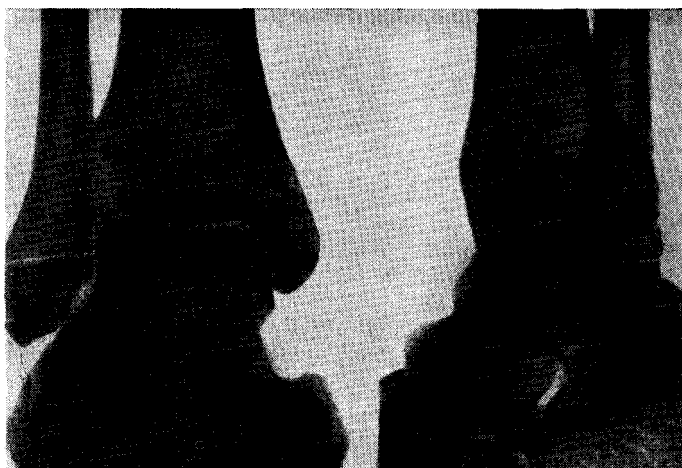
Рис. 19. Поперечный перелом наружной лодыжки. Рентгенограмма.



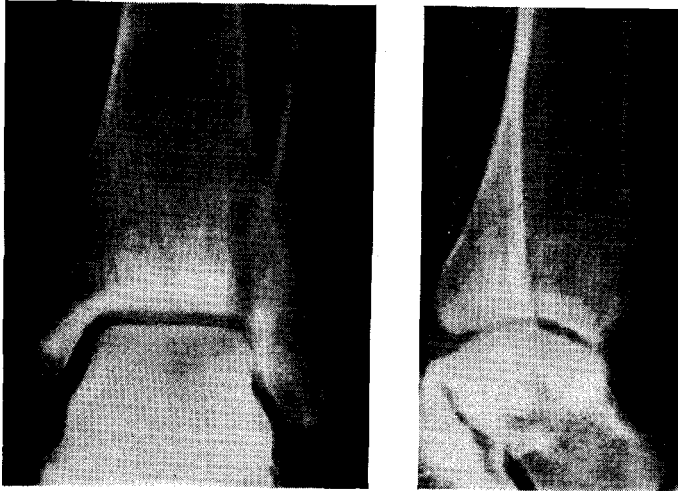


Рис. 20. Косой перелом наружной лодыжки. Рентгенограмма.

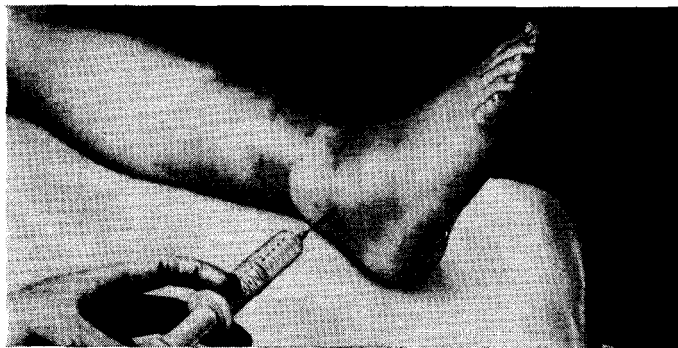


Рис. 21. Анестезия при переломе наружной лодыжки.

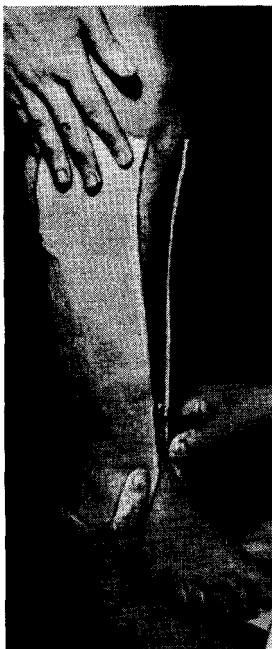


Рис. 22. Слева. Момент наложения U-образной гипсовой лонгеты.

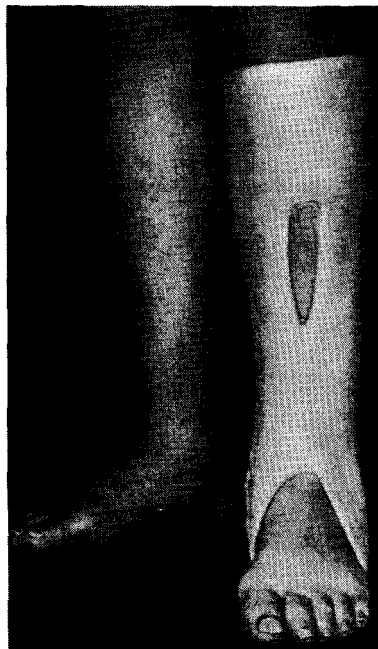


Рис. 23. Справа. U-образная лонгета фиксирована гипсовыми кольцами.

Повязку моделируют по форме конечности и фиксируют мягким бинтом или гипсовыми кольцами (рис. 23). Для придания более устойчивого положения стопе при опоре на конечность сразу же после наложения гипса больному рекомендуют слегка наступить на пятку с тем, чтобы на повязке образовалась опорная площадка. Наступать на ногу разрешается после затвердения гипса.

Бесподстилочная лонгетно-циркулярная гипсовая повязка. Вначале накладывают лонгету по задней поверхности голени и стопы от подколенной ямки до кончиков пальцев. В области пятки боковые края лонгеты надсекают ножницами с двух сторон и углы надреза укладывают друг на друга. После этого лонгету фиксируют циркулярными турами гипсового бинта. При наложении циркулярных туров необходимо следить за тем, чтобы не было складок, перетяжек и давления на кожу. Бинтовать начинают сверху вниз. Бинт должен ложиться ровно, без натяжения. Каждый последующий ход бинта должен покрывать $\frac{2}{3}$ предыдущего. Дойдя до пальцев, гипсовый бинт наматывают обратно в восходящем направлении. При этом надо следить, чтобы гипсовая повязка на всех уровнях имела одинаковую толщину. Во избежание перетяжек в области передней поверхности голеностопного сустава нижний край каждого тура гипсового бинта надрезают. Повязку тщательно моделируют в области лодыжек, пятки, ахиллова сухожилия и свода стопы (рис. 24). Через 1—2 дня к повязке пригипсовывают металлическое стремя (рис. 25). Опора на ногу разрешается после затвердения гипса.

При отсутствии стремени можно пригипсовать к повязке деревянный или гипсовый каблук (рис. 26). Центр каблука должен соответствовать проекции вертикали, опущенной от вершины внутренней лодыжки (рис. 27).

Больные с такими переломами, как правило, могут лечиться амбулаторно. Гипсовую повязку снимают через 4—5 недель, в зависимости от возраста - ОольниТо. По снятии гипсовой повязки делают контрольный рентгеновский

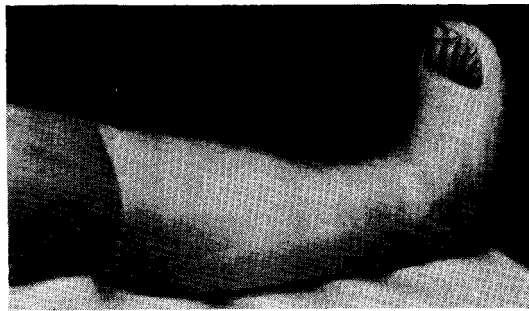


Рис. 24. Гипсовая повязка «сапожок».

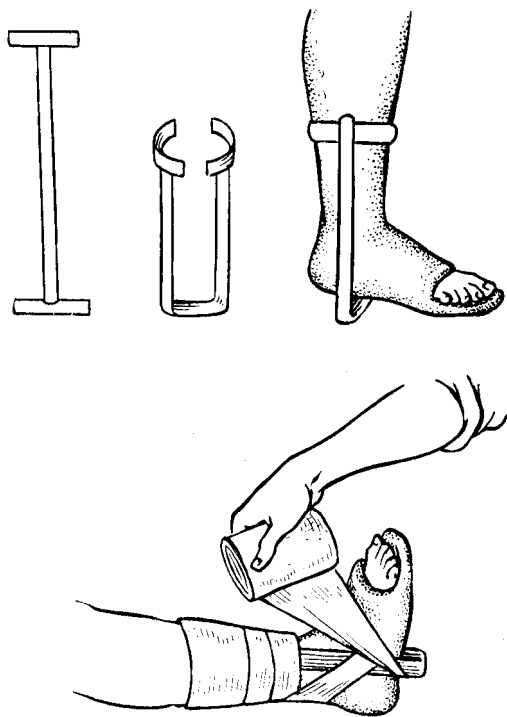


Рис. 25. Прилаживание стремени к гипсовой повязке.

снимок для оценки степени консолидации перелома.

После снятия гипсовой повязки больному назначают лечебную физкультуру, массаж, ванночки.

Продолжительность нетрудоспособности для лиц нефизического труда 6—7 недель, для лиц физического труда — 7—8 недель.

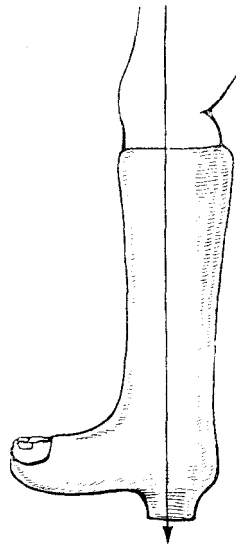
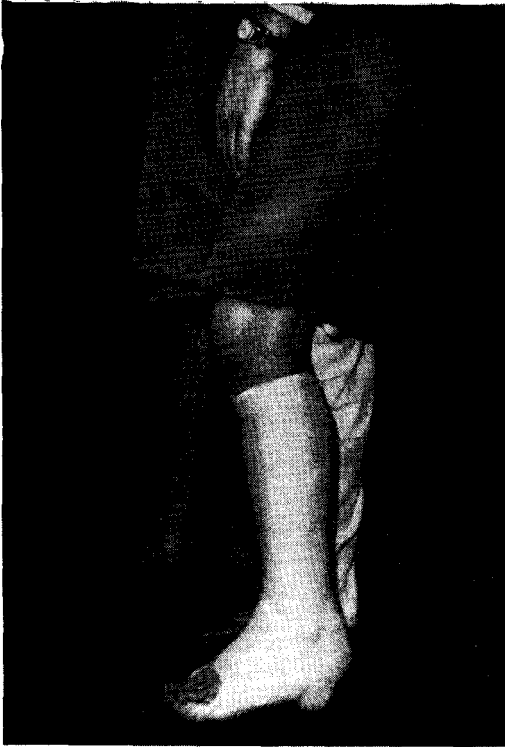

Рис. 27

Рис. 26. Гипсовая повязка с каблук.

Рис. 27. Место прикрепления каблука к гипсовой повязке.

Переломы наружной лодыжки со смещением отломков

Механизм перелома наружной лодыжки, как при переломе ее без смещения, — пронационный.

Различают два вида переломов — поперечный и косой. Смещение отломанной лодыжки наступает при действии значительной силы в момент травмы на пронированную или отведенную стопу. Чаще всего смещение лодыжки происходит кнаружи и кзади.

Клинические признаки и симптоматология при переломе наружной лодыжки со смещением отломков мало чем отличаются от аналогичных переломов без смещения. Однако болевые ощущения и отек в области наружной лодыжки более резко выражены.

Рентгенодиагностика. На передне-задней рентгенограмме видна поперечная линия перелома наружной лодыжки на уровне шели сустава или несколько выше ее. Отломки составляют угол, открытый кнаружи. На боковой рентгенограмме линия перелома

накладывается на контур эпифиза большеберцовой кости и не всегда отчетливо видна (рис. 28).

При косом переломе на передне-задней рентгенограмме линия перелома вследствие наложения тени может быть видна в виде уплотненной полоски. На боковой рентгенограмме видна косая линия перелома, идущая спереди назад и снизу вверх. Дистальный фрагмент смещен кзади.

Лечение. Производят репозицию смещенной лодыжки под местным обезболиванием. Большим пальцем руки придавливают смещенную лодыжку к таранной кости. В таком положении накладывают лонгетно - циркулярную гипсовую повязку от пальцев до коленного сустава. После высыхания гипсовой повязки пригипсовывают стремя или каблук. Опора на поврежденную конечность разрешается со 2-го дня после репозиции. Срок гипсовой иммобилизации 5 — 6 недель.

После снятия повязки производят контрольный рентгеновский снимок. При наличии консолидации больному назначают теплые ванны, лечебную

физкультуру, массаж; ходить он должен с тростью.

Супинатор рекомендуется носить в течение года.

Переломы внутренней лодыжки без смещения отломков

Переломы внутренней лодыжки бывают двух видов: поперечные и косые.

Механизм. Поперечный перелом внутренней лодыжки относится к пронационным переломам.

При чрезмерном повороте стопы кнаружи (пронация) происходит значительное натяжение дельтовидной связки. Последняя в большинстве случаев не рвется, а отрывает внутреннюю лодыжку у основания ее на уровне суставной щели или только верхушку лодыжки (рис. 29).

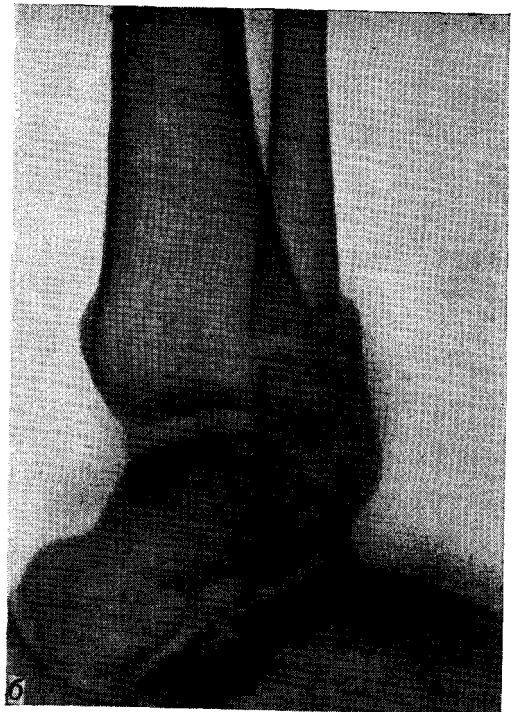
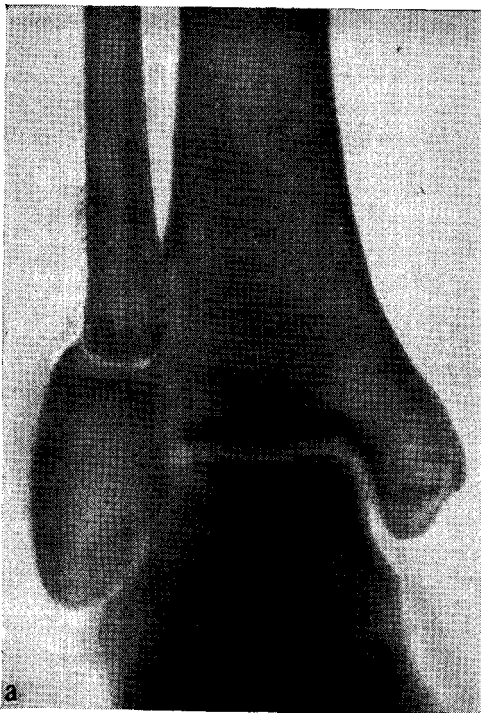
Косой перелом внутренней лодыжки относится по механизму возникновения к супинационным переломам. При чрезмерном подворачивании стопы кнутри надпяточная кость своей внутренней

боковой поверхностью упирается во внутреннюю лодыжку и откалывает ее. При этом линия перелома проходит вертикально или косо (рис. 30).

Клиника и симптоматология. В области внутренней поверхности голеностопного сустава возникают острая боль и припухлость, вследствие чего контуры лодыжки сглажены. В некоторых случаях больной может самостоятельно передвигаться, опираясь на пяточный или наружный отдел стопы.

Движения в голеностопном суставе несколько ограничены из-за боли. При пальпации определяется болезненность в области внутренней лодыжки на уровне основания ее, что соответствует

рентгенограммы переломов внутренней лодыжки без смещения отломков



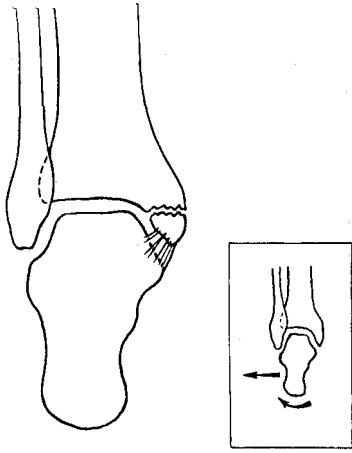


Рис. 29. Поперечный перелом внутренней лодыжки без смещения и механизм его возникновения (схема).

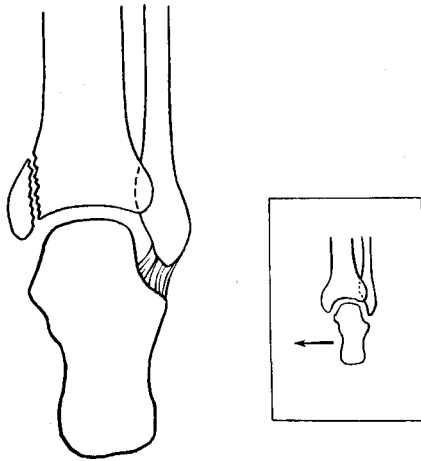


Рис. 30. Косой перелом внутренней лодыжки без смещения и механизм его возникновения (схема).

1—1,5 см проксимальнее верхушки лодыжки.

Рентгенодиагностика. На прямой рентгенограмме (при переломе без смещения) видна поперечная линия перелома, проходящая через основание лодыжки на уровне суставной щели или несколько дистальнее ее.

На боковой рентгенограмме линия перелома может не контурироваться или быть еле заметной (рис. 31).

При косом переломе внутренней лодыжки на прямой рентгенограмме хо-

рошо видна линия перелома, проходящая от суставного края основания внутренней лодыжки, направляющаяся вверх в косом или вертикальном направлении. При этом линия перелома проходит через метафиз большеберцовой кости. На боковой рентгенограмме оторвавшаяся лодыжка накладывается на метафиз большеберцовой кости (рис. 32).

Лечение перелома внутренней лодыжки без смещения сводится к наложению на голень и стопу и-обр. лной гипсовой повязки или «сапожка», к которому через 1—2 дня пригипсовывают стремя или каблук. Нагрузка на поврежденную ногу разрешается через 1² ^дн. Больному рекомендуется ходить Три помощи костылей. Через 2—3 недели костыли можно заменить тростью. Срок гипсовой иммобилизации— 6 недель.

Переломы внутренней лодыжки < ^,§£3 смещения отломков

Механизм этих переломов такой же, как и переломов без смещения: при поперечном переломе — пронация стопы, при косом переломе — супинация стопы.

Клиника и симптоматология. При наличии смещения внутренней лодыжки на уровне поперечного перелома ее пальпаторно определяют острый край большеберцовой кости в области основания лодыжки и смещенная дистально лодыжка.

При косом переломе внутренней лодыжки со смещением пальпаторно иногда удастся определить смещенный фрагмент большеберцовой кости.

Рентгенодиагностика: при переломе лодыжки со смещением на прямой рентгенограмме видна поперечная щель между основанием внутренней лодыжки и большеберцовой костью. На боковой рентгенограмме хорошо видна оторванная внутренняя лодыжка, смещенная вниз и несколько кзади; между отломками определяется щель клиновидной формы, нередко достигающая ширины 7—8 мм (рис. 33).

Лечение переломов внутренней лодыжки со смещением отломков сво-

Рис. 31. Поперечный перелом внутренней лодыжки без смещения. Рентгенограмма.

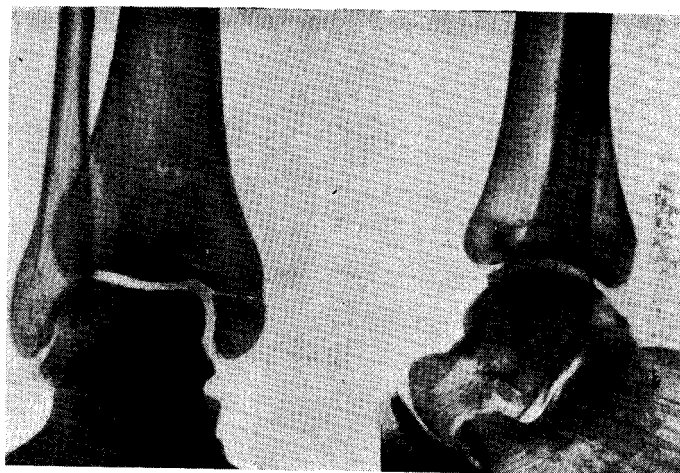
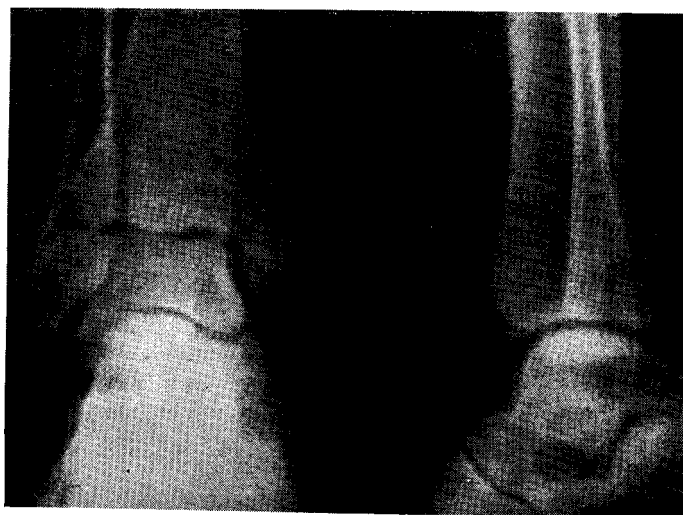
Рис. 32. Косой перелом внутренней лодыжки без смещения. Рентгенограмма.



дится к вправлению и иммобилизации. При закрытом вправлении применяют местную анестезию. Иглу вкалывают в щель между отломками и в гематому вводят 20 мл 2% раствора новокаина.

Большим пальцем одной руки хирург давит на верхушку внутренней лодыжки и смещает ее в проксимальном направлении. При угловом смещении лодыжки одновременно с надавливанием другой рукой он производит супинацию стопы (рис. 34).

При выполнении открытой репозиции отломков применяется местная инфильтрационная анестезия 0,5% раствором новокаина. Производят дуго-

образный разрез кожи, выпуклостью обращенной кзади, начиная на 1—2 см выше основания лодыжки длиной 6 см (рис. 35). Обнажают место перелома (рис. 36). Удаляют гематому из области перелома и из прилегающего отдела голеностопного сустава при помощи марлевых салфеток или маленькой ложки Фолькмана, стараясь не повредить суставной хрящ.

При помощи тонких леваторов внутреннюю лодыжку устанавливают на место (рис. 37) и фиксируют ее к большеберцовой кости винтом или тонким двухлопастным гвоздем. Рану послойно зашивают. Производят контрольный

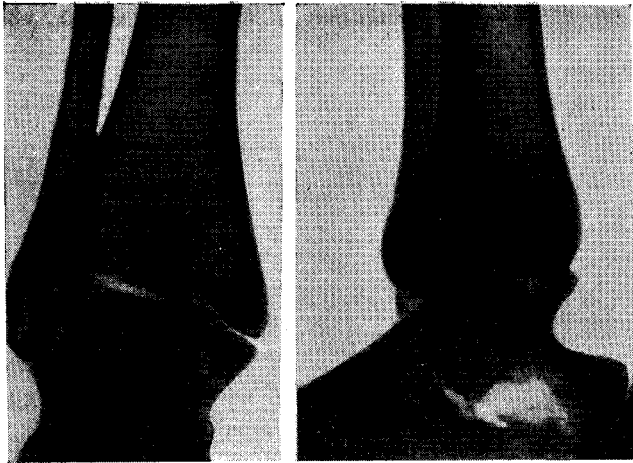


Рис 33

Рис. 33. Поперечный перелом внутренней лодыжки со смещением. Рентгенограмма.

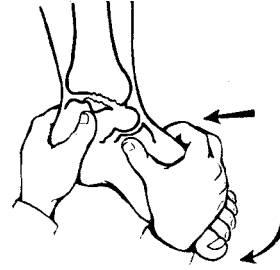


Рис. 34

Рис. 34. Ручное направление отломков при поперечном переломе внутренней лодыжки со смещением (схема).



Рис. 35

Рис. 35. Разрез кожи при операции фиксации внутренней лодыжки.

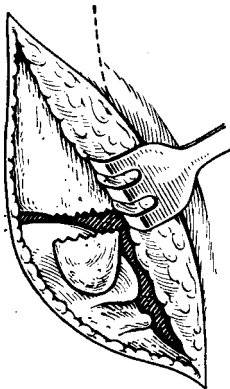


Рис. 36

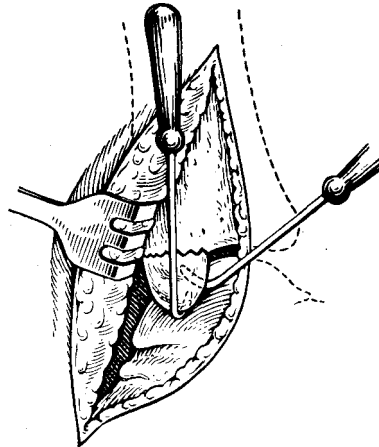


Рис. 37

Рис. 36. Обнажение места перелома внутренней лодыжки.

Рис. 37. Репозиция внутренней лодыжки при помощи леватора и однозубого крючка.

рентгеновский снимок (рис. 38). Накладывают глухую гипсовую повязку до коленного сустава. Через 2—3 дня к гипсовой повязке прикрепляют металлическое стремя или каблук.

При переломах без смещения гипсовую повязку снимают через 6 недель с последующим рентгенологическим контролем.

При переломах со смещением после

ручной или оперативной репозиции гипсовую повязку снимают через 6—7 недель. Производят контрольный рентгеновский снимок.

При наличии консолидации больным назначают лечебную физкультуру, массаж, ванночки. Продолжительность нетрудоспособности для лиц нефизического труда — 2 недели, для лиц физического труда — 9—10 недель.

Рис. 38. Внутренняя лодыжка фиксирована винтом. Рентгенограмма.

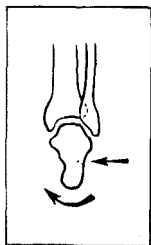
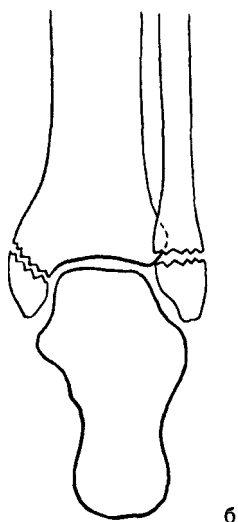
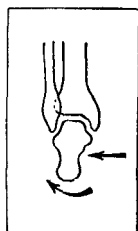
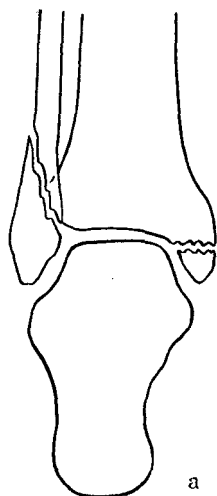
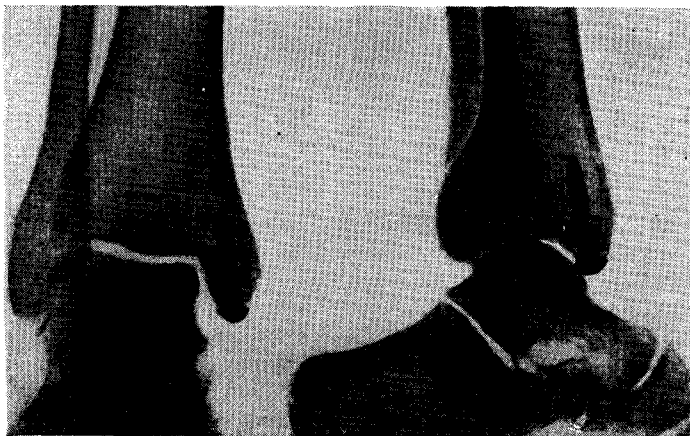

Рис. 39. Перелом обеих лодыжек и механизм его возникновения (схема).
а — пронационно-абдукционный; б — супинационно-аддукционный.

Переломы обеих лодыжек без смещения отломков

Переломы обеих лодыжек без смещения отломков встречаются сравнительно редко. Особенно это касается супинационно-аддукционных переломов.

Механизм. Исходным моментом для возникновения пронационно-абдукционного перелома является отведение стопы. При этом происходит разрыв дельтовидной связки, а чаще перелом внутренней лодыжки обычно на уровне суставной щели. При продолжающемся насилии наружная поверхность надпяточной кости вследствие поворота ее давит на внутреннюю поверхность наружной лодыжки и отламывает ее (рис. 39, а).

Для возникновения супинационно-аддукционного перелома характерен поворот стопы кнутри. Такой механизм травмы чаще всего имеет место при падении с высоты на супинированную стопу. Вследствие предельного напряжения пяточно-малоберцовая связка может разорваться. Чаще происходит отрывной перелом наружной лодыжки на уровне суставной щели. При продолжающемся насилии таранная кость упирается в наружную поверхность внутренней лодыжки и отламывает ее с небольшим участком метаэпифиза большеберцовой кости (рис. 39, б).

Клиника и симптоматология. Больные жалуются на боль в области

Голеностопного сустава и невозможность наступать на ногу. Активные движения в голеностопном суставе почти невозможны, а пассивные резко ограничены и болезненны.

При осмотре определяется умеренная (а при большом повреждении связочного аппарата—значительная) припухлость в области голеностопного сустава по сравнению со здоровой ногой. Лодыжки не контурируются. Стопа находится в положении умеренного подошвенного сгибания. При надавливании' пальцем боль локализуется на 3—

4 см выше вершины наружной лодыжки или в области вершины (при отрыве ее) и на 1—1,5 см проксимальнее вершины внутренней лодыжки. Определяется положительный симптом «иррадиации».

Рентгенодиагностика. При пронационно-абдукционном переломе лодыжек на прямой рентгенограмме видна линия перелома внутренней лодыжки, начинающаяся от края суставной щели, идущая поперечно или снизу вверх. В области наружной лодыжки виден перелом, причем линия его про-

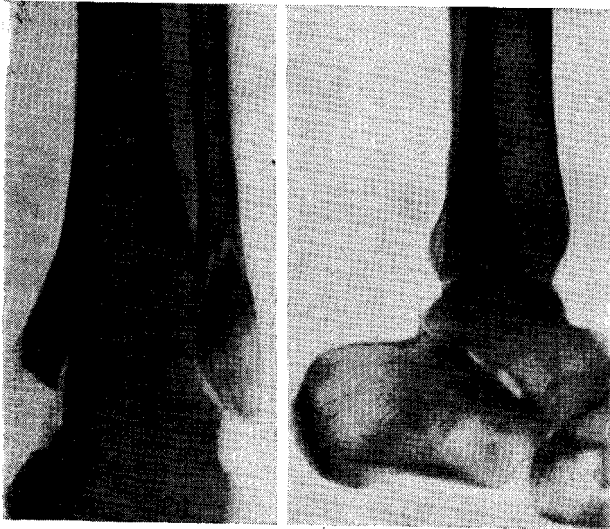


Рис. 40. Пронационно-абдукционный перелом обеих лодыжек без смещения отломков. Рентгенограмма.

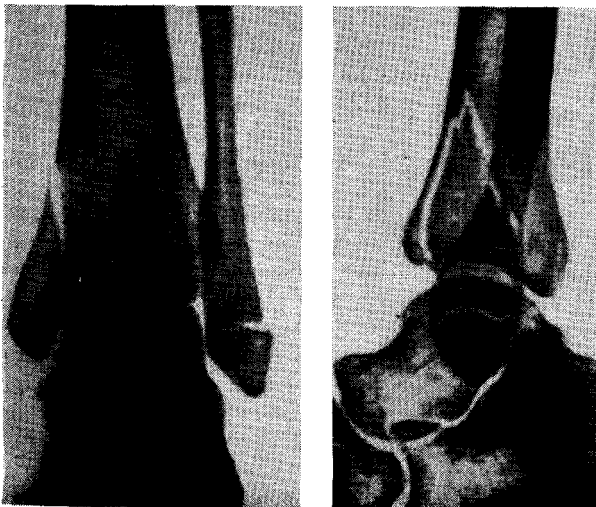


Рис. 41. Супинационно-аддукционный перелом обеих лодыжек без смещения отломков. Рентгенограмма.

ходит на 1 см выше суставной щели (рис. 40). При супинационно-аддукционном переломе на прямой рентгенограмме определяется поперечный перелом наружной лодыжки, причем линия перелома проходит ниже или на уровне суставной щели. Линия перелома внутренней лодыжки проходит в косом направлении от основания ее вверх и кнутри, захватывая участок метаэпифиза большеберцовой кости. На боковой рентгенограмме при внимательном рассмотрении можно видеть еле заметную тень линии перелома наружной

лодыжки, которая располагается несколько ниже суставной щели. Линия перелома внутренней лодыжки определяется на фоне теней берцовых костей (рис. 41).

Лечение. Вначале производят обезболивание мест переломов 1—2% раствором новокаина в количестве 20—25 мл. Конечность фиксируют лонгетно-циркулярной гипсовой повязкой от кончиков пальцев до коленного сустава. При незначительном отеке и отсутствии тенденции к нарастанию его лечение больного можно проводить ам-

Рис. 42. Рассечение гипсовой повязки гипсовыми ножницами.

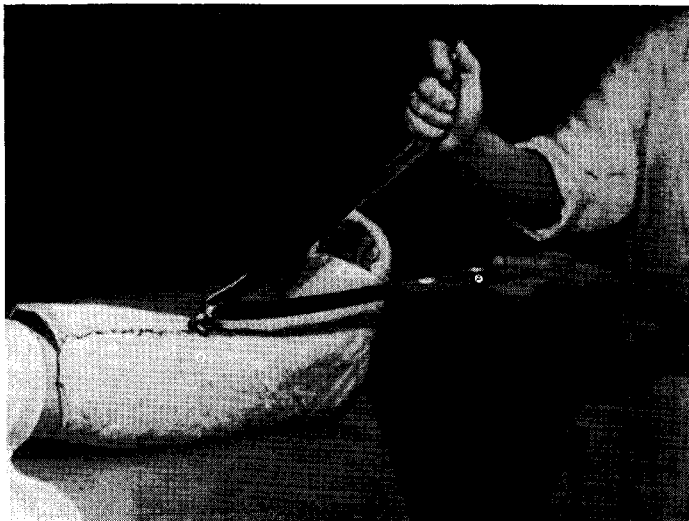

Рис. 43. Рассечение гипсовой повязки ножом с использованием шнура.

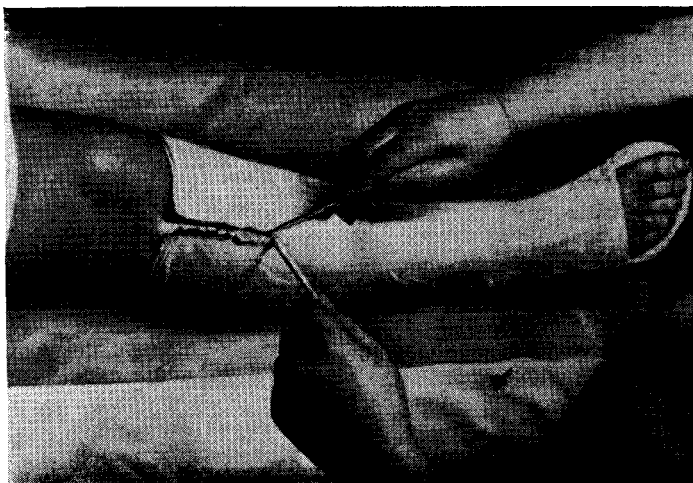

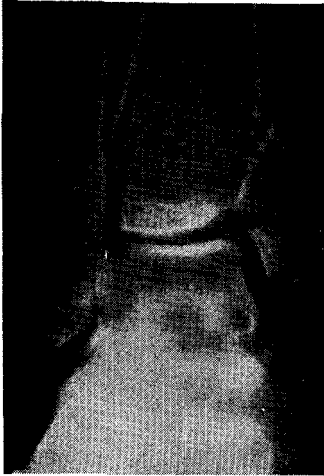


Рис. 44

Рис. 44. Супинационный перелом лодыжек со смещением внутренней лодыжки. Рентгенограмма.

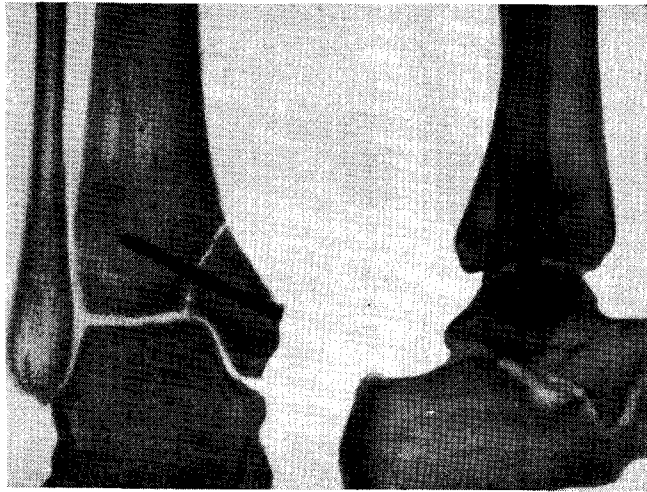


Рис. 45

Рис. 45. Внутренняя лодыжка фиксирована винтом. Рентгенограмма.

булаторно. При этом необходимо рекомендовать больному возвышенное положение поврежденной конечности и постельный режим в течение 5—6 дней. В первые несколько суток больной должен находиться под наблюдением врача.

При значительном отеке области голеностопного сустава, его нарастании и опасности нарушения кровообращения конечности гипсовую повязку рассекают вдоль на всем протяжении по ее передне-наружной поверхности, после чего укрепляют мягким бинтом. Рассечение застывшей гипсовой повязки производят специальными ножницами (рис. 42). Можно пользоваться и другим приемом. На кожу передне-наружной поверхности голени и стопы до наложения гипса кладут тонкий веревочный шнур или скрученный жгутом бинт. После наложения повязки, потягивая за конец шнура или скрученного бинта, рассекают гипсовую повязку острым ножом (рис. 43). После спадения отека гипсовую повязку меняют. При гипсовывают стремя для ходьбы. Ходьба при помощи костылей может быть разрешена на 3—3-й день, а нагрузка на поврежденную конечность — через 5—6 дней. Гипсовая иммобилизация продолжается не менее 6 недель.

После снятия гипса производят рентгеновский снимок и назначают ванны, массаж и лечебную гимнастику.

Сроки нетрудоспособности для лиц нефизического труда в среднем 8—9 недель, для лиц, занятых тяжелым физическим трудом, — 10—12 недель.

Переломы обеих лодыжек со смещением отломков

Механизм этих переломов аналогичен механизму переломов лодыжек без смещения отломков.

Клиника и симптоматология. Клиническая картина таких переломов весьма сходна с той, которая описана при переломах без смещения отломков.

Необходимо подчеркнуть, что в зависимости от преобладания того или иного механизма (пронации или супинации) может быть смещение одной внутренней или одной наружной лодыжек.

Рентгенодиагностика. При переломах обеих лодыжек со смещением одной наружной лодыжки на прямой рентгенограмме определяют линию перелома внутренней лодыжки и правильное положение последней. Наружная лодыжка смещена под углом кнаружи.

На боковой рентгенограмме линия перелома внутренней лодыжки, проецирующаяся на блок таранной кости, обычно плохо видна.

Линия перелома наружной лодыжки частично накладывается на тень большеберцовой кости, однако чаще всего достаточно четко прослеживается.

При переломе обеих лодыжек со смещением внутренней лодыжки на передне-задней рентгенограмме определяется щель между отломками большеберцовой кости у основания внутренней лодыжки, которая смещена книзу и повернута кнаружи.

В области наружной лодыжки отмечается еле заметная щель косога ее перелома.

На боковой рентгенограмме хорошо видна щель между основанием лодыжки и большеберцовой костью; косая линия перелома наружной лодыжки обычно четко видна в ее верхнем отделе.

При супинационных переломах лодыжек смещение внутренней лодыжки хорошо определяется на передне-задней рентгенограмме (рис. 44). На боковой рентгенограмме линия перелома накладывается на тень большеберцовой кости.

Лечение этих переломов проводится консервативным способом по той же методике, как и переломов одной лодыжки со смещением.

При переломе внутренней лодыжки вместе с метаэпифизом большеберцовой кости со смещением отломков производят фиксацию отломков винтом, причем последний вводят не через вершину лодыжки, а сбоку (рис. 45).

Срок иммобилизации при переломах обеих лодыжек со смещением отломков—8 недель.

Трудоспособность у лиц нефизического труда восстанавливается через 12 недель, у лиц физического труда—через 14—15 недель.

Переломы лодыжек со смещением отломков и подвывихом или вывихом стопы

Переломы наружной лодыжки со смещением отломков и подвывихом или вывихом стопы кнаружи

Механизм. Начальным моментом механизма перелома является подвертывание стопы кнаружи. Это приводит к натяжению дельтовидной связки и последующему разрыву ее иногда с отрывом небольшого кортикального фрагмента внутренней лодыжки. Таранная кость, поворачиваясь кнаружи, давит своей боковой поверхностью на латеральную лодыжку и отламывает ее, при этом линия перелома проходит в косом направлении: изнутри кнаружи, снизу вверх и кзади (рис. 46).

В других случаях такой механизм травмы приводит вначале к разрыву передней и задней малоберцово-большеберцовых связок, и таранная кость, получая, таким образом, возможность смещаться кнаружи, продолжает отдавливать дистальный отдел малоберцовой кости. Наступают перегиб ее и перелом в наиболее тонком месте, что соответствует уровню 6—7 см выше линии голеностопного сустава (рис. 47).

При таком механизме травмы таранная кость вместе с отломанной наружной лодыжкой смещаются и в зависимости от силы травмирующего фактора наступает подвывих или вывих стопы кнаружи.

В случаях, когда пронационный механизм сочетается с ротацией стопы кнаружи, наряду с указанными повреждениями связочного аппарата возникает винтообразный перелом наружной лодыжки (рис. 48). В том и другом случае наступает смещение стопы кнаружи.

Степень смещения стопы может быть различной: от небольшого подвывиха до вывиха ее.

Клиника и симптоматология. При осмотре определяется деформация голеностопного сустава, стопа смещена кнаружи (рис. 49). При значительном смещении стопы кожа в области внутренней лодыжки натянута и здесь отчетливо пальпируется острый

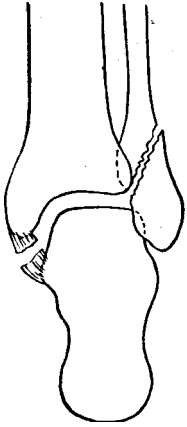


Рис. 46

Рис. 46. Косой перелом наружной лодыжки со смещением стопы кнаружи и механизм его возникновения (схема).

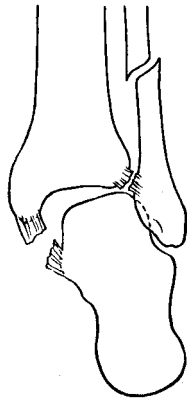


Рис. 47

Рис. 47. Надлодыжечный перелом малоберцовой кости, разрыв малоберцово-большеберцовых связок, смещение стопы наружу. Механизм возникновения (схема).

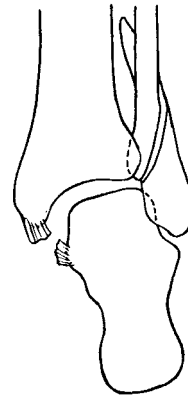


Рис. 48

Рис. 48. Винтообразный перелом наружной лодыжки со смещением стопы кнаружи и механизм его возникновения (схема).

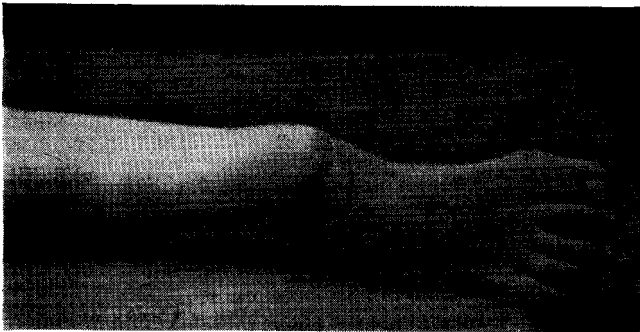


Рис. 49. Смещение стопы кнаружи при переломе наружной лодыжки со смещением.


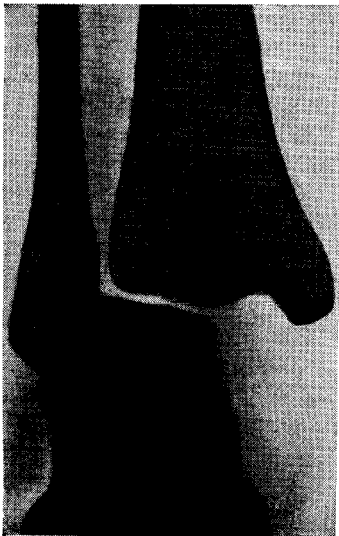


Рис. 50. Винтообразный перелом наружной лодыжки с расхождением вилки голеностопного сустава и подвывихом стопы кнаружи. Рентгенограмма.

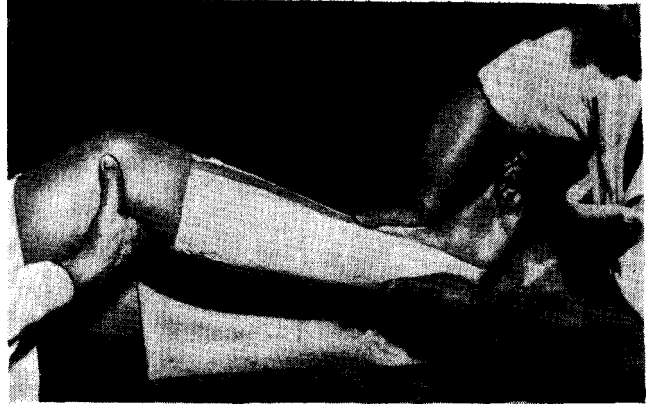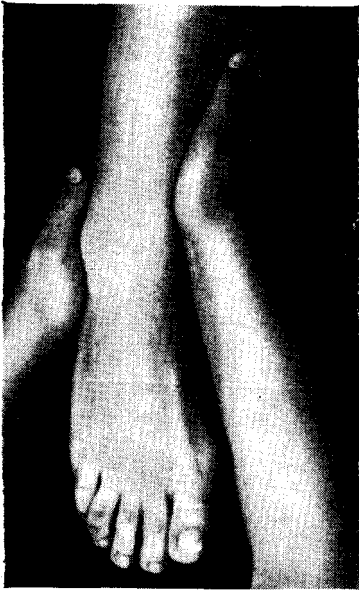


Рис. 51. Репозиция перелома наружной лодыжки со смещением стопы кнаружи.

Рис. 52. Удержание вправленного подвывиха стопы до полного затвердения гипсовой лонгеты.

край большеберцовой кости. Ось голени проходит кнутри. Активные и пассивные движения в голеностопном суставе невозможны. Опорная функция конечности резко нарушена.

При пальпации определяется резкая болезненность на уровне перелома. Малейшие пассивные движения стопы вызывают резкую боль.

Рентгенодиагностика. На рентгенограмме в передне-задней проекции видны расширенная суставная щель и расхождение берцовых костей. Линия перелома наружной лодыжки идет от уровня суставной щели кверху и латерально на протяжении 2,5—3 см. Таранная кость несколько наклонена кнаружи (вальгусное положение).

На боковой рентгенограмме видна косая линия перелома малоберцовой кости, расположенная выше линии сустава. Дистальный ее фрагмент смещен кзади (рис. 50).

Лечение перелома наружной лодыжки со смещением стопы кнаружи заключается в одномоментном ручном вправлении, которое производят под местной анестезией. Место перелома наружной лодыжки обезболивают инъекцией 20 мл 2% раствора новокаина в гематому.

Больного укладывают на стол в положение на спине. Поврежденную конечность сгибают в коленном суставе до прямого угла. Хирург кладет руку на наружную поверхность области голеностопного сустава, надавливает на стопу в направлении снаружи кнутри. Одновременно другой рукой он удерживает голень с внутренней стороны на уровне голеностопного сустава, создавая этим самым противоупор.

При перемещении стопы кнутри хирург ощущает момент вправления (рис. 51).

Затем приступают к наложению гипсовой повязки. При этом последовательно прекращают давление рук, под них подводят гипсовую лонгету, которую помощник тут же тщательно моделирует.

Хирург вновь охватывает стопу вместе с наложенной лонгетой и удерживает ее во вправленном положении до полного затвердения гипса (рис. 52). После этого лонгету фиксируют циркулярными турами гипсового бинта.

Лечение надлодыжечного перелома малоберцовой кости со смещением стопы кнаружи производится так же, как и при переломе наружной лодыжки со смещением стопы. Однако при сближении

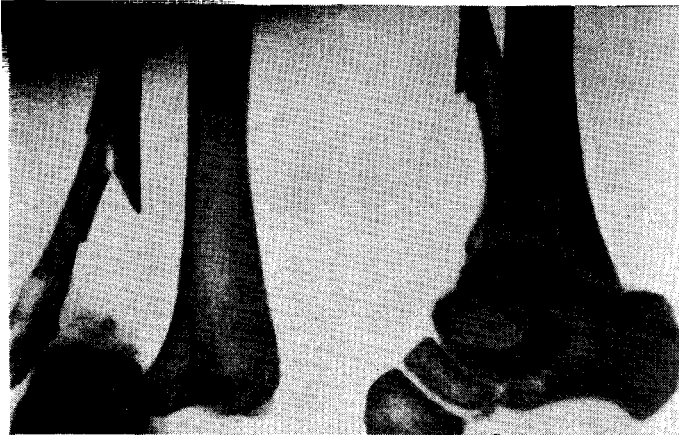

Рис. 53. Центральный вывих стопы. Рентгенограмма.

берцовых костей требуется приложение большей силы для восстановления вилки голеностопного сустава.

В «свежих» случаях репозицию производят следующим образом.

Нога больного согнута в коленном и тазобедренном суставах под углом 60—70°. Одна рука хирурга возвышением I пальца надавливает на наружную поверхность малоберцовой кости на уровне голеностопного сустава, другая рука удерживает голень на этом же уровне. Затем хирург сдавливает обе берцовые кости и одновременно максимально перемещает стопу кнутри.

При удавшемся вправлении хорошо ощущается, как таранная кость упирается во внутреннюю лодыжку. Затем закладывают лонгетно-циркулярную гипсовую повязку от пальцев до коленного сустава.

Центральный вывих стопы. Центральный вывих стопы — есть внедрение таранной кости между большой и малой берцовыми костями. Возникает этот вывих в результате разрыва передней, задней межберцовых связок, межкостной перепонки в нижней половине голени и перелома малоберцовой кости в нижней трети.

Клиника и симптоматология. Область голеностопного сустава значительно деформирована. Большой отек в области голеностопного сустава распространяется и на нижнюю треть голени. Стопа находится в положении подошвенного сгибания.

В области дистального конца внутренней поверхности большеберцовой кости кожа натянута и истончена. Конечность укорочена по сравнению со здоровой.

Активные движения в голеностопном суставе невозможны, а пассивные — резко ограничены и очень болезненны.

На рентгенограмме в передне-заднем направлении хорошо виден перелом малоберцовой кости в нижней трети с расхождением берцовых костей и внедрение блоковидной части таранной кости между ними. На боковой рентгенограмме определяется перелом малоберцовой кости в нижней трети с угловым смещением отломков и наслоение тени блока таранной кости на нижний конец большеберцовой кости (рис. 53).

Лечение. В «свежих» случаях вправление этого сложного переломовывиха удается ручным способом. Одномоментную ручную репозицию производят под местной анестезией. Вводят 10 мл 2% раствора новокаина в область перелома малоберцовой кости, а затем — 15—20 мл в межберцовый промежуток. Положение больного лежа на спине, нога согнута в тазобедренном и коленном суставах под углом 90°. Хирург захватывает одной рукой пяточный отдел стопы, а другой — передний ее отдел. Помощник удерживает согнутое бедро, создавая этим самым противотягу. Производят тракцию стопы «на себя» по длине конечности,

Одновременно ротируя стопу кнутри. При устранении вывиха отмечается характерный щелчок, что соответствует моменту, когда таранная кость встает на свое место и деформация голеностопного сустава исчезает. С целью полной ликвидации наружного смещения стопы и межберцового диастаза при наложении гипсовой повязки следует сдавить лодыжечную вилку до полного застывания гипсовой повязки. Удобнее всего в этих случаях накладывать U-образную повязку, как было описано выше. По окончании вправления делают контрольный снимок в двух проекциях.

При удавшемся вправлении перелома и ликвидации межберцового диастаза наложенную U-образную повязку укрепляют циркулярными турами гипсового бинта.

В случае неудавшегося полного сближения берцовых костей ручным способом следует применить сдавливающий аппарат или оперативный способ восстановления вилки голеностопного сустава (описание способа сближения берцовых костей при помощи сдавливающего аппарата приведено ниже). Срок гипсовой иммобилизации — 3 месяца.

После снятия гипсовой повязки делают контрольный рентгеновский снимок.

Переломы обеих лодыжек со смещением отломков и подвывихом или вывихом стопы кнаружи

Механизм перелома пронационный. При подвертывании стопы кнаружи происходит чрезмерное натяжение дельтовидной связки, которая отрывает внутреннюю лодыжку на уровне сустава. При продолжающемся насилии вслед за этим таранная кость наклоняется кнаружи и боковой своей поверхностью отламывает латеральную лодыжку или на уровне сустава, или несколько выше его. Линия перелома наружной лодыжки проходит косо, вершина излома последней расположена на 1—1,5 см выше линии сустава.

При продолжающемся действии травмирующей силы наступает смещение таранной кости вместе с лодыжкой кнаружи. В зависимости от харак-

Срок восстановления трудоспособности для лиц нефизического труда — 16 недель, для лиц физического труда — 18—20 недель. После снятия гипсовой повязки больным рекомендуется в течение всего года пользоваться ортопедической стелькой, носить эластический бинт или цинк-желатиновую повязку.

Техника наложения цинк-желатиновой повязки. Цинк-желатиновая паста состоит из следующих ингредиентов: окись цинка — 25 г, желатина — 50 г, вода — 75 г, глицерин — 100 г. Банку с пастой ставят в теплую воду до разжижения содержимого. На кожу области голеностопного сустава, прилегающих отделов стопы и на голень накладывают слой пасты. На пасту — 2—3 тура марлевого бинта, начиная от пальцев стопы и заканчивая бинтование в верхней трети голени. На этот слой бинта накладывают еще слой пасты и конечность еще раз бинтуют марлевым бинтом. Затем снова кладут слой пасты и вновь бинтуют конечность. Такая 3—4-слойная повязка через 30 минут высыхает, и больному можно разрешить ходить.

Обычно через 2 недели повязку приходится перекладывать. Повязка не мешает ходьбе и позволяет производить движения в голеностопном суставе.

тера и травмирующей силы наступает подвывих или вывих стопы кнаружи.

Клиника и симптоматология. При осмотре конечности определяются припухлость и деформация в области голеностопного сустава. Стопа смещена и повернута кнаружи. Смещение стопы бывает различной степени: от незначительного до полного вывиха.

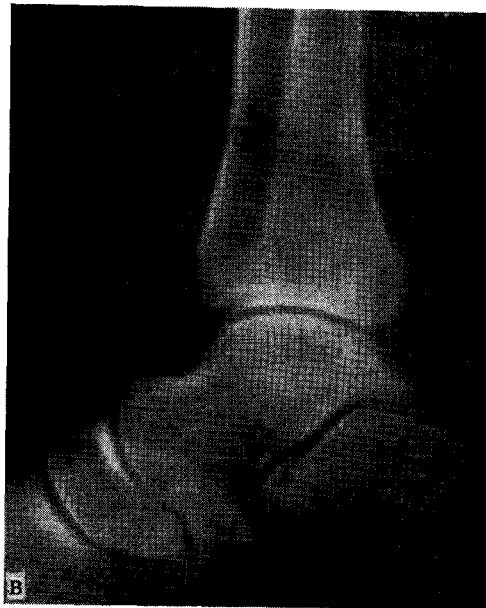
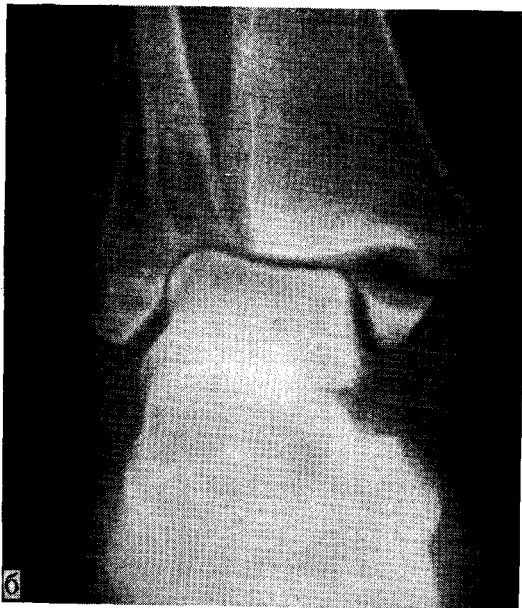
При больших степенях смещения кожа в области основания внутренней лодыжки резко натянута, а иногда в этом месте имеется рана, в которую выстоит край большеберцовой кости (открытый переломо-вывих) (рис. 54).

Функция стопы резко нарушена, опора на конечность невозможна.

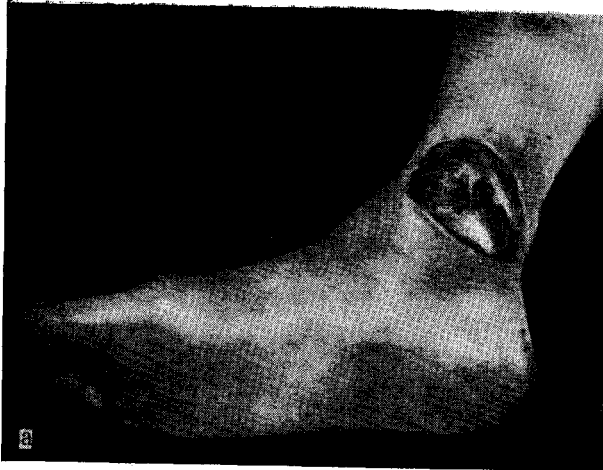

Рис. 54. Открытый переломо-вывих голеностопного сустава.

а — область голеностопного сустава больного с открытым переломо-вывихом лодыжек; б — рентгенограмма в прямой проекции; в — рентгенограмма в боковой проекции.



Рентгенодиагностика. На рентгенограмме в прямой проекции виден поперечный перелом внутренней лодыжки и косой перелом наружной лодыжки. Таранная кость вместе с лодыжками смещена в латеральную сторону.

Горизонтальная суставная щель имеет треугольную форму с основанием, обращенным кнутри.

Внутренняя лодыжка находится под суставной поверхностью большеберцовой кости. Межберцовая щель не расширена.

На боковой рентгенограмме виден перелом внутренней лодыжки с расхождением отломков на расстоянии 0,2–0,3 см и перелом наружной лодыжки (см. рис. 54).

При полном вывихе на рентгенограмме в передне-задней проекции таранная кость вместе с лодыжками смещена латерально и блок таранной кости располагается выше суставной поверхности большеберцовой кости.

На боковой рентгенограмме блок таранной кости проецируется на эпифизе большеберцовой кости, причем верхняя

суставная поверхность блока находится на 2—3 см выше дистальной суставной поверхности большеберцовой кости (рис. 55).

Лечение. Задача хирурга сводится прежде всего к ликвидации подвывиха или вывиха стопы, к репозиции отломков и восстановлению вилки голеностопного сустава.

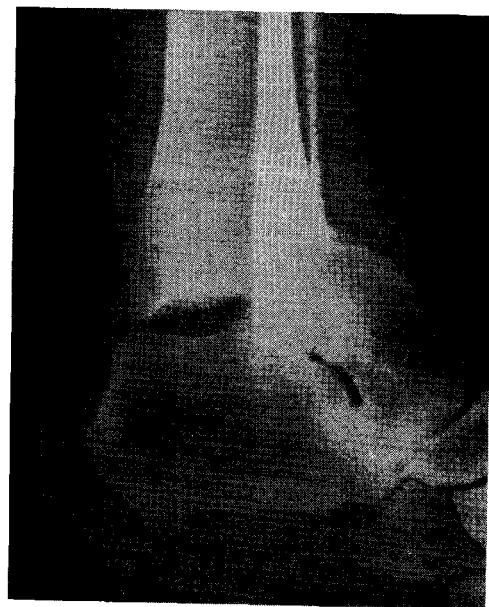
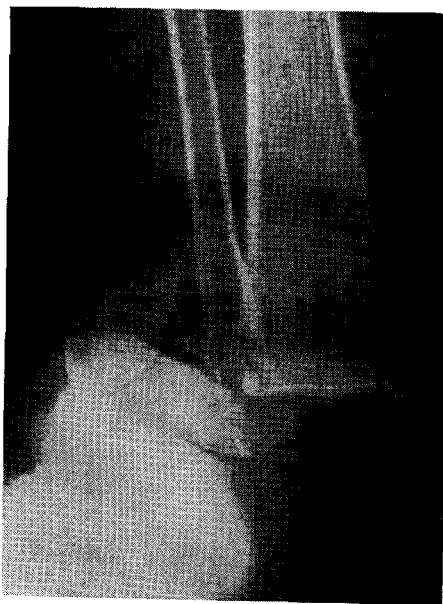Оказание помощи таким больным является неотложным вмешательством, поэтому репозицию не следует откладывать. Исключением могут служить лишь случаи множественных травм, комбинированных повреждений, ослож-

Основным способом лечения этих переломов является одномоментное ручное вправление отломков. Производят анестезию введением 2% раствора новокаина по 15 мл в область переломов наружной и внутренней лодыжек.

Для вправления такого перелома необходимо расслабление икроножных мышц. Это достигается сгибанием ноги в коленном суставе под углом 90°.

Больного усаживают на высокий стул или на стол. Голень сгибают в коленном суставе, а стопа упирается в бедро хирурга (рис. 56). При невозможности по каким-либо причинам

Рис. 55. Перелом обеих лодыжек с вывихом стопы кнаружи. Рентгенограмма.



ненных состоянием шока, когда дополнительные манипуляции могут быть опасными для больного. При поступлении больного через сутки и более после травмы, когда уже имеется значительный отек области голеностопного сустава, откладывать репозицию до спадения отека не следует; отек не должен служить причиной задержки репозиции.

Наоборот, восстановление правильных анатомических соотношений в голеностопном суставе способствует скорейшему исчезновению отека.

производить вправление сидя больного укладывают на стол. Ногу сгибают в коленном и тазобедренном суставах под углом 90° и помощник поддерживает ее за бедро.

Основная задача вправления — ликвидировать наружный подвывих стопы и восстановить вилку сустава. Одна рука хирурга вправляющая, другая — помогающая. Вправляющая рука обычно противоположна стороне перелома: при переломе лодыжек левой голени вправляющая рука правая, при переломе лодыжек правой голени — левая.

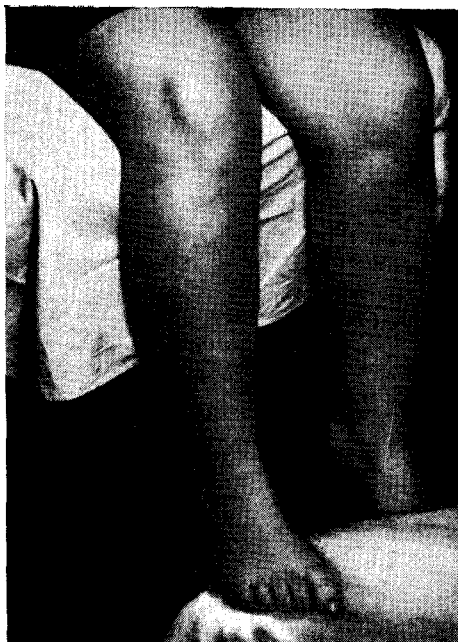

Рис. 56. Одновременное ручное вправление. Больной сидит на столе с опущенной ногой, которая упирается в бедро хирурга.

Рис. 57. Положение рук хирурга при вправлении перелома лодыжек с подвывихом или вывихом стопы кнаружи.

Рис. 58. Тракция по длине за стопу с противотягой за бедро.

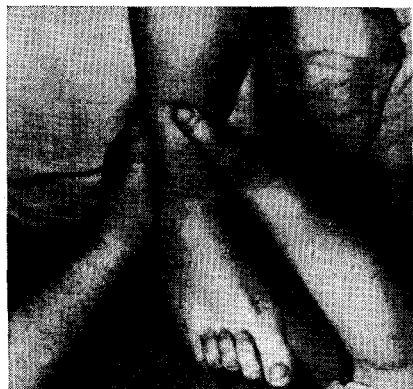

Рис. 57

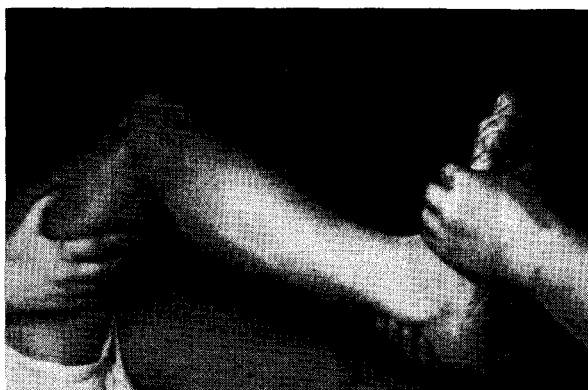

Рис. 58

Хирург кладет вправляющую руку на наружную поверхность области голеностопного сустава, а другую руку накладывает на нижнюю треть голени тотчас выше голеностопного сустава так, чтобы I палец находился на передней, а остальные — на задней поверхности голени.

Хирург смещает стопу в направлении снаружи кнутри до упора и полного устранения деформации (рис.57).

Так как стопа всегда имеет тенденцию к вальгированию (физиологический вальгус), рекомендуется после

ликвидации наружного подвывиха стопы установить задний отдел ее в положении легкого варуса. Затем накладывают лонгетно-циркулярную гипсовую повязку до коленного сустава. Такое положение стопы следует удерживать до полного застывания гипсовой повязки. Стопу устанавливают в положение легкого подошвенного сгибания под углом 95—100°.

При полном вывихе стопы вправление начинают с тракции по длине конечности за пяточный и средний отделы ее при осуществлении противотяги

за бедро (рис. 58). Дальнейшее вправление производят так же, как было описано выше.

При опасности нарастания отека стопы и области голеностопного сустава гипсовую повязку рассекают на всем протяжении по передне-наружной поверхности, после чего рассеченную повязку стягивают мягким бинтом. Конечности придают возвышенное положение на несколько дней. Через 8—20 дней производят смену гипсовой повязки в варусное положение стопы устранив и устанавливают ее в среднее положение.

После высыхания повязки делают контрольный рентгеновский снимок. К повязке пригипсовывают стремя или каблук. Разрешается ходьба при по-

мощи костылей без опоры на конечность. Опора может быть разрешена не ранее чем через 6 недель после вправления перелома-вывиха.

Гипсовую повязку снимают через 8 недель. Делают контрольный рентгеновский снимок. Назначают теплые ванны, массаж, лечебную физкультуру. Первые дни больной ходит с костылями, опираясь на поврежденную конечность. Затем костыли заменяют тростью. В течение года больному рекомендуют пользоваться супинаторами. Трудоспособность людей нефизического труда восстанавливается в среднем через 11—12 недель. Люди физического труда могут приступить к работе только к исходу 14—16 недель после травмы.

Переломы лодыжек со смещением отломков и подвывихом или вывихом стопы кнутри

Механизм. Начальным моментом травмы является подворачивание стопы внутрь. Таранная кость упирается латеральной поверхностью в наружную, а медиальной — во внутреннюю лодыжку. Последняя отламывается вместе с частью эпиметафиза большеберцовой кости, причем линия перелома проходит снизу вверх и косо. После этого при продолжающемся насилии наступает перелом наружной лодыжки на уровне сустава или несколько дистальнее. Линия перелома проходит поперечно; в зависимости от тяжести травмы происходит подвывих или полный вывих стопы (рис. 59).

Клиника и симптоматология. При осмотре определяются отечность и деформация в области голеностопного сустава. Стопа смещена кнутри. В области наружной лодыжки кожа натянута и напряжена. Активные движения в голеностопном суставе невозможны, а пассивные — резко ограничены и болезненны.

Опора на поврежденную конечность невозможна. При пальпации определяется резкая болезненность в области лодыжек. Сдавливание обеих костей голени в средней трети во фронтальной плоскости вызывает боль, иррадииру-

ющую в область перелома. При значительном подвывихе или вывихе стопы определяется резкая деформация голеностопного сустава с нарушением соотношения оси голени и стопы с образованием угла между ними, открытого кнутри. Стопа смещена также кнутри и находится в положении «варуса» (рис. 59, а).

Нагрузка на поврежденную конечность болезненна. Функция голеностопного сустава при незначительном смещении стопы ограничена, а при большом смещении и вывихе — полностью нарушена. Кожа в области дистального конца малоберцовой кости натянута, нередко она разрывается, и возникает открытый перелома-вывих.

Рентгенодиагностика. При небольшом смещении стопы на рентгенограмме в передне-заднем направлении определяется смещение отломанной внутренней лодыжки вместе с участком метаэпифиза большеберцовой кости кнутри и кверху.

Наружная лодыжка смещена кнутри и находится в полости сустава. Таранная кость смещена кнутри и находится в положении супинации. Горизонтальная щель голеностопного сустава имеет треугольную форму, основание тре-

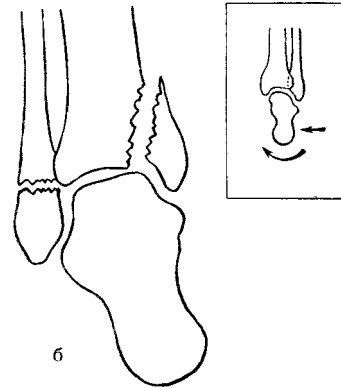
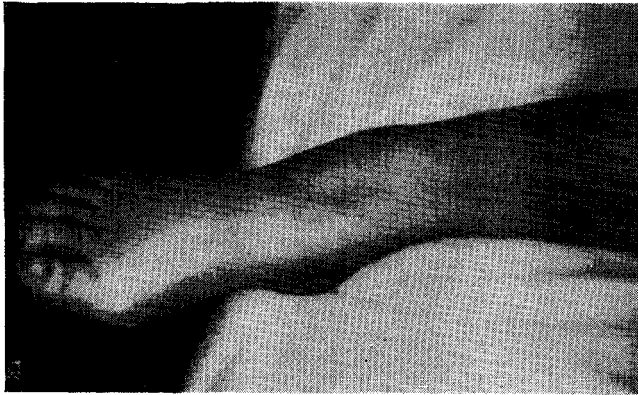


Рис. 59. Супинационно-аддукционный перелом лодыжек (а) и механизм его возникновения (б) (схема).

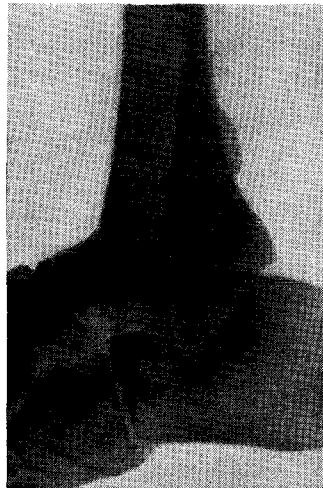
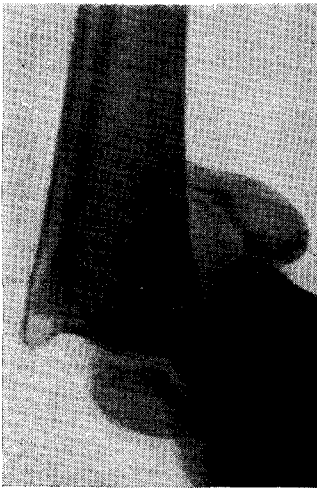

Рис. 60

Рис. 61

Рис. 60. Супинационный перелом лодыжек со смещением стопы кнутри. Рентгенограмма.

Рис. 61. Положение рук хирурга при вправлении перелома лодыжек стопы кнутри.

угольника обращено кнаружи. На боковой рентгенограмме щель голеностопного сустава резко сужена.

При значительном подвывихе или полном вывихе стопы кнутри на прямой рентгенограмме определяется смещение лодыжек кнутри вместе с таранной костью и всей стопой. Таранная кость как бы повернута вокруг своей сагиттальной оси и занимает варусное

положение. Она стоит по отношению к большеберцовой кости под углом 45° и больше. Наружная лодыжка располагается под суставной поверхностью большеберцовой кости.

На боковой рентгенограмме определяется значительное смещение таранной кости в проксимальном направлении; блок ее находится на 2—3 см выше суставной поверхности большебер-

цовой кости и проецируется на ее эпифизе. Тень внутренней лодыжки находится выше таранной кости и проецируется на диафизе берцовых костей (рис.60).

Лечение этого перелома, как правило, проводят консервативным путем. Обезболивание местное. В область перелома внутренней и наружной лодыжек вводят по 10—15 мл раствора новокаина. Положение больного на спине. Нога согнута в коленном и тазобедренном суставах. Хирург кладет одну руку на внутреннюю поверхность области голеностопного сустава, а другой рукой охватывает голень снаружи, несколько выше голеностопного сустава (рис. 61).

Затем сильно надавливая на стопу с внутренней поверхности, он смещает ее кнаружи, при этом стопа устанавливается в правильное положение. Момент вправления хорошо ощущается под руками.

Далее руку, расположенную на наружной поверхности голени, опускают на область голеностопного сустава снаружи и двумя руками сжимают вилку голеностопного сустава. Накладывают лонгетно-циркулярную повязку. Стопу устанавливают под углом 95° к оси голени.

При вывихе стопы вначале производят вправление вывиха.

Для этого помощник, удерживающий бедро, создает противотягу, а хирург производит тракцию за стопу по длине и этим самым блок таранной кости вы-

водится на уровень суставной площадки большеберцовой кости.

Дальнейшую репозицию производят по описанному выше способу. Делают контрольную рентгенограмму в двух проекциях.

При отсутствии нарастания отека больному разрешают ходить при помощи костылей без нагрузки на поврежденную конечность через 3—5 дней.

Через 18—20 дней сменяют гипсовую повязку и делают контрольный рентгеновский снимок. Пригипсовывают к повязке металлическое стремя или каблук, после чего больному разрешается дозированная нагрузка на поврежденную конечность. Срок гипсовой иммобилизации не менее 8—10 недель.

После снятия гипсовой повязки делают контрольный рентгеновский снимок. При наличии консолидации перелома больному назначают теплые ванны, массаж, лечебную физкультуру.

В течение года после травмы больному рекомендуется пользоваться ортопедической стелькой — пронатором.

Так как в значительном количестве случаев после снятия гипсовой повязки длительное время может держаться отек области голени и голеностопного сустава, рекомендуется ношение цинк-желатиновой повязки или бинтование конечности эластическим бинтом.

Срок восстановления трудоспособности у лиц нефизического труда 3—3 $\frac{1}{2}$ месяца, а у лиц физического труда 4—4 $\frac{1}{2}$ месяца.

Переломы внутренней лодыжки и надлодыжечные переломы малоберцовой кости с разрывом связок дистального межберцового сочленения и подвывихом или вывихом стопы кнаружи (перелом Дюпюитрена)

Механизм. Исходным моментом возникновения этого перелома является пронация стопы. Вначале вследствие чрезмерного натяжения дельтовидной связки отрывается внутренняя лодыжка. При продолжающемся действии травмирующей силы таранная кость своей наружной поверхностью давит на наружную лодыжку. При сочетании пронации стопы и наружной ротации

ее напрягаются и затем рвутся передняя и задняя малоберцово-большеберцовые связки. Таранная кость, таким образом, получает возможность легко сместиться кнаружи и своим давлением прогибает малоберцовую кость. Последняя ломается в наиболее тонком месте, что соответствует 6—7 см выше голеностопного сустава. Это влечет за собой расхождение вилки голе-

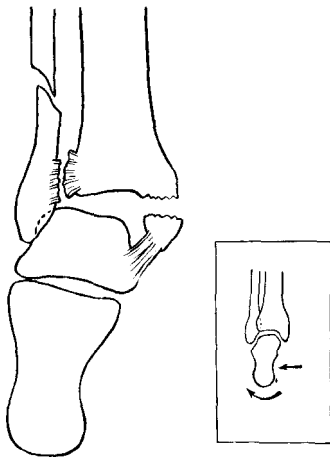


Рис. 62

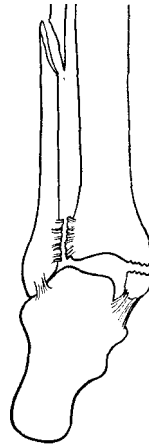

Рис. 63

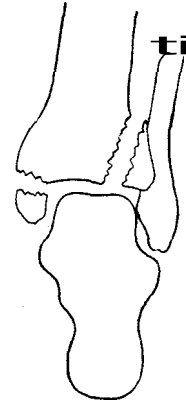

Рис. 64

Рис. 62. Перелом Дюпюитрена и механизм его возникновения (схема).

Рис. 63. Перелом Мезоннева (схема).

Рис. 64. Перелом Фолькмана (схема).

ноstopного сустава и стопа смещается кнаружи (перелом Дюпюитрена) (рис. 62).

Иногда при этом же механизме травмы происходит перелом малоберцовой кости в средней трети (перелом Мезоннева) (рис. 63).

Нередко вместе с переломом внутренней лодыжки и малоберцовой кости наступает перелом наружного края эпиметафиза большеберцовой кости. При этом отломок часто имеет треугольную форму (перелом Фолькмана) (рис. 64).

Клиника и симптоматология. При осмотре определяется характерное смещение стопы кнаружи с нарушением соотношения оси голени и стопы. Между ними образуется угол, открытый кнаружи. Область сустава деформирована, отечна. Нередко при значительном смещении стопы в области внутренней поверхности голеностопного сустава, под кожей выступает край большеберцовой кости. Пальпаторно определяется резкая болезненность в области голеностопного сустава. Функция стопы резко нарушена.

При сравнительном измерении ширины дистального конца голени отмеча-

ется увеличение его размеров на стороне повреждения вследствие расхождения ветви сустава. Наряду со смещением стопы последняя также повернута кнаружи (эверсия) и находится в вальгусном положении.

Рентгенодиагностика. На прямой рентгенограмме определяется перелом внутренней лодыжки на уровне суставной щели со смещением ее в полость сустава и поворотом кнаружи. Перелом малоберцовой кости определяется обычно на 6—7 см выше линии сустава. Межберцовая щель расширена, и типичная тень треугольника, образующаяся в результате наложения берцовых костей, отсутствует. Таранная кость повернута вокруг своей оси и занимает вальгусное положение.

На боковой рентгенограмме часто не видно существенного смещения отломков берцовых костей и таранной кости. Однако линия перелома внутренней лодыжки и малоберцовой кости достаточно четко определяется (рис. 65).

Лечение. Вправление этого перелома может быть произведено одномоментным ручным способом, при помощи специального аппарата или оперативным путем.

Рис. 65. Перелом Дюпюитрена.
Рентгенограмма, боковая проекция.

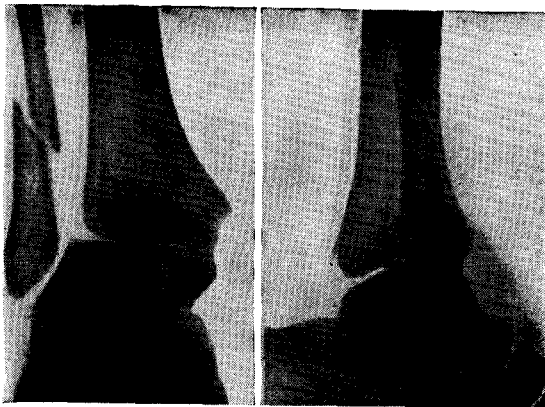
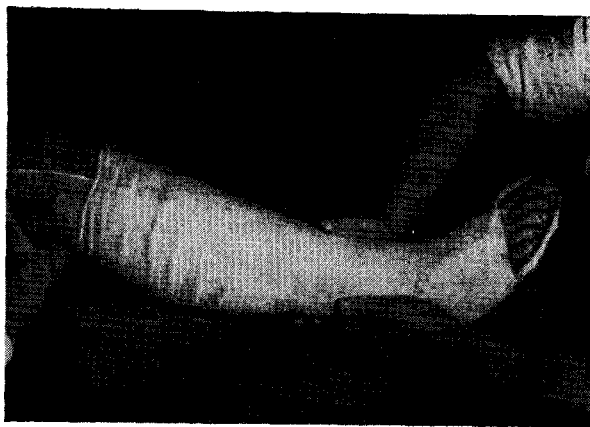


Рис. 66. Одновременное ручное
вправление перелома Дюпюитрена.
Второй момент: сдавление вилки
голеностопного сустава.

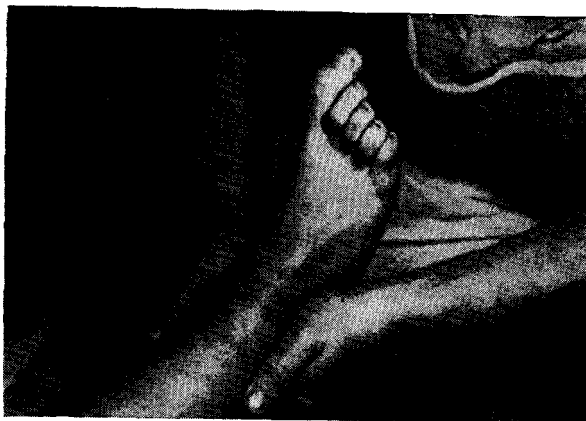

Рис. 67. Сдавление вилки голеностопного сустава до полного за-
твердения гипсовой повязки



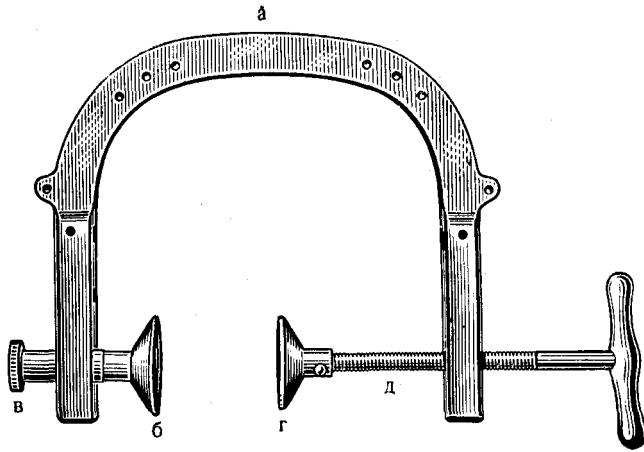


Рис. 68

Рис. 68. Сдавливающий аппарат В. А. Сартана.

a — дуга аппарата; *б* — левая щека-упор; крепится винтом (*в*) в продольном пазе и при необходимости может быть смещена вверх; *г* — правая щека-упор на резьбовом стержне (*д*) смещается в боковом направлении при повороте ручки, которая изменяет расстояние между упорами *б* и *г*.

Рис. 69. Ликвидация межберцового диастаза при помощи аппарата В. А. Сартана.

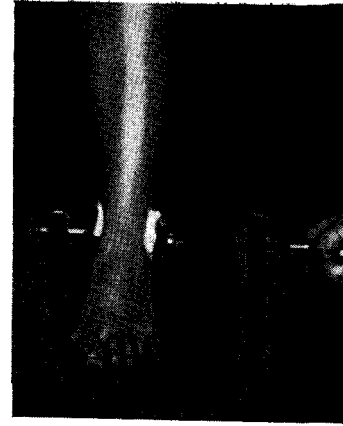

Рис. 69

При одномоментном ручном вправлении положение больного на столе лежа на спине. Нога согнута в коленном и тазобедренном суставах под углом 90°. После обезболивания 2% раствором новокаина, который вводят в область перелома внутренней лодыжки и в надлодыжечную область малоберцовой кости, вправляют отломки.

Хирург кладет одну руку на наружную поверхность области голеностопного сустава и стопы и производит сильное давление на стопу кнутри.

Другой рукой хирург охватывает голень с внутренней стороны несколько выше внутренней лодыжки и производит противодействие. Производя небольшую тракцию по длине, хирург старается сместить стопу кнутри и несколько повернуть ее в положение супинации (см. рис. 51).

Смещение стопы кнутри заканчивается при ощущении упора, что соответствует установлению таранной кости на свое место.

При наличии вывиха стопы производят вначале вправление.

Для этого одной рукой удерживают стопу за пяточный, а другой — за дистальный отдел ее и производят тракцию по длине. Затем переключают руки и производят перемещение стопы, как описано выше. После этого при-

ступают ко второму этапу репозиции — устранению межберцового диастаза.

Не меняя положения стопы, хирург осторожно переводит руки на область лодыжечной вилки, сдавливая последнюю с боков (рис. 66).

Сразу после этого накладывают U-образную гипсовую повязку до коленного сустава.

В момент наложения гипсовой лонгеты стопа может сместиться кнаружи, и может наступить рецидив подвывиха. Поэтому после наложения лонгеты и фиксации ее циркулярными турами мягкого бинта следует удерживать стопу в положении легкого «варуса» и продолжать руками сдавливать вилку сустава с боков через гипсовую повязку до полного затвердения ее (рис. 67).

Затем делают контрольный рентгеновский снимок. При правильном положении отломков к U-образной лонгете добавляют заднюю гипсовую лонгету и обе лонгеты укрепляют циркулярными гипсовыми бинтами.

Если репозицию производят в первые часы после травмы, нередко удается под местной анестезией устранить диастаз между берцовыми костями.

Через сутки и более после травмы ручная репозиция, как правило, не удается.




Рис. 70

Рис. 70. Сдавливающий аппарат Ю. М. Свердлова.

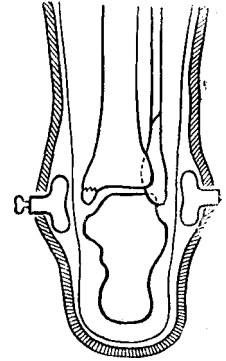


Рис. 71

Рис. 71. Удержание вправленных лодыжек под гипсовой повязкой при помощи резиновых баллончиков А. В. Каплана.

В этих случаях для вправления подвывиха стопы и ликвидации межберцового диастаза рекомендуется пользоваться сдавливающим аппаратом (рис. 68, 69).

Для обезболивания в этих случаях рекомендуется прибегать к внутрикостной анестезии или к наркозу. При применении приспособления В. А. Сартана после обезболивания накладывают аппарат и путем поворота ручки винта расстояние между упорами уменьшают. При этом диастаз берцовых костей ликвидируется. Положение отломков контролируют рентгенограммой. После этого аппарат снимают и накладывают лонгетно-циркулярную гипсовую повязку от пальцев до коленного сустава. Хирург удерживает стопу в правильном положении и через незастывшую гипсовую повязку продолжает сжимать лодыжки обеими кистями до полного затвердения гипса.

Обычно при хорошем сдавлении берцовых костей после снятия аппарата вилка не расходится. Ю. М. Свердлов предложил сдавливающий аппарат со съёмными упорами (рис. 70).

После сжатия вилки накладывают гипсовую повязку на щечки сдавливающего аппарата. После застывания гипсовой повязки аппарат снимают, а щечки упоров остаются под повязкой. При

смене гипсовой повязки щечки удаляют.

А. В. Каплан для сближения берцовых костей в нижнем соединении и устранения подвывиха стопы предложил воздушные баллончики (рис. 71), которые помещаются под гипсовой повязкой на уровне лодыжек, а ниппельные клапаны баллончиков располагаются над ней снаружи.

При необходимости устранения или предупреждения наружного смещения таранной кости в гипсовой повязке один баллончик помещают в области наружной лодыжки, а другой — на большеберцовую кость тотчас выше внутренней лодыжки. При диастазе вилки голеностопного сустава в оба воздушных баллончика через ниппельные клапаны подкачивают воздух при помощи велосипедного насоса. По мере спадения отека во избежание повторного смещения таранной кости и возникновения рецидива межберцового диастаза в баллончики подкачивают воздух.

При безуспешной закрытой репозиции отломков показано оперативное вмешательство.

Обезболивание внутрикостное или наркоз. Делают разрез кожи по передней поверхности голеностопного сустава в области межберцового сочлене-

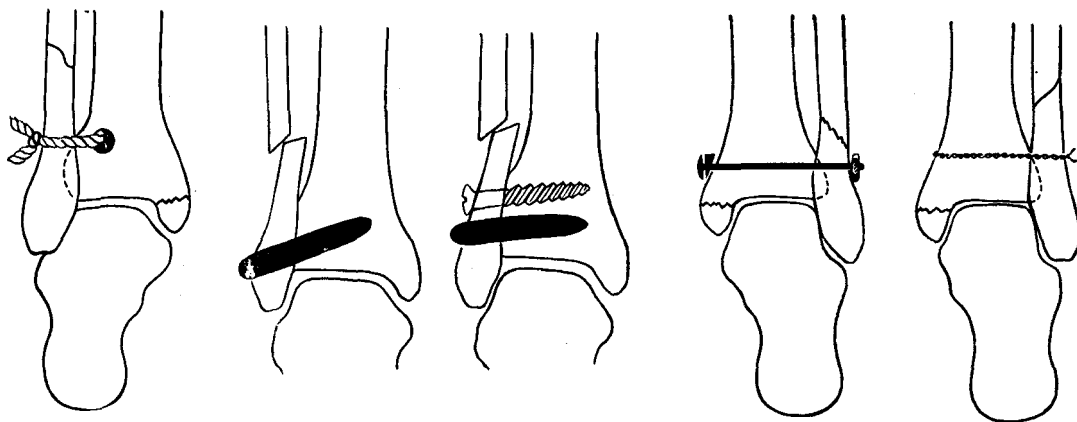


Рис. 72

Рис. 73

Рис. 74

Рис. 75

Рис. 72. Соединение берцовых костей полоской фасции по способу Ситенко (схема).

Рис. 73. Устранение межберцового диастаза и скрепление берцовых костей при помощи костного трансплантата и металлического винта по В. Д. Чаклину (схема).

Рис. 74. Скрепление берцовых костей при их диастазе при помощи болта по способу Шумана (схема).

Рис. 75. Ликвидация межберцового диастаза и скрепление берцовых костей обвивным проводочным швом по способу Бурнса (схема).

ния. Рассекают кожу, подкожную клетчатку и поверхностную фасцию. Тупым крючком отодвигают поверхностную вртнь_мялбррцкпкпгп нрр^я и сухожилия разгибателей пальцев. Вскрывают межберцовый промежуток. Острым желобоватым долотом удаляют разорванные связки синдесмоза с большеберцовой и малоберцовой костей. С последней также следует снять участок кортикального слоя для лучшего прилегания ее к большеберцовой кости. Наружную лодыжку фиксируют к большеберцовой кости одним из описываемых ниже способов.

Способ Ситенко. Делают разрез кожи спереди наружной лодыжки на 2—3 см выше суставной щели голеностопного сустава. Тупым путем проникают к метафизу большеберцовой кости спереди. Сверлом образуют канал в передне-заднем направлении, через который проводят полоску фасции, взятой из широкой фасции бедра. Полоску фасции обводят вокруг малоберцовой кости и в положении максимального сближения берцовых костей концы полоски фасции сшивают шелком (рис. 72).

Способ Чаклина. Автор применяет костный, ауто- или гомотрансплантат

либо сочетает трансплантат с металлическим винтом с целью создания синдесмоза—костного сращения берцовых костей. Операцию производят следующим образом. Из разреза в области наружной лодыжки на уровне синдесмоза после освежения места разрыва делают канал в лодыжке по направлению снизу вверх и далее в метафизе большеберцовой кости не менее чем на $\frac{2}{3}$ ее ширины. Диаметр канала должен быть таким, чтобы костный трансплантат плотно вошел в него. Несколько выше места введения трансплантата вводят металлический шуруп в таком же направлении. Рану зашивают послойно (рис. 73).

Способ Шумана. Этот способ заключается в том, что обе берцовые кости скрепляют болтом с гайкой. Делают разрез над наружной лодыжкой и другой разрез — в области внутренней поверхности большеберцовой кости, несколько выше внутренней лодыжки. В поперечном направлении просверливают канал через обе кости. В канал вводят болт и со стороны наружной лодыжки на него навинчивают торцовым ключом гайку. Под шляпку болта при необходимости подкладывают шайбу. При затягивании гайки берцовые

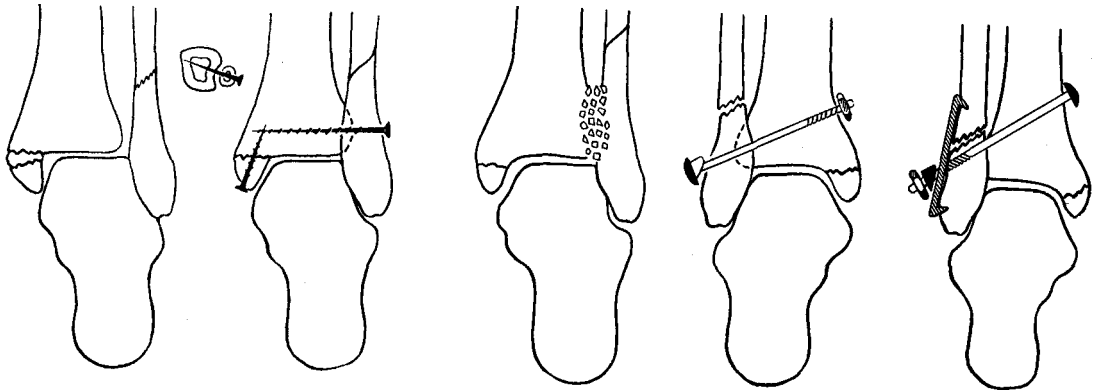


Рис. 76

Рис. 77

Рис. 78

Рис. 79

- Рис. 76. Скрепление берцовых костей и внутренней лодыжки при помощи шурупов по способу Смита, Кэмпбелла и др. (схема).
- Рис. 77. Создание синостоза в области межберцового синдесмоза при помощи костной щепки по способу Крата и Кэмпбелла (схема).
- Рис. 78. Скрепление берцовых костей при разрывах межберцового сочленения при помощи болта по способу Гурьева (схема).
- Рис. 79. Ликвидация межберцового диастаза при низких переломах малоберцовой кости с помощью болта и боковой пластинки по способу Гурьева (схема).

кости сближаются, и этим самым устраняется диастаз (рис. 74).

Способ Бурнса. При этом способе операции применяют круговой проволоочный шов. Делают разрез спереди от наружной лодыжки на уровне синдесмоза. Затем под мягкие ткани проводят вокруг обеих берцовых костей проволоку, концы которой скручивают, при этом кости сближаются и межберцовый диастаз ликвидируется (рис. 75).

Смит, Кэмпбелл, Ватсон-Джонс, БОННИН, Сакари, Ванио, Мулис, Салис для скрепления берцовых костей при их диастазе пользуются винтом. Отверстие для винта делают только в малоберцовой кости, а в губчатое вещество метафиза большеберцовой кости винт вводят при определенном усилии. Уровень введения должен быть не ниже 2 см линии голеностопного сустава. При наличии диастаза между отломанной внутренней лодыжкой и большеберцовой костью лодыжку фиксируют к большеберцовой кости таким же винтом (рис. 76).

Крат и Кэмпбелл предлагают создать синостоз на месте поврежденного межберцового синдесмоза. Из разреза по передней поверхности области голеностопного сустава обнажают межбер-

цовый синдесмоз. Удаляют рубцы и межберцовый промежуток заполняют костной щепкой. Берцовые кости сближаются между собой и в таком, положении удерживаются гипсовой повязкой (рис. 77).

В. Н. Гурьев разработал более совершенный способ оперативного лечения при разрывах межберцового синдесмоза. Разрезом длиной 8 см по передне-наружной поверхности малоберцовой кости обнажают наружную лодыжку и вправляют ее в малоберцовую вырезку большеберцовой кости. Затем через просверленный канал проводят металлический болт со стороны наружной лодыжки через обе кости в косом направлении снизу вверх под углом 45°. В месте выхода болта на внутренней поверхности большеберцовой кости делают небольшой разрез кожи и на болт нанизывают шайбу с гайкой, которую закручивают торцовым ключом (рис. 78).

Во избежание чрезмерного сжатия берцовых костей и сужения вилки голеностопного сустава, что может повлечь за собой ограничение тыльной флексии стопы, в момент закручивания гайки рекомендуется установить стопу в положении умеренного тыльного сги-

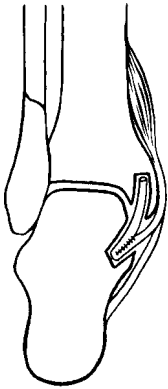


Рис. 80

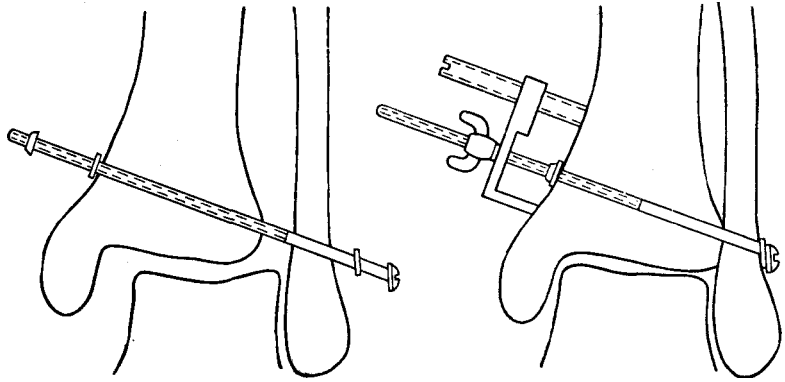


Рис. 81

Рис. 80. Восстановление дельтовидной связки из сухожилий задней большеберцовой мышцы по способу Гурьева.

Рис. 81. Ликвидация межберцового диастаза при помощи болта с упором по способу Остера.

бания. После скрепления костей следует проверить подвижность в голеностопном суставе. Рану зашивают наглухо. Накладывают лонгетно-циркулярную гипсовую повязку до коленного сустава. Стопу фиксируют под углом 90° .

При низких переломах наружной лодыжки, на уровне синдесмоза или верхней границы его болт, проведенный близко к линии перелома, не будет надежно фиксировать берцовые кости. Для этой цели в Центральном институте травматологии и ортопедии предложена металлическая пластинка с прорезью и шипами на концах, которую укладывают по наружной поверхности лодыжки под шляпку болта (рис. 79).

Разорванную дельтовидную связку восстанавливают из сухожилия задней большеберцовой мышцы (способ Гурьева). Рассекают продольно сухожилие, одну полосу отсекают от дистального конца ее и образуют новую связку, которую проводят в канале таранной и большеберцовой костей в виде восьмерки (рис. 80).

Способ Остера. Делают разрез кожи в области наружной лодыжки длиной 4 — 5 см. В наружной лодыжке на 1 см выше линии голеностопного сустава просверливают канал в косом направлении снизу вверх и кнутри и продолжают его через метафиз большеберцо-

вой кости. В канал вводят болт с шайбой длиной 125 мм и диаметром 2,3 мм. Длина нарезной части болта 90 мм. На введенный болт со стороны большеберцовой кости надевают шайбу, а на нарезную часть болта навинчивают гайку (рис. 81).

Для ликвидации межберцового диастаза автор предлагает специальный «упор», который насаживается на болт. Основание упора снабжено винтом, с помощью которого меняют угол между плоскостью основания и болтом, при этом угол должен быть прямым. На болт навинчивают барашек до соприкосновения его с плоскостью основания упора. Вращая барашек и придерживая болт отверткой, введенной в прорезь его шляпки, сближают берцовые кости и этим самым ликвидируют подвывих таранной кости. После достаточного сближения большой и малой берцовых костей навинченную на болт гайку закручивают до упора о внутреннюю поверхность большеберцовой кости. Затем отвинчивают барашек, снимают основание упора и лишние концы болта скручивают над гайкой.

После операции скрепления берцовых костей, фиксации внутренней лодыжки и восстановления связок накладывают лонгетно-циркулярную гипсовую повязку. После вправления перелома-вывиха в течение 5 — 8 дней боль-

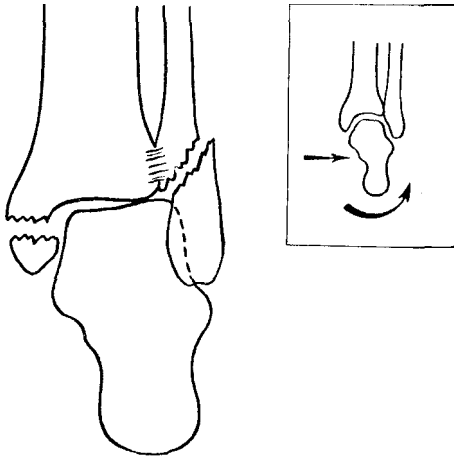


Рис. 82. Перелом Потта и механизм его возникновения — элементы пронации и эверсии стопы; передне-задняя проекция (схема).

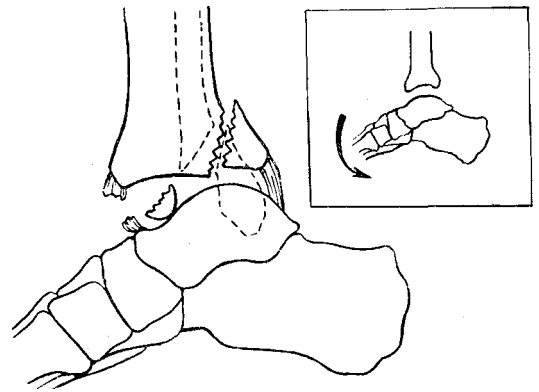


Рис. 83. Перелом Потта и механизм его возникновения (боковая проекция); элемент подошвенной флексии стопы (схема).

ному рекомендуется постельный режим до спадения отека области сустава. Затем разрешается ходьба при помощи костылей без опоры на поврежденную конечность. Если повязка стала очень свободной, особенно в области вилки сустава, ее через 2 недели следует сменить. Накладывают новую повязку, которую тщательно моделируют в области голеностопного сустава, ахиллова сухожилия и сводов стопы. Производят контрольный рентгеновский снимок.

Через 18—21 день к повязке прикрепляют стремя и больному разрешают ходьбу с частичной нагрузкой на ногу. Полная нагрузка на ногу разрешается через 30—45 дней. Срок гипсовой иммобилизации $2\frac{1}{3}$ —3 месяца.

После снятия гипсовой повязки делают контрольный рентгеновский снимок. При наличии консолидации перелома назначают больному теплые ванны, лечебную гимнастику, массаж области сустава и голени, ходьбу с тростью. В течение года больному рекомендуется пользоваться ортопедической обувью или стелькой (супинатор).

При наличии отека области сустава и голени рекомендуется бинтование конечности эластическим бинтом или ношение цинк-желатиновой повязки.

Восстановление трудоспособности при этих видах переломов у лиц нефизического труда наступает к 4—5-му месяцу после травмы, а у лиц физического труда — к 5—6-му месяцу.

Переломы лодыжек и маргинальные переломы метаэпифиза большеберцовой кости с подвывихом или вывихом стопы

Переломы одной или обеих лодыжек и заднего края большеберцовой кости с подвывихом или вывихом стопы (перелом Потта)

Механизм. Этот перелом относится к эверсионно-флекссионным переломам. Он возникает при повороте стопы кнаружи — эверсия (рис. 82), при одновременно подошвенном сгибании ее — флексия (рис. 83). При таком механизме травмы вначале наступает пе-

релом внутренней лодыжки. При дальнейшем вращении стопы кнаружи таранная кость надавливает на латеральную лодыжку, и происходит косой или винтообразный перелом ее. Линия перелома проходит снизу спереди, вверх и назад.

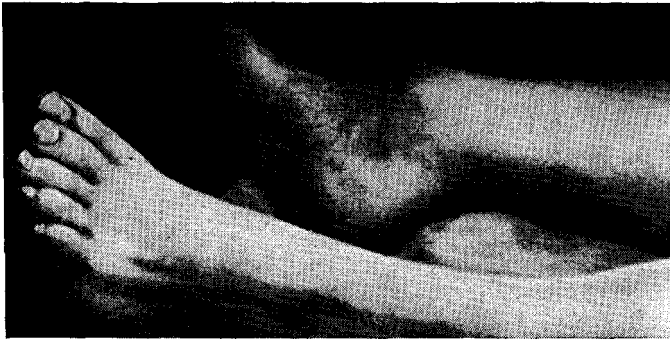

Рис. 84. Смещение стопы кнаружи и кзади при переломе Пюгга.

Присоединяющаяся при этом подошвенная флексия стопы и ретракция мощных икроножных мышц приводят к разрыву переднего отдела капсулы голеностопного сустава. Верхняя поверхность блока таранной кости надавливает на суставную поверхность большеберцовой кости, и при этом отламывается задний ее фрагмент. Отколовшийся фрагмент часто имеет форму треугольника, обращенного вершиной вверх. Размер его может быть различным: от небольшого участка кортикального слоя до $1/3 - 1/2$ суставного конца большеберцовой кости. В зависимости от размера отломка заднего края большеберцовой кости наступает подвывих или вывих стопы кзади.

Клиника и симптоматология. При этих переломах определяется резкая деформация голеностопного сустава. Ось голени и стопы нарушена и образует угол, открытый кнаружи. Стопа смещена кзади, латеральной повернута кнаружи (эверсия). По сравнению со здоровой стопой поврежденная стопа как бы укорочена. Отек в области голеностопного сустава быстро нарастает. Спереди видна ступенеобразная деформация сустава за счет выступающего переднего края большеберцовой кости. Область ахиллова сухожилия несколько сглажена (рис. 84). Кожа в области дистального конца большеберцовой кости натянута, нередко она прорывается, и возникает открытый перелома-вывих.

При пальпации определяется резкая болезненность в области лодыжек.

Сдавливание обеих костей голени в средней трети во фронтальной плоскости вызывает боль, иррадирующую в область перелома. Нагрузка на поврежденную конечность болезненна. Функция голеностопного сустава при незначительном смещении стопы ограничена, а при большом смещении и вывихе — полностью нарушена.

Рентгенодиагностика. На прямой рентгенограмме виден поперечный перелом внутренней и косой перелом наружной лодыжек. Таранная кость с обеими лодыжками смещена латерально. Между суставными поверхностями таранной и большеберцовой костей образуется угол, открытый в медиальную сторону. В области метаэпифиза большеберцовой кости видна косая тень уплотнения за счет смещенного отломка заднего края большеберцовой кости.

На боковой рентгенограмме определяется смещение таранной кости кзади. Отломанный от заднего края большеберцовой кости треугольный фрагмент смещен кзади и вверх, образуя с диафизом большеберцовой кости угол, открытый кзади. Внутренняя лодыжка смещена вместе с таранной костью дистально с образованием диастаза между ней и большеберцовой костью. Наружная лодыжка отклонена кзади по отношению к проксимальному концу малоберцовой кости и образует угол, открытый кзади (рис. 85).

При небольшом отколовшемся фрагменте заднего края эпифиза большеберцовой кости на боковой рентгено-

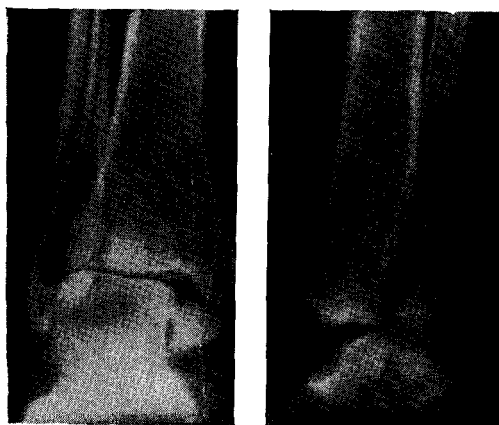
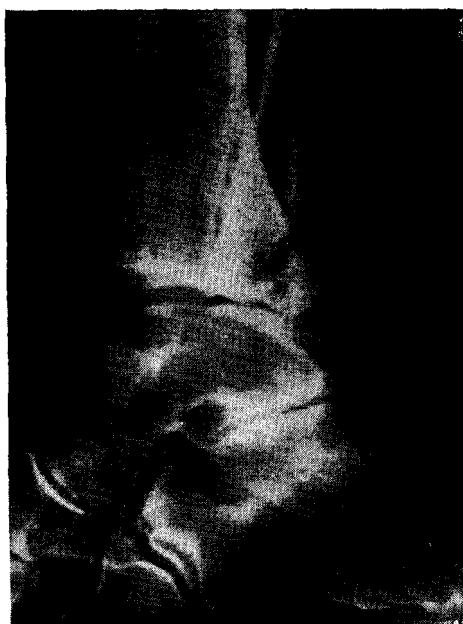

Рис. 85. Перелом обеих лодыжек и заднего края большеберцовой кости со смещением стопы кзади. Рентгенограмма.

Рис. 86. Перелом обеих лодыжек и заднего края большеберцовой кости без смещения стопы. Рентгенограмма.



грамме, как правило, заднее смещение таранной кости не определяется (рис. 86). Отломанная внутренняя лодыжка смещена книзу и между ней и большеберцовой костью видна широкая щель. На фоне тени большеберцовой кости видна линия перелома наружной лодыжки, которая проходит спереди назад и снизу вверх.

Отколовшийся фрагмент заднего края большеберцовой кости либо смещается кверху, либо остается на месте, и видна лишь щель между ним и большеберцовой костью.

При отколовшемся заднем крае большеберцовой кости с участком суставной поверхности больше $\frac{1}{3}$ ее, как правило, наступает подвывих или вывих стопы кзади.

Лечение этих переломов должно быть направлено на устранение подвывиха или вывиха стопы и ликвидации смещения отколовшегося фрагмента метаэпифиза большеберцовой кости и лодыжек.

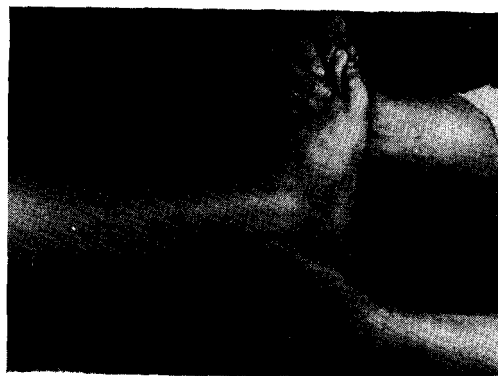Существует несколько способов репозиции.

В свежих случаях вправление вывиха или подвывиха стопы и репозиция отломков могут быть произведены ручным способом.

После анестезии путем введения 1 —

2% раствора новокаина в сустав, а также в область перелома лодыжек больного укладывают на стол и конечность сгибают до прямого угла в тазобедренном и коленном суставах. Помощник удерживает бедро в согнутом положении, создавая тем самым противотягу. Хирург охватывает стопу одной рукой за пятку, а другой — за дистальный отдел с тыльной стороны и постепенно производит тракцию конечности по длине при положении стопы в подошвенном сгибании (первый момент) (рис. 87). Затем хирург переводит ру-

Рис. 87. Вправление перелома Потта (первый момент).



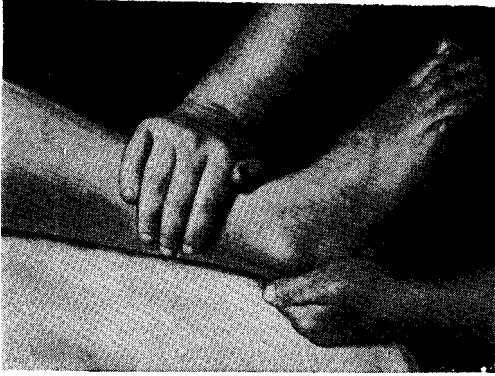


Рис. 88

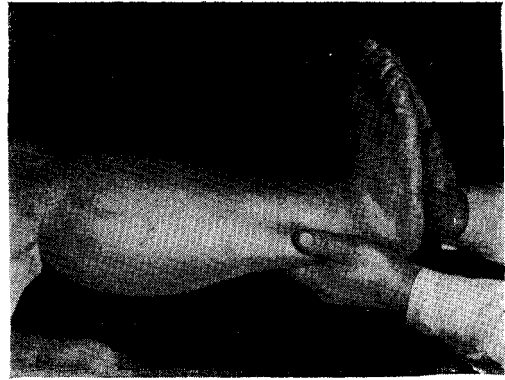


Рис. 89




Рис. 90

Рис. 88. Вправление перелома Потта (второй момент).

Рис. 89. Вправление перелома Потта (третий момент).

Рис. 90. Вправление отломков с помощью петли при переломе лодыжек и заднего края большеберцовой кости.

ку с тыльной поверхности стопы на дистальный конец передней поверхности голени, отдавливая ее кзади, а другой рукой старается переместить стопу кпереди (второй момент) (рис. 88).

Стопу последовательно переводят в среднее и потом в положение тыльного сгибания. Во время тракции ликвидируют эверсию стопы путем поворота ее кнутри (третий момент) (рис. 89).

После вправления отломков накладывают лонгетно-циркулярную гипсовую повязку от пальцев до средней трети бедра. Коленный сустав должен быть согнут под углом $150-160^\circ$.

При наложении гипсовой повязки во избежание повторного смещения стопы хирургу не рекомендуется менять поло-

жение рук: надо стараться удерживать стопу и голень в приданном ранее положении.

Устранение заднего подвывиха или вывиха стопы может быть достигнуто и другим способом. Нижнюю треть голени захватывают сшитой в виде петли полосой материи, другой конец которой свисает вниз и служит опорой для ноги хирурга.

После произведенной тракции стопы по длине хирург, надавливая петлей на голень, смещает ее книзу и одновременно руками перемещает стопу кверху, устанавливая ее под прямым углом (рис.90).

В таком положении накладывают лонгетно-циркулярную гипсовую по-

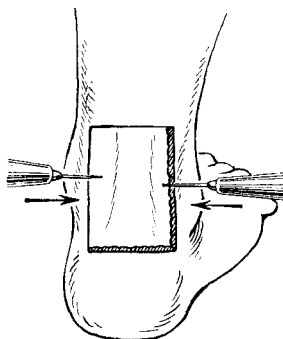


Рис. 91

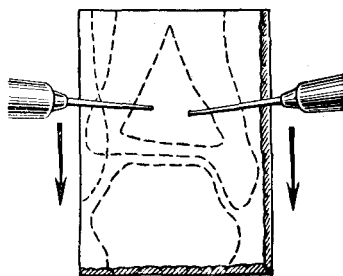


Рис. 92

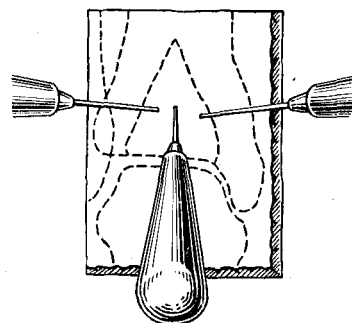


Рис. 93

Рис. 91. Способ закрытой репозиции при помощи двух шил задне-маргинальных переломов большеберцовой кости (модификация И. Ю. Каема). Первый момент: оба шила введены в мягкие ткани по бокам от ахиллова сухожилия.

Рис. 92. Второй момент: оба шила введены в отломок заднего края большеберцовой кости. Низведение фрагмента.

Рис. 93. Третий момент: отломок заднего края большеберцовой кости низведен и фиксируется спицей Киршнера при помощи дрели.

вязку. Производят контрольный рентгеновский снимок.

В последующие дни больному разрешается передвигаться при помощи костылей без нагрузки на ногу. Через 2 — 3 недели следует сменить гипсовую повязку, а через 4 — 4½ недели можно освободить коленный сустав, пригипсовать к гипсовой повязке стремя или каблук и разрешить больному дозированную нагрузку на ногу.

Описанный способ репозиции может быть произведен и под общим обезболиванием.

В ранние сроки после перелома одномоментная репозиция позволяет полностью ликвидировать смещение стопы и установить отломки в правильные анатомические соотношения.

Однако удержать отломки в правильном положении не всегда удастся. Нередко в момент наложения гипсовой повязки происходит рецидив подвывиха или вывиха стопы, который определяется на контрольной рентгенограмме.

В этих случаях не следует производить попытки повторного ручного вправления, так как это излишне травмирует мягкие ткани и суставные поверхности костей, а применить оперативное вправление отломков.

Однако нередко удается ликвидировать задний подвывих или вывих сто-

пы и удержать последнюю в гипсовой повязке, но отломок заднего края большеберцовой кости продолжает быть смещенным кверху и на суставной поверхности остается ступенеобразная деформация.

В этих случаях рекомендуется низведение отколовшегося фрагмента большеберцовой кости.

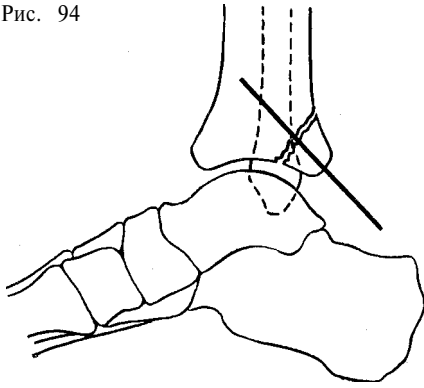
Способ закрытой репозиции задне-маргинальных переломов большеберцовой кости при помощи двух шил (модификация И. Ю. Каема). После восстановления вилки голеностопного сустава при неудавшемся низведении отломка заднего края метаэпифиза большеберцовой кости последний может быть установлен в правильное положение при помощи двух шил.

В гипсовой повязке сзади в области ахиллова сухожилия вырезают окно размером 4X8 см. Производят анестезию заднего отдела голеностопного сустава и области эпиметафиза большеберцовой кости.

По бокам ахиллова сухожилия снаружи кнутри и вперед вводят два шила, которые вкалывают в отломок большеберцовой кости (рис. 91).

При помощи шил низводят отколовшийся фрагмент (рис. 92). Рентгенограмма в боковой проекции позволяет контролировать правильность репозиции. При хорошей адаптации отломков

Рис. 94



большеберцовой кости проводят в сагитальном направлении спицу Киршнера, которая фиксирует отломок заднего края к большеберцовой кости (рис. 93, 94).

На 0,5 см выше уровня поверхности кожи спицу скусывают. Окно в гипсовой повязке закрывают циркулярными турами гипсового бинта. Спицу удаляют через 6 недель.

Способ закрытой репозиции задне-мargинальных переломов большеберцовой кости при помощи скелетного вытяжения за отколовшийся фрагмент (модификация И. Ю. Каема). Для низведения и удержания отломанного заднего края большеберцовой кости можно также пользоваться способом постоянного вытяжения при помощи спицы за отколовшийся фрагмент.

После устранения заднего подвывиха стопы больного укладывают на живот, под область голеностопного сустава подкладывают большой валик, чтобы коленный сустав был согнут под углом 135°.

В области ахиллова сухожилия тотчас кзади от наружной лодыжки строго горизонтально вводят три инъекционные иглы на расстоянии 1 см одна от другой (рис. 95). Производят контрольный рентгеновский снимок в боковой проекции (рис. 96).

По ходу одной наиболее правильно расположенной иглы проводят строго горизонтально во фронтальной плоскости спицу Киршнера, которая, как правило, проходит через отломанный задний край большеберцовой кости (рис. 97, а, б).

Спицу натягивают на дуге ЦИТО. Ручной тягой за дугу книзу и по длине

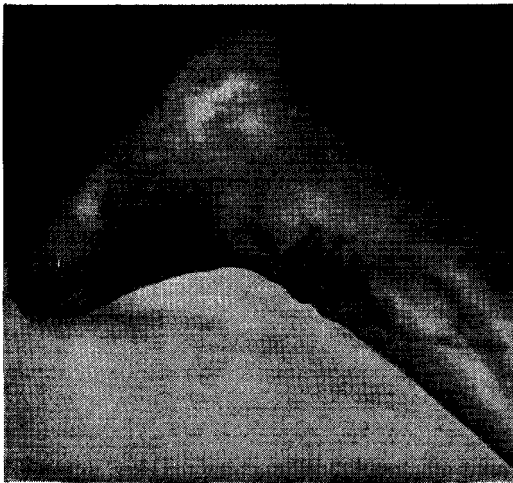


Рис. 95

Рис. 96

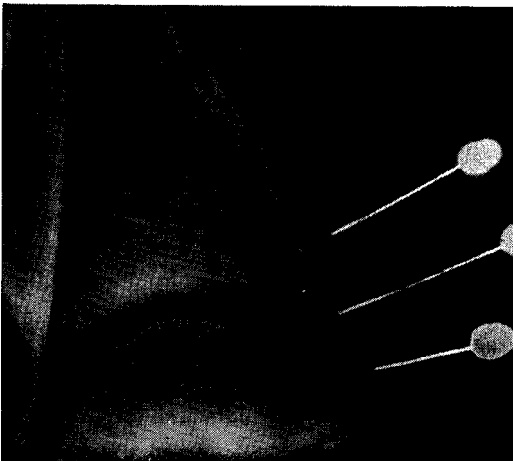


Рис. 94. Четвертый момент: окончательное положение отломка заднего края большеберцовой кости после фиксации спицей Киршнера.

Рис. 95. Способ закрытой репозиции задне-мargинальных переломов большеберцовой кости при помощи скелетного вытяжения за отколовшийся фрагмент (модификация И. Ю. Каема). Первый момент: в мягкие ткани для ориентации введены инъекционные иглы.

Рис. 96. Верхняя игла соответствует месту проведения спицы. Рентгенограмма.

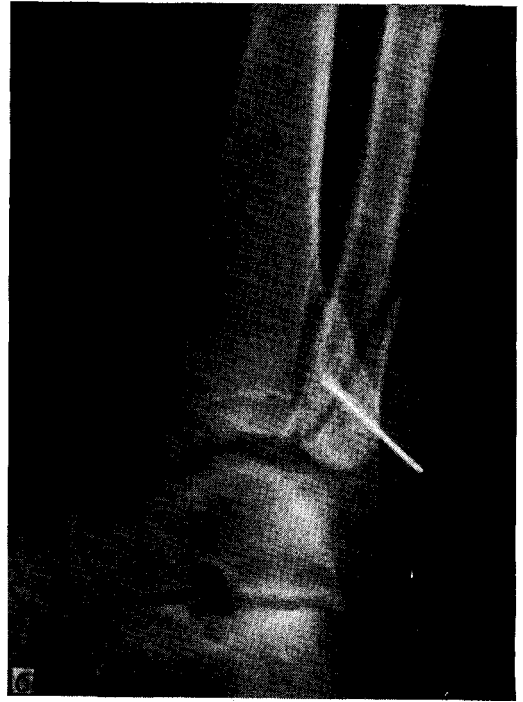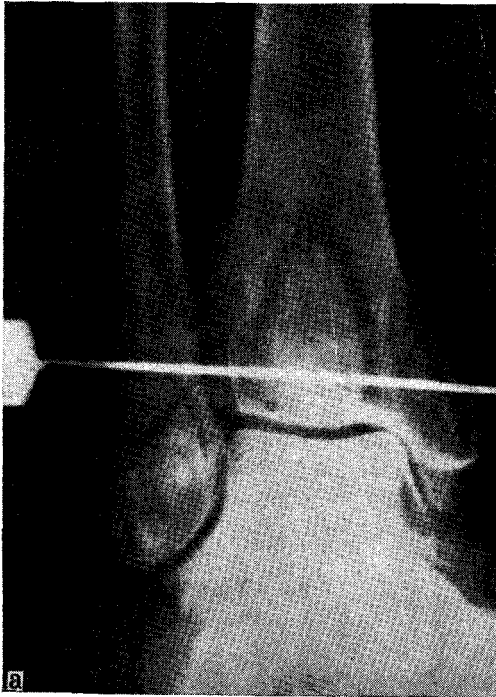


Рис. 97. Спица Киршнера проведена через отколовшийся фрагмент заднего края большеберцовой кости. Рентгенограмма, а — передне-задняя проекция; б — боковая проекция.

Рис. 99. Положение отломков после удаления спицы. Рентгенограмма.

Рис. 98. Спица натянута на дуге и после низведения фрагмента фиксирована гипсовой повязкой.

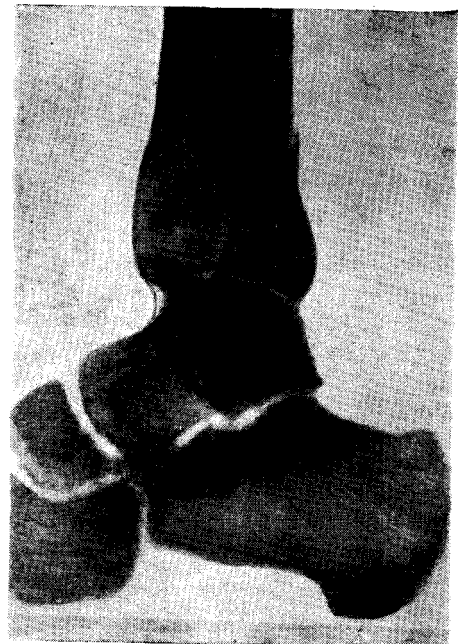
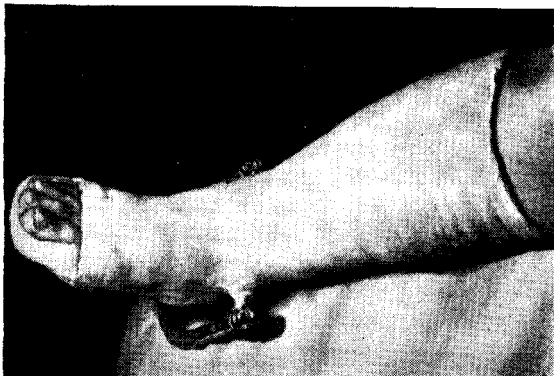

Рис. 100

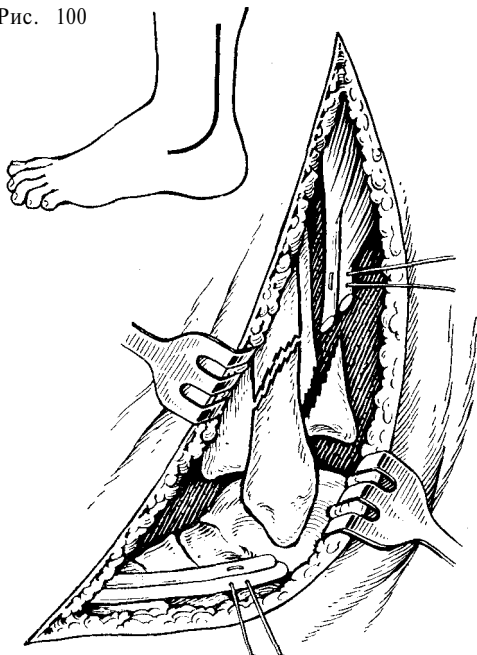


Рис. 101

Рис. 100. Операция по поводу перелома Потта. Первый момент: разрез кожи.

Рис. 101. Второй момент: малоберцовые мышцы пересечены в косом направлении и прошиты.

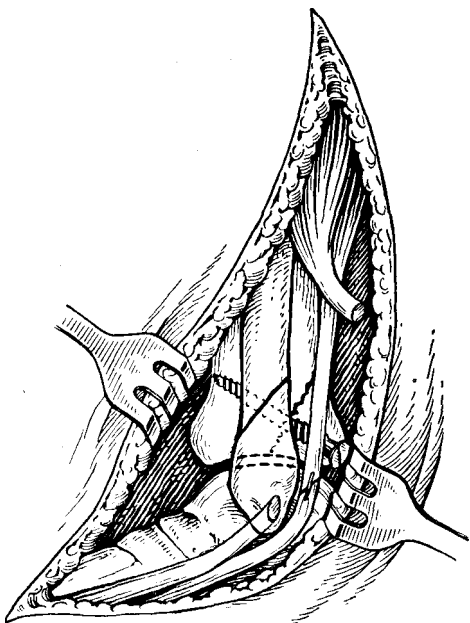


Рис. 103. Четвертый момент: отломок заднего края большеберцовой кости фиксирован винтом, сухожилия малоберцовых мышц сшиты, дистальный фрагмент наружной лодыжки установлен на место.

Рис. 102

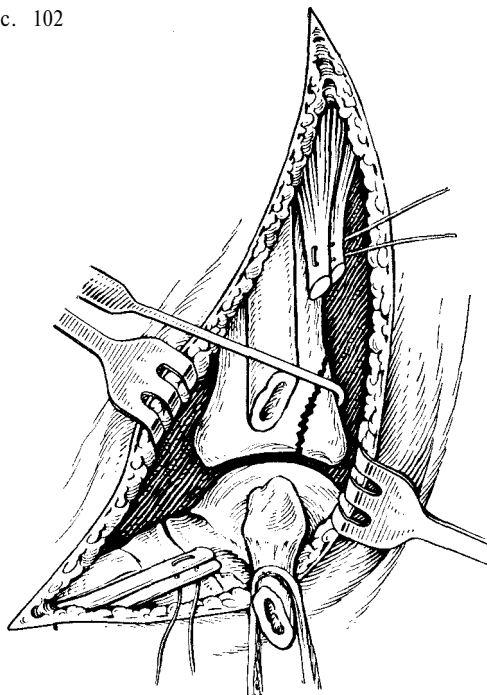


Рис. 102. Третий момент: дистальный отломок наружной лодыжки оттянут, широко открыт голеностопный сустав; отломок заднего края большеберцовой кости установлен на месте.

отломок при помощи натянутой спицы низводят и одновременно придавливают всей поверхностью излома к большеберцовой кости. После рентгенографии окно в гипсовой повязке закрывают циркулярными турами гипсового бинта и натянутую на дуге спицу прочно фиксируют в заданном положении (рис. 98).

Через 6—7 недель дугу снимают и спицу удаляют (рис. 99).

В ряде случаев путем применения метода скелетного вытяжения удастся ликвидировать смещение стопы и добиться правильного положения отломков.

При неудавшейся репозиции показано оперативное вмешательство.

Оперативное лечение может быть применено с целью:

- 1) вправления заднего вывиха или подвывиха стопы;
- 2) репозиции и фиксации отломка заднего края большеберцовой кости к метаэпифизу;




Рис. 104. Отломок заднего края большеберцовой кости фиксирован болтом. Рентгенограмма.

3) устранения смещения стопы кнаружи;

4) фиксации наружной лодыжки;

5) фиксации внутренней лодыжки к большеберцовой кости.

Эту операцию производят под общим или внутрикостным обезболиванием.

Положение больного на боку. Конечность согнута в коленном и тазобедренном суставах под углом 120° . Наиболее важным и трудным моментом в этой операции являются репозиция и фиксация заднего фрагмента большеберцовой кости. При необходимости сочетания оперативного вправления отломка заднего края большеберцовой кости с репозицией и фиксацией лодыжек операцию следует начинать с вправления и фиксации заднего фрагмента большеберцовой кости.

Крючкообразным боковым доступом по Кохеру, начиная на 6—8 см выше вершины наружной лодыжки, разрез ведут сверху вниз и позади малоберцовой кости, огибают лодыжку сзади и

заканчивают его у бугристости V плюсневой кости (рис. 100). По ходу разреза в клетчатке проходит поверхностный малоберцовый нерв (*p. peroneus superficialis*) и ствол малой подкожной вены голени (*v. saphena parva*). Под уплотненной собственной фасцией голени в синовиальном влагалище проходят длинная и короткая малоберцовая мышцы (*mm. peroneus longus et brevis*), позади которых лежит малоберцовая артерия. Для лучшего доступа к суставу в ряде случаев рекомендуется предварительно прошить сухожилия малоберцовых мышц и пересечь их в косом направлении (рис. 101). Обнажают место перелома наружной лодыжки. Дистальный отломок последней захватывают однозубым крючком и оттягивают кнаружи. Вскрывают снаружи голеностопный сустав, после чего стопу супинируют. Это позволяет произвести полный осмотр сустава. Вправляют задний отломок большеберцовой кости (рис. 102), который затем

устанавливают на место и фиксируют его винтом (рис. 103) или болтом (рис. 104).

При выполнении репозиции в поздние сроки и склонности к повторному смещению таранной кости кзади под влиянием тяги икроножных мышц рекомендуется произвести удлинение, ахиллова сухожилия. Для этого, пользуясь доступом ранее доступом, сухожилие пересекают во фронтальной плоскости (рис. 105). Ахиллово сухожилие можно также удлинить из дополнительного разреза.

После вправления и фиксации отломка большеберцовой кости сшивают пересеченные сухожилия малоберцовых мышц и их влагалища. Рану послойно зашивают. Далее следует фиксировать внутреннюю лодыжку. Для этого производят дополнительный разрез по внутренней поверхности области голеностопного сустава, обнажают место перелома лодыжки и последнюю фиксируют винтом к большеберцовой кости, как было описано выше.

Описанный доступ для операции фиксации заднего края большеберцовой кости удобен при переломе строго заднего отдела метаэпифиза большеберцовой кости или его задне-наружного сегмента. При переломе задне-внутреннего сегмента более удобным является задний доступ с рассечением ахиллова сухожилия. Разрез кожи ведут внутри от последнего. После вскрытия сухожильного влагалища сухожилие рассекают Z-образно, косо или в сагитальной плоскости (рис. 106). Концы рассеченного сухожилия заворачивают во влажные марлевые салфетки и отводят их вверх и вниз. Тупо обнажают и отводят мышечное брюшко сгибателя I пальца стопы и вместе с ним рассекают медиально сосуды, нервы и сухожилия сгибателя I пальца стопы и большеберцовой кости. Затем отколывают отколовшийся задний фрагмент большеберцовой кости.

Вначале устраняют заднее смещение таранной кости. Стопу помощник фиксирует в положении тыльного сгибания. Задний отломок большеберцовой кости устанавливают точно по линии перелома. Убедившись в правильном

положении отломка, фиксируют его одним или двумя винтами к большеберцовой кости, которые направляют вперед.

При косом переломе наружной лодыжки со смещением ее вместе со стопой кзади в сочетании с переломом заднего края нижнего метаэпифиза большеберцовой кости не всегда удается вправить вывих и открытым путем даже при рассечении ахиллова сухожилия. Этому препятствует смещенный дистальный фрагмент наружной лодыжки вместе с перемещенными сухожилиями перонеальных мышц. Попытка к вправлению стопы в этих случаях бывает безуспешной в силу интерпозиции мягких тканей между отломками.

В некоторых случаях между отломками ущемляются сухожилия малоберцовых мышц.

При такой патологии вправить задний вывих стопы не удастся. Для облегчения вправления стопы можно применить операцию в модификации В. А. Сартана.

При оперативном вправлении перелома лодыжек и заднего края большеберцовой кости с вывихом стопы в модификации В. А. Сартана проводят дополнительный разрез кожи по наружной поверхности голеностопного сустава и голени на уровне перелома наружной лодыжки.

Отломки малоберцовой кости обнажают, после устранения интерпозиции фрагменты сопоставляют и наружную лодыжку фиксируют пластинкой Лена с винтами (рис. 107).

После этого легко устраняют задний вывих стопы и отколовшийся край большеберцовой кости устанавливают на свое место и фиксируют винтом (рис. 108, 109). Накладывают лонгетно-циркулярную гипсовую повязку от кончиков пальцев до средней трети бедра. Через 3 — 4 недели гипсовую повязку снимают и накладывают новую до коленного сустава. Пригипсовывают стремя или каблук.

Постепенная, дозированная нагрузка оперированной конечности разрешается больному через 6 недель от момента операции. Длительность гипсовой им-

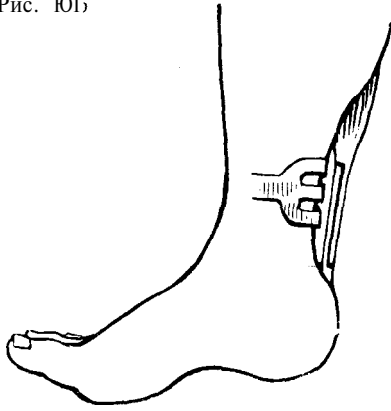


Рис. 108

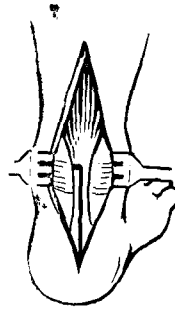
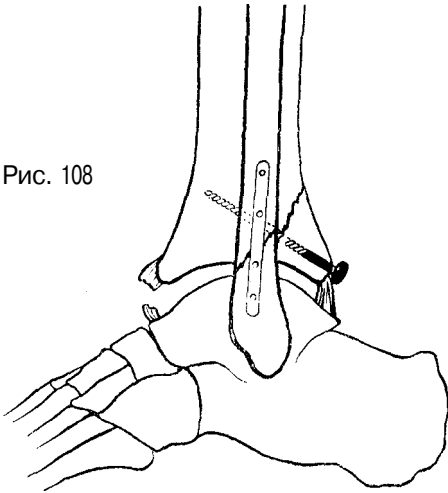


Рис. 106

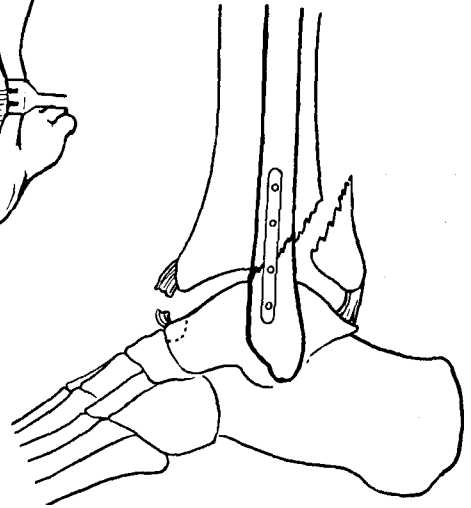


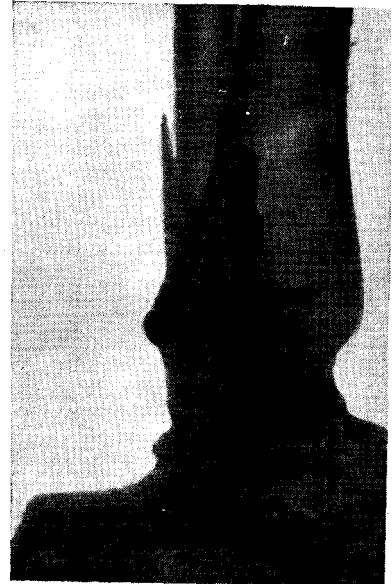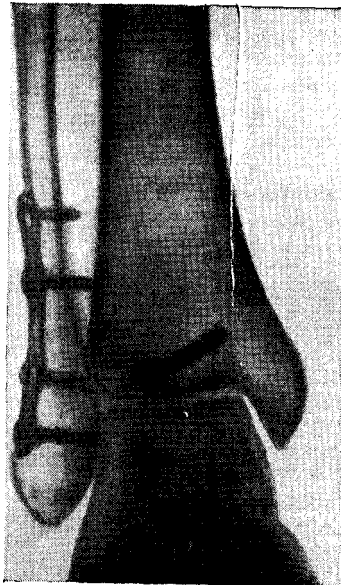
Рис. 105. Рассечение ахиллова сухожилия во фронтальной плоскости (схема).

Рис. 106. Рассечение ахиллова сухожилия в сагиттальной плоскости (схема).

Рис. 107. Открытая репозиция перелома лодыжек и заднего края большеберцовой кости с подвывихом стопы кзади (модификация И. А. Сартана). Первый момент: фиксация наружной лодыжки пластинкой Лена.

Рис. 108. Второй момент: заднее смещение стопы устранено. Отколовшийся фрагмент заднего края большеберцовой кости установлен на место и фиксирован винтом (схема).

Рис. 109. Фиксация наружной лодыжки пластинкой Лена и отломков края большеберцовой кости винтом. Рентгенограмма.



мобилизации—10—12 недель. После снятия гипсовой повязки делают контрольный рентгеновский снимок. Назначают теплые ванны, механотерапию, массаж, озокеритотерапию, грязелечение.

Трудоспособность у лиц нефизического труда восстанавливается через

4½—5 месяцев, у лиц физического труда—через 5½—6 месяцев.

При наличии противопоказаний к операции—общее тяжелое состояние больного, тромбофлебит и т. д.—вправление отломков может быть произведено при помощи метода постоянного скелетного вытяжения.

Перелом внутренней лодыжки и нижней трети малоберцовой кости в сочетании с переломом заднего края большеберцовой кости (перелом Десто)

При таком переломе имеет место сочетание перелома внутренней лодыжки, надлодыжечного перелома малоберцовой кости, разрыва дистального межберцового сочленения и перелома заднего края нижнего метаэпифиза большеберцовой кости.

Как правило, эти переломы сопровождаются расхождением вилки голеностопного сустава с наружным и задним подвывихом или вывихом стопы.

Механизм. В механизме возникновения этого вида повреждения имеют значение последовательные движения стопы: отведение ее, эверсия и подошвенное сгибание.

Такой перелом может произойти при падении на стопу, находящуюся в положении подошвенной флексии, или при резком повороте голени кнутри при фиксированной стопе, находящейся в положении пронации.

Вначале происходит перелом внутренней лодыжки на уровне сустава и разрыв передней таранно-большеберцовой связки с передним отделом капсулы голеностопного сустава.

При дальнейшей пронации и сгибании стопы в результате давления таранной кости на наружную лодыжку происходит частичный, а чаще полный разрыв связок межберцового сочленения и перелом малоберцовой кости на 6—7 см выше линии голеностопного сустава; при этом вилка голеностопного сустава расходится и наступает значительное смещение стопы кнаружи (рис. 110).

При продолжающейся флексии стопы блок таранной кости надавливает на задний отдел суставной поверхности большеберцовой кости, отламывает его, и стопа смещается кзади (рис. 111).

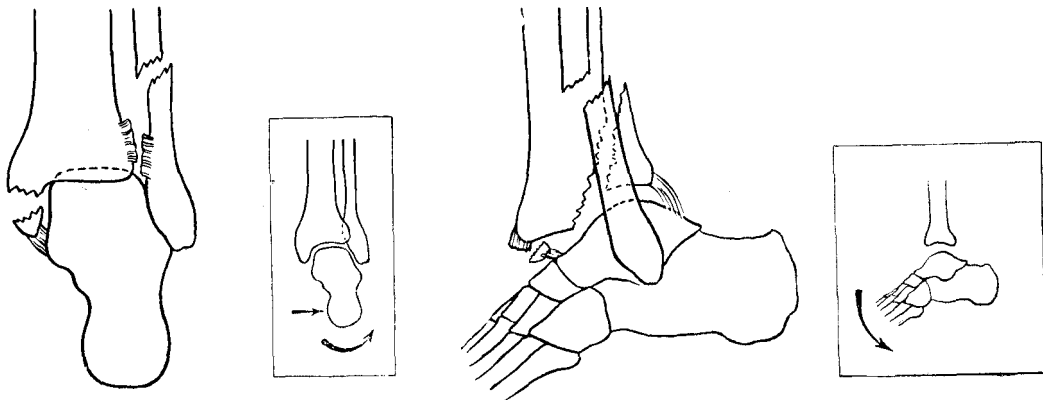


Рис. 110. Перелом Дюпюитрена в сочетании с задне-мargинальным переломом большеберцовой кости и механизм его возникновения: элемент абдукции и пронации (схема).

Рис. 111. Перелом Дюпюитрена в сочетании с задне-мargинальным переломом большеберцовой кости и механизм его возникновения: элемент подошвенной флексии (схема).

Рис. 112. Смещение стопы при переломе Дюпюитрена в сочетании с задне-мargинальным переломом большеберцовой кости.

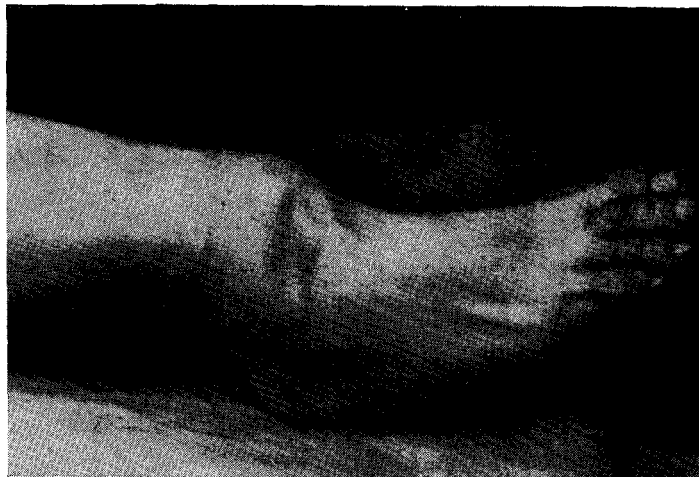
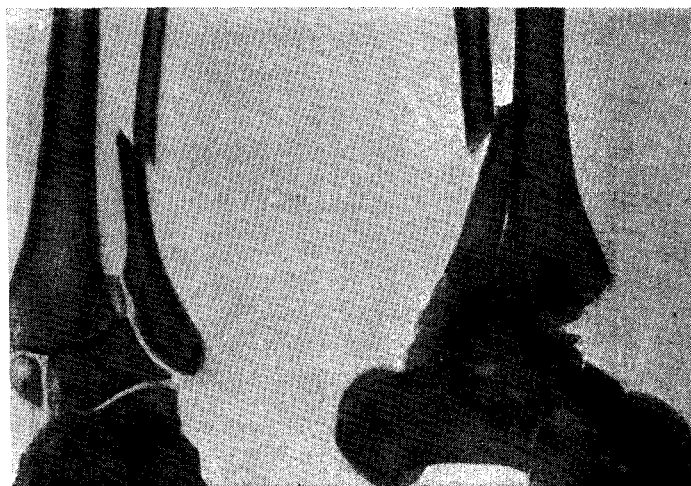
Рис. 113. Перелом Дюпюитрена в сочетании с задне-мargинальным переломом большеберцовой кости и смещением стопы кзади. Рентгенограмма.



Таким образом, в зависимости от тяжести и характера травмы наступает подвывих или вывих стопы кнаружи и кзади.

Клиника и симптоматология. При осмотре больного определяется резкая деформация области голеностопного сустава. Стопа повернута кнаружи (эверсия) нередко на 50–60° и смещена кзади, вследствие чего она кажется как бы укороченной по сравнению со здоровой.

Кроме того, стопа смещена в латеральную сторону. В области голеностопного сустава и дистального отдела голени определяется значительный

отек. Передний отдел нижнего эпифиза большеберцовой кости контурируется под кожей (рис. 112). При полном вывихе стопы кожа в области внутренней лодыжки нередко рвется, и в рану выступает часть суставного конца большеберцовой кости. Пассивные и активные движения в голеностопном суставе невозможны. Опорная функция стопы полностью нарушена. Пульсация тыльной артерии стопы и задней большеберцовой артерии ослаблены.

Рентгенодиагностика. На прямой рентгенограмме определяется поперечный перелом внутренней лодыжки на уровне суставной щели и

винтообразный или кривой перелом малоберцовой кости, причем линия перелома проходит выше уровня сустава на 6—7 см. При полном разрыве межберцового синдесмоза таранная кость смещается кнаружи, и щель между ней и основанием внутренней лодыжки увеличивается. Внутренняя лодыжка проецируется на уровне суставной поверхности большеберцовой кости. Дистальный отломок малоберцовой кости смещен латерально и между ним и большеберцовой костью хорошо определяется диастаз. Щель голеностопного сустава имеет клиновидную форму с вершиной, обращенной кнаружи. При заднем вывихе стопы тень вершины блока таранной кости на прямой рентгенограмме накладывается на эпифиз большеберцовой кости. В области метафиза большеберцовой кости видна тень уплотнения костной структуры за счет смещенного отломка заднего края большеберцовой кости.

На боковой рентгенограмме определяется смещение стопы кзади вплоть до полного вывиха ее. Отломанный от метафиза большеберцовой кости треугольный фрагмент смещен кзади и вверх и между ним и большеберцовой костью хорошо прослеживается щель. Дистальный фрагмент малоберцовой кости смещен под углом, открытым кзади. Тень внутренней лодыжки проецируется на блок таранной кости (рис. 113).

Лечение этого перелома-вывиха состоит в ликвидации бокового смещения стопы, заднего подвывиха или вывиха ее, восстановлении вилки голеностопного сустава и низведении смещенного отломка заднего края большеберцовой кости.

Такое сочетание повреждений голеностопного сустава значительно усложняет задачу хирурга при вправлении отломков.

В задачу последнего входит не только вправление отломков и установление их в правильные анатомические взаимоотношения, но и удержание их в правильном положении до полного сращения.

В «свежих» случаях после местной анестезии области переломов может

быть применен способ одномоментной ручной репозиции. В ряде случаев рекомендуется прибегать к общему обезболиванию.

Репозицию производят при полном расслаблении мышц голени. Конечность сгибают максимально в коленном и тазобедренном суставах. Помощник прочно фиксирует дистальный отдел бедра двумя руками, а хирург, охватывая стопу больного за пяточный и метатарзальный отделы, производит тракцию ее по длине — первый момент (рис. 114). Хирург кладет одну руку на переднюю поверхность голени, а другой охватывает пятку сзади и производит давление на стопу, стараясь сместить ее кпереди. Рука, лежащая на голени, в это время давит на нее назад — второй момент (рис. 115).

Далее хирург, придавая стопе легкое варусное положение и не ослабляя в то же время тягу по длине, переводит стопу в среднее положение — третий момент (рис. 116). Стопу переводят в положение тыльного сгибания — четвертый момент (рис. 117). Возможность такой установки стопы указывает на удавшееся вправление задне-наружного ее смещения, в противном случае тыльное сгибание невозможно, и хирург ощущает упорное препятствие к этому, которое напоминает симптом «пружинящей фиксации» при вывихах.

Далее следует устранить межберцовый диастаз и оставшееся наружное смещение стопы. Не меняя положения стопы, хирург ладонью одной руки давит на наружную поверхность голеностопного сустава так, чтобы латеральная лодыжка находилась в центре ладони, а другая его рука создает противодействие и располагается на внутренней поверхности области голеностопного сустава. Вилка сустава при этом сдавливается и наружное смещение стопы ликвидируется — пятый момент (рис. 118).

В таком положении накладывают U-образную гипсовую повязку длиной 90 см до коленного сустава, к которой добавляют заднюю лонгету длиной 100 см до средней трети бедра и фиксируют циркулярными турами гипсового бинта при положении стопы под пря-

Рис. 114. Ручное вправление отломков при переломе внутренней лодыжки и нижней трети малоберцовой кости в сочетании с задне-мargинальным переломом большеберцовой кости. Первый момент: тракция стопы по длине.

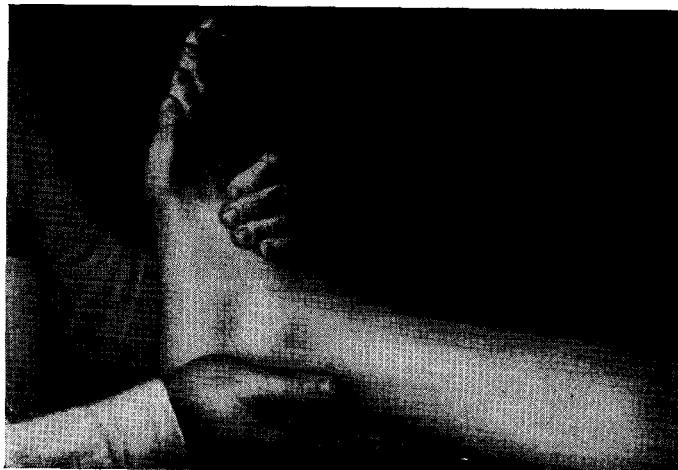
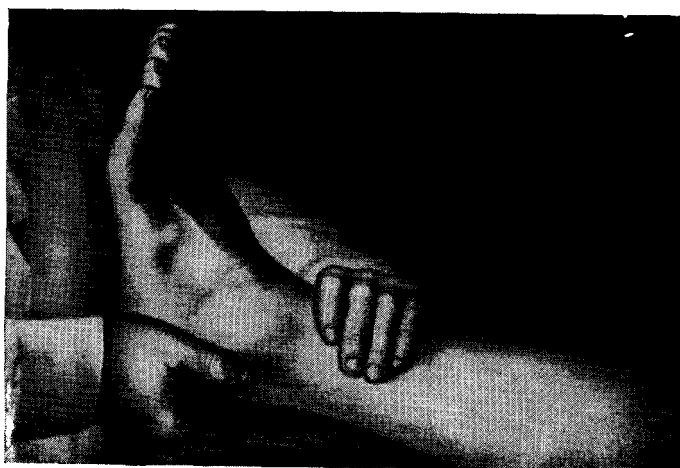

Рис. 115. Второй момент: ликвидация заднего смещения стопы.



мым углом, а коленного сустава — под углом сгибания на $155-160^\circ$.

После контрольного рентгеновского снимка при удавшейся репозиции заканчивают укрепление и моделирование гипсовой повязки. Конечности придают возвышенное положение.

Вследствие спадения отека может наступить вторичное смещение отломков в гипсовой повязке. Для своевременного распознавания этого осложнения необходимо сделать контрольную рентгенограмму через 10—12 дней после репозиции. При правильном положении отломков гипсовую повязку ме-

няют через 3—4 недели, освобождая при этом коленный сустав. Через 2—3 дня после смены повязки к ней пригипсовывают стремя и больному разрешают ходить при помощи костылей; дозированную нагрузку разрешают через 10—12 дней, а полную — не ранее чем через 6 недель после травмы¹.

В случае неудавшегося консервативного вправления отломков и устране-

¹ При невозможности устранить межберцовый диастаз ручным способом применяют сдавливающий аппарат по методике, описанной выше.

ния смещения стопы рекомендуется оперативное лечение, которое должно быть направлено на:

- 1) ликвидацию смещения стопы кзади;
- 2) репозицию и фиксацию отломанного заднего нижнего края большеберцовой кости;
- 3) восстановление вилки голеностопного сустава;
- 4) скрепление берцовых костей.

Эти операции описаны выше.

При неудавшейся ручной репозиции и наличии противопоказаний к операции рекомендуется применять способ скелетного вытяжения. Спицу для вытяжения проводят через пяточную

кость. Для низведения отломка заднего края большеберцовой кости стопе необходимо придать положение тыльного сгибания.

С этой целью к подошвенной поверхности стопы подклеивают при помощи клеола полоску бинта, к концу которой через верхний блок шины Белера подвешивают груз 1 кг. Для противодействия на дистальную треть голени кладут мешочек с песком. Максимальное сближение берцовых костей в нижнем межберцовом сочленении и устранение возникшего между ними диастаза достигают применением боковых пелотов (рис. 119). Таким способом в некоторых случаях удается ликвидировать

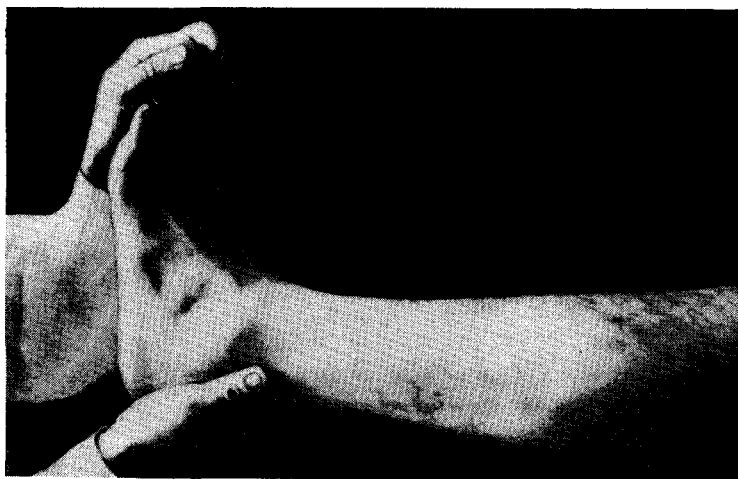

Рис. 116. Третий момент: перевод стопы в среднее положение.

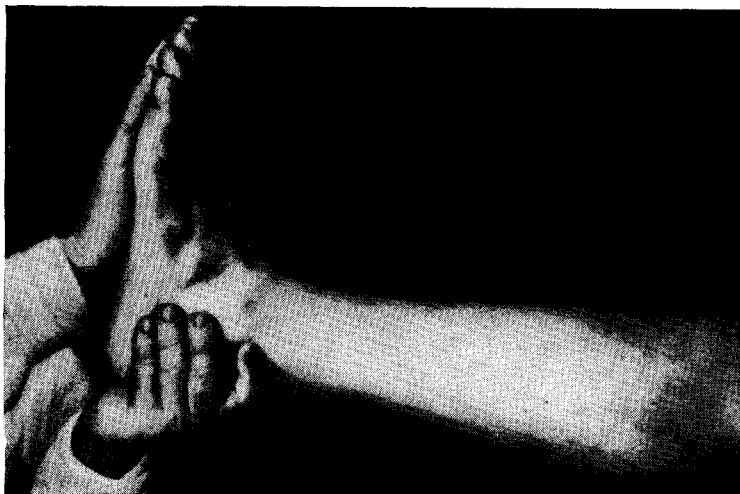

Рис. 117. Четвертый момент: низведение отломка заднего края большеберцовой кости.

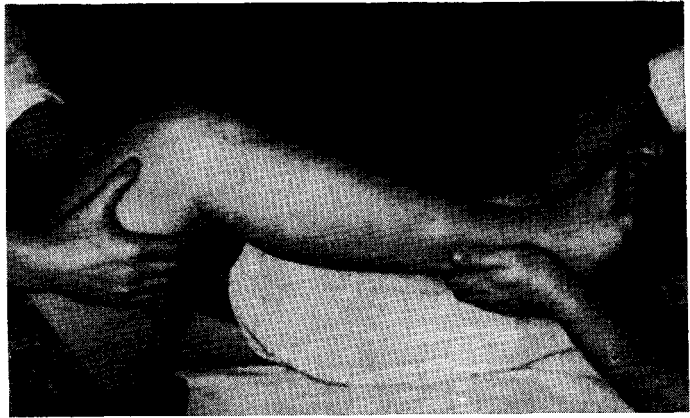


Рис. 118. Пятый момент: сдавление вилки голеностопного сустава.

межберцовый диастаз и заднее смещение стопы. Однако применение боковых и передне-задней противотяг может в некоторых случаях привести к нарушению кровообращения в стопе и некрозу кожи на месте сдавления, что нередко наблюдается у лиц пожилого возраста.

А. В. Каплан предложил способ репозиции переломов лодыжек с вывихом стопы кзади при помощи скелетного вытяжения за 3 точки. Одну спицу проводят через пяточную кость, как обычно, вторую — через передний край дистального отдела большеберцовой кости на 2 — 3 см выше голеностопного сустава. Нogu укладывают на шину Блера.

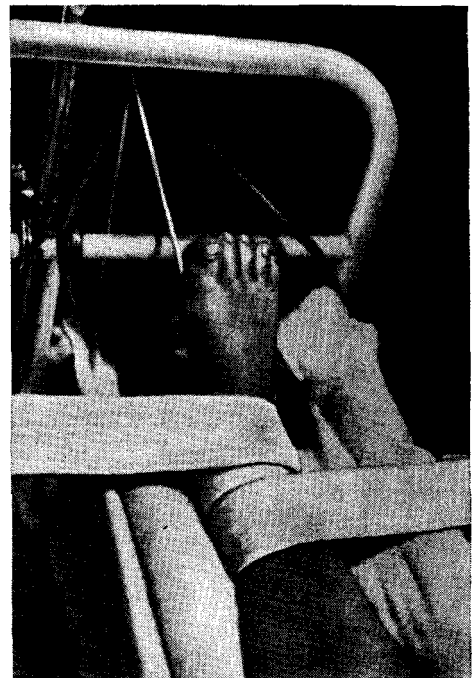
Вытяжение через пяточную кость производят при помощи груза 6 — 7 кг. Одновременно к этой же спице по бокам прикрепляют крючки, при помощи которых осуществляется вытяжение кверху с грузом 3—4 кг. К спице, проведенной через большеберцовую кость, подвешивают груз 3 — 4 кг с тягой книзу (рис. 120).

Через 2—3 дня производят контрольную рентгенограмму в двух проекциях. При удавшемся вправлении груз постепенно уменьшают. Через 4 недели вытяжение снимают и накладывают гипсовую повязку. Имобилизация гипсовой повязкой продолжается 2½ месяца. После снятия повязки делают контрольный рентгеновский снимок.

В дальнейшем назначают теплые ванны, массаж, бинтование для умень-

шения отечности в области голеностопного сустава. С целью восстановления его функции применяют лечебную физкультуру, аппликации озокерита и лечебные грязи. После снятия повязки разрешается дозированная на-

Рис. 119. Репозиция отломков при переломе Дюпюитрена в сочетании с задне-мargинальным переломом большеберцовой кости и смещением стопы кзади при помощи скелетного вытяжения и боковых пелотов.



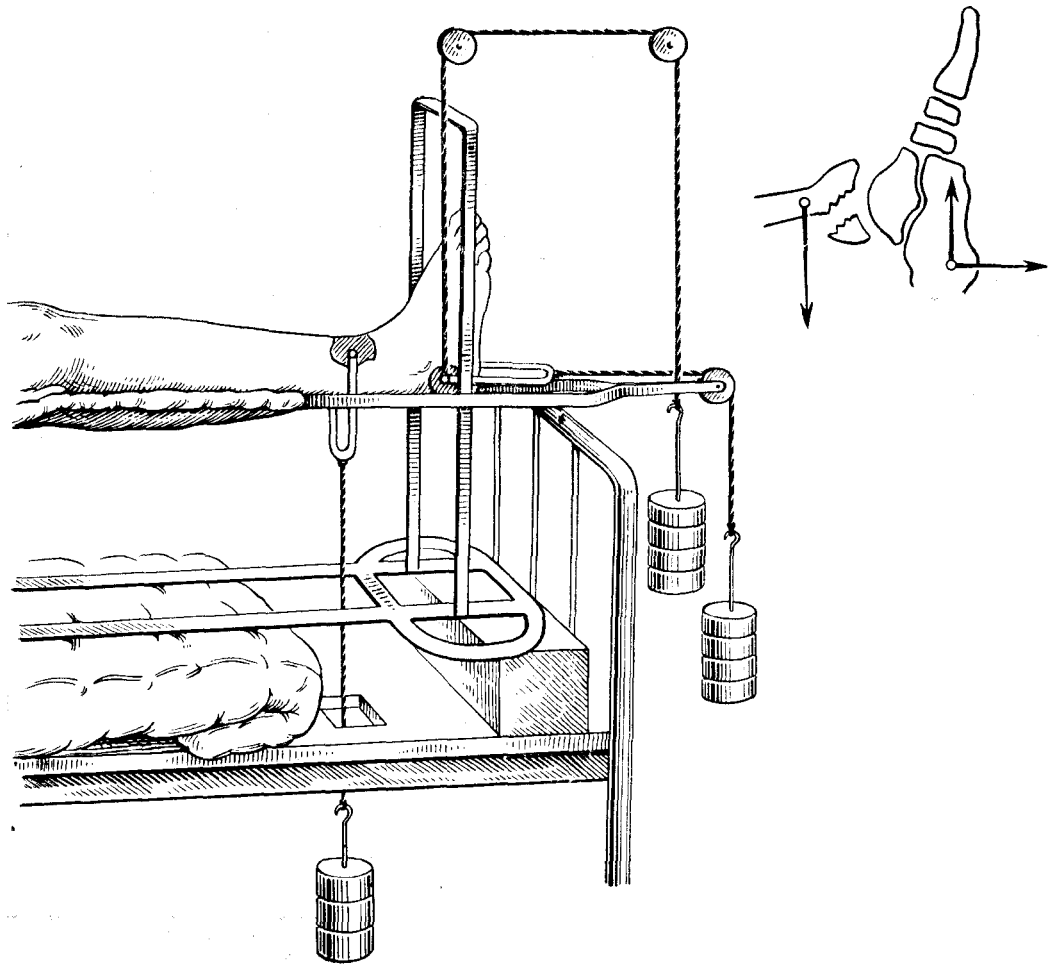


Рис. 120. Способ скелетного вытяжения за три точки при переломе Дюпюитрепа в сочетании с задне-мargинальным переломом большеберцовой кости и смещением стопы кзади (по А. В. Каплану).

грузка конечности. В течение года после травмы больным рекомендуют пользоваться ортопедической стелькой (суллинатор).

Трудоспособность восстанавливается у лиц нефизического труда через $3\frac{1}{3}$ — 4 месяца, у лиц физического труда — через 4—5 месяцев.

Переломы лодыжек в сочетании с переломом переднего края большеберцовой кости с подвывихом или вывихом стопы

Механизм. Эти переломы возникают при падении с высоты на пяточный отдел стопы, если она находится в положении тыльного сгибания. При этом происходит разрыв задних связок голеностопного сустава, а таранная кость, воздействуя на передне-нижний отдел суставной поверхности больше-

берцовой кости, отламывает его в виде треугольного фрагмента (рис. 121). Часто этот механизм сочетается с супинацией и аддукцией стопы, что приводит к перелому внутренней лодыжки и смещению стопы вперед и внутрь.

Клиника и симптоматология. При осмотре определяются рез-

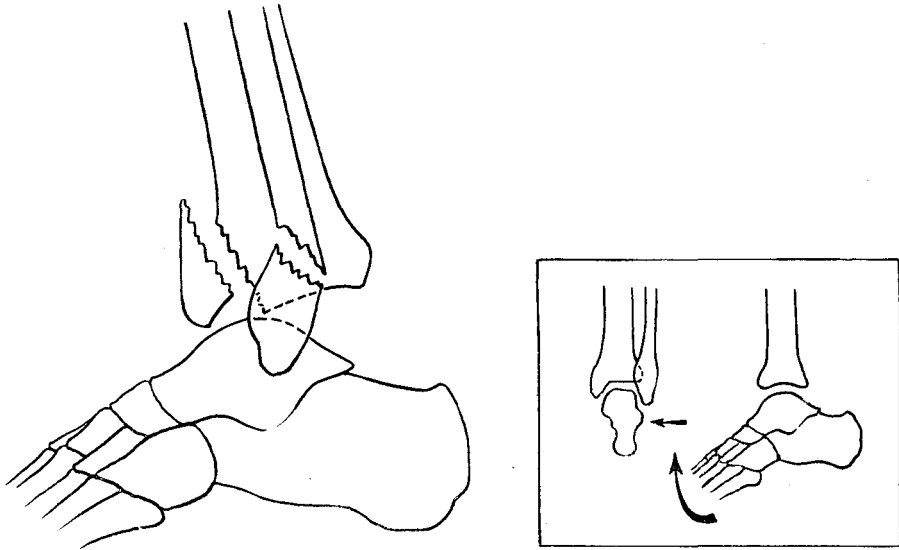


Рис. 121. Перелом наружной лодыжки и переднего края большеберцовой кости с передним подвывихом стопы и механизм его возникновения (схема).

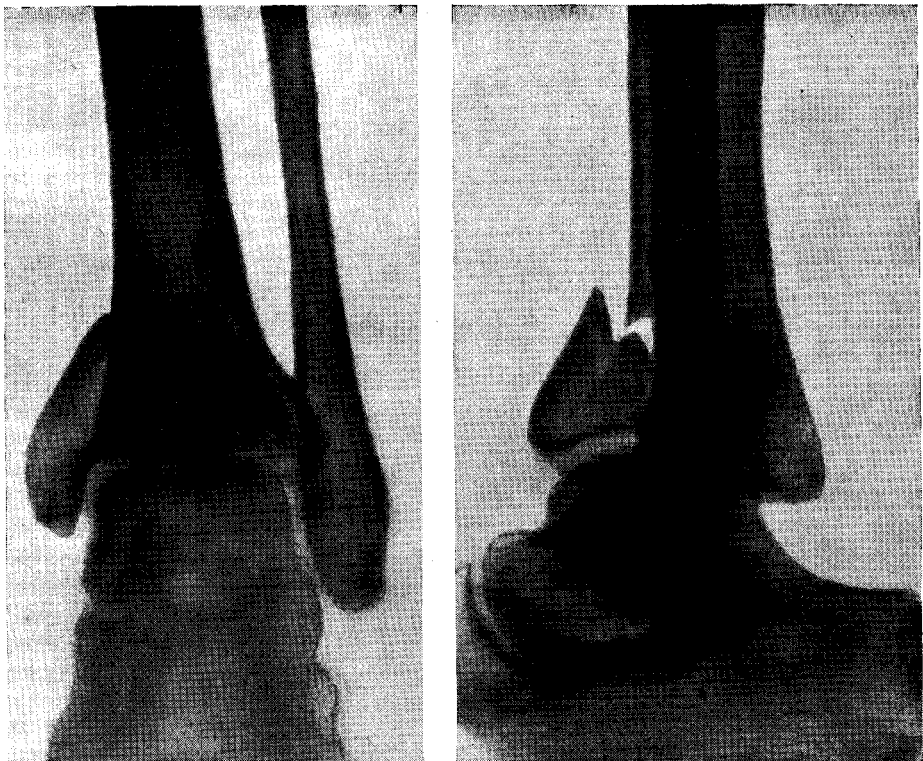


Рис. 122. Перелом внутренней лодыжки и переднего края большеберцовой кости (одним фрагментом) с подвывихом стопы кпереди. Рентгенограмма.

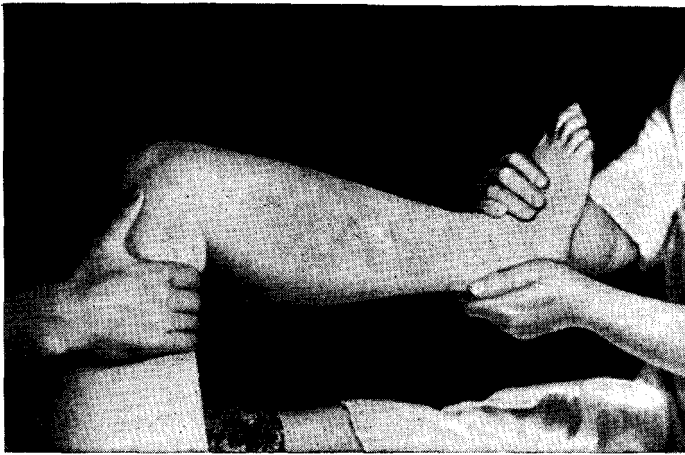


Рис. 123. Ручная репозиция отломков при переломе внутренней лодыжки и переднего края большеберцовой кости. Первый момент: тракция стопы по длине.

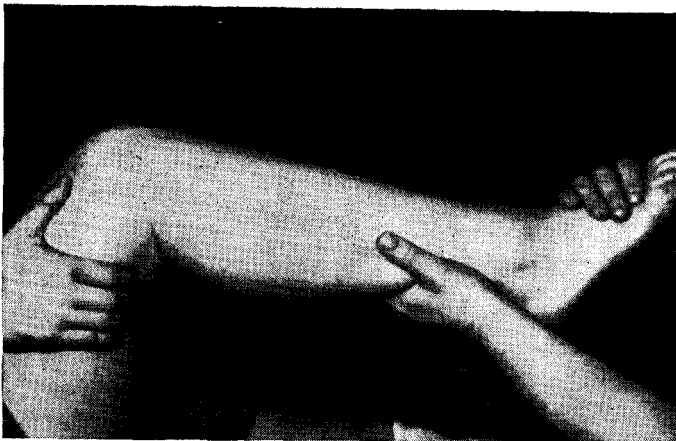


Рис. 124. Второй момент: установка стопы в положение подошвенного сгибания.

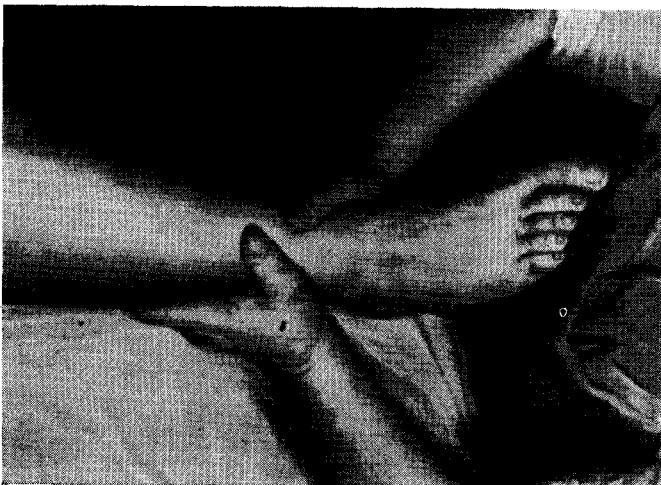

Рис. 125. Устранение внутреннего смещения стопы.

Кая деформация и отек голеностопного сустава. Стопа как бы смещена кпереди и передний отдел ее представляется удлиненным по сравнению со здоровой стопой. Стопа находится под острым углом к голени, а при сочетании передне-маргинального перелома с переломом внутренней лодыжки она смещена кнутри и супинирована. Функция голеностопного сустава резко нарушена.

Рентгенодиагностика. На прямой рентгенограмме при изолированном переломе переднего края большеберцовой кости тень треугольного фрагмента накладывается на метаэпифиз большеберцовой кости, что определяется по уплотнению костной структуры в этом отделе. При смещении стопы кпереди блок таранной кости определяется на уровне эпифиза большеберцовой кости. При переломе переднего края большеберцовой кости с внутренней лодыжкой одним фрагментом определяется отчетливая, чаще косая, идущая вверх линия перелома лодыжки вместе с участком метаэпифиза большеберцовой кости. Внутренняя лодыжка смещена кнутри и вверх. Таранная кость находится в положении внутреннего смещения. Суставная щель имеет треугольную форму; основание треугольника обращено кнаружи.

На боковой рентгенограмме виден отколовшийся треугольный фрагмент переднего края большеберцовой кости (иногда оскольчатый). Таранная кость смещена вперед и несколько кверху вместе с треугольным фрагментом большеберцовой кости (рис. 122).

Лечение может быть консервативным и оперативным. Одномоментная ручная репозиция выполняется под местной анестезией. Новокаин вводят в голеностопный сустав с передней поверхности его. Больной лежит на спине. Хирург охватывает рукой голень сзади над голеностопным суставом в области ахиллова сухожилия и производит давление вперед. Другую руку он кладет на тыл проксимального отдела стопы и производит вытяжение по длине — первый момент (рис. 123), одновременно он производит максимальное подошвенное сгибание стопы — второй момент (рис. 124). В мо-

мент вправления отчетливо Ощущается, как стопа устанавливается на место.

При изолированном переломе переднего края большеберцовой кости после вправления накладывают лонгетноциркулярную гипсовую повязку от пальцев до коленного сустава. Стопу устанавливают в положении подошвенной флексии под углом 110° . Через 3 недели снимают гипсовую повязку, стопу устанавливают под прямым углом по отношению к голени и накладывают новую гипсовую повязку со стременем. Производят контрольную рентгенограмму.

Если отломок переднего края большеберцовой кости захватывает одновременно и внутреннюю лодыжку, то репозицию производят следующим образом. Вначале устраняют передний подвывих или вывих стопы, как описано выше (первый момент). Не изменяя положения стопы, находящейся в состоянии тыльной флексии, последнюю перемещают кнаружи. Для этого ладонью одной руки удерживают дистальный конец голени сзади и снаружи, а другой рукой производят давление на внутреннюю поверхность проксимального отдела стопы, пытаюсь переместить ее максимально кнаружи — второй момент (рис. 125). Накладывают глухую гипсовую повязку в положении максимального подошвенного сгибания стопы. Через 3 недели гипсовую повязку меняют. Стопу устанавливают под прямым углом к голени. Через 2 — 3 дня пригипсовывают стремя. Гипсовую повязку снимают через 12—14 недель после травмы и производят рентгенографию.

При неудавшемся вправлении отломков и ликвидации смещения стопы показана операция. Под местной инфильтрационной или внутрикостной анестезией производят разрез по передней поверхности на 6—7 см выше и на 3—4 см ниже голеностопного сустава (рис. 126). По этой же линии продольно рассекают поперечную и крестообразную связки голени. Сухожилия длинного разгибателя пальцев оттягивают крючком кнаружи, а длинный разгибатель большого пальца — кнутри, после чего обнажается место пере-

Рис. 126 ^

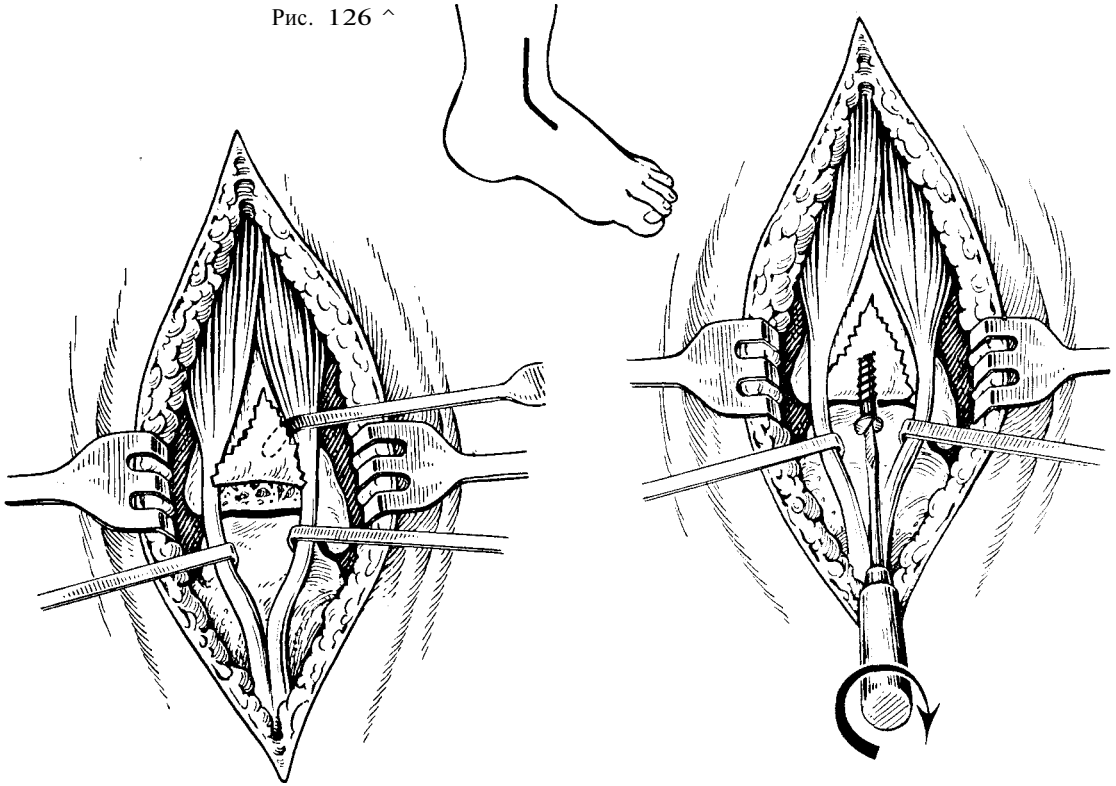


Рис. 127

Рис. 128

Рис. 126. Операция фиксации переднего края большеберцовой кости. Разрез кожи (схема).

Рис. 127. Обнажение места перелома переднего края большеберцовой кости (схема).

Рис. 128. Фиксация винтом отломка переднего края большеберцовой кости (схема).

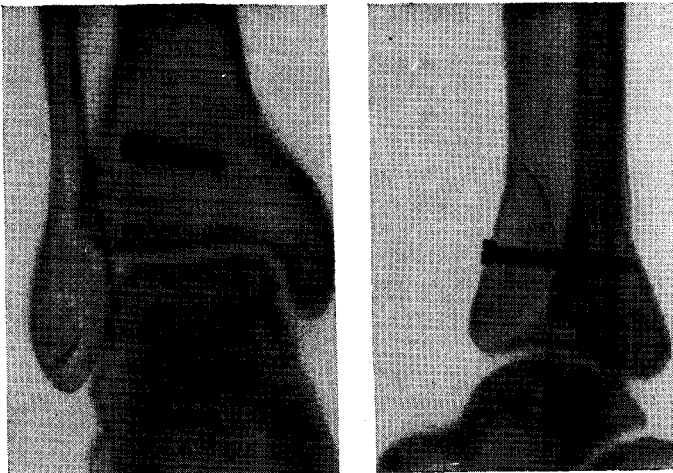


Рис. 129. Отломок переднего края большеберцовой кости фиксирован винтом. Рентгенограмма.

лома (рис. 127). После этого стопу устанавливают в положение максимального подошвенного сгибания и одновременно смещают ее кзади. Такое положение стопы позволяет легко устранить ее смещение, и передний отломок большеберцовой кости легко устанавливается на место. Вправленный отломок фиксируют к большеберцовой кости винтом. Последний вводят на 1,5 см выше суставного края большеберцовой кости по направлению снизу вверх перпендикулярно к линии перелома, при этом надо стремиться, чтобы винт вошел в большеберцовую кость на достаточную глубину (рис. 128). Накладывают швы на фасцию и связки голени, которыми прикрывают сухожилия разгибателей, а затем зашивают кожу. Конечность фиксируют глухой гипсовой повязкой до средней трети бедра.

Делают контрольный рентгеновский снимок (рис. 129).

Вместо винта для скрепления отломков можно применить 2 — 3-лопастные

гвозди или костный штифт. Последний вводят в предварительно просверленный канал соответствующего диаметра.

Через 5 — 6 недель к гипсовой повязке укрепляют стремя и разрешают больному нагрузку на ногу.

При прочной фиксации отломка стопы устанавливают под прямым углом и накладывают гипсовую повязку от пальцев до коленного сустава. Срок гипсовой иммобилизации 10 недель. После снятия гипсовой повязки делают контрольный рентгеновский снимок. При наличии консолидации отломков назначают массаж, теплые ванны, лечебную физкультуру, аппликации парафина и т. д. Для уменьшения отека области голеностопного сустава рекомендуется бинтование стопы и голени эластическим бинтом «идеал» или применение цинк-желатиновой повязки.

Срок нетрудоспособности у лиц нефизического труда 12—14 недель, у лиц физического труда—16—17 недель.

Эпифизеолиты и остеоэпифизеолиты дистального конца голени

Эпифизеолит встречается исключительно в детском и подростковом возрасте.

Смещение эпифиза становится возможным в силу того, что в этом возрасте прочность эпифизарной пластинки уступает прочности связочного аппарата суставов.

В дистальном отделе голени могут наблюдаться два вида эпифизеолита: «чистый» эпифизеолит, когда отделяется весь эпифиз или его часть по линии роста, и остеоэпифизеолит, когда эпифиз отделяется с участком метафиза большеберцовой кости в виде одного фрагмента. «Чистый» эпифизеолит в дистальном отделе голени встречается очень редко.

Механизм. В происхождении этого повреждения имеет значение прямая травма или действие компонентов компрессии в сочетании с пронацией или супинацией стопы. Отделившийся эпифиз большеберцовой кости чаще всего смещается кзади и латерально. Одно-

временно может произойти эпифизеолит дистального конца малоберцовой кости или ее перелом по типу «зеленой ветки». Наблюдается смещение эпифиза кнутри с полным поперечным (вертикальным) переломом эпифиза.

Клиника и симптоматология. Больные жалуются на резкие боли в области голеностопного сустава. При осмотре определяется припухлость сустава, а при пальпации — болезненность во всех его отделах. Функция голеностопного сустава резко нарушена; опора на поврежденную конечность болезненна. Деформация сустава может отсутствовать или она нерезко выражена. При значительном смещении эпифиза определяется деформация голеностопного сустава. При наружном смещении эпифиза стопа находится в положении пронации. При переломе внутреннего отдела эпифиза большеберцовой кости определяется внутреннее смещение стопы, что соответствует супинационному механизму травмы.

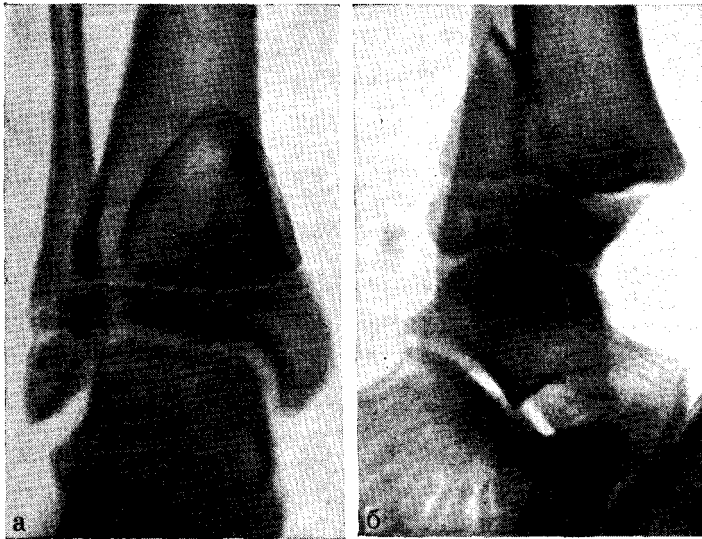


Рис. 130. Остеоэпифизолиз дистального отдела костей голени со смещением стопы кзади. Рентгенограмма. а, б — до репозиции; в, г — после репозиции,

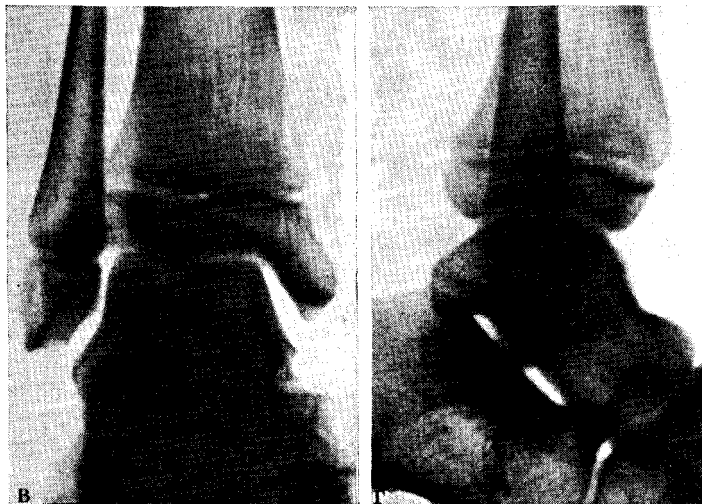

Рис. 130

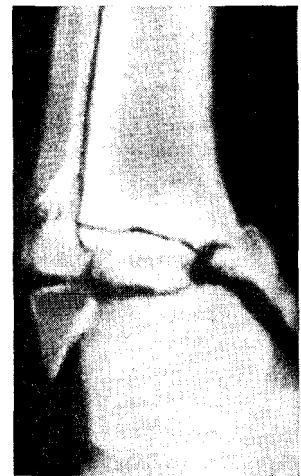


Рис. 131

Рентгенодиагностика остеоэпифизолиза. При заднем смещении эпифиза большеберцовой кости на передне-заднем снимке дистальная эпифизарная щель кажется суженной, форма ее изменена. Эпифиз смещен вместе с задним отломком метафиза медиально, на этом месте за счет наложения тканей отмечается уплотнение костной структуры.

На боковом рентгеновском снимке видно смещение эпифиза большеберцовой кости вместе с отломком метафиза кзади и вверх. Между метафизом и смещенным эпифизом большеберцо-

вой кости определяется угол, открытый вперед (рис. 130).

При передне-внутреннем смещении эпифиза большеберцовой кости на передне-задней рентгенограмме определяется отрыв внутреннего отдела эпифиза со смещением его кнутри. Между ним и остальным отделом эпифиза определяется щель. Эпифиз малоберцовой кости смещен кнутри и между ним и всей костью образуется угол, открытый кнутри. Щель между ними расширена и имеет треугольную форму с основанием, обращенным кнаружи. Таранная кость со стопой смещена

кнутри и повернута вокруг своей сагиттальной оси. Горизонтальная щель голеностопного сустава имеет треугольную форму с основанием, обращенным кнаружи (рис. 131).

Лечение при переломах эпифиза без смещения заключается в иммобилизации конечности лонгетно-циркулярной гипсовой повязкой от пальцев до коленного сустава на срок 4 — 6 недель.

При эпифизеолизах и остеоэпифизеолизах дистального конца голени со смещением стопы вначале производят репозицию. Техника репозиции аналогична описанной при переломах лодыжек в сочетании с маргинальными переломами большеберцовой кости.

Следует подчеркнуть необходимость щадящих приемов репозиции во избежание дополнительной травмы эпифизарной ростковой зоны костей голени.

Щадящая методика репозиции сводится к следующему: 1) избегать рез-

ких насильственных движений при перемещении стопы в момент устранения боковых и задних смещений последней; 2) в начале репозиции применить большее усилие при тракции по длине конечности, что дает возможность расширить щель между смещенным эпифизом и костью и создает условия для свободного перемещения эпифиза на свое место; 3) избегать повторных репозиций.

После репозиции конечность фиксируют гипсовой повязкой «сапожок» сроком на 6 недель. Нагрузка поврежденной конечности разрешается только через 2 — 3 недели после снятия гипсовой повязки. Последующее лечение заключается в применении дозированной лечебной физкультуры и массажа голени и стопы.

Следует рекомендовать ношение ортопедического ботинка с разгрузкой поврежденного отдела эпифиза в течение 6 месяцев.

Лечебная физкультура, массаж и физиотерапия при переломах лодыжек

Лечебная физкультура

Лечебная физкультура у больных с переломами в области голеностопного сустава после репозиции отломков и наложения гипсовой повязки или скелетного вытяжения должна проводиться с первого же дня. Комплекс упражнений, проводимых у этой группы больных, зависит от времени, прошедшего с момента повреждения, и характера повреждения. В связи с этим сроки применения различных комплексов лечебной физкультуры условно делят на 3 периода.

Первый период: период пребывания конечности больного в гипсовой повязке. В этом периоде всем больным, независимо от характера перелома, с 1 — 3-го дня после репозиции назначают статическое напряжение мышц нижней конечности: четырехглавой мышцы бедра, группы мышц голени. С первого же дня после репозиции больным назначают движения пальцами стоп. Упражнения статического напряжения мышц и движения пальцами следует

проводить в течение 3—5 минут с перерывами и повторять каждые 30—40 минут.

При однолодыжечных и двулодыжечных переломах без смещения отломков с первого дня следует рекомендовать больным активные сгибательные и разгибательные движения в коленном суставе. Одновременно с указанными упражнениями больным рекомендуется в течение дня несколько раз сидеть в постели с опущенной вниз ногам в течение 3—15 минут по 5 или 6 раз в день. При этом удлинение времени сидения следует проводить постепенно, прибавляя каждый раз по 2 — 3 — 5 минут. С первого дня больным разрешается вставать на здоровую ногу и упражнения сгибания и разгибания в коленном суставе проводить стоя. При этом рекомендуется проводить движения, имитирующие ходьбу. Со 2—3-го дня разрешается ходьба при помощи костылей без опоры на поврежденную конечность, а че-

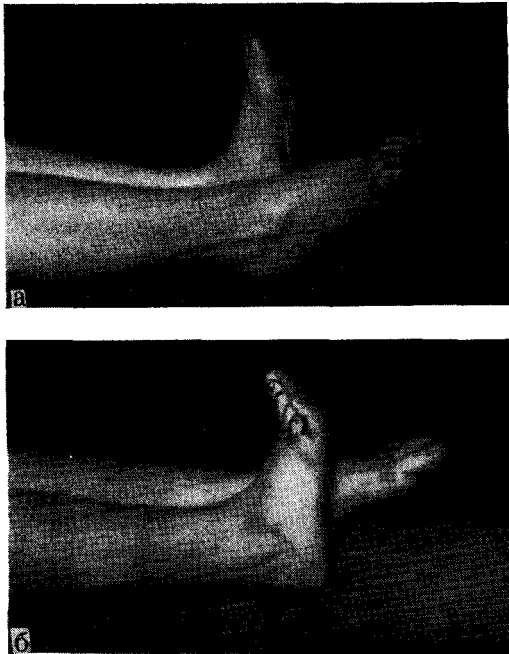


Рис. 132. Энергичные движения сгибания (а) и разгибания (б) в голеностопном суставе.

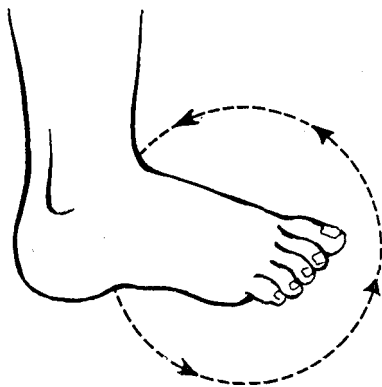


Рис. 133. Ротационные движения стопы в голеностопном суставе.

рез 3 — 4 дня можно разрешить опору на нее.

При переломах лодыжек со смещением стопы на 2-й день после наложения гипсовой повязки рекомендуется производить упражнения статического напряжения мышц и движения

пальцев стопы каждые 30 минут по 1 — 2 минуты. Движения в коленном суставе, если он не фиксирован, разрешают через 3 — 4 дня после репозиции. Сначала эти упражнения должны проводиться пассивно, при помощи гамачка и тяги через блок, а затем активно.

Через 3 — 5 дней больному разрешается сидеть в постели с опущенной ногой по 3 — 10 минут 3 — 5 раз в день, ходьба с костылями без опоры на поврежденную конечность — через 4 — 5 дней. Опора на ногу разрешается не ранее чем через 3 — 4 недели со дня репозиции перелома-вывиха.

Второй период: после снятия гипсовой повязки. При переломах лодыжек без смещения с первого дня после снятия гипсовой повязки рекомендуется:

1) энергичное тыльное сгибание стопы, которое следует повторять по 3 — 5 раз с перерывами 5 — 7 раз в день; это упражнение в первые дни должно проводиться при горизонтальном положении конечности (рис. 132);

2) легкие вращательные движения стопы, переходя от тыльного к подошвенному сгибанию в обе стороны: эти движения проводятся по 5 — 10 раз и повторяются 5 — 10 раз в день (рис. 133);

3) движения поворота стопы внутрь (супинация) и наружу (пронация); при этом в случае супинационного перелома следует больше развивать движения в сторону отведения (пронация), а при пронационных переломах — в сторону приведения (супинация) (рис. 134).

При переломах лодыжек со смещением стопы наружу или кнутри рекомендуются следующие упражнения:

1) со 2-го дня после снятия гипсовой повязки тыльное сгибание стопы, которое следует повторять 3 — 5 раз в день по 5 — 7 сгибаний;

2) через 5 — 6 дней после снятия гипсовой повязки рекомендуются легкие вращательные движения стопы, переходя от тыльного к подошвенному сгибанию; эти упражнения проводят по 5 — 10 движений 5 — 6 раз в день;

3) движения поворота стопы внутрь (супинация) и наружу (пронация) — по 5 — 6 движений 5 — 6 раз в день.

Рис. 134. Движения супинации (а) и пронации (б) в голеностопном суставе.

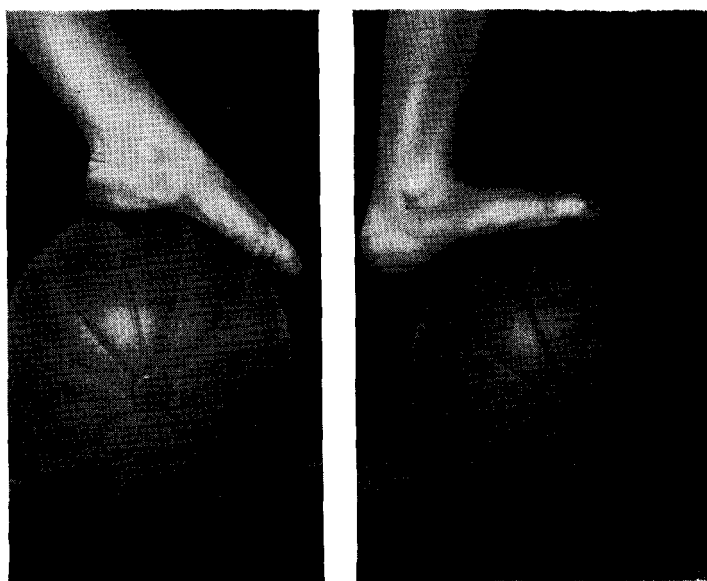
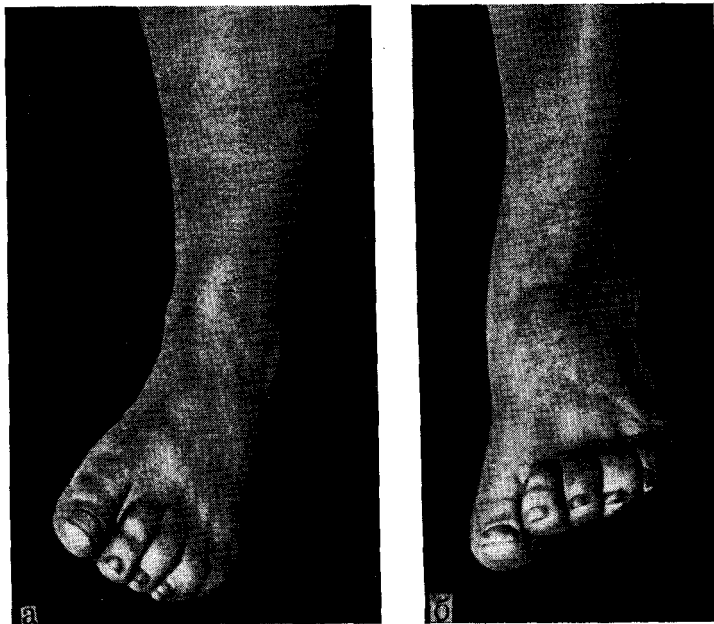


Рис. 135. Упражнения с мячом.

При переломах лодыжек, сочетающихся с маргинальными переломами большеберцовой кости и смещениями стопы в передне-заднем направлении, рекомендуются упражнения:

1) легкое тыльное сгибание стопы

(при задне-маргинальных переломах) и подошвенное сгибание стопы (при передне-маргинальных переломах) по 5—10 движений 5—6 раз в день;

2) вращательные движения стопы, начиная от среднего ее положения —

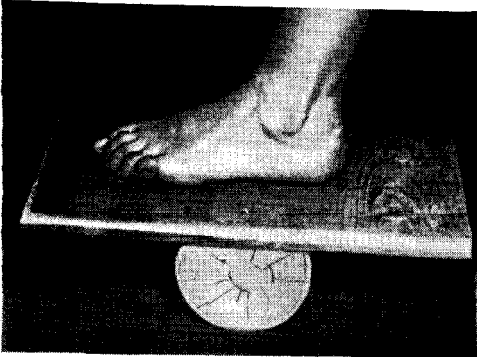
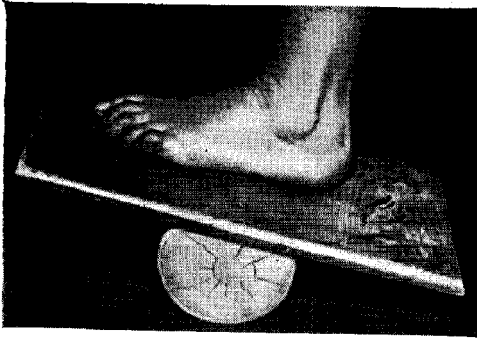


Рис. 136. Упражнения на «качалке» (модификация И. Ю. Каема).

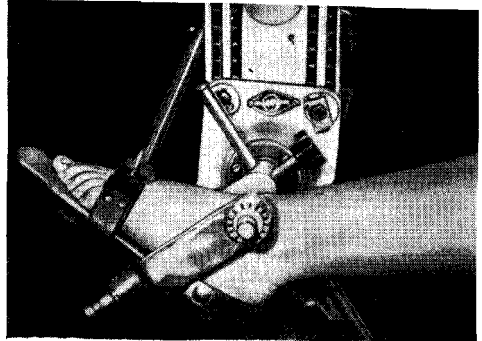





Рис. 137. Упражнения на аппарате с балансиrom.

Рис. 138. Упражнения на «велосипеде».



кнаружи и затем кнутри и в обратную сторону по 5 — 8 вращательных движений 5 — 6 раз в день;

3) движения поворота стопы кнаружи и кнутри (супинация — пронация) по 5— 10 движений с перерывами 5 — 7 раз в день.

С каждым днем количество движений, их продолжительность и диапазон следует увеличивать.

Хороший эффект дают упражнения с мячом (рис. 135).

В домашних условиях может быть рекомендовано упражнение для разработки движений в голеностопном суставе при помощи «качалки» — приспособление И. Ю. Каема (рис. 136).

Третий период: с момента начала нагрузки поврежденной конечности. При одно-двулодыжечных переломах без смещения стопы назначаются:

1) энергичное активное тыльное сгибание стопы по 20 — 30 сгибаний 10 — 15 раз в течение дня;

2) качательные движения на аппарате с балансиром ежедневно по 10 — 15 минут (рис. 137) и занятия на «велосипеде» (рис. 138);

3) приседания с поднятием пяток и без отрыва пяток от пола 2 раза в день по 3 — 5 приседаний (рис. 139);

4) комплекс упражнений с целью увеличения объема движений в голеностопном суставе, повышения тонуса мускулатуры, улучшения крово- и лимфообращения (рис. 140);

5) ходьба на носках и на пятках по $\frac{1}{2}$ — 1 минуте 2 — 3 раза в день.

При переломах лодыжек со смещением стопы кнаружи и кнутри:

1) энергичное тыльное и подошвенное сгибание стопы 10— 15 раз по 5 — 6 раз в день;

2) качательные движения на аппарате с балансиром по 10 — 15 минут 1 раз в день;

3) приседание на носках 2 раза в день по 3 — 5 приседаний с отрывом пяток от пола;

4) ходьба на носках и на пятках.

При переломах лодыжек в сочетании с передне-задними маргинальными переломами большеберцовой кости:

1) энергичное активное тыльное сгибание стопы (при задне-маргинальных переломах) и подошвенное сгибание (при передне-маргинальных переломах) по 3 — 5 сгибаний 3 — 5 раз в день;

2) качательные движения на аппарате с балансиром, ежедневно увеличивая рычаг; занятия проводятся 1 раз в день по 5 — 10 минут, с каждым днем объем движений увеличивается;

3) приседания на носках 3—4 раза в день (при передне-маргинальных переломах) по 5 — 6 приседаний;

4) при задне-маргинальных переломах приседания следует производить, не отрывая пяток от пола. Это упражнение следует начинать через 2 — $\frac{2}{2}$ недели после снятия гипсовой повязки.

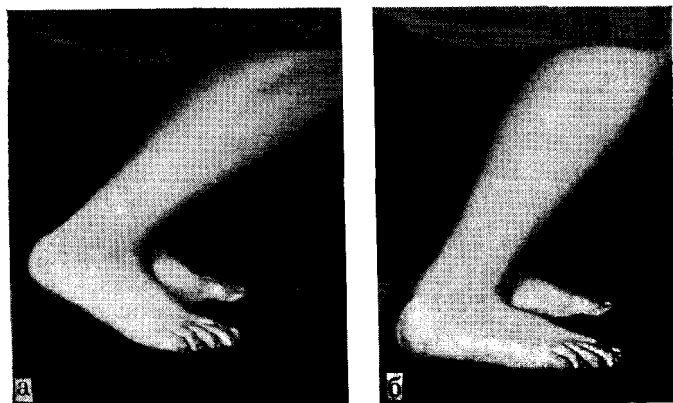


Рис. 139. Приседания на пальцах (а) и на всей стопе (б).

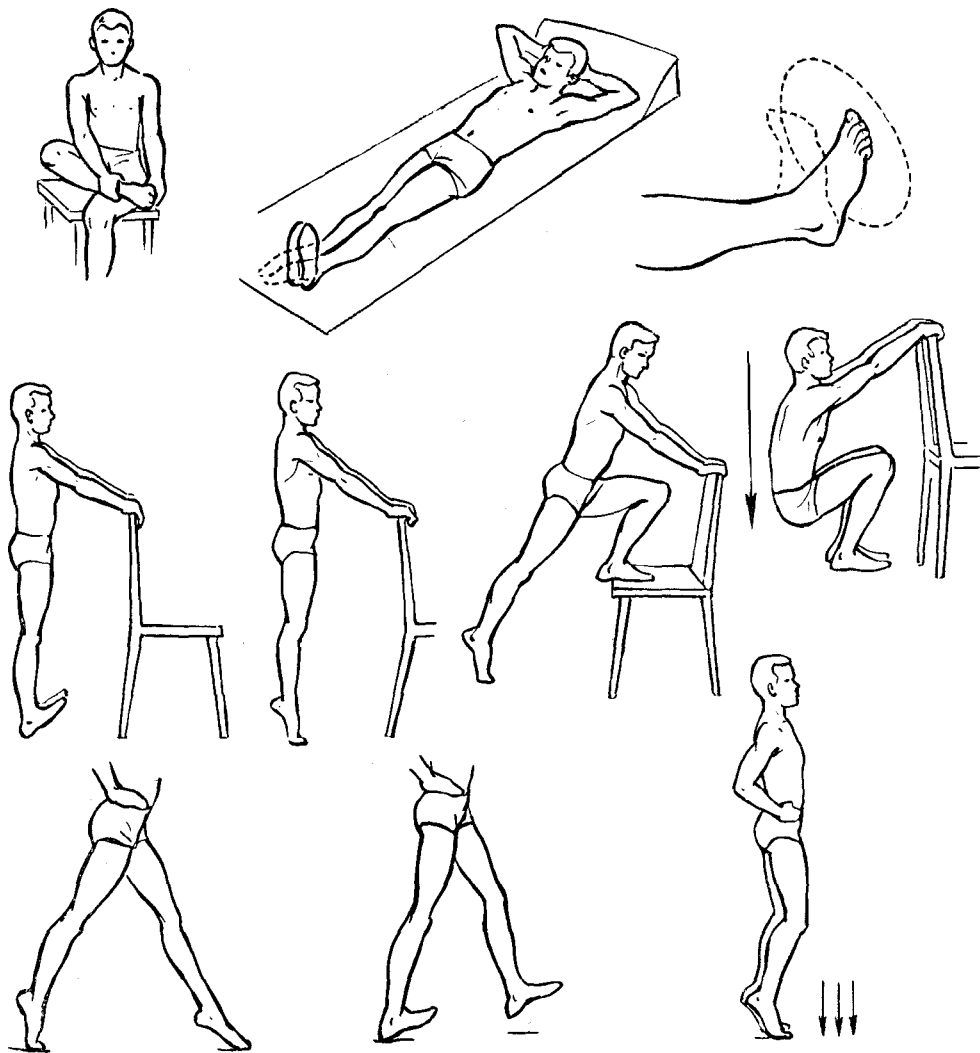


Рис. 140. Комплекс упражнений для увеличения подвижности в голеностопном суставе.

Массаж

Массаж является неотъемлемой составной частью функциональной терапии, в значительной степени способствующей ускорению процессов консолидации перелома и восстановлению трудоспособности.

Эффективность массажа при переломах в области голено-стопного сустава повышается при применении его одновременно с физическими методами лечения (тепло-, свето-, электролечение и др.).

Показан массаж на всех стадиях заживления перелома.

Ранний массаж начинают со 2—3-го дня после репозиции. Массировать

большую конечность можно как в гипсовой повязке, так и при наложенном скелетном вытяжении.

При наложенной на конечность гипсовой повязке рекомендуется вибрационный (при помощи аппарата) рефлекторно-сегментарный массаж, который производят в соответствующей рефлекторной области, что соответствует области поясничного отдела позвоночника — сегмента L_2 — LS.

Учитывая рефлекторное воздействие массажа, следует массировать здоровую ногу ежедневно по 3—5 минут.

При скелетном вытяжении за пяточную кость массаж производят внеоча-

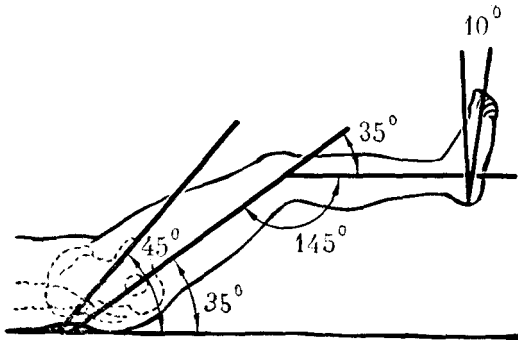


Рис. 141. Среднефизиологическое положение нижней конечности для максимального расслабления мышц.

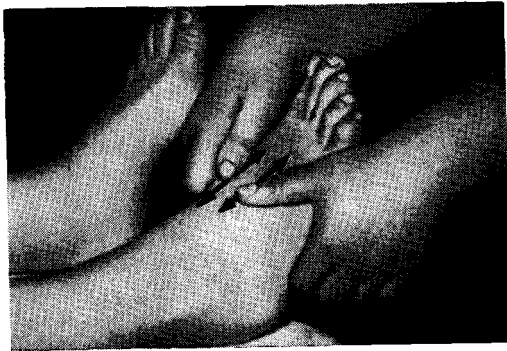

Рис. 143. Продольный массаж стопы.

гово, т. е. массируют участки бедра и голени, обращая в первую очередь внимание на снижение мышечного тонуса, который бывает повышен на значительном расстоянии от места повреждения.

В этих случаях применяется нежный вибрационный массаж длительностью по 3—5 минут ежедневно при расслабленной мускулатуре конечности (рис. 141).

Из приемов ручного массажа применяют попеременно непрерывистое и прерывистое поглаживание в центростремительном направлении. После снятия гипсовой повязки не следует в первые дни производить энергичный или длительный массаж.

Ввиду наличия отека конечности следует начинать с легкого отсасывающего массажа по направлению от периферии к центру (рис. 142).

Затем после уменьшения отека переходят к прерывистому поглаживанию

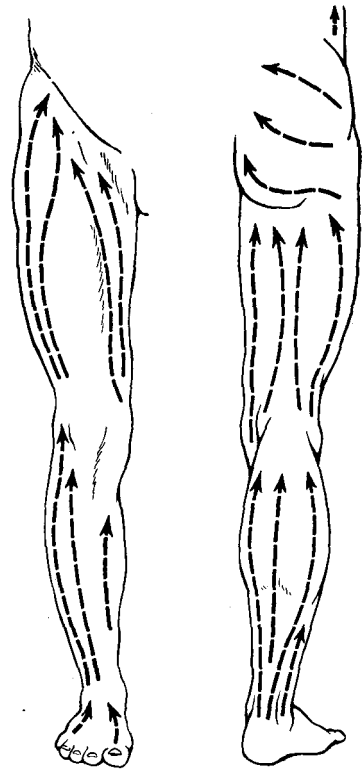


Рис. 142. Направление массажных движений на нижней конечности.

по типу зигзагообразных движений, избегая места перелома лодыжек.

Через 2 недели после снятия гипса производят охватывающее прерывистое поглаживание, при котором руки движутся по направлению друг к другу. Через месяц после снятия гипсовой повязки начинают плоскостное глубокое поглаживание, а затем охватывающее, непрерывистое, прерывистое поглаживание, легкое поколачивание, непрерывистое разминание в продольном (рис. 143), круговом (рис. 144) направлении и, наконец, активную мобилизацию голеностопного сустава (рис. 145).

Все эти способы массажа комбинируют с элементами физической культуры и лечебной гимнастики.

На восстановление функций голеностопного сустава хорошее влияние оказывает сочетание массажа с грязелечением, аппаратной физиотерапией и механотерапией.

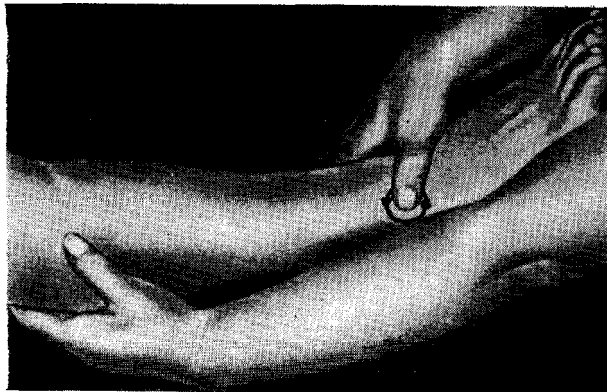


Рис. 144. Круговой массаж стопы и голеностопного сустава.

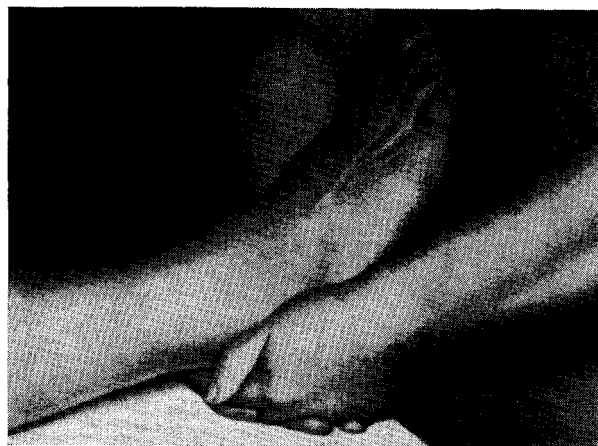

Рис. 145. Активная мобилизация голеностопного сустава.

Физиотерапевтические процедуры

Рекомендуются:

1) теплые ванны (температура воды 38°) по 20 — 30 минут с целью повышения тонуса мускулатуры голени и стопы и создания благоприятных условий для восстановления функции поврежденной конечности;

2) парафиновые, грязевые и озокеритовые аппликации через день в течение месяца;

3) ионофорез с новокаином (при болевом синдроме) ежедневно;

4) фонофорез (ультразвук) с гидрокортизоном (через 2 дня);

5) бинтование голеностопного сустава эластичным бинтом.

Для бинтования используются эластичный бинт «идеал».

Бинтование начинают с дистального отдела стопы, постепенно переходя на область голеностопного сустава и голени до ее верхней трети.

Каждый последующий тур бинта должен покрывать две трети предыдущего тура.

Бинтование рекомендуется проводить с утра, не вставая с постели.

Ношение ортопедических стелек: при вальгусной деформации стопы рекомендуется супинирующая стелька, при варусной — пронирующая стелька.

Приложение

Ориентировочные сроки иммобилизации гипсовой повязкой и нетрудоспособности у больных с переломами лодыжек

Характер повреждения	Сроки гипсовой иммобилизации (недели)	Сроки нетрудоспособности (недели)	
		лица нефизического труда	лица физического труда
Перелом наружной лодыжки без смещения отломков	5	7	8
Перелом наружной лодыжки со смещением отломков	5—6	7—8	8—9
Перелом внутренней лодыжки без смещения отломков	6	8	9
Перелом внутренней лодыжки со смещением отломков	6—7	8—9	9—11
Перелом обеих лодыжек без смещения отломков	7	9	10—И
Перелом обеих лодыжек со смещением отломков	8	12	14—15
Перелом лодыжек со смещением стопы кнаружи	8	12	16
Перелом Дюпюитрена со смещением стопы кнаружи	12	18	20
Перелом лодыжек и заднего края большеберцовой кости со смещением стопы кнаружи и кзади	10	16	20
Перелом внутренней лодыжки и нижней трети малоберцовой кости с разрывом межберцовых связок, перелом заднего края большеберцовой кости со смещением стопы кзади и кнаружи	12	20	24
Перелом лодыжек и переднего края большеберцовой кости со смещением стопы кпереди	10	14	18
Эпифизеолиз дистального конца берцовых костей	6	10	10

Оглавление

Предисловие.	3
Анатомическое строение нижнего отдела костей голени и голеностопного сустава.	5
Некоторые биомеханические особенности голеностопного сустава в норме и при переломах лодыжек.	10
Переломы лодыжек без смещения стопы.	12
Переломы наружной лодыжки без смещения отломков.	12
Переломы наружной лодыжки со смещением отломков.	16
Переломы внутренней лодыжки без смещения отломков.	17
Переломы внутренней лодыжки со смещением отломков.	18
Переломы обеих лодыжек без смещения отломков.	21
Переломы обеих лодыжек со смещением отломков.	24
Переломы лодыжек со смещением отломков и подвывихом или вывихом стопы.	25
Переломы наружной лодыжки со смещением отломков и подвывихом или вывихом стопы кнаружи.	25
Переломы обеих лодыжек со смещением отломков и подвывихом или вывихом стопы кнаружи.	29
Переломы лодыжек со смещением отломков и подвывихом или вывихом стопы кнутри.	33
Переломы внутренней лодыжки и надложечные переломы малоберцовой кости с разрывом связок дистального межберцового сочленения и подвывихом или вывихом стопы кнаружи (перелом Дюпюитрена).	35
Переломы лодыжек и маргинальные переломы метаэпифиза большеберцовой кости с подвывихом или вывихом стопы.	43
Переломы одной или обеих лодыжек и заднего края большеберцовой кости с подвывихом или вывихом стопы (перелом Потта).	43
Перелом внутренней лодыжки и нижней трети малоберцовой кости в сочетании с переломом заднего края большеберцовой кости (перелом Десто)	54
Переломы лодыжек в сочетании с переломом переднего края большеберцовой кости с подвывихом или вывихом стопы.	60
Эпифизолизы и остеоэпифизолизы дистального конца голени	65
Лечебная физкультура, массаж и физиотерапия при переломах лодыжек	67
Лечебная физкультура.	67
Массаж	72
Физиотерапевтические процедуры.	74
Приложение.	75

Шабанов Александр Николаевич, Каем Исаак Юрьевич, Сартан Владимир Аронович
АТЛАС ПЕРЕЛОМОВ ЛОДЫЖЕК И ИХ ЛЕЧЕНИЕ

Редактор *А. Б. Русаков*
Техн. редактор *Н. А. Пошкрёнева* Корректор *Л. Ф. Карцева*
Художественный редактор *В. И. Микрикова* Переплет художника *В. С. Сергеева*

Слано в набор 23/IV 1971 г. Подписано к печати 30/XI 1971 г. Формат бумаги 70X100'/i6 4,75 печ. л. (условных. 6,18 л.) 5,90 уч.-изд. л. Бум. мелов. Тираж 10 000 экз. МН-35.

Издательство «Медицина». Москва, Петроверигский пер., 6/8.
Типография издательства «Горьковская правда», г. Горький, ул. Фигнер, 32.
Заказ № 5084. Цена 62 коп.

62коп.

МЕДИЦИНА-1972