

К. Б. ТИХОНОВ

Рентгенологическая
симптоматика
сердечной
недостаточности

ББК 53.6

Т46

УДК 616.12-008.64-073.75

Тихонов К. Б. Рентгенологическая симптоматика сердечной недостаточности.—Л.: Медицина, 1985.— 168 с, 2 л. ил.

Автор — руководитель отдела лучевой диагностики ЦНИРРИ МЗ СССР, проф.

В монографии приведен разработанный автором метод исследования сократимости миокарда путем регистрации пульсаторных движений внешних поверхностей сердца с помощью кинокимографии. Освещена рентгеносемиотика сердечной недостаточности при различных заболеваниях сердца и легких.

Издание рассчитано на рентгенологов и кардиологов.

Книга содержит 44 рисунка, 2 таблицы, библиография — 146 названий.

Рецензент: *Л. Е. Кевеш* — проф., зав. кафедрой рентгенологии и радиологии Ленинградского санитарно-гигиенического медицинского института.

411100000—038
Т—————/о—Во^{оc}
039(01)—85

© Издательство «Медицина», Москва, 1985 г.

Уважаемый читатель!

Если вы скопируете данный файл, Вы должны незамедлительно удалить его сразу после ознакомления с содержанием.

Копируя и сохраняя его Вы принимаете на себя всю ответственность, согласно действующему международному законодательству .

Все авторские права на данный файл сохраняются за правообладателем.

Любое коммерческое и иное использование кроме предварительного ознакомления запрещено.

Публикация данного документа не преследует никакой коммерческой выгоды. Но такие документы способствуют быстрейшему профессиональному и духовному росту читателей и являются рекламой бумажных изданий таких документов.

Все авторские права сохраняются за правообладателем. Если Вы являетесь автором данного документа и хотите дополнить его или изменить, уточнить реквизиты автора или опубликовать другие документы, пожалуйста, свяжитесь с нами по e-mail - мы будем рады услышать ваши пожелания.

**Данный файл скачан с медицинского портала MedWedi
(<http://medwedi.ru>)**

******* Заходите - будем рады :-)** *****

*******MedWedi*******

Введение

Рентгенология наших дней, развиваясь в комплексе с другими клиническими науками, обогатилась многочисленными новыми данными. Эти данные позволяют с новых позиций оценить ее прежние достижения. В результате этого многие, признававшиеся ранее важными, рентгенологические признаки в определенной степени утратили свое значение. Другие же, напротив, получили подтверждение, третьи — появились впервые. Этот естественный и неизбежный ход развития науки обязывает нас непрерывно следить за появлением новых фактов, чаще подводить итоги и давать им правильную оценку.

Результаты многосторонних рентгенологических, клинических и экспериментальных исследований последнего времени полностью опираются на патофизиологическую основу и потому позволяют давать более точную интерпретацию наблюдаемой картины при том или ином заболевании, чем то было в прошлом. Таким путем формируются рентгенологические симптомы как проявления течения патологического процесса. Установление некоторых из них стало возможным благодаря стремительному развитию рентгентехники и электроники. Однако многие признаки, содержащиеся и ранее в рентгеновском изображении, «открыты» только в последнее время, в результате более глубокого понимания анатомо-физиологической сущности скиалогических эффектов. Большое значение для рентгенологического изучения сердца и сосудов имели применение исследований с контрастными веществами, катетеризация сердца и сердечная хирургия. Их роль в уточнении рентгеносемиотики определенных изменений в сердечно-сосудистой системе и чисто топографических определений достаточно велика. Коррекция различных пороков сердца позволила, в частности, точнее установить направление расширения отдельных камер сердца, особенно левого предсердия и правого желудочка при их увеличении, природу перераспределения кровотока в легких при застое в них, влияние гравитации на рентгеновскую картину сердца и сосудов малого круга кровообращения. Это помогло более точно объяснить картину сердечно-сосудистого силуэта и легочного рисунка на обзорных рентгенограммах.

Теперь рентгенолог больше видит на рентгенограмме органов грудной полости, располагает большей информацией, может успешнее способствовать эффективной оценке состояния пораженного органа и быстрому установлению точного диагноза.

Особое значение имеет своевременное распознавание сердечной недостаточности в ее ранних фазах развития, когда применение правильного лечения может оказаться наиболее эффективным. Информация об этом всегда имеется в рентгенограмме, но оказывается недоступной для малоподготовленного к этому врача, который по-старому продолжает при решении такой задачи опираться на данные только о форме и величине сердца и то по планиметрическим размерам. Особенности структуры легочного и сосудистого рисунка игнорируются. Предполагается, что анализ его более уместен при диагностике легочных заболеваний. Это создает впечатление, что рентгенодиагностику сердечных заболеваний можно осуществлять с помощью только рентгеноскопии, не трясая на рентгеновские пленки. Вопрос о возможностях рентгеноскопии и рентгенографии при рентгенологическом исследовании сердца нужно решать правильно, с современных позиций.

Разрешающая способность рентгенологических методов исследования позволяет более точно определять топографию сердца и сосудов чем, например, перкуссия. Результаты последней никак не фиксируются графически и потому воспринимаются и интерпретируются весьма субъективно. Этим методом непросто определить границы органа. Очевидно, он более результативен в определении характеристики патологического процесса в легких. Но до сих пор многие интернисты склонны считать физикальные методы исследования основными, а рентгенологические — как нечто вспомогательное. Рентгенология — тоже клиническая дисциплина, но в отличие от прижившихся в клинике физикальных методов дает возможность увидеть границы органов и произвести определенные их измерения. Здесь мы имеем практическое подтверждение давно существующего мнения о том, что увидеть лучше, чем услышать. Противопоставления здесь неуместны и сказанное относится к тому, чтобы делать более рациональный выбор метода при обследовании больного, особенно в экстренных случаях.

Рентгенология несомненно оказала большое влияние на формирование клинических представлений о состоянии сердца и легочной циркуляции при патологических условиях. Особенно наглядно это проявилось в установлении различных степеней застойных явлений в легких, венозной и артериальной гипертензии и различного вида легочных отеков. Для клиники чрезвычайно важным оказалось обнаружение случаев, когда при нормальном по величине сердце был установлен

легочный застой с наличием интерстициального отека. Последний не дает заметных аускультативных признаков и потому не может быть, практически, констатирован без рентгенологического исследования. Этот пример общепризнанной теперь доклинической рентгенодиагностики.

Рентгенологическое исследование и проводимая параллельно катетеризация легочной артерии с определением давления в левом предсердии (или клинового давления) дают возможность обосновать рентгеносемиотику некоторых изменений легочных сосудов, а также степени прозрачности легочного фона и установить ориентировочные их численные значения. Так, при определенной ширине ветви правой или левой легочных артерий мы теперь можем установить наличие повышения давления в прекапиллярном звене малого круга кровообращения — легочную артериальную гипертензию. Еще более точным оказалось сравнение давления в венах и морфологических особенностей их изображений на рентгенограмме. По виду сосудистого рисунка легких можно сказать о распределении кровотока в них, определить, каков уровень давления в левом предсердии, не прибегая к сложным инструментальным, инвазивным исследованиям. По ортоградной проекции артерий и бронхов, что чаще встречается в третьих сегментах легких на переднем обзорном снимке, рентгенолог также может иметь суждение о наличии застойных явлений в легких. По обзорной рентгенограмме еще до измерения размеров сердца, а нередко и вместо этого, можно определить, какой желудочек оказывается несостоятельным — правый или левый. Это особенно важно потому, что нередко миокард с пониженной сократительной способностью «удерживает» сердце в нормальных границах при исследовании его в покое.

Сердце и сосуды малого круга кровообращения чутко реагируют на различные функциональные воздействия, не выходящие за пределы свойственных человеку физиологических условий. Исследование в различных пространственных положениях позволяет видеть изменение размеров сердца, связанное с различным кровенаполнением его полостей и преобладающим направлением кровотока в легких. Проба с экспираторным напряжением (эффект Вальсальвы—Вебера) также сильно влияет на кровенаполнение полостей сердца и сосудов и последующую нагрузку его. Простое обычное дыхание также воздействует на состояние этих отделов системы кровообращения и может быть зафиксировано на рентгенограмме, а также и с помощью других приемников изображения. По-существу, каждого «сердечного» больного нужно обследовать с применением всех указанных функциональных воздействий, так как здоровые и больные сердца реагируют на них по-разному и тем самым дают информацию

о своем состоянии на рентгеновском изображении. Однако в подавляющем числе случаев рентгенолог не использует этот богатый арсенал информации главным образом из-за опасности переоблучения пациента, особенно когда применяются малоэффективные аппараты старых систем, из-за неудобной аппаратуры, недостатка времени, удорожания исследования и нередко из-за недостатка сведений по этим вопросам.

Нашей общей задачей является преодоление этих трудностей, так как они представляют собою серьезные препятствия к быстрому установлению точного диагноза. Во всяком случае там, где имеются неясности, нужно стремиться обследовать больного до и после дозированной нагрузки. Даже небольшая физическая нагрузка может сразу же обнаружить, например с помощью рентгенокимографии, легко возникающую несостоятельность миокарда. Появятся симптомы его недостаточности, описанию и объяснению которых и посвящена настоящая книга.

В книге рассмотрены не все сердечные заболевания, а лишь наиболее часто встречающиеся. На них показаны признаки постепенного или быстрого ухудшения функционального состояния миокарда и представлена эволюция рентгенологических симптомов недостаточности его. Для более отчетливого понимания того, какие патологические сдвиги в работе сердечно-сосудистой системы получают отражение в рентгеновской картине, рассмотрению последней предпослано изложение патогенетических данных. Они лежат в основе того, что мы видим на рентгенограмме, и потому их описание представлено в столь пространный вид.

В Советском Союзе изучение сердечно-сосудистой недостаточности рентгенологическими методами проводилось многими видными исследователями, внесшими большой вклад в развитие рентгеносемиотики различных сердечных заболеваний. Работы этих ученых в существенной мере способствовали раннему выявлению рентгенологических симптомов недостаточности миокарда [Фанарджян В. Д., 1957; Иваницкая М. А., 1963, 1970; Петросян Ю. И., Зингерман Л. С., 1974; Кевеш Л. Е., Линденбратен Л. Д., 1961; Мазаев П. Н., 1964; Рабкин И. Х., 1967, 1977; Арабей И. Л., 1979; Матвеева Л. С., 1982].

Глава 1

ИНФОРМАЦИЯ О СОСТОЯНИИ СЕРДЦА, СОДЕРЖАЩАЯСЯ В РЕНТГЕНОГРАММЕ ОРГАНОВ ГРУДНОЙ ПОЛОСТИ

Полноценный анализ состояния сердца и легочных сосудов может быть произведен только по хорошим рентгенограммам, выполненным при определенных оптимальных технических и физиологических условиях. К таким условиям относятся не только качество излучения, фокусное расстояние, величина тока через трубку, выдержка, но и глубина вдоха, длительность его удержания до включения рентгеновской трубки и особенно пространственное положение больного, при котором производится рентгенография, так как гравитация оказывает значительное влияние на форму и величину сердца и легочных сосудов, объемный кровоток через них.

Состояние легочного кровотока, и в частности распределение его при различных патологических условиях и в норме, наиболее четко выявляется по рентгенограммам, выполненным в вертикальном положении. Такое положение наиболее типично для человека в течение большей части суток. При этом в картине легочных сосудов отмечен ряд закономерностей, отражающих разные степени сердечной недостаточности. При ослаблении сократительной способности левого желудочка возникает застой в предшествующих ему звеньях системы кровообращения — в предсердии и в падающих в него венах. Если недостаточным оказывается левый желудочек, то явления застоя создаются в левом предсердии и легочных венах, что в дальнейшем сменяется переходом этих изменений в другие. Легочный сосудистый рисунок существенно изменяется. Чтобы точнее оценить изменения кровотока, возникающие в легких при сердечной недостаточности, нужно учитывать все его состояния, бывающие в норме в зависимости от определенных физических и физиологических условий.

Большое влияние на кровоток в системе малого круга кровообращения оказывает гравитация. В этой системе циркуляция происходит при низком давлении, и поэтому сосудистый тонус не отличается большой выраженностью. Эластическая структура легких и пронизывающие ее воздухоносные каналы с их конечными звеньями — альвеолами не создают высокого интрамурального давления. Поэтому действие гравитации на циркулирующую в легочных сосудах кровь проявляется в большей мере, чем в большом круге кровообращения.

Влияние гравитации на кровенаполнение и распределение кровотока в легких было замечено давно, но ему не придавалось большого значения, и этот феномен и по настоящее время остается малоизученным. Однако уже получены веские доказательства его влияния на рентгенологическую картину легких в норме.

Е. Milne (1979) в полемической статье по этому вопросу указывает, что первое наблюдение, свидетельствующее о влиянии гравитации на направление тока крови в легких, было сделано шведскими рентгенологами Vjure и Laurell в 1927 г. Они заметили, что на рентгенограмме вертикально стоящего человека более крупные и в большем числе сосуды находились в базальных частях легких, чем в апикальных. Авторы считали, что «больше крови» циркулировало в основаниях легких. У того же пациента, перевернутого вниз головой, наибольшее число сосудов с увеличением их калибра было отмечено в зоне верхушек легких. Это простое наблюдение свидетельствует об очень важном факте, который стал предметом интенсивного изучения в разных странах.

Для точного изучения влияния гравитации на легочный кровоток были использованы радионуклидные препараты. J. West и С. Dollery (1960), применив радиоактивный ^{133}Xe , показали неравномерности перфузии и вентиляции в разных частях легких [West J., 1963]. У человека в положении стоя легочный кровоток оказался интенсивнее в основаниях легких, чем в верхушках. J. West (1963) с помощью метода клиренса радиоактивной двуокиси углерода показал, что при вертикальном положении объемный кровоток в базальных частях легких (пятое межреберье по передним концам ребер) был в 9 раз больше, чем в верхних (второе межреберье). В положении на спине кровоток на уровне второго межреберья увеличился столь значительно, что стал практически равен кровотоку в пятом межреберье. При физических упражнениях величина кровотока как в верхних, так и в нижних зонах легких увеличивается, но различие между его величинами сохраняется. Автор показал, что кровоток в легких при вертикальном положении увеличивается в направлении от верхушек к основаниям и отношения между кровотоком и расстоянием приблизительно линейные. Различия в токе между верхними и нижними зонами легких исчезают, когда исследуемый переходит в положение на спине. При горизонтальном положении на боку нижележащее легкое имеет более объемный кровоток.

У здоровых людей равномерного распределения кровотока в легких не бывает. Простое изменение положения тела может стать причиной неравномерности распределения кровотока в результате силы тяжести [Comroe J. et al., 1961]. При определении отношений величин кровотока в основаниях легких

и верхушках D. Glaister (1967) нашел, что в вертикальном положении отношение кровотока в основании к кровотоку в верхушке равно 3:1, в горизонтальном положении 1:3, а в положении вниз головой — 0,7:1. Aulin (1971) у здоровых людей обнаружил, что в положении на правом боку кровоток в правом легком увеличивался с 0,99 до 1,4 относительных единиц по сравнению с горизонтальным положением на животе.

Влияние гравитации на легочный кровоток было показано также в исследованиях В. М. Боголюбова (1975), который с помощью радиоактивного ^{131}I регистрировал его накопление после внутривенного введения в различных частях легких. Было показано, что интенсивность штрихов пропорциональна капиллярному кровотоку. Поэтому величина его в верхних отделах была меньше, чем в средних и нижних.

Рассматривая значение дыхательных фаз для местного распределения кровотока D. Tow и соавт. (1966) приводят мнение Burton, который полагает, что отрицательное давление вдоха в легком должно вести к уменьшению трансмурального давления легочной артериальной системы. Это должно сказаться в смещении легочного кровотока к таким частям легких. При введении МАА-альбумина сыворотки обследуемым, находившимся в вертикальном положении, было отмечено, что в продолжение полного вдоха легочный артериальный кровоток сдвигался вниз, определяя этим уменьшение его в верхушках и увеличение в основаниях. Уменьшение кровотока было линейным.

Большие легочные сосуды обладают известным тонусом с тенденцией к уменьшению их просвета. Этот тонус возникает от внутреннего давления крови и развивается от внешних сил, воздействующих на грудную полость, которые также создают отрицательное интерстициальное давление, растягивая легочную паренхиму. Интерстициальное давление в легких изменяется при дыхании. При выдохе вследствие подъема диафрагмы интерстициальное давление преобладает в базальных частях легких, оно менее негативно, и сосудистое сопротивление этой зоны повышается, а легочный кровоток при этом направляется к краниальным частям легких с низким сопротивлением сосудов. Так при выдохе исчезает различие в кровотоке между нижними и верхними легочными подями. На рентгенограмме в фазе выдоха ширина сосудов во всех местах одинакова. На этом основании у пациентов с высоким стоянием диафрагмы физиологическое различие в ширине легочных сосудов менее отчетливо [du Mesnil de Rochemont W., 1974].

При анализе состояния сосудов легких на рентгенограммах, выполненных в разных положениях, было отмечено, что наиболее заметно влияние гравитации сказывается на сосудах среднедолевых и нижнедолевых сегментов при пере-

ходе обследуемого из вертикального положения в положение на боку. Сосуды верхнедолевых сегментов при этом также расширяются, однако одновременно на обеих сторонах, независимо от того, на каком боку находится обследуемый. В зоне левых верхнедолевых сегментов сосудов, как правило, больше и они шире в поперечнике [Тихонов К. Б., Байрак В. Г., G., 1982]. В согласии с этим находятся наблюдения, сделанные ранее Dollery и соавт. (1961), которые определили это косвенно, обнаружив, что скорость клиренса CO_2 в левой верхней зоне имела тенденцию быть большей, чем справа. Эти авторы высказали предположение, что значительно больший кровоток к левой верхней зоне, по сравнению с правой, является интересной находкой, и связывали этот факт с высказываниями W. Dock (1946) о том, что туберкулезные очаги, чаще возникающие в наименее кровоснабжаемых участках легких, развиваются у человека предпочтительно в правой верхушке [West J., 1963]. Для доказательства этого автор привел факт, что у летучих мышей туберкулез чаще развивается в базальных отделах легких, так как эти животные большую часть жизни проводят вниз головой. D. Tow и соавт. (1966), изучавшие распределение кровотока в легких, отмечали, что в положении сидя кровоток в самом верхнем сегменте правого легкого составлял 28 % от такового в положении на спине, а в левом он был равен 44% демонстрируя значительную разницу.

Следует считать, что именно разные анатомические особенности в направлении и строении левой и правой легочных артерий месте их отхождения от легочного ствола определяют указанную разницу в кровотоке. Левая лёгочная артерия является прямым продолжением легочного ствола, она более коротка и сразу отдает ветви к верхним сегментам и, следовательно, обладает меньшим сопротивлением току крови. Правая легочная артерия отходит от легочного ствола под прямым углом, во много раз длиннее левой, и обе ее ветви (верхнедолевая и нисходящая) также отходят под значительными углами. Артериальные ветви к средним и нижним сегментам с обеих сторон имеют сходные анатомические черты.

Приведенное пространное обсуждение особенностей кровотока по сосудам легких очень важно, так как они должны быть непременно приняты во внимание при интерпретации рентгенологической картины легких и сердца на рентгенограммах и оценке циркуляции в малом круге кровообращения, что неизбежно для характеристики состояния клапанного аппарата и сократительной способности миокарда.

Функциональное единство кардиопульмональной системы позволяет в настоящее время использовать один и тот же обзорный снимок для анализа изображений легких и сердца.

По современным представлениям, функциональное состояние сократительной способности миокарда определяется рентгенологически не только по размерам сердца и характеру пульсаторных движений его поверхностей в разных путях кровотока. Данные о состоянии миокарда можно получить из анализа сосудистого рисунка и степени прозрачности легочных полей, по состоянию корней легких. Слабость миокарда раньше всего проявляется повышением давления в посткапиллярном звене малого круга кровообращения, т. е. в легочных венах, поскольку из-за слабости левого желудочка и его неспособности справиться с притекающей из левого предсердия кровью повышается давление в последнем. Расширение вен верхних сегментов хорошо видно на рентгенограмме.

Сердце удобнее изучать при вертикальном положении обследуемого. В фазе глубокого вдоха оно предстает изучающему в таком виде, что можно наиболее полно осмотреть все его отделы и камеры, лучше проследить за пульсаторными движениями и дыхательными его смещениями (диафрагма).

Однако в вертикальном положении объем сердца наименее устойчив. Это определяется гидростатическими силами, т. е. опять-таки гравитацией и противоборствующим ей тонусом симпатической нервной системы, влияющей на тонус сосудов нижних конечностей, которые при переходе из горизонтального положения в вертикальное дополнительно вмещают 500 мл крови. Приток к сердцу также уменьшается. Сердце становится меньше по объему. На тонус сосудов влияет меняющееся физическое и психологическое состояние обследуемого. Поэтому в вертикальном положении сердце становится не только меньше в размерах, но и сам его объем становится неустойчивым. На протяжении каждых 2 ч объем сердца может оказаться разным [Simon G., 1979].

Практически важное значение имеет различие в величине сердца на рентгенограммах груди, выполненных через определенный промежуток времени (1 мес или даже год). Эти различия у нормальных лиц составляют до 1,5 см в 98 % случаев. Только в 2 % случаев разница в величине больше по причинам, вероятно, относящимся к нераспознанным условиям маневра Вальсальвы или экстрасистолии. После этих практических исследований, как правило, должно быть установлено, что различие в величине сердца превышающее 1,5 см на снимках в указанном промежутке времени, как правило, является ненормальным.

Иные отношения возникают при горизонтальном положении обследуемого. Практически все сосуды устанавливаются на одинаковом уровне с сердцем. Приток крови к нему возрастает, и оно становится заметно больше в объеме. L. Pollner и соавт. (1980), проводившие систематическую радионуклид-

ную венстрикулографию, показали, что в положении на спине средний конечнодиастолический объем левого желудочка в покое составлял 107 ± 10 мл, а в вертикальном положении — 85 ± 6 мл ($p < 0,02$). Подобное же, а может быть и большее увеличение имеет место и в отношении других камер сердца. Суммарная разница в объемах всего сердца при вертикальном и горизонтальном положениях у здоровых лиц может достигать 200 мл.

У больных ослабленный миокард с большим количеством остаточной крови в левом желудочке обуславливает увеличенные размеры сердца уже в вертикальном положении, так что при переходе в горизонтальное положение дальнейшее увеличение сердца будет либо небольшим, либо вовсе не произойдет, так как гемодинамический его резерв будет исчерпан [Тихонов К. Б., Конюхова М. М., 1969, 1970].

В результате создается разная предпочтительность: для изучения сердца рентгенограммы следовало бы делать в горизонтальном положении, а для изучения распределения кровотока и состояния сосудов легких — в вертикальном. Чтобы не производить двукратную рентгенографию, нужно избрать наиболее оптимальное положение из двух возможных. Более предпочтительным для рентгенографии сердца и легких следует признать вертикальное положение. Хотя величина сердца в вертикальном положении менее устойчива, но колебания ее находятся в определенных физиологических пределах. Кроме того, при вертикальном положении создается возможность заметить самые начальные степени нарушения циркуляции в малом круге кровообращения, в виде перераспределения кровотока определяемого по калибру и числу сосудов в верхних и нижних легочных сегментах. При исследовании в горизонтальном положении сразу же возникает неопределенность в оценке состояния миокарда из-за влияния гравитации на легочный кровоток. На снимке, произведенном в положении на спине, сосуды верхних и нижних сегментов будут иметь одинаковый диаметр ввиду равномерного распределения кровотока. Такая картина в вертикальном положении указывала бы на начальную степень легочного застоя. На рентгенограмме, выполненной в положении на животе, распределение кровотока в легких под влиянием гравитации изменится в еще большей мере: сосуды верхних сегментов легких окажутся шире, чем нижних. При такой картине уже невозможно исключить более выраженную степень легочного застоя, в то время как в действительности ее нет. Поэтому, если из двух позиций нужно выбирать одну, то предпочтение следует вертикальную, с учетом указанных колебаний объема во времени. Для более полного обследования прибегают и к горизонтальному положению, которое привлекает как определенный нагрузочный тест, поскольку ударный объем возрастает.

При рентгенографии сердца и легких с целью изучения именно сердечных заболеваний стремятся получить четкое изображение не только сердечного силуэта, но и его структуры. На фоне собственно сердечной тени должны быть видны главные и верхнедолевые бронхи, нижняя граница левого предсердия в зоне вхождения в него нижней группы вен, кальцификаты в зоне клапанов и других местах, если они имеются. На левой боковой рентгенограмме должна быть видна трахея, а на продолжении ее оси — накладывающиеся друг на друга главные бронхи и ортоградные проекции верхнедолевых бронхов на фоне главных, расположение правой и левой легочных артерий и их основных ветвей, границы сердца а также обызвествления в нем (рис. 1).

Качество рентгеновского изображения характеризуется физически определенным содержанием информации в нем. Необходимо стремиться к тому, чтобы при различных вариантах условий производства рентгенограмм лимитирующие факторы складывались благоприятно для достижения высшего качества изображения.

Размеры сердца, как и основные данные рентгеноанатомии его, — сравнительно давнее приобретение рентгенологии. Однако всеобщая абсолютизация таких измерений на практике имеет меньшее значение, чем относительные величины. Значение их совершенно определено для систематического контроля за состоянием сердца у одного и того же человека. По-прежнему основной схемой измерений является схема Moritz, Dietlen (1902, 1906): горизонтальный и косой поперечники, длинник сердца на передней рентгенограмме, и глубинный размер сердца на левой боковой. Эти же величины используются и для определения объема сердца, абсолютного и относительного.

Горизонтальный поперечник имеет значение главным образом для определения кардиоторакального отношения. Это практически очень часто, употребляемый параметр, среднее значение которого равно 0,5. Однако этот показатель наименее устойчив и уже давно подвергается критике. Горизонтальный поперечник сильно зависит от положения сердца в грудной полости. Это во многом определяется уровнем стояния диафрагмы, который может изменить угол наклона сердца, что неизбежно скажется на его горизонтальном поперечнике. При высоком стоянии диафрагмы угол наклона длинника сердца по отношению к продольной оси тела будет больше, а значит и горизонтальный поперечник также увеличится. При более низком уровне стояния диафрагмы будут обратные отношения. В этом случае горизонтальный поперечник сердца уменьшится и меньшим станет кардиоторакальное отношение. При низком стоянии диафрагмы даже увеличенное сердце может уложиться в нормальные пределы кардиоторакального

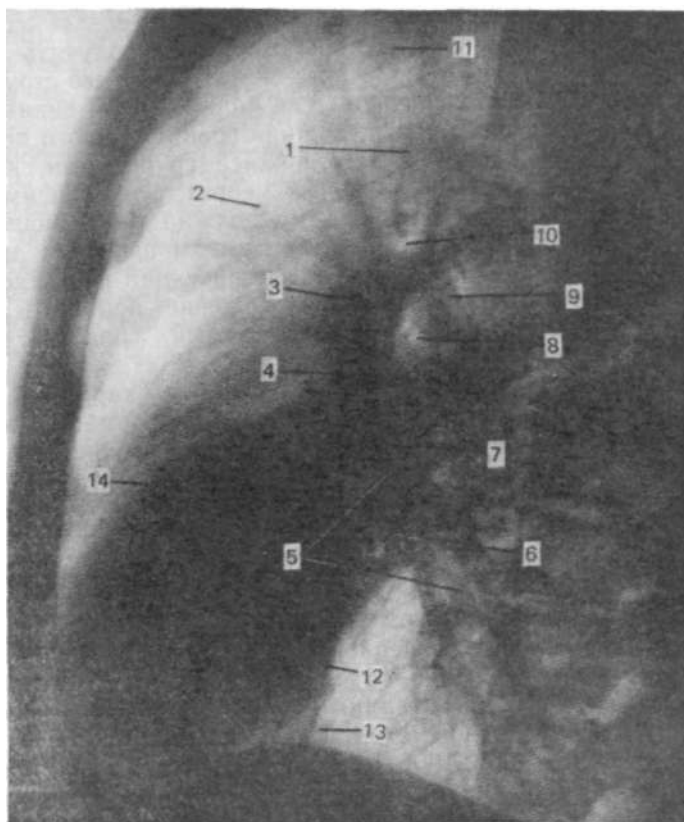


Рис. 1. Левая боковая рентгенограмма органов грудной полости.

1 — уровень бифуркации трахеи, 2 — восходящая часть аорты, 3 — ортоградная проекция правой легочной артерии, 4 — верхняя (левая) группа легочных вен, 5 — нисходящая ветвь правой легочной артерии, 6 — нижняя группа легочных вен, 7 — нижнедолевая (нисходящая) ветвь левой легочной артерии, 8 — ортоградная проекция левого верхнедолевого бронха, 9 — левая легочная артерия в месте перегиба через левый главный бронх, 10 — ортоградная проекция правого верхнедолевого бронха, 11—трахея, 12 — левый желудочек, 13 — нижняя полая вена, 14 — путь оттока правого желудочка.

отношения. Во время съемки сердце и легкие пациента могут оказаться в условиях маневра Вальсальвы—Вебера, что возможно в случаях большого промежутка времени между вдохом и включением трубки. Это прежде всего скажется на величине горизонтального поперечника в сторону его уменьшения.

Вполне здоровое сердце малого размера, располагающееся обычно центрально, с общим горизонтальным поперечником 7 см по отношению к ширине грудной клетки, например в 25 см,

покажет сильно заниженное отношение. Значительное отклонение этого показателя будет и при нормальном, но большом по размерам сердце, например с горизонтальным поперечником 14 см по отношению к ширине грудной клетки 24 см. Кардиоторакальное отношение окажется необычным для нормы.

С возрастом сердце не увеличивается. R. Felix (1979) приводит данные G. Simon (1975), по которым средний поперечный диаметр сердца у нормальных лиц в возрасте 75—99 лет является таким же, как и в сходной группе у лиц в возрасте 50—74 года. Некоторое значение для сердечно-легочного отношения у старых людей при неизменном сердце имеет известная степень эмфизематозности легких, которая способствует поддержанию наибольшего диаметра груди и, возможно, некоторого относительного уменьшения размеров сердца по этой причине.

Косой поперечник (базальный диаметр сердца) анатомически отражает основание желудочков и плоскость клапанов. Продольная ось, или длинник сердца 1, отражает длину желудочка (преимущественно левого) вместе с предсердиями. Недавними исследованиями N. Goebel и соавт. (1979) было показано, что часть длинника сердца от точки перекреста его с базальным диаметром до верхушки сердца (L') соответствует продольной оси полости левого желудочка на левограмме (рис. 2). При сравнении продольной оси левограммы с отрезком L' длиной оси сердечного силуэта на передней рентгенограмме установлена статистически существенная корреляция обеих осей в случаях аортального стеноза, коронарного склероза и митральной недостаточности. При аортальной недостаточности и застойной кардиомиопатии такого совпадения не получено. Авторы показали, что перпендикуляр от левожелудочкового контура на середину длины отрезка L' , принимаемого за продольную ось левого желудочка, может быть принят за поперечную ось полости левого желудочка на левограмме (M'). Сравнение этих величин показывает существенную корреляцию для всех случаев коронаросклероза, а также аортального стеноза и митральной недостаточности. Эти данные внушают мысль о возможности учета новых параметров для характеристики (ориентировочной) полости левого желудочка при определенных его патологических состояниях по обзорной рентгенограмме в заднепередней проекции. Это имеет не меньшее, чем другие размеры, значение для контроля за состоянием сердца на протяжении заболевания. Можно также иметь метрические данные и о длине аорты, ее отношении к правому предсердию, к длине левого желудочка, ширине аорты при контрастировании пищевода. Есть также данные о ширине легочных артерий и их отношениях к ширине главных бронхов. Это очень важный показатель, могущий открыть наличие легочной гипертензии в архе-

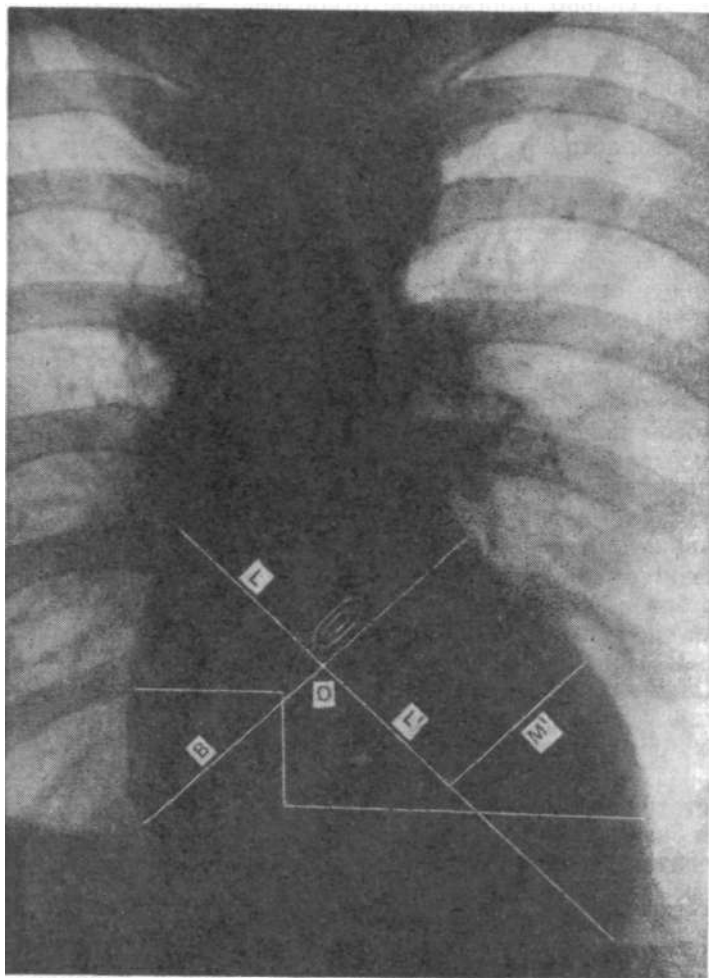


Рис. 2. Схема определения размеров полости левого желудочка по передней обзорной рентгенограмме [Goebel N. et al., 1979].

Объяснение в тексте.

риальном звене малого круга кровообращения. Ширина легочных вен и в особенности отношение суммарной ширины верхних вен к базальным венам имеет значение в обнаружении повышения давления в легочных венах и левом предсердии.

В настоящее время утвердился сравнительно новый признак — выявление патологических изменений левого желудочка по состоянию) сосудов лёгких. Такая симптоматика основана на новой концепции о перераспределении кровотока в легких и по мере повышения давления в системе легочных вен и в левом

предсердия. Благодаря фундаментальным исследованиям М. Simon (1963), E. Milne (1963), R. Grainger (1958), P. Thurn и соавт. (1974) и др. эта концепция получила всеобщее распространение и именно она лежит в основе современной трактовки рентгенологической картины при легочном застое на почве сердечной недостаточности, так же как и при застое в результате поражения митрального клапана. С другой стороны, именно рентгенология послужила средством развить эту концепцию. Впоследствии она получила подтверждение и при использовании радионуклидного метода и даже метода ренографии и непрямой плетизмографии. Особую убедительность представило рентгенологическое исследование. По методу выражению W. Fuchs (1976), рентенограмма оказалась барометром. Основные черты этой концепции следующие.

При митральных пороках, а также при слабости левого желудочка, неспособного принять и продвинуть в аорту прибывающее в левое предсердие из легочных вен количество крови, происходит резкое замедление ее оттока и развиваются застойные явления в посткапиллярном звене малого круга кровообращения, т. е. повышение давления в левом предсердии. Повышенное давление тотчас передается венам легких и прежде всего базальным венам. В ответ на это, как было уже сказано, наступает сужение просвета этих сосудов, и кровотоки перемещаются в верхние сегменты [Simon M., 1963].

Это начальный признак легочного застоя. При наличии застоя передняя рентгенограмма должна содержать известные их признаки в зависимости от тяжести: 1) разные степени перераспределения кровотока в легочных сосудах, 2) наличие интерстициального отека с нерезкостью сосудистых контуров, снижением общей прозрачности легочных полей, септальными линиями и междолевыми транссудатами и другие признаки венозной легочной гипертензии. 3) признаки артериальной легочной гипертензии с непропорциональным изменением калибра крупных и мелких ветвей легочных артерий; 4) характер и распространенность альвеолярного отека. Изображение на передней рентгенограмме грудной полости органов должно давать возможность для рентгенометрических измерений: изучения стандартных размеров сердца, крупных сосудов средостения, фронтального поперечника левого предсердия, ширины легочных артерий и их крупных ветвей; определять степень кривизны куполов диафрагмы, ширину бессосудистой зоны в плаще легкого над правым ребернодиафрагмальным синусом, диаметр поперечных сечений артерии и бронха III сегмента правого легкого.

Некоторые из перечисленных размеров сердца известны достаточно широко и определяются на протяжении многих десятилетий. Другие являются сравнительно новыми и о них следует сказать подробнее. К числу последних относятся

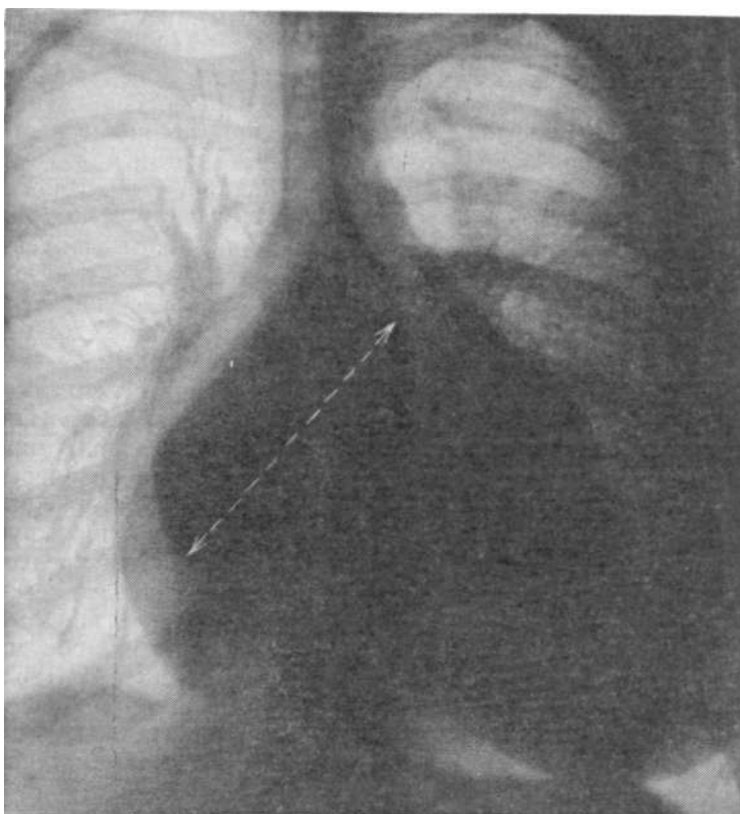


Рис. 3. Определение фронтального поперечника левого предсердия на передней рентгенограмме по С. Higgins и соавт.

фронтальный и сагиттальный (глубинный) размеры левого предсердия. На возможность определения фронтального поперечника левого предсердия впервые указали Duddling и Ayoub в 1968 г. [Higgins С. et al., 1972], но наиболее законченный и обоснованный метод был разработан С. Higgins и соавт. (1978). Этот поперечник определяется на передней обзорной рентгенограмме, выполненной при достаточно жестком излучении (120 кВ), как расстояние от средней точки двойного (второго) контура на фоне правого предсердия до средней точки нижней стенки левого главного бронха. На основании анализа многих рентгенограмм можно сказать, что более точным было бы проводить линию поперечника от средней точки второго контура в зоне правого предсердия (контура левого предсердия на фоне тени правого) влево и вверх до конечного отрезка нижней стенки левого главного бронха,

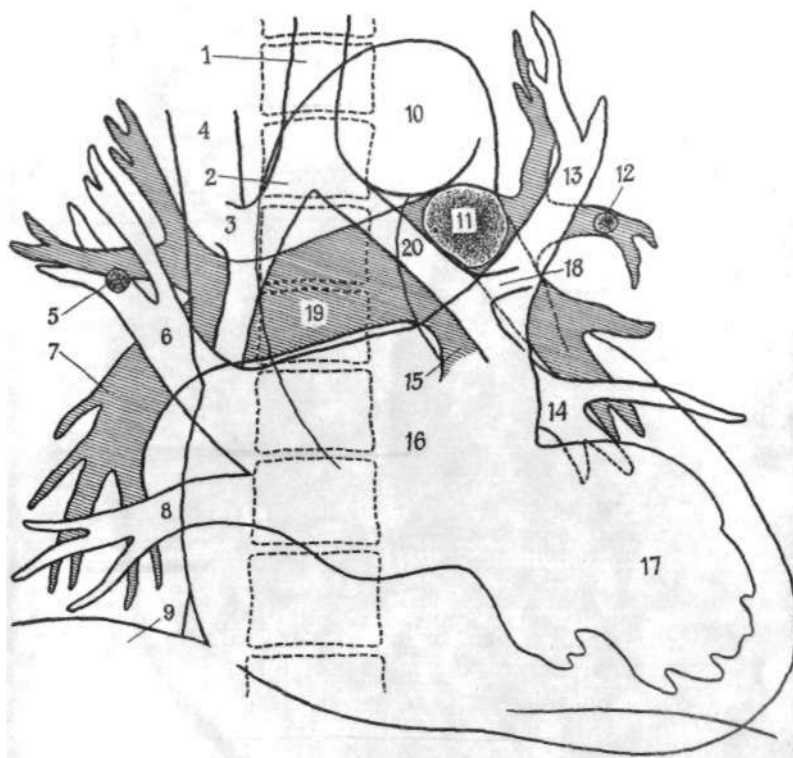


Рис. 4. Схема расположения камер сердца и крупных сосудов при контрастном исследовании в положении на спине.

1 — трахея, 2 — правый главный бронх, 3 — правый верхнедолевой бронх, 4 — верхняя полая вена, 5 — ортоградная проекция артерии правого III сегмента, 6 — правая верхнедолевая вена, 7 — нисходящая ветвь правой легочной артерии, 8 — правая базальная вена (из нижней группы легочных вен), 9 — контур диафрагмы справа, 10 — дуга аорты, 11 — ортоградная проекция левой легочной артерии, 12 — артерия III сегмента левого легочного сегмента, 13 — левая верхнедолевая вена, 14 — левая нижнедолевая вена, 15 — легочный ствол, 16 — левое предсердие, 17 — левый желудочек, 18 — левый верхнедолевой бронх, 19 — правая легочная артерия, 20 — левый главный бронх.

который легко распознать по месту отхождения верхнедолевого бронха (рис. 3, 4).

Нижнюю границу левого предсердия нужно искать по направлению наружного края правой верхнедолевой вены в зоне вхождения ее в левое предсердие. Фронтальный поперечник левого предсердия, по данным С. Higgins и соавт. в норме у мужчин составляет от 5,1 до 8 см, у женщин — от 4,3 до 7,7 см. Практически фронтальный поперечник можно считать не увеличенным, если он находится в пределах от 4 до 8 см.

Глубинный размер левого предсердия определяется по методу J. Westcott и D. Ferguson (1976). Для этого на левой

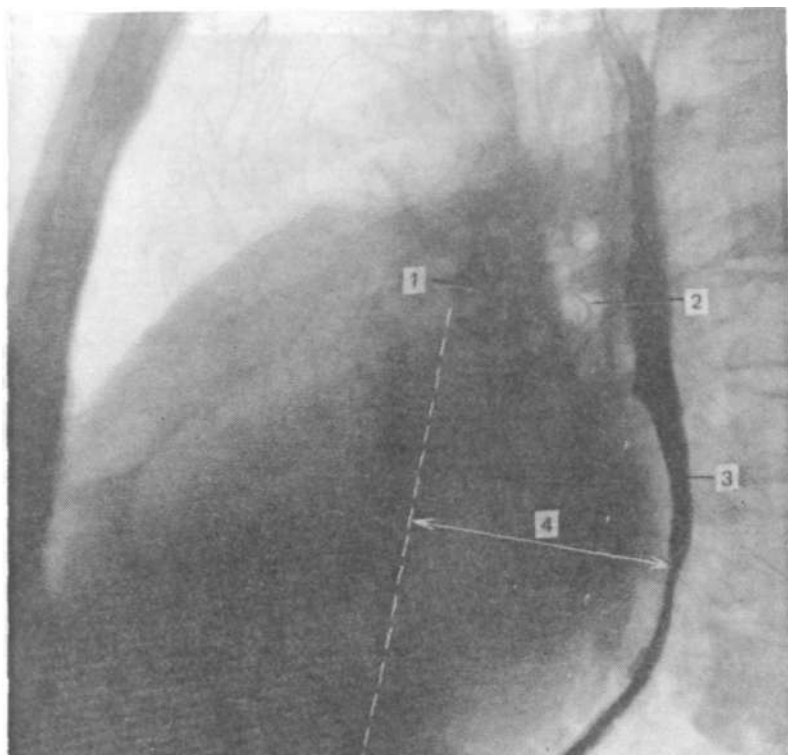


Рис. 5. Определение саггитального (глубинного) поперечника левого предсердия по J. Westcott и D. Ferguson.

1 — ортопроекция правой легочной артерии, 2 — просвет левого верхнедолевого бронха, 3 — пищевод, заполненный взвесью сульфата бария, 4 — глубинный поперечник левого предсердия.

боковой рентгенограмме находят ортоградную проекцию правой легочной артерии, которая располагается спереди и слегка вниз от левого верхнедолевого бронха в виде плотной овальной тени, близко к которой сзади примыкает тень левой верхнедолевой вены. От переднего контура тени правой легочной артерии вниз параллельно общему направлению заполненного взвесью сульфата бария пищевода проводят линию. От нее определяют расстояние до наиболее удаленной части левого предсердия. Это и будет саггитальный поперечник левого предсердия (рис. 5).

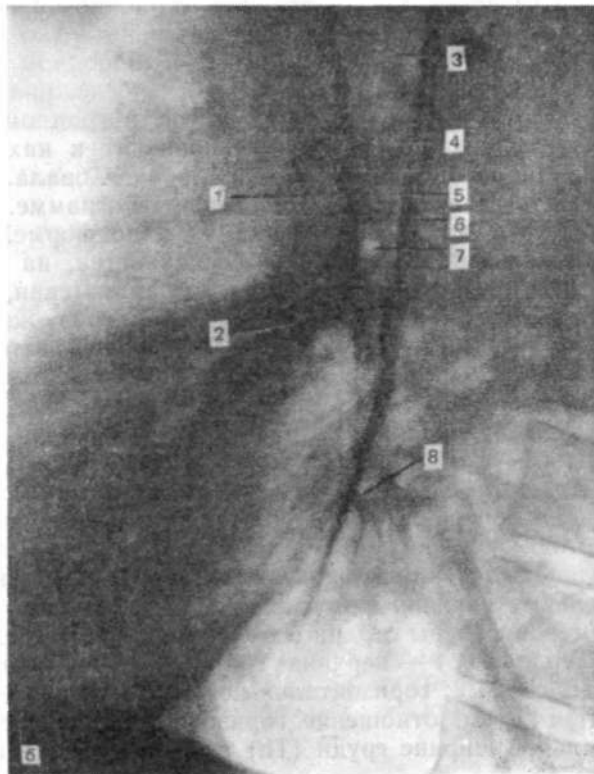
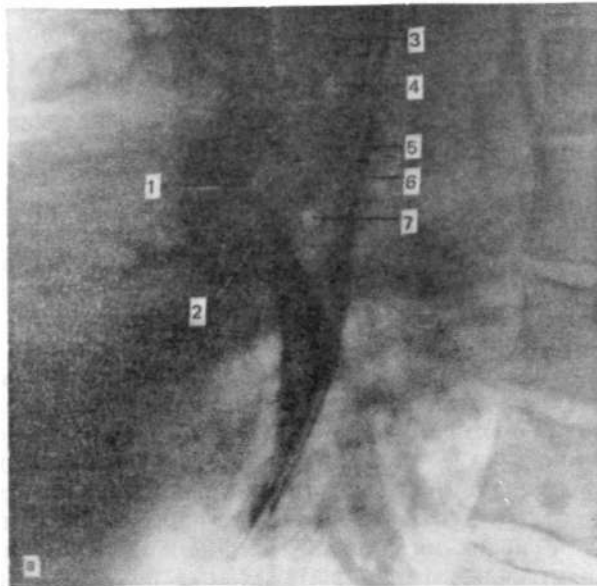
Авторы указывают, что у 10—15% боольных отыскать проекцию правой артерии бывает трудно. Это обычно связано с очень большим расширением левой верхней легочной вены, которая может заходить на передний контур тени правой легочной артерии.

Близко расположенные друг к другу тени ортоградной проекции правой легочной артерии и верхнедолевой левой вены нередко накладываются друг на друга. Но разграничение их облегчается тем, что при глубоком вдохе отрицательное давление в груди способствует привлечению крови из полых вен в правые отделы сердца и, следовательно, в легочные артерии. Поэтому на рентгенограмме, произведенной в фазе глубокого вдоха, правая легочная артерия видна наиболее четко. Легочные вены в этой фазе дыхания заполняются меньше, так как развернутое легкое имеет большую емкость сосудистого русла. На выдохе или при недостаточно глубоком вдохе отрицательное давление в груди резко снижается и приток крови в легочные артерии уменьшается. Отток крови из легких при этом облегчен в результате уменьшения емкости сосудов легких, и легочные вены быстро заполняются. В результате этого на рентгенограмме, произведенной при неполном или недостаточно глубоком вдохе, будут преобладать тени вен (рис. 6). Подобный же эффект наблюдал Т. Keats (1979). Облегчением для отыскания ортоградной проекции правой легочной артерии на левой боковой рентгенограмме может служить прослеживание тени нисходящей ее ветви. Она в отличие от нижнедолевой ветви левой легочной артерии проходит под значительно большим углом к вертикали и легко заметна как в свободном легочном поле, так и на фоне сердечной тени. Прослеживание тени нисходящей правой легочной артерии в ретроградном направлении сзади снизу вперед и вверх приводит к нахождению ортоградной проекции самой артерии в виде овала. Это же можно сделать и на правой боковой рентгенограмме.

Обе легочные артерии различаются и по форме. Правая артерия и ее нисходящая ветвь, отдавая ветви, на большом протяжении сохраняют основную магистраль. Левая, обогнув одноименный главный и верхнедолевой бронх, сразу же делится на крупные ветви, отчего ствол ее нисходящей ветви сразу же исчезает. Это достаточно четко видно на левой боковой ангиограмме (рис. 7).

Нормальные величины поперечника левого предсердия, по Westcott и Ferguson, для женщин 36—38 мм, для мужчин — 40—42 мм. Авторы считают, что таким методом иногда можно установить увеличение предсердия в слабой степени, когда другие методы не способны определить его. Осевая линия полезна для определения кальцификатов в митральном клапане.

Нормальные величины других приведенных выше показателей размеров фигуры сердца и больших сосудов следующие: длинник сердца (L)—верхняя граница 15 см; базальный диаметр (B) — 11,2; горизонтальный поперечник (Tг+T1) не превышает 14,5 см; отношение горизонтального поперечника к максимальной ширине груди (Тп) в среднем у большинства



здоровых людей равен 0,5; угол наклона длинника сердца к горизонтали равен 57° ; площадь фронтального силуэта (F), определяемая как произведение длинника на поперечный (базальный) диаметр и на коэффициент эллипсоида (0,737), равна в среднем 119 см^2 . Объем сердца высчитывается по формуле Rohrer—Kahlstorf: $V = K \times L \times B \times t_{\max}$, где V — объем, L — длина продольной оси сердца, B — ширина его в зоне базально поперечника, t_{\max} — глубинный размер в см. K — коэффициент, учитывающий объемную фигуру сердца, которая приравнивается к средней между эллипсоидом и параболоидом, составляет 0,5. Однако расчеты, произведенные K. Musshofі (1964) при горизонтальном положении тела, показали, что коэффициент для фокусного расстояния 200 см составляет 0,4, для 150 см 0,37, для 100 см — 0,32. Кроме того, автор предложил ряд мер, уменьшающих неточности для определения объемов сердца: рентгенография на вдохе с открытым ртом во избежание развития эффекта Вальсальвы. T. Keats и I. Enge (1979) для рентгенографии в вертикальном положении указывают иные коэффициенты: при фокусном расстоянии 200 см — 0,42; 150 см — 0,39; 100 см — 0,37.

Как уже указывалось, наиболее приемлемым выражением объема сердца является отношение абсолютной его величины к величине поверхности тела исследуемого в м^2 . Верхняя граница нормы для мужчин составляет 500—550 мл/м^2 , для женщин 450—490 мл/м^2 .

Для более эффективного сравнения рентгеновской картины изображений сердца и легких необходимо соблюдать известную стандартизацию физико-технических условий и методических приемов, основанных на важнейших физиологических состояниях этих органов. Стандартизация методики рентгенологического исследования сердца и сосудов малого круга кровообращения может опираться на наиболее распространенную в лечебных учреждениях стационарную рентгенодиагностическую аппаратуру. Важно, чтобы получение рентгеновского изображения осуществлялось при определенных физиологических состояниях, обеспечивающих фиксацию важнейших рентгенодиагностических признаков патологических изменений.

Рис. 6. Фрагменты левой боковой рентгенограммы,

а — в фазе глубокого вдоха (хорошо видна ортоградная проекция правой легочной артерии в виде овала; места впадения легочных вен в левое предсердие видны нечетко): 1 — правая легочная артерия, 2 — примыкающая к ней (к ее тени), левая верхнедолевая вена (верхняя группа легочных вен), 3 — трахея, 4 — правый верхнедолевой бронх, 5 — дуга левой легочной артерии, 6 — пищевод, 7 — левый верхнедолевой бронх; б — при экспираторном напряжении; 1 — ослабленная и суженная по площади тень ортоградной проекции правой легочной артерии, 2 — верхнедолевая левая вена, четко видимая по нижнему и заднему контурам правой легочной артерии, 3 — трахея, 4 — правый верхнедолевой бронх, 5 — область дуги левой легочной артерии, теперь менее заполненной кровью и потому более прозрачной, 6 — пищевод, 7 — левый верхнедолевой бронх, 8 — нижняя группа левых легочных вен.

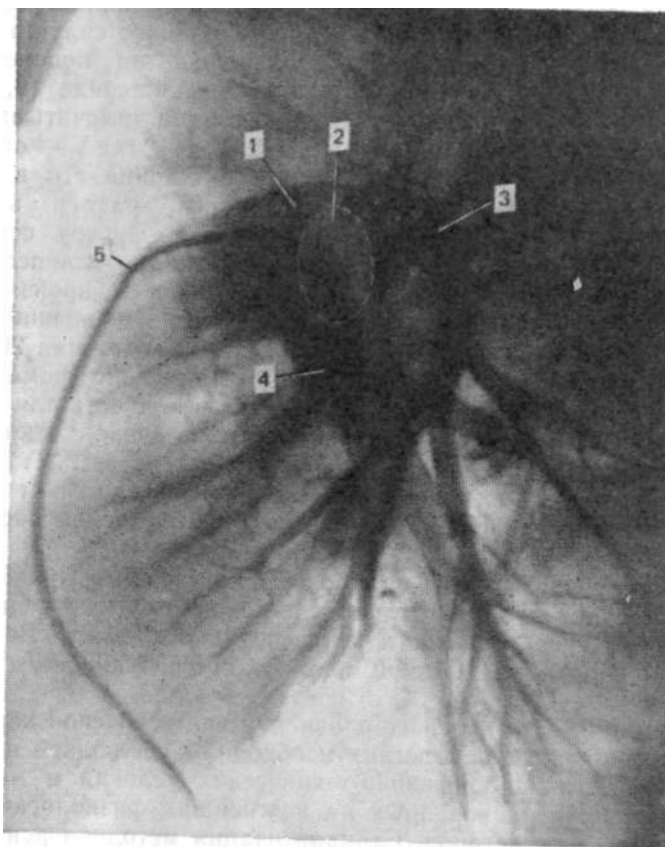


Рис. 7. Левая боковая ангиограмма легочных артерий
1-легочный ствол, 2-зона ортоградной проекции правой легочной артерии, 3-левая легочная артерия, 4 - правая легочная артерия
5 — катетер, введенный в легочный ствол.

Наиболее целесообразными представляются следующие физико-технические условия рентгенографии:

1. Выполнить две обзорные рентгенограммы области груди - переднюю и левую боковую при фокусном расстоянии не менее 150 см, напряжении на трубке 115—120 кВ соответствующей этим условиям отсеивающей решетке (фокусное расстояние и шахтное отношение) и выдержке, не превышающей 0,1 с; в зависимости от диагностических задач выдержка при некоторых исследованиях, как, например при прицельной съемке кальцификатов в коронарных артериях не должна превышать 0,01 с, а то и 0,005 с.

2. Непосредственно перед экспонированием пленки обследуемый делает глубокий вдох и удерживает воздух с откры-

тым ртом во избежание возникновения эффекта Вальсальвы, пищевод должен содержать взвесь сульфата бария для определения задней границы левого предсердия.

3. При необходимости производить продольную томограмму в слое бифуркации трахеи следует применять клиновидный (выравнивающий) фильтр, обеспечивающий сохранение структуры сосудов легких.

4. На рентгенограммах органов грудной полости должны определяться:

- размеры сердечно-сосудистого силуэта между стандартно принятыми точками для последующего определения абсолютного и относительного объемов сердца;

- величины поперечных сечений сосудов и бронхов, где окажется возможным (преимущественно в зонах корней легких), а на томограммах;

- артериобронхиальный индекс и диаметр непарной вены в правом трахеобронхиальном углу;

- тип расположения сосудов в легких, имея в виду перераспределение (перемещение) кровотока вверх как признак венозной легочной гипертензии или регионарное изменение его, а также скачкообразное изменение диаметра легочных артерий («прыжок калибра»);

- степень четкости контуров сосудов легких и легочных корней в целом, структуры корней;

- форма отека и другие признаки недостаточности миокарда;

- матовость (бесструктурность) участков легочных полей;
- септальные линии.

Рентгенограммы и томограммы, не позволяющие получить информацию о перечисленных особенностях, должны рассматриваться как несоответствующие стандарту. Приспосабливание диагностических требований к маломощной аппаратуре означает сознательный отказ от информации, которая может иметь решающее значение для определения состояния сердечно-сосудистой системы.

При невозможности принять вертикальное положение, хотя бы сидя, рентгенографию сердца и легких производят в положении лежа на спине при направлении луча спереди назад. Фокусное расстояние при этом составляет 100 см. Проекционно сердечно-сосудистый силуэт имеет некоторые отличия от изображения, полученного в вертикальном положении с направлением луча сзади наперед, однако все основные элементы анатомических структур, в том числе и формы сердца, корней легких и легочных сосудов имеют вид, вполне обеспечивающий визуальный анализ и рентгенометрию. Такие условия возникают при остром инфаркте миокарда и вообще при тяжелой недостаточности миокарда, когда больного ограничивают в движениях.

Рентгенофлюорограмма также передает основные анатомические структуры сердечно-сосудистой тени и крупных ветвей легочных артерий. Практически, это та же рентгенограмма. Однако процесс формирования изображения принципиально отличается от обычного комплекса пленка—усиливающие экраны, так как при флюорографии происходит фиксация флюороскопического изображения на уменьшенный размер кадра фотопленки через линзовую систему. Нежные, но нередко очень важные элементы изображения поглощаются линзовой оптикой и поэтому снижают его информативность. Так, например, на флюорограмме труднее заметить появление нечеткости контуров легочных сосудов, знаменующей наступление межочечного отека: контуры сосудов остаются четкими, так как окружающая сосудистые тени вуаль практически плюсуется к фону, во всяком случае не пропускается линзой.

Кроме того, многие мелкие тени на большом входном экране при резком уменьшении в связи с проекцией на кадр фотокамеры могут сливаться.

В отношении передачи нежных тканей рентгеновского изображения близко к флюорографии стоит электрорентгенография. Этот метод благодаря краевому эффекту при формировании рентгеновского изображения более четко передает разницу в интенсивности теней сосудов и тени окружающего их интерстициального отека, чем между ними и легочным фоном. Это, с одной стороны, недостаток, но в то же время и достоинство, когда на фоне паравазальных теней в виде отека или фиброзно-измененных лимфатических сосудов электрорентгенография четко выделяет контуры сосудов и позволяет увидеть их истинный поперечник и действительное распределение кровотока (сосудов), что бывает очень важным при оценке состояния сократительной функции миокарда.

В рентгенометрической оценке анатомических структур легких и сердца большое значение имеет определение ширины легочных артерий. На практике по обзорному снимку можно наиболее точно ориентироваться в ширине нисходящей ветви правой легочной артерии. Разные авторы дают различные численные значения ширины этого сосуда на вертикальной рентгенограмме. Это можно видеть на нескольких примерах (табл. 1).

Приведенные данные показывают, что с накоплением опыта таких исследований увеличенная ширина нисходящей ветви правой легочной артерии, считающаяся признаком легочной гипертензии, должна быть большей, чем то признавалось первоначально. R. Felix (1977) считает, что наиболее достоверным признаком наличия легочной артериальной гипертензии считается ширина этой артерии свыше 18 мм.

Таблица 1

Пределы ширины нисходящей ветви правой легочной артерии в норме

Автор	Фокусное расстояние, см	Возраст обследуемых, годы	Ширина правой легочной артерии, мм
P. Thurn (1954)	200	—	9—13
Schwedel (1957)	200	—	9—13
W. Schermuly (1969)	150	15—30	11,24 ± 0,08
W. Schermuly (1969)	150	50—70	12,17 ± 0,09
R. Felix (1974)	—	—	м. 16 ж. 15
W. Du Mesnil de Rochemont	150	—	16
R. Felix и соавт. (1977)	150	—	16—17

Ширина левой легочной артерии на уровне прохождения ее над левым главным бронхом, перед отхождением верхнедолевого, в норме равна 24 мм, превышение этой величины является патологическим (легочная артериальная гипертензия). Вероятно, поперечник именно левой легочной артерии будет отражать давление в ней более точно, в силу наиболее выгодного в гидродинамическом отношении ее анатомического расположения относительно легочного ствола (см. выше).

Поперечник артерии III сегмента справа в возрасте 15—30 лет составляет справа $3,95 + 0,15$ мм, слева $4,0 \pm 0,15$ мм. В возрасте 50—70 лет он равен для правой — $4,29 + 0,29$ мм, для левой — $4,5 + 0,26$ мм. Расстояние между плеврой и видимой сосудистой структурой в 15—30 лет равно $8,23 + 0,33$ мм; в возрасте 50—70 лет — $10,08 + 0,33$ мм [Schermuly W. et al., 1969].

При рентгенологическом изучении сердца необходимо обращать внимание на состояние грудной клетки и всех органов грудной полости, вообще на любые патологические изменения в них, так как они способны влиять на состояние сердца или симулировать его заболевание. Поэтому многие известные авторы (M. Simon, G. Simon, E. Milne, I. Meshan) считают, что правильнее при обследовании такого больного руководствоваться известным порядком и в ходе этой работы обратить внимание на определенные особенности. В ходе рентгенологического обследования необходимо:

1. Локализовать ненормальные тени относительно их принадлежности грудной стенке, плевре, легочной паренхиме или средостению; если они локализуются в легком — точно определить сегмент, если возможно.

2. Определить уровень диафрагмы на каждой стороне, четкость контура и положение, а также связанные с ними ненормальности.

3. Изучить реберно-диафрагмальные и сердечно-диафрагмальные синусы в отношении их четкости и резкости для исключения или определения заболеваний плевры.

4. Определить состояние легочных верхушек и взглянуть «из-под костей», так чтобы увидеть необычный характер в легочной структуре, не пропустить его.

5. Изучить гилюзные кровеносные сосуды и средостение. Отметить положение трахеи и ее главных ветвей. Обычно трахея локализуется вблизи середины. Анализ средостения неотделим от изучения респираторной системы. Крупные гилюзные кровеносные сосуды должны быть прослежены, так что артерии и вены были бы выделены, особенно в верхушках и базальных частях легких. Установить феномены «отклонения» или «цефализации тока» в вертикальном положении, чтобы было замечено растяжение вен; имеется ли акцентуация на интерстициальный отек; нет ли расширения артерий.

6. Изучить грудную клетку, тщательно проследив каждое ребро; ширину и симметричность межреберных промежутков оценить одновременно; отметить ключицы, лопатки и видимые костные структуры шеи; хотя структура грудных позвонков видна недостаточно для диагностики, по положению их можно обнаружить сколиоз и другие деформации позвоночника, которые могут мешать рентгенографической диагностике поражений груди, отметить положение грудины.

7. Изучить структуру мягких тканей грудной клетки. Идентифицировать молочные железы, соски, ареолы, мышечные тени, особенно большие и малые грудные мышцы, а также грудино-ключично-сосцевидные, которые часто дают значительные тени вокруг медиальных сторон легочных верхушек; покровные тени обычно видны над верхним краем ключиц; они должны быть идентифицированы и отделены от ненормальных.

8. Идентифицировать обычные плевральные тени; плевра обычно не дает значительных по интенсивности теней, за исключением задней медиастинальной (параэзофагеальной) полосы до минимальной степени в реберно-диафрагмальных синусах; в зоне легочных верхушек мелкие пузырьки воздуха могут встречаться в норме; они не имеют патологического значения.

9. Идентифицировать структуры, лежащие под диафрагмой; заднепередний снимок в вертикальном положении представляет большие удобства для определения свободного воздуха под диафрагмой. Могут быть определены плотные зоны кальцификации, как, например, оболочки кист печени; отметить расстояние между воздушным пузырем в желудке

и левой частью диафрагмы; нет ли дефекта наполнения дна желудка; не увеличена ли селезенка.

10. Латеральная проекция снимка груди особенно важна для идентификации тени средостения; необходимо идентифицировать левую и правую легочные артерии, трахеи и бифуркации. Эта проекция исключительно ценна для обнаружения ненормальной лимфаденопатии или опухолевых масс в центральном средостении.

11. В латеральной проекции идентифицируют переднее светлое пространство в средостении, расположенное непосредственно спереди от сердечного силуэта и лежащее ниже тени грудины; иногда боковая проекция является единственной, в которой видна облитерация светлого пространства и которая позволяет идентифицировать поражение, оккупирующее передневерхнее средостение.

12. В боковой проекции изучают тень плевры над внутренними сосудами молочной железы, в этой зоне иногда могут быть видны массы, образованные метастазами.

13. В косых проекциях должны быть сделаны попытки тщательно идентифицировать трахею и бронхиальные структуры, которые могут быть хорошо видны. Эти проекции особенно важны при анализе сердечного силуэта, при его ограничении барием в пищеводе.

14. Изучение светлого пространства в легких в заднем средостении нужно осуществлять дорсально от задней границы левого желудочка и тени нижней полой вены.

Глава 2

РЕНТГЕНОЛОГИЧЕСКИЕ МЕТОДЫ ОПРЕДЕЛЕНИЯ СОКРАТИТЕЛЬНОЙ ФУНКЦИИ СЕРДЦА

Сократительная способность миокарда рентгенологически может быть изучена путем непосредственной регистрации движений поверхностей сердца, образующих контуры определенных его отделов. Еще более точное отражение это основное свойство получает при рентгенологическом изучении движений внутренних поверхностей полостей сердца с применением контрастных веществ, позволяющих определить динамику меняющихся объемов левого желудочка на протяжении всего цикла. При этом создается возможность определить количество перемещенной из желудочка в аорту крови и количество оставшейся крови в желудочке. Из этих данных выводится целый ряд других показателей, характеризующих сократительную способность левого желудочка.

Наиболее распространенной проекцией для рентгенокимографии обычно является передняя. Она действительно очень важна, так как показывает движения почти всех основных отделов сердца и крупных сосудов. Однако очень полезны кимограммы и в других проекциях (правой передней косой и левой передней косой), о чем будет сказано ниже.

На передней рентгенокимограмме по контуру левого желудочка видны наиболее высокие, имеющие наибольшую в этой проекции амплитуду, зубцы. Они не всюду одинаковы: чаще всего самые высокие зубцы расположены вблизи верхушки, реже — вблизи основания, но иногда высота их всюду одинакова. Автор метода P. Stumpf обозначал эти особенности как первый, второй и смешанный типы пульсаций левого желудочка. Как правило, они, взятые в отдельности, не имеют какого-либо клинического значения, хотя сам автор думал иначе. Для определения сократительной способности левого желудочка очень важен анализ именно этой зоны движений («Bewegungsraum») на передней рентгенокимограмме. Теперь хорошо установлено действительное значение постулата P. Stumpf о том, что при сравнении кимограмм, выполненных до и после нагрузки (15 приседаний), независимо от типа пульсаций, высота зубцов должна увеличиться. Если она останется неизменной, а тем более если уменьшится, то это означает ослабление миокарда. Снижение подвижности верхушечной зоны объясняется увеличением остаточной крови в левом желудочке. Важно именно сравнительное изучение кимограмм. Кимограмма в покое может не отражать никаких патологических изменений, которые выявляются только при нагрузке. По однократной рентгенокимограмме с уверенностью невозможно утверждать, что увеличенная амплитуда сокращений левого желудочка означает увеличение ударного объема, и наоборот. P. Thurn (1977) указывает на случаи, когда наблюдаются малые по амплитуде зубцы на увеличенном сердце, но ударный объем оказывался у них увеличенным. При пневмотораксе наблюдается односторонне увеличенная пульсация контуров сердца. Этот факт требует научного объяснения и, очевидно, связан с влиянием непосредственно атмосферного давления на сердце, как, например, при обнажении его при операции.

При рассмотрении особенностей пульсаторных движений сердца обращают внимание на то, в какой мере влияют на кимографическую кривую вращательные и качательные его движения, как они накладываются на основные, направленные центрипетально, смещения стенок и, следовательно, внешних поверхностей его. Следует сказать, что влияние этих факторов на кимографическую кривую не так велико, как об этом принято думать. Вращательные движения есть, но именно в результате их и происходит редукция полости,

например, левого желудочка, а следовательно, и сдвиг поверхностей в медиальную сторону. Коническая внешняя форма левого желудочка при вращении не может резко или скольконибудь существенно повлиять на форму кимографической кривой. Кстати, вращается не весь миокард, а только внешние слои его. Внутренние же циркулярные слои тянут стенки желудочка в обратную сторону, так что, например, папиллярные мышцы практически в циркулярных направлениях не смещаются [Mirro M. et al., 1979]. Качательные (пенделирующие) движения могли бы сильно влиять на кимографическую кривую, но значение их опять-таки преувеличено. Каким бы малым, хотя бы и каплевидным по форме, ни было сердце, оно не может свободно перемещаться в груди. Независимо от своих размеров сердце прочно фиксировано на больших сосудах (полые вены, легочные вены, аорта, легочный ствол и обе легочные артерии); сзади — структурами средостения с обеих сторон сердце плотно охватывается легкими, в особенности в момент производства кимограммы, когда больной удерживает легкие в состоянии вдоха. Надежно оценить влияние таких движений на движения верхушки сердца невозможно.

Одностороннее уменьшение амплитуды движений какой-либо камеры, по мнению P. Thurn (1977), еще не означает ослабления мышечной стенки, а может быть результатом интерференции. Об ослаблении сокращений можно говорить только в том случае, если уменьшение амплитуды отмечается на сравнительно большом отрезке и сразу по обоим сторонам сердечного контура. Но есть и другие причины. Например резкое ослабление движений левопредсердного контура, где он образован ушком, может быть либо результатом его тромбоза, или мерцанием левого предсердия. Это же относится и к контуру самого левого предсердия. Амплитуда движений сердечных контуров может быть существенно снижена за счет скопления жидкости в перикарде либо плевро-перикардальных сращений. В причинах, вызвавших снижение амплитуды пульсаций, можно уверенно разобраться по движениям аорты. Нормальные ее зубцы будут свидетельствовать о хорошей работоспособности левого желудочка, и уменьшение амплитуды движений по его контуру следует искать в другом.

Необходимо различать собственные пульсаторные движения контуров и движения, возникающие как передаточные от рядом лежащих частей сердца. Последнее может наблюдаться на легочных сосудах.

При некоторых состояниях можно наблюдать увеличенную пульсацию на крупных сосудах. Так, очень большие по высоте зубцы можно видеть на аорте при недостаточности ее клапана, при открытом артериальном протоке. На легочном стволе и крупных ветвях легочных артерий до сегментарных

включительно можно также видеть и регистрировать усиленные пульсаторные движения с помощью рентгенокимографии при пороках с усиленным легочным кровотоком, как, например, при открытом артериальном протоке, дефектах межпредсердной и межжелудочковой перегородок и других пороках. Собственные пульсаторные движения отличаются одномоментным противоположно направленным движением стенок сосуда и всегда отражают повышенный кровоток через эти сосуды. Передаточные же движения, напротив, отличаются сходными колебаниями по обоим контурам сосудов и придают им на кимограмме зигзагообразный вид. Так выглядят, например, нисходящая ветвь правой легочной артерии, когда ей передаются движения увеличенного левого предсердия при регургитации крови в него из левого желудочка. Такая же картина возможна и на сосудах левого легкого.

Определение движений разных камер сердца во времени ведется по аортальным зубцам, латеральное колено которых всегда связано с систолой левого желудочка, что одновременно фиксируется такими же, но перевернутыми зубцами на контуре последнего. Такие же отношения существуют и между зубцами легочного ствола и правого желудочка. Как уже теперь стало ясно, форма зубцов каждой камеры и сосуда точно отражает их деятельность и состояние в определенные моменты времени сердечного цикла. Именно это лежит в основе возможности решительного разграничения отдельных камер сердца и сосудов.

Так, например, несмотря на тесное соседство такой мощно сокращающейся камеры, как левый желудочек, с одной стороны, и активно пульсирующего крупного сосуда как легочный ствол — с другой, движения расположенного между ними ушка левого предсердия отчетливо определяются по типичным двувершинным зубцам, хотя на обзорной передней рентгенограмме левопредсердное ушко как часть сердца не контурируется отдельно от названных соседних частей.

По времени появления и продолжительности движений желудочковые зубцы, как было сказано, тесно связаны с сосудистыми зубцами. Однако по форме зубцов или времени их появления и ширине отличить левый желудочек от правого практически невозможно. Разграничение участия камер сердца и сосудов в зоне сердечной бухты особенно важно, так как по обзорному снимку это сделать бывает очень трудно или вовсе невозможно. Так происходит в случаях увеличения пути оттока правого желудочка, когда его выходная часть — легочный конус — выходит на контур и сливается с контуром дилатированного легочного ствола. Тогда только совершенно различные кимографические зубцы по контуру конуса и ствола способны помочь точно разграничить их и показать, за счет чего образован контур в большей степени. Вообще истинный

анализ сердечного контура при заполнении бухты может быть осуществлен только с помощью рентгенокимографии.

Дифференциация камер по правому контуру сердца у неопытных оставляет чувство недоумения. В нижней части контура, чаще всего на большем протяжении по правопредсердному контуру, регистрируются правожелудочковые зубцы, хотя теперь четко доказано, что при любых нормальных и патологических условиях правый контур сердца всегда образован исключительно правым предсердием. Желудочковые зубцы возникает на правопредсердном контуре под влиянием находящегося рядом правого желудочка. Это влияние основано скорее на резких изменениях давления в правом предсердии, обусловленных быстрыми сдвигами основания правого желудочка — именно зоны трехстворчатого клапана — к верхушке в систоле. Кровь из полых вен, хотя и поступает в правое предсердие в момент падения давления в нем в больших количествах, не успевает столь быстро выравнять давление в нем, и потому предсердие спадается, быстро смещаясь к правому желудочку. Таким образом, основание правого желудочка во время систолы, смещаясь к верхушке, одновременно увлекает за собой и правопредсердную стенку. Этого не может предотвратить и одновременное выпячивание межжелудочковой перегородки в сторону полости правого желудочка. Трудно это объяснить качательными движениями всего сердца, так как тогда и кимографическая кривая была бы иной: латеральному движению слева соответствовало бы медиальное движение справа. Тотальные смещения сердца с такой амплитудой просто невозможны. Кроме того, кимографические кривые левого желудочка, сокращающегося практически одновременно с правым (во всяком случае, при данном методе регистрации движений сердца), были бы различны по фазам и имели бы иной вид, скорее близкий к сосудистому типу. О качательных или передаточных желудочковых зубцах на контуре правого предсердия можно говорить только в смысле, приведенном выше, т. е. через посредство быстрого изменения давления в предсердии, зависящего от движения основания правого желудочка в систоле.

Описанные еще Р. Stumpf (1931), а затем подтвержденные другими авторами латеральные систолические движения по левому контуру сердца в передней проекции или, как они называют их, парадоксальные движения, нельзя связывать с наличием аневризмы стенки левого желудочка. Такие движения нередко возникают и при маневре Вальсальвы в фазе экспираторного напряжения. Это, скорее, изменения формы полости левого желудочка перед выбросом крови в аорту. Клиническое значение этих движений не доказано.

Достаточно отчетливо определяются и нарушения ритма, как, например, при экстрасистолии, что выразительно реги-

стрируется наличием раннего сокращения в виде малого зубца на диастолическом колене начавшегося нового цикла с последующей компенсаторной паузой, отраженной зубцом с удлиненной диастолой. Отмечаются на кимограмме и иные виды аритмий. Однако возможности ЭКГ в обнаружении таких расстройств значительно выше.

При анализе формы зубцов рентгенокимограммы нужно помнить, что, кроме непосредственного прямого фактора сокращения стенки камеры, в частности желудочка, в создании формы зубцов (кривой) принимают участие и многие другие факторы, о которых было сказано выше. Именно это обуславливает известную вариабельность формы зубцов на рентгенокимограмме. На основании собственного опыта можно сказать, что не вращательные или качательные движения сердца влияют на его кимографическую кривую, а главным образом фаза дыхания, нередкое возникновение эффекта Вальсальвы, который резко меняет кровенаправление камер, и внутрисердечную гемодинамику как ответную реакцию на это. В связи с уменьшенным притоком крови к сердцу из большого круга кровообращения вначале уменьшаются полости правых камер, а затем и левых. Левый желудочек и в норме в период изоволюмического сокращения меняет форму поперечного сечения своей полости, превращая ее из овала в круг, что связано с увеличением глубинного диаметра и проявляется латеральными систолическими движениями, видимыми не в передней, а в левой передней косой проекции [Тихонов К. Б., 1949, 1950, 1954; Tichonow K. V., 1975; Keats T., Martt J., 1962]. Это частное проявление общего закона гидродинамики, по которому наиболее рациональной формой полости, где происходит повышение давления, является шар. В конституционально широкой полости левого желудочка или при его растяжении в связи с большим количеством остаточной крови поперечное сечение полости близко к кругу уже в диастоле и в фазе изоволюметрического сокращения или точнее — напряжения мускулатуры перед выбросом крови в аорту, и потому увеличение глубинного диаметра может практически отсутствовать, не будет и внешнего проявления изменения диаметра в виде латеральных систологических зубцов. Но стоит только применить пробу Вальсальвы и в фазе экспираторного напряжения, когда количество притекающей из легких крови после кратковременного увеличения резко снизится, резко уменьшится и количество остаточной крови, полости левого (и правого) желудочков полностью расправятся в диастоле не будут, и к моменту начала систолы форма ее будет очень далекой от круга. При таких условиях переформирование полости желудочка должно непременно произойти, и это станет проявляться в виде увеличения глубинного диаметра и появлением латеральных систоли-

ческих движений по задней стенке. Это неизбежно, так как давление в аорте при экспираторном напряжении возрастает рефлекторно, в связи с уменьшением ударного объема [Тихонов К. Б., 1954; Murgo J. et al., 1981]. Нами было отмечено, что чем выше степень экспираторного напряжения, тем резче проявляются эти изменения формы полости и более четко регистрируются латеральные систолические движения. Они всегда хорошо видны и простым глазом при рентгеноскопии. При больших степенях экспираторного напряжения, когда полость желудочка уменьшается и в диастоле, имея неправильную эллипсоидную форму, переформирование ее распространяется не только на базальную часть, но и на более близкие в верхушке зоны, практически охватывает всю заднюю стенку левого желудочка, распространяясь и на боковую, и тогда такие быстрые и короткие движения в латеральном направлении появляются в конце диастолического колена зубца перед началом медиального движения, становятся видны и на передней рентгенокимограмме. Именно это и отмечал в свое время Р. Stumpf, как нам стало ясно впоследствии. Это же отмечено и нами в 1949 г. П., Штумпф не исследовал своим методом движения сердца в левой передней косо́й проекции и потому не мог отметить того, что сказано здесь.

Большим препятствием к подробному анализу кимографической кривой является слишком малая высота (амплитуда) зубцов. Трудно проследить и за более детальными временными отношениями. Автор метода пользовался на практике для детализации зубцов денситометрией их в увеличенном масштабе — денсографией. Это же достигается методом электрокимографии, но только с записью кривой на живом человеке. К сожалению, последний метод сопровождается сравнительно большой лучевой нагрузкой и не дает возможности изучать разные участки контуров сердца в одни и те же моменты сердечного цикла. Всякий раз нужно записывать кривую с других циклов. Более точным является метод аналитической рентгенокимографии, где, наряду с обычной рентгенокимограммой по Штумпфу, можно получать растянутые (детализированные) кимографические кривые с интересующих точек сердечного контура и сопоставлять их с одновременно регистрируемой ЭКГ по Р. Signolini (1952). Но там также лучевая нагрузка велика. В последнее время появляются рентгенокимографы с очень узкими щелями раstra, позволяющие ставить его не между больным и пленкой, а между больным и рентгеновской трубкой. Это резко снижает дозу излучения на больного и позволяет более широко применять рентгенокимографию [Мактаз И. П. и др., 1980].

Как уже говорилось, для левого и правого желудочков на рентгенокимограмме типичны зубцы с длинным диастолическим коленом, расположенным в верхней части, в виде

выпуклой кривой, крутизна которой увеличивается к концу этой фазы. Систолическое колено, находящееся в нижней части зубца, имеет вид прямой горизонтальной линии соответственно более быстротекущей систоле. Форма такого зубца может быть сравнена с хирургическим скальпелем, обращенным выпуклой стороной (собственно лезвием или, точнее, режущей стороной) вверх. Зубцы на аорте и легочном стволе по амплитуде короче желудочковых и будучи с последними, в принципе, одинаковой формы имеют противоположное расположение — прямой (горизонтальной) стороной, соответствующей систоле, обращены вверх. На предсердных контурах зубцы мелкие двувёршинные. Последнее имеет много объяснений, но не всегда оправданных. Двувёршинность предсердных зубцов отражает наполнение этих камер, сокращение в систоле и также связано с движениями прилежащего желудочка, которые легко отражаются на контуре тонкостенных предсердий. Существует много вариантов формы зубцов, особенно желудочковых, на которых могут быть разные количественные соотношения верхних и нижних колен зубцов, но в основном, как и при любых иных формах регистрации разных фаз сердечного цикла, диастолическая кривая на зубце должна быть в норме длиннее систолической.

В качестве примеров патологических изменений сердца или перикарда можно указать на несколько различных форм желудочковых предсердных и сосудистых зубцов.

Может встретиться форма зубцов по контуру левого желудочка с усеченной диастолической вершиной, т. е. когда стенка желудочка, достигнув определенной степени расширения в диастоле, затем остальную часть этой фазы остается на месте. Это так называемое диастолическое плато (латеральное plateau). Это имеет место при констриктивном перикардите, когда наблюдается неполное развертывание желудочка в диастоле. Реже это встречается при сократительной недостаточности миокарда. Обычно это наблюдается в нескольких межщелевых промежутках. Очень редко такая форма зубцов бывает у спортсменов, но только в зоне верхушки, где при брадикардии отмечается большое количество остаточной крови. Наблюдаются такие зубцы и при пневмотораксе со стороны поджатого легкого, которое затрудняет латеральные движения стенок сердца. Такие же систолические плато на медиальных участках кимографической кривой, т. е. у оснований зубцов, свидетельствуют о затруднении систолического опорожнения. Это также может встретиться при конструктивном перикардите. Очень низкие иногда с раздвоением и малой амплитудой зубцы наблюдаются при наличии жидкости в полости перикарда. Заключение подтверждается, если такие зубцы отмечаются на большом протяжении и меняют свой вид при изменении положения тела.

Расщепленные на диастолическом колене, ступенчатые зубцы с малой амплитудой встречаются при сократительной недостаточности миокарда. Описанные выше латеральные систолические движения в конце диастолического колена в зоне верхушки могут быть и следствием местных изменений стенки желудочка. Обязательно клиническое и ЭКГ-подтверждение.

Скошенность медиального движения на кривой свидетельствует о затруднении выброса крови из левого желудочка, что имеет место при аортальном стенозе. На правом желудочке они встречаются при высокой степени сопротивления току, как при первичном сосудистом легочном сердце, изолированном стенозе клапана легочного ствола.

По картине кимографической кривой нельзя судить о наличии гипертрофии стенок или дилатации сердечных полостей.

Предсердные зубцы в основе служат для разграничения частей сердца на контурах его рентгеновского силуэта. Протяженность предсердных зубцов в зоне ушка, проступающего в бухту, может свидетельствовать об увеличении левого предсердия. Появление желудочковых или близких к ним зубцов по заднему контуру левого предсердия указывает на регургитацию, обусловленную митральной недостаточностью. В таких случаях запись лучше делать при заполненном взвесью сульфата бария пищеводе.

Сосудистые зубцы обычно имеют стабильную форму, как описано выше. При сопоставлении левожелудочковых и аортальных зубцов в разных положениях (проекциях) нужно помнить, что на восходящей аорте латеральные движения появляются раньше, чем на дуге. Однако это опережение незначительное, так как жидкость, а следовательно и кровь, несжимаема, и пульсовая систолическая волна давления, появляющаяся в аорте при поступлении струи крови из левого желудочка, распространяется мгновенно на весь столб крови в ней, почти без замедления. Важнейшим критерием состояния сосуда является амплитуда его зубцов. Она в основном определяется ударным объемом и не имеет заметной корреляции с уровнем артериального давления. Так, при гипертензии аортальные зубцы нормальны или малы по амплитуде. Но при недостаточности аортального клапана зубцы очень велики из-за резко меняющегося наполнения аорты: большой ударный объем левого желудочка, поступающий в аорту, и сразу же резкое уменьшение этой порции из-за регургитации.

При недостаточности трехстворчатого клапана на верхней полой вене возможно получить аортальные зубцы. В этом случае полезно зарегистрировать печеночный пульс с вертикальным расположением щелей раstra.

Колеблющиеся объемы камер сердца и больших сосудов отражаются на интенсивности полос просветления на кимограмме. Такие полосы отсутствуют при наличии жидкости в перикардиальной полости, которая нивелирует разницу в проницаемости лучами сердца и сосудов, объемы которых меняются. Это также может иметь диагностическое значение. В отличие от изменяющихся плотностей теней сердца и сосудов, образования, расположенные около сердца, но не связанные с его полостями и, следовательно, не изменяющие своей толщины и объема, не имеют полосчатости. Они могут иметь лишь передаточные колебания, отмечаемые соответствующими зубцами, но не объемные. Это может быть использовано в дифференциальной диагностике. Так можно разграничить сосудистые элементы корня от иных.

Изменение объема в течение цикла левого предсердия при его значительном увеличении малозаметно из-за большой его массы, перекрываемой тенями лежащих впереди частей сердца, в частности правого желудочка, который, в свою очередь, также может оказаться увеличенным. Кимография с учетом движений контуров и полосчатых просветлений очень эффективна при распознавании артериовенозных фистул в легких. Важнейшим признаком их будут кимографически регистрируемые колебания плотности.

При наличии критического отношения рентгенокимография продолжает оставаться важной составной частью в рентгенодиагностике сердечно-сосудистых заболеваний. Отказ от нее обычно связан с недостаточной информированностью о ее возможностях и использовании для решения задач, на которые она не рассчитана. Кимография позволяет определить происхождение изолированно увеличенных частей сердца: за счет перегрузки давлением или объемом, как, например, при артериальной гипертензии, стенозе аорты или недостаточности ее клапана.

Весьма интересным и важным является изучение пульсаторных движений сердца по задней стенке левого желудочка. Это возможно с помощью рентгенокимографии в левой передней косой проекции, где на контур выходит поверхность левого желудочка, относящаяся к пути притока его. К сожалению, ни сам P. Stumpf, ни его последователи и никто из других специалистов, работавших в области анализа движений сердца, за небольшими исключениями, не предприняли надлежащих попыток изучения их. В некоторой степени объяснением этого может служить высказывание J. Lissner и P. Marhoff (1966): «Трудным является исследование спинной (дорсальной) части контура сердечной тени из-за небольшой разницы в яркости между сердцем и ретрокардиальной областью. Но как раз на спинной (дорсальной) части контура левого желудочка можно сделать важные диагностические выводы при точном изобра-

жении его движений». И далее: «Задняя стенка имеет такое разнообразие движений, что здесь необходим систематический анализ».

Нами (1950) с помощью рентгенокимографии было показано наличие латеральных систолических движений в пути притока (задняя стенка), обусловленных изменением глубинного диаметра полости левого желудочка в период изоволюметрического сокращения, когда для эффективного повышения давления в полости перед выбросом ударного объема крови она в зоне основания принимает форму, близкую к форме шара. Это связано с увеличением глубинного диаметра полости левого желудочка, что и проявляется в латеральном систолическом движении его контура по задней стенке. Оно относится к ранней части систолы и соответствует моменту в сердечном цикле, на который приходится время от зубца R и несколько далее зубца S ЭКГ. Ниже к диафрагме наслаивается контур верхушки, совершающий обычные для левого желудочка (наблюдаемого в передней проекции) движения. В дальнейшем это было показано Т. Keats и J. Martt (1962) методом рентгенокинематографии. В последнее время мы снова могли подтвердить этот феномен с помощью киноventрикулографии, при которой движения задней стенки левого желудочка отмечались по эпикардиально расположенной огибающей артерии (1978). Отмечена типичная разница в движениях задней стенки левого желудочка при ослаблении миокарда и расширении его полости (миогенная дилатация), в отличие от нормального сердца.

Наивысшей разрешающей способностью в изучении сократительной деятельности сердца является метод контрастного исследования полостей желудочков, особенно левого, — вентрикулография. Предпочтительно, чтобы заполненная полость левого желудочка во все фазы сердечного цикла была бы фиксирована с помощью кино съемки — киноventрикулография. Этот метод теперь получил широкое распространение. Его нельзя применять каждому больному, нуждающемуся в определении функционального состояния миокарда, так как ретроградная катетеризация желудочка, осуществляемая трансфеморально, и введение контрастного вещества в относительно больших количествах имеют определенные противопоказания. Но там, где ее можно применить, вентрикулография дает самые точные результаты.

Скорость кино съемки должна быть не ниже 50 кадр/с, и чем она выше, тем точнее анализ сокращений стенок желудочка. Движения внутренних эндокардиальных поверхностей стенок желудочка совершаются, как было указано выше, с большей амплитудой, чем движения наружных — эпикардиальных — поверхностей, регистрируемых методами рентгенокимографии, кинокимографии и видеоденситометрии. Этот

большой размах движений эндокардиальных поверхностей полости желудочка позволяет с большой точностью уловить местные и общие нарушения в движениях стенок желудочка — констатировать наличие различных видов асинергии сокращений: гипокинезии, акинезии и дискинезии, т. е. ослабления движения стенки желудочка, отсутствие его или движение части стенки желудочка, направленное противоположно движению остальных ее частей — выпячивание части стенки наружу во время движения остальных частей внутрь полости — парадоксальное движение.

Общее состояние сократительной способности левого желудочка определяется по величине ударного объема, как разнице между диастолическим и систолическим объемами, фракции выброса — отношения ударного объема к конечному диастолическому. В норме фракции выброса левого желудочка всегда больше 0,50 и колеблется в пределах 0,62—0,72 [Goebel N. et al., 1979]. Наибольший конечный диастолический объем в отношении к величине поверхности тела равен 204 мл/м². В норме он равен в среднем 74 + 0,5 мл/л². Средний систолический выброс (это не ударный объем и не фракция изгнания, которые связаны с частотой сокращений сердца) за определенный отрезок времени, например в 1 с (в течение которой может быть один и даже два выброса), определяемый как отношение единицы объема к единице времени (dV/dt) подсчитывается по киневентрикулограммам. У здоровых лиц он составляет 427+129 мл/с.

Измеряя на вентрикулограммах изменение величин поперечных диаметров полости левого желудочка, расположенных перпендикулярно продольному (длиной оси), идущему от верхушки до аортального клапана, можно по времени их укорочения определить скорость сокращения циркулярных мышечных волокон стенки. В норме она равна 0,59 окр/с, а степень сужения окружности — 30% [Stein P. et al., 1974]. Многие авторы отдают предпочтение методу радиальных полуосей (радиусов). Число их не менее 48. С помощью компьютерных систем можно быстро определять и представлять графически характер колебаний стенок в любой проекции. Все эти показатели разработаны преимущественно для правой передней косо́й проекции, в левой разработка лишь начинается. Все полученные данные относятся к горизонтальному положению, когда приток крови к сердцу больше и ударный объем также выше по сравнению с его величиной в вертикальном положении [Poliner L. et al., 1980].

По толщине свободной передней стенки левого желудочка определяют массу его мускулатуры, и это может быть истинным и надежным критерием. В среднем нормальная масса мышцы левого желудочка, по данным Н. Dodge и соавт. (1973), составляет 92+16 г/м².

Степень гипертрофии левого желудочка обычно соответствует его расширению, которое происходит таким образом, что отношение массы левого желудочка к конечному диастолическому объему остается постоянным. Отклонения обычно свидетельствуют о патологических изменениях (затрудненном оттоке из левого желудочка, гипертонической болезни, первичном поражении миокарда и расширении без гипертрофии).

Такой глубокий анализ позволяет также определить, в какую часть периода изгнания будет выброшено наибольшее количество крови. L. Johnson и соавт. (1975), разделив фазу выброса крови из левого желудочка в аорту на 3 части, нашли, что у лиц со здоровым миокардом наибольшая часть крови поступает из левого желудочка в первую треть периода изгнания. При перегрузке или патологических изменениях в нем наибольшее количество крови выбрасывается из левого желудочка в аорту во вторую треть.

РЕНТГЕНОФУНКЦИОНАЛЬНЫЕ ОСНОВЫ ДИАГНОСТИКИ ПОРАЖЕНИЙ МИОКАРДА

НЕДОСТАТОЧНОСТЬ МИОКАРДА

Когда говорят о недостаточности миокарда, то прежде всего имеют в виду сократительную недостаточность левого желудочка, его функциональную слабость, несостоятельность, которая в выраженных случаях имеет определенные клинические проявления. Недостаточность левого желудочка может развиваться остро (например, при остром инфаркте миокарда) или постепенно в результате уменьшения кровоснабжения с развитием картины ишемической болезни сердца, метаболических нарушений в ткани сердечной мышцы, длительно существующих клапанных поражений, при которых левый желудочек работает с постоянной перегрузкой объемом или давлением.

При постепенно развивающейся недостаточности левого желудочка явления застоя в сосудах легких возникают не сразу, а по мере нарастания слабости его. Сосуды легких также адаптируются к иным условиям. При наступлении острой недостаточности все зависит от того, какой именно участок миокарда, в какой степени и на каком протяжении поражен. Могут сразу же развиваться явления недостаточности самой тяжелой степени, а затем по мере восстановления сократительной способности эта степень недостаточности сменяется более легкими.

Рентгенологический анализ недостаточности миокарда при правильной интерпретации изображения может дать много полезной информации, в том числе в случаях, когда клинические признаки незначительны или вовсе отсутствуют.

Наши фундаментальные рентгенологические знания возникли в значительной мере на основе катетеризации сердца, изучения функции легких, ангиографии и клинико-патологических корреляций. Однако успехи в точности интерпретации изменений, легко наблюдаемых на обзорной рентгенограмме, оценены все еще недостаточно [Simon M., 1963].

Простая обзорная рентгенограмма оказывается одним из наиболее обильных источников информации. Она представляет для нас ценное средство прямой оценки морфологических и функциональных изменений, связанных с нарушением легочной циркуляции.

ФИЗИОЛОГИЧЕСКИЕ ОСНОВЫ РАЗВИТИЯ ЗАСТОЯ В ЛЕГКИХ

Для рентгенологического изучения состояния миокарда нужно принимать во внимание не только величину сердца и его пульсаторные движения, но и главным образом хорошо выявляемые нарушения в легочной циркуляции, неизбежно развивающиеся при слабости миокарда левого желудочка. Правильная интерпретация рентгеновской картины нарушений легочной циркуляции возможна только на основе современного понимания патофизиологических основ этого процесса.

Сосуды малого круга кровообращения, т. е. легочные сосуды, осуществляют свою функцию при низком давлении. Это обусловлено не только большой изменчивостью объема легких, их функциональным состоянием, эластичностью, но и необходимостью газообмена, для которого важно постоянное сохранение возможно более тонкого слоя сред, лежащих между стенками капилляров и альвеол. Вот почему давление в легочных артериях низкое. Градиент давления от легочных артерий и до места легочных вен составляет 5 мм рт. ст. Повышение давления в этой системе свыше 15 мм рт. ст. приведет к увеличению трансудации в интерстициальное пространство. Это, в свою очередь, приведет к увеличению расстояния между капиллярами и альвеолами и созданию барьера для обмена газов, особенно для выделения CO_2 из крови. Такой низкий уровень давления в сосудах легких свидетельствует и о сравнительно низком их тоне.

Особенностью легочного кровотока является преобладающее распределение кровотока в нижележащих частях легких, как об этом уже было сказано в гл. 1. Для более глубокого понимания этого полезно привести данные A. Sales-Luis (1980), который указывает, что у вертикально стоящего человека от уровня хилуса на уровне левого предсердия артериаль-

ное давление уменьшается в направлении вершины и увеличивается по направлению к диафрагмальной зоне, составляя разницу между вершиной и основанием легкого, примерно равную 30 мм вод. ст. В положении на спине этот градиент менее значителен, но он существует между наиболее передними (теперь верхними) и задними (которые в этом положении стали нижними) частями легких.

Сопоставив имеющиеся в литературе данные, можно сказать, что у стоящего человека имеется три крупных региона в легких: 1) апикальная зона, или первая, в которой альвеолярное давление больше, чем давление в артериолах и венах, в результате чего в этой зоне отсутствует кровоток через соответствующие капилляры, или, иными словами, здесь апикальные альвеолы вентилируются, но не перфузируются; 2) вторая зона, в которой альвеолярное давление больше, чем в венах, но меньше, чем в артериолах, что позволяет циркулировать крови в капиллярах в продолжении части цикла; 3) нижняя, или третья, зона, в которой альвеолярное давление ниже, чем сосудистое давление, позволяющее циркулировать крови по всем сосудам.

Этими различиями в кровотоке верхних и нижних участков (зон) легких и можно объяснить, что на рентгенограмме нередко верхние зоны выглядят не только такими же прозрачными, как и нижние, но и бывают более прозрачными, хотя соотношения слоя воздухосодержащей легочной ткани и мускулатуры в грудной стенке иные, чем в нижних зонах. В верхних зонах легочной ткани меньше, чем окружающих ее мышц, но зато и кровь в ее сосудах почти отсутствует. В нижних же зонах все обстоит наоборот. Значит определяющим фактором степени прозрачности в нормальном состоянии является количество циркулирующей крови в легочных сосудах, среды, содержащей гемоглобин и жидкость, интенсивно поглощающей рентгеновские лучи.

Низкое давление в сосудах малого круга кровообращения позволяет с помощью рефлекторных механизмов увеличивать количество циркулирующей в них крови втрое и более без существенного повышения давления в легочных капиллярах (Simon M., 1963).

Объем крови в легких варьирует в пределах 240—300 мл/м², что соответствует 10 % от общего объема крови у человека и сохраняется почти при любом физиологическом и патологическом состоянии. Митральный стеноз является одним из редких исключений [Maseri A., 1976; Sales-Luis A., 1980].

Под влиянием даже невысокого давления в капиллярах легкого в норме постоянно происходит фильтрация жидкости из сосудов в интерстициальное пространство со скоростью 30—40 мл/ч. С такой же скоростью происходит и отток этой жидкости в лимфатические сосуды [Staub N., 1973]. При

увеличении капиллярного давления ток лимфы увеличивается. Если дренажная способность лимфатических сосудов легких исчерпана, то жидкость начинает скапливаться в интерстициальном пространстве.

РЕНТГЕНОЛОГИЧЕСКИЕ ПРОЯВЛЕНИЯ НЕДОСТАТОЧНОСТИ МИОКАРДА ЛЕВОГО ЖЕЛУДОЧКА

Ослабление сократительной способности левого желудочка создает условия, при которых кровь из левого предсердия не вся может быть продвинута в аорту, так как при выключении части его стенки из процесса сокращения в острых случаях (например, при инфаркте миокарда) или при длительном нарушении питания миокард не в состоянии обеспечить надлежащий ударный объем. В том же направлении действует и неизбежное при этом снижение скорости расслабления стенки желудочка, т. е. скорости расправления его полости, что приводит к увеличению конечнодиастолического давления и поэтому к затруднению опорожнения левого предсердия. Так возникает определенное сопротивление легочному кровотоку в его посткапиллярном звене.

Описанная ситуация ведет к повышению давления в левом предсердии, которое передается на легочные вены. При этих условиях поступление новых порций крови в легочные вены приводит к их расширению. Однако расширение легочных вен происходит не во всех частях легких. Пристальное рассмотрение рентгенограммы показывает, что расширенные сосуды ограничены верхними зонами в области хилусов, в то время как в нижних зонах сосуды не расширены нечетко виден их уменьшенный калибр. Получается рентгенологическая картина сосудов легких, обратная той, которая видна в норме. Эти "перевернутые" отношения имеют гораздо большее диагностическое значение, чем измерение абсолютных величин поперечников сосудов.

Объяснение этого феномена дается неодинаковое, хотя указываются причины, близко стоящие друг к другу. По мнению М. Simon (1963), в основе такого перераспределения кровенаполнения сосудов и кровотока по ним лежит рефлекторный механизм. Повышение давления в венах выше 10—15 мм рт. ст. вызывает сокращение вен и артерий в этой зоне. Легочные вены через левое предсердие свободно сообщаются друг с другом и потому при вертикальном положении из-за различий в гидростатическом уровне давление в венах нижних сегментов будет выше, чем в верхних. Поэтому критический уровень давления всегда скорее достигается в венах нижних легочных сегментов. Таким образом, вазоконстрикция встречается первоначально в нижних зонах и существенно уменьшает циркулирующий через них объем

крови. Большая часть легочного кровотока отклоняется к верхним зонам, где артерии и вены становятся расширенными в результате увеличенного кровотока.

Теперь твердо установлено, что при повышении давления в левом предсердии любого происхождения расширенные верхнедолевые сосуды включают как артерии так и вены, и что нижнедолевые сосуды сужены. При этом в верхних частях легких относительно большее увеличение поперечника может наблюдаться на венах, так как в отличие от артерий вены не имеют строго сегментарного деления, так что одна вена может принимать в себя кровь от двух сегментов [Milne E., 1980]. Имеются веские радиологические и изотопные доказательства, что эти изменения, точно регистрируемые на обзорной рентгенограмме, отражают уменьшенный кровоток через сосуды нижних сегментов и увеличенный — через верхние сегменты (относительно нижних). С большой точностью ангиографически и с помощью изотопов [West J., Dollery C., 1965; West J., Tow D. et al., 1963] было показано, что транзитное время (время кровотока) при обратном перераспределении в связи с повышением давления в левом предсердии, через сосуды оснований легких (где они сужены) продолжительнее, чем через расширенные верхнедолевые сосуды. В литературе показано, что у нормальных лиц при физических упражнениях транзитное время уменьшается на 20 %, а объем крови в легких увеличивается на 30—60 %. Это говорит о нелинейной зависимости размера сосудов от величины кровотока, но с определенностью показывает, что в рассматриваемых случаях сосудистый кровоток отражается увеличенными размерами сосудов [Milne E., 1979].

Другие исследователи считают, что уменьшение диаметра сосудов нижних сегментов при повышении давления в венах легких происходит в результате быстро наступающего интерстициального отека в этих зонах и как механического, так и рефлекторного сужения сосудов вследствие затруднения выделения углекислого газа и поступления кислорода в кровь, т. е. в результате гипоксии. При гипоксемии происходят повреждение капиллярных мембран и ранняя экссудация интракапиллярной жидкости. При такой ситуации в случаях рстрого инфаркта миокарда картина легочного отека может возникнуть уже при нормальном давлении в легочной артерии [Franken Th. et al., 1978].

Большое посткапиллярное сопротивление вызывает дальнейшее повышение давления в легочных венах. Когда оно достигает 25 мм рт. ст., т. е. становится равным коллоидно-осмотическому давлению крови, возникает повышенная трансудация плазмы из капилляров в интерстициальные ткани легкого. При скорости фильтрации этой жидкости, превышающей способность легочных лимфатических путей отводить ее,

возникает интерстициальный отёк. Таким образом, появление интерстициального отека точно указывает на величину давления в легочных венах. В таких случаях легкие становятся подобны манометру [Fuchs W., 1976].

Дальнейшее повышение давления в легочных венах порядка 30—40 мм рт. ст. вызывает подавляющую транссудацию плазмы из капилляров в интерстициальные ткани и в альвеолы продуцируя классический альвеолярный отек.

При легочной венозной гипертензии, легко устанавливаемой на обычной обзорной рентгенограмме, признак расширения центральных легочных вен особенно хорошо заметен на правой верхнедолевой вене. По мнению R. Felix (1977), это расширение (свыше 6 мм) образует ранний признак для определения недостаточности левого сердца. Общее усиленное заполнение венозных сосудов вызывает уплотнение, помутнение легочных полей с огрублением и исчезновением нежной сети легочного рисунка.

Из-за повышенного давления в венах диффузия плазмы из капилляров усиливается настолько, что по скорости превышает скорость отведения этой жидкости из интерстициальных пространств. В результате этого жидкость скапливается в междольковых перегородках. Последние утолщаются, и те из них, которые стоят ортогонально по отношению к проходящему лучу, оказываются видимыми, особенно в нижних отделах легочных полей, над реберно-диафрагмальными синусами. Это так называемые В-линии (P. Kerley). Толщина их 1—2 мм, длина 1—3 см (рис. 8). Значительно реже можно видеть линии А, которые впервые описал R. Grainger (1958). Это тонкие очень длинные линии, идущие радиально от хилусов к периферии и иногда достигающие периферических границ легочных полей. Они имеют распространение в верхних легочных полях и являются двусторонними [Steiner R., 1964]. Эти линии соответствуют застойным и расширенным лимфатическим путям, идущим от периферии к хилусам, и включают в центральной части даже разных ступеней корневые лимфатические узлы. Есть еще линии С, тоже именуемые линиями P. Kerley, которые представляют собою проецирующиеся друг на друга линии В. Они нередко создают в нижних долях усиленный сетевидный рисунок, свидетельствующий о выраженном интерстициальном отеке.

Для более эффективного выявления этих септальных В-линий можно применять прицельную рентгенографию в зонах плевральных (реберно-диафрагмальных) синусов и ближайших к ним участков легких.

Отечная жидкость всегда инфильтрирует периваскулярную и перибронхиальную ткани и создает нерезкость контуров сосудов и картину утолщения стенок бронхов. Изображения бронхов на рентгенограмме становятся нерезкими не только

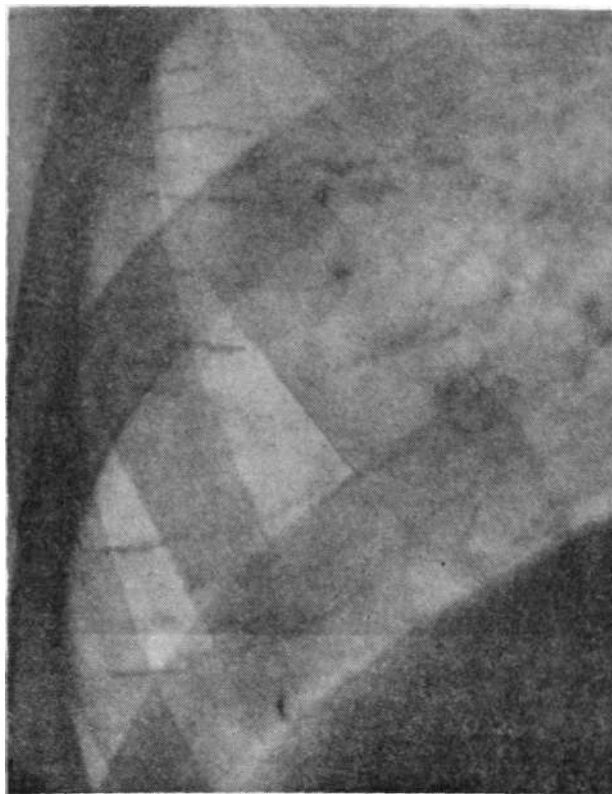


Рис. 8. Линии В Kerley в виде множественных горизонтальных черточек по периферии правого легочного поля в базальном его отделе.

снаружи, но и со стороны просвета, который выглядит суженным. Из-за скопления жидкости в периваскулярных пространствах контуры сосудов на рентгенограмме также становятся нерезкими, окутанными «манжетами» («cuffing»). Это хорошо видно не только на снимке, где сосуды изображены по длине, но и особенно демонстративно — когда они попадают на некоторое расстояние в направлении пучка лучей, т. е. оказываются в ортопроекции. Как пример можно использовать ортотрадную проекцию артерии и бронха III сегмента, обычно располагающихся вблизи границы корня легкого на уровне его центра. По известным причинам удобнее изображения этого сосуда и бронха наблюдать на правой стороне. Нередко можно видеть ортопроекцию и других пар (артерии и бронха) вблизи корней легких, иногда сразу несколько. Обычно диаметр артерии и бронха, которые, как правило, идут параллельно, практически одинаков. При застое темный кру-

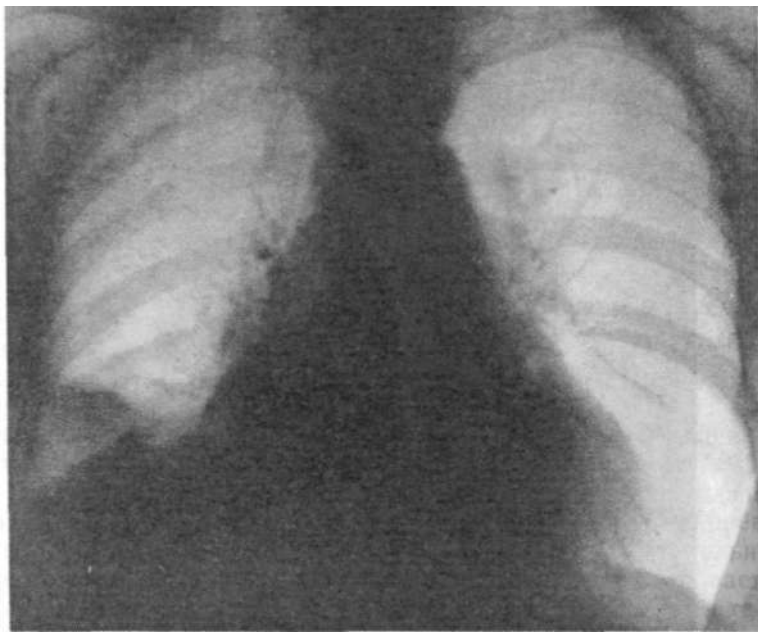

Рис. 9. Субсегментарный ателектаз в правом легком в результате застойной обструкции бронха.

жок артерии III сегмента может оказаться по диаметру больше, чем рядом лежащее кольцо бронха. Нечеткость контура артерии более заметна, чем бронха. Более демонстративно выражен застой в тканях бронха, в особенности в слизистой оболочке его (как и при бронхите), что проявляется в нерезкости внутренних стенок и сужении просвета. При резко выраженном застое слизистая оболочка бронхов может набухать столь значительно, что возникает их обструкция с быстрым развитием ателектазов (рис. 9). На рентгенограмме при острой слабости миокарда, как, например, при остром инфаркте его, очертания сосудов легкого из-за интерстициального отека настолько неясны, что приводят рентгенолога в состояние беспомощности, особенно при наложении продуктивных изменений. В таких случаях можно вместо обычной рентгенографии произвести ксерорадиографию (электрорентгенографию), которая благодаря краевому эффекту помогает получить четкие очертания сосудов с возможностью измерить их диаметр. Здесь роль ксерорадиографии невозможно переоценить, так же как и томографии, где этот метод находится вне конкуренции по своей разрешающей способности.

Наряду с нерезкостью контуров сосудов, септальными линиями разной локализации, жидкость при застойных явле-

ниях в посткапиллярном звене малого круга кровообращения скапливается также и в субплевральной интерстициальной ткани. Это особенно четко обнаруживается по ходу междолевых щелей, где два субплевральных пространства лежат друг против друга. Лучше всего это можно наблюдать при фронтальном ходе луча, т. е. на боковых рентгенограммах, когда большие участки главных междолевых щелей располагаются ортоградно по отношению к лучу и потому дают четкие интенсивные тени. Скопление жидкости в субплевральных пространствах может быть настолько велико, что она будет пропотевать в плевральную полость. Чаще всего наблюдается правосторонний плевральный выпот при левосердечной недостаточности. Причина этого до конца пока не установлена. Объясняется этот факт тем, что с правой стороны благодаря трехдолевой структуре количество висцеральной плевры больше, чем с левой стороны, и потому легче и больше образуется плевральный выпот. В отличие от экссудативного плеврита в случаях трансудации сердечного происхождения следует искать указанные выше другие признаки интерстициального отека и изменений сердца.

Интерстициальный отек приводит к тому, что концентрирующаяся в межсосудистых тканях корня жидкость резко снижает четкость его структуры, сглаживаются очертания его контуров. Прежде всего исчезает угол, образуемый верхнедолевой веной в месте пересечения ею нисходящей ветви правой легочной артерии. Получается изображение бесструктурной нерезко очерченной тени вместо отчетливого изображения корня в норме с его сосудами и крупными бронхиальными стволами. Жидкость пропитывает весь интерстиций в зоне корня и вблизи него так, что вовсе не видно правого нижнедолевого бронха (промежуточного), даже если он не прикрыт увеличенным правым предсердием. Это один из основных признаков наступления интерстициального отека (рис. 10, 11).

Накапливаясь в различных отделах интерстициальной ткани, жидкость резко снижает прозрачность легочных полей, давая общую суммарную тень, более темный фон, на котором сосудистая структура легкого становится слабо или вовсе неразличимой. Это так называемое помутнение фона также является важным признаком интерстициального отека. Однако и на фоне этого бесструктурного тумана возможно рассмотреть крупные сосуды.

С увеличением накопления жидкости в легочной паренхиме возникает уменьшение остаточного объема и общей емкости легких. Это проявляется в высоком стоянии диафрагмы у таких больных [Fuchs W., 1976].

Плевральный трансудат при легочно-венозной гипертензии располагается вдоль латеральной грудной стенки в виде полосы, которая на переднем снимке не превышает 0,5 см.

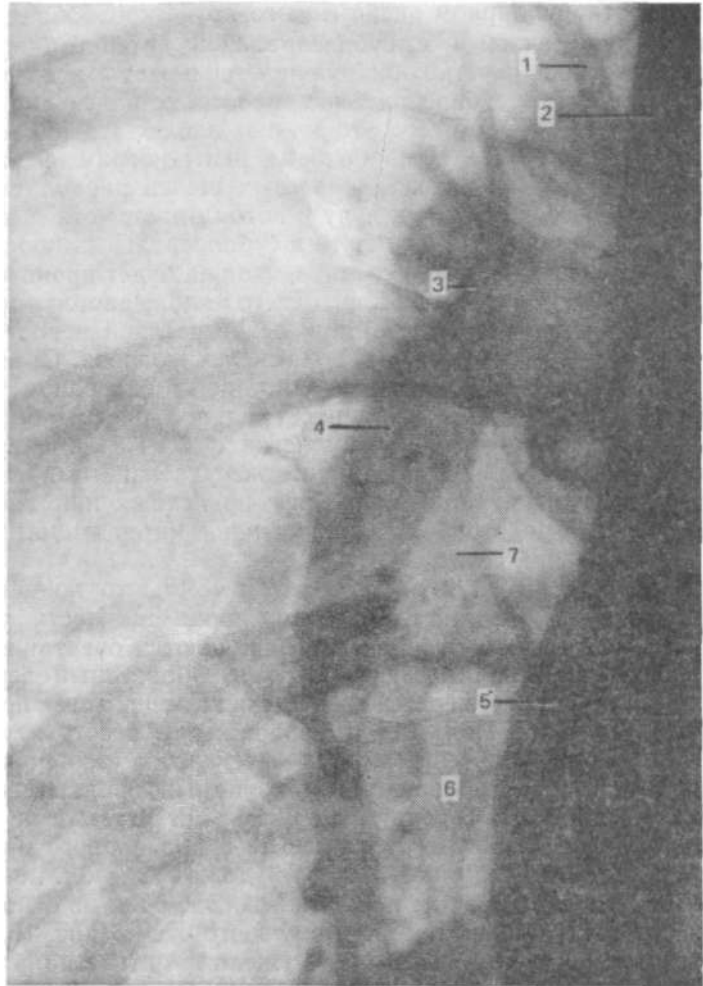


Рис. 10. Рисунок нормального корня легкого. Отчетливо видны все основные анатомические структуры.

1 — восходящая ветвь правой легочной артерии, 2 — верхняя полая вена, 3 — верхнедолевая вена, 4 — промежуточная артерия (нисходящая ветвь правой легочной артерии), 5 — правое предсердие, 6 — нижняя группа вен вблизи места впадения в левое предсердие, 7 — промежуточный бронх.

Количество плевральной жидкости невелико, потому что трансудация происходит только из висцеральной плевры, а отток через париетальную плевру остается неуменьшенным [Simon G., 1969].

При недостаточности обоих желудочков трансудация происходит через оба листка плевры и отток ее затруднен из-за малого градиента давления.

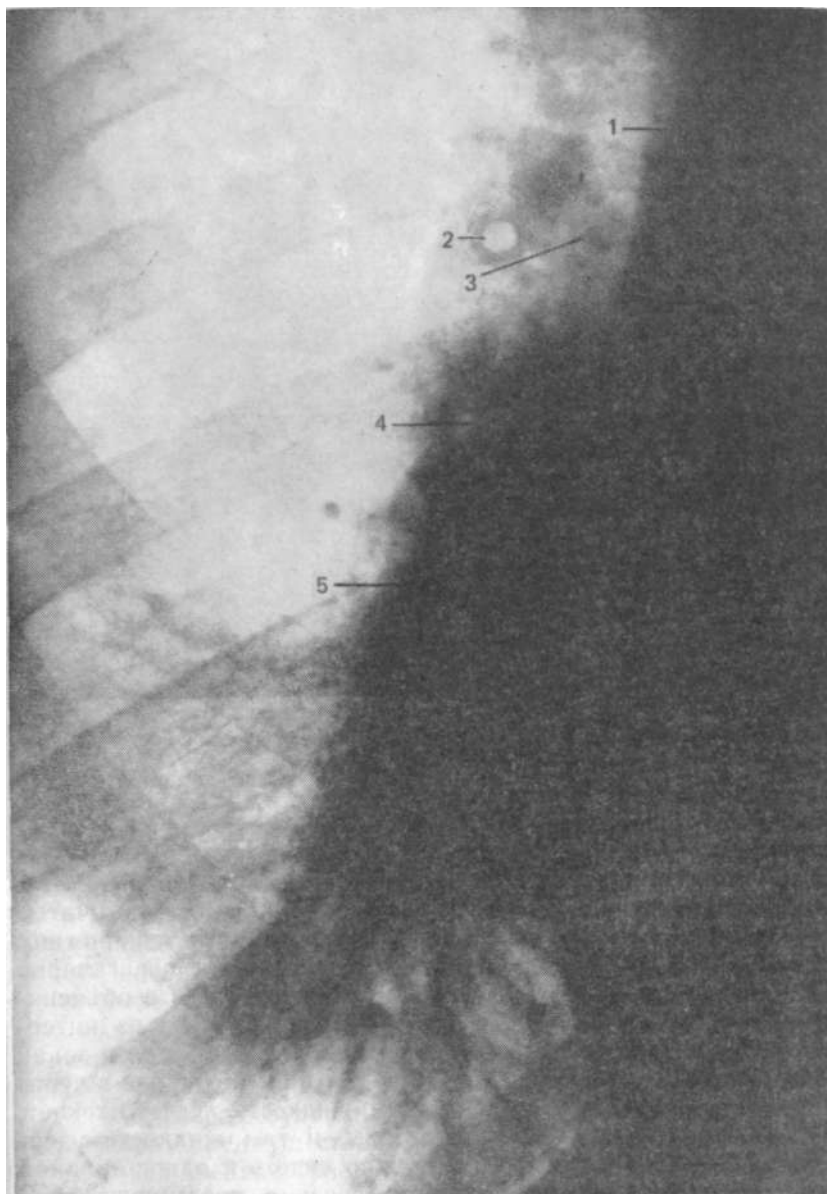


Рис. 11. Корень правого легкого у больного с интерстициальным отеком. Жидкость, пропитывающая околососудистые пространства, не позволяет достаточно четко видеть сосуды корня. Можно отметить лишь резкое расширение основных сосудистых стволов: 1 — верхняя полая вена, 2 — ортоградная проекция застойного бронха с резко утолщенными стенками, 3 — восходящая ветвь правой легочной артерии, 4 — правая верхнедолевая вена, 5 — резко расширенная нисходящая ветвь правой легочной артерии с поперечником, превышающим 20 мм.

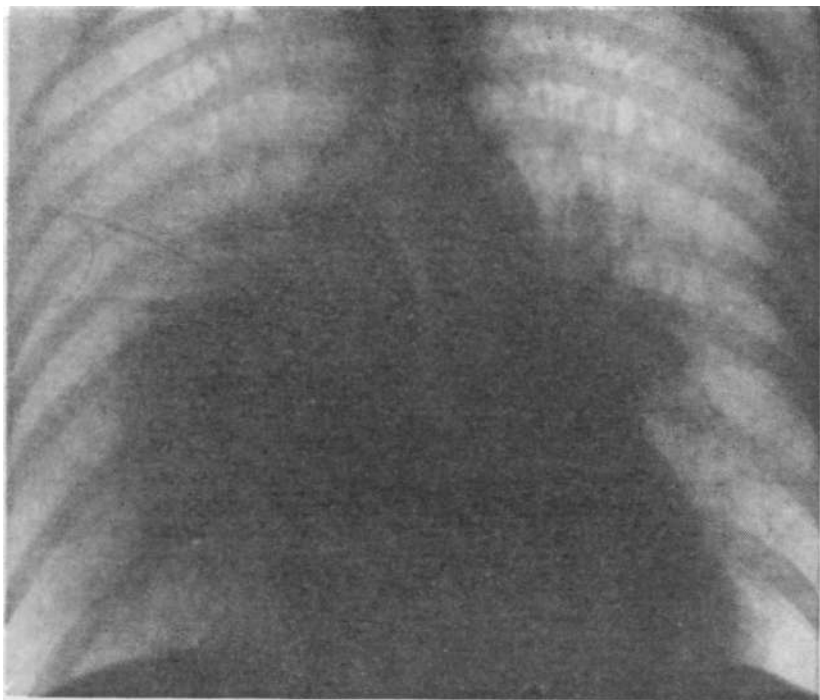


Рис. 12. Картина альвеолярного отека в форме крыльев бабочки.

При дальнейшем повышении давления в легочных венах до 30 мм рт. ст. и выше наступает внутриальвеолярная трансудация жидкости — альвеолярный легочный отек. Аускультативно слышны крепитирующие и мелкопузырчатые хрипы. На рентгенограммах видны несегментарные тени по типу инфильтрата. Как правило, они располагаются перигиллярно симметрично в виде крыльев бабочки (рис. 12). Это объясняется тем, что лимфоток, который уносит жидкость из интерстиция, наиболее значителен, как и в других случаях, в зонах с наибольшей подвижностью. Легкое больше подвижно в периферических отделах, и потому там жидкость легче оттекает, центральные участки малоподвижны, и там жидкость удерживается дольше. Но нередко можно видеть и односторонний отек, несимметричный, что имеет связь с преимущественно сохраняемой позой на одном боку. Положение пациента часто определяет форму отечной зоны. Конфигурация и величина легочного альвеолярного отека могут изменяться ото дня ко дню и от часа к часу.

Частое несоответствие между рентгенологическими и аускультативными находками при легочном отеке дает повод

для дискуссии между рентгенологами и клиницистами. У пациентов с острым интерстициальным отеком легких и характерной рентгеновской картиной при аускультации не обнаруживаются никаких патологических симптомов. Клиницист не приемлет рентгенологический диагноз, что часто ведет к разрушительным результатам в дальнейшем течении болезни. Иногда и рентгенологи снимают диагноз «отек легкого», когда в легких не слышно хрипов. Хрипы слышны только тогда, когда трансудат поступает в альвеолы. При интерстициальном отеке данные аускультации нормальны. У пациента с интерстициальным отеком патологические симптомы часто могут полностью отсутствовать. Их можно установить лишь при прицельно заданных вопросах [Fuchs W., 1976].

При правильном лечении описанные симптомы легочного застоя разной степени могут исчезнуть и рентгенологическая картина легких может восстановиться. Однако не следует забывать и о том, что исчезновение описанных признаков легочной венозной гипертензии может быть объяснено присоединившейся слабостью правого желудочка, которая и является причиной снижения давления в венозной системе.

В определении величин давлений в легочных венах по рентгенограммам за основу берется рентгенологическая картина сосудов.

При длительном, хроническом существовании легочной венозной гипертензии изменения в сосудах становятся фиксированными органическими и потому необратимыми. Направленность этих изменений по рентгенологической картине такая же, как и при острой сердечной недостаточности. Можно отметить лишь медленное развитие рентгенологической симптоматики (например, при поражениях митрального клапана повышение давления в левом предсердии наступает мало-заметно, то же самое можно сказать и в отношении легочных вен). Но все происходит в том же порядке, и от острого процесса такое течение отличается лишь медленным развитием. Кроме уже известных септальных линий, в картине хронического развития венозной легочной гипертензии появляется еще пластинчатый плевральный выпот как признак интерстициального отека. Постепенно развиваются легочный неравномерный фиброз и пятнистая эмфизема в нижних зонах, возможно, как результат длительной ишемии. Встречается гемосидероз преимущественно в нижних зонах, иногда с осификацией узелков (рис. 13).

Постепенное хроническое развитие легочной венозной гипертензии впоследствии сопровождается развитием и легочной артериальной гипертензии. Легочные поля постепенно становятся светлее, поперечник периферических сосудов уменьшается, и заполнение легких кровью сокращается. Возникает постепенное, но сильно выраженное сужение артериол малого

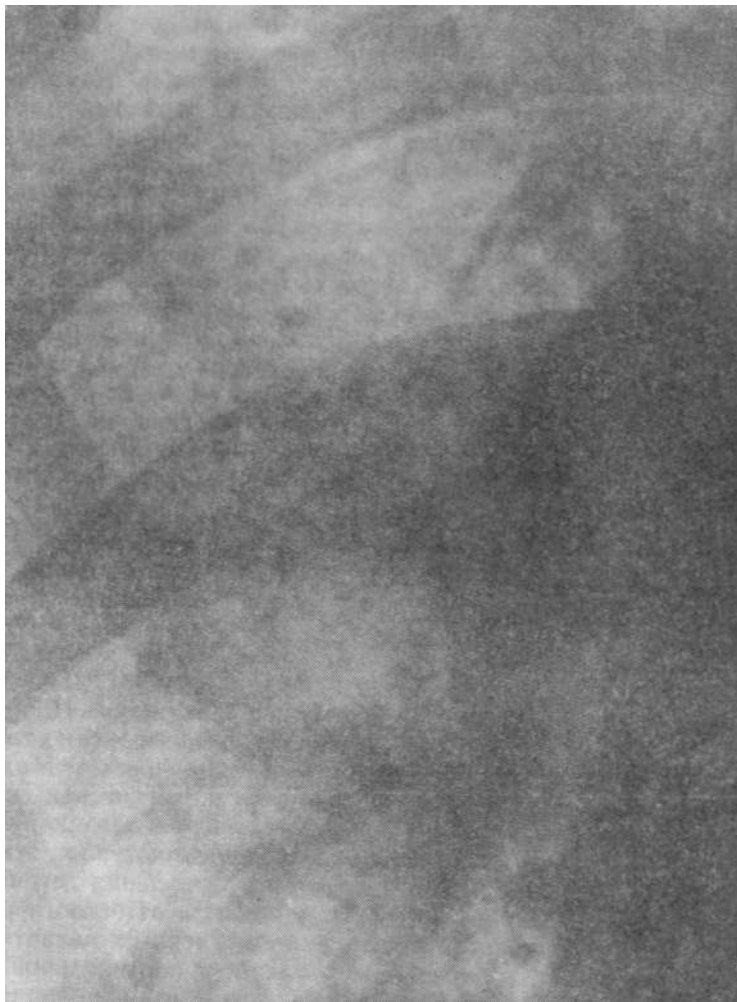

Рис. 13. Резкое снижение четкости сосудистого рисунка.

Мелкая сетчатость в легочных полях. Множественные разной величины очаговые уплотнения (гемосидероз), свидетельствующие о хронической сердечной недостаточности. Анатомические части "корня" легкого сильно завалуированы отечной жидкостью. Интерстициальный отек.

круга кровообращения. Давление в артериальной части постепенно возрастает.

Такие явления развиваются на основе рефлекса Китаева при котором в ответ на повышение давления в левом предсердии и легочных венах возникает сужение артериол лег-

Долевые и в особенности сегментарные и все более мелкие ветвления легочных артерий имеют мышечную структуру стенок. Первые ветви легочных артерий, обе легочных артерии и в особенности легочный ствол имеют в составе своих стенок преимущественно эластическую соединительную ткань. Поэтому по мере развития легочной артериальной гипертензии процесс сужения захватывает не только мелкие, но и даже субсегментарные и сегментарные ветви, а все центральные ветви легочных артерий и сами эти артерии, а также и легочный ствол под напором давления расширяются, достигая значительной степени, а иногда и просто гигантской. Такое изменение калибра легочных артерий, когда мелкие ветви сокращаются, а крупные расширяются, приводит к тому, что появляется так называемый «прыжок калибра» легочной артерии — типичная картина при легочной артериальной гипертензии. Внутрилегочные артериальные ветви имеют толстую мышечную оболочку и, как и вены в нижних сегментах, отвечают на повышение давления выше критического уровня сужением в противоположность пассивному растяжению легочного ствола и крупных ветвей, имеющих незначительную мускулатуру. При таких условиях кровотоков через легкие понижен. В этом и состоит биологический смысл сужения прекапиллярного звена, чтобы уменьшить давление в венах («второй барьер»).

Микроваскулярное давление в легочных капиллярах равно 5—6 мм рт. ст. Перимикроваскулярное давление сильно зависит от плеврального и независимо от различных вариаций этой величины в среднем составляет 6 мм. рт. ст. Коллоидно-осмотическое давление, создаваемое протеинами, равно 28 мм рт. ст. Отсюда усиленная трансудация жидкости в интерстиций может произойти при гидростатическом давлении в капиллярах, превышающем эту величину, т. е. при 30 мм рт. ст. Однако в интерстициальном пространстве также имеются белки, попадающие туда, очевидно, из плазмы, которые создают перимикроваскулярное коллоидно-осмотическое давление, равное 20 мм. рт. ст. Принимая во внимание давление в капиллярах, удерживающее жидкость, 28 мм рт. ст. и давление в интерстиций, равное 20 мм рт. ст., также удерживающее жидкость, можно определить, что положительная фильтрация, определяющая выход жидкости в интерстиций, равна 8 мм рт. ст. ($28 - 20 = 8$).

Указанный механизм может возникать при некоторых патологических или индивидуально несовместимых ситуациях. Среди них — гипопроteinемия, развивающаяся при нефротическом синдроме, циррозе печени и др. Нередко причиной интерстициального отека может оказаться неумеренное применение кристаллоидных растворов, уменьшающих концентрацию протеинов плазмы. Таким образом, анализируя про-

исхождение интерстициального отека на рентгенограммах, следует иметь в виду, что он может появиться не только при сердечной недостаточности, но и при других патологических состояниях. При повышении гидростатического давления в мелких сосудах усиливается их проницаемость, также обуславливающая повышение интерстициального отека. В этом процессе принимают участие не только легочные капилляры, но и артериолы и венулы [Sales-Luis A., 1980]. В терминальных артериолах часть стенки не имеет мышечного слоя, и потому рефлекторное сокращение части стенки таких артериол способствует усиленной трансудации плазмы в интерстиций. Так, возможно развитие регионарных отеков при нервных влияниях на определенные зоны. Иногда интерстициальный отек частично обуславливается и трансудацией жидкости из капилляров бронхиальных артерий.

Механизм заполнения альвеол отечной жидкостью неясен. Сама альвеолярная стенка неспособна пропустить жидкость. Некоторые исследователи связывают механизм альвеолярного отека с нарушением свойств сурфактанта.

Повышение давления в легочных артериях возникает не только рефлекторно при замедлении продвижения крови из артериального звена в венозное, но и как результат снижения жизненной емкости легких из-за возрастания их ригидности в связи с накоплением большого количества жидкости в интерстициальной ткани. Уменьшение жизненной емкости легких свыше 80 % от нормального предсказанного объема будет увеличивать артериальное давление [Sales-Luis A., 1982].

С повышением давления в системе легочных артерий количество крови, притекающей в легочным венам, уменьшается и также уменьшается их поперечник, хотя давление в них поддерживается высоким. Появление видимых на рентгенограмме расширенных легочных артерий в дополнение к остающимся при том же диаметре, который был до расширения артерий, легочным венам означает наивысший уровень давления в последних при хронически развивающейся легочной гипертензии [Milne E., 1963].

К настоящему времени рядом крупных исследователей-рентгенологов разработаны схемы типичных рентгенологических картин, соответствующих определенным уровням венозного легочного давления и давления в легочных артериях.

Е. Milne (1963) на основе тесных сопоставлений рентгенологических картин и данных катетеризации разработал типовые схемы, отражающие величину давления в артериях и венах. Автор различает три степени повышения давления в легочных венах (легочная венозная гипертензия) и дает соответственно этому типичные схемы рентгенологических изображений. При I степени на обзорной рентгенограмме

груди верхние вены немного, но заметно расширены, нижние — в обычном состоянии. Это соответствует давлению до 20 мм рт. ст. II степень венозной гипертензии отличается резким расширением верхнедолевых вен и сужением нижних групп вен, что соответствует давлению 0—25 мм рт. ст. При III степени повышения давления в легочных венах отмечается некоторое уменьшение поперечника верхних вен при суженных нижних. Одновременно видно небольшое расширение легочных артерий и легочного ствола. При этом давление в венах достигает 30—40 мм рт. ст. Если продолжает оставаться ненормальное соотношение в поперечнике вен (верхние расширены, нижние сужены) и одновременно видно сильное расширение проксимальных ветвей и самих легочных артерий, а также и легочного ствола, то давление в венах достигает 40 мм рт. ст. Отдельно также даны диаграммы, соответствующие определенным степеням артериальной легочной гипертензии.

Изменения в картине ветвей легочных артерий и легочного ствола с учетом формы и величины сердца представлены автором в виде 4 степеней. При I степени артериальной легочной гипертензии на рентгенологической картине видно проступание контура легочного ствола и легочных артерий с ветвями первого порядка (давление в стволе составляет 30—40 мм рт. ст.). Путь оттока правого желудочка удлинен. При II степени сердце заметно увеличено. Легочный ствол резко выступает в область бухты. Артерии также широки и извиты на периферии (давление 40—60 мм рт. ст.). III степень артериальной гипертензии отличается значительным расширением сердца преимущественно за счет правых отделов. Правый желудочек образует и левый контур. Легочный ствол и легочные артерии резко расширены. Долевые, сегментарные и субсегментарные артерии резко сужены, извитость их отсутствует (давление в легочном стволе 50—60 мм рт. ст.). При IV степени легочной артериальной гипертензии видно резко расширенное сердце, контуры которого образованы исключительно правыми отделами, закрывающими на переднем снимке крупные артерии. Видны только резко суженные периферические ветви, которые далеко не достигают краев легких (давление в легочном стволе равно 60—90 мм рт. ст.).

Такой путь, когда определение венозного или артериального давления в малом круге производится на основании комбинации рентгенологических признаков, наиболее продуктивен и практически может отвечать потребностям клиники.

Многочисленные попытки определения давления в легочных артериях или легочном стволе путем измерения поперечника легочных артерий или только легочного ствола по большей части не приводили к успеху. Поэтому в рентгенологической литературе установилось мнение, что внешний диаметр легоч-

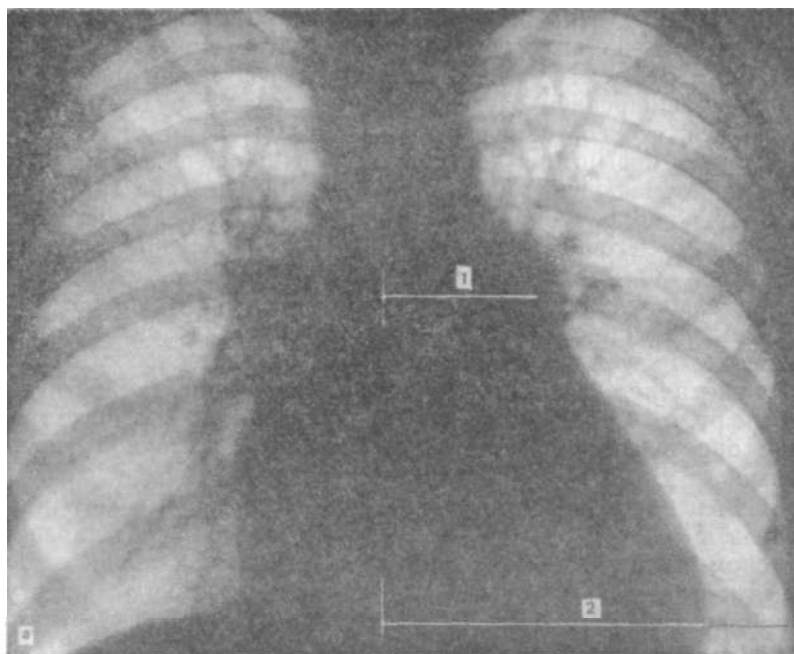
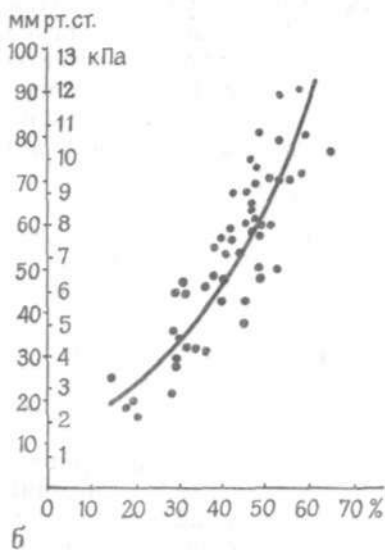


Рис. 14. Определение отношения С. Мооге.



а— передняя обзорная рентгенограмма: 1— ширина легочного сегмента (отстояние контура легочного ствола от срединной линии), 2—полудиаметр груди; б—диаграмма. По оси абсцисс — отношение ширины легочного сегмента к половине диаметра груди, по оси ординат — давление в легочном стволе.

ного ствола и легочных артерий не отражает давления в них. Практически известно только то, что если поперечник нисходящей ветви правой легочной артерии у мужчин свыше 16 мм, то это подозрительно на легочную артериальную гипертензию. Полная уверенность возникает, когда этот поперечник превышает 17—18 мм.

Однако попытки С. Мооге и соавт. (1959) определять давление в легочном стволе не в абсолютных величинах поперечника, а путем отнесения его к половине диаметра наиболее широкой части груди, как это в свое время предложил

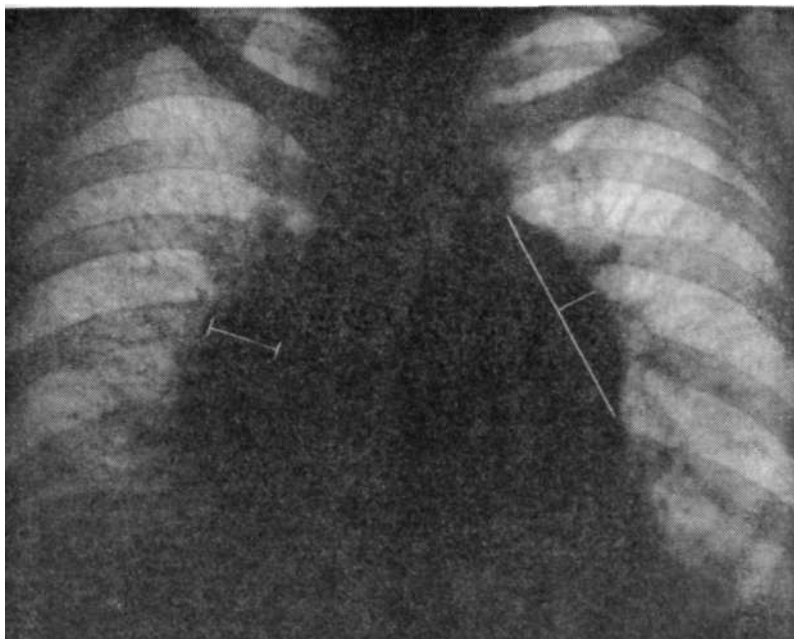


Рис. 15. Определение высоты легочного сегмента при легочной гипертензии по G. Simon и уровень замера поперечника нисходящей ветви правой легочной артерии.

Ozava (1958), могут создать определенную уверенность в результатах вычислений (рис. 14, а). Формула для этого расчета

выглядит так: $P_{\text{лс}} = (H_{\text{лс}} \times 100) / D_{\text{г}}$, где $P_{\text{лс}}$ — давление в легочном

стволе в мм рт. ст.; $H_{\text{лс}}$ — ширина легочного сегмента, содержащего в себе легочный ствол в см; $D_{\text{г}}$ — полуциркульный диаметр груди в см.

Полученная величина соответствует определенному давлению в легочной артерии, устанавливается по графику, предложенному авторами (рис. 14, б). Они указывают, что разработанный ими график относится исключительно к митральному стенозу и не может быть применен в других случаях легочной артериальной гипертензии. Для большей уверенности предлагается, наряду с упомянутым показателем, дополнительно определять высоту легочного сегмента, т. е. степень выпуклости контура легочного ствола путем измерения перпендикуляра, восстановленного от самой выпуклой точки его до хорды, соединяющей концы этого сегмента (рис. 15). Для ориентировки и учета значимости величины этой выпуклости можно использовать данные, приводимые G. Simon (1977),

который указывает на три степени высоты легочного сегмента при легочной гипертензии: I степень — до 4 мм, II степень — 4—9 мм, III степень свыше 9 мм. В некоторых случаях при расширении до I и II степеней нет оснований для диагностики легочной артериальной гипертензии. Однако, по признанию автора, это случается редко. После указанных замеров следует сделать измерение поперечника нисходящей ветви правой легочной артерии в определенном уровне, о котором было сказано в гл. 1.

Как указывает R. Felix (1977), расширение при повышении давления в легочной артерии начинается с легочного ствола, а затем распространяется и на легочные артерии и их крупные центральные ветви. Учитывая наиболее быстрое поступление крови из легочного ствола в левую легочную артерию, так как она является его прямым продолжением, следует признать, что просвет этого сосуда более точно отражает давление, возникающее в стволе и в ней самой. Это дает основание считать, что более точными являются показатели именно с этого сосуда. По сравнению с левой легочной артерией правая как таковая недоступна для измерения без применения контрастных веществ, так как целиком располагается в средостении и, не достигая правого легочного поля, делится на восходящую и нисходящую ветви. То, что называют правой легочной артерией, фактически является ее ветвью первого порядка. Гидравлический удар при каждом повышении давления в легочном стволе достигает этого уровня, как и ток крови, после двух поворотов, по-существу, изменив направление на 180° после выхода из правого желудочка. Из этого следует, что более правильно начинать определение легочной артериальной гипертензии с измерений, относящихся к легочному стволу, а затем переходить к легочным артериям и в последнюю очередь — к их ветвям.

На особенность кровотока через левую легочную артерию указывает и E. Milne. В случаях, когда имеет место врожденный стеноз крупных легочных артерий, кровотоки в них поддерживаются компенсаторно как за счет коллатеральной циркуляции через шунты от бронхиальных артерий к легочным, так и за счет большого шунта при открытом артериальном протоке. При таких обстоятельствах может наблюдаться общее уменьшение калибра легочных сосудов. Однако при этом левая легочная артерия и ее проксимальные ветви могут быть увеличены в размерах. Пульсации, как их можно видеть при флюороскопии, также могут быть увеличенными на левой стороне, хотя и уменьшены где-нибудь в другом месте. Коллатеральная циркуляция из бронхиальной артерии в легкие проявляется наличием многих мелких нерегулярных сосудов в верхних зонах, в особенности заметных на левой стороне, заменяя нормальную картину радиально расходящихся от

хилуса сосудов. Там (слева) могут быть слабоопределяемые, неправильные или уменьшенные легочные артерии.

Ю. Ф. Некласов и А. А. Носков (1980), изучая развитие бронхолегочных анастомозов при бронхоэктазии и других патологических состояниях методом контрастной ангиографии, показали, что шунтирование крови через патологически расширенные анастомозы способствует артериализации венозной крови и развитию регионарной легочной гипертензии в ветвях легочной артерии пораженных сегментов.

A. Turner, F. Lau и G. Jacobson (1972) разработали простой неинвазивный и достаточно точный рентгенологический метод. Они исходили из принципа, что если следствием недостаточности левого сердца является повышение легочного венозного давления, то метод оценки его и был бы средством определения недостаточности. Они создали так называемую двухкомпонентную систему — концепцию, позволяющую достаточно точно определять легочное венозное давление по обзорной передней рентгенограмме легких на основе известных описанных ранее признаков, которые коррелируют с данными катетеризации, полученными при обследовании более чем 1000 пациентов.

Двухкомпонентная система охватывает всю легочную циркуляцию. Первым компонентом является энергия, используемая для поддержания тока крови вперед по капиллярному ложу для обеспечения оксигенации крови. Вторым компонентом является энергия, необходимая для заполнения левого желудочка. Первый компонент является прекапиллярным, второй, являясь легочным венозным давлением, назван посткапиллярным. Поскольку легочное сосудистое ложе практически в норме не имеет сопротивления и энергия, необходимая для заполнения левого желудочка, минимальна, легочный круг является системой низкого давления. Увеличение сопротивления легочных сосудов или увеличение давления наполнения левого желудочка должно потребовать увеличения энергии правого желудочка. Для анализа два компонента рассматриваются отдельно. Посткапиллярный компонент получается из оценки регионарного распределения легочного кровотока. Прекапиллярный компонент характеризуется изменениями в легочном стволе и крупных ветвях легочных артерий.

Принято во внимание, что под влиянием гравитации на рентгенограмме вертикально стоящего человека сосуды нижних сегментов пропускают больший кровоток, чем верхние. В горизонтальном положении влияние этого фактора приводит к равномерному распределению кровотока по всей длине легких или во всех участках малого круга кровообращения. При повышении давления в сосудах посткапиллярного звена или легочных венах в результате слабости левого желудочка или митрального стеноза распределение легочного кровотока изме-

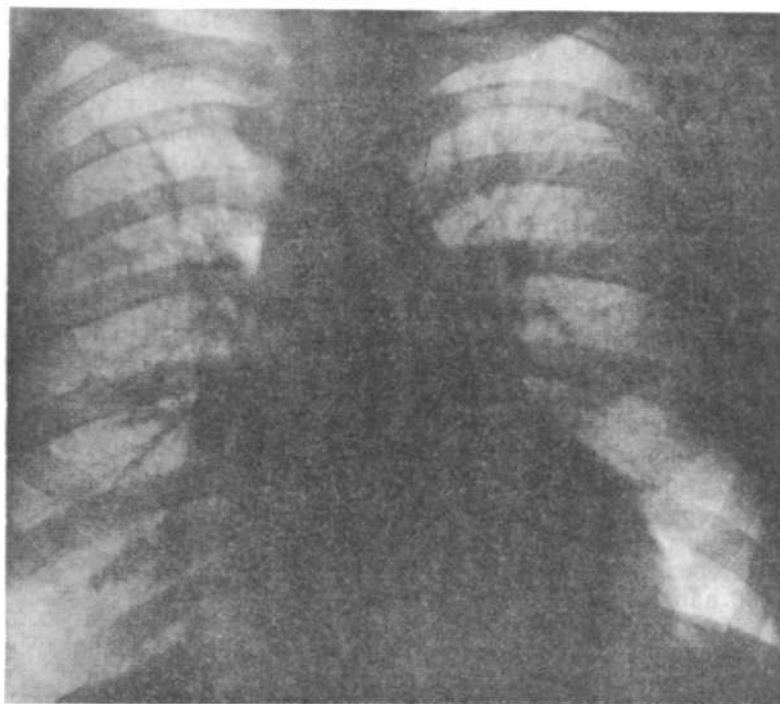


Рис. 16. Вторая (2+) степень перераспределения кровотока (застоя) в легких по классификации А. Turner и соавт. (1972). Характеризуется сдвигом кровотока в зоны верхних сегментов (краниализация, цефализация кровотока).

няется, т. е. наступает перераспределение его. Степени, или типы, перераспределения обозначены как 1+, 2+, 3+, 4+.

Перераспределение 1+ характеризуется небольшим сужением нижнесеgmentарных сосудов при одновременном небольшим расширением верхнесеgmentарных так, что и у вертикально стоящего человека возникает равномерность циркуляции. Это сдвиг кровотока вверх.

Перераспределение 2+ наступает, когда более объемная перфузия совершается в верхнесеgmentарных сосудах. Это обратная инверсия легочного кровотока (рис. 16).

Перераспределение 3-4 представляет собою сочетание степени 2+ с интерстициальным отеком, когда гидростатическое давление в венозной системе превосходит онкотическое давление протеинов плазмы и жидкость из сосудов утекает через стенки капилляров в интерстиций (рис. 17).

Перераспределение 4+ характеризуется сочетанием степени 3+ и истинного альвеолярного отека (рис. 18).

Прекапиллярный компонент получается из суммы двух факторов: 1) нормальной кинетической энергии, необходимой

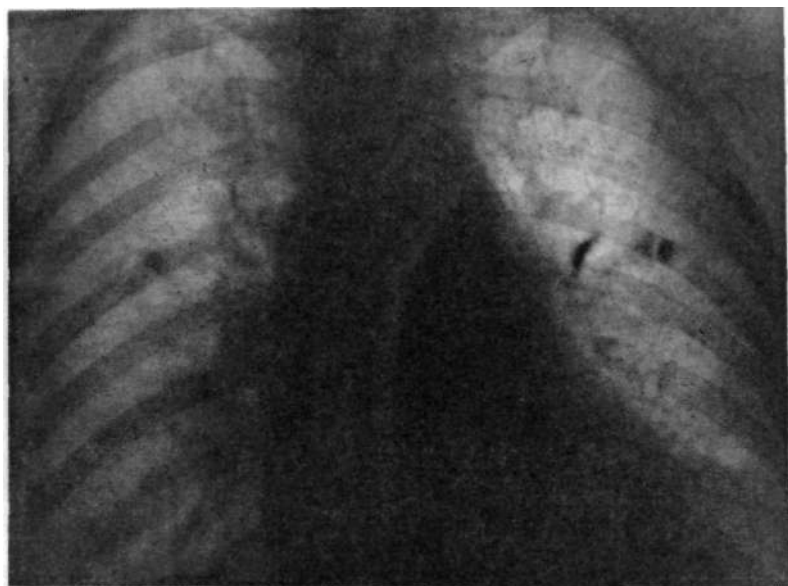


Рис. 17. Третья (3+) степень застоя в посткапиллярном звене (в венах) малого круга кровообращения.

К перераспределению кровотока присоединился интерстициальный отек. Нечеткость очертаний легочных сосудов и корней легких.

для приведения столба крови в движение; 2) чрезмерной кинетической энергии, потребной для преодоления сопротивления, возникшего в легочном круге. Последняя оценивается по изменениям в легочном стволе, легочных артериях и их крупных ветвях. Легочный ствол оценивается по степеням расширения 1+, 2+, 3+, а легочные артерии и их ветви — как имеющие проксимальную дилатацию или, кроме того, и сужение дистальных ветвей. Такая неравномерная реакция разных звеньев прекапиллярного компонента определяется тем, что при высоких уровнях давления, обусловленных сужением мелких ветвей, имеющих мышечную структуру стенки, крупные проксимальные сосуды, и в том числе легочный ствол, неспособные сокращаться под таким давлением, не могут удерживать нормального диаметра и расширяются.

Сравнение рентгенологических данных с результатами катетеризации позволило А. Turner и соавт. (1972) определить численное выражение давления, соответствующее определенным признакам в изображении сердца и легочных сосудов.

Порядок определения величин давлений в обоих компонентах малого круга кровообращения предусматривает вначале по указанным критериям определение давления в посткапиллярном звене, а затем и в прекапиллярном.

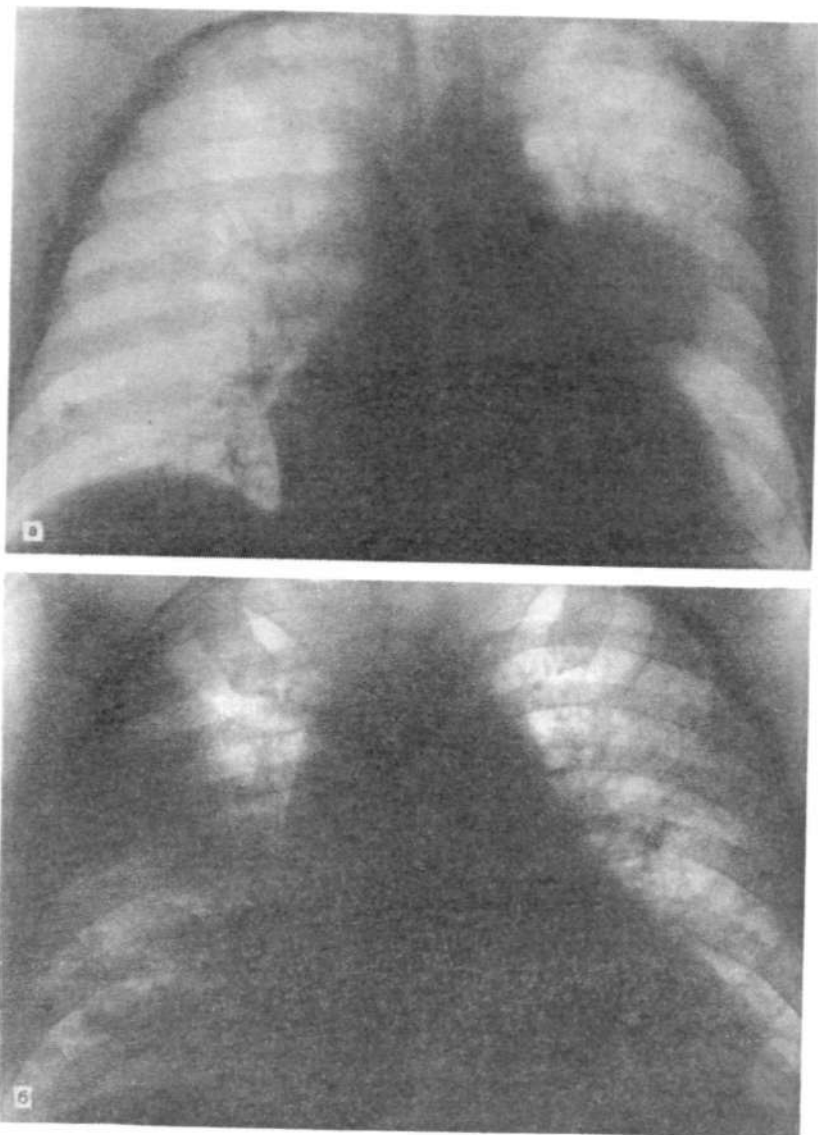


Рис. 18. Четвертая (4 +) степень застоя в легких — появление альвеолярного отека.
а - зона отека располагается вблизи корня левого легкого; б через 2 мес зона альвеолярного отека переместилась в правое легкое.

Определение посткапиллярного давления

Норма		5—10
1+		10—15
2	+	15-25
3+		25-35
4+		35 и выше

Определение прекапиллярного давления

Нормальная кинетическая энергия		15
Чрезмерная кинетическая энергия, добавляемая для увеличения легочного ствола:		
1+		10
2+		20
3+		30
Чрезмерная кинетическая энергия, добавляемая для изменений в легочных артериях и их главных ветвях:		
проксимальная дилатация		5
дистальное сужение		15
Степени расширения прекапиллярного компонента соответствуют:		
1+	-расширение поперечника легочного ствола при нормальных артериях;	
2+	-расширение легочного ствола и расширение легочных артерий и их ветвлений первого порядка;	
3+	-присоединение к степени 2+ дальнейшего расширения периферических ветвей легочных артерий до сегментарных ветвей.	

Например, при перераспределении 2+ устанавливается, что это соответствует уровню 15—25 мм рт. ст. в левом предсердии. Затем подсчет давления ведется в прекапиллярном компоненте. Например, при максимальном увеличении легочного ствола оно равно 30 мм рт. ст. Нужно суммировать нормальную кинетическую энергию (15 мм рт. ст.); давление, относящееся к дилатации крупных ветвей легочных артерий (5 мм рт. ст.); давление, создаваемое при сужении дистальных ветвей (15 мм рт. ст.). Общее давление в прекапиллярном звене составит:

$$30+15+5+15=65 \text{ (мм рт. ст.)}$$

Общее давление в легочном стволе с учетом обоих компонентов составит: $(15/25)+65=80/90$ мм рт. ст. Обычно при сужении дистальных ветвей легочных артерий давление бывает выше 75 мм рт. ст.

Величины, или, точнее, степени, перераспределения кровотока от 1+ до 4+ отражают степени легочной венозной гипертензии. Между рентгенологическими признаками этого состояния и уровнями среднего давления в левом предсердии установлены линейные отношения, что хорошо демонстрируется диаграммой, предложенной авторами (рис. 19). Надо иметь в виду, что диастолическое давление в легочном стволе, среднее левопредсердное давление и левожелудочковое конечно-диастолическое давление в действительности одинаковы [Kaltman et al., 1966]. Поэтому в диастоле кровотока по системе малого круга нет [Рашмер Р., 1981].

По мнению А. Turner и соавт. (1974), источниками ошибок при определении степени венозной легочной и артериальной легочной гипертензии могут быть факторы, изменяющие легоч-

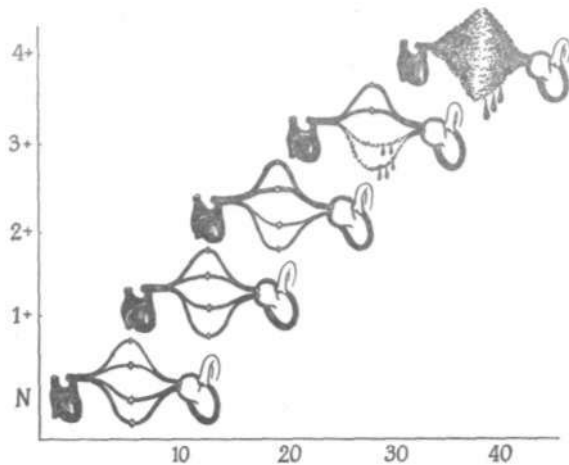


Рис. 19. Зависимость степени застоя в легочных сосудах от величины среднего давления в левом предсердии по А. Turner и соавт. (1972).

По оси ординат — степень застоя, по оси абсцисс — среднее давление в левом предсердии.

ное сосудистое сопротивление. Различные легочные заболевания могут вызывать структурные изменения в сосудистом ложе легких и вызывать сопротивление кровотоку, в результате чего распределение кровотока в легких может быть изменено. При интерстициальном отеке сосудистые структуры идентифицируются нечетко и даже могут быть вообще невидимы.

Классификация рентгенологических симптомов легочной гипертензии, предлагаемая F. Turner и соавт. представляется наиболее полной и позволяет оценивать ее уровни в пре- и посткапиллярных звеньях в числовых величинах по обзорной рентгенограмме. Такой метод в настоящее время распространяется все более широко среди специалистов, работающих в области рентгенокардиологии. В зависимости от течения заболевания и скорости развития сердечной недостаточности (острого или постепенного и хронического наступления ее и течения) авторами вносятся некоторые дополнения в классификацию и производятся определенные упрощения.

P. Cascade и соавт. (1976), изучавшие рентгенологическую характеристику развивающейся недостаточности левого желудочка, наступившей в результате длительного отягощения (перегрузки) левого желудочка объемом при аортальной недостаточности, различают только три степени легочной венозной гипертензии. Эти степени одновременно рассматриваются также и как степени левожелудочковой недостаточности. Авторы считают, что первая степень, по F. Turner и со-

авт., встречается редко из-за того, что соответствующая ей легкая степень сердечной недостаточности не заставляет больных обращаться к врачу. Когда же такое обращение происходит, то налицо имеется уже II степень, которую P. Cascade и соавт. именуют I. Таким образом, мышечная недостаточность левого желудочка, развивающаяся медленно, характеризуется тремя следующими степенями.

I степень — *легочная венозная гипертензия*. Изменение нормального легочного кровотока представлено увеличением калибра верхнедолевых вен. Этот диагноз подкрепляется увеличением сердца, плевральным транссудатом. Авторы отмечают даже растяжение непарной вены, хотя это должно относиться к недостаточности правого желудочка.

II степень — *интерстициальный отек легких*. Септальные линии Керли на рентгенограммах, диффузное помутнение фона в основаниях и перигиллярных зонах легких. Периваскулярная жидкость (демонстрируемая как нерезкость контуров легочных сосудов — «манжеты»). Перибронхиальный отек (представляемый как утолщение стенок бронхов).

III степень — *альвеолярный отек легких*. Появление слабых нерезко очерченных пушистых легочных инфильтратов («fluffy»).

T. Franken и соавт. (1978), W. Fiegler и соавт. (1979), изучавшие нарушение легочной циркуляции при остро наступающей слабости левого желудочка — инфаркте миокарда, также делят легочную гипертензию на три степени, но характеризуют их несколько иначе, соответственно течению заболевания:

/ степень. Диастолическое давление в легочном стволе до 13 мм рт. ст. Отмечается легкий легочный застой (венозная легочная гипертензия). Расширение вен верхних долей и нижних. Расширение нисходящей ветви правой легочной артерии. «Скачкообразный калибр» этих сосудов. Усиленный легочный рисунок до наружной трети паренхиматозного плаща.

// степень. Диастолическое давление в легочном стволе 19—25 мм рт. ст. Межуточный отек легких. Расширение и нерезкость рисунка хилосов. Нерезкость сосудистого рисунка легких. Усиленный сетчатый рисунок легочной структуры. Появление линий Керли. Субплевральный отек с расширением междольковых перегородок. Дополнительно признаки I степени.

/// степень. Диастолическое давление в легочном стволе 25 мм рт. ст. и выше. Внутриальвеолярный отек легких. Частично сливающиеся расположенные в форме розеток очаги нерезко отграниченных инфильтратий, часто односторонних. Дополнительно признаки I и II степеней.

Следует иметь в виду, что при хронической сердечной недостаточности давление в малом круге кровообращения достигает высокого уровня без возникновения альвеолярного отека. Отложение фибрина при хроническом межуточном отеке препятствует выходу жидкости в альвеолы.

С развитием легочного полнокровия рентгенологическая картина резко меняется из-за нарушения взаимоотношений содержания воздуха и крови в капиллярах и венах. Перерастяжение кровью постоянно функционирующих сосудов, заполнение пустующих в норме капилляров и переполнение анастомозов дают отчетливую рентгенологическую картину.

Воздушность легких снижается, появляется больше ортоградно идущих вен, дающих округлые тени, в субплевральных зонах легких начинает определяться легочный сосудистый рисунок.

Последний особенно отчетливо выявляется с помощью электрорентгенографии.

Вся межуточная ткань легкого связана между собой и образует с субплевральной прослойкой единый каркас, придающий форму легкому и обеспечивающий хорошую смещаемость частей при дыхании.

Нечеткость контуров сосудов и появление теней перегородок связаны с пропитыванием соединительнотканых прослоек в этих структурах.

В нормальных условиях на артериальном конце капилляров гидростатическое давление превышает осмотическое, в результате чего наступает фильтрация воды в межуточное пространство. На венозном же конце, где соотношение гидростатического и осмотического давлений обратное, происходит абсорбция, равная по величине фильтрации. Небольшое превышение фильтрации над абсорбцией не ведет к возникновению межуточного отека, так как жидкость отводится по лимфатическим путям. Вслед за увеличением внесосудистой жидкости увеличивается и ее гидростатическое давление в межуточных пространствах и одновременно увеличивается коллоидно-осмотическое давление в стужившейся крови в капиллярах, что способствует усиленной абсорбции. В результате такого баланса жидкости отек не развивается.

Все приведенные данные о механизме нарушения циркуляции в легких вследствие застоя в венах отчетливо документируются на рентгенограммах, но по времени развития этих явлений и их выраженности они могут не совпадать с состоянием миокарда и его функциональными свойствами, когда положение начинает быстро изменяться. Так, при венозной легочной гипертензии выход жидкости в большом объеме за пределы сосудов сопровождается падением давления в легочной артерии, в то время как рентгенологическая картина свидетельствует об увеличении физиологических нарушений. Таким образом, при перемене состояния миокарда или условий циркуляции крови рентгенологическая картина легкого отстает от происшедших изменений.

Эта диагностическая задержка не является неожиданной ввиду того, что гемодинамические изменения, проявляющиеся непосредственно на сосудах, отражают только один момент во времени, в то время как рентгенологическая оценка состояния сердца и сосудов основана на изменениях в легочных полях, которые развиваются более медленно и представляют кумулятивный эффект гемодинамических событий последних часов и дней [Cascade P. et al., 1976].

Как и при острой слабости левого желудочка, повышение давления в левом предсердии при митральном стенозе происходит вследствие задержки крови в предсердии, при недостаточности митрального клапана — вследствие сильной регургитации. Передаваясь на легочные вены, давление вызывает расширение их. Повышение давления выше 25 мм рт. ст. при негативном интерстициальном давлении сопровождается выхождением плазмы в интерстиций, так как гидростатическое давление превышает противоположно действующее коллоидно-осмотическое давление белков плазмы. Этот интерстициальный отек вначале развивается в базальных частях легких и приводит к сужению мелких легочных сосудов. Образовавшийся слой жидкости между стенкой альвеолы и сетью охватывающих ее капилляров затрудняет газообмен. Возникает гипоксия, которая ведет к сужению прекапиллярных сфинктеров (механизм Euler-Liljestrand, 1946). Возникающее таким образом увеличение сопротивления кровотоку в сосудах базальных частей легких является причиной перераспределения кровотока в верхние сегменты, где сопротивление меньше: здесь артерии, как и вены, становятся шире, чем внизу.

Когда способность верхнесеgmentарных сосудов обеспечить увеличенный кровоток исчерпана, а давление в венах превышает 25 мм рт. ст., резко повышается тотальное транспульмональное сопротивление легочных сосудов и давление в легочных артериях (прекапиллярное звено малого круга) сильно повышается. Перегрузка правого сердца давлением приводит к тому, что крупные проксимальные легочные артерии, и в первую очередь легочный ствол, имея в составе своих стенок преимущественно эластические волокна, под напором давления сильно расширяются. Минутный объем сердца уменьшается. Это может наблюдаться как при митральном стенозе, так и при митральной недостаточности. По своему гемодинамическому воздействию на левое предсердие, легочный кровоток и правое сердце они, в принципе, неразличимы [Mesnil de Rochemont W. et al., 1980].

Есть, однако, и различие в действии. При митральном стенозе возрастание давления происходит внутри предсердия, а при митральной недостаточности — извне. Поэтому при стенозе рано развивается перераспределение кровотока, а при митральной недостаточности в ранней стадии благодаря компенсаторной способности левого желудочка вначале в легочных венах никакого застоя не возникает. В начальных фазах развития митральная недостаточность сопровождается бедными симптомами и труднее определяется рентгенологически.

Правый желудочек отвечает на перегрузку давлением вначале концентрической, а затем эксцентрической гипертрофией мускулатуры в пути оттока и прогрессирующей дилатацией, обычно необратимой.

Анатомически митральный стеноз и митральная недостаточность различаются по величине левого желудочка. При митральном стенозе левый желудочек из-за недогрузки уменьшен или имеет обычные размеры, аорта кажется суженной, уменьшенной. При митральной недостаточности, напротив, левый желудочек вследствие перегрузки объемом гипертрофирован эксцентрически и потому увеличен.

Надо помнить о том, что остро развивающееся повышение давления в левом предсердии, как, например, при инфаркте миокарда, способно создать картину четко констатируемого расширения верхнесеgmentарных сосудов, не только вен, но и артерий, т. е. перераспределения кровотока, и различные признаки появления интерстициального отека. При длительном, постепенном повышении давления в левом предсердии оно передается также на вены, медленно возрастая. Происходят постепенное увеличение давления и постепенное приспособление сосудистого русла. Результатом такого постепенного возрастания давления, а в особенности с ремиссиями, является трансформация функциональных изменений в органические. Лимфатические сосуды постепенно заменяются пролиферативной рубцовой тканью, которая ухудшает видимость сосудов и их контуров. Создавая плотные муфты вокруг сосудов, рубцовая ткань препятствует образованию интерстициального отека, несмотря на достаточное гидростатическое давление, превышающее онкотическое. Присоединение спазма артериол и развитие артериальной легочной гипертензии уменьшают поступление крови в вены, и потому просвет их оказывается неувеличенным, т. е. исчезает эффект перераспределения кровотока в легких (рефлекс Китаева, 1934).

Анализ рентгенограмм сердца и легких при диагностике различных заболеваний этих органов, и в частности сердца, целесообразно вести по определенной схеме, в которой должны быть учтены все важнейшие признаки. Они должны включать особенности формы положения самого сердца, наличия обызвествлений в нем или в сосудах, а также определенные изменения легочных полей и структуры легочного и сосудистого рисунка.

При митральных пороках на обзорной рентгенограмме следует определять:

- 1) общую величину сердца;
- 2) величину левого предсердия;
- 3) наличие обызвествления в сердце, и в особенности в зоне митрального клапана или по окружности предсердия;
- 4) состояние пути оттока из правого желудочка;
- 5) ширину легочного ствола и легочных артерий;
- 6) местные изменения ширины легочных сосудов, свидетельствующие о перераспределении кровотока;
- 7) наличие интерстициального отека легкого;

- 8) наличие плеврального выпота;
- 9) наличие хронической индурации легкого;
- 10) наличие признаков лево- и правосторонней недостаточности.

Каждый из указанных признаков должен быть выявлен с помощью сравнительно простых методов, дающих наиболее достоверные результаты.

Общая величина сердца ориентировочно определяется при рентгеноскопии и более точно по уже описанному методу К. Musshoff (1964) на основании двух обзорных рентгенограмм: передней и левой боковой. Средние величины нормальных сердец по рентгенограммам, произведенным в положении лежа, приведены в таблице Musshoff-Reindell (1967). P. Amundsen и соавт. (цит. по Carlsson et al., 1977) считают, что в среднем крайними границами нормы величины сердца у мужчин являются 500—540 мл/м², у женщин — 450—490 мл/м².

Установление величины левого предсердия производится различными методами, и в частности путем рентгенографии грудной клетки с заполненным взвесью сульфата бария пищеводом. Некоторые предпочитают делать это в правой передней косой проекции, но такая установка не может быть точной, так как угол поворота пациента определен нестрого и трудно удерживать одинаковый угол при повторных исследованиях. Более точными являются методы рентгенографии, основанные на расчетах по передней и левой боковой рентгенограммам. Установка больших для таких проекций более проста и легко воспроизводима.

Есть еще один качественный, но весьма чувствительный метод определения наличия увеличения левого предсердия по левой боковой рентгенограмме [Lane E. Whalen J. 1969]. Увеличение предсердия определяется по смещению левого бронхиального дерева назад, что прежде всего заметно по смещению назад левого верхнедолевого бронха. Левое предсердие или верхняя легочная вена слева спереди прилежит к одноименному бронху, и даже небольшое смещение задней стенки левого предсердия назад смещает одновременно и вены, а те, надавливая на бронхи, смещают и их также назад. Уже умеренное смещение левого верхнедолевого бронха легко заметить по отклонению от оси его расположения. Оба верхнедолевых бронха отходят от главных бронхов под прямыми углами. На боковом снимке они фиксируются в виде двух круглых светлых пятен одно над другим на фоне главных бронхов, продолжающих светлую полосу трахеи, но уже не в виде ровной ленты с параллельными контурами, а в виде конуса. Продольная ось, проведенная через трахею, продолжается и через указанные бронхи. Смещение левого верхнедолевого бронха немедленно будет замечено. На всех рентгенограммах лиц с увеличенным левым предсердием видно смещение левого верхнедо-

левого бронха и других бронхиальных ветвей [Vix V., Klatte E, 1970].

Увеличенное левое предсердие, как известно, расширяет и бифуркационный угол (карину). При атриомегалии главные бронхи оказываются расположенными почти по прямой линии, т. е. бифуркационный угол почти исчезает в результате давления увеличенного предсердия на главные бронхи, в особенности на левый. Необходимо помнить, что этот угол и в норме непостоянен. Он изменяется в разные фазы дыхания. Если больному производят две рентгенограммы или томограммы и он сделает вдох разной глубины, то это сразу же будет зафиксировано на снимках: при выдохе или недостаточно глубоком вдохе бифуркационный угол оказывается больше, чем при глубоком вдохе. То же самое можно видеть и на томограммах. Правда, это больше с увеличенным левым предсердием. Повышение уровня диафрагмы (подъем) сильно приближает лежащее на нем сердце к фиксированным бронхам и раздвигает их в стороны. Кроме того, при выдохе ускоряется отток крови из легких и левое предсердие становится еще больше.

Увеличенное левое предсердие обычно проступает не только назад, но также и вправо и на фоне правого предсердия образует второй контур. Это особенно хорошо видно на электрорентгенограмме, которую следует вообще широко применять при исследовании сердца и легочных структур. Иногда увеличенное левое предсердие вправо настолько значительно, что оно выходит за правопредсердный контур. При этом заметно изменяется структура правого корня, так как нижняя и верхняя группы вен этой стороны значительно смещаются вправо. Нижняя же граница не может смещаться, так как этому сильно препятствует левый желудочек со своей массивной мускулатурой. Получается так, что контур левого предсердия перекрещивает контур правого.

Обызвествления в зоне митрального клапана бывают при стенозе и иногда при недостаточности его. Заметить их легче всего при рентгеноскопии в жестком режиме (как при рентгеноскопии желудка), разумеется, с усилителем рентгеновского изображения. Наилучшие условия для отыскания кальцификатов в сердце создаются при усилителе изображения без телевизионной системы, где линейная развертка создает неустойчивое изображение, что затрудняет обнаружение мелких обызвествлений. По характерным ритмичным движениям синхронно с пульсациями контуров левого желудочка или аорты можно уверенно отыскать такие кальцификаты. Они, как правило, свидетельствуют об органических изменениях митрального клапана. На рентгенограммах обызвествления видны еще лучше, но иногда возникают сомнения в принадлежности их клапану, так что рентгеноскопия нужна для идентификации обызвествлений в разные дыхательные фазы.

При длительном существовании порока и значительной легочной венозной гипертензии обычно возникает рефлекторный спазм или значительное сужение артериол и мелких ветвей легочных артерий, вплоть до субсегментарных ветвей. Повышение нагрузки на правый желудочек вызывает увеличение его полости. Удлиняясь и расширяясь, путь оттока из правого желудочка распространяется вперед, суживает ретростернальное пространство и удлиняет протяженность стернокардиальной зоны контакта. Резкое увеличение пути оттока правого желудочка может обусловить выхождение его (инфундибулярная часть правого желудочка, или легочный конус) на контур левого желудочка в базальной части. В этой же зоне при ревматических поражениях митрального клапана может проступать ушко левого предсердия. Иногда при одновременном увеличении этих отделов можно видеть, как они образуют здесь двойной контур. Для большой уверенности нужно произвести рентгенокимограмму, которая покажет, какому отделу принадлежит выпуклость на левожелудочковом контуре.

C. Green и соавт. (1982) подробно изучили состояние левого ушка при различных патологических состояниях и считают, что увеличение его есть общий и надежный признак ревматического поражения митрального клапана у взрослых, особенно когда оно связано с легочной венозной гипертензией.

Кроме этого, повышение давления в артериальной части малого круга кровообращения вызывает, как было сказано ранее, расширение довольно податливых проксимальных сосудистых структур: легочного ствола и легочных артерий. Поэтому на передней рентгенограмме нужно определить степень проступания легочной дуги — легочного ствола, как было объяснено ранее (отношение C. Moore et al., 1959), и высоту легочного сегмента по описанной ранее методике.

Для определения артериальной легочной гипертензии также следует измерить и поперечник легочных артерий: справа в типичном месте (вблизи перекреста нисходящей ветви легочной артерии с верхнедолевой веной) замеряется артерия, слева над левым главным бронхом (вблизи места отхождения левого верхнедолевого бронха) замеряется левая легочная артерия.

В норме диаметр правой легочной артерии (нисходящей ветви) не должен превышать у мужчин 16 мм, у женщин 15 мм, а слева 24 мм (см. рис. 4).

Для определения появления перераспределения кровотока (смещения его вверх вследствие венозной гипертензии) нужно измерить диаметр артерий и вен в верхней трети и базальной трети легочных полей на уровне субсегментов; суммарное сечение верхних сравнить с нижними. Если верхний суммарный поперечник окажется таким же, как и нижний, или больше его, то налицо перераспределение кровотока в легких с его краниа-

лизацией. Более значительные степени перераспределения заметны и на глаз.

Наличие интерстициального отека может быть с легкостью обнаружено на обзорной передней рентгенограмме по общему помутнению фона, нечеткости контуров сосудов, появлению септальных линий, скоплению небольших количеств жидкости в субплевральных пространствах легких, отчего становятся видны тонкие волосяные линии, соответствующие междолевым щелям.

При длительном существовании гипертензии в малом круге кровообращения появляются рубцовые изменения в паравазальных пространствах на месте бывших лимфатических путей отчего, как уже было сказано, сосуды становятся плохо видимыми даже при отсутствии интерстициального отека. Это происходит в местах выхождения плазмы и форменных элементов в период повышения проницаемости сосудов в интерстициальное пространство. Длительное оставление их на одном месте также заканчивается соединительнотканной организацией в виде узлов различной величины, которые могут затем обызвеститься (гемосидероз и кальцификация) (см. рис. 13).

Резкая степень застойных явлений с гипертензией может привести к столь обильному пропотеванию жидкости, что она выходит за пределы легкого в плевральные щели, а затем и в пространство между париетальной и висцеральной плеврой. Такие количества трансудата заметить всегда возможно. Нужно только не спутать его с обычным плевритом на основании других признаков легочного застоя, возникающего при митральных пороках.

Резчайшая степень артериальной гипертензии приводит к значительному растяжению правого желудочка. В нем возрастает конечнодиастолическое давление, сильно растягивается кольцо трехстворчатого клапана. Сильно растянутые стенки, в частности передняя, на которой крепится самая мощная папиллярная мышца, увлекают за собою ее и другие папиллярные мышцы, которые, натягивая сухожильные нити, не позволяют створкам закрывать клапан хотя бы и с нормальной шириной его отверстия. Создается относительная недостаточность клапана. Все эти явления отражаются на передней рентгенограмме в виде расширения сосудистого пучка в сердечной тени вправо. Верхняя полая вена из-за высокого давления в правом предсердии растягивается задерживающейся в ней кровью. Вслед за ней растягивается и впадающая в нее непарная вена. Последнее хорошо документируется на жесткой передней рентгенограмме или томограмме в плоскости бифуркации трахеи.

Оценка легочного застоя при митральном пороке должна производиться иначе, чем при первичной недостаточности миокарда или при длительно существующих аортальных поро-

ках. При митральном стенозе легочный застой является следствием уменьшения количества крови, вытекающей из левого предсердия через суженное отверстие. При митральной недостаточности причиной застоя является обратный ток крови вследствие отсутствия полного закрытия отверстия клапана во время систолы желудочка. Поэтому при всех формах митральных пороков легочный застой не является признаком мышечной недостаточности левого желудочка. Однако при митральной недостаточности мышечная сократительная недостаточность левого желудочка может принимать участие в образовании легочного застоя. Последнее может быть замечено по быстро наступающему прогрессированию увеличения левых камер сердца [Thurn P., 1959].

Разработанная к настоящему времени рентгенологическая симптоматика дает возможность не только осуществить более совершенную, чем прежде, диагностику заболеваний сердца, но и уверенно показать и оценить этапы развития патологического процесса в ту или другую сторону. Однако в настоящее время наблюдается выпадение отдельных звеньев из общей стройной рентгенологической картины. Обнаруживается ряд несоответствий, состоящий в том, что из хорошо известных признаков пороков сердца одни бывают выражены достаточно четко, в то время как другие, являющиеся причиной первых, могут отсутствовать. Данные комплексного рентгенологического исследования, проведенные без и с применением контрастного вещества и параллельно выполненной катетеризации полостей сердца и сосудов, в ряде случаев не совпадают [Brecht G. et al., 1977, 1978; Maurer H., Windeck B., 1980; Carlsson E. et al., 1977]. Нередко наблюдаются расхождения между величинами давления в полостях сердца и их размерами, как, например, в левом предсердии. Это, конечно, свидетельствует о том, что некоторые звенья и этапы патологического процесса не нашли пока отражения в рентгенологической картине. В связи с этим очень важно иметь в виду результаты новых исследований в области диагностики митральных пороков.

G. Brecht et al. (1977, 1978) при рентгенологическом обследовании 100 больных митральным стенозом у 34 наблюдали нормальные размеры сердца, хотя левое предсердие на левых боковых рентгенограммах было всегда увеличенным в той или иной степени. Оценка велась только по отклонению заполненного взвесью сульфата бария пищевода. На передних рентгенограммах увеличение левого предсердия отмечалось реже, насколько об этом можно было судить по наличию или отсутствию двойного контура в зоне правого предсердия. У всех больных с неувеличенным сердцем треугольник нижней полой вены на боковых рентгенограммах был свободен. Его также можно было видеть у 70 % больных с увеличением левого желудочка и у 50 % больных, имевших увеличение сердца в обе стороны. Очевидно,

у половины больных в результате развившейся слабости левого желудочка (из-за недостаточности коронарного кровотока при уменьшенном ударном объеме) расширение его шло и за счет пути притока, что может привести к поглощению тени нижней полой вены тенью базальной части левого желудочка. Возможна и другая причина, состоящая в том, что развившаяся легочная артериальная гипертензия привела к расширению пути оттока из правого желудочка, которое, в свою очередь, способствовало смещению левого желудочка назад. Тем более, что в этом же исследовании было найдено, что расширение правого желудочка идет параллельно с повышением сопротивления в легочных артериях. Но при этом же было показано, что величина сердца не определяет степень клапанного стеноза.

Признаки легочной венозной гипертензии встречаются чаще при увеличенном сердце. Среднее легочное венозное давление было равно 30 мм рт. ст. При этих условиях линии В Керли встретились в 42 случаях и притом чаще у больных с расширенной верхнедолевой веной. Линии А — всего в 6 случаях. Септальные линии А не идентичны по происхождению и анатомической основе линиям В, как то следует из объяснений описавшего их впервые R. Grainger (1952). Фиксация же линий В зависит от того, в какой мере скопления интерстициальной жидкости в междольковых перегородках окажутся ортоградными по отношению к дорсовентральному направлению лучей при рентгенографии легких. Определенное значение имеют уровень давления в левом предсердии и другие факторы. Не обращено внимания на помутнение легочного фона или нарушение четкости контуров сосудов.

При существенном расширении левого предсердия ширина легочной артерии всегда была выше предельной нормы (16 мм) на 4,5 мм (при слабом — на 2,5 мм), чем при малых величинах левого предсердия. Но при этом давление в артерии было повышенным до 50 мм рт. ст. при ширине 19—29 мм, вместе с тем, из 11 случаев с давлением в легочной артерии свыше 25 мм рт. ст. артерия имела нормальную ширину.

Это не должно вызывать удивления, так как расширение вначале может занимать только легочный ствол при нормальных легочных артериях. Вначале увеличивается выпуклость легочного сегмента.

G. Vrecht и соавт. (1978) высказывают суждение о том, что степень дилатации левого предсердия не идет параллельно ни степени стеноза, ни повышению давления [Goodwin J., 1958; Haubrich R., Zschaede A., 1963; Henselman L. et al., 1964; Steiner R., 1954; Thurn P., 1968; Wood P., 1954]. Она определяется повреждением стенки. Левое предсердие чаще распространяется вправо, образуя правый контур сердечной тени.

На зависимость увеличения поперечника правой верхнедолевой вены от давления в левом предсердии указывают много

разных данных, часто противоречащих друг другу. Следует обратить внимание на указание М. Simon (1963) о том, что увеличение ширины вен происходит до достижения давления в левом предсердии 24—26 мм рт. ст. Если давление становится выше, то вены верхних долей становятся уже. По мнению G. Brecht и соавт., даже небольшое повышение давления в левом предсердии способно вызвать образование повышенного количества трансудата в интерстиции. Они установили, что на их материале это соответствует критической величине давления в левом предсердии, равного 10—15 мм рт. ст. Такие случаи удивительны, так как этот уровень, по существу, относится к норме. Объяснением может служить лишь резкое повышение проницаемости стенки капилляров, о чем было сказано выше. Подавляющее число авторов, как было показано ранее, считают, что для накопления трансудата в интерстиции в левом предсердии должно быть более высокое давление, превосходящее уровень онкотического, т. е. давление белков плазмы в сосудах. Так, R. Grainger (1958) указывал на уровень 20 мм рт. ст., P. Kerley — 25 мм рт. ст., и т. д.

Давление, необходимое для трансудации, может оказаться и значительно более высоким из-за гипопроteinемии и вследствие утолщения стенок вен. Отсутствие интерстициального отека поэтому еще не исключает тяжелого митрального стеноза. При выраженной легочной венозной и артериальной гипертензии могут также быть функциональное и органическое сужение сосудов, утолщение альвеолярных стенок, что является достаточным защитным механизмом против отека.

С увеличением стенозирования митрального клапана и соответственно повышению градиента давления наполнения повышается также давление в легочной артерии. В 90 % митральных стенозов со средним давлением в покое свыше 30 мм рт. ст. легочные артерии расширены. По мнению многих авторов, все же существует некая пропорциональность между давлением в легочной артерии и ее шириной.

J. Lavender и соавт. (1962) находили линейную корреляцию между поперечником промежуточной артерии и средним давлением в покое в легочной артерии. H. Anacker, H. Slender (1963) видели только грубые отношения [Brecht G. et al., 1977]. E. Milne (1963) и M. Viamonte (1962) сообщили о том, что до 50 мм рт. ст. наблюдается расширение промежуточной артерии пропорционально повышению давления.

Сужение базальных субсегментарных сосудов наблюдалось независимо от среднего давления в покое в легочной артерии в 40 % случаев.

Обызвествления при комбинированных митральных пороках встречаются в 2—4 раза чаще, чем при чистом митральном стенозе. У мужчин чаще, чем у женщин. При обызвествлении митрального клапана в случаях чистых митральных стенозов

давление становится более высоким, чем при необызвествленном клапанном аппарате.

Приведенные данные исследований G. Brecht и соавт. (1978), несмотря на общую стройность, имеют ряд несогласующихся величин или признаков на рентгенограмме. Это почти общее положение. Однако здесь не применены более новые и более объективные критерии оценки состояния камер сердца, легочной гемодинамики и измерений легочного ствола. Для определения величины левого предсердия не использованы методы С. Higgs и соавт.; J. Westcott и D. Ferguson, позволяющие вести сравнение не на глаз, по впечатлению от искривления пищевода, а по определенным цифровым данным. Кстати, это сразу внесло бы ясность в вопрос о том, что в действительности является причиной отклонения пищевода назад: только ли увеличенное левое предсердие или оно — плюс увеличенный правый желудочек. Метод J. Westcott и D. Ferguson позволяет выяснить это, так как отсчет ведется от ортоградной проекции правой легочной артерии, которая, как и левое предсердие, тоже станет смещаться назад, если это смещение обусловлено увеличением пути оттока из правого желудочка.

Не существует определенных указаний относительно того, как точно соблюсти технику замера правой легочной артерии — ее нисходящей ветви. Ведь в действительности эта артерия и одноименный бронх находятся в разных плоскостях и не всегда прилежат точно друг к другу. Существует захождение их контуров, и ширину легочной артерии нужно измерять в таких случаях не по границе между темной полосой артерии и светлой полосой бронха, а где-то дальше к центру просвета указанного бронха. Все это нужно принять во внимание и только тогда приходиться к выводам относительно соотношений между давлением и шириной промежуточной артерии.

Выходящая из сосудов жидкость (транссудат) при интерстициальном отеке способствует выведению белков из них в интерстиций, что еще более усиливает транссудацию. В результате такого отека снижается эластичность легких, повышается их ригидность и дыхательные движения становятся ограниченными. Из-за накопления жидкости между капиллярами и стенкой альвеол, а также снижения вентиляции, развивается гипоксемия, вызывающая сужение легочных артериол и мелких артерий. Происходит возрастание сопротивления легочных сосудов, и уменьшается поступление крови в легочные вены. Давление в этих венах до некоторой степени снижается, и диаметр их уменьшается. А так как транссудация из вен начинается, когда гидростатическое давление в них превышает коллоидно-осмотическое (онкотическое), т. е. при 25 мм рт. ст., то только до этого уровня и наблюдается расширение верхнедолевых вен и вен легких вообще, как это отмечено M. Simon (1963), а потом вены ста-

новятся уже. Здесь теряется параллелизм, может быть, также и из-за превышения возможности стенок вен расширяться при давлении в них выше 25—30 мм рт. ст.

W. Esch и P. Thurn (1957) показали, что при венозном насыщении кислородом более 60 % вовсе не образуется перегородчатых линий, хотя G. Vrecht и указывает, что критическим уровнем давления в левом предсердии, когда начинает возникать интерстициальный отек, является уровень 10—15 мм рт. ст. Но это — при неизменных стенках вен. При их уплотнении, что бывает в результате хронического повышения давления в них, интерстициальный отек не возникает и при давлении 30 мм рт. ст. Вот потому-то и нет в таких случаях линейной закономерности, так как в живом организме есть много механизмов адаптации, когда одно звено системы при нарушении его работы до известных пределов может подстраховываться другим. Результаты рентгенологического исследования не могут объяснить всей сложности происходящих процессов, но снабжают исследователя многими объективными данными, позволяющими делать выводы большого клинического и патогенетического значения.

H. Maurer и B. Windeck (1980), изучавшие диагностическую эффективность четырех признаков митрального стеноза (ширина легочного ствола на передней рентгенограмме; ширина нисходящей ветви правой легочной артерии; ампутация ее ветвей вблизи корня; линии В Керли), показали, что присутствие хотя бы одного из этих признаков свидетельствует о повышении давления в легочной артерии до 30 мм рт. ст., хотя линейной зависимости и нет. Также нельзя, оказалось, установить линейной зависимости между наличием и протяженностью этих изменений от возраста, стадии и длительности заболевания.

На основании разрастания соединительной ткани в паравазальных лимфатических путях J. Dobek и H. Tyborski (1963) пришли к выводу, что обычная рентгенограмма не находит применения в оценке степени тяжести легочного застоя при митральном стенозе. Они ориентировались на томограммы, которые производят в горизонтальном положении в сагиттальной плоскости с разными наклонами грудной клетки. Это не лучший выход, так как томограмма произведется в горизонтальном положении, что меняет картину распределения кровотока в легких, и не может быть сравнена с вертикальной картиной, при которой разработана вся рентгенологическая оценка данных. Томограмма полезна при определении ширины легочной артерии, для установления легочной гипертензии. Авторы воспользовались относительными величинами по J. Wojtowicz (1964). Это в известной мере прогрессивно, так как позволяет не считаться с проекционным увеличением., Ширина легочного ствола не измерялась, что является ошибкой, так как именно там возникает первоначальное увеличение поперечника

при легочной артериальной гипертензии. С сегодняшнего уровня рентгенотехники и методики исследования для установления распределения кровотока и, следовательно, перекалибровки сосудов наиболее рационально применять не томографию, а электрорентгенографию, передающую исключительно четко контуры всех рентгеноанатомических структур [Тихонов К. Б. и др., 1980].

Отложение гемосидерина в перегородках при отеке может создать такое положение, что и при уже прошедших тяжелых явлениях легочного застоя рисунок септальных линий или сетчатая структура останутся закрепленными навсегда.

Суждения об отсутствии тесной корреляции между шириной промежуточной артерии и давлением в ней, высказанные I. Dobek и H. Tymborski, в немалой степени основаны на тех явлениях, о которых имеются высказывания, приведенные выше (E. Milne, J. Lavender и др.).

Наиболее рациональное методическое решение вопроса об уровне давления в легочной артерии и степени тяжести порока (нарушения гемодинамики в малом круге кровообращения) было предложено группой W. du Mesnil de Rochemont (1980), которые из 10 основных признаков митральных пороков выбрали наиболее часто встречающиеся и оценили степень выраженности каждого из них в цифровых величинах — пунктах, сумма которых определяет рентгенологическую степень тяжести порока. Это представлено ниже.

Митральные пороки. Рентгенологическая степень тяжести

(K. Neufang, W. du Mesnil de Rochemont, B. Niehues)

Изменения в рентгенологической картине *Оценка в пунктах*

Величина левого предсердия:	
нет двойного контура	0
двойной контур налицо	1
Обызвествление митрального клапана:	
неразличимое	0
четко воспринимаемое	1
Путь оттока из правого желудочка:	
нормальные данные	0
начальное изменение формы	1
отчетливое » »	2
Ширина правой легочной артерии:	
меньше 16 мм	0
16 мм и более	1
Ширина левой легочной артерии:	
меньше 24 мм	0
24 мм и более	1
Интерстициальный легочный отек:	
отсутствует	0
сомнительный или умеренный	1
ясно различимый	2
выраженный	3

Примечание. Сумма пунктов соответствует рентгенологической степени тяжести от 0 до 9.

Соотношение между рентгенологической степенью тяжести митральных пороков и средним давлением в легочной артерии

	<i>Рентгенологическая степень тяжести (оценка в пунктах)</i>	<i>Среднее давление в легочной артерии (мм рт. ст.)</i>
I	1—2	До 25
II	3—4	15—35
III	5—6	25—45
IV	7—9	Свыше 35

Многочисленные индивидуальные отличия в анатомической структуре сосудов легких и средостения не всегда позволяют различать на рентгенограммах опорные пункты для определенных измерений. Этому способствует и нечеткое соблюдение определенных методических условий. Наибольшее влияние оказывают два фактора: фаза дыхания и пространственное положение больного при обследовании. Так, при недостаточно глубоком вдохе или в фазе выдоха наиболее заполненными кровью оказываются легочные вены, что на боковой рентгенограмме проявляется в чрезмерном усилении и увеличении теней легочных вен при впадении их в левое предсердие (венозные синусы). То же отмечается и в начале фазы экспираторного напряжения в случаях длительной задержки воздуха после глубокого вдоха. Усиление теней вен способствует ослаблению изображения артерий. Например при выдохе уменьшается поступление крови к сердцу и легочные артерии на снимках видны значительно слабее, чем это имеет место в условиях стандартно отработанной техники рентгенографии (см. рис. 6).

Выраженные явления застоя в легких также ухудшают четкость анатомических деталей на рентгенограмме. Становится затруднительным отыскание основания правой легочной артерии на левой боковой рентгенограмме. В особенности это отмечается при митральных пороках, когда численное определение сагиттального (глубинного) поперечника левого предсердия представляется очень важным для динамического наблюдения. С другой стороны, нечеткость анатомических структур на рентгенограммах является ценным диагностическим признаком застоя в венозном звене малого круга кровообращения, содержащим определенную информацию о степени нарушения гемодинамики в легких. Учитывая важность численного определения размеров частей сердца и его общего объема, следует рассмотреть все возможности их измерения. Так, при отсутствии видимости правой легочной артерии на левой боковой рентгенограмме сагиттальный поперечник левого предсердия ориентировочно может быть определен по местоположению обызвествленного митрального или аортального клапана, поскольку корень аорты находится в непосредственной близости от передней стенки левого предсердия. Однако такое определение раз-

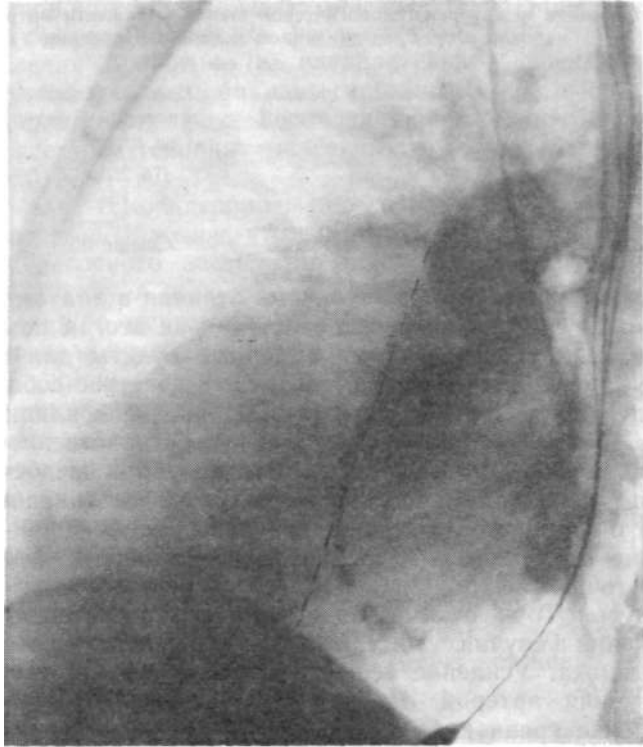


Рис. 20. Обызвествление стенки левого предсердия в зоне коронарной борозды (область передней его стенки). Осевая линия, проведенная от переднего контура ортогональной проекции правой легочной артерии, проходит по линии кальцификатов.

мера левого предсердия менее точно, так как обызвествление клапана может быть частичным и не достигать плоскости, по которой проходит осевая линия. Но в конкретном случае оно может служить местом отсчета для динамического наблюдения.

Пристальное изучение боковых рентгенограмм показывает, что восходящая аорта и легочный ствол с частью пульмонального конуса слабо поглощают рентгеновские лучи по сравнению с остальными частями сердца и сосудов. Это вполне объяснимо, так как аорта и легочный ствол окружены более толстым слоем воздухоносных легочных тканей и имеют меньшую массу по сравнению с другими частями средостения. Поэтому на боковой рентгенограмме изображения восходящей аорты и легочного ствола очень слабые. Эта зона сразу заметна по большому почернению пленки. Задняя граница этой зоны повышенной прозрачности проходит как раз по задней стенке аорты, на уровне передней границы правой легочной артерии, отходящей

от легочного ствола вправо. Передняя граница ее ортоградной тени в виде овала находится здесь. На рис. 20 это представлено достаточно четко и видно, как передняя часть контура правой легочной артерии находится вблизи уровня обызвествленной стенки левого предсердия. Таким образом, приведенную рентгеноанатомическую особенность можно использовать для определения передней границы левого предсердия, а значит — и для определения сагиттального поперечника этой камеры.

Рассмотрение конкретных примеров и полноты нахождения определенных рентгенологических симптомов, а также особенностей рентгенологической картины митральных пороков показывает, как реализуются эти возможности в разных случаях.

Больная К. Е., 55 лет. На обзорных рентгенограммах органов грудной полости (передняя и левая боковая проекции) установлено, что легочные поля повышено прозрачны. Отчетливо видно перераспределение кровотока: сосуды верхних сегментов более широки в поперечнике. Корни расширены, с нечеткой границей. Плевральные синусы свободны. Диафрагма правильной формы, четко очерчена. Сердце заметно увеличено во всех отделах. Левое предсердие выступает за контур правого. Резко проступает контур легочного ствола. Левый желудочек более увеличен в зоне пути притока. На передней и левой боковой рентгенограммах видны кальцификаты в области митрального клапана. Ретростернальное поле занято расширенным правым желудочком. Левое предсердие, будучи расширенным, распространяется назад, почти до передней поверхности позвоночника. Левый желудочек, несмотря на заметное увеличение, не закрывает нижней поллой вены полностью, оставляя ее изображение в виде узкого треугольника. Это вполне соответствует данным G. Wrecht и соавт., приведенным выше. Контур дуги аорты на переднем снимке виден слабо, будучи в значительной мере закрытым проступающим легочным стволом. Размеры: длинник сердца 18 см; базальный диаметр 15 см; горизонтальный размер 17 см; глубинный поперечник сердца 15 см; сагиттальный поперечник левого предсердия 7 см; горизонтальный размер грудной клетки 29 см. Кардиоторакальное отношение: $17:29 = 0,8$. Сагиттальный поперечник левого предсердия определен от передней границы тени обызвествления митрального клапана подобно тому, как это делается при четкой видимости ортоградной проекции правой легочной артерии по J. Westcott и D. Ferguson (1976). Фронтальный поперечник левого предсердия, по C. Higgins и соавт. (1977), составляет 10 см. В данном случае установлен диагноз «митральный стеноз». Поэтому уместно использовать отношение С. Мооге и соавт. (1959), которое равно $(6X100):14,5 = 41\%$, что соответствует давлению в легочной артерии 48 мм рт. ст. и находится за пределами нормы. По пунктовой системе и в соответствии с таблицей К. Neufang и соавт. (1978) в картине сердца и легких следует отметить признаки: двойной контур левого предсердия (1 пункт), обызвествление митрального клапана, четко определяемое (1 пункт), изменение формы пути оттока правого желудочка (2 пункта), слабо выраженный интерстициальный отек (1 пункт). Всего 5 пунктов. Это соответствует III степени тяжести с давлением в легочном стволе по максимуму 45 мм рт. ст. В этом случае можно отметить приблизительное совпадение величин легочного артериального давления, определенного разными методами.

Больной К. А., 45 лет, с 12-летнего возраста отмечает одышку при физической нагрузке, боли в суставах. Лечился в больнице по поводу ревмокардита. Отмечает усиление одышки. Ночные обильные легочные кровотоечения. Общее состояние тяжелое. В постели занимает полусидячее положение. Пульс 110 уд/мин, удовлетворительного наполнения. АД 125/50 мм рт. ст. В дыхании принимают участие мышцы шеи. Частота дыхания 20 в 1 мин. На верхушке и в четвертом межреберье справа выслушивается грубый систолический шум,

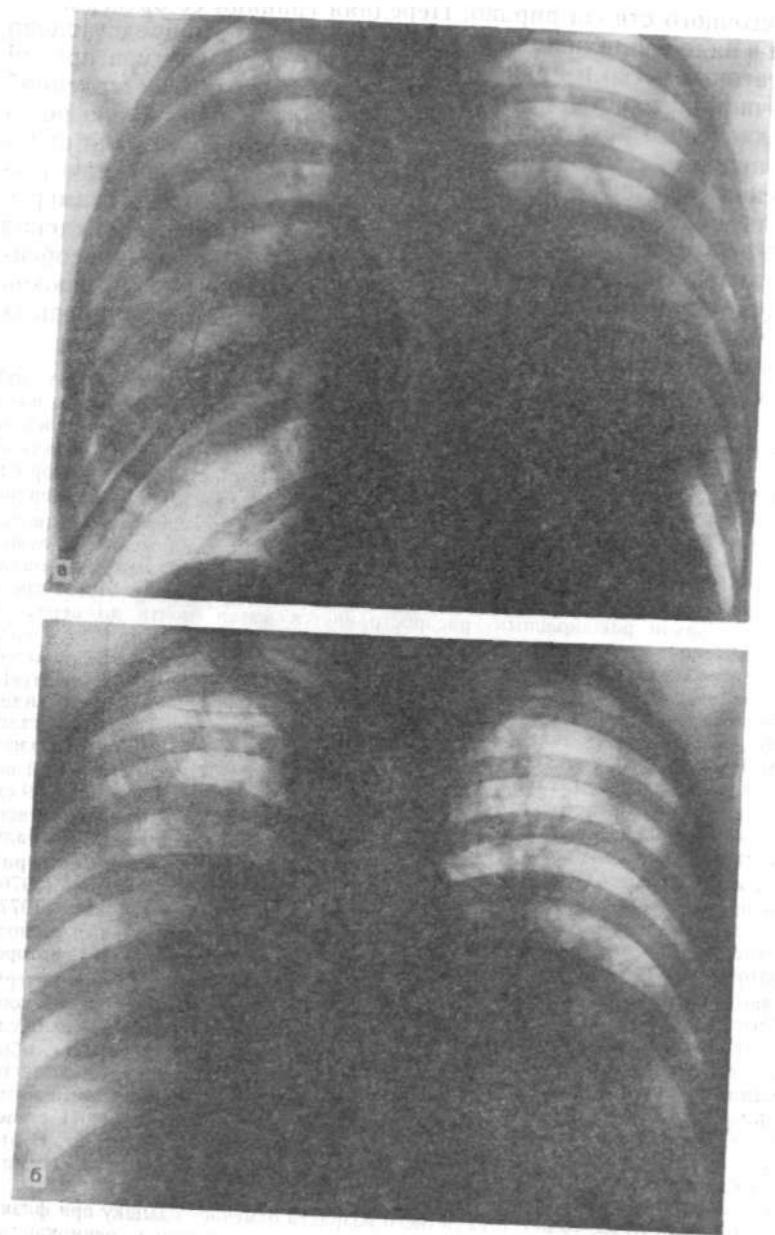


Рис. 21. Рентгенограммы больного К. А.
а — до комиссуротомии (митральный стеноз альвеолярный отек); б — на следующий день после комиссуротомии; в — через 23 дня после комиссуротомии.

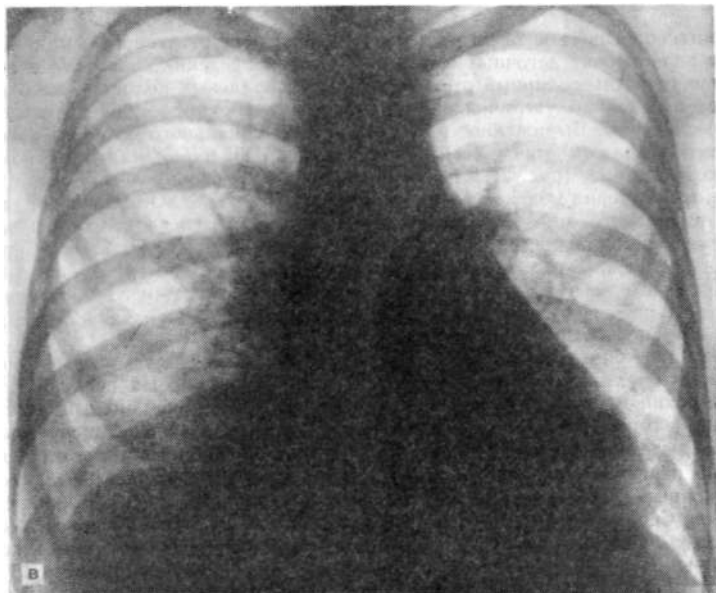


Рис. 21 в. (Продолжение).

не изменяющий характера при перемене положения тела. Дыхание ослабленное. Масса крепитирующих хрипов. Мокрота с прожилками свежей крови. Резкое увеличение живота с признаками свободной жидкости в брюшной полости. Печень резко увеличена, болезненная.

Рентгенограмма (12.05.65 г.): определяется значительное понижение прозрачности легких, неравномерное, крупные участки облаковидных затенений начиная от вторых межреберий. Общее помутнение фона. Расширение верхне-долевых сосудов с обеих сторон. Интерстициальный и частично альвеолярный отек. Контуров сосудов нерезкие. Корни бесструктурные. Сердце умеренно увеличено в размерах. Талия заполненаступающим легочным сегментом (ствол легочной артерии — рис. 21, а).

14.05.65 г. операция: митральная комиссуротомия. Ревизия трехстворчатого клапана. В плевральной полости и перикарде большое количество серозной жидкости. Легкое резко уплотнено, не спадается. Предсердия сильно увеличены. Стенка правого предсердия напряжена. Давление в полостях сердца:

<i>ПОЛОСТЬ сердца</i>	<i>До комиссуротомии (мм рт. ст.)</i>	<i>После комиссуротомии. (мм рт. ст.)</i>
Правое предсердие	35/5	35/10
Левое »	35/20	25/15
Легочный ствол	60/40	60/40

Отверстие митрального клапана было сужено до 4,5 мм в диаметре. Створки фиброзно утолщены, без кальциноза. Подклапанный стеноз в области наружной комиссуры. Отверстие расширено до 3 см. Регургитация не появилась. При ревизии трехстворчатого клапана обнаружена выраженная его недостаточность.

Рентгенологическое исследование 15.05.65 г. На рентгенограммах выраженное полнокровие легочных сосудов. Перераспределение кровотока в верхние сегменты. Альвеолярный *отек* легких. В плевральных полостях жидкость. Сердце значительно увеличилось в размерах: левое предсердие, желудочек и правые камеры. Выраженное проступание пульмонального сегмента за счет легочного ствола и ушка левого предсердия или пульмонального конуса правого желудочка (рис. 21, б).

Рентгенография 08.06.65 г.: альвеолярного отека нет. Остались признаки интерстициального отека в виде некоторой нечеткости сосудов. Сосуды верхних сегментов по-прежнему расширены. Плевральные синусы свободны. Сердце все еще увеличено в размерах хотя и в меньшей степени по сравнению с предыдущим исследованием. Контур талии прямой, нет прежнего проступания легочного ствола, как при предыдущем исследовании. Прозрачность легочных полей близка к нормальной.

Состояние больного тяжелое. В легких влажные мелкопузырчатые хрипы. Справа шум трения плевры. [сердечный тон хлопающий. На верхушке пресистолический и систолический шум. Пульс 130 уд/мин, ритмичный. Рентгенография в тот же день. Прозрачность легочных полей высокая, не изменяется в разные дыхательные фазы. Перераспределение кровотока в верхние сегменты. Сужение периферических сосудистых ветвей. Плевродиафрагмальные послеоперационные сращения с обеих сторон. В плевральных щелях *тонкий* слой жидкости. Сердце митральной конфигурации. Легочный ствол умеренно выступает, камеры сердца остаются умеренно увеличенными, особенно правый желудочек (рис. 21, в). Размеры сердца: длинник 17 см; базальный диаметр 15 см; горизонтальный размер 16,7 см; глубинный (сагиттальный) поперечник левого предсердия не определен. Пищевод слегка отклонен в сторону позвоночника. Ширина легочного сегмента 5,5 см. Фронтальный поперечник левого предсердия 10 см. Ширина нисходящей ветви правой легочной артерии 15 мм. Правая легочная артерия на боковом снимке не видна, очевидно, из-за применения мягкого излучения. Отношение Моого (5,5X 100): 16 = 34,3 %. Давление в легочном стволе 38 мм рт. ст. По пунктовой системе (двойной контур левого предсердия 1 пункт, увеличение пути оттока правого желудочка отчетливое 2 пункта, интерстициальный отек 1 пункт) определено 4 пункта, что соответствует II степени тяжести и выражается уровнем давления в легочном стволе 35 мм рт. ст. Снова, как и в предыдущем случае, совпадение близкое.

Заключение: состояние после комиссуротомии, пневмоцирроз. Увеличение правого желудочка, легочная артериальная гипертензия.

В приведенном случае показаны различные степени нарушения циркуляции в *легочных* сосудах до и после комиссуротомии. Можно по обзорным рентгенограммам проследить как происходила адаптация легочного кровотока к новым условиям, возникшим после комиссуротомии. Постепенно исчез альвеолярный отек и величина сердца уменьшилась.

Большой Б. С., 58 лет. Диагноз: митральный стеноз.

Рентгенография 15.06.76 г.: отмечается некоторая нечеткость контуров сосудов в верхних сегментах. Сосудистые разветвления прослеживаются на всех легочных полях. Обращает на себя внимание расширение нисходящей ветви правой легочной артерии, поперечник которой составляет 21 мм. Сердце практически не увеличено в размере. Легочный ствол не проступает в легочное поле, скорее выглядит выпрямленным. Контур левого желудочка также выпрямлен совершенно. Снимок мягкий, но и на нем через тень правого предсердия виден нижнеправый контур левого предсердия и также можно видеть положение левого главного бронха в зоне отхождения левого верхне-левого бронха. Размеры сердца на передней рентгенограмме: длинник 16 см; базальный диаметр 12,5 см; горизонтальный поперечник 15,5 см; ширина легочного сегмента (от центра линии до наиболее удаленной точки левого

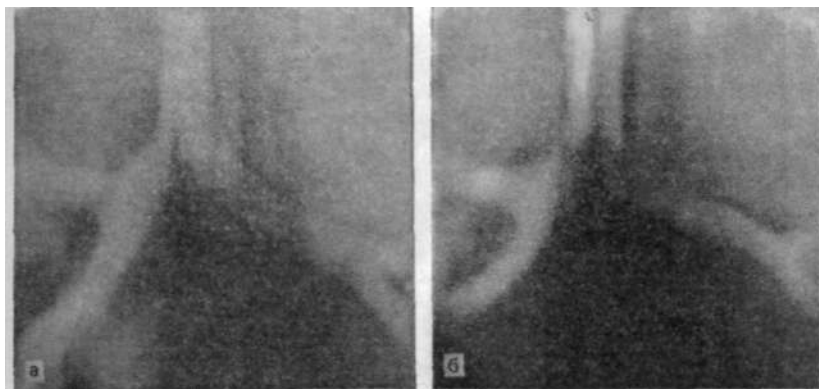


Рис. 22. Изменение угла бифуркации трахеи в зависимости от глубины вдоха. а — на томограмме при глубоком вдохе угол бифуркации увеличен до 83°; б — при поверхностном вдохе угол бифуркации увеличился до 95°.

контура) 4,6 см. Кардиоторакальное отношение: $15,5/33,5=0,46$. Фронтальный

поперечник левого предсердия 9 см. Отношение Мура: $(4,6 \times 100)/16=29\%$. На

боковом снимке глубинный диаметр сердца 14,5 см. Сагиттальный размер левого предсердия равен 6 см. Пищевод резко изогнут, с выпуклостью назад. Четко видна тень поперечного сечения правой легочной артерии. В сердечно-диафрагмальном углу, соответственно расположению верхушки, — плевральные наслоения.

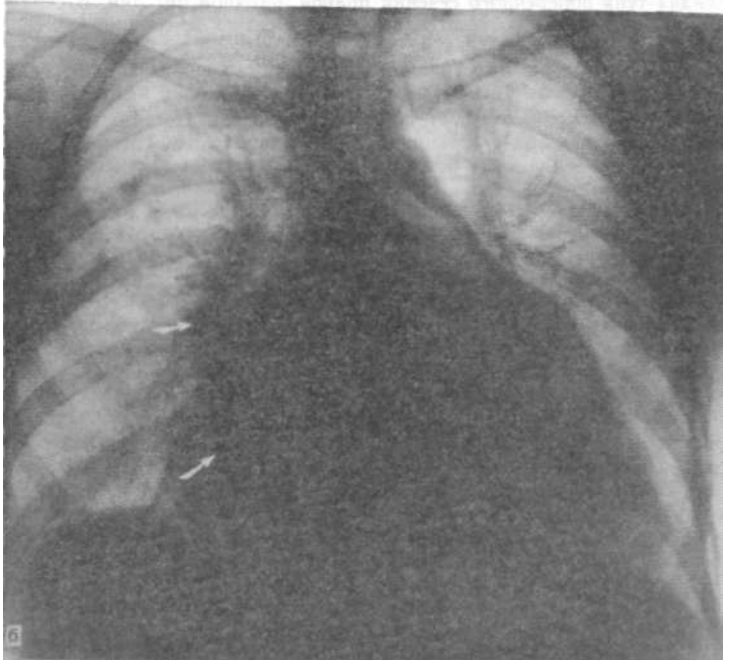
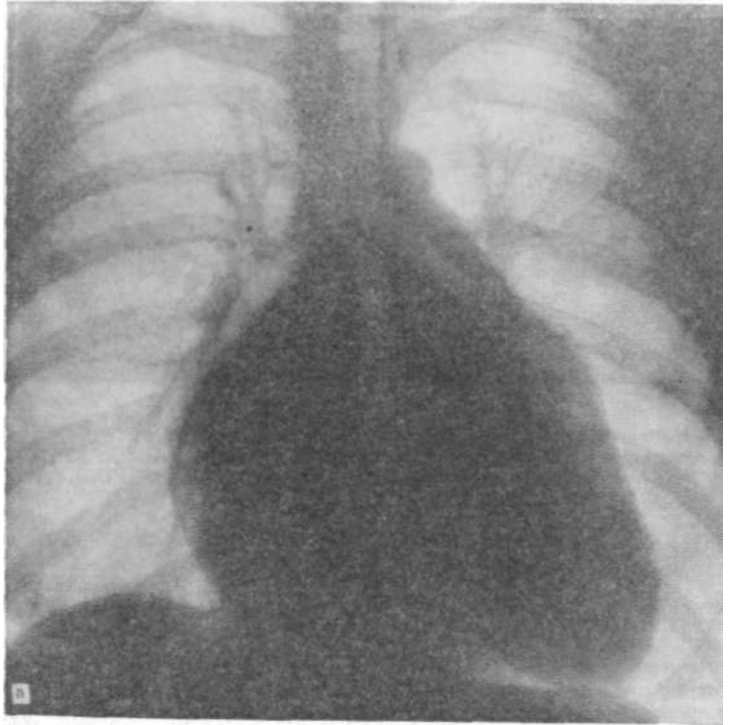
На прямых томограммах 10 см и 10,5 см четко видны трахея, главные и верхнедолевые бронхи. Томограммы выполнены отдельно, и потому каждый раз не удавалось сохранить одну и ту же глубину вдоха. Поэтому на томограммах четко виден разный бифуркационный угол. Диаметр левой легочной артерии над левым главным бронхом без учета проекционного увеличения, которое, впрочем, здесь очень невелико, так как размазывание шло в вертикальной плоскости (продольное), составляет на одном снимке 28 мм, а на другом 31 мм. Глубина слоя томографирования почти одинакова. Диаметр левой легочной артерии больше на той томограмме, где большой вдохнул менее глубоко. На этом же снимке бифуркационный угол больше. Левое предсердие, если это зависит от него, становится больше при меньшей глубине вдоха (рис. 22).

На левом боковом снимке и частично на томограмме в сагиттальной плоскости видны множественные обызвествления по передней стенке левого предсердия. Они расположены и по периметру этой камеры.

Линия, параллельная общему направлению пищевода, соединяет передний контур ортоградной проекции правой легочной артерии и обызвествлений по передней стенке левого предсердия (см. рис. 20). Аорта слабо выражена на передней обзорной рентгенограмме. Боковые томограммы показывают возможность более ясного отграничения правой легочной артерии.

На боковом снимке и томограмме видно дорсальное смещение левого верхнедолевого бронха увеличенным левым предсердием. Рентгенокимограммы с очень мелкими зубцами, а в базальном отрезке пути оттока левого желудка — вовсе не видны.

Большая С. Н., 29 лет. Состояние после комиссуротомии (2 года назад). Мерцательная аритмия.



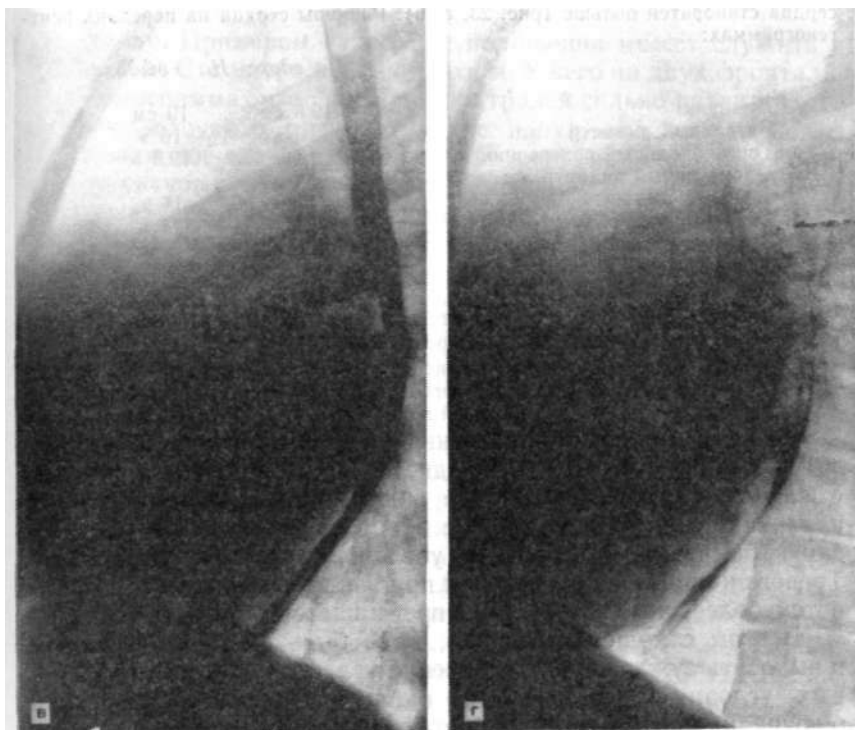


Рис. 23. Рентгенограммы больной С. Н.

а — передняя проекция при глубоком вдохе. Видно резкое увеличение всех камер сердца. Смещение кровотока в сосуды верхних сегментов. Контур левого предсердия четко виден на фоне правого; б — в фазе выдоха отмечается еще большее увеличение бифуркационного угла. Увеличившееся при выдохе левое предсердие резко проступает в правое легочное поле вверх и вправо от правого предсердия (указано стрелками); в — левый боковой снимок; видно сильное увеличение левого предсердия; г — на левом боковом снимке видно еще большее отклонение пищевода кзади увеличившимся после выдоха левым предсердием в результате повышения притока крови в него из легочных вен.

Рентгенография 18.01.81 г.: прозрачность легочных полей обычная, равномерная. Верхнесегаментарные сосуды легких расширены, нижнесегаментарные — сужены. На периферии легочных сосудов не видно. Поперечник нисходящей ветви правой легочной артерии 15 мм. Сагиттальный размер левого предсердия неопределим из-за невозможности отграничения тени правой легочной артерии. Сердце очень выдохлых больших размеров. Контур левого предсердия виден через тень правого. Последнее увеличено в высоту и вправо. По левому контуру видна дуга аорты, кажущаяся очень малой. Легочный ствол проступает достаточно отчетливо. Резко выступает ушко левого предсердия, занимающая большую длину по протяженности. Очевидно, оно сливается с тенью легочного конуса (артериальный конус правого желудочка). Путь оттока из правого, желудочка удлиннен. Митральный стеноз. Состояние после комиссуротомии.

Рентгенограммы 19.05.82 г.: изменение рентгенологической картины при вдохе и выдохе. На вдохе дуга аорты по-прежнему слабо выражена. На выдохе левое предсердие выходит за правое, пересекая нисходящую артерию и промежуточный бронх. Бифуркационный угол увеличивается. Глубинный диаметр

сердца становится больше (рис. 23, а, б). Размеры сердца на передних рентгенограммах:

	<i>На вдохе</i>	<i>На выдохе</i>
Длинник	19,5 см	19 см
Базальный диаметр	16 »	16 »
Горизонтальный поперечник	18 »	19,5 »
Фронтальный диаметр левого предсердия	11 »	14 »
Сагитальный размер сердца	12 »	13 »
Ширина легочного сегмента	6,5 »	5 »
Бифуркационный угол	85°	98°

Создается представление о том, что при выдохе сердце становится больше в объеме и некоторые сосуды изменяют свой просвет (рис. 23, в, г).

Кровоток в легких остается измененным по своему направлению больше в верхних сегментах. Но ширина легочных артерий на выдохе становится меньше, что особенно заметно по левой при сравнении ее с положением бронха.

Бифуркационный угол очень вариабелен и в норме взрослых составляет 45—70° (в среднем 57°) [Alavi, S. et al., 1970]. Увеличение его, определяемое обычно визуально без всяких измерений, настораживает нас в смысле наличия патологических изменений, а именно — увеличения левого предсердия. Тревога начинается, когда угол приближается к прямому (90°), а тем более, когда последний превышает.

В этом отношении, однако, надо быть очень осторожным и выносить суждение об увеличении угла трахеи при определенных условиях. Пристальные наблюдения показывают, что бифуркационный угол трахеи может меняться у одного и того же человека в широких пределах в зависимости от фазы дыхания или, точнее, — от глубины вдоха. Наблюдения, проведенные над больными с митральными пороками, в частности с митральным стенозом (больная С. Н.), показывают, что угол резко изменяется в зависимости от фазы дыхания. Так, например, на обзорном переднем снимке, наряду с характерной формой сердца, при выраженном митральном пороке видно четкое увеличение бифуркационного угла, и по верхней границе левого главного бронха можно измерить ширину (поперечник) левой легочной артерии. На снимке, тут же выполненном в фазе выдоха, отчетливо виден ряд изменений, из которых на первом месте отмечаются проступание левого предсердия вправо за пределы правого предсердия, резкое увеличение бифуркационного угла трахеи. При этом поперечник левой легочной артерии резко уменьшен. Как видно из описания, причиной увеличения бифуркационного угла является увеличение размеров левого предсердия (как об этом можно судить по величине фронтального поперечника левого предсердия с помощью метода С. Higgins et al.), расширяющего бифуркационный угол, а также вследствие уменьшения расстояния между верхней границей левого предсердия и диафрагмой, занимающей на выдохе наиболее близкое к бифуркации положение, когда сердце сильно подпирает тра-

хею снизу. Примером такого же положения может служить и больной Б. С. с митральным стенозом. У него на двух фронтальных томограммах угол бифуркации трахеи сильно разнится, что свидетельствует о разной глубине вдоха, как это видно из сравнения обеих томограмм (купол диафрагмы справа). Значит структура трахеи и главных бронхов, не говоря уже о более мелких ветвлениях, очень податлива и легко смещается, так что не только выдох, но даже неполный или недостаточно глубокий вдох могут привести, или, точнее, показать значительно больший бифуркационный угол по сравнению с тем, какой мы наблюдаем при глубоком вдохе. Таким образом, увеличенным углом следует считать тот, который виден как превышающий норму на полном вдохе. На выдохе же он будет значительно больше.

Увеличение угла трахеи возникает не столько в результате приближения левого предсердия к нему, а преимущественно из-за увеличения левого предсердия, которое на выдохе заполняется дополнительно выдавливаемой из легочных сосудов кровью. Доказательством этому может служить появление второго контура на месте ушка левого предсердия в этой дыхательной фазе. Выпуклость на этом уровне, наблюдавшаяся на вдохе, образована артериальным конусом правого желудочка, а левое ушко появляется только на выдохе. Может быть именно так нужно отыскивать признак увеличения ушка левого предсердия и дифференциации его от проступающего выходного отдела правого желудочка. Интересно исследовать этот вопрос у несердечного больного.

У лиц с резко увеличенным левым предсердием структура корня правого легкого изменяется в результате натяжения нижнесегментарных артериальных ветвей подъема нисходящей ветви легочной артерии вверх, проступания левопредсердного контура и зоны впадения обеих правых групп вен в зону корня, отчего светлый промежуток, образуемый одноименным бронхом, будет затенен даже и в отсутствие интерстициального отека (больная С. Н.).

Больная Г. Ф. Р., 28 лет. Инвалид I группы. Рост 160 см, масса тела 51 кг. Неоднократно поступала в клинику с диагнозом: активная фаза ревматизма, вялотекущий ревматический эндокардит (эндомиокардит), комбинированный митральный порок: стеноз и недостаточность митрального клапана, аритмия, относительная недостаточность митрального клапана. Недостаточность кровообращения II. ст.

Больна с 1949 г. Жалобы на боли в сердце, сердцебиение и одышку в покое, слабость.

Рентгенологические данные. 15.09.65. В легочных полях сосуды на периферии видны только слева в верхних сегментах. Ближайшие к сердцу отрезки легочных сосудов (верхнедолевые артерии и вены расширены; они значительно шире сосудов в нижних сегментах справа, которые представляются суженными. Нисходящая ветвь правой легочной артерии кажется суженной, хотя, возможно, она просто не расширена. Эти сосуды резко оттеснены вправо сильно увеличенным левым предсердием, которое выходит за пределы правого.

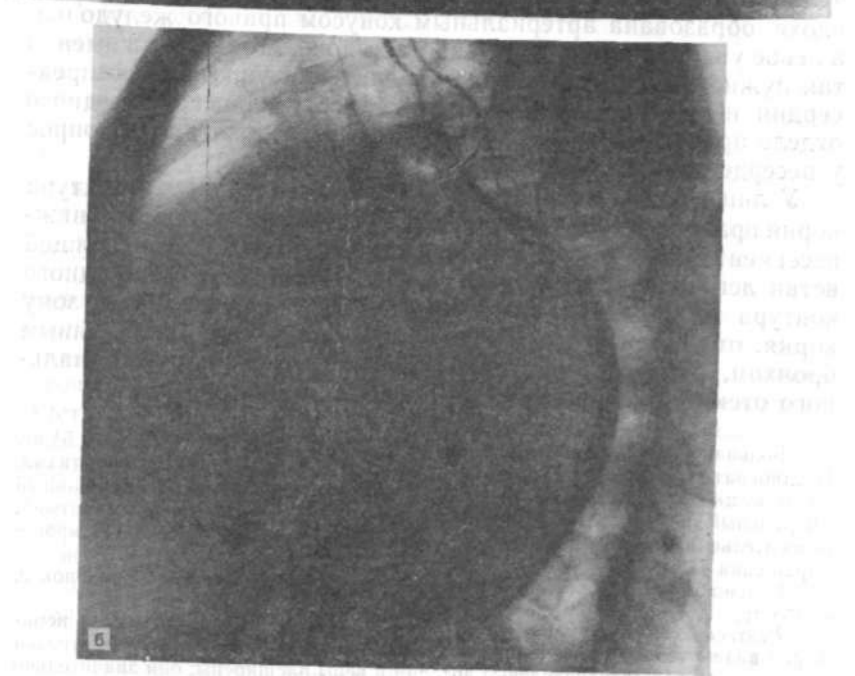
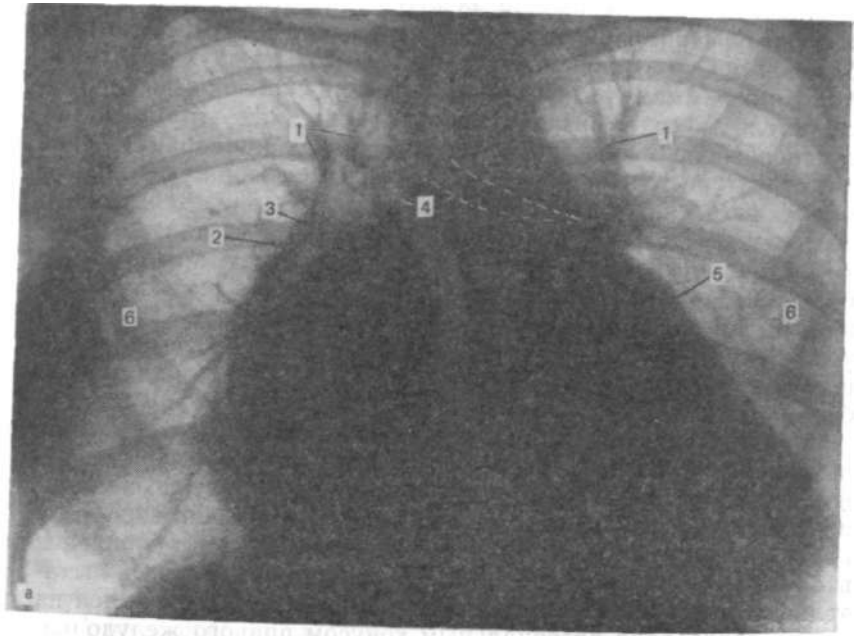


Рис. 24 а, б.

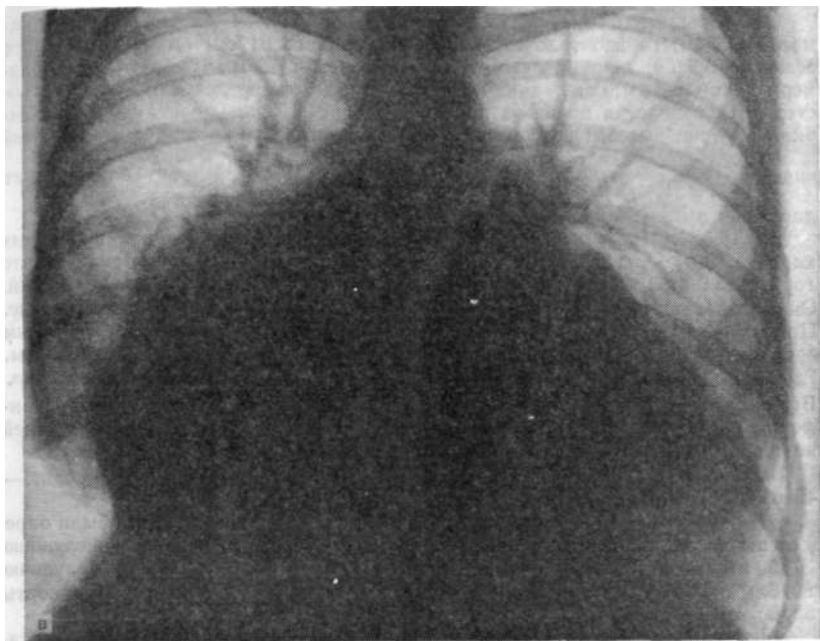


Рис. 24. Рентгенограммы больной Г.-Ф. Р., 28 лет.

а — переднезадняя рентгенограмма. Резкое расширение всех камер сердца: 1—расширенные центральные отрезки легочных артерий, 2 — нисходящая ветвь правой легочной артерии, 3 — правый промежуточный бронх, смещенный вправо резко увеличенным левым предсердием, 4 — значительно увеличенный бифуркационный угол, 5 — расширенный путь оттока из правого желудочка (легочный конус, вышедший на левый контур сердца), 6 — зоны отсутствия сосудистого рисунка из-за резкого сужения периферических сосудов; б — левая боковая рентгенограмма. Увеличенный путь оттока из правого желудочка формирует зону из контакта с передней грудной стенкой на большом протяжении. Значительно увеличенное левое предсердие выступает за позвоночник. Сагиттальный поперечник левого предсердия превышает половину поперечника всего сердца (атриомегалия). Левый верхнедолевой бронх смещен кзади (признак увеличения левого предсердия по Lane и Whalen); в — через 3 года. Дальнейшее расширение полостей сердца. Левое предсердие при дальнейшем расширении проступает из-за контура правого предсердия в правое легочное поле, закрывая одноименный промежуточный бронх.

Левое предсердие расширено вверх и вниз почти до диафрагмы. Расширение вверх привело к резкому увеличению угла бифуркации трахеи. Главные бронхи представляются суженными. Но в особенности стала узкой левая легочная артерия. Она почти такой же ширины, как и левый главный бронх. В норме она много шире его и достигает 24 мм над бронхом. Очевидно, ее деформировал левый верхнедолевой бронх, сильно сместившийся назад и вверх. В этом случае сечение сосуда может и не пострадать, так как оно из круглого в силу натяжения и давления становится овальным или вовсе щелевидным. Аорта представляется уменьшенной: еле видна ее «пуговица». Резко проступает контур легочного ствола, ушка левого предсердия, и далеко влево уходит граница левого желудочка. Истинную границу его на боковом снимке определить невозможно из-за закрывающего его огромных размеров резко выдающегося назад левого предсердия. На боковом снимке хорошо видно сужение поперечника левой легочной артерии на фоне верхнедолевой артерии и главного левого бронха (рис. 24, а, б).

Размеры сердца на рентгенограммах: длинник 21 см; базальный диаметр 18,5 см; горизонтальный поперечник сердца 24 см; ширина легочного сегмента 6,2 см; ширина левой легочной артерии 13 мм. Сагиттальный размер сердца 18,5 см; сагиттальный поперечник левого предсердия 11 см. Ретро-стернальное поле на большом протяжении сужено правым желудочком. Ширина грудной полости во фронтальной плоскости 32 см. Кардиоторакальный индекс: $\frac{25}{32} = 0,78$. Отношение Мооге: $\frac{6,2 \times 100}{16} = 38,7\%$, что соответствует давлению в легочном стволе 45 мм рт. ст.

29.10.68 г. На рентгенограммах в передней и левой боковой проекциях картина та же, что и при предыдущем исследовании за исключением того, что горизонтальный поперечник стал еще больше за счет расширения предсердий. Он стал равен 28 см, ширина левой легочной артерии такая же, как и раньше. Правая поглощена тенью предсердий и полностью перекрыта промежуточным бронхом, так что измерить ее поперечник не представляется возможным. Глубинный поперечник сердца увеличился до 20,5 см за счет правого желудочка. Верхнесегментарные сосуды, особенно вены, расширены еще больше. Периферические участки легочных полей, где их можно видеть, сосудистых теней не содержит — резкое сужение.

Давление в легочном стволе по Мооге 48 мм рт. ст., по Neufang и соавт. — 45 мм рт. ст. (рис. 24, в).

При комиссуротомии (30.02. 62 г.) в сосудах и полостях сердца были определены давления: в правом предсердии 13/8 мм рт. ст.; в правом желудочке 37/5 мм рт. ст.; в левом предсердии 30/12 мм рт. ст.; в левом желудочке 80/8 мм рт. ст.; легочном стволе 32/20 мм рт. ст.; в области дуги аорты 85/50 мм рт. ст.

Диагноз после комиссуротомии: недостаточность митрального клапана III ст.; недостаточность трехстворчатого клапана.

Большой В. И., 41 года. На передней рентгенограмме органов грудной полости отмечается резкое усиление легочного рисунка, особенно в средних и верхних сегментах. Сосуды здесь резко расширены в противоположность сосудам нижних сегментов. Перераспределение кровотока. Корни легких широкие, бесструктурные, с нечеткими контурами. Сердце расширено за счет всех отделов. Особенно резко увеличено левое предсердие, контур которого виден через тень правого предсердия. Бухта сердца заполнена резко выступающим легочным стволом и, возможно, выходным отделом правого желудочка. Верхушка закруглена. Тень дуги аорты поглощена тенью легочного ствола без какой-либо границы между ними. На боковой (левой) рентгенограмме видны удлинение тени выходного отдела правого желудочка, увеличение левого предсердия и левого желудочка в пути притока, так что заполненный взвесью сульфата бария пищевод вплотную придвинут к передней поверхности позвоночника. Левый верхнедолевой бронх отклонен кзади.

Размеры сердца: длинник 17,5 см; базальный диаметр 13 см; горизонтальный поперечник 17,5 см; сагиттальный (глубинный) поперечник сердца 14 см; кардиоторакальное отношение $17:30 = 0,57$. Отношение Мооге: $(6,5-100): 15 = 43,3\%$. Давление в легочном стволе по Мооге 50 мм рт. ст.; по Neufang и соавт. на основании 6 пунктов составляет 46 мм рт. ст. (левое предсердие — двойной контур, удлинение пути оттока из правого желудочка, превышение верхнего уровня поперечника левой легочной артерии и интерстициальный отек легких).

Рентгенокимограмма 01.06.67 г.: справа через тень правого предсердия виден пульсирующий контур левого предсердия с зубцами сосудистого типа. На правопредсердном контуре зубцы желудочковые. Аортальные пульсации видны слабо. Сам аортальный контур во многом заслонен резко выступающей дугой легочного ствола. Пульсации на больших сосудах с очень малой амплитудой. Зубцы могут быть отнесены к желудочковым, а на легочном стволе внизу — предсердного типа. Левожелудочковый контур занят одноименными зубцами копейвидной формы, разной амплитуды, небольшой по высоте. Сокра-

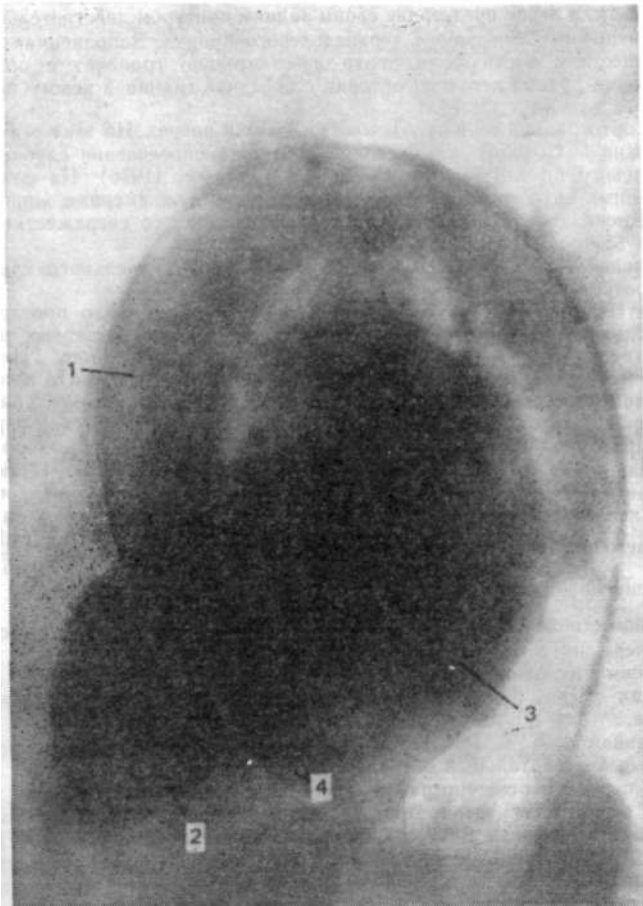


Рис. 25. Левая боковая вентрикулограмма больного В. И. Вследствие регургитации контрастное вещество продвинулось из левого желудочка в сильно расширенное левое предсердие. Отчетливо видно близкое расположение задней стенки восходящей аорты и передней стенки левого предсердия: 1 — восходящая аорта, 2 — левый желудочек, 3 — левое предсердие, 4 — граница между левыми камерами.

тительная недостаточность желудочков. Недостаточность митрального клапана. Артериальная легочная гипертензия.

Ангиокардиография. АОТ, прямая и боковая проекции. Еще до введения контрастного вещества видно резкое увеличение левого предсердия, что проявляется смещением левого верхнедолевого бронха назад. Об этом же свидетельствует и большое расстояние между местоположением правой легочной артерии, видной (с конца), и задним контуром левого предсердия, который можно ориентировочно очертить на основании смещения бронха. Введение контрастного вещества сразу же показало наличие резко выраженной митральной недо-

статочности, и левое предсердие своим задним контуром действительно идет по передней поверхности левого верхнедолевого бронха. Заполненная контрастным веществом восходящая аорта действительно граничит с ортоградной тенью конца правой легочной артерии с передней границей левого предсердия (рис. 25).

От ортоградной тени отходят ветви вверх и вперед. На этих рентгенограммах можно подтвердить справедливость метода определения глубинного диаметра левого предсердия по Westcott и Ferguson (1976). На слабоконтрастированных ангиограммах можно четко видеть межкамерные жировые слои, как это *показано* на неконтрастированных снимках со сверхжестким излучением А. Szamosi (1981).

Большой К. Ю., 1933 года рождения. Стеноз митрального клапана. Гемосидероз.

Рентгенограмма 12.04.70 г.: сосудистый рисунок плохо прослеживается из-за большого количества равномерно рассеянных мелкоочаговых теней, преимущественно в средних и базальных частях легочных полей. Наибольшее их количество — в базальных частях. Очаги разного размера в поперечнике, сосудистой плотности. Корни легких недостаточно четкие по контурам, слегка расширены. Нисходящая ветвь правой легочной артерии нечетко определима. Ориентировочно ее поперечник равен 14 мм. Левое предсердие хорошо видно через тень правого. Сердце не увеличено. Размеры его: длинник 17 см; базальный диаметр 13,5 см, горизонтальный поперечник 14,5 см; фронтальный поперечник левого предсердия 10 см; ширина легочного сегмента 5 см; ширина левой легочной артерии 24 мм. Кардиоторакальное отношение: $\frac{14,5}{5 \times 100} = 0,4$.

Отношение Мооге: ----- = 27,7 %, что соответствует среднему давлению
18

в легочном стволе 32 мм рт. ст. Сагиттальный размер сердца 14,5 см, сагиттальный поперечник левого предсердия 40 мм.

Преимущественное расположение гемосидеротических узелков в нижних сегментах легких свидетельствует о наибольшем кровотоке через сосуды этих зон.

Большая М. Л., 66 лет. Поступила 19.02.79 г. с диагнозом комбинированный митральный и аортальный пороки.

На передней рентгенограмме отмечается заметное расширение легочных сосудов верхних сегментов. Верхнедолевая вена справа в поперечнике равна 10 мм, вместо обычных 6 мм для взрослого человека [Thurn P., 1977]. Снимок мягкий, и потому сильное почернение в зоне легочных полей снижает возможность анализа сосудистого рисунка. Однако легочного отека не видно. Сердце значительно увеличено во всех отделах. Правое предсердие расширено вправо и вверх. На фоне его хорошо виден край проступающего левого предсердия с нижней группой вен. Верхняя часть правопредсердного контура, по-видимому, занята левым предсердием, хотя кимограмма показывает по всему этому контуру правожелудочковые движения. Аорта удлинена и, возможно, расширена, но на фоне проступающих легочного ствола и ушка левого предсердия кажется малорасширенной. Путь оттока, как и путь притока левого желудочка, резко расширен. В зоне, близкой к верхушке, отрезок контура левого желудочка нечеткий из-за плевроперикардимальных сращений. Левое предсердие резко проступает также и назад, что заметно не только по отклонению пищевода, но и по смещению левого верхнедолевого бронха. При точно боковой установке задний контур предсердия заходит на тень позвоночника. Тень нижней полой вены не видна из-за увеличенного пути притока левого желудочка; ретрокардиальное пространство практически отсутствует по той же причине; ретрокардиальное на значительном протяжении занято увеличенным правым желудочком. Из-за смещения левого верхнедолевого бронха левая легочная артерия не определяется, она, очевидно, приподнята, как об этом свидетельствуют вытянутые прямые тени нижнедолевых легочных сосудов (артерий). Сагиттальный поперечник левого предсердия можно определить по кальцификатам в митральном клапане, как это видно на левой боковой рентгенограмме (рис. 26). Бифуркационный угол увеличен. На передней кимограмме

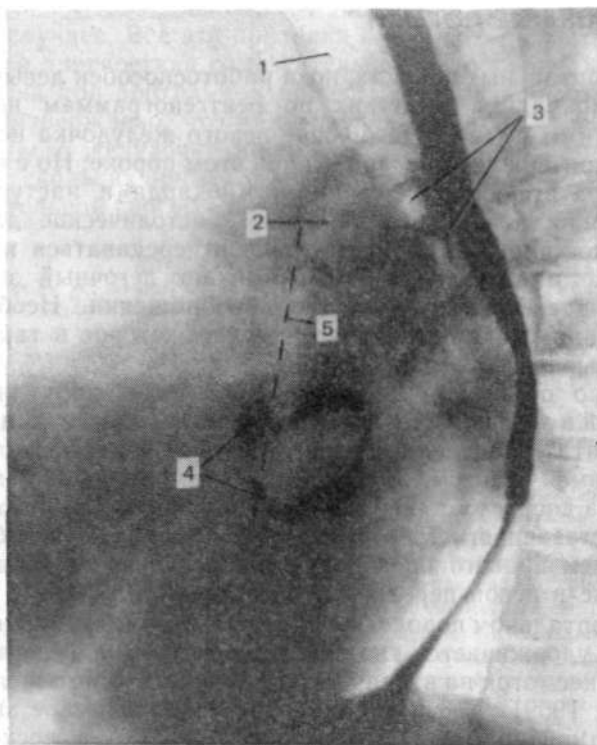


Рис. 26. Левая боковая рентгенограмма больной М. Л. 1 — трахея, 2 — ортогоградная проекция правой легочной артерии, 3 — левый верхнедолевой бронх, смещенный кзади увеличенными левыми верхними легочными венами (признак Lane и Whalen), направленный параллельно смещенному пищеводу, 4 — обывствление кольца митрального клапана, 5 — осевая линия по J. Westcott и D. Ferguson.

левожелудочковые зубцы невелики по амплитуде и наиболее выражены вблизи основания сердца. Зона верхушки малоподвижна. На левожелудочковых зубцах диастолические плато.

При резко расширенном легочном стволе и проксимальные ветви легочных артерий должны быть широкими. Но здесь правая нисходящая ветвь правой легочной артерии в пределах нормы. Это может быть обусловлено слабостью правого желудочка, против чего свидетельствуют энергичные пульсаторные его движения, зафиксированные на кимограмме по правопредсердному контуру. Зубцы его больше, чем левого желудочка. Можно предположить другое. Правый, в частности промежуточный, бронх из-за увеличения бифуркационного угла трахеи резко расширенным левым предсердием заходит на тень нисходящей ветви правой легочной артерии и, таким образом, резко ослабляет часть его тени, которую он перекрывает. Вероятно, чтобы исключить такое захождение, нужно, чтобы площадь, занимаемая бронхом, была бы такой же прозрачной, как и остальной легочный фон.

АОРТАЛЬНЫЕ ПОРОКИ

При аортальных пороках, пока работоспособен левый желудочек, циркуляция в легких по рентгенограммам не имеет отклонений от нормы. Увеличение левого желудочка не может служить критерием его слабости при этом пороке. Но с истощением сократительной способности миокарда и наступлением недостаточности левого желудочка диастолическое давление в нем будет расти, а следовательно, и передаваться на левое предсердие и легочные вены. Возникает легочный застой в венозном звене малого круга кровообращения. Необходимо обратить внимание на левое предсердие, которое в таких случаях оказывается увеличенным.

Полезно отметить, что при исчезновении циркуляторных нарушений в легких и одновременном увеличении сердца вправо можно считать появление недостаточности правого желудочка состоявшимся фактом. В таком случае расширение правого желудочка достигло степени, при которой возникла относительная недостаточность трехстворчатого клапана, с неизбежным увеличением правого предсердия. Особенно важно видеть его увеличение в левой передней косой проекции.

При аортальном пороке, когда левый желудочек значительно увеличен, удерживается типичная форма сердца («аортальная форма»), несмотря на вторичное увеличение правого желудочка [Thurn P. 1959]. Дифференциально-диагностическое значение имеет и типично расширенная аорта, только в восходящей (стеноз) или во всех частях (недостаточность), а также и ее пульсаторная подвижность в этих зонах.

Недостаточность левого желудочка именно при аортальных пороках может наступить внезапно, и этому не всегда предшествует резкая дилатация его. Даже нерезко дилатированный желудочек может оказаться несостоятельным. Но чаще всего при аортальных пороках левый желудочек существенно расширяется, что указывает на большое количество остаточной крови в его полости к концу систолы вследствие мышечной недостаточности.

Сократительная недостаточность левого желудочка при аортальных пороках нередко ведет к относительной митральной недостаточности. Разумеется, при этом необходимо исключить митральный порок.

При систематическом изучении рентгенологических симптомов ослабления левого желудочка у больных аортальными пороками W. Fiegler и соавт. (1979) отметили, что критерий перераспределения кровотока в легких (венозный коэффициент 1,6 или более) встречается наиболее часто (90 %). Нерезкость контуров сосудов оказалась распознанной в 79 % случаев. Поперечник верхнедолевых вен признавался увеличенным, если превышал 4,5 мм, и встречался вместе с нерезкостью хилуса

и появлением междольковых перегородок (септальных теней) в 65 % случаев. Все эти признаки оказались очень существенными для диагностики сократительной недостаточности левого желудочка при аортальных пороках. Таким образом, еще раз было подтверждено, что при аортальных пороках недостаточность левого желудочка можно установить рентгенологически.

На нескольких примерах можно видеть различное состояние сократительной способности левого желудочка при аортальных пороках.

Больной М. А., 53 лет, ст. инженер. Клинический диагноз: недостаточность аортального клапана. Миокардиосклероз, склероз сосудов головного мозга. Объективно: пульс 70 уд/мин. При аускультации на аорте выслушивается грубый систолический шум. Дыхание везикулярное. АД 120/60 мм рт. ст. Жалуются на боли в сердце, появившиеся впервые 8 лет назад. В 1977 г. перенес мелкоочаговый инфаркт миокарда.

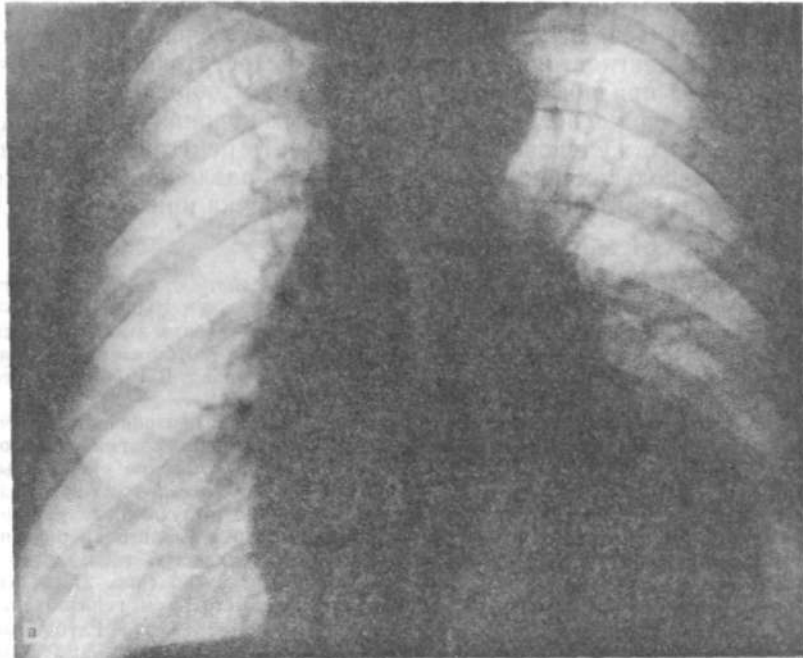
Рентгенография органов грудной полости 03.03.80 г.: прозрачность легочных полей нормальная. Плевральные синусы свободны. Диафрагма расположена нормально. Сосуды верхних легочных сегментов умеренно расширены, особенно слева. Сердце изменено по аортальному типу: левый желудочек заметно увеличен в обоих путях кровотока, контур его выпуклый, закругленный. Левое предсердие отнесает пищевод кзади. Аорта удлинена и развернута: выходящая часть образует правый контур сосудистой тени, дуга — достигает нижнего края ключиц, заметно проступает влево (рис. 27, а, б).

Размеры сердца: длинник 18,5 см; базальный диаметр 14 см; горизонтальный поперечник 18 см. Кардиоторакальное отношение: $18:31 = 0,58$. Глубинный поперечник сердца 14 см; сагиттальный размер левого предсердия 5,3 см.

Рентгенокимограммы (передняя и левая передняя косая). По контуру левого желудочка и на аорте зубцы большой амплитуды; на желудочке максимум их высоты — в базальной части. В пути притока левого желудочка амплитуда такая же, как и в пути оттока из левого желудочка. Картина, типичная для аортальной недостаточности (рис. 27, в, г).

Больной О. К., 67 лет, жалуется на одышку, возникающую при физической нагрузке, и отеки на ногах. Болен в течение 2 лет. При физикальном исследовании аускультативно определялся систолический шум на аорте, проводившийся на сосуды шеи; ослабление I тона. II тон на аорте ослаблен: протодиастолический шум по левому краю грудины. АД 150/40 мм рт. ст. Дыхание везикулярное, ослабленное. ЭКГ: синусовая брадикардия, блокада правой ножки предсердно-желудочкового пучка, гипертрофия левого желудочка.

Рентгенологическое обследование: на обзорных рентгенограммах отмечается повышение прозрачности легочных полей (эмфизематозность). Сосудистый рисунок легких правильный, четкий. Корни легких с сохранившейся структурой и четкими контурами. Величина, форма и положение сердца — без отклонений от нормы. Размеры его: длинник 14,5 см; базальный диаметр 11,2 см; горизонтальный поперечник 12 см; ширина легочного сегмента 3,5 см. Ширина левой легочной артерии 18 мм; ширина нисходящей ветви правой легочной артерии 15 мм; ширина грудной полости 32 см. Кардиоторакальное отношение: $12,2 : 32 = 0,4$ (рис. 28, а). Сагиттальный поперечник сердца 11 см; сагиттальный поперечник левого предсердия 3,7 см. На левой боковой рентгенограмме отчетливо видно обызвествление аортального клапана (рис. 28, б). На рентгенокимограммах в передней проекции зубцы по контуру левого желудочка и больших сосудов нормальные по форме и амплитуде. В левой передней косой проекции отмечается большая амплитуда зубцов в восходящей части аорты; амплитуда зубцов левого желудочка такая же, как и на передней рентгенокимограмме. При рентгеноскопии в зоне разветвления левой коронарной артерии обнаружен кальцификат. Заключение: комбинированный



к дилатации левого желудочка и гипертрофии левого предсердия. В области левого предсердия и левого желудочка видны признаки левожелудочковой недостаточности (субплевральный отек в виде линейной тени по ходу главной межреберной щели, увеличение левого предсердия, смещающего пищевод назад); в — рентгенокимограмма в передней проекции показывает максимальную амплитуду пульсаций в базальном отделе левого желудочка, в зоне верхушки она уменьшена; г — на рентгенокимограмме в левой передней косой проекции в области левого желудочка, прилежащей к диафрагме, амплитуда движений также резко уменьшена, что обычно является свидетельством увеличенного количества остаточной крови в полости этой камеры, как следствие ее дилатации.

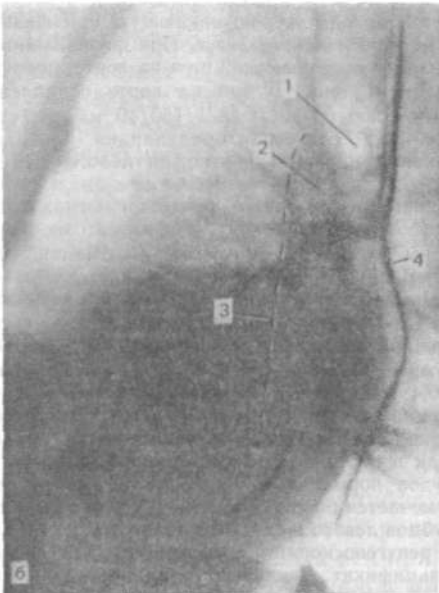


Рис. 27. Рентгенограммы больного М. А.

а — передняя обзорная рентгенограмма (типичная аортальная форма сердца с удлиненной аортой, расширенным и гипертрофированным левым желудочком. Сосудистый рисунок легких правильный); б — левая боковая рентгенограмма: видны признаки левожелудочковой недостаточности (субплевральный отек в виде линейной тени по ходу главной межреберной щели, увеличение левого предсердия, смещающего пищевод назад); в — рентгенокимограмма в передней проекции показывает максимальную амплитуду пульсаций в базальном отделе левого желудочка, в зоне верхушки она уменьшена; г — на рентгенокимограмме в левой передней косой проекции в области левого желудочка, прилежащей к диафрагме, амплитуда движений также резко уменьшена, что обычно является свидетельством увеличенного количества остаточной крови в полости этой камеры, как следствие ее дилатации.

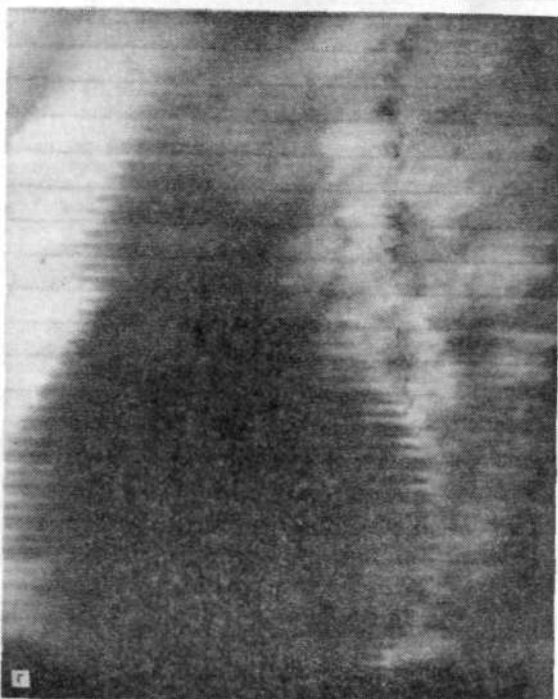
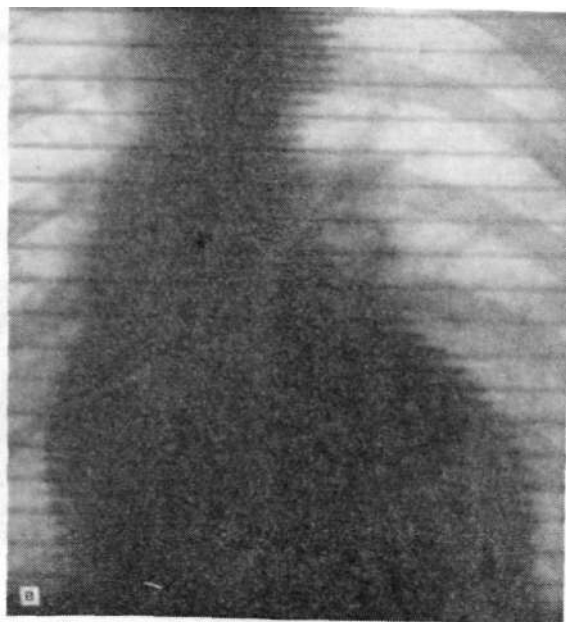


Рис. 27 в, г. (Продолжение).

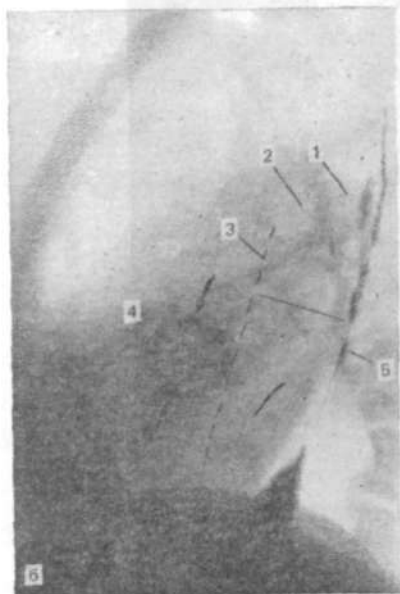
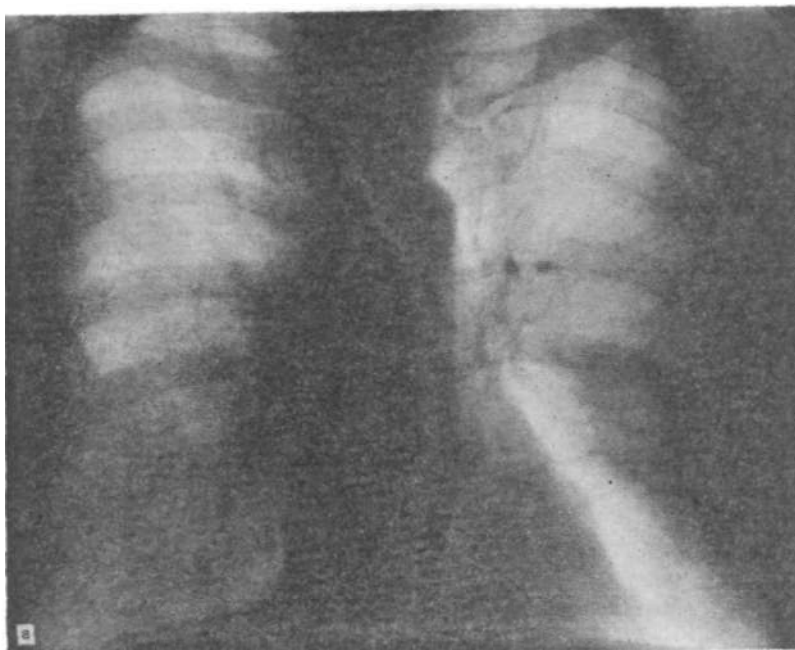


Рис. 28. Рентгенограммы больного О. К.

а — на передней рентгенограмме сердце и сосуды легких, а также аорта представляются неизменными при наличии клинических симптомов комбинированного аортального порока; б — на левой боковой рентгенограмме видно обызвествление аортального клапана (прямой признак поражения его): 1 — левый главный бронх, 2 — ортоградная проекция правой легочной артерии, 3 — осевая линия по передней границе левого предсердия, 4 — обызвествление аортального клапана, 5 — пищевод, заполненный бариевой взвесью.

аортальный поток. Склероз коронарных артерий с недостаточностью кровотока при физической нагрузке. В покое рентгенологических признаков недостаточности миокарда не обнаружено.

В следующем примере можно видеть отчетливые проявления аортального стеноза.

Больной И. М. Достаточно мощный левый желудочек успешно преодолевает суженное отверстие клапана, признаки недостаточности не обнаруживаются. Передняя и правая стороны стенки восходящей аорты имеют

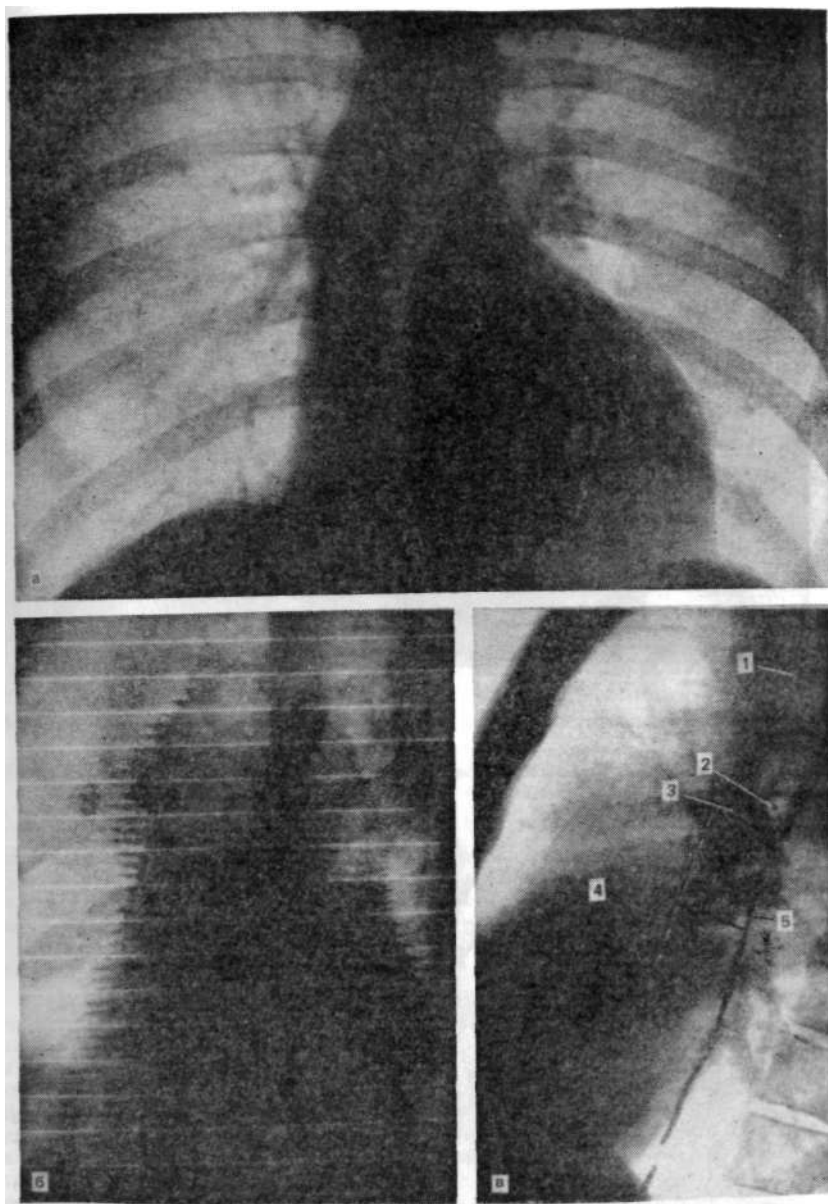


Рис. 29. Рентгенограммы больного И. М.

а четкий правильный сосудистый рисунок. Нормальное распределение кровотока. Расширение восходящей аорты. Удлинение пути оттока левого желудочка; б — рентгенокинограмма показывает пульсаторные движения восходящей аорты большой амплитуды; в — на левой боковой рентгенограмме признаков увеличения левого предсердия нет. Стеноз аортального клапана: 1—трахея, 2 — левый верхнедолевой бронх, 3 — ортоградная проекция правой легочной артерии, 4 — осевая линия, 5 — пищевод с бариевой взвесью.

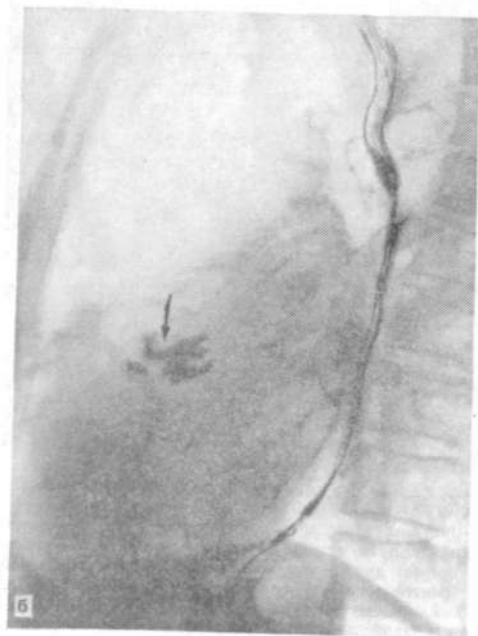
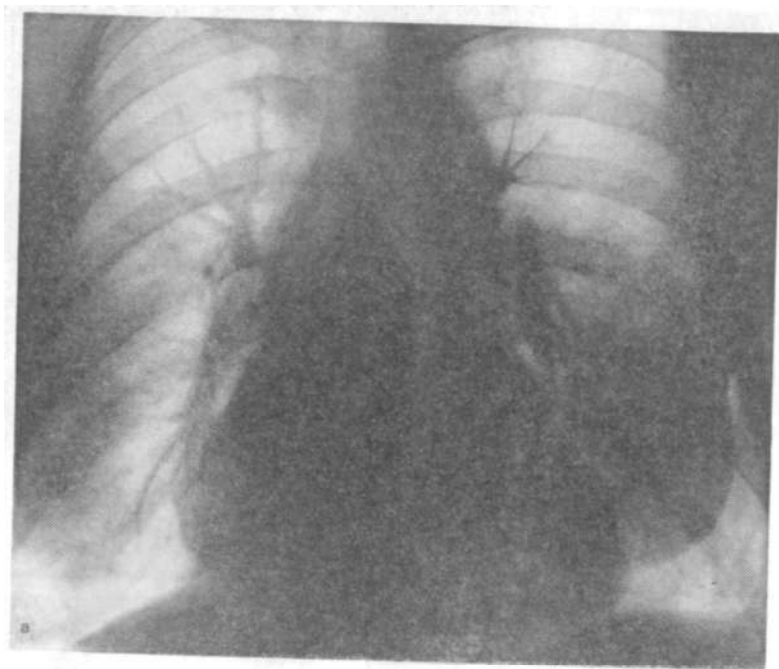

Рис. 30. Рентгенограммы больной С. Е. Комбинированный аортальный порок, а — увеличение фронтального поперечника левого предсердия (9,5 см) как признак ослабления левого желудочка, несмотря на нормальный вид легочных сосудов; б — на левом боковом снимке отмечаются обызвествление аортального клапана (показано стрелкой) и увеличение обеих левых камер.

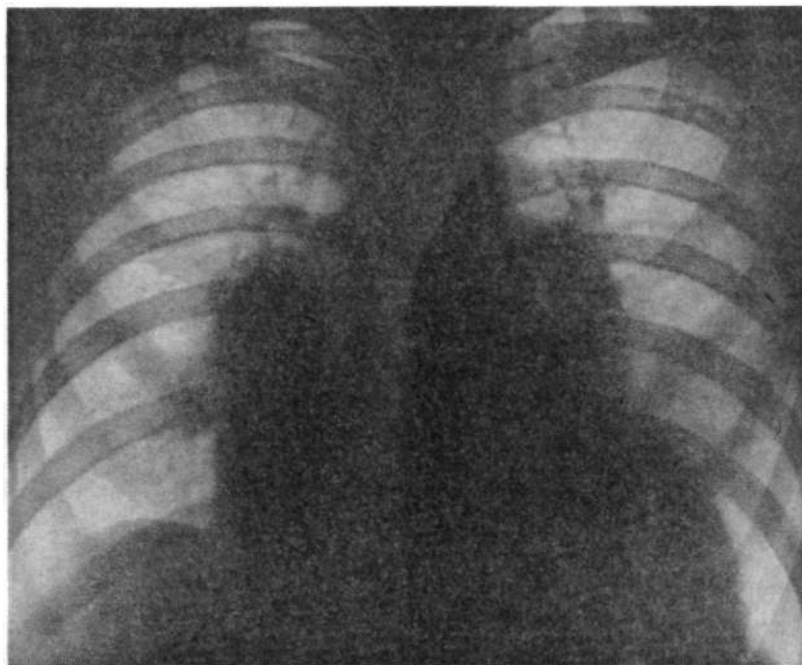


Рис. 31. Рентгенограмма больного с. И., 42 лет. Недостаточность аортального клапана.

Гипертрофическая дилатация обоих желудочков. Венозная и артериальная легочная гипертензия. Ослабление миокарда желудочков.

признаки постстенотического расширения. Видно и удлинение пути оттока из левого желудочка (рис. 29,а). В левой передней косой проекции по восходящей части аорты зафиксированы кимографические зубцы ненормально большой амплитуды (рис. 29,б).

Признаков увеличения левого предсердия, как свидетельствует левая боковая рентгенограмма, нет (рис. 29, в).

У больной С. Е., 68 лет, можно проследить постепенное ухудшение сократительной способности левого желудочка. Рентгенография 20.01.65 г.: на переднем снимке легочные сосуды не изменены, контуры их, так же как и корней легких, четкие. Аорта расширена, удлинена, образует правый контур сосудистой тени. На фоне правого предсердия виден контур левого. Видна полоса просветления левого главного бронха. Фронтальный поперечник левого предсердия равен 9,5 см. Контур легочного ствола, проступая влево, сливается с контуром выходного отдела правого желудочка. Сердце увеличено без заметного преобладания левого желудочка. Кардиоторакальный индекс: $17 : 30 = 0,56$. На боковом снимке в центре сердечной тени видно обызвествление аортального клапана. Расстояние от задней границы обызвествления до заполненного взвесью сульфата бария пищевода (сагиттальный поперечник левого предсердия) — 4,6 см. Задняя граница обызвествления клапана расположена на осевой линии от ортоградной проекции правой легочной артерии. В зоне восходящей аорты видно отчетливое снижение интенсивности тени. Сердце увеличено за счет обоих желудочков: левый закрывает треугольник нижней полой вены и слегка оттесняет пищевод кзади, правый резко суживает ретростернальное пространство. Задняя граница сердца располо-

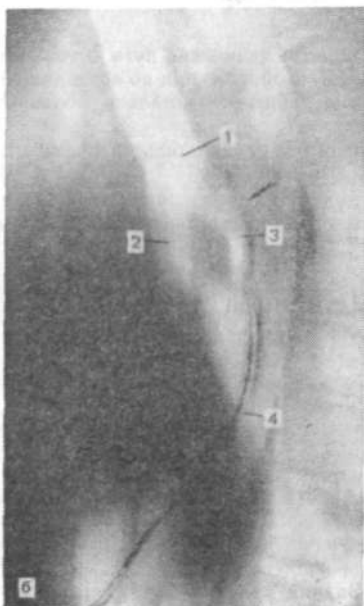
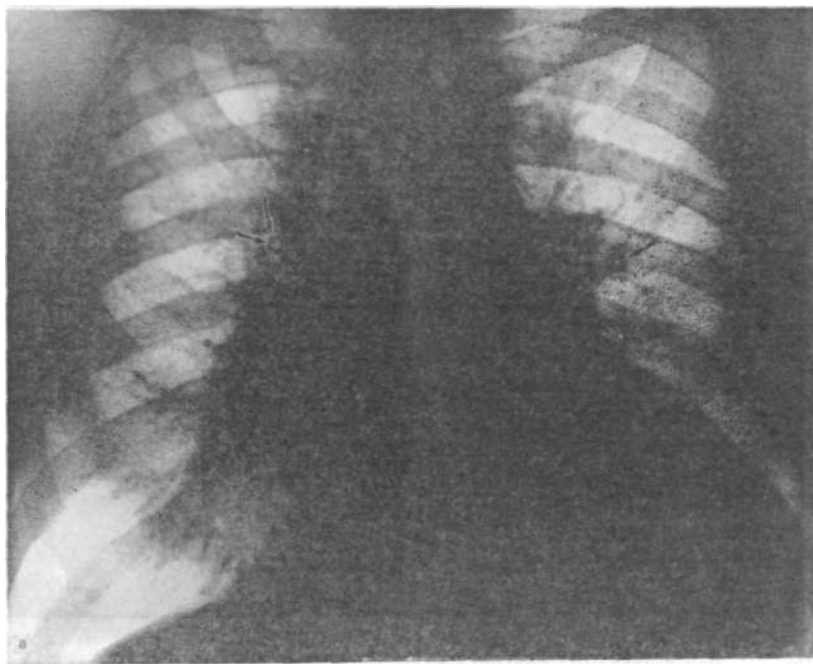


Рис. 32. Рентгенограммы больного Е. С., 51 года,

а — на передней рентгенограмме признаки интерстициального отека легких — резко расширенные верхнесеgmentарные сосуды. Корни расширены и бесструктурны. В верхних отделах их видны ортогогранные проекции бронхов III сегментов с резко отчетливыми утолщенными стенками. Сердце расширено влево и назад за счет левых камер; б — на левой боковой томограмме видны расширения левого предсердия (смещение пищевода и левого верхнедолевого бронха назад — указано стрелкой): 1—левый главный бронх, 2 — нижнедолевой бронх, 3 — верхнедолевой, 4 — пищевод, отклоненный увеличенным левым предсердием.

жена в непосредственной близости от позвоночника (рис. 30, а, б). При повторном исследовании более чем через 3 года (10.09.68 г.): легочные СОСУДЫ в верхних сегментах широкие с нечеткими контурами, увеличенны число, особенно слева. Признаки интерстициального отека. Слева в верхнем отделе легочного поля участок затенения, по форме и интенсивности напоминающий альвеолярный отек. Справа — большое количество жидкости в плевральном пространстве, тень которой закрывает почти все легочное поле. Корни легких нечетко очерчены, бесструктурны. Сердце несколько увеличено влево, что, однако, не исключает некоторого его смещения правосторонним транссудатом. Заключение и клинический диагноз, подтвержденный на секции: комбинированный аортальный порок атеросклеротической природы. Обызвествление аортального клапана. Кардиосклероз.

Можно привести еще пример недостаточности аортального клапана, когда в результате ослабления сократительной функции левого желудочка повысилось давление в левом предсердии с распространением его на легочные вены. Возникло перераспределение кровотока в легочных сосудах.

На передней рентгенограмме видно резкое расширение сердца в обе стороны за счет обоих желудочков и предсердий. Сосуды верхних сегментов резко расширены. Периферические сосуды значительно сужены (рис. 31). Легочная венозная и артериальная гипертензия. Кардиомегалия. Так ослабление функции левого желудочка при его хронической перегрузке объемом привело и к ослаблению правого.

При анализе сложной картины комбинированных пороков в случаях ослабления миокарда большое значение должно придаваться изучению структуры корней легких. Увеличение тени корня с сохраненной структурой обусловлено расширением артериальных ветвей. Гомогенизация (бесструктурность) корня свидетельствует о венозном типе застоя, транссудации жидкости с отечным набуханием корней [Матвеева Л. С., Китаева И. М., 1982].

У больного Е. Н., 47 лет, со стенозом и недостаточностью митрального и аортального клапанов на передней рентгенограмме отмечалось перераспределение (краниализация) кровотока в легких. Корни расширены, что особенно заметно на правой, более открытой, стороне. Структура корня неразличима, тень его гомогенна, контуры нечеткие. Интерстициальный отек, который также проявляется в этом случае отечным набуханием бронхов. Это представлено картиной ортоградной проекции бронхов III сегментов, видимых в верхних частях корней. Расширение левого желудочка и левого предсердия (рис. 32, а, б, а также деталь в натуральную величину на рис. 10 и И).

КАЛЬЦИФИКАЦИЯ КЛАПАНОВ

Местное увеличение тени сердца может быть вызвано обширной кальцификацией клапана как осложнением выраженного митрального или аортального порока. Эта тень высокой плотности, скорее пятнистая, и редко имеет длину (каждая часть) более 2 см и ширину 2—5 мм. Она может быть лентовидной, эллиптической, в форме кольца или группы маленьких пятен. В передней проекции кальцификаты митрального клапана лежат на 2—3 см влево от позвоночника, а кальцификаты

в аортальном клапане обычно накладываются на тень позвонков или же могут располагаться сразу же слева от них. В передней правой косо́й проекции с поворотом на 25° кальцификаты митрального клапана будут располагаться приблизительно в середине сердечной тени, обнаруживая вращательное или почти горизонтальное направление движений. В левой передней косо́й проекции с поворотом на 60° кальцификаты аортального клапана будут видны центрально, а митральные — более кзади. Кальцификаты аортального клапана обычно движутся под углом наклона вперед и вверх, так что движения их можно назвать круговыми, более или менее вращательными.

В боковой проекции аортальные кальцификаты располагаются тотчас кпереди от середины сердечной тени, митральные кальцификаты — более кзади. Рентгеноскопия обычно позволяет установить, какие обызвествления лежат в зоне кольца, а какие в створках.

Кальцификаты по большей части убедительно демонстрируются с помощью рентгеноскопии, когда мелкие пятна или крапчатые тени показывают характерные вращательные или линейные возвратно-поступательные движения, синхронные с сердечными сокращениями. Их положение и движения не изменяются при дыхании, в то время как кальцификаты в узлах хилюсов или легких при глубоком вдохе смещаются вниз вместе с примыкающими сосудами. Мелкие кальцификаты трудно увидеть на обычном рентгеновском экране, но они четко видны на экране усилителя рентгеновского изображения. Для увеличения четкости пучок рентгеновских лучей должен быть по возможности максимально узким (7X5, 5X5 см). Прицелившись таким образом, можно произвести снимки, подобно тому, как это делается при отыскании кальцификатов в коронарных артериях.

Обызвествления в сердце, особенно в клапанном аппарате, стали предметом изучения в рентгенологии на том основании, что их обнаружение свидетельствовало об определенной стадии развития патологического процесса. В свое время этому много внимания уделил К.- А. Виллако (1952), который с помощью обычного флюороскопического экрана смог обнаруживать не только кальцификаты в клапанах сердца, но и крупные очаги обызвествления в коронарных сосудах. В этом же направлении была проведена работа А. Е. Плутенко и соавт. (1957).

**ПОРАЖЕНИЕ КОРОНАРНЫХ СОСУДОВ.
ИШЕМИЧЕСКАЯ БОЛЕЗНЬ СЕРДЦА**

**ИЗМЕНЕНИЕ ПРОСВЕТА И КАЛЬЦИФИКАЦИЯ
СТЕНОК КОРОНАРНЫХ АРТЕРИЙ**

Патологические изменения в коронарных сосудах — очень частое явление. Оно возникает как последовательно развивающийся атеросклеротический процесс, сопровождающийся в конечном счете сужением просвета коронарной артерии, а в далеко зашедших случаях заканчивающийся полной его закупоркой и облитерацией. В течение этого процесса по мере уменьшения кровотока через пораженный сосуд ухудшается питание миокарда, снижается его сократительная способность. Эти явления наступают неизбежно, несмотря на включение и развитие коллатеральных путей кровотока, новообразование анастомозов. Клиническое проявление поражений коронарных артерий сказывается также и в появлении ангинозных болей в области сердца с иррадиацией в левую руку, лопатку и т. д. Эти приступообразные боли, свидетельствующие об ишемии миокарда, и заставляют больного обращаться к врачу.

Несмотря на большое значение данных ЭКГ-исследования сердца, они не могут ответить на целый ряд вопросов и прежде всего на уровень и степень сужения просвета коронарных артерий. Поэтому тотчас же возникает необходимость в других методах исследования. Большая роль принадлежит рентгенологическому исследованию. При исследовании сердца по поводу ишемических явлений на почве поражения коронарных артерий наиболее результативным является исследование с применением контрастного вещества — коронарография.

Успех коронарографии определяется многими факторами, среди которых важное значение имеют обоснованные показания к этой диагностической процедуре, правильная подготовка больного, персонала, аппаратуры, правильная трактовка полученных рентгенологических данных, для чего нужно хорошее знание рентгеноанатомии и физиологии сердца и коронарной системы.

Условно все показания можно разделить на три группы:

- 1) при решении провести оперативное лечение в связи с:
 - ангинозными болями в груди, не поддающимися действию лечебных препаратов;
 - первичным инфарктом с прогрессирующими явлениями ангины;
 - аневризмой левого желудочка с явлениями ангины;
 - поражениями клапанов с явлениями ангины;

2) диагностическое исследование при подозрении на поражение коронарных сосудов, когда имеет место нетипичная ангина или иные боли в груди;

3) другие показания:

- подозрение на аномалию коронарных артерий;
- послеоперативное контрольное исследование;
- профилактическое исследование коронарных сосудов у летчиков пассажирских самолетов (у нас это не принято, но за рубежом практикуется).

Противопоказания к коронарографии:

1) выраженная сердечная недостаточность с явлениями застоя;

2) аритмия, не поддающаяся лекарственной терапии;

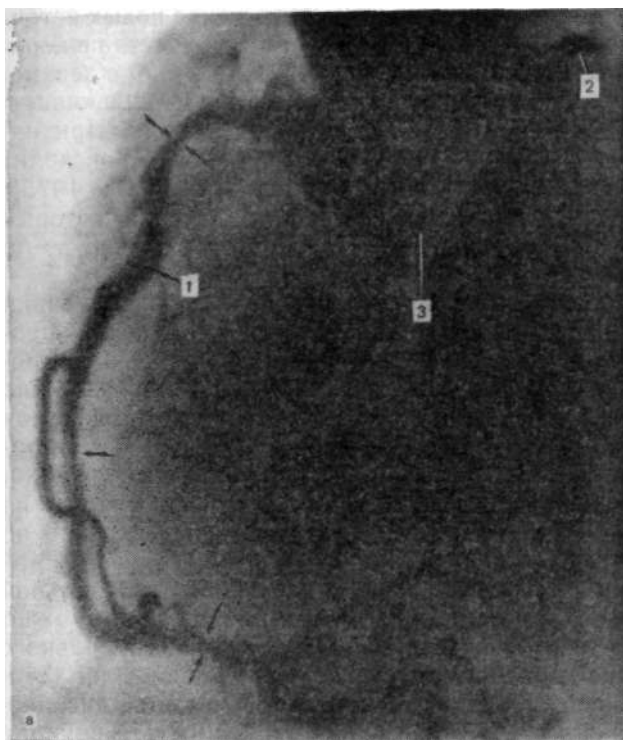
3) недавний инфаркт миокарда (относительное);

4) повышенная чувствительность к контрастным веществам.

Введение контрастного вещества в коронарные сосуды производится, как правило, селективно, т. е. непосредственно в каждую коронарную артерию. В случаях технических затруднений и при подозрении на аномалию расположения коронарных артерий производят полуселективную коронарографию с введением контрастного вещества в надклапанное пространство аорты.

При чтении коронарограмм, которые могут иметь вид серийных крупноформатных снимков или кинофильма, прежде всего обращают внимание на расположение и зону охвата миокарда определенными артериальными ветвями, т. е. определяют тип кровоснабжения. Может быть левый тип, когда большая часть желудочков и перегородки питаются от левой коронарной артерии (18 %); правый тип, при котором большая часть желудочков и перегородки питаются от правой коронарной артерии (48 %); сбалансированный тип (34 %) [James T., 1960].

Затем необходимо детально изучить места сужений просвета коронарных артерий, включение анастомозов, часть из которых анатомически преформирована, но в норме не включается, так как для этого нужен большой градиент давления между ним и сосудом, с которым этот анастомоз связан. Такие условия возникают при обструкции определенных артериальных ветвей [Рабкин И. Х. и др., 1973]. Определяются место обструкции и степень достаточности коронарного кровотока (рис. 33). Изменения просвета коронарных артерий выявляются полностью, если исследование производится в нескольких проекциях. Сужение сосуда может быть не циркулярным, а односторонним, и потому в одной проекции просвет может иметь нормальный вид, а в другой оказываться резко суженным. Таким образом получается необходимая информация, на каком уровне нужно подключать дополнительный кровоток от аорты или экстракардиальных источников кровоснабже-



ани, для г. аттарно жайт
 К. С. и. Не у. йуууууууууу
 соуа РМ. и. идуо а. адуа

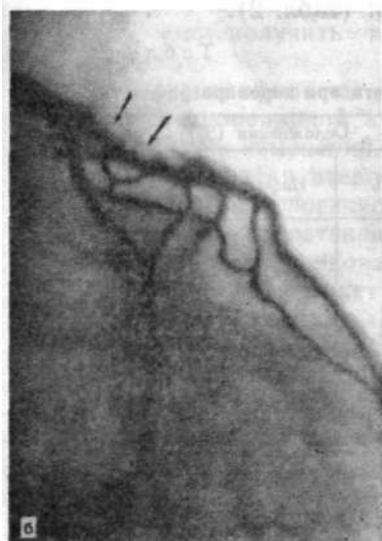

Рис. 33. Полуселективная коронарограмма.

а — сужение просвета правой коронарной артерии и тромбоз левой коронарной артерии (показано стрелками): 1—правая коронарная артерия, 2—левая коронарная артерия, 3 — бульварная часть аорты. Левая коронарная артерия полностью тромбирована вблизи места отхождения. Миокард снабжается только за счет правой коронарной артерии; б — сужение просвета в проксимальном отрезке передней нисходящей ветви левой коронарной артерии (показано стрелкой).

ния, нужно ли вообще хирургическое подключение новых источников питания. Обычно введение контрастного вещества в коронарные артерии не ухудшает кровотока по ним. У лиц с неизменными коронарными артериями кровоток по ним увеличивается на $70 \pm 27\%$ и держится в течение около 1 мин. При наличии различных стенозов увеличение кровотока происходит в меньшей мере — на $45 \pm 25\%$ [Kelley K. et al., 1975]. Бывает генерализованный спазм коронарных артерий, который может обусловить даже инфаркт [Rosenblatt A., Selzer A., 1971; Gulotta S., Geller K., 1976; Speccia, 1979].

Для наиболее полного определения нарушений питания миокарда и сократительной его способности сразу после коронарографии (через небольшой перерыв) в один сеанс производят вентрикулографию с помощью киносъемки с возможно большей скоростью (не менее 50 кадр/с.) Это так называемая киновентрикулография. Процедура производится в косых проекциях (правой и левой передних). Чаще всего, однако, ограничиваются правой передней косой проекцией, так как на ней изображение полости левого желудочка представлено по всей длинной оси и отчетливо видны движения передней, нижней (наддиафрагмальной) стенок, зоны верхушки и базальной части миокарда левого желудочка. В этой же проекции можно также четко проследить за работой аортального и митрального клапанов. Анализ движений стенок желудочка позволяет установить зоны асинергии в виде гипокинезии, акинезии и дискинезии и протяженность этих зон. Сократимость миокарда можно характеризовать показателем скорости сокращения циркулярных мышечных волокон, измеряемой в окружностях в секунду. В норме она равна 0,59 окр/с в среднем. При коронарографии бывают и осложнения (табл. 2).

Таблица 2

Виды осложнений и их частота при коронарографии

Автор	Число обследованных	Осложнения (%)		
		Смерть	Инфаркт	Фибрилляция желудочка
Adams	46900	0,44	0,60	1,27
Ross, Gorlin	3312	0,09	0,15	0,70
Schönbeck, Lichtlen	3379	0,71	0,83	2,16
Valle	1269	0,16	0,39	1,33

Нарушение питания миокарда, которое оказывается недостаточным или только при физической нагрузке или уже в покое, ведет к постепенной атрофии и гибели мышечных структур и разрастанию соединительнотканых. Миокард становится ригидным. Он не только недостаточно энергично сокращается,

но и плохо, замедленно расслабляется. Последнее приводит к тому, что питание миокарда ухудшается еще более, так как основное количество крови по коронарным артериям протекает в диастолу — в среднем 75 %, особенно в начальной части ее, если желудочек быстро расслабляется. Ослабление сократимости левого желудочка влечет за собой повышение конечно-диастолического давления и как следствие — застой в левом предсердии и ретроградно в легочных венах, т. е. в посткапиллярном звене малого круга кровообращения. Для нормального функционирования в покое через коронарные сосуды должно протечь 5 % крови от всего количества ее в сосудистой системе организма, т. е. 200 мл/мин (77 мл на 100 г миокарда в 1 мин).

Сократительная функция миокарда, и в частности левого желудочка, также может быть (по тем же параметрам) изучена и с помощью радиоизотопного метода и эхокардиографии. Там тоже можно получить изображения полостей сердца, хотя и более грубые по качеству. Можно получить и изображение только миокарда, с помощью внутривенного введения ²⁰¹Tl, который, попадая в коронарные артерии, фиксируется на некоторое время в миокарде. Это большое достижение, позволяющее более точно видеть зоны сниженной или отсутствующей перфузии. Интересные данные о функции миокарда и размерах камер, а также о толщине их стенок в разные фазы сердечного цикла можно получить с помощью ультразвукового метода — эхокардиографии. Оба последних метода относятся также к методам лучевой диагностики и отличаются от коронарографии и вентрикулографии с контрастным веществом своей неинвазивностью, не доставляя обследуемому больших беспокойств. Однако наилучшие по точности и четкости изображения даже самых мелких структур, таких как коронарные артерии, можно получить только с помощью контрастной коронарографии.

Но коронарография не может дать информации о состоянии стенок коронарной артерии, например о фазе атеросклеротических ее изменений. Для того чтобы решить вопрос о такой фазе развития атеросклеротического процесса, когда в стенке сосуда патологические участки кальцифицируются (обызвествляются), постепенно стали привлекать обычное рентгенологическое исследование: рентгенографию и особенно рентгеноскопию. Это может быть выполнено каждому сердечному больному без каких-либо ограничений. Таким путем возможно определить наличие обызвествлений коронарных артерий. Таких исследований пока немного, но они касаются как диагностического значения таких находок, так и лечебного порядка: наличие кальцификатов указывает на резкое сужение сосуда в этом месте.

Выраженное поражение коронарных артерий может усилить прогрессирующую кардиомегалию и застойную сердечную сла-

бость. При отсутствии четких данных об инфаркте миокарда, вызванном ишемическим его поражением, бывает очень трудно отличить его от изменений неишемического генеза. Поскольку клиническое течение и лечение этих состояний различны, очень важно точно идентифицировать их. Для дифференциальной диагностики применяется коронарная ангиография. Однако в силу определенных ограничений желательнее иметь и другой надежный и предпочтительно неинвазивный метод.

Флюороскопия с усилителем изображения для определения наличия коронарной кальцификации должна быть выполнена у всех пациентов с застойной сердечной слабостью неизвестной этиологии. Наличие кальцификатов в коронарах покажет, что этиология ишемическая [Johnson A. et al., 1978].

Кальцификация коронарных артерий была одной из ранних ненормальностей этих сосудов, которую можно было зарегистрировать. Bellini в Италии (1643) и Thebesius в Германии (1686), Hunter в Англии (1775) были первыми исследователями, предпринявшими постмортальные исследования на людях, умерших при явлениях ангины и страха. Ими было установлено, что «коронарные артерии в местах разветвления почти превратились в кость». M. Simmonds (1908) при рентгенологическом исследовании удаленных постмортально сердец обнаружил обызвествления в коронарных артериях. Далее то же было показано D. Blankenhorn и D. Stern (1959), которые нашли обызвествление коронарных артерий в 43 % удаленных постмортально сердец. Данные этих авторов примечательны. Они отмечают, что у юношей кальцификаты могли иметь злое предзнаменование пропорционально размерам кальцификатов. У старых экстенсивная кальцификация может быть найдена без заметного влияния на миокард.

Рентгенологически кальцификацию коронарных сосудов у больных стали обнаруживать в 1927 г., когда R. Lenk в Вене наблюдал такие изменения в левой коронарной артерии, связанной с аневризмой желудочка у мужчины 68 лет. Сообщение G. Parade и F. Kuhlman (1933) было встречено скептицизмом, так как в то время считалось, что обызвествление скорее возникает в перикарде, но не в коронарных артериях. После того как P. Wasika и M. Sosman (1934) описали случай экстенсивной кальцификации, подтвержденной позднее на секции, прежние сообщения о кальцификации коронарных артерий были приняты. В 1937 г. H. Snellen и J. Nauta сообщили о 40 случаях обызвествления коронарных артерий за 1 год, из которых 5 были подтверждены морфологически. Авторы пользовались решеткой Поттера-Букки с короткой выдержкой. Они подчеркивали необходимость точной установки обследуемых для визуализации коронарных сосудов. J. Habbe и H. Wright (1950) нашли кальцификаты в коронарных артериях у 3 % обследованных.

Для таких сравнительно небольших патологических образований, как кальцификаты коронарных артерий, нужна четкая методика их обнаружения. На рентгенограмме даже высокого качества очень трудно отделить внутрисердечные обызвествления от внесердечных, так как через сердце видны различные уплотнения в корнях легких, особенно в левом. Поэтому вопрос был правильно решен: для отыскивания кальцификатов в коронарах с помощью рентгеноскопии использовать как решающий фактор ритмику и направления движений кальцификатов, влияние вдоха на их положение в грудной полости. При этом важнейшее значение имеет усиление яркости рентгеновского изображения.

Настоящий успех в прижизненном изучении возможностей определения кальцификатов в коронарных артериях появился в исследовании М. Oliver и соавт. (1964), которые и разработали на обследованных ими 500 лицах основные методические приемы, действенные и по настоящее время. Авторы показали, что применение обычной флюороскопии без усиления изображения невыгодно из-за того, что она позволяет видеть обызвествления в коронарных артериях только больших размеров (мелкие не видны) и что этот метод сопровождается большой лучевой нагрузкой. Они утверждают, что основным методом обнаружения кальцификатов является флюороскопия с электронным усилителем. Лучшим является применение усилителя без телевизионного тракта. Непосредственное изучение сердца через усилитель с линзовой оптикой позволяет видеть наиболее чистое изображение, лишенное каких бы то ни было помех. Наблюдение же с помощью телевизионной системы вносит помехи тем, что из-за строчной развертки на мониторе отмечается мелькание, ухудшающее видимость мелких деталей.

Методически осуществлять флюороскопию с усилением изображения следует в определенном порядке. Вначале нужно видеть сразу всю зону нахождения коронарных артерий, так чтобы движения могли быть сразу схвачены взором исследователя. Затем поле нужно сузить, ограничив его только местом, где движутся кальцификаты. При малом поле можно детально рассмотреть и увидеть самые мелкие участки кальцификации. Чтобы отличить кальцификаты в коронарных сосудах от кальцификатов в корне левого легкого, нужно просить больного сделать глубокий вдох и задержать дыхание. Все экстракардиальные кальцификаты одновременно смещаются вниз, а сердечные (коронарные) остаются на прежнем уровне. Кроме того, экстракардиальные кальцификаты при задержанном вдохе остаются неподвижными, а коронарные движутся в ритме сердечных сокращений. Каждая из артерий движется в своих направлениях, давая возможность для точной идентификации. Подвижными в ритме сердца могут оказаться и некоторые экстракардиальные кальцификаты, близко расположенные к поверх-

ности сердца — левого желудочка. Для их отграничения во время рентгеноскопии нужно слегка вращать больного. Если в различных проекциях колеблющиеся кальцификаты не выходят за пределы сердечной тени, то они принадлежат коронарным артериям или какому-либо клапану. С опытом накапливается и представление о типичных местах расположения коронарных кальцификатов.

Движения коронарных артерий в разных проекциях совершаются в разных направлениях. Основными проекциями являются правая и левая передние косые. В правой косою наблюдение ведется за тремя основными коронарными артериями: передней нисходящей ветвью левой коронарной артерии, огибающей артерией и правой коронарной артерией. В правой передней косою проекции под углом $10-20^\circ$ очень короткий ствол левой главной коронарной артерии, которая обычно не наблюдается, движется вертикально вверх и вниз, огибающая — в горизонтальной плоскости вправо и влево; передняя нисходящая ветвь левой легочной артерии, расположенная вблизи переднего контура сердечного силуэта, движется вместе с ним косо сверху вниз и слева направо и обратно. Правая коронарная артерия наиболее подвижна, так как находится в зоне плоскости трехстворчатого клапана, совершает движения в плоскости, близкой к горизонтальной. В левой передней косою проекции движения основного ствола левой коронарной артерии не видны. Движения огибающей артерии направлены косо сверху вниз справа налево. Движения нисходящей ветви и правой коронарной артерии происходят в одинаковых направлениях: косо слева направо сверху вниз, т. е. противоположно огибающей артерии (рис. 34). Под прицелом нужно держать и потом сузить поле в области основания сердца, так как в этих проксимальных отрезках коронарных артерий чаще всего встречаются обызвествления их стенок. Убедившись, что движущиеся мелкие тени кальцификатов относятся к коронарным артериям, можно записать их на видеоманитофон или отснять кинофильм. Можно также зафиксировать кальцификаты на прицельных снимках. Для того чтобы потом на снимке не отыскивать кальцификатов, испытывая сомнения, на колеблющуюся тень кальцификата нужно прицелиться специальной тонкой металлической рамкой, внутри которой и будут совершаться движения. В одной и той же проекции (в которой кальцификаты будут видны более четко) надо сделать 2—3 снимка, чтобы записать их в разных положениях и тем доказать в дальнейшем, что данная тень относится к кальцификату коронарной артерии, измерить ее величину и амплитуду движений.

Один из снимков лучше сделать обзорным, но также с обязательным прицеливанием рамкой для того, чтобы по общему изображению правильно ориентироваться, к какому

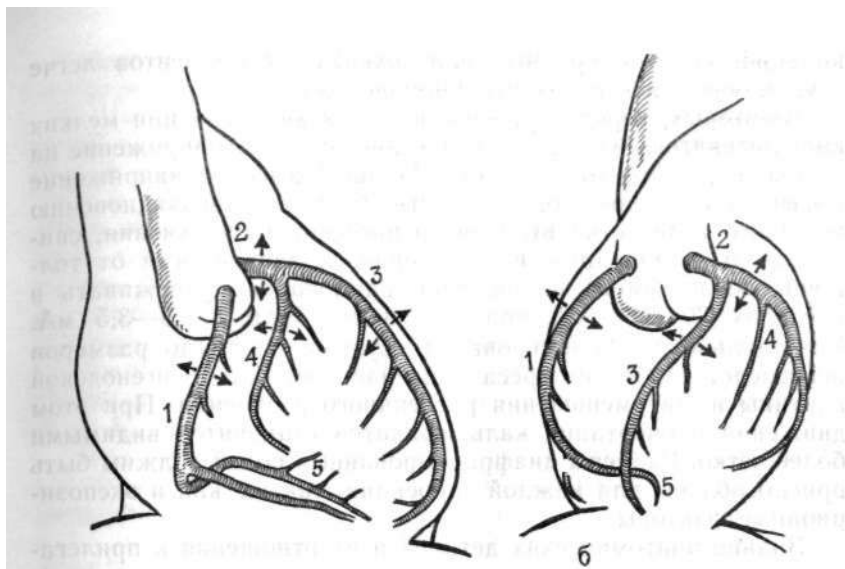


Рис. 34. Направление движений коронарных артерий и их важнейших ветвей в правой передней (а) и левой передней косой проекции (б). 1 — правая коронарная артерия, 2 — левая коронарная артерия, 3 — передняя нисходящая артерия, 4 — огибающая артерия, 5 — задняя нисходящая артерия.

сосуду именно относится кальцификат, и уточнить проекцию. Иначе бывает очень трудно разобраться.

Для флюороскопии можно использовать и телевизионную технику, но только последних лучших образцов с экранами из люминофоров редкоземельных элементов. На них возможно регистрировать и кальцификаты мелких размеров. Но это возможно только при учете всех сопутствующих исследованию факторов [Bartel A. et al., 1974].

Следует помнить о двух основных факторах. Во-первых, флюороскопия должна выполняться в четырех проекциях: передней, левой боковой, правой передней косой (20°) и левой передней косой (45°) — при вертикальном положении пациента в состоянии глубокого вдоха. До рентгеноскопии нельзя принимать взвесь сульфата бария, так как это затруднит отыскивание кальцификатов. Важно знать о предпочтительности определенных проекций, пригодных для наилучшей видимости разных коронарных артерий. Например, можно не увидеть мелких кальцификатов в правой коронарной артерии, если не применять левую боковую проекцию. Правая передняя косая и боковая проекции являются идеальными для обнаружения кальцификатов в передней нисходящей артерии. Левая передняя косая проекция является выгодной для выявления кальцификатов в огибающей артерии. Иногда выявление

кальцификатов у крупных или ожиревших пациентов легче осуществляется в горизонтальном положении.

Во-вторых, нередко решающими для визуализации мелких кальцификатов являются технические условия (напряжение на трубке и диафрагмирование). Излишне высокое напряжение вызывает снижение контрастности, благодаря возникновению большого количества вторичного рассеянного излучения, снижающего детализацию изображения. В зависимости от толщины обследуемого напряжение рационально удерживать в пределах 70—100 кВ, при токе через трубку 1,5—3,5 мА. Обязательно диафрагмирование. Сужение поля до размеров непосредственного интереса повышает четкость рентгеновской картины из-за уменьшения рассеянного излучения. При этом движения и очертания кальцификатов становятся видимыми более четко. Размеры диафрагмированных полей должны быть приспособлены для каждой проекции, так же как и экспозиционные факторы.

Знание анатомических деталей и их отношения к прилегающим сердечно-сосудистым, легочным и медиастинальным структурам помогает в дифференциации коронарных кальцификатов от известковых отложений в створках митрального и аортального клапанов, в восходящей аорте, перикарде, левожелудочковой аневризме, лимфатических узлах и др.

При обызвествлении в периферических отрезках коронарных артерий подходящей является также ксерорадиография. А. Dietz и E. Longin (1976) считают, что такой метод полезен при обнаружении мелких множественных кальцификатов в коронарных артериях на фоне плотных структур в области груди. Примеров этого эффекта, однако, не приведено.

Отыскивание кальцификатов коронарных артерий начинают с правого переднего косо́го положения с поворотом в 10—20°, когда передняя межжелудочковая ветвь левой коронарной артерии наиболее близка и параллельна левому сердечному контуру в этой проекции. Внутри тени сердца параллельно правому контуру, а после перехода на заднюю стенку — параллельно куполу диафрагмы в тени позвоночного столба проходит правая коронарная артерия. Часто предсердно-желудочковая граница, видимая как светлая полоса (линия), облегчает ориентировку. Поле наблюдения за движениями кальцификатов следует диафрагмировать до размеров около 5X7 см. При необходимости следует изменять положение пациента, глубину вдоха, что способствует расширению межреберий, изменению положения ребер и коронарных сосудов по отношению друг к другу.

Далее пациент изучается в переднезадней проекции, которая очень важна для отграничения обызвествления главного ствола левой коронарной артерии. Эти обызвествления нужно продолжать искать и в левой передней косой проекции

с поворотом вправо на 30—50°. Из-за этого левая коронарная артерия становится свободной от тени позвоночника и главный ствол и передняя межжелудочковая ветвь устанавливается почти ортоградно к направлению лучей. Кальцификаты этого сосуда принимают вид кольца.

В левой передней косо́й проекции передняя межжелудочковая ветвь протягивается слегка вперед и вниз. Огибающая ветвь идет под углом около 45° к тени позвоночного столба и вдоль задней стенки (контура) сердца. Средняя часть правой коронарной артерии проходит по правому контуру сердца, затем прямоугольно изгибается параллельно контуру правого купола диафрагмы. При выраженном и расположенном по длине обызвествлении требуется боковая проекция, способствующая облегчению локализации.

Отыскивание становится затруднительным при ожирении, легочном застое из-за увеличения плотности тканей, брадикардии и сократительной недостаточности сердца и связанном с ней уменьшении амплитуды пульсаций. Время, необходимое для отыскания кальцификатов артерий с помощью флюороскопии, по мнению разных авторов, разное. А. Bartel и соавт. (1974) считают, что для этого требуется 3¹/₂ мин, а А. Dietz и Е. Longin (1976) полагают, что достаточно 90 и даже 30 с.

Томография, по мнению М. Oliver и соавт. (1964), пригодна для обнаружения крупных кальцификатов. Тени мелких кальцификатов размазывались и были нечеткими, что в значительной мере было связано с длительной экспозицией.

А. Souza и соавт. (1978), обследуя 86 больных, подозрительных на коронарную болезнь, перед флюороскопией сердца делали снимки груди в четырех различных проекциях. С помощью флюороскопии ими обнаружена кальцификация коронарных артерий у 57 человек (68%). Авторы придавали большое значение рентгенограмме в заднепередней проекции, на которой для отыскания кальцификатов отводили определенную зону в виде треугольника, в которой проецируются левая коронарная артерия и две ее важнейшие ветви: передняя нисходящая и огибающая с их разветвлениями. Видны были только проксимальные части этих сосудов, что обычно и требуется, так как кальцификаты в этих сосудах локализуются почти исключительно в этих отрезках. Этот «коронарный треугольник» был образован справа срединной линией, снизу — горизонтальной линией, идущей от срединной линии к левожелудочковому контуру до точки, находящейся на середине его длины; левой границей являлся контур левого желудочка. Авторы пытались этой одной рентгенограммой заменить остальные методы. Но при сравнении флюороскопии с передней рентгенограммой оказалось, что у 58 % больных в треугольнике не было никаких признаков кальцификации, в то время как флюороскопия ясно показала их наличие.

У 25 % больных в треугольнике были лишь основания для подозрений о наличии кальцификатов, флюороскопия же могла их действительно обнаружить. Наконец, только у остальных 17% больных и при флюороскопии, и в треугольнике можно было точно обнаружить коронарные кальцификаты. Однако определенное внимание к «треугольнику» оправдано.

Коронарные обызвествления по большей части представляются в форме точек, а в выраженных случаях — в виде длинных продольных полос или множественных черточек. Когда обызвествлена вся стенка кругом (по всему периметру сосуда), тени сосудов могут иметь вид двойных линий, а при ортоградной проекции — кольцевидную форму. Они пульсируют перпендикулярно сердечному контуру и не связаны с дыхательными движениями [Lackner K. et al., 1979].

G. Simon (1978) указывает, что при отложении солей кальция в коронарных артериях в тени сердца вблизи аортального клапана могут быть видны двойные параллельно расположенные линейные тени высокой плотности. Длина их 1—2 см, промежутки между линиями 3—4 м. Различают также кальцификаты в виде линейных или слегка извитых полос (сегментарно короткие или протяженные, непрерывные или прерывистые). По большей части кальцификация бывает изолированной в форме точек или пятен. Из-за вариабельности расположения начал обеих главных ветвей левой коронарной артерии часто точная локализация оказывается невозможной. Обызвествления в правой коронарной артерии определяют реже, чем в левой, что связано и с опытом рентгенолога, и с течением и локализацией дегенеративного процесса в этом сосуде [Dietz A., Longin E., 1976]. M. Kelley и соавт. (1978) выделяют три степени отложения кальцификатов в коронарной артерии: 1+ -отложения длиной менее 0,5 см; 2+ -длиною 0,5 см и 3+ -отложения по длине 1 см.

Многие авторы предлагают при отыскании коронарных кальцификатов руководствоваться типичной локализацией и частотой их. Суммарно это представляется следующим образом:

1) левая коронарная артерия, особенно ее передняя межжелудочковая ветвь, обызвествляется чаще и сильнее в проксимальном отделе, она вообще кальцифицируется чаще остальных.

2) обызвествления левой коронарной артерии распознаются легче из-за четко видимых параллельных линий или в виде круглого кольца в ортоградной проекции;

3) правая коронарная артерия кальцифицируется реже и проявляется в виде изолированных мелкопятнистых очагов, более часто в среднем ее отрезке.

При дифференциальной диагностике обызвествлений коронарных сосудов их нужно отграничивать от других внутри-

сердечных и экстракардиальных обызвествлений, проецирующихся на сердце в определенных положениях. Кроме стенок коронарных артерий, кальцификация может быть в перикарде, миокарде, эндокарде, капиллярных мышцах, сердечных клапанах.

Кальцификаты в створках клапанов могут быть идентифицированы по их характерным «танцам», совершающимся синхронно с пульсаторными движениями сердца. Их движения отрывисты и легки. Обызвествления аортального синуса Вальсальвы лучше всего видны в боковой проекции. Они идентифицируются по кальцификатам его начала вблизи левой коронарной артерии и проецируются вблизи передней стенки восходящей аорты в основании сердца. По форме эти обызвествления сходны с круглыми скобками, если обызвествлена одна. Движения этих кальцификатов, как видно при флюороскопии или на кинофильме, согласуются с пульсациями восходящей аорты и видны на стенке ее во всех проекциях [Meshan J., 1973].

Обызвествление аортального клапана, других сердечных клапанов или фиброзных колец можно распознать на основании расположения структуры кальцификатов, типичной локализации, направления пульсаций. По этим признакам такие обызвествления можно отличать от коронарных. Клапанные обызвествления и кальцификаты фиброзных колец лежат в плоскости клапанов и пульсируют приблизительно параллельно продольной оси сердца, также почти перпендикулярно к направлениям движений коронарных кальцификатов. Наряду с этим кальцификаты миокардиальных мозолей (рубцов), обызвествления аневризм или обызвествленные сердечные тромбы могут симулировать обызвествления коронарных сосудов. Однако по сравнению с местами предпочтительной локализации кальцификатов коронарных сосудов они лежат ближе к верхушке, занимают более широкое пространство в одной плоскости и в отличие от коронарных кальцификатов не имеют точечной или штриховой формы. Примерами экстракардиальных кальцификатов могут быть обызвествления перикарда. Обызвествления реберных хрящей, медиастинальных лимфоузлов, стенок бронхов, остатки контрастного вещества в пищеводе, шовный материал после операции затрудняют диагностику коронарных обызвествлений, но при вращении пациента во время просвечивания эти структуры (некоронарные обызвествления) отделяются от сердца [Lackner K. et al., 1979].

По данным этих же авторов, частота поражения или, точнее, частота обнаружения кальцификатов на основании обследования 236 больных представляется в следующем виде: главный ствол левой коронарной артерии — 6%, передняя межжелудочковая ветвь его — 93%, огибающая ветвь — 35%, правая коронарная артерия — 23%.

Большое значение имело подтверждение изменений просвета коронарных артерий в местах обнаружения кальцификатов. А. Bartel и соавт. (1974) обнаружили, что у 97 % больных с найденными методом флюороскопии кальцификатов в коронарных артериях было ангиографически установлено сужение просвета этих сосудов. Степень сужения просвета превышала 70 % стеноза. J. Margolis и соавт. (1980) считают это непреложным, и на основании своих исследований они установили, что стеноз коронарных артерий 75 % в местах локализации наблюдался в 94 % случаев коронарной кальцификации. Они утверждают, что «кальцификация означает существенную обструкцию».

Протяженность обызвествления по длине сосуда не состоит в связи со степенью тяжести коронарной болезни. Большая протяженность преобладает у старых пациентов, а у относительно молодых (30—50 лет) лиц в большей части наблюдается бляшковидный тип обызвествления (А. Dietz, E. Longin). По мнению М. Oliver и соавт., у большей части пациентов не было установлено связи между длительностью заболевания (ишемической болезнью) и нарастанием степени кальцификации коронарных артерий.

Степень кальцификации может быть одинаковой как у больного острым инфарктом миокарда, заболевшего несколько часов назад, так и у больного, страдающего ангинозными болями много лет.

Процесс обызвествления коронарных артерий выражает крайнюю степень атеросклеротических изменений. Обычно он редко локализуется только в одной какой-либо артерии [Жданов В. С., Вихерт А. М., 1976]. Нередко бывают поражены 2, а то и 3 коронарных сосуда из числа основных. По А. Bartel и соавт. (1974), из 154 пациентов с обнаруженными при рентгеноскопии кальцификатами у 53 кальцификаты были только в одной артерии, у 56 в двух артериях, а у 45 кальцификаты были найдены в трех сосудах. Существенная коронарная болезнь была определена как стеноз, равный или превышающий 75 %. По К. Lackner и соавт. (1979), внутри группы с коронарными кальцификатами (флюороскопия и ангиография) из 108 человек у 57 было обызвествление одного сосуда (53 %), у 38 — обызвествление двух сосудов (35 %) и у 13 пациентов были обызвествлены три сосуда (12 %).

J. Meshan (1973), руководствуясь данными, J. Tampas и А. Soule о частоте появления коронарных кальцификатов, указывает, что:

- 1) по всей сфере распространения кальцификация коронарных артерий у пациентов в возрасте после 40 лет наблюдается в 15 % случаев и чаще у мужчин, в соотношении 3:2;
- 2) кальцификация коронарных артерий увеличивается с возрастом;

3) заболевание коронарных артерий чаще представлено в отсутствие их кальцификации. Таким образом, у пациентов моложе 60 лет клинические признаки поражения коронарных артерий сопровождаются их кальцификацией в 52 % , в то время как без кальцификации — только в 21 % случаев. У пациентов старше 60 лет случаи клинически устанавливаемой коронарной болезни с кальцификацией сосудов встречаются в такой же мере, как и без нее;

4) у 33 % пациентов встречаются случаи клинической коронарной болезни, у 48 % — кальцификация одной артерии, у 66 % — кальцификация двух артерий.

Частота прижизненного обнаружения кальцификатов в коронарных артериях, по разным авторам, колеблется максимально от 46 до 53 % от общего числа лиц с клиническими признаками поражения коронарных сосудов. Постмортальные исследования выявляют до 69 % кальцификатов, что относится за счет наиболее удобной техники рентгенографии.

На нашем материале в группе в 310 больных ишемической болезнью сердца коронарные кальцификаты были найдены у 130. Встречались самые различные формы кальцификатов. Это можно видеть на нескольких примерах.

Больной Б., 51 года, водитель автомашины. Рост 168 см, масса 60 кг. Поступил с диагнозом: ишемическая болезнь сердца, стенокардия напряжения. В кардиологическом отделении больницы № 1 им. В. И. Ленина (проф. И. Е. Ганелина) установлен диагноз: ишемическая болезнь сердца, стенокардия, полная блокада левой ножки предсердно-желудочкового пучка.

Жалобы на давящие боли за грудиной, возникающие при ходьбе. Боли исчезают по прекращении ходьбы или после приема нитроглицерина. Такие явления наблюдаются в течение 5 лет. Объективно пульс 80 уд/мин, удовлетворительного наполнения. АД 140/180 мм рт. ст. Границы сердца не изменены. В легких дыхание везикулярное, хрипов нет. ЭКГ: синусовый ритм. Полная блокада левой ножки предсердно-желудочкового пучка. По данным ЭКГ и ФКГ сделано заключение об отсутствии органических поражений эндокарда.

Рентгенограммы. На передней рентгенограмме прозрачность легочных полей нормальная. Сосудистый рисунок правильный, четкий. Корни легких с обычной анатомической структурой и четкими контурами. Плевральные синусы свободны. Левый желудочек кажется удлиненным в зоне пути оттока. Размеры сердца: длинник — 16,5 см; базальный диаметр 12,5 см; горизон-

тальный поперечник 15,5 см. Кардиоторакальное отношение: $\frac{15,5}{35} = 0,44$.

Снимок выполнен в обычном режиме (мягкий) и потому измерить фронтальный диаметр левого предсердия оказалось невозможным. На левой боковой рентгенограмме пищевод без отклонений, проходит в виде прямой линии. Сагиттальный размер сердца 12,5 см. Тень базальной диафрагмальной части левого желудочка (путь притока) выходит назад на линию контрастированного пищевода, существенно суживая ретрокардиальное поле.

При рентгеноскопии был обнаружен кальцификат в зоне проксимального отрезка огибающей артерии, движущийся на короткое расстояние синхронно с пульсациями сердца. Тень кальцификата зафиксирована на фотоплюорограммах с прищельным квадратом (рис. 35).

Больная Е. М., 48 лет, жалуется на периодически появляющиеся загрудинные боли, особенно при волнении и физической нагрузке.

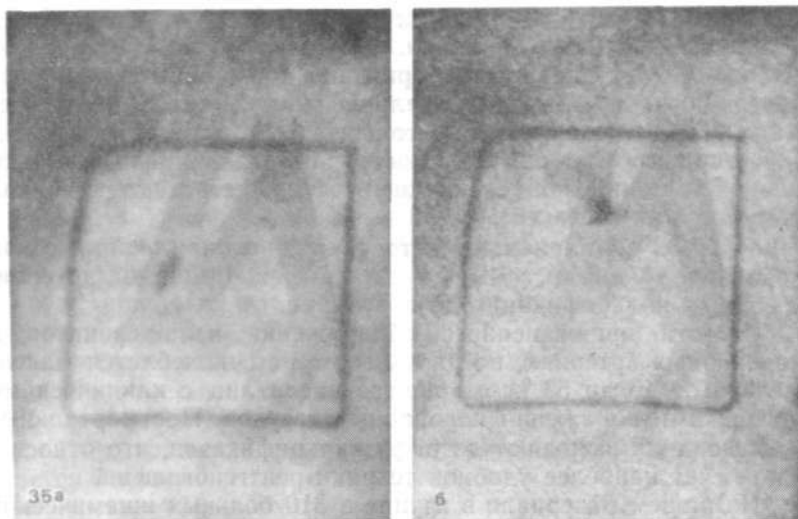


Рис. 35. Рентгенограммы больного Б. В.
 а — прицельный снимок, увеличенный в 2 раза. В рамке видны два положения движущегося синхронно с пульсациями сердца кальцификата, относящегося к проксимальному отрезку обтекающей артерии; б — второй прицельный снимок, выполненный через 0,5 с, соответствует другому моменту цикла: тень кальцификата переместилась вверх.

Рентгенограммы 16.06.82 г. Сердце нормальной формы и величины. Сосудистый рисунок легких нормальный. Слева в зоне верхушки сердца плевро-перикардальные сращения, свидетельствующие о возможном инфаркте миокарда в прошлом, который отмечен в анамнезе. На уровне базальной части левого желудочка в так называемом «коронарном треугольнике» видны тени двух кальцификатов, синхронно движущихся с пульсациями сердца (как было замечено при рентгеноскопии) и не выходящих из тени сердца при различных поворотах больного. По направленности движений и локализации кальцификаты относятся к проксимальной части передней нисходящей артерии (рис. 36).

Такая же картина наблюдалась и у больного К. Д., 62 лет. На его рентгенограмме сосудистый рисунок правильный, корни легких с сохранившейся структурой. Плевральные синусы свободны. Положение, форма и величина сердца не изменены. Аорта удлинена и расширена. При рентгеноскопии были обнаружены кальцификаты в области начала передней межжелудочковой артерии, зафиксированные на прицельных снимках (рис. 37).

Протяженность кальцификации может занимать целиком всю артерию. Кальцифицированный коронарный сосуд сужен на всем протяжении и практически лишен каких-либо гемодинамических свойств, представляя собою жесткую трубку, пассивно пропускающую кровь. В числе наших больных с подобными изменениями были 3 человека. К числу их относится следующее наблюдение.

Больной И. Ю., 53 лет, научный сотрудник. Рост 169 см, масса 73 кг. Поступил в кардиологическое отделение больницы № 1 им. В. И. Ленина с диагнозом; ишемическая болезнь сердца. Постинфарктный кардиосклероз. Экстрасистолия. В кардиологическом отделении этот диагноз был подтвержден.

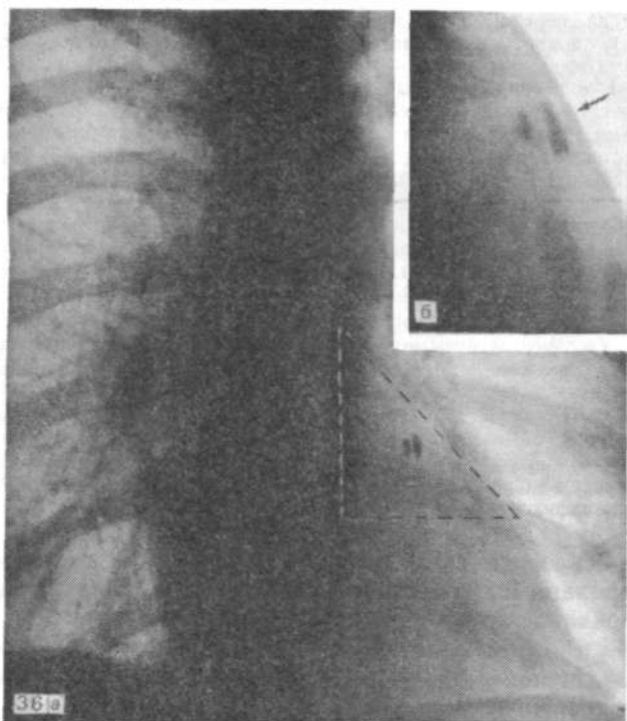


Рис. 36. Рентгенограммы больной Е. М.
 а — на передней рентгенограмме в зоне «коронарного треугольника» виден кальцификат, относящийся к проксимальному отрезку передней нисходящей артерии; б — контактный отпечаток с изображением того же кальцификата в правой передней косой проекции.

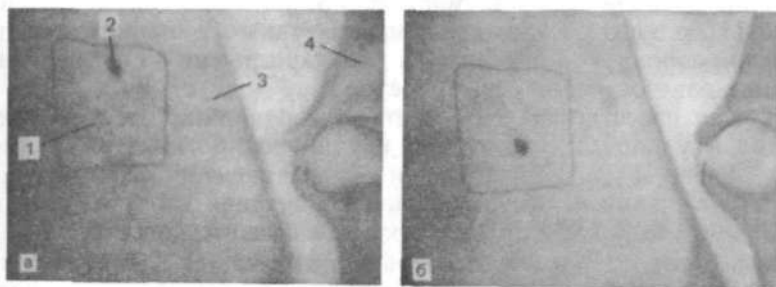


Рис. 37. Прицельный снимок кальцификата в месте отхождения передней нисходящей артерии.
 а — левая передняя косая проекция: 1 — прицельная рамка, 2 — кальцификат, 3 — тень сердца, 4 — тело позвонка; б — та же область в другой момент цикла (кальцификат сместился вниз).

Жалобы на перебои в сердце, слабость. Перенес два инфаркта (1967, 1976 гг.), появились экстрасистолы в последние месяцы. Объективно: пульс 88 уд/мин, аритмичный — частая экстрасистолия. Границы сердца не изменены. I тон ослаблен. Выслушивается III тон. Дыхание везикулярное, хрипов нет. ЭКГ: умеренная синусовая тахикардия. Нижнепредсердные и желудочковые экстрасистолы из левого желудочка по типу бигеминии, парные экстрасистолы. Крупноочаговые рубцовые изменения в нижней и заднебоковой стенках сердца. Рентгенограммы 22.11.82 г.: на передней рентгенограмме отмечается нерезкое понижение прозрачности легочных полей в нижних отделах. Сосуды в этих частях имеют нечеткие контуры. Корни легких малоструктурны, широки, без резких границ. Количество сосудов и ширина их на всем протяжении легких одинаковы. Плевральные синусы свободны. Сердце увеличено влево за счет пути оттока из левого желудочка. Размеры его: длинник 17 см; базальный диаметр 14 см; горизонтальный поперечник сердца 13,5 см. Увеличен и путь притока левого желудочка. Нижняя полая вена не видна. Заключение: постинфарктный кардиосклероз с увеличением левого желудочка. Сократительная недостаточность левого желудочка, проявляющаяся интерстициальным отеком. При рентгеноскопии было обнаружено полное обызвествление передней межжелудочковой артерии со значительным сужением ее. Этот сосуд имеет очень интенсивную тень и пролегает в передней проекции параллельно левожелудочковой контуре. Обызвествление зафиксировано на скоростных фотофлюорограммах (рис. 38).

Атеросклеротические или соответствующие им также кальцифицированные изменения стенок в наиболее выраженном виде локализуются в проксимальных отрезках сосудистых стволов, и особенно в области их ветвления. Исключением является правая коронарная артерия. Часто в ее среднем отрезке отмечаются небольшие обызвествления. Атеросклеротический процесс наиболее выражен в проксимальной части передней межжелудочковой артерии. В совокупности, отчетливо чаще и тяжелее кальцифицируется левая коронарная артерия, чем правая, но она редко поражается изолированно. Из-за этого расположение обызвествления рентгенологически преобладает в области разветвления (раздвоения) главного ствола левой коронарной артерии. При рентгенологически определенном обызвествлении на коронарограмме чаще отмечается стенозирование высокой степени. При наличии признака обызвествления только одного сосуда, как правило, также в области стволов левой коронарной артерии, на коронарограмме в 30 % случаев определяется поражение. 3 сосудов.

Как известно, кальцификаты в коронарных сосудах находят и у лиц без симптомов коронарной болезни. Например, A. Dietz и E. Longin среди 150 пациентов с коронарной кальцификацией нашли явления коронарной болезни только у 68,9 % лиц, у 7,9 % были подозрительные признаки, а у 23,2 % симптомов заболевания не было. Это, однако, так расценивается по состоянию покоя. При стрессовой нагрузке у многих из таких лиц появляется положительный тест в виде депрессии сегмента ST ЭКГ на 1 мм и более ниже изоэлектрической линии, если имелось обызвествление хотя бы одного коронарного сосуда. M. Kelley и соавт. (1978) отметили при этом и

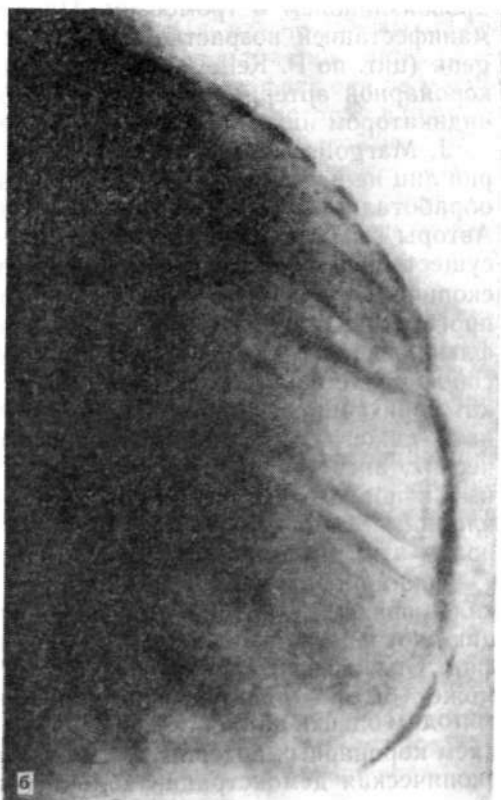
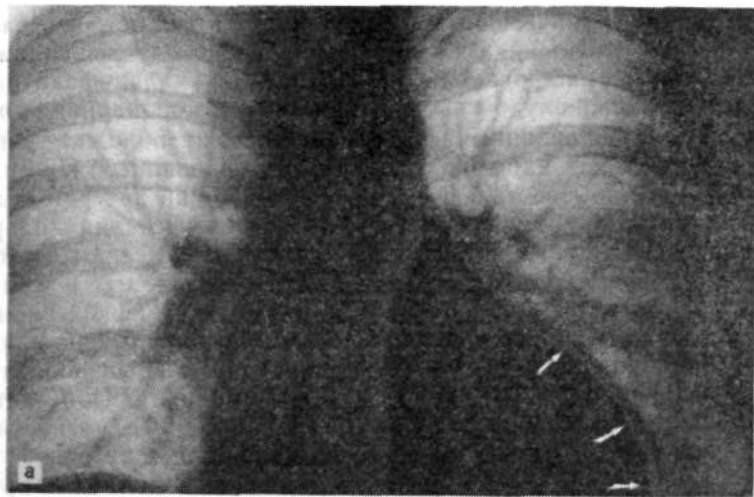
Рис. 38. Постинфарктный кардиосклероз.
а — сплошная кальцификация по ходу передней нисходящей артерии (указана стрелками); б — фотофлюорограмма с изображением кальцификатов по всей длине передней нисходящей артерии (увеличено в 4 раза).

определенную значимость того, какой сосуд был обызвествлен. Из 108 лиц, считавших себя здоровыми, в 48 % случаев положительный тест наблюдался при локализации кальцификатов в передней межжелудочковой ветви левой коронарной артерии. При локализации в огибающей ветви положительный нагрузочный тест наблюдался у 33 % обследованных. При изолированном обызвествлении правой коронарной артерии положительный тест отмечался в 17 % случаев. Это лица с пре-клиническими заболеваниями, являющимися высоким риском острой коронарной недостаточности. Н. Blackburn' и соавт. (1970) отметили, что предвиденное значение ненормальной нагрузочной ЭКГ не зависело от возраста, артериального давления, холестерина, ожирения, курения или физиологической активности. По мнению Kelley, нагрузочная ЭКГ остается наиболее практичным и употребимым методом диагностики преклинической стадии заболевания коронарных артерий.

Считается, что отложение солей кальция в коронарных артериях является конечной стадией процесса комплексного атероматозного поражения, связано с отложением фибрина и липидов, разрывом гладкомышечных волокон, ульцерацией, кровоизлиянием и тромбозом. Присутствие кальция является манифестацией возрастного атероматоза. А. Lieber и J. Jorgens (цит. по P. Kelley, 1978) отмечают, что кальций в стенке коронарной артерии сам по себе может «оказаться хорошим индикатором ишемической болезни сердца».

J. Margolis и соавт. (1980), исследовавшие разные категории лиц на наличие коронарных обызвествлений (800 человек), обработали полученные данные по таблицам выживаемости. Авторы высказывают мнение, что «...кальцификация является существенным определением выживаемости». Поэтому флюороскопическое обнаружение кальцификации имеет больше прогностическое значение, чем диагностическое. По их мнению, флюороскопическая очевидность кальцификации представляет собою свидетельство большего риска смерти, чем находки при катетеризации. Этот повышенный риск продолжает существовать даже после всех прогностически важных гемодинамических, ангиографических и клинических вариантов, полученных в порядке контроля. Градиент выживания не подвержен влиянию ответа ЭКГ на нагрузку, пола, возраста или комбинации этих факторов.

Таким образом, флюороскопия, позволяющая обнаружить кальцификаты в коронарных артериях, обеспечивает информацию, которая не зависит от данных катетеризации и ангиографии. Обычно флюороскопическая оценка коронарной болезни может быть с пользой присоединена к другим клиническим методам оценки пациента с подозрением или известным поражением коронарных артерий. Когда диагноз сомнителен, флюороскопическая демонстрация кальцификации наводит на мысль

о критической обструкции одной или более коронарных артерий, которые могут показать необходимость коронарографии (или отвести ее как ненужную) в зависимости от других клинических факторов. Когда диагноз известен, обнаружение кальцификации добавляет информацию, влияющую на прогноз, и также помогает в лечении, независимо от того сделана коронарография или нет.

М. Kelley и соавт. установили важную корреляцию между флюороскопически обнаруженной кальцификацией коронарных артерий и функциональной нагрузкой у 129 мужчин среднего возраста без симптомов болезни: при кальцификации в 9 раз легче выявлялась положительная нагрузочная реакция.

Наличие инфаркта миокарда, связанного с кальцификацией коронарных артерий, но без полной окклюзии, указывает на развитой склероз этих сосудов, который сделал их относительно недостаточными для нужд миокарда [Frink R. et al 1970].

Кальцификаты указывают на склеротический процесс в коронарных сосудах. Такие сосуды даже без кальцификации ригидны, не могут из-за этого изменять свой просвет в надлежащие моменты, как например, в систоле, когда в них под давлением поступает кровь из аорты, а из них не выходит, так как мелкие ветви их, расположенные в толщине миокарда, блокированы сокращением последнего. В эту фазу они не могут принять в себя достаточное количество крови, которая в первые моменты диастолического расслабления должна пойти в направляющиеся мелкие интрамуральные артериальные ветви. В системе коронарных артерий эластичность имеет особенно важное значение. Утрата ее под влиянием атеросклероза резко ухудшает питание миокарда через такие сосуды, имеющие достаточный просвет, но лишенные эластичности.

У старых людей кальцификация коронарных артерий может не иметь большого значения, так как наблюдается иногда и без сужения просвета этих сосудов. Однако у лиц до 50 лет такие изменения могут быть зловещими, так как сочетаются с коронарной недостаточностью [Simon G., 1978].

Значение рентгенологически определяемого кальцифицирующего коронаросклероза без коронарографии в последние годы возросло. Доказательство кальцификации в диагностике коронарной болезни сегодня имеет большое значение.

ИШЕМИЧЕСКАЯ БОЛЕЗНЬ СЕРДЦА

Ишемическая болезнь сердца включает в себя группы различных форм этой нозологической единицы, развивающихся на основе недостаточности кровоснабжения миокарда. По определению ВОЗ (1959), ишемическая болезнь — это острое или хроническое поражение сердца, вызванное уменьшением или

прекращением доставки крови к миокарду в связи с болезненным процессом в коронарных сосудах.

Причин для нарушений коронарного кровотока очень много. К числу их относятся такие, как болезни коронарных сосудов при травмах сердца, при приеме контрацептивных средств, при пороках развития, в результате развития системных поражений сосудов — васкулиты, коллагенозы и мн. др. Однако в подавляющем большинстве случаев причиной ишемии миокарда является атеросклероз коронарных сосудов, и потому возникло мнение, что формулировку, определяющую понятие «ишемическая болезнь», следует изменить, указав конкретно на атеросклеротическую природу этого патологического процесса [Ганелина И. Е., 1977].

По данным И. К. Шхвацабая (1982), патогенетическими факторами ишемической болезни являются неврогенный спазм, хроническая гипоксия как следствие влияния систолы и диастолы на коронарный кровоток, острая ишемия и мелкоочаговый некроз миокарда, какими бы причинами они ни были вызваны. От мелких сосудов тромбоз по восходящему типу может подниматься в крупные.

В соответствии с этой схемой, автор выделяет два основных периода развития ишемической болезни: ангиоспастический период и период неадекватного кровоснабжения.

Различают следующие клинические формы ишемической болезни: 1) стенокардия — известный болевой синдром, возникающий на основе склеротически измененных коронарных артерий, не способных обеспечить достаточный кровоток в условиях повышения функции миокарда. В покое кровоток оказывается достаточным и боли исчезают (стенокардия напряжения), но бывают такие степени сужения коронарных артерий в результате атеросклероза, что и в покое также ощущаются боли (стенокардия покоя); 2) острая коронарная недостаточность — возникает на той же основе, которая обуславливает внезапную смерть. Признаков инфаркта миокарда нет, так же как и при первой форме; 3) инфаркт миокарда — острая ишемия участка миокарда, наступающая в результате внезапного закрытия просвета коронарной артерии, питающей эту зону, с развитием некроза в ней; 4) безболевая форма, протекающая бессимптомно, лишь с изменениями ЭКГ, или проявляющаяся в виде хронической сердечной недостаточности.

Ишемическая болезнь сердца может также протекать и в виде постинфарктного синдрома, вызванного аутоиммунными процессами, затяжного инфаркта или рецидивирующего инфаркта. Все названные формы — не единственные и не изолированные проявления ишемической болезни (Е. И. Ганелина). Течение ишемической болезни сердца связано с выраженностью изменений сердечной мышцы: быстрое выключение кровоснабжения

участков миокарда с развитием некроза обуславливает драматическую ситуацию в виде инфаркта миокарда, постепенное же поражение сосудов неизбежно влечет за собою развитие атеросклеротического кардиосклероза.

Наибольшее практическое значение имеют рентгенологические проявления инфаркта миокарда и атеросклеротического кардиосклероза.

Этот патологический процесс возникает из-за острой недостаточности поступления кислорода в миокард в результате закупорки коронарных артерий. Инфаркт миокарда представляет собою ишемический некроз участка мышцы сердца, возникающий вследствие острого несоответствия между потребностью миокарда в кислороде и доставкой его по коронарным сосудам [Руда М. Я., Зыско А. П., 1981; Чазов Е. И., 1982]. Причинами могут быть коронарный тромбоз, эмболия, субинтимальная геморрагия в склерозированном сосуде, расслаивание его и критическое снижение общего артериального давления от шока, кровопотери, окклюзирующего сифилитического мезоартита. Основной причиной инфаркта миокарда является атеросклероз коронарных артерий. Постепенное увеличение тромба на изъязвившейся поверхности атероматозной бляшки со стороны интимы может достигнуть такой степени, что при внезапно возникающей повышенной потребности миокарда в кислороде такой сосуд не может обеспечить достаточное его питание. Либо часть тромба, оторвавшись от места его образования, движется с током крови до участка, где просвет сосуда уже, чем размер этого эмбола, здесь происходит закупорка также с явлениями ишемии миокарда. Последняя, однако, может не наступить, если имеется достаточное количество межкоронарных или интракоронарных анастомозов, могущих при надлежащем градиенте давления включиться в кровоток и тем предотвратить ишемию [Василенко В. Х., 1977].

По распространенности некроза различают трансмуральный (на всю толщу миокарда), интрамуральный (внутристеночный некроз, не достигающий эпи- и эндокарда), субэндокардиальный, субэпикардиальный. Чаще всего инфаркт развивается в передней стенке левого желудочка, т. е. в зоне распространения чаще всего поражаемой атеросклерозом передней межжелудочковой ветви левой коронарной артерии. Задняя стенка занимает второе место. Межжелудочковая перегородка поражается в 15—20 % случаев. Сосочковые мышцы — в 25 % [Чазов Е. И., 1982].

Между терминальными ветвями основных коронарных артерий существует значительное количество анастомозов, быстро увеличивающихся при возникновении угрозы прекращения кровоснабжения какого-либо участка [Prinzmetal et al., 1953; Woods, P., 1969]. Правая коронарная артерия, снабжающая одноименный желудочек, является довольно крупным сосудом.

В его просвете, а следовательно и стенке, не возникает высокого давления и сопротивления току крови, а потому здесь инфаркты возникают реже. Верхняя и латеральная части левого желудочка снабжаются проксимальными ветвями от передней нисходящей и левой огибающей артерий, и кровоснабжение этих участков надежное. Кроме того, между передней межжелудочковой артерией как ветвью левой коронарной артерии и правой коронарной артерии в этой области существуют многочисленные анастомозы (кольцо Вьессена). Задняя базальная часть более уязвима, так как она снабжается кровью от терминальных ветвей, идущих от правой и левой огибающих артерий. Но это тоже более надежно, нежели кровоснабжение в зоне верхушки в передней части левого желудочка, которая питается почти исключительно от терминальных ветвей передней межжелудочковой артерии, хотя анастомотические каналы могут быстро развиваться от задней нисходящей ветви правой коронарной артерии. Межжелудочковая перегородка снабжается перфоративными ветвями от передней межжелудочковой артерии на $\frac{2}{3}$, а $\frac{1}{3}$ перегородки — от таких же ветвей задней нисходящей артерии [James T., 1960; Prinzmetal et al., 1953]. Папиллярные мышцы снабжаются от разных источников: задняя — от терминальных ветвей огибающей или от правой коронарной артерии, передняя — от передней межжелудочковой, огибающей или диагональных ветвей.

Чаще все же коронарный тромбоз наступает в зоне передней межжелудочковой артерии (65—75 %), левой огибающей артерии (5—33%), правой коронарной артерии (25—40%) [Woods P., 1969]. Замечено, что половина передних и четверть задних инфарктов сопровождается также и инфарктами межжелудочковой перегородки. Большое значение имеют и тип кровоснабжения миокарда, особенности коронарных артерий (преимущественно левый тип, правый или смешанный сбалансированный).

Некрозы во внутренних слоях сердечной мышцы формируют пристеночные тромбы (40—50 % случаев) в зоне поврежденного эндокарда. При некрозах поверхностных слоев возникают локальные перикардиты (30—35%), диффузный перикардит встречается в 10 % случаев. Обычно в воспалительный процесс в перикарде вовлекается и прилежащий участок медиастинальной плевры. Поэтому плевроперикардиальные местные сращения часто наводят на мысль об имевшемся инфаркте. Иногда на таком участке левожелудочкового контура видна аневризма этой камеры (10—30%).

В последние годы описаны случаи возникновения инфаркта миокарда при неизменных коронарных артериях, только лишь в результате их длительного генерализованного спазма [Sperschia G. et al., 1979]. Это доказано с помощью коронарографии: во время ангинозного приступа отмечалось сужение, а по про-

щества его повторное введение контрастного вещества показывало их нормальный просвет с ровными контурами.

Различные физиологические показатели вроде центрального венозного давления, минутного объема кровообращения, эпизодического измерения давления в системе легочных артерий не дают каких-либо закономерных изменений, по которым можно было бы безошибочно судить о развитии и течении инфаркта миокарда. К. D. Grosser и соавт. (1974), приводя свои и литературные данные, указывают, что у больных с неосложненным инфарктом, а также при его осложнении в виде сердечной слабости до шока включительно производительность сердца была различной — от 1 до 4 л/мин. В группе из 40 больных: у 14 — без осложнений, у 12 — с сердечной недостаточностью и у 14 — с кардиогенным шоком — не установлено существенных различий в производительности сердца.

Наиболее результативным является рентгенологическое исследование, проведенное в надлежащие сроки.

Сократительная недостаточность левого желудочка при остром инфаркте миокарда приводит к увеличению количества остаточной крови и к увеличению конечного диастолического давления или, точнее, — к увеличению давления наполнения левого желудочка. Это затрудняет отток крови в него из левого предсердия, а следовательно, и из легочных вен с повышением в них давления. Повышение давления в венозной системе легких, т. е. в посткапиллярном звене малого круга кровообращения, создает препятствие для кровотока по легочной артериальной системе, т. е. прекапиллярному звену. Давление в легочных артериях повышается, что особенно заметно по его величине в легочном стволе. Поэтому показатель давления в этом сосуде очень важен, но ввиду сложности и многостепенности процесса возникновения легочной гипертензии один только этот показатель недостаточно точно представляет состояние кровотока в легких. Как теперь уже показано многими авторами, наилучшим контролем явились бы одновременное проведение систематических определений давления в легочных артериях и рентгенография легких, которая дает более широкую информацию, так как по картине перераспределения кровотока может показать не только уровень давления в левом предсердии, но и наличие отека, и его вид, что очень важно для оценки степени левожелудочковой недостаточности. Т. Franken и соавт. указывают, что экссудация жидкости в интерстиций может возникнуть и при нормальном давлении в легочной артерии.

Давление в легочной артерии очень точно коррелирует с давлением наполнения в левом желудочке [Franken T. et al., 1978; Grosser K.-D et al., 1974]. Но измерять это давление, особенно в первые часы после инфаркта, не соглашаются ни врачи, ни больные. Поэтому и были проведены сопоставле-

ния измерения давления в легочной артерии и рентгенологической картины, чтобы в дальнейшем для этого применять одну рентгенографию.

При инфаркте миокарда все явления слабости левого желудочка развиваются стремительно, а не так постепенно, как при пороках, когда левый желудочек слабеет постепенно, и сосуды малого круга, в особенности при митральных пороках, в известной мере подготавливаются к условиям кровотока. При инфаркте не бывает и резкого различия в калибре легочного ствола, проксимальных ветвей легочных артерий и периферических ветвей их, т. е. нет столь выраженного «скачка калибра», развивающегося постепенно в результате длительной перегрузки давлением левого предсердия. Есть только перераспределение кровотока с наплаивающимися на него явлениями отека. В этом процессе принимают участие как вены, так и артерии, иначе нет перераспределения. Напротив, с развитием резко выраженной вторичной легочной артериальной гипертензии ток крови из артериального звена в венозное уменьшается (в чем состоит физиологическое предназначение такой реакции), а потому давление в венах снижается и их калибр уменьшается [Milne E., 1977].

Таким образом, имеется устойчивая корреляция между давлением в легочной артерии и рентгенологическими изменениями в легких [Grosser K. D., et al., 1974]. Th. Franken и соавт. (1978) указывают также, что существует отчетливая корреляция между рентгенологической картиной и конечнодиастолическим давлением в легочной артерии. Авторы считают, что различные степени тяжести левосердечной недостаточности становятся легко распознаваемыми по рентгенологической картине. Возникающие неточности происходят из-за несвоевременной рентгенографии, которая может быть произведена после того, как исчезла измененная гемодинамика.

Авторы отмечают, что колебания калибра нисходящей ветви правой легочной артерии как указание на изменение давления в ней устанавливаются без большой определенности. Но теперь уже известно, что повышающееся давление в системе легочных артерий оказывает влияние на величину диаметра сосудов, начиная первоначально от легочного ствола. В течение какого-то времени проксимальные ветви легочных артерий, к которым относится и нисходящая ветвь правой легочной артерии, сохраняют нормальный поперечник. Возможно, что обстоятельства, о которых говорят Т. Franken и соавт., относятся именно к такому моменту.

Рентгенологические изменения, особенно если исследования проводятся редко, могут отставать от изменений в гемодинамической ситуации. Это относится к фазе отека, когда, несмотря на улучшение кровотока и работы левого желудочка, как, например, после дачи фуросемида, отек резорби-

руется не так быстро, как сосудистые изменения. Так, например, в острой фазе инфаркта миокарда величины давления в левом желудочке, левом предсердии и легочных сосудах могут очень быстро изменяться, именно это и лежит в основе наблюдаемого противоречия. Поэтому для всех больных после возникновения инфаркта необходимо частое рентгенологическое наблюдение. Формирование рентгенологических изменений зависит от различных факторов, действие которых может сказываться во времени [Grosser K.-D. et al., 1974]. Быстрое изменение давления, например повышение его вследствие увеличения объема (притока) или снижения давления диуретиками, может быть не схвачено рентгеноконтролем.

Обычно слабая степень застоя в легких, когда имеются только признаки перераспределения кровотока, сопровождается диастолическим давлением в легочной артерии, равным примерно 19 мм рт. ст.; более значительная — интерстициальный отек — 20—25 мм рт. ст. и тяжелая степень — отчетливо выше 25 мм рт. ст. Соответственно этому развивается и рентгенологическая картина нарушения гемодинамики в малом круге кровообращения. Об этом можно судить по ширине вен и периферическому кровотоку, но в условиях отека этот критерий проявляет себя нечетко как по ухудшению видимости, так и в результате снижения давления из-за трансудации.

Некоторые авторы указывают, что нередко интерстициальный отек может возникнуть и при давлении в левом предсердии ниже 20 мм рт. ст.; особенно у лиц с повторяющимся ослаблением сократительной способности левого желудочка. Но, по классическим представлениям, отек может наступить, когда лимфатические пути, дренирующие периваскулярные и перибронхиальные пространства, не справляются со своей задачей, а при давлении выше 25 мм рт. ст. давление в капиллярах и венах за счет застоя по величине превосходит онкотическое давление белков плазмы крови в сосудах. Усиленная трансудация жидкости из сосудов при сравнительно низком давлении происходит из-за резкого повышения проницаемости сосудистой стенки, увеличения количества капилляров, бывших до того резервными, а при застое включившимися в циркуляцию. Повышение проницаемости происходит от быстро и неуклонно развивающейся гипоксемии [Смоленский В. С. и др., 1981]. Но это может быть и результатом несовпадений рентгенограммы с действительным состоянием легочной гемодинамики.

Как уже сказано, снижение давления скажется не тотчас на рентгеновской картине. Требуется время. Для нормализации рентгенологической картины вслед за снижением давления в легочной артерии, по мнению W. Kostuk и соавт. (1973), нужно около 4 дней. Но, очевидно, это не всегда так. Для этого утверждения требуется доскональная проверка. K.-D. Grosser и соавт. (1974) приводят пример систематического парал-

лельного наблюдения инфарктного больного, который полезно привести здесь.

На первом снимке в верхней части правого легочного поля рентгенологически отмечен начинающийся альвеолярный отек с мягкими сливающимися пятнистыми тенями. Среднее давление в легочной артерии было 29 мм рт. ст. На втором снимке (спустя 1 день) видно улучшение — вырисовывается ослабление интенсивности пятнистых теней, остается общее помутнение, что указывает на интерстициальный отек. Среднее давление в легочной артерии — около 20 мм рт. ст. Третий снимок, выполненный спустя еще 1 день, показывал уже наиболее легкую степень застоя, проявлявшуюся в перераспределении кровотока в верхние легочные поля и разрыхлении корней легких. Давление в легочной артерии 16 мм рт. ст. Такие же величины соответствуют и давлению в сосудах легких и в левом предсердии. Это видно и при сравнении приведенных данных с результатами замеров F. Turner и соавт. (1972).

Учитывая большую информативность рентгенологических данных о состоянии левого желудочка и определения степени его слабости (достаточности или сократительной недостаточности) и возможность некоторого отставания их от измеренного давления в легочной артерии, необходимо первое исследование провести не позднее 8 ч от начала инфаркта миокарда, второе с промежутком в 12 ч, третье еще через 24 ч. Такое динамическое рентгенологическое исследование покажет картину, практически отражающую действительное состояние миокарда на момент исследования. Кроме достаточной точности, рентгенологическое исследование в виде обзорных снимков в постели наименее обременительно для больного по сравнению с другими методами исследования.

Рентгенологическое исследование органов грудной полости при остром инфаркте миокарда впервые было произведено Fauda и соавт. в 1957 г. Уже тогда было обращено внимание на картину застойных изменений в легких. В дальнейшем была получена еще большая информация. Aschenbrenner и соавт. (1964) представили описание уже трех степеней тяжести застоя в легких, ими изучена их эволюция, указано на обязательность короткой выдержки при рентгенографии, так как иначе трудно разграничивать вид отека. Высказано предостережение о том, чтобы внимательно относились к трактовке рентгенологической картины альвеолярного отека и не принимали его за пневмонию. Было указано на недостаточность клинических симптомов для точного определения степени застоя и контроля за его течением. В дальнейшем исследования сердца и легких при остром инфаркте миокарда были углублены и усовершенствованы Uthgennant (1964), Tricot (1968), Harrison (1964), Chait (1972) и др. Современная трактовка рентгенологической картины нарушенной циркуляции в легких предложена авторами, указанными ранее.

При инфаркте миокарда техника рентгенологического исследования сердца имеет некоторые особенности. Быстро развивающиеся явления ишемического некроза миокарда неизменно сопровождаются ослаблением сократительной способ-

ности пораженного желудочка. Это требует и частых повторных исследований. При этом состояние больного таково, что лечащие врачи, как правило, не позволяют ему менять позу при рентгенологическом исследовании. Такого больного нельзя и перемещать из одного помещения, где к его кровати подведены различные регистрирующие состояние сердца приборы и лечебные приспособления, в другое помещение, как, например, рентгеновский кабинет с достаточно мощным рентгенодиагностическим оборудованием. Рентгенологическое обследование больных инфарктом миокарда производится в палате интенсивной терапии с помощью подвижного палатного аппарата. Возможности его много меньше, чем стационарного, но и с его помощью можно получать вполне удовлетворительные рентгенограммы, по которым можно достаточно отчетливо судить о степени нарушений гемодинамики в малом круге кровообращения, а следовательно, и о функции левого желудочка.

Практически рентгенодиагностическая задача решается с помощью отечественного палатного аппарата 12П5. Снимки производятся в переднезадней проекции с фокусного расстояния 100 см на пленки 35X35 см с применением неподвижной решетки для такого же расстояния (как на обычном снимочном стволе). Аппарат позволяет подавать на трубку напряжение 120 кВ, и при токе 100 мА вполне можно получить хороший снимок с выдержкой 0,06 — 0,1 с. Вопрос о возможно более короткой выдержке для рентгенографии при инфаркте миокарда должен решаться строго и однозначно: не допускать применения выдержки больше 0,1 с. При более длинной выдержке не удастся получить четких контуров сосудов легких из-за динамической нерезкости, так как они очень подвижны, особенно те, что расположены вблизи сердца или крупных сосудов. В результате будет диагностирован интерстициальный отек легких там, где его вовсе нет. Нечеткость контуров самого сердца, в частности левого желудочка, также будет вызывать подозрение на наличие последствий мио- и перикардиальных воспалительных процессов в прошлом. Кроме этого, необходимо и производство боковой рентгенограммы, желательна в левой проекции. Это важно для исследования состояния задних легочных сегментов, которые на переднезаднем снимке не видны, особенно при положении пациента лежа на спине, когда высоко поднята диафрагма и, таким образом, трудно сделать достаточно глубокий вдох. Кроме того, требуется определить величину левого предсердия по отклонению заполненного взвесью сульфата бария пищевода, а также высчитать объем сердца, являющийся очень важным показателем по крайней мере при индивидуальном контроле в ходе лечения данного больного.

На боковую проекцию можно дать и несколько большую выдержку, так как здесь не требуется детального изучения контуров сосудов.

На рентгенограммах легких и сердца, выполненных по описанной методике, можно отчетливо определять планиметрические и объемные размеры сердца, форму его и степени тяжести застоя в легочных сосудах. Для классификации степени застоя, а следовательно, и слабости левого желудочка, нами была использована классификация F. Turner и соавт. (1972), в которой различаются 4 степени, описанные выше.

При анализе рентгенологических данных и сравнении их с клиническими показателями выявляются определенные расхождения в оценке степени тяжести застоя и левожелудочковой недостаточности. По клинической характеристике, описанной И. Е. Ганелиной и соавт. (1970), левожелудочковая недостаточность при остром инфаркте миокарда разделяется также на 4 степени. Проведенные в ЦНИРРИ исследования, выполненные И. Е. Петренко (1977, 1979), свидетельствуют о том, что существует определенное расхождение между рентгенологической и клинической оценкой состояния сократительной функции левого желудочка. Так, из 111 выживших после инфаркта больных при первоначальном их обследовании по клиническим признакам с I (начальной) степенью левожелудочковой недостаточности было 47 человек. По рентгенологическим признакам оказалось, что в этой группе степени застоя были самыми различными: I степень — 5 больных; II степень — 16 больных; III степень (с явлениями интерстициального отека) — 20 больных, и IV степень — 6 больных, имевших, несомненно, альвеолярный отек. К III степени тяжести по клиническим признакам были отнесены 18 больных, а на основании изучения рентгенограмм к этой степени можно было отнести только 7, к II — 1 и к IV — 10 больных. Такие же несоответствия наблюдаются и по другим группам больных инфарктом миокарда. Расхождения объясняются большей разрешающей способностью рентгенологического метода исследования по сравнению с клиническими в данной области.

Было показано, что рентгенологическим методом III и IV степени застоя определяются в 4 раза чаще, чем с помощью клинико-лабораторных данных. При интерстициальном отеке хрипы в легких почти не слышны, так как в просветах бронхов нет большого количества секрета, способного вызвать акустические феномены. Но даже и при альвеолярном отеке хрипы часто не слышны из-за снижения жизненной емкости легких, закрытия мелких бронхиальных ветвей, увеличения ригидности легких, нарушения проводимости звука. Все это усугубляется при наличии ограниченных форм отека [Петренко И. Я., 1977; Руда М. Я., Зыско А. П., 1981; Thurn P., 1977; Felix R., 1980].

Е. И. Тюрин и Ю. К. Селезнев (1980) в остром периоде инфаркта миокарда обнаруживали пневмонические изменения в легких.

Отмечена особенность застойных явлений в возрастном аспекте. Альвеолярный отек чаще всего наблюдался преимущественно в старших возрастных группах. До 30—39 лет такая степень вообще не отмечена, в возрасте 40—49 лет частота этого вида отека составляла 0,19; в 50—59 лет — 0,27; в 60—75 лет — 0,28. У большинства больных альвеолярный отек формируется не в виде классической формы «крыльев бабочки» (см. рис. 12), а в самом различном виде, часто с односторонней локализацией. В некоторых случаях по одной переднезадней рентгенограмме трудно с уверенностью установить наличие альвеолярного отека. Дополнение боковым снимком может помочь окончательному решению вопроса. У долго лежащих на спине больных проявления альвеолярного отека наиболее выражены в задних сегментах, которые на прямом снимке могут быть скрыты за увеличенным изображением сердца (рис. 39, а, б). В положении лежа объем крови (трансмуральное давление) в сердце и легких выше, чем в положении стоя, что способствует возникновению приступа. Влиянию гидростатического давления, передаваемому на сосудистое ложе легких, не противодействуют сопутствующие изменения тканевого давления. Когда человек лежит на боку, части легкого, находящиеся внизу, лежат приблизительно на 15 см ниже уровня сердца и давление в этих легочных капиллярах может достигать до 20 мм рт. ст. Дополнительное повышение давления, имеющее место в ранней стадии недостаточности левого сердца, создает тенденцию к отеку легкого, который, таким образом, развивается сначала в частях легких, лежащих ниже сердца [Folkow B., Neil E., 1976].

При повторных исследованиях через 2 и 5 нед после первого наблюдается определенная перегруппировка состава больных по степеням тяжести легочного застоя или сократительной недостаточности левого желудочка. В ходе эволюции патологических процессов в миокарде меняется и функциональное состояние левого желудочка. По данным И. Е. Петренко, из 111 больных с острым инфарктом миокарда за 5 нед течения болезни отчетливые изменения в сторону более легкой степени застоя произошли у 54 человек (0,49); состояние кровотока в легких, т. е. признаки левожелудочковой недостаточности, не изменилось у 45 (0,40), ухудшилось у 12.

Самая большая частота случаев межзачернового отека легких (III степень застоя) имеет место у больных с отягощающими факторами, влияющими на способность левого желудочка к восстановлению работоспособности (предшествующий инфаркт и наличие артериальной гипертензии или даже без нее).

Выраженность застоя в легких не зависит от локализации инфаркта: практически она одинакова как при переднем инфаркте, так и при заднем. Также незаметна разница, при III степени застоя, между проникающим и непроникающим

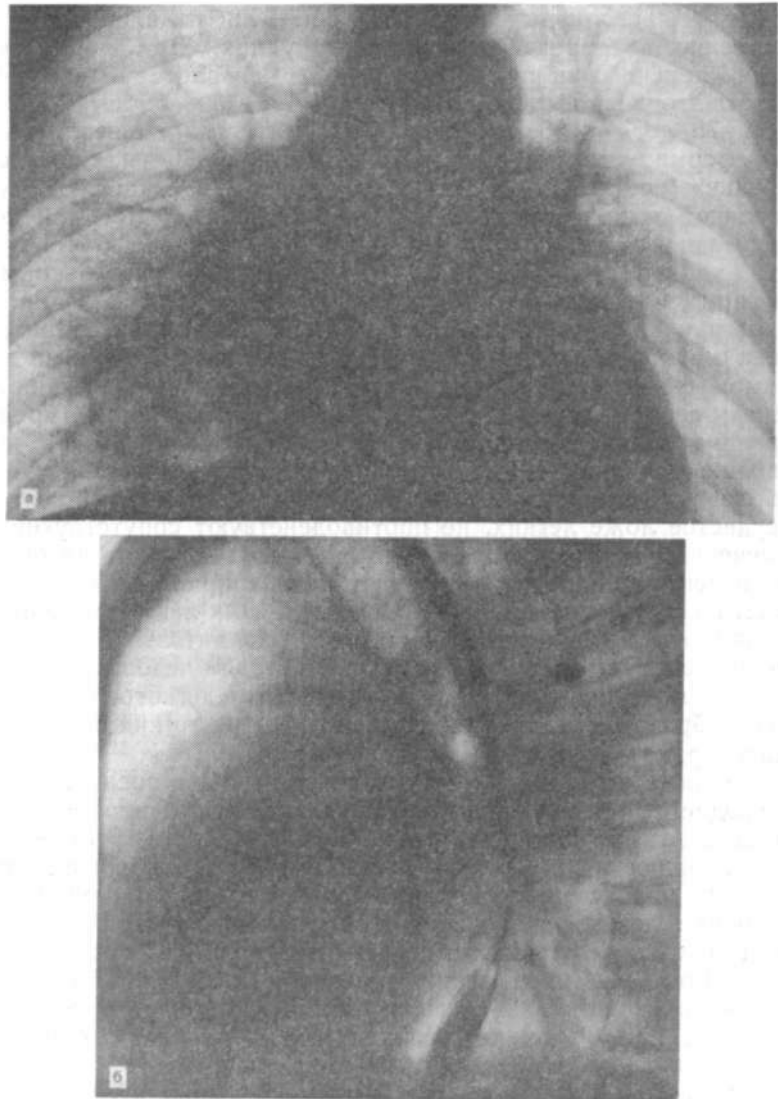


Рис. 39. Рентгенограммы больного К. А., 47 лет. Острый инфаркт миокарда,
а—на передней рентгенограмме альвеолярный отек виден недостаточно четко. Сердце увеличено; б — на левом боковом снимке того же больного отчетливо виден альвеолярный отек в задних сегментах.

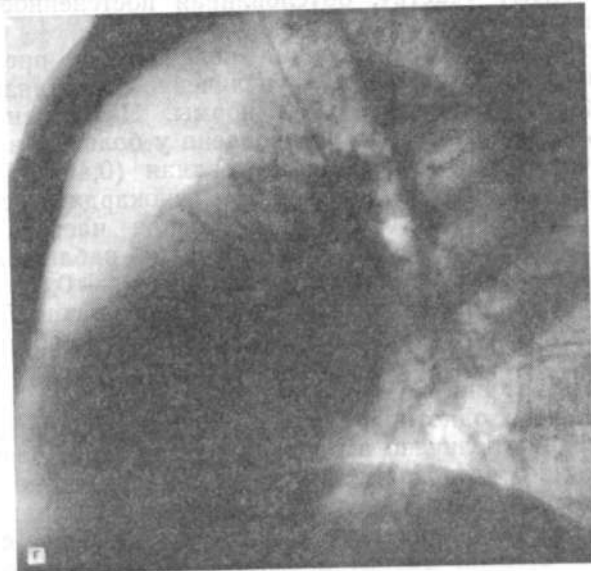
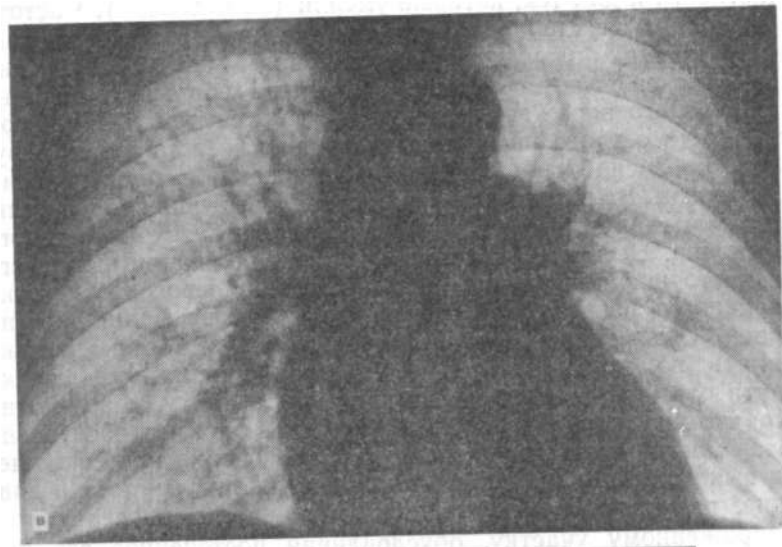


Рис. 39. Продолжение.
в — через 12 дней. Альвеолярного отека нет, но остается еще перераспределение кровотока. Сердце нормальных размеров; г — на боковом снимке также нет признаков альвеолярного отека, который был ранее.

Рис. 39. *Продолжение.*

в — через 12 дней. Альвеолярного отека нет, но остается еще перераспределение кровотока. Сердце нормальных размеров; г — на боковом снимке также нет признаков альвеолярного отека, который был ранее.

инфарктом. Это справедливо для всех категорий больных, в частности и для тех, которые умерли (54 человека). Частота случаев III и IV степеней егочного застоя среди всех выживших и умерших больных была одинаковая — 0,73. Наибольшая часть случаев с такими степенями отмечена у больных, умерших от тотального поражения стенок левого желудочка. При этом для исхода острого инфаркта миокарда имеет значение нарушение кровоснабжения папиллярных мышц с последующим их некрозом. Возникающая при этом недостаточность митрального клапана создает дополнительную нагрузку для левого желудочка. Несмотря на то, что частота появления переднего и заднего инфаркта одинакова, аневризма левого желудочка развивается на передней стенке его в 3 раза чаще, чем на задней. Объяснение этому пока не найдено. Можно только принять во внимание особое местное напряжение стенки в пути оттока в момент изгнания крови в аорту, а возможно и то, что передние инфаркты обширнее задних и относительно малая масса нормального миокарда не способна при сокращении выключить из этого акта большой участок некроза и давление, развиваемое в желудочке, в равной мере передается и пораженному участку, обуславливая постепенное его выпячивание.

Относительный объем сердца колебался в пределах от 452 мл/м² до 1300 мл/м², т. е. увеличение составляло от 3 % до 195 % от соответствующей нормы. Наибольшая часть случаев увеличения сердца установлена у больных в возрасте 60—75 лет во все периоды исследования (0,46; 0,50; 0,54). У больных с повторным инфарктом миокарда в сочетании с гипертонической болезнью наибольшая частота резкого увеличения относительного объема сердца наблюдалась при заключительном обследовании (через 5 нед) — 0,83. Гипертоническая болезнь рассматривается как отягощающий фактор, хотя, с другой стороны, она сглаживает выпуклости в зоне атероматозных бляшек, предотвращая этим сужение просвета коронарных артерий [Woods P., 1969].

Не отмечено однотипной реакции сердца на некроз миокарда. Сердце увеличено в разной степени как в первые дни, так и в конце обследования. Можно при значительной степени нарушения в малом круге кровообращения видеть сравнительно небольшое увеличение сердца и, напротив, большое сердце — при малой степени застоя в легких. Сравнительно слабые изменения в рентгенологической картине легких наблюдаются при увеличении относительного объема сердца на 21—55% от исходного с частотой 0,62.

Левое предсердие было увеличенным у 79 из 111 выживших после инфаркта миокарда больных, у остальных 32 больных увеличения левого предсердия не было. При этом оказалось, что закономерной связи между величиной левого предсердия

и степенью левожелудочковой недостаточности практически нет. Так, из 12 больных со значительным отклонением пищевода у 5 наблюдался межзубчатый (интерстициальный) отек, а у 3 — альвеолярный; из 23 больных с умеренным отклонением пищевода у 14 больных был межзубчатый отек, а у 5 альвеолярный; из 44 больных с незначительным отклонением пищевода у 19 был межзубчатый отек, а у 10 — альвеолярный. В группе остальных 32 больных без увеличения левого предсердия давление было повышено до 25 мм рт. ст. и более (т. е. превышало онкотическое давление белков плазмы). Возможно, что нужны другие доказательства этого феномена. В таких случаях следует испытать одновременно и другие методы определения увеличения левого предсердия: определение его фронтального поперечника по С. Higgins и соавт. (1980) и сагиттального по величине горизонтального отрезка от уровня передней границы ортоградной проекции правой легочной артерии до задней границы левого предсердия, определяемой по заполненному взвесью сульфата бария пищеводу (по J. Westcott и D. Ferguson, 1976).

Сказанное иллюстрируется следующими примерами:

Больной К. А., 47 лет, грузчик. Жалобы на недостаток воздуха, загрудинные боли, уменьшившиеся после инъекции обезболивающего препарата. ЭКГ: распространенная передняя ишемия с возможным поражением миокарда. Состояние средней тяжести. Пульс 111 уд/мин; АД 120/80 мм рт. ст. Тоны сердца глухие. Цианоз губ и кожи лица. Умеренная одышка. Дыхание везикулярное. Отмечается шум трения плевры слева. На рентгенограммах: большое количество переполненных кровью сосудов, в числе которых большинство с нечеткими контурами. Признаки интерстициального и альвеолярного отека легких, преимущественно справа. Сердце увеличено во всех отделах, особенно левые камеры — желудочек и предсердие. Размеры сердца: длинник 18 см; базальный диаметр 14 см; горизонтальный поперечник 17 см; сагиттальный размер сердца 15 см. Относительный объем сердца 846 мл/м². Кардиоторакальное отношение: 0,53. Острый инфаркт миокарда (рис. 39, а, б).

Через 12 дней общее состояние удовлетворительное. Кожные покровы бледные. Пульс 97 уд/мин. Тоны сердца приглушены. Дыхание везикулярное, хрипы не определяются.

Рентгенография. Размеры сердца существенно уменьшились: длинник 16 см; базальный диаметр 12,5 см; горизонтальный поперечник 15 см; кардиоторакальное отношение: 0,46. Альвеолярный отек исчез, интерстициальный сохраняется (рис. 39, в, г).

Через 35 дней: состояние удовлетворительное. Одышки в покое нет. Тоны сердца глухие. Пульс аритмичный, 96 уд/мин. Физическую нагрузку переносит хорошо. На рентгенограммах: перераспределение кровотока в легких сохраняется. Отека легких нет. Левое предсердие еще увеличено. Размеры сердца: длинник 16 см; базальный диаметр 12 см; горизонтальный поперечник 13 см; сагиттальный размер сердца 14 см. Кардиоторакальное отношение 0,4. Относительный объем сердца уменьшился по сравнению с первоначальной величиной и стал равным 648 мл/м².

Больной К. Я., 47 лет. Поступил в кардиологическое отделение горбольницы № 1 26.12.75 г. Жалобы на внезапно появившиеся загрудинные боли, икоту. Принятые таблетки анальгина и валидола не уменьшали болей, которые стали передаваться на всю левую половину грудной клетки,

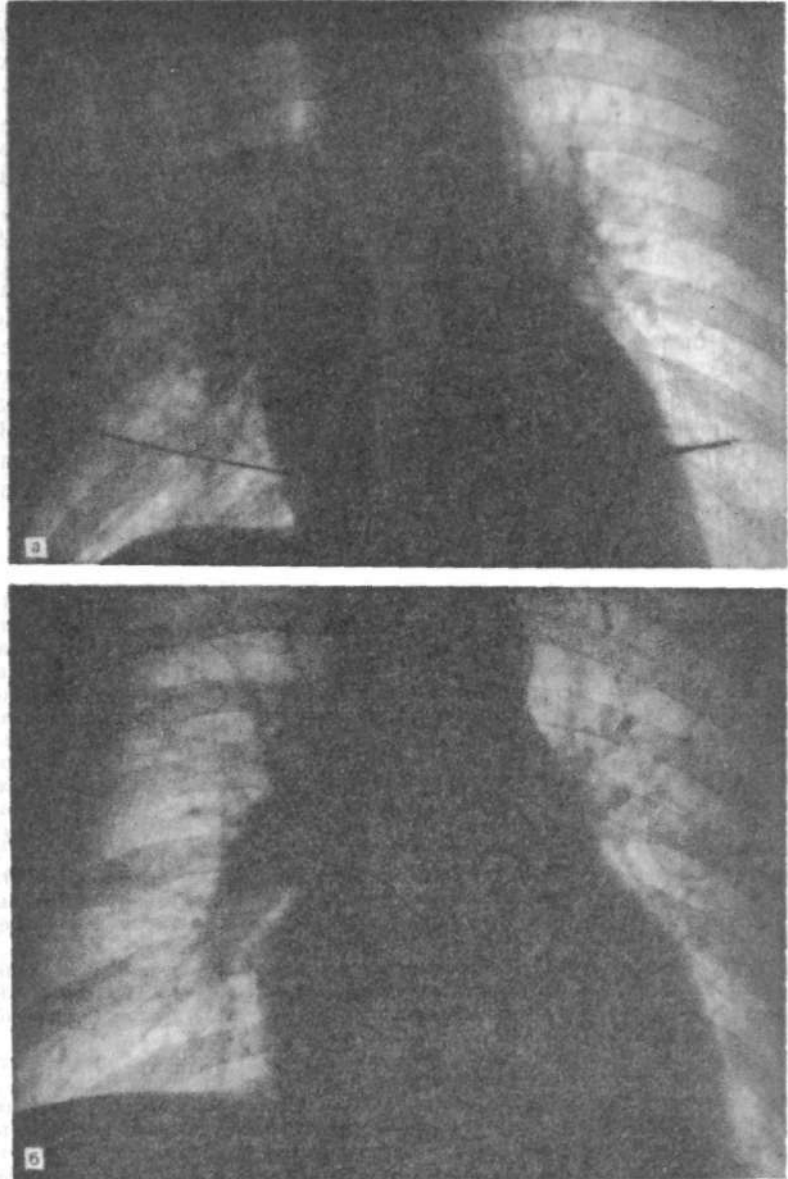


Рис. 40. Рентгенограммы больного К. Я.
а — односторонний альвеолярный отек. Сердце нормальных размеров; б — через 32 дня. Альвеолярного отека нет. Остались широкие корни, перераспределение кровотока. Сердце же увеличилось в размерах.

нижнюю челюсть, шею. Температура тела повысилась до 39 °С. Общее состояние средней тяжести. АД 150/100 мм рт. ст. Пульс 54 уд/мин. Дыхание нормальное. Хрипов не слышно. Лицо одутловатое, умеренный цианоз губ. На другой день пульс 72 уд/мин, АД 110/80 мм рт. ст. Дыхание ослабленное, хрипов не слышно. На ЭКГ — картина первого часа заднебокового инфаркта миокарда.

Рентгенография. Альвеолярный отек правого легкого. Интерстициальный отек левого легкого, проявляющийся паравазальной транссудацией. Увеличение левого предсердия. Размеры сердца: длинник 15 см; базальный диаметр 12 см; горизонтальный поперечник 15 см. Относительный объем сердца 579 мл/м². Кардиоторакальное отношение: 0,5 (рис. 40, а).

Через 12 дней: общее состояние удовлетворительное. Лечебная гимнастика в постели. Дыхание везикулярное. Тоны сердца глухие, единичные экстрасистолы. На ЭКГ: закономерная эволюция заднебокового инфаркта миокарда. Желудочковая экстрасистолия. На рентгенограммах: полнокровие легких. Альвеолярного отека нет. Уменьшился интерстициальный отек. Размеры сердца: длинник 15 см; базальный диаметр 12 см; горизонтальный поперечник 14,5 см; кардиоторакальный индекс: 0,48. Сагиттальный размер сердца 12,5 см.

Через 32 дня: жалоб не предъявляет, однако хождение по 4-ступенчатой лесенке вызывает сердцебиение. На рентгенограммах: сосудистый рисунок легких нормализуется. Размеры сердца: длинник 15,5 см; базальный диаметр 13 см; горизонтальный поперечник 15,5 см. Кардиоторакальный индекс: 0,51. Относительный объем сердца 662 мл/м² (рис. 40, б). Глубинный размер 13 см.

Как видно из сравнений, произошло некоторое увеличение относительного объема сердца (на 83 мл/м²). В этом случае реакция сердца несколько иная, чем в предыдущем. Если у предыдущего больного (К. А.) увеличившийся в результате инфаркта объем сердца постепенно уменьшался, то у второго (К. Я.) все происходило наоборот при одних и тех же степенях тяжести патологического процесса (недостаточности левого желудочка).

Больной С. Ю., 42 лет. Шофер. Рост 170 см, масса 82 кг. Диагноз при поступлении: ишемическая болезнь сердца. Острый распространенный инфаркт миокарда (передней стенки). Диагноз окончательный: ишемическая болезнь сердца. Острый проникающий инфаркт миокарда. Жалобы на тупые давящие боли за грудиной.

Состояние тяжелое, больной заторможен. Пульс 100 уд/мин, ритмичный. Тоны глухие. АД 130/80 мм рт. ст. Дыхание везикулярное, хрипов нет. ЭКГ: ритм синусовый. Острая стадия распространенного переднего инфаркта миокарда. Рентгенологическое исследование: правое легкое затенено большим количеством мелких, местами сливающихся теней, из-за которых сильно уменьшена четкость изображения сосудов этой стороны. Корень правого легкого расширен, с нечеткой структурой и наружным контуром. Но и при этих условиях видно преобладание диаметра сосудов верхних сегментов. Слева сосуды более четкие и ясно видно перераспределение кровотока в верхние сегменты (рис. 41, а). Величина и положение сердца нормальные. Отмечается большая ширина верхней полой вены, сильно выступающей в правое легочное поле. Левый боковой снимок передержан, но определить размеры сердца и левого предсердия возможно. На боковом снимке видны плотные тени по ходу междолевых щелей — субплевральный отек. Отчетливо видна левая легочная артерия, огибающая левый верхнедолевой бронх (рис. 41, б). Размеры сердца: длинник 18 см; базальный диаметр 13,5 см; горизонтальный поперечник 15,6 см; кардиоторакальное отношение: 0,48; фронтальный поперечник левого предсердия 9,2 см; поперечник левой легочной артерии 23 мм; ширина легочного сегмента 4,5 см; ширина грудной

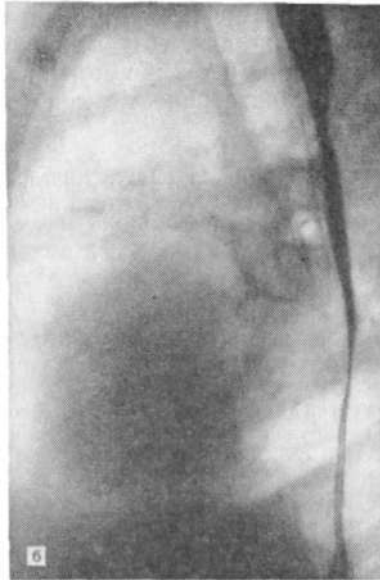
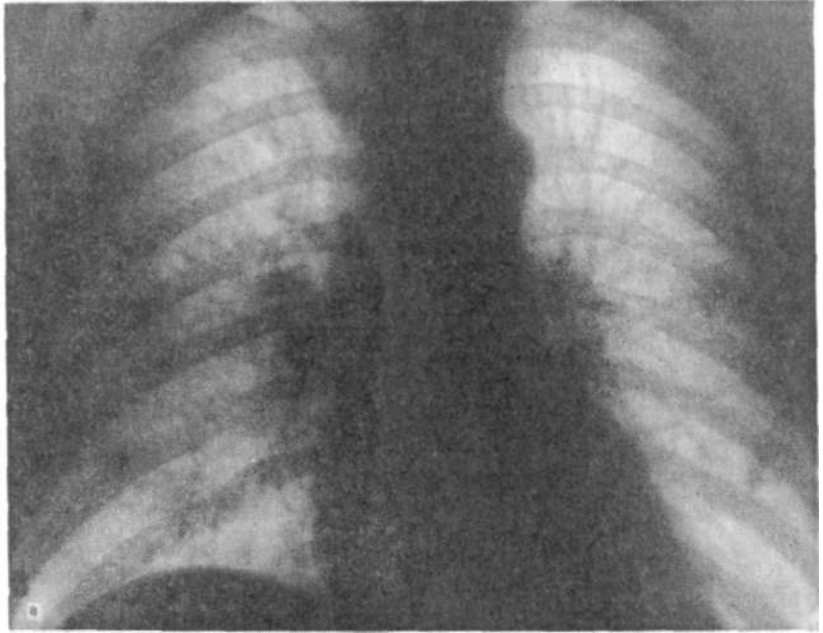


Рис. 41. Рентгенограммы больного С. Ю. а — в правом легком альвеолярный отек, слева только перераспределение кровотока. Корни широкие, с нечеткой структурой; б — левая боковая рентгенограмма. Субплевральный отек по ходу главной междолевой щели. Левое предсердие практически не увеличено.

полости 33 см. Сагиттальный размер сердца 14,5 см; глубинный размер левого предсердия 4,8 см. Это несколько превышает верхнюю границу нормы.

Повторное исследование через 4¹/₂ мес. Легочные поля нормально прозрачны. Сосудистый рисунок правильный, отчетливый, однако корни легких остаются без достаточно четкой структуры и с нерезкими контурами. Тень верхней полой вены значительно уже, чем в предыдущем исследовании. Поперечник сосудов в верхних сегментах шире (особенно слева), чем в нижних. Размеры сердца остаются без изменений. На рентгенокимограммах: пуль-

саторные движения малой амплитуды во всех образующих контуры частях поверхностей — одинаково мала в обоих путях притока левого желудочка. Особенно слабые движения отмечаются в пути оттока от левого желудочка. На аорте амплитуда и форма зубцов нормальные. На левой

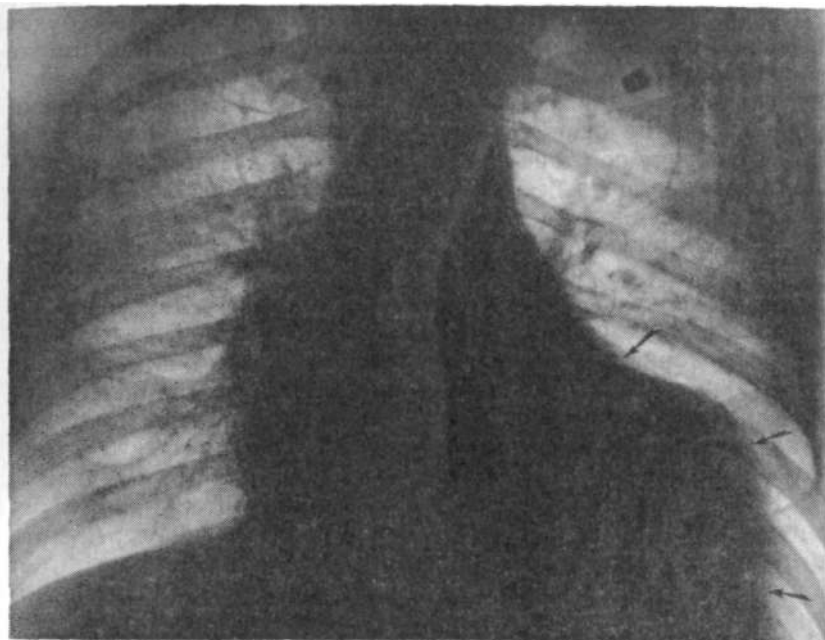

Рис. 42. Аневризма переднебоковой стенки левого желудочка (указана стрелками), как следствие трансмурального инфаркта миокарда.

боковой рентгенограмме сагиттальный размер левого предсердия уменьшился на 1 см. В рассмотренном случае весьма выраженная форма левожелудочковой недостаточности (альвеолярный отек) наблюдалась при небольшом по размерам сердце. Отмечалось лишь умеренное увеличение левого предсердия. Такие нормальные по величине сердца нередко встречаются при хронически текущей ишемической болезни сердца.

При обширном поражении всей толщи стенки левого желудочка образуется аневризма его, распознаваемая по резкому выпячиванию левожелудочкового контура на передней рентгенограмме (рис. 42).

АТЕРОСКЛЕРОТИЧЕСКИЙ КАРДИОСКЛЕРОЗ (ИШЕМИЧЕСКАЯ КАРДИОМИОПАТИЯ)

Патологические изменения в коронарных сосудах, такие как склероз, могут постепенно уменьшать кровоток в миокарде, вызывая хроническую ишемию его, снижение работоспособности. Такие явления могут развиваться и после острого инфаркта миокарда, когда кровоснабжение миокарда не восстанавливается до первоначального объема. Так развивается недостаточность миокарда или сердца ишемического происхождения, или ишемическая болезнь сердца. Физическая

нагрузка из-за недостаточности коронарного кровотока будет приводить к гибели мышечных волокон и постепенной замене их соединительнотканными элементами. Процесс идет в направлении дистрофия -> некроз -> кардиосклероз. Последний развивается не равномерно, а в зависимости от того, какая зона миокарда поражена. В результате развиваются увеличение полостей сердца и сердечная недостаточность. Недостаточность миокарда (в основном левого желудочка), как и при другом ее происхождении, характеризуется снижением минутного объема и повышением диастолического давления в левом желудочке, а также уменьшением фракции изгнания. Кроме того, можно при киноэнцефалографии отметить и более тонкие изменения сократимости левого желудочка в сторону ухудшения (разные виды асинергии сокращений — гипокинезию, акинезию, дискинезию). В непораженных участках миокарда развивается гипертрофия как фактор, поддерживающий функцию.

Контрастные исследования коронарных артерий при ишемической болезни показали, что нет большой определенности в развитии коллатералей. Они были увеличены как ответ на ишемию у 33 % обследованных, у 49 % никаких изменений не было, а 15 % было отмечено уменьшение коллатералей. Но, вопреки различному развитию коллатералей, данные выносливости к нагрузке, повышение конечнодиастолического давления в левом желудочке, фракция изгнания и преобладание левожелудочной асинергии были одинаковыми. Поэтому значение увеличения коллатералей у лиц с хронической ишемической болезнью сердца пока не выяснено. Известно, что в результате атеросклеротического изменения коронарных артерий их просвет становится суженным, а стенки ригидными. Просвет таких артерий становится постоянным, фиксированным. Мелкие же ветви, артериолы в результате гипоксии, метаболических влияний и также рефлекторно находятся постоянно в максимально расширенном состоянии. Поэтому в таких условиях, в отличие от нормы, объемный кровоток определяется не артериолами, а ригидными артериями. Возникает постоянство кровотока при любых условиях, и степень достаточности миокарда определяет возлагаемая на него нагрузка. Основным фактором, определяющим возникновение ишемии, является повышение потребности в кислороде [Ганелина И. Е., 1977].

Рентгенологическая картина недостаточности левого желудочка при ишемической болезни сердца характеризуется в основном теми же признаками, что и при подобных же состояниях другой этиологии. Постепенно слабеющее сердце у таких больных будет выглядеть не всегда одинаково. Плавные закругленные контуры четко отграниченных частей сердца и больших сосудов становятся все более сливающимися друг

с другом. Нельзя четко определить границу между левым желудочком и легочным стволом. Контуры сердца постепенно сливаются с тенями корней легких, утрачивающих первоначальную форму и очертания. Сердце приобретает треугольную форму, широко сидит на диафрагме, соприкасаясь с ней под очень тупыми углами. В случаях, когда оно невелико (а нередко его размеры не превосходят норму), то это часто ставит рентгенолога в тупик.

Трудно поверить в то, что сильно ослабленное сердце может иметь нормальные размеры. Такая картина производит впечатление, что сердце большей частью своей погрузилось в живот и над диафрагмой возвышаются лишь небольшая часть его и большие сосуды.

Есть, однако, некоторое постоянное отношение, по которому чем больше по размерам сердце, тем резче выражены признаки застоя в корнях легких. Это наблюдается постоянно, так как в ослабленном миокарде больше объем остаточной крови. На рентгенокимограммах в передней и левой передней косой проекциях зубцы имеют очень малую амплитуду, в обеих проекциях одинаковую по величине и форме зубцов, в отличие от нормы. В норме амплитуда зубцов рентгенокимограммы в левой передней косой проекции по контуру левого желудочка всегда много больше и в форме зубцов присутствует элемент, отражающий латеральное систолическое движение, предшествующее фазе выброса. Нередко можно видеть, что движения левожелудочкового контура на передней кимограмме вообще не регистрируются. Редукция полости происходит за счет утолщения стенок желудочка в пути оттока, о чем говорят нормальные по амплитуде аортальные зубцы. У некоторых таких больных, перенесших 2 инфаркта, сердце небольших размеров, но также с нечетким разграничением отдельных частей, треугольной формы, с ослабленными пульсаторными движениями по контуру левого желудочка и нерасширенными корнями, в которых можно заметить отдельные структурные элементы. Это означает, что в спокойном состоянии сократительная функция левого желудочка достаточна. При малейшем напряжении (просто ходьба) сразу появляется боль в сердце. Больной прекращает ходьбу, нагрузка на сердце падает, и боль проходит.

Конечно, явления застоя в выраженной форме за такой промежуток времени не могут развиваться, и в сосудах легких не видно особых изменений типа интерстициального отека, хотя бы в небольшой степени. Это происходит из-за постоянно малой нагрузки на сердце и рубцовых изменений в лимфатических путях, идущих паравазально.

Для иллюстрации сказанного можно привести несколько примеров хронического течения ишемической болезни сердца с периодическими инфарктами миокарда.

Больная К. В., 67 лет. Поступила с повторным инфарктом миокарда. На первой рентгенограмме, выполненной в день поступления 17.03.81 г.: прозрачность правого легкого несколько меньшая по сравнению с левым, по-видимому, из-за некоторой неточности в направлении луча при съемке в положении на спине. Ширина легочных сосудов всюду одинаковая из-за перераспределения кровотока. Сосуды корней легких более широки, чем обычно, что также проявляется и в увеличении количества ортоградных изображений их в виде кружков разного диаметра. Это относится как к артериям, так и к венам, что особенно демонстративно вблизи левого корня. Размеры сердца — обычные для нормы. Верхняя полая вена расширена. Сердечная бухта нормально выражена. Контур левого желудочка на снимке выпрямлен и без закругления переходит в тень диафрагмы. Планиметрические данные на прямой рентгенограмме: длинник сердца 14 см, горизонтальный поперечник 15 см, косой поперечник 12 см, легочный сегмент 4 см, ширина грудной клетки 30 см, поперечник нисходящей ветви правой легочной артерии 13 мм, левой

154X100

18 мм. Кардиоторакальное отношение: -----=0,5; отношение Моогре: ----- =

30 15
= 27 %, что соответствует давлению 30 мм рт. ст. Фронтальный поперечник левого предсердия 8 см, сагиттальный 4,5 см, сагиттальный поперечник сердца 12 см. Объем сердца 645 мл.

Рентгенограммы 20.03.81 г.: размеры сердца прежние. Структура корней стала нечеткой, так же как весь сосудистый рисунок легких, особенно справа. Односторонний интерстициальный отек. Верхняя полая вена по-прежнему представляется расширенной.

Рентгенография 19.05.81 г. Вертикальное положение: значительное расширение корней легких с обеих сторон. Структура их и внешние очертания нечетки, так же как и многие сосуды легких, особенно в нижних отделах легочных полей. Прозрачность полосы промежуточного и нижнедолевого бронхов справа понижена. Ортоградные тени легочных сосудов вблизи корней легких по сравнению с первой рентгенограммой очень нечеткие и стали более широкими. Сердце по размерам несколько меньше, чем при предыдущих исследованиях, что, возможно, связано с противоположной проекцией (заднепередней), вертикальным положением и большим фокусным расстоянием при повторном исследовании. Фронтальный поперечник левого предсердия по-прежнему 8 см, сагиттальный 3 см (против прежнего 4,5 см). Ширина нисходящей ветви правой легочной артерии 17 мм. Ишемическая болезнь сердца с периодическими инфарктами. Застой в малом круге III степени (рис. 43, а, б).

Больная по-прежнему в стационаре. Отмечает сердцебиение и боли в сердце при хождении.

Рентгенография 17.12.81 г. (через 9 мес после первого исследования). Вертикальное положение: Резкое расширение корней легких. Сосуды легких нерезко очерчены, количественно и по размерам преобладают в верхних отделах легочных полей. Очертание корней нерезкое, особенно справа. Структура их нечеткая. Светлый промежуток между правым корнем и сердцем затенен. Ортоградные изображения прикорневых артерий и вен резко расширены, с нечеткими границами. Сердце более широко соприкасается с диафрагмой, которая стоит выше, чем при предыдущих исследованиях. Грудная клетка на снимке уже, что также указывает на менее глубокий вдох, возможно, из-за увеличенной печени. Сердце увеличилось в размерах, форма его близка к треугольнику. Контур легочного ствола заполняет сердечную бухту. Границы между отдельными частями сердца различаются с трудом. Фронтальный поперечник левого предсердия измерить не удается, сагиттальный равен 4,5 см. На передней рентгенограмме размеры сердца: длинник 16,8 см, горизонтальный поперечник 17 см, косой 12 см, легочный сегмент 4,5 см, ширина нисходящей ветви правой легочной артерии 20 мм. Сагиттальный поперечник сердца 13 см. Кардиоторакальное отношение: 17:26 = 0,65;

4,5x100

Объем сердца 916 мл. Отношение Моогре: = 34,6 % (соответствует

13

40 мм рт. ст.). При сравнении рентгенограмм видно, что, наряду с увеличением размеров всего сердца и левого предсердия, более широкими стали легочный ствол и легочная артерия справа. Это означает, что к венозной гипертензии присоединилась легочная артериальная гипертензия. Выраженный интерстициальный отек. Сократительная способность неуклонно продолжает ухудшаться, хотя инфаркт был много месяцев назад. Изменения в сердце приняли характер атеросклеротического кардиосклероза. Интересно, что дуга аорты становится все менее заметной, по-видимому, сказывается малый ударный объем левого желудочка, а кроме того, и изображение кажется меньше из-за проступания контура легочного ствола (рис. 43, в, г).

Не менее поучителен и материал по динамическому наблюдению за другим больным.

Больной В. А., 59 лет. Рост 170 см, масса 95 кг.

Рентгенограммы 12.04.78 г.: прозрачность легочных полей нормальная. Сосудистый рисунок четкий, правильный. Корни легких с отчетливой структурой, нормальной формы и величины, конституционально широкие, хорошо видны с обеих сторон. Возможно, что левый корень обнажен больше из-за неточной установки больного (легкий поворот вправо, отмечаемый по положению ключиц). Грудная клетка широкая, не уместается на пленке 35X35 см. Ориентировочный поперечник груди 38 см. Сердце небольшое, но глубоко погружено в диафрагму, так что образует с ней тупые углы с обеих сторон (кардиодиафрагмальные). Бухта сердца свободна. Контур легочного ствола не дифференцируется, так как сливается с тенью нисходящей части грудной аорты. Размеры сердца: длинник 15 см, базальный диаметр 13 см, горизонтальный поперечник 15,5 см, кардиоторакальное отношение: $15,5:38 = 0,4$ (рис. 44, а). На боковом снимке: сердце небольшое, широкого типа, близко к шарообразному. Виден треугольник нижней полой вены. Заполненный взвесью сульфата бария пищевод совершенно прямой, идущий параллельно позвоночнику. Сагиттальный размер сердца 12,5 см (рис. 44, б). Рентгенокимограмма (передняя, без нагрузки): амплитуда зубцов левого желудочка нормальная, но к концу экспозиции уменьшается. Аритмия, отчетливо видна компенсаторная пауза. Правое предсердие занято такими же аритмичными зубцами и с такой же реакцией на задержку дыхания. При такой же точной установке больного, как и при обзорной передней рентгенографии (очевидно, у больного есть некоторая асимметрия грудной клетки, не влияющая на положение органов), отыскать колебания легочного ствола невозможно. Аортальные зубцы с несколько уменьшенной амплитудой, также видны аритмичные зубцы с компенсаторной паузой. Поэтому колебания внешних поверхностей левого желудочка полностью соответствуют внутренним, реализующим редукцию полости его в систоле.

Рентгенография 24.08.82 г.: прозрачность легочных полей снижена, особенно в нижних отделах. Контуров сосудов нечеткие, так что за ними невозможно проследить. В нижних сегментах появилась сетчатость. Густота нечетко очерченных сосудов одинакова во всех отделах легких. Справа в зоне реберно-диафрагмального синуса интенсивное затенение с нерезкой верхней границей. Контур диафрагмы в этой зоне практически не виден. По-видимому, это плевральный трансудат. Корни легких резко расширены с нерезкими контурами и смазанной структурой, так что дифференциация отдельных составляющих анатомических элементов корней невозможна. Нижний полюс правого корня сливается с указанным выше затенением над периферическим краем купола диафрагмы. Тени корней сливаются с силуэтом сердца. Сердце резко расширено в обе стороны. Оно широко соприкасается с диафрагмой. Сердечно-диафрагмальные углы стали еще более тупыми. Левый сердечно-диафрагмальный синус свободен.

На боковых рентгенограммах (выдох и глубокий вдох): по ходу плевральных щелей видны тонкие линейные тени, относящиеся, очевидно, к скопленению тонкого слоя жидкости в них (трансудат). Переднезадний поперечник сердца также увеличен — контрастированный пищевод значительно

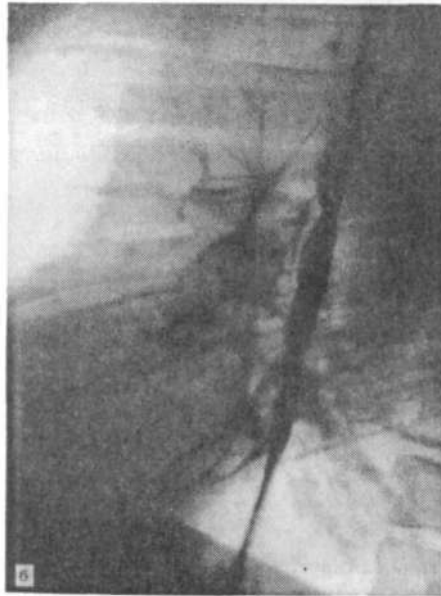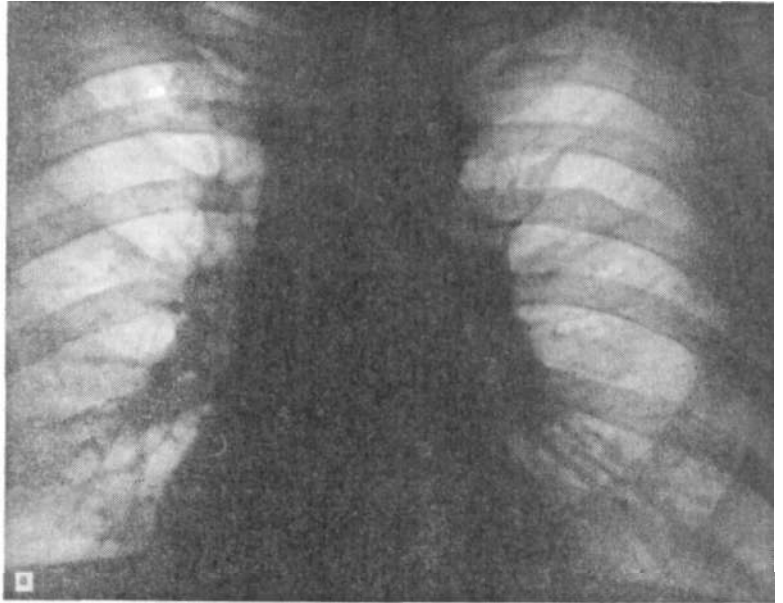


Рис. 44. Рентгенограммы больного В. А.
а — небольшое треугольной формы сердце заметно погружено в диафрагму; б — на левой боковой рентгенограмме увеличения левых камер не отмечается — пищевод идет прямолинейно.

оттеснен кзади. Кроме того, видно отклонение левого верхнедолевого бронха увеличенным левым предсердием. Сравнение снимков показывает, что при неглубоком вдохе на левом снимке структура легочных артерий, и в особенности его локализация, очень нечетки, так же как и сосудистый рисунок в нижних легочных сегментах. Нижняя полая вена закрыта тенью левого желудка.

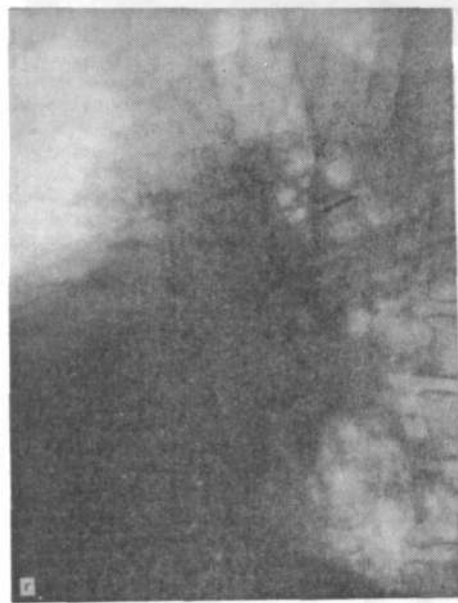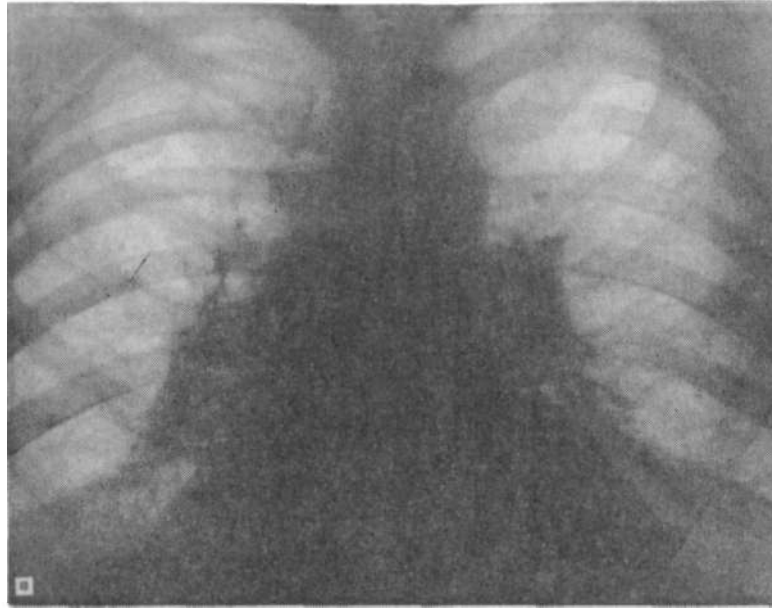


Рис. 44. *Продолжение*,
в — спустя $4\frac{1}{2}$ года. Корни легких
заметно расширены, с нечеткой
структурой и размытыми контурами.
Сосудистый рисунок нерезко очер-
чен. Сердце расширено в обе сто-
роны. Резкое ослабление сократи-
тельной функции левого желудочка;
г — на левом снимке отмечается
значительное увеличение сагитталь-
ного поперечника сердца. Увели-
чение левого предсердия видно по
отклонению левого верхнедолевого
bronха кзади (показано стрелкой).
Задняя граница этой камеры сильно
приблизилась к позвоночнику.

Установка больного при передней рентгенографии такая же, как и при рентгенографии 12.04.78 г. (рис. 44, в).

На рентгенограммах в передней и левой передней косой проекциях видны частые (тахикардия) зубцы, амплитуда которых в передней проекции очень мала по обоим контурам сердца, так же как и на аорте, где они едва

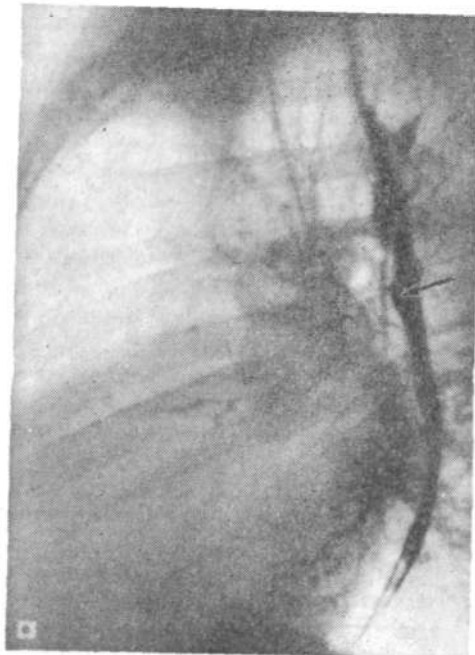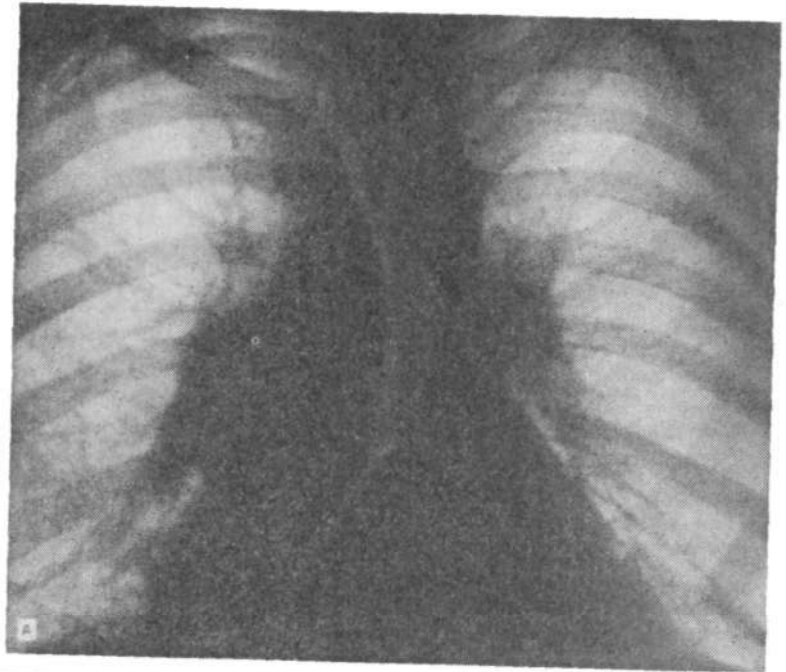


Рис. 44. *Продолжение.*
Д — после лечения в стационаре состояние циркуляции в легких улучшилось — уменьшился интерстициальный отек. Сердце все еще остается увеличенным; е — на левой боковой рентгенограмме отклонение пищевода и левого верхнедолевого бронха указывает на расширение левого предсердия. По ходу междолевой щели линейная тень большой протяженности — тонкий слой жидкости.

заметны. По сравнению с предыдущим исследованием контур дуги аорты на переднем снимке выступает в левое легочное поле значительно меньше. Кинографические зубцы по левому желудочку в зоне верхушки расщеплены. По задней стенке левого желудочка зубцы несколько большей амплитуды, однотипные, хотя и разной формы из-за аритмии.

Заполненный взвесью сульфата бария пищевод хорошо передает пульсаторные движения левого предсердия и желудочка. Вероятно, это возможно только при резком увеличении левого желудочка кзади и в сторону левого предсердия.

Рентгенография 24.08.82 г.: размеры сердца: длинник 18,5 см, базальный диаметр 13,5, горизонтальный поперечник 20 см, кардиоторакальное отношение: $\frac{20}{36} = 0,55$. Глубинный диаметр сердца 17 см, объем сердца абсолютный—13,5X18,5X17X0,38=1615 мл; относительный—1615:2 = 807 мл/м².

Резкое увеличение сердца и выраженные застойные явления в сосудах легких показывают, что произошло ухудшение сократительной способности миокарда. Степень застоя следует отнести к III: перераспределение кровотока и интерстициальный отек (рис. 44, г).

Рентгенография 16.09.82 г.: после лечения в стационаре прозрачность легочных полей заметно увеличилась, четкость контуров легочных сосудов и корней легких возросла, исчезла четкость легочного рисунка. Плевральные синусы свободны, контуры диафрагмы ровные, четкие. Сердце по-прежнему широко сидит на диафрагме, но углы его соприкосновения с ней менее тупые, в особенности справа. Это скорее говорит о рассасывании плеврального транссудата. Обе стороны диафрагмы во все периоды исследования, начиная с первого, стоят на одинаковом уровне (слева на том же уровне, что и справа). Структура корней легких стала более четкой, по сравнению с картиной предыдущего исследования, но сосуды их остаются окруженными некоторым количеством жидкости в интерстиции (см. исследование от 12.04.78 г.). Тонкий слой жидкости в плевральных щелях все еще виден, хотя и на меньшем протяжении, чем 24.08.82 г. Дуга аорты больше проступает в левое легочное поле, чем при предыдущем исследовании. Глубинный поперечник сердца также очень велик: левый желудочек закрывает тень нижней полой вены, левое предсердие все еще сильно оттесняет заполненный взвесью сульфата бария пищевод, и верхнедолевой левый бронх оттеснен назад (см. рис. 44, а).

Рентгенография 16.09.82 г.: прозрачность легочных полей больше по сравнению с предыдущим исследованием. Контуры корней легких и легочных сосудов более четкие. Размеры сердца: длинник 19 см, базальный диаметр 16 см, поперечник горизонтальный 20 см, глубинный поперечник 16 см (рис. 44, е).

Рентгенокинограммы (передняя и левая передняя косая): зубцы по контуру левого и правого желудочков, а также и аорты в зоне дуги выражены более четко с умеренно увеличившейся амплитудой. Нарушения ритмики, как ранее, нет, однако длительность диастолы постепенно меняется (разной длительности диастолическое колено зубца). Расщепления зубцов на левом желудочке нет. Амплитуда зубцов по задней стенке левого желудочка такая же, как и прежде (малая), зубцы имеют разную форму в одном и том же межжелудочковом промежутке. Хорошо видны зубцы на сосудах правого корня.

Эти рентгенологические данные, из которых следует, что интерстициальный отек исчез, свидетельствуют об улучшении сократительной способности левого желудочка. Но неизменность его размеров указывает на то, что дилатация его миогенная, связанная с определенными структурными изменениями в миокарде под влиянием возникшей недостаточности коронарного кровоснабжения.

Интересно также отметить, что степень проступания дуги аорты в левое легочное поле меняется в зависимости от функционального состояния миокарда. Это соображение подкрепляется и меняющейся амплитудой пульсации аорты в эти периоды. Очевидно, ухудшение состояния миокарда сопровождается снижением ударного объема левого желудочка и компенсаторным сужением аорты для сохранения ее свойств как компрессионной камеры. Это же можно видеть на снимках до и во время экспираторного напряжения при пробе Вальсальвы — Вебера.

Приведенные примеры недостаточности миокарда, имея одинаковую патофизиологическую основу, проявляются на рентгеновском изображении в разных сочетаниях. Комбинации и выраженность рентгенологических симптомов сердечной недостаточности в каждом случае должны рассматриваться в зависимости от скорости развития патологического процесса и давности заболевания. Повторное возникновение недостаточности сердца рентгенологически будет проявляться несколько иначе, чем наступившее впервые. С течением времени длительно существующий или повторяющийся застой в легких вызывает образование гемосидероза, разрастание соединительной (рубцовой) ткани по ходу лимфатических путей, уплотнение стенок сосудов и др. Эти изменения могут препятствовать развитию отека при вполне достаточном для этого давлении в легочных венах. Напротив, резкое повышение проницаемости сосудов может способствовать появлению отека при почти нормальном уровне давления. Первично развивающаяся слабость миокарда будет отличаться иной последовательностью признаков, чем та, которая возникает на фоне существующего клапанного порока. Описанные здесь рентгенологические симптомы сердечной недостаточности могут показать ее присутствие уже тогда, когда клинических симптомов ее еще нет. При анализе рентгенологической картины клинические данные очень полезны, однако использование их должно осуществляться так, чтобы они не оказывали суггестивного влияния на суждение рентгенолога, на результаты интерпретации того, что он видит в изображении. Поэтому данные физикального, инструментального исследований и клинической картины должны рассматриваться после прочтения рентгенограммы. В тактическом отношении здесь рассмотрены главным образом возможности неинвазивных методов исследования, которые могут быть применены в любом рентгенодиагностическом кабинете. Есть, однако, такие состояния, при которых бывают настоятельно необходимы и контрастные методы исследования вместе с показателями внутрисердечной гемодинамики, но эти данные желательно всегда сопоставлять с данными обзорной рентгенографии. Количество информации значительно возрастает.

Список литературы

- Арабей И. Л.* Рентгенодиагностика заболеваний сердца и сосудов.— Ставрополь: Ставропольем книж. изд-во, 1977.
- Василенко В. Х.* Грудная жаба, тромбоз венечных артерий сердца, ишемическая болезнь сердца (к истории проблемы).— Кардиология, 1977, № 12, с. 8.
- Виллако К- П.* Рентгенодиагностика внутрисердечных обызвествлений.— Вестн. рентгенол. радиол., 1952, № 6, с. 49—55.
- Ганелина И. Е.* Атеросклеротический кардиосклероз (ишемическая кардиомиопатия и течение ишемической болезни сердца.— В кн.: Ишемическая болезнь сердца/Под ред. И. Е. Ганелиной. Л., 1977, с. 233—243.
- Жданов В. С. и Вихерт А. М.* Об основных типах кальциноза коронарных артерий сердца.— Арх. пат., 1976, № 2, с. 51 — 56.
- Иваницкая М. А.* Рентгенодиагностика митрального порока сердца.— М.: Медицина, 1963.
- Кедров А. А.* Миокардиты.—В кн.: Руководство по кардиологии. Т. Ш/Под ред. Е. И. Чазова М., 1982, с. 119—142.
- Конюхова М. М.* Рентгенологическая диагностика недостаточности левого желудочка у больных ишемической болезнью сердца: Методич. рекомендации.—Л.: ЦНИРРИ МЗ СССР, 1979.
- Мазяев П. Н., Пильцов И. М., Костюченко Б. М.* Значение томографического исследования в диагностике обызвествлений клапанов сердца.— Клин, мед., 1964, № 3, с. 52—55.
- Мазяев П. Н. и Куницын Д. В.* Клинико-рентгенологическая диагностика тромбоземболии легочных артерий.— М.: Медицина, 1979.
- Маколжин В. М.* Приобретенные пороки сердца.— В кн.: Руководство по кардиологии, т. III/Под ред. Е. И. Чазова. М., 1982, с. 260—317.
- Мактаз И. П., Гордон В. И., Чикирдин Э. Г., Хомутова М. Г.* Рентгенокимографические приборы.— М.: Медицина, 1980.
- Матвеева Л. С., Китаева И. Т.* Методы рентгенологического исследования.— В кн.: Руководство по кардиологии. Т. И/Под ред. Е. И. Чазова. М., 1982, с. 347—411.
- Меерзон Ф. З.* Компенсаторная гиперфункция, гипертрофия и недостаточность сердца.— В кн.: Руководство по кардиологии. Т. I/Под ред. Е. И. Чазова. М., 1982, с. 306—329.
- Некласов Ю. Ф., Носков А. А.* Бронхиальные артерии при бронхоэктазах.— В сб. научн. трудов «Новые методы диагностики в пульмонологии». М., 1980, с. 78—80.
- (Петренко И. Е.) *Petrenko I. E.* Die Rontgendiagnostik der exudativen Perikarditis beim akuten Herzinfarkt.— Radiol. Diagn., 1978, Bd. 19, S. 186.
- Петренко И. Е.* Рентгенодиагностика сердечной недостаточности при остром инфаркте миокарда.— Кардиология, 1979, № 5, с. 45—49.
- Петросян Ю. С., Зингерман Л. С.* Коронарография.— М.: Медицина, 1974.
- Плутенко А. Е., Демихов В. П. и Цуренко Г. И.* К обоснованию рентгенодиагностики коронаросклероза.— Клин мед., 1957, № 5, с. 116—124.
- Рабкин И. Х.* Рентгеносемиотика легочной гипертензии.— М.: Медицина, 1967.
- Рабкин И. Х., Абузов А. М., Шабалкин Б. В.* Оценка коллатерального кровообращения по данным селективной коронарографии.— Кардиология, 1973, № 11, с. 15—18.
- Рабкин И. Х., Матевосов А. Л., Лебедева Э. А.* Коронаросканирование в диагностике ишемической болезни сердца.— Кардиология, 1974, № 5, с. 5.
- Рентгенодиагностика заболеваний сердца и сосудов/Под ред. М. А. Иваницкой.*— М.: Медицина, 1970.
- Руда М. Я. и Зыско А. П.* Инфаркт миокарда.— М.: Медицина, 1981.
- Смоленский В. С., Каменкер С. М., Моргунов Н. Б., Абидер А. А.* О патогенезе сердечной недостаточности застойного типа у больных ишемической болезнью сердца.—Клин мед., 1981, № 12, с. 53—56.

- Тихонов К. Б. Пульсаторные движения сердца и пути кровотока.— Клин. мед., 1950, № 1, с. 48—53.
- Тихонов К. Б. Движение грудной клетки и кровообращение.— Клин. мед., 1954, № 7, с. 17—24.
- (Тихонов К. Б.) *Tichonow K. B. Uber die Bewegungen der Herzoberflächen.— Radiol. Diagn.*, 1975, № 5, S. 691—698.
- Тихонов К. Б. Функциональная рентгеноанатомия сердца.— М.: Медицина, 1978.
- Тихонов К. Б., Конохова М. М. Изменение величины сердца при перемене положения тела больных митральными пороками.— Кардиология, 1970, № 5, с. 110—112.
- Тихонов К. Б., Ловягин Е. В. Денситометрическая оценка степени митральной и аортальной регургитации по киноангиокардиограммам.— Вестн. рентгенол. радиол., 1972, № 6, с. 46—50.
- Тихонов К. В., Смирнов А. Д., Зейдлиц В. Н. Информативность показателей, полученных при катетеризации и вентрикулографии левого желудочка сердца.— Кардиология, 1978, № 10, с. 97—104.
- Тихонов К. В., Кукушинская Е. Б., Конохова М. М. Сравнительные данные электрорентгенографии и пленочной рентгенографии в диагностике сердечной недостаточности.— Вестн. рентгенол. радиол., 1980, № 6, с. 70—75.
- Тихонов К. Б. и Вайрак В. Г. Влияние гравитации на интенсивность и размеры патологических теней в легких.— Вестн. рентгенол. радиол., 1981, № 4, с. 64—70.
- (Тихонов К. Б. и Байрак В. Г.) *Tichonov K. B., Bairak V. G. Redistribution of the pulmonary blood flow in pneumonia patients under influence of gravitation.— Fortschr. Rontgenstr.*, 1982, Bd. 136, S. 660—663.
- Тюрин Е. И., Селезнев Ю. К. Рентгенологическое распознавание легочных осложнений в остром периоде инфаркта миокарда.— Вестн. рентгенол. радиол., 1980, № 1, с. 25—32.
- Фанарджян В. А. Рентгенодиагностика заболеваний органов грудной клетки.— Ереван: Айпетрат, 1958.
- Чазов Е. И. Очаговые дистрофии и некрозы миокарда (инфаркт миокарда).— В кн.: Руководство по кардиологии. Т. III/Под ред. Е. И. Чазова. М., 1982, с. 49—102.
- Шхвацабая И. К. Хроническая ишемическая болезнь сердца.— В кн.: Руководство по кардиологии. Т. III/Под ред. Е. И. Чазова. М., 1982, с. 5—45.
- Alavi S., Keats T., O'Brien W. The angle of tracheal bifurcation: its normal mensuration.— Am. J. Roentgenol.*, 1970, v. 108, N 3, p. 546—549.
- Bartel A. G., Chen J. T., Peter R. H. et al. The significance of coronary calcification detected by fluoroscopy.— Circulation*, 1974, v. 49, N 6, p. 1247.
- Blackburn H. №., Taylor H. L., Kays A. Prognostic significance of the post exercise electrocardiogram, risk factors held contrast (abst.).— Am. J. Cardiol.*, 1970, v. 35, N 1, p. 85.
- Bossan M., Cram W., Marcus H., Swan H. The effect of intracoronary injection of contrast medium upon coronary blood flow.— Circulation* 1975 w 51 N 3 p. 442—445.
- Brecht G., Thelen M., Glanzer K. et al. Die Mitralstenose im konventionellen Rontgenbild. I. Mitteilung. Beziehungen zwischen Herzgrosse hamodynamischen Parametern.— Fortschr. Rontgenstr.*, 1977, Bd. 127, H. 6, S. 514—520.
- Brecht G., Thelen M., Glanzer K. et al. Die Mitralstenose im konventionellen Rontgenbild. II. Mitteilung. Beziehungen zwischen pulmonal-venoser und arteriell Hypertonie und hamodynamischen Parametern und die verkalkte Mitralklappe.— Fortschr. Rontgenstr.*, 1978, Bd. 128, H. 1, S. 35—41.
- Carlsson E., Gross R., Holt R. The radiological diagnosis of cardiac valvular insufficiencies.—Circulation*, 1977, v. 55, N 6, p. 921—933.
- (Comroe J. H., Forster R. E., Dubois A. B. et al.) *Комро Дж., Фостер Р., Дюбуа А. Легкие. Клиническая физиология и функциональные пробы: Пер. с англ./Под ред. Л. Л. Шика.— М.: Медгиз, 1961.*
- Dietz A., Longin E. Die Rontgendiagnostik der verkalkenden Koronarsklerose.— Fortschr. Rontgenstr.*, 1976, Bd. 125, N 1, S. 13—18.

- Dobek I., Tyborsky H.** Kritische Betrachtung unter radiologische Beurteilung der pulmonalen Hypertonie bei Mitralstenose.— *Fortschr. Röntgenstr.*, 1963, Bd. 98, H. 4, S. 409—418.
- Dodge H., Kennedy J., Peterson J.** Quantitative Angiographic Methods in the Evaluation of Valvular Heart Diseases.— *Progr. Cardiovasc. Dis.*, 1973, v. 16, N 6, p. 1—23.
- Dyke W., Barbour J., Charbonnier F.** Depth resolution: a mechanism by which high kilovoltage improves visibility in chest films.— *Radiology*, 1975, v. 116, N 4, p. 159—164.
- Felix R.** Lungengefäßveränderungen und ihre Folgen in Röntgenbild. Teil I.— *Röntgenblätter*, 1974, Bd. 27, H. 4, S. 304—3100.
- Felix R.** Lungengefäßveränderungen und ihre Folgen im Röntgenbild. Teil II.— *Röntgenblätter*, 1974, Bd. 27, H. 4, S. 329—335.
- Felix R.** Die Myokarderkrankungen bzw. die Kardiomyopathien.— In: *Röntgenologische Differentialdiagnostik*. Bd. 1, T. 2. Stuttgart, 1977, S. 503—516.
- Felix R.** Das Cor Pulmonale.— In: *Röntgenologische Differentialdiagnostik*. Bd. 1, T. 2. Stuttgart, 1977, S. 545—557.
- Fiegler W., Gerstenberg E., Schuren K.-P., Essig W.** Aortenklappenfehler. Beurteilung der muskulären Herzinsuffizienz anhand von Thoraxübersichtsaufnahmen.— *Fortschr. Röntgenstr.*, 1979, Bd. 130, H. 2, S. 157—162.
- Ford L. E.** Heart size.— *Circulat. Res.*, 1976, v. 39, N 3, p. 297—303.
- (Folkow B., Neil E.) Фолков Б., Нил Е.** Кровообращение: Пер. с англ.— М.: Медицина, 1976.
- Forsman W.** Über die Kontrastdarstellung der Hohlen des lebenden rechten Herzens und der Lungenschlagader.— *Münch. med. Wschr.*, 1931, Bd. 78, H. 5, S. 489.
- Franken Th., Thelen M., Thurn P.** Die Röntgenuntersuchung des Thorax beim akuten Myokardinfarkt.— *Fortschr. Röntgenstr.*, 1975, Bd. 122, H. 1, S. 29—37.
- Franken Th., Sewing B., Esser H. et al.** Zum Stellenwert der Röntgenaufnahme der Thoraxorgane bei akutem Myokardinfarkt.— *Fortschr. Röntgenstr.*, 1978, Bd. 128, H. 4, S. 385—391.
- Frink R. J., Achor R. W. P., Brown A. L. et al.** Significance of calcification of the coronary arteries.— *Am. J. Cardiol.*, 1970, v. 26, Sept., N 3, p. 241—247.
- Fuchs W. A.** Die Röntgendiagnostik der Insuffizienz des linken Herzens.— *Fortschr. Röntgenstr.*, 1976, Bd. 125, H. 3, S. XXII—XXVI (Leseprobe.).
- Goebel N., Gander M., Wellauer J., Hess O. M.** Die Korrelation zwischen Lavokardiogramm und Nativthoraxröntgenbild bei der Herzmuskelinsuffizienz.— *Fortschr. Röntgenstr.*, 1979, Bd. 130, H. 1, S. 14—18.
- Green C. E., Kelley M. J., Higgins Ch. B.** Etiologic significance of enlargement of the left atrial appendage in adults.— *Radiology*, 1982, v. 142, N 1 (Jan.).
- Grosser K.-D., Heller A., du Mesnil de Rochemont, Flugel G.** Hämodynamische und röntgenologische Hinweise zur Diagnostik der Herzinsuffizienz bei akutem Myokardinfarkt.— *Dtsch. med. Wschr.*, 1974, Bd. 99, H. 16, S. 801—809.
- Gulotta S. J., Geller K.** Myocardial ischemia from coronary arterial spasm.— *Post. Med.*, 1976, v. 59, N 4, p. 207—215.
- Harrison T. R., Conte P. J., Heitzman E. R.** Radiological detection of clinically occult cardiac failure following myocardial infarction.— *Brit. J. Radiol.*, 1971, v. 44, N 520, p. 265—272.
- Higgins C. B., Reinke R. T., Jones N. E., Broderik T.** Left atrial dimension on the frontal thoracic radiograph.— *Am. J. Roentgenol.*, 1978, v. 130, Febr., p. 251—255.
- Johnson A. D., Laiken S. L., Shabetai R.** Noninvasive diagnosis of ischemic cardiomyopathy by fluoroscopic detection of coronary artery calcification.— *Am. Heart J.*, 1978, v. 96, N 4, p. 521—524.
- Johnson L., Ellis K., Schmidt D. et al.** Volume ejected in early systole: a sensitive index of left ventricular performance in coronary artery disease.— *Circulation*, 1975, v. 52, N 3, p. 378—389.
- Kasser I., Kennedy J.** Measurement of left ventricular volumes in man by single-plane cineangiography.— *Radiology*, 1969, v. 4, N 1, p. 83—90.
- Keats T., Martt J.** False paradoxical movement of the posterior wall of the left ventricle simulating myocardial aneurysm.— *Am. J. Roentgenol.*, 1962, v. 78, N 3, p. 381—387.

- Kelley M. J., Huang E. K., Langou R. A.* Correlation of fluoroscopically detected coronary artery calcification with exercise stress testing in asymptomatic men.— *Radiology*, 1978, v. 129, N 5, p. 1—6.
- Kostuk W., Kazamias T., Gander M., Simon A., Ross J.* Left ventricular size after acute myocardial infarction.— *Circulation*, 1973, v. XLVII, N VI, p. 1174—1179.
- Lackner K., Janson R., Felix R. et al.* Koronarverkalkung und Gefassquerschnitt bei der koronaren Herzerkrankung.— *Fortschr. Röntgenstr.*, 1979, Bd. 130, H. 1, S. 19—26.
- Levin D. C., Kauff M., Baltaxe H. A.* Coronary collateral circulation.— *Am. J. Roentgenol.*, 1973, v. 119, N 3, p. 463—473.
- Levin D. C., Sos T. A., Baltaxe H. A.* Coronary collateral circulation and distal coronary runoff: the key factors in preserving myocardial contractility in patients with coronary artery disease.— *Am. J. Roentgenol.*, 1973, v. 119, N 3, p. 474—483.
- Lusted L., Keats Th.* Atlas of Roenthenographic Measurement. 4th ed.— Chicago; London, 1978.
- Maseri A.* Pathophysiologic studies of the pulmonary and coronary circulation in man.— *Am. J. Cardiol.*, 1976, v. 38, N 5, p. 751—759.
- Maurer H. J., Windeck B.* Zeichen der pulmonalen Hypertension in Thorax-Röntgenbild bei Mitralstenose.— *Fortschr. Röntgenstr.*, 1980, Bd. 133, H. 6, S. 615—620.
- Margolis I. R., Chen J. T., Kong Y. et al.* The diagnostic and prognosis significance of coronary artery calcification. A report of 800 cases.— *Radiology*, 1980, v. 137, N 3, p. 609—616.
- Meshan J.* Analysis of roentgen signs in general radiology. Respiratory System/Heart. V. II.— Philadelphia; London; Toronto, 1973.
- Meshil de Rochemont W., du.* Die Bedeutung der regionalen Weite der Lungengefäße in Röntgenbild.— *Röntgenblätter*, 1974, Bd. 27, H. 9, S. 440—449.
- Meshil de Rochemont W., du, Neufang K. F., Braun V.* Die pulmonale Hämodynamik bei Mitralvitien. Was leistet die konventionelle Röntgendiagnostik? — *Radiologe*, 1980, Bd. 20, H. 8, S. 406—415.
- Milne E. N. C.* Pulmonary blood flow distribution.— *Invest. Radiol.*, 1979, v. 12, N 6, p. 1479—1481.
- Milne E. N., Pistolesi M., Miniati M., Giuntini C.* The vascular pedicle of the heart and the vena azygos. Part I. The normal subject.— *Radiology*, 1984, v. 152, p. 1—8.
- Mirro M., Rogers E., Weyman A., Feigenbaum H.* Angular displacement of the papillary muscles during the cardiac cycle.— *Circulation*, 1979, v. 60, N 2, p. 327—333.
- Murgo J. P., Westerhof N., Giolma J., Altobelli S. A.* Manipulation of ascending aortic pressure and flow wave reflections with Valsalva maneuver: relationship to input impedance.— *Circulation*, 1981, v. 63, N 1, p. 122—132.
- Musshoff K.* Die Methoden der röntgenologischen Herzvolumenbestimmung und ihre Fehlerbreite.— *Fortschr. Röntgenstr.*, 1964, Bd. 100, H. 2, S. 165—180.
- Neufang K., Meshil de Rochemont W., du, Niehues B.* Kriterien in der Nativ-Röntgendiagnostik für die Beurteilung der pulmonalen Hämodynamik bei Mitralvitien.— *Röntgenblätter*, 1978, Bd. 31, H. 6, S. 549—561.
- Obrez J., Bjork L., Jagodic A., Adams D. F.* Direct communication between the coronary artery and the right ventricle.— *Acta Radiol. Diagn.*, 1977, v. 18, N 6, p. 657—662.
- Poliner L., Dehmer G., Lewis S. et al.* Left ventricular performance in normal subjects: a comparison of the responses to exercise in the upright and supine positions.— *Circulation*, 1980, v. 62, N 3, p. 528—534.
- Puff A.* Die Abhängigkeit der Koronardurchblutung von Herzzyklus.— *Arch. Kreislauff.*, 1965, Bd. 47, H. 1, S. 1—2.
- Revesz G., Shea F., Kundel H.* The effects of kilovoltage on diagnostic accuracy in chest radiography.— *Radiology*, 1982, v. 142, N 3, p. 615—618.
- Richter K.-H.* Die zentrale Lungenschlagader in Röntgenbild.— Berlin; Akademie Verlag, 1963.
- Rosenblatt A., Selzer A.* The nature and clinical features of myocardial infarction with normal coronary arteriogram.— *Circulation*, 1977, v. 55, N 4, p. 578—580.

- (Ruschmer R.) *Рашимер Р.* Динамика сердечно-сосудистой системы: Пер. с англ./ Под ред. Г. И. Косицкого.— М.: Медицина, 1981.
- Sales-Luis A. A.* Hydrodynamic of the lung interstitial space.— *Acta med. port.*, 1980, v. 1, Suppl. 1, p. 59—77.
- Schermuly W., Janssen N., Odenwalder J.* Die messbaren Lungenstrukturen im Röntgenbild.— *Fortschr. Röntgenstr.*, 1969, Bd. 111, H. 1, S. 68—76.
- Simon M.* The pulmonary vessels: their hemodynamic evaluation using routine radiographs.— *Radiol. Clin. N. Am.*, 1963, v. 1, N 2, p. 363—376.
- Simon G.* The anterior view chest radiograph — criteria for normality derived from a basis analysis of the shadows.— *Clin. Radiol.*, 1975, v. 26, N 3, p. 429—437.
- Simon G.* Principles of Chest X-ray diagnosis. London; Boston, 1979.
- Souza A. S., Bream P. R., Elliott L. P.* Chest film detection of coronary artery calcification. The value of the CAC triangle.— *Radiology*, 1978, v. 129, Oct., p. 7—10.
- Specchia G., Servi S., Falcone C. et al.* Coronary arterial spasm as a cause of exercise-induced elevation in patients with variant angina.— *Circulation*, 1979, v. 59, N 5, p. 948—954.
- Stein P. D., Levinson H., Polts K.* Cardiac size and ventricular performance.— *JAMA*, 1974, v. 229, N 12, p. 1616—1620.
- Steiner R. E.* Radiology of pulmonary circulation: Chamberlian lecture.— *Am. J. Roentgenol.*, 1964, v. 91, N 2, p. 249—264.
- Stumpf P.* Die kontraktile Disfunktion des Herzens im Kymogramm.— *Fortschr. Röntgenstr.*, 1951, Bd. 74, H. 5, S. 487—497.
- Stumpf P., Weber G., Weltz H.* Röntgenkymographische Bewegungslehre innerer Organe.— Leipzig: G. Thieme, 1936.
- Szamosi A.* Anterior border of the left atrium on conventional heart films.— *Acta Radiol. Diagn.*, 1978, v. 19, N 1, p. 57—64.
- Thurn P.* Die röntgenologische Beurteilung der Leistungsfähigkeit des Herzens.— *Fortschr. Röntgenstr.*, 1959, Bd. 90, N 1, S. 1—13.
- Thurn P.* Die Methoden für Röntgenuntersuchung des Herzens. Herzkymographie, Flächenkymographie.— In: *Röntgenologische Differentialdiagnostik*. Bd. I, T. 2. Stuttgart, 1977, S. 11—18.
- Turner A. F., Lau F. Y., Jacobson G.* A method for the estimation of pulmonary venous and arterial pressures from the routine chest roentgenogram.— *Am. J. Roentgenol.*, 1972, v. 116, N 1, p. 97—106.
- Tow D. E., Wagner H. N., Lopez-Majano V. et al.* Validity of measuring regional pulmonary arterial blood flow with macroaggregates of human serum albumin.— *Am. J. Roentgenol.*, 1966, v. 96, N 3, p. 664—676.
- Uthgenannt H., Dahl P.* Die Röntgendiagnostik des Thorax bei frischen Herzinfarkt.— *Fortschr. Röntgenstr.*, 1969, Bd. 110, H. 4, S. 488.
- Viamonte M., Parks R. E., Barrera.* Roentgenographic prediction of pulmonary hypertension in mitral stenosis.— *Am. J. Roentgenol.*, 1962, v. 87, N 5, p. 936—947.
- Vix V. A., Klatte E. C.* The lateral chest radiograph in the diagnosis of hilar and mediastinal masses.— *Radiology*, 1970, v. 96, N 2, p. 307—316.
- Watzke K., Frisch P., Klepzig H.* Eine vereinfachte der radiologischen Herzgrößenbestimmung.— *Münch. med. Wschr.*, 1973, Bd. 115, H. 47, S. 2146—2150.
- West J. B.* Distribution of gas and blood in normal lungs.— *Brit. Med. Bull.*, 1963, v. 19, N 1, p. 53—58.
- West J. B., Dollery C. T., Heard B. E.* Increased pulmonary resistance in dependent zone of isolated dog lung caused by perivascular edema.— *Circulat. Res.*, 1965, v. 17, N 1, p. 191—206.
- Westcott J. L., Fegruson D.* The right pulmonary artery — left atrial axis line.— *Radiology*, 1976, v. 118, N 2, p. 265—274.
- Wojtowicz J.* Some tomographic criteria for an evaluation of the pulmonary circulation.— *Acta radiol. (Diagn.)*, 1964, v. 2, N 2, p. 214—224.
- Woods P.* Ischemic heart disease.— In: *Diseases of the Heart and Circulation*. 3rd Ed. London, 1969, p. 808—880.

Оглавление

Введение	3
Глава 1. <i>Информация о состоянии сердца, содержащаяся в рентгенограмме органов грудной полости.</i>	7
Глава 2. <i>Рентгенологические методы определения сократительной функции сердца.</i>	29
Глава 3. <i>Рентгенофункциональные основы диагностики поражений миокарда.</i>	43
Недостаточность миокарда	43
Физиологические основы развития застоя в легких	44
Рентгенологические проявления недостаточности миокарда левого желудочка	46
Глава 4. <i>Рентгенологические признаки недостаточности миокарда при клапанных пороках сердца.</i>	71
Митральные пороки	72
Аортальные пороки	102
Кальцификация клапанов	111
Глава 5. <i>Поражение коронарных сосудов. Ишемическая болезнь сердца.</i>	113
Изменения просвета и кальцификация стенок коронарных артерий	113
Ишемическая болезнь сердца	133
Атеросклеротический кардиосклероз (ишемическая кардиомиопатия).	151
Список литературы	163

Константин Борисович Тихонов

Рентгенологическая симптоматика сердечной недостаточности

Зав. редакцией *В. Л. Ларин*
Редактор *В. П. Паламарчук*
Художественный редактор *Я. Д. Наумова*
Обложка художника *В. Н. Нечаева*
Технический редактор *Л. Б. Резникова*
Корректор *Я. Ю. Крамер*

ИБ № 3106

Сдано в набор 20.09.84. Подписано в печать 29.08.85. М-17107. Формат бумаги 60X90/16- Бумага типографская № 1. Гарнитура литературная. Печать высокая. Усл. печ. л. 10,5. Усл. кр.-отт. 10,75. Уч.-изд. л. 11,28. Тираж 9000 экз. Зак. № 321. Цена 1 руб.

Ленинград, ордена Трудового Красного Знамени издательство «Медицина», Ленинградское отделение. 191104, Ленинград, ул. Некрасова, д. 10.

Ленинградская типография № 2 головное предприятие ордена Трудового Красного Знамени Ленинградского объединения «Техническая книга» им. Евгении Соколовой Союзполиграфпрома при Государственном комитете СССР по делам издательств, полиграфии и книжной торговли. 198052, г. Ленинград, Л-52, Измайловский проспект, 29.