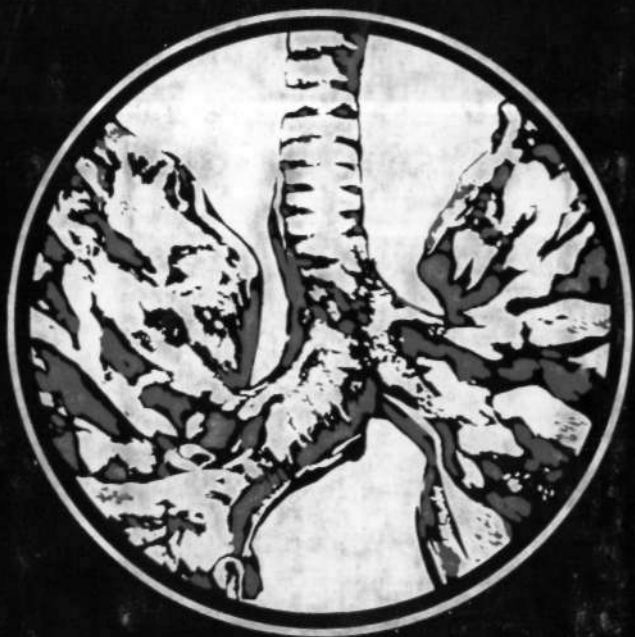


69F-42

с 22.

САЧЕК, В.В. АНИЧКИН


**ВОССТАНОВИТЕЛЬНАЯ
ХИРУРГИЯ
ВНУТРИГРУДНЫХ
ДЫХАТЕЛЬНЫХ ПУТЕЙ**



ББК 54.5
С 22

УДК 616.23—089

Рецензент П. М. КУЗЮКОВИЧ, профессор



„ 51100—020

С МЗД (05) — 82., 117-82 4112030000

© Издательство «Беларусь», 1982

ПРЕДИСЛОВИЕ

Восстановительные операции на трахеобронхиальном дереве являются наиболее полным воплощением анатомо-функционального направления в торакальной хирургии. Настоящая работа посвящена изучению двух больших проблем восстановительной хирургии внутригрудных дыхательных путей: реконструктивным резекциям трахеобронхиального дерева в период роста организма и реэрации хронического обтурационного ателектаза.

Обращение к данной теме исследования вызвано двумя обстоятельствами: совершенствованием диагностических и лечебных возможностей хирургической пульмонологии, что позволяет выявлять и радикально оперировать в детском возрасте больных с трахеобронхиальной патологией, и неуклонным ростом количества пациентов с повреждением бронхов вследствие закрытой травмы грудной клетки, осложненным хроническим ателектазом легкого. Поэтому экспериментальная проверка целесообразности резекционных вмешательств на трахеобронхиальном дереве в период роста организма, а также изучение механизмов компенсации при развитии ателектаза, восстановлении функции легкого и определение пределов обратимости морфологических изменений являются актуальными и весьма важными для практической хирургии.

В монографии представлен большой экспериментальный материал по детальному морфометрическому, морфологическому и функциональному изучению трахеи, бронхов, легочной ткани после резекционных вмешательств, ателектаза и реэрации легкого.

В процессе исследования установлено, что анастомозы трахеи и бронхов, наложенные у щенков, увеличиваются по мере роста животных. Полученные данные позволяют рекомендовать подобные операции в детской хирургической практике без опасения сужения диаметра соустья в связи с увеличением размеров всех органов у взрослых.

Определяя возможности реэрации хронического обтурационного ателектаза, авторы, на основании тщательного изучения функциональных, морфологических и метаболических механизмов компенса-

ции в динамике развития ателектаза и при восстановлении функции коллабированного легкого, приходят к выводу о морфологической и функциональной полноценности ателектазированной легочной ткани.

Установленный факт имеет большое научно-практическое значение и доказывает обоснованность восстановления функции легких после длительных асептических ателектазов. Монография, несомненно, заинтересует хирургов, пульмонологов и физиологов.

М. И. ПЕРЕЛЬМАН, профессор,
член-корреспондент АМН СССР

ВВЕДЕНИЕ

Успешное применение пластических операций на трахее и бронхах сделало возможным сохранение анатомически и функционально полноценной легочной ткани.

Среди большого количества проблем, разрабатываемых в этом новом разделе грудной хирургии, изучение возможностей восстановления функции легких после длительных обтурационных ателектазов и применения резекционных вмешательств на трахеобронхиальном дереве в период роста организма представляет значительный интерес.

В литературе имеются указания на попытки восстановления функции легкого после длительных травматических ателектазов вследствие разрыва главного бронха (Wychulis, Neville, 1974; Б. В. Петровский и соавт., 1978). Благодаря достижениям реаниматологии количество выживших больных с повреждениями внутригрудных дыхательных путей неуклонно увеличивается (М. И. Перельман, Т. Н. Седова, 1978; А. П. Кузьмичев, Г. Г. Рогацкий, 1978), поэтому изучение проблемы обратимости хронического ателектаза имеет важное практическое значение.

Немногочисленные клинические и экспериментальные данные подтверждают принципиальную возможность реаэрации ателектазированной легкого, но весьма разноречивы в оценке его функциональной полноценности. Отсутствует единое мнение в отношении характера и степени обратимости морфологических изменений в ателектазированном легком. Не изучено развитие компенсаторно-приспособительных реакций в интактной легочной ткани во время ателектаза и после реаэрации.

В то же время сообщения о применении пластических операций на трахеобронхиальном дереве у больных в детском возрасте немногочисленны, хотя заболевания

трахеи и бронхов, требующие хирургической коррекции, встречаются, по данным разных авторов, в 1,2—3,2% случаев обследованных детей с патологией органов дыхания (И. Г. Климкович и соавт., 1969; Л. Е. Ребане, 1972; М. И. Бугаева, 1972). Основная причина низкой хирургической активности при данном виде патологии у детей кроется не только в относительной редкости подобных заболеваний, но и в неизученности последствий оперативного вмешательства после окончания процессов роста. Отдаленные результаты хирургического лечения детей с врожденными стенозами, травматическими окклюзиями, сужениями туберкулезной и другой этиологии внутригрудных дыхательных путей в конечном итоге зависят от адекватного увеличения размеров области анастомоза по мере роста ребенка, поэтому исследования, обращенные к изучению условий, обеспечивающих достаточный прирост различных вариантов трахеобронхиальных соустьев, весьма желательны. Естественно, что детальное изучение поднятых вопросов возможно лишь экспериментальным путем.

Настоящая работа ставит своей целью решение трех основных задач:

1) выяснение закономерностей изменения линейных параметров бронхиальных, трахеальных, бронхотрахеальных анастомозов и степени функциональной полноценности легочной ткани в период роста организма;

2) исследование влияния обтурационного ателектаза и реаэрации на морфологическую структуру интактной, ателектазированной и реаэрированной легочной ткани;

3) изучение адаптационно-компенсаторных механизмов дыхания при длительном ателектазе и возможности их обратного развития после реаэрации.

Работа выполнена на кафедрах госпитальной (заведующий — профессор И. А. Петухов), общей (заведующий — профессор В. М. Величенко) хирургии и в Центральной научно-исследовательской лаборатории (заведующий — старший научный сотрудник Э. С. Питкевич) Витебского медицинского института.

Глава 1

ОБЩИЕ СВЕДЕНИЯ О РЕКОНСТРУКТИВНОЙ ХИРУРГИИ ВНУТРИГРУДНЫХ ДЫХАТЕЛЬНЫХ ПУТЕЙ

Начало операциям на внутригрудных дыхательных путях положили эксперименты Taffell (1940), который у собак закрывал аутофасцией дефекты трахеи и главных бронхов. Результаты оперативных вмешательств были удовлетворительными.

Экспериментальные исследования отечественных и зарубежных авторов (Т. Т. Богдан, 1955; Ф. Ф. Амиров, 1962; В. С. Северов, 1963; М. Г. Сачек, 1964; Н. С. Желтиков, 1966; Ю. Е. Выренков, 1965; А. П. Кузьмичев, 1966; Jasion et al., 1949; Ferguson et al., 1950; Kiriluk, Merendino, 1954, и др.) открыли широкие возможности для применения реконструктивных операций в клинике.

За последние 40 лет хирургия трахеи и бронхов достигла значительных успехов. К настоящему времени в экспериментальной и клинической хирургии внутригрудных дыхательных путей оформилось три направления:

1. Совершенствование методики и техники циркулярных резекций трахеи и бронхов с последующим анастомозом (Б. В. Петровский и соавт., 1966; О. М. Авилова, 1971; Grillo, 1970; М. И. Перельман, 1972, 1977; Zenker et al., 1972; Naef, 1973; М. А. Грицко, 1976; Ф. Ф. Амиров, 1978; Э. И. Альтман, 1979; Satchek, Anitchkin, 1980).

2. Разработка методов резекции бифуркации трахеи (Grillo et al., 1963; В. Г. Чешик, 1969; А. П. Логинов, 1973; Г. П. Этерия, 1974; М. И. Перельман, Н. С. Королева, 1977; Б. В. Петровский и соавт., 1978; М. И. Перельман и соавт., 1980).

3. Замещение окончатых и циркулярных дефектов трахеи и бронхов (Kramish, Morfit, 1963; Beall et al., 1963; Н. С. Королева, 1966; И. М. Банарь, 1973; Ф. Ф. Амиров и соавт., 1973).

Циркулярная резекция трахеи и бронхов является наиболее разработанным оперативным вмешательством на внутригрудных дыхательных путях и получила широкое клиническое применение.

Большинство авторов считают циркулярную резекцию трахеи и бронхов с последующим анастомозом операцией выбора и отдают ей предпочтение (Donahue et al., 1968; Boyd et al., 1970; Toole, Stern, 1972; О. М. Авилова, 1975; Б. В. Петровский и соавт., 1975; Anitchkin et al., 1977; М. Л. Шулутко и соавт., 1980).

Пластические операции на трахее и бронхах

Одними из первых Jasjon et al. (1949) изучили возможность резекции грудного отдела трахеи и главных бронхов с первичным анастомозом. Авторы исследовали процессы репарации раны бронха и установили частое развитие стеноза.

Другая группа исследователей (Ferguson et al., 1950; Т. Т. Богдан, 1955) сообщила об успешном исходе экспериментов, стеноз возникал в единичных случаях.

Противоречивость полученных данных заставила искать причины образования стенозов.

Ф. Ф. Амиров (1962) исследовал реакцию тканей на шовный материал у собак после реконструктивных резекций трахеи и бронхов. Он пришел к выводу, что супрамид и хромированный кетгут не вызывают выраженных реактивных изменений в области бронхиального соустья, а шелк совершенно непригоден для пластических операций на трахее и бронхах. Ю. Е. Выренков (1965) изучал особенности регенеративного процесса в стенке трахеи и бронхов после реконструктивных операций на 150 собаках. Анастомозы накладывались хромированным кетгутом, плетеным и монолитным капроном, шелком, иодированным кетгутом, супраимидом, танталовой проволокой. Наименьшую реакцию тканей, быструю эпителизацию слизистой, гладкий нежный рубец автор наблюдал при применении капрона-жилки, плетеного капрона, хромированного кетгута. Резкая воспалительная реакция всех тканей стенки трахеи и бронхов, образование обширных рубцов делают непригодным в пластической

трахеобронхиальной хирургии применение шелка и иодированного кетгута.

Г. П. Этерия (1971) исследовал регенеративные процессы в зоне бронхиального анастомоза в зависимости от шовного материала в эксперименте на 63 собаках и щенках. По его мнению, наилучшие шовные материалы для бронхопластических операций — сутрален, полифил, хромированный кетгут, монокрильные нити капрона, орсилон, супрамида. Они не вызывают грубой воспалительной реакции окружающих тканей. Использование для пластики трахеи и бронхов натурального шелка и льна нецелесообразно.

О. М. Авилова (1966), применяя при наложении швов на бронх шелковую и капроновую нити, установила, что при хорошей адаптации краев слизистой независимо от шовного материала линия анастомоза заживает первичным натяжением.

В связи с этим Ellis et al. (1955) пришли к выводу, что выворачивающий тип шва с сопоставлением слизистой по всей протяженности имеет определенные преимущества.

Исследованиями последних лет (Г. П. Этерия, 1971) доказана наибольшая целесообразность использования в качестве шовного материала монокрильных невпитывающих синтетических нитей: нейлона, дакрона и хромированного кетгута. По мнению большинства авторов, шелковые и льняные нити для шва трахеальной стенки не годятся.

При операциях на трахее и бронхах пользуются узловыми (Kiriluk, Merendino, 1954; Grillo, 1970; Б. В. Петровский и соавт., 1978), П-образными (М. Г. Сачек, 1975), непрерывными швами через всю стенку (Harrington et al., 1962) или без включения слизистой оболочки (Weerd et al., 1974). Независимо от способа наложения швы завязываются вне бронхиального просвета, и лишь немногие хирурги не придают этому существенного значения (Mathey et al., 1966).

Petrova et al. (1975) сообщили об успешной экспериментальной апробации аппарата для сшивания бронхов (СБ-2). Гистологическое исследование показало, что циркулярный шов бронха, фиксированный металлическими скрепками, не препятствует срастанию кэнцов бронха по линии анастомоза.

Многие анатомо-экспериментальные исследования предприняты с целью выяснения длины предельно резецированного сегмента трахеи и бронхов с последующим первичным анастомозом.

На заре развития хирургии воздухоносных путей считалось, что наложение прямого анастомоза возможно после резекции не более 2—2,5 см сегмента трахеи (Rob, Bateman, 1949). Но уже в 1950 г. Ferguson et al. резецировали у 59 собак до 1/3 длины трахеи в шейном и грудном отделах. Анастомоз накладывали конец в конец хромированным кетгутом, не прошивая слизистой.

Stipa et al. (1961) предложили для наложения прямого анастомоза при обширных дефектах трахеи рассекать межхрящевые мембраны нескольких трахеальных сегментов поперечно справа и слева, благодаря чему удавалось сшить концы без особого натяжения. Авторы получили удовлетворительные результаты в эксперименте на 11 собаках.

Mulliken, Grillo (1968) на основании анатомических исследований пришли к заключению, что мобилизация ворот правого легкого позволяет переместить трахею вверх на 3 см. Имплантация левого главного бронха в промежуточный дает возможность освободить ее на 2,7 см, а выделение легочных сосудов — на 0,9 см. Максимальное сближение резецированных концов трахеи — 5—7—10 см. Результаты анатомических исследований авторы успешно использовали в операциях на трахее у четырех больных.

В. М. Субботин (1969) установил, что мобилизация корня правого легкого, отсечение левого легкого от трахеи позволяют резецировать до 1/2 всей трахеи с последующим анастомозом правого главного бронха с трахеей и левого главного бронха с промежуточным.

По мнению П. Х. Гайдука (1970), резервы дыхательной трубки таковы, что возможно произвести резекцию трахеи с прямым анастомозом в пределах половины ее длины, а главных бронхов — на всем протяжении.

П. М. Червеляковым (1972) в эксперименте на собаках разработана методика повторной резекции трахеи. По данным автора, во время двух операций может быть удалено от 16 до 22 хрящевых колец, или 10—16 см трахеи.

М. И. Перельман (1977) считает, что современные

оперативно-технические приемы позволяют даже после очень обширных резекций трахеи — часто и до половины ее длины — обойтись без протезирования и наложить анастомоз; со временем благодаря более ранней диагностике опухолей показания к обширным резекциям трахеи будут суживаться.

Влияние нарушения трахеобронхиального кровоснабжения на легочную ткань и заживление межbronхиального анастомоза изучено недостаточно, литературные данные по этому вопросу противоречивы. Одни авторы считают, что перевязка бронхиальных артерий не оказывает существенного влияния на питание легочной ткани (А. В. Мельников, 1924; Г. А. Рихтер, 1949). По мнению других, прекращение кровотока по бронхиальным артериям может привести к инфаркту и гангрене легкого (Н. П. Бисенков, 1953), пневмонии и язвенно-некротическому бронхиту (Ellis et al., 1951).

С. М. Сеит-Умеров (1964, 1968) в экспериментальной работе на собаках изучал последствия перевязки бронхиальных артерий, изменения в легочной ткани при одиночной и комбинированной окклюзии сосудов и бронхов легкого. Микроскопическими исследованиями установлено, что при перевязке бронхиальных артерий во всей бронхиальной системе, строме легкого и даже в стенках легочных сосудов происходили значительные дистрофические изменения. Сохранение проходимости бронхиальных артерий и перевязка всех трех элементов корня легкого не вызывали некроза легочной ткани, тогда как комбинированная окклюзия бронхиальных артерий и одной из трех систем легкого создавала реальную возможность некроза легочной ткани. Автор рекомендует при пластических операциях на бронхах сохранять бронхиальные артерии.

Р. Е. Берестецкий (1967) произвел две серии опытов на 54 собаках. В первой серии во время резекции главного и промежуточного бронхов с левосторонней верхней билобэктомией сохранили нижнюю бронхиальную артерию и клетчатку, окружающую бронх и сосуды корня; во второй серии аналогичная операция сопровождалась полным пересечением всех ветвей бронхиальных артерий, клетчатки, окружающей бронх и корень легкого. Автор получил сужение просвета до $1/2$ первоначального диаметра, у собак с неповрежденными бронхиальными

артериями стеноза не было. Сохранение бронхиальных артерий при резекции бронха, по мнению Р. Е. Берестецкого, создает оптимальные условия для заживления межбронхиального соустья и предотвращает развитие стеноза.

Ю. Е. Выренков (1965), анализируя результаты экспериментальных исследований регенерации сосудистой и нервной систем трахеи и бронхов при пластических операциях, пришел к заключению, что бережное отношение к мембранозной стенке трахеи и бронхов, в которой проходят крупные артериальные и нервные стволы, позволяет избежать многих послеоперационных осложнений.

М. Л. Шулутко и соавт. (1969) считают причиной высокой частоты несостоятельности межбронхиального анастомоза у больных раком легкого (16,1% по сравнению с 1,9% у нераковых больных) тщательное удаление прикорневой клетчатки, лимфоузлов и пересечение бронхиальных артерий. Авторы, проверив свое предположение в эксперименте на 79 собаках, советуют не выделять на большом протяжении сшиваемые культы, так как это ухудшает их кровоснабжение, что чревато опасностью несостоятельности межбронхиального анастомоза.

К- К. Кененбаев (1971) в исследовании на 34 собаках выяснял динамику васкуляризации области анастомоза при перерезке внеорганных артерий и вен, а также после избирательного нарушения непрерывности сосудистых сплетений отдельных оболочек сшиваемых отрезков трахеи. В опытах с круговым пересечением слизистого и подслизистого слоев трахеи он наблюдал компенсаторные преобразования сосудистых сплетений других оболочек, которые обеспечивали достаточность васкуляризации области анастомоза. Скелетизация адвентиции трахеи, несмотря на выраженные компенсаторные преобразования сосудов слизистой и подслизистой оболочек, ведет к некрозу стенки трахеи и несостоятельности шва анастомоза. Автор осуществлял широкую мобилизацию сшиваемого отрезка трахеи с сохранением адвентициальной оболочки. Несмотря на массовое выключение внеорганных кровеносных сосудов, он отмечал достаточную васкуляризацию области шва и восстановление тканевых структур стенки трахеи.

С, И. Елизаровский, Б. С. Мысловатый (1972) изу-

чали морфологические последствия перевязки бронхиальных артерий у 24 собак. Они установили, что наступающие патологические изменения в легком (эмфизема, разрастание соединительной ткани, склероз сосудов) связаны с нарушением бронхиального кровообращения и кислородным голоданием легочной ткани.

Исследуя в эксперименте на собаках морфологические изменения легочной ткани дистальнее межбронхиального анастомоза, Г. П. Этерия (1974) нашел, что в условиях нарушенного бронхиального кровоснабжения наступают выраженные изменения, характеризующиеся склерозом межалвеолярных перегородок, ограниченной эмфиземой, разрастанием перибронхиальной соединительной ткани. При сохранении бронхиальных артерий и нервных ветвей в легком ниже анастомоза сохранялась нормальная тканевая структура.

Нарушение воздушноснабжения, которым сопровождаются реконструктивные резекции трахеи и бронхов, предъявляет повышенные требования к обеспечению адекватной вентиляции легких. Последняя достигается специальными способами интубации и приспособлениями для раздельного вентилирования правого и левого легкого. При операциях на правом главном бронхе применяют двухпросветную трубку Карленса, на левом — трубку Гордона — Грина или Ю. В. Кипренского (Б. В. Петровский и соавт., 1966, и др.). В других случаях перемещают длинную однопросветную трубку из трахеи в бронх оперируемого легкого (Grillo, 1965). При необходимости временной вентиляции легочной ткани дистальнее удаляемого сегмента используют шунт-дыхание — интубацию одного из главных бронхов через рану (Л. К. Богуш и соавт., 1965).

В. С. Трусов (1973) на основании анализа 73 анестезий, проведенных у 69 больных с хирургической патологией трахеи и бронхов, считает, что использование оротрахеальной и эндобронхиальной интубации, а также метода шунт-дыхание через операционную рану дает возможность выполнить большинство операций на трахее и ее бифуркации и делает неоправданным применение двухпросветных трубок.

Ф. Ф. Амиров, Г. Н. Гиммельфарб (1968) предложили обеспечивать газообмен при сложных реконструктивных вмешательствах на трахеобронхиальном дереве пу-

тем инсуффляции кислорода через катетеры, проведенные в долевые бронхи. По мнению М. И. Перельмана (1977), весьма перспективен инъекционный метод искусственной вентиляции, впервые осуществленный Erikson et al. (1974) в клинике при резекции грудного отдела трахеи и детально апробированный Э. И. Альтманом и соавт. (1977) в экспериментальных и клинических условиях.

В. В. Аничкин, М. Г. Сачек, В. М. Величенко (1979) разработали новый способ шунт-дыхания при резекции грудного отдела трахеи. Обеспечение вентиляции этим способом достигается ретроградной интубацией дистального отдела нижнедолевого бронха через ткань правого легкого гладкой трубкой Магилла с последующим вдуванием дыхательной смеси через правые нижнедолевой и главный бронхи в оба легких. Герметичность в системе создается obturацией просвета пересеченной трахеи на уровне резекции влажным марлевым тампоном.

Использование гипербарической оксигенации (М. И. Перельман и соавт., 1981) расширяет возможности шунт-дыхания за счет увеличения продолжительности безвентиляционного периода во время формирования анастомозов.

Для уменьшения нарушений газообмена Grillo, Vendixen (1963), В. Г. Чешик (1967) прекращают кровоток через невентилируемое легкое путем пережатия легочной артерии (физиологическая пульмонэктомия). Однако М. И. Перельман (1972), Ф. Ф. Амиров, Г. Н. Гиммельфарб (1976) считают подобную процедуру излишней.

Параллельно с интенсивным экспериментальным изучением реконструктивных операций на трахее и бронхах происходило внедрение этих оперативных вмешательств в практическую медицину. Первое успешное восстановление повреждения бронха, вызванного проникающим ранением, было описано Sanger в 1945 г. Abbot- (1950) выполнил пневмонэктомию с резекцией главного бронха и пораженной части трахеи по поводу рака у четырех больных. Удачное восстановление бронха при его разрыве в остром периоде произвел Scannell (1951). Е. Н. Мешалкин впервые в Советском Союзе сделал резекцию бронха с удалением средней доли (В. И. Францев и Л. Л. Капуллер, 1958).

По мере развития торакальной хирургии резекция главных бронхов, грудного отдела трахеи и бифуркации с успехом использовалась для лечения разрывов бронхов (Kinsella, Johnsrud, 1947; Paulson, Show, 1955; Hood, Sloan, 1959; В. Г. Чешик, 1963; В. Р. Ермолаев, М. А. Корендясов, 1965; А. А. Червинский, В. П. Селиванов, 1968; М. Г. Сачек, 1975; М. И. Перельман, Т. Н. Седова, 1978; П. М. Кузюкович, 1978), доброкачественных и злокачественных опухолей (Nicks, 1956; Bjork, 1959; Sperling, 1961; В. Г. Чешик, 1969; Э. И. Альтман, 1979), туберкулезного бронхостеноза (М. Л. Шулуток и соавт., 1980).

В настоящее время ведущие торакальные центры страны располагают опытом сотен резекций трахеи и бронхов (М. И. Перельман, 1972; О. М. Авилова, 1975; Б. В. Петровский и соавт., 1978).

По данным литературы, на современном этапе реконструктивные резекции трахеи и бронхов являются своевременным и целесообразным оперативным вмешательством, позволяющим корректировать локальную трахеобронхиальную патологию и сохранять функционально полноценную легочную ткань.

Для неосложненного заживления анастомоза важное значение имеют: 1) техника шва и вид шовного материала, который не должен вызывать воспалительной реакции сшиваемых тканей; 2) сохранение бронхиального (трахеального) кровоснабжения и иннервации. При отсутствии сужения анастомоза легочная ткань дистальнее соустья не подвергается грубым морфологическим изменениям. Однако трахеобронхиальные резекции в детском возрасте производятся в редких случаях, так как влияние роста ребенка на «поведение» бронхиального (трахеального) соустья, функцию и развитие легкого изучено мало.

Трахеобронхиальные резекции в молодом возрасте

Первые попытки клинического применения восстановительных операций на трахее и бронхах у детей были предприняты при urgentных торакальных вмешательствах. В 1913 г. Hotz сшил четырьмя кетгутовыми швами полностью разорванный правый главный бронх у маль-

чика в возрасте 2,5 года, попавшего под колесо экипажа. Ребенок умер на четвертые сутки от сопутствующих повреждений и ателектаза легкого.

Понимая перспективы использования реконструктивных вмешательств на воздухоносных путях в детской хирургической практике, Kiriluk, Merendino (1954) экспериментально доказали принципиальную возможность увеличения области анастомоза в процессе роста животного. В опытах на щенках авторы произвели транссекцию (2), резекцию (5) и трансплантацию (4) левого главного бронха. Однако за период наблюдения (11—443 дня) у 5 животных развился стеноз и только у 6 результат был отличным. По мнению исследователей, приемы хирургической техники, применяемые у взрослых, целесообразны и в отношении растущих организмов.

В 1955 г. появились сообщения об оперативных вмешательствах на трахее и бронхах у детей. Lafarjet мальчику 13 лет с травматическим разрывом бронха наложил анастомоз конец в конец с хорошим исходом. Ellis et al. восстановили поврежденный правый бронх у трехлетнего ребенка. На контрольной бронхограмме через 6 недель стеноза не отмечалось. Dark, Jewsbury у пятилетнего мальчика успешно удалили верхнюю долю легкого и зашили рану в трахее.

Затем, в 1956 г., Bates, Beard описали 6 наблюдений травматического повреждения бронха у детей, двое из них были оперированы: один — в первые дни после травмы, другой — по поводу развившегося рубцового сужения бронха. Оба больных выздоровели, причем у них наступило стойкое расправление легкого.

В опубликованных сообщениях отсутствовали данные о функциональных и отдаленных результатах, а также рекомендации для лечения посттравматических стенозов у детей, что побудило Borrie (1957, 1960) к проведению серии исследований. В эксперименте на ягнятах он изучал исходы реконструкции шейного отдела трахеи. Автор произвел: 1) пластику частичных дефектов переднего отдела трахеи — хрящевым ауто трансплантатом, поливиниловой губкой, танталовой сеткой (у 4 животных); 2) резекцию одного, двух, трех колец трахеи (у 4 животных); 3) замещение трахеи двойной танталовой сеткой (у 4 животных). Из 12 животных в разные сроки после операции погибло от развившегося стеноза 7. Эк-

сперименты показали, что удаление трех и более колец трахеи ведет к стенозированию ее просвета. По мнению автора, такая операция не может быть применена у детей с их проблемой роста и крошечной трахеей.

Ворне удалось добиться стойкого выздоровления у четырнадцатимесячного ребенка с посттрахеостомическим стенозом путем пересадки кожного трансплантата на трахеостомическое отверстие и последующей дилатации стриктуры в течение одного года 9 месяцев. Спустя 3,5 года после окончания лечения ребенок был здоров, ходил в школу. Автор полагает, что, несмотря на присутствие этой методики отставание темпа роста трахеи, последняя в конечном итоге обеспечивает нормальный и постоянный воздухообмен.

В 1960 г. на конгрессе хирургов-педиатров в Праге Hofman сообщил о девочке 8 лет, которой через 8 месяцев после повреждения бронха была сделана операция, заключавшаяся в иссечении рубцовой ткани и наложении анастомоза поврежденного бронха конец в конец. Ребенок выздоровел. В том же году Drews наложил бронхотрахеальный анастомоз мальчику 6 лет через 52 дня после отрыва бронха от трахеи. Через 2 года после операции обследованием установлено полное восстановление функции легкого. Второму пятилетнему *~010льному Drews произвел сшивание левого главного ??бронха через 3 месяца после его разрыва, легкое рас- !Б-правилось, но больной умер.

^ Shaw et al. (1961) провели наблюдение продольного 'разрыва трахеи вблизи бифуркации и полного разрыва левого главного бронха у ребенка 5 лет. Разрыв трахеи ^шили и наложили бронхотрахеальный анастомоз. Авторы указывают на необходимость восстановления целостности трахеи и бронхов, что приводило к быстрому и полному выздоровлению больного.

Э. А. Степанов (1962) резецировал рубцово измененную часть левого главного бронха спустя 1,5 года после травмы у больного 8 лет. При контрольной бронхоскопии через 8 месяцев после оперативного вмешательства диаметр бронха оказался суженным вдвое против нормы, однако клинически стеноз не проявлялся. Развитие осложнений автор связывает с применением шелкового шовного материала.

В 1962 г. Г. С. Кемптер успешно восстановил у маль-

чика 11 лет главный бронх анастомозом конец в конец. Miscall et al. (1963) резецировали циркулярный стеноз нижней трети шейной трахеи на протяжении 3,5 см у шестилетнего больного. Анастомоз накладывали конец в конец отдельными атравматичными шелковыми швами. Оперативный доступ осуществляли через воротниковый разрез и стернотомию. Pontius (1963) иссек у десятилетнего мальчика по поводу бронхостеноза участок левого главного бронха в 3 см. Анастомоз дистального отрезка бронха с трахеей привел к выздоровлению больного.

Cantrell, Guild (1964) предприняли удачную попытку коррекции сегментарного стеноза трахеи у девочки 7 лет. После резекции надбифуркационного отдела трахеи длиной 3,2 см с наружным диаметром 0,6 см был наложен анастомоз конец в конец отдельными швами. Девочка выздоровела.

Battersby, Kilman (1964) наложили ребенку двух лет первичный анастомоз по поводу разрыва правого главного бронха после автодорожной катастрофы. В течение 2 лет рост бронха в области анастомоза оставался нормальным. В качестве шовных нитей был использован шелк.

Mathey et al. (1966) опубликовали случай резекции трахеи у ребенка в возрасте 2,5 года. После операции дыхательная недостаточность прогрессировала. На аутопсии отмечено сужение зоны анастомоза.

Nelson et al. (1967) описали успешную хирургическую коррекцию врожденного стеноза трахеи, осложненного агенезией легкого и незаращением боталова протока. Спустя шесть недель после перевязки артериального протока ребенка оперировали повторно. После продольного рассечения стенозированного сегмента трахеи произвели пластику образовавшегося дефекта кожным аутолоскутом, армированным проволокой. Через месяц после операции ребенок умер. Аутопсия показала, что дыхательные пути проходимы, стеноза нет.

Lee, Hong (1967) девятилетнему мальчику с ателектазом легкого на почве полной посттравматической окклюзии левого главного бронха после иссечения 1 см стенозированного участка накладывали анастомоз шелком однорядным прерывистым швом. Спустя два месяца после операции осложнений не было.

Б. В. Петровский, М. И. Перельман, А. П. Кузьмичев (1966) указывали на необходимость изучения возможностей увеличения диаметра анастомоза в процессе роста ребенка. В этой связи они описали три бронхопластические операции у детей.

Мальчику 3 лет с диагнозом туберкулезного бронхостеноза резецировали стенозированный участок левого главного бронха. Анастомоз осуществили конец в конец узловыми нейлоновыми швами атрауматической иглой. На контрольной бронхоскопии сужения не отмечалось. Четырехлетнему пациенту с карциноидом правого главного бронха произвели верхнедолевую лобэктомию с циркулярной резекцией главного бронха и анастомозом конец в конец. Через два года после операции состояние ребенка хорошее. У подростка 17 лет по поводу туберкулезного стеноза правого главного бронха удалили верхнюю долю с циркулярной резекцией области бифуркации главного бронха и межбронхиальным анастомозом конец в конец. После обследования через 4,5 года — практически здоров.

В 1967 г. на Третьей республиканской конференции детских хирургов Украины Э. А. Степанов, С. П. Орловский рассказали о двух пластических операциях на бронхах у детей. В одном наблюдении оперативное вмешательство заключалось в циркулярной резекции рубцового участка главного бронха при его полной непроходимости с последующим анастомозом, во втором выполнена клиновидная резекция промежуточного бронха с восстановлением вентиляции нижней доли. У 6 из 40 детей (от 3 до 14 лет) с инородными телами в бронхах произвели бронхотомии с первичной пластикой бронха.

Sperling (1968) через 6,5 месяца после травмы восстановил бронхиальную проходимость у семилетнего ребенка с травматическим разрывом левого главного бронха, ателектазом легкого. Спустя год функция легкого у мальчика нормализовалась. Автор считает наиболее удачным шовным материалом хромированный кетгут.

Детальному изучению проблем детской трахеобронхопластической хирургии посвящены работы О. М. Авиловой (1968—1975). Из 22 больных (данные на 1969 г.) с врожденными и приобретенными стенозами дыхательных путей в возрасте от 1 года 7 месяцев до 16 лет сде-

ланы реконструктивно-восстановительные операции на бронхах—15, на трахее — 7 человекам. Согласно клиническим данным автора, пластические операции возможны при наличии в легком внутрилегочной эмфиземы, асептического острого и хронического ателектаза; ателектаза, осложненного острым воспалительным процессом, перибронхиальным и периваскулярным склерозами; вентильной эмфиземы и ателектаза с ретенционными бронхоэктазами. Среди причин, вызывающих нарушение воздухопроницаемости трахеобронхиального дерева у детей, О. М. Авилова выделяет следующие: 1) дефекты развития трахеобронхиальной системы; 2) рубцовые стенозы; 3) стенозы и обтурации, вызванные опухолями; 4) бронхиальные стенозы вследствие аспирации инородных тел; 5) посттравматические окклюзии бронхов.

Изучая пределы резекции дыхательной трубки у детей, О. М. Авилова (1968) установила, что критический размер иссечения трахеи у детей ограничен пределами 34—40 мм, восстановление непрерывности бронхов независимо от длины удаляемого сегмента возможно анастомозом конец в конец. Пересечение бронхиальных артерий не играет существенной роли в регенерации анастомоза. Автор подчеркивает, что точное соблюдение деталей применяемой им методики анастомозирования обеспечивает полное восстановление структуры и функции дыхательных путей и их прирост в связи с развитием ребенка. Должны соблюдаться следующие условия: 1) гладкий срез бронха (трахеи) без повреждения хрящевых пластинок; 2) сохранение межхрящевых мембран на сшиваемых концах; 3) рассечение мембранозной части бронха с учетом ее сократимости (в виде полуовала); 4) точное сопоставление мембраны и хрящевых пластинок анастомозируемых концов; 5) адаптация разных диаметров бронхов в анастомозе без дополнительной травмы (косого среза, дубликатуры или клиновидной резекции мембраны) путем большего расстояния между швами на крупном бронхе; 6) внеслизистый, непроникающий, прерывистый узловый шов; 7) легочная пластика анастомоза.

Кроме того, путем простого ушивания возможно герметичное закрытие окончатых и клиновидных дефектов трахеи и главных бронхов без напряжения швов и деформации просвета при условии, что размеры дефекта

не превышают 1/3 окружности бронха (трахеи) и 8 мм по длине.

Благодаря реконструктивно-восстановительным операциям у 3 детей сохранены доли легкого, у 18 — все легкое. Непосредственные результаты операций у 18 детей хорошие, у одного ребенка возник рецидив стеноза трахеи (оперирован повторно).

Отдаленные результаты прослежены у 19 детей в сроки от 4 месяцев до 6 лет. Данные исследования функции легкого у этих больных, полученные Я. В. Гоер (1971), подтвердили эффективность и целесообразность применяемых вмешательств.

Я- М. Генне (1969) привел три наблюдения реконструктивных операций на бронхах у подростков. В одном случае восстановлена проходимость облитерированного правого главного бронха спустя 2 месяца после его циркулярного травматического разрыва. В двух случаях оперированы больные, страдающие бронходулярным туберкулезом, осложненным стенозом главного бронха и нагноившимися бронхоэктазами средней и нижней долей легкого. Нижняя билобэктомия сопровождалась циркулярной резекцией стенозированного участка главного бронха с последующим бронхоанастомозом конец в конец между главным и верхнедолевыми бронхами. Во всех случаях анастомоз накладывался узловыми шелковыми швами без прокола слизистой бронха. Плевризация анастомоза производилась подшиванием легочной ткани вокруг бронха П-образными швами и медиастинальной плеврой. Послеоперационный период протекал гладко, все больные выздоровели.

De Lima (1969) при врожденном стенозе шейного отдела трахеи осуществил пластику с использованием кожного лоскута, армированного серебряной проволокой.

Logeais et al. (1970) сообщили об успешном восстановлении травматического разрыва правого главного бронха у восьмилетнего мальчика спустя 8 лет после травмы.

И. М. Слепуха, Ю. А. Фурманов (1971) устранили у ребенка окклюзию левого главного бронха через 12 лет после отрыва легкого в результате тупой травмы грудной клетки. Произведена реаэрация легкого путем наложения межбронхиального анастомоза слева. Лег-

кое хорошо расправилось. Послеоперационный период протекал гладко. Больная обследована через 9 месяцев, здорова.

Myers et al. (1971) наблюдали девочку 2,5 года, которую госпитализировали для лечения через 6 дней после разрыва правого главного бронха. Восстановление бронхиальной проходимости отложили на три недели до исчезновения отека и признаков воспаления. Туалет легкого на стороне поражения осуществляли регулярными эндоскопиями и отсасыванием слизи. Больной сделана резекция бронха; наступило выздоровление. По мнению авторов, оптимальная форма лечения разрывов бронха — немедленное восстановление бронхиальной проходимости.

О возможности обширной резекции у больных в детском возрасте писали Leare et al. (1972). Авторы рассказали о случае, когда рубцовый стеноз у двухлетнего пациента развился как следствие химического ожога трахеи в результате рвоты, вызванной попаданием щелочи в пищевод. При бронхоскопии установлено сужение просвета трахеи до 2 мм на 1—2 см ниже голосовых связок. Произведена резекция пяти колец трахеи с анастомозом конец в конец. Состояние трахеи требовало более обширной резекции, но ее сочли нецелесообразной из-за обширных перибронхиальных сращений. Голову ребенка зафиксировал» шиной в положении сгибания. Спустя три недели наступило сращение анастомоза, однако оставалось сужение трахеи, которое требовало систематического бужирования. Через шесть месяцев повторно резецировали три кольца трахеи. Трахеоскопия через 3—6—10 недель после операции, а также дальнейшее наблюдение подтвердили отсутствие стриктуры.

Maeda, Grillo (1972) с целью изучения линейных размеров анастомоза в процессе роста у 7,5—17,5-недельных щенков осуществляли транссекцию трахеи с последующим сшиванием. В качестве шовного материала использовали хромированный кетгут. По достижении животными семи месяцев их забивали. Авторы сделали следующие наблюдения: в месте анастомоза образуется округлое сужение, щенки растут без признаков стеноза, прирост анастомоза трахеи обеспечивает адекватное воздухообеспечение у взрослых животных.

Руководством, обобщающим опыт 83 больших опе-

раций на трахее, стала монография М. И. Перельмана «Хирургия трахеи» (1972). Автор изложил клинические наблюдения операций на грудном отделе трахеи у восьми детей.

У шести пациентов произведенные операции носили характер ушивания дефектов трахеи. Девочке 13 лет в грудной отдел трахеи вшили заплату из хрящевой пластины, а линию шва укрепили мышечно-надкостничным лоскутом. У больной 15 лет осуществили протезирование гортани и части трахеи аутоаллопротезом из толстого марлекса, через 3 месяца у нее развился трахеопищеводный свищ, во время второй операции сделали ушивание свищевого отверстия глотки, пластику дефекта задней стенки трахеи (1,5X1,5 см) мышечным лоскутом, последний закрыли свободным кожным аутотрансплантатом.

Особое внимание автор обратил на замещение окончатых дефектов грудного отдела трахеи у детей, так как грубый рубец по краю трансплантата может препятствовать увеличению размеров трахеи по мере роста ребенка. Подчеркнута важность выбора шовного материала и методики шва. В случаях наложения межтрахеального анастомоза нити швов не должны препятствовать расширению трахеи в процессе роста, для этого у детей (в отличие от взрослых) рекомендуется захватить в шов вместе с тканью кольцевидной связки примерно половину ширины прилегающих трахеальных хрящей.

Carcassonne et al. (1973) описали результаты лечения девяти больных с Рубцовыми стриктурами после трахеостомии. У пяти детей младшего возраста, леченных простыми эндоскопическими процедурами и бужированием, получены хорошие результаты. В четырех случаях консервативные мероприятия не дали эффекта и больным (возраст — 6, 12, 14, 16 лет) произвели циркулярную резекцию трахеи с первичным анастомозом. Трахею резецировали на протяжении 3, 4, 5 и 7 см. После операции умер один пациент от аррозийного кровотечения во время эндоскопии. У трех больных проходимость трахеи сохранялась в сроки 5, 24, 56 месяцев. По мнению авторов, в настоящее время еще нет оснований для расширения показаний резекции трахеи у детей, но в необходимых случаях следует иметь в виду ее реальную возможность.

Ю. Ф. Исаков, Э. А. Степанов, В. И. Гераськин (1973) выполнили пластические операции у трех детей: при рубцовой стриктуре главного бронха (1) и аденоме бронха (2). У больных с аденомой бронха удаление опухоли сочеталось с последующим межбронхиальным анастомозом. У пациента со стриктурой бронха сделана циркулярная резекция с наложением анастомоза конец в конец. Отдаленные результаты, прослеженные в сроки до 10 лет, хорошие.

М. М. Тихоненко и соавт. (1974) на заседании секции хирургии детского возраста хирургического общества Пирогова демонстрировали больного 8 лет, у которого наступил ателектаз правого легкого вследствие посттравматической окклюзии главного бронха. Бужирование не дало эффекта. Произведена резекция главного бронха с наложением межбронхиального анастомоза. Больной обследован через 6 месяцев — здоров.

Maeda (1974) опубликовал результаты экспериментов на 62 щенках и 56 взрослых животных после транссекции и резекции шейного отдела трахеи. У всех щенков не отмечено стеноза, рост места анастомоза соответствовал просвету у взрослых собак.

В 1974 г. Г. П. Этерия для выяснения роли методики наложения соустья, вида швов, судьбы анастомоза в растущем организме осуществил циркулярную резекцию грудного отдела трахеи (13 щенков) и главных бронхов справа и слева (24 щенка). Швы наложены хромированным кетгутом, сутраленом на расстоянии 1,5—2 мм через половину ширины хряща либо позади хрящевых полуколец. В ходе исследований автор пришел к заключению, что у щенков с трахеальным и бронхиальным анастомозом по мере роста организма животного диаметр анастомоза увеличивался за счет возрастания расстояния между швами. Наиболее активной зоной роста анастомоза являются хрящевые полукольца; для создания нормальных условий роста анастомоза наложение швов должно производиться с захватом половины ширины хряща и слизистой оболочки. Наложение швов с захватом всего хрящевого кольца может быть причиной недостаточности и сужения анастомоза.

Анализируя результаты отечественных и зарубежных экспериментальных исследований по аутотрансплантации легких, Б. В. Петровский и соавт. (1975) пришли к

выводу, что после реплантации легкого у щенков последнее сохраняет способность к росту паренхимы, а функциональные показатели остаются нормальными.

М. И. Перельман, Т. Н. Седова (1975) выполнили ребенку в трехлетнем возрасте циркулярную резекцию левого главного бронха с наложением трахеобронхиального анастомоза по поводу туберкулезного стеноза. Через 12 лет юноша обследован, стеноза анастомоза, связанного с ростом больного, не наступило. Просвет анастомоза соответствовал просвету бронха.

В. А. Климанский (1975) произвел у четырнадцатилетнего подростка правостороннюю верхнюю лобэктомия с циркулярной резекцией главного бронха. Через восемь лет после операции сохраненные отделы легкого функционировали нормально.

М. Г. Сачек (1975) описал два случая реконструктивных резекций бронхов у детей. Девочке семи лет с карциноидом устья верхнедолевого и правого главного бронха и ателектазом верхней доли осуществлены циркулярная резекция правого главного бронха и верхняя левая лобэктомия. Контрольная бронхография через месяц стеноза не показала. Во втором случае у больной 5 лет резецирован левый главный бронх по поводу врожденного стеноза. Наложен трахеобронхиальный анастомоз. Сужения во время очередного обследования не отмечено.

Е. А. Соколов и С. П. Титов (1978) успешно реэрировали ателектазированное легкое путем анастомозирования концов разорванного бронха у ребенка 13 лет на 14-й день после травмы.

Хорошие компенсаторные возможности детского организма демонстрирует наблюдение А. И. Богатова и Ю. Н. Халова (1978), в котором у мальчика 13 лет с травматическим повреждением бронха и ателектазом правого легкого семилетней давности при хорошем самочувствии, отсутствии жалоб не было признаков дыхательной недостаточности или воспаления коллабированного легкого. Родители от операции отказались.

В эксперименте на щенках В. В. Аничкин (1978) показал, что клиновидная резекция главного бронха не оказывает заметного воздействия на рост бронхиального кольца в месте ушивания дефекта, а циркулярное отверстие в стенке трахеи увеличивает свои первоначаль-

ные размеры в процессе роста и соответствует внутреннему просвету имплантированного бронха.

В 1980 г. М. Л. Шулутко и соавт. представили результаты 36 наблюдений резекции бронхов при туберкулезе внутригрудных лимфатических узлов у детей и подростков. В 15 случаях была произведена циркулярная резекция бронха с удалением долей легкого, а в 20 — клиновидное иссечение бронхиальной стенки с лимфатическими узлами. В отдаленные сроки после операции (4—14 лет) обследовано 26 пациентов, из них 14 — после циркулярных резекций бронхов. Клинически и рентгенологически все обследованные признаны здоровыми. Основными техническими условиями, определяющими успешный исход операции, авторы считают соответствие плоскостей среза анастомозируемых бронхиальных культей и отсутствие натяжения по линии шва.

Первостепенное значение во время пластических операций на трахее и бронхах имеет полноценное анестезиологическое обеспечение. Вскрытие просвета воздухоносных путей, однолегочное дыхание, шунт-дыхание в большей или меньшей степени сопровождаются нарушением вентиляции, а следовательно, и гипоксией, что особенно опасно для больных в детском возрасте. Изучением различных вариантов интубации при резекции шейного, грудного отделов и бифуркации трахеи, правого и левого главных бронхов в эксперименте на 32 щенках занимались Ю. В. Кипренский, В. Н. Кипренская (1969). Для интубации применяли детские размеры трубки Магилла, тонкий полиэтиленовый катетер и специально сконструированную трубку-катетер с дискообразной манжеткой на дистальном конце. Обеспечение адекватной вентиляции во время резекции шейного (6 щенков) или грудного (16 наблюдений) отделов трахеи выполняли с использованием трубки Магилла и проведенной ниже удаляемого сегмента трубки-катетера. Достаточное дыхание при циркулярной резекции главных бронхов с лоб- и билобэктомией (8 щенков) осуществляли с помощью трубки-катетера, помещенной через просвет трубки Магилла в главный бронх противоположного легкого. Обеспечение нормального газообмена в процессе резекции бифуркации трахеи производили по тому же принципу. Предложенные приспособления и приемы, по мнению экспериментаторов, обеспечивают

достаточно удовлетворительное поглощение кислорода и выведение углекислоты из организма во время наркоза у щенков при реконструктивных операциях на трахее и бронхах.

В клинике аналогичную проблему успешно разрабатывали О. М. Авилова, Е. П. Кравченко (1969). Они производили обезболивание у 14 детей в возрасте от года до 16 лет во время пластических операций на трахее (3) и главных (8), долевыми, сегментарными бронхами (3). В качестве основного наркотического вещества авторы применяли закись азота, фторотан, эфир и их комбинации. Обеспечение воздухообмена во время резекции верхнегрудного отдела трахеи осуществляли под интубацией дистальной части трахеи через рану с последующей ретроградной оротрахеальной интубацией. Пластике нижнегрудного отдела трахеи выполняли с вентилицией легких посредством чресплевральной интубации главных бронхов. Резекцию правого трахеобронхиального угла и главных бронхов производили под эндотрахеальным наркозом с положением трубки в свободном главном бронхе, противоположном оперируемой стороне. Для интубации детей авторы рекомендуют трубки с манжетками. Наиболее перспективным в условиях нарушения целостности воздухоносных путей для обеспечения достаточного газообмена у детей они считают использование однолегочного наркоза и управляемой ручной вентилиции.

Таким образом, до 50-х годов классические резекции легких оставались единственным радикальным методом лечения бронхолегочной патологии. За последнюю треть века в результате усилий отечественных и зарубежных ученых (Л. К. Богуш, Б. В. Петровский, М. И. Перельман, О. М. Авилова, Ф. Ф. Амиров, В. С. Северов, А. П. Кузьмичев, Aboulker, Bjork, Dor, Grillo, Naef) пластические операции на трахее и бронхах заняли прочное место в клинике.

Шадящее направление в хирургии легких стало возможным благодаря успехам грудной хирургии, анестезиологии, бронхологической диагностики и хирургической техники. Развитие подобной тенденции в детской хирургической практике наиболее оправдано, поскольку удаление части или всего легкого у ребенка вызывает изменения, которые связаны со смещением остав-

шейся легочной ткани, перегибом бронхов, гиповентиляцией и ателектазом, нарушением вентиляционно-перфузионных соотношений (С. А. Гаджиев и соавт., 1967; И. М. Слепуха, 1978). Уменьшение сосудистого русла легких приводит к увеличению общего периферического сопротивления с формированием «легочного сердца», что является основным препятствием к расширению объема резекций (Н. П. Бисенков, 1966; Ю. П. Воронцов и соавт., 1975).

Принцип щадящих оперативных вмешательств нашел наиболее полное выражение в пластических операциях на трахеобронхиальном дереве, которые сочетают известный радикализм со стремлением к максимальному сохранению полноценной легочной ткани, что не только избавляет ребенка от болезни, но и обеспечивает его последующее нормальное развитие (Ю. Ф. Исаков и соавт., 1973). Показанием к реконструктивным резекциям служат заболевания и повреждения трахеи и бронхов, при которых легочная ткань существенно не страдает (врожденные стенозы, травматические окклюзии, стенозы туберкулезной и другой этиологии, обтурация опухолями, инородными телами).

В литературе описаны единичные клинические наблюдения трахеобронхопластических операций у детей: резекции грудного отдела трахеи (О. М. Авилова, 1968; Leape et al., 1972), резекции главных бронхов при их стенозе (Э. А. Степанов, 1962; Myers et al., 1971; Б. В. Петровский и соавт., 1978), при аденоме бронха (В. А. Климанский, 1975); пластики бронха при его повреждении (Sperling, 1968; Logeais et al., 1970; Е. А. Соколов, С. П. Титов, 1978).

В экспериментальных работах Ю. В. Кипренского, В. Н. Кипренской (1969), Г. П. Этерия (1971) освещаются детали техники обезболивания при пластических операциях у щенков, приводятся данные реакции бронха на различный шовный материал.

По мнению Б. В. Петровского и соавт. (1966), М. И. Перельмана (1972), Maeda (1974), вопрос об увеличении просвета анастомоза, наложенного в детском возрасте, не решен и нуждается в дальнейшей разработке. В клинических и экспериментальных исследованиях на растущих организмах не полностью изучены регенеративные процессы в области анастомоза и морфо-

логия (гистохимия) оперированного легкого; отсутствуют сведения о регионарных функциях легких и изменении параметров области анастомоза у выросших животных; нет наблюдений за последствиями наложения бронхотрахеальных анастомозов конец в бок; окончательно не решена основная проблема подобных хирургических вмешательств — возможность увеличения области анастомоза в связи с общим ростом ребенка.

Посттравматические окклюзии главных бронхов и реэрация хронического обтурационного ателектаза

Первое описание разрыва левого главного бронха сделал в 1848 г. Webb. В последующем известные случаи повреждения крупных бронхов заканчивались смертельным исходом и диагностировались случайно во время вскрытия.

В 1927 г. Ш. И. Криницкий на секции умершего от туберкулеза легких больного обнаружил разрыв главного бронха и нефункционировавшее в течение 21 года правое легкое. При гистологическом исследовании диагностирован распространенный туберкулезный процесс в левом легком, ателектазированная легочная ткань оставалась интактной. Автор отметил, что в ателектазированном легком не выявлено необратимых морфологических изменений.

Аналогичный случай в 1940 г. описал Bauer, который на секции нашел ателектазированное легкое и отрыв бронха через 32 года после травмы грудной клетки. Hollinger et al. (1948) и Hodes et al. (1948) сообщили об отсутствии образования соединительной ткани в ателектазированном легком в течение 13 лет и 5 месяцев.

В 1931 г. Nissen произвел первую в мире пульмонэктомию по поводу разрыва бронха у двенадцатилетней девочки.

С 1848 по 1942 г. KjnSELLA, Johnsrud (1947) собрали сведения о 38 разрывах крупных бронхов. В 1959 г. А. П. Колесов дополнил эти данные 127 случаями. В. Д. Фирсов (1968) опубликовал материалы о 265 больных с травматическими повреждениями крупных

бронхов, а за период с 1968 по 1980 г. нами выявлены публикации еще о 74 наблюдениях.

Таким образом, в литературе описано 504 повреждения бронхов, причем 339 публикаций приходится на последние 20 лет. Прогрессирующее увеличение повреждений внутригрудных дыхательных путей объясняется значительным ростом транспортного травматизма.

В связи с массовой автомобилизацией населения изменились локализация и характер повреждений. По данным Е. А. Вагнера (1969), больные с травматическими повреждениями грудной клетки составляют в условиях стационара 2,6% к общему числу хирургических больных и 10,2% — к числу больных с травмами. Соответственно этому увеличилось число повреждений трахеи и главных бронхов с 3,6 до 5,2% (А. К. Муйжулис, 1964).

Диагностика разрывов бронхов чрезвычайно трудна. До настоящего времени в 75% случаев разрывы крупных бронхов диагностируются в сроки от одного месяца до нескольких лет после получения травмы, что объясняется комбинированностью поражения (переломы ребер, повреждения черепа, легких, органов брюшной полости).

По прошествии острых явлений у этих больных развивается ателектаз легкого, который приводит не только к дыхательной недостаточности, но и к изменениям со стороны сердечно-сосудистой системы. Изменения наиболее выражены в первые часы и дни возникновения ателектаза, затем наступает постепенная адаптация организма к новым условиям вентиляции и кровообращения в малом круге.

М. И. Перельман предлагает различать три периода при ателектазе: ранний, промежуточный и поздний. По его мнению, ранний период длится 48 часов (пневмоторакс, дыхательная недостаточность, кровотечение, шок). Второй, промежуточный, период (длительностью до 30 дней) наступает по миновании острых патологических расстройств, когда возникают окклюзия бронха, стеноз или бронхиальный свищ. С окончанием его наступает поздний период, в котором формируются осложнения и последствия разрыва бронха.

О. М. Авилова в течении изолированных травм бронхов выделяет три фазы: 1) острых расстройств (до 7 дней); 2) герметизации дефекта стенки дыхательных

путей грануляционной тканью и формирования рубца (до 30 дней); 3) рубцовой окклюзии бронхов или стеноза со стойким нарушением воздухопроводимости, вентиляции легкого на стороне травмы с присоединением легочных осложнений.

В литературе отсутствует единое мнение о характере морфологических сдвигов в ателектазированном и интактном легком. Ряд исследователей (М. А. Рабинович, 1937; И. Н. Иванов, 1937) считают, что в спавшейся легочной ткани развивается хроническая индуративная пневмония, которая вызывает необратимые фиброзные изменения.

М. С. Маргулис (1956), М. А. Скворцов (1957) нашли, что длительный ателектаз приводит к десквамации и гибели альвеолярного эпителия, слипанию и срастанию между собой межальвеолярных перегородок и образованию склероза.

По мнению В. Д. Дубинина (1944), М. К. Даля (1954), в результате организации альвеолярного экссудата в ателектазированном легком развивается карнификация.

М. А. Захарьевская, Н. Н. Аничков (1951), Б. В. Савинич (1955) пришли к выводу, что при обтурации крупного бронха в ателектазированном легком в результате накопления бронхиального секрета обязательно возникают бронхоэктазы.

Одновременно Р. Е. Копылова и Б. И. Монастырская (1952), Huppler et al. (1956), В. К. Маврин (1962) показали, что накопление слизи в бронхах при отсутствии дренажа в ателектазированном легком приводит к постепенному расширению последних, но по мере повышения внутрибронхиального давления секреторная функция бронхиальных слизистых желез снижается и к концу второго месяца полностью угасает. Параллельно идет процесс обратного всасывания водной среды из слизистого секрета. Последний уплотняется, становится чрезвычайно вязким и уменьшается в объеме. В результате просвет бронха возвращается к первоначальным размерам и слизистая оболочка вновь принимает фестончатые контуры. В дальнейшем мелкие бронхи освобождаются от слизи и спадаются.

При постепенно наступающей закупорке бронха, пораженного воспалительным процессом, к ателектазу в

скором времени присоединяется пневмония. В таком случае при длительном неразрешении ателектаза происходит постепенная организация экссудата, развиваются пневмосклероз, бронхоэктазы (Д. С. Саркисов, 1970).

По мнению В. Н. Шляпникова (1970), при быстро формирующемся обтурационном ателектазе уже с 3-го по 14-й день отмечается ателектатическая пневмония, протекающая по типу очагового процесса, что приводит через 1—3 месяца к образованию бронхоэктазов, пневмосклероза, пневмоцирроза и нагноению в ателектазированной легком.

Однако ряд клинических наблюдений, морфологические исследования и эксперименты по реаэрации ателектазированной легкого опровергают приведенные данные.

В 1965 г. Marsch при вскрытии трупа мужчины, погибшего от рака толстой кишки, нашел полную рубцовую окклюзию правого главного бронха и ателектаз легкого. Было установлено, что в возрасте 18 лет, вследствие сдавления грудной клетки между буферами вагонов, больной получил множественные переломы ребер и разрыв правого главного бронха. Автор гистологически исследовал легкое, находившееся в ателектазе 47 лет, и нашел, что стенки бронхов и межальвеолярные перегородки имели нормальное строение, отдельные альвеолы содержали воздух, в стенках сосудов имелось разрастание соединительной ткани, просветы некоторых мелких сосудов облитерированы.

На отсутствие необратимых изменений при реаэрации ателектазированной в сроки от одного до 15 лет легкого указывали Evans (1955), Mahaffey et al. (1956), Hood, Sloan (1959), В. Р. Ермолаев (1964), Vopschulte, Vikfalvi (1964).

Противоречивость результатов изучения морфологической структуры ателектазированной ткани легкого объясняется разнообразием экспериментальных моделей ателектаза, а также тем, что не все исследователи в должной мере учитывали исходное состояние, особенно кровоснабжения и иннервации легких.

До 1949 г. изучение морфологических изменений в ателектазированной легком проводилось лишь на секционном материале. В 1949 г. Griffith сделал сообщение

об успешном расправлении легкого после длительного ателектаза. С этого времени клиницисты начали прибегать к реаэрации ателектазированного легкого на почве посттравматической окклюзии бронха, до этого во всех случаях производилась пульмонэктомия (Zoffler, Nager, 1941; Kirpatrick, 1950).

Griffith (1949) резецировал посттравматическую стриктуру левого главного бронха через семь месяцев после травмы и восстановил его проходимость путем анастомоза конец в конец. Ателектазированное легкое расправилось полностью. При контрольном обследовании через девять месяцев сужение бронха отсутствовало.

В 1951 г. Paulson и Donald сообщили о больном, которому произвели резекцию стенозированного участка бронха и наложили бронхотрахеальный анастомоз с применением кожной пластики по Гебауэру.

В 1953 г. Weisel и Jасke описали случай с больным, у которого полный разрыв правого главного бронха осложнился эмпиемой плевры. Спустя семь недель после травмы осуществлены декортикация легкого и наложение бронхотрахеального анастомоза. Во время обследования через один месяц выявлены хорошие функциональные данные и полное расправление легочной ткани. Через три месяца после операции потребление кислорода реаэрированным легким составило 37,3%, а через три года полностью восстановилось.

Webb, Burford (1953), исследуя резецированные участки легких, находившихся в состоянии ателектаза 6, 11 и 26 лет, нашли их строение нормальным за исключением самого факта ателектаза. Авторы в эксперименте на трех собаках создали ателектаз легкого путем пересечения главного бронха с ушиванием концов. Через 3; 3,5 и 7,5 месяца они расправили легкое путем наложения бронхиального соустья. Оттекающая из реаэрированного легкого кровь содержала от 86,4 до 91,2% кислорода.

В 1954 г. Saurage произвел реаэрацию легкого через две недели после разрыва. Легкое хорошо расправилось.

Samson в 1955 г. сообщил об успешном расправлении правого легкого, находившегося в состоянии ателектаза 15 лет. Поглощение кислорода реаэрированным легким составляло 20—25% от общего потребления.

В тот же год Matthes произвел пластику бронха после травматического разрыва и расправил легкое через 18 месяцев после травмы.

Mahaffey et al. в 1956 г. провели успешную реэрацию одиннадцатилетнего ателектаза легкого, через семь недель после резекции посттравматической стриктуры легкое поглощало 21% кислорода, а спустя полгода при дыхании чистым кислородом насыщение артериальной крови стало полным.

Krauss в 1956 г. осуществил резекцию посттравматической рубцовой стриктуры через три месяца после травмы. Легкое хорошо расправилось, но кислород реэрированной тканью не поглощался. Через полтора года после операции при бронхоспирометрии поглощение кислорода правым легким составляло 33% (при норме 53,6%).

Wulf et al. (1959), детально обследовав больного, оперированного по поводу семинедельного ателектаза правого легкого, нашли, что утилизация кислорода через 27 месяцев после реэрации равнялась 53% от общего потребления. В том же году Steiner опубликовал сведения об успешной реэрации шестимесячного ателектаза легкого, а Hood и Sloan — об успешном расправлении ателектазированного легкого через пять недель, два месяца и семь лет после травмы.

Holder (1960) восстановил проходимость промежуточного бронха через шесть месяцев после травмы — легкое расправилось, наступило выздоровление.

Long et al. (1960), исследовав изменения дыхательной функции после реэрации ателектазированного легкого в эксперименте, установили, что при расправлении непродолжительного ателектаза функциональные показатели выше, чем в группе с длительными сроками спадения легочной ткани. При гистологическом исследовании биопсированных кусочков легкого в период ателектаза и непосредственно после его ликвидации (в 5 опытах из 20) не обнаружено фиброза легочной ткани и изменений в сосудах.

В. К- Маврин (1960) изучал морфологические изменения ателектазированного легкого в эксперименте на кроликах. В первые 5—10 дней в легком развивается лимфостаз. Просветы альвеол приобретают щелевидную форму и заполняются отечной жидкостью, клетками слу-

щенного эпителия. В последующем нарушение кровообращения компенсируется нарастающим рефлекторным спазмом артерий легкого. Стенка сосудов в первые дни утолщается за счет сокращения мышц, эластическая мембрана становится резко извитой, просвет суживается. По мере рассасывания отечной жидкости в просветах альвеол увеличивается количество клеток слушанного альвеолярного эпителия, появляется воздух. По мнению автора, последнее обстоятельство при наличии обтурации бронха обусловлено обратной диффузией газов крови. Рефлекторный спазм артерий В. К. Маврин рассматривает как ответную реакцию сосудов на гипоксию.

В противоположность этому в экспериментальной работе Woodson et al. (1963) указывается, что уменьшение легочного кровотока и увеличение сосудистого сопротивления происходят в результате механического коллапса легкого, который не зависит от местного влияния гипоксии или гиперкапнии.

В 1961 г. Craig сообщил о больном 17 лет, которому через две недели после разрыва главного бронха наложен анастомоз конец в конец; легкое хорошо расправилось, спустя пять месяцев отмечено полное восстановление функции легкого.

В 1962 г. впервые в Советском Союзе О. М. Авилова опубликовала сведения об успешной реаэрации ателектазированного легкого у больной 10 лет, оперированной через месяц после травмы, разрыв бронха осложнился эмпиемой плевры. После консервативного лечения произведены торакотомия, плеврэктомия, вскрыта периферическая культя бронха, легкое расправлено, наложен бронхотрахеальный анастомоз. Наступило полное выздоровление. Через пять лет реаэрированное легкое не отличалось от здорового. По мнению автора, длительность ателектаза не является противопоказанием к операции. Более целесообразна операция в первые шесть месяцев, когда возможно полное восстановление вентиляционной и газообменной функций легкого.

Streicher (1962) оперировал двух больных через один и четыре месяца после травмы, в обоих случаях выполнены восстановительные операции на бронхе с реаэрацией ателектазированного легкого. Послеоперационный период протекал без осложнений, функция лег-

кого, находившегося в состоянии ателектаза, полностью восстановилась.

Campbel et al. (1962) сообщили о больном, у которого в результате автокатастрофы наряду с множественными переломами бедра, ключицы, плеча и ребер диагностирован разрыв левого главного бронха с ателектазом. Ввиду тяжелого состояния больного операция на бронхе осуществлена лишь через шесть месяцев после травмы. Произведена резекция обтурированного участка бронха и наложен анастомоз конец в конец отдельными шелковыми швами. Через 8,5 месяца после реконструктивной операции объем легочной вентиляции и утилизация кислорода из вдыхаемого воздуха в реэрированном легком достигли 40%, то есть были несколько ниже нормы.

В 1963 г. В. Г. Чешик двум больным выполнил реэрацию ателектазированного легкого через месяц и через четыре года после травмы. Функция легкого в обоих случаях восстановилась.

Л. И. Неминущая (1963) изучала морфологические изменения при ателектазе, вызванном перевязкой долевого бронха, и обнаружила в ателектазированном легком развитие бронхоэктазов типа ретенционных кист. К третьему-четвертому месяцу бронхоэктазы уменьшаются, но склеротические процессы прогрессируют. Секрет, заполняющий бронхиальные просветы, организуется, и в него прорастает молодая соединительная ткань. На шестой-девятый месяцы в связи с разрастанием гистиоцитов и фибробластов, а также прогрессированием фиброзных изменений просветы альвеол исчезают. Спустя десять месяцев в легкое полностью прорастает соединительная ткань. Однако склеротический процесс носит распространенный характер не во всех случаях. При долевым ателектазе, не осложненном воспалительным процессом, фиброзные изменения выражены меньше и локализуются в подслизистой оболочке бронхов, в висцеральной плевре, интима сосудов.

В 1964 г. опубликованы сообщения (Б. А. Королев, О. М. Авилова, В. Р. Ермолаев, М. Г. Сачек, Н. В. Гудим-Левкович) о реэрации легких, находившихся в состоянии ателектаза от четырех до пяти лет.

Vofischulte, Bikfalvi указывали, что потребление кисло-

рода расправленным легким через два года после реэрации составило 33% при норме 46%.

Г. С. Мерзликин (1965) в эксперименте на собаках показал, что через шесть месяцев после обтурации бронха в результате рассасывания слизистого секрета мелкие бронхи и бронхиолы спадались, бронхи крупного диаметра заполнялись слизью. Однако даже после двенадцатимесячного ателектаза в паренхиме легкого не развивались выраженные склеротические изменения. Через месяц после реэрации заметной разницы в гистологической структуре между правым и левым легкими не выявлено.

На основании результатов морфофункционального обследования автор пришел к выводу, что реэрация легкого после длительного неинфицированного ателектаза способствует возврату его дыхательной функции. Скорость и степень восстановления функции легкого зависят от продолжительности ателектаза.

Б. В. Петровский и соавт. (1966) сообщили об успешной реэрации ателектазированного легкого у шести больных через пять, шесть, десять месяцев, год и четыре года после травмы.

Н. Х. Шамирзаев (1966) привел данные экспериментальных исследований изучения ателектаза и реэрации легкого в сроки от 7 до 720 дней. В первые две недели автор обнаружил набухание клеточных элементов, разрыхление межальвеолярных перегородок, стенок бронхов и сосудов, выраженный периваскулярный отек. В дальнейшем эти явления исчезли и наступила относительная стабилизация процесса. При гистологическом исследовании легкого, находившегося в состоянии ателектаза 720 дней, пневмосклероз не выявлен. При ателектазе давностью семь, пятнадцать, тридцать дней восстановление нормальной структуры легкого наступало к концу третьего-четвертого месяца, а при ателектазе 90—180 дней — через пять-шесть месяцев.

В. Д. Фирсов (1968) изучал динамику морфологических изменений в ателектазированном легком. Автор пришел к заключению, что реэрированное после длительного ателектаза легкое через шесть-восемь месяцев после восстановительной операции может поддерживать газообмен на достаточном уровне, но полного восста-

новления морфологической структуры легкого в эти сроки не наступает.

Исследователь анализирует и последствия разрывов бронхов у четырнадцати больных. В десяти случаях развивалась окклюзия главного бронха, в трех — бронхиальные свищи и у одного больного — стеноз межбронхиального анастомоза, наложенного ранее по поводу разрыва левого главного бронха. Правильный диагноз у больных установлен поздно, в сроки от двух месяцев до 22 лет.

Ю. Н. Халов (1970) в эксперименте на пятнадцати собаках изучал морфологию легочной ткани через два, три, пять, семь, девять и двенадцать месяцев после создания ателектаза. Во всех опытах ателектазированное легкое расправилось, грубых склеротических изменений не найдено. При микроскопическом исследовании реаэрированного легкого после пятимесячного ателектаза отмечено восстановление воздушности легочной ткани.

Характеризуя трудности диагностики, Weber (1971) приводит случай, когда больной с разрывом правого главного бронха был выписан из стационара, а через шесть недель повторно госпитализирован с диагнозом ателектаза легкого на почве травматической стриктуры. В результате восстановления бронхиальной проходимости легкое расправилось. Автор отметил понижение кровообращения в правом легком до 56% по сравнению с интактным.

При исследовании ткани ателектазированного легкого в эксперименте (Д. А. Джангулашвили, 1972) не выявлено фиброзных изменений в легочной ткани. В контралатеральном легком наблюдалось развитие в ранние сроки очагов гипертрофической, а в поздние — атрофической эмфиземы.

М. И. Перельман, Т. Н. Седова (1974) продемонстрировали больного 18 лет, которому через четверо суток после травматического отрыва правого главного бронха наложен трахеобронхиальный анастомоз, легкое хорошо расправилось. Через год после операции юноша был практически здоров. Аналогичные операции в этот период времени произвели А. А. Житару, Н. В. Гладун (1975), В. Р. Ермолаев (1975), В. В. Уткин и соавт. (1976), М. О. Михельсон и соавт. (1977).

П. М. Кузюкович (1978) сообщил о семи больных с травматическими повреждениями бронхов, в пяти случаях заболевание явилось результатом закрытых травм груди (^в четырех — отрывы и переломы главных бронхов, в одном — частичный разрыв левого главного бронха). Трех больным проходимость бронхов восстановлена путем наложения межбронхиальных анастомозов с хорошими непосредственными и отдаленными результатами. У двух других прогрессировали явления гнойного медиастинита и эмпиемы плевры, от которых один больной умер, а другому произведена плевропульмонэктомия. Автор наблюдал двух больных со случайным пересечением бронхов во время частичных резекций легких, в обоих случаях осуществлена реконструктивная операция с хорошим исходом.

Наибольшим опытом операций на трахеобронхиальном дереве располагают Б. В. Петровский, М. И. Перельман, Н. С. Королева (1978), которые обобщили результаты 429 хирургических вмешательств на трахее и бронхах в фундаментальном исследовании «Трахеобронхиальная хирургия». Наряду с изложением клинических проявлений травм, опухолей, различных видов стенозов, свищей трахеи и бронхов, особенностей диагностики, инструментального обследования, ведения пред- и послеоперационного периодов в монографии детально описаны анестезиологические приемы и способы обеспечения вентиляции и газообмена, а также хирургическая техника и методика операций при этих видах патологии.

К 1978 г. авторами выполнена 21 восстановительная операция при посттравматической окклюзии бронха, смертельных исходов не было. При решении вопроса о функциональной состоятельности ателектазированного легкого не обязательно применение ангиопульмонографии, бронхографии, срочной биопсии, определение насыщения крови кислородом после искусственной вентиляции легких. Исследователи считают, что расправление легкого при раздувании и удовлетворительное спадение при пассивном выдохе являются достаточными основаниями для наложения бронхиального анастомоза. Особый интерес представляют материалы о шести больных с повторными реконструктивно-восстановительными операциями после разрыва бронхов. Анализируя их результаты, авторы пришли к выводу, что в большинстве

случаев причиной осложнений, повлекших повторное вмешательство, были дефекты хирургической техники и недостаточный бронхоскопический контроль анастомоза в послеоперационном периоде.

Satchek, Anitchkin (1980) произвели реэрацию легкого по поводу ателектаза у трех больных вследствие травматических разрывов главных бронхов в сроки 14, 30 дней и 1,5 года после травмы. Отмечено восстановление показателей внешнего дыхания реэрированного легкого. При ателектазе длительностью 14 и 30 дней полноценная функция восстанавливалась через 1,5 месяца. При полугодовом ателектазе функция реэрированного легкого через 11 лет оставалась сниженной до 40% при норме 46—48%. Во всех случаях на месте анастомоза стеноз не наблюдался.

Таким образом, врачебная тактика при посттравматической окклюзии бронхов претерпела три периода: анатомический, клинический и хирургический.

Анатомический период длился более 80 лет (по тридцатые годы нашего столетия) и характеризовался тем, что все известные разрывы бронхов и их последствия диагностировались только при патологоанатомическом исследовании. Во втором периоде (1930—1940 гг.) благодаря развитию рентгенодиагностики и бронхоскопии в литературе все чаще появляются описания случаев прижизненной диагностики травматических разрывов и окклюзии бронхов.

С 1940 г. начался хирургический период, особенностью которого явилась интенсивная экспериментальная разработка операций на грудном отделе трахеобронхиального дерева с последующим клиническим применением. Вначале (до 1950 г.) при обтурационных ателектазах единственным методом хирургического пособия оставалась резекция легких (Kirpatrick, 1950). Но уже в 1951 г. Scannell сообщил об успешной восстановительной операции при разрыве бронха. Параллельно выполнялись экспериментальные исследования по изучению морфологических изменений в ателектазированном легком. Одни авторы (Н. Ф. Першина, М. А. Рабинович, М. С. Маргулис, М. А. Скворцов, М. А. Захарьевская, А. Н. Аничков, В. Н. Шляпников, Nissen) указывали на необратимость изменений (фиброз, карнификация, нагноение), развивающихся в ателектазированном легком.

Другие (Г. С. Мерзликин, Ф. Ф. Амиров и Н. Х. Шамирзаев, В. Д. Фирсов) отрицали развитие дегенеративно-воспалительных процессов в легочной паренхиме при ателектазе.

Несмотря на значительное количество клинических данных по реаэрации ателектаза, сведения, касающиеся изучения дыхательной функции расправленного легкого, малочисленны и противоречивы. Forster, Wulf et al., Craig, Campbell et al. констатировали полное восстановление функции легкого после возобновления проходимости бронха и реаэрации легочной ткани. Matthes, Streicher, Krauss, Konjae et al., Weisel et al. указывали на снижение функциональных показателей расправленного легкого. Отсутствует единое мнение о причинах низкой утилизации кислорода в реаэрированном легком.

Таким образом, анализ литературы по хроническому обтурационному ателектазу легкого, возможностям его хирургической коррекции — реаэрации ателектазированного легкого — не дает исчерпывающих ответов на вопросы, стоящие перед клиницистами и экспериментаторами в этой важной для практической медицины области.

Глава 2

ТЕХНИКА ОПЕРАТИВНОГО ВМЕШАТЕЛЬСТВА И МЕТОДИКА ЭКСПЕРИМЕНТАЛЬНОГО ИССЛЕДОВАНИЯ

Эксперименты выполняли на 116 взрослых беспородных собаках обоего пола и 53 щенках (весом от 1,5 до 6,0 кг в возрасте от 6 до 24 недель), которым произвели 235 операций.

В зависимости от решаемых задач мы выделили три группы опытов:

I. Реконструктивные резекции трахеи и бронхов в период роста организма.

II. Моделирование хронического обтурационного ателектаза.

III. Реаэрация длительного асептического ателектаза.

На всем протяжении эксперимента животные получали трехразовое питание и содержались в специально оборудованных клетках. Перед оперативным вмешательством и в послеоперационном периоде изучали общее состояние, вес, пульс, дыхание животных. Осуществляли рентгеноскопию грудной клетки, бронхографию, отдельную бронхоспирографию, ангиопневмографию, определяли общий анализ крови, газы крови, КДЦС, содержание серотонина (по методике С. Ю. Юденфреда, 1965), гистамина (по методу Г. И. Лукичевой, 1972), молочной и пировиноградной кислот (по методу Hohorst, Bergmeier), наблюдали за поведением подопытных животных.

Собак, лишенных пищи в течение 12 часов, премедировали подкожным введением 1% промедола (0,1) и 0,1% сернокислого атропина (0,1) на 1 кг массы. Через 20—25 мин внутривенно медленно вводили 3% раствор нембутала на дистиллированной воде из расчета 30 мг чистого вещества на 1 кг массы. Интубацию трахеи и оперативное вмешательство производили без дополнительного введения наркотиков и релаксантов. О глубине наркоза и состоянии животных во время операции суди-

и по окраске языка, корнеальному рефлексу, ширине и реакции зрачка на свет. Легкие вентилировали кислородно-воздушной смесью посредством ручного дыхательного аппарата РДП-2 в постоянном режиме (дыхательный объем из расчета 20 мл на 1 кг массы животного, частота — 20 дыханий в 1 мин).

Реконструктивные резекции трахеи и бронхов

Первый этап оперативного вмешательства (до пересечения удаляемого сегмента трахеобронхиального дерева) во всех случаях осуществляли с оротрахеальной интубацией. Последующие способы интубации зависели от последовательности выполнения и характера различных моментов оперативных вмешательств и будут описаны ниже.

Резекция левого главного бронха

В пятом межреберье послойно вскрывали левую плевральную полость. По задней поверхности корня легкого между аортой и блуждающим нервом рассекали плевру, диссектором выделяли левый главный бронх, стараясь сохранить бронхиальные артерии и ветви, отходящие от блуждающего нерва. Переходили на одностороннюю вентиляцию путем низведения интубационной трубки в правый главный бронх. Резецировали левый главный бронх в пределах трех-четырех хрящевых полуколец. Восстановление бронхиальной проходимости начинали с формирования задней стенки. Анастомоз накладывали отдельными узловыми швами, точно сопоставляя хрящевую и перепончатую части. Нити проводили через половину ширины хрящевого кольца с прошиванием слизистой бронха. Узлы завязывали вне бронхиального просвета. Интубационную трубку переводили в исходное оротрахеальное положение. В случае неадекватной герметичности анастомоза отдельными швами осуществляли его плевризацию. Плевральную полость не дренировали.

Имплантация левого главного бронха в боковую стенку трахеи

Выделение элементов корня легкого начинали с частичной мобилизации нижней трети трахеи. Дугу аорты брали на резиновые держалки и подтягивали краниально. Диссектором выделяли левый главный бронх, на трахею, в месте его отхождения пристеночно накладывали

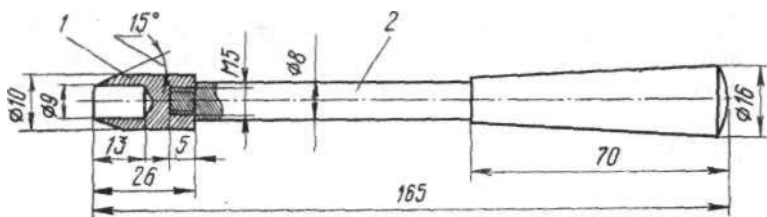


Рис. 1. Цилиндрический нож для получения циркулярных дефектов в стенке трахеи:

1 — сменная рабочая часть, 2 — рукоять.

беззубчатый зажим, ниже которого бронх отсекали и брали на держалку. Центральный конец ушивали наглухо. Подтягиванием дуги аорты краниально удавалось мобилизовать боковую стенку трахеи до 3—3,5 см выше бифуркации. На мобилизованную часть трахеи выше и ниже места предполагаемого анастомоза накладывали два шва-держалки, конец ригидной интубационной трубки перемещали в трахее ниже каудального шва. Специально сконструированным цилиндрическим ножом (рис. 1) высекали между держалками отверстие заданных размеров. Периферический конец отсеченного бронха подтягивали за держалку к полученному отверстию, добиваясь совмещения хрящевых и мембранозных частей трахеи и бронха. Первой сшивали заднюю стенку бронхотрахеального соустья. Нити проводили таким образом, что при их завязывании стенка бронха расплывалась по окружности высеченного отверстия. Трубку подтягивали выше сформированного соустья, переводили животное на двухлегочное дыхание. Плевризацию бронхотрахеального соустья не делали.

*Правосторонняя верхнедолевая лобэктомия
с клиновидной резекцией главного
и промежуточного бронхов*

Торакотомию осуществляли в пятом межреберье справа. Верхнюю долю подтягивали в рану, лигировали и пересекали долевые ветви легочной артерии, верхне-

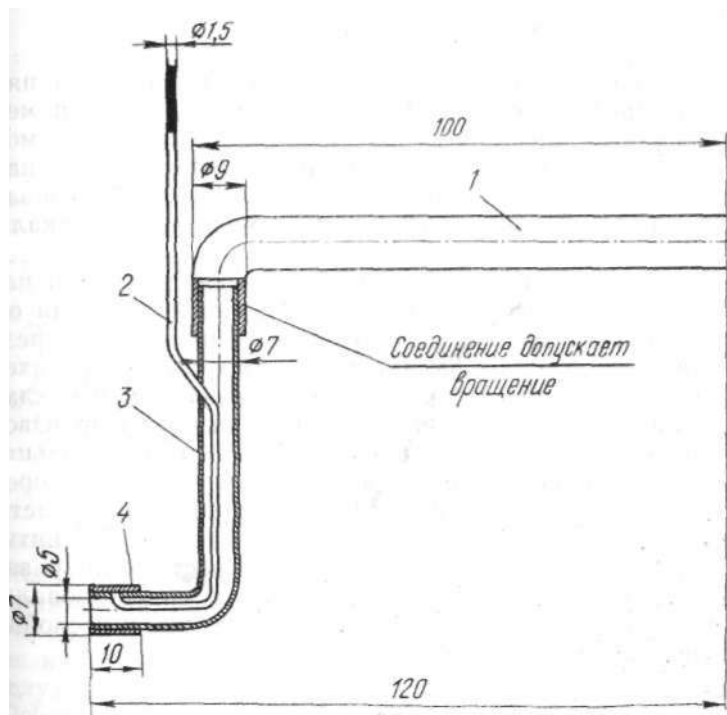


Рис. 2. Усовершенствованная интубационная трубка для системы шунт-дыхание:

1 — отрезок интубационной трубки № 04, 2 — полиэтиленовый катетер, 3 — отрезок трубки № 02, 4 — узкая резиновая манжетка.

долевую вену. Между двумя швами-держалками клиновидно иссекали основание верхнедолевого бронха. Сближением краев отверстия за счет сведения швов-держалок проверяли возможность деформации бронха после ушивания отверстия. Для поддержания адекватного газо-

обмена дефект в стенке бронха периодически закрывали тупфером. Первый шов накладывали через середину иссеченного участка, выкол и выкол производили на расстоянии 1 мм от края раны. Затягивая шов, старались сопоставить края раны. Первую нить не срезали, а использовали в качестве держалки. Последующие швы накладывали по тем же правилам.

Резекция грудного отдела трахеи

Вскрытие плевральной полости осуществляли в пятом межреберье справа. Рассекали над участком, назначенным для резекции, медиастинальную плевру. На мобилизованный отдел трахеи (три-шесть полуколец) накладывали два шва-держалки. Выше каудального шва-держалки строго в межхрящевом промежутке пересекали трахею. Дистальный конец последней интубировали стерильной интубационной трубкой со стороны раны и переходили на шунт-дыхание (рис. 2). После резекции от трех до шести хрящевых полуколец краниального отрезка трахеи начинали формировать заднюю стенку трахеального соустья. На боковую и переднюю стенки накладывали провизорные швы. Выкол и выкол иглы производили на половину ширины хрящевого полукольца. Внутрираневую интубационную трубку извлекали, оротрахеальную трубку перемещали каудальнее области анастомоза и начинали вентилировать легкие. На интубационной трубке края анастомоза сопоставляли и завязывали швы. Область анастомоза плевризовали. В плевральную полость вводили антибиотики и послойно зашивали рану грудной клетки.

Ателектаз и реаэрация ателектазированного легкого

После вскрытия грудной клетки в четвертом межреберье слева и рассечения медиастинальной плевры у края нисходящего отдела дуги аорты выделяли левый главный бронх, оставляли неповрежденными бронхиальные сосуды и ветви блуждающего нерва. На расстоянии 0,7—1 см от карины бронх пересекали, концы ушивали отдельными узловыми швами (рис. 3). Плевральную полость закрывали наглухо.

Описанная модель наиболее соответствует клиническим вариантам обтурационного ателектаза (Г. С. Мерзликин, 1965; Н. Х. Шамирзаев, 1966; В. Д. Фирсов, 1968; Ю. Н. Халов, 1970; Д. А. Джангулашвили, 1971), а сохранение бронхиального кровоснабжения и иннервации предотвращает развитие дегенеративных изменений в

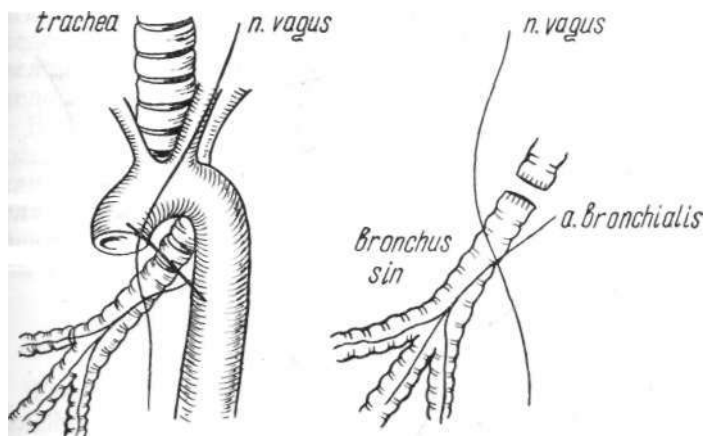


Рис. 3. Схема создания ателектаза легкого.

ателектазированном легком (С. М. Сеит-Умеров, 1964; Ellis et al., 1952). Для характеристики изменений гемодинамики осуществляли интраоперационную пункционную катетеризацию полостей сердца, центральных сосудов и регистрацию давления в легочной артерии, левом желудочке и предсердии электроманометром (фирма «Ogion», Венгрия) до и после создания ателектаза (5—Ю—15—30 мин). Парциальное напряжение кислорода (PO_2) в крови легочных вен, левого желудочка и легочной артерии определяли на оксигенметре РНА-928, входящем в комплект аппарата микро-рН-метра Аструпа, парциальное напряжение углекислоты (PCO_2) интерполировали с помощью номограммы Sigaard-Anderson после нахождения рН истинной крови и рН крови, эквивалированной с двумя газовыми смесями на аппарате АВС-1 (производство фирмы «Radio meter», Дания). Повторную операцию восстановления проходимости брон-

ха и реаэрацию легкого производили спустя один, три, четыре, пять, шесть, семь месяцев, один и два года после предварительного контрольного обследования животных (анализ крови, спирография, ангиопневмо- и бронхография). Вскрывали грудную клетку, освобождали ателектазированное легкое от спаек, делали частичную декорти-

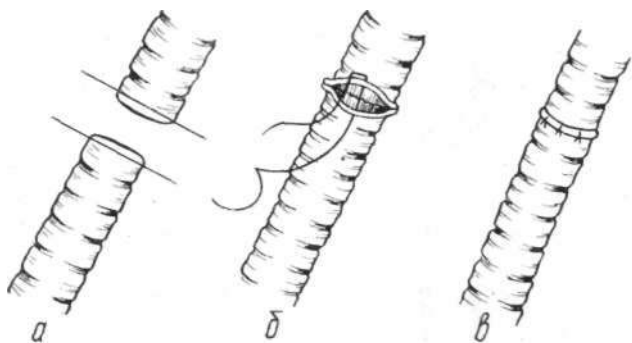


Рис. 4. Схема наложения анастомоза конец в конец:
а) отсечение культей бронха, б) наложение швов на переднюю стенку, в) анастомоз закончен.

кацию. Не повреждая бронхиальные артерии, выделяли центральную и периферическую культю. Из просвета вскрытой периферической культю левого главного бронха электроотсосом удаляли желеобразную слизь. С помощью ручного дыхательного аппарата и стерильного катетера, помещенного в просвете периферической культю, повышали внутрибронхиальное дыхание (при семимесячном ателектазе — до 20—25 мм рт. ст.; при одно-двухгодичном — до 25—30 мм рт. ст.), в результате происходило равномерное расправление легочной ткани. В поздние сроки ателектаза производили полную декортикацию легкого. Затем иссекали центральную культю бронха в пределах одного-двух колец, оротрахеальную интубационную трубку низводили в правый главный бронх и приступали к наложению анастомоза конец в конец между центральной и периферической культями (рис. 4). Накладывали П-образные тефлоновые или супраимидные швы атрауматической иглой (шовную нить проводили через все слои и завязывали вне просвета трахеи и брон-

ов). Интубационную трубку подтягивали в трахею, содержимое главных бронхов аспирировали электроотсосом. Расправляли легкое путем создания положительного внутрилегочного давления, одновременно проверяли герметичность швов линии анастомоза. Плевральную полость дренировали резиновой трубкой. Послойно ушивали рану. В процессе операции до и после расправления легкого измеряли давление в легочной артерии, левом предсердии и желудочке, определяли насыщение крови кислородом, парциальное напряжение углекислоты и кислорода, кислотно-щелочное состояние крови.

В послеоперационном периоде через один, три, пять, семь, двенадцать, двадцать четыре месяца за животными вели наблюдение, изучали функцию внешнего дыхания, делали рентгенографию органов грудной клетки, ангиопневмо-, бронхографию, радиоспирографию с ксеноном-133.

Исследование сердечно-сосудистой системы и функции дыхания

Гемодинамические показатели изучали путем определения давления в легочных сосудах, полостях сердца и расшифровки ЭКГ. Минутный объем (МО) кровообращения рассчитывали по методу Фика: $МО = \frac{ПО_2 \text{ мл/мин} \times 100}{A - B}$, где МО — минутный объем; $ПО_2$ — потребление кислорода; А — В — артерио-венозная разница по кислороду.

Кислородную емкость крови (КЕК) находили по формуле: $КЕК = Hb \times 1,34$, где Hb — содержание гемоглобина; 1,34 — константа Тюфнера.

Ударный объем (УО) кровообращения определяли по формуле: $УО = \frac{МО}{ЧСС}$, где МО — минутный объем; ЧСС — число сердечных сокращений в мин.

Общее легочное сопротивление (ОЛС) и легочно-артериальное сопротивление (ЛАС) рассчитывали по формулам: $ОЛС = \frac{P_{ла}}{СО} \times 13320 \text{ мкН} \cdot \text{с} \cdot \text{см}^{-5}$, $ЛАС = \frac{P_{ла} - P_{лп}}{СО}$, где $P_{ла}$ — среднее давление в легочной артерии (мм рт. ст.); $P_{лп}$ — давление в левом предсердии (мм рт. ст.); СО — секундный объем кровообращения малого круга ($\text{см}^3/\text{с}$); 13320 — коэффициент перевода мм рт. ст. в единицы сопротивления.

Степень изменений в сосудах малого круга кровообращения коррелирует со степенью гипертрофии сердечной мышцы правого желудочка. Во время забоя животных производили раздельное взвешивание стенок каждого желудочка и соответствующей ему части межжелудочковой перегородки. Вычисляли желудочковый индекс (ЖИ): $ЖИ = \frac{Д}{Ц}$, где А — масса правого желудочка; В — масса левого желудочка.

Рентгенологическое исследование сосудистого русла легких и бронхов выполняли под внутривенным нембуталовым наркозом. Через поверхностную яремную вену катетеризировали правый желудочек или устье легочной артерии с последующим введением 20 мл 70% кардио-траста. Затем под контролем рентгеновского экрана через помещенный эндобронхиально клювовидный катетер вводили во внутригрудные дыхательные пути контрастную взвесь (10 мл иодолипола + 3,0 сернокислого бария). Снимки производили в фасной проекции на рентгеноаппарате АРД-2-110-К⁴ при напряжении 48 кВ, силе тока 150 мА, экспозиции 0,1 с (для ангиопневмографии) и 0,25 с (для бронхографии).

Функцию внешнего дыхания оценивали по данным общей и раздельной бронхоспирографии, которую получали на спирографе СГ-1М по общепринятой методике (Телигенас, 1968). Анализировали следующие показатели: частоту дыхания в 1 мин (ЧД), дыхательный объем в мл (ДО), минутный объем дыхания в л/мин (МОД), потребление кислорода в млн/мин ($ΠO_2$) и коэффициент использования кислорода (КИОг).

Радиоспирография с ксеноном-133

В настоящее время наиболее информативным является радиологический метод исследования внешнего дыхания. Принцип метода заключается в измерении уровня радиоактивности в различных участках легких после ингаляции изотопа и его внутривенного введения.

Для определения регионарных функций легких мы пользовались радиоактивным инертным газом ксенон-133 с периодом полураспада 5,27 дня производства Всесоюзного объединения «Изотоп», который поставлялся по 0,185 ГБк активности на стерильном физрастворе. Опре-

еление компонентов внешнего дыхания проводили по описанной нами методике (В. В. Аничкин, 1978).

Под внутривенным нембуталовым наркозом животных интубировали и фиксировали на специальном станке в горизонтальном положении «на животе». Искусственную вентиляцию легких осуществляли ручным способом воздушно-кислородной смесью в стабильном режиме (частота — 20 дыханий в 1 мин, дыхательный объем — из расчета 20 мл на 1 кг массы). Два сцинтилляционных датчика помещали над задней поверхностью правой и левой половин грудной клетки симметрично на уровне V грудного позвонка. Расстояние между центрами датчиков составляло 7 см.

В качестве радиометра использовали трехканальную универсальную радиологическую установку (УРУ), графическую регистрацию производили трехканальным самописцем Н-320/3 со скоростью записи 1 мм/с.

Для изучения регионарного легочного кровотока 0,074 ГБк газовоздушной смеси ксенона-133 в 3 мл физраствора вводили в подкожную вену предплечья в конце нормального вдоха, затем создавали двенадцатисекундное апноэ с последующей искусственной вентиляцией по открытому контуру. Полученные радиограммы характеризовали регионарный легочный кровоток симметричных участков правого и левого легких. Спустя пять мин приступали к определению регионарной легочной вентиляции и объема. В условиях искусственной вентиляции легких по закрытому контуру ингалировали из дыхательного мешка 0,111 ГБк ксенона-133 в 5 л кислорода по следующей схеме: одиночный вдох с задержкой дыхания (12 с), 10—15 вдохов, во время которых наступало равномерное распределение концентрации ксенона-133 в системе «респиратор-легкие», двенадцатисекундная задержка дыхания на последнем вдохе с переходом на управляемую вентиляцию по открытому контуру.

Радиограммы (рис. 5) обрабатывали путем определения амплитуды плато, зарегистрированной каждым счетчиком в течение задержек дыхания, и выражали в процентах к общему счету. Находили следующие показатели внешнего дыхания правого и левого легких (А. П. Зильбер, 1971). Регионарная вентиляция (V) характеризует внутрилегочное распределение газа, устанавливает долю

участия исследуемого отдела в общей вентиляции, рассчитывается по формуле:

$$\text{для правого легкого } \frac{A_r}{A_r + A_l} \times 100\%,$$

где A_r — высота плато первой задержки дыхания в мм на радиограмме вентиляции правого легкого;

$$\text{для левого легкого } \frac{A_l}{A_r + A_l} \times 100\%,$$

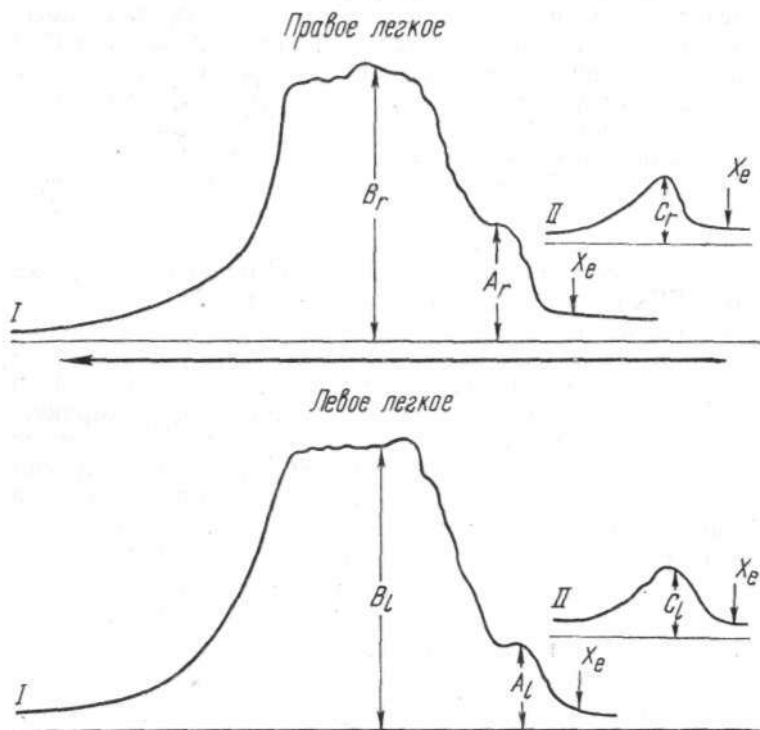


Рис. 5. Схема кривых вентиляции (I) и регионарного кровотока (II) правого и левого легких.

где A_l — высота плато первой задержки дыхания на радиограмме вентиляции левого легкого.

Регионарная перфузия (Q) определяет количество крови, протекающей через наблюдаемый участок легких в момент исследования:

для правого легкого $\frac{C_r}{C_r + C_l} \times 100\%$,

где C_r — высота плато задержки дыхания в мм на радиограмме перфузии правого легкого;

для левого легкого $\frac{C_l}{C_r + C_l} \times 100\%$,

где C_l — высота плато задержки дыхания в мм на радиограмме перфузии левого легкого.

Регионарный воздушный объем (V) — объем легкого, фиксируемый сцинтилляционным датчиком, рассчитывается по формуле:

для правого легкого $\frac{B_r}{B_r + B_l} \times 100\%$,

где B_r — высота плато второй задержки дыхания на радиограмме вентиляции правого легкого;

для левого легкого $\frac{B_l}{B_r + B_l} \times 100\%$,

где B_l — высота плато второй задержки дыхания на радиограмме вентиляции левого легкого.

РИВ (распределительный индекс вентиляции) — относительный показатель, характеризующий отклонение регионарной вентиляции от равномерной, принятой за 1,0:

$I\left(\frac{\check{V}}{V}\right) = \frac{\check{V}}{V}$, где \check{V} — регионарная вентиляция; V — регионарный объем.

РИП (распределительный индекс перфузии) — относительный показатель, определяющий отклонение регионарной перфузии от равномерной, принятой за 1,0, рассчитывается по формуле:

$I\left(\frac{q}{V}\right) = \frac{Q}{V}$, где Q — регионарная перфузия; V — регионарный объем.

РИВ/П (распределительный индекс вентиляционно-перфузионного соотношения) — относительный показатель, характеризующий отклонение регионарного соотношения вентиляции и перфузии от равномерного, принятого за 1,0:

$I\left(\frac{V}{q}\right) = \frac{V}{Q}$, где V — регионарная вентиляция; Q — регионарная перфузия.

Регионарную вентиляцию, перфузию, объем выражали в процентах, распределительные индексы — в условных единицах с точностью до 0,01.

Спланхнометрические способы исследования

Спланхнометрия имеет важное значение для оценки особенностей развития растущего организма, а линейные размеры являются наиболее информативным критерием,

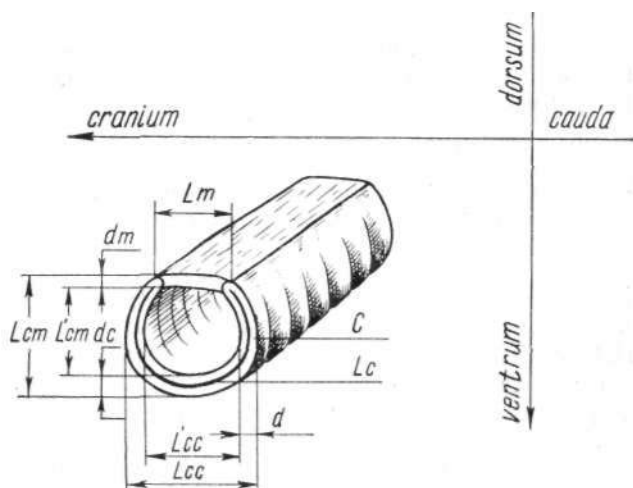


Рис. 6. Линейные параметры бронхиального сегмента.

определяющим увеличение (рост) отдельных органов. В качестве мерного признака служили размеры бронхиального, трахеального сегментов и циркулярного дефекта трахеи у щенков.

С учетом анатомо-топографического расположения каждого органа на резецированном препарате с помощью штангенциркуля регистрировали линейные параметры:

1. Бронхиального сегмента в первой серии опытов (рис. 6).

Кранио-каудальный диаметр:

- а) наружный (L_{cc});
- б) внутренний (L'_{cc}).

Вентродорсальный диаметр:

- а) наружный (L_{cm});
- б) внутренний (L'_{cm}).

Толщину стенки:

- а) вентральной (d_v);
- б) дорсальной (d_m);
- в) краниальной (каудальной) (d).

Ширину перепончатой части (L_m).

Длину поверхности среза хрящевое кольцо (L_c)

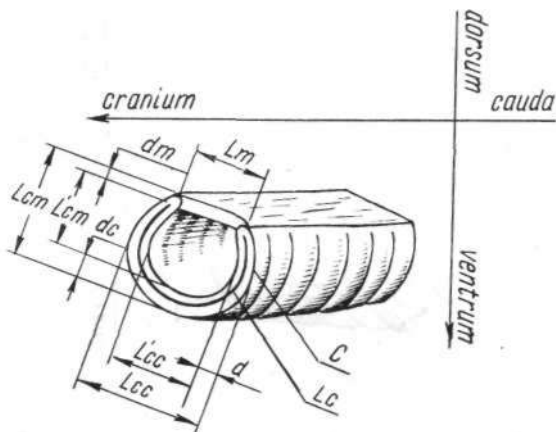


Рис. 7. Линейные параметры трахеального сегмента.

Длину периметра поверхности среза (C).

Трахеального сегмента в третьей серии опытов (рис. 7).

Боковой диаметр:

- а) наружный (L_{cc});
- б) внутренний (L'_{cc}).

Вентродорсальный диаметр:

- а) наружный (L_{cm});
- б) Внутренний (L'_{cm}).

Толщину стенки:

- а) вентральной (d_v);
- б) дорсальной (d_m);
- в) боковых (d).

Ширину перепончатой части (L_m).

Длину поверхности среза хрящевое кольцо (L_m).

Длину периметра поверхности среза (C).

III. Циркулярного дефекта трахеи в четвертой серии опытов (рис. 8):

- а) кранио-каудальный диаметр (D_{cc});
- б) вентродорсальный диаметр (D_{vd}).

У щенков во второй серии опытов измерения главного бронха не производили ввиду невозможности их технического выполнения.

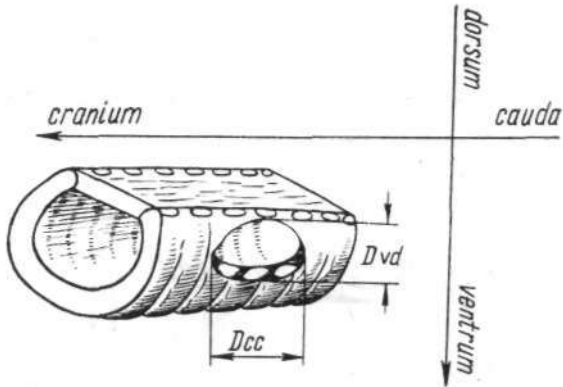


Рис. 8. Линейные параметры циркулярного дефекта трахеи.

Для определения площадей поверхности среза бронхиального, трахеального сегментов щенков пользовались планиметрическим методом. Полученные величины замеров бронхиального, трахеального сегментов переносили с соблюдением контуров указанных сегментов, их наружного и внутреннего просвета на миллиметровую бумагу в масштабе 1 : 1 и делали подсчет общей площади бронхиального (трахеального) среза (S_0), площадей сечения колец ($S6_{(T)K}$) и просвета (оцтр) ($P^{nc} - 9$). Площадь циркулярного дефекта трахеи у щенков рассчитывали по формуле: $S_0 = -j - \frac{я)^2}{я)^2}$, где S_0 — площадь высеченного отверстия; $я$ — число Пифагора; D — диаметр режущей кромки цилиндрического ножа.

Для объективной оценки результатов роста у животных по окончании срока наблюдения производили аналогичные замеры в области а'настомоза и прилежащих

участков выше его (последние служили контролем). Расчеты площадей бронхиальных (трахеальных) и бронхо-трахеальных просветов осуществляли планиметрическим методом.

В качестве индексов, характеризующих степень сужения и величину прироста области анастомоза бронха (трахеи) у взрослых животных, вычисляли коэффици-

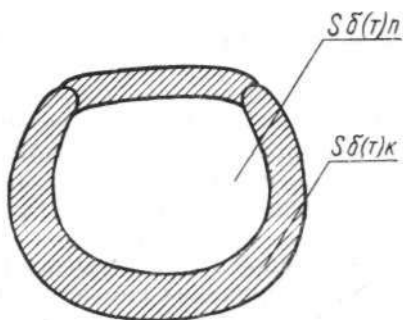


Рис. 9. Площадь сечения бронхиального (трахеального) кольца (Son), бронхиального (трахеального) просвета (Sen).

енты стеноза R_1 , R_2 (в первой, второй, третьей сериях опытов) и относительного прироста R_3 , R_3 (в первой и третьей сериях опытов), которые рассчитывали по формулам Maeda, Grill о (1972)

$\frac{\pi \cdot d_1^2}{4} \cdot \frac{\pi \cdot d_0^2}{4} -$, где d_0 — внутренний диаметр бронха (трахеи) щенка; d_1 — внутренний диаметр интактного бронхиального (трахеального) кольца выросшей собаки; d_2 — внутренний диаметр области анастомоза выросшей собаки.

Во всех случаях линейные измерения проводили в аналогичных условиях. Полученные данные выражали в единицах длины (см), площади (см²) и условных единицах с точностью до 0,01.

Методика патологоанатомического исследования

По истечении срока наблюдения животных, наркотизированных нембуталом, забивали внутривенным введением 100,0 мл воздуха. В опытах с целью определения газового состава крови сердечно-легочный комплекс извлекали у животных под наркозом после взятия проб. Во время аутопсии обращали внимание на состояние плевральных полостей, органов средостения, легких, области анастомозов трахеи и бронхов, консистенцию и воздушность легочной ткани.

Для определения объема каждого легкого использовали пятилитровый градуированный сосуд, наполовину заполненный физиологическим раствором. Поочередно погружая реазерированное и контралатеральное легкое, регистрировали уровень подъема жидкости, по которому вычисляли объем легочной ткани. Кусочки ткани легких, области анастомозов брали из симметричных отделов, фиксировали в нейтральном 10% формалине и подвергали гистологическому исследованию. Срезы окрашивали общегистологическими (гематоксилин-эозин, по Ван-Гизону, Харту, Футу) и гистохимическими (по Хейлу, ШИК-реакция, реакция метахромазии с толуидиновым синим и различными значениями рН) методами на кислые и нейтральные мукополисахариды. Проводили ферментативные контроли с трипсином и гиалуронидазой, а также методом ацетилирования.

Глава 3

МОРФОМЕТРИЧЕСКИЕ ИЗМЕНЕНИЯ ТРАХЕИ, БРОНХОВ И ТКАНИ ЛЕГКОГО ПОСЛЕ ТРАХЕОБРОНХИАЛЬНЫХ РЕЗЕКЦИЙ

Несмотря на значительные успехи восстановительной хирургии трахеи и бронхов, проблема использования резекционных вмешательств у детей остается нерешенной (М. И. Перельман, 1972; Г. П. Этерия, 1974; Maeda, 1974). У детей допустимы лишь те виды реконструктивных операций, которые обеспечивают увеличение дыхательных путей в соответствии с их ростом. К сожалению, экспериментальные и клинические исследования по этому вопросу носят эпизодический характер, а результаты их противоречивы.

По данным экспериментальных и клинических исследований Borrie (1960), Mathey et al. (1966), Galley (1969), циркулярная резекция трахеи и бронхов по мере постоянного увеличения линейных параметров дыхательных путей в процессе роста осложнилась развитием относительного стеноза в области анастомоза, поэтому авторы считают подобные операции у детей неприменимыми.

Группа исследователей, получившая удовлетворительные экспериментальные (Kiriluk, Merendino, 1954; Maeda, Grillo, 1972; Г. П. Этерия, 1974) и клинические (Miscall et al., 1963; О. М. Авилова, 1966) результаты, полагает, что технически правильно выполненные анастомозы могут увеличиваться по мере роста и оправданно используются у детей.

Наконец, третьи (Carcassone et al., 1973) в процессе анализа клинических данных пришли к выводу, что в настоящее время нет оснований широко использовать резекцию трахеи у детей, но при абсолютных показаниях следует иметь в виду ее реальную возможность.

В этой главе описываются результаты морфометрических исследований трахеи, бронхов, легочной ткани, осуществленных в эксперименте на выросших собаках, ко-

торым в возрасте 6—24 недель произведены различные виды трахеобронхиальных резекций.

В зависимости от типа операции (рис. 10) подопытных животных разделили на четыре группы: в первой (14 щенков) резецировали левый бронх с наложением межbronхиального анастомоза конец в конец, во второй

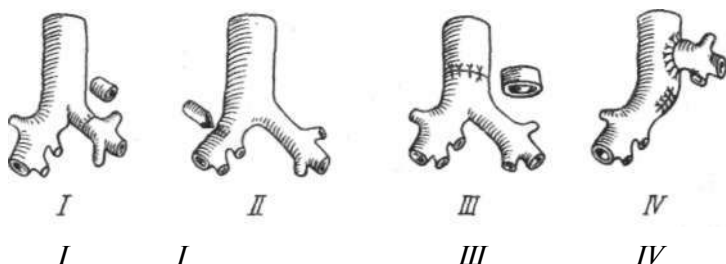


Рис. 10. Схема выполненных оперативных вмешательств.

(11 щенков) произвели верхнедолевую лобэктомияу с клиновидной резекцией правого главного бронха, в третьей (17 щенков) удаляли сегмент внутригрудного отдела трахеи и формировали анастомоз конец в конец, в четвертой группе (11 щенков) имплантировали левый главный бронх в боковую стенку трахеи с анастомозом конец в бок.

Клиническая характеристика экспериментальных животных

Неосложненный послеоперационный период у подопытных щенков протекал гладко. Спонтанное дыхание восстанавливалось после окончания операции в ритме, не отличающемся от дооперационного. В первые сутки щенки стояли на ногах, ходили по клетке, но больше лежали, принимали жидкую пищу, молоко. Температура тела повышалась до 39,6—39,8 °С. Со вторых суток щенки получали обычную пищу, ходили по клетке, громко лаяли, кашляли. К пятому дню нормализовались частота пульса, температура тела, но наблюдалась потеря веса на 0,1—0,5 кг. С этого времени животных переводили на общее содержание. Вес до 10-го дня оставался стабильным, а со второй декады послеоперационного периода начинался постепенный его прирост, который к концу

месяца достигал нормы. В отдаленном послеоперационном периоде животные росли и развивались нормально и в среднем к годовалому возрасту утраивали свой первоначальный вес.

В этой группе три щенка (из 53 оперированных) погибли непосредственно во время оперативного вмеша-

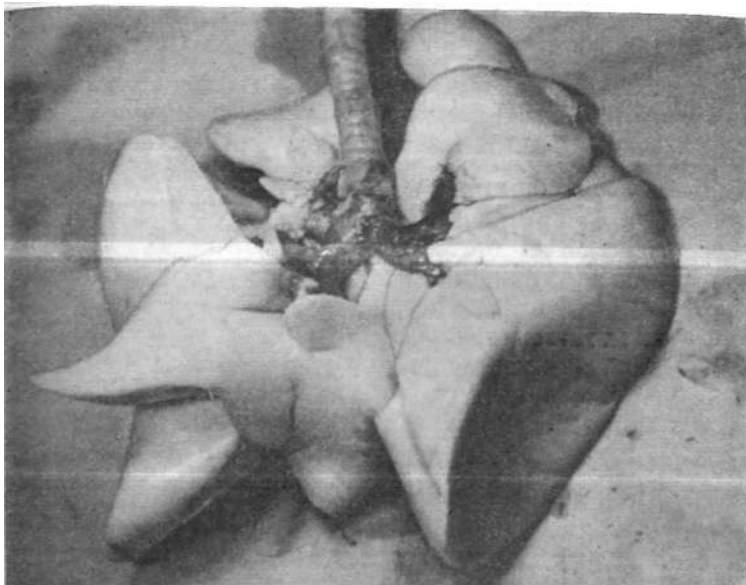


Рис. 11. Макропрепарат собаки № 29 через 333 дня после резекции грудного отдела трахеи.

тельства от передозировки наркотического вещества. В разные сроки пало шесть животных от причин, не связанных с операцией. У одного щенка возник стеноз левого главного бронха из-за технической погрешности во время наложения анастомоза; во втором случае при хорошей бронхиальной проходимости в результате перенесенной пневмонии развились склеротические изменения легочной ткани.

Макроскопические данные

Патологоанатомическому исследованию подвергнуты 53 трупа животных в сроки от 1 до 559 дней после оперативного вмешательства.

На аутопсии купола и синусы плевральных полостей

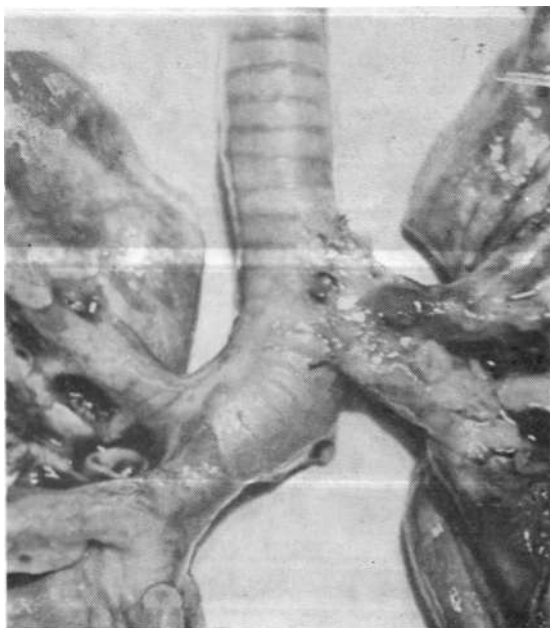


Рис. 12. Наружный вид бронхотрахеального анастомоза у собаки № 50 через 152 дня после имплантации левого главного бронха.

свободны от спаек и экссудата. Parietalная и висцеральная плевро блестящая, не утолщена. Дольчатость легкого сохранена хорошо. Легочная ткань бледно-розового цвета, упругая, эластичная, воздушная на ощупь. Область анастомоза замурована соединительной тканью, часто прикрыта припаянным краем легкого. Наружный диаметр бронхиальных (трахеальных) анастомозов обычно больше соседних участков из-за развития перибронхиальной соединительной ткани. Легочная ткань на раз-

резе пористая, просветы мелких бронхов свободны, кусочки легкого плавают в воде.

После раздувания легких ручным респиратором легочная ткань расправляется равномерно и одинаково с обеих сторон (рис. 11).

У животных первых трех групп значительных отличий

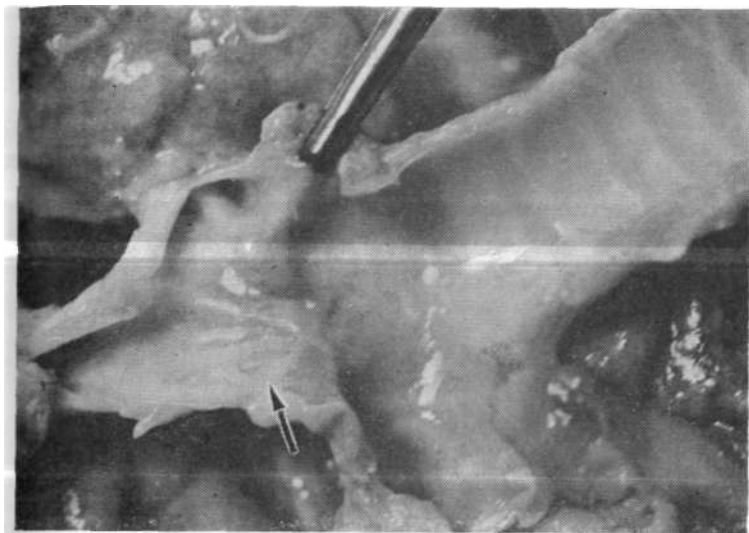

Рис. 13. Макропрепарат собаки № 12 через 362 дня после резекции левого главного бронха (стрелкой помечено место анастомоза).

во внешнем виде и размерах области анастомоза и прилежащих участков при наружном их осмотре не находили. В отдельных случаях при неточном сопоставлении анастомозируемых концов по линии соустья определяли булавовидное утолщение.

Макропрепарат трахеи и главных бронхов у собак четвертой группы отличался своим внешним видом. Основание левого главного бронха имплантировано в боковую стенку трахеи на 2—3 см выше бифуркации, центральный конец ушит и образует с боковой стенкой почти прямой угол. Боковая стенка трахеи в области, противоположной основанию имплантированного бронха, несколь-

ко втянута, что придает трахее искривленный вид (рис. 12).

Со стороны слизистой анастомоз заживал тонким нежным рубцом с незначительной поперечной исчерченностью (рис. 13). Иногда в подслизистом слое просвечивались шовные нити. На продольном разрезе через ана-

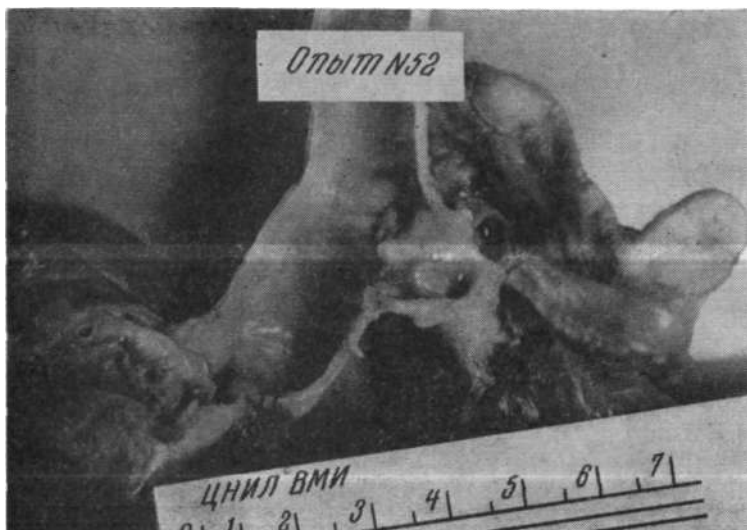

Рис. 14. Макропрепарат собаки № 52 через 132 дня после имплантации левого главного бронха в трахею.

стомоз ткани трахеальной (бронхиальной) стенки по линии соустья несколько утолщены. Бронхотрахеальный анастомоз на продольном разрезе во всех экспериментах проходим, внутренний просвет конусовидной формы, обращенной основанием к трахее. Заживление по окружности анастомоза происходило первичным натяжением (рис. 14).

Таким образом, в абсолютном большинстве случаев заживление анастомоза наступало по типу первичного натяжения, грубые деформации области бронхиального, трахеального и бронхотрахеального соустьев отсутствовали: ткани стенок в месте анастомоза были несколько

утолщены, проходимость внутреннего просвета воздухоносных путей не нарушена.

Изменение линейных параметров bronхиального, трахеального и бронхотрахеального анастомозов с ростом животного

Резекция левого главного бронха

Из 14 животных первой группы у 13 обследовали размеры бронхиального анастомоза в сроки от 25 до 559 дней после операции.

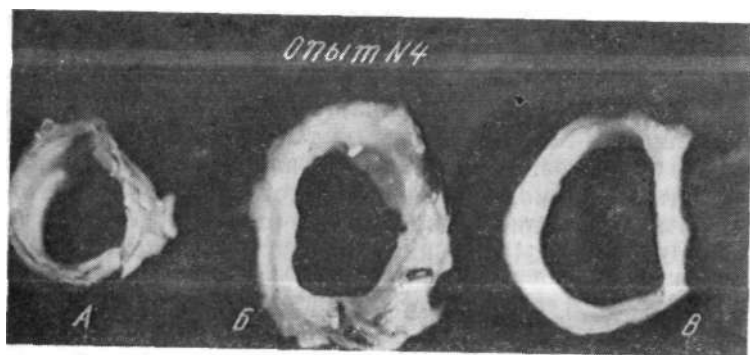


Рис. 15. Опыт № 4. Срок наблюдения 205 дней. Бронхиальные кольца щенка (А) и выросшего животного в области анастомоза (Б) и выше (В).

Средние значения всех измерений левого главного бронха у щенков увеличились по сравнению с соответствующими данными у взрослых животных (рис. 15).

Внутренние и наружные диаметры интактного бронха выросшей собаки оказались большими, чем у щенят, в 1,4 раза — в кранио-каудальном направлении и в 1,3 раза — в вентродорсальном. Бронхиальное кольцо возросло в объеме за счет укрупнения центральной части хряща (вентральная стенка) с $0,10 \pm 0,005$ см до $0,13 \pm 0,01$ см ($P < 1,4\%$); утолщение каудальной и краниальной стенок (в точках хряща, наиболее отстоящих друг от друга) — с $0,09 \pm 0,01$ см до $0,10 \pm 0,006$ см, а также увеличение

толщины мембранозной части бронха (дорсальная стенка) — с $0,07 \pm 0,008$ см до $0,09 \pm 0,01$ см недостоверно ($P > 5\%$). Длина поверхности среза хряща и ширина перепончатой части изменились соответственно с $2,36 \pm 0,11$ см, $0,39 \pm 0,04$ см до $3,20 \pm 0,19$ см, $0,58 \pm 0,05$ см ($P < 0,1\%$).

Параллельно с ростом линейных параметров отмечали увеличение площадей поперечного сечения бронхиального просвета с $0,27 \pm 0,03$ см² до $0,58 \pm 0,05$ см² ($P < 0,1\%$), бронхиального кольца — с $0,15 \pm 0,02$ см² до $0,21 \pm 0,02$ см² ($P < 5\%$) и общей площади — с $0,42 \pm 0,05$ см² до $0,79 \pm 0,06$ см² ($P < 0,1\%$).

В области анастомоза наблюдали тенденцию к уменьшению внутреннего диаметра по сравнению с вышележащим интактным бронхом с $0,95 \pm 0,05$ см до $0,88 \pm 0,07$ см ($P > 5\%$) в кранио-каудальном направлении и с $0,80 \pm 0,04$ см до $0,74 \pm 0,04$ см ($P > 5\%$) — в вентродорсальном. Наружные диаметры анастомозированного участка существенно не отличались от таковых в нормальном месте. Склонность к уменьшению внутренних диаметров области анастомоза объясняется статистически достоверным утолщением дорсальной (с $0,09 \pm 0,01$ см до $0,15 \pm 0,02$ см, $P < 1,4\%$), каудально-краниальной (с $0,10 \pm 0,06$ см до $0,15 \pm 0,02$, $P < 2\%$) и вентральной (с $0,13 \pm 0,01$ см до $0,20 \pm 0,02$ см, $P < 0,1\%$) стенок бронха. Это подтверждается увеличением площади среза бронхиального кольца с $0,21 \pm 0,02$ см² до $0,31 \pm 0,03$ см² в области анастомоза ($P < 1,4\%$) и косвенно — тенденцией к уменьшению площади бронхиального просвета с $0,58 \pm 0,05$ см² до $0,49 \pm 0,06$ см² ($P > 5\%$). Общая площадь сечения бронха практически не изменялась — $0,79 \pm 0,06$ см² и $0,80 \pm 0,07$ см² ($P > 5\%$). Бронхиальный просвет в месте анастомоза незначительно сужен, коэффициент стеноза R_2 равнялся $0,96 \pm 0,01$ в обоих направлениях, что эквивалентно уменьшению диаметров на 4%. Прирост бронхиального просвета в месте анастомоза (R_3 $0,83 \pm 0,04$ и $0,86 \pm 0,03$) составил 83% и 86% от нормального в кранио-каудальном и вентродорсальном направлениях.

Верхнедолевая лобэктомия с клиновидной резекцией правого главного бронха

Во второй группе обследовали девять животных со сроками наблюдения от 120 до 478 дней после операции.

Линейные параметры интактного бронхиального кольца в области ушивания у животных с клиновидной резекцией правого главного бронха существенно не изменялись. Форма поперечного сечения правого главного бронха в области ушивания дефекта и в нормальном месте была идентичной и имела вид кольца с преобладанием наружных и внутренних кранио-каудальных диаметров (соответственно $1,37 \pm 0,14$ см, $1,14 \pm 0,16$ см, $1,34 \pm 0,14$ см, $1,13 \pm 0,16$ см).

Вентродорсальные наружные и внутренние диаметры в месте ушивания дефекта были несколько короче ($1,28 \pm 0,12$ см, $1,03 \pm 0,12$ см, $1,29 \pm 0,15$ см, $1,03 \pm 0,11$ см). Ширина стенок по периметру нормального бронхиального просвета сохраняла те же отношения, что на плоскости сечения ушитого дефекта.

Наибольшей толщины достигла вентральная стенка в интактном кольце ($0,16 + 0,03$ см) и анастомозе ($0,15 + 0,02$ см). Различия в размерах стенок статистически недостоверны: дорсальная — $0,10 \pm 0,008$ см, краниальная и каудальная — $0,11 \pm 0,03$ см для интактного кольца и соответственно $0,11 \pm 0,01$ см и $0,13 \pm 0,04$ см — для анастомоза ($P > 5\%$). Длина мембранозной части в обоих случаях была одинаковой ($0,68 + 0,13$ см и $0,68 \pm 0,12$ см). Длины поверхностей среза хрящевой части и периметра колец в анастомозе и выше существенно не отличались ($3,60 \pm 0,46$ см, $4,28 \pm 0,50$ см и $3,67 \pm 0,49$ см, $4,24 \pm 0,46$ см, $P > 5\%$). Коэффициенты стеноза, рассчитанные для кранио-каудального и вентродорсального диаметров ($1,00 \pm 0,02$ и $1,00 \pm 0,01$), констатировали полное отсутствие сужения в области анастомоза (рис. 16).

Резекция грудного отдела трахеи

Контрольному обследованию линейных параметров трахеи в сроки от 33 до 330 дней после операции подвергли 13 животных из 17 оперированных.

Поперечное сечение внутригрудного трахеального сегмента щенков имело вид кольца с наружными диаметрами $0,98 \pm 0,05$ см и $0,97 \pm 0,04$ см в боковом и вентродорсальном направлениях.

Внутреннее отверстие расположено несимметрично, что определялось разницей в длине внутреннего бокового ($0,82 \pm 0,04$ см) и вентродорсального ($0,78 \pm 0,05$ см)

диаметров. Укороченный последний диаметр обуславливал смещение внутреннего трахеального просвета к задней стенке, поэтому толщина дорсальной и боковых стенок была почти одинаковой ($0,07 \pm 0,007$ см, $0,08 \pm 0,007$ см), а вентральная — на 0,05 см толще ($0,12 \pm 0,009$ см). Длина периметра трахеального среза, длина




Рис. 16. Опыт № 25. Срок наблюдения 437 дней. Бронхиальное кольцо области анастомоза (А) и выше (Б).

поверхности хрящевого кольца и ширина перепончатой части соответственно равнялись $3,11 \pm 0,15$ см, $2,73 \pm 0,14$ см и $0,38 \pm 0,03$ см.

Площадь трахеального просвета, определяемая размерами внутреннего отверстия, была $0,47 \pm 0,05$ см², а площадь трахеального кольца, зависящая от ширины его стенок, — $0,20 \pm 0,02$ см². Общая площадь поперечного сечения трахеального сегмента у щенков составляла $0,67 \pm 0,07$ см².

По мере роста животного наблюдали увеличение

средних размеров трахеи как в интактном месте, так и в области анастомоза.

В нормальном трахеальном кольце наружные и внутренние диаметры были больше в боковом ($1,52 \pm 0,06$ см, $1,29 \pm 0,05$ см, $P < 0,1\%$) и вентродорсальном ($1,47 \pm 0,05$ см, $1,24 \pm 0,05$ см, $P < 0,1\%$) направлениях. Вырастали до $0,09 \pm 0,006$ см ($P < 4\%$), $0,15 \pm 0,01$ см ($P < 3\%$), $0,11 \pm 0,1$ см ($P < 2\%$) размеры дорсальной, вентральной и боковых стенок трахеального кольца. Длина периметра поверхности трахеального среза стала больше на $1,66$ см ($4,77 \pm 0,20$ см, $P < 0,1\%$), а длина поверхности среза хрящевого полукольца и ширина перепончатой части — на $1,38$ см и $0,28$ см ($4,11 \pm 0,20$ см, $P < 0,1\%$ и $0,66 \pm 0,02$ см, $P < 0,1\%$).

Соответственно выросла общая площадь трахеального среза и трахеального просвета в $2,4$ раза (до $1,54 \pm 0,11$ см², $P < 0,1\%$ и $1,13 \pm 0,09$ см², $P < 0,1\%$) и в $2,0$ раза — площадь трахеального кольца ($0,41 \pm 0,03$ см², $P < 0,1\%$).

Наружные диаметры трахеального анастомоза в процессе роста животного достигли: боковой и вентродорсальный — $1,57 \pm 0,06$ см, $P < 0,1\%$ и $1,50 \pm 0,05$ см, $P < 6,1\%$, внутренние — соответственно $1,22 \pm 0,06$ см, $P < 0,1\%$ и $1,20 \pm 0,06$ см, $P < 0,1\%$. Стенки трахеального просвета в месте анастомоза расширились до $0,12 \pm 0,01$ см, $P = 0,1\%$ (дорсальная), $0,18 \pm 0,01$ см, $P = 0,1\%$ (вентральная), $0,17 \pm 0,01$ см, $P < 0,1\%$ (боковые). Отмечалось статистически достоверное прибавление длины периметра поверхности трахеального анастомоза ($5,01 \pm 0,20$ см, $P < 0,1\%$), длины поверхности среза хрящевого полукольца ($4,36 \pm 0,20$ см, $P < 0,1\%$) и ширины мембранозной части ($0,66 \pm 0,02$ см, $P < 0,1\%$). Выросли: площадь среза трахеального кольца до $0,53 \pm 0,03$ см² ($P < 0,1\%$) — в $2,7$ раза, площадь трахеального просвета до $1,07 \pm 0,09$ см² ($P < 0,1\%$) — в $2,3$ раза и общая площадь поперечного сечения до $1,61 \pm 0,10$ см² ($P < 0,1\%$) — в $2,4$ раза.

Таким образом, отмечено статистически достоверное увеличение параметров трахеального анастомоза и нормального трахеального сегмента в процессе роста животного. Сравнительный анализ линейных размеров интактного трахеального сегмента и места анастомоза у выросших животных выявил достоверное утолщение стенок

трахеального просвета анастомоза по сравнению с выше- лежащим хрящевым кольцом: дорсальной — на 0,03 см (с $0,09 \pm 0,06$ см до $0,12 \pm 0,01$ см, $P < 2\%$), вентральной — на 0,03 см (с $0,15 \pm 0,01$ см до $0,18 \pm 0,01$ см, $P < 4\%$), бо- ковых — на 0,06 см (с $0,11 \pm 0,01$ см до $0,17 \pm 0,01$ см, $P < 0,1\%$). В связи с этим происходило увеличение пло-

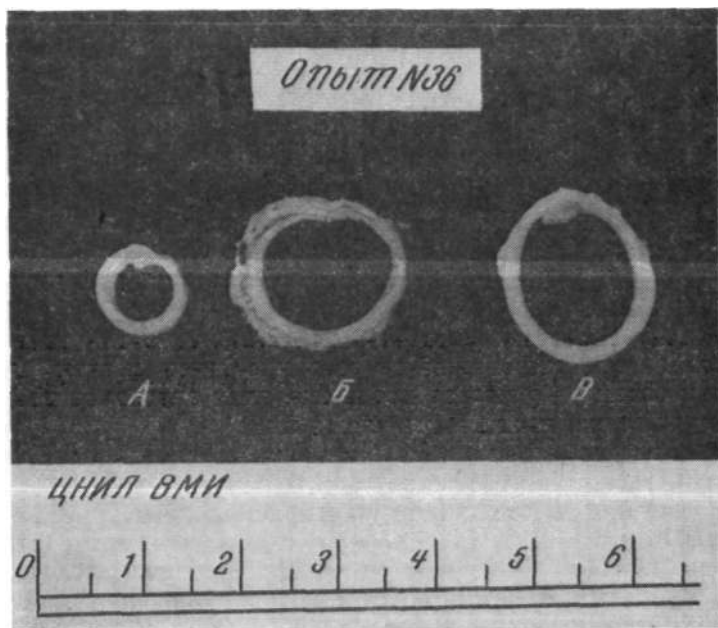


Рис. 17. Опыт № 36. Срок наблюдения 287 дней. Бронхиаль- ные кольца шенка (А), выросшего животного в области анасто- моза (Б) и выше (В).

щади сечения трахеального кольца анастомоза по сравнению с нормальным трахеальным сегментом на 12% (с $0,41 \pm 0,03$ см² до $0,53 \pm 0,03$ см², $P < 0,9\%$). Указанные проявления определили тенденцию к увеличению общей площади поперечного сечения трахеального соустья по сравнению с нормальной трахеей до $1,61 \pm 0,10$ см² и су- жению просвета в области анастомоза до $1,07 \pm 0,09$ см². Однако эти изменения находились вне пределов стати- стической достоверности ($P > 5\%$)-

Непропорциональность увеличения различных параметров способствовала изменению формы плоскости поперечного сечения нормальной и анастомозированной трахеи. На поперечном срезе интактное трахеальное кольцо имело вид эллипса, сплюснутого в вентродорсальном направлении, у него была спрямленная задняя стен-

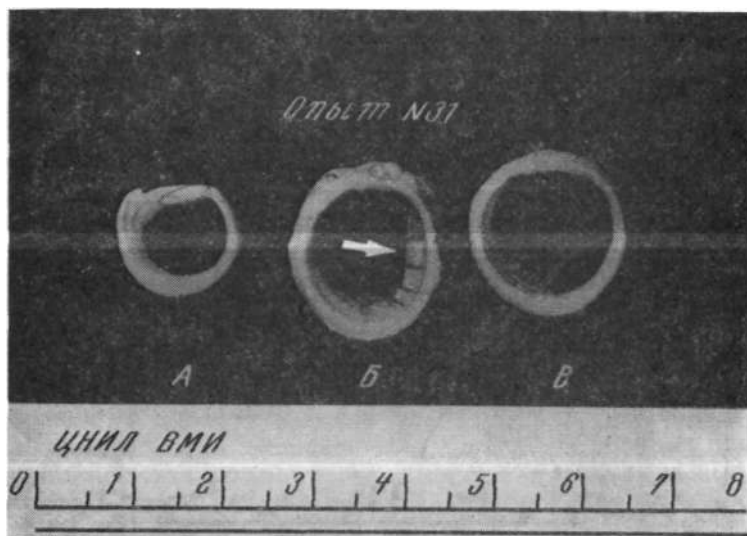


Рис. 18. Опыт № 31. Срок наблюдения 310 дней. Трахеальные кольца щенка (А) и выросшего животного в области анастомоза (Б) и выше (В). Стрелкой помечен выступающий в просвет анастомоза гребень.

ка с явным преобладанием боковых диаметров. Внутренний трахеальный просвет соответствовал очертаниям наружного контура. Стенки трахеального кольца, начиная с дорсальной (толщина которой на всем протяжении одинакова), равномерно и симметрично утолщались по направлению к вентральной и достигали максимума в центральной ее части. Утолщение стенок трахеи в области анастомоза делало поперечный срез трахеального просвета округлым, исчезала характерная перстневидная форма сечения (рис. 17).

Коэффициенты стеноза в боковом и вентродорсаль-

ном направлениях соответственно равнялись $0,96 \pm 0,02$ см и $0,97 \pm 0,01$ см, что означало уменьшение бокового диаметра в месте анастомоза на 4% и вентродорсального — на 3% по сравнению с интактным сегментом.

Коэффициент R_3 $0,85 \pm 0,06$ в боковом направлении и $0,93 \pm 0,04$ в вентродорсальном указывал, что относительно-

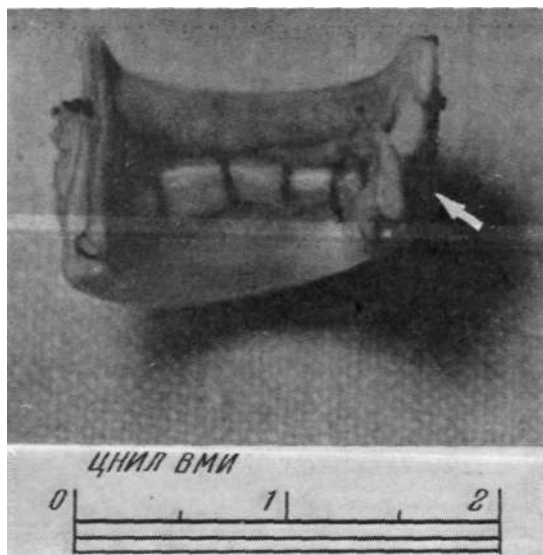


Рис. 19. Опыт № 31. Неправильное сопоставление стенок трахеального соустья во время формирования анастомоза (отмечено стрелкой).

ный прирост внутренних (бокового и вентродорсального) диаметров в области анастомоза составил 85 и 93% от нормального. Преимущественное отставание роста трахеи в боковом направлении объяснялось высокой степенью утолщения боковых стенок анастомозированного просвета, которая обусловлена неточной адаптацией (наложением друг на друга) соседних хрящевых пластинок. Как следствие этого по линии шва образовывался несколько выступающий в просвет анастомоза гребень, который мог достигать значительных размеров (рис. 18, 19).

Имплантация левого главного бронха в боковую стенку трахеи

В сроки от 33 до 305 дней после операции обследовали 10 из 11 прооперированных животных.

В экспериментах этой серии опытов циркулярный дефект стенки трахеи получали при помощи цилиндрического ножа с диаметром режущей кромки 0,7 см. Полученное отверстие имело форму круга площадью 0,38 см², кранио-каудальный и вентродорсальный диаметры были одинаковыми (0,7 см). Площадь высеченного циркулярного дефекта соответствовала площади бронхиального просвета левого главного бронха или несколько превышала ее.

По мере роста животного происходило достоверное увеличение диаметров и площади циркулярного дефекта стенки трахеи. Оно составило в крашо-каудальном направлении 0,2 см (с 0,7 см до $0,9 \pm 0,06$ см, $P < 0,5\%$) и вентродорсальном — 0,36 см (с 0,7 см до $1,06 \pm 0,05$ см, $P < 0,1\%$), что способствовало увеличению площади в 1,9 раза (с 0,38 см² до $0,70 \pm 0,08$ см², $P < 0,1\%$).

У выросших животных циркулярный дефект в стенке трахеи имел вид эллипса с длинным диаметром, ориентированным в вентродорсальном направлении. Общая площадь циркулярного дефекта у выросших животных была несколько больше средней площади бронхиального просвета левого главного бронха у собак (рис. 20).

При подведении итогов необходимо отметить следующее: во всех группах происходило статистически достоверное увеличение линейных параметров трахеального (бронхиального) сегмента и циркулярного дефекта трахеи в области анастомоза по мере роста животного.

У выросших собак после циркулярной резекции трахеи и левого главного бронха в области анастомоза отмечали достоверное утолщение стенок воздухоносного сегмента, что приводило к изменению плоскости сечения бронхиального (трахеального) просвета, которое выразилось в увеличении площади сечения бронхиального (трахеального) кольца анастомоза по сравнению с интактным местом. Все это существенно не повлияло на величину площадей сечения внутренних просветов анастомоза и нормального сегмента.

Погрешности в технике формирования трахеального

(бронхиального) соустья влекли за собой уменьшение относительного прироста анастомоза вплоть до стенозирования. Клиновидная резекция главного бронха с правосторонней верхнедолевой лобэктомией не оказывала заметного воздействия на рост бронхиального кольца в месте ушивания дефекта. Линейные обмеры области



Рис 20. Опыт № 44. Срок наблюдения 137 дней. Бронхиальный просвет соответствует циркулярному дефекту боковой стенки трахеи.

ушивания и вышележащего бронхиального кольца были идентичными, сужение бронхиального просвета отсутствовало.

У животных четвертой группы циркулярный дефект в стенке трахеи увеличил свои первоначальные размеры и соответствовал внутреннему просвету имплантированного бронха. Однако прирост кранио-каудального диаметра был меньшим.

Результаты морфологических и гистохимических исследований

Репаративные процессы зоны анастомоза и прилежащих участков трахеи и бронхов, морфология оперирован-

ного и интактного легкого изучены у 48 собак в сроки 3—11, 18 дней, 1—3, 4—6, 7—12 и 13—18 месяцев после оперативного вмешательства.

Ранние сроки регенерации анастомоза характеризовались признаками механического повреждения (слущенный эпителий, имбибиция подслизистого слоя эритроцитами) и нарастающей воспалительной реакции (отек, инфильтрация слизистой и прилежащих участков лейкоцитами). Однако уже с трех суток отмечалось интенсивное наполнение эпителия с краев раны, которая покрыта фибрином и клеточным детритом. Капилляры расширены, полнокровны.

К П-м суткам зона анастомоза покрыта эпителием, но клетки его округлой формы, плоские. В прилежащих участках эпителиальные клетки уплощены и округлены. Субэпителиальная ткань инфильтрирована лимфоцитами. Находили пролиферацию эпителия бронхиальных желез. По линии анастомоза — узкая полоска соединительной ткани, бедной клеточными элементами. Коллагеновые волокна (окраска по Ван-Гизону) в виде небольших скоплений; в соединительнотканной капсуле, окружающей нить, выявлялось фуксинофильное вещество.

По Харту окрашивались малочисленные, сильно извитые эластические волокна, которые в зоне рубца расположены хаотично, а субэпителиально образовывали эластическую мембрану.

На 18-е сутки после операции находили утолщение слизистой оболочки по линии анастомоза, последняя, как правило, была полностью эпителизирована. Базальная мембрана сохранена. В подслизистом слое определялась небольшая клеточная инфильтрация с преобладанием лимфоидных элементов. В соседних с анастомозом участках — многоядерный мерцательный эпителий. В эпителии желез — явления метахромазии. Коллагеновые волокна обнаруживались в прилежащих к анастомозу участках. К концу первого месяца (25—30-е сутки) бронхотрахеальное соустье по линии рубца покрыто дифференцированным эпителием. С этого времени уменьшалась лимфоцитарная инфильтрация капсулы в опытах, где материалом для швов служили перлон, супраид.

В сроки 1—3 месяца после операции анастомоз представлен сформировавшейся соединительной тканью, покрытой эпителием. В отдельных местах эпителий слизи-

стой врастал в подлежащие слои, образуя небольшие углубления в виде карманов. Капилляров умеренное количество, встречались довольно крупные нервные стволы. В краевых участках хряща наблюдались явления фиброза и гиалиноза.

Обнаруживалось накопление фуксинофильного вещества в капсуле, окружающей нить, и выявлялись тонкие коллагеновые волокна. Находили скопление ШИК-положительного вещества зернами в эпителии, хряще, в капсуле вокруг нитей.

В 4—6-месячный период отмечали очаговую пролиферацию эпителия слизистой оболочки. Подслизистый слой хорошо развит и богат капиллярами. Участок хряща истончен, в краевых отделах явления гиалиноза, в прилежащей к хрящу соединительной ткани — значительная пролиферация фибробластов. Нить инкапсулирована, отдельные фибробласты врастали между волокнами нити, образуя сеть в виде ячеек. Участки хряща, прилежащие к регенерирующей соединительной ткани (окраска по Ван-Гизону), обладали значительной фуксинофильностью. В соединительной ткани наблюдали большое количество тонких, нежных, сильно извитых коллагеновых волоконцев, которые образовывали пучки, идущие в различных направлениях. При окраске по Харту в зоне анастомоза находили значительное количество тонких волоконцев, которые иногда объединялись в пучки, реже встречались и более толстые волокна. Определялось увеличение накопления ШИК-положительных веществ в виде зернистости в хряще (3 +), соединительной ткани (2 +), вокруг нитей в капсуле (1,5 +) и эпителиальных клетках. Хрящ интенсивно окрашивался по Хейлу на границе с соединительной тканью. Скопление Хейл-положительных веществ выявлялось субэндотелиально и периваскулярно.

Через 7—12 месяцев после операции участок анастомоза представлен зрелой соединительной тканью, эпителизирован. Эпителий многорядный, содержал группы пикнотических клеток, имели место явления пролиферации. В хряще образовывалась тонкая гомогенная капсула, которая не содержала клеточных элементов. В капсуле, окружающей нить, были зрелые коллагеновые волокна и большое скопление фуксинофильного вещества.

При окраске по Харту обнаружили многочисленные

эластические волокна, образующие густо переплетающуюся сеть. В участках соединительной ткани, прилежащей к месту анастомоза, имелись фрагментированные набухшие эластические волокна с колбасовидными выростами, слабо импрегнирующиеся. По-видимому, это было обусловлено перестройкой соединительной ткани. В наружной части капсулы наблюдались единичные тонкие волокна.

Значительное скопление Хейл-положительных веществ обнаруживалось на границе хряща с соединительной тканью, субэпителиально и в виде зернистости в эпителии. Кислые мукополисахариды отмечались вокруг волокон нити.

В период от 12 до 18 месяцев после операции зона анастомоза покрыта многорядным эпителием. В краевых участках хряща клетки отсутствовали, он представлен гомогенной гиалинизированной тканью. Капсула нити относительно тонкая, состояла из зрелой соединительной ткани. Между анастомозированными хрящами имела оформленную соединительную ткань.

В зоне анастомоза и субэпителиальной соединительной ткани определялось умеренное количество коллагеновых волокон.

Эластические волокна в месте анастомоза были вокруг мелких сосудов и субэпителиально. В капсуле, окружающей нить, они отсутствовали. Большое количество ШИК-положительных веществ (3+) группировалось вокруг нитей, в остальной соединительной ткани их значительно меньше (1+). Хейл-положительные вещества в зоне анастомоза располагались небольшими скоплениями, в основном вокруг капилляров и мелких сосудов.

Таким образом, полученные данные позволили констатировать, что у щенков к 15—20-м суткам после операции наступало полное сращение анастомозируемых концов трахеи (бронха). Эпителизация бронхотрахеального соустья происходила на 25—30-е сутки. Признаки воспалительной реакции в окружающих тканях на шовный материал (перлон, супрамид) сохранялись в течение месяца, несколько дольше отмечалась лимфоидная инфильтрация на плетеный лавсан. Заживление анастомоза происходило первичным натяжением.

Изучение морфологии легочной ткани в разные сроки

показало, что в раннем послеоперационном периоде независимо от типа хирургического вмешательства микроскопическая картина оперированного легкого обусловлена реакцией легочной ткани на механическую травму. Изменения выражались в умеренной имбибии эритроцитами отдельных участков альвеолярных стенок, иногда

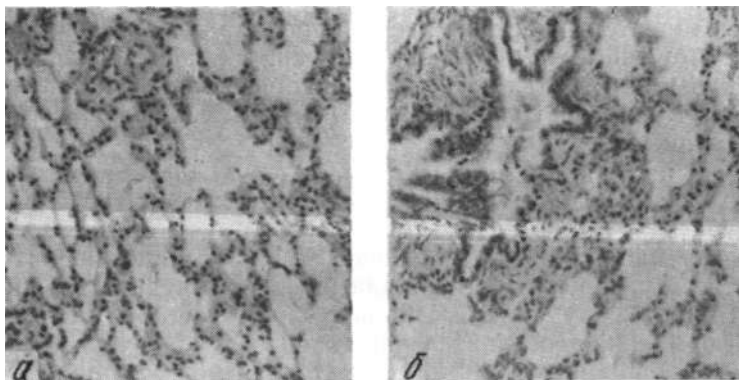


Рис. 21. Микрофото правого (а) и левого (б) легких собаки № 6. Срок наблюдения 311 дней. Окраска гематоксилин-эозином. Увеличение 180X.

в нахождении их в просвете альвеол. Обнаруживали небольшое количество слущенного альвеолярного эпителия.

Просветы бронхов звездчатой формы, капилляры и мелкие сосуды несколько расширены. Висцеральная плевро не утолщена. Обнаруживались обычные коллагеновые волокна в строме сосудов и бронхов. Накопление кислых и нейтральных мукополисахаридов в обоих легких примерно одинаковое. Хейл-положительные вещества отмечались преимущественно в стенках бронхов (субэпителиально) и сосудов (субэндотелиально).

В ближайшем послеоперационном периоде (до 3 месяцев) структура легочной ткани на стороне операции соответствовала гистологической картине интактного легкого. В отдаленном послеоперационном периоде (4—18 месяцев) в оперированном легком находили умеренно выраженные патоморфологические процессы, степень

развития которых зависела от вида выполненного вмешательства.

У животных после резекции левого главного бронха рисунок легкого несколько неоднородный, встречались участки повышенной воздушности; стенки альвеол, расположенные субплеврально, утолщены, просвет их сужен.

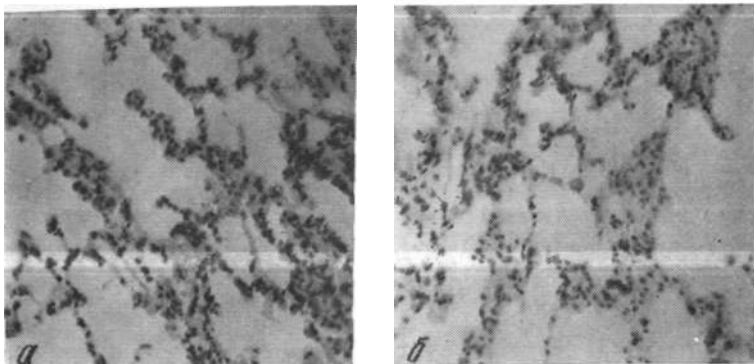


Рис. 22. Микрофото правого (а) и левого (б) легких собаки № 25. Срок наблюдения 436 дней. Окраска гематоксилин-эозин. Увеличение 120X.

В просвете бронхов имелись отдельные слущенные клетки и наблюдались явления пролиферации эпителия (рис. 21).

При окраске по Ван-Гизону в альвеолярных перегородках были скопления фуксинофильного вещества и единичные волокна. Периваскулярно отмечалась обычная коллагеновая ткань. В стенках альвеол выявлялось умеренное количество извитых эластичных волокон. Эластические мембраны сосудов и бронхов без особых изменений. ШИК-положительные вещества содержались в местах утолщения альвеолярных перегородок. Особенно интенсивно окрашивались волокнистые структуры. В эпителии бронхов распределение нейтральных мукополисахаридов равномерное, однако в бокаловидных клетках их содержалось больше. Обнаруживались ШИК-положительные вещества в стенках крупных сосудов. Кислые мукополисахариды наблюдались в альвеолярных перегородках, бронхах и стенках сосудов.

После верхней правосторонней лобэктомии с клиновидной резекцией правого главного бронха в сохраненной легочной ткани просветы альвеол расширены, некоторые альвеолы представляли собой полости, альвеолярные перегородки тонкие, отсутствовали физиологические ателектазы. Имела место пролиферация альвеолярного эпи-

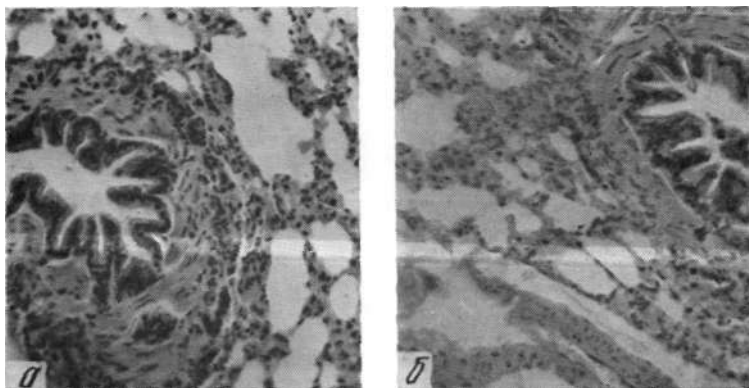


Рис. 23. Микрофото правого (а) и левого (б) легких собаки № 35. Срок наблюдения 290 дней. Окраска гематоксилин-эозин. Увеличение 120X.

телия. Просветы бронхов обычные или несколько расширены, бронхиальный эпителий с явлениями пролиферации, перибронхиальная соединительная ткань обычная. Вены умеренно расширены (рис. 22).

В альвеолярных стенках окрашивались единичные коллагеновые волокна, реже выявлялись небольшие скопления фуксинофильного вещества; эластические волокна в альвеолярных перегородках извитые, бледно окрашены.

ШИК-положительные вещества концентрировались в основном в стенках альвеол (от 2+ до 2,5+), эмфизематозные участки окрашены бледнее (Ц—1,5+). Кислые мукополисахариды обнаруживались в значительном количестве в местах утолщения альвеолярных перегородок, распределены диффузно. Они определялись в эпителии бронха, субэндотелиальной ткани в умеренном количестве, а в перибронхиальной соединительной ткани — в виде

фона. В субэндотелиальной зоне стенок крупных артерий их значительно больше.

Циркулярная резекция грудного отдела трахеи не вызвала серьезных морфологических изменений в ткани правого и левого легких. Стенки альвеол обычные, просветы равномерные, встречались щелевидные и растяну-

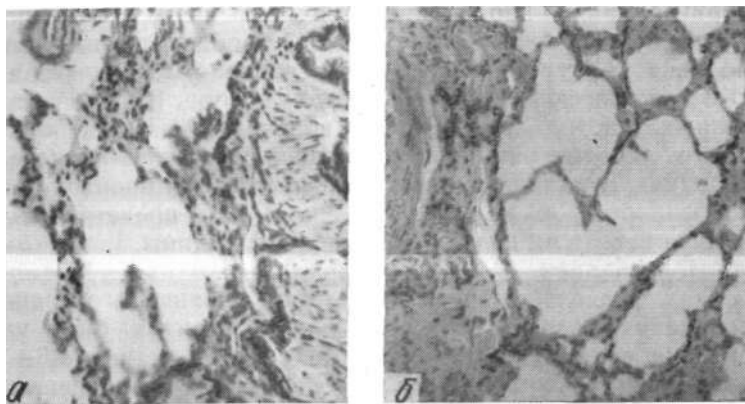


Рис. 24. Микрофото правого (а) и левого (б) легких собаки № 38. Срок наблюдения 305 дней. Окраска гематоксилин-эозином.

тые. Имелась умеренная пролиферация альвеолярного эпителия. Просветы бронхов звездчатой формы, отмечался слущенный эпителий. По Ван-Гизону окрашивались тонкие коллагеновые волокна в альвеолярной перегородке и периваскулярно (рис. 23).

В эластическом каркасе альвеол обычное количество волокон, наблюдались мелкие, сильно извитые, реже — толстые волокна с булавовидными утолщениями на концах. Нейтральные мукополисахариды содержались в альвеолярных перегородках, субэпителиальной соединительной ткани бронхов. В бокаловидных клетках было скопление ШИК-положительных веществ.

Кислые мукополисахариды обычно распределялись в стенках альвеол (до 2+) и эпителии бронхов (до 3+).

После имплантации левого главного бронха в боковую стенку трахеи в ткани оперированного легкого находили неравномерные просветы альвеол, участками ткань легких была эмфизематозна с наличием десквамации

эпителия. Просветы бронхов сужены, стенки бронхов местами утолщены, в перибронхиальной соединительной ткани имелись небольшие группы лейкоцитов. Сосуды расширены, периваскулярно отмечались единичные лейкоциты (рис. 24).

Коллагеновые волокна в альвеолярном аппарате выявлялись в небольшом количестве, перибронхиально и периваскулярно наблюдалось значительное их скопление, распределены они неравномерно, преобладали извитые волокна. В стенках альвеол встречались умеренно извитые эластические волокна разного калибра. В эмфизематозных участках эластических волокон меньше, в большом количестве они обнаруживались в утолщенных перегородках. Эластические мембраны сосудов и бронхов без особенностей, в крупных артериях они представлены сильно извитыми волокнами средней толщины.

Нейтральные мукополисахариды находились в альвеолах, несколько интенсивнее они окрашены в зоне скопления волокнистых структур. В бронхах было их обычное распределение (субэпителиальная ткань—1,5+, перибронхиальная — 2+). Хейл-положительные вещества располагались скоплениями субэндотелиально в крупных артериях, в эпителии бронхов концентрировались умеренно, а перибронхиально—в виде фона. В альвеолярном аппарате преобладало их диффузное распределение до 2+, в эмфизематозных участках— И—1,5+.

Таким образом, при неосложненном послеоперационном периоде и отсутствии сужения анастомоза мы не выявили грубых морфологических изменений в ткани легких у животных всех серий опытов. Наблюдаемые отличия оперированного легкого от интактного характеризовались явлениями умеренного перибронхиального склероза и очаговой эмфиземы (в четвертой группе), утолщением межальвеолярных перегородок, наличием очагов повышенной воздушности (в первой группе), исчезновением физиологических ателектазов, расширением альвеолярных ходов, увеличением просветов альвеол (во второй группе). При резекции грудного отдела трахеи существенные морфологические изменения в легких отсутствовали.

Глава 4

МЕХАНИЗМЫ МОРФОЛОГИЧЕСКОЙ АДАПТАЦИИ ЛЕГОЧНОЙ ТКАНИ К СОСТОЯНИЮ АТЕЛЕКТАЗА

В литературе имеются разноречивые данные о морфологических изменениях в ателектазированном легком.

Одни авторы (Н. Ф. Першина, 1936; А. М. Рабинович, 1938; М. С. Маргулис, 1956; М. А. Скворцов, 1957; В. Н. Шляпников, 1970) считают, что в ателектазированном легком развиваются необратимые склеротические изменения; по мнению других (В. К. Маврин, 1963; Ф. Ф. Амиров, Н. Х. Шамирзаев, 1966; В. Д. Фирсов, 1968; Ю. П. Халов, 1970), в нем наблюдается сетчатый интерстициальный склероз, который охватывает лишь периваскулярную и перибронхиальную ткани.

Третья группа исследователей в длительно ателектазированном легком не обнаружила никаких патоморфологических изменений (В. П. Аратский, 1958; Г. С. Мерзликин, 1965; Webb, Burford, 1953).

В настоящей главе дается клиническая характеристика животных с хроническим обтурационным ателектазом легкого и анализируются результаты 40 экспериментов на собаках, проведенных с целью изучения морфологических и гистохимических изменений в ателектазированном и контралатеральном легком в сроки от пяти дней до двух лет. Мы также сделали попытку систематизировать морфологические механизмы перестройки легочной ткани, обусловившие компенсацию дыхательной функции.

Распределение животных по срокам наблюдения было следующим:

Первая серия	5 дней	6 животных
Вторая »	15 »	6 »
Третья »	30 i	6 »
Четвертая »	90 »	6 »
Пятая »	180 »	6 »
Шестая »	один год	5 »
Седьмая »	2 »	5 »

Клиническая характеристика животных с хроническим обтурационным ателектазом

В этой группе экспериментов послеоперационный период у животных протекал наиболее тяжело, что объяснялось выраженными морфологическими и функциональными расстройствами, сопровождающими выключение легочной ткани из дыхательного акта.

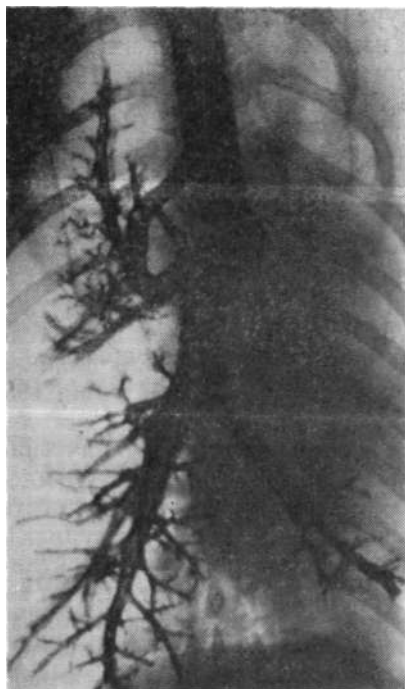


Рис. 25. Бронхограмма собаки № 28. Ателектаз левого легкого в течение двух лет.

Поверхностное учащенное спонтанное дыхание появлялось через одну-две минуты после прекращения искусственной вентиляции легких. В первые 12—24 часа после операции у собак отмечалась выраженная (до 56 дыханий в мин) одышка, интенсивность которой сохраня-

лась в течение длительного (до двух — четырех дней) времени.

Утром следующего дня животные самостоятельно поднимались на ноги, ходили, принимали пищу. В течение трех — пяти дней температура тела повышалась до 39,5—40°, а затем постепенно снижалась до исходной. Параллельно происходило падение уровня гемоглобина, нарастание лейкоцитоза и скорости оседания эритроцитов в крови.

На протяжении 1,5—2 месяцев животные были худыми, вялыми, адинамичными. С течением времени (два-три месяца) у них нормализовалась картина крови, через четыре-шесть месяцев после операции стабилизировалось физическое развитие животных, они охотно принимали пищу, прибавляли в весе, появлялась двигательная активность.

При рентгенографии грудной клетки слева определяли гомогенное затемнение, смещение органов средостения в сторону ателектаза. При длительных сроках наблюдения (один-два года) отмечали сужение межреберных промежутков, уменьшение левой плевральной полости и расширение правого легкого (рис. 25).

В этой группе животных наблюдалась наиболее высокая заболеваемость легочной «чумкой», что подчеркивает «напряженность» компенсаторных процессов и повышенную «уязвимость» интактного легкого.

Из 116 оперированных животных погибло 20 (в первые сутки — 3 от сердечно-сосудистой и дыхательной недостаточности, остальные 17 — в разные сроки от легочной «чумки»). Всего после создания ателектаза обследовано 96 собак. По окончании срока наблюдения (до двух лет) часть животных (40) была забита для морфологического исследования легочной ткани.

Макроскопические данные

На 5-е, 15-е сутки после операции ателектазированное легкое было уменьшено в размерах, плотной консистенции, темно-вишневого цвета. Доли легкого спаяны между собой, легочная ткань вишневого цвета, тонет в воде. В просветах бронхов содержится тягучая слизь. Крупные сосуды легкого проходимы, бронхиальные артерии расширены.

Правое интактное легкое воздушно, обычных размеров, несколько полнокровно, плевра блестящая, прозрачная (рис. 26).

На 30-е сутки после операции ателектазированное легкое меньших размеров. Крупные бронхи заполнены густой белесоватой тянущейся слизью. Кусочки легкого



Рис. 26. Макропрепарат легкого собаки № 76 (пять дней после создания ателектаза левого легкого).

тонут в воде. Правое легкое воздушно. Доли хорошо выражены и увеличены в объеме.

Через три месяца спавшееся легкое в пять раз меньше интактного; доли темно-вишневого цвета спаяны между собой; плевра утолщена. Просветы бронхов растянуты желеобразной массой. Сердце обычных размеров. Правое легкое равномерно увеличено в объеме, бледно-розового цвета.

Спустя шесть месяцев ателектазированные доли легкого имели вид «пирамид», тонкие, эластичной консистенции, плевра утолщена, белесоватая. Просветы бронхов обычных размеров, заполнены студнеобразной слизью. Правое легкое больших размеров, воздушно на ощупь,

светло-розового цвета; просветы бронхов свободные, ткань умеренно полнокровная.

По истечении одного-двух лет ателектазированное легкое темно-вишневого цвета, плотно-эластической консистенции. Легочная артерия и вены проходимы. Бронхиальные артерии утолщены.

Правое легкое увеличено в объеме, с хорошо выраженными долями; плевра тонкая, прозрачная. На поверхности краниальной и каудальной долей в отдельных опытах отчетливо видны эмфизематозные участки. Сосуды проходимы.

Постепенное, по мере исчезновения отека легочной ткани, уменьшение размеров ателектазированного легкого вызывало смещение средостения и купола диафрагмы в сторону ателектаза, сужение межреберных промежутков и снижение объема плевральной полости.

В интактном легком развивалась функциональная гипертрофия, которая проявлялась увеличением объемов долей легкого без выраженных эмфизематозных изменений.

Морфологические и гистохимические изменения в ателектазированном легком

На пятые сутки после оперативного вмешательства характерное строение легкого исчезало, основная масса альвеол и мелких бронхов находилась в спавшемся состоянии. Степень ателектаза варьировала, в центральных участках их просветы более сужены, шелевидной формы, вокруг мелких бронхов имелись зоны полного апневматоза легочной паренхимы. Отмечалось незначительное расстройство кровообращения: расширение сосудов, умеренно выраженный периваскулярный отек, полнокровие капилляров. Межалвеолярные перегородки выглядели толще обычных, в просветах бронхов имелись слизь, небольшое количество лейкоцитов и десквамированного эпителия. Эластические волокна в альвеолярных перегородках извитые, некоторые из них утолщены. От базальных мембран альвеолярных перегородок отходили нежные волокна, образывавшие густую сеть.

В адвентиции крупных бронхов и в ткани, располо-

женной субплеврально, открыты артерио-венозные анастомозы. ШИК-положительные вещества выявлялись в межальвеолярных и бокаловидных перегородках. На 15-е сутки субплеврально размещались полуспавшиеся альвеолы, имевшие более широкие щели, чем прилежащие к ним участки. Глубже обнаруживались поля полностью

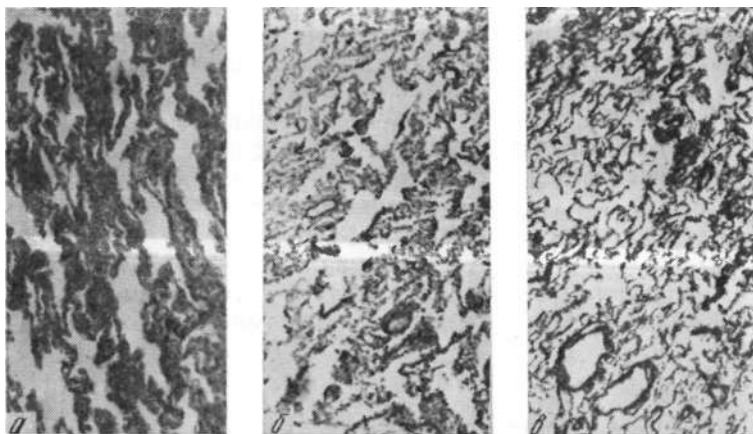


Рис. 27. Микрофото легочной ткани ателектазированного легкого собаки № 108 (длительность ателектаза 15 дней). Окраска гематоксилин-эозином (а), по Ван-Гизону, Харту (б), Футу (в). Увеличение 80X.

ателектазированного легкого с расположенными по периферии щелевидными альвеолами. Отмечались явления пролиферации гистиоцитов. Межальвеолярные перегородки толще обычного, их капилляры сохранены, а эластические волокна извиты. Висцеральный листок плевры утолщен. Перибронхиально и субплеврально встречались коллагеновые волоконца, последние не имели четкой структуры (рис. 27).

В эпителии стенки бронха определялись зерна и глыбки нейтральных мукополисахаридов. Субэндотелиально, в стенках сосудов, наблюдалось значительное диффузное скопление ШИК-положительных веществ. В средней оболочке и периваскулярно — бледное окрашивание, эпителиальные клетки с большим количеством гликогена. Хейл-положительные вещества (кислые муко-

полисахариды) встречались в апикальной части клеток эпителия бронхов.

На 30-е сутки просветы альвеол ателектазированного легкого имели щелевидную форму. Ядра ретикулоэндотелиальных клеток набухшие, цитоплазма вакуолизована. Отмечались клеточные массивы пролиферирующего эпителия альвеол, богатые капиллярами, фибробласты отсутствовали. Межклеточное вещество представлено гомогенной сетевидной субстанцией, напоминавшей фибрин. Волокнистые коллагеновые структуры не выявлялись.

Просветы бронхов звездчатой формы. Бокаловидные клетки содержали большое количество слизи. Стенка бронхиальной артерии несколько утолщена. Эластическая структура легкого сохранена. Иногда обнаруживались колбовидные набухания эластичных волокон. Коллагеновые волокна находились вокруг крупных и мелких бронхов.

ШИК-положительные вещества определялись в стенках сосудов, бронхов и альвеолярных перегородок. Значительное накопление Хейл-положительного вещества отмечалось в апикальной части бронхиального эпителия и базальной мембране.

Спустя 90 дней почти вся легочная ткань находилась в состоянии ателектаза, субплеврально на больших участках наблюдались щелевидные альвеолы. В ателектазированной ткани шла выраженная пролиферация гистиоцитарных элементов. Волокна эластического каркаса легкого извитые, утолщены, местами разорваны, выявлялось нерезко выраженное огрубение волокон аргирофильной стромы, но коллагенизации и фиброза не отмечено.

В ателектатических участках окрашивалось большое количество кислых мукополисахаридов, в области межальвеолярных перегородок — незначительное количество нейтральных мукополисахаридов. Эпителий бронхов содержал гликоген, а также Хейл- и ШИК-положительные вещества.

Через шесть месяцев основная часть препарата легкого представлена большими полями ателектазированной ткани, субплеврально сохранялись единичные альвеолы в виде продолговатых щелей. Отмечались гипертрофия мышечного слоя, утолщение и гофрирование во-

локон внутренней и наружной эластических мембран. Бронхи крупного и среднего калибра, без существенных изменений.

В апикальной части эпителия бронхов наблюдалось большое количество Хейл-положительного вещества, бокаловидные клетки содержали ШИК- и Хейл-положи-

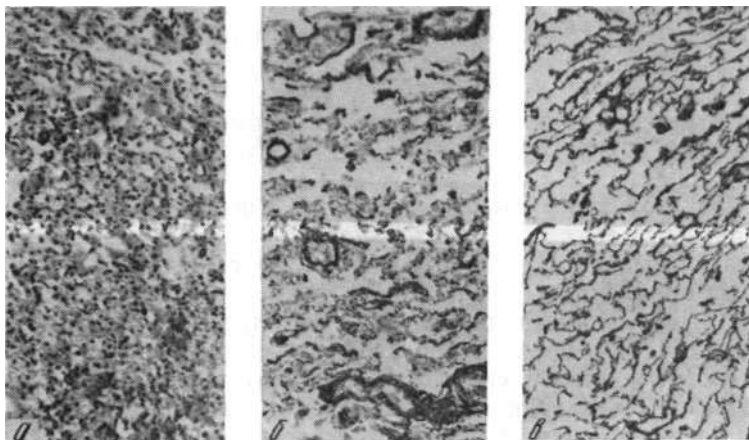


Рис. 28. Микрофото легочной ткани ателектазированного легкого собаки № 78 (длительность ателектаза 7 месяцев). Окраска гематоксилин-эозином (а), по Ван-Гизону, Харту (б), Футу (в). Увеличение 80 X.

тельные вещества. В стенках артерий субэндотелиально имелись их скопления, а в средней оболочке преобладали нейтральные мукополисахариды, периваскулярно — незначительное количество тех и других. В клетках обнаруживались зерна и глыбки гликогена (рис. 28).

Через один год после создания ателектаза отмечались большие поля спавшихся альвеолярных ходов и бронхиол, кое-где они чередовались с участками, имевшими характер щелей. Выявлялись пролиферация альвеолярного и бронхиального эпителия, перибронхиально — склеротические изменения. Эластические волокна в висцеральной плевре утолщены. Просветы артерий сужены. В эпителии бронхов и перибронхиально, в стенках артерий субэндотелиально — значительное количество Хейл-положительных веществ (рис. 29).

Спустя два года в ателектазированном легком альвеолы находились в спавшемся состоянии. Наблюдалась пролиферация эпителия альвеол. Эластические волокна в стенках альвеол и бронхов извиты, утолщены, иногда фрагментированы. Фиброзных изменений в ткани легкого не было. Капилляры в межальвеолярных перегород-

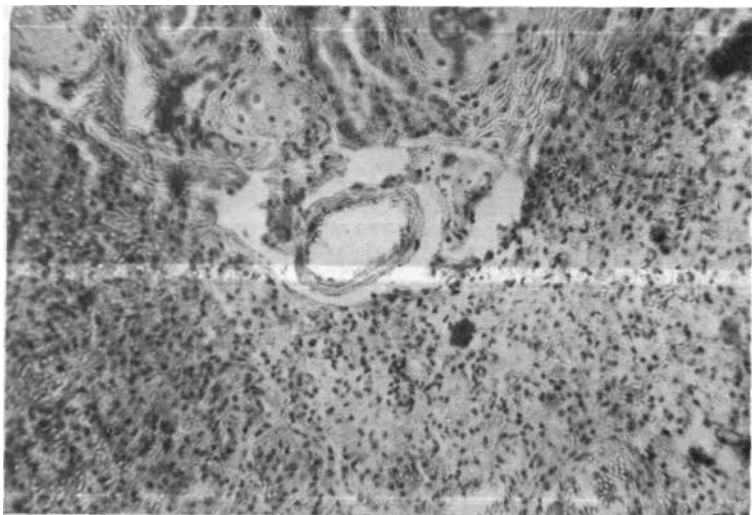


Рис. 29. Микрофото легочной ткани ателектазированного легкого собаки № 20 (длительность ателектаза один год). Окраска гематоксилин-эозином. Увеличение 140X.

ках в спавшемся состоянии. Просветы крупных сосудов несколько сужены за счет утолщения мышечной оболочки.

Слизистая бронхов атрофична. Коллагеновые волокна и скопления кислых и нейтральных мукополисахаридов отчетливо выражены субплеврально, перибронхиально и периваскулярно; в остальных участках — только фон (рис. 30).

Таким образом, при сохранении бронхиального кровоснабжения и иннервации в ателектазированном легком происходила морфологическая перестройка ткани, которая в раннем послеоперационном периоде характеризовалась развитием невыраженного отека легочной

ткани, расширением капилляров. С увеличением срока наблюдения (на пятые сутки) отек уменьшался, а просвет сосудов суживался, открывались артерио-венозные анастомозы. В дальнейшем стенка сосудов утолщалась за счет гипертрофии мышечного слоя, но облитерации просвета не наступало.

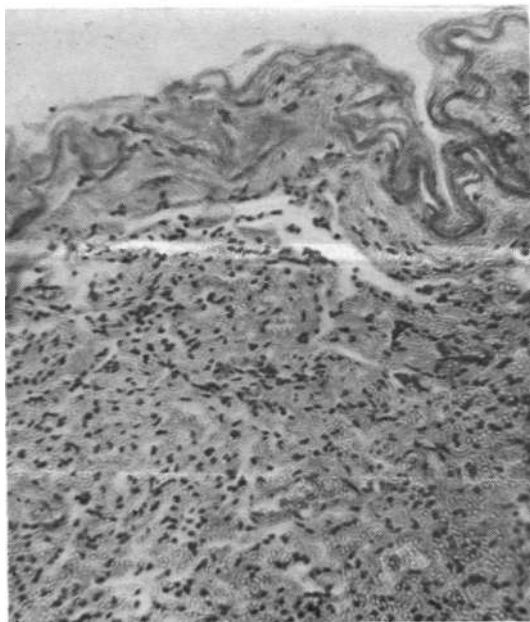


Рис. 30. Микрофото легочной ткани ателектазированного легкого собаки № 43 (длительность ателектаза два года). Окраска гематоксилин-эозином. Увеличение 140 X.

Начальному периоду ателектаза было свойственно резкое сужение бронхиальных просветов, вызванных спадением легочной ткани; накопление бронхиальной слизи и нарастание отека сопровождалось растяжением стенок бронхов и увеличением размеров их внутренних просветов. По мере всасывания отечной жидкости бронхиальный секрет становился более густым, количество его уменьшалось, что влекло за собой повторное умень-

шение просветов бронхов, которые приобретали звездчатую форму. Стенка бронхов утолщалась за счет гипертрофии мышечной оболочки.

На протяжении первого месяца после операции степень морфологических проявлений ателектаза более выражена ближе к корню легкого, а по мере удаления от центра к периферии наряду со спавшимися встречались участки легочной ткани с широкими щелевидными альвеолами.

К шести месяцам легочная ткань была почти полностью в состоянии ателектаза. Лишь субплеврально имелись альвеолы, которые содержали воздух. Такие же щелевидные альвеолы, но в меньшем количестве наблюдались и при одно-двухгодичном ателектазе.

Коллагенизации легочной ткани не обнаружено, длительный асептический ателектаз легкого при сохранении иннервации и бронхиального кровоснабжения не приводил к карнификации.

Морфологические и гистохимические изменения в интактном легком

При ателектазе легкого в результате сокращения дыхательной поверхности приблизительно на 40—45% и сброса венозной крови в большой круг кровообращения в организме животного развивалась легочная недостаточность. В связи с этим интактному легкому приходилось принимать на себя повышенную нагрузку для обеспечения и регуляции газообмена, кровообращения и насыщения артериальной крови кислородом.

На пятые сутки после создания ателектаза отмечалось невыраженное увеличение в объеме правого легкого. Просветы альвеол крупных размеров, видны расширенные капилляры и артериолы. Кислые мукополисахариды содержались в апикальной части клеток эпителия слизистой бронхов, а также в базальной мембране. В стенках сосудов имелось значительное количество ШИК-положительных веществ (рис. 31).

Спустя 15—30 суток интактное легкое увеличено в объеме за счет раскрытия физиологических ателектазов, просветы альвеол на всем протяжении одинаковой формы, субплеврально расширены, межальвеолярные перегородки утолщены. Наблюдалось диффузное полнокровие

капилляров, слизистая бронхов атрофична. Коллагеновые волокна выявлялись вокруг сосудов, крупных бронхов и в плевре. Эластические волокна гомогенные, увеличены в диаметре, в отдельных участках надорваны. В апикальной части эпителия бронхов, в базальной мембране содержалось значительное количество кислых му-

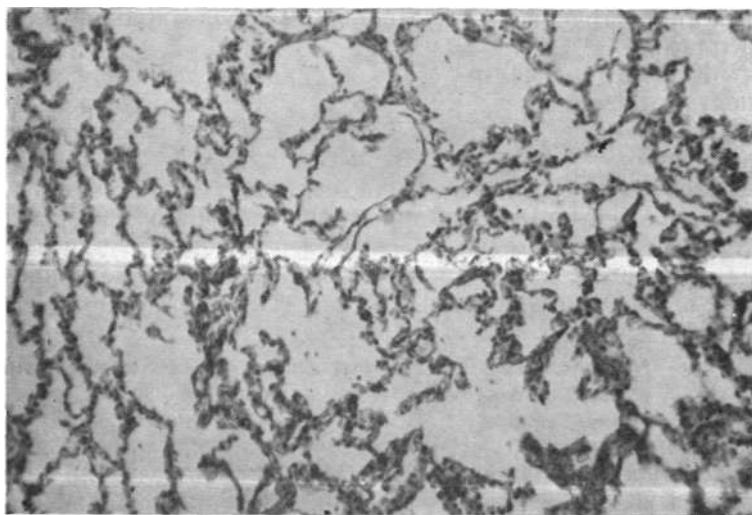


Рис. 31. Микрофото легочной ткани правого интактного легкого собаки № 73 (длительность ателектаза пятнадцать дней). Окраска гематоксилин-эозином. Увеличение 140X.

кополисахаридов. В альвеолярных перегородках, стенках сосудов и бокаловидных клетках имелось небольшое скопление ШИК-положительных веществ, а в остальной части — лишь диффузная окраска (рис. 32).

Через 30 дней межальвеолярные перегородки утолщены, капилляры расширены. Слизистая бронхов атрофична, эластические волокна утолщены, гомогенны, в отдельных участках надорваны. Коллагеновые волокна обнаруживались вокруг сосудов, крупных бронхов и в плевре. В апикальной части эпителия и базальной мембране было значительное скопление Хейл-положительных веществ, в бокаловидных клетках и в межальвеолярных перегородках — небольшое количество ШИК-

положительных веществ. При обработке трипсином с ацелированием ШИК-положительные вещества окрашивались бледнее (рис. 33).

К исходу 90 дней в ткани интактного легкого определялись альвеолы разной величины. Субплеврально наблюдались участки с большим объемом альвеол. Ка-

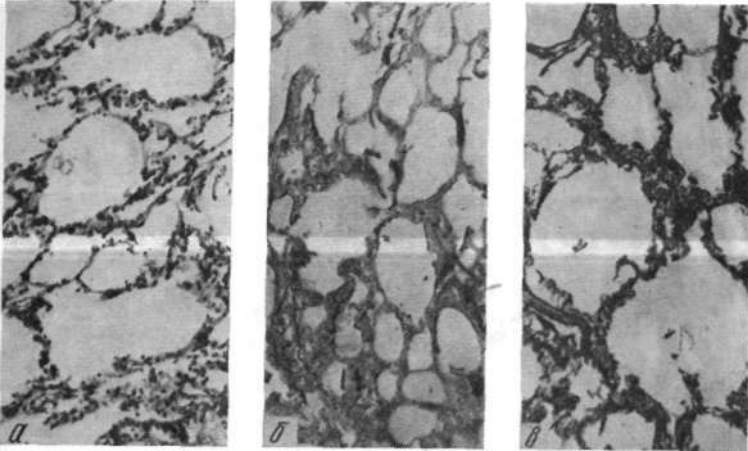


Рис. 32. Микрофото легочной ткани правого интактного легкого собаки № 108 (длительность ателектаза пятнадцать дней). Окраска гематоксилин-эозином (а), по Ван-Гизону, Харту (б), Футу (в). Увеличение 80х.

пилляры легкого расширены. Сосуды полнокровны. Мышечная оболочка сосудов и бронхов гипертрофирована. Эластические волокна отмечены вокруг сосудов и бронхов.

ШИК-положительные вещества выявлены в межальвеолярных перегородках, в бокаловидных клетках, а также в средней оболочке сосудов. В слизистой бронхов, в апикальной части клеток ее эпителия и базальной мембране имелись Хейл-положительные вещества (рис. 34).

Через 210 дней альвеолы легочной ткани приобрели разную величину. Межальвеолярные перегородки утолщены, капилляры и артериолы расширены. Отдельные межальвеолярные перегородки неровные, с небольшими выпячиваниями, по направлению к плевре истончились.

Просветы сосудов обычные. Эластические волокна в стенках сосудов утолщены, в альвеолярных перегородках сильно извиты. Ретикулярные волокна в межальвеолярных перегородках утолщены, гофрированы.

Гистохимически в альвеолярных перегородках наблюдалось умеренное количество ШИК-положительных

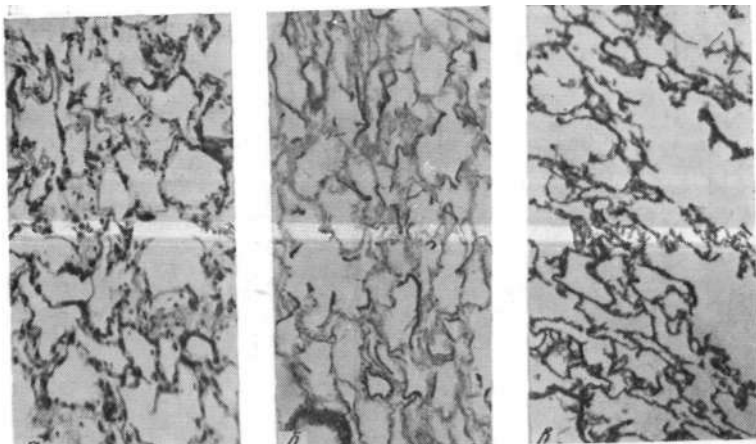


Рис 33 Микрофото легочной ткани правого интактного легкого собаки № Ш (длительность ателектаза тридцать ^ Л * » « и £ матоксилин-эозином (а), по Ван-Гизону, Харту (б), Футу (в), Увеличение 80 X.

веществ В бронхиальном эпителии и подслизистом слое отмечена инфильтрация Хейл-положительными веществ-

Вам По окончании одного года доли интактного легкого равномерно увеличены. Субплеврально имелись надрывы межальвеолярных перегородок; соединяясь, альвеолы образовывали небольшие полости. Межальвеолярные перегородки в зоне эмфизематозно измененных альвеол истончены. Мелкие сосуды расширены.

ШИК-положительные вещества были в межальвеолярных перегородках, в средней оболочке сосудов и бокаловидных клетках. Хейл-положительные вещества выявлялись в эпителии бронхов и подслизистом слое. Перибронхиально и периваскулярно имело место незна-

чительное количество кислых и нейтральных мукополисахаридов (рис. 36).

Через два года при неизменном объеме (по сравнению с годичным ателектазом) количество субплеврально расположенной эмфизематозной ткани увеличивалось. Однако на остальном протяжении сохранялась

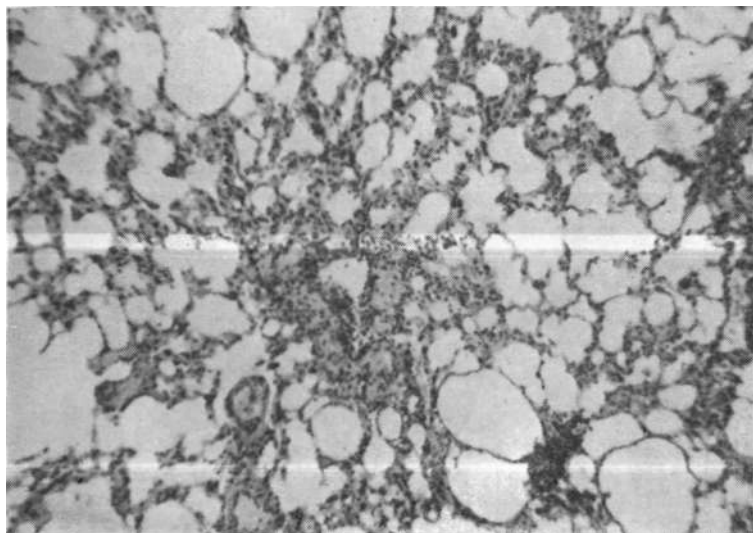


Рис. 34. Микрофото легочной ткани правого интактного легкого собаки № 32 (длительность ателектаза три месяца). Окраска гематоксилин-эозином. Увеличение 80X.

обычная структура с явлениями гипертрофии. Межальвеолярные перегородки оставались утолщенными, капилляры в них расширены. Эластические волокна извиты и утолщены.

В межальвеолярных перегородках наблюдались ШИК-положительные вещества и незначительное количество Хейл-положительных веществ, последние выявлялись в слизистой бронхов (рис. 37).

После создания ателектаза в интактном легком происходила морфологическая перестройка (исчезали физиологические ателектазы, возрастало количество капилляров и объем альвеол, утолщались межальвеолярные

перегородки), указывавшая на развитие гипертрофических процессов компенсаторно-приспособительного характера, которые обусловлены повышенной функциональной нагрузкой.

После одно-двухлетнего наблюдения в интактном легком наряду с гипертрофическими, компенсаторными

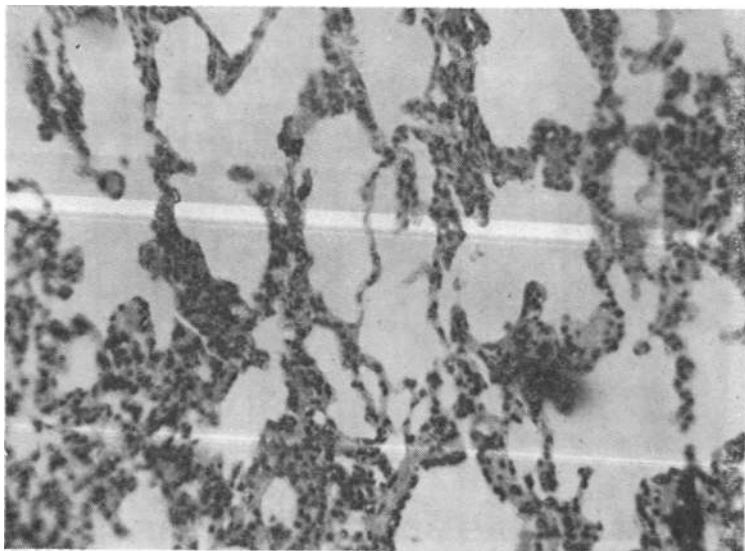


Рис. 35. Микрофото легочной ткани правого интактного легкого собаки № 114 (длительность ателектаза семь месяцев). Окраска гематоксилин-эозином. Увеличение 140X.

изменениями обнаруживались очаги атрофической эмфиземы, что указывало на истощение этих процессов.

Таким образом, параллельно со структурными изменениями в ателектазированном легком наблюдалась морфологическая перестройка ткани интактного легкого, которая обеспечивала адекватный газообмен в организме животного.

В первом периоде (до пяти дней) отмечались уменьшение в объеме ателектазированного легкого, сужение альвеол, бронхов, незначительное расстройство кровообращения, которое характеризовалось расширением сосудов и умеренным отеком ткани.

Интактное легкое увеличивалось в объеме, сосуды расширялись.

Во втором периоде (5—30 дней) происходило обратное развитие отека, возрастала степень коллабирования легкого и количество нейтральных мукополисахаридов, суживались сосуды и расширялись бронхи за счет накопления слизи в просвете.

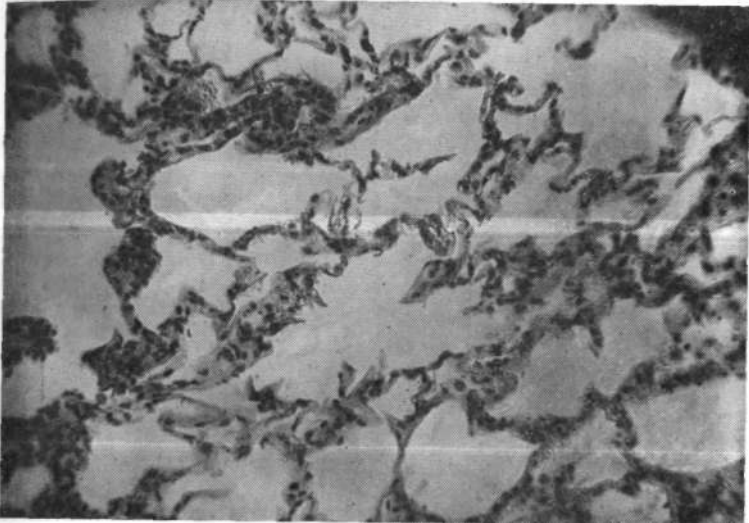


Рис. 36 Микрофото легочной ткани правого интактного легкого собаки № 20 (длительность ателектаза один год). Окраска гематоксилин-эозином. Увеличение 140X.

В интактном легком раскрывались физиологические ателектазы, увеличивались просвет сосудов и объем альвеол, утолщались межальвеолярные перегородки.

В третьем периоде (2—6 месяцев) степень спадения легочной ткани становилась большей, но полного апневматоза не наступало. Просветы сосудов сужены, мышечный слой гипертрофирован. Эластические волокна сосудов гофрированы. Просветы бронхов приобретали звездчатую форму.

В интактном легком развивалась гипертрофия межальвеолярных перегородок, росло количество капилля-

ров, утолщались эластические мембраны и мышечная оболочка сосудов.

В четвертом периоде (12—24 месяца) ателектазированное легкое было в 6—7 раз меньше интактного. Ткань легкого на всем протяжении находилась в состоянии ателектаза, субплеврально сохранились щелевидные аль-

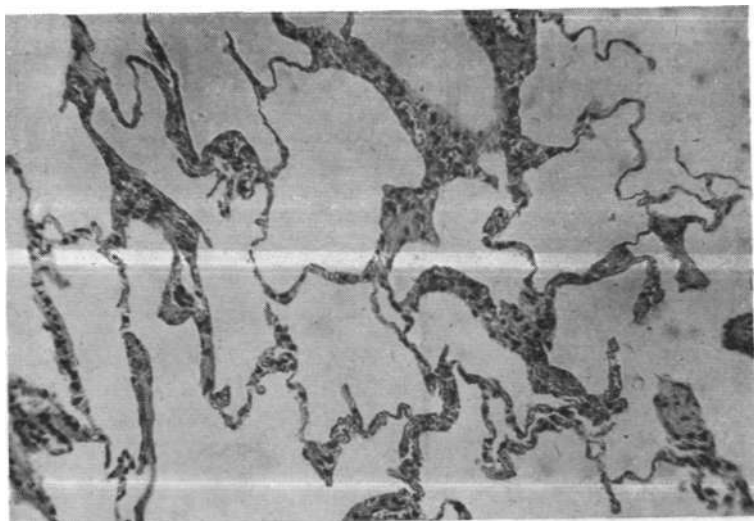


Рис. 37. Микрофото легочной ткани правого интактного легкого собаки № 43 (длительность ателектаза два года). Окраска гематоксилин-эозином. Увеличение 140 X.

веолы. Просветы сосудов и бронхов сужены. Стенки утолщены за счет мышечной оболочки. Облитерации просветов и склероза межальвеолярных перегородок не отмечалось.

В интактном легком наряду с процессами гипертрофии появлялись участки эмфизематозно измененных альвеол с истонченными межальвеолярными перегородками.

Глава 5

ВОЗДЕЙСТВИЕ РЕАЭРАЦИИ ХРОНИЧЕСКОГО АТЕЛЕКТАЗА НА МОРФОЛОГИЧЕСКУЮ СТРУКТУРУ АТЕЛЕКТАЗИРОВАННОГО И ИНТАКТНОГО ЛЕГКИХ

С внедрением в клиническую практику пластических операций на бронхах в литературе появился ряд сообщений об успешном расправлении легкого, находившегося длительное время в состоянии ателектаза (Paulson, Donald, 1951; Weisel, Jack, 1953; Webb, Burford, 1953; Samson, 1955; Drews, 1960; О. М. Авилова, 1962; Streicher, 1962; В. Г. Чешик, 1963; Б. А. Королев, 1964; М. Г. Сачек, 1975; Б. В. Петровский и соавт., 1978). Однако морфологическая структура расправленного легкого изучена в единичных случаях, а полученные результаты разноречивы.

Неудовлетворительные функциональные исходы операций, по мнению ряда исследователей, наблюдались из-за серьезных структурных изменений реаэрированной легочной ткани, которые препятствовали нормальному газообмену. Так, например, Krauss объяснял снижение функции легкого морфологической перестройкой альвеолярного эпителия; Mahaffey и соавт. (1956) — сохранением открытых шунтов сосудов легкого, а Weber (1971) — уменьшением кровообращения вследствие облитерации сосудов в расправленном легком.

В этой главе представлены результаты экспериментов и морфологических исследований по реаэрации длительных обтурационных ателектазов легкого.

Восстановление проходимости бронха и реаэрацию ателектазированного легкого осуществляли в 56 экспериментах. В четырех случаях животные погибли во время операции от остановки сердца, остальных наблюдали в течение 1,5 года.

В зависимости от продолжительности наблюдения опыты распределились следующим образом (табл. 1).

Табл. 1. Распределение животных по длительности ателектаза

Серия	Длительность ателектаза	Колич. животных	Выжило	Погибло
Первая	1 месяц	7	7	—
Вторая	3 месяца	7	7	—
Третья	4 месяца	4	4	—
Четвертая	5 месяцев	3	3	—
Пятая	6 месяцев	3	2	1
Шестая	7 месяцев	13	13	—
Седьмая	1 год	10	9	1
Восьмая	2 года	9	7	2

Клиническая характеристика животных после реэрации хронического обтурационного ателектаза

Послеоперационный период протекал гладко. В течение одних-трех суток отмечали невыраженную одышку (до 40 дыханий в мин), температурную реакцию до 38,5°—38,9°. Со вторых суток животные ходили, принимали пищу, в крови нарастали лейкоцитоз, СОЭ. К 4—5-му дню частота дыхания и температура нормализовались. К 10-му дню оперированные собаки были двигательными, начинали прибавлять в весе, происходила нормализация показателей крови. Рана заживала первичным натяжением, животных переводили на общее содержание. Следует отметить, что включение ателектазированного легкого в акт дыхания животные переносили легче, чем моделирование ателектаза. Это связано с устранением основных патогенетических механизмов обтурационного ателектаза (шунтирования крови и гипоксемии), улучшением жизненно важных функций организма, обратным развитием компенсаторных реакций.

При контрольных рентгенологических исследованиях в сроки 1—28 месяцев после реэрации определены восстановление нормальных топографо-анатомических взаимоотношений органов грудной клетки (рис. 38), незначи-

тельное уменьшение диаметра крупных **сосудов реэри-**рованного легкого (рис. 39) и умеренное **обеднение** легочной сосудистой сети при восстановлении длительных (один-два года) ателектазов.

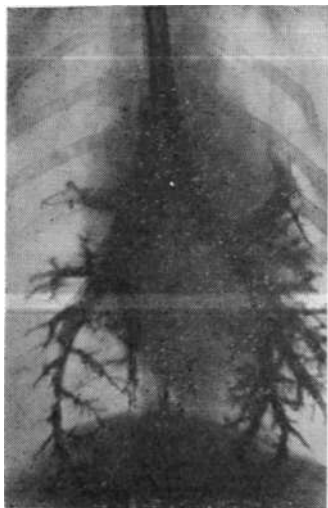


Рис. 38. Бронхограмма собаки № 99 через два месяца после реэрации ателектазированного легкого.

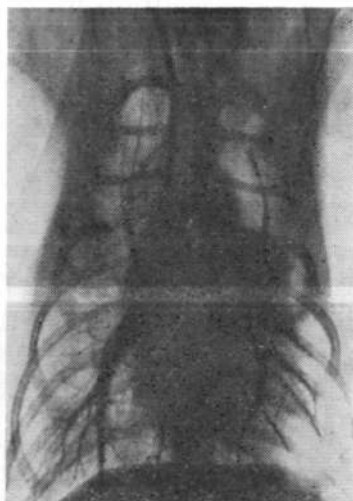


Рис. 39. Ангиопневмограмма собаки № 83 через пять месяцев после реэрации ателектазированного легкого.

Макроскопические данные

Изучены препараты легких и сердца в разные сроки после операции. Необходимо отметить, что плевральные сращения локализовались в области операционного рубца либо заполняли купол и заднюю поверхность грудной клетки. Легочная ткань имела нормальный вид. Кусочки легкого плавали на поверхности физиологического раствора. При вскрытии просвета трахеи и главных бронхов в области анастомоза не было сужений. Рубец его определялся гладким, ровным, а в отдельных опытах еле заметным (рис. 40). Бронхоэктазов не выявлено. Плевра реэрированного легкого оказалась утолщенной. Реэрированное легкое уменьшено в объеме по

сравнению с правым, особенно отчетливо это заметно после реаэрации ателектаза длительностью один-два года.

После реаэрации ателектаза длительностью от одного до семи месяцев объем легкого почти полностью восстанавливался. В то же время после расправления одного и двухгодичного ателектаза объем реаэрированного лег-

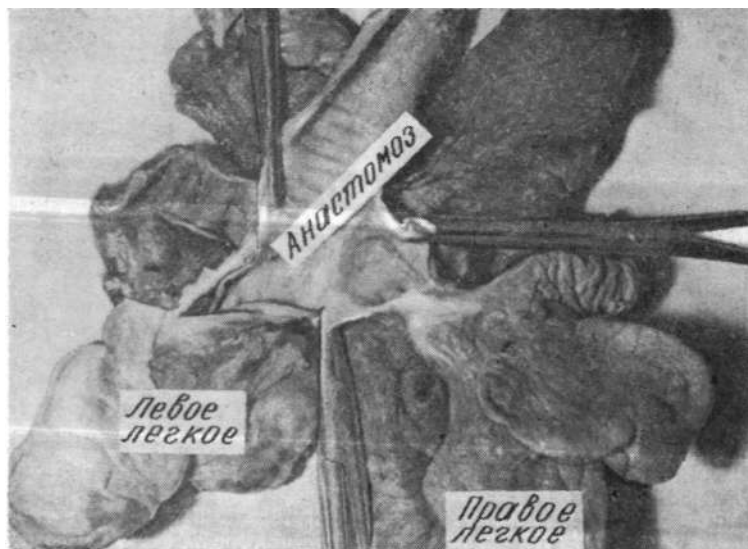


Рис. 40. Макропрепарат легких собаки № 61 через тринадцать месяцев после реаэрации ателектазированного легкого. Рубец анастомоза гладкий. Стеноза нет.

кого оставался на 20% меньшим по сравнению с интактным, несмотря на полуторагодичную длительность наблюдения ($P = 0,7\%$), (рис. 41, табл. 2)-

Это объяснялось тремя причинами: во-первых, при длительно существовавшем спадении легкого значительно уменьшался объем плевральной полости вследствие смещения средостения и купола диафрагмы в сторону ателектаза, сужения межреберных промежутков.

Второй причиной, препятствовавшей полному восстановлению объема легкого, следует считать утолщение и снижение растяжимости плевры. В-третьих, длительный

ателектаз приводил к морфологическим изменениям эластического каркаса легкого (увеличивался диаметр эластических волокон), что мешало полному расправлению легочной ткани. Снижение эластичности легочной ткани выражено в краниальной и средней долях, плевра которых из-за сращения с послеоперационным рубцом

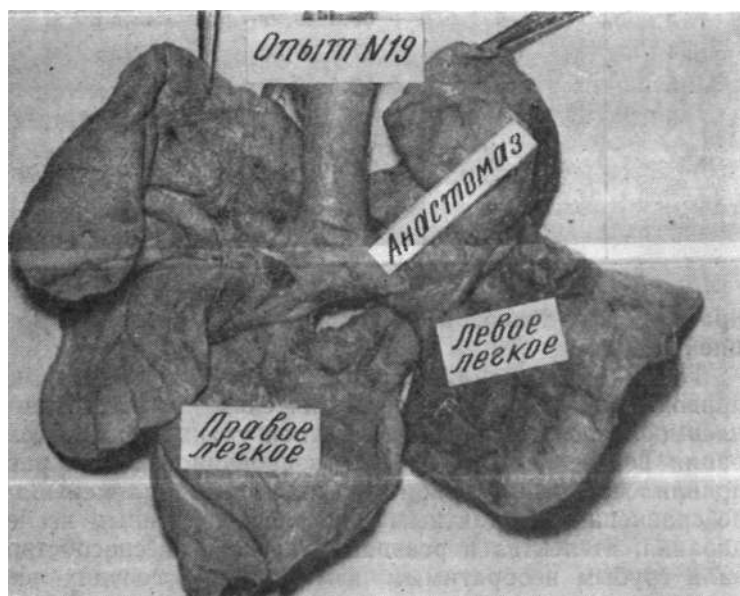


Рис. 41. Макропрепарат легких собаки № 19 через 7,5 месяца после реазрации.

представлена грубой соединительной тканью.

Кроме определения объема легких мы изучали функциональное состояние кровеносных сосудов легкого по данным раздельного взвешивания правого и левого желудочков.

Вес правого желудочка сердца колебался от 10,7 до 45,0 г, вес левого желудочка — от 33 до 91 г, а желудочковый индекс — в пределах 25—72. Средние цифры веса правого и левого желудочков составили соответственно $23,7 \pm 0,8$ г и $56,4 \pm 1,64$ г, желудочковый индекс — $0,42 \pm 0,008$, что указывало на отсутствие гипертрофии

Табл. 2. Объем легких в разные сроки после реэрации

Продолжительность ателектаза (мес.)	Время после реэрации (мес.)	Правое (интактное) легкое (%)	Левое (реэрированное) легкое (%)
1	1—4	56,8+1,07	43,2 + 1,07
3	3—4	56,5 + 0,97	43,5 + 0,97
4	5	57,7 + 0,48	42,3 + 0,48
5	5-6	57,5±0,55	42,5±0,55
6	2—12	57,6+1,03	42,4+1,03
7	2—12	57,6±1,03	42,4+1,03
12	1—17	60,9+1,17	39,1 + 1,17
24	6—18	60,1+0,86	39,9 + 0,86

правого желудочка, вызванной ателектазом и реэрацией легкого.

Таким образом, длительный ателектаз легкого не приводил к грубым морфологическим изменениям — пневмосклерозу и фиброзу легочной ткани. После реэрации во всех случаях ателектазированное легкое расправлялось, однако объем такого легкого был меньшим по сравнению с интактным и нормой. По данным исследования, ателектаз и реэрация легкого не способствовали грубым необратимым изменениям в сосудах легкого и сердечной мышце.

Микроскопические данные

Микроскопическая картина реэрированного легкого непосредственно после расправления была почти такой же, как и интактного. Наряду с хорошо расправленными участками легочной ткани имелись зоны с суженными просветами альвеол, в некоторых был виден слущенный эпителий. Альвеолярные перегородки утолщены, капилляры расширены. Эластические волокна увеличены в диаметре, извиты, местами бледно окрашены. Висцеральная плевро толстая. Коллагеновые волокна перибронхиально и периваскулярно обычные. В реэрированном легком накопление Хейл-положительных веществ в

бронхах несколько большее, особенно субэпителиально и в стенках сосудов субэндотелиально. При постановке контрольных проб с применением трипсина, гиалуронидазы, а также ацетилирования мы не отметили больших различий в накоплении ШИК- и Хейл-положительных веществ, несколько бледнее были окрашены Хейл-положительные вещества в бронхах при обработке гиалуронидазой.

После длительного ателектаза непосредственно вслед за реаэрацией грубых морфологических изменений в ткани легкого, в стенках сосудов и бронхов не обнаружено. Склеротических изменений в межальвеолярных перегородках и коллагенизации аргирофильных волокон не выявлено (рис. 42, 43).

При микроскопическом изучении препаратов правого и левого легких через один — три месяца после реаэрации одномесячного ателектаза заметной разницы в гистологической и гистохимической структуре обнаружить не удалось. Межальвеолярные перегородки оставались утолщенными с обеих сторон. Просветы альвеол неоднородны — одни сужены, другие расширены. Ядерные элементы в стенках альвеол обычные. В интактном легком вновь возникли физиологические ателектазы, которых мы не наблюдали при спадении легочной ткани.

В бронхах реаэрированного легкого наряду с участками атрофичной слизистой встречалась очаговая пролиферация эпителия. Перибронхиально определялись небольшие скопления гистиоцитарных клеток. Капилляры не расширены, содержали кровь и залегали непосредственно под альвеолярным эпителием. Висцеральная плевро утолщена на всем протяжении, ее коллагеновые волокна увеличены в диаметре. Коллагенизации межальвеолярных перегородок не выявлено, ретикулярные волокна умеренно извитые, в обычных количествах, преимущественно средней толщины, имелись тонкие волоконца. В стенках артерий и бронхов волокна обычные (рис. 44, 45). Кислые и нейтральные мукополисахариды в приблизительно равных количествах в реаэрированном и контралатеральном легких.

Спустя три-четыре месяца после реаэрации трехмесячного ателектаза при морфологическом и гистохимическом изучении легких существенных различий не обнаружено. В реаэрированном легком наряду с легочной

тканью выявлены участки с истонченными стенками альвеол. Коллагенизации альвеолярных перегородок не отмечено. Аргирофильные волокна средней толщины. Висцеральная плевра утолщена на всем протяжении. В интактном легком межальвеолярные перегородки обычные, просветы альвеол неодинаковы — среди них были и суженные.

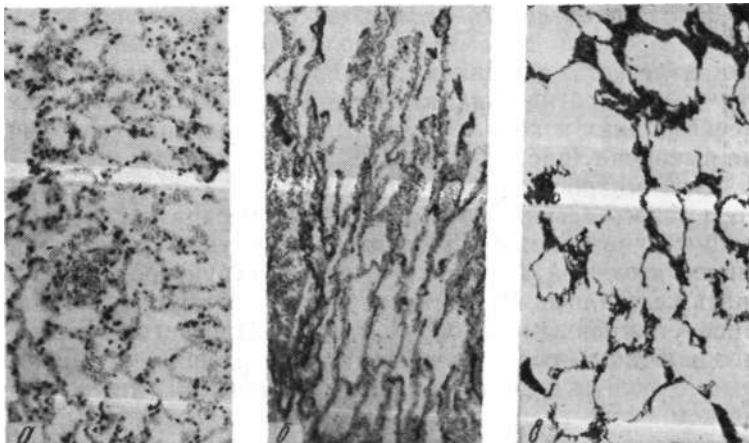


Рис. 42. Микрофото легочной ткани правого интактного легкого собаки № 110 непосредственно после реаэрации. Окраска гематоксилин-эозином (а), по Ван-Гизону, Харту (б), Футу (в). Увеличение 80X.

Таким образом, после реаэрации трехмесячного ателектаза происходило постоянное восстановление морфологической структуры и функции легкого, что вызывало уменьшение дыхательной нагрузки и обратное развитие адаптационных морфологических изменений в интактном легком: появлялись физиологические ателектазы, нормализовалась толщина межальвеолярных перегородок, стенок сосудов и бронхов (рис. 46, 47).

При микроскопическом и гистологическом исследовании легочной ткани после реаэрации четырехмесячного ателектаза отмечено, что в правом и левом легких встречались утолщенные альвеолярные перегородки, просветы альвеол неравномерны: имелись расширенные, обыч-

ные и несколько суженные. Слизистая бронхов выстлана мерцательным эпителием. Висцеральная плевро слева утолщена. Диаметр эластических волокон в межальвеолярных перегородках слева больше обычного, имелось значительное количество тонких волокон. В сосудах субэндотелиально эластические волокна образовывали густую сеть. Аргирофильные волокна средней толщины,

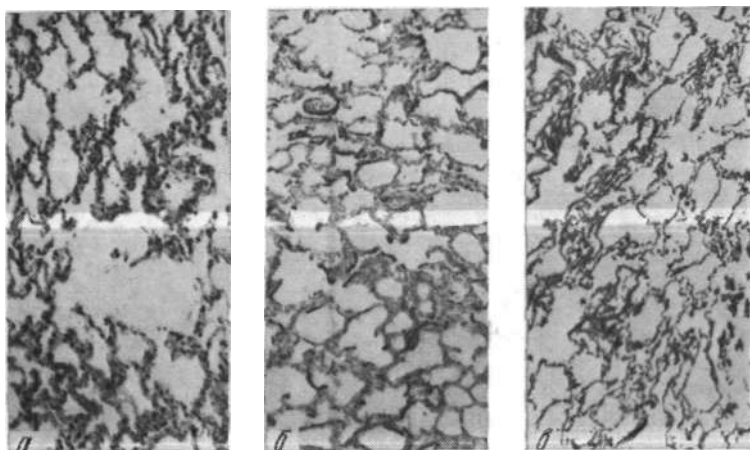


Рис. 43. Микрофото легочной ткани левого реаэрированного легкого собаки № 110 непосредственно после реаэрации. Окраска гематоксилин-эозином (а), по Ван-Гизону, Харту (б), Футу (в). Увеличение 80X.

умеренно извитые, с участками набухания. В плевре наблюдалось увеличенное количество коллагеновых волокон (рис. 48, 49).

Кислые и нейтральные мукополисахариды выявлялись в межальвеолярных перегородках в небольшом количестве. В бокаловидных клетках и в средней оболочке артерий содержались ШИК-положительные вещества. В апикальной части бронхиального эпителия, под слизистой и субэндотелиально определялись Хейл-положительные вещества.

Аналогичные морфологические и гистохимические изменения наблюдались при изучении легочной ткани после реаэрации пятимесячного ателектаза (рис. 50, 51).

После реэрации шести- и семимесячного ателектаза легкого при морфологическом и гистохимическом исследованиях спустя два—десять месяцев после операции отмечалось полное расправление легочной ткани, альвеолы имели одинаковые просветы, субплеврально встречались единичные эмфизематозные участки, а также зо-

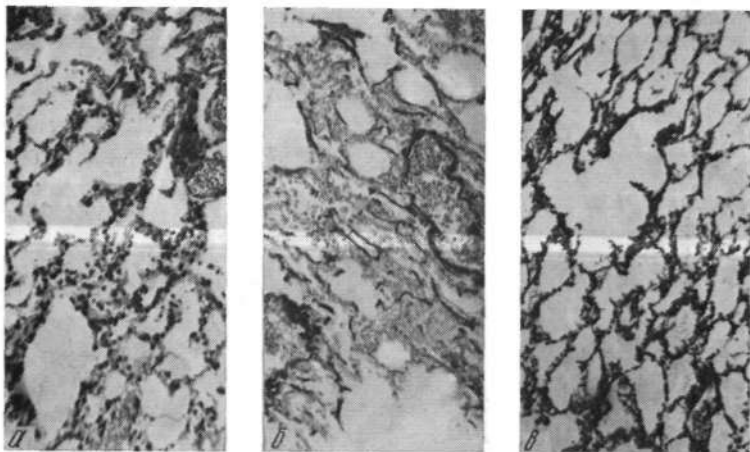


Рис. 44. Микрофото легочной ткани левого реэрированного легкого собаки № 112 через 3 месяца после реэрации (длительность ателектаза один месяц). Окраска гематоксилин-эозином (а), по Ван-Гизону, Харту (б), Футу (в). Увеличение 80X.

иы легочной ткани с полуспавшимися альвеолами. Висцеральная плевра слева содержала значительное количество коллагеновых и эластических волокон большого диаметра. Эластические волокна межальвеолярных перегородок слева толще, чем справа, иногда они бледно окрашивались и не образовывали густой сети. Аргирофильные волокна средней толщины, но были и тонкие (рис. 52, 53).

Имело место более интенсивное накопление кислых и нейтральных мукополисахаридов. В левом легком ШИК-положительные вещества преобладали в стенках эмфизематозно расширенных альвеол, Хейл-положительные вещества содержались в утолщенных перегородках.

В перибронхиальной соединительной ткани наблюдались те и другие мукополисахариды.

При гистологическом исследовании легочной ткани спустя 13 месяцев после реэрации годовичного ателектаза просветы альвеол неравномерны. Одни эмфизематозны, другие обычные. В левом легком обнаруживались участ-

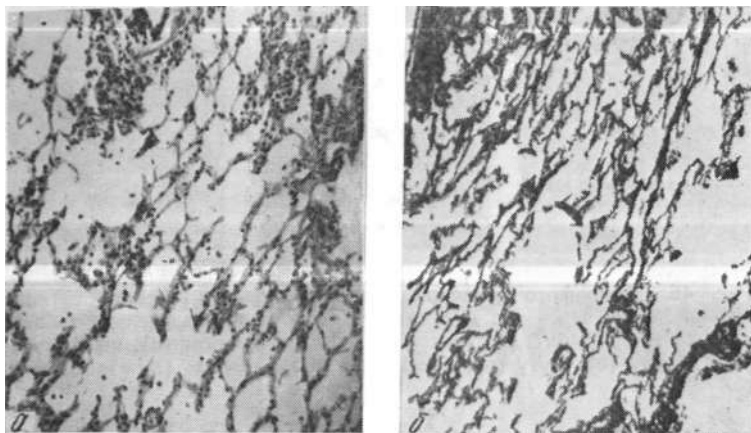


Рис. 45. Микрофото легочной ткани правого интактного легкого собаки № 112 через три месяца после реэрации (длительность ателектаза один месяц). Окраска гематоксилин-эозином (а), по Футу (б). Увеличение 80 X.

ки с уменьшенными просветами, отмечалась пролиферация макрофагов, гистиоцитов и ретикулоэндотелиальных клеток. Стенки сосудов утолщены, клетки эндотелия набухшие, иногда пикнотичны. Эластические волокна в сосудах, бронхах и межальвеолярных перегородках толще, чем справа, в некоторых препаратах извитые. Висцеральная плевра на всем протяжении утолщена, в ней присутствуют коллагеновые и эластические волокна большого диаметра. Аргирофильные волокна местами с явлениями набухания образовывали многочисленные разветвления и кольцеобразные завихрения (рис. 54,55).

Кислые и нейтральные мукополисахариды равномерно выявлялись в стенках бронхов и перибронхиальной соединительной ткани, сосудах и плевре, а также в межальвеолярных перегородках.

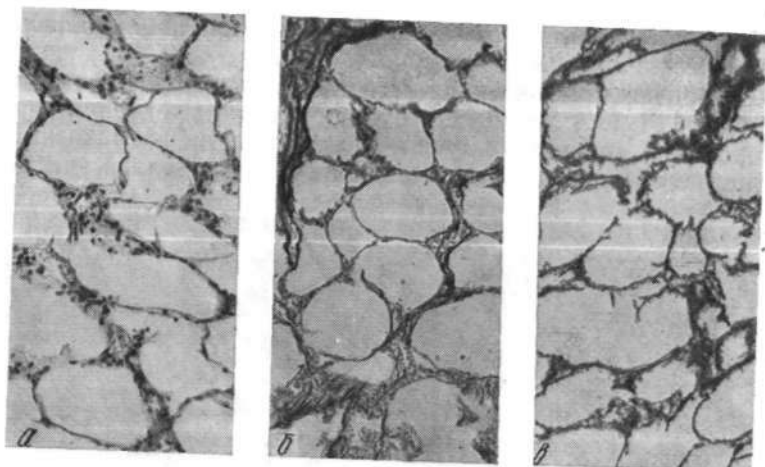


Рис. 46. Микрофото легочной ткани правого интактного легкого собаки № 103 через три месяца после реэрации (длительность ателектаза три месяца). Окраска гематоксилин-эозином (а), по Ван-Гизону, Харту (б), Футу (в). Увеличение 80X.

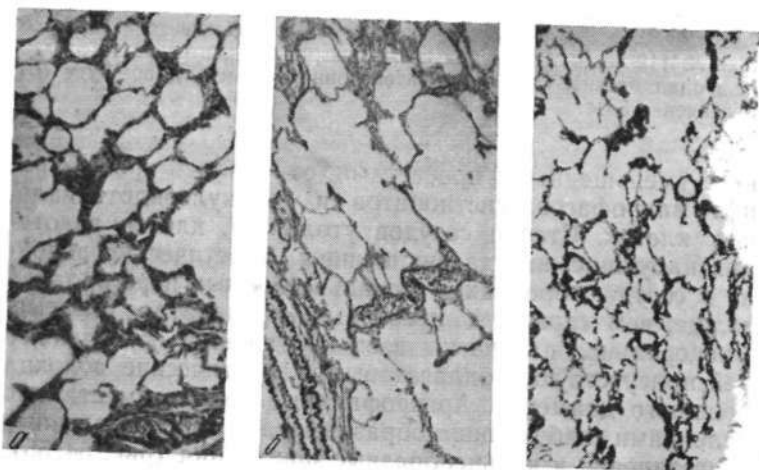


Рис. 47. Микрофото легочной ткани левого реэрированного легкого собаки № 103 через три месяца после реэрации (длительность ателектаза три месяца). Окраска гематоксилин-эозином (а), по Ван-Гизону, Харту (б), Футу (в). Увеличение 80X.

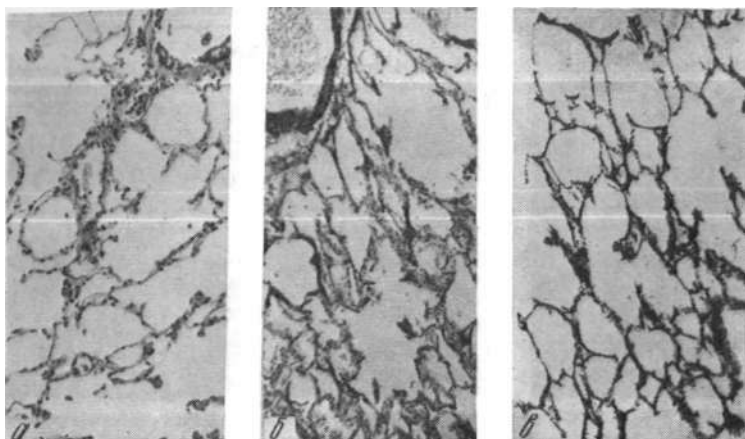


Рис. 48. Микрофото легочной ткани правого интактного легкого собаки № 97 через 5 месяцев после реэрации (длительность ателектаза четыре месяца). Окраска гематоксилин-эозином (а), по Ван-Гизону, Харту (б), Футу (в). Увеличение 80X.

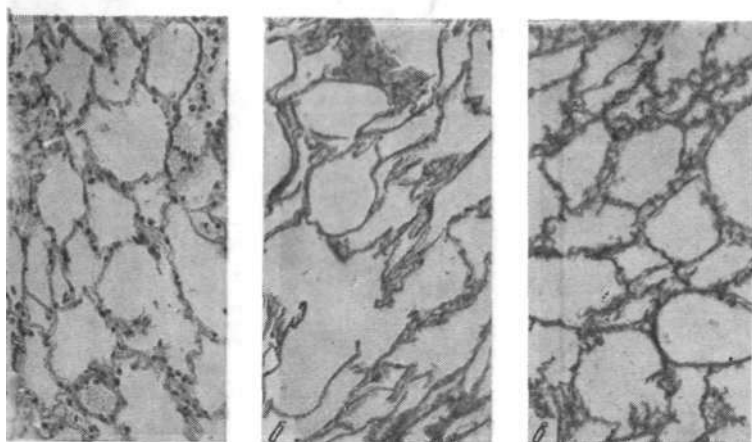


Рис. 49. Микрофото легочной ткани левого реэрированного легкого собаки № 97 через 5 месяцев после реэрации (длительность ателектаза 4 месяца). Окраска гематоксилин-эозином (а), по Ван-Гизону, Харту (б), Футу (в). Увеличение 80х.

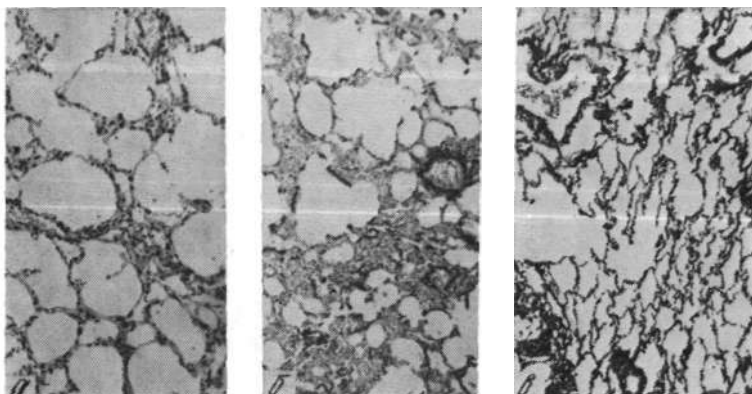


Рис. 50. Микрофото легочной ткани правого интактного легкого собаки № 94 через шесть месяцев после реэрации (длительность ателектаза пять месяцев). Окраска гематоксилин-эозином (а), по Ван-Гизону, Харту (б), Футу (в). Увеличение 80X.

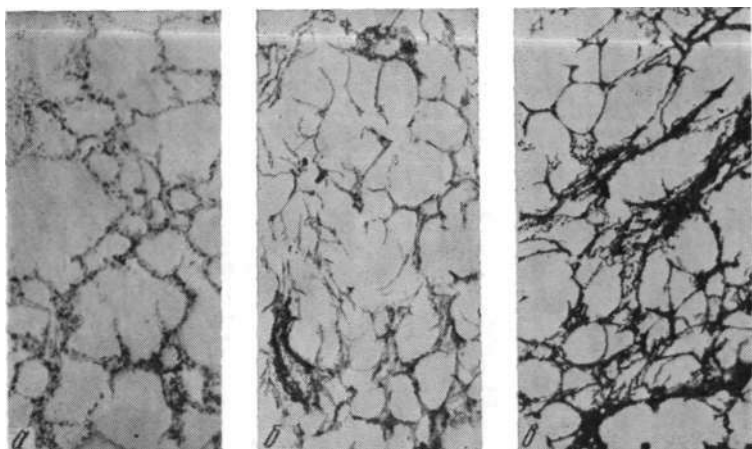


Рис. 51. Микрофото легочной ткани левого реэрированного легкого собаки № 94 через шесть месяцев после реэрации (длительность ателектаза пять месяцев). Окраска гематоксилин-эозином (а), по Ван-Гизону, Харту (б), Футу (в). Увеличение 80X.

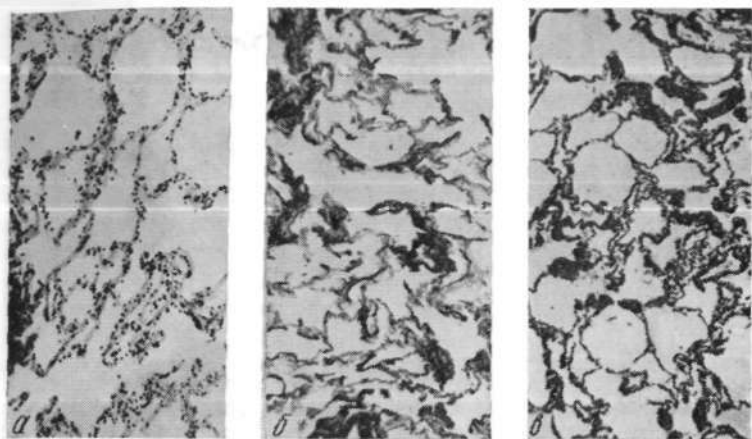


Рис. 52. Микрофото легочной ткани правого интактного легкого собаки № 83 через шесть месяцев после реэрации (длительность ателектаза семь месяцев). Окраска гематоксилин-эозином (а), по Ван-Гизону, Харту (б), Футу (в). Увеличение 80×.

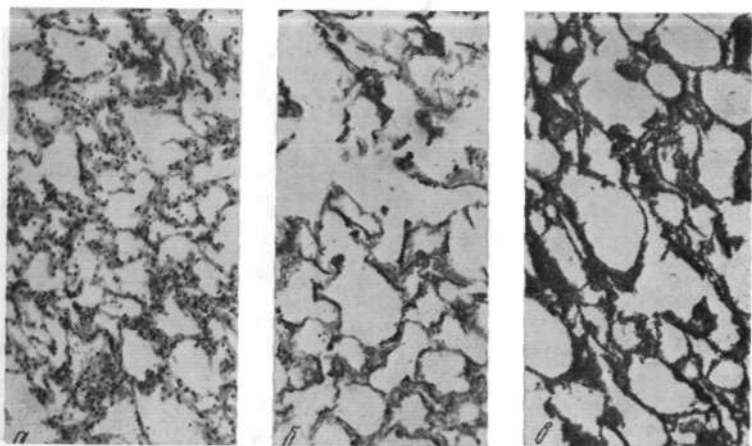


Рис. 53. Микрофото легочной ткани левого реэрированного легкого собаки № 83 через шесть месяцев после реэрации (длительность ателектаза семь месяцев). Окраска гематоксилин-эозином (а), по Ван-Гизону, Харту (б), Футу (в). Увеличение 80×.

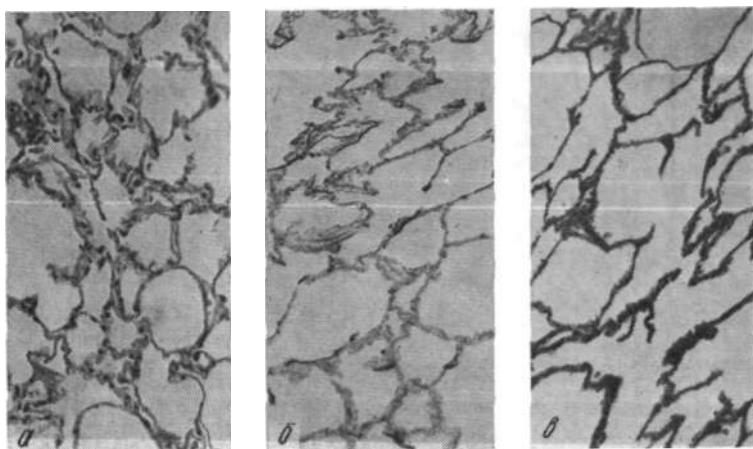


Рис. 54. Микрофото легочной ткани правого интактного легкого собаки № 61 через тринадцать месяцев после реэрации (длительность ателектаза один год). Окраска гематоксилин-эозином (а), по Ван-Гизону, Харту (б), Футу (в). Увеличение 80X.

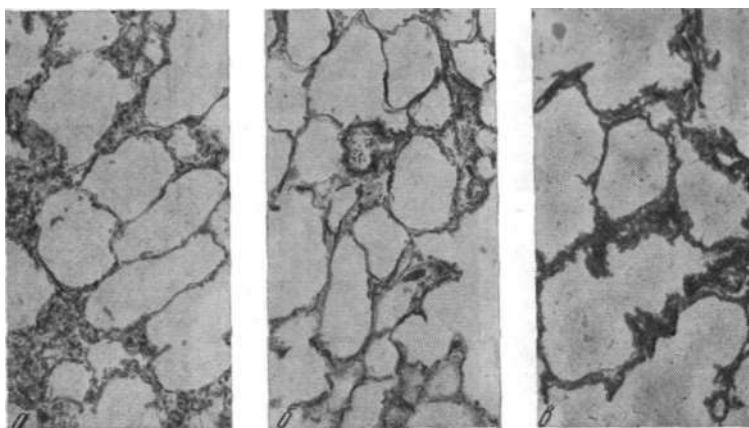


Рис. 55. Микрофото легочной ткани левого реэрированного легкого собаки № 61 через тринадцать месяцев после реэрации (длительность ателектаза один год). Окраска гематоксилин-эозином (а), по Ван-Гизону, Харту (б), Футу (в). Увеличение 80X.

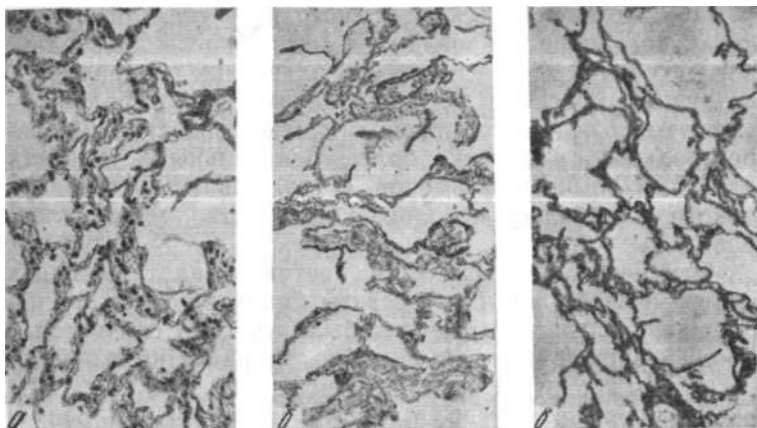


Рис. 56. Микрофото легочной ткани правого интактного легкого собаки № 17 через восемнадцать месяцев после реаэрации двухгодичного ателектаза. Окраска гематоксилин-эозином (а), по Ван-Гизону, Харту (б), Футу (в). Увеличение 80X.

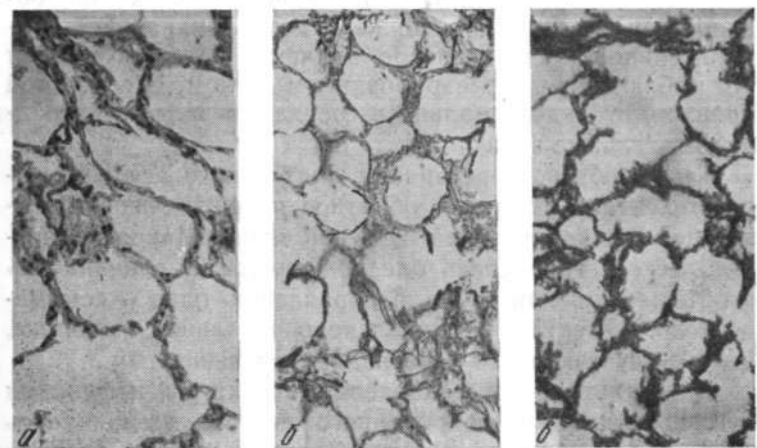


Рис. 57. Микрофото легочной ткани левого реаэрированного легкого собаки № 17 через восемнадцать месяцев после реаэрации двухгодичного ателектаза. Окраска гематоксилин-эозином (а), по Ван-Гизону, Харту (б), Футу (в). Увеличение 80X.

При морфологическом и гистологическом изучении интактного и реаэрированного легких после двухгодичного ателектаза выяснено, что альвеолы расправлены, воздушны, просветы их неодинаковы: субплеврально — эмфизематозные с истонченными межальвеолярными перегородками, в других, более центральных, участках альвеолы обычных размеров, с утолщенными стенками, в которых имелось небольшое количество мононуклеаров.

Отмечена пролиферация ретикулоэндотелиальных клеток в обоих легких. Просветы бронхов содержали небольшое количество секрета, были участки слизистой с пролиферацией эпителия. Стенки артерий и крупных вен несколько гипертрофированы. Висцеральная плевро слева утолщена за счет разрастания и увеличения размеров коллагеновых и эластических волокон. Диаметр эластических волокон в реаэрированном легком больше, чем в интактном. Эластические мембраны в артериях несколько разволокнены. Аргирофильные волокна средней толщины, иногда с выбуханием, сильно извиты (рис. 56, 57).

ШИК-положительные вещества определялись в альвеолярных перегородках, средней оболочке сосудов, бокаловидных клетках, а также в перибронхиальной соединительной ткани и плевре, причем в большей степени это наблюдалось в реаэрированном легком. В слизистой бронхов, субэндотелиально в сосудах выявлялись Хейл-положительные вещества.

Таким образом, реаэрация длительного асептического ателектаза вызывала обратное развитие перестроенной нефункционирующей легочной ткани. Макроскопически легкое становилось бледно-розовым, увеличивалось в объеме, который после расправления одно — семимесячного ателектаза достигал первоначальной величины, а одно-двухгодичного — оставался уменьшенным.

В результате восстановления структуры и функции легочной ткани реаэрированного легкого уменьшалась функциональная нагрузка на интактное легкое, поэтому в контралатеральном легком (через один — семь месяцев) вновь появлялись физиологические ателектазы, растянутые альвеолы уменьшались в объеме, межальвеолярные перегородки становились толще.

Эмфизематозные участки в интактном легком после реаэрации одно-двухгодичного ателектаза не подвергались обратному развитию, а в реаэрированном легком возникали субплеврально расположенные очаги.

После расправления двухгодичного ателектаза отмечено увеличение содержания нейтральных мукополисахаридов и коллагеновых волокон вокруг сосудов и бронхов.

Длительный асептический ателектаз не вызывал грубых морфологических изменений в ткани легкого: реаэрация приводила к постепенному восстановлению тонкой структуры легочной ткани до исходного состояния. В реаэрированном легком не наблюдалось облитерации сосудов и мелких бронхов. Объем реаэрированного легкого с течением времени увеличивался, а интактного — уменьшался, что нормализовало анатомическое расположение органов средостения.

Ангио- и бронхографические исследования свидетельствовали о восстановлении капиллярного кровотока и архитектоники сосудисто-бронхиального дерева.

Глава 6

ФУНКЦИОНАЛЬНОЕ СОСТОЯНИЕ ЛЕГКИХ ПОСЛЕ ТРАХЕОБРОНХИАЛЬНЫХ РЕЗЕКЦИЙ

Вопрос о функции легкого после резекций трахеи и бронхов у взрослых явился предметом экспериментального (Э. И. Альтман, 1967; Г. М. Галушков, 1969) и клинического (Б. В. Петровский и соавт., 1966; В. Д. Колесников, 1966) изучения.

Исследование функции внешнего дыхания, газового состава крови и гемодинамики малого круга кровообращения в различные сроки послеоперационного периода показало, что доли легкого, вентилируемые через бронхиальный анастомоз, при отсутствии послеоперационных осложнений активно участвовали в акте дыхания (В. Д. Колесников, 1968). Решающее влияние на нарушение газообменной функции оперированного легкого оказывали не резекция бронха, а торакотомия и удаление части легкого (Э. И. Альтман, 1967). Сохраненная доля функционально полноценна и участвовала в газообмене: содержание кислорода в крови оперированного и неоперированного легкого одинаковое (Г. М. Галушков, 1969), полная компенсация наступала спустя 6—20 месяцев после операции в зависимости от дооперационных изменений (Б. В. Петровский и соавт., 1966; С. П. Рябинин, 1971; Г. П. Этерия, 1974). Полученные данные о функции легкого после резекции бронха позволили расширить показания к этим операциям у больных с низкими функциональными резервами (Н. Д. Гарин, И. А. Максимов, 1966; Я. В. Гоер, 1971).

Ниже проанализированы данные обследования функции дыхания у животных первой группы экспериментов.

Рентгено-радиологическое исследование функции легких

Прижизненное контрастное исследование трахеобронхиального дерева и сосудов легкого произведено у 39

животных после резекционных вмешательств на трахее и бронхах в сроки 1—18 месяцев после операции. Выполнено 38 трахеобронхо- и 32 ангиопневмографии. В остальных экспериментах проходимость дыхательных путей и состояние сосудистого русла легких установлены на аутопсии.

Трахеобронхо- и ангиопневмография

На трахеобронхограммах животных после циркулярной резекции левого главного бронха получали изобра-

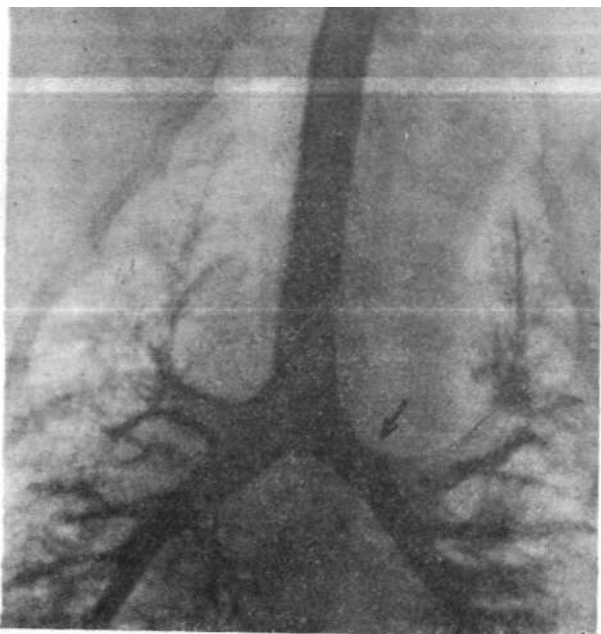


Рис. 58. Трахеобронхограмма шенка № 1 через тридцать дней после операции. Место анастомоза обозначено стрелкой.

жение равномерно заполненных главных, долевого и сегментарных бронхов правильной формы без изменения расстояния между ними. В области бронхиального со-

устья находили на ограниченном участке волнистость внутренних контуров просвета, в отдельных случаях их незначительное сближение. Существенных изменений ширины просвета в месте анастомоза и вышележащего интактного участка не отмечали (рис. 58).

Из всех обследованных животных стеноз области

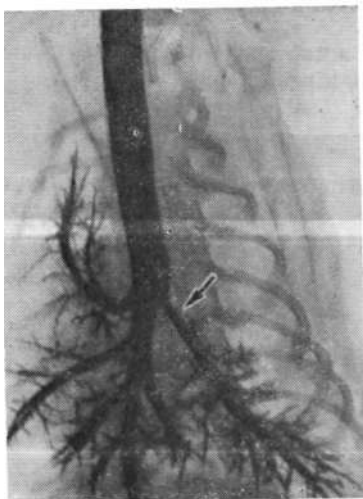


Рис. 59. Трахеобронхограмма собаки № 5 через 304 дня после операции: стеноз бронхиального соустья. Место анастомоза обозначено стрелкой.

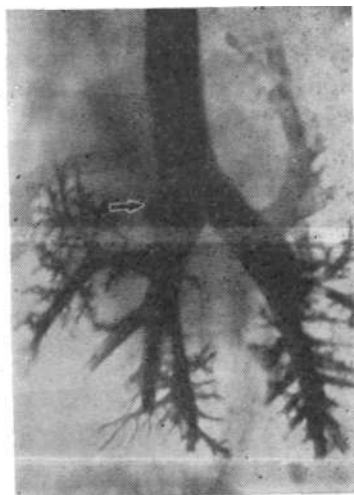


Рис. 60. Трахеобронхограмма собаки № 24 через 349 дней после операции. Место ушивания дефекта обозначено стрелкой.

анастомоза обнаружили у одной собаки после циркулярной резекции левого главного бронха (рис. 59). Причина осложнения — сближение передней и задней стенок анастомоза неправильно наложенным швом с последующим образованием грубого фиброзного рубца.

У животных после верхнедолевой лобэктомии и клиновидного иссечения правого главного бронха бронхиальный просвет на участке ушитого клиновидного дефекта был, как правило, расширен, но контуры его отмечались гладкими на всем протяжении, правый верхнедолевой бронх отсутствовал. Находили смещение

j-рахеи вправо, увеличение расстояния между долевыми бронхами оперированного легкого и некоторое расхождение бронхиальных ветвей интактного легкого (рис. 60).

У животных после резекции грудного отдела трахеи контуры внутреннего просвета в зоне анастомоза были

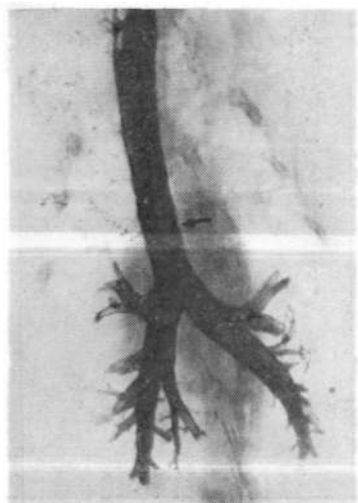


Рис. 61. Трахеобронхограмма собаки № 49 через 116 дней после операции. Место анастомоза обозначено стрелкой.

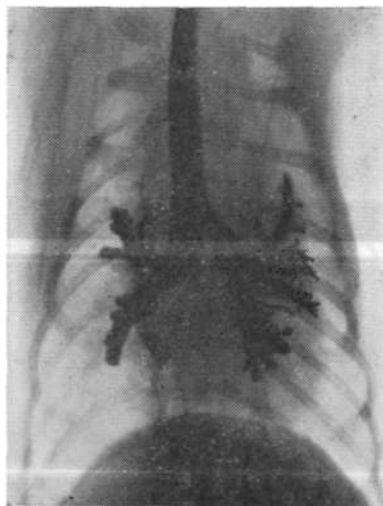


Рис. 62. Трахеобронхограмма собаки № 38 на 164-й день после операции,

четкими, ширина его не отличалась от ширины нормального вышележащего сегмента, а форма зависела от степени совмещения сшиваемых концов и при полной адаптации имела вид цилиндрической трубки (рис. 61).

В случаях неточного сопоставления анастомозируемых отрезков возникал «волнистый» или «ступенькообразный» внутренний контур, что не отражалось на ширине трахеального просвета. Трахеобронхограммы собак после имплантации левого главного бронха отличались своим характерным видом: основание имплантированного в боковую стенку трахеи левого главного

bronха располагалось на 2—3 см выше бифуркации. Контуры трахеобронхиального просвета переходного участка имели конусовидную форму, образуя естественные отношения устья и тела главного бронха, поскольку диаметр его уменьшался от центра к периферии. Угол отхождения бронха от трахеи был меньшим, чем в норме,

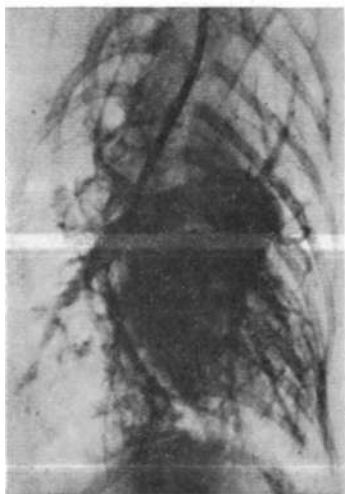


Рис. 63. Ангиопневмограмма собаки № 12 через 362 дня после операции.

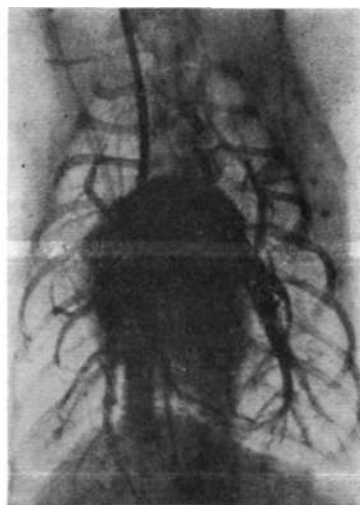


Рис. 64. Ангиопульмонограмма собаки № 28 через 260 дней после резекции грудного отдела трахеи.

поэтому наблюдали некоторое сближение долевых и сегментарных бронхиальных ветвей левого легкого (рис. 62).

Необходимо отметить, что у всех обследованных животных при рентгеноскопическом контроле заполнения контрастом трахеобронхиального дерева регистрировали ограничение подвижности в месте анастомоза в момент дыхательных движений.

На ангиопульмонограммах, произведенных у животных после резекций трахеи, бронха, имплантации бронха в трахею, получали отчетливое наполнение контра-

стом сосудистого русла правой и левой легочной артерии вплоть до артериол. Определяли отходящие от основных стволов под острым углом сегментарные ветви легочных сосудов, которые направлялись от центра к периферии и равномерно распределялись по всему легкому (рис. 63, 64, 65).

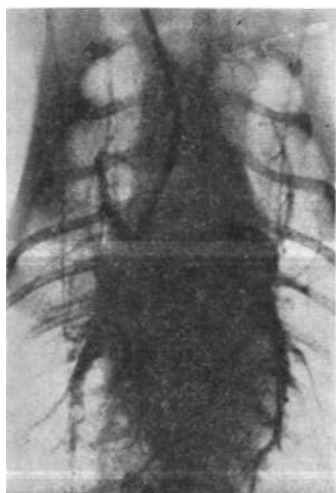


Рис. 65. Ангиопульмонограмма собаки № 40 на 152-й день после имплантации левого главного бронха в трахею.

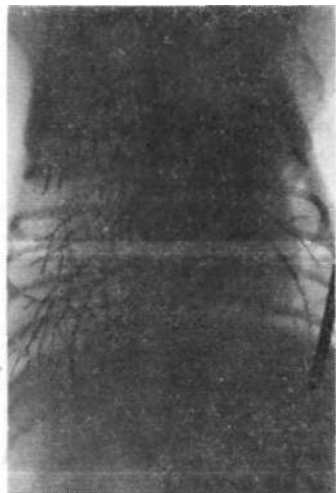


Рис. 66. Ангиопульмонограмма собаки № 13 на 204-й день после резекции левого главного бронха.

У животных после верхнедолевой лобэктомии с клиновидной резекцией правого главного бронха на ангиопульмонограммах были видны сосуды оставшихся долей, которые оказались несколько смещенными вверх. В периферических отделах отмечено увеличение углов отхождения мелких сосудов.

В одном случае у животного с циркулярной резекцией бронха при хорошей бронхиальной проходимости на ангиопневмограмме выявили нарушение легочного кровообращения, обусловленное перенесенной в послеоперационном периоде пневмонией (рис. 66, 67).

Радиоспирография с ксеноном-133

Регионарная функция легких изучена у 20 животных второй (семь собак), третьей (семь собак), четвертой (шесть собак) групп опытов в сроки от 56 до 382 дней после операции. Контрольную группу составили шесть беспородных половозрелых интактных собак.

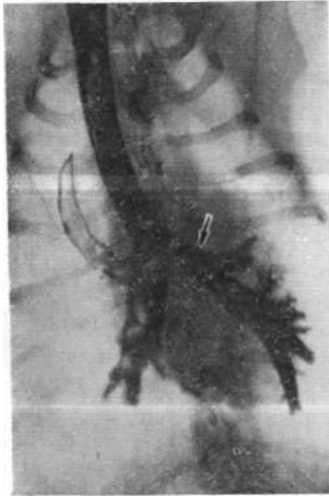


Рис. 67. Трахеобронхограмма собаки № 13 на 500-й день после резекции левого главного бронха (стрелкой помечено место анастомоза).

У контрольных животных в симметричных участках правого и левого легкого не отмечено существенных различий величины распределительных индексов вентиляции, перфузии и вентиляционно-перфузионного отношения. Показатели, характеризующие функцию правого легкого, приближались к единице (РИВ $0,98 \pm 0,03$, РИП $0,98 \pm 0,02$, РИВ/П $0,99 \pm 0,02$). Компоненты внешнего дыхания левого легкого — регионарная вентиляция ($48 \pm 1\%$), объем ($47 \pm 1\%$), перфузия ($48 \pm 1\%$) не достигали 50%, в то время как правого были больше 50% ($52 \pm 1\%$, $53 \pm 1\%$, $52 \pm 4\%$). Следовательно, функциональная нагрузка на левое и правое легкое, измеренная в трех параметрах, составила 48 и 52%.

В группе животных, перенесших правостороннюю верхнедолевую лобэктомию с клиновидной резекцией главного бронха, наблюдали статистически достоверное

снижение регионарного объема правого ($46 \pm 1\%$) и увеличение регионарного объема левого ($54 \pm 1\%$) легкого ($P < 0,1\%$)- Регионарная вентиляция и перфузия распределялись следующим образом — $49 \pm 3\%$, $50 \pm 2\%$ в правом и $51 \pm 3\%$, $50 \pm 2\%$ в левом легком. Изменение регионарных объемов легких не повлекло за собой существенных различий распределительных индексов вентиляции и перфузии как справа (РИВ $1,03 \pm 0,05$, РИП $1,08 \pm 0,06$), так и слева (РИВ $0,97 \pm 0,05$, РИП $0,93 \pm 0,05$) по сравнению с аналогичными показателями контрольной группы ($P > 5\%$).

Вентиляционно - перфузионные коэффициенты для правого и левого легких находились в соответствии с контрольными данными ($0,95 \pm 0,09$ и $1,07 \pm 0,08$, $P > 5\%$).

Резекция грудного сегмента трахеи у собак в молодом возрасте не оказывала заметного влияния на распределение регионарных легочных функций у этих животных по мере их взросления. Регионарные вентиляция, объем и перфузия левого легкого равнялись соответственно $50 \pm 2\%$, $49 \pm 2\%$, $47 \pm 1\%$ против $50 \pm 2\%$, $51 \pm 2\%$ и $53 \pm 1\%$ правого легкого. Распределительные индексы вентиляции в обоих легких не отличались от контрольных показателей. Варьирование распределительных индексов кровотока и вентиляционно-перфузионного отношения в правом (РИП $1,07 \pm 0,05$, РИВ/П $0,91 \pm 0,06$) и левом (РИП $0,95 \pm 0,04$, РИВ/П $1,07 \pm 0,06$) легких не выходило за пределы статистически достоверных изменений ($P > 5\%$).

Обследование животных четвертой группы показало, что регионарная вентиляция, объем, перфузия имеют тенденцию к понижению в легком на стороне операции ($46 \pm 2\%$, $43 \pm 4\%$, $46 \pm 5\%$) и повышению в интактном легком ($54 \pm 2\%$, $57 \pm 4\%$, $54 \pm 5\%$), оставаясь в целом статистически недостоверными изменениями по отношению к контролю ($P > 5\%$).

Распределительные индексы вентиляции справа и слева ($0,96 \pm 0,03$, $0,95 \pm 0,03$), перфузии ($0,94 \pm 0,10$, $1,10 \pm 0,14$) и вентиляционно-перфузионного отношения ($1,01 \pm 0,09$, $1,01 \pm 0,08$) приближались к контрольным Цифрам.

На основании данных рентгено-радиологического исследования можно утверждать, что реконструктивные резекции трахеобронхиального дерева у выросших жи-

вотных при сохраненной бронхиальной проходимости и неосложненном послеоперационном периоде не сказывались на состоянии бронхов и сосудов сохраненного легкого. Во второй группе животных изменения архитектуры бронхиального дерева характерны для стандартных верхнедолевых лобэктомий.

Результаты радиоизотопного обследования во всех экспериментах выявили равномерное распространение регионарных вентиляции, кровотока, а также адекватные вентиляционно-перфузионные отношения в симметричных отделах правого и левого легких, что указывало на нормальное распределение регионарных легочных функций.

Газообменная функция легких

Парциальное напряжение кислорода, углекислоты, рН артериальной и венозной крови изучено у 22 животных первой, второй (по пять собак), третьей и четвертой (по шесть собак) групп опытов в сроки от 125 до 559 дней после операции.

Прежде чем приступить к анализу полученных данных, считаем необходимым напомнить, что во всех экспериментах пробы крови забирали в условиях двустороннего открытого пневмоторакса, поэтому управляемое дыхание осуществляли в режиме легкой гипервентиляции. Имеющий место умеренный респираторный алкалоз (понижение PCO_2 , сдвиг рН) обусловлен ускоренным выведением углекислоты вследствие гипервентиляции.

У выросших животных после циркулярной резекции левого главного бронха газовый состав артериальной крови, оттекающей от интактного и оперированного легкого, оставался одинаковым (P_{O_2} $85,40 \pm 2,71$ мм рт. ст., PCO_2 $20,40 \pm 1,05$ мм рт. ст.—справа и P_{O_2} $84,10 \pm 2,58$ мм рт. ст., PCO_2 $22,10 \pm 0,58$ мм рт. ст.—слева, $P > 5\%$). Парциальное напряжение кислорода, углекислоты и рН крови из левого желудочка составляли соответственно $85,20 \pm 2,41$ мм рт. ст., $21,20 \pm 1,35$ мм рт. ст. и $7,467 \pm 0,058$. Аналогичные данные в крови из легочной артерии равнялись $44,40 \pm 1,80$ мм рт. ст., $30,10 \pm 3,18$ мм рт. ст. и $7,389 \pm 0,032$.

Содержание кислорода и углекислого газа в крови, оттекающей от правого и левого легких у собак, после верхнедоловой лобэктомии с клиновидной резекцией пра-

вого главного бронха оказалось идентичным (соответственно $P\text{O}_2$ $79,00 \pm 3,51$ мм рт. ст., PCO_2 $20,50 \pm 0,63$ мм рт. ст. и $P\text{O}_2$ $80,80 \pm 3,16$ мм рт. ст., PCO_2 $20,90 \pm 0,33$ мм рт. ст., $P > 5\%$). Парциальное напряжение кислорода, углекислого газа и рН крови из левого желудочка было $76,20 \pm 4,93$ мм рт. ст., $21,66 \pm 0,76$ мм рт. ст. и рН $7,468 \pm 0,020$, в то время как в венозной крови (легочная артерия) они составляли: $P\text{O}_2$ $38,80 \pm 1,65$ мм рт. ст., PCO_2 $30,00 \pm 0,75$ мм рт. ст. и рН $7,383 \pm 0,018$.

После резекции грудного сегмента трахеи у выросших животных различия показателей газового состава артериальной крови правых и левых легочных вен не были статистически достоверными (кровь правого легкого — $P\text{O}_2$ $84,50 \pm 4,76$ мм рт. ст., PCO_2 $20,90 \pm 1,05$ мм рт. ст., кровь левого легкого — $P\text{O}_2$ $84,70 \pm 4,67$ мм рт. ст., PCO_2 $21,60 \pm 1,60$ мм рт. ст., $P > 5\%$). Артериальная кровь, взятая из левого желудочка, содержала $P\text{O}_2$ $83,56 \pm 4,58$ мм рт. ст., PCO_2 $22,40 \pm 1,30$ мм рт. ст. и рН $7,462 \pm 0,011$, а смешанная венозная из легочной артерии — соответственно $40,80 \pm 1,35$ мм рт. ст., $31,00 \pm 2,26$ мм рт. ст. и $7,386 \pm 0,011$.

Имплантиция левого главного бронха в боковую стенку трахеи не вызывала существенных изменений парциального напряжения кислорода, углекислого газа в крови, оттекающей от контрольного и оперированного легкого ($P\text{O}_2$ $99,00 \pm 6,0$ мм рт. ст., PCO_2 $24,90 \pm 1,95$ мм рт. ст. и $P\text{O}_2$ $91,80 \pm 11,58$ мм рт. ст., PCO_2 $25,00 \pm 2,25$ мм рт. ст., $P > 5\%$).

Показатели газового состава и рН артериальной (левый желудочек) и венозной (легочная артерия) крови указывали на компенсированный дыхательный алкалоз ($P\text{O}_2$ $91,60 \pm 10,95$ мм рт. ст., PCO_2 $26,30 \pm 3,11$ мм рт. ст., рН $7,437 \pm 0,035$ и $P\text{O}_2$ $42,83 \pm 5,81$ мм рт. ст., PCO_2 $36,00 \pm 1,68$ мм рт. ст., рН $7,369 \pm 0,031$), вызванный гипервентиляцией во время искусственного дыхания.

Таким образом, газовый состав артериальной крови, оттекающей от оперированного и интактного легкого, был одинаковым у всех обследованных животных. Следовательно, сохраненная легочная ткань была полноценна в функциональном отношении и активно участвовала в газообмене.

Глава 7

ВЛИЯНИЕ ЭКСПЕРИМЕНТАЛЬНОГО АТЕЛЕКТАЗА ЛЕГКОГО НА ДЫХАТЕЛЬНУЮ ФУНКЦИЮ

Ателектаз легкого наряду с развитием гиповентиляции за счет уменьшения площади дыхательной поверхности вызывает изменения гемодинамики малого круга кровообращения и газообмена.

Одним из проявлений вентиляционной недостаточности является артериальная гипоксия.

В. В. Парин, Ф. З. Меерсон (1962) отмечали, что газовый состав артериальной крови определялся тремя процессами: 1) альвеолярной вентиляцией, 2) состоянием легочного кровообращения и 3) диффузионной способностью легких. Поэтому вентиляционная недостаточность — это основная причина артериальной гипоксемии. Она развивается из-за того, что в ателектазированном легком не осуществляются процессы оксигенации крови и происходит сброс венозной крови в левые отделы сердца.

По данным Andrus (1925), Keeley, Gibson (1942), Peters, Roos (1942), Doyle et al. (1952), Cournad et al. (1955) и др., количество циркулирующей крови через ателектазированное легкое уменьшалось до 8—20% и параллельно с этим в противоположном интактном легком кровоток увеличивался до 60% первоначального объема. Причиной уменьшения кровотока через ателектазированное легкое, как считали Aviado et al. (1957, 1960), Peters et al. (1959), Lanweryus et al. (1961) и Ш, являлся спазм легочных артериол, вызванный местной гипоксемией, что вело к повышению давления в легочной артерии и увеличению легочно-артериального сопротивления. В результате происходили «отклонение крови» в сторону меньшего сопротивления, то есть к нормальному легкому, и увеличение кровотока в нем. Дополнительный приток крови к здоровому легкому способствовал нарастанию линейной скорости кровотока (В. В. Парин,

ф. З. Меерсон, 1960; Keeley, 1941), а наличие гипоксемии вызывало учащение и углубление дыхания в интактном легком, что создавало максимальные условия для газообмена. Несмотря на включение организмом компенсаторных механизмов, уровень насыщения артериальной крови кислородом оставался сниженным до 86% (Forster, 1956; Mahaffey et al., 1956; Peters, 1959; Woodson et al., 1963, и др.) и даже до 77% (Bjork, Salen, 1950; Peters, Roos, 1952; Webb, Burford, 1953). Причиной такого низкого насыщения артериальной крови кислородом могли быть большой сброс венозной крови из ателектазированного легкого, а также нарушение альвеолярной вентиляции противоположного легкого.

Недостаточное снабжение кислородом органов и тканей постепенно приводило к нарушению их функции и ухудшению общего состояния, особенно отчетливо выраженным у пожилых больных с низкими компенсаторными возможностями (Adams, 1960; Rudolf et al., 1960; Г. Р. Магомедов, 1968).

Внешнее дыхание при ателектазе

Для оценки изменений внешнего дыхания после ателектаза использовали данные спирографии, которые сопоставляли с исходными результатами.

Установлено, что в ранние сроки создания ателектаза легкого у подопытных животных развивалась умеренная дыхательная недостаточность.

При обследовании животных в первые 1,5—2 часа после операции отмечены значительные изменения функции дыхания: частота дыхания составляла 290,9%, дыхательный объем уменьшался на 39,2%, минутный объем дыхания увеличивался на 76,9%, потребление кислорода повышалось на 6,9% при одновременном возрастании на 37,9% ($P < 0,1\%$) коэффициента использования кислорода.

Частота дыхания через один месяц после создания ателектаза снижалась по сравнению с исходным уровнем, а при последующих контрольных обследованиях становилась выше. Дыхательный объем интактного легкого через месяц после создания ателектаза был $69,7 \pm 12,5\%$ от первоначального. Через три месяца он достигал наи-

большей величины ($87,1 \pm 7,3\%$) и в последующие сроки наблюдения оставался неизменным.

Минутный объем дыхания через месяц уменьшался ($57,3 \pm 10,7\%$), к трехмесячному сроку составлял норму ($101,5 \pm 13,6\%$), с пятого месяца снижался до $88,5 \pm 16,47\%$, оставаясь постоянным весь последующий период наблюдения.

Потребление кислорода в 1 мин контралатеральным легким на всех сроках наблюдения колебалось в пределах $89,2 \pm 9,76 - 103 \pm 69\%$ от общего потребления кислорода легкими (норма — $52 - 55\%$).

Таким образом, через 1—24 месяца после создания ателектаза наступала субкомпенсация дыхания. В ранние сроки ателектаза компенсаторные процессы довольно низкие, но к трем — пяти месяцам отмечалась тенденция к нормализации функции внешнего дыхания. Несмотря на то, что показатели внешнего дыхания несколько ниже исходных, соответствие между ними стало полным, что обусловило довольно высокую эффективность вентиляции и оксигенации артериальной крови.

Необходимо отметить, что компенсация внешнего дыхания при ателектазе легкого наступала постепенно. Организму в течение определенного периода времени приходилось обеспечивать эффективную вентиляцию путем учащения дыхания и увеличения дыхательного объема интактного легкого, который в норме составлял примерно $52 - 55\%$ от общего объема легких. Ателектаз левого легкого в течение трехмесячного периода обеспечивал приток объема правого интактного легкого на 30% . Следовательно, улучшение газообмена происходило в результате увеличения альвеолярной вентиляции интактного легкого.

Компенсация легочной вентиляции при ателектазе наступала и в результате уменьшения кровотока до $7 - 20\%$ минутного объема правого сердца через ателектазированное легкое вместо $45 - 50\%$ в норме (Nissen, 1954; Aviado et al., 1957, 1960, и др.), тогда как через правое интактное легкое протекало до $80 - 90\%$ минутного объема крови. Все это способствовало уменьшению дыхательной недостаточности.

Несмотря на развитие компенсаторно-приспособительных реакций после создания ателектаза, в отдаленном периоде не наблюдалось полной компенсации ды-

хательной функции, так как из ателектазированного легкого продолжала поступать в левые отделы сердца неартериализированная кровь.

При рентгенологическом исследовании органов грудной клетки на стороне ателектаза было гомогенное затемнение — увеличение легочных полей правого легкого

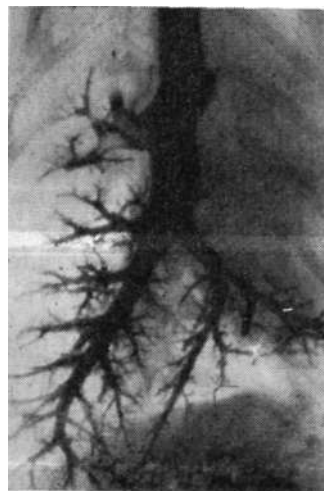


Рис. 68. Бронхограмма собаки № 28 после создания ателектаза.

и незначительное смещение органов средостения влево. К трем месяцам выявлялись уменьшение левой плевральной полости и сужение межреберных промежутков. В сроки семь — двенадцать месяцев после ателектаза отмечены увеличение всех легочных полей, особенно правой каудальной доли, смещение органов средостения в сторону ателектаза, левого купола диафрагмы краниально (рис. 68).

Таким образом, при остром обтурационном ателектазе легкого развивалась легочная недостаточность, колфая более выражена в раннем периоде. В отдаленные сроки после создания ателектаза происходила функциональная компенсация нарушенных показателей внешнего дыхания за счет раскрытия физиологических ателектазов, увеличения и гипертрофии контралатерального легкого. В первые три месяца компенсация функции внешнего дыхания оставалась незавершенной. К пяти —

семи месяцам она становилась более устойчивой и к двум годам почти достигала исходных показателей, однако полного развития компенсаторных процессов не наступало.

Насыщение крови кислородом и напряжение кислорода при ателектазе легкого

Физиологическая сущность дыхания заключается в постоянном обеспечении процессов обмена кислорода и углекислоты между альвеолярным воздухом и кровью посредством вентиляции, диффузии и легочного кровотока. Патологические изменения одного из этих механизмов могут привести к нарушению оксигенации крови (Ю. И. Мухорлямов, М. И. Агранович, 1970).

Парциальное напряжение кислорода и насыщение крови кислородом изучено у 82 собак.

Насыщение артериальной крови кислородом до операции составило $95,26 \pm 0,25\%$, венозной — $67,81 \pm 0,72\%$, артерио-венозная разница по кислороду — $27,45 \pm 0,71\%$. Парциальное напряжение кислорода — соответственно $93,36 \pm 0,98$ мм рт. ст. и $41,28 \pm 0,57$ мм рт. ст. После создания ателектаза в спавшемся легком не происходило артериализации венозной крови, в результате последняя «сбрасывалась» в левые отделы сердца, что вело к изменению газового состава крови. Насыщение крови левого желудочка после ателектаза снижалось до $87,96 \pm 0,50\%$, насыщение крови легочной вены ателектазированного легкого равнялось $70,09 \pm 0,74\%$. Артерио-венозная разница по кислороду «левый желудочек — левая легочная вена» была $17,87 \pm 0,65\%$, а «левый желудочек — легочная артерия» достигала $23,44 \pm 0,83\%$. Соответственно снижалось парциальное напряжение кислорода крови в левом желудочке до $76,26 \pm 1,07$ мм рт. ст., в легочной вене ателектазированного легкого — до $43,06 \pm 0,8$ мм рт. ст., в легочной артерии — до $38,72 \pm 0,49$ мм рт. ст.

Таким образом, ателектаз способствовал значительному изменению оксигенации артериальной крови. Сброс венозной крови из ателектазированного легкого вызывал снижение насыщения артериальной крови на $7,3\%$ ($P < 0,1\%$), а в легочной вене на стороне ателекта-

за — на $25,17\%$), соответственно уменьшалось парциальное напряжение кислорода на $17,10$ мм рт. ст. и $50,30$ мм рт. ст. ($P < 0,1\%$).

В результате сброса венозной крови у животных развивались гиперкапния и компенсаторное увеличение частоты и минутного объема дыхания, что обеспечивало поддержание газообмена в легких. В отдаленном периоде оксигенация крови составила: через один час — $90,3 \pm 0,58\%$, три месяца — $91,1 \pm 0,51\%$, пять месяцев — $92,7 \pm 1,01\%$, семь месяцев — $91,1 \pm 0,35\%$ и через один-два года — $90,2 \pm 0,50\%$.

Оксигенация артериальной крови постепенно повышалась по сравнению с аналогичным показателем в ранних сроках ателектаза и достигала максимальной величины спустя пять месяцев. В отдаленные сроки наблюдения насыщение крови кислородом оставалось сниженным по отношению к исходному уровню на $4,18\%$ ($P < 0,1\%$) и колебалось от 88 до 94% .

Следует считать, что на степень недонасыщения артериальной крови кислородом основное влияние оказывали количество протекающей крови через ателектазированное легкое и сброс ее в артериальное русло, а также состояние кровообращения и функция легочной ткани интактного легкого.

Снижение насыщения крови кислородом с увеличением срока наблюдения (один-два года) объяснялось тем, что при ателектазе вследствие развития эмфиземы в вентилируемом легком компенсаторные резервы дыхательного аппарата и сердечной деятельности уменьшались.

Следовательно, ателектаз легких приводил к стойкой легочной недостаточности, уменьшению снабжения кислородом тканей и органов, что вызывало нарушение жизненных функций организма.

Некоторые показатели окислительных процессов и кислотно-щелочного состояния при ателектазе легкого

Легкие играют важную роль в сохранении на нормальном уровне процессов обмена веществ путем снабжения тканей кислородом и удаления из организма од-

ного из конечных продуктов обмена — углекислого газа. Они являются главным органом регуляции кислотно-щелочного состояния.

При ателектазе легкого имеют место ограничение вентиляции и нарушение газообмена, что должно сопровождаться изменением окислительно-восстановительных процессов и кислотно-щелочного состояния.




Рис. 69. Средние показатели молочной и пировиноградной кислот крови до и после создания ателектаза.

1 — лактат (исходный), 2 — лактат (ателектаз), 3 — пируват (исходный), 4 — пируват (ателектаз).

Мы изучали показатели кислотно-щелочного состояния крови у 82 животных на микро-pH-метре Аструпа по методике Sigaard — Anderson. Исследования проводили до и после создания ателектаза.

Средние величины показателей кислотно-щелочного состояния крови собак до операции составляли pH $7,40 \pm 0,008$, $47 \pm 0,77$ мэкв/л, СБ $22,3 \pm 0,34$ мэкв/л, СБО — $2,25 \pm 0,33$ мэкв/л и PCO_2 $35,2 \pm 0,53$ мм рт. ст. После создания ателектаза раз-

вивающаяся гипоксемия приводила к изменению кислотно-щелочного состояния. Напряжение углекислоты повышалось до $40,9 \pm 0,79$ мм рт. ст., pH крови снижалось до $7,35 \pm 0,003$. БО было равно $42,3 \pm 0,88$ мэкв/л, СБ $20,20 \pm 0,33$ мэкв/л, СБО — $4,80 \pm 0,40$.

Таким образом, после создания ателектаза в раннем послеоперационном периоде наблюдалось достоверное увеличение парциального давления углекислого газа ($P < 0,1\%$). Повышение PCO_2 свидетельствовало о недостаточности альвеолярной вентиляции и развитии респираторного ацидоза, что подтверждал сдвиг буферных оснований на $2,55$ мэкв/л и стандартного бикарбоната на $2,1$ мэкв/л.

В отдаленном периоде с развитием процессов функциональной компенсации вентилируемого легкого наступала нормализация кислотно-щелочного состояния (р

$7,39 \pm 0,007$, СБ $21,3 \pm 0,37$ мэкв/л, СБО — $3,1 \pm 0,49$ мэкв/л, PCO_2 $34,37 \pm 0,74$, БО $44,51 \pm 1,02$ мэкв/л).

Изучение показателей окислительных процессов при ателектазе легкого обнаружило нарастание содержания молочной кислоты с $18,5 \pm 1,02$ до $24,2 \pm 1,1$ мг% и пировиноградной кислоты — с $0,84 \pm 0,089$ до $1,21 \pm 0,067$ мг% (рис. 69), что можно объяснить усилением анаэробных процессов в условиях недостатка кислорода в организме.

Накопление молочной и пировиноградной кислот после создания ателектаза говорило о том, что в результате уменьшения альвеолярной вентиляции не обеспечивалась потребность организма в кислороде, то есть развивалось гипоксемическое состояние.

Гемодинамика при ателектазе легкого

В последние годы особый интерес проявляется к изучению изменений гемодинамики малого круга кровообращения при различной легочной патологии. Ателектаз легких сопровождается развитием легочной недостаточности, следствием которой является повышение сосудистого сопротивления в системе легочной артерии.

Непосредственно после создания ателектаза давление в легочной артерии незначительно снижалось, а по прошествии пяти мин возрастало по сравнению с исходным уровнем и через 30 мин в среднем достигало $30,15 \pm 1,7$ мм рт. ст. с индивидуальными колебаниями от 22 до 48 мм рт. ст.

Систолическое давление в легочной артерии в норме составляло $22,18 \pm 1,05$ мм рт. ст., диастолическое — $9,0 \pm 1,4$ мм рт. ст., среднее — $11,6 \pm 0,81$ мм рт. ст. Через 30 мин после ателектаза систолическое давление повышалось до $30,15 \pm 1,70$ мм рт. ст. (на 36%), диастолическое — до $14,75 \pm 2,1$ мм рт. ст. (на 62%). В отдаленные сроки наблюдения в легочной артерии ателектазированной легкого систолическое давление было $21,9 \pm 1,9$ мм рт. ст., диастолическое — $13,96 \pm 1,47$ мм рт. ст. и среднее — $11,76 \pm 1,37$ мм рт. ст., то есть систолическое давление снижалось, а диастолическое оставалось повышенным. В левом желудочке систолическое давление через 30 мин после создания ателектаза несколько падало. Систолическое давление в левом предсердии до ателектаза было равно 4 мм рт. ст., после спадения легочной ткани

незначительно повышалось, а в отдаленный период наблюдения оно снижалось на 1 мм рт. ст.

Исходное общее легочное сопротивление равнялось 5150 ± 312 мкН·с·см⁻⁵, а легочно-артериальное сопротивление — 3370 ± 463 мкН·с·см⁻⁵. Создание ателектаза увеличивало общее легочное и легочно-артериальное сопротивление до $6840 + 419$ и $4850 \pm 504,9$ мкН·с·см⁻⁵ соответственно, через один-два года показатели снижались почти до исходного уровня.

Минутный объем кровообращения составлял $1,8 \pm 0,076$ л/мин, а секундный объем кровообращения малого круга — 30,0 мл в 1 с.

Таким образом, ателектаз легкого способствовал повышению давления в системе легочной артерии и увеличению общего и легочно-артериального сопротивления, что, по-видимому, объяснялось развитием альвеолярной гипоксии с последующим сужением сосудов (артериол) спавшегося легкого. Это вызывало перераспределение кровотока в малом круге: уменьшение его на стороне ателектаза с одновременным усилением в функционирующем легком. В отдаленном послеоперационном периоде наступало постепенное снижение давления и легочного сопротивления до исходного уровня, уменьшались также и минутный объем кровообращения до $1,6 \pm 0,108$ л/мин, секундный объем — до 26,6 мл/с. Вероятно, компенсация происходила за счет функции артерио-венозных анастомозов и включения в вентиляцию зон физиологических ателектазов интактного легкого.

Сложные компенсаторно-приспособительные реакции в организме осуществлялись с учетом существовавшей зависимости между вентиляцией и кровообращением в легких — максимальный приток крови к нормально вентилируемым альвеолам и минимальный приток крови к тем альвеолам, вентиляция которых отсутствовала или резко уменьшена. Однако, несмотря на включение организмом этих компенсаторных механизмов, уровень насыщения артериальной крови кислородом оставался определяемо сниженным.

Содержание серотонина и гистамина при ателектазе легкого

В последнее время большое значение в развитии воспалительных и аллергических реакций придается биоген-

ным моноаминам. При остром обтурационном ателектазе в легком нарушаются крово- и лимфообращение, развивается асептическое воспаление, в связи с этим большой интерес представляет исследование содержания серотонина и гистамина.

Мы изучили концентрацию серотонина и гистамина до операции у семи собак. Среднее содержание серотонина до операции в крови составляло $0,443 \pm 0,02$ мкг/мл, а гистамина — $0,044 \pm 0,012$ мкг/мл. На вторые — седьмые сутки после создания ателектаза наступало снижение содержания серотонина до $0,372 \pm 0,1$ мкг/мл и гистамина — до $0,030 \pm 0,007$ мкг/мл. Спустя 10—15 суток концентрация серотонина, в крови повышалась до $0,521 \pm 0,06$ мкг/мл, а количество гистамина оставалось сниженным, однако изменения не были статистически достоверными. На 30-й день содержание серотонина было выше исходного на 0,04 мкг/мл, а концентрация гистамина приближалась к первоначальной и равнялась $0,042 \pm 0,001$ мкг/мл.

Таким образом, в острую фазу ателектаза легкого (до; 10 дней) при выраженных морфологических изменениях (расстройство крово- и лимфообращения, отек легочной ткани) определяли снижение концентрации серотонина и гистамина в крови; параллельно с исчезновением отека, появлением стойкого сосудистого спазма в ателектазированном легком наблюдали увеличение содержания серотонина.

Согласно литературным данным, серотонин является мощным вазоконстрикторным средством для сосудов малого круга кровообращения (Р. М. Заславская, 1967). Весьма интенсивно серотонин действует и на бронхи, вызывая резкий бронхоспазм (А. И. Шевченко, 1962). Высказываются предположения о влиянии серотонина и гистамина на развитие гипертензии сосудов малого круга и морфологических изменений в ткани легкого при ателектазе.

В. И. Успенский (1963) при экспериментальном пневмосклерозе установил повышение концентрации серотонина в крови в пять раз по сравнению с нормой.

По нашим данным, в раннем послеоперационном периоде содержание гистамина в крови снижалось, и только через месяц его количество достигло исходного уровня, что служило косвенным доказательством отсутствия

в ателектазированном легком септического воспаления и следующего за ним пневмосклероза.

На основании показателей внешнего дыхания, газового состава, кислотно-щелочного состояния, некоторых данных окислительно-восстановительных процессов, гемодинамики мы отметили, что выключение дыхательной поверхности одного легкого в первую очередь отражалось на функции внешнего дыхания. Особенно значительные нарушения наблюдались в первые дни после операции, с течением времени они постепенно уменьшались за счет компенсаторно-приспособительных реакций организма. В ближайшие сроки после создания ателектаза в результате недостаточной легочной вентиляции и за счет сброса венозной крови из ателектазированного легкого в большой круг кровообращения у экспериментальных животных развивалась гипоксия, которая вела к нарушению кислотно-щелочного состояния и развитию ацидоза. Вследствие изменения вентиляции, газообмена и кислотно-щелочного состояния нарушались окислительно-восстановительные процессы в организме, увеличивалось количество молочной и пировиноградной кислот.

Снижение насыщения и напряжения кислорода в артериальной крови вызывало раздражение хеморецепторов синокаротидной и аортальной зон и рефлекторное увеличение минутного объема дыхания и потребления кислорода, что способствовало усилению вентиляции и более полному насыщению артериальной крови кислородом.

Наряду с этим при ателектазе легкого повышается давление в легочной артерии, возрастают общее и легочно-артериальное сопротивление.

По мнению Doyle et al. (1952), Gournd (1955), Я. А. Лазариса, И. А. Серебровской (1963), основной фактор в развитии гипертензии малого круга — понижение содержания кислорода в легких. При этом наступало сужение сосудов на уровне артериол. Однако Woodson et al. (1963) пришли к выводу, что повышение давления в легочной артерии происходило за счет механического сдавливания сосудов при ателектазе.

Вероятно, оба фактора играют основную роль в развитии гипертензии малого круга.

При контрольных исследованиях в разные сроки по-

еле создания ателектаза мы отмечали улучшение показателей внешнего дыхания вследствие увеличения объема функционирующей ткани контралатерального легкого. Насыщение артериальной крови повышалось, но не достигало исходного уровня, причем при одно-двухгодичном ателектазе насыщение крови кислородом не сколько снижалось по сравнению с аналогичным показателем при семимесячном ателектазе. Это явление следует объяснять тем, что наряду с компенсаторными процессами развивались процессы декомпенсации, морфологическим проявлением которых служило возникновение субплеврально расположенных эмфизематозных участков.

При длительном существовании ателектаза давление в легочной артерии возвращалось к исходному уровню. Нормализовались показатели кислотно-щелочного состояния. Возможно, компенсация наступала за счет функции артерио-венозных анастомозов (при отсутствии альвеолярной гипоксии в спавшемся легком), а также за счет включения в вентиляцию зон физиологических ателектазов интактного легкого, что приводило к расширению в нем сосудов. Общее и легочно-артериальное сопротивление в отдаленном периоде после ателектаза уменьшалось до исходного уровня. Исследуя кровь, взятую из легочной вены ателектазированной легкого, мы заметили, что насыщение ее кислородом было выше, чем в легочной артерии. Увеличение насыщения крови кислородом в ателектазированной легком происходило за счет функционирования анастомозов между бронхиальной и легочной артериями.

Таким образом, ателектаз легкого способствовал изменениям дыхания и кровообращения, которые были более выражены в раннем послеоперационном периоде; с течением времени наступала субкомпенсация нарушенных функций.

Глава 8

ВОССТАНОВЛЕНИЕ ДЫХАТЕЛЬНОЙ ФУНКЦИИ В СВЯЗИ С РЕАЭРАЦИЕЙ ХРОНИЧЕСКОГО АСЕПТИЧЕСКОГО АТЕЛЕКТАЗА

До настоящего времени нет единого мнения о возможных пределах восстановления кровотока и газообменной функции реаэрированного легкого.

По мнению Forter, Craig, Campbell et al., функция реаэрированного легкого восстанавливается полностью. Matthes, Streicher, Kjauss указывали на снижение функции расправленного легкого. По-разному объясняли причины плохой утилизации кислорода в реаэрированном легком другие исследователи: десквамация и гибель альвеолярного эпителия, сращение межальвеолярных перегородок (А. Алтыпармаков, Т. Гарбиньский); организация альвеолярного экссудата с последующей карнификацией легкого (Nissen, А. В. Акимов, Т. А. Шиякова); развитие интерстициального сетчатого склероза (В. К.-Маврин, В. Д. Фирсов) и т. д.

Б. В. Петровский и соавт., Ф. Ф. Амиров, О. М. Авилова установили, что функциональная полноценность реаэрированной легочной ткани зависит от длительности ателектаза.

Восстановление бронхиальной проходимости и включение ателектазированного легкого, несомненно, сказывается на дыхательной функции, состоянии кровообращения и обменных процессов.

Функция внешнего дыхания

Мы изучали функцию внешнего дыхания у 50 животных. После реаэрации месячного ателектаза восстановление функции легкого происходило в короткие сроки (два — четыре месяца). Поглощение кислорода реаэрированным легким составляло $43,6 \pm 2,0\%$. МОД оказался несколько ниже нормы — $40,7 \pm 2,26\%$. После включения легкого, находившегося в состоянии ателектаза три месяца, поглощение кислорода было на $1,8\%$ ниже, чем

при восстановлении месячного ателектаза. МОД существенно не изменялся. Обследование животных через пять — шесть месяцев после реаэрации четырех—шести-месячного ателектаза показало, что поглощение кислорода составляло $43,3 \pm 3,83\%$, а минутный объем дыхания — $43,0 \pm 3,74\%$ от суммарного. Наиболее полное восстановление функции реаэрированного легкого отмечалось через семь — десять месяцев после расправления семимесячного ателектаза (поглощение кислорода и МОД — соответственно $44,6 \pm 2,57\%$ и $46,3 \pm 1,11\%$). В эти сроки морфологическая структура легочной ткани приближалась к нормальной, как следствие этого улучшалась диффузия кислорода через альвеолярно-капиллярные мембраны. Однако реаэрация одно- и двухгодичного ателектаза, несмотря на продолжительное наблюдение (1—1,5 года), сопровождалась неполным восстановлением поглощения кислорода ($41,3 \pm 4,20\%$ и $40,2 \pm 5,02\%$), несмотря на увеличение МОД ($44,4 \pm 2,07\%$ и $44,1 \pm 1,80\%$).

Таким образом, восстановление показателей внешнего дыхания реаэрированного легкого происходило постепенно и находилось в прямой зависимости от длительности ателектаза. Чем короче период ателектаза, тем полнее и быстрее нормализовывалась функция легкого.

Показатели внешнего дыхания после реаэрации одно — шестимесячного ателектаза приходили к исходному уровню через три — шесть месяцев, семимесячного ателектаза — через семь — десять месяцев. Полноценная деятельность легкого после расправления одно-двухгодичного ателектаза восстанавливалась через 1—1,5 года, причем функциональные показатели оставались сниженными по сравнению с аналогичными данными интактного легкого.

Методом радиоспирографии с ксеноном-133 мы обследовали 38 собак через 18 месяцев после реаэрации (табл. 3, 4). Физиологические константы получили в ходе контрольного обследования шести интактных животных: 1) время равномерного внутрилегочного смешивания: для правого легкого — $174,5 \pm 11,5$ с, для левого — $176,5 \pm 11,2$ с; 2) клиренс: соответственно $226,6 \pm 34,5$ с и $234,5 \pm 41,3$ с; 3) объем правого легкого $53,4\%$, левого — $46,6\%$.

После реаэрации время равномерного внутрилегочно-

Табл. 3. Регионарный объем легких после реэрации

Длительность ателектаза (мес.)	Число месяцев после реэрации	Регионарный объем легких (%)		Число собак
		левого	правого	
1	2—4	45,4±2,0	54,6±2,0	6
3	5—6	43,0±2,6	57,0±2,6	6
4—6	5—6	43,9±3,4	56,1±3,4	8
7	7—10	42,0±1,1	58,0±1,1	11
12 и 24	12—18	40,8±2,8	59,2±2,8	7

Табл. 4. Регионарная вентиляция легких после реэрации

Длительность ателектаза (мес.)	Число месяцев после реэрации	Регионарная вентиляция легких (%)				Число собак
		левого	РИВ	правого	РИВ	
1	2—4	43±1,9	0,94	57±1,9	1,04	6
3	5—6	42±1,7	0,97	58±1,7	1,01	6
4—6	5—6	45±2,0	1,02	55±2,0	0,98	8
7	7—10	43±1,4	1,02	57±1,4	0,98	11
12 и 24	12—18	39±1,3	0,95	61±1,3	1,03	7

го смешивания в интактном (правом) легком при спонтанном дыхании было меньшим ($244 \pm 16,8$ с), чем в реэрированном левом ($256 \pm 15,21$ с), но большим по отношению к контролю. Отмечалось снижение клиренса по сравнению с контролем на 33,5 с и с реэрированным легким — на 23 с.

Относительный воздушный объем легких был высоким у животных с длительностью ателектаза в один месяц. В последующие сроки наблюдения он уменьшался, и у животных после реэрации одно-двухгодичного ателектаза составлял $40,8 \pm 2,8\%$.

Аналогичную закономерность изменения показателей регионарной вентиляции (табл. 4), наиболее выраженную после реэрации одно-двухгодичного ателектаза, наблюдали в реэрированном легком по сравнению с интактным.

Регионарный кровоток реэрированного легкого также был снижен по сравнению с аналогичными данными интактного правого легкого и равнялся соответственно $60,3 \pm 1,3\%$ и $39,2 \pm 1,3\%$.

Таким образом, данные, полученные при изучении функции легких с помощью ксенона-133, свидетельствовали об изменениях регионарного объема, вентиляции и кровотока в реэрированном легком, которые могли быть обусловлены деформацией легочной ткани висцеропариетальными сращениями, нарушением эластического каркаса легких, недостаточной морфологической адаптацией к условиям реэрации.

Однако указанные изменения не влияли на равномерность распределения регионарных легочных функций в симметричных участках легких, так как распределительные индексы вентиляции, перфузии и вентиляционно-перфузионного отношения (0,95; 1,07) были близки к исходным.

Таким образом, восстановление функции реэрированного легкого зависело от длительности ателектаза и срока, прошедшего с момента включения его в акт дыхания. При длительности ателектаза до семи месяцев функция легкого к десяти месяцам после реэрации почти полностью восстанавливалась. После пребывания легкого в состоянии ателектаза в течение одного-двух лет функция реэрированного легкого спустя 1 — 1,5 года после реэрации оставалась ниже нормы на 10—15%.

**Газовый состав крови,
кислотно-щелочное состояние
и содержание молочной
и пировиноградной кислот после реэрации
ателектазированного легкого**

При изучении функции реэрированного легкого большое значение имеет определение насыщения крови кислородом, взятой из легочных вен, так как степень артериализации крови в легких характеризует эффективность функции дыхания и кровообращения, а также дает представление о состоянии корреляции между ними. Мы изучали газовый состав артериальной и венозной

крови непосредственно после расправления ателектазированного легкого у 56 и в отдаленном периоде — у 49 собак.

Несмотря на увеличение насыщения крови кислородом в отдаленном периоде после создания ателектаза с $87,96 \pm 0,50\%$ до $91,08 \pm 0,28\%$, величина кислородного насыщения артериальной крови оставалась сниженной, что объяснялось шунтированием неартериализированной крови.

Включение легкого в дыхание вызывало достоверное повышение насыщения артериальной крови кислородом с $91,08 \pm 0,28\%$ до $93,47 \pm 0,24\%$ ($P < 0,1\%$) и увеличение артерио-венозной разницы по кислороду. В крови легочных вен на стороне реаэрации насыщение кислородом резко возрастало (на $22,06\%$) и составляло $88,52 \pm 0,47\%$ ($P < 0,1\%$). Следовательно, газообмен в ателектазированном легком восстанавливался непосредственно после расправления, но степень утилизации кислорода реаэрированным легким зависела от длительности спадения легочной ткани. Так, насыщение крови кислородом после расправления одно — семимесячного ателектаза колебалось в пределах $86-92\%$, после однодвухгодичного — $82-89\%$.

После реаэрации повышалось парциальное напряжение кислорода (с $87,65 \pm 1,31$ мм рт. ст. до $91,26 \pm 0,76$ мм рт. ст., $P < 0,1\%$), артериальной и венозной (с $37,04 \pm 0,48$ мм рт. ст. до $38,78 \pm 0,53$ мм рт. ст.) крови. Параллельно наблюдалось увеличение напряжения кислорода (с $39,94 \pm 0,67$ мм рт. ст. до $82,38 \pm 0,47$ мм рт. ст.) в крови, оттекавшей из реаэрированного легкого.

Следовательно, напряжение кислорода в крови — один из чувствительных показателей газообмена, поскольку даже небольшие изменения насыщения крови кислородом приводили к значительным колебаниям его парциального давления.

В послеоперационном (до 18 месяцев) периоде в большинстве опытов насыщение артериальной крови кислородом в левом и правом легких существенно не различалось (соответственно $92,50 \pm 0,32\%$ и $94,50 \pm 0,23\%$).

Включение ателектазированного легкого в акт дыхания сопровождалось интенсификацией обменных процессов и повышенной элиминацией углекислого газа,

которая проявлялась снижением парциального давления углекислоты в артериальной крови с $35,20 \pm 0,53$ мм рт. ст. до $33,38 \pm 1,42$ мм рт. ст., стандартного бикарбоната — до $20,72 \pm 0,39$ мэкв/л (при норме $22,3 \pm 0,34$ мэкв/л) и изменением показателя избытка кислот с $2,25 \pm 0,33$ мэкв/л до $4,5 \pm 0,49$ мэкв/л.

Повышенное содержание молочной и пировиноградной кислот при ателектазе, иллюстрирующее усиление анаэробных процессов и освобождение энергии в результате гипоксического состояния, с восстановлением функции реаэрированного легкого снижалось: молочная кислота — с $24,2 \pm 1,1$ мг% до $20,1 \pm 0,97$ мг%, а пировиноградная — с $3,21 \pm 0,07$ мг% до $0,70 \pm 0,12$ мг%, что свидетельствовало об активации окислительных процессов по аэробному типу.

Таким образом, реаэрация легкого, наряду с улучшением газообмена и дыхательной функции, стабилизирует метаболические (в частности, окислительные) процессы в организме.

Гемодинамические показатели после реаэрации легкого

В настоящем разделе обсуждаются результаты, полученные при измерении давления в полостях левого и правого желудочков, левом предсердии и легочной артерии в разные сроки после реаэрации у 21 животного (табл. 5).

Давление в легочной артерии через 30 мин после реаэрации легкого повысилось на 40% по сравнению с исходным, что, вероятно, происходило из-за увеличения легочно-артериального сопротивления вследствие быстрого «переключения» кровотока из сосудистого русла легкого в капиллярное.

Повышение давления, общего и легочно-артериального сопротивления при ателектазе обусловлено альвеолярной гипоксией, которая приводила к спазму легочных сосудов и увеличению легочно-артериального сопротивления. С течением времени давление в легочной артерии снижалось до исходного уровня, что связано с уменьшением кровотока, обусловленного рядом компенсаторных реакций: открытием артерио-венозных анастомозов и сбросом неоксигенированной крови в левые от-

делу сердца, а также морфологической перестройкой легочной ткани.

При обследовании животных перед забоем установлено, что давление в легочной артерии соответствовало исходному уровню, увеличился минутный объем крови с $1,07 \pm 0,076$ л/мин до $2,1 \pm 0,2$ л/мин, секундный объем кровотока составил 35 мл/с, происходило незначительное снижение систолического давления в левом желудочке и предсердии, в правом желудочке оно равнялось $34,3 \pm 2,14$ мм рт. ст., а среднее — $26,28 \pm 2,04$ мм рт. ст.

Гипертензия в легочной артерии после расправления легкого сопровождалась повышением общего на 10,6% (с $5150 + 312,0$ до $5700 \pm 220,7$ мкН·с·см⁻⁵) и легочно-артермального — на 12% (с $3370 \pm 463,0$ до $4370 + 110,3$ мкН·с·см⁻⁵) сопротивления, которое, однако, не достигало величин, регистрируемых после создания ателектаза (соответственно $6840 \pm 419,0$ и $4800 \pm 504,9$ мкН·с·см⁻⁵).

В заключение необходимо подчеркнуть, что реаэрация легкого существенно улучшает функцию дыхания, газообмен, гемодинамику, кислотно-щелочное состояние, нормализует некоторые метаболические процессы. Реаэрированная легочная ткань принимает активное участие в газообмене. Непосредственно после расправления насыщение крови кислородом увеличивается на 22,06%, а напряжение кислорода крови, оттекающей от реаэрированного легкого, — на 42,44 мм рт. ст. С течением времени процент насыщения крови кислородом еще больше повышается, достигая в отдельных опытах одинаковых цифр в крови легочных вен обоих легких. При реаэрации длительного (один-два года) ателектаза газообменная функция расправленного легкого несколько снижена по сравнению с интактным.

Реаэрация влияет на гемодинамические показатели: в раннем послеоперационном периоде давление в легочной артерии повышается, увеличивается общее и легочно-артериальное сопротивление. Через 2—18 месяцев происходит нормализация показателей гемодинамики и кислотно-щелочного состояния, уровня ееротинац г-иетаминна в крови, снижается концентрация молочной -и пировиноградной кислот, что указывает на стабилизацию гемодинамики, газообмена и метаболических процессов в тканях.

Табл. 5. Давление в левых отделах сердца, правом желудочке и легочной артерии при ателектазе и в разные сроки после реаэрации (мм рт. ст.)

Место измерения	Ателектаз до двух лет			Через 30 мин после реаэрации			Через 18 месяцев после реаэрации		
	сист.	диаст.	средн.	сист.	диаст.	средн.	сист.	диаст.	средн.
Легочная артерия	21,9 ±2,9	13,96 ±1,47	11,76 ±1,37	31,3 ±1,9	23,3 ±5,7	15 ±0,4	21,0 + 3,28	—	14,0 ±1,6
Правый желудочек	—	—	—	—	—	—	34,3 ±2,4	1,7 ±0,99	26,28 ±2,04
Левый желудочек	124,5 ±5,36	5,7 ±0,8	57,5 ±2,3	111,4 ±4,1	9,1 ±0,8	42,8 ±2,3	94,6 ±7,42	6 ±2,66	41,2 ±2,14
Левое предсердие	3 ±0,6	—	—	3,5 ±0,3	—	—	2,5 ±0,46	—	—

ЗАКЛЮЧЕНИЕ

Пунктуальное соблюдение общих принципов и технических деталей оперативного вмешательства при резекциях трахеобронхиального дертвта (щадящая мобилизация с сохранением кровоснабжения и иннервации соединяемых концов, пересечение дыхательной трубки в межхрящевом промежутке перпендикулярно оси сегмента, точное сопоставление хрящевых и перепончатых частей, применение отдельных узловых швов из монолитных, не впитывающих синтетических нитей, с захватом половины ширины хрящевого полукольца) позволяет избежать образования стеноза и обеспечивает адекватный прирост внутригрудных дыхательных путей в зоне анастомоза.

После циркулярной-и клиновидной резекции главного бронха, резекции грудного отдела трахеи, имплантации главного бронха у щенков происходило статистически достоверное увеличение линейных параметров бронхиального (трахеального) сегмента и циркулярного дефекта трахеи по мере их роста, что приводило к увеличению площади внутреннего просвета в области анастомоза и интактном месте в 2—2,5 раза.

Ателектаз легкого сопровождался значительным снижением альвеолярной вентиляции, уменьшением коэффициента использования кислорода, насыщения и напряжения кислорода артериальной крови, респираторным ацидозом, повышением давления в легочной артерии, увеличением легочно-артериального сопротивления и содержания в крови молочной и пировиноградной кислот.

В развитии компенсаторных процессов выделены четыре периода:

а) начальная компенсация (длительностью до пяти дней) характеризовалась; расширением сосудов в интактном легком, увеличением частоты и минутного объема

ма дыхания, повышением легочно-артериального сопротивления и давления в легочной артерии, снижением насыщения артериальной крови кислородом;

б) неустойчивая компенсация (длительностью 5—20 дней) проявлялась раскрытием физиологических ателектазов, расширением сосудов интактного легкого и просвета альвеол, увеличением притока крови к интактному легкому, повышением насыщения и напряжения кислорода артериальной крови;

в) устойчивая компенсация (два — семь месяцев) — в легком развивалась гипертрофия межальвеолярных перегородок, наблюдались увеличение количества капилляров, утолщение эластических мембран и мышечной оболочки сосудов, отмечался наибольший уровень насыщения и напряжения артериальной крови кислородом;

г) фаза субкомпенсации (при длительности ателектаза один-два года) характеризовалась появлением очагов эмфиземы в интактном легком, наличием дистрофических изменений в структуре легочной ткани.

В начальном периоде ателектаза в ткани легкого развивался невыраженный интерстициальный отек, начиная с пятых суток отек уменьшался, сосуды суживались, стенки их утолщались. К концу второго года вокруг сосудов и бронхов увеличивалось количество коллагеновых волокон и кислых мукополисахаридов. Карнификации ателектазированного легкого не происходило. Восстановление функции реэрированного легкого зависело от длительности предшествующего ателектаза и срока, прошедшего после реэрации. Чем короче срок ателектаза, тем полнее и быстрее восстанавливалась газообменная функция легкого.

Изучение морфологических и гистохимических изменений в ателектазированном и реэрированном легких при сохранении бронхиального кровоснабжения и иннервации показало, что в ателектазированном легком не было пневмонии, бронхоэктазов и пневмосклероза. Полученные морфологические данные указывали на восстановление структуры и функции легочной ткани после длительного ателектаза.

ЛИТЕРАТУРА

Авилова О. М. Оперативное лечение стеноза и непроходимости бронхов и медиастинального сегмента трахеи в детском возрасте.— Вестн. хирургии, 1968, № 10, с. 93—100.

Авилова О. М. Резекция и пластика бронхов и медиастинальной трахеи. Автореф. дис. ... д-р мед. наук. Киев, 1971.

Авилова О. М. Опыт проведения операции на бронхах и медиастинальном сегменте трахеи.— Груд, хирургия, 1975, № 1, с. 60—67.

Авилова О. М., Кравченко Е. П. Обезболивание при операциях на трахее и бронхах у детей.— Вестн. хирургии, 1969, № 3, с. 102—107.

Альтман Э. И. Реконструктивные операции на бронхах. Автореф. дис. ... д-р мед. наук. М., 1979.

Альтман Э. И., Борщев А. В., Гогшвили Ш. Г. Искусственная вентиляция легких инъекционным методом при реконструктивных операциях на трахеобронхиальном дереве.— Анестезиология и реаниматология, 1977, № 5, с. 44—46.

Амиров Ф. Ф. Пластические операции на трахее и бронхах. Ташкент, 1962.

Амиров Ф. Ф. Реконструктивные операции на трахее и бронхах. Ташкент, 1978.

Амиров Ф. Ф., Гиммельфарб Г. Н. Обезболивание при операциях на трахее и бронхах. Ташкент, 1968.

Амиров Ф. Ф., Гиммельфарб Г. Н. Однолегочная вентиляция в наркозе. Ташкент, 1976.

Амиров Ф. Ф., Фурманов Ю. А., Симонов А. А. Аллопластика трахеи и бронхов. Ташкент, 1973.

Аничкин В. В. Упрощенный метод определения регионарных функций легких с радиоактивным ксеноном-133.— Патологич. физиология и эксперим. терапия, 1978, № 5; с. 76—77.

Аничкин В. В. Клиновидная резекция и имплантация главного бронха у растущих организмов.— Груд, хирургия, 1978, № 1, с. 75—79.

Аничкин В. В., Сачек М. Г., Величенко В. М. Новый способ «шунт-дыхания» при резекции грудного отдела трахеи.— Вестн. хирургии, 1979, № 7, с. 120—123.

Берестецкий Р. Е. О влиянии нарушений бронхиального кровообращения на заживление межбронхиального анастомоза.— В кн.: Вопросы пульмонологии. М., 1967, с. 125—127.

Богатое А. И., Халов Ю. Н. Разрывы бронхов при тупой травме груди.— Груд, хирургия, 1978, № 4, с. 81—84.

Богдан Т. Т. Резекция трахеи и главных бронхов. Автореф. дис. ... канд. мед. наук. Л., 1955.

Вагнер Е. А. Закрытая травма груди мирного времени. М., 1969.

Выренков Ю. Е. Восстановительные операции на трахее и бронхах. М., 1965.

Гайдук П. Х. Ближайшие и отдаленные результаты реконструктивных операций на трахее и бронхах. Автореф. дис. ... д-р мед. наук. Одесса, 1970.

Генне Я. М. Три случая реконструктивных операций на бронхах у подростков.— В кн.: Хирургическое лечение сердца и легких у детей. Алма-Ата, 1969, с. 233—235.

Гипербарическая оксигенация в трахеобронхиальной хирургии / М. И. Перельман, С. Н. Ефуни, Н. С. Королева и др.— Хирургия, 1981, № 2, с. 72—76.

Гоер Я. В. Легочное дыхание у больных до и после пластических операций на трахее и бронхах. Автореф. дис. ... канд. мед. наук. Киев, 1971.

Грицко М.-И. А. Циркулярная резекция трахеи с анастомозом конец в конец. Автореф. дис. ... канд. мед. наук. Львов, 1976.

Джангулашвили Д. А. Компенсаторно-приспособительные процессы после разрыва главного бронха.— Груд, хирургия, 1972, № 1, с. 67—69.

Дубинин В. Д. Пневмонический ателектаз.— Сов. медицина, 1944, № 45, с. 10—12.

Елизаровский С. И., Мысловатый Б. С. Морфологические последствия перевязки бронхиальных сосудов.— Груд, хирургия, 1972, № 1, с. 63—67.

Ермолаев В. Р., Корендясов М. А. Хирургическое лечение последствий травматических повреждений бронхов.— Воен.-мед. журн., 1965, № 11, с. 31—33.

Желтиков Н. С. Резекция и реконструкция бифуркации трахеи.— Эксперим. хирургия, 1966, № 5, с. 40—42.

Захарьевская М. А., Аничков Н. Н. Об изменениях легочной ткани при закрытии бронха.— Бюл. эксперим. биологии и медицины, 1951, № 10, с. 324—328.

Зильбер А. П. Регионарные функции легких. Петрозаводск, 1971.

Исаков Ю. Ф., Степанов Э. А., Гераськин В. И. Сберегательный принцип оперативных вмешательств на легких у детей.— Хирургия, 1973, № 10, с. 25—31.

Кипренский Ю. В., Кипренская В. Н. Обеспечение вентиляции во время наркоза при оперативных вмешательствах на трахее и бронхах у щенков.— В кн.: Клиническое и экспериментальное применение новой аппаратуры. М., 1969, с. 104—106.

Климанский В. А. Хирургическая патология легких у детей. М., 1975.

Климкович И. Г., Пикалева Э. Э., Горбулева Т. Н. К вопросу о диагностике стенозов трахеи и бронхов у детей.— Груд, хирургия, 1969, № 4, с. 44—48.

Колесов А. П. Разрывы бронхов.— Вестн. хирургии, 1959, № 1, с. 47—55.

Копылова Р. Е., Монастырская Б. И. К вопросу о значении бронхиальной непроходимости и ателектаза для развития пневмонии.— Арх. патологии, 1952, т. 14, № 5, с. 53—58.

Криницкий Ш. И. К казуистике полного разрыва правого стволового бронха.— Одес. мед. журн., 1927, № 2, с. 158—160.

Кузьмичев А. П. Резекция и пластика бронхов. Автореф. дис. ... д-р мед. наук. М., 1966.

Кузьмичев А. П., Рogaцкий Г. Г. К патогенезу дыхательных расстройств при закрытой травме груди.— Груд, хирургия, 1978, Лв 2, с. 62—69.

Кузюкович П. М. Операции на главных бронхах.— Здравоохранение Белоруссии, 1978, № 10, с. 31—33.

Маврин В. К. Морфологические изменения в легком при разделной и комбинированной перевязке сосудов корня и бронха. Автореф. дис. ... канд. мед. наук. Симферополь, 1960.

Магомедов Г. Р. Функциональная и морфологическая адаптация легких после резекций различных объемов. Автореф. дис. ... канд. мед. наук. М., 1968.

Методы обеспечения искусственной вентиляции при операциях на крупных бронхах / Л. К. Богуш, В. С. Северов, Ю. Н. Жилин, В. Ф. Диденко.— Эксперим. хирургия, 1965, № 2, с. 58—64.

Мерзликин Г. С. Морфологические и функциональные изменения в легком после длительного асептического ателектаза в эксперименте. Автореф. дис. ... канд. мед. наук. Л., 1965.

Неминуцкая Л. И. Морфологические изменения в легких при ателектазе, вызванном перевязкой долевого бронха. Автореф. дис. ... канд. мед. наук. М., 1963.

Перельман М. И. Хирургия трахеи. М., 1972. ••

Перельман М. И. Актуальные вопросы трахеобронхиальной хирургии.— Груд, хирургия, 1977, № 5, с. 86—93.

Перельман М. И., Королева П. С. Резекция бифуркации трахеи.— Груд, хирургия, 1977, № 3, с. 86—93.

Перельман М. И., Седова Т. Н. Диагностика и восстановительная хирургия посттравматических окклюзии и стенозов главных бронхов.— Груд, хирургия, 1978, № 3, с. 37—47.

Петровский Б. В., Перельман М. И., Кузьмичев А. П. Резекция и пластика бронхов. М., 1966.

Петровский Б. В., Перельман М. И., Рабинович Ю. Я. Аутоотраплантация легкого в эксперименте. М., 1975.

Петровский Б. В., Перельман М. И., Королева Н. С. Трахеобронхиальная хирургия. М., 1978.

Резекция бронхов при туберкулезе внутригрудных лимфатических узлов у детей и подростков / М. Л. Шулутоко, Э. И. Альтман, Ш. Г. Гогишвили и др.— Хирургия, 1980, № 3, с. 55—58.

Сачек М. Г. Резекция трахеи и главных бронхов. Автореф. дис. ... канд. мед. наук. Витебск, 1964.

Сачек М. Г. Возможности восстановления функции легочной ткани после обтурационного ателектаза. Автореф. дис. ... д-р мед. наук. Мн., 1975.

Северов В. С. Пластические операции на крупных бронхах в эксперименте и клинике. Автореф. дис. ... д-р мед. наук. М., 1963.

Сеит-Умеров С. М. Последствия одиночных и комбинированных перевязок сосудов и бронхов легкого. Автореф. дис. ... д-р мед. наук. М., 1964. •

Скворцов М. А. Ателектаз.—БМЭ, 1957, т. 2, с. 999—1001.

Слепуха И. М. Результаты удаления легкого у детей и подростков через 15—20 лет после операции.— Груд, хирургия, 1978, № 2, с. 73—77.

Слепуха И. М., Фурманов Ю. А. Устранение окклюзии левого главного бронха через 12 лет после травмы.— Вестн. хирургии, 1971, вып. 106, № 2, с. 137—138.

Степанов Э. А. О пластике бронхов у детей.— Хирургия, 1962, № 6, с. 118—120.

Соколов Е. А., Титов С. П. Травматический разрыв левого главного бронха у ребенка 13 лет.— Груд, хирургия, 1978, № 4, с. 104.

Субботин В. М. Анатомо-экспериментальные и клинические материалы по хирургии грудного отдела и бифуркации трахеи. Автореф. дис. ... канд. мед. наук. М., 1969.

Тихоненко М. М., Завьялова Л. В., Позднякова И. Д. Посттравматическая окклюзия правого главного бронха с ателектазом легкого у ребенка 8 лет.— Вестн. хирургии, 1974, вып. 113, БЮ 9, с. 154—155.

Трусов В. С. Обезболивание при пластических операциях на трахее и ее бифуркации. Автореф. дис. ... канд. мед. наук. М., 1973.

Фирсов В. Д. Разрывы бронхов и восстановительные операции при них. Автореф. дис. ... канд. мед. наук. М., 1968.

Халов Ю. Н. Восстановительные функции и структуры реэрированного легкого после длительного асептического ателектаза. Автореф. дис. ... канд. мед. наук. Астрахань, 1970.

Червяняков П. М. Резекция и пластика трахеи. Автореф. дис. ... канд. мед. наук. М., 1972.

Чешик В. Г. Лечение разрывов главных бронхов при закрытой травме грудной клетки.— Хирургия, 1963, № 8, с. 19—25.

Чешик В. Г. Циркулярная резекция бифуркации трахеи по поводу злокачественной аденомы.— Вестн. хирургии, 1969, № 3, с. 149—150.

Шамирзаев Н. Х. Компенсаторно-приспособительные процессы в органах грудной полости при некоторых оперативных вмешательствах на легких. Автореф. дис. ... д-р мед. наук. Ташкент, 1973.

Шляпников В. Н. Морфология и патогенез ателектазов и ателектатических пневмоний. Автореф. дис. ... д-р мед. наук. М., 1970.

Шулутко М. Л., Берестецкий Т. Е., Горбунова Е. В. Последствия нарушения кровоснабжения бронхов при резекции.— Вестн. хирургии, 1969, вып. 103, № 11, с. 13—17.

Этерия Г. П. Пластические операции на трахее и бронхах. Автореф. дис. ... д-р мед. наук. Тбилиси, 1974.

An experimental study in Bronchial anastomosis / F. L. Jacson, P. Lefkin, W. Tuttle et al.— J. thorac. Surg., 1949, Ed. 18, N 5, p. 630—642.

Anitchkin V. V., Velitchenko V. M., Satchek M. G. Tracheal and bronchial plastics during the Growth of an organism (an Experimental Study).— Acta chir. plasticae, 1977, Ed. 19, N 3—4, p. 171—176.

Bates M., Beard H. I. Six cases of traumatic rupture of the bronchus.— Thorax, 1956, Ed. 11, N 4, p. 312—323.

Binet J. P., Aboulker P. A case of tracheal stenosis after tracheostomy; resection and suturing of the trachea with recovery.— Mem. Acad. Chir., 1961, N 87, p. 39—42.

Bjork V. O. Suture material and technique for bronchial chalsure and bronchial anastomosis.— J. thorac. Surg., 1956. Ed. 32, N 1, p. 22—27.

Bjork V. O., Rodrigues L. Reconstruction of the trachea and its bifurcation — J. thorac. Surg., 1958, N 35, p. 596—601.

Borrie J. Tracheal stenosis in infancy.—Thorax, 1960, N 15, p. 64—69.

Boyd A. D., Spencer F. C., Lind A. Why has bronchial resection and anastomosis been reported infrequently for treatment of bronchial adenoma? — J. thorac. cardiovasc. Surg., 1970, N 59, p. 359.

Cantrell J. R., Guild H. G. Congenital stenosis of the trachea.—Am. J. Surg., 1964, p. 108—297.

Carcassonne M., Dor V., Aubert J. Tracheal resection with primary anastomosis in children.—J. pediat. Surg., 1973, Ed. 8, N 1, p. 1—7.

Chesterman J. T., Satsangi P. N. Rupture of the trachea and bronchial by closed injury.—Thorax, 1966, N 21, p. 21—24.

Dark J., Jewsbury P. Fracture of the trachea and bronchus.—Thorax, 1955, N 10, p. 62—71.

De Lima R. Quelques aspects de la chirurgie de la trachee et des bronches chez les enfants.—Bronches, 1969, N 19, p. 1.

Ellis F. H., Andersen H. A., Hayles A. B. Complete traumatic rupture of bronchus with succesful surgical repair; report of a case in a 3-year-old child.—Mayo clin. Proc., 1955, N 30, p. 268—269.

Ferguson D. J., Wild J. J., Wangenstein O. H. Experimental resection of thoracic trachea.—Surgery, 1950, N 28, p. 597—601.

Gebauer P. W. Plastic reconstruction of tuberculous bronchostenosis with dermal grafts.—J. thorac. Surg., 1950, N 19, p. 604—607.

Grillo H. C. Surgery of the trachea.—In: Current Problems in Surgery. Chicago, 1970.

Grillo H. C., Bendixen H. K., Gefart T. Resection of the carina and lower trachea.—Ann. Surg., 1963, N 158, p. 889—891.

Huizinga E. Bronchusruptur.—Ned. T. Geneesk., 1957, N 101, p. 433—436.

Keely J. L., Gibson M. F. Experimental atelectasis in dogs.—Surgery, 1942, Ed. 11, N 4, p. 527—543.

Kinsella T. J., Johnsrud L. W. Traumatic rupture of the bronchus.—J. thorac. Surg., 1947, N 16, p. 571—582.

Kiriluk L. B., Merendino K. A. Experimental bronchial transection and traksplantation in the growing dog. London, 1954, N 4, p. 261—266.

Kirpatrick E. R. Case of traumatic avulsion of mainstem bronchus from its lung, treated by immediate pneumonectomy.—Brit. J. Surg., 1950, N 37, p. 362—363.

Leape L. L., Aschraft K. W., Mann C. M. Tracheal resection for lye structure — Surgery, 1972, N 3, p. 357—360.

Lee S. S., Hong P. W. Rupture of the bronchus.—Arch. Surg., 1967, N 95, p. 123—128.

Maeda M. Plastic operation of infant trachea. Experimental study for its operability.—J. jap. Ass. thorac. Surg., 1974, Ed. 22, N 2, p. 15—40.

Maeda M., Grillo H. Tracheal growth following anastomosis in puppies.—J. thorac. cardiovasc. Surg., 1972, N 64, p. 2.

Mahaffey D. E., Greek O., Boren H. G. Traumatic rupture of the left main bronchus successfully repaired eleven years after injury.—J. thorac. Surg., 1956, Ed. 32, N 3, p. 312—332.

Mahieu F. Quelques complications de la chirurgie de la trachee.—Acta chir. belg., 1970, p. 23—28.

Mulliken J. B., Grillo H. C. The limits of tracheal resection with

primary anastomosis: further anatomical studies in man.— J. thorac. cardiovasc. Surg., 1968, N 55, p. 418—422.

Myers W. U., Leape L. L., Holder T. M. Bronchial rupture in child with subsequent stenosis, resection and anastomosis.— Ann. thorac. Surg., 1971, Ed. 12, N 4, p. 441—445.

Naef A. P. Tracheobronchial reconstruction.— Ann. thorac. Surg., 1973, Ed. 15, N 3, p. 301—311.

Nelson C. S., McMillan I. K- R-, Bharucka P. K. Tracheal stenosis, pulmonary agenesis and patent ductus arteriosus.— Thorax, 1967, N 22, p. 7—9.

Paulson D. L., Urschel H. C., McNamara J. J. Bronchoplastic procedures for bronchogenic carcinoma.— J. thorac. cardiovasc. Surg., 1970, N 59, p. 38—40.

Peters R. M. An experimental study of the effect of chronic atelectasis on pulmonary and bronchial blood flow.— Circulat. Res., 1959, N 7, p. 31—36.

Satchek M. G., Anitchkin V. V. Reconstructive operations by a chronic abturate atelectasis. (An experimental study).— Acta chir. plasticae, 1980, N 1, p. 22—25.

Shaw R. R., Kee I. L., Paulson D. L. Traumatic tracheal rupture.— J. thorac. cardiovasc. Surg., 1961, N 42, p. 281.

Stipa S., Aglietti L., Panebianco A. Plastiche tracheali per allungamente.— Bull. soc. int. chir., 1961, Ed. 5, N 6, p. 556—566.

Stretcher H. J. Bronchiarekonstruktion nach totalem Abriss.— • Bruns' Beitr. klin. Chir., 1962, Ed. 204, N 2, p. 246—256.

Sperling E. Zur Problematik der kindlichen Bronchusruptur.— Z. Kinderchir., 1968, Ed. 5, N 34, p. 333—338.

Taffel M. The repair of trachea and bronchial defects with free fascia grafts.— Surgery, 1940, N 8, p. 56—58.

Tracheal and tracheobronchial resections techniques and results in 20 cases / J. Mathey, J. P. Binet, J. J. Galey et al.— J. thorac. cardiovasc. Surg., 1966, N 51, p. 1—8.

Vopschulte K-, Bikfalvi A. Bronchusnaht und Bronchusresection als organerhaltende Eingriffe.— Dtsch. med. Wschr., 1964, Ed. 89, N 13, p. 599—606.

Webb W. R., Burford T. H. Studies of the reexpanded lung after prolonged atelectasis.— Surgery, 1953, Ed. 66, N 6, p. 801—809.

Weber H. Traumatische Bronchusruptur.— Bruns' Beitr. klin. Chir., 1971, Ed. 219, N 2, p. 106—115.

Weerd H., Griintjens L., Petersen-Mahrt I. Die Naht am Tracheo-Bronchialbaum.— Langenbeck's Arch. Chir., 1974, Ed. 336, N 1, p. 91—102.

Weisel W., Jacke R. J. Anastomosis of right bronchus to trachea forty-six days following complete bronchial rupture from external injury.— Ann. Surg., 1953, Ed. 137, N 2, p. 220—228.

Woodson R. D., Raad D. E., Ferguson D. J. Pulmonary hemodynamics following acute atelectasis.— Am. J. Physiol., 1963, N 205, p. 53—56.

Wychulis A. R., Neville W. E. Tracheal and bronchial Reconstructive procedures.— Surg. Gynec. Obstet., 1974, N 139, p. 433—442.

Zenker R., Schaudig A., Pichlmaier H. Gegenwartiger Stand der Resection von Trachea und Bronchien.— Munch. med. Wschr., 1972, Ed. 114, N 23, p. 1090—1095.

СОДЕРЖАНИЕ

Предисловие	3
Введение	5
Глава 1. Общие сведения о реконструктивной хирургии внутригрудных дыхательных путей.	7
Пластические операции на трахее и бронхах	8
Трахеобронхиальные резекции в молодом возрасте	15
Посттравматические окклюзии главных бронхов и реэра- ция хронического обтурационного ателектаза	29
Глава 2. Техника оперативного вмешательства и методика экспериментального исследования.	42
Реконструктивные резекции трахеи и бронхов	43
Ателектаз и реэрация ателектазированного легкого	46
Исследование сердечно-сосудистой системы и функции дыхания.	49
Спланхнометрические способы исследования	54
Методика патологоанатомического исследования	58
Глава 3. Морфометрические изменения трахеи, бронхов и ткани легкого после трахеобронхиальных резекций	59
Клиническая характеристика экспериментальных жи- вотных.	60
Макроскопические данные.	62
Изменение линейных параметров бронхиального, трахе- ального и бронхотрахеального анастомозов с ростом жи- вотного	65
Результаты морфологических и гистохимических иссле- дований.	74
Глава 4. Механизмы морфологической адаптации легочной ткани к состоянию ателектаза.	83
Клиническая характеристика животных с хроническим обтурационным ателектазом.	84
Макроскопические данные.	85
Морфологические и гистохимические изменения в ателек- тазированном легком.	87
Морфологические и гистохимические изменения в интакт- ном легком.	93
Глава 5. Воздействие реэрации хронического ателектаза на морфологическую структуру ателектазированного и интактно- го легких.	101
Клиническая характеристика животных после реэрации хронического обтурационного ателектаза.	102

Макроскопические данные.103
Микроскопические данные.106
Глава 6. Функциональное состояние легких после трахеобронхиальных резекций.120
Рентгено-радиологическое исследование функции легких .	.120
Газообменная функция легких128
Глава 7. Влияние экспериментального ателектаза легкого на дыхательную функцию.130
Внешнее дыхание при ателектазе.131
Насыщение крови кислородом и напряжение кислорода при ателектазе легкого.134
Некоторые показатели окислительных процессов и кислотно-щелочного состояния при ателектазе легкого135
Гемодинамика при ателектазе легкого.137
Содержание серотонина и гистамина при ателектазе легкого.138
Глава 8. Восстановление дыхательной функции в связи с реэрацией хронического асептического ателектаза142
Функция внешнего дыхания.142
Газовый состав крови, кислотно-щелочное состояние и содержание молочной и пировиноградной кислот после реэрации ателектазированного легкого.145
Гемодинамические показатели после реэрации легкого147
Заключение.150
Литература.152

Сачек М. Г., Аничкин В. В.

Восстановительная хирургия внутригрудных дыхательных путей: (Эксперим. исслед.).— Мн.: Беларусь, 1982.— 159 с, ил.

1 р. 30 к.

В монографии рассматриваются две проблемы восстановительной хирургии внутригрудных дыхательных путей: реконструктивные резекции трахеобронхиального дерева в период роста организма и реэрация хронического обтурационного ателектаза.

Для хирургов, пульмонологов, физиологов.

„ 51100—020

ББК 54.5

с М301(05)-82 117 ~ 82 4112030000

6 1 2 В 2

*Михаил Григорьевич Сачек
Владимир Владимирович Аничкин*

**ВОССТАНОВИТЕЛЬНАЯ ХИРУРГИЯ
ВНУТРИГРУДНЫХ
ДЫХАТЕЛЬНЫХ ПУТЕЙ**

Редактор Т. И. Воинова
Художник Н. Н. Грибов
Художественный редактор В. П. Безмен
Технический редактор Л. Л. Грамович
Корректоры Л. П. Морозова, Р. П. Иваненко

ИБ № 1678

Сдано в набор 03.07.81. Подп. в печать 16.11.81. АТ 06414.
Формат 84X108/32. Бумага тип. № 1. Гарнитура литературная.
Высокая печать. Усл. печ. л. 8,40. Усл. кр.-отт. 8,61. Уч.-изд.
л. 8,04. Тираж 3000 экз. Зак. 374. Цена 1 р. 30 к.

Ордена Дружбы народов издательство «Беларусь» Государственного комитета БССР по делам издательств, полиграфии и книжной торговли. 220600, Минск, проспект Машерова, 11.

Ордена Трудового Красного Знамени типография издательства ЦК КП Белоруссии. 220041, Минск, Ленинский проспект, 79.