



Kenneth

**ERGEBNISSE
DER CHIRURGIE
UND ORTHOPÄDIE**

BEGRÜNDET VON

E. PAYR UND H. KÜTTNER

HERAUSGEGEBEN VON

ERWIN PAYR
LEIPZIG

OTTO KLEINSCHMIDT
WIESBADEN

VIERUNDDREISSIGSTER BAND

REDIGIERT VON E. PAYR

**MIT 311 ABBILDUNGEN
UND EINEM TITELBILD M. KIRSCHNER**



**BERLIN
SPRINGER-VERLAG**

1943

ISBN-13:978-3-642-89230-1
DOI: 10.1007/978-3-642-91086-9

e-ISBN-13:978-3-642-91086-9

ALLE RECHTE, INSBESONDERE DAS DER ÜBERSETZUNG
IN FREMDE SPRACHEN, VORBEHALTEN
COPYRIGHT 1943 BY SPRINGER-VERLAG OHG IN BERLIN
SOFTCOVER REPRINT OF THE HARDCOVER 1ST EDITION 1943

Inhaltsverzeichnis.

| | Seite |
|---|---------|
| PAYR , Geheimrat Professor Dr. E. | |
| MARTIN KIRSCHNER zum Gedenken. (Mit 1 Titelbild.) . . . | 1 |
| I. TZSCHIRNTSCH , Dr. K., Die Behandlung der Papillome der Harnwege, ein Rückblick auf ihre Entwicklung und ihr heutiger Stand | 3 |
| II. THIERMANN , Dozent Dr. med. habil. E., Die Beziehungen des Rectumcarcinoms zum Urogenitalsystem. (Mit 30 Abbildungen.) | 94 |
| III. SPRENGELL , Dr. med. habil. H., Fragen zur operativen Behandlung von nichtkomplizierten Knochenbrüchen im Gelenkbereich. (Mit 186 Abbildungen.) | 312 |
| IV. FENZ , Dr. E., Novocaininfiltrationen bei örtlichen Schmerzzuständen. Neue Ergebnisse der Anästhesiebehandlung. (Mit 11 Abbildungen.) | 452 |
| V. LASTHAUS , Dr. M., Die echten Cysten. (Mit 40 Abbildungen.) | 472 |
| VI. MATHES , Dr. med. habil. H. G., Die Schußverletzungen der Wirbelsäule und des Rückenmarkes und ihre operative Behandlung. (Mit 42 Abbildungen.) | 558 |
| VII. STOTZ , Dozent Dr. med. habil. W., Die gallige Bauchfellentzündung. (Mit 2 Abbildungen.) | 643 |
| VIII. WELCKER , Dr. E. R., Mesenterialdrüsentuberkulose und Lymphadenitis mesenterialis | 755 |
| Namenverzeichnis | 821 |
| Sachverzeichnis | 842 |
| Inhalt der Bände 26—34 | 849 |

Ein Generalregister für die Bände 1—25 befindet sich in Band 25.

MARTIN KIRSCHNER zum Gedenken.

Es ist sehr schmerzlich für mich, schon zum zweiten Male meinem Mit-herausgeber der „Ergebnisse der Chirurgie und Orthopädie“ das Abschiedswort zum Gedächtnis an seine Treue und unermüdliche Mitarbeit sagen zu müssen. KIRSCHNER starb am 30. August 1942 an einem jahrelangen, mit Mut und Tapferkeit ertragenen Magenleiden, 63 Jahre alt, in Heidelberg. Es sind vor allem Gefühle herzlichen Dankes für das, was er unseren „Ergebnissen“ in 10jähriger Mitherausgebertätigkeit geschenkt hat. Als Freund HERMANN KÜTTNER uns im Jahre 1932 durch ein ihn schon jahrelang quälendes Herzleiden geraubt worden war, war es nicht schwer, einen würdigen, wissenschaftlich und menschlich gleich hochstehenden, für seine Arbeit begeisterten und unermüdlichen Mann zu finden. Die Wahl fiel auf MARTIN KIRSCHNER, und zwar nicht nur wegen seines fachlich großen Ansehens, sondern auch wegen *seiner machtvollen Persönlichkeit*. Welch ein ungeheurer Unterschied zwischen KÜTTNER und KIRSCHNER. Der eine ein Grand seigneur in Haltung und Gebärde, in Wort und Schrift, der andere eine knorrige deutsche Eiche mit ungeheurer Lebenskraft. KÜTTNER erinnerte mich, wenn er von einem erholsamen Aufenthalt aus dem Süden tief gebräunt zum Chirurgen-Kongreß kam, an *Winnetou*, den roten Gentleman. Er war stets formvollendet in des Wortes bester Bedeutung; KIRSCHNER ein klarer, unbeugsamer Tatsachenmensch; im Verkehr mit Kollegen wohl verbindlich, aber nur ausnahmsweise ausgesprochen liebenswürdig. Sinn für *Humor* hatten beide. KIRSCHNER war nicht eingebildet, sondern nur von seinem Recht nach eifrigster Prüfung der Sachlage fest überzeugt, ein ausgesprochener Herrenmensch, ein überzeugter Streiter. Gott hat ihm, dem Kämpfer, den „kühnen Mut“ gegeben. Eine edle, hocharzige und tapfere Frau verschönte sein sonst nur der Arbeit gewidmetes Leben in idealer Weise.

KIRSCHNER führte das Erbe KÜTTNERS mit feinem Verständnis, ungeheurer Arbeitskraft und Liebe zu unserem Fach weiter. Er hatte sich mit seiner Begabung und sehr großen Sachkenntnis sehr rasch in die neue Tätigkeit hineingefunden. Aus dem begnadeten Schüler war schon seit Jahren ein treuer und zuverlässiger Freund geworden. Unsere Zusammenarbeit war eine harmonische und uns beide beglückende. Er erfüllte seine Aufgabe als Schriftleiter mit größter Gewissenhaftigkeit und Sorgfalt. Die Auswahl der Referatthemen haben wir stets gemeinsam besprochen und beraten. Ein überaus reger Briefwechsel zwischen uns beiden war die Voraussetzung für die Führung der Herausgeberpflichten. Er hat unsere schon vor dem geschlossenen Freundschaft vertieft und veredelt. In der Beurteilung des Wertes der erhaltenen Arbeiten herrschte zwischen uns beiden eine sehr weitgehende Übereinstimmung. Nie hat es in den 10 Jahren, in welchen wir durch diese gemeinsame Aufgabe verknüpft waren, eine ernstliche Differenz gegeben.

KIRSCHNER erfreute sich in den Kreisen seiner Fachkollegen des größten Ansehens. Er empfand eine offenkundige Abneigung gegen Schaumschlägerei, Unlogik und Unsachlichkeit. Er war ein außerordentlich scharfer Kritiker, der in seiner Wahrheitsliebe wohl gelegentlich manchem unbequem geworden

ist. Aber auch mit jenen, mit denen er bei den Tagungen auf der Deutschen Gesellschaft für Chirurgie die Klinge in manchmal sehr lebhaftem Schlagwechsel gekreuzt hatte, fand er sich, wenn sie eingesehen, daß er Recht behalten hatte, wieder zusammen. So kam es, daß ihm viele Referate angetragen wurden, welche er nach Prüfung auf Wert oder Unwert für unsere „Ergebnisse“ verwenden konnte. Seine kraftvolle und lautere Persönlichkeit, seine unbeugsame Liebe für Wahrheit und Klarheit waren der Leitstern seiner gesamten Arbeit.

Wenn ihn auch technische Probleme unseres Faches am meisten fesselten, welchen er so unendlich viel schöpferische und anregende Arbeit gewidmet hatte, so verlor er nie das Interesse an der Höherentwicklung der gesamten Chirurgie einschließlich ihrer Nebenfächer. Ein Spezialisieren auf ein Teilfach lag ihm nicht. Er war in allen Zweigen wohl bewandert. Gerade die allgemeine Chirurgie hatte ihm auch sehr viel zu danken. Mit bewundernswerter Sicherheit erkannte er Lücken in unserem Wissen und damit Themen für den allgemeinen chirurgischen Praktiker. Eine große Zahl ausgezeichnete Referate verdanken KIRSCHNER ihre Erfassung. Seine geradezu unbegreifliche Arbeitskraft und -freudigkeit meisterte alles. Was hat er neben seiner Tätigkeit an unseren „Ergebnissen“ alles gemacht, geleitet, begründet! Große, einzigartige Handbücher der Operationslehre, ein ganz großes Lehrbuch der gesamten Chirurgie mit seinem Freund NORDMANN gemeinsam herausgegeben, der Bau von in ihrer inneren Organisation vorbildlichen Kliniken in Tübingen und in Heidelberg, sind nur Ausschnitte aus seinem überreichen Arbeitsleben. „Daneben“ hatte er die Leitung einer sehr großen Klinik mit ihren so mannigfaltigen Aufgaben, den Unterricht der Studierenden, die Heranbildung einer in seinem Geiste arbeitenden Jungmannschaft, eine gewaltige operative Tätigkeit mit Großtaten auf verschiedenen Gebieten unseres Faches zu erledigen; sie bedeuten nur in ihrem Zusammenhang verständliche Leistungen dieses einzigartigen Lebens. Der „Chirurg“ wurde von ihm begründet und mit reichen Beiträgen gefördert. Die plastische Verwendung der Fascia lata für zahlreiche Zwecke, die bedeutsame Verbesserung der Drahtextension mit seinem Spannbügel, die Hochdruckanästhesie haben seinen Namen ebenso unsterblich gemacht wie die erste erfolgreiche Entfernung eines Embolus aus der Lungenschlagader und der Ersatz der Speiseröhre durch den hochgezogenen Magenschlauch. Seine gezielte Punktion des Gangliom Gasseri mit einem geradezu genial erdachten Werkzeug zur elektrischen Zerstörung des Nervenknötens war gleichfalls eine Großtat seiner technischen Begabung.

Seine Arbeiten über Wundbehandlung, an welchen er noch bis kurz vor seinem Tode immer wieder verbessernd und neue Gedanken erwägend, schrieb, zeigen uns die Größe des Verlustes, den wir, seine Fachkollegen, erlitten haben.

Die *Kriegschirurgie* verdankt ihm viele wertvolle Erfahrungen. Er hat als Beratender Chirurg unendlich viel Gutes getan und Böses verhindert.

Mitarbeiter und Verlag gedenken seiner Opferfreudigkeit und seiner hohen Verdienste um die „Ergebnisse“ in größter und bleibender Dankbarkeit. Von tiefer Trauer erfüllt werden wir sein Andenken in Ehren halten.

Unser langjähriger Schüler und Freund, Herr Professor KLEINSCHMIDT, Wiesbaden, hat sich zu unserer Freude bereit erklärt, an KIRSCHNERS Stelle als Mitherausgeber zu treten. Wir begrüßen ihn auf das herzlichste.

E. PAYR.

I. Die Behandlung der Papillome der Harnwege, ein Rückblick auf ihre Entwicklung und ihr heutiger Stand¹.

Von

KURT TZSCHIRNTSCH-Iserlohn.

| Inhalt. | | Seite |
|---|--|-------|
| Literatur | | 4 |
| Vorwort | | 17 |
| Einleitung | | 17 |
| I. Die Entstehung und Statistik der Papillome der Harnwege. | | 20 |
| 1. Entstehung | | 20 |
| a) Die Reiztheorie | | 21 |
| b) Die parasitäre Theorie | | 23 |
| c) Die Theorie der Entwicklungsstörung | | 23 |
| 2. Statistik | | 24 |
| a) Der männlichen und weiblichen Harnröhrenpapillome | | 24 |
| b) Der Blasenpapillome | | 25 |
| c) Der Harnleiterpapillome. | | 26 |
| d) Der Nierenbeckenpapillome | | 26 |
| II. Die klinischen Symptome und die Diagnose der Papillome der Harnwege. | | 27 |
| 1. Die Harnröhrenpapillome | | 28 |
| 2. Die Blasenpapillome | | 29 |
| 3. Die Harnleiterpapillome | | 33 |
| 4. Die Nierenbeckenpapillome. | | 35 |
| III. Die Therapie der Papillome der Harnwege. | | 38 |
| 1. Die chirurgischen Maßnahmen bei den Papillomen der Harnröhre. | | 38 |
| 2. Die chirurgischen Maßnahmen bei den Papillomen der Harnblase. | | 39 |
| 3. Die chirurgischen Maßnahmen bei den Papillomen der Harnleiter und der Nierenbecken | | 43 |
| 4. Die endoskopische Therapie bei den Papillomen der Harnröhre. | | 45 |
| 5. Das intravesicale Vorgehen bei den Papillomen der Blase | | 46 |
| IV. Die Prognose der Papillome | | 54 |
| 1. Harnröhre | | 54 |
| 2. Blase | | 54 |
| 3. Ureterpapillome. | | 60 |
| 4. Nierenbeckenpapillome. | | 61 |
| V. Die eigenen Fälle von Papillomen der Harnwege. | | 63 |
| VI. Stand und Ausbau der neuzeitlichen Therapie der Papillome der Harnwege zur Verminderung und Beseitigung der Rezidivgefahr. | | 82 |
| VII. Die Ursachen der Papillombildung in den Harnwegen. | | 88 |
| VIII. Das Erkennen einer Papillomerkrankung in den Harnwegen. | | 89 |
| IX. Die Behandlung der Papillome der Harnwege | | 90 |

¹ Aus der Urologischen Abteilung des St. Elisabeth-Hospitals in Iserlohn.

Literatur.

1. SCHLIEP, L.: Die in der chirurgischen Klinik zu München operierten Blasenpapillome 1890—1903. Inaug.-Diss. München 1903.
2. CIVIALE: *Traité pratique sur les maladies des organes génito-urinaires*, Tome 3, Paris 1842.
3. SIMON, G.: Bericht über die Abteilung für Syphilitische im Jahre 1849. *Ann. Charité-Krk.haus.* 1, 337—340 (1850).
4. ROKITANSKY, C.: *Lehrbuch der pathologischen Anatomie*, 3. Aufl., Bd. I, S. 249; Bd. III, S. 366ff. Wien 1855—1861.
5. LEHMKUHL, A.: *De tumore villosa vesicae urinariae*. Inaug.-Diss. Dorpat 1855.
6. VIRCHOW: Über Kankroide und Papillargeschwülste. *Verh. physik.-med. Ges. Würzburg* 1, 111 (1850).
7. VIRCHOW, R.: *Die krankhaften Geschwülste*, Bd. I, S. 334ff. Berlin: August Hirschwald 1863.
8. JONES, D.: Studien über Zottengeschwülste der Blase. *Med. News*, 8. März 1890. *Ref. Mh. Dermat.* 10, 567 (1890).
9. ULTZMANN, R.: *Die Krankheiten der Harnblase*. *Deutsche Chirurgie*, Liefg. 52, S. 311 bis 315: Papillome. Stuttgart: Ferdinand Enke 1890.
10. SPERLING: *Zur Statistik der primären Tumoren der Harnblase*. Inaug.-Diss. Berlin 1883.
11. KÜRSTEINER, W.: *Zur pathologischen Anatomie der Papillome und papillomatösen Krebse von Harnblase und Uterus*. Inaug.-Diss. Berlin 1892 und *Virchows Arch.* 130, 463—487 (1892).
12. ZUCKERKANDL, O.: *Die Erkrankung der Harnblase*. In *FRISCH-ZUCKERKANDLS Handbuch der Urologie*, Bd. II, S. 546—776. Wien 1905.
13. TZSCHISTOWITSCH: Über das Wachstum der Zottenpolypen der Harnblase. *Virchows Arch.* 115 (1889).
14. KÜSTER, E.: *Die Chirurgie der Nieren, der Harnleiter und der Nebennieren*. *Deutsche Chirurgie*, Liefg. 52b, S. 581—583. Stuttgart: Ferdinand Enke 1896—1902.
15. MARINESCO, G.: *Hydronephrose et papillomes du bassin et des calices*. *J. d'Urol.* 31, 582—584 (1931). *Ref. Z. urol. Chir.* 33, 322.
16. HÜCKEL, R.: *Die Gewächse der ableitenden Harnwege*. In *HENKE-LUBARSCHS Handbuch der speziellen pathologischen Anatomie und Histologie*, Bd. VI, Teil 2, S. 565 bis 700. Berlin: Julius Springer 1934.
17. CHRISTELLER: *Pathologie und pathologische Anatomie der Geschwülste der Harnblase*. *Z. Urol.* 19, 103—118 (1925).
18. MENNENGA, M.: *Beitrag zur Symptomatologie und Morphologie der epithelialen Blasen-geschwülste*. *Dtsch. Z. Chir.* 245, 517—529 (1935).
19. JOSEPH, E.: *Die Geschwülste der Blase*. In *Handbuch der Urologie*, Bd. V, S. 179. Berlin: Julius Springer 1928.
20. CLADO: *Traité des tumeurs de la vessie (tumeurs intra-vesicales et para vesicales)*. Paris 1895.
21. STÖRK, O.: Ein Fall von Papillomatose des Nierenbeckens, des Ureters und der Blase. *Beitr. path. Anat.* 26, 367—378 (1899).
22. DEUTSCH: *Endoskopische Bilder*. *Wien. med. Presse* 1898, Nr 18, 710—713.
23. FRANCKE, C.: *Hydronephrose und allgemeine Papillomatose des Nierenbeckens und Ureters*. *Berl. klin. Wschr.* 1901 I, 227 VB.
24. REHN, L.: *Blasengeschwülste bei Fuchsinarbeitern*. *Arch. klin. Chir.* 50, 588—600 (1895).
25. — *Weitere Erfahrungen über Blasengeschwülste bei Farbarbeitern*. *Verh. dtsch. Ges. Chir.*, 33. Kongr. Berlin 1904, Teil I, 231—237, Disk. S. 237—240.
26. JOSEPH, E.: *Die Geschwülste der Blase*. *Handbuch der Urologie*, Bd. V, S. 167—230.
27. OPPENHEIMER, R.: *Über die bei Arbeitern chemischer Betriebe beobachteten Geschwülste des Harnapparates usw.* *Münch. med. Wschr.* 1920 I, 12—14.
28. PERLMANN, S. u. W. STAEBLER: *Untersuchungen über die Ätiologie der Blasenge-wächse*. *Z. urol. Chir.* 36 (Orig.), 139—164 (1933).
29. — — *Überkünstlich erzeugte Geschwülste der Blase*. *Klin. Wschr.* 1932 II, 1955—1956.
30. WATANABE, S.: *Experimentelle Papillombildung in der Harnblase*. *Acta dermat. (Kioto)* 23, 28—31 (1934). *Ref. Z. urol. Chir.* 40, 260.

31. PASCHKIS, R.: Die Erkrankung der Harnblase ohne Entzündung. In Handbuch der Urologie, Bd. V, S. 142. 1928.
32. WATSON, P. H.: Zottenkrebs der Blase infolge von Steinfragmenten. Edinburgh med. J. 5, 1093 (1860). Ref. Schmidts Jb. 109, 328 (1861).
33. LOTSY: Ureterstein als ätiologisches Moment für Blasentumoren. Z. Urol. 6, 185—187 (1912).
34. ADLER, L.: Beitrag zur Kenntnis der primären Tumoren des Ureters. Mber. Urol. 10, 129—142 (1905).
35. SCHAUDIG: Über papillomatöse Geschwülste der oberen Harnwege. Dtsch. Z. Chir. 186, 358—368 (1924).
36. GOTTSSTEIN, G.: Nephrolitiasis. In Handbuch der Urologie, Bd. XIV, S. 315. 1928.
37. LÖWENSTEIN, S.: Epithelwucherungen und Papillombildung der Rattenblase, verursacht durch ein Trichosoma. Beitr. klin. Chir. 69, 355—545 (1910).
38. STEVENS, A. R.: Schistosomiasis involvement of upper urinary tract; report of patient with papillomata of renal pelvis, ureter and later of bladder. Trans. amer. Assoc. genitourin. Surgeons 28, 275—285 (1935). Ref. Z. Urol. 30, 426 (1936).
39. PICARDI, G.: Lesioni histologiche da bilharzia. Arch. ital. Chir. 43, 606—610 (1936). Ref. Z.org. Chir. 80, 625.
40. HELLNER, HANS: Über Strahlengeschwülste. Münch. med. Wschr. 1937 I, 980—984.
41. BORST, MAX: Die Lehre von den Geschwülsten mit einem mikroskopischen Atlas, 2 Bände. 1902.
42. MUTO, M.: Zur pathologischen Anatomie und Klinik des primären bösartigen Papillomes des Nierenbeckens. Mitt. Path. (Sendai) 2, 599—615 (1926).
43. HAUENSCHILD, F.: Papilloma vesicae. Inaug.-Diss. Bonn 1921.
44. ZUCKERKANDL: Über die sogenannte Cystitis cystica und über einen Fall von cystischen Papillomen. Mber. Urol. 7, 519—543 (1902).
45. MENNENGA, M.: Beitrag zur Symptomatologie und Morphologie der epithelialen Blasen- geschwülste. Dtsch. Z. Chir. 245, 517—529 (1935).
46. PASCHKIS, R. u. S. BRÜGEL: Beitrag zum Aufbau und Wachstumsmechanismus des Blasenpapilloms. Z. urol. Chir. 36, 220—223 (1933).
47. EGGER, K.: Über die Behandlung der Blasen- geschwülste. Schweiz. med. Wschr. 1935 II, 1051—1054.
48. VOELKER, F. u. H. BOEMINGHAUS: Die soliden Geschwülste der Niere. Handbuch der Urologie, Bd. IV, S. 748.
49. GURLT: Beiträge zur chirurgischen Statistik. Arch. klin. Chir. 25, 421—460 (1880).
50. OBERLÄNDER: Lehrbuch der Urethroskopie. Leipzig 1893.
51. PALM, R.: Über papilläre polypöse Angiome und Fibrome der weiblichen Harnröhre. Mschr. Geburtsh. 13, 231, 351, 470 (1901).
52. TZSCHIRNTSCH, K.: Elektroresektion bei der Prostatahypertrophie. Z. Urol. 29, 51 (1935).
53. — Zur Elektroresektion bei obstruierenden Blasen- halsveränderungen. Z. Urol. 31, 305 (1937).
54. FENNWICK, E. H.: Villous carcinoma of bladder. Lancet, 10. März 1888 I, 472. Ref. Jber. Med. 23, Abt. 2, 319.
55. THOMAS, H.: Über das Zottenfibrom der Harnblase. Inaug.-Diss. Würzburg 1888.
56. ZIMMERMANN: Ein Fall von Blasenpapillomen mit Prolaps durch die Harnröhre. Inaug.-Diss. Tübingen 1902.
57. WEINRICH, M.: Zur Pathologie und Therapie der gutartigen Harnblasengeschwülste. Arch. klin. Chir. 80, 887—901 (1906).
58. EGGER, K.: Siehe unter Nr. 47.
59. FUCHS, F.: Zur Klinik und Statistik der Harnblasentumoren. Z. urol. Chir. 17, 277 bis 297 (1925).
60. STEINMETZ, C.: Beitrag zur Kasuistik und Statistik der primären Geschwülste der Harnblase im Kindesalter. Dtsch. Z. Chir. 39, 313—336 (1894).
61. POLL, B.: Ein Fall von multipler Zottengeschwulst im Ureter und Nierenbecken. Inaug.-Diss. 1889.
62. BACHRACH, R.: Neubildungen des Ureters. Handbuch der Urologie, Bd. V, S. 26.
63. HÖSEL, M.: Zur Diagnose und Behandlung der Harnleitertumoren. Z. Urol. 30, 481 bis 487 (1936).

64. PFLAUMER, E.: Über das intramurale Ureterpapillom, seine Diagnose und Behandlung. *Z. Urol.* **23**, 589—599 (1929).
65. STRICKER: Papillome in einer Hydronephrose. *Z. urol. Chir.* **33**, 519, 520 (1931).
66. BRÜTT, H.: Überpapilläre Geschwülste des Nierenbeckens. *Z. urol. Chir.* **4**, 155—173 (1919).
67. VÖLKER, F. u. H. BOEMINGHAUS: Die soliden Geschwülste der Niere. *Handbuch der Urologie*, Bd. IV, S. 78.
68. HORTOLOMEI, N. u. T. BURGHELE: Zur Kasuistik der Zottengeschwülste des Nierenbeckens. *Z. Urol.* **27**, 87—90 (1933).
69. HASLINGER, K.: Die Zottengeschwülste des Nierenbeckens. *Z. urol. Chir.* **20** (Orig.), 77—88 (1926).
70. NICOLICH, G.: Über 5 Fälle von primären Nierenbeckengeschwülsten. *Z. Urol.* **28**, 73—84 (1934).
71. GERLACH, K.: Papilläre Nierenbeckengeschwulst und Narbenmetastasen. *Dtsch. Z. Chir.* **239**, 750—757 (1933).
72. BRÜTT, H.: Siehe unter Nr. 66.
73. HORMUTH, V.: Nierenbeckentumoren im Röntgenbild. *Fortschr. Röntgenstr.* **55**, 251—365 (1937).
74. WILDBOLZ, H.: *Lehrbuch der Urologie*. Berlin: Julius Springer 1934.
75. KÁMIL, F.: Die Nierenbeckenpapillome. *Z. Urol.* **28**, 739—753 (1934).
76. SCHNEIDER, H.: Die Bedeutung der Nierenfunktionsprüfungen und der retrograden Pyelographie für die Diagnostik von Nierentumoren. *Z. Urol.* **30**, 2 (1936).
77. VERNEUL, A.: Über die Struktur der Polypen der weiblichen Harnröhre. *Gaz. de Paris* **1856**, 5. Ref. *Schmidts Jb.* **90**, 291 (1856).
78. STECHOW, W.: Zwei Fälle von Papillom der weiblichen Urethra. *Z. Geburtsh.* **6**, 93 bis 100 (1881).
79. GAUTIER, E. L.: Quatre formes differentes de polypes et de papillomes urethraux. *J. d'Urol.* **22**, 314—320 (1926). Ref. *Z. urol. Chir.* **22**, 143.
80. SCHIFTAN, W.: Über Papillomatose der männlichen Harnröhre. *Z. Urol.* **24**, 518 VB (1930).
81. WALTHER, E.: Papillombildung in der weiblichen Harnröhre unter Behandlung mit Harnröhrenstäbchen. *Inaug.-Diss.* Jena 1922/23.
82. GRÜNFELD, I.: Die Endoskopie der Harnröhre und Blase. *Deutsche Chirurgie*, Liefg. 51, S. 179. Stuttgart: Ferdinand Enke 1881.
83. WINKEL, F.: Die Krankheiten der weiblichen Harnröhre und Blase. *Deutsche Chirurgie*, Liefg. 62, S. 66, 181. Stuttgart: Ferdinand Enke 1885.
84. OBERLÄNDER: Über die papillomatöse Schleimhautentzündung der männlichen Harnröhre. *Vjschr. Dermat.* **1887**, 1077—1100.
85. FLUSS, K.: Beitrag zur Klinik ausgebreiteter papillärer Geschwülste der Harnröhre. *Wien. klin. Wschr.* **1907 II**, 1225—1229.
86. JOUNG, H. and McCLURE: The use of the high frequency current in the treatment of lesions of the deep urethra. *J. of Urol.* **7**, 221—233 (1922). Ref. *Z. urol. Chir.* **9**, 451.
87. DÖSZA, E.: Über die Neubildungen der weiblichen Harnröhre. *Z. urol. Chir.* **42**, 381—394 (1936).
88. CARPARIS: Ein Fall von Papillom der Urethra bei einem Mädchen. *Giorn. internaz. Sci. med.* **1899**, No 18. Ref. *Mh. Dermat.* **30**, 345 (1900).
89. WILDBOLZ, H.: Die Erkrankungen der Harnröhre und des Penis. *Handbuch der Urologie*, Bd. V, S. 273.
90. GIANNINI, D.: Papillomi teleangettasi dolorosi nello sbocco dell'uretra muliebre. *Morgagni* **22**, 736—739 (1880). Ref. *Jber. Med.* **15**, Abt. 2, 568.
91. BARTHEZ: Über die Polypen der Harnröhre. *J. hebdom.* **1836**, Nr 23. Ref. *Schmidts Jb.* **13**, 58—59 (1837).
92. MARESCH, R. u. H. CHIARI: Penis und Urethra. In *HENKE-LUBARSCHS Handbuch der speziellen pathologischen Anatomie und Histologie*, Bd. VI, Teil 3, S. 183—426. Berlin: Julius Springer 1931.
93. BALCH: A case of papillomatous urethritis. *Bosten. med. J.* **33**, 5 (1898). Ref. *Jber. Med.* **33**, Abt. 2, 510.
94. GOLDENBERG: Polyps of the male urethra. *N. Y. med. J. a. med. Rec.*, 9. Mai **1891**. Ref. *Zbl. Chir.* **1892**, Nr 23, 502.

95. GRÜNFELD, I.: Kondylome und Polypen der Harnröhre. *Vjschr. Dermat.* **3**, 213—228 (1876).
96. ANTAL: Spezielle chirurgische Pathologie und Therapie der Harnblase und Harnröhre. Stuttgart 1888.
97. HERBST, R. H.: Papilloma of prostatic urethra treated with radium and fulguration. *Surg. Clin. N. Amer.* **3**, 1071—1075 (1923). Ref. *Z. urol. Chir.* **14**, 309.
98. CASCINO, R.: Un caso de papilloma semplice della vesicae felicemente operati ed a note interessanti. *Giorn. internaz. Sci. med.* **1904**, H. 5. Ref. *Jber. Chir.* **10**, 867.
99. KOLISCHER, G.: Geheilter Fall von Papillomen am Orificium urethrae internum. *Wien. klin. Rdsch.* **1897**, Nr 6. *Zbl. Chir.* **1897**, Nr 18, 524.
100. DAVIS, E.: Papilloma of posterior urethra. The cause of profuse haemorrhage and urinary retention. *Surg. etc.* **37**, 194—201 (1923). Ref. *Z. urol. Chir.* **14**, 353.
101. KREUTZMANN, H. A. R.: Papillomata involving the female urethra. *Surg. etc.* **38**, 475—478 (1924). Ref. *Z. urol. Chir.* **16**, 241.
102. MEDORO: Vegetationen in der weiblichen Harnröhre. *Giorn. serv. ai Progr. Pat.*, Febr. **1842**. Ref. *Schmidts Jb.* **37**, 186—188 (1843).
103. HEGEDÜS, K.: Urethralpapillom ungewöhnlicher Größe. *Gyogyaszat (ung.)* **66**, 166, 167, 322—324 (1926). Ref. *Z. urol. Chir.* **21**, 121, 122.
104. EGGER, O.: Über Blasengeschwülste. *Z. urol. Chir.* **6**, 175—217 (1921).
105. FOOT, A. W.: Papilloma of the bladder. *Dublin J. of med. Sci.* **62**, 341—344 (1876). Ref. *Jber. Med.* **11**, Abt. 2, 236, 237.
106. FRANK: Zottenkrebs der Harnblase. *Med. Korresp.bl. württ. med. ärztl. Ver.* **27**, 198 (1857).
107. SANTESSON: Papillomata (tumores villosi) vesicae urinaria. *Hygiea (Stockh.)* **15**. Ref. *Schmidts Jb.* **84**, 314 (1854).
108. HUTCHINSON, J.: Zottenkrebs und Polyp der Blase. *Med. Tim.* **1857**. Ref. *Schmidts Jb.* **99**, 17 (1858).
109. BROWN, W.: Zottenkrebs der Harnblase. *Edinburgh med. J.* **95**, 1036 (1863). Ref. *Schmidts Jb.* **126**, 63 (1865).
110. ESTLANDER, J. A.: Papilloma vesicae urinariae. *Finska Läk.sällsk. Hdl.* **15** (1874). Ref. *Jber. Med.* **9**, Abt. 2, 296.
111. DEBRUYNE: Ein Fall von Zottenkrebs der Harnblase. *Presse méd. Dez.* **1869**. Ref. *Schmidts Jb.* **146**, 103 (1870).
112. PEPPER, W.: Eine Papillargeschwulst der Harnblase. *Philad. med. Tim.*, 15. Dez. **1871**. Ref. *Schmidts Jb.* **160**, 187 (1873).
113. HUDSON, R. S.: Villous disease (papillary fibroma) of the bladder. *Dublin. J. med. Sci.* **1879**. Ref. *Jber. Med.* **14**, Abt. 2, 211.
114. CRAVEN: Papilloma of the bladder; supra pubic cystostomy; recovery. *Lancet* **1891 I**, 308. Ref. *Jber. Med.* **26**, Abt. 2, 217.
115. GUYON: Lecons cliniques sur les affections chirurgicales de la vessie et de la prostata. Paris 1888.
116. JONES, S.: Two cases of papilloma of the bladder removed by the wire ecraseur. *Lancet* **1887 II**, 65.
117. SOUTHAM: Papillom der Blase. *Brit. med. J.* **1900**. Ref. *Mh. Dermat.* **32**, 616 (1901).
118. WENDEL, W.: Beiträge zur Lehre von den Blasengeschwülsten. *Mitt. Grenzgeb. Med. u. Chir.* **6**, 15—96 (1906) (Lit.).
119. WATSON: Tumors of the male bladder with remarks of a case. *Boston med. J.*, 30. Okt. **1884**. Ref. *Jber. Med.* **19**, Abt. 2, 226.
120. STENIUS, F.: Zur Bewertung des epithelialen Harnsedimentes für die Diagnose der Blasengeschwülste. *Acta chir. scand. (Stockh.)* **58**, 240—255 (1925).
121. BAUER, A.: Erkennung einer Blasen-zotten-geschwulst aus dem Harnsediment mittels der Alizarinmethode. *Z. urol. Chir.* **35**, 219, 220 (1932).
122. LICHTENBERG, A. v.: Allgemeine Röntgendiagnostik. *Handbuch der Urologie*, Bd. II, S. 130.
123. ROSENSTEIN, P.: Über Blasenpapillome mit Inkontinenz beim Weibe und über die operative Heilung des Leidens. *Verh. dtsh. Ges. Urol.*, 2. Kongr. **1909**, 442—446.
124. OTTOW, B.: Prolaps eines Blasenpapilloms durch die Urethra. *Zbl. Gynäk.* **1920**, Nr 49, 1416—1419.

125. ZIMMERMANN: Ein Fall von Blasenpapillom mit Prolaps durch die Harnröhre. Inaug.-Diss. Tübingen 1902.
126. FITZWILLIAMS, D. C. L.: Unusal large papilloma of the bladder. *Urologic Rev.* **35**, 638, 639 (1931). *Ref. Z. urol. Chir.* **32**, 374.
127. FREUND, H.: Blasenpapillom als Geburtshindernis. *Dtsch. med. Wschr.* **1909 II**, 1773.
- 127a. FLAHERTY, S. A.: Urethral obstruction to papilloma of the bladder. *Urologic Rev.* **35**, 638, 639 (1931). *Ref. Z. urol. Chir.* **34**, 250.
128. FUCHS: Ein Blasenpapillom unter dem klinischen Bilde der Prostatahypertrophie. *Z. urol. Chir.* **29**, 300 (1930).
129. IRGER u. A. MICHELSON: Über Harnblasengeschwülste (russ.). *Urol.*, **12**, 62—71 (1935). *Ref. Z. urol. Chir.* **42**, 460 (1936).
130. NITZE: Die physikalischen Untersuchungsmethoden der männlichen Harnröhre und Blase. *Berl. klin. Wschr.* **1887 I**.
131. WATSON, T. H.: Two cases of benign papillomatous bladder growths successfully removed by the perineal route. *Boston med. J.* **1889**, **32**. *Ref. Jber. Med.* **24**, Abt. 2, 328.
132. OTIS, F. N.: Papillomatous tumor of the bladder demonstrated by means of LISTERS electrocystoscope. *Med. Rec.* **33**, 493 (1888). *Ref. Jber. Med.* **23**, Abt. 2, 314.
133. KÜMMELL: Über Geschwülste der Harnblase, ihre Prognose und Therapie. *Berl. Klin.* **1893**, H. 59, 1—49.
134. FENWICK, H.: Die Abtragung der Blasengeschwülste. *Med. moderna* **1895**, No 94. *Ref. Zbl. Krkh. Harn- u. Geschl.org.* **7**, 238 (1896).
135. NITZE, M.: Lehrbuch der Kystoskopie. Wiesbaden 1889.
136. SOPHRONIEFF: Papillome de la vessie enroulé d' autour d'un calcul. *J. d'Urol.* **18**, 510—511 (1924). *Ref. Z. urol. Chir.* **18**, 148.
137. NORTON, A. T.: On a case of papilloma of the bladder-excision-death. *Med. Presse* **1879**. *Ref. Jber. Med.* **14**, Abt. 2, 213.
138. NICAISE: Periphere Versteinerung einer Zottengeschwulst der Blase. *Ann. Mal. Org. génito-urin.* **1895**, No 9. *Ref. Mh. Dermat.* **23**, 214 (1896).
139. FURNISS: Two cases of ureteral calculus treated successfully by fulguration. *Z. urol. Chir.* **9**, 253 (1921).
140. GOTTSSTEIN, S.: Nephrolithiasis. *Handbuch der Urologie*, Bd. IV, S. 388.
141. KIELLEUTNER u. GOTTSSTEIN: Nephrolithiasis. *Z. Urol.* **4**, 388 (1927).
142. PASCHKIS: Die Erkrankungen der Harnblase ohne Entzündung. *Handbuch der Urologie*, Bd. V, S. 62, 63, 72, 73, 141.
143. ROKITANSKY, C.: Siehe unter Nr. 4.
144. BILHARZ, T.: Distomum haematobium und sein Verhältnis zu gewissen pathologischen Veränderungen der menschlichen Harnblase. *Wien. med. Wschr.* **1856 I**, 49, 65.
145. GRUBER, G. B.: Über Harnblasenbilharziosis. *Z. urol. Chir.* **13** (Orig.), 99—102 (1923).
146. CERQUA, S.: Papilloma bilharziosa della vescica. *Rinasc. med.* **7**, 417, 418 (1930). *Ref. Z. urol. Chir.* **31**, 256.
147. STÜHMER, A.: Bilharziaerkrankung der Blase. *Dermat. Z.* **43**, 132—139 (1925).
148. BACHRACH, R.: Die Erkrankungen der Harnleiter. In v. LICHTENBERG-VOELKER-WILDBOLZ *Handbuch der Urologie*, Bd. V, 1—41.
149. LENTHE, G. H. C.: Ein Fall von Zottengeschwulst der Blase, des Harnleiters und des Nierenbeckens. Inaug.-Diss. Greifswald 1899.
150. ALBARRAN: Neoplasmes primififs du bassin et de l'uretère. *Ann. Mal. Org. génito-urin.* **1900**, No 7, 9 u. 11. *Ref. Jber. Chir.* **6**, 825.
151. BACHRACH, R.: Papillärer Tumor des Ureters, Bedeutung der radiographischen Darstellung. *Verh. dtsh. Ges. Urol.*, **8. Kongr. **1928**, 429, 430.**
152. SINNREICH, W.: Zur Kenntnis und Therapie der primären Ureterpapillome. *Arch. klin. Chir.* **179**, 1—8 (1934).
153. LANZARUS, J. A.: Primary tumors of the ureter with special reference to the malignant tumors. *Ann. Surg.* **99**, 769—795 (1934). *Ref. Zbl. Chir.* **1935**, Nr 28, 1677 und *Z.org. Chir.* **68**, 592.
154. HÖSEL, M.: Zur Diagnose und Behandlung der Harnleitertumoren. *Z. Urlo.* **30**, 481 bis 487 (1936).
155. REICHEL: Ureterpapillom. *Sitzg. Wien. urol. Ges.*, 2. Mai **1934**. *Z. Urol.* **30**, 58 (1936).

156. NAZARI: Papillom des rechten Ureters mit Steinverschluß des linken Ureters. Ref. Zbl. Gynäk. **1936**, Nr 8, 465.
157. SCHNEIDER, H.: Ein seltsames Papillom des Ureters. Z. Urol. **31**, H. 2, 130—132 (1937).
158. ETTORE, E.: Papillomatosi ureterale. Policlinica sez. **31**, 13 (1924). Ref. Z. urol. Chir. **15**, 372.
159. GOTTLIEB, J.: Über Neubildungen des Harnleiters. Z. urol. Chir. **20** (Orig.), 230—242 (1926).
160. STERNBACH: Nierenbeckenpapillome. Z. Urol. **30**, 184 (1936).
161. VÖLKER, F. u. H. BOEMINGHAUS: Die soliden Geschwülste der Niere, des Nierenbeckens usw. In v. LICHTENBERG-WILDBOLZ Handbuch der Urologie, Bd. IV, S. 704 bis 776.
162. ROBERTS, J. H. and DE MORGAN: Villous disease of the kidney. Trans. path. Soc. Lond. **21** (1870).
- 162a. DR. THORNLEY STOKER: Villous disease of kidney and rupture of heart. Lancet, Mai 1886 I, 928.
163. PANTALONI: Les papillomes du bassinet. Ref. Zbl. Chir. **1899**, Nr 19, 582.
164. FRANCKE: Papillomatose des Nierenbeckens und des Ureters. Münch. med. Wschr. **1900 I**, 301.
165. REYNOLDS: Papilloma of the renal pelvis with massive hydronephrosis. Ref. Zbl. Chir. **1904**, Nr 36, 1055.
166. MCCARTHY, J. F.: Papilloma of the renal pelvis. Ref. Z. urol. Chir. **13**, 99 (1922).
167. RESCHKE, K.: Papillom des Nierenbeckens. Arch. klin. Chir. **129**, 431—433 (1924).
168. OCKERBLAD, N. T.: Early papilloma of the kidney pelvis. Ref. Z. urol. Chir. **15**, 367 (1923).
169. SWARTZ, E. O.: Malignant papillomata of the renal pelvis associated with solitary cyst of the kidney. Ref. Z. org. Chir. **33**, 828 (1925).
170. BISELL, D.: Renal papillomata und ureteral implants. Ref. Z. urol. Chir. **18**, 456 (1925).
171. QUINBY, W. M. C.: Report of two cases of papilloma of the renal pelvis. Ref. Z. urol. Chir. **7**, 212 (1921).
172. MURSELL, T.: Papilloma of the pelvis of the right kidney, with secondary implantation growth in the corresponding ureter. Ref. Z. urol. Chir. **31**, 130 (1930).
173. KEYNES, G.: Papilloma of the renal pelvis diagnosed by pyelography. Ref. Z. urol. Chir. **22**, 215 (1926).
174. LONDON, L. H. and N. M. ALTER: Carcinomatous papilloma of the renal pelvis. Ref. Z. urol. Chir. **11**, 219 (1922).
175. HASLINGER, K.: Die Zottengeschwülste des Nierenbeckens. Z. urol. Chir. **20**, 77, 78 (1926).
176. ANDERSON, J. C.: Persistent haematuria from a minute papilloma of the renal pelvis. Ref. Z. urol. Chir. **30**, 361 (1930).
177. JANSSON, G.: Röntgendiagnose des Nierenbeckenpapilloms (schwed.). Ref. Z. urol. Chir. **38**, 206 (1933).
178. HADFIELD, G.: Malignant papilloma of renal pelvis associated with calculus. Ref. Z. urol. Chir. **15**, 367 (1924).
179. HORMUTH, V.: Fortschr. Röntgenstr. **55**, H. 4, 351 (1937).
180. STERNBACH, K.: Nierenbeckenpapillome. Z. urol. Chir. **41**, 219, 220 (1935). — Z. Urol. **30**, 184 (1936).
181. LÄWEN: Frühdiagnose eines malignen Nierenbeckenpapilloms. Dtsch. med. Wschr. **1935 I**, 487.
182. BLATT, P.: Nierenbecken-Ureter-Papillomatose. Wien. klin. Wschr. **1935 I**, 603, 604.
183. MACUET-LILLE: Nierenbeckenpapillom durch Pyelogramm nachgewiesen und durch Pyelotomie entfernt. Z. Urol. **31**, H. 4, 292 (1937).
184. RUBRITIUS: Nierenbeckenpapillome. Z. Urol. **29**, 126 (1935).
185. WEIDNER, O.: Nierenbeckenpapillom. Z. Urol. **29**, 277 (1935).
186. REJSEK, J.: Contributo alla diagnosi dei papillomi del bacinetto mediante la pielo-grafia. Ref. Z. urol. Chir. **18**, 403 (1924).
187. BERNASCONI: Volumineux papillome du bassinet. Ref. Z. urol. Chir. **37**, 305 (1932).
188. KLEIN, E.: Papillomatöser Tumor im Nierenbecken. Fortschr. Röntgenstr. **53**, 205, 206 (1935).
189. BLATT, P.: Multiple Papillome. Wien. med. Wschr. **1935 I**, 551, 552.

190. SCHWARZ, O. A.: Diagnostisch und klinisch ungewöhnliche Fälle von Nierenbeckenpapillom. *Z. Urol.* **22**, 410—412 (1928).
191. LAMONT, D.: Benign papilloma of the renal pelvis. *Ref. Z. urol. Chir.* **28**, 122 (1929).
192. SCHNEIDER, H.: Siehe unter Nr. 76.
193. NICOLICH, G.: Über 5 Fälle von primärer Nierenbeckengeschwulst. *Z. Urol.* **28**, 73—84 (1934).
194. THOMSON-WALKER, J.: Three cases of ureterectomy for papilloma with comments. *Ref. Z. urol. Chir.* **29**, 113 (1929).
195. RENNER: Nierenbeckenpapillome. *Zbl. Chir.* **1935**, Nr 13, 774, 775.
196. JANSSON, G.: Die Röntgendiagnose bei Nierenbeckenpapillom. *Acta radiol. (Stockh.)* **16**, 354—360 (1935).
197. RÜTZ, A.: Beitrag zur Nieren- und Ureterpapillomatose. *Z. Urol.* **29**, 370—375 (1935).
198. CONTINI, V.: Contributo allo studio dei papillomi del bacinetto. *Ref. Z. urol. Chir.* **41**, 135 (1935).
199. TORRACA, L.: Tumore papillare del bacinetto renale. *Ref. Z. org. Chir.* **75**, 125 (1935).
200. MARICONDA, P.: Sopra un caso di argenesia del rene con papillomatosi diffusa della pelvi. *Ref. Z. urol. Chir.* **34**, 109 (1931).
201. WILLS, C.: Policistic and „unilateral“ policistic kidney; review of literature and two cases, one with intracystic papilloma. *Ref. Z. urol. Chir.* **42** (1936).
202. BARELLA: Große Hydronephrose infolge Papillom des Nierenbeckens. *Z. urol. Chir.* **40** (Orig.), 474 (1935).
203. ATKINSON: Papilloma of bladder complicated with Haemoglobinuria. *Brit. med. J.* **1895 II**, 1239.
204. BRIGGS: Papillomatöse Urethritis. *Ref. Jber. Med.* **24**, Abt. 2, 344.
205. KARVONEN, J. J.: Zur Behandlung der Papillome der Harnröhre. *Dermat. Zbl.* **5**, 258—262 (1902).
206. HUTCHINSON, J.: Siehe unter Nr. 108.
207. GUERSANT, P.: Observation d'une masse polypeuse dans la vessie d'une petite fille de 22 mois. *Ref. Schmidts Jb.* **13**, 307 (1868) und *Jber. Med.* **3**, Abt. 2, 165.
208. GERSUNY, R.: Über polypöse, nicht carcinomatöse Neubildungen der Harnblase. *Arch. klin. Chir.* **13**, 131—143 (1871).
209. KOCHER: Heilung eines Zottenkrebses der Blase beim Manne. *Zbl. Chir.* **1876**, Nr 13, 193—195.
210. THOMPSON, H.: Case of vascular tumor of the bladder possessing unusual characters. *Ref. Jber. Med.* **6**, Abt. 2, 181.
211. ALEXANDER, W.: A case of disease of the bladder relieved by somewhat novel operative method. *Ref. Zbl. Chir.* **1879**, Nr 1, 15.
212. SCHÜLLER, M.: Ein Fall von Zottenkrebs der Blase. *Dtsch. Z. Chir.* **9**, 530 (1878).
213. HEIM-VÖGTLIN: Fälle von seltener Erkrankung der Harnblase bei Frauen. *Korresp.bl. Schweiz. Ärzte* **9**, 388—393, 424—428 (1879).
214. RAUSCHENBUSCH, T.: Über das Papillom der Harnblase. *Inaug.-Diss. Halle* 1882.
215. ATLEE, W.: A case of fungosities of the bladder cured by scraping with the finger. *Ref. Zbl. Chir.* **1882**, Nr 32, 535.
216. THORNE: Fibrous papilloma of the femal bladder. *Lancet*, Jan. **1883**. *Ref. Zbl. Chir.* **1883**, Nr 12, 192.
217. KALTENBACH, R.: Exstirpation eines papillären Adenoms der Harnblase von der Scheide aus. *Arch. klin. Chir.* **30**, 659 (1884).
218. THOMPSON, H.: Die Tumoren der Harnblase. London: Verl. Churchill, 11. new-Burlington-Street 1884.
219. HOFMOKL: Papillom der Harnblase. *Wien. med. Jb.* **1885**, H. 2/3.
220. MORI, G.: Sui tumori vescicali. *Ref. Jber. Med.* **20**, Abt. 2, 220.
221. RIEDEL: Zur operativen Behandlung der Blasenpapillome. *Petersburg. med. Wschr.* **1885 II**, 169.
222. KÜSTER, E.: Über Harnblasengeschwülste. *Slg klin. Vortr.* Nr 267/268 (Chir. Nr. 84). Leipzig 1886.
223. KOCH, O.: Über die Operation der gutartigen Blasenpapillome beim Manne. *Inaug.-Diss. Tübingen* 1886. *Beitr. klin. Chir.* **2**, 443 (1886).
224. YARROW, H. C.: Papilloma of the bladder. *J. amer. med. Assoc.* **6**, 160 (1886).
225. GOULEY: Papilloma of the bladder. *Ref. Jber. Med.* **21**, H. 2, 247.

226. WATSON, F. S.: A case of papilloma of the male bladder successfully removed by the supra-pubic operation. Ref. Jber. Med. **22**, Abt. 2, 300 (1887).
227. GUYON: Lecons cliniques sur les affection chinorsicales de la vessie et de la prostata. Paris 1888.
228. DITTEL, v.: Über Blasentumoren und Blasenblutungen. Allg. Wien. med. Ztg **37**, 441, 453, 466, 478, 490 (1892).
229. SÄNGER: Papilloma vesicae. Zbl. Gynäk. **1892**, Nr 36, 718.
230. FRÖHLICH, R.: Ein Fall von Papilloma vesicae urinariae. Inaug.-Diss. Würzburg 1894.
231. COLLEY, F.: Über breitbasige Zottenpolypen der menschlichen Harnblase und deren Übergang in maligne Neubildung. Dtsch. Z. Chir. **39**, 525 (1894).
232. SCHUCHARDT, R.: Über gutartige und krebsige Zottengeschwülste der Harnblase nebst Bemerkungen über die operative Behandlung vorgeschrittener Blasenkrebsse. Arch. klin. Chir. **52**, 53—76 (1896).
233. GRÄFE, M.: Ein weiterer Fall von Papilloma vesicae. Zbl. Gynäk. **1899**, Nr 20, 592.
234. BROWN, T.: Ein Fall von Blasenpapillom durch die Epicystotomie entfernt. Ref. Mh. Dermat. **28**, 418 (1899).
235. SCHLEP, L.: Die in der chirurgischen Klinik zu München operierten Blasenpapillome 1890—1903. Inaug.-Diss. München 1903.
236. ALBARRAN: Adenome de l'uretère Exstirpation. Ref. Jber. Chir. **8**, 1005 (1902).
237. LEGUEU: Transformations et dégénérescences de papillomes de la vessie. Ref. Z. Urol. **5**, 67 (1911).
238. FRISCH, A. v.: Die operative Behandlung der Blasengeschwülste und ihre Erfolge. Erg. Chir. **3**, 466 (1911).
239. DUBOIS, F. E.: A case of papilloma of the bladder with interesting surgical and post operative complications. Ref. Z. urol. Chir. **21**, 113 (1926).
240. ESCAT: Papillomes de la vessie et hypertrophie de la prostata. Ref. Z. urol. Chir. **13**, 236 (1922).
241. VÖLKER, F. u. H. BOEMINGHAUS: Anatomie und Chirurgische Operationslehre der Blase. Handbuch der Urologie, Bd. I, S. 127.
242. DOBROTWORSKI, W. J.: Transsudat von Blutplasma durch Zottengeschwülste der Harnblase. Z. urol. Chir. **12**, 118—122 (1923).
243. LEWIT, W. S.: Zur totalen Blasenexstirpation bei gutartigen Papillomen (russ.). Ref. Z. urol. Chir. **16**, 235 (1923).
244. SEIFFERT, L.: Darm-Syphonblase im Röntgen- und Leistungsbild. Zbl. Chir. **1936**, Nr 34, 2002.
245. — Über den plastischen Ersatz der exstirpierten Harnblase. Zbl. Chir. **1935**, Nr 8, 461; **1936**, 47, 2813 und Arch. klin. Chir. **1935**, 569.
246. BOPPE et J. E. MARCEL: Enorme papillome vesical chezson tout jeune enfant. Ref. Z.org. Chir. **70**, 308 (1934).
247. NIELSEN: Beiträge zur pathologischen Anatomie der Ureteren. Beitr. path. Anat. **3**, 277 (1888).
248. LE DENTU et ALBARRAN: Exstirpation totale d'un'urétère pour papillome. Ref. Jber. Med. **34**, Abt. 2, 513.
249. LE DENTU: Papillomes de l'uretère. Nephrectomie totale. Ref. Jber. Med. **34**, Abt. 2, 513.
250. — Papillom de l'uterére Nephrectomie et ureterectomie totale. Ref. Zbl. Chir. **1899**, Nr 19, 581.
251. MACKENRODT: Papillom des rechten Ureters. Z. Geburtsh. **50**, 155 (1903).
252. DE SARD: Un cas de papillome de l'urèthre chez l'homme. Ref. Jber. Chir. **9**, 1082 (1903).
253. BORGEL, J. H.: Beitrag zur Kenntnis der Ureterpapillome. Inaug.-Diss. Bonn 1916.
254. BRUNET, G.: Über Zottengeschwülste des Ureters. Gynäk. Rdsch. **1**, 365 (1907).
255. KRAFT, W.: Fälle von primären und sekundärem Ureterpapillom. Z. Urol. **16**, 385 (1922).
256. CHWALLA, R.: Dauerergebnisse bei primärem Ureterpapillom. Z. urol. Chir. **41**, 543 (1936).
257. FOWLER, H. A.: Solitary papilloma of the lower (right) ureter secondary to recurrent papillomata of the bladder. Ref. Z. urol. Chir. **33**, 76 (1930).
258. THORNTON, J. K.: Hydronephritis due to papilloma and calculus. Ref. Jber. Med. **20**, Abt. 2, 211.

259. KOHLHARDT, H.: Über eine Zottengeschwulst des Nierenbeckens und des Ureters. *Virchows Arch.* **148**, 565 (1897).
260. REICHEL: Siehe unter Nr. 155.
261. STERNBACH: Nierenbeckenpapillome. *Z. Urol.* **30**, 148 (1936). — Siehe unter Nr. 160.
262. MACDONALD, S. G.: Two cases of papilloma of the kidney. *Ref. Z. urol. Chir.* **7**, 87 (1921).
263. COPE, Z.: Haemato-nephrosis due to papilloma of the renal pelvis. *Ref. Z. urol. Chir.* **7**, 87 (1921).
264. DARNALL and J. KOLMER: Malignat papilloma of the kidney. *Ref. Z. urol. Chir.* **12**, 106, 242 (1922).
265. DOSZA, E.: Weitere Beiträge zur Kenntnis der Zottengeschwülste des Nierenbeckens. *Z. urol. Chir.* **22**, 81 (1927).
266. KITAGAWA u. OZAKI: Über einen Fall von der durch Nierenbeckenpapillom verursachten Haemato-Nephrose (jap.). *Ref. Z. urol. Chir.* **38**, 239 (1933).
267. MIKKELSEN: Papilloma pelvis. *Hosp.tid. (dän.)* **1934**, 74—77.
268. GAYET: Un cas de papillome du bassin. *Lyon Chir.* **33**, 93 (1936).
269. STAMOFF, B. H.: Ein Fall von Papilloma pelvis renis dextri (bulg.). *Ref. Z.org. Chir.* **74**, 175 (1935).
270. ORTH: Selten schweres Nierenbeckenpapillom. *Zbl. Chir.* **1930**, 2218.
271. MAKASCHEW u. SOKOLOF: Papillome des Nierenbeckens. *Z. Urol.* **24**, 265 (1930).
272. PFLAUMER: Indikationen und Technik der totalen Ureterectomie wegen Papillom des intramuralen Harnleiterteils. *Arch. klin. Chir.* **157**, 95 (1929).
273. — Über das intramurale Ureterpapillom, seine Diagnose und Behandlung. *Z. Urol.* **23**, 589 (1929).
274. ASCHNER, P. W.: Clinical applications of the structure of tumor of the bladder. *Ref. Z. urol. Chir.* **31**, 133 (1930).
275. FARKAS, J.: Harnleiter- und Nierenbeckenpapillom mit konsekutiver Hydronephrose. *Z. urol. Chir.* **37**, 451 (1933).
276. NITCHE, C. A. R.: A case of carcinoma of the kidney and multiple papillomata of the ureter and bladder treated by nephrectomy, ureterectomy and total cystectomy. *Ref. Z. urol. Chir.* **41**, 136 (1934).
277. LICHTENBERG u. SALLERAS: Partielle Blasen- und totale Ureterresektion wegen Papillomatose bei einem vor Jahren wegen des gleichen Prozesses Nephrectomierten. *Ref. Z. urol. Chir.* **41**, 144 (1934).
278. PFLAUMER: Siehe unter Nr. 273.
279. LUHMANN: Nierenbeckenpapillom. *Zbl. Chir.* **1935**, Nr 13, 774.
280. TORRACA, L.: Siehe unter Nr 199.
281. NOMMEL, H. U.: Zur Papillomatose des Nierenbeckens und Ureters. *Arch. klin. Chir.* **171**, 123 (1932).
282. EVERIDGE, J.: Nephro-ureterocystectomy for widespraad papillomatosis. *Ref. Z. urol. Chir.* **35**, 110 (1932).
283. BURFORD, C. E.: Papillomatosis of kidney, ureter and bladder. *Ref. Z. urol. Chir.* **31**, 129 (1929).
284. DE LA MAZA, T.: Ureter-Blasen-Papillom und Hydronephrose. *Ref. Z. urol. Chir.* **25**, 417 (1928).
285. GODARD et GAUTIER: Volumineus papillome du bassin avec uro-haemato-nephrose. *Ref. Z. urol. Chir.* **26**, 288 (1928).
286. STRICKER, O.: Über papillomatöse Geschwülste des Nierenbeckens. *Arch. klin. Chir.* **140**, 663 (1926).
287. LEWIN, A.: Die entzündlichen Erkrankungen der Harnrohre und ihrer Adnexe. *Handbuch der Urologie*, Bd. III, S. 931, 936, 937.
288. SALLERAS, J.: Fernresultate einer mit Eisessig behandelten Papillomatose der Harnrohre. *Ref. Z. urol. Chir.* **20**, 163 (1924).
289. EHRMANN: Über die Behandlung paraurethraler Hohlgänge und der Urethralpapillome. *Wien. med. Presse* **1895**, Nr 8.
290. FRISCH-ZUCKERKANDL: Die Verletzungen und chirurgischen Erkrankungen der Harnrohre. *Handbuch der Urologie*, Bd. III, S. 1—346.
291. FRANK, E. R. W.: Über die Beziehungen der papillomatösen Wucherungen des Blasenhalbes und der hinteren Harnrohre zum Mechanismus der Harnentleerung und der sexualen Neurathenie. *Z. Urol.* **2**, Nr 10 (1908).

292. BERNADET, G.: Papillomes intra-urétraux. Ref. Z. urol. Chir. **19**, 138 (1925).
293. SCHIFTAN, W.: Siehe unter Nr 80.
294. NITZE, M.: Das Operationscystoskop. Zbl. Chir. **1891**, Nr 51, 993.
295. SCHUSTLER, M.: Perinealschnitt und sectio alta in Beziehung zur THOMPSONSchen Digitaluntersuchung der Blase. Wien. med. Wschr. **1885 I**.
296. BOISSEAU-ROCHER: Serre-noeud galvanique pour papillomes vesicaux. Ref. Jber. Med. **28**, Abt. 2, 300.
297. KÜMMEL: Siehe unter Nr 133.
298. FRISCH, A. v.: Über operative Entfernung von Blasentumoren. Wien. med. Wschr. **1894 I**, 305, 370, 411, 467, 468, 516 u. 563.
299. KOLLMANN, A.: Zur NITZESchen Methode der intravesicalen Entfernung gutartiger Blasengeschwülste. Zbl. Krkh. Harn- u. Geschl.org. **6**, 225 (1895).
300. NITZE, M.: Die intravesicale Operation der Blasengeschwülste. Zbl. Krkh. Harn- u. Geschl.org. **7**, 377, 469 (1896).
301. GÖRL: Zottengeschwulst der Blase. Zbl. Krkh. Harn- u. Geschl.org. **7**, 129, 196 (1896).
302. FÜTH, H.: Über Papilloma vesicae beim Weibe. Zbl. Gynäk. **1899**, Nr 20, 581.
303. LÖWENHARDT: Beitrag zur Behandlung der Blasengeschwülste. Verh. dtsh. Ges. Chir. **1901**, 30 (Kongr.-Teil 1, S. 20—23).
304. KOLLMANN: Eigene Erfahrungen über cystoskopische intravesicale Operation gutartiger Blasengeschwülste. Münch. med. Wschr. **1900 I**, 592.
305. MERK: Über Papillom der Harnblase. Inaug.-Diss. Freiburg i. Br. 1901.
306. FENGLER, H.: Die Tumoren der Harnblase. Inaug.-Diss. Breslau 1903.
307. HERRING, H. T.: The treatment of vesical papilloma by injections. Ref. Jber. Chir. **9**, 875 (1904) und Mh. Dermat. **39**, 42 (1904).
308. WEINRICH, M.: Siehe unter Nr 57.
309. CUMSTON, CH. G.: Ein Fall von Papillom der Blase kompliziert mit Pyonephrose. Ref. Mh. Dermat. **41**, 29 (1905).
310. LICHTENSTERN: Bericht über 2 operierte Fälle papillärer Geschwülste der Blase. Verh. dtsh. Ges. Urol., 1. Kongr. **1907**, 409—411.
311. VOLLMANN: Über einen Fall von multipler Zottengeschwulst der Blase. Inaug.-Diss. Rostock 1907.
312. CASPER: Blasentumoren. Verh. dtsh. Ges. Urol., 2. Kongr. **1909**, 411.
313. ZUCKERKANDL, O.: Blasengeschwülste. Verh. dtsh. Ges. Urol., 2. Kongr. Berlin **1909**, 391.
314. BEER, E.: Die Behandlung von gutartigen Geschwülsten der Harnblase mittels Oudinstrahlen. Zbl. Chir. **1910**, Nr 34, 1015.
315. LOHNSTEIN, H.: Zur Hochfrequenzbehandlung von Papillomen in der Nähe des Orificiuminternum vesicae. Z. Urol. **9**, 161 (1915).
316. BEER, E.: Die Behandlung gutartiger Papillome der Harnblase mit dem durch ein Uretercystoskop eingeführten Oudin-Hochfrequenzstrom. Z. Urol. **6**, 1006 (1912).
317. JOSEPH, E.: Behandlung der Blasentumoren mit Thermokoagulation. Verh. dtsh. Ges. Chir., 43. Kongr. Berlin **1914**, 124.
318. SCHNEIDER, C.: Ein Fall von starker Nachblutung nach Operation eines Papilloms mittels Hochfrequenzströmen. Z. Urol. **7**, 638 (1913).
319. OPPENHEIMER, R.: Die Behandlung der Blasenpapillome durch intravesicale Elektrolyse. Verh. dtsh. Ges. Urol., 4. Kongr. **1913**, 296—299.
320. PRAETORIUS, G.: Neue Methode zur Behandlung der Blasenpapillome. Med. Klin. **1926 I**, 639.
321. — Weiteres über Mammin- und Kollargol bei Blasenpapillom. Med. Klin. **1917 I**, 370.
322. — Zur Kollargolbehandlung der Blasenpapillome. Münch. med. Wschr. **1920 II**, 1096.
323. MÜLLER, E.: Zur Behandlung der Blasenpapillome. Münch. med. Wschr. **1919 I**, 717.
324. POLLNOW, M.: Die Behandlung der Blasenpapillome mit Electrokoagulation. Inaug.-Diss. Berlin 1919.
325. JOSEPH, E.: Eine neue Methode zur Behandlung der Blasengeschwülste. Zbl. Chir. **1919**, Nr 47, 931.
326. — Siehe unter Nr 26.
327. — u. O. A. SCHWARZ: Erfahrungen über die epithelialen Geschwülste der Harnblase. Z. urol. Chir. **13**, 202 (1923).

328. JOSEPH, E.: Erfahrungen mit der Chemokoagulation bei Blasengeschwülsten. *Z. Urol.* **24**, 664 (1930).
329. WOSSIDLO, E.: Electrokoagulation von Blasen Tumoren. *Z. urol. Chir.* **12**, 385 (1923).
330. CHOLZOFF, B.: Behandlung der Blasenpapillome mit Electrokoagulation (russ.). *Ref. Z. urol. Chir.* **20**, 112 (1924).
331. STENIUS, F.: Studien über Pathologie und Klinik der Papillome und Carcinome der Harnblase. *Arb. path. Inst. Helsingfors, N. F.* **3**, 27—190 (1923).
332. BALL, G.: The treatment of simple papilloma of the bladder by fulguration. *Ref. Z. urol. Chir.* **17**, 73 (1924).
333. CHOLTZOW: Le traitement des tumeurs papillomateuses de la vessie par l' electro-coagulation. *Ref. Z. urol. Chir.* **21**, 272 (1926).
334. SCHEELE, K.: Die Elektrokoagulation der Blasen Tumoren. *Z. Urol.* **20**, 649 (1926).
335. — Die endovesicale Elektrokoagulation. *Erg. med. Strahlenforsch.* **2**, 433 (1926).
336. KRUSPE: Carcinom und Papillomatosis der Harnblase beim 39jährigen Mann. *Zbl. Hautkrkh.* **26**, 32 (1928).
337. JOLY, J. S.: The treatment of vesical papillomata by Cystoskopie diathermy. *Ref. Z. urol. Chir.* **31**, 430 (1930).
338. KROPEIT: Zur Leistungsfähigkeit der cystoskopischen Elektrokoagulation bei den Papillomgewächsen der Harnblase. *Dtsch. med. Wschr.* **1931 II**, 1309.
339. CALLIGARO, H.: Behandlung des Papilloms und Carcinoms der Harnblase durch Elektrokoagulation. *Inaug.-Diss. München* 1933.
340. HOLTHUSEN: Strahlentherapie der Harn- und Geschlechtsorgane. *Handbuch der Urologie*, Bd. II, S. 368—372.
341. ALAMARTINE: Papillome dégénère de la vessie traité par la curietherapie. *Ref. Z. urol. Chir.* **12**, 213 (1922).
342. — et CHARLEUX: Papillome dégénère de la vessie traité par la curietherapie. *Ref. Z. urol. Chir.* **15**, 189 (1923).
343. SMITH, G. G.: The treatment of bladder tumors. *Ref. Z. urol. Chir.* **42**, 223 (1936).
344. CARNELUTTI: Das Mesothorium in der Behandlung der Papillomatosen und infiltrierenden Blasengeschwülste. *Z. urol. Chir.* **19**, 251 (1926).
345. GREENBERG, G.: Transurethral conservative treatment of bladder tumors. *Ref. Z. urol. Chir.* **42**, 222 (1936).
346. SCHOENHOF, K.: Zur Röntgentherapie des Blasenpapilloms. *Zbl. Gynäk.* **1924**, Nr 47, 2576—2581.
347. — Zur Röntgentherapie papillärer Blasen Tumoren. *Zbl. Gynäk.* **1926**, Nr 39, 2534.
348. PLESCHNER, H. G.: Blasenpapillom und Blasen Carcinom. *Wien. med. Wschr.* **1931 II**, 1069.
349. BORN, R.: Ein neuer Weg zur Behandlung der Blasenpapillome. *Z. Urol.* **20**, 250 (1926).
350. PRAETORIUS, G.: Notiz zur Evakuierung von Blasenpapillomen nach BORN. *Z. Urol.* **20**, 583 (1926).
351. HENNIG u. J. LECHNIR: Behandlung einer diffusen Blasenpapillomatose mit dem Aspirationsverfahren. *Z. urol. Chir.* **34**, 342 (1932).
352. — — Absaugung von Blasen Tumoren unter Sicht, ein neues Behandlungsverfahren. *Z. Urol.* **26**, 558 (1932).
353. — — Weitere Erfahrungen in der Absaugung von Blasenpapillomen unter Sicht. *Z. Urol.* **27**, 294 (1933).
354. — — Kombinierte Absaugung eines blutenden großen Blasenpapilloms. *Z. Urol.* **28**, 301 (1934).
355. HAMMEL, H.: Zur Absaugung von Blasengeschwülsten. *Z. Urol.* **29**, 118 (1935).
356. LECHNIR, J.: Über Absaugung von Blasenpapillomen unter Sicht. *Arch. klin. Chir.* **180**, 490 (1934).
357. MALAVASOS, A.: Zur Behandlung der Papillomrezidive. *Z. urol. Chir.* **16**, 1 (1924).
358. HRYNTSCHACK, TH.: Die operative Therapie der malignen Blasenpapillome. *Z. urol. Chir.* **18**, 111 (1925).
359. JOSEPH, E.: Die Behandlung der Blasengeschwülste. *Z. Urol.* **19**, 118 (1925).
360. HARTINGER, L.: Zur Behandlung der Blasenpapillome. *Dtsch. Z. Chir.* **196**, 395 (1926).
361. ROSENBERG, A.: Die endovesicale Thermokoagulation. *Erg. Chir.* **21**, 271 (1928).
362. MORTON, H.: Removal of benign papilloma of the bladder by zuckerkanal. forceps. *Ref. Z. urol. Chir.* **25**, 66 (1928).

363. IRGER u. A. MICHELSON: Über Geschwülste der Harnblase (russ.). Ref. Z. Urol. **30**, 815 (1936).
364. UEBELHOER, R.: Die Operation des Blasenpapilloms mit der Schlinge. Z. Urol. **27**, 686 (1933).
365. FRANCOIS, J.: A. propos de deux nouveaux procédés de destruction rapide des papillomes vésicaux. Ref. Z. urol. Chir. **40**, 351 (1934).
366. HICKS, J. B.: Cystoscopic treatment of papillary bladder tumors. Ref. Z.org. Chir. **77**, 219 (1935).
367. RUBRITUS, H.: Die Grenzen transurethraler Operationstechnik. Z. urol. Chir. **42**, 21 (1936).
368. TZSCHIRNTSCH, K.: Die endovesicale Excision des Papillomstiels. Z. Urol. **31**, H. 9, 559 (1937).
369. VIRCHOW: Siehe unter Nr. 6.
370. BIRKETT: Fibröser Polyp der Harnblase. Ref. Schmidts Jber. **106**, 322 (1858).
371. POUSSON, A.: Nouvelles considerations sur l'exstirpation des tumeurs de la vessie. Ref. Jber. Med. **20**, Abt. 2, 218.
372. ANDERSON, W.: A case of papilloma of the bladder. Brit. med. J. 1885 I, 1100.
373. WENNING, W. H.: Some general remarks on a tumour of the bladder based on the report of a case of papilloma of the bladder in a female. Ref. Jber. Med. **22**, Abt. 2, 300.
374. CAHEN, F.: Zur Kasuistik der Blasentumoren. Virchows Arch. **113**, 468 (1888).
375. POUSSON, A.: Valeur de l'intervention chirurgicale dans le traitement des tumeurs de la vessie. Ref. Jber. Med. **24**, Abt. 2, 327.
376. ALBARRAN, J.: Les tumeurs de la vessie. Paris: G. Steinheil 1892.
377. ORTH, J.: Lehrbuch der speziellen pathologischen Anatomie, Bd. II, S. 214. Berlin 1889.
378. GUYON: Klinik der Krankheiten der Harnblase und Prostata. Deutsche Ausgabe. Berlin: August Hirschwald 1893.
379. JEBENS, R.: Über papillomatöse Tumoren in den ableitenden Harnwegen. Inaug.-Diss. Berlin 1894.
380. SUTER: Beitrag zur Pathologie und Therapie der Zottenpolypen der Harnblase. Zbl. Krkh. Harn- u. Geschl.org. **13**, 185 (1902).
381. BAZY, P.: Note sur la récédive des Papillomes de la vessie. Ref. Z. urol. Chir. **31**, 133 (1930).
382. GRAUHAN: Recidivierende Blasenpapillome. Dtsch. med. Wschr. **1923 I**, 496.
383. CASPER, L.: Die Rezidive der Harnblase. Berl. klin. Wschr. **1908 I**, 303.
384. — Siehe unter Nr 383.
385. CALLIGARO, H.: Siehe unter Nr. 339.
386. WEINRICH, M.: Siehe unter Nr. 57.
387. NITSCH, CAR.: Prognosis in papilloma of the bladder. Ref. Z. urol. Chir. **42**, 99 (1936).
388. LAIDLAY: Ten years experience of diathermy for papilloma of the bladder. Ref. Z. urol. Chir. **42**, 99 (1936).
389. PASTEAU, O.: Papillome vesical et radiotherapie. Ref. Z. urol. Chir. **42**, 99 (1936).
390. FRANCOIS, J.: Le diagnostic et le traitement des papillomes vésicaux. Ref. Z.org. Chir. **45**, 835 (1928).
391. JOSEPH, E.: Die Geschwülste der Blase. In Handbuch der Urologie, Bd. V, S. 201.
392. HÖCKLE, E.: Zur Diagnostik und Therapie der Blasenpapillome. Med. Korresp.bl. Württ. **91**, 85 (1921).
393. OPPENHEIMER, R.: Über die bei Arbeitern chemischer Betriebe beobachteten Erkrankungen des Harnapparates. Z. urol. Chir. **21**, 336 (1927).
394. DREW: Specimen of villous papilloma becoming malignant. Lancet, Jan. 1897.
395. BINDI, F.: Sull' evoluzione del papilloma della vescica urinaria. Ref. Z. urol. Chir. **27**, 107 (1928).
396. SWAN, R. H. J.: Some reflections upon villous-covered tumours of the urinary bladder. Ref. Z.org. Chir. **36**, 219 (1925).
397. SYRING, R.: Über Metaplasie von Blasenpapillom in Carcinom. Beitr. klin. Chir. **73**, 66—105 (1911).
398. PRAETORIUS, G.: Siehe unter Nr. 320.
399. KNEISE, O.: Papillomatose der Harnorgane und totale Nephrourethektomie. Zbl. Gynäk. **1933**, Nr 51, 3011.

400. MAYBURY and DYKE: Some unusual manifest of spread by impuantation of papillomata of the urinary tract. Ref. Z.org. Chir. **35**, 773 (1925).
401. GIRARD: Papillomes vesicaux en voie de dégénérescence chez une femme. Ref. Z. urol. Chir. **20**, 314 (1925).
402. OTTOW: Blasenpapillom. Dtsch. med. Wschr. **1933 I**, 236.
403. BRANDEN, F.: Y a-t-il um danger a l' emploi de la methode de BEER dans le traitement des papillomes vesicaux. Ref. Z. urol. Chir. **31**, 133 (1928).
404. LEUENBERGER, S. G.: Beiträge zur Frage der Geschwulstmutation bei Menschen auf Grund der Histogenese eines sarcomatösen Harnblasenpapillons. Dtsch. Z. Chir. **114**, 1 (1912).
405. — Ein weiterer Beitrag zur Mutation von Harnblasenpapillomen in Sarkom. Arch. klin. Chir. **99**, 363 (1912).
406. COENEN: Über Mutationsgeschwülste und ihre Stellung im onkologischen System. Bruns' Beitr. **68**, 605 (1910).
407. GRÄFE, M.: Siehe unter Nr. 233.
408. FENWICK, H.: Siehe unter Nr. 134.
409. GEHRMANN, G. H.: Papilloma and carcinoma of the bladder among dye workers. Ref. Z.org. Chir. **75**, 261 (1935).
410. BRONGERSMA: Resultat éloigne d'un cas de cystectomie totale. Ref. Z. urol. Chir. **29**, 262 (1929).
411. SEXTON, W. G.: Papillome of the bladder. Ref. Z. urol. Chir. **18**, 469 (1925).
412. SISK, J. R.: Spontaneous expulsion of papilloma of the bladder with cure. Ref. Z. urol. Chir. **15**, 111 (1923).
413. OESTERLEN, O.: Blasenpapillom als DB-Folge? Ärztl. Sachverst.ztg **36**, 280 (1930).
414. LORGE, H.: Die Rezidive der Blasenpapillome. Z. Urol. **28**, 310 (1934).
415. KUPERSCHLAK: Ref. Z. Urol. **30**, 65 (1936).
416. EDWARD, L.: Zur Frage der endovesialen Behandlung von Geschwülsten der Harnblase. Z. Urol. **30**, 426 (1936).
- CLYES: Die Röntgentherapie rezidivierender Blasentumoren von geringer Malignität.
417. KRAHN: Über einen Fall von sekundärer Hydronephrose infolge von Blasenpapillom. Dtsch. med. Wschr. **1899 II**.
418. HASENMAYER, M.: Ein Fall von Papillom der Harnblase mit einseitiger Hydronephrose. Inaug.-Diss. Erlangen 1894.
419. ALBARRAN: Siehe unter Nr. 150.
420. KLEINSCHMIDT, R.: Beitrag zur Kenntnis der primären Ureterumoren. Dtsch. Z. Chir. **191**, 103 (1925).
421. SINNREICH, W.: Siehe unter Nr. 152.
422. ISRAEL, J.: Demonstration einer Zottengeschwulst des Nierenbeckens und des Ureters. Berl. klin. Wschr. **1901 I**, 665.
- 422a. — Chirurgische Klinik der Nierenkrankheiten. Berlin: August Hirschwald 1901.
423. NECKER, F.: Zur Kenntnis der papillären Geschwülste der oberen Harnwege. Wien. med. Wschr. **1911 II**, 2394.
424. STÜSSER, F.: Über die primären epithelialen Neubildungen des Nierenbeckens. Beitr. klin. Chir. **80**, 563 (1912).
425. HRYNTSCHAK, TH.: Über Nierenbeckenpapillome. Eine pathologisch-anatomische und klinische Studie. Z. urol. Chir. **5**, 46 (1920).
426. SCHOLL, A. J.: Papillary tumors of the renal pelvis. Ref. Z.org. Chir. **30**, 791 (1924).
427. MAYBURY: Siehe unter Nr. 400.
428. SMITH and GILBERT: Malignent papillomata of the kidney pelvis. Ref. Z.org. Chir. **32**, 674 (1925).
429. HASLINGER, K.: Siehe unter Nr. 175.
430. VOELKER u. BOEMINGHAUS: Siehe unter Nr. 48.
431. UEBELHOER: Nephrektomie und totale Ureterektomie wegen Nierenbeckenpapillom. Z. urol. Chir. **35**, 325 (1932).
432. HASLINGER, K.: Siehe unter Nr. 175.
433. CHLAUDANO, C.: Tumori papillomatosi del uretere e della vescica. Ref. Z. urol. Chir. **33**, 322 (1931).
434. VOELKER u. BOEMINGHAUS: Siehe unter Nr. 48.
435. — Siehe unter Nr. 48.

436. TORRES, H.: Papillärer Tumor der Blase bei einem 6 Jahre vorher wegen Papillom-epitheliom des linken Nierenbeckens Nephrektomierten. Ref. Z. urol. Chir. **32**, 127 (1930).
437. ZINNER, A.: Papillomatose des Nierenbeckens und Ureters. Z. urol. Chir. **29**, 300 (1930).
438. ROBERTS, O. W.: Malignant papilloma of the left kidney in a boy. Ref. Z. urol. Chir. **26**, 128 (1928).
439. FISCHER, K.: Über Neubildungen der Niere und des Nierenbeckens. Z. urol. Chir. **37**, 16 (1935).
440. LAEWEN: Malignes Nierenbeckenpapillom. Dtsch. med. Wschr. **1933 I**, 33.
441. HORTOLOMEI, N. u. BURGHELE: Siehe unter Nr. 68.
442. VOELKER u. BOEMINGHAUS: Die soliden Geschwülste der Niere. Handbuch für Urologie, Bd. IV, S. 752.
443. BOEMINGHAUS, H.: Beitrag zur Behandlung der Blasengeschwülste. Arch. klin. Chir. **136**, H. 1 (1925).

Vorwort.

Als genau vor 66 Jahren NITZE als Assistenzarzt des Stadtkrankenhauses in Dresden einer Anzahl Ärzten und Mitgliedern des Kgl. Sächs. Landesmedicinalkollegiums das erste Modell seines Cystoskopes demonstrierte, begann ein vollständiger Umbruch im Erkennen und Behandeln der Erkrankungen der Harnwege. Diese Erfindung gehört zu den wertvollsten Errungenschaften der modernen Medizin.

Es bedurfte einer langen Reihe von Jahren, ehe die Cystoskopie den Platz in der ärztlichen Kunst sich eroberte, der ihr gebührte. Es lag vor allem wohl daran, daß sie als ein Kind der modernen Technik erst zu einer leistungsfähigen Vollkommenheit langsam entwickelt werden mußte, und ihr im Anfang technische Mängel anhafteten, die nur einigen wenigen Meistern in ihrem Fache es gestatteten, sich ihrer mühelos zu bedienen.

Wie jede geniale Idee, so mußte auch sie den Kampf mit den vorhandenen Anschauungen aufnehmen, und es wurde neben viel Lob auch nicht an Tadel gespart. In diesem Kampfe blieb sie jedoch Sieger und eroberte sich ein Gebiet nach dem anderen, indem sie manche vorher als einzig wahre Behandlungsart gepriesene Operation überflüssig machte.

Es ist nun besonders reizvoll, den Werdegang der Behandlung der Papillome der Harnwege zu verfolgen. Sie erfuhr im Laufe der Zeit eine derartige grundlegende Änderung, daß es sich lohnt, einen Rückblick auf die geschichtliche Entwicklung einer Therapie zu werfen.

Ein besinnliches Verweilen und Überprüfen des Erreichten läßt mit geschärftem Blick die Erfordernisse der Zukunft sehen. An Hand der mir zugänglichen Literatur und der Besprechung der eigenen Fälle von Papillomen der Harnwege soll es Aufgabe dieser Abhandlung sein, kritisch zu prüfen, inwieweit die moderne Therapie der Papillome der Harnwege sich dem Ideal einer radikalen Geschwulsttherapie nähert. Es liegt auch in der großen Linie der Gesundheit unseres Volkes, daß einmal die Mittel und Wege einer Überprüfung auf ihre Brauchbarkeit unterzogen werden, die im Kampfe gegen ein solch heimtückisches Leiden, wie es die Papillomatose der Harnwege ist, zur Anwendung gelangen.

Einleitung.

Unser Wissen über die Neubildungen in den Harnwegen und insbesondere in der Blase fußt auf den Beobachtungen einiger weniger Ärzte der letzten Jahrhunderte. Im Jahre 1551 hatte LACUNA bereits Kenntnis von Blasen-

geschwülsten, die er an Leichen gewann, und im Jahre 1639 wurde von COVILLARD die erste Operation zur Beseitigung eines Blasentumors ausgeführt. Im 17. Jahrhundert wurden uns Beobachtungen von DRELINCOURT, RUYSCH und BLANCAARD überliefert. Im 18. Jahrhundert berichteten über Tumoren der Blase: MORGAGNI, HENCKEL, BAILLIE, DESCHAMPS, COLLOT und LE COT. Noch 1809 teilte SÖMMERING die Blasen Neubildungen in Fungi (schwammige Auswüchse) und Polypi (Fleischgewächse) ein, ohne jedoch von dem Bau und den Eigenschaften dieser Tumoren Kenntnis zu haben (1), während CIVIALE 1842 bereits 2 Formen von Blasengeschwülsten unterschied, nämlich den obenerwähnten Fungus und andererseits schon den Krebs (2).

Infolge der Schwierigkeit der Diagnose einer Blasengeschwulst richtete sich naturgemäß das Augenmerk in dieser frühen Periode vor allem auf die Urethra und die dort gut sichtbaren Neubildungen, die, da eine Klassifizierung fehlte, einfach als Excrescenzen beschrieben wurden. Diese Wucherungen der männlichen und weiblichen Harnröhre wurden in der Mitte des vorigen Jahrhunderts oft in Verbindung mit einer bestehenden syphilitischen Erkrankung gebracht. Man bezeichnete sie abweichend als Carunkel oder Polypen (3).

Als einer der ersten erkannte ROKITANSKY in dem Papillom einen besonders für die Blase charakteristischen Tumor und nannte ihn einen Zottenkrebs, eine Bezeichnung, die späterhin viel Verwirrung anrichtete, obwohl ROKITANSKY selbst der Ansicht war, daß es sich um einen malignen Tumor handelte (4). In einer lateinisch geschriebenen wissenschaftlichen Polemik setzte sich LEHM-KUHL 1855 mit dem Zottenkrebs ROKITANSKYs auseinander und hielt ihn ebenfalls für carcinomatöser Natur (5). Während noch im Jahre 1850 VIRCHOW die Schleimhautschwämme, worunter er auch die sog. Zottenkrebse der Harnblase verstand, zu den Blumenkohlgewächsen mit Neigung zur Malignität rechnete (6), kam er im Jahre 1863 zu der Überzeugung, daß es Papillomgeschwülste der Harnblase gäbe, welche gar keine maligne Natur hätten, wo immer wieder Blutungen einträten, und wo dann die Diagnose leicht auf ein malignes Übel, auf einen sog. Zottenkrebs gestellt würde. Es wurde hier also das erste Mal ausgesprochen, daß es auch durchaus benigne Tumoren der Blase gäbe (7).

Nachdem einmal die Gutartigkeit gewisser Formen von Blasentumoren erkannt war, wurde in der folgenden Zeit immer wieder darauf hingewiesen. Man verschloß sich der Tatsache nicht, daß die Geschwulstformen der Blase die von der Schleimhaut und dem submukösen Bindegewebe ausgehen, zumeist gutartiger Natur seien. Man fand sie gestielt und in Form von Lappen und Fransen in das Innere der Blase hervorragend. So setzte sich allmählich die Erkenntnis durch, daß nicht alle Zottengeschwülste der Blase carcinomatös seien (8).

Sie wurden unter dem Sammelbegriff der Zottengeschwülste zusammengefaßt, obwohl in der Literatur um 1890 eine verschiedene Benennung ein und derselben Tumorenform durchaus keine Besonderheit war (9). So wurde für den uns heute wohlbekannten und festumrissenen Begriff eines Papilloms der Blase von VIRCHOW die lateinische Bezeichnung des Fibroma papillare gewählt, während KÜSTER die Bezeichnung des Zottenpolypen propagierte und von THOMPSON das Fibro-papilloma und Papilloma fibrinatum übernommen wurde. KRÄMER sprach einfach von Papilloma und RAUSCHENBUSCH empfahl den

Namen „Papillom“ für das Zottenfibrom (10). Dagegen wurde um 1890 ROKITANSKYs Benennung des „Carcinoma villosum“ bereits abgelehnt, da sie dem histologischen Begriff dieser Geschwülste nicht entspräche, weil es sich in den meisten Fällen um eine Bindegewebsgeschwulst handele, welche mikroskopisch wenigstens den Charakter der Gutartigkeit nachweisen lasse. Und nun war es bezeichnend, daß trotz der Propagierung der Benignität dieser Papillome man schon klinische Erfahrungen besaß, die die ROKITANSKYsche Benennung sowohl bei operierten als auch nicht operierten Blasenpapillomen anscheinend rechtfertigte.

Im Laufe der immer häufiger werdenden Beobachtungen (11) von Tumoren der Blase und der durch einen operativen Eingriff gewonnenen Präparate fing man auf Grund der histologischen Untersuchungen zwischen Papillomen und papillären Carcinomen der Blase zu unterscheiden an (12).

Eine histologische Beobachtung reihte sich an die andere. Man untersuchte das Wachstum der Zottenpolypen und wurde auf die außerordentliche Gefäßneubildung bei dieser Art von Tumoren aufmerksam (13).

Operations- und Sektionsbefunde ließen erkennen, daß die sog. papillären Geschwülste sich nicht allein auf die Urethra und Vesica beschränkten. Man beschrieb bereits Zottenpolypen des Nierenbeckens und erkannte, daß derartige Geschwülste auch in Verbindung mit andersgearteten Tumoren im Parenchym der Niere zu finden sind.

Allerdings wurde um die Jahrhundertwende gegen das Wort „Papillom“ Sturm gelaufen und als eine barbarische Wortbildung bezeichnet, die ein für allemal aus unserem Wortschatze zu verbannen sei, da die in den Nierengängen vorkommenden großen zottenhaltigen Geschwülste sowohl klinisch als auch anatomisch so wenig in Beziehung zu den papillären Bildungen der Schleimhaut zu setzen seien, daß wir sie ganz und gar den Krebsen zuzurechnen hätten. Die Möglichkeit eines Überganges eines Papilloms in ein Carcinom im Nierenbecken wurde bereits als ziemlich sicher angenommen (14).

Nachdem einmal die histologische Struktur der Papillome bekannt war, trat eine gewisse Ruhe in der Auffassung über das Wesen der Zottenkrebsse ein; die histologischen Untersuchungen aller Autoren ergaben stets, daß man zwischen rein gutartigen Papillomen, ihren Übergängen zu den papillären Epitheliomen und den Alveolarcarcinomen, die besonders bösartig seien, zu unterscheiden habe. Die Bezeichnung der einzelnen Tumorformen spielte dabei keine Rolle, da sinngemäß stets dasselbe gemeint war (15, 16). Die schwierigste Frage tauchte aber bald auf, nämlich inwieweit die klinische und morphologische Beurteilung der epithelialen Blasengeschwülste einen derartigen Tumor noch als gutartig oder bereits als bösartig zu bezeichnen habe. Eine gewisse Übersichtlichkeit brachte die Einteilung der Blasengeschwülste nach dem Vorschlag von STENIUS, die CHRISTELLER (17) unter Abänderung der Nomenklatur übernahm.

Wir unterscheiden jetzt zwischen:

1. typischen papillären Fibroepitheliomen (benigne Papillome),
2. atypischen papillären Fibroepitheliomen (maligne Papillome),
3. papillären Carcinomen,
4. soliden Carcinomen.

Die histologische Untersuchung allein nur ermöglichte es, die unsicheren makroskopischen Befunde der Cystoskopie und auch des operativ gewonnenen

Präparates zu deuten und ein Urteil über die Leistungsfähigkeit einer Behandlungsart zu geben. Es hat den Anschein, daß vor dem 50. Lebensjahr die Gutartigkeit der Papillome der Harnwege überwiegt, dagegen ist nach dem 50. Lebensjahr jedes Papillom als carcinomverdächtig anzusehen. Im allgemeinen scheint die Zahl der Carcinome höchstens $\frac{1}{3}$ aller Tumoren der Blase auszumachen. Über 50% aller Papillome sind nach den Statistiken der verschiedenen Autoren als gutartig zu bezeichnen, während 10% die Übergänge darstellen. Als besonders frühe Merkmale beginnender Malignität wurden am Epithel der papillären Blasengeschwulst Verwischung der Zellwände und Auseinanderrücken der Kerne durch Verschmälerung des Zelleibes beobachtet (18). Das makroskopische Aussehen eines Papilloms der Harnwege ist verschieden, je nach dem Sitz, ob es in der Urethra, in der Blase oder im unteren, mittleren Teile des Harnleiters oder des Nierenbeckens sitzt. Selbst in der Blase ist sein Aussehen recht verschiedenartig. Einmal imponiert es durch einen langen Stiel, dann wieder sitzt es kurz auf der Blasenschleimhaut auf und erweckt den Eindruck eines Schwammes. Die Zotten können kurz und gedrunken oder fein und zart wie Haarbüschel sein. Es braucht auch keine Stielbildung vorhanden zu sein, und das Papillom sitzt dann wie ein Rasen auf der Schleimhaut auf. Die Gefäßversorgung ist außerordentlich, und die Gefäße sind in der cystoskopischen Betrachtung bei den einzelnen Zotten oft durchschimmernd gut zu sehen. Die Farbe eines solchen Papilloms bietet sich dem betrachtenden Auge zwischen weißlich hell, ja oft durchscheinend weiß, je nach der Nähe der Beleuchtungsquelle, bis zum fleischfarbenen Rot dar. Histologisch steht der Bau des Papilloms in enger Verwandtschaft mit den Warzen, mit denen es in biologischem Sinne die leichte Überimpfbarkeit sogar gemeinsam hat. Ein spontaner Zerfall oder eine Ulceration eines benignen Papilloms ist etwas abnorm Seltenes. Bei bestehender Infektion kann sich die Epitheldecke durch Ödem oder kolloidale Ausscheidung verändern. Eine maligne Umwandlung scheint jedoch nur vom Blasengrund und der Ansatzstelle der Geschwulst auszugehen (19). Aber auch die vollendetste mikroskopische Untersuchung hat uns bis heute nicht die geforderte letzte Erklärung geben können, warum die Papillome der Blase einmal gutartig bleiben und ein anderes Mal in ein bösartiges Wachstum umschlagen.

Stumm sind noch die Bücher des HIPPOKRATES über Blasentumoren (20), und es hat einer langen Entwicklung bedurft, ehe die Erkenntnis von ihrem Vorhandensein Allgemeingut der ärztlichen Kunst geworden ist. Und mit diesem Wissen tauchten die neuen Fragen auf, deren Beantwortung dem Menschengest größerer Kopfzerbrechen verursachen werden als die Entdeckung der Tumoren der Blase selbst. Vom Beobachten des ersten Blasenpapilloms bis zur Erkenntnis, daß die Papillomerkrankung der Harnwege — die Papillomatose (21) — eine Systemerkrankung ist, führte ein langer Weg, von dem im Laufe der Entwicklung auch mancher Irrweg abzweigte.

1. Die Entstehung und Statistik der Papillome der Harnwege.

1. Entstehung.

So leicht die Frage der Entstehung gestellt werden kann, so wenig wissen wir im Grunde von dem Werden einer jeden Geschwulstbildung. Gewiß fußen wir auf vielen Beobachtungen und Experimenten, die sogar eine künstliche

Geschwulstbildung hervorrufen können, aber bis heute gibt es keine einwandfreie Beweisführung dafür, welches denn nun die wahre Ursache einer Tumorbildung ist, und das Weshalb und Warum steht in der Geschwulstfrage noch weit offen. Wie bei allen anderen Tumorarten stehen auch hier Theorien gegen Theorien. Die drei hauptsächlichsten Anschauungen über die Entstehung eines Papilloms der Harnwege sind 1. die Reiztheorie, 2. die parasitäre Theorie und 3. die Annahme einer Entwicklungsstörung.

Wir stehen in dieser Frage gewiß am Anfang einer Entwicklung, die uns auf diesem Gebiete noch große Überraschungen bringen wird, denn keine dieser drei Theorien kann von sich aus das Recht der absoluten Beweiskraft beanspruchen.

a) Die Reiztheorie.

Sie hat manches Bestechende für sich, denn die Harnwege sind durch die Art ihrer Funktionen ja ständigen Reizen ausgesetzt. Je nach der Lokalisation eines Papilloms werden die verschiedenen Einwirkungen verantwortlich gemacht; so beschuldigte man bei den papillomatösen Wucherungen der Urethra anterior et posterior gern eine Gonorrhoe (22) oder einen chronischen Katarrh der Harnröhre; die *Condylomata acuminata*, die die äußerlich sichtbaren papillomatösen Wucherungen sind, sind ja in ihrem Bau eng verwandt mit den echten Papillomen der Schleimhaut der Harnwege und sie sind auch meistens dort zu finden, wo ein Reizzustand die äußere Schleimhaut der Genitalien irritiert. Sogar bei den Ureter- und Nierenbeckenpapillomen beschuldigt man die gonorrhöische Infektion für die Entstehung der Papillome [KÖNIG 1901 (23)]. Bei den Blasenpapillomen machte man Entzündungszustände verantwortlich, und es ist das Verdienst von REHN (24, 25) im Jahre 1895, daß er nachwies, daß Papillome vor allem bei Arbeitern in der Anilinindustrie gehäuft auftraten. Er kam zusammen mit BACHFELD zu der Annahme, daß es vor allem Gase, die sich bei der Fuchsinherstellung entwickeln, und die eingeatmet wurden, wären, die die reizende Ursache enthielten. Allerdings bedurfte es einer jahrelangen Tätigkeit in einer derartigen Fabrik, ehe sich ein Papillom entwickelte. Die Bestätigung dieser Ansicht lieferte LEUENBERGER, der nachwies, daß mehr als die Hälfte der männlichen Patienten, die im Laufe eines halben Jahrhunderts wegen einer Blasengeschwulst an der Chirurgischen Klinik in Basel beobachtet wurden, Anilinarbeiter und Tuchfärber waren. Von englischer Seite (ALICE HAMILTON) wurde der Arsenwasserstoff für die Ursache des Anilinkrebses gehalten (26).

Im Jahre 1920 beschäftigte sich OPPENHEIMER mit der Frage der Geschwulstentstehung bei Arbeitern chemischer Betriebe und war der Ansicht, daß für die Tumoren des Harnapparates bei diesen Arbeitern in der Benzidin- und Anilin-farbenfabrikation die Dämpfe an der Erzeugung der Blasengeschwulst Schuld seien; er fand, daß diese Art von Tumoren im Laufe des langen Leidens besonders bösartig würden (27). Auf Grund der Annahme eines Reizes für die Entstehung von Blasenpapillomen versuchten PERLMANN und STAEHLER (28, 29) künstlich bei Versuchstieren Blasenpapillome zu erzeugen, was ihnen auch gelang. Sie kamen zu dem Resultat, daß nur die dauernde Zufuhr äußerst geringer Mengen von Anilin — 6 mg pro Woche — zu Gewächsbildung in der Blase führte, und zwar in ziemlich kurzer Zeit. Eine Steigerung der Anilinzufuhr bis zu 60 mg pro Woche führte zu einem negativen Resultat. Verdünnte Anilinstoffe hatten nach der Meinung der beiden Autoren eine kürzere Latenzzeit in bezug auf die Tumor-

bildung als die konzentrierten, bei denen Blasenreizung auftrat. Nach ihrer Ansicht besteht außerdem bei diesen Tumoren die Neigung zur bösartigen Entartung, obwohl ihr Wachstum ein äußerst langsames sei. Wie bei der Erforschung der Geschwülste, so wurde auch bei den Blasentumoren der Versuch unternommen, künstlich Blasenpapillome durch Teer-Scharlachrot-Paraffinkugeln zu erzeugen (30). Es gelang, in Rattenblasen neben Papillomen echte carcinomatöse Wucherungen zur Entstehung zu bringen. Des weiteren wurden alle Entzündungsprozesse der Blase beschuldigt, Papillombildung zu begünstigen. Es ist in der Tat oft recht schwer, beginnende Papillomatose der Blase von proliferativen Prozessen einer schwer entzündeten Blasenschleimhaut cystoskopisch zu unterscheiden, denn ähnlich wie die Leukoplakie (31), die ja den Boden für Carcinombildung abgibt, gibt es eine Malakoplakie in der Blase, eine Bezeichnung, die von HANSEMANN stammt und eine eigene Art von Geschwulstbildung der Blase darstellen soll (MICHAELIS und GUTMANN). Seit 1903 sind nach PASCHKIS nicht mehr als 50 Fälle veröffentlicht worden. Es handelt sich bei der Entstehung der Malakoplakie, die eine Systemerkrankung wie die Leukoplakie und die Papillombildung usw. ist, wahrscheinlich um den Endzustand einer chronisch gereizten Schleimhaut, auf deren Boden sehr wohl eine echte Tumorentwicklung zu denken ist. Sicher ist erwiesen, daß der Reiz eines Blasensteines ein Papillom der Blase — ich habe selbst einen derartigen Fall beobachtet — verursachen kann. Derartige Beobachtungen sind schon früh gemacht worden. So schildert WATSON (32) im Jahre 1860 zwei derartige Fälle von Zottenkrebs der Blase nach ROKITANSKY, infolge von Steinfragmenten mit rechtsseitiger Hydronephrosenbildung.

Daß eine Prostatahypertrophie mit ihrer chronischen Harnstauung für die Entstehung eines Papilloms verantwortlich gemacht wird, nimmt nicht wunder; ich selbst habe ein Papillom auf dieser Basis in wenigen Monaten entstehen sehen. Auch das Trauma der Operation soll die Bildung der Papillome begünstigen, und gerade dieses Kapitel ist eines der interessantesten in der Therapie und Prognose der Blasenpapillome und wird noch an anderer Stelle ausführlich besprochen werden. Die Papillome der Harnleiter sind wohl selten primärer Natur, sondern Metastasen von Nierenbecken- oder auch Blasengewächsen, da ein Reflux möglich ist, und auch eine instrumentelle Verschleppung von Tumorkernen durchaus wahrscheinlich sein kann. Ein primäres Ureterpapillom ist gelegentlich durch einen eingeklemmten Harnleiterstein verursacht und kann so die Blasenpapillomatose verschulden (33, 34). Bei der Erkrankung des Nierenbeckens an einer papillären Geschwulst kann entweder der Tumor oder der Stein das Primäre sein. Bei den Nierenbeckentumoren scheint jedoch der Nierenbeckenstein häufiger primär zu entstehen und der chronische Reiz die Tumorbildung hervorzurufen. So berichtete SCHAUDIG (35) im Jahre 1924 über papillomatöse Geschwülste der oberen Harnwege und fand VIRCHOWS Reiztheorie bestätigt. Jedoch ist die Frage durchaus noch nicht geklärt, warum bei jahrelangem Vorhandensein von Nierenbecken- oder Nierenkelchsteinen in einer großen Anzahl von Fällen keine Tumorbildung eintritt und sich in einem anderen Falle wiederum ein Gewächs entwickelt. Die Papillomatose des Nierenbeckens in Verbindung mit Konkrementbildung soll etwa 20% betragen; die Carcinombildung überwiegt bei weitem jedoch die Papillomerkrankung des Nierenbeckens (36).

b) Die parasitäre Theorie.

Es hat auch nicht an Versuchen gefehlt, eine parasitäre Ursache für die Papillombildung in den Harnwegen als in dem Bereich der Möglichkeit anzunehmen.

So wurde von LÖWENSTEIN für die Epithelwucherungen und Papillombildung der Rattenblase ein *Trichosoma crassicauda* verantwortlich gemacht (37). In jüngster Zeit konnte A. R. STEVENS auf Grund jahrelanger Beobachtungen der Erscheinungen eines Krankheitsfalles nachweisen, daß eine Infektion mit *Schistosomum haematobium* zur Bildung eines großen Nierentumors sowie papillomatösen Gewebes geführt hatte. Im Nierentumor fanden sich typische Wurmeier. Die Erkrankung hatte sich außerordentlich langsam entwickelt. Die Operation mit nachfolgender Röntgentiefenbestrahlung brachte die Heilung (38). Erwiesen ist ebenfalls, daß die Bilharziaerkrankung der Blase zu echter Tumorbildung führen kann, allerdings neigt die Infektion mit einer Schmarotzerkrankheit viel öfter zur Bildung von Carcinomen (39) und besonders zu Sarkomen, als zur papillomatösen Entartung der gereizten Schleimhaut. Welche Substanz nun bei einer derartigen Erkrankung den Reiz für eine Tumorbildung abgibt, ist noch völlig ungeklärt, da sowohl die Toxine der Schmarotzer als auch die ausgelegten Eier verantwortlich gemacht werden, eine Art Geschwulstvorstadium zu bewirken.

Gewichtige Gründe sprechen allerdings gegen die parasitäre Theorie, und die Zahl ihrer Anhänger dürfte gering sein. So konnte neuerdings HELLMER (40) am biologischen Experiment der Strahlengeschwülste nachweisen, daß die Geschwulstfrage keine Erregerfrage ist.

c) Die Theorie der Entwicklungsstörung.

Zwei Anschauungen machen sich vor allem den Rang streitig, welche als die wahre Erklärung für eine Tumorbildung gelten kann. Die eine läßt Geschwülste aus normal gelagerten und gebauten Zellen durch Einwirkung von Reizen der verschiedensten Art entstehen. Die andere (COHNHEIM-RIBBERTSche Theorie) geht dahin, daß sich schon im embryonalen Leben Zellen aus ihrem organischen Zusammenhang gelöst haben und unabhängig von dem sie umgebenden Gewebe atypisch wuchern. BORST (41) schließt sich dieser letzten Ansicht an. Er schreibt:

Die Meinung, daß bei der ersten Entwicklung eines Sarkoms eine allmähliche Umwandlung bzw. ein direkter Übergang vorher normaler Gewebszellen in Geschwulstzellen stattfindet, ist durchaus Hypothese, und wir können derselben mit gleicher, ja vielleicht größerer Berechtigung eine andere Hypothese entgegensetzen, die darauf hinaus liefe, daß ein Sarkom nicht aus vorher normalem Gewebe bzw. Zelle entstehen könne, sondern daß es von unbrauchtem embryonalem Material oder von mangelhaft, fehlerhaft differenzierten Gewebskeimen, die sich gelegentlich innerhalb der sonst normal entwickelten Gewebe finden mögen, oder endlich von minderwertig ausgebildeten ganzen Gewebsbezirken seinen Ausgang nehme.

Auch MUTO (42) stellt sich auf den Boden der embryonalen Entwicklungsstörung; so fand HAUENSCHILD (43) bei zwei Patienten RIBBERTS Annahme einer Entwicklungsstörung bestätigt; er ist im übrigen der Ansicht, daß die parasitäre Theorie bei der Entstehung von Papillomen der Blase einer strengen Kritik nicht standhält. Die COHNHEIM-RIBBERTSche Theorie hat viel für sich, wenn sie die erste Entstehung eines Tumors auf embryonaler Fehlanlage zu erklären

versucht. Ein strikter Beweis wird wohl aber nie zu erbringen sein, ob diese Hypothese für die Grundlage die wahre Erklärung einer Geschwulstbildung abgeben kann.

Letzten Endes kommen wir immer wieder auf die Ursache des Reizes zurück, der in irgendeiner Weise bei der Entstehung eines Papilloms von ausschlaggebender Bedeutung sein muß. Vielleicht liegt auch hier die Wahrheit in der Mitte. Vielleicht ist eine Papillombildung nur möglich, wenn eine embryonale Falschanlage unter einen chronischen Reizzustand gesetzt wird. So schreibt ZUCKERKANDL (44) über die sog. Cystitis cystica und über einen Fall von cystischem Papillom ungefähr:

Wenn nach alledem der strikte Beweis für eine sekretorische Fähigkeit des normalen Epithels der Harnblase nicht als erbracht betrachtet werden kann, so sprechen doch viele Argumente dafür, daß die genannte oberste Zellanlage des Blasenepithels Schleim zu secernieren vermag. Die Folge sei, daß infolge Einwirkung eines krankhaften Reizes die cellulären Elemente des Blasenepithels eine pathologische Sekretion entfalten, oder daß die Zellen, die in der Norm nichts mit Sekretion zu tun haben, sich zu sekretorischen Organen umwandeln, und zwar zu intraepithelialen Bläschen und Krypten, und dann zur Proliferation des Epithels in typischer Weise den Anlaß zu geben.

Er steht also auf dem Boden der Reiztheorie und glaubt, daß vorher normales Blasenepithel durch einen lang andauernden, eventuell spezifischen Reiz soweit umgeändert werden kann, bis es unter Verlust seiner frühere Eigenschaft mit neuen Funktionen ausgerüstet zur atypischen Wucherung schreitet.

Auch MENNENGA (45) beschreibt zwei Fälle des Zusammentreffens von kyp-ten- und drüsenartigen Blaseschleimhauteinsenkungen mit papillären Bildungen.

Das Suchen nach der letzten Ursache der Bildung eines Blasenpapilloms ist bis jetzt zu keinem endgültigen Resultat gekommen. Viele Bausteine sind zusammengetragen (46) und manches scheint eine Erklärung zu geben; aber wir können die einzelnen Steine der Erkenntnis doch noch nicht so zusammenfügen, daß wir wissen: So und nicht anders ist die Entstehung eines Papilloms zu erklären. Uns fehlt bei diesen Fragen noch der sichere Grund, und es bedarf wohl noch einer langen Entwicklung, ehe es gelingen wird, den Schleier, der über die Frage der Geschwulstbildung liegt, zu lüften. Wir müssen uns vorläufig damit begnügen, zu wissen, daß die Blaseschleimhaut außerordentlich reizbar ist (47) und daß sie sehr rasch durch Reize mechanischer, chemischer oder entzündlicher Art mit neoplastischer Wucherung antwortet. Warum und auf welche Weise diese Reize tumorbildend wirken, und wie die Bereitschaft des Blasenepithels zur Wucherung zu erklären ist, das ist heute noch tiefstes Geheimnis. Ein bis jetzt noch unbekannter Faktor muß dabei im Spiele sein [VOELKER und BOEMINGHAUS (48)]. Wir wissen wohl, daß einige Reize, deren Wirkung wir kennen, ätiologisch von Bedeutung sind, aber die Mehrzahl der Papillome der Harnwege entsteht ohne eine nachweisbare Ursache bei anscheinend normalen Verhältnissen der Harnwege und bei bestem Wohlbefinden der davon Betroffenen.

2. Statistik.

a) Der männlichen und weiblichen Harnröhrenpapillome.

Eine Statistik über die Papillome der Harnwege dürfte erst vom Jahre 1861 ab zu erwarten sein, denn in der vorangegangenen Zeit wurden die verschiedensten

Tumoren mit Namen, wie „Excrescenzen“, „Vegetationen“, „bindegewebsartige Auswüchse“ u. a. belegt, und es ist unmöglich, ein Papillom unserer Anschauung hinter einer solchen Bezeichnung zu vermuten. In einer außerordentlich interessanten Statistik, die die Jahre 1855 bis 1878 umfaßt, gibt GURLT (49) 1880 aus mehreren Krankenhäusern folgendes über Papillome der Harnwege an: Von 14630 Fällen fanden sich keine Nierenbecken- und Harnleiterpapillome, dagegen 3 Papillome der weiblichen Harnröhre und 14 der weiblichen äußeren Genitalien. Ein Papillom der Harnblase wurde ebenfalls nicht erwähnt. Von der großen Zahl von 14630 Tumorfällen wurden im ganzen 7 gutartige, 6 zweifelhafte und 69 bösartige Geschwülste der weiblichen Harnröhre, der Harnblase und der Nieren als erwiesen betrachtet. An den männlichen Geschlechtsorganen ließen sich 10 gutartige, 59 zweifelhafte und 169 bösartige Tumoren nachweisen. Verfasser rechnete anscheinend die Blasenpapillome noch zu den Carcinomen und bezeichnete 14 Tumoren der Harnblase als Carcinoma villosum.

Am häufigsten kamen die Papillome der weiblichen Genitalien und der weiblichen Urethra in dieser Frühzeit zur Beobachtung und waren der Gegenstand ausführlicher Abhandlungen. Die Seltenheit der echten Papillome der vorderen und hinteren Harnröhre bestätigte OBERLÄNDER (50) in seinem Lehrbuch der Urethroscopie, und im Jahre 1901 besprach PALM (51) äußerst ausführlich die papillären polypösen Angiome und Fibrome der weiblichen Harnröhre. Er erwähnte die irreführende vielseitige Benennung eines und desselben Tumors und sprach von einer reichlichen Blütenlese von Bezeichnungen. Nach obigem Autor konnte JONDEAU im Jahre 1888 28 Fälle von vasculären Polypen der weiblichen Harnröhre veröffentlichen, was beweise, daß die papillären polypösen Angiome nicht sehr selten, aber auch nicht gerade sehr häufig anzutreffen seien, und die Anschauung BEIGELs widerlege, daß es nur wenige Frauen ohne solche Gebilde gäbe. Im ganzen stellte er im Jahre 1901 242 beobachtete Fälle (von 1760—1898) zusammen, denen er 4 eigene hinzufügt.

Wirklich echte Papillome der Urethra anterior et posterior sind nach meinen Erfahrungen außerordentlich seltene Gebilde. Ein primäres Harnröhrenpapillom ist mir bis jetzt noch nicht zu Gesicht gekommen. Eine Verwechslung im urethroscopischen Bilde mit hypertrophisch entzündeter Harnröhrenschleimhaut ist sehr leicht möglich und mit den modernen außerordentlich verfeinerten Blasenhalbinstrumentarien scheint mir die Seltenheit des echten Papilloms der Urethra noch mehr bestätigt zu werden, obwohl die papillomatösen Neubildungen der Harnröhrenmündungen der weiblichen und männlichen Harnröhre und ihrer näheren Umgebung relativ häufig anzutreffen sind. Mit der rasch voranschreitenden Erweiterung der Diagnostik der Erkrankung der Harnorgane durch ständige Verbesserung der Blasenpiegel verlor leider die Besichtigung der Harnröhre das große Interesse, das sie in der Mitte bis Ende des vorigen Jahrhunderts hatte, und erst heute unter dem Einfluß der intravesicalen Operationen am Blasenhal und der hinteren Harnröhre bei den obstruierenden Blasenhalveränderungen (52, 53) wird das Interesse für dieses wichtige und interessante Gebiet hoffentlich wieder erweckt.

b) Statistik der Blasenpapillome.

In einer frühen Statistik von FENNWICK (54) (1888) über das Papilloma villosum vesicae werden 634 Blasengeschwülste besprochen, von denen $\frac{2}{3}$ das

männliche und $\frac{1}{3}$ das weibliche Geschlecht betreffen. In 60% der Zottenpapillome handelt es sich um einfache, in 40% um multiple Papillome. Die einfachen Papillome gingen meist vom Blasengrunde, besonders der Gegend des LIEUSTAUSCHSchen Dreiecks aus, und zwar in 43% der Fälle vom Orificium vesicale des rechten Ureters, während auf die beiden Uretermündungen nur 20% der Fälle kamen. Bei 80% der multiplen Papillome waren mindestens 3 bzw. 3 bis 22 Geschwülste vorhanden. Bei 10% bestanden neben den gutartigen Geschwülsten Krebse. Auch THOMAS (55) bestätigte, daß die Männer doppelt soviel an Blasen Tumoren litten als die Frauen. Das Prolabieren von Blasenpapillomen durch die weiblichen Urethra war auch vor der Jahrhundertwende keine allzu oft gesehene Erkrankung. So berichtete ZIMMERMANN (56) (1902) einen Fall von Blasenpapillomen mit Prolaps durch die Harnröhre und fand in der deutschen, französischen und englischen Literatur der letzten 40 Jahre nur 9 Fälle, wo eine von der Blase ausgehende Geschwulst durch die Harnröhre austrat.

Eine sehr aufschlußreiche Statistik brachte WEINRICH (57) über die Blasenpapillome NITZES. Im Jahre 1905 berichtete NITZE über 399 Fälle von Harnblasengeschwülsten und fand 177 gutartige (44,3%). Von den 271 anatomisch untersuchten Blasen Tumoren wurden 170 als Papillome festgestellt (62,7%).

EGGER (58) ist der Meinung, daß Blasen Tumoren nicht sehr selten seien und belegt seine Ansicht mit 214 Fällen aus der chirurgischen Abteilung des Insel-Spitals und der Privatpraxis von Prof. WILDBOLZ (Bern). Andererseits erwähnt er aber, daß nach größeren Statistiken auf 1000 Geschwulst Kranke 5 Blasen tumorfälle fallen. Die Mehrzahl seiner Kranken stand im 5. oder 6. Lebensjahrzehnt wie FUCHS (59) in seiner Statistik ebenfalls bestätigte. Im Kindesalter gibt es nach STEINMETZ 1894 keine Papillome der Blase, wohl aber Myxome, Sarkome und Myxo-Sarkome (60).

c) Statistik der Harnleiterpapillome.

Im Jahre 1899 konnte POLL (61) 8 Ureterpapillome in der Literatur der vorhergehenden Jahre feststellen und war, ebenso wie BACHRACH (62), noch 39 Jahre später und HÖSSEL (63) im Jahre 1936 der Ansicht, daß die Papillome des Ureters zu den größten Seltenheiten gehören. Völlig anderer Meinung ist PFLAUMER (64) (1929), der, abgesehen von primären Ureterpapillomen die Metastasierung im Harnleiter für durchaus nicht selten hält. Von seinen 92 Blasenpapillomen war 9mal das Harnleiterendstück papillomatös, somit 10% seiner Fälle.

d) Statistik der Nierenbeckenpapillome.

Etwas häufiger wie die primären Ureterpapillome, aber doch eine recht seltene Erkrankung (65) sind die Papillome des Nierenbeckens. Nach BRÜTT (66) (1919) sind papilläre Geschwülste des Nierenbeckens Raritäten und das männliche Geschlecht erkrankt häufiger daran, obwohl doch die Blasen- und Nierenbeckenentzündung bei Frauen viel öfters zu beobachten ist. Die Seltenheit der Nierenbeckenpapillome bestätigte nach VÖLKER und BOEMINGHAUS auch SCHOLL (67) aus der MAYO-Klinik aus dem Jahre 1910—1922, in welchem Zeitraum er nur über 8 Nierenbeckenpapillome berichten konnte. Eine eingehende Kasuistik der Zottengeschwülste des Nierenbeckens brachten HORTOLOMEI und BURGHELE (1933) (68) und erwähnten, daß JUDD aus der MAYO-Klinik von 207 Nieren-

geschwülsten nur einen einzigen primären Nierenbeckentumor aufzuweisen hatte; auch ISRAEL fand unter 126 Nierentumoren nur 6 und auch DOZZA aus der Klinik des Prof. VON ILLYÉS unter 168 Fällen ebenfalls nur 6 Nierenbeckengeschwülste.

HASLINGER (69) hatte aus der Klinik HOCHENEGG seit Bestehen der urologischen Abteilung — das sind 16 Jahre — nur 2 Fälle von Nierenbeckentumoren papillärer Natur zu beobachten Gelegenheit gehabt. Während dieser Zeit wurden 306 Nierenoperationen ausgeführt. Es entfallen hiermit auf die Nierenbeckentumoren 0,65%.

NICOLICH (70) (1934) ist in der glücklichen Lage, über 5 Fälle von primären Nierenbeckengeschwülsten zu berichten, macht aber ausdrücklich auf die große Seltenheit dieser Tumoren aufmerksam, indem er die Nierenoperationen in der urologischen Abteilung des Triester Krankenhauses von 1898—1933 durchgeht und nur 20 Nephrektomien wegen Nierentumoren findet. GERLACH (71) beschreibt eine papilläre Nierenbeckengeschwulst mit Narbenmetastasen und erwähnt dabei, daß bis jetzt (1932) vielleicht 200 Fälle von Nierenbeckenspapillomen bekannt seien, und belegt die Seltenheit dieser Erkrankung mit der Tatsache, daß unter 42 Nierentumoren der letzten 10 Jahre aus der VOELKERSchen Klinik ein einziges Nierenbeckenspapillom, und daß in 25 Jahren unter 55 500 Sektionen des Hamburger pathologischen Institutes nur 3 Fälle gefunden worden seien (72).

In seiner umfangreichen Statistik weist STRICKER bei 175 Nierenbeckenspapillomen auf eine Miterkrankung von Ureter und Blase in 47% der Fälle hin. Selbst auf einer der größten urologischen Abteilungen Deutschlands (Urologische Abteilung des St. Hedwig-Krankenhauses, Berlin), auf der nach HORMUTH (73) von 1924—1937 141 Nierentumoren operiert wurden, waren nur 12 davon Nierenbeckengeschwülste. Zu einem gleichen Resultat kommt WILDBOLZ (74), der der Auffassung ist, daß auf 100 Nierentumoren nur 3—5 Nierenbeckengeschwülste kommen. Aus der Türkei berichtet FUAT KÂMIL (75), daß in der pathologisch-anatomischen Sammlung des GÜLHANE-Krankenhauses, die 35 Jahre alt ist, nur 2 Nierenbeckenspapillome sich befinden. Nach obigem Autor befände sich in der Universitätsammlung der Universität Istanbul jedoch kein einziger Fall von Nierenbeckenspapillom, ebenso sei bis heute kein Bericht über derartige Geschwülste in der türkischen Literatur erschienen.

In letzter Zeit veröffentlichte SCHNEIDER (76) eine Arbeit, in der unter anderem eine eigene Statistik über die Tumoren der oberen Harnwege gebracht wird. Unter 2800 urologischen Fällen befanden sich 34 Nierengeschwülste, und darunter nur ein einziges Nierenbeckenspapillom.

II. Die klinischen Symptome und die Diagnose der Papillome der Harnwege.

Waren in den früheren Zeiten Diagnosen von Tumoren der ableitenden Harnwege große Seltenheiten und wohl nur durch Zufall gestellt, so änderte sich dieser Zustand grundlegend, als die Chirurgie ihren Siegeszug begann und erhielt die entscheidendste Wendung durch die Erfindung des Blasenspiegels.

Noch um die Mitte des vorigen Jahrhunderts galt eine Blasenoperation als ein äußerst schwerer Eingriff und wurde wegen ihrer Gefährlichkeit und Unsicherheit der Pathologie dieser Gegend therapeutisch kaum, und erst recht

nicht zur Sicherung der Diagnose ausgeführt. Aus diesem Grunde ist es wohl auch zu erklären, daß die Diagnosen der Blasenpapillome meistens erst gestellt wurden, wenn sie so groß waren, daß sie als lang gestielte Tumoren aus der Urethra der meist weiblichen Patienten herausragten. Derartige jahre- oder jahrzehntelang sich selbst überlassene Fälle sind in der früheren Literatur auffällig, während sie heute kaum noch anzutreffen sind.

1. Die Harnröhrenpapillome.

Begreiflicherweise richtete sich also bei Tumoren der Harnwege das Auge des Arztes zuerst auf den Ausgang der Urethra und daher befassen sich auch die ausführlichsten Arbeiten der vorcystoskopischen Aera mit Neubildungen der männlichen und weiblichen Harnröhre. Für ein und dieselbe Affektion gebrauchten die Autoren in dieser Frühzeit der Beobachtung verschiedene Benennungen, und es ist mitunter unmöglich, auseinanderzuhalten, was sie unter Polypen und Carunkel der Urethra alles verstanden haben. So reihte VERNEUIL (77) in seiner Abhandlung über die Struktur der Polypen der weiblichen Harnröhre diese unter die Klasse der Hypertrophien der Papille ein, und zwar unter diejenige Unterart, welche sich durch reichlichen Gefäßgehalt auszeichnet. Man kann sich des Eindruckes nicht erwehren, daß infolge einer falschen Schamhaftigkeit die Patientinnen der früheren Zeiten erst in einem Stadium sich zu einer Untersuchung durch den Arzt entschließen konnten, in welchem bereits eine unmögliche Größe dieser Harnröhrenpolypen oder Papillome erreicht war. Wenn z. B. von fast hühnereigroßen Papillomen der weiblichen Urethra berichtet wird, die die Hälfte der Vulva auseinander drängen (78), so ist dieser Befund in der neuen Zeit wohl kaum mehr zu erwarten. Als Ursache wird meistens eine Gonorrhoe (79, 80) und der Reiz des blennorrhoeischen Ausflusses verantwortlich gemacht. Andererseits wird wieder die Ansicht vertreten (81), daß nicht die Gonorrhoe, sondern nur die Reizung eventuell sogar die therapeutische Reizung an der Papillombildung der weiblichen Harnröhre Schuld sei. So konnte man nachweisen, daß bis 35% der Patienten durch Behandlung mit Protagolstäbchen auch bei einer Urethritis simplex Papillome der Harnröhre bekamen.

Erst mit der Einführung der Endoskopie der Harnröhre und der Blase (82) werden die Tumoren derselben besser bekannt; jetzt unterscheidet man bei den gutartigen Polypen zwischen Carunkel, Papillome, Kondylome und Adenome. Noch 1885 war durchaus keine einheitliche Auffassung über die Polypen der Harnröhre vorhanden. So sprach WINKEL (83) von papillären polypösen Angiomen und schien dabei offensichtlich Papillome zu meinen. Auch in der Veterinärmedizin beobachtete man bei Hunden einen purulenten Katarrh der äußeren Genitalschleimhäute, der durch Kohabitation übertragbar ist und mit Papillom-erkrankung einhergeht; ja beim Lecken dieser Tiere wurden solche Papillome auf die Schleimhaut der Lippen übertragen. Es scheint festzustehen, daß die Papillomatose kontagiös ist, ohne aber direkt spezifisch zu sein, denn welche Rolle die Gonokokken bei der menschlichen Papillombildung der Harnröhre spielen, ist durchaus ungeklärt; auf jeden Fall muß eine individuelle Disposition der Schleimhaut bestehen, und letztere ist gewiß viel verbreiteter als man glauben mag (84).

Echte Papillome der Harnröhre sind jedoch eine seltene Diagnose (85), und sie sind auch viel seltener als die Papillome der Blase. Oft wird gewiß

eine entzündliche Schwellung irrtümlicherweise falsch gedeutet (86). Es scheint überhaupt in der Auffassung über die Neubildung in der weiblichen Harnröhre besonders in bezug auf die Papillome in den letzten drei Jahrzehnten keine große Veränderung stattgefunden zu haben (87). Die Diagnose eines Harnröhrenpapilloms ist natürlich leicht (88), wenn es aus derselben herausragt oder am Orificium sitzt. Hier sind aber auch die Übergänge zum Carunkel und zu den Kondylomen, gegenüber denen sich die Papillome histologisch nur wenig unterscheiden, fließend (89, 90). Schmerzen, Störungen der Urinentleerung, Blutungen und ein eitrig seröser Ausfluß sind immer verdächtig auf eine Neubildung im Bereiche der gesamten Harnröhrenschleimhaut (91, 92). Selbstverständlich kann eine an und für sich seltene Papillomerkrankung der vorderen und hinteren Harnröhre so ausgebreitet sein, daß die gesamte Schleimhaut ergriffen ist und von einer Papillomatosis der Harnröhre gesprochen werden kann (93). Die Diagnose einer derartigen Erkrankung wurde erst möglich durch die Erfindung der Urethroskopie (94, 95). Im Laufe der Entwicklung derselben sind die verschiedensten Modelle hergestellt worden (96). Im Prinzip wurde die Urethra posterior wohl stets unter Wasserirrigation betrachtet, während die Urethra anterior der direkten Betrachtung durch das Auge mittels eines beleuchteten Tubus zugänglich gemacht wurde. Ein Lieblingssitz der Papillome der Harnröhre ist der innere Schließmuskel (97, 98). Bei jedem Urinstrahl können derartige Papillome erhebliche Schmerzen verursachen durch Eindringen in die Urethra (99), ja eine komplette Harnverhaltung ist schließlich durch ein gestieltes Papillom am inneren Schließmuskel durchaus möglich und auch beschrieben worden (100). Andererseits können natürlich Papillome der vorderen und hinteren Harnröhre so wenig Beschwerden verursachen, daß sie nur als Zufallsbefunde erhoben werden. Meist wird eine Entzündung die Ursache zu einer Untersuchung abgeben und dabei werden die Papillome entdeckt werden (101).

Herrschten in der Mitte des vorigen Jahrhunderts reichlich unklare Begriffe über die Papillombildung der Harnröhre, die gelegentlich mit Vegetationen bezeichnet wurden (102) und als Papillome nur vermutungsweise diagnostiziert werden könnten, und wird auch heute noch einmal ein verschleppter Fall von gestieltem Papillom, welches aus der Urethra herabhängt, diagnostiziert (103), so stützt sich doch die moderne Diagnostik der Papillome der Harnwege in der Hauptsache auf die optischen Instrumente.

2. Die Blasenpapillome.

Die erste bewußte Erkennung eines Blasentumors mit nachfolgender sinn-gemäßer Operation geht auf COVILLARD im Jahre 1639 zurück (104). Trotzdem war in der voreystoskopischen Zeit die Erkennung eines Papilloms der Blase eine außerordentliche Seltenheit und nur im vorgeschrittenen Stadium mit einer gewissen Wahrscheinlichkeit möglich. Eine Therapie kam meistens zu spät, wie aus den Sektionsbefunden dieser Zeitspanne klar ersichtlich ist. Alle uns jetzt geläufigen Folgen einer Blasen- oder Harnleiter-Papillomatose wurden noch in der Mitte des vorigen Jahrhunderts erst post mortem meistens erkannt (105). Eine Hydro- oder Pyonephrose wurde in den seltensten Fällen diagnostiziert, und die Ursache eines verschließenden Papilloms wurde während des Lebens nicht einmal als Vermutungsdiagnose gestellt (106, 107). Noch im Jahre

1857 gab man offen zu, daß die Diagnose eines Blasentumors nur durch einen besonders glücklichen Zufall möglich wäre (108), ebenso wie man die Papillome eher zu dem unbestimmten Begriff der Polypen rechnete. Allerdings begann um diese Zeit bereits die Erkenntnis heraufzudämmern, daß nicht jeder Tumor der Blase krebsig sei. Bereits im Jahre 1863 erkannte man, daß es eine diffuse Papillomatose der Blase gäbe, an Hand einer Sektion einer Leiche. Dieser Patient war durch profuse Blasenblutung ad exitum gekommen (109, 110). Das Wissen um die Folgen eines unbehandelten Blasenpapilloms erweiterte sich nun durch die systematisch durchgeführten Leichenöffnungen stets mehr. So wurde im Jahre 1869 als Ursache eines an Urämie Verstorbenen ein Blasenpapillom gefunden, daß die Ursache einer Harnsperre war (111). Die weitaus häufigste Todesursache war die Hämaturie, die wiederum erst durch eine Sektion ihre Aufklärung in der Richtung fand, daß eine im Leben nicht erkannte Geschwulst Schuld an der Ausblutung war (112). Trotz des Emporblühens der Chirurgie blieb die Wahrscheinlichkeitsdiagnose einer Blasengeschwulst weiterhin der normale Zustand, obwohl die Eröffnung der Blase aus diagnostischen Gründen nach 1870 an Zahl zunahm. Selbst nach Einführung der cystoskopischen Betrachtung der Blase, die sich nur sehr langsam durchsetzte, wurden selbst nach 1890 noch offen Wahrscheinlichkeitsdiagnosen von Blasenpapillomen zugegeben (113, 114). Obwohl die Cystoskopie bereits im Jahre 1888 in Erscheinung getreten war, veröffentlichte zu dieser Zeit GUYON (115) ein sehr interessantes Lehrbuch, das sich auch mit der Diagnose der Blasengeschwülste befaßte. Nur ein Meister, wie GUYON, konnte bei seiner außerordentlich reichen Erfahrung und seinem großen Krankenmaterial eine so feine diagnostische Erkenntnis für die Tumoren der Blase herausarbeiten, daß diese im allgemeinen auch heute noch volle Gültigkeit hat.

GUYON lehnt die Sondenuntersuchung der Blase aus diagnostischen Gründen ab und sieht die kombinierte Untersuchung per rectum oder per vaginam bei völlig entleerter Blase für die wichtigste Untersuchungsmethode an. Die chirurgische Eröffnung der Blase aus diagnostischen Gründen ist nach GUYON nur als *sectio alta* gestattet, nicht in der Form des Dammschnittes.

Seit frühester Zeit galt mit Recht die Hämaturie (115—118) als ein Kardinalsymptom einer bestehenden Blasengeschwulst; von eben Weinrotfärbung bis zum tiefen Schwarz kann der Urin in allen Farbenschattierungen auftreten. Von einer einmaligen kaum beachteten Blutung bis zur ununterbrochenen Hämaturie gibt es alle Übergänge. Ja es sind Tumoren der Blase erst bei Sektionen entdeckt worden, die dem Träger bei Lebzeiten keinerlei Symptome gemacht haben. Das weibliche Geschlecht steht einer Blasenblutung zumeist recht sorglos gegenüber, da sie zu oft mit Genitalblutungen verwechselt wird. Falls es zu Koagulabildung bei heftigster Blutung kommt, dann kann natürlich der bedrohliche Zustand der akuten Harnverhaltung auftreten, und der Patient wird durch den unerklärlichen Schmerz zum Arzt getrieben. An und für sich macht eine papillomatöse Erkrankung der Blase keine Schmerzen. Diese treten zumeist erst auf, wenn die Infektion der Blase hinzutritt, und dann kann eine derartige schwere Cystitis, die keine Tendenz zur Heilung zeigt, das ursprüngliche Krankheitsbild verdecken. Aus diagnostischen Gründen empfiehlt NITZE, einen Katheter in die Blase einzuführen, einige Kubikzentimeter Wasser in die Blase zu injizieren und mittels Spritze eine Aspiration der Zotten zu versuchen,

um auf diese Weise Geschwulstteile für eine mikroskopische Untersuchung zu gewinnen.

Am einfachsten ist die Diagnose eines Blasenpapilloms bei spontanem Abgang von Geschwulstteilchen mit dem Urin (119). So wurde von STENIUS (120) der Versuch unternommen, das epitheliale Harnsediment für die Diagnose der Blasengeschwülste zu verwerten. In bezug auf die Frage der Gut- und Bösartigkeit kommt er zu dem Schluß, daß der Polymorphismus an und für sich nicht ein pathognomisches Zeichen der Bösartigkeit von Blasengeschwülsten sei, sondern die Bösartigkeit scheine histologisch vielmehr in einer mehr oder weniger ausgeprägten Zunahme der absoluten Größe, wie auch in einer Verschiebung der relativen Größenverhältnisse von Zellkörpern, Kernen und Kernkörperchen sich auszudrücken. Zu diesem Resultat kommt der Autor durch genaue Ausmessung der einzelnen Zellen, Kerne und Kernkörperchen. In der Frage der Färbung der Tumorzellen im Urinsediment wurde auf die Alizarinmethode (121) hingewiesen, die sehr schöne Bilder der Zotten im frischen Sediment gebe.

Selbstverständlich wurde auch das Röntgenbild in den Dienst der Diagnose eines Blasenpapilloms gestellt. Es dürfte wohl aber nur noch eine untergeordnete Rolle spielen, denn inkrustierte Tumoren und Aussparungen sowohl als auch schattengebende Auffüllung der Blase im Röntgenbild können sich nicht mit der Exaktheit der Diagnose durch die cystoskopische Betrachtung messen. So weist VON LICHTENBERG (122) besonders darauf hin, daß Geschwülste der Blase wohl durch Aussparungen der Blasenfigur sichtbar zu machen sind, wobei es jedoch nicht immer gelingt, die Veränderung in der frontalen Projektion darzustellen.

Einen breiten Raum bei der Diagnose der Blasenpapillome nahm eine Zeitlang die Probeexcision ein. Mittels geeigneter Zängelchen wurden Stücke der Zotten abgerissen und der mikroskopischen Untersuchung zugeführt. Meines Erachtens ist diese Methode, die Differentialdiagnose zwischen Bös- und Gutartigkeit auf diese Weise zu stellen, ungeeignet. Ist der Tumor bereits in einem derartigen Zustand, daß er bereits makroskopisch als Carcinom gedeutet werden kann, dann bedarf es keiner Probeexcision mehr; handelt es sich um ein benignes Papillom, dann dürfte die probeexcidierte Zotte stets als gutartig gelten, was allerdings den Stiel des Tumors anbetrifft, so gibt über diesen keine Probeexcision Auskunft; und darauf kommt es ja letzten Endes aber an.

Wie überall, so muß man auch bei der Diagnose der Blasenpapillome mit abnormen Verhältnissen rechnen. So kann ein durch die Urethra prolabiertes Papillom eine Sphincterlähmung hervorrufen (123). Überhaupt scheint der Prolaps eines Blasenpapilloms durch die weibliche Urethra, wie aus der Literatur ersichtlich, nicht zu den größten Seltenheiten zu gehören (124). So fand ZIMMERMANN, daß von 1862—1902 in der deutschen, französischen und englischen Literatur außer seinen eigenen sich noch 9 Fälle finden ließen, bei denen eine von der Blase ausgehende Geschwulst durch die Harnröhre prolabierte (125). Auch die Größe der Blasenpapillome kann gelegentlich kaum vorstellbare Dimensionen erreichen. Es sind schon solitäre Papillome beschrieben worden, die die Blase völlig ausfüllten (126), ja kindskopfgroß geworden waren (127) und bei genügender Stielbildung komplette Harnverhaltung verursachen können (127 a). So beschreibt FUCHS (128) ein Blasenpapillom, das unter dem klinischen Bilde der Prostatahypertrophie verlief. Histologisch handelte es sich um ein typisch

gutartiges Papillom, das als polypöses langgestieltes Gebilde der Blasenwand aufsaß.

Alle Untersuchungsmethoden sind aber im Wert der Cystoskopie untergeordnet, und diese ist bei der modernen ausgezeichneten Technik wohl in den seltensten Fällen unmöglich und resultatlos geworden. Das Bild, das sich dem erfahrenen Auge des Betrachters bietet, ist derartig charakteristisch, daß eine Verwechslung wohl zu den Seltenheiten zählen dürfte. Man sieht die Zotten des Papilloms in allen rötlichen Schattierungen sich in der Blase hin und her bewegen und, falls ein Stiel unsichtbar ist, so deutet doch der fast nie fehlende Schlagschatten auf das Vorhandensein desselben hin. Die Cystoskopie ermöglicht die sofortige Feststellung, ob ein Tumor breitbasig aufsitzt und verdächtig auf bösartigen Charakter ist. Verwechslungen können dem ungeübten Beschauer mit der Cystitis cystica und gelegentlich bei kleinster Papillomaussaat mit Fibrinflocken unterlaufen. Die häufigste Verwechslung dürfte mit dem bullösen Ödem stattfinden. Allerdings ist das bullöse Ödem, das die Form von Kugeln oder Halbkugeln bildet, und deren Inhalt von klarer bis milchig getrüebter Flüssigkeit besteht, selten an den Lieblingssitzen der Papillome, nämlich des Trigonum und der Gegend der Ureteröffnungen (129) zu finden, während es gerne den Sphincter ringförmig umschließt, eine Vorliebe, die dem Papillom völlig fremd ist. Um die Ureterostien herum dürfte ein bullöses Ödem nur durch eine tuberkulöse Erkrankung oder durch einen eingeklemmten Harnleiterstein verursacht werden. Diese zwei Erkrankungen werden jedoch meistens erkannt und damit das Wesen der entzündlichen Schwellung der Harnleitergegend geklärt und damit die Diagnose eines Papilloms verneint. Selbstverständlich kann sich am Rande eines malignen Blasentumors bei bestehender Blasenentzündung ein bullöses Ödem entwickeln. Hier ist dann eine differentialdiagnostische Entscheidung oft außerordentlich schwierig, und nur die Probeexcision bringt Klarheit. Zur Unterscheidung, ob der Untersucher eine Ödemblase oder eine Papillomzotte vor sich hat, genügt die Berührung mit der Thermokoagulationssonde. Die Ödemblase zerfällt sofort unter Entleerung des wässerigen Inhalts, während die Zotte des Papilloms weißlich ergraut und eventuell mit der metallnen Sondenspitze verklebt. Es lohnt sich, die Arbeiten NITZES zu lesen (130), in denen er kämpferisch für seine Cystoskopie eintritt und immer wieder darauf aufmerksam macht, daß sie die größten Triumpfe bei Tumoren der Blase feiere. Er mußte zu damaliger Zeit gegen die THOMPSONSche brüske Digitaluntersuchung der Blase, die vom Schnitt der hinteren Harnröhre aus stattfand, Stellung nehmen und die von VOLKMANN inaugurierte kombinierte Rectaluntersuchung ablehnen, die, wie VOLKMANN selbst zugab, Spuren der nicht zart palpierenden Finger in und an der geschädigten Blase zurücklassen konnte, wie ein Sektionsprotokoll ergab. Er bewies, daß die damals noch geübte Sondenuntersuchung der Blase der Cystoskopie an Zartheit bei weitem unterlegen sei und wünschte nur, daß eine Frühdiagnose der Blasenpapillome endlich einsetzen möge, da bis jetzt die meisten Tumoren der Blase zu spät in die Hände der Chirurgen komme.

Die Cystoskopie bürgerte sich nur sehr langsam ein. So äußerte sich noch 1889 WATSON (131) skeptisch gegen die Spiegelung der Blase und wollte sie nur angewandt wissen, wenn die Operation sofort nachfolge. Wenn auch die eigenen deutschen Standeskameraden NITZES Werk die gebührende Beachtung nicht schenken wollten, so konnten sie die beginnende umwälzende Entwicklung

nicht verhindern, sondern nur verzögern. Die Berichte, daß auf Grund einer cystoskopischen Diagnose ein Papillom entfernt wurde, häuften sich aus dem Auslande (132—134) und Inlande, wengleich auch manche unnütze Spielerei in den Anfangsjahren der Cystoskopie mit unterlief, so z. B. daß, nach Entfernung des Tumors, durch die Sectio alta-Wunde die Blase am Schluß der Operation nochmals bespiegelt wurde. Im übrigen mehrten sich auch die Befunde, und die Papillomerkrankung der Blase wurde viel öfters diagnostiziert als früher, ein Umstand, wie er sich z. B. bei den Erkrankungen des Kehlkopfes nach Erfindung des Kehlkopfspiegels ebenfalls zugetragen hatte. Eine abschließende Klarheit in die cystoskopische Diagnostik brachte NITZES Lehrbuch der Cystoskopie im Jahre 1889 (135). Wiederholt wurde auf die Möglichkeit einer Kombination zwischen Blasenstein und Blasenpapillom hingewiesen. Dies kann in der Form geschehen, wie ich selbst einen Fall zu beobachten Gelegenheit hatte, daß ein Papillom einen Blasenstein regelrecht umschließt (136), oder daß die Zotten einer solchen Geschwulst mit Phosphaten bedeckt inkrustieren und man von einer Verkalkung eines Blasenpapilloms sprechen kann (137, 138). FURNISS (139) koagulierte einen solchen Fall und sah nach 8 Tagen aus der nekrotischen Zone einen Stein heraustreten und noch einige Tage später 2 weitere Steine in die Blase fallen. Nach GOTTSTEIN (140) sichert nur die Cystoskopie die Differentialdiagnose zwischen Blasentumor und Blasenstein. Die Cystoskopie zeige zwar bei länger eingeklemmten Steinen ein dem Papillom ähnliches Bild, nur sitzen Papillome meist nicht breitbasig auf. KIELLEUTNER und GOTTSTEIN (141) machen besonders auf die Verwechslungen mit prolabierte Steinen bei ganz glatten Oberflächen des Tumors an der Stelle der Uretermündung aufmerksam. Findet man auf derselben Seite keine Uretermündung, so wird stets der Verdacht eines prolabierte intravesicalen Uretersteines naheliegen. Sogar die schwierige Diagnose eines Papilloms in einem Divertikel (142) der Blase, ein Krankheitsbild, das schon ROKITANSKY im Jahre 1855 bekannt war (143), bietet mittels der cystoskopischen Untersuchung keine besonderen Schwierigkeiten mehr.

Ich habe bereits erwähnt, daß die Bilharziaerkrankung der Blase zu echter Papillombildung Veranlassung geben kann. Seit BILHARZ' grundlegenden Arbeiten im Jahre 1851—1856 (144), in denen er die pathologischen Veränderungen, die das Distomum haematobium in der menschlichen Harnblase beschrieb, ist es als sicher erwiesen, daß der Reiz der Eier zu echter Papillombildung Veranlassung geben kann. Diese Erkrankung ist in unserer gemäßigten Zone sehr selten (145), und ihre Diagnose bietet, wenn man an sie denkt, keine besonderen Schwierigkeiten, denn die Eier sind im schleimigen Bodensatz des Urins und besonders in den kleinen Blutgerinnseln mittels der Mikroskopie in Mengen zu finden (146). Auch das cystoskopische Bild eines Papilloms auf der Grundlage einer Bilharzia ist ein charakteristisches. In Deutschland dürfte die Diagnose einer Bilharzia nur gelegentlich gestellt werden können, wenn, wie es sich in dem Falle von STÜHMER (147), um einen Patienten handelt, der aus einer mit Bilharzia verseuchten Gegend stammt.

3. Die Harnleiterpapillome.

Die primären Papillome des Harnleiters gehören zu den seltensten Tumoren, denn meistens werden die beiderseitigen jeweiligen Ureter entweder von oben

durch Nierenbeckenpapillome infiziert oder durch die retrograde Aszension von Blasenpapillomen werden Impfmetastasen in den Harnleitern gesetzt. Noch im Jahre 1921 betrug die Anzahl bekannter gutartiger Papillome des Ureters nach CULVER nur 16 (148). Sämtliche Theorien der Entstehung solcher primärer Harnleiterpapillome sind dafür ins Feld geführt worden, und die auch im Ureter bisweilen vorgefundenen LIMBECK-BRUNSSchen Zellnester, die nach STOERK Zeichen abgelaufener Entzündung vorweisen, und daher nicht angeboren sein können, werden beschuldigt, auf dem Umweg über cystische Degeneration Schuld an benignen und malignen Tumorbildungen zu sein.

Die Diagnose eines primären Harnleiterpapilloms ist außerordentlich schwierig und dürfte selten in Frühfällen gelingen. Auch in Fällen, in denen die deletären Folgen eines Harnleiterpapilloms auf die Niere zur Operation zwingen, erleben wir auch heute noch, daß die Ursache einer Hydro- oder Pyonephrose erst während oder nach der Operation in einem Harnleiterpapillom erkannt wird (149).

Es gibt keine markanten Symptome für ein primäres Harnleiterpapillom. Blutung, Schmerz und Tumor sind in den schwersten verschleppten Fällen nur zusammen anzutreffen. Die Blutung, die in 45% der Fälle das einzige Symptom sein kann, ist für eine exakte Diagnose eines primären Harnleiterpapilloms nie zuverlässig, da dieselben Symptome von einem Nierenbeckentumor verursacht werden können. Die Schmerzen können auch ohne Blutung als einziges Symptom auftreten und dürften durch die Stenosierung des Harnleiters bedingt sein. Wenn sich zufällig ein Stein mit einem Harnleitertumor verbindet, dürfte das Bild so getrübt werden, daß bestenfalls eine Wahrscheinlichkeitsdiagnose gestellt werden kann.

Die Geschwulst selbst führt im Laufe der Zeit notgedrungen zur Zerstörung der über ihr befindlichen Niere und zur Dilatation des Harnleiters. Die Folge ist die Hydro- oder die Pyonephrose, die nur dann fehlt, wenn der Harnleitertumor abnorm klein bleibt, oder am unteren Ende des Harnleiters den Papillomzotten die Möglichkeit gegeben wird, sich aus dem Orificium des Ureters hinauszudrängen, um frei in der Blase zu flottieren. Ein palpables Papillom des Harnleiters wird wohl kaum anzutreffen sein.

Im Jahre 1900 macht ALBARRAN (150) darauf aufmerksam, daß man durch den Ureterkatheterismus Geschwulstzellen gewinnen kann, und daß die Diagnose eines Harnleiterpapilloms durch die cystoskopische Betrachtung gesichert ist, wenn Zotten aus dem Harnleiter heraustreten. Wie bei den Blasenpapillomen ist die Cystoskopie das souveräne Mittel, eine eventuelle einseitige Blutung festzustellen, sie vielleicht durch die Einführung eines Ureterkatheters zu provozieren und eine Funktionsverminderung der über dem Papillom liegenden Niere festzustellen. Die Möglichkeit eines kompletten Harnleiterverschlusses läßt sich ebenfalls cystoskopisch feststellen, wie auch die seltenen Fälle vom Austreten der Papillomzotten nur mit dem jeweiligen Urinstrahl zur Beobachtung durch das Cystoskop kommen. Ein weiteres Diagnosticum ist die Massage der verdächtigen Harnleitergegend. Auf diese Weise läßt sich eine Hämaturie provozieren.

Die wertvollste Untersuchungsmethode ist die Röntgendarstellung des erkrankten Ureters. BACHRACH (151) hält die Diagnose durch ein Ureterogramm fest gesichert. So beschreibt SINNREICH (152) einen Fall eines primären fibropapillären Tumors des Ureters, dessen einziges Symptom eine schwere Hämaturie

war, und dessen Diagnose ein Jahr später durch das Ureterogramm gelang. Füllungsdefekte, abnorme Dilatationen oberhalb und unterhalb des Tumors auf dem Ureterogramm werden in Verbindung mit dem mikroskopischen Harnbefund, eventuell verbunden mit der histologischen Untersuchung des Harnsediments und der urologischen Gesamtuntersuchung die Diagnose eines primären Harnleiterpapilloms gelegentlich gelingen lassen. So konnte LAZARUS (153) im Jahre 1934 in 3 Fällen von Füllungsdefekten des mit Schatten gebender Substanz gefüllten Harnleiters berichten. Er erwähnt, daß bis zu diesem Zeitpunkt nur 65 Fälle in der Literatur veröffentlicht wurden. Selbstverständlich hat man auch die Ausscheidungspyelographie zur Sicherung der Diagnose eines Harnleiterpapilloms herangezogen. Nach HÖSEL (154) hat das Urogramm in 2 Fällen völlig versagt. Auch nach REICHEL (155) versagte bei einem Ureterpapillom das intravenöse Urogramm und auch das retrograde Pyelogramm infolge der Harnleiterstriktur. Das retrograde Pyelogramm dürfte die souveräne Untersuchungsart bis heute sein.

Als sehr seltener Befund soll ein Fall von NAZARI (156) nicht unerwähnt bleiben, bei welchem ein Papillom des rechten Ureters mit Steinverschluß des linken Harnleiters bei der Sektion eines 78jährigen Mannes festgestellt wurde. Das Papillom hatte bei Lebzeiten keinerlei Beschwerden gemacht. Er betont ebenfalls die Seltenheit derartiger Harnleiterpapillome. Einen weiteren sehr merkwürdigen Befund veröffentlichte SCHNEIDER (157). Eine bestehende entzündliche Stenose gab Anlaß zur Vermutung einer Tuberculosis renalis dextra. Niemals bestand eine Hämaturie. Die Operation ergab das überraschende Resultat, daß ein Papillom mit einem 5 cm langen Stiel sich im Ureter befand. Der Urindruck hatte das Papillom ständig nach unten gedrängt. Die Folge war eine Sackniere. Das Papillom wurde vorher leider nicht erkannt, und für eine Operation, die die Erhaltung der Niere zum Zweck gehabt hatte, war es zu spät. Er rät, bei Ureterverlegungen mit operativer Klarstellung nicht zu warten, weil die Hydronephrose zu befürchten sei.

Im In- und Ausland mehren sich die Berichte über primäre Harnleiterpapillome (158), und überall wird der Versuch gemacht, vor der Operation eine klare Diagnose zu gewinnen. In einer sehr bemerkenswerten Abhandlung versucht GOTTLIEB (159) eine Abgrenzung der Untersuchungsmethoden zwischen Steinerkrankung, Carcinombildung und Papillomatose des Harnleiters herauszuarbeiten. Zu einer restlosen Befriedigung des Untersuchers führt dieser Versuch auch nicht.

4. Die Nierenbeckenpapillome.

Im wesentlichen sind die Hauptsymptome ebenfalls: Blutharnen, Tumorbildung und Schmerzen. Das markanteste Symptom ist die Hämaturie, die meistens ebenso plötzlich wie heftig einsetzt und wieder zum Stillstand kommt. Als auslösende Ursache dieser profusen Blutung scheint die normale Kontraktion des Nierenbeckens schon zu genügen, besonders wenn Zotten eines Nierenbeckenpapilloms mit dem Harnstrom in den Ureter hinabgedrängt, gequetscht und eventuell abgerissen werden. Selbstverständlich kann jede Gewalteinwirkung von außen her eine Blutung hervorrufen, obwohl bei der außerordentlich geschützten Lage der Niere die Fernwirkung eines Stoßes meistens sehr gering ist.

Die Cystoskopie ist die einzige Untersuchungsmethode, welche die Seite, aus der die Blutung kommt, zuverlässig bestimmt. Um eine Entscheidung

zwischen Parenchym und Nierenbeckentumoren herbeizuführen, ist auch bei den Papillomen des Nierenbeckens der Ureterkatheterismus oft von ausschlaggebender Bedeutung, da mit dem Ureterkatheter willkürlich eine Blutung provoziert werden kann. Der Verdacht auf ein Nierenbeckenpapillom wird fast zur Gewißheit, wenn bei einseitiger Nierenblutung ein Papillom in der Blase gefunden wird, oder wenn ein Papillom aus den Ureterostien herausragt (160). Dann ist die dazu gehörende Niere stets verdächtig auf ein Papillom. Ein dilatiertes Nierenbecken wird ebenfalls bei Vorhandensein anderer auf ein Papillom weisende Symptome für die Diagnose beachtlich sein, da ja ein solcher Tumor meistens die Niere bis zu einem hydronephrotischen Sack umzuwandeln fähig ist. Allerdings ist nicht in allen Fällen von Hydronephrose mit Papillombildung der Tumor ätiologisch für die Entstehung der Hydronephrose verantwortlich zu machen.

Absolut sicher dürfte die Diagnose eines Nierenbeckenpapilloms sein, wenn bei doppelseitigem Ureterkatheterismus Zotten zutage gefördert werden. Dergleichen dürfte der Nachweis von Papillomzotten im Gesamturin bei Freisein der Blase von einem Tumor und bei feststehender einseitiger Blutung die Diagnose eines Nierenbeckenpapilloms als sicher gelten lassen.

Die Funktionsprüfung der befallenen Niere ergibt kein eindeutiges Resultat, da ja auch die begleitende Hydronephrose oder die Infektion die Funktionsbeeinträchtigung verursachen kann. Die Palpation ist ebenfalls eine wenig beweisende Untersuchungsmethode, zumal sie bei Papillomen, die kein Abflußhindernis verursachen, völlig im Stich läßt. Es besteht die Möglichkeit, daß eine mit Papillomen ausgefüllte Sackniere als palpabler Tumor zu fühlen ist und unter Abgang von blutigem Harn sich verkleinert, um sich bei klarem Urin bald wieder zu vergrößern und wieder tastbar zu werden. Derartige intermittierende Hämatonephrosen gehören aber zu den Seltenheiten, obwohl sie für die Diagnose einen eindeutigen Fingerzeig geben. Die Schmerzen sind bei Papillomen des Nierenbeckens oft frühzeitig vorhanden und als kolikartig empfunden. Sie sind zwanglos zu erklären durch die frühzeitige Retention des Urins im Nierenbecken (161). In Wirklichkeit ist es besonders in den früheren Zeiten so gewesen, daß erst post mortem auf dem Sektionstisch (162) die Diagnose eines Nierenbeckenpapilloms gestellt wurde, und in der neuen Zeit meistens erst während der Operation die Diagnose klar erkannt werden kann. Nicht immer wird eine derartige infizierte Hämatonephrose, wie sie PANTALONI (163) beschreibt, mit 22—24 Liter Inhalt bei einem 40jährigen Klempner, der seit 30 Jahren diese intermittierende Hämatonephrose besessen hat — die Diagnose eines Nierenbeckentumors erleichtern.

Die begleitende Hydronephrose scheint zumeist der ständige Anlaß zur Operation zu sein, und dann wird erst am gewonnenen Präparat das Papillom entdeckt (164, 165). Da die Nierenbeckenpapillome an sich sehr selten sind, und die Symptome bei jedem Fall verschieden in ihrer Stärke erscheinen, findet jeder Autor eines Falles dies oder jenes Anzeichen als besonders markant. So erlebte MCCARTHY bei Einführung eines Ureterkatheters eine profuse Blutung und fand sie demgemäß sehr bedeutsam (166). Dabei darf nicht unerwähnt bleiben, daß auch Täuschungen (167) durch den Ureterkatheterismus entstehen können. So ist erwiesen, daß Zotten durch Rückfluß in die andere gesunde Niere verschleppt werden können und leicht Anlaß zu falscher Seitenbestimmung geben können.

Einen breiten Raum in der Diagnose eines Nierenbeckenpapilloms nimmt die Pyelographie ein, und ich bin der Ansicht, daß bei der Papillomerkrankung der Nierenbecken die retrograde Pyelographie der Ausscheidungs-pyelographie bei weitem überlegen ist. In den ausgeprägten Fällen von Hydro- bzw. Pyonephrosen versagt sie allerdings auch, denn ihre Stärke beruht bei Frühfällen (168) auf dem Nachweis von Füllungsdefekten in den Kelchen oder dem Nierenbecken (169 bis 173). Der Wert der Pyelographie wurde frühzeitig erkannt (174), aber auch frühzeitig wurde auf die Täuschungen aufmerksam gemacht, die durch einen Tumor des Parenchyms bei der Auswertung eines Pyelogrammes entstehen können (175). Erweiterte Nierenbecken sprechen für Tumoren der Schleimhaut des Nierenbeckens, da diese eher harnverlegend wirken als Parenchymtumoren, die die Kelche und das Nierenbecken komprimieren, und so sehr schmale Pyelogrammschatten ergeben. Aber wie bereits schon erwähnt, ist auch obige Überlegung nicht eindeutig beweisend, da es genügend Papillome des Nierenbeckens gibt, die keine Harnretention verursachen. Das Pyelogramm wird auch versagen bei kleinen Papillomen (176, 177), die vom Röntgenshatten einfach überdeckt werden, und keinen Füllungsdefekt ergeben können. Ebenso können Blutkoagula falsche Deutungen verursachen. Strahlendurchlässige Steine und Wachstumsanomalien im Bereiche des Nierenbeckens ergeben zuweilen Füllungsdefekte, und falls noch andere klinische Symptome vorhanden sind, ist die Diagnose „Nierenbeckenpapillom“ gelegentlich gestellt, und erst die Operation klärt den Irrtum auf. Allerdings kann ein Stein mit einem malignen Nierenbeckenpapillom verbunden sein, wie der Fall von HADFIELD (178) beweist, der ein halbes Jahr später an einem großen Rezidiv ad exitum kam. Selbst in allerneuesten Arbeiten, die den Wert des retrograden Pyelogramms, das v. LICHTENBERG und VOELKER eingeführt wurde, hervorheben, und die darauf hinweisen, daß es durch die retrograde Pyelographie möglich geworden sei, eine große Anzahl von Nierenbeckentumoren bereits vor der Operation zu diagnostizieren, wird doch offen zugegeben, daß wir noch nicht in der Lage sind, zwischen einem Nierenbeckentumor mit Einbruch in das Parenchym oder Nierentumor mit Einwucherung in das Becken die Differentialdiagnose durch das Pyelogramm zu stellen (179). Das greifbarste röntgenologische Symptom ist die Aussparung eines Teiles des befallenen Kelches oder sein ganzer Ausfall (180—189). Selbstverständlich können auch durch eine Pyelographie schwere Komplikationen entstehen. So berichtete SCHWARZ (190) von einer schweren Nierenvereiterung nach der Pyelographie; später stellte sich heraus, daß die Papillomerkrankung Schuld daran war. Interessant ist auch die Beobachtung von LAMONT (191), daß Patienten mit Papillomen der Harnwege sehr oft an Hautpapillomen erkrankt sind. Nach SCHNEIDER (192) leistet die S.U.A.-Probe bei der Erkenntnis eines Nierenbeckenpapilloms ebenfalls wertvolle Dienste. Bei seinem Fall war die Indigoausscheidung normal, obwohl der Patient seit 2 Jahren unter Schmerzen blutete. Die S.U.A.-Probe ergab eine Säurestarre. Das retrograde Pyelogramm zeigte ein angefressenes Nierenbecken. Bei allen uns zur Verfügung stehenden Untersuchungsmethoden dürfte jedenfalls das retrograde Pyelogramm (193—195) die wertvollste sein, und es ist gegebenenfalls mehrmals zu wiederholen, um eine unklare Diagnose zu beseitigen.

Von einer Probefreilegung der Niere ist zu warnen, da ein negativer Befund durchaus nicht das Vorhandensein eines Papilloms ausschließt (196). Die

Anamnese derartig Kranker ist niemals typisch (197) und auf die Schwierigkeit der Diagnose wird auch in der letzten Zeit stets hingewiesen (198), und auch heute noch dürften manche Nierenbeckenpapillome erst intra operationem diagnostiziert werden (199). Vollständig unmöglich kann die Diagnose eines Nierenbeckenpapilloms werden, wenn Mißbildungen der Niere und des Harnleiters vorhanden sind (200), oder wenn eine Cystenniere das diagnostische Bild beherrscht (201). Endlich als letztes Symptom: Die Geschwulstkachexie. Die Blutungen und Beschwerden — übrigens sind schon Fälle beschrieben, bei denen ein Papillom völlig symptomlos (202) vorhanden war — werden den Patienten frühzeitig zum Arzt führen, ehe sich die Kachexie weitgehend entwickelt hat. Trotz allem machen diese Kranken einen elenden Eindruck, der durch die Harnretention, die Infektion, aber auch durch den immerhin starken Blutverlust bedingt ist. Der Hämoglobingehalt ist bei Papillomkranken besonders niedrig (203).

III. Die Therapie der Papillome der Harnwege.

Es ist außerordentlich interessant, zu sehen, wie sich mit den Anschauungen über das Wesen der Papillome auch die Therapie im Laufe der Zeiten gewandelt hat. Tastende Operationsversuche am Ausgange der Harnwege wurden abgelöst durch gewagtere Eingriffe in der Blase. Erst langsam bildeten sich die Operationsmethoden an den Harnwegen heran, und als GUYON die Sectio alta als die alleinige Behandlungsart der Blasengeschwülste empfahl, war bereits die Cystoskopie geboren, die wiederum die Chirurgie der Blase bei der Papillomerkrankung fast verdrängen sollte. Der Stand der heutigen Papillomtherapie hat eine scharfe Scheidewand. Die Harnröhren- und Blasenpapillome sind mit wenigen Ausnahmen keinesfalls mehr auf blutigem Wege anzugehen, während die Ureter- und Nierenbeckenpapillome die blutige Operation geradezu dringend erfordern. Da nun die chirurgische Behandlung der Anfang der Therapie aller Papillome war, so beginne ich mit der Schilderung der Entwicklung der chirurgischen Maßnahmen bei der Papillomatose der Harnwege und lasse dann die Entwicklung der intraurethralen und intravesicalen Behandlungsmaßnahmen folgen, denen ja am Ureterostium bis heute ein Halt geboten ist.

1. Die chirurgischen Maßnahmen bei den Papillomen der Harnröhre.

Die Behandlung der gutartigen Polypen und Carunkel nahm einst einen breiten Raum ein, da mit dem leichten Erkennen dieser beiden Affektionen oft die chronischen Beschwerden der Harnwege in Verbindung gebracht wurden mangels der Möglichkeit, eine urologische Diagnose mit Sicherheit stellen zu können. Mit der Verfeinerung der urologischen Diagnostik haben die Carunkel und Polypen der Harnröhre ihren diagnostischen Wert verloren, und es ist das Bestreben vorhanden, diese Gebilde nach Möglichkeit unbeachtet und ohne Behandlung zu lassen, zumal selbst, wenn es gelingt, sie zu entfernen, die Patienten erst auf ihr Leiden aufmerksam gemacht werden, da erst dadurch gewöhnlich das große Heer der nervösen Klagen in Erscheinung tritt.

Papillomatöse Neubildungen am Orificium urethrae trug man mit der Schere, dem scharfen Löffel oder dem Galvanokauter ab. Die medikamentöse Therapie versagte gewöhnlich, und meistens wurde in früherer Zeit die Curettage der Harnröhre vorgenommen, wie BRIGGS in einem Falle von papillomatöser

Urethritis berichtet, bei dem das Ecrasieren mit Wattebäuschchen erfolglos geblieben war (204). KARVONEN (205) will durch Sondenmassage die Papillomatose der Harnröhre beseitigen, und ist der Ansicht, daß damit die Rezidive meistens vermieden werden, indem dadurch nicht nur die Papillome selbst, sondern und sogar insbesondere, die Wurzeln derselben mit ihren Blutgefäßen zerquetscht werden. Außerdem beseitige die Sondenmassage die Strikturbildung, da ja immer an der Ursprungsstelle der Papillome und in deren Umgebung eine sehr schleppend verlaufende harte Infiltration mit starker Lumenveränderung sich entwickle (OBERLÄNDER). In schwersten Fällen bleibt bei der Frau nur die Umschneidung der Geschwulst mit dem Messer übrig unter Vereinigung der Wundränder; eventuell muß die obere Wand der Harnröhre gespalten werden, um einen besseren Zugang zur Harnröhre zu bekommen. Auf diese Weise umgeht man die stets unangenehme Urethro-Vaginalfistel.

Das blutige chirurgische Vorgehen dürfte heute zu den Seltenheiten gehören, und bei den Papillomen der weiblichen Harnröhre wohl kaum mehr, bei denen der männlichen wohl niemals mehr ausgeführt werden, da wir weniger eingreifende und ebenso sichere Operationsverfahren kennen, ohne die Harnröhre aufzuspalten. WOSSIDLO riet jedoch, in schweren Fällen zur Penisamputation wegen Carcinomgefahr zu schreiten.

2. Die chirurgischen Maßnahmen bei den Papillomen der Harnblase.

Mit dem Wissen von dem Vorhandensein von Geschwülsten der Blase setzte auch der Versuch ein, diese zu entfernen. Das Vorgehen war nur ein chirurgisches. Um die Wende des 18. Jahrhunderts erschien die „Wundarzneikunst“ von AUGUST GOTTLIEB RICHTER, und im Jahre 1809 SÖMMERINGS „Abhandlung über die tödlichen Krankheiten der Harnblase und Harnröhre bei Männern“. Der Ausspruch RICHTERS „Die Kur ist ebenso ungewiß wie die Erkenntnis“ kennzeichnet treffend den damaligen Wissensstand über die Tumoren der Harnblase. In Frage käme nach beiden der Seitensteinschnitt, der wohl selten, aber als einzig sicheres Mittel für Diagnose und Therapie anzuwenden sei.

Die frühesten Nachrichten über Blasentumoren verdanken wir den Berichten von FABRICIUS HILDANUS und von LACUNA (1551), der in Rom eine Arbeit veröffentlichte unter dem Titel: „Methodes cognoscendi et exstirpandi excrescentes vesicae colli carunculas“, die sie über ihre Beobachtungen an der Leiche machten. Der erste, der durch eine Sectio lateralis eine harte Blasengeschwulst mittels Zängelchen entfernte und aushob, war im Jahre 1639 COVILLARD. Obwohl der Patient genas, blieb die Operation ohne Beachtung. Im 18. Jahrhundert operierte COLOT, Chirurg in Lyon, mittels des perinealen Schnittes Tumoren der Blase, und um dieselbe Zeit entfernte LE COT bei einer Frau einen Polypen durch die Harnröhre. Gelegentlich wurde bei einer Steinextraktion (DESAULT) ein langgestielter Polyp mit gutem Erfolg mit entfernt. Ein großer Teil der Chirurgen rät damals von Blasenoperationen ab.

Erst mit CIVIALE im Jahre 1827 beginnt eine planmäßige Behandlung von Blasengeschwülsten. Er entfernte mit planvoller Absicht mittels des Lithotriptors im Jahre 1827 bei einer Frau zu wiederholten Malen eine Blasengeschwulst. Er ist auch der erste, der zwischen Geschwülsten der Blase und der Prostata, zwischen gutartigen und bösartigen unterscheidet, und der die Umwandlung von einer gutartigen Neubildung in eine maligne bereits annimmt. Aber auch

CIVIALES glückhafte Operationen wurden nicht beachtet, und bis 1874 wurde kaum über Operationen an der Blase wegen Geschwülste derselben berichtet.

Die Tatsache, daß ein großer Tumor die weibliche Harnröhre dilatieren kann, benutzte PLEININGER im Jahre 1834 als erster, um künstlich die weibliche Urethra zu erweitern und bei einer 24-jährigen Frau durch Abbinden des Stieles ein Blasenpapillom zu entfernen. Im Jahre 1857 äußerte HUTCHINSON (206), daß die Diagnose eines Blasentumors nur durch einen besonders glücklichen Zufall möglich sei. Er gibt aber bereits die Möglichkeit einer Behandlung an, die im Dehnen der weiblichen Harnröhre besteht, und daß dann mittels einer krummen Schere der Tumor abzutragen sei. Ob solch ein Tumor rezidiviere, wisse man nicht. Im Jahre 1868 erweiterte GUERSANT (207) blutig den Eingang der weiblichen Harnröhre bei einem 22-jährigen Mädchen. Er versuchte mittels einer Drahtschlinge den Tumor zu fassen. Sie riß, und die Operation wurde mittels des Ecraseurs beendet. Der Tumor wog 15 g. Leider erfolgte der Exitus 7 Tage post operationem. Eine Sektion wurde unterlassen.

Im Jahre 1872 faßte GERSUNY (208) alle mitgeteilten Beobachtungen von Blasenpolypen zusammen und berichtete über einen langgestielten glatten Tumor in einem Divertikel der Blase. Er beschrieb die unerhört schwierige Diagnose und Operation des Falles, der noch dadurch kompliziert war, daß ein Katheterbruchstück mit Steininkrustierung sich in der Blase befand.

Im Jahre 1874 eröffnete VOLKMANN die Blase vom Damm aus und förderte kräftig die Diagnose und Therapie von Blasengeschwülsten. Um dieselbe Zeit operierte KOCHER (209) mit Erfolg einen Zottenkrebs vom Urethralchnitt aus. SIMON baute die von PLEININGER und HUTCHINSON propagierte Dehnung der weiblichen Harnröhre systematisch weiter aus und trug damit viel zur Erweiterung der Erkenntnisse über die Blasengeschwülste bei. THOMPSON (210) erhob die Boutonnière, welche seit VOLKMANN keine Nachahmung gefunden hatte, zu einem von ihm und anderen (211), seitdem vielfach angewandten diagnostischen Hilfsmittel, und benutzte gleichzeitig denselben Weg zur Entfernung der Geschwülste. Ihm waren langgestielte Papillome wohl bekannt. SCHÜLLER (212) (1878) schlug vor, eine papillomatöse Blase zu drainieren, indem oberhalb der Symphyse ein Drainrohr eingeführt und dieses seitlich neben der Analöffnung herausgeleitet wird.

Die Eröffnung der Blase setzte sich nur sehr langsam durch. Die erhöhte Dehnung der weiblichen Harnröhre wurde noch bevorzugt. So berichtete HEIN-VÖGTLIN (213) von 2 Fällen, bei denen unter Narkose die Harnröhrendehnung vorgenommen wurde und mit dem Fingernagel zwei walnusgroße Papillome in der Blase abgekratzt wurden. Er entfernte unter Anwendung der SIMONschen Dilatatoren, bei deren Anwendung er nur bis zur Größe 5 ging, selbst ein hühnereigroßes Papillom und dürfte der Vorläufer der Aspirationsbehandlung bei Blasenpapillomen sein. Er führte in den weitesten Dilator einen Schwamm ein und erzeugte durch rasches Zurückziehen einen Saugvorgang, durch den Stücke des Tumors ganz von selbst in das Speculum fielen.

Anders ging wieder RAUSCHENBUSCH (214) im Jahre 1882 vor. Er drehte bei einem langgestielten Papillom den Stiel ab, um eine Blutung zu vermeiden; er glaubte, daß die Kranken nach 2—3 Jahren ad exitum kämen, wenn nicht operativ vorgegangen würde. Besonders in den englisch sprechenden Ländern fand die THOMPSONsche Harnröhrendilatation viele Anhänger. So dehnte

ATLEE (215) (1882) bei einem 19jährigen Mädchen die Harnröhre mittels einer Verbandszange, indem er sie geschlossen einführte und dann entfaltete. Er ging mit dem Finger ein und fand am Fundus mehrere fungöse Excrescenzen, einige derselben einen halben Zoll lang und eine Linie dick. Er kratzte sie mit dem Fingernagel ab und berichtete von völliger Heilung. Ein billardkugelgroßes Papillom entfernte THORNE (216) ebenfalls über die Dehnung der weiblichen Harnröhre und schnürte den Tumor mittels Ligatur ab. Er berichtete von Heilung.

KALTENBACH (217) polemisierte bereits im Jahre 1884 gegen die SIMONSCHE Dilatation der weiblichen Harnröhre und war der Meinung, daß seine Methode der Blasenscheidenfistel das beste für die Operation der Blasengeschwülste wäre. Noch im Jahre 1885 beschrieb THOMPSON (218) ausführlich gebogene Raspelinstrumente, die er neben dem Finger bei seiner „Perinealincision“ beim Manne in die Blase einführt, um blind die Tumoren abzukratzen. Im Jahre 1885 wurde wiederholt (219, 220), wenn auch mit ungünstigem Erfolge, der Versuch unternommen, durch die Sectio mediana Blasenpapillome zu entfernen.

Die Dilatation der weiblichen Harnröhre scheint um 1885 als die Methode der Wahl bei Papillomen der Blase anerkannt worden zu sein (221, 222), und das operative Vorgehen bestand zumeist im Abkratzen der Tumoren mit dem eingeführten Fingernagel, während die THOMPSONSCHE Operation (223) bis 1888 sich behaupten konnte. Um diese Zeit operierte GOULEY (224) 6 Fälle von Blasenpapillomen von der Sectio bilaterales aus, allerdings mit wenig ermutigendem Erfolge. Er erwähnt ausdrücklich, daß es ihm gelang, in einem Falle das Leben des Kranken um 3 Monate zu verlängern. Während KOCH (225) im Jahre 1886 bei Männern das blutige Vorgehen bei Erkrankungen der Blase an Papillomatose forderte, trat er bei weiblichen Patienten ebenfalls noch für die unblutige Dilatation der Urethra ein.

Grundsätzlichen Wandel schafften GUYON und andere im Jahre 1888 (226), indem GUYON in seinem ausgezeichneten Werke die Sectio alta auf den Schild erhob und keine andere Operation bei Tumoren der Blase, sowohl bei Frauen als auch bei Männern gelten ließ. Es schien zu damaliger Zeit die blinde Aspiration schon reichlich geübt worden zu sein, denn er lehnte sie aus diagnostischen Gründen zur Erkennung von Blasentumoren ab, obwohl THOMPSONS Autorität dafür eintrat (227). In einer längeren und umfangreichen Vortragsreihe trat v. DITTEL (228) lebhaft für die Sectio alta ein, zu einer Zeit (1892), in der SÄNGER noch die Harnröhre dilatiert (229) und einen langgestielten Tumor vor die Harnröhre zieht, um ihn dann mit Catgut abzubinden.

Allmählich reifte die Überzeugung heran, bei gutartigen Papillomen nur mittels der Radikaloperation vorzugehen. Sie wurde von FRÖHLICH (230) 1894 als der Fortschritt der damaligen Chirurgie besonders hervorgehoben, während er resigniert bekannte, daß bei bösartigen Blasentumoren wohl noch nie eine Heilung erzielt worden wäre. Andererseits fand COLLEY (231) die Frage müßig, ob die Sectio mediana oder die Sectio alta vorzuziehen sei. SCHUCHARDT (232) (1896) übte sowohl die Behandlung der Blasenpapillome von einer Boutonnièrenwunde aus, als er auch große Blasenpapillome radikal anging. Er resezierte vom hohen Blasenschnitt aus unter Ablösung des Peritoneums bereits $\frac{2}{3}$ der Blase, allerdings mit keinem Erfolg, denn die Patientin erlag 9 Tage später dem außerordentlichen Eingriff. GRÄFE (233) schloß im Jahre 1899 der digitalen Untersuchung der

Blase, die die Diagnose eines Blasenpapilloms sicherte, sofort die Kolpocystotomie in der Mittellinie an und trug den Tumor ab. Das Bemerkenswerteste ist, daß er mit Absicht bereits eine tiefe Ausschneidung des Stieles vornahm und der Ansicht war, daß die Rezidive dadurch zurückgehalten würden. Auch in England setzte sich die Epicystotomie — die Sectio alta — allmählich durch. Im Jahre 1899 berichtet BROWN (234) von erfolgreicher Entfernung eines Blasenpapilloms mittels der Sectio alta, das hinter der rechten Uretermündung saß. Er erreichte eine völlige Heilung des seit 3 Jahren blutenden Kranken. Die chirurgische Behandlung der Blasenpapillome war um die Jahrhundertwende allgemein die Sectio alta (235); ja aus diagnostischen Gründen wurde sogar vorher (236) die Laparotomie ausgeführt, um die infiltrierende Natur eines Blasentumors auszuschließen. Kurz vor dem Jahre 1914 scheint der Höhepunkt in der chirurgischen Entfernung der Blasenpapillome von der Sectio alta aus erreicht zu sein.

Überall, auch in den französisch sprechenden Ländern, bestand der Grundsatz, bei den Papillomen der Blase schnell und ausgiebig zu operieren (237). Die Sectio alta wurde im Jahre 1911 von FRISCH (238) als die typische Operation bei den Papillomen der Blase bezeichnet, obwohl ihm wohl bekannt war, daß die gutartigen Tumoren, wie schon NITZE ausdrücklich sagt, bei den Geschwülsten der Blase überwogen. Obwohl NITZE und seine Schüler immer wieder auf die endovesicalen Operationen der Blasenpapillome aufmerksam machten, konnte diese Methode nur langsam Fuß fassen. Die Methode E. BEERS, mit Hochfrequenzfunken die Papillome zu zerstören, war vor kurzem erst bekannt und noch von wenigen geübt worden, als der Weltkrieg ein gedeihliches wissenschaftliches Arbeiten zwischen den Völkern jahrelang lahmlegte. Nach dem Kriege war aber auch die chirurgische Behandlung der Papillome der Blase bis auf wenige Ausnahmen (239) beendet, und das Schrifttum des In- und Auslandes befaßte sich von diesem Zeitpunkt an nur noch mit der Totalexstirpation der Blase wegen schwerster Papillomatose. Das einzelne Papillom der Blase war keine Indikation mehr für Eröffnung derselben durch die Sectio alta, da, wie später erwähnt wird, schwerwiegende Gründe zur Aufgabe dieser Operation führten. Im Jahre 1922 schilderte ESCAT (240) einen Fall, bei dem er wegen Prostatahypertrophie operierte und ein Papillom der Blase mit entfernte. Er ist im übrigen Anhänger der zweizeitigen Operation.

Die Blasenexstirpation ist auch heute noch ein sehr seltener Eingriff und wird wohl nur bei Carcinomen als ultima ratio ausgeführt. BARDENHEUER (241) war 1887 der erste, der diesen Eingriff wagte. Das schwierigste bei diesem Eingriff ist die Einpflanzung der Ureter in den Darm, wofür eine ganze Reihe Methoden angegeben wurden. Leider verhindert keine einzige, auch nicht die Einpflanzung der Harnleiter in die Scheide, oder die äußere Haut auf die Dauer die Infektion der Nieren, an der die Patienten allmählich zugrunde gehen. Bei der Papillomatose dürfte nur die jahrelang bestehende, allen endovesicalen Behandlungen trotzend universelle Papillomatose der Blase den Entschluß rechtfertigen, so heroisch vorzugehen, wie es die Totalexstirpation der Blase ist. Selbstverständlich ist die carcinomatöse Umbildung des Papilloms stets ein Grund, diese Operation auszuführen, da der Patient sonst ja doch dem Carcinom erliegt. So berichtet DOBROTWORSKI (242) über eine Totalexstirpation der Blase infolge enormer Papillomatose der Blase. Er operierte zweizeitig. Zuerst pflanzte er die Ureter in den Darm ein. Und nun stellte sich das Merkwürdige ein, daß

der Patient täglich noch 600—700 ccm Flüssigkeit aus der Blase entleerte, obwohl von den Nieren ein Zufluß unmöglich war. Es stellte sich heraus, daß durch die Papillomzotten Eiweiß und Flüssigkeit in ungeheuren Mengen ausgeschieden werden können. Als zweiter Eingriff folgte die Exstirpation der Blase. Ein Jahr später exitus. LEWIT (Rußland) (243) scheint die Blasenexstirpation wegen Papillomatose öfters auszuführen und die Indikationsgrenze nicht so eng zu stellen.

In letzter Zeit berichtet SEIFFERT (244, 245) über einen hoffnungslosen Fall von diffuser Blasenpapillomatose, bei dem er eine „Darm-Siphonblase“ als Ersatz der exstirpierten Blase anlegte, und zwar mit gutem Erfolge. Um die aufsteigende Coliinfektion zu umgehen, wählte SEIFFERT den bakterienärmsten Darmabschnitt und nahm zum Ersatz der Blase die oberste Jejunumschlinge. In der Tat läßt sich bei dem Patienten ein normales Pyelogramm nachweisen, und ein Rückfluß der Kontrastmittel von der künstlichen Blase in beide Nieren findet nicht statt. Vorausbedingung für das Gelingen einer derartig eingreifenden Operation dürfte ein nicht zu hohes Alter und ein einigermaßen befriedigender Kräftezustand des Patienten sein. Im übrigen dürfte die chirurgische Entfernung der Papillome der Blase auch heute noch bei Kleinstkindern die Methode der Wahl sein, da das intravesicale Vorgehen bei Kindern unter 5 Jahren, besonders bei Knaben, oft zur Unmöglichkeit wird. Obwohl in diesem kindlichen Alter Papillome zu den größten Seltenheiten gehören, kommen sie doch gelegentlich vor, wie der Fall von BOPPE und MARCEL (246) beweist.

3. Die chirurgischen Maßnahmen bei den Papillomen der Harnleiter und der Nierenbecken.

Die primären Papillome der Harnleiter gehören zu den allergrößten Seltenheiten. Im Jahre 1888 beschrieb NEELSEN (247) einen Fall, bei dem er an der rechten Seite 2 Harnleiter und 2 Nierenbecken fand. Das obere Nierenbecken war hydronephrotisch, und der dazugehörige Harnleiter papillomatös erkrankt. Von der Vereinigungsstelle beider Harnleiter an war das gemeinsame Stück frei von Papillomen. Die Operation eines Harnleiterpapilloms wird wohl stets eine chirurgische sein, und schon DENTU und ALBARRAN (248—250) (1899) raten zur totalen Exstirpation des Harnleiters und der Niere bei der Papillomatose des Ureters. MACKENRODT (251) berichtete im Jahre 1903 von einem Ureterpapillom, bei dessen Operation er nicht die typische Sectio alta, sondern den Hufeisenschnitt vornahm, um frei am Trigonum vesicae operieren zu können. Er empfiehlt lebhaft diese Methode. Er resezierte den rechten Ureter um 5 cm und nähte ihn neu ein. DE SARD (252) operierte ebenfalls 1903 nicht radikal, sondern spaltete $3\frac{1}{2}$ cm vom linken Ureterostium entfernt den Harnleiter und trug das Papillom seines Patienten ab.

Die totale Nephroureterektomie, am besten in einer Sitzung, ist die bis jetzt überall geübte Behandlung der Papillomerkrankung der Harnleiter (253—255). Im Jahre 1936 berichtete CHAVALLA (256) über Dauerergebnisse bei primärem Ureterpapillom. Er tritt für die totale Nephroureterektomie ein und beschreibt 2 Fälle, die 10 Jahre nach der Operation gesund blieben, und deren Blasen frei von Papillomen waren.

Die intraureterale Behandlung eines tief sitzenden, und aus dem Ureterostium herausragenden Papilloms mit der Koagulationssonde ist eine problematische

Angelegenheit. Gewiß kann man durch Zufall das Papillom blind zerstören, aber nichts bürgt dafür, daß oberhalb dieses eben sichtbaren Tumors sich nicht noch andere Papillome befinden.

Nicht viel häufiger als die primären Ureterpapillome sind die Nierenbeckenpapillome anzutreffen. Die Diagnostik und die operative Behandlung dieser seltenen Tumoren sind eine Errungenschaft der letzten Jahrzehnte. Gewiß wurden schon vor der Jahrhundertwende vereinzelt Papillome des Nierenbeckens gefunden. Die Indikation zur Operation gab wohl aber stets eine Hydronephrose (257). So berichtet THORNTON (258) von einer Hydronephrose der linken Niere, in der sich nach der Nephrektomie des sehr kachektischen Patienten ein Papillom fand. Die Operation erzielte die Genesung des Kranken. Meistens wird der betreffende Harnleiter der Niere, deren Nierenbecken papillomatös erkrankt ist, bereits mit Papillomgeschwülsten gedeckt angetroffen, und die Entfernung des erkrankten Harnleiters erweist sich als nötig. In der Frühzeit der operativen Ära der Nierentumoren begnügte man sich mit der teilweisen Resektion des Harnleiters. So beschreibt KOHLHARDT (259) einen solchen Fall, bei dem er sich genötigt sah, ein Stück des nicht erkrankten linken Harnleiters mit zu entfernen.

Gewiß scheint die Nephrektomie (260) und die heute geübte totale Nephro-ureterektomie (261) oft ein zu radikales Vorgehen darzustellen; aber die Erfahrung hat gelehrt, daß nur einem derartig radikalen Vorgehen Dauererfolge beschieden sind, da das Papillom des Nierenbeckens außerordentlich zur Bösartigkeit neigt. Eine endopelvine Therapie, analog der endovesicalen Behandlung der Blasenpapillome besitzen wir leider nicht. Gewiß ist es möglich, durch Instillation von 10—20%iger Kollargollösung (PRAETORIUS) eine Nekrotisierung der oberflächlichen Zottenschicht zu erreichen und die Bildung günstig zu beeinflussen; aber eine radikale Therapie ist es nicht.

Auch die Pyelotomie und Nephrotomie mit der Absicht, das Organ zu erhalten und die Papillome abzutragen, bieten keine Gewähr für ein radikales Vorgehen, da nur zu leicht kleine Papillome in anderen Kelchen übersehen werden können. Das örtliche Rezidiv dürfte sicher sein, ganz abgesehen von der Gefahr der Aussaat und der carcinomatösen Umwandlung in der Operationswunde, wie wir es bei der Sectio alta bei Blasenpapillomatose kennen und fürchten. Obwohl die Beobachtungen von Nierenbeckenpapillomen reichlicher geworden sind (262—269), so wissen wir wohl von der Malignität dieser Geschwülste; für ihre Gutartigkeit fehlen bis heute die Beweise.

Als Abnormität sei erwähnt, daß ORTH (270) im Jahre 1930 einen 7 Pfund schweren Tumor transperitoneal entfernte, der aus einem außerordentlich großen Nierenbeckenpapillom bestand. Interessanterweise setzten sich MAKASCHEW (271) und SOKOLOV (1930) für ein weniger radikales Vorgehen ein. Sie wollen das letzte Stück des Harnleiters in einer Länge von 2—3 cm in der Wunde lassen, um bei Rezidiven intravesical vorgehen zu können. Im direkten Gegensatz dazu verlangt PFLAUMER (272) die totale Ureterektomie auch des 2 cm langen intramuralen Harnleiterendstückes. Er glaubt nicht so sehr an die Metastasierung vom Nierenbecken aus, sondern macht auch die Blasenpapillome für die Metastasierung im Harnleiter verantwortlich. Denn dort, wo sich die Schleimhautfalten reiben, siedeln sich nach PFLAUMERS Ansicht (273) am leichtesten die Keime an. Er gibt einen sinnreichen Traktor an, mit welchem es gelingt, das ganze

Ureterostium dem Operateur entgegenzudrängen. Andererseits wird versucht, das Ureterendstück in die Blase einzustülpen, wie es auch Operateure gibt, die für eine ausgiebige Resektion der Blasenwand eintreten (274—286). Die totale Nephroureterektomie ist die bis heute einzig erfolgversprechende Operationsmethode der Nierenbecken- und Ureterpapillome, und es gibt bis heute keine Behandlungsart, die das radikale Vorgehen ersetzen könnte.

Es gehört ein gewisser Mut dazu, wegen eines kleinen Nierenbeckenpapilloms Niere und Harnleiter zu opfern, aber man sollte auch, wenn alle Anzeichen für ein Papillom des Nierenbeckens sprechen, selbst wenn man bei der Operation eine normal aussehende Niere findet und die Pyelotomie kein Papillom finden läßt, nicht den Rückzug antreten, sondern die totale Nephroureterektomie durchführen, da kleine Papillome selbst mit dem Sektionsschnitt nicht entdeckt, sondern erst an der herausgenommenen Niere gefunden werden können.

4. Die endoskopische Therapie bei den Papillomen der Harnröhre.

Der chronische Reizzustand einer erkrankten Harnröhre läßt die entzündlichen Proliferationen gelegentlich größere Dimensionen annehmen, und auf diese Weise entstehen polypöse und papillomatöse Neubildungen — die Urethritis chronica polyposa und papillomatosa. Die endoskopische Behandlung (287) der Papillome kann in zweierlei Form geschehen. Erstens: Eine Behandlung, die nur jeweils die Endoskopie der Harnröhre als Kontrolle benötigt, und zweitens: die lokale Behandlung unter Leitung des Auges durch das Urethroskop. Bei der papillomatösen Neubildung im Bereiche der vorderen und hinteren Harnröhre wird die lokale Behandlung unter Leitung des Auges die Methode der Wahl sein, mit dem Unterschied, daß die vordere Harnröhre unter Luft besichtigt und behandelt wird, während die hintere Harnröhre wegen der relativen Inkontinenz des Blasenschließmuskels besser mittels der Irrigationsurethroskopie untersucht werden wird und auch eine Behandlung dann unter Dauerspülung erfolgt.

In Betracht kommt für eine lokale medikamentöse Behandlung von Papillomen der Urethra anterior lokale Bepinselung und Ätzung mit Tinctura jodi, Solutio argenti nitrici und Argent. nitr. in Substanz, eventuell mit Eisessig (288). Es sind die verschiedensten Modelle von Urethroskopen für die vordere Harnröhre konstruiert worden, die zumeist den Lichtschein einer starken Lichtquelle in den Tubus hineinwerfen. Die zu besichtigende Schleimhaut wird durch feine Wattetupfer von Sekret rein gehalten, eventuell mit einer Evakuationskanüle von der benetzenden Flüssigkeit durch Absaugung befreit. Ein Papillom kann dann mit dem Glühkauter leicht zerstört werden; oder Medikamente sind mit großer Genauigkeit auf das Papillom zu applizieren. Die Elektrolyse, die von KOLLMANN und OBERLÄNDER in die urologische Therapie eingeführt wurde, ist heute wieder verlassen worden. EHRMANN (289) gibt 1895 besondere Instrumente für die elektrolytische Behandlung der Urethralpapillome an. In einem von mir früher benutzten Instrumentarium befindet sich auch ein kleiner scharfer Löffel, mit dem man sehr schön kleine papillomatöse Wucherungen curettieren kann. Als erster bildete GRÜNFELD die urethroskopische Therapie aus und gab die verschiedensten Instrumente (Schlingenschürer, Schere, Zängelchen, Polypenkneipen) an, die, obwohl sie späterhin starken Modifikationen unterworfen wurden, auch heute noch in abgeänderter Form teilweise mit gutem Erfolg verwandt werden.

In ganz anderer Weise ging OBERLÄNDER vor. Er bildete das Tamponekrasement aus, eine Methode, die darin bestand, daß er mittels zweier durch den Endoskopentubus eingeführten Wattetampons die Papillome faßte und sie bei langgezogenem Penis und damit glattgespannter Schleimhaut durch auf- und niedergehende leicht drehende Bewegungen der Tampons abrieb. BURCKHARDT (290) ist der Ansicht, daß nur in seltenen Fällen die chirurgische Therapie bei Papillomen der Harnröhre berechtigt sei, und daß in der weitaus größten Anzahl der Fälle die urethroskopische Behandlung die Methode der Wahl sei.

Mit der Entwicklung der Urologie und dem Fortschreiten der cystoskopischen Erkenntnisse sowie der Verbesserung der cystoskopischen Technik wurde die Urethroskopie bis vor wenigen Jahren eigentlich etwas stiefmütterlich behandelt, obwohl die anatomischen Verhältnisse am Blasenhalse — ich denke an die moderne Elektroresektion der Prostata — direkt zur häufigen Urethroskopie hätten anregen sollen. FRANK (291) (1908) trat unbedingt für die Koagulation der papillomatösen Wucherungen des Blasenhalses und der hinteren Harnröhre ein, da er mit Recht Einwirkungen derselben auf die Harnentleerung und auf das Entstehen einer sexuellen Neurasthenie fürchtete. In den meisten Fällen wird eine nicht heilende Gonorrhoe oder eine chronische Urethritis simplex die Veranlassung geben, urethroskopisch zu untersuchen. So berichtete BERNADET (292) (1925) von der erst dann erfolgten Heilung einer Gonorrhoe, nachdem er papillomatöse Wucherungen der Urethra und des Präputialsackes kauterisiert hatte. Auf gonorrhöischer Basis entstandene Papillome der Harnröhre verödete SCHIFTAN (293) ebenfalls mit der Elektrokoagulation.

Ich selbst trage die papillomatösen Neubildungen des Penis am Orificium mit der elektrischen Schlinge unter Lokalanästhesie ab, die papillomatösen Wucherungen der Pars anterior kauterisiere ich unter Leitung des Auges, während ich die Papillome der Pars posterior und des Sphincterrandes unter Irrigations-urethroskopie abzutragen versuche. Ich bemühe mich, wo es technisch irgend möglich ist, den Stil der Geschwulst endourethral zu excidieren, sowie ich es bei den Blasenpapillomen neuerdings stets durchführe. Die Elektrolyse habe ich überhaupt nicht mehr angewendet und halte sie für überholt. Dagegen wende ich ab und zu die medikamentöse Applikation von hochprozentigen Medikamenten bei Wucherungen im Bereich der vorderen Harnröhre durch das Urethroskop an. Die Urethroskopie posterior hat durch die hochentwickelten Instrumente der letzten Jahre zur Besichtigung des Blasenhalses ihre Schrecken verloren, und ich glaube, daß nach der langen Vernachlässigung, die dieser Abschnitt der Harnwege erfahren hat, das Interesse sich um so stärker diesem ebenso wichtigen wie interessanten Gebiet zuwenden wird.

5. Das intravesicale Vorgehen bei den Papillomen der Blase.

Als im Jahre 1891 am Sonnabend, den 19. Dezember im Zentralblatt für Chirurgie die vorläufige Mitteilung NITZES (294), der zur damaligen Zeit Privatdozent in Berlin war, über ein Operationscystoskop erschien, begann der Umschwung in der Behandlung der Papillome der Blase. Bezeichnenderweise machte NITZE schon in dieser seiner ersten Mitteilung darauf aufmerksam, daß es nicht anginge, einen Patienten wegen Blasenpapillomen so und so oft der Sectio alta zu unterwerfen. Er bezeichnete den Entwurf seines Operationscystoskops als die Befriedigung eines wichtigen Bedürfnisses, und die Zeit bewies, daß NITZE Recht

gehabt hatte. Vorher diente das Cystoskop nach den eigenen Worten NITZES nur diagnostischen Zwecken, und schon im Jahre 1885, während sich die Gemüter heftig über die Indikationsgrenzen des Perinealschnittes, der Sectio alta und der THOMPSONSchen Digitaluntersuchung der Blase erhitzen, gab es Ärzte, die den Wert des damaligen NITZE-LEITERSchen Cystoskops wohl erkannten (295). Schon NITZE gab die verschiedensten Möglichkeiten an, ein Papillom in der Blase endovesical zu entfernen. Er konstruierte eine Kneipvorrichtung, einen Drahtschlingenmechanismus, mit dem heiß oder kalt der Tumor von der Blasen-schleimhaut abgetrennt wurde. Wie bei allen neuen Erfindungen setzten sofort mehr oder minder glückliche Verbesserungsversuche ein. So konstruierte schon im Jahre 1893 BOISSEAU DU ROCHER (296) ein neues Schlingenoperationscystoskop.

Wie alle Erfindungen nicht urplötzlich entstehen, sondern ihre Vorgänger haben, die einen Teil des Problems lösten, so erging es auch der Erfindung des Cystoskops. Auch NITZE hatte Vorläufer. Schon DÉSORMEAUX verwendete im Jahre 1853 urethroskopische Instrumente. Der Breslauer Zahnarzt Dr. BRUCK kam auf den Gedanken, abgekühlten Platindraht als Lichtquelle zu benützen, um die Zahnpulpa zu durchleuchten, wobei er dieses Prinzip auch zur Durchleuchtung von Blase und Harnröhre vom After her angewandt wissen wollte. Dann konstruierte im Jahre 1876 Hofrat Dr. SCHRAMM in Dresden ein Instrument für die Durchleuchtung des weiblichen Abdomens von der Vagina aus bei Tumoren der Ovarien und Uteruserkrankungen usw. Ein Jahr nach der Demonstration des SCHRAMMSchen Diaphanoskops im Jahre 1877 demonstrierte NITZE als Assistenzarzt des Stadtkrankenhauses zu Dresden in einer Sitzung der Gesellschaft für Natur- und Heilkunde einer Anzahl Ärzten des Kgl. Sächs. Landes-medizinal-Kollegiums das erste Modell seines Cystoskops. Er führte als erster die Lichtquelle in die betreffende Körperhöhle ein. 4 Jahre später erfolgte seine Veröffentlichung über sein neues Operationscystoskop. Es darf nicht Wunder nehmen, daß er von seinen Zeitgenossen nicht verstanden wurde. Wohl erkannte KÜMMEL (297) im Jahre 1893 die Cystoskopie als wichtigstes Hilfsmittel an, aber die NITZESche Schlingenoperation für Tumoren der Blase hielt er nicht für geeignet.

Obwohl die Sectio alta die Operationsmethode bei Blasenpapillomen zu dieser Zeit war, mehrten sich doch die Anerkennungen für die cystoskopischen diagnostischen Möglichkeiten (298) und besonders die v. DITTELSche Wiener Klinik trat warm für NITZE ein. Die erste Anerkennung der intravesicalen Operation der Blasenpapillome kam im Jahre 1895 von KOLLMANN (299). Bis Anfang 1895 hatte NITZE 11 Fälle auf diese, seine Art operiert und KOLLMANN konnte sich bei 4 Fällen von dem vollen Erfolg persönlich überzeugen. Er äußerte bereits, daß diese neue Methode wohl in vielen Punkten der Sectio alta vorzuziehen sei, ohne zu ahnen, daß die Sectio alta ein Menschenalter später geradezu als ein Kunstfehler bei der Behandlung der Papillome der Harnblase angesehen werden mußte. Im Jahre 1896 folgte dann von NITZE (300) der erste größere Bericht über die intravesicale Operation der Blasengeschwülste. Er befürwortete vor allem die galvanokaustische Schlinge und — er ist damit wieder der Vorläufer BEERS — beschreibt bereits die Verschorfung eines Papilloms mit der zur damaligen Zeit noch heißen Glühlampe der Cystoskopspitze. Bei Berührung der Papillomzotten mit der heißen Glühlampe erzeugte er einen regelrechten Brandschorf. Das wichtigste seiner Mitteilung besteht aber darin, daß er auf die Rezidive nach der Sectio

alta gebührend aufmerksam machte. Im Jahre 1896 berichtete begeistert GÖRL (301) von der Operation einer Zottengeschwulst der Blase mit dem NITZESCHEN Operationscystoskop. Er hielt die NITZESCHE Operation für eine Idealoperation. Gleichwohl brauchte damals NITZE oft 32 Sitzungen zur Entfernung eines Blasenpapilloms. Die intravesicale Operation war aber in der alten NITZESCHEN Form schwierig, und FÜTH (302) sagte (1899): „Jedenfalls kann diese Methode (endovesicale Operation der Papillome der Blase nach NITZE), so geeignet und angenehm sie für eine Reihe von Fällen ist, die anderen nicht verdrängen, und sie setzt eine Übung voraus, die nicht gleich jeder Chirurg oder Gynäkologe besitzt“. Er operierte dementsprechend noch mit Dehnung der weiblichen Harnröhre.

Es bestand ohne Zweifel um die Jahrhundertwende eine gewisse Opposition (303) der Chirurgen gegen das NITZESCHE Verfahren. Nur wenige (304) traten anhand eigener Erfahrung über die intravesicale Operation gutartiger Blasen- geschwülste vorbehaltlos für diese neue Operationsmethode ein. Besonders in Frühfällen von Blasenpapillomen wurde die NITZESCHE Methode gelobt, und KOLLMANN war der Meinung, daß sie den Kampf mit der Sectio alta siegreich bestehen würde. Mittlerweile war der Kampf zwischen dem THOMPSONSCHEN perinealen Medianschnitt (Boutonnière) und der Sectio alta zugunsten der letzteren entschieden, d. h. das Cystoskop verdrängte den perinealen Medianschnitt zur Diagnosestellung. Die Sectio alta wurde das therapeutische Vorgehen bei Blasenoperationen.

Dagegen waren die intravesicalen Schwierigkeiten bei der Papillomentfernung durch das Operationscystoskop NITZES noch derartige, daß sie abschreckend wirkten, und von einem Teil der Chirurgen stets auf die Möglichkeit von Komplikationen hingewiesen wurde (305, 306), besonders wenn, wie beschrieben wurde, der Versuch der intravesicalen Abtragung von Papillomen der Blase unternommen wurde, und er wegen heftiger Blutung mißlang. Ungeachtet aller chirurgischen Maßnahmen erschien im Jahre 1903 von HERRING eine Mitteilung, daß tägliche Injektionen einer Höllensteinlösung in die Blase die Zerstörung der Papillome beschleunigen solle (307). Im Jahre 1906 veröffentlichte WEINRICH (308) eine Statistik über die von NITZE operierten Fälle von Blasenpapillomen und kam zu dem Schluß, daß die endovesicale Abtragung nicht zu großer Tumoren bei sonst günstigen Verhältnissen die Methode der Wahl sein müsse. Die Erfahrung lehrte, daß die Kauterisation des Stieles ebenso radikal sein müsse, wie die blutige Excision, für die CUMSTON (309) wegen der Gefahr der Malignität eintrat. Er hielt den suprapubischen Schnitt für das beste Vorgehen und dem NITZESCHEN Verfahren weit überlegen.

Eine Tatsache gab aber zu denken. Nach der Sectio alta rezidierten die Papillome oft in erschreckend kurzer Zeit, und das Betrübenste war, daß sie in ein bösartiges und oft außerordentlich progredientes Wachstum umschlugen und dabei die alte Sectio alta-Narbe bevorzugten. Eine der ersten Mitteilungen über dieses Verhalten der Blasenpapillome stammt von LICHTENSTEIN (310). Er schwankte bereits in der Wahl (1907) zwischen Sectio alta und dem intravesicalen Vorgehen. Er erwähnte, daß sehr kleine Papillome und solche, die am Sphinkterrand sitzen, nicht zu erreichen sind. Die Ausspülung der Blase mit 5—10%iger Resorcinlösung zwecks Rezidivverhütung war sehr schmerzhaft. Neben Autoren, die sich weiter lebhaft für das intravesicale Vorgehen interessierten (311, 312) trat ZUCKERKANDL (313) noch im Jahre 1909 für das blutige

Vorgehen ein. Das Instrumentarium NITZES wurde von BLUM, CASPER und SCHLAGINTWEIT u. a. erheblich vereinfacht. Scheren, Faßzangen, Löffel und Stanzen wurden eronnen, teils um eine Probeexcision zu erzielen, teils um die Abtragung der Papillome zu erleichtern. Trotzdem blieb die intravesicale Behandlung schwierig, und nur wenigen geschickten Spezialisten vorbehalten.

Die entscheidende Wendung zu ihren Gunsten trat im Jahre 1910 ein durch die Erfindung des amerikanischen Arztes EDWIN BEER (314), der auf den Gedanken kam, eine Koagulationssonde im Cystoskop mit dem Hochfrequenzstrom zu verbinden und mittels dieser die koagulierende Wirkung des Stromes gegen die Blasengeschwulst auszunutzen. Die Technik, mittels einer Koagulationssonde das Papillom der Blase zu verkochen, ist bedeutend einfacher als die NITZESche Schlingenmethode und hat den großen Vorteil, jede Blutung im Keime zu ersticken, während die Schlingenoperation oft eine sehr störende Blutung provozierte. Schwierig ist es allerdings auch mit dieser Methode, Papillome am Blasenscheitel und am Sphinkterrand zu beseitigen. Zu diesem Zwecke wurden retrograd blickende Cystoskope eronnen mit nach rückwärts beweglichen Koagulationssonden. LOHNSTEIN (1915) (315). Die ganz ausgezeichneten modernen Blaseninstrumentarien (1932) dürften aber diese Konstruktionen überflüssig gemacht haben. Im Jahre 1912 berichtete BEER (316) erneut über die Behandlung gutartiger Papillome der Harnblase mit dem durch ein Uretercystoskop über eine leitende Sonde zugeführten Oudin-Hochfrequenzstrom. Er schilderte ausführlich die Technik der Methode. Die Behandlung aller Blasenkarzinome schloß er noch von der Behandlung mit der Koagulationssonde aus. JOSEPH (317) berichtete 1914 in Deutschland über die Thermokoagulation der Blasentumoren und zog diese Art des Operierens der Sectio alta vor, da die Thermokoagulation gründlicher sei. Kleinste Papillome der Harnblase würden bei der Sectio alta leicht übersehen, trotz bester Beleuchtung und Entfaltung des Operationsfeldes. Gelegentlich kommt auch beim Abstoßen des Koagulationsschorfes eine Nachblutung vor, die auch einmal heftigere Formen annehmen kann (318). SCHNEIDER verlangt daher, daß die Patienten unter scharfer Kontrolle zu halten sind.

Analog der Thermokoagulation BEERS behandelte OPPENHEIMER (319) (1914) die Blasenpapillome durch intravesicale Elektrolyse. Außerordentlich störend war bei dieser Methode die Gasentwicklung, die eine ständige Erneuerung der Spülflüssigkeit verlangte. Daher konnte sich auch die intravesicale Elektrolyse nicht durchsetzen und wurde von der Methode BEERS, die die einfachere war, verdrängt. Eine erwähnenswerte Literatur über die Elektrolyse der Blasenpapillome besteht ebenfalls nicht.

Während des Weltkrieges berichtete PRAETORIUS (320) (1916) von erfolgreicher Bekämpfung störender und lebensbedrohender Blasenblutungen bei Papillomatose der Blase mittels Injektion von Mammin-Poehl. Er schlug eine 4—5malige wöchentliche subcutane Injektion von $\frac{1}{2}$ —1 Ampulle vor. Später gab er das Mittel intravenös, nachdem er sich durch Selbstversuch von der Unschädlichkeit des Präparates überzeugt hatte. Im übrigen bevorzugte er die Koagulation und lehnte die NITZESche Schlinge ab. Er war auch der erste (321), der die chemische Wirkung ätzender Substanzen zur Zerstörung der Papillome verwendete. Durch die Collargolfüllung eines Nierenbeckens zum Zwecke der Pyelographie wurden die Papillomzotten des gefüllten Nierenbeckens nekrotisch

und wurden auch abgestoßen. PRAETORIUS (322) kam daher auf den Gedanken, die gut anästhesierte Blase ebenfalls mit 5 ccm einer 20%igen Collargollösung zu füllen. Er erlebte auch Abstoßung von nekrotischen Papillonzotten, wobei die feinen sehr zarten Papillome der Blase besonders gut auf diese Behandlung ansprachen. MÜLLER (323) will die Collargolbehandlung nur für ältere Personen gelten lassen.

Die Elektrokoagulation der Blasenpapillome setzte sich immer mehr durch (324) und NITZES Schlingenmethode wurde endgültig verlassen. Große Schwierigkeiten bereiteten auch jetzt noch sehr große Papillome, die oft die Geduld des Patienten und des Arztes erschöpften, da die Zahl der intravesicalen Eingriffe das erträgliche Maß überschritt. Da griff JOSEPH (325) 1919 den Gedanken PRAETORIUS' auf und führte die Chemokoagulation zuerst mit Salpetersäure, später mit Trichloressigsäure in die Therapie der großen Blasenpapillome ein. Ganz ausführlich geht JOSEPH im Handbuch der Urologie (1928) (326) bei der Abhandlung über die Geschwülste der Blase auf seine Chemokoagulation ein. Er kommt zu dem Ergebnis, daß 1. die Methode der Wahl bei der Behandlung der Blasenpapillome die intravesicale Beseitigung durch Thermokoagulation bei Benutzung des Cystoskops sei; 2. mittlere und größere Papillome lassen sich schneller durch Kombination von Thermo- und Chemokoagulation beseitigen; 3. der Stiel des Papilloms wird durch kombinierte Thermo- und Chemokoagulation sicherer ausgerottet, als durch Thermokoagulation allein; 4. der Behandlung sollen alle Papillome unterzogen werden, sofern nicht durch Blutungen oder mangelnde Fassungskraft der Blase die Behandlung unausführbar ist, oder wegen ausgedehnter Papillomatose der gesamten Blase fast aussichtslos erscheint. Auch in diesen Fällen ist doch ein Versuch mit Thermokoagulation berechtigt, da man bisweilen nach Beseitigung von Geschwulstteilen eine günstige spontane Rückbildung anderer Geschwulstteile erlebt. Auch hierin ähneln die Papillome den Warzen der Haut.

Weitere günstige Erfahrungen mit der intravesicalen Chemo- und Thermokoagulation teilten JOSEPH und SCHWARZ (327—329) im Jahre 1925 mit. Unter anderem betonte JOSEPH, daß es mit der Chemokoagulation möglich sei, Carcinome der Blase in leidlichem Zustand über eine längere Spanne Zeit — bis zu 5 Jahren — zu halten. Es mehrten sich die Arbeiten über die Erfolge bei der Elektrokoagulation der Blasenpapillome (330—334). In einer sehr ausführlichen Arbeit beschäftigte sich SCHEELE (335) (1926) mit der endovesicalen Elektrokoagulation und beschrieb alle bisher üblichen Möglichkeiten zur Entfernung der Papillome der Harnblase. KRUSPE (336) (1928) berichtete über ein Papillom, das histologisch nachweislich als Carcinom und Papillom bei einem 39jährigen Manne festgestellt wurde und durch die endovesicale Elektrokoagulation zerstört wurde. Heilung und Gewichtszunahme des Patienten um 30 Pfd. Als besonders wirkungsvoll will JOLY (337) nur eine dünne Elektrode von 6 Charr. angewandt wissen. Der störendste Nachteil der Elektrokoagulation ist die größere Anzahl von Sitzungen, die bei schon etwas größerem Umfange der Geschwulst ausgeführt werden müssen. So schlug noch im Jahre 1931 KROPEIT (338) 10 bis 12 Koagulationssitzungen vor, um große und weit ausgebreitete Tumoren zu beseitigen (339).

Selbstverständlich wurde auch bei den Papillomen der Harnblase versucht, mit Radium- und Röntgentherapie (340) Erfolge zu erzielen. Zumeist wurde

die Strahlentherapie bei maligner Entartung der Blasenpapillome versucht. So berichtete ALAMARTINE (341) von der erfolgreichen Radiumbehandlung eines degenerierten Papilloms und fand eine Rezidivfreiheit noch nach 7 Monaten [ALAMARTINE und CHARLEUX (342, 343)]. Im Jahre 1926 unternahm CARNELUTTI (344) den Versuch, mit Mesothorium die Papillome der Blase zu behandeln. Er fand, daß die Behandlung mit Mesothorium absolut negativ blieb; er erreichte nur Blut- und Schmerzstillung. Der Tumor wuchs jedoch weiter. Auch die Röntgentiefentherapie wurde bei der Papillomatose der Harnwege versucht. So riet GREENBERG (345) (1935), nach der endovesicalen Elektrokoagulation der Tumoren die Röntgentiefenbestrahlung als Nachbehandlung folgen zu lassen. SCHOENHOFF (346) (1924) füllte die Blase mit Collargollösung, die die Zotten ja teilweise vernichtete und ließ die Röntgentiefenbestrahlung folgen, in der Annahme, daß die Collargollösung als Eigenstrahler diene. Er selbst berichtete nur über einen Fall. Im Jahre 1926 publizierte derselbe Autor (347) 2 Fälle von erfolgreicher Röntgentherapie papillärer Blasentumoren. Er gab zu, daß von anderer Seite die Röntgenbestrahlung wegen schlechter Erfahrung abgelehnt würde und meinte, daß jeder seiner Methode das Wort redete. PLESCHNER (348) hielt die Röntgenbestrahlung bei Blasenpapillomen und Blasenkarzinomen für nutzlos und riet besonders von der Fistelung ab.

Im Jahre 1926 kam BORN (349) auf den Gedanken, die schon vor der Entstehung des Blasen spiegels zu diagnostischen Zwecken hier und da geübte Aspiration von Blasentumoren — die Absaugung von Papillomen — zu therapeutischen Zwecken mittels eines dicken Katheters auszuführen. Sie erfüllte vor allem ihren Zweck bei diffuser Blasenpapillomatose, da das Vorgehen blind, d. h. ohne Leitung des Auges geschah. Unabhängig von BORN gelang PRAETORIUS (350) die Evakuierung von Papillomen der Blase, ohne daß er sie veröffentlichte. Er bestätigte die Methode BORNs.

Es lag nahe, die Absaugung von Blasenpapillomen unter Sicht vorzunehmen, eine Behandlungsart, die von HENNIG und LECHNIR (351) (1932) zum erstenmal erdacht und mit Erfolg ausgeführt wurde. Es gelang ihnen sogar, Tumoren mit relativ fester Konsistenz abzusaugen. Für die schwer zugänglichen stark blutenden und sehr großen Blasenpapillome und für die diffuse Blasenpapillomatose blieb nach der Ansicht der beiden Autoren die blinde Evakuierung noch vorbehalten (352—354). Der Papillomstiel wurde bei der Absaugung unter Sicht mit der Koagulationssonde verschorft. Eine Verbesserung bringt HAMMEL (355) (1935) der die Bedienung der Saugpumpe anstatt durch den Assistenten durch eine elektrische Pumpe ersetzt wissen will. Im Jahre 1934 wollte LECHNIR (356) die gezielte Absaugung unter Sicht auch bei den großen Blasenpapillomen einschließlich der diffusen Blasenpapillomatose angewandt wissen. Trotz der stets verbesserten endovesicalen Operationstechnik wurde immer wieder der Versuch unternommen, von der Sectio alta aus die Papillome in der Blase abzutragen; die Operateure erkannten aber immer mehr, daß die Sectio alta eine ungeheure Gefahr für die Patienten, die an Blasenpapillomen litten, bedeutete; denn die Erkenntnis, daß die Rezidive in der Operationsnarbe fast stets bösartig wären, setzte sich immer mehr durch. So schlug MALAWASOS (357) in diesem Falle vor, zur Resektion der ganzen Narbe im Gesunden zu schreiten. Selbst bei den malignen Blasenpapillomen bzw. den papillären Blasenkarzinomen fand HRYNTSCHACK (358), daß die operative Tätigkeit trostlose Resultate zeitigte

und riet lieber zur Koagulation. So wurde die intravesicale Koagulation der Blasenpapillome schon früh, als die Methode der Wahl anerkannt (359), und die schlimmen Folgen der blutigen Operation veranlaßten die Chirurgen und Urologen immer mehr, sich den intravesicalen Methoden zu widmen. HARTINGER (360) erwähnte ausdrücklich die bösartige Aussaat nach hohem Blasenschnitt bei Blasenpapillomatose und die Vorliebe der Carcinombildung in der Bauchwandnarbe. Natürlich können auch unliebsame Folgen bei der Elektrokoagulation entstehen, besonders wenn die Papillome am Ureterostium sitzen. So berichtete auch HARTINGER einen Fall, bei dem durch Narbenzug die Verödung und Ausschaltung eines Ureters die Folge war. Ganz abgesehen von der Umwandlung der bisher gutartigen Papillome in bösartige Geschwülste, gaben auch die schlechten Erfolge im Hinblick auf die Rezidive bei der blutigen Operation zu denken (361). Gleichwohl sind bis zum heutigen Tage gelegentlich noch die Papillome der Harnblase vom hohen Blasenschnitt aus entfernt worden (362, 363), da die Excision des Papillomstieles die radikalste Entfernung der Geschwulst bedeutet und die Koagulation eines Tumorgundes von einem Teil der Operateure mit gewichtigem Grunde abgelehnt wird (364). Besonders französische Autoren bringen den Einwand vor, daß das mehrmalige nicht radikale Verkochen des Geschwulstwachstum anrege, ein Einwand, dem die Berechtigung nicht zu versagen ist. Daher benutzte UEBELHOER während der blutigen Operation eine Schlinge, die den Tumorstiel faßte und gleichzeitig koagulierte (STOERKSche Schlinge) um Impfmastasen zu vermeiden. FRANCOIS (365) wandte das alte Schlingenverfahren an mit dem Unterschied, daß er die Schlinge elektrisch schneidend machte und so die Papillome, soweit es möglich war, abtrug; im übrigen ist er ein Anhänger der Aspirationsmethode BORNs in der verbesserten Form nach HENNIG und LECHNIR.

Wie in Frankreich, so scheint es auch in Amerika das Bestreben zu sein, sich von der Koagulation mit ihren vielen Sitzungen zu lösen und den Tumor in einer operativen Handlung zu entfernen. So schneidet HICKS (366) die Geschwulst mit dem von MCCARTHY angegebenen Resektoskop ab. Er veröffentlichte 11 Fälle und übte das Verfahren bei Papillomen, die noch nicht in die Blasenwand eingedrungen waren. Eine Excision des Blasengrundes, des gefährdetsten Teiles, scheint er nicht auszuführen. Im Jahre 1936 schreibt RUBRITUS (367), daß die endovesicale Behandlung der Blasengeschwülste mittels Thermokoagulation durch den Hochfrequenzstrom Allgemeingut urologischer Operationstechnik geworden sei. Dies gelte vor allem für das Papillom. Ein Blasenpapillom heutzutage von einem hohen Blasenschnitt aus mit Umschneidung des Stieles und Naht der Schleimhaut zu entfernen, muß als ein Kunstfehler gewertet werden, weil wir mit diesem Vorgehen eine Aussaat des Papilloms auf die ganze Blase und das Auftreten von Impfmastasen in der Sectio alta-Narbe zu befürchten haben. Interessanterweise geht RUBRITUS bei dem Blasenkarzinom, dem wir leider vielfach machtlos gegenüber stehen, folgendermaßen vor: Er trägt bei geöffneter Blase mit dem elektrischen Messer den größten Teil der Geschwulst ab und koaguliert den Grund tief mit einer breiten Elektrode. Nach RUBRITUS Meinung hat das endovesicale Koagulieren beim Blasenkarzinom mehr oder weniger nur den Charakter einer palliativen Maßnahme.

Die einfache Folgerung, daß eine Koagulation nicht mit einer Excision zu vergleichen sei, hat mich veranlaßt, einen anderen Weg zu gehen, um die gefährdete

Stelle des Papilloms, nämlich seinen Stiel radikal zu entfernen. Es ist bekannt, daß alle histologischen Untersuchungen wertlos sind, wenn nur die Zotten des Papilloms untersucht werden. In Frühfällen der malignen Entartung sind die Zotten durchaus gutartig, während in der Blasenwand am Stiel bereits atypisches Wachstum erfolgen kann. Und auf diesem gefährdeten Gebiet erfolgt eine Mehr- oder Minder-, in ihrer Tiefe fraglichen Koagulation, die an der oberen Fläche wohl vernichtend wirkt, dagegen in den tieferen Geweben das Wachstum eventuell carcinomatöser Zellen beschleunigen kann. Wenn man schon bei geöffneter Blase mit dem elektrisch schneidenden Messer Tumorgewebe aus der Blasenwand herausschneidet, so mußte es doch möglich sein (368), auf endovesicalem Wege dasselbe Resultat zu erzielen. Ausgehend von der Elektroresektion der hypertrophischen Prostata habe ich mit veränderten Schlingen unter Benutzung eines geräumigen Operationscystoskopes versucht, willkürlich ausgewählte Papillomzotten abzuschneiden bzw. mit einer hakenförmigen Schneideelektrode einen ganzen Papillombaum am Stiel umzufällen. Es gelang; den Stiel selbst faßte ich mit einer gestreckten kreisförmigen Schneideschlinge und konnte ihn in den meisten Fällen prompt im tiefen Gewebe excidieren. Es ist bei dem Stande unserer heutigen Technik allerdings noch nicht möglich, an allen Stellen der Blase eine Abtragung von Gewebe der Blasenschleimhaut vorzunehmen. Da der Lieblingssitz der Papillome in der Gegend der beiden Ureterostien sich befindet, gelingt es aber doch, einen großen Teil der Papillomstiele endovesical zu excidieren und in einer weit weniger eingreifenden Weise ebenso vorzugehen, wie Rubritius es bei eröffneter Blase, wenn die Malignität schon eingetreten ist, bereits ausführt. Eine weitere Schwierigkeit beim endovesicalen operativen Vorgehen, welches eine Excision von Gewebe aus der Blasenwand bezweckt, ist die allzu leichte Verschieblichkeit, der die Blase ja das Vermögen der Ausdehnung verdankt. Hier helfe ich mir mit einer maximalen Füllung der Blase; außerdem ist es ratsam, mit hoher Stromstärke scharf zu schneiden, um ein Kleben des Instrumentes zu vermeiden, und lieber wegen der zu geringen Koagulationswirkung ein Spritzen des Stielgefäßes in Kauf zu nehmen, wie es mir wiederholt widerfahren ist. Man hat dann ähnliche Verhältnisse wie bei einer Elektroresektion des Prostataadenoms und ist gezwungen, das spritzende Gefäß — man kann sehr wohl zwischen arterieller und venöser Blutung im cystoskopischen Bilde unterscheiden — durch Berührung mit der Koagulationssonde zu stillen. Eine erfolgreiche Excision des Papillomstieles dokumentiert sich in der Weise, daß ein regelrechtes Ulcus an der Stelle des Papillomstieles zu sehen ist, das durch die geringe Koagulationswirkung der Schneideschlinge etwas weißlich verfärbt ist. Ich halte ein derartiges operatives endovesicales Vorgehen für die Erfüllung des chirurgischen Wunsches den stets carcinomverdächtigen Stielgrund mit zu entfernen, ohne die erwiesenen schweren Gefahren des hohen Blasenschnittes in Kauf nehmen zu müssen. Allerdings gehört zu einem solchen endovesicalen Vorgehen das Vermögen des räumlichen Sehens und eine sehr leichte und geschickte Hand, da die nicht sehr starke Blasenwand für tiefe brüske Schnitte nicht geeignet ist. Der Vorteil meines Vorgehens liegt:

1. In der Radikaloperation des Papillomstieles und seines Ursprungs in der Blasenschleimhaut;

2. in der Möglichkeit durch Gewinnung von Blasenwandgewebe eine histologische Untersuchung auf Carcinomverdächtigkeit ausführen zu können. Prak-

tisch waren die in allen Schattierungen konstruierten Probeexcisionslöffelfzangen und -scheren an den wirklich gefährdeten Stellen wenig brauchbar;

3. das wahllose Koagulieren des Papillomstieles mit der unberechenbaren Reizsetzung hat einem sinnvolleren Vorgehen Platz gemacht, das der chirurgischen Forderung einer Ausräumung des gefährdeten Gebietes entgegenkommt.

IV. Die Prognose der Papillome.

1. Harnröhre.

Das primäre Papillom der vorderen und hinteren Harnröhre ist eine sehr große Seltenheit und dürfte am häufigsten in Form der Metastasierung eines Blasenpapilloms in der Urethra posterior zu finden sein. Die Prognose eines Harnröhrenpapilloms ist von untergeordneter Bedeutung, da ja meist das Grundleiden, das Papillom der oberen Harnwege den Ausschlag gibt. Selbstverständlich ist ein Umschlag des Urethralpapilloms in eine bösartige Neubildung durchaus möglich, und dann ist die Prognose, selbst bei radikalem Vorgehen, zum Beispiel der Penisamputation, stets zweifelhaft. Strikturen, die sich gerne mit den Papillomen der Harnröhre vergesellschaften, verschlechtern erheblich die Prognose in bezug auf die Rückwirkung auf die Blase und die Nieren durch die nicht ausbleibende Harnrückstauung. Über die Rezidivierung der Harnröhrenpapillome sind die Ansichten geteilt. Ein Teil der Autoren glaubt an einen dauernden Erfolg nach der Beseitigung der Papillome, ein anderer Teil findet, daß eine Rezidivierung häufiger stattfindet und eine öftere Behandlung erheischt.

2. Blase.

Die Tatsache ist unumstößlich, daß gerade das Blasenpapillom eine große Neigung zum Rezidivieren besitzt. Schon VIRCHOW (369) äußerte im Jahre 1850, daß die Wahrscheinlichkeit der lokalen Rezidivierung nach der Zerstörung für alle Papillargeschwulste in gleicher Weise bestehe.

Eine der ersten Statistiken über die Erfolge bei Operationen wegen Harnröhren- und Blasenpapillomen brachte BIRKETT (370) (Tabelle 1).

Fürwahr, ein sehr bescheidenes Resultat des operativen Vorgehens.

Über ein weiteres Behandlungsergebnis berichtete POUSSON (371) (1885). Von 106 Fällen wären 5 wegen unbekanntem Ergebnisses nicht in Betrachtung zu ziehen. Und von den übrigen 101 Tumorfällen der Blase waren 65% Heilungen und 35% tödlichen Ausganges.

Auch nicht ein operiertes Blasenpapillom kann, wenn es an günstiger Stelle sitzt und ein langsames Wachstum zeigt, eine relativ günstige Prognose abgeben, wie ANDERSON (372) bei einem 53jährigen Patienten nachweisen konnte, der 1872 die erste Hämaturie hatte, und 12 Jahre an Blasenerscheinungen litt. Das Papillom saß am Trigonum vesicae.

Schon früh wurde man auf eine Mutation der Geschwulstform der Harnblase aufmerksam, die leider häufige Tatsache, die prognostisch am ungünstigsten bei den Blasenpapillomen zu bewerten ist. WENNING (373) (1887) beschrieb einen Tumor der Blase, der einen Übergang bzw. Coexistenz von gutartigen Blasenpapillomen mit Carcinomen zu beweisen schien. CAHEN (374) sprach in einer Kasuistik der Blasentumoren (1888) offen aus, daß ein Papillom sich in

Tabelle 1.

| Beobachter | Geschlecht | Alter Jahre | Behandlung | Erfolg | Todesursache |
|-------------------------------|------------|-------------|--|------------------|------------------------------------|
| WARNER 1747 | ♀ | 23 | Erweiterung und Incision in der Harnröhre; Ligatur | geheilt | — |
| BAILLIE 1799 | ♀ | jung | — | Tod | — |
| F. A. WALTER 1800 | ♀ | 20 | — | Tod | — |
| CROSSE 1830—35 | ♂ | 1—2 | Cystotomie und Entfernung der Geschwulst | Tod nach 44 Std. | Erschöpfung |
| STANLEY-SAVORY 1852 | ♂ | 1 | Einführung von Sonden und Katheter | Tod | Nierenkrank |
| BESCOT-HEWETT | ♂ | erw. | — | Tod | — |
| ASTLEY-COOPER | ♂ | 10—12 | — | Tod | — |
| BIRKETT 1857 | ♀ | 5 | Ligatur | Tod | Vereiterung der Nieren |
| CHOPART-DESSAULT | ♂ | — | Steinschnitt und Entfernung eines Steines der in einer Geschwulst eingewickelt war | geheilt | — |
| M. A. PETIT | ♂ | 28 | Cystotomie | nicht gebesert | Tod ein Jahr später an Erschöpfung |

ein Carcinom umwandeln könne. Im Jahre 1889 brachte POUSSON (375) eine neue Zusammenstellung über das Behandlungsergebnis bei Blasentumoren. Da er bei seinen 198 aus der Literatur zusammengestellten Blasengeschwulstexstirpationen (126 männliche, 72 weibliche Patienten) nicht zwischen Papillomen und Carcinomen scharf trennt, ist seine Statistik für die Papillomatose der Blase wenig verwertbar. Bezeichnend für die Rezidivfreudigkeit der Blasentumoren ist jedoch seine Feststellung, daß zwischen Operation und Auftreten des Rezidivs die mittlere Zeit bei dem männlichen Geschlecht $7\frac{2}{3}$ Monate, bei dem weiblichen Geschlecht $16\frac{1}{3}$ Monate betrug. In Betreff der malignen Umwandlung ist ALBARRAN (376) (1892) besonders pessimistisch; er schreibt: „— mais d'un autre côté, qui saurait dire si le

Tabelle 2. 1. Tumeurs épithéliales.

| | hommes | femmes | total |
|--------------------------|--------|--------|-------|
| De 1 à 10 ans | 0 | 0 | 0 |
| De 10 à 20 ans | 0 | 0 | 0 |
| De 20 à 30 ans | 7 | 1 | 8 |
| De 30 à 40 ans | 16 | 6 | 22 |
| De 40 à 50 ans | 31 | 4 | 35 |
| De 50 à 60 ans | 61 | 6 | 67 |
| De 60 à 70 ans | 50 | 4 | 54 |
| De 70 à 80 ans | 12 | 0 | 12 |
| | 177 | 21 | 198 |

papillome le plus pur n'aurait pu se transformer en tumeur maligne. En clinique, ce qu'il faut dire, c'est que toute tumeur vésicale est maligne ou peut le devenir“. Von 198 Blasenpapillomen stellt er das Alter und das Geschlecht zusammen (s. Tabelle 2).

Das Alter von 30—60 Jahren ist also besonders für Blasenpapillome prädestiniert.

Ein Jahr später bestätigte ORTH (377) (1893), daß das Papillom der Harnblase bösartig werden könne, während GUYON (378) in demselben Jahre darauf hinweist, daß gutartige Blasen tumoren nachweislich 25—27 Jahre ohne Transformation bestanden hatten. JEBENS (379) fand unter seinen 5 Fällen nur ein gutartiges Papillom, während in den anderen 4 Fällen der Krebs mit Papillom der Oberfläche kombiniert war. Die Häufigkeit der Rezidive wurde von allen Seiten bestätigt (380). BAZY (381) glaubt, daß die Zotten durch Kontaktinfektion neue Papillome in der Blasenschleimhaut hervorrufen könne, während nach GRAUHAN (382) der eigentliche Ausgangspunkt für die rezidivierenden Blasenpapillome oft in den oberen ableitenden Harnwegen zu suchen sei.

Das große Erwachen nach den so häufig bösartigen Rezidiven nach sectio alta bei Blasenpapillomen, veranlaßte CASPER (383) 1908, von der blutenden Operation abzurücken, und er schlug, wenn schon blutig operiert werden sollte, um die Resultate der Operation zu verbessern, eine hochprozentige Resorcininjektion in den Stiel mit nachfolgender 5%iger Resorcinblasenspülung vor. Derselbe Autor (384) (Tabelle 3) gab eine erschütternde Statistik über die blutig operierten Blasenpapillome.

Tabelle 3.

| Fall | Dauer der Krankheit Jahre | Zahl der primären Tumoren | Zahl der Rezidivtumoren | Zeit zwischen der Operation und dem Neuausbruch des Tumors Jahre | Operateur |
|------|---------------------------|--|---|--|-----------------------------------|
| 1 | 6 | 1 | 3 | $\frac{3}{4}$ | CASPER |
| 2 | 12 | 2 | 2 | $1\frac{1}{2}$ | CASPER |
| 3 | 3 | 1 | einmal 10, das 2. Mal unbestimmt | einmal $\frac{1}{3}$, einmal $\frac{1}{2}$ | KOCHER |
| 4 | 17 | das 1. Mal 1, das 2. Mal viele | einmal unbestimmt, aber sicher eine große Zahl, das 2. Mal 6 | einmal 4, einmal 1 | GUYON u. NITZE |
| 5 | 3 | 1 | 8 | $\frac{3}{4}$ | SCHLANGE |
| 6 | ? | 1 | unzählige | 1 | FEDOROFF |
| 7 | 5 | 1 | zahllos (einer an der Sectio alta-Narbe) | 3 | ? |
| 8 | 12 | multiple aber auf einer Partie der Blase lokalisierte Tumoren | das 1. Mal 10, das 2. Mal 3 | einmal $\frac{3}{4}$, einmal $\frac{1}{2}$ | in Ägypten ISRAEL u. CASPER |
| 9 | 5 | 1 | 12 (2 an oder nahe der Schnitt- narbe) | $\frac{1}{4}$ | FEDOROFF |

Er fand, daß das hervorstehendste und im besonderen Maße interessierende dieser Fälle das Auftreten von multiplen Zottengeschwülsten in gesteigerter Anzahl und verhältnismäßig kurzer Zeit nach der Radikaloperation sei. Er war der Ansicht, daß an eine Radikalheilung mittels der sectio alta nicht zu denken wäre. Er war der erste, der zugab, daß die Radikaloperation, wenn nicht in allen, so doch in mehreren seiner Fälle mit größter Wahrscheinlichkeit geradezu Schuld war an der Generalisierung der Geschwülste.

Wesentlich günstiger stellte sich die Prognose bei der Elektrokoagulation der Blasenpapillome (385). Sehr aufschlußreich sind nach WEINRICH (386) die

Operationsresultate per sectio alta zu denen der von NITZE empfohlenen intracalen Operationsmethode.

| | | |
|---|-----------------------------------|------------|
| 1. ALBARRANS Resultate nach Sectio alta ohne Resektion der Blasenwand sind: | Geheilt | 8 |
| Operiert 48 | Rezidiert | 5 |
| Geheilt 36 = 80% | Gestorben | 4 |
| Rezidiert 9 = 12% | 4. RAFIN: | |
| Gestorben 3 = 6,2% | Operiert | 91 |
| 2. CLADO (1895): | Geheilt | 67 = 73,6% |
| Operiert 62 | Rezidiert | 24 = 26,3% |
| Geheilt 49 = 79% | 5. NITZE (intravesicale Methode): | |
| Rezidiert 9 = 15,5% | Operiert | 101 |
| Gestorben 4 = 6,4% | Geheilt | 70 = 70% |
| 3. GUYON und ALBARRAN (1882—1899): | Rezidiert | 18 |
| Operiert 17 | Gestorben | 1 |
| | Nicht rezidiert] | 12 |

Trotz der Elektrokoagulation berichtete NITZE (387) von seinen 97 Fällen über 50% Rezidive. LAIDLEY (388) zerstörte diathermisch 33 Papillome auf suprapubischem Wege. Operationsmortalität 4 Fälle. 77% überlebten den Eingriff 5 Jahre lang und darüber. Nach transurethraler Diathermie betrug die entsprechende Prozentzahl 85.

Auch nach Röntgentiefentherapie ist das Wachstum der Rezidive nicht aufzuhalten (389). FRANCOIS (390) berichtete über 74% Dauerheilung nach Elektrokoagulation der Blasenpapillome. Nur forderte er eine 3jährige cystoskopische Kontrolle. Auch JOSEPH (391) bewies an seinem Material, daß die Thermo- und Chemokoagulation die Methode der Wahl sei, und die sectio alta nur dann in Frage käme, wenn die intravesicale Behandlung undurchführbar sei. Nach obigem Autor sollen Teilresektionen der Blase selbst allergrößten Umfanges, besonders von amerikanischer Seite geübt, die Rezidive verhindern. Es sei erstaunlich, wie schnell sich aus den Resten der Blase eine neue Blase mit gutem Fassungsvermögen entwickle. JOSEPH selbst zog aber bei ausgedehnter Papillomatose der Blase das konservative Vorgehen vor.

Ein wohl kaum mehr geübtes Vorgehen ist die Ausschälung des Papilloms von der sectio alta aus. Der nicht gewünschte Erfolg ist meistens neben der starken Blutung, die sehr oft eine Tamponade erheischt, das rasche Wachstum des Tumors und seine maligne Entartung. Besonders letztere tritt relativ häufig in Erscheinung und die Frage, ob gutartige Blasenpapillome sich in maligne Carcinome umwandeln können, beschäftigte und beschäftigt auch noch heute die Gemüter. CASPER sagte zwar, daß die Mehrzahl der Blasenpapillome gutartig sei [HÖCKLE (392)] aber von FRISCH konnte an seinem eigenen Material zeigen, daß über 50% der Fälle maskierte Carcinome waren. Ebenso war OPPENHEIMER (393) pessimistisch in der Prognose der Blasenpapillome (1927) und wies auf die Tatsache hin, daß alle Tumoren epithelialer Natur seien. Er forderte daher bei den gefährdeten Arbeitern der Anilinfabriken einen halbjährlichen Wechsel der Belegschaften.

DREW (394) (1897) beschrieb das Umschlagen der Blasenpapillome in das bösartige Wachstum und BINDI (395) (1928) war der Meinung, daß jedes Blasenpapillom sich im Laufe der Zeit immer in ein Carcinom umwandle. SWAN (396) findet, daß zunehmende Häufigkeit und Stärke der Hämaturie und das Auftreten von Schmerzen und Tenesmen ein Zeichen für Bösartigkeit sei. Er forderte die

Resektion bei allen carcinomverdächtigen Tumoren. Nach SYRING (397) (1911) überwiegen prozentual die malignen Tumoren, und nur Serienschritte des Papillomstieles mit Basis erlauben die Malignität mit Sicherheit auszuschließen. Er zitierte ROOSING, der äußerte, daß es ihm unmöglich sei, jedes kleine Schleimhautpapillom als benigne zu bezeichnen. Dagegen zweifelt [nach PRAETORIUS (398)] LUBARSCHE an der Möglichkeit, aus kleinen exzidierten Stücken ein sicheres Urteil über Bösartigkeit oder Gutartigkeit zu fällen. KNEISE (399) war derselben Ansicht, daß die histologische Untersuchung keine Aufklärung über eine eventuelle Malignität gebe; nur eine lange klinische Beobachtung setze den erfahrenen Cystoskopiker instand, maligne und benigne Papillome auseinanderzuhalten. Auf die bösartige Rezidivierung nach sectio alta wurde stets wieder hingewiesen (400). GIRARD (401) beschrieb einen Fall von Blasenpapillomen bei einer nur 21 Jahre alten Frau, das degenerierte. Die Umwandlung in bösartiges Wachstum war bedingt durch eine gangränöse Cystitis nach einem Geburtstrauma.

Auch nach der Elektrokoagulation wurde beobachtet, daß ein Blasenpapillom in Carcinom überging und OTTOW (402) (1933) beschrieb einen Fall, bei dem nach der Elektrokoagulation ein besonders bösartiges Wachstum und Metastasenbildung in der Scheidenwand erfolgte. Auch BRANDEN (403) bestätigte, daß häufige Elektrokoagulation eines Blasenpapilloms die Umwandlung in einen bösartigen Tumor begünstige. LEUENBERGER (404, 405) (1912) beschrieb einen Fall von Umwandlung eines Papilloms in ein Sarkom, und hielt überhaupt eine große Umwandlungsmöglichkeit für gegeben. Sein sehr interessanter Fall, den er über 9 Jahre zu beobachten Gelegenheit hatte, begann mit einem gutartigen Blasenpapillom (1893). 3 Jahre später nach Entfernung des Tumors trat eine Cystitis auf und als deren Folge nicht ganz ein Jahr später multiple Rezidive des Blasenpapilloms. Wieder 1½ Jahr später nach Beginn der Rezidivierung folgte das Auftreten eines nicht papillomatösen Tumors. Nach 3 Jahren wurde die Blase eröffnet, und es fand sich neben einer allgemeinen Papillomatose ein nichtpapillomatöses Spindelzellensarkom in der alten sectio alta-Narbe. LEUENBERGER nahm in seiner Abhandlung des öfteren Bezug auf den Vortrag von COENEN über die Mutationsgeschwülste und ihre Stellung im onkologischen System. Gestützt auf seinen Fall glaubte er sich der Ansicht COENENS nicht anschließen zu können, daß aus der überwiegenden Masse des Sarkomanteils in einem Carcinoma sarcomatodes geschlossen werden dürfte, daß das Sarkom eher bestand. Die Schlußworte von COENEN (406) über die Mutationsfrage bestehen aber auch heute noch zu Recht, wenn er schreibt: „Die Natur kennt nicht jene absolut starre Begrenzung der Kategorien, die die menschliche Doktrin zur Orientierung und Verständigung in dieselbe hineinträgt. Jede Klassifizierung ist ein Notbehelf, und der Ausdruck der menschlichen Erkenntnisschwäche. Auch im onkologischen System sind die Abgrenzungen der Tumoren flüchtig, und nicht wie die Fächer eines Schrankes durch starre Scheidewände abgetrennt. So wie es alle Übergänge gibt zwischen Adenom und Carcinom und zwischen Fibrom und Sarkom, so ist auch die Kluft zwischen den epithelialen Tumoren und den Bindegewebsgeschwülsten zwischen Carcinom und Sarkom überbrückt durch das Carcinoma sarcomatodes.“ Die ständige Rezidivbereitschaft veranlaßte schon früh [GRÄFE 1899 (407)] radikal zu operieren und besonders die breite und tiefe Ausschneidung des Papillomstieles auszuführen. In klinischer

Hinsicht betrachtete GRÄFE das Blasenpapillom als einen durchaus bösartigen Tumor. Derselben Ansicht, nämlich der gründlichen Entfernung der Basis der Geschwulst, war auch FENWICK (488) (1895).

Besonders gefährdet sind, wie schon erwähnt, die Arbeiter der Anilinfabriken. GEHRMANN (409) (1935) schlug für diese bedauernswerten Opfer der Arbeit eine wenigstens einmalige Kontrollcystoskopie bei Arbeitern, die keine Krankheitssymptome zeigen, im Jahre vor. Bei Arbeitern mit erwiesenem Tumor sollte alle Vierteljahr eine Kontrolle mit dem Blasen Spiegel erfolgen. Er führte eine Statistik von 1173 Personen der Anilinindustrie an, von denen 49 Neubildungen der Blase zur Beobachtung kamen. Davon waren 35 Papillome und 14 Carcinome.

Selbst bei diffuser Blasenpapillomatose, die die Entfernung der ganzen Blase erfordert, ist nicht von vornherein mit einer schlechten Prognose quoad vitam zu rechnen, wie der Fall BRONGERSMA (410) beweist, bei dem 1911 die totale Blasenexstirpation ausgeführt wurde, die rechte Niere durch die Infektion total zerstört war und in der linken Niere Steinabgang stattfand, und der sich 1929 noch bei gutem Wohlbefinden befand und beruflich tätig war.

Ein Blasenpapillom ist sogar in der Lage, sehr unangenehme Komplikationen einer Schwangerschaft herbeizuführen, wie ein Bericht über einen Fall von SEXTON (411) lehrt.

Auch ohne Eingriff kann es einmal — wohl ein außerordentlich seltenes Vorkommen — zu einer spontanen Austreibung von Blasenpapillomen aus der Blase mit nachfolgender klinischer Heilung kommen (412).

Nach dem Weltkrieg wurde natürlich die Frage auch aufgeworfen, ob Blasenpapillome als DB.-Folge gelten können. OESTERLEN (413) lehnte diese Anschauung stets ab, da sich Papillome rein schicksalsgemäß entwickelten.

Eine sehr umfassende Arbeit über die Rezidive der Blasenpapillome stammt in letzter Zeit (1936) von LORGE (414). Er erwähnt die CHRISTELLERSchen Gründe der Rezidivierung:

1. Unvollständige Entfernung des Primärtumors.
2. Perivesicale und andere Metastasen.
3. Neuerkrankungen.
4. Implantationen von Geschwulstteilen.

Er bringt eine interessante Zusammenstellung der Rezidive nach der Cystotomie, nämlich daß CUYON fast immer Rezidive eintreten sah, und daß v. FRISCH in 39%, RAFIN in 26%, ALBARRAN in 19% der Fälle Rezidive fanden. KEYDEL berichtete über 54%; YOUNG und SCOTT über 82% Rezidive. THELEN fand in 27% seiner Fälle, MEIER in 50%, STENIUS in höchstens 31% Rezidive und STAMMLER durchweg Rezidivfreiheit, wenn er die Fälle bösartiger Rezidivierung nicht mitrechnete. Er erwähnte die diffuse Blasenpapillomatose nach der sectio alta und die gefürchteten Narbenrezidive. Nach obigem Autor kam SCHEELE durch Berechnung aus dem nachuntersuchten Material verschiedener Autoren auf 65%, über 3 Jahre Beobachtungszeit jedoch nur auf 29% Rezidivfreiheit.

Bei der Elektrokoagulation der Blasenpapillome fand THOMAS in 45% der Fälle Rezidive, die aber in weiteren Sitzungen geheilt werden konnten. WULFF konnte auf eine Rezidivfreiheit von 78%, JOUNG und SCOTT von 60% hinweisen. Die Prognose soll sich nach JOLY nach Überstehen der ersten 3 Jahre bessern, obwohl nach SCHEELE noch bis zu 6 Jahren Rezidive auftreten können.

In Betreff der Lokalisation der Geschwulstrezidive beobachtete WULFF, daß ein Rezidiv niemals an der ursprünglichen Stelle auftrat, wenn der Primärtumor elektrokoaguliert wurde, es sei denn, daß der Tumor nicht radikal zerstört wurde (MICHELSON). Es wird die Ansicht vertreten, daß es sich nicht um echte Rezidive, sondern sich erst später entwickelnde Geschwülste handele, deren Keime schon vorher vorhanden seien. Rezidive in loco treten nach KEYES schon während der ersten 3 Monate auf, wenn aber die Zerstörung der Primär- geschwulst gelungen sei, erst später, aber an anderer Stelle.

LORGE selber berichtete von einer endgültigen Heilungsziffer von 60% bei der Elektrokoagulation seiner 48 Fälle von primären Blasenpapillomen. Er brachte eine eigene Statistik über 61 Fälle, bei denen er die Lokalisation des Rezidivs angab.

Diese 61 Fälle gliederten sich in:

| | | | |
|------------------------------|----------|---|----------|
| Solitäre Primärtumoren . . . | 49 = 80% | Multiple Primärtumoren . . . | 12 = 20% |
| Paratrigonale Zone | 34 = 78% | Nur in der paratrigonalen Zone | 2% |
| Trigonum | 2% | Paratrigonale Zone und andere Stellen | 5% |
| Andere Stellen | 13 = 27% | Nur an anderen Stellen . . . | 5 = 42% |
| Elektrokoaguliert | 38% | Elektrokoaguliert | 9% |
| Rezidiviert | 11 = 29% | Rezidiviert | 5 = 56% |

In 81% der Fälle mit Rezidiven waren die ersten in bis zu 2 Jahren in Erscheinung getreten, die folgenden eher in noch kürzeren Intervallen.

Nach LORGE scheint es 2 Faktoren zu geben, die die Lokalisation der Blasenpapillome maßgeblich beeinflussen:

1. Eine Vorliebe zur paratrigonalen Zone.

2. Eine Neigung der dem Primärtumor benachbarten Schleimhaut zur papillomatösen Entartung.

Er weist darauf hin, daß nach der alten Schlingenoperation die Rezidive mit Vorliebe auf der Narbe auftreten, da die Schlingenoperation und die folgende Kauterisation nicht radikal genug gewesen seien. Er hält die Tiefenwirkung der Elektrokoagulation aber für geeignet, um Rezidive in loco fast oder ganz zu vermeiden. KUPERSCHLAK (415) berichtete über 24 Fälle von Blasenpapillomen, bei denen er in 19 Fällen die Elektrokoagulation ausführte und 3 Rezidive hatte, die durch wiederholte Elektrokoagulation auch beseitigt wurden.

Auch die Röntgentherapie wurde in das Feld geführt, um die Rezidivfreiheit und bessere Dauerresultate zu erzielen (416).

Ein Blasenpapillom, das am Ureterostium sitzt, kann, obwohl es ein seltenes Geschehen ist, gelegentlich eine schwere Komplikation verursachen, nämlich den Ureterverschluß, und die dadurch bedingte Hydronephrose (417/418) verschlechtert natürlich die Prognose.

3. Ureterpapillome.

Unsere Erfahrungen bei den primären Tumoren der Harnleiter sind alle jüngsten Datums; stammt doch der erste Bericht über einen Fall von Uretertumor erst aus dem Jahre 1878, der unter der Diagnose eines Rectumcarcinoms zur Sektion kam. Prognostisch ungünstig für Ureterpapillome ist ein frühes Alter. Die Tumoren sind dann öfters carcinomatös als bei Tumoren anderer Organe in demselben Alter. Mit Vorliebe wird das untere Drittel des Harn-

leiters befallen (etwa 50% aller Fälle). Die Prognose ist bei rechtzeitiger Erkennung des Leidens und Beschränkung auf die Schleimhaut mit nicht infiltrierendem Wachstum und bei totaler Nephroureterektomie günstig. Schon im Jahre 1900 machte ALBARRAN (419) darauf aufmerksam, daß sich ein Ureterpapillom in ein Epithelium umwandeln könne. Im Jahre 1925 berichtete KLEIN-SCHMIDT (420) über ein primäres gutartiges Fibroepitheliom des Ureters, das eine Sackniere im Gefolge hatte. SINNREICH (421) publizierte im Jahre 1934 einen Fall eines fibropapillären Tumors des Ureters und wies darauf hin, daß der Ca-verdächtige Teil des Tumors sehr klein sein und übersehen werden könne. Er hielt das Ureterpapillom für ein präcarcinomatoses Stadium und stellt daher eine vorsichtige Prognose. Er erwähnt die bekannte Tatsache, daß ein Magencarcinom auch Papillometastasen im Ureter bewirken könne.

4. Nierenbeckenpapillome.

Ein Nierenbeckenpapillom ist in nur wenigen Fällen solitär, d. h. meistens ist sekundär der dazugehörige Harnleiter mit angegriffen, so daß die Prognose auch bei den Nierenbeckenpapillomen von der Behandlung des gefährdeten Harnleiters abhängt.

Obwohl erst sehr spät Kenntnisse und Erfahrungen über die Papillome der Nierenbecken gesammelt wurden, so erkannte man doch sofort den malignen Charakter derselben. Einer der ersten, der auf die Bösartigkeit dieser anscheinend benignen Tumoren aufmerksam machte, war ISRAEL (422) (1901). NECKER (1911) meinte sogar, daß der Terminus „Papillom“ wenig glücklich für die Zottengeschwulst der Nierenbecken gewählt sei und schlug die Bezeichnung „papilläre Carcinome“ vor, da seiner Ansicht nach die Nierenbeckenpapillome Carcinome seien (423). Den Ernst der Prognose betonte auch STÜSSER (424) (1912), während HRYNTSCHACK (425) wiederum darauf hinwies, daß auch gutartige Nierenbeckenpapillome vorkämen. Im Jahre 1924 konnte SCHOLL (426) aus der Mayo-Klinik über 8 Fälle von Nierenbeckenpapillomen berichten, die alle bösartig waren, und deren Malignität histologisch nachgewiesen werden konnte.

Über eine außerordentlich seltene Komplikation bei der Papillomerkrankung des Nierenbeckens berichteten MAYBURY und DYKE (1925). Der Kranke wurde wegen Hydronephrose nephrektomiert. In dem gewonnenen Präparat fand sich ein Nierenbeckenpapillom. Ein Papillomrezidiv trat ein, und zwar in der vorher gesunden zweiten Niere. Der Exitus war die Folge.

Immer wieder berichten die Autoren des In- und Auslandes in den folgenden Jahren, von der sie stark beeindruckenden Bösartigkeit der angeblich gutartigen Papillome der Nierenbecken (427—431). Nach HASSLINGER (423) konnte SPIESS unter 95 Nierenbeckentumoren nur 45 gutartige beobachten. HRYNTSCHACK fand nur 6 von seinen 68 mitgeteilten Fällen von unbestrittener Benignität, während STRICKER 52 gutartige, 74 bösartige und 24 anfangs gut- später bösartige papilläre Nierenbeckengeschwülste zusammenstellte. CHIAUDANO (433) ist der Ansicht, daß die Miterkrankung des Ureters an Papillomen durch „Impfung“ stattfindet, denn der oberste Tumor des Nierenbeckens seines Falles sei am größten, die weiter abwärts liegenden Tumoren jedoch würden immer kleiner. VOELKER und BOEMINGHAUS (434) dagegen sind der Meinung, daß die Implantation der Ureterpapillome nicht erwiesen ist; sie glauben vielmehr an eine Verschleppung

durch den Lymphstrom. Die Prognose wird jedoch auch durch die totale Nephroureterektomie günstiger, die VOELKER und BOEMINGHAUS (435) wegen der Rezidivgefahr des Ureters in jedem Falle fordern. Sie schlagen eine regelmäßige Kontrolle der Blase mittels der Cystoskopie vor, da ja eine Disposition der Schleimhaut dieser Leute für Papillomerkrankung bestehe.

TORRES (436) beschrieb einen Fall von Nierenbeckenpapillomen, der linksseitig nephrektomiert wurde. 6 Jahre später zeigte sich am linken Ureterostium ein neues Papillom. Er glaubte, den Zusammenhang zwischen dem Nierenbeckenpapillom und dem Rezidiv 6 Jahre später in der Blase ablehnen zu müssen. Auch die totale Nephroureterektomie kann einen schnellen letalen Ausgang gelegentlich nicht verhüten, wie ZINNER (437) an seinem Fall beweisen kann. 10 Monate nach der Nephroureterektomie totalis erfolgte der Exitus an Wirbelmetastasen. Er zitiert JUDD, der der Ansicht sei, daß 70% der Nierenbeckenpapillome entweder primär oder später bösartig seien. Um die Prognose zu heben, solle man möglichst früh und radikal operieren.

Besonders bösartig scheinen die Nierenbeckenpapillome bei Kindern zu verlaufen, wie der letal endigende Fall ROBERTS (438) zeigt, bei dem ein Nierenbeckenpapillom des 11jährigen Knaben trotz Operation mit einer rapiden Metastasierung geantwortet hat. FISCHER (439) findet, daß die Höchstzahl an Rezidiven und Metastasen in den ersten 3 Jahren nach der Operation gefunden werden, während die sog. Spätmetastasen zu den Seltenheiten gehören. Obwohl der Nierenbeckentumor mitsamt der Niere geschlossen entfernt werden konnte, so war auch im Falle LAEWENS (440) ein inoperables Carcinomrezidiv im Nierenlager die traurige Folge.

In einer sehr ausführlichen Kasuistik der Zottengeschwülste des Nierenbeckens berichteten HORTOLOMEI und BURGHELE (441), daß nach STRICKER mit 47% Rezidive zu rechnen wäre, und daß nach STRICKER erst von einer Heilung gesprochen werden könne, wenn nach 6jähriger cystoskopischer Kontrolle keinerlei Rezidive mehr festzustellen sind. Die Rezidive im Harnleitersumpf scheinen die maligne Tendenz zu beweisen. Die beiden Autoren zitieren ORTH, der der Meinung sei, daß alle benignen Papillome als präcarcinomatöses Stadium zu betrachten seien, und daß PIERRE-Paris¹ der ebensolchen Ansicht sei.

An und für sich ist es für die Prognose der Nierenbeckenpapillome günstig, daß die Symptome, die diese Tumorform des Nierenbeckens auslöst, den Patienten frühzeitig alarmiert. Ein blutiger Urin beim Manne ist ein Alarmsignal, das wohl nie übersehen wird, während die Frau viel gleichgültiger über dieses Symptom hinweggeht. Ein weiteres Warnungssignal, das den an einem Nierentumor erkrankten Volksgenossen zum Arzt treibt, sind die in den meisten Fällen bald einsetzenden Schmerzen. Kleine Blutkoagula können heftigste Nierenkoliken verursachen. Das ist auch der Grund, daß Nierenbeckenpapillome bei der heutigen weit vorgeschrittenen Untersuchungstechnik schon recht frühzeitig zur Operation kommen können. Ja, es kann vorkommen, daß der Operateur eine anscheinend normale Niere zu exstirpieren scheint. Er muß dann den Mut haben, und nicht vor der Radikaloperation zurückschrecken, denn das kleinste in einem Kelch versteckte und während der Operation nicht auffindbare Papillom kann, falls der Operateur den Rückzug antritt, und die Niere im

¹ PIERRE: Les polypes du bassines. Z. Urol. 29, 5. u. 131.

Körper beläßt, die Ursache des Todes an dem später mit Sicherheit zu erwartenden bösartigen Tumor sein. Bei radikalster Therapie gestaltet sich die Prognose der Nierenbeckenpapillome jedoch nicht so ungünstig, da sie ja lange Zeit zum wenigsten länger als andere Tumorformen, auf die Niere beschränkt bleiben, ehe sie Fernmetastasen verursachen (442).

V. Die eigenen Fälle von Papillomen der Harnwege.

Fall 1. Herr G. D. aus I., Gastwirt, geb. 25. 7. 1863, 65 Jahre alt. Er gibt an, 25 Jahre lang für eine Brauerei gereist zu haben. Mit Farben habe er nie etwas zu tun gehabt, desgl. habe er in seinen Jugendjahren keine venerische Infektion überstanden. Im Juli/August 1928 habe er die erste Blasenblutung beobachtet. Dann habe er erst einen Monat sich der Behandlung durch einen Facharzt für innere Leiden unterzogen. Er leide an gehäuften Harndränge.

Patient macht einen für sein Alter gesunden und kräftigen Eindruck. Die sichtbaren Schleimhäute sind schlecht durchblutet. Urinbefund: Alb. positiv, Sacch. negativ. Im Sediment reichlich Leukocyten und massenhaft Erythrocyten.

Die Cystoskopie am 30. 12. 28 ergab eine entzündlich gerötete Blase; seitlich vom linken Ureterostium befindet sich ein apfelgroßer Tumor, der auf Berührung hin leicht blutet. Die Blutausscheidung beider Nieren erfolgt nach 5 Min. in normaler Stärke und Intervall. In 7 ambulanten Sitzungen unter örtlicher Anästhesie (Alypin) wird der Tumor mit der Koagulationssonde zerstört. Um den Zerfall des sehr großen Papilloms zu beschleunigen, wird der stark koagulierte Tumor mit Trichloressigsäure (nach JOSEPH) begossen. Anschließend an die Chemokoagulation entwickelte sich eine schwere, sehr schmerzhaft Blasenentzündung.

Patient ging im Mai 1929 nach Wildungen, wo der behandelnde Arzt noch eine zweimalige Koagulation des Papillomrestes bzw. seines Stieles vornahm.

Patient entzog sich der weiteren Nachbehandlung. Kontrolluntersuchung am 21. 3. 37. Patient erklärt, nie wieder eine Blasenblutung gehabt zu haben. Er fühle sich sehr wohl. Urinbefund: Alb. neg., Sacch. neg., im Sediment vereinzelte Leukocyten, sonst keine pathologischen Bestandteile. Zu einer Kontrollcystoskopie kann er sich nicht entschließen (Erinnerung an die Chemokoagulation?), da er die Schmerzhaftigkeit befürchte und sein Alter (73 Jahre) zu hoch sei.

Fall 2. Herr W. Sch., Gürtler aus L. bei H., geb. am 5. 4. 1884, Alter 53 Jahre, kommt am 9. 1. 31 in meine Behandlung und gibt an, daß er am 1. 7. 30 in H. bereits cystoskopiert worden und bei ihm eine Blasengeschwulst festgestellt worden sei. Er sei darauf 10mal „gebrannt“ worden. Die erste Blutung habe er 3 Wochen vor dem 1. 7. 30 bemerkt. Die letzte „Brennung“ habe vor 7 Wochen stattgefunden. Eine in seiner Jugend durchgemachte venerische Infektion verneint er, ebenso habe er nicht in Farben gearbeitet. Seine Hauptbeschäftigung sei Feilen und Löten.

Patient macht einen blassen Eindruck, obwohl er körperlich außerordentlich muskulös gebaut ist. Urinbefund: Alb. negativ, Sacch. negativ. Im Sediment Erythrocyten und Leukocyten reichlich positiv. Die Cystoskopie ergab noch ein kirschgroßes Papillom am linken Ureterostium. Nekrotische Partien der vor 7 Wochen zuletzt ausgeführten Koagulation sind noch zu erkennen.

Unter Lokalanästhesie (Alypin) finden 3 Koagulationssitzungen ambulant statt, und zwar am 15. 1., 29. 1. und 26. 2. Histologische Untersuchung wegen der Art des operativen Vorgehens zwecklos.

Die Kontrollcystoskopie am 30. 4. ergab eine völlige Abstoßung des Tumors. Schleimhaut an derselben Stelle mit weißlichem Schorf belegt.

Cystoskopie am 31. 7. 31. Blase tumorfrei.

Cystoskopie am 15. 10. 32 Blase tumorfrei, Narbenbildung am linken Ureterostium, wo das Papillom saß, deutlich zu sehen.

5. 9. 35. Patient klagte über große Schmerzen im August 1935, wobei 2 kleine Steinchen abgegangen waren. Vorsichtshalber wurde am 5. 9. 35 eine Übersichtsaufnahme gemacht. Es sind keinerlei Konkreme mehr zu sehen. Die Cystoskopie ergab eine normale tumorfreie Blase. Das linke Ureterostium klafft auffallend und ist verzerrt. Die Blauausscheidung

beider Nieren findet in normaler Stärke und Intervall nach 5 Min. statt. Die Ureterkatheter sind beiderseits gut aufführbar. Füllung beider Nierenbecken mit je 5 ccm Kontrastflüssigkeit. Das Pyelogramm beider Harnleiter und Nierenbecken ist normal. Urinbefund vom 5. 9. 35: Alb. positiv, Sacch. negativ; im Sediment: Massig viel Leukocyten und vereinzelt Erythrocyten.

Urinbefund am 6. 3. 37: Alb. negativ, Sacch. negativ, im Sediment vereinzelt Leukocyten, sonst o. B.

Cystoskopie am 9. 3. 37. Blauausscheidung beider Nieren nach 5 Min. kein Tumor in der Blase feststellbar. Narbenstrikturen am Blasenboden, die so hochgradig geworden sind, daß die rechte Harnleiteröffnung nach hinten verzogen ist. Deutliche weißliche Narbenbildung um das klaffende Ureterostium.

Fall 3. Herr Ph. K. aus I., Maschinenschlosser, geb. am 3. 12. 1874, 55 Jahre alt, kommt am 3. 9. 30 wegen Blasenblutens in meine Behandlung. Er gibt an, 6 Wochen vorher die erste Blutung gehabt zu haben, es bestehe allerdings die Möglichkeit, daß er früher nicht darauf geachtet habe. Er arbeite beim Härten des Stahles viel mit Cyankali. Eine früher überstandene venerische Infektion wird verneint, auch eine Beschäftigung mit Farben. Mittelkräftiger Mann in leidlichem Ernährungszustand. Sichtbare Schleimhäute, mäßig gut durchblutet. Urinbefund am 31. 9. 30: Alb. positiv, Sacch. negativ. Im Sediment reichlich Leukocyten und Erythrocyten. Die Cystoskopie ergab eine entzündlich gerötete Blasen-schleimhaut, und am linken Ureterostium ein kirschgroßes Papillom. Die Blauausscheidung der rechten Niere erfolgt nach 5 Min. in normaler Stärke und Intervall, der linken Niere nach 6 Min. etwas schwächer in ihrer Gesamttätigkeit.

Operation am 11. 9. 30. Lokalanästhesie (Alypin) und Koagulation des Papilloms in einer Sitzung. Zerstörung des Papillomstieles mit der Koagulationssonde. Eine histologische Untersuchung wurde nicht ausgeführt. Patient entzieht sich einer Nachbehandlung.

Kontrolluntersuchung am 8. 3. 37. Urinbefund: Alb. negativ, Sacch. negativ, Sediment ohne pathologische Bestandteile, Cystoskopie: Normale blasse Blasen-schleimhaut. Der Sitz des früheren Tumors ist nicht zu sehen. Blase frei von Geschwülsten. Funktion (Blauausscheidung der Nieren nach 5 und 6 Min. wie am 3. 9. 30). Er habe seither nie wieder eine Blasenblutung gehabt. Körperlich fühle er sich jedoch etwas schwach, was er mit seinem hohen Alter in Verbindung bringt (62 Jahre).

Fall 4. Herr K. Sch. aus W. bei I., Drahtwärter, kommt am 17. 2. 31 in meine Sprechstunde und läßt blutigen Urin. Er gibt an, erst einige Tage vor dem 17. diese Blutung bemerkt zu haben. Anamnestisch ist festzustellen, daß er im Oktober oder November 1918 einige Tage wegen Blasenkatarrh im Lazarett gelegen habe. Einen blutigen Urin habe er aber nicht gehabt. Eine venerische Infektion in der Jugendzeit verneint er; er komme aber beruflich viel mit Blei in Berührung.

Patient macht äußerlich einen frischen und gesunden Eindruck. Urinbefund: Alb. positiv, Sacch. negativ. Im Sediment massenhaft Erythrocyten.

Die Cystoskopie am 17. 2. 31 ergab eine normale nicht entzündete Blasen-schleimhaut. In der Gegend der rechten Harnleiteröffnung befand sich ein kleinapfelgroßes Papillom.

Unter örtlicher Betäubung der Blase (Alypin) fanden 6 Sitzungen am 19. 2., 5. 3., 2. 4., 7. 5., 21. 5. statt, in denen der ziemlich große Tumor stückweise verkocht wurde. In der letzten Sitzung wurde der Stiel ausgiebig koaguliert.

Eine histologische Untersuchung konnte wegen der Art des operativen Vorgehens nicht stattfinden. Klinisch machte der Tumor einen durchaus gutartigen Eindruck.

Cystoskopische Kontrolle am 17. 7. 31. Urinbefund: Alb. negativ, Sacch. negativ, Sediment o. B. Blase o. B. An der Tumorstelle ist die Blase leicht gerötet.

Cystoskopische Kontrolle am 18. 8. 32. Urinbefund: Alb. negativ, Sacch. negativ, Sediment o. B., Blase o. B. Frei von Tumoren. Der alte Sitz des Papilloms nicht mehr zu erkennen.

Cystoskopische Kontrolle am 4. 3. 37. Urinbefund: Alb. negativ, Sacch. negativ, Sediment o. B., Blase o. B., frei von Tumoren. Blauausscheidung beider Nieren nach 5 Min.

Fall 5. Frau M. D., Presserin aus L. bei I., geb. am 6. 5. 04, 27 Jahre alt, kommt in meine Behandlung am 9. 4. 31. Sie gibt an, ein halbes Jahr vorher Blasenbluten gehabt zu haben und kam sofort in anderweitige Krankenhausbehandlung. Es wurde die Sectio alta ausgeführt und auf diesem Wege ein Papillom entfernt. Eine früher überstandene Gonorrhoe wird verneint und ebenso eine Beschäftigung mit Farben. Ein halbes Jahr nach der Operation traten erneute Blutungen auf.

Patientin ist in gutem Kräfte- und Ernährungszustand. Blasse Gesichtsfarbe. Urinbefund: Alb. Spur, Sacch. negativ. Im Sediment reichlich Leukocyten und mäßig viele Erythrocyten.

Die Cystoskopie ergab eine entzündlich gerötete Blasenschleimhaut und in der Gegend der rechten Harnleiteröffnung ein haselnußgroßes Papillomrezidiv auf entzündeter mit nekrotischen Fetzen belegter Blasenschleimhaut. Blauausscheidung beider Nieren erfolgt nach 5 Min. in normaler Stärke und Intervall.

In zwei Sitzungen, am 30. 4. 31 und 18. 5. 31, wurde das Papillom ambulant unter Lokalanästhesie koaguliert und zerstört. Die ambulante Behandlung bestand in Blasenspülungen und der Verabreichung von Harndesinfizientien. Eine histologische Untersuchung der koagulierten Tumormassen fand nicht statt.

Am 3. 3. 33 erschien die Patientin erneut in der Sprechstunde. Urinbefund: Alb. negativ, Sacch. negativ, im Sediment vereinzelt Leukocyten. Patientin klagt über unbestimmte starke Unterleibsbeschwerden.

Die Cystoskopie am 3. 3. 33 ergab eine fast normale Blasenschleimhaut. Die Blase selbst ist von einem Tumor, der von dem Genitalapparat ausgeht, vollständig nach der Bauchwand abgedrängt. Überweisung an den Frauenarzt.

Stationäre Krankenhausbehandlung vom 6. 3. 33 bis 8. 4. 33. Wegen Pyosalpinx sinistra wurde am 8. 3. 33 die linke Adnexe entfernt. Patientin wurde geheilt entlassen.

Wegen noch bestehender Blasenbeschwerden sucht mich die Kranke am 21. 6. 35 erneut auf. Urinbefund: Alb. negativ, Sacch. negativ. Sediment ganz vereinzelt Leukocyten, sonst ohne Befund.

Die Cystoskopie ergab eine normale Blasenschleimhaut und ein ganz geringfügig gerötetes Trigonum vesicae. Blauausscheidung beider Nieren normal. Übersichtsaufnahme und retrogrades Pyelogramm zeigten keinen krankhaften Befund der ableitenden Harnwege.

Kontrollcystoskopie am 1. 3. 37. Urinbefund: Alb. negativ, Sacch. negativ. Sediment ohne pathologische Bestandteile. Patientin gibt an, zum Schluß noch in homöopathischer Behandlung gewesen und jetzt völlig geheilt worden zu sein. Blauausscheidung beider Nieren nach 5 Min. in normaler Stärke und Intervall. Normale Blasenschleimhaut. Die Blase befindet sich wieder in normaler Lage und ist frei von Tumoren.

Fall 6. Herr W. B., Dentist aus A., geb. am 20. 8. 1877, Alter 54 Jahre. Patient kommt im April 1931 in meine Behandlung und gibt an, seit 19 Jahren an einer Blasengeschwulst zu leiden. Im Jahre 1912 trat die erste Blasenblutung auf, und die Diagnose wurde in Bad Wildungen gestellt. Im selben Jahre wurde in Hagen die Sectio alta ausgeführt. Im Jahre 1916 stellten sich erneute Blutungen ein, und in Bad Wildungen wurde erneut die Sectio alta vorgenommen. Es bildete sich eine Blasenfistel, die 6 Wochen später verheilte. Seit 1916 wurde dem Patienten im übrigen 3—4mal jährlich in Bad Wildungen die Papillomrezidiven mit der Koagulationssonde zerstört. Eine früher überstandene gonorrhöische Erkrankung wird verneint, ebenso die Beschäftigung mit Farben.

Körperlich sehr geschwächter Kranker mit schlecht durchbluteten sichtbaren Schleimhäuten. Patient kommt am 25. 4. 31 zu mir wegen erneuter heftiger Blasenblutungen. Urinbefund: Alb. positiv, Sacch. negativ. Im Sediment reichlich Erythrocyten und Leukocyten.

Die Cystoskopie ergab eine rötlich entzündete Blasenschleimhaut und am Scheitel der Blase an der Stelle der Sectio alta-Narbe in der Nähe der Symphyse einen apfelgroßen zottigen Tumor. Sonst ist die Blase frei von Tumoren. Die Blauausscheidung beider Nieren erfolgt in normaler Stärke und Intervall nach 6 Min. Bis zum 10. 8. 31 wurden 8 endovesicale Operationen unter Lokalanästhesie (Alypin) mit der Koagulationssonde ausgeführt, die den Tumor wohl verkleinerten. Das Wachstum war aber so rapid, daß eine weitere endovesicale Behandlung nutzlos erschien. Die histologische Untersuchung vom 30. 6. 31 ergab folgendes Resultat: Das Geschwulstgewebe ist völlig nekrotisch durch die Koagulation. Man sieht nur noch die kernlosen Bindegewebspapillen. Irgendwelche Einzelheiten über die Zellstruktur lassen sich natürlich an dem derartig veränderten Material nicht mehr feststellen, da kein Kern färbbar ist. Es läßt sich nur sagen, daß es sich offenbar um ein Papillom handelt, aber über Malignität oder Benignität ist keine Aussage möglich.

Am 11. 8. 31 wurde unter Ätherchloroformnarkose die Sectio alta ausgeführt, und an der vorher beschriebenen Stelle der Tumor durch Umschneidung entfernt. Histologischer Befund: Die mikroskopische Untersuchung des übersandten Materials zeigte

breite Wucherungen eines nicht verhornenden Plattenepithelkrebses mit starker Atypie der Zellen und zahlreichen Kernteilungsfiguren.

Einige Tage nach der Operation tritt neben dem Drainrohr eine jauchige Absonderung ein, und nach 10 Tagen brechen Tumormassen aus der noch weit offenen Blasenfistel hervor. Die histologische Untersuchung dieser Tumormassen ergab folgendes Resultat: Wegen des unregelmäßigen Aufbaues der aus Plattenepithel bestehenden zapfenartigen Wucherungen, zwischen denen nur noch wenig bindegewebige entzündlich infiltrierte Stützsubstanz von papillenartigem Bau übriggeblieben ist und wegen der zahlreichen unregelmäßigen Mitosen sowie der ausgedehnten Nekrosen möchte ich, soweit man auf Grund des histologischen Zellbefundes ohne das Tiefenwachstum feststellen zu können, überhaupt etwas auszusagen vermag, doch jetzt auf eine carcinomatöse Natur des Blasentumors schließen.

Patient wurde wegen seiner hochgradigen Schmerzen reichlich unter Morphiumgaben gehalten. Stationäre Krankenhausbehandlung fand vom 10. 8. 31 bis 28. 10. 31 statt. Der Kranke verfiel rasch und wünschte sich nach Hause zu begeben. Etwa 6 Wochen später, am 12. 12. 31, erlag er seinem Leiden.

Fall 7. Frau K. K. aus H., geb. am 21. 2. 1871, 60 Jahre alt, Hausfrau. Patientin kommt am 4. 5. 31 in meine Behandlung wegen Blasenblutens. Ostern 1931 habe ich die erste Blutung gehabt. Einige Wochen später wurde deswegen anderweitig die Sectio alta ausgeführt und ein Papillom der Blase entfernt. $\frac{3}{4}$ Jahre später erneute Blutungen. Mit Farben habe sie sich nie beschäftigt, und eine in der Jugendzeit überstandene gonorrhöische Erkrankung wurde verneint.

Schwächliche Patientin mit schlecht durchbluteten sichtbaren Schleimhäuten. Urinbefund: Am 4. 5. 31 Alb. positiv, Sacch. negativ. Im sediment reichlich Erythrocyten und Leukocyten. Die Cystoskopie ergab eine entzündlich gerötete Schleimhaut der Blase. 2 pflaumengroße Papillomrezidive am Blasenseitel in der Nähe der Sectio alta-Narbe. Die Blauausscheidung beider Nieren erfolgte in normaler Stärke und Intervall nach 5 Min.

Es folgten 9 ambulante Sitzungen (4. 5. 31, 15. 5. 31, 28. 5. 31, 11. 6. 31, 26. 6. 31, 9. 7. 31, 23. 7. 31, 13. 8. 31, 30. 9. 31), bei denen unter Lokalanästhesie mit der Koagulationssonde die Tumoren zerstört wurden. Schon während der Behandlung treten überall in der Blase Rezidive auf, so daß bei der Untersuchung am 30. 10. 31 zur stationären Krankenhausbehandlung wegen diffuser Papillomatose geschritten wurde.

Einige Zotten wurden abgeschnitten und zur histologischen Untersuchung eingesandt. Das Resultat: Die uns zugesandten Stückchen aus dem Blasentumor der Patientin Frau K. zeigen den gewöhnlichen Aufbau des Papilloms. Die Zellen sind nicht besonders atypisch strukturiert. Aus dem Befund kann infolgedessen hinsichtlich Malignität nichts geschlossen werden; natürlich fehlt die Möglichkeit, ein Tiefenwachstum in die Blasenwand hinein festzustellen, so daß die obige Aussage nur sehr bedingt Geltung haben kann.

Es fanden erneute Koagulationen am 24. 11. und 10. 12. statt.

Wegen unmittelbarer Rezidive ambulante Koagulation am 14. 11. 32 und 17. 2. 32.

Erneute stationäre Krankenhausbehandlung vom 17. 3. 32 bis 31. 3. 32. Am 18. 3. 32 wurde unter Äther-Chloroformnarkose eine gründliche Zerstörung der multiplen Blasenpapillome durchgeführt.

3 Monate später erneute multiple kleine und große Rezidive. Es folgten wieder Koagulationen stationär im Krankenhaus am 2. 6. 32 und am 14. 6. 32. Es folgten ambulante Koagulationen am 19. 8. 32, 9. 9. 32, 18. 9. 32 und 12. 12. 32. Eine kurze stationäre Beobachtung fand vom 17.—20. 11. 32 statt. Patientin verweigerte einen erneuten Eingriff und wünschte nach Hause. Bei der letzten Sitzung waren nur noch geringe Reste der früheren diffusen Papillomatose nachweisbar. Auch das Befunden der Patientin hatte sich gebessert.

Am 17. 2. 33 wurde erneut an Rezidivtumoren koaguliert. Am 13. 3. 33 erfolgte die Absaugung der Rezidive mit Koagulation des Stieles. Am 4. 5. 33 waren schon wieder multiple Blasenpapillome vorhanden. Es erfolgte eine nochmalige Absaugung mit nachfolgender Koagulation des Stieles am 8. 6. 33 und 22. 6. 33. Wegen hochgradiger Cystitis und erneuten schnell wachsenden diffusen Papillomrezidiven wird die Kranke am 12. 7. 33 erneut in stationäre Behandlung gebracht. Der Vorschlag einer Totalexstirpation wird abgelehnt. Es werden noch zweimalige endovesicale Versuche unternommen, mittels Absaugung und nachfolgender Koagulation der Tumoren Herr zu werden. Ohne Erfolg. Das Wachstum der Papillome ist mächtiger als die gründlichste endovesicale Zerstörung. Außerdem besteht die Vermutung einer Umwandlung der Tumoren in ein Carcinom. Patientin willigt endlich wenigstens in die Eröffnung der Blase ein.

Am 29. 11. 33 Eröffnung der Blase unter Ätherchloroformnarkose. Die Blase ist mit Tumormassen dicht übersät, so daß kaum eine freie Stelle der Blasenschleimhaut sichtbar ist. Die Blasenwand ist besonders am Sphincter mit der Umgebung derb infiltriert, so daß eine Radikaloperation undurchführbar ist. Das Papillom hat sich unzweifelhaft in ein Carcinom umgewandelt. Blasennaht und Drainrohr. Wegen hochgradiger Schmerzen wurde die Patientin unter Morphiumgaben gehalten. Der Exitus letalis erfolgte bei der völlig kachektischen Kranken am 8. 6. 34.

Fall 8. Frau E. B., Hausfrau, geb. am 8. 10. 1877. Alter 54 Jahre, kommt am 2. 5. 32 wegen Blasenentzündung in meine Behandlung. Eine Blutung hat sie nie gehabt, auch habe sie sich mit Farben nie beschäftigt. Eine in der Jugendzeit überstandene venerische Infektion wird verneint. Kräftige Mittelgroße Patientin in gutem Ernährungszustand. Sichtbare Schleimhäute gut durchblutet. Urinbefund bei Aufnahme im Krankenhaus am 2. 5. 32: Alb. positiv, Sacch. negativ. Im Sediment mäßig Erythrocyten, aber viele Leukocyten. Die Cystoskopie ergab eine hochgradig rötlich entzündete Blasenschleimhaut. Blauausscheidung beider Nieren nach 5 Min. in normaler Stärke und Intervall. Zwischen beiden Ureterostien befindet sich ein kirschgroßes Papillom. Patientin verweigert eine Operation, solange der schmerzhafteste Blasenreiz besteht. Daher Bekämpfung der Entzündung mit Harndesinfizienten, Blasenspülungen und physikalischer Therapie.

Am 25. 5. 32 Operation unter Lokalanästhesie. Endovesicale Zerstörung des Papilloms mit der Koagulationssonde; von einer histologischen Untersuchung wurde Abstand genommen.

Patientin wurde am 28. 5. 32 entlassen. Körpergewicht unverändert. Am 25. 6. 32 und 18. 8. 32 erfolgt nochmalige ambulante endovesicale Zerstörung des rezidivierenden Papilloms an derselben Stelle.

Kontrolluntersuchung am 26. 9. 32. Blase frei von Tumoren. Am 13. 12. 32 erneute cystoskopische Kontrolle. Rezidiv von Erbsengröße an derselben Stelle. Sofortige erneute intravesicale Zerstörung mit der Koagulationssonde.

6. 4. 34 Cystoskopie, geringe Entzündung der Blasenschleimhaut an der Stelle der früheren Papillome ist eine etwa einpfennigstückgroße mit Fibrinflocken bedeckte, etwas entzündete Schleimhautstelle zu sehen. Die Blase ist frei von Tumoren. Patientin fühlt sich wohl. Anschließend absolvierte Patientin eine vierwöchentliche Kur in Bad Wildungen. Sie wurde nach ärztlichem Bericht geheilt entlassen. Patientin verschied am 27. 2. 35 anderweitig an Sepsis, nachdem sie wegen eines paranephritischen Abszesses einige Wochen vorher operiert worden war.

Fall 9. Herr I. V. in H. bei I., Werkmeister, Gießer, geb. am 17. 4. 1873. Alter 57 Jahre, kommt am 25. 8. 30 das erste Mal zu mir und gibt an, seit einem Jahr schon „rotes Wasser“ zu haben. Es sei an der Blase immer gesund gewesen. Eine in der Jugend überstandene gonorrhöische Infektion wird abgelehnt. Desgleichen verneint er eine intensivere Beschäftigung mit Farben. Patient macht einen schwächlichen und blassen Eindruck mit schlecht durchbluteten Skleren. Urinbefund am 25. 8. 30: Alb. positiv, Sacch. negativ. Im Sediment reichlich Erythrocyten. Die Cystoskopie ergab eine normale Blauausscheidung beider Nieren. An der linken Harnleiteröffnung befand sich ein etwa pflaumengroßes Papillom, das auf Berührung gleich blutete. Es erfolgten dann 4 Koagulationssitzungen in Lokalanästhesie (Alypin), und zwar am 28. 8. 30, 11. 9. 30, 25. 9. 30 und am 29. 11. 30. Von einer histologischen Untersuchung wurde wegen der Art des Vorgehens abgesehen. Die Kontrollcystoskopie ergab am 5. 2. 31 eine völlig tumorfreie Blase.

Die Kontrollcystoskopie am 12. 5. 31 ergab dasselbe Bild.

Die Kontrollcystoskopie am 1. 10. 31 ergab ebenfalls keinen Anhaltspunkt für ein Papillomrezidiv.

Patient bekommt kurz darauf am 30. 10. 31 erneute Hämaturie. Urinbefund: Alb. positiv, Sacch. negativ. Im Sediment Erythrocyten ++, sonst o. B. Cystoskopisch ist ein erbsengroßes Papillom über der rechten Harnleitermündung zu sehen.

5. 11. 31 Koagulation des Papilloms.

19. 11. 31 in der Nähe des Rezidivs sprießen neue Papillome auf. Koagulation derselben. 10. 12. 31 erneute Rezidive über die ganze Ausdehnung der Blase.

Nach jeder ausgiebigen Koagulation der Papillome wurde der Patient zur Kontrollcystoskopie bestellt. So ergab sich leider die Notwendigkeit, sofort wegen schnell wachsender Rezidive erneut zu koagulieren (21. 1. 32, 4. 2. 32, 4. 3. 32, 31. 3. 32, 28. 4. 32, 12. 5. 32, 9. 6. 32, 21. 6. 32). Bei der letzten Koagulation zeigte es sich, daß auf diese Weise der

diffusen Papillomatose der sehr entzündeten Blase nicht Herr zu werden war. Eine kurze Krankenhausbeobachtung vom 20. 6. 32 bis 30. 6. 32, in der die letzte Koagulation stattfand, beschloß die intravesicale Behandlung. Die radikale Entfernung der ganzen Blase als *Ultimum refugium* konnte leider nicht mehr ausgeführt werden, da der Patient nach Hause zu gehen wünschte, und der weiteren Behandlung fern blieb. Patient verstarb am 8. 6. 33 anderweitig, nachdem Serumeinspritzungen vergebens versucht wurden, an allgemeiner Kachexie unter der Diagnose eines Blasenkarzinoms. Eine Sektion wurde nicht ausgeführt.

Fall 10. Herr F. M., Arbeiter aus I.H. bei I., geb. am 31. 3. 1900, Alter 33 Jahre, kam am 31. 3. 33 in meine Behandlung wegen Rückenschmerzen. Er gibt an, 8 Tage vorher eine Nierenquetschung durch Fallen sich zugezogen zu haben. Eine Blutung hat er nie gehabt. Eine früher überstandene Infektion wird verneint, ebenso der Umgang mit Farben; dagegen arbeite er in den Nickelwerken als Spezialarbeiter im chemischen Betrieb und habe viel mit Schwefelsäure, Salzsäure, Manganlauge und deren Dämpfen zu tun.

Patient macht keinen schwer krankhaften Eindruck. Die sichtbaren Schleimhäute sind schlecht durchblutet. Er gibt unbestimmte Schmerzen in der linken Seite an, die nach der Blase hin ausstrahlen. Der Urinbefund: Alb. positiv, Sacch. negativ. Im Sediment reichlich Leukocyten und massig viel Erythrocyten. Die Cystoskopie ergibt eine mäßig entzündlich gerötete Schleimhaut und ein pflaumengroßes Papillom an der linken Harnleiteröffnung. Die Ureterkatheter sind beiderseits gut aufführbar. Die Blauausscheidung der rechten Niere erfolgt nach 3 Min. in normaler Stärke und Intervall; der linken Niere verspätet nach 6 Min. Füllung des rechten Nierenbeckens mit 4 ccm, des linken Nierenbeckens mit 3 ccm Abrodil (20%). Das Pyelogramm ergibt normale Verhältnisse der ableitenden Harnwege beider Nieren. Die Folgen einer linksseitigen Quetschung sind nicht festzustellen, zumal auch die Übersichtsaufnahme keinen pathologischen Befund zeigt. Patient lehnt trotz aller Vorstellungen stets die Operation des Papilloms ab. Die Cystitis wird mit Blasen-spülungen, Harndesinfizientien und Diät behandelt. Patient wird am 24. 4. 33 ungeheilt entlassen. Gewichtszunahme 1 kg.

Einige Wochen später entschließt sich der Kranke von selbst, die Entfernung des Papilloms vornehmen zu lassen. Operation am 17. 5. 33 ambulant unter Lokalanästhesie (Alypin). Absaugung des Papilloms unter Sicht und Koagulation des Papillomstieles. Von einer histologischen Untersuchung wurde Abstand genommen. Patient entzog sich der weiteren Behandlung.

Am 30. 12. 36 erscheint der Kranke erneut und gibt an, seit Mai 1933 beschwerdefrei gewesen zu sein. Vor einigen Tagen habe er eine schwere Nierenkolik gehabt. Die Seite vermag er nicht recht anzugeben. Urinbefund: Alb. positiv, Sacch. negativ. Im Sediment massenhaft Erythrocyten und auch Leukocyten. Starker Harndrang. Zu einer vereinbarten cystoskopischen Kontrolle erscheint der Patient nicht.

Am 23. 4. 37 entschließt er sich zur Cystoskopie. Urinbefund: Alb. negativ, Sacch. negativ. Im Sediment reichlich Leukocyten. Cystoskopie: Mäßig gerötete entzündliche Blasenschleimhaut, Blase ist frei von Tumoren. Die Schließmuskelseggen sind sehr empfindlich und blutet leicht auf Berührung. Am linken Ureterostium ist an der Stelle des früheren Papilloms eine Narbe zu sehen. Die Blauausscheidung der rechten Niere erfolgt nach 5 Min., der linken Niere nach 5½ Min. in normaler Stärke und Intervall. Es besteht eine im Abklingen befindliche unbehandelte Blasenentzündung.

Fall 11. Herr C. B. aus I., Gürtler, geb. 17. 5. 1877, Alter 56 Jahre, kommt am 20. 3. 33 zu mir mit blutigem Urin. Auf Befragen gibt er an, daß er schon vor einem halben Jahr einmal blutigen Harn gelassen habe. Er arbeitet mit Lötwasser und Cyankali. Eine früher überstandene Gonorrhöe wird verneint, ebenso die Beschäftigung mit Farben.

Patient macht einen blassen und psychisch sehr labilen Eindruck. Urinbefund am 20. 4. 33: Alb. positiv, Sacch. negativ. Sediment: Erythrocyten ++, sonst o. B. Cystoskopie am 20. 4. 33: Kleinapfelgroßes Papillom in der Gegend der rechten Harnleitermündung, Blasenschleimhaut überall blaß und reizlos. Normale Blauausscheidung. Operation am 23. 4. 33 unter Lokalanästhesie (Alypin). Absaugung des Tumors und Koagulation des Stieles. 27. 4. 37 erneute Cystoskopie und nochmalige Koagulation des Papillomstumpfes, der noch aus der umgebenden Schleimhaut herausragte. Histologische Untersuchung der gewonnenen Papillomzotten fand nicht statt.

Cystoskopische Kontrolle am 2. 5. 33. An der Stelle, wo der Tumor saß, sieht man einen weißlichen nekrotischen Schorf. Patient wurde vom 27. 4. bis 27. 5. 33 stationär be-

handelt und geheilt entlassen. Gewichtszunahme $1\frac{1}{2}$ kg. 23. 2. 37: Hausbesuch in der Wohnung des C. B. Patient liegt zu Bett und klagt über Magenbeschwerden und erklärt, seit der damaligen Entfernung der Blasengeschwulst im Jahre 1933 nie wieder gesund geworden zu sein. 1935 und auch Ende 1936 habe er wieder aus der Blase geblutet. Dem steht allerdings der Befundbericht des Krankenhauses B. in I. entgegen. Bei der dort stattgehabten Cystoskopie im Januar 1937 wurde kein Papillom der Blase mehr gefunden. Befundbericht: „Cystoskopierte habe ich den Patienten am 16. 1. Die Einfuhr ging ohne Widerstand. Die Blase faßte 200 ccm. Die Blasenschleimhaut hatte einen normalen Befund. Ostien beiderseits ohne Besonderheiten. Es wurde klarer Urin in normalen Intervallen entleert. Blauausscheidung rechts nach 5 Min. sofort sehr stark, links in 6 Min. sofort sehr stark. Mein Protokoll trägt extra den Vermerk: Für Papillom kein Anhalt mehr. — Ich habe also damals offenbar angenommen, daß es sich um ein Papillom gehandelt hat und habe die Blase besonders darauf abgesehen. Der Urinbefund ergab eine geringe Spur Albumen, Saccharum negativ, im Sediment vereinzelte Leukocyten und Epithelien“. Es folgen dann in dem Bericht die Wiedergaben des Blutbildes, der Ergebnisse der Blutsenkungsversuche und der fortlaufenden Magen-Darmdurchleuchtung, sowie der fraktionierten Magenaussheberung. Als einzig objektiv krankhafter Befund wurde eine Subacidität des Magensaftes erhoben.

Die jetzigen Blasenbeschwerden dürften auf neurasthenischer Grundlage beruhen.

Wegen derselben Beschwerden von seiten des Magen-Darmkanales lag C. B. im Mai 1937 auf der inneren Abteilung des Katholischen Krankenhauses in I.; eine erneute cystoskopische Kontrolluntersuchung lehnte er ab.

Fall 12. Herr H. K., Invalide (Schlossermeister) aus G. bei I., geb. 25. 12. 1874, Alter 59 Jahre, kommt am 6. 4. 33 das erste Mal in meine Sprechstunde mit blutigem Harn und schwersten Blasenenteesmen. Er gibt an, bereits vor kurzer Zeit am Ort von anderer Seite cystoskopierte worden zu sein, und daß die Diagnose Blasenkrebs gestellt sei. Seit $\frac{3}{4}$ Jahren habe er oft Blasenblutungen, die letzte vor 3 Tagen. Er sei Kolonnenführer der Erwerbslosen, sei auf Straßen und Wegen beschäftigt und glaube, sich durch ständiges Erkälten in der Nase dieses Blasenleiden geholt zu haben. Eine venerische Infektion verneint er. Hautausschläge hat er nie gehabt, ebenso habe er sich nie mit Farben beschäftigt. Patient macht einen durchaus krankhaften Eindruck; psychisch ist er sehr schwerfällig und begreift sehr langsam und teilweise falsch. Es besteht eine hochgradige Anämie. Urinbefund am 6. 4. 33: Alb. positiv, Sacch. negativ. Im Sediment massenhaft Leukocyten und Erythrocyten. Es besteht eine rechtsseitige Hydrocele und eine Hernia inguinalis sinistra.

Die Cystoskopie in der sehr entzündeten Blase, nach dem langen Bemühen eine Klarspülung erreicht ist, zeigt einen kleinapfelgroßen Tumor, der zwischen beiden Ureterostien seinen Sitz hat. Die sofort unter örtlicher Betäubung (Alypin) vorgenommene Absaugung gelingt nur teilweise. Das Papillom ist wohl überall absaugbar, aber im Zentrum bleibt ein fester Kern, der sich auf diese Weise nicht entfernen läßt. Mit dem eingeführten Lithotriptor gelingt es, den festen Kern als einen mäßig harten Stein zu diagnostizieren und ihn unter Leitung des Auges (Steinzange) zu zertrümmern. Nach erneuter Absaugung der Steinreste ist auch das Papillom bis auf den Stiel entfernt worden. Letztere wird koaguliert.

Von einer histologischen Untersuchung der nekrotischen Tumorbestandteile wurde Abstand genommen. Patient wird wegen seiner restlichen Cystitis ambulant mit Blasen-spülungen und Harndesinfizientien weiterbehandelt. Da stets eine außerordentlich große Restharnmenge vorhanden bleibt, obwohl kein Anhaltspunkt für eine Prostatahypertrophie vorhanden ist, und auch die Reflexe des Patienten sehr träge sind, wird eine Blutuntersuchung nach *Wassermann* ausgeführt, die ein positives Resultat ergibt. Es steht also eine einwandfreie alte luische Erkrankung fest, und der Patient, der vor einem Jahr erst geheiratet hatte, und ein augenblicklich gesundes Kind erzeugt hat, entschließt sich, vom 13. 12. 33 bis 16. 1. 34, sich einer Malariakur zu unterziehen, nachdem vor der Kur und auch nachher Neosalvarsan und Bismogenol injiziert wurde. Die Gewichtszunahme nach der Kur betrug $2\frac{1}{2}$ kg. Der Blutbefund nach der Kur ergab dasselbe unveränderte Resultat. Patient wurde während des Krankenhausaufenthaltes mit Blasen-spülungen weiter behandelt. Eine Kontrollcystoskopie ergab eine chronisch entzündete Blase, die aber frei von jeglicher Geschwulst- und Steinbildung war. Restharnmenge ständig schwankend zwischen 100 und 200 ccm. Patient wurde auf seinen Wunsch, von seiten der Blase beschwerdefrei, aber mit trübem Urin, entlassen. Eine weitere Nachbehandlung wird nur sehr lässig durchgeführt. Am 22. 5. 34 sucht der Patient erneut das Krankenhaus wegen seiner linksseitigen sehr großen Hernia inguinalis auf. Am 23. 5. wird von anderer Seite die Bruchoperation durch-

geführt. Der Operationsbericht lautete: Lokalanästhesie, Quercolon ausgedehnt im Bruchsack verwachsen. Lösung. Kastration. Radikaloperation. Guter Heilungsverlauf. Am 4. 6. 34 Entlassung nach Hause. Urinuntersuchung am 2. 3. 37: Alb. positiv, Sacch. negativ. Im Sediment reichlich Leukocyten. Urin hat einen stark fauligen Geruch.

Cystoskopie am 23. 3. 37: Bei unverändertem Urinbefund bietet sich dem Auge eine schwere Cystitis dar. Die Blauausscheidung beider Nieren erfolgt noch nicht nach 15 Min. Ureterkatheter recht nur 15 cm, links 25 cm aufschiebbar. Beiderseits tropft der Urin ungefärbt ab. Es ist kein Stein und auch keine Blasengeschwulst mehr zu sehen. Patient entschließt sich zu einer 5tägigen urologischen Beobachtung vom 6. 4. bis 10. 4. 37.

Die urologische Untersuchung am 8. 4. 37 ergab folgenden Befund: Blase unverändert, wie am 23. 3., keine Steine, keine Geschwulst, schwere Cystitis. Funktion beider Nieren (Blauausscheidung) auch mittels Ureterkatheterismus noch nicht nach 40 Min. feststellbar. Nach 45 Min. ganz schwache Funktion der linken Seite. Beiderseits tropft Urin ununterbrochen ab. Ureterkatheter sind rechts 15 und links 25 cm gut aufführbar. Die Übersichtsaufnahme ergibt keinen besonderen pathologischen Befund. Das retrograde Pyelogramm (Füllung mit je 20 ccm Abrodil [20%] beider Nieren) ergibt einen daumendicken, mehrfach geknickten und gewundenen linksseitigen Harnleiter und eine hochgradige linksseitige Sackniere.

Das rechte Nierenbecken ist überhaupt nicht dargestellt und die Kontrastflüssigkeit in die Blase zurückgelaufen. Von einer chirurgischen Behandlung der schweren Nierenveränderung wurde Abstand genommen.

Patient wurde auf seinen Wunsch, da er sich beschwerdefrei fühle, und da er in der Zwischenzeit Vater weiterer 2 angeblich gesunder Kinder geworden sei, in unverändertem Zustand entlassen.

Fall 13. Herr K. M., Schießmeister aus L. (Kalkbergwerk), geb. am 25. 6. 1885, 48 Jahre alt, kommt am 11. 4. 33 in meine Behandlung. Er gibt an, vor 3 Jahren die erste Blutung gehabt zu haben. Von Beruf sei er früher Ofenreiniger in einem großen Werk und viel dem Schwefeldunst ausgesetzt gewesen. Eine frühere venerische Infektion wird verneint, ebenso der Umgang mit Farben.

Patient ist in gutem Ernährungszustand, jedoch sind die sichtbaren Schleimhäute schlecht durchblutet. Urinbefund am 11. 4. 33: Alb. positiv, Sacch. positiv. Im Sediment reichlich Leukocyten und Erythrocyten.

Die Cystoskopie ergab eine entzündliche gerötete Blase. Blauausscheidung beider Nieren erfolgte in normaler Stärke und Intervall nach 5 Min. Im Blickfeld des Cystoskopes lassen sich 10—15 erbsen- bis pflaumengroße Tumoren unterscheiden, die ineinander übergehen, und deren Stiele nicht einzeln zu erkennen sind.

Am 20. 4. 33 Operation unter örtlicher Betäubung (Alypin). Absaugung der Papillome unter Leitung des Auges und Koagulation des Tumorgrundes.

27. 4. 33 erneute Absaugung von mehreren Papillomen, da in einer Sitzung die Blase nicht tumorfrei zu bekommen war. Koagulation des Blasengrundes.

11. 5. 33 erneute Koagulation der kleinsten Tumoren und Papillomrasen. 1. 6. 33 cystoskopische Kontrolle. Ein Papillom am Blasendach wird noch gesichtet. 7. 6. Absaugung und Koagulation desselben.

14. 6. erneute Cystoskopie und Verschorfung der letzten tumorverdächtigen Stellen. 28. 6. Kontrollcystoskopie. Blase tumorfrei.

Patient stellte sich ein Jahr später, am 12. 6. 34, wieder ein und erzählt, daß er sich bis auf die letzten Wochen wohlbefunden habe; er habe bis vor einigen Tagen keine Blutung mehr gehabt, und der Blasenreiz sei verschwunden gewesen.

Urinbefund am 12. 6. 34: Alb. positiv, Sacch. negativ. Sediment: Mäßig Leukocyten, reichlich Erythrocyten.

Patient wird in stationäre Behandlung genommen (19. 6. 34 bis 25. 6. 34), nachdem am 12. 6. ein Papillomrezidiv am inneren Schließmuskel der Blase an der Bauchdeckenseite diagnostiziert wurde.

Operation am 20. 6. 34 unter Lumbalanästhesie. Mit dem Blasenhalsinstrumentarium wird das Papillom koaguliert und zugleich ein zweites echtes Papillomrezidiv von Kirschkergröße in der Pars prostatica der Urethra gesichtet und koaguliert. Patient wird am 25. 6. beschwerdefrei entlassen. Einer weiteren Nachbehandlung entzog sich der Kranke.

Patient stellte sich am 11. 3. 37 vor.

Urinbefund: Alb. positiv, Sacch. negativ. Sediment: Vereinzelte Leukocyten und einige Erythrocyten.

Kontrollcystoskopie am 2. 4. 37: Normale Blasenschleimhaut. Am Blasendach befindet sich auf der linken Seite kurz hinter dem Schließmuskel ein kirschgroßes und in geringem Abstand davon zwei erbsengroße Papillomrezidive. Blauausscheidung beider Nieren nach 5 Min. Patient lehnt erneute Krankenhausbehandlung ab, und ebenfalls die Lumbalanästhesie. Er wünschte die erneute Behandlung in Lokalanästhesie.

Die Operation fand am 15. 7. 37 unter Panthesinbetäubung der Blase statt. Die Papillome wurden abgesaugt und koaguliert. Die histologische Untersuchung ergab folgenden Befund: „Die eingesandten Stücke von dem Blasenpapillom des Patienten K. M. sind offenbar beim Transport in sehr kleine Stückchen zerfallen. Da das Epithel einen ziemlich regelmäßigen Aufbau zeigt, jedenfalls keine größeren Zellatypien aufweist, so dürfte sein Verhalten nicht für eine Malignität sprechen. Die Bindegewebsstiele sind außerordentlich schmal. Nekrosen finden sich nicht. Von Bestandteilen der Blasenwand ist nichts in den untersuchten Teilen enthalten“.

Wegen der Art der Anästhesie mußte von der Excision wegen zu großer Schmerzhaftigkeit Abstand genommen werden. Patient wurde geheilt entlassen.

Fall 14. Herr W. L., Reichsbahnzugführer aus I., geb. am 5. 4. 1871, Alter 63 Jahre, kommt am 29. 10. 34 in meine Behandlung wegen schmerzhaftem und vermehrtem Harn-drang und wegen gehäufter Blasenblutung, die er seit etwa 1928/29 habe. Er führt die Blasenblutungen auf Erkältungen im Frühjahr und Herbst zurück. Der blutige Urin wurde wieder klar nach Einnahme von 1—2 Glasröhrchen von Hexamethylentetramin. Mit Farben habe er nichts zu tun gehabt, und eine venerische Infektion habe er niemals überstanden.

Kräftiger Mann in leidlich gutem Ernährungszustand. Sichtbare Schleimhäute schlecht durchblutet. Seelisch ist er stark deprimiert.

Urinbefund am 29. 10. 34: Alb. positiv, Sacch. negativ. Im Sediment reichlich Erythrocyten und Leukocyten.

Die Cystoskopie ergab ein Papillom mit derben plumpen Zotten oberhalb des linken Ureterostiums, das an seinem Stielansatz ulceriert war, und eine derbere Umwallung erkennen ließ.

Operation am 31. 10. 34. Ätherchloroformnarkose. Absaugung eines derbzottigen sehr massiven taubeneigroßen Tumors. Koagulation des ulcerierten, teilweise wallartig erhabenen Grundes.

Wegen des klinischen Verdachtes auf ein beginnendes Carcinom am Blasenrunde wird am 7. 11. 34 unter Ätherchloroformnarkose die Sectio alta ausgeführt, und der Stiel mitsamt dem wallartigen Rand excidiert und vernäht. Drainage der Blase. Langsame Wundheilung. Die histologische Untersuchung am 10. 11. 34 ergab folgenden Befund: „Die mikroskopische Untersuchung der Harnblasenwand zeigte einmal eine oberflächliche Nekrose der Schleimhaut mit Thromben in Gefäßen und zweitens epitheliale Zapfen, die teils aus regelmäßig aufgebauten plattenepithelähnlichen Zellzügen, teils aus mehrreihigen, zylindrischen Zellen bestehen. Hier und da sind vereinzelt Kernteilungsfiguren zu sehen. Histologisch handelt es sich um gutartige epitheliale Bildungen. Nach unsern Erfahrungen gehen aus solchen Epithelialbildungen vielfach Carcinome hervor“. Krankenhausbehandlung vom 30. 10. 34 bis 22. 12. 34. Körpergewicht unverändert.

Patient erscheint im März 1937 nicht zur Kontrolluntersuchung. Er schreibt, daß er sich wohlbefinde, keine Beschwerden und auch keine Blutungen mehr gehabt habe. Eine Kontrollcystoskopie lehnt er ab.

Fall 15. Herr C. R., Schlosser aus M., jetzt Invalide, geb. am 2. 2. 1867, Alter 68 Jahre, kommt am 22. 1. 35 wegen heftigster Hämaturie in meine Behandlung. Er gibt an, schon seit 4—5 Jahren teilweise schwere Blasenblutungen gehabt zu haben. Die letzte Zeit habe sich auch ein sehr schmerzhafter Harndrang hinzugesellt. Sein Bruder sei am Blasenkrebs gestorben. Eine früher überstandene Infektion verneint er, ebenso habe er mit Farben nichts zu tun gehabt. Wegen seiner Blasenblutung habe er nie ärztlichen Rat aufgesucht.

Sehr gealterter kachektischer Kranker in schlechtem Ernährungszustand. Die sichtbaren Schleimhäute sind schlecht durchblutet.

Urinbefund: Alb. positiv, Sacch. negativ. Im Sediment: Reichlich Leukocyten und massenhaft Erythrocyten.

Die Cystoskopie am 13. 1. ergab eine normale Blauausscheidung beider Nieren und eine schwere Blasenentzündung. Am rechten Ureterostium befindet sich eine kleinapfelgroße

Geschwulst, die blutet. Clauden intramuskulär. Operation am 25. 1. 35. Lumbalanästhesie. Absaugen des Papilloms und Koagulation des Stieles. Eine histologische Untersuchung wurde nicht ausgeführt. Die Blutung steht nach Entfernung des Tumors. Als Nachbehandlung wurde wegen des jahrelangen hochgradigen Blutverlustes noch einmal 2×5 ccm Clauden injiziert. Außerdem erhielt er zur Bekämpfung der hochgradigen Cystitis Cylotropin, Harn-desinfizientien, Blasen-spülungen mit Argolaval in fallenden Dosen und Rivanol. Patient hatte nach dem Eingriff septisches Fieber bis $40,4^{\circ}$, teilweise, und erlag seiner Herzmuskelschwäche am 1. 3. trotz der reichlichen Verabreichung von Cardiaca.

Die letzte cystoskopische Kontrolle am 13. 2. ergab eine wohl entzündlich stark gerötete, aber tumorfreie Blase. An der Stelle des Tumorstieles befand sich ein mit Fibrinflocken bedeckter weißlicher Schorf.

Fall 16. Herr O. P., Bauarbeiter aus I., geb. am 16. 4. 1890, 46 Jahre alt, kommt am 2. 9. 35 in meine Behandlung wegen Blasenblutens. Er gibt an, im Jahre 1917 die erste Blutung beobachtet zu haben, er habe sie aber keinem Arzt mitgeteilt. Jedes Frühjahr und jeden Herbst habe er neue Blutungen. Vor dem Kriege habe er 3 Jahre lang mit Beize und Schwefelfarben gearbeitet. Eine überstandene venerische Infektion wird verneint.

Patient ist von kräftigem Körperbau und zeigt keine sichtbaren krankhaften Merkmale.

Urinbefund: Alb. positiv, Sacch. negativ. Im Sediment reichlich Erythrocyten, Leukocyten und Epithelien. Cystoskopie am 2. 9. 35. Entzündlich gerötete Blaseschleimhaut. Seitlich vom linken Ureterostium befindet sich ein pflaumengroßes zottiges Papillom. Die Blauausscheidung beider Nieren erfolgt nach 6 Min. normal. Das Pyelogramm ergibt normale Verhältnisse der ableitenden Harnwege. Die Übersichtsaufnahme zeigt keinen sichtbaren pathologischen Befund der Blasen- und Nierengegend. Patient bleibt der weiteren Behandlung fern und verweigert die intravesicale Operation. Bei meinem Besuch im März 1937 in seiner Wohnung begründet Patient die Verweigerung der Operation mit allen möglichen Ausflüchten und erklärt, daß er sich Anfang Juli 1937 bestimmt operieren lassen will. Er ist jedoch bis November 1937 nicht zur Operation erschienen. Seit 1935 hatte er auch angeblich keine Blutungen mehr gehabt, nur leide er noch unter öfterem Urindrang.

Fall 17. Frau C. G., Putzfrau und Schulwärterin aus G. bei I., geb. am 24. 9. 04, Alter 31 Jahre, kommt am 30. 9. 35 wegen Blutharnens in meine Behandlung und gibt an, 8 Tage vorher die erste Blasenblutung gehabt zu haben. Eine urologische Vorgeschichte weiß sie nicht zu geben. Eine frühere venerische Infektion und eine Beschäftigung mit Farben wird abgelehnt, dagegen wurde wegen der Psoriasis reichlich über lange Zeit Arsen gegeben. Patientin macht körperlich einen guten Eindruck. Die Scheren sind etwas blaß. Als Nebenfund besteht eine seit Jahren bestehendes stets rezidivierende und sehr ausgebreitete Psoriasis vulgaris. Der Urin ist blutig rot bis schwarz gefärbt.

Urinbefund: Alb. positiv, Sacch. negativ. Im Sediment massenhaft Erythrocyten und Leukocyten.

Die Cystoskopie ergab neben einer bestehenden Cystitis ein kirschgroßes Papillom neben dem linken Ureterostium.

Die Funktion beider Nieren (Indigoausscheidung) ist normal nach 5. Min in guter Stärke und regelrechtem Intervall.

Am 17. 10. 35 unter Lumbalanästhesie Absaugung des Papillomes unter Sicht und Koagulation des Geschwulststieles. Von einer histologischen Untersuchung wurde wegen klinisch feststehender Gutartigkeit des Papilloms Abstand genommen, zumal der Stiel der Untersuchung nicht zugeführt werden konnte.

17. 10. 35 erste cystoskopische Kontrolle. Ein weißlicher nekrotischer Schorf befindet sich an der Stelle des ehemaligen Papillomstieles.

Die Patientin befindet sich in stationärer Krankenhausbehandlung. Als Nachbehandlung erfolgten tägliche Rivanolspülungen der Blase neben medikamentöser Therapie und einer Harn-desinfektionsdiät. Patientin stellt sich am 19. 12. 37 erneut vor. Sie hat keine Blutungen und keine Blasenbeschwerden mehr gehabt. Am 4. 3. 37 cystoskopische Kontrolluntersuchung. Urinbefund: Alb. negativ, Sacch. negativ. Im Sediment außer vereinzelt Epithelien kein Befund. Die Blase ist tumorfrei, und auch eine Narbe ist am ehemaligen Sitz des Papilloms nicht zu entdecken. Indigoausscheidung beider Nieren in normaler Weise nach 5 Min. Patientin wurde geheilt entlassen und hatte während des Krankenhausaufenthaltes 0,7 kg zugenommen.

Fall 18. Frau C. K., Hausfrau aus M., geb. am 4. 10. 1874, Alter 62 Jahre, kommt am 10. 2. 36 in meine Behandlung und gibt an, daß sie schon seit 1 Jahr 2—3mal heftigstes

Blasenbluten gehabt habe und in hausärztlicher Behandlung war. Vor 25 Jahren habe sie sich einer Eierstocksoperation und vor 15 Jahren einer doppelseitigen Bruchoperation unterzogen. Eine überstandene gonorrhöische Infektion wird abgelehnt, dagegen gibt Patientin an, sehr oft Fenster und Fußböden mit Farbe gestrichen zu haben.

Patientin macht einen schwächlichen, aber keinen kranken Eindruck. Der Urinbefund am 10. 2. 36: Alb. Spur, Sacch. negativ. Im Sediment reichlich Erythrocyten. Die Cystoskopie am 10. 2. 36 ergab in einer normalen Blase ein Papillom am rechten Ureterostium von Walnußgröße.

Operation am 14. 2. 36 unter Lokalanästhesie. Absaugung des Tumors und Excision des Stieles. Stillung der Blutung durch Koagulation. Eine histologische Untersuchung wurde nicht ausgeführt, da der Tumor ein völlig gutartiges Aussehen zeigte, und das excidierte Stielstückchen bei der folgenden Ausspülung in Verlust geriet.

Die Nachbehandlung bestand in Verabreichung von Harndesinfizientien und in Blasenpülungen mit Rivanol, verbunden mit einer Harndesinfektionsdiät. Patientin befand sich vom 12. 2. 36 bis 7. 3. 36 in stationärer Behandlung. Sie wurde geheilt entlassen. Das Körpergewicht blieb während der Krankenhausbehandlung unverändert.

Kontrolluntersuchung am 22. 2. 37. Urinbefund: Alb. negativ, Sacch. negativ. Sediment o. B. Cystoskopie: Normale Blasenschleimhaut. Die Stelle, an der das Papillom saß, ist mit Sicherheit nicht mehr zu bestimmen. Die Blase ist völlig frei von Tumoren. Blauausscheidung beider Nieren nach 4 Min. Patientin fühlt sich auch subjektiv äußerst wohl.

Fall 19. Frau A. E., Hausfrau aus I., geb. am 11. 4. 1889, Alter 54 Jahre, kommt am 29. 5. 36 das erstmalig in meine Behandlung. Eine Blutung hatte sie nie, dagegen immer Harndrang und Blasenreiz, verbunden mit Beschwerden in der Harnröhre. Eine früher überstandene venerische Erkrankung wird verneint, ebenso die Beschäftigung mit Farben.

Patientin ist in gutem Ernährungszustand und macht keinen krankhaften Eindruck. Urinbefund: Alb. positiv, Sacch. negativ. Sediment: Reichlich Leukocyten und Erythrocyten.

Die Cystoskopie am 29. 5. ergibt eine entzündete Blasenschleimhaut und am linken Ureterostium befindet sich ein kirschgroßes Papillom, an der hinteren rechten Blasenwand, an der Stelle, an welcher die Krümmung nach aufwärts beginnt, befindet sich in gerader Fortsetzung von der rechten Harnleiteröffnung eine etwa 2 cm lange und 1 cm breite gelblich-weiße Induration der Blasenschleimhaut mit höckeriger Oberfläche ähnlich der Malakoplakie bzw. einer Leukoplakie.

Blauausscheidung der rechten Niere erst nach 8 Min. und schwach, linke Niere scheidet nach 4 Min. prompt aus. Ureterkatheter beiderseits gut aufführbar. Übersichtsaufnahme zeigt keinen pathologischen Befund. Füllung des rechten Nierenbeckens mit 15 ccm, des linken mit 10 ccm Abrodil (20%). Das Pyelogramm ergibt eine hydronephrotisch veränderte rechte Niere, aber ohne randständige Aussparungen, die auf ein Nierenbeckenspapillom schließen lassen. Der Verdacht eines Nierenbeckentumors besteht wohl, aber da keine Blutung zu sehen ist, und die Hydronephrose auch anderen Ursprungs sein kann, wird von einer Nephroureterektomie abgesehen.

Patientin wird am 4. 6. 36 unter Narkose operiert. Es erfolgt die Absaugung des Blasenpapilloms und die Excision des Papillomstieles sowie Koagulation des blutenden Grundes. Die Induration des rechten Blasen hintergrundes wird mittels der Koagulationssonde zerstört. Eine Excision war wegen der Lageanomalie leider nicht durchführbar. Die histologische Untersuchung der Blasengeschwulst und ihres Stieles ergab ein benignes Papillom. Die Nachbehandlung wurde mit Blasenpülungen, Harndesinfizientien und einer Harndesinfektionsdiät durchgeführt.

Die cystoskopische Kontrolle am 12. 6. 36 ergab an der Stelle des excidierten Papilloms ein Ulcus der Blasenschleimhaut, das mit Fibrinflocken bedeckt war. Die verhormende Induration des Blasen hintergrundes ist wenig verändert, daher erfolgt am 22. 6. eine nochmalige gründliche Koagulation derselben unter Narkose.

Am 2. 7. cystoskopische Kontrolle. Beide behandelten Stellen der Blase sind von geröteter Schleimhaut umgeben und selbst mit fibrinösen nekrotischen Belegen bedeckt. Subjektives Wohlbefinden. Patientin war vom 3. 6. bis 4. 7. 36 in stationärer Behandlung. Körpergewicht unverändert. Patientin wird nach Hause entlassen.

Kontrolluntersuchung am 2. 4. 37. Urinbefund: Alb. negativ, Sacch. negativ. Sediment: o. B. Cystoskopie: Blauausscheidung der rechten Niere nach 8 Min., die linke Niere arbeitet nach 4 Min. in normaler Stärke und Intervall. Die Inspektion der Blase ergab

keinerlei Anhaltspunkt für eine Geschwulst. Die Stelle, an der das Papillom saß, ist kaum mehr zu erkennen, ebenso ist nichts mehr von der verhornenden Blaseninduration zu sehen. Beide Ureterkatheter sind gut aufführbar. Die Füllung des rechten Nierenbeckens gelingt bis 15 ccm einer Abrodillösung (20%), die des linken Nierenbeckens mit 10 ccm. Das Pyelogramm ergibt dieselbe unveränderte rechtsseitige Hydronephrose, wie am 29. 5. 36. Links sind normale Verhältnisse der ableitenden Harnwege vorhanden. Da Patientin sich absolut gesund fühlt und nie eine Blutung gehabt hat, wird die Frage der rechtsseitigen Nephroureterektomie totalis wegen Nierenbeckenpapilloms erneut verneint, und ihr nur eine öftere Kontrolle der rechten Niere empfohlen.

Fall 20. Herrn Ch. L., Schlosser aus I., geb. am 25. 7. 1764, Alter 71 Jahre, kommt am 2. 6. 36 in meine Behandlung wegen Blutharnens und gibt an, einen Monat vorher die erste Blutung bemerkt zu haben. Er habe nie etwas mit Blasenleiden zu tun gehabt. Wie er 15—18 Jahre alt gewesen sei, habe er bei der Fa. Bayer & Co., Anilinfarben, als Packer gearbeitet. Eine venerische Infektion in seiner Jugendzeit wird verneint.

Patient macht für sein hohes Alter einen etwas blassen, aber sonst guten gesundheitlichen Eindruck. Urinbefund: Alb. positiv, Sacch. negativ. Im Sediment reichlich Leukocyten und Erythrocyten. Cystoskopie am 2. 6. 36: Blasenschleimhaut entzündlich gerötet. Um das linke Ureterostium sitzt ein pflaumengroßes Papillom, so daß die Uretermündung nicht zu sehen ist.

Operation am 9. 6. 36 unter Lokalanästhesie. Absaugung des Tumors unter Sicht und Versuch der Excision des Papillomstieles. Da der Patient kollabierte, konnte eine Excision nicht in Ruhe durchgeführt werden, und es erfolgte eine schnelle Koagulation des Stieles. Von einer histologischen Untersuchung wurde aus diesem Grunde ebenfalls Abstand genommen.

Die Temperatur, die kurz vor dem Eingriff noch fast 40° erreichte, sank auf die Norm zurück und blieb mit kleinen Schwankungen bis zur Entlassung normal. Die Nachbehandlung wurde mit Cardiacs, Harndesinfizientien, Rivanolblasenspülungen und einer Harndesinfektionsdiät durchgeführt.

Am 30. 6. cystoskopische Kontrolle: Weißlicher Schorf am linken Ureterostium. Die Öffnung des Harnleiters ist noch verquollen und nicht zu sehen.

Am 13. 7. zweite cystoskopische Kontrolle: Die entzündliche Schwellung um die Harnleitermündung hat stark nachgelassen, das Ureterostium ist gut sichtbar. Blase frei von Tumoren. Blasenentzündung läßt sehr nach. Patient befand sich in stationärer Behandlung vom 12. 6. bis 17. 7. 36. Gewichtszunahme 2½ kg. Er wurde geheilt entlassen.

Am 23. 2. 37 stellt sich der Patient erneut wegen Blasenblutungen vor. Urinbefund: Alb. positiv, Sacch. negativ. Im Sediment massenhaft Leukocyten und Erythrocyten. Er blutete erst seit einigen Tagen wieder. Cystoskopische Untersuchung ergab eine multiple Aussaat in der Gegend des linken Ureterostiums, einige Tumoren sitzen bereits am Scheitel der Blase.

Am 1. 3. Rezidivoperation. Von den 10 Rezidivtumoren gelingt es, die drei größten unter Lumbalanästhesie zu entfernen. Nach der Absaugung wurden die Stiele mit dem Schneidhaken und der geraden Schlinge excidiert, und das blutende Gefäß koaguliert. Es gelang nicht, alle Tumoren in einer Sitzung zu entfernen, da der Patient außerdem ein ziemlich hochgradiger Prostatiker mit Restharn war, und dadurch das endovesicale operative Vorgehen sehr erschwert wurde. Die histologische Untersuchung, bei der die mitgesandten Stiele nicht eindeutig aus der Papillommasse erkannt wurden, ergibt folgendes Resultat: „Es handelt sich um papillomatöse Wucherungen mit ziemlich dicken Epithelbekleidungen, die sich aber gegen die Stiele, die teilweise mäßig lymphocytär infiltriert und gequollen sind, scharf absetzen. Das Epithel ist etwas atypisch, aber zeigt an den meisten Stellen keine größeren Abweichungen, nur vereinzelt Riesenkernbildungen. Ausschlaggebend wäre natürlich für die Feststellung der Malignität das Verhalten zur Blasenwand. Auf Grund des rein histologischen Epithelbefundes ist ein carcinomatöser Charakter in dem Fall nicht so sehr wahrscheinlich.“

In der zweiten Sitzung am 25. 3. 37 wurden die restlichen 7 Rezidivpapillome unter Lumbalanästhesie entfernt. Es gelang nur einmal die Excision des Stieles, dagegen mußte 6mal mit der Koagulation des Tumorstieles wegen seines ungünstigen Sitzes vorlieb genommen werden.

Cystoskopische Kontrolle am 6. 4. Neben einer hochgradigen Cystitis sind überall an den Stellen der Tumoren nekrotische Schorfe zu sehen. Patient befand sich vom 26. 2. bis

10. 4. 32 in stationärer Behandlung. Körpergewicht unverändert. Er wurde gebessert und beschwerdefrei entlassen.

Patient stellt sich erneut am 31. 8. vor. Urinbefund: Alb. positiv, Sacch. negativ. Im Sediment befinden sich reichlich Erythrocyten und Leukocyten.

Krankenhausaufnahme. Cystoskopie am 31. 8. ergab eine diffuse Blasenpapillomatose mit einer Unmenge kleinster und größerer Recidive. Ein Papillom sitzt diesmal im rechten Ureterostium. Es besteht eine ziemlich heftige Cystitis. Außerdem klagt Patient über geschwollene Füße.

Am 3. 9. erneute Absaugung der Papillommassen, soweit möglich. Lokalanästhesie. Koagulation der Stiele. Von einer Excision wurde bei der diffusen Aussaat Abstand genommen. Histologische Untersuchung ergab folgendes Resultat: „Außer papillären Wucherungen finden sich mehr fibröse Gewebstücke mit eingelagerten epithelialen Wucherungen in den Spalträumen. Muskulatur fehlt jedoch in diesen locker fibrösen Gewebsteilen. Das Epithel hat hier einen verschiedenen unregelmäßigen Charakter. Das Ganze macht den Eindruck einer malignen Wucherung, deren Grad aber wohl als mäßig bezeichnet werden kann, da keine stärkeren entzündlichen Reaktionen an den untersuchten Stellen nachweisbar sind.“

Am 10. 9. erneute Koagulation der Papillomreste. Krankenhausbehandlung vom 31. 6. bis 15. 9. 37.

24. 9. Patient stellt sich erneut vor. Allenthalben sprießen neue Recidive aus der Blasenschleimhaut hervor. Absaugung und Koagulation der Tumoren, soweit durchführbar in ambulanter Sitzung.

Patient ist angewiesen, sich monatlich zur Untersuchung einzufinden. Subjektiv ist sein Befinden einigermaßen erträglich, obwohl an dem malignen Charakter der Geschwulst nicht mehr zu zweifeln ist.

Fall 21. Herr E. Sch., Werkmeister aus H. bei I., geb. am 22. 9. 1883, Alter 53 Jahre, kommt am 9. 6. 36 das erstmal in meine Behandlung und gibt an, 6 Wochen vor diesem Termin das erstmal einen blutigen Urin bemerkt zu haben. Vorher habe er nie etwas ungewöhnliches am Urin bemerkt und auch keine Beschwerden gehabt. Eine venerische Infektion in jungen Jahren negiert er, ebenso habe er nie mit Farben zu tun gehabt. Patient macht einen sehr wohlgenährten Eindruck, psychisch sehr labil und außerordentlich ängstlich. Urinuntersuchung am 9. 6. 36: Alb. Spur. Sacch. negativ. Sediment: Reichlich Erythrocyten und mäßig viel Leukocyten. Die Cystoskopie klärte die Ursache der Blutung sofort auf, indem ein haselnußgroßes Papillom, das blutete, am linken Ureterostium festgestellt werden konnte. Die Indigoausscheidung beider Nieren erfolgte in normaler Stärke und Intervall nach 5 Min. Mäßige Blasenentzündung.

Am 16. 6. 36 erfolgte die Operation unter Lumbalanästhesie. Das Papillom wurde unter Sicht abgesaugt und der Stiel koaguliert. Von der Excision des Stieles konnte kein Gebrauch gemacht werden, da der Tumor bereits in der oberen Blasenkrümmung lag und eine Schnittführung daher eine Unmöglichkeit war. Als Nachbehandlung fanden Blasenpülungen mit Rivanol und eine Harndesinfektionsdiät statt. Medikamentöse Therapie.

Von einer histologischen Untersuchung wurde wegen der klinisch feststehenden Gutartigkeit des Papilloms Abstand genommen, zumal der Stiel der Untersuchung nicht zugeführt werden konnte. Patient befand sich in stationärer Behandlung vom 15. 6. bis 4. 7. 36 und wurde geheilt entlassen. Gewichtszunahme $1\frac{1}{2}$ kg.

Patient stellt sich erneut am 2. 3. 37 zur Nachuntersuchung vor. Urinbefund: Alb. negativ, Sacch. negativ. Sediment: Ganz vereinzelte Leukocyten, sonst o. B. Subjektiv bestes Wohlbefinden und keinerlei Blutungen mehr. Die cystoskopische Kontrolluntersuchung am 4. 3. 37 ergab eine glatte Blasenschleimhaut. An der Stelle des ehemaligen Tumors keine besonderen Merkmale. Es besteht noch eine leichte Cystitis trigoni. Die Indigoausscheidung beider Nieren ist normal nach 5 Min.

Fall 22. Herr D. D., Schlossermeister aus B. bei J., geb. am 3. 11. 1874, Alter 63 Jahre, kommt am 12. 6. 36 in meine Behandlung und gibt an, 10 Monate vorher, am 30. 8. 35, einen Berufsfall erlitten zu haben, indem er zwischen zwei Waggons geraten und gequetscht worden sei. Einige Wochen nach dem Unfall hatte der Patient die erste Blasenblutung festgestellt. Eine frühere venerische Infektion wird negiert, ebenso eine Beschäftigung mit Farben. Patient gibt auf Befragen an, von zwei Seiten bereits cystoskopiert worden zu sein, und daß er an einer Blasengeschwulst leide, die durch einen Blasenschnitt entfernt werden sollte.

Der Patient macht einen wohlgenährten Eindruck ohne sichtbare krankhafte Erscheinungen. Urinbefund am 12. 6. 36: Alb. Spur, Sacch. negativ. Sediment: Massenhaft Leukocyten und in reichlicher Anzahl Erythrocyten.

Cystoskopie am 12. 6. 36: Eine mäßig entzündete Schleimhaut mit etwas stärkerer Gefäßzeichnung. Geringe Balkenblase, die den etwas hypertrophierten Seiten- und Mittellappen der Prostata entspricht. In der Nähe des linken oberen Randes des Sphincter internus ragt eine walnußgroße zottige Geschwulst herab, die rötlich durchsichtig, teilweise aber dunkel und kompakt aussieht und auf Berührung leicht blutet. Am Blasenboden befindet sich ein haselnußgroßer Blasenstein.

Am 19. 6. 36 fand unter Lumbalanästhesie die sehr schwierige Absaugung unter Sicht statt. Eine Excision des Stieles war technisch unausführbar wegen des Sitzes der Geschwulst. Es erfolgte die Koagulation des Stieles.

Am 30. 6. 36 cystoskopische Kontrolle. An der Stelle der Geschwulst befindet sich eine weißliche nekrotische Schleimhaut, die der koagulierten Stielstelle entspricht. Die histologische Untersuchung am 25. 6. 36 ergab folgendes Resultat:

„Das übersandte Material wurde in seiner Gesamtheit in Paraffin eingebettet und geschnitten. Die Schnitte zeigen nur das Bild eines leicht entzündlich infiltrierten, weit verzweigten Papilloms. Ob nicht doch eine carcinomatöse Abartung dieses Papilloms vorliegt, kann mangels basaler Teile, an denen sich das destruierende Wachstum nur erweisen ließe, nicht gesagt werden. Das hier vorliegende, nur die frei in die Harnblasenlichtung hineinragenden Gewächsteile umfassende Material zeigte keine Entdifferenzierung des Epithels, auch keine Kernteilungsfiguren.“

Die Diagnose lautete auf gutartiges Papillom, wobei die Frage offen gelassen wurde, ob am Stiel oder in der Blasenschleimhaut nicht doch ein carcinomatöses Wachstum vorliegt.

Am 26. 6. 36 erfolgte die Lithotripsie des Blasensteines unter Leitung des Auges und Absaugung der Steintrümmer. — (Von einer Entfernung des Blasensteins während der ersten Sitzung am 19. 6. 36 mußte Abstand genommen werden, da sich dieselbe über 2 Stunden hinzog und die Anästhesie nachließ.) — Wegen der Nachwehen der Lumbalanästhesie wurde die Steinertrümmerung auf Wunsch des Kranken in Narkose vorgenommen.

Patient befand sich in stationärer Krankenhausbehandlung vom 18. 6. 36 bis 25. 7. 36 und wurde mit einer geringen Blasenentzündung, aber beschwerdefrei in die Behandlung des Hausarztes entlassen. Gewichtszunahme während des Krankenhausaufenthaltes $6\frac{1}{2}$ kg.

Die Kontrolluntersuchung am 10. 2. 37 ergab folgendes Resultat: Patient erzählt, im Herbst in Wildungen untersucht worden zu sein. Es wurde kein Tumor mehr festgestellt. Der Urinbefund am 10. 2. 37: Alb. negativ, Sacch. negativ. Im Sediment noch reichlich Leukocyten. Patient fühlt sich subjektiv wohl und ist beschwerdefrei. Es besteht noch wegen seines Restharnes bei Prostatahypertrophie eine chronische mäßige Cystitis.

Cystoskopisch ist kein Tumor mehr nachzuweisen.

Fall 23. Herr W. M., Korbflechter, geb. am 22. 7. 01, Alter 24 Jahre, ohne Arbeit. Patient leidet unter ungeklärten Rückenbeschwerden, die nach der Blase zu ausstrahlen. Er wird mir vom Wohlfahrtsamt in Sch. zur urologischen Untersuchung überwiesen. Er gibt an, daß er viel mit Bronze, Spirituslack und bunten Farben zu tun gehabt habe. Eine Blutung habe er nie gehabt. An einer venerischen Infektion habe er nie gelitten.

Patient macht einen körperlich sehr geschwächten Eindruck, wohl bedingt durch die schlechte wirtschaftliche Lage, in der er sich befindet. Urinbefund am 19. 6. 36: Alb. negativ, Sacch. negativ. Sediment: Ohne pathologische Bestandteile. Die Cystoskopie ergab eine normale Blasenschleimhaut. Seitlich vom linken Ureterostium befindet sich ein kirschgroßes Papillom.

Blauausscheidung beider Nieren nach 5 Min. in normaler Stärke und Intervall. Übersichtsaufnahme und retrogrades Pyelogramm ohne pathologischen Befund.

Operation am 23. 6. 36. Evipan-Äther-Chloroformnarkose. Absaugung des Papilloms. Excision des Tumorstieles. Stillung des spritzenden Stielgefäßes durch Koagulation. Anstelle des Stieles ist ein Ulcus mit scharfen Rändern zu sehen. Nachbehandlung mit Harndesinfizientien, Diät und Blasenpflügelung.

Die histologische Untersuchung wurde nicht ausgeführt. Krankenhausaufenthalt vom 22. 6. 36 bis 27. 7. 36. Gewichtszunahme $6\frac{1}{2}$ kg. Patient wird geheilt entlassen.

Kontrollcystoskopie am 23. 7. 36. An der Stelle des excidierten Tumors ist ein mit Fibrinflocken bedeckter Schorf zu sehen.

Kontrollcystoskopie am 6. 1. 37. Urinbefund: Alb. negativ, Sacch. negativ. Sediment: Ohne pathologische Bestandteile. Funktion (Blauausscheidung) beider Nieren nach 5 Min. Die Stelle, an der das Papillom saß, ist nicht mehr zu entdecken.

Fall 24. Herr I. M., Kaufmann aus L., geb. am 25. 1. 1875, Alter 62 Jahre, kommt im August 1936 wegen kompletter Harnverhaltung in meine Behandlung. Er gibt an, nie etwas mit Blasenleiden zu tun gehabt zu haben. Auch mit Farben habe er sich nie beschäftigt, dagegen wird die Möglichkeit einer früher überstandenen Gonorrhöe zugegeben.

Patient wird mit kompletter Harnverhaltung in schwerkrankem Zustande in stationäre Behandlung genommen. Es erfolgt eine mehrwöchentliche Dauerkatheterbehandlung, während welcher Zeit die komplette urologische Untersuchung stattfand. Wasserstoß, Durstversuch, Reststickstoffbestimmung, Indigoausscheidung usw. Die Restharnmenge betrug 200 ccm.

Cystoskopie: Die Blasenschleimhaut war stark entzündet. Eine Blauausscheidung ist nicht festzustellen. Urinbefund am 3. 8. 36: Alb. positiv, Sacch. negativ. Sediment: Massenhaft Leukocyten und Epithelien. Die Prostata ist apfelgroß und derb. Die Cystoskopie am 25. 8. 36 ergab, nachdem die Blase mit täglichen Blasenspülungen unter Dauerkatheter vorbereitet war, eine noch stark entzündete Blasenschleimhaut. Es besteht eine hochgradige Balkenblase. Die Blauausscheidung der Nieren hat sich erholt und findet in mäßiger Stärke nach 5 Min. statt.

Der Zustand des Patienten erlaubte keine Prostatektomie.

Operation am 4. 9. 36 unter Lumbalanästhesie. Elektrosektion der hypertrophierten Prostata. Nachbehandlung mit Harndesinfizientien, Blasenspülungen und Harndesinfektionsdiät. Patient wird am 30. 9. 36 geheilt entlassen. Körpergewicht unverändert.

Am 15. 4. 37 stellt sich der Patient erneut vor und klagt über eine Blasenblutung. Urinbefund: Alb. negativ, Sacch. negativ. Sediment: Mäßig viel Leukocyten. Patient kann gut urinieren und hat keine Harnverhaltung mehr gehabt. Er ist durch Prüfung mit dem Katheter in der Tat als restharnfrei zu bezeichnen.

Die Cystoskopie am 15. 4. 37 ergab am rechten Ureterostium ein stecknadelkopfgroßes Papillom. Operation am 25. 4. in ambulanter Sitzung, da der Kranke stationäre Behandlung verweigerte. Lokalanästhesie. Von einer Excision wurde wegen der Art der Betäubung Abstand genommen, dagegen wurde der kleine Tumor durch schnelles Berühren mit der Koagulationssonde zerstört. Von einer histologischen Untersuchung mußte daher Abstand genommen werden. Zu einer Nachuntersuchung kann sich der Patient nicht bereit finden. Er fühlt sich aber seitdem auf Befragen sehr wohl.

Fall 25. Herr I. Sch., Hilfsarbeiter aus F., geb. am 18. 9. 1892, Alter 44 Jahre. Vom 14.—41. Lebensjahre als Geschirrschmied tätig gewesen mit Unterbrechung während des Weltkrieges. Vom 41.—44. Lebensjahre Hilfsarbeiter auf dem Gemeinde-Wasser- und Elektrizitätswerk. Er berichtet, schwere körperliche Arbeit zu haben und gibt weiter an, vor 1½ Jahren die erste Blasenblutung bemerkt zu haben. Eine frühere gonorrhöische Infektion verneint er und hat auch mit Farben nie etwas zu tun gehabt.

Patient macht einen gesunden kräftigen Eindruck. Urinbefund: Alb. Spur, Sacch. negativ. Sediment: Reichlich Erythrocyten, ganz vereinzelte Leukocyten. Die Cystoskopie am 5. 10. 36 ergab neben einem pflaumengroßen Papillom in der Gegend des linken Harnleiterostiums einen etwa 1—2 cm langen Papillomrasen direkt neben der ursprünglichen Geschwulst. Das Ureterostium wurde verdeckt. Die Röntgenübersichtsaufnahme ergab keine Besonderheiten.

Am 8. 10. 36 Operation. Evipan mit nachfolgender Äther-Chloroformnarkose. Das Papillom wurde abgesaugt. Der Stiel und der Papillomrasen wurden im Gesunden excidiert. Eine histologische Untersuchung wurde nicht ausgeführt. Nachbehandlung mit Blasenspülungen, Harndesinfizientien und einer Harndesinfektionsdiät. Der Patient befand sich in stationärer Krankenhausbehandlung vom 6. 10. bis 28. 10. 36. Körpergewicht unverändert. Er wurde geheilt in hausärztliche Behandlung entlassen. 24. 1. 37 Urinbefund: Alb. negativ, Sacch. negativ. Sediment: o. B. Keinerlei Blasenblutung. 27. 2. 37. Auf meine schriftliche Anfrage erklärt der Patient, daß er beschwerdefrei sei und an keiner Blasenblutung mehr leide. Zu einer Cystoskopie erschien er nicht.

Fall 26. Herr W. L., Maschinist aus I., geb. am 26. 7. 1869, Alter 67 Jahre, kommt am 2. 2. 37 in meine Behandlung wegen Blutharnens. Die erste Blutung habe er im April 1936 vor etwa 8 Monaten gehabt. Vor 7—8 Jahren habe er an Händen und Füßen sich schwer

verbrannt. Seit Jahren sei er zuckerkrank. Eine früher überstandene venerische Infektion und die Beschäftigung mit Farben wird verneint.

Kräftiger Mann in gutem Ernährungszustand. Urinbefund vom 2. 2. 37: Alb. positiv, Sacch. pos. Im Sediment massenhaft Leukocyten und Erythrocyten. Die quantitative Zuckerbestimmung ergab einen Wert von $7\frac{1}{2}\%$.

Cystoskopie am 2. 2. 37: Hochgradig gerötete, entzündete Blasenschleimhaut. Über dem rechten Harnleiterostium befindet sich eine pflaumengroße Zottengeschwulst. Die Funktion (Blauausscheidung) beider Nieren findet nach 5 Min. in normaler Stärke und Intervall statt. Ureterkatheter beiderseits gut ausführbar. Füllung beider Nierenbecken mit je 10 ccm Abrodil (20%). Das Pyelogramm ergibt normale beiderseitige Nierenbecken- und Harnleiter. Die Übersichtsaufnahme läßt keinen pathologischen Befund im Verlaufe der Harnwege erkennen. Patient wird vom 6. 2. bis 26. 2 auf die innere Abteilung des Hauses überwiesen zur intensiven Behandlung seines Diabetes.

Am 27. 2. wir er mit $3\frac{1}{2}\%$ Saccharum und Acetonnachweis der urologischen Abteilung zurücküberwiesen.

4. 3. 37. Wegen Anomalie der Wirbelsäure war die Lumbalanästhesie unmöglich. Operation in Evipan-Äther-Chloroformnarkose. Absaugung des Papilloms und Excision des Stieles. Koagulation des blutenden Stielbettes.

Die histologische Untersuchung ergab folgendes Resultat: „Die eingesandten Stücke von dem Blasenpapillom des W.L. haben nur dünne Bindegewebsstiele und einen teilweise ziemlich dicken, teilweise auch dünneren Überzug von geschichtetem Pflasterepithel, dessen Zellen keine stärkeren Abweichungen zeigen. Die Stiele selbst sind teilweise mäßig chronisch-entzündlich (lymphocytär) infiltriert.“

Die Nachbehandlung wurde mit Harndesinfizientien, Diät, die besonders auf seinen Diabetes zugeschnitten war, und Blasenspülungen durchgeführt. Kontrollcystoskopie am 25. 3. 37. An der Stelle der früheren Blasengeschwulst befindet sich eine mit einem weißlichen Schorf bedeckte Ulceration. Urinbefund: Alb. negativ, Sacch. positiv. Sediment: Nur noch wenige Leukocyten.

Der Patient befand sich in stationärer Behandlung vom 3. 2. 37 bis 27. 3. 37. Gewichtskurve unverändert. Patient wurde geheilt entlassen, stellte sich aber leider trotz Aufforderung nach $\frac{1}{2}$ Jahr zur Kontrolluntersuchung nicht ein.

Fall 27. Herr I. K., Monteur aus I., geb. am 3. 9. 1897, Alter 40 Jahre, kommt am 8. 2. 37 wegen erschwerten Urinierens zu mir und gibt an, schon einige Jahre daran zu leiden. Eine Blutung habe er nie gehabt, ebenso habe er mit Farben nichts zu tun gehabt. Eine venerische Infektion der Jugendzeit verneint er ebenfalls.

Kräftiger Patient mit gut durchbluteten sichtbaren Schleimhäuten. Urinuntersuchung am 8. 2. 37: Alb. negativ, Sacch. negativ. Im Sediment vereinzelt Leukocyten.

Cystoskopie am 15. 2. Restharn 220 ccm. Blasenschleimhaut entzündlich gerötet. Blauausscheidung beider Nieren nach je 5 Min. Beide Seitenlappen der palpatorisch etwas derben aber nur mäßig vergrößerten Prostata springen in das Lumen der pars posterior der Urethra hinein. Von der Schleimhaut des oberen Abschnittes der hinteren Harnröhre springt als kleiner zottiger Tumor hervor, der an einem etwa 1 cm langen durchsichtigen Stiel sitzt, dessen einziges Gefäß deutlich zu erkennen ist.

Krankenhausaufnahme am 16. 2. 37. Operation am 23. 2. 37. Elektroresektion des hypertrophierten Prostataadenoms unter Lumbalanästhesie. Bei dieser Gelegenheit wurde das Urethralpapillom mitexcidiert.

Die Nachbehandlung verlief ohne Besonderheiten. Sie bestand in der Abgabe von Harndesinfizientien, Diät und Blasenspülungen. Körpergewicht unverändert. Eine histologische Untersuchung wurde nicht ausgeführt.

Am 27. 3. 37 wurde der Patient restharnfrei entlassen. Patient erscheint zu der vorgeschlagenen Kontrolluntersuchung nicht.

Fall 28. Frau S. L., Kartonarbeiterin aus N. bei A., geb. am 26. 6. 1898, Alter 38 Jahre, kommt am 8. 3. 37 in meine Behandlung und gibt an, seit einem Jahr sehr große Schmerzen am Ende der Miktion zu haben. Zuweilen kommt ein Bluttröpfchen nach. Sie gibt an, daß sie vor 4 Jahren von mir wegen Blasenentzündung untersucht und behandelt worden sei, zu Anfang 1937 von anderer Seite wegen eines Carunkels des Harnröhrenausganges mehrfach geätzt und wegen Fluors einige Wochen stationär im Krankenhaus behandelt worden sei. Eine venerische Infektion habe sie nie durchgemacht und mit Farben habe sie nie etwas zu tun gehabt.

Kräftige Patientin in gutem Ernährungszustand. Urinbefund am 8. 3. 37. Alb. negativ, Sacch. negativ. Im Sediment befinden sich vereinzelte Leukocyten.

Die Cystoskopie ergab keinen besonderen pathologischen Befund. Die Urethroskopie ließ zwei kleine gestielte Papillome am oberen Teil der Harnröhre erkennen. Im übrigen ist die Schleimhaut der Harnröhre mit varikösen Gefäßen durchsetzt. Am 9. 3. Operation. Lumbalanästhesie. Zerstörung der Papillome mittels der Koagulationssonde. Die größeren Varixknoten wurden ebenfalls koaguliert.

22. 3. Cystoskopische Kontrolle. An der Stelle der Papillome und Varixknoten sind nur noch weißliche Schorfe zu sehen. Die Nachbehandlung bestand in medikamentöser Therapie.

Patientin befand sich vom 8.—23. 3. 37 in stationärer Behandlung. Das Körpergewicht blieb unverändert. Zu einer Kontrolluntersuchung fand sich die Patientin nicht ein.

Fall 29. Herr W. B., Dentist, 70 Jahre alt, kommt am 1. 6. 37 in meine Behandlung wegen Blasenbeschwerden. Er gibt an, er könne zeitweise sehr schwer urinieren. Er erklärt, beruflich viel mit Arsen zu tun zu haben. Eine überstandene venerische Infektion in der Jugendzeit wird zugegeben. Blutungen habe er in großen Abständen seit längerer Zeit festgestellt.

Großer kräftiger Mann in gutem Ernährungszustand. Urinbefund am 1. 6. 37. Alb. negativ, Sacch. negativ. Sediment: Vereinzelte Erythrocyten. Restharnmenge 180 ccm am 1. 6. 37. Restharnmenge am 7. 6. 37: Restharnfrei.

Die Cystoskopie am 7. 6. 37 ergab eine mäßig hypertrophische Prostata, besonders beider Seitenlappen. Balkenblase. Am inneren Schließmuskel befindet sich ein mit derben Zotten versehener fast pflaumengroßer Tumor, der eine ziemliche Beweglichkeit besitzt und in das Harnröhrenlumen hineinragt. Die Blauausscheidung beider Nieren erfolgte noch nicht nach 10 Min., obwohl die intravenöse Injektion ausgeführt wurde. Die Untersuchung mußte wegen großer Schmerzhaftigkeit frühzeitig abgebrochen werden. Patient verweigerte eine Probeexcision und eine Entfernung des Tumors, obwohl er zeitweise unter schwersten Harnabflußstörungen, die bereits die Nierenschädigung verursachten, litt.

Fall 30. Herr Ch. K., Walzer aus H., geb. am 25. 1. 1885, Alter 52 Jahre, kommt am 5. 3. 37 in meine Behandlung wegen schmerzhaften und gehäuften Harndranges. Er behauptet, niemals Blut im Urin bemerkt zu haben. Eine in der Jugendzeit überstandene venerische Infektion verneint er. Er habe auch nie mit Farben zu tun gehabt.

Kräftiger Mann, ohne krankhaftes Aussehen. Urinbefund: Alb. positiv, Sacch. negativ. Sediment: Mäßig viel Leukocyten, Epithelien und Erythrocyten.

Cystoskopie am 3. 6. 37. Rötliche mäßig entzündete Blasenschleimhaut. Oberhalb des rechten Ureterostiums befindet sich ein kirschgroßes Papillom. 1 cm rechts daneben ein 1-Pfennigstück großer Papillomrasen. Die Funktion (Blauausscheidung) beider Nieren erfolgt in normaler Stärke und Intervall nach 5 Min. Die Ureterkatheter sind beiderseits gut aufführbar. Die Füllung beider Nierenbecken geschieht mit je 6 ccm Abrodil (20%). Das Pyelogramm ergibt normale Verhältnisse der aufführenden Harnwege. Die Übersichtsaufnahme zeigt keinen pathologischen Befund im Bereiche der Harnleiter und Nieren.

Operation am 11. 6. 37. Lumbalanästhesie. Absaugung des Papilloms. Excision des Papillomstieles und Excision des Papillomrasens. Eine histologische Untersuchung fand nicht statt. Die Nachbehandlung wurde mit Harndesinfizientien, Blasenspülungen und Diät durchgeführt. Patient befand sich in stationärer Behandlung vom 2.—26. 6. 37. Körpergewicht unverändert. Urinbefund am 26. 6. 37. Alb. negativ, Sacch. negativ. Sediment: Noch vereinzelte Leukocyten.

Patient wurde am 26. 6. 37 geheilt entlassen. Zu einer Kontrolluntersuchung kann sich Patient vorläufig nicht entschließen.

Fall 31. Herr P. O. E., Handelsvertreter aus I., geb. am 31. 8. 1882, Alter 55 Jahre, war früher jahrelang auf einem großen Werk im Büro tätig. Er leidet seit Jahrzehnten an hochgradigem Basedow. Vor 2 Jahren und vor 1 Jahr habe er schweres Blasenbluten gehabt, dazwischen oft kleinere Blutungen. Wegen dieser Blutungen und gehäuften Harndrang kommt er am 22. 5. 37 in meine Behandlung. Mit Farben habe er nie etwas zu tun gehabt und das Überstehen einer venerischen Infektion verneint der Kranke.

Patient befindet sich in gutem Ernährungszustand. Sichtbare Schleimhäute gut durchblutet. Urinbefund am 22. 5. 37. Alb. positiv, Sacch. negativ. Sediment: Reichlich Erythrocyten und Leukocyten und Krystalle (Phosphate).

Cystoskopie am 1. 6. 37. Blasenschleimhaut rötlich entzündet. Seitlich außen vom rechten Ureterostium befindet sich ein pflaumengroßes Papillom. Blauausscheidung beider

Nieren erfolgt nach 5 Min. in normaler Stärke und Intervall. Die Ureterkatheter sind beiderseits gut aufführbar. Die Füllung beider Nierenbecken geschieht mit je 10 ccm Abrodil (20%). Das Pyelogramm und die Übersichtsaufnahme zeigen keinerlei pathologischen Befund der ableitenden Harnwege.

Operation am 8. 6. 37. Lumbalanästhesie. Absaugen des Tumors. Bei der Absaugung tritt eine stärkere Blutung des Stieles ein, die auf Berührung mit der Koagulationssonde steht. Der Stiel wird mit dem Schneidhaken schichtweise abgetragen, und das Stielbett mit der geraden Schneidschlinge excidiert. Das Spritzen des Stielgefäßes wird durch Koagulation zum Stehen gebracht.

Die mikroskopische Untersuchung, bei der leider der excidierte Blasenwandteil, Stiel und Zotten der Geschwulst, vielleicht eine Folge des Transportes, nicht auseinandergehalten werden konnten, ergab folgendes Resultat: „An den Gewebstückchen aus der Blase des Patienten P. O. finden sich die Strikturen des gewöhnlichen Papilloms, schmale, teilweise etwas chronisch-entzündlich (lymphocytär) infiltrierte Bindegewebsstiele und dickere geschichtete Epithelüberzüge aus gleichmäßig gebauten Zellen, so daß aus dem vorliegenden histologischen Befund, soweit das ohne Kenntnis der Beziehungen zur Blasenwand möglich ist, ein Schluß auf Malignität nicht zu ziehen ist“.

Patient wurde stationär vom 7.—26. 6. 37 behandelt. Körpergewicht unverändert.

Die Nachuntersuchung am 9. 9. 37 ergab cystoskopisch eine normale Blase. Ein Tumor war nicht mehr zu sehen. Der Urinbefund am 6. 9. 37: Alb. negativ, Sacch. negativ. Sediment: Vereinzelt Leukocyten. Patient befindet sich wohl.

Fall 32. Herr I. O., Presser aus I., geb. am 16. 11. 1899, Alter 37 Jahre, kommt am 17. 6. 37 zu mir und gibt an, häufigen Harndrang zu haben und vor 1 Jahr eine Blasenblutung beobachtet zu haben. Eine 14tägige Behandlung durch den Hausarzt sei vorausgegangen. Er habe Pillen zu sich nehmen müssen. Mit Farben habe er nie zu tun gehabt. Eine früher überstandene venerische Infektion wird verneint.

Patient ist in gutem Ernährungszustand und von etwas blassem Aussehen. Urinbefund am 12. 6. 37. Alb. positiv, Sacch. negativ. Sediment: Massenhaft Erythrocyten und Leukocyten.

Cystoskopie am 17. 6. 37. Sie ergab eine entzündlich gerötete Blaseschleimhaut. Oberhalb des linken Ureterostiums befindet sich ein kirschgroßes Papillom. Blauausscheidung beider Nieren nach 5 Min. in normaler Weise. Ureterkatheter sind beiderseits gut aufführbar. Füllung beider Nierenbecken mit je 4 ccm Abrodil (20%). Das Pyelogramm und die Übersichtsaufnahme ergeben keine nachweisbaren pathologischen Veränderungen der ableitenden Harnwege.

Operation am 22. 6. Lumbalanästhesie. Absaugung des Papilloms. Der lange feste Stiel ist unmöglich mit Absaugung zu evakuieren. Daher Abtragung des Stieles dicht oberhalb der Blaseschleimhaut mit dem Schneidhaken. Das abgeschnittene Stielstück wird mit einem Zängelchen erfaßt und aus der Blase gezogen. Das Stielbett wird mit der Schneidschlinge ausgeschnitten und ebenfalls aus der Blase herausgeholt. Die Excision des Stielbettes erinnerte durch die Würstchenformbildung des excidierten Stückes an die Elektroresektion im prostatistischen Gewebe. Das spritzende Gefäß wird durch Koagulation gestillt. Die histologische Untersuchung der drei Teile des Papilloms ergab folgendes Resultat: „Die durch Absaugung gewonnenen Flocken von dem Papillom des Patienten J. P. bestehen aus papillären Wucherungen mit stärkerer chronisch-entzündlicher Infiltration des aufgequollenen Stiels. Das Epithel ist ziemlich gelockert und größtenteils bis auf die tieferen Schichten abgelöst. An den noch erhaltenen Stellen erscheinen die Zellen bezirkweise stärker gequollen und die Kerne etwas verschieden groß. Ein Einwuchern in den Stiel hat jedoch nicht stattgefunden.“

An dem zweiten Stück (mit besonderem Instrument abgeschnittener Stiel) ist das Epithel ähnlich beschaffen, nur die Verbände sind besser erhalten; der Überzug grenzt sich scharf gegen das Stielgewebe ab.

An dem dritten Stück aus der Blaseschleimhaut findet sich eine oberflächliche Nekrotisierung (Verbrennung) bzw. in den tieferen Buchten eine eigentümlich garbenartige Ausrichtung der ausgezogenen Epithelkernen (wie bei elektrischen Einwirkungen). Im übrigen ist die Blasenwand entzündlich und infiltrierte. Einwucherungen in die Blasenwand vonseiten des Tumors sind nicht festzustellen. Diagnose: Papillom der Blase“.

Patient befand sich in stationärer Behandlung vom 17. 6. bis 10. 7. 37. Körpergewicht unverändert. Während der Nachbehandlung, die in Harndesinfizientien, Bettruhe und Diät

bestand, trat für einige Tage vorübergehend ein höherer Temperaturanstieg ein, der mit Schmerzen in beiden Nierenbecken begleitet war.

Kontrolluntersuchung am 14. 10. 37. Urinbefund: Alb. neg., Sacch. negativ. Sediment: Vereinzelte Leukocyten. Blauausscheidung der rechten und linken Niere nach 5 Min. in normaler Stärke und Intervall. In der Blase ist kein Tumor mehr zu sehen, und die Stelle, an der er saß, ist nicht mehr erkenntlich. Dagegen befindet sich ein Fremdkörper in der Blase, der mittels Fremdkörperzange (Operationscystoskop) herausgezogen wird und sich als ein etwa 2 mm langes und 2 mm breites Gummistückchen herausstellt. Auf welche Weise dieses in die Blase gekommen ist, kann der Patient nicht angeben.

Patient befindet sich wohlauf und soll sich in $\frac{1}{2}$ Jahr erneut zur Kontrolluntersuchung vorstellen.

Fall 33. Herr F. W., Schneidermeister aus O. bei P., geb. am 20. 3. 1863, Alter 74 Jahre, kommt am 8. 6. 37 wegen hochgradigen Blasenblutens zu mir. Er gibt an, vor etwa 4 Monaten den ersten blutigen Urin bemerkt zu haben. Eine früher überstandene venerische Infektion verneint er, ebenso den Umgang mit Farben.

Der noch sehr rüstige Patient klagt über häufigen Urindrang. Der Urin sieht tiefschwarz aus. Urinbefund am 8. 6. 37: Alb. positiv, Sacch. negativ. Sediment: Reichlich Leukocyten und Erythrocyten.

Erste cystoskopische Untersuchung am 14. 6. 37: Entzündlich gerötete Blasenschleimhaut. Seitlich der linken Harnleiteröffnung in Richtung des Schließmuskels ein kleinapfelgroßes, kompakt aussehendes, blutendes Papillom. Blauausscheidung beider Nieren nach 5 Min. in normaler Stärke und Intervall. Die beiden Übersichtsaufnahmen ergaben keinen pathologischen Befund in der Gegend der Harnleiter und Nieren, sodaß von einer weiteren urologischen Untersuchung wegen des hohen Alters Abstand genommen wurde. Patient geht nach Hause und ruft mich einige Tage später (20. 6. 37) über Land zu sich. Er hat tiefschwarzen Urin und sich entschlossen, sich in stationäre Behandlung zu begeben.

Operation am 25. 6. 37. Lumbalanästhesie. Absaugung des Tumors. Abschneiden des Stieles und Excision des Stielbettes mit nachfolgender Stillung des spritzenden Stielgefäßes durch Koagulation.

Die histologische Untersuchung der abgesaugten und excidierten Teile ergab folgendes Resultat: „An den Stückchen von dem Blasen tumor des Patienten F. W. findet sich auf dünnen Bindegewebsstielen ein dicker Epithelüberzug aus geschichtetem Übergangsepithel. Außerdem sind sowohl die dünnen wie auch die dickeren Stiele stark entzündlich infiltriert; Teile des Tumors sind auch nekrotisch. Das Epithel ist nicht überall ganz gleichmäßig. Das als Stiel bezeichnete Gewebstück ist an der Oberfläche stärker koaguliert und enthält in der Mitte zum Teil kräftige Gefäße mit dickerer Wandung, bei den Arterien aber keine Einlagerungen, die von Einwachsungen von Epithel (Carcinom) zu deuten wären.“

Patient hat den Eingriff gut überstanden. Nachbehandlung mit Blasenspülungen (Rivanol, Argolaval), Harndesinfizientien und Diät. Expectorantia und Cardiacia werden nebenbei verabfolgt.

Cystoskopische Kontrolle am 6. 7. 37. Keine Blutung mehr. An der Stelle des Tumors ist ein mit Fibrinflocken bedecktes Ulcus zu sehen.

Patient wurde vom 21. 6. bis 9. 7. 37 stationär behandelt. Körpergewicht unverändert.

Patient stellt sich am 20. 9. vor. Urinbefund: Alb. negativ, Sacch. negativ. Sediment: Vereinzelte Leukocyten. Patient erklärt, da er sich sehr wohl fühle, nicht in eine Kontrollcystoskopie einwilligen zu wollen.

Fall 34. Herr W. J., Schneidermeister aus G., geb. am 4. 5. 1850, Alter 87 Jahre. Patient kam am 21. 7. 37 mit einer hochgradigen Hämaturie in meine Behandlung. Der Urin war dunkelschwarz. Er gibt an, vor $1\frac{1}{2}$ Jahren die erste Blutung bemerkt zu haben. Vorher, um das 70. Lebensjahr, habe er zwar schon einmal Harnverhaltung gehabt; das habe sich aber wieder gegeben. Eine Woche vorher sei er in G. bereits gespiegelt worden, und man habe ihm bedeutet, daß sich in der Blase ein Polyp befände. Danach wurde in H. der Versuch einer homöopathischen Behandlung unternommen. Patient verneint eine frühere gonorrhöische Infektion, bejaht aber, daß er mit Farben zu tun gehabt habe, da ja die Kleiderstoffe alle gefärbt seien.

Patient macht einen sehr geschwächten und ausgebluteten Eindruck. Urinbefund am 21. 7. 37. Alb. positiv, Sacch. negativ. Sediment: Massenhaft Erythrocyten und Leukocyten.

Cystoskopie am 26. 7. Hochgradige Blasenentzündung. Die Blutung ist so stark, daß trotz ausgiebiger Spülung und Verwendung sehr spülstarker Operationscystoskope die Blutung nicht beherrscht werden kann, und die Vermutungsdiagnose eines Blasentumors weiter besteht. Die telefonische Anfrage in G., ob bei dem Patienten ein Papillom oder ein Carcinom cystoskopisch festgestellt werden konnte, ergibt die Tatsache, daß auch in G. infolge der schweren profusen Blutung und Schmerzhaftigkeit keine Diagnose mit Sicherheit gestellt werden konnte.

27. 7. Operation unter Lumbalanästhesie. Nach fast einstündigem Bemühen und blinder Absaugung der vorliegenden Tumorzotten und Blutkoagula gelang die Besichtigung der Blase erst, nachdem die Blutung aus einem Papillom von Apfelgröße, das am rechten Ureterostium saß, zum Stehen gebracht worden war. Am linken Ureterostium befand sich ein ebenso großes Papillom. Beide Tumoren sind infolge der monatelangen Blutung tiefschwarz verfärbt und teilweise inkrustiert. Die Seitenlappen der Prostata ragen hypertrophisch in die Pars posterior urethrae und in den Blasenhalss hinein. Die Schleimhaut der Blase ist gerötet und zeigt eine verschwommene Gefäßzeichnung. Infolge der außerordentlichen Schwierigkeit, dem hochgradig geschwächten Herzen infolge der langen Blutung und des hohen Alters des Patienten, erfolgt nur die Absaugung und Koagulation des rechtsseitigen Blasenpapilloms. Auch wurde von einer Excision des Stiels in diesem Falle abgesehen, da der Patient am Ende der zweistündigen Operation eine akute Kreislaufschwäche bekam, die die sofortige Beendigung der Operation dringend erheischte.

Die Nachbehandlung bestand wegen Ödeme der Beine in der reichlichen Gabe von Cardiacs, der Anlegung eines Dauerkatheters, da die Harnsperrre nicht beseitigt war, Blasen-spülungen mit Rivanol und Verabreichung von Harndesinfizientien, verbunden mit einer Harndesinfektionsdiät. Sofort nach der Entfernung des rechtsseitigen blutenden Papilloms produziert der Patient absolut klaren Urin. Der histologische Befund des Pathologischen Institutes in Marburg lautete wie folgt: „Bei dem aus der Blase stammenden Gewebsmaterial des Patienten W. J. handelt es sich um papillomatöse Bildungen, bestehend aus einem mehrschichtigen Übergangsepithel und einem zarten und dünnen bindegewebigen Grundstock. Daneben erkennt man nekrotische Gewebspartien nicht mehr zu devinierenden Charakters. Da bei dem Epithel stärkere Atypien und Polymorphien fehlen, finden sich an den vorliegenden Schnitten keine Hinweise für eine Malignität des Tumors im Sinne eines Carcinoms. Doch ist dabei natürlich zu berücksichtigen, daß es sich bei der vorliegenden Untersuchung lediglich um einen Querschnitt handelt, vor allen Dingen kann niemals allein auf Grund einer derartigen Untersuchung ausgeschlossen werden, daß an anderen Stellen eine Ausartung stattgefunden hat. An den vorliegenden Schnitten finden sie sich jedenfalls nicht.“

Leider verließ der Patient während meiner Abwesenheit gegen den Rat des behandelnden Arztes am 14. 8. 37 das Krankenhaus. Der Urin war bei der Entlassung völlig klar.

Fall 35. Herr H. H. aus M., früherer Bergmann im Industriegebiet, geb. am 12. 10. 1860, 77 Jahre alt, kommt am 8. 10. 37 wegen Blasenbeschwerden in meine Behandlung. Blutigen Urin habe er einmal bemerkt. Er könne sich aber nicht mehr an den Zeitpunkt erinnern. Ebenso habe er nie mit Blasenleiden zu tun gehabt. Auch mit Farben habe er nie gearbeitet. Eine gonorrhöische Infektion in der Jugendzeit wird ebenfalls verneint.

Der Patient ist für sein Alter noch sehr rüstig. Urinbefund am 8. 10. 37. Alb. negativ, Sacch. negativ. Im Sediment reichlich Leukocyten und Erythrocyten. Restharn 100 ccm. Drüse weich und wenig vergrößert.

Cystoskopie am 15. 10. 37. Balkenblase. Entzündlich gerötete Schleimhaut. Beide Seitenlappen der Prostata springen mächtig in das Harnröhrenlumen hinein. Auf dem rechten Seitenlappen sitzt ein mehrfach verzweigtes gestieltes Papillom, dessen Gefäße in durchscheinendem Licht deutlich zu sehen sind. Infolge der Nähe der Lichtquelle erscheint der Tumor weiß durchsichtig. Dem Kranken ist stationäre Behandlung und eventuell Elektroresektion geraten worden.

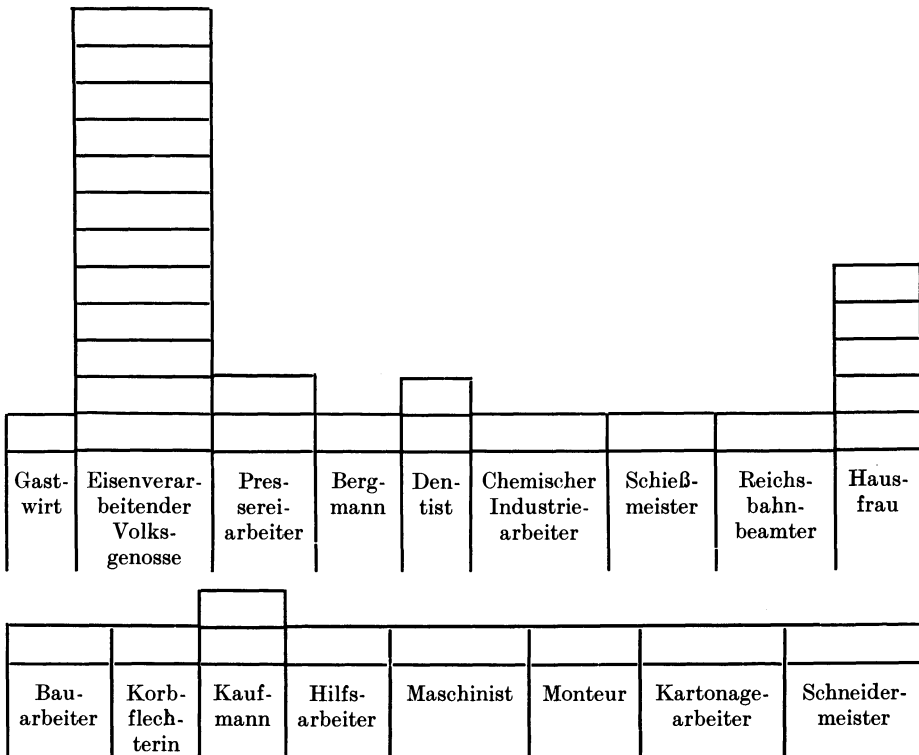
VI. Stand und Ausbau der neuzeitlichen Therapie der Papillome der Harnwege zur Verminderung und Beseitigung der Rezidivgefahr.

Wenn auch auf Grund der geschichtlichen Entwicklung der Behandlung der Papillomatose der Harnwege ohne Zweifel der ungeheure Fortschritt der

Therapie in die Augen fällt, so steht aber auch gewiß fest, daß wir einerseits in der Erkenntnis der letzten Ursachen der Geschwulstentstehung noch völlig im Dunkeln tasten und die Gefahr der Rezidive nicht bannen können, andererseits der Umwandlung eines Papilloms in ein Carcinom noch machtlos gegenüberstehen.

Auch für die Tumoren der Harnwege ist die Frühdiagnose und Frühoperation die beste und radikalste Behandlung und jede tumorverdächtige Person sollte einer möglichst baldigen urologischen Untersuchung unterzogen werden. Es ist erwiesen, daß gewisse Farbstoffe besonders disponierend für Tumorbildung in den Harnwegen sind. In den Betrieben der Farbenfabrikation müßte jeder Arbeiter oder Arbeiterin durch das amtliche Gesundheitsamt erfaßt und die urologische Untersuchung für derartig gefährdete Volksgenossen obligatorisch halbjährlich ausgeführt werden.

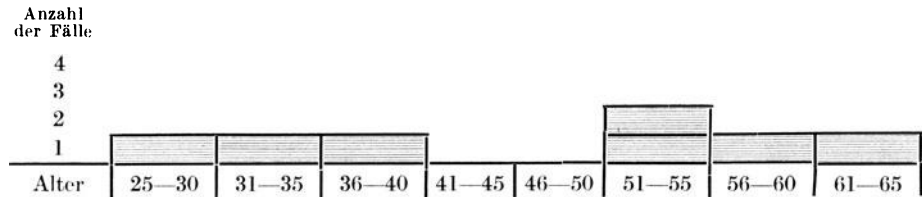
Von den vorstehend aufgeführten 35 Fällen von papillomatöser Erkrankung der Harnwege sind Volksgenossen der verschiedensten Berufe ergriffen worden. Auffallend aber ist, daß 12 Fälle, also ein Drittel meines einschlägig erkrankten Patientenmaterials, der eisenverarbeitenden Industrie zuzuzählen sind. Eine Statistik meiner Fälle gibt folgendes Bild:



Bis jetzt galt das Arbeiten in den Anilinfabriken als besonders gefährdet. Nach obiger Statistik birgt aber auch scheinbar die eisenverarbeitende Industrie für die dort beschäftigten Volksgenossen Gefahren in sich, auf die bis jetzt noch nicht hingewiesen worden ist. Ich vermute, daß die zunehmende chemische Bearbeitung aller eisenhaltigen Industrieerzeugnisse an der starken Beteiligung dieser Gruppe verantwortlich zu machen ist.

Das Verhältnis zwischen männlichen und weiblichen Kranken bei meinen Fällen ist 1:4, nämlich auf 7 weibliche Kranke kommen 28 männliche Kranke.

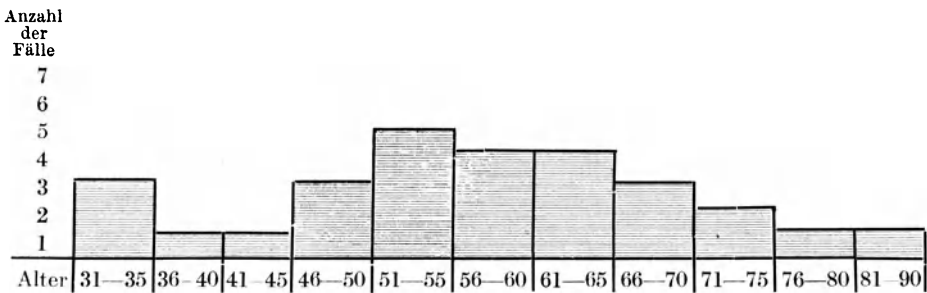
Das Alter der weiblichen Kranken ist aus folgender Statistik ersichtlich:



Über 50 Jahre scheinen die Frauen besonders für Papillome prädestiniert zu sein.

Von den 35 Fällen waren 34 verheiratet und nur 1 Fall betraf einen relativ jungen unverheirateten Mann von 34 Jahren.

Die Alterskurve der männlichen Patienten zeigt eine Bereitschaft für Erkrankung an Papillomen oberhalb des 40. Lebensjahres.



Befragt über die Vorgeschichte ihrer Erkrankung wissen 23 Patienten nichts besonderes anzugeben. 5 Patienten berichten über mehr oder minder rezidivierende Entzündungen der Blase.

2 Patienten gaben eine Beschäftigung mit Schwefeldunst bzw. Schwefelsäure, Salzsäure und Manganlauge an.

Ein Patient beschuldigte einen Unfall, den er 10 Monate vorher gehabt hatte.

Bei einem Patienten fand eine schwere Verbrennung des Körpers 7—8 Jahre vorher statt.

2 Patienten besaßen ein Papillom auf dem hypertrophischen Prostataadenom.

Ein Patient bekam ein Papillom nach erfolgter Elektroresektion der Prostata bei bestehender Cystitis.

Völlig ohne vorhergehende sichtbare Blutung waren 7 Patienten = $\frac{1}{5}$ aller von mir behandelten Kranken. Es ist also beachtlich, daß die makroskopische Blutung durchaus nicht das erste Warnungssignal für einen großen Teil der Papillomkranken sein kann.

28 Patienten geben den Zeitpunkt zwischen der ersten bemerkten Blutung und der einsetzenden Behandlung zwischen einigen Tagen und vielen Jahren an. Nur 3 Patienten beunruhigte die Blutung so, daß sie sofort den Arzt aufsuchten. 4 Patienten begaben sich innerhalb 3—6 Wochen in ärztliche Behand-

lung. Der Rest wartete zwischen 4 Monaten und 18 Jahren, ehe er der Blutung irgendwelche Bedeutung beimaß.

Die venerische Infektion wird von 2 Patienten offen zugegeben, und zwar als eine früher überstandene Gonorrhöe.

Bei einem Patienten konnte eine Lues latens nachgewiesen werden.

Die Frage nach einer früheren geschlechtlichen Krankheit wird wohl aus naheliegenden Gründen von der größten Anzahl der Patienten verneint worden sein. Hier dürfte einmal der dringend zu fordernde Gesundheitspaß für jeden deutschen Volksgenossen einen großen Wert besitzen, um die Frage zu klären, inwieweit die gonorrhöische Infektion Schuld an papillomatösen Neubildungen ist.

Von meinen 35 Papillomfällen gaben 26 keinerlei Berührung mit Farben oder ihren verwandten Produkten an. 3 Patienten hatten mit Farben ganz allgemein zu tun, ohne genauere Angaben machen zu können. Ein Patient arbeitete fabrikmäßig mit Arsen, ein anderer hatte reichliche Arsenkuren wegen ausgebreiteter Psoriasis vulgaris über die Maximaldosis hinter sich. Ein Patient mußte sich viel mit Lötwasser und Cyankali beschäftigen. Ein anderer Papillomfall hatte mit Schwefelfarben, wieder ein anderer viel mit Blei zu tun. In einer Anilinfabrik arbeitete nur ein einziger Patient.

Der mikroskopische Blutnachweis im Sediment war bei dreien meiner Fälle nicht zu erbringen, die restlichen 32 Patienten hatten teilweise das ganze Gesichtsfeld im Mikroskop voll von Erythrocyten. 7 Patienten hatten eine nicht infizierte Blase. 28 Patienten hatten eine mehr oder minder schwere Blasenentzündung.

Die Diagnose lautete 26mal auf benignes Blasenpapillom = 74%, 5mal fand eine Umwandlung in ein Carcinom statt = 14%. 4 Patienten hatten ein Papillom der Urethra posterior. Ein Kranker mit Papillom der Blase rezidierte mit einem echten Urethralpapillom. In einem Fall war die Papillomkrankung der Blase mit der sehr seltenen Leukoplakie der Blasenschleimhaut kombiniert.

Der Sitz der Papillome verteilte sich folgendermaßen: Einmal in der Pars posterior der Urethra dicht vor der Blase am Harnröhrendach. Einmal war der rechte Seitenlappen der hypertrophischen Prostata der Sitz eines Papilloms. Einmal saß das Papillom direkt am Schließmuskel an der linken Seite, ein zweites Mal an derselben Stelle, nur etwas höher. Ein drittes Papillom saß ganz dicht vor dem Schließmuskel. 2 Papillomkranke hatten ihren Tumor zwischen den Ureterostien. Ein Patient hatte an der rechten und linken Harnleiteröffnung je ein Papillom. Bei 15 Kranken saß das Papillom am linken Ureterostium. Von diesen 15 Fällen hatte 1 Fall eine Leukoplakie und der andere einen Papillomrasen von $\frac{1}{2}$ cm Länge und Breite neben dem Papillom. 9 Patienten waren mit einem Papillom am rechten Ureterostium behaftet. Von diesen befand sich in einem Falle neben dem Papillom ebenfalls ein Papillomrasen, und in einem anderen Falle kam der Patient mit einem Papillomrezidiv in loco in die Behandlung.

Eine Patientin kam bereits mit einer diffusen Papillomatose von 10 bis 15 Tumoren zur Operation. Zwei Kranke erschienen nach anderweitig vorgenommener sectio alta, der eine mit einer diffusen Papillomatose, besonders an der sectio alta-Narbe, der andere mit einem Papillom in der Sectio-alta-Narbe.

Etwa 43% aller Fälle sind auf das linke Ostium, etwa 25% auf das rechte Ureterostium beschränkt, also über $\frac{2}{3}$ aller Fälle. Das restliche kleinere Drittel verteilt sich auf die verschiedensten Abschnitte der Harnwege.

Ein Nierenbeckenpapillom und ein Harnleiterpapillom befanden sich, wie es bei ihrer außerordentlichen Seltenheit nicht zu verwundern ist, nicht unter meinen Papillomfällen.

Die Größe der Tumoren schwankt beträchtlich. 3 Tumoren waren apfelgroß. 5 Geschwulste hatten die Größe eines kleinen Apfels.

In 8 Fällen erreichte der Tumor Pflaumengröße. 8mal war das Papillom kirschgroß. In 5 Fällen schwankte die Größe zwischen der eines Taubeneies und einer Haselnuß. 4mal war das Papillom nur erbsen-, und 1mal nur stecknadelkopfgroß.

Die Eingriffe zur Beseitigung des Papilloms wurden 9mal in Lokalanästhesie vorgenommen, 13mal wurde unter Lumbalanästhesie operiert. 5mal mußte die Evipan-Äther-Chloroformnarkose verwandt werden. Bei 3 Patienten fand teils Lumbalanästhesie, teils Narkose Anwendung, und 2 Kranke endlich lehnten die nochmalige Lumbalanästhesie ab und wünschten einen weiteren Eingriff in Lokalanästhesie.

Das chirurgische Vorgehen bei diesen 35 Papillomfällen der Harnwege bestand zuerst stets in urethroskopischen und endovesicalen Operationsmethoden. Nur in 2 Fällen wurde zur Sectio alta geschritten. Der eine, bei dem vergeblich eine Excision des mittlerweile carcinomatös gewordenen Papilloms versucht wurde, endete bald letal, der zweite Fall war cystoskopisch und histologisch verdächtig auf Carcinom und wurde nach zweimaliger vorausgegangener Absaugung und Koagulation mittels Sectio alta doch noch im Gesunden exzidiert. Dieser Kranke erfreut sich noch besten Wohlbefindens.

Bei einem Kranken wurde das Papillom 9mal koaguliert, und 1mal eine Chemokoagulation vorgenommen. In einem Falle wurde eine Probeexcision von Papillomzotten ausgeführt zum Zwecke der histologischen Untersuchung. Koaguliert allein wurden 8 Fälle. Die Zahl der Sitzungen betrug 1—15. Die Excision eines Papilloms allein wurde bei einem Patienten durchgeführt, dem das Papillom bei der Elektroresektion mit herausgeschnitten wurde. Bei einem anderen Kranken wurde 4mal eine reine Excision von kleinen Papillomen der Schleimhaut durchgeführt. Dieser Fall wurde aber auch wegen seiner diffusen Papillomatose, die jetzt in ein malignes Stadium eingetreten ist, 6mal koaguliert und mittels Absaugung behandelt.

Eine Absaugung allein wurde niemals ausgeführt. Absaugung und Koagulation des Tumorstieles und Bettes fand 11mal statt. In 3 Fällen mußte die Absaugung mehrmals wiederholt werden.

Die Excision des Tumorbettes in der Blasenschleimhaut nach vorausgegangener Absaugung bzw. Abtragung des Papilloms mit dem Schneidhaken und nachfolgender Blutstillung des spritzenden Stielgefäßes durch Koagulation, wurde 9mal ausgeführt — 25% der Fälle. Ein Patient verweigerte jede Operation und ein zweiter ist sich wegen seines hohen Alters noch nicht schlüssig, ob er sich der Elektroresektion der hypertrophierten Prostata, bei der das Papillom mit entfernt werden muß, unterziehen soll.

Als Komplikationen vor, während und nach der Operation wurden außer der bereits vorher erwähnten Infektion folgende Feststellungen gemacht:

5 Patienten = $\frac{1}{3}$ der Fälle litten an Prostatahypertrophie mit Restharmengen, die teilweise recht beträchtlich waren. 2 Patienten hatten Blasensteine. Einer von ihnen hatte als Nebenbefund eine rechtsseitige Hydrocele, eine Lues II—III, eine Hernia inguinalis sinistra, Restharn als Folge seinerluetischen Infektion, eine Hydronephrose der linken Niere und eine völlig funktionslose mit unserer heutigen modernen Diagnostik nicht darstellbare rechte Niere.

Des weiteren war die Erkrankung an Papillomen kompliziert bei je einem weiteren Patienten durch: 1. Angebliche Nierenquetschung, 2. eine Hydronephrose, 3. Diabetes, 4. Fluor, hochgradig, 5. Pyelitis als Folge der Operation, 6. Basedow, 7. universelle Psoriasis, 8. Herzinsuffizienz verbunden mit einer Urosepsis, die zum Tode führte, 9. Pyosalpinx sinistra, 10. Nierenstein und hochgradige Narbenstrikturierung der Blase als Folge der Koagulation des Papilloms, 11. schwere Herzinsuffizienz mit Ödemen der Extremitäten bei einem 87jährigen alten Herrn nach der Operation, wohl als Folge der monatelangen Hämaturie.

Die histologische Untersuchung ergab in 8 Fällen ein benignes Papillom. Ein Fall wurde bereits als atypisch bezeichnet, ein weiterer Fall ließ den Verdacht auf ein beginnendes Carcinom aufkommen. 3 Fälle wurden erst als gutartig gewertet, bis der weitere Verlauf und die neue histologische Untersuchung die carcinomatöse Natur offenbarte. Bei 22 Papillomkranken wurden keine histologischen Untersuchungen ausgeführt. Die Gründe für die Unterlassung lagen auf verschiedenen Gebieten. Erstens ist die Untersuchung der Papillomzotten von belangloser Bedeutung, wenn nicht der Stiel und die Blasenwand mituntersucht werden können. Aber gerade die Art des Vorgehens, die Koagulation, zerstört diese zur Beurteilung der Malignität so wichtigen Bestandteile des Tumors. Andererseits erfüllen die bis jetzt angegebenen Probeexcisionszangen, die durch das Cystoskop eingeführt werden, ihren Zweck nicht vollkommen. Bei Hinzurechnung der 2 Übergangsfälle sind also fast 15% der Papillome meiner Fälle carcinomatöser Natur gewesen.

Die Gewichtskurve stieg bei 7 Patienten bis $6\frac{1}{2}$ kg im Laufe der Behandlung an. Die Tumoren, die ihre Gutartigkeit aufgaben und carcinomatös wurden, erzeugten bald eine typische Carcinomkachexie. Bei dem größten Teil der am Papillom Operierten blieb die Körpergewichtskurve unverändert.

Kontrolluntersuchungen fanden in 8 Fällen nicht statt, da die Operationen nur kürzeste Zeit zurücklagen und die Patienten der Aufforderung bei der Entlassung, zu einem festgesetzten Zeitpunkt sich zur Kontrollcystoskopie einzufinden, nicht Folge leisteten. 4 Patienten verweigerten ausdrücklich die Kontrollcystoskopie. Über die Hälfte der an Papillom Erkrankten konnte zwischen 11 Tagen und $8\frac{1}{4}$ Jahren cystoskopisch nachuntersucht werden.

Es waren bei diesen Untersuchungen rezidivfrei: 27 Patienten. 7 Kranke rezidierten, und zwar 3, bei denen eine Sectio alta ein halbes Jahr vorher vorangegangen war, und von denen eine Kranke in loco ihr Papillomrezidiv bekam, während die beiden anderen mit einer Mutation in Carcinom auf die Sectio alta antwortete. Ein Patient bekam 12 Monate nach der Koagulation des Primärtumors ein Rezidiv am rechten Harnleiterostium; im Verlauf der Krankheit entwickelte sich eine diffuse Papillomatose mit Umwandlung in Carcinom. Ein weiterer Kranker antwortete 9 Monate nach der Operation des Primärtumors mittels der Koagulationssonde mit 10 Rezidivtumoren, denen die diffuse Blasenpapillomatose folgte. Ein Patient bekam 13 Monate nach der

Koagulation des Primärtumors ein Rezidiv am Schließmuskel sowie ein Rezidiv in der Pars prostatica urethrae. 3 Jahre 11 Monate später erschienen erneut 3 Rezidivpapillome der Blase. Ein anderer Patient rezidierte prompt nach einem Monat, 3 Monaten und 6 Monaten in loco.

Von den 35 Fällen bedurften 19 der stationären Behandlung. 8 Fälle wurden ambulant operiert (Koagulation) und 8 Kranke wurden zeitweilig stationär und ambulant behandelt und nachuntersucht.

4 Patienten erlagen ihrem Papillom, das sich in einen malignen Tumor umgewandelt hatte.

Eine Patientin kam an einem anderweitigen Leiden ad exitum.

Von einer endgültigen Heilung meiner Fälle von Harnröhren- und Blasenpapillomen möchte ich nicht sprechen. Ich kann mich auch nicht der Ansicht anschließen, daß nach 2 oder 3 Jahren Rezidivfreiheit von einer definitiven Heilung gesprochen werden kann. Ein Fall liegt 8 Jahre zurück und ist ercheinungsfrei. 2 Fälle sind seit 7 Jahren ohne Rezidive. 2 Fälle, die vor 6 Jahren in meine Behandlung kamen, sind ihrem Blasentumor erlegen. 2 weitere Fälle mit 6jähriger Beobachtungszeit sind gesund bis zum heutigen Tage. 2 Patienten, die vor 5 Jahren in meine Behandlung kamen, sind gestorben, einer an der Papillomerkrankung, die andere Patientin an einem interkurrenten Leiden. 3 Fälle, die über eine 4jährige Beobachtungszeit verfügen, sind ercheinungsfrei. Zwei Patienten mit dreijähriger Beobachtungszeit: Ein Patient verweigert die Kontrollcystoskopie, der zweite rezidiert.

Falls man eine 3jährige Karenzzeit fordert, so ist bei diesen 14 Fällen das Resultat schon bei weitem schlechter. Denn da ein Patient die Kontrollcystoskopie verweigert, der wegen Ca.-Verdacht der Sectio alta unterworfen wurde, und eine Patientin einem anderweitigen Leiden erlag, so sind bereits 3 Todesfälle von 12 Kranken zu verzeichnen = 25% und ein Rezidiv das alle Aussicht hat, maligne zu werden. Die Statistik verschiebt sich gewiß bei längerer Beobachtungszeit und größerem Material immer weiter zu Ungunsten der Dauerheilung.

Von 3 vor 2 Jahren in Behandlung gekommenen Patienten ist ein Exitus zu verzeichnen. Ein Patient entzieht sich jeder Operation, eine Patientin ist geheilt.

8 Patienten wurden vor einem Jahr operiert. Davon rezidiert bereits ein Kranker. Auf eine Beobachtungszeit von einigen Monaten (post operationen können 8 Patienten ohne Rezidive zurückblicken. Ein Patient verweigert die Operation, ein zweiter hat den Entschluß zur Operation noch nicht fassen können.

Von diesen 19 Patienten, die innerhalb der letzten 3 Jahre zur Operation kamen, ist ein Exitus zu verzeichnen und ein Patient mit Rezidiv. Bei diesen Patienten kann meines Erachtens von einer definitiven Heilung noch nicht gesprochen werden, da die Beobachtungszeit zu kurz ist.

VII. Die Ursachen der Papillombildung in den Harnwegen.

Um eine wirklich kausale Therapie der Papillomatose der Harnwege durchzuführen, bedürfen wir des exakten Wissens über die Ursache einer solchen Tumorbildung. Aber gerade in diesem Punkte rühren wir an ein Problem, für das bis heute die Wissenschaft noch keine Lösung gefunden hat.

Die parasitäre Theorie scheidet meines Erachtens als Geschwulstgenese auch bei der Papillomatose der Harnwege aus. Jedenfalls ist ein spezifischer Erreger des Papilloms bis heute nicht gefunden worden.

Die Annahme einer Entwicklungsstörung ist für die Papillome der Harnwege gewiß nicht die einzige Ursache. Obwohl auch bei einer großen Anzahl meiner Fälle der Reiz (Entzündungsreiz, Harnstauungsreiz, chemischer Reiz usw.) für die Auslösung der Papillomerkrankung verantwortlich gemacht werden muß, stimmt doch die Tatsache bedenklich, daß für wenigstens die Hälfte meiner Fälle beim besten Willen keine schädliche Noxe zu finden ist. Das Werden eines Tumors wird wohl mit dem auftretenden Reiz einen Zusammenhang haben, aber in welcher Weise und Richtung ein solcher Reiz wirken muß, um ein Papillom zum Entstehen zu bringen, das ist bis heute in das tiefste Dunkel gehüllt. Wahrscheinlich spielt das Altern der Zellen im Körper eine große Rolle, denn alle Statistiken über Papillome stimmen darin überein, daß das zunehmende Alter besonders gefährdet ist. Außerdem scheint der biologische Schutz der Zelle oder des Zellverbandes mit dem zunehmenden Alter ständig nachzulassen, denn wie anders ist es wohl zu erklären, daß die Papillome im späteren Alter immer bösartiger werden. Die Lösung der Tumorfrage wird mit der Lösung der Frage des Alterns eng verbunden sein.

VIII. Das Erkennen einer Papillomerkrankung in den Harnwegen.

Jede Hämaturie bedarf der cystoskopischen Untersuchung. Jede unklare nicht zum Abklingen zu bringende Infektion der Harnwege ist ebenfalls der Cystoskopie zuzuführen. Wir sind durch die moderne instrumentelle Technik in der Lage, ein Papillom vom Beginn der Urethra an bis zu den Ureterostien mit den eigenen Augen diagnostizieren zu können.

Das Unterlassen einer Cystoskopie bei dem leisesten Verdacht auf einen Tumor ist als Kunstfehler zu werten, und ist als eine grobe diagnostische Fahrlässigkeit zu bezeichnen.

Jede andere Untersuchungsmethode verliert gegenüber der souveränen Cystoskopie heute an Wert.

Dagegen können wir für ein Harnleiterpapillom oder ein Nierenbeckenpapillom nur einen indirekten Beweis antreten — ich möchte ihn mit einem Indizienbeweis vergleichen. Wir sind bis heute leider noch nicht in der Lage, den Ureter und das Nierenbecken ohne blutigen Eingriff dem Auge direkt sichtbar zu machen.

Der Streit ist müßig, ob das intravenöse Urogramm oder die retrograde Pyelographie wertvoller für die Diagnose eines Harnleiter- oder Nierenbeckenpapilloms sei. Keine Untersuchungsmethode allein wird einwandfrei diese wohl schwierigste Diagnose klären, sondern alle Hilfsmittel unserer modernen urologischen Diagnostik werden stets in das Feld geführt werden müssen, um diesen Indizienbeweis zu liefern.

In der Diagnostik der Tumoren der Harnleiter und Nierenbecken stehen wir am Anfang einer Entwicklung, und es ist zu hoffen, und zu wünschen, daß die Technik Mittel und Wege finden wird, die Endoskopie so zu vervollkommen, daß ihr nicht vor den Ureterostien ein unüberwindliches Halt für immer geboten wird.

IX. Die Behandlung der Papillome der Harnwege.

Die Behandlung der Papillome der Urethra kann nur eine urethroskopische, und die Therapie der Blasenpapillome nur eine intravesicale sein.

Ich bin der Ansicht, daß echte primäre Urethralpapillome zu den großen Seltenheiten gehören. Sie sind urethroskopisch mit der Koagulationssonde zu zerstören, und der Stiel mit Harnröhenschleimhaut ist mit dem Elektrotom zu exzidieren. Es ist meines Erachtens das heute radikalste Verfahren und entfernt das gefährdete Stielgrundgebiet gründlichst.

Die entsetzliche postoperative Folge der Sectio alta, die die Carcinomumwandlung direkt in die Wege zu leiten scheint, hat den hohen Blasenschnitt mit Recht fast völlig verdrängt. Die Sectio alta ist, wenn das Papillom der Blase durch endoskopische Instrumente zu entfernen ist, als ein Kunstfehler zu werten.

Für die Anästhesie bevorzuge ich die Lumbalanästhesie und nur in besonders gelagerten Fällen greife ich zur Evipan-Äther-Chloroformnarkose. Die Evipan-narkose allein hat mir nicht den Dienst erwiesen, den sie bei ganz kurzdauernden Operationen zweifellos erweisen kann. Die Lokalanästhesie ist für ein radikales Vorgehen nicht zu gebrauchen, denn der absolut ruhige und schmerzfreie Patient ist die Vorbedingung für ein sicheres Arbeiten in der Blase.

Alle Operationen eines Blasenpapilloms sind unberechenbar in Hinsicht auf die Zeitdauer, besonders wenn versucht wird, die endovesicale Excision des Papillomstieles vorzunehmen. Ich habe bereits an anderer Stelle die Vorzüge dieses in meinen Augen radikalsten Verfahrens zur gründlichen Beseitigung eines Blasenpapilloms dargelegt. Unsere heutigen Operationscystoskope sind allerdings noch nicht so gebaut, um an allen Stellen der Blasenschleimhaut exakt Gewebstücke nach beliebigem Wunsch exzidieren zu können. Das dürfte aber kein unlösbares Problem sein.

Für die beste Methode, schnellstens eine große Papillommasse aus der Blase zu entfernen, halte ich die Absaugung des Papilloms unter Leitung des Auges. Die alleinige Koagulation wird von mir nur in den Fällen ausgeführt, wo die Excision des Stielgrundes technisch noch nicht durchführbar, oder wenn eine infauste Papillomatose palliative Maßnahmen erfordert. Die Koagulationssonde hat bei einer regelrechten intravesicalen Papillomoperation nur noch für die Stillung eines blutenden Stielgefäßes bereit zu liegen.

Die Chemokoagulation dürfte durch die Absaugung verdrängt sein und wohl kaum noch Verwendung finden. Außerdem ist das Verfahren nicht ganz schmerzlos.

Die Frage der ambulanten oder stationären Behandlung ist von mir zugunsten der letzteren entschieden worden.

Da infolge der Absaugung mit nachfolgender Excision in einer, höchstens in 2 Operationen jedes Papillom wohl zu beseitigen ist, so entfällt in den größten Teil der Fälle die wiederholte „Koagulationssitzung“.

Auch dem Versicherungsträger ist besser gedient, wenn in einmaliger stationärer Behandlung durch radikales Vorgehen der Tumor so beseitigt wird, wie es chirurgisch zu fordern ist, nämlich mit Excision des gefährdeten Stielgrundes, als daß eine monatelange endlose Koagulation des Papilloms stattfindet. Die Arbeitsunfähigkeit des Sozialversicherten dürfte durch das erste Verfahren auf ein Minimum abgekürzt werden.

Eine Sonderstellung nimmt in der Therapie das Papillom der Harnleiter und des Nierenbeckens ein. Ich stehe ganz auf seiten derer, die die totale Nephroureterektomie fordern, denn ein konservatives chirurgisches Vorgehen ist mit der Gefahr der schnellsten Mutation des Papilloms in ein Carcinom verbunden, ganz abgesehen davon, daß in der Literatur Beobachtungen niedergelegt sind, die eine bösartige Metastasierung der Papillome des Nierenbeckens und des Ureters in das Operationsnarbengebiet schildern. Darin ähnelt die Nephroureterektomie der Sectio alta, nur hat sie den Vorteil, daß gewöhnlich doch die Niere mit Harnleiter im geschlossenen Zustand aus dem Körper entfernt werden kann, und so eine Verschleppung der Tumorkeime in das Operationsgebiet verhindert wird.

Die Prognose eines Papilloms der Harnwege hängt meines Erachtens ebenso von seinem Sitz, wie von den einzuschlagenden therapeutischen Maßnahmen ab. Gewiß gibt es Papillome, die 20 Jahre lang unbehandelt bestehen können und dem Träger kaum Symptome verursachen. Das sind doch aber seltene Ausnahmen. Ich selbst verfüge über eine solche Beobachtung, aber der Patient ist alles andere als beschwerdefrei und nur eine unerklärliche Scheu läßt ihn nicht in eine Operation einwilligen.

Prognostisch am günstigsten sind wohl die Papillome der Urethra. Absolut zu den malignen Tumoren sind die Ureter- und Nierenbeckenpapillome jedoch zu rechnen. Die Blasenpapillome halten auch hier die goldene Mitte. Es scheint, daß von der Urethralschleimhaut bis zur Nierenbeckenschleimhaut die Bereitschaft zur malignen Entartung einer Neubildung zunimmt. Die günstigen Operationsdauerresultate der Harnleiter- und Nierenbeckenpapillome erklären sich aus dem chirurgisch radikalsten Vorgehen, nämlich der vollständigen Entfernung des gesamten Harnleiters und der Niere. Es ist eine sehr eingreifende Operation, wegen eines eventuell kaum erbsengroßen Papilloms ein ganzes Organ mit Anhang zu entfernen. Solange uns aber der therapeutische endovesicale Weg am Ureterostium verschlossen bleibt, ist an ein anderes Vorgehen nicht zu denken.

Wir stehen also vor der Tatsache, daß vom Ureterostium ab aufwärts bei Verdacht eines Harnleiter- oder Nierenbeckenpapilloms die radikalste chirurgische Therapie unbedingt zu fordern ist, die nur die totale Nephroureterektomie sein kann, während für alle Papillome der Blase das chirurgische Vorgehen, d. h. der hohe Blasenschnitt und die Ausräumung des Tumors nach den Regeln der Chirurgie eine solche Gefahr für den Patienten bedeutet, daß die Sectio alta als Therapie der Blasenpapillome zu verwerfen ist, da wir in der endovesikalen Behandlung eine bessere Behandlungsmethode für die Erhaltung des Lebens des Patienten besitzen.

Die Prognose des an einem Papillom Erkrankten hängt sehr vom Alter ab. Je jünger, desto mehr Aussicht besteht, daß die einmalige Neubildung bei sachgemäßer Behandlung nicht mehr auftritt. Falls mehrere Papillome in der Blase diagnostiziert werden, so ist die Prognose bereits schlechter, denn, entweder ist die Abwehr des Körpers gegenüber der Neubildung schwächer, oder die Wachstumsenergie des Tumors ist bereits lebhafter, als für einen benignen Tumor erwünscht ist.

Die histologische Untersuchung kann dabei ein durchaus gutartiges Ergebnis haben. Trotzdem wird der erfahrene Cystoskopiker solche primäre

Aussaat bereits mit einem gewissen Mißtrauen betrachten. Über den Lieblingssitz der Blasenpapillome sind verschiedene Statistiken vorhanden. So ist nach FENWICKS Statistik die Gegend des rechten Ureterostiums über doppelt so oft als Sitz des Papilloms bevorzugt, wie das linke Ureterostium. Ich kann diese Erfahrung an meinen Fällen nicht bestätigen und glaube auch nicht, daß nach einer bestimmten Regel die Gegend der Harnleiteröffnung bei der Papillom-erkrankung bevorzugt wird. Dagegen steht unzweifelhaft fest, daß das Trigonum vesicae der Lieblingssitz der Tumoren ist.

Die Frage der Gutartigkeit oder Bösartigkeit kann ein erfahrener Beobachter aus dem Aussehen eines Papilloms bereits beantworten, ehe eine histologische Untersuchung der Tumorzotten nach der malignen Seite auffällt. Weshalb und warum ein solcher Tumor aber carcinomverdächtig anzusprechen ist, ist schwer zu schildern. Es spricht dabei die Erfahrung mit, die ein jeder, der sich jahrelang mit dieser Materie beschäftigt, sammelt. Eine histologische Untersuchung von evakuierten Papillomzotten halte ich für nutzlos. Die pathologischen Institute halten sich auch gegenüber solchem Material äußerst vorsichtig in ihrer Beurteilung und weisen stets auf den nicht mit eingesandten Stielgrund hin. Ergibt diese histologische Untersuchung bereits ein Carcinom, dann dürfte alle Therapie in diesem Stadium umsonst sein, denn die Therapie der Blasen-carcinome ist bis heute trostlos, trotz Radikaloperation, Röntgen und Radium. Es ist zu fordern, daß nach Möglichkeit eine Probeexcision des Stielgrundes, des evakuierten Papilloms vorgenommen wird. Da die Probeexcision mittels der Sectio alta zu verwerfen ist, bleibt nur die intravesicale Probeexcision, und hier dürfte die Excision des Stielgrundes mit meiner angegebenen Schlinge in Frühfällen den carcinomatösen Charakter eines Papilloms klären, und falls es solitär ist, der blutigen radikalen Operation rechtzeitig zu ihrem Recht verhelfen, die ja im Frühfalle die einzige Chance für den Patienten ist.

Hat ein Papillom die gutartige Grenze überschritten, und ist eine Aussaat in Form einer diffusen Papillomatose erfolgt, dann hilft auch keine Excision des Papillomstieles mehr, denn die Verschleppung der Tumorerkeime hat bereits über das ganze Blasengebiet stattgefunden, und die Rezidive sprießen überall auf.

Die Frühdiagnose ist auch bei der Prognose der Blasenpapillom-erkrankung von ausschlaggebender Bedeutung. Die ärztliche Betreuung des deutschen Volksgenossen müßte andere Wege gehen, als sie bis heute geübt wird. Es ist meines Erachtens nicht angängig, daß jeder Volksgenosse erst dann zum Arzt geht, wenn irgendein Zeichen einer bestehenden Krankheit ihm bedenklich erscheint. Je nach der Intelligenz und Einstellung des Einzelnen wird das früher, später oder gar nicht der Fall sein.

Die Geschwulstfrage, also auch die Papillomatose der Harnwege ist für die Volksgesundheit eine der wichtigsten Fragen geworden. Der Gesundheitspaß und die ständige Betreuung jedes Deutschen und die obligatorische Untersuchung innerhalb bestimmter Zeitabstände muß einmal durchgeführt werden, wenn die Tumorbekämpfung den Zufälligkeiten entzogen werden soll. Denn die sog. Gutartigkeit eines Blasenpapilloms ist eine problematische Angelegenheit. Gewiß ist die Statistik meiner Fälle eine gute. Aber manches spricht doch für Zufälligkeit, und es ist eine alte Weisheit, daß die Statistiken oft recht lebensfremd sind. Ich schließe mich jedenfalls den Gedankengängen derer an, die meinen, daß 50% aller Blasenpapillome maskierte Carcinome sind.

Es ist leicht, bei nur mehrjähriger Beobachtung von Gutartigkeit zu sprechen. Wenn man aber in Betracht zieht, daß ein Papillom bis zu 20 Jahren Zeit gebraucht, um bösartig zu werden, so dürfte bei der Abfassung einer Statistik dieser Fall dem zuerst behandelnden Arzt bereits längst aus den Händen gegliitten sein.

Bei Rezidivierung eines Blasenpapilloms sollte stets die Pyelographie zu Rate gezogen werden, denn der Verdacht auf ein primäres Papillom der oberen Harnwege ist nie von der Hand zu weisen.

Auch die Zahl der Rezidivtumoren und ihr zeitlicher Abstand von der ersten Operation läßt einen Schluß auf die Prognose zu. Rasches und multiples Rezidivieren ist stets ein *signum mali ominis*.

Auch die Vererbung ist bei der Papillomatose einer eingehenden Würdigung noch zu unterziehen. Bei der relativen Seltenheit dieser Erkrankung wird nur ein sehr großes Material diese Frage klären können. Bei der geringen Anzahl, meiner Fälle befindet sich aber doch schon ein Fall von Blasenpapillomatose, bei dem der Bruder dieses Patienten bereits einem Blasenkarzinom erlegen ist.

Die alleinige Koagulation des Blasenpapilloms halte ich für überholt. Als Behandlung des früh zu diagnostizierenden Papilloms der Harnblase — Fälle von Prolabieren von Papillomen durch die weibliche Urethra dürften eigentlich in den Kulturstaaten nicht mehr vorkommen — sollte nur noch die Absaugung des Tumors unter Leitung des Auges mit der nachfolgenden endovesicalen Exeision des Stieles und des Stielbettes in Frage kommen. Da letzteres aus technischen Gründen noch nicht an allen Stellen der Blase durchführbar ist, ist in diesem Falle die Koagulation des Tumorstieles durchzuführen. Im Interesse der erkrankten Volksgenossen ist ein weiterer Ausbau unserer cystoskopischen Technik jedoch dringend zu wünschen.

Da Vorbeugen aber besser ist als heilen, steht auch bei der Bekämpfung der Papillombildung der Harnwege die ärztliche Betreuung des gesunden Menschen an erster Stelle. Die ständige gründliche ärztliche Untersuchung eines jeden Deutschen innerhalb einer festzusetzenden Zeitspanne müßte durch ein zu erlassendes Gesetz festgelegt werden

II. Die Beziehungen des Rectumcarcinoms zum Urogenitalsystem.

Von

E. THIERMANN-Erlangen.

Mit 30 Abbildungen.

| Inhalt. | Seite |
|--|--------------|
| Literatur | 94 |
| Einleitung | 103 |
| Die normalen anatomischen Beziehungen (Syntopie) des Rectums zum Urogenitaltractus | 105 |
| I. Die Beziehungen des <i>nicht operierten</i> bzw. rezidivgewordenen Rectumcarcinoms zum Urogenitalsystem | 113 |
| Pathologische Anatomie | 113 |
| Multiple primäre Tumorbildung mit Beteiligung des Urogenitalsystems bei Rectumcarcinom | 134 |
| Sekundäres Rectumcarcinom bei primärem Carcinom des Urogenitaltractus | 136 |
| Klinik | 138 |
| Störungen der Miktion bei Rectumcarcinom | 138 |
| Störungen der Genitalfunktionen bei Rectumcarcinom | 146 |
| Mastdarm-Blasenfistel bei Rectumcarcinom | 149 |
| Ureterstenose bei Rectumcarcinom | 155 |
| Schwierigkeiten und Fehler in der klinischen Diagnostik des Rectumcarcinoms im Zusammenhalt mit dem Urogenitalsystem | 161 |
| Die Beziehungen des Urogenitalsystems zur Operabilität des Rectumcarcinoms | 170 |
| II. Die <i>operativen</i> Beziehungen des Rectumcarcinoms zum Urogenitalsystem | 180 |
| Die operativen Nebenverletzungen der Genitalorgane | 180 |
| Die operativen Nebenverletzungen der Harnorgane | 184 |
| III. Die <i>postoperativen</i> Beziehungen des Rectumcarcinoms zum Urogenitalsystem | 200 |
| Die postoperativen Fisteln der Harnorgane | 200 |
| Die postoperativen Störungen der Blasenfunktion | 211 |
| Die postoperativen infektiösen Erkrankungen der Harnorgane | 246 |
| Die postoperativen Urämien | 273 |
| Die postoperativen Störungen der Genitalfunktionen | 299 |
| Schluß | 311 |

Literatur.

- ADLER, A.: Die Herausbeförderung des Harnes. In Handbuch der normalen und pathologischen Physiologie, herausgeg. von A. BETHE, G. v. BERGMANN, G. EMBDEN und A. ELLINGER, Bd. IV. Berlin: Springer 1929.
- ASTOR, K.: Fall von Rectumcarcinom mit sekundärem Carcinom der Prostata. Diss. München 1898.
- BACHRACH, R.: Über Mastdarmcarcinom. Congr. Soc. internat. Chir. Bruxelles 1908.
- BALCH, J.: Vesico-intestinal Fistula. J. of Urol. **36**, 706 (1936).

- BANNICK, E. G. and N. M. KEITH: Acute renal insufficiency following surgical operation for carcinoma of sigmoid and rectum. *Med. Clin. N. Amer.* **11**, 1571—1581 (1928).
- BARNEY, J. D. and S. B. KELLEY: Urologic complications of cancer of the rectum. *New England J. Med.* **216**, 779—784 (1937).
- BEC, LE: Cancer du rectum; rectotomie linéaire colotomie iliaque; suicide; hydronefrose. *Gaz. Hôp.* **59**, 234—236 (1886).
- BECHER, E.: Über Unterschiede im Verhalten des Blutes bei Niereninsuffizienz der akuten Nephritis und der Schrumpfnieren und die Verwertbarkeit der Xanthoproteinprobe im eiweißfreien Blutfiltrat für die Diagnose und Prognose der Niereninsuffizienz. *Münch. med. Wschr.* **1925 II**, 1020, 1021.
- Studien über das Verhalten der Xanthoproteinreaktion im enteweißten Blut unter normalen und pathologischen Verhältnissen. *Dtsch. Arch. klin. Med.* **148**, 159—182 (1925).
- Untersuchungen über das Zustandekommen der gelblichen Hautfarbe und der blassen Hautfarbe bei schwerer Niereninsuffizienz. *Verh. dtsch. Ges. inn. Med.*, 40. Congr. **1928**, 637—639.
- BÉRARD, L. et J. MURARD: Des complications urinaires au cours du cancer du gros intestin et des indications opératoires qui en découlent. *Lyon chir.* **7**, 1—40 (1912).
- BERBLINGER: Metastase eines Mastdarmcarcinoms im Nierenbecken. *Münch. med. Wschr.* **1928, I** 625.
- BERNARD, E.: Les complications et les manifestations urinaires dans le cancer du rectum. Thèse de Lyon **1912**.
- BERNARD, L. et L. LAEDERICH: Sur l'état clair des cellules hépatiques. *Presse méd.* **16**, 451 (1908).
- BERT, A. et A. POLLOSSON: Cancer du rectum inopérable; rétention d'urine par obstruction de l'urètre (noyau de cerise). *Lyon méd.* **80**, 88, 89 (1895).
- BLASSIAN, E.: Contributions à la thérapeutique des urémies aiguës postopératoires. *Rev. Chir. (rum.)* **41**, 31—38 (1938).
- BLUM, L. et C. VAN CAULAERT: Le rôle du sel dans les néphrites; étude clinique physiopathologique et thérapeutique (avec la collaboration de Pétrequin). Paris: Masson & Cie 1931.
- et P. GRABAR: Troubles de la sécrétion rénale par manque de chlorure de sodium. *C. r. Soc. Biol. Paris* **98**, 527—529 (1928).
- — et C. VAN CAULAERT: L'azotémie par manque de sel. *Presse méd.* **36**, 1411—1413 (1928).
- — — Le syndrome azotémique grave par manque de sel. *Gaz. Hôp.* **101**, 1689—1692 (1928).
- BÖGER, A.: Urinogene Metastasierung eines Rektumkarzinoms in die Niere. *Beitr. path. Anat.* **80**, 640—644 (1928).
- BOEMINGHAUS: Klinischer Beitrag zur Genese und Therapie der postoperativen (reflektorischen?) Anurie und Darmlähmung. *Dtsch. Z. Chir.* **214**, 406—416 (1929).
- BORCHARD u. ROTTER: Chirurgie des Mastdarms und des Afters. In *Handbuch der Praktischen Chirurgie*, herausgeg. von GARRÉ, KÜTTNER u. LEXER, 6. Aufl., Bd. III. Stuttgart: Ferdinand Enke 1929.
- BOUCHARD, C.: Leçons sur les autointoxications dans les maladies. Paris: F. Savy 1887.
- BRAASCH, W. F. and G. F. THOMPSON: Treatment of the atonic bladder. *Surg. etc.* **61**, 379—384 (1935).
- BRILL, E.: Über einen Fall von Carcinoma recti mit Perforation in die Harnblase. Diss. München 1890.
- BRINKMANN, I.: Operabilität der Mastdarmkrebsse. Diss. Würzburg 1935.
- BROWN, G. E., EUSTERMANN, G. B. HARTMANN and ROWNTREE: Toxic nephritis in pyloric and duodenal obstruction renal insufficiency complicating gastric tetany. *Arch. int. Med.* **32**, 425—455 (1923).
- BÜRGER, M. u. M. GRAUHAN: Über postoperativen Eiweißzerfall. I. *Z. exper. Med.* **27**, 97—114 (1922).
- — Über postoperativen Eiweißzerfall. II. Die postoperative Azotämie. *Z. exper. Med.* **35**, 16—42 (1923).
- — Über postoperativen Eiweißzerfall. III. Die postoperative Azotämie. *Z. exper. Med.* **42**, 345—373 (1924).

- BUTLER D'ORMOND, R. DE: Anurie par tumeur du côlon pelvien. *J. d'Urol.* **9**, 199, 200 (1920).
- CALLOMON: Sonstige Erkrankungen der Schwellkörper. Priapismus. In *Handbuch für Haut- und Geschlechtskrankheiten*, Bd. XXI/2. Berlin: Springer 1927.
- CARYOPHILLIS, M.: Cancer du rectum propagé à la vessie; communication des deux cavités rectale et vésicale; endocardite chronique calcifiée des valvules mitrale et aortique; endartérite et oblitération par thrombose des deux artères fémorales et de leurs branches terminales. *Bull. Soc. Anat. Paris* **64**, 439, 440 (1889).
- CATELL, B. R.: Improvement in the Treatment of Cancer of the Rectum. *J. amer. med. Assoc.* **107**, 2011—2015 (1936).
- Diskussion zu BARNEY und KELLEY. *New England J. Med.* **216**, 783 (1937).
- CHABANIER, H. et G. LOBO-ONELL: Hypochlorémie et accidents postopérateires. Paris: Masson & Cie 1934.
- CHALIER, A.: Le traitement chirurgical du cancer du rectum. Thèse de Lyon 1910.
- et H. MONDOR: Cancer du rectum. Paris: G. Doin 1924.
- CHAVANNAZ, G.: Des fistules vésico-intestinales acquises chez l'homme. *Ann. Mal. Org. génito-urin.* **15**, 1176—1199, 1287—1321 (1897).
- CHEETHAM, J. G.: A clinical evaluation of the cystometer. *Trans. West. Branch. Soc. amer. urol. Assoc.* **6**, 103—122 (1937).
- CHRISTEN, W.: Beiträge zur Statistik und operativen Behandlung des Mastdarmkrebses. *Beitr. klin. Chir.* **27**, 411—490 (1900).
- CLAIRMONT, P.: Mastdarm. In *Die Klinik der bösartigen Geschwülste*, herausgeg. von P. ZWEIFEL und E. PAYR, Bd. II. Leipzig: S. Hirzel 1925.
- Operationen an Anus und Rectum. In *Fehler und Gefahren bei chirurgischen Operationen*, herausgeg. von R. STICH und M. MAKKAS, 2. Aufl. Jena: Gustav Fischer 1932.
- COLLER, F. A. and H. K. RANSOM: The one-stage procedure of the treatment of carcinoma of the rectum. *Ann. Surg.* **104**, 636—650 (1936).
- COTTE, G.: Die Resektion des Nervus praesacralis in der Gynäkologie. Indikationen und Resultate. *Zbl. Gynäk.* **57**, 72—77 (1933).
- Die Resektion des Nervus praesacralis. Operative Technik. *Zbl. Gynäk.* **57**, 77—80 (1933).
- CSESCH, P.: Beitrag zur Statistik der Rectumcarcinome. Diss. München 1897.
- CUTURI, F.: Étude expérimentale sur le mode de propagation de la tuberculose des trompes et du rectum à la vessie. *Ann. Mal. Org. génito-urin.* **28**, 1537—1556 (1910).
- DEMARQUAY, M.: De l'ablation partielle ou totale de l'intestin rectum avec ablation partielle ou totale de la prostate. *Gaz. méd. Paris* **4**, 382, 383, 410, 411 (1873).
- DENNIG, H.: Untersuchungen über die Innervation der Harnblase und des Mastdarms. *Z. Biol.* **80**, 239—254 (1924).
- Die Innervation der Harnblase. Berlin: Springer 1926.
- DICK: Grenzstrangresektion und Hodenfunktion. *Zbl. Chir.* **64**, 1773, 1774 (1937).
- DIETERICH, H.: Die radikale Behandlung des Mastdarmkrebses nach den Erfahrungen der Gießener Klinik. *Arch. klin. Chir.* **150**, 691—715 (1928).
- DIETZLER, W.: Über einen Fall von krebsiger Infiltration der Corpora cavernosa penis bei Rectumcarcinom. Diss. Erlangen 1909.
- DUQUING, J. et M. GRIMAUD: L'operabilité et les opérations élargies dans le cancer du rectum chez la femme. *Rev. de Chir.* **57**, 423—444 (1938).
- DUKES, C.: Urinary infections after excision of rectum, their cause and prevention. *Proc. roy. Soc. Med. Lond.* **22**, 259—267 (1928).
- Urinary Complications of Disease of the Large intestine. *Proc. roy. Soc. Med. Lond.* **25**, 1828—1832 (1932).
- EBERTH, C.: Krebsmetastasen des Corpus cavernosum penis. *Virchows Arch.* **51**, 145, 146 (1870).
- EICHHOFF, E.: Beiträge zur Chirurgie des Rectums. *Beitr. klin. Chir.* **125**, 17—74 (1922).
- ENGEL, W. J.: Ureteral injuries in pelvic surgery (abdominoperineal resection of rectum). *Ohio State med. J.* **33**, 862—865 (1937).
- EPPENAUER, O.: Multiple Primärcarcinome. Diss. Erlangen 1933.
- ESAU, P.: Die Erschlaffung des Sphincter ani beim DOUGLAS-Absceß und beim inoperablen Mastdarmkrebs. *Zbl. Chir.* **53**, 981—984 (1926).

- FALTIN, R.: Experimentelle Untersuchungen über die Infektion der Harnblase. Zbl. Krkh. Harn- u. Geschl.org. **12**, 401—465 (1901).
- FAYARD, J.: Des indications opératoires dans le cancer du rectum. Thèse de Lyon 1891.
- FELL, E. H.: The care of the urinary bladder following resection of the rectum for carcinoma. New. internat. Clin. **3**, 189—194 (1938).
- FISCHER, A. W.: Die Operationen am Mastdarm. In BIER-BRAUN-KÜMMEL: Chirurgische Operationslehre, herausgeg. von F. SAUERBRUCH und V. SCHMIEDEN, 6. Aufl., Bd. IV. Leipzig: Johann Ambrosius Barth 1933.
- FLÖRCKEN, H.: Elektrochirurgische Erfahrungen bei der Operation des nicht radikal entfernbaren Mastdarmcarcinoms. Beitr. klin. Chir. **158**, 561—568 (1933).
- FOERSTER, O.: Symptomatologie der Erkrankungen des Rückenmarks und seiner Wurzeln. In Handbuch der Neurologie, herausgeg. von O. BUMKE und O. FOERSTER, Bd. V. Berlin: Springer 1936.
- FRANKE, K. u. St. LITZNER: Beiträge zur Frage der hypochlorämischen Azotomie Operierter. Med. Klin. **1935 I**, 614, 615.
- FRANKL-HOCHWART, L. v.: Die nervösen Erkrankungen der Harnröhre und der Blase. In Handbuch der Urologie, herausgeg. von A. v. FRISCH und O. ZUCKERKANDL, Bd. II. Wien: Alfred Hölder 1905.
- FUCHS, F.: Zur Klinik und Statistik der Harnblasentumoren. Z. urol. Chir. **17**, 277—297 (1925).
- GABRIEL, W. B.: The Principles and Practice of Rectal Surgery. London: Lewis & Co. 1932.
- GAZZOLO, J. J. y G. VAQUIÉ: Cáncer de recto y vejiga (Krebs von Rectum und Blase). Rev. méd. lat.-amer. **17**, 222—230 (1931).
- GIRONCOLI, F. DE: Riflessi urinari del cancro del retto. Riforma med. **55**, 231 (1939).
- GOETZE, O.: Bemerkungen über Multiplizität primärer Carcinome in Anlehnung an einen Fall von dreifachem Carcinom. Z. Krebsforsch. **13**, 281—302 (1913).
- Urologische Komplikationen beim Rectumcarcinom. Zbl. Chir. **63**, 952—957 (1936).
- GOLDSCHWEND, F.: Über sacrale Operationen an Mastdarm und Uterus. Arch. klin. Chir. **82**, 749—793 (1907).
- GUIBAL et PAVIE: Deux cas de métastase cancéreuse rapide et massive dans l'appareil génital érectile d'un homme et d'une femme après curiethérapie. Bull. Soc. nat. Chir. Paris **55**, 665—671 (1929).
- HAAS, G.: Über Indikanämie. Münch. med. Wschr. **1915 I**, 1043.
- Das Blutindikan und seine praktisch diagnostische Bedeutung. Münch. med. Wschr. **1917 II**, 1363, 1364.
- HADDA, S.: Über hämorrhagische Cystitis nach Operationen am Mastdarm. Berl. klin. Wschr. **1910 II**, 1579, 1580.
- HALTER, G.: Anatomische und funktionelle Veränderungen des Rectums beim Collumcarcinom. Arch. Gynäk. **151**, 126—149 (1932).
- HARTMANN, H.: Chirurgie du Rectum. Paris: Masson & Cie 1931.
- HAYDEN, E. P. and W. M. SHEDDEN: Carcinoma of rectum; study of 303 cases. Surg. etc. **51**, 783—798 (1930).
- HECKENBACH, W.: Blasenstörungen bei Erkrankungen des Dick- und Enddarmes. Arch. klin. Chir. **155**, 15—28 (1929).
- HEISS, R.: Die mechanischen Faktoren des Verschlusses und der Eröffnung der Harnblase. Ein Beitrag zur Anatomie der Harnblase. Schr. Königsberg. gelehrte Ges., Naturwiss. Kl. V **7** (1928).
- HENNIG, H.: Ein Fall von papillomatösem Krebs des Rectum mit Durchbruch in Blase und Bauchhöhle. Diss. Erlangen 1898.
- HEYDEMANN, E. R.: Die Behandlung des Rectumcarcinoms an der Göttinger Klinik von 1912—1931. Beitr. klin. Chir. **158**, 173—192 (1933).
- HICKS, J. B.: Urinary tract complications following radical resection of the rectosigmoid. Surg. Clin. N. Amer. **17**, 827—830 (1937).
- HIGGINS, CH. C.: Vesico-intestinal fistula. J. of Urol. **36**, 694—709 (1936).
- HILDEBRAND, O.: Zur Statistik der Rectumcarcinome. Dtsch. Z. Chir. **27**, 329—370 (1888).
- HILL, M. R., R. W. BARNES and C. B. COURVILLE: Vesical dysfunction following abdominoperineal resection for carcinoma of the rectum. J. amer. med. Assoc. **109**, 1184—1188 (1937).

- HINMANN, F.: The principles and practice of urology. Philadelphia a. London: W. B. Saunders Company 1935.
- HOCHENEGER, J.: Winke für die Nachbehandlung der wegen Rectumcarcinom sacral Operierten. Dtsch. Z. Chir. **85**, 508—515 (1906).
- Chirurgie des Afters und des Mastdarmes. In Lehrbuch der speziellen Chirurgie, herausgeg. von J. HOCHENEGER und E. PAYR, 2. Aufl., Bd. II. Wien 1918.
- HOFF, F.: Vegetatives Nervensystem und Haut. In Lebensnerven und Lebenstrieb, dargestellt von L. R. MÜLLER. Berlin: Springer 1931.
- HRYNTSCHAK, TH.: Neueinpflanzung beider Harnleiter in die Blase mittels der Tubusmethode. Z. Urol. **26**, 257—265 (1932).
- HÜCKEL, R.: Die Gewächse der ableitenden Harnwege. In Handbuch der speziellen pathologischen Anatomie und Histologie, herausgeg. von F. HENKE und O. LUBARSCH, Bd. VI/2. Berlin: Springer 1934.
- HUTCHINSON, J. A. and W. G. RICKER: Carcinoma of the rectum; rectovesical fistula. Montreal med. J. **34**, 541—543 (1905).
- INGEBRANS et TACOMET: Cancer du rectum suivi de carcinose miliaire généralisée (poumons, coeur, péritoine, peau); hydronefrose par compression urétérale. Bull. Soc. centr. Méd. N. (Lille) **1902**, 202—204.
- JOLLES, A.: Über eine neue Methode zur quantitativen Bestimmung des Indicans im Harne. Z. physiol. Chem. **94**, 79—103 (1915).
- Über neue Indicanreaktionen. Z. physiol. Chem. **95**, 29—33 (1915).
- JONES, D. F.: Diskussion zu COLLIER and RANSOM. Ann. Surg. **104**, 645, 646 (1936).
- KAUFMANN, E.: Pathologische Anatomie der malignen Neoplasmen. In Die Verletzungen und Krankheiten der Prostata von A. SOCIN und E. BURCKHARDT. Deutsche Chirurgie, Liefg. 53. Stuttgart: Ferdinand Enke 1902.
- KAYSER: Über einen in pathologisch-anatomischer und klinischer Hinsicht bemerkenswerten Fall eines Dickdarmcarcinoms mit Ovarialmetastasen und ausgedehnter carcinomatöser Erkrankung der Haut. Arch. Gynäk. **68**, 576—611 (1903).
- KENNEY, D. C.: Diskussion zu HILL, BARNES and COURVILLE. J. amer. med. Assoc. **109**, 1188 (1937).
- KICKHAM, C. J. E.: Carcinoma of the prostate simulating primary rectal malignancy. J. of Urol. **35**, 342—348 (1936).
- and N. H. BRUCE: Urological complications in malignant disease of the rectum. J. of Urol. **41**, 541—556 (1939).
- KIEMANN: Carcinoma medullare recti; carcinoma secundarium vesicae urinariae; peritonitis; Tod. Ber. d. K. K. Krankenanstalten Rudolph-Stiftung in Wien vom Jahre 1880, S. 310—311. Wien 1881.
- KIRSCHNER, M.: Alte und neue Vorschläge zur Ausrottung des Mastdarmkrebses. Chirurg **1**, 1—6 (1928).
- Die Eingriffe in der Bauchhöhle. In Allgemeine und spezielle chirurgische Operationslehre, herausgeg. von M. KIRSCHNER, Bd. II. Berlin: Springer 1932.
- KLECKNER, M. S.: Ovarian carcinoma simulating cancer of rectum; case. Trans. amer. proct. Soc. **38**, 60—64 (1937).
- KLEIN, P.: Zur Heilung postoperativer Ureterfisteln durch Ausschaltung der Niere mittels Röntgenbestrahlung. Strahlenther. **28**, 482—523 (1928) und Zbl. Gynäk. **52**, 1500—1517 (1928).
- KNEISE, O.: Handatlas der Cystoskopie, 2. Aufl. Leipzig: Georg Thieme 1926.
- KÖNIG, F.: Über Carcinombildung in den Samenblasen im Anschluß an eine eigenartige Beobachtung von Rectumcarcinom. Pathologisch-anatomische Arbeiten, JOH. ORTH gewidmet, S. 192—203. Berlin 1903.
- KOHN, W.: Nebenverletzungen und Komplikationen bei der Operation des Mastdarmkrebses. Arch. klin. Chir. **91**, 864—887 (1910).
- KRAUSS, E.: Der Harnsäuregehalt des Blutes bei Erkrankungen der Niere im Vergleich zum Reststickstoff und Kreatinin. Dtsch. Arch. klin. Med. **138**, 340—352 (1922).
- LÄWEN, A.: Über Erschlaffung des Sphincter ani beim DOUGLAS-Absceß. Münch. med. Wschr. **1921 II**, 1484, 1485.
- LEARMONTH, J. R. and W. F. BRAASCH: Resection of the presacral nerve in the treatment of cord bladder. Surg. etc. **51**, 494—499 (1930).

- LEIBOVICI, R. et R. SOUPAULT: Un point important du diagnostic d'operabilité du cancer du rectum chez l'homme. *Presse méd.* **29**, 580, 581 (1934).
- LERCH, A.: Schädigung des Harnapparates bei chirurgischen Eingriffen am Dickdarm und Mastdarm. *Wien. klin. Wschr.* **1934 I**, 943—945.
- LEX, G.: Eine statistische Bearbeitung des in den Jahren 1841—1908 in den Sektionsprotokollen des pathologisch-anatomischen Institutes Heidelberg gesammelten Krebsmaterials. *Diss. Heidelberg* 1909.
- LICHTENBERG, A. v.: Allgemeine urologische Diagnostik und Symptomatologie. In *Handbuch der Urologie*, herausgeg. von A. v. LICHTENBERG, F. VOELCKER und H. WILDBOLZ, Bd. II. Berlin: Springer 1929.
- Die Sphinktersklerose, ein wichtiges Syndrom bei Harnretentionen. *Jkurse ärztl. Fortbildg* **23**, 33—37 (1932).
- LICHTENSTEIN, A.: Über multiples primäres Carcinom. *Diss. München* 1889.
- LICHTWITZ, L.: Die Praxis der Nierenkrankheiten, 3. Aufl. Berlin: Springer 1934.
- LOCKHART-MUMMERY, J. P.: Diskussion zu DUKES. *Proc. roy. Soc. Med.* **22**, 268 (1928).
- Urinary Complications of disease of the Large Intestine. *Proc. roy. Soc. Med.* **25**, 1821—1823 (1932).
- LOUMEAUX, M.: Fistule vésico-intestinale par cancer du côlon pelvien. *Bull. Soc. Méd. et Chir. Bordeaux* **1915**, 209—212.
- LUBARSCH, O.: Die Nierengewächse. In *Handbuch der speziellen pathologischen Anatomie und Histologie*, herausgeg. von F. HENKE und O. LUBARSCH, Bd. VI/1. Berlin: Springer 1925.
- MANDL, F.: Über den Mastdarmkrebs. *Dtsch. Z. Chir.* **168**, 145—288 (1922).
- Über 1000 sacrale Mastdarmkrebsresectionen. *Dtsch. Z. Chir.* **219**, 3—40 (1929).
- MARCUS, L.: Die Mastdarmcarcinom-Metastasen im Anschluß an einen Fall von sekundärem Hirnkrebs nach Carcinoma recti. *Diss. Freiburg* 1889.
- MARESCH, R. u. H. CHIARI: Penis und Urethra. In *Handbuch der speziellen pathologischen Anatomie und Histologie*, herausgeg. von F. HENKE und O. LUBARSCH, Bd. VI/3. Berlin: Springer 1931.
- MARTIN, E. G.: Diskussion zu HILL, BARNES und COURVILLE. *J. amer. med. Assoc.* **109**, 1188 (1937).
- MATHESON, N. M.: Secondary carcinomatous deposits in body of penis: Retention of urine. *Urologic Rev.* **39**, 566, 567 (1935).
- MERKEL, F.: Becken. In *Handbuch der topographischen Anatomie*, herausgeg. von F. MERKEL, Bd. III. Braunschweig: F. Vieweg & Sohn 1907.
- MEYER, P.: Urämie infolge langdauernden Erbrechens. *Klin. Wschr.* **1931 I**, 155—157.
- Intoxikation mit Eiweißzerfall (Scheinurämie) infolge Erbrechens. *Klin. Wschr.* **1932 II**, 1383, 1384.
- MEYER, R.: Die pathologische Anatomie der Gebärmutter. In *Handbuch der speziellen pathologischen Anatomie und Histologie*, herausgeg. von F. HENKE und O. LUBARSCH, Bd. VII/1. Berlin: Springer 1930.
- MILLER, J.: Die Krankheiten des Eierstockes. In *Handbuch der speziellen pathologischen Anatomie und Histologie*, herausgeg. von F. HENKE und O. LUBARSCH, Bd. VII/3. Berlin: Springer 1937.
- MILLIGAN, E. T.: Urinary Complications of disease of the Large Intestine. *Proc. roy. Soc. Med.* **25**, 1832, 1833 (1932).
- MOLNÁR, M.: Über akute Nierenschädigungen bei chirurgischen Erkrankungen. *Zbl. Chir.* **61**, 1868—1870 (1934).
- MONAKOW, v.: Beitrag zur Funktionsprüfung der Niere. *Dtsch. Arch. klin. Med.* **102**, 248—310 (1911).
- MONDOR, H.: Contribution à l'étude du cancer du rectum. *Thèse de Paris* 1914.
- MORAWITZ, P. u. J. SCHLOSS: „Extrarenale“ Albuminurie und Urämie. *Klin. Wschr.* **1932 II**, 1628—1632.
- MORITZ, J.: Carcinoma recti mit Perforation in die Blase. *Münch. med. Wschr.* **1889 I**, 261, 262.
- MÜLLER, L. R.: Klinische und experimentelle Studien über die Innervation der Blase, des Mastdarms und des Genitalapparates. *Dtsch. Z. Nervenheilk.* **21**, 86—154 (1902).
- MYERS, V. C., FINE and LONGH: The significance of the uric acid, urea and creatinin of the blood in nephritis. *Arch. int. Med.* **17**, 570—583 (1916).

- NAGAYAMA, T.: The urea excreting activity of the kidney and phosphate excretion. *Amer. J. Physiol.* **51**, 449—453 (1920).
- NEHRKORN: Multiplizität primärer maligner Tumoren. *Münch. med. Wschr.* **1901 I**, 581—584.
- NELL, W.: Über die hypochlorämische Urämie nach Operationen an den Gallenwegen. *Beitr. klin. Chir.* **166**, 371—401 (1937).
- NIEWISCH, H.: Priapismus bei primären und metastatischen Geschwülsten in den Schwellkörpern des Penis. *Dtsch. Z. Chir.* **241**, 94—103 (1933).
- NITCH, C. A. R.: Urinary Complications of disease of the Large Intestine. *Proc. roy. Soc. Med.* **25**, 1819—1821 (1932).
- NONNENBRUCH, W.: Urämie bei Nichtnierenkranken. *Med. Welt* **1934 II**, 1535—1539.
— Über Azotämien. *Med. Klin.* **1935 I**, 101—104.
- NORBURY, E. C.: Urinary Complications of disease of the Large Intestine. *Proc. roy. Soc. Med.* **25**, 1823—1828 (1932).
- NÜRNBERGER, L.: Die Erkrankungen der Scheide. In *Handbuch der Gynäkologie*, herausgeg. von VEIT und STOECKEL, Bd. V/2. München: J. F. Bergmann 1930.
— Die Geschwülste der Eileiter. In *Handbuch der Gynäkologie*, herausgeg. von VEIT und STOECKEL, Bd. VII. München: J. F. Bergmann 1930.
- OBERNDORFER, S.: Die Geschwülste des Darmes. In *Handbuch der speziellen pathologischen Anatomie und Histologie*, herausgeg. von F. HENKE und O. LUBARSCH, Bd. IV/3. Berlin: Springer 1929.
— Die inneren männlichen Geschlechtsorgane. In *Handbuch der speziellen pathologischen Anatomie und Histologie*, herausgeg. von F. HENKE und O. LUBARSCH, Bd. VI/3. Berlin: Springer 1931.
- OFFERGELD, H.: Die Oligurie und chronische Urämie beim Uteruscarcinom. *Arch. Gynäk.* **91**, 173—213 (1910).
- ORTH: Carcinoma recti et colli uteri. *Beitr. Geburtsh.* **4**, 14 (1875).
- PÄSSLER, H. W.: Aussprache zu GOETZE: Urologische Komplikationen beim Rectumcarcinom. *Zbl. Chir.* **63**, 173 (1936).
— Megacolon und Megacystis. Leipzig: Johann Ambrosius Barth 1938.
- PAPIN, E.: L'anurie dans le cancer du rectum. *Rev. Gynéc. et Chir. abdom.* **12**, 675—699 (1908).
- PASCAL, A.: Des fistules vésico-intestinales acquises chez l'homme et chez la femme. Thèse de Paris **1900**.
- PFEIFFER, H.: Weitere experimentelle Beiträge zur Ätiologie des primären Verbrühungstodes. *Wien. med. Wschr.* **1907 I**, 369, 435.
— Die Eiweißerfallsvergiftung. *Krkh.forsch.* **1**, H. 5 (1925).
— Weitere Beiträge zur Kenntnis der Überempfindlichkeit und anderer Toxikosen des akuten, parenteralen Eiweißerfalls. *Z. Immun.forsch.* **10**, 550—711 (1911).
— Das Problem des Verbrühungstodes. Studie zur Pathologie und Pathogenese der thermischen Allgemeinschädigung. Wien 1913.
— Über das Auftreten peptolytischer Fermente im Serum verbrühter Kaninchen. *Münch. med. Wschr.* **1914 I**, 1099—1101.
— u. A. JARISCH: Zur Kenntnis der Eiweißerfallstoxikosen. *Z. Immun.forsch.* **16**, 38—91 (1912).
- PFLAUMER, E.: Anreicherungskammer zur mikroskopischen Harnuntersuchung. *Münch. med. Wschr.* **1920 II**, 1385, 1386.
— Über Pyelitis. *Münch. med. Wschr.* **1923 II**, 1235, 1236.
— Entstehungsbedingungen und Bekämpfung der aufsteigenden Infektion des Harnsystems. *Münch. med. Wschr.* **1935 II**, 1729—1733 u. 1764—1767.
— u. H. KUNSTMANN: Selektive medikamentöse Behandlung der Harninfektionen. *Jkurse ärztl. Fortbildg* **30**, 1—16 (1939).
- PICHLER, W.: Chronische Cystitis; Pneumaturie. *Allg. Wien. med. Ztg* **26**, 5 (1891).
- PLESCHNER, H. G.: Zur Physiologie und Pathologie der Miktion. *Z. urol. Chir.* **5**, 148—187 (1920).
- PORTA, G.: Le complicate dell'apparato urinario negli interventi sul retto. *Arch. ital. Urol.* **17**, 152—192 (1940).
- PUHL, H.: Urämie bei chirurgischen Erkrankungen. *Zbl. Chir.* **62**, 2823—2826 (1935).

- PUHL, H.: Über hypochlorämische und Scheinurämie bei chirurgischen Erkrankungen und nach Operationen. *Z. Urol.* **30**, 691—705 (1936).
- QUÉNU: Etude clinique sur le cancer du rectum. *Rev. de Chir.* **17**, 3—15 (1897).
- QUÉNU, E. et H. HARTMANN: Chirurgie du rectum, Tome II. Paris: G. Steinheil 1899.
- QUINBY, W. C.: Diskussion zu BARNEY und KELLEY. *New. England J. Med.* **216**, 783, 784 (1937).
- RABÉ, M.: Cancer massif du rectum avec adénopathie inguinale double et envahissement des uretères. *Bull. Soc. Anat. Paris* **73**, 106—112 (1898).
- RANKIN, F.: What can we expect from radical surgery for rectal and recto-sigmoidal cancer. *South. Med. a. Surg.* **5**, 192—199 (1936).
- RANKIN, F. W., J. A. BARGEN and L. A. BUIE: The colon, rectum and anus. Philadelphia a. London: W. B. Saunders Company 1932.
- RAU, W.: Eine vergleichende Statistik der in 5 Kriegsjahren (1914—1919) und 5 Friedensjahren (1909—1914) seziierten Fälle von Krebs und anderen malignen Tumoren am Pathologischen Institut des Stadtkrankenhauses Dresden-Friedrichstadt. *Z. Krebsforsch.* **18**, 141—170 (1922).
- RAZZABONI: Le complicazioni prostatiche consecutive agli interventi semplici sul retto. Tipografica Cooperativa Editr. Parma 1925.
- REDLICH: Die Sektionsstatistik des Carcinoms am Berliner städtischen Krankenhause am Urban. *Z. Krebsforsch.* **5**, 261—325 (1907).
- REICHEL, P.: Die Neubildungen des Darmes. *Neue Deutsche Chirurgie*, Bd. 33b. Stuttgart: Ferdinand Enke 1933.
- REICHEL, R. u. A. TIETZE: Die Chirurgie des Mastdarmes und des Afters. In *Die Chirurgie*, herausgeg. von M. KIRSCHNER und O. NORDMANN, Bd. V. Berlin: Urban & Schwarzenberg 1927.
- REINDEL, W.: Klinische Untersuchungen über die Wirkung des Albusid bei Infektionen der Harnwege. *Münch. med. Wschr.* **1939 I**, 1115—1118.
- REINHOLD, P.: Contribution à l'étude des facteurs de récidives postopératoires du cancer rectal. L'exérèse de la gaine fibreuse du rectum. Thèse de Paris **1924**.
- RENNER, O.: Die Nervenversorgung der männlichen Geschlechtsorgane. In *Lebensnerven und Lebenstrieb*. Dargestellt von L. R. MÜLLER. Berlin: Springer 1931.
- RIBOT, A.: Recherches expérimentales sur le foie rénal. Thèse de Paris **1909**.
- ROBINEAU, M. et M. LÉVY: La poussée d'urémie postopératoire. *Bull. Soc. franc. Urol.* **1933**, 92—100.
- ROMEIS, B.: Hoden, samenableitende Organe und accessorische Geschlechtsdrüsen. In *Handbuch der normalen und pathologischen Physiologie*, herausgeg. von A. BETHE, G. v. BERGMANN, G. EMBDEN und A. ELLINGER, Bd. XIV/1. Berlin: Springer 1926.
- RUBRITUS, H.: Die Hypertonie des inneren Blasensphinkters. Leipzig: Georg Thieme 1938.
- SABLÉ et MERCIER: Pneumaturie par fistule recto-urétrale. *Cancer recto-urétral. Soc. Anat. Chir. Lille* 1912.
- SAEGESSER, M.: Sind Traubenzuckerinfusionen in der postoperativen Phase zweckmäßig? *Chirurg* **10**, 617—620 (1938).
- SCHAPIRO, B.: Neuere Gesichtspunkte zum Problem der Impotenz. *Med. Klin.* **1927 I**, 1183—1185.
- SCHUDE: Zur Operation des Mastdarmkrebses. *Dtsch. med. Wschr.* **1887 I**, 1048, 1049.
- SCHINZ, H. R. u. B. SLOPOLSKY: Beiträge zur experimentellen Pathologie des Hodens und zur Histogenese des normalen Hodens, der Hodenatrophie und der Hodennekrose. *Denkschr. Schweiz. naturforsch. Ges.* **61**, 29—137 (1924).
- SCHLOESSMANN, H.: Ureterfistelbehandlung mittels Röntgenbestrahlung der Niere. *Zbl. Chir.* **61**, 2594—2599 (1934).
- SCHOENING, G.: Über das Vorkommen des Mastdarmkrebses in den ersten beiden Lebensdezenien. *Dtsch. Z. Chir.* **22**, 36—51 (1885).
- SCHREUDER, J. TH. R. u. W. BÄR: Der Stickstoff- und Chloridstoffwechsel nach Operationen. *Klin. Wschr.* **1935 I**, 219—222.
- SCHWARTZ, J. and H. BERGMANN: Urologic aspect of carcinoma of the colon and rectum. *Urologic Rev.* **41**, 692—696 (1937).
- SCHWARZ, K.: Über die direkten Todesursachen beim Carcinom und Sarcom. Diss. München 1905.

- SCHWARZ, O.: Pathologische Physiologie der Harnblase. In Handbuch der Urologie, herausgegeben von A. v. LICHTENBERG, F. VOELCKER und H. WILDBOLZ, Bd. I. Berlin: Springer 1926.
- SEELLAUS, H. K. and B. HASKELL: Case of multiple primary carcinome involving rectum and ovary. *Amer. J. Canc.* **20**, 597—600 (1934).
- SEEMEN, H. v.: Allgemeine und spezielle Elektrochirurgie. Berlin: Springer 1932.
- SEIDEL: Aussprache zu GOETZE: Urologische Komplikationen beim Rectumcarcinom. *Zbl. Chir.* **63**, 173, 174 (1936).
- SEIFERT, E.: Operative Krebsbehandlung (Mastdarm). In Wesen, Erkennung und Behandlung der Krebskrankheit von F. KÖNIG und E. SEIFERT. *Neue Deutsche Chirurgie*, Bd. 57. Stuttgart: Ferdinand Enke 1937.
- SHINODA, K.: Über einen Fall von Harnverhaltung vielleicht infolge der extraduralen Metastase des Rückenmarks von Rectumkrebs. *Jap. J. of Urol.* **27**, 325—335, dtsh. Zusammenfassung 325 (1938).
- SIMMONS, H. T.: Urinary retention after excision of the rectum. *Brit. med. J.* **1**, 171, 172 (1938).
- SMITH, D. A.: Diskussion zu HILL, BARNES and COURVILLE. *J. amer. med. Assoc.* **109**, 1188 (1937).
- SOMMER: Hodenstörungen nach Mastdarmoperation. *Beitr. klin. Chir.* **168**, 330, 331 (1938).
- STAEMMLER, M.: Die Neubildungen des Darmes. *Neue Deutsche Chirurgie*, Bd. 33a. Stuttgart: Ferdinand Enke 1924.
- STEIN, J. and F. K. HANTSCH: Adenocarcinoma of the rectum with unusual sites of metastases. Report of two cases. *J. amer. med. Assoc.* **108**, 1776—1779 (1937).
- STEINER, J.: Untersuchungen über die Entstehung des Harndranges. *Z. urol. Chir.* **19**, 63—78 (1926).
- STOECKEL, W.: Lehrbuch der gynäkologischen Cystoskopie und Urethroskopie. Berlin: August Hirschwald 1910.
- Gynäkologische Urologie. In Handbuch der Gynäkologie, herausgeg. von W. STOECKEL, Bd. X, Teil 1—3. München: J. F. Bergmann 1938.
- STUBENRAUCH, v.: Adenocarcinoma recti; Tod 6 Jahre post operationem infolge malignen Tumors der linken Nebenniere mit Metastasenbildung. *Münch. med. Wschr.* **1899 I**, 875, 876.
- TAILHEFER: Pathogénie des troubles vésicaux observés dans le cours du cancer rectal et du cancer utérin. *Ann. Mal. Org. génito-urin.* **16**, 102—105 (1898).
- TAKAHASHI, N.: Hodenatrophie nach Exstirpation des abdominalen Grenzstranges. *Pflügers Arch.* **196**, 237—242 (1922).
- THEILHABER, A. u. H. EDELBERG: Zur Lehre von der Multiplizität der Tumoren, insbesondere der Carcinome. *Dtsch. Z. Chir.* **117**, 457—498 (1912).
- TEISSIER, J.: Des néphrites azotémiques. *Presse méd.* **29**, 586 (1921).
- THIERMANN, E.: Die Prostatahypertrophie, ihre Diagnose und Behandlung. *Münch. med. Wschr.* **1938 II**, 1297—1306, 1347—1357.
- TINEL, J.: Le système nerveux végétatif. Paris: Masson & Cie 1937.
- TOWNSEND, W. G.: Diskussion zu BARNEY und KELLEY. *New England J. Med.* **216**, 782, 783 (1937).
- TSCHECKAN: Entfernung eines Rectumcarcinoms und eines Teiles der Vagina per vaginam. *Zbl. Gynäk.* **34**, 1358 (1910).
- TUFFIER, TH. et J. DUMONT: Des fistules intestinovésicales chez la femme. *Rev. Gynéc. et Chir. abdom.* **2**, 441—480 (1898).
- UEBELHÖER, R.: Studie zur postoperativen Harnverhaltung. *Zbl. Chir.* **63**, 1895—1901 (1936).
- UTEAU: De l'anurie dans le néoplasme pelvien. Thèse de Paris **1899**.
- VEIL, W. H.: Über die Bedeutung intermediärer Veränderungen im Chlorstoffwechsel beim Normalen und beim Nierenkranken. *Biochem. Z.* **91**, 267—316 (1918).
- u. O. LIPPROSS: „Unspezifische“ Wirkungen der männlichen Keimdrüsenhormone. *Klin. Wschr.* **1938 I**, 655—658.
- VITRAC, J.: Sur un fait curieux d'hématurie symptomatique d'un cancer du rectum, sans lésion vésicale; pathogénie; reflexions. *Arch. clin. Bordeaux* **6**, 240—242 (1897).
- VOELCKER, F.: Sacrale Rectumexcision. *Beitr. klin. Chir.* **72**, 671—686 (1911).

- VOGEL, K.: Zur Statistik und Therapie der Rectumcarcinome. *Dtsch. Z. Chir.* **59**, 313—382 (1901).
- VOLHARD, F.: Nieren und ableitende Harnwege. In *Handbuch der inneren Medizin*, herausgeg. von v. BERGMANN und STAEBELIN, Bd. I. Berlin: Springer 1931.
- WAGNER: Über das Verhalten des Reststickstoffes bei Infektionskrankheiten. *Wien. Arch. inn. Med.* **1**, 575—638 (1920).
- WALDEYER, W.: *Das Becken*. Bonn: F. Cohen 1899.
- WARWICK, T.: Diskussion zu DUKES. *Proc. roy. Soc. Med.* **22**, 268 (1928).
- WERNER, J. L.: Rectum cancer associated with uterine sarcome; case. *Trans. amer. proct. Soc.* **38**, 64—68 (1937).
- WESTHUES, H.: *Die pathologisch-anatomischen Grundlagen der Chirurgie des Rectumcarcinoms*. Leipzig: Georg Thieme 1934.
- WHIPPLE, A.: Complications associated with major proctectomy. *Ann. Surg.* **95**, 916—922 (1932).
- WHIPPLE, G. H. and D. D. VAN SLYKE: Proteose intoxications and injury of body protein. III Toxic protein catabolism and its influence upon the non-protein nitrogen partition of the blood. *J. of exper. Med.* **27**, 213—221 (1918).
- WILLAN, R. J.: Intestino-vesical fistula. *Brit. med. J.* **2**, 140—142 (1933).
- ZINNER, A.: Über den Mastdarmkrebs. *Arch. klin. Chir.* **90**, 933—988 (1909).
- Fehlen von Faecesbestandteilen bei in die Blase perforiertem Blasenkarzinom. *Z. urol. Chir.* **23**, 124 (1927).
- Folgende Arbeiten waren uns nicht erreichbar:
- BERRY, J.: Extensive Carcinoma of Bladder and Rectum. *Clin. J.* **18**, 283 (1901).
- COLP, R.: Bladder complications after major proctectomy. *J. Mt. Sinai Hosp.* **4**, 802—807 (1938).
- KING, E. E.: Cancer of rectum and prostate. *Canad. Practit. and Rev.* **25**, 239 (1900).

Einleitung.

Die Beziehungen des Rectumcarcinoms zum Urogenitalsystem sind mannigfaltig und insbesondere für den Chirurgen von wesentlicher Bedeutung. Man sollte daher meinen, daß es sich um in jeder Hinsicht durchforschte Verhältnisse handelt. Tatsächlich ist dies aber nicht der Fall. Die Zahl der Arbeiten, die über dieses Thema Auskunft geben, ist im Verhältnis zu den sonst so zahlreichen Veröffentlichungen über den Mastdarmkrebs verschwindend gering. Erst in den letzten Jahren haben die urologischen Beziehungen des Rectumcarcinoms eine eingehendere und zunehmende Würdigung erfahren. Dies gilt besonders für die von GOETZE sog. urologischen Komplikationen während und nach der Operation des Rectumcarcinoms. Es besteht kein Zweifel, daß das in dieser Hinsicht in der letzten Zeit festzustellende wachsende Interesse seine Ursache hat einerseits in dem immer mehr in Aufnahme gekommenen Radikalismus der operativen Behandlung des Rectumcarcinoms, andererseits in der Vervollkommnung der urologischen Diagnostik und Therapie. Je chirurgischer sich die Behandlung des Rectumcarcinoms weiter entwickelte, um so nachdrücklicher spürten es die Operateure, daß sie den inneren Genitalien und besonders den Harnorganen ihre vollste Aufmerksamkeit schenken mußten. Während früher — zu einer Zeit, wo die Urologie noch im Kindheitsstadium sich befand — das Interesse für die durch die Weiterentwicklung der chirurgischen Behandlung des Rectumcarcinoms entstandenen Komplikationen nur ein theoretisches sein und sich manchmal erst am Sektionstisch bekunden konnte, zeigten sich in den letzten Jahren, in denen sich die Urologie mit der Entdeckung neuer Untersuchungs- und Heilmethoden zu einer respektablen Größe auswuchs, diese Folgezustände einer exakten Diagnose und rationellen Therapie zugänglich,

und so erfuhr das urologische Interesse der Mastdarmkrebschirurgen einen gleichsam ruckartigen Antrieb. Die Beziehungen des Rectumcarcinoms zum Urogenitalsystem beschränken sich natürlich nicht auf die operativen und postoperativen Komplikationen. Der Umfang der urologischen Interessensphäre beim Rectumcarcinom erstreckt sich auch auf das nicht operierte Carcinom. Es ist fraglos ein Verdienst von GOETZE, als erster die ganze Breite des für den Mastdarmkrebschirurgen in Betracht kommenden urologischen Nachbargebietes in einer kurzen, aber doch alle wesentlichen Gesichtspunkte berücksichtigenden Arbeit nachdrücklich dargelegt zu haben. Dem steht nicht entgegen, daß die Kenntnis der urologischen Beziehungen des Rectumcarcinoms auch heute freilich noch nicht so verbreitet ist wie es die Wichtigkeit des Gegenstandes erheischt, und daß in der ganzen Frage noch beträchtliche Lücken ihrer Ausfüllung harren.

Man kann deshalb vielleicht sagen, daß ein Bedürfnis für eine ausgedehnte, nach allen Seiten umgreifende Bearbeitung dieses Themas vorliegt, und daß es verständlich ist, wenn wir den Versuch machen, eine möglichst erschöpfende Darstellung des *ganzen* Gebietes unter Zugrundelegung der Erfahrungen der Erlanger chirurgischen Klinik (Prof. GOETZE) und unter Verwertung der Weltliteratur zu geben. Eine solche Darstellung dürfte nicht nur für den praktisch arbeitenden Chirurgen von Interesse sein, sondern man darf von ihr hoffen, daß sie über die Grenzen der praktisch chirurgischen Tätigkeit hinaus auch für die wissenschaftliche Weiterarbeit auf diesem Teilgebiete der Chirurgie von Bedeutung sein kann. Von solcher Hoffnung geleitet, waren wir darauf bedacht alles das, was uns an Problemen für eine solche Weiterarbeit wichtig erschien, möglichst klar herauszustellen.

Eine gewisse Schwierigkeit unseres Unternehmens lag in der Sammlung der in der Literatur außerordentlich verstreuten bisher vorliegenden Ergebnisse und in der Einteilung des Stoffes. In dem Bestreben, das im Schrifttum Niedergelegte kritisch zu verwerten und das Wertvolle auszulesen, haben wir grundsätzlich darauf verzichtet, uns an Referate, von denen viele sehr mangelhaft waren, zu halten, und uns bemüht, überall zu den Quellen, also bis zur Originalarbeit vorzudringen und selber dann diese zu lesen. Bezüglich der zahlreichen ausländischen Publikationen war das nicht immer leicht.

Schwierig war es insbesondere, die Schilderung so zu gestalten, daß keine zu häufigen Überschneidungen und Wiederholungen passieren, keine Verwirrung und Ermüdung die Lektüre unerfreulich machen. Nach reiflicher Überlegung und vielfachen mißglückten Versuchen einer übersichtlichen Stoffgliederung sind wir dazu gekommen, die urologischen Beziehungen des Rectumcarcinoms unter Voranstellung eines Abschnittes über die Syntopie des Rectums zum Urogenitaltraktus in drei Teilen zu besprechen. Der erste Teil hat die Beziehungen des nicht operierten bzw. rezidivgewordenen Rectumcarcinoms zum Urogenitalsystem zum Gegenstand der Darstellung. Der zweite Teil befaßt sich mit den operativen Beziehungen des Rectumcarcinoms zum Urogenitalsystem. Der dritte Teil behandelt die postoperativen Beziehungen des Rectumcarcinoms zum Urogenitalsystem. Innerhalb dieser drei Teile haben wir nach Möglichkeit den jeweils klinischen Abschnitten einen pathologisch-anatomischen und einen pathogenetischen vorausgeschickt. Da die vorliegende Arbeit in erster Linie für den Chirurgen bestimmt ist, darf es natürlich erscheinen, wenn Klinik

und Therapie vor der pathologischen Anatomie, d. h. ausgiebiger berücksichtigt sind. Die Einzelheiten der Stoffeinteilung sind aus der voranstehenden Disposition ersichtlich.

Wir sind uns bewußt, daß so wohl ein etwas subjektiver Zug in die Disposition und die Durchführung hineingekommen ist, zumal wir keine trockene Literaturzusammenstellung geben, sondern bei objektiver Anführung aller Ergebnisse und Ansichten doch die Dinge so sehen lassen wollten, wie sie uns selbst erscheinen. Wir hoffen aber, daß das weniger als Nachteil denn als Anregung empfunden werden wird. Die vielleicht allzu individuelle Fassung möge ihre Erklärung und Entschuldigung darin finden, daß es das erste Mal ist, daß die Beziehungen zwischen Rectumcarcinom und Urogenitalsystem eine breite, umfassende Darlegung erfahren haben.

Die normalen anatomischen Beziehungen (Syntopie) des Rectums zum Urogenitaltractus.

Wenn es auch dem Eingeweihten als ein müßiges Beginnen erscheinen mag, den normalen anatomischen Beziehungen des Rectums zum Urogenitaltractus ein eigenes Kapitel zu widmen, so geschieht es trotzdem deshalb, weil uns in der Literatur eine zusammenfassende Behandlung dieses Themas nicht gegeben zu sein scheint und den Praktikern Darstellungen anatomischer Verhältnisse immer erwünscht sind. Wir halten uns in den nachstehenden Ausführungen, die keinen Anspruch auf eine bis in alle Einzelheiten gehende Vollständigkeit erheben, in der Hauptsache an die klassische Darstellung des Beckens durch W. v. WALDEYER (1899) und die vorzügliche topographische Anatomie von MERKEL (1907).

Bevor wir auf die beim Manne und Weibe sehr unterschiedlichen und daher gesondert zu behandelnden syntopischen Lageverhältnisse des Rectums zum Urogenitaltractus eingehen, ist es erforderlich, zunächst die *Abgrenzung des Rectums als Ganzes und die seiner Teile* zu besprechen. Im Anschluß daran erscheint es zweckmäßig, auch die Beschreibung der für die anatomischen Beziehungen des Mastdarmes zum Urogenitaltractus wichtigen hierhergehörigen Verhältnisse der Fascia recti und des Bauchfelles vorwegzunehmen, da in dieser Hinsicht für beide Geschlechter im großen und ganzen das gleiche gilt.

Der Mastdarm, das Endstück des Dickdarmes, beginnt nach WALDEYER und MERKEL im kleinen Becken in der Höhe des 3. Kreuzwirbels und endet am Damme mit seiner äußeren Öffnung, dem After, Anus. Diese Anschauung, welche den Beginn des Mastdarmes an den 3. Kreuzwirbel verlegt und den Anatomen als die allein berechnete erscheint, berücksichtigt nur die anatomisch-physiologischen Verhältnisse des Darmrohres selbst. Für die hier vom chirurgischen Standpunkt aus vorzunehmende Betrachtung ist diese Auffassung der Ausdehnung des Rectums jedoch von geringerer Bedeutung insofern, als eben hier der ganze in der Beckenhöhle gelegene Abschnitt des Darmrohres seine Würdigung finden muß. In diesem Sinne folgen wir dem Vorgange von SANSON, der als Mastdarm dasjenige Darmstück bezeichnet, welches sich vom Promontorium bis zur Afteröffnung erstreckt, indem er die Lage, welche der Enddarm zum Skelet der Beckenhöhle einnimmt, für die Abgrenzung benutzt, eine Betrachtungsweise, welche den Bedürfnissen der ärztlichen Praxis, speziell der Chirurgie Rechnung trägt.

Nach dieser hier angenommenen Auffassung, die den Mastdarm am Beckeneingang beginnen läßt, ist derselbe also einzuteilen in die Pars pelvina des Colon sigmoideum, auch Colon pelvinum genannt, und in das von den Anatomen als Rectum bezeichnete Endstück des Darmrohres. Letzteres zerfällt wieder in zwei durch Lage, Richtung, Form, Größe, Bau und physiologische Bedeutung gut zu trennende Teile, die Pars pelvina (WALDEYER) oder Pars ampullaris (MERKEL) und die Pars perinealis (WALDEYER) oder Pars analis (MERKEL).

Die Pars pelvina des Colon sigmoideum setzt sich ohne jede Grenze aus dem im großen Becken gelegenen Teile dieses Darmabschnittes fort. Dieses Darmstück ist frei beweglich, besitzt also noch ein Mesenterium, das jedoch immer kürzer wird, um zuletzt ganz zu verschwinden. Man hat diese Mesenterialplatte in den Beschreibungen, welche diesen Teil noch dem Rectum zuzählen, folgerichtig Mesorectum genannt. Die Pars pelvina des Rectums, welche sich an das Colon pelvinum anschließt, beginnt da, wo dieses aufhört, also vor dem 3. Kreuzwirbel und endet an der Stelle, wo das Mastdarmrohr das Diaphragma pelvis, das ist den Musculus levator ani erreicht. Diese Stelle trifft nach WALDEYER ungefähr zusammen mit dem geraden Durchmesser des Beckenausganges und mit dem unteren Ende der Prostata, beim Weibe mit einem Punkt etwas unterhalb der Scheidenmitte. Die Pars perinealis recti reicht von da bis zum Anus; sie ist die kürzere Strecke. Man kann sagen, daß die Pars pelvina oberhalb des muskulösen Beckenbodens, die Pars perinealis unterhalb desselben gelegen ist.

Der Mastdarm liegt den an ihn angrenzenden Teilen des Urogenitaltraktes nicht unmittelbar an, sondern es befindet sich zwischen ihnen und dem Rectum die Fascia pelvis visceralis bzw. das Bauchfell.

Sowohl beim Manne als auch beim Weibe scheidet die von der Oberfläche des M. levator ani auf das Rectum übergehende *Fascia pelvis visceralis*, die WALDEYER als eine Differenzierung des subperitonealen Bindegewebes auffaßt, den größeren Teil der Pars pelvina recti (soweit das Bauchfell nicht reicht) als Fascia recti vollkommen ein und verliert sich kranialwärts mit dem Übergang der Pars pelvina in das Colon pelvinum, allmählich dünner werdend und in lockere Bindegewebslamellen aufgelöst. Vorn oben endigt sie im Fundus der Excavatio rectovesicalis beim Manne bzw. Excavatio rectouterina beim Weibe. Bedeutsam ist beim Manne der Umstand, daß die Fascia recti vorn durch die Fascia prostatae und die Fascia vesicularum seminalium, die beide ebenfalls Abschnitte der Fascia pelvis visceralis sind, eine Verstärkung erhält. Die zwischen Rectum und Prostata bzw. den Samenblasen befindliche Fascie, die als Fascia rectovesicalis bezeichnet wird, setzt sich also zusammen aus der Fascia recti und der Fascia prostatae bzw. vesicularum seminalium. Diese erscheinen wie verschmolzen, können jedoch noch gut getrennt werden. Die Doppelblättrigkeit der visceralen Beckenfascie an dieser Stelle beim Manne ist aus der Abb. 1 klar zu ersehen. Der Kürze wegen werden wir sie mit WALDEYER aber auch ferner als Fascia rectovesicalis (DENONVILLIERSsche Fascie) bezeichnen. Beim Weibe besteht in der entsprechenden Situation nur die Fascia recti, aber kein besonderes Blatt als Fascia vaginae. Der Fascia rectovesicalis beim Manne entspricht beim Weibe die Fascia recti, die auch als Fascia rectovaginalis bezeichnet wird. Die perineale bzw. anale Partie des Rectums ist durch keine Fascia gegen die Umgebung abgegrenzt, sondern vielmehr eng mit der umgebenden Muskulatur und dem Fett- und Bindegewebe verbunden.

Das *Bauchfell* bekleidet das Colon pelvinum und zu einem kleinen Teil die Pars pelvina recti. Der oberste Teil des Rectum hat nach WALDEYER einen noch fast vollkommen serösen Überzug, dann läßt, weiter abwärts, das Bauchfell mehr und mehr die Seiten des Rohres frei, so daß, etwa vom 4. Kreuzwirbel ab, nur noch die Vorderfläche bekleidet ist. Indem sich schließlich die Serosa auf die Harnblase bzw. den Uterus überschlägt, bildet sich ein seröser Blindsack, die Excavatio rectovesicalis (Mann) -rectouterina (Weib).

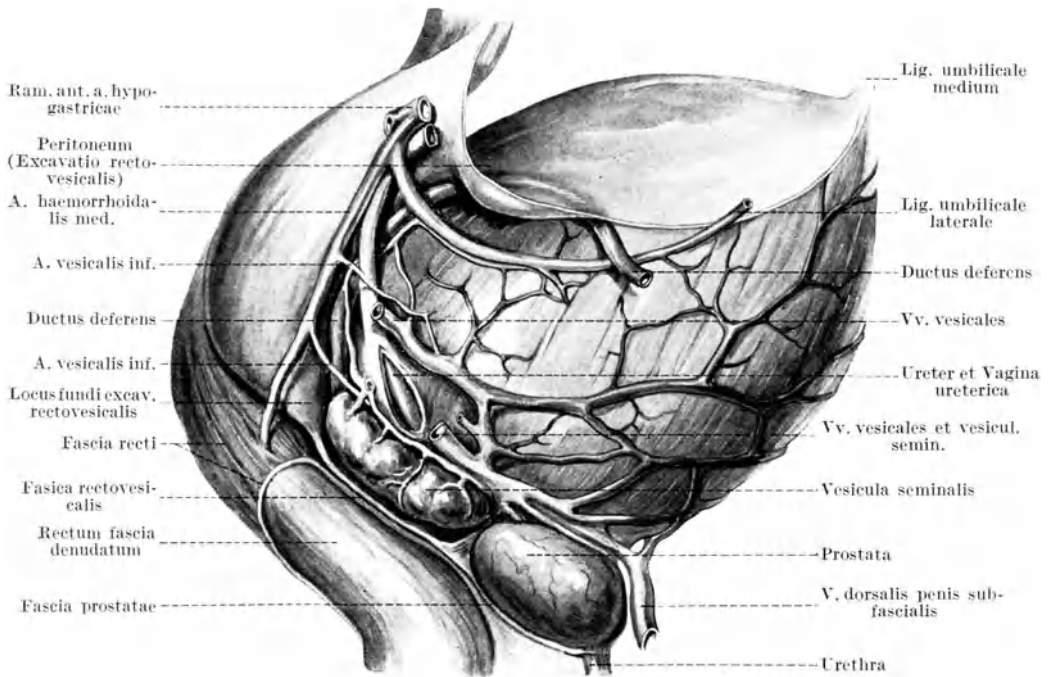


Abb. 1. Fascia rectovesicalis (DENONVILLIERSsche Fascie), doppelblättrig. Lage der Vesicula seminalis, des Ductus deferens und des Ureters von rechts gesehen (WALDEYER 1899).

An der Exkavation kann man nach WALDEYER zwei Abteilungen unterscheiden, einen oberen geräumigeren Teil, Atrium excavationis rectovesicalis bzw. rectouterinae, und einen engeren unteren Abschnitt, Fundus excavationis rectovesicalis bzw. rectouterinae. MERKEL gebraucht den Namen Excavatio rectovesicalis nur für den Raum, welchen WALDEYER als Fundus bezeichnet, da nur er allein dem DOUGLASSchen Raum des weiblichen Beckens entspreche. Als sehr passend erscheint ihm der Name Fossa rectogenitalis, den DIXON und BIRMINGHAM vorgeschlagen haben, da die wesentlichen Bestandteile ihrer vorderen Wand die Ductus deferentes und Vesiculae seminales sind.

Der tiefste Punkt der Excavatio rectovesicalis findet sich zwischen den beiden Ampullen der Ductus deferentes. Im allgemeinen reicht das Bauchfell an den Samenblasen bis zu deren Mitte abwärts, während es zwischen den beiden Ampullen der Ductus deferentes noch 0,5—1 cm tiefer geht. Es kann hier bis zum oberen Rand der Prostata sich hinabsenken. Der Grund der Excavatio uterina liegt in der Höhe des hinteren Scheidengewölbes. Da die Excavatio rectouterina auf die hintere Wand der Scheide $1\frac{1}{2}$ —2 cm weit hinabreicht, wird

das ganze hintere Scheidengewölbe noch in den unmittelbaren Bereich des Bauchfelles gezogen. Am Rectum fällt das blinde Ende der Exkavation beim Manne und beim Weibe in das untere Drittel der Pars pelvina und entspricht so ziemlich der unteren Schleimhautquerfalte des Rectums, die unter dem Namen der KOHLRAUSCHSchen Falte bekannt ist. Demnach würde die Entfernung des tiefsten Punktes der Exkavation vom Anus 6 cm (nach WALDEYER) betragen.

Die Grenze zwischen dem Atrium und Fundus excavationis rectovesicalis bzw. rectouterinae wird durch eine halbmondförmige Falte jederseits bezeichnet,

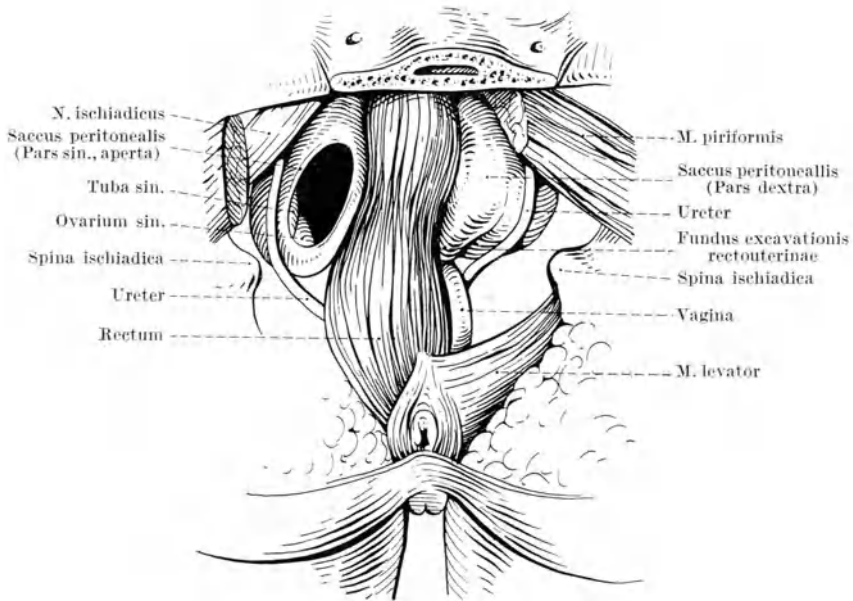


Abb. 2. Recessus pararectales peritonei. Der linke Recessus ist eröffnet, Tube und Ovarium in situ. Lagebeziehung der Ureteren zum Rectum und zur Vagina. (Nach WALDEYER 1899.)

die Plica rectovesicalis bzw. rectouterina. Durch die beiden Plicae ist der Fundus zugleich seitlich begrenzt und abgeschlossen. Am Grunde der Plica rectovesicalis trifft man, um dies gleich hervorzuheben, den Ureter und das proximale Stück des Ductus deferens.

In den zwischen der Plica rectovesicalis bzw. rectouterina und der seitlichen Beckenwand gebildeten rinnenförmigen Raum, Recessus pararectalis, kann in seltenen Fällen, bei Tieflage, links das Colon pelvinum hineingelagert sein. Mit der Füllung und Entleerung des Rectums wird er schmaler oder breiter. An seiner lateralen Wand verlaufen die Ureteren. Eröffnet man beim Weibe bei der Präparation von hinten her den Recessus pararectalis, so wird vorne und seitlich das Ovarium mit dem oberen Tubenende sichtbar (Abb. 2).

Bei der Darlegung der *Syntopie des Rectums zum Urogenitaltraktus*, zu der wir jetzt übergehen, müssen die beiden Geschlechter gesondert behandelt werden.

Beim Manne hat der Mastdarm vor sich eine ganze Reihe verschiedener Gebilde des Urogenitaltraktus. Verfolgt man sie von unten nach oben, dann finden wir vor der Pars perinealis die Pars praetrigonalis urethrae und den

Bulbus urethrae, welcher sie, sich mehr und mehr zum Ringe schließend, rinnenartig umfaßt, mit den Glandulae bulbourethrales (COWPERSche Drüsen). Darüber, in dem Grenzgebiet des Rectums zwischen Pars perinealis und Pars pelvina, folgt die Pars trigonalis (membranacea) urethrae, die dort in den M. trigoni urogenitalis eintritt. Indem nun caudalwärts die Urethra nach vorne, das Rectum nach hinten sich wendet, besteht hier zwischen beiden Teilen ein das Centrum perineale umfassendes Gewebstück von dreieckiger Form, die Spitze nach oben, die Basis nach unten zum Damm gekehrt, das Trigonum rectourethrale. Diese Stelle, die den Darm von der männlichen Urethra trennt, ist durch keine Fascie gegen das Rectum abgegrenzt.

Ist das Diaphragma urogenitale passiert, und hat damit die Pars pelvina begonnen, dann liegt vor dieser erst die Prostata mit der Pars prostatica urethrae und den Ductus ejaculatorii, dann folgen über ihr die Samenblasen nebst den beiden Ductus deferentes, die Blase und die Ureteren.

Die untere Spitze der *Prostata* entspricht, wie schon bemerkt, der Grenze zwischen der Pars pelvina und perinealis recti. Bei der syntopischen Beziehung der hinteren Prostatafläche zum Rectum handelt es sich also um den unteren Abschnitt von dessen Pars pelvina. Zwischen der Rectumwand und der Prostata mit den genannten von ihr umschlossenen Gängen liegt hier nur wenig lockeres, fettloses Bindegewebe und die dünne Fascia rectovesicalis (DENONVILLIERSsche Fascie), von welcher bereits oben die Rede war, so daß man vom Rectum aus, zumal dessen hier in Betracht kommender Teil nicht hoch liegt (3 cm vom Anus) und schon sich zur Ampulla recti zu erweitern beginnt, sehr bequem die Prostata untersuchen kann. Man fühlt von da aus zuerst die Spitze (den Schnabel) der Prostata, dann deren hintere Fläche mit ihren beiden Lappen, endlich die Basis mit ihrer Incisur, welche sich in eine mediane Furche fortsetzen kann, die über die ganze Rückseite des Organs herabläuft.

Die *Samenblasen* mit den ihrem medialen Rande entlang liegenden Ampullen der *Ductus deferentes* lagern nach hinten ebenfalls auf dem unteren ampullären Abschnitt der Pars pelvina recti und kommen ebenso wie die Prostata dem Rectum sehr nahe. Eine genauere Verbindung der Samenwege mit dem Mastdarm existiert jedoch auch hier trotz der nahen topographischen Beziehungen nicht, indem sich unter der Excavatio rectovesicalis zwischen beide die Fascia rectovesicalis einschleibt. Diese fibröse Platte ist nach MERKEL so kräftig, daß man die Samenblasen bei der Präparation von hinten her nach Wegnahme des Mastdarmes gar nicht sieht. Die Fascia rectovesicalis und die Weichheit der Samenwege sind ferner die Ursache, daß es kaum möglich ist, sie in gesundem Zustande vom Mastdarm aus zu fühlen. Was das Bauchfell anlangt, so deckt dasselbe, wie schon gesagt, von der Excavatio rectovesicalis her im allgemeinen die obere Hälfte der Samenblasen und senkt sich zwischen den Ampullen etwas tiefer ein. Die obere Partie der Samenblasen und der anliegende Teil der Ampulle wird sonach durch diese Bauchfelleinsenkung vom Rectum geschieden und tritt damit auch in Beziehung zum Cavum serosum pelvis.

Es sei hier noch erwähnt, daß die Samenblasen mit den zugehörigen Ampullen nach vorne dem Fundus der Harnblase anliegen, und zwar entspricht ihre Vereinigung zum Ductus ejaculatorius dem vorderen schmälere Teile des Trigonum vesicae, so daß die unteren Abschnitte dieser Organe der paratrigonalen Zone, Plana paratrigoalia, angehören. Die Basen der Vesiculae seminales

entsprechen den seitlichen Funduspartien der Harnblase. Von der Muskelwand der Harnblase sind sie, außer durch den vorderen Teil ihrer Kapsel noch durch eine mehr oder minder starke Schicht perivesicalen Fettgewebes getrennt. Da zwischen ihrer hinteren Kapselwand, welche zugleich als *Fascia rectovesicalis*, einen Teil der *Fascia recti* darstellt, und der vorderen Rectumwand ebenfalls lockeres Bindegewebe — im allgemeinen wenig, nur fettleibige Personen machen nach WALDEYER eine Ausnahme — liegt und ferner die Kapsel sich nicht direkt an die Wände von Samenblasen und Ampullen ansetzt, sondern einen Spaltraum freiläßt, welcher von ganz lockerem Bindegewebe ausgefüllt ist, so ist es verständlich, daß die zwischen Blase und Mastdarm eingeschobene

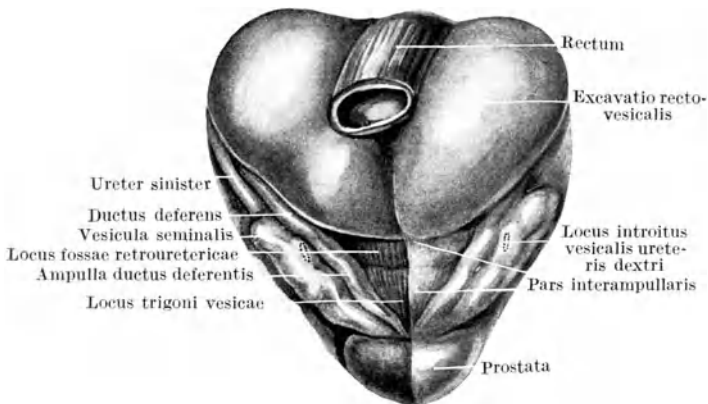


Abb. 3. Pars interampullaris. Lage der Samenblasen, Samenleiter und des Harnleiters von hinten gesehen. Fascie der Samenblasen links entfernt. (WALDEYER 1899.)

Kapsel, in welcher die Samenblasen enthalten sind, sich auch mit ihnen bei den verschiedenen Füllungszuständen beider Organe einigermaßen hin- und herbewegt.

Was die Lagebeziehungen des Rectums zur *Blase* betrifft, so kommt der Fundus der letzteren zwischen Samenblasen und Samenleitern, welche nach beiden Seiten divergieren, mit der Vorderwand des Mastdarmes in Berührung, höher oben nach dem Aufhören der Samenblasen in breiter Fläche der Blaskörper. Die zwischen den beiden Ampullae deferentiales, dicht oberhalb der Prostata gelegene Partie der hinteren Blasenwand wird als *Pars interampullaris vesicae* bezeichnet. Sie hat eine dreieckige Gestalt mit der Basis nach oben zum Bauchfell, mit der Spitze nach unten zur Prostata hingekehrt (Abb. 3). An dieser Stelle ist die Blase nur durch die *Fascia rectovesicalis* und lockeres Fettbindegewebe vom Rectum geschieden. Sie kann hier vom Rectum aus subperitoneal punktiert werden. Bei Füllung der Harnblase wölbt sich die *Fossa retroureterica* (bas fond der Franzosen) zwischen die Ampullen hinein und verschiebt diese mit den Samenblasen seitwärts und nach hinten. Weiter oben steht der Mastdarm mit dem Blaskörper in Beziehung, getrennt durch die *Excavatio rectovesicalis*. Der untere Teil der Excavation, der unterhalb der *Plica rectovesicalis* liegende Fundus der *Excavatio rectovesicalis*, ist normalerweise leer, d. h. ihre Wände liegen aufeinander und lassen nur einen capillaren Spaltraum zwischen sich, so daß also Blase und die *Pars pelvina* des Rectums

dicht aneinander liegen. Ist dieser Teil der Excavatio sehr tief und geräumig, dann können sich jedoch Darmschlingen in sie hinein legen. Die Beziehung des Colon pelvinum zur Blase ist sehr erheblich von dem Füllungszustand der Blase abhängig. Bei stärkerer Füllung deckt das Colon pelvinum die Blase.

Mit den *Harnleitern* kommt der Mastdarm nicht in Berührung. Aus der Abb. 4 ist klar zu ersehen, daß das vor der Pars pelvina recti liegende Endstück des Ureters eine beträchtliche Strecke vom Mastdarm entfernt ist. Am nächsten kommt der Harnleiter dem Mastdarm bald nach seinem Eintritt in das kleine

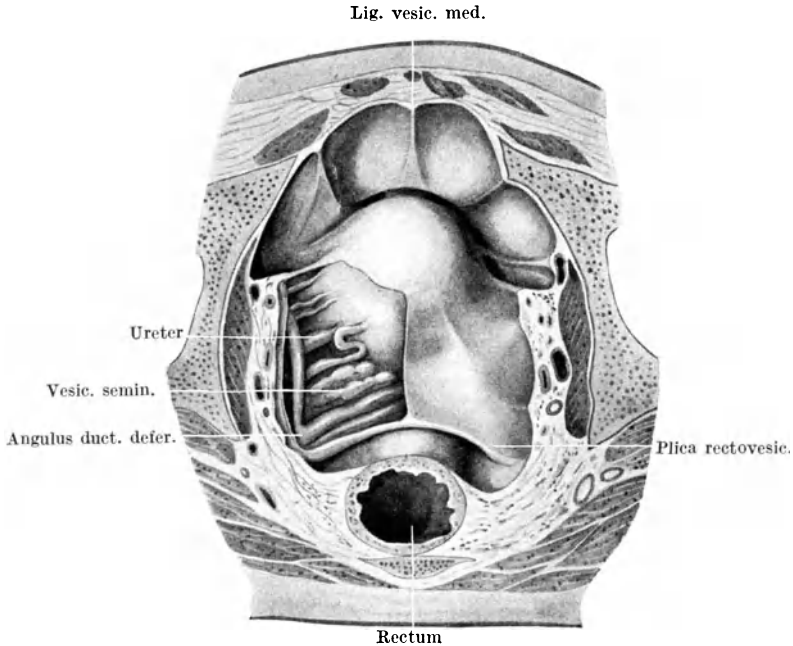


Abb. 4. Lagebeziehung des Ureters zur Pars pelvina recti. An der linken Seite des Horizontalschnittes des Beckens ist Ductus deferens, Vesicula seminalis und Ende des Ureters freigelegt. Die nicht bezeichneten, mehr oder weniger geschlängelten Stränge sind Blutgefäße. (MERKEL 1907.)

Becken bzw. kurz nach seiner Kreuzung mit den großen Gefäßen; die Entfernung beider Teile beläuft sich hier jedoch noch auf 2,5 cm links; rechts ist sie noch größer. Tiefer in dem Becken nähert sich zwar der Ureter wieder der Mittellinie, wendet sich aber zugleich nach vorne, während das Rectum nach hinten zieht. Bevor er in die Blasenwand sich einsenkt, wird er noch vom oberen Ende der Samenblase überlagert, welche sein Endstück von hinten her deckt (Abb. 3), aber von diesem durch eine mehr oder minder starke Schicht Fettbindegewebe getrennt ist.

Beim Weibe werden die Lagebeziehungen des Mastdarmes zum Urogenitaltraktus beherrscht von dem voluminösen Geschlechtsapparat, welcher zwischen Blase und Mastdarm eingeschoben ist. Man kann die Verhältnisse insofern ziemlich einfache nennen, als sich vor die vordere Wand des Mastdarmes von unten nach oben erst die Scheide legt bis zur Höhe der Plica transversalis (Kohlrausch'sche Falte); von dort aus findet man den Uterus vor dem Rectum. In nahe Nachbarschaft des Rectums kommen dann nur noch der Ureter, unter

Umständen auch das Ovarium mit Tube. Die Harnblase erscheint durch den zwischen ihr und Mastdarm eingeschobenen voluminösen Geschlechtsapparat von einer direkten Berührung vollkommen ausgeschlossen.

Die hintere Wand der *Scheide* liegt im Bereich des Scheidengewölbes, das hinten in einer Länge von 1—1½ cm an den DOUGLASSchen Raum stößt, vor dem untersten Ende des mittleren Drittels der Pars pelvina recti. Das untere Drittel dieses Darmabschnittes ist nur durch ziemlich lockeres, wenig fetthaltiges Bindegewebe, Septum rectovaginale, und die zu diesem Septum gehörende Fascia recti bzw. rectovaginalis, welche der Fascia rectovesicalis beim Manne entspricht, von der Scheide getrennt. Von Lichtung zu Lichtung gemessen, beträgt die Gesamtdicke der rectovaginalen Zwischenwand kaum 1 cm. Am Übergang zwischen der Pars pelvina in die Pars perinealis recti, etwa in der Mitte der Scheide, ist die Zwischenwand beider Rohre, des Rectalrohres und des Scheidenrohres, am dünnsten. Von da ab biegt der Mastdarm nach hinten ab, während die Scheide in ihrer ursprünglichen Verlaufsrichtung verharrt, zuweilen sogar eine leichte Biegung nach vorwärts erfährt. Dadurch entsteht zwischen beiden ein keilförmiger Raum, welcher auf dem Medianschnitt als ein Dreieck mit nach oben gewendeter Spitze erscheint, das Perineum. Die Entfernung zwischen vorderem Rand des Anus und dem Frenulum labiorum beträgt durchschnittlich 3 cm. Man hat die keilförmige Dammasse ihrer Gestalt wegen als Trigonum rectovaginale bezeichnet; die Spitze dieses Trigonums würde, dem Gesagten zufolge, am oberen Rand der Pars perinealis recti liegen, und hier würden also Rectum und Scheide am nächsten zusammentreffen.

Auf die Scheide folgt dann nach oben vor dem Mastdarm der *Uterus*. Die Portio ist von dem ersteren aus wie ein dicker Knollen durch die Darmwand hindurch zu fühlen. Sie steht ungefähr in der Höhe der Plica transversalis, man wird sie also etwa 6 cm oberhalb der Afteröffnung finden. Eine direkte Verbindung von Mastdarm und Uterus existiert nicht, da, wie oben erwähnt, das Bauchfell bis zum Scheidengewölbe herabsteigt. Es finden nur seröse Berührungen statt: durch den DOUGLASSchen Raum vermittelt, zwischen Cervix und Pars pelvina recti, weiter oben kommt gewöhnlich das Colon pelvinum in Betracht.

Das Lageverhältnis der *Ureteren* zum Rectum ist bezüglich ihres unteren pelvinen Abschnittes aus Abb. 2 gut ersichtlich. Man sieht hier die Harnleiter im Niveau der Spina ischiadica zum Rectum hin medianwärts abbiegen. Es ist aber dabei zu beachten, daß die Harnleiter, während sie sich medianwärts dem Mastdarm nähern, nach vorn von ihm entfernen. Ist der Mastdarm leer, dann bleiben die Ureteren so weit von ihm entfernt, daß nach MERKEL von einer topographischen Beziehung beider Organe nicht die Rede sein kann. Die von FAYT angegebenen Zahlen, welche besagen, daß die Ureteren im Niveau ihrer Blaseneinmündung rechts 0,5—1 cm, links 2—3 cm vom Rectum entfernt seien, gelten nach WALDEYER sicherlich nur ausnahmsweise und können nicht als Durchschnittsmaße verwertet werden. Dehnt sich der Mastdarm aber aus, dann nähert sich sein Umfang an der rechten Seite dem in seiner Lage verharrenden Ureter mehr und mehr, was an der linken weniger der Fall ist. Es kann schließlich zu einer Berührung zwischen dem Rectum und dem unterhalb der Art. uterina gelegenen Stück des rechten Ureters kommen, welche allerdings die Länge von 1 cm nicht überschreitet. Bezüglich der Entfernung der Ureteren

in ihrem oberen Beckenteil gilt das gleiche wie beim Manne; links trennt den Ureter vom Rectum ein Zwischenraum von mindestens 2,5 cm, rechts ein noch größerer.

Das *Ovarium* mit dem oberen Abschnitte der *Tube* liegt für gewöhnlich ansehnlich weit vom Rectum entfernt an der seitlichen Beckenwand (Abb. 2). In manchen Fällen kommen aber beide Teile auch unter normalen Verhältnissen hinter und unter den Ureter auf die vordere Abdachung der DOUGLASSchen Falten zu liegen und geraten dann in die unmittelbare Nähe des Rectums, so daß bei der Defäkation, besonders bei hartem Stuhlgang Beschwerden, selbst lebhaft Schmerzen auftreten können. Da die Eierstöcke bei einer solchen Lage auch dem Scheidengewölbe genähert sind, können ferner beim Coitus Schmerzen entstehen. Diese noch in die Breite des Normalen fallende „Tieflage“ des Ovariums wird vorzugsweise bei Multiparae gefunden, namentlich wenn der Eierstock etwas groß und schwer ist.

I. Die Beziehungen des nicht operierten bzw. rezidivgewordenen Rectumcarcinoms zum Urogenitalsystem.

Pathologische Anatomie.

Bei der engen Nachbarschaft des Rectums und der Harnwege bzw. der inneren Genitalien ist es nicht verwunderlich, daß ein Mastdarmkrebs durch peripher fortschreitendes Wachstum sich leicht auf diese Organe erstrecken kann. Auf dem Wege der Metastasenbildung können aber auch entfernter liegende Teile des Urogenitaltractus vom Mastdarmkrebs ergriffen werden.

Bevor wir auf die anatomische Beeinflussung der einzelnen Abschnitte des Urogenitalsystems im speziellen eingehen, seien einige *Bemerkungen allgemeiner Art* vorausgeschickt.

Das Rectumcarcinom zieht den Urogenitaltractus am häufigsten durch *kontinuierliches Wachstum* in Mitleidenschaft. Nach den Untersuchungen von WESTHUES (1934) u. a. kann ein massiver Einbruch des Carcinoms durch sämtliche Darmwandschichten in das perirectale Gewebe hinein relativ häufig festgestellt werden. Nach OBERNDORFER (1929) stellt es eine Eigentümlichkeit des Rectumcarcinoms dar, daß es über die Darmwand hinausgreifen und auf das umgebende Gewebe im Becken übergreifen kann. Der Einbruch in das umgebende Gewebe erfolgt, wie WESTHUES (1934) feststellte, bei Sitz des Carcinoms an der Vorderwand nicht wie bei Sitz des Carcinoms an der Hinterwand oder an den Seitenwänden des Rectums in Form eines einzelnen stumpfen, kegelförmigen „Zapfens“, sondern das Wachstum zeigt sich hier als teils kompaktes, teils aber auch als diffus infiltrierendes. Bei seinem weiteren Tiefenwachstum verschont das Rectumcarcinom keines der im Beckenbindegewebe liegenden Gebilde, auch die Nerven, z. B. des Plexus sacralis, umspinnt es mit feinen Netzen oder derberen, narbenartigen Strängen, ja es kriecht auch in die Nerven, ihre Bündel auseinanderdrängend, in weite Strecken hinein und bringt sie so zur Zerstörung. Der Sitz und die Richtung der Ausbreitung des Rectumcarcinoms entscheiden über die Mitbeteiligung der benachbarten Teile des Urogenitaltractus oder nur des Paraproktiums. Die verschiedenen Etappen des lokalen Wachstums des in der vorderen Mastdarmwand sitzenden Carcinoms sind nach Durchbruch durch die verschiedenen Schichten des Rectums gegeben mit dem

Übergreifen auf die Fascia pelvis visceralis, mit dem Einbruch in das Beckenbindegewebe, bzw. mit dem Durchbruch durch das Bauchfell der Exkavation, und dem Einwachsen in die Urethra, Prostata, Samenblase und Samenleiter, Harnblase, Ureter beim Manne, hintere Scheidenwand, Uterus, Ovar, Tube und Ureter beim Weibe, Perforationen und Fistelbildungen (Mastdarmblasenfistel, Mastdarmscheidenfistel) stellen das letzte Stadium dar.

Es ist in der Literatur bekannt, daß die hochsitzenden Rectumcarcinome sich viel langsamer ausbreiten als die Carcinome des Analteiles. Offenbar wird das Tempo des lokalen Fortschreitens einer krebsigen Neubildung durch verschiedene Momente beeinflußt. Man muß zunächst annehmen, daß den Krebsen verschiedener Gegenden, aber auch der gleichen Gegend bei verschiedenen Individuen, eine verschiedene Proliferationsenergie zukommt. Ferner ist die Beschaffenheit der Widerstände gegen das Fortschreiten der Neubildung zu beachten. Wenn wir auch überall da, wo eine krebsige Wucherung die physiologische Gewebsgrenze durchbricht, eine Herabsetzung der normalen Gewebswiderstände annehmen können, so sehen wir doch auch, daß für das Fortschreiten des peripheren Wachstums eines Carcinoms auch lokale anatomische Verhältnisse in Betracht kommen. REINHOLD (1924) hat beim Mastdarmkrebs auf Grund zahlreicher genauer Untersuchungen anatomischer Präparate nachdrücklich darauf hingewiesen, daß die DENONVILLIERSsche Fascie lange ein genügendes Hindernis gegen die Ausbreitung des Rectumcarcinoms nach vorne bildet. WESTHUES gelangte auf Grund seiner Untersuchungen ebenfalls zu dem Ergebnis, daß sowohl die Harnwege wie die Genitalorgane durch die Fascia pelvis visceralis derart geschützt sind, daß sich das Carcinom an dieser Mauer lange Zeit fleckig ausbreitet, ehe ihm die Penetration gelingt (nach GOETZE, 1936). Ausschlaggebend für den zwischen den hochsitzenden und den tief-sitzenden Rectumcarcinomen bestehenden Unterschied im Tempo des lokalen Fortschreitens scheint also die Fascia pelvis visceralis zu sein. Dadurch, daß die Anal- bzw. Perinealregion durch keine Fascie gegen die Umgebung abgegrenzt ist, sind alle die Carcinome dieser Gegend örtlich als besonders bösartig zu bezeichnen.

Das Übergreifen des Rectumcarcinoms auf benachbarte Teile des Urogenitaltraktus stellt eine Komplikation des Leidens dar, die sowohl für die Lebensdauer als auch auf die Möglichkeit einer operativen Heilung von entscheidendem Einfluß sein kann. Man glaubte lange Zeit, den Einbruch des Rectumcarcinoms in diese Organe und damit seine Inoperabilität durch den Nachweis des Fest-sitzens des Tumors diagnostizieren zu können. Genaue anatomische Untersuchungen haben aber ergeben, daß diese Annahme irrtümlich ist. Die Fixation des Carcinoms kann natürlich durch das Carcinom selber verursacht, also rein carcinomatöser Art sein. Es wurde jedoch festgestellt, daß allein schon die entzündliche Reaktion, die das Carcinom bei seinem Vordringen in das umgebende Gewebe auslöst, schließlich zum Festsitzen des Carcinoms, zu einer Verwachsung mit den in Mitleidenschaft gezogenen Organen führt. CHALIER (1910) betont, daß die entzündlichen Verwachsungen mit dem Urogenitaltraktus viel häufiger sind als die rein carcinomatösen. Manchmal seien sie sehr gering und könnten erst bei der Operation erkannt werden. Häufig aber seien sie ausgedehnt und fixierten dann das Rectum in einem derben unverschieblichem Gewebe und könnten so durchaus den Eindruck erwecken, als ob sich

das Carcinom selber über das Rectum hinaus ausgebreitet habe. Es sei dann unmöglich, klinisch eine sichere Entscheidung zwischen diesen beiden Varietäten zu treffen. Was aber das tatsächliche Vorhandensein der rein entzündlichen, wenn auch manchmal sehr ausgedehnten Verwachsungen beweisen könne, das sei der Umstand, daß sie nach Anlegung eines Anus praeter sich zurückbilden und sogar vollständig verschwinden könnten, wenn also die durch die natürliche Funktion des Rectums gegebenen mechanisch-chemischen Schädlichkeiten ausgeschaltet würden. Abgesehen davon, sei allein das Mikroskop imstande die Natur der Verwachsungen eines Rectumcarcinoms zu präzisieren. WESTHUES (1934) empfiehlt auf Grund seiner genauen histologischen Untersuchungen hinsichtlich der Diagnose: inoperables Rectumcarcinom wegen Festhaltens größte Zurückhaltung. GOETZE (1936) stellt gleichfalls fest, daß wir in der Regel mit der digitalen, rectalen Palpation nicht leicht voneinander unterscheiden können, ob ein Rectumcarcinom carcinomatös in die Harnwege und in die männlichen und weiblichen Genitalorgane eingebrochen oder aber entzündlich phlegmonös mit ihnen zu einem unverschieblichen Block verbacken ist und ist ferner auf Grund seiner Erfahrungen in der Lage auszusagen, daß wir praktisch nicht mit dem carcinomatösen Einbruch, sondern nur mit der gut operablen entzündlichen Verbackung zu rechnen haben.

Wie bereits oben angedeutet, gibt es noch einen zweiten Weg, auf dem das Rectumcarcinom Teile des Urogenitaltraktes, ja selbst ganz entfernt liegende, zur sekundären krebsigen Entartung bringen kann; es ist dies der Weg der *Metastasenbildung*. Diesen Weg beschreitet der Mastdarmkrebs jedoch im Durchschnitt selten. Nach OBERNDORFER (1929) ist beim Rectumcarcinom die Gefahr der Metastasierung überhaupt nicht allzugroß. Die metastatische Ausbreitung des Rectumcarcinoms kann zunächst auf dem Lymphwege zustande kommen. Wie auf dem Wege der Lymphbahn, so kann aber auch auf dem der Blutbahn eine Verschleppung von Geschwulstelementen stattfinden und ein sekundäres Carcinom des Urogenitaltractus entstehen.

Bezüglich der Frage der *Häufigkeit des Ergriffenwerdens des Urogenitalsystems durch das Rectumcarcinom* erscheint in erster Linie interessant, was der pathologische Anatom hierzu zu sagen hat. Diese Frage wird der Chirurg besonders hinsichtlich der Häufigkeit des Auftretens von Metastasen natürlich nicht immer genau beantworten können, da oft genug eine Metastase bei Lebzeiten nicht diagnostiziert werden kann. Da über die Häufigkeit der anatomischen Beeinflussung des Urogenitalapparates durch den Mastdarmkrebs weder von pathologisch-anatomischer noch von chirurgischer Seite eine zusammenfassende Studie an größerem und einwandfreiem Material vorliegt, haben wir die Sektionsprotokolle der in den Jahren 1928—1938 an der Universität Erlangen und München, ferner die in der Arbeit von SCHWARZ (1905) zusammengestellten ausführlichen Sektionsdiagnosen der während 1900 bis Ende Mai 1904 im Krankenhaus München r. d. Is. obduzierten nicht oder nicht örtlich operierten oder rezidiv gewordenen Fälle von Carcinoma recti durchgesehen und uns so einen Einblick in die hier in Rede stehenden Verhältnisse zu verschaffen bemüht. Aus der Zusammenstellung dieser 172 Fälle, wovon 120 das männliche Geschlecht, 52 das weibliche betrafen, ergibt sich, daß in 86 Fällen = 50% eine Beteiligung des uropoetischen bzw. genitalen Systems zu verzeichnen war. In 40 Fällen = 23% war allein der Harntract, in 36 Fällen = 21% allein der

Genitaltract betroffen. In 10 Fällen = 6% waren beide Teile des Urogenitaltractus in Mitleidenschaft gezogen. Bei diesen Zahlen ist zu berücksichtigen, daß bezüglich der Fälle von direktem Übergreifen des Carcinoms auf die benachbarten Teile des Urogenitalsystems die mit nicht schweren, sicher carcinomatösen Verwachsungen in unserer Zusammenstellung nicht aufgeführt wurden; in 54 Fällen war das Carcinom überhaupt nicht in das umgebende Gewebe eingebrochen, in 22 Fällen war zwar der Einbruch erfolgt, aber nicht in Richtung der Harn- bzw. Geschlechtsorgane.

Nach diesen einleitenden allgemeinen Bemerkungen folge nun die *spezielle Betrachtung der Beteiligung der einzelnen Organe des Urogenitaltractus*.

Vagina und Uterus. Die Ausbreitung des Rectumcarcinoms auf Vagina und Uterus geschieht wohl stets per continuitatem. Für die Annahme von FÖRSTER (MEYER, 1930), daß auf den Uterus auch sprunghafte Ausbreitung des Rectumcarcinoms erfolge, haben wir weder in der Literatur noch in unseren eigenen Fällen eine Bestätigung finden können. Bei beiden Organen, Vagina und Uterus, gibt es fließende Übergänge von der entzündlichen Infiltration und Verwachsung bis zum Durchbruch mit konsekutiver Fistelbildung. Über die Häufigkeit solcher Befunde überhaupt läßt sich an Hand der spärlichen Angaben in der Literatur kein klares Urteil gewinnen. Bezüglich der Scheide konnten CHALIER und MONDOR (1924) in 5% ihrer Fälle eine Beteiligung feststellen. Dagegen greifen nach Ansicht des Gynäkologen NÜRNBERGER (1930) Mastdarmkrebsse sehr oft auf die Scheide über. Was die Ausbreitung des Rectumcarcinoms auf den Uterus anlangt, so hält FOERSTER (MEYER, 1930) sie für ziemlich selten. In den von uns durchgesehenen Sektionsprotokollen bzw. Diagnosen fand sich eine Beteiligung der Vagina überhaupt in 16 Fällen, eine Beteiligung des Uterus überhaupt in 4 Fällen verzeichnet.

Verwachsungen des Rectumcarcinoms mit Vagina und Uterus sind nach QUÉNU und HARTMANN (1899) und CHALIER und MONDOR (1924) nicht selten. QUÉNU und HARTMANN bemerken, daß jedoch Verwachsungen mit der Vagina sehr viel häufiger sind, was sich durch die unmittelbare Nachbarschaft der Darm- und Scheidenwand und das Fehlen eines dazwischen liegenden Peritoneums erkläre. CSESCH (1897) stellte in seinen 36 Fällen von Rectumcarcinom beim Weibe 12mal Verwachsungen mit der Vagina, 1mal mit dem Uterus fest. Unter 22 weiblichen Fällen von Mastdarmkrebs fand LEX (1909) in je 3 Fällen Übergreifen des Krebses auf Vagina und Uterus.

Einen *Einbruch* in die Vagina oder in den Uterus bei Sitz des Carcinoms an der Vorderwand konnte WESTHUES (1934) in seinen Fällen nie feststellen. Zwar waren hier bei Festsitzen des Carcinoms an der hinteren Vaginalwand und dem Uterus oft größere Teile von Uterus und Vagina in toto mit entfernt worden. Doch ergab in all diesen Fällen die eingehende histologische Untersuchung, daß ein Einbruch des Carcinoms in die genannten Organe tatsächlich nicht vorhanden war. Das Festsitzen des Carcinoms war nur entzündlich bedingt. Auch CHALIER und MONDOR (1924) heben hervor, daß es Fälle gibt, in denen nach Excision eines Teiles der befallenen Vagina die vermutete carcinomatöse Ausbreitung histologisch nicht nachgewiesen werden konnte. WESTHUES (1934) stellte fest, daß die von ihm beobachtete tatsächlich geringe Neigung des Carcinoms zum Einbruch in die obigen Organe auf die Fascia pelvis visceralis zurückzuführen sei, die eine zuverlässige Trennung des Rectums und diesen Organen

gewährleiste. In unseren Fällen fand sich carcinomatöser Einbruch in die Vagina und den Uterus je 2mal, davon 1mal in kombinierter Weise. Über einen interessanten Folgezustand des Einbruches eines Rectumcarcinoms in das Collum uteri, nämlich Verschuß des Mutterhalskanales und starke Erweiterung der Uterushöhle, berichtet ORTH (1875). Das Carcinom hatte die Rectovaginalwand zerstört und war auf das Scheidengewölbe und das Collum uteri übergegangen. Während sonst, wie ORTH betont, Carcinome des Uterushalses gewöhnlich Erweiterung des Kanals zur Folge haben, war hier eine vollständige Verschließung desselben zustande gekommen, wahrscheinlich durch die vorausgegangene Infiltration und Schwellung des Gewebes außerhalb der Cervix. Der Uterus war dünnwandig, bis beinahe zu Kindskopfgröße ausgedehnt, und mit einer dünnen Flüssigkeit angefüllt.

Auch *Durchbruch* des Rectumcarcinoms in die Vagina oder in den Uterus mit *Fistelbildung* kann vorkommen. So beobachtete z. B. TSCHÉKAN (1910) ein Rectumcarcinom in der Gegend der Ampulle, das auf das mittlere Drittel der Scheidenwand übergegriffen und eine ringförmige Stenose des Mastdarmes sowie eine Rectum-Scheidenfistel verursacht hatte. QUÉNU und HARTMANN (1899) weisen an Hand einer Abbildung darauf hin, daß im Niveau der Perforation des Septum rectovaginale die Rectalschleimhaut oft aufgeworfen ist und eine Art Diaphragma bildet. Je nach dem Sitz des Primärtumors im Mastdarm werden bald mehr die kranialen, bald mehr die caudalen Scheidenabschnitte ergriffen. Sitzt das Fistelloch hoch genug und ist es entsprechend groß, so kann die Cervix in dieses hineinragen. CHALIER und MONDOR (1924) schreiben, daß MOLLIÈRE über einige Fälle berichtet, in denen CRUVEILHIER das Hindurchtreten des antevvertierten Gebärmutterhalses mitten durch carcinomatöse Rectum-Scheidenfisteln beobachtet und dabei zu seiner Überraschung bei der rectalen Palpation diese Erhebung intrarectal gefühlt hatte. Ein gleichartiger Fall fand sich auch in unserem Material. Nach BRILL (1890) ist Durchwucherung des Septum rectovaginale und Bildung einer Rectovaginalfistel selten. REDLICH (1907) sah unter 31 Fällen von Mastdarmkrebs 1 Mastdarmscheidenfistel. CSÉSCH (1897) fand unter 36 weiblichen Fällen von Rectumcarcinom 4 Rectovaginalfisteln. In den 71 Mastdarmkrebsfällen von STAEMMLER (1924) waren Verbindungen zwischen Rectum und Vagina 4mal verzeichnet. Unter unseren Fällen fanden sich 14 Rectovaginalfisteln, davon 2 kombiniert mit Rectum-Uterusfisteln. Perforationen des Mastdarmkrebses in den Uterus sind viel seltener als in die Vagina. CSÉSCH stellte in seinen Fällen 1 Uterusperforation fest. Wir selbst fanden in unserem Material 2mal Durchbruch des Mastdarmkrebses bis in das Uteruscavum mit etwa pfennigstückgroßer Fistelbildung, beide Male kombiniert mit Vaginalfistel. In dem einen Fall war das Carcinom im Fundus uteri, in dem anderen Falle im Bereich der linken Tubenecke durchgebrochen.

Ovarium und Tube. Durch kontinuierliches Wachstum des Rectumcarcinoms beim Weibe nach vorne seitlich können Ovarium und Tube in Mitleidenschaft gezogen werden. Die Tube wird anscheinend nur sehr selten allein betroffen, meistens findet sich ihr Befall kombiniert mit dem des Ovars. Häufiger scheint dagegen die alleinige Beteiligung des Eierstockes zu sein. Dieser kann auch durch diskontinuierliche Ausbreitung vom Rectumcarcinom ergriffen werden. Unter den von uns zusammengestellten Mastdarmkrebsen fand sich 7mal eine

Beteiligung des Ovariums, 3mal war die Tube mitbeteiligt. In 4 Fällen war das Ovar allein befallen, in 3 Fällen zugleich mit der Tube. Die Beteiligung der Tube war in jedem Falle mit der des Ovars verbunden. Bemerkenswert erscheint uns, daß in unseren Fällen bei beiden Organen ein deutliches Überwiegen der linken Seite zu verzeichnen ist (die Beteiligung des Ovars war 5mal linksseitig, 2mal beiderseitig, die der Tube 2mal links, 1mal beiderseits).

Unter unseren Fällen von Mitbeteiligung des Ovariums bestanden schwerste carcinomatöse *Verwachsungen* mit dem Rectumcarcinom in 4 Fällen (3mal war der linke Eierstock, 1mal waren beide Eierstöcke betroffen). Gleichzeitig mit dem Ovar fand sich die Tube in 2 Fällen in gleicher Weise mit dem Rectumcarcinom verwachsen (1mal links, 1mal beiderseits).

Einen *Einbruch* in das Ovarium konnten wir in unserem Material in 2 Fällen konstatieren. In beiden Fällen handelte es sich um das linke Ovar. In dem einen Fall war der Mastdarmkrebs in ein monolokuläres Ovarialcystom eingebrochen, in dem anderen Fall war der Eierstock vom Carcinom gänzlich durchwachsen. Mit dem letzten Fall war auch der einzige Fall von Krebseinbruch in die Tube kombiniert. MILLER (1937) erwähnt Fälle von GORDON LEY und PETZOLD, in denen das Rectumcarcinom ebenfalls auf ein Cystom des (linken) Eierstockes übergegriffen hatte. In einschlägigen Präparaten von DOSTERT und K. SCHWARZ waren einkammerige, vom Rectum her krebsig durchwachsene Cysten vereitert und in die Bauchhöhle durchgebrochen (MILLER). QUÉNU und HARTMANN (1899) beschreiben ausführlich den autoptischen Befund eines Falles, bei dem beide Ovarien und der Uterus vom Rectumcarcinom eingenommen waren. Über einen ähnlichen von HARTMANN beobachteten Fall berichtet auch MONDOR (1914). In weit vorgeschrittenen Fällen, die in der Regel nur der Obduzent sieht, verfällt die Gesamtheit der miteinander oft untrennbar verwachsenen inneren Geschlechtsteile dem Ansturm der krebsigen Massen; kaum ist es zuweilen möglich, die einzelnen Organe voneinander makro- oder mikroskopisch abzugrenzen, geschweige denn den Ausgangspunkt der Neubildung mit genügender Sicherheit zu ermitteln. Als Beispiel sei die Beobachtung KAYSERS (1903) angeführt.

Die *Metastasierung* des Rectumcarcinoms in die Keimdrüsen ließ sich bei unserem Material in einem Falle feststellen. Die Metastase fand sich hier in den beiden Ovarien. HILDEBRAND (1888) erwähnt unter 69 Fällen von Mastdarmkrebs Eierstocksmetastasen 2mal. MARCUS (1889) fand unter 68 Fällen von Rectumcarcinom, die er nach Mitteilungen in der Literatur gesammelt hat, die Ovarien 6mal metastatisch befallen. LEX (1909) zählt bei seinen 22 Fällen von Rectumcarcinom bei Frauen Metastasen in den Keimorganen 3mal auf. An einschlägigen (in der Zusammenstellung von MARCUS nicht angeführten) Einzelbeobachtungen seien genannt die von MILLER (1937) erwähnten Fälle AMON, EDEN und LOCKYER, FRANKL, GLOCKNER, GRINARD und MONTPELLIER, HEINRICH, KAUFMANN, LESSING, GORDON LEY, LIPPERT, MALJEFF, MASAZZA, MOROSOWSKI, SAUTER, VIRCHOW. Diesen Fällen sei noch hinzugefügt die Beobachtung von SÄNGER (1899), wo ein Gallertkrebs des Mastdarmes einige ganz kleine Metastasen in die Innenwand einer Dermoidcyste des Ovariums gesetzt hatte, ferner der von REICHEL (1933) mitgeteilte Fall von Carcinoma coli pelvini et Carcinoma ovarii dext. metast.; auch QUÉNU und HARTMANN (1899) erwähnen, einen Fall von Metastasenbildung in das Ovar beobachtet zu haben.

Prostata. Die sekundäre Beteiligung der Prostata beim Rectumcarcinom erfolgt, soweit sich das auf Grund der bisher vorliegenden Beobachtungen und auch anhand unseres eigenen Materiales beurteilen läßt, ausschließlich durch Übergreifen der Geschwulstmasse per continuitatem. Nach KAUFMANN (1902) sind Carcinome des Rectums, vor allem tiefsitzende, die häufigsten malignen Neubildungen, die von der Nachbarschaft her auf die Prostata übergehen. Immerhin ist dies nach Ansicht dieses Autors nicht häufig. Auch ASTOR (1898) stellt fest, daß das Übergreifen des Mastdarmkrebses auf die Vorsteherdrüse etwas Seltenes zu sein scheint. Er konnte „trotz der Ausdehnung der medizinischen Literatur“ nur 5 solcher Fälle

ausfindig machen [WYSS (2), CSSECH (2), ARND (1)]. Aus unserer Zusammenstellung ergibt sich, daß die Prostata in 12 Fällen, also in 10% der männlichen Mastdarmkrebsfälle in Mitleidenschaft gezogen war. Dagegen fand sich unter 62 obduzierten männlichen Mastdarmkrebsfällen von KICKHAM und BRUCE (1939) die Prostata in 31,5% vom Krebs befallen. Die verschiedenen Arten der Mitbeteiligung der Prostata sind Verwachsungen entzündlicher bzw. carcinomatöser

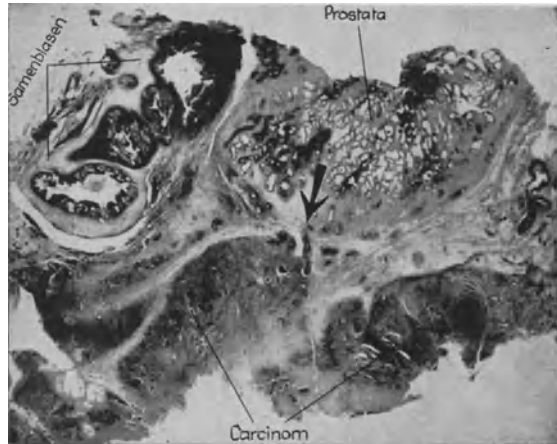

Abb. 5. Beginnender Einbruch eines Rectumcarcinoms in Prostata und Samenblase ↙. (WESTHUES 1934.)

Natur, Einbruch des Carcinoms in die Vorsteherdrüse und Durchwachsen derselben und schließlich Durchbruch der Krebsmassen bis in die Urethra.

Verwachsungen zwischen Rectumcarcinom und Prostata sind nach den Erfahrungen von CHALIER und MONDOR (1924) häufig. In den von CSSECH (1897) mitgeteilten 73 Fällen von Mastdarmkrebs bei Männern waren Verwachsungen mit der Prostata in 22 Fällen notiert. In unserem Material fand sich schwere, sicher carcinomatöse Verwachsung in einem Falle.

Bezüglich des *Einbruches* des Mastdarmkrebses in die Vorsteherdrüse betont WESTHUES (1934), daß es wiederum die Fascia pelvis visceralis ist, die auch hier einen sehr guten Schutz gegen das Carcinom gewährt. Es sei oft interessant zu sehen, wie die carcinomatösen Massen gegen diese Fascie vordringen und lange Zeit vergeblich eine Durchbruchspforte suchen (Abb. 5). Auch QUÉNU (1897) hebt hervor, daß die DENONVILLIERSsche Fascie in einem gewissen Maße für einige Zeit die Ausbreitung des Rectumcarcinoms aufhalten kann. Er berichtet über einen Fall, wo das Rectumcarcinom dermaßen fest mit der Prostata verwachsen war, daß er sich genötigt sah, mit dem Darm eine dicke Schicht der Drüse mit zu entfernen. Bei der histologischen Untersuchung sah man, daß das Carcinom bis an die DENONVILLIERSsche Fascie heranreichte, sie aber nicht überschritt und daß das Gewebe der Prostata gesund war. PASTEAU beobachtete einen von CHALIER und MONDOR (1924) erwähnten gleichartigen Fall. Nach WESTHUES sind die Verhältnisse hier allerdings nicht ganz so günstig wie die

in der entsprechenden Situation beim Weibe. In einigen seiner Fälle wurde der schon klinisch vermutete Einbruch des Carcinoms in die Prostata nach der Operation histologisch bestätigt. In sehr vielen Fällen handelte es sich aber auch hier wieder um eine klinische und auch operative Fehldiagnose, denn oft konnte man sich nach der Operation durch die histologische Untersuchung davon überzeugen, daß in solchen Fällen ein tatsächlicher carcinomatöser Einbruch in die Prostata noch nicht erfolgt war. WESTHUES stellt daher fest, daß das Festsitzen des Carcinoms auf der Prostata in den überwiegenden Fällen rein entzündlicher Natur ist und daher die klinische Diagnose „Einbruch in die Prostata“ äußerst vorsichtig gestellt werden muß.

Als Fälle von Krebseinbruch des Rectumcarcinoms in die Prostata seien aus der Literatur die von KAUFMANN (1902) zitierten Beobachtungen von BENNET, BARTH, CURLING, WYSS, DEMARQUAY, ORTH und CSESCH genannt. KAUFMANN fügte diesen Fällen noch eine eigene einschlägige Beobachtung hinzu. Ferner sei erwähnt, daß QUÉNU und HARTMANN (1899) über ein Präparat berichten, wo die Prostata gänzlich vom Carcinom durchwachsen war und eine Masse so dick wie eine Orange bildete.

In den Fällen unseres Materials war der Mastdarmkrebs 11mal in die Prostata eingebrochen. In 3 von diesen Fällen war die Ausdehnung des Einbruches nicht näher bestimmt. In 1 Fall war nur die Randpartie der Prostata ergriffen. In 5 Fällen war die Hälfte der Drüse vom Krebs befallen; in 2 dieser Fälle war der Einbruch in die Prostata kombiniert mit einer carcinomatösen Blasenfistel, in 1 Fall fand sich zugleich krebsiger Einbruch in die Samenblasen. Als vollständig von einer kompakten grauweißen Krebsmasse durchsetzt erwies sich die Prostata in 1 unserer Fälle; hier zeigte sich auch Krebseinbruch in die Blase. In einem anderen Falle hatte das Carcinom zwar ebenfalls die ganze Drüse befallen, war aber geschwürig zerfallen, so daß eine „richtige Kloakenbildung“ zwischen Rectum und Prostata zustande gekommen war; daran hatte sich eine Phlegmone des perianalen Gewebes, des Scrotums und des Penis, eine hämorrhagische Urethritis und Cystitis angeschlossen, die den Tod an Sepsis herbeiführten.

Durchbruch des Rectumcarcinoms auf dem Wege über die Prostata bis in die Urethra ohne und mit *Fistelbildung* kommt offenbar nur vereinzelt vor. ASTOR (1898) beschreibt ausführlich einen einschlägigen Fall. Es zeigte sich hier das Carcinom in seiner ganzen Bösartigkeit. An den in die Harnröhre erfolgten Durchbruch mit dicht neben dem Colliculus seminalis gelegener Fistelbildung schlossen sich an schwerste eitrig Cystitis und ausgedehnte gangränöse Zerstörung in der Nachbarschaft der Geschwulst, Gangrän des Scrotums, der beiden Hoden und der Bauchdecken.

Samenblase und Samenleiter. Der Mastdarmkrebs zieht Samenblase und Samenleiter ziemlich selten in Mitleidenschaft. Während hinsichtlich des Ductus deferens nur die kontinuierliche Ausbreitung des Rectumcarcinoms in Betracht zu kommen scheint, ist bei der Samenblase auch das diskontinuierliche Übergreifen des Krebses möglich. CHALIER und MONDOR (1924) sind der Ansicht, daß die isolierten Schädigungen der beiden Organe selten sind. In unserer Zusammenstellung fanden sich krankhafte Befunde an der Samenblase in 9 Fällen, also in 7,5% der männlichen Mastdarmkrebsfälle, am Samenleiter nur in 1 Fall. Die Erkrankung des Samenleiters bestand für sich allein.

Verwachsungen sind die erste Etappe in der lokalen, per continuitatem erfolgenden Ausbreitung des Rectumcarcinoms auf die Samenblasen und Samenleiter. CSESCH (1897) fand unter seinen 73 Mastdarmkrebsen bei Männern 3 Fälle von Verwachsungen mit den Samenblasen, also sehr beträchtlich weniger Fälle als solche von Verwachsungen mit der Prostata (22 Fälle).

Einen *Einbruch* des Rectumcarcinoms in die in Rede stehenden Organe halten CHALIER und MONDOR (1924) für sicher bei den ausgedehnten Krebsen, die von der vorderen Fläche des Rectums her auf die Hinterwand der Blase und der Prostata übergreifen. Demgegenüber steht die von GUEILLOT mitgeteilte und von KÖNIG (1903) angeführte Beobachtung von DEMARQUAY. DEMARQUAY unternahm die Exstirpation eines Rectumcarcinoms, welches mit der Blase, Prostata, Urethra, den Samenleitern und Samenblasen verwachsen war. Obwohl die Samenblasen und Samenleiter von der Geschwulst ganz eingeschlossen waren, so war ein Krebseinbruch in dieselben doch nicht erfolgt. LEIBOVICI und SOUPAULT (1934) betonen, daß die Samenblasen dem Vordringen des Rectumcarcinoms lange Zeit einen Widerstand bieten. WESTHUES (1934) stellte in seinen Fällen fest, daß der schon klinisch vermutete Einbruch des Carcinoms in die Samenblasen noch seltener als der in die Prostata nach der Operation histologisch bestätigt wurde. Offenbar ist es die starke muskulofibröse Kapsel der Vesiculae seminales, die ein Durchdringen des Krebses in die Samenblase schwer macht.

Im Schrifttum finden sich nur wenig Fälle von Übergreifen des Carcinoms des Rectums auf die Samenblase ausdrücklich erwähnt und beschrieben; im übrigen ist nur im allgemeinen von einem Übergreifen auf dieses Organ die Rede. Bei KÖNIG (1903) findet sich die Angabe, daß von WALTER ein einschlägiger Fall beschrieben ist, auch von BERGER, daß ferner ISALISCHTSCHEW eine Beobachtung mitteilte und in einer Arbeit von LORENZ eine Bemerkung darüber zu finden ist. Außerdem erwähnt KÖNIG noch einen von CHOPART mitgeteilten und in der Monographie von GUEILLOT über sekundären Krebs der Samenblase enthaltenen Fall. Alle diese Mitteilungen sind aber wenig erschöpfend.

Bei unseren oben erwähnten Fällen von krankhaften Befunden an Samenblase und Samenleiter handelte es sich ausschließlich um Einbruch des Krebses. In den die Samenblase betreffenden Fällen war diese 3mal nur zum Teil von Krebs befallen, in den übrigen 6 Fällen jedoch gänzlich von Geschwulstmassen eingenommen. In 7 Fällen waren beide Samenblasen ergriffen, in 2 Fällen nur je die rechte bzw. linke Samenblase. In 4 Fällen bestand die Samenblasenerkrankung für sich allein. Auch in dem einzigen Fall von Einbruch in den (linken) Ductus deferens war das Übergreifen des Rectumcarcinoms auf dieses Organ allein beschränkt.

Daß das Carcinom des Rectums auf die Samenblase *metastatisch* sich fortsetzt, ist offenbar sehr selten. Wir fanden nur in dem von KÖNIG (1903) mitgeteilten Fall eine sichere, histologisch verifizierte einschlägige Beobachtung. Mit Rücksicht auf die Seltenheit der metastatischen Invasion der Samenblase von einem primären Mastdarmkrebs suchte KÖNIG in seinem sehr ausführlich beschriebenen Fall eine besondere Erklärung für deren Zustandekommen zu geben. Da dieser Fall manches Beachtenswerte und Interessante bietet, verlohnt es sich wohl, etwas auf ihn einzugehen. Bei der Sektion fand sich zwischen Rectum und Blase alles in eine schwartenartige Krebsmasse verwandelt. Es war nur durch Herausnahme der Beckenorgane in toto möglich, zu einer Übersicht zu kommen.

Trotz dieser ausgedehnten Krebsbildung waren alle Organe voneinander zu isolieren, soweit das unter normalen Verhältnissen möglich ist; nur da, wo Samenblase und Ampulle zusammenstoßen, waren innigere Verbindungen. Hinter der Blase saß rechts eine faustgroße Metastase, die hinten auf das Rectum und die hypogastrischen Gefäße drückte; über ihr lagen A. und V. iliaca dextra, ganz abgeplattet. Auf Grund genauer histologischer Untersuchung der rechten Samenblase und bestimmter Kriterien stellte KÖNIG die Diagnose der Invasion des Mastdarmkrebses auf den Lymphbahnen. Für das Verständnis der anatomischen Ausbreitung des Carcinoms schien KÖNIG von sehr großer Bedeutung die faustgroße Metastase in der rechten Beckenseite, die zweifellos den Glandulae lymphaticae hypogastricae angehörte. Dieser enorm wachsende Tumor hatte allmählich eine Kompression aller Teile zwischen Os sacrum und vorderer Bauchwand herbeigeführt. Sie war an der Thrombosierung so vieler Venen schuld und es erschien KÖNIG natürlich, daß durch diese Geschwulst auch eine Lymphgefäßstauung hervorgerufen werden mußte. So war es KÖNIG erklärlich, daß, wie er tatsächlich feststellen konnte, alle die Plexus am Mastdarm, an den Samenblasen, an der Harnblase strotzend mit wucherungsfähigen Geschwulstzellen gefüllt waren, und er nahm an, daß die träge dahinfließenden Krebszellen Zeit fanden, sich auch in solchen Gebieten festzusetzen, in welche die vis a tergo sie hineintrief, während sie sonst an ihnen vorüber in die hypogastrischen und lumbalen Drüsen geführt worden wären, und dazu gehörte dann zunächst die rechte Samenblase.

Penis und Urethra. Relativ am häufigsten werden Penis und Urethra vom Rectumcarcinom durch *fortgeleitete entzündliche Prozesse* in Mitleidenschaft gezogen. Immerhin scheint das nur ziemlich selten vorzukommen. In unserem Material konnten wir nur 2 derartige Fälle feststellen. In dem einen, an anderer Stelle bereits erwähnten Fall, wo es zu einer „Kloakenbildung“ zwischen Rectum und Prostata und zur Phlegmone der Umgebung gekommen war, zeigten die Corpora cavernosa penis und die Harnröhre ebenfalls phlegmonöse Infiltration. In dem zweiten Falle hatte der geschwürige Einbruch des Krebses in das periproktale Gewebe eine jauchig eitrig-entzündliche Entzündung des Dammes und des Scrotums, ferner hochgradiges entzündliches Ödem des Penis zur Folge.

Ein sehr seltenes Vorkommnis ist die durch *direktes Übergreifen* oder *Metastasier*ung eines Rectumcarcinoms entstandene sekundäre Krebsbildung des Gliedes bzw. der Harnröhre. Wir selbst verfügen über keine eigene einschlägige Beobachtung.

Durch direktes, kontinuierliches Fortschreiten des Mastdarmkrebses kann beim Manne die Urethra am ehesten nach Durchwucherung des als Barriere ziemlich schwachen, weil durch keine Fascie vom Darm abgegrenzten Trigonum rectourethrale, weniger leicht nach Durchbruch durch die Prostata erreicht werden. ARND (ASTOR 1898) berichtet ausführlich über einen Fall, in dem das Rectumcarcinom den größten Teil der Prostata und den hinteren Harnröhrenabschnitt ergriffen hatte. Im Fall ASTOR war das Rectumcarcinom ebenfalls in die Prostata durchgebrochen, es war zur jauchigen Abscedierung der Prostata gekommen und zum Durchbruch des Abscesses in die Urethra. SABLÉ und MERCIER (1912), CHALIER und MONDOR (1924) berichten je über einen Fall von Rectumcarcinom, wo sich Recto-Urethralfisteln entwickelt hatten. CSESCH (1897) fand unter 109 Fällen von Mastdarmkrebs eine Urethralfistel. Auch beim Weibe

kann man, wie BÉRARD und MURARD (1912) meinen, Zerstörung der Urethra erleben, allerdings, wie sie zugeben, nur in sehr seltenen Fällen.

Die sekundäre Krebserkrankung des Penis kommt wohl nur auf metastatischem Wege zustande. Einschlägige Beobachtungen sind bisher nur vereinzelt mitgeteilt worden. In der aus jüngster Zeit stammenden Veröffentlichung eines eigenen Falles betonen STEIN und HANTSCH (1937), daß sie trotz sorgsamer Durchsicht der Literatur nur 2 Fälle von metastatischer Ablagerung von Krebsgewebe in den Schwellkörpern des Gliedes bei Mastdarmkrebs auffinden konnten. Die von ihnen zitierten beiden Fälle sind die von NIEWISCH (1933) und MATHESON (1935,

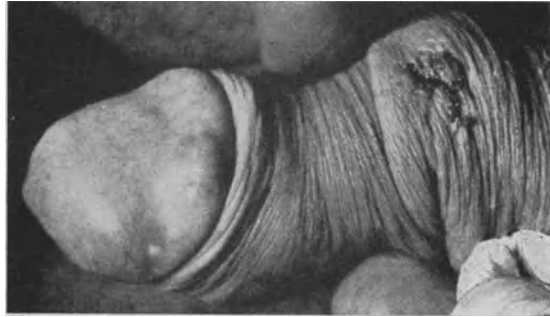

Abb. 6. Penismetastasen bei Rectumcarcinom. An der Glans penis sind mehrere kleine Krebsknoten zu sehen. Das Dorsum penis zeigt die Stelle der Probeexcision. (MATHESON 1935.)

Abb. 7. Metastatisches Peniscarcinom bei Krebs des Rectums. Querschnitte des Penis von Glans bis Basis. α Tumor, β Stase-Thrombose, γ Urethra und ihr Schwellkörper. (NIEWISCH 1933.)

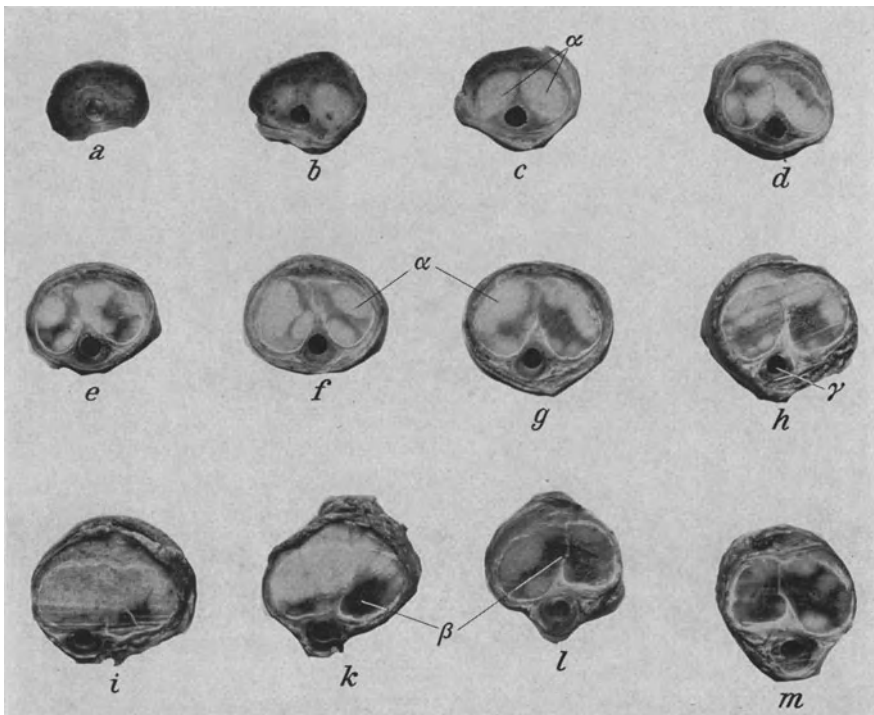


Abb. 7. Metastatisches Peniscarcinom bei Krebs des Rectums. Querschnitte des Penis von Glans bis Basis. α Tumor, β Stase-Thrombose, γ Urethra und ihr Schwellkörper. (NIEWISCH 1933.)

Abb. 6) mitgeteilt. Diesen 3 Beobachtungen können wir noch weitere 4 Fälle von metastatischem Peniscarcinom bei Krebs des Rectums angliedern: Fall EBERTH (1870), DIETZLER (1909), GUIBAL (1929) und MARESCH-CHIARI (1931).

Bei den Fällen von DIETZLER und MARESCH-CHIARI war es auch zum sekundären Carcinom der Harnröhre gekommen. Auf dem Wege über die Metastase im Penis kann also auch der vordere Abschnitt der Harnröhre beim Rectumcarcinom krebsig erkranken.

Wie sich makroskopisch auf dem Durchschnitt das Gewebe der verschiedenen Teile des Penis verhält, ist deutlich aus Abb. 7 ersichtlich, die Querschnitte des Operationspräparates des Falles NIEWISCH in der Reihenfolge von Glans bis Basis zeigt. Wie aus dem Operationspräparat erhellt, lag auch hier, ebenso wie in den übrigen mitgeteilten Fällen (EBERTH, DIETZLER usw.), keine vollkommene Ausfüllung der Schwellkörper mit Tumormassen vor. NIEWISCH schreibt:

„Man erkennt die Tumormassen an der hellen Farbe. Die Übersichtsbilder gestatten eine Vorstellung von ihrer räumlichen Ausdehnung, die wohl außerordentlich stark ist, aber keineswegs einer Ausfüllung der Corpora cavernosa entspricht. Nur bei c sind sie im ganzen Querschnitt ergriffen. Diese Stelle liegt in Höhe des Sulcus coronarius, also im Spitzenteil dieser Schwellkörper. . . . Nach der Basis zu nehmen die dunklen Felder, die am Präparat als blutgefüllte spongiöse Maschen imponieren, an Ausdehnung und Intensität zu. Die Abgrenzung zwischen ihnen und dem Tumorgewebe ist verhältnismäßig scharf. Letzteres sich plastisch als unregelmäßig zapfige, strangartige und knotige Körper vorzustellen, ist gut möglich. . . . Corpus cavernosum urethrae und Glans penis, die ja eine anatomische Einheit bilden, sind überall frei von Tumor. Desgleichen ist die Harnröhre unversehrt.“

DIETZLER fand dagegen auch das ganze Corpus cavernosum urethrae entschieden verdickt und verhärtet, an einzelnen Stellen waren zudem schon makroskopisch graugelbliche carcinomatöse Einlagerungen zu sehen. Die Innenseite der Harnröhre war unregelmäßig rauh, teils von knotigen und warzigen Prominenzen durchsetzt, die Schleimhaut zum Teil krebsig zerstört. Ebenso fand MARESCH-CHIARI carcinomatöse Infiltration im Schwellkörper auch der Harnröhre.

Über den histologischen Befund berichten besonders eingehend DIETZLER und NIEWISCH. DIETZLER hebt in seinem Fall als besonders auffälligen Befund hervor, daß die Krebszellen, die die cavernösen Räume erfüllen, außerordentlich oft Nekrose und Verkalkung zeigen. NIEWISCH betont das Vorhandensein von Stauungsblutfülle und Thrombose in den vom Tumor nicht befallenen Gebieten und zwar besonders im Hinblick auf den in seinem Falle beobachteten Priapismus (ein solcher fand sich auch in dem Fall von STEIN und HANTSCH). Nach seiner Auffassung dürfte für den „tumorbedingten“ Dauererektionszustand die Behauptung zu Recht bestehen, daß er erst möglich wird, wenn es in dem freien Schwellkörper zur Stase und Thrombose gekommen ist, ein Vorgang, der nach KUHLE durch Einbruch von Tumormassen in die endothelialen Bluträume genügend erklärt ist; komme es andererseits aus nicht sicheren Gründen nicht zur Thrombose, so auch nicht zu diesem Erektionszustand.

Was die Art der Metastasierung und die Beurteilung des Ausgangspunktes der krebsigen Infiltration im Penis betrifft, so äußern sich die Autoren verschieden. Nach DIETZLER handelte es sich in dem Fall von EBERTH um ein fraglos durch die Blutbahnen vom Rectum aus metastasiertes Carcinom, da die Gefäße des Rectums, der Blase und des Penis frei von Krebsmassen waren. NIEWISCH zieht aus dem histologischen Befund seines Falles den Schluß, daß das Metastasenwachstum im distalen Ende der Schwellkörper seinen Ausgang nahm, und nimmt an, daß die krebsige Infiltration auf der Basis einer Geschwulstembolie entstanden

ist. DIETZLER erscheint es in seinem Falle nach Lage des histologischen Befundes, der kontinuierliches Wachstum von der Peniswurzel nach der Glans hin annehmen ließ, nicht zweifelhaft, daß die Metastasierung in dem Penis und die Corpora cavernosa nicht nur auf dem Blut-, sondern auch auf dem Lymphweg sich vollzogen hat und zwar auf den von KÜTTNER nachgewiesenen direkten Verbindungswegen (Lymphbahnen) zwischen den Beckendrüsen und den tiefen Lymphbahnen des Penis, unter Umgehung der Leistendrüsen, die hier ja überhaupt nicht infiltriert waren.

Blase. Die Mitbeteiligung der Blase beim Rectumcarcinom kann nach CHALIER und MONDOR (1924) in Verdrängung, Verwachsung, Einbruch und Durchbruch bestehen. Ausnahmsweise scheint die Blase auch durch diskontinuierliches Übergreifen des Krebses in Mitleidenschaft gezogen werden zu können, eine Annahme, die der von GAZZOLO und VAQUIÉ (1931) berichtete Fall nahelegt, aber leider, mangels entsprechender histologischer Untersuchung, nicht beweist. CHALIER und MONDOR haben die verschiedenen Grade der direkten anatomischen Beeinflussung der Blase durch den Mastdarmkrebs in 15 eigenen Fällen beobachtet. KICKHAM und BRUCE (1939) fanden Mitbeteiligung der Blase in 40% ihrer Fälle. In unserem Material fanden sich an der Blase krankhafte, durch das Rectumcarcinom verursachte Befunde überhaupt in 27 Fällen, also in 16% der Gesamtfälle. Nur in einem dieser Fälle handelte es sich um den Krebs bei einem Weibe. Das nahezu ausschließliche Betroffensein des männlichen Geschlechtes ist aus naheliegenden anatomischen Gründen leicht verständlich. Auf den zwischen den beiden Geschlechtern bestehenden Unterschied in der Häufigkeit der Mitbeteiligung der Blase beim Rectumcarcinom haben besonders CHAVANNAZ (1897), TUFFIER und DUMONT (1898) und BÉRARD und MURARD (1912) hingewiesen und mit diesem Hinweis erläuternde Bemerkungen verknüpft. BÉRARD und MURARD führen jedoch aus, daß auch beim Weibe kontinuierliches Übergreifen des Mastdarmkrebses, besonders des hochsitzenden (Tiefloge des Colon pelvinum), immerhin möglich ist. HARTMANN (1931) ist der Meinung, daß beim Sitz des Carcinoms in der Ampulle des Rectums die Blase „sozusagen nie“ befallen wird, während das beim „Rectosigmoid“-Carcinom nichts Außergewöhnliches sei. Gegen diese Annahme der ausgesprochenen Seltenheit der Blasenbeteiligung beim ampullären Krebs des Mastdarmes spricht eindeutig die Tatsache, daß unter unseren hierher gehörigen Fällen mehr als die Hälfte Ampullen-carcinome waren.

Verdrängung der Blase ohne Schädigung der Blasenwand fanden wir nur von MONDOR (1914) in einem ausführlich beschriebenen Fall mitgeteilt. Unter unseren Fällen war Verschiebung der Blase als einziger Ausdruck der Mitbeteiligung in einem Falle notiert. Es handelte sich hier um ein tiefsitzendes Ampullen-carcinom, das die Blase nach oben und vorne verdrängt hatte.

Verwachsungen des Rectumcarcinoms mit der Blase fanden sich unter den 109 Fällen von CSESC (1897) 17mal verzeichnet. Unsere eigene Zusammenstellung weist 3 Fälle von schwerer Verwachsung auf, darunter den einzigen beim Weibe beobachteten Fall („Rectosigmoid“-Carcinom). In 2 dieser Fälle zeigte sich eine konsekutive Cystitis, die in einem Falle zu beiderseitiger ascendierender Infektion in die Nieren geführt hatte.

Einbruch des Carcinoms in die Blase ist nach SCHWARZ und BERGMANN (1937) selten. Bei keinem ihrer 125 Fälle von Colon- und Rectumcarcinom (die Mehrzahl

fand sich im unteren Sigmoid oder am Rectosigmoid), die post mortem untersucht wurden, konnten sie ein Eindringen des Krebses in die Blase feststellen. In unserem Material fand sich krebsiger Einbruch in die Blase in 13 Fällen vermerkt; davon waren in 5 Fällen die Krebsmassen bis ins Blasen-cavum eingebrochen. In sämtlichen Fällen war der Fundus (also nicht der Scheitel) der Blase der Sitz des Befalles. Die Größe der in 5 Fällen im Blaseninneren sichtbaren Einbruchsstelle betrug maximal die eines Dreimarkstückes. Eine konsekutive mehr oder minder schwere Cystitis war bei den 8 nicht bis ins Blasen-cavum erfolgten Krebseinbrüchen 5mal vorhanden, während bei den anderen 5 Fällen trotz des Carcinomeinbruches bis in das Blaseninnere 2mal die übrige Blasen-schleimhaut sich als völlig gesund erwies. Bei den letzteren Fällen (3mal Cystitis) war jedoch aufsteigende Infektion 2mal eingetreten, während bei den ersteren (5mal Cystitis) nur 1mal die oberen Harnwege entzündet waren. Aus der Kasuistik sei der von KIEMANN (1880) eingehend beschriebene Fall erwähnt, bei dem das Rectumcarcinom unmittelbar über der Basis des Trigonum vesicae eingebrochen war und sich als bohngroße Protuberanz dokumentierte. Ferner sei die von CHALIER und MONDOR (1924) referierte Beobachtung von OKINCZYC genannt, welche zeigt, daß der in die Blase mächtig eingedrungene Tumor schließlich in diese hinein fragmentieren kann. In diesem Falle hatte der Kranke durch die Harnröhre „organisierte Fragmente, deren histologische Untersuchung die Krebsnatur aufdeckte“ entleert.

Das letzte Stadium der Mitbeteiligung der Blase beim Rectumcarcinom ist die *Fistelbildung*. BÉRARD und MURARD (1912) bezeichnen die Mastdarm-Blasenfistel beim Rectumcarcinom als nicht häufig. In unseren Fällen fand sie sich 11mal, also in 9%, bezogen auf die Gesamtzahl unserer Mastdarmkrebsfälle bei Männern (da es sich dabei ausnahmslos um männliche Leichen handelte). Beobachtungen von Blasen fisteln beim Mastdarmkrebs werden wohl nicht so selten gemacht, wie man im allgemeinen anzunehmen geneigt ist. Es gelingt jedenfalls, aus der Literatur eine ganze Anzahl derartiger Mitteilungen zusammenzustellen. Sehen wir uns daraufhin zunächst die statistischen Feststellungen über Blasen-Darm fisteln im allgemeinen an, so finden sich Blasen fisteln beim Rectumcarcinom wiederholt angegeben. CHAVANNAZ (1897) fand unter 95 Darm-Blasen fisteln 19 durch Carcinom, davon die meisten durch Rectumcarcinom verursacht. PASCAL (1900), der 35 Fälle von carcinomatöser Darm-Blasen fistel gesammelt hat, stellte 23mal den Sitz der Fistel im Rectum fest. HIGGINS (1936) stellte aus der Literatur 328 Vesico-intestinal fisteln zusammen; darunter waren 27 Fälle, die auf Grund eines Mastdarmkrebses zustande gekommen waren. In 35 eigenen Fällen von Blasen-Darm fisteln fand er 6 durch Rectumcarcinom entstandene. BALCH (1936) konnte unter 17 Blasen-Darm fisteln 2 infolge von Rectumcarcinom beobachten. STAEMMLER (1924) hat unter 71 Fällen von Mastdarmkrebs 4mal offene carcinomatöse Verbindungen zwischen Rectum und Blase gesehen. KICKHAM und BRUCE (1939) fanden unter 88 seziierten Mastdarmkrebsfällen 2 mit Rectovesical fisteln. Ferner finden sich Einzelbeobachtungen mitgeteilt in den Veröffentlichungen von BÉRARD und MURARD (1912), BERNARD (1912), BERT und POLLOSSON (1895), BRILL (1890), CARYOPHILLIS (1889), CHALIER und MONDOR (1924), HECKENBACH (1929), HENNIG (1898), HUTCHINSON (1905), LOUMEAU (1914), MORITZ (1889), SCHWARZ und BERGMANN (1937), WILLAN (1933) u. a.

HENNIG (1898) ist der Meinung, daß das weibliche Geschlecht von einer Perforation des Mastdarmkrebses in die Blase von vorneherein ausgeschlossen sei, da dieses schon durch die anatomische Anordnung, durch die Einschiebung von Uterus und Vagina zwischen Rectum und Blase, vor einem solchen Übergreifen und Durchbruch des Krebses geschützt ist, so daß nur bei Männern ein solcher Durchbruch des Carcinoms in die Blase erfolgen könne. Diese Ansicht ist nicht zutreffend. Auch beim Weibe können Blasenfisteln infolge von Rectumcarcinom vorkommen. Solche Fälle sind natürlich sehr selten. Wir fanden in der Literatur nur 2 sichere einschlägige Beobachtungen, nämlich die von PASCAL (1900) in seiner Zusammenstellung angeführten Fälle von SKENE und von GWYNNE. Es handelte sich in beiden Fällen um hochsitzendes Rectumcarcinom.

Die Bildung einer Blasenfistel bei Mastdarmkrebs ist nicht immer die Folge eines carcinomatösen Einbruchs. Ein zwischen Rectum und Blase befindlicher, nach Übergreifen des Mastdarmkrebses auf das periproktale Gewebe entstandener umschriebener Absceß kann sich sekundär in die Blase entleeren und so ebenfalls zu einer Blasenfistel bzw. Mastdarm-Blasenfistel führen. Man kann also Durchwachungs- und Durcheiterungsfisteln unterscheiden, je nachdem der Einbruch des Mastdarmkrebses selber oder ein von diesem ausgegangener Absceß die Ursache für die sekundäre Eröffnung des Blasenlumens ist.

PASCAL (1900) und BÉRARD und MURARD (1912) unterscheiden 3 Haupttypen der Mastdarm-Blasenfisteln. Sie teilen die Fisteln ein in 1. direkte Fisteln (die Wände der kommunizierenden Hohlräume sind eng aneinandergelehnt), 2. Fisteln, wo ein schmaler, mehr oder weniger gewundener, buchtiger Gang Darm und Blase verbindet und 3. Fälle, bei denen ein größerer Absceß zwischen den beiden Organen eingeschaltet ist.

In unseren 11 Fällen von Mastdarm-Blasenfisteln handelte es sich nur einmal um eine Durcheiterungsfistel (abgekapselter intraperitonealer Kotabsceß bei Carcinom am Übergang der Pars ampullaris recti in das Colon pelvinum).

Der Sitz der Fistelöffnung in der Blase entspricht dem primären Sitz und der Wachstumsrichtung des Rectumcarcinoms. Bei Krebsen der Ampulla recti findet sich die Perforationsstelle im Fundus der Blase, bei höher gelegenen Mastdarmkrebsen ist die Blase nahe dem Scheitel oder im Scheitel selbst betroffen. In unseren Fällen war der Sitz der Blasenfistel 9mal der Blasenfundus, 2mal der Blasenvertex.

Die Fistelbildung ist meist solitär. Multiple Fisteln haben wir unter unseren Fällen nur einmal feststellen können. Es fanden sich in diesem Falle 3 dicht nebeneinander liegende, nur für eine Sonde durchgängige Fistelgänge. In einem von STAUB (BRILL 1890) mitgeteilten Fall (Pat. F.) führten von dem zerfallenen Krebsgeschwür im Mastdarm mehr als 12 Öffnungen, von der Größe einiger Linien an bis zu einem halben Zoll Durchmesser in die Blase.

Die Größe der Fistelöffnung in der Blase ist sehr variabel. Angefangen von kleinsten, eben sondierbaren Fisteln über solche von Erbsen- und Kirschgröße fanden sich in unseren Fällen Fisteln bis zu Fünfmarkstückgröße.

Bei den anatomischen Folgeerscheinungen einer Mastdarm-Blasenfistel bei Rectumcarcinom kann man nach BÉRARD und MURARD (1912) unterscheiden zwischen solchen, die den Mastdarm betreffen, und solchen, die sich im Harnapparat etablieren. BÉRARD und MURARD weisen darauf hin, daß im Mastdarm

sich unter dem Einfluß von Urin eine ulcerative Entzündung der Schleimhaut entwickeln kann. Wichtiger sind die konsekutiven Schädigungen, die den Harntractus selbst, die Blase, die oberen Harnwege und Nieren betreffen. Bezüglich des Auftretens einer sekundären Cystitis sind die Erfahrungen nicht einheitlich. Es wird schwere Entzündung der Blaseschleimhaut beschrieben (BÉRARD und MURARD, BERNARD u. a.), diese kann aber auch auf ein Mindestmaß beschränkt erscheinen oder ganz fehlen (z. B. BERT und POLLOSSON, CARYOPHILLIS, CHALIER und MONDOR). In unseren Fällen hatte die Mastdarm-Blasenfistel ausnahmslos zur Entzündung der Blase geführt. In 3 Fällen war sogar eine Nekrose der Schleimhaut zustande gekommen. In einem dieser Fälle von Cystitis necroticans war die Blase so stark geschrumpft, daß ihr Lumen nur noch einige Kubikzentimeter Flüssigkeit fassen konnte. Im Hinblick auf die von uns festgestellten Befunde scheint uns die Cystitis eine regelmäßige Begleiterscheinung der Fistelblase zu sein, die gewöhnlich bei dem einen Fall früher, bei dem anderen später sich hinzugesellt. Auch die Harnleiter und Nieren können frei von entzündlichen Veränderungen sein. Über kurz oder lang wird es aber wohl in der Mehrzahl der Fälle zu einer ascendierenden oder auf dem Blutwege vermittelten Infektion der Nieren kommen. In unseren Fällen fand sich Infektion der oberen Harnwege bzw. der Nieren 7mal. Solche Kranke sterben oft nicht an ihrem Carcinom, sondern an ihrer, die Kräfte schneller konsumierenden Pyelitis bzw. Pyelonephritis.

Harnleiter. Der Harnleiter kann durch das Rectumcarcinom auf verschiedene Art in Mitleidenschaft gezogen werden. Erstens kann das Rectumcarcinom durch kontinuierliches Wachstum auf den Ureter übergreifen. Zweitens kann der Mastdarmkrebs auf metastatischem Wege in den Harnleiter verschleppt werden. Drittens kann der Krebs durch Vermittlung von Lymphdrüsenmetastasen, die neben dem Ureter gelegen sind, zur Mitbeteiligung des Harnleiters führen. Auf diese Weise kann es zur Verdrängung, zur Kompression des Ureters, zum Einbruch und schließlich zum Durchbruch des Krebses in den Harnleiter kommen. Eine Beteiligung der Harnleiter in irgendeiner Form ist verhältnismäßig nicht selten. KICKHAM und BRUCE (1939) fanden sie unter ihren 88 klinisch inoperablen, seziierten Fällen sogar 41mal, also in 47,7%. Eine pathologische Veränderung eines oder beider Ureteren überhaupt bestand in unserem Material in 24 Fällen, also in 14% der Gesamtfälle. Da die Beziehungen zwischen Rectum und Harnleiter beim Manne viel enger sind als beim Weibe, ein Umstand, den PAPIN (1908) in seinen Ausführungen über den Ausbreitungsmodus des Mastdarmkrebses auf den Harnleiter besonders hervorgehoben hat, ist es nicht verwunderlich, daß von diesen Fällen über Zweidrittel (17) das männliche Geschlecht betrafen. Eine Bevorzugung der linken Seite, die PAPIN besonders für das weibliche Geschlecht annahm, geht aus unseren Fällen nicht deutlich hervor (rechter Harnleiter 9mal, linker Harnleiter 10mal, beide Ureteren in 7 Fällen betroffen). Auch in den Fällen von KICKHAM und BRUCE ließ sich ein nennenswertes Überwiegen der linken Seite nicht feststellen (rechter Harnleiter 11mal, linker 12mal, beide Harnleiter 18mal).

Hinsichtlich der Stelle des Ergriffenseins des Harnleiters kann von der Blase bis zum Nierenbecken jeder Abschnitt in Betracht kommen. Sie wechselt jedoch nur wenig. In der weit überwiegenden Mehrzahl der Fälle ist der pelvine Teil des Ureters in Mitleidenschaft gezogen.

Verdrängung des (rechten) Harnleiters ohne weitere Veränderungen desselben fanden wir unter unseren Fällen einmal.

Weitaus am häufigsten ist die *Kompression* des Ureters. Diese ist meistens die Folge von kontinuierlicher Ausbreitung des Rectumcarcinoms. Zuerst kommt es hier zur Umscheidung des Harnleiters durch die dem Carcinom vorausgehende entzündliche Infiltration des Beckenbindegewebes. Dem Infiltrationswall, der die Neubildung umgibt, folgt diese selbst. So entsteht eine dicke und immer dicker und härter werdende Schwielenmasse, die den Ureter mehr und mehr umklammert, zunächst strikturiert, schließlich obliteriert. Meistens tritt die Kompression im untersten Teil des Ureters auf, wie z. B. in den von SCHOENING (1885), HARTMANN (QUÉNU und HARTMANN 1899) und PAPIN (1908, Abb. 8) ausführlich beschriebenen Beobachtungen. In seltenen Fällen breitet sich die carcinomatöse Infiltration im retroperitonealen Gewebe, entlang dem Ureter, aber auch bis zu höheren Segmenten desselben, ja sogar bis zur Niere selbst aus und dann kann die Kompression sich in beliebiger Höhe des Harnleiters, auch in nächster Nähe der Nieren — wie im Falle BEC (1886) — ausbilden.

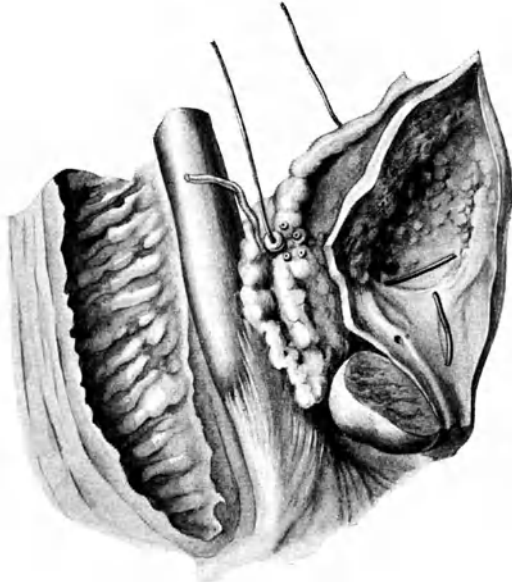


Abb. 8. Ureterkompression infolge von Carcinom des Rectums. (PAPIN 1908.)

Der Grad der Kompression scheint mit der Art des einengenden Gewebes in einem gewissen Verhältnis zu stehen. Nach den Erfahrungen von STÖCKEL (1938) bei der durch Genitalcarcinom verursachten Ureterkompression ist bei völliger Obliteration des Harnleiters das Carcinom von entscheidender Bedeutung. Rein entzündliche Infiltrationen sind wohl fähig, den Ureter zu verzerren und hochgradig zu verengern, werden aber, auch wenn sie sehr intensiv und ausgedehnt sind, nie so hart und kompressionskräftig, daß sie eine völlige Lumenaufhebung erzwingen. In STÖCKEL'S Fällen hat da, wo es nicht so zu sein schien, eine sehr gründliche histologische Untersuchung in scheinbar lediglich entzündlichen Kompressionsschwarten doch immer Carcinom gefunden.

Außer durch direktes Übergreifen des Rectumcarcinoms kann der Ureter auch durch eine Lymphdrüsenmetastase komprimiert werden. PAPIN (1908) und BÉRARD und MURARD (1912), die ein solches Vorkommnis als möglich annahmen, haben einen ihre Vermutung bestätigenden Fall nicht beibringen können. Hierher gehörige Beobachtungen werden zweifellos nur selten gemacht. CHALIER und MONDOR (1924) haben die Sektion eines Mannes mit einem großen Rectumcarcinom durchgeführt, bei dem sich am Ureter an der Stelle seines

Überganges in das kleine Becken eine große adhärenente Lymphdrüsenmetastase fand; oberhalb davon war der Harnleiter auf Daumendicke erweitert.

Unter unseren Fällen fand sich Ureterkompression 19mal. In 12 Fällen handelte es sich dabei um Männer, in 7 Fällen um Frauen. Rechter Harnleiter 6mal, linker 7mal, beide Harnleiter 7mal betroffen. Eine distale Kompression war vermerkt 18mal, eine Einengung des mittleren und des obersten Ureters je einmal. Die hochsitzende Kompression war durch Lymphdrüsenmetastasen verursacht. In allen Fällen fand sich eine mehr oder weniger beschränkte Durchgängigkeit der Ureteren. Völliger Verschuß bestand jedoch nur in 7 Fällen. Es sei noch erwähnt, daß die Ureterkompression in 8 Fällen die einzige Beteiligung des Urogenitaltractus darstellte, in 9 Fällen jedoch kombiniert war mit einer anderen durch das Rectumcarcinom verursachten Urogenitalerkrankung (einmal Blasenfistel, 4mal Carcinomeinbruch in die Blase, 2mal Scheidenfistel, einmal Gebärmutter-Scheidenfistel, einmal Carcinomeinbruch in Prostata und Samenblase).




Abb. 9. Carcinomatöser Durchbruch in den Ureter von Lymphdrüsenmetastase aus bei Mastdarmkrebs. Metastasen in Niere. (BÖGER 1928.)

Einbruch des fortschreitenden Carcinoms in die Ureterwand und Durchwachsen derselben ist selten. Im allgemeinen erweist sich das Gewebe der Harnleiterwandung als sehr widerstandsfähig gegenüber dem Eindringen von Krebsformationen und die krebsige Infiltration des den Ureter umgebenden Gewebes muß schon sehr hochgradig sein, wenn der Harnleiter in all seinen Schichten in Mitleidenschaft gezogen wird (MARUYAMA, zit. nach HÜCKEL 1934). CHALIER und MONDOR (1924) schreiben, daß BERNARD in seiner These Fälle von direktem Einbruch des Rectumcarcinoms in den Ureter anführt. In keinem dieser Fälle ist jedoch ein Einbruch erwiesen. In den

von uns zusammengestellten Fällen fand sich Einbruch in die Ureterwand 4mal. 2mal war der Einbruch von seiten einer Lymphdrüsenmetastase in den iliacaalen Ureter erfolgt, in den beiden anderen Fällen war der pelvine Harnleiter befallen. Einmal war das Carcinom in den Ureter und in die Blase eingebrochen. Auch hier war deutliches Überwiegen des männlichen Geschlechtes festzustellen (3 Männer, 1 Frau).

Durchbruch des Carcinoms bis in das Ureterlumen und Zerstörung der Mucosa fanden wir als sichere Beobachtung nur von BÖGER (1928) mitgeteilt. In diesem Falle hatte eine Metastasierung des Rectumcarcinoms in die Lymphdrüsengruppe am Teilungswinkel der Bauchaorta stattgefunden. Von hier

aus wurde das umgebende Gewebe unmittelbar von dem Carcinom durchwachsen, und so kam es schließlich zu einem Einbruch und Durchbruch des Krebses in den linken Ureter an 2 benachbarten Stellen ungefähr in der Mitte des Ureterverlaufes (Abb. 9). Bei unserem Material war der (linke) Harnleiter in einem Falle von dem kontinuierlich auf den unteren Abschnitt desselben übergreifenden Carcinom durchbrochen. Außer zur Zerstörung der Ureterwandung hatte hier der Krebs auch zur Durchwachsung der Blase mit anschließender Fistelbindung geführt. In diesem Zusammenhange möchten wir bemerken, daß nach unserer Meinung nach krebsigem Durchbruch des Ureters weder eine Fistel noch eine Urinfiltration zu erwarten sein dürfte, weil die paragewebliche Umrahmung des carcinomatösen Ureters einen Austritt des Ureterharnes verhindern würde — es würde die Gewebslücke fehlen, die die Vorbedingung für einen solchen Austritt ist.

Metastasenbildung im Ureter beim Rectumcarcinom ist offenbar sehr selten. An bisher im Schrifttum niedergelegten Beobachtungen konnten wir nur die beiden Fälle von FAYARD (1891) und RABÉ (1898) feststellen. RABÉ fand in seinem Falle (Mann) beide Ureteren in ihrem pelvinen Abschnitt auf eine Strecke von 7—8 cm von Metastasen befallen. Die bedeckende Schleimhaut war vom Krebs nicht durchwachsen. Die Außenfläche der Harnleiter stand in keinem direkten Zusammenhang mit dem Mastdarmkrebs. In dem von FAYARD beschriebenen Falle (Mann) fanden sich im linken Harnleiter 2 metastatische Knoten, davon der eine haselnußgroße in der Mitte seines Verlaufes und der andere etwas kleinere 5 cm tiefer. In unserem Material ließ sich kein Krebsableger im Harnleiter feststellen.

Die anatomischen *Auswirkungen* eines vom Rectumcarcinom in Mitleidenschaft gezogenen Ureters hängen davon ab, ob die von dem Krebs ausgehende Schädigung den Harnleiter stenosiert oder nicht. Carcinommetastasen in der Ureterwand brauchen, wie im Falle RABÉ, keine Stenose zu verursachen. Sie können jedoch auch eine Verlegung des Ureterlumens herbeiführen, so daß eine beträchtliche Erweiterung des Harnleiters und Nierenhohlraumes die Folge ist, wie im Falle FAYARD. Fast immer werden Stauung und Erweiterung oberhalb der vom Carcinom betroffenen Stelle des Harnleiters beobachtet, wenn es sich um Ureterkompression, um Durchwachsung und Zerstörung der Harnleiterwandung infolge von kontinuierlichem Carcinomwachstum handelt. Der Grad der Ausbildung der auf Grund der Harnabflußbehinderung entstehenden krankhaften Veränderungen, des Hydroureters und der Hydronephrose, ist abhängig von dem Grad und der Dauer der Stenose. In vielen Fällen wird wohl vollständige Entwicklung dieser Auswirkungsformen der Ureterstenose durch das Hinzutreten von Infektion bzw. Sepsis verhindert. Stauung und Erweiterung oberhalb eines von Rectumcarcinom in Mitleidenschaft gezogenen Ureterteiles fehlte in unserem Material nur in einem Falle (Verdrängung des Harnleiters). In allen übrigen (23) Fällen bestand mehr oder minder hochgradige Stauungsdilatation des Harnleiters und der Niere. Die Erweiterung fanden wir 6mal rechts, 8mal links, 8mal beiderseits. Der Grad der Harnleitererweiterung schwankte von Bleistift- bis Daumendicke, der der Hydronephrose von der einfachen Nierenbeckenerweiterung bis zum stärksten Parenchymschwund, wo die Niere nur noch einen großen mehrkammerigen Wassersack darstellte. In 10 Fällen zeigten die gestauten Harnwege bzw. die Nieren Entzündungen

verschiedenen Grades (in einem Falle entleerte sich aus der faustgroßen Hydronephrose stinkender Eiter).

Eine ganz ungewöhnliche Folge des Durchbruches eines Krebses in den Harnleiter zeigt Abb. 10. In diesem von BÖGER (1928) beschriebenen Falle, auf welchen in dem folgenden Abschnitte noch näher eingegangen wird, kam es in der durch die Tumorobturation des (linken) Ureters hydronephrotisch geschrumpften gleichseitigen Niere zur Entwicklung multipler Krebsknoten in den Markkegeln, die der Autor auf Grund genauer Untersuchung als urinogene Metastasen auffaßt.

Niere. Die Beteiligung der Niere beim Rectumcarcinom wird meistens verursacht durch die infolge des Krebses entstandenen krankhaften Veränderungen der Blase und insbesondere des Harnleiters. Sie ist entsprechend den Befunden an diesen Organen verhältnismäßig häufig. In seltenen Fällen wird die Niere auch auf metastatischem Wege vom Mastdarmkrebs erreicht. In unserer Zusammenstellung erscheinen krankhafte, ätiologisch mit dem Rectumcarcinom zusammenhängende Nierenbefunde überhaupt mit der relativ hohen Zahl von 38 Fällen, also in 22% der Gesamtfälle.

Die häufigste Veränderung der Niere infolge von Rectumcarcinom ist die auf Grund einer Ureterstenose entstandene *Hydronephrose*. Ihr pathologisch-anatomisches Bild ist, sofern es sich um die rein aseptische Form handelt, ein einheitliches. Der Grad der Erweiterung des Nierenhohlraumes und die durch sie bedingte Druckschädigung des Nierengewebes hängt weniger von der Art und Lage als von der Vollständigkeit und Dauer der Stenose ab. Ist die Drosselung des Urinabflusses keine vollständige, so können auch bei doppelseitiger Hydronephrose geringe Parenchymreste genügen, um das Leben noch längere Zeit zu erhalten. Wird die Behinderung der Harnpassage aber eine totale, so wird die sich stetig verstärkende Oligurie in Anurie übergehen, der die Urämie und der Tod im urämischen Coma folgen, von allen Arten des Carcinomtodes die am wenigsten qualvollste. Häufig wird aber die Ausbildung der extremen Veränderungen durch hinzutretende Infektion verhindert und das Eintreten des tödlichen Endes durch Pyelonephritis und Sepsis beschleunigt werden. In unseren Fällen ließen sich als Folge von Ureterstenose und meist ascendierender Infektion feststellen 11mal aseptische Hydronephrose (3mal rechts, 4mal links, 4mal beiderseits), Fälle von mittelstarker Nierenhohlraumerweiterung mit entsprechender Schädigung des Parenchyms in überwiegender Mehrzahl, 5mal infizierte Hydronephrose (3mal rechts, 2mal beiderseits), 3mal kombiniert mit Pyelonephritis. In diesem Zusammenhange sei erwähnt, daß sich ferner unter unseren Fällen fanden Pyelitis und Pyelonephritis (ohne Kombination mit einer anderen Nierenerkrankung) 7mal (einmal links, 6mal beiderseits), Pyonephrose 2mal (beide Male links), Nierenabsceß einmal (links), perirenal Absceß einmal (links).

Metastasen des Rectumcarcinoms in die Niere sind selten. LUBARSCH (1925) gibt in einer Zusammenstellung für 850 Fälle von Mastdarmkrebs 17mal (das sind 2%) Nierenmetastasen an. HILDEBRAND (1888) fand unter 69 Rectumcarcinomfällen 2mal Metastasen in der Niere, MARCUS (1889) unter 68 Fällen 6mal, LEX (1909) unter 79 Fällen 5mal. KICKHAM und BRUCE (1939) stellten unter 132 Fällen von Mastdarmkrebs 2mal Nierenmetastasen fest. Wir selbst konnten Krebsableger in der Niere 5mal notieren (rechts 2mal, links einmal,

beiderseits 2mal). BERBLINGER (1928), der bei einem Rectumcarcinom (Mann, 73jährig) mit krebsiger Ummauerung beider Ureteren und doppelseitiger infizierter Hydronephrose mit Pyonephrose in der linken Niere eine Krebsmetastase sah, ist der Auffassung, daß es sich in seinem Falle um Metastasierung auf dem Wege der um den Harnleiter verlaufenden Lymphbahnen handelte. Diesen Weg der Verschleppung eines Mastdarmkrebses in die Niere konnte BÖGER (1928) in seinem bereits erwähnten genau untersuchten Falle von Carcinom-

durchbruch in den linken Ureter und Metastasierung in die Niere (Abb. 9) ausschließen, da eine krebsige Infiltration der Wand des proximalen Ureters makroskopisch und mikroskopisch fehlte. BÖGER sah im mikroskopischen Bilde die Nierenrinde vom Carcinom fast ganz gemieden, dagegen die Carcinomknoten in der Markzone entwickelt und zum Nierenbecken zu zerfallen (Abb. 10). Die nächstliegende Annahme, daß diese Nierenmetastasen auf dem arteriellen Blutweg zur Entwicklung gekommen seien, war daher, zumal sonstige Blutwegmetastasen des Rectumcarcinoms völlig fehlten, ebenfalls abzulehnen; denn bei dieser Entstehungs-

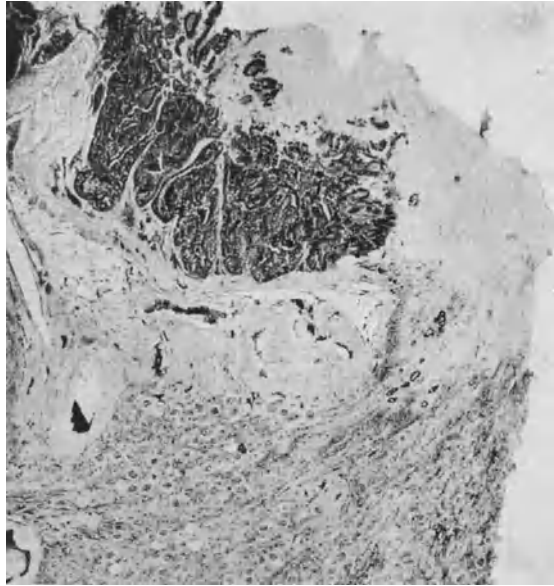


Abb. 10. Nierenmetastase bei Rectumcarcinom; derselbe Fall wie in Abb. 9. Carcinom in der Markzone entwickelt.

art wäre eine primäre Beteiligung der Rinde an der Metastasenbildung zu erwarten gewesen. Auch eine weit seltenere Möglichkeit hämatogener Metastasierung in die Niere: Eine rückläufige Verschleppung des Krebses in die Markkegel der Niere nach Einbruch in die Venen konnte BÖGER ausschließen, da ein Einbruch in die Venen nicht erfolgt war. So blieb also nur die Möglichkeit, daß die Metastasen in der Niere auf dem Harnwege entstanden waren. Die mechanischen Bedingungen für diese Art der Metastasierung waren mit dem Einbruch des Carcinoms in den linken Ureter und mit der dadurch verursachten Harnstauung im Ureter und Nierenbecken gegeben. Interessant ist hier die Tatsache, daß der Harn als Überträger von Krebszellen wirksam wurde.

Nebenniere. Auch in der Nebenniere können Metastasen des Rectumcarcinoms vorkommen. Einschlägige Mitteilungen sind sehr spärlich. DIETZLER (1909) fand in seinem Falle in der rechten Nebenniere einen gut erbsengroßen Geschwulstknoten in der Marksubstanz, in der linken Nebenniere einen weit über walnußgroßen Knoten. HILDEBRAND (1888) erwähnt unter 69 Fällen Nebennierenmetastasen 2mal. MARCUS (1889) stellte unter 68 Fällen 4mal Krebsableger in den Nebennieren fest. OBERNDORFER (1929) sah unter 77 Sigmoidrectumcarcinomen einmal die Nebennieren vom Krebs befallen. Wir selbst

fanden solche Metastasen in 5 Fällen. Betroffen waren die rechte Nebenniere einmal, die linke 3mal (davon einmal in Kombination mit Krebsableger in der rechten Niere), beide Nebennieren einmal.

Multiple primäre Tumorbildung mit Beteiligung des Urogenitalsystems bei Rectumcarcinom (Kombination von primärem Carcinom des Rectums mit primärem Tumor des Urogenitalsystems).

Im Schrifttum sind einige Fälle mitgeteilt, wo Krebs des Mastdarmes und gleichartiger oder ungleichartiger Tumor des Urogenitalsystems unabhängig voneinander entstanden waren. Dieses multiple Auftreten von Tumoren in verschiedenen Organsystemen bezeichnet man nach BOERMANN (THEILHABER und EDELBERG 1912) als getrennte Multiplizität, wobei man synchrone Multiplizität und metachrone Multiplizität unterscheiden kann, je nachdem die Tumoren gleichzeitig oder zu verschiedenen Zeiten zur Beobachtung kommen oder wenn im letzteren Falle längere Zeit nach operativer Entfernung eines Tumors der zweite auftritt.

Fälle, in denen außer dem Carcinom des Rectums ein *gleichartiger* Primärtumor in einem Teile des Urogenitalsystems beobachtet wurde, sind offenbar sehr selten. STAEMMLER (1924) erwähnt die Fälle von GOETZE, MEYER, WIESINGER, FEY und AUERBACH. Als weitere einschlägige Fälle fanden wir in der Literatur die von DIETRICH (1928), FUCHS (1925), HALTER (1932), HANLON (EPPENAUER 1933), MANDL (1922), MONDOR (1914), NEHRKORN (1901), PLESCHNER und PASCHKIS (FUCHS 1925), RAU (1922), SEELAUS und HASKELL (1934) und STUBENRAUCH (1899). Der spärlichen Kasuistik entsprechen die statistischen Ergebnisse. MANDL (1922) fand unter 779 Fällen von Rectumcarcinom 7 Fälle von multipler primärer Tumorbildung, davon 2 mit Beteiligung des Urogenitaltractus. Wir selbst konnten in unserem Material nur einen Fall feststellen. Diese bisher vorliegenden Beobachtungen seien in nachstehender Tabelle kurz zusammengestellt. Hinsichtlich der angeführten Fälle von GRAWITZschem Tumor ist zu bemerken, daß nach unserer und vieler anderer Auffassung diese Geschwülste den Carcinomen zuzuzählen sind (ihres eigenartigen Aufbaues wegen wären diese sog. Hypernephrome am besten als hypernephroide Carcinome zu bezeichnen).

Aus der nachstehenden Zusammenstellung geht hervor, daß bezüglich der Häufigkeit des Sitzes des Carcinoms die verschiedenen Teile des Urogenitalapparates in folgender Reihenfolge rangieren: 1. Blase, 2. Niere, 3. Uterus, Ovarium, 4. Ureter, 5. Prostata, 6. Nebenniere. Das gleichzeitige Auftreten der Neubildungen, synchrone Multiplizität, scheint ziemlich selten vorzukommen.

Es ist selbstverständlich, daß man solche Fälle genauestens untersucht, bevor man die Diagnose multipler Primärkrebsse stellt. GOETZE (1913) hat 3 Forderungen aufgestellt.

1. Die einzelnen Tumoren müssen den grob-anatomischen und mikroskopischen Aufbau der bekannten primären Krebse ihres Standorts haben.

2. Kein Tumor darf einem der anderen subordiniert sein durch eine der bekannten Formen der Metastase (Lymph- oder Blutweg einschließlich retrograder Metastase usw.).

3. Unterstützt wird die Diagnose durch den Nachweis eines der bekannten gemeinsamen prädisponierenden, dysontogenetischen oder nosologischen Momente und eventuell durch eigene Metastasen.

Tabelle 1.

| Autor | Sitz des Carcinoms | Bemerkungen | Zahl der Fälle |
|------------------------|------------------------------|--|----------------|
| AUERBACH | Blase | Metachron | 1 |
| DIETRICH | Blase | Metachron | 1 |
| FUCHS | Blase | Metachron | 1 |
| MONDOR | Blase | Metachron | 1 |
| NEHRKORN | Blase | Metachron | 1 |
| PLESCHNER und PASCHKIS | Ureter | Metachron. Auch Colonicarcinom | 1 |
| MANDL | Blase-Ureter- Nebennieren | Metachron | 1 |
| FEY | Niere | GRAWITZ-Tumor. Metachron | 1 |
| STUBENRAUCH | Niere | GRAWITZ-Tumor | 1 |
| Eigener Fall | Niere | GRAWITZ-Tumor. Synchron | 1 |
| HANLON | Niere | Hämorrhagisches Cystencarcinom | 1 |
| HALTER | Uterus | Metachron | 1 |
| MANDL | Uterus | Metachron | 1 |
| WIESINGER | Uterus | Metachron | 1 |
| MEYER | Ovarium | Synchron | 1 |
| RAU | Ovarium | Synchron | 1 |
| SEELAUS und HASKEL . . | Ovarium | Metachron | 1 |
| GOETZE | Prostata | Synchron. Außerdem neben zahl- reichen Darmpolypen 1 Ca. des Magens, 3 Krebse der Flex. coli sin. und sigmoidea | 1 |
| HANLON | Prostata | | 1 |

Über die Ursache eines derartigen multiplen Auftretens von Carcinom ist ebenso wenig etwas Sicheres zu sagen, wie über die Ätiologie des Carcinoms überhaupt. Nach STAEMMLER (1924) handelt es sich bei den multiplen Carcinomen in verschiedenen Organen wohl um rein zufällige Kombinationen, für deren Erklärung noch weniger gewonnen wäre, wenn man von einer Disposition des ganzen Körpers zu Krebsentwicklung sprechen wollte. Das einzige, was wir aus dem mehrfachen Vorkommen von Krebsen schließen können, ist die Tatsache, daß das Bestehen eines Carcinoms den Körper nicht vor dem Auftreten eines neuen zweiten schützt.

Über das Auftreten eines primären Carcinoms des Rectums und einer selbständigen Geschwulst des Urogenitalsystems, die *nicht* auf einer *gleichartigen* Neubildung beruht, erfahren wir aus der Literatur noch weniger als über die entsprechenden carcinomatösen primären Doppeltumoren, vermutlich weil es, zum Teil wenigstens, ohne wesentliche klinische und theoretische Bedeutung ist. FUCHS (1925) berichtet einen eigenen Fall von Kombination eines Rectumcarcinoms mit einem Blasenpapillom und erwähnt, daß BRACK einen Mastdarmkrebs bei einem Patienten sah, der einen Zottentumor im Nierenbecken und in der Harnblase trug. WERNER (1937) beschreibt einen Fall von Kombination eines Rectumcarcinoms mit einem Uterussarkom. THEILHABER und EDELBERG (1912) haben einmal gleichzeitiges Vorkommen von Uterusmyom und Rectumcarcinom gesehen; das Corpusmyom war schon mindestens 20 Jahre alt, das Rectumcarcinom dagegen erst 1—2 Jahre. Wichtiger, weil unter Umständen von wesentlicher klinischer Bedeutung, ist die Kombination von Rectumcarcinom mit Prostatahypertrophie. HECKENBACH (1929) ist der Ansicht, daß

das Zusammentreffen der beiden Erkrankungen selten ist. Er teilt 2 eigene einschlägige Beobachtungen mit. Diese Ansicht HECKENBACHS ist sicherlich nicht zutreffend. Wir fanden in unserem Material Prostatahypertrophie (Prostataadenom) 36mal, also in 30% der männlichen Mastdarmkrebsfälle. Die übrigen in unseren Fällen festgestellten hierher gehörigen Tumorbildungen im Urogenitalsystem verteilen sich auf 6 Uterusmyome, 1 Uteruspolyp, 1 hühnereigrößes Uterusfibrom und 1 Nierenadenom.

Sekundäres Rectumcarcinom bei primärem Carcinom des Urogenitaltractus.

Eine sehr ausführliche Beschreibung des sekundären Auftretens von Krebsen des Urogenitaltractus im Mastdarm dürfte an dieser Stelle nicht nötig sein, weil es in der Hauptsache klinische, insbesondere differentialdiagnostische Bedeutung hat und daher auch in dem entsprechenden klinischen Kapitel Erwähnung findet. Es erscheint jedoch erforderlich, wenigstens in kurzen Zügen auf diese Sekundärcarcinome einzugehen, umso mehr als nicht nur die klinische, sondern auch die pathologisch-anatomische Differentialdiagnose des sekundären Rectumcarcinoms nicht immer leicht ist.

Auf doppelte Weise kann der Mastdarm sekundär von einem Krebs des Urogenitaltractus befallen werden: Erstens durch direktes Übergreifen und zweitens durch echte Metastasierung in die Darmwand. Unter den sekundären Rectumcarcinomen finden sich die, die ihren Ausgangspunkt im genitalen System haben, in weit überwiegender Mehrzahl. Die Krebse der weiblichen Genitalien sind hier vorherrschend. Beim Manne kommt nur der Krebs der Vorsteherdrüse in Betracht. Demgegenüber treten die Carcinome des uropoetischen Systems fast vollständig in den Hintergrund. Der Krebs der Blase stellt hier die einzige Möglichkeit der Bildung eines sekundären Mastdarmkrebses dar. Diese Möglichkeit fällt beim Weibe naturgemäß weg.

Unter den carcinomatösen Tumoren der weiblichen Geschlechtsorgane, die bei ihrem weiteren Wachstum zumeist per continuitatem zur Miterkrankung des Rectums führen, steht im Vordergrund das Carcinom des *Uterus*, das wegen seiner Häufigkeit am meisten zur sekundären Rectalerkrankung Anlaß gibt. Diese erfolgt hier soviel wie stets durch kontinuierliche Ausbreitung des Carcinoms. Der Durchbruch des Carcinoms in das Darmlumen ergibt das Bild des Rectumcarcinoms. In den meisten Fällen von Durchbruch des Carcinoms kommt es zur Fistelbildung, es sei denn, daß sekundär erkrankte Partien der Parametrien in das Rectum durchbrechen. HALTER (1923) fand die überwiegende Mehrzahl von sekundärer carcinomatöser Mastdarmerkrankung beim inoperablen Collumcarcinom und beim Rezidiv. Unter seinen 453 Fällen von inoperablem Cervixcarcinom wurden anatomische Veränderungen des Mastdarmes 87mal beobachtet, davon Fistelbildungen 33mal und Durchbruch des carcinomatös infiltrierte Parametrium 4mal. Noch häufiger als beim inoperablen Collumcarcinom fand HALTER das Rectum beim Rezidiv miterkrankt. Unter 350 Rezidivfällen kam es 79mal zu Mastdarmveränderungen, davon 34mal zu Rectovaginalfisteln. STAEMMLER (1924) sah in 15 Fällen direktes Fortwuchern eines Uteruskrebses auf das Rectum oder (seltener) auf die Flexura sigmoidea. Meist war es dabei zu einer breiten Perforation der ulcerierten Geschwulst in den Darm gekommen. Solche Perforationen waren in 9 von den 15 Fällen nach-

weisbar. Das sekundäre Rectumcarcinom bei primärem Carcinom des Collum uteri sowie bei dessen Rezidiv kann auch durch Metastasierung auf dem Lymphweg zustandekommen. Dieses Vorkommnis ist nach HALTER (1932) aber äußerst selten. HALTER teilt eine eigene einschlägige Beobachtung mit und referiert die von STÖCKEL und BIENENFELD mitgeteilten Fälle. Auch STAEMMLER (1924) beschreibt einen Fall.

Der sekundäre Befall des Mastdarmes durch ein primäres Carcinom der *Vagina*, das sehr häufig an ihrer hinteren Wand sitzt, scheint keine Seltenheit zu sein. In der Literatur finden wir bei NÜRNBERGER (1930) nähere diesbezügliche Angaben. Er erwähnt, daß SCHLUND in 74 Fällen von primärem Scheidenkrebs in über 50 % den Mastdarm in Mitleidenschaft gezogen fand (36mal war das Rectum frei, 23mal waren das Septum rectovaginale und die tiefen Wandschichten des Rectums infiltriert, die Rectalschleimhaut war aber noch verschieblich, 12mal war die Rectalschleimhaut nicht mehr verschieblich, 3mal war das Carcinom nach dem Rectum durchgebrochen und es war eine Rectumscheidenfistel entstanden). Ferner nennt er mehrere aus der Literatur zusammengestellte Fälle von Mastdarmscheidenfistel infolge von primärem Scheidenkarzinom. Bemerkenswert erscheinen folgende ebenfalls von NÜRNBERGER erwähnte Beobachtungen von PRYOR und STEINTHAL. In einem Fall von PRYOR war das Lumen des Rectums durch die umwachsenden Krebsmassen auf $\frac{1}{2}$ Zoll verengt. In einem anderen Falle von PRYOR trat 4 Monate nach der Operation ein Krebsknoten „hoch im Mastdarm“ auf. Auch STEINTHAL berichtete über ein Rectumcarcinom, das einige Monate nach der Operation eines hochsitzenden Scheidenkarzinoms auftrat.

Auch die Ausbreitung eines Krebses des *Ovariums* nach hinten und sein Eindringen in die Wand des Mastdarms läßt sich feststellen (z. B. LICHTENSTEIN 1889). STAEMMLER (1924) hält das Übergreifen von Eierstockkrebsen auf den Darm für ziemlich häufig. Auch Durchbrüche des Krebses in das Rectum können entstehen. Derartige Beobachtungen haben, wie MILLER (1937) angibt, A. MAYER, E. VOGT und F. DEMBO mitgeteilt. Im Falle DEMBO war der Durchbruch zugleich auch in die Blase erfolgt.

Sekundärer Krebs des Rectums infolge Übergreifens eines primären Carcinoms der *Tube* scheint sehr selten vorzukommen. NÜRNBERGER (1930) erwähnt die Fälle von GANSHORN, CULLINGWORTH, CULLEN, ZANGEMEISTER, VIGNARD und DANIEL. Auf Grund dieser Beobachtungen läßt sich wohl annehmen, daß das Bild eines primären Rectumcarcinoms durch das Übergreifen eines Tubenkrebses auf den Darm nur ganz ausnahmsweise zustande kommen dürfte.

In diesem Zusammenhange sei auch die sog. DOUGLAS-*Metastase* genannt, deren Ausgangspunkt unter anderem die weiblichen Geschlechtsorgane sind, und die, während der primäre Tumor ganz in den Hintergrund tritt, im Cavum Douglasi durch Implantation entsteht und als selbständige Geschwulst heranwächst. Sie kann den Mastdarm stenosieren, zirkulär werden und schließlich auch ganz selten durchbrechen. Das Rectum kann dabei ganz nach Art besonders weit vorgeschrittener primärer Mastdarmkrebsen eingemauert werden. Die Differentialdiagnose gegenüber dem primären Rectumcarcinom kann dann nur durch die mikroskopische Untersuchung des Präparates, durch die eigenartige Durchsetzung der Schleimhaut, die von primärer Krebsbildung abweicht oder

gar durch das völlige Freibleiben der Schleimhaut von Krebsnestern unschwer gestellt werden (OBERNDORFER 1929).

In den schwersten Fällen kann auch das Carcinom der *Prostata* auf das Rectum übergreifen, vor allem es komprimieren und unter Umständen wie ein primäres Rectumcarcinom einengen (Abb. 11). So häufig nun auch das Rectum in solchen Fällen durch die umgebenden Krebsmassen eingeengt wird, so selten ist eine Beteiligung seiner Wand selbst. Diese kann zwar gelegentlich

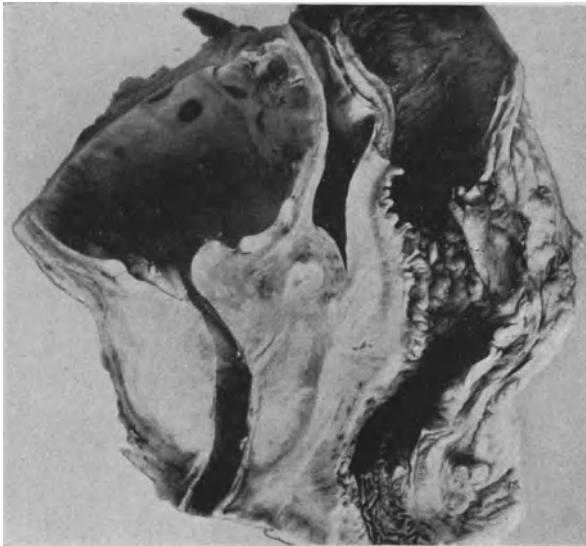


Abb. 11. Prostatakrebs diffus auf Umgebung übergreifend mit Einwucherung und Durchsetzung der ganzen Mastdarmwand. Polypöse Rectumstenose. (OBERNDORFER 1931.)

diffus infiltriert werden, was meist nur die vordere Wand betrifft, unter Schonung der Mucosa, oder man findet submukös entwickelte Knollen und Wülste, welche die Schleimhaut emporwölben. Eine Ulceration der Schleimhaut durch den Krebs ist aber sehr selten.

Sekundärer krebssiger Befall des Rectums bei Krebs der *Blase* ist nur sehr selten. Wenn auch ausgedehnte Blasentumoren im Spät- und Endstadium derbe Infiltrate in der Umgebung des Mastdarmes erkennen lassen, so kommt es doch

wohl nie zu einem Durchbruch, noch zu einem Übergreifen in dem Maße, daß es zu Schwierigkeit und Unmöglichkeit der Stuhlentleerung kommen würde, wie es gelegentlich beim Prostatacarcinom der Fall ist.

Klinik.

Störungen der Miktion bei Rectumcarcinom.

Störungen der Miktion bei Rectumcarcinom finden sich in der Literatur verschiedentlich erwähnt. Um Wiederholungen zu vermeiden, erscheint es angebracht, in diesem Abschnitt sich nur auf die Besprechung der hauptsächlich subjektiven Symptome, welche die Störungen der Miktion bei Rectumcarcinom betreffen, zu beschränken, also auf all das, was durch die Wahrnehmungen des Kranken als von der normalen Empfindung Abweichendes empfunden wird, und die bereits ebenso zu den objektiv feststellbaren Symptomen gehörenden Beobachtungen, welche die Beschaffenheit des Urins berühren, in dem für diese bedeutungsvollsten Kapitel über die Mastdarm-Blasenfistel zu behandeln.

Die Störungen der Miktion bei Rectumcarcinom können die größte Mannigfaltigkeit zeigen, zumal ja die Entleerung des Urins in ihrem Ablauf auch beeinflußt werden kann durch pathologische Vorgänge innerhalb der Harn- und Geschlechtsorgane, die mit dem Krebs des Mastdarms ursächlich nichts zu tun

haben. Die Störung der Miktion kann eine völlig schmerzlose sein und sich in der Zunahme der Häufigkeit offenbaren, oder aber sind die motorischen Störungen mit sensorischen verbunden, wobei die Schmerzen der Harnentleerung vorangehen, sie begleiten oder nach der Entleerung der Blase auftreten können. Die Abweichungen können ferner die Art der Harnentleerung betreffen. Das Urinlassen kann erschwert sein, besondere Kraftanstrengung in Anspruch nehmen, oder aber es kann zur unwillkürlichen Entleerung der Blase entartet sein. Es können außer Schmerzen auch noch sonstige abnorme Empfindungen bei der Entleerung vorhanden sein, die sich in der Blase, aber auch außerhalb derselben lokalisieren. Der Harnstrahl kann ebenfalls durch den Kranken feststellbare Veränderungen darbieten. All diese Störungen können in qualitativen und quantitativen Abstufungen und in vielfacher Kombination miteinander vorkommen. Nach BERNARD (1912) sind es die Pollakisurie, Dysurie und Retention, die, mehr oder weniger vergesellschaftet, beim Rectumcarcinom am häufigsten angetroffen werden. Auf die bereits aus dieser kurzen Zusammenfassung sich ergebende Reichhaltigkeit der Symptomatologie der Miktionsstörungen beim Mastdarmkrebs sind TAILHEFER (1898), BÉRARD und MURARD (1912), BERNARD (1912), CHALIER und MONDOR (1924) und KICKHAM und BRUCE (1939) näher eingegangen.

Der Vollständigkeit halber sei hier auch hingewiesen auf das von CHALIER (1910) bei Mastdarmkrebskranken häufig festgestellte Phänomen der Unmöglichkeit während der Miktion den Abgang von Schleim, Blut oder Flatus zu verhindern, das er — in logisch wohl nicht korrekter Weise — als „*signe urinaire vésical du cancer du rectum*“ bezeichnete. Auch von BERNARD und CHALIER und MONDOR wird dieses Symptom nachdrücklich erwähnt und seine Häufigkeit betont.

Die in dem nachfolgenden Überblick über die hauptsächlichlichen Formen der Miktionsstörung bei Rectumcarcinom gegebene Beantwortung der Frage ihres Zustandekommens bezieht sich auf die hier in erster Linie interessierenden Vorgänge, die in direktem kausalen Verhältnis mit dem Mastdarmkrebs stehen.

1. Pollakisurie. Eines der häufigsten Symptome bei Störung der Miktion infolge von Rectumcarcinom ist eine Zunahme der Häufigkeit der Miktion. Diese ist ein Produkt der Steigerung der Momente, welche den Harndrang normalerweise auslösen. Diese Momente besitzen aber normalerweise eine individuell wechselnde Breite, welche sich nach Geschlecht, Gewohnheit und Lebensweise richtet. Auch spielen die verschiedene Größe der Blase und die nervöse Erregbarkeit im allgemeinen eine Rolle dabei. Demnach werden Störungen in dieser Richtung nur im Falle einer besonderen Beobachtung offenbart und so muß ihre Entdeckung durch das Hinlenken der Aufmerksamkeit des Kranken gefördert werden.

Harndrang wird normalerweise geweckt durch den Füllungszustand der Blase, welcher durch den dadurch ausgelösten sensiblen Reiz den motorischen Impuls zur Entleerung der Blase erzielt. Die Zunahme der Häufigkeit der Miktion kann auf dieser Grundlage erklärt werden durch ein schnelleres Auslösen des für das Erzeugen des Harndranges nötigen sensiblen Reizes. Sie kann infolge eines Rectumcarcinoms bedingt sein durch Veränderungen der Blasenkapazität, durch Veränderungen der Blasenwand, durch Störungen der Rezeptoren der Nervenendigungen und sensiblen Bahnen und durch Veränderungen

im Rectum bzw. in der Prostata und den Samenblasen ausgelöster reflektorischer Vorgänge.

Daß Verminderung der Blasenkapazität eine Zunahme der Miktionszahl bedingen kann, ist eine alltägliche Erfahrung. Es gibt hier eine physiologische Ursache, nämlich Raumbeengung durch Ausdehnung der Blase benachbarter Organe, also Gravidität und starke Füllung der Ampulla recti. Es ist bekannt, daß eine stärkere Ansammlung von Gasen oder Kotmassen im Rectum früher zu Harndrang führt als es bei leerem Mastdarm der Fall wäre. Diese Beeinflussung der Blasenkapazität von außen her ist natürlich ebenso möglich beim Carcinom des Rectums und zwar erstens durch den Tumor selber, zweitens durch sekundär erkrankte Lymphdrüsen im kleinen Becken, sofern diese Prozesse, die mit Raumbeanspruchung einhergehen, sich diesen Raum auf Kosten der Blase nehmen.

Pollakisurie ist auch oft die Folge venöser Blutstauung in der Blaseschleimhaut, wie sie oft ausgelöst wird durch Krankheiten in der Umgebung der Blase, so durch Tumoren des Uterus oder der Adnexe. Im gleichen Sinne kann naturgemäß auch ein Mastdarmkrebs wirken. Bereits stärkere Hyperämie, wie sie durch das Rectumcarcinom leicht hervorgerufen werden kann, genügt, um durch Erhöhung des Reizes häufigere Entleerung der Blase zu veranlassen. Die alltägliche Erscheinung des durch Kälte bewirkten Reizes, ebenso des durch gleichmäßige Wärme, beweist, daß schon Zirkulationsstörungen und Änderungen im Sinne einer stärkeren Durchblutung ausreichen, um den Entleerungsreiz auf die für die Miktion notwendige Schwelle zu erhöhen.

Im selben, noch wesentlich stärkeren Sinne wirken sich natürlich die entzündlichen Veränderungen der Blaseschleimhaut aus, meistens jedoch nicht mehr in der Form der reinen Pollakisurie, sondern in einer Kombination mit anderen pathologischen Entleerungsformen. Die Entzündung der Blaseschleimhaut infolge eines Rectumcarcinoms kann erfolgen einerseits durch Vermittlung der Infektion auf lymphogenem, indirektem Wege, andererseits durch direkte Durchwanderung der vom Carcinom ausgehenden entzündlichen Prozesse in die Blasenwand.

Auch Veränderungen der Blasenmuskulatur haben dieselbe Auswirkung. Die Blasenwand infiltrierende Carcinome vermindern die Dehnungsfähigkeit der Blase. Sie sind von gesteigertem Harndrang begleitet. Es ist hier allerdings zu bemerken, daß die Störung der Elastizität der Blasenmuskulatur auch im umgekehrten Sinne, in der Abnahme der Häufigkeit der Miktion, sich auswirken kann.

Rezeptorstörungen, die ebenfalls eine mögliche Folge der gegen und in die Blase vorschreitenden Rectumcarcinome sind, können sich zwar ebenso wie die Muskelstörungen im entgegengesetzten Sinne auswirken, doch kann auch hier der Abnahme der Miktionsfähigkeit ein Stadium des erhöhten Reizes vorangehen.

Was die Reflexstörungen angeht, so bringt es die untrennbare Verflechtung der peripheren Nervenplexus des Rectums, der Prostata, Samenblasen und der Harnblase und die innige Verwebung der mit Blase, Rectum, Prostata und Samenblasen in Verbindung stehenden Zentren im Rückenmark mit sich, daß sich Veränderungen am Mastdarm, an der Prostata und den Samenblasen in Störungen der Miktion mit bemerkbar machen. Man findet diese Störungen teils reizend, teils hemmend.

Schließlich kann Erkrankung der großen männlichen Adnexe, besonders die chronische Entzündung, aber auch die neoplastische Veränderung derselben, als einzig wahrnehmbares Symptom eine Zunahme der Miktionen verursachen, da vielfache reflektorische Reize bei der Blasenentleerung von der Schleimhaut der hinteren Harnröhre ausgehen, deren selbst leichte Veränderungen dafür mit verantwortlich zu machen sind. QUÉNU und HARTMANN (1899) messen der Prostata bezüglich des Zustandekommens der Miktionsstörungen infolge von Rectumcarcinom große Bedeutung bei. Sie sind der Ansicht, daß diese Störungen im allgemeinen auf Befehl der Prostata zurückzuführen sind.

2. Schmerzhaftige Miktion (Dysurie). BÉRARD und MURARD (1912) behaupten, daß in dem Augenblick, wo das Rectumcarcinom die Blasenwand infiltrierte, die Blase mit Cystitis-symptomen, also auch mit Schmerzen reagiert. Diese Behauptung ist sicherlich nicht richtig. Trotz vorgeschrittenen Einbruchs eines Rectumcarcinoms in die Blase brauchen Schmerzen seitens der Blase nicht vorhanden zu sein, wie z. B. der von KIEMANN (1881) mitgeteilte Fall beweist. Obwohl in diesem Fall der Mastdarmkrebs in unmittelbarer Nähe des Trigonums, also der empfindlichsten Stelle der Blase, eingebrochen war, bestanden keinerlei Miktionsstörungen, der gänzlich normale Urin wurde, wie KIEMANN betont, leicht und schmerzlos spontan entleert.

Unseres Erachtens sind es erst die entzündlichen Veränderungen an der Blase auf dem Boden des vordringenden Carcinoms, die Schmerzen während der Miktion verursachen. Das Vorhandensein von schmerzhafter Miktion bei Mastdarmkrebs ist aber nicht ohne weiteres zurückzuführen auf eine Entzündung der Blase selber. Auch das Übergreifen entzündlicher Prozesse des Rectumcarcinoms in die Umgebung der Blase im Sinne einer Para- und Pericystitis kann zu solcher Störung Veranlassung geben.

Es erscheint uns hier am Platze, darauf hinzuweisen, daß diese Zustände Schmerzen in der Regel nur bei der Blasenkontraktion, also während der Entleerung der Blase verursachen. Bei ruhender Blase können selbst schwere eitrige Phlegmomen der Blasenwandung außer Druckempfindlichkeit keine weiteren Schmerzen auslösen. Die Schmerzen bei Krankheitsprozessen der Blasenwand entstehen nicht etwa durch die Entzündung selbst, nicht durch Geschwüre, Substanzverluste selbst, sondern die Ursache der Schmerzen ist vielmehr auf die Änderung der Spannung und Verschiebung der empfindlichen Schleimhaut, wie sie eben bei der Blasenkontraktion, also während der Entleerung der Blase auftritt, zu beziehen. Die Para- und Pericystitis vermittelt lebhaftere Schmerzempfindung durch die Beteiligung des Peritoneums, aber auch hier nur hauptsächlich beim Wechseln des Füllungszustandes. Wenn wir daran denken, wie schmerzfrei ausgedehnte Eiterungen im Douglas verlaufen können, wird dieses Verhalten nicht wundernehmen.

Schmerzhaftige Miktionen bei Rectumcarcinom können schließlich auch infolge von Miterkrankung der großen männlichen Adnexe auftreten. Die dann meistens terminalen Miktionsschmerzen werden durch Veränderungen am Blasenhalshals und in der hinteren Harnröhre ausgelöst und hängen mit Funktionsstörungen der die Miktion beendenden Kontraktionen der willkürlichen Muskulatur zusammen.

Wenn ein an Mastdarmkrebs leidender Patient über Schmerzen bei der Miktion klagt, so ist aus nunmehr leicht verständlichen Gründen die Ursache

dieser Beschwerden in verschiedenen Richtungen zu suchen, je nachdem die Schmerzen bei klarem oder bei trübem Urin auftraten. Bei schmerzhafter Miktion mit klarem Urin kann entzündliche Erkrankung der Blase als Ursache der Schmerzen ausgeschlossen werden.

3. Harnretention. Auch zu dieser Form der Miktionsstörung kann es infolge eines Rectumcarcinoms kommen, sei es durch Bildung mechanischer Abflußhindernisse, sei es durch rein dynamische Störungen.

Ein mechanisches Abflußhindernis dürfte als Ursache einer Harnverhaltung infolge von Rectumcarcinom nur sehr selten verantwortlich zu machen sein. Es sei hier erwähnt der Fall von BERT und POLLOSSON (1895), wo nach Bildung einer Mastdarm-Blasenfistel ein Kirschkern in die Harnröhre gelangte, dort steckenblieb und eine akute komplette Harnverhaltung verursachte, ferner der von MATHESON (1935) mitgeteilte Fall, bei dem die Kompression der Harnröhre von außen her durch Metastasen des Rectumcarcinoms im Penis schließlich zur vollständigen Harnsperre führte.

Häufiger wird die Harnverhaltung infolge von Mastdarmkrebs durch andere als mechanische Momente bedingt, also dynamischen Ursprunges sein. Wenn wir in das Wesen dieser Art der Harnverhaltung eindringen wollen, so müssen wir die vorübergehende physiologische Form derselben während der Erektion zur Grundlage nehmen, wobei Veränderungen des Blutzuflusses und der Innervation einen temporären akuten kompletten Harnverschluß bedingen. Wir müssen also annehmen, daß bereits geringe Veränderungen genügen, um die Entleerung der Blase hintanzuhalten.

Eine wichtige Rolle spielt in dieser Hinsicht der Spasmus des Blasensphinkters. Ein solcher Sphinkterkrampf kann auch vom Mastdarm reflektorisch ausgelöst werden. In dieser Beziehung scheint besonders der Sphinkter ani im engsten Konnex mit dem Blasenschließmuskel zu stehen. Für das innige Zusammenwirken der beiden benachbarten Schließmuskeln liefert der bekannte Kunstgriff einen Beweis, daß man durch Eingehen mit dem Finger in den Anus einen sonst nicht zu überwindenden Widerstand des Sphinkter urethrae externus leicht zum Verschwinden bringen kann. Entzündliche Veränderungen am Anus können zu kompletter Harnverhaltung führen. Wir erinnern an die Retention bei inkarzierten Hämorrhoidalknoten. Ferner ist es bekannt, daß auch Krankheiten des Mastdarmes, die mit Tenesmen einhergehen, wie z. B. Proktitis, meist hemmend auf den glatten Ablauf der Miktion wirken. Es erscheint daher die Annahme, daß auch das Rectumcarcinom unter Umständen zu der gleichen nervösen, spasmogenen Harnverhaltung führen kann, naheliegend und wohl begründet. QUÉNU und HARTMANN (1899) erwähnen einen Fall, der wiederholte Anfälle von Harnsperre zeigte; ihre Erklärung erscheint ihnen durch die Annahme eines Reflexes vom Anus aus gegeben. Hierher gehört vermutlich auch der folgende interessante von HECKENBACH (1929) mitgeteilte Fall.

Seit 3 Monaten fiel es dem Patienten auf, daß er bei der Miktion stärker pressen mußte. Vor 2 Tagen mußte wegen kompletter Harnverhaltung, die bis zur Aufnahme anhält, kathetert werden. Blase: enthält 800 ccm infizierten Harns. Rectal: Prostata nicht vergrößert, elastisch, gut abzugrenzen. Zwischen Prostata und Sphincter ani fühlt man eine derbe, verschiebliche, unempfindliche Infiltration. Cystoskopie: Der ganze Blasenboden springt vor, ist mit eitrigen Belägen, die fest haften und flottieren, überzogen, so daß eine genaue Übersicht nicht möglich ist. Cystographie: normal. Anlegen einer suprapubischen Blasenfistel. Nach 12 Tagen — in der Zwischenzeit zunehmende Klagen über Schmerzen

bei der Defäkation — sieht und fühlt man deutlich direkt oberhalb des Sphincters ein einmarkstückgroßes, schmierig belegtes, kraterförmiges Geschwür mit harten Rändern. Diagnose: Carcinoma recti. Operation: Amputation des Rectums. Anlegung eines Anus sacralis. Das Abkommen von der Blase bereitet keinerlei Schwierigkeit. Exitus letalis nach 11 Tagen.

HECKENBACH bemerkt hierzu, daß bei diesem Falle sich für die Harnverhaltung zunächst keine einwandfreien Gründe heranziehen ließen. Wohl zeigte die Cystoskopie, daß der Blasenboden bereits Erscheinungen aufwies, die mit dem Rectumcarcinom in ursächlichen Zusammenhang gebracht werden mußten. Die Prostata war nicht verändert, so daß man ihr die Ursache der Harnverhaltung nicht nachsagen konnte. Da das Carcinom des Rectums direkt an der Vorderwand oberhalb des Sphincter lag, konnte man, wie HECKENBACH schreibt, annehmen, daß die Harnverhaltung durch Störung des Blasenschließmuskels als Folge der Darmmerkrankung zu erklären ist. Wir sind der Meinung, daß bei dieser Störung des Blasenschließmuskels, die HECKENBACH nicht näherhin charakterisiert, ein reflektorischer Spasmus eine wesentliche Rolle spielte.

Weit seltener werden anatomische, durch das Rectumcarcinom bedingte Erkrankungen des Nervensystems Ursache einer Harnverhaltung dynamischen Ursprungs. SHINODA (1938) sah spinal bedingte Harnverhaltung infolge von Kompressionsmyelitis durch extradurale Metastase. Als Primärtumor wurde ein Rectumcarcinom nachgewiesen.

4. Harninkontinenz. Bei der Inkontinenz, der unwillkürlichen Harnentleerung, sind entsprechend dem Grade der spontanen Entleerbarkeit der Blase, je nachdem diese eine totale oder unvollständige ist, 2 Hauptformen zu unterscheiden: Die Inkontinenz ohne Retention (wahre Inkontinenz) und die Inkontinenz mit Retention (falsche Inkontinenz, Incontinentia paradoxa). Für beide Formen finden sich Hinweise in der Literatur des Mastdarmkrebses, so z. B. bei QUÉNU und HARTMANN (1899) für die erste Form, bei TAILHEFER (1898) für die zweite.

Unwillkürlicher Harnabgang kann erfolgen durch Zerstörung des Blasenverschlußapparates infolge Durchwucherung des Blasenschlußringes durch das Rectumcarcinom. Es sei darauf hingewiesen, daß es sich in einem solchen Falle nicht so sehr um eine Schädigung des Sphincter internus zu handeln braucht, sondern daß es sich vor allem um eine Schädigung des Sphincter externus handeln muß. Daß die Umgehung des Sphincter internus beim Manne nicht durch Inkontinenz gefolgt wird, beweisen zahlreiche Beispiele aus der Pathologie, unter anderem die Ausmündung eines funktionierenden akzessorischen Harnleiters distal vom Sphincter internus, der Zustand nach jeder perinealen Prostatektomie bei früher subvesicaler Lage der Prostata. Charakteristisch für diese Gruppe der Inkontinenz ist es, daß die Blase willkürlich ganz entleert werden kann. Es handelt sich also hier um eine Inkontinenz ohne Retention.

Führt das Rectumcarcinom zu schweren, die Kapazität der Blase vernichtenden Veränderungen, wie es z. B. beim Einbruch des Carcinoms in die Blase mit konsekutiver schwerer Cystitis möglich ist, so kann ebenfalls eine Harninkontinenz die Folge sein. Auch hier tritt sie als eine Inkontinenz ohne Retention auf.

Auch die Zerstörung der Blasenerven durch das Rectumcarcinom kann unwillkürlichen Harnabgang im Gefolge haben. In diesem Zusammenhang liegt es nahe, auf die von LÄWEN (1921), ESAU (1926) und HALTER (1932) vorliegenden Mitteilungen über die Beeinflussung des Tonus des Sphincter ani

durch lokale Erkrankungen der Beckenhöhle hinzuweisen. LÄWEN ging der Tatsache der bei entzündlichen Erkrankungen (Douglasabsceß, parametritischer Absceß) oder Tumoren der Beckenhöhle sich einstellenden Atonie der Ampulle und des Sphincters durch experimentelle Untersuchungen in ätiologischer Hinsicht nach und stellte fest, daß die Erschlaffung des Sphincter ani durch die Zerstörung der autonomen Nerven des Rectums bzw. die Lähmung derselben durch Bakterientoxine zustande kommt. ESAU beschrieb die Sphinctererschaffung beim hochsitzenden Rectumcarcinom. HALTER konnte die Herabsetzung des Sphinctertonus als ein immer wiederkehrendes Symptom bei weit vorgeschrittenen Fällen von Carcinom des Collum uteri finden und an Hand eines auch histologisch genau untersuchten Falles als Ursache ebenfalls die Zerstörung der autonomen Rectalnerven, also sowohl des N. hypogastricus als auch des N. pelvicus, feststellen.

Die Zerstörung dieser Nerven bedeutet aber zugleich auch die der Nerven der Blase; denn im Hypogastricus und Pelvicus verlaufen auch die anatomischen Nervenfasern, die die Blase innervieren. Leider findet sich in den angegebenen Mitteilungen nichts über das Verhalten der Miktion bzw. der Blasenfunktion erwähnt. Es erscheint jedoch unwahrscheinlich, daß bei tatsächlicher Zerstörung dieser sowohl zum Rectum als auch zur Blase ziehenden Nervenfasern ausschließlich das Rectum betroffen sein sollte. Vielmehr ist zu erwarten, daß in den Fällen, wo diese Nerven zerstört sind, sich die Folgen wie im Experiment einstellen, also auch an der Blase. Die Zerstörung der Nn. hypogastrici ist hier von nebensächlicher Bedeutung; denn ihre Durchschneidung hat keinen nennenswerten Einfluß auf die Blasenfunktion. Dagegen bewirkt die Pelvicusdurchschneidung eine schwere Blasenstörung, nämlich Atonie der Wandmuskulatur der Blase (des Detrusors), sog. Blasenatonie. Dieser mit Retention verbundene Lähmungszustand der Blase hat nun leicht eine Inkontinenz zur Folge. Nimmt die Retention bis zu einer Überfüllung der Blase zu, so läuft schließlich der Urin aus der Blase wie aus einem übervollen Gefäß über und zwar infolge vollständigen Fehlens einer wesentlichen muskulären Leistung nicht mehr im Strahl, sondern nur noch tröpfelnd — es ergibt sich also der Zustand der Incontinentia paradoxa.

Die Zerstörung der genannten Nerven durch ein Rectumcarcinom ist durchaus möglich, da diese an beiden Seiten des Mastdarms verlaufen und sich mit ihren Fasern in dem der Blasenwand aufliegenden Plexus vesicalis verflechten, sich also in dichter Nähe des Mastdarms befinden. Inkontinenz mit Retention kann also bei vorgeschrittenem Rectumcarcinom die Folge der Zerstörung der Nn. pelvici sein.

Die Erkennung der Ursache gestörter Miktion bei Rectumcarcinom wird nicht immer leicht sein. Man darf vor allem nicht übersehen, daß die Störung der Harnentleerung nicht unbedingt die Folge des Mastdarmkrebses zu sein braucht. Sie kann ebenso gut auch verursacht sein durch eine urologische Affektion, die mit dem Mastdarmkrebs in keinem ursächlichen Zusammenhange steht, wie z. B. Prostatahypertrophie oder Harnröhrenstriktur. BERNARD (1912) hat darauf hingewiesen, daß die Miktionsstörungen infolge von Rectumcarcinom das gleiche Bild wie bei Prostatahypertrophie zeigen können („Syndrome pseudo-prostatique du cancer du rectum“). Damit ist aber gleichzeitig gesagt, wie wenig charakteristisch die Störungen der Miktion infolge von Mastdarmkrebs sind.

Es gibt keine Harnentleerungsstörungen, die pathognomonisch für Rectumcarcinom wären. Das Erkennen der wirklichen Grundkrankheit wird dadurch naturgemäß erschwert. Nur wenn sich der Untersuchende stets klare Rechenschaft von der Vieldeutigkeit der Symptome gibt, wird ihm eine rasche und richtige Diagnose möglich.

Es sei jedoch betont, daß *aus dem Fehlen von Störungen der Miktion nicht ohne weiteres auch auf das Fehlen von Übergreifen eines Rectumcarcinoms auf den Urogenitaltrakt geschlossen werden darf.* QUÉNU und HARTMANN (1899) weisen an Hand eines eigenen Falles darauf hin, daß Verwachsungen mit der Blase nicht immer Miktionsstörungen verursachen. Nach CHALIER und MONDOR (1924) gibt es zahlreiche Fälle, wo zwischen Mastdarm und Blase eine so starke Verwachsung besteht, daß von der Durchführung der Operation Abstand genommen oder ein Teil der Blase entfernt werden muß, und doch jegliches Symptom seitens der Blase fehlte. HARTMANN (1931) betont, daß in Fällen von hochsitzendem Rectumcarcinom, wo der Befall der Blase cystoskopisch nachgewiesen werden konnte, oft keine Miktionsstörungen vorhanden waren. BARNEY und KELLEY (1937) geben an, daß bei 24 ihrer Patienten mit Blasen- und 7 mit Prostataeinbeziehung, welche auch Samenblasenbeteiligung bedeutete, Symptome seitens der Harnwege in mehr als der Hälfte der Fälle fehlten. Von 98 Fällen von KICKHAM und BRUCE (1939), bei denen ausgesprochene Verwachsungen mit der Prostata bestanden, hatte genau die Hälfte keine Störungen der Miktion.

Aus diesen Feststellungen geht hervor, daß zwischen den Störungen der Miktion und dem Wachstum des Rectumcarcinoms kein obligatorischer Parallelismus besteht. Jedenfalls ist die Ansicht von TAILHEFER (1898) und BÉRARD und MURARD (1912), daß bei Befall der Blase durch ein Rectumcarcinom diese immer mit Störungen reagiere, nicht zutreffend. Was weiter die Behauptung dieser Autoren anlangt, daß bei Befall der Blase die Störungen der Harnentleerung verschieden seien, je nachdem die äußerste Schicht der Blase, die Muskulatur oder die Schleimhaut befallen sei, so halten wir es für unmöglich, eine derartige Unterscheidung auch nur mit einiger Sicherheit zu treffen.

Im allgemeinen treten die *Miktionsstörungen* bei Mastdarmkrebs gegenüber den Darmerscheinungen in den Hintergrund, aber in bestimmten, nach BERNARD (1912) seltenen Fällen können sie *das klinische Bild völlig beherrschen.* Ja, es gibt Fälle, in denen das Rectumcarcinom sich ohne jedes Symptom seitens des Darmes entwickelte und *die ersten Anzeichen* sich durch Blasenstörungen für den Patienten bemerkbar machen. Diese Fälle ergeben ein wichtiges klinisches Krankheitsbild, das besonders für den Urologen von größtem Interesse ist.

Beim Auftreten von wesentlichen Störungen der Miktion handelt es sich wohl in der Regel um Rectumcarcinome im Spät- oder Endstadium. Haben sich die Störungen auf dem Boden einer Entzündung der Blase, einer Penetration des Carcinoms in diese etabliert, so können sie das bis dahin trotz eines vorgeschrittenen, schon inoperablen Mastdarmkrebses unter Umständen noch erträgliche Leben zu einem qualvollen Dasein machen.

Zum Schlusse einige die Häufigkeit der Miktionsstörungen betreffende Angaben. Unter 109 Fällen fand CSÉSCH (1897) Beschwerden bei der Urinentleerung 12mal angegeben; einmal waren diese von einer alten Harnröhrenstriktur abhängig, einmal bestanden sie seit einem Rezidiv nach sacraler Operation, in einem Falle war kein besonderer Grund festzustellen, in den übrigen 9 Fällen

bestanden zum Teil recht starke Verwachsungen mit den Harnwegen bzw. der Prostata. In 16 Fällen fand TAILHEFER (1898) 3mal Blasenstörungen, alle 3 Fälle bei inoperablem Carcinom. MANDL (1922) stellte unter 779 Fällen von Rectumcarcinom 9 Fälle fest, in denen Urinbeschwerden als erstes Symptom aufgetreten waren; in 39 Fällen kamen Miktionsstörungen im weiteren Verlauf des Leidens hinzu. HAYDEN und SHEDDEN (1930) verzeichnen unter 303 Fällen von Rectumcarcinom 5 Fälle, bei denen Störungen der Miktion als erstes Anzeichen vom Patienten bemerkt wurden, und 11 Fälle, bei denen die Blasenstörungen sich zu anderen Symptomen hinzugesellten. Vom Krankengut nur der inoperablen Mastdarmkrebse aus betrachtet, konnte GOETZE (1936) feststellen, daß etwa 25% der Inoperablen schließlich unter beträchtlichen Harnbeschwerden litten. KICKHAM und BRUCE (1939) endlich geben an, daß bei der operablen Gruppe ihrer 440 Fälle von Rectumcarcinomkranken (297 Männer, 143 Frauen) 30,4% der Männer und 36,7% der Frauen, bei der inoperablen Gruppe 60,7% der Männer und 46,6% der Frauen Miktionsstörungen hatten.

Störungen der Genitalfunktionen bei Rectumcarcinom.

Über das Verhalten der Geschlechtsfunktionen im Krankheitsverlauf des Rectumcarcinoms ist aus der Literatur nicht viel zu erfahren. Dies wird erklärlich, wenn man bedenkt, daß es sich bei Auftreten wesentlicher Störung der Geschlechtsfunktionen meist um Kranke handelt, deren Krebsleiden schon vorgeschritten ist und mit so schweren Erscheinungen einhergeht, daß allein schon die im lokalen Befund und im Gesamtzustand begründete Problematik und die Schwierigkeit, wenn nicht sogar Aussichtslosigkeit der Therapie die Berücksichtigung der Geschlechtsfunktionen als nicht unbedingt lebensnotwendigen Faktor nebensächlich erscheinen läßt. Die in der Literatur vorliegenden Beobachtungen betreffen ausschließlich Störungen der Geschlechtsfunktion des Mannes.

HEYDEMANN (1933) berichtet, daß bei einigen Patienten seiner Beobachtungsreihe die Potenz ante operationem *erloschen* gewesen sei. Offenbar meint er unter erloschener Potenz in erster Linie das Unvermögen, den Beischlaf in normaler Weise auszuüben, die Impotentia coeundi. Diese kann beim Rectumcarcinom bedingt sein vor allem durch rein funktionelle Störungen der scheinbar gesunden Geschlechtsorgane, ferner durch anatomische Erkrankung der die Geschlechtsorgane innervierenden peripheren Nervenbahnen.

Funktionelle Störungen der anatomisch anscheinend intakten Geschlechtsorgane sind schon im allgemeinen außerordentlich häufig. Sie bilden die Mehrzahl aller Fälle von Impotenz. Ein nicht unbeträchtlicher Teil ist dabei bedingt durch Krankheit, die mit einer Alteration des Allgemeinbefindens, Schmerzen u. dgl. einhergehen. Nach L. R. MÜLLER (1902) lassen die meisten Krankheiten, ja schon leichtes Unwohlsein, die Geschlechtsfunktionen rasch erlöschen. Nicht nur Erektion und Ejaculation versagen dann, gewöhnlich fehlt auch jede Libido. HEYDEMANN führt die in seinen Fällen beobachtete Impotenz auf toxische Wirkungen zurück, da die Potenz schon einige Wochen nach der Operation wiederkehrte.

Statt durch die Allgemeinauswirkung des Rectumcarcinoms kann die Kohabitation auch verunmöglicht werden dadurch, daß die die Erektion des

Penis vermittelnden nervösen Leitungsbahnen durch das Carcinom zerstört und unterbrochen werden. Hier kommen praktisch nur die in dichter Nähe des Rectums befindlichen parasympathischen Fasern des N. pelvicus (erigens), der bei Reizung Erektion des Gliedes durch Vasodilatation der Corpora cavernosa penis bewirkt, in Betracht.

Das Rectumcarcinom kann aber nicht nur Darniederliegen der Geschlechtsfunktionen, sondern im Gegenteil auch eine *Steigerung* derselben im Gefolge haben. SEIDEL (1936) berichtete in der Aussprache zu GOETZES Vortrag über die urologischen Komplikationen beim Rectumcarcinom über einen Fall, bei dem es zu einer „Reizung“ gekommen war. Es handelte sich um einen Mann mit inoperablem Rectumcarcinom, bei dem SEIDEL einen Inguinalleiste angelegt hatte. Der Patient war vor der Operation, wie angenommen wurde wegen der von dem Carcinom ausgehenden dauernden Schmerzen, bei sonst noch gutem Allgemeinzustand impotent. Als nach der Operation die Schmerzen wesentlich herabgesetzt waren, obgleich der Tumor verhältnismäßig schnell weiterwuchs, beklagte sich die Frau über allzu große sexuelle Anforderungen ihres Mannes, die auch in gesunden Tagen niemals in diesem Ausmaß aufgetreten seien. SEIDEL stellt sich vor, daß nach dem Fortfallen „der psychischen Schmerzkomponente“ der Impotenz der ziemlich schnell weiter wachsende Tumor einen Reiz auf die Nervengeflechte des Rectums und der hinteren Blasenwand, besonders wohl auch der Prostata ausübte, der infolge der im Sinne GOETZES vorhandenen Kuppelung dieser Organe mit der Geschlechtsfunktion letztere steigerte.

Aus dem Bericht SEIDELS geht leider nicht deutlich hervor, ob die Steigerung der Geschlechtsfunktion, besser gesagt der Häufigkeit des Geschlechtsaktes, die Folge einer krankhaft gesteigerten Libido (Satyriasis) war oder ob sie bedingt war durch eine krankhafte Zunahme der Häufigkeit spontaner, nicht mit libidinösen Gefühlen verbundenen Erektionen. Es ist zu vermuten, daß eher letzteres der Fall war; denn der von SEIDEL angenommene „Reiz auf die Nervengeflechte“ bewirkt keine Steigerung der Libido. Die Geschlechtslust ist auf den Übertritt von gewissen Stoffen aus den Geschlechtsdrüsen in die Blutbahn zurückzuführen; sie wird im Gehirn perzipiert, aber wie L. R. MÜLLER (1902) durch tierexperimentelle Untersuchungen feststellte, sicherlich nicht durch spinale Verbindungen von den Geschlechtsdrüsen zum Gehirn geleitet. Die Erektionen, die durch Reizung der im N. pelvicus (erigens) und in dem der Prostata, den Samenblasen und der Blase von hinten her anliegenden Nervengeflecht enthaltenen parasympathischen Fasern entstehen, sind in der Regel in keiner Weise mit libidinösen Gefühlen verbunden.

In seltenen Fällen wurde auch *Priapismus* bei Rectumcarcinom beobachtet. Wir fanden in der Literatur nur 3 einschlägige Beobachtungen. Es sind dies die Fälle von KÖNIG (1903), NIEWIESCH (1933) und STEIN und HANTSCH (1937).

Bei der klinischen Begriffsbestimmung bei CALLOMON (1927) handelt es sich beim Priapismus um eine „übermäßig gesteigerte Erektion des Penis, die sich von der normalen durch das Fehlen jedes Wollustgefühles, starke Schmerzhaftigkeit und die Möglichkeit, im Erektionszustand Harn zu entleeren, unterscheidet, meist im Anfang anfallsweise, dann jedoch für die Dauer auftritt und Tage und Wochen anhalten kann“.

Das Verständnis der Entstehung der protrahierten Erektion beim Rectumcarcinom bietet keine wesentlichen Schwierigkeiten. Im Falle NIEWIESCH und

STEIN und HANTSCH war es infolge von Metastasen im Penis, also durch lokale Erkrankung des Penis, zum Priapismus gekommen. NIEWIESCH weist an Hand seines Falles nachdrücklich darauf hin, daß diese Form des Priapismus nicht auf kompaktem Durchdringen der Schwellkörperbluträume mit Tumormassen beruht, sondern bedingt wird durch das Hinzutreten von Stase und Thrombose in den nichttumorbefallenen Anteilen der Corpora cavernosa.

Es ist klar, daß nicht nur Neoplasmen im Penis, sondern auch solche seiner Umgebung, im Abflußgebiet seiner Venen, durch Abflußbehinderung und konsekutive Thrombose zum Priapismus führen können. KÖNIG führt die dauernde Erektion in seinem Falle auf die Stauung im Gebiet der hypogastrischen Venen zurück, die durch die enorm wachsende, faustgroße Drüsenmetastase in der rechten Beckenseite, die allmählich alle Teile zwischen Os sacrum und vorderer Bauchwand komprimierte und an der Thrombose so vieler Venen im Becken Schuld trug, verursacht worden war.

Schließlich ist auch die „nervöse“ Form des Priapismus beim Rectumcarcinom in Betracht zu ziehen. Wie schon gesagt, ist eine Reizung der im Becken verlaufenden reizleitenden Wege durch das Rectumcarcinom wohl möglich. Es ist bekannt, daß andauernde Reizung dieser Wege, der Nn. pelvici, den pathologischen Dauerzustand des Priapismus zur Folge haben kann.

NIEWIESCH ist der Ansicht, daß Priapismus bei Geschwülsten in den Schwellkörpern des Penis meist sehr frühzeitig einsetzt, da vorher nur selten eine Veränderung im Sinne einer geschwulstmäßigen Verhärtung festgestellt werde. In der Regel werde hier das klinische Auftreten des Priapismus akut oder subakut angegeben. Auch in seinem Falle fehlte ein allmählicher Beginn.

Der Priapismus ist, entsprechend der CALLOMONSchen Definition, mit Schmerzen im Gliede verbunden. Diese können, wie im Fall KÖNIG, einen höchst quälenden Zustand verursachen. NIEWIESCH berichtet, daß in seinem Fall nur zeitweilige Schmerzen vorhanden waren.

Die rein klinische Diagnose des Priapismus, auf dessen mannigfache sonstige Entstehungsursachen hier nicht einzugehen ist, kann in ätiologischer Hinsicht gewisse Schwierigkeiten bieten, wenn hinter ihm das Wachstum von Metastasen verborgen ist und er sich wie im Falle NIEWIESCH als erste klinische Erscheinung einstellt. Kann die ätiologische Diagnose klinisch nicht wenigstens mit aller Wahrscheinlichkeit gestellt werden, so erscheint uns der Weg, den PAGLIERI und GADRA (NIEWIESCH) erfolgreich einschlugen — Punktion der Schwellkörper und histologische Untersuchung des gewonnenen Materials — sehr zweckmäßig und, etwa auch in der Form der Probeexcision, notwendig, um eine recht zeitige Klärung zu erzwingen.

Priapismus ist immer als schwere, ja lebensgefährliche Erkrankung bzw. Komplikation anzusehen. Langanhaltender und nicht rechtzeitig radikal bekämpfter Priapismus kann unter Umständen zur Gangrän des Gliedes mit allen Gefahren der Allgemeininfektion des Körpers führen. Im Falle KÖNIG entwickelte sich trotz aller konservativen Bekämpfungsversuche eine Infiltration um die Corpora cavernosa, deren Incision dann bräunlichen Eiter entleerte.

Bei der Therapie des Priapismus beim Rectumcarcinom wird bei den metastatischen Prozessen die Indikation zu einem operativen Eingriff nach den sonst hierfür geltenden Grundsätzen zu stellen sein. Im Falle chirurgischen Vorgehens, bei der nach NIEWIESCH die radikale Entfernung der Corpora cavernosa penis

und die Drüsenausträumung zu fordern ist, dürfte dieses jedoch meist eine palliative Maßnahme bleiben. Man wird sich zu der verstümmelnden Operation um so eher entschließen, wenn Schmerzen und Miktionsbeschwerden bestehen. NIEWIESCH schreibt, es lasse sich bei seinem Patienten der Eindruck nicht abstreiten, daß die Entfernung des Penis, „dieses wahrscheinlich ersten metastatischen Herdes von starker Expansionskraft“, eine Erleichterung und einen Aufschub um mehrere Monate bedeutet hat (der Kranke starb 10 Monate nach der Penisamputation).

In den übrigen, nicht metastatischen Fällen von Priapismus bei Rectumcarcinom wird man, wenn irgendwie möglich, versuchen durch Behandlung der Grundkrankheit den Priapismus zu beeinflussen.

Stets jedoch muß man sich vor Augen halten, daß die pathologisch-anatomischen Veränderungen im Penis ein allzu langes Abwarten nicht erlauben. Ist es erst einmal zur Thrombosierung der prall mit Blut gefüllten Schwellkörper gekommen, so verhindert rein mechanisch dieser Zustand ein Erschlaffen des Penis, da die bretthart gewordenen Schwellkörper sich ja nicht mehr entleeren können. Hier hat dann beizeiten chirurgisches Vorgehen einzusetzen. Lokale Incisionen und die Ausräumung der Blutcoagula helfen hier zur Beseitigung des Priapismus. Schwächung oder vollständige Zerstörung der Erektionsfähigkeit ist aber eine häufige Folge dieser lokalen Therapie.

Mastdarm-Blasenfistel bei Rectumcarcinom.

Bringt das zerfallende Rectumcarcinom auf dem Wege durch die Blasenwand auch diese zum Zerfall, so entsteht infolge der Gewebseinschmelzung eine sich mehr oder weniger rasch vergrößernde Mastdarm-Blasenfistel.

Die *Symptome* dieser Krankheitsform weichen nicht erheblich von denen der Vesicointestinalfisteln anderer Darmätiologie ab. Gerade so wie dort finden wir vor dem Durchbruch meist Beschwerden allgemeiner Art, die sich auf den Digestionstractus beziehen: Stuhlunregelmäßigkeiten, Blut- und Schleimabsonderung, Tenesmen, Mastdarmschmerzen, Blähungen und Koliken. Manchmal leitet sich der Durchbruch in die Blase dadurch ein, daß bis dahin allgemein gewesene Unterleiberserscheinungen sich nach einem bestimmten Punkt fixieren, der größte Schmerz sich in die Blasengegend zieht und Fieber, Erbrechen usw. eintritt, wie z. B. im Fall BRILL (1890) und in den von BRILL referierten beiden Fällen von STAUB.

Meist bestehen die Symptome der sich verstärkenden Blasenreizung. Der Urin, schon trübe, wird noch dicker und flockiger, und kann manchmal einen fäkulenten Geruch annehmen, selbst bevor die Perforation sich vollzogen hat (BERNARD 1912). Die Miktionen werden schmerzhafter, sie nötigen zu größeren Anstrengungen und meist gelegentlich solcher Anstrengungen etabliert sich die Fistel. Die ersten Erscheinungen von seiten der Blase sind meist schon längere Zeit vor dem Durchbruch vorhanden. Als Beispiel sei der von BÉRARD und MURARD (1912) und BERNARD (1912) referierte Fall von CRIPPS erwähnt, bei dem die Miktionsstörungen 4 Monate vor der Blasenfistelbildung einsetzten.

Die Blasenbeschwerden können aber auch lange Zeit fehlen und erst kurze Zeit vor der Perforation sich einstellen; der Urin kann unverändert sein bis zum erfolgten Durchbruch. So traten z. B. im Fall MORITZ (1889) und BRILL

(1890) erst 3 Tage vor dem Durchbruch des Rectumcarcinoms in die Blase Schmerzen beim Urinieren auf; der Urin war vor der plötzlichen Perforation völlig normal.

Während im allgemeinen also die Erscheinungen von Seiten des Darmes im Vordergrund stehen und die Blasensymptome erst sekundär, mehr als Nebenerscheinungen, sich hinzugesellen, gibt es auch Fälle, wo hauptsächlich die Blasensymptome in den Vordergrund treten, während von Seiten des Darmes fast gar keine Beschwerden für den Patienten vorhanden sind wie z. B. im Fall HENNIG (1898); es ist dies in diesem Falle umso auffallender, da das Carcinom die doch ganz respektable Größe einer Manneshand hatte.

Zuweilen wird vor dem Durchbruch der Urin blutig. Ja, die Hämaturie kann sogar das einzige prämonitorische Symptom der Perforation darstellen. LOUMEAU (1914) berichtet über einen Fall, bei dem das Rectumcarcinom absolut latent war, keinerlei Beschwerden bestanden und der Kranke in vollem Wohlbefinden von einer heftigen Hämaturie überrascht wurde. Diese dauerte 3 Wochen lang; danach Fäkalurie und Pneumaturie. CHALIER-MONDOR (1924) teilen zwei gleichartige eigene Fälle mit.

Es können aber auch sämtliche Vorboten des Durchbruchs, Darm- und Blasenstörungen, gänzlich fehlen und der Patient in seinem relativen Wohlbefinden von Zeichen des perfekten Durchbruches überrascht werden. Der von HOCHENEGB (1916) mitgeteilte hierher gehörige Fall sei ausführlich berichtet, da er besonders eindrucksvoll erscheint.

Ein bislang scheinbar gesunder Mann wird nach einem Diner von Harndrang befallen. Trotz starken Pressens ist es ihm zu Anfang nicht möglich den Harn zu entleeren. Die Ausdehnung der Blase nimmt mehr und mehr zu, dieselbe ist bereits als kindskopfgroßer, gespannter Körper oberhalb der Symphyse tastbar, gibt aber tympanitischen Schall. Plötzlich erfolgt Entleerung, wobei ein härlicher Körper, der unter dem Mikroskop als unverdautes Fleischstück erkannt wird, unter heftigsten Schmerzen durch die Urethra durchgepreßt wird. Nach Abgang desselben entleeren sich per urethram übelriechender Harn und eine Menge Gase. Von nun an geht auch Harn per rectum ab. Den Durchbruch des Krebsgeschwürs überlebt Patient noch fast 1 Jahr, worauf er unter dem Bilde der Pyelonephritis stirbt.

Die Perforation selber erfolgt ohne besondere alarmierende Symptome. Der erfolgte Durchbruch manifestiert sich meist so eindeutig, daß ein Irrtum unmöglich ist. An erster Stelle der Zeichen der erfolgten Perforation steht der von PICHLER (1881) als Pneumaturie bezeichnete Übertritt von Darmgasen in die Blase. PICHLER vergleicht diese flatusähnliche Erscheinung mit dem „Geräusch beim Sodawassersyphon, wenn mit dem letzten Wassertropfen eine große Menge Luft entweicht, deren platzende Blasen das bekannte zischende, rasselnde, brodelnde Geräusch erzeugen“. Aus dieser Beschreibung könnte man herauslesen, daß diese Pneumaturie immer nur am Schlusse der Miktion auftritt, es kommt aber ebenso, wenn auch weniger oft vor, daß Gas überhaupt ohne Urin durch die Harnröhre entweicht, ein Umstand, den auch BÉRARD-MURARD (1912), BERNARD (1912) und CHALIER-MONDOR (1924) betonen. Dieses Abgehen von Darmgasen durch die Urethra kann, wenn es in geringem Grade auftritt, fast beschwerdefrei ertragen werden. Das ist aber die Ausnahme. In der Regel löst das Abgehen der Luft ein recht schmerzhaftes brennendes Gefühl aus. Die in den verschiedenen einschlägigen Publikationen vorliegenden Fälle zeigen im ganzen dasselbe Bild: Bei allen war Pneumaturie vorhanden

und bei vielen bildete sie eine der Hauptbeschwerden des Kranken. Man darf aber hier nicht nur die Schmerzen in Betracht ziehen, sondern muß auch bedenken, daß jeder gesellschaftliche Verkehr für solche Patienten so gut wie ausgeschlossen erscheinen muß, da auch ohne Urinlassen und ohne daß es die Kranken verhindern können, Flatus oft hörbar aus der Urethra entweichen.

Fast ebenso konstant wie die Pneumaturie ist der Übertritt von Kot in die Blase, der bekanntlich im allgemeinen aus dem mikroskopischen Befund von quergestreiften Muskelfasern und Resten von Pflanzenzellen im Urin diagnostiziert wird. In Fällen von Mastdarm-Blasenfisteln, bei denen es sich also um die unterste Partie des Dickdarmes handelt, sind die übertretenden Massen meist geformt, entsprechend dem eingedickten Darminhalt, von dem eine mehr oder minder große Menge vermöge der Darmperistaltik durch die enge Kommunikationsöffnung in den Blasenraum durchgepreßt wird. Die Anwesenheit von Kot im Urin manifestiert sich in verschiedenem Grade. Es bestehen alle Übergänge von nur geringer Kotbeimengung zum Urin, bis zu den Fällen, in denen sämtliche Produkte der Defäkation abgeleitet werden. Meist findet sich die Angabe, daß der Urin laugenartig trübe, dunkelbraun, fäkalstinkend wird und aus Kot bestehenden Bodensatz zeigt. In dem einen von STAUB (BRILL 1890) mitgeteilten Fall (Pat. F.), bei dem die Kommunikationsöffnung sehr groß war, wurden dagegen durch die Harnröhre dicke Faeces, feste Faecesknollen entleert, während durch den Anus nur flüssiger Kot entleert wurde. Ferner gibt es Fälle, worauf BÉRARD-MURARD (1912) hinweisen, wo der Darminhalt nur noch durch die Blase und Harnröhre entleert wird und nichts mehr durch das Rectum abgeht. Sie führen als Beispiel den Fall von PRICES an. Auch BERT und POLLOSSON (1895) heben in ihrem Falle als besonders interessant hervor, daß das Rectum durch das Carcinom vollständig obliteriert war und der ganze Darminhalt durch die Blase entleert wurde. Ebenso verhielt es sich auch im Fall LOUMEAU (1914) und im Fall BRINKMANN (1935), der gleichzeitig illustriert, wie geradezu unbegreiflich unempfindlich manche Kranke wirklich störenden Symptomen gegenüber sind: Bei einem 70jährigen Manne gehen seit einer Woche Kot und Winde durch die Urethra ab, aber erst als überhaupt kein Stuhl mehr durch den After kommt, geht er zum Arzt. Schließlich sei noch der Fall von STAUB (BRILL 1890) (Pat. B.) erwähnt, wo nicht nur die Entleerung des Kotes durch den Mastdarm ganz aufhörte, sondern, 23 Tage vor dem Tode, auch jeder Abgang durch die Harnwege, was sich durch den Sektionsbefund erklärte: Die einzige Öffnung, die von dem bis zum Durchmesser einer Schreibfeder verengten Rectum aus in die Blase führte, war durch die Wucherung des carcinomatösen Geschwüres so klein geworden, daß sie nicht einmal mehr eine Sonde durchließ. Meist tritt die Fäkalurie erst nach der Pneumaturie auf.

Neben Gas und eigentlichen Kotbestandteilen gelangen auch mitunter größere, unverdauliche mit der Nahrung aufgenommene Fremdkörper in die Blase. Sehr oft finden sich Obst-, Beeren- usw. Kerne im Harn wieder. In dem Fall von BERT und POLLOSSON (1895) verursachte ein in der Harnröhre steckengebliebener Kirschkern eine plötzliche Harnverhaltung und machte eine suprapubische Blasenpunktion erforderlich.

Sind Blase und Darm durch eine Öffnung miteinander verbunden, so besteht natürlich von vornherein neben der Möglichkeit des Übertrittes von Darminhalt

in die Blase ebenso die von Blaseninhalt in den Darm. Bemerkenswerterweise ist der Abfluß von Urin in den Darm bei weitem nicht so häufig wie das Erscheinen von Kotbestandteilen im Harn. PASCAL (1900) notiert unter 300 Fällen von Blasen-Darmfisteln nur 92mal den Abgang von Urin per rectum. Auch BÉRARD-MURARD (1912) und CHALIER-MONDOR (1924) betonen, daß der Urinabgang durch das Rectum seltener ist als die Fäkalurie. Nach LOCKHART-MUMMERY (1932) wird Urinabgang aus dem Rectum als deutliches Symptom nur sehr selten beobachtet. Es werde entweder nicht beachtet oder der Urin werde vom Darm wieder resorbiert. Nur wenn das Loch in der Blase groß sei, finde man deutlichen Urinabgang aus dem Rectum. HARTMANN (1931) sah bei mehreren Fällen von Carcinom des Rectosigmoids Blasenfisteln. In einigen Fällen bestand nur Pneumaturie; meist gesellte sich dazu der Übertritt von Darminhalt in die Blase; nur ein einziges Mal konnte er den umgekehrten Vorgang, den Übertritt des Urins in das Rectum beobachten. Als Ursache für die Seltenheit dieser Erscheinung nehmen BÉRARD-MURARD an, daß die häufigen Miktionen eine Ansammlung von Urin in der Blase verhindern würden. CHALIER-MONDOR sind, unter Anführung eines eigenen Falles, der gleichen Meinung. Sie nehmen als eine andere, weitere Ursache die Möglichkeit an, daß bei der Miktion durch die Zusammenziehung der Blasenmuskulatur der Urin nach der Harnröhre dirigiert und die Fistel enger wird. Die häufigste Ursache liegt unseres Erachtens wohl in der Gestalt der Ränder der Fistel, die klappenartig so wirken werden, daß dem Urin der Übertritt ins Rectum erschwert wird.

CHALIER-MONDOR (1924) haben ferner einen Kranken mit anorectalem Carcinom beobachtet, der seinen Urin durch 2 künstliche After, einem linksseitigen und einem rechtsseitigen, und durch das Rectum verlor, und bei dem durch die Harnröhre nur noch Darmgase abgingen. Der Patient von LOUMEAU (1914), bei dem der Stuhl nicht mehr durch das Rectum, sondern nur noch durch die Harnröhre abging, verlor nach Anlegung eines Anus praeter naturalis den Urin zu einem Teil durch die Harnröhre, zu einem größeren Teil durch den künstlichen After und zum größten Teil durch den natürlichen After. LOUMEAU betont, daß der Kranke unter dem Urinabfluß ins Rectum auffallend wenig litt und daß nach Anlegung des künstlichen Afters gegenüber dem vorherigen Zustand der Fäkalurie eine große physische und psychische Erleichterung zu verzeichnen war. Bei dem Patienten, der schließlich infolge Krebskachexie starb, war weder eine sekundäre Proktitis noch eine ascendierende Infektion der Harnwege festzustellen.

Mit dem Darminhalt dringen natürlich auch Bakterien in die Blase. Während BÉRARD-MURARD (1912) und BERNARD (1912) das Auftreten einer Cystitis als regelmäßige Folge dieser Bakterieninvasion hinstellen, weisen CHALIER-MONDOR (1924) darauf hin, daß der Darminhalt im allgemeinen während langer Zeit die Blase passieren kann, ohne eine Cystitis zu verursachen. BERT und POLLOSSON (1895) betonen ebenfalls die Toleranz der Blasenschleimhaut gegen Faeces, da in ihrem Fall auch bei der Sektion keine Anzeichen einer Blasenentzündung festzustellen waren; die Schleimhaut war außer im Bereich der Perforationsöffnung gesund. Es ist allerdings hier zu bemerken, daß bei diesem Kranken erst während der letzten 14 Tage vor seinem Tode die Fistel, durch Fäkalurie, klinisch in Erscheinung getreten war. In den meisten Fällen wird es wohl über kurz oder lang zu einer Entzündung der Blase kommen, die, an sich durch Ver-

ursachen von Schmerzen, Verscheuchen des Schlafes, Fieber usw. qualvoll und gefährlich, durch Aufsteigen der Infektion die Ureteren, das Nierenbecken und die Niere in Mitleidenschaft ziehen kann. Im allgemeinen ist jedoch die Cystitis bei Blasen-Darmfisteln selten eine ascendierende. PASCAL (1900) notiert unter 250 Fällen nur 18mal einen aufsteigenden Prozeß.

Die *Diagnose* einer Mastdarm-Blasenfistel ist im allgemeinen nicht schwer zu stellen. Die 3 Kardinalsymptome dabei sind: flatus per urethram, faeces per urethram, Urin per rectum, von denen meist schon das Vorhandensein eines dieser Symptome genügt um die Diagnose sicherzustellen. Nur der Abgang von Gasblasen durch die Harnröhre ist nicht absolut beweisend für eine Darmfistel. Pneumaturie kommt auch vor bei Diabetes und bei Cystitiden mit gasbildenden Bakterien. Ferner entsteht die Pneumaturie in einzelnen, seltenen Fällen auch durch Zersetzung eiweißhaltigen Urins; wiederholt wurde Pneumaturie bei Kranken beobachtet, die keine Darm-Blasenfistel, keinen Diabetes hatten, bei denen aber der mit *Bacterium lactis aerogenes* infizierte Harn eiweißhaltig war. Übrigens ist der Luftabgang bei der Blase nur beweisend für Pneumaturie, wenn der Kranke gegebenenfalls längere Zeit nicht mehr kathetert worden ist. Denn immer kann bei der Katheterung, besonders, wenn sie mit Blasenpülungen verbunden ist, Luft durch den Katheter in die Blase hineingelangen, aus der sie erst bei der nächsten Miktion oder bei der nächsten Katheterung wieder abgeht.

Bezüglich der Fäkalurie ist zu beachten, worauf besonders ZINNER (1927) hinweist, daß das Fehlen von Stuhlpartikelchen im Harn bei einer suspekten Fistel das Übergreifen eines malignen Darmtumors nicht ausschließt. Bei 2 Fällen von Durchbruch eines Darmcarcinoms in die Blase, die er beobachtete, war beide Male der Röntgenbefund negativ, in beiden Fällen waren durch einige Monate keine Faecesbestandteile im Harnsediment nachweisbar.

Das Cystogramm ist gewöhnlich nicht viel wert, da bei einer Kommunikation mit dem Darm die Verbindungsöffnung, durch die nur Gase und nicht auch Kotpartikelchen dringen, so eng ist und sich gelegentlich auch bei der Blasenfüllung ventilartig so gut schließt, daß die Kontrastflüssigkeit nicht übertritt.

Die souveräne Methode, eine Fistel sicher zu erkennen und aufzuklären, ist (außer der mikroskopischen Untersuchung des Harnsedimentes) die Cystoskopie. Letztere macht auch den ganzen komplizierten diagnostischen Apparat, wie ihn ältere Autoren, unter ihnen auch CHAVANNAZ (1897) beschrieben haben, in den meisten Fällen überflüssig. Man sieht die Öffnung in der Blase und eventuell auch kleine Skybala und kann damit die Diagnose eindeutig sicherstellen.

Die Blasenfisteln infolge von Rectumcarcinom geben natürlich die schlechteste *Prognose* für die Zukunft. PASCAL (1900) erklärt, daß die Prognose der Blasen-Darmfisteln schon im allgemeinen ungünstig sei, besonders aber bei den durch Mastdarmkrebs verursachten. Er schreibt, daß die letzteren eigentlich die geringste Bedeutung hätten, da sie fast immer ein letztes Phänomen seien, ein Ereignis der letzten Tage, das in Wirklichkeit nur eine Bedeutung habe, nämlich die, das verhängnisvolle Leiden zu beschleunigen und dem elenden Zustand ein Ende zu setzen. Andererseits könnte jedoch der Durchbruch in die Blase in gewissem Grade manchmal sogar eine erfreuliche Erscheinung darstellen, indem er einer eventuell durch Darmverschluß hervorgerufenen Krise ein Ende macht. Der auf diese Weise spontan entstandene widernatürliche

Blasenafter („l'anus contre nature vésical“) führe eine wirkliche Erholung herbei, so zwar, daß man sagen kann, es sei in diesem Falle die Blasen-Darmfistel sogar ein günstiges Ereignis gewesen. CHALIER-MONDOR (1924) weisen darauf hin, daß der Kranke manchmal schlagartig nach der Fistelbildung in seinen früheren Schmerzen eine Erleichterung erfährt. Sie führen einen eigenen Fall als Beispiel an.

Bei der Würdigung der Prognose ist aber in hohem Maße noch der Umstand in Betracht zu ziehen, daß die Kranken, wie schon erwähnt, oft von jeder menschlichen Gesellschaft ausgeschlossen sind, sowohl durch den unwillkürlichen Abgang von flatus per urethram als auch durch das Abfließen des Urins per rectum, der dann die Kleider trotz Unterlagen durchnäßt, sich zersetzt und die Patienten von einer pestilentialischen Atmosphäre umgeben hält.

Der Durchbruch des Rectumcarcinoms in die Blase und die Etablierung der Fistel bedeutet in jedem Falle, auch in dem, wo sie zunächst eine gewisse Besserung herbeiführt, das letzte Stadium der Krankheit. Diese letzte Periode des Leidens, von der Perforation der vom Krebs befallenen Harnblase bis zum Tode, wechselt in ihrer Dauer im allgemeinen von mehreren Tagen bis zu mehreren Monaten. Sie dauerte z. B. im Falle BRILL (1890) 13 Tage, bei den anderen von BRILL referierten Fällen von STAUB 6 Wochen bzw. 3 Monate.

Die *Therapie* der Mastdarm-Blasenfistel beim Mastdarmkrebs ist entweder eine interne, nicht operative oder eine chirurgische. Die interne Behandlung ist natürlich bloß in den seltensten Fällen ausreichend. Sie kommt nur für Patienten, bei denen infolge zu großer Schwäche oder aus anderen Gründen eine chirurgische Behandlung kontraindiziert wäre, in Betracht. Durch Blasen-spülungen, Regelung des Stuhles, der Diät usw. wird man für möglichste Herabminderung der Beschwerden solcher Kranker Sorge tragen.

Im großen und ganzen aber ist die Behandlung der Mastdarm-Blasenfistel eine chirurgische. Gegen den Versuch einer radikalen Behandlung der Fistel hat sich insbesondere CHALIER (1910) gewendet, der die Blasen-Mastdarmfistel beim Rectumcarcinom als eine absolute Kontraindikation bezeichnet. KOCHER verlor einen unter solchen Umständen operierten Kranken 2 Tage nach der Operation an Harninfektion (BERNARD 1912). Für BÉRARD-MURARD (1912) ist der Anus praeter naturalis die Methode der Wahl. LOCKHART-MUMMERY (1932) betont, daß man bezüglich der Behandlung dieser Fälle allgemein übereinstimmt, daß sofortige Colostomie angezeigt ist. SCHWARTZ und BERGMANN (1937) halten außer der Ablenkung des fäkulenten Stromes durch den Anus praeter eine suprapubische Cystostomie für angezeigt.

Der einzige, der sich für eine eventuelle radikale Behandlung ausspricht, ist BERNARD (1912). Nach seiner Meinung soll man das Rectumcarcinom und den von ihm befallenen Teil der Blase entfernen, wenn der Allgemeinzustand noch einem größeren Eingriff gewachsen und die Operation lokal möglich erscheint. Nur wenn diese Voraussetzungen nicht gegeben sind, soll man die palliative Operation durchführen, und nach entsprechender, durch den Anus praeter bewirkten Besserung des Zustandes die radikale Operation in einer späteren Zeit vornehmen.

Nach unserer Ansicht muß die Fistel als Kontraindikation gegen jeglichen radikalen Operationsplan gelten. Auch von LOUMEAU (1914) wird der Anus praeter naturalis dringendst empfohlen; einzig und allein diese Operation sei

imstande, die Leiden des Kranken bis zu seinem Tode auf ein möglichst geringes Maß herabzumindern. Der von ihm behandelte Patient lebte noch $8\frac{1}{2}$ Monate nach Anlegung des Anus praeter naturalis. Als besonderer Erfolg des wegen Blasenfistel infolge Rectumcarcinoms angelegten künstlichen Afteres wird von BÉRARD-MURARD (1912) und LOCKHART-MUMMERY (1932) hervorgehoben, daß eine bestehende Cystitis sich mehr und mehr bessert und die Miktionen schließlich nahezu normal werden können. BÉRARD-MURARD machen den Vorschlag, den Anus praeter nach Möglichkeit mit einseitiger Ausschaltung zu verbinden, damit der Kot mit Sicherheit nicht mehr in den Mastdarm gelangt, da in dem von ihnen behandelten Fall die Kotableitung durch den künstlichen After keine vollständige war, sondern der Kot sich zum Teil wie zuvor auch durch den natürlichen After und die Blase entleerte.

Ureterstenose bei Rectumcarcinom.

Es ist nicht möglich, ein klinisches Bild der Ureterstenose beim Rectumcarcinom zu geben, weil die genauen Beobachtungen zu wenig zahlreich sind; die, die wir besitzen, zeigen, daß die Dinge so verlaufen wie beim Uteruscarcinom (PAPIN 1908). Diese Feststellung PAPINS ist auch heute noch zutreffend. Die langsame Entwicklung dieser Veränderung, die häufig scheinbare Geringfügigkeit und uncharakteristische Natur der betreffenden Symptome, weiterhin früher die Mangelhaftigkeit der Untersuchungsmethoden machen es verständlich, daß diese Erkrankung der oberen Harnwege während des Krankheitsverlaufes des Rectumcarcinoms im allgemeinen unberücksichtigt blieb und erst als unmittelbare Todesursache die Aufmerksamkeit erregte.

Es ist charakteristisch für all diese Fälle, daß die durch Ureterstenose verursachten Störungen nur sehr langsam sich bemerkbar machen und zunehmen. Die mit der Ausbildung der pathologischen Veränderungen allmählich auftretenden *Schmerzen* sind anfangs nur unerheblich und unbestimmt; sie werden nur bei hochgradigen Stenosen ausgesprochener. Bei Steigerung der durch die Stenose verursachten Harnstauung treten kolikartige Schmerzen auf, die auf das intensive Bemühen zur Überwindung des Hindernisses hindeuten. Das klinische Bild ist dann das der Nieren- und Steinkolik: Ureterwehen bis zur höchsten Intensität und dazu nicht selten schwer gestörtes Allgemeinbefinden mit Übelkeit und Erbrechen. Die Schmerzlokalisierung und -ausstrahlung braucht nicht der Niere und dem Ureterverlauf zu entsprechen, sondern kann mehr auf die sacro-iliaca-Fuge hinweisen oder am Bein wie bei Ischias herablaufen (HENNER, zit. nach STÖCKEL 1938).

Temperaturerhöhung kann zwar durch den Unterleibsprozeß allein bedingt sein, erfahrungsgemäß aber deutet sie auf eine Infektion der oberen Harnwege hin.

Zu diesen Symptomen der Ureterstenose gesellt sich die bekannte Erscheinung, daß die Menge des entleerten Urins allmählich immer weniger wird, bis die sich stetig verstärkende *Oligurie* in völliges Versiegen, *Anurie*, übergeht, der die *Urämie* und der Tod im urämischen Coma folgen.

Über die so sehr bedeutungsvolle und daher ausführlicher zu besprechende Anurie beim Rectumcarcinom liegen im Schrifttum nur ganz vereinzelte Mitteilungen vor. UTEAU (1899) schreibt ganz allgemein, daß sich beim Rectumcarcinom nur sehr wenig Fälle von Anurie finden und überhaupt die Veränderungen des Ureters seltener seien als bei den übrigen Beckentumoren. PAPIN

(1908) gibt an, daß er nur 2 Fälle von Anurie bei Rectumcarcinom aus der Literatur zusammenstellen konnte. Es sind dies die von SCHOENING und QUÉNU-HARTMANN mitgeteilten Fälle. Hierzu sei gleich bemerkt, daß es sich bei dem Fall von SCHOENING aber nicht um eine Anurie handelte; wir werden später darauf noch zurückkommen. PAPIN fügte einen eigenen einschlägigen Fall hinzu. Er ist überzeugt, daß eine große Zahl von terminalen Symptomen beim Rectumcarcinom, die unter dem Namen Krebskachexie gehen, nichts anderes sind als Ausdruck von Urämie als Folge von Anurie. In gleichem Sinne äußert sich auch BERNARD (1912). Dieser teilt auch einen eigenen weiteren Fall mit. Einen sehr interessanten Fall, auf den näher noch eingegangen wird, berichtet DE BUTLER D'ORMOND (1920). Ferner erwähnen REICHLÉ-TIETZE (1927), daß sie einmal vollkommene Anurie durch Umklammerung beider Ureteren bei einem Jugendlichen beobachtet haben.

Bei der Besprechung der Anurie erscheint es uns unerlässlich, auf ihre verschiedenen Formen näher einzugehen, da ja die Maßnahmen gegen die Anurie bei den verschiedenen Formen gänzlich verschieden sind.

Die beim Rectumcarcinom vorkommende Anurie gehört wohl in der größten Mehrzahl der Fälle zu der extrarenalen (auch subrenalen oder exkretorischen) Form der Anurie, ist also in erster Linie durch die pathologischen Veränderungen des Ureters, die schließlich zu einer vollständigen Unterdrückung der Harnentleerung führen, verursacht.

Die renale Anurie (auch sekretorische Anurie), die auf einer vollständigen Aufhebung der Harnabsonderung infolge von entzündlichen oder degenerativen Prozessen der Niere beruht, dürfte nach unserem Dafürhalten und nach den beim Uteruscarcinom gemachten Erfahrungen von OFFERGELD (1910) wohl nur ganz selten vorkommen.

Zur Frage des Vorkommens der reflektorischen Anurie beim Rectumcarcinom äußern sich kurz PAPIN (1908) und BERNARD (1912). Sie halten sie für möglich, aber es scheint ihnen in der Annahme einer reflektorischen Anurie besondere Vorsicht nötig zu sein. Wir sind der Überzeugung, daß die Diagnose „reflektorische Anurie“, d. i. die Unterdrückung der Tätigkeit einer Niere durch einen von der Niere oder Harnleiter der anderen Seite ausgehenden Reiz, soviel wie immer eine Fehldiagnose ist. In den als Stütze der Theorie des renorenenalen Reflexes mitgeteilten Fällen handelt es sich wohl regelmäßig überhaupt nicht um echte Anurie, d. h. Fehlen der Harnsekretion, sondern um ureterale Harnsperre. Es würde, nebenbei bemerkt, schon einen bedeutenden Fortschritt auf diesem nicht nur wissenschaftlich, sondern auch praktisch sehr wichtigen Gebiete bedeuten, wenn die Begriffe „Anurie“ und „Harnsperre“ nicht, wie es in der Literatur meist der Fall ist, identifiziert, sondern streng auseinandergehalten würden.

Zur Diagnose der reflektorischen Anurie gehört nach VOLHARD (1931) der durch genaue Untersuchung und Röntgenaufnahme zu führende Nachweis, daß die verdächtige Niere einen frei passierbaren Harnleiter und ein sicher steinfreies Röntgenbild liefert. Diese Beweisführung ist abzulehnen. Erweist sich nämlich der Harnleiter bei der Katheterung als glatt passierbar, so kann trotzdem ein Stein im Ureter stecken, sogar ein recht großer, ferner fällt jeder Fall, in dem lediglich auf Grund des negativen Ergebnisses der Röntgenuntersuchung Steinfreiheit angenommen wurde, für die Beweisführung aus. Unge-

fähr 30% aller Harnsteine geben bei der einfachen Übersichtsaufnahme auch bei bester Technik keinen Schatten und können nur durch Kontrastverfahren nachgewiesen werden.

Auch DE BUTLER D'ORMOND (1920) glaubte in seinem Fall von doppelseitiger Anurie, auf Grund des Fehlens eines Steinschattens und der glatten Durchgängigkeit des rechten Ureters reflektorische Anurie dieser Seite annehmen zu müssen. Es handelte sich um einen 43jährigen Mann mit inoperablem Krebs des Colon pelvinum. 4tägige Anurie. Rechts nach widerstandsloser Ureterkatheterung Harnflut. Links unüberwindlicher Widerstand bei 7 cm, keine Harnentleerung. Röntgenaufnahme: Kein Steinschatten. Bei der Laparotomie zeigte sich der linke Ureter als vom Carcinom wahrscheinlich durchwachsen, mindestens aber hochgradig komprimiert. Aus den angegebenen Gründen halten wir auch in diesem Fall einen Beweis für die von DE BUTLER D'ORMOND behauptete reflektorische Anurie der rechten Seite nicht für erbracht.

Das Bild, unter dem die subrenale, also die nicht durch nephritische oder degenerative Prozesse hervorgerufene Anurie verläuft, ist in seinem Beginn und ersten Teil meist insofern außerordentlich überraschend, als zunächst etwa für die ersten Tage, aber in manchen Fällen auch länger, bis zur Dauer einer Woche, völlige Symptomlosigkeit und völliges Wohlbefinden besteht. Erst nach diesem — latente Urämie genannten — Stadium treten die Vergiftungserscheinungen auf. Diese bestehen in folgenden Symptomen: Große Hinfälligkeit, Überempfindlichkeit der Muskulatur auf Druck, Neigung zum Frieren, klebriger Kopfschweiß, große Atmung, Kopfschmerzen und Erbrechen. Leichte Delirien sind öfter bei der reinen Harnsperrung beobachtet worden, doch kann auch das Bewußtsein bis zum letzten Augenblick vollständig erhalten bleiben. Blutdrucksteigerung scheint eines der beständigsten Zeichen der „Verstopfungs“-Anurie zu sein. Ödeme können völlig fehlen oder erst sehr spät und nur in sehr geringem Maße auftreten; sie zeigen dann nicht die Lokalisation der nephritischen Ödeme (Augenlider), sondern treten an den Fußknöcheln auf. Der Reststickstoff steigt stets erheblich an und der Kochsalzgehalt des Blutes ist gleichfalls in einer Anzahl von Fällen, wenn auch nicht regelmäßig, erhöht befunden worden. Der Tod tritt entweder im Coma oder ganz plötzlich, fast aus vollem Bewußtsein, ohne stürmische Erscheinungen ein, doch kann das Herz schon versagen, noch ehe die Vergiftung ihren höchsten Grad erreicht hat (VOLHARD 1931).

Man hat dieses Bild als „Harnvergiftung“ und auch als „echte“ Urämie bezeichnet und es in scharfen Gegensatz zur Krampfurämie gestellt. Für die Differenzierung dieser beiden Zustände ist es aber wichtig, festzustellen, daß F. R. MÜLLER auch bei nicht nephritischer Anurie, infolge von Ureterverschluss, echte eklamptische Anfälle beobachtet hat, daß ferner ASCOLI einige Fälle von Krämpfen und sogar einen Fall von eklamptischer Amaurose erwähnt (LICHTWITZ 1934). Auch VOLHARD (1931) hebt hervor, daß die mechanisch bedingte Anurie auch unter dem Bild der echten eklamptischen Krampfurämie verläuft — allerdings nur ganz außerordentlich selten. Er teilt einen sehr gut untersuchten Fall von eklamptischer Urämie bei doppelseitigem Harnleiterverschluß (Kompression beider Ureteren durch Genitalcarcinom einer Frau) mit, in dem es infolge der Harnstauung zu einer doppelseitigen Hydronephrose gekommen war, das Nierenparenchym Verbreiterung der Interstitien, Erweiterung der

Harnkanälchen und vielfach auch der BOWMANNSchen Kapseln, aber keine entzündlichen oder degenerativen Veränderungen aufwies, eine akute oder chronische Nephritis also nicht vorhanden war. Dieser Fall erscheint uns besonders bemerkenswert gegenüber OFFERGELD (1910), der in seiner Arbeit über die Oligurie und chronische Urämie beim Uteruscarcinom zwar die außerordentliche Seltenheit der Krampfurämie betont, jedoch behauptet, daß das Auftreten derselben in jedem Falle degenerative oder entzündliche Veränderungen der Nieren voraussetze.

In diesem Zusammenhange sei festgestellt, daß es sich bei dem von PAPIN (1908) und BERNARD (1912) als Beispiel einer Anurie bei Rectumcarcinom mitgeteilten Fall von SCHOENING sicherlich nicht um eine Anurie handelte, sondern höchstwahrscheinlich um das Krankheitsbild der typischen, eklamp-tisch epileptiformen Urämie. Eine Anurie, d. h. der Zustand, bei welchem kein Urin aus den Uretern in die Blase gelangt, diese somit leer befunden wird, lag hier nicht vor; denn bei der Sektion zeigte sich ja „die Blase stark dilatiert durch eine ziemliche Menge wenig gefärbten Urins“ (SCHOENING 1885). Die Ureteren waren in ihrem unteren Abschnitt in Carcinommasse eingebettet, in ihrem oberen Teil dilatiert. Im Gehirn ziemlich starkes Ödem. Über den Zustand der Nieren findet sich leider nichts vermerkt.

Die *Diagnose* der Ureterstenose hat vor allem zu berücksichtigen die Feststellung des Grades der Stenose und der Funktionstüchtigkeit der Niere, die für die allgemeine Indikationsstellung bezüglich der Behandlung der Ureterstenose von großer Wichtigkeit ist.

Mit der Feststellung einer Ureterstenose, ihrer vollständigen und unvollständigen Natur, mittels Ureterkatheterung sei man sehr zurückhaltend. Es gehört sehr viel Übung dazu, um den Gefühlsunterschied herauszufinden, den eine in der Schleimhaut verfangene und eine gegen ein wirkliches Hindernis stoßende Katheterspitze vermittelt. Sehr oft ist dieser Unterschied auch von dem sehr Geübten nicht sicher zu machen und deshalb bedarf es der wiederholten, sehr genauen Feststellung, daß die Arretierung des Katheters immer wieder an genau der gleichen Stelle erfolgt oder daß an dieser Stelle ein Widerstand beim Vorschieben des Katheters immer wieder nachweisbar ist.

Die souveräne Methode zur Diagnose einer Ureterstenose ist die Röntgenphotographie mit künstlichem Kontrast: Ausscheidungs-Urographie und instrumentelle Kontrastfüllung. Zur Auswahl des Kontrastverfahrens und zur zweckmäßigen Reihenfolge folgendes: Die Ausscheidungsurographie (Uroselectan B oder Perabrodil) ist harmloser als die Kontrastfüllung und erübrigt diese häufig; deshalb machen wir die Ausscheidungsurographie stets vor der eventuellen instrumentellen Ureteropyelographie, aber niemals ohne eine vorherige Übersichtsleeraufnahme. Es ist ein schwerer Irrtum zu glauben, wenn schon die Ausscheidungsurographie nötig sei, könne man die Leeraufnahme ersparen; denn der Ausscheidungsschatten verdeckt sehr häufig einen Steinschatten, der differentialdiagnostisch ja von größter Bedeutung ist.

Mittels der Ausscheidungsurographie sind wir imstande, das Ausscheidungsvermögen der Niere zu beurteilen und den Ort und Grad der Stenose bildlich darzustellen. Bei bestehender Erschwerung (nicht Sperre) der Harnpassage zeigt das Ausscheidungsbild das Nierenbecken und den Ureter oberhalb des Passagehinternisses erweitert. Bei gänzlichem Verschuß des Harnleiters wird

zwar noch längere Zeit das Uroselectan oder Perabrodil ausgeschieden, aber in so schlechter Konzentration und so verspätet, daß unter Umständen kein Kontrastschatten gefunden wird. In den Fällen, in denen die Stenose zu einer vollständigen geworden ist und das Kontrastmittel garnicht ausgeschieden wird, ist es naturgemäß zunächst unklar, ob es sich um ein vorübergehendes Versiegen der Harnsekretion oder um eine dauernde Vernichtung der Nierenfunktion handelt. Das Ausbleiben der Darstellung der oberen Harnwege spricht nicht unbedingt für absolute, irreparable Unfähigkeit der Ausscheidung, zumal auch toxische Auswirkung des eventuell infizierten gestauten Urins die Ausscheidung des Kontrastmittels verhindern kann. Nach der Behebung der Harnstauung kann die Funktion wiederkehren. Die Feststellung des Fehlens der Kontrastmittelausscheidung und der Rückschluß auf völlige Uretersperre muß aber mit großer Vorsicht gestellt werden, denn hier kommen leicht Täuschungen vor: Polyurie verhindert leicht die zum Zustandekommen des Kontrastschatten nötige Konzentration und kann so Nichtausscheidung vortäuschen. Hier tritt die Bedeutung der Bestimmung des Reststickstoffes und des Indicangehaltes des Blutes in den Vordergrund.

Die instrumentelle Ureteropyelographie hat vor allem den Zweck, Harnsteine als Ursache der Harnabflußbehinderung mit Sicherheit entweder nachzuweisen oder auszuschließen; denn aus dem Fehlen eines Steinschattens auf dem Röntgenbild darf man nicht ohne weiteres auf Steinfreiheit der Organe schließen. Die Klärung der Situation auch in dieser Hinsicht ist schon aus therapeutischen Gründen unbedingt erforderlich. Zur Kontrastfüllung eignet sich am besten der kurze, dicke Ureterkatheter von WOODRUFF-PFLAUMER (Fa. Heynemann, Leipzig) oder der Ureterkatheter von CHEVASSU (Paris), die wir nur 1—2 cm hoch in den Harnleiter einlegen. Eine Unterbrechung der Kontrastsäule ist für Stein beweisend, wenn der Füllungsdefekt unten oder oben Becherform hat, während Stenosen meist sanduhrförmig sind.

Hinsichtlich der *Therapie* muß man sich grundsätzlich vor Augen halten, daß beim Rectumcarcinom die Stenose mit ihren Folgeerscheinungen erst sehr spät einsetzt, zu einer Zeit, wo der Fall nach unseren heutigen Anschauungen an der Grenze der Operabilität steht, ja vielleicht längst inoperabel geworden ist. Zuweilen allerdings entwickeln sich die Veränderungen an den oberen Harnwegen verhältnismäßig früh, zu einer Zeit, wo der Patient noch in relativ gutem Kräfte- und Ernährungszustand ist und keine Kachexie aufweist, wie z. B. in dem von PAPIŃ (1908) mitgeteilten Fall. Diese Fälle hat BERNARD (1912) offenbar im Auge, wenn er meint, daß man zunächst daran denken sollte, die Ursache der Stenose, das Rectumcarcinom zu beseitigen. Ist es aber, was wohl die Regel ist, nicht möglich, mit dem Messer das Rectumcarcinom weit im Gesunden zu entfernen und auf diese radikale Weise die Ureterstenose zu beseitigen, so muß sich die Behandlung auf Eingriffe palliativer Art beschränken.

Die systematisch durchgeführte Dehnung der stenosierten Stelle mit cystoskopisch eingeführten Ureterbougies ist natürlich das Nächstliegende und deshalb zunächst immer zu versuchen, wenn sie nicht von vornherein aussichtslos erscheint. Ist der mit Mandrin versehene Ureterkatheter erst einmal durch den Engpaß gekommen, so ist auch die Aussicht für den Erfolg gut. Freilich nur für den primären Erfolg. Der Dauererfolg wird sehr oft durch Rezidive getrübt und schließlich zunichte gemacht werden und mit jedem Rezidiv wird die

Geduldprobe für den Arzt und den Kranken schwerer und auch die Gefahr der Infektionsschädigung größer. Es ist ja nicht verwunderlich, daß das wieder eng wird, was geweitet wurde, denn die Ursache für die Verengung ist ja unberührt geblieben. Aber die Aussicht, ohne Operation zum Erfolg und auch beim Rückfall immer wieder, wenn auch nur für kurze Zeit, zum Erfolg zu kommen, erscheint uns entscheidend dafür, daß die Katheterung und Bougierung die Methoden der Wahl sind. Zunächst wird der Katheter als Dauerkatheter liegen gelassen und dann 8—14 Tage mit einem Dilatationsinstrument mit steigendem Durchmesser bis zu möglichst hohen Nummern bougiert. Am meisten benutzt wird wohl der Ureterkatheter von BÜRGER mit aufschraubbarer Metallolive (STOECKEL 1938).

Operieren ist nicht nur gefährlicher, sondern dürfte auch sehr oft nicht besser als Bougieren und deshalb im allgemeinen nur dann am Platze sein, wenn die Dilatation nicht gelingt oder nicht zum Ziele führt. Der Eingriff selbst bezweckt die Sicherung des freien Urinabflusses durch Umgehung des komprimierten Ureterabschnittes. Er besteht in der Nephrostomie oder Ureterostomie nach außen oder nach einem inneren Hohlorgan. PAPIN (1908) und BÉRARD-MURARD (1912) halten die Nephrostomie für die einzig mögliche und richtige palliative Operation bei Ureterstenose infolge Rectumcarcinom. In dem von PAPIN mitgeteilten Fall von 5tägiger Anurie infolge von Carcinomkompression und Ureterstenosierung machte ALBARRAN die Nephrostomie und verlängerte dadurch die Lebensdauer um 26 Tage. Auch BERNARD (1912) hält die Nephrostomie für das rationellste Verfahren, allerdings nur als ultima ratio bei drohender Lebensgefahr infolge Anurie. Für die anderen, prognostisch besseren Fälle zieht er die Neueinpflanzung des Ureters in die Haut oder in den Darm in Betracht; er hält sie jedoch für „delikat“ und unsicher im Erfolg. Wenn schon nach einer der beiden letzten Verfahren operiert werden soll, so führt nach unserer Meinung die Durchschneidung des Ureters oberhalb der Kompressionsstelle und Einpflanzung desselben in die Haut im allgemeinen zu besseren Resultaten als die Einpflanzung des Ureters in den Darm, die erfahrungsgemäß leicht zu schwerer ascendierender Infektion der Niere führen kann. Die am schnellsten und schonendsten durchführbare Methode ist die Nephrostomie.

Wir sind mit PAPIN (1908) der Ansicht, daß man es sich jedoch sehr wohl überlegen muß, ob man einen derartigen operativen palliativen Eingriff ausführen oder sich lieber darauf beschränken soll, bei dem Fortschreiten des traurigen Grundleidens die Beschwerden der Kranken mit anderen uns zu Gebote stehenden Mitteln zu lindern. Wir glauben, daß wir auch hier individualisieren müssen, nachdem man sich zuvor über den prinzipiellen Standpunkt geeinigt hat. Die ärztliche Kunst kann nämlich verschieden aufgefaßt werden; es gibt solche, die das erstrebenswerteste Ziel darin erblicken, mit allen nur möglichen Mitteln den Kranken selbst im desolaten Zustand am Leben zu erhalten, die nichts unversucht lassen, ihm auch nur kurze Zeit das Leben zu verlängern, selbst wenn sie von der Unmöglichkeit einer dauernden Wiederherstellung überzeugt sind, und es gibt wieder andere, die bei der tatsächlichen Unmöglichkeit die Kranken zu retten, lieber diesem trostlosen Zustand, zumal, wenn Schmerzen bestehen oder sonst quälende oder gar unerträgliche Beschwerden vorhanden sind, ein möglichst rasches und schmerzloses Ende bereiten. Neben der verschiedenen Auslegung des menschlichen und ärztlichen Pflichtgefühls spielt

hier auch das soziale Moment eine nicht unbedeutende Rolle. Haben wir es mit einem Menschen zu tun, von dessen schöpferischen Talenten, selbst in kranken Tagen, wir uns noch das eine oder andere Gute versprechen, der überdies aller materiellen Sorgen enthoben, nur mehr für seine Gesundheit lebt, so werden wir vielleicht eher bei der Hand sein, dieses für die Allgemeinheit wichtige Leben möglichst lange zu erhalten, als wenn es sich um einen Menschen handelt, der in schwerer Arbeit und bitterer Armut das Leben nur von der düstersten Seite kennenlernte. Für diesen Unglücklichen wird der Eintritt einer chronischen Urämie, die ihn über das Trostlose seiner Lage hinwegtäuscht und das Ende nur beschleunigt, eher eine Erlösung darstellen, als das weitere Kämpfen und Ringen des todkranken Körpers mit den Entbehrungen und Sorgen des täglichen Lebens.

Wenn man überhaupt den Standpunkt vertritt, bei diesen doch rettungslos verlorenen Kranken durch operative palliative Maßnahmen das Leben noch zu verlängern, so muß der Eingriff naturgemäß möglichst frühzeitig vorgenommen werden, also vor dem Eintritt stärkerer Nierenschädigung; man wird den Grad der subjektiven Beschwerden berücksichtigen und fordern, daß der Allgemeinzustand ein solcher ist, daß nicht allein mit ziemlicher Sicherheit der operative Eingriff überwunden wird, sondern der Patient noch mindestens mehrere Wochen am Leben erhalten bleibt und sich die Beschwerden merklich bessern werden.

Schwierigkeiten und Fehler in der klinischen Diagnostik des Rectumcarcinoms im Zusammenhang mit dem Urogenitalsystem.

In der Literatur finden sich mehrfach Fälle, aus deren Betrachtung hervorgeht, daß der enge Zusammenhang des Rectums mit dem Urogenitalsystem sehr erhebliche, mitunter unüberwindliche differentialdiagnostische Schwierigkeiten und Fehler in der Diagnostik des Rectumcarcinoms verursachen kann und so ein Grenzgebiet schafft, auf dem die spezielle Diagnostik des Chirurgen und Urologen zusammenfließen muß, um die Möglichkeit einer richtigen Diagnose zu gewinnen. Dieser Umstand muß um so mehr betont werden, als die Lehrbücher der Chirurgie und Urologie in dieser Hinsicht kaum mehr als eine Andeutung bringen. Nachdem wir bei unserer bisherigen Schilderung der Beziehungen zwischen Rectumcarcinom und Urogenitaltractus bereits eine Anzahl von Punkten der Differentialdiagnose berührt und vorweggenommen haben, brauchen wir hier nur noch relativ wenig hinzuzufügen.

Für den Chirurgen sind diejenigen selteneren Fälle besonders interessant, wo ein *primäres Carcinom des Rectums durch eine Erkrankung der Urogenitalorgane vorgetäuscht* wird. Es handelt sich dabei soviel wie immer um bösartige Tumoren oder um Entzündungen der dem Mastdarm benachbarten Teile des Urogenitaltractus.

Bei den scheinbar primären, in Wirklichkeit sekundären Krebserkrankungen des Rectums bei *maligner Tumorbildung* des Urogenitalsystems spielt die Möglichkeit, daß es sich um ein Übergreifen eines Krebses der Blase auf den Mastdarm handle, wegen ihrer außerordentlichen Seltenheit keine wesentliche Rolle. Weit häufiger sind dagegen die Fälle, wo Krebse der Geschlechtsorgane in den Mastdarm penetrieren oder perforieren und einen rectalen Primärtumor vortäuschen.

Wenn ein Carcinom der Umgebung gegen das Rectum wächst, dieses durchbricht und in der Rectalhöhle als harter Tumor für ein primäres Rectumcarcinom imponiert, ist die Differenzierung durch digitale Untersuchung nur möglich, so lange intakte Schleimhaut den eingewucherten Tumor überzieht; ist auch die Schleimhaut fixiert oder gar exulceriert, so ist die sichere Diagnose ungemein schwierig, häufig einfach unmöglich. Insbesondere dann, wenn der Tumor pararectal sitzt, wird man nach MANDL (1929) bei abweichendem Tastbefund am häufigsten in der Diagnose irre. Obwohl durch die Rektoskopie in zweifelhaften Fällen der Befund klarer gemacht werden kann, werden sich Fehler in der klinischen Diagnostik selbst dann nicht immer vermeiden lassen, wie KOHN (1910) an Hand eines eigenen Falles betont, bei dem die klinische Diagnose „Ca. recti cum perforatione vesicae urinariae; Stenosis recti“ lautete und die Sektion ein „Ca. prostatae progrediens ad vesicam urinariam et ad rectum“ aufdeckte. Um bei solchem unklaren Befund die Diagnose zu erleichtern oder sich vor einer Fehldiagnose zu bewahren, empfiehlt MANDL (1929) nachdrücklich, von der Probeexcision einen häufigeren Gebrauch zu machen. Wie leicht aber auch die Probeexcision im Stiche lassen kann, zeigt der von CLAIRMONT (1925) mitgeteilte Fall, wo ein metastatisches, vom Magen ausgehendes Rectumcarcinom angenommen wurde und erst die Obduktion zu dem Schluß führte, daß es sich aller Wahrscheinlichkeit nach um ein Rezidiv eines Prostatacarcinoms gehandelt hat (2 Jahre vorher Prostataektomie wegen angeblich gutartiger Hypertrophie).

Das Carcinom der *Prostata* scheint nicht allzuseiten Veranlassung zu der irrtümlichen Annahme eines primären Rectumcarcinoms zu geben. In weit vorgeschrittenen Fällen kann es sogar zur Stenose des Rectums kommen. OBERNDORFER (1931) erwähnt einen Fall von Prostatacarcinom, bei dem die Rectumstenose, die als Folge eines primären inoperablen Krebses des Rectums angesehen wurde, erfolgreich mit Bougierung erweitert wurde. Dieser Fall ist mit dem in Abb. 11 wiedergegebenen, der Arbeit von OBERNDORFER (1931) entnommenen Fall von „polypöser“ Rectumstenose infolge Prostatakrebses nicht identisch. Manchmal sind derartige Verengerungen des Rectums durch sekundäre Krebsbildung erstes Symptom der Krebskrankheit bei latent bleibender primärer Geschwulst. KAUFMANN (1902) betont, daß es Fälle von vorgeschrittenem Prostatacarcinom gibt, in denen keine Harnbeschwerden, sondern nur Störungen von seiten des Rectums bestehen, welche Kompressionserscheinungen von seiten des Mastdarmes zeigen und sogar mit Ileus einhergehen können. KICKHAM (1936) hat 4 Fälle von primären Krebs des Mastdarmes vortäuschendem Prostatacarcinom ausführlich mitgeteilt, bei denen rectale Symptome vorherrschend waren und die richtige Diagnose erst nach Cystoskopie, Rektoskopie, Röntgenuntersuchung und Probeexcision gestellt werden konnte.

HOCHENEGG (1916) weist bei der Besprechung der Differentialdiagnose des Rectumcarcinoms darauf hin, daß außer Prostatacarcinomen auch *Ovarialcarcinome* mit primärem Rectumcarcinom verwechselt wurden. Ein einschlägiger Fall wird von KLECKNER (1937) ausführlich berichtet.

Auch das Carcinom des *Collum uteri* kann ein primäres Rectumcarcinom vortäuschen. Bezüglich der subjektiven und funktionellen Beschwerden stellte HALTER (1932) auf Grund von 166 Fällen von sekundärer Rectalerkrankung

beim Collumcarcinom fest, daß erst bei höhergradiger Stenosierung oder bei beginnendem Durchbruch die Kranken über Tenesmen, Schleim- und Blutabgang aus dem Rectum sowie über hartnäckige Obstipation klagen. Vereinzelt können aber die Rectalsymptome die ersten Anzeichen eines Cervixhöhlen-carcinoms sein. In dieser Beziehung ist der Fall HALTERS lehrreich, wo eine Frau zur gynäkologischen Begutachtung überwiesen wurde, die primär wegen Mastdarmlutungen und starker Tenesmen chirurgische Hilfe in Anspruch nahm, bevor noch irgendwelche die Patientin beunruhigende Genitalblutungen bemerkbar waren. Bei der Kranken wurde ein weit vorgeschrittenes Collumcarcinom hinter dem stenotischen äußeren Muttermund konstatiert. Das Rectum war durch den Cervixtumor hochgradig stenosiert, die Schleimhaut ödemisiert und fixiert. Dieser Fall zeigt unseres Erachtens deutlich, welche Wichtigkeit der Würdigung der gegenseitigen Beziehungen zwischen dem Rectumcarcinom und dem Carcinom des Collum uteri zukommt.

Nach HALTER (1932) können sich differentialdiagnostische Schwierigkeiten gegenüber dem primären Rectumcarcinom eigentlich nur beim Rezidiv ergeben, und zwar dann, wenn die blindendigende Scheide unverändert erscheint. Die Kenntnis der Vorgeschichte der Patientin sowie die allmähliche Entwicklung des Tumors aus den von HALTER ausführlich beschriebenen und reproduzierten rektoskopischen Bildern im Verein mit gleichlaufenden Veränderungen der Blase oder der Beckenwand läßt nach

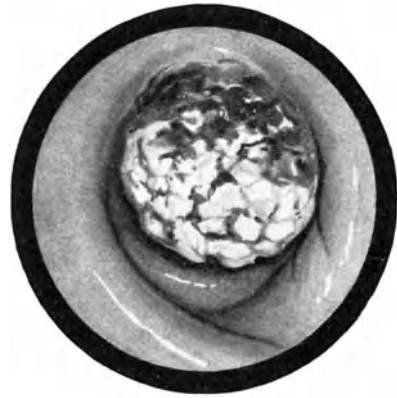

Abb. 12. Parametraner Tumordurchbruch. Das Bild stammt von einer Kranken mit einem rechtsseitigen parametranen Rezidiv nach erweiterter vaginaler Totalexstirpation. (HALTER 1932.)

HALTER die Diagnose des ins Rectum durchgebrochenen Rezidivtumors jedoch unschwer stellen (Abb. 12). Nabelartige Einziehung der Rectalschleimhaut sowie Wandödem sind die Vorboten des beginnenden Durchbruches. Auch die Stenosierung des Rectums ergibt nach HALTER ebenfalls ganz typisch wiederkehrende Bilder je nach dem Sitz des Tumors. Einseitige parametrane Tumoren führen zur asymmetrischen Vorwölbung der Rectalwand; erstreckt sich die Infiltration auf die beiden Sacrouterinligamente, so kommt es zu einer fischmaulähnlichen Verengerung des Darmes. Ist der Cervixtumor oder ein Lokalrezidiv der die Stenose bedingende Teil, so nimmt die Darmlichtung durch Kompression der Vorderwand eine sichelförmige Gestalt an.

In diesem Zusammenhang ist auch die häufig von den weiblichen Geschlechtsorganen ausgehende DOUGLAS-Metastase zu erwähnen, die leicht ein Rectumcarcinom vortäuschen kann, ja bei der der Befund ein so täuschend ähnlicher sein kann, daß die Differentialdiagnose gegenüber dem primären Rectumcarcinom nur durch die mikroskopische Untersuchung gestellt werden kann (OBERNDORFER 1929).

Aber nicht nur Neoplasmen, sondern auch primäre *entzündliche Schwellungen* des Urogenitaltractus können zu Verwechslungen Anlaß geben. OBERNDORFER (1931) z. B. bringt die Abbildung eines Prostataabscesses, der ein stenosierendes Rectumcarcinom vortäuschte.

Für den Urologen sind die Fälle von größtem Interesse, wo umgekehrt eine *primäre Erkrankung des Urogenitalsystems durch ein Carcinom des Rectums vorgetäuscht* wird, und jene Fälle, in denen *ein Rectumcarcinom durch subjektive oder objektive Symptome seitens des Urogenitaltractus bzw. eine Erkrankung desselben verdeckt* wird. Den meisten dieser Fälle ist gemeinsam das latente Wachstum des Rectumcarcinoms. Sie gehören zu der Gruppe von Rectumcarcinomen, die OKINCZYC (CHALIER-MONDOR 1924) unter der Bezeichnung „cancers masqués“ zusammenfaßt.

Nicht immer wird der Mastdarmkrebs von typischen Symptomen begleitet. HOCHENEGB (1916) führt bei der Besprechung der Symptome und des Verlaufes des Rectumcarcinoms aus, daß der typische Verlauf für die große Mehrzahl der Fälle zutrifft, aber manchmal doch Abweichungen dadurch vorkommen, daß Komplikationen früher einsetzen, bevor das sie auslösende Carcinom in Erscheinung tritt. MANDL (1922), der die Klinik der Frühsymptome des Mastdarmkrebses einer eingehenden Kritik unterzogen hat, wendet sich gegen jedes Schematisieren in der Symptomatologie des Rectumcarcinoms und ebenso gegen jede schablonenhafte, eng umschriebene Einteilung hinsichtlich des Verlaufes. In einem Teil der Fälle treten urologische Symptome als erstes Anzeichen des Rectumcarcinoms auf — ein Umstand, auf den auch GIRONCOLI (1939) hingewiesen hat; sie können in einzelnen Fällen längere Zeit das einzige Symptom des Rectumcarcinoms bleiben.

Aber auch in den Fällen, wo der Mastdarmkrebs Frühsymptome „typischer“ Art verursacht und erst im weiteren Verlauf des Leidens urologische Symptome hinzukommen, begegnen wir bezüglich der Erkennung des Rectumcarcinoms als weiterer Schwierigkeit der bekannten Tatsache, daß in der Mehrzahl der Fälle diese Initialsymptome des Rectumcarcinoms — wir meinen Stuhlunregelmäßigkeiten — geringfügig und wenig charakteristisch sind; man kann sie durchaus nicht als pathognomisch für ein bestimmtes Krankheitsbild werten, da ja gerade diese häufig bei gesunden Menschen und noch häufiger bei ganz gewöhnlichen Darmkatarrhen zur Beobachtung kommen. Trotz vorgeschrittener Erkrankung brauchen die Darmsymptome bei Rectumcarcinom nicht auffallend zu sein. Besonders die an der Grenze der Flexura sigmoidea und des Rectums im oberen Teil der Kreuzbeinaushöhlung gelegenen Carcinome gehen nicht selten mit ganz geringen Erscheinungen der Stenose und Ulceration einher; sie entziehen sich dann einer Feststellung um so leichter, als sie in ihrer versteckten Lage keinen palpablen Tumor zeigen. Meist verdunkeln in diesen Fällen die auftretenden urologischen Symptome das Krankheitsbild mehr als sie es klären. Anstatt die Aufmerksamkeit auf die schleichend verlaufende Darmerkrankung zu lenken, bringen sie den Arzt von dem Darmgrundleiden, d. h. dem schwereren Leiden des Rectumcarcinoms ab; an ein Rectumcarcinom wird nicht gedacht.

Störungen des Harndranges und der Miktion infolge von latentem Rectumcarcinom führen vermutlich nicht so selten zu der irrtümlichen Diagnose einer Erkrankung der Prostata, insbesondere einer Prostatahypertrophie, wie man glauben möchte, besonders wenn der rectale Tumor so hoch liegt, daß er durch digitale Palpation nicht erreicht werden kann. Gerade beim hochsitzenden Rectumcarcinom kann ja die Erkennung desselben auf die größten Schwierigkeiten stoßen. SCHWARTZ und BERGMANN (1937) teilen 2 einschlägige Fälle ausführlich mit.

Auch hinter einer *Hämaturie* kann sich ein Rectumcarcinom verbergen. Es sei erinnert an den an anderer Stelle bereits erwähnten Fall von Mastdarm-Blasenfistel, den LOUMEAU (1914) beobachtete und bei dem er die „absolute Latenz“ des Rectumcarcinoms betonte, dessen erstes Symptom eine 3 Wochen lang anhaltende Hämaturie war. Auch in dem von VITRAC (1897) mitgeteilten merkwürdigen, leider nicht obduzierten und daher ungeklärten Fall einer „symptomatischen“ Hämaturie ohne Veränderung der Blase bei einem Rectumcarcinom war es bei dem gänzlichen Fehlen von Störungen seitens des Darmes „schwierig, a priori das Bestehen eines Rectumcarcinoms zu vermuten“. Diese beiden Fälle zeigen eindringlich, daß man in einem Falle von Harnblutung sich und den Kranken nicht mit einer unklaren Diagnose, etwa „Blasenhämorrhoiden“, vertrösten und sich gegebenenfalls mit dem Aufhören der Blutung begnügen darf. Eine Harnblutung ist immer als ernstes Symptom zu werten, das vollständige Klärung der Lage unbedingt erforderlich macht — auch hinsichtlich eines eventuellen Rectumcarcinoms.

Eine Erkrankung des Urogenitalsystems kann besonders auch durch den Teil der Fälle von Rectumcarcinom vorgetäuscht werden, bei denen erst Stenosenerscheinungen von seiten des Darmes den Kranken auf seinen kranken Zustand aufmerksam machen, die also mit in Perioden und auch innerhalb solcher Perioden anfallsweise mit wechselnder Heftigkeit auftretenden Schmerzen, *Koliken*, einhergehen. Eine Verwechslung mit einer der zahlreichen, ebenfalls zu derartigen Koliken führenden Erkrankungen des Urogenitaltractus ist leicht möglich. Von diesen Erkrankungen nennen wir die wichtigsten: Nieren- und Harnleiterstein, die häufigen angeborenen Abnormitäten des Nierenbeckens und der Harnleiter, die beginnende Hydronephrose der Hydroureter, Knickung und Stenose des Harnleiters und schließlich die Tuberkulose der Nieren und Harnleiter, ferner Verengung des Darmes durch Kompression infolge von Geschwülsten des Uterus und Ovariums. Um bei Kolikzuständen die wahre Natur der Krankheit zu finden, ist daher zunächst festzustellen, ob es sich um Darmkoliken oder Koliken von seiten des Harntractus handelt. Läßt die digitale Untersuchung des Rectums ein stenosierendes Carcinom feststellen oder findet sich Blut oder Eiter im Urin, so ist die Beantwortung dieser Frage leicht. Kann aber die digitale Exploration des Mastdarmes keinen Aufschluß bringen, da das Carcinom zu hoch sitzt, und fehlen deutliche Veränderungen des Urins wie z. B. bei Hydronephrose oder Ureterstenose, so erwachsen Schwierigkeiten schon daraus, daß Störungen der Nieren- und Harnleitertätigkeit infolge des innigen Konnexes, in dem das Nervensystem über Nieren und Harnleiter mit dem des Magen-Darmtractus steht, sofort auch zu solchen der Magen-Darmfunktion, zu Appetitlosigkeit, Aufstoßen, Erbrechen, Stuhlverstopfung und unter Umständen hochgradigem Meteorismus, zu Darm spasmen und -koliken führen. Hier kann nur zielbewußte, beharrliche Untersuchung vor einer Fehldiagnose bewahren. Ist der urologische Befund gänzlich negativ, so muß man sich vor allem hüten, sich mit der beliebten Diagnose Ureterspasmen zu begnügen und bei ihr stehenzubleiben. Sorgfältige Untersuchung des Darmes ist hier unbedingt erforderlich. In manchen Fällen wird sich dann feststellen lassen, daß ein Rectumcarcinom die Ursache der Beschwerden ist und die vermutete urologische Affektion durch das Rectumcarcinom vorgetäuscht wurde.

Sehr große Schwierigkeiten können der Diagnose entstehen aus dem gleichzeitigen Vorkommen eines Rectumcarcinoms mit einer der oben genannten urologischen Erkrankungen, z. B. mit einem Nierenstein. Ein Nierenstein kann an sich allein völlig das Bild eines Mastdarmkrebses, namentlich eines hochsitzenden ergeben: Koliken, Erbrechen, Obstipation oder Durchfälle, und damit ein gleichzeitig vorhandenes Rectumcarcinom verdecken. Umgekehrt kann natürlich auch ein Rectumcarcinom einen Nierenstein verdecken. Die Frage, die hier zu beantworten ist, lautet also nicht Rectumcarcinom oder urologische Erkrankung, sondern Rectumcarcinom und urologische Erkrankung? Die Röntgenuntersuchung legt die Verhältnisse klar, aber nur mehrere Aufnahmen können entscheiden, ob außer einem Nierenstein vielleicht doch noch ein Rectumcarcinom vorliegt. Die eine nach gründlicher Entleerung des Darmes zuerst gemachte Aufnahme kann wohl den Stein erkennen lassen, aber erst eine weitere nach einem Kontrasteinlauf gibt Aufschluß, ob neben ihm noch eine Stenose des Rectums, ein Rectumcarcinom besteht. Im Zweifelsfalle sollte nie die Aufnahme solcher mehrfacher Photographien unterlassen werden.

Auch der Zustand der *Anurie* kann zu diagnostischen Irrtümern Anlaß geben und eine urologische Erkrankung als ätiologischen Faktor annehmen lassen, wo ursächlich in Wirklichkeit ein Mastdarmkrebs zugrunde liegt. Wie wir bereits dargelegt haben, kann die Kompression des Ureters durch ein Rectumcarcinom die Zeichen eines Ureter- oder Nierensteines auslösen und, sofern sie doppelseitig ist, eine Anurie zur Folge haben. Im Falle PAPIN (1908), wo ebenfalls bis zum Auftreten der urologischen Komplikation Darmsymptome gänzlich fehlten, erschienen der plötzlich aufgetretene ständige Harndrang und dann die 5tägige Anurie mit ihren Folgeerscheinungen so eindeutig rein urologisch bedingt, daß man bei der rectalen digitalen Untersuchung einzig und allein die Prostata und die Blase untersuchte und diese Untersuchung in der Annahme, es handle sich um eine Steinanurie, abschloß, ohne das große zirkuläre, deutlich ins Lumen vorspringende Rektosigmoidcarcinom zu entdecken.

Ein ziemlich verwirrendes klinisches Bild kann nach SCHWARTZ und BERGMANN (1937) verursacht werden durch die submuköse Ausbreitung eines Rectumcarcinoms, welches die *Prostata* überlagert. Bei einem ihrer Patienten fühlte man eine geringe Verhärtung gerade unter der Mucosa der vorderen Mastdarmwand. Diese wurde zuerst fälschlicherweise für ein Prostatacarcinom gehalten und erst nach sorgfältiger Untersuchung wurde entschieden, daß die krankhafte Veränderung ein primäres Carcinom des Rectums war. SCHWARTZ und BERGMANN erwähnen ferner, daß bei zwei ihrer weiblichen Patienten eine submuköse Ausdehnung des Rectumcarcinoms einen perirectalen Absceß verursachte, der Symptome in der Dammgegend machte. Sie nehmen an, daß ein solcher Vorgang beim Manne einen Prostataabsceß vortäuschen könnte und wahrscheinlich auch dafür gehalten würde.

In den Fällen von weit vorgeschrittenem sekundären Befall der Prostata durch einen Mastdarmkrebs dürfte es dem Kliniker oft schwer fallen, ja unmöglich sein, die Frage zu entscheiden, ob die Neubildung wirklich vom Rectum ausging und erst sekundär die Prostata ergriff oder ob nicht das Prostatacarcinom das Primäre war. Bemerkenswert erscheint in dieser Hinsicht der von ASTOR (1898) beschriebene Fall. Auch in diesem Falle scheint nach ASTOR die Neubildung des Rectums keine Anfangssymptome gemacht zu haben oder

wenn solche vorhanden waren, waren sie jedenfalls geringfügiger Art, so daß der Patient ihnen keine Beachtung schenkte. Der Kranke gab nur an, daß er 8 Tage vor seinem Eintritt in das Krankenhaus Beschwerden beim Urinieren bekommen habe und daß sich zugleich eine Geschwulst am Hodensack entwickelt habe. Die rectale Untersuchung ließ in der Gegend der Prostata einen apfelgroßen, leicht blutenden und sehr druckempfindlichen Tumor erkennen. Die klinische Diagnose lautete: Carcinoma prostatae. Zu dieser Zeit hatte das Carcinom bereits die Prostata ergriffen und schon seine zerstörende Wirkung an den Hoden ausgeübt, die dann zur Gangrän derselben führte. Es konnte daher, wie ASTOR hervorhebt, klinisch nicht mehr mit Sicherheit festgestellt werden, ob die Neubildung vom Rectum oder von der Prostata ausging. Erst die Autopsie ließ mit Sicherheit als den Ausgangspunkt des Neoplasmas das Rectum erkennen. In solchen zweifelhaften Fällen wird man zweckmäßigerweise bei der Differentialdiagnose die Tatsache berücksichtigen, daß bei sekundärem, von der Prostata ausgehendem Rectumcarcinom eine Ulceration der Schleimhaut doch nur sehr selten ist.

Diagnostische Schwierigkeiten und Fehler können sich auch ergeben bei dem mehrfach beobachteten Zusammentreffen von Rectumcarcinom mit Carcinom des *Ovariums*. Bei gleichzeitigem Vorkommen kann die leichter diagnostizierbare Eierstockgeschwulst das Darmleiden verdecken und ein primäres Carcinom vortäuschen, wie in besonders eindringlicher Weise der von KAYSER (1903) ausführlich beschriebene Fall zeigt, wo es sich um ein Carcinom des Rectums, des Uterus, der Scheide, der Blase, der Ovarien und der Haut handelte. Der Nachweis eines primären Carcinoms des Mastdarms konnte erst post mortem durch die histologische Untersuchung sicher geführt werden. Der Tumor, welcher als erstes objektives Krankheitssymptom festgestellt wurde und mehrere Monate hindurch beherrschend im Vordergrund der Krankheitserscheinungen stand, war das metastatisch erkrankte linke Ovarium. Noch 9 Monate nach der Feststellung des faustgroßen Ovarialcarcinoms fehlten schwerere Darmerscheinungen. Erst nach dieser Zeit traten Darmstenosensymptome auf und erst dann wurde das Rectumcarcinom entdeckt. Bei der früheren Digitaluntersuchung hatte sich der Mastdarm unverändert erwiesen. In einem von LAUTER (KAYSER 1903) beobachteten Fall wurde ein kindskopfgroßer, zerklüfteter Ovarialtumor entfernt. Nach wenigen Tagen Exitus infolge einer Perforationsperitonitis. Bei der Obduktion fand sich ein 7 cm hohes ulceriertes Mastdarmcarcinom, welches vollständig symptomlos verlaufen und daher nicht diagnostiziert worden war.

Wird ein Carcinom des Ovariums festgestellt, so muß man sich also vor allem die Frage vorlegen, ob es sich um ein primäres oder sekundäres Carcinom handelt. Die Beantwortung dieser Frage wird erleichtert durch die Berücksichtigung der von KAYSER gegebenen diesbezüglichen Hinweise. Bei primärer Erkrankung des Ovariums wird Einseitigkeit des Ovarialcarcinoms relativ selten beobachtet. Die primären Carcinome des Ovariums behalten entweder die ovoide Form bei oder sie verändern ihre Gestalt derart, daß sie Kugelform annehmen; sie bleiben jedoch meist frei bewegliche Geschwülste, welche keine Neigung zu ausgedehnten Verwachsungen zeigen. Anders verhält es sich mit den sekundären Ovarialcarcinomen, die zum Teil schon frühzeitig mit den Nachbarorganen verwachsen. Findet sich also ein einseitiges, feststehendes Ovarialcarcinom, so ist es nach KAYSER höchstwahrscheinlich sekundärer Art.

Um in einem solchen Falle den Ausgangspunkt der Neubildung bestimmen und danach sein therapeutisches Handeln einrichten zu können, ist es unerlässlich auch ein Carcinom des Rectums mit allen Mitteln entweder nachzuweisen oder auszuschließen.

Übergreifen und Einbruch des Rectumcarcinoms in die *Blase* können die Grundkrankheit ebenfalls verschleiern und der Diagnose zuweilen unüberwindliche Hindernisse setzen.

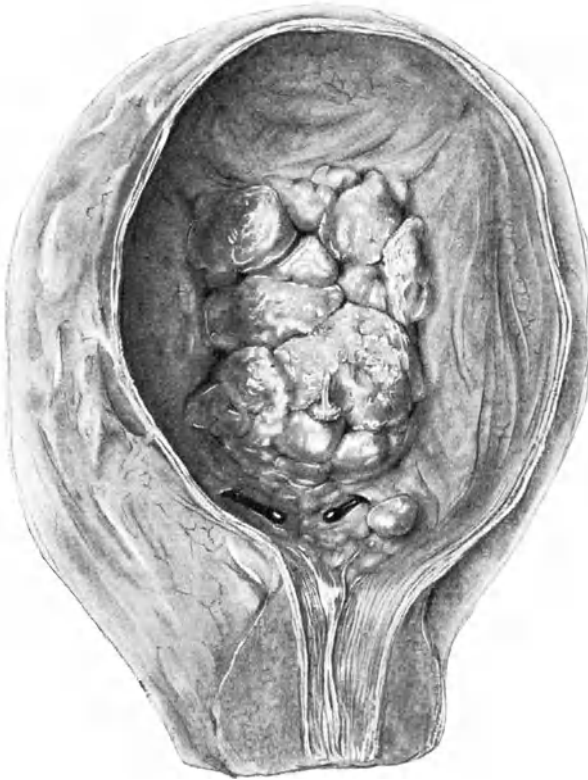


Abb. 13. Ausgedehnter Einbruch eines Sigmoid-Rectumcarcinoms in die Rückwand der Harnblase in Form polypöser Massen. (OBERNDORFER 1929.)

Falls die Geschwulst einer digitalen Palpation nicht zugänglich ist, so ergeben sich die Schwierigkeiten aus dem Umstand, daß das cystoskopische Bild keinerlei charakteristische Eigenschaften bezüglich der Veränderungen der Blase bei primärer und sekundärer Blasengeschwulst erkennen läßt, und daß ferner durch die fortgeleiteten

Entzündungserscheinungen von Uterus, eitrigen Prozessen des Ovariums und der Salpingen das gleiche Bild entstehen kann.

HECKENBACH (1929) ist der Auffassung, daß es praktisch nicht vorkommt, daß sich die sekundäre Blasengeschwulst so weit entwickelt hat, daß sie das Bild einer primären Geschwulst wiedergibt. Daß

diese Auffassung nicht zutreffend ist, ergibt sich schon aus der Betrachtung des in Abb. 13 dargestellten sekundären Blasencarcinoms, das sich von dem Bild eines primären Blasenkrebses in keiner Weise unterscheidet.

Weit schwieriger ist nach HECKENBACHS Meinung die Entscheidung bei den nicht vorgeschrittenen Fällen. Hier ergeben sich die Schwierigkeiten zweifellos in der Diagnose aus dem Umstand, daß diese Formen leicht zu infektiösen Entzündungen Anlaß geben und von den Erscheinungen derselben, Eiterung, Belägen, bullösem Ödem usw. überdeckt werden. Die Beurteilung, ob Geschwulst oder Entzündung, kann dann oft erst nach wiederholten sorgfältigen Beobachtungen des Blaseninnern erfolgen. Der Kundige wird die Erscheinungen, die das Tumorbild überdecken können, nicht so leicht übersehen. Zum mindesten wird er sich des Verdachtes einer malignen Erkrankung nicht erwehren können, weil gerade bei Sitz am Blasenboden und auch der Blasenhinterwand mit dieser

Möglichkeit immer zu rechnen ist. Für diese Fälle muß gefordert werden, daß eine Untersuchung der Nachbarorgane, also auch des Rectums nicht unterbleiben darf, eine Forderung, die auch bei anscheinend sicher primären Geschwülsten eigentlich als selbstverständlich erscheint.

Welch große diagnostische Schwierigkeiten sich bei Übergreifen und Einbruch eines Mastdarmkrebses in die Blase ergeben können, geht in besonders lehrreicher Weise aus den zwei von HECKENBACH mitgeteilten Fällen hervor, von denen der erste ein Blascarcinom vortäuschte und der zweite deutlich zeigt, wie die Darmgeschwulst mit ihren Komplikationen alle Anzeichen einer durchgebrochenen Pyosalpinx ergab. In solchen Fällen, in denen die Darmkrankung sich ohne jede Symptome entwickelt und die ersten Anzeichen sich durch Blasenstörungen für den Patienten bemerkbar machen, entwickelt sich nach Ansicht HECKENBACHS der Tumor atypisch nicht in der Richtung nach dem Hohlraum des Darmes zu, sondern gleich von Anfang an in die Blase hinein und tätigt hier das stärkste Wachstum. Die hier im Auszug wiedergegebenen beiden Fälle HECKENBACHS sind folgende:

48jähriger Mann. Seit 5 Wochen starke Miktionsbeschwerden. Rectal: Prostata nicht vergrößert. Cystoskopie: Fassungsvermögen 150 ccm. In der linken oberen Hälfte, etwa in der hinteren Grenze des Blasenscheitels eine dreimarkstückgroße, scharf umgrenzte, breitbasis aufsitzende, wenig in das Lumen vorspringende Geschwulst mit cystischer, traubenartiger Oberfläche. Cystographie o. B. Diagnose: Carcinom der Blase. Vorgeschlagene Operation abgelehnt. Wiederaufnahme nach 7 Monaten: Heftigste Blasenstenosen, dauernde Harnblutungen. Cystoskopie nicht möglich. Operation: Suprasympphysärer Querschnitt. Die Bauchwand ist von einem infiltrierenden Tumor durchsetzt. Nach Eröffnung des Peritoneums zeigt sich, daß eine Dünndarmschlinge in den Tumor einbezogen ist (Perforation in den Darm?). Operation wird abgebrochen. Nach 7 Tagen Exitus. Sektion: Blase mit dem Mastdarm und dem kleinen Becken verwachsen. Die Geschwulstmassen sind nahe dem Scheitel der Blase in diese eingebrochen und füllen die Blasenlichtung fast vollständig aus. Der Durchbruch ist ein knapp für den Finger durchgehendes Loch. Im Mastdarm findet sich etwa 15 cm oberhalb des Anus ein 6—7 cm im Durchmesser betragendes, mit wulstigen Rändern ausgestattetes Geschwür, von dem aus ausgedehnte Geschwulstmassen das kleine Becken füllen. Mikroskopisch: drüsiger Zylinderzellenkrebs.

HECKENBACH bemerkt zu diesem Fall, daß der Tumor, der so hoch war, daß er durch digitale Palpation nicht erreicht werden konnte, durch Rektoskopie vielleicht sichtbar geworden wäre, jedoch durch röntgenologische Untersuchung wahrscheinlich nicht; die Forderung nach einer eingehenden Darmuntersuchung würde hier auch nicht weiterhelfen, da diese Geschwülste auch nicht im Darm nach dem Lumen zu wachsen und damit den Untersuchungsmethoden nicht zugänglich sind. In diesen Fällen sind wir allein auf die Cystoskopie angewiesen.

69jährige Frau. Seit Februar 1928 plötzliche Fieberanfälle von 3—4tägiger Dauer, mit Schüttelfrost beginnend. Die fieberfreien Intervalle betragen mehrere Wochen. Bei einer gynäkologischen Untersuchung im Juli 1928 parametrisches Exsudat links neben dem Uterus festgestellt. 4 Wochen später parametrischer Tumor weitgehend zurückgegangen. Anfang August plötzlich auftretender Harndrang und heftigste Schmerzen in der Blase, besonders in der Harnröhre. Jedesmal nur wenig Urin entleert, am Schlusse der Miktion leicht blutiger Harn, dazu Diarrhöe. Im Urin, der bis dahin normal war, jetzt makroskopisch und mikroskopisch massenhaft Eiter. Die fieberfreien Intervalle werden immer kürzer, die Schmerzen in der Blase stärker. Letztere jetzt 12 und mehr Stunden anhaltend, dann plötzlich aufhörend; danach fließt reichlich Urin ab. Befund: Man hat das Gefühl im linken Unterbauch einen kleinkindskopfgroßen Tumor durchzutasten. Vaginal: Links neben dem Uterus ein flächenhaftes parametrisches Infiltrat, kein abgrenzbarer Tumor. Urin: eitrig, stinkend. Cystoskopie: Kapazität 50—70 ccm. Blase nur schwer reinzuspülen.

Diffuse Injektion und Auflockerung der Schleimhaut, beide Uretermündungen gerötet, spaltförmig. An der linken Hinterwand, mehr zum Scheitel zu gelegen, eine etwa fünfmarkstückgroße umschriebene Entzündung mit papillomatösen Schleimhautexcrencenzen, die das Bild eines papillären Carcinoms wiedergeben. Auch nach längerer Beobachtung läßt sich keinerlei Eiterrausscheidung feststellen. Es gelingt aber, inmitten dieser umschriebenen Entzündung einen Ureterkatheter etwa 5 cm hoch in eine Fistelöffnung einzuführen. Röntgenologisch: Die Kontrastfüllung, die durch den Ureterkatheter eingespritzt wird, führt in eine große, unregelmäßig begrenzte, retrovesical gelegene Höhle, die bis zur Symphysis sacroiliaca reicht. Diagnose: Pyosalpinx links, in die Blase perforiert. 3 Wochen später Fäkalurie. Colostomie. Exitus nach 3 Tagen. Nach dem histologischen Befund handelt es sich um einen drüsigen Krebs, vom Enddarm ausgehend, der in die Blase perforiert ist.

Auch diesen Fall reiht HECKENBACH in die Rubrik der Geschwülste, die gleich von Anfang an auf die Blase übergreifen. Auch hier fand HECKENBACH bei der Cystoskopie ein Bild, das „alle Merkmale eines papillären Carcinoms“ aufwies. Die Annahme einer Pyosalpinx als Ursache der Blasenveränderung erschien HECKENBACH auch dadurch begründet, daß „dieser circumscribte Blasenabschnitt mit den traubig angeordneten, opaken, gefäßlosen Blasen von KOLISCHER und LATZKO als bullöses Ödem und Zeichen eines durchbrechenden Abscesses von den umliegenden weiblichen Genitalorganen beschrieben worden ist“. Es zeigten sich also nur reaktiv entzündliche Veränderungen, die man keinesfalls als charakteristisch für ein übergreifendes Neoplasma bezeichnen kann. Das bullöse Ödem, das bei einer sich dicht an die Blase herandrängenden und diese befallenden Geschwulst auftritt, zeigt in seiner Form und seinem Aussehen keine Besonderheiten. Man kann daher diese Veränderungen der Blasenschleimhaut nur als ein ziemlich sicheres Zeichen einer sekundären Erkrankung der Blase auffassen. Eingehende genaue Untersuchungen müssen dazu führen, die Primärerkrankung zu erkennen, wobei die Möglichkeit eines Rectumcarcinoms nie außer acht gelassen werden darf.

Zum Schluß sei noch folgender von SCHWARTZ und BERGMANN (1937) mitgeteilter Fall angeführt, der ein Beispiel dafür ist, wie sich aus einem Krebs des Enddarmes ein großer entzündlicher Tumor entwickeln und ein primäres *Nierenneoplasma* oder einen retroperitonealen Tumor vortäuschen kann.

65jährige Frau. Während der letzten 7 Monate Schmerzen in der linken Lendengegend und im Bauch, Verstopfung und Gewichtsverlust. Bei der Untersuchung fand sich ein unbeweglicher, schmerzloser Tumor in der Größe einer Grape-fruit in der linken Lendengegend. Im Urin einige Leukocyten. Das klinische Bild war das eines retroperitonealen Tumors, vielleicht ursprünglich von der Niere ausgehend. Cystoskopie und Röntgenuntersuchung des Harnsystems ergaben keinen Aufschluß über einen eventuellen Zusammenhang von Tumor und Niere. Die Röntgenuntersuchung des Darmtractus ließ Verlagerung des Colon descendens nach rechts feststellen. Freilegung des Tumors durch Lumbotomie: Kein Zusammenhang mit der Niere; Tumor fixiert, weit infiltrierend. Probeexcision: Adenocarcinom. Nach 3 Tagen Exitus an Pneumonie. Sektion: Carcinom des Rectosigmoids, welches in das Mesenterium und den retroperitonealen Raum infiltrierend eindrang, wobei es gleichzeitig einen entzündlichen Tumor hervorrief.

Beziehungen des Urogenitaltractus zur Operabilität des Rectumcarcinoms.

Nach Stellung der Diagnose ergibt sich die Frage: Welche Rectumcarcinome sind als noch operabel zu bezeichnen? Bei Beurteilung dieser Frage interessiert uns hier vom urologischen Standpunkt aus vor allem die örtliche Operationsfähigkeit. In dieser Beziehung differieren die Gepflogenheiten und Ansichten

der verschiedenen Chirurgen noch recht weit voneinander, indem von einzelnen Fälle bereits als sicher inoperabel bezeichnet werden, die anderen noch als exstirpierbar erscheinen. Ja, man hat den Eindruck, daß die anatomische Indikationsstellung mancherorts völlig willkürlich ist.

Während man jetzt im allgemeinen hinsichtlich der Höhe des Carcinoms eine Einschränkung der Indikation zum radikalen Eingriff nicht mehr kennt, werden auch heutzutage noch die Grenzen der Operabilität in querer Richtung der Ausbreitung der Erkrankung gezogen, und zwar von Chirurg zu Chirurg verschieden.

Im allgemeinen beschränkt man die Untersuchung bezüglich Feststellung der Ausbreitung des Carcinoms in horizontaler Richtung auf die Prüfung der Beweglichkeit des getasteten Tumors. Fixation nach vorne bedeutet beim Manne das Übergreifen auf die Urethra, auf die Prostata, auf die Samenblasen, auf die Harnblase. Bei der Frau bedeutet die Fixation nach vorne das Übergreifen auf die hintere Vaginalwand, auf den Uterus; die vaginale Untersuchung kontrolliert den Befund.

Bezüglich der Häufigkeit der Fixation des Rectumcarcinoms nach vorne sei erwähnt, daß MANDL (1922) mitteilte, daß unter 400 Fällen das Rectumcarcinom 129mal vollkommen fixiert war, und zwar waren, was die Mitbeteiligung der einzelnen Urogenitalorgane der Tumorumgebung anbelangt, wie sich bei der Operation herausstellte, 31mal die Blase, 29mal Hinterwand der Vagina, 56mal Prostata, 21mal Uterus in geringerem oder größerem Ausmaß in den Tumor mit einbezogen.

Bei der Beurteilung der lokalen Verschieblichkeit muß aber besondere *Vorsicht* gefordert werden. Man kann sich sehr leicht über das Verhältnis des Tumors zu den benachbarten Beckenweichteilen täuschen. Die Schwierigkeit der Bewertung des klinischen Palpationsbefundes erhellt besonders daraus, daß sogar bei Ausführung der für viele Chirurgen für die Operation oder Nichtoperation entscheidenden digitalen Untersuchung in Narkose Irrtümer nicht ausgeschlossen sind. Wie andere Operateure, so fand auch VOGEL (1901) in einzelnen Fällen während der Operation sehr starke Verwachsungen, wo nach der Narkosenuntersuchung freie Beweglichkeit angenommen worden war. Auch CHALIER-MONDOR (1924) weisen nachdrücklich auf diesen Umstand hin. VOGEL erwähnt 2 eigene Fälle von solchen, vorher nicht zu konstatierenden Verwachsungen mit Prostata und Urethra. Bei dem ersten mußte die ganze Prostata mit der in ihr enthaltenen Urethra entfernt werden. Der Patient erlag dem Eingriff. Bei dem zweiten gelang es noch, den Tumor ohne Verletzung der Urethra abzuschälen. In solchen Fällen bewegen sich eben die Weichteile mit dem Tumor. Der Tastbefund allein kann uns also nicht darüber aufklären, ob tatsächlich das Carcinom noch auf das Rectum beschränkt ist oder nicht.

Ferner sagt uns der Tastbefund *auch bei sicher festgestellter Ausbreitung des Rectumcarcinoms nach vorne nicht, ob die getasteten Veränderungen wirklich carcinomatöser Natur sind oder nicht* (also rein entzündlicher Art). Die Beantwortung der Frage, welcher Art die Ausbreitung des Rectumcarcinoms ist, ob die palpatorischen Befunde bestimmte Schlüsse auch auf die anatomische Ausbreitung des Carcinoms zulassen, war und ist aber auch heute noch vielfach von größter Bedeutung für die Bestimmung des Begriffes der Operabilität,

für die Indikationsstellung überhaupt und für die Frage der Ausdehnung des Operationsverfahrens einerseits in klinisch palpatorisch noch leichten beginnenden und andererseits in klinisch palpatorisch weit vorgeschrittenen und deshalb schon fast ganz inoperabel erscheinenden Fällen.

Früher war man allgemein der Meinung, daß, wenn einmal die Infiltration des Paraproktiums und der Nachbarorgane die Beweglichkeit des Rectums fast völlig oder ganz aufgehoben hatte, diese Veränderungen dann auch durch carcinomatöse Massen bedingt seien und eine Operation nicht mehr in Frage käme. Heute wissen wir, daß auch breitere Verlötungen des Mastdarmkrebses und sogar stärkere Vermauerung mit der Umgebung keineswegs beweisend sind dafür, daß diese Gewebsverbindung gleichfalls krebsiger Natur ist (FINSTERER, A. W. FISCHER, WESTHUES, zit. nach E. SEIFERT 1937). „Die stärkste Vermauerung des Carcinoms im kleinen Becken besagt nichts über seinen örtlichen Zustand; man sollte doch nie vergessen, daß diese Verbackung mit der Umgebung meistens nicht auf das infiltrierende Wachstum des Carcinoms selbst, sondern auf die begleitende entzündliche Reaktion in dem umgebenden Gewebe zurückzuführen ist“ (WESTHUES 1934). WESTHUES konnte sich bei seinen Untersuchungen immer wieder davon überzeugen, daß man bei stärkerem Festsitzen des Carcinoms hieraus keinerlei Schlüsse auf das örtliche Wachstum des Carcinoms selbst ziehen kann, daß also in dieser Hinsicht jeglicher Parallelismus fehlt. Seines Erachtens könnten viele Chirurgen, deren niedrige Indikationsstellung größtenteils auf das angebliche Festsitzen des Carcinoms zurückzuführen ist, diese Indikation wesentlich erweitern, wenn sie dieses Festsitzen des Carcinoms nicht allzu ernst bewerteten. Denn sofern eine gute, übersichtliche Operationsmethode zur Anwendung gelange (sacrales Verfahren nach GOETZE), bereite dieses Festsitzen meistens keine nennenswerte Schwierigkeiten. Als Gegenindikation zur Operation sollten nach WESTHUES in dieser Hinsicht nur die ganz groben Fälle gelten dürfen.

Es ist klar, daß bei der Entscheidung der Frage, ob man bei mehr oder minder ausgedehnter Miterkrankung der benachbarten Urogenitalorgane noch die Radikaloperation versuchen soll oder nicht, außer der Wahl der Operationsmethode zu berücksichtigen ist, daß Operabilität ein Begriff ist, der sich in gewissem Grade mit der Qualität der Technik wandelt. Es ist allerdings zu betonen, daß in diesem Sinne Operabilität ein Begriff ist, der nicht parallel geht mit Heilbarkeit. Bei einem sehr guten erfahrenen Operateur ist manches operabel, was sich doch als unheilbar erweist.

Wenn es auch klar ist, daß auf Grund des Palpationsbefundes Carcinome mit rein entzündlichen Veränderungen des Beckenbindegewebes zu inoperablen gestempelt werden in Fällen, die rein nach der anatomischen Ausbreitung des Carcinoms betrachtet doch noch vollkommen entfernbar wären, und die Forderung von WESTHUES, das Festsitzen des Carcinoms nicht allzu ernst zu bewerten, sicherlich berechtigt ist — zumal so lange wir uns beim Rectumcarcinom nahezu ausschließlich mit operativen Maßnahmen zur Bekämpfung des Carcinoms helfen müssen — so ist es aber ebenso sicher, daß die Radikalität des operativen Eingriffes eine optimale Grenze finden muß.

Was den diesbezüglichen Standpunkt der Erlanger Klinik anbelangt, so wurde von GOETZE (1936) darauf hingewiesen, daß vor allem krebsige Einbrüche in die Ureteren, die Harnblase und die Urethra in der Regel als Kontra-

indikation gegen jeglichen radikalen Operationsplan gelten sollten, daß also *die Harnwege die optimale Grenze für den möglichst radikalen Eingriff* darstellen sollen.

Ergibt sich die Notwendigkeit einen Teil der Harnwege eröffnen oder reseziieren zu müssen, so bedeutet dies eine strikte Kontraindikation gegen die radikale Operation. Nicht deshalb, weil die Operation technisch zu schwierig würde. Blasenresektionen sind ja schon oft gemacht worden und sind, selbst wenn sie die Neueinpflanzung eines Ureters fordern, nichts Besonderes mehr. Der Grund liegt in der recht ungünstigen postoperativen Prognose solcher Fälle und in den denkbar geringen Chancen für eine radikale Heilung. GOETZE (1936) betont, daß auf solche Weise operierte Patienten über kurz oder lang mit großer Wahrscheinlichkeit an Harnfisteln und anschließender aufsteigender Pyelonephritis zugrunde gehen. KIRSCHNER (1932) hält ein bereits die Harnröhre oder Blase ergreifendes Rectumcarcinom ebenfalls für inoperabel, weil die Resektion dieser Organe den Kranken einer ungewöhnlichen Gefahr und einem zumeist langen und qualvollen Krankenlager aussetzt und in der Regel bald von einem Rezidiv gefolgt wird. HOCHENEGG hält die Fixation gegen die Blase für eine Kontraindikation, „da eine hierdurch nötig gewordene Resektion der Blase den Eingriff zu sehr kompliziert und die Chancen zu ungünstig gestaltet“ (zit. nach CLAIRMONT 1925). Auch CHRISTEN (KRÖNLEIN) (1900) schreckt vor der Verletzung der miterkrankten Blasenwand zurück wegen der Gefährlichkeit des Eingriffes, indem oft eine Urinfistel als schwere Komplikation hinzutrete. CHALIER-MONDOR (1924) halten den Einbruch des Carcinoms in die Blase für eine absolute Kontraindikation und betonen, daß man den Kranken nicht dem Risiko eines schnellen Todes infolge von Harninfektion, wie KOCHER in einem Fall beobachtete, oder einer fast unheilbaren Urinfistel ausliefern dürfe. Auch REICHLÉ-TIETZE (1927) sind der Ansicht, daß der mit Resektion der vom Krebs ergriffenen Blase verbundenen Operation, wenn sie überhaupt überstanden wird, das Rezidiv auf dem Fuße folgt. Auch für die meisten anderen Chirurgen ist mit der Miterkrankung der Blase bzw. der übrigen dem Rectum benachbarten Harnwegsabschnitte die Inoperabilität ohne weiteres gegeben. Doch hat das Übergreifen des Carcinoms auf die Harnblase einzelne Operateure nicht gehindert unter Resektion der Harnblase mit folgender Naht das Rectumcarcinom zu extirpieren. Wenn auch erfolgreiche Einzelbeobachtungen obigen Angaben entgegengesetzt sein könnten, so werden sie doch an den generellen Tatsachen, die zu einem *Noli me tangere* der Harnwege beim Rectumcarcinom zwingen, nichts ändern können.

Soweit die Operation ohne Eröffnung der Harnwege durchgeführt werden kann, soll sie jedoch so radikal wie möglich gestaltet werden. Entsprechend den angeführten WESTHUESSchen Feststellungen wird man im allgemeinen bei Festsitzen des Rectumcarcinoms z. B. an der Blase eher zuwenig als zuviel wegnehmen, man wird den Fall eher als inoperabel erklären als noch operabel. Für GOETZE (1936) besteht eine primäre, also präoperative Kontraindikation gegen eine örtliche radikale Operation nur dann zu Recht, wenn der Krebseinbruch cystoskopisch direkt gesehen werden kann. Die Entscheidung fällt der Befund *intra operationem*. HOCHENEGG scheute sich nicht Schichten der Blase wegzunehmen. MAYO hält den Fall noch für operabel, wenn nur die Muscularis der Blase ergriffen ist, aber nicht die Mucosa (zit. nach CLAIRMONT 1925).

Von größter Bedeutung hinsichtlich der Frage, ob man ein Rectumcarcinom als operabel oder inoperabel betrachten soll, ist also der Befund in der Blase. Anamnese, Miktionsbeschwerden, chemische und mikroskopische Harnuntersuchungen sagen uns da gewöhnlich nichts (GOETZE 1936). Es erhebt sich nun die Frage, was die Cystoskopie uns leisten kann hinsichtlich der Diagnose der Ausbreitung des Rectumcarcinoms auf die Blase und der Fragestellung, ob man das Rectumcarcinom noch entfernen oder belassen soll.

CHALIER-MONDOR (1924) und HARTMANN (1931) weisen darauf hin, daß die beim herannahenden Rectumcarcinom sich einstellenden sekundären Veränderungen im cystoskopischen Bilde sich ganz so verhalten wie beim Uteruscarcinom. Speziell das Rectumcarcinom betreffende cystoskopische Befunde lassen sich in der Literatur leider nur in sehr geringer Anzahl feststellen. Außer in den an anderer Stelle bereits mitgeteilten Fällen von HECKENBACH (1929) finden sich cystoskopische Protokolle nur noch bei MONDOR (1914), der wohl als erster derartige Befunde veröffentlichte. Es ist dies um so bedauerlicher, als auch die Beziehungen zwischen Blasenbefund und Fortgeschrittensein des Uteruscarcinoms noch nicht völlig geklärt sind. Es besteht jedoch kein Grund zur Ablehnung der Annahme von CHALIER-MONDOR und HARTMANN, da auch von gynäkologischer Seite darauf hingewiesen wird, daß die beim Uteruscarcinom cystoskopisch feststellbaren Veränderungen nicht spezifisch für das Uteruscarcinom seien, sondern auch bei anderen Prozessen, die sich in der Nähe der Harnblase abspielen, vorkommen können und ferner die cystoskopischen Befunde, die MONDOR (1914) und HECKENBACH (1929) mitteilen, mit denen beim Uteruscarcinom so gut wie gänzlich übereinstimmen. Wir sind überzeugt, keinen Fehlgriff zu tun, wenn wir bei der Schilderung der durch die Cystoskopie nachweisbaren Veränderungen beim Rectumcarcinom und ihrer operationsprognostischen und operationsindikatorischen Bewertung in Anbetracht der nur sehr spärlich in der Literatur vorliegenden cystoskopischen Berichte beim Rectumcarcinom zu deren Ergänzung die entsprechenden Verhältnisse beim Uteruscarcinom auf das Rectumcarcinom übertragen. Wir tun dies in Anlehnung an die diesbezügliche Darstellung von STOECKEL (1938), der auf diesem Gebiete wohl die größte Erfahrung besitzt.

Wenn ein flächenhaft wachsendes Carcinom von außen an die Blasenwand herantritt, so reagiert die Blase wie auf jede Zirkulationsstörung mit Ödem, das um so intensiver sich entwickelt, je tiefer das Carcinom in die Blasenwand eintritt. STOECKEL neigt zu der Ansicht, daß von den beiden cystoskopisch feststellbaren Ödemarten das *bullöse Ödem* (KOLISCHER) das früher und schneller auftretende ist und auch die flüchtigere Ödemform darstellt, während das *Wandödem* (STOECKEL) die spätere, schwerere und intensivere Reaktion der Blasenwand ist, und hat das bullöse Ödem als das erste, das Wandödem als das zweite Stadium der Blasenreaktion bezeichnet.

Das bullöse Ödem ist ein reines Schleimhautödem. Die Schleimhaut reagiert am leichtesten auf Störung und quillt auf, indem sich das Epithel blasig abhebt. Blase reiht sich dicht an Blase, so daß durch einen Blasenhaufen ein blasenmolenähnliches Bild entsteht, nur mit dem Unterschied, daß die Ödemblasen zarter, duftiger und heller sind. Ihre Größe wechselt, kleine Blasen stehen neben großen.

Das Wandödem ist eine kissenartige Bildung, die zur Verdickung auch der tieferen Wandschichten führt. Die nebeneinander entstehenden, kissenartigen Schwellungen sind gewöhnlich durch ödemfreie Streifen voneinander getrennt, die beim Wachsen des Wandödems tiefe Einschnitte bilden. Je tiefer das Carcinom in die Blasenwand einwächst, um so mehr verschwindet die Weichheit des Ödems, um so starrer wird das Bild. Die Kissen werden zu schroffen Falten, die erstarrten Wellen gleichen; das Ödem wird zur Infiltration verformt.

Beide Ödemarten treten oft nacheinander auf, man kann aber aus der Reihenfolge ihres Auftretens nichts Sicheres folgern. Es ist nicht so, daß das bullöse Ödem immer zuerst auftritt und ein sicheres Frühsymptom für das Heranwachsen des Carcinoms an die Blasenwand ist. Man findet auch bei noch begrenzten Carcinomen lediglich Wandödem und bei den fortgeschrittensten Fällen vorwiegend bullöses Ödem. Man sieht auch oft beide Formen nebeneinander und aufeinander, also Blasenbildung neben durchgreifender ödematöser Schwellung und Blasenbildung auf kissenartig verdickter Gesamtwandung. In anderen Fällen macht das zuerst auftretende bullöse Ödem dem Wandödem Platz und verschwindet in dem Tempo, in dem das Wandödem wächst. In wieder anderen Fällen fehlt es vollkommen und tritt überhaupt nicht auf.

Die Inkonstanz des cystoskopischen Befundes hat nach STOECKEL seinen Grund wohl vor allem darin, daß die verschiedenen Blasen auf die Carcinom-attacke verschieden rasch und verschieden intensiv reagieren, und daß die Attacke sehr verschieden rasch vorwärts dringt. Das Typische ist, daß das Carcinom die Zirkulation der Blasenwand um so mehr beeinflusst, je mehr es sich ihr nähert, und daß die Zirkulationsstörungen im cystoskopischen Bilde im Tempo dieser Annäherung wachsen, sich beim Einwachsen des Carcinoms erheblich steigern und mit der Gewebseinschmelzung ihren höchsten Grad erreichen.

KOLISCHER schloß aus dem bullösen Ödem, daß ein entzündlicher Tumor der Blase anliegt (zit. nach STOECKEL). Diese Deutung hat sich, wie STOECKEL ausführt, als richtig erwiesen und auch bei Carcinom ist die Blasenbildung auf der Schleimhaut nicht eine Reaktion auf das Carcinom selbst, sondern auf die mit ihm verkoppelte, reaktive Entzündung an seiner Peripherie. Die Ansicht von MONDOR (1914), daß jedes Ödem der Blase beim Rectumcarcinom Übergreifen des Carcinoms auf die Blase bedeutet, ist jedenfalls völlig unrichtig. Die Frage also, *ob man cystoskopisch feststellen kann, wieweit ein auf der Blaseninnenfläche noch nicht sichtbares Carcinom an der Außenfläche der Blase schon vorgedrungen ist*, ist nach STOECKEL zu *verneinen*; sichere Rückschlüsse lassen sich jedenfalls nicht ziehen. Die Feststellung, daß die Blase bereits carcinomatös miterkrankt ist, läßt sich nur bei positivem cystoskopischen Befund (Krebsnester in der Schleimhaut, Krebsgeschwür auf der Schleimhaut) machen — bei negativem cystoskopischen Befund (keine Nester, keine Geschwüre) läßt sich die Frage nach der Mitbeteiligung nicht mit Sicherheit verneinen. In diesem Zusammenhange sei darauf hingewiesen, daß die Unterscheidung des bullösen Ödems von submukösen Carcinomknollennestern nicht immer ganz einfach ist. STOECKEL schreibt, daß Einzelbläschen und Einzelknollen oft gleich groß sind, gleich rund und gleich hell, daß aber bei dem Bläschen das Duftig-Zarte, bei dem Knöllchen das Kompakte charakteristisch und auch mit dem Auge erkennbar ist. Zudem sind beim bullösen Ödem meistens sehr viele Bläschen vorhanden und vor allem auch viele, die die Größe des Carcinomknollens erheblich überragen.

Wenn auch bezüglich der Operabilität im Sinne GOETZES Sicherheit, und zwar im negativen Sinne, nur der positive Carcinombefund in der Blaseschleimhaut geben kann, so kann man aus dem cystoskopischen Ödembild doch schon einiges herauslesen. Man kann nach STOECKEL gewöhnlich erwarten, daß beim Blasenwandödem innigere Verwachsungen, eine stärkere Fixation der Blase vorhanden und somit bei der Operation eine schwierigere Ablösung der Blase zu erwarten ist. Ausnahmen kommen aber doch vor. Es ist nach STOECKEL jedenfalls nicht angängig, aus dem bullösen Ödem auf eine noch wenig ausgeprägte Fixation der Blase, aus dem Blasenwandödem dagegen auf eine feste Verwachsung zwischen beiden mit Sicherheit zu schließen — dort die Operation technisch für leicht, hier bezüglich der Blase für schwer zu erklären. Das kann so sein, braucht aber nicht so zu sein. Wohl sind die Blasen mit Wandödem gewöhnlich schwer zu präparieren, aber die Blasen mit bullösem Ödem durchaus nicht immer leichter oder gar leicht. STOECKEL faßt sein Urteil bezüglich der „Schwere“ der beiden Ödemarten dahin zusammen, daß er sagt: „Schwere“ Befunde im cystoskopischen Bild lassen mit einiger Wahrscheinlichkeit auch „schwer“ zu mobilisierende Blasenwände erwarten, aber leichte Befunde versprechen nicht sicher eine Leichtigkeit bei der Blasenpräparation. Es sei hier der Vollständigkeit halber noch darauf hingewiesen, daß bei der operationsprognostischen Beurteilung solcher Fälle die operative Technik natürlich sehr mitspricht. Der sehr gute Techniker findet eine Blase, die Wandödem zeigt, manchmal sehr leicht ablösbar, während der technisch Ungeübte, der gleich in eine falsche Schicht kommt, von ungewöhnlicher Fixation der Blase und dann von einem Parallelismus zwischen cystoskopischen und operativen Befund spricht, der tatsächlich nicht besteht (STOECKEL).

Das zweite Auffallende und Veränderte ist in bestimmten Fällen die *Dislokation des Blasenfundus* bzw. die *Verdrängung der Blasenwand*. Ein solcher Befund wird operationsprognostisch höchstwahrscheinlich ganz bedeutungslos sein, wenn die Blase, abgesehen von der Dislokation, völlig unbeteiligt, also in ihrer Struktur und Vascularisation unverändert, frei von Ödem ist, dagegen kann er auch sehr bedeutungsvoll sein, wenn nicht nur mechanische, sondern auch zirkulatorische Momente mitspielen, die Blasenwand nicht nur vorgewölbt bzw. der Blasenfundus nicht nur hochgehoben, sondern auch durch Stauung und Ödem aufgewölbt ist. Statt weiterer Schilderung kurz das von MONDOR (1914) mitgeteilte Beispiel.

66jähriger Mann. Am 18. 1. 11 Klinikaufnahme wegen vollständiger Stuhl- und Windverhaltung. Sofortige Colostomie. Seit Juni 1911 zunehmende Darmsymptome und Abmagerung. Seit Dezember 1911 terminaler Miktionschmerz. Rectalpalpation: In der Ampulla recti ein quergestellter, hauptsächlich nach links sich erstreckender, exulcerierter Tumor. Rectoskopie: 9 cm oberhalb Anus eine die vordere Mastdarmwand einnehmende, 7 cm weit nach oben sich erstreckende, knollige, kompakte, leicht blutende, festsitzende Geschwulst. Im Bereich der Geschwulst inkomplette Stenose des Rectums. Cystoskopie: Linke Wand der Blase und angrenzender Teil des Blasenbodens hochgehoben und stark in Blase ragend, bedeckende Schleimhaut dunkelrot, ohne Exulcerationen oder Wucherungen. Recessus retrouretericus zeigt dichtes Netz erweiterter Capillaren. Übrige Blase o. B.

Alles in allem können wir sagen, daß wir uns *durch die Cystoskopie zwar nur in ganz extremen Fällen* (positiver Carcinombefund) *ein genaues Bild über die Ausdehnung des carcinomatösen Prozesses selbst bilden können*, daß sie es uns *aber ermöglicht, zu erkennen, ob wir es im gegebenen Fall mit besonderen technischen Schwierigkeiten zu tun haben werden oder nicht.*

KICKHAM und BRUCE (1939) fanden unter 48 Mastdarmkrebsfällen, bei denen die Cystoskopie auf Grund blasenverdächtiger Symptome vor der Resektion des Mastdarmes oder im inoperablen Stadium ausgeführt worden war, 18mal (in 37,5%) Anzeichen von extravasicalem Druck und 12mal (in 25%) Veränderungen, die auf wirklichen Befall hinwiesen (die überraschende Höhe dieser Zahlen ergibt sich aus der geringen Zahl der Kranken, bei denen die Spiegelung vorgenommen wurde, die selbst schon eine Auslese darstellten).

Bezüglich der für die Operationsindikation wichtigen Klärung der Frage einer Mitaffektion eines oder beider *Ureteren*, einer Ureterstenose, möchten wir der Cystoskopie beim Rectumcarcinom nicht die Bedeutung zumessen wie verschiedene Gynäkologen beim Uteruscarcinom. Gewiß gehört die Prüfung der Funktion des Harnleiters zur Diagnose einer Miterkrankung des Ureters. Aber es ist ein Irrtum zu glauben, wie es vielfach der Fall ist, daß diese Frage durch die Cystoskopie allein beantwortet werden kann. Es erscheint hier am Platze darauf hinzuweisen, daß es sehr schwer ist, aus der Häufigkeit bzw. Seltenheit der Harnstöße ein Kriterium für normale oder pathologische Funktion zu gewinnen, da diese individuell und auch beim gleichen Individuum in außerordentlich weiten Grenzen schwankt. Ferner muß sich der Untersucher davor hüten, aus dem Fehlen sichtbarer Harnstöße auf fehlende Ejaculation zu schließen. Scheinbare „Leerkontraktionen“ sind meistens Rétraktionen nach einem unsichtbaren Harnstoß. Auch völlige Ruhe des Ostiums beweist nicht, daß kein Urin aus der betreffenden Niere in die Blase gelangt. Hier zeigt die *Verbindung der Cystoskopie mit der Indigocarminprobe*, bei der wir den Harnstoß sichtbar machen, ihren außerordentlichen Wert. Die Blaufärbung des Harnes soll hier weniger der Prüfung der Nierenfunktion dienen, sondern in erster Linie der direkten Beobachtung der Ureterfunktion. Wenn auch die Indigoskopie uns auf das Vorhandensein einer Stenose des Ureters hinweisen kann, so ist sie aber nicht imstande uns über das Verhalten des Carcinoms zur Ureterwand selbst Aufschluß zu geben. Auch die *Röntgenphotographie mit künstlichem Kontrast*, das souveräne Hilfsmittel zur Diagnose der Ureterstenose, wird nur in den ganz seltenen Fällen von wirklichem Carcinomdurchbruch uns unter Umständen ein genaues Bild liefern können.

In der Regel wird uns ein positiver Befund am Ureter beim Rectumcarcinom nur zeigen, daß der Ureter durch carcinomatöse oder entzündliche Infiltration mehr oder weniger komprimiert ist und daß deshalb seine Auslösung auf Schwierigkeiten stoßen wird.

Weit schwieriger als bezüglich der Harnwege ist die Entscheidung bezüglich der *Genitalorgane*, ob wir bei einem nach vorne fixierten Rectumcarcinom mit der carcinomatösen oder mit der gut operablen entzündlichen Verbackung zu rechnen haben. Nur in ganz extremen Fällen kann man die Art der Fixation mit Sicherheit feststellen, so z. B. wenn die vaginale Untersuchung einen Einbruch in die Vagina ergibt. Der Einbruch des Carcinoms in die Prostata hingegen ist mit unseren klinischen Untersuchungsmethoden nicht mit genügender Sicherheit zu erfassen. Diese Mangelhaftigkeit der Ergebnisse der örtlichen Untersuchung braucht man aber nicht zu bedauern, denn die Genitalorgane bilden — nach der derzeitigen Auffassung wohl der meisten Chirurgen — *keine Grenzen bei der Radikaloperation des Rectumcarcinoms*. GOETZE (1936) betont, daß die Genitalorgane uns nur geringe Schwierigkeiten machen. Uterus und Vagina,

Samenblasen und Prostata lassen sich unschwer ganz oder teilweise exstirpieren, wenn wir tatsächlich intra operationem den krebsigen Befall sehen oder vermuten.

Relativ am harmlosesten ist nach KIRSCHNER (1932) die Mitbeteiligung der weiblichen Genitalorgane. Auch nach KIRSCHNER lassen sich die weiblichen Genitalien ganz oder teilweise im Zusammenhang mit dem Mastdarm entfernen, ohne daß hierdurch der Eingriff in bedrohlicher Weise vergrößert oder seine Aussichten auf Dauerheilung entscheidend gemindert würden. MANDL (1922) schreibt, daß Fixationen an den Genitalorganen keine Gegenanzeige bieten und Teile des Uterus, Ovars, der Vagina bei Verdacht auf Erkrankung mitreseziert werden. Etwas ungünstiger liegen die Verhältnisse bei einer Mitbeteiligung der Prostata. Genügt zur Beseitigung der Geschwulst die Abtragung des hinteren Teiles der Vorsteherdrüse ohne Eröffnung der Harnröhre, so bedeutet dieser Eingriff keine besondere Erschwerung des Vorgehens. Auch die Totalexstirpation der Prostata mit der sie durchziehenden Harnröhre ist nach KIRSCHNER nicht übermäßig gefährlich und heilt zumeist ohne eine dauernde Urinfistel.

Jedenfalls ist es besser in einem verdächtigen Fall die Genitalorgane großzügig wegzunehmen, als durch ihr Zurücklassen die Radikalität des Eingriffes in Frage zu stellen. Auch WESTHUES, der in all seinen sehr genau untersuchten Fällen von Festsitzen des Carcinoms an Uterus und Vagina nach der Operation an Hand des Operationspräparates sich davon überzeugen konnte, daß eine Abpräparierung dieser Organe möglich gewesen wäre ohne die Radikalität zu gefährden und das Festsitzen des Carcinoms nur entzündlich bedingt war, schlägt vor in allen klinisch ähnlich gelagerten Fällen von vermutetem Krebs einbruch, die scheinbar gefährdeten Teile von Uterus und Vagina mitzuentfernen, besonders wenn man eine Operationsmethode anwendet, die diese zusätzlichen Eingriffe unbedeutend und leicht erscheinen läßt (besonders auch die sacrale Methode nach GOETZE).

Es erscheint WESTHUES nach wie vor ratsam, auch in allen verdächtigen Fällen von Festsitzen des Carcinoms an der Prostata Teile derselben vorsichtshalber mit zu entfernen, obwohl er auch hier sich oft nach der Operation davon überzeugen konnte, daß die Prostata vom Rectum hätte abgeschoben werden können, ohne die Radikalität zu gefährden. Er rät dazu besonders auch deshalb, weil bei gewaltsamem Abschieben die oft hauchdünnen trennenden Schichten einreißen und damit das Carcinom aufbricht. Aber auch bei tatsächlichem Einbruch in die Prostata erscheint WESTHUES eine Radikaloperation in vielen Fällen noch recht gut möglich, denn meistens ist es nach seiner Erfahrung nicht so, daß nach dem Einbruch sofort die ganze Prostata mit carcinomatösen Massen überschwemmt wird, sondern auch dann scheint sich das Carcinomgewebe noch längere Zeit örtlich gegen das übrige Prostatagewebe abzugrenzen. Jedenfalls konnte WESTHUES wiederholt feststellen, daß nach Resektion der Prostata weitere Scheiben, die nachträglich von der Prostata probatorisch entnommen wurden, histologisch frei waren von Carcinom.

Es läßt sich also mit guten Gründen sagen, daß bei Mitaffektion der Genitalorgane die Indikation zur Radikaloperation sehr weitherzig gestellt werden darf, besonders bei Anwendung einer Operationsmethode, die örtlich einwandfreie Übersicht gewährt (sacrales Verfahren nach GOETZE). Außer den deutschen Chirurgen ziehen auch die französischen Operateure die Indikation sehr weit, wie z. B. QUÉNU, CHALIER-MONDOR (1924), HARTMANN (1931) und DUCUING-

GRIMOUD (1938). QUÉNU macht aber darauf aufmerksam, daß die Ausdehnung auf Uterus und Vagina immerhin ein schlechtes prognostisches Zeichen sei, weil der embryonale Gewebscharakter der Scheide sowie des Uterus, der ihnen die Anpassung an ihre physiologischen Funktionen gestattet, sie auch für eine rasche Propagation des Neoplasmas geeignet mache (zit. nach CHRISTEN 1900).

Auffallend sind die diesbezüglichen engen Indikationen der englischen und amerikanischen Autoren. MANDL (1922) erwähnt SMITH und BACK. BARNEY und KELLEY (1937) stimmen D. F. JONES darin zu, daß im allgemeinen die Einbeziehung der Prostata eine Katastrophe bedeutet, bei der wenig oder gar nichts getan werden kann, außer palliativer Behandlung. COLLER und RANSOM (1936) schreiben, daß ihre Fälle als hoffnungslos angesehen wurden, sobald die Gebärmutter, die Adnexe, die Scheide oder die Vorsteherdrüse ergriffen waren.

Es sei hier schließlich auch noch der operationsprognostischen und operationsindikatorischen Beziehungen der nicht so seltenen Kombination von *Prostatahypertrophie* und Rectumcarcinom gedacht. Der Vollständigkeit halber sei auch die in solchen Fällen in Betracht kommende Behandlung mit einigen Worten berücksichtigt.

GOETZE (1936), der darauf hinweist, daß wir entsprechend dem carcinomfähigen Alter und dem Überwiegen des männlichen Geschlechtes bei regelmäßiger und sofortiger Voruntersuchung verhältnismäßig häufig als Nebenbefund eine Prostatahypertrophie mit oder ohne Beschwerden finden, betont, daß die Prostatahypertrophie eine ernst zu nehmende Komplikation bedeutet und unter allen Umständen vor der Operation die sorgfältigste Klärung der Frage erfordert, ob eine manifeste oder latente sekundäre Niereninsuffizienz dahinter steckt. Die infauste Prognose bei den in einem solchen Zustand operierten Patienten ist bekannt. GOETZE hebt hervor, daß jedoch eine geeignete Vorbehandlung der entsprechenden Fälle sehr wohl viele solcher Kranker operationsreif zu machen vermag.

In Anbetracht der absolut letalen Prognose, die durch das Rectumcarcinom gegeben ist, in Berücksichtigung des voraussichtlich qualvollen Verlaufes ließ sich auch HOCHENEGG (1916) durch die Prostatahypertrophie mit ihren Konsequenzen vor dem Wagnis der Operation nicht abschrecken.

MILLIGAN (1932) rät die Entfernung der Prostata, ehe das Rectum angegangen wird, um Komplikationen von seiten der Harnwege zu verhindern. Er führt aus, daß erfahrungsgemäß die Gefahren fortbestehender postoperativer Urinretention und schwerer Harnwegsinfektion stark zunehmen, wenn ein Patient, der an vergrößerter Prostata mit Restharn leidet, sich zuerst der Excision des Rectums unterzieht, und daß aus diesem Grunde allein es ratsam ist, die vergrößerte Vorsteherdrüse vor der Entfernung des Rectums zu exstirpieren, wenn Gefahr wegen beeinträchtigter Nierenfunktion besteht, die Blase suprapubisch zu drainieren. Die suprapubische Wunde sollte man nicht zuheilen lassen; die Blase sollte durch die suprapubische Fistel so lange drainiert werden, bis die Excision des Rectums ausgeführt sei, wodurch man erfolgreich die zeitweilige postoperative Retention überwachen könne. Bei keinem seiner Fälle mit Prostataektomie hat die Colostomie die Heilung der suprapubischen Wunde verhindert, wenn sowohl die Colostomie als auch die suprapubische Fistel angelegt wurde.

Nach GABRIEL (1932) sollte jedenfalls vor der Mastdarmkrebsoperation die Nützlichkeit der Prostataektomie sorgfältig in Erwägung gezogen werden. Wenn ein Patient Prostatahypertrophie mit Restharn hat, werden auch nach der Meinung GABRIELS die Harnbeschwerden nach der Rectumexcision sicher zunehmen und eine konsekutive schwere Harninfektion kann eine verlängerte Heilung oder sogar Lebensgefahr bedeuten. GABRIEL berichtet ausführlich einen Fall als Beispiel für eine erfolgreiche Prostataektomie, der dazu ermutigen sollte nicht vor dieser Operation zurückzuschrecken, wenn eine ernstliche Prostataerkrankung vorliegt.

KICKHAM und BRUCE (1939) fordern, ebenfalls im Hinblick auf die verhängnisvolle Rolle der Prostatahypertrophie bei der Entstehung der postoperativen Harnretention, präliminare chirurgische Behandlung dieses Leidens selbst dann, wenn präoperative Anzeichen von Harnabflußbehinderung fehlen.

NITCH (1932) betont, daß die Behandlung von Patienten, die an Carcinom des Rectums und „prostatischer Behinderung“ leiden, gänzlich von der Natur des Rectumtumors abhängig sei. Wenn das Carcinom inoperabel und daher nur noch durch Colostomie besserungsfähig ist, sollte man von einem Harnröhrendauerkatheter Gebrauch machen bis der künstliche After richtig funktioniert. Wenn normale Miktion nach Entfernung des Katheters nicht wiederhergestellt ist, gibt es nach NITCH vier Möglichkeiten: 1. Regelmäßige Katheterung durch den Patienten selbst oder durch eine andere Person, 2. die Entfernung des hindernden Prostatagewebes durch transurethrale Endothermie, 3. perineale Drainage mit einem selbsthaltenden Katheter, der durch die Pars bulbosa urethrae eingelegt ist, und schließlich als letzten Ausweg 4. suprapubische Drainage. Die Stellung, die die Erlanger Klinik zu diesen Fragen der instrumentellen und palliativen chirurgischen und der radikalen chirurgischen Behandlung der Prostatahypertrophie einnimmt, haben wir in einer unlängst (1938) erschienenen Arbeit ausführlich dargestellt, so daß wir auf diese verweisen können.

II. Die operativen Beziehungen des Rectumcarcinoms zum Urogenitalsystem.

Die operativen Nebenverletzungen der Genitalorgane.

Die Verletzungen der Genitalorgane sind wohl in den meisten Fällen beachtet, um im Gesunden operieren zu können. Es zeigt sich bei der Operation, daß so enge Beziehungen des Rectumcarcinoms zu den Nachbarorganen vorliegen, daß dieselben der Radikalität der Operation halber teilweise oder ganz mitextirpiert werden müssen. Es handelt sich in diesen Fällen um Prostata, Samenblasen, Samenleiter, Vagina, Uterus und Adnexe.

Was die *Häufigkeit* solcher Mitextirpationen anbelangt, teilte BACHRACH (1909) mit, daß an der Klinik HOCHENEGG bis zu diesem Zeitpunkt 16mal die Prostata, 10mal die Hinterwand der Vagina, 7mal der Uterus anlässlich einer sacralen Operation mitentfernt wurden. GOLDSCHWEND (1907) hat 3mal die Prostata, 3mal die Hinterwand der Vagina, 2mal Uterus, einmal Samenblasen und Vas deferens mitextirpiert. Bei 234 Fällen von sacraler Rectumoperation mit Anlegung eines Anus sacralis, über die MANDL (1922) berichtete, wurden 13mal Teile der Vagina, 11mal die Prostata oder Teile der Prostata, 4mal Prostata

und Samenblasen, 8mal Uterus, einmal Uterus, Adnexe und Dünndarm, einmal Ovar und Tube mitexstirpiert. Bei der Gruppe von 205 auf sacralem Wege durchgeführten Resektionen, über die MANDL in der gleichen Arbeit berichtete, wurden von den in der Umgebung befindlichen Organen, welche carcinomatös erkrankt waren, mitexstirpiert: 4mal Hinterwand der Vagina, 5mal Uterus und Vagina, 8mal Prostata, je einmal Uterus — Adnexe — Vagina, Ovar, Uterus und Ovarium, Uterus — Tube, Samenblasen. HEYDEMANN (1933) berichtet über 66 Fälle von sacraler Amputation, bei denen durch Übergreifen des Tumors auf die Umgebung 10mal eine Prostataresektion und ebenfalls 10mal Vaginalresektion erforderlich war, die Urethra 2mal eröffnet wurde, ferner über 15 Fälle von abdominosacraler Resektion, wobei es einmal zur Verletzung der Blase mit anschließender Urinfistel kam. Ähnliche Berichte stammen auch von anderen Autoren.

Die Verletzungen der *Prostata* werden meist absichtlich der Radikalität des Eingriffes wegen gesetzt in den Fällen, in denen der Tumor auf die Drüse übergreift. Hat der Tumor zur Prostata keine Beziehungen, so gelingt in der Regel die Ablösung des Rectums ohne Schwierigkeit. Die Drüse läßt sich nach vorne abschieben.

Zum Zwecke der teilweisen oder gänzlichen Entfernung der Prostata beim Rectumcarcinom empfehlen CHALIER-MONDER (1924) die Technik der prostatico-rectalen Amputation nach QUÉNU, die sie als sehr leicht bezeichnen und ausführlich schildern; die prostatiche Harnröhre wird dabei erhalten. Bei den ungewöhnlichen Fällen von diffusem Befall der Prostata und des Blasenbodens könnte man nach ihrer Meinung mit Vorteil das Vorgehen von L. IMBERT benutzen, das darin besteht, daß man die coccygoperineale Amputation des Rectums kombiniert mit der ROCHETSchen Methode der Abtragung der Prostata und des Blasenbodens.

Von der Resektion der Prostata sehen wir im allgemeinen keine üblen Folgen. Die Läsion der Prostata erfordert, soweit die Urethra nicht eröffnet ist, keine besondere Versorgung. Die einzige Gefahr bei der operativen Beschädigung der Prostata ist die bemerkte oder unbemerkte Nebenverletzung der Harnröhre. CSESCH (1897) berichtet über einen Patienten, wo sich anschließend an die Operation (Tumor mit Prostata und Urethra verwachsen), bei der die Prostata verletzt wurde, eine feine Urinfistel neben der vorderen Mastdarmwand bildete. Im Fall BÉRARD, den BERNARD (1912) der Arbeit von CHALIER entnommen und mitgeteilt hat, entstand nach einer breiten prostatico-rectalen Amputation eine persistierende perineale Urinfistel, aus der sich der ganze Urin entleerte. Bei einem Fall VOGELS (1901) wurden die Prostata, Urethra und Samenblasen verletzt. Bei der Operation wurden „nach vorn die Samenblasen verletzt. Patient konnte keinen Urin lassen, daher abends Versuch zu kathetern, was jedoch nicht gelang. Der Tampon roch urinös. Er wurde entfernt und es zeigte sich, daß der Katheter in der Wunde zum Vorschein kam. Bei genauer Betrachtung des exstirpierten Tumors zeigte sich jetzt, daß die Prostata und die Pars prostatica der Urethra entfernt sind. Es gelang einen Nélaton auf natürlichem Wege in die Blase zu bringen. Von der Blase aus wurde durch Naht der Defekt der Urethra möglichst verkleinert. Der Katheter blieb liegen. Vom nächsten Tage an entleerte Patient sehr viel Urin, etwas Eiweiß, keine Zylinder. Patient war sehr schwach. Starb am 2. Tage an allgemeiner Schwäche.“

Samenleiter und *Samenblasen* erzeugen keine ernststen Störungen bei ihrer Verletzung, auch wenn diese nicht bemerkt wurde (GOETZE 1936). CLAIRMONT (1932) erwähnt, daß er wiederholt aus den verletzten Samenbläschen mehrere Tropfen einer zähen gelben eiterähnlichen Flüssigkeit habe austreten sehen. Mikroskopische Untersuchungen fehlen. Doch hat sich in diesen Fällen nie eine besondere Komplikation in der Wundheilung eingestellt. Eine besondere Versorgung der Verletzungen der Samenbläschen ist ebensowenig erforderlich, wie eine solche der Prostataverletzungen.

Im Verlauf der Radikaloperation des Rectumcarcinoms beim Weibe können Verletzungen der Vagina, des Uterus und der Adnexe vorkommen. Die Hinterwand der *Vagina* muß häufig wegen Übergreifens des Tumors entfernt werden. Die Wiederherstellung des Vaginalrohres ist danach immer wieder möglich, indem die Vagina in 2 Etagen mit Catgut ohne Mitfassen der Schleimhaut von hintenher genäht wird (CLAIRMONT). Wenn auch in den Fällen, wo der Tumor nicht auf die hintere Scheidenwand übergreift, die Vagina nicht geopfert werden soll, so ist der Fehler, falls es zu einer unbeabsichtigten Verletzung kommt, kein allzu großer; die Vagina wird sofort genäht. Der Fehler kann sich erst später bemerkbar machen, dadurch, daß es zur Bildung einer Mastdarm-Scheidenfistel kommt; sekundäres Eingreifen kann dann nötig werden. Wenn auch die Verletzung der Scheide als harmlos gelten kann, so kann sie doch ausnahmsweise von katastrophaler Bedeutung sein. PICHLER (KOHN 1910) veröffentlichte einen Fall, bei dem starke Verwachsungen mit der Scheide gefunden wurden. Resektion. Aus einer der an der Scheide befindlichen zahlreichen Venen erfolgte am 3. Tage nach der Operation eine Blutung, während welcher die Patientin starb, bevor sie noch auf den Operationstisch gebracht werden konnte (Luftembolie?).

Die Verletzung des *Uterus* und der *Adnexe* ist harmlos, was schon daraus folgt, daß wiederholt die Radikaloperation des Mastdarmcarcinoms mit der Exstirpation des Uterus kombiniert wurde. Die Hauptgefahr besteht in diesen Fällen sowie bei der unbeabsichtigten Läsion des Uterus in der Gefahr der Ureterverletzung, die später noch ausführlich besprochen werden soll. Besonders beim Arbeiten seitlich vom Scheidengewölbe ist auf den Ureter zu achten. Die Ureteren umfassen an dieser Stelle gabelförmig, von dorsal kranial nach ventral caudal konvergierend, den Hals der Gebärmutter, sie liegen also etwas oberhalb und seitlich von der Kuppel des Scheidengewölbes. Bestehen über die Gefährdung ober über die Lage des Harnleiters Zweifel, so ist es besser, ihn präparatorisch freizulegen, als es auf seine Verletzung ankommen zu lassen. Große Aufmerksamkeit ist bei der gleichzeitigen Beseitigung der weiblichen Genitalien auch der hinteren Blasenwand zuzuwenden.

Wenn französische Autoren (u. a. TIXIER, zit. nach MANDL 1922) die abdominoperineale Methode nur aus der Indikation heraus, bei Verdacht des Übergreifens des Carcinoms auf Uterus und Adnexe diese im Verlauf der Operation ohne weiteres mitentfernen zu können, vorschlagen und anwenden, so erscheint dies in Anbetracht der häufigen Fälle von gelungener Entfernung der weiblichen Genitalorgane auf sacralem Wege durchaus unnötig. Auch CLAIRMONT (1925) betont, daß verschiedene Autoren mit Erfolg die Rectumexstirpation mit der Uterusexstirpation auf sacralem Wege kombiniert haben. Wie GOLDSCHWEND (1907) ausführt, hat HOCHENEGG schon 1889 gemeinsam mit HERZFELD an der

Leiche versucht, Operationen am weiblichen Genitale auf sacralem Wege vorzunehmen. Am Lebenden sind dann diese Operationen von HERZFELD und HOCHENEGG und von GERSUNY zuerst ausgeführt worden. Die Autoren heben exakte Blutstillung, exakte Entfernung alles kranken Gewebes unter Kontrolle des Auges bei der Operation hervor. GOLDSCHWEND selber hat auch auf die Vorzüglichkeit dieser Methode aufmerksam gemacht und betont, daß sie im hohen Grade die Freilegung der im Carcinomgewebe eingebetteten Ureteren erleichterte. Der sacrale Weg zur Entfernung des carcinomatösen Uterus wurde jedoch später von den Gynäkologen verlassen. STOECKEL (1938) schreibt, daß sacrale Totalexstirpationen wohl nicht mehr gemacht werden.

STOECKEL hat eine ganze Reihe von Uterus-Scheidencarcinomen operiert, die auf das Rectum übergegriffen hatten und hat dann die abdominale und vaginale Radikaloperation kombiniert.

„Zuerst abdominal wie bei der Radikaloperation beim Collumcarcinom mit Ausräumung der Iliacaldrüsen, Absetzen von Uterus und Adnexen, Mobilisieren von Blase und Ureteren und Absetzen des Paragewebes. Dann Durchschneiden der Flexur, Bildung eines endständigen Anus praeter naturalis, Absetzen des parasigmoidalen und pararectalen Gewebes beiderseits soweit wie möglich nach abwärts, Freimachen der Rectumhinterwand, auch soweit wie möglich nach abwärts. Schließlich Hineinstopfen der abgelösten Organe und Gewebe ins kleine Becken und Überdachung durch Vernähen der Ligg. lata und des Plicaperitoneum mit dem Parietalperitoneum der Beckenhinterwand. Bauchnaht. Zum Schluß einseitiger oder doppelseitiger SCHUCHARDT-Schnitt, Umschneiden der Portio. Herausziehen der abdominal mobilisierten Organe und Gewebe in die Scheide und Vervollkommnung der Operation durch weiteres Absetzen von Uterus, Scheide und Rectum hart am Knochen bis zur Totalexstirpation dieser Organe einschließlich des Sphincter ani externus.“

STOECKEL bezeichnet dieses Verfahren als eine zwar sehr große und eingreifende Operation, die eine riesige Wundhöhle im Becken hinterläßt, aber sehr blutsparend durchzuführen ist und oft besser vertragen wird, als man hoffen kann. Sollen wegen Mitbeteiligung an der krebsigen Erkrankung des Rectums auch die weiblichen Genitalorgane mitentfernt werden, so liegt aber auch nach Ansicht KIRSCHNERS (1932) dem Chirurgen das Aufrollen des Operationsfeldes in der Richtung Dorsum—Mastdarm—weibliche Genitalien in der Regel näher als der in umgekehrter Richtung arbeitende vaginale Weg.

Was die *prognostische Beurteilung* der Fälle von Mitexstirpation von Genitalorganen anbelangt, so sei hier dem im Kapitel über die Beziehungen des Urogenitaltractus zur Operabilität des Rectumcarcinoms Gesagten noch einiges hinzugefügt. MANDL (1929) hat auf Grund seiner Fälle von ausgedehnter Mitexstirpation von Genitalorganen festgestellt, daß die Letalität dabei unmittelbar keine wesentlich höhere ist. Das Dauerresultat liegt aber hier jedenfalls schlechter als unter leichteren Verhältnissen. In seiner Statistik vom Jahre 1922 hat MANDL über 13 Fälle berichtet, welche trotz Mitnahme der oben genannten Organe dauernd geheilt blieben. Innerhalb der Teilstatistik von MANDL und PACHER finden sich 13 Fälle, bei welchen Nachbarorgane mitentfernt wurden. Von diesen 13 Fällen sind 4 (2 nach 8 Jahren, 1 nach 6 Jahren, 1 nach 4 Jahren) rezidivfrei. Eine Patientin, der Uterus, Vagina und Ovarien mitentfernt wurden, ist 7 Jahre nach der Operation wahrscheinlich an Rezidiv gestorben. Alle anderen Patienten wurden innerhalb der ersten 2 Jahre wieder rezidiv. Aus dieser Mitteilung geht deutlich genug hervor, daß die Prognose in derartigen Fällen nicht absolut ungünstig liegt (MANDL 1929). Hinsichtlich der Fixation

an Nachbarorganen stehen die Verhältnisse beim Rectumcarcinom nach MANDL (1929) prognostisch günstiger als beim Brustkrebs. Keinesfalls gibt bei der heutigen Technik die Verwachsung mit diesen Organen eine Kontraindikation ab.

Die operativen Nebenverletzungen der Harnorgane.

Im Gegensatz zu den operativen Beschädigungen der inneren Genitalorgane sind nach GOETZE (1936) die Verletzungen der Harnwege höchst unangenehm und stets als schweres Mißgeschick zu bewerten.

Harnröhre.

Weitaus am häufigsten finden sich nach KOHN (1910) und auch nach unserer Ansicht Verletzungen der Urethra des Mannes verzeichnet. Auf Grund seiner Erfahrung bezeichnet sie LOCKHART-MUMMERY (1932) allerdings als ungewöhnlich.

Die Verletzung der männlichen Urethra kann durch Unkenntnis der topographischen Verhältnisse zustande kommen oder durch die besonderen Verhältnisse des Falles, durch die Fixation des Tumors nach vorne, durch seine Verwachsung mit der Prostata nur mühsam zu vermeiden sein. Es sind namentlich die knapp über dem Anus liegenden Carcinome, deren Exstirpation diese Gefahr mit sich bringt. Bei den hochgelegenen Neoplasmen kann die Verletzung der Urethra gelegentlich der Ablösung des unteren Rectumanteiles (ohne Umschneidung des Afters) zustande kommen (CLAIRMONT 1932).

Die Gefahr der Verletzung der Urethra ist bei der sacralen Operation vor allem gegeben durch das Vordringen in einer falschen Schicht. VOELCKER (1911) hat auf die Wichtigkeit der Incision des visceralen Blattes der Beckenfaszie an bestimmter Stelle um in die richtige perirectale Schicht zu kommen, ausführlich hingewiesen. Die Lamina visceralis fasciae pelvis, welche nach Durchtrennung des M. lev. ani vorliegt, umgibt gemeinsam das Rectum und die vor ihm liegenden Teile des Urogenitaltraktes. Will man also die Ablösung des Rectums von Prostata, Blasenhalshals und Samenbläschen vornehmen, so muß erst die Lamina visceralis pelvis durchtrennt werden. Dies geschieht am besten beiderseits von der Mittellinie und nicht in der Medianlinie selbst. An der Innenseite dieser Fascie kommt, wie VOELCKER schreibt, der Finger ganz von selbst in die richtige perirectale Schicht, an die Vorderseite des Rectums. Eine Verletzung der Urethra ist aber nach Spaltung der Lamina visceralis pelvis so gut wie ausgeschlossen (CLAIRMONT).

Es ist selbstverständlich, daß die Isolierung des Rectums durch Blutung und Verwachsungen, zu denen der Tumor geführt hat, sehr erschwert werden kann. Die Schonung der Harnröhre wird beim Manne durch Einlegen eines Metallkatheters erleichtert, doch kommen wir regelmäßig ohne dieses Hilfsmittel aus. Es muß als unbedingt erlaubt bezeichnet werden, wenn bei unklaren Verhältnissen, bei Zweifel über die Lage der Urethra oder Schwierigkeiten der Isolierung die Einführung eines Katheters in die Urethra vorgenommen wird, die den richtigen Weg weist. Im Vergleich mit einer eventuellen Verletzung der Harnröhre ist die Katheterung, selbst mit einem Metallinstrument zweifellos das kleinere Übel. Zur Verminderung der Gefahr der Verletzung der Urethra empfiehlt MILLIGAN (1932) bezüglich der perinealen Excision des Rectums besonders dem Anfänger dringend als Einleitung zur Excision des Rectums

während der Trennung in der Mittellinie einen überwachenden Finger in das Rectum einzuführen. Daß die Infektionsgefahr durch diese richtig ausgeführte Technik nicht vermehrt wird, hält MILLIGAN auf Grund seiner langjährigen Praxis mit dieser Methode für reichlich erwiesen. Mit Recht weist MILLIGAN darauf hin, daß die Urologen, von denen er dieses Hilfsmittel übernommen hat (Modifikation von LOWSLEY der perinealen Prostatafreilegung nach YOUNG) wissen, daß der überwachende und führende Finger im Rectum bei der perinealen Bloßlegung der Prostata die perineale Wunde nicht in der Heilung per primam intentionem behindert.

Ist eine Verletzung der Urethra erfolgt, so wird immer die submuköse Naht der Urethra mit Catgut, die durch eine zweite gedeckt wird, zu versuchen sein. Schärfstes Augenmerk verlangt die Sorge für freien Urinabfluß aus der Blase und die Vermeidung der Urininfiltration. Bezüglich der Art der Schaffung eines freien Urinabflusses ist hier von ganz besonderer Bedeutung der Umstand, daß die Wundhöhle, gegen welche die Urethra-Verletzung besteht, im postoperativen Verlauf keine aseptische bleibt. Es erscheint uns daher am rationellsten, den freien Harnabfluß aus der Blase durch Einlegen eines Dauerkatheters zu sichern und die Harninfiltration dadurch zu vermeiden. Die Warnung vor dem Dauerkatheter, da dieser durch die nicht ausbleibende Katheterurethritis zum Durchschneiden der Naht führen würde, erscheint uns hier nicht am Platze. Sie hat ja nur Geltung bei der nichtinfizierten, nicht der Infektion sicher ausgelieferten Harnröhrenverletzung, bei der der Urin am besten durch eine Blasenfistel abgeleitet wird, um eine reizlose Naht zu sichern. CLAIRMONT fordert, unter allen Umständen dem Patienten einen Dauerkatheter einzuführen. Auch LOCKHART-MUMMERY und andere halten Naht und Dauerkatheter für die richtige Behandlung der Verletzung der Harnröhre bei der Radikaloperation des Rectumcarcinoms. CLAIRMONT empfiehlt, dem Patienten präventiv Urotropin zu geben, und zwar in nicht zu geringen Mengen. Er weist darauf hin, daß wir aus der Verwendung des Urotropins aus der Hirnchirurgie wissen, daß 4—6 g pro Tag, aber auch größere Dosen, ohne Beschwerden durch mehrere Tage hindurch gegeben werden können.

Im Gegensatz zu CLAIRMONT, der die Verletzung der männlichen Urethra als die schwerste Komplikation bezeichnet, hält LOCKHART-MUMMERY (1932) sie für nicht ernst, wenn sie richtig behandelt wird. LOCKHART-MUMMERY hat nie einen Fall gesehen, bei dem irgendeine dauernde Störung sich aus der Verletzung der Harnröhre während der Excision des Rectums ergab. Nach seiner Meinung dürfte auch im allgemeinen keine nachfolgende Störung bestehen, wenn sorgfältig darauf gesehen wird, daß keine Verengerung der Urethra eintritt (Bougierung!).

Im folgenden seien einige von KOHN (1910) referierte Fälle von Verletzungen der Urethra des Mannes bei der Radikaloperation des Rectumcarcinoms mitgeteilt. HILDEBRAND: 3 Urethral- bzw. Blasenhalshverletzungen. Die Folge der Harnröhrenverletzungen wurde durch Einlegen eines Verweilkatheters ferngehalten; bei der Verletzung des Blasenhalshes wurde die Blaseschleimhaut an die äußere Haut genäht. In jenen beiden ersten Fällen trat Heilung der Wunde ein, der dritte starb im Anschluß an die Operation. VOGEL berichtet über einen Fall, bei dem beim Abpräparieren die Urethra angeschnitten wurde. Einlegen eines Dauerkatheters und Naht der Urethralwunde. Anschließend

Cystitis, daher Verweilkatheter und Spülungen. Später peritonitische Erscheinungen. Exitus. SCHNEIDER hatte bei einem Fall, bei dem der Tumor mit der Prostata verwachsen war, die Prostata mit dem Paquelin ausgebrannt und einen Anus praeter-naturalis angelegt. Der Urin floß dann zur Hälfte aus dem früheren Anus heraus. Ungefähr nach einem Monat wurde der Patient mit Urinfistel entlassen. Bei einem anderen Patienten, bei dem der Tumor bis in die Prostata ging, wurde die Urethra 0,5 cm weit bei der Operation eingerissen. Wurde mit Urinfistel entlassen. CSESCH erwähnt einen Fall, bei dem der mit Blase, Prostata und Sacrum verwachsene Tumor entfernt wurde. Ein in die Urethra eingeführtes Bougie perforierte die Pars nuda. Seidennaht des periurethralen Gewebes. Nach 4 Tagen Dauerkatheter entfernt. Von jetzt an 2mal täglich mit Nélaton katheterisiert. Am 16. Tage floß der Urin durch die Wunde ab. Bald darauf Cystitis. Harnröhrenfistel im Bereich der Pars nuda schloß sich nach 14 Tagen. Cystitis geheilt. Urinentleerung spontan. Keine Urinbeschwerden. Bei einem zweiten Falle wurde die Harnröhre ebenfalls direkt angeschnitten und sofort über dem eingeführten Katheter vernäht. Bei diesem resultierte eine Harnröhrenfistel, deren plastischer Verschuß vom Patienten leider verweigert wurde. ZINNER teilt einen Fall mit, wo bei der Isolierung des Tumors vom Genitalapparat die Muscularis der Pars membranacea urethrae verletzt wurde. Es bildete sich eine Urethrafistel, die sich nach 3 Wochen spontan schloß.

Harnblase

Die Verletzung der Harnblase, die KICKHAM und BRUCE (1939) als nicht ungewöhnlich bezeichnen, muß unbedingt vermieden werden. Es ist daher bei der Isolierung des Rectums eine besonders große Vorsicht beim Ablösen der Blase geboten, gleichgültig ob man von oben oder von hinten her vorgeht.

Viele Blasenverletzungen können vermieden werden, wenn nicht nur bei, sondern auch vor der Operation auf die Blase die genügende Rücksicht genommen würde. Die anteoperative Prophylaxe im Sinne einer *cystoskopischen Untersuchung* ist deshalb eine unerläßliche Forderung für den Operateur. Ist das Carcinom bereits sicher auf die Blase übergegangen, d. h. kann man im cystoskopischen Bild den Durchbruch carcinomatöser Massen in die Blase erkennen, so soll man überhaupt auf die Durchführung der Operation verzichten. Heroische Eingriffe, wie sie früher gelegentlich gemacht wurden, bei denen ein Teil der Blase reseziert wurde, um das Operationsziel zu erreichen, haben heute, wo uns neben der Operation auch noch die Strahlentherapie zu Gebote steht, wohl kaum noch eine Berechtigung. Es kommt hinzu, daß die Prognose solche Fälle meist doch eine sehr schlechte ist, da sich über kurz oder lang eine Infektion der Nieren oder ein Rezidiv einstellt.

Ist das Rectumcarcinom noch nicht so weit vorgedrungen und ist die Blase selbst noch frei davon, so kann trotzdem ihre Ablösung zuweilen ungemein schwer sein. Wir haben an anderer Stelle bereits erwähnt, daß Dislokation des Blasenfundus und bestimmte Wulstbildungen der Blasenwand, vor allen Dingen ein ausgedehntes bullöses Ödem oder ein sog. Wandödem der Blasen-schleimhaut den Operateur immer darauf hinweisen muß, daß er mit Schwierigkeiten der Blasenablösung zu rechnen hat. In diesen Fällen ist die Verletzung der Blase nicht eine Konsequenz des „Prinzips“, sondern meist die Folge ungenügender anatomischer Kenntnisse und technischer Ungeschicklichkeit.

Geht der Operateur an die Blasenablösung heran, so muß er von vornherein darauf achten, *gleich in die richtige Schicht* zu kommen. Ist ihm das gelungen, so muß er unter Umständen bei vorgeschrittenem Carcinom vorsichtig scharf präparierend weiter vordringen. Denn nur in günstig gelegenen Fällen läßt sich die Blase stumpf abschieben. Eine ganz besondere Vorsicht ist vor allem an der Vorderseite des Rectums unterhalb der DOUGLASSchen Umschlagsfalte geboten, denn hier haftet schon normaler Weise das Rectum an der Blase und der Prostata bzw. an der Gebärmutter und der Scheide fester.

Nach CLAIRMONT kann die Verletzung der Blase vermieden werden, wenn sich der Operateur bei der Auslösung des Rectums vorne und seitlich möglichst knapp an das Rectum hält und die Eröffnung des Peritoneums möglichst bald und knapp am Mastdarmrohr erfolgt. BORCHARD-ROTTER (1929) fordern, daß Fälle, bei denen Verklebungen des Tumors mit der Blase im Bereich der DOUGLASS-Tasche für die Orientierung sehr unbequem werden, der kombinierten Methode zuzuweisen sind. Wir persönlich halten demgegenüber die Präparation bei der sacralen Operation für leichter und besser kontrollierbar als bei der abdominalen. Denn auch nach Eröffnung der Bauchhöhle kann bei sehr starker Adhäsionsbildung die Erkennung und das Finden der Blasengrenze außerordentlich schwer sein.

Regeln über die beste Art des Vorgehens lassen sich unseres Erachtens nicht aufstellen. Man kann nur die eine Regel betonen, daß man gut, d. h. *sorgsam operieren* soll und sich vor oberflächlicher rascher Großzügigkeit zu hüten hat. In dieser Hinsicht sind die von STOECKEL (1938) in der gleichen Situation für die Radikaloperation des Uteruscarcinoms gegebenen Hinweise recht bemerkenswert: Man wird Schritt für Schritt, die Gewebsdicke prüfend, mit kleinen und kleinsten Scherenschlägen das unübersichtliche Gelände gleichsam abfühlen, die Resistenzen vermeiden, die Nachgiebigkeiten erkennen und als Wegweiser für das Vordringen benützen und mit offenen Augen während dieser Arbeit jede Änderung der Topographie beachten, jeden Ausblick zur Neuorientierung benutzen und mit einem gewissen Instinkt merken, wo die Blase frei zu werden beginnt. Man kommt nicht immer erst da in die Blase hinein, wo die Blase festgewachsen ist oder schon carcinomatös erkrankt ist, sondern oft schon vorher in den Randpartien der gefährdeten Stelle, die beim Anziehen und Mobilisieren, obwohl sie noch gesund und nicht fest verwachsen sind, nachgeben — ein Umstand, auf den auch LOCKHART-MUMMERY (1932) hinweist. Das stumpfe Abschieben der Blase bildet eine große Gefahr. Besonders ist dies der Fall bei dem vorgeschrittenen Rectumcarcinom. Es kommt hier zwecks Vermeidung einer Blasenverletzung sehr auf die Technik und vorsichtiges scharfes Präparieren an. Wahrscheinlich werden mehr Blasen mit dem Tupfer und mit dem Finger aufgedrückt als angeschnitten. Wenn eine Adhäsion stärker ist als der Druck, dann hilft das Schieben nichts, und wenn dann der Druck stärker wird als zulässig ist, dann wird die Blasenwand zwischen dem Adhäsionszug und dem Tupferdruck auseinandergedrängt und kann auf mehrere Zentimeter einbrechen (STOECKEL 1938). Sehr eindringlich schildert DEMARQUAY (1873) seine peinliche Überraschung, als ihm bei einer perinealen Rectumcarcinomoperation ein solches Einbrechen mit dem Finger in die Blase trotz vorsichtigen, langsamen Vorgehens passierte. Trotz sofortiger Naht der Verletzung endete dieser Fall tödlich.

Wird die Muskulatur der Blase verletzt, bleibt aber die Schleimhaut intakt, so soll man nach STOECKEL (1938) diese Stelle möglichst sofort mit einer Reihe breitfassender Catgutknopfnähten übernähen, weil sie sonst im weiteren Verlauf der Operation durchgedrückt werden können. Der gleiche Rat gilt, wenn absichtlich — was stets zu vermeiden ist — oder unabsichtlich, die Blase mit einer Klemme gefaßt worden ist. Auch wenn es eine stumpfe Klemme war und wenn sie nur ganz kurze Zeit gelegen hat, und sich nach ihrer Abnahme die gefaßte Stelle gleich wieder ausgleicht und keinen Defekt zeigt — stets sollte eine Übernähung mit feinen Catgutknopfnähten vorgenommen werden.

Jede unversorgt bleibende Blasenwunde muß, wie STOECKEL ausführt, zur Blasenfistel führen — entweder ins Beckenbindegewebe oder in den Peritonealraum hinein. Die Beckenbindegewebisfisteln führen zur Urininfiltration, die Blasenbauchraumfisteln führen zur Peritonitis. Diese braucht bei aseptischem Urin nicht tödlich zu verlaufen, die klinischen Symptome brauchen nicht einmal stürmisch zu werden. Tagelang, ja noch länger kann gleichsam ein Urinascites bestehen mit Rückresorption und ohne urämische Symptome; es kann sogar zu einer Art von Spontanheilung durch sekundäre Abkapselung eines intraperitonealen Urinreservoirs kommen. Häufiger ist aber eine allmählich zunehmende Urämie oder infolge früher oder später hinzukommender Infektion eine eitrige Peritonitis, die ohne entlastenden Eingriff tödlich endet und prognostisch um so ungünstiger ist, je später dieser Eingriff erfolgt. Am schlechtesten sind die Aussichten natürlich bei von vornherein infiziertem Urin.

Mit Rücksicht darauf, daß die sofortige *Erkennung* der Blasenverletzung bei der Operation des Rectumcarcinoms immerhin eine gewisse Heilungschance bietet, das Nichterkennen gleichbedeutend mit Fistel, Urininfiltration, unter Umständen mit Peritonitis und Exitus ist, muß die größte Sorgfalt auf die Blasenkontrolle vor Schluß der übrigen Wunde sein. STOECKEL (1938) schreibt, daß, wer eine Blase anreißt oder anschneidet, an dem ausfließenden Urin die Tatsache der Verletzung sieht, wenn er nur hinschaut und die Augen aufmacht. Geht er an die Stelle, wo die Flüssigkeit herauskam, so sieht er die Öffnung, kann sie entfalten, sieht die rot gefärbte und wulstige Schleimhaut und kann bei großen Öffnungen schließlich noch mit dem Finger feststellen, daß dieses Loch in einen kleinen geschlossenen Hohlraum führt. So einfach liegen die Dinge aber nicht immer. Es kann die Blase ja da liegen, wo man sie nicht vermutet und wo man infolgedessen nicht an sie denkt und nicht genau genug hinsieht, wenn sie von einem scharf präparierenden Instrument getroffen wird, namentlich wenn dabei kein Urin ausfließt. Das ist im Anfang der Operation, vor deren Beginn kathetert worden ist, die Regel — aber auch später nicht selten, wenn der sehr in die Höhe gezerrte Vertex oder ein sehr stark seitlich und nach hinten verzogener Zipfel getroffen werden. Solche Stellen sind infolge der dicht aufeinander gepreßten Blasenwände fast lumenlos. So fehlen die charakteristischen Zeichen der Läsion, die leicht lang oder definitiv unverkannt bleibt. Es ist aber — wie STOECKEL mit Recht betont — wichtig, sie nicht nur schließlich, sondern möglichst sofort zu finden und zu versorgen, weil das sowohl der Nahtstelle als auch dem Peritoneum besser bekommt. Man muß also immer daran denken, daß das, was vor dem Rectum liegt, die Blase sein kann und alles scharf ansehen, wo das Rectum in Blasenhöhe abpräpariert und abgeschoben wird. Eine Verletzung der Blase kann so minimal sein, daß sie

durch Muskelverschiebung schnell verlegt und nicht mehr gefunden wird. Man soll sich aber damit nie zufrieden geben, sondern diese Stelle immer fistelartig, d. h. mindestens zweietagig übernähen und wenn man nicht weiß, wo sie ist, dieselben Hilfsmittel heranziehen, die auch gelegentlich der fraglichen Blasenverletzung bei Bruchoperationen in Betracht kommen: die Füllung der Blase unter aseptischen Kautelen mit steriler Flüssigkeit, um das Ausfließen der Flüssigkeit aus der gesetzten Lücke zu sehen (CLAIRMONT). Aber nicht nur Löcher oder Schlitze, sondern auch dünne oder stark aufgefaserte Stellen sind reparaturbedürftige Defekte, müssen also erkannt werden.

Bezüglich der *Versorgung* einer penetrierenden Blasenverletzung empfiehlt STOECKEL (1938) ebenfalls möglichst sofort nach der Verletzung zu nähen oder falls das durch besondere Umstände (Blutstillung, genaue Orientierung, Klarlegung der Topographie, Freimachen der Blase aus abnormer Lage oder aus Verwachsungen u. a. m.) unmöglich gemacht wird, sobald wie möglich. Bevor genäht wird, muß die Verletzungsstelle völlig übersichtlich gemacht werden — so, daß man ihre Lage und ihre Ausdehnung ganz genau feststellen kann. Das ist, wie STOECKEL betont, das erste und Wichtigste. Sodann muß das, was man näht, nahtfähig sein. Je höher die Wunde sitzt, um so weiter ist sie von den Uretermündungen entfernt, um so dreister kann die Nadelführung sein, um so dicker und reichlicher die mit der Nadel gefaßte Gewebsschicht. Die hintere Blasenwand ist dicker als der Blasenboden und nimmt zum Blasenboden hin an Dicke ab. Man muß sehr genau untersuchen, wie die Wundränder beschaffen sind, namentlich wie der tiefere Wundrand aussieht und muß versuchen diesen tieferen Rand möglichst dick zu machen. Die Wunde muß in ihren Muskelrändern so weit mobilisiert werden, daß nach sorgfältigem Verschluß des Loches eine zweite Decknaht darübergelegt werden kann.

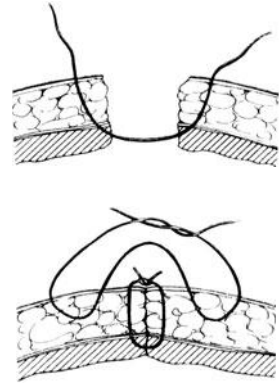


Abb. 14. Naht der Blase.
(G. MARION: Traité d'urologie,
Tome II. Paris 1935).

Für ganz besonders wichtig halten wir für den Verschluß einer derartigen Blasenverletzung zwei Dinge: Es soll erstens bei der ersten Naht, wie wir es grundsätzlich tun, die Mucosa möglichst nicht bis ins Blasencavum durchstoßen, sondern nur etwas von dem Schleimhautrand mitgefaßt werden (Abb. 14). Auch CLAIRMONT rät, die Wunde ohne Schleimhautnaht zu schließen. Wir sind der Ansicht, daß die Naht sicherer ist, wenn die Blasenwunde mit Vermeidung der Durchstechung der Blaseschleimhaut genäht wird. Außerdem bringen durchgreifende Nähte durch die ganze Dicke der Blasenwand die Wundflächen nicht anatomisch richtig, sondern mit eingekrepelten Rändern aneinander. Es sei hier auch darauf hingewiesen, daß Seide oder anderes unresorbierbares Nahtmaterial niemals benutzt werden darf, weder zur Vereinigung der Muscularis noch der Blaseserosa, denn auch diese ursprünglich außerhalb des Cavum vesicae gelegenen Nähte können sich auf die Wanderung nach innen in die Blase begeben und dort den Kern allmählich sich vergrößernder Steine bilden.

Zweitens erscheint es uns besonders wichtig das Ziel zu erreichen, daß die Blasennaht nicht auf eine andere Naht zu liegen kommt oder ungedeckt im granu-

lierenden Wundgebiet liegt. Es soll vielmehr mit nahtlosem Gewebe überdacht und dadurch aus dem Wundgebiet herausgenommen werden. CLAIRMONT erreicht diese Sicherung durch Deckung mit Peritoneum. Gute Abdeckung und Wegschaffung der Nahtstelle aus dem Sekretionsbereich der granulierenden Wundräume sind hier zwar besonders wichtige, aber oft nur unvollkommen zu erfüllende Forderungen. Man soll aber nie in den Pessimismus versinken, daß es ja doch nicht lohnt, weil es ja doch nicht heilt. Selbst wenn es nicht heilt, dann hat die Naht fast immer doch den sehr großen Nutzen, daß die Blase in der ersten Zeit dicht ist, und daß die später entstehende Fistel sehr viel kleiner ist, als wenn gar nicht oder schlecht genäht wird und daß sie sich dann eventuell noch spontan schließt (STOECKEL 1938).

Sofort nach der Beendigung der Radikaloperation des Rectumcarcinoms mit Blasennaht wird ein Dauerkatheter durch die Harnröhre in die Blase eingeführt. Das ist nicht nur zweckmäßig (CLAIRMONT), sondern absolut notwendig! Die dauernde Blasendrainage hat nach STOECKEL folgende Vorteile: Die Blase ist und bleibt leer. Es ist ausgeschlossen, daß das Urinniveau die Nahtstelle erreicht, wenn der Harn sofort durch den Katheter nach außen abgeleitet wird. Die Blase ist außerdem ruhiggestellt, die Muskulatur ist nicht in Tätigkeit, sondern sie ist dauernd gleichmäßig zusammengezogen. Auch wenn die Naht an einer Stelle sich lösen sollte, würde sie nicht so leicht klaffen, weil die Wundränder infolge dieses Kontraktionszustandes die Tendenz haben, sich aneinanderzulegen. Und war die verletzte Stelle gar nicht genäht worden, so kann sie, vorausgesetzt, daß das Loch nicht zu groß ist, spontan heilen. Nach LOCKHART-MUMMERY (1932) soll man den Dauerkatheter mindestens 14 Tage belassen. Diese Zeitdauer erscheint uns mit Rücksicht auf die bei der Radikaloperation des Rectumcarcinoms so häufige postoperative Harnretention, über die wir später noch ausführlich berichten werden, wohl angemessen. Ist aber eine solche nicht anzunehmen und bestehen keine Anzeichen einer Urinfistel, so kann unseres Erachtens der Dauerkatheter schon nach 10 Tagen entfernt werden.

Man sollte meinen, daß über die spezielle Bedienung und Kontrolle des Dauerkatheters nicht viel Worte gemacht zu werden brauchen. Leider wird in dieser Hinsicht in der Praxis immer noch viel gesündigt. Es sei hier nur betont, daß man auch ohne Zeichen einer Harninfektion gut tut, täglich 1—2mal eine sehr vorsichtige Durchspülung der Blase mit geringen Mengen einer 3%igen Borlösung (mehrmals hintereinander 15—20 ccm) vornehmen zu lassen. Ist der Blaseninhalt infiziert, so ist die Versorgung der Blasenwunde und die Nachbehandlung genau die gleiche.

Hinsichtlich der *Prognose* der Blasenverletzungen bei der Radikaloperation des Rectumcarcinoms äußert sich LOCKHART-MUMMERY sehr optimistisch. Er hat bei mehreren Gelegenheiten entweder absichtlich oder zufällig die Blase geschädigt, während der Excision des Rectums wegen Carcinoms. In einem Falle war er, um das Gewächs zu entfernen, gezwungen, das meiste der hinteren Blasenwand wegzunehmen. Seiner Erfahrung nach sind diese Verletzungen der Blase immer befriedigend geheilt. In einigen Fällen hat zeitweiliges Durchsickern einige Tage oder Wochen lang bestanden, aber in den meisten Fällen kam es zu prompter Heilung ohne irgendwelches Durchsickern. Diese Erfahrungen LOCKHART-MUMMERYs stehen im Gegensatz zu denen der weitaus meisten anderen Autoren. Es dürfte kein Zweifel bestehen, daß die Blasenverletzungen

bei den Radikaloperationen wegen Rectumcarcinom zu der Gruppe von Läsionen der Blase gehören, die nicht nur am leichtesten passieren, sondern auch am ungünstigsten sitzen und am schlechtesten heilen. Eine wegen Übergreifens des Tumors gemachte Resektion der Blase bedeutet immer eine schwere, die Prognose trübende Komplikation. Diese Fälle sind prognostisch schlecht, auch wenn der primäre Erfolg gut ist.

Kasuistik. ARND nennt 4 Fälle, BARDENHEUER 1 Fall (Ausgang in Heilung). KRASKE erwähnt 2 Fälle von Blasenverletzung, die beim Herunterziehen des Tumors bzw. Rectums entstand. SCHELKY 1 Fall mit gleichzeitiger Durchschneidung der Ductus ejaculatorii, PETERMANN 1 Fall, bei dem die Blase beim Versuch die DOUGLAS-Spalte zu eröffnen, verletzt wurde (6 Tage nach der Operation Exitus letalis an einer Peritonitis diffusa). SCHMIDT berichtet über 2 Fälle (von denen einer infolge Blutverlustes an Collaps 12 Stunden nach der Operation stirbt). Beide Male Naht der Verletzung. ZINNER erwähnt 1 Fall; Naht der Wunde (im Anschluß daran trotz Dauerkatheters eine tödlich verlaufene Cystitis, Pyelonephritis), CSESCH 1 Fall bei dem der Tumor sehr schwer von Blase und Prostata freizubekommen ist. Am 1. Tag erfolgreich kathetert. Am 2.—4. Tage Urinentleerung weder spontan noch nach Kathetern möglich. Anstatt dessen erweist sich der Verband urindurchtränkt. Patient kommt ins permanente Wasserbad am 5. Tage. Am 6. und 7. Tage post op. Sommolenz. Hohe Pulsfrequenz, kein Fieber. Am Abend des 7. Tages Exitus letalis. Die Autopsie ergibt keine Bronchopneumonie, schlaff degeneriertes Herz, keine Peritonitis. Kommunikation der Blase mit der Wunde in der Prostatagegend. KÜPFERLE schreibt, er habe in 3 Fällen feste Verwachsungen mit der Blase gehabt, so daß diese eröffnet werden mußte. Einmal wurden dabei auch die Vasa deferentia durchschnitten. Zwei dieser Fälle gingen im Anschluß an die Operation zugrunde. Außer diesen von KOHN (1910) angeführten Fällen von Blasenverletzung finden sich solche auch von BERNARD (1912), MANDL (1922), CHALIER-MONDOR (1924), HIGGINS (1936) u. a. mitgeteilt.

Harnleiter.

Bei der Radikaloperation des Rectumcarcinoms ist auch eine Verletzung des Ureters leicht möglich, besonders wenn das pararectale Gewebe wirklich in großer Ausdehnung mitgenommen und dabei der Ureter nicht genügend isoliert und geschützt oder, wenn er umwachsen ist, nicht rechtzeitig erkannt wird.

Die *Frequenz* der Ureterverletzungen beim Rectumcarcinom überhaupt festzustellen ist in Anbetracht der meist nur sporadisch in der Literatur sich vorfindenden Einzelfälle natürlich schwer. BERNARD (1912) bezeichnet die Verletzungen des Ureters beim Rectumcarcinom als selten. LOCKHART-MUMMERY (1932) schreibt, daß die Ureterverletzungen viel seltener seien, als die Blasenverletzungen. Zahlenmäßige Angaben über die Frequenz der Ureterverletzungen überhaupt liegen in der Literatur bis jetzt nicht vor. Eine solche Feststellung der Ureterverletzungen erscheint uns aber auch nicht besonders lohnend. Es ist zu bedenken, daß die Zahlen doch nicht gleich zu bewerten wären, selbst wenn man nur die Statistiken der anerkannt größten Operateure berücksichtigte; denn gerade an den Kliniken mit großem Material operieren neben den Erfahrenen auch die noch Unerfahrenen und das Frequenzverhältnis

dieser beiden Gruppen ist an den verschiedenen Kliniken sehr verschieden. Wertvoller wäre schon die Feststellung des Prozentsatzes für bestimmte Operationsmethoden.

In dieser Hinsicht rühmt LOCKHART-MUMMERY (1932) die perineale Excision des Rectums als besonders uretersicher. Bei über 300 perinealen Excisionen des Rectums hat er nie einen Ureter verletzt und er glaubt nicht, daß in dieser Richtung eine Gefahr vorhanden ist. Dagegen besteht nach seiner Erfahrung bei der abdominoperinealen Excision eine deutliche Gefahr bezüglich einer Verletzung des linken Ureters, besonders dann, wenn das Gewächs etwas der linken Seite anhaftet. KIRSCHNER (1928) ist der Auffassung, daß allein die Laparotomie es gestattet, die Operation im wesentlichen und in ihren wichtigen Abschnitten ausschließlich unter Leitung des Auges auszuführen, so daß primäre Nebenverletzungen der Blase und der Ureteren zu vermeiden sind. MANDL (1929) bemerkt hierzu, daß man mit den Ureteren überhaupt nur bei der Laparotomie in Konflikt gerate und daß eine unbeabsichtigte Nebenverletzung irgendeines Nachbarorgans bei den von ihm berichteten sacralen Operationen nicht vorgekommen sei. Dagegen gibt GOETZE (1936) offen zu, daß die Ureteren bei der Mastdarmexstirpation lädiert werden können und CLAIRMONT (1932) betont, daß die Ureteren auch bei der kombinierten Methode nicht zu unterschätzende Gefahren bieten. Nach KICKHAM und BRUCE (1939) ist es klar, daß unbeabsichtigte Verletzung des Ureters sowohl bei der abdominalen als auch perinealen Phase der kombinierten Mastdarmresektion eine entschiedene Gefahr darstellt und in gewissen Fällen infolge technischer Schwierigkeiten unvermeidlich ist. Wir sind der Meinung, daß nach jeder Operationsmethode Nebenverletzungen vorkommen und daß bei derselben Methode bald mehr oder weniger Läsionen sich ereignen, je nach der Auswahl der Fälle. Wir sind aber mit STOECKEL (1938) auch der Auffassung, daß heute jede primäre unabsichtliche Verletzung des Ureters eine operative Ungeschicklichkeit genannt und als technischer Fehler bezeichnet werden muß. Derartige Fehler werden auch in Zukunft selbst den besten Operateuren unterlaufen können, aber sie sollen dann auch ehrlich Fehler genannt werden. Wenn die Schreibtechnik besser als die Operationstechnik ist, so läßt sich unschwer feststellen, daß nicht der Operateur, sondern der falsch liegende, unerkennbare Ureter an der Verletzung schuld war. Diese Beweisführung sollte heutzutage nicht mehr wirken (STOECKEL).

Es erscheint naheliegend sich zur *Vermeidung* einer Ureterverletzung in jedem Falle schon vor der Operation über die Lage des Ureters zu unterrichten. Wir sind der Ansicht STOECKELS, dessen Ausführungen über die entsprechenden Verhältnisse beim Uteruscarcinom wir hier zum Teil folgen, daß dies weder möglich noch nötig ist. Es ist zweifellos, daß man bei der Operation unter Umständen froh ist, durch die anteoperative Cystoskopie auf einen Ureter duplex aufmerksam gemacht worden zu sein. Doppelureteren scheinen a priori besonders zu Verletzungen zu disponieren. Man stellt sich, wie STOECKEL schreibt, vor, daß der Operateur nach Freilegung des einen Ureters, den er für den einzigen hält, sorglos weiter operiert und dann den zweiten Ureter, der oft weit entfernt von dem andern liegt, nicht erkennt und unterbindet oder verletzt. So ist es aber gewöhnlich nicht. Die beiden Ureteren liegen meistens so eng aneinander, daß sie wie ein einzelner verdickter Ureter wirken. Ist keine gemeinsame Bindegewebshülle vorhanden, ist vielmehr zwischen den beiden Ureteren eine gewisse

Distanz, wie es besonders beim Ureter bifidus die Regel ist, so ist bei der nötigen Achtsamkeit die Erkennung der Verdoppelung auch ohne vorangegangene Cystoskopie durchaus nicht schwer.

Der von ENGEL (1937) so dringend befürwortete prophylaktische Vorschlag der anteoperativen cystoskopischen Ureterkatheterung zur Vermeidung der Ureterverletzung wird sich nach unserer Überzeugung niemals recht durchsetzen können. Es ist klar, daß in vielen Fällen dadurch die Auffindung des Harnleiters erleichtert wird. Der durch das Einführen des Ureterkatheters dicke Harnleiter ist leichter zu palpieren, besonders wenn man den Katheter vorsichtig hin und her bewegt. Aber gerade in den „schweren“ Fällen versagt diese Methode. LOCKHART-MUMMERY (1932), der vorübergehend glaubte, daß die Gefahr der Verletzung des Ureters überwunden werden könnte, wenn der Ureter vor der Operation kathetert würde, fand bald, daß in jenen Fällen wo der Ureter in eine Schleife gelegt oder aus seiner normalen Lage verdrängt war — gerade in jenen Fällen, in denen die Gefahr ihn zu verletzen, bestand — der Ureterkatheter nicht eingeschoben werden kann. Die prophylaktische Ureterkatheterung ist ferner nicht ungefährlich. Das lange Liegenlassen des Katheters während der Operation kann sich als schädlich erweisen. Will man von diesem Hilfsmittel Gebrauch machen, dann ist es zweckmäßig, den Katheter nur so lange liegenzulassen, bis man den Harnleiter im Verlauf der Operation sicher erkannt hat, ihn aber dann gleich zu entfernen. Wer den nichtkatheterten Ureter nicht findet, dem fehlt noch topographische Vertrautheit, er lernt sie besser durch vorsichtiges Operieren als durch Nachtasten nach dem Ureterkatheter.

Dem anteoperativen Röntgenbild des Ureters fehlt jede Übereinstimmung mit der Operationstopographie, die sich in jeder Operationsphase ändert; es kann sogar Irrtümer veranlassen und Umwege herbeiführen. Schließlich könnte man ja solche Hilfsmittel billigen, wenn sie nicht mit ganz unnötigen Belästigungen, manchmal sogar Schädigungen der Kranken und mit durchaus unnötig aufgewendeten Kosten verknüpft wären (STOECKEL 1938).

Die Ureterprophylaxe beim abdominalen Operieren hat bei der Freilegung der Arteria hypogastrica zum Zwecke der Unterbindung zu beachten, daß der Ureter an dieser Stelle über die Gefäße hinwegzieht. Er schimmert meist durch das Peritoneum hindurch und ist an seiner wurmförmigen Kontraktion kenntlich. Er wird auf eine kurze Strecke freigelegt und nach außen zur Seite geschoben. Von hier aus kann man den Ureter — falls er gefährdet erscheint — bis zur Einmündung in die Blase jeder Zeit freilegen und herauspräparieren (KIRSCHNER 1932). Ist das Paraproktium palpatorisch frei oder nur in geringem Maße infiltriert, läßt sich das Rectum noch gut bewegen und die Blase leicht abschieben, so braucht der Ureter bei der sacralen Operation überhaupt nicht mehr sichtbar gemacht zu werden. Bezüglich der Sacraloperation nach GOETZE empfiehlt A. W. FISCHER (1933), obwohl die Ureteren bei dieser Form der Weichteilablösung (außerhalb der visceralen Beckenfascie) zwar mit nach vorne genommen werden, aber weit seitlich liegen und kaum in Gefahr sind, sie anfangs freizulegen, um ihre Lage genau kennenzulernen, besonders bei weiblichen Patienten. Sie sind hier — ebenso wie abdominal — leicht zwischen Fascia visceralis pelvis und Peritoneum zu finden. CLAIRMONT (1932) weist darauf hin, daß die Ureteren am sichersten geschont werden, wenn die Auslösung des Mastdarmschlauches nach der Seite nicht weit ausgreift. Ferner erscheint ihm der Ureter mehr gefährdet

bei Seitenlage des Patienten auf der oberen Seite, also bei Linkslage rechts. BORCHARD-ROTTER (1929) legen Wert darauf, daß man bedenke, daß vorne, vor den lateralen Teilen der Samenbläschen der Ureter liegt. Dieser kann, wie sie betonen, auch verletzt werden, wenn man beim Auslösen des Darmes lateral von den Samenbläschen an ihre Vorderseite gelangt. GOETZE (1936) weist darauf hin, daß man die Gefahr der Ureternebenverletzung gewöhnlich am meisten unten in der Nähe der Prostata fürchtet und sie am wenigsten in der Nähe des Promontoriums vermutet. Er macht darauf aufmerksam, daß es aber gerade umgekehrt ist. Bei der peritonealen Beckenbodennaht können die Ureteren sehr leicht mitgefaßt und zugebunden werden. Die Ureteren liegen hier oben nur etwa 1 cm vom lateralen Peritoneumwundrand entfernt. Der laterale Becken-Bauchfellwundrand retrahiert sich, und beim nachherigen Zufassen mit der Pinzette ergreift man alsdann zuviel von ihm und befindet sich direkt am Ureter. Faßt man diesen Rand ganz fein und wohl entfaltet mit der Pinzette, dann kann so leicht nichts passieren. Weiter abwärts verlaufen die Ureteren immer mehr nach vorne zu und entfernen sich rasch aus dem Operationsgebiet derart, daß sie tatsächlich auch von den Ausstrahlungen des elektrischen Schmelzschnittes, der hier wieder in Tätigkeit tritt, nicht mehr erfaßt werden (zit. nach GOETZE).

Es sei hier auch auf die Gefahren hingewiesen, die dem Ureter bei Mitexstirpation des Uterus drohen. Nach STÖCKEL (1938) sind bei jeder Total-exstirpation 3 Gefahrenpunkte vorhanden: Spermatocaunterbindung, Uterinaunterbindung und Ligamentvernahtung. Bezüglich der zum Zwecke der Total-exstirpation von Uterus und Scheide kombinierten abdominalen und vaginalen Radikaloperation schreibt STÖCKEL, daß die Ureteren gefährdet sind sowohl beim abdominalen Teil, bei dem sie sozusagen 2mal im Wege sind: Beim Absetzen der Genitalien und beim Absetzen des oberen Darmteils, als auch beim vaginalen Teil, wo sie beim Herausführen der Organe in die Vagina und nach außen leicht mitgezogen werden können. Man müsse recht aufpassen, um gerade bei dieser Operationsphase die topographische Orientierung nicht zu verlieren, und man müsse beim Beginn der vaginalen Operation immer an die Ureteren denken. Man sehe sie, wenn man in der abdominalen Phase soweit als möglich nach unten mobilisiert habe, gewöhnlich sehr gut.

Der einzig sichere Weg, den Ureter zu vermeiden, besteht darin, daß er während der Operation genau bestimmt wird (LOCKHART-MUMMERY 1932). Man muß also den Ureter aufsuchen, vor allem wenn es sich um starke Infiltration des paraproktischen Gewebes handelt und man deshalb damit rechnen muß, daß der Harnleiter von der Infiltration mitbetroffen oder umklammert wird. Man darf sich bei der Suche durch die Lage- und Gestaltsverminderung des Ureters, die gerade beim vorgeschrittenen Rectumcarcinom manchmal anzutreffen ist, nicht irreführen und täuschen lassen. Wohin der Ureter im Pararaum gelangt, hängt von dem primären Sitz und von der Wachstumsrichtung der Geschwulst ab. Sie kann über ihm liegen und ihn nach abwärts drücken, sie kann ihn unterwachsen, sie kann ihn auch bei weiterem Wachstum lateralwärts mitnehmen, ihn zu schleifenförmigen Bildungen zwingen und sich so innig mit ihm verbinden, daß es schwer ist, den Ureter zu finden, zu erkennen und freizumachen. Sie kann ihn sogar umwachsen, so daß er gegebenenfalls aus der Geschwulst herauspräpariert werden muß. Gerade hier kann die Topo-

graphie in so unwahrscheinlichem Maße verschoben sein, daß auch der sehr Geübte sich mit Ureterverletzungen belastet. Der Ureter kann sehr dick und sehr dünn sein, wenn er entzündlich verändert oder infolge Umwachsung oder infiltrativer Stenosierung im Paragewebe dilatiert ist. Er kann geschlängelt und geknickt sein und bei gleichzeitiger Hydroureterbildung eher wie eine Dünndarmschlinge oder wie eine starke Vene aussehen (STOECKEL 1938). Als Beispiel für die topographische Verschiebung führt CLAIRMONT (1932) 2 Fälle an, bei denen längere Zeit nach Uterusexstirpation die Freilegung des Rectums nach KRASKE vorgenommen wurde. Sie zeigen, daß besondere Vorsicht vonnöten ist, um die Verletzung eines oder beider Harnleiter zu vermeiden.

Beim Aufsuchen des Ureters kann man ihn durch Palpation und mit dem Auge bestätigen. Unter normalen Verhältnissen ist die Uretertastung recht zuverlässig. Der drehrunde, feste Strang des normalen Ureters gibt ein so charakteristisches Tastgefühl, daß eine Verwechslung mit anderen Strängen, mit Gefäßen und entzündlicher Bildung kaum möglich erscheint. Immerhin kann — worauf STOECKEL (1938) hinweist — dann, wenn man den Ureter aber nicht isoliert zwischen den Fingern und vor Augen hat, wenn er also frei dem Gewebe aufliegt, der Pulsationsrhythmus einer dicht unter oder an ihm liegenden Arterie auf ihn übertragen werden und bei nur oberflächlichem Hinsehen und Hinfühlen zur Täuschung und Ureterabklemmung führen. Andererseits kann die Wandverdickung der Arteria hypogastrica so hochgradig sein, daß man ihre Pulsation nicht fühlt und die Arterie für den Ureter hält. Verwachsungen und Infiltration des normalen Gewebes mit Carcinom können die tastende Orientierung sehr erschweren. Man muß sich hier als Regel vor Augen halten, daß jeder Strang, auch wenn er die Form eines normalen Ureters nicht erkennen läßt, der Ureter sein kann. In dem von KOHN (1910) berichteten Fall wurde ein in Neoplasma eingebetteter rundlicher Strang, dessen Wand sich hart anfühlte und der in Wirklichkeit der Ureter war, für das carcinomatös infiltrierte Vas deferens gehalten und ohne Bedenken durchschnitten. 17 Tage nach der Operation erfolgte der Exitus letalis. Bei der Sektion wurde als Todesursache eine nekrotisierende Cystitis und Urethritis festgestellt. Bei starker Infiltration des Paragewebes kann die Palpation natürlich auch mißlingen, weil die Überlagerung des Ureters mit derbem Gewebe verhindert, daß man ihn zwischen die Finger bekommt, und weil sie auch seine Gestalt verändert. Auch sind ausgesprochene Hydroureteren palpatorisch nicht sicher zu erkennen. Der Vorteil des Palpierens besteht in der Gewebsschonung, in der schnellen Orientierungsmöglichkeit und darin, daß man keine zusätzliche Blutstillung braucht (STOECKEL 1938).

Führt die palpatorische Kontrolle nicht zum Ziel, so muß der Ureter freigelegt werden. Unter normalen Verhältnissen läßt sich das gewöhnlich mit einigen Tupferstrichen bewerkstelligen, aber auch dann, wenn der Ureter fixiert oder abnorm verlagert ist, kommt man mittels stumpfen und präparatorischen Vorgehens gewöhnlich schnell zum Ziel. Wo man den Ureter sucht, hängt von den besonderen Umständen ab. Bei unübersichtlich gewordenem Operationsgebiet und bei verlorengegangener Orientierung ist es am besten — sofern die Operationssituation es ermöglicht — bis zur Bifurkation der Iliacalgefäße vorzudringen und dort den Harnleiter aufzusuchen. Hier muß ihn eigentlich jeder finden und von hier läßt er sich dann nach unten sicher verfolgen und freilegen.

Besonders gefährdet sind die Ureteren in allen Fällen, in denen an der Wurzel des Mesosigma carcinomatös infizierte Lymphdrüsen liegen. Sie können nach Ansicht CLAIRMONTS die Ureteren so stark heranziehen, daß ihre Verletzung selbst bei vorausgegangener Darstellung infolge Verziehung und Verbackung erfolgt. CLAIRMONT selbst ist das in einem Falle geschehen, in dem er den Harnleiter präpariert hatte, in dem die Durchtrennung trotzdem dadurch erfolgte, daß der Harnleiter schlingenförmig gegen die Lymphdrüsen verzogen war. Auch LOCKHART-MUMMERY zweifelt nicht, daß gelegentlich eine solche Schlinge weggeschnitten wird bei der Entfernung des Gewächses, obwohl die Verlaufslinie des Ureters ganz in Ordnung zu sein scheint. Er hält daher bloße Besichtigung für nicht immer genügend.

Jedenfalls bedarf jede sichtbare oder fühlbare Schleifenbildung der sofortigen Kontrolle und darf keinesfalls ohne eine solche weggeschnitten werden. STOECKEL (1938) weist darauf hin, daß auch die Eigengefäße des Ureters, die in seiner Adventitia ein charakteristisches Netzwerk bilden, für ihn verhängnisvoll werden können; sie können bei Stauung im Beckenzellgewebe beträchtliche Größe und Füllung bekommen. In einem solchen Falle kann ein Gefäß, das ebenso dick wie der von ihm überdeckte Ureter ist, abgeklummt und durchgeschnitten und dabei der mit ihm zusammenhängende Ureter mit durchgeschnitten werden.

Beim Freilegen des Ureters ist es von wesentlicher Bedeutung, ob seine Adventitia geschont wird oder nicht. Wird sie nicht geschont, so wird der Ureter entnervt und funktionsgeschädigt bzw. funktionslos und auch infektionsanfällig. Leider haben wir es bei der Radikaloperation des Rectumcarcinoms nicht immer in der Hand dieser theoretischen Forderung zu entsprechen. Während normale Ureter so einfach zu isolieren sind, daß jede Wandschädigung leicht zu vermeiden ist, kann das bei fixierten Harnleitern dagegen so schwer sein, daß man gar nicht weiß, wo die Adventitia anfängt und wo sie aufhört. Je weiter das Rectumcarcinom vorgeschritten ist, um so schwerer ist die Forderung der Adventitiaschonung zu erfüllen. Der durch das Carcinom fixierte Ureter bleibt, wie STOECKEL ausführt, nicht ganz intakt, wenn er präparatorisch, d. h. also scharf mobilisiert werden muß. Ohne daß eine sichtbare Wunde entsteht, wird er an seiner Außenwand doch stets verwundet, um so weitgehender und um so tiefer je mehr sich das Mobilisieren zu einem Herauspräparieren aus schwierigem Gewebe steigert und am intensivsten, wenn es bis zum Ausgraben des Ureters aus harten Massen verstärkt werden muß, von denen man nicht weiß, ob sie als entzündliches Infiltrat oder als carcinomatöses Gewebe oder als Kombination von beiden anzusprechen sind. Es ist dann meist nicht möglich, die Adventitia mit ihren Gefäßen und ihrem Ganglien-Nervenapparat zu schonen und den Ureter aus dem Tunnel, in dem er wie eingemauert liegt, leidlich intakt herauszubekommen. In einem solchen Zustand ist der Ureter natürlich sehr anfällig und einer sekundären Infektion an seinen Wundstellen sehr zugänglich. Bei ihm genügt die Ernährung nicht mehr, wenn die Infektion von außen nagt und deshalb kann in der Rekonvaleszenz eine Ureternekrose und nach Abstoßung des Sequesters eine Fistel eintreten.

Hat man den Ureter aufgefunden und freigelegt, so ist die Hauptsache, daß bei der ganzen weiteren Operation die Ureterwand nicht unnötig gequetscht oder gar verletzt wird. Jede auch nur geringe Wandschädigung begünstigt

die Entstehung einer Urinfistel in dem nach der Operation meist infizierten retroperitonealen großen Wundbett, das erst allmählich sich verkleinert und vollkommen vernarbt. Es empfiehlt sich deshalb, sobald man den Ureter isoliert hat, ihn schonend und sicher zur Seite halten zu lassen. Vor allen Dingen darf dies niemals mit der Pinzette geschehen. Auch dicke Seiden- oder Catgutfäden sind schlecht, weil sie auch bei leichtem Anziehen schon etwas einschneiden und die Adventitia des Ureters stark schädigen können. Am besten ist es, den Ureter mit einem feinen, weichen Gummischlauch zu unterfahren und anzuschlingen (Abb. 15).

Streng zu vermeiden sind auch Quetschungen mit Klemmen. Sie wirken natürlich um so zerstörender, je stärker der Druck beim Klemmenschluß ist und je länger die Klemme den Ureter komprimiert. Klemmen, die lange am

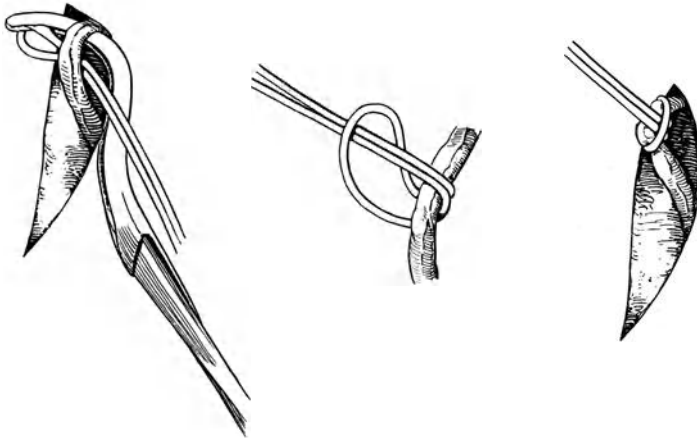


Abb. 15. Anschlingung des Ureters. [O. GOETZE: Arch. klin. Chir. 189, 670 (1937).]

Ureter liegen, also 3 Minuten und noch länger, zerstören die Muscularis so, daß mit einer Fistel gerechnet werden muß (STOECKEL 1938). Verwundungen mit der Klemmenspitze sind gefährlicher als kurz dauernde Quetschungen mit den Klemmenbranchen. Die Bißwunden, die die Klemmenzähne setzen, machen kleine Defekte in der Ureterwand, in die die Infektion leicht hineingelangt, um dann bald ins Ureterlumen einzubrechen. Deshalb sind auch die Verletzungen mit einer chirurgischen Pinzette recht bedenklich.

Ist es trotz aller Vorsicht zu einer Verletzung des Ureters mit Eröffnung des Lumens gekommen, so wird die *Diagnose* einer solchen Verletzung meistens keine Schwierigkeiten bieten. Zuweilen können aber Zweifel entstehen, ob ein durchschnittenes Gebilde der Ureter ist oder nicht. Der Ureter kann beim Rectumcarcinom die verschiedensten Veränderungen seiner Gestalt und Wandbeschaffenheit erleiden. Ureteren mit entzündlicher Wandverdickung und Hydroureteren mit hochgradiger Wandverdünnung verlieren das charakteristische sternförmige Querschnittsbild des normalen Ureters, das diesen von einem Gefäß sicher unterscheiden läßt. Ist der Ureter bereits verletzt, aber an seinem Lumen und bezüglich seiner Wandbeschaffenheit und Gestalt so wenig typisch, daß er nicht ohne weiteres zu identifizieren ist, so kann die Sondierung zur Blase als sehr einfaches Mittel der Klärung angewendet werden.

Versagt diese Methode, so kann schließlich auch hier nur wieder die Freilegung des Ureters höher oben und seine Verfolgung bis zum fraglichen Gebilde Klarheit schaffen.

Die *Versorgung* der frischen Ureterverletzung ist je nach der Lage des Falles verschieden. Die partiellen Ureterläsionen können durch die Naht geschlossen werden. Die Ureternaht wird mit nicht zu eng gelegten, feinen, aber festen Catgutknopfnähten gemacht, die die Mucosa nicht mitfassen und am besten den Ureter überhaupt nicht berühren, sondern nur das paraureterale Gewebe

vereinigen. Die eigentliche Nahtsicherung muß durch gute Gewebendeckung der Nahtstelle erfolgen.

Totale Durchtrennungen geben bei tiefem

Sitz die Indikation zur Implantation des Ureters in die Blase, die an sich vielfach mit bestem Erfolg ausgeführt worden ist. Die Implantation ist unmöglich, wenn der Ureter sich nicht spannungslos implantieren läßt und sie ist nicht ratsam, wenn eine akute eitrige Entzündung der Blase, des verletzten Ureters oder der zugehörigen Niere, speziell des Nierenbeckens besteht. Da man vor der Operation nie wissen kann, ob eine Implantation notwendig wird, so soll man sich prinzipiell durch cystoskopische Untersuchung vor der

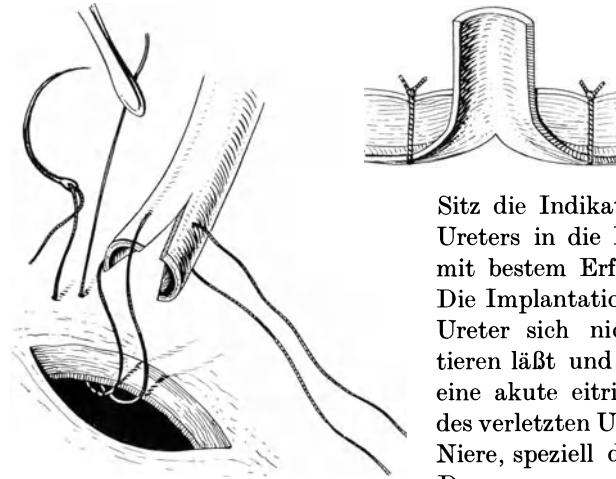


Abb. 16. Intraperitoneale Implantation des Ureters in die Blase. Hereinleiten und Befestigung des Ureters in der Implantationsöffnung nach SAMPSON. (STOECKEL 1938.)

Operation von der Funktion der Ureteren überzeugen und feststellen, ob nicht eine einseitige Pyelitis vorliegt. Bei bestehender Pyelitis unterbleibt die Implantation und man macht statt derselben die Nierenexstirpation.

Die Implantation des Ureters in die Blase ist nicht schwer. Die Hauptsache ist, daß sie in dem vom Peritoneum überkleideten Teil der Blase und dann vor allen Dingen ohne Spannung erfolgt. Auch die Blasenimplantation des Ureters auf sacralem Wege wurde schon mit Erfolg gemacht (KALJSER, zit. nach STOECKEL 1938). Das Verfahren gestaltet sich nach SAMPSON folgendermaßen (Abb. 16): Das proximale Ende des durchschnittenen Ureters wird so weit von seiner Unterlage abgelöst als zur spannungslosen Einpflanzung in die Blase möglich ist, dann wird der Ureter selbst auf eine Strecke von $\frac{1}{2}$ —1 cm oben und unten längsgespaltet, so daß 2 kurze seitliche Ureterlappen entstehen. Durch beide Lappen wird ein mit 2 Nadeln armierter feiner Catutfaden gelegt. Nun wird ein Katheter in die Blase eingeführt und mit ihm die Stelle der Blasenwand vorgeschoben, in die der Ureter eingepflanzt werden soll. Die Blase wird auf der Spitze des Katheters eröffnet und durch kleine Häkchen oder feine provisorische Seitennähte offengehalten, die die ganze Blasenwand einschließlich der Schleimhaut mitfassen, die jedoch nicht geknotet, sondern nachher wieder entfernt werden. Nun werden die beiden Nadeln der armierten Fäden von innen nach außen, etwa 1 cm vom Rand der Blasenöffnung entfernt, durchgestoßen,

durch das Anziehen der Fäden wird der Ureter in die Blase hineingeleitet und hierauf werden die Fäden auf der Serosa der Blase geknotet. Damit ist die Operation beendet. Eine weitere Fixation ist nicht nötig. Will man ein übriges tun, besonders dann, wenn man den Eindruck hat, daß der implantierte Ureter doch vielleicht etwas gespannt sei, so kann man die der Implantationsstelle entsprechende seitliche Blasenwand durch einige Knopfnähte so gegen die seitliche Beckenwand fixieren, daß dadurch die Blase selbst etwas nach seitlich und oben verzogen, der Ureter selbst aber zugleich entspannt wird. Ist das Loch in der Blase zu groß geraten, so wird es erst durch eine oder mehrere Knopfnähte verkleinert, wobei jedoch die Öffnung nicht so verengert werden darf, daß der implantierte Ureter geschnürt wird. Um die Einheilung zu erleichtern und den früher gefürchteten Rückfluß des Urins aus der Blase neben dem implantierten Ureter in die Bauchhöhle hinein — eine Gefahr, die unseres Erachtens nach sorgfältiger Implantation kaum besteht — mit Sicherheit zu vermeiden, empfiehlt es sich, mindestens 5 Tage einen Dauer-

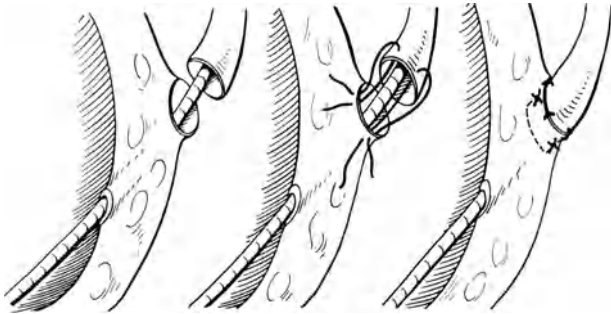


Abb. 17. Technik der „Ärmelanastomose“ (End-in-End-Anastomose).
(ENGEL 1937.)

katheter einzuführen und dadurch die Blase ruhigzustellen. Als empfehlenswertes Verfahren der Implantation des Ureters in die Blase erscheint uns auch die „Tubusmethode“ nach HRYNTSCHAK (1932). ENGEL (1937) zieht der eigentlichen Blasenimplantation die in Abb. 17 dargestellte „Ärmelanastomose“ (End-in-End-Anastomose) des Ureters vor und bezeichnet sie als Methode der Wahl. Durch Setzen von Matratzennähten an jeder Seite des Ureters und durch ihr Herausbringen auf die Blasenoberfläche und Knüpfen der Fäden wird das Nierenende in das Blasenende gesteckt. Dieses wird dann durch 2 oder 3 Catguteinzelnähte unterstützt.

Ist dagegen die Verletzung des Ureters so hoch erfolgt, daß das proximale Stück zu kurz ist, um in die Blase implantiert zu werden, so soll man auf den unzulänglichen und unsicheren Versuch, die beiden Ureterenden untereinander zu vereinigen, verzichten und soll sich lieber rasch entschließen, die betreffende Niere zu opfern, indem man ihre Funktion durch künstlichen Verschuß des Ureters ausschaltet oder die Niere exstirpiert.

Da die Rectumcarcinomoperation als solche bereits erhebliche Ansprüche an den Organismus stellt, wird man sich meist mit dem Verfahren begnügen, das am raschesten zum Ziele führt, das ist die Unterbindung des Ureters. Hier bedeutet der Vorschlag von STOECKEL einen Fortschritt, der darin besteht, daß man den Ureter nicht mit Seide unterbindet, sondern ihn so weit nach oben isoliert, daß man ihn selbst in sich knoten kann (Abb. 18). Die einfache Fadenunterbindung des Ureters genügt selbst nach Abknickung und doppelter Umschnürung des Ureters nicht, da der Faden durchschneiden und eine Urinfistel mit anschließender Urininfiltration zustande kommen kann. Der künstliche

Ureterverschluß ist aber nur zulässig, wenn die zugehörige Niere nicht infiziert ist. Auch LOCKHART-MUMMERY (1932) hält den Verschluß des Ureters für eine zweckmäßige Maßnahme, betont aber ebenfalls, daß er bei einer infizierten Niere sehr gefährlich ist. Wenn die zu dem verletzten Ureter gehörige Niere hochgradig erkrankt ist und eine rasche Operationsbeendigung nicht erforderlich ist, so wird die sofortige Nephrektomie am Platze sein. Voraussetzung ist, daß eine zweite Niere vorhanden und diese andere Niere sicher gesund ist. Ob die Hauptbedingung, das Vorhandensein einer zweiten Niere erfüllt ist, läßt sich beim abdominalen Operieren natürlich durch Palpation von der Bauch-

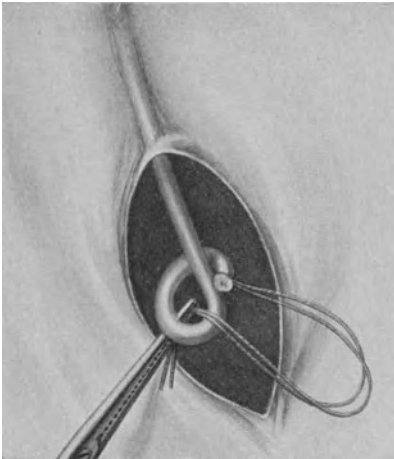


Abb. 18. Bildung des Ureterknotens bei kurzem Ureterstumpf mit Hilfe des als Zügel dienenden Abbildungsfadens. (STOECKEL 1938.)

höhle aus sofort feststellen. Ob diese Niere aber gesund und funktionell genügend ist, darüber fehlt die Gewißheit stets, wenn nicht vor der Operation ihre funktionelle Leistungsfähigkeit exakt festgestellt ist.

Kasuistik. Bei KOHN (1910) finden sich folgende Fälle erwähnt. KÜPFERLE: Eine Ureterverletzung bei einer Frau. Anschließend Ureterfistel, später Vernähung der beiden Ureteren. Schluß der Ureterfistel. PICHLER: Ein Fall (Bluter), bei dem die Durchtrennung der Gewebe mit dem Paquelin eine Verschorfung des linken Ureters verursachte; es bildete sich eine Fistel, die eine linksseitige Nierenexstirpation nötig machte. CSESCH: 2 Fälle, bei denen die Ureteren an- bzw. durchgeschnitten wurden, „obwohl in keinem

von beiden Fällen im Lokalbefund von ernsten Verwachsungen sich eine Notiz findet“. Bei dem ersten Patienten wurde bei der Ablösung des pararectalen Gewebes der linke Ureter angeschnitten und vernäht. In den ersten Tagen Urinmenge gering. Jodoformgaze riecht nach Harn. Patient spricht törichte Sachen. Nach 14 Tagen Bewußtsein normal, Urin reichlich, später Wunde geschlossen. Der zweite Patient ging 6 Tage nach der Operation an Pneumonie zugrunde. Weitere Berichte über Fälle von Ureterverletzungen stammen von BERNARD (1912), LOCKHART-MUMMERY (1932), ENGEL (1937), STOECKEL (1938) u. a. Auf Grund der Literatur haben wir den Eindruck, daß linksseitige Ureterverletzungen häufiger sind als rechtsseitige. Wahrscheinlich liegt das nur daran, daß der linke Ureter dem Rectum näher gelegen ist. Doch kann für die Mehrbeteiligung des einen oder anderen Ureters auch der Sitz des Carcinoms im Rectum eine Rolle spielen.

III. Die postoperativen Beziehungen des Rectumcarcinoms zum Urogenitalsystem.

Die postoperativen Fisteln der Harnorgane.

Die Verletzungen sind in sehr erheblichem Maße die Ursache der Fisteln. Ihre oft mögliche Verhütung und ihre möglichst gute Beseitigung sind die

beste und relativ sicherste Prophylaxe der Fisteln. Jede unversorgt bleibende Wunde der Harnwege muß zur Urinfistel führen. Mit der Vermeidung der primären direkten Verletzung der Harnwege während der Operation ist aber die Gefahr der Fistelbildung bei der Radikaloperation des Rectumcarcinoms noch keineswegs beendet. Häufig genug kommt es noch nachträglich zur Nekrose der Urethra, der Blase oder des Ureters und damit zur Fistel.

Man kann also ätiologisch die „Verwundungsfisteln“ von den „Nekrosefisteln“ unterscheiden. STÖCKEL (1938) betont, daß eine wichtige mithelfende Rolle bei der Fistelentstehung, insbesondere bei der Nekrosefistel die Infektion spielt, die von der Wunde aus oder durch Katheterung an die nekrotisierte Partie gelangt. Sie beschleunigt den Gewebszerfall und führt zur Gangrän; ohne sie hätte ein nur partiell nekrotisch gewordener Bezirk nach Abstoßung des Abgestorbenen den Gewebszusammenhang vielleicht noch behalten können und wäre fistellos geblieben; durch sie gangränisierte er und zerfiel völlig.

Auf eine bezüglich Harnröhre und Harnblase wichtige Entstehungsart der Nekrosefistel macht GOETZE (1936) aufmerksam, indem er rät, mit dem Schmelzschnitt bei der Rectumoperation dicht oberhalb und dicht unterhalb der Prostata in der Gegend der Mittellinie sehr zurückhaltend zu sein. Ohne daß Harnblase und Harnröhre hier direkt verletzt wurden, können unsichtbare elektrothermische Nekrosen zurückbleiben, die nach einigen Tagen zur schwer heilenden Perforation und Urinentleerung in die Operationswunde führen.

Auch die weitgehende Ablösung der Blase gibt die Veranlassung zur Entstehung sekundärer Blasenfisteln infolge von Nekrosen der Blasenwand, die sich auch nach ganz glattem Operationsverlauf ohne vorausgehende Verletzung der Blasenwand ausbilden können. Bei der Radikaloperation des Rectumcarcinoms wird die Blase immer trophisch geschädigt. Sie wird aus ihren Gewebsverbindungen herausgelöst und eines Teiles, oft eines erheblichen Teiles ihrer Innervation und Vascularisation beraubt. Oft hängt sie nach der Isolierung als ein schlaffer, dünnwandiger Sack in das Operationsfeld hinein. Die schwere Schädigung der Blasenwand ist auch der Grund, warum bei Blasenverletzungen die primäre Naht häufig nicht hält. In diesem Sinne ist also die Blasennekrosefistel die zwangsläufige Folge des radikalen Operierens beim Rectumcarcinom und unabhängig von der Technik.

Bei der Entstehung der postoperativen Nekrosefistel des Ureters ist die weitgehende Freilegung des Ureters wenig bedeutungsvoll. So lange der Ureter gesund ist und bleibt, verträgt er selbst eine weitgehende Isolierung gut. Kommt es aber zu Störungen der Wundheilung in den großen „Para“-Wundräumen, so kann eine Infektion der Ureterwand und eine Ureternekrose die Folge sein. In anderen Fällen ist eine vorübergehende traumatische Schädigung des Ureters während der Operation die Ursache der Fistelbildung. In Betracht kommen die schon an anderer Stelle genannten Quetschungen durch Instrumente, die wieder entfernt wurden, ferner auch Umschnürungen durch Ligaturen, die wieder durchgeschnitten werden. Eine sehr große Gefahr für den Ureter bildet die Tamponade des Wundbettes mit Heranführen des Tampons an die Ureterwand. Wenn also auf Tamponade nicht verzichtet werden kann, sollte sie nicht an den Ureter herangelegt und möglichst bald wieder entfernt werden.

Einen ziemlich zuverlässigen Anhalt über die Entstehungsart der Fistel gibt nach STÖCKEL (1938) das Auftreten der ersten Fistelsymptome. Liegt

die operierte Person sofort nach der Operation naß, so ist es eine Verwundungsfistel, stellt sich die Urinentleerung aus der Wunde erst im weiteren Verlauf der Rekonvaleszenz ein, so ist es eine Nekrosefistel. Es scheint ja einleuchtend daß beim Verletzen der Harnwege der Urin sofort durch die Wunde abfließen muß, während er bei der Nekrose den falschen Weg erst nach Sequestrierung des nekrotischen Stückes, das nach 4—6 Tagen zu erfolgen pflegt, nehmen kann. Aber manchmal wird die Frage Verwundung oder Nekrose doch nicht leicht zu entscheiden sein.

Pathologische Anatomie. Die Fistel kann ihren Sitz in der Harnröhre, Blase und im Ureter haben. Sie können natürlich isoliert und kombiniert vorkommen. In jedem Fall ergießt sich der Urin in den großen „Para“-Wundraum, der nach Ausräumen des „Para“-Gewebes entsteht, um dann entlang dem durch Drain oder Tampon vorgezeichneten Weg nach außen — in die Damm- oder Gesäßgegend — abzusickern. Mit der Verkleinerung der Wundhöhle rücken die Defektstellen der Harnwege allmählich näher an die Körperoberfläche heran und zwischen beiden bildet sich bei weiterer Raumverkleinerung und Gewebsschrumpfung ein immer enger werdender und allmählich mehr und mehr sich verkürzender schließlich epithelisierter Fistelkanal aus, der Harnwege und Körperoberfläche verbindet. Der Fistelgang bei den Ureterfisteln ist natürlich stets besonders lang.

Eine Ureterfistel ist komplett, wenn der Ureter völlig durchtrennt ist, und inkomplett, wenn er nur teilweise durchtrennt ist. Bei der kompletten Ureterfistel ist die Wandkontinuität an der Verletzungsstelle völlig unterbrochen — bei der inkompletten Ureterfistel ist die Wandkontinuität erhalten und nur an der wandständigen Verletzungsstelle unterbrochen.

STOECKEL (1938) führt aus, daß bei der kompletten Ureterfistel der Gesamtharn der zugehörigen Niere durch die Fistel abfließt — bei der inkompletten Ureterfistel kann ebenfalls dieser Gesamtharn abfließen, es kann aber auch nur ein Teil durch die Fistel entleert und der andere Teil in die Blase geleitet werden, dank der Erhaltung der Kontinuität des Ureterrohres. An der Fistelstelle ist der Ureter stets geknickt, weil er vor der Fistelbildung an der späteren Fistelstelle adhärent geworden ist, und es kommt bei der inkompletten Ureterfistel darauf an, wie stark der Knick ist. Ist er spitzwinkelig, so kommt der abfließende Harn um die Winkelspitze nicht herum und fließt durch die Fistel ab — ist der Ureter an der Fistelstelle nur etwas eingezogen, so können Spritzer der Harnwelle über die Fistelstelle hinweg blasenwärts weitergebracht werden.

Durch die komplette Fistel bekommt der Ureter ein Nierenstück, das von der Niere bis zur Fistel und ein Blasenstück, das von der Fistel bis zur Blase reicht. Das Nierenstück bringt den Nierenharn bis zur Fistel und durch sie hindurch nach außen, das Blasenstück bleibt leer, weil es außer Funktion gesetzt ist. Ein Reflux von der Blase in dieses Ureterstück ist, wenn er überhaupt vorkommt, äußerst selten. Es unterliegt sehr schnell der Schrumpfung und Kompression des in seiner Umgebung vernarbenden Gewebes, wird also verzerrt, geknickt und gedrückt und schließlich wohl gewöhnlich nach Verschwinden seines Schleimhautepithels zur Obliteration gebracht (STOECKEL 1938).

Das Nierenstück des Fistelureters ist stets dilatiert — auch dann, wenn die Ausflußstelle des Fistelharnes noch nicht verengt ist, weil jede Läsion der Ureterwand das oberhalb der Läsionsstelle gelegene Ureterstück hypotonisch

macht. Zu dieser funktionellen Aufweitung durch Hypotonie kommt die mechanische Aufweitung durch Stauung, weil sich die Abflußstelle des Fistelharnes immer in zunehmendem Maße verengt. Diese Veränderungen des Fistelureters wirken sich natürlich auch auf die zugehörige Niere aus. Ein geringer Grad von Dysfunktion der Niere, ist wohl bei jeder Fistelniere vorhanden. Schließlich strebt die Niere infolge der Drucksteigerung im Nierenbecken einer allmählichen Atrophie zu (STOECKEL 1938).

Symptome und Verlauf. Das Hauptmerkmal der Harnfistel ist der Harnabfluß an abnormer Stelle. Im Gegensatz zur ständig nässenden Blasen- und Ureterfistel gibt die Harnröhrenfistel nur während der Miktion Harn ab. Je nach der Weite des Fistelloches und späterhin des Fistelganges und dem Grad des Widerstandes, den der Harnstrahl peripher von der Fistel in der Harnröhre findet, geht der größere Teil des entleerten Urins durch die Fistel oder aber durch die natürliche Ausmündung der Harnröhre. Als das Blasenfistelsymptom gilt das dauernde Naßliegen. Das Loch gibt eine unmittelbare Ausflußmöglichkeit, so daß die Urethra außer Funktion gesetzt wird. Der Harndrang ist aufgehoben, weil die Blase immer leer ist, die willkürliche Miktion ist durch die Fistel ausgeschaltet. Aber auch bei der Ureterfistel rinnt unaufhörlich, Tag und Nacht der Urin heraus. Hier ist jedoch neben dem Urinträufeln auch eine normale Miktion vorhanden, bei der ziemlich viel Urin entleert wird. Der willkürlich entleerte Blasenharn macht etwa die Hälfte des normalen Tagesquantums aus. Natürlich können auch kleine Blasenfisteln mit teilweisem Ventilverschluß auch etwa die Hälfte der Urintagesmenge nach außen hin durchtreten lassen.

Alle Harnfisteln nach Radikaloperation des Rectumcarcinoms münden in stark keimhaltige Gegenden. Alle Harnfisteln sind infolgedessen Infektionsportalen, durch die die Infektion besonders leicht und besonders früh eintritt. Die Fistel des Harnleiters ist selbstverständlich eine viel bedrohlichere Schädigung als die der Blase oder Harnröhre, weil bei ihr die Infektion bedeutend schneller und sicherer nach oben in die Niere geht. Als das die Infektion der oberen Harnwege am meisten fördernde Moment ist die Stauung anzusehen, die bei einer Blasenfistel im allgemeinen natürlich fehlt. Bei der Ureterfistel liegen in dieser Hinsicht die Verhältnisse viel schlechter. Hier ist das renale Stück meist dilatiert, weil die Fistelstelle allmählich enger wird und infolgedessen im Nierenstück eine Urinstauung eintritt. Das bedingt eine Verlangsamung des Harnabflusses, dem die reinigende und die Infektion mechanisch abwehrende *vis a tergo* fehlt. Die bei allen Harnfisteln stets vorhandene Hauptgefahr der ascendierend entstehenden Pyelitis und Pyelonephritis droht deshalb besonders den Trägern einer Ureterfistel. Das Ascendieren kann von der Ureterfistel aus aber nicht nur in das renale Stück nierenwärts hinein erfolgen, sondern auch in das vesicale Stück blasenwärts. Es kann also sehr wohl zu einer ureteral ascendierenden Cystitis kommen. Als Beispiel sei an den schon früher angeführten Fall von KOHN (1910) erinnert, bei dem sich nach Durchtrennung des linken Ureters, der für das Vas deferens gehalten worden war, vom durchschnittenen Ureter aus eine Cystitis und Urethritis necroticans entwickelte, der der ohnehin schon geschwächte Patient bald erlag. Daß manchmal die Blase, ebenso wie die Niere ascendierend von der Fistel aus, durch das Blasenstück des Ureters infiziert wird, ist leicht erklärlich. Dieses Stück ist zunächst jedenfalls eine

Zeitlang leer und bis zu seiner Obliteration kann so viel Zeit vergehen, daß die Infektion, die in diesem Ureterstück überhaupt durch keinen Gegenstrom abgewehrt wird, in ihm hochkriechen könnte.

Diagnose. Der Harnabfluß aus der Operationswunde macht die Harnfistel meist leicht kenntlich. Nur bei ganz feinen Fistelgängen kann es fraglich bleiben, ob die kleine Menge ausfließender Flüssigkeit Urin ist oder bloß Wundsekret. Durch Färbung des Nierenharnes mit Indigocarmin sind diese Zweifel rasch zu beheben.

Harnabfluß aus der Wunde ist bei allen Harnfisteln (Harnröhre, Blase, Harnleiter) vorhanden. Deshalb ist die diagnostische Aufgabe bei den infolge unbemerkter operativer Verletzung entstandenen Fisteln und bei den Nekrosefisteln stets differentialdiagnostischer Art. Wichtig ist in dieser Beziehung die Feststellung, ob neben dem Urinabgang aus der Wunde normale Miktion besteht oder nicht, vorausgesetzt, daß der Patient imstande ist spontan zu urinieren, was recht häufig während der ersten Zeit nach Radikaloperation des Rectumcarcinoms nicht der Fall ist. Wird der ganze Urin durch die Wunde entleert, so kann eine Blasenfistel oder eine doppelseitige Ureterfistel bestehen. Das Wahrscheinliche ist die Blasenfistel. Besteht neben dem Harnabfluß aus der Wunde normale Miktion, so kann es sich um eine sehr kleine Blasenfistel mit gelegentlichem Ventilverschluß oder um eine nur einseitige Ureterfistel handeln. Das Wahrscheinliche ist die einseitige Ureterfistel. Die Feststellung, ob neben dem Urinabgang auch eine normale Miktion vorhanden ist, gibt wohl einen Hinweis auf die Lokalisation der Fistel, aber noch keine Klarheit.

Es sind also lokaldiagnostische Maßnahmen nötig. Dabei muß bei frisch entstandenen Fisteln ein Fehler vermieden werden, der sehr naheliegend ist: Die Inspektion des Wundbettes. Es hat keinen Sinn, solche Kranke auf den Untersuchungstisch zu legen und womöglich mit Haken die Wunde auseinanderzudrängen und mit dem Finger in dem Wundbett herumzubohren, um festzustellen, wo die Fistel liegt und wie groß sie ist. Helfen kann man dadurch gar nichts, man kann aber sehr viel schaden, indem dadurch vielleicht eine Spontanheilung, die schließlich doch noch eingetreten wäre, unmöglich gemacht wird. Läßt man derartige Fisteln in Ruhe, so kann man bei kleineren Öffnungen zum Glück sehen, daß sie sich doch noch spontan verschließen.

Besteht Verdacht auf eine Harnröhrenfistel, so kann dieser am besten durch eine Urethrographie bestätigt oder ausgeschlossen werden.

Die Diagnose der Blasenfistel ist bei den durchschnittlichen Fällen ebenfalls sehr leicht. Durch die Spülprobe kann man fast immer zur Klarheit kommen. Es empfiehlt sich, sie mit einer farbigen Flüssigkeit (Indigocarminlösung) zu machen, weil dadurch das Erkennen des Flüssigkeitsaustrittes aus der Fistelöffnung bzw. der Wunde am leichtesten ist. Läßt sich bei der Füllung kein Flüssigkeitsaustritt aus der Fistel erkennen, so tamponiert man den Fistelbereich bzw. die Wunde locker mit einigen hintereinander eingelegten Tupfern und entfernt nach einiger Zeit die Tupfer langsam nacheinander, wobei jeder einzelne sorgfältig besichtigt wird. Auf diese Weise können auch feine Haarfisteln erkannt werden. Der Vollständigkeit halber sei hier auf einen Irrtum, der bei der Spülprobe möglich, aber vorerst rein theoretisch konstruiert ist, hingewiesen. Es ist denkbar, daß bei Ureterfistel das Blasenende offen geblieben sein kann,

und daß durch dieses offene Ureterende bei der Blasenfüllung ein Reflux und damit Abfluß der Spülflüssigkeit nach der Wunde eintreten und eine Blasen-fistel vorgetäuscht werden könnte.

Manchmal mißlingt die Spülprobe bei kleinen Fisteln, weil sich eine kleine Schleimhautfalte wulstartig über die Blasenöffnung der Fistel legt und sie zeitweise abdeckt. Für die völlige Klärung solcher Fälle ist die Cystoskopie unerlässlich. Diese gibt aber überhaupt über manches Interessante und über manches Wichtige Aufschluß. Man sollte sie deshalb möglichst immer bei Blasen fisteln ausführen. In Fällen mit großem Fistelloch, die sich auf keine Weise abdichten lassen, kommt man mit dem doppelläufigen Irrigationcystoskop manchmal zum Ziel. Wenn immer wieder so viel Flüssigkeit zufließt, wie sie durch die unvollkommen abgedichtete Fistel abfließt, dann bleibt die Blase zwar unvollkommen, aber doch genügend entfaltet und man erreicht somit einen guten orientierenden Überblick.

Die Fisteldarstellung im Röntgenbild ist meist unnötig, kann aber in ver-zwickten Situationen schnell und absolut klärend wirken.

Wird bei der Blasen-spülprobe festgestellt, daß nichts von der Blasenflüssigkeit nach der Wunde abläuft, so kann man fast sicher eine Blasen fistel ausschließen und darf deshalb eine Ureter fistel annehmen. Die positive Bestätigung der Diagnose und die Feststellung welcher der beiden Ureteren fistulös ist und in welchem Umfang er es ist, bringen Indigoskopie und das Ureterogramm.

Wenn bei der Indigoskopie aus dem Ostium weder ein ungefärbter Harnstoß noch Blau kommt, so genügt diese Feststellung für die Vermutung, daß der betreffende Ureter der Fistelureter sein wird, und für die Annahme, daß die Ureter fistel so gut wie sicher komplett ist. Wird jedoch gefärbter Urin entleert, ist aber die Blauausscheidung verspätet und mangelhaft oder schlecht konzentriert, so spricht das für das Vorliegen einer inkompletten Ureter fistel. Ist dagegen die Blauausscheidung rechtzeitig und gut konzentriert, so ist der Ureter höchstwahrscheinlich nicht fistulös, sicher höchstens geringfügig defekt.

Das Schlußurteil über Bestehen, Sitz und Umfang der Fistel bringt das Röntgenbild. Hier hat etwas völlig Beweisendes nur das Röntgenbild nach Füllung des Ureters mit einem positiven Kontrastmittel (am besten mit Hilfe des Katheters von WOODRUFF-PFLAUMER), das retrograde Ureteropyelogramm, das Sitz und Umfang der Fistel am unwiderleglichsten darlegt.

Eine recht schwierige Aufgabe kann die Diagnose der doppelseitigen Ureter-fistel werden, insbesondere, wenn beide Fisteln einen ganz verschiedenen Umfang haben (die eine komplett, die andere inkomplett). So selten doppelseitige Ureter fisteln auch sind, so muß doch mit ihnen gerechnet werden. Wird die Doppelseitigkeit nicht erkannt, so können sehr schwerwiegende therapeutische Fehlgriffe durch die Unvollkommenheit der Diagnose herbeigeführt werden. Die Diagnose erscheint ohne weiteres gesichert, wenn nach der Operation die Blase ohne alarmierende Erscheinungen leer bleibt; doch kann nach ursprünglicher doppelseitiger Fistel die eine schon durch Ureterobliteration geheilt sein. Auch kann, wenn auf der einen Seite eine komplette, auf der anderen Seite eine inkomplette Fistel besteht, diese letztere, sofern der Ureter nach der Blase Urin liefert, übersehen oder verkannt werden (STOECKEL 1938). Die exakte Indigoskopie in Verbindung mit der retrograden Ureteropyelographie werden auch hier die Sachlage vollständig klären können.

Prognose. Die Prognose der unversorgten postoperativen Harnfisteln ist in gewissem Grade je nach der Lokalisation verschieden. Bei den Ureterfisteln ist sie am schlechtesten. Isolierte kleine Harnröhrenfisteln können völlig bedeutungslos sein. Auch die Prognose der Blasenfistel braucht nicht immer schlecht zu sein, soweit die Fistel allein in Betracht kommt. Sehr oft spielt aber eine schwere Infektion seitens der Operationswunde mit hinein, deren Übergreifen auf die Blase einen sehr bedenklichen Infektionsherd schaffen und schließlich zur ascendierenden Infektion und Niereneiterung führen kann. Prognostisch in sehr wesentlichem Maße entscheidend ist der Urinabfluß. Bleibt er ungehindert, dann kann der Verlauf gut sein — kommt es zur Urininfiltration, so wird er um so schlechter, je weiter die Urininfiltration vorschreitet und je später etwas gegen sie geschieht. Sie ist nicht nur an sich (Urinintoxikation), sondern auch als Schrittmacher einer septischen Infektion gefährlich, hat also 2 Komponenten, von denen jede lebensbedrohend ist (STOECKEL 1938). Im allgemeinen ist das Ausbleiben oder Eintreten der ascendierenden Infektion der springende Punkt in der Prognose der postoperativen Harnfistel und die Ureterfisteln sind deshalb prognostisch so besonders ungünstig, weil bei ihnen die ascendierende Infektion besonders leicht eintritt; bei dem Bakterienreichtum ihres Fistelgebietes scheint sie geradezu unvermeidlich zu sein.

Spontanheilung. Die postoperativen Harnfisteln nach Radikaloperation des Rectumcarcinoms können spontan heilen. Auf diese Tatsache hat besonders BERNARD (1912) hingewiesen. Er bezeichnet die Spontanheilung sogar als ein häufiges Vorkommnis. Auch für die durch sekundäre Koagulationsnekrose nach elektrophirurgischer Radikaloperation des Mastdarmkrebses entstandene Harnfistel besteht nach SEEMEN (1932) die Aussicht des spontanen Verschlusses durch die starke Narbenschumpfung. Es ist schwer, sich an Hand der Literatur zu der Frage der Häufigkeit der Spontanheilung richtig zu äußern. Auch bezüglich der Frage, wann spätestens die Spontanheilung noch zu erwarten ist, wie lange man also auf die Heilung warten soll, sind die Angaben in der Literatur so unklar, daß es unmöglich ist, eine zuverlässige Antwort zu geben, geschweige denn sich auf bestimmte Zahlen festzulegen. BERNARD behauptet, daß die Spontanheilung im allgemeinen erst nach ziemlich langer Zeit eintrete. Dagegen betont MILLIGAN (1932), daß perineale Harnfisteln, die manchmal nach Excision des Rectums wegen Carcinom auftreten, ohne daß man die Ursache und genaue Lage weiß, schon nach einigen Tagen verheilen. Die besten Aussichten auf Spontanheilung scheinen die Harnröhrenfisteln zu geben. CSESCH (1897) erwähnt unter 10 Urinfisteln 8 Harnröhrenfisteln, von denen sich 3 schon nach wenigen Tagen wieder schlossen.

Die Prognose der Spontanheilung läßt sich schwer ganz richtig stellen. Im allgemeinen wird die Möglichkeit der Spontanheilung mit der Größe der Fistel abnehmen. Bei Verwundungsfisteln ist die Prognose besser als bei Nekrosefisteln, weil dort die Ränder nahe beieinander, hier mehr oder weniger weit voneinander liegen. Auch der Eingriff, der die Fistelbildung veranlaßte, ist für die Aussicht der Spontanheilung mit entscheidend. Nach einer einfachen Rectumexstirpation mit fieberfreier Rekonvaleszenz wird sie durchschnittlich sehr viel günstiger sein, als nach einer schweren, weitgreifenden Radikaloperation mit nachfolgender starker „Para“-Eiterung.

Therapie. Da ein Teil der postoperativen Harnfisteln sich spontan schließt, soll die anfängliche Fistelbehandlung grundsätzlich *konservativ* sein.

Um die Spontanheilung zu begünstigen, müssen wir zunächst die Infektion aus der Fistelumgebung entfernen. Die Infektionsbekämpfung verlangt die Beseitigung aller Eiterquellen (STOECKEL 1938). So lange nach einer Radikalooperation des Rectumcarcinoms, die zur Fistel geführt hat, noch Ligaturen und Fadenschlingen, mortifizierte Stümpfe, oder Granulationsknöpfe oder -trichter im Wundbett vorhanden sind, sind die Heilungsaussichten schlecht. Sie unterhalten eine Eitersekretion, die der Spontanheilung entgegenwirkt. Erst müssen alle Nähte und Ligaturen, die die eitrig-sekretorische Unterhaltung unterhalten, abgegangen oder entfernt sein, bis die Schrumpfung einsetzt, die dann, auch nach längerem Bestand der Fistel, noch den völligen Verschluss herbeiführen kann. Spülung der Wunde und eventuell Sitzbäder begünstigen dieses Abstoßen der Fäden und die Säuberung der Fistelumgebung. Durch diese lokale Bekämpfung der Infektion an der Fistelstelle wirkt man gleichzeitig auch am besten der ascendierenden Infektion entgegen.

Zur Förderung der Spontanheilung der Harnfistel gehört ferner die Sorge für Trockenlegung der Fistel durch Harnableitung. Ist es trotz gleich nach der Operation eingelegten Dauerkatheters zur Fistelbildung der Harnröhre oder Blase gekommen, so bleibt dieser liegen, und es muß weiter abgewartet werden. Der Dauerkatheter ist bei einer Fistel der Blase oder Harnröhre das Wichtigste. Er bewahrt, wie STOECKEL (1938) ausführt, die Fistelstelle nicht nur davor, durch den Wechsel von Füllung und Entleerung der Blase immer wieder gezerrt zu werden, er stellt nicht nur die Fistelstelle der Harnröhre und Blase ruhig, sondern er bringt bei der Blasenfistel in der entleerten Blase auch die größtmögliche Annäherung der Fistelränder zustande. Je mehr die Blasenfistel schrumpft, um so mehr fließt durch den Katheter ab, und je mehr durch den Katheter abfließt, um so mehr schrumpft die Fistel. Liegt die Blasenfistel sehr hoch, so hält die Dauerdrainage der Blase den Urin völlig von der Fistel ab, da sie ein Ansteigen des Urinniveaus bis zur Fistelhöhe verhütet. Mit dem Dauerkatheter muß selbstverständlich von vornherein, auch wenn eine Blasenentzündung noch nicht besteht, eine systematische Blasenbehandlung verbunden werden, die der Bekämpfung der ascendierenden Infektion in hervorragender Weise dient.

Bleibt die Blasenfistel auch nach längerer Dauerkatheterbehandlung und trotz schöner Wundverhältnisse offen, so muß man feststellen, ob nicht der Ausfluß des Urins durch den natürlichen Weg gehemmt ist, so daß bei jeder Miktion Harn in den Fistelgang hineingepreßt wird und diesen stets von neuem weitet. MILLIGAN (1932) fordert, man solle, wenn bei einer Blasenfistel nach Rectumcarcinomoperation das Nässen nicht aufhört, sogleich an ein Miktionshindernis denken und der Verdacht sollte bestätigt oder beseitigt werden durch cystoskopische Untersuchung. Wenn die Prostata vergrößert ist, sollte sie entfernt werden, sobald der Patient in der Lage ist, diese Maßnahme auszuhalten, da sonst die Fistel wahrscheinlich nicht heilt. MILLIGAN führt einen Fall an, der die nach seiner Meinung gewöhnliche Behandlung in diesen Fällen zeigt (suprapubische Prostatektomie; Fistelplastik: Lockerung und Freipräparierung der das starre faserige Loch in der Blasenwand umgebenden Schleimhaut,

ausreichend um eine Schleimhautmanschette in die Blasenöhlung hinein umzuschlagen, Naht).

Auch bei der Ureterfistel wird man zweckmäßigerweise die Ableitung des Harnes durch den Katheter herbeizuführen suchen. Wenn es bei der Ureterkatheterung gelingt, den Katheter über die Fistelstelle hinauszuschieben, so kann er als Dauerureterkatheter liegenbleiben, die Fistel trocken legen, in dem er über sie hinweg den Urin in die Blase leitet, und zugleich den Ureterknick an der Fistelstelle durch Streckung des Ureters und Entfaltung des Lumens ausgleichen, also die Ureter-, „Bruchstücke“ an der Fistelstelle „richtig koaxial stellen“ (STOECKEL 1938). Mit einer derartig gelingenden Ureterkatheterung hat man auch zugleich die Diagnose auf inkomplette Ureterfistel sichergestellt. Es versteht sich in diesem Zusammenhang eigentlich von selbst, daß die Erstrebung der Spontanheilung durch Dauerureterkatheter nur bei inkompletten Fisteln in Betracht kommt.

Man darf sich nicht abschrecken lassen, wenn die Einführung des Katheters in den fistelnden Ureter nicht gleich auf Anhieb gelingt. Oft ist Geduld und wiederholtes Versuchen erforderlich, ehe es gelingt, den Katheter über die Fistelstelle nach aufwärts zu schieben. Ist es aber gelungen den Ureterkatheter in die gewünschte Lage zu bringen, so ist hiermit sehr viel gewonnen. Die Heilung dieser Fistel wird sehr gefördert und auch der Strikturierung wirkungsvoll vorgebeugt.

Bezüglich der Technik ist zu beachten, daß der Dauerureterkatheter unbedingt im Nierenbecken liegen muß, nicht etwa in einem Kelch; deshalb führen wir ihn höchstens 25—27 cm hoch ein. Da alles darauf ankommt, daß der Dauerureterkatheter gut durchgängig bleibt, empfiehlt es sich, kein zu dünnes Kaliber zu verwenden (7—8—9 Charrière). Sehr gut geeignet ist der von PFLAUMER angegebene Gummi-Ureterkatheter (erhältlich bei Heynemann, Leipzig); da er ausgekocht werden kann, ist er auch sicherer aseptisch. Irgendwelche Schwierigkeit der Miktion neben dem Dauerureterkatheter haben wir niemals beobachtet; nötigenfalls kann man auch neben dem Dauerureterkatheter einen dünnen Dauerkatheter in die Blase legen. Da ein verstopfter Dauerureterkatheter eher schadet als nützt, muß er besonders gut kontrolliert und gegebenenfalls sofort entfernt werden. Nicht viel Urin im Auffanggefäß, sondern nur sehr häufiger Wechsel desselben gestattet zu beurteilen, ob der Katheter noch funktioniert oder nicht. Der Versuch, den verstopften Ureterkatheter durch Spülen wieder durchgängig zu machen, ist wegen der Gefahr des Überdruckes nicht ungefährlich und überdies nur selten erfolgreich, weil es sich meist um Ventilverschluß durch eine im Katheterauge hängende Schleimflocke handelt, die sich nicht wegspülen läßt.

Der Dauerureterkatheter soll zunächst 8—10 Tage liegenbleiben. Dann Feststellung des Ergebnisses. Bei Fortbestehen der Fistel kann eine Pause von einem Tag eingeschoben werden, dann ist der Katheter erneut einzuführen. Wir möchten betonen, daß wir den Harnleiterdauerkatheter wie den Blasendauerkatheter, für unschädlich halten und daher auch keine Bedenken tragen, ihn nötigenfalls wochenlang liegenzulassen.

Als weitere Methoden der Förderung der Spontanheilung kommen in Betracht bei der Blasenfistel die Elektrokoagulation und bei der Ureterfistel die Röntgenbestrahlung der zugehörigen Niere.

Nach STOECKEL (1938), von dem der Gedanke der Verschorfung der Blasen-fistel stammt, scheint die Vorbedingung für den Erfolg ein enger Fistelkanal mit nicht narbig versteifter Umgebung zu sein, so daß ein Aneinanderwachsen der verschorften Fistelgangwand möglich ist. Bei Restfisteln in starren Narbenplatten sind die Resultate schlecht, auch wenn der Fistelkanal eng ist. Bezüglich der Technik der Koagulationsbehandlung sind Einzelheiten nicht hervorzuheben. Sie ist sehr einfach und bei richtiger Durchführung gefahrlos. Nach STOECKEL ist es wichtig die Blase durch Dauerkatheter 8 Tage lang leer zu halten, weil in der leeren Blase der Koagulationsschorf ruhiggestellt und die Granulationsbildung im trocken gehaltenen Fistelkanal begünstigt wird. Ist der Erfolg ausgeblieben, so sind Wiederholungen der Elektrokoagulation nach STOECKELs Erfahrungen zwecklos.

Die Möglichkeit, daß man die Spontanheilung der Ureterfistel durch Röntgenbestrahlung der Fistelniere herbeiführen könne, wurde erstmals von KLEIN (1928) festgestellt. Es sind dann rasch hintereinander weitere Mitteilungen von verschiedenen Autoren, bisher fast ausschließlich von Gynäkologen, erfolgt. Die Ergebnisse dieser Methode sind allerdings nichts weniger als einheitlich. Neben prompten, von den betreffenden Beobachtern als zweifelfrei anerkannten Heilerfolgen stehen vollkommene Mißerfolge, von denen andere Nachprüfer berichten. Dementsprechend sind auch die Ansichten über die Wirkungsweise des KLEINschen Verfahrens noch stark auseinandergehend. Da wir über diese Methode noch keine eigene Erfahrung besitzen, lehnen wir uns an die diesbezüglichen Ausführungen STOECKELs (1938) an, der uns in dieser Frage mit am kompetentesten erscheint. STOECKEL, der das Verfahren sofort praktisch prüfte, hat schon damals die Vermutung ausgesprochen, daß der günstige Effekt der Röntgenbestrahlung vielleicht auf eine günstige Beeinflussung einer eventuell vorhandenen Niereninfektion bei gleichzeitiger Verminderung der Nierensekretion zurückgeführt werden könnte, und daß diesem doppelten Einfluß vielleicht die guten Resultate bei den Ureterfisteln zuzuschreiben seien, daß also nicht, wie auch KLEIN annahm, die Niere ausgeschaltet, sondern die Fisteln, deren Tendenz zur Spontanheilung ja bekannt sei, zur Heilung gebracht seien. Er wies ferner auf die Verschiedenheiten hin, die die gesunde Niere und die infizierte, besonders auch die mit Abscessen durchsetzte und schließlich die mit großen Eitermassen gefüllte Niere der Strahlenwirkung bieten und auf die dadurch bedingte Verschiedenheit der Strahlenempfindlichkeit und schlug vor, zunächst einmal bei Ureterfisteln mit kleinen, individuell nach dem Zustand der Niere zu bemessenden Dosen zu bestrahlen mit der Tendenz die Infektion zu bekämpfen, um die Fisteln bei erhalten bleibender Nierenfunktion zur Heilung zu bringen.

STOECKELs Vermutung, daß die Röntgensensibilität der Niere von der vorangegangenen Nierenschädigung abhängig ist, vielleicht sogar mit ihr parallel läuft, scheint durch all die späteren Beobachtungen und Feststellungen gestützt zu werden. STOECKEL hebt hervor, daß jedenfalls festgestellt ist, daß bei Menschen mit zulässigen Röntgendosen eine gesunde Niere nicht funktionslos zu machen ist. Es ist weiter festgestellt, daß eine vereiterte Niere durch zulässige Röntgendosen funktionell völlig ausgeschaltet werden kann. Und endlich ist festgestellt, das bei verwundeten infizierten Nieren (nach Nephrotomie) die Nierenwunden sich nach der Bestrahlung sehr schnell schließen.

Es erscheint STOECKEL infolgedessen möglich, sowohl die funktionelle Ureterfistelheilung als auch die Nierenausschaltung mit der Röntgenbestrahlung zu fördern, indem man bei beginnender ascendierender Infektion mit schwachen Dosen die Infektion bekämpft und bei bereits schwerer Nierenvereiterung die unblutige Nierenausschaltung durch intensive Behandlung zu erzwingen sucht. Die Indikation zur Nierenbestrahlung bei Ureterfisteln hält STOECKEL erst bei ausbleibender Spontanheilung und beginnender Niereninfektion gegeben.

SCHLOESSMANN (1934) rät ebenfalls zur Nierenbestrahlung bei wandständigen postoperativen Ureterfisteln, die verzögerte oder keine Heilungsneigung zeigen, auch wenn sie schon über Monate bestehen. Er hat in 2 Fällen von „Ureterotomiefisteln“ und bei einer Fistel nach Mastdarmresektion wegen Polypositas recti durch die Röntgenbestrahlung der Niere Heilung erzielt. Die Fisteln hatten $3\frac{1}{2}$ Monate, 4 Wochen und 3 Monate bestanden. Im dritten Fall (Fistel nach der Mastdarmresektion) ergab die Kontrolle eine Obliterationsheilung des Ureters und eine völlige Ausschaltung der Niere. SCHLOESSMANN betont in diesem Fall weiterhin den Umstand, daß mit dem endgültigen Fistelschluß schlagartig Fieberfreiheit und bestes anhaltendes Wohlbefinden einsetzte. Nach SCHLOESSMANN ist dieser Verlauf möglicherweise so zu erklären, daß durch die Röntgenbestrahlung eine gewisse Entkeimung der Niere stattfindet.

Der Vollständigkeit halber sei hier noch auf die Anregung STOECKELS hingewiesen, daß weiter der Vorschlag von SCHÖNHOLZ geprüft werden müsse, ob die Entzündungsbekämpfung im Fistelureter durch Bestrahlung seines Beckenabschnittes etwas leistet. „Jede Möglichkeit an der Lösung dieses ganzen interessanten und äußerst wichtigen Problems mitzuhelfen, sollte jedenfalls ausgenutzt werden!“

Lassen sich die Harnfisteln auf diese konservative Weise nicht heilen, so müssen wir die Heilung auf *operativem* Wege herbeizuführen suchen. Auf alle Fälle soll man nicht sofort zu Operation schreiten, sondern abwarten, ob nicht doch noch bei Anwendung der angegebenen unterstützenden Maßnahmen der spontane Verschuß eintritt. Ist das nicht der Fall, so bleiben uns bei der Fistel der Harnröhre und Blase die Möglichkeiten des plastischen Verschlusses, bei der Ureterfistel die Implantation des Ureters in die Blase und die Exstirpation der Niere. Man muß aber nicht nur warten, bis die Möglichkeiten der Spontanheilung wirklich erschöpft sind, sondern man muß auch warten, sofern es sich nicht um die Entfernung der Niere handelt, bis das Gewebe naht- und heilfähig geworden ist.

Bei Operation an der Blase bestimmt den Zeitpunkt des Eingriffes nicht allein der Zustand der Wunde, sondern auch der Zustand der Blasenschleimhaut. Wenn Cystitis besteht, darf nicht operiert werden. Man darf allerdings die Forderung, daß die Blasenwand gesund ist, nicht ins Extreme steigern. Bei Fisteln nach Radikaloperation des Rectumcarcinoms wird die Blase gewöhnlich noch lange Zeit nicht in Ordnung und noch subakut oder chronisch entzündet sein. Deshalb kann aber der Fistelschluß bzw. die Implantation zuweilen doch gelingen. Was die Operation an der Blase gefährdet und deshalb kontraindiziert, ist nach STOECKEL die offenbare, eitrig Schleimhautinfektion mit Belag, verwaschener Gefäßzeichnung und mobilen Schleimhautfetzen in der Spülflüssigkeit. Solche Bilder müssen unbedingt durch Spül- und Instillationsbehandlung zum Verschwinden gebracht werden, bevor operiert wird. Über die Technik plastischer

Operationen bei Fisteln der Blase und Harnröhre nach Radikaloperation des Rectumcarcinoms lassen sich allgemeine Grundsätze nicht aufstellen. Die Operationsart solcher Fisteln hat sich nach den jeweils gegebenen Verhältnissen zu richten. Es sei hier nur betont, daß wir vor jeder plastischen Operation an der Harnröhre die Blasenfistel zur temporären Ableitung des Harns für unbedingt angezeigt erachten. Die Methode der Wahl ist für uns die Punktionsfistel, die wir in einer unlängst (1938) erschienenen Arbeit über die Prostatahypertrophie ausführlich geschildert haben. Unter dem Dauerkatheter, den wir bei der Harnröhrenplastik erst dann anlegen, wenn die Plastik geheilt ist, schließt sich diese präliminare Blasenpunktionsfistel — wie immer — in ein paar Tagen.

Zur operativen Heilung der Ureterfistel kommen in Betracht die Implantation in die Blase und die Exstirpation der Niere. Zunächst ist festzustellen, in welcher Höhe die Fistel sitzt. Durch die Ureterkatheterung ist das möglich. Sieht man, daß der Katheter nur 3—5 cm weit eindringt, die Fistel also höchstwahrscheinlich an dieser Stelle sitzt, so ist das übrige Stück lang genug, um die Implantation in die Blase vornehmen zu können. Immerhin muß man sich darüber klar sein, daß gerade nach einer ausgedehnten richtig durchgeführten Carcinomoperation des Rectums mit einer ausgedehnten Ausräumung des Paragewebes der Ureter in einem breiten Narbengewebe liegt und daß seine Auffindung und Auslösung nicht leicht sein wird. Bei dekrepiden und fetten Patienten wird man dieses Verfahren deshalb von vornherein besser unterlassen. Man muß ferner damit rechnen, daß der ausgelöste Ureter unter Umständen schlecht ernährt ist und keine Einheilungstendenzen hat. Sieht man das bei der Operation oder ist die Auslösung aus dem Narbengebiet mit Verletzungen der Ureterwand verbunden, so soll man auf die Implantation verzichten und die Niere exstirpieren. Die Exstirpation ist auch dann angezeigt, wenn sich an die Fistel eine schwere Pyelitis oder eine Pyelonephritis angeschlossen hat. Voraussetzung ist selbstverständlich, daß die andere Niere funktionsfähig ist. Die Forderung CLAIRMONTS (1932) mit der Exstirpation der Niere, deren Ureter bei der Radikaloperation des Rectumcarcinoms durchtrennt wurde und bei dem es trotz Naht zur Ureterfistel kommt, nicht zu zögern, da nur so die ascendierende Infektion des Nierenbeckens und der Niere verhindert werden könne, halten wir für zu weitgehend.

Frequenz und Kasuistik. Angaben über die Häufigkeit von Fisteln der Harnwege nach Mastdarmkrebsoperationen finden sich in der Literatur nur vereinzelt. Vermutlich hat KOHN (1910) recht, wenn er behauptet, daß es in relativ häufigen Fällen zu Urinfisteln kommt. CSESCH (1897) fand unter 66 radikal operierten Patienten den Heilverlauf 10mal durch postoperative Harnfisteln kompliziert (8 Harnröhrenfisteln sowie 2 Ureterfisteln). Weniger spärlich ist die einschlägige Kasuistik (Harnröhrenfisteln: CSESCH 1897, KOHN 1910, CHALIER-MONDOR 1924 u. a.; Blasenfisteln: VOGEL 1901, KOHN 1910, BERNARD 1912, MANDL 1922, CHALIER-MONDOR 1924, MILLIGAN 1932, FLÖRCKEN 1933 u. a.; Harnleiterfisteln: VOGEL 1901, KOHN 1910, BERNARD 1912 u. a.).

Die postoperativen Störungen der Blasenfunktion.

Den postoperativen Störungen der Blasenfunktion nach der Radikaloperation des Mastdarmkrebses ist besondere Aufmerksamkeit zu widmen. Sie treten als Defekte der normalen Leistung der Blasenfunktion auf: die Retention als

Defekt der Entleerungsfunktion, die Inkontinenz als defekte Reservoirfunktion. Hierzu kommen noch Störungen der Sensibilität, insbesondere des Harndranges. Die Hauptrolle spielt die Retention. Daß Urinretentionen eine häufige Folge der Mastdarmkrebsexstirpation sind, ist eine bekannte Tatsache. Bei nicht genügender Beachtung können sie eine recht unangenehme und durch Hinzutreten von Infektion unter Umständen eine sehr gefährliche Komplikation darstellen.

Häufigkeit. Die Häufigkeit des Umstandes, daß mastdarmkrebsoperierte Kranke *nicht spontan urinieren können*, sondern kathetert werden müssen, ist recht bedeutend. BERNARD (1912), CHALIER-MONDOR (1924), LOCKHART-MUMMERY (1932), HILL-BARNES-COURVILLE (1937) und KENNEY (1937) berichten, ohne ziffernmäßige Angaben zu machen, daß die Notwendigkeit der Katheterung in ihren Fällen fast ausnahmslos gegeben war. CLAIRMONT (1925) bezeichnet die postoperative Retention nach Carcinomoperation des Rectums als fast regelmäßig, HOCHENEGG (1916) fand sie sehr häufig. JONES (1937) gibt an, daß die Harnretention in 95% der Fälle vorkommt. In den Fällen von SMITH (1937) zeigten 90% die Dysfunktion der Blase. Nach GOETZE (1936) können in etwa 75% aller Fälle die frisch Operierten ihren Harn nicht spontan lassen. Unter den Operierten von FELL (1938) benötigten 60,9% den Katheter.

Die Frage, ob die Häufigkeit der Harnretention je nach der Form der radikalen Mastdarmexstirpation verschieden ist, läßt sich auf Grund der bisherigen Mitteilungen auch nicht einigermaßen sicher beantworten. Die von VOGEL (1901), HOCHENEGG (1906, 1916) und anderen vorgebrachte Ansicht, daß die Retention eine häufige Folge ganz besonders der sacralen Rectumexstirpationen sei, scheint nicht zutreffend zu sein. Der Vergleich z. B. der von GOETZE (1936) angegebenen Prozentzahl, die sich auf vornehmlich sacral Operierte bezieht, mit der Frequenzfeststellung der genannten ausländischen Mastdarmkrebsoperateure, die das sacrale Verfahren höchstwahrscheinlich nur ausnahmsweise anwendeten, fällt sogar eher zugunsten der sacralen Operation aus. BERNARD (1912) ist der Meinung, daß der kombinierte Weg zur Entfernung der hochsitzenden Rectumcarcinome (abdominoperineale Resektion) am häufigsten die Urinretention im Gefolge habe.

Auch hinsichtlich der Beziehung zwischen der Retention und dem Geschlecht der Mastdarmkrebsoperierten läßt sich an Hand der Literatur nichts Bestimmtes aussagen. HOCHENEGG (1916) teilt mit, daß er die Notwendigkeit der Katheteranwendung beim Manne in mehr als 80% der Fälle gegeben sah. KENNEY (1937) fand, daß zwei Drittel der Operierten mit Harnretention Männer waren; von dem anderen Drittel, das weibliche Operierte betraf, erforderten 60% die Katheterung, 40% waren in der Lage die Blase spontan zu entleeren. Auch nach JONES (1937) tritt die postoperative Urinretention weniger häufig bei Frauen auf. Dagegen stellte FELL (1938) in seinen Fällen fest, daß mehr Frauen (76,9%) als Männer (50%) kathetert werden mußten.

Die Häufigkeit der postoperativen *Inkontinenz* nach der Mastdarmkrebsoperation ist gering. Nach BERNARD (1912) kommt sie manchmal vor. In einer Beobachtungsreihe von 200 Fällen stellten BARNEY-KELLEY (1937) unwillkürlichen Harnabgang bei einigen Fällen fest. Auf ihre Umfrage bezüglich der Arten der postoperativen Blasendysfunktion nach Operation des Rectumcarcinoms, die von 59 Chirurgen beantwortet wurde, berichteten 37 über voll-

ständige Retention, 25 über teilweise Retention und 17 über Inkontinenz. 4 von denen, die spät einsetzende Inkontinenz erwähnten, stellten fest, daß diese in den von ihnen beobachteten Fällen nachtsüber auftrat. Nächtliche Inkontinenz findet sich auch von LOCKHART-MUMMERY (1932) und SMITH (1937) erwähnt.

Ätiologie. Über die Gründe der postoperativen Störungen der Blasentätigkeit besitzen wir noch keine feststehenden Kenntnisse. Es bedarf wohl kaum

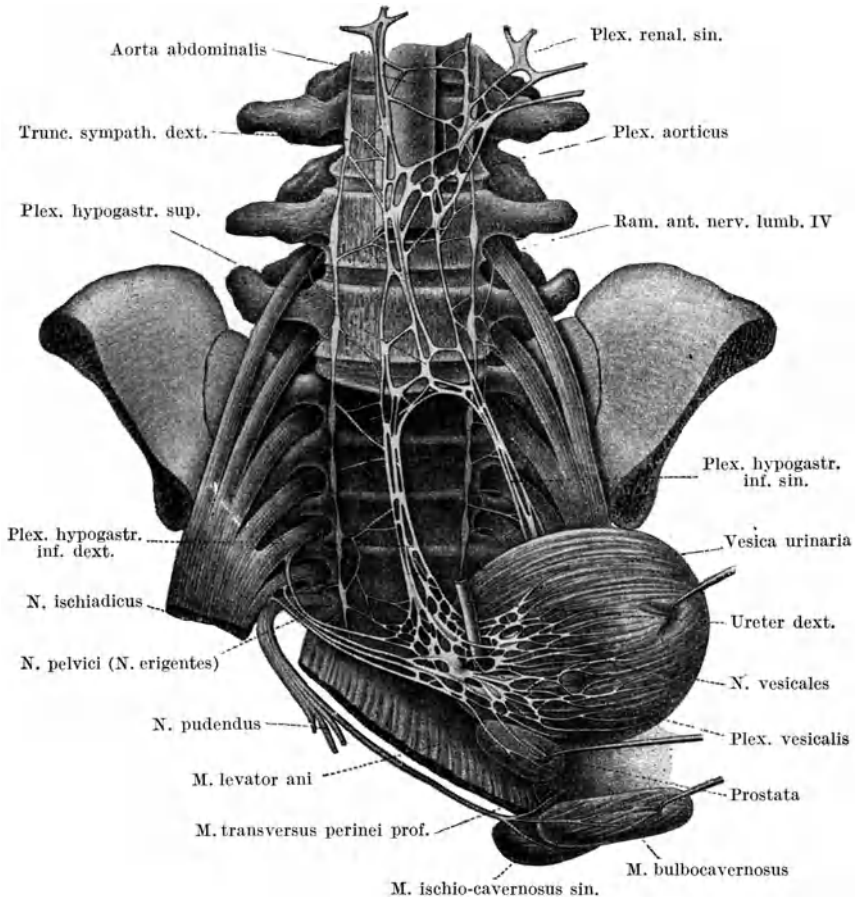


Abb. 19. Makroskopische Darstellung der Innervation der Blase.
(Lebensnerven und Lebenstrieb von L. R. MÜLLER, S. 646. Berlin: Springer 1931.)

der näheren Begründung, daß nicht nur ein einziger Grund für alle diese Störungen verantwortlich gemacht werden kann.

Wir stimmen der Ansicht von UEBELHOER (1936) bei, daß vor allem die *Schädigung der Nerven der Blase*, also die organisch nervöse Ursache, unser Interesse verdient, da gerade nach den großen Operationen in diesem Gebiete die Blasenstörungen einerseits am häufigsten, andererseits Nervenverletzungen aus anatomischen Gründen durchaus möglich und wahrscheinlich sind. Es erhebt sich nun zunächst die Frage: Welche Nerven der Harnblase können bei der Radikaloperation des Rectumcarcinoms geschädigt werden?

Um diese Frage beantworten zu können, müssen wir uns über die Anatomie der Blaseninnervation im klaren sein. Die Blase besitzt eine dreifache Innervation durch parasympathische, sympathische und spinale Nerven; sie ist wie die aller inneren Organe eine doppelte (Abb. 19 und 20).

Die parasympathischen Nerven der Harnblase sind die Nn. pelvici (erigentes), die ihren Ursprung aus dem 3. und 4., häufig auch noch aus dem 2. Sacralsegment

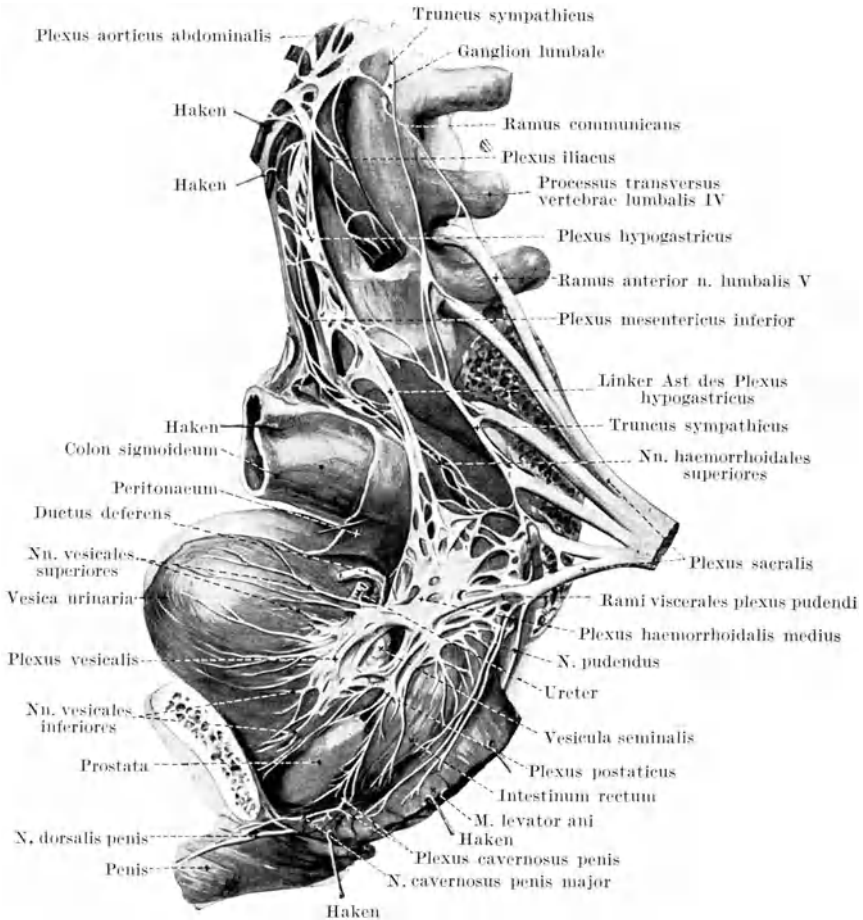


Abb. 20. Beckengeflechte des Sympathicus. (Atlas der Anatomie des Menschen von W. SPALTEHOLZ, Bd. 3, S. 792. Leipzig: S. Hirzel 1933.)

nehmen. Sie treten aus dem Plexus sacralis aus, lassen sich nach PÄSSLER (1938) als Nervenstamm beim Menschen nur auf eine kurze Strecke isolieren und gelangen dann in die großen, seitlich vom Mastdarm und der Harnblase gelegenen Geflechte des Plexus pelvici bzw. der Plexus hypogastr. infer., haemorrhoidalis med. und vesicalis, wo sie sich mit den sympathischen Fasern dicht verflechten und unmittelbar zur Blasenmuskulatur und mittelbar zu den Blaseschließmuskeln gelangen.

Die sympathischen Nerven der Harnblase sind die beiden Plexus hypogastrici inferiores (Nn. hypogastrici beim Tier). Sie entstehen aus der Teilung

des unpaarigen Plexus hypogastricus superior. Dieser Plexus wird im chirurgischen Schrifttum auch als N. praesacralis bezeichnet. Diese Benennung ist sinnwidrig und irreführend, denn der Plexus hypogastricus superior liegt in seinem Hauptteil gar nicht „präsaeral“, d. h. vor dem Kreuzbein, sondern vor dem untersten Teil der Lendenwirbelsäule (PÄSSLER 1938). Er ist in Verbindung mit dem Ganglion mesentericum inferius und bezieht seine Nerven aus dem Lumbalteil des Grenzstranges. Die Verbindung mit dem Rückenmark ist durch Nerven aus dem oberen Lumbalmark gegeben. Die beiden Plexus hypogastrici inferiores ziehen rechts und links vom Rectum ebenfalls in das dichte Geflecht, in das auch die Nn. pelvici mit einbezogen werden. Unkorrekterweise wird dieses Geflecht Plexus pelvicus genannt und in einem Plexus haemorrhoidalis medius und einem Plexus vesicalis unterteilt.

Gewöhnlich wird es schlechthin als Plexus vesicalis bezeichnet. Synonyma sind Ganglion hypogastricum, beim Weibe FRANKENHÄUSERScher oder LEEScher Plexus. Nach HILL - BARNES - COURVILLE (1937) liegt der Plexus auf jeder Seite des Rectums gerade dort, wo dieses durch den Beckenboden hindurchgeht (Abb. 21; Präparat, welches die nahe Beziehung des Plexus zum Rectum zeigt). Vom Plexus vesicalis gelangen die sympathischen Fasern zur Blasenmuskulatur und zu den Blasenschließmuskeln.

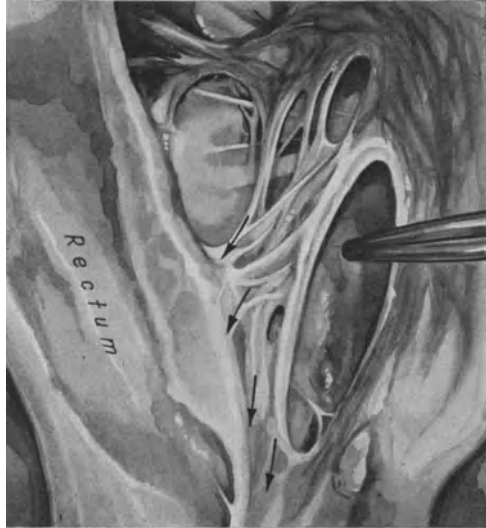


Abb. 21. Lagebeziehung des Plexus hypogastricus zum Rectum. (HILL-BARNES-COURVILLE 1937.)

Die spinalen Nervenanteile sind die Nn. pudendi, die ebenfalls aus dem Sacralmark stammen. Sie treten paarig aus dem unteren Anteil der im kleinen Becken an der Vorderfläche des M. piriformis liegenden paarigen Plexus sacralis. Durch das Foramen ischiadicum majus unterhalb des M. piriformis (Foramen infrapiriforme) gelangen sie aus dem Becken, ziehen in die Fossa ischio-rectalis und treten hier zur Harnröhrenmuskulatur.

Es ist nach dem Gesagten unwahrscheinlich, daß die Nn. pudendi bei der Operation des Rectumcarcinoms geschädigt werden. UEBELHOER (1936) ist der Ansicht, daß eine Verletzung des zum Blasenausgang ziehenden Zweiges des N. pudendus auszuschließen ist, da eine lang dauernde oder bleibende Inkontinenz nicht beobachtet werde.

Dagegen können die autonomen (parasympathischen und sympathischen) Nerven der Blase bei der Operation geschädigt werden. KICKHAM und BRUCE (1939) schreiben, daß bei der abdomino-perinealen Resektion des Rectums während des abdominalen Teiles der Operation die sympathischen Nerven gefährdet sind, wogegen während der perinealen Phase der Operation häufiger die parasympathischen Nerven Verletzungen ausgesetzt sind. SIMMONS (1938) hat die perineale Excision des Rectums an Leichen ausgeführt und gefunden,

daß bei dieser Operation für die sympathischen Nerven der Blase nur wenig Gefahr besteht, aber die Nn. pelvici immer einigen Schaden erleiden. Besonders die aus dem 4. und 3. Sacralsegment stammenden parasymphathischen Nervenfasern können wegen ihrer tiefen Lage leicht durchschnitten werden; dagegen werden die Fasern, die aus dem 2. Sacralsegment ihren Ursprung nehmen, gewöhnlich nur durch Zug und Dehnung beschädigt und nur bei Entfernung von einem hochsitzenden Gewächs möglicherweise auch durchtrennt. Nach Ansicht von GOETZE (1936) erleiden die Nn. pelvici sicherlich bei den größeren und kleineren Abmeißelungen des Steiß- und Kreuzbeines und bei der weiteren Operation direkte und indirekte Beschädigungen. UEBELHOER (1936) hält eine Verletzung des N. pelvici besonders dann für möglich, wenn sich Schwierigkeiten der Ablösung von der Prostatahinterfläche ergeben oder breitflächige Ablösungen von den Samenblasen und dabei der Raum innerhalb des visceralen Blattes der Beckenfascie seitlich durchbrochen wird. Nach HILL-BARNES-COURVILLE (1937) werden die parasymphathischen Fasern wahrscheinlich nahe dem Rectum, wo es das Becken verläßt, geschädigt. GABRIEL (1932) schreibt, daß eine Verletzung der parasymphathischen Blasenerven möglich ist durch Schnitt, Zerreißen, Einschluß in Ligaturen und besonders durch Verwendung von scharfen Klemmen für einen großen Blasenstiel hinter dem Mastdarm. Eine Verletzung des Plexus hypogastricus wieder ist nach UEBELHOER (1936) möglich und sehr wahrscheinlich bei allen höher sitzenden Rectumcarcinomen, bei DOUGLAS-Verlötung usw. Bei ausgedehnter Mobilisierung bis zum Promontorium sei wohl eine Verletzung beider Nervensysteme möglich. Nach HILL-BARNES-COURVILLE (1937) finden Verletzungen der nervösen Elemente leichter statt, wenn das Gewächs den oberen Teil des Rectums oder den unteren Teil der Sigmoidschlinge betrifft und wenn eine weitverbreitete Miteinbeziehung der regionären Lymphdrüsen besteht mit Fixierung an andere Organe oder Gewebe. Sie weisen nachdrücklich darauf hin, daß die Nervenverletzungen die Folge des Radikalismus sind und abhängig von Lokalisation und Wachstumsstufe des Carcinoms. Demgegenüber stellt UEBELHOER (1936) fest, daß Ausbreitung des Tumors in die Kreuzbeinhöhle an und für sich nicht belastend ist.

Wie wirkt sich nun die Schädigung der Nerven auf die Funktion der Blase aus?

Die Beantwortung dieser Frage setzt die Kenntnis der nervösen Regulierung der Blasenfunktion voraus. Wer sich mit diesen interessanten Fragen beschäftigt, wird sehen, wie schwer es ist, in den vielen oft sich widersprechenden Arbeiten sich zurechtzufinden und zu einer einheitlichen Anschauung zu kommen. Wir glauben daher, einem Bedürfnis entgegenzukommen, wenn wir in folgendem auf das Wichtigste aus diesem Gebiete kurz eingehen.

Nach PÄSSLER (1938) unterliegt der Ablauf der Blasenfunktion in erster Linie der Steuerung des parasymphathischen N. pelvici, der sowohl efferente wie afferente Fasern führt. Dieser erhält den Blasentonus und bewirkt die Kontraktion des Detrusors sowie die Öffnung des inneren Sphinkters zur Miktion. Man bezeichnet seinen Einfluß deshalb auch als fördernd.

Die Tätigkeit des Pelvici soll durch eine „hemmende“ Wirkung des sympathischen Plexus hypogastricus, der ebenfalls motorische und sensible Fasern führt, ergänzt werden. Diese hemmende Wirkung erstreckt sich nach PÄSSLER (1938) vor allem auf die Einstellung des veränderlichen „kritischen Punktes“,

der den Blasentonus und die Auslösung der Detrusorkontraktion bzw. des Sphinkteröffnungsreflexes reguliert. In diesem Zusammenhange sei erwähnt, daß nach der Auffassung von SCHWARZ (1926) dann, wenn der Blaseninnendruck einen gewissen „kritischen Punkt“ übersteigt, die Öffnung des Schließmuskels reflektorisch erfolgt. Nach DENNIG (1926) jedoch öffnet sich der Sphinkter internus einfach im Zuge der Detrusorkontraktion.

Die Ergebnisse der Nervenreizung und der Nervenausschaltung sind im einzelnen folgende: Die Wirkung der Pelvicusreizung auf die Blase ist unsicher. Pelvicusdurchschneidung bewirkt Atonie der Blasenwandmuskulatur (des Detrusors) und verstärkten Verschuß. Bei Durchschneidung eines Pelvicus erschlafft nur die zugehörige Blasenhälfte; die Erschlaffung geht aber bald zurück. Doppelseitige Pelvicusdurchschneidung legt die Blase vollständig still, beraubt sie ihrer Motilität und Sensibilität und verwandelt sie in einen schlaffen Sack.

Die Reizung der sympathischen Nn. hypogastrici bewirkt im Tierversuch Verschuß des glatten Sphinkter trigonalis. Nach PÄSSLER (1938) wird durch Reizung des Sympathicus der „kritische Punkt“ so verschoben, daß der Tonus des Detrusors bei gleicher Füllungs menge niedriger wird und die Sphinkteröffnung dementsprechend erst bei größerer Füllung einsetzt: Die Miktion wird verzögert.

Werden die Hypogastrici durchschnitten, so erfolgt im akuten Versuch eine Kontraktion des Detrusors, im Dauerversuch beeinflußt die Durchschneidung die Miktion aber in keiner Weise. Das im Experiment so eindrucksvolle Phänomen der Blasenkontraktion kommt klinisch in keiner Weise zum Ausdruck, so daß man sich des Schlusses nicht erwehren kann, daß die ganze sympathische Innervation des Detrusors für seine Funktion bedeutungslos ist (SCHWARZ 1926). Auch DENNIG (1926) hält eine hemmende Wirkung des Hypogastricus beim Menschen für wohl kaum vorhanden. Nach PÄSSLER (1938) verliert der „kritische Punkt“ nach Hypogastricusdurchtrennung seine Veränderlichkeit und stellt sich in einer gewissen Höhe ein; hiermit entfällt die automatische Anpassung an gewisse äußere und innere Umstände. Aber auch PÄSSLER betont, daß Unterbrechung des Plexus hypogastricus allein klinisch keine ernsteren Erscheinungen macht und auf den mechanischen Ablauf der Blasenfunktion keinen wesentlichen Einfluß hat. Dagegen kommen nach Hypogastricusdurchtrennung Schmerzempfindungen, vor allem bei übermäßiger Füllung der Blase in Fortfall.

Durchschneidung des Hypogastricus setzt ferner im akuten Versuch die Resistenz des Sphincters nicht herab. Der Impuls zum tonischen Verschuß des Sphincters geht also anscheinend nicht durch den Hypogastricus und es kann daher der Sphinkter hypertonus nach Pelvicusdurchschneidung nicht durch Freiwerden sympathischer Dauererregung nach Wegfall der Hemmung durch den Pelvicus erklärt werden (SCHWARZ 1926). BARRINGTON konnte auch tatsächlich die Retention durch Hypogastricusdurchschneidung nicht beheben. Dagegen sah ELLIOT den durch Pelvicus erhöhten Sphincterschluß nach Hypogastricusdurchschneidung nachgeben (zit. nach SCHWARZ 1926).

Die Dinge liegen hier also nicht so einfach. Jedenfalls kann man Pelvicus und Hypogastricus nicht ohne weiteres, wie es vielfach geschieht, als reine Antagonisten am Detrusor und Sphinkter bezeichnen. Auf diese Tatsache haben besonders SCHWARZ und DENNIG nachdrücklich hingewiesen. DENNIG

schreibt, daß keine Rede davon sein kann, daß der N. pelvicus nur als austreibender und der N. hypogastricus als nur zurückhaltender Nerv einander das Gleichgewicht halten. Es bestehe kein eigentlicher Antagonismus zwischen Pelvicus und Hypogastricus, sondern ihre Funktion gehe nur zum geringen Teil gegeneinander und viel mehr in komplizierter Weise ineinander, wohinein noch die wichtige Wirkung des N. pudendus verwoben sei. Das häufig angeführte Schema des reinen Antagonismus zwischen sympathischem und parasympathischem System finde in der Innervation der Harnblase keine Stütze. In ähnlicher Weise äußert sich auch SCHWARZ, der wohl mit das Klügste über die pathologische Physiologie der Harnblase geschrieben hat. Er ist der Ansicht, daß wir die Existenz einer gekreuzten Innervation als sichergestelltes Gerüst der Blasenfunktion hinnehmen können, d. h. es besteht an jedem der beiden Blasenmuskeln ein Antagonismus zwischen autonomen und sympathischen Nerven und innerhalb jedes dieser Nervensysteme eine entgegengesetzte Wirkung auf Detrusor und Sphincter, aber dieser elementare Mechanismus sei noch von unabsehbaren Variations- und Kompensationsmöglichkeiten umrankt und oft verdeckt, wie das je auch dem Wesen des Organismus entspreche. Als Beispiel nennt SCHWARZ, daß der Pelvicus den Sphincter erschlaffen und kontrahieren könne.

Die pharmakologischen Experimente, die in großer Zahl ausgeführt sind, bestätigen zum Teil die durch die Nervenreizung bzw. Ausschaltung erhaltenen Resultate, widersprechen ihnen aber auch wieder vielfach. Die Bestätigung liegt auch nur darin, daß Detrusor wie Sphincter von parasympathischen und sympathischen Nerven versorgt werden, und daß sich unter beiden Nervenarten sowohl erregende wie hemmende Fasern finden.

Verhältnismäßig einfach liegen die Dinge noch bezüglich des Pudendus. Die Durchschneidung der Nn. pudendi bewirkt Verschußschwäche bis zur Inkontinenz, Vernichtung der Harnröhrensensibilität, aber keine Störung der Detrusorfunktion. All das spricht mit einer in der Blasenphysiologie ungewöhnlichen Einhelligkeit dafür, daß der Pudendus von einem dauernden Tonus zur Erhaltung des Blasenschlusses durchflossen wird (SCHWARZ 1926).

Wollte man hinsichtlich ihrer Bedeutung für den Verschuß- und Austreibemechanismus und der Sensibilität der Blase, soweit wir es heute wissen, eine Rangordnung der 3 Nervenpaare aufstellen, so hätte an der Spitze der Pelvicus und nach ihm der Pudendus zu rangieren. Überall spielt der N. pelvicus die überragende Rolle (DENNIG 1926). Die Tatsache, daß der Pelvicus der motorische Nerv der Blase ist, stellt die sicherste Erkenntnis der ganzen Blasenneurologie dar. Die klinische Funktion des Hypogastricus bleibt die große Unbekannte (SCHWARZ 1926).

Wenn wir nun derart vorbereitet kritisch Stellung nehmen zu der Frage der organisch nervösen Ursache der postoperativen Störungen der Blasenfunktion nach der Mastdarmkrebsexstirpation, so läßt sich sagen, daß sowohl der parasympathische N. pelvicus als auch der sympathische Plexus hypogastricus bei der Operation geschädigt werden können, daß aber nur die Läsion des N. pelvicus mit Sicherheit zur Störung der Blasenfunktion, zur Hypotonie oder Atonie des Detrusors und damit zur inkompletten oder kompletten Retention führt, wogegen die Verletzung des Hypogastricus auf die Harnentleerung höchstwahrscheinlich keinen nennenswerten Einfluß hat.

Ganz falsch wäre es nun aber, wenn man mit Rücksicht auf eine vermutlich oder tatsächlich während der Operation erfolgte Verletzung und das Bestehen einer postoperativen kompletten oder inkompletten Retention die Störung der Blasenfunktion geradlinig auf einen Ausfall der Pelvicuswirkung auf den Detrusor zurückführen wollte. Man muß nur ein ganz klein wenig Gefühl für das Lebendige haben, um die Unhaltbarkeit der Annahme zu empfinden, daß wir bei einer Operation wie sie die einer Mastdarmkrebsextirpation darstellt, wirklich nichts anderes angerichtet haben als eine Nervenverletzung. Auch ohne daß eine Verletzung des Pelvicus stattgefunden hat, genügt als Ursache einer Detrusorinsuffizienz die *operationstraumatische direkte Schädigung der Blase*. Die so bedingte primäre Funktionsstörung des Blasenaustreibemuskels möchten wir mit in erster Linie als Ursache der postoperativen Harnretention ansprechen. Wenn ein Organ funktionsbehindert ist, und wenn dieses Organ offensichtlich traumatisch geschädigt ist, so ist es nur logisch, die Funktionsbehinderung in Abhängigkeit von diesen Schädigungen zu bringen. Bekommt jemand einen Schlag auf einen Arm oder ein Bein, so ist die Folge eine Behinderung im Gebrauch des geschädigten Armes oder Beines; es wird reflektorisch oder absichtlich ruhiggestellt, geschont. Genau die gleichen Verhältnisse liegen bei der Blase nach Carcinomoperation des Rectums vor. Auch sie ist traumatisch geschädigt und auch sie wird deshalb reflektorisch geschont, d. h. es tritt eine Harnverhaltung ein. Selbstverständlich nicht bei allen Operierten, auch nicht bei allen, deren Blase offenkundig traumatisch geschädigt ist. Auch das braucht eigentlich kaum näher begründet werden. Wie es Menschen gibt, die mit arg zerschundenen Gliedmaßen leistungsfähig bleiben und sich nicht schonen, so gibt es andere, die so sensitiv sind, daß der geringste Schmerz sie leistungsunfähig macht. Es kann deshalb auch nicht wundernehmen, wenn manche Operierte trotz ihrer geschundenen Blase energisch genug sind, spontan zu urinieren, während andere mit vielleicht weniger hochgradigen Schädigungen eine spontane Miktion nicht zuwege bringen.

Eine nicht zu unterschätzende Rolle beim Zustandekommen der postoperativen Harnretention nach Radikaloperation des Mastdarmkrebses spielt unseres Erachtens ferner auch die *Verlagerung der Blase* nach der Operation. Besonders HOCHENEGG (1906, 1916) hat darauf hingewiesen, daß vor allem beim Manne die Blase durch die Exstirpation des rectalen Tumors ihren Halt nach rückwärts verliert und sich bei ihrer Füllung nach hinten zu umlegt. Füllt sich nun die so verlagerte Blase mit Harn, so dehnt sie sich nach der sacralen Wundhöhle hin aus und steigt nicht wie eine gefüllte normale Blase über die Symphyse. HOCHENEGG hat wiederholt gefunden, daß trotz bedeutender Überfüllung die Blase ober der Symphyse weder perkussorisch noch palpatorisch nachweisbar war. HICKS (1937), der in der Rekonvaleszenz nach abdominoperinealer Resektion cystoskopierte, sah bei Männern in allen Fällen auffallend ähnliche Befunde; regelmäßig war der Blasenboden eingesunken, das Trigonum erschien mehr oder weniger gestreckt, indem es mit der Harnröhre in der Höhe des Sphincter internus in spitzem Winkel verlief. Es war dies, wie HICKS schreibt, fast das gleiche cystoskopische Bild, wie man es bei mäßigen Graden von Cystocele sieht. Muskelhypertrophie und Trabekelbildung fehlten in den meisten Fällen. Bei Frauen können nach den Feststellungen von HICKS die cystoskopischen Befunde geradezu eine Wiederholung der bei Männern gesehenen

sein, da der Uterus manchmal teilweise retrovertiert wird zwecks Bildung eines Beckenbodens. Nach CATELL (1937) ergeben sich bei der Cystoskopie Befunde, wie sie auch bei vollständigem Prolaps des Uterus vorhanden sind. Auch KICKHAM und BRUCE (1939) konnten bei ihren postoperativen Cystoskopien Verhältnisse wie bei vorgeschrittener Cystocele feststellen.

Die stärkste Verlagerung wird der Blase zugemutet, wenn ein Rectumcarcinom, das auf die weiblichen Genitalien (Uterus und Adnexe) übergegangen ist, radikal operiert wird. Die danach im Becken, das förmlich ausgeweitet ist, zurückbleibende Wundhöhle ist ungeheuer groß. Man kann sie durch Einschlagen der Haut wohl etwas decken, aber die Hauptfüllung müssen nach dem völligen Wegfall der ganzen Genitalien und des Rectums die Blase und der von oben sich herunter schiebende Eingeweideblock übernehmen, wobei sich die Blase im Laufe der Rekonvaleszenz vermutlich förmlich auf den Kopf stellt und schließlich mit dem Vertex nach hinten im Beckenausgang liegt.

Bei der Annahme, daß die Verlagerung der Blase bei der Entstehung einer Harnretention eine große Rolle spielt, sind auch die mechanischen Faktoren des Verschlusses und der Öffnung der Blase, auf die HEISS (1928) besonders aufmerksam gemacht hat, zu berücksichtigen. HEISS ist es gelungen, in der hinteren Blasenwand, und zwar in der Detrusorschicht elastische Elemente nachzuweisen, die, zu einem deutlichen Strang bzw. Band sich formend, in der Medianlinie zur Uvula ziehen und in sie ausstrahlen. Mit wachsender Blasenfüllung wird diese Detrusorschlinge gegen die Uvula vesicae gedrückt und hierdurch die Blase verschlossen gehalten. Durch die Verlagerung der Blase nach hinten wird unseres Erachtens eine mechanische Verstärkung des Verschlusses bewirkt durch Anziehen der HEISSschen Detrusorschlinge, ferner schiefe Einmündung der Harnröhre in die Blase, vielleicht auch vermehrte Blutfüllung der Uvula.

Ein für die Entstehung der postoperativen Harnretention nach Mastdarmkrebsoperation sehr wichtiges Moment ist ferner die *Überdehnung der Blase*. Wie sehr empfindlich der Detrusor für Überdehnung ist, zeigt besonders eindrucksvoll der von v. FRANKL-HOCHWART (1905) berichtete Fall, den NOTHNAGEL in seinen Vorlesungen öfters erwähnte: Ein Kavallerist mußte trotz heftigen Harndranges 2 Stunden lang reiten, ohne daß es ihm möglich war, das Bedürfnis zu befriedigen; als er nach 2 Stunden absitzen konnte, vermochte er nicht zu urinieren — die Blase war kolossal überdehnt. Besonders schädlich für den Detrusor ist die Überdehnung, wenn sie längere Zeit besteht. DENNIG (1926) schreibt, daß jede Überfüllung der Blase, sei sie organisch oder sei sie funktionell bedingt, eine Detrusorschädigung hervorbringen kann. Der Detrusor hat dann einen schlechten Tonus, der Inhalt der Blase steht unter niederem Druck, die Kontraktionen werden ungenügend und Residualharn bleibt zurück. Wenn die Überfüllung der Blase beseitigt wird, kann die Detrusorschwäche oft noch viele Wochen bestehenbleiben, meist aber tritt allmählich Erholung ein.

Die Gefahr einer Überdehnung der Blase ist nach einer Carcinomoperation des Rectums leicht gegeben. In den meisten Fällen ist die Blasensensibilität herabgesetzt, der Harndrang unter Umständen gänzlich erloschen. Wird die Blase nun nicht rechtzeitig entleert, so ist das Unglück schon geschehen. GOETZE (1936) weist besonders auf die diesbezügliche Rolle der Lumbalanästhesie hin: „Es kann sein, daß durch zu spätes Kathetern eine einmalige Überdehnung der

Blase verschuldet und so zu der nervösen auch noch eine muskuläre Entstehungsursache für die Entleerungsschwäche hinzugefügt wird.“

Eine verhängnisvolle Bedeutung bezüglich des Zustandekommens einer Blasenüberdehnung nach Mastdarmkrebsoperation kann auch die Verlagerung der Blase nach hinten bekommen, und zwar dadurch, daß man sich durch das eventuelle Fehlen einer perkussorischen und palpatorischen Blasendämpfung ober der Symphyse zu der Annahme einer nur wenig gefüllten oder gar leeren Blase verleiten läßt. Ist die Blase aber erst einmal überdehnt und divertikelartig nach rückwärts ausgestülpt, so ist für lange die normale Harnentleerung unmöglich, auch wenn dann doch noch endlich zum Katheter gegriffen wird. In besonders eindringlicher Weise illustriert diesen Umstand der folgende, von HOCHENEGG (1916) beobachtete Fall. HOCHENEGG hatte bei einem von ihm operierten Kollegen, dessen Nachbehandlung er nur konsiliariter leitete, am zweiten Tage mittels Katheter 1½ Liter konzentrierten Harnes entleert. Der die Nachbehandlung führende Kollege entschuldigte sich ihm gegenüber damit, daß er wiederholt auf Völle der Blase in gewöhnlicher Weise untersucht habe und, da er ober der Symphyse die Blase nicht fühlen konnte, annahm, daß wegen Blutverlustes und starken Schweißes eben wenig oder kein Harn gegen die Blase zu geflossen war. Trotzdem von nun an regelmäßig kathetert wurde, erforderten die Konsequenzen der einmaligen Überdehnung die Anwendung des Katheters durch mehr als ein halbes Jahr nach vollkommener Wundheilung.

Zu den bisher genannten, in rein lokalen Veränderungen bedingten Ursachen der Harnretention nach Radikaloperation des Mastdarmkrebses (Verletzung des N. pelvici, direkte Schädigung der Blase durch das Operationstrauma, starkes Zurücksinken der Blase in die Wundhöhle, Überdehnung der Blase) gehört auch eine *zu massive Tamponade der Wunde*. Wir stimmen HOCHENEGG (1916) bei, wenn er sagt, daß manchmal zu feste Tamponade der Wunde ein mechanisches Hindernis für die Blasenentleerung abgibt.

Ferner kann die Harnverhaltung in der *besonderen Empfindlichkeit der riesigen und schmerzhaften Operationswunde* ihren Grund haben (GOETZE 1936). In gleichem Sinne äußert sich auch KENNEY (1937), wenn er schreibt, daß ein Rectumoperierter, wenn er viele postoperative Schmerzen hat, sich von der Anstrengung zum Entleeren der Blase zurückhält aus Furcht sie zu vermehren.

Selbstverständlich kommen bei der Harnretention nach Radikaloperation des Mastdarmcarcinoms als ursächliche Momente in Betracht auch alle jene, welche für die postoperative Harnverhaltung überhaupt verantwortlich zu machen sind. Auch andere Operationen, fern von der Blase, besonders im Bauch führen bekanntlich oft zur Erschwerung der Miktion oder völligen Retention.

Sicherlich spielen hier vor allem *reflektorische Momente* hinein. Es ist ja eine zweifellose Tatsache, daß die Blase durch Reflexe von den verschiedensten Organen her beeinflußt werden kann. Die auf einer solchen reflektorisch nervösen Basis entstandene Harnretention beruht auf einem Sphinkterkrampf, der vorwiegend in den äußeren Schließer zu lokalisieren ist. Diese Patienten sind dann trotz oft sehr heftigen Harndranges nicht imstande, Urin zu lassen.

Zweifellos spielt in manchen Fällen auch die ungünstige *Rückenlage* und das Unvermögen sich aufzurichten eine wesentliche Rolle. Es ist eine Tatsache, daß viele Menschen nicht imstande sind, in der Rückenlage zu urinieren und sofort ihre Blase entleeren können, wenn sie in sitzende Stellung gebracht

werden. HOCHENEGG (1916) sah häufig, daß so lange kathetert werden mußte, als die Patienten sich nicht aufrichten oder aufknien durften. LOCKHART-MUMMERY (1932) stellte fest, daß Mastdarmkrebsoperierte oft erst nach dem Aufstehen die Blase in normaler Weise entleeren können.

Kaum mehr diskutabel erscheint jedoch die Annahme, daß die Erschlaffung der Bauchdecken bzw. der mangelhafte Bauchdruck beim Zustandekommen der postoperativen Harnretention von beachtlicher Bedeutung ist, indem sie den Inhaltsdruck der Blase vermindert. Die Tätigkeit der Bauchdecken ist bei der Blasenfunktion stets sekundär. Sie dienen nur dazu, die in Gang gekommene Harnentleerung zu verstärken. Sie haben mit der Auslösung des Harndranges nichts zu tun. Auch starke Erhöhung des Abdominaldruckes bei Anstrengung der Bauchpresse macht nach MOSSO und PELLACANI keinen Harn-drang (SCHWARZ 1926).

Die ätiologischen Betrachtungen über die postoperative Retention wären unvollständig, wenn wir nicht auch berücksichtigten, daß *manchmal schon vor der Operation eine gewisse Entleerungsstörung* bestanden haben mag, deren Steigerung durch die verschiedenen, mit dem Eingriff zusammenhängenden Schädigungen zur Verhaltung führt. Das läßt sich nach UEBELHOER (1936) z. B. bei Frauen mit Senkung der vorderen Vaginalwand oder bei Männern mit Prostatahypertrophie annehmen. Zweifellos prädisponiert die Prostatahypertrophie im höchsten Maße zur postoperativen Retention, eine Tatsache, auf die auch GOETZE (1936) hingewiesen hat. KICKHAM und BRUCE (1939) betrachten die Prostatahypertrophie als häufig entscheidenden Faktor bei der postoperativen Harnretention. Wenn ein Patient Prostatahypertrophie mit Restharn hat, werden die Harnbeschwerden nach der Rectumexcision sicher zunehmen, schreibt GABRIEL (1932). HICKS (1937) sah bei in mäßigem oder starkem Grade von Prostatahypertrophie befallenen älteren Männern nach der Mastdarmkrebsoperation hochgradige oder vollständige Harnverhaltung sich entwickeln auch dann, wenn vorher noch keine Prostatabeschwerden bestanden. MARTIN (1937) fordert, daß Prostatahypertrophie als Komplikation bei der postoperativen Harnretention ausgeschlossen werden muß. Nach GABRIEL (1932) ist die Prostatavergrößerung die häufigste Ursache von Miktionsstörungen bei männlichen Mastdarmkrebsoperierten von 60 Jahren aufwärts.

Wichtig ist in diesem Zusammenhang die Kenntnis der Tatsache, worauf GOETZE (1936) hinweist, daß ältere Männer nicht selten auch ohne klinisch nachweisbare Prostatahypertrophie eine gewisse Blasenaustreibungsschwäche haben. Nach DENNIG (1926) kann bei dieser sog. Altersblase durch Degeneration der Detrusormuskulatur sogar Atonie des Detrusors entstehen.

Es gibt indessen auch noch andere Ursachen der Harnretention nach Operation des Rectumcarcinoms. TOWSEND (1937) z. B. erhielt Kenntnis von folgendem Fall. Bei einem wegen Mastdarmkrebs operierten Mann wurde innerhalb 8 Stunden die Blase ausgedehnt und der Patient konnte sie nicht entleeren. Mehrere Ärzte versuchten, den Kranken zu kathetern, aber ohne Erfolg. Schließlich blieb nur noch die Cystostomie als letzter Ausweg. Nach einigen Tagen starb der Patient. Die Sektion enthüllte eine um die Urethra herumgelegte Ligatur.

Für die erst *später* auftretende Harnretention gibt HOCHENEGG (1916) eine recht plausible Erklärung. Er konnte selber häufig beobachten, daß in der

ersten Zeit die Harnentleerung leidlich vor sich ging und erst im weiteren Verlauf der Wundheilung Störungen eintraten. Wir sind mit HOCHENEGG der Ansicht, daß dann meist eine *entzündliche Infiltration der hinteren Blasenwand* und Harnröhrenwand die Ursache dafür war. Starke Entzündungen der Blasenwand können nämlich Atonie des Detrusors bewirken (DENNIG 1926), also komplette oder inkomplette Harnretention zur Folge haben. Vielleicht ist auch eine postoperative Entzündung der Blasenerven zum Teil schuld daran. Einwandfreie klinische Beobachtungen über Blasenstörungen infolge isolierter Entzündung der Nerven der Blase sind sehr spärlich; sie liegen nur bezüglich der Polyneuritis vor. Diese ergreift die Blasenerven offenbar nur recht selten. Alle Autoren sind sich darüber einig, daß die Polyneuritis fast nie Blasenstörungen macht. Doch gibt es einige Ausnahmen, es sind dann auf kürzere Zeit erschwerte Miktion oder Inkontinenz beobachtet worden. DENNIG (1926) würde Störungen aber auch nur bei doppelseitiger Erkrankung der Nerven erwarten.

Während die vorstehenden ätiologischen Ausführungen vor allem den postoperativen Störungen des Blasenapparates in seiner Entleerungsfunktion (Retentionerscheinungen) galten, soll nunmehr auch noch auf die ätiologische Seite der Störungen der Blase in ihrer Reservoirfunktion eingegangen werden. Die Störungen des Blasenapparates in seiner Reservoirfunktion lassen die Symptome der Inkontinenz entstehen.

Die Inkontinenz ist nicht allein als Folge der Mastdarmkrebsexstirpation, sondern überhaupt die seltenste Art der Miktionsstörung und hinsichtlich der Details noch am wenigsten geklärt.

Da aus den in der Literatur gemachten Angaben über Inkontinenz nach Carcinomoperation des Rectums die wichtige Feststellung, welche Art von Inkontinenz jeweils gemeint ist, nicht zu machen ist, erscheint uns hier die genaue Bestimmung des Begriffes und die Klassifizierung der Inkontinenz angebracht. Als Harninkontinenz wird jedes unwillkürliche Abfließen von Harn aus der Harnblase bezeichnet, erfolge es nur tropfenweise oder im Strahl. Es wird unterschieden zwischen falscher Inkontinenz (Incontinentia oder Ischuria paradoxa), dem Überfließen einer ständig übervollen Blase, und der wahren Inkontinenz, dem unwillkürlichen Abfluß von Harn aus einer nur geringe Harnmenge haltenden Blase. Eine vollständige Inkontinenz, wobei die Blase gar keinen Harn zu halten vermag und jeweils aller Urin, der aus den Ureteren der Blase zufließt, sofort wieder nach außen unwillkürlich abgeht, ist äußerst selten; sie kommt eigentlich nur bei ganz großen Blasenwanddefekten vor. Gewöhnlich ist auch die wahre Inkontinenz eine unvollständige, insoweit als die Blase doch immer etwas Harn zurückbehält, trotz des ständigen, tropfenweisen, zeitweilig auch im Strahl erfolgenden unwillkürlichen Harnabflusses.

Zur Frage des Zustandekommens einer Inkontinenz nach Mastdarmkrebs-exstirpation hat sich unseres Wissens als erster BERNARD (1912) mit einigen Worten geäußert: „Was die Inkontinenz anlangt, die man manchmal beobachtet, so erklärt sie sich ebenfalls durch nervöse Schädigung, häufiger aber durch die Retention selber; es ist dann in Wirklichkeit eine falsche Inkontinenz; die Kranken urinieren dadurch, daß die Blase überläuft (par regorgement).“

Gegen diese Erklärung ist einzuwenden, daß eine Unterscheidung zwischen einer Inkontinenz infolge nervöser Schädigung und einer durch die Retention

selber verursachten in dieser Formulierung nicht ganz richtig ist, insofern ja letztere, wie wir oben dargelegt haben, selber Ausdruck einer Nervenschädigung sein kann. Es ist jedoch unseres Erachtens BERNARD zuzustimmen, wenn er meint, daß nach Mastdarmkrebsoperation die falsche Inkontinenz, die Inkontinenz auf der Basis der Retention, die häufigere ist.

Die Inkontinenz ist eine Störung der Sphincterfunktion. Durch die Radikaloperation des Rectumcarcinoms wird eine Störung des Sphincters bewirkt durch all die Momente, welche zu einer erheblichen Schädigung des Detrusors führen. Der Blasenverschluß wird immer gestört, sobald der Detrusor geschädigt ist (DENNIG 1926). Der bei der Besprechung der Harnretention betonten Tatsache, daß bei Detrusorlähmung die Verschlußstärke vermehrt wird, haben wir hier nachzutragen, daß letztere später vermindert wird. Die Durchtrennung der für die Austreibung des Urins wichtigsten Nn. pelvici führt zuerst zur Atonie und verstärktem Verschluß, später zur Besserung der Kontraktionsfähigkeit und zum verschlechterten Verschluß. In diesem Stadium der *Detrusorinsuffizienz* und der *Insuffizienz des Sphincters* bedingt die starke Füllung der Blase einen so starken Zug und Druck auf die Schließmuskeln der Blase, daß der Schluß der Blase auf die Dauer unmöglich wird und deshalb der Harn zeitweilig ohne Willen des Kranken abträufelt (Incontinentia paradoxa). Wiederholt sich die Incontinentia paradoxa immer wieder, wobei von Mal zu Mal die Insuffizienz des Sphincters zunimmt, so ist schließlich völlige Inkontinenz vorhanden. Dasselbe kann auch eintreten, wenn eine Cystitis auftritt, durch welche offenbar die Tätigkeit der Blaseneingeflechte und die spinalen Blasenreflexmechanismen Schaden nehmen (FOERSTER 1936).

Isolierte Verschlußstörung ohne stärkere Detrusorinsuffizienz ist theoretisch möglich bei Verletzung beider Nn. pudendi, höchstwahrscheinlich zu erwarten bei gemeinsamer Verletzung der Nn. pudendi und hypogastrici. Die über die Wirkung dieser kombinierten Nervendurchschneidung vorliegenden experimentellen Erfahrungen sind folgende: Bei Katzen leichte oder schwere Inkontinenz (BARRINGTON, zit. nach DENNIG 1926); während beim Hunde die Durchtrennung jedes einzelnen dieser Nervenpaare keine oder nur ganz geringe Verschlechterung des Verschlusses bewirkt, macht die gemeinsame Durchschneidung beider eine schwere Inkontinenz (DENNIG). UEBELHOER (1936) schließt bei der Inkontinenz nach Mastdarmkrebsexstirpation eine Verletzung des zum Blasenaustritt ziehenden Zweiges des Nervus pudendus aus, da eine lang dauernde oder bleibende Inkontinenz nicht beobachtet werde. Hierzu erscheint als Einwand die Tatsache, daß nach SCHWARZ (1926) beim Menschen sogar Zerstörung des Sacralmarkes, also des Wurzelgebietes des Pudendus keine dauernde Inkontinenz erzeugt. Das bisherige tatsächliche Fehlen einer sicheren Beobachtung von dauernder, wahrer Inkontinenz genügt also nicht, um eine Pudendusverletzung als Ursache einer Inkontinenz nach Carcinomoperation des Rectums ausschließen zu lassen. Trotzdem sind auch wir der Ansicht, daß eine Inkontinenz als Folge einer solchen Nervenverletzung nicht oder höchstens sehr selten in Betracht kommt. Wir möchten jedoch diese Auffassung in anderer Weise als UEBELHOER begründen, und zwar in Hinsicht auf die anatomischen Lagebeziehungen des Pudendus zum Rectum. In praxi wird es wohl kaum vorkommen, daß während der Mastdarmkrebsexstirpation ein N. pudendus oder gar beide Nn. pudendi durchtrennt werden. Es sei jedoch darauf hingewiesen,

daß KICKHAM und BRUCE (1939) eine solche Verletzung bei der perinealen Rectumexcision für wohl möglich halten.

Auf Grund der vorstehenden Erwägungen sind wir der Meinung, daß hinsichtlich der rein neurogenen Ursachen die falsche Inkontinenz (Inkontinenz mit Retention) die wahre Inkontinenz (Inkontinenz ohne Retention) bei weitem überwiegt.

Um der Beantwortung der Frage, wie das Frequenzverhältnis der falschen Inkontinenz zur wahren Inkontinenz überhaupt ist, näherzukommen, wäre es interessant zu wissen, wie hoch sich der Anteil der Frauen an der postoperativen Inkontinenz beläuft. Denn wie beim Zustandekommen der Harnretention nach Mastdarmkrebsoperation spielen auch bei der Entstehung der Inkontinenz *anteoperative prädisponierende Momente* eine wichtige Rolle. Was in dieser Hinsicht bei der Retention die Prostatahypertrophie des Mannes bedeutet, könnte bezüglich der Inkontinenz bis zu einem gewissen Grade die bei den Frauen verhältnismäßig häufige „schwache“ Blase bedeuten. Sie findet sich hauptsächlich bei Frauen mit Läsionen des Beckenbodens. Bei stärkerer Bauchdeckenaktion, wie Lachen, Husten u. dgl. werden diese Frauen naß und unter Umständen kann eine solche Lageanomalie der Blase, darauf gehen nämlich alle diese Erscheinungen zurück, zu kompletter Inkontinenz (ohne Harnretention) führen. Es ist leicht denkbar, daß die „schwache“ Blase eine wesentliche Verschlechterung nach der Radikaloperation des Rectumcarcinoms erfährt dadurch, daß der Uterus in die große Wundhöhle nach hinten zurücksinkt und so die Lageanomalie der Blase noch verstärkt.

Über die Ursachen der von einigen Autoren gelegentlich beobachteten besonderen Form der Inkontinenz, der *nächtlichen* Inkontinenz, läßt sich nichts Bestimmtes sagen, da in den betreffenden Angaben Hinweise auf das Verhalten der Miktion am Tage, ferner die Art des nächtlichen Abganges von Harn, ob permanent tropfenweise oder in größeren Mengen und in kräftigem Strahl, gänzlich fehlen. Es ist daher natürlich nicht möglich, im konkreten Fall den primären Sitz der Erkrankung festzustellen. SMITH (1937) berichtet, daß ein Mann, den er vor 5 Jahren operiert hatte (abdominoperineale Resektion), von diesem Zeitpunkt an nächtliche Inkontinenz gehabt habe. LOCKHART-MUMMERY (1932) hatte 2 Fälle mit nächtlicher Inkontinenz im Anschluß an die Excision des Rectums, beide Männer; im einen Fall dauerte dieses Symptom 6 Wochen und im anderen 2 Monate lang. Beide Patienten genasen vollkommen. LOCKHART-MUMMERY möchte gerne wissen, wie sich dieses Symptom erklärt.

Um die Frage des Zustandekommens der nächtlichen Inkontinenz beantworten zu können, scheint es uns wichtig, die Funktion des vegetativen Nervensystems im Schlafe zu kennen. Denn dieses spielt unseres Erachtens bei der nächtlichen Inkontinenz die wesentlichste Rolle. Im Schlafe soll der Tonus der parasympathischen Innervation zunehmen, der des sympathischen Systems abnehmen (L. R. MÜLLER, zit. nach PÄSSLER 1938). PÄSSLER meint, man sollte vielleicht vorsichtiger von einer Verschiebung im Verhältnis beider zugunsten des Parasympathicus sprechen, da eine effektive Zunahme seines Tonus weder erwiesen, noch wahrscheinlich sei. Jedenfalls bleibt nach dem gleichen Autor sicher auch ein gewisses Maß automatischer Sympathicuswirkung erhalten, der es vermutlich zuzurechnen ist, daß wir im Schlaf nicht genötigt sind, Urin zu

entleeren. Wir erinnern daran, daß SCHWARZ (1926) bei der Erklärung der Entleerung der Harnblase von einem „kritischen Punkt“ der Wandspannung spricht, der vom Blasonus abhängig ist und bei steigender Füllung der Blase erreicht wird; erst dann erfolgt die reflektorische Eröffnung des Schließmuskels. Dieser variable „kritische“ Punkt der Wandspannung, dessen Überschreitung zur Auslösung des Öffnungsreflexes führt, ist im Schlafe durch die „hemmende“ Wirkung des Sympathicus so verschoben, daß er auch bei relativ starker Füllung der Blase nicht erreicht wird. Im Verfolg dieser Anschauung über die Funktion des vegetativen Nervensystems im Schlafe erscheint es uns sehr wohl möglich, daß nach Sympathicusdurchtrennung bei der Radikaloperation des Rectumcarcinoms durch Wegfall der „hemmenden“ Wirkung des Sympathicus die Wirkung des Blasenverschlusses wenigstens gegenüber einer abnormen Füllung der Blase nicht ausreicht und dementsprechend bei solchen Kranken unwillkürlicher Abgang von Urin in der Nacht erfolgt.

Schließlich sei noch darauf hingewiesen, daß nicht selten nach Entfernung des Dauerkatheters eine temporäre und durch ihn bedingte Inkontinenz („temporäre Katheterinkontinenz“) eintritt — ein erschreckendes Symptom für den, der diese Folgeerscheinung des Dauerkatheters nicht kennt. Wird der Sphincter längere Zeit dauernd gedehnt, so klafft er auch nach Wegfall der Dehnung noch etwas und bekommt erst allmählich — in einigen Tagen — seine Elastizität und exakte Schlußfähigkeit wieder.

Es ist klar, daß der ganze Fragenkomplex der Pathogenese der postoperativen Störungen der Blasenfunktion nach Mastdarmkrebsexstirpation einem abschließenden Urteil erst dann zugänglich sein wird, wenn gut durchgeführte verlässliche Beobachtungen in genügender Zahl vorliegen werden.

Diagnose. Die Diagnose der kompletten Harnretention und der schweren Form der Inkontinenz ist kaum zu verfehlen. Bezüglich der im unmittelbaren Anschluß an die Carcinomoperation des Rectums auftretenden vollständigen Harnretention ist allerdings besondere Aufmerksamkeit erforderlich. HOCHENEGG (1906) hat darauf hingewiesen, daß der Patient sehr häufig nicht selbst zur Einsicht kommt, daß es sich um Urinretention handle. Er hat sehr häufig nicht das lästige Spannungsgefühl wie sonst bei voller Blase, weshalb er auch nicht darüber klagt. Die zahlreichen anderen Beschwerden, Wundschmerz, Operations- und Narkosenachwirkung, die Unbequemlichkeit der Lage usw. erscheinen ihm viel wichtiger und nur über diese Umstände wird Klage geführt. Dem untersuchenden Arzt fällt vielleicht auf, daß der Patient soundso lange nicht uriniert hat, da er aber ober der Symphyse den sonst von anderen Formen der Urinretention genügsam bekannten prallen Tumor weder palpatorisch noch perkussorisch nachweisen kann, tröstet er sich mit der Vorstellung, daß vielleicht durch Anämie oder Säfteverlust aus anderen Ursachen (Schwitzen, Erbrechen) es zu erklären sei, daß noch kein Urin abgegangen und keiner in der Blase nachweisbar ist. Und dennoch besteht häufig eine maximale Überdehnung der übervollen Blase, nur hat sich diese nicht nach vorn ober der Symphyse, sondern nach rückwärts und unten gegen das operativ entleerte Cavum ischio-rectale ausgedehnt (HOCHENEGG 1906). Fehlen also nach einer Mastdarmkrebsoperation extreme, ohne weiteres in die Augen fallende Störungen der Blasenfunktion, so besteht trotzdem der Verdacht auf eine Funktionsstörung und eine solche ist dann entweder mit Sicherheit nachzuweisen oder auszu-

schließen — aber rechtzeitig, d. h. spätestens 24 Stunden nach der Operation, um die eventuelle Gefahr einer Überdehnung der Blase zu vermeiden.

Gegenüber der vollständigen Harnsperrung und der schweren Inkontinenz wird die Diagnose der inkompletten Retention, bei der die Kranken einen Teil des Blaseninhaltes zu entleeren vermögen, und auch die einer leichteren Inkontinenz nicht ohne weiteres gestellt. Eine teilweise Harnverhaltung kommt den Kranken meist nicht zum Bewußtsein. Der Restharn kann mehr und mehr zunehmen, ohne daß, was hervorzuheben besonders wichtig erscheint, der Kranke auch nur eine Ahnung von dem Bestehen eines solchen hat. Es genügt daher nicht, wie es wohl meistens gemacht wird, die Kranken nur zu fragen, ob sie Blasenstörungen hätten. Da entgehen einem die leichteren Affektionen gewöhnlich, weil die Patienten sie für unwichtig halten oder gar nicht beachtet haben. Wenn man dagegen den Miktionsakt im einzelnen durchspricht, so finden sich wohl oft noch Anomalien. Man wird also fragen: Ist die Harnentleerung jederzeit oder nur bei sehr voller Blase möglich? Erfolgt sie sofort oder jederzeit? Leicht oder erschwert? In einem Zuge oder in Absätzen? Im Strahl oder tropfenweise? usw. Im gegebenen Fall wird das Vorhandensein einer unvollkommenen Entleerung der Blase, also das Vorhandensein von Restharn leicht durch den unmittelbar nach spontanem Wasserlassen eingeführten Katheter nachgewiesen.

Sind Störungen, besonders länger dauernde, vorhanden, so verlohnt es sich, sich mit ihrer Analyse näher zu beschäftigen. Die Feststellung der *Ursache* der Störung der Blasenfunktion hat vor allem prognostische und indikatorische Bedeutung.

Es ist in Anbetracht der vielfachen Gründe der postoperativen Blasenfunktionsstörungen natürlich nicht möglich, aus der Form der Störung ohne weiteres einen Schluß auf ihre Ursache zu ziehen. Hier kann nur spezielle zielbewußte Untersuchung weiter helfen. Als Untersuchungsmethoden kommen in Betracht: 1. Die Cystomanometrie, 2. die Cystoskopie, 3. die Cystographie.

Ad 1. Bei der *Blasendruckmessung* wird verschieden verfahren. Die Druckverhältnisse werden bei künstlicher Füllung (Füllungskurve) wie auch bei Entleerung des Harns (Entleerungskurve) festgestellt. Beide Methoden liefern verschiedene Kurven. Beiden Kurven haftet ein Nachteil an, nämlich der, daß sie nichts über die normale freie und willkürliche Miktion aussagen. Hierüber unterrichtet die Miktionskurve nach SCHWARZ. Auf den Miktionsversuch können wir jedoch verzichten, da der Füllungsversuch und der Entleerungsversuch für den hier in Frage kommenden Zweck völlig ausreichen.

Die Methodik ist sehr einfach. Der Blasendruck wird gemessen, indem man den Blaseninhalt mittels eines Schlauchstückes mit einem Manometer in Verbindung bringt; den Stand der Flüssigkeitssäule kann man entweder direkt an einer Skala ablesen oder durch einen Schwimmer bzw. eine andere Übertragungsvorrichtung auf einer Kymographiontrommel registrieren. Mit Rücksicht auf die oft nur geringfügigen Schwankungen empfiehlt SCHWARZ (1926) an Stelle von Quecksilber lieber Wassermanometer zu verwenden. Bezüglich der Versuchsdetails sei auf die Arbeiten von SCHWARZ (1926), DENNIG (1926), ADLER (1929) und CHEETHAM (1938) verwiesen.

Blase, Schlauchleitung und Manometer stellen ein kommunizierendes System dar, auf das folgende Kräfte einwirken: Der Atmosphärendruck fällt weg, da

er auf beiden Seiten lastet. Der Druck in der Blase setzt sich zusammen aus der uns eben interessierenden Funktion der Blasenwand und dem hydrostatischen Druck des Blaseninhaltes (SCHWARZ 1926). Aus Druck und Blaseninhalt kann man dann auf die Wandspannung, den Blasentonus, i. e. Detrusortonus schließen. In den Druckwerten spiegelt sich also die aktive Kontraktionskraft des Detrusors wieder.

Der Harndrang ist nach SCHWARZ das sensible Korrelat der Wandspannung des Tonus. Mit dem intravesicalen Druck hat — streng genommen — der Harndrang nichts zu tun. Wie der intravesicale Druck eine Wirkung der Kontraktion der Blasenwand (des Detrusors) ist, so ist der Harndrang eine Funktion ihres Tonus. Aus den selbstverständlich nahen Beziehungen von Tonus und Kontraktion erklärt sich auch der gelegentliche, unter normalen Verhältnissen sogar konstante Parallelismus von

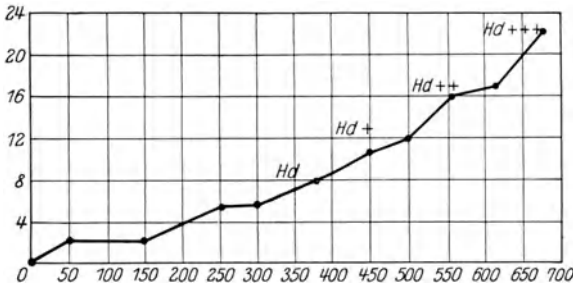


Abb. 22. Druckanstieg in der normalen Blase. Füllungskurve. Hd Harndrang. (SCHWARZ 1926.)

Druck und Drang (SCHWARZ). Diesen Beziehungen wird auch bei der graphischen Darstellung der Blasendruckmessung Rechnung getragen.

Wird eine Blase künstlich gefüllt und dabei in einzelnen Abständen der Druck registriert, so erhält man eine je nach dem Tempo der Einfüllung ansteigende Kurve (Füllungskurve). Nach SCHWARZ (1926) wird die Blase bei der Füllung zunächst entfaltet, d. h. sie gibt aktiv nach, ohne ihre Wandspannung zu ändern. Daher muß auch der Druck in der Blase = 0 bleiben. Das ist auch gelegentlich bis zu mittleren Füllungsmengen der Fall.

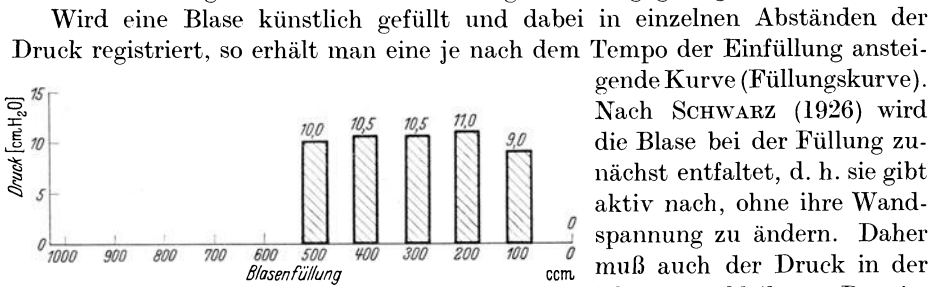


Abb. 23. Entleerungskurve einer normalen Blase. Füllung bis 500 ccm (Druckgefühl). (PÄSSLER 1938.)

Öfter aber steigt der Druck ganz langsam allmählich an, so daß die Druckkurve eine sich von der Abszisse sanft erhebende Linie darstellt, wie Abb. 22 zeigt.

In entsprechender Weise kann man aus der Blase die Füllungsflüssigkeit portionenweise abfließen lassen und jedes Mal den Druck bestimmen, unter dem die restliche Füllung noch steht (Entleerungskurve). Da sich bei normalen Blasen während der Füllung der Druck nur ganz wenig hebt, so ist zu erwarten, daß er sich bei der Entleerung dementsprechend auch nur wenig oder gar nicht senken wird, was der Versuch auch bestätigt und die Abb. 23 illustriert. Die erhaltenen Druckwerte werden also bei vorsichtigem Vorgehen denen beim Füllungsversuch gleichen. In der Hauptsache ist allerdings, worauf SCHWARZ hinweist, der Füllungsversuch vom Entleerungsversuch grundlegend verschieden; während nämlich die Füllungskurve ein getreues Abbild der Vorgänge bei der natürlichen Füllung gibt, ist die Entleerungskurve ein reines Kunstprodukt;

die künstliche hat mit der natürlichen Entleerung der Blase nichts gemein — als den Endeffekt.

Die Hauptmerkmale für die Beurteilung des Ergebnisses des Manometer-versuches sind die Füllungsmenge, die Blasendrucke und die bei ihnen festgestellten verschiedenen Empfindungsqualitäten. Die Benennung der differentiellen Gefühlsqualitäten und die Reihenfolge ihrer Beziehungssetzung zu den jeweils in Betracht kommenden Blasendruckten sowie die Bestimmung der Korrelation zu der als erste auftretenden Empfindungsqualität und dem Füllungsgrad der Blase und dem Blasendruck ist bei den verschiedenen Autoren nicht ganz einheitlich. Nach PÄSSLER (1938) stellt sich beim erwachsenen Menschen mit normaler Blase bei vorsichtiger Einfüllung nach Einfließen von 400—500 ccm Flüssigkeit starkes Druckgefühl ein. Nach STEINER (1926) entsteht beim normalen Menschen leichter Harndrang bei 300—350 ccm Füllung. HINMANN (1935) schreibt, daß bei einer normalen Kurve erster Harndrang sich bei 150 ccm mit einem Blasendruck von 8—10 mm Hg einstellt, Völlegefühl bei 250 ccm und Überdehnungsschmerz ungefähr bei 350 ccm mit einem Blasendruck von etwa 35 mm Hg, der beim Spannen etwa auf 70—80 mm ansteigt. Nach ADLER (1929) tritt bei etwa 18—25 cm H₂O Harndranggefühl auf. Über die Maximalwerte, die eine normale Blase erzielen kann, gehen die Meinungen weit auseinander. WEITZ sah, wie SCHWARZ (1926) erwähnt, 150—200 cm H₂O nicht selten, 300 cm gelegentlich. SCHWARZ selber hat niemals mehr als 90 cm finden können.

Welche Bedeutung kommt nun diesen Blasendruckkurven zu? Wir erhalten mit ihrer Hilfe ein der Wirklichkeit völlig entsprechendes Bild der Reagibilität des Detrusors (SCHWARZ), die sich in dem Winkel ausdrückt, den die Druckkurve mit der Abszisse einschließt. Nach ADLER (1929) bringt die Füllungskurve die noch erhaltene Reaktionsmöglichkeit zum Ausdruck, gibt also an, welche Aktionsmöglichkeit aus dem Detrusor noch herauszuholen ist, während die Entleerungskurve ein Bild von dem augenblicklichen Zustand des Blasenmuskels liefert. Auf jeden Fall stellt die *Blasendruckmessung die sicherste und einzig meßbare Funktionsprüfung des Detrusors bzw. der Blasenfunktion* dar.

Wir sind also bei einer postoperativen Harnretention in der Lage, durch die Blasendruckmessung die prognostisch und therapeutisch wichtige Feststellung zu treffen, ob eine Störung der Detrusorfunktion vorhanden ist und gegebenenfalls zu klären, welcher Art diese Störung ist, d. h. ob also eine Erhöhung der Reizbarkeit des Detrusors, eine sog. Detrusorhypertonie vorliegt, oder eine Herabsetzung der Reizbarkeit des Detrusors, eine sog. Detrusorhypo- bzw. -atonie, und ferner den Grad dieser Störung zu bestimmen.

In dieser Hinsicht kann als in gewissem Grade unterstützender Faktor bei der Blasendruckmessung die Reagibilität des Detrusors auf künstliche Reize herangezogen werden (pharmakologische Prüfung). SCHWARZ (1926) hat in Versuchen an Menschen festgestellt, daß die gesunde Blase auf Pilocarpin, wenn überhaupt, nur sehr schwach anspricht, dagegen bei Übererregbarkeit des Detrusors durch dieses Hypophysenpräparat mächtige Tonus- und Drucksteigerung bewirkt wird; hypotonische Blasen reagieren ebenfalls gering. Es deckt sich das, wie SCHWARZ betont, mit der Tatsache, daß bei allen pharmakologischen Experimenten die Höhe des erzielten Ausschlages von der Höhe der Tonuslage vor dem Versuch abhängt. BRAASCH und THOMPSON (1935) verwenden zur Bestimmung der contractilen Kraft des Detrusors Acetylcholin.

Zur besseren Deutung der postoperativen Blasenstörungen hat UEBELHOER (1936) Blasendruckmessungen vor und nach der Radikaloperation von Mastdarmkrebs ausgeführt. In schweren Fällen von mehrtägiger Harnverhaltung und dann größeren Restharmengen fand UEBELHOER folgende Werte, die er als geradezu typisch bezeichnet.

62 jähriger Mann, tiefsitzendes Ca. recti, keine Prostatahypertrophie. Harn vorher ohne Besonderheit, kein Restharn. Nervensystem ohne Besonderheit. Radikaloperation mit Handgriff nach GOERZE, scharfe Loslösung von der Prostata, Eröffnung des Peritoneums. Guter Heilverlauf ohne Wundinfektion. Vollständige Harnverhaltung durch 5 Tage, teilweise Harnverhaltung bis zum 11. Tag.

Füllungskurve 2 Tage vor der Operation:

| | |
|-------------|---------------------------|
| 100 — 9 cm | Wasser |
| 200 — 11 cm | „ |
| 300 — 17 cm | „ Gefühl der vollen Blase |
| 400 — 20 cm | „ Sehr starker Harndrang |

Füllungskurve 3 Tage nach der Operation. (In der Blase 400 ccm Harn, kein Harndrang. Auslaufkurve nicht meßbar, da der Anfangsdruck der 400 ccm 2 cm beträgt.)
Nach Entleerung der Blase:

| | |
|---------------------------------------|-------------------------------|
| 100 — 2 cm | 600 — 5 cm |
| 200 — 2 cm | 700 — 5 cm |
| 300 — 2 cm | 800 — 6 cm |
| 400 — 3 cm | 900 — 9 cm Leichter Harndrang |
| 500 — 3½ cm Andeutung von Völlegefühl | 1000 — 10 cm |

Wiederholung der Füllungskurve nach Injektion von Pilocarpin:

| | |
|------------|--------------------------------|
| 100 — 2 cm | 600 — 6 cm Leichter Harndrang |
| 200 — 2 cm | 700 — 8 cm |
| 300 — 2 cm | 800 — 9 cm Stärkerer Harndrang |
| 400 — 4 cm | |

Es ist interessant, daß PÄSSLER (1938) diese von UEBELHOER beschriebenen Blasenstörungen nach Mastdarmkrebsoperation der von ihm sog. Megacystis bei idiopathischem Megacolon grundsätzlich gleichsetzt und sie als symptomatische Megacystis bezeichnet. Die Abb. 24 zeigt die Entleerungskurve einer Megacystis bei Megacolon, deren Werte mit denen der Füllungskurve nach Mastdarmkrebsoperation tatsächlich weitgehendst übereinstimmen.

Beide Kurven zeigen die für Detrusoratonie bzw. Detrusorhypotonie charakteristischen Verhältnisse. In eine atonische Blase kann viel mehr Flüssigkeit eingefüllt werden, bis Druckgefühl bzw. Harndrang auftritt. Eine solche Blase verhält sich fast wie ein Gummiballon: Man kann sie eine ganze Zeit lang füllen, ohne daß der Druck überhaupt ansteigt, er beträgt immer Null bzw. nur wenig darüber, bis die schlaffen Wände deutlich ausgedehnt sind. Die Fähigkeit des Detrusors, seine Spannung dem Inhalt anzupassen, verschiedene Inhaltmengen unter einer gewissen gleichen Spannung zu halten, ist verlorengegangen. Wohl tritt bei übermäßiger Füllung der atonischen Blase schließlich auch ein sogar recht starker Druckanstieg ein. Dieser entspricht aber mehr einem Dehnungseffekt als einer Tonusänderung. Bei wieder abnehmender Dehnung fällt der Druck in der Blase infolge der mechanischen Elastizität der Muskulatur, der beim Gummiballon die Elastizität des Gummis entspricht, verringert sich dann bei der schrittweisen Entleerung ständig und sinkt schließlich bereits zu einem Zeitpunkt auf Null, wo sich noch eine größere Menge Urin in der Blase befindet.

Ein ganz anderer, steiler Verlauf der Blasendruckkurve ergibt sich bei der Detrusorhypertonie, z. B. bei akuter Harnverhaltung infolge von Prostatahypertrophie.

Ist die Diagnose einer Störung der Detrusorfunktion, ihrer Art bzw. ihres Grades — bei der Harnverhaltung nach Mastdarmkrebsexstirpation wohl am häufigsten im Sinne einer Detrusoratonie bzw. -hypotonie — gestellt, so wissen wir noch nichts über den Sitz dieser Störung. Handelt es sich um eine Muskelschädigung oder um eine Nervenschädigung oder um eine Kombination dieser beiden ?

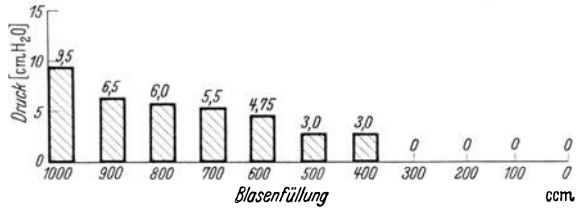


Abb. 24. Entleerungskurve einer Megacystis (vor Operation), Füllung bis 1000 cm (ohne Druckgefühl; 280 cm Resturin). (PÄSSLER 1938.)

Genau genommen handelt es sich ja bei der Blasendruckmessung gar nicht um eine Reaktion des Detrusors allein, sondern um die eines ganzen Systems von sensiblem Aufnahmeorgan, Reflexbogen und Erfolgsorgane. Wo im Falle einer abnormen Reaktion der Sitz der Störung zu suchen ist, wird nicht immer

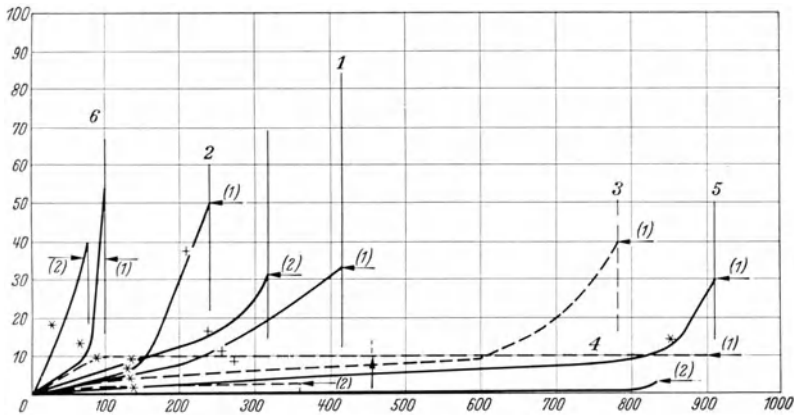


Abb. 25. Cystometrographische Befunde bei normaler Blase, bei myogenen und neurogenen Blasenstörungen. 1. Normal. 2. „Myogene“ Blase (Prostatahypertrophie, kurz vorher 800 cm Restharn entleert). 3. „Myogene“ Blase (Cystocelenbildung, muskuläre Dekompensation). 4. „Gehemmte“ Blase (18 Stunden p. o. Retention — Überwiegen des Sympathicus — Pilocarpinwendung). 5. „Neurogene“ Blase (Tabes — Überwiegen des Sympathicus-Hypogastricus). 6. „Neurogene“ Blase (Tabes — Überwiegen des Parasympathicus-Pelvicus). * Erster Harndrang. + Gefühl der vollen Blase. ← Überdehnungsschmerz. (1) Erste Kurve. (2) Zweite Kurve. (HINMANN 1935.)

leicht zu entscheiden sein. Man darf nicht übersehen, daß der Blasendruck nur Akzidenz und nicht Konstituens, nicht Ausdruck, sondern nur Zeichen für die bei der Blasenentleerung sich abspielenden Prozesse ist; er ist nicht direktes Movens, sondern nur mechanisches Abfallprodukt der eigentlich wirksamen Faktoren (SCHWARZ 1926).

Die Unterscheidung von myogenen und neurogenen Blasenstörungen bezeichnet HINMANN (1935) als eines der schwierigsten Probleme der urologischen Diagnostik. In anschaulicher Weise zeigt die Abb. 25, die ein von ROSE entworfenes Schema einer Kombination verschiedener Blasendruckkurven darstellt, die Befunde bei normaler Blase, bei myogener und neurogener Blasenstörung.

Die neurogenen Blasen sind hier eingeteilt in solche mit Überwiegen des Sympathicus und solche mit Überwiegen des Parasympathicus. HINMANN legt ebenso wie ROSE jeweils 2 Kurven an, zum Vergleich. Der zweite Druckversuch wird durchgeführt als Kontrolle für psychische Faktoren, die den ersten Versuch beeinflußt haben können, ein Verfahren, dem auch CHEETHAM (1938) sich anschließt.

HINMANN betont, daß die Blasendruckkurve im Zusammenhalt mit dem physischen (neurologischen) und dem cystoskopischen Befund beurteilt werden muß, eine Forderung, die auch CHEETHAM (1938) nachdrücklich stellt. Wenn diese Bedingung beachtet wird, helfen nach HINMANN (1935) die Kurven unterscheiden zwischen Blasendysfunktionen, welche verursacht sind durch ein mechanisches Hindernis, und solchen, die die Folge einer Störung in der Innervation sind; sie erlauben ferner innerhalb der neurogenen Gruppe besser zu bestimmen, welcher von den Blasennerven beteiligt ist, der Pelvicus oder der Hypogastricus. Die Kurven sind naturgemäß auch von Wert, wenn neurogene und myogene Faktoren beim gleichen Patienten zur Diskussion stehen.

Nach dem ROSESchen Schema tritt Harndrang bei der myogenen Blase bei 150 ccm ein, bei der neurogenen aber vorher oder auch lange danach. CHEETHAM hat auf Grund seiner Untersuchungen festgestellt, es könne im allgemeinen gesagt werden, daß echte neurogene Hypertonien kurze Kurven mit ziemlich links liegenden sensorischen Punkten haben und neurogene Hypotonien lange Kurven mit rechts liegenden sensorischen Punkten; nicht neurogene Hyper- und Hypotonien können ähnliche Kurven zeigen, aber die „Empfindungspunkte“ sind normal oder annähernd normal gelegen.

Die Beantwortung der Frage, inwieweit die Blasendruckmessung bei den Blasenstörungen nach Radikaloperation des Mastdarmkrebses den Sitz der Störung näherhin feststellen läßt, müssen wir als zunächst noch ungenügend erforscht, dahingestellt sein lassen.

Ad 2. Die *Cystoskopie* setzt uns in die Lage, die Anwesenheit eines lokalen Blasen- oder Harnröhrenleidens wohl immer mit Sicherheit festzustellen oder auszuschließen und damit allein oder in Verbindung mit der Blasendruckmessung unter Umständen weitgehende ätiologische Schlüsse zu ziehen.

Findet sich bei einer postoperativen Retention cystoskopisch z. B. die für Prostatahypertrophie charakteristische Verlagerung und Gestaltsveränderung des *Orificium internum*, so liegt mit Recht schon allein durch diese Feststellung die Annahme einer zum großen Teil durch die Vergrößerung der Vorsteherdrüse bedingten Harnverhaltung, also einer in der Hauptsache prostatistischen Retention sehr nahe.

Der im gegebenen Fall durch die Hebung des Blasenbodens infolge einer Prostatahypertrophie zustande gekommene Recessus retroprostaticus darf jedoch nicht verwechselt werden mit der durch die Senkung des Blasenfundus infolge des Zurücksinkens der Blase in die offene Wundhöhle entstandenen cystocelenartigen Aussackung, die ja bei dem Zustandekommen der postoperativen Harnretention ebenfalls eine beachtliche Rolle spielen kann.

Erfolgt die Cystoskopie während der ersten Zeit nach der Mastdarmkrebsoperation, so soll unseres Erachtens besondere Aufmerksamkeit auch dem Aussehen der *Schleimhaut* gewidmet werden. Auch ohne daß diesbezügliche Fest-

stellungen vorliegen, halten wir es für so gut wie sicher, daß nicht selten submuköse Blutergüsse cystoskopisch nachgewiesen werden können. Die Blase muß sich ja bei der Radikaloperation des Mastdarmkrebses häufig recht viel gefallen lassen. Ist sie im Wege, so wird sie fortgeschoben, aus ihren Verbindungen gelöst und dabei nicht immer zart angefaßt. Es ist sehr wohl denkbar, daß durch ein sehr energisches Abschieben der Blase bei der Mastdarmkrebs-*exstirpation* oder infolge von Quetschungen der Blasenwand oder auch infolge von Stauung nach Ligierung von Venen Gefäßrupturen zustande kommen, die dann zu submukösen Sugillationen führen. Werden solche gefunden und können die Patienten dann nicht spontan urinieren, so haben sie eben eine sicherlich zum großen Teil rein mechanisch geschädigte, in ihrer Funktion lahm gelegte Blase.

Mit der Cystoskopie läßt sich ferner der Zustand des *Blasenmuskels* untersuchen. Die Besichtigung der Blase vermittelt uns also auch in dieser Hinsicht ein wichtiges klinisches Moment zur ätiologischen Diagnose der postoperativen Blasenstörungen nach Carcinomoperation des Rectums.

Jede Detrusorkontraktion löst Balkenbildung der Blasenwand aus. Ob die Balkenbildung auf vorübergehender Anspannung des Detrusors beruht, also funktioneller Art ist, oder auf dauernder Hypertrophie, läßt sich unschwer feststellen. Die funktionelle Balkenbildung ist fein gezeichnet, verschwindet, um während der Untersuchung öfters wiederzukehren. Bei ihrem Erscheinen gibt der Kranke, befragt, leichten Harndrang an. Sie ist nur als Zeichen der größeren Reizbarkeit der Blase oder einer relativ starken Entfaltung zu bewerten. Die richtige Balkenblase ist der morphologische Ausdruck der Hypertrophie der Blasenmuskulatur und die Folge einer gesteigerten funktionellen Inanspruchnahme derselben. Sie deutet also auf klinische Zustände, die bei Abflußbehinderung aus lokalen und neurogenen Gründen entstehen. Entsprechend der langsameren und länger dauernden Entwicklung finden sich bei Fällen von Prostatahypertrophie die höchsten Grade. Ihre Deutung begegnet um so weniger Schwierigkeiten, da auch der Blasenhalss in diesen Fällen endoskopisch typisch verändert zu sein pflegt. Balkenblasen sehen wir nun aber nicht nur bei der Prostatahypertrophie, sondern auch bei jeder Störung der Blaseninnervation, die zu einer länger dauernden Gleichgewichtsstörung zwischen Detrusorfunktion und Sphincter geführt hat. Wir möchten nicht verfehlen, darauf hinzuweisen, daß nach KNEISE (1926) das Bild der aus einer solchen Ursache hervorgegangenen Balkenblase etwas ganz Spezifisches zu zeigen scheint. Die Balken scheinen KNEISE nicht so regellos und wirr durcheinander zu laufen und sich wahllos zu überkreuzen, wie das bei der Prostatahypertrophie der Fall ist, sie scheinen vielmehr eine gleichmäßigere, gewissermaßen ruhige Anordnung aufzuweisen. Spitzbogenförmige und ovale Nischen bleiben zwischen den mäßig stark vorspringenden Detrusorbalken bestehen; sie sind größer und nicht so divertikelartig wie die bei der Prostatahypertrophie.

Schließlich kann man bei der Cystoskopie sehen, wo der *Abschluß nach der Harnröhre hin* stattfindet, und dadurch unter Umständen einen wertvollen Hinweis auf die eventuell organisch nervöse Ursache einer postoperativen Blasenfunktionsstörung erhalten. Wir wissen heute, daß normalerweise der Verschluß der Blase bereits durch den inneren Sphincter besorgt wird und daß der geschlossene Zustand für den Sphincter seine Ruhelage darstellt.

SCHRAMM hat 1920 eine im Cystoskop sichtbare Anomalie des Blasenverschlusses beschrieben, deren Deutung sehr schwierig und theoretisch bedeutungsvoll zu sein scheint. Man kann in gewissen Fällen bei abwärts gedrehtem Cystoskopschnabel das Instrument durch das Orificium internum in die hintere Harnröhre zurückziehen und den Colliculus seminalis und sonstige Einzelheiten überraschend klar beleuchten. SCHRAMM sah es nur bei Rückenmarkskranken und erklärte den Befund durch Lähmung der Muskulatur des Beckenbodens und hielt es pathognomisch für organische Schädigung des Nervensystems. SCHWARZ (1926), der diesen Befund bestätigte, erweiterte ihn dahin, daß er nicht nur bei Rückenmarkskranken, wie SCHRAMM u. a. meinten, zu erheben ist, sondern auch bei blasengesunden Individuen auftritt, eine Feststellung, der auch wir uns auf Grund unserer Erfahrungen anschließen möchten. Dieser Autor faßt dieses Phänomen des offenen Sphincters nicht als dauernd offestehenden Sphincter auf, sondern als dessen reflektorische Öffnung während der Cystoskopie durch den Reiz des Instrumentes, wie diese Öffnung auch bei blasengesunden Individuen durch Kunstgriffe zu erzielen ist. Die Intensität des Phänomens wäre danach eine Funktion der Reizbarkeit des Sphincters.

GOETZE (1936) hat die Erschlaffung des Sphincters und die dadurch bedingte Ableuchtbarkeit des Anfangsteiles der hinteren Harnröhre, das SCHRAMMSche Phänomen, nach Mastdarmkrebsexstirpation beobachtet, und zwar noch lange danach. Auch UEBELHOER (1936) konnte bei Nachuntersuchung 2mal einen „Schramm“ feststellen. Ferner haben KICKHAM und BRUCE (1939) bei ihren postoperativen Cystoskopien Erschlaffung des Sphincters gesehen. Hierher gehört wohl auch die Beobachtung, die amerikanischen Chirurgen HILL-BARNES-COURVILLE (1937) auf ihre Umfrage betreffs Blasenstörungen nach Mastdarmkrebsoperation mitteilten, daß sich in vielen Fällen, in denen eine Cystoskopie ausgeführt worden war, Zustände fanden, die ganz charakteristisch für eine echte neurogene Erkrankung der Blase waren, und zwar von der Art, wie sie bei Tabes dorsalis und anderen krankhaften Prozessen gesehen werden, die die Nervenversorgung der Blase stören.

UEBELHOER (1936) ist der Ansicht, daß das SCHRAMMSche Phänomen bei der lang dauernden Harnverhaltung nach Mastdarmoperationen sicherlich als Ausdruck einer schwereren, aber rückbildungsfähigen Schädigung zu werten ist. Vermutlich wird UEBELHOER recht haben. Es wird sich jedoch im allgemeinen empfehlen, in der Beurteilung des positiven Schramm, allein auf Grund des cystoskopischen Befundes, vorsichtig zu sein. Andererseits genügt aber dieses Zeichen schon allein, um unsere Aufmerksamkeit auf eine Schädigung der Innervation der Blase zu lenken.

Ad 3. Die mit der *Cystographie* bei Blasenstörungen nach Mastdarmkrebsoperation gemachten Erfahrungen sind ebenfalls noch sehr gering. Es ist klar, daß die Blasenaufnahme mit strahlenundurchlässigem, sog. positivem Kontrastmittel uns über die postoperative Lage- und Formveränderung der Blase ein eindeutiges Bild geben und die in dieser Hinsicht durch die Cystoskopie erhaltenen Aufschlüsse ergänzen und vervollständigen kann.

Naturgemäß wird uns in solchen Fällen außer der frontalen Projektion auch die schräge und seitliche Aufnahme behilflich sein müssen. Das Bild der Frontalprojektion der Normalblase zeigt uns diese nach oben gleichmäßig rund, nach unten zu stumpfwinkelig begrenzt. Das seitliche Bild der Blase entspricht

einem mit der breiteren Hälfte nach vorne und oben, mit dem schmälern nach hinten und unten gelagerten Ovoid. Der Abgang der Harnröhre fällt etwas vor die Grenze des vorderen und mittleren Drittels der unteren Abgrenzungslinie dieser Figur.

HILL-BARNES-COURVILLE (1937) haben in mehreren Fällen von Mastdarmkrebs systematisch vor und nach der Operation Cystogramme angefertigt. Präoperativ wurde der Umriß der Blase als normal befunden, dagegen erwies sich postoperativ das Bild als gründlich verändert. Die postoperativen Blasenbilder zeigten in der frontalen Projektion kuppelartige Verformung des Blasenscheitels (Abb. 26), eine unregelmäßige Umrißlinie, bedingt durch das Auftreten zahlreicher Bläschen oder sogar Divertikel (Abb. 27), ferner in einigen Fällen eine deutliche Asymmetrie der Blase bei normalem oder fast normalem Umriß der einen Hälfte (Abb. 28). In sämtlichen Fällen handelte es sich um Atonie der Blase, was auch durch cystometrische Untersuchungen erwiesen wurde. KICKHAM und BRUCE (1939) die ebenfalls prä- und postoperative Cystogramme anfertigten, berichten, daß bei ihren postoperativen Fällen die kuppelartige Verformung der Blase ein häufiges Vorkommnis war und halbseitige Erschlaffung der Blase sich links häufiger fand als rechts.

Der Erklärung, die HILL-BARNES-COURVILLE bezüglich des Zustandekommens der in Abb. 27 wiedergegebenen Blasenfigur geben, möchten wir nicht restlos zustimmen. Es handelt sich dabei um folgenden, im Auszug gebrachten Fall:

42jährige Frau. Seit vielen Monaten auf chronische Appendicitis hinweisende Symptome. Wegen akuter Darmverlegung Bauchöffnung. Recto-Sigmoid-Carcinom, vergesellschaftet mit Polyposis des ganzen Colons. Einzeitige abdominoperineale Resektion. Unmittelbare Harnretention mit schneller Wiederherstellung, aber hartnäckige „Atonie“ der Blase. — Cystogramm vor der Operation (Resektion): Beträchtliche Senkung des „Fundus“ bedingt durch den Druck des Uterus.

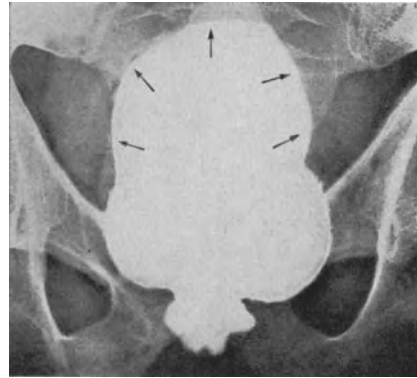


Abb. 26. Kuppelartige Verformung der Blase nach Mastdarmresektion wegen Carcinoms. Die subvesicale Ausbuchtung wird durch die nach dieser Operation durchgeführte transurethrale Prostataresektion erklärt. (HILL-BARNES-COURVILLE 1937.)

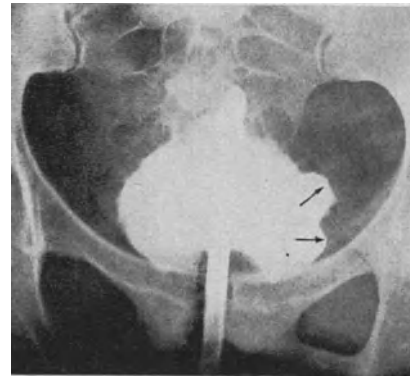


Abb. 27. Divertikelbildung der Blase nach Mastdarmresektion. (HILL-BARNES-COURVILLE 1937.)

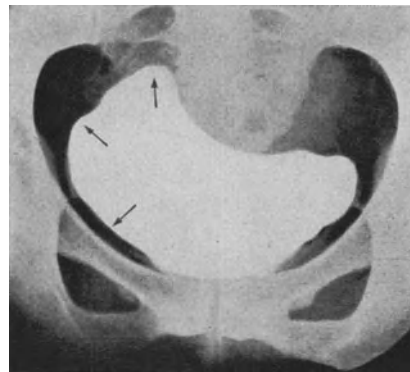


Abb. 28. Einseitige Lähmung der Blase, verursacht wahrscheinlich durch Verletzung der parasympathischen Fasern im Plexus hypogastricus der betreffenden Seite. (HILL-BARNES-COURVILLE 1937.)

Cystogramm 2 Wochen nach der Resektion: die durch den Uterus bedingte Senkung nicht mehr vorhanden, an ihrer Stelle ein etwas kegelförmiger Umriß und zahlreiche kleine Bläschen und Divertikel, mehr auf der linken Seite ausgeprägt.

HILL-BARNES-COURVILLE sind der Ansicht, daß sämtliche im Cystogramm sichtbaren Formveränderungen der Blase als Ausdruck einer bei der Operation erfolgten, ziemlich ernsten Verletzung der parasymphathischen Elemente aufzufassen sind. Als besonders interessante Beobachtung heben sie die Bildung der Bläschen und Divertikel innerhalb eines so kurzen Zeitraumes (2 Wochen) nach der Operation hervor, wobei sie betonen, daß solche Veränderungen gewöhnlich erst nach Monaten oder Jahren auf dem Boden einer durch Lähmung oder mechanischen Abflußbehinderung zustande gekommenen Harnverhaltung entstehen. Wir sind der Auffassung, daß diese Formveränderungen — und vielleicht auch die oben erwähnte Asymmetrie der Blase — nicht nur Ausdruck einer Schädigung der Blasenerven sind, sondern auch mechanische Effekte darstellen können. Diese Auffassung sehen wir gestützt durch die zahlreichen, auf diese Dinge bezüglichen Beobachtungen von STOECKEL (1910). STOECKEL, der nach größeren gynäkologischen Operationen Veränderungen in der Blasenform: Schiefstellungen der Blase, Verdrängung der Blase nach rechts oder links, partielle Aussackungen, divertikelähnliche Vertiefungen, atypische Falten- und Leistenbildung, sah, hebt hervor, daß wir einer unregelmäßigen Konfiguration der Blaseninnenfläche hauptsächlich dann begegnen, wenn bei der Operation Adhäsionen und Verwachsungen im kleinen Becken gelöst werden mußten (Ventrofixation, Adnexoperation). Nach STOECKEL deutet das wohl darauf hin, daß sich nach Beseitigung der alten Adhäsionen neue bilden. Zuweilen ist STOECKEL geradezu überrascht gewesen, derartigen Unregelmäßigkeiten der Blasenwand zu begegnen (leichte Ovariotomien, Sectio caesarea). Hier handelte es sich nach STOECKEL offenbar um vorübergehende Verlötungen der Blasen- und Darmserosa. Die von STOECKEL genannten pathogenetischen Momente bezüglich der postoperativen Formveränderungen der Blase treffen natürlich auch hinsichtlich der Radikaloperation des Rectumcarcinoms zu. Bei dem oben angeführten Fall, wo es sich um ein hochsitzendes Rectumcarcinom handelte, das möglicherweise schon vor der Operation zu Verwachsungen mit Uterus und Blase geführt hatte, möchten wir in bezug auf die Entstehung der divertikelartigen Ausbuchtungen der infolge der Operation eingetretenen Verlagerung des Uterus und der dadurch bedingten Zugwirkung besondere Bedeutung beimessen.

Von weit größerer Wichtigkeit als die durch die Cystographie gegebene Möglichkeit der Darstellung dieser postoperativen Lage- und Formveränderungen der Blase erscheint uns hinsichtlich der speziellen ätiologischen Diagnose der Blasenstörungen nach Mastdarmkrebstirpation die Möglichkeit, durch die Röntgenuntersuchung der Blase ihren *Abschluß nach der Urethra hin* zu bestimmen bzw. das Verhalten des Orificium internum und der hinteren Harnröhre zu kontrollieren. Natürlich erlaubt dies auch die cystoskopische Untersuchung. Wir haben jedoch feststellen müssen, daß der bloße cystoskopische Nachweis des für die ätiologische Diagnose einer postoperativen Blasenstörung so bedeutungsvollen SCHRAMMSchen Phänomens nicht immer sichere, eindeutige Rückschlüsse gestattet. SCHRAMM sah das Klaffen des Blasenausganges nur bei Rückenmarkskranken und hielt den Befund als Ausdruck einer mit der spinalen Erkrankung

zusammenfallenden Sphincterlähmung, während SCHWARZ dieses Phänomen auch bei blasengesunden Menschen fand, reflektorisch bedingt durch den Reiz des eingeführten Instrumentes. Durch die Darstellung des Abschlusses der Harnblase mittels der Cystographie wäre, worauf LICHTENBERG (1929) hinweist, ein Moment gegeben, dessen Verfolgung vielleicht Klarheit in das Wesen des SCHRAMMSchen Phänomens bringen könnte, zumindest aber graduelle Unterschiede gestatten würde, die die Verwertbarkeit desselben fördern könnte. Dieser Hinweis von LICHTENBERG hat, soviel wir sehen, in der Literatur leider noch keine entsprechende Beachtung gefunden. Das positive Schramm müßte am Röntgenbild den Blasenhalss zeigen. Ist es nur im cystoskopischen Bild, also bloß nach Einführung eines starren Instrumentes durch den Sphincter vorhanden, so kann es sich auch nur um eine vorübergehende Tonusänderung des Schließmuskels handeln. Man könnte auf diese Weise Fälle von Lähmung bzw. Hypotonie von solchen mit beginnenden Tonusstörungen bzw. von solchen, bei denen die Reaktion ein rein konstitutionelles Moment darstellt, abgrenzen. Weiterhin ließe sich die Methode zur Unterscheidung rein nervöser und rein mechanischer Störung der Blasenentleerung ausbauen (Abbildung 29).

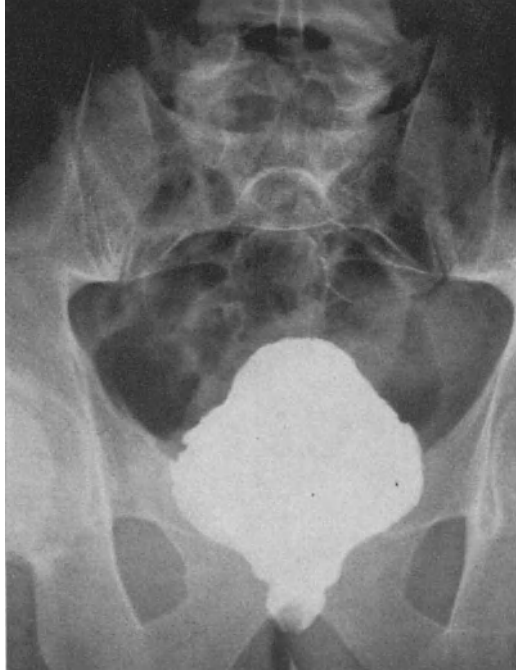

Abb. 29. SCHRAMM-Phänomen im Röntgenbild. Beginnende Divertikelbildung bei Störung der Blaseninnervation.

Prognose. Die Prognose der Störungen der Blasentätigkeit nach Carcinomoperation des Rectums ist abhängig von der Art und Schwere der ihr zugrunde liegenden Schädigung und von dem Hinzutreten einer Infektion. *Bleibt eine Infektion aus*, so kann die Prognose der postoperativen Blasenstörung *im allgemeinen* wohl als *gut* bezeichnet werden.

Nach LOCKHART-MUMMERY (1932) ist die Harnretention nur selten von ernster Bedeutung und dann gewöhnlich nur als das Ergebnis einer komplizierenden Vergrößerung der Vorsteherdrüse. HICKS (1937) äußert sich in ähnlichem Sinne. Er hält dank dem seltenen Vorkommen einer Blasenhalsostruktion die schließliche Prognose bei den Frauen für viel besser als bei den Männern. Die im Zusammenhang mit einer Prostatahypertrophie entstandene Harnverhaltung wird nach seiner Meinung mit Vorliebe eine dauernde. Abgesehen von den Fällen, bei denen die Harnverhaltung auf Grund einer mechanischen Abflußbehinderung bestehenbleibt, ist die aus anderer Ursache nach der Rectumoperation entstandene Harnretention wohl immer reversibel. Sogar

die die Funktion des Detrusors aufs schwerste störende Durchschneidung der beiden Nn. pelvici braucht nicht zur bleibenden kompletten Harnverhaltung zu führen. Es ließ sich nämlich im Tierexperiment feststellen, daß nach Durchschneidung beider Nerven der Tonus des Detrusors in der ersten Woche stark herabgesetzt ist, aber schon in der dritten Woche post operationem beginnt wieder Harnentleerung spontan aufzutreten und nach etwa 6 Wochen post operationem ist sie wieder annähernd normal (SCHWARZ 1926). Bei der Mastdarmexstirpation werden meist nicht alle Pelvicusfasern durchschnitten oder auch der Plexus hypogastricus mit entfernt, so daß sich also die Blasenfunktion in der Regel allmählich wieder herstellen wird. SCHEDE (1887) berichtet über einen Fall, bei dem die Auslösung des Rectums aus der Kreuzbeinhöhle große Schwierigkeiten machte und ein hinreichender Einblick erst erreicht wurde, als auf der linken Seite auch das dritte Sacralloch mit den dazu gehörigen Nerven geopfert wurde. Der Wegfall des N. sacralis anterior III hatte lange Zeit eine hochgradige Schwäche der Blasenmuskulatur zur Folge, die sich indessen später völlig verlor.

Die Wiederherstellung der Blasenentleerung wird um so früher erfolgen und um so größere Vollkommenheit erlangen, je mehr von Anfang an eine Überdehnung der Blasenwandung verhütet und je sorgfältiger für eine regelmäßige Blasenentleerung künftighin gesorgt wird. In diesem Zusammenhange sei auch auf die wichtige Tatsache hingewiesen, daß die Blasenwand trotz starker Distension und trotz Balken- und Divertikelbildung jahrelang ihre Kontraktionsfähigkeit bewahren kann und daß eine ausgedehnte fettige oder bindegewebige Entartung der Blasenmuskulatur nur sehr selten als Folge lang dauernder Distension der Blasenwand beobachtet wird.

Bezüglich der Zeitdauer der Harnretention nach Carcinomoperation des Rectums bzw. der Notwendigkeit der Katheteranwendung finden sich in der Literatur mehrere Angaben. In den Fällen von VOGEL (1901) dauerte die Retention 2 Wochen bis 4 Monate; die Blasenfunktion wurde stets wieder ganz normal. ZINNER (1909) stellte als durchschnittliche Zeitdauer 10 Tage fest. Nach BERNARD (1912) kann die Retention nur ein bis mehrere Tage dauern, häufiger jedoch hält sie wochen- oder monatelang an. MANDL (1922) erwähnt, daß sich in seinen Fällen die Harnretention bald zurückbildete; Fälle wie die von BRÜNING beschriebenen, mit einer Blasenlähmung bis zu 40 Tagen, fanden sich in seinem Krankengut nicht. Nach CLAIRMONT (1925) geht die Blasenlähmung oft schon nach 3—5 Tagen zurück, häufig aber erst nach 2—3 Wochen; auch länger, bis 6 Wochen kann sie bestehen. LOCKHART-MUMMERY (1932) berichtet, daß in einigen Fällen viele Wochen vergehen, bis der Operierte fähig ist, die Blase spontan vollständig zu entleeren. Nach RANKIN-BARGEN-BUIE (1932) verschwindet die Retention vollständig in der Regel nach spätestens 6 Wochen. Die längste Zeitdauer, die GABRIEL (1932) beobachtete, betrug 43 Tage (bei einem Prostatiker). Nach den Feststellungen von HILL-BARNES-COURVILLE (1937) kann die Harnretention tage-, wochen- oder monatelang bestehen, gelegentlich sogar dauernd vorhanden sein. In den meisten Fällen von SMITH (1937) dauerte die Retention 1—4 Wochen. KENNEY (1937) berichtet über eine durchschnittliche Zeitdauer von 6 Tagen. FELL (1938) macht über die Zeitdauer, während welcher der Katheter angewendet werden mußte, detaillierte Angaben:

| | Zahl der Patt. |
|---|----------------|
| Nur 1mal Katheter nötig | 1 |
| Katheter nötig für 1—5 Tage | 12 |
| „ „ „ 5—10 „ | 8 |
| „ „ „ 10—15 „ | 6 |
| „ „ „ 15—20 „ | 3 |
| „ „ „ 20—30 „ | 2 |
| „ „ „ 48 „ | 1 |
| Verweilkatheter bis zur Prostataektomie | 2 |
| | 39 |

Durch das Hinzutreten einer Infektion wird die Prognose der postoperativen Harnretention entschieden verschlechtert sowohl bezüglich der Zeitdauer der Retention als auch *quoad vitam*.

DUKES (1932) hat durch Vergleich der Durchschnittszeitdauer der postoperativen Harnretention nach Carcinomoperation des Rectums bei infizierten und nichtinfizierten Patienten festgestellt, daß dieser Zeitraum bei den Infizierten länger ist. So betrug der Durchschnitt für Männer, die uninfiziert blieben, 4 Tage, und für die, bei denen sich Infektion der Harnwege entwickelte, 5,8 Tage. Frauen, die frei blieben von einer Infektion, entleerten in normaler Weise den Urin nach einem Durchschnittszeitraum von 4 Tagen, während 6 Tage der Durchschnitt war für Frauen, die eine Infektion bekamen. Diesen Durchschnittswerten liegt ein Krankengut von 120 Patienten zugrunde, denen es möglich war, Urin ohne Hilfe innerhalb von spätestens 21 Tagen zu entleeren. Bezüglich der Verschlechterung der Prognose durch Infektion *quoad vitam* sei auf das Kapitel der postoperativen infektiösen Erkrankungen der Harnorgane verwiesen, um Wiederholung zu vermeiden.

Prophylaxe. Die Prophylaxe der postoperativen Blasenstörungen nach Carcinomoperation des Rectums hat grundsätzlich schon *vor* der Operation einzusetzen. Sie hat zunächst vor allem die Aufgabe, ein bis dahin vielleicht unbemerkt gebliebenes Abflußhindernis wie Prostatahypertrophie, Blasenstein, Striktur der Harnröhre u. dgl. entweder nachzuweisen oder auszuschließen. Während die präoperative Beseitigung eines Blasensteines oder einer Harnröhrenstriktur wohl in der Regel kein Problem sein dürfte, wird die sichere Entscheidung der Frage, ob und auf welche Weise eine Prostatahypertrophie vor der Radikaloperation eines Rectumcarcinoms behandelt werden soll, immer von sorgfältigen Erwägungen abhängig sein müssen und oft nicht leicht sein. In diesem Zusammenhange sei auf die merkwürdige Beobachtung von PLESCHNER (1920) hingewiesen, daß in 2 Fällen, die nach suprapubischer Prostataektomie wegen Rectumcarcinoms operiert werden mußten, es in beiden Fällen nach der Carcinomoperation des Rectums zu keinerlei Miktionsstörungen kam („die Prostataektomie hatte funktionell völlige Heilung gebracht“). Im Hinblick auf die enge nervöse Verbindung von Blase, Prostata und Mastdarm meint PLESCHNER, daß hierbei vielleicht die Ausschaltung des einen Gliedes in dem komplizierten Blasenmechanismus schon eine Rolle spiele, eine Ansicht, für die wir in der Literatur keine sichere Bestätigung finden konnten.

Die Prophylaxe hinsichtlich der *Operation selber* läßt sich theoretisch leicht aufbauen: Möglichste Verminderung des operativen Traumas der Nerven und Blase. Diese Forderung ist natürlich nicht restlos erfüllbar, und zwar besonders nicht in den vorgeschrittenen Mastdarmkrebsfällen. Hier gibt es nur eine wirklich

wirksame Maßnahme, nämlich die Einschränkung des Radikalismus. Dieses Vorgehen, bei dem naturgemäß sowohl die primäre Letalität abnimmt als auch sämtliche Komplikationen sich verringern, würde vielleicht das Richtige sein, wenn es, wie man gehofft hat, durch Nachbestrahlung mittels Röntgenstrahlen gelänge, die Carcinomherde zu vernichten, die bei einer weniger radikal durchgeführten Operation stehengeblieben sind. Diese Hoffnung scheint sich aber nicht erfüllen zu sollen. Im übrigen ist die Linderung des Operationstraumas eine Sache der operativen Technik, d. h. der manuellen Geschicklichkeit und der gewissenhaften Sorgfalt. Die Unterschiede, die hierin, z. B. bei dem Anfassen, Abpräparieren und Abschieben der Blase, bestehen, können ganz gewaltige sein.

Was die Nerven anlangt, so betonen LOCKHART-MUMMERY (1932), NOBBURY (1932) u. a., daß die Entfernung des Rectums unvermeidlich zu einem gewissen Betrag an Verletzung derselben führen muß. GARBIEL (1932) erklärt, es könnte die Gefahr der Verletzung der parasympathischen Blasenversorgung vermindert werden, wenn der Chirurg sich bemüht, in die Fascia propria bei der hinteren Durchtrennung des Rectums zu gelangen, und die Durchschneidung nach der Mittellinie vornimmt. Es sei wesentlich, durch die starke WALDEYERSche Fascie zu schneiden, die vor dem Kreuzbein zu finden ist, und in die richtige Schicht zu gelangen, wenn das Rectum an der oberen visceralen Seite dieser Fascie durchtrennt wird. Die sorgfältige Aufsuchung eines deutlichen oberen Hämorrhoidalstieles und seine exakte Unterbindung mittels einer Aneurysmanadel sei die sicherste Methode sowohl für die Schonung der Gefäße als auch der parasympathischen (? Verf.) Nerven. HILL-BARNES-COURVILLE (1937) weisen darauf hin, daß ein Minimum an Nervenschädigung und Blasenstörung zu erwarten sei, wenn die Beckeneingeweide und stützenden Gefüge sorgfältig entlang ihrer Spaltbarkeitslinie vom anorectalen Kanal getrennt werden.

Wir sind der Auffassung, daß bezüglich der Vermeidung einer Nervenverletzung die Hauptsorge den Nn. pelvici zu gelten hat. Die sympathischen Plexus hypogastrici können bei weiblichen Kranken ohne große Bedenken durchtrennt werden, wenn es notwendig sein sollte. Werden nur die sympathischen Blasenerven durchtrennt, so hat das ohnehin keine nennenswerte Störung der Blasenfunktion zur Folge. Ist die Durchtrennung der Hypogastrici kombiniert mit Durchtrennung nur eines N. pelvici, so kommt es ebenfalls zu keiner größeren Störung. Sind außer den Hypogastrici auch noch beide Nn. pelvici durchtrennt worden, so ist zu befürchten, daß sich zu den Folgeerscheinungen der doppelseitigen Pelviciusdurchtrennung noch die Zeichen eines schlechten Blasenverschlusses, also Inkontinenzerscheinungen hinzugesellen. Zu einer vollständigen Durchtrennung der sympathischen und parasympathischen Blasenerven dürfte es aber bei der Mastdarmkrebsoperation doch nur sehr selten kommen. Bei jüngeren männlichen Patienten ist der Plexus hypogastricus jedoch nach Möglichkeit zu schonen, weil als Folge seiner Durchtrennung eine Störung der Potenz (Impotentia generandi) zu befürchten ist.

Von wesentlicher prophylaktischer Bedeutung scheint ferner die Erhaltung des Sphincter ani zu sein. GOETZE (1936) hat darauf aufmerksam gemacht, daß die Rectumamputationen im Durchschnitt die stärkeren Blasenstörungen mit sich bringen. Er empfiehlt daher für die etwas höher sitzenden Carcinome die Erhaltung des analen Darmstumpfes auch dann, wenn ein Anschluß des oralen Darmstumpfes an den Naturafter nicht beabsichtigt ist und die Resektion

mit Bauchafter oder Sacralafter beendet wird. PLESCHNER (1920) allerdings ist anderer Ansicht. Nach diesem Autor gibt die Entfernung des Sphincter in bezug auf die Miktion anscheinend eine günstige Prognose, ebenso auch die Durchtrennung des Sphincter ani. Für diese Ansicht scheint ihm folgender Fall beweisend zu sein. Ein Mann wurde wegen Rectumcarcinoms mit Durchziehmethode operiert. Er hatte durch geraume Zeit nach der Operation komplette Harnverhaltung, die aber später wieder normaler Miktion Platz machte. Etwa 2 Jahre später mußte er wegen eines kleinen Rezidives nochmals operiert werden, und zwar wurde bei dieser Operation der Sphincter ani durchtrennt. Nach dieser Operation erfolgte die Miktion dauernd ohne jede Störung.

Nach der Entfernung des Rectums ist die Blase nicht nur unter Umständen schwer traumatisiert, sondern auch infolge ihrer Haltlosigkeit disloziert. Hier ist von besonderer Bedeutung die Verkleinerung der Wunde nach GOETZE (1936), die imstande ist, einen völlig normalen Blasensitus zu schaffen. GOETZE verschließt regelmäßig die Mitte der sacralen Wunde durch 3 subcutane und 3 cutane Situationsnähte und erlebt infolgedessen die Verlagerung nicht. Auch mehrere in den verschiedensten Zeiten post operationem vorgenommene Cystographien zeigten GOETZE im Seitenbild keine derartige Cystocele, ganz besonders nicht bei der Resektion mit Anschluß des oralen Darmendes an den analen Stumpf.

Therapie. Bei der Behandlung der postoperativen Harnverhaltung muß vor allem darauf geachtet werden, durch *rechtzeitige* Entleerung der Blase die Gefahr der Überdehnung der Blasenwand zu verhüten. Es muß Grundsatz sein, in jedem Falle, wo die spontane Urinentleerung in den ersten 12 bis höchstens 24 Stunden nicht erfolgt, die Entleerung der Blase durch entsprechende Maßnahmen zu erzwingen.

Nach Mastdarmkrebsoperationen ist von den üblichen *medikamentösen* Maßnahmen zur Entleerung der Blase wenig zu erwarten. Der Versuch der postoperativen Blasenentleerung durch Medikamente wird nur dort Erfolg versprechen, wo die Operation verhältnismäßig wenig eingreifend, das Operations-trauma der Nerven und Blase also nur gering war und es sich um nicht mechanisch bedingte Retention handelt. Für solche Fälle von akuter postoperativer Harnverhaltung dürfte in erster Linie der Hypophysenextrakt erfolgreiche Anwendung finden. Injektion von Pituitrin bewirkt starke und anhaltende Tonuszunahme der Blase. DALE nimmt an, daß es sich hierbei um eine Wirkung direkt auf die Blasenmuskulatur handle, während FRANKL-HOCHWART und FRÖHLICH zeigten, daß es bei Katze und Hund unter gleichzeitiger Erregung der Blasenmuskulatur die Erregbarkeit der autonomen Nerven gegenüber dem faradischen Strom erhöht; der Hypogastricus bleibt unbeeinflußt (SCHWARZ 1926). Das Pituitrin hat sich beim Menschen nach der Empfehlung von HOFSTETTER als Blasentonicum glänzend bewährt.

Ferner sei das Pilocarpin genannt. Pilocarpin wirkt durch direkte Erregung der parasymphathischen Endapparate. Es ist daher das typische Tonicum der Blase und wirkt oft, auch wenn andere Mittel versagt haben, ausgezeichnet. Seine therapeutische Verwendung wird aber durch seine Nebenwirkungen stark beeinträchtigt. Wir möchten nicht verfehlen darauf hinzuweisen, daß STOECKEL (1938) es als sehr gefährlich bezeichnet. Die Injektion von 0,01 Pilocarpin intravenös macht Speichelfluß, Schweißausbruch, Pulsbeschleunigung, Blut-

drucksteigerung, Tränenfluß, Übelkeit und nach 3—5 Minuten sehr starken Harndrang. Bei Vagotonikern besteht stets die Gefahr des Kollapses; hier soll nur 1,0 ccm oder noch weniger, und zwar subcutan gegeben werden.

Ein sehr wirksames Blasenonikum scheint auch das von SCHULZE in die Therapie eingeführte Doryl (MERCK) zu sein, ein Cholinpräparat, das ebenfalls durch Parasympathicusreizung wirkt. Auch wir haben mit diesem Mittel bei der gewöhnlichen kurz dauernden Harnverhaltung nach einer beliebigen Operation gute Erfolge gehabt. Am ersten Tag nach der Operation wird eine Ampulle (0,25 mg) subcutan injiziert. Die Wirkung tritt meist nach 10—30 Minuten ein. Man kann 1—2mal täglich mehrere Tage hintereinander injizieren; zuweilen genügt schon eine Tablette (2 mg) in 1—2stündigem Abstand peroral.

Schließlich sei noch darauf hingewiesen, daß MANDL (1922) gute Erfolge dadurch erzielen konnte, daß er am Abend des Operationstages Borglycerin in die Blase einlaufen ließ. BAISCH hat 1903 das Glycerin für Blasenatonie nach Geburten und Operationen eingeführt. Er hat in die volle Blase durch den Katheter 20 ccm steriles Glycerin mit 2% Borsäurezusatz eingespritzt, innerhalb 20 Minuten trat fast immer Miktion ein, und damit war die Retention meist endgültig vorbei. Diese Methode hat vielfache Nachprüfung erfahren und sich gut bewährt.

Bei den meisten akuten kompletten Retentionen nach Radikaloperation des Rectumcarcinoms werden jedoch diese Mittel sich als ungenügend erweisen. Wenn sie ergebnislos bleiben, muß *kathetert* werden. Es fragt sich nur wie, ob immer wieder oder nur einmal durch Einführen eines Dauerkatheters. Da auf diese Frage und damit zusammenhängende Nebenfragen auch bei der Besprechung der postoperativen Harninfektion eingegangen werden muß, soll sie erst an jener Stelle beantwortet werden, um Wiederholungen zu vermeiden. Es sei hier jedoch gleich betont, daß wir die Anwendung des Dauerkatheters der intermittierenden Katheterung grundsätzlich vorziehen.

Ist der Patient wieder imstande spontan zu urinieren, so darf man sich damit nicht begnügen, sondern muß sich vergewissern, ob die Spontanmiktion auch wirklich restharnfrei erfolgt oder ob nicht als Residuum der kompletten Retention die Blase einen mehr oder weniger großen Restharn zurückbehält. Es kann nicht genug betont werden, daß Kranke mit inkompletter Retention meist keine Ahnung von dem Bestehen einer solchen haben. Es ist also notwendig, in jedem Fall durch Untersuchung der Blase mittels Katheters das Vorhandensein von Restharn entweder mit Sicherheit auszuschließen oder nachzuweisen. Eine an die Katheterung sich anschließende antiseptische Instillation der Blase darf natürlich in keinem Falle versäumt werden.

Wenn bei inkompletter oder kompletter Harnverhaltung nach Mastdarmkrebsoperation durch längere Zeit durchgeführte Katheterung bzw. Dauerkatheterbehandlung keine Besserung zu erzielen imstande sind, so kommen schließlich *operative* Maßnahmen in Betracht. Bevor solche Eingriffe zur Anwendung kommen, ist natürlich stets eine genaue Untersuchung zur Feststellung, welches die Ursache der lang dauernden Harnverhaltung ist, unerlässlich.

Es ist hier nicht der Ort, über die verschiedenen operativen Behandlungsverfahren der durch eine Prostatahypertrophie hervorgerufenen Harnretention zu sprechen. Wir verweisen auf das in unserer Arbeit (1938) über die Prostatahypertrophie in dieser Hinsicht Gesagte. Wird die Prognose hinsichtlich des

operierten Rectumcarcinoms für gut befunden und bestehen keine Gegenindikationen gegen die radikale Behandlung der Prostatahypertrophie, so ist unseres Erachtens die Prostataektomie auch hier die Methode der Wahl. Es sei erwähnt, daß NITCH (1932) die perineale Prostataektomie bevorzugt, vorausgesetzt, daß das postoperative Narbengewebe gegen den Damm durch einen Prostatatraktor heruntergezogen werden kann, eine Stellungnahme, der auch wir uns anschließen.

Dagegen sei der Resektion des Plexus hypogastricus superior („N. praesacralis“) eingehender gedacht. RANKIN (1936), der ebenfalls über Blasenkomplikationen nach Carcinomoperation des Rectums berichtet, hat schablonenmäßig diese Operation ausgeführt und ist überzeugt, daß Besserung folgt. Die Blase scheint sich nach Ansicht dieses Autors leichter zu entleeren und verlängerte Katheterung unnötig zu sein. Auch SIMMONS (1938) lobt diese Operation. Er hat in einer zusammenhängenden Reihe von 22 Fällen von perinealer Excision des Rectums schon bei der präliminaren Laparotomie den N. praesacralis reseziert und ist der Ansicht, daß durch diese präliminare Resektion des N. praesacralis die Gefahr des Auftretens einer postoperativen Harnretention bedeutend vermindert wird. JONES (1936) hat gleichfalls in seinen Fällen von Rectumcarcinomoperation dieses Verfahren angewandt, aber dadurch „kein Jota“ an der Harnverhaltung ändern können. KICKHAM und BRUCE (1939) äußern sich gegenüber RANKIN und SIMMONS recht zurückhaltend und meinen, daß das letzte Wort über Wert oder Unwert dieser in ihren physiologischen Voraussetzungen sehr verwickelt liegenden Operation noch nicht geschrieben sei.

Die Erfahrungen mit dieser Operation sind noch keine allzu großen. Die Durchschneidung des sympathischen „Nervus praesacralis“ hat LEARMONTH (1930) bei einem Fall von Conusmyelitis mit Unfähigkeit der spontanen Blasenentleerung zuerst mit Erfolg ausgeführt. Er nennt diese Operation „Sympathektomie“ der Blase und wendet sie zur Behandlung von Conus- und Cauda equina-Läsionen mit Blasenstörungen an. Es ist dies dasselbe Operationsverfahren, welches in neuerer Zeit von COTTE (1933) angegeben wurde. Es besteht darin, daß das sympathische Nervengeflecht des Plexus hypogastricus superior von der eröffneten Bauchhöhle aus knapp über dem Promotorium unter der Bifurkation der Arteria iliaca communis aufgesucht und in einer Ausdehnung von 2—8 cm durchschnitten wird. Gynäkologen haben diese Operation zur Behebung von Schmerzen und von dysmenorrhoeischen, vasomotorischen und sekretorischen Störungen im Bereich der Genitalorgane wiederholt zur Anwendung gebracht. Aber auch Chirurgen und Urologen haben diese Operation nach Feststellung von UEHLHOER (1937) schätzungsweise in 150 Fällen ausgeführt, und zwar: 1. zur Beseitigung und Besserung von Schmerzen beim Blasen-Prostata- und Rectumcarcinom, 2. bei Dysfunktion der Blase und 3. zur Behebung von Harn- und Stuhlverhaltungen aus verschiedenen Ursachen.

Was die Anzeigestellung für die Ausführung dieser Operation in bezug auf die uns hier allein interessierende Harnretention betrifft, so darf sie natürlich nicht wahllos geschehen. Keinesfalls ist es angängig, sie, wie RANKIN und SIMMONS es tun, „schablonenmäßig“ und gar als präliminare Maßnahme anzuwenden. Sie hat — postoperativ — nur dann eine Berechtigung, wenn man auf Grund genauer Untersuchung der Überzeugung sein darf, daß die Harnverhaltung auf einer sog. Hypertonie des inneren Blasensphinkters beruht.

Die Untersuchung hat also vor allem festzustellen, daß kein eigentliches mechanisches Hindernis vorliegt. Theoretisch wäre durch die Zerstörung der sympathischen Nervenzuleitung zur Blase am ehesten ein Erfolg zu erwarten bei den Fällen, bei denen die Hypertonie des inneren Sphincters bedingt ist durch relatives Überwiegen der sympathischen Blasenerven infolge Schädigung der parasympathischen Bahnen. Es sei hier bemerkt, daß die Hypertonie des Sphincters aber auch durch andere, hier weniger interessierende Ursachen bedingt sein kann. In dieser Hinsicht und über den derzeitigen Stand des Problems des hypertonen Sphincters überhaupt orientiert am besten die unlängst erschienene Monographie von RUBRITIUS (1938).

Die mit dieser Operation erzielten Erfolge sind nicht sicher und nicht sicher dauernd, soweit sich das aus den bis jetzt vorliegenden Berichten ersehen läßt. BREDNA (1932) hat nach diesem Verfahren 2 Kranke operiert. Der eine verlor seinen Restharn vollständig, bei dem anderen trat im Verlauf von 3 Monaten ein Rezidiv ein. FOULDS (STOECKEL 1938) hat ebenfalls versucht, die Blasenatonie und Restharnbildung durch Durchtrennung der prä-sacralen Nerven zu beseitigen — mit geringem Erfolg. Vermutlich haben BRAASCH und THOMPSON (1935) recht, wenn sie die Ansicht äußern, daß die Resektion des Plexus hypogastricus bei Blasenatonie nur dann Aussicht auf Erfolg hat, wenn noch eine ausreichende Pelvicusfunktion vorhanden ist.

Es sei ferner nachdrücklich darauf hingewiesen, daß diesem Operationsverfahren auch Nachteile anhaften. DOUGLAS hat nach Resektion des Plexus hypogastricus superior Blasenblutungen erlebt, die aber bald wieder zurückgingen und die er durch die vermehrte Blutfüllung der Schleimhautgefäße erklärt (PÄSSLER 1938). UEBELHOER (1937) ist der Ansicht, daß die Prä-sacralisdurchschneidung mitunter auch eine übermäßige Wirkung erzeugen könne; es sei daher wohl möglich, daß die Retention behoben wird, aber gleichzeitig könne eine Inkontinenz auftreten. Schließlich ist mit der Möglichkeit zu rechnen, daß männliche Kranke, die noch potent sind, nach der Resektion des Plexus hypogastricus impotent werden können. Die Impotenz soll sich allerdings nur auf die Zeugungsfähigkeit erstrecken und darauf beruhen, daß mit der Durchtrennung des Plexus hypogastricus superior die sympathische Innervation der glatten Muskulatur der Vesicae seminales und der Ductus ejaculatorii unterbrochen und so die Entleerung des Samens unmöglich gemacht wird. Die Potentia coeundi soll erhalten bleiben. Wir werden auf diese Dinge bei der Besprechung der Störungen der Sexualfunktion nach Carcinomoperation des Rectums noch näher eingehen.

Diese Nachteile lassen sich vermeiden, wenn das chirurgische Vorgehen bei der Hypertonie des Sphincters sich nicht die Zerstörung der Nervenzuleitung zur Blase zum Ziele setzt, sondern am Sphincter selbst angreift. Um den hypertonen Sphincter auf operativem Wege direkt anzugehen, ist es notwendig, den Ringmuskel zu durchschneiden oder aus seiner Kontinuität ein Stück zu excidieren. Dadurch wird der innere Sphincter ausgeschaltet, der äußere Sphincter bleibt jedoch intakt. Die operative Spaltung des hypertonen Sphincters ist schon von alters her geübt. Sie wird heutzutage in Amerika auf elektrokaustischem Wege durch die Urethra, in Europa meist transvesical durch blutige Excision eines Teiles aus dem Orificium internum ausgeführt. Die offene Keilexcision zeigt nach den Erfahrungen von RUBRITIUS (1938) bessere Resultate

als die transurethrale Resektion. Bezüglich weiterer Einzelheiten der Operationen am Sphincter sei auf die bereits erwähnte Monographie von RUBRITIUS verwiesen. Mit dem Erfolg dieser Operationen kann man im allgemeinen zufrieden sein. Jedenfalls erscheint es uns berechtigt, die am Sphincter selbst angreifende operative Behandlung auch hinsichtlich der auf Sphincterhypertonie beruhenden Fälle von lang dauernder Harnretention nach Carcinomoperation des Rectums als Konkurrenzverfahren der Resektion des Plexus hypogastricus superior zu empfehlen. Eine endgültige Stellungnahme wird natürlich erst auf Grund ausgedehnterer Erfahrungen möglich sein.

Zum Schlusse sei in diesem Zusammenhang noch auf ein Anwendungsgebiet der Sphincteroperationen nach Mastdarmkrebsexstirpation hingewiesen, bei der die hypertensive Einstellung des Sphincters nicht im unmittelbaren Anschluß an die Rectumoperation durch Schädigung der parasympathischen Nervenbahnen ausgelöst wird, sondern erst später und aus anderer Ursache auftritt. Von grundlegender Bedeutung ist hier die Veröffentlichung von RAZZABONI (1925) über die konsekutiven Komplikationen der Prostata nach Mastdarmoperationen. RAZZABONI fand, daß schon ganz einfache operative Eingriffe am Mastdarm zur Erkrankung der Vorsteherdrüse führen können. Auf diese Verhältnisse wurde kürzlich durch seinen Schüler PORTA (1940) erneut nachdrücklich hingewiesen. HICKS (1937) hat nun — offenbar ohne die Arbeit von RAZZABONI zu kennen — darauf aufmerksam gemacht, daß jüngere Männer nach Mastdarmkrebsexstirpation eine sehr hartnäckige Prostatitis bekommen können, die rasch zu einer „Blasenhalskontraktur“ führt.

Die unter der Sammeldiagnose „Contractur of the neck of the bladder“ der Amerikaner zusammengefaßten pathologischen Zustände gehören nach RUBRITIUS (1938) ebenfalls in den Bereich der Hypertonie des inneren Sphincters. Das Charakteristische der Sphincterhypertonie ist eben die Starre und schwere Weitbarkeit des Sphincters. Auch morphologische Veränderungen am Schließmuskel selbst können seine Umwandlung in einen starren, narbigen Ring hervorrufen, sich also im Sinne einer Hypertonie auswirken (Sphincterstarre, Sphinctersklerose). Unter der Bezeichnung Sphinctersklerose hat v. LICHTENBERG (1932) den gleichen pathologischen Vorgang und Zustand beschrieben, der nach HICKS zum klinischen Bild der „Blasenhalskontraktur“ führt. Nach v. LICHTENBERG beruht nämlich die Sphinctersklerose ätiologisch auf einer chronischen Entzündung der Prostata oder Samenblasen; anatomisch ist sie gekennzeichnet durch eine infiltrative und degenerative Umwandlung der Sphinctermuskulatur; funktionell durch eine Tonuserhöhung des Sphincters, welche eine chronische inkomplette Retention hervorruft.

HICKS (1937) konnte bei dem im folgenden berichteten Fall durch Sphincterectomie auf transurethralem Wege einen eklatanten Erfolg erzielen.

32jähriger Mann. Klinikaufnahme am 4. 1. 29. Verstopfung, Durchfall, Tenesmen und Mastdarmlutung seit 1 Jahr. Von seiten des Harntractus keine Symptome. Großer Blumenkohltumor im Mastdarm. Am 12. 1. 29 abdominoperineale Operation (LAHEY I). Am 31. 1. 29 2. Teil der Operation (LAHEY II). Noch am Operationstag komplette Harnverhaltung. Dauerkatheter für 10 Tage. Am 23. 2. 29 Entlassung. Zu dieser Zeit Brennen, gehäufte Miktion, Schmerzen beim Wasserlassen und Harnröhrenausfluß, doch kein Restharn. Harn durch Eiter leicht getrübt. Bis 28. 8. 30 regelmäßige Kontrolluntersuchung, dabei ständiges Anwachsen von Restharn beobachtet. Urin hochgradig eitrig und von faulem Geruch. Restharn jetzt 12 Unzen. Korrektur einer typischen medianen Barriere

mit der YOUNG'schen Sonde (YOUNG konstruierte ein sog. Trigonotom nach Art eines Lithotriptors mit scharfen Branchen, Anm. d. Verf.); Entfernung von etwa 3 g Gewebe, welches sich bei der histologischen Untersuchung als chronisch entzündlich erwies. Danach bis zum Tode infolge Metastasenbildung (am 1. 1. 33) Miktion wieder restharnfrei, Urin klar, keine Blasenbeschwerden mehr.

V. LICHTENBERG verspricht sich in manchen initialen Fällen von Sphinkter-sklerose manches von einer konservativen Behandlung (rectale Diathermie, heiße Spülungen mit dem ARZBERGERSchen Apparat, Moorsitzbäder, Ichthyol in Form von Zäpfchen oder Mikroklysmen, Harnantispetika, Blasen-spülungen usw.). Erst wenn eine solche ergebnislos wäre, träte die Sphinkterotomie von der offenen Blase aus in ihre Rechte.

Die postoperativen infektiösen Erkrankungen der Harnorgane.

Ein besonderes Problem nach der Radikaloperation des Rectumcarcinoms stellen die postoperativen infektiösen Erkrankungen der Harnorgane dar, mit denen man recht häufig zu rechnen hat. Diese Infektionen erweisen sich oft als sehr lästige und manchmal auch als gefährliche Komplikation nach einer sonst erfolgreichen Mastdarmkrebsoperation. Jeder Abschnitt des Harntractus kann von der Infektion betroffen werden. Oft genug führt die Infektion aber nicht nur zur Erkrankung eines Teilabschnittes der Harnorgane, sondern zur Erkrankung mehrerer, insbesondere der aneinandergrenzenden Teilabschnitte und nicht selten des ganzen Systems.

Häufigkeit. Was die Frage der Häufigkeit der Infektion des Harntractus nach Radikaloperation des Rectumcarcinoms betrifft, so betont DUKES (1928), der sich mit dieser Komplikation am eingehendsten beschäftigt hat, daß es ihm nicht gelang irgendeine schriftliche diesbezügliche Angabe zu finden; er schließt aber aus mündlichen Mitteilungen, daß einige Mastdarmkrebschirurgen sie als selten ansehen, während andere sie fast als etwas Selbstverständliches betrachten. Er selber ist der Ansicht, daß sich bei einem viel größeren Teil der Kranken als man sich vorstellt, eine postoperative Harnweginfektion entwickelt. Nach NORBURY (1932) ist die postoperative Infektion des Harntractus eine regelmäßige Folge der Rectumcarcinomoperation. CATELL (1937) konnte in seinem Bericht über 230 Fälle von Sigmoid- und Rectumcarcinom die Harnweginfektion als ganz allgemeine postoperative Komplikation feststellen. Nach HILL-BARNES-COURVILLE (1937) entwickelt sich nach der Operation des Mastdarmkrebses ein wechselnder Grad von Cystitis in fast unveränderlicher Weise, nach WHIPPLE (1932) in nahezu 100% der Fälle.

Die Häufigkeit der postoperativen Harninfektion ist nach Geschlecht und Alter der Operierten verschieden. DUKES (1932) fand bei etwa 40% der Männer und 70% der Frauen Infektionen des Harntractus nach der Operation des Mastdarmkrebses. Nach GABRIEL (1932) ereignen sich Harninfektionen in ungefähr $\frac{1}{3}$ bei Männern und $\frac{2}{3}$ bei Frauen. Auch NORBURY (1932) stellte die größere Häufigkeit der postoperativen Infektion bei dem weiblichen Geschlecht fest.

Bezüglich der Beziehung des Alters der Patienten zur Häufigkeit der Harninfektion nach Mastdarmkrebsoperation stellten DUKES (1932) und GABRIEL (1932) fest, daß bei Frauen die Zahl der infizierten Fälle in jedem Alter gleich ist, das Alter also keine Rolle spielt. Dagegen fanden sie bei Männern eine

ausgesprochene Beziehung zwischen Alter und Neigung zur Harninfektion. Bei Männern nimmt die Wahrscheinlichkeit der Harninfektion mit zunehmenden Jahren zu, wie die folgenden zahlenmäßigen Angaben GABRIELS zeigen:

| | | |
|---|--------|---------------|
| Bei Männern unter 50 Jahren | 20—25% | Harninfektion |
| „ „ zwischen 50 und 60 Jahren | 30—35% | „ |
| „ „ über 60 Jahre | 50—55% | „ |

Keinerlei Beziehungen ließen sich zwischen der Häufigkeit der postoperativen Infektion des Harntractus und dem Wachstumsstadium bzw. der Lage des Rectumcarcinoms feststellen (DUKES 1932, GABRIEL 1932).

Bakteriologie. Nach den Untersuchungen von DUKES (1923, 1932) ist die postoperative Cystitis, Pyelitis oder Pyelonephritis nach der Radikaloperation des Rectumcarcinoms immer bedingt durch hämolytisches *Bacterium coli*, *Proteus* oder nahe verwandte Erreger. In den Fällen von LERCH (1934) (4 Dickdarm-, 13 Mastdarmfälle) spielte ebenfalls das *Bacterium coli* die Hauptrolle, denn es konnte in 11 unter 17 Fällen nachgewiesen werden. 3mal fand er *Proteus*, 2mal Enterokokken und einmal Streptokokken.

Pathogenese. Die postoperative Entzündung der Harnorgane, insbesondere die postoperative Cystitis nach der Mastdarmkrebsoperation ist nicht selten eine *anteoperativ* unbemerkt gebliebene, die erst postoperativ stärkere Erscheinungen macht und daher erst postoperativ entdeckt wird. DUKES (1932) fand unter 100 Fällen von Rectumcarcinom, als dieses erstmals diagnostiziert wurde, in etwa 3% einen infizierten Urin. BARNEY-KELLEY (1937) konnten unter 200 Fällen von Mastdarmkrebs vor der Operation in 19% eine Harninfektion feststellen. Unter den 64 Fällen von FELL (1938) befanden sich 8 mit Harninfektion vor der Operation des Mastdarmkrebses, also etwa 12,5%.

Die Reste einer Infektion der Harnorgane können sehr unscheinbar sein und nur sehr geringe Urinveränderungen machen. Die latent gewordene Infektion kann aber aus ganz kleinen Keimbeständen wieder aufleben, wenn diesen das operative Trauma Gelegenheit zur Vermehrung und Virulenzsteigerung gibt. In welcher unheilvoller Weise eine im Harnsystem zur Ruhe gekommene Infektion durch operative Eingriffe am Rectum aus dem Latenzstadium aufgerüttelt werden kann, zeigt folgender von LERCH (1934) mitgeteilte Fall:

55-jähriger Mann, Rectumcarcinom 15 cm oberhalb der Analöffnung. Rectotomie und Verkochung des Carcinoms. Nach der Operation wegen Harnsperre wiederholt kathetert. 10 Tage nach der Operation trotz prophylaktischer Verabreichung harndesinfizierender Mittel trüber Harn mit reichlich Leukocyten. Pat. fieberte seit der Operation bis über 38°. Am 18. Tage nach der Operation heftige Diarrhöen. Verschlechterung der Harnbeschwerden; bei der Cystoskopie sah man eine schwere ulcero-fibrinöse Cystitis, die nach 4wöchiger Behandlung schließlich geheilt war. Inzwischen waren auch die Stuhlverhältnisse in Ordnung gebracht worden und die Temperaturen zur Norm zurückgekehrt. Nach 5 Wochen, während welcher Patient sich wohl fühlte, wurde ein Rezidiv am distalen Sphincterstumpfe festgestellt und die ganze erkrankte Partie unter Mitnahme des Sphincters mit dem Anus entfernt. Unmittelbar nach diesem Eingriff neuerlich starke Diarrhöen; im Harn *Bacterium coli*. Patient fieberte die ganze Zeit über 38° und kam schließlich hochgradig kachektisch ad exitum. Sektionsbefund: Beide Nieren von entsprechender Größe. Im Parenchym der linken ein etwa erbsengroßer Krebsknoten. An der Oberfläche der rechten, deutlich schlafferen Niere sah man zahlreiche in Gruppen stehende, graugelbliche, etwa stecknadelkopfgroße, über die Schnittfläche flach prominierende Absceßchen, auf dem Durchschnitt dementsprechend streifig gelbe Färbung der Rinden- und Marksubstanz und düsterröte Injektion der Schleimhaut des Nierenbeckens. Auch der Ureter dieser Seite war stark gerötet und die Schleimhaut der Harnblase samtartig verdickt.

In den Fällen, wo nicht bereits vor der Operation eine Infektion des Harntractus bestand, können *nach* der Operation des Rectumcarcinoms entzündungserregende Keime auf 2 Hauptwegen in den Harntrakt gelangen: 1. von der Harnröhre her, 2. von der Wunde aus.

Ad 1. Es sei zunächst der *von der Harnröhre aus* zustande kommende Gang der Infektion der Blase und der oberen Harnwege bzw. Nieren im einzelnen besprochen. Infektionserreger können durch die Harnröhre mit dem Katheter oder auch ohne instrumentelle Mithilfe in die Blase bzw. den übrigen Harntrakt gelangen. Im Hinblick auf die so häufige Notwendigkeit der Katheteranwendung nach der Mastdarmkrebsoperation erscheint es als selbstverständlich, daß Infektionskeime vor allem durch Vermittlung des Katheters die Blase erreichen, und es ist klar, daß die Autoren, die sich mit der Frage der postoperativen Harninfektion beschäftigten, in erster Linie den Katheter als ursächlichen Faktor verantwortlich machen.

Aber auch ohne instrumentelle Mithilfe können Infektionskeime durch die Harnröhre in die Blase eindringen. Es enthält nicht nur die entzündete, sondern auch die vollkommen gesunde Harnröhre zahlreiche Eiterkeime. Es finden sich auf der Harnröhrenschleimhaut sowohl beim Manne wie beim Weibe, Colibakterien, Staphylokokken, Streptokokken usw. Am reichlichsten ist die Keimzahl nahe der äußeren Harnröhrenmündung. Nach der Tiefe des Kanals nimmt sie rasch ab; der hintere Teil der gesunden männlichen Harnröhre ist keimfrei, in der weiblichen Harnröhre finden sich die Keime bis an die Blasenmündung hinan.

Spontanes Ascendieren der Urethrakeime geschieht naturgemäß besonders leicht bei der weiblichen Harnröhre. Sie ist kurz und ihr Sphincterverschluß ist häufig durch Geburtstraumen, Entzündungen usw. geschädigt und schließt die Blase ungenügend nach außen ab. Deshalb dringen im allgemeinen oft ohne instrumentelle Hilfe von außen Bakterien in sie hinein, lediglich durch Weiterwuchern der Keime auf der Schleimhaut oder durch ein Hineinpressen bei Kontraktion der Beckenbodenmuskulatur. Beim Manne kommt eine spontane Infektion der Blase von der Harnröhre her im allgemeinen seltener zustande. Am ehesten ist diese bei Urethritis möglich. Bei dieser können sich auch Keime ohne Eigenbewegung durch allmähliches Weiterwuchern auf der Schleimhaut trotz des Sphincterwiderstandes aus der vorderen Harnröhre bis in die Blase ausbreiten.

Die Bedeutung der aufsteigenden Urethritis nach der Radikaloperation des Mastdarmkrebses hat besonders LENK (HOCHENEGG 1916) betont. Durch die Besudelung der äußeren Harnröhrenmündung mit Kot und Wundsekret entwickelte sich allmählich eine bis zur Blase aufsteigende Urethritis. Sehr häufig beobachtet man als Symptom dieser Urethritis einen sich scheinbar spontan einstellenden eitrigen Ausfluß aus der Urethra. LENK hebt hervor, daß es auch ohne Katheterung durch Aufsteigen der Entzündung zur Cystitis kommen kann. LENK und HOCHENEGG schützten daher, um diese Urethritis zu vermeiden, das Glied beim Manne während der stärksten Wundsekretion durch einen vorgezogenen Condom. Zweifellos erklären sich so zum großen Teil die völlig spontan entstehenden Blasenentzündungen.

Tritt bei einer Urethritis der Katheter in Tätigkeit, so wird die Blase natürlich besonders rasch und besonders massiv infiziert.

Aber auch bei Fehlen von Urethritis und trotz sorgfältigster Desinfektion des Katheters kann dieser aus der Harnröhre Entzündungserreger in die Blase verschleppen, da ja auch die normale Harnröhre solche beherbergt. DUKES (1928) ist der Frage der Katheterinfektion speziell beim Dauerkatheter nachgegangen und hat auf Grund genauer und zahlreicher Untersuchungen besonderen Nachdruck gelegt auf die Bedeutung der Infektionsausbreitung von einem den Dauerkatheter verschließenden Stöpsel her. Selbst bei jedesmaliger Sterilisation des Stöpsels nach der Blasenentleerung werde er sicher sofort durch die Bettwäsche u. dgl. wieder mit Bakterien verunreinigt. Auch bei dichtestem Verschuß könnten die Bakterien entlang dem Stöpsel in die das Lumen des Katheters ausfüllende stagnierende Urinsäule, die das beste Kulturmedium darstelle, eindringen und so die Blase leicht erreichen. Die Bestätigung seiner Annahme hält DUKES für erbracht durch den Nachweis, daß der Blasenurin am Tage nach dem Einlegen des Katheters und dessen Verschuß mit dem Stöpsel von Bakterien geradezu wimmelte. Tatsächlich konnte DUKES durch Ersatz des Stöpsels durch einen „antiseptischen Verschuß“, eine Vorrichtung, über die später ausführlich noch gesprochen werden soll, eine wesentliche Verringerung der Häufigkeit und Intensität der postoperativen Harninfektion erzielen.

Diese Feststellungen von DUKES sind sicherlich beachtenswert. Sie scheinen zunächst sogar die weitverbreitete Annahme der Schädlichkeit der Katheterung bzw. des Dauerkatheters zu bestätigen. Nach unserer Überzeugung ist aber gerade das Gegenteil der Fall. Wir sind ebenso wie DUKES der Meinung, daß die Fälle, die trotz des „antiseptischen Verschlusses“ des Dauerkatheters eine Harninfektion bekamen, nicht auf eine Katheterinfektion zurückzuführen sind. Auf die Erklärung des Zustandekommens solcher Cystitiden werden wir später näher eingehen. Die Erfolge, die DUKES mit seinem von ihm sog. St. Markus-Klinik-Dauerkatheter, der eben den Ersatz des Stöpsels durch den antiseptischen Verschuß bedeutet, erzielen konnte, zeigen ebenfalls, daß die Anwendung eines Katheters, die sich von vornherein mit der unerläßlichen systematischen Behandlung der Blase verbindet, keineswegs schädlich ist. Soviel aus der Mitteilung von DUKES hervorgeht, war in den Fällen, wo der St. Markus-Klinik-Dauerkatheter noch nicht angewendet wurde, eine solche Verbindung des Dauerkatheters mit von vornherein einsetzender gleichzeitiger Blasenbehandlung nicht durchgeführt worden.

Wir möchten bei dieser Gelegenheit gleich und nachdrücklich betonen, daß wir die Annahme, daß der Dauerkatheter die Infektion begünstige und über kurz oder lang immer Cystitis verursache, nicht teilen. Wir geben vielmehr PFLAUMER recht, der auf Grund seiner sehr großen und kritischen Erfahrungen die vielfach behauptete Schädlichkeit des Dauerkatheters geradezu als Irrlehre bezeichnet. Wir haben ebenso wie PFLAUMER häufig auch bei wochenlang liegendem Dauerkatheter klaren Urin klar bleiben und eitrigen Urin eiterfrei werden sehen. Allerdings erfordert der Dauerkatheter, um nicht zu sagen, eine spezielle Bedienung und Kontrolle und vor allem, was nicht genug betont werden kann, von vornherein, noch bevor es zu einer Blasenentzündung gekommen ist, eine systematische Behandlung der Blase, die später im einzelnen beschrieben werden wird. Die Auffassung von der Unschädlichkeit des Dauerkatheters teilt übrigens unter vielen anderen erfahrenen Autoren auch STOECKEL (1938).

Zweifellos ist der Katheter bzw. der Dauerkatheter geeignet, die Rolle des häufigsten Infektionsvermittlers nach der Mastdarmkrebsoperation zu spielen, aber Voraussetzung zum Zustandekommen einer Cystitis ist das Verbleiben der Bakterien in der Blase und weiterhin das Vorhandensein von die Infektion begünstigenden Faktoren, besonders der Harnstauung.

Das Eindringen von Krankheitskeimen in die Blase erzeugt an sich allein noch keine Cystitis. Werden unter sorgfältigster Vermeidung jeder Schleimhautläsion Reinkulturen vollvirulenter Bakterien in eine normale Blase injiziert, so entsteht keine Cystitis. Wohl finden sich im Urin der geimpften Versuchstiere mehrere Tage lang die injizierten Bakterien, aber es fehlen die Reizerscheinungen der Cystitis, es fehlen vor allem die Leukocyten im Harn. Nach kurzem vermag die große Selbstreinigungskraft der Blase die Bakterien aus dem Urin zum Schwinden zu bringen. Wird aber die Einspritzung von Bakterien in die Harnblase begleitet von einer mechanischen Schädigung der Blasenwand, oder wird nach der Bakterieninjektion eine mehrstündige Urinverhaltung durch Ligatur der Harnröhre erzwungen, so entwickelt sich sofort eine eitrige Blasenentzündung. Mit diesen experimentellen Erfahrungen stimmen die klinischen Beobachtungen überein. Der Blasenurin kann reichliche Bakterien enthalten und doch fehlen alle Zeichen einer Cystitis (Bakteriurie). Selbst nach Einbruch eines Abscesses in die Blase oder nach Bildung einer Darmfistel wird oft nur in der Umgebung der Durchbruchsstelle die Blasenschleimhaut entzündet, das übrige Blaseninnere bleibt gesund.

Die Blase wird also, das zeigt sich in all diesen Beobachtungen, durch die in sie eingedrungenen Bakterien nur zur Entzündung gebracht, wenn die Blasenschleimhaut durch irgendwelche Schädigungen in ihrer natürlichen Widerstandskraft geschwächt ist. Wirkliche Verwundungen sind dazu durchaus nicht notwendig; auch kleine Epitheldefekte, Epitheldesquamationen, stärkere Kongestionierung der Blasenwand, sogar allgemeine Körperschwäche sind als genügende Hilfsmomente für die Entstehung einer Cystitis zu betrachten. Eine Hauptunterstützung für das Seßhaftwerden einer Infektion in der Blase ist sicherlich die Harnretention, die Restharnbildung. Solche, die Blase zur Infektion disponierende Schädigungen finden sich naturgemäß nach der Radikaloperation des Rectumcarcinoms in besonders hohem Grade und es ist nicht verwunderlich, wenn hier bei nicht genügend oder gar nicht behandelter Blase die Cystitis eine besonders schwere ist.

Die Intensität der Schädigung spielt natürlich eine erhebliche Rolle. So sicher es ist, daß makroskopisch nicht erkennbare Läsionen irgendeiner Art für die Gewebsinfektion genügen, so sicher ist es andererseits auch, daß die Ausdehnung der Infektion und der durch sie angerichtete Schaden parallel mit dem Umfang des Traumas zu gehen pflegt, das die Blase getroffen hat. Dementsprechend wird die Intensität der Cystitis nach Mastdarmkrebsoperation eine verschiedene sein, je nachdem, ob die Harnblase nur freigelegt oder aus ihren Verbindungen gelöst oder in ihrer Zirkulation und Innervation mehr oder minder stark geschädigt wurde. BERNARD (1912) hält die trophische Schädigung der Blase nach Operation des Mastdarmkrebses mit Recht für ein bedeutendes Hilfsmoment beim Zustandekommen der postoperativen Cystitis. Die schwere trophische Schädigung der Blase zieht eine sehr ausgesprochene Funktionshemmung nach sich und mit der Funktion sinkt die Abwehrkraft. Die atonische, gelähmte, traumatisch

sehr mitgenommene, mangelhaft durchblutete Blase entleert sich gar nicht oder höchst unvollkommen. LOCKHART-MUMMERY (1928) betrachtet die Harnretention nach Radikaloperation des Rectumcarcinoms als besonders wichtigen Faktor. Er glaubt, daß eine Infektion selten sei, wenn es möglich wäre den Restharn zu vermeiden.

Eine besondere Betrachtung gebührt dem Zustandekommen der von HADDA (1910) so häufig beobachteten hämorrhagischen Cystitis nach Mastdarmkrebsoperation. Der Beginn der Erkrankung lag in den meisten Fällen zwischen dem 3. und 6. Tag post operationem. In der Hälfte seiner Fälle von hämorrhagischer Cystitis setzte die Erkrankung sofort mit schwerer Blutung ein. Gewöhnlich fand sich in den ersten Tagen fast nur Blut im Urin; erst einige Tage später traten auch Leukocyten in größerer Menge auf. HADDA ist der Ansicht, daß diese eigenartige Form der Cystitis höchstwahrscheinlich durch Thrombosen im Bereich der Blasenvenen hervorgerufen wird. Daß bei seinen Fällen von hämorrhagischer Cystitis immer zuerst Erythrocyten im Urin nachweisbar waren und dann erst Leukocyten, spricht nach HADDAs Meinung ebenfalls für die thrombotische Natur der Affektion, denn beim Infarkt, z. B. der Lunge oder Niere, ist stets das erste Zeichen die Blutung. Bezüglich der Entstehung der Thrombosen nimmt HADDA an, daß es sich wahrscheinlich um infektiöse Vorgänge handle. Er führt aus, daß die rectalen Operationen sich niemals rein aseptisch ausführen lassen; es werden eine Menge Blutbahnen, insbesondere die Venenplexus eröffnet, und auf diesem Wege kommen wohl Bakterien in die Blasenvenen, die mit den Venen des Rectums und der Analgegend ausgiebig kommunizieren. Diese Infektionen seien nun wahrscheinlich die Ursache der Thrombosen.

Wir haben gegen diese HADDAschen Anschauungen und Ausführungen gewisse Bedenken. Nicht, daß wir etwa die Möglichkeit des Zustandekommens einer hämorrhagischen Cystitis durch thrombotische Vorgänge im Bereiche der Blasenvenen leugnen wollen —: im Gegenteil. Wir sind aber nicht sicher, ob HADDA die Entstehung der Thrombosen richtig gedeutet hat. Wir sind der Überzeugung, daß in der oft schwer malträtierten Blase nach der Radikaloperation des Mastdarmkrebses submuköse Blasenblutungen auftreten, die mit einer Entzündung primär nichts zu tun haben, sondern einfach auf Gefäßrupturen beruhen, die ihrerseits als Folge der Traumatisierung der Blase bei der Operation oder als Ausdruck von Stauungsblutung infolge von Venenligaturen zu erklären sind.

Merkwürdig bleibt nach HADDA bei der hämorrhagischen Cystitis nur, daß sie beinahe ausnahmslos bei katheterten Patienten zu beobachten war. Er ist selber jedoch der Überzeugung, daß es nicht immer allein die Katheterung ist, die die hämorrhagische Cystitis hervorruft. Wir möchten den Katheter, was die Entstehung der Blasenblutung allein anlangt, aus unseren ätiologischen Überlegungen gänzlich ausschalten, dagegen vielmehr die Aufmerksamkeit auf eine Erscheinung lenken, die DENNIG (1924) bei seinen experimentellen Untersuchungen über die Innervation der Harnblase und des Mastdarmes feststellen konnte. DENNIG schreibt: „Eine wichtige Erscheinung nach den Operationen ist die Cystitis. Sie trat ganz regelmäßig schon einige Stunden nach Durchschneidung des N. pelvicus auf, häufig war sie zuerst blutig. Eine lokale Schädigung der Blase ist auszuschließen, denn auch der eine Hund mit der

Pelvicusdurchschneidung neben dem Schwanzansatz ohne Eröffnung der Bauchhöhle bekam sie. Die Entzündung heilte schwer und flackerte leicht wieder auf, so daß mehrere Tiere daran zugrunde gingen . . . nach Durchschneidung der Nn. hypogastrici und pudendi trat nie eine Blasenentzündung auf.“ Ferner erinnern wir daran, daß DOUGLAS nach Resektion des Plexus hypogastricus superior Blasenblutungen erlebte, die er auf vermehrte Blutfüllung der Schleimhautgefäße zurückführte (PÄSSLER 1938). Vermutlich spielt bei dem Zustandekommen der von DENNIG beobachteten hämorrhagischen Cystitis die nach Pelvicusdurchschneidung eintretende Harnretention die wichtigste Rolle, insofern sie einerseits durch die Stagnation des Urins die beste Voraussetzung für das Wachstum von Bakterien bietet und andererseits durch Ausdehnung der trophisch geschädigten Blasenwand zu Einrissen und damit zur Blasenblutung führen kann.

Beim *Aufsteigen der Infektion* von der Blase aus in die oberen Harnwege kommen zwei wesentlich verschiedene Möglichkeiten in Betracht: a) Daß die Erreger von der Blase aus in den Harnleiter gelangen und die Epitheldecke durchsetzen (intraureterale, urinogene Infektion von der Harnsäule aus) oder b), daß sie in den Lymphgefäßen der Wandung verschleppt werden.

Die Erklärung, wieso Entzündungserreger gegen den Harnstrom aus den unteren Harnwegen durch den Harnleiter in das Nierenbecken aufsteigen können, ist für die Bakterien mit starker Eigenbewegung, z. B. für die Colibakterien, gegeben. Natürlich wird ihr Aufstieg durch jede Verlangsamung des Harnstromes im Harnleiter erleichtert. Alle zur Harnstauung führenden Erkrankungen schaffen deshalb besonders günstige Verhältnisse zur Entwicklung einer aufsteigenden Nierenbeckeninfektion. Schwieriger zu erklären ist, wie bewegungslose Bakterien, z. B. Staphylokokken aus der Blase in das Nierenbecken hinaufgelangen. Aus klinischen und experimentellen Beobachtungen ist zu schließen, daß die Bakterien meist passiv von der Blase in das Nierenbecken verschleppt werden. Ein sehr wichtiger Faktor ist hierbei der sog. vesicoureterale Reflux, der unter anderem bei allen möglichen Krankheiten der Blase, ferner bei Störungen des Nervenapparates häufig vorkommt, jedenfalls viel häufiger als gemeinhin angenommen wird. Wie wir aus der Pathogenese der postoperativen Cystitis wissen, genügt aber allein die Anwesenheit von Bakterien im Urin nicht zur Entstehung einer Entzündung; es bedarf dazu einer Schädigung der Epitheldecke, eines Traumas, wobei — ebenso wie bei der Blase — eine mikroskopische Verwundung für das Eindringen von Bakterien völlig genügt.

Diese Vorbedingungen und Gelegenheiten zur intraureteralen aufsteigenden Infektion werden durch die Radikaloperation des Mastdarmkrebses häufig und folgeschwer gegeben. Die Radikaloperation hat nicht nur die Exstirpation des Rectums zum Ziel, sondern vor allem auch die radikale Entfernung des gesamten paraproktalen Gewebes mit den darin enthaltenen Lymphsträngen und Lymphdrüsen. Die Ureteren werden in ihrem Beckenteil oft auf kürzere oder längere Strecken freigelegt und können infolgedessen nach Vollendung des Eingriffes ohne ein voll genügendes verbindendes Zwischengewebe und in ihrer nervösen Versorgung und Ernährung beeinträchtigt im Becken zurückbleiben. Die durch die weitgehende Isolation traumatisch mitgenommenen Ureteren agieren träge und selten, ihre Schleimhaut hat so gut wie sicher vielfache, wenn auch nur mikroskopische Schädigungen im Sinne einer Auflockerung des Epithel-

belages, einer venösen Blutüberfüllung der Schleimhaut erlitten, und es ist nicht unwahrscheinlich, daß auch der exakt und automatisch funktionierende Apparat der Öffnung und Schließung ihrer Ostien durch das Operationstrauma empfindlich leidet, so daß der Ventilverschluß des Ureterostiums manchmal aufgehoben ist und ein Schuß Blaseninhalt in den Ureter eindringen kann, also ein Reflux entsteht. Wenn ein Reflux infolge tiefgreifender Funktionschädigung an den Ureteren möglich ist, dann muß er hier möglich sein. Es ist also alles, was eine von der Blase aus hochsteigende Infektion abwehren und wieder herausbefördern könnte, insuffizient geworden und es ist im Gegenteil alles für das Seßhaftwerden der Infektion und für ihre Weiterbeförderung nierenwärts besonders günstig: Der Reflux, die Schädigung der Ureterschleimhaut und die Verlangsamung der Harnabfuhr, ferner die Schwächung der allgemeinen Widerstandskraft.

Ist es erst einmal zu einer Pyelitis gekommen, dann läßt das Übergreifen der Infektion auf die Niere nicht lange auf sich warten. Fast immer entwickelt sich bald eine Verbindung beider, eine Pyelonephritis.

Neben dieser intraureteral aufsteigenden Infektion, die höchstwahrscheinlich weitaus am häufigsten ist, besteht auch die Möglichkeit der lymphogenen aufsteigenden Infektion. Es steht heute fest, daß die Lymphverbindung zwischen den einzelnen Abschnitten des gesamten Harntractus ausgezeichnet und durch sehr zahlreiche Bahnen und durch alle Schichten gehende Anastomosen sehr gut gesichert ist. Wir wissen weiter, daß der Keimtransport in diesen Bahnen, wie an anderen Stellen so auch hier sehr rasch erfolgen kann. Auf dem Wege der adventitiellen Ureterlymphgefäße kann unter Umständen eine schwere Cystitis binnen weniger Stunden ohne Beteiligung der Harnsäule auf die Ureter- und Nierenbeckenwand oder auch direkt auf die Nierenrinde oder -kapsel übergehen.

Ad 2. Außer von der Harnröhre her kann es auch *von der Wunde aus* zu einer Entzündung der Blase, der oberen Harnwege und Nieren kommen. Es ist auffallend, daß dieser zweite, besonders bequem erscheinende Hauptweg zum Angriff auf den Harntrakt in der Literatur verhältnismäßig recht wenig beachtet wurde.

HOCHENEGG (1906) wies als erster auf die Bedeutung der Wunde für das Zustandekommen der postoperativen Cystitis nach Radikaloperation des Mastdarmkrebses hin. Es erschien ihm namentlich hinsichtlich der bei Männern entstandenen postoperativen Cystitis als besonders berücksichtigungswert der Umstand, daß doch ein Teil der hinteren Wand der Blase die Begrenzung des nach der Operation resultierenden Wundcavums bildet und es war ihm „nur zu begreiflich“, daß zunächst dieser Teil, später allmählich die ganze Blasenwand an den Vorgängen in diesem Wundcavum partizipiere und so manche schwere Cystitis durch direkte Fortleitung der Entzündung von der Wunde aus ihre ungezwungene Erklärung finde. Auf HOCHENEGGS Anregung hin wurden von HEYROVSKY systematische bakteriologische Untersuchungen des Harnes bei den Operierten vorgenommen und „ein direktes Durchwandern von Bakterien vom Wundcavum gegen die Blase nachgewiesen“. Er erwähnt besonders einen Fall, wo zuerst in der Wunde, aber sehr bald auch im Harn der unverletzten Blase *Pyocyaneus* nachweisbar war, obwohl nie kathetert worden war. HOCHENEGG (1916) hält diesen Fall für beweisend. Diese Feststellungen

HOCHENEKGS und der Hinweis auf die Möglichkeit der Entstehung der postoperativen Cystitis durch direktes Durchwandern der Keime aus dem infizierten Wundgebiet durch die Blasenwand finden sich außer von seinem Schüler LENK in der Folgezeit noch von LERCH (1934) und GOETZE (1936) kurz erwähnt. Offenbar ohne Kenntnis der beiden diesbezüglichen HOCHENEKGSschen Arbeiten hat noch WARWICK (1938, England) mit einigen Worten darauf hingewiesen, daß angesichts der Nähe einer mild infizierten Wunde verschiedenen Teilen des Harntractus gegenüber auch die direkte Ausbreitung durch Gewebsspalten und Lymphräume als Infektionsweg betrachtet werden müsse. Ferner ist PORTA (1940) in Kenntnis der Arbeit von GOETZE und gestützt auf die experimentellen Untersuchungen von CUTURI (1910) über den Ausbreitungsmodus der Tuberkulose von den Eileitern und dem Mastdarm auf die Blase, auf diesen Infektionsweg eingegangen.

Auch wir sind ebenso wie HOCHENEKGS der Überzeugung, daß der Infektion der Blase von der Wunde her eine wichtige Rolle beim Zustandekommen der postoperativen Cystitis zufällt. Allerdings sind wir nicht überzeugt auf Grund der HEYROVSKYSchen Untersuchungen, denen wir keine beweisende Bedeutung zuschreiben können. Wir halten auch den Pyocyaneusfall nicht für exakt genug untersucht, als daß sichere Schlüsse über den Infektionsweg gezogen werden könnten. Bei der Nähe der Urethramündung an dem infizierten Operationsgebiet kann von hier aus eine Übertragung des Pyocyaneus in die Urethra erfolgt sein, wodurch ohne weiteres die Möglichkeit gegeben war, im spontan gelassenen Harn Pyocyaneus nachzuweisen. Auch die Möglichkeit, daß die Infektion per urethram sogar in die Blase gelangt wäre, kann nicht bestritten werden. Jedenfalls kann die Urethra als Infektionsquelle nicht sicher ausgeschlossen werden.

In unserer Überzeugung, daß die Annahme HOCHENEKGS von der Keimdurchwanderung in die Blase zu Recht besteht, stützen wir uns vor allem auf die von FALTIN (1901) durchgeführten exakten und ausgedehnten experimentellen Untersuchungen über die Infektion der Harnblase. In Nachprüfung der Experimente von WREDEN, dem es beim männlichen Kaninchen gelungen war durch Verletzungen des Mastdarms Cystitis hervorzurufen, hat FALTIN seine Aufmerksamkeit hauptsächlich auf 2 Punkte gerichtet. Erstens wollte er den Weg ermitteln, auf dem die Bakterien vom Rectum aus in die Blase wanderten und zweitens die Bedeutung der Harnstauung klarstellen. Diesen beiden Forderungen entsprachen vor allem eine genaue mikroskopische Untersuchung der Blase und des naheliegenden Rectumabschnittes. Als Hauptresultat seiner Untersuchungen ergaben sich folgende Tatsachen.

Nach einer Rectumläsion in Prostatahöhe, mag sie noch so tief oder ausgedehnt sein, ist bei ungeschädigter Blase in der Regel nie, weder eine Cystitis noch ein Auftreten von Darmbakterien in der Blase zu konstatieren, wenn nicht zu gleicher Zeit eine tödliche Allgemeininfektion oder Peritonitis als Folge der Läsion besteht. In diesen Fällen kann eine Bakterienausscheidung durch die Nieren zustande kommen und zu einer Bakteriurie bzw. Cystitis führen. Dagegen zeigten die mikroskopischen Untersuchungen von Rectum und Blase, daß bisweilen schon nach recht unbedeutenden Epithelläsionen des Rectums Bakterien in großer Anzahl in das lymphgefäßreiche Gewebe, welches Rectum und Blase vereinigt und subperitoneal die Prostata, Samenblasen und die Blase umgibt, eindringen können.

Ist die Blase durch künstliche Retention geschädigt, so kann mitunter von einer Rectumwunde aus ein Durchwandern von Darmbakterien überall da, wo die Blasenwand geschädigt ist, stattfinden und eine Bakteriurie oder Cystitis entstehen.

Im Gegensatz zu WREDEN fand FALTIN nur sehr selten eine Cystitis schon nach 24 Stunden ausgebildet, in den meisten positiven Versuchen entwickelte sich die Cystitis erst binnen 3—4 Tagen.

Die Harnstauung an sich ist nach FALTIN wahrscheinlich von geringerer Bedeutung als die sekundär entstehenden Veränderungen in der Blasenwand, wie exzessive Ausdehnung, Blutungen, Epithelabstoßungen, Hyperämie usw. Die Cystitis entsteht nämlich auch dann, wenn die Retention längst aufgehört hat. Andererseits dringen die Bakterien nicht durch die Blasenwand, ohne daß diese durch Retention (oder sonstwie) geschädigt war. Diese Schädigungen der Blasenwand bleiben jedenfalls eine längere Zeit bestehen, nachdem die Harnstauung aufgehoben worden ist und ermöglichen ein Anhaften der eingedrungenen Bakterien.

Diese Feststellungen von FALTIN sind von großer Bedeutung hinsichtlich der Pathogenese der postoperativen Cystitis nach Mastdarmkrebsoperation. Selbstverständlich lassen sich die durch tierexperimentelle Untersuchungen gewonnenen Resultate nicht vorbehaltlos auf den Menschen übertragen. Zweifellos bedeuten aber die FALTINSCHEN Ergebnisse eine sehr wesentliche Stütze für die Keimdurchwanderungstheorie von HOCHENEGG. Der letzte schlüssige Beweis für die Richtigkeit dieser Theorie, nämlich die entsprechenden mikroskopischen Untersuchungen beim Menschen (Sektionsfälle nach Rectumoperation), stehen allerdings noch aus. Unseres Erachtens findet auch die von DUKES (1928) durch systematische Urinuntersuchungen einwandfrei festgestellte, ihm aber zum größten Teil unerklärliche Tatsache, daß manche postoperative Cystitiden erst spät — 2—3 Wochen nach der Mastdarmkrebsoperation — anfangen, wenigstens zum Teil ihre Erklärung in einer von der Wunde aus langsamen Durchwanderung der Blasenwand.

Ist es von der Operationswunde aus zu einer Cystitis gekommen, so kann von hier, also der Blase aus, durch intrauretrales oder lymphogenes *Ascendieren der Infektion* in der bereits geschilderten Weise das Nierenbecken und damit die Niere erreicht werden.

Es wäre jedoch auffallend, wenn nicht auch direkt von der infizierten Wunde aus ein Keimübertritt in die oft geschädigten zur Keimaufnahme besonders disponierten Außenflächen der Ureteren und in deren Lumen hinein erfolgen und es auf diesem Wege schließlich zu einer intraureteralen aufsteigenden Infektion des Nierenbeckens und der Niere kommen sollte. Es will uns direkt unwahrscheinlich, fast unnatürlich erscheinen, daß dieser Weg zum Angriff auf die Ureteren unbenützt bleiben und daß sie gewöhnlich noch befähigt sein sollten, ihn so scharf abzuwehren, daß den Keimen der Eintritt in die wundgemachte Außenwand überhaupt verwehrt wird, daß der Infiltrationswall immer rechtzeitig und lückenlos fertig wird, und daß die Reaktionskraft des Organismus immer genügt. Nicht nur neben der Blase, sondern auch um die Ureteren herum sind nach der Radikaloperation des Rectumcarcinoms wahre Brutstätten für die Infektionskeime, in denen sich trotz guter Sekretableitung durch Drainage ein Bakteriensumpf entwickelt, in den die wundgemachten

Wände der Blase und der Ureteren hineintauchen und in dem sie bei eintretender Sekretstauung versinken.

Es ist aber auch denkbar, daß es von der Wundhöhle aus, besonders bei Staphylokokkeninfektion, zu einer lymphogenen Infektion im retroperitonealen Gewebe entlang den Ureteren nach oben kommt. In diesem Fall entsteht eine Peri- und Paranephritis, die sekundär zur Niereninfektion führen kann.

Schließlich sei auch noch die Möglichkeit einer von der Wunde ausgehenden hämatogenen Infektion der Nieren und der Harnwege kurz besprochen. Es ist ja eine bekannte Tatsache, daß bei allen möglichen lokalen Eiterungen, ebenso wie bei Infektionskrankheiten zeitweilig Eiterkeime im Blut kreisen und mit diesem in die Fettkapsel der Niere oder in die Niere selber und von da in die Harnwege gelangen können, eine Tatsache, die vor allem durch den metastatischen paranephritischen Absceß und die Typhusbakteriurie erwiesen ist. Wir möchten jedoch betonen, daß unseres Erachtens die Häufigkeit der Keimverschleppung auf dem Blutweg durch eine banale Eiterung, eine entzündliche Rachen- oder Zahnerkrankung im allgemeinen sehr überschätzt wird. Es sei ferner daran erinnert, daß FALTIN (1901) auch bei schwerster Mastdarmverletzung nur bei gleichzeitiger Sepsis oder Peritonitis eine Bakterienausscheidung durch die Nieren feststellen konnte. Wir sind daher der Meinung, daß nach der Radikaloperation des Mastdarmkrebses eine von der Wunde ausgehende Keimverschleppung durch den Blutkreislauf in die Niere und von dieser in die Harnwege nur dann eintritt, wenn es sich um schwerste primäre Eiterung der Wunde handelt. Selbstverständlich genügt auch hier zum Zustandekommen eines entzündlichen Prozesses in den Harnwegen die bloße Anwesenheit von Bakterien nicht, vielmehr müssen die wiederholt geschilderten Hilfsmomente dazutreten, damit es zu einer Entzündung kommt.

Weit häufiger als diese von der Wunde ausgehende hämatogene Ausscheidung von Bakterien in die Harnorgane wird die *vom Darmtrakt* durch die Lymphbahnen erfolgende Bakteriurie sein. Für die Genese dieser Bakteriurie ist besonders wichtig die von K. FRANKE nachgewiesene und auch von anderen Autoren bestätigte Verbindung zwischen den Lymphgefäßen der rechten Niere und denen des Dickdarmes, der ja, teilweise ohne Mesenterium und retroperitoneal gelagert, der Fettkapsel beider Nieren unmittelbar anliegt. Ist die Schleimhaut des Darmes irgendwie, wenn auch nur leicht verletzt, so dringen die Colibakterien vom Darne her besonders leicht durch diese Lymphbahnen in die Harnwege ein. LERCH (1934), der mit Recht die große Bedeutung der Bakteriurie nach Eingriffen am Dickdarm und Mastdarm betont, macht für ihr Auftreten vor allem Stagnationsprozesse verantwortlich, wie sie z. B. durch Verabreichung von Opium nach Operationen am Dick- und Mastdarm verursacht werden.

Es sei in diesem Zusammenhang darauf hingewiesen, daß nicht die große Zahl der Bakterien das Charakteristikum der Bakteriurie ist, sondern die Ausscheidung von Bakterien ohne begleitenden Eitergehalt des Harns, und daß also auch dann von Bakteriurie zu sprechen ist, wenn nur verhältnismäßig wenig Bakterien im eiterfreien Harn gefunden werden. Sobald neben den Bakterien Eiterkörperchen in merklicher Zahl vorhanden sind, wird nicht mehr von Bakteriurie gesprochen, sondern von bakterieller Pyurie.

Es geht aus LERCH'S Ausführungen nicht genau hervor, welche von den beiden er meint. Jedenfalls ist aber der Hinweis von LERCH, daß die Gefährdung

des Harnapparates nach Mastdarmoperationen, die nach seiner Meinung auf der Einwanderung von Bakterien aus dem Darmtrakte beruht, sich auf eine Zeitdauer von mehreren Monaten, ja unter Umständen von Jahren nach der Operation erstreckt, von großer Wichtigkeit. Auch als Restbestand einer Entzündung der Harnorgane kann die Bakteriurie diese noch lange Zeit überdauern, ja überhaupt nicht mehr verschwinden. Die Bakteriurie bedeutet für den Operierten, der dabei gänzlich beschwerdefrei sein kann, eine ständige Gefahr. Das in der Bakteriurie zum Ausdruck kommende Gleichgewicht zwischen Virulenz der Bakterien und Widerstandskraft der Gewebe kann nach kürzerem oder längerem Bestehen der Bakteriurie gestört werden. Die große Bedeutung der Bakteriurie für das Zustandekommen von spät nach der Radikaloperation des Mastdarmkrebses erstmals oder wiederum auftretenden infektiösen Erkrankungen der Harnorgane bedarf nach dem Gesagten wohl kaum mehr der Erklärung.

Es wird nicht immer leicht sein, im Einzelfalle diese verschiedenen Infektionswege stets mit völliger Sicherheit gegeneinander abzugrenzen. Handelt es sich de facto um eine Infektion von der Harnröhre her oder von der Wunde aus? Wir glauben, daß ebenso wie bei den Ursachen für die Harnretention nicht nur eines oder das andere, sondern mehreres zusammenwirkt, so auch hier beides möglich ist und auch tatsächlich vorkommt. DUKES (1932) meint, daß die Infektionsquelle manchmal bestimmt werden kann durch Urinuntersuchungen. Wenn der Urin vom ersten Tag an infiziert wird, sei die Ursache wahrscheinlich das Trauma bei der Operation, möglicherweise sei aber auch Katheterung verantwortlich zu machen. Wenn der Urin ein oder zwei Tage lang klar gewesen ist und dann im Verlaufe der Katheteranwendung infiziert wird, sei die Ursache der Infektion entweder die Instrumentierung oder es handle sich um hämatogene Infektion. Infektion nach Absetzen des Katheters sei gewiß hämatogenen Ursprunges. So einfach schematisch wird unseres Erachtens die Feststellung der Infektionsquelle nie werden.

Zum Schluß unserer Ausführungen über die Pathogenese der postoperativen infektiösen Erkrankungen der Harnorgane sei noch kurz auf die Erklärung der statistischen Tatsache eingegangen, daß das weibliche Geschlecht auffallend viel häufiger an postoperativer Cystitis erkrankt als das männliche. Der greifbarste und augenfälligste Unterschied der Geschlechter für die hier in Rede stehende Frage ist die Kürze und leichte Zugänglichkeit der weiblichen Urethra gegenüber der Länge und großen Unzugänglichkeit der männlichen. Daß also bei der Frau eine aufsteigende Infektion in dem Sinne des Hineinkriechens der Keime aus dem in dichter Nähe befindlichen Operationsgebiet in die Harnröhre viel leichter möglich ist und dadurch die größere Häufigkeit der postoperativen Cystitis beim weiblichen Geschlecht erklärlich wird, ist wohl ohne weiteres anzunehmen.

Symptome, Verlauf und Prognose. Die subjektiven Symptome bei der postoperativen Infektion der Harnwege nach Radikaloperation des Mastdarmkrebses sind oft sehr gering. DUKES (1928, 1932) hat auf diesen Umstand wiederholt nachdrücklich hingewiesen. NORBURY (1932) ist der gleichen Ansicht wie DUKES. Die postoperativen Infektionen werden daher, wie DUKES hervorhebt, besonders leicht übersehen. Unter anderen Bedingungen würde das Einsetzen dieser Infektionen wahrscheinlich auffallende Symptome verursachen, aber

nach einem Eingriff wie sie die radikale Entfernung eines Mastdarmkrebses darstellt und bei der notwendigen Katheteranwendung erhebe der Patient oft keine Klage seitens der Harnwege. Lumbalschmerz werde naturgemäß der vorausgegangenen Rectumoperation bzw. der Entfernung des Steiß-Kreuzbeins zugeschrieben und wenn der Patient wirklich mit der Miktion Beschwerden habe, so werde das ebenfalls diesem Umstand zugeschoben. Auch wenn diese Symptome fehlten, so dürfe das nie als Beweis angesehen werden, daß der Harntrakt von Infektion verschont geblieben sei. Diese Ausführungen von DUKES sind sehr beachtenswert. Sicherlich spielt als Ursache der Geringfügigkeit der subjektiven Symptome unseres Erachtens in vielen Fällen auch die Empfindungslosigkeit der Blase infolge der Nervenzerstörung durch die Operation eine bedeutende Rolle, besonders hinsichtlich der Frühfälle von postoperativer Cystitis.

Demgegenüber stehen die Beobachtungen von HADDA (1910) und LERCH (1934). Die Patienten HADDAs klagten über alle typischen Zeichen der Cystitis, häufigen Harndrang, Schmerzen nach dem Wasserlassen, Brennen in der Harnröhre usw. LERCH äußert sich in gleichem Sinne.

Der Beginn der postoperativen Cystitis in den Fällen von HADDA, bei denen in der weit überwiegenden Mehrzahl, abgesehen von den cystitischen Veränderungen, Blut im Urin beobachtet wurde, lag meist zwischen dem 3. und 6. Tag post operationem. Nur in 8 von 40 Fällen sah HADDA die hämorrhagische Cystitis nach dem 6. Tage eintreten. In der Hälfte der Fälle von hämorrhagischer Blasenentzündung setzte die Erkrankung sofort mit schwerer Blutung ein. Gewöhnlich fand sich in den ersten Tagen fast nur Blut im Urin; erst einige Tage später traten auch Leukocyten in größerer Menge auf. Nach durchschnittlich 3—5 Tagen ließ die Hämaturie vollkommen nach und die Cystitis bekam von da ab einen rein katarrhalischen Charakter. Bis auf wenige Ausnahmen waren die Patienten nach 14 Tagen bis 3 Wochen völlig geheilt. DUKES (1928) stellte in seinen Fällen fest, daß Pyurie gewöhnlich am 6.—8. Tage nach der Operation auftrat, aber in einigen Fällen nicht eher als bis eine Latenzperiode von 20 oder 30 Tagen vergangen war. Die früh aufgetretene Pyurie bestand in der Regel fort für den Rest des Aufenthaltes des Patienten in der Klinik (5 bis 8 Wochen), aber in einigen Fällen war die Infektion von leichtem Charakter und legte sich in etwa 4 Wochen. Die Dauer der später aufgetretenen Pyurie konnte nicht vollständig klargelegt werden wegen der Entlassung der Patienten aus der Klinik, jedoch zeigten vereinzelte Beobachtungen an entlassenen Patienten, daß die Pyurie viele Wochen oder Monate lang fortbestand. Bei einer weiblichen Operierten konnte bis zu ihrer Entlassung, 60 Tage nach der Operation, Eiter im Urin nachgewiesen werden. Sie kehrte nach 4½ Monaten wieder zurück und die Fortsetzung der täglichen Urinuntersuchungen zeigte, daß der Grad der Pyurie nahezu derselbe war wie zuvor. Die Fälle, in denen die Pyurie nach 4 Wochen verschwand, und der Fall, bei dem die Pyurie „unbeschränkt“ in chronischer Form fortbestand, stellen nach DUKES die beiden Extreme dar, zwischen welchen die Dauer aller postoperativen Infektionen eingeordnet werden kann. Hinsichtlich des Zeitpunktes des Auftretens der postoperativen Cystitis konnte WHIPPLE (1932) die gleichen Feststellungen wie DUKES machen. Nach NORBURY (1932) tritt Eiter im Harn gewöhnlich innerhalb einer Woche nach der Operation auf und kann nach 4—5 Wochen wieder verschwinden.

NORBURY weist darauf hin, daß der Pyurie oft ein steiler Temperaturanstieg vorausgeht. Nach DUKES (1932) kann eine Infektion der Harnwege angenommen werden, sooft nach der leichten febrilen Periode, die normalerweise der Mastdarmkrebsoperation folgt, ein steiler Fieberanstieg eintritt ohne augenfällige Ursache. Es ist daher unseres Erachtens grundsätzlich zu fordern, daß bei auffällig verlaufenden Temperaturkurven nicht immer nur an gute oder schlechte Wundheilung, guten oder schlechten Sekretabfluß oder an Beckenvenenthrombose u. dgl. gedacht wird, sondern daß hohe Temperaturzacken auch als Initialsymptome einer Harnwegsinfektion beobachtet und erkannt werden, und daß dann das Nötige geschieht, um den Verdacht auf diese möglichst schnell zu entkräften oder zu bestätigen.

Findet sich Eiter im Harn, so liegt die postoperative Cystitis der durchschnittlichen Erwägung soviel näher als postoperative Pyelitis oder Pyelonephritis, daß die erstere ohne weiteres angenommen und unter Umständen durch lange Wochen hindurch mit Blasenspülungen bekämpft wird. Und doch kann schon innerhalb der Frührekonvaleszenz eine Infektion der oberen Harnwege bzw. der Nieren zustande kommen und den postoperativen Verlauf in höchst verderblicher Weise komplizieren. CATELL (1937) hatte 2 Todesfälle infolge Frühinfektion der Niere, die zur Absceßbildung derselben geführt hatte. Er hält ein Ansteigen der Temperatur am 10.—14. Tage nach der Operation für höchst verdächtig auf Niereninfektion. NORBURY (1932) sah bei einer 54jährigen Frau die Bildung einer linksseitigen Pyonephrose, die er 23 Tage nach der Mastdarmkrebsoperation drainierte. Ein so bösartiger Verlauf der Harninfektion scheint aber doch die Ausnahme zu sein. FELL (1938) betont, daß unter seinen 64 Fällen keine postoperative Infektion der oberen Harnwege, keine Pyelitis festzustellen war. LERCH (1934) schreibt, daß glücklicherweise der postoperative infektiöse Prozeß in der Regel auf die Blase beschränkt bleibt und nur in seltenen Fällen in die Niere ascendiert, welcher letzterer Umstand jedoch eine äußerst schwere Komplikation bedeutet. DUKES (1932) hält ebenfalls die Harnwegsinfektion nur für manchmal gefährlich. Nach LOCKHART-MUMMERY (1932) ist die postoperative Infektion selten ernst. BARNEY-KELLEY (1937) sahen unter 200 Fällen keine Pyelitis. Nach HICKS (1937) soll jedoch bei langdauernder Katheterung Pyelonephritis nichts Außergewöhnliches darstellen.

Wir haben den Eindruck, daß man bei dieser Beurteilung des Verlaufes der postoperativen Harnwegsinfektion bzw. des Auftretens der Infektion der oberen Harnwege und der Nieren sich zu sehr auf die akut, mehr stürmisch verlaufenden Fälle eingestellt hat, bei denen schon in den ersten 3—8 Wochen nach der Operation eine Pyelitis oder Pyelonephritis u. dgl. sich entwickelt. Man kümmert sich leider bei den Patienten, die ohne diese Komplikationen zur Entlassung gekommen sind, bei den späteren Kontrolluntersuchungen nur um die Rezidivsuche, um die Harnorgane bestenfalls aber nur dann, wenn die Kranken mit ihren Klagen darauf hinleiten. Wir sind — ebenso wie STÖCKEL (1938) in der gleichen Situation bei seinen wegen Genitalcarcinom operierten Kranken — überzeugt, daß dabei viele infizierte Nierenbecken und Nieren der Erkennung entgehen, denn sehr oft brauchen sie keine eindeutigen Beschwerden zu veranlassen. Sie können oft fast latent entstehen und mehr das Allgemeinbefinden schädigen, als daß sie Nierensymptome machen. Auch die Urintrübung, die natürlich stets vorhanden ist, braucht nicht sehr stark zu sein.

Wir glauben, daß die Gefahr der Spätinfektion der oberen Harnwege bzw. der Nieren nicht zu unterschätzen, ja sogar ziemlich groß ist, und sind der Ansicht, daß jeder Mastdarmkrebsoperateur das feststellen wird, wenn er die Patienten nur lange genug und gründlich genug während der der Entlassung folgenden Monate und der nächsten Jahre (!) untersucht. HARTMANN (1931) berichtet, daß er unter 75 perineal Operierten 10 Spättodesfälle ohne Carcinomrezidiv, davon 2 an Harninfektion gehabt habe. Der eine Exitus letalis war 1 Jahr, der andere 2 Jahre post operationem erfolgt. Dadurch, daß die Infektion spät und langsam sich entwickelt, wird die Gefährdung des operativen Resultates und der Heilung nicht geringer als bei der schnell und stürmisch verlaufenden, nierenwärts gehenden Infektion; die Letalität hat sich nur zeitlich anders verteilt.

Diagnose. Die Erkennung der postoperativen *Cystitis* ist nicht schwer, wenn sie sich durch deutliche lokale Symptome subjektiver Art bemerkbar macht. Die große Schmerzhaftigkeit bei der Miktion, das intensiv brennende Gefühl in der Urethra während des Urinierens, das häufige Auftreten von Harn-drang, das sich bis zu den heftigsten Tenesmen steigern kann, die zuweilen starke Temperaturerhöhung, geben im Verein mit dem Eitergehalt des Harns genügenden Aufschluß über Sitz und Natur der Entzündung.

Um so schwieriger ist dafür oft die Diagnose der *Cystitis*, wenn die subjektiven Beschwerden dabei nur geringgradig sind, so daß sie nichts Charakteristisches mehr haben. Eine solche postoperative *Cystitis* kann leicht übersehen werden. Hier ist die systematische Untersuchung des Urins von größter Bedeutung. DUKES (1928) betont daher mit Recht, daß in der Rekonvaleszenz nach Radikaloperation des Mastdarmkrebses regelmäßige Urinproben ebenso unerlässlich sein sollten wie die Aufzeichnung von Temperatur und Puls des Patienten. Mit Rücksicht auf die von ihm festgestellte Tatsache, daß sich eine postoperative Blasenentzündung auch erst nach 20—30 Tagen post operationem entwickeln kann, fordert er 5 Urinuntersuchungen nach der Mastdarmkrebsoperation, und zwar in einwöchigen Abständen. Diese Forderung kann unseres Erachtens nicht stark genug unterstrichen werden. Auf diese Weise dürfte es nicht vorkommen, daß eine postoperative Harninfektion, deren Behandlung in jedem Fall notwendig ist und möglichst frühzeitig erfolgen soll, übersehen wird.

Es kann aber nicht scharf genug betont werden, daß eine oberflächliche Untersuchung des Harns leicht zu groben Irrtümern führt. In der Praxis wird leider oft sehr ungenügend und flüchtig verfahren und dadurch leicht eine *Cystitis* angenommen, wo in Wirklichkeit keine besteht. Besonders darf der Urin nicht seiner Trübung wegen für pathologisch oder gar cystitisch erklärt werden. Nicht jede makroskopisch erkennbare Trübung des Harns ist beweisend für Pyurie. Die Diagnose einer Pyurie im Hinblick auf die Trübung des Urins ist ebenso unzuverlässig wie die Diagnose einer Anämie auf Grund eines flüchtigen Blickes auf die Gesichtsfarbe eines Menschen. Es sei hier darauf hingewiesen, daß aber auch die mikroskopische Untersuchung des Harns, die den untrüglichsten Nachweis einer Pyurie bringt, bei unzureichender Vornahme zur Fehldiagnose einer *Cystitis* führen kann, wenn nämlich nur der sedimentierte bzw. zentrifugierte Urin mikroskopiert wird. Das gibt natürlich ein ganz falsches Bild von dem Mengenverhältnis zwischen Urin und Eiterzellen; handelt es sich zudem um einen durch Bakterien oder Salze getrüben Urin, so ist die Täuschung fertig; der Untersucher meint einen durch zahlreiche Eiterzellen getrüben Harn

vor sich zu haben, während dieser tatsächlich nur so vereinzelte Leukocyten enthält wie es bei einer akuten Cystitis gar nicht vorkommt. Wir untersuchen daher grundsätzlich zuerst den nichtsedimentierten, sondern im Gegenteil aufgerührten Harn; hierzu eignet sich am besten die von PFLAUMER (1920) angegebene Urinuntersuchungskammer (zu beziehen durch Paul Walb, Nürnberg), in der immer die gleich dicke Schicht Urin enthalten ist und die gleiche automatische Anreicherung der korpuskulären Bestandteile stattfindet.

Ist im Urin Eiter nachgewiesen, so ist die Diagnose Cystitis bei den mit nur geringen subjektiven Beschwerden einhergehenden Fällen zwar eine — im Hinblick auf die Häufigkeit der postoperativen Cystitis nach Mastdarmkrebsoperation — sehr wahrscheinliche, aber doch keine sichere. Die Eiterproduktion kann auch aus den höheren Harnabschnitten stammen. Einen vollkommen sicheren Entscheid, ob eine Cystitis vorliegt, kann nur die Cystoskopie bringen. Es ist selbstverständlich, daß man mit der instrumentellen Untersuchung bei den ohnehin stark mitgenommenen Mastdarmkrebsoperierten sehr zurückhaltend sein wird. In den meisten, im allgemeinen wohl genügend klar liegenden Fällen wird sie auch durchaus entbehrlich sein. Bei längerer Dauer der Pyurie ist aber die Cystoskopie unbedingt angezeigt.

Die Diagnose der isolierten *Pyelitis* wird auf Grund der „klassischen Trias“: Fieber, Pyurie, Schmerzen in der Nierengegend keine allzu großen Schwierigkeiten bereiten.

Schwerer festzustellen oder auszuschließen ist die nicht isolierte Entzündung des Nierenbeckens bei schon bestehender Entzündung der Blase. Wir wissen heute, daß die 3 Hauptsymptome der *Pyelitis* auch durch bloße Cystitis ohne *Pyelitis* verursacht werden können. Diese Tatsache, auf die besonders PFLAUMER (1928) aufmerksam gemacht hat, ist noch lange nicht genügend bekannt und daher „*Pyelitis*“ als Fehldiagnose noch immer ein häufiges Vorkommnis. Auch heute noch findet sich in den Lehrbüchern die Angabe, daß Cystitis doch nur sehr selten, d. h. eben beim Eintritt von Komplikationen, Fieber macht, also nicht leicht mit einer akuten *Pyelitis* verwechselt werden kann. Was die Lehre von der meist fieberlosen Cystitis betrifft, steht PFLAUMER (1928) nicht an, sie für eine Irrlehre zu erklären. Er beobachtete „ad hoc“ viele Cystitiker sehr genau auf Schwankungen der Temperatur, der Eiterzellen im Urin und der Miktionsfrequenz und konnte sich dabei überzeugen, daß bei der Cystitis — genau wie bei allen anderen entzündlichen Prozessen — Verschlechterungen und Rückfälle ganz ausnahmslos von Temperatursteigerungen, nicht selten auch von Schüttelfrost, begleitet sind. Wenn also der Cystitiker plötzlich hohes Fieber bekommt, so beweist das noch nicht den Eintritt einer Komplikation, d. h. das Übergreifen einer Entzündung auf die höheren Harnwege; auch dann nicht, wenn sich gleichzeitig mit dem Fieber Schmerzen in der Nierengegend einstellen, denn auch diese sind ohne *Pyelitis* unschwer zu erklären. Was die Schmerzen in Gegend einer oder beider Nieren betrifft, so haben wir ebenso wie PFLAUMER (1935) mittels der Ausscheidungsurographie feststellen können, daß schwere Cystitis — ohne Übergreifen der Entzündung auf die oberen Harnwege — eine starke Erweiterung der Harnleiter und Nierenbecken verursachen kann. Diese Feststellung erklärt natürlich ohne weiteres den Nierenschmerz bei Cystitis. Wir sehen also, wie trügerisch alle *Pyelitis*symptome sind und wie leicht da eine Fehldiagnose zustande kommt.

Wie können wir nun gegebenenfalls nachweisen, daß tatsächlich die Infektion des Nierenbeckens eingetreten ist bzw. diesen Verdacht wiederlegen? Das einfachste und sicherste Mittel wäre die Ureterkatheterung: Förderer der Ureterkatheter eiterhaltigen Harn zutage, so ist das Nierenbecken infiziert; enthält der Ureterkatheterurin keine Leukocyten, so besteht keine Pyelitis. Es ist aber PFLAUMER (1935) durchaus zuzustimmen, wenn er schreibt, daß nicht genug vor der schematischen Anwendung dieses „einfachen“ Mittels gewarnt werden kann. In der mit der Ureterkatheterung verbundenen Durchbrechung des natürlichen Schutzes der Niere gegen die aufsteigende Infektion erblickt PFLAUMER mit Recht eine große Gefahr. Es ist unvermeidlich, daß mit dem Ureterkatheter Infektionskeime von der Blase in den Harnleiter eindringen und dann ins Nierenbecken verschleppt werden, wo sie besonders bei Harnstauung, die gerade nach Radikaloperation des Mastdarmkrebses sicherlich nicht selten ist, gefährlich werden können. Dazu kommt, wie PFLAUMER ausführt, daß der halbstarre Ureterkatheter stets eine wenn auch nur mikroskopische Verletzung der Ureterschleimhaut verursacht; das wird durch das fast regelmäßige Auftreten von roten Blutkörperchen im Ureterkatheterurin bewiesen. Die Folge einer Ureterkatheterung ist somit häufig gleich fatal wie die einer unbesonnenen Sondierung beim Prostatiker mit aseptischem Restharn; sie macht aus einem aseptischen Fall einen infizierten, was nicht selten den Anfang vom Ende bedeutet. Wir verpönnen daher ebenso wie PFLAUMER aufs entschiedenste die schematische Ureterkatheterung zum sicheren Nachweis der Pyelitis und halten sie nur dann für angezeigt, wenn von ihrem Ergebnis eine wichtige therapeutische Entscheidung abhängt.

In den meisten Fällen wird es auch ohne Ureterkatheterung möglich sein, sich ein ziemlich sicheres Urteil darüber zu bilden, ob aufsteigende Infektion eingetreten ist oder nicht, und gegebenenfalls auf welcher Seite, und zwar allein durch genaue Beobachtung und Untersuchung. Jede überhaupt nennenswerte, speziell behandlungsbedürftige Pyelitis geht mit der Bildung von Entzündungsherden in der Niere — *Pyelonephritis* — einher. Diese Art von Nierenentzündung macht nach PFLAUMER (1935) aber viel schwerere Allgemeinerscheinungen als die bloße Schleimhautentzündung der Blase oder auch der oberen Harnwege. Ihr Eintritt ist wohl regelmäßig durch einen ausgesprochenen Schüttelfrost gekennzeichnet, der von dauernd erhöhter Temperaturlage gefolgt ist. Der Kranke, der zuvor trotz Fieber und cystitischer Beschwerden kaum den Eindruck eines Kranken machte und guten Appetit hatte, ist sofort sichtlich verfallen, appetitlos, die Zunge ist charakteristisch trocken, meist braunrot, der zuvor im Verhältnis zum Fieber niedrige Puls ist andauernd frequent geworden. Dazu kommt als wichtiges lokales Symptom die Druckempfindlichkeit der Nierengegend.

Demgegenüber liefern — abgesehen von der Ureterkatheterung — die spezialistischen Untersuchungsmethoden (Ausscheidungsurographie, Indigoskopie, instrumentelle Pyelographie) keinen zuverlässigen positiven oder negativen diagnostischen Faktor. Uroselectan oder Perabrodil können trotz schwerster Pyelonephritis schnell und gut konzentriert ausgeschieden werden. Das gleiche gilt für Indigocarmin. Beobachten wir bei der Indigoskopie erst sehr verspätet blaue Harnstöße, so spricht das nicht für Pyelonephritis, sondern nur für Nierenbecken-Harnleitererweiterung bzw. Harnstauung. Die instru-

mentelle Pyelographie ist übrigens bei Verdacht auf akute Pyelitis kontraindiziert; sie kann nichts zur Diagnose beitragen, wohl aber — infolge des nie mit Sicherheit vermeidbaren Überdruckes mit pyelorenalem Reflux — sofortiges Übergreifen der Entzündung auf die Niere bewirken (PFLAUMER 1935).

Prophylaxe. Die Prophylaxe hat schon *vor* der Mastdarmkrebsoperation einzusetzen. Jeder Operation muß eine gewissenhafte Urinuntersuchung vorangehen. Zeigt die mikroskopische Untersuchung des Harns eine Infektion an, so muß, wenn sie auch noch so gering zu sein scheint, das Cystoskop entscheiden, wo sie sitzt und was sie an feststellbaren Veränderungen geschaffen hat. Die Binsenwahrheit, daß man ohne Not nicht eher operieren soll, bis man sich über den Zustand der Harnorgane so genau wie nur möglich unterrichtet hat, und am besten nicht eher, bis man entzündliche Erkrankungen im Harntractus beseitigt hat, wird in praxi oft genug in den Wind geschlagen.

Ferner sollte man grundsätzlich bestrebt sein, möglichst auch schon *bei* der Operation Prophylaxe anzuwenden, und zwar durch den bei allem Radikalismus schonend durchgeführten Eingriff selbst. Man wird darauf bedacht sein, daß die Blutstillung sehr exakt ist, die Behandlung der Blase und Ureteren bei ihrer Freilegung sehr rücksichtsvoll geschieht, die Schlußdrainage richtig, d. h. ergiebig für den Abfluß und dabei doch nicht traumatisch schädigend für die Blase und Harnleiter angelegt wird. Dadurch werden die Verhältnisse für das Zustandekommen einer postoperativen Infektion der Harnwege wesentlich ungünstiger.

Die verschiedentlich geäußerte Meinung, daß das Ideal der Prophylaxe der postoperativen Harninfektion, insbesondere der postoperativen Cystitis die Vermeidung der Katheterung sei, halten wir aus den bei der Besprechung der Pathogenese angegebenen Gründen nicht für richtig; sie entspricht einer nur oberflächlichen Betrachtung. Außerdem würde sich dieser Teil der Prophylaxe meist nicht durchführen lassen. HOCHENEGG (1916) z. B. berichtet, daß der Katheter in 80% seiner Fälle in Tätigkeit treten mußte. Der Restharn und nicht der Katheter ist nach unserer Ansicht das wesentlichste Cystitismoment. Deshalb ist unseres Erachtens die Katheterung bis zum Verschwinden des Restharns das beste Prophylatikum. Der gleichen Meinung ist auch LOCKHART-MUMMERY (1932), der davon überzeugt ist, daß der Restharn die meisten Infektionen verursacht, und der bei Fehlen von Restharn eine Infektion für ganz selten hält.

Damit der Katheter nicht schadet, ist es allerdings nicht nur zweckmäßig, sondern ganz unentbehrlich, bei jedem Mastdarmkrebsoperierten *die Entleerung der Blase mittels Katheters von vornherein, auch wenn er noch klaren Harn hat, mit systematischer Blasenbehandlung zu verbinden*. Man darf nicht erst die Blasenentzündung ausbrechen lassen und dann erst die Blase behandeln. Wer nicht danach handelt, begeht einen schweren Fehler. Diese Blasenbehandlung wird am besten in Form der Instillation durchgeführt.

Noch weit größer als die Sorge um die Blase sollte die *Sorge um die Nieren* der Mastdarmkrebsoperierten sein. Nach unserer Überzeugung ist die postoperative Pyelonephritis, außer der noch zu besprechenden postoperativen Urämie, „die“ Komplikation in der Rekonvaleszenz der Rectumcarcinomoperierten — das, was wir am intensivsten bekämpfen müssen und vielleicht

auch können. Den anderen Gefahren, die heute noch bestehen, der Embolie und dem Rezidiv gegenüber läßt sich nach unserem heutigen Wissen und Können nicht mehr tun als wir zu tun uns bemühen. Die Peritonitis und Verblutungsgefahr sind so gut wie überwunden. Aber die Nierengefahr ist noch groß (STOECKEL 1938).

Die Sorge um die Nieren der Mastdarmkrebsoperierten muß früh einsetzen. Die Nierenprophylaxe muß direkt in den Vordergrund der Überwachung und Therapie in der Frührekonvaleszenz gerückt werden. Wird sie versäumt oder versagt sie, so hängt der Erfolg der Pyelonephritistherapie in konservativer Form davon ab, in welchem Grade die Niere schon geschädigt ist. Wir müssen also bestrebt sein, die allerersten Anfänge der Niereninfektion schon im Verlaufe der ersten Wochen nach der Operation zu erkennen und gleich gründlich zu bekämpfen. Leider kann es aber sehr schwer sein, die Anfänge der Nierenmitbeteiligung sofort zu erkennen. Und hierin liegt eine große Gefahr — nämlich die der unbedenklichen Ureterkatheterung und instrumentellen Pyelographie bei schon bestehender Entzündung der Blase. In der Unterlassung unbedachter und nicht unbedingt nötiger Instrumentierung der Harnleiter besteht die wichtigste Prophylaxe der Pyelonephritis.

Die Sorge um die Nieren des Mastdarmkrebsoperierten darf sich jedoch nicht nur auf die Zeit der Operationsrekonvaleszenz beschränken, sondern sie muß auch vornehmliche Aufgabe der Nachbeobachtung sein. Das Dauerresultat entscheidet hier wie auch sonst. Die Gefahr der erst spät auftretenden Infektion der höheren Harnabschnitte, der erst zu Hause sich entwickelnden Spätpyelitis mit ihren Folgen für die Niere und damit unter Umständen für das Leben der Operierten ist groß und ernst. Die Sorge um die Nieren der Mastdarmkrebsoperierten sollte daher eine ebenso große Sorge sein wie die Sorge um das Rezidiv. Nur dadurch, daß bei den Kontrolluntersuchungen auch der Harntractus gewissenhafte und genaue Berücksichtigung erfährt, kann dieser Gefahr wirksam vorgebeugt werden.

Von ganz besonderer Bedeutung und geradezu unerläßlich ist die systematische urologische Kontrolluntersuchung natürlich bei den Operierten, die eine Pyelitis faktisch durchgemacht haben. Diese Fälle dürfen nicht mehr aus den Augen gelassen werden. Sie sollten, so lange der Urin etwas zu wünschen übrig läßt, alle 3—6 Monate, später alle 1—2 Jahre nachuntersucht werden. So lange noch Leukocyten im Urin sind, ist die wirklich restlose Ausheilung noch nicht eingetreten. Der Kranke beachtet die geringgradige Pyurie nicht weiter, wenn subjektive Beschwerden, wie es oft der Fall sein kann, fehlen. Aus diesen Resten aber kann neues Unheil erwachsen: Fortschreitende Nierenschädigung, Rezidive der Pyelitis auch bei stärkeren Vascularisationsschwankungen durch Erkältung, körperliche Traumen oder Überanstrengung. Diese Rezidive können schwächer oder stärker sein als die primäre Erkrankung, aber in jedem Fall leidet durch sie die Niere.

Therapie. Bei den meist funktionsunfähigen bzw. funktionsbehinderten Blasen der Mastdarmkrebsoperierten ist der *Katheter* nicht nur bei der Prophylaxe, sondern auch bei der Behandlung der Harninfektion das wirkungsvollste Hilfsmittel. Auch hier erscheint uns der *Dauerkatheter* dem intermittierend angewandten *Katheter* überlegen. Erst die dauernde Ableitung des infizierten

Harns samt den in ihm enthaltenden Entzündungsprodukten schafft Verhältnisse, wie sie bei spontan sich entleerenden Blasen sich vorfinden, wodurch die Abheilung der Blasenentzündung in die Wege geleitet wird, noch begünstigt durch die Ruhigstellung der entzündeten Blasenwand. Die Resorption der Bakterien oder ihrer Toxine von der aufgelockerten, blutreichen, nicht selten auch stellenweise defekten und unterbluteten Schleimhaut aus und die dadurch hervorgerufenen Schädigungen des Gesamtorganismus der ohnehin doch immer schwerkranken Operierten, wie Fieber und Toxämie, werden so lange verhindert, als der Dauerkatheter einwandfrei funktioniert.

Ein besonders heilsamer Einfluß des Dauerkatheters würde zu erwarten sein bei den hämorrhagischen Cystitiden, wie sie von HADDA (1910) nach der Mastdarmoperation in zahlreichen Fällen beobachtet wurden. Die blutstillende Wirkung des Dauerkatheters bei Blutungen aus der Blasenwand können wir in Analogie zur blutstillenden Wirkung der Entleerung anderer blutender Hohlorgane (wie beispielsweise Magen, Rectum) deshalb annehmen, weil die Wand der leeren Blase die durch sie hindurchtretenden Blutgefäße im Sinne einer Kompression beeinflussen dürfte. Neben dieser rein mechanischen Wirkung des liegenden Katheters dürfte hier noch die dekongestionierende Wirkung der Dauerdrainage von Einfluß sein.

Aber nicht nur zur Behandlung der postoperativen Cystitis infolge Infektion des gestauten Blasenharns erweist sich das Einlegen eines Dauerkatheters, dessen Heilwirkung hier mit der Entgiftung durch ein in einer Eiterhöhle liegendes Drainrohr verglichen werden kann, als segensreiche Maßnahme. Hat sich die Infektion auch auf den Harn in den Ureteren und Nierenbecken fortgesetzt, so können wir durch den in der Blase liegenden Dauerkatheter auch den Infektionszustand dieser Organe im Sinne einer Besserung beeinflussen. In den Fällen, wo die Infektion der oberen Harnwege durch Rückfluß infolge Insuffizienz des durch die Operation geschädigten vesicoureteralen Verschlußapparates zustande gekommen ist und unterhalten wird, ist der Dauerkatheter nahezu die einzige wirksame uns zur Verfügung stehende Therapie; durch diese kann es uns gelingen, neue weitere Schädigungen des Nierenbeckens und Nierenparenchyms zu verhindern und auf diese Weise die Ausheilung zu unterstützen. Wird in diesen das Symptom des Ureterrückflusses zeigenden Fällen der Dauerkatheter frühzeitig genug angelegt, so ist es möglich, den Infektionsprozeß auf die Blase beschränkt zu halten. Durch den Dauerkatheter schließen wir jede auch nur momentane Rückstauung aus.

Wir halten also in allen Fällen von infiziertem gestautem Harn die Anwendung des Dauerkatheters für das souveräne Mittel, da die Blase in dauernd leerem, soweit als möglich kontrahiertem Zustand ruhiggestellt wird, da eine dauernde Entgiftung des Organismus durch Ableitung der gestauten Entzündungsprodukte angebahnt wird, da ferner die Gefahr der Aszendenz des eitrigen Prozesses wesentlich verringert und bei eingetretener Infektion der oberen Harnwege eine Verbesserung derselben gewährleistet wird und da endlich durch den liegenden Katheter die Möglichkeit gegeben ist, mittels beliebig häufig wiederholter Spülungen bzw. Instillationen der Blase die entzündete Schleimhaut mit kaum nennenswerter Belästigung des Kranken direkt zu beeinflussen. Es empfiehlt sich daher dringend, wenn schon der Katheter in Tätigkeit treten muß, ihn gleich von vornherein als Dauerkatheter anzuwenden.

Bezüglich der Technik des Dauerkatheters möchten wir nur bemerken, daß er, um seine Aufgabe, die Harnblase zu drainieren, gleichsam trocken zu legen, erfüllen zu können, vor allem so befestigt sein muß, daß die Blase auch tatsächlich ständig leer gehalten wird. Wegen der hierzu nötigen genauen Lagebestimmung und -kontrolle empfiehlt es sich, nur Katheter mit der von PFLAUMER angeregten 5 cm-Einteilung zu verwenden. Zum Zwecke eines dauernd guten Funktionierens des Verweilkatheters macht KIRSCHNER, wie PÄSSLER (1936) mitteilte, nach den Mastdarmkrebsoperationen grundsätzlich von der ständigen Absaugung des Blaseninhaltes mittels des Saugapparates von HARTERT Gebrauch. Auch E. SEIFERT (1937) lobt das Gerät von HARTERT. Ist nun von dem Absaugen durch Tiefstellen des Auffanggefäßes oder auch mittels des Tropfsaugers wirklich eine besonders gründliche und sichere Harnableitung zu erwarten? Nach unserer Ansicht ist das Gegenteil der Fall. Wir sind auf Grund unserer Erfahrungen der gleichen Meinung wie PFLAUMER, daß die Saugwirkung unzweckmäßig ist, weil sie die Verstopfung des Katheterauges begünstigt.

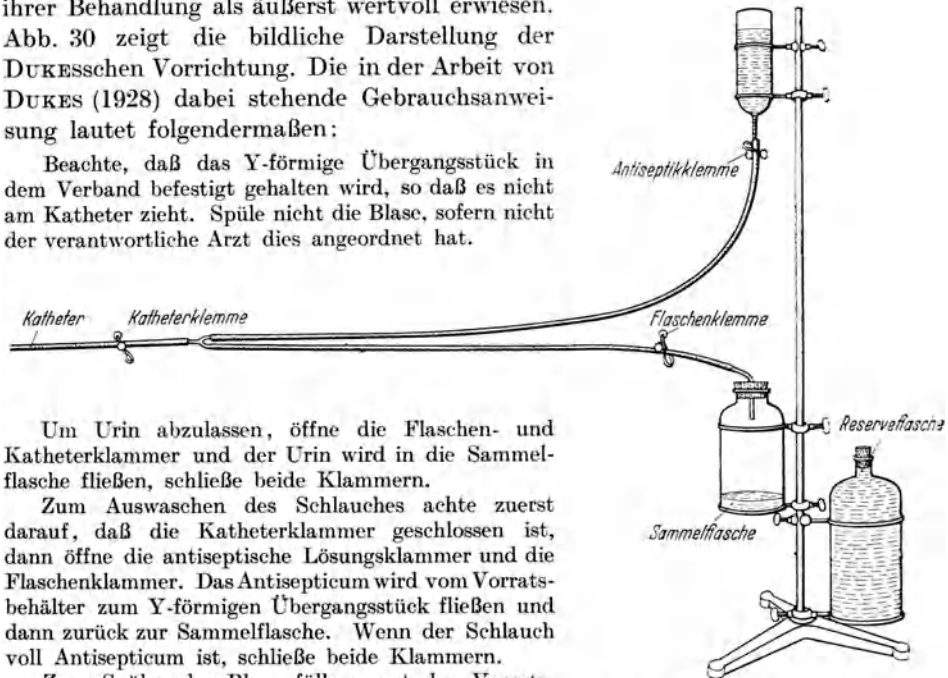
Die vollberechtigte Regel, Cystitiden vorerst immer rein intern zu behandeln, hat leider zu dem verbreiteten, die Kranken schädigenden Irrglauben geführt, daß eine akute Cystitis überhaupt nicht lokal behandelt werden dürfe. Dieser Irrglaube beraubt den Arzt manches Heilerfolges; denn sehr oft schwindet eine wochenlang erfolglos intern behandelte akute Cystitis schon nach wenigen Tagen lokaler Behandlung. Ist die mit Einlegen des Dauerkatheters, das wir ja grundsätzlich spätestens 24 Stunden nach der Operation vornehmen, unerläßlich verbundene *systematische Instillationsbehandlung* der Blase versäumt worden oder ist es trotz dieser Vorsichtsmaßregeln zu einer Cystitis gekommen, so muß natürlich die lokale Blasenbehandlung erst recht energisch durchgeführt bzw. unverzüglich aufgenommen werden.

Die lokalen antiseptischen Maßnahmen müssen bei akuter Cystitis allerdings mit großer Vorsicht ausgeführt werden. Leider wird — wie STOECKEL (1938) mit Recht betont — in den Kliniken dem Wartepersonal vielfach zuviel von solchen Dingen anvertraut. Besonders die BlasenSpülung ist ein Eingriff, der trotz seiner technischen Einfachheit Sachkenntnis und Kritik voraussetzt. Wir stehen auf dem Standpunkt, die BlasenSpülung, gleichviel ob mit Spritze oder Irrigator, immer mit kleinen Mengen vorzunehmen. Wir lassen also nicht die Blase bis zu ihrer vollen Kapazität mit der Spülflüssigkeit vollaufen und sich dann entleeren, sondern spritzen 20—30 ccm ein, lassen wieder ablaufen und wiederholen dies bei infiziertem trüben Harn so lange, bis die Spülflüssigkeit vollkommen klar abfließt. Diese kleinen Spülungen reinigen die Blase viel rascher und reizen mechanisch weniger als die vielfach gebräuchlichen großen Spülungen. Für die Instillation kommen ebenfalls nur Mengen von 20—30 ccm in Betracht, die natürlich mit einer kleinen Spritze in die entleerte Blase eingebracht werden. Am besten kombiniert man bei den infizierten Fällen beide Verfahren: In die durch Spülung vollständig gereinigte und dann gänzlich entleerte Blase wird das Instillationsmittel eingespritzt und dieses möglichst lange in der Blase belassen. Als Spülflüssigkeit verwenden wir 3%ige Borlösung, als Mittel zur Instillation haben sich uns besonders bewährt Lösungen von Targesin (3—5%ige) und Argolaval (5—10%ige). Alle Mittel müssen leicht angewärmt verwendet werden. Die Instillation ist täglich 2mal vorzunehmen.

Häufigere Wiederholungen reizen zu stark; längere Pausen hinwiederum verzögern den Heilerfolg wesentlich, da sich in den langen Pausen zwischen den einzelnen Einspritzungen die Bakterien wieder allzusehr vermehren können.

Nach GABRIEL (1932) hat sich der bereits bei der Besprechung der Pathogenese der postoperativen Cystitis erwähnte Dauerkatheter mit „antiseptischem Verschuß“ nach DUKES nicht nur bei ihrer Prophylaxe, sondern auch bei ihrer Behandlung als äußerst wertvoll erwiesen. Abb. 30 zeigt die bildliche Darstellung der DUKESSCHEN Vorrichtung. Die in der Arbeit von DUKES (1928) dabei stehende Gebrauchsanweisung lautet folgendermaßen:

Beachte, daß das Y-förmige Übergangsstück in dem Verband befestigt gehalten wird, so daß es nicht am Katheter zieht. Spüle nicht die Blase, sofern nicht der verantwortliche Arzt dies angeordnet hat.



Um Urin abzulassen, öffne die Flaschen- und Katheterklammer und der Urin wird in die Sammelflasche fließen, schließe beide Klammern.

Zum Auswaschen des Schlauches achte zuerst darauf, daß die Katheterklammer geschlossen ist, dann öffne die antiseptische Lösungsklammer und die Flaschenklammer. Das Antisepticum wird vom Vorratsbehälter zum Y-förmigen Übergangsstück fließen und dann zurück zur Sammelflasche. Wenn der Schlauch voll Antisepticum ist, schließe beide Klammern.

Zum Spülen der Blase fülle zuerst den Vorratsbehälter für das Antisepticum mit warmer Oxycyanatlösung (1:5000) aus der Reserveflasche. Erhebe dann den Vorratsbehälter einige Zoll über das Bett und beachte den Höhenstand des Antisepticums. Öffne die Klammer der antiseptischen Lösung und die Katheterklammer und lasse die Flüssigkeit in die Blase laufen. Sobald der Patient Unbehagen zu fühlen beginnt, schließe die Klammer für die antiseptische Lösung und öffne die Flaschenklammer und die Flüssigkeit wird aus der Blase in die Sammelflasche laufen. Wasche den Schlauch aus.

Abb. 30. Darstellung der Vorrichtung des „St. Markus - Klinik“-Dauerkatheters. (DUKES 1928.)

DUKES gibt hierzu noch einige Einzelheiten an bezüglich der Sterilisation und des Zusammensetzens des Apparates: Der Katheter wird unmittelbar vor der Operation zwecks Entfernung des Rectums vorbereitet durch Anmachen eines etwa 6 Zoll langen Gummischlauches, der mit einer Metallklammer verschlossen ist. Dieser wird sterilisiert durch einige Minuten langes Kochen, und wird dann in kaltes Quecksilber-Oxycyanat (1:5000) getaucht. Nach Einölen und Säuberung des Meatus wird der Katheter eingeführt und in seiner Lage mit Heftpflaster fixiert, wobei eine in Glycerin getränkte Gaze hülle den Katheter umgibt und die Glans penis von der Befestigung trennt. Wenn die Hülle mit Glycerin feucht gehalten wird während der ganzen Zeitdauer, wo der Katheter in situ ist, wird die Gefahr einer Urethritis oder Balanitis beträchtlich vermindert. Die Blase wird entleert, die Federklammer geschlossen und das Ende des Gummi-

schlauches mit einem in ein Antisepticum getränkten Gazestück umwickelt und in den Bauchverband gesteckt. Der Patient ist nun bereit für den Operationssaal. Mittlerweile wird der Bewässerungsapparat fertig gemacht, indem man ihn mit einem frischen Vorrat einer Oxycyanatlösung (1 : 5000) auffüllt. Wenn der Patient vom Operationssaal zurückkommt, wird der Gummischlauch am Ende des Katheters mit dem Y-förmigen Gummistück gereinigt und am Verband befestigt. Die zwei langen Gummischlauchstücke werden zwischen den Bett-Tüchern herausgeleitet an der Seite des Bettes, wo der Bewässerungsapparat steht.

Bei weiblichen Patienten besteht die einzige Abänderung darin, daß ein selbthaltender Gummikatheter statt eines elastischen Gummikatheters benützt und ein scheibenförmiger Gummischwamm von etwa 2 Zoll im Durchmesser auf den Katheter aufgeschoben, in Glycerin getaucht und fest gegen den äußeren Meatus mittels Binden, die rund um die Oberschenkel und den Bauch verlaufen, gepreßt wird. Der Schwamm, auf den täglich frisches Glycerin gegossen werden muß, hat den Zweck, eine Infektion von der Vagina und der Wunde her zu vermeiden.

Wir verfügen über keine eigenen Erfahrungen über die Wirksamkeit dieses von DUKES sog. St. Markus-Klinik-Dauerkatheters. Wir anerkennen die sorgfältigen Bemühungen von DUKES um die Beseitigung der postoperativen Harninfektion nach der Mastdarmkrebsoperation und halten seinen Apparat für durchaus geeignet, die postoperative Cystitis in gewissem Umfange zu verhüten. Es soll nun keine abfällige Kritik bedeuten, wenn wir jedoch seine Anwendung bei der eingetretenen Cystitis in der von DUKES dargestellten Anwendungsweise als nicht recht empfehlenswert bezeichnen. Gegen diese Methode spricht vor allem der Umstand, daß das für die Heilung der entzündeten Blase so notwendige Prinzip der Ruhigstellung der Blase gänzlich außer acht gelassen wird. Die Blase wird nach DUKES gefüllt bis zum „Unbehagen“ des Patienten und dann läßt man sie wieder leerlaufen. Dieser Vorgang ist also identisch mit einer großen Spülung der Blase. Eine solche Spülung der Blase ist aber bei der entzündeten Blase weder erforderlich noch nützlich, sondern vielmehr schädlich. Die Blase darf nicht durch zuviel Füllung irgendwie gedehnt werden. Es kommt nur darauf an, die Blasenschleimhaut unter die Wirkung des Antisepticums zu setzen und dadurch infektionsunempfänglich zu machen.

Der aus der Dehnung der Blase bei jeder einzelnen Blasenspülung resultierende Nachteil des DUKESSchen Verfahrens wird vermieden und sein in dem antiseptischen Verschuß des Dauerkatheters beruhender Vorteil wird beibehalten durch die *Kombination des Dauerkatheters mit Dauerspülung*. Eine solche Dauerirrigation der Blase läßt sich mit einem Irrigator, einem in den Irrigatorschlauch eingeschalteten Tropfrohr und zwei aneinandergenähten, ganz dünnen Gummischläuchen, die, in die Blase gebracht, als Ein- und Abflußrohr fungieren, ohne sonderliche Mühe herstellen. Am besten bedient man sich jedoch hierzu des von PFLAUMER eigens zu diesem Zwecke angegebenen Katheters, der einen graduierten doppelläufigen Nelatonkatheter mit sehr engem Zulauf- und erheblich weiterem Ablaufrohr darstellt (erhältlich bei P. Walb, Nürnberg); das Zulaufrohr wird an einen Dauertropfirrigator angeschlossen.

Die großen Vorteile dieser Methode sind unverkennbar: Die Blase steht unter dem Einfluß einer ununterbrochenen Spülung mit einer gleichmäßig

kleinen Menge antiseptischer Flüssigkeit bei vollkommener Ruhigstellung. Wir hatten mit dieser Dauerspülung der Blase ausgezeichnete Erfolge auch bei schwerster Entzündung, insbesondere auch bei der so hartnäckigen inkrustierenden Entzündung.

Bei der Überwachung des Dauerspülapparates muß sorgfältig darauf geachtet werden, daß die Irrigationsflüssigkeit auf gleichmäßiger Temperatur gehalten wird, d. h. daß sie vor allem nicht kalt wird.

Die neben der lokalen anticystitischen Behandlung einhergehende *innere Verabreichung von Harnantiseptica*, deren Zweck es ist, das Wachstum der in die Blase eingedrungenen Keime zu hemmen, soll bei der nun folgenden Besprechung der Behandlung der postoperativen Pyelitis erwähnt werden, um Wiederholung zu vermeiden.

Die Behandlung der *Pyelitis* ist harmlos und dabei doch oft recht wirksam, solange nicht instrumentiert wird. Deshalb ist es nach PFLAUMER (1935) nicht nur erlaubt, sondern geboten, zunächst — wenn nicht offensichtlich schwere Eiterung oder Retention vorliegt — rein intern zu behandeln, nötigenfalls unter vorläufigem Verzicht auf eine sichere Diagnose. Da wohl der häufigste Ausgangspunkt der Pyelitis die entzündete Blase ist, genügt nicht selten allein die Behandlung der Blase, um auch die Pyelitis zu bessern bzw. zu heilen. Wenn dabei die pyelitisverdächtigen Symptome schnell vergehen, so mag es ruhig unentschieden bleiben, ob wir wirklich eine Pyelitis oder eine bloße Cystitis erfolgreich behandelt haben. Wir müssen uns nur darüber klar sein, daß eine solche unkontrollierte Pyelitisdiagnose keinen wissenschaftlichen Wert hat und nicht in Statistiken figurieren darf, aus denen wissenschaftliche oder grundlegende praktische Folgerungen gezogen werden!

Schon während der internen bzw. lokalen anticystitischen Behandlung wird die Diagnose möglichst vertieft und insbesondere festzustellen versucht, ob und in welchem Teil der oberen Harnwege Harnstauung besteht. PFLAUMER (1935) erinnert diesbezüglich an die wichtige Rolle der Ausscheidungsurographie, die es ermöglicht, Harnstauung ohne Harnleiterkatheterung nachzuweisen oder auszuschließen. Tritt ein wesentlicher Umschwung im Zustand des Kranken und im Eiter- und Bakteriengehalt des Urins nicht binnen weniger Tage ein, dann muß, selbst wenn noch cystitische Veränderungen bestehen, die Sachlage durch den Ureterkatheter geklärt und bei vorhandener Stauung des Harns in dem Harnleiter oder im Nierenbecken diese behoben werden. Es sei darauf hingewiesen, daß die Ureterkatheterung zunächst nur auf der verdächtigeren Seite vorzunehmen ist.

Die 3 wichtigsten Faktoren der internen, nicht instrumentellen Behandlung sind nach PFLAUMER (1935): 1. die „innere Durchspülung“; 2. die Schwitzkur; 3. die orale und intravenöse Medikation.

Mit der kräftigen *Steigerung der Diuresis* unterstützen wir eine offenbare Abwehrmaßnahme des Organismus, denn nach den Beobachtungen von PFLAUMER (1935) sezerniert die kranke Niere bei akuter wie bei chronischer Pyelitis und Pyelonephritis reichlicheren Urin von erheblich niedrigerem spezifischen Gewicht als die gesunde Niere, wenigstens so lange nicht — wie z. B. bei Pyonephrose — ein erheblicher Teil des Nierenparenchyms zugrunde gegangen ist. Eine schädliche Wirkung auf die Niere — ihre „Überanstrengung“ — ist nicht zu befürchten. Bei der Frage, wie lange die innere Durchspülung fort-

gesetzt bzw. in welchen Pausen sie wiederholt werden soll und darf, ist die Beantwortung in erster Linie von der Bereitwilligkeit bzw. Abneigung des Kranken und vom Zustand des Kreislaufes abhängig.

Von wiederholten energischen *Schwitzprozeduren* ist ebenfalls eine günstige Wirkung auf die Erscheinungen akuter Pyelitis zu erwarten.

Selbstverständlich bedienen wir uns — ebenso wie bei Cystitis — in jedem auf Pyelitis verdächtigen Fall der inneren Verabreichung von *Harnantiseptica*. Sie sind zur Zeit derart zahlreich, daß es schwer fällt, sie nur halbwegs zu überblicken. Die Meinungen über ihre Wirksamkeit sind geteilt. LERCH (1934) hält zur Behandlung der postoperativen Harninfektion nach Mastdarmoperation für sehr wirkungsvoll die intravenöse Anwendung von Cytotropin und 2%iger Trypaflavinlösung. Auch BARNEY-KELLEY (1937) halten für den gleichen Zweck Harnantiseptica für unbedingt angezeigt. QUINBY (1937) mißt der präoperativen Verabreichung von Harnantiseptica sogar prophylaktische Bedeutung bei und empfiehlt besonders Mandelsäure. WARWICK (1928) dagegen hält die Wirksamkeit dieser Medikation für problematisch. DUKES (1928) verneint jeglichen prophylaktischen Wert der Harnantiseptica. LOCKHART-MUMMERY (1932) ist der Ansicht, daß diese Mittel sowohl prophylaktisch als auch therapeutisch ohne Nutzen sind. KICKHAM-BRUCE (1939) wiederum betonen den großen Wert der Medikation mit Mandelsäure und auch Sulfonamidpräparaten, die die vordem bei hartnäckiger Infektion der oberen Harnwege ihrer Fälle durchgeführte Nierenbeckenspülung überflüssig machte.

Es ist bezeichnend, daß von den hier angeführten Urteilen über die Wirksamkeit der Harnantiseptica die bis vor etwa 5 Jahren geäußerten fast durchweg ungünstig lauten. Zweifellos war für den damaligen Stand der medikamentösen Therapie diese Beurteilung ihrer Wirksamkeit zutreffend. Man verfügte zwar über eine große Reihe von Präparaten, aber ihre Anwendung in wahlloser Form endete einmal mit Erfolg, dann wieder mit Mißerfolg. Erst als man in neuerer Zeit daran ging, die Behandlung der Harninfektion zu individualisieren, den in dem Harn vorhandenen Bakterienarten größeres Augenmerk zuzuwenden und chemische Mittel zu suchen, die gegen die verschiedenen Bakterienstämme wirksam sind, änderte sich die Sachlage erfreulicherweise grundlegend. PFLAUMER und KUNSTMANN (1939) schreiben in ihrer sehr lesenswerten Arbeit über die selektive medikamentöse Behandlung der Harninfektionen mit Recht, daß die bis vor relativ kurzer Zeit zur Verfügung stehenden Heilmittel keine auch nur annähernd zielsichere medikamentöse Bekämpfung der Erreger der Harninfektion ermöglichen und erst das Aufkommen der sog. Sulfonamide und der Mandelsäure eine völlige Umwälzung in der Bekämpfung der Harninfektion brachte. Es ist nun allerdings erforderlich, daß zur ersprießlichen Anwendung dieser modernen Präparate der Arzt ihre ganz verschiedenen antibakteriellen Eigenschaften, also ihre spezifischen Indikationen kennt und sich in jedem Einzelfall durch gründliche Untersuchung die nötigen Unterlagen zur selektiven Behandlung verschafft, d. h. die Art der Erreger feststellt. Als guter Wegweiser in der mit den genannten Präparaten unter Berücksichtigung der Natur der Eitererreger durchgeführten modernen Behandlung der Harninfektion kann das folgende, der Arbeit von PFLAUMER und KUNSTMANN entnommene Schema dienen, in dem die Reihenfolge der Medikamente der zu erwartenden Wirksamkeit entspricht:

| | | |
|-------|---|--|
| Gegen | Staphylokokken (auch <i>Mikrococcus candidans</i>) | Albucid Uliron Septazin Prontosil |
| | <i>Streptococcus pyogenes</i> und pleomorphe Str. (Enterokokken) | Prontosil Septazin Albucid Uliron |
| | Kolibacillen und Abarten | Mandelsäurepräparate |
| | <i>Proteus</i> | Versuch mit Mandelsäure oder Prontosil |
| | <i>Pyocyaneus</i> | Prontosil |

Zu dieser Tabelle möchten wir jedoch ergänzend bemerken, daß nach unseren, auf zahlreichen, genau geprüften Fällen sich gründenden und von REINDEL (1939) mitgeteilten Erfahrungen mit Albucid sich seine Wirksamkeit nicht auf Kokken beschränkt, sondern daß dieses Präparat oft auch auf Colibakterien eine ausgezeichnete Wirkung hat. Gegen Kokkeninfektion wäre noch das Neosalvarsan zu erwähnen, das schon seit 1917 als Harndesinfizienz in Gebrauch ist und auch uns in einer Reihe von Fällen hartnäckigster, schwerer Harninfektion hervorragende Erfolge lieferte. Man gibt es am besten in Form von 3 Injektionen von der Dosis 0,3 in 2tägigen Pausen.

Einer kurzen, gesonderten Besprechung bedarf die Behandlung mit Bakterienvaccinen und Bakteriophagen. Über den Wert der Vaccinebehandlung herrscht große Unklarheit. Ob die Wirkung wirklich eine spezifische, durch aktive Immunisierung erreichte oder als Protein-Reizkörpertherapieeffekt aufzufassen ist, ist immer noch fraglich. DUKES (1928) empfiehlt die Vaccinebehandlung als gewissen zusätzlichen Schutz. Es sollen 2 Dosen Vaccine in einem Abstand von 7—10 Tagen gegeben werden. Die erste Dosis enthält 100 Mill. jeweils von *Staphylococcus aureus* und *albus* und *Bact. coli*, die zweite Dosis 200 Mill. jeweils von diesen Bakterien. DUKES hat die Vaccination in einigen Fällen probiert; die Infektion schien einen mildereren Verlauf zu nehmen. An unserer Abteilung wurde die Vaccinetherapie ohne den geringsten Erfolg versucht. STOECKEL (1938), dessen Erfahrungen mit der Vaccination bis etwa zum Jahre 1936 ebenfalls entmutigend waren, verspricht sich Erfolg von der Beachtung folgender grundsätzlicher Vorbedingungen für die Wirksamkeit der Vaccination. Polyvalente käufliche Vaccine ist ein Nonsens. Ein Keim kann niemals die Abwehrstoffe für einen anderen liefern oder mobilisieren, selbst wenn beide nahe verwandt sind und der gleichen Gruppe angehören. Bei einem Kokken- oder Bakterien(Stäbchen)gemisch darf kein Keim für gleichgültig und an der Infektion für unbeteiligt gehalten werden, weil der Untersucher ihm keine Wirkung zutraut; es ist also notwendig, stets eine Eigenvaccine von allen Keimen, die sich in dem betreffenden Sekret finden, zu schaffen und diese Vaccine in der richtigen Weise zu verwenden, nämlich in sehr starker Verdünnung und in genügend großen Intervallen. Zu starke und zu rasch aufeinanderfolgende Vaccination führen zur Verarmung des Körpers an Schutzstoffen und zu seiner

Schwächung. Es gibt bei der Vaccination trotz entgegenstehender Behauptungen eine negative Phase, in der der Körper den Angriff der Vaccination markiert; er braucht Zeit, um sich davon zu erholen und die Abwehr in der dann kommenden Phase zu organisieren.

Auch über die Bakteriophagentherapie läßt sich noch nichts Endgültiges sagen. Nach STOECKEL (1938) ist die Wirkung sowohl eine spezifische als auch eine unspezifische (Proteinkörperreiztherapie). In die Blutbahn oder ins Gewebe gebracht wirkt der Bakteriophag aber auch als Antigen antibakteriophag, also hemmend auf die Auflösung der Bakterien durch das lytische Agens, so daß dadurch eine Immunisierung gegen die Bakteriolyse bewirkt werden kann. In den Berichten über die Bakteriophagentherapie überwiegt die Ablehnung. Auch unsere Versuche waren nicht erfolgreich.

Führt die interne Therapie in Verbindung mit der lokalen anticystitischen Behandlung nicht sehr schnell, d. h. binnen weniger Tage, eine wesentliche Besserung des Allgemeinzustandes und des Urins herbei, so lasse man sich nicht durch die Unzahl der Harnantiseptica usw. zu immer wiederholtem Wechsel der Medikation verleiten, sondern gehe ungesäumt zur instrumentellen Behandlung, zur *Ureterkatheterung* über. Besonders bei Harnstauung im Harnleiter oder Nierenbecken bedeutet die Ureterkatheterung mit oder ohne antiseptische Behandlung der oberen Harnwege eine unerläßliche Maßnahme. Genügt eine einmalige Katheterung nicht, dann legt man, statt täglich wiederholter Sondierung, die bei den operierten Kranken und gar bei Männern auch nicht durchführbar wäre, einen Dauerureterkatheter ein. Besser als der gewöhnliche Seidengespinnst-Ureterkatheter eignet sich dazu der nach Angaben von PFLAUMER hergestellte Gummi-Ureterkatheter (Heynemann, Leipzig). Bei richtiger Pflege kann dieser Dauerureterkatheter nötigenfalls wochenlang liegenbleiben.

Was nun die Nierenbeckenspülung bei Pyelitis anlangt, so warnt PFLAUMER (1935) mit Recht dringend davor, sie etwa der ungefährlichen Blasenspülung bei Cystitis gleichzusetzen. Die Gefahr des pyelorenen Refluxes ist auch bei durchaus kunstgerechter Technik möglich. PFLAUMER hat daher die Nierenbeckenspülung ganz aufgegeben. An ihrer Stelle instilliert er 1—2mal täglich höchstens $1\frac{1}{2}$ ccm antiseptischer Flüssigkeit (5% Targesin, 10% Argolaval). Wer auch von dieser Instillation Abstand nimmt, begeht nach PFLAUMER keine Unterlassungssünde, denn wichtiger als die Antisepsis ist zweifellos die Entlastung des Ureters und Nierenbeckens und die unbehinderte Urinabfuhr. Diese Ausführungen PFLAUMERS können nicht genug betont werden. Bei richtiger eitriger Pyelonephritis ist die Spülung des Nierenbeckens absolut zu verwerfen. Sie kann das einmal erfolgte Übergreifen der Infektion auf die Niere nicht rückgängig machen, wohl aber lokal eine Allgemeininfektion verursachen.

Blieben trotz aller bisher beschriebenen Maßnahmen Fieber, Puls, Appetitlosigkeit, Brechreiz, Nierenzunge unverändert, so ist *schwere eitrige Pyelonephritis* soviel wie sicher und die Niere muß freigelegt werden. Weist die Oberfläche dann kleine Absceßchen auf — meist ist sie mit solchen übersät — dann hat man zwischen der für solche Fälle mehrfach empfohlenen Dekapsulation mit Eröffnung aller sichtbaren Abscesse oder der Exstirpation der Niere zu wählen. Nach PFLAUMER (1935) ist dann die *Exstirpation* das Richtige. Alkalische Reaktion des Urins auf der kranken bei gleichzeitiger saurer Reaktion auf der gesunden Seite wird den Entschluß zur primären Exstirpation erleichtern.

Auf diesen wichtigen indikatorischen Faktor hat PFLAUMER hingewiesen, der die einseitige, nicht umschlagsfähige alkalische Reaktion des Urins der kranken Seite als übles prognostisches Zeichen erkannte. PFLAUMER empfiehlt daher, möglichst schon vor, nötigenfalls aber auch während der Operation die beiderseitige Reaktion des Urins festzustellen (ohne Katheterung der gesunden Seite!).

Die postoperativen Urämien.

„Über die Maßen heimtückisch und gefährlich sind die urämiartigen Störungen. Je mehr wir den Prozentsatz der Patienten, die wir noch ein- oder mehrzeitig radikal operieren wollen, erweitern, desto häufiger werden wir auf solche Fälle stoßen, die in das Gebiet des primären oder sekundären Versagens der Nierentätigkeit gehören“ (GOETZE 1936).

Um die nötigen Grundlagen für das Verständnis dieser zum großen Teil noch ungeklärten und, wie GOETZE schreibt, gerade im Zusammenhang mit dem Rectumcarcinom und seiner postoperativen Behandlungsperiode bei den meisten Chirurgen fast völlig unbekanntem postoperativen Zustände zu schaffen, werden sich die folgenden Ausführungen zunächst mit dem pathologischen Geschehen und insbesondere den für die Abgrenzung der verschiedenen Urämieformen so wichtigen Blutveränderungen der echten oder stillen Urämie zu befassen haben. Wir glauben einem Bedürfnis entgegenzukommen, wenn wir hierbei die elementaren chemisch-physiologischen Grundbegriffe etwas ausführlicher besprechen als es in anderen ähnlichen Abhandlungen der Fall ist. Aus differentialdiagnostischen Gründen streifen wir dann die eklamptische Urämie und die Pseudourämie. Bei der folgenden Darstellung der extrarenalen Azotämien liegt, im Hinblick auf die anschließend zu erörternden nicht renal bedingten postoperativen urämischen Zustände, das Hauptgewicht auf der Erklärung ihres Zustandekommens. Die Besprechung dieser postoperativen Zustände, der hypochlorämischen Urämie und der Scheinurämie, bringt einen bisher in der Literatur fehlenden, zusammenfassenden geschichtlichen Überblick über die bisherigen diesbezüglichen Forschungsergebnisse überhaupt und befaßt sich insbesondere mit dem gegenwärtigen Stand der hierher gehörigen Kenntnisse und Fragestellungen beim Rectumcarcinom. Schließlich ist die Behandlung der postoperativen Urämien darzustellen.

Begriffsbestimmung. Der Begriff Urämie bedeutet wörtlich genommen pathologische Anhäufung von Harnstoff und etwas weiter gefaßt auch von sämtlichem Nichteiweißstickstoff im Blute. Es sei hier gleich bemerkt, daß für die weitere Begriffsfassung die Bezeichnung Azotämie wesentlich exakter ist. Wir bezeichnen aber schlechthin als Urämien auch andere Krankheitsbilder (z. B. eklamptische Urämie, Pseudourämie), deren Erscheinungsformen stark an die einer echten mit charakteristischem Blutbefunde einhergehenden Urämie, besonders des Endstadiums erinnern, bei denen aber eine eigentliche „Urämie“, d. h. Harnstoffvermehrung im Blute nicht vorliegt.

Die echte oder stille Urämie.

An den Anfang der Betrachtung der verschiedenen Urämieformen sei die echte oder stille Urämie mit ihrem typischen Blutbefunde und ihrem Symptomenkomplex gestellt.

Bei der echten Urämie liegt der Retention harnfähiger Stoffe immer eine Schädigung des harnabscheidenden Apparates, eine wirkliche Niereninsuffizienz

zugrunde. Diese Insuffizienz kann dabei durch eine akute oder chronische Nephritis bedingt sein oder sich im Endstadium einer Nephrose, Schrumpf-, Prostatiker- oder Cystenniere eingestellt haben. Es sei hier aber gleich erwähnt, daß es Formen von Urämien gibt, deren Ursache überhaupt nicht renal bedingt ist, oder deren Auftreten nicht mit Sicherheit durch ein Versagen der Nieren erklärt werden kann. Auf diese Krankheitsbilder wird später ausführlicher eingegangen werden.

Bei der echten Urämie ist die wesentliche Ursache des abnormen *Blutbefundes* in einer durch Niereninsuffizienz bedingten selektiven Zurückhaltung harnfähiger organischer und anorganischer Stoffe zu suchen.

Die einzelnen in Betracht kommenden *organischen Stoffe* in ihrer Gesamtheit hier aufzuzählen, würde zu weit führen; es möge genügen, hier nur die Selektivität der insuffizienten Nieren für die Zurückhaltung von stickstoffhaltigen und stickstofffreien Stoffgruppen zu betrachten und zugleich die Folgen zu erörtern, die eine pathologische Anhäufung dieser Substanzen im Blute verursacht.

Chemisch können wir den Stickstoffgehalt der harnfähigen Substanzen nach Entfernung des aus Fibrin, Albumin und Globulin bestehenden Serumeiweißes quantitativ bestimmen. Man bezeichnet den gefundenen Wert als Reststickstoffgehalt des Blutes. Er ist im wesentlichen bedingt durch den Gehalt des Blutes an Harnstoff, Purinbasen und Harnsäure, Aminosäuren und Ammoniak, Kreatin und Kreatinin und dem Stickstoffgehalt einiger in ganz kleinen Mengen vorhandener tierischer Basen (sog. biogenen Aminene wie Histamin, Tyramin, Adrenalin u. dgl.). Bei einsetzender Niereninsuffizienz kommt es, wie schon VOLHARD (1911, 1916, 1922, 1931) behauptet hat, zuerst zu einer selektiven Retention der dem Abbau und exogenen Angebot (im Nucleinstoffwechsel) entstammenden Harnsäure und Purinbasen. Die dadurch bedingte oft ganz geringe Erhöhung des Reststickstoffgehaltes fällt nicht weiter auf, da sie innerhalb der physiologischen Schwankungsbreite liegt. Bei Verdacht auf beginnende Niereninsuffizienz sollte daher zur richtigen Diagnosestellung die Harnsäurebestimmung der Reststickstoffbestimmung vorgezogen werden. Erst bei fortschreitender Insuffizienz der Nieren kommt es zu einer Retention von Harnstoff und anderen stickstoffhaltigen Substanzen, und umgekehrt verschwindet beim Abklingen der Nierenaffektion zunächst die Harnstoff-erhöhung, während die Purinbasen- und Harnsäurevermehrung erst später wieder zur Norm zurückkehrt.

Von großer Bedeutung für die Diagnose und prognostische Beurteilung der Urämie sind die physiologischerweise nur in verschwindend kleinen Mengen ins Blut gelangenden *Darmfäulnisprodukte*. Sie entstehen in der Hauptsache aus cyclischen (d. h. ringförmigen Molekülbau aufweisenden) Aminosäuren wie Tryptophan und Tyrosin und werden als stickstoffhaltige und stickstofffreie Stoffe durch die Darmwand ins Blut aufgenommen. Bekanntlich sind diese Stoffe in freier Form für den Organismus sehr giftig und werden aus diesem Grunde normalerweise in der Leber durch Bindung an Schwefel- bzw. Glucuronsäure entgiftet und rasch wieder ausgeschieden. Das auf diese Weise im Harn normalerweise in ganz geringer Menge auftretende, den qualitativen Proben entgehende Indican, das indoxylschwefelsaures Kalium ist, wird aus Tryptophan gebildet, indem es schon im Darm in Indoxyl übergeht und dieses nach Resorption in der Leber an Schwefelsäure gebunden wird. Auf ähnliche Weise entstehen

aus Phenylalanin und Tyrosin über freie ein- und mehrwertige Phenole nach Bindung an Schwefel- bzw. Glucuronsäure die im Harn auftretenden Äther-Schwefelsäuren und Phenolglucuronsäuren. Eine Vermehrung dieser in der pathologischen Physiologie des Stoffwechsels so bedeutsamen Darmfäulnisprodukte, die bei Versagen der Leberfunktion durch Überbelastung oder irgendwelche andere Schädigung auch in freier, nicht an Schwefelsäure gebundener Form im Blute auftreten können, kann entweder durch vermehrte Bildung im Darne (Obstipation, Ileus) oder durch gestörte Ausscheidung bei Niereninsuffizienz hervorgerufen werden. Der Nachweis der Darmfäulnisprodukte im Serum gelingt verhältnismäßig leicht mit Hilfe der von HAAS-JÖLLES (1915, 1917) angegebenen Indicanreaktion (für Indoxylschwefelsäure) und der von BECHER (1925) ausgearbeiteten Xanthoproteinreaktion (für cyclische Aminosäuren und Phenole).

Bei der durch eine akute Glomerulonephritis bedingten, durch richtige Behandlung meist rasch abklingenden Urämieform fehlt es an einer Vermehrung der Darmfäulnisprodukte im Blute. Diese Substanzen sind aber bei der durch chronische Nephritis bedingten Urämie deutlich erhöht und der Nachweis ihrer Vermehrung wird neben dem wahrscheinlich durch ihre toxische Wirkung herabgesetzten Hämoglobingehalt differentialdiagnostisch zur Unterscheidung der chronischen von der akuten Nephritisform herangezogen. Da diese Darmfäulnisprodukte nur in ganz geringer Menge und außerordentlich langsam vom Darne aus ins Blut gelangen, finden sie sich nur bei einer schon länger bestehenden Niereninsuffizienz in vermehrter Menge vor.

VOLHARD schreibt besonders diesen Darmfäulnisprodukten eine sehr wichtige Rolle für das Zustandekommen der urämischen Intoxikation zu. Nach seiner Anschauung ist daher der Darm unter manchen Verhältnissen die weitaus größte Giftquelle für den Organismus. Auch bei Insuffizienz der Leber kommen vielleicht wegen Störung ihrer abbauenden Funktionen wie Desaminierung und ähnlicher Vorgänge ebenfalls aromatische Aminosäuren vermehrt im Blute vor. BECHER (1925) konnte nachweisen, daß bei Niereninsuffizienz die verstärkte Xanthoproteinreaktion aber in der Hauptsache durch Phenole hervorgerufen wird, die durch Darmfäulnis entstanden sind. Bei länger andauernder urämischer Blutveränderung kommt es zu einer Anhäufung der stärker giftigen ungekoppelten Phenole und Kresole im Blute und BECHER sieht in diesem Umstande einen Hinweis darauf, daß schließlich die Darmfäulnisprodukte durch Paarung mit Schwefel oder Glucuronsäure entgiftende Leberfunktion bei schwerer Niereninsuffizienz versagt. Dieses Versagen muß wohl so erklärt werden, daß einerseits die pathologische Anhäufung der gebundenen Darmfäulnisprodukte im Blute im Sinne des Massenwirkungsgesetzes hemmend auf eine weitere Entgiftung durch Bindung der freien Phenole an Schwefel bzw. Glucuronsäure wirkt und daß andererseits die Anhäufung harnfähiger Substanzen überhaupt schädigend für die Leberfunktion ist. BOUCHARD (1887), BERNARD und LAEDERICH (1908), RIBOT (1909) und TEISIER (1921) machen sogar den Wegfall der entgiftenden Leberfunktion bei Niereninsuffizienz mit der dadurch bedingten Anhäufung der im Darm entstandenen und dann resorbierten ungebundenen Eiweißfäulnisprodukte primär verantwortlich für das Auftreten der Urämie, eine Annahme, die wohl durch die ohne Vermehrung von Phenolen auftretenden akut verlaufenden Urämieformen von selbst widerlegt wird.

Nicht unbeträchtlich sind bei der echten Urämie die Veränderungen im *Mineralhaushalt des Blutes*, deren Entstehung nicht allein durch einfache Retention von seiten der insuffizienten Nieren erklärt werden kann, sondern die zum Teil als kompensatorische Maßnahme des Organismus gegen die durch Anhäufung stickstoffhaltiger organischer Substanzen veränderten Konzentrations- und osmotischen Verhältnisse des Blutes ausgelöst werden. Jedenfalls ist der Mineralgehalt des Blutes mehr extrarenalen Einflüssen unterworfen als der Gehalt an organischen Substanzen.

Bei manchen Formen echter Urämie ist der erhöhte Kochsalzgehalt des Blutes wohl durch ungenügende Ausscheidung durch die Nieren bedingt. Der Grad der Kochsalzretention ist aber niemals für die Beurteilung der Niereninsuffizienz verwertbar, da unter normalen und pathologischen Verhältnissen nicht nur die Nieren, sondern auch die Capillaren und Gewebe bestrebt sind, für die Aufrechterhaltung eines normalen Kochsalzspiegels im Blute zu sorgen. Diese Regelung des Kochsalzgehaltes geschieht nach VOLHARD (1931) durch die sog. *Vorniere*, wobei VOLHARD unter *Vorniere* den peripheren Komplex von Blut- und Lymphcapillaren samt Gewebe versteht. Daß die Verschiebung im Kochsalzstoffwechsel bei Urämie nicht einheitlich ist, beweist der Umstand, daß sich bei manchen Urämien auch eine Erniedrigung der Kochsalzwerte findet und zwar besonders dann, wenn Ödeme vorhanden sind. Diese halten große Mengen von Kochsalz zurück, was bei solchen Zuständen verabreichte perorale Gaben und Infusionen von Kochsalz bewiesen haben. Denn trotz dieser Maßnahmen hat man bei ödematösen Urämikern den Kochsalzgehalt des Blutes nicht erhöhen können und auch nur eine geringe Kochsalzausscheidung beobachtet.

Der gesunde Organismus ist immer imstande im Blute eine *Isohydrie*, d. h. Konstanz der Wasserstoffionenkonzentration, eine *Isoionie*, d. h. gleiche Konzentration von Salzionen und damit den als *Isotonie* bezeichneten gleichbleibenden osmotischen Druck aufrecht zu erhalten.

Die Wasserstoffionenkonzentration oder Wasserstoffzahl, d. h. die in Gramm ausgedrückte Menge der in einem Liter Blut enthaltenen H-Ionen, ist, da das normale Blut ganz schwach alkalische Reaktion hat, außerordentlich klein. Der Neutralpunkt besitzt eine H-Ionenkonzentration von 10^{-7} , im normalen Blute schwankt sie von $10^{-7.28}$ bis $10^{-7.4}$, ist also noch kleiner als bei einer streng neutralen Lösung. Der Kürze halber pflegt man die Wasserstoffzahl einer Lösung durch ihren negativen log. anzugeben und bezeichnet diesen als Wasserstoffexponenten oder kurz p_H . Das p_H des normalen Blutes ist also 7,28—7,4.

Zur Erhaltung der normalen Wasserstoffionenkonzentration verfügt das Blut über verschiedene Puffersysteme, wodurch Verschiebungen nach der sauren oder alkalischen Seite ausgeglichen werden können. Das wichtigste Puffersystem ist das Kohlensäure-Bicarbonatgleichgewicht.

Den Gehalt des Blutes an Alkalibicarbonat bezeichnet man als *Alkalireserve*, die in Kubikzentimeter Bicarbonat-Kohlensäure je 100 ccm Blut, also Vol.-% CO_2 , angegeben wird. Die Alkalireserve reagiert mit im Blute auftretenden Säuren unter Bildung von Kohlensäure, welche durch die Atmung in entsprechender Menge wieder abgegeben wird. Daraufhin stellt sich der alte $CO_2/NaHCO_3$ -Quotient wieder ein und die vorübergehende Verschiebung in der Konzentration der H-Ionen ist wieder ausgeglichen. Die zum Teil individuell

und zum Teil durch diesen Regulationsmechanismus bedingte Schwankungsbreite der Alkalireserve bewegt sich normalerweise zwischen 45 und 60 Vol.-% CO_2 . Eine Verschiebung der H-Ionenkonzentration, besonders nach der sauren Seite, kann so lange ausgeglichen werden, als das Blut über die dazu nötige Menge Alkalireserve verfügt. Der Gehalt an Alkalireserve kann aber dabei unter die Norm sinken. Man bezeichnet diesen pathologischen, für die echte Urämie charakteristischen Zustand im Blute als kompensierte Acidosis. Durch zunehmende Säurebildung schwindet bei der echten Urämie allmählich der ganze Bicarbonatgehalt des Blutes dadurch, daß das an Bicarbonat gebundene Alkali (Alkalireserve) an die sauren Stickstoffschlacken gebunden und dabei Kohlensäure in Freiheit gesetzt wird. Ist die Alkalireserve vollkommen aufgebraucht, so kommt es zur sog. dekompensierten Acidosis, die durch deutliche Zunahme der Wasserstoffionenkonzentration gekennzeichnet ist und die zugleich mit einer starken Störung der normalen Lebensfunktionen einhergeht. Der klinisch kennzeichnendste Ausdruck dieser im Endstadium der Urämien eintretenden dekompensierten Acidosis sind die durch abnorme Reizung des Atemzentrums von seiten des übersäuerten Blutes ausgelösten urämischen Atemstörungen.

Eine große Bedeutung für die Aufrechterhaltung normaler Aciditätsverhältnisse im Blute kommt seinem Gehalt an K- und Ca-Ionen und deren gegenseitigem Verhältnis zu. Es ist bekannt, daß Anstieg der Kaliumionen eine Alkalose, Anstieg der Ca-Ionen dagegen eine Acidosis herbeiführen kann. Es sei in diesem Zusammenhange an die parathyreoprive Tetanie erinnert, die durch Verarmung an Ca-Ionen im Blute und dadurch bedingte Alkalose ausgelöst wird. Intravenöse Calciumverabreichung führt hier immer zum Verschwinden der tetanischen Erscheinungen.

Tatsächlich hat man bei der echten Urämie eine Erhöhung des Kalium- und Erniedrigung des Calciumgehaltes gefunden, eine Abweichung von der Norm, die man wohl nie als direkt durch die vorhandene Niereninsuffizienz verursacht, sondern nur als kompensatorische Verschiebung im Mineralhaushalt Urämischer deuten kann in dem Sinne, daß Erhöhung der stark basischen Kalium- und Erniedrigung der weniger basischen Calciumionen der für den normalen Ablauf der Stoffwechselfunktionen so gefährlichen Acidosis des Blutes entgegenwirken sollen. Denn an sich müßten Erhöhung des K und Erniedrigung des Ca bei sonst normalem Blutbefund eine Alkalose und nicht die bei der echten Urämie wirklich vorhandene Acidose herbeiführen.

Weitere Störungen in der Isoionie und Isotonie des Blutes bei Urämie sind noch zu wenig erforscht, als daß hier über einigermaßen gesicherte Ergebnisse berichtet werden könnte.

Die zum Verdacht einer bestehenden Urämie führenden *Harnveränderungen*, die oft auch schon von differentialdiagnostischer Bedeutung für die Art der vorliegenden pathologisch-anatomischen Nierenveränderung sind, seien hier nur kurz gestreift. So bildet die Albuminurie eines der konstantesten Symptome der Nierenkrankheiten. Sie entsteht durch eine pathologische Durchlässigkeit besonders der Harnkanälchen für die kolloidalgelösten Eiweißkörper des Blutes. Jedoch tritt Albuminurie auch bei Erkrankungen anderer Organe auf, die zu einer Durchblutungsstörung der Nieren führen können. Über die Bedeutung der quantitativen Verhältnisse in der Eiweißausscheidung für Diagnose

und Prognose der Nierenerkrankung sei auf die Spezialwerke verwiesen, des gleichen über die differentialdiagnostische Auswertung des Harnsedimentes.

Die *Funktionsprüfungen der Nieren* seien hier nur soweit erörtert, als sie zur Entscheidung der Frage beitragen können, durch welche renalen Veränderungen oder Funktionsstörungen die vorliegende Urämie bedingt ist. Für die differentialdiagnostische Feststellung, durch welche Erkrankung die Niereninsuffizienz bedingt ist, erscheinen die sog. Farbstoffproben weniger wertvoll. Sie werden gewöhnlich nach intravenöser Verabreichung einer bestimmten Menge eines organischen Farbstoffes in der Weise durchgeführt, daß man das Erscheinen und die zunehmende Farbvertiefung in bezug auf die Zeit nach der Injektion mit Hilfe cystoskopischer Beobachtung der Ureterostien feststellt.

Eine gute und differentialdiagnostisch wichtige Prüfung der Ausscheidungsfunktion bildet die eingangs ausführlich besprochene chemische Untersuchung der Blutzusammensetzung neben den Ergebnissen des Wasser- und Konzentrationsversuches nach VOLHARD (1931). Es sei hier für später bemerkt, daß VOLHARD die Wasserausscheidung größtenteils den Glomeruli, das Konzentrationsvermögen der Nieren aber in der Hauptsache dem Tubuliapparat zuschreibt. Eine Niereninsuffizienz kann mit Sicherheit ausgeschlossen werden, wenn eine leichte und rasche Anpassung der Nierenfunktion zwecks Erhaltung der schon besprochenen Isohydrie, Isoionie und Isotonie des Blutes vorhanden ist. Die gute Nierenfunktion bekundet sich beim Wasserversuch in der Fähigkeit zu rascher und ausgiebiger Wasserausscheidung; beim Konzentrationsversuch in der relativen Unabhängigkeit der Ausscheidung fester Substanzen von der des vorhandenen Wassers oder in einer guten Konzentrationsfähigkeit. Wenn beide Funktionen nur schlecht erhalten sind, kann es sich um eine Niereninsuffizienz handeln, sofern extrarenale Faktoren wie Ödembereitschaft oder Herzinsuffizienz oder irgendwelche andere Stauungserscheinungen in der Peripherie des Kreislaufes ausgeschlossen werden können. Bei gut erhaltener Konzentrations- aber schlechter Wasserausscheidungsfähigkeit ist letztere fast immer extrarenal bedingt; nur im akuten Stadium einer mit Glomerulischädigung einhergehenden diffusen Glomerulonephritis und viel seltener bei maligner Sklerose kann der Wasser- und Konzentrationsversuch das gleiche Ergebnis zeigen wie bei diesen extrarenal bedingten Störungen. Ist die Wasserausscheidung noch befriedigend, aber die Konzentrationsfähigkeit mangelhaft oder schlecht, so kann es sich um eine kompensierte oder relative Niereninsuffizienz handeln, die noch zu keinerlei Erhöhung der Konzentration harnpflichtiger Substanzen im Blut geführt hat — ein Funktionszustand der Nieren, der besonders für subchronische und beginnende chronische Formen von Nephritis charakteristisch ist. Doch zeigt hier der Wasserversuch schon in den meisten Fällen eine Beeinträchtigung der Schnelligkeit der Wasserausscheidung auf, die mengenmäßig noch befriedigend ist. Deckt nun der Wasserversuch neben der mangelhaften Konzentrationsfähigkeit auch eine ungenügende mengenmäßige Wasserausscheidung auf, so ist die absolute Niereninsuffizienz vollkommen erreicht und in den meisten Fällen dürfte es sich dann um das Vorliegen einer in das chronische Stadium übergegangenen Nephritis oder aber auch um das Endstadium anderer mit starker Funktionsstörung einhergehender Nierenkrankungen handeln.

Es sei hier noch bemerkt, daß vor Anstellung eines Wasserversuches immer erst zu erwägen ist, ob seine Durchführung aus irgendwelchen Gründen wie

z. B. starke Herzinsuffizienz oder ausgesprochene Ödembereitschaft, wie sie für das akute Stadium einer Glomerulonephritis charakteristisch ist, kontraindiziert oder ganz verboten ist.

Nachdem bisher ausführlich über die abnorme Blutzusammensetzung ferner kurz über die Harnveränderungen und Funktionsprüfungen der Nieren berichtet worden ist, sei nun der *äußere Verlauf* der echten oder stillen Urämie und, soweit als möglich, die pathologisch-physiologische Entstehungsweise der einzelnen Symptome erörtert. Zunächst sei bemerkt, daß die chronische, sog. kachektische, stille oder echte Urämie, die besonders als Folge chronischer Nierenerkrankungen (subchronische und chronische Nephritis, sekundäre und arteriosklerotische Schrumpfniere) und länger dauernder mechanisch bedingter Verlegungen der harnableitenden Wege (durch Tumoren, Verwachsungen, Harnsteine und Prostatahypertrophie) auftritt, in ihren Anfangsstadien, wie die Bezeichnung schon ausdrückt, schleichend, fast symptomlos verläuft.

Die ersten ernst zu nehmenden Symptome sind der anhaltende oder intermittierend auftretende sog. urämische Kopfschmerz, auffallende Müdigkeit und Gleichgültigkeit der Patienten. Nach einiger Zeit stellen sich dann dyspeptische Erscheinungen in Form von Appetitlosigkeit, Übelkeit, Singultus, Erbrechen und Durchfällen in individuell verschieden starker Ausprägtheit des einen oder anderen Symptoms ein. Auffallend ist der oft auftretende durch Retention harnpflichtiger Basen bedingte Foetor ex ore. Durch herabgesetzten Hämoglobingehalt des Blutes, der in der Hauptsache durch eine zerstörende Wirkung der in das Blut übergehenden Darmfäulnisprodukte auf den Blutfarbstoff entstanden sein dürfte, erscheinen die Kranken meist auffallend blaß, außerdem subikterisch gelblichgrau verfärbt. Bei dieser Verfärbung der Haut dürfte unseres Erachtens wahrscheinlich an geringe Erhöhung des Bilirubins im Blute und vielleicht auch an andere abnorme Abbauprodukte des Blutfarbstoffes zu denken sein. BECHER (1925, 1928) bringt diese abnorme Hautfarbe interessanterweise in Zusammenhang mit der bekanntlich immer auffallenden hellen Harnfarbe bei chronischer Niereninsuffizienz. Beim Gesunden werden nach BECHER die im Serum schon als farblose Chromogene vorhandenen Harnfarbstoffvorstufen in der normal funktionierenden Niere zu den gelben Harnfarbstoffen oxydiert, während die insuffiziente Niere diese Oxydationstätigkeit eingestellt hat und diese Stoffe nur zu einem geringen Teil oder garnicht in gelbe Stoffe umwandeln kann und sie also ungefärbt ausscheidet. Ein Teil wandert in das Gewebe und auch in die Haut. In der äußeren Haut sind diese Chromogene der Einwirkung des Lichtes ausgesetzt und werden dort durch photochemische Oxydation in Farbstoffe umgewandelt, die die eigentümliche graugelbliche Verfärbung des Urämikers hervorrufen. Wegen der durch Anhäufung der Stickstoffschlacken und unter Umständen auch durch Vermehrung von Kochsalz erhöhten Blutkonzentration bestehen abnormer Durst und vollkommene Einstellung der Schweißsekretion, so daß auffallende Trockenheit der Haut und der Zunge als wichtiges Symptom bei der Urämie zu bewerten ist. Hautjucken und Stomatitis uraemica finden sich des öfteren vor, wobei man Ausscheidung von Harnstoff und vielleicht auch von anderen Retentionsprodukten durch die Haut für die Auslösung dieser Erscheinungen anschuldigt. Als toxisches Symptom von seiten des peripheren Gefäßsystems hat man die häufig beobachtete hämorrhagische Diathese, die in Form von Hautunterblutungen und

Epistaxis häufig auftritt, zu deuten versucht. Bei längerem Anhalten der Urämie kann es unter zunehmender Kachexie („Nierensiechtum“) zu fibrinöser Perikarditis und Entzündungen der Pleura und des Peritoneums sowie zu herdförmigen Entzündungserscheinungen im Verdauungstractus kommen. Durch Reizung des zentralen Nervensystems kommt die erhöhte und oft bis zum Klonus gesteigerte Reflexerregbarkeit, ferner die gesteigerte Erregbarkeit der Muskeln beim Beklopfen und das sog. Sehnenhüpfen zustande. Diese Übererregbarkeit dürfte der Übersäuerung des Blutes zuzuschreiben sein, die auch über das Atemzentrum die bekannte urämische Störung der Atmung auslöst, die meist in Form der regelmäßig periodisch abgeschwächt und vertieft auftretenden CHEYNE-STOKESSchen Atmung beobachtet wird. Diese periodischen Schwankungen dürften vielleicht dadurch bedingt sein, daß während der Perioden der abgeschwächten Atmung, in welchen sich die Kohlensäurekonzentration im Blute erhöht, in rhythmischen Abständen eine verstärkte Reizung des Atemzentrums erfolgt. Auch findet sich an Asthma erinnernde Erschwerung der Atmung, die man als Asthma uraemicum bezeichnet hat. Dieses schon lange bekannte Asthma der Urämiker ist wohl nicht immer durch die gleichen Ursachen ausgelöst. Es wird sicher zum Teil durch eingetretene Herzschwäche im Sinne der Dyspnoe Herzkranker verursacht, andernteils ist es auch als Reizerscheinung von seiten retinierter giftiger Stoffwechselprodukte zu deuten.

Weitere, doch seltener vorkommende neurologische Erscheinungen sind: Hemianopsie und Amaurose, hemiplegische und monoplegische Lähmungen, Kontrakturen und Zitterbewegungen. Nicht selten finden sich auch Psychosen in Form von Erregungszuständen, Halluzinationen, maniakalische und depressive Zustände, ausgesprochene Delirien und völlige geistige Verwirrtheit.

Bei der echten Urämie finden sich bekanntlich wie bei den meisten Urämieformen erhöhter Blutdruck, sog. blasser Hochdruck, dagegen selten Ödeme, wobei nach VOLHARD diese pathologischen Veränderungen mit Sicherheit nicht urämisch bedingt sind. Eine Ödembildung des Urämiikers kommt nur kardio-vascular, besonders bei eingetretener Herzinsuffizienz zustande. Der Vollständigkeit halber sei auch an die nicht urämisch, sondern — da sie auch ohne Stickstoffretention vorkommen — angiospastisch bedingten Gefäßveränderungen des Augenhintergrundes erinnert, die bei längerem Anhalten zur Retinitis albuminurica führen können.

Die akute oder eklamptische Urämie.

Da die Symptomatologie der akuten oder eklamptischen „Urämie“, die eigentlich keine Urämie ist und deshalb von VOLHARD auch als akute Form der „falschen Urämie“ bezeichnet worden ist, in diesem Zusammenhange weniger interessiert, sei hier nur einiges erwähnt, was von differentialdiagnostischer Bedeutung erscheint. Dieses Krankheitsbild bricht z. B. plötzlich bei akuter Glomerulonephritis auch ohne Reststickstofferrhöhung aus und nimmt im wesentlichen Formen an, die auch im Endzustand bei der echten Urämie vorkommen können. Gewöhnlich erinnert der Verlauf eines solchen akut urämischen oder besser gesagt eklamptischen Anfalls durch seine tonisch-klonischen Krämpfe stark an einen epileptischen, auch kommen Zustände vor, die man aus Analogiegründen als eklamptische Äquivalente bezeichnet hat. Doch sei bemerkt, daß im Gegensatz zu den im Endstadium der echten Urämie auftretenden Anfällen

die Atmung entweder nichts besonders Charakteristisches aufweist, oder anstatt der typisch urämischen Atmung in seltenen Fällen Anfälle von Dyspnoe oder vollständige Asphyxie beobachtet worden sind. Obwohl, abgesehen von den eben erwähnten Atemstörungen sämtliche eklamptische Erscheinungen auch bei urämischen Blutveränderungen vorkommen können und dann die Bezeichnung „falsche Urämie“ nicht mehr zu Recht besteht, sei nicht unterlassen auf die von VOLHARD mit Sicherheit festgestellte Tatsache hinzuweisen, daß alle eklamptischen Phänomene auch ohne das Vorhandensein einer Niereninsuffizienz in bezug auf die Ausscheidungsfähigkeit stickstoffhaltiger harnpflichtiger Substanzen vorkommen können. Es braucht also z. B. der Harnstoffspiegel im Blut durchaus nicht erhöht zu sein, geschweige denn die der Darmfäulnis entstammenden giftigen aromatischen Substanzen. Damit wird der toxischen Entstehungstheorie der urämischen Anfälle der Boden so gut wie ganz entzogen. Im Gegensatz zur echten Urämie bestehen bei der eklamptischen Form so gut wie immer Ödeme oder mindestens Ödemneigung, während diese größtenteils kardiovaskulär und gewebsbedingten Störungen im Wasserhaushalt viel seltener bei der echten Urämie beobachtet werden. VOLHARD betont im übrigen immer wieder, daß eine Niereninsuffizienz an sich niemals Ödeme hervorruft.

Die Pseudourämie.

Die Symptome der sog. Pseudourämie oder chronischen Form der „falschen Urämie“, eine Bezeichnung, welche mit der im folgenden noch zu besprechenden postoperativen Scheinurämie nicht verwechselt werden darf, gleichen den oben beschriebenen oft vollkommen, haben aber mit einer Niereninsuffizienz mit Sicherheit nie etwas zu tun und sind daher auch sicher nicht urämisch bedingt. Es handelt sich hier besonders um den sog. pseudourämischen Kopfschmerz und in der Hauptsache um die bei der echten Urämie geschilderten neurologischen Symptome bis zur sog. Retinitis angiospastica. Beim Pseudourämiker ist immer der mit Angiospasmen einhergehende blasse Hochdruck vorhanden und die Symptome werden nach VOLHARD im wesentlichen durch Funktionsstörungen des Gehirns ausgelöst, die ihrerseits durch angiospastisch bedingten lokalen und allgemeinen Hirndruck und durch herdförmige und allgemeine Hirnanämie hervorgerufen werden sollen.

Die extrarenalen Azotämien.

Nicht jede Reststickstoffhöhung bedeutet eine Niereninsuffizienz, wie umgekehrt nicht jede Niereninsuffizienz eine Reststickstoffhöhung zu verursachen braucht. Da es sich später bei Betrachtung des Problems der postoperativen Urämien besonders nach Rectumcarcinomoperationen um die Fragestellung handelt, ob diese schwerwiegenden postoperativen Komplikationen renal oder extrarenal bedingt seien, ist es wissenschaftlich, welche Ursachen für extrarenal bedingte urämische Zustände in Frage kommen und welche krankhaften Erscheinungsbilder durch sie hervorgerufen werden. Ohne Beteiligung der Niere können Azotämien auftreten, 1. durch *übermäßiges* endo- oder exogenes *Eiweißangebot* und 2. durch *gestörte Wasserausscheidung*. Durch diese ganz verschiedenen auslösenden Faktoren werden die extrarenal bedingten Urämien in zwei große Gruppen unterteilt.

Die *erste Gruppe* steht in gewisser Beziehung zu PFEIFFERS (1907, 1912, 1914) „Produktionsurämien“, deren nähere Besprechung bei den postoperativen Urämien erfolgen wird. WAGNER (1920) hat eingehende Untersuchungen über das Verhalten des Reststickstoffes bei schweren Infektionskrankheiten ausgeführt und gefunden, daß Azotämien entsprechend dem Grade der toxischen Schädigung und dem Kräfteverfall ohne jegliche Niereninsuffizienz vorkommen. Da er dabei trotz stark eingeschränkter Eiweißzufuhr eine abnorm gesteigerte Harnstoffausscheidung beobachtet hat, führt er die Reststickstofferrhöhung bei Infektionskrankheiten auf toxisch bedingten Zerfall von endogenem Eiweiß zurück.

Allgemein bekannt sind die Azotämien bei den echten Leukämien, die durch den mengenmäßig und zeitlich gesteigerten Zellkernzerfall entstehen und bei der Blutanalyse besonders hohe Werte der Purin- und Harnsäurefraktion ergeben, die dem Nucleotidkomplex der Nucleoproteide entstammen. Die Abbauprodukte des Eiweißanteiles der Nucleoproteide führen aber auch zu einer Erhöhung der Aminosäuren und der Harnstoffwerte im Blut.

Durch Gewebsabbauvorgänge dürften ähnliche Azotämien bei schweren Lebererkrankungen und akuter gelber Leberatrophie zustandekommen. Auch sei erinnert an die Stickstoffvermehrung im Blut bei Carcinom, schwerer Kachexie mit gesteigertem Eiweißabbau, an die vorübergehende Reststickstofferrhöhung nach intensiven Röntgenbestrahlungen und endlich noch an die durch übermäßiges exogenes Eiweißangebot vorübergehende bestehende alimentäre geringgradige Azotämie.

Für die *zweite Gruppe* von extrarenalen Azotämien ist der Grund in der gestörten Wasserausscheidung, d. h. in stark herabgesetzter Harnmenge zu suchen, die eine ganz verschiedene extrarenale Ursache haben kann. So hat man bei oligurischen Herzkranken mit Ödemneigung trotz guter Konzentrationsfähigkeit der Nieren und daher gut konzentriertem Harn wegen mengenmäßig zu geringer Ausscheidung des als Transportmittel für die Stickstoffschlacken dienenden Wassers Azotämien theoretisch zu fordern und auch häufig praktisch beobachtet. Auch ist bei der akuten Glomerulonephritis die Ursache für die Entstehung einer Reststickstofferrhöhung viel weniger in der im akuten Stadium erst ganz geringen oder nicht vorhandenen Tubuliinsuffizienz, sondern in der ödem- und besonders glomerulibedingten Oligurie zu suchen. Der gute und rasche Erfolg und die Eklampsie verhütende Wirkung der Hunger- und Durstkur nach VOLHARD (1931) bei der Behandlung der akuten Glomerulonephritis liegt vielleicht deshalb in einer durch mäßigste Beanspruchung bedingten Schonung der erkrankten Glomeruli. Eine vorübergehende Reststickstofferrhöhung kann dabei ruhig in Kauf genommen werden, in der Hoffnung, daß die Glomeruli so rascher wieder funktionstüchtig werden als bei der Infusionsbehandlung, die infolge der Kreislaufbelastung eklampthische Zustände eher auslöst als hintanhält.

Schwere infektiöse Erkrankungen von seiten des Verdauungstractus, die durch länger andauernde Durchfälle zu großen Wasserverlusten führen (Cholera, Typhus, Ruhr) können ebenfalls oligurisch bedingte Azotämien hervorrufen.

In gleicher Weise wie extreme Wasserverarmung kann extreme Kochsalzverarmung des Organismus zu hochgradigen Azotämien führen. Auf diese sog. hypochlorämischen Urämien wird später noch ausführlich eingegangen werden.

NONNENBRUCH (1934) gibt unter dem Titel: Urämie bei Nichtnierenkranken (was aber in Wirklichkeit besagen soll, daß es sich um nicht anatomisch, jedoch funktionell Nierenkranke handelt), eine interessante Einteilung der Urämien in Beziehung auf die Menge des Harnstoffanteiles am Reststickstoff. Als einzige Ursache für Azotämien ohne jegliche Funktionsstörung der Nieren führt er die schon im Vorstehenden erwähnte Oligurie, wie sie bei Herzkranken vorkommt, an. Bei den anderen Ursachen handelt es sich aber immer um Momente, die zwar keine morphologisch nachweisbare Nierenveränderung, jedoch eine deutliche Funktionsstörung hervorrufen. Zum besseren Verständnis der späteren Besprechung der Ursachen für postoperative Urämien sei die von NONNENBRUCH gebrachte Einteilung der extrarenal bedingten Azotämien nach chemischen Gesichtspunkten hier vorweggenommen. Die Einteilung richtet sich nach dem Verhältnis der jeweils vorhandenen Harnstoffmenge zur Menge des sog. Residualstickstoffes. Unter Residualstickstoff versteht man dabei den um den Harnstoffstickstoff verminderten Reststickstoff. NONNENBRUCH teilt ein in: 1. Azotämien mit hohem Harnstoff und normalem Residualstickstoff, 2. Azotämien mit hohem Harnstoff und erhöhtem Residualstickstoff, 3. Azotämien mit normalem oder erniedrigtem Harnstoff und hohem Residualstickstoff.

Bei den Fällen 1 und 2 soll nach NONNENBRUCH immer Niereninsuffizienz vorhanden sein, doch ist unseres Erachtens diese Annahme nicht immer stichhaltig, denn es gibt wohl Azotämien mit Harnstoffhöhung bei oligurischen Herzkranken ohne jegliche Niereninsuffizienz und ebenso können die bei Infektionskrankheiten, kachektischen Zuständen usw. durch Eiweißüberangebot auftretenden Azotämien eine Harnstoffhöhung ohne Funktionsstörung der Nieren aufweisen. Störungen vom Typ 3 kommen nach NONNENBRUCH (1935) nur bei Lebererkrankungen vor und werden von ihm in einer durch Leberschädigung bedingten starken Störung des Eiweißstoffwechsels gesucht. Diese Annahme möchten wir durch folgende Betrachtung näher erklären. Es kann sich einestils um einen gehemmten Eiweißaufbau aus den der Verdauung entstammenden Aminosäuren handeln. Dies ist aber weniger wahrscheinlich oder diese Vorgänge stehen hier wenigstens quantitativ im Hintergrund, weil erstens der Schwerkranke wenig Nahrung zu sich nimmt und zweitens höchstwahrscheinlich die Eiweißsynthese nicht allein in der Leber betätigt wird. Anderenteils kann es sich aber um einen durch die Schwere der Erkrankung gesteigerten Eiweißzerfall im ganzen Organismus handeln und in der Leber nur um eine Störung der Harnstoffsynthese aus den anfallenden Eiweißabbauprodukten (Aminosäuren, Ammoniak, Amine usw.), so daß wohl verständlich wird, daß bei Lebererkrankungen Azotämien mit niedrigem Harnstoff- und erhöhtem Residualstickstoffgehalt vorkommen können. NONNENBRUCH erinnert hier an Fälle, bei denen wegen starker Harnstoffniedrigung der Reststickstoff normale Werte aufweisen kann und ohne zusätzliche Harnstoffbestimmung eine Erhöhung des Residualstickstoffes garnicht erkannt würde. Wenn sich theoretisch die Verhältnisse noch einigermaßen differenziert darstellen lassen, und wohl denkbar ist, daß solche Zustände auch ohne Niereninsuffizienz eintreten können, so wird praktisch meist doch auch in Fällen von Leberschädigung eine teils toxisch, teils kreislaufbedingte Insuffizienz des harnabscheidenden Apparates hinzukommen, die das Studium des dann vorliegenden pathologisch-physiologischen Geschehens außerordentlich erschwert. Auch BECHER (VOLHARD 1931)

hat in einem Fall von akuter Leberatrophy stark erhöhte Residualstickstoff- und niedrige Harnstoffwerte mitgeteilt. Die Niereninsuffizienz der Fälle 1 und 2 mit hohem Harnstoff kann nach NONNENBRUCH reflektorisch von den Harnwegen aus entstehen und zwar sollen gerade einseitige Steinleiden reflektorisch manchmal gerne zu Oligurie mit erhaltener Konzentrationsfähigkeit oder zu durch Polyurie nicht kompensierten Konzentrationsschäden für stickstoffhaltige Substanzen führen. In beiden Fällen entsteht Azotämie. Bei Kranken mit entzündlichen Vorgängen in Blase und Nierenbecken soll Neigung zu durch Polyurie nicht vollkommen kompensierten Hyposthenurien Azotämie hervorrufen. Diese Neigung steht besonders bei Prostatikern im Vordergrund und so ist die Vorsicht bei Entleerung der durch Harnsperrüberdehnung vergrößerten Blase (am besten durch „Tropf“-Dauerkatheter) wegen Gefahr reflektorischer Niereninsuffizienz oder gar Anurie sehr wohl am Platze. NONNENBRUCH bringt neben diesen von seiten des peripheren Nervensystems bedingten Nierenfunktionsstörungen noch den Einfluß des Zentralnervensystems auf die rein anatomisch vollkommen intakte Niere. So können durch irgendwelche Veränderungen in der Gegend der vegetativen, die Wasser- und Kochsalzausscheidung regulierenden Zentren Urämien entstehen. Der Grund für die abnorme Reizung oder Unterfunktion der Zentren selbst kann in Hirntumor, subarachnoidealen Blutungen und hypertensiv-angiospastischen Zuständen zu suchen sein. MORAWITZ nahm eine direkte cerebrale Regulierung speziell der Stickstoffausscheidung an, was jedoch keineswegs als erwiesen gelten kann. Auf die von NONNENBRUCH erwähnten Azotämien bei chirurgischen Erkrankungen und als Folge größerer Operationen (Scheinurämien) wird später gesondert eingegangen werden.

Hypochlorämische Urämie.

Da Kochsalzmangel im Blut sehr oft mit Azotämie einhergeht, hat sich für dadurch entstehende urämische Zustände der Begriff hypochlorämische Urämie seit mehreren Jahren in der Literatur eingebürgert, obwohl heute noch durchaus nicht sicher steht, in welchem ursächlichen Zusammenhang Azotämie und Hypochlorämie zueinander stehen. Jedenfalls ist es eine therapeutische Tatsache, daß Zufuhr von Kochsalzlösungen in solchen Fällen eine prompte Senkung des erhöhten Reststickstoffes zur Folge hat.

Die ersten Beobachtungen über die Beeinflussung des Reststickstoffes durch Kochsalzverarmung des Organismus wurden 1918 von WHIPPLE und VAN SLYKE veröffentlicht. Sie beobachteten durch hohe Darmverlegung bei Hunden infolge starken Erbrechens Abfall der Gewebschloride, der Plasmachloride auf die Hälfte der Norm, dann Verschwinden des Chlorions im Urin, Wasserverlust des Plasmas und Alkalose mit beträchtlicher Azotämie des Blutes. BROWN beschreibt 1923 hypochlorämisch-azotämische Zustände unter dem Titel „Toxic nephritis in pyloric and duodenal obstruction. Renal insufficiency complicating gastric tetany.“ Hier handelt es sich ebenfalls um hypochlorämisch-urämische Krankheitsbilder, die sich nur durch das Vorhandensein einer Blutalkalose mit hoher Alkalireserve von der echten mit Acidosis einhergehenden Urämie unterscheiden. BLUM machte erstmals 1928 durch seine Arbeiten über „azotémie par manque de sel“ auf hypochlorämische Urämien aufmerksam. BLUM und GRABAR (1928) fanden außerdem bei schweren Diabetikern mit ausgesprochener Ketoacidosis trotz Insulinverabreichung das Auftreten einer starken Azotämie

bis zu 480 mg-% Rest-N, wenn der Nahrung des Kranken das Salz entzogen war; Gaben von Kochsalz lösten einen prompten Rest-N-Abfall aus. In der deutschen Literatur findet sich der erste Beitrag zum Problem der hypochlorämischen Urämie 1931 von MEYER unter dem Titel „Intoxikation mit Eiweißzerfall (Scheinurämie) infolge Erbrechens“ veröffentlicht. Es sei hier gleich zur Vermeidung von Verwechslungen bemerkt, daß die Bezeichnung „Scheinurämie“ heute nicht mehr für hypochlorämische Urämien angewandt wird, da der Forschung in den letzten Jahren eine deutliche Differenzierung zwischen hypochlorämischer Urämie und der eigentlichen postoperativen sog. Scheinurämie gelungen ist. PUHL unterscheidet seit 1936 auf Grund eingehender Untersuchungen streng zwischen hypochlorämischen Urämien und Scheinurämien bei chirurgischen Erkrankungen, wobei die letzte Bezeichnung nicht ganz zutreffend gewählt ist, da es sich auch bei der Scheinurämie um eine Urämie im Sinne des Wortes mit Harnstoffhöhung, allerdings ohne morphologisch erkennbare Nierenveränderung handelt. MEYER (1931, 1932) geht vielleicht etwas weit, wenn er von vornherein von Intoxikation mit Eiweißzerfall spricht, die durch Kochsalzverlust infolge Erbrechens entstanden sein soll, da noch nicht zur Zeit einmal die wahren Ursachen der Rest-N-Erhöhung bei Hypochlorämie sicher bekannt sind, geschweige denn dies vor 7 Jahren der Fall war. Die von MEYER gegebene treffende Beschreibung des Allgemeinzustandes erinnert stark an echte Urämie: 1—2 Tage nach Beginn des Erbrechens treten physischer und psychischer Verfall ein, Kopfschmerz, Erbrechen mit Singultus, Durst, trockene Haut, aber kein Ödeme. Die Ausatemungsluft hat den typisch urinösen Geruch, der Blutdruck ist meist abgesunken, nie erhöht, der Augenhintergrund zeigt keine Besonderheit. Die Ausscheidungsstörungen bestehen in Zuständen von vollständiger Anurie bis zur Polyurie, doch herrscht Oligurie vor. Später treten Verwirrtheit und eventuell Amaurose hinzu, der Tod erfolgt meist in tiefem Coma. Im Urin finden sich nur noch Spuren von Chloriden, im übrigen der für die echte Urämie charakteristische Befund. Bei der chemischen Blutuntersuchung fallen erniedrigter Gehalt an Kochsalz und hoher Rest-N ohne irgendwelche gegenseitige quantitative Beziehungen, erhöhtes Xanthoprotein und positive Indicanreaktion auf. In bezug auf die Alkalireserve findet MEYER noch keinen einheitlichen Befund. NONNENBRUCH kommt 1934 gelegentlich eines Vortrages über Azotämien ebenfalls auf das schwierige Problem der hypochlorämischen Urämie zu sprechen. Neu und für unsere Zwecke hier wesentlich ist das Ergebnis NONNENBRUCHS, daß es sich bei der hypochlorämischen Urämie um „Ureaämien“ mit erhöhtem Harnstoff und normalem oder ebenfalls erhöhtem Residual-N handelt. Allerdings findet sich in der „Hypochlorémie et accidents postopératoires“ betitelten Monographie von CHABANIER und LOBO-ONELL (1934) schon das Ergebnis, daß Hypochlorämien zu Azotämien mit erhöhtem Harnstoff und erhöhtem Residual-N führen. SCHREUDER und BÄR bringen 1935 einen Beitrag zum Stickstoff- und Chloridstoffwechsel nach Operationen. Für die hier gegebene Problemstellung sind ihre Untersuchungsergebnisse weniger von Bedeutung, weil kein einziger Fall von wirklicher hypochlorämischer oder postoperativer Urämie zur Untersuchung kam, denn sämtliche festgestellte postoperative Stickstoffhöhungen und Kochsalzsenkungen liegen innerhalb der physiologischen Grenzen. Als Hauptergebnis ist die von ihnen festgestellte Tatsache zu werten, daß kurz nach der Operation erfolgte

intravenöse Verabreichung von 500 ccm einer 4%igen Kochsalzlösung nur ganz geringe oder keine Reststickstofferrhöhung entstehen läßt. Außerdem sollen die Kochsalzgaben günstigen Einfluß auf das Erbrechen nach der Narkose und die Diurese gezeigt haben. FRANKE und LITZNER (1935) bringen fast gleichzeitig einen Beitrag zur Frage der hypochlorämischen Urämie Operierter. Die theoretisch unzulängliche Auswertung ihrer Ergebnisse, die weder ins Gewicht fallende postoperative Verschiebungen des Kochsalz- noch des Harnstoffgehaltes im Blut aufweisen, läßt eine von ihnen in der Hauptsache angeschuldigte Leberstörung als Ursache für hypochlorämische Urämien als durchaus unbegründet erscheinen. Wohl die eingehendste Schilderung hypochlorämischer-urämischer Zustände bringt PUHL (1935, 1936), der sich durch viele Untersuchungen bemühte, dem äußerst schwierigen Problem näherzukommen. Er hebt 1935 hervor, daß die mit Hypochlorämie einhergehenden postoperativen Azotämien typisch mit Alkalose und dadurch bedingten tetanischen Erscheinungen und eventuell Coma einhergehen, außerdem Senkung des Kalium- und Anstieg des Calciumblutspiegels als kompensatorische Reaktionen des Organismus gegen die Krampfgefahr auftreten. Hier übernimmt also gewissermaßen der Organismus selbst die von uns zur Behebung der Anfälle bei parathyreopriver Tetanie geübte Calciumtherapie. 1936 empfiehlt PUHL die durch genaue Blutuntersuchung begründete Einteilung in die mit Alkalose und Tetanie oder Coma einhergehenden hypochlorämischen Urämien und in die eigentlichen mit Acidosis verlaufenden, der echten Urämie ähnlicheren Scheinurämien bei chirurgischen Erkrankungen. Wichtig erscheint der Umstand, daß die von ihm beobachteten Fälle von hypochlorämischer Urämie, die durch Magentetanie bei Pylorusstenose ausgelöst waren, merkwürdigerweise trotz Kochsalzsenkung im Blut nicht mit der sonst gewohnten Erhöhung, sondern mit einer Erniedrigung der Alkalireserve und ohne tetanische Erscheinungen einhergehen. Er erklärt diesen auffallenden Befund mit Hilfe des abnormen Hunger-Durstzustandes dieser Kranken. Leider fehlen Bestimmungen über den Ketosäuregehalt des Blutes, der vielleicht über die hier vorliegende Überlagerung der Alkalose durch eine Hungerketoacidose hätte Aufschluß geben können. NELL bringt 1937 in einer Arbeit „Über die hypochlorämische Urämie nach Operationen an den Gallenwegen“ nichts wesentlich Neues, nur die wenig begründete Vermutung, daß am Zustandekommen der hypochlorämischen Urämie auch die Nebennieren beteiligt seien.

Über den Mechanismus der *Entstehung* der Hypochlorämie wie über einen ursächlichen Zusammenhang mit der Azotämie gehen die Anschauungen der verschiedenen Forscher weit auseinander, und es ist außerordentlich schwierig hier zu einer einigermaßen befriedigenden theoretischen Erklärung zu kommen. BLUM (1928, 1929, 1931) vertritt die Anschauung, daß die Retention von Harnstoff ein osmotisches Äquivalent für das fehlende Kochsalz zwecks Aufrechterhaltung der Isoionie und Isotonie im Blut schaffe. Diese Anschauung ist mit Sicherheit unzutreffend, denn bei der Eigenschaft sämtlicher tierischer Membranen, für Harnstoff völlig permeabel zu sein, kann Harnstoff im Organismus niemals für eine Änderung osmotischer Verhältnisse eine Rolle spielen. VOLHARD (1931) schreibt starker Kochsalzverarmung die gleiche Wirkung zu wie extremer Wasserverarmung, indem in beiden Fällen den Nieren das „obligatorische“ Wasser vorenthalten wird, das sie trotz erhaltener guter Konzentrationsfähigkeit zur Ausscheidung der anfallenden Stickstoffschlacken brauchen.

VOLHARD erklärt also hier die Entstehung der Azotämie in der Hauptsache durch Oligurie. Doch schreibt er auch extremer Salzentziehung einen gesteigerten Eiweißzerfall des betroffenen Gewebes durch dysosmotische Störung zu. Er bezeichnet weiter diesen Zustand des Gewebes als „dysosmotische Vergiftung“. MEYER (1931, 1932) ist ebenfalls der Ansicht, daß Mangel an Wasser und Salz zur Zerstörung von Gewebe führe, auch nimmt er eine, allerdings auf Grund seiner Ergebnisse wenig belegte Beteiligung der Leber an. VEIL (1918) und CHABANIER und LOBO-ONELL (1934) erklären die Hypochlorämie nicht als Ursache, sondern als Folge der Azotämie besonders nach Operationen mit einer Kochsalzabwanderung in das geschädigte Gewebe, indem dort die Salzanreicherung hemmend auf den toxischen Gewebszerfall wirken soll. Für die Theorie der Abwanderung des Kochsalzes ins Gewebe spricht auch die Tatsache, daß NONNENBRUCH (1934, 1935) im Erbrochenen von mehreren Magentetaniekranken mit erniedrigten Blutkochsalzwerten kein Chlorid und FRANKE und LITZNER (1935) in wiederholten Untersuchungen des Erbrochenen ihrer Hypochlorämiker nur Spuren von Chlorid nachweisen konnten. Es spricht jedoch gegen die Theorie der Abwanderung des Kochsalzes in die Gewebe die Tatsache des Fehlens von Ödemen oder Ödemneigung der Hypochlorämiker. CHABANIER und LOBO-ONELL (1934) berichten, daß zwischen Hypochlorämie und Azotämie nicht unbedingt ein Zusammenhang bestehen brauche, da Harnstoffretention und Hypochlorämie, wenn auch nur selten, so doch für sich allein auftreten können. Allerdings seien sie bei schweren postoperativen Zuständen fast immer gepaart, was aber auch nicht zur Annahme eines absoluten kausalen Zusammenhanges zwingt. PUHL (1935) gibt an, daß Erbrechen, Durchfälle und stärkere entzündliche Exsudationen den Chlorverlust wohl verständlich machen, daß aber dort, wo diese Erscheinungen fehlen, eine Verschiebung des Chlors vielleicht in die roten Blutkörperchen und das Gewebe angenommen werden muß. Daß eine Verschiebung des Chlors in die roten Blutkörperchen sicherlich nicht in Frage kommt, beweisen die Untersuchungen von ROBINEAU und LÉVY (1933). Sie konnten zeigen, daß sich nach Operationen sehr oft gleichzeitig mit der Verminderung des Plasmachlorids eine Senkung des Chlorgehaltes der roten Blutkörperchen einstellt und daß sogar häufig postoperativ nur ein Abfall des Chlors der Erythrocyten ohne erniedrigte Plasmachloridwerte vorgefunden wurde. Diese Autoren machten auch die für die Beurteilung des ursächlichen Zusammenhanges zwischen Azotämie und Hypochlorämie wichtige Feststellung, daß in zahlreichen von ihnen untersuchten Fällen sich die Hypochlorämie nach der Azotämie einstellte, wobei das Zeitintervall oft 3—4 Tage betrug. Diese Untersuchungsergebnisse von ROBINEAU und LÉVY stimmen gut überein mit den oben referierten Anschauungen und Ergebnissen von VEIL, CHABANIER und LOBO-ONELL, NONNENBRUCH und FRANKE und LITZNER.

Es ist außerordentlich schwierig bei der Verschiedenheit der Anschauung über die Pathogenese der hypochlorämischen Urämie zu dem Problem Stellung zu nehmen. Daß es sich zunächst bei der Entstehung der hypochlorämischen Urämie um verschiedene Mechanismen handeln muß, steht außer Zweifel. Teils dürfte es sich bei abnorm starkem Erbrechen doch um absolute Salzsäureverluste des Organismus handeln und die Urämie dann im Sinne VOLHARDS, zum Teil durch dysosmotisch bedingten Gewebszerfall entstehen und durch anhydrämisch bedingte Oligurie noch verschlimmert werden. Doch läßt sich nicht abstreiten,

daß die Hypochlorämie in anderen Fällen sekundär im Sinne anderer Forscher (NONNENBRUCH, CHABANIER und LOBO-ONELL, PUHL, ROBINEAU und LÉVY) vielleicht durch Abwanderung des Kochsalzes in geschädigtes Gewebe (z. B. ausgedehnte Wundflächen, schlecht durchblutete Gewebsbezirke) erfolgt, also nicht eine absolute Kochsalzverarmung des Organismus vorliegt. In solchen Fällen dürfte die primär schon durch Gewebsweißabbauprodukte entstandene Azotämie ebenfalls noch durch die als Folge des durch die Kochsalzabwanderung bedingten Ionenverlustes des Blutes zwangsläufig auftretende Anhydrämie und Oligurie wieder eine quantitative Steigerung erfahren. So hat man es in beiden Fällen mit einem Circulus vitiosus zu tun, der den schweren und vor allem bei fehlender Behandlung oft so rasch zum Tode führenden Verlauf der hypochlorämisch-urämischen Krankheitsbilder einigermaßen verstehen läßt.

Die Scheinurämie.

Die ersten Beobachtungen über postoperative Erhöhung stickstoffhaltiger Substanzen im Blut stammen von BÜRGER und GRAUHAN (1922, 1923, 1924) und befassen sich mit postoperativem Eiweißzerfall, Azoturie und Azotämie. Sie suchen die Gründe für den „Wundchock“ in abnormem Eiweißzerfall infolge der durch die Wunde gesetzten lokalen Gewebs- und Gefäßschädigung. Durch ausführliche Stickstoffbilanzbestimmungen finden sie nach Operationen eine stark überschießende Stickstoffausscheidung; erbringen damit aber nur den Beweis, daß postoperativ im Organismus abnorm starker Eiweißzerfall stattfindet, ohne diesen näher lokalisieren zu können. BÜRGER und GRAUHAN werden aber schon durch die oft auffallend starke Azoturie aufmerksam gemacht, daß so große Mengen von Stickstoffabbauprodukten nicht allein durch traumatische Schädigung und eventuell Entzündung im Wundbereiche entstehen können. Unter den untersuchten Fällen findet sich auch ein Fall nach Rectumcarcinomoperation, die ebenfalls eine starke Azoturie zur Folge hatte. Eine weitere Untersuchungsreihe von 8 Fällen befaßt sich mit der quantitativen Bestimmung des Rest-N-Spiegels bei Nierengesunden nach der Operation. Die Autoren finden einen vorübergehenden Höchstanstieg bis zu 90 mg-% ohne das Auftreten der von uns als postoperative Scheinurämie bezeichneten Komplikation, was dafür spricht, daß nicht jede postoperative Reststickstofferrhöhung eine Scheinurämie auslöst, sondern noch andere auslösende Faktoren hinzukommen müssen. BÜRGER und GRAUHAN geben am Schluß ihrer Ausführungen schon das Urteil ab, daß mancher überraschend schnell nach der Operation eintretende Todesfall, für den weder direkte postoperative noch Narkoseschädigung als Ursache angeschuldigt werden kann, durch die nachgewiesene Mobilisation von Eiweißprodukten seine Erklärung findet.

VOLHARD (1931) schreibt: „Es kommt vor, daß Kranke in den ersten Tagen nach einer Operation unter zunehmender Oligurie oder gar Anurie einer Urämie erliegen. Dieses fatale Ereignis kommt, wenn auch sehr selten vor in Fällen, in denen die Nieren vor der Operation keine Zeichen einer Erkrankung oder Leistungsverminderung geboten haben, und nach Operationen, die den Harntrakt überhaupt nicht berühren.“

BOEMINGHAUS (1929) beschreibt einen Fall von postoperativer Urämie und Anurie nach Pyelolithotomie, der deshalb von besonderem Interesse erscheint, weil er eine Entstehungsmöglichkeit dieser postoperativen Komplikation durch

Versagen der nervösen Steuerung der renalen Ausscheidung näher ins Auge faßt. BOEMINGHAUS erblickt die Hauptursache der Anurie in einem Gefäßkrampf der Nieren, der über den N. splanchnicus und das Ganglion coeliacum ausgelöst wurde. Ein weiteres Eingehen auf die neurologisch interessanten Ausführungen von BOEMINGHAUS würde in diesem Rahmen zu weit führen.

NONNENBRUCH (1934) weist in der schon erwähnten Arbeit über Urämien bei Nichtnierenkranken mit folgenden Worten auf die postoperativen Scheinurämien hin: „Es gibt aber auch noch andere Zustände von hochgradiger Azotämie, die hier vorwiegend auf Harnstoffvermehrung beruhen, während der Residualstickstoff nach unseren bisherigen Erfahrungen meist nur wenig erhöht ist, und die wir zunächst als besondere Gruppe hinstellen wollen. Es sind dies die Azotämien nach Operationen.“ Fälle und Betrachtungen über die Pathogenese der hier zur Diskussion stehenden postoperativen Krankheitsbilder finden sich leider nicht.

PUHL (1935) hebt die große Bedeutung der postoperativen Scheinurämie für den Chirurgen hervor. Nach seinen Untersuchungen spielen für die Entstehung der in Rede stehenden Krankheitsbilder die Hauptrolle Exsikkose, Acidose und Azotämie, die höchstwahrscheinlich die Hemmung der vorher intakten Nierenfunktion sekundär auslösen. Zum Unterschied von echten Urämien seien bei der Scheinurämie die Reststickstoffwerte vielfach niedriger und die wenigstens anfangs vorhandenen Urinveränderungen leichter Art. Erstmals erscheint hier die differentialdiagnostisch wichtige Feststellung, daß für postoperative Scheinurämien Acidose charakteristisch ist, im Gegensatz zu den mit Alkalose einhergehenden hypochlorämischen Urämien. Wichtig ist weiterhin die Feststellung, daß meistens Sinken der Chloride im Blute, sowie das zur Kompensation der Acidosis auftretende Ansteigen des Kaliumions und Absinken des Calciumions, außerdem Anstieg des anorganischen Phosphations nachgewiesen werden konnte. Außerdem ist als konstantes Symptom Wasserverarmung des Blutes, sog. Anhydrämie, charakteristisch, die unseres Erachtens sehr wesentlich für das Verständnis des Zustandekommens der postoperativen Scheinurämie ist. Denn die Anhydrämie ist sicherlich zum größten Teil für die auftretende Oligurie verantwortlich zu machen. PUHL betont ausdrücklich, daß, wie auch in unserer Klinik längst als typisch für die Entstehung der postoperativen Scheinurämie erkannt wurde, eine ausgesprochene Erkrankung der Nieren nie nachgewiesen werden konnte. Wichtig für die Pathogenese postoperativer Scheinurämie ist auch die Feststellung PUHLs, daß sie in auffallend gehäufter Maße nach Baucherkkrankungen — bzw. Operationen auftritt. Auch PUHL hat Fälle von Carcinom des Rectums erwähnt. Die Art der Narkose hält PUHL für die postoperativen Azotämien für bedeutungslos. Bei Beurteilung der Nierenfunktionsprüfungen vor Operationen wird zu äußerster Vorsicht geraten, da in manchen Fällen trotz vollkommen normaler Nierenfunktion der Tod nach der Operation infolge Scheinurämie mit funktioneller Niereninsuffizienz nicht abzuwenden war. PUHL schreibt das Versagen extrarenalen Faktoren, besonders einem Versagen der Vornierenfunktion (Vorniere bedeutet nach VOLHARD den peripheren Komplex von Blut- und Lymphcapillaren samt Gewebe) zu, worauf später noch beim Einfluß der Kreislaufverhältnisse auf das Entstehen der postoperativen Scheinurämie näher eingegangen wird. In einer späteren Arbeit gibt PUHL (1936) eine ausführliche Beschreibung des Zustandbildes der Schein-

urämie, das im wesentlichen dem einer echten Retentionsurämie entspricht. Abweichend verhalten sich aber folgende Symptome: Der Blutdruck ist niemals erhöht, in manchen Fällen gesenkt, der Puls klein und frequent, also das typische Bild einer Kreislaufschwäche vorhanden. Die große urämische Atmung fehlt meist, ebenso Erscheinungen von seiten der Pupillen. Anurie ist selten, zunehmende Oligurie mit wachsender Konzentrationsschwäche der Nieren vorherrschend. PUHL hat den Untersuchungsbefund bei 20 Fällen von Scheinurämie bei chirurgischen Erkrankungen, wovon 8 nach Operationen beobachtet worden sind, übersichtlich in einer Tabelle zusammengestellt. Der Reststickstoff ist in sämtlichen Fällen erhöht (58—272 mg-%), Kochsalz im Blut in 75% der Fälle erniedrigt, die Phenole (Xanthoproteinreaktion) in den 9 untersuchten Fällen (11 nicht untersucht) erhöht, die Alkalireserve in sämtlichen Fällen erniedrigt. Die herabgesetzte Alkalireserve ist bei der Scheinurämie nach PUHL einer der am frühesten zu erhebenden Befunde, während sie bei der echten Retentionsurämie erst später nachzuweisen ist. Die Gefrierpunktserniedrigung des Serums ist bei 14 der Fälle untersucht und davon zeigen 72% ein zu starkes Absinken des Gefrierpunktes, was für Bluteindickung bzw. Anhydrämie spricht. Dyspeptische Erscheinungen fehlen nur bei 25% der Fälle. Auffallend ist bei den leider etwas unvollständigen und zum Teil fehlenden Urinbefunden die meist erhaltene gute Konzentrationsfähigkeit und die nur teilweise vorhandene Oligurie und sehr seltene Anurie. Leider sind die für Beurteilung der Kreislaufverhältnisse wichtigen Blutdruckwerte in der Tabelle nicht aufgeführt.

Scheinurämie nach Carcinomoperation des Rectums. BANNICK und KEITH bringen schon 1928 einen Beitrag zum Problem der Scheinurämien speziell nach Rectumcarcinomoperation unter dem Titel „Acute renal insufficiency following surgical operation for carcinoma of the sigmoid and rectum“. Sie beschreiben 4 Fälle mit dem typischen Befund der Scheinurämie, von denen 2 nach Abklingen der urämischen Erscheinungen geheilt wurden. Die geschilderten Hauptsymptome erinnern wieder stark an echte Urämie: Singultus, Nausea, Benommenheit, in einem Falle Coma, Harnstoffserhöhung, Oligurie, mangelhafte Blauausscheidung, mäßige Albuminurie mit einigen granulierten Zylindern, Fehlen von Hypertension und angeblich auch anderer kardiovaskulärer Zeichen. Auch ergab die hier nicht unterlassene Untersuchung des Augenhintergrundes keine Besonderheit. BANNICK und KEITH stellten jedoch eine von den anderen Autoren nicht mehr bestätigte Ödemneigung fest. In keinem Falle erfolgte der Tod durch anatomische Nierenschädigung; die Autopsie ergab normale Nierenstruktur. Die Verfasser schließen ihre Arbeit mit der interessanten Bemerkung: „Akute Niereninsuffizienz tritt oft nach Operationen zwecks Beseitigung von Carcinom des unteren Teils des Colons und des Rectums auf. Frühe Erkennung dieses Zustandes und die Einleitung geeigneter Behandlung führt zu vollkommener Heilung.“

GOETZE (1936) geht ebenfalls näher auf das Problem der postoperativen Scheinurämie ein und betont das Heimtückische und Gefährliche dieser Komplikation bei der chirurgischen Behandlung des Rectumcarcinoms. Vor allem besteht das Tückische darin, daß Scheinurämie plötzlich wider jedes Erwarten bei Operierten auftreten kann, die sich vor der Operation durch normalen Ausfall der sorgsamsten Nierenfunktionsprüfungen als vollkommen nierengesund erwiesen haben und dann trotzdem meist letal enden. Da in unserer Klinik bei

solchen Fällen meist eine starke und länger andauernde Blutdrucksenkung beobachtet wurde, die auf ein postoperatives Versagen der VOLHARDSchen Vorriehre aufmerksam machen, weist GOETZE erstmals mit Recht auf die Bedeutung der Prüfung der Kreislaufkräfte für die Prognose und Indikationsstellung von Rectumcarcinomoperationen hin. Die Blutdrucksenkung bei der Scheinurämie gestattet eine scharfe Unterscheidung von echten Retentionsurämien, die eine Blutdruckerhöhung geradezu als Kardinalsymptom aufweisen. Nur in den allerletzten Stadien können hier infolge von Herzdilatation und Versagen des peripheren Kreislaufes so niedere Blutdruckwerte wie bei der Scheinurämie entstehen. GOETZE betont ferner die Wichtigkeit der Leberfunktionsprüfungen wegen der Bedeutung der Leber für die Entgiftung der Eiweißabbauprodukte, worauf noch genauer eingegangen werden soll.

Über die *Pathogenese* der Scheinurämie finden sich wie bei der hypochlorämischen Urämie zur Zeit noch sehr verschiedene Anschauungen, doch ist sich die Forschung darüber einig, daß eine ganze Reihe von auslösenden und ineinandergreifenden Faktoren für ihre Entstehung von Bedeutung sind. BÜRGER und GRAUHAN machen hauptsächlich den durch mechanische Gewebsschädigung infolge des Operationstraumas entstandenen Eiweißzerfall für die Entstehung der Azotämie verantwortlich, eine Anschauung, die durch Untersuchungen von PFEIFFER (1912, 1913) über sog. „Produktionsurämien“ gestützt wird. Er konnte ausgesprochene Harnvergiftungen nachweisen bei schweren Verbrühungen, beim Eiweißzerfall im anaphylaktischen Schock, bei der Hämolysevergiftung und bei photodynamischer Lichtschädigung. Er unterscheidet die echte mit Niereninsuffizienz einhergehende Urämie und auch die experimentell durch Nierenextirpation erzeugte sog. Retentionsurämie von der Eiweißzerfallstoxikose oder sog. „Überproduktionsurämie“.

Unseres Erachtens ist die postoperative Scheinurämie wenigstens im Hinblick auf den postoperativen Eiweißzerfall zum mindesten in ihren Anfangsstadien der Überproduktionsurämie zuzuteilen. Doch gerät man mit dieser Anschauung in Schwierigkeiten, wenn man bedenkt, daß nicht jede postoperative Azotämie zur Scheinurämie führt. BÜRGER und GRAUHAN (1922, 1923, 1924) haben postoperative Reststickstoff erhöhungen bis 90 mg-% ohne das Manifestwerden einer Urämie beobachtet. Es müssen daher zu ihrer Entstehung noch andere vielleicht vorher schon latent bestehende Läsionen des Organismus von ursächlicher Bedeutung sein. Es ist möglich, daß manche Niere der zwecks rascher Ausscheidung der Stickstoffschlacken nötigen Überbelastung trotz vorheriger normaler Funktion nicht gewachsen ist, in ihrer Funktion auch nur teilweise versagt und die Scheinurämie unabwendbar ist. Dieses Versagen der Niere kann auch, wie BOEMINGHAUS (1929) und MOLNÁR (1934) annehmen, ganz oder teilweise durch nervöse Hemmung infolge postoperativer Schädigung vegetativer Zentren (Ganglion coeliacum) und Nerven (N. splanchnicus) verursacht werden. Diese Annahme hält BOEMINGHAUS besonders dann für gerechtfertigt, wenn eine gleichzeitig vorhandene postoperative Darmlähmung die Resorption giftiger Darmfäulnisprodukte begünstigt, die ihrerseits die vegetativen Zentren und Fasern schädigen.

Die von NONNENBRUCH (1934) und von CHABANIER und LOBO-ONELL (1934) gefundene Tatsache, daß es sich bei postoperativer Urämie meist um eine deutliche Erhöhung des Harnstoffs und eine nur unwesentliche des Residualstick-

stoffs handelt, ist für die Beurteilung der Rolle der Leber für die Entstehung der Scheinurämie von ausschlaggebender Bedeutung. Da sich eine Leberschädigung nach den Untersuchungen von NONNENBRUCH (1935) durch oft abnorm tiefen Harnstoff aber erhöhten Residualstickstoff auszeichnet, was wegen der harnstoffbildenden Funktion der normalen Leber gut zu verstehen ist, kann bei der Scheinurämie, die meist mit hohen Harnstoffwerten einhergeht, eine Leberschädigung in der Regel nicht an den auslösenden Ursachen beteiligt sein, obwohl dies von manchen Autoren angenommen wird. Damit soll aber nicht gesagt sein, daß eine präoperative Leberfunktionsprüfung für die Abgabe des Urteils, ob die Verhältnisse für das Ausbleiben einer Scheinurämie günstig liegen, nicht von Wert sei. Da der Leber eine entgiftende Funktion für Eiweißabbauprodukte (durch Harnstoffbildung) und für Darmfäulnisprodukte (durch Kopplung an Schwefelsäure und Glucuronsäure) zukommt, ist ihre Funktionstüchtigkeit gerade für die Verhütung postoperativer Scheinurämien fast ausschlaggebend, denn die ungünstige Beeinflussung von Niere und übrigen Gewebe durch unentgiftete Stickstoffschlacken und besonders Phenolderivate ist bekannt. Dazu kommt noch, daß die so schädliche Übersäuerung des Blutes, die die Nierenfunktion wesentlich mehr beeinträchtigt als eine Alkalose (NAGAYAMA 1920), ebenfalls in der Hauptsache durch unentgiftete Darmfäulnisprodukte zustande kommen soll; denn BECHER fand, daß der Grad des Ausfalls der Xanthoproteinreaktion, die für jede echte Urämie und auch für die Scheinurämie charakteristisch ist, mit dem Grade der Acidosis parallel geht. So erscheinen die von GOETZE (1936) durchgeführten Leberfunktionsprüfungen vor größeren operativen Eingriffen hinsichtlich der Prognosestellung in bezug auf das Ausbrechen einer Scheinurämie sehr wohl begründet.

Daß die auch für das Zustandekommen der echten Urämie wichtigen sauren Darmfäulnisprodukte in der Pathogenese der Scheinurämie eine besondere Rolle zu spielen scheinen, erhellt auch aus der besonderen Neigung Darmoperierter zur Scheinurämie; denn im operierten Darmbereich scheint ein besonders günstiges Gebiet für die Resorption der Darmfäulnisprodukte geschaffen zu sein. Man nimmt auch an, daß schon vor der Operation bei Darm- oder Rectumcarcinom Fäulnisprodukte des Kotes in vermehrter Menge zurückresorbiert werden, so daß der Organismus solcher Kranker schon vor der Operation besonders gefährdet ist. Es ist daher die Ansicht wohl nicht von der Hand zu weisen, daß eine zusätzliche Vermehrung von Darmfäulnisprodukten im Blut durch das Operationstrauma zum großen Teil am Ausbruch der Scheinurämie beteiligt ist. Tatsächlich heben schon BÜRGER und GRAUHAN (1922, 1923, 1924), PUHL (1935) und GOETZE (1936) hervor, daß sich besonders bei Darmoperierten Scheinurämien in gehäufter Weise einstellen. Auch BOEMINGHAUS (1929) weist auf die Bedeutung der postoperativen Darmlähmung für die Resorption giftiger Darmfäulnisprodukte hin.

Da in den meisten Fällen von Scheinurämie bekanntlich Erniedrigung des Kochsalzspiegels und Anhydrämie mit ihren bei der hypochlorämischen Urämie beschriebenen Folgen vorhanden sind, dürfte die bei der Scheinurämie oft beobachtete Oligurie zum Teil erklärt sein. Ihre Entstehung kann durch die präoperative Vorenthaltung von Flüssigkeiten vielleicht noch begünstigt werden. Der Nahrungsentzug vor Operationen dürfte das Auftreten der Acidosis der Scheinurämiker begünstigen, denn Hunger macht bei seiner blutzuckersenkenden

und eventuell sogar ketourämischen Wirkung ohnehin eine Neigung zu acidotischer Stoffwechselstörung.

Folgende Tabelle soll die Übersicht über die Verhältnisse im Blut bei der echten Urämie, der hypochlorämischen Urämie und der Scheinurämie erleichtern.

Tabelle 2.

| | Normalwerte | Echte Urämie | Hypochlorämische Urämie | Scheinurämie |
|------------------|---|--------------|-------------------------|----------------------------|
| Blutdruck . . . | — | erhöht | erniedrigt | oft erniedrigt, nie erhöht |
| Rest-N | 18—35 mg.-% | erhöht | erhöht | erhöht |
| Harnstoff . . . | 22—45 mg.-% | erhöht | erhöht | erhöht |
| Indican | negativ | positiv | positiv | positiv |
| Xanthoprotein | Teilstrich 15—25 im AUTENRIETH- Colorimeter | erhöht | erhöht | erhöht |
| Alkalireserve . | 50—65 Vol.-% CO ₂ | erniedrigt | erhöht | erniedrigt |
| Kochsalz | 550—600 mg.-% | oft erhöht | erniedrigt | meist (!) erniedrigt |
| Calcium | 9—11 mg.-% | erniedrigt | erhöht | erniedrigt |
| Kalium | 18—22 mg.-% | erhöht | erniedrigt | erhöht |

Bei den chemischen Werten handelt es sich um Nüchternwerte nach 3tägiger fleischfreier Ernährung.

Die Behandlung der postoperativen Urämien.

Die Behandlung der Urämieformen, die durch eine *echte*, anatomisch bedingte Insuffizienz der Nieren verursacht sind, wird im wesentlichen durch die Art der zugrunde liegenden Nierenschädigung bestimmt, wobei das Hauptaugenmerk auf den Modus der renalen Ausscheidungsstörung gerichtet sein muß. Es soll hier nicht näher auf die Behandlung dieser Urämieformen eingegangen werden, doch sei bemerkt, daß für die durch akute Glomerulonephritis bedingte Urämie die VOLHARDSche Hunger- und Durstkur mit nachfolgendem Wasserstoß und Nierendiat wohl das modernste und erfolgversprechendste Behandlungsverfahren darstellt. Eine sinnvolle und ausgiebige Herz- und Kreislaufbehandlung darf nebenher nie unterlassen werden, da jede akute Nephritis wegen der durch den Hochdruck bedingten Kreislaufbelastung die stärksten Anforderungen an die Herzleistung stellt. Während eine Einschränkung der Flüssigkeitszufuhr bei der akuten Nephritis und bei subchronischen und chronischen Formen mit erhaltener Konzentrationsfähigkeit der Nieren von VOLHARD mit Recht betont wird, muß bei den immer mit Konzentrations-einschränkung und Urämie einhergehenden Endstadien der Nephritiden neben vollkommener alimentärer Eiweißentziehung Zufuhr von Flüssigkeitsmengen erfolgen, die höchstens so groß sein sollen, daß eine Kompensation der Konzentrationschwäche durch Polyurie erreicht werden kann. Eine größtmögliche Einschränkung der Flüssigkeitszufuhr soll aber auch in diesen Fällen besonders durch diätetische Maßnahmen angestrebt werden.

Die Behandlung der *hypochlorämischen* und *Scheinurämien* muß von ganz anderen Gesichtspunkten ausgehen, da es sich ja hier nicht um echte Insuffizienz der Nieren handelt. Die Haupttherapie besteht hier im Gegensatz zu den renal

bedingten Urämien nicht in einem Flüssigkeitsentzug, sondern im Gegenteil in einer Flüssigkeitszufuhr, die im wesentlichen die Wasserverarmung des Organismus beheben soll. Eine streng wissenschaftliche Begründung der Wirkung dieser Therapie kann zur Zeit noch nicht gegeben werden, da sie bis jetzt größtenteils aus empirischen Ergebnissen und Erfolgen heraus eingeführt wurde. Doch hat es wohl als Tatsache zu gelten, daß die Wasserverarmung des Organismus eine große Rolle für die Entstehung der hypochlorämischen und Scheinurämien spielt. Aus diesem Grunde ist das Hauptbestreben für eine erfolgreiche Behandlung von jeher auf eine zweckmäßige Wasserzufuhr gerichtet worden. Mit dieser Wasserzufuhr muß bei hypochlorämisch-urämischen Formen zugleich eine Verabreichung von Kochsalz verbunden sein.

Da bekannt ist, daß eine postoperativ erfolgende perorale Gabe von Flüssigkeiten wegen der vorhandenen Lähmung des Verdauungstraktes entweder Erbrechen hervorruft oder schon vorhandene Neigung zum Erbrechen durch die Unmöglichkeit einer Resorption noch verstärkt, ist man auf intravenöse oder sofern dies aus irgendwelchen Gründen nicht möglich ist, auf die subcutane und rectale Flüssigkeitszufuhr angewiesen.

P. MEYER weist schon 1932 darauf hin, daß bei der hypochlorämischen Urämie dem Organismus große Mengen von Flüssigkeit und Kochsalz zugeführt werden müssen. Er empfiehlt subcutane und intravenöse Infusionen, die später, wenn das Erbrechen nachgelassen hat, durch perorale Salzwasserapplikation unterstützt werden müssen. Daneben soll konzentrierte Dextroselösung mit kleinen Mengen Insulin intravenös verabreicht die Heilung beschleunigen. In 4 von 6 Fällen heilte unter dieser Behandlung das Krankheitsbild vollkommen aus, während 2 sehr schwere Fälle nicht mehr gerettet werden konnten.

NONNENBRUCH (1934) führte bei Harnstoffhöhung, Hypochlorämie und Azotämie Kochsalz bis zu 20—30 g in Form von 10%—20%igen Kochsalzlösungen im intravenösen Tropfeinlauf mehrmals täglich zu, so lange bis normale Kochsalz- und Reststickstoffwerte erreicht waren. Er bevorzugte also ziemlich konzentrierte Lösungen.

Bei hypochlorämischen Urämien ziehen CHABANIER und LOBO-ONELL (1934), wenn irgendwie möglich immer die intravenöse Verabreichung vor und geben täglich 16—30 g Kochsalz in Form von 20%iger Kochsalzlösung in ganz langsamer Tropfinfusion, nie rascher als ein Tropfen je Sekunde. Sie schreiben konzentrierten Lösungen eine bessere Wirkung für die Wiederherstellung der gelähmten Darmmuskulatur zu. Die Behandlung soll so frühzeitig wie möglich in nicht zu kleinen Dosen und streng methodisch durchgeführt werden. Sie wiederholen diese Behandlung täglich, bis der normale oder ein schwach erhöhter Kochsalzspiegel im Blut wieder aufgetreten ist, was durch tägliche Kochsalzbestimmungen kontrolliert werden muß. In Fällen, bei denen die Hypochlorämie nur sehr langsam behoben werden konnte, setzten sie eine subcutane Kochsalzzufuhr meist in Form physiologischer Lösungen oder rectal sogar mit 15 bis 20%igen Kochsalzlösungen noch einige Tage fort. Sie warnen dabei ausdrücklich vor einem zu frühen Absetzen der Kochsalzinfusionen. Denn ein Rückfall in den hypochlorämischen Zustand ist nach ihren Erfahrungen viel schwerer therapeutisch zu beeinflussen als die erstmals aufgetretene postoperative Komplikation. In Fällen, die mit starkem Erbrechen und dadurch bedingtem extremen Wasserverlust einhergehen, geben sie gleichzeitig täglich 1—1½ Liter

entweder physiologische Salzlösungen oder isotonische Glucoselösungen subcutan oder rectal. Die rectale Verabreichung bevorzugen sie bei insuffizienten Kreislaufverhältnissen, da nach ihren Erfahrungen unter solchen Verhältnissen eine raschere Resorption als bei subcutaner Infusion erfolgt. Nach Aufhören der Neigung zum Erbrechen gehen sie zur peroralen Flüssigkeitszufuhr über. CHABANIER und LOBO-ONELL haben nur in 3 Fällen nach der beschriebenen Infusionsbehandlung mit hypertonischer Salzlösung leichte, einige Minuten andauernde Kollapszustände beobachtet und bezeichnen die Behandlung als praktisch vollkommen harmlos in bezug auf das Kreislaufsystem.

Eine präoperative vorbeugende Behandlung gestalteten CHABANIER und LOBO-ONELL nach folgenden Gesichtspunkten: Bei normalem Blutzuckergehalt des zu Operierenden geben sie 2—3 Tage vor der Operation große Mengen von Kohlehydraten in Form von isotonischen Glucoselösungen und zuckerhaltigen Getränken. Bei erhöhtem Blutzuckergehalt werden die Patienten streng methodisch durch eine länger dauernde Insulin- und Traubenzuckerbehandlung vorbereitet, die durch ständige Urin- und Blutanalysen kontrolliert wird. Unter beiden Voraussetzungen schließt sich nach der Operation die vorstehend beschriebene Infusionsbehandlung an.

ROBINEAU und LÉVY (1933) behandeln nach folgender Technik:

1. Während der Lévy Injektion von 500 ccm physiologischer Kochsalz- oder isotonischer Traubenzuckerlösung.
2. Nach Erwachen aus der Narkose: 400—500 ccm 4%ige Kochsalzlösung i. v.
3. Am folgenden Tage: Nach Kontrolle des Kochsalzspiegels im Blut 300—500 ccm 4%ige Kochsalzlösung i. v.
4. Am nächsten Tage das gleiche.
5. Vom 3. Tage nach der Operation ab stellt man die Injektionen ein, indem man noch mehrere Tage lang den Blutkochsalzgehalt kontrolliert und bei Absinken der Werte sofort mit erneuter Injektionsbehandlung eingreift.

H. PUHL (1936) führte in einem Falle täglich bis zu 4 Liter physiologische Kochsalzlösung mit Traubenzucker i. v. zu und konnte dadurch zwar die vollkommene Anurie beseitigen, aber den Exitus doch nicht verhüten. Wir möchten vor einer Verallgemeinerung der Behandlung mit so großen Flüssigkeitsmengen warnen, da sie unseres Erachtens Herz und Kreislauf zu sehr belasten. Im übrigen ist es auch nicht ratsam die nötige Kochsalzmenge in Form der so verdünnten physiologischen Konzentration zuzuführen, sondern es sind mit CHABANIER und LOBO-ONELL bei Kochsalzmangel viel höhere Konzentrationen zu empfehlen.

W. NELL (1937) behandelt seine hypochlorämischen Urämien nach Operationen an den Gallenwegen im wesentlichen nach den Grundsätzen von CHABANIER und LOBO-ONELL mit großen Kochsalzdosen. Geringe Dosen von 7—10 g Kochsalz je Tag, die seit Jahren in der Chirurgischen Klinik Göttingen als rectaler Tropfeinlauf gegeben wurden, genügen nach seinen Erfahrungen nicht für die Behebung einer hypochlorämischen Urämie.

M. SAEGESSER (1938) warnt vor Infusion zu großer Traubenzuckermengen ohne Insulin und Kochsalz bei der Nachbehandlung Operierter. Wir möchten in diesem Zusammenhange zunächst an die bereits erwähnte Arbeit von BLUM und GRABAR (1928) erinnern. Diese Autoren haben bei schweren Diabetikern

mit anhaltender Ketoacidosis das Auftreten einer zunehmenden Azotämie durch vollkommenen Salzzug beobachtet. Dabei sinkt trotz hohen Blutzuckerspiegels die Zuckerausscheidung (wahrscheinlich infolge Wassermangels) rasch ab. Zufuhr von Kochsalz brachte hier die Azotämie rasch zum Schwinden. Wirksam war aber nur Kochsalz, andere Chloride erwiesen sich als unwirksam, ein deutlicher Hinweis auf die Wichtigkeit auch des Natriumions für die Aufrechterhaltung normaler Verhältnisse im Zuckerstoffwechsel. Auch SAEGESSER weist darauf hin, daß eine Abhängigkeit der Insulinwirkung von der Anwesenheit einer bestimmten Kochsalzkonzentration als Tatsache zu gelten hat, da Kochsalz die Insulinwirkung aktivieren soll. Außerdem ist gerade nach Operationen gewöhnlich mit einer vorübergehenden Hyperglykämie und Hypochlorämie und einer Unterfunktion des Inselapparates zu rechnen. Traubenzuckerzufuhr würde aber in der postoperativen Phase nach SAEGESSER zu einer weiteren Abwanderung vom Kochsalz in die zuckerabbauenden Gewebe und verstärkter Hypochlorämie führen. SAEGESSER beschreibt allerdings nur einen einzigen Fall, bei dem ein Traubenzuckertropfklysmen einen hypochlorämisch-urämischen Zustand ausgelöst hat, der sich nach Injektion von 10 g gelöstem Kochsalz schlagartig besserte. Da nach SAEGESSER in der postoperativen Phase eine

Tabelle 3. Fälle von Scheinurämie
(Zusammengestellt aus der

| Fall Nr. | Diagnose | Alter | Symptome vor Operation | Operation | Befund nach Operation | Urin |
|----------|------------|-------|---|---------------------------------------|--|--|
| 1 | Rectum-Ca. | — | Kleinhandteller-großer, höckerig. Tumor, N-Bilanz = + 5,3 g | 26. 11. Anus praet. | 28. 11. | 340 ccm, spez. Gewicht 1027, Albumen neg. |
| 2 | Rectum-Ca. | — | N-Bilanz = — 1,6 g | 18. 3. sakrale Amputation | 20. 3. | 1830 ccm, spez. Gewicht 1014, Alb.-Spur + Abnahme der Menge, leichte Albuminurie |
| 3 | Rectum-Ca. | 51 | Keine für Nieren-erkrankung sprechende Symptome, RR 100/68 | 4. 11. 27 1. Operation n. MIKULICZ | Erbrechen, leichte Ödeme, Puls 104, irregulär, RR 130/80 | |
| 4 | Rectum-Ca. | 61 | Geringe Miktions-beschwerden, Hb 66%, RR 130/65, spez. Gewicht des Urins = 1024 | 1. 11. 27 2. Operation | RR 120/65 | Spez. Gewicht 1019, Alb. +, granulierte Zylinder |
| 5 | Sigma-Ca. | 65 | Keine renalen u. kardiovaskulären Störungen, einige Extrasystolen, RR 130/80 | 17. 10. 27 | Geringe Ödeme, RR 120/70 | Geringe Verminderung der Menge, leichte Albuminurie |

Störung der Zucker-Chlorgegenregulation vorliegen soll, warnt er in den ersten Tagen nach Operation grundsätzlich vor Zufuhr großer Mengen Glucose, vor allem ohne gleichzeitige Kochsalz- und Insulinverabreichung. Doch sind die Angaben SAEGESSERS nicht ohne weiteres zu verallgemeinern, da sich seine Anschauungen, wie schon erwähnt, nur auf einen einzigen beobachteten Fall gründen, bei dem noch dazu keineswegs erwiesen ist, ob vor der Operation ein normaler Zuckerstoffwechsel bestanden hat.

Es läßt sich für die Behandlung der postoperativen urämischen Zustände kein festes Schema aufstellen, schon deshalb nicht, weil nicht alle postoperativen Urämien mit Hypochlorämie einhergehen. Nach den Ergebnissen von H. PUHL (1936) weisen nur etwa 75% von Scheinurämien eine Hypochlorämie auf. Eine richtige Therapie besteht wohl besonders aus empirischen Gründen heraus in Flüssigkeit- und Kochsalzzufuhr, wobei nach den Ergebnissen in der Literatur der intravenöse Weg am meisten Erfolg verspricht. Doch sollte eine Infusionsbehandlung nicht ohne vorherige Kontrolle des Kochsalzspiegels eingeleitet werden, da sich gezeigt hat, daß sich bei postoperativen Zuständen mit ausgesprochener Hypochlorämie nur mit ganz massiven Kochsalzdosen eine sichere Besserung erreichen läßt. Hier kann die nötige Menge nicht in Form einer

bei Rectumcarcinom.
Literatur seit 1922.)

| Blut | Behandlung | Verlauf | Autopsiebefund | Autor |
|---|---|--|---|----------------------|
| Rest-N 106 mg-% | — | N-Bilanz = + 12,9 g | — | BÜRGER u. GRAUHAN |
| — | — | N-Bilanz = + 12,6 g | — | BÜRGER u. GRAUHAN |
| Rest-N 200 mg-%, Alkalires. normal, NaCl normal | Infusion von hypertonischer Glucoselösung | Nach Behandlung Sinken des Rest-N, Ödeme und Fieber, Absceßbildung, nach dessen Spal- tung Schwinden der Urämie und Besserung | — | BANNICK u. KEITH |
| Harnstoff 89 mg-% | — | Peritonitis, dann toxische Niereninsuffizienz † | Rechts Doppelnieren, leichte athero- sklerotische. Nieren- veränderungen | BANNICK u. KEITH |
| Harnstoff 80 mg-% | — | 25. 10. 27 normaler Befund, die renalen Sym- ptomevollkommen abgeklungen | — | BANNICK u. KEITH |

Tabelle 3

| Fall Nr. | Diagnose | Alter | Symptome vor Operation | Operation | Befund nach Operation | Urin |
|----------|------------|-------|--|---------------------------------|--|---|
| 6 | Sigma-Ca. | 67 | Leichte Prostatahypertrophie, spez. Gewicht des Urins = 1026 RR 130/80 | Vordere Resektion | Wundinfektion, keine Ödeme, RR 130/70 | Oligurie |
| 7 | Rectum-Ca. | 57 | Harnstoff im Blut 38 mg-% | Rectumoperation in Äthernarkose | — | Harnstoffausscheidung: 1. Tag 18 g, 2. Tag 19 g, 3. Tag 17 g, 4. Tag 13 g |
| 8 | Rectum-Ca. | 71 | — | 21. 3. 33 nach GOETZE | 22. 3. Koma, tiefe Atmung, Bronchopneumonie, Wundeiterung, kein Erbrechen, keine Peritonitis | 750—350 ccm, spez. Gewicht 1010—12 |
| 9 | Rectum-Ca. | — | — | Inoperabel | Allgemeine Kreislaufschwäche | 620 ccm |

isotonischen Kochsalzlösung zugeführt werden, denn zur Erreichung normaler Kochsalzwerte im Blute wären hier immense Flüssigkeitsmengen notwendig, denen kaum ein gesunder Kreislauf, geschweige denn ein durch das Operations-trauma schon überbeanspruchter gewachsen wäre. In Fällen ohne Kochsalzerniedrigung wird man aber wohl mit physiologischen Konzentrationen auskommen können, doch sollte auch hier im Hinblick auf die Flüssigkeitsmenge eine individuelle Rücksichtnahme auf die Kreislaufverhältnisse nicht außer acht gelassen werden.

Die Absetzung der Behandlung richtet sich im allgemeinen nach dem stets zu kontrollierenden Stickstoff- und Kochsalzspiegel des Blutes. Es sollte, wie CHABANIER und LOBO-ONELL betonen, die Behandlung in keinem Fall zu früh abgebrochen werden. Von einer Beigabe von 20—40 g Traubenzucker zu physiologischen Kochsalzlösungen oder zu Normosal wurden nach unseren eigenen Erfahrungen nie nachteilige Folgen beobachtet, bei Zugabe von 5—10 Einheiten Insulin auch bei Diabetikern nicht. Um eine Überbelastung des Kreislaufs zu vermeiden und Schockzustände hintanzuhalten, geben wir alle Infusionen nicht rascher als höchstens einen Tropfen je Sekunde, nach einiger Zeit nur $\frac{1}{2}$ Tropfen je Sekunde und auf 37° vorgewärmt.

(Fortsetzung).

| Blut | Behandlung | Verlauf | Autopsiebefund | Autor |
|---|--|---|---|---------------------|
| Harnstoff 148 mg.-%, Alkalireserve 40 Vol.-% CO ₂ | Täglich 3—4 Liter Flüssigkeit | Durch Behandlung Absinken des Harnstoffes auf 72 mg.-%, leichte Peritonitis, † an Periton. und tox. ren. Insuffizienz (10 Tage nach Op.) | Akute Ulcera- tionen des Ma- gens und Duo- denum, Athe- rosklerose, Nie- rencyste, histol. Niere normal. Anatomische Erklärung nicht möglich | BANNICK u. KEITH |
| Harnstoff 51 mg.-% | NaCl-Zufuhr, 3 Tage reichlich Zucker und 40 E Insulin | — | — | ROBINEAU u. LÉVY |
| Rest-N 80 mg.-%, Alkalireserve 36,8 Vol.-% CO ₂ NaCl 482 mg.-%, Gefrierpunkternie- drigung —0,59° | Täglich 1500 Zuckerlösung | † 25. 3. 33 | — | PUHL |
| Rest-N 100 mg.-%, Xanthoprot. 67 Alkalireserve 49,1 Vol.-% CO ₂ NaCl 512 mg.-% Gefrierpunkternie- drigung —0,60° | 1500 ccm NaCl- Lösung + Zucker | † 17. 4. 35 | — | PUHL |

In der Hauptsache besteht also zur Zeit die erfolgversprechendste Behandlung der postoperativen Urämien in intravenöser Kochsalz- und Flüssigkeitszufuhr bis zur Behebung der Hypochlorämie, Anhydrämie und Azotämie. Dabei muß für die Menge des zu verabreichenden Kochsalzes stets der Kochsalzgehalt des Blutes maßgebend sein und vor allem muß man sich vor Beginn der Behandlung darüber klar sein, ob man es mit einer hypochlorämischen Urämie zu tun hat. Die Menge der verabreichten Flüssigkeit sollte von den irgendwie bestimmten Kreislaufkräften abhängig gemacht werden, deren Bedeutung für den Erfolg der Behandlung nie unterschätzt werden darf.

Die postoperativen Störungen der Genitalfunktionen.

Über die postoperativen Störungen der Genitalfunktionen nach Mastdarmkrebsoperation liegen nur sehr wenige Mitteilungen vor, offenbar weil das übrige Krankheitsbild das ganze Interesse beansprucht, die sexuellen Funktionen nach der Rectumoperation gegenüber der Befreiung von einem lebensgefährlichen Leiden objektiv und vielleicht auch subjektiv in den Hintergrund treten und häufig auch das Alter der Kranken die Erhaltung dieser Funktionen weniger wichtig erscheinen läßt. Berücksichtigt man, daß die Physiologie der Genital-

funktionen eines der am wenigsten geklärten Gebiete der menschlichen Physiologie ist, so ist es verständlich, daß auf diese nach der Mastdarmoperation auftretenden komplizierten Vorgänge nur ein unzureichendes Licht geworfen werden kann.

Kasuistik und Frequenz. Die Störungen der Genitalfunktionen nach der Rectumoperation sind mannigfaltiger Art. Die Angaben betreffs ihrer Häufigkeit sind nicht einheitlich. CHALIER und MONDOR (1924) haben bei einigen ihrer männlichen Patienten mehr oder weniger vollständige Anästhesie des Penis, Pruritus scrotalis, manchmal gänzliche Impotenz beobachtet. Nach ihrer Ansicht sind solche Störungen selten und nur nach ausgedehnter Radikaloperation des Rectums festzustellen. Sie betonen, daß diese Veränderungen lediglich vorübergehend sein können, da bei einem ihrer Patienten die Impotenz nach 2 Jahre langem Bestand wieder verschwand. Bei jungen Frauen, bei denen Uterus und Adnexe nicht entfernt wurden, sind nach CHALIER-MONDOR die postoperativen genitalen Störungen wenig deutlich. Gewöhnlich sind die Menses nur bezüglich des Zeitpunktes ihres Auftretens oder in ihrer Dauer während der ersten Monate nach der Operation verändert, die Empfängnisfähigkeit, die Schwangerschaft und die Entbindung zeigen meistens keine Abweichung von der Norm. CHALIER-MONDOR verweisen in dieser Hinsicht auf Beobachtungen von HOCHENEGG, FÖDERL, KRASKE. HEYDEMANN (1933) erwähnt einen von anderer Seite operierten Patienten, der angab, seit der Operation impotent zu sein, während bis dahin keine Störungen bestanden. Einen Parallellfall hat HEYDEMANN bei seinen Patienten nicht gefunden, doch konnte er bei 5 Patienten vorübergehende diesbezügliche Störungen feststellen. GOETZE (1936) weist darauf hin, daß die radikalen Mastdarmkrebsexstirpationen sehr häufig eine Impotentia coeundi im Gefolge haben. Es mache wenig aus, daß in manchen Fällen Reste von Erektionsfähigkeit und Ejaculationsmöglichkeit erhalten blieben. Sehr oft höre man auch von einem mit der Operation einsetzenden völligen Erlöschen der Libido. Nach BARNEY-KELLEY (1937) soll Impotenz in der großen Mehrzahl der Fälle eintreten. Sie erwähnen, daß JONES der Ansicht ist, daß Impotenz bei etwa 100% der operierten Patienten eintritt. Nach KICKHAM und BRUCE (1939) ist Impotenz eine ganz allgemeine Folge der abdominoperinealen Resektion des Rectums. Nachfragen bei einer kleinen Anzahl ihrer Patienten, bei denen die Operation 8 Monate bis 3 Jahre zurücklag, ergaben, daß die Wiederkehr normaler Erektion noch nicht erfolgt war. SOMMER (1938) berichtet über Hodenstörungen nach Mastdarmoperation. Es wurden alle wegen Mastdarmkrebs operierten Kranken der letzten Jahre, die in zeugungsfähigem Alter standen und bei denen eine Radikaloperation vorgenommen war, hinsichtlich solcher Schädigungen einer Nachuntersuchung unterzogen. Nach dieser Auswahl kamen 19 Fälle in Betracht, von denen bei 6 Nachuntersuchungen Störungen der Hodenfunktion gefunden wurden. Bei 4 von ihnen fand sich die einheitliche Angabe, daß allmählich nach der Operation eine erhebliche Abnahme der Libido und der Potenz eingetreten sei. In einem Falle war beides vollkommen erloschen. In einem Falle waren die Testikel kaum haselnußgroß. Bei den 2 restlichen Fällen lagen die Angaben anders. Beide waren jüngere Kranke, die in der Mitte der 30er Jahre standen und bei denen der Eingriff noch nicht so lange zurücklag, wie bei den 4 der ersten Gruppe. Einige Monate nach der Operation setzte eine Steigerung der Libido und Potenz

ein, in letzter Zeit aber bemerkten sie eine rasche Abnahme der geschlechtlichen Lebendigkeit und erhebliche Verringerung des Ejaculates. Die Hoden dieser beiden Kranken waren von annähernd regelrechter Größe, sie waren aber auffallend schlaff. Durch eine Probeausschneidung aus einem atrophischen Hoden konnten die Veränderungen festgestellt werden. Hier zeigten sich schwerste Entartungserscheinungen. Die Samenkanälchen waren durch vermehrtes Zwischengewebe weit auseinandergedrängt. Die Lichtung der Kanälchen war weit und leer.

Ätiologie. Bevor wir die ursächlichen Faktoren der im Vordergrund des Interesses stehenden *Störungen der Potenz* besprechen, möchten wir auf die einzelnen Phasen, in welchen sich der Geschlechtsakt beim Manne in normaler Weise abspielt, näher eingehen. Man unterscheidet dabei zwischen Geschlechtslust (Libido), Erektion, Ejaculation und Orgasmus.

Die *Geschlechtslust* ist die Stimmung, welche die Genitalien beeinflusst und zur Erektion führt und die Ejaculation beschleunigt. Sie ist nach L. R. MÜLLER (1902) eine nicht zu lokalisierende Empfindung, die im Gehirn perzipiert, aber sicherlich nicht von dort ausgelöst wird. Im Gegensatz zu all den Autoren, die ein „Sexualzentrum“ in der Gehirnrinde annehmen, ist RENNER (1931) der Überzeugung, daß dort ein umschriebenes Zentrum für die Erektion und für die Ejaculation nicht besteht und daß die Libido ebensowenig wie die Freude oder die Angst und der Schrecken auf eine bestimmte Stelle des Hirns zu lokalisieren ist. Sie ergreift, „durchzittert“ das ganze Nervensystem. Unerläßlich notwendig zur Auslösung der Geschlechtslust ist, daß das Zentralnervensystem unter dem Einfluß der inneren Sekretion der Geschlechtsdrüsen steht. In der Kindheit, so lange die Geschlechtsdrüsen nicht funktionieren und auch noch kein inneres Sekret liefern, tritt auch noch keine Geschlechtslust auf. Die Geschlechtslust wird aber, wie L. R. MÜLLER (1902) feststellte, nicht durch spinale Verbindungen von den Geschlechtsdrüsen zu dem Gehirn geleitet. Wir müssen die Geschlechtslust beim Mann vielmehr auf den Übertritt von gewissen Stoffen aus den Geschlechtsdrüsen in die Blutbahn zurückführen. Ein solcher findet hauptsächlich mit der stärkeren Füllung der Geschlechtsdrüsen statt. Bei Männern, die nach dem Auftreten der Pubertät kastriert worden sind, ist der Geschlechtstrieb nur sehr gering, aber doch nicht ganz erloschen. Die innere Sekretion von Prostata und Samenblasen scheint nach L. R. MÜLLER (1902) die Geschlechtslust bisweilen noch in gewissem Grade unterhalten zu können. Ist die Kastration, wie es bei den Eunuchen meistens geschieht, schon im Knabenalter ausgeführt worden, so kommt es auch nicht zur gehörigen Entwicklung der Prostata und Samenblasen und damit ist das Auftreten von Geschlechtslust ausgeschlossen. Auf welchem Wege übt nun das Gehirn, das, wie wir annehmen, kein umschriebenes Zentrum für die Erektion und für die Ejaculation beherbergt, die Einwirkung auf die im Sacralmark und im Lumbalmark liegenden spinalen Zentren der Erektion und Ejaculation aus? Nach L. R. MÜLLER (1902) müssen Verbindungsbahnen zwischen dem Großhirn und dem Erektionszentrum bestehen, und zwar verlaufen diese nach seiner Ansicht sicher durch das Rückenmark, und zwar verlaufen diese nach seiner Ansicht sicher durch das Rückenmark, und zwar verlaufen diese nach seiner Ansicht sicher durch das Rückenmark. Es sei jedoch erwähnt, daß RENNER (1931) die Möglichkeit, daß den Organen, welche auf die im Großhirn entstehenden Stimmungen reagieren, keine eigenen subcorticalen Zentren und keine besonderen Fasersysteme im Rückenmark zur Verfügung stehen, wohl zu erörtern zu sein scheint. Die betreffende Stimmung

würde nach seiner Annahme nicht nur die Erregbarkeitsverhältnisse des ganzen Gehirns, sondern auch die des Rückenmarkes ändern und sich somit auch auf gewisse spinale Organzentren erstrecken.

Erektion und Ejaculation sind Reflexe. Die Erektion wird ausschließlich durch die konalen Segmente S_2 — S_5 vermittelt, an der Ejaculation ist der thorakolumbale Hypogastricus, welcher die Kontraktion der glatten Muskulatur der Vasa deferentia und der Vesiculae seminales in Gang bringt, durch welche der Samen in die hintere Harnröhre befördert wird, und die konalen Kerne der quergestreiften Mm. bulbocavernosus und ischiocavernosus, welche durch ihre rhythmische Kontraktion das Sperma ausschleudern, beteiligt. Die Frage, ob bei den Reflexen, welche den Genitalfunktionen zugrunde liegen, auf einen Reflexbogen auch außerhalb des Rückenmarkes, also auf einen solchen, der in dem Eigengeflechte der männlichen Geschlechtsorgane, des Plexus prostaticus oder des Plexus vesicae seminalis zustande kommt, geschlossen werden kann, ist nach RENNER (1931) zu verneinen. Auch FOERSTER (1936) betont, daß in dieser Hinsicht nichts bekannt ist. An der Existenz eines im Sacralmark gelegenen Erektionszentrums und eines im oberen Lumbalmark gelegenen Ejaculationszentrum ist wohl kaum mehr zu zweifeln. Die die Erregung von diesen spinalen Zentren zentrifugalleitenden Nervenfasern entsprechen den Nn. pelvici (erigentes) in dem Sacralmark (S_2 — S_5) bzw. dem Plexus hypogastricus im Lumbalmark. Diese Nerven vereinigen sich im kleinen Becken zu einem unentwirrbaren Nerven- und Ganglienzellengeflecht, welches der Prostata, den Samenblasen und der Blase von hinten her anliegt.

Der Nervus pelvicus bewirkt bei Reizung Erektion des Gliedes durch Vasodilatation der Corpora cavernosa penis. Von einer Anregung der Vasodilatation der Schwellkörper des Penis durch andere Nerven als die Nn. pelvici ist nach FOERSTER (1936) bisher beim Menschen nichts bekannt. Was den Plexus hypogastricus anlangt, so ist durch die Untersuchungen von LEARMONTH beim Menschen sichergestellt, daß sie die Peristaltik der glatten Muskulatur des Ductus deferens und der Vesica seminalis in Gang setzen; sie befördern den Samen in den Bulbus urethrae (nach FOERSTER 1936).

Nach diesen allgemeinen Bemerkungen sei noch im besonderen auf die einzelnen Bedingungen, unter welchen die Erektion, die Ejaculation und schließlich der Orgasmus auftreten, eingegangen. Die Erektion kann durch verschiedene Momente ausgelöst werden. 1. Vom Gehirn aus durch Einwirkung sinnlicher Eindrücke. Vom Gehirn aus wird die Erregung auf bisher unbekanntem Bahnen nach dem im Sacralmark gelegenen spinalen Erektionszentrum geleitet und von da über den N. pelvicus zum Penis; 2. kann es zur Erektion auch durch direkte Reizung des Membrum bzw. der Glans penis kommen. Der hierbei eingeschlagene Reflexbogen geht vom N. dorsalis penis, dem Endast des N. pudendus communis zu dem spinalen Erektionszentrum im Sacralmark und von dort wieder über den N. pelvicus zum Erfolgsorgan. 3. kann nach L. R. MÜLLER (1902) die Erektion des Penis durch einen gewissen Füllungszustand der Geschlechtsdrüsen bedingt werden.

Beim Vorgang der Ejaculation unterscheidet man zweckmäßigerweise 2 Phasen: den Erguß der Geschlechtsdrüsen in den hinteren Teil der Harnröhre und die Ausschleuderung des dort zusammengetretenen Sekretgemisches. Zum Erguß des Samens kommt es bei gesunden Individuen in wachem Zustande

nur auf Reizung der Glans penis. Hat die Summe der sensiblen Reize eine gewisse Höhe erreicht, so kommt es mit einem Male zur gleichzeitigen Kontraktion der glatten Muskulatur aller inneren Geschlechtsorgane und zum gemeinschaftlichen Erguß ihrer Produkte in die hintere Harnröhre („Emissio seminis“). Die Bahn, in der dieser Reflex zustande kommt, zieht vom N. dorsalis penis und N. pudendus communis zu dem im oberen Lumbalmark gelegenen Ejaculationszentrum und von hier über die Plexus hypogastrici inferiores zu der kräftigen glatten Muskulatur der Samenstränge, der Samenbläschen und der Vorsteherdrüse. Der zweite Abschnitt der Ejaculation, die eigentliche Ausschleuderung des in die hintere Harnröhre ergossenen Samens ist ein rein spinaler Reflex. Die quergestreifte Muskulatur des Bulbo-Ischiocavernosus kontrahiert sich stoßweise und führt so erst zur eigentlichen „Ejaculatio seminis“. Nach RENNER (1931) scheint es also, daß das Zentrum für die quergestreifte Ejaculationsmuskulatur mit dem spinalen Zentrum für die glatte Muskulatur der Ductus deferentes, der Vesiculae seminales und der Prostata direkt gekuppelt ist. Die Ganglienzellen für die Mm. Bulbo- und Ischiocavernosus liegen in S₃ und S₄; der dazugehörige periphere Nerv ist der N. pudendus communis.

Den Höhepunkt des Triebablaufs stellt der *Orgasmus* dar. Das auslösende Moment und die Ursache des Orgasmus sind nach L. R. MÜLLER (1902) und RENNER (1931) die Kontraktionsbewegungen der glatten Muskulatur der inneren Geschlechtsorgane. FOERSTER (1936), der über sehr große Erfahrungen auf dem Gebiete der Potenzstörungen verfügt, ist jedoch der Ansicht, daß für das Zustandekommen des Orgasmus mit größter Wahrscheinlichkeit die besondere Kontraktionsform des Bulbocavernosus und Ischiocavernosus maßgebend ist. Er stützt sich hierbei einerseits auf seine Beobachtungen an Kranken mit Cauda- bzw. Conusläsion, welche an dissoziierten Potenzstörungen in der Weise litten, daß ihnen trotz kräftigster Erektion und trotz des Eintretens der Emissio seminis jeglicher Orgasmus fehlte, bei denen also die der Ejaculation dienenden Kerne des Bulbocavernosus und Ischiocavernosus destruiert sein mußten, andererseits auf die Feststellung von LEARMONTH, daß nach der Resektion der Hypogastrici bei der Kohabitation die Ejaculation zwar ausbleibt, aber der Orgasmus nicht fehlt. Es scheint uns, daß die Auffassung FOERSTERS die größere Wahrscheinlichkeit besitzt.

Die Radikaloperation des Rectumcarcinoms kann eine Störung jeder der beschriebenen einzelnen Phasen des Geschlechtsaktes im Gefolge haben. Die Störung kann sämtliche Sexualfunktionen zusammen betreffen. Es kann aber auch zu dissoziierten Potenzstörungen kommen; denn so eng auch die parasympathischen und sympathischen Nervenfasern am Beckenboden in dem den inneren Geschlechtsorganen angelagerten Nervengeflecht zusammenliegen, so stellen doch der N. pelvicus und der Plexus hypogastricus, ferner der N. pudendus communis jeder für sich ein in sich geschlossenes Gebiet dar, das bei der Rectumoperation unter Umständen isoliert zerstört werden kann, oder umgekehrt bei Zerstörung der anderen mehr oder weniger intakt bleiben kann.

Es ist bekannt, daß zur Zeit schwerer Erkrankungen und auch in der Rekonvaleszenz nach solchen Libido und Potenz für einige Zeit ganz ausbleiben. Je schwerer die Erkrankung war, desto länger dauert es ehe in der Rekonvaleszenz die restitutio ad integrum eintritt. Inwieweit dies durch Herabsetzung des allgemeinen Kräftezustandes oder durch die Beeinträchtigung

der inneren Sekretion oder der gemüthlichen Stimmung verursacht wird, ist im Einzelfalle wohl schwer zu beurteilen. Mit der schrittweisen Erholung des Organismus kehren Libido und Potenz allmählich und schrittweise wieder. Da die Radikaloperation des Rectumcarcinoms die Kranken doch immer stark mitnimmt, erscheint es naheliegend, besonders die Fälle, bei denen mit der Operation ein völliges Erlöschen der Geschlechtslust einsetzt, mit dem *schwächenden Einfluß der Operation* in Zusammenhang zu bringen. Zum Auftreten der Libido gehört eben auch ein gewisses Gesundheits- und Kraftgefühl. HEYDEMANN (1933) führt die vorübergehenden diesbezüglichen Störungen, die er bei 5 Patienten feststellte, nur auf die temporäre Schwäche infolge Krankheit und Operation zurück.

Da bei der Rectumoperation die *Nervenbahnen*, in welchen die zur Erektion und Ejaculation führenden Reflexbögen geschlossen werden, *zerstört* werden können, so kann es auch auf diese Weise zu Störungen der Innervation der Geschlechtsorgane kommen. In diesen Fällen dürfte, rein theoretisch betrachtet, die Libido zunächst nicht beeinträchtigt werden.

Eine Verletzung des *N. pudendus communis*, welcher dem Erektionszentrum sexuelle Reize zuleitet, ist bei der Rectumoperation wegen seiner verhältnismäßig geschützten Lage wohl am seltensten. Immerhin ist sie möglich, wie die von CHALIER-MONDOR nach Rectumcarcinomoperation in einigen Fällen festgestellte mehr oder weniger vollständige Anästhesie des Penis zu beweisen scheint. Bei Zerstörung der *Nn. pud. comm.* würde es nur noch auf psychische Eindrücke hin über das Sacralmark zur Erektion kommen können. Ferner würde eine Störung des Orgasmus die Folge sein, da ja, wie wir mit FOERSTER (1936) annehmen möchten, der Orgasmus in erster Linie an die besondere Kontraktionsform der vom *N. pud. comm.* innervierten *Mm. bulbocavernosus* und *ischiocavernosus* gebunden ist.

Häufiger als durch Schädigung des *N. pud. comm.* scheinen Potenzstörungen bedingt werden zu können durch Verletzung der in dichter Nähe des Rectums liegenden, die Steifung des Gliedes und den Erguß des Samens vermittelnden zentrifugalen Leitungsbahnen des parasympathischen *N. pelvicus* und des sympathischen *Plexus hypogastricus*. Vermutlich sind von HEYDEMANN diese Nerven gemeint, wenn er die Ansicht äußert, daß bei dem von anderer Seite operierten und seit der Operation impotenten Patienten höchstwahrscheinlich durch die radikale Ausräumung des Beckenbodens und der Kreuzbeinhöhle die betreffenden Nervengeflechte durchtrennt worden sind.

Eine Zerstörung der *Nn. pelvici* und der *Plexus hypogastrici* wird jede Geschlechtsbetätigung ausschließen; sie hat eine *Impotentia coeundi* und eine *Impotentia generandi* zur Folge.

Sind nur die *Pelvici* ergriffen, so ist diejenige zentrifugale Leitungsbahn unterbrochen, welche von dem der Erektion vorstehenden Zentrum im Sacralmark ihren Ursprung hat. Ein solcher Patient kann eine wohlerhaltene Libido haben, die *Ejaculatio seminis*, *Pollutionen* erfolgen prompt, auch der Orgasmus ist vorhanden, aber der Akt der Kopulation ist unmöglich oder schwer beeinträchtigt. Die Beurteilung eines solchen Patienten hinsichtlich der *Potentia generandi* erheischt jedoch Vorsicht. Die vollständige *Impotentia coeundi* ist zwar naturgemäß meist verbunden mit einer *Impotentia generandi*, es ist dies

aber nicht immer der Fall, da auch ohne Immissio penis die bloße ejaculatio ante portam selbst bei noch intaktem Hymen dank der Eigenbewegung der Samenfäden zu einer Schwängerung des Weibes führen kann. In diesen Fällen von Pelvicuszerstörung wird es sich übrigens wohl auch um schwere Blasenstörung handeln.

Die Beteiligung der Fasern der Plexus hypogastrici auf der Höhe des Geschlechtsaktes hängt in analoger Weise naturgemäß davon ab, inwieweit die Verbindung zwischen dem Penis und lumbalen Zentrum der Ductus deferentes und Vesiculae seminales erhalten ist oder nicht. Im negativen Fall fehlt jede Emissio seminis. Trotzdem kommt es aber zum Orgasmus, auch die Erektion ist vollkommen erhalten. Diese als „plaisir sec“ bezeichnete Potenzstörung beruht eben darauf, daß zwar die glatte Muskulatur der inneren Geschlechtsorgane nicht mehr reflektorisch in Tätigkeit versetzt wird, wohl aber die vom Pudendus versorgte quergestreifte Ejaculationsmuskulatur.

Unsere Kenntnisse über die physiologische Bedeutung des Plexus hypogastricus bezüglich der Genitalfunktionen sind in neuerer Zeit durch die Ausbildung der neurochirurgischen Behandlung im Sinne der Hypogastricusresektion wesentlich gefördert worden. Wir entnehmen PÄSSLER (1938), daß u. a. ADSON, MACGRAIG, DOUGLASS, HURST und PIERI nach Hypogastricusresektion Aufhebung der Potentia generandi festgestellt haben. Dagegen bleibt die Potentia coeundi sicher erhalten, wie Nachfragen von LEARMONTH bei Operierten der MAYO-Klinik und von TELFORD ergeben haben. Auch SUERMONTD erhielt auf Anfrage von seinen operierten Kranken die Auskunft, daß ihre Libido und ihre Potentia coeundi ungestört seien (zitiert nach PÄSSLER). PÄSSLER selbst scheint jedoch auch die Entstehung einer Impotentia generandi durch die Resektion des Plexus hypogastricus vorerst eine nur theoretisch begründete Annahme zu sein, die durch weitere Erforschung der Neurophysiologie der Fortpflanzungsorgane vielleicht noch einmal eine Änderung erfahren werde.

Einer gesonderten Besprechung bedarf die Mitteilung von SOMMER (1938) über *Hodenstörungen* nach Mastdarmkrebsoperation. SOMMER bringt die von ihm festgestellten Potenzstörungen in Zusammenhang mit der postoperativen Entartung des Hodens, die in einem Falle sogar zu einer kaum haselnußgroßen Atrophie beider Hoden führte. Gemeinsam ist seinen Fällen die Feststellung, daß erst allmählich nach der Operation die Abnahme bzw. das gänzliche Erlöschen der Libido und Potenz eintrat. In 2 Fällen setzte vor der Herabsetzung der Geschlechtslust und der Geschlechtskraft eine Steigerung der Libido und Potenz ein. In dieser Hinsicht erscheint uns eine gewisse Parallele mit den Potenzstörungen bei Erkrankungen des Rückenmarkes bemerkenswert, von denen besonders die Tabes und die Myelitis ebenfalls nach kurzer Steigerung der Geschlechtsfunktionen in ihrem späteren Verlauf fast immer zu vollkommener Impotenz führen; die Libido ist dabei trotz der Impotenz wenigstens häufig erhalten.

SOMMER erklärt die vorübergehende Erotisierung bei seinen Fällen als Folge der Aufsaugung von Zerfallstoffen des Hodens. Für die Hodenatrophie nach Mastdarmkrebsoperation kommen nach SOMMER ursächlich Schädigungen der Vasa spermatica, des Vas deferens und Verletzungen des autonomen Nervensystems in Frage. Die beiden ersten Möglichkeiten wurden von SOMMER bald außer Betracht gelassen, da die Atrophie immer doppelseitig auftrat. Dazu ist

zu sagen, daß diese beiden Faktoren aus der ätiologischen Betrachtung der Hodenatrophie nach Rectumoperation auch dann ausgeschaltet werden müßten, wenn die Atrophie auch nur einseitig aufgetreten wäre. Die Blutzufuhr zum Hoden und Nebenhoden geschieht zwar in erster Linie durch die A. spermatica interna und Unterbindung dieser Arterie zieht Atrophie der Samenkanälchen nach sich. Dieses Gefäß, das unterhalb der Nierenarterie aus der Vorderwand der Aorta abdominalis entspringt, schließt sich aber erst vom inneren Leistenring an den Samenstrang an. Die topographische Orientierung zeigt sofort, daß die Spermatica interna völlig außerhalb des Operationsfeldes liegt. Auch die Schädigung bloß des Vas deferens, die bei Mastdarmoperation naturgemäß leicht, aber sehr weit vom Hoden entfernt möglich ist, hat keine der von SOMMER beschriebenen Veränderungen des Hodens zur Folge; auch die Potenz und Libido erfahren keine nennenswerte Beeinträchtigung.

Bei der Annahme einer *Verletzung des autonomen Nervensystems* als ursächlichen Faktors der Hodenatrophie nach Rectumoperation ist SOMMER durchaus zuzustimmen. Die Verletzung des autonomen Nervensystems kann nach SOMMER um so eher auftreten, je mehr der Mastdarm am Kreuzbein befestigt ist. In solchen Fällen könne es beim Loslösen des Mastdarmes leicht zu einer Quetschung oder Zerreißung *des sacralen Grenzstranges* kommen. Die Atrophie würde ihre Erklärung dann durch die anschließende *Wärmeschädigung des Hodenparenchyms* finden. Im Zusammenhang mit dieser Erklärung SOMMERS erscheint es am Platze auf die Beobachtungen von DICK (1937), die SOMMER offenbar als Grundlage seiner Feststellungen diente, näher einzugehen.

DICK hat die Wirkung der *lumbalen Grenzstrangresektion* beim Menschen auf die Hodenfunktion untersucht und dabei gefunden, daß bei einseitig resezierten Patienten keinerlei Veränderungen im Sexualleben oder Hodenatrophie festzustellen waren, im Gegensatz zu den beidseitig von L₄—S₁ Resezierten. Bei 5 Patienten, die sämtlich im zeugungsfähigen Alter standen, waren hochgradige Veränderungen der Libido und Potenz festzustellen. Nach dem Eingriff war fast in allen Fällen die Libido mächtig gesteigert. Die Spermauntersuchung ergab zahlreiche gut bewegliche Spermien. Erst nach längerer Zeit bemerkten die Patienten, daß die Ejaculationsmenge deutlich abgenommen habe. Bei 3 von den untersuchten Patienten war eine ausgesprochene Hodenatrophie nachweisbar. Die bei der thermoelektrischen Messung gefundenen subcutanen Temperaturwerte des Scrotums waren durchweg höher, als die höchsten Werte, die DICK bei Kontrolluntersuchungen bei Gesunden gefunden hatte; es traten Temperatursteigerungen von einigen Zehntel bis zu mehreren Graden auf. Selbst nach einem Jahr konnten noch übernormale Werte gemessen werden. Bis dahin war zwar bekannt, daß die Hauttemperatur der unteren Extremitäten nach der Grenzstrangresektion ansteigt, der Tonus der Scrotalgefäße war aber, wie DICK betont, nicht bekannt.

Wohl aber war, was DICK entgangen sein dürfte, die Hodenatrophie nach Exstirpation des abdominalen Grenzstranges bekannt, und zwar durch die Arbeiten von TAKAHASHI (1922) und SCHINZ und SLOPOLSKY (1924). TAKAHASHI hatte, um den Einfluß des Sympathicus auf die Skelettmuskulatur und auf die Trophik der Organe überhaupt zu prüfen, bei einer Reihe von Meer-schweinchen den Grenzstrang im Bereiche der unteren 3 Lumbal- und oberen 1—2 Sacralwirbel einseitig und einige Male doppelseitig exstirpiert. Der Ein-

griff war ohne nennenswerte Nebenverletzung möglich und von keinem irgendwie bemerkbaren Schaden für das Allgemeinbefinden der Tiere gefolgt, die nach beliebigen Intervallen getötet wurden. Der Effekt hinsichtlich des Tonus und Totalgewichtes der Skelettmuskulatur sowie hinsichtlich des Massenbestandes der Organe war absolut negativ, ausgenommen bei Hoden. Hier ergab sich ein sehr prägnanter Effekt. Wägung und Messung erwiesen den Hoden der operierten Seite als atrophisch. Histologisch war für die bei den Versuchstieren zu beobachtende Hodenatrophie Reduktion des Samenepithels ohne gleichzeitige Vermehrung des intertubulösen Zwischengewebes und der Zwischenzellen charakteristisch. Dieser Befund erschien SCHINZ und SLOPOLSKY so merkwürdig und so wichtig, daß ihnen die Nachprüfung lohnend erschien. In der Mehrzahl ihrer zahlreichen Versuche mit Kaninchen, durch Grenzstrangexstirpation Hodenatrophie zu erzeugen, war das Resultat ein positives, aber nicht in allen! Auch MANUJLOW (PÄSSLER 1938) fand bei einer tierexperimentellen Untersuchung über die Wirkung der doppelseitigen Sympathektomie auf die Prostata, die nach einigen Monaten bei Hunden eine deutliche Atrophie gezeigt haben soll, die Hoden unverändert.

Wenn wir uns nun die Frage vorlegen, auf welche Weise das Zustandekommen der Atrophie nach Grenzstrangresektion überhaupt zu erklären ist, so müssen wir die endgültige Antwort schuldig bleiben. DICK macht die durch die Grenzstrangresektion eintretende Änderung im Wärmehaushalt des Scrotums verantwortlich. Diese Annahme erscheint gut begründet. Die Strukturveränderungen, die der in die Bauchhöhle verlagerte Hoden erfährt, führten zu Arbeiten der neueren Zeit, in welchen dem Einfluß der Temperatur erhöhte Aufmerksamkeit wurde. Vergleichende Untersuchungen über die im normalen Hodensack herrschende Temperatur ergaben, daß sie etwa um 2—5° C niedriger ist, als in der Bauchhöhle (F. A. E. CREW, C. M. MOORE und W. J. QUICK, zit. nach ROMEIS 1926). Es wurde daher die Auffassung laut, daß bei Säugetieren, die im Hodensack herrschende niedrigere Temperatur für die Entwicklung wie auch Erhaltung der Samenzellen von Bedeutung ist und der Scrotalsack gewissermaßen die Rolle eines Thermoregulators spielt. Dieser Annahme entsprechend konnten C. M. MOORE und R. OSLUND dadurch, daß sie den Hodensack von Widdern mit einer die Wärmeabgabe hintanhaltenden Isolierschicht umhüllten, die Temperatur im Hodensack erhöhen und Degeneration der samenbildenden Zellen sowie Unterdrückung der Spermatogenese veranlassen (zit. nach ROMEIS).

So verlockend einfach die Erklärung DICKs im Sinne der Wärmeschädigung des Hodens erscheinen mag, so ist doch die Möglichkeit, daß auch andere Faktoren an dem Zustandekommen der Hodenatrophie nach Grenzstrangresektion beteiligt sind, nicht ohne weiteres von der Hand zu weisen. Nach TAKAHASHI kann man daran denken, daß primär die Innervationsstörung der Blutgefäße des Hodens selbst schuld ist. Diese Erklärung erscheint aber auch TAKAHASHI nicht plausibel; denn die Rückwirkung der Sympathicusexstirpation auf die Blutgefäße hat deren Erweiterung zur Folge. Dagegen ist der andere Gedanke TAKAHASHIs, nämlich die Auslegung der Hodenatrophie durch die Annahme der Zerstörung von sog. trophischen Nerven, wohl in Erwägung zu ziehen. Wir hätten hier direkt eine Demonstration der Existenz solcher Nerven. Sofern es sich um zentrifugale Nervenfasern handeln soll, kann sich TAKAHASHI nur

schwer zu einer solchen Auffassung verstehen. Dagegen zieht er als eventuelle Ursache gestörter Trophik die Ausschaltung afferenter Fasern in Betracht. TAKAHASHI tut dies entsprechend der von W. R. HESS entwickelten Vorstellung über die Regulierung der Gewebsernährung, nach welcher eine spezifische alle Gewebe durchsetzende Sensibilität bei der Aufrechterhaltung des Gleichgewichtes zwischen Blutbefund und Blutversorgung eine entsprechende Rolle spielt. In unserem konkreten Falle müßte man nach TAKAHASHI den Faserverlauf dieser „chemischen Gewebesensibilität“ in sympathische Bahnen verlegen. In diesem Zusammenhange möchten wir nicht verfehlen darauf hinzuweisen, daß es allerdings auch heute noch eine offene Frage ist, ob auch das vegetative Nervensystem einen trophischen Einfluß auf die von ihm versorgten Organe ausübt. Physiologie und auch Anatomie und Histologie geben uns auf eine solche Frage keine eindeutige Antwort, dagegen weisen klinische Beobachtungen darauf hin, daß der geregelte Ernährungszustand der Gewebe weder durch sensible noch durch vasomotorische Nerven allein aufrechterhalten wird (HOFF 1931). Nach den Versuchen von SCHINZ und SŁOTOPOLSKY scheint jedoch der Exstirpation des abdominalen Grenzstranges für den Hoden nicht die Bedeutung zuzukommen, die ihr von TAKAHASHI zugesprochen wurde. Diese Autoren legen ausführlich dar, daß nach ihrer Ansicht höchstwahrscheinlich an der Hodenatrophie in diesen Fällen nicht die Sympathicusexstirpation selber schuld ist, sondern die durch die Operation bewirkte *Einschränkung des Blutzuflusses zum Hoden*. Als das eigentlich Überraschende an dem Ergebnis ihrer Sympathektomien betonen sie, daß schon eine geringfügige direkte Störung der Blutversorgung des Hodens z. B. durch die als Folge des Eingriffes sich einstellende ungewollte Einbettung der Vasa spermatica interna in ein Narbengewebe genügt, um eine Hodenatrophie herbeizuführen. Eine wie auch immer gerichtete neurotrophische Beeinflussung des Hodens durch den abdominalen Grenzstrang sei nicht anzunehmen. Die Einbettung der schräg über das Operationsfeld hinwegziehenden Vasa spermatica aber sei eine direkte Folge des besonderen Eingriffes, d. h. der Grenzstrangexstirpation; werde in diesem Gebiete operiert, so komme es vielfach zur Bildung eines Narbengewebes, das die Vasa spermatica komprimiert und verzerrt.

Wir müssen uns begnügen, die Ansicht von DICK über das Zustandekommen der Hodenatrophie nach Grenzstrangresektion der von TAKAHASHI und SCHINZ und SŁOTOPOLSKY geäußerten zur Seite zu stellen, ohne eine endgültige Deutung zu geben. Daß jedoch die Atrophie beider Hoden nach Grenzstrangresektion infolge des Ausfalles der inneren Sekretion der männlichen Keimdrüsen die Libido sexualis nicht mehr aufkommen läßt und die Möglichkeit einer Erektion und Ejaculation schwer beeinträchtigt, braucht kaum mehr erörtert zu werden. Die von den Kranken beobachtete vorübergehende Steigerung der Sexualfunktion erklärt DICK, ebenso wie SOMMER, durch einen vermehrten Untergang spezifischen Hodengewebes und Resorption der Zerfallsprodukte.

Hat nun SOMMER Recht, wenn er die Hodenatrophie nach Mastdarmkrebsoperation auf die Verletzung des *sacralen* Grenzstranges und die anschließende Wärmeschädigung des Hodenparenchyms zurückführt? Die Übertragung der nach der Resektion des lumbalen Grenzstranges beobachteten Veränderungen auf die nach entsprechender Verletzung des *sacralen* Grenzstranges zu erwartenden Vorgänge ist selbstverständlich naheliegend und vielleicht auch zutreffend,

aber besonders mit Rücksicht auf die Feststellungen von SCHINZ und SLOPOLSKY keineswegs ohne weiteres und unbedingt richtig. Die Durchsicht der einschlägigen Literatur zeigte uns, daß über die Physiologie des sacralen Grenzstranges in dieser Hinsicht nichts bekannt ist. Die Lokalisation eines trophischen Hodenzentrums in oberen Sacralsegmenten erscheint SCHINZ und SLOPOLSKY von vornherein ausgeschlossen. Erst weitere ad hoc durchgeführte tierexperimentelle Untersuchungen und exakte operative Beobachtungen am Menschen werden unseres Erachtens erlauben, zu dieser Frage endgültig Stellung zu nehmen. Man muß ferner auch in Betracht ziehen, ob nicht auch die Verletzung des sympathischen *Plexus hypog. inf.*, der ebenfalls im Bereich der Verletzungsmöglichkeit bei der Rectumcarcinomoperation liegt, zu Hodenatrophie führen kann. Die Annahme einer solchen eventuellen Ursache der postoperativen Hodenatrophie liegt um so näher, als ja der Plexus hypog. seine Nervenfasern zum Teil aus dem lumbalen Grenzstrang bezieht. Aber auch die Möglichkeit, daß Verletzung des parasympathischen *Nervus pelvicus* trophische Schädigung des Hodens im Gefolge hat, ist nicht ohne weiteres abzulehnen. Man darf nicht vergessen, daß bei der Durchschneidung peripherer Nerven stets gemischte Nerven getroffen sind und auch der N. pelvicus besondere trophische Nervenfasern enthalten kann. Soweit wir aus der Literatur ersehen können, liegen in dieser Hinsicht über die Physiologie des N. pelvicus noch keine Beobachtungen vor.

Prognose. Die Prognose der postoperativen Störungen der Genitalfunktionen nach Rectumcarcinomoperation hängt vor allem von deren Ursache ab, von der Frage, ob jene Faktoren, welche diese Störungen bedingen, einer Beseitigung fähig sind. Die günstigste Prognose geben jene Formen, die durch den allgemein schwächenden Einfluß der Operation bedingt sind und bei denen Besserung des Allgemeinbefindens günstig auf die Sexualfunktion einwirkt. Für jene Fälle, die durch schwere Verletzung der die Erektion und Ejaculation vermittelnden nervösen Leitungsbahnen verursacht sind, dürfte die Prognose natürlich in der Regel ungünstig sein. Ausbleiben von Pollutionen, deutliche Verringerung der Ejaculationsmenge ist wohl stets ein prognostisch bedenkliches Symptom. Es sei jedoch erwähnt, daß ROSS (PÄSSLER 1938) die nach Hypogastricusresektion durch Lähmung der glatten Muskulatur der inneren Geschlechtsorgane eintretende Aufhebung der *Potentia generandi* für vorübergehend hält. Die ungünstigste Prognose werden wohl jene Fälle geben, wo es zu einer schweren Atrophie beider Hoden gekommen ist.

Therapie. Die Behandlung der postoperativen Störungen der Geschlechtsfunktionen wechselt naturgemäß ebenfalls je nach dem ätiologischen Moment. In dieser Beziehung scheint uns für die Praxis die von SCHAPIRO (1927) vorgeschlagene Einteilung der Potenzstörungen bedeutungsvoll zu sein. Er geht vom Wesen der Potenz aus, die er psychodynamisch als Resultante aus Ladung und Widerstand ansieht. Unter Ladung ist die Tonisierung gleich Erotisierung der Sexualzentren durch die Keimdrüsenhormone zu verstehen. Bei dieser Tonisierung spielt neben der psychischen Konstitution der endokrine Apparat, das Ionengleichgewicht des Gewebes und das vegetative Nervensystem eine wesentliche Rolle. Widerstand ist all das, was sich dem Verlauf der Sexualvorgänge hindernd in den Weg stellt. Potenzstörungen entstehen durch ein Mißverhältnis zwischen Ladung und Widerstand. Entweder ist die Ladung zu

gering (Ladungsimpotenz) oder der Widerstand zu groß (Widerstandsimpotenz). Die Ladungsimpotenz ist dadurch bedingt, daß die Wirkung der Keimdrüsenhormone auf die Sexualzentren ganz oder teilweise ausbleibt. Die Widerstandsimpotenz wäre in den von uns besprochenen Formen von Potenzstörungen nach Rectumcarcinomoperation in erster Linie auf die anatomische Läsion der peripheren Nerven zurückzuführen.

Durch diese Auffassung der Potenz als Resultante aus Ladung und Widerstand ergeben sich für die Therapie klare Indikationen. Bei Ladungsschwäche ist die Ladung zu verstärken, bei Hemmungsstörung ist die Hemmung zu beseitigen. Diese scharfe Trennung der Impotenzformen und ihrer Therapie wird sich in der Praxis jedoch nicht immer durchführen lassen. Die Therapie muß also am besten an beiden Komponenten, Ladung und Widerstand angreifen; dementsprechend *kombiniert* man also *widerstandherabsetzende mit ladungssteigernden Mitteln*.

Widerstandherabsetzende Mittel sind vor allem Johimbin und Strychnin. Johimbin bewirkt eine Reizsteigerung des Parasympathicus, des spinalen Erektionszentrums sowie eine Gefäßerweiterung des Penis und des Hodens; die Hauptwirkung des Johimbin besteht aber in seinen von RAYMOND-HAMET (TINEL 1937) entdeckten „sympathicolytischen“ Eigenschaften. Strychnin steigert die Reflexerregbarkeit des ganzen Rückenmarkes.

Das einzige Mittel zur Steigerung der Ladung ist die Hormonzufuhr. Erfolge in der Bekämpfung der durch Hormonmangel bedingten Impotenz werden nur noch von wenigen der doppelseitigen Vasektomie und der STEINACHSchen Operation nachgerühmt. Daß die homoioplastische Hodentransplantation (Hoden von Mensch auf Mensch) höchstens vorübergehend die männlichen Hormone im Organismus vermehrt, mehr suggestiv als sekretionssteigernd wirkt, wird fast allgemein anerkannt. Nur wenige Optimisten glauben durch die dem Biologen aussichtslos erscheinende Heteroplastik (Affen- oder Füllenhoden auf Menschen) bei Impotenz Heilerfolge zu haben. Sind Störungen der inneren Sekretion vorhanden, so scheinen Organpräparate, welche die Hormone des Testikels enthalten, ab und zu eine Steigerung der Geschlechtskraft bringen zu können. Von den in Frage kommenden Testispräparaten werden diejenigen vorzuziehen sein, die geeignet sind, gleichzeitig mit der Erhöhung der Ladung eine Herabsetzung des Widerstandes zu bewirken, wie z. B. Testifortan, das neben gesichertem Testishormon wirksame Bestandteile der Synergisten der Keimdrüse, vor allem der Prähypophyse, der Nebennierenrinde, der Schilddrüse sowie widerstandherabsetzende Pharmaca (Johimbin, Strychnin) enthält.

Therapeutische Versuche mit Sexualhormon sind besonders auch in den Fällen angezeigt, die mit postoperativer Blaseschwäche einhergehen. Auf die Brauchbarkeit der Hormonzufuhr zur Behandlung der postoperativen Blaseschwäche nach Mastdarmkrebsoperation hat schon GOETZE (1936) hingewiesen. BODECHTEL hat im Hinblick auf die eigenartige Kupplung der nervösen Versorgung von Mastdarm, Blase und Genitalien, untereinander verschiedenartige, neurologisch-organisch bedingte Miktionsstörungen gut durch solche Sexualhormone beeinflussen können (zit. nach GOETZE). Die Erfahrung, daß der Harndruck bei älteren Männern durch die Keimdrüsenhormonbehandlung gesteigert werden kann, wie sie bei der Behandlung der Prostatahypertrophie immer wieder gemacht wurde, konnte von VEIL und LIPPROSS (1938) zahlen-

mäßig erfaßt und somit für diese Therapie eine exakte Begründung gegeben werden. Auch die mitunter recht auffallende Besserung des Allgemeinbefindens, das bei den meisten hormonbehandelten Kranken zu verzeichnen ist, verdient besonders hervorgehoben zu werden.

Schluß.

Am Schlusse unserer Ausführungen geben wir der Hoffnung Ausdruck, daß unsere Arbeit, die wir keineswegs als etwas Abgeschlossenes und Undiskutierbares ansehen, die breite Basis, auf der die urologischen Interessen des Mastdarmkrebsoperateurs stehen, anschaulich gemacht hat und ihren Zweck einer Anregung zur Weiterarbeit und Bereicherung unserer heutigen Kenntnisse erfüllen möge. Viele Probleme harren noch der Lösung und eine große Arbeit wird nötig sein diese Fragen zu klären. Das Los der Mastdarmkrebskranken hat an Schwere und Traurigkeit nichts verloren. Wir geben uns keiner Täuschung hin, daß auch in den von uns dargelegten Behandlungsmaßnahmen manches noch falsch sein kann und einer Besserung bedarf, die der weitere Ausbau unserer Erfahrungen und Kenntnisse zum Wohle der ärmsten unserer Kranken bringen möge. Ein weites Feld gemeinsamer Arbeit ist für den Chirurgen und Urologen geöffnet. Daß eine innere Entwicklungsnotwendigkeit zur Zusammenarbeit für die beiderseits der Grenze gelegenen Gebiete, also das Entscheidende für jede Grenzgebietsarbeit, vorhanden ist, steht nach unseren Ausführungen wohl außer Frage.

III. Fragen zur operativen Behandlung von nichtkomplizierten Knochenbrüchen im Gelenkbereich¹.

Von

HERBERT SPRENGELL-Bielefeld.

Mit 186 Abbildungen.

| Inhalt. | | Seite |
|--|--|-------|
| Literatur | | 313 |
| I. Allgemeine Bemerkungen zur blutigen Knochenbruchbehandlung unter Berücksichtigung biologischer und physikalischer Voraussetzungen | | 330 |
| 1. Anzeigestellung zur operativen Knochenbruchbehandlung | | 330 |
| 2. Die Operationsverfahren der blutigen Knochenbruchbehandlung | | 331 |
| 3. Der Zeitpunkt der blutigen Knochenbruchbehandlung | | 335 |
| 4. Die Knochenneubildung beim operativ behandelten Knochenbruch | | 335 |
| 5. Physikalische Grundlagen und Knochenbruchheilung | | 340 |
| II. Die Knochenbruchheilung innerhalb der Gelenke und in Gelenknähe | | 349 |
| 1. Die Sonderstellung des Gelenkes | | 349 |
| 2. Der Bluterguß | | 350 |
| 3. Die Synovia | | 351 |
| 4. Der Knorpel | | 351 |
| III. Die Hand | | 353 |
| 1. Allgemeine und anatomische Betrachtungen | | 353 |
| 2. Der Kahnbeinbruch | | 355 |
| 3. Der Mondbeinbruch | | 356 |
| 4. Die Verrenkungen im Bereich der Handwurzel | | 356 |
| IV. Das Ellbogengelenk | | 362 |
| 1. Die Anatomie | | 362 |
| a) Allgemeines | | 362 |
| b) Das Oberarmellengelenk | | 362 |
| c) Das Oberarmspeichengelenk | | 363 |
| d) Das Speichenellengelenk | | 363 |
| e) Die Gelenkkapsel | | 363 |
| f) Unterarmverbindungen | | 363 |
| 2. Die gelenknahen Brüche | | 364 |
| 3. Die Ellbogengelenksbrüche | | 365 |
| a) Zertrümmerungen des Gelenkes | | 365 |
| b) Brüche im Bereich der Oberarmrolle | | 366 |
| c) Brüche des Olecranon | | 367 |
| d) Brüche des oberen Speichenendes | | 376 |
| e) Der Monteggiashaden | | 376 |
| V. Das Schultergelenk | | 377 |

¹ Aus der chirurgischen Abteilung des Städt. Krankenhauses Bielefeld (Chefarzt: Dr. med. habil. HERBERT SPRENGELL).

| | Seite |
|--|-------|
| VI. Der Schultergürtel | 378 |
| 1. Das Brustbeinschlüsselbeingelenk | 378 |
| 2. Das Schlüsselbein | 378 |
| 3. Das Schulterblatt | 378 |
| 4. Das Schultereckgelenk | 378 |
| a) Die Behandlungsmethoden der Schultereckverrenkung | 378 |
| b) Die Röntgentechnik der Schultereckverrenkung | 378 |
| VII. Der Knöchel | 381 |
| VIII. Das Knie | 395 |
| 1. Anatomische Betrachtungen | 395 |
| 2. Der Kniescheibenbruch | 396 |
| 3. Brüche der Oberschenkelkondylen | 397 |
| 4. Tibiakondylenbrüche | 397 |
| IX. Der Schenkelhals | 407 |
| 1. Anatomische Betrachtungen | 407 |
| 2. Einteilung der Schenkelhalsbrüche | 411 |
| 3. Mechanische und physikalische Betrachtungen bei der Schenkelhalsbruch- heilung | 412 |
| 4. Die operativen Behandlungsverfahren beim medialen Schenkelhalsbruch . . | 415 |
| 5. Die Anzeigestellung zur Schenkelhalsnagelung nach SVEN JOHANSSON . . . | 418 |
| 6. Die Schenkelhalsnagelung unter Berücksichtigung mechanischer Probleme . | 418 |
| 7. Technische Einzelheiten der Schenkelhalsnagelung | 433 |
| 8. Fehler und Zwischenfälle bei der Schenkelhalsnagelung | 437 |
| 9. Erfolge der Schenkelhalsnagelung | 445 |
| 10. Die operative Behandlung des lateralen Schenkelhalsbruches | 446 |
| X. Zusammenfassung | 450 |

Literatur.

ANDREESSEN, R.: Mangelhafte Knochenneubildung bei Innenknöchelbrüchen (Pseudarthrose) ihre Verhütung und Behandlung. *Zbl. Chir.* **1938**, 2213—2221.

— Zur operativen Behandlung der Schienbeinkopfbrüche. *Zbl. Chir.* **1938**, 2759—2761.

— Zur operativen Behandlung frischer Querbrüche der langen Röhrenknochen. *Zbl. Chir.* **1939**, 1552—1555.

ANGERER, W.: Behandlung schwerer Gelenkbrüche des Ellenbogen- und Kniegelenkes in der Landpraxis. *Zbl. Chir.* **1936**, 1581—1585.

ANSCHÜTZ u. PORTWICH: Prognose und Therapie der veralteten Schenkelhalsfraktur. *Erg. Chir.* **20**, 1—70 (1927).

ANSCHÜTZ, W.: Über die operative Behandlung der Schenkelhalsfrakturen. *Arch. klin. Chir.* **133**, 434—442 (1924).

— Demonstration des Präparates einer geheilten Schenkelhalsfraktur. *Zbl. Chir.* **1928**, 2876, 2877.

ARNESEN, ARNE: Extensionsbehandlung der Calcaneusfraktur. *Chirurg* **1939**, 115—120.

ARNOLD, W.: Resorbierbare Knochennägel. *Arch. orthop. Chir.* **33**, 480—493 (1933).

ASADA, T.: Über die Histogenese und die Ossifikation des Kallus. *Arch. klin. Chir.* **147**, 199—219 (1927).

ASAL, W.: Überlastungsschäden am Knochensystem bei Soldaten. *Arch. klin. Chir.* **186**, 511—522 (1936).

VAN ASSEN, I.: Behandlung von Knöchelbrüchen mit Heraussprengung eines hinteren VOLKMANNschen Dreiecks. *Zbl. Chir.* **1926**, 1044, 1045.

ATANASOF, CHR.: Technik der unblutigen Frakturenbehandlung. *Zbl. Chir.* **1933**, 251—266.

AXHAUSEN, G.: Die Nekrose des proximalen Bruchstückes beim Schenkelhalsbruch und ihre Bedeutung für das Hüftgelenk. *Arch. klin. Chir.* **120**, 325—346 (1922).

— Gelenkausbrüche und Gelenkeinbrüche im Tierversuch. *Arch. klin. Chir.* **124**, 543—553 (1923).

BAETZNER, W.: Über experimentelle freie Periostverpflanzung. *Arch. klin. Chir.* **118**, 504—506 (1921).

- BAETZNER, W.: Die Pathologie der Funktion. Arch. klin. Chir. **157**, 822—829 (1929).
 — Sport- und Arbeitsschäden. Leipzig: Georg Thieme 1936.
 — Über Knochenbrüche durch Funktion. Med. Klin. **1938 I**, 553, 554.
- BAGER, B.: Zur Technik der Osteosynthese der Schenkelhalsfraktur nach SVEN JOHANSSON. Zbl. Chir. **1933**, 1811, 1812.
 — Technisches zur Nagelung des Schenkelhalsbrüches. Chirurg **1939**, 183, 184.
- BAHLS, G.: Über das Schicksal des Knochengewebes bei der autoplastischen Knochen-
 transplantation. Bruns' Beitr. **166**, 535—583 (1937).
 — u. ATH. KALAMBOKAS: Experimentelle Untersuchungen über das Verhalten autoplastisch
 transplantiert Spongiosa. Bruns' Beitr. **166**, 647—655 (1937).
- BALKHAUSEN, R.: Die Radiusköpfchenfraktur bei Jugendlichen und ihre operative Behand-
 lung. Zbl. Chir. **1939**, 1788, 1789.
- BANKHOFF, G.: Die Frakturenheilung und ihre mechanische und biologische Förderung. Arch. klin. Chir. **179**, 256—261 (1934).
- BARTHELS, C.: Über Knochenneubildungsvorgänge an Gelenken im Tierversuch. Bruns' Beitr. **162**, 371—384 (1935).
- BAUER, C.: Kann im Experiment parostaler Kallus durch Einwirkung der Synovia erzeugt werden? Arch. orthop. Chir. **29**, 181—183 (1931).
- BECK, A.: Zur Frage der operativen Behandlung der Luxationsfraktur des Fußgelenkes. Dtsch. Z. Chir. **228**, 289—296 (1930).
- BECKER, J.: Zur Behandlung der Diaphysenbrüche des Unterschenkels. Zbl. Chir. **1933**, 1586—1588.
 — Zur Behandlung der Diaphysenfrakturen des Unterarmes. Zbl. Chir. **1937**, 1033—1035.
- BENNINGHOFF: Über Anpassung der Knochenkompakta an geänderte Beanspruchung. Studien zur Architektur des Knochens. Anat. Anz. **63**, 18—20, 289—299 (1927).
- BERGK, W.: Zur Behandlung schwer reponierbarer Schräg- und Spiralbrüche des Unterschenkels mittels temporärer percutaner Drahtfixation. Chirurg **1939**, 185—190.
 — Ist die Myositis ossificans traumatica eine Behandlungsfolge? Chirurg **1939**, 374—382.
- BERGMANN, E.: Zur Frage der endostalen Kallusbildung. Arch. klin. Chir. **129**, 490—494 (1924).
 — Experimentelle Untersuchungen über Druckwirkung in der Knochenmarkhöhle. Arch. klin. Chir. **145**, 568—579 (1927).
 — Theoretisches, Klinisches und Experimentelles zur Frage der aseptischen Knochennekrosen. Dtsch. Z. Chir. **206**, 12—87 (1927).
 — Spätschäden nach geheilten Schenkelhalsbrüchen. Dtsch. Z. Chir. **245**, 496—503 (1935).
- BERTELSMANN, R.: Zur Behandlung der Oberschenkelfrakturen im oberen Drittel einschließlich der Schenkelhalsbrüche. Zbl. Chir. **1936**, 1394, 1395.
- BETTMANN, E.: Eine einfache Methode zur Bestimmung der Knochendichte im Röntgenbild. Zbl. Chir. **1928**, 2391—2395.
- BIEBL, M.: Die lipophage Erkrankung des Kniegelenkes, ein neues Krankheitsbild des Kniegelenkes wie der Gelenke überhaupt. Arch. klin. Chir. **191**, 237—326 (1938).
 — Osteomyelitis nach Drahtextension. Arch. klin. Chir. **192**, 1—28 (1938).
 — Zur Behandlung der Pseudarthrosen unter Verwendung eines sog. biegsamen Knochen-
 spans. Arch. klin. Chir. **193**, 175, 176 (1938).
 — Die stets typische Kallusbildung bei der idealgestellten, drahtgenähten Oberschenkel-
 schaftfraktur und das daraus sich ableitende allgemeine Gesetz von der fördernden
 bzw. hemmenden Wirkung von Druck- bzw. Zugspannungen auf die Kallusbildung
 überhaupt. Arch. klin. Chir. **194**, 171—227 (1939).
- BIER, A.: Über Knochenregeneration, über Pseudarthrosen und über Knochen-
 transplantate. Arch. klin. Chir. **127**, 1—136 (1923).
- BIRCHER, E.: Über Binnenverletzungen des Kniegelenkes. Arch. klin. Chir. **177**, 290—359 (1933).
- BIRT, ED.: Frakturenbehandlung und Pseudarthrosen. Arch. klin. Chir. **191**, 327—346 (1938).
- BITTNER, H.: Über die Knocheninsuffizienz durch einseitige Beanspruchung. Arch. klin. Chir. **188**, 175—206 (1937).
- BLECHER: Über sekundäre Kniescheibenbrüche nach Schädigungen der Oberschenkel-
 muskulatur. Arch. klin. Chir. **124**, 192—195 (1923).

- BLECHSCHMIDT, W.: Behandlungsergebnisse der Olecranonbrüche. Arch. klin. Chir. **187**, 142—173 (1937).
- BLOCK, W.: Über das Verhalten des Knochens nach Bohren und Nageln und bei der Drahtextension. Arch. klin. Chir. **137**, 315—329 (1925).
- Technisches zur Drahtextension. Zbl. Chir. **1926**, 1057—1062.
- Traumatische aseptische Metaphyseonekrose des Radius und ihre Beziehungen zu anderen gelenknahen Knochenerkrankungen. Arch. klin. Chir. **142**, 626—633 (1926).
- Zur Pathogenese unspezifischer Spongioseerkrankungen der Knochen etc. Versuch einer einheitlichen Deutung. Arch. klin. Chir. **174**, 173—207 (1933).
- Bajonettförmige Drahtzüge zum Ausgleich von Seitenverschiebungen der Bruchstücke. Zbl. Chir. **1934**, 1654—1660.
- Fehler und Gefahren bei der Zugbehandlung der Knochenbrüche. Arch. klin. Chir. **187**, 195—233 (1937).
- Die Bedeutung mechanischer Faktoren bei der Knochenbruchheilung. Arch. klin. Chir. **196**, 557—566 (1939).
- Die normale und gestörte Knochenbruchheilung. Neue Deutsche Chirurgie, Bd. 62. Stuttgart 1940.
- u. P. PLENGE: Kallusbeeinflussung durch Fraktur-Rekonvaleszenten-Serum (FRS). Arch. klin. Chir. **190**, 365—389 (1937).
- BLUMENSAAT, C.: Gibt es eine traumatische Patella partita? Zbl. Chir. **1932**, 2539.
- Patella partita-traumatische Spaltpatella-patellarfraktur. Arch. orthop. Chir. **32**, 263 (1933).
- Über sekundäre Schenkelkopfnekrosen nach traumatischer Hüftgelenksverrenkung. Arch. klin. Chir. **185**, 720—752 (1936).
- BODE, F.: Über Pseudarthrosenoperationen. Zbl. Chir. **1928**, 769—772.
- Bemerkungen zur operativen Behandlung der frischen Knochenbrüche. Arch. klin. Chir. **182**, 331—351 (1935).
- Die Fehlheilungen blutig eingerichteter frischer Frakturen und ihre Lehren. Arch. f. Orthop. **40**, 285—309 (1940).
- BÖHLER, L.: Der Begriff „Heilung“ und die Darstellung der Funktion bei der blutigen Behandlung von Knochenbrüchen und bei anderen Verletzungen. Arch. klin. Chir. **133**, 396—409 (1924).
- Die Technik der Knochenbruchbehandlung. Wien: Wilhelm Maudrich 1929.
- Die Behandlung von Verrenkungsbrüchen der Schulter. Dtsch. Z. Chir. **219**, 238—245 (1929).
- Eine neue konservative Behandlung der medialen Schenkelhalsbrüche. Verh. 24. dtsch. orthop. Ges. **1929**, 88—90.
- Operative Behandlung der medialen Schenkelhalsbrüche. Verh. 27. dtsch. orthop. Ges. **1932**.
- Technik der Knochenbruchbehandlung, 4. Aufl. Wien: Wilhelm Maudrich 1933.
- Operative Behandlung der Schenkelhalsbrüche mit der extraartikulären Methode von SVEN JOHANSSON. Zbl. Chir. **1935**, 137—145.
- Nagelung von Schenkelhalsbrüchen. Wien. klin. Wschr. **1936 II**, 1344, 1345.
- Bemerkungen zur Arbeit von FELIX MANDL: Beitrag zur Frage der Myositis ossificans traumatica. Zbl. Chir. **1936**, 2314—2317 **1937**, 2786—2790.
- Die Technik der Knochenbruchbehandlung. Wien: Wilhelm Maudrich 1937.
- BOEMINGHAUS, H.: Zur Drahtextension am Ellbogen bei Frakturen am Oberarm. Zbl. Chir. **1934**, 482—485.
- BOEREMA, I.: Die antiseptische Wundbehandlung bei offenen Frakturen als Ursache von verzögerter Kallusbildung. Arch. klin. Chir. **176**, 666—685 (1933).
- BONN, R.: Zur operativen Behandlung der subkapitalen Schenkelhalsfrakturen. Arch. klin. Chir. **120**, 298—324 (1922).
- BORCHARD: Funktionelle Frakturbehandlung. Arch. klin. Chir. **177**, 109—111 (1933).
- BORCHARD, A.: Zur Behandlung der Schenkelhalsbrüche. Dtsch. med. Wschr. **1937 I**, 45—48.
- BORCHARDT, M.: Bemerkungen zur Knochendrahtnaht. Zbl. Chir. **1926**, 647—649.
- Die Technik des Schweißens. Dtsch. Z. Chir. **206**, 185—195 (1929).
- BRAMANN, C. v.: Über die Versorgung frischer Frakturen. Arch. klin. Chir. **167**, 712—714 (1931).

- BRANDT, G.: Verzögerte Knochenbruchheilung und Pseudarthrosenbildung, ihre Ursachen und Behandlung. Leipzig: Georg Thieme 1937.
- Anatomisch funktionelle Abweichungen als Ursache der Pseudarthrosenbildung. Arch. klin. Chir. **189**, 28 (1937).
- Schleichende Frakturen (Umbauzonen, Überlastungsschäden). Erg. Chir. **33**, 1—59 (1940).
- BRANDT, R.: Erfahrungen der Chirurgischen Klinik Kiel mit der Schenkelhalsnagelung. Arch. klin. Chir. **195**, 626—645 (1939).
- BREIG: Zur Behandlung des Schenkelhalsbruches. Chirurg **1937**, 923—926.
- BRUNS, P.: Die Lehre von den Knochenbrüchen. Deutsche Chirurgie, Liefg. 27. Stuttgart: Ferdinand Enke 1886.
- BÜRKLE DE LA CAMP, H.: Über das Verhalten der Knochenhaut beim Bruch der Röhrenknochen. Dtsch. Z. Chir. **203**, 391—412 (1927).
- Die Untersuchungsbefunde von zwei homoplastisch verpflanzten Kniegelenken. Dtsch. Z. Chir. **217**, 109—122 (1929).
- Achtung bei Klammer- und Drahtzugverband. Dtsch. Z. Chir. **223**, 178—181 (1930).
- Über die Erkrankung der Muskeln, Knochen und Gelenke durch Arbeiten mit Preßluftwerkzeugen. Med. Welt **1937 II**, 1348.
- BÜRMAN, E.: Die Brüche des Radiusköpfchens. Arch. klin. Chir. **197**, 115—136 (1939).
- BUNIN, N. u. W. OKONEWSKY: Innervation und Heilung der komplizierten Frakturen. Arch. klin. Chir. **187**, 636—651 (1937).
- BURCKHARDT, H.: Knochenregeneration und Fraktur. Arch. klin. Chir. **142**, 156, 157 (1926).
- Über das Regenerationsproblem und über chemische Beeinflussung der Knochenregeneration. Bruns' Beitr. **144**, 1 (1928).
- Der Mechanismus der Frakturentstehung. Arch. klin. Chir. **185**, 428—481 (1936).
- Frakturen durch Muskelzug. Arch. klin. Chir. **186**, 523—527 (1936).
- BUTTERMANN, F.: Klinik der Tibiakondylenbrüche. Arch. klin. Chir. **190**, 580—603 (1937).
- CATTERINA, jr., A.: Die Technik der Gelenkresektion. Zbl. Chir. **1935**, 2254—2269.
- CHLUMSKY, V.: Ein Vorschlag zur operativen Behandlung der Pseudarthrosen und renitenten Knochenbrüche. Zbl. Chir. **1928**, 403, 404.
- CHRISTIDI, E.: Die Behandlung der Epiphysenfrakturen durch Nagelung. Zbl. Chir. **1938**, 529—538.
- COMOLLI, A.: Über ein deutliches Zeichen bei gewissen Schulterblattbrüchen. Zbl. Chir. **1932**, 937—940.
- CZEMBIREK, L.: Über den isolierten Abbruch des Capitulum und der Trochlea humeri. Zbl. Chir. **1939**, 1086—1091.
- DANCKELMAN, A. v.: Grundsätze zur Nachbehandlung von Verletzungen des Ellbogengelenks und seiner Umgebung. Zbl. Chir. **1935**, 2536—2541.
- DANIELS, A.: Beitrag zur Behandlung der Pseudarthrose. Chirurg **1936**, 251—255.
- DEBRUNNER, H.: Über Schicksal und Wirkung von Gewebsimplantaten in künstlichen Knochenlücken. Verh. dtsh. orthop. Ges. **17** (1923).
- Form und Funktion im Knochengewebe. Med. Welt **1936**, Nr 11.
- DEMEL, R.: Über Binnenverletzungen des Kniegelenks. Arch. klin. Chir. **130**, 473—491 (1924).
- Operative Frakturenbehandlung. Wien: Springer 1926.
- Allgemeine Richtlinien bei der Knochenbruchbehandlung an der I. Chirurgischen Klinik in Wien. Arch. klin. Chir. **177**, 438—444 (1933).
- DENGLER, S.: Experimentelle und klinische Studien über Knochenregeneration und Callusbildung mit besonderer Berücksichtigung der Gewebsinterposition. Ein Beitrag zum Pseudarthrosenproblem. Arch. klin. Chir. **199**, 145—259 (1940).
- DEUTICKE, P.: Zur Behandlung der dorsalen Luxationsfrakturen im oberen Sprunggelenk. Chirurg **1938**, 225—230.
- DEUTSCHLÄNDER, C.: Zur Kenntnis der gelenknahen Nekrosenherde im subchondralen Knochenmarkraum. Zbl. Chir. **1928**, 469—472.
- Was ist funktionelle Knochenbruchbehandlung? Zbl. Chir. **1934**, 387—390.
- Die isolierte Luxation des V. Mittelhandknochens. Zbl. Chir. **1940**, 1393—1399.
- DIAZ, G.: Über die Osteosynthese der Frakturen colli femoris. Zbl. Chir. **1934**, 627—630.
- DIEBOLD, O.: Die Kniescheibenbrüche im Kindesalter. Arch. klin. Chir. **147**, 664—681 (1927).
- DIETERICH, H.: Die Histogenese des Callus. Arch. klin. Chir. **141**, 27—43 (1926).

- DÖRR, H.: Über den unterschiedlichen Knochenabbau an den Frakturrenden bei offener und subkutaner Fraktur im Mäuseexperiment. Diss. Erlangen.
- DUBOIS, M.: Die pathologische Physiologie der Knochenverletzung. Schweiz. Z. Unfallmed. 1936, Nr 4.
- DUSCHL, L.: Experimentelle Untersuchung über Knochenregeneration. Zbl. Chir. 1934, 1188, 1189.
- EBHARDT, K. u. E. GEBAUER: Die Anzeigestellung bei der Behandlung der kindlichen Oberschenkelfrakturen. Arch. klin. Chir. 187, 652—660 (1937).
- EHALT, W.: Beitrag zur Behandlung suprakondylärer Oberarmbrüche. Chirurg 1936, 61—65.
— Beitrag zur operativen Behandlung der Oberarmschaftbrüche. Chirurg 1936, 102—106.
— Beitrag zum Doppeldrahtgipsverband bei Vorderarmbrüchen. Chirurg 1936, 161—165.
— Das modifizierte Verfahren nach WESTHUES zur Behandlung der Fersenbeinbrüche. Chirurg 1937, 651—655.
— Die Behandlung frischer offener Brüche des oberen Sprunggelenkes. Chirurg 1937, 760—767.
— Ein typisches Repositionshindernis beim Pronationsbruch des inneren Knöchels. Chirurg 1939, 123, 124.
- EHLERT, H.: Unsere Ergebnisse der Unterarmschaftbruchbehandlung. Arch. orthop. Chir. 39, 206—212 (1938).
— Die Luxation im Acromio-Claviculargelenk. Zbl. Chir. 1939, 1895—1898.
— Traumatische Veränderungen am Radiusköpfchen. Arch. klin. Chir. 197, 648—665 (1939).
- EILERS, O.: Beitrag zur Kenntnis der Fraktur des Os triquetrum carpi. Dtsch. Z. Chir. 206, 141—156 (1927).
- EISELSBERG, A.: Bemerkungen zur Behandlung der subkutanen Frakturen. Dtsch. Z. Chir. 195, 52—56 (1926).
- ERB: Zur Immunbiologie des Knochenmarks. Arch. klin. Chir. 177, 111—113 (1933).
- ERNST, M.: Klinische Beobachtungen über die Heilung subchondraler Knochenausprengungen. Arch. klin. Chir. 179, 637—647 (1934).
— Über die Bedeutung endokriner Störungen für die Heilung traumatischer Epiphysenlösungen. Zbl. Chir. 1936, 2321—2326.
- EVANGELOS, D. ECONOMOU: Schlotterkniegelenke und Erfahrungen der Knochenkeilmethode nach LEXER. Arch. klin. Chir. 192, 40—54 (1938).
- EVENSON, H.: Zur Osteosynthese des Schenkelhalsbrüches. Zbl. Chir. 1941, 386—390.
- FELSENREICH, F.: Über Behandlungsergebnisse bei Zehen- und Metatarsalfrakturen. Dtsch. Z. Chir. 219, 278—288 (1929).
— Zur operativen Behandlung der Trümmerbrüche des distalen Humerusendes. Zbl. Chir. 1934, 1713—1720.
— Osteosynthese medialer Schenkelhalsbrüche. Arch. klin. Chir. 179, 29—52 (1934).
— Beiträge zur extraartikulären Osteosynthese der medialen Schenkelhalsfraktur. Zbl. Chir. 1935, 746—752.
— Über Fersenbeinbrüche. Zbl. Chir. 1935, 825.
— Operative Behandlung des „lateralen“ und „intertrochanteren“ Schenkelhalsbrüches. Zbl. Chir. 1935, 2405—2409.
— Zur Behandlung der suprakondylären Humerusfraktur. Chirurg 1936, 651, 652.
— Osteosynthese offener bimalleolärer Verrenkungsbrüche des oberen Sprunggelenkes. Chirurg 1936, 959—963.
— Wie entstehen Pseudarthrosen und andere Mißerfolge nach Nagelung medialer Schenkelhalsbrüche? Zbl. Chir. 1936, 2843—2858.
— Die operative Behandlung der frischen medialen Schenkelhalsfraktur. Wien: Wilhelm Maudrich 1937.
— Fortschritte auf dem Gebiete der Schenkelhalsnagelung etc. Chirurg 1938, 569—580.
— Histologische Untersuchungen an operierten Schenkelhalsbrüchen. I. Mitt. Die Heilungsvorgänge an der Bruchfläche. Arch. klin. Chir. 192, 490—544 (1938).
— Histologische Untersuchungen an operierten Schenkelhalsbrüchen. II. Mitt. Vorläufer und Vorstadien der Schenkelhalspseudarthrosen nach medialen und lateralen Frakturen. Arch. klin. Chir. 194, 96—134 (1939).
— Histologische Untersuchungen an operierten Schenkelhalsbrüchen. III. Mitt. Die Rolle des 3-Lamellennagels als Fremdkörper. Arch. klin. Chir. 194, 584—620 (1939).

- FELSENREICH, F.: Histologische Untersuchungen an operierten Schenkelhalsbrüchen. IV. Mitt. Die Perforation von Hals und Kopf durch den stählernen Bolzen. Arch. klin. Chir. **195**, 30—61 (1939).
- Histologische Untersuchungen an operierten Schenkelhalsbrüchen. V. Mitt. Große Einbrüche der Kopfoberfläche, Sequestration, „Geröllsystem“ und verwandte Zustandsbilder sowie Ausheilungsvorgänge nach solchen Destruktionsprozessen. Arch. klin. Chir. **195**, 413—454 (1939).
- Histologische Untersuchungen an operierten Schenkelhalsbrüchen. VI. Mitt. Die Veränderungen an der Hüftpfanne nach Perforation des Hüftkopfes durch den stählernen Bolzen. Arch. klin. Chir. **195**, 589—610 (1939).
- Spätergebnisse der Nagelung des frischen medialen Schenkelhalsbrüches. Arch. klin. Chir. **196**, 567—580 (1939).
- Histologische Untersuchungen an operierten Schenkelhalsbrüchen. VII. Mitt. Das „Wandern“ des SMITH-PETERSENSCHEN Nagels im Hüftkopf. Arch. klin. Chir. **198**, 4—29 (1940).
- Histologische Untersuchungen an operierten Schenkelhalsbrüchen. VIII. Mitt. Die Vorgänge am Knochen und Knorpel nach Knochennekrose. Arch. klin. Chir. **198**, 532—578 (1940).
- FENKNER, W.: Einige lehrreiche Fälle aus der Knochenchirurgie. Arch. klin. Chir. **151**, 432—437 (1928).
- Einrichtung von Oberarmbrüchen in der Nähe des Collum anatomicum. Arch. klin. Chir. **163**, 740—744 (1931).
- Die Behandlung der Frakturen. Arch. klin. Chir. **187**, 758—780 (1937).
- FERSTL: Ergebnisse der Refrakturierung bei Pseudarthrosen. Arch. klin. Chir. **189**, 233—239 (1937).
- FESSLER, I.: Über Frakturen am oberen Radiusende. Dtsch. Z. Chir. **220**, 174—178 (1929).
- FINK, W.: Über Knochenbruchheilung bei Fremdkörpereinwirkung. Klinischer Beitrag zur operativen Knochenbruchbehandlung. Arch. orthop. Chir. **28**, 689—707 (1930).
- FISCHER, A. W. u. MAATZ: Weitere Erfahrungen mit der Marknagelung nach KÜNTSCHER. Arch. klin. Chir. **203**, 531—565 (1942).
- FÖRSTER, W.: Knochenwandbolzung, eine neue Art operativer Chirurgie der Knochenbrüche. Zbl. Chir. **1932**, 335—339.
- Weitere Beiträge zur Knochenwandbolzung. Zbl. Chir. **1932**, 2029—2043.
- FUCHS, J.: Orthokinetik und funktionelle Knochenbruchbehandlung. Zbl. Chir. **1934**, 1270—1273.
- FUCHSIG, P.: Ergebnisse der konservativen Behandlung von Schenkelhalsbrüchen. Chirurg **1937**, 926—930.
- Zur Technik der Schenkelhalsnagelung. Zbl. Chir. **1937**, 1596—1599.
- Über Fersenbeinbrüche. Chirurg **1938**, 791—798.
- FUSS, H.: Über abnorme Knochenbrüchigkeit. Arch. klin. Chir. **182**, 425—442 (1935).
- GAZA, W. v.: Über Gewebszerfall. Klin. Wschr. **1926**, Nr 24.
- GEBHARDT, K.: Allgemeines zur Wiederherstellungschirurgie. Zbl. Chir. **1936**, 1570—1576.
- Nachbehandlungsgrundsätze bei Knochenbrüchen der Gliedmaßen. Arch. klin. Chir. **196**, 554—556 (1939).
- u. W. BÜSSEM: Klinische und röntgenologische Beobachtungen von Gelenkveränderungen während der Nachbehandlung nach Knochen- und Gelenkverletzungen. Dtsch. Z. Chir. **223**, 172—178 (1930).
- GEISSENDÖRFER, H.: Erfolgreiche Behandlung veralteter Kahnbeinbrüche der Hand durch Nagelung. Zbl. Chir. **1941**, 343—346.
- GERLACH, W.: Zur Frage der von metallischen Fremdkörpern ausgehenden Metallosen der Gewebe. Zbl. Chir. **1935**, 1815, 1816.
- GIRGOLOFF, S. S.: Zur Fesselungsmethode bei habitueller Schulter- und Patellaluxation. Zbl. Chir. **1926**, 138—140.
- GÖCKE, C.: Das Verhalten spongiosen Knochens im Druck- und Schlagversuch. Verh. 20. Kongr. dtsh. orthop. Ges. Stuttgart **1925**, 114—129.
- Experimentelle Beiträge zur Entstehung des Schenkelhalsbrüches. Verh. 27. Kongr. dtsh. orthop. Ges. **1932**.
- GOETZE, O.: Aufbau und Abbau bei der Frakturbehandlung als Wegweiser für die Therapieform. Arch. klin. Chir. **148**, 59—63 (1927).

- GOETZE, O.: Zur Indikation und Technik der Extensionsbehandlung der Unterarm-
speziell der Radiuskompressionsbrüche. Arch. klin. Chir. **167**, 715—720 (1931).
- Subkutane Drahtnaht bei Tibiaschrägfrakturen. Arch. klin. Chir. **177**, 445—449 (1933).
- Richtlinien zur Indikation beim Knochenbruch. Zbl. Chir. **1934**, 136—147.
- Die Bedeutung der „Eisernen Fixation“ in der operativen Osteosynthese. Arch. klin. Chir. **183**, 700—703 (1935).
- Vorteile und Nachteile der besonderen Drahtspannung bei der heutigen Drahtextension; ihre Brauchbarkeit im Felde. Zbl. Chir. **1939**, 902—912.
- W. BRACKERTZ: Die histologischen Unterschiede der subcutanen und der operativen Frakturheilung. Arch. klin. Chir. **178**, 565—590 (1934).
- GOLD, E.: Richtlinien der Frakturenbehandlung. Dtsch. Z. Chir. **211**, 116—134 (1928).
- Zur Frage der Behandlung der supracondylären Oberarmbrüche im Kindesalter. Zbl. Chir. **1929**, 8—11.
- GONTERMANN, C.: Blutige Reposition einer Luxatio hum. axill. mit Frakt. coll. anat. Arch. klin. Chir. **141**, 657—662 (1926).
- GOTO, S.: Zur Kenntnis der sogenannten Myositis ossificans. Arch. klin. Chir. **187**, 781—794 (1937).
- GREEF, P.: Zur blutigen Behandlung der Knochenbrüche. Med. Klin. **1927**, Nr 7.
- GREUNE, H.: Experimentelle Untersuchungen über örtliche Verschiebungen der aktuellen Reaktion bei Knochenbrüchen. Dtsch. Z. Chir. **230**, 324—330 (1931).
- GREVILLIUS, A.: Laterale Collumfrakturen und Frakturen in der Trochantergegend. Erg. Chir. **31**, 829—842 (1938).
- GRÖSS, E.: Drei seltene Luxationen am Fuß. Chirurg **1939**, 560—565.
- GRZYWA, N.: Zur Arthrotomie des Kniegelenkes. Arch. klin. Chir. **137**, 453—455 (1925).
- GULEKE: Über die Umformung transplantiertier Knochen im Röntgenbild. Arch. klin. Chir. **141**, 325—344 (1926).
- HAASE, W.: Verrostung des Gewebes durch versenkte nichtrostende Nägel und Drähte. Arch. orthop. Chir. **35**, 683—687 (1935).
- Wärmemessungen im Augenblick der Knochenbrüche. Bruns' Beitr. **164**, 476—485 (1936).
- Technisch-physikalische Untersuchungen am Knochenbruch. Arch. klin. Chir. **186**, 103 (1936).
- Die mechanische Beanspruchung transplantiertier Knochenspäne. Arch. klin. Chir. **193**, 174 (1938).
- u. G. RICHTER: Knochenbrüche beurteilt nach den Grundsätzen und Erkenntnissen der technischen Mechanik. Arch. orthop. Chir. **36**, 541—556 (1936).
- HACKENBROCH, M.: Erfahrungen mit der operativen Wiederherstellung der Knöchelgabel bei der Behandlung des deform verheilten Knöchelbruches. Arch. orthop. Chir. **39**, 305 (1938).
- HÄBLER, C.: Technisches zur Nagelung des Schenkelhalsbruches. Chirurg **1938**, 449—453.
- HAGENTORN, A.: Zur Behandlung der Knochenbrüche. Zbl. Chir. **1929**, 3092—3095.
- HAMMANN: Über die Luxatio carpo-metacarpea. Dtsch. Z. Chir. **223**, 287—296 (1930).
- HANSEN, J.: Die operative Knochenbruchbehandlung im Krankenhaus Bergmannsheil 1925—1930. Arch. orthop. Chir. **34**, 369—409 (1934).
- HARTLEIB, H.: Über Verwendung von resorbierbarem Metall bei Osteosynthesen des Oberschenkels. Zbl. Chir. **1936**, 78—84.
- HARTMANN, H.: Blutbildveränderungen bei frischen Frakturen. Arch. klin. Chir. **130**, 151—156 (1924).
- HEIDENREICH, J.: Zur Technik der Schenkelhalsfraktur Nagelung nach SVEN JOHANSSON. Zbl. Chir. **1937**, 148.
- HENNIGS: Verknöcherungen im Ellbogengelenk nach Verletzungen. Zbl. Chir. **1932**, 489, 490.
- HENSCHEN, C.: Die Festigkeitsverhältnisse und die Ermüdbarkeit des lebenden Knochens und die klinische Pathologie der Knochenermüdung. Arch. klin. Chir. **157**, 193—196 (1929).
- Röntgenspektrographische Untersuchungen am kranken Knochen und Kallus. Arch. klin. Chir. **177**, 91—95 (1933).
- Überlastungsschäden am Knochensystem. Arch. klin. Chir. **186**, 98—101 (1936).
- Die Pathologie des Callus in ihren Beziehungen zur Werkstoffstruktur des Knochens. Arch. klin. Chir. **189**, 31—34 (1937).

- HENSCHEN u. W. GERLACH: Spektrographische Untersuchungen über die von metallischen Fremdkörpern (Allenthesen) ausgehenden Metallosen der Gewebe, besonders der Knochen. Zbl. Chir. **1934**, 828—837.
- HERRMANN, E.: Experimentelle Untersuchungen über chemische Vorgänge bei der Frakturheilung und Herstellung eines Mittels zur Beschleunigung derselben. Arch. klin. Chir. **130**, 284—292 (1924).
- HERTEL, E.: Zur Behandlung der Radiusköpfchenbrüche. Chirurg **1938**, 193—200.
- HESSE: Die Bolzung der medialen und subkapitalen Schenkelhalsbrüche nach SMITH-PETERSEN. Zbl. Chir. **1934**, 2565—2571.
- Die Behandlung des medialen Schenkelhalsbruches mit besonderer Berücksichtigung des modernen Bolzungsverfahrens (SVEN JOHANSSON). Zbl. Chir. **1937**, 375—380.
- HILDEBRANDT, A.: Die Technik der Knochennaht und Grundsätze für die Ernährung der Operierten. Zbl. Chir. **1936**, 1826—1828.
- HIRSCH, M. u. K. GOLDBÄMER: Beitrag zur Frage der Heilungsmöglichkeiten des Kahnbeinbruches. Arch. klin. Chir. **151**, 793—804 (1928).
- HOFFHEINZ, S.: Meine Erfahrungen mit der Nagelung frischer Schenkelhalsfrakturen. Arch. klin. Chir. **193**, 658—664 (1936).
- Genagelte doppelseitige Schenkelhalsfraktur. Zbl. Chir. **1937**, 2876, 2877.
- HOFFMANN, H.J.: Zur operativen Behandlung der traumatischen Luxation des Radiusköpfchens. Chirurg **1936**, 532—534.
- HOFFMEISTER, W.: Behandlung von Kahnbeinbrüchen und Pseudarthrosen. Zbl. Chir. **1934**, 2960—2963.
- HOFMANN, A.: Vereinfachte Röntgentechnik bei der Schenkelhalsnagelung. Zbl. Chir. **1939**, 1621—1628.
- HOHMANN, G.: Zur Behandlung des traumatischen Schlotterknies. Zbl. Chir. **1935**, 145—150.
- Probleme der Nachbehandlung bei Knochen- und Gelenkverletzungen. Zbl. Chir. **1941**, 338—342.
- HOLLSTEINER: Was ist bei Knöchelbrüchen zu beachten. Zbl. Chir. **1939**, 2425, 2426.
- HONECKER, K.: Zur Behandlung schwer reponierbarer Schräg- und Spiralbrüche des Unterschenkels mittels temporärer percutaner Drahtfixation. (Bemerk. z. Arbeit v. BERGK in der Z. Chirurg **1939**, 185.) Chirurg **1939**, 664—666.
- HORSCH, K.: Über unsere neue Methode von Metallspanplastik bei Knochenbrüchen. Zbl. Chir. **1934**, 1436.
- Zur traumatischen Periostitis ossificans. Zbl. Chir. **1934**, 2499—2504.
- HÜBENER, H.: Die Zerreißung des Kniescheibenbandes. Arch. klin. Chir. **125**, 744—748 (1925).
- HÜBNER, A.: Über doppelseitige Schenkelhalsfraktur. Arch. klin. Chir. **119**, 390—397 (1922).
- HULTÉN, O.: Über die Behandlung der schalenförmigen Eindrückungen der Gelenkflächen des Tibiakopfes. Zbl. Chir. **1932**, 344—349.
- Über die operative Behandlung der schalenförmigen Tibiakondylenbrüche. Zbl. Chir. **1939**, 401—410.
- JAKI, J.: Über isolierte Trochanterbrüche. Zbl. Chir. **1936**, 1169—1173.
- JAKOVljević, V. u. M. LINDENSCHMIDT: Zur Frakturenbehandlung. Zbl. Chir. **1937**, 574—581.
- JANKE: Spätresultate nach DELBERT verschraubter Schenkelhalsfrakturen. Verh. 27. Kongr. dtsh. orthop. Ges. **1932**.
- JESSEN, H.: Über die Bedeutung des Periosts bei der Entstehung und Behandlung von Pseudarthrosen. Arch. klin. Chir. **137**, 289—299 (1925).
- JIMENO-VIDAL, F.: Zwei seltene Entstehungsarten von Fersenbeinbrüchen. Zbl. Chir. **1935**, 316—318.
- JOHANSSON, SVEN: Operative Behandlung von Schenkelhalsfrakturen. Leipzig: Georg Thieme 1934.
- Osteosynthesetechnik. Zbl. Chir. **1936**, 2009.
- JÜNGLING, O.: Zur Nagelung der Schenkelhalsfraktur. Zbl. Chir. **1938**, 226—233.
- Über temporäre Drahtfixation blutig reponierter frischer Knochenbrüche (nach SOMMER). Zbl. Chir. **1939**, 2427, 2428.
- JUFF, E.: Über die intrakortikale Bolzung. Zbl. Chir. **1931**, 2499—2504.
- JUNKER: Richtungsbestimmung des Führungsdrahtes bei der extraartikulären Osteosynthese der Schenkelhalsfraktur. Chirurg **1941**, 154, 155.

- KAPPEL, O.: Über Refraktura Antibrachii. Chirurg **1937**, 932—935.
- KAPPIUS, M.: Über Frakturen der Handwurzelknochen und Höhlenbildung in ihrem Röntgenbild. Arch. f. Orthop. **21**, 318 (1923).
- Über die Behandlung der Schienbeinkopfbrüche. Zbl. Chir. **1931**, 194—201.
- Zur günstigen Wirkung der LANESchen Platten. Zbl. Chir. **1935**, 2817.
- KEYSER, J.: Die Tibiakondylenbrüche. Dtsch. Z. Chir. **251**, 281—297 (1938).
- KIELING, W.: Röntgenologische Studien über den Knochenabbau bei Frakturheilungen. Arch. orthop. Chir. **25**, 345 (1927).
- KIENZLE, L.: Zur Nachbehandlung nach Kniegelenksoperationen. Zbl. Chir. **1937**, 1424 bis 1426.
- KILLIAN, H.: Erfahrungen mit der Extensionsbehandlung von Knochenbrüchen. Arch. klin. Chir. **182**, 159—198 (1935).
- KIRSCHNER, M.: Zur Behandlung der Knochenbrüche. Arch. klin. Chir. **167**, 708—711 (1931).
- KLAGES, F.: Erfahrungen bei der Behandlung der suprakondylären Oberarmfraktur. Arch. klin. Chir. **183**, 668—671 (1935).
- Zur unblutigen Einrichtung der Querbrüche des Oberschenkelchaftes. Chirurg **1936**, 604—609.
- Histologische Untersuchungen zur Einheilung von Fremdkörpern bei Osteosynthese. Bruns' Beitr. **166**, 12—27 (1937).
- Zum Verrostungsvorgang im Gewebe (Magnus). Arch. klin. Chir. **189**, 34—36 (1937).
- KLAPP, R.: Weiterer Ausbau der Drahtextension. Zbl. Chir. **1927**, 2883—2886.
- Drahtextension an der Mittelhand. Arch. klin. Chir. **148**, 59 (1927).
- Aufrichtung des Schenkelhalses. Arch. klin. Chir. **148**, 59 (1927).
- Grundsätzliches zur Extension und Lagerung. Arch. klin. Chir. **167**, 694—707 (1931).
- Die Stellung der Drahtextension in der Knochenbruchheilung. Zbl. Chir. **1939**, 722, 723.
- Über den Speichenbruch. Zbl. Chir. **1939**, 736—738.
- u. W. RÜCKERT: Die Drahtextensionen. Stuttgart: Ferdinand Enke 1937.
- KOCH, C. F. A.: Die Bolzung der medialen Schenkelhalsbrüche. Dtsch. med. Wschr. **1926 I**, 15, 612—614.
- KOCH, FREDRIK: Die intraartikulären Kniegelenkfrakturen. Arch. klin. Chir. **191**, 12—28 (1938).
- KOEHNLEIN, H.: Knochenbildung in Sehnen. Arch. klin. Chir. **163**, 147—172 (1931).
- KOELSCH, K. A.: Experimentelle Studie über die Kallusbildung bei Anwesenheit von Fremdkörpern. Dtsch. Z. Chir. **246**, 641—665 (1936).
- KÖNIG, E.: Zur Behandlung der Brüche im Schienbeinkopf. Zbl. Chir. **1928**, 578—581.
- KÖNIG, F.: Über reaktive Vorgänge am Knorpel nach verschiedenen Schädigungen. Arch. klin. Chir. **124**, 1—14 (1923).
- Die operative Behandlung der Knochenbrüche. Arch. klin. Chir. **133**, 380—388 (1924).
- Über Abbau am gebrochenen Knochen, sein Wesen und seine Bedeutung. Arch. klin. Chir. **146**, 624—643 (1927).
- Über versenkte Fremdkörper im Knochen. Zbl. Chir. **1928**, 897—900.
- Über die osteoplastische Freilegung des Fußgelenks. Dtsch. Z. Chir. **215**, 196—207 (1929).
- Operative Chirurgie der Knochenbrüche. Berlin 1931.
- Über „Scheinheilung“ als Ursache von Spätschädigungen bei Knochenbrüchen. Zbl. Chir. **1934**, 1547—1551.
- Mangelnde Voraussicht in Behandlung und Begutachtung, mangelnde Zusammenarbeit von Arzt und Versicherungsträger. Chirurg **1939**, 158—161.
- KÖNIG, W.: Erfahrungen über Tibiakopffrakturen der letzten 5 Jahre an der Leipziger chirurgischen Klinik. Dtsch. Z. Chir. **223**, 420—428 (1930).
- KÖSTLER, J.: Bruchformen der Oberschenkelrolle. Chirurg **1937**, 610—617.
- KRABBEL, M.: Zur Behandlung der dislozierten Oberarmhalsfrakturen. Zbl. Chir. **1934**, 1098—1101.
- KRAFT, R.: Schwebextension in der Frakturenbehandlung. Dtsch. Z. Chir. **216**, 335—341 (1929).
- KRAPP, H.: Richtungszeiger zum Einführen von KIRSCHNER-Drähten bei der Nagelung bzw. Verschraubung der Schenkelhalsfraktur. Zbl. Chir. **1935**, 2706—2709.
- KRAUSS, F.: Neue Wege in der Behandlung der inkompletten Schenkelhalsfraktur vom Adduktionstyp. Zbl. Chir. **1936**, 2858—2860.

- KRENN, L.: Zur konservativen Therapie der Luxation im Acromioclaviculargelenk. *Chirurg* **1936**, 97—102.
- KREUTZ: Die Patophysiologie des Schenkelhalsbruches und seine Bedeutung. *Verh. 27. Kongr. dtsh. orthop. Ges.* **1932**.
- KREUZ, L.: Hüftgelenkscapsel und Schenkelhalsbruch. *Arch. klin. Chir.* **137**, 401—437 (1925).
- KRÖMER, K.: Nach welcher Zeit läßt sich eine pertrochantere Oberschenkelfraktur noch ideal einrichten? *Arch. klin. Chir.* **185**, 767—769 (1936).
- Die Erkennung und Behandlung der Verletzungen des medialen Kniegelenk-Seitenbandes. *Zbl. Chir.* **1937**, 868—878.
- KROMPECHER, ST.: Die Entwicklung der Knochenzellen und die Bildung von Knochen substanz bei der knorpelig und bindegewebig vorgebildeten sowie der primären reinen Knochenbildung. *Anat. Anz.* **78**, Erg.-H., 34—53 (1934).
- Experimentelle Beeinflussung der Art der regenerativen Knochenbildung durch mechanische Einwirkungen. *Anat. Anz.* **81**, Erg.-H., 138—148 (1936).
- Die Knochenbildung. Jena: Gustav Fischer 1937.
- KÜNTSCHER, G.: Die Darstellung des Kraftflusses im Knochen. *Zbl. Chir.* **1934**, 2130—2136.
- Die Bedeutung der Darstellung des Kraftflusses im Knochen für die Chirurgie. *Arch. klin. Chir.* **182**, 489—551 (1935).
- Der Einfluß von Zug- und Druckkräften auf die Bruchheilung. *Chirurg* **1936**, 440—445.
- Zwei neue Hilfsmittel für die Nagelung des Schenkelhalsbruches. *Zbl. Chir.* **1936**, 689—694.
- Die Spannungsverteilung am Schenkelhals. *Arch. klin. Chir.* **185**, 308—321 (1936).
- Über Ermüdungsrißbrüche. *Chirurg* **1938**, 726—729.
- Experimentelle Erzeugung von Überlastungsschäden am Knochen. *Zbl. Chir.* **1938**, 964—974.
- Der Ermüdungsbruch. *Zbl. Chir.* **1938**, 1476.
- Über das Wesen der mechanisch bedingten Knochen- und Gelenkerkrankungen. *Arch. klin. Chir.* **193**, 665—668 (1938).
- Ergebnisse von 77 Schenkelhalsnagelungen der Kieler Klinik. *Zbl. Chir.* **1939**, 875—882.
- Die Marknagelung von Knochenbrüchen. Tierexperimenteller Teil. *Klin. Wschr.* **1940 I**, 6—10.
- Die Marknagelung von Knochenbrüchen. Klinischer Teil. *Klin. Wschr.* **1940 I**, 833—835.
- Die Marknagelung von Knochenbrüchen. *Arch. klin. Chir.* **200**, 443—455 (1940).
- KUGLER, A.: Die Behandlung von Schaftbrüchen des Schienbeines. *Zbl. Chir.* **1939**, 1405 bis 1411.
- KULENKAMPPF, D.: Über Gelenkbrüche. *Münch. med. Wschr.* **1933 II**, 1468—1470.
- KUMMER, A.: Eine neue Behandlung des hohen, bis ins Kniegelenk durchlaufenden Tibia-bruches auf operativem Wege. *Zbl. Chir.* **1935**, 503—513.
- Die Behandlung der Fraktura colli femoris intracapsularis mittels Autoknochen transplantation. *Chirurg* **1938**, 117—122.
- LAARMANN, A.: Die Darstellung des Knieinnern im Röntgenbild. *Arch. klin. Chir.* **187**, 234—251 (1937).
- LÄWEN, A.: Über Befunde, namentlich an der Synovialis, bei der Operation chronischer, nicht spezifischer Kniegelenkerkrankungen. *Zbl. Chir.* **1926**, 857—866.
- Über den axillaren Zugangsweg zum Schultergelenk. *Arch. klin. Chir.* **183**, 666, 667 (1935).
- LANDAU, H.: Zur Kenntnis der traumatischen Handgelenkluxationen. *Arch. klin. Chir.* **130**, 31—35 (1924).
- LANDELIUS, E.: Operative Behandlung von Condylenbrüchen. *Zbl. Chir.* **1936**, 2009.
- LANG, K.: Rißfraktur des Calcaneus. *Zbl. Chir.* **1939**, 1599—1601.
- LANDOIS, F.: Schenkelhalsfrakturen mit der von G. HOTZ angegebenen Methode der Verschraubung. *Zbl. Chir.* **1928**, 347.
- LANZ, T. v. u. W. WACHSMUTH: *Praktische Anatomie*, Teil 1/3: Arm. Berlin: Springer 1935.
- *Praktische Anatomie*, Teil 1/4: Bein und Statik. Berlin: Springer 1938.
- LASCH, H.: Die Bestimmung der Wasserstoffionenkonzentration in Gelenkergüssen. *Arch. klin. Chir.* **141**, 129—134 (1926).
- LAUBER, H. J. u. H. BECKER: Zur konservativen Behandlung der Schrägbrüche des Unterschenkels mit dem Repositionsverfahren nach KLAPP. *Zbl. Chir.* **1939**, 727—731.

- LAUCHE, A.: Die Zusammenhangstrennungen der Knochen. Die Knochenbrüche, die Bruchheilung und ihre Störungen. HENKE-LUBARSCHE Handbuch der speziellen pathologischen Anatomie und Histologie, Bd. IX/3, S. 204—308. Berlin: Springer 1937.
- LEDERER, H.: Über einen Fall eines schwersten, offenen, gekreuzten Verrenkungsbruches des Ellenbogengelenkes. Zbl. Chir. 1940, 2069—2071.
- LEHMANN, J. C.: Zentrale Depressionsbrüche der Tibiacondylen. Zbl. Chir. 1936, 2672—2674.
- LENGGENHAGER-BERN: Verhinderung postoperativer Gelenkversteifungen. Arch. klin. Chir. 189, 49, 50 (1937).
- LEVANDER, G.: Über die Ursache der Knochenneubildung. Zbl. Chir. 1936, 2010, 2011.
- LEXER, E.: Über die Entstehung von Pseudarthrosen nach Frakturen und nach Knochen-
transplantationen. Arch. klin. Chir. 119, 520—607 (1922).
- Zur Bolzung von Schenkelhalsbrüchen. Dtsch. med. Wschr. 1926 I, 1115, 1116.
- Knochenbildung im Bindegewebe osteoplastischer Herkunft. Dtsch. Z. Chir. 217, 1—32 (1929).
- Gelenkplastik bei schweren Gelenkbrüchen. Zbl. Chir. 1930, 2261.
- Die Richtigstellung der Schienbeingelenkfläche durch Hebung mit Knochenkeilen. Zbl. Chir. 1932, 642, 643.
- Operation und Erfolge bei veralteten, mehrfach operierten Pseudarthrosen. Zbl. Chir. 1936, 913—927.
- LEXER, E. W.: Zur operativen Knochenbruchbehandlung. Dtsch. Z. Chir. 236, 234—247 (1932).
- Experimentelles und Klinisches zur Operationsanzeigestellung bei Knochenbrüchen. Arch. klin. Chir. 177, 387—389 (1933).
- Fehler der Frakturbehandlung und ihre Beziehung der Pseudarthrose. Arch. klin. Chir. 189, 216—218 (1937).
- Die Bedeutung des Vitamin C für die Kallusbildung und reaktive Gefäßfülle. Arch. klin. Chir. 195, 611—625 (1939).
- LICHTENAUER, F.: Ein Beitrag zur Behandlung und Heildauer blutig behandelter Unterschenkelbrüche. Bruns' Beitr. 165, 422—433 (1937).
- LICHTENAUER, K.: Zur Technik der Schenkelhalsnagelung. Zbl. Chir. 1938, 635—639.
- LIEB: Zur Technik der extraartikulären Nagelung der medialen Schenkelhalsfraktur. Chirurg 1938, 822—824.
- LIEK, E.: Versuche über Knochenexplantation. Arch. klin. Chir. 137, 635—645 (1925).
- LINK, K. H.: Über Heilung von Kniescheibenbrüchen. Arch. klin. Chir. 179, 290—299 (1934).
- LOHE: Die Ausnutzung des örtlichen Verletzungsschocks für die Knochenbruchbehandlung. Chirurg 1939, 22.
- LUDLOFF, K.: Zur Frage der Knöchelbrüche mit Heraussprengung eines hinteren VOLK-
MANNschen Dreiecks. Zbl. Chir. 1926, 390, 391.
- Die temporäre Verschraubung der Bruchstücke bei Schräg- und Torsionsfrakturen. Zbl. Chir. 1927, 2078, 2079.
- Zur Technik der „Ver Mutterung“ der Frakturen und des Klebrogipsverbandes. Zbl. Chir. 1929, 451, 452.
- Die Wiederherstellung der normalen Knöchelgabel. Dtsch. Z. Chir. 225, 321—338 (1930).
- LÜBBERT: Apparat bei der Nagelung der Schenkelhalsfrakturen nach JOHANSSON. Chirurg 1938, 216.
- LÜDTKE, H.: Über Luxationen im LISFRANCSchen Gelenk. Zbl. Chir. 1941, 347—350.
- LÜTZELER, H.: Über die Behandlung der Knöchelbrüche. Dtsch. Z. Chir. 220, 170—173 (1929).
- MACKUTH: Zur Behandlung der Luxationsfraktur des Radiusköpfchens. Chirurg 1936, 624.
- MADLENER, M. J. u. B. WIENERT: Beitrag zu den Brüchen des proximalen Radiusendes unter Berücksichtigung der Spätresultate. Arch. klin. Chir. 163, 591—602 (1931).
- MAGNUS, G.: Frakturen und Luxationen. Berlin: Springer 1923.
- Zur Technik der Knochennaht. Zbl. Chir. 1926, 2514, 2515.
- Indikation und Kontraindikation in der Frakturbehandlung. Arch. klin. Chir. 177, 265—289 (1933).
- Zur Chirurgie der Handwurzel. Zbl. Chir. 1935, 808—814.
- Die blutige Frakturbehandlung mit versenkten Fremdkörpern. Zbl. Chir. 1935, 961—963.
- Die Behandlung des Speichenbruches. Münch. med. Wschr. 1935 I, 1024—1026.
- Grundsätzliches zur Knochenbruchbehandlung. Mschr. Unfallheilk. 43, 65—68 (1936).

- MAGNUS, G.: Die Behandlung der Schenkelhalsfraktur. *Dtsch. med. Wschr.* **1936 II** 1394, 1395.
- Wesen und Behandlung der Pseudarthrose. *Arch. klin. Chir.* **189**, 191—211 (1937).
- Die Verletzungen des Radius am oberen Ende. *Zbl. Chir.* **1938**, 904—906.
- Zur Methodik der Knochennaht. *Zbl. Chir.* **1939**, 847—851.
- MANDL, F.: Beitrag zur Frage der Myositis ossificans traumatica. *Zbl. Chir.* **1936**, 2314—2317
- MANNHEIM, A. u. B. ZYPKIN: Über freie autoplastische Knorpeltransplantation. *Arch. klin. Chir.* **141**, 668—672 (1926).
- MARTIN, B.: Über experimentelle Pseudarthrosenbildung und die Bedeutung von Periost und Mark. *Arch. klin. Chir.* **114**, 664—722 (1920).
- Zur Knochenregeneration aus dem Periost. *Arch. klin. Chir.* **120**, 744—750 (1922).
- Die sympathische Knochenkrankung. *Arch. klin. Chir.* **129**, 45—47 (1924).
- Bruchhyperämie und Kallusbildung. *Arch. klin. Chir.* **130**, 62—67 (1924).
- Die sympathische Knochenkrankung. *Arch. klin. Chir.* **178**, 81—90 (1934).
- MASON, M. L.: Über den Heilungsvorgang der Gelenkbrüche. *Bruns' Beitr.* **138**, 58 (1926).
- MATTI, H.: Die Knochenbrüche und ihre Behandlung, 1. Aufl. Berlin: Springer 1922.
- Aktuelle Probleme der Frakturbehandlung. *Dtsch. med. Wschr.* **1926 I**, 607—609.
- Die Knochenbrüche und ihre Behandlung, 2. Aufl. Berlin: Springer 1931.
- Über operative Frakturenbehandlung. *Fortschr. Ther.* **7**, 229—236 (1931).
- Zur operativen Behandlung der habituellen Luxation des Schultergelenks. *Zbl. Chir.* **1936**, 3011—3018.
- Zur Behandlung der supracondylären Humerusfraktur. *Chirurg* **1937**, 41—50.
- Über die Behandlung der Navicularefraktur und der Refraktura patellae durch Plombierung mit Spongiosa. *Zbl. Chir.* **1937**, 2353—2359.
- MAURER, G.: Kniegelenksbrüche. *Zbl. Chir.* **1938**, 1463—1467.
- MEISSNER, K.: Bis zu welchem Lebensalter soll man Kniegelenksbrüche operieren? *Zbl. Chir.* **1937**, 2685—2688.
- MELTZER, H. u. E. DIEFFENBACH: Über die anorganischen Vorgänge bei der Frakturheilung. *Arch. klin. Chir.* **195**, 18—29 (1939).
- MERMINGAS, K.: Weiteres zur Frakturbehandlung. *Zbl. Chir.* **1931**, 3122—3131.
- Zur Knochenbruchbehandlung. *Zbl. Chir.* **1937**, 2722—2727.
- MESCHÉDE, H.: Über seltene Luxationen und Frakturen im Bereiche der Fußwurzelknochen. *Dtsch. Z. Chir.* **211**, 200—207 (1928).
- MÉYER, F. O.: Über den Unterschied zwischen Luxation und Gelenkerreißung. *Zbl. Chir.* **1933**, 249—251.
- MORAZA ORTEGA, M.: Eine neue Bolzungsmethode. *Zbl. Chir.* **1936**, 1828—1833.
- MORIAN, R.: Über Binnenverletzungen des Kniegelenkes und deren operative Dauerresultate. *Dtsch. Z. Chir.* **211**, 318—338 (1928).
- MÜLLER, E.: Über subperiostale Frakturen mit irreponibler Dislokation der Fragmente. *Zbl. Chir.* **1926**, 258—260.
- Beobachtungen und Ergebnisse bei 200 nach verschiedenen Methoden behandelten Brüchen im Bereiche des Ellenbogengelenkes. *Arch. orthop. Chir.* **39**, 54—89 (1938).
- MÜLLER, K. L.: Vermeidung von Extensionsschäden im Kniegelenk durch Doppelzug. *Chirurg* **1938**, 725, 726.
- MÜLLER, W.: Experimentelle Untersuchungen über mechanisch bedingte Umbildungsprozesse am wachsenden und fertigen Knochen und ihre Bedeutung für die Pathologie des Knochens. *Bruns' Beitr.* **127**, 251 (1922).
- Neue Experimente zur Frage des Einflusses der mechanischen Beanspruchung auf Knochen und Wachstumszonen. *Bruns' Beitr.* **130**, 459 (1923).
- Untersuchungen über die Wirkung dauernder mechanischer Insulte auf die Knochen. *Arch. klin. Chir.* **121**, 236—239 (1922).
- Die normale und pathologische Physiologie des Knochens. Leipzig: Johann Ambrosius Barth 1924.
- Die Wirkung verminderter Zirkulation auf das Knochengewebe. *Arch. klin. Chir.* **142**, 610—612 (1926).
- Frakturen und Luxationen. *Zbl. Chir.* **1934**, 1736—1741.
- Erfahrungen bei der Luxation des Radiusköpfchens jugendlicher Gelenke. *Zbl. Chir.* **1939**, 2319—2322.

- MÜLLER-MEERNACH: Die Bolzung der Brüche der langen Röhrenknochen. Zbl. Chir. **1933**, 1718—1723.
- NAGURA, S.: Knorpelkallusbildung bei menschlichen Frakturen. Zbl. Chir. **1939**, 1604—1606.
— Überlastungsschäden am Knochen im Lichte der Knorpelkallusbildung. Bruns' Beitr. **171**, 553—580 (1940).
- NEFF: Technischer Beitrag zur Schenkelhalsnagelung. Chirurg **1939**, 38—40.
- NELL, W.: Anzeigestellung und Technik der Lunatumexstirpation. Bruns' Beitr. **165**, 619—629 (1937).
- NICOLE, R.: Die Indikation beim Schenkelhalsbruch. Dtsch. Z. Chir. **251**, 683—756 (1939).
- NIESSEN: Pseudarthrosenentwicklung. Arch. klin. Chir. **189**, 36 (1937).
- NÖLLER, F.: Zur konservativen Behandlung der Schulterverrenkungsbrüche. Zbl. Chir. **1938**, 977—981.
- NORDMANN, O.: Die Behandlung der Lunatumnekrose und ähnlicher Erkrankungen mit der Gipsplombe. Zbl. Chir. **1939**, 834—839.
- NOVAK, V.: Beitrag zur operativen Behandlung der Knochenbrüche. Zbl. Chir. **1929**, 279—283.
- NOWOTNY, H.: Die Schenkelhalsklammer, ein Richtinstrument zur Nagelung des Schenkelhalsbruches. Zbl. Chir. **1938**, 1290—1293.
- NUSSELT, H.: Irrtümer in der Erkennung und bei der Behandlung von Ermüdungsbrüchen. Zbl. Chir. **1939**, 343.
- NYSTRÖM, G.: Die Behandlung der frischen medialen Schenkelhalsfrakturen. Erg. Chir. **31**, 667—828 (1938).
- OHNRA, T.: Experimentelle Untersuchungen über den Einfluß der Periost- und Markextrakte auf die Kallusbildung. Arch. klin. Chir. **188**, 19—35 (1937).
- OKONEWSKY, W.: Über den Einfluß der Nervenreize auf die Verheilung von Frakturen. Zbl. Chir. **1937**, 882—886.
- OPPOLZER, R. v.: Zur Reposition des abgebrochenen Radiusköpfchens. Zbl. Chir. **1939**, 194—198.
- OSTERLAND: Spontanfrakturen bei Soldaten nach Reichsheerbeobachtungen. Arch. klin. Chir. **179**, 567—588 (1934).
- PAAL, E.: Isolierte Luxationsfraktur des Os naviculare. Zbl. Chir. **1934**, 1282—1284.
- PANNEWITZ, G. v.: Zur Frage der Myositis ossificans traumatica. Dtsch. Z. Chir. **254**, 20—34 (1940).
- PARTSCH, F.: Studien zur Knochenregeneration. Dtsch. Z. Chir. **187**, 145—215 (1924).
— u. H. U. BILLICH: Experimentelle Untersuchungen über das Verhalten der vitalfärbbaren Zellen bei der Kallusbildung. Arch. klin. Chir. **147**, 220—247 (1927).
- PASSARGE, E.: Zur Behandlung der Luxationsfrakturen des Knöchelgelenkes. Zbl. Chir. **1936**, 1652—1659.
— Über die Verwertung anatomischer Forschungsergebnisse für die Knochenbruchbehandlung. Zbl. Chir. **1938**, 525—529.
- PAUWELS, FR.: Der Schenkelhalsbruch ein mechanisches Problem. Stuttgart: Ferdinand Enke 1935.
- PAYR, E.: Entwicklung, Gegenwart und Zukunft der Gelenkchirurgie. Zbl. Chir. **1926**, 842—851.
— Plastik an Kugelgelenken. Arch. klin. Chir. **142**, 728—771 (1926).
— Der heutige Stand der Gelenkchirurgie. Arch. klin. Chir. **148**, 404—521 (1927).
— Neuere und bewährte Methoden zur Erschließung der Gelenke. Zbl. Chir. **1931**, 906—912.
- PERSCHL, A.: Luxation des Mondbeins nach volar und perilunäre Luxation der Hand nach dorsal. Arch. orthop. Chir. **38**, 657—661 (1938).
- PERSSON, M.: Zur Behandlung der suprakondylären Humerusfraktur. Chirurg **1938**, 650 bis 654.
- PETERS, W.: Die subkutanen Verletzungen der Handwurzelknochen. Bruns' Beitr. **120**, 373 (1920).
- PETERSEN, O. H.: Typische Verletzungen der Kraftradfahrer in der Kniegelenkgegend. Dtsch. Z. Chir. **228**, 277—281 (1930).
- PFAB, B.: Ein Fall von Fraktur des Os pisiforme. Arch. klin. Chir. **129**, 800—805 (1924).
— Zur Gefäßversorgung der Menisci. Zbl. Chir. **1928**, 731.
— Weitere experimentelle Studien zur Pathologie der Binnenverletzungen des Kniegelenkes. Dtsch. Z. Chir. **211**, 339—345 (1928).

- PFAB, B.: Zur Klinik und Therapie der Radiusköpfchenverletzungen. Dtsch. Z. Chir. **216**, 376—401 (1929).
- Die Erfahrungen des Grazer Unfallkrankenhauses in der Entstehung und Behandlung der Pseudarthrosen. Arch. klin. Chir. **189**, 28, 29 (1937).
- u. W. SCHOSSERER: Zur Klinik und Therapie der Verletzungen und Erkrankungen des Mond- und Kahnbeines. Dtsch. Z. Chir. **216**, 357—375 (1929).
- PHILIPPIDES, D.: Zur Reposition von Knochenbrüchen in einem Akt durch Züge. Chirurg **1937**, 409—418.
- POHRT, O.: Hilfsgerät für die Schenkelhalsnagelung. Chirurg **1939**, 390, 391.
- POKORNY, L.: Die KIENBÖCKSCHE Erkrankung des Mondbeins und ihre Stellung im Rahmen der entschädigungspflichtigen Berufskrankheiten. Fortschr. Röntgenstr. **49**, 566—587 (1934).
- PRINZ, H.: Über Meniskusverletzungen. Bruns' Beitr. **165**, 337—375 (1937).
- RABL, C. R. H.: Experimentelle Untersuchungen über Druckwirkung auf den Knochen. Arch. klin. Chir. **145**, 515—526 (1927).
- REDWITZ, E. v.: Der derzeitige Stand der Pseudarthrosenfrage. Arch. klin. Chir. **182**, 649—684 (1935).
- REGELE, H.: Wirkt bei isoliertem Bruch des Schienbeins das stehengebliebene Wadenbein immer als absolut verlässliche Strebe gegen die Verkürzung? Zbl. Chir. **1934**, 550—553.
- REHN, E.: Fraktur und Muskel. Arch. klin. Chir. **127**, 640—666 (1923).
- Über Muskelzustände bei Knochenbrüchen und ihre Bedeutung für die Frakturbehandlung. Arch. klin. Chir. **133**, 410—417 (1924).
- Über das blutige Angehen des Knochenbruches. (Anzeigestellung und Technik.) Zbl. Chir. **1933**, 939—943.
- Über Fortschritte der Gelenkchirurgie. Zbl. Chir. **1934**, 1563—1567.
- Zur Wiederherstellungschirurgie der Gelenke. Arch. klin. Chir. **180**, 395—400 (1934).
- Grundsätzliches zur Wiederherstellungschirurgie bei Kriegsverletzungen. Bruns' Beitr. **171**, 1—24 (1940).
- REHREN, W. v.: Erfahrungen bei intraartikulären Frakturen. Arch. klin. Chir. **145**, 480 bis 514 (1927).
- REISCHAUER: Ermüdungserscheinungen am Knochensystem. Zbl. Chir. **1937**, 2793—2797.
- RIESS, E.: Experimentelle Studien über die knochenbildende Kraft des Periostes. Arch. klin. Chir. **129**, 750—757 (1924).
- ROST: Warum heilt ein Schlüsselbeinbruch schneller als ein Unterschenkelbruch? Arch. klin. Chir. **167**, 684—693 (1931).
- ROSTOCK, P.: Die Resorptionsfähigkeit des menschlichen Kniegelenks bei verschiedenen Krankheitszuständen. Dtsch. Z. Chir. **215**, 76—84 (1929).
- Aseptische Knochennekrose in der Patella. Bruns' Beitr. **164**, 177 (1936).
- Die Malleolarpseudarthrose. Arch. klin. Chir. **191**, 557—568 (1938).
- RÜTZ, A.: Beitrag zur Frakturenbehandlung unter besonderer Berücksichtigung der Rentenbegutachtung. Dtsch. Z. Chir. **216**, 305—334 (1929).
- SCHAEFER, V.: Über die funktionelle Behandlung von Gliedern mit Knochenbrüchen durch Schonung der Funktion als erster, durch Übung der Funktion als zweiter Akt. Zbl. Chir. **1934**, 1163—1171.
- Bemerkungen zu dem Aufsatz von C. DEUTSCHLÄNDER. Zbl. Chir. **1934**, 387—390: „Was ist funktionelle Knochenbruchbehandlung?“ Zbl. Chir. **1934**, 2046—2048.
- Herd und Hof als unentbehrliche Begriffe in der Frakturlehre und in ihrer Beziehung zur sogenannten Inaktivitätsatrophie. Zbl. Chir. **1938**, 2222—2226.
- SCHANZ, A.: Beiträge zur Behandlung von Frakturen und Frakturdeformitäten. Arch. klin. Chir. **141**, 628—656 (1926).
- SCHIEDLER, F.: Die Brüche des körpernahen Oberarmendes. Arch. orthop. Chir. **39**, 29—50 (1938).
- SCHINZ, H. R.: Navikularefraktur mit Höhlenbildung. Zbl. Chir. **1922**, 857—862.
- Pseudarthrose des Os naviculare nach Fräsenverletzung von Radius und Carpus. Zbl. Chir. **1923**, 1350—1353.
- SCHLESINGER, A.: Subperiostale irreponible Radiusfraktur. Zbl. Chir. **1926**, 2073, 2074.
- SCHLEUSSING, H.: Umknöcherung von Fremdkörpern die mit dem Knochen in Verbindung stehen. Arch. klin. Chir. **192**, 741—744 (1938).

- SCHMID, W.: Zur Behandlung der Oberschenkelchaftfraktur des Kindes. Vorbedingungen — Technik. Arch. klin. Chir. **179**, 537—550 (1934).
- Mißerfolge bei der extraartikulären Osteosynthese der Schenkelhalsfraktur. Chirurg **1937**, 419—425.
- Instrument zur achsengerechten Drahtführung bei der Behandlung der Schenkelhalsfraktur. Zbl. Chir. **1937**, 2389—2396.
- Der Torsionswinkel des oberen Femurendes und seine Bedeutung für die extraartikuläre Osteosynthese nach SVEN JOHANSSON. Dtsch. Z. Chir. **249**, 170—176 (1937).
- Beitrag zur Behandlung der Schenkelhalsfraktur nach SVEN JOHANSSON. Das Klemmen des Führungsdrahtes. Ursachen und Verhütung. Dtsch. Z. Chir. **249**, 317—320 (1937).
- SCHMIDT, A.: Histologische Untersuchungen bei Pseudarthrose nach medialer Schenkelhalsfraktur. Bruns' Beitr. **138**, 305—324 (1926).
- SCHNEIDER, J.: Unsere Technik bei der Einrichtung schwer zu stellender Tibiakopffrakturen. Zbl. Chir. **1939**, 1613—1616.
- SCHNEK, F.: Die Verletzungen der Handwurzel. Erg. Chir. **23**, 1—109 (1930).
- SCHOEN, H.: Die Belastungsprüfung des Schultereckgelenks (Articulatio acromio-clavicularis), ein Untersuchungsverfahren zur Feststellung des Grades der Schultereckgelenkverrenkung. Bemerkung zu der gleichnamigen Arbeit von G. USADEL. Chirurg **1940**, 285. Chirurg **1940**, 621.
- SCHOSSENER, W.: Über die Behandlung der habituellen Schulterluxationen. Dtsch. Z. Chir. **216**, 402—410 (1929).
- SCHULZ, J.: Zur Behandlung frischer Knochendefekte nach Brüchen. Zbl. Chir. **1934**, 2861—2871.
- SCHULZE, W.: Histologische und experimentelle Untersuchungen zur Frage der metaplastischen Knochenbildung. Dtsch. Z. Chir. **217**, 33—59 (1929).
- Über die Ursachen der Bakterienablagerung im Knochen. Arch. klin. Chir. **177**, 450—466 (1933).
- SCHUM, H.: Bemerkungen zur Knochennaht nach KIRSCHNER. Zbl. Chir. **1926**, 590—593.
- SCHUPP, H.: Zur Behandlung der Oberarmfrakturen, besonders der subkapitalen. Zbl. Chir. **1934**, 1981—1985.
- SCHWENN: Erfahrungen an 110 Schenkelhalsnagelungen in den letzten 10 Jahren. Zbl. Chir. **1939**, 2428, 2429.
- SEELIGER: Spaltbildungen in den Knochen und schleichende Frakturen bei den sog. Hungerknochenerkrankungen. Arch. klin. Chir. **122**, 588—602 (1923).
- Das Schicksal von Blutergüssen in verschiedenen Geweben unter besonderer Berücksichtigung der Frage der Verkalkung und Verknöcherung. Zugleich ein Beitrag zur experimentellen Erforschung der Myositis ossificans circumskripta. Arch. klin. Chir. **147**, 405—450 (1927).
- SEEMEN, H. v.: Über die Entstehungsbedingungen metaplastischer Knochenbildungen. Dtsch. Z. Chir. **217**, 60—108 (1929).
- Neues Operationsverfahren bei Pseudarthrosen und Gelenkbandverletzungen. Arch. klin. Chir. **186**, 547—561 (1936).
- SEIFERT, E.: Die handwerkliche Seite der blutigen Knochenbruchbehandlung. Arch. klin. Chir. **180**, 401—405 (1934).
- SEMB, K.: Nageltechnik bei der Fraktur coli femoris. Zbl. Chir. **1936**, 2010.
- Die Technik der Nagelung von Schenkelhalsbrüchen. Chirurg **1938**, 580—592.
- SEREGHY, E.: Richtlinien für die Behandlung bei Brüchen langer Röhrenknochen. Zbl. Chir. **1938**, 638—652.
- SIMON, H.: Zur Behandlung der Talusfraktur und Luxation. Zbl. Chir. **1928**, 732—736.
- Zur operativen Knochenbruchbehandlung. Zbl. Chir. **1937**, 2812—2815.
- SIMONS, B.: Die operative Behandlung der Subluxatio capituli radii nach hinten. Dtsch. Z. Chir. **217**, 414—416 (1929).
- SMITH-PETERSEN: In Monographie von SVEN JOHANSSON: Operative Behandlung von Schenkelhalsfrakturen. Leipzig: Georg Thieme 1934.
- SOMMER: Operative Behandlung der Verrenkung des Radiusköpfchens nach vorn. Arch. klin. Chir. **157**, 54, 55 (1929).
- SOMMER, R.: Zur Fixation reponierter Bruchflächen. Zbl. Chir. **1932**, 2403, 2404.
- Das Wadenbein als störendes Gebilde bei isoliertem Schienbeinbruch. Zbl. Chir. **1934**, 1666, 1667.

- SPIRA, E.: Ein experimenteller Beitrag zur Frage des Resorptionsvorganges im Kniegelenk des Kaninchens. *Brun's Beitr.* **165**, 647—652 (1937).
- SPRENGELL, H.: Die akzessorischen Fußwurzelknochen und ihre Bedeutung für die Begutachtung Fußverletzter. *M Schr. Unfallheilk.* **1931**, 162—167.
- Über Korrekturen von Knochenbrüchen im Gipsverband. *Med. Klin.* **1931**, Nr 29.
- Zur blutigen Reposition des abgebrochenen Radiusköpfchens. *Zbl. Chir.* **1938**, 2239 bis 2243.
- Versuch der unblutigen Reposition vor allem bei Jugendlichen im Sinne OPPOLZERS. *Zbl. Chir.* **1939**, 1789.
- Die Gehfähigkeit bei frischem Schenkelhalsbruch. *Zbl. Chir.* **1940**, 4—7.
- Fragen zur Schenkelhalsnagelung. *Zbl. Chir.* **1940**, 1730—1736.
- Die Knochenneubildung der Oberschenkelschaftbrüche bei Wiederherstellung ihrer anatomischen Grundform. *Arch. klin. Chir.* **202**, 632—644 (1941).
- Zur operativen Behandlung von Olecranonbrüchen. *Zbl. Chir.* **1941**, 1775—1777.
- Zum operativen Befestigen abgebrochener Knochenenden. *Arch. orthop. Chir.* **41**, 367—375 (1941).
- Erfahrungen mit der Marknagelung von Oberschenkelbrüchen. *Zbl. Chir.* **1942**, 271—277.
- Weitere Erfahrungen mit der Marknagelung. *Zbl. Chir.* **1942**, 911, 912.
- STEGEMANN, H.: Die chirurgische Bedeutung paraartikulärer Kalkablagerungen. *Arch. klin. Chir.* **125**, 718—738 (1923).
- STEIDL, H.: Ein neues Führungsinstrument zur extraartikulären Schenkelhalsnagelung. *Chirurg* **1936**, 264—268.
- STEINMANN, F.: Die Nagelexensionen der Knochenbrüche. *Neue Deutsche Chirurgie*, Bd. 1. Stuttgart 1912.
- Die operative Behandlung der Frakturen im Dienste der funktionellen Knochenbehandlung. *Arch. klin. Chir.* **133**, 389—395 (1924).
- STOCKER: Die Abwehr der Infektion beim komplizierten Knochenbruch. *Brun's Beitr.* **166**, 159, 160 (1937).
- STORCK, H.: Knochenbruchheilung unter mechanischer Betrachtungsweise. *Med. Welt* **1936**, Nr 35.
- STRACKER, O.: Zur Methodik der Nagelung der Schenkelhalsbrüche. *Zbl. Chir.* **1936**, 2060, 2061.
- STRAUSS, F.: Heilungsergebnisse nach Ellenbogengelenkbrüchen. *Arch. orthop. Chir.* **34**, 410—420 (1934).
- STRAUSS, K.: Osteomyelitis als Spätfolge nach Verschraubung einer Schenkelhalsfraktur. *Chirurg* **1939**, 793—796.
- STRUPPLER, V.: Abrißbruch am Fersenbein. *Brun's Beitr.* **166**, 402—413 (1937).
- STUMPFEGGER, L.: Meniskusvernarbung nach Schienbeinkopfbrüchen. *Arch. klin. Chir.* **189**, 226, 227 (1937).
- SUDECK, P.: Schenkelhalsfissur mit sekundärer Dystrophie und Arthroses deformans. *M Schr. Unfallheilk.* **1937**, 249—256.
- Zur Theorie der Knochenbruchbehandlung. *Zbl. Chir.* **1939**, 867—872.
- SYLLER, R.: Zur Behandlung der Brüche des Schienbeinkopfes. *Münch. med. Wschr.* **1930 II**, 1586—1588.
- TEODORESCU, M.: Gebrauch von Holzmaterial zur versenkten Knochennaht. *Zbl. Chir.* **1939**, 143—154.
- THOMSEN, W.: Ein neues Führungsinstrument für die Drahtbohrung. *Chirurg* **1938**, 742, 743.
- TIEGEL, M.: Über frühzeitige funktionelle Behandlung mit Pendelschienen. *Zbl. Chir.* **1932**, 774—780.
- TIMMERMANN, F. D.: Methode einer intrakortikalen Knochenkeilbolzung bei gesplitterten Querbrüchen der Tibia. *Zbl. Chir.* **1936**, 2954—2956.
- TOMOSUKE, MAYEDE: Zur operativen Behandlung der Frakturen der langen Röhrenknochen. *Zbl. Chir.* **1936**, 1535, 1536.
- TRIEPEL, H.: Knochentransformation in neuer Auffassung. *Arch. klin. Chir.* **120**, 526—536 (1922).
- TROELL, A.: Operative Behandlung von Diaphysenfrakturen der langen Röhrenknochen. *Arch. klin. Chir.* **179**, 725—749 (1934).
- TROJAN, E.: Über ein neues Verfahren der Knochennaht. *Zbl. Chir.* **1927**, 2628—2630.

- TSCHMARKE, G.: Zur Behandlung der offenen Verletzungen kleiner Gelenke. *Chirurg* **1937**, 170—174.
- USADEL, G.: Die Belastungsprüfung des Schultergelenks, (Articulatio acromioclavicularis), ein Untersuchungsverfahren zur Feststellung des Grades der Schultergelenkverrenkung. *Chirurg* **1940**, 285—293.
- Erwidern zur Röntgenaufnahmetechnik des Schultergelenkes von H. SCHOEN. *Chirurg* **1940**, 621.
- Die Behandlung der Schultergelenkverrenkung mit Kopfwärtsverlagerung des Schlüsselbeins (Luxatio claviculae supraacromialis). *Erg. Chir.* **33**, 387—475 (1940).
- Zur Behandlung der Luxatio claviculae supraacromialis. *Arch. klin. Chir.* **200**, 621—626 (1940).
- VALLS, J.: Technik und neues Führungsinstrument für die extraartikuläre Nagelung von Schenkelhalsbrüchen. *Zbl. Chir.* **1937**, 1170—1176.
- ZUR VERTH, M.: Der Schenkelhalsbruch in der Unfallheilkunde. *Z. orthop. Chir.* **58**, 37—48 (1933).
- Sekundäre Nekrose des Schenkelkopfes nach Schenkelhalsbrüchen Jugendlicher. *Zbl. Chir.* **1935**, 2549—2557.
- VOELKER, F.: Behandlung der habituellen Schulterluxation durch Implantation eines kapsulo-akromialen Ligamentes. *Zbl. Chir.* **1931**, 923—926.
- VOGELER, K.: Erfolge und Mißerfolge nach dreijähriger Behandlung der medialen frischen Schenkelhalsfraktur mit dem Nagel. *Zbl. Chir.* **1939**, 449—469.
- VOLKMANN, J.: Über die Bedeutung der Plica synovialis patellaris. *Arch. klin. Chir.* **189**, 707 (1937).
- VORSCHÜTZ, I.: Zur Behandlung der Calcaneusbrüche. *Zbl. Chir.* **1936**, 610—613.
- VOSS, O.: Zur Frage der Nagelung des Schenkelhalsbrüches. (Bemerkungen zur Arbeit von FELSENRICH. *Zbl. Chir.* **1936**, 2843—2858.) *Zbl. Chir.* **1937**, 686—690.
- WACHSMUTH, W.: Zur Ätiologie der schleichenden Frakturen. *Chirurg* **1937**, 16—24.
- WALTER, H.: Experimentelle Spontanpseudarthrose. *Zbl. Chir.* **1931**, 2407.
- Zur Pathologie und Histologie des Schenkelhalsbrüches. *27. Kongr. dtsh. Ges. Orthop.* **1932**.
- Die klinische Bedeutung der Umbauzonen des Knochens. *Arch. klin. Chir.* **178**, 116 bis 123 (1934).
- WASCHULEWSKI, H.: Über eine Luxationsfraktur des Ellenbogengelenkes bei einem Kinde. *Zbl. Chir.* **1940**, 1877—1880.
- WEIL: Schleichende Fraktur des Wadenbeins bei Pseudarthrose der Tibia. *Bruns' Beitr.* **163**, 454 (1936).
- WEISS, W.: Sportverletzungen des Handgelenkes. *Dtsch. med. Wschr.* **1938 I**, 340—343.
- WELCKER, E. R.: Experimentelle Erzeugung heterotoper Knochenbildungen. *Arch. klin. Chir.* **191**, 372—420 (1938).
- WENZL, O.: Knochennaht mit Stift und Draht. *Arch. klin. Chir.* **183**, 697—699 (1935).
- Kipspanplastik zur Behandlung von Pseudarthrosen. *Chirurg* **1937**, 292—298.
- Zur Nagelung des Schenkelhalsbrüches. *Zbl. Chir.* **1937**, 1922—1927.
- Fraktura olecrani durch „Verklopfen“ geheilt. *Zbl. Chir.* **1937**, 1927—1929.
- WESTHUES, H.: Eine neue Behandlungsmethode der Calcaneusfrakturen. *Zbl. Chir.* **1935**, 995—1002.
- WIEDHOPF, O.: Behandlung von Oberschenkelbrüchen mit einem Drahtdistraktionsapparat. *Arch. klin. Chir.* **177**, 471—474 (1933).
- Zur Behandlung der suprakondylären Humerusfraktur der Kinder mit Drahtextensionen an der Elle. *Chirurg* **1936**, 395—397.
- WITTECK, A.: Zur Frakturenbehandlung (intraartikuläre Frakturen). *Dtsch. Z. Chir.* **195**, 42—51 (1926).
- Zur Pathologie des Kniegelenkes. *Dtsch. Z. Chir.* **225**, 308—320 (1930).
- WIX, W.: Einfaches Zielgerät zur Schenkelhalsnagelung. *Zbl. Chir.* **1940**, 1427—1433.
- ZEINERT, H.: Über elektrische Erscheinungen an versenkten metallischen Fremdkörpern. *Arch. orthop. Chir.* **37**, 260—265 (1936).
- ZIELKE, H.: Zur Therapie der Tibiakondylenfrakturen. *Dtsch. med. Wschr.* **1929 I**, 531, 532.
- Eine neue Art der Knochenbolzung. *Chirurg* **1936**, 803—807.
- ZUKSCHWERDT, L. u. W. REISS: Nagelung oder konservative Behandlung des Schenkelhalsbrüches? *Chirurg* **1936**, 477—484.

- ZWERG, H. G. u. H. HEIDEMANN: Navikularfrakturen. Navikularcysten- und Pseudarthrosen. Arch. klin. Chir. 185, 395—427 (1936).
 — u. W. HETZAR: Über das Zustandekommen von Radionekrosen am Knochen. Arch. klin. Chir. 185, 387—394 (1936).
 ZYPKIN, B. u. A. MANNHEIM: Über die Wirkung der Splenektomie auf die Heilung der Knochenbrüche. Arch. klin. Chir. 147, 623—632 (1927).

I. Allgemeine Bemerkungen zur blutigen Knochenbruchbehandlung unter Berücksichtigung biologischer und physikalischer Voraussetzungen.

1. Anzeigestellung zur operativen Knochenbruchbehandlung.

Die Meinungen über den Wert und die Anzeigestellung der blutigen Knochenbruchbehandlung gehen auch heute noch sehr auseinander. In wenigen Gebieten der Chirurgie ist der Streit der Meinungen so aufeinander geprallt. Auf der andern Seite gibt es wenige Zweige der Chirurgie, in dem Erfinder und Erfindungsgeist so zahlreiche Verfahren hervorgebracht haben. Dem einzelnen ist es daher nicht möglich, über jede Methode praktische Erfahrungen zu besitzen, ja sie sogar zu kennen.

FRTZ KÖNIG ist darin beizupflichten, daß das in den letzten Jahren vielfach laut gewordene verdammende Urteil über das operative Stellen und über versenkte Fremdkörper bei Knochenbrüchen weit über das Ziel hinausgeschossen ist.

MAGNUS operiert dann, *wenn konservative Methoden versagen*. Er umreißt damit mit knappen Worten seine Anzeigestellung. Sie setzt aber voraus, daß die zur Verfügung stehenden konservativen Behandlungsmethoden von dem einzelnen Chirurgen beherrscht und voll ausgenutzt werden. Dabei ist noch zu bedenken, daß auch die unblutigen Hauptbehandlungsmethoden von dem einzelnen in der verschiedensten Anzeigestellung verwandt werden. Die Behandlung der Knochenbrüche wird daher letzten Endes immer dem Können und dem Temperament des einzelnen überlassen bleiben. Jeder Erfahrene wird jedoch nie das Hauptziel außer acht lassen, *in kürzester Zeit die möglichst uneingeschränkte Gebrauchsfähigkeit des gebrochenen Gliedes zu erreichen*.

Dieser Endzustand ist nicht nur an die knöcherne Verheilung des Bruches sondern auch an die Wiederherstellung normaler Spannungsverhältnisse der Muskeln, Sehnen und Bänder geknüpft (E. REHN).

BÖHLER betont mit Recht, daß eine Infektion bei der unblutigen Behandlung nicht vorkommt, und daß daher ohne schwerwiegende Gründe schon mit Rücksicht auf die Infektionsgefahr, das blutige Freilegen der Bruchstelle zu vermeiden ist.

BODE stellt auf Grund seiner großen Erfahrungen als ärztlicher Berater des Landesverbandes Rheinland-Westfalen der gewerblichen Berufsgenossenschaften fest, daß die bisherigen Ergebnisse der blutigen Einrichtung von Knochenbrüchen keineswegs befriedigend sind. Die Zahl der Fehlheilungen ist beträchtlich. Er weist mit Recht darauf hin, daß diese Fehlheilungen aber nicht der Methode als solcher zur Last fallen, sondern in der Hauptsache mit der Art der Ausführung zusammenhängen. Sie stellen also in vielen Fällen vermeidbare Behandlungsfolgen dar.

Man darf in der Sucht, etwa hundertprozentige Erfolge zu erringen, nicht das Risiko größerer Gefahren eingehen. Eine Einschränkung des Heilzieles

kann nur bezüglich der Wiederherstellung der Knochenform eventuell auch der Gelenkfunktion in Frage kommen. *Das überragende Ziel der knöchernen Heilung darf durch Behandlungsmethoden niemals aus dem Auge gelassen werden* (GÖTZE).

Es wird mit Recht dann operiert, wenn sich Nerven- oder Gefäßverletzungen zeigen, wenn einwandfrei größere Muskelteile zwischen den Bruchstücken gelagert sind oder wenn Knochenstücke das Einrichten des Bruches verhindern. Bei Gelenkbrüchen sind die Bruchstücke oft verschoben oder stark verdreht. Bei Verrenkungsbrüchen widersetzen sie sich oft der Einrichtung. Außerdem wird bei Abrissen an Kniescheibe oder Ellenbogen und bei stark verschobenen, nicht zu stellenden Brüchen beider Vorderarmknochen meist blutig eingegriffen (BLOCK).

Auch BLOCK sieht die Berechtigung zum operativen Eingriff auf Grund der Erfahrungen der letzten drei Jahrzehnte bei entsprechender Anzeigestellung durchaus gegeben.

Überblickt man den Standpunkt erfahrener Chirurgen, so findet man im allgemeinen eine reservierte, aber doch durchaus positive Einstellung zur blutigen Knochenbruchbehandlung, bei enger und bestimmter Anzeigestellung. Es wird aber immer wieder betont, daß nur der sie vornehmen soll, der über das notwendige chirurgische und materielle Rüstzeug verfügt. Viele Mißerfolge werden dadurch verhütet. *Die blutige Knochenbruchbehandlung hat neben der üblichen chirurgischen Schulung auch eine handwerkliche Seite*, die in keinem Falle unterschätzt werden darf (SEIFERT).

2. Die Operationsverfahren der blutigen Knochenbruchbehandlung.

Die Zahl der erprobten Operationsverfahren ist enorm groß. Es ist aber dabei zu bedenken, daß gerade hier sich die handwerkliche Veranlagung des einzelnen Chirurgen besonders auswirken kann.

In großen Umrissen unterscheidet man:

1. Das blutige Stellen der Bruchstücke ohne Festhalten mit körpereigenen oder körperfremden Stoffen.
2. Die einfache Draht- bzw. Seidennaht.
3. Das äußere bzw. innere Schienen des gebrochenen Knochens mit körpereigenem oder körperfremdem Material.

Da die unverrückbar feste Stellung der gebrochenen Knochenstücke im Vordergrund steht, ist die Anzeigestellung für die bloße Verzahnung beschränkt. Sie ist nach E. REHN nur dort gestattet, wo durch die elastische Spannung eines zweiten nicht gebrochenen Knochens, so z. B. am Unterschenkel oder Unterarm, das Festhalten auf jeden Fall gewährleistet ist. Auf den fixierenden Verband, sei es auch der ungepolsterte Gipsverband, kann man sich nicht verlassen. Der ungepolsterte Gipsverband ist in der operativen Knochenbruchbehandlung nicht zu verwerfen, da ein etwa auftretendes nachträgliches Schwellen des den Knochen umgebenden Gewebes schwere Ernährungsstörungen zur Folge haben kann.

GOETZE wirft die Frage auf, ob eine eiserne Fixation wirkliche Vorteile gegenüber einer einfachen vielleicht auch etwas wackligen Ruhigstellung hat. Ich persönlich ziehe nach meinen Erfahrungen die eiserne Fixation einer etwas wackligen Ruhigstellung vor. Auch E. REHN hält die unverrückbar feste

Vereinigung der Knochenbruchstücke für notwendig. Zwischen einer eisernen Fixation und einer einfachen wackligen Ruhigstellung gibt es Zwischenstufen. In manchen Fällen wird es daher angebracht sein, REHNS Vorschlag zu folgen und keinen Drahtspanner zu verwenden, sondern hier nur die Faust und eine gewöhnliche Blattzange wirken zu lassen. Die Kraft des Durchschnittsmenschen wird sich nicht so auswirken, daß größere Schädigungen des Knochens durch zu straffes Anziehen auftreten werden.

Ich kann daher auch LUDLOFF nicht beipflichten, wenn er wegen der Gefahr des Durchschneidens die Drahtumschnürung zugunsten der Verschraubung

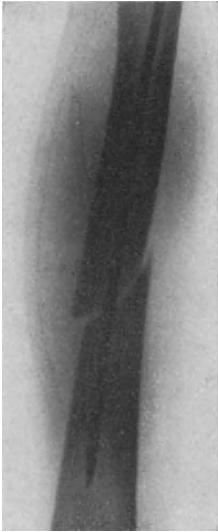


Abb. 1. Führungsdorn in der Markhöhle

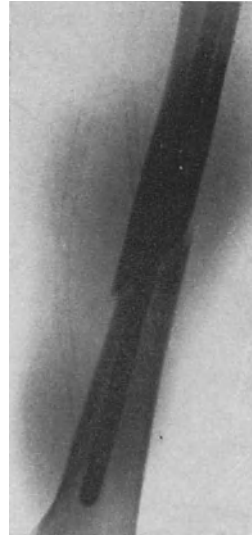


Abb. 2. Nagel in der Markhöhle.

aufgeben will. Der neue KIRSCHNERSche Drahtspanner hat sich mir glänzend bewährt und übertrifft alle auf dem Markt befindlichen Werkzeuge. Bei längerem Liegenlassen zeigt die Drahtumschnürung oft deutliche Furchen im Knochen. Bei der Verschraubung ist jedoch zu bedenken, daß die Schrauben sich mit der Zeit lockern und außerdem eine bessere Eintrittspforte für eine etwaige Infektion geben, vor allem wenn sie durch die Haut herausragen. Jedes Verfahren hat Vor- und Nachteile. Von der technischen Gesamtdurchführung hängt jedoch der Erfolg der Heilung ab.

Sehr ungeeignet ist nach meinen Erfahrungen z. B. für die größeren Röhrenknochen die einfache Drahtnaht, zumal wenn sie mit einem viel zu dünnen Draht ausgeführt wird. Die einfache Drahtumschlingung genügt dagegen bei Schrägbrüchen oft vollkommen. Außer dem besseren Festhalten hat sie den großen Vorteil, mit dem Knocheninnern praktisch kaum in Verbindung zu stehen.

Das operative Schienen des gebrochenen Gliedes ist daher meist vorzuziehen; ich gebe der äußeren Schiene in den meisten Fällen den Vorzug. Die innere Schiene benutze ich fast nur in Form des Schenkelhalsnagels. KÜNTSCHER hat bei der blutigen Behandlung der großen Schaftknochen eine innere Schiene

angegeben; es handelt sich um einen Marknagel, der ähnlich dem Grundgedanken der Schenkelhalsnagelung weit von der Bruchstelle entfernt eingeführt wird. Diese Marknagelung bedeutet zweifellos eine Bereicherung unserer operativen Verfahren, vor allem für die Behandlung der Querbrüche der langen Röhrenknochen.

Fall 1. W. S., 70 Jahre alt, Invalide. Vorgeschichte: Am 15. 11. 40 mit Oberschenkel-schrägbruch ins Krankenhaus eingeliefert. Die Aufnahme des linken Oberschenkels zeigt einen schrägen Bruch des Schaftes, etwa in der Schaftmitte. Es besteht eine Verkürzung um etwa 3 cm. Das periphere Fragment ist um jeweils $\frac{1}{2}$ Knochendurchmesser streckseitenwärts und lateralwärts verlagert. Als Nebenbefund findet sich eine sehr breite, etwas geschlängelt laufende und stark verkalkte Oberschenkelarterie, wobei insbesondere auch die Art. profunda mit ihren Ästen ungewöhnlich starke Verkalkung aufweist. Der Allgemeinzustand des Verletzten ist mäßig. Eine Drahtextension durch den Tibiakopf wird sofort angelegt. Im weiteren Verlauf tritt eine fieberhafte Bronchitis auf. Nach Abklingen derselben am 27. 11. 40 in Lumbalanästhesie zwischen 4. und 5. L.W. mit Pantocain-Trocken Operation (SPRENGELL). Der große Rollhügel wird freigelegt, die Knochenmarkhöhle eröffnet und ein grader starrer 40 cm langer zweilamelliger Nagel in den Knochenmarkraum unter Leitung des Röntgenapparates und Benutzung eines Führungsdornes in den Oberschenkel eingeführt. Es werden damit beide Bruchstücke geschient. Hautnaht, Silberfolie, Schienenverband. Die Aufnahme des linken Oberschenkels während der Operation zeigt erst den Führungsdraht und dann den langen Marknagel in die Markhöhle des Oberschenkelschaftes eingeführt. Der Nagel reicht nach unten bis 4 Querfinger lateral des Kniegelenks. Die Fragmente des Oberschenkelschaftes stehen ohne Dislokation in beiden Ebenen in guter Stellung aufeinander (Abb. 1 und 2).

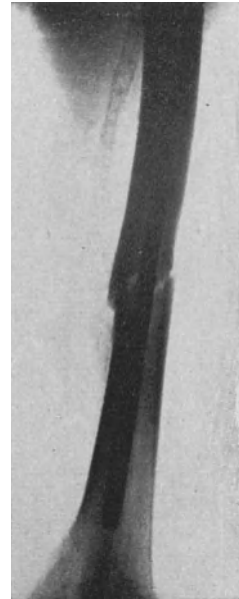


Abb. 3. 4 Wochen nach der Marknagelung.

Am 29. 11. 40 Beginn mit Bewegungsübungen. Am 6. 12. 40 erstes Aufstehen. Am 17. 12. 40, also 3 Wochen nach der Operation, läuft der Verletzte mit Gehbänkchen im Zimmer herum. Die Kontrollaufnahme des linken Oberschenkels, 4 Wochen nach Marknagelung der Schaftfraktur, zeigt unverändert gute Stellung. Vor allem an der medialen Seite sieht man bereits sehr reichliche und ausgedehnte, wenn auch noch lockere Knochenneubildung (Abb. 3).

Das Kniegelenk kann bis zum rechten Winkel gebeugt werden, das Strecken ist vollkommen frei. Am 14. 1. 41 ergibt die Kontrollaufnahme des linken Oberschenkels im Vergleich zur letzten Aufnahme vom 21. 12. 40 die Callusbildung noch etwas kräftiger. Sie sitzt vorzugsweise medial- und beugeseitenwärts, doch findet sich auch lateral und streckseitenwärts, wenn auch nur geringe Knochenneubildung. Der neugebildete Knochen ist noch locker und unregelmäßig strukturiert. Der Bruchspalt selbst ist noch nicht völlig ausgefüllt. In der Umgebung des Trochanter major an der Einführungsstelle des Nagels finden sich etwas unregelmäßige Knochenneubildungen.

Dieser Fall zeigt, daß die Oberschenkelmarknagelung den alten verbrauchten Mann in sehr kurzer Zeit gehfähig gemacht und ihm dadurch ein langes Krankenzimmer erspart hat. Die Marknagelung nach KÜNTSCHER ist, wie überhaupt die blutige Knochenbruchbehandlung, bei enger Anzeigestellung anzuwenden.

Auch der Schenkelhalsnagelung wurden von hervorragender Seite anfangs große Bedenken entgegengebracht. Ich habe sie auf Grund eigener Mißerfolge $1\frac{1}{2}$ Jahre aufgegeben und durch die Drahtzugbehandlung durch den Schienbeinkopf ersetzt. Die Behandlungsdauer bei der Drahtzugbehandlung ist aber wesentlich länger. Die Kranken sind dadurch länger ans Bett gefesselt,

dementsprechend ist auch die Zahl der Todesfälle größer, vor allem aber auch die Zahl der Nichtheilungen. Das Nageln des medialen Schenkelhalsbruches wird daher auf Grund dieser Erfahrungen grundsätzlich von mir ausgeführt, vorausgesetzt, daß es der Allgemeinzustand des Kranken erlaubt. Ich sehe auch in der Marknagelung nach KÜNTSCHER für einige ausgewählte Fälle einen Vorteil und habe sie daher als Behandlungsmethode in den Schatz meines chirurgischen Rüstzeuges aufgenommen.

ZIELKE hat einen Elfenbeinbolzen in Form eines längsdurchbohrten Elfenbeinzylinders mit wandständigen Löchern angegeben. Nach seinen Angaben saugt er sich mit Knochenmark voll und haftet infolge seiner glatten Oberfläche bei richtiger Stärkeauswahl fest an die innere Knochenwand an. Der Bolzen soll außerdem eine große Belastungsfähigkeit haben. ZIELKE beschreibt einige Fälle, bei welchen der Bolzen mit dem Knochen so fest verwachsen war, daß er auf dem Querschnitt mit dem bloßen Auge nicht vom normalen Knochengewebe unterschieden werden konnte. LANDOIS empfiehlt dieses Verfahren für geeignete Fälle ebenfalls.

Zahllos sind die angegebenen Befestigungsmittel im Sinne der äußeren Schiene, die LANESche ist wohl die verbreitetste. Die große Metallplatte und ihre Befestigung durch Schrauben ist nachteilig. Mindestens zwei Schrauben müssen jedes der beiden Bruchstücke durchbohren, die Schrauben sind fest anzuziehen und dürfen nicht über die dem Knochen anliegende Metallplatte herausragen. Wenigstens eine an jedem Bruchstück muß in die Corticalis der anderen Seite hineingehen. Zahlreiche Nichtheilungen werden ihr zur Last gelegt, die vielleicht zum großen Teil auf unsachgemäße Handhabung zurückzuführen sind. Ich besitze mit der LANESchen Schiene keine eigenen Erfahrungen.

Um nicht zu viel Metall zu versenken, ist es zweckmäßig, schmale Stahlschienen zu verwenden, die durch Umschlingungsdrähte befestigt werden. E. REHN benutzt eine Nierostaschiene, die er mittels einer Längsrille etwas in den Knochen versenkt. LEXER und BÜRKLE DE LA CAMP empfehlen einen U-Nagel, der gut zu befestigen und gut zu entfernen ist. Er wird von mir fast ausschließlich verwandt.

BLOCK weist bei der Materialfrage daraufhin, daß zahlreiche Autoren mit den modernsten histologischen, chemischen, physikalischen, sogar spektrographischen Methoden diesen Fragen sowohl klinisch als auch experimentell nachgegangen sind. Nach diesen Untersuchungsergebnissen soll grundsätzlich die gleichzeitige Verwendung verschiedener Metallarten vermieden werden, da durch galvanische Ströme innerhalb des metallischen Bereiches Störungen bei der Knochenneubildung auftreten können. Außerdem besteht durch oligodynamische Wirkungen, die durch Lösung winzigster Metallmengen auftreten können, die Möglichkeit, Abbauvorgänge am Knochen hervorzurufen.

Das Fremdkörpermaterial kann so geschädigt werden, daß es zerreißt und seinen beabsichtigten Zweck nicht mehr erfüllt. Verchromung oder Rostfreimachung hat sich als nicht genügend zuverlässig erwiesen. Eine häufig auftretende und nicht angenehme Nebenerscheinung des Fremdkörpers ist seine Reizwirkung auf das umgebende Gewebe. Es findet sich dann ein leukocytär infiltrierte Bindegewebe, ja sogar Eiter. Aus all diesen Erwägungen muß die Art und die Menge des zu versenkenden Fremdkörpers sehr genau überlegt sein. Bei richtiger Anzeigestellung lassen sich Fehlerquellen sehr herabdrücken.

Die von einzelnen Chirurgen bei der blutigen Knochenbruchbehandlung angegebenen hohen Sterblichkeitsziffern sind nicht recht erklärlich. Bei einer etwa auftretenden Infektion braucht die endgültige Heilung nicht immer wesentlich gestört zu sein; die Gelenkbrüche machen dabei selbstverständlich eine Ausnahme.

3. Der Zeitpunkt der blutigen Knochenbruchbehandlung.

Über den Zeitpunkt des operativen Eingreifens gehen die Meinungen auseinander. Die meisten Chirurgen operieren nicht vor Ablauf der ersten Woche. Das Daniederliegen und Fehlen der Regenerationskräfte lassen die Gefahr einer Infektion besonders fürchten. E. REHN hat durch seine Untersuchungen festgestellt, daß die durch den Knochenbruch beteiligten Muskeln in einen acht Tage anhaltenden Stuporzustand versetzt werden, dem ein intermittierender Tetanus der Muskulatur folgt. Er hält daher die Frühoperation für angezeigt.

E. LEXER wählt dagegen als frühesten Operationstermin den Anfang der zweiten Woche; für den günstigsten hält er jedoch die vierte bis sechste Woche. Während dieser Zeit hat die Bruchhyperämie der Periost- und Markgefäße ihren Höhepunkt erreicht. Ich stimme BLOCK zu, daß zu diesem Zeitpunkt die technischen Schwierigkeiten durch die Veränderungen der Weichteile nicht zu unterschätzen sind. Es wird daher ratsam sein, den Operationstermin am Ende der ersten bzw. in die zweite Woche zu legen.

4. Die Knochenneubildung beim operativ behandelten Knochenbruch.

GOETZE hat durch histologische Untersuchungen nachgewiesen, daß allein das operative Freilegen des Knochenbruches eine Störung der Knochenneubildung zur Folge hat. Seine Untersuchungen zeigen aber, daß der einmal gebildete Callus auch bei einer auftretenden Infektion nicht verlorengeht. Er hat mit seinem Schüler BRACKERTS in Mäuseversuchen gezeigt, daß das operative Freilegen des frisch gebrochenen Knochens regelmäßig eine Verzögerung der Heilung zur Folge hat. Bei der geschlossenen Bruchheilung zeigt sich schon vor Ablauf der ersten Woche Knochenneubildung, sowohl periostalen als auch endostalen Ursprungs. Beim operierten Bruch tritt dagegen die Differenzierung des endostalen und periostalen Keimgewebes in chondroides und osteoides Gewebe sehr spät auf. Lange Zeit wird der Bruchspalt nur von einem charakteristischen Bindegewebe überbrückt, das sich langsam in späteren Wochen von beiden Bruchenden her in knochenbildendes Gewebe umbildet.

GÖTZE und BRACKERTS zeigen in ihren Versuchen, daß geschlossene Knochenbrüche in 4 Wochen verheilen, operierte Fälle dagegen oft in 8 Wochen noch keine Heilungsneigung aufweisen. Die Entwicklung der Blutgefäße ist hier spärlicher. Abbauvorgänge finden sich sowohl an den Bruchenden als auch unter der Knochenhaut, obwohl Anhaltspunkte für eine wenn auch milde verlaufende Infektion nicht vorhanden sind. Der Abbau im Bruchspalt ist innig mit der Gewebsreaktion verbunden. Der ihm verfallende Knochen reagiert ebenso sauer wie frisches Callusgewebe; ganz im Gegensatz zum verknöchernden Callus der eine Verschiebung nach der alkalischen Seite zeigt. R. A. SCHMIDT fand bei den operativ behandelten Knochenbrüchen die Verschiebung nach

der sauren Seite größer und anhaltender. Da es einen grundsätzlichen Unterschied in der einer Entzündung zugrunde liegenden Ursache nicht gibt, kann vielleicht diese Veränderung des Wundchemismus ihre Erklärung in einer leichten Entzündung finden.

Bei den operativ gesetzten mechanischen Periostschäden zeigt sich einwandfrei eine besonders deutliche Störung des Callusgewebes. Im Gegensatz dazu ergibt die alleinige Markschädigung nach verhältnismäßig kurzer Zeit einen guten periostalen Callus, der beinahe beide Bruchenden vereinigt. Bei alleiniger Periostschädigung bildet sich dagegen nur ein kleiner pilzförmiger Markcallus, der sehr schwer zur knöchernen Heilung führt. Auch diese GOETZESchen Versuche bestätigen, daß der Knochenhaut bei der Bruchheilung die größere Bedeutung zukommt. LEXER weist daraufhin, daß eine indirekte Schädigung der periostalen Calluskeimkraft bei der operativen Knochenbruchbehandlung durch eine Störung der Bruchhyperämie auftreten kann.

Diese Bruchhyperämie darf jedoch nicht etwa mit der primären Hyperämie verwechselt werden, da sie eine mächtige Neubildung von größeren und kleineren Blutgefäßen darstellt. Aus diesen Erwägungen operiert LEXER erst nach kräftiger Entwicklung dieser Blutgefäße und in der ersten Zeit der Gewebsneubildung, also frühestens in der dritten Woche. Er ist der Ansicht, daß zu diesem Zeitpunkt der provisorische Callus eine gewisse Entwicklung erreicht hat und nicht mehr so empfindlich gegen mechanische Schädigungen ist. Seine bactericiden Abwehrkräfte sind wie bei jedem anderen Granulationsgewebe wesentlich gesteigert und die unfallbedingten Zelleichen sind aufgesaugt. Sie können daher keinen Nährboden für eine etwa auftretende Infektion geben.

E. LEXER fand ferner, daß an den Stellen, die eine enge Verbindung der Muskel- und Sehnenansätze mit der Corticalis aufweisen, eine zellreiche Knochenhaut mit einer dünnen lockeren Faserschicht vorhanden ist. Im Gegensatz dazu sind zellarme Keimzonen da, wo zwischen Muskulatur und Knochen keine festen Verbindungen bestehen. Eine erhöhte Knochenneubildungsbereitschaft zeigen daher die Bezirke, bei denen Muskeln in die Corticalis bzw. das Periost einstrahlen und bei denen die Adventitia fehlt oder aufgelockert ist.

Nach E. REHN bilden Muskeln, Periost und Knochen eine biologische Einheit. Knochenbrüche an Epiphysen heilen daher wegen ihrer Muskel-, Sehnen- und Bänderansätze und ihres größeren Gefäßreichtums besser und schneller. An der Diaphyse der Röhrenknochen sind nach E. REHN bestimmte Abschnitte vorhanden, die durch Muskelansätze, Aussparungen oder sogar teilweises Fehlen der Ansatzstellen klinisch für eine schlechte Knochenbruchheilung bekannt sind.

Steht die Knochenneubildung auf der Stufe ihrer höchsten Entwicklung, treten Rückbildungserscheinungen auf, die in den Zeitraum zwischen dritten und zwölften Monat gelegt werden können. MATTI weist besonders auf die Resorption hin, die dem endgültigen Ausbau des neuen Knochens dient und erst dann erfolgt, wenn das gebrochene Glied in Anspruch genommen wird. Bei Kindern ist eine erstaunliche Wiederherstellung oder Annäherung an die normale Knochenform vorhanden. Auch KIELING fand bei seinen Untersuchungen an dem Krankengut der Würzburger Klinik diese Vorgänge besonders bei Jugendlichen.

Ein entsprechender Abbau tritt bei der Osteosynthese keineswegs ausnahmslos auf (F. KÖNIG). Das Festwerden eines durch Drahtnaht gesicherten Bruches kann erfolgen ohne daß sich Aufhellungen im Röntgenbild zeigen. Im allgemeinen sind die reaktiven Vorgänge am gebrochenen Knochen sehr verschieden. Die Größe des Fremdkörpers spielt dabei keine unwesentliche Rolle; bei größeren Fremdkörpern sind durchschnittlich die Abbauvorgänge stärker. Nach der Ansicht KÖNIGS kann man nach dem Röntgenbild nur sagen, daß an örtlich begrenzten Stellen um den Knochenbruch herum sich Veränderungen finden, die sich von der üblichen Schattenbildung unterscheiden.

Die Bruchspitzen weisen Knochennekrosen auf, die schon makroskopisch sowohl beim geschlossenen als auch beim offenen Knochenbruch sichtbar sind. Das Verhalten der zuführenden Knochenarterien hat auch am Schaftknochen für das Entstehen dieser Nekrose eine gewisse Bedeutung. Bei Fremdkörpern sind nach der Ansicht KÖNIGS noch andere Ursachen vorhanden. Jeder eingeschlagene Nagel bedeutet für den Knochen einen neuen Bruch, der zum eigentlichen Knochenbruch hinzukommt. Der Nagel ist in ganzer Länge als erkennbare Knochennekrose nachweisbar, an die sich noch weitere Abbauvorgänge anschließen können. Beim Schrauben und Bohren, vor allem mit dem elektrischen Bohrer, treten durch starke Hitzewirkung weitere Knochen-schäden auf. Der bei den Röntgenreihenuntersuchungen gesehene Ab- und Umbau ist bis zu einem gewissen Grade erwünscht und erforderlich (F. KÖNIG).

Beim Spalten der Knochenhaut fand GURLT in der zweiten Woche eine zähe, klebrige Flüssigkeit. Am Periost blieben hier und da kleine Corticalisinseln hängen, die eine ungleiche Knochenoberfläche zeigen und die von BONOME als Resorptionszonen unter dem Periost bezeichnet werden. BONOME stellte außerdem experimentell histologisch fest, daß die Knochenzellen, die dem Knochenbruch benachbart sind, nach 48 Stunden nekrotisch werden. v. GAZA fand beim Gewebszerfall sowohl histologisch nachweisbare Veränderungen an den Zellen als auch Vorgänge rein chemischer und physikalisch-chemischer Art. Diese Zerfallsprodukte können Anregungen zur Regeneration geben und somit eine wichtige Rolle bei den Reaktions- und Regenerationsvorgängen spielen. Beim geschlossenen Knochenbruch bleiben die als direkte Unfallfolgen gebildeten Zerfallsprodukte an Ort und Stelle liegen. Sie werden daher zum Aufbau verwendet. Beim wachsenden Knochen erfolgt entsprechend regeren Stoffwechselvorgängen regerer Abbau. Im Gegensatz dazu gehen beim offenen Knochenbruch durch die Wunde wesentliche Zerfallsstoffe verloren. Die Gewebs-säuerung durch Gewebsnekrosen spielt auch eine gewisse Rolle, da sie die Calciumlöslichkeit erhöht.

Eine sehr starke lacunäre Resorption verursacht Kalkabbau, der durch Beseitigung der Nekrose zustande kommt. Diese lacunäre Resorption nimmt mit dem Grad der Knochenbruchhyperämie zu. Sie hat nicht nur die Aufgabe Material für den Callus herbeizuschaffen, die Untersuchungen der Knochen-transplantate beweisen das eindeutig. Gerade sie machen ein atrophisches Stadium mit röntgenologischer Aufhellung durch, in dem sie mit Blutgefäßen durchwachsen, aber nicht umgebaut werden. E. W. LEXER glaubt daher, daß zeitliche und ursächliche Zusammenhänge zwischen Kalkabbau und lacunärer Resorption bestehen.

Beim Menschen und beim Hund tritt der Höhepunkt der Knochenbruchhyperämie in der fünften und sechsten Woche auf. In diese Zeit fällt auch der Höhepunkt der ersten Callusentwicklung. Abbauvorgänge an den Knochenstümpfen sind schon am sechsten Tage an den Rändern der Knochenenden sichtbar und in der Corticalis als Längsstreifen erkennbar. Es handelt sich hier um eine einwandfreie lacunäre Resorption und nicht um einen Kalkabbau.

Die vergleichenden und anschaulichen Gefäßdarstellungen E. W. LEXERS beweisen, daß die Anfänge der Bruchhyperämie und der Atrophie im Röntgenbild zusammenfallen. Der Höhepunkt der Bruchhyperämie fällt daher nicht nur mit der stärksten Callusentwicklung sondern auch mit der größten Atrophie zusammen.

Über Knochenneubildungen an ideal genähten Oberschenkelbrüchen hat BIEBL interessante Röntgenstudien gemacht. Ohne kritisch auf die Technik der Oberschenkeldrahtnaht und den Begriff einer sogenannten operativen Idealstellung einzugehen, ist doch das erreichte Endziel einer einwandfreien zuverlässigen knöchernen Heilung dieser operativ behandelten Oberschenkelbrüche bemerkenswert. An seinen sieben operierten Oberschenkelbrüchen beobachtete BIEBL stets eine Callusentwicklung an derselben Stelle. Breite Calluspolster zeigten sich immer an der Innen- und Hinterfläche der operierten Oberschenkelbrüche; an der Vorder- und Außenfläche fehlte sie dagegen vollkommen. Bei 55 mit konservativen Methoden behandelten Oberschenkelbrüchen konnte diese Art der Callusanlage nicht beobachtet werden. Auch an anderen operierten Knochenbrüchen, z. B. am Unterschenkel und Unterarm fand sich diese Gesetzmäßigkeit der Knochenneubildung nicht. BIEBL glaubt daher besondere Ursachen für diese bemerkenswerte Tatsache gefunden zu haben.

Der idealgestellte Oberschenkelbruch setzt durch einwirkende Druckspannung das Periost in besondere Reaktionsbereitschaft, die mit einer Leistungssteigerung seiner spezifischen osteoplastischen Fähigkeit, also mit einer vermehrten Callusbildung, beantwortet wird. Etwa einwirkende Zugspannungen reagieren mit einer Leistungshemmung, also mit einer verminderten oder fehlenden Knochenneubildung. BIEBL ist der Ansicht, daß bei operativ gut gestellten Oberschenkelbrüchen an der Vorder- und Außenfläche stets einseitige Zugspannungen wirken und sich daher an diesen Seiten keine oder nur wenig Knochenneubildung findet. Im Gegensatz dazu glaubt WUSTMANN, daß diese auffällige Knochenneubildung auf das ganz besonders gut mit Blutgefäßen versorgte Periost im Bereich der Linea aspera zurückzuführen ist. BLOCK nimmt an, daß diese einseitige Knochenneubildung operationstechnisch bedingt ist. Die Operationswunde wird meist an die Außenseite gelegt; außerdem werden sich Fremdkörper (Schienen) besonders an der Vorder- und Außenseite auswirken, da sie sich hier gewöhnlich befinden.

Durch Einengen des Markcallus auf den beschränkten Raum des Markcylinders ist eine völlige Verlagerung der Knochenneubildung anzunehmen (RAUCH). Da sich diese einseitige Callusbildung nur beim operierten Oberschenkelbruch findet, ist es nicht einfach, diesen einseitigen Heilungsvorgang zu klären.

Der Oberschenkelknochen hat stets ein und dasselbe Architekturprinzip, das sich durch einen sehr flachen, langgestreckten, normal strukturierten Knochenbogen auszeichnet. Am höchsten Wölbungsabschnitt wird er durch

einen kleinen, massiv knöchernen, polsterartigen Hilfsbogen unterstützt. In dieser Wölbung drückt sich die physiologische Oberschenkelkrümmung aus. Der Hauptteil der Wölbung liegt stets im mittleren Oberschenkeldrittel, also in dem Bereich des Oberschenkels, in dem sich die meisten Schaftbrüche finden. Bei dem operierten Oberschenkelbruch gelangt nun bei sehr guter Stellung die physiologische Knochenkrümmung nach vorn und außen wieder ganz und voll zur Geltung. Die Callusanlagen anderer Knochen können dadurch vielleicht erklärt werden, da sie meist keine wesentliche Achsenkrümmung aufweisen und praktisch als absolut gerade bezeichnet werden können. Diese physiologische Krümmung nach vorn und außen hat nach RAUCH ihr Entstehen und ihr Erhalten dem Umstand zu verdanken, daß im Muskelsystem des Oberschenkels sowohl im Arbeits- als auch im Ruhestand dauernde muskuläre Spannungen bestehen, die sich im Sinne einer Biegungsbeeinflussung des Oberschenkelknochens auswirken.

In den durch Drahtzug behandelten Knochenbrüchen glaubt BIEBL Beweise für die Richtigkeit seiner Callusgesetze zu haben, da ja gerade der Drahtzug nach seiner Ansicht ein Wechselspiel von Druck- und Zugspannung schafft.

Ich habe in den letzten fünf Jahren von den zahlreich behandelten Oberschenkelbrüchen außer der Oberschenkelmarknagelung nur einen operativ gestellt. Operative Maßnahmen waren nicht notwendig, da im Drahtzug und vereinzelt auch im Gipsverband die Oberschenkelbrüche knöchern ausheilten.

Fall 2. G. F., 17 Jahre alt, Schülerin. Vorgeschichte: Am 22. 1. 40 zog sie sich beim Skilaufen einen rechtsseitigen Oberschenkelbruch zu. Bei der Krankenhausaufnahme ergab die klinische Untersuchung und das Röntgenbild einen Oberschenkelquerbruch im unteren Drittel mit Verschiebung der Bruchstücke. Ein Drahtzugverband durch den Tibiakopf wurde sofort angelegt. Die Bruchheilung machte bei genügender Stellung des Knochenbruches nur langsame Fortschritte. Am 19. 5. 40 Abnahme des Verbandes und Beginnen mit vorsichtiger Massage und leichten Bewegungsübungen. Am 21. 5. 40 Refraktur. Da der Drahtzug nach so langer Zeit eine knöcherne Heilung nicht herbeigeführt hat, erscheint eine unblutige Behandlung wenig aussichtsreich.

Daher am 24. 5. 40 Operation in Evipan-Äthernarkose (SPRENGEL). Der Bruch wird durch einen Schnitt an der Außenseite des rechten Oberschenkels freigelegt. Das Periost wird abgeschoben und bleibt mit der umgebenden Muskulatur im Zusammenhang. Die beiden Bruchstücke werden angefrischt, der Oberschenkelbruch wird genau eingerichtet und mit 2 U-Nägeln, die mit je 2 Drahtschlingen festgehalten werden, fixiert. Bei der Operation findet sich außerdem zwischen beiden Bruchstücken eine Interposition von Muskelgewebe. Die sofort angefertigte Röntgenaufnahme zeigt eine sehr gute Stellung der Bruchstücke (Abb. 4).

Nach Monaten heilt der Knochenbruch langsam aus. Die Kontrollaufnahme vom 9. 8. 40 zeigt eine unverändert sehr gute Stellung der Bruchstücke. An der Außen- und




Abb. 4.



Abb. 5.

Hinterseite des Oberschenkels ist im Gegensatz zu den anderen bereits reichlich periostaler neugebildeter Knochen zu sehen, der den Bruchspalt überbrückt (Abb. 5).

Es bestätigt sich, daß in diesem Fall die Knochenneubildung im Sinne BIEBLs verlaufen ist.

5. Physikalische Grundlagen und Knochenbruchheilung.

Um die Ursache dieser Callusanlage zu ergründen und zu den Callusgesetzen BIEBLs Stellung nehmen zu können, erscheint es mir zweckmäßig, die allgemeinen physikalischen Grundlagen und die physikalischen Eigenschaften der Knochen bzw. Knochenbruchheilung ausführlich zu erörtern.

Die äußere Form und das innere Gefüge des Knochens sind nach Art ihrer zelligen, chemischen, krystallinen und kolloidalen Zusammensetzung jeweils so verschieden, daß sie praktisch rechnerisch nicht zu erfassen sind. Die anorganischen Vorkrystalle und die parakrystallinen organischen Bauteile des Knochens sind nach HENSCHEN durch einen zementartigen Bindestoff zu einem Material höherer Ordnung von solchem mechanischen Leistungsvermögen zusammengefaßt, wie es künstliche Materialien der Technik heute noch nicht erreicht haben.

Nach neueren Feststellungen HAASES und RICHTERS entsprechen die bisherigen Anschauungen über den Mechanismus der Knochenbrüche meist nicht mehr den Erkenntnissen der Mechanik und der Werkstoffprüfung. Insbesondere sind die bei der Bruchentstehung stets wesentlich mitwirkenden Schubspannungen durchweg ungenügend berücksichtigt. In den Vordergrund sind die Zug- oder Druckspannungen gestellt. Durch äußere Beanspruchung in Form von Zug, Druck, Drehung oder Biegung werden aber innere Spannungen verursacht, die man in Normal- oder Trennspannungen, Tangential- oder Schubspannungen einteilt. Diese Spannungen gehen mit einer Verschiebung der Teilchen im Innern der Masse einher. Verbleiben nun die Teilchenverschiebungen innerhalb der Elastizitätsgrenze und nehmen sie nach Aufhören der einwirkenden Kräfte wieder ihre ursprüngliche Lage an, kehrt auch ihre Form wieder zu ihrem Ursprung zurück. Über die Elastizitätsgrenze hinaus wirkende Belastung führt jedoch zu einer Zusammenhangstrennung, zu einem Bruch, da die Festigkeitsgrenze überschritten ist (Abb. 6).

BLOCK ist darin völlig beizupflichten, daß der Knochen in diesem Sinne selbstverständlich nicht rein physikalisch zergliedert werden kann. Er ist weder gleichmäßig geometrisch gestaltet, noch völlig gleichmäßig zusammengesetzt und aufgebaut. Er ist daher der Ansicht, daß alle auch auf Grund noch so exakter Versuche und am Knochen gewonnenen Erfahrungen, Anschauungen und Theorien nur annähernd gelten.

Bei einem Bruch des Knochens tritt nun eine Verschiebung der Teilchen in der Knochenmasse des ganzen betroffenen Gliedabschnittes ein, die neben der späteren Bruchlinie eine weit darüber hinausgehende, nicht mehr rückbildungsfähige und oft schon mit bloßem Auge sichtbare Gestaltsveränderung des strukturellen Aufbaues bewirken. HAASE hat sie sehr schön an Sägeschnitten und Röntgenbildern frisch gebrochener und in Heilung begriffener Knochen dargestellt (Abb. 7).

Die zum Vergleich beigefügte Abbildung von Einbrüchen eines gut zentrierten Duraluminiumbleches zeigt neben der im wesentlichen durch Schubkräfte

entstandenen Bruchlinie zahlreiche parallele Schäden im Werkstoff und auch solche im rechten Winkel hierzu (Abb. 8).

Auch beim Knochen verlaufen die Bruchlinien häufig in einem Winkel von 45° . Dieser Winkel entspricht der Resultante aus der einwirkenden Kraft und dem Formänderungszustand der Gewebe nach dem Parallelogramm der

| Äußere Beanspruchung | | Innere Reaktionen | | | | |
|----------------------|--|--|--|----------------------|--|--|
| | | Richtung der maximalen Spannungen im gefährdeten Querschnitt | | Zerstörungs-Schema | | |
| Kraft-Richtung | | Größte Normal- (Trenn-) Spannungen | Größte Tangential- (Schub-) Spannungen | Trenn-Bruch (spröde) | Schub- oder Gleit-Verformung ¹⁾ (plastisch) | |
| 1 | | 2 | 3 | 4 | 5 | |
| Zug | | | | | | |
| Druck | | | | | Nicht möglich | |
| Drehung | | | | | | |
| Biegung durch | | | | | | |

¹⁾ Nach mehr oder weniger großen Verformungen erfolgt der Bruch in der verformten Zone

Abb. 6. Mechanismus der Bruchformen. Verschiedene äußere Beanspruchung verursacht verschiedene innere Reaktionen (schematisch nach HAASE und RICHTER).

Kräfte (HAASE). Solche Schäden durch Schubkräfte hervorgerufen, kommen beim Knochen selten vor, weil er, wie schon vorher erwähnt, kein Werkstoff im physikalischen Sinne, sondern ein verschiedenartiges biologisches Gewebe ist. Diese Voraussetzungen würden außerdem erst dann eintreten, wenn er bei statischer Beanspruchung bricht, nicht aber bei einer dynamischen, also schnell wirkenden, kurzen und starken Gewalteinwirkung. Nach HAASE kann trotzdem der ganze Knochen bei dem Verletzungsmechanismus in seinem

krystallographischen Aufbau gestört werden, ohne daß diese Schäden makroskopisch oder röntgenologisch sichtbar werden. Das architektonische Gefüge kann dann so stark zerrüttet sein, daß so mancherlei Heilungsverzögerungen, fehlender Callus, Falschgelenkbildung erklärt werden können.

Die durch diese physikalischen Untersuchungen gewonnenen Erkenntnisse ergeben erst dann ein klares Bild der mechanischen Pathogenese, wenn auch biologische Vorgänge, die für das lebende Gewebe Besonderheiten ergeben, berücksichtigt werden. Gerade das lebende Gewebe unterscheidet sich vom toten Material hauptsächlich durch seine Reaktionsfähigkeit, die als Ausdruck der verschiedensten Reize bewertet werden muß und die dauernde Umwandlungen im Aufbau und in der Form hervorruft. Während des ganzen



Abb. 7. Neben der durch Schubkräfte entstandenen Bruchlinie sind mehrere Parallelschichten, auch im rechten Winkel dazu zu erkennen (aus HAASE).

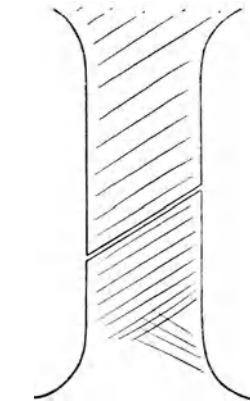


Abb. 8. Aluminiumblech nach Zerreißprobe. Schubebenen durch das ganze Werkstück, unten auch in einer anderen Ebene beginnend (Aufnahme des Staatlichen Materialprüfungsamtes, Berlin. AUS HAASE).

Lebens werden Zellen abgebaut und durch neue ersetzt. Auch im Knochengewebe findet, wie POMMER nachwies, ein ständiger Umbau durch Knochenapposition und -resorption statt. In diesem physiologischen Knochenumbau liegt der Schlüssel für das Verständnis der Knochenpathologie (BRANDT).

Gleichgewichtsstörungen im Knochenan- und -abbau rufen je nach Überwiegen der einen oder der anderen Komponente des Umbauprozesses krankhafte Zustände hervor. Der Gedanke JULIUS WOLFFS von der Knochen transformation ist zwar in vielen Punkten widerlegt. Die

Grundideen, daß der Knochen Gestalt und Form unter mechanischer Beeinflussung ändert, entspricht den Tatsachen. Diese Gedanken wurden von ROUX in seiner Lehre von der funktionellen Anpassung weiter ausgebaut. Die Umformungen finden gewöhnlich allmählich statt. W. MÜLLER hat nun gezeigt, daß es auch einen akuten Knochenumbauprozess gibt, der unter der Wirkung dauernder, starker mechanischer Beanspruchung steht. Hält die Knochenneubildung mit der Resorption nicht Schritt, kann es zu einer Zusammenhangstrennung des Knochengewebes kommen. Vermehrte funktionelle Beanspruchung hat also einen Umbau des Knochens zur Folge, bei dem es anfangs nicht sicher ist, ob die aufbauenden oder zerstörenden Kräfte siegen. Können die knochenneubildenden Zellen die Mehrleistung durch Verstärkung der Knochensubstanz ausgleichen, kann man von einer zweckmäßigen funktionellen Anpassung sprechen. Überwiegen die schädigenden Einflüsse, kommt es zum Verfall der Knochenzeichnung und damit zur Auflockerung ihres festen Gefüges. Dieser Prozeß kann bis zur Pseudarthrosenbildung fortschreiten. Werden nun aber Stellen des knöchernen

Stützapparates dauernd mit übermäßigen Biegungs-, Schub- und Scherkräften beansprucht, kann es sogar zweckmäßig erscheinen, wenn hier statt des starren Knochens elastisches Bindegewebe tritt oder sogar ein Falschgelenk gebildet wird. Dieser Gedanke als letzte Konsequenz in der Anpassungslehre ist von WALTHER ausgesprochen. Auch REISCHAUER ist ähnlicher Ansicht und hält die Umbauzonen nicht für unzweckmäßig, da er in ihnen einen bruchverhütenden Vorgang sieht. Das Einschalten einer Dämpfungszone, die den Schwingungsvorgängen ihren Angriffspunkt nimmt, schützt nach seiner Ansicht den übrigen Knochen von weiterer Materialzerrüttung. Nach BÄTZNER bleibt es aber nicht bei einer normalen Wiederherstellung und damit beim physiologischen Ersatz. Es kommt vielmehr zu einem krankhaften Umbau, da im allgemeinen die Störung überwiegt.

Durch einen Knochenbruch wird die Leistungs- und Schwingungsfähigkeit des Knochens unterbrochen. In welchem Stadium der Bruchheilung sie wiederhergestellt wird oder ob sie durch den Callus nach beendeter Knochenheilung gestört ist, ist nicht bekannt. Bei den Ermüdungserscheinungen am Knochen hat seine biologische Reaktionsfähigkeit sowohl in seinem fasrigen als auch in seinem anorganischen Gefüge gelitten. Ihre Rückführung zur Norm erfordert sehr lange Zeit, weil der Knochen regelrecht umgebaut werden muß.

OSTERLAND macht eine sehr scharfe Trennung zwischen Insuffizienzkrankungen mit lang dauerndem funktionellen Umbau im Knochen einerseits und den primären frischen Knochenbrüchen ohne alle Regenerationserscheinungen, die nach seiner Ansicht den größeren Teil ausmachen sollen. ASAL will bei allen Überlastungsschäden stets zuerst den Knochenbruch anerkannt wissen, da er erst sekundär Knochenneubildung und Weichteilschwellung verursacht. BLOCK und HENSCHEN stimmen dieser Ansicht nicht zu, da die jedem Bruch vorausgehenden Veränderungen vom Knochen stets mit Periostschwellungen u. a. m. beantwortet werden, um so größere Schäden abzuwehren. Die Ausheilungszeit eines zu Bruch gekommenen Knochens ist wesentlich kürzer als die Ermüdungserscheinungen ohne Bruch, weil der Bruchreiz anscheinend stärker als die anderen Reize ist und andere pathologisch anatomische Bedingungen herstellt. Alle diese Theorien sind aber nicht nur für die Heilung krankhafter Brüche von Wert. Bei der Vielheit der Bruchmechanismen wirken auch mehr oder weniger Kräfte mit, die im Sinne der Zerrüttung oder Zerreißung auf den Knochen einwirken und ihn auch in größerer Entfernung von der Bruchstelle schädigen. Außerdem können sie Veranlassung geben unsere Behandlungsmaßnahmen zu überprüfen, da wir gerade bei ihnen Vorgänge finden, die diesen schädigenden Kräften mehr oder weniger gleichgerichtet sind. Sie ermüden den jungen Callus und das Knochenregenerat oder schädigen es anderweitig. Es sind nicht so sehr die im Dauerzug vor allen wirkenden Zugkräfte oder die im Gipsverband bei Belastung auftretenden Druckkräfte, als vielmehr die bei diesen beiden oder auch bei anderen Behandlungsmethoden unermüdlichen, häufig durch den Verlauf des Bruchspaltes und besonders durch Bewegungsübungen verursachten Scher- und Schubkräfte. Leider haben diese Fragen oft nur theoretisches Interesse. Eine absolute Ruhigstellung selbst im bestangelegten Gipsverband und auch bei den bestoperativ ausgeführten Verfahren gibt es nicht, da die Muskelarbeit nie ganz auszuschalten ist. Viele dieser umstrittenen Fragen lassen sich vielleicht durch weitere

Forschungen auf physikalischen Gebieten klären. Aber auch hier werden wohl wie bei sehr vielen medizinischen Fragestellungen, zahlreiche, verschieden ansetzende Schädigungen Resultate ergeben, deren Ursachen von uns gesucht werden. Versagen nun exakte naturwissenschaftliche Beweise werden Ausdrücke wie „Funktion, biologisch, Reiz“ in Anwendung gebracht. BLOCK ist darin völlig beizupflichten, daß wir von der Funktion als bestimmten Begriff beim Knochen überhaupt nicht sprechen können. Sie setzt sich jeweils aus vielen Komponenten zusammen. Das eine Mal sind es statische oder dynamische Aufgaben, das andere Mal physikalische wie Druck, Zug, Biegung, Drehung usw. Oft bedeutet Funktion eine fördernde manchmal eine hemmende Wirkung. Trotz alledem ist aber das Wort Funktion und der Begriff funktionell so eingebürgert, daß er doch immer wieder angewendet wird.

BENNINGHOFF ist neuerdings der Ansicht, daß die Züge der Osteonen in der Compacta sowohl Zug- als auch Druckkräften entsprechen und sich nicht einer bestimmten Beanspruchungsart anpassen. Er würde damit die GEBHARDT'sche Ansicht widerlegen, daß die Fibrillenordnungen in den Osteonen funktionell so angelegt sind, daß sie die gegen die Zugbeanspruchung günstigste steile Winkelstellung zeigen.

Zug und Druck werden schon in sehr frühen Entwicklungsstadien in Anspruch genommen. Die ursprünglich in entsprechender Entfernung von den Capillaren sich bildenden osteoiden Bälkchen verlaufen zunächst parallel zu den Gefäßen; sie stellen sich aber bald und hier vielleicht schon unter Druckwirkung senkrecht oder schräg zur Knochenoberfläche oder radiär quer in die Knochenlücke. Später werden die Knochenbälkchen, die unter Druckwirkung stehen, dicker, diejenigen die außerhalb der Drucklinie liegen, werden abgebaut. Normalerweise soll der Knochen chondrogen da gebildet werden, wo Druckbelastung besteht. Desmogen entsteht er unter Zugwirkung und angiogen, wo weder das eine noch das andere der Fall ist. KROMPECHER hält dieses Verhalten, das in der Embryologie von ihm durchweg gefunden wurde, auch für die Knochenregeneration bei der Bruchheilung voll bestätigt. Unter Druck regenerierender Knochen bildet aus dem indifferenten Mesenchym ohne Aufsparung von Reservezellen den knorpeligen Callus, aus dem dann der enchondrale Knochen gebildet wird. Bei Regeneration unter Zugwirkung bildet sich das undifferenzierte mesenchymale Keimgewebe zum provisorischen bindegewebigen Callus um, wobei zwischen den kollagenen Fasern Reservezellen verbleiben. Sie entwickeln sich dann zu Osteoplasten, die bei der Verknöcherung die Bindegewebsbündel mit Knochensubstanz umgeben. In diesen von Knochengrundsubstanz umhüllten kollagenen Bündeln erblickt er einen histologischen Beweis für die desmale Knochenbildung. Die Abhängigkeit der verschiedenen Knochenbildungsarten von mechanischen Bedingungen zeigt weiter die Versuchsanordnung einer Knickung der in Regeneration begriffenen Knochenzone, wobei an der unter Druck stehenden Konkavseite die Regeneration enchondral, an der unter Zug stehenden Konvexseite aber desmal verläuft. Die Art der regenerativen Knochenbildung läßt sich aber auch mechanisch beeinflussen, insofern, als eine desmal begonnene Knochenbildung nach Aufhebung des Zuges unter weiterwirkendem Druck enchondral abschließt (Abb. 9).

Die KROMPECHER'schen Untersuchungsergebnisse würden von der Knochenbruchbehandlung fordern, daß Knochenbrüche während der Knochenneu-

bildung mit Druck zu behandeln sind, und daß, theoretisch betrachtet, die Heilung unter Zugwirkung an einer druckbeanspruchten Stelle biologisch falsch ist. WEHNER sieht die stärkere Callusbildung auf der konkaven, also der druckbeanspruchten Seite mechanisch bedingt an. PARTSCH macht infolge der Entspannung des Periostes die bessere Gefäßversorgung geltend.

Von vielen Forschern wird darauf hingewiesen, daß zur knöchernen Differenzierung des Keimgewebes der an und für sich notwendige Druck nicht ununterbrochen wirken darf, auch hier muß ein Wechsel in der mechanischen Belastung eintreten, da schon am toten Knochen durch regelmäßig wiederholte Stoß- und Druckbelastung Material- und Formveränderungen auftreten, die bei eingeschalteten Ruhepausen rückbildungsfähig sein können (GÖCKE).

DUBOIS sieht aus diesen Gründen nicht den Druck, sondern die periodisch eintretende Druckentlastung als knochenbildend an. BLOCK gibt BENNINGHOFF darin recht, daß neben den mechanischen Bedingungen eine

Konstante hinzukommen muß, die artlich und konstitutionell verschieden ist.

BLOCK ist der Meinung, daß ein harmonisch ausgeglichenes Maß von Zug- und Druckkräften und das möglichste Fernhalten von Schub- und Scherkräften, für die Knochenbildung am meisten fördernd ist. Die physikalischen Vorgänge bei der Bruchheilung sind sehr verwickelt und nicht immer in einzelne Komponente zu zerlegen (BLOCK). Er gibt aber zu, daß bei Brüchen, wie beispielsweise den medialen Schenkelhalsbrüchen, mechanische Momente als unbedingt mitwirkend bei der Heilung anerkannt werden müssen. Die Anschauungen PAUWELS, daß die Heilung des Schenkelhalsbruches ein überwiegend mechanisches Problem ist, das durch geeignete Behandlungsmaßnahmen gelöst werden kann, wird von ihm anerkannt. Mechanische Momente werden immer die Knochenbruchheilung maßgeblich beeinflussen. Da aber die Bruchformen und damit die mechanischen Voraussetzungen meist so verschieden sind, ist das Problem nicht auf einen Nenner zu bringen. Da unsere therapeutischen Maßnahmen nach meiner Ansicht immer darauf gerichtet sein sollen, für die Bruchheilung günstige mechanische Voraussetzungen zu schaffen, betrachte ich ebenfalls als solche die entlastende Druck- und Zugwirkung.

Betrachtet man nun unter diesem Gesichtswinkel die BIEBELSchen Callusgesetze beim operativ gestellten Oberschenkelbruch, dann wird BLOCK nicht Recht zu geben sein, wenn er glaubt, daß BIEBELS Ansicht sich in keiner Weise mit einer stärkeren Druckspannung auf der Innen- und Hinterseite des

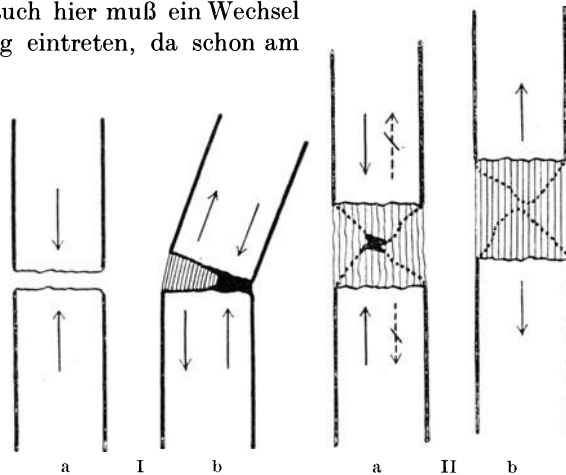


Abb. 9. Einfluß von Druck und Zug auf die Callusbildung (schematisch). I. a und b bei Knickung bildet sich unter Druck in dem gedrückten Abschnitt rein knorpeliger Callus (dunkel), in dem unter Zug stehenden bindegewebigen Callus (gestrichelt). II. a unter Zugwirkung entstand rein bindegewebiger Callus, teilweise schon verknöchert (punktiert); b bei Nachlassen des Zuges bildete sich unter dem Druck der zusammenstoßenden Knochenanteile eine Knorpelkappe (nach KROMPECHER: Die Knochenbildung. Jena 1937).

Oberschenkels begründen läßt. Er sieht in der operativen Schädigung des Periostes und des vom Periost benachbarten ernährenden Gewebes auf der Streck- und Außenseite die Ursache für diese einseitige Callusanlage.

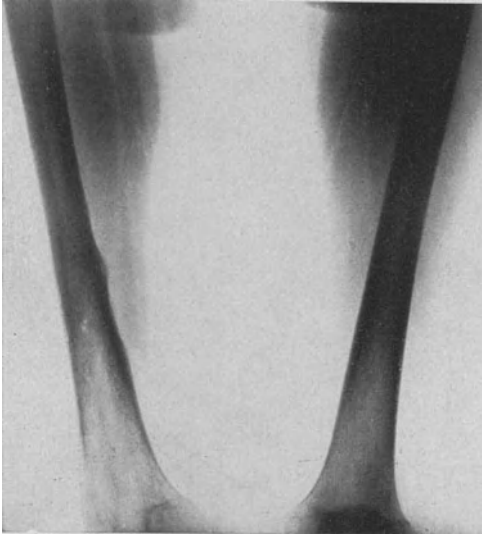

Abb. 10. Die Aufnahme beider Oberschenkel von vorn zeigt die Callusanlage an der Innenseite des operierten Oberschenkels sehr deutlich.

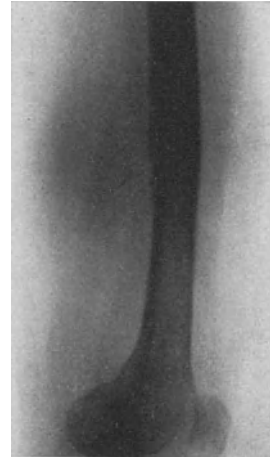


Abb. 11. Die seitliche Aufnahme zeigt die Oberschenkelkrümmung völlig wiederhergestellt und die Callusanlage an der Hinterseite besonders ausgeprägt.

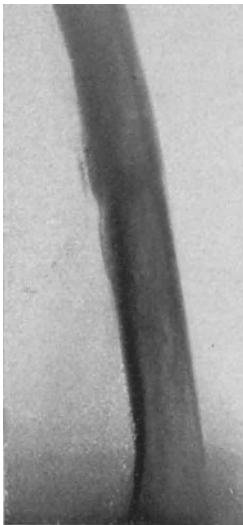


Abb. 12 entspricht Abb. 11. Die Oberschenkelkrümmung und die Callusanlage sind nur aufnahmetechnisch schärfer.

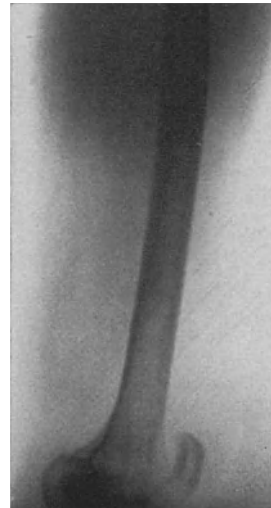


Abb. 13. Vergleichsaufnahme des gesunden Oberschenkels.

In meinen beiden Fällen kann die BIEBLsche Annahme bestätigt werden. Bei dem 17jährigen Mädchen G. F. sind zwei Stahlschienen und mehrere Drahtschlingen verwendet worden. Die Stahlschienen lagen an der Außen- und

Vorderseite und hätten so diese Bezirke besonders schädigen können. Bei der Marknagelung ist jedoch das Periost in keiner Weise verletzt, da der große Nagel im Knochenmarkskanal verläuft. Die Stellung des Bruches ist im letzten Fall auch durchaus nicht als ganz ideal zu bezeichnen. Ich habe nun die BIEBLsche Meinung, daß die Wiederherstellung der natürlichen Knochenkrümmung die Ursache für diese einseitige Callusanlage ist, in beiden Fällen bei exakter Röntgentechnik geprüft. Die vergleichenden Röntgenaufnahmen der G. F. vom 7. 3. 41 ergaben folgenden Befund:

Die Kontrollaufnahme des rechten Oberschenkels zeigt im Vergleich zu den letzten Aufnahmen noch eine geringe Zunahme des neugebildeten Knochens, insbesondere an der Beugeseite. Die Vergleichsaufnahmen beider Oberschenkel zeigen, daß die Krümmung des rechten Oberschenkels in beiden Ebenen völlig erhalten geblieben ist, so daß keine Differenz in Form und Krümmung zwischen beiden Seiten besteht (Abb. 10, 11, 12 und 13 von Fall 2, G. F.).

(Fall 1. W. S.). Die Kontrollaufnahme des linken Oberschenkels nach Marknagelung zeigte am 27. 2. 41 an der Bruchstelle eine weitere Dichtenzunahme des neugebildeten Knochens, dagegen hat die Ausmündung des neugebildeten Knochenbezirkes keine nennenswerte Vermehrung erfahren. Der neue Knochen überbrückt vorzugsweise die Ausmündungen des Bruchspaltes, während der

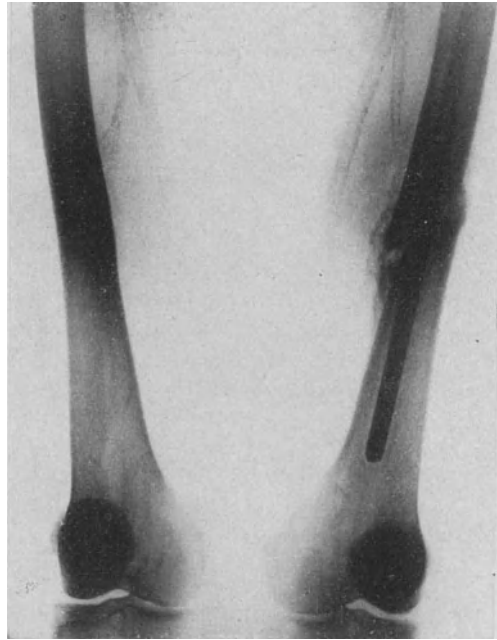

Abb. 14. Vergleichsaufnahme beider Oberschenkel von vorn. Die Callusanlage ist besonders an der Innenseite sichtbar.

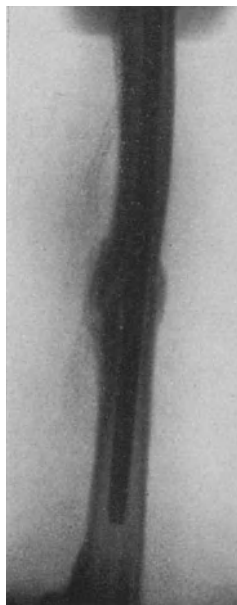

Abb. 15.

Abb. 15. Seitliche Aufnahme der Oberschenkelmarknagelung. Die natürliche Oberschenkelkrümmung ist im Bereich der Bruchstelle verringert. Die Hauptcallusanlage findet sich an der Hinterseite, in sehr viel geringerem Maße auch an der Vorderseite.

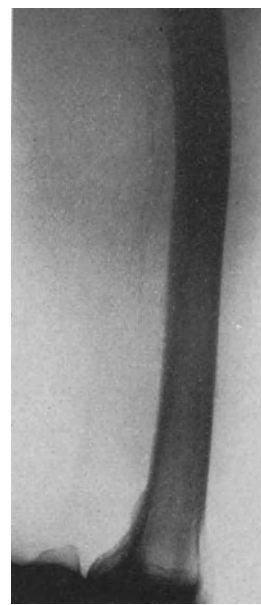


Abb. 16

Abb. 16. Vergleichsaufnahme des gesunden Oberschenkels.

Bruchspalt selbst zum größten Teil noch offen ist. Die Hauptmenge des neugebildeten Knochens findet sich medial und beugeseitenwärts. Eine Vergleichsaufnahme beider Oberschenkel läßt erkennen, daß die natürliche Krümmung des linken Oberschenkels geringer ist als die rechts. Insbesondere ist im seitlichen Bild die nach vorn konvexe Krümmung im Bereich der Bruchstelle aufgehoben. Der Knochen nimmt hier dem Nagel entsprechend einen völlig gestreckten Verlauf (Abb. 14, 15 und 16).

Es zeigt sich also hier, daß bei dem Oberschenkelbruch des 17jährigen Mädchens durch das operative Stellen die Oberschenkelkrümmung vollständig wiederhergestellt ist. Im Gegensatz dazu ist bei der Marknagelung die natürliche Krümmung etwas geringer als am gesunden Bein. Insbesondere ist bei der seitlichen Aufnahme die nach vorn konvexe Krümmung im Bereich der Bruchstelle aufgehoben.

Durch das operative äußere Schienen des gebrochenen Oberschenkels ist bei dem 17jährigen Mädchen die Form praktisch wiederhergestellt. Dadurch sind die mechanischen Voraussetzungen geschaffen, die schädliche Einflüsse im Sinne der Schub- und Scherkräfte ausschalten und vor allem die zur Knochenneubildung notwendigen Druckkräfte wirken lassen. Die Folge dieses therapeutischen Vorgehens ist die Callusanlage an der Hinter- und Innenseite, also an den Stellen, die auf Grund anatomischer Bedingungen die Hauptangriffspunkte dieser gesunden Kräfte sind. Die Oberschenkelmarknagelung schaltet auch schädliche Kräfte aus. Sie vermag aber nicht die anatomische Form des Oberschenkels vollständig wiederherzustellen, da der starre Nagel als innere Schiene dies verhindert. Die einseitige Callusanlage ist wohl angedeutet. Dadurch, daß sich die Druckkraft mit auf die Streckseite des Oberschenkels verteilt, zeigt sich auch hier Knochenneubildung, jedoch geringeren Ausmaßes. Diese beiden Fälle sind durchaus in dem Sinne zu verwerten, daß sowohl die anatomische Form des betreffenden Knochens als auch vor allem die Druckkraft bei der Knochenneubildung maßgeblich beteiligt sind. Bedenkt man weiter, daß die meisten Oberschenkelbrüche im Zugverband behandelt werden, bei dem Zugkräfte zwangsläufig die Druckkraft übertreffen, und bei dem außerdem in den allerseltensten Fällen eine anatomische ideale Stellung erreicht werden kann, so braucht die auch von mir bestätigte Feststellung BIEBLs nicht zu verwundern. Schub- und Scherkräfte können aber beim Oberschenkelbruch weder durch den Drahtzug noch durch einen Gipsverband ganz ausgeschaltet werden. Die vermehrte Zugkraft verbunden mit anderen schädlichen Einflüssen muß sich daher auf das Knochenregenerat auswirken. Ich glaube daher, daß das operative Stellen der Oberschenkelbrüche durch das fast völlige Ausschalten krankhafter mechanischer Einflüsse und das Wiederherstellen einer möglichst normalen Knochenform mechanische Voraussetzungen für diese besondere Callusanlage schafft. Ich möchte aber ausdrücklich bemerken, daß mechanische Voraussetzungen keinesfalls etwa nun zwangsläufig zu einer grundsätzlich operativen Behandlung der Oberschenkelbrüche führen dürfen. Unsere konservativen Behandlungsmethoden sind durchaus in der Lage, einen Oberschenkelbruch zur knöchernen Ausheilung zu bringen. Ein gut angelegter Drahtzug mit gut dosierter Gewichtsbelastung schafft theoretisch nicht alle schädlichen mechanischen Voraussetzungen aus dem Wege; er ist praktisch jedoch in der Lage, den Oberschenkelbruch auszuheilen. Ein grundsätzlich

operatives Vorgehen bei Knochenbrüchen hat Nachteile zur Folge, auf die schon vorher Bezug genommen ist.

II. Die Knochenbruchheilung innerhalb der Gelenke und in Gelenknähe.

1. Die Sonderstellung des Gelenkes.

Bei den Gelenkbrüchen sind Schädigungen des ganzen Gelenkapparates zu berücksichtigen, daher ihre Sonderstellung. Außerdem ist bei der Behandlung der Gelenkbrüche zu beachten, daß die Schädigung des Knorpels ungleich schwerer wiegt als die des Knochens. PAYR weist noch besonders auf die unterschiedliche Heilungsbereitschaft der hierbei in Frage kommenden Gewebe hin. Was für den Knochen gut ist, schädigt das Gelenk; was für das Periost und für das Endost von Nutzen ist, wird vom Knorpel nicht vertragen. Der Knorpel ist eine Art Dauerorgan, das seine physiologische Regeneration dem Bedarf anpaßt. Im Gegensatz dazu ist der Knochen auf Grund seiner Zusammensetzung raschen An- und Abbaues fähig.

Bei den Gelenkbrüchen ist weiterhin zu berücksichtigen, daß die gelenknahen Knochenabschnitte sich in ihrer Gefäßversorgung von den andern Knochen teilen unterscheiden. Ihre Periostbekleidung ist schlecht, das Knochenmark ist vor allem bei älteren Leuten nicht hochwertig.

Die Gelenkbrüche werden unterteilt in reine Gelenkbrüche und in kombinierte bzw. gelenknahe. Zu den reinen Gelenkbrüchen rechnet man den medialen Schenkelhalsbruch, Brüche im Bereich des anatomischen Halses des Oberarmes, der Oberarmrolle, kurz Brüche die innerhalb der Gelenkkapsel liegen.

PAYR weist in der Gelenkchirurgie auf zwei Gruppen hin, deren Probleme tief ineinandergreifen und zusammengehören:

1. Das der kinetischen Kette und der hypertonen Muskelsperre eines geschädigten Gelenkes unter dem Einfluß des Schmerzes.
2. Das des Kampfes um die Funktion und die Regeneration der Gelenke.

Das Gelenk ist ein passives Glied der kinetischen Kette, das in seinem aktiven Gliederanteil vom motorischen Rindenfeld über die Pyramidenbahn in die graue Substanz der Vorderhörner und ihre motorischen Ganglienzellen führt, dann wieder über die vorderen Wurzeln bis zur Endverästelung ihrer Nervenfortsätze im Muskel selbst, durch die Sehne zum Skeletansatz und dann zum Gelenk. Mit der Sehne, dem Knochen und der Gelenkverbindung beginnt der passive Anteil, der über die sensiblen Nervenendigungen, das Rückenmark und über das vegetative System zum Gehirn zurückfindet (PAYR). Er sieht daher das chirurgische Gelenkproblem nicht als rein örtliches an, sondern nur als einen Teilbetrag, der weit über die Grenzen des passiven Bewegungsapparates hinausreicht. Bei jeder Verletzung oder Veränderung der näheren oder ferneren Kettenglieder sind alle Teile miteinander untrennbar verbunden.

Die Ansichten über die Heilungsergebnisse der Gelenk- und gelenknahen

Außerdem hat ihre operative Behandlung in den letzten Jahren erhebliche Fortschritte gemacht und manche neue wertvolle Behandlungsmethode gefunden.

Die knöcherne Heilung innerhalb des Gelenkes ist wie schon vorher erwähnt im allgemeinen wesentlich schlechter als bei anderen Knochen.

2. Der Bluterguß.

Der Gelenkbluterguß kann erhebliche Formen annehmen und durch Dehnung der Gelenkkapsel und des Gelenkinnenteils zu Schädigungen führen. Die Ansichten über die grundsätzliche Punktion der Gelenkblutergüsse gehen auseinander. Es gibt Chirurgen, die so entstehende Schlottergelenke fürchten und daher jeden größeren Gelenkerguß nach fünf bis sechs Tagen punktieren. Größere, sich nach 14 Tagen nicht zurückbildende Gelenkergüsse, werden zweckmäßig punktiert. Die Gefahr des Schlottergelenkes als Blutergußfolge ist wohl kaum groß, hier spielen zweifelsohne andere Gelenkinnenverletzungen mit. Das frische Blut bleibt im Gelenk nur für kurze Zeit flüssig; es gerinnt von der Oberfläche des verletzten Knorpels bzw. Knochens aus, wird aber nach fünf bis sechs Tagen wieder flüssig. Hieraus ergibt sich die praktische Schlußfolgerung, eine Gelenkpunktion entweder sofort oder frühestens am sechsten Tag vorzunehmen.

Ein Bluterguß tritt praktisch bei jedem Knochenbruch auf, seine Größe ist verschieden. Der Bluterguß ist eines der klassischen Erkennungszeichen des Knochenbruches, es verwundert daher nicht, daß sich zahlreiche Arbeiten mit seinem Verbleib und seiner Bedeutung beschäftigt haben. In ihren Ansichten treten sich hier vor allem die Schulen **BIERS** und **LEXERS** entgegen. **BIER** hat in seinen Beobachtungen über die Regeneration den Nachweis geführt, daß der Bluterguß für die Regeneration des Bindegewebes namentlich der Knochen, einen vorzüglichen Boden abgibt. Im allgemeinen wird das Blut für die Knochenbruchheilung nicht als unbedingt notwendig, wohl aber als regenerationsfördernd angesehen (**MARTIN**). **SEELIGER** hat das Schicksal von Blutergüssen in den verschiedensten Geweben untersucht und dabei gefunden, daß der nicht völlig resorbierte Bluterguß in eine bindegewebige Organisation bzw. in fertiges Bindegewebe übergeht. Unter dem Einfluß des umgebenden Knochengewebes kann es zur Verknöcherung des Blutergusses kommen. Es ist dabei aber histologisch nicht zu unterscheiden, ob diese Verknöcherung durch Organisation des Blutergusses, durch wuchernde Osteoplasten oder durch Umwandlung jungen Mesenchymalkeimgewebes zu knochenbildendem Gewebe zustande kommt. Die seltenen Verknöcherungen der Weichteilblutergüsse, insbesondere der Muskulatur, verlaufen nach **SEELIGERS** Ansicht im wesentlichen nach dem gleichen Gesetz, da es bis jetzt noch nicht gelungen ist, Knochenbildungen in Weichteilen zu erzeugen.

V. PANNEWITZ hat die zeitlichen Abläufe der posttraumatischen Muskelverknöcherungen untersucht und festgestellt, daß bereits zwölf Tage nach einem Trauma die ersten Verknöcherungsvorgänge röntgenologisch erfassbar sind, während dichter und klar strukturierter Knochen erst frühestens nach Wochen sichtbar wird. Ferner hat er auf wesentliche Unterschiede der Erscheinungsform der eigentlichen posttraumatischen Muskelverknöcherung und der verknöchernden Muskelhämatome hingewiesen. Während aber diese beiden Formen der Verknöcherung in ihrer Ausdehnung auf den Ort des Traumas

bzw. des Hämatoms beschränkt bleiben, kommt nach v. PANNEWITZ bei gelenknahen Frakturen gelegentlich eine Muskelverknöcherung vor, die nicht auf den Ort des Traumas beschränkt bleibt sondern Neigung zur Ausbreitung aufweist und sich auf größere Muskelabschnitte bzw. -gruppen fortpflanzen kann, z. B. bei der Verknöcherung des ganzen M. brachialis beim Radiusköpfchenbruch. Schließlich unterscheidet v. PANNEWITZ noch eine besondere Gruppe posttraumatischer Verknöcherungen, die nach Gelenkverletzungen oder -operationen Bänder- und Kapselapparat befallen können. Die Art der Behandlung bzw. Nachbehandlung kann für Ausbildung und weiteren Verlauf dieser Verknöcherungsvorgänge von Bedeutung sein.

3. Die Synovia.

Auch der Synovialflüssigkeit wird bei den Gelenkbrüchen eine gewisse Bedeutung zugeschrieben. Der Gelenkbluterguß wird nach mehreren Tagen von Synovialflüssigkeit und reaktiven Ausschwitzungen aus der Synovialmembran und den Wund- und Bruchflächen durchsetzt. BIER geht in seinen Anschauungen so weit, daß er der Synovia eine gelenkerhaltende Aufgabe zuspricht; sie außerdem für fähig hält, Blutgerinnsel aufzulösen und abgesprengte Knochenstücke zu zerstören. BARTHELS hat nach seinen Tierversuchen den hemmenden Einfluß der Synovia auf die Knochenneubildung bestätigt. Andere Versuche widersprechen diesen Anschauungen. Es ist zur Zeit nicht erlaubt, irgendwelche Schlüsse auf die Funktion und die Wirkung der Synovia zu ziehen.

4. Der Knorpel.

Der Knorpel wird ebenfalls wie der Knochen an der Bruchstelle vom Verletzungsrande aus im Sinne einer Nekrose verändert. Die Zone, die sich an diese Nekrose anschließt, erscheint nach den Untersuchungen LAUCHES als Folge des Einwirkens der Synovia bzw. mit Blut vermischten Synovia aufgehellte. Fest steht, daß das Knorpelgewebe außerordentlich quellungsfähig ist. Die Blutgerinnsel, die die Oberfläche des Knorpels überziehen, bilden einen pannusartigen Überzug, der durch Organisation der Blutgerinnsel in Bindegewebe übergeht, da ja das Knorpelgewebe sich nicht an der Knochenneubildung beteiligt. POMMER spricht in diesen Fällen von einem nicht vollständigen Knorpelabbau, da Bezirke des Knorpels in der näheren Umgebung der Bruchstelle teils aus eingewachsenen Gefäßen und Bindegewebszellen, andererseits aus Zellen und Fasern des vorhandenen Knorpels bestehen. Wird beim Erwachsenen die den Knorpel trennende Grenzlamelle mitbeschädigt, kann es von der Bruchstelle her zur Bildung von Fasermark und zur Anfachung der Fähigkeit des Gelenkknorpels, sich in spongiösen Knochen zu verwandeln, kommen. Der Gelenkknorpel als solcher wird dann natürlich wesentlich verschmälert. Auch in späteren Zeiträumen, wenn der Gelenkerguß nicht mehr vorhanden und andere Schädigungen z. B. Verkalkungen des Knorpels bestehen, können sich unter dem Einfluß der Gelenkfunktion ähnliche Vorgänge abspielen.

LÖW-BEER sieht in der dabei auftretenden Schädigung des Gelenkknorpels eine der Hauptursachen für später auftretende Gelenkveränderungen im Sinne

daß auch der bindegewebige Callus sich entweder in geordnetes Bindegewebe oder Faserknorpel verwandelt oder sogar verschwindet. Da echter hyaliner Knorpel beim Menschen niemals wieder gebildet wird, werden Knorpelverletzungen stets durch ihren bläulichen sehnenartigen Faserüberzug erkenntlich sein.

Verletzungen des Gelenkknorpels ohne Knochenbeteiligung kommen ebenfalls vor. Praktisch sind sie klinisch kaum zu erkennen. Ihre Heilung vollzieht sich jedoch in der schon geschilderten Weise, also bindegewebig mit Übergang in Faserknorpel. Mechanische Gelenkreizungen können zu entzündlicher Granulationsbildung führen, die sich über den ganzen Gelenkknorpel ausbreiten und so Verwachsungen zwischen den Gelenkflächen zur Folge haben. Ist der Gelenkknorpel völlig zerstört, kann vom Mark des Knochens aus das bindegewebige Gewebe verknöchern und eine knöcherne Versteifung herbeiführen.

Aussprengungen oder Abrisse kleinster Knochen- und Knorpelstücke spielen in der Unfallheilkunde eine untergeordnete Rolle, da sie auf den Röntgenbildern kaum festzustellen sind. Außerdem wird diesen Verletzungen im allgemeinen sowohl von seiten des Arztes als auch vom Verletzten nicht sonderliche Beachtung geschenkt. ERNST hat den röntgenologisch nachweisbaren Heilverlauf der subchondralen Absprengungen verfolgt. Er geht dabei von der Voraussetzung aus, einen Beitrag zur Klärung der freien Gelenkkörperentstehung zu geben. Der Begriff der subchondralen Zone wird im entwicklungsgeschichtlichen Sinne verstanden. Die vom Knorpel überzogene Fläche eines Gelenkes ist im Entwicklungsalter viel ausgedehnter als nach abgeschlossenem Wachstum. Vergleicht man z. B. das Ellbogengelenk in der Pubertät mit dem späteren Lebensalter, so findet man, daß der innere und äußere Epicondylus weit hinauf mit Knorpel bedeckt sind, während später nur noch die Trochlea und das Capitulum humeri Knorpel besitzen. Man muß daher auf Grund dieser entwicklungsgeschichtlichen Tatsache auch bei Erwachsenen die ganze intrakapsuläre Knochenoberfläche als subchondrale Zone bezeichnen. Die Berechtigung dieser Auffassung wird durch die Besonderheiten, die sich im ganzen Gebiet durch enchondrale Ossifikation vollziehen, bestätigt (ERNST). Er konnte durch seine Untersuchungen feststellen, daß diese theoretischen Forderungen an den tatsächlichen Verhältnissen scheitern, da subchondrale Absprengungen fast nur an bestimmten Gelenken vorkommen. Die häufigen Abbrüche und Abrisse am Griffelfortsatz der Elle, meist im Zusammenhang mit Speichenbrüchen, stehen dabei an erster Stelle. Außerdem die lamellenartigen Abhebungen am inneren Knöchel bei Zerrungen des Fußgelenkes, sowie die Absprengung an den Handwurzeln und am Handgelenk. An den übrigen Gelenken, vor allen Dingen an der Wirbelsäule, werden sie seltener beobachtet oder kommen überhaupt nicht vor. Nach seinen Untersuchungen zeigen sich bei der Heilung Eigentümlichkeiten im Bereich der subchondralen Zone. Die ausgesprengten Knochenstückchen bleiben als eigene Knochenschatten jahrelang an der gleichen Stelle, ohne daß dadurch die Gelenkfunktion beeinträchtigt wird. Sie sind aber grundsätzlich nicht mit freien Gelenkkörpern zu verwechseln; es bedarf daher großer Erfahrungen sich nicht dieser Täuschung hinzugeben.

Die Ursache der nicht immer günstigen Heilungsergebnisse der Gelenkbrüche liegt nicht nur in ihrer Eigenart, sondern auch zum Teil in unseren Behand-

lungsmethoden begründet. Wenn auch wie in der übrigen Knochenbruchbehandlung das blutige Stellen und Festhalten der Bruchstücke nur bei ganz strenger Anzeigestellung vorzunehmen ist, so haben doch operative Verfahren bei einzelnen Bruchformen und Brucharten gerade hier eine Verbesserung der Behandlungsergebnisse gebracht.

Ich habe mich in den letzten Jahren bei einem größeren Krankengut intensiv mit der operativen Behandlung von Gelenk- und gelenknahen Brüchen beschäftigt. In den folgenden Kapiteln habe ich meine eigenen Erfolge und Mißerfolge zusammengestellt. Bei der Fülle der vorliegenden Verfahren kann die Arbeit nicht den Anspruch auf Vollständigkeit erheben, da wie schon eingangs erwähnt, es dem einzelnen nicht möglich ist, alle Methoden zu kennen oder sogar eigene praktische Erfahrungen darüber zu besitzen. Ich habe mich vor allem bemüht, die Mißerfolge objektiv herauszustellen, da ja gerade sie dazu beitragen, Anregungen zum weiteren Ausbau dieses schwierigen Kapitels der Unfallchirurgie zu geben.

III. Die Hand.

1. Allgemeine und anatomische Betrachtungen.

Verletzungen im Bereich der Hand wirken sich infolge der Sonderstellung der Hand für den einzelnen besonders unangenehm aus.

Die Brüche der Fingerglieder und der Mittelhand geben wohl selten eine Anzeigestellung zum operativen Stellen und zum Versenken von Fremdkörpern. Die Brüche und Erkrankungen der Handwurzelknochen nehmen dagegen im neueren medizinischen Schrifttum einen breiten Raum ein.

Das Handgelenk verdient sowohl vom anatomischen als auch vom physiologischen Standpunkt große Beachtung. Die Hand bewegt sich in einer Reihe von Gelenken, die als Handgelenk im weiteren Sinne bezeichnet werden können. Dazu gehören:

1. Das proximale Handgelenk (*Articulatio radiocarpeae*).
2. Das distale Handgelenk (*Articulatio intercarpeae*).
3. Die Verbindung der proximalen Reihe der Handwurzelknochen untereinander.
4. Die Verbindung der distalen Reihe der Handwurzelknochen untereinander.
5. Die Gelenke zwischen der distalen Reihe der Handwurzelknochen und der Mittelhandknochen (*Articulatio carpometacarpeae*).
6. Die Gelenke zwischen den Mittelhandknochen.

Die meisten dieser Gelenke sind mehr oder weniger straffe Wackelgelenke, die Bewegungen bemerkenswerten Ausmaßes nicht zulassen. Vor allem die Gelenke zwischen der distalen Reihe der Handwurzel- und der Mittelhandknochen; in zweiter Linie die Verbindung der proximalen und der distalen Reihe der Handwurzelknochen und die Verbindungen der Mittelhandknochen untereinander. Mehr oder weniger straffe Zwischenknochenbänder fassen auf diese Weise zwei funktionell einheitliche Gelenkkörper zusammen.

1. Die proximale Reihe der Handwurzelknochen.
2. Die distale Reihe der Handwurzelknochen in Zusammenhang mit den Mittelhandknochen.

Die Verbindungen innerhalb des distalen Gelenkkörpers sind besonders kurz und straff und erlauben mit den zwischengelagerten dünnen Gelenknorpelschichten nur aller kleinste Verschiebungen. Das Daumensattelgelenk macht hierbei eine Ausnahme; seine Gelenkflächen im Verein mit der

auffallend weiten Kapsel ermöglichen die große Beweglichkeit des Daumens. Die Bänder der proximalen Reihe sind länger und geben im Zusammenspiel mit den dicken Zwischenschichten federnden Gelenkkorpels dem Kahn-, Mond- und Dreiecksbein ansehnlichen Bewegungsraum. Die Knochen der ersten Reihe besitzen daher die Möglichkeit, sich beträchtlich gegeneinander zu verstellen. Die Gesamtform des proximalen Gelenkkörpers ist wesentlich veränderlicher und anpassungsfähiger als die des distalen. Die Bewegungen des Handgelenkes im engeren Sinne werden ausschließlich von den Gelenkflächen und den Gelenkbändern der *Articulatio radiocarpea* und der *Articulatio intercarpea* ausgeführt. Sie sind bewegungsmechanisch als zwei Kammern eines funktionell einheitlichen Gelenkes zu betrachten.

Der proximale Handwurzelgelenkkörper sitzt in diesem doppelkammrigen Gelenk als einheitlicher knöcherner Meniscus. Seine Stellung und Form hängt von den Bewegungen des proximalen und des distalen Gelenkes ab. Seine drei Knochen lassen sich daher mit den Kugeln eines Kugellagers vergleichen. Wie in einem Kugellager die Kugeln, so werden die Knochen des proximalen Handwurzelkörpers fast nur durch die Bewegungen des Unterarmes und des distalen Handwurzelgelenkkörpers bewegt. Der Einbau dieser beweglichen Zwischenscheibe gestattet dem Handgelenk in Anbetracht seines großen Bewegungsumfanges enge straffe Gelenkkapseln. Die Festigkeit des Handgelenkes ist so groß, daß einfache Verrenkungen zu den Seltenheiten gehören. Der sehr kräftige Bandapparat wird außerdem durch zahlreiche Sehnen verstärkt, die das Handgelenk wie einen Mantel umgeben und deren Faserscheiden die Lage ihrer Sehnen zum Gelenk sichern. Sie sind weitgehend mit den Kapselbändern verwachsen. Bei mäßigen Gewalteinwirkungen bricht daher viel leichter das untere Speichenende an seinem klassischen Ort.

Verrenkungen im Radiokarpalgelenk werden dorsalwärts häufiger als volarwärts beobachtet. Sie werden gewöhnlich erst durch einen Speichenbruch mit Abbruch des Griffelfortsatzes der Elle ermöglicht. Verrenkungen im Interkarpalgelenk dadurch, daß das Capitatum die sich anstemmenden Knochen der ersten Handwurzelreihe, vor allem das Kahn- und das Dreiecksbein, zertümmert oder ausrenkt und sich so freien Weg bahnt. Verrenkungen einzelner Handwurzelknochen kommen seltener vor. Bei dem starken Bandapparat sind Mitverletzungen benachbarter Knochen nicht ungewöhnlich. Die volare Verrenkung des Mondbeines mit gleichzeitigem Bruch des Kahnbeins stellt eine typische Verletzung dar.

Zu den häufigsten Bruchformen im Bereich des Handgelenkes gehört, wie schon eingangs gesagt, der typische Speichenbruch mit Abbruch des Griffelfortsatzes der Elle. Eine operative Behandlung dieses Bruches kommt wohl praktisch kaum in Frage.

Die Verletzungen bzw. Erkrankungen im Bereich der Handwurzel spielen eine große Rolle. Zu den häufigsten knöchernen Verletzungen der Handwurzelreihe gehören die Brüche des Kahn- und Mondbeins. Ihre Lage und ihre eigenartige Stellung setzt sie leicht Unfällen aus. Brüche und Verletzungen der anderen Handwurzelknochen sind Seltenheiten und bieten daher vom Standpunkt der Behandlung weniger Interesse. Auch heute werden die Brüche des Kahn- und Mondbeins noch häufig übersehen. Da aber vor allem die Frühbehandlung leidliche Erfolge erzielt und die best ausgeführteste Operation

nach Wochen oder Monaten die Hand vor Funktionsschäden kaum schützen kann, ist bei Verletzungen im Bereich der Hand stets an solche Möglichkeit zu denken.

2. Der Kahnbeinbruch.

Der Kahnbeinbruch kommt meist allein vor. Er ist jedoch manchmal vergesellschaftet mit Brüchen des unteren Speichenendes, mit Verletzungen anderer Handwurzelknochen, mit Mondbeinbrüchen oder mit den später noch zu besprechenden Verrenkungen im Bereich der Handwurzel.

BLUMER teilt die Brüche des Kahnbeins in typische, die durch die Mitte des Kahnbeins gehen und in Abrißbrüche ein, die durch Bänderzug entstehen. Das Auseinanderweichen der Bruchstücke ist bei den durch die Mitte verlaufenden Brüchen sehr verschieden. Oft zeigen sich sehr große Verschiebungen vor allem im Bereich des speichenwärts gelegenen Teiles. Die Abrißbrüche sind selten, häufiger dagegen die Querbrüche im unteren Drittel. Diese Querbrüche werden von PFAB und SCHLOSSERER der BLUMERSchen Einteilung als dritte Bruchart hinzugefügt.

WEIL hat die Kahnbeinbrüche in Reiß-, Biegungs- und Stauchungsbrüche unterteilt. Diese Einteilung kann mit der BLUMERSchen in Einklang gebracht werden, da die typischen Brüche durch die Mitte des Kahnbeins gehen und im Bereich des unteren Drittels Biegungs- und Abscherbrüche sind. Stauchungsbrüche können hier ebenfalls vorkommen. Die Reißbrüche können anderseits mit den Abrißbrüchen durchaus dasselbe Entstehen haben.

TROELL konnte zeigen, daß das angeborene zweigeteilte Kahnbein selten vorkommt.

Bei der Abwinklung der Hand nach der Elle zu, liegt das Kahnbein etwa nur zur Hälfte der Gelenkfläche der Speiche an, die andere Hälfte ragt über den Griffelfortsatz der Speiche hinaus. Durch ein indirektes Trauma kann das Kahnbein direkt über dem Griffelfortsatz der Speiche abbrechen, gewöhnlich bricht es dann in der Mitte. Nach seinem Entstehungsmechanismus handelt es sich um einen Biegungsbruch. Wirkt jedoch das Trauma auf die Hand in Radialflexion und damit auf das ganze Kahnbein ein, kommt es zum Stauchungsbruch. Abrißbrüche kommen nach der Ansicht PFABs durch übermäßige Abwinklung nach der Ellenseite zustande. Das Ligamentum collaterale carpi radiale, das vom Griffelfortsatz der Speiche zum Tuberculum ossis navicularis führt, reißt das letztere ab.

Die Behandlung der Kahnbeinbrüche erfolgt rein konservativ mit mehrmonatlicher Gipsverbandbehandlung. Die Ansicht einzelner Chirurgen wegen der vielen Nichtheilungen oder einer etwa zu befürchtenden Arthrosis die Kahnbeinbrüche grundsätzlich operativ zu behandeln, ist abzulehnen. Die Zahl der Nichtheilungen ist deshalb keinesfalls geringer; außerdem kann eine Arthrosis deformans so nicht verhütet werden. Über die Behandlung der Nichtheilungen ist hier nicht zu sprechen.

Wenn ich operiere, dann lege ich die Handwurzelknochen grundsätzlich vom Handrücken aus frei. Das Ligamentum carpi dorsale ist dabei weitgehendst zu schonen. Wird es aber durchtrennt, so soll nach PFAB die Naht mit Catgut ausgeführt werden. Die geknoteten Seidenfäden können nach seiner Ansicht leicht Veranlassung zu Stenoseerscheinungen der Strecksehnen geben.

3. Der Mondbeinbruch.

Der Bruch des Mondbeins kommt seltener vor. PFAB glaubt das dadurch erklären zu können, daß der teilweise dazwischen geschaltete Discus articularis bei indirekten Unfällen als Puffer dient und den Stoß wesentlich mindert. Die Ansicht ODASSOS, daß der Mondbeinbruch fast immer mit Brüchen der Speiche oder anderer Handwurzelknochen zusammenfällt, trifft durchaus nicht zu. Die Brüche kommen meistens auf indirekte Weise durch Sturz auf die vorgestreckte dorsal- oder volarflektierte Hand zustande. Ein gewisser Grad von Abweichen nach der Ellenseite scheint für das Zustandekommen des Mondbeinbruches maßgebend zu sein. Bei dieser Bewegung verschiebt sich das Kahnbein, dem die ganze proximale Karpalreihe folgt, radialwärts. Dadurch verläßt das Mondbein den schützenden Discus und tritt so mit der Gelenkfläche der Speiche in Berührung. Der Einwirkung einer indirekten Gewalt im Sinne der Kompression ist es so stärker ausgesetzt. Dieser Verletzungsmechanismus macht es verständlich, daß die Brüche des Mondbeins fast immer Stauchungsbrüche sind. Die Bruchlinien verlaufen nach dem Grad der Gewaltwirkung verschieden. Es finden sich einfache Einrisse mit Übergängen zu den schwersten Zertrümmerungen.

Auch hier besteht die grundsätzliche Behandlung in mehrmonatlicher Ruhigstellung mittels Gipsverband bzw. Gippschiene. Eine Heilung des Bruches tritt so meist ein. Bei den Nachuntersuchungen werden verschiedentlich Beschwerden angegeben, die die Träger solcher Verletzungen angeblich oft arbeitsunfähig machen. Vereinzelt Chirurgen haben dann die Entfernung des Mondbeins vorgenommen. Mir fehlen darüber die Erfahrungen; bei meinem Krankengut habe ich mich nie zu einem solchen Eingriff entschließen brauchen.

4. Die Verrenkungen im Bereich der Handwurzel.

Großes chirurgisches Interesse bietet die perilunäre Dorsalluxation der Hand. Vor allem nachdem man erkannt hat, daß die isolierte Lunatumluxation keine Luxation im wahren Sinne des Wortes ist, daß vielmehr dieser Knochen, der frei in der Handwurzel liegt, an seiner Stelle bleibt, während die übrige Hand darüber dorsalwärts luxiert. Die Bezeichnung der perilunären Luxation der Hand wurde daher eingeführt. Sie entsteht durch einen Sturz auf die dorsalflektierte Hand. Untersuchungsbefunde über den Unfallhergang dieser Verletzung verdanken wir vor allem KIENBÖCK. In der ersten Phase findet sich auf dem Röntgenbild das Lunatum noch in Verbindung mit dem Radius, während die übrige Hand über das Lunatum hinweg dorsal verschoben ist. KIENBÖCK hat ausdrücklich festgestellt, daß bei dieser Verrenkung das Lunatum fest am Radius bleibt, die ganze übrige Hand dagegen darüber weggleitet. Wird nun diese Verrenkung ausgeglichen, kann dabei das Lunatum volarwärts gedrückt werden. Es führt so eine Drehung um seine eigene Achse aus. In der späteren Phase ist die Drehung noch verstärkt. In den ausgeprägtesten Fällen ist die Gelenkfläche Lunatum-Capitatum ellenbogenwärts gerichtet, das Lunatum hat somit eine Drehung um 180° gemacht.

Das Einrichten ist in frischen Fällen leicht durchführbar. Es gelingt jedoch oft nach kurzer Zeit infolge starker Verkürzung der Muskulatur nicht mehr. In diesen Fällen wird dann operativ eingegriffen. Aber auch dabei können

sich Schwierigkeiten ergeben, die eventuell eine Entfernung des Mondbeins notwendig machen.

Wird das verrenkte Mondbein nicht eingerichtet, können sehr starke Bewegungseinschränkungen im Handgelenk und in den Fingern entstehen. Durch Druck auf den Nervus medianus können diese Störungen noch durch schwere Nervenschädigungen verstärkt werden.

Fall 1. A. T., 40 Jahre alt. Vorgeschichte: Er wird von einer Berufsgenossenschaft wegen einer Unterschenkel- und Unterarmpseudarthrose am 1. 8. 38 der chirurgischen Abteilung unseres Krankenhauses zugeführt. Befund: Das Röntgenbild zeigt einen mit Stahlschienen festgehaltenen Unterarmbruch, von dem die Elle eine deutliche Pseudarthrose aufweist (Abb. 17), ebenso zeigt der Tibiabruch ein Falschgelenk. Die Aufnahme der linken Hand zeigt die Mittelhandknochen gegen die Handwurzelknochen dorsalwärts verschoben (Abb. 18). Es ist eine teilweise Verknöcherung der Mittelhandknochen mit der Handwurzel eingetreten. Ferner scheinen das Os capitatum und Os hamatum miteinander knöchern vereinigt (Abb. 19). Die Brüche der Mittelhandknochen sind unter teilweiser stärkerer Abwinkelung knöchern fest verheilt.

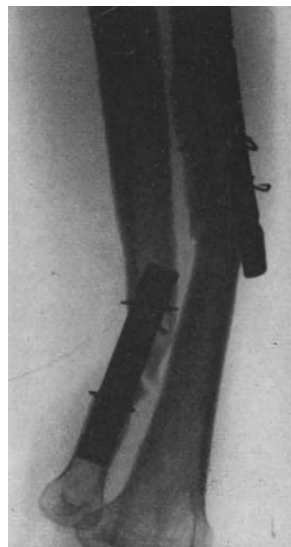

Abb. 17. Mit Stahlschienen fixierter Unterarmbruch, Ulnapseudarthrose.

Es gelang wohl nach mehreren Eingriffen, die vor allem in der Entfernung der Stahlschienen und der Drähte bestanden, die Unterschenkel- und die Ulnapseudarthrose zur Ausheilung zu bringen. Es gelang jedoch nicht den Schaden an der Hand zu beseitigen, er war irreparabel und damit die Hand völlig unbrauchbar. Der betreffende erstversorgende Chirurg hat wohl den

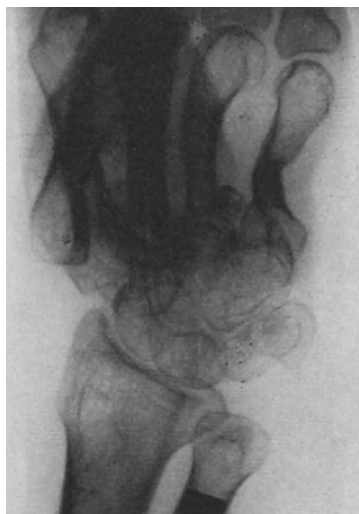
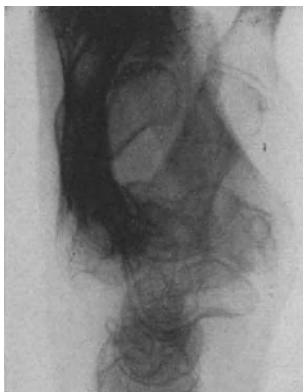
Abb. 18 und 19. Alter nicht erkannter Verrenkungsbruch der linken Mittelhand.
Abb. 18 Aufnahme von der Seite; Abb. 19 Aufnahme von vorn.

Unterarmbruch mit großen Stahlschienen operativ festgehalten, die Luxation im Bereich der Handwurzel aber völlig übersehen.

Fall 2. W. M., 23 Jahre alt. Krankenhausaufnahme am 6. 12. 37. Vorgeschichte: Auf dem Wege von der Arbeit zog er einen Handwagen, der mit Holz beladen war. Auf

abschüssiger Straße konnte er den Wagen nicht halten und kam so mit der linken Hand zwischen 2 Holzbalken. Er fiel dabei hin. Sofortige Krankenhausaufnahme. Befund: Die

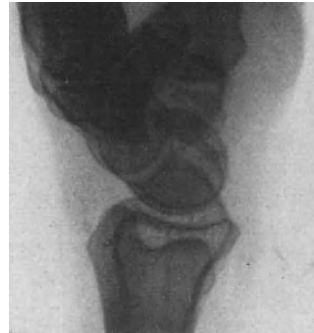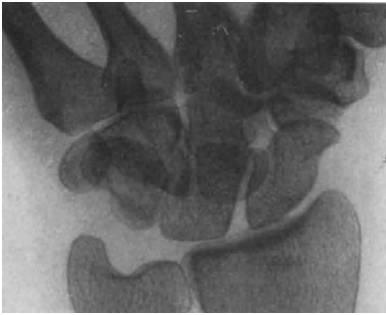


Abb. 20 und 21. Perilunäre Dorsalluxation der Handwurzel.
Abb. 20 Aufnahme von vorn; Abb. 21 Aufnahme von der Seite.

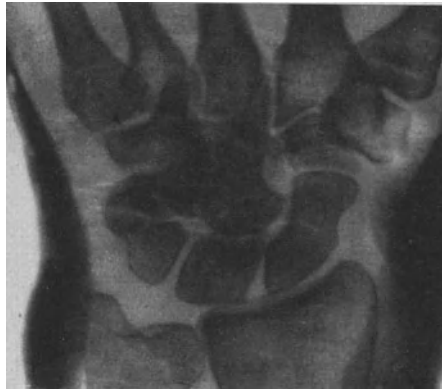


Abb. 22. Aufnahme nach der Einrichtung.

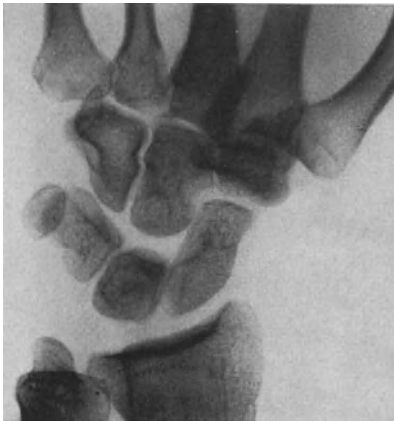

Abb. 23. Einrichten im Drahtzugverband.

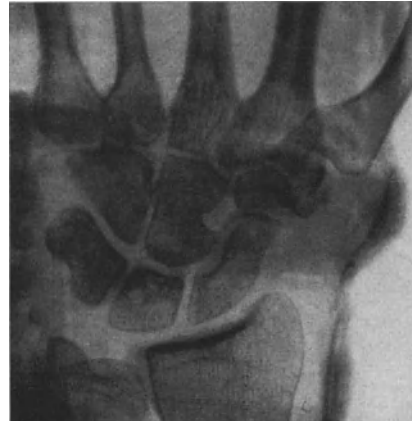

Abb. 24. Erneuter Gipschienenverband.

Aufnahme des linken Handgelenks zeigt im Bild von vorn, daß der Gelenkspalt zwischen der proximalen und distalen Reihe der Handwurzelknochen fehlt. Das Os capitatum und

das Os hamatum projizieren sich teilweise auf das Os lunatum und das Os triquetrum. Im seitlichen Bild ist das Os lunatum etwas gedreht, derart, daß seine distale Gelenkfläche statt distalwärts schräg nach distal dorsal zeigt. Die distale Reihe der Handwurzelknochen ist streckseitenwärts verschoben. Eine Fraktur ist nicht zu sehen. Es handelt sich um eine perilunäre Dorsalluxation der Handwurzel (Abb. 20 und 21).

In Äthernarkose wird die Luxation eingerichtet und im Gipschienenverband festgehalten.

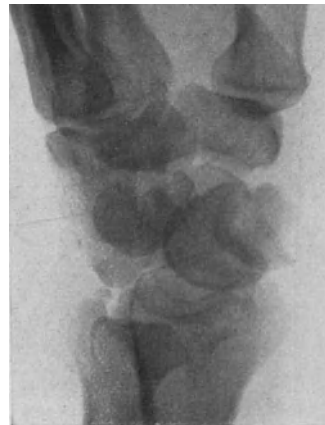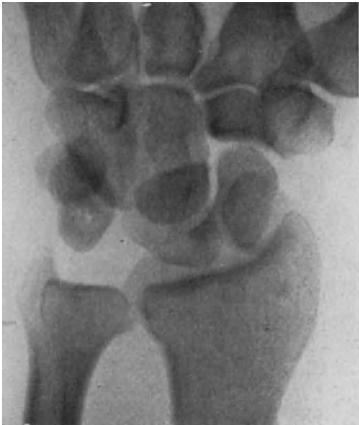


Abb. 25 und 26. Perilunäre Dorsalluxation, Kahnbeinbruch und gleichzeitige Verrenkung des Mondbeins.
Abb. 25 Aufnahme von vorn; Abb. 26 Aufnahme von der Seite.

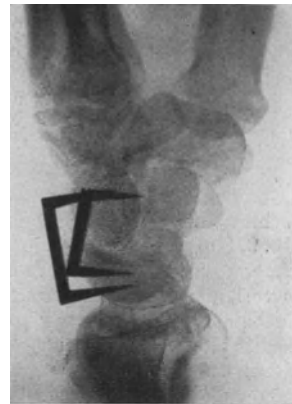
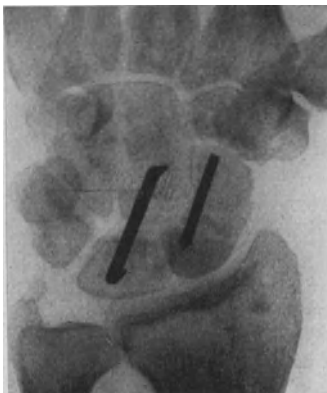


Abb. 27 und 28. Operative Beseitigung der Ausrenkung und Festhalten des Knochenbruches durch U-Nägel.
Abb. 27 Aufnahme von vorn; Abb. 28 Aufnahme von der Seite.

Die Kontrollaufnahme zeigt nach dem Einrichten im Verband die Luxation behoben. Die einzelnen Handwurzelknochen stehen wieder an regulärer Stelle (Abb. 22).

Am 6. 1. 38 wird der Verband abgenommen und gleichzeitig mit vorsichtigen Bewegungsübungen begonnen. Am 13. 1. 38 starke Schwellung im Handgelenk und starke Schmerzhaftigkeit. Die Röntgenaufnahme zeigt eine Reluxation. Ein erneutes Einrichten gelingt nicht. Es wird daher ein Drahtzugverband durch die Mittelhandknochen und das Olecranon angelegt. Zug und Gegenzug werden mit je 20 Pfund belastet (Abb. 23). Die Gewichte werden allmählich verringert. Nach vierwöchentlicher Zugbehandlung wird ein Gipschienenverband für 2 Monate angelegt (Abb. 24). Die erneute Ausrenkung ist endgültig behoben; das funktionelle Endresultat gut.

Dieser Fall zeigt, daß das sofortige Einrichten gelang. Durch zu frühes Abnehmen des Verbandes kam es zur Reluxation, die nur im Drahtzugverband eingerichtet werden konnte.

Fall 3. E. B., 32 Jahre alt. Krankenhausaufnahme am 31. 8. 39. Vorgeschichte: Beim Fensterputzen aus dem zweiten Stock gestürzt, sofortige Krankenhausaufnahme. Befund: Die Röntgenaufnahme der linken Hand zeigt, daß das Os lunatum aus der Gelenkfläche des Radius nach vorn unter Drehung um etwa 70° luxiert ist. Die distale Gelenkfläche zeigt nach vorlar, das proximale Drittel des Os naviculare ist abgebrochen und stark volarwärts verlagert. Die distalen Handwurzelknochen sind gegen das Mondbein im ganzen streckseitenwärts luxiert. Es handelt sich also um eine perilunäre Dorsalluxation und um einen Bruch des Kahnbeins bei gleichzeitiger Luxation des Os lunatum selbst (Abb. 25 und 26).

Einrichtungsmanöver in tiefer Narkose mißlingen. Die Drehung des Os lunatum ist eher noch etwas stärker geworden. Es wird daher ein

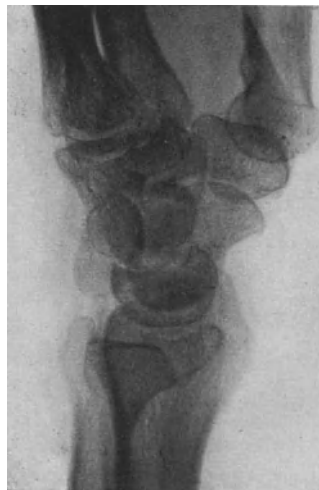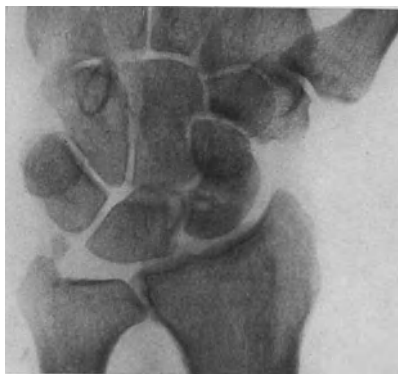


Abb. 29 und 30. Aufnahme nach Heilung.
Abb. 29 Aufnahme von vorn; Abb. 30 Aufnahme von der Seite.

Drahtzugverband durch die Mittelhandknochen und das Olecranon angelegt. Aber auch hierdurch erreicht man kein exaktes Einrichten. Ich muß mich zu einem operativen Eingriff entschließen.

Am 16. 9. 39 Operation in Evipan-Äthernarkose (SPRENGELL). Schnitt über dem linken Handrücken, der am Handgelenk beginnt und bis zur Mitte des mittleren Mittelhandknochens verläuft. Die Handwurzelknochen werden freigelegt, die Luxation instrumentell behoben. Eine Röntgenkontrolle auf dem Operationstisch zeigt die Ausrenkung behoben und eine gute Stellung des Bruches. Die Bruchstücke lassen sich aber in dieser Stellung nicht halten, sie rutschen immer wieder ab. Daraufhin wird das Os lunatum mit dem Os capitatum und der Bruch des Naviculare mit je einem U-Nagel festgehalten (Abb. 27 und 28).

Anlegen eines Gipsverbandes für 3 Monate. Die Röntgenkontrolle zeigt den Bruch ausgeheilt und die Ausrenkung behoben. Die Klammern werden später entfernt. Das funktionelle Endresultat ist als ausgezeichnet zu bezeichnen (Abb. 29 und 30).

Fall 4. W. W., 23 Jahre alt. Krankenhausaufnahme am 25. 11. 37. Vorgeschichte: Am 23. 11. 37 ist der Verletzte bei Abbrucharbeiten von einer Mauer gestürzt und gegen die rechte Schläfe geschlagen, außerdem auf die linke Hand gefallen.

Befund: Die Röntgenaufnahme des linken Handgelenks zeigt den proximalen Teil des Os naviculare abgebrochen. Das periphere Bruchstück stemmt sich gegen den Processus styloidei radii. Das distale Bruchstück projiziert sich im Bild von oben auf das Os lunatum. Das Os capitatum und hamatum sind nach proximal verschoben und projizieren sich auf das Os lunatum und das proximale Fragment des Os naviculare (Abb. 31).

Im seitlichen Bild zeigt sich die distale Reihe der Handwurzelknochen gegen die proximale nach volar verschoben. Aus der distalen und volaren Kante des Os lunatum, das

im übrigen seine Lage nicht verändert hat, scheint ein Stück abgesprengt. Aus der dorsalen Kante des Os triquetrum ist ebenfalls ein Stück abgesprengt. Das Mittelglied des Zeigefingers steht gegen das Grundglied streckseitenwärts luxiert. Die Luxation ist eigenartigerweise nur im seitlichen Bild erkennbar (Abb. 32). In Äthernarkose wird die Verrenkung eingerichtet. Die Kontrollaufnahme nach Reposition zeigt die Luxation vollständig behoben. Die einzelnen

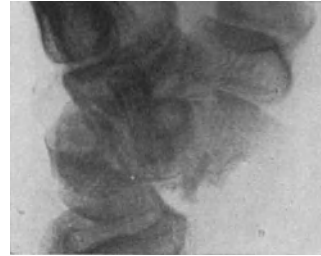
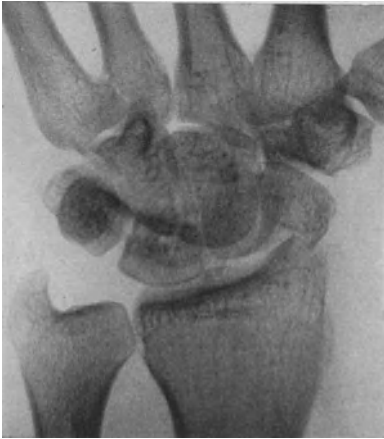

Abb. 31 und 32. Perilunäre Volarluxation der distalen Handwurzelknochen, Bruch des Os naviculare, Absprengung aus dem Os hamatum und Os triquetrum.
Abb. 31 Aufnahme von vorn; Abb. 32 Aufnahme von der Seite.

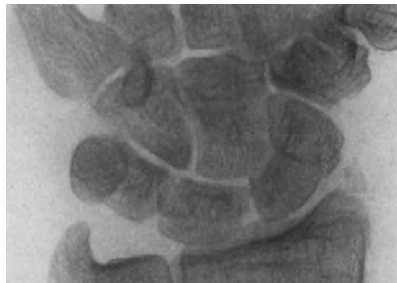

Abb. 33 (Aufnahme nach Einrichtung von vorn).

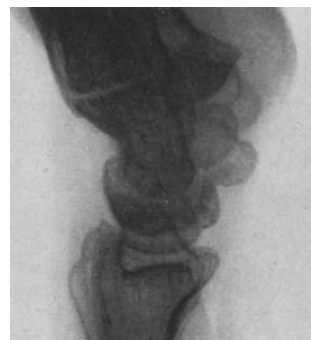
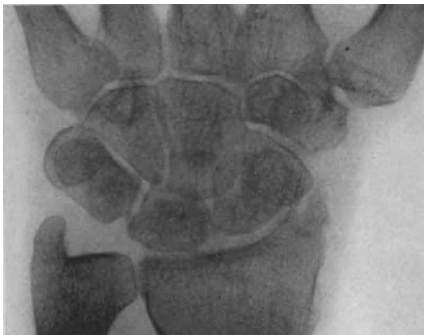
Abb. 34 und 35. Aufnahme nach einem Jahr.
Abb. 34 Aufnahme von vorn; Abb. 35 Aufnahme von der Seite.

Handwurzelknochen stehen wieder regulär aufeinander. Ihre Gelenkspalte zeigen sämtlich reguläre Breite und regulären Verlauf. Die Fragmente des Os naviculare haben sich so gut aneinandergelegt, daß die Bruchlinie nur noch mit der Lupe erkennbar wird.

Dagegen sieht man volarwärts das abgesprengte Knochenstück aus der Kante des Os lunatum um 90° gedreht liegen (Abb. 33).

Es handelt sich also um eine perilunäre Volarluxation der distalen Handwurzelknochen, um eine Fraktur des Os naviculare, eine Absprengung aus dem Os lunatum und dem Os triquetrum und um eine Luxation im Mittelgelenk des Zeigefingers (Abb. 34 und 35).

Die perilunäre Volarluxation der distalen Handwurzelknochen ist eine sehr seltene Verletzung. Bei rechtzeitigem Erkennen und Beheben der Verrenkung ist das so gewonnene Ergebnis durchaus befriedigend. Ist dagegen längere Zeit seit dem Unfall verstrichen, gelingt das Einrichten oft nicht mehr. Verschiedene Chirurgen gehen dann operativ vor und entfernen das Mondbein, um die Verrenkung auszugleichen. Ich empfehle in solchen Fällen das Anlegen eines Drahtzugverbandes durch die Mittelhandknochen mit einem Gegenzug durch das Olecranon. Wenn auch durch große Gewichtsbelastung die Handwurzelknochen sehr auseinandergezogen werden, gelingt es doch meist die Verrenkung wieder zu beheben. Die großen Zwischenräume zwischen den einzelnen Handwurzelknochen verschwinden beim Nachlassen des Gewichtzuges und im späteren Gipsverband wieder. Der Drahtzugverband hat sich bei mir in einigen Fällen bei diesen Verrenkungen im Bereich der Handwurzelknochen durchaus bewährt. Gelingt die Einrichtung auch so nicht, geht man zweckmäßig nach vorheriger Drahtzugbehandlung operativ vor. Um ein weiteres Abrutschen der verrenkten bzw. gebrochenen Handwurzelknochen zu verhüten, ist das Festhalten durch U-Nägeln sehr zu empfehlen. Das Verfahren ist technisch einfach und gewährleistet nach meinen Erfahrungen vor allem auch bei andern Brüchen ein gutes Festhalten der Bruchstücke.

IV. Das Ellbogengelenk.

1. Die Anatomie.

a) Allgemeines.

Ein schwieriges Problem bietet die Behandlung der Brüche im Bereich des Ellbogengelenkes. Seine komplizierte anatomische Beschaffenheit gestaltet verständlicherweise die Behandlung dieser Bruchformen nicht einfach. Das Ellbogengelenk ist aus drei Gelenken zusammengesetzt: Aus dem Oberarm-Unterarmgelenk mit seinen beiden Bestandteilen, der Gelenkvereinigung zwischen Oberarm und Elle und der Gelenkvereinigung zwischen Oberarm und Speiche. Außerdem besteht eine Verbindung zwischen Speiche und Elle.

Das Ellbogengelenk ist daher sowohl funktionell als auch anatomisch ein zusammengesetztes Gelenk, bei dem die aufeinanderstoßenden Enden des Oberarmes, der Speiche und der Elle mehrfache Gelenkkörper bilden. Die Gelenkhöhle ist wohl einheitlich, aber stark gebuchtet.

b) Das Oberarmellengelenk.

Dieses Gelenk wird von der Rolle des Oberarmes, der Trochlea humeri und dem Ausschnitt der Elle, der Incisura semilunaris ulnae, gebildet. Die Ellbogenachse verläuft in einer physiologischen Abduktionsstellung und nur ausnahmsweise in der Verlängerung des Oberarmschaftes. Der gestreckte Arm bildet einen nach außen offenen stumpfen Winkel, der zwischen 154 und 180° schwankt, sein Mittel liegt um 170°.

Die Ellbogengelenkachse steht nicht in der Richtung des Oberarmkopfes, sie ist gegen sie nach vorn gedreht. Die Größe dieses Verdrehungswinkels, der zwischen 14 und 20° schwankt, soll von der Stellung des Schulterblattes zum Rumpf abhängen. Äußerste Beugung zwischen Ober- und Unterarm ist bis ungefähr 35° möglich, äußerste Streckung bis ungefähr 175°. Bei der Frau im allgemeinen etwas mehr (v. LANZ u. WACHSMUTH).

Da beide Gelenkgruben sehr tief sind, werden normale Gelenkbewegungen kaum knöchern gehemmt. Die Spannmöglichkeit der Streckmuskulatur, der Widerstand der hinteren Kapsel und der Seitenbandabschnitte, außerdem der Zustand der Beugemuskulatur sind für die maximalen Beuge- und Streckbewegungen von ausschlaggebender Bedeutung.

c) Das Oberarmspeichengelenk.

Das Oberarmspeichengelenk ist ein Kugelgelenk, das vom Köpfchen des Oberarmknochens, dem Capitulum humeri und von der Pfanne des Speichenköpfchens, der Fossa capituli radii gebildet wird.

In diesem Gelenk herrscht vor allem Längsdruck, und zwar in dem Sinne, daß sich entweder der Körper auf das Speichenköpfchen stützt oder, daß das Oberarmköpfchen Stoßbewegungen des Unterarmes auffängt. Da das Speichenoberarmgelenk vor allem Bewegungen gegen Druck in der Längsrichtung sichert, bringen seitliche Gewalteinwirkungen das Speichenköpfchen verhältnismäßig leicht aus seiner Lage. Achsengerechter Längsdruck zertrümmert dagegen viel eher das Speichenköpfchen oder spaltet es in der Längsrichtung (Meißelbruch). Das Oberarmköpfchen oder der seitliche äußere Condylus können ebenfalls so abgesprengt werden.

d) Das Speichenellengelenk.

Elle und Speiche sind durch ein Radgelenk verbunden. Seine Festigkeit beruht im wesentlichen auf der Haltbarkeit des Ringbandes, dem Ligamentum annulare radii. Es ist kräftig gebaut und führt daher beim Zerreißen zur gewohnheitsmäßigen Ausrenkung. Angleichend an die Kegelform der Ringfläche des Speichenköpfchens ist der distale Durchmesser des Ringbandes mäßig trichterförmig verengt. Beim Erwachsenen kann daher das Speichenköpfchen nur mit erheblicher Gewalt aus dem Ringband herausgezogen werden. Beim Jugendlichen ist das Band schwächer. Es gibt besonders leicht an den Stellen nach, wo es mit dem radialen Seitenband in Verbindung steht.

e) Die Gelenkkapsel.

Die Gelenkkapsel gibt nur dem Ellbogenhauptgelenk und der Drehbewegung des Speichenköpfchens Spielraum. Über und seitlich vom Olecranon, über dem Speichenköpfchen mit seinem Hals, buchtet sie sich mäßig aus. Die übrigen Teile der Gelenkkapsel liegen den Gelenkenden an und bilden so starke Führungsbänder.

f) Unterarmverbindungen.

Die beiden Unterarmknochen sind in ihrer ganzen Länge umeinander beweglich. Die Gelenkflächen des proximalen und des distalen Speichenellengelenkes

führen die Bewegungen. Ausgedehnte Bandverbindungen zwischen beiden Knochen sichern ebenfalls beide Gelenke. Die Pronation und die Supination haben als Voraussetzung eine gelenkige Verbindung zwischen Oberarm- und Speichenköpfchen. Die Handwurzel hat nur eine Verbindung mit der Speiche, nicht aber mit dem Ellenköpfchen. Alle diese Teilverbindungen bilden funktionell eine Einheit und sind so die Vorbedingungen für die Umwendbewegungen der Hand.

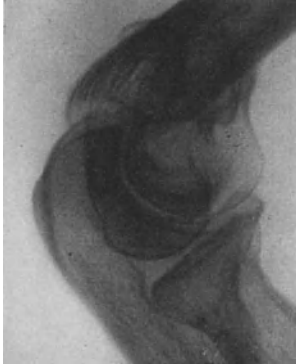


Abb. 36. Suprakondylärer Beugungsbruch beim Erwachsenen.

2. Die gelenknahen Brüche.

Von den gelenknahen Brüchen im Bereich des Ellbogengelenkes spielt der suprakondyläre Oberarmbruch wegen seiner bekannten Gefahren im Kindesalter eine große Rolle. Ich behandle diese Brüche seit mehreren Jahren grundsätzlich wie WIEDHOPF im Drahtzug durch das Olecranon. FELSENREICH lehnt die Drahtzugbehandlung wegen ihrer Gefahren, vor allem der Infektion ab. Diesen Standpunkt kann ich in keiner Weise teilen. Bei meinen sehr zahlreichen wohl in die Tausend gehenden Drahtzugverbänden habe ich nur einmal eine Infektion des Bohrkanals bei einem lateralen Schenkelhalsbruch erlebt, obwohl ich mich nicht scheue, sogar bei infizierten Knochenbrüchen einen Drahtzug anzulegen. Die meisten Chirurgen gipsen diese Bruchform nach möglichst exakter Einrichtung ein. Ischämische Störungen können

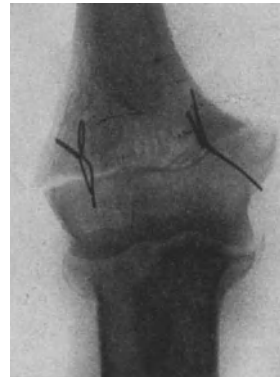
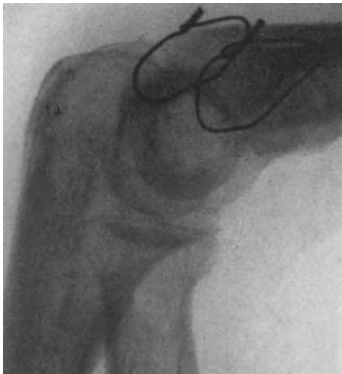

Abb. 37 und 38. Zustand nach Drahtnaht.
Abb. 37 Aufnahme von der Seite; Abb. 38 Aufnahme von vorn.

gelegentlich ein operatives Vorgehen notwendig machen. Das blutige Stellen dieses Bruchtyps bei Kindern mit Versenken von Fremdkörpern ist wohl nicht notwendig. Ich habe diesen Eingriff nie ausgeführt.

Die suprakondylären Brüche bei Kindern sind gewöhnlich Überstreckungsbrüche. Bei Erwachsenen entsteht durch Überstrecken im Ellbogen meist eine hintere Ellbogenverrenkung. Ein Überstreckungsbruch im höheren Lebensalter ist selten; hier finden sich gewöhnlich Beugungsbrüche, die durch Auf-
fallen auf den stark gebeugten Ellbogen entstehen. Die Bruchflächen ver-

laufen dabei von hinten unten nach vorn oben. Das untere Bruchstück liegt so vor dem oberen und ist oft der Länge nach gespalten. Auf diese Art entstehen die sogenannten T- und Y-Brüche. Ihre Behandlung macht nur selten operative Maßnahmen notwendig. Sollten sie aber erforderlich sein, werden hier zum Festhalten am besten Drahtnähte verwandt (Abb. 36, 37 und 38).

3. Die Ellbogengelenksbrüche.

a) Zertrümmerungen des Gelenkes.

Ist die Zertrümmerung des Ellbogengelenkes sehr groß, wird man vor allem bei älteren Leuten auf das operative Stellen verzichten und von vornherein

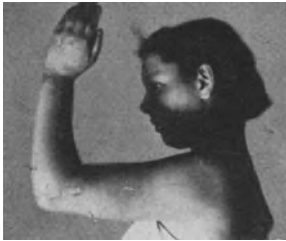

Abb. 39.

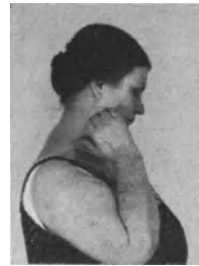

Abb. 42.

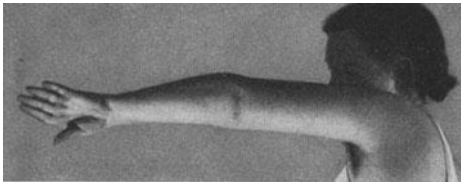


Abb. 40.



Abb. 43.



Abb. 41.

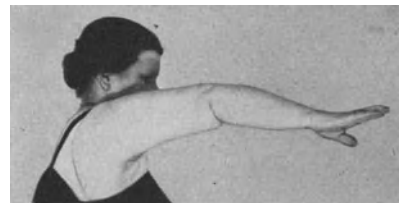

Abb. 44.

Abb. 39—41. A. L. Zustand nach Ellbogengelenkplastik. Abb. 42—44. Endergebnis einer vor 3 Jahren ausgeführten Ellbogengelenkplastik.

eine Versteifung in günstiger Stellung anstreben. Bei jüngeren kann man später eine Ellbogengelenkplastik ausführen.

Fall A. L., 17 Jahre alt. Vorgeschichte: Am 14. 12. 39 von einem Kraftwagen angefahren und in einen Straßengraben geschleudert. Da sie den linken Arm nicht mehr bewegen konnte, wurde sie zu einem praktischen Arzt gebracht, der kühle Umschläge verordnete. Am 16. 12. 39 Krankenseinweisung.

Befund: Bei der Aufnahme wird ein Oberarmhalsbruch, ein Abbruch des Capitulum humeri mit starker Drehung und eine typische Radiusfraktur am linken Arm festgestellt.

Behandlung: Der Speichenbruch wird eingerichtet und mit einer Gipsschiene festgehalten. Durch das Olecranon wird ein Drahtzugverband gelegt, der Oberarmkopfbuch mit senkrecht erhobenen Arm festgehalten. Der Ellbogengelenksbruch wird durch diesen Zug am Olecranon und durch einen Gegenzug im Bereich der Mittelhand einzurichten versucht. Das letztere gelingt nicht. Der Radiusbruch und der Oberarmbruch heilen mit guter Funktion aus. Eine völlige Versteifung des linken Ellbogengelenkes in rechtwinkliger Stellung ist eingetreten. Deshalb Operation am 2. 4. 40 in Evipan-Äthernarkose (SPRENGELL). Bogenförmiger Schnitt über dem Olecranon. Das Olecranon wird abgemeißelt und mit dem Triceps nach oben gezogen. Der Nervus ulnaris wird freipräpariert und schonend beiseite geschoben. Das abgebrochene Capitulum humeri steht in keinem Zusammenhang mit dem Oberarmknochen. Es ist vollkommen in der Form verändert und zum Gelenkaufbau nicht zu gebrauchen. Im Bereich des Radiusköpfchens zeigen sich Knorpelveränderungen. Der ellbogengelenknahe Oberarmanteil wird vom wuchernden neuen Knochengewebe befreit und geglättet. Der Knorpel des Radiusköpfchens wird entfernt. Zwischen Elle und Speiche wird mit dem Meißel eine Bresche geschlagen, die ungefähr 1 cm breit ist. Aus dem linken Oberschenkel wird ein großer Fettlappen entnommen, der zwischen Elle, Speiche und dem gelenknahen Oberarm gelegt wird. Der Lappen wird mit Knopfnähten fixiert. Das Olecranon mit der Tricepssehne wird ebenfalls mit Knopfnähten festgehalten. Hautnaht, Pappschienenverband; Anlegen einer Drahtextension durch die Hand. Dauer des Eingriffs $1\frac{1}{2}$ Stunden. Der Wundverlauf ist glatt. Das Ellbogengelenk ist gut beweglich und funktionstüchtig (Abb. 39, 40 und 41).

In einem ähnlich gelagerten Fall bin ich vor drei Jahren auch so vorgegangen und habe auch hier ein gutes Endergebnis erreicht (Abb. 42, 43 und 44).

b) Brüche im Bereich der Oberarmrolle.

Isolierte Epiphysenlösungen sind am Ellbogengelenk selten. Auch das isolierte Loslösen des Capitulum humeri kommt nicht häufig vor. Meist ist ein schmaler Streifen der Diaphyse mit abgesprengt, der auf den Röntgenbildern zunächst nicht erkannt wird. Die Absprengung des lateralen Condylus ist typisch. Beim Unfall kann dieser Knochenanteil eine verschiedene Verlagerung im Ellbogengelenk erfahren. Bei der Behandlung dieser Verletzung können sich insofern Schwierigkeiten ergeben als es nicht leicht ist, durch unblutiges Einrichten das abgebrochene Knochenstück an seine ursprüngliche Stelle zurückzubringen. Das Bruchstück kann im Gelenk verdreht, verlagert oder eingeklemmt sein. KOCHER und F. KÖNIG halten daher die frühzeitige Operation bei diesen Absprengungen mit Verschiebung für unbedingt angezeigt. Auch McLEAN rät bei Jugendlichen zur Operation mit Rücksicht auf auftretende Störungen im Knochenwachstum. Absprengungen im Bereich des medialen Epicondylus mit Verlagerung des Knochenkerns kommen ebenfalls vor.

Fall H. D., 13 Jahre alt. Vorgeschichte: Am 10. 8. 37 stürzte der Junge auf dem Sportplatz mit dem Rad und fiel auf den rechten Ellbogen.

Aufnahmebefund: Das rechte Ellbogengelenk ist stark geschwollen und druckschmerzhaft. Die Röntgenaufnahme des rechten Ellbogens zeigt den Knochenkern der Trochlea humeri nach der Beugeseite hin verlagert. Er ist gleichzeitig etwa um 90° gedreht. Die Gelenkflächen von Ober- und Unterarm stehen nicht regulär aufeinander. Die Unterarmknochen sind gegen den Oberarm leicht streckseitenwärts verschoben. Die Knochenkerne des Epicondylus lateralis humeri und des Olecranon scheinen etwas gelockert (Abb. 45 und 46).

Behandlung: Das unblutige Einrichten gelingt nicht. Daher am 13. 8. 37 Operation in Äthernarkose (SPRENGELL). Es wird zuerst der Nervus ulnaris freipräpariert. Es gelingt

jedoch nicht den Nerv aus dem Gelenkspalt, in den er hineingezogen ist, heraus zu lösen. Im Gelenkspalt findet sich das Knochenstück, an dem sich Muskelansätze befinden. Mit einem scharfen Haken wird es hervorgezogen und mit einem U-Nagel an seiner Ansatzstelle festgehalten. Der Nerv ist jetzt frei beweglich. Hautnaht, Verband. Das Röntgenbild zeigt die Subluxation behoben und das abgebrochene Knochenstück mit einem U-Nagel in guter Stellung festgehalten (Abb. 47 und 48).

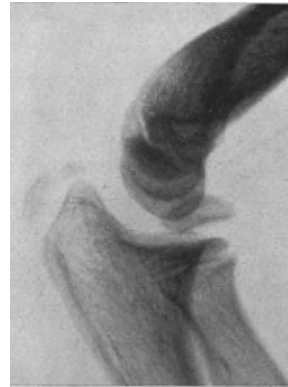
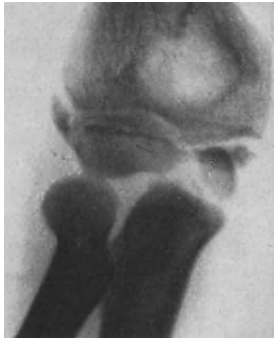

Abb. 45 und 46. Aussprengung aus dem gelenknahen Oberarmanteil mit Verschiebung.
Abb. 45 Aufnahme von vorn; Abb. 46 Aufnahme von der Seite.

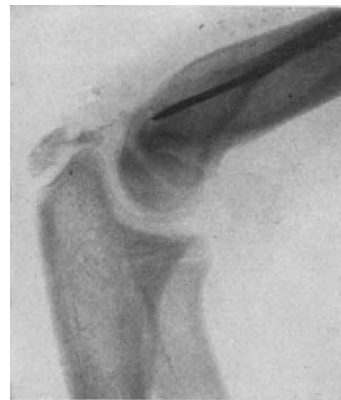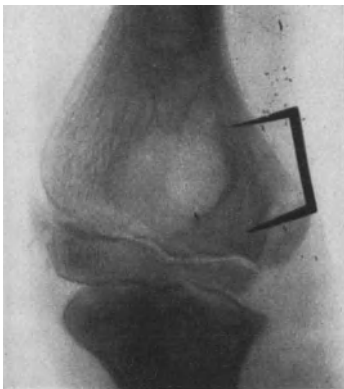


Abb. 47 und 48. Zustand nach Operation.
Abb. 47 Aufnahme von vorn; Abb. 48 Aufnahme von der Seite.

c) Brüche des Olecranons.

Die Behandlung der Olecranonbrüche wird sehr verschieden gehandhabt. Zahlreiche Chirurgen verwenden nur konservative Heilmaßnahmen, während andere grundsätzlich das blutige Stellen der Bruchstücke vorziehen.

Für die Behandlung geschlossener Olecranonbrüche soll schon HIPPOKRATES einen Bindenverband bei rechtwinklig gebeugtem Ellbogengelenk empfohlen haben. Um ein Falschgelenk zu vermeiden sind zahlreiche komplizierte Verbände angegeben worden, die die Aufgabe haben, die Bruchstücke gut zu stellen und in dieser Lage festzuhalten. Heftpflasterverbände schienen für diese Aufgabe besonders geeignet. Fixierende Verbände in Streckstellung werden ebenfalls häufig angewandt. MATTI empfiehlt nach Punction des

Gelenkergusses einen Verband in Streckstellung bei dem gleichzeitig die Bruchstücke des Olecranon durch Heftpflasterzüge genähert werden. Bei größeren Verschiebungen rät er zum operativen Stellen, da eine knöcherne Heilung sonst nicht eintreten kann. Bei geringer Verschiebung der Bruchstücke fixiert LANGE den Bruch in 140° Streckstellung bei voller Supination des Vorderarmes. Gleichzeitig wird der Verband gefenstert, außerdem wird versucht durch einen Zug am Olecranon die Bruchstücke zu stellen. Das Festhalten der Bruchstücke in Streckstellung bedarf einer langen Nachbehandlung, um so die volle Beugungsfähigkeit wiederzuerlangen; sie wird jedoch sehr oft nicht erreicht. HÜLSMANN glaubt die Nachteile der Streckstellung dadurch umgehen zu können, daß er jeden zweiten Tag eine Beugung bis zum rechten Winkel unter gleichzeitigem Andrücken des losgetrennten Bruchstückes von außen durchführt. WENZEL beschreibt einen Fall, bei dem er in Evipannarkose das verhältnismäßig große Bruchstück wieder genau eingepaßt und mit einem Hammerschlag verklopft hat. Die Fixation erfolgte in rechtwinkliger Stellung drei Wochen lang. Er hält für das Verklopfen nur die Fälle für geeignet, bei denen das Bruchstück verhältnismäßig groß ist und sich daher um so leichter in den spongiosen Anteil der Ulna einkeilen läßt.

Die Unsicherheit konservativer Heilmaßnahmen hat zahlreiche Chirurgen veranlaßt, von vornherein auf eine anatomische Wiederherstellung zu verzichten und sofort eine aktive Bewegungsbehandlung einzuleiten (HOFFA, MAGNUS). Auch ich neige grundsätzlich zur sofortigen Bewegungsbehandlung, vor allem bei älteren Leuten. Wenn nun BLECHSCHMIDT (BÖHLER) darauf hinweist, daß die Art der Behandlung vom Grad der Verschiebung der Bruchstücke abhängt, kann ich nach meinen Erfahrungen darin keine grundsätzliche Änderung der Behandlung sehen. Ich habe viele Olecranonbrüche mit großer Verschiebung der Bruchstücke der sofortigen Bewegungsbehandlung zugeführt. Das Endergebnis ist durchaus nicht schlecht. Die Heilung ist in diesen Fällen mit der Funktionstüchtigkeit des Armes nicht etwa mit der knöchernen Verlötung der beiden Bruchstücke gleichzusetzen.

Die operative Behandlung der Olecranonbrüche wurde schon frühzeitig versucht. Als erste operative Methode könnte wohl die MALGAIGNESche Klammer genannt werden, die von RIGAUD verwandt wurde. DIEFFENBACH durchtrennte die Tricepssehne knapp über dem Ansatz und brachte so die Bruchstücke einander näher. Auch eine vorübergehende Radialisparalyse durch Druck auf den Nervus radialis wurde versucht. BAETZNER näht nur den Streckapparat mit Catgut. Er ist der Ansicht, daß auch Olecranonbrüche ohne Auseinanderweichen der Bruchstücke so rascher heilen. Eisendrähte, Silberdrähte, Schrauben, Drahtnähte, Känguruhsehnen, Knochenspäne sind als Nahtmaterial verwandt worden. Die Gefahren der operativen Behandlung sind auch hier die Infektion, die Lockerung der Drahtnaht und die Fremdkörperstörung. BÖHLER fixiert die geschlossenen Olecranonbrüche ohne Verschiebung der Bruchstücke mit einem Gipsverband bei rechtwinklig gebeugtem Ellbogengelenk. Bei Brüchen mit größerem Zwischenraum empfiehlt er die Knochennaht. Er hat auch die Bruchstücke durch Verschrauben oder Nageln in guter Stellung erhalten. In sechs Fällen hat er nur das Periost vernäht. Dabei ist es in zwei Fällen wieder zu einem Auseinanderweichen der Bruchstücke gekommen. Einen Dreikantnagel nach SMITH-PETERSEN hat er ebenfalls verwendet. Wegen Fistelbildung

mußte er ihn in einem Fall wieder entfernen. Die Technik der Drahtnaht wird von ihm folgendermaßen angegeben:

Die Bruchstücke werden mit einem Längsschnitt freigelegt, der Bluterguß wird ausgeräumt, die Bruchstücke des Olecranon mit einem einzinkigen Haken genau aneinandergestellt. Beide Bruchstücke werden durchbohrt, wenn sie groß genug sind. Bei kleinen Bruchstücken wird nur der Ellenschaft durchbohrt, während der Draht um das zentrale Bruchstück subperiostal unter

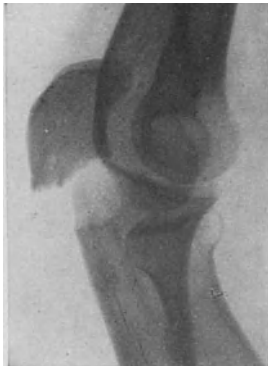

Abb. 49. Olecranonbruch mit Verschiebung und größerem oberem Bruchstück.

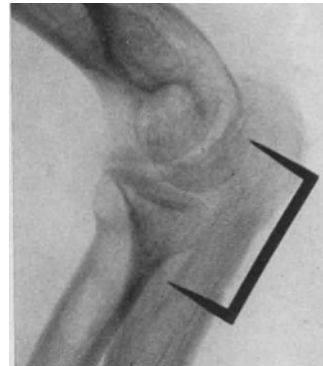

Abb. 50. Nach Nagelung (Aufnahme von der Seite).

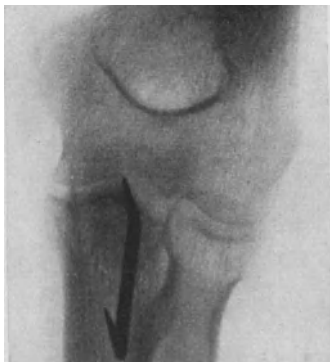

Abb. 51 (Aufnahme von vorn).

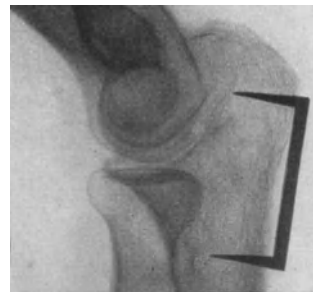


Abb. 52. Ausgeheilter Bruch 3 Monate nach der Operation.

der Tricepssehne durchgeführt wird. Der Draht wird mit einer Spannzange fest angezogen, darüber werden Periost und Haut vernäht. Gipsverband in rechtwinkliger Stellung für die Dauer von zwei bis drei Wochen.

Die Drahtnaht darf nach seiner Ansicht nur in frontaler und nicht in sagittaler Ebene angelegt werden; außerdem muß jede Drahtnaht mindestens 1 cm von jedem Bruchstück fassen.

Auch ich habe Olecranonbrüche mit Draht- oder mit Seidennähten behandelt. In letzter Zeit habe ich aber auch hier den U-Nagel verwandt. Er hat den Vorteil des guten Festhaltens der Bruchstücke und den noch größeren, wenig Fremdkörpermaterial im Knochen zu versenken. Die Technik ist kurz folgende:

Nach Freilegen der Bruchstücke und genauem Einrichten werden entsprechend der Größe des Nagels zwei kleine Bohrlöcher für ihn vorgebohrt. In sie wird der Nagel eingetrieben (Abb. 49, 50, 51 und 52).

Das Festhalten des Bruches ist bei entsprechender Größe des oberen Bruchstückes ideal. Bei kleinem oberem Bruchstück ist die Fixierung mit Draht oder Seide im Sinne BÖHLERS nicht zu umgehen. Das Verwenden des U-Nagels hat außerdem den Vorteil des einfachen Entfernens, da er dicht unter der Haut liegt.

d) Brüche des oberen Speichenendes.

Das Speichenköpfchen wird anatomisch vom chirurgischen Hals unterschieden. Der anatomische Hals entspricht der Epiphysenlinie und ist ganz in der Nähe des knorpeligen Gelenküberzuges gelegen. Entsprechend diesen anatomischen Gegebenheiten unterscheidet man Brüche im Bereich des Köpfchens und solche des chirurgischen Halses. Die Gelenkkapsel setzt etwa $1\frac{1}{2}$ cm von der Speichengelenkfläche an. Die Brüche sind zum großen Teil Gelenkbrüche, gehen aber auch manchmal darüber hinaus.

In letzter Zeit ist die Behandlungsfrage der Speichenköpfchenbrüche öfter aufgeworfen worden. Die Brüche im Bereich des oberen Speichenendes haben eine unterschiedliche Entstehungsursache, die Bruchform ist daher verschieden. HOFFA, STORCK, OPPOLZER, SONNTAG u. a. m. nehmen an, daß die Brüche im Bereich des oberen Speichenendes wegen ihrer geschützten Lage meist indirekt entstehen. Trotz dieser Lage und der damit verbundenen Möglichkeit direkter Gewalteinwirkung auszuweichen, ist dennoch die direkte Gewalteinwirkung bei ihrer Entstehung maßgeblich beteiligt. Eigentümlich für den indirekten Entstehungsmechanismus ist, daß die Speiche den Stoß so auffängt, daß er sich im Speichenschaft fortsetzt. Die Speiche am unteren Ende oder der Oberarmkopf über den gestreckten Ellbogen wird dabei nicht gefährdet. Die indirekte Gewalt kann sich derart auswirken, daß der scharfe seitliche Rand des Oberarmknochens wie ein Meißel wirkt und ein Stück des Speichenköpfchens glatt und scharf absprengt. Die brechende Gewalt besteht nicht nur in einer Stauchung mit einer eventuellen Biegungskomponente. Sie hat offenbar auch eine abscherende Wirkung unter der Voraussetzung, daß beide Kräfte sich parallel begegnen. Das proximale Speichenende kann so abgestanzt, abgesprengt oder gestaucht werden. Besonders geeignet dafür ist der Stoß auf den Daumenballen, der mehr oder weniger axial zum Speichenschaft weitergeleitet wird. Die Elle als Hauptstützknöchel wird dabei übergangen. Die Pronation und Dorsalflexion der Hand bei gebeugtem Ellbogengelenk ist wohl die häufigste rekonstruierbare Stellung im Augenblick der Verletzung. Bei den spröden Knochen Erwachsener wird es leichter zu einem vollständigen Bruch kommen; bei Kindern eher zu einer Infraktion oder zum Stauchungsbruch im Speichenhals. Bei indirekter Entstehung ist gleichzeitig mit Verletzungen des Speichenköpfchens manchmal eine Beschädigung anderer Gelenkteile verbunden. Der direkte Bruch entsteht entweder aktiv oder passiv. Aktiv durch einen Fall auf den Ellbogen oder durch einen Stoß gegen einen festen Gegenstand, passiv z. B. durch Anprall eines beweglichen Gegenstandes gegen das Ellbogengelenk.

Die Einteilung der Knochenbrüche im Bereich des oberen Speichenendes erfolgt im Schrifttum nach sehr verschiedenen Gesichtspunkten. STÖCKLIN

unterscheidet sehr genau die vollständigen von den unvollständigen Brüchen. Die unvollständigen teilt er vor allem bei Kindern in Infraktionen (unvollständige Querbrüche) und in Fissuren (unvollständige Längs- und Schrägbrüche) ein. Die vollständigen werden wieder in Quer- und Schrägbrüche des Collum radii, in Epiphysenlösungen, den Meißelbruch mit Absprengung eines Köpfchenteiles, den metaphysären Stauchungsbruch Jugendlicher, den subperiostalen Stauchungsbruch und endlich in die vollständige Zertrümmerung des Köpfchens unterteilt.

STORCK zergliedert in Teil- bzw. Totalbrüche, je nachdem nur ein Teil oder der ganze Umfang des Speichenköpfchens abgesprengt ist; außerdem in Stauchungsbrüche und Fissuren.

MADLENER und WIENERT in Infraktionen, Absprengungen und Zertrümmerungen; am Hals in Brüche mit oder ohne Verschiebung.

PFAB unterteilt nach therapeutischen Gesichtspunkten in Fissuren, Infraktionen und Absprengungen, Brüche ohne und mit seitlicher oder seitlich vorderer bzw. hinterer Verschiebung; außerdem in Verrenkungsbrüche und Verrenkungen.

Auch BÜRMANN geht von ähnlichen Gesichtspunkten aus. Auch er erblickt in der Behandlungsart für die Einteilung eine wesentliche Bedeutung: Unvollständige und vollständige Brüche des *Köpfchens*, unvollständige und vollständige Brüche des Halses, Köpfchenbrüche und Epiphysenlösungen bei Kindern.

Typische Formen können auch kombiniert vorkommen, eventuell mit Verletzungen anderer knöcherner Anteile des Ellbogengelenkes, z. B. bei Verrenkungen des Humeroulnargelenkes. Da die Elle über die Rolle nach hinten hinausgleitet, kann für das Speichenköpfchen kein Platz zum Mitbewegen vorhanden sein. Es bricht dann ab. Außerdem kann es aus dem Ringband, in dem es normalerweise festgehalten wird, unabhängig von anderen Gelenkveränderungen herausgleiten. Bei Brüchen der Elle im oberen Drittel ist diese Verrenkung des Speichenköpfchens als Monteggiashaden bekannt. Da hierbei die Verrenkung der Speiche so wichtig wie der Bruch der Elle ist, ist die Bezeichnung „Schaden“ vorgeschlagen worden (ROSSI). Gewöhnlich ist dazu ein Bruch der Elle im oberen Drittel notwendig. In den übrigen Abschnitten des Unterarmes ist die Möglichkeit des Ausweichens der Speiche durch Pro- und Supination größer. Wirkt die Gewalt mit nur schmaler Basis auf die Elle ein, wird sich die Speiche wegdrehen und unverletzt bleiben. Ist die Elle aber im oberen Drittel gebrochen, kann sich die weiter wirkende Gewalt auf das Speichenende auswirken und dadurch das Köpfchen aus seiner Lage bringen.

Bei der Behandlung der Verletzungen am oberen Speichenende sind konservative Behandlungsmethoden von den operativen streng zu unterscheiden. STÖCKLIN äußert seine Meinung dahin, daß Einrichtungsversuche wegen der starken Schwellung und der Kleinheit der abgebrochenen Stücke aussichtslos sind. Er schlägt daher von vornherein eine Bewegungsbehandlung vor, zumal bei wirklichem Einrichten ein Festhalten der Bruchstücke unmöglich ist. Bei freien Gelenkkörpern, die durch Ausbruch aus dem Speichenende entstanden sind oder bei stark verschobenem und zertrümmertem Speichenkopf empfiehlt er das operative Entfernen des freien Gelenkkörpers bzw. des Speichenköpfchens. Auch STORCK hält die Ansicht für gerechtfertigt, in jedem Falle, in dem durch das Röntgenbild eine Absprengung erwiesen ist, das

operative Entfernen des abgesprengten Stückes vorzunehmen. Nach der Operation ist bald mit Bewegungsübungen zu beginnen.

EHLERT gibt auf Grund des in letzter Zeit öfter beschriebenen blutigen Stellens der abgebrochenen Bruchstücke die Behandlungsgrundsätze der MAGNUSSchen Klinik wieder. Bei den Stauchungsbrüchen wird bei einer Abknickung des abgebrochenen Stückes oder beim Ausbrechen größerer Stücke das operative Entfernen möglichst bald vorgenommen. Meißelbrüche, die durch den intakten Bandapparat festgehalten werden, sind wie Stauchungen und Wulstungen konservativ zu behandeln. In diesen Fällen wird das Ellbogengelenk 8—14 Tage ruhiggestellt; nach dem operativen Eingriff bleibt der Gipsverband höchstens drei Wochen liegen.

OPPOLZER weist ganz besonders daraufhin, daß bei der Behandlung der Brüche im Bereich des oberen Speichenendes im allgemeinen grundsätzlich kein Unterschied zwischen Erwachsenen bzw. Kindern gemacht wird. Nach seiner Auffassung ist die Behandlung jedoch bei gewissen Bruchformen verschieden. Er stellt weiter fest, daß bei Jugendlichen nicht zwischen Epiphysenlösungen und den juxtaepiphysären Brüchen im Bereich des Halses unterschieden wird. Er glaubt die Ursache darin suchen zu müssen, daß bei den Epiphysenlösungen des oberen Radiusendes das Lösen in der Epiphysenlinie sehr selten erfolgt. Wie auch bei andern Epiphysenlösungen brechen meist aus dem epiphysären Teil der Diaphyse hier also aus dem Halsteil Lamellen mit aus. Sie werden dann als Halsfrakturen bezeichnet. OPPOLZER nimmt bei den Luxationsbrüchen und den verschobenen Epiphysenlösungen des oberen Speichenendes Jugendlicher grundsätzlich das unblutige Einrichten vor. In 17 Fällen gelang das Einrichten im Gegensatz zu den Brüchen Erwachsener ausgezeichnet. Er hebt weiterhin ganz besonders hervor, daß es in seinen Fällen nie zu einer Kopfnekrose gekommen ist, obwohl auch hier starke Verschiebungen vorlagen, bei denen aller Voraussicht nach die Ernährungsverbindungen mit dem Köpfchen unterbrochen waren. Die Nachuntersuchungen zeigten bis auf zwei Fälle, die eine minimale Einschränkung der maximalsten Supination aufwiesen, keine Bewegungsbeschränkung. Ähnlich gute Behandlungsergebnisse sind von anderen Chirurgen nicht veröffentlicht worden. Es ist jedoch zu bemerken, daß eine strenge Trennung in der Behandlung der Speichenbrüche Jugendlicher und Erwachsener nicht gemacht ist.

BÜRMANN empfiehlt auf Grund seiner Erfahrungen die Behandlung aller Brüche ohne Verschiebung konservativ durch Ruhigstellen des Ellbogengelenkes mittels dorsaler Gipsschiene für zwei bis drei Wochen durchzuführen. Bei operativer Behandlung empfiehlt er das Köpfchen nach Möglichkeit zu erhalten. Auch er richtet Brüche und Epiphysenlösungen Jugendlicher auch bei stärkster Verschiebung grundsätzlich unblutig ein.

BÖHLER, HERTEL und MACKUTH bemerken ausdrücklich, daß das Einrichten des abgebrochenen Speichenköpfchens nur selten gelingt. Vereinzelt gute Ergebnisse von Einrichtungen bei Erwachsenen sind beschrieben worden. Um die Einrichtung festzuhalten, hat F. KRAUSS aus dem zirkulären Gipsverband einen Streifen herausgeschnitten. Durch Schnürung und Unterpolsterung hat er an der gewünschten Stelle einen Dauerdruck bewirkt.

MACKUTH hat in Plexusbetäubung den Bluterguß wegmassiert und so das verlagerte Köpfchen der Abtastung zugänglich gemacht. In ulnarer Abknickung

des rechtwinklig gebeugten Armes wird das Köpfchen gelockert und dadurch der radiale Gelenkspalt verbreitert. Vereinzelt gelang es so, das Köpfchen über den Speichenschaft in den Gelenkspalt hineinzudrücken. Das Endresultat war sowohl in anatomischer als auch in funktioneller Hinsicht gut.

Das unblutige Einrichten gelingt beim Erwachsenen selten. Es verwundert daher nicht, daß zahlreiche Versuche unternommen sind, das Einrichten blutig zu erzwingen und das so erreichte Resultat genügend sicher festzuhalten. Fast alle Autoren sind sich darin einig, daß sie nur in den Fällen vorgenommen werden soll, bei denen die Verschiebung nicht allzu erheblich und das Ligamentum annulare erhalten ist. Besonders geeignet sind die Fälle, die durch zackige Bruchflächen ein besonders gutes Einpassen erreichen lassen. HERTEL ist mehr auf eine Überkorrektur bedacht und gibt sich mit einer unzureichenden Einrichtung nicht zufrieden. Je stärker die Verlagerung und je glatter der Bruch, desto größer ist die Gefahr des nachträglichen Abrutschens und des Mißerfolges durch mangelndes Anheilen.

Das Festhalten des abgebrochenen Köpfchens bereitet technische Schwierigkeiten. MATTI verwendet zwei Drahtstifte, die er von oben schräg nach unten vortreibt. MADLENER und WIENERT halten die Bruchstücke dadurch fest, daß sie durch zwei gegenüberliegende Bohrlöcher einen haltbaren Seidenfaden ziehen und knüpfen. PFAB befestigt das Köpfchen entweder mit Fascie oder Seide und vernäht darüber das zerrissene Ligamentum annulare. Je distaler die Bruchlinie verläuft, desto eher kann man trotz Verlagerung das Vorhandensein einer Gewebsbrücke zwischen Bruchstück und Speichenschaft erwarten. PFAB beobachtete, daß in den meisten Fällen mit Seitenverschiebung das Köpfchen nicht ganz aus dem Ligamentum annulare herausgerutscht war. Die Bruchstücke berühren sich oft noch teilweise. Aber selbst beim völligen Zerreißen des Ringbandes können Periostteile mit Knochenstücken hängenbleiben.

MADLENER und WIENERT stellten trotz Fehlens einer Gewebsverbindung das knöcherne Anheilen des losgelösten Köpfchens durch Regeneration vom Mark fest. Auch BÖHLER sah im Gelenk liegende Bruchstücke fest verheilen. Die feingewebliche Untersuchung der nachträglich entfernten Bruchstücke zeigt einen völlig normalen Knorpel. HERTEL konnte bei einem 12jährigen Kinde mit Abbruch und Verlagerung des Capitulum humeri diese Beobachtung bestätigen; bei der 3 Wochen später durchgeführten Entfernung war der Knorpelbelag völlig erhalten und ebensowenig wie der Knochen nekrotisch. Am Rande des Knorpelknochenstückes fanden sich neu gebildete zwischen der alten Spongiosa durchziehende Knochenbälkchen, die von HERTEL als Zeichen der Regeneration bewertet werden. Er sieht die Vorbedingung des Anheilens in einem genauen Einrichten der Bruchflächen, um so eine innige Berührung zu schaffen. Eine genügend lange Fixation muß die Heilung mitgewährleisten. Wenn nun das Erhalten des oberen Speichenendes nicht möglich ist, tritt die Exstirpation bzw. Resektion in ihr Recht. Um eine störende Callusbildung am Schaft zu verhindern, ist ein Stück Periost im Sinne eines Periostkragens abzutragen und die Markhöhle auszulöffeln. PFAB ist dazu übergegangen, den Speichenstumpf mit Fascie oder einem Stück aus der Gelenkkapsel zu umhüllen, um so eine bessere Gleitfähigkeit zu erhalten und Spangenbildung, Brückencallus oder eine Arthrosis deformans zu verhindern.

Große Schwierigkeiten können dann entstehen, wenn das Köpfchen in viele Teile zersprengt ist. Von den zurückgebliebenen Knochenstückchen können störende Verknöcherungen ausgehen; dem restlosen Entfernen dieser Splitter ist daher eine besondere Sorgfalt zu widmen. Da das anfangs nicht immer leicht ist, wartet PFAB bei schweren Zertrümmerungen mit Verstreuung von Knochen und Periost zunächst ab. Auch andere Chirurgen nehmen das operative Entfernen des abgebrochenen oberen Speichenendes nicht sogleich sondern erst nach 8—10 Tagen oder später vor. Durch Ruhigstellen wird der Bluterguß teilweise zum Schwinden gebracht, die Gefahr einer Gewebsschädigung oder Infektionsneigung angeblich verringert. Da aber damit eine Verlängerung der Ruhigstellung und eine Verzögerung der Bewegungsaufnahme bedingt ist, empfiehlt HERTEL, die doch notwendige Gelenkeröffnung nicht zu

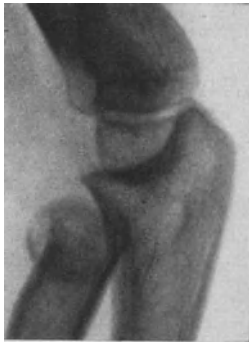

Abb. 53. Abgebrochenes Speichenköpfchen mit starker Verschiebung des oberen Speichenendes.

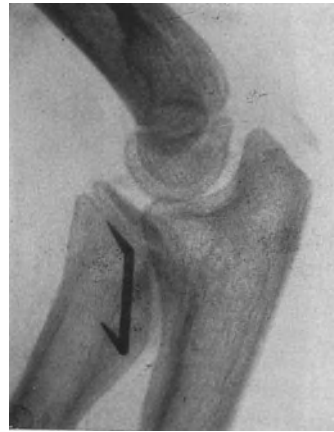

Abb. 54. Nach Einrichten und Festhalten des oberen Speichenendes mit einem U-Nagel.

lange hinauszuschieben. Der Bluterguß wird besser und schneller als durch allmähliches Aufsaugen entleert. BALKHAUSEN hat ebenfalls gute Ergebnisse bei dem operativen Festhalten des abgebrochenen Speichenköpfchens gesehen.

Im Jahre 1938 habe ich im Zentralblatt für Chirurgie meine Methode zur blutigen Reposition des abgebrochenen Speichenköpfchens veröffentlicht. Es handelte sich um 3 Kinder bei denen Speichenköpfchenbrüche vorlagen und die erst nach 7—14 Tagen in Krankenhausbehandlung kamen. Ein unblutiges Einrichtungsmanöver im Sinne OPPOLZERS wurde nicht versucht. Wahrscheinlich wäre das auch nicht möglich gewesen, da 7—14 Tage zwischen dem Unfall und der Krankenseinlieferung lagen. Nach Gelenkeröffnung wurden die abgebrochenen Speichenköpfchen exakt eingerichtet. Das so erreichte Resultat durch einen vorsichtig eingeschlagenen kleinen U-Nagel festgehalten. Die Nachuntersuchungen nach längeren Zeitabschnitten zeigten die Beugung und Streckung nicht behindert, dagegen eine leichte Einschränkung der Pro- und Supination. Ich habe damals auf die Zweckmäßigkeit des Erhaltens des Speichenköpfchens und des Festhaltens mit einem U-Nagel aufmerksam gemacht, jedoch nicht wie EHLERT angibt, empfohlen, die Resektion überhaupt aufzugeben und grundsätzlich blutig zu reponieren.

Fall 1. G. B., 11 Jahre alt, Schüler. Am 23. 4. 37 gestürzt und auf den linken Arm gefallen. Aufnahmebefund (1. 5. 37): Das linke Ellbogengelenk ist stark geschwollen,

starke Druckschmerzhaftigkeit des Speichenköpfchens, Bewegungen im Ellbogengelenk völlig eingeschränkt. Pro- und Supination unmöglich. Das Röntgenbild ergibt ein völlig abgebrochenes Speichenköpfchen mit Verlagerung (Abb. 53).

Operation (SPRENGELL). In Äthernarkose wird das Ellbogengelenk seitlich eröffnet. Der völlig abgebrochene und verlagerte Speichenkopf wird herausgenommen, dann genauestens auf den Speichenschaft fixiert. Anlegen zwei kleiner Bohrlöcher im Speichenköpfchen und Speichenschaft. In diese Bohrlöcher wird eine kleine Kramme hereingetrieben, das Gelenk exakt vernäht. Nach 14 Tagen Bewegungsübungen. Nachuntersuchung nach

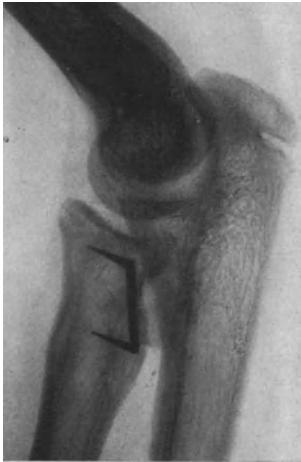

Abb. 55. Kontrolle 4 Jahre nach der Operation.

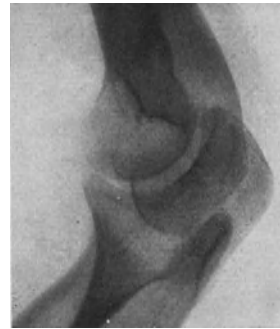

Abb. 56. Abgebrochenes Speichenköpfchen mit starker Verschiebung des oberen Speichenendes.

einem Jahr (5. 6. 38). Beugung und Streckung im Ellbogengelenk völlig frei, Pro- und Supination kaum eingeschränkt. Das Röntgenbild zeigt nach Klammerung in guter Stellung verheilten Abbruch des Speichenköpfchens (Abb. 54).

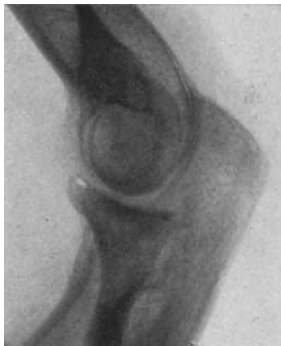

Abb. 57. Nach dem Einrichten und Festhalten mit einem U-Nagel.

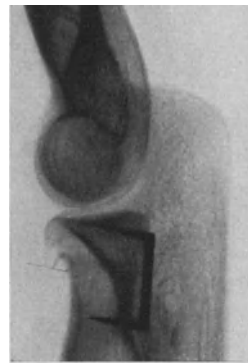

Abb. 58. Kontrollaufnahme nach Entfernen des U-Nagels.

Die erneute Nachuntersuchung am 28. 3. 41 ergibt eine ausgezeichnete Beweglichkeit des linken Ellbogengelenkes bei ganz geringer Einschränkung der Supination. Die Röntgenkontrolle des linken Ellbogens zeigt die alte Bruchstelle des Speichenköpfchens knöchern fest. Die Metallklammer ist nicht entfernt, sie ist jedoch reizlos angeheilt. Es besteht eine leichte Deformierung des Radiusköpfchens mit einer etwas muldenförmigen Gestaltung der Gelenkfläche. Außerdem erscheint das proximale Gelenkende der Speiche um etwa $\frac{1}{2}$ cm kürzer als die Ulna. Wahrscheinlich ist eine Gelenkwachstumbehinderung durch die Verletzung der Epiphyse erfolgt (Abb. 55).

Fall 2. R. K., 15 Jahre. Vorgeschichte: Am 25. 9. 37 ausgerutscht und auf den linken Ellbogen geschlagen. Wird erst am 7. 10. 37 ins Krankenhaus eingeliefert. Das Röntgenbild zeigt einen völligen Abbruch des Speichenköpfchens mit Verschiebung (Abb. 56).

Operation am 8. 10. 37 (SPRENGELL). Eröffnung des Ellbogengelenkes durch äußeren Gelenkschnitt, das abgebrochene Speichenköpfchen wird genauestens fixiert, nach Anlegen zweier Bohrlöcher Eintreiben einer kleinen Kramme, exakter Gelenkverschluß (Abb. 57).

Glatte Wundheilung. Das Röntgenbild zeigt einen in guter Stellung verheilten Speichenköpfchenbruch. 15. 1. 38 Entfernung der Kramme. Nachuntersuchung 5. 6. 38 (Abb. 58). Beugung und Streckung völlig frei. Pro- und Supination mäßig eingeschränkt.

Der 3. Fall verlief völlig gleichartig.

Ich bin mit allen Autoren darin einig, bei geringer Verschiebung und kleinen Absprengungen konservative Behandlungsmaßnahmen mit frühzeitigen Bewegungsübungen anzuwenden. Bei größeren Absprengungen und bei Gelenkertrümmerungen wird immer das Entfernen des abgebrochenen Stückchens bzw. die Resektion des Speichenköpfchens zu einem möglichst frühen Zeitpunkt im Sinne HERTELS vorzunehmen sein. Auch ich möchte bei schweren Zertrümmerungen die restlose Entfernung aller Splitter und das Entfernen eines Stückes Periostes am oberen Ende dringend empfehlen. Ist aber das Köpfchen nicht zertrümmert oder das obere Speichenende im chirurgischen Hals nur abgelenkt, wird nach mißglücktem Einrichtungsversuch das operative Stellen der Bruchstücke und das Erhalten des oberen Speichenendes anzustreben sein. Der U-Nagel hat sich vorzüglich bewährt, da dadurch während der Nachbehandlung die Stellung sicher erhalten bleibt.

e) Der Monteggiashaden.

Diese Verletzung zeichnet sich durch eine Verrenkung des Speichenköpfchens mit einem Bruch der Elle im oberen Drittel aus. Der gebrochene Knochen überträgt die weiter wirkende Gewalt auf das obere Speichenende und zwingt so das Speichenköpfchen aus seinem Bett. In den übrigen Abschnitten des Unterarmes ist die Möglichkeit des Ausweichens der Speiche durch Umhandbewegungen größer als gerade im oberen Drittel. Nur vereinzelte Fälle sind in der Literatur bekannt, bei denen Ausrenkungen des Speichenköpfchens mit Brüchen im mittleren Drittel zusammen vorkommen. Bei den Brüchen des oberen Ellenabschnittes wird die Verrenkung des Speichenköpfchens oft übersehen. Auch ich hatte in der allerletzten Zeit Gelegenheit wieder 2 Fälle von Monteggiashäden zu beobachten, bei denen die Speichenköpfchenverrenkung übersehen war. Der Ellenbruch war in beiden Fällen knöchern verheilt. Es fanden sich Bewegungseinschränkungen im Ellbogengelenk, außerdem war die Möglichkeit der Pro- und Supination aufgehoben.

EHLERT hat das Krankengut der MAGNUSSchen Klinik zusammengestellt. Von 34 stark verschobenen und stationär behandelten Ellenbrüchen waren 11 von einer Speichenköpfchenverrenkung begleitet. Dieses Verhältnis bedeutet also, daß 33% aller Ellenbrüche einen Monteggiashaden aufweisen. Bei den Ellenbrüchen im oberen Drittel fanden sich bei seinem Krankengut in 69% Speichenköpfchenverrenkungen. Bei den reinen Ellenbrüchen im oberen Drittel handelte es sich um Verletzte im Alter zwischen 19 und 29 Jahren. Es ist wohl kaum anzunehmen, daß die etwa eingetretene Verrenkung spontan wieder eingesprungen ist, da die Voraussetzung wie z. B. ein kleines Speichenköpfchen oder ein schlaffes und weites Band fehlten.

Die Behandlung des Monteggiashadens erfolgt meist konservativ. Sie besteht in einem unblutigen Einrichten des Bruches und der Verrenkung des Speichenköpfchens. Das Festhalten im Verband ist so lange notwendig, bis der Ellenbruch knöchern verheilt ist, da eine etwa auftretende Pseudarthrose der Elle für den Träger nicht gleichgültig ist.

Vor einigen Wochen war ich gezwungen operativ einzugreifen, da durch einen Ausbruch aus dem oberen Ellenabschnitt das Einrichten des nach hinten luxierten Speichenköpfchens mißlang.

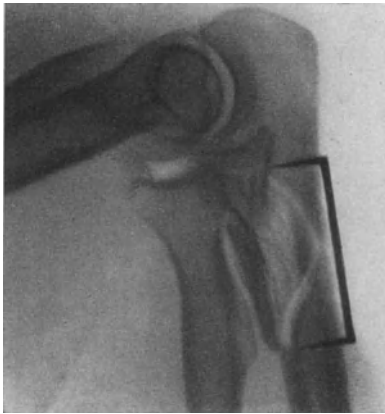


Abb. 59. Ellenbruch mit hinterer Speichenköpfchenverrenkung.

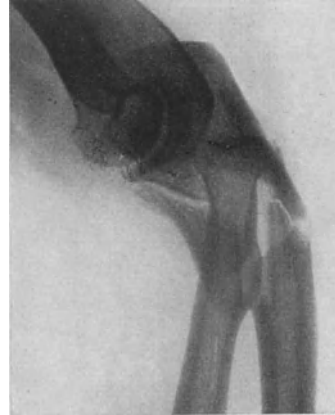

Abb. 60. Nach blutiger Stellung.

Nach Freilegen der Bruchstelle habe ich den Ellenbruch mit einem U-Nagel fixiert und das ausgebrochene Ellenstück eingepaßt. Die Speichenköpfchenverrenkung ließ sich so ohne weiteres beheben. Über den Endausgang des Falles läßt sich jedoch noch nichts sagen.

Die rechtzeitig erkannten Monteggiashäden haben leidlich günstige Heilungsaussichten. Die Behandlung erfolgt unblutig und nur in ganz vereinzelt Fällen, wie in dem von mir angegebenen, operativ.

V. Das Schultergelenk.

Das Schultergelenk ist das beweglichste Kugelgelenk des menschlichen Körpers. Infolge seiner Lage und seiner großen Bewegungsbreite ist es von allen Gelenken am meisten gefährdet. Der Oberarmkopf und die Pfanne des Schulterblattes sind die knöchernen Stützen des Gelenkes. Die Größenverhältnisse zwischen beiden sich berührenden Knochenflächen verhalten sich wie vier zu eins und gewährleisten dadurch die große Bewegungsbreite des Schultergelenkes. Die Gelenkkapsel ist weit und schlaff und bietet den Bewegungen des Kopfes großen Spielraum. Der Kapselansatz ist für den Verlauf der Bruchlinien, für die Ernährung der Bruchstücke und so für die Behandlung und Heilung der Brüche im Bereich dieses Knochenbezirkes von entscheidender Bedeutung. Nur der sehr seltene Bruch im Bereich des anatomischen Halses verläuft intrakapsulär. Bruchlinien im Bereich des chirurgischen Halses oder Abrisse der beiden Oberarmhöcker berühren im allgemeinen den Gelenkinnenraum nicht.

Das operative Stellen der Oberarmkopfrühe wird von mir praktisch nicht ausgeführt. Es gelingt auch, bei schweren Verrenkungsbrüchen mit Hilfe des Drahtzuges durch das Olecranon bei senkrecht erhobenem Arm eine genügend gute Stellung und ausreichende Heilung zu erzielen. Analog dem Schenkelhalsbruch ist das Endresultat bei erzielter Heilung dadurch besser, daß bei beiden Bruchformen die Bruchlinie den Gelenkknorpel meist nicht so zerstört und außerdem die Gelenkmechanik wesentlich einfacher ist. Bei beiden Gelenken handelt es sich um eine nicht besonders komplizierte Gelenkverbindung von nur zwei Knochen.

Bei völliger Zertrümmerung des Oberarmkopfes ist sein operatives Entfernen oft unvermeidlich. In den seltenen Fällen, in denen es nicht gelingt eine genügende Stellung zu erreichen, wird das operative Freilegen der Knochenbruchstücke nicht zu umgehen sein. Zur Fixierung werden hier am besten Bolzen aus totem oder lebendem Material verwendet. Das bloße Verzahnen das häufig Anwendung findet, hat Rückfälle zur Folge, da ein Festhalten der so erzielten Stellung im Verband nicht möglich ist.

VI. Der Schultergürtel.

1. Das Brustbeinschlüsselbeingelenk.

Verletzungen im Bereich des Schultergürtels kommen häufig vor. Das Brustbeinschlüsselbeingelenk ist am wenigsten betroffen, da sowohl seine derbe Kapsel als auch seine Verstärkungsbänder ihm größeren Schutz bieten. Knochenbrüche im Bereich oder in der Nähe des Gelenkes sind selten; die Zahl der Verrenkungen ist ebenfalls gering. 16% aller Knochenbrüche betreffen das Schlüsselbein, aber nur 1,5% aller Verrenkungen das Brustbeinschlüsselbeingelenk.

2. Das Schlüsselbein.

Das Schlüsselbein ist als wichtiges Stütz- und Bindeglied zwischen dem Rumpf und dem mit dem Arm gelenkig verbundenen Schulterblatt eingeschaltet. Schlecht verheilte Schlüsselbeinbrüche oder Schlüsselbeinpsseudarthrosen wirken sich daher oft ungünstig aus.

Die Behandlung der Schlüsselbeinbrüche ist fast immer unblutig durchzuführen. Vereinzelt ist aber auch hier das blutige Stellen und Festhalten mit einem Fremdkörper nicht zu umgehen. Die Knochennaht hat sich mir in einigen Fällen trotz anfänglich guter Stellung nicht bewährt. Nachträgliche Verschiebungen der Bruchstücke und Zerreißen des Drahtes wurden beobachtet. Die Schwierigkeit besteht in dem verbandmäßigen Festhalten und Ruhigstellen des anfänglich guten Operationsresultates. Ich verwende daher in letzter Zeit für ganz vereinzelt Fälle auch hier den zurechtgebogenen und anmodellierten U-Nagel mit Drahtumschlingung. Er bietet mehr Halt und schaltet so leichter schädliche Einflüsse auf die Knochenneubildung aus.

3. Das Schulterblatt.

Das Schulterblatt ist mit dem Schlüsselbein doppelt verbunden. Erstens durch die Gelenkvereinigung Akromion-Schlüsselbein und zweitens durch den Rabenschnabelfortsatz mittels starker Bänder. Außerdem besitzt das Schulter-

blatt zum Brustkorb eine sogenannte subscapulare Gleitschicht. Rechnet man als Gelenkverbindung noch das Brustbeinschlüsselbeingelenk hinzu, dann sieht man wie kompliziert die anatomisch funktionelle Beschaffenheit des Schultergürtels ist und wie sich Verletzungen seiner einzelnen Teile auf den ganzen Schultergürtel auswirken können.

4. Das Schultereckgelenk.

Brüche im Bereich des Schultereckgelenkes kommen ebenfalls nicht häufig vor. Auch hier spielen Verrenkungen eine wesentlich größere Rolle. Sie sind nur dann vollständig, wenn die Ligamenta coracooclavicularia und das Ligamentum coracoacromiale mit durchrissen sind.

a) Die Behandlungsmethoden der Schultereckverrenkung.

Die Behandlungsverfahren dieser Verrenkung unterscheiden sich in solche, die durch frühzeitige Bewegungsbehandlung auf die völlige Beseitigung der Knochenverlagerung bewußt verzichten und nur die Leistungsfähigkeit des Schultergürtels wiederherstellen wollen und in solche, die die Wiederherstellung der Gestalt und Leistung des Schultereckgelenkes erstreben.

Zahlreiche unblutige und operative Verfahren sind zur Behandlung angegeben worden.

Operativ werden Gelenkfesselungen mit Draht, Seiden- oder Fasciennähten ausgeführt. Vereinzelt Chirurgen wenden Operationsverfahren an, die von vornherein das Ziel haben, das Schultereckgelenk zu versteifen. BÜDINGER trieb den Stift eines Drillbohrers bei offener Wunde vom äußersten Ende des Akromions durch dieses in das reponierte Schlüsselbein hinein. Ähnliche Operationen werden mit Nägeln, Schrauben und Bolzen aus lebendem oder totem Material vorgenommen. Zahlreiche Verfahren sind angegeben, die das Ziel haben, die Einrichtung durch Fesselung an den Rabenschnabelfortsatz festzuhalten und die zerrissenen Bänder zu ersetzen. Die verschiedensten Stoffe werden dabei verwandt; Nahtmittel aus alloplastischem Material oder aus körpereigenem lebendem Gewebe. Der Bandersatz durch Fascienstreifen spielt dabei eine große Rolle. Ich mache die besten Erfahrungen mit frühzeitiger Bewegungsbehandlung. Vereinzelt habe ich auch den Ersatz der zerrissenen Bänder mit Fascienstreifen ausgeführt. Der Erfolg ist jedoch wie bei jedem plastischen Bänderersatz problematisch.

b) Die Röntgentechnik der Schultereckverrenkung.

Schwierigkeiten bereitet oft die Frage: Liegt eine vollständige oder eine unvollständige Ausrenkung vor? Die Zahl der vollständigen Ausrenkungen ist geringer als meist angenommen wird. Die Diagnose wird gewöhnlich durch die Höhe der den Schultervorsprung überragenden Schlüsselbeinstufe gestellt. Nach dem Grade dieses Überragens werden dann die Verrenkungen in vollständige oder unvollständige unterteilt. USADEL hat durch seine Röntgentechnik, die von dem Gesichtspunkt ausgeht, beide Schultereckgelenke unter möglichst gleichen, stets wiederholbaren Bedingungen auf den Röntgenfilm zu bringen, die Beurteilung des Ausrenkungsgrades sehr vereinfacht. Durch gleichzeitige Fernaufnahmen beider Schultereckgelenke von hinten am stehenden Kranken

wird bei einem Fokusfilmaabstand von 2 m der Zentralstrahl in dorsoventraler Richtung auf die Körpermitte in Höhe der Schulterreckgelenke eingestellt. Diese einfachen Vergleichsbilder werden dann noch in folgender Überlastungsstellung ergänzt: Der Verletzte wird aufgefordert bei gestreckter Halswirbelsäule die Schultern unter Einwärtsdrehen der Oberarme soweit als möglich nach vorn zu senken. Die Schlüsselbeine treten dann unter dem Zuge der

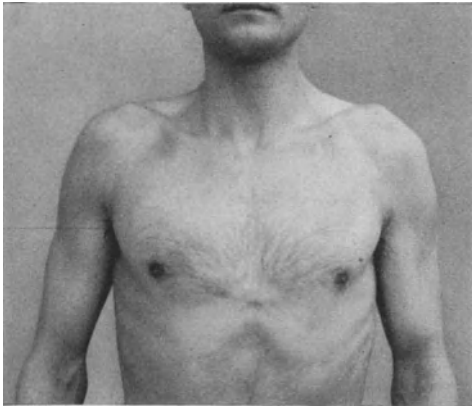


Abb. 61.

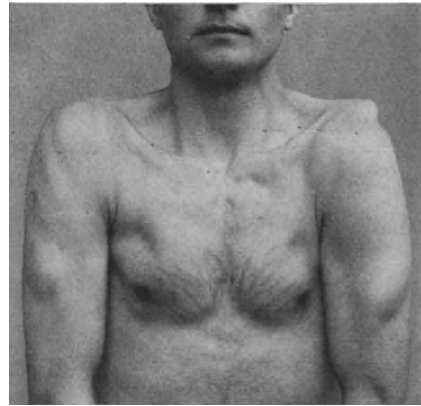


Abb. 62.

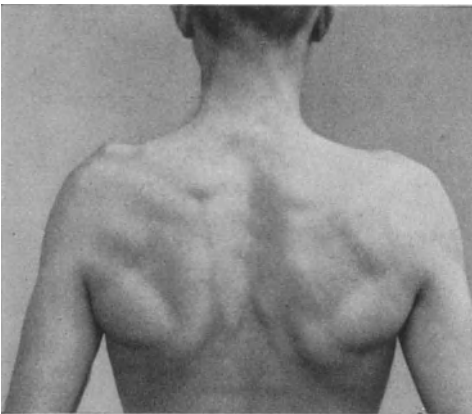


Abb. 63.

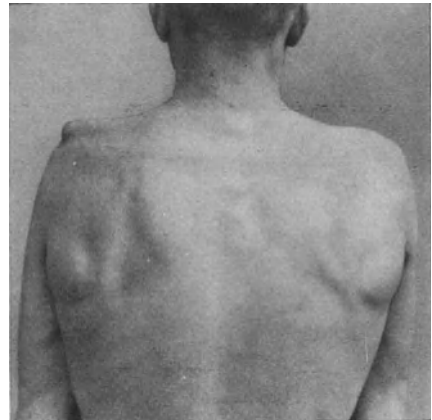


Abb. 64.

Abb. 61—64. Vollständige Schegverrenkung. Abb. 61 und 63 in Normalhaltung, Abb. 62 und 64 in Überlastungsstellung. Die Belastungsprüfung des Schulterreckgelenkes bringt die in Normalhaltung nicht sichtbare Schlüsselbeinstufe deutlich heraus (Überlastungshaltung: Die Schultern sind nach vorn gesenkt, die Oberarme einwärts gedreht, die Halswirbelsäule gestreckt, Kopfnicker und Kappenmuskel angespannt). (Aus USADEL, Chirurg 1940.)

Schlüsselbeinheber stark kopfwärts. Im Gegensatz dazu werden die Schulterblätter durch die Wirkung der Brust- und vorderen Sägemuskeln stark gesenkt und vorn einwärts gekippt. Der Kapselapparat mit seinen Verstärkungsbändern wird so unter eine höchstmögliche Spannung gesetzt. Ist die Gelenkverbindung zwischen Schlüsselbein und Schulterblatt überdehnt und gesprengt, tritt das Schlüsselbein so weit aus seinem Lager kopfwärts, wie es die Kapselweite oder die an den Verstärkungsbändern und an der Kapsel vorhandenen Zerstörungen zulassen (Abb. 61, 62, 63 und 64).

Auch wir haben uns in diesem Sinne mit der Röntgentechnik befaßt. v. PANNEWITZ macht die Aufnahmen des Schultergelenkes im Stehen am Magenzielgerät (Omniskop). Der Nachteil der kleineren Fokushautdistanz kann ohne weiteres in Kauf genommen werden. Der Vorteil des Verfahrens besteht jedoch in der Möglichkeit die beiden Aufnahmen, also in gewöhnlicher Haltung und Überlastungsstellung, nebeneinander auf einem Film entsprechend der Magenserienaufnahme zu bekommen. Eine Vergleichsmöglichkeit ist so besonders gut gegeben. Ein weiterer Vorteil besteht in dem Einstellen der Aufnahmen unter Durchleuchtungskontrolle. Die Möglichkeit der rotierenden Durchleuchtung hat sich als besonders wertvoll erwiesen, da die Überlastungsaufnahme in der jeweils günstigsten Projektionsrichtung eingestellt werden kann.

VII. Der Knöchel.

Die Behandlung des Knöchelbruches bietet oft Schwierigkeiten, die die Heilung verzögern ja sogar verhindern können. Schlechte Heilungsergebnisse sind aber für die Verletzten infolge der starken Inanspruchnahme der Sprunggelenke schwerwiegend und können Dauerschäden verursachen. Besonders gefürchtet ist der entzündliche, kontrakte, unfallbedingte Knickplattfuß.

Der Fuß ist gegen den Unterschenkel in zwei hintereinandergeschalteten Gelenken beweglich. Der Bewegungsumfang ist eingeschränkt. Knochen und Bänder gewährleisten eine straffe Führung und koppeln sie für die zwei Hauptbewegungen. Es sind zwei zusammengesetzte, in sich festgestellte Gelenkkörper, die als dritten das Sprungbein einschließen. Der körpernahe Gelenkkörper besteht aus der vom Schien- und Wadenbein gebildeten Knöchelgabel. Der distale Gelenkkörper umfaßt sämtliche subtalaren Fußwurzelknochen, die unter sich und mit dem Mittelfußknochen durch straffe Gelenke zusammengeschlossen sind. Am Talus setzt kein Muskel an, er hat keine Eigenbeweglichkeit und wird daher entweder von den Bewegungen des proximalen oder von denen des distalen Gelenkkörpers mitgenommen. Er bewegt sich zusammen mit der subtalaren Fußplatte gegen die Knöchelgabel oder mit dieser gegen die subtalare Fußplatte.

Die Bewegungen des Talus gegen die Knöchelgabel laufen im proximalen Sprunggelenk. Es ist ein typisches Scharniergelenk mit quergestellter Achse. Es erlaubt die Dorsal- und Plantarflexion des Fußes oder bei festliegender Fußplatte ein Vor- und Zurückneigen des Unterschenkels. Die subtalare Fußplatte bewegt sich gegen Unterschenkel und Sprungbein um eine Achse, die hauptsächlich der Länge nach in den Fuß eingestellt ist. Die Fußplatte kann um diese Achse auf ihre fibulare, also Supination, und auf ihre tibiale Kante, also Pronation, gestellt werden. Das obere Sprunggelenk besteht wie schon gesagt aus der Rolle des Sprungbeines und der Knöchelgabel. Die Knöchelgabel ist mit ihren drei Gelenkflächen der Form der Sprungbeinrolle nachgeahmt. Zwei gehören dem Schien- und eine dem Wadenbein an. Schien- und Wadenbein sind nicht starr aneinandergeschnürt, sie können sich mit etwas Spielraum gegeneinander verschieben; außerdem können sie auch etwas auseinandergedrängt werden. Infolge der Biegsamkeit des dünnen Wadenbeinschaftes und durch geringe Wackelbewegungen, die sich innerhalb der Verbindungen mit dem Schienbein ausführen lassen, besitzen sie eine mäßige Federung.

Verletzungen der Knöchelgabel sind nicht selten, entweder bricht der innere oder der äußere Knöchel. Es können beide Knöchel aber auch gleichzeitig brechen und sich gegeneinander verschieben. Es kommt so zur teilweisen oder vollständigen Verrenkung des Sprungbeines, entweder im Sinne der Abduktion oder der Adduktion.

Die Behandlung der Knöchelbrüche wird fast immer konservativ durchgeführt. Über die Brüche, die keine Verschiebung der Bruchstücke aufweisen, ist nichts zu sagen. Die verschobenen werden sofort in Narkose eingerichtet, eingegipst und so bis zur knöchernen Heilung festgehalten. Bei sehr starkem Bluterguß und bei Bruchformen, auf die später noch eingegangen wird, legt man zweckmäßig zuerst einen Zugverband an.

Bei Begutachtungen finden wir immer noch Fälle, bei denen eine exakte Einrichtung und ein genügend langes Festhalten nicht immer durchgeführt worden sind. Mit peinlicher Sorgfalt ist ein genauer Ausgleich der Verschiebungen anzustreben, da eine möglichst einwandfreie anatomische Stellung Voraussetzung für eine ungestörte Gelenkfunktion ist. In jedem Fall soll man auf eine Wiederherstellung der Kongruenz der Gelenkflächen bedacht sein, da es sonst mit großer Wahrscheinlichkeit zur Bildung eines Falschgelenkes oder eines chronisch entzündlichen Reizzustandes kommt. Dieser wirkt sich funktionell ungünstiger als eine vollkommene Versteifung aus (BECK). Unser Hauptmerk muß also auf exaktes Einrichten und genaues Wiederherstellen der Knöchelgabel gerichtet sein. Der traumatische Knickplattfuß beim Abduktionsbruch ist für den Träger eine sehr unheilvolle Behandlungsfolge. Da heute unser Behandlungsziel nicht etwa nur auf das Erreichen der vollen Arbeitsfähigkeit, sondern vor allem auch auf die Wehr- und Sportfähigkeit gerichtet ist, verdient die Behandlung der Knöchelbrüche unsere besondere Aufmerksamkeit. LÜTZELER hat festgestellt, daß 30% aller Knöchelbrüche entschädigt werden müssen.

Nach LUDLOFF kann die Knöchelgabel geschädigt werden:

1. Durch den Abbruch oder Abriß eines oder beider Knöchel.
2. Durch Zerreißen des Ligamentum malleoli lateralis anterior und posterior.
3. Durch die Kombination beider Verletzungen.

In einer Zusammenstellung schlecht verheilter Knöchelbrüche kommt er beim Vergleich der beiden Hauptbehandlungsmethoden, nämlich des Gips- und des Zugverbandes, zu der Feststellung, daß die Gipsverbandmethode nicht immer die Knöchelgabelerweiterung, die Extensionsbehandlung nicht immer die Stufenbildung der abgebrochenen Gelenkflächen beseitigen kann. Er wirft daher die Fragestellung auf: Ist bei den Verrenkungsbrüchen die Anwendung des Zuges oder die Kompression zweckmäßiger? Das manuelle Einrichten mit nachfolgendem Gipsverband hat als Kompressionsmethode Grenzen, da man bei einer Anwendung im idealen Sinne Drucknekrosen der Haut und andere schwere Schädigungen befürchten muß. Außerdem zeigt eine gute Röntgentechnik, daß eine Idealstellung im wirklichen Sinne sehr oft nicht erreicht wird.

Die Extensionsbehandlung kann die abgebrochenen Bruchstücke in die richtige Achsenrichtung bringen. Da aber eine Kompression vollständig fehlt, können in vielen Fällen Stufen zurückbleiben, die wiederum Nichtheilungen zur Folge haben.

DUPUYTREN hat bei seiner Verbandtechnik Kompression und Extension gleichzeitig verwandt. Den stark supinierten Fuß zieht er in Spitzfußklumpfußstellung an eine innere an das Bein angelegte und fixierte Schiene ganz stark heran. In vielen Fällen gelingt es so die Bruchstücke in die richtige Stellung und zur Heilung zu bringen. Der so hervorgerufene Spitzklumpfuß verschwindet jedoch erst nach langer Nachbehandlung. LUDLOFF ist der Ansicht, daß die Vorteile dieses Verfahrens gegenüber den Nachteilen zu teuer bezahlt werden. Eine mehr oder minder ausgesprochene Bewegungseinschränkung ist die Folge. Wenn sich auch die ideale Heilung der Knöchelgabel und auch der Bänder in den meisten Fällen erreichen läßt, so wird dieses gute Endresultat, was Form und Funktion anbetrifft, erst nach 6—7 Monaten erreicht. Diesem letzteren Standpunkt möchte ich nicht ohne weiteres beipflichten, da ein gutes Heilergebnis in einem Zeitraum von 6—7 Monaten bei einer so schweren Verletzung durchaus tragbar wäre. Die Voraussetzung ist aber die, daß in dieser Zeitspanne ein wirklich gutes Heilergebnis erzielt wird. LUDLOFF rät daher in den Fällen, bei denen eine richtige und wirkungsvolle Kompression erforderlich ist, das operative Freilegen der Bruchstelle auszuführen. Er sieht den theoretischen Wert seiner Schraubenkompression nicht nur im Festhalten der Bruchstücke, sondern auch in den Voraussetzungen, die zur Heilung des verletzten Bandapparates nötig sind. Das völlige Verheilen dieser wichtigen Bänder hält er für eine unbedingte Forderung eines normal und elastisch funktionierenden Knöchelgelenkes. Praktische operative Erfahrungen haben nach seiner Ansicht diese Forderung bestätigt. In seiner Arbeit über die Wiederherstellung der normalen Knöchelgabel gibt er seine Erfahrungen wieder, von denen ich einige praktische Beispiele kurz wiedergebe.

Bei einem alten schlecht verheilten Abduktionsbruch mit ausgesprochener Knickplattfußstellung findet sich eine stark verbreiterte Knöchelgabel (Abb. 65). In die seitliche Nische des Schienbeins (*a*) ragt eine dreieckige Zacke (*d*) hinein. Sie ist das untere Ende des schräg abgebrochenen Wadenbeins. Die mediale Kante des unteren Wadenbeinendes steht von der Nische (*a*) weit ab. Der Zwischenraum zwischen seitlicher Schienbein- und innerer Wadenbeinkante ist gegen die linke Seite stark verbreitert. Das Sprungbein ist subluxiert, der innere Knöchel abgerissen und verschoben. LUDLOFF legt mit einem Längsschnitt in der Richtung des Zwischenraumes zwischen Schien- und Wadenbein die Nische frei. Verwachsungen werden gelöst, normale Bandverbindungen sind nicht mehr vorhanden. Mit einem Meißel wird das dreieckige Stück aus dem Wadenbein (*d*) abgeschlagen, das Wadenbein in die Nische eingepaßt und das so erzwungene Stellen mit einer Schraube festgehalten (Abb. 66). Die Subluxation ist jetzt ausgeglichen. Bei der Nachuntersuchung nach einem Jahr ist das Fußgelenk in guter Stellung versteift.

Dieses ungünstige funktionelle Endresultat sieht LUDLOFF als Beweis für die Wichtigkeit der Ligamenta malleoli lateral. anterior und posterior an. Er glaubt daher die Folgerung ziehen zu müssen, diese zerrissenen Bänder plastisch zu ersetzen. Diese Bandneubildung wird von ihm durch einen um einen dicken Seidenfaden aufgerollten Fascienzylinder vorgenommen, der durch zwei Bohrkanäle zwischen Schien- und Wadenbein durchgeführt wird (Abb. 67). Er hält es für zweckmäßig bei ungenügender und nicht besser werdender Stellung bald einzugreifen, um einer bindegewebigen Schrumpfung der Bänder und

einer eventuellen Knochenneubildung zuvorkommen. Ich glaube nicht, daß diese Fascienzügel auf die Dauer in der Lage sein werden, den zerrissenen Bandapparat zu ersetzen.

In einem frischen Fall eines schweren Verrenkungsbruches hat LUDLOFF nach Zurücklagerung des Talus, die Wadenbeinenden exakt eingestellt. Durch

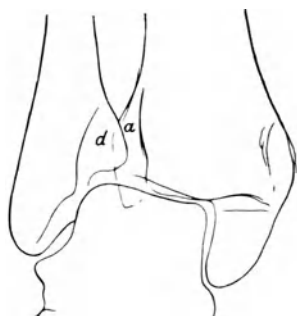


Abb. 65. Schema nach LUDLOFF. (Dtsch. Z. Chir. 225.)

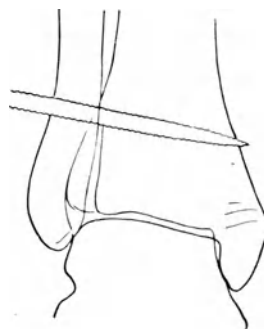


Abb. 66. Schema nach LUDLOFF. (Dtsch. Z. Chir. 225.)

das untere Wadenbeinende und durch das Schienbein wird eine lange Schraube durchgebohrt, auf diese Schraube eine Mutter gesetzt und sie so lange festgeschraubt, bis die Bruchlinie nur noch als feiner Strich zu sehen ist. Der abgerissene innere Knöchel wird durch einen besonderen Schnitt freigelegt

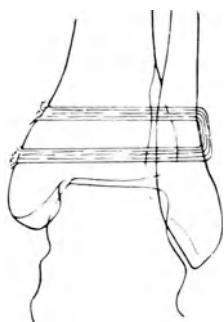


Abb. 67. Schema nach LUDLOFF. (Dtsch. Z. Chir. 225.)

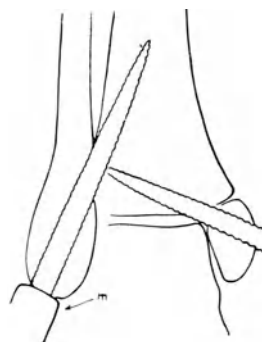


Abb. 68. Schema nach LUDLOFF. (Dtsch. Z. Chir. 225.)

und ebenfalls verschraubt. Die angefertigten Röntgenbilder zeigen die Knöchelgabel vollständig wiederhergestellt (Abb. 68). Das Behandlungsergebnis wird von LUDLOFF als gut bezeichnet.

Ein weiterer ähnlicher Fall wurde mit gleich gutem Erfolg operativ behandelt. LUDLOFF sieht den Wert und das Wesen seines Behandlungsverfahrens darin, daß mit Schraube und Mutter nur auf eine umschriebene und bestimmte Stelle des Knochens, im Gegensatz zur indirekten Kompression, Druck ausgeübt wird. Für die Knochenneubildung und das Heilen der zerrissenen Bänder werden nach seiner Ansicht so besonders günstige Verhältnisse geschaffen.

Die operative Behandlung der Knöchelbrüche wird wohl von allen Gelenkbrüchen die wenigsten Anhänger finden. Sie ist im allgemeinen unnötig, außerdem sind die Gefahren einer etwa auftretenden Infektion besonders groß.

Die Haut des Unterschenkels ist ja bekanntlich in ihren unteren Abschnitten schlecht ernährt und so besonders gefährdet. Das Festhalten der abgebrochenen Bruchstücke ist schwierig. Das Verschrauben im Sinne LUDLOFFS macht das Versenken großer Fremdkörper mit allen Nachteilen notwendig. Auf der anderen Seite gibt es aber Fälle, die blutig behandelt werden müssen.

BÜRKLE DE LA CAMP, ROSTOCK und NIESSEN weisen darauf hin, daß die Malleolarpseudarthrosen nach Knöchelbrüchen häufiger auftreten als allgemein angenommen wird. Nach den Untersuchungen ROSTOCKS wird der innere Knöchel häufiger als der äußere betroffen. Eine falsche Diagnose, unrichtiges Behandeln oder schlechtes Nachbehandeln sind meist die Ursachen dieses Zustandes. ROSTOCK verlangt daher mit besonderem Nachdruck Röntgenkontrolle bis zum knöchernen Ausheilen. Wie bei allen Pseudarthrosen wird auch hier die straffe Form für den Träger weniger Beschwerden machen als die schlaife. Im Laufe der Zeit kann sich jedoch aus der straffen die schlaife Form entwickeln. Die Behandlung besteht in BECKscher Bohrung oder Bildung eines Knochenperiostlappens.

In vereinzelt Fällen gelingt es jedoch nicht, den abgebrochenen äußeren oder inneren Knöchel so zu stellen, daß eine knöcherne Ausheilung eintreten kann. Hier erhebt sich nun die schwerwiegende Frage: Soll blutig eingegriffen oder auf ein genaues Einstellen verzichtet werden? Für mich ist die Anzeigestellung zum blutigen Eingriff beim Knöchelbruch von allen Gelenkbrüchen die schwerwiegendste, da wie schon vorher erwähnt, die Infektionsgefahr hier besonders zu fürchten ist. Ich habe in den letzten 2 Jahren 7 Fälle operativ gestellt. Viermal gelang es mir trotz zahlreicher Einrichtungsversuche nicht, den inneren Knöchel in sein Bett zurückzubringen. Dreimal handelte es sich um Verrenkungsbrüche, die nicht eingerichtet werden konnten. In demselben Zeitabschnitt wurden bei mir folgende Formen der Knöchelbrüche behandelt:

1. Abbruch des äußeren Knöchels 115.
2. Abbruch des inneren Knöchels 10.
3. Abbruch beider Knöchel 21.
4. Knöchelbrüche mit leichter Verrenkung des Talus 12.
5. Verrenkungsbrüche 37.

Von 195 Knöchelbrüchen wurden also 7 Fälle blutig angegangen.

BECK fand bei Knöchelbruchoperationen, die er infolge nicht gelungenem Einrichten vornehmen mußte, einen um die Bruchstelle herumgeschlagenen aus Fascie und Periost bestehenden Lappen, der oberhalb des Bruches von dem Schienbein abgerissen war. Dieser Weichteillappen reichte mit seiner umgeschlagenen Spitze über den Bruchspalt hinaus und verhinderte so das Einrichten (Abb. 69). Mit einem Häkchen ließ sich der Lappen leicht herausziehen, an seine ursprüngliche Stelle legen und fixieren. BECK konnte in 2 Fällen so eine gute Heilung des Knöchelbruches erzielen.

Auch EHALT beobachtete 3 Fälle, bei denen es nicht gelang die Verschiebung des inneren Knöchels auszugleichen. Es handelte sich um Brüche in Höhe des Gelenkspaltes, bei denen ein Falschgelenk den Gabelschluß besonders gefährdet. Die Verletzten befanden sich im Alter von 28, 44 und 48 Jahren, bei denen die Gewalt im Sinne einer gewaltsamen Pronation gewirkt hatte. Zweimal handelte es sich um einen isolierten Bruch des inneren Knöchels, einmal um einen Drehbruch des äußeren Knöchels und um einen Querbruch

des inneren Knöchels in Gelenkhöhe mit einer Diastase von einigen Millimetern (Abb. 70). Auch hier fand sich ein schmaler Streifen des tiefen Blattes der Fascia cruris der einige Millimeter unter dem Rand des Bruchspaltes quer durch den Bruch zog und diesen zum Klaffen brachte. Es gelang EHALT bei der Operation jedoch nicht, den herausgerissenen Streifen zurückzulagern. Er wurde durchtrennt und

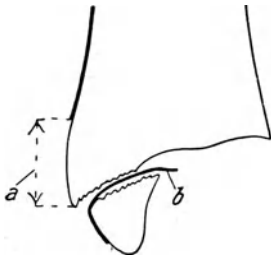


Abb. 69. Schema nach BECK. (Dtsch. Z. Chirurg 228.)

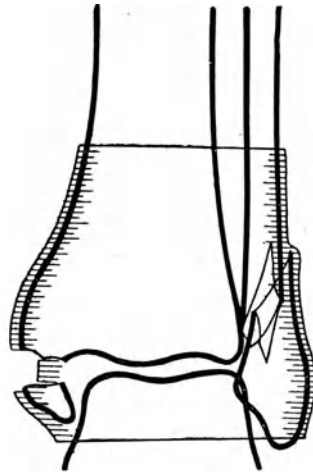


Abb. 70. Schema nach EHALT. (Chirurg 1939).

das abgebrochene Knochenstück so spielend leicht an seiner Ausbruchsstelle befestigt. Fremdkörper wurden dabei nicht verwandt.

Auch ich habe einige Fälle operiert, bei denen ein genaues Einrichten des inneren Knöchels nicht gelang.

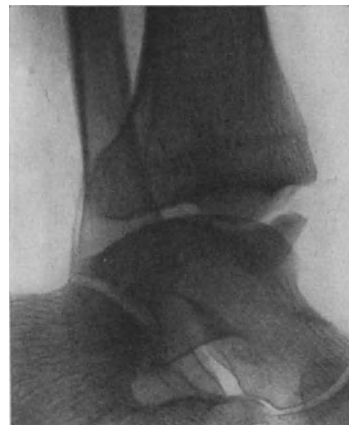
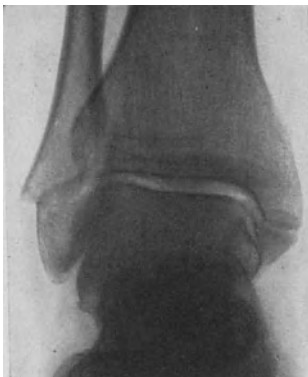


Abb. 71 und 72. Doppelseitiger Knöchelbruch mit leichter Subluxation des Talus.
Abb. 71 Aufnahme von vorn; Abb. 72 Aufnahme von der Seite.

Fall 1. E. M., 56 Jahre alt. Am 31. 12. 39 nachmittags ausgerutscht. Sofortige Krankenhausaufnahme. Das Röntgenbild zeigt einen doppelseitigen Knöchelbruch mit leichter Subluxation des Talus (Abb. 71 und 72).

Der Knöchelbruch wird in Narkose eingerichtet. Der innere Knöchel läßt sich nicht genau einstellen. Am 20. 1. 40 wird in Evipan-Äthernarkose (SPRENGELL) der innere Knöchel freigelegt. Ein Repositionshindernis findet sich nicht. Mit 2 U-Nägeln wird die abgebrochene innere Knöchelspitze an das Schienbein fixiert (Abb. 73 und 74).

Am 6. 3. 40 ist der Knöchel fest verheilt. Die Nägel werden entfernt.

5. 2. 41. Das Röntgenbild zeigt eine Pseudarthrose des inneren Knöchels. Das funktionelle Resultat ist ausgezeichnet (Abb. 75 und 76).

Fall 2. A. L., 29 Jahre alt. Am 29. 1. 40 auf dem Wege zur Arbeit ausgerutscht* Die Röntgenaufnahme des linken Fußgelenkes zeigt den inneren Knöchel in Höhe des Gelenkspaltes abgebrochen und mäßig nach hinten und seitlich verlagert. Das Wadenbein ist spiralig 3 Querfinger oberhalb des Gelenkspaltes gebrochen. Das VOLKMANNsche Dreieck ist ausgesprengt, jedoch nicht verlagert, die Talusrolle geringfügig seitlich verschoben (Abb. 77). 6. 2. 40. Der innere Knöchel läßt

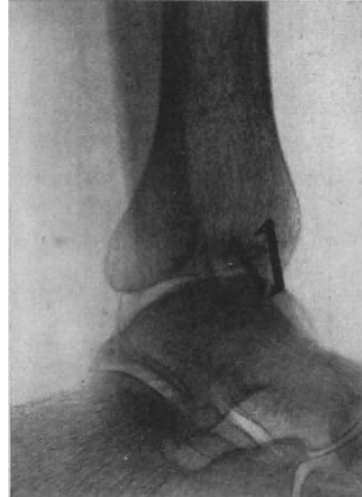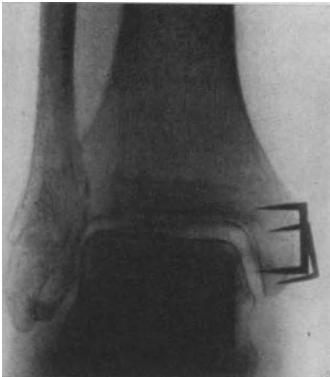


Abb. 73 und 74. Mit 2 U-Nägeln fixierter innerer Knöchel in Ausheilung.
Abb. 73 Aufnahme von vorn; Abb. 74 Aufnahme von der Seite.

sich nicht zurückverlagern. Daher in Evipan-Äthernarkose (SPRENGELL) Freilegen des inneren Knöchels, ein Repositionshindernis findet sich nicht. Der innere Knöchel wird mit einem U-Nagel am Schienbein festgehalten (Abb. 78). 6. 3. 41 Nachuntersuchung. Der doppelseitige Knöchelbruch ist ausgezeichnet klinisch und röntgenologisch verheilt. Der U-Nagel wurde vorher entfernt (Abb. 79).

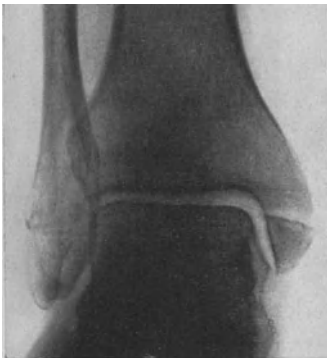

Abb. 75. Pseudarthrose des inneren Knöchels.

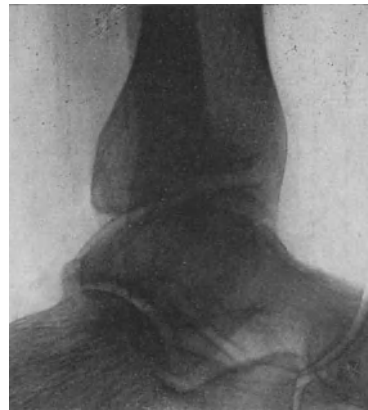

Abb. 76. Aufnahme von der Seite.

Fall 3 und 4 entsprechen den vorher Beschriebenen.

In 4 Fällen gelang es mir bei doppelseitigen Knöchelbrüchen mit geringer Seitenverschiebung der Talusrolle nicht, den inneren Knöchel genau einzu-richten. Bei der Operation fanden sich keine Einrichtungshindernisse wie sie BECK und EHALT beschrieben. Der innere Knöchel wurde mit U-Nägeln an

seine Ausbruchsstelle befestigt. Die Nachuntersuchung ergab in allen 4 Fällen ein ausgezeichnetes funktionelles Resultat. In einem Fall (Fall 1) fand sich eine Pseudarthrose des inneren Knöchels. Hier wurde zweifellos der U-Nagel zu früh entfernt. Da aber auch dieser Fall ein sehr gutes funktionelles Ergebnis zeigt, ist der Zweifel an die Notwendigkeit dieser Eingriffe berechtigt. Es ist aber zu bedenken, daß es sich um eine straffe Pseudarthrose handelt, die erfahrungsgemäß wenig Beschwerden macht.

DEUTICKE weist darauf hin, daß sich bei der Verrenkung des Talus nach hinten gelegentlich Schwierigkeiten beim Einrichten ergeben können. Nach seiner Ansicht führt das Festhalten des Einrichtungsergebnisses im Gipsverband

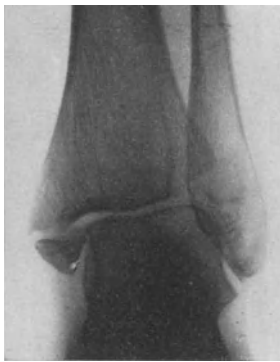


Abb. 77. Doppelseitiger Knöchelbruch.

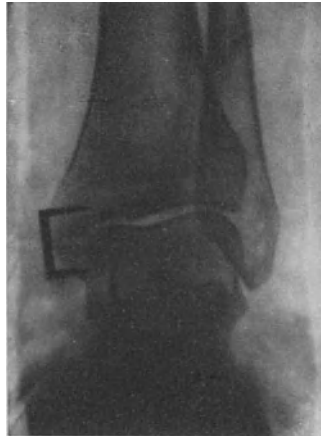

Abb. 78. Innerer Knöchel mit einem U-Nagel festgehalten.

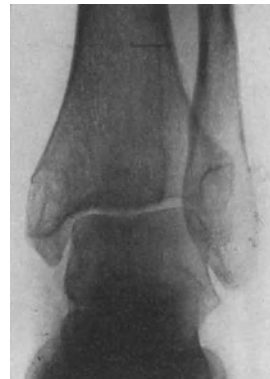

Abb. 79. Verheilter doppelseitiger Knöchelbruch.

nicht immer zu einem befriedigenden Resultat. DEUTICKE hat vom praktisch-therapeutischen Standpunkt die hinteren Verrenkungsbrüche in 3 Gruppen eingeteilt.

1. Das Einrichten des verrenkten Talus erfolgt nach entsprechendem Einrichtungsversuch unter deutlich wahrnehmbarem Einschnappen. Nach erfolgter Reposition zeigt der Talus keine Neigung zur Wiederverrenkung. Seine Stellung ist stabil.

2. Der Talus läßt sich ohne stärkeren Zug und ohne wahrnehmbares Einschnappen einrichten. Er läßt sich auch durch einen fixierenden seitlichen Druck in dieser Stellung erhalten. Ebenso leicht erfolgt aber beim geringsten Anlaß eine neuerliche Verrenkung. Der Talus befindet sich in eingerichteter Stellung sozusagen in einem indifferenten Gleichgewicht.

3. Das Einrichten des verrenkten Sprungbeines ist nur durch einen stärkeren Extensionszug möglich; das Festhalten nur durch Fortwirken dieses Zuges aufrechtzuerhalten. Ein fixierender seitlicher Druck genügt zum Festhalten nicht. Die durch das Einrichten erzielte Stellung ist labil.

Dieses verschiedene Verhalten des Talus wird nach seiner Ansicht jeweils maßgebend durch die untere Tibiagelenkfläche bestimmt. Das distale Schienbeinende zeigt bei den hinteren Verrenkungsbrüchen gesetzmäßig eine Verletzung seiner hinteren Kante. Es braucht nur ein Corticalausriß, der der Ansatzstelle des Ligamentum talofibulare posterius entspricht, bestehen. Nach gelungenem Einrichten wird sich ein Wiederausrenken kaum vollziehen, da der Talus in der tibialen Gelenkfläche genügenden Widerhalt findet (Abb. 80).

Ist aber das Bruchstück der hinteren Schienbeinkante größer, also nicht nur ein Band ausgerissen, dann trägt dieses Bruchstück einen Teil der unteren Schienbeingelenkfläche (Abb. 81). Der Talus findet im vorderen erhalten gebliebenen Teil der Gelenkfläche wohl noch Halt, die Stützfläche ist aber wesentlich verkleinert. Nach erfolgtem Einrichten findet sich der Talus in einer Art von indifferentem Gleichgewicht. Ist das dorsale Bruchstück wesentlich größer und mehr als die Hälfte der tibialen Gelenkfläche abgesprengt, entfällt der tiefste Punkt der Gelenkkonkavität, damit aber auch der Stützpunkt des Talus auf das abgeschlagene Bruchstück (Abb. 82). Der Talus hat

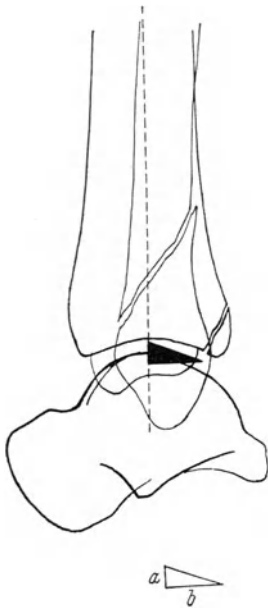


Abb. 80.

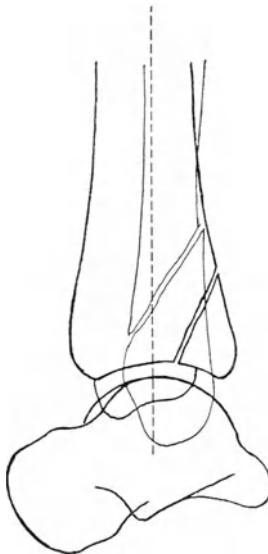


Abb. 81.

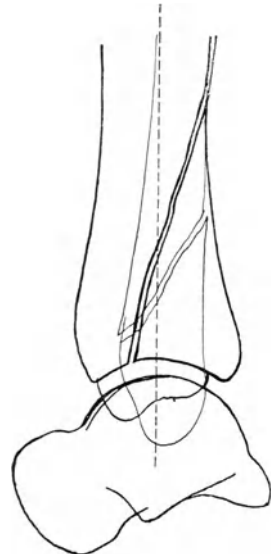


Abb. 82.

Abb. 80—82. Schema nach DEUTICKE. (Chirurg 1938.)

jeden Halt verloren, das Einrichten läßt sich ausschließlich durch dauernden Zug in der Ebene der Abbruchfläche aufrechterhalten. Der Talus findet sich in eingerichteter Stellung in einem labilen Zustand.

DEUTICKE weist darauf hin, daß somit ein weitgehendes Abhängigkeitsverhältnis zwischen der Größe des dorsalen Schienbeinbruchstückes und dem Verhalten des Talus während und nach dem Einrichten besteht. Da aber auch andere Faktoren dieses Verhalten des Talus beeinflussen können, so z. B. die Schwere der begleitenden Weichteilerreißung, das Entspannen der Muskulatur während dem Einrichten, erscheint ihm für das praktische Bedürfnis das Verhalten des Talus beim Einrichten wichtiger und nicht etwa eine Gruppeneinteilung nach anatomischen Gesichtspunkten.

Die sogenannten stabilen Bruchformen werden im Gipsverband behandelt. Über die Behandlung der anderen Brucharten sind die Meinungen geteilt. Es kommen operative Verfahren, Zugverbände und die Methoden der percutanen Nagelung der Bruchstücke mit dem KIRSCHNER-Draht nach FELSENREICH in Frage.

DEUTICKE empfiehlt für die Bruchformen dritten Grades einen Trikot-schlauchverband, der vom Knie abwärts über Ferse und Fuß die Zehenspitzen zwei Hände breit überragt. Im Bereich des Vorfußes wird der Trikotstrumpf mit Mastisol an Sohle, Fußrücken und -rändern faltenlos angeklebt und mit einer schmalen Mullbinde festgehalten. Bei dem Einrichten der Malleolen ist besonderer Wert auf den Ausgleich der Seitenverschiebung des Talus sowie auf guten Schluß der Malleolengabel zu legen. Zum Festhalten wird bei fort-dauerndem Zug am Vorfuß nach oben bzw. nach vorn über den Trikotstrumpf eine U-förmige Gipsschiene angelegt und mit Mullbinden festgehalten. In dieser Stellung bleibt das Bein 2—3 Wochen hängen. Nach seinen Angaben ist es wichtig, den Talus vollständig nach vorn zu bringen und den Fuß in ausgiebiger Hackenfußstellung festzuhalten. Die hinteren Partien der oberen Sprunggelenkkapsel werden dadurch angespannt und ziehen so das stets proximal verschobene hintere Schienbeinbruchstück wieder nach abwärts. So gelingt oft ein ideales Einrichten. Manchmal bleibt jedoch eine kleine Stufe bestehen, die aber für die spätere Funktion keine wesentliche Rolle spielt, so lange ihre Höhe zwei Millimeter nicht überschreitet.

FELSENREICH unterscheidet nach der Ebene der Abbruchfläche des hinteren Bruchstückes 2 Gruppen. Einmal eine solche mit rein frontaler Abbruch-ebene, bei der das Schienbeinbruchstück medial und lateral gleich breit ist und eine solche mit schräger Abbruchfläche, bei der das Bruchstück seitlich breiter als an der Innenseite ist. Hier bedingt die schräge Abbruchkante des hinteren Bruchstückes bei jeder Talusverschiebung nach hinten zwangsläufig eine Subluxation sowie eine Valgusstellung.

Ich habe in den letzten 2 Jahren 3 Verrenkungsbrüche operiert. Unterteilt man diese 3 Fälle nach den Gesichtspunkten DEUTICKES, dann ist der 1. der Gruppe 2, der 2. und 3. der Gruppe 3 zuzurechnen.

Fall 5. Frau M. Z., 33 Jahre alt. Am 31. 1. 40 im Betrieb ausgerutscht. Krankenhausaufnahme am 31. 1. 40. Bei der Krankenhausaufnahme ist die linke Knöchelgegend sehr stark geschwollen und druckschmerzhaft. Das Röntgenbild zeigt das Wadenbein 4 Querfinger oberhalb des Fußgelenkes gebrochen. Das periphere Bruchstück ist nach hinten stark abgewinkelt, unter gleichzeitiger Verkürzung und Verschiebung nach vorn. Der mediale Knöchel ist abgebrochen und stark nach hinten und seitlich verschoben. Der Talus ist vollkommen nach hinten luxiert unter Mitnahme eines Stückes des VOLKMANNschen Dreiecks. Die Hinterkante des Schienbeines stemmt sich auf den Talushals (Abb. 83 und 84).

Das sofortige Einrichten in Narkose gelingt nicht, die Verrenkung läßt sich nicht vollkommen beseitigen. Es wird daher ein Drahtzugverband angelegt. Die Kontrollaufnahme vom 13. 2. 40 zeigt den Talus ziemlich stark nach lateral abgewinkelt. Die Verrenkung nach hinten ist beseitigt. Infolge der Pronationsstellung des Talus ist auch der abgebrochene mediale Knöchel noch ziemlich distalwärts verlagert. Das abgetrennte VOLKMANNsche Dreieck hat sich gut angelegt (Abb. 85).

Am 20. 2. 40 in Äthernarkose (SPRENGELL) Eröffnen des Gelenkes durch bogenförmigen Schnitt. Im Gelenkspalt finden sich zwei abgesprengte freie Knochenstücke. Eins der Knochenstücke sperrt deutlich. Nach Entfernen der beiden freien Körper ist die Subluxation behoben. Der innere Knöchel wird mit einem U-Nagel fixiert. Hautnaht, Gipsverband (Abb. 86).

5. 4. 40. Der Bruch ist tadellos verheilt, der U-Nagel wird entfernt. 6. 2. 41. Die Nachuntersuchung ergibt einen gut verheilten Verrenkungsbruch. Die Beweglichkeit des Fußgelenkes ist etwas eingeschränkt. Die Verletzte ist schmerzfrei (Abb. 87 und 88).

Die Notwendigkeit des operativen Eingreifens ist hier eindeutig. Die Subluxation des Talus konnte durch den freien Körper im Gelenkspalt nicht ausgeglichen werden, obwohl sich die Verrenkung nach hinten sehr schnell beseitigen ließ.

Fall 6. L. K., 64 Jahre alt. Am 2. 3. 40 auf der Treppe ausgerutscht und einige Stufen heruntergefallen. Sofortige Krankenhauseinweisung. Die Röntgenaufnahme des linken

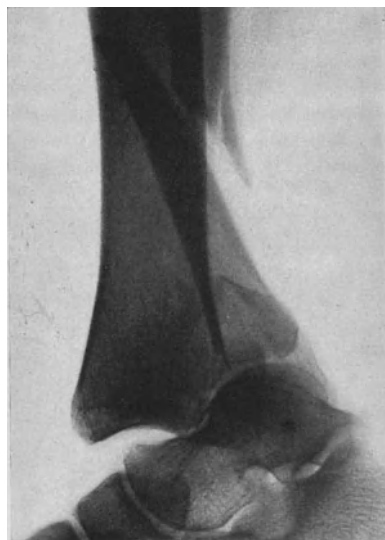
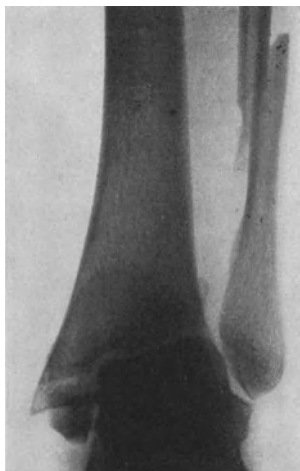


Abb. 83 und 84. Linksseitiger Verrenkungsbruch des Knöchels.
Abb. 83 Aufnahme von vorn; Abb. 84 Aufnahme von der Seite.

Unterschenkels zeigt den medialen Knöchel in Höhe des Fußgelenkes abgebrochen. Der laterale Knöchel ist dicht oberhalb des Gelenkspaltes schräg frakturiert. Beide Knöchel sind stark nach seitlich und hinten verschoben, unter starker Abwinklung in der gleichen Richtung. Der Talus hat diese Bewegung mitgemacht und steht außerhalb der Gelenkfläche. Das Schienbein ist nach seitlich und vorn verlagert (Abb. 89 und 90).

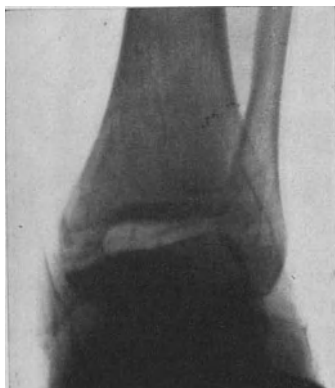

Abb. 85. Verrenkungsbruch nach versuchter Einrichtung.

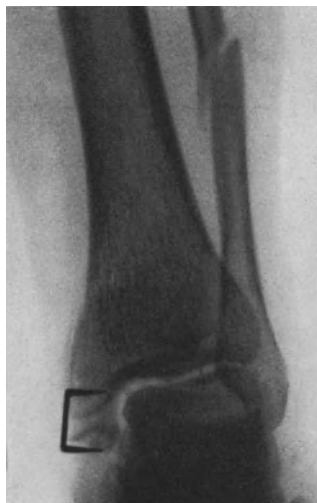

Abb. 86. Eingerichteter Verrenkungsbruch mit Fixierung des inneren Knöchels.

Zahlreiche Einrichtungsversuche und das Festhalten im Gips- bzw. Drahtzugverband ergeben keine befriedigende Stellung. Trotz des Alters der Verletzten entschließe ich mich am 20. 3. 40 zum operativen Eingriff.

In Evipan-Äthernarkose (SPRENGELL) Schnitt über dem äußeren Knöchel. Das Wadenbein wird freigelegt. Es zeigt sich, daß bei dem schräg gebrochenen Wadenbein das distale

Bruchstück unter das proximale um etwa 2 cm kopfwärts verschoben ist. Außerdem sind diese beiden Bruchstücke ziemlich stark in sich verkeilt. Es gelingt nur mühsam die Bruchstücke zu mobilisieren. Nach genauem Einrichten wird das Wadenbein mit einem großen

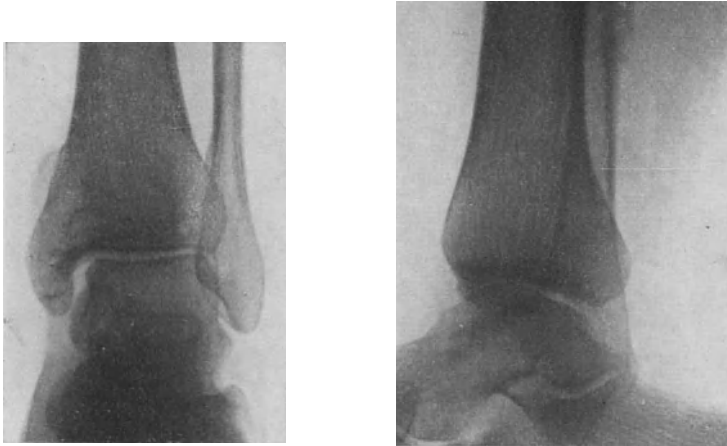

Abb. 87 und 88. Gut verheilter Verrenkungsbruch.
Abb. 87 Aufnahme von vorn; Abb. 88 Aufnahme von der Seite.

U-Nagel und 2 Drahtschlingen festgehalten. Der abgebrochene innere Knöchel legt sich leidlich an, ebenso das VOLKMANNsche Dreieck. Die Röntgenkontrolle zeigt eine genügende Stellung der Knöchelgabel. Die Verrenkung ist behoben (Abb. 91).

Der Wundverlauf ist glatt. Der U-Nagel und die Drahtnähte werden am 22. 5. 40 entfernt.

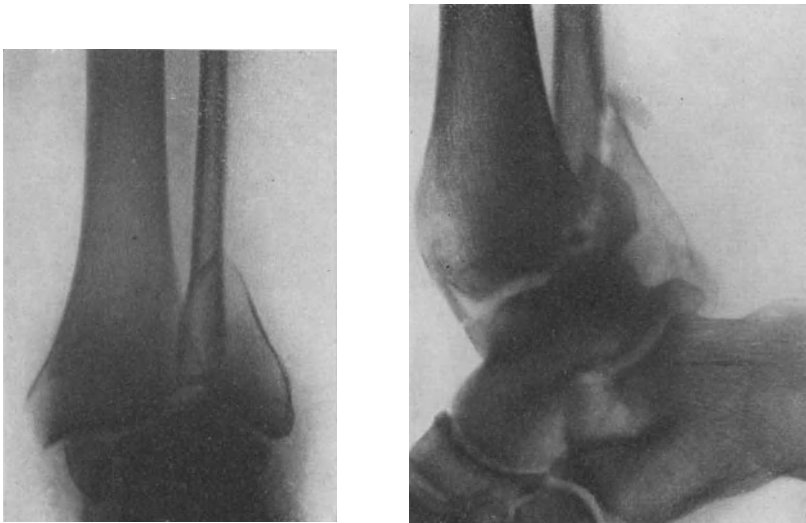


Abb. 89 und 90. Schwerer Verrenkungsbruch.
Abb. 89 Aufnahme von vorn; Abb. 90 Aufnahme von der Seite.

Die Nachuntersuchung nach einem Jahr ergibt eine Einschränkung der Beweglichkeit des Sprunggelenkes um ein Drittel. Die Verletzte klagt über sehr wenig Beschwerden. Die Kontrollaufnahme am 6. 3. 41 des linken Fußgelenkes zeigt die Bruchspalte weitgehend verstrichen. Die Anheilung des lateralen Knöchels ist unter leichter Abwinklung nach hinten erfolgt. Seine Konturen sind etwas unregelmäßig. Der mediale Knöchel ist ebenfalls

knöchern angeheilt. Er ist etwas verdickt und zeigt unregelmäßige höckerige Konturen. Das VOLKMANNsche Dreieck ist ebenfalls knöchern wieder angeheilt. Der Talus steht leicht nach lateral abgewinkelt. Der Gelenkspalt ist medial dementsprechend etwas breiter als lateral (Abb. 92 und 93).

Fall 7. Frl. F. I., 43 Jahre alt. Am 10. 1. 41 auf dem Wege zur Arbeit gestürzt. Am 3. 2. 41, also 4 Wochen nach dem Unfall wird die Verletzte auf meine Abteilung verlegt. Zahlreiche Einrichtungsversuche mißlingen (Abb. 94).

Die Röntgenaufnahmen zeigen den Talus immer subluxiert, leicht seitlich und nach hinten verschoben. Der abgebrochene innere Knöchel ist auseinandergewichen und verschoben. Das VOLKMANNsche Dreieck ist ebenfalls verschoben. Da der Verrenkungsbruch nicht zu stellen ist, entschieße ich mich zur Operation.

6. 2. 41. In Äthernarkose (SPRENGELL) Bogenschnitt über dem äußeren Knöchel. Man findet schon neugebildeten Knochen vor. Mit einem Meißel werden beide Bruchstücke des Wadenbeins beweglich gemacht. Das Wadenbein wird mit einer Drahtschlinge nach genauem Einrichten festgehalten. Die Röntgenkontrolle auf dem Operationstisch zeigt den inneren Knöchel in sehr schlechter Stellung. Er wird freigelegt. Dabei findet sich bröckliges Knochengewebe, das zum Teil entfernt werden muß. Der innere Knöchel wird möglichst genau eingerichtet und mit einem U-Nagel festgehalten. Einige Perioststreifen werden darüber mit Knopfnähten vernäht. Gipsverband. Die sofortige Röntgenkontrolle zeigt die Bruchstücke des Wadenbeins mit einer Drahtschlinge in guter Stellung vereinigt. Der innere Knöchel ist mit einer Klammer ans Schienbein fixiert. Es besteht jedoch ein ziemlich

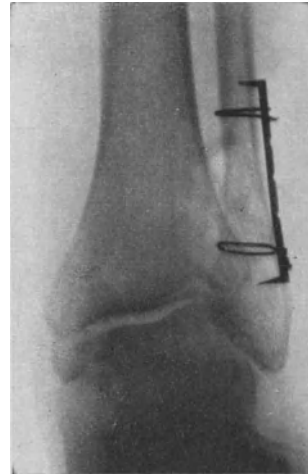


Abb. 91. Operativ gestellter Verrenkungsbruch.

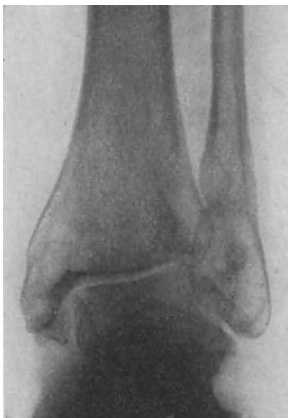


Abb. 92. Operativ behandelter Verrenkungsbruch (Nachuntersuchung nach einem Jahr).

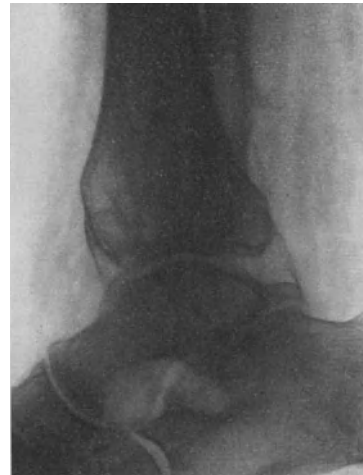

Abb. 93. Aufnahme von der Seite.

breiter Bruchspalt. Der Talus steht regelrecht in der Knöchelgabel (Abb. 95a). Das seitliche Bild zeigt das VOLKMANNsche Dreieck in guter Stellung. Der weitere Wundverlauf ist glatt. Die Röntgenkontrolle am 7. 4. 41 zeigt die Stellung des Bruches unverändert gut. Er ist jedoch nicht ausgeheilt. Der Endausgang ist noch nicht zu übersehen.

Nachtrag zu Fall 7. Kurz vor Abschluß der Arbeit wurde die Verletzte noch einmal geröntgt.

Die Kontrollaufnahme des rechten Fußgelenks zeigt im Vergleich zur letzten Aufnahme vom 7. 4. 41 den Bruchspalt im lateralen Knöchel jetzt fest verknöchert und kaum mehr erkennbar. Der Bruchspalt im medialen Knöchel ist noch andeutungsweise nachweisbar, doch scheint der abgebrochene mediale Knöchel jetzt knöchernen Anschluß gefunden zu haben. Die Stellung ist in beiden Ebenen jetzt eine gute (Abb. 95b und c).

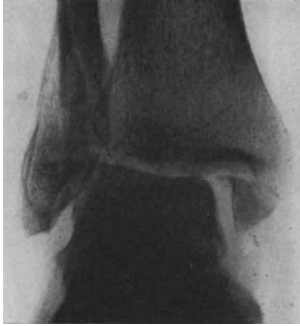

Abb. 94. Altersschlecht stehender Verrenkungsbruch.

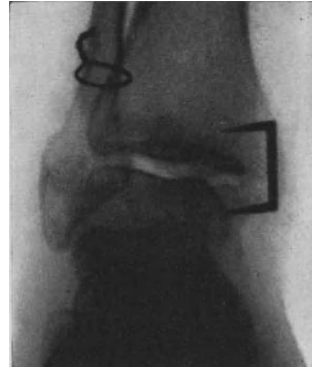


Abb. 95a. Verrenkungsbruch nach blutigem Einrichten.

Die Röntgenbilder zeigen jetzt eindeutig, daß eine knöcherne Verheilung des Bruches in guter Stellung eintreten wird.

Ich habe in den letzten 2 Jahren 7 Knöchelbrüche blutig gestellt. In derselben Zeit 195 behandelt. Viermal gelang es mir nicht den inneren Knöchel genau einzurichten. Die Arbeiten BÜRKLE DE LA CAMPS und ROSTOCKS haben

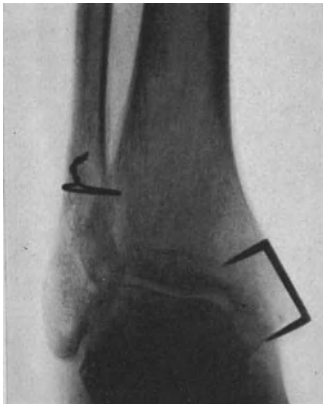

Abb. 95b.

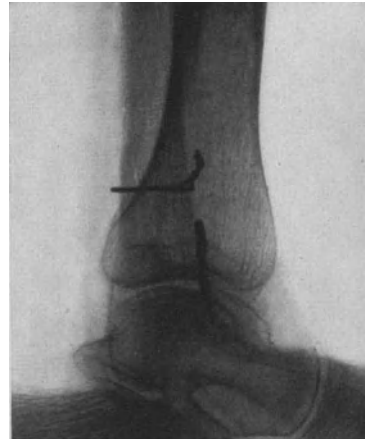

Abb. 95c.

mich veranlaßt, blutig vorzugehen und den inneren abgebrochenen und verschobenen Knöchel mit einem U-Nagel am Schienbein an seine Ausbruchsstelle zu befestigen. In einem Fall trat eine Pseudarthrose des inneren Knöchels trotz des operativen Stellens ein. Der Nagel wurde in diesem Fall zu früh entfernt. Das funktionelle Resultat befriedigte in allen 4 Fällen. Eine sehr große Zurückhaltung ist in der Anzeigestellung zum operativen Eingreifen

beim Knöchelbruch anzuraten, da der Schaden durch eine etwa auftretende Infektion auf jeden Fall erheblich größer als eine schlaife Pseudarthrose sein wird.

Die 3 operierten Verrenkungsbrüche gehören nach der Einteilung DEUTICKES im ersten Fall der zweiten, in den beiden andern der dritten Gruppe an. Im ersten haben abgesprengte Knochenstücke das Beheben der Subluxation verhindert und so eine unbedingte Notwendigkeit zum operativen Eingriff gegeben. Der Endausgang ist in jeder Beziehung als gut zu bezeichnen.

Im zweiten Fall gelang mir das exakte Einrichten nicht. Die Verbandtechnik DEUTICKES war mir damals nicht bekannt. Vielleicht hätte sich dadurch das operative Stellen vermeiden lassen. Das genaue Einrichten und Festhalten des Wadenbeins hat in beiden Fällen die Verrenkung des Talus ausgeglichen und eine leidliche Stellung des inneren Knöchels ergeben. Das Fixieren des inneren Knöchels mit einem U-Nagel hat im letzten Fall keine wesentliche Besserung gebracht und hätte wohl unterbleiben können. Das VOLKMANNsche Dreieck stand in beiden Fällen nach exaktem Stellen und Festhalten des Wadenbeins gut. Um nicht zuviel Fremdkörpermaterial zu versenken, habe ich im letzten Fall (Fall 7) nur eine Drahtumschlingung ausgeführt. Wenn auch hier das Endresultat noch nicht feststeht, so ist doch jetzt schon zu ersehen, daß die Drahtumschlingung ihren Zweck in diesem Fall erfüllt. Das operative Stellen von Knöchelbrüchen ist nur bei strengster Anzeigestellung vorzunehmen. Beim Versenken von Fremdkörpern ist größte Zurückhaltung zu empfehlen, wenn auch das Verwenden von Fremdkörpermaterial nicht immer zu umgehen sein wird. Bei sehr kritischer Beurteilung hätte der eine oder andere Fall unblutig behandelt werden können. Eine genaue Anzeigestellung und ein schematischer Heilplan ist jedoch bei diesen Brüchen nicht aufzustellen. Die beschriebenen Fälle können daher auch nur als Einzelfälle bei individueller Anzeigestellung bewertet werden.

VIII. Das Knie.

1. Anatomische Betrachtungen.

Die Sonderstellung der Kniegelenksverletzung ist vor allem gelenkmechanisch bedingt. Das Kniegelenk weist Eigentümlichkeiten auf, die man nur bei ihm findet.

Das Kniegelenk ist ein reines Stützgelenk, bei dem die normale Stützstellung die äußerste Streckung ist. Der stark ausgebaute Bandapparat sorgt dabei für ein exaktes Festhalten. Auch Kreiselbewegungen werden durch den Einschlag des größten Halbmessers der Schenkelrolle und der damit verbundenen Spannung des gesamten Bandapparates ausgeschlossen.

Das Gelenk nimmt in seiner Breite ungefähr den ganzen Beinquerschnitt ein. Die Gelenkflächen sind quer verbreitert. Starke seitliche Gelenkbänder verbinden die Gelenkkörper. Die gleitenden Gelenkringe der Zwischenscheiben erlauben bei Bewegungen eine ansehnliche Verschiebung. Das Beugen und Strecken wird durch die Seiten- und Kreuzbänder gehemmt.

Bei gebeugtem Knie paßt sich der Fuß in seiner Längsrichtung den jeweiligen Unterlageverhältnissen an. Das Verhältnis Walzenhalbmesser und Seitenbandlänge gibt beim Beugen den Unterschenkel um seine Längsachse frei. Diese Kreiselmöglichkeit wird noch dadurch gesteigert, daß die ganze Walzenbreite

in eine innere und eine äußere Gelenkrolle unterteilt und jede mit Seiten-gelenkbändern ausgestattet ist.

Die Kreiselfähigkeit des Knies ist für das Bein sehr wichtig. In allen Stellungen kann der Unterschenkel um seine Längsachse gekreiselt werden. Nur bei gestrecktem Knie ist das Kreiseln des Unterschenkels im Kniegelenk unmöglich. Zu Untersuchungszwecken können so z. B. Fuß- von Kniebewegungen gut getrennt werden.

Das Kniegelenk besitzt nur einen wesentlichen Streckmuskel, den *M. quadriceps femoris*, dagegen 8 Beuger. Die Arbeitsleistung des Streckers überwiegt aber weit die der Beuger. Bei jedem untermaximalen Strecken hat der Strecker die Neigung vom Kniegelenk abzuspringen. Die Sehne des Streckmuskels muß daher zuverlässig über die Streckseite des Gelenkes hinweggeführt werden, um so den Muskel seiner Streckleistung fähig zu erhalten. Die Kniescheibe ist daher nach Art eines Schaltknochens eingefügt.

Die beiden Gelenkkörper des Kniegelenkes sind ungleich geformt. In allen Stellungen liegen sie einander nur in schmalen Berührungstreifen an. Sowohl die Form des Schienbeinkopfes als auch die der Schenkelrolle schaffen keine breiten Berührungsflächen. Einen gewissen Ausgleich vermitteln die dicken und sehr elastischen Knorpelaufgaben der Gelenkkörper.

Beim gestreckten Bein trifft die Traglinie die Mitte des Kniegelenkes. Sie belastet beide Gelenkhälften gleichmäßig. Änderungen der Bruchverteilung wirken sich schädigend auf den Knorpel aus.

Die Zwischenbandscheiben liegen als zwei faserknorpelige Ringe dem Schienbein auf, ihre Enden wurzeln in dem knorpelfreien Feld des Schienbeinkopfes. Die breite Außenkante ist mit der Gelenkkapsel verwachsen, der Innenrand verläuft ganz dünn und endet mit freier Kante. Auf der Schienbeingelenkfläche sind sie gut verschieblich, der fibulare mehr als der tibiale. Sie verteilen den Druck des Oberschenkels auf größere Flächen des Schienbeins und erhöhen so die Elastizität des Gelenkes. Da sie im Bewegungsablauf die gleichmäßige Spannung der Führungsbänder mitregeln, bilden sie mit ihnen eine funktionelle Einheit.

2. Der Kniescheibenbruch.

Von den operativ zu behandelnden Knochenbrüchen im Bereich des Kniegelenkes steht der Kniescheibenbruch wohl an erster Stelle. Er kann durch direkte oder indirekte Gewalt entstehen. Bei direkter Gewalteinwirkung zeigen sich gewöhnlich Fissuren oder Splitterbrüche ohne nennenswerte Verschiebungen. Bei indirekter Gewalteinwirkung weichen die Bruchstücke infolge heftiger Anspannung des Streckers meist mehr oder weniger auseinander. Bei nicht verletztem Streckapparat und bei Brüchen ohne große Verschiebung ist ein operativer Eingriff nicht angezeigt. Bei Brüchen mit starkem Auseinanderweichen der Bruchstücke und beim Zerreißen des Streckapparates wird eine vollständige Heilung nur auf operativem Wege erzielt, da sonst die Streckfähigkeit verloren geht. Das Ziel des Eingriffes ist die Vereinigung der auseinandergewichenen Bruchflächen und die Naht des Reservestreckapparates. Eine weitere Erörterung über die operative Behandlung des Kniescheibenbruches erübrigt sich.

3. Brüche der Oberschenkelcondylen.

Die Brüche der Oberschenkelcondylen treten nicht sehr häufig auf. Es können beide Oberschenkelcondylen abbrechen und im Sinne eines Y- oder T-Bruches verschoben sein. Es braucht aber auch nur einer von beiden abgebrochen sein. In den letzten 3 Jahren habe ich 7 Oberschenkelcondylenbrüche behandelt. 6 wurden im Drahtzugverband geheilt. Ein einseitig abgebrochener Condylus wurde durch einen kleinen Schnitt freigelegt, exakt gestellt und mit einem Nagel fixiert.

4. Tibiacondylenbrüche.

Große Schwierigkeiten in der Behandlung der Kniegelenksbrüche bereiten die Schienbeinkopfbrüche. HEIDENREICH, der als erster 1877 diese Bruchform bearbeitete, teilte sie ein:

1. In den isolierten Bruch eines Condylus.
2. In den Bruch beider Condylen.
3. In Verletzungen der Epiphysenfuge.

Zahlreiche Chirurgen haben nach anatomischen Gesichtspunkten, weil ja gerade sie die Behandlung entscheidend beeinflussen, Einteilungen gegeben.

BUTTERMANN fordert, daß mit Rücksicht auf die Erfordernisse der Praxis die Brüche in 3 Formen aufgeteilt werden:

1. In sog. Spaltbrüche des Schienbeinkopfes (KLAPP). Die ursächliche Gewalteinwirkung ist hier wesentlich geringer als bei einem vollständigen Abbruch eines ganzen Condylus. Er ist als ein unvollständiger Stauchungsbruch aufzufassen, ähnlich den Fissuren der Knochenschäfte.

2. In Brüche, die einen ganzen Condylus mit der ihm zugehörigen Gelenkfläche umfassen (nach CUBBINS Depressionsfraktur).

3. In zentrale Stanzbrüche, oder nach BECK in eine eierschalenförmige Impression der Gelenkfläche. Sie haben dieselben Entstehungsursachen wie alle Stauchungsbrüche.

KAPPIS unterscheidet in Anlehnung an die Einteilung KLAPPS und HULTENS:

a) *Spaltbrüche*. 1. Eines Condylus, häufiger des äußeren.

2. Beider Condylen.

b) *Kompressionsbrüche*. 1. Des äußeren Condylus mit flachem Zusammendrücken oder schalenförmigen Eindrücken der äußeren Gelenkfläche.

2. Der Spongiosa, meist quer unterhalb des Gelenkes und kein Gelenkbruch.

Daß selbstverständlich alle möglichen Kombinationen vorkommen können, bedarf wohl keiner besonderen Erwähnung. Bei sehr schweren Aufstauchungen kann der ganze Schienbeinkopf bis zur Unkenntlichkeit zertrümmert sein. Ein Bild, das MATTI als zertrümmernden Kompressionsbruch bezeichnet hat. Die Bruchfläche des Schienbeinkopfes steht dann meist direkt zwischen den abgesprengten Kopfbruchstücken. Der Druck der Oberschenkelcondylen kann die schwächere Gelenkoberfläche des Schienbeins eindrücken. Wie schon vorher erwähnt, kann auch der äußere oder der innere Condylus allein in Form eines Schrägbruches abgesplittert sein. Bei der kombinierten Bruchform beider Tibiacondylen findet man ähnlich den Brüchen der Oberschenkelcondylen eine umgekehrt Y- oder T-artig verlaufende Bruchlinie.

Die Häufigkeit der Brüche des äußeren bzw. des inneren Condylus wird verschieden hoch angegeben. Nach BARBILIAN bricht der innere häufiger ab; das Verhältnis des inneren zum äußeren wird von ihm zwei zu eins angegeben. Er glaubt, daß der äußere Condylus von dem Wadenbein ähnlich einer Säule gestützt wird. Seine Ansicht glaubt er noch dadurch bestätigt, daß sich in

vielen Fällen von Brüchen des äußeren Condylus gleichzeitig ein Wadenbeinbruch findet. Diese Tatsache könnte als Zeichen dafür verwertet werden, daß hier die Stützfunktion des Wadenbeins ein Abbrechen des äußeren Schienbeincondylus nicht verhindern konnte. Diese Ansicht dürfte aber wohl wenige Anhänger haben.

Nach KAPPIS und HULTEN ist der äußere Condylus häufiger betroffen. BISTOLFI glaubt, daß das Abbrechen des einen bzw. des andern nicht von anatomischen Voraussetzungen, sondern vielmehr von der Verlagerung der Schwerpunktslinie im Moment des Unfalles abhängt. Er vertritt die Ansicht, daß bei aufrechter Körperhaltung der innere Condylus dieser Schwerpunktslinie am nächsten liegt und deshalb zuerst betroffen wird. Er glaubt, daß die an und für sich schon oft zu beobachtende physiologische Valgusstellung im Augenblick des Unfalles die Schwerpunktslinie noch mehr nach außen verlagert und sieht darin den Hauptgrund des Überwiegens der äußeren Schienbeinkopfrühe.

LEE hat bei 200 Schienbeinkopfrühen 130 äußere und 70 innere gefunden. In vielen Fällen zeigen sich größere Verschiebungen der Bruchstücke. Der Grad dieser Verschiebungen hängt von der Stärke der einwirkenden Gewalt und von ihrem Angriffspunkt ab. Beim Spaltbruch wird durch das Einwirken des Oberschenkelknochens ein Bruchspalt in den Schienbeinkopf getrieben, der wie schon vorher erwähnt, schräg Y- oder T-artig verlaufen kann. In diesen Fällen steht der betreffende Condylus des Oberschenkels regelrecht auf der Knorpelfläche des entsprechenden Schienbeincondylus. Bei Absprengungen eines ganzen Schienbeincondylus steht er dagegen in oder dicht über dem mehr oder weniger breiten Bruchspalt. Beim zentralen Stanzbruch wird dagegen der innere Teil der medialen bzw. lateralen Tibiagelenkfläche schalenförmig eingedrückt. Die Randpartie der Gelenkoberfläche mit den Zwischenbandscheiben bleibt dabei oft unverletzt. Außer der Knochenverletzung finden sich häufig noch andere Gelenkschäden.

Aus diesen Erörterungen geht eindeutig hervor, daß die Behandlung des Tibiakopfrühes unserer ganz besonderen Sorgfalt bedarf. Mittelbar oder unmittelbar ist immer das Kniegelenk in Mitleidenschaft gezogen. Im Vordergrund unserer Behandlungsmaßnahmen muß die Sorge um die Standfestigkeit und die Beweglichkeit des Kniegelenkes stehen. Die Prognose ist mit Vorsicht zu stellen. Die bleibenden Gelenkstörungen sind oft erheblich. Bewegungseinschränkungen, außerdem eine Arthrosis deformans des betreffenden Gelenkes sind meist vorhanden. Die Callusbildung des Endostes ist gering, sie findet aber bis ins Gelenk hinein statt. Auch dadurch können Störungen auftreten. Die begleitenden Gelenkinnenverletzungen und die etwa zurückbleibenden Verschiebungen der Bruchstücke können sehr starke Schädigungen der Gelenkmechanik zur Folge haben.

KAPPIS ist der Ansicht, daß eine möglichst gute Heilung der Schienbeinkopfrühe, deren oberstes Ziel die bestmögliche Wiederherstellung der Gelenkflächen sein muß, nur dadurch erreicht werden kann, daß jeder Bruch in Anlehnung an besondere Behandlungsgrundsätze und unter sorgfältiger Anpassung derselben an den Einzelfall überprüft wird.

Nach PIOTET hat die Behandlung 3 Forderungen zu erfüllen:

1. Das Erhalten der Beinachse.
2. Das Erzielen einer guten Kniegelenksbeweglichkeit.
3. Das Einrichten der verschobenen Schienbeinknochen.

Als Behandlungsverfahren stehen uns zur Verfügung:

1. Die Ruhigstellung im Gipsverband mit Überkorrektur nach der einen oder anderen Seite.
2. Der Streckverband wohl meist als Drahtzug durch das Fersenbein.
3. Die operativen Verfahren.

Eine Mittelstellung nehmen die zahlreichen Kompressionsverfahren ein, die von der Voraussetzung ausgehen, die auseinander gesprengten Schienbeinknochen durch Druck zusammenzupressen und dann zu fixieren. Besonders erwähnenswert ist das Verfahren KLAPPS, das in einer Kompressionsextension besteht und von ihm mit großem Erfolg verwandt wird. Zwei Drähte werden von kleinen Einschnitten rechts und links um den Schienbeinkopf geführt. Sie werden mit größeren Gewichten belastet und drücken so die auseinandergebrochenen Schienbeinköpfe zusammen. Dazu wird noch die übliche Längsextension angelegt. Diese Art der Kompressionsextension eignet sich besonders beim Spaltbruch. Hier führt jedoch auch in sehr vielen Fällen der Drahtzug durch die Ferse bei entsprechender Belastung zum Ziele.

BÖHLER macht mit Recht darauf aufmerksam, daß eine Kompression erst dann Aussicht auf Erfolg haben kann, wenn vorher eine ausgedehnte Zugbehandlung stattgefunden hat. Zum Zusammenpressen benutzt er die von ihm selbst angegebene Schraubenzwinge.

SCHNEIDER hat in mehreren Fällen das fußwärts verschobene Bruchstück percutan mit einer Schusterahle heraufgeschoben und von einer benachbarten Stelle percutan einen Draht so eingebohrt, daß das abgebrochene Knochenstück wie auf einer Konsole von dem knapp abgekniffenen Draht bis zur Konsolidierung gegen eine Wiederverschiebung festgehalten wird. Zum Erzielen einer starken Kompression wird von ihm außerdem eine Tischlerzwinge verwandt, die ein abnehmbares Kugelgelenk besitzt, an dem ein zackiger Stern sitzt. Dieser Stern ist seinerseits mit 3 dolchartigen, 10 mm langen, doppelseitig geschliffenen Dornen versehen. Beim Zuschrauben dringen diese 3 Spitzen durch die Haut. Sie können aber bei der besonderen Art des Schliffes nur wenig den Knochen schädigen. Zeigt das Röntgenbild eine gute Stellung der Bruchstücke, dann wird zwischen 2 Ästen des Dornensternes die Haut etwas eingeschnitten, ein kleines Loch vorgebohrt und dann mit dem Schraubenzieher eine mit Holzgewinde versehene Silberschraube von entsprechender Länge eingebohrt. Die Schraube wird fest angezogen, die kleine Stichincision mit einer Nadel geschlossen und dann die Zwinge gelöst. Für die Kompressionsbehandlung werden außerdem der SCHULTZESCHE Osteoclast und die Kompressionszange nach HUBMANN empfohlen.

W. KÖNIG berichtet eingehend über 42 Tibiakopfbrüche, die in einem Zeitraum von 5 Jahren in der PAYRSCHEN Klinik behandelt wurden. Es handelte sich um 25 Männer und 17 Frauen im Alter von 30—50 Jahren. Besonderer Wert wurde auf gutes Einrichten der Bruchstücke gelegt. Um die Gelenkflächen möglichst auseinanderzuziehen, wurde fast immer ein Streckverband angelegt, außerdem frühzeitige aktive und passive Bewegungen angestrebt. Die Behandlungsergebnisse waren zufriedenstellend. Von den 42 Fällen wurde 5mal das Kniegelenk punktiert und der Bluterguß abgelassen. Bei den schweren

Zertrümmerungsbrüchen war die Punction nicht nötig, da sich ja in diesen Fällen der Bluterguß sowieso verteilt. Besonders die schweren Fälle sind nach Ansicht der PAYRSchen Klinik für den Zugverband geeignet. Nachuntersuchungen ergaben bei den leichteren Fällen eine volle Beweglichkeit der Kniegelenke. Bei den mittleren waren von zehn nur sechs vollständig beweglich, vier zeigten leichte Bewegungsbeeinträchtigungen. Bei den ganz schweren Fällen war kein Gelenk uneingeschränkt beweglich. Die Untersuchungen fanden in allen Fällen jedoch vor 2 Jahren statt. KÖNIG stellt besonders fest, daß das Endresultat nicht von dem zeitlichen Beginn der Bewegungsübungen abhängt. Von den 25 nachuntersuchten Kranken hatten 6 ein leichtes Wackelknie, 7 eine deutliche Valgusstellung

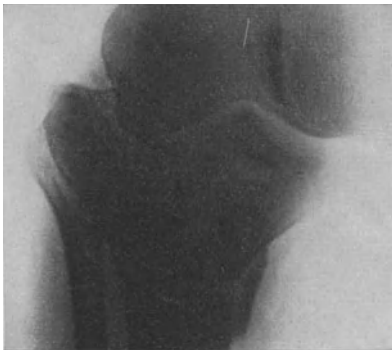

Abb. 96. Rechtsseitiger innerer Schienbeinkopfringbruch.

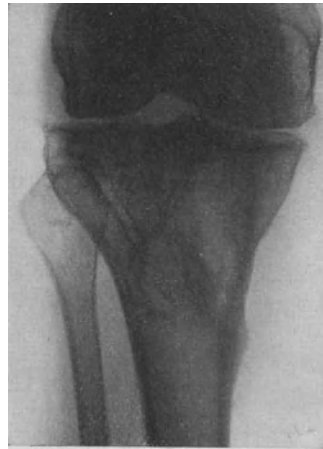

Abb. 97. Im Drahtzugverband verheilt.

des Unterschenkels. Schmerzen wurden meist bei Witterungswechsel und bei der Hälfte der Verletzten bei längerem Stehen angegeben. Eine Muskelatrophie fand sich bei 6 Kranken, die in 4 Fällen am Oberschenkel stärker als am Unterschenkel war.

BECKER empfiehlt eine Überkorrektion in Varus- bzw. Valgusstellung. MAGNUS legt zur besseren Befestigung um den oberen Rand der Gipschiene einen zirkulären Gipsring an.

Die Zugbehandlung wird von fast allen Chirurgen befürwortet, meist in Form des Drahtzuges durch das Fersenbein. Der Heftpflasterzugverband wird ebenfalls noch vereinzelt verwandt. Außer der reinen Zugwirkung werden dadurch gleichzeitig die Sehnen angespannt, die so einen seitlichen Druck auf die eingerichteten Bruchstücke ausüben. Daß auch schwere Fälle im Drahtzug ein ausgezeichnetes Behandlungsergebnis ergeben zeigt folgendes Beispiel.

Fall 1. H. B., 54 Jahre alt. Am 20. 4. 36 stürzte der Verletzte vom Fahrrad. Er wird sofort ins Krankenhaus eingeliefert. Das rechte Knie ist stark geschwollen und druckempfindlich. Das Röntgenbild zeigt einen rechtsseitigen Tibiakopfringbruch mit Verschiebung (Abb. 96).

Sofortiges Anlegen eines Drahtzuges durch das Fersenbein. Die Röntgenkontrolle zeigt eine gute Stellung der Bruchstücke. Der Tibiakopfringbruch heilt im Streckverband gut aus. Die Entlassung aus dem Krankenhaus erfolgt am 27. 6. 36. Bei der Nachuntersuchung am 24. 10. 38 zeigt sowohl die klinische als auch die Röntgenuntersuchung einen gut verheilten Tibiakopfringbruch. Die Beweglichkeit des Knies ist kaum eingeschränkt, die Beschwerden sind gering. Seit Anfang des Krieges steht der Verletzte trotz seines Alters als Offizier im Felde (Abb. 97).

Die Schwere dieser Kniegelenkbrüche läßt nicht verwundern, daß nicht alle Behandlungsarten zum Ziel führen und daß in vielen Fällen Dauerschäden zurückbleiben. Operativen Behandlungsmethoden wird daher verständlicher Weise ein breiter Raum gegeben. Am einfachsten erscheint das operative Festhalten mit Draht, Nägeln oder Schrauben. BÖHLER empfiehlt das Einschlagen eines rostfreien Nagels durch die örtlich betäubte Haut und das Einstellen und Befestigen des tiefstehenden Condylus.

Die Ansichten über die Anzeigestellung und über die technische Ausführung des Eingriffs gehen stark auseinander. BECKER macht besonders darauf aufmerksam, daß häufige Verletzungen der Zwischenbandscheiben von vornherein

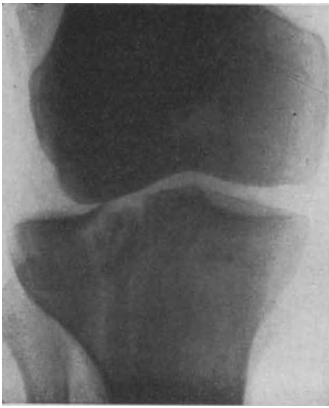

Abb. 98. Äußerer Schienbeinkopfbruch rechts mit Seitenverschiebung.

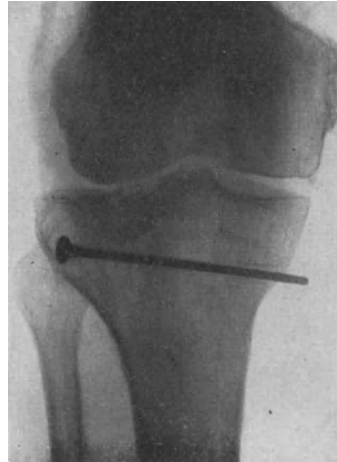

Abb. 99. Durch Nagel verheilter Schienbeinkopfbruch.

jedes unblutige Einrichten zunichte mache. Das operative Festhalten mit Draht, Nägeln oder Schrauben ist am naheliegendsten, da sowohl das Nageln als auch das Verschrauben den geringsten Eingriff bedeuten. Es ist daher verständlich, daß die Zahl ihrer Anhänger groß ist.

Fall 2. J. H., 49 Jahre alt. Am 6. 10. 37 wird H. von einem Personenwagen angefahren. Sofortige Einlieferung ins Krankenhaus. Das rechte Knie ist stark geschwollen und sehr druckempfindlich. Das Röntgenbild zeigt einen Abbruch des äußeren rechten Tibiakondylus mit mäßiger Verschiebung nach unten. Nach der Seite ist die Verschiebung des Bruchstückes erheblich (Abb. 98).

Ein sofort angelegter Drahtzug bringt keine wesentliche Änderung des Befundes. Daher am 12. 10. 37 in Evipan-Äthernarkose (SPRENGELL) kleiner Schnitt an der Außenseite des rechten Unterschenkels dicht unter dem Kniegelenkspalt. Der Condylus des Schienbeins wird in kleiner Ausdehnung freigelegt. Ein Nagel wird in das Schienbein eingeschlagen. Die Röntgenkontrolle auf dem Operationstisch zeigt, daß der Nagel die Bruchstücke des Tibiakopfes einander näher gebracht hat. Der Bruchspalt ist wesentlich schmaler geworden. Hautnaht. Glatter Wund- und Heilverlauf. Die Nachuntersuchung am 5. 5. 39 zeigt einen rechtsseitigen verheilten äußeren Schienbeinkopfbruch. Es besteht noch eine mäßige Verschiebung des äußeren Condylus nach der Seite (Abb. 99).

Die Beugung des Kniegelenks ist eingeschränkt. Es kann bis zu einem Winkel von 110° gebeugt werden; die Streckung ist frei. Es besteht keine Muskelatrophie und kein Gelenkerguß. Der Verletzte klagt über stärkere Schmerzen bei längerem Gehen und bei Witterungswechsel. Er ist arbeitsfähig.

Ich habe einige Male das Einrichten der abgebrochenen Schienbeinkondylen im Sinne BÖHLERS vorgenommen und das so erreichte Ergebnis mit einem Nagel festgehalten. Seit mehreren Jahren bin ich davon abgekommen, da die Endresultate mich nicht befriedigten. In schweren Fällen sind sie unsicher, da sie im Sinne BÖHLERS angewandt, zu wenig die Gelenkinnenverletzungen berücksichtigen. Auf der andern Seite ist der Nagel oft nicht in der Lage, die bestehenden Verschiebungen auszugleichen. Es sind ihm zu viel Ausweichmöglichkeiten gegeben. Verschraubungen habe ich nie ausgeführt. Ich glaube

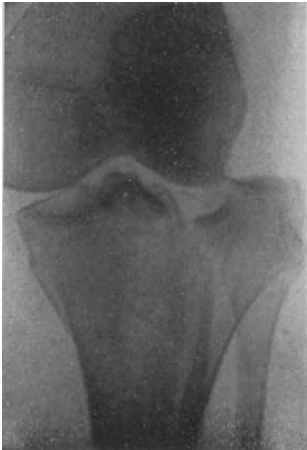

Abb. 100. Äußerer Bruch des linken Schienbeinkopfes mit starker Verschiebung.

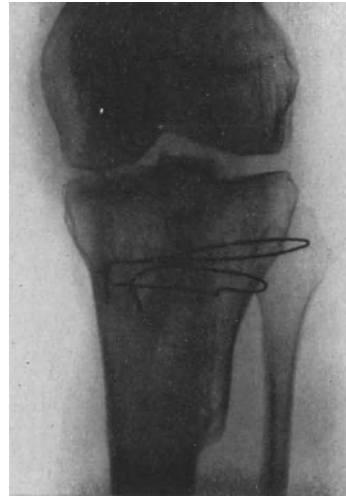

Abb. 101. Drahtnaht des Schienbeinkopfes (ein Jahr nach der Operation).

jedoch nicht, daß die Resultate wesentlich besser sind. Bei schweren Schienbeinkopfbrüchen habe ich daher auf Grund dieser Mißerfolge die Drahtumschlingung verwandt. Von einer reinen Drahtumschlingung möchte ich nicht sprechen, da es sich letzten Endes um eine Knochennaht handelt. Das Umführen eines Drahtes um den ganzen Tibiakopf ist ja praktisch unmöglich. Ein ähnlicher Standpunkt wird von LEHMANN u. a. eingenommen. LANDELIUS spannt die durchgezogenen Drähte zwischen zwei Knochenpläne, die auf der Außenseite der beiden Condylen angebracht werden.

Fall 3. C. v. Sch., 27 Jahre alt. Am 22. 6. 38 Sturz mit dem Fahrrad. Bei der Krankenaufnahme zeigt das Röntgenbild des linken Kniegelenkes eine breitklaffende Unterbrechung der äußeren Tibiagelenkfläche neben der Eminentia intercondyloidea. Eine unregelmäßige Bruchlinie zieht distalwärts, um seitlich hinten in die Metaphyse auszumünden. Der abgebrochene seitliche Condylus des Schienbeinkopfes ist um 2 cm seitlich verschoben, so daß er nicht mehr mit dem Oberschenkel in Gelenkverbindung steht (Abb. 100).

Es wird sofort ein Drahtzug durch das Fersenbein angelegt, der die anfänglich schlechte Stellung etwas verbessert. Die Kontrollröntgenaufnahme zeigt noch immer eine Verschiebung des abgebrochenen Condylus nach außen um $1\frac{1}{2}$ cm. Die Verlagerung des ausgesprengten Stückes nach hinten ist unverändert. In dem nach oben zu klaffenden Bruchspalt hat sich anscheinend ein abgesprengtes Knochenstück hineinverlagert und eingeklemmt. Eine operative Stellung des Bruches ist daher erforderlich. Operation in Äthernarkose (SPRENGELL) am 29. 6. 38. Eröffnen des Kniegelenkes an der Außenseite. Die Besichtigung des Gelenkinnern zeigt, daß der äußere Meniscus fast völlig abgerissen ist und nur noch vorn und

hinten etwas festgehalten wird. Er wird entfernt. Der innere Meniscus ist intakt. Der ganze Schienbeinkopf wird freigelegt, das abgebrochene Knochenstück gehoben und mit zwei Drähten festgehalten. Mit einem Bohrer werden möglichst weit hinten 2 Löcher durch den Schienbeinkopf gebohrt, durch diese werden die Drähte gezogen und geknüpft (Abb. 101).

Die Entlassung aus dem Krankenhaus erfolgt am 28. 10. 38. Das Bein konnte bis 100° gebeugt und bis 170° gestreckt werden. In der Folgezeit klagte die Kranke über Beschwerden bei längerem Gehen. Im November 1939 sucht sie ein bekanntes Sportsanatorium auf, wo das Kniegelenk nochmals an der Innenseite eröffnet wird. Nach dem mir vorliegenden Operationsbericht ist die innere Zwischenbandscheibe derb und hart vernarbt und nicht mehr als knorpeliges Gewebe erhalten. Der Knochen ist stark aufgerauht, ebenso findet sich im Bereich des vorderen Kreuzbandes eine starke Schwielenbildung. Der innere Meniscus wird ausgeschnitten, die Schwielen entfernt und das vorspringende Knochenstück abgetragen. Auf den freiliegenden Knochen wird ein gestielter Fettlappen geschlagen. Am 15. 1. 40 erfolgt die Entlassung aus der stationären Behandlung mit beträchtlichen Bewegungseinschränkungen im Kniegelenk und einer Atrophie der Oberschenkelmuskulatur. Die vor der zweiten Operation bestehenden Beschwerden haben sich in der Folgezeit nicht gebessert, die Bewegungsmöglichkeit entspricht dem Ergebnis der ersten Operation.

Als Ursache der Leistungsbehinderung dieser Spätfolgen sieht GEBHARDT die Vernarbung der Gleiteinrichtungen des Kniegelenkes an. STUMPFEGGER stellt besonders das bindegewebige Festwachsen der Zwischenbandscheiben nach Schienbeinkopfbrüchen heraus. Das Kreiseln des Unterschenkels wird dadurch aufgehoben bzw. stark eingeschränkt. Bei der Arbeit wird daher als Ausgleich der aufgehobenen bzw. eingeschränkten Kreiselung das obere Sprunggelenk stärker in Anspruch genommen. Bei den anatomischen Vorbemerkungen habe ich erwähnt, daß die Zwischenbandscheiben gleitfähig und die Kreuzbänder aufrollfähig sein müssen, um das Kreiseln des Unterschenkels zu ermöglichen. Bei Nachoperationen findet man die Zwischenbandscheiben häufig schräg verzogen und fest mit der Bruchstelle verwachsen. Das davon ausgehende Narbengewebe überzieht die Bandscheibe zum größten Teil und verbindet sie derb mit der Gelenkfläche. Die Vernarbung kann auch auf die Kreuzbänder bis zum oberen Recessus und auf die Knorpelflächen des Oberschenkelknorrens sowie der Kniescheibe herübergreifen. STUMPFEGGER empfiehlt in solchen Fällen Zwischenbandscheiben und Narbengewebe auszuschneiden, Kreuzbänder aus ihrer Narbenzwinde zu befreien und mit einem Fettmuff zu umkleiden. Die Narben aus dem oberen Recessus sollen nach Möglichkeit ebenfalls entfernt und im Bedarfsfalle mit gleitendem Fasciengewebe überzogen werden. Auf Grund von Erfahrungen eines großen Krankengutes raten GEBHARDT und STUMPFEGGER bei schweren Schienbeinkopfbrüchen von vornherein zum operativen Stellen der Schienbeinkopfbrüche und auch zum Ausschneiden der meist verletzten Zwischenbandscheiben.

BÜRKLE DE LA CAMP und ANDREESSEN empfehlen von denselben Gesichtspunkten ausgehend in schweren Fällen, vor allen bei den häufigen äußeren Abbrüchen des Schienbeinkopfanteils, das operative Einrichten. Nach ihren Erfahrungen haben sich einfache Nägel nicht bewährt. Auch Schraubennägel gewährleiten keinen Halt in der Spongiosa des Schienbeinkopfes. Sie haben ein Verfahren ausgearbeitet, das auch ich verwandt habe. Nach Freilegen des Bruchspaltes und Eröffnen des Gelenkes, wobei auf eine einwandfreie Übersicht und Beseitigung von Zwischenlagerungen zu achten ist, erfolgt das anatomische Einstellen des Bruches. Ein Bohrdraht, der an beiden Enden ein Gewinde trägt und bei dem nur ein kleineres Mittelstück gewindfrei bleibt, wird durch

den abgebrochenen und angepaßten Schienbeinkopf hindurchgebohrt. Im Bereich der Durchspießung an der gegenüberliegenden Seite wird die Haut eingeschnitten und das Periost gespalten. In einer Ausdehnung von ungefähr 3 cm wird es zur Seite geschoben. Die beiden Drahtenden werden mit einer Kneifzange gekappt. Auf jedes Gewinde wird eine Schraubenmutter gesetzt und mittels zweier gleicher besonders konstruierter Schraubenschlüssel werden die Muttern unter Beobachtung des Bruchspaltes fest angezogen. Bei genügender Festigkeit werden die Drahtenden abgeknipst, das Gelenk exakt verschlossen, die Muttern subcutan versenkt. Für 8—10 Wochen wird ein Gipsverband angelegt. Draht und Muttern werden später in örtlicher Betäubung entfernt.

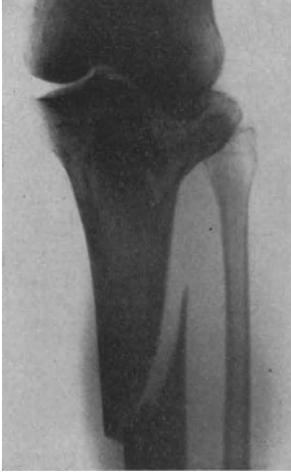

Abb. 102. Schrägbruch des linken Schienbeinschaftes und Abbruch des linken äußeren Schienbeinkopfes mit starker Verschiebung.

Fall 4. W. G., 39 Jahre alt. Am 13. 1. 40 mit dem Fahrrad ausgerutscht und mit dem linken Bein gegen den Bordstein geschlagen. Sofortige Einlieferung ins Krankenhaus. Die Röntgenaufnahme des linken Kniegelenkes zeigt einen schrägen Bruch des linken Tibiaschaftes zwischen proximalem und mittlerem Drittel. Das periphere Bruchstück ist um 1 cm nach außen verschoben. Ferner findet sich ein Bruch des Tibiakopfes. Der laterale Condylus ist abgebrochen. Der äußere Oberschenkelknochen ist tief in den Tibiacondylus eingerammt. Dementsprechend klafft der Gelenkspalt des Kniegelenkes sehr stark nach der Mitte. Ober- und Unterschenkel stehen zueinander in sehr starker Valgusstellung (Abb. 102).

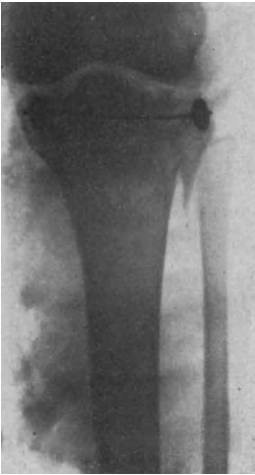

Abb. 103. Mit Drahtumwicklung gestellter Schienbeinschrägbruch, eingerichteter und durch ein Schraubengewinde festgehaltener Schienbeinkopfbruch.

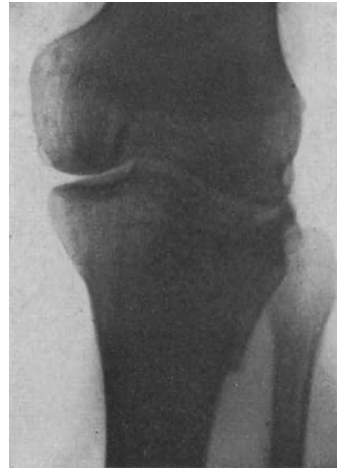

Abb. 104. Verheilter Schienbeinschrägbruch. Zusammengekunkener, verheilter äußerer Schienbeinkopfbruch.

Sofort Anlegen einer Drahtextension durch das Fersenbein. Die Stellung hat sich durch den Drahtzug etwas gebessert, sie ist jedoch unbefriedigend. Eine operative Stellung ist daher unumgänglich. Operation in Evipan-Äthernarkose am 23. 1. 40 (SPRENGELL).

1. Akt: Bogenförmiger Schnitt über die Bruchstelle des Schienbeins. Sie wird freigelegt, das Periost abgeschoben und mit einer Drahtschlinge nach genauem Einrichten festgehalten. Hautnaht.

2. Akt: Das Kniegelenk wird mittels eines bogenförmigen Schnittes, der oberhalb der äußeren Kniescheibenkante bis zur Tuberositas tibiae verläuft, eröffnet. Aus dem Gelenk entleert sich viel Blut, das viele Fettröpfchen enthält. Mit physiologischer Kochsalzlösung wird das Gelenk ausgespült. Der äußere Meniscus ist bis auf seine vordere und hintere Ansatzstelle abgerissen und hängt frei im Gelenk herum. Er wird entfernt. Der abgebrochene äußere Condylus wird gehoben. Es finden sich aber noch einige Bruchstücke vor allem ein 6 cm langes und 5 cm breites mit Knorpel bedecktes Spongiosastück, das dem äußeren Condylus angehört. Es gelingt mit einiger Mühe, diese abgebrochenen Stücke in Zusammenhang mit der äußeren Tibiaschale zu bringen. Die Stufen werden dabei einigermaßen ausgeglichen. Mit dem Schraubengewinde wird, wie vorher beschrieben, das Festhalten der Bruchstücke vorgenommen (Abb. 103).

Der Heilverlauf ist glatt. Der Knochenbruch heilt aus, das Kniegelenk zeigt aber große Bewegungseinschränkungen. Bei der Nachuntersuchung am 13. 2. 41 ist das Kniegelenk in guter Stellung versteift. Der Verletzte ist verhältnismäßig beschwerdefrei. Das Röntgenbild zeigt den Schienbeinschrägbruch ausgezeichnet verheilt. Die Röntgenaufnahme zeigt den äußeren Kniegelenkspalt nicht mehr vorhanden. Das Condylenmassiv ist nach unten verschoben und zusammengedrückt (Abb. 104).

Fall 5. P. H., 36 Jahre alt. Am 16. 10. 39 vom Motorrad gestürzt. Sofortige Krankenhausaufnahme. Das rechte Kniegelenk ist stark geschwollen und sehr schmerzhaft (Abb. 105).

Operation in Evipan-Äthernarkose (SPRENGELL) am 4. 11. 39. Das Kniegelenk wird durch einen PAYRSchen S-Schnitt eröffnet. Die Revision des Gelenkes zeigt die Kreuzbänder

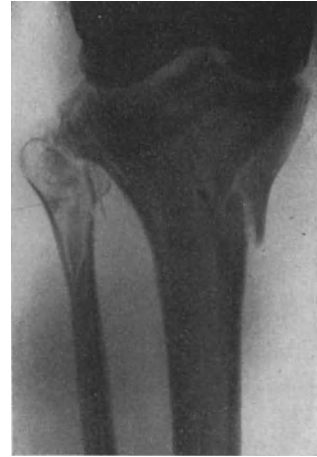

Abb. 105. Unterschenkelkopfbuch rechts mit zahlreichen Bruchlinien und Wadenbeinköpfchenbruch.

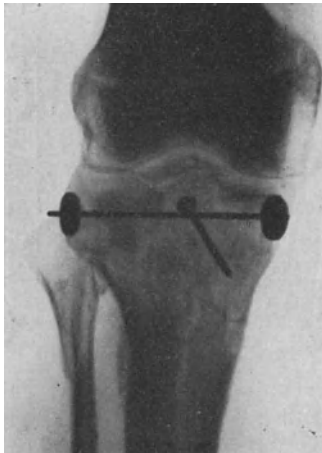

Abb. 106. Mit Schraubengewinde festgehaltener Schienbeinkopfbruch.

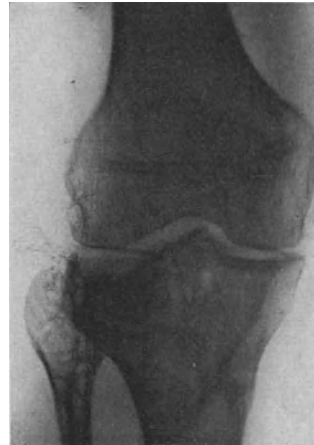


Abb. 107. Verheilter Schienbeinkopfbruch (Nachuntersuchung nach einem Jahr).

unverletzt. Die zahlreichen Bruchlinien weisen klaffende Bruchspalte auf. Das Band der Kniescheibe ist mit einem Knochenstück ausgerissen. Die innere Zwischenknorpelscheibe ist vorn völlig losgerissen, sie wird ganz entfernt. Die Röntgenkontrolle zeigt die Subluxation nicht behoben. Es wird daher durch den Schienbeinkopf das Schraubengewinde gebohrt und der Schienbeinkopfbruch fest zusammengepreßt. Das Röntgenbild ergibt jetzt eine gute Stellung der Bruchstücke (Abb. 106). Exakter Gelenkverschluß. Gipsverband. Die Nachuntersuchung am 4. 10. 40 zeigt den Schienbeinkopfbruch verheilt

(Abb. 107). Das Bein kann bis 170° gestreckt und bis 110° gebeugt werden. Es werden aber noch Beschwerden angegeben, vor allem beim Stehen und längerem Gehen. Ein Gelenkerguß findet sich nicht, dagegen eine mäßige Atrophie der rechten Oberschenkelmuskulatur. Eine Nachuntersuchung konnte jetzt nicht stattfinden, da der Verletzte zum Heeresdienst einberufen ist.

KUMMER hat auf Grund der guten Bolzungsergebnisse mit Fibulatransplantaten beim medialen Schenkelhalsbruch auch das Verbolzen der Schienbeinkopfbrüche mit Knochentransplantaten vorgenommen. Als Transplantat verwandte er entweder den ausgesägten Teil der Crista tibiae oder einen Teil der Fibula mit Periost. Nach seiner Ansicht ist dieses Operationsverfahren besonders bei Spaltbrüchen geeignet. Nach Freilegen des betreffenden Condylus und exaktem Einrichten wird parallel zur Gelenkfläche ein Kanal gebohrt, der in der Mitte des abgebrochenen Condylus beginnt und in die Corticalis des festsitzenden Condylus hineingeht. Nach seinen Angaben hat er so ein gutes Festhalten und eine gute Stellung der Bruchstücke erreicht; die Knochenneubildung glaubt er dadurch ebenfalls angeregt. Das Verfahren hat jedoch aus naheliegenden Gründen wenig Nachahmer gefunden.

Bei alten schlecht verheilten Schienbeinkopfbrüchen haben LEXER und HULTEN ein besonderes Verfahren angegeben. Infolge Einsinkens der medialen bzw. lateralen Gelenkfläche kann es zu schweren Gelenkschäden kommen. Durch Untermeißeln und Heben der betreffenden Hälfte des Schienbeinkopfes und Einkeilen einer Corticalisplatte war den Fällen ein guter Erfolg beschieden. Der Knochen wird in der spongiösen Epiphysenmasse allmählich zu spongiösem Knochen umgebaut, bleibt aber voll belastungsfähig. Dieses Operationsverfahren ist nach LEXER nicht mit dem KATZENSTEINschen zu vergleichen, da dieser wohl eine keilförmige Transplantation vorgenommen hat, jedoch nicht in der Absicht die Gelenkfläche zu heben. Der Versuch STRACKERS, durch Einkeilen von maceriertem menschlichen Knochen dasselbe Ergebnis zu erreichen, scheiterte am Einheilen, da sich dieser Knochen abstieß.

In den letzten 3 Jahren habe ich 58 Schienbeinkopfbrüche behandelt. 47 konservativ; in 11 Fällen mußten operative Maßnahmen herangezogen werden. Auf Grund meiner Erfahrungen empfehle ich, bei Brüchen mit mäßiger oder unwesentlicher Verschiebung der Bruchstücke einen Gipsverband anzulegen, eventuell mit Überkorrektion nach der betreffenden Seite. Kleinere Stufenbildungen sind nicht der operativen Behandlung zuzuführen. Ich bin in Anwendung der Operationsverfahren zurückhaltender geworden. Etwaige Gelenkinnenverletzungen können auch später operativ angegangen werden. Schienbeinkopfbrüche mit größeren Verschiebungen sind grundsätzlich mit einem Drahtzugverband durchs Fersenbein zu behandeln. Richten sich bei schweren Zertrümmerungen oder bei größeren Abspaltungen die Bruchstücke jedoch nicht ein, dann treten die operativen Verfahren in ihr Recht. Der operative Eingriff muß aber unter breiter Gelenkeröffnung vor sich gehen, da sonst keine Gewähr besteht, die Verschiebung möglichst genau auszugleichen. Abgerissene und frei herumhängende Zwischenbandscheiben sind zu entfernen. Bei kleineren Verletzungen der Menisci, vor allem wenn es sich um doppelseitige handelt, empfiehlt sich im Entfernen eine Zurückhaltung, da die Zwischenbandscheiben und der übrige Gelenkapparat eine funktionelle Einheit bilden.

Als Operationsverfahren hat sich mir die Drahtumschlingung bzw. Drahtnaht am besten bewährt. Sie ist ganz besonders geeignet bei Zertrümmerungen

des Schienbeinkopfes, da sich die Drähte wie ein Ring um die zersprengten Bruchstücke legen und sie am besten in dieser Stellung festhalten.

Bei Abbrüchen eines Anteils des Schienbeinkopfes oder auch bei Spaltbrüchen bei denen vor allem die Notwendigkeit der Kompression im Vordergrund steht, ist das Verfahren nach BÜRKLE DE LA CAMP-ANDREESSEN das beste. Das schlechte Ergebnis meines Falles 4, ist nicht dem Verfahren zur Last zu legen, sondern meiner falschen Anzeigestellung. Eine Drahtumschlingung hätte hier sicher das Abgleiten der Bruchstücke verhindert.

Die Endresultate dieser schweren Gelenkverletzungen sind durchaus nicht immer gut. Irgendwelche Folgen bleiben fast immer zurück. Es wäre auch kaum zu verstehen, daß so schwere Gelenkverletzungen, die Knorpelzerstörungen oder Bandverletzungen zur Folge haben, ohne nachweisbare Folgen ausheilen. Da sich der Knorpel grundsätzlich nicht ersetzen kann, sind Unfallfolgen unvermeidlich.

Es ist aber ein grundsätzlicher Unterschied, ein schwer verändertes kaum brauchbares Kniegelenk als Unfall- und Behandlungsfolge zu besitzen oder ein solches, das in der Lage ist, den Ansprüchen, die von der Natur an ein Kniegelenk gestellt werden, gerecht zu werden. Die primäre Behandlung der Schienbeinkopfbrüche erfordert besondere Sorgfalt. Die Endergebnisse unserer Behandlungsmethoden sind im allgemeinen zufriedenstellend. Den operativen Verfahren ist erst dann stattzugeben, wenn unblutige Behandlungsmethoden schwere Gelenkstörungen befürchten lassen. Über Nachoperationen nach alten Schienbeinkopfbrüchen besitze ich keine Erfahrungen. Ich glaube aber, daß auch hier sehr große Zurückhaltung am Platze ist. Die volle Beweglichkeit und das Wiederherstellen der Kreiselmöglichkeit werden auch sie wohl kaum erreichen.

Die Abrisse der *Eminentia intercondylica* sind verhältnismäßig häufig. Ich habe in den letzten 3 Jahren 22 Fälle behandelt. Ich bin praktisch fast immer mit konservativen Behandlungsmaßnahmen ausgekommen und bin nur dann operativ vorgegangen, wenn schwere Gelenkfunktionsstörungen z. B. Kreuzbandschäden einen operativen Eingriff nicht umgehen ließen. Das Festhalten der ausgerissenen *Eminentia intercondylica* geschieht entweder durch einen Seidenfaden oder einen Fascienzügel, die durch Bohrkanäle unter der *Crista tibiae* durchgezogen und dort geknüpft werden. Die Endresultate sind zufriedenstellend. Oft sind aber auch hier Folgezustände nicht zu vermeiden.

IX. Der Schenkelhals.

1. Anatomische Betrachtungen.

Der Schenkelhalskopf sitzt nicht achsengerecht auf dem Schaft des Oberschenkelknochens. Der Winkel, den die Längsachse des Oberschenkelknochens und die des Schenkelhalses bilden, ist bei Mann und Frau gleich und beträgt im Durchschnitt 125—126°. Die mittlere Schwankungsbreite erstreckt sich zwischen 120 und 133°; in äußersten Grenzfällen pendelt der Winkel zwischen 115 und 140°. Der Halsschaftwinkel verändert sich während des ganzen Lebens. Beim Neugeborenen ist der Schenkelhals steil aufgerichtet (150°). Mit Beginn der statischen Belastung sinkt der Winkel herab und erreicht mit 15 Jahren die obere Grenze der mittleren Schwankungsbreite (133°). Im Greisenalter

ist er an der unteren Grenze der durchschnittlichen Schwankungsbreite angelangt (120°). Der Schenkelhals befindet sich mit allen Teilen, auch mit seiner Spongiosaarchitektur, in dauernder Umformung.

Der Halschaftwinkel und der achsengerechte Sitz der Kopfkappe sind das Ergebnis eines Gleichgewichtes zwischen winkervergrößernden und winkerverkleinernden Kräften. Zu den ersteren gehören die Abductoren, die proximalen

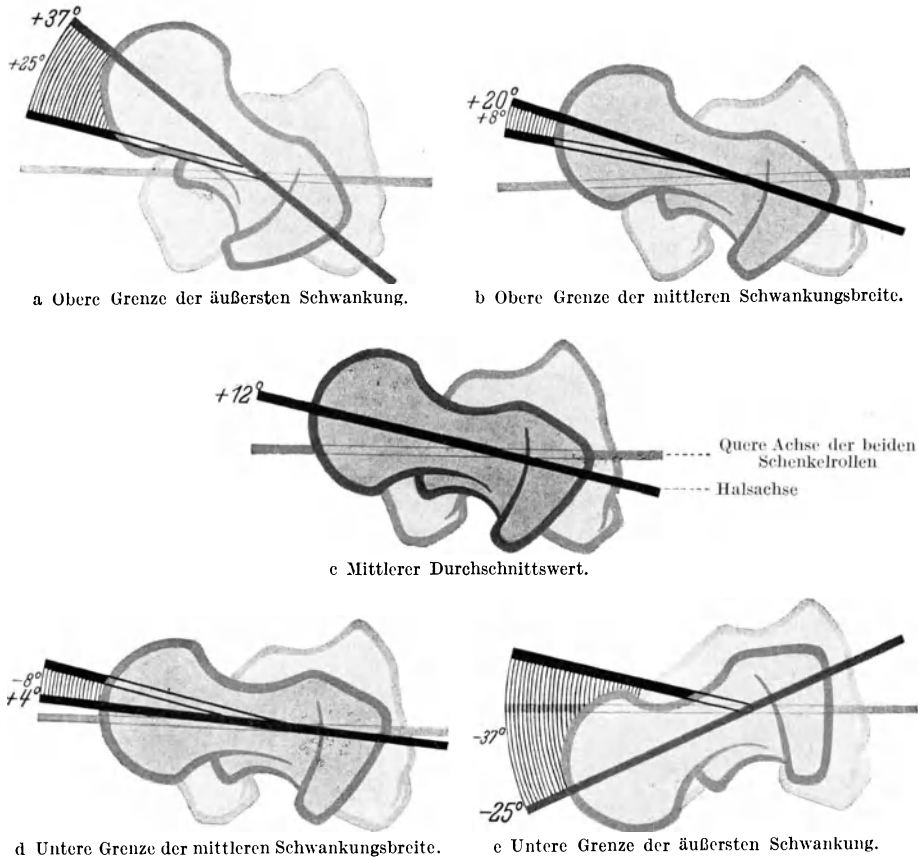


Abb. 108a—c. Schwankungsbreite der Verdrehung des Schenkelschaftes. Das Oberschenkelbein ist in der Verlängerung der Schaftachse von oben her betrachtet.
(Schema nach v. LANZ-WACHSMUTH: Praktische Anatomie, Bd. I/4.)

Adductoren, der femorale Ansatz des *M. gluteus maximus*, *M. obturatorii* und der *M. quadratus femoris*. Den Winkel verkleinern alle übrigen Adductoren, alle Beuger und Strecker und vor allem die Körperbelastung.

Die Schenkelhals- und die quere Condylenachse liegen nicht in einer Ebene, beide schneiden sich in einem Winkel, der individuell verschieden ist. Die Schenkelhalsachse weicht von der Condylenachse beim Erwachsenen zwischen 4 und 20° ab (Abb. 108). Dieser Tatsache ist bei der Röntgenaufnahmetechnik Rechnung zu tragen. Bei ventraler Richtung der Kniescheibe wird sich folgerichtig der Schenkelhals in mehr oder weniger starker Verkürzung zeigen. Die Schaftverdrehung muß daher durch entsprechende Innendrehung ausgeglichen werden.

Die großen individuellen Unterschiede des Schenkelschaftverdrehwinkels haben weittragende Bedeutung für die Mechanik des Stehens und Gehens, außerdem für die Entstehung von Verrenkungen und Schenkelhalsbrüchen (v. LANZ-WACHSMUTH). Bei geschlossenen Beinen und aneinanderliegenden inneren Fußrändern sind bei den meisten Menschen die queren Kniegelenksachsen nach hinten gegeneinander abgewinkelt. Die beiden Oberschenkelachsen stehen dagegen ungefähr frontal, da der Verdrehungswinkel des Oberschenkelschaftes durch den des Schienbeinschaftes meist ausgeglichen wird. Ist der Verdrehungswinkel des Schenkelschaftes vergrößert, steht das Bein in Innenkreiselung; ist er verkleinert in Außenkreiselung. Letztere ist schon vorhanden, wenn der Winkel auf 0° zurückgeführt ist. Die dadurch bedingte auffallende Fußstellung wird durch dauernde Innenkreiselung des Hüftgelenkes ausgeglichen, Änderungen des Hals-Schaftwinkels durch Verbrauch eines großen Teiles des Adduktions-Abduktionsspielraumes.

Durch die winklige Abknickung und die damit bedingte vermehrte statische Inanspruchnahme ist der Aufbau der Corticalis und der Spongiosa verstärkt. Am Übergang zum Schenkelhals fächern sich Druck- und Zugbalken ab, die sich schneiden und den Schenkelhals, den Schenkelkopf und das Trochantermassiv ausfüllen. An den weniger beanspruchten Randbezirken ist die Anordnung der Bälkchen lockerer. Es ist augenscheinlich, daß der Aufbau des Schaftes und des Schenkelhalses von der funktionellen Beanspruchung abhängt und sich ihr weitgehendst anpaßt.

Die Ernährung des Schenkelhalses und des Schenkelkopfes wird zum kleineren Teil durch die Gefäße gewährleistet, die durch das Ligamentum teres verlaufen. Mit zunehmendem Alter werden selbstverständlich auch diese Gefäße verändert und sind dann für die Blutversorgung noch weniger ausreichend. Außerdem weisen sie nach anatomischen Untersuchungen in ihrer Größe Verschiedenheiten auf. Vereinzelt können sie aber doch in der Lage sein, den abgebrochenen Kopf zu ernähren. Schenkelkopf und Schenkelhals erhalten jedoch ihre hauptsächlichliche Gefäßversorgung von den äußeren und inneren Kranzgefäßen, die den Kapselansatz am Schenkelhals begleiten und in den Falten des Innenhautüberzuges rückläufig gegen Hals und Kopf emporsteigen. Der innere, hintere und seitliche Teil des Schenkelhalses und der ganze Kopf gehören zum Gefäßgebiet des Ramus profundus ae. gen. circumflexae femor. tibialis. Die Ventralseite wird gewöhnlich von dem Ramus ascendens ae. gen. circumflexae femoris tibialis versorgt. Letzteres gibt zum Kopf keinen Ast ab (Abb. 109 und 110).

Die Kapsel des Hüftgelenkes ist stark und steht an Größe nur der des Kniegelenkes nach. Der Kapselschlauch ist ziemlich kurz; in Gelenkmittelstellung können die Gelenkflächen 1—2 cm auseinandergezogen werden. In mäßiger Beugung, Abduktion und Außenrotation sind alle Kapselfasern entspannt. Flüssigkeitsansammlungen, z. B. entzündlichen Ursprungs, zwingen das Gelenk zu einer derartigen Entlastungsstellung. Am Oberschenkel greift der Kapselansatz weit auf den Schenkelhals über. Mit seinem proximalen Teil ist der Hals gewissermaßen in die Innenhaut der Kapsel eingestülpt. Distal davon schließt sich das Ansatzfeld der Faserkapsel an, dessen Breite entsprechend der unterschiedlichen Stärke der Verstärkungsbänder auf der Ventral- und Dorsalseite des Halses nicht übereinstimmt. Mit oberflächlichen Fasern setzt

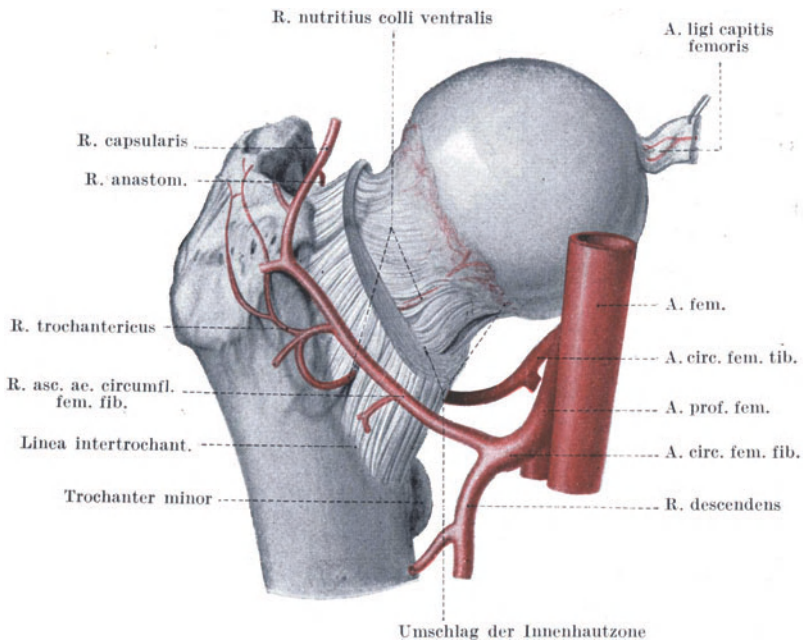


Abb. 109. Von ventral.

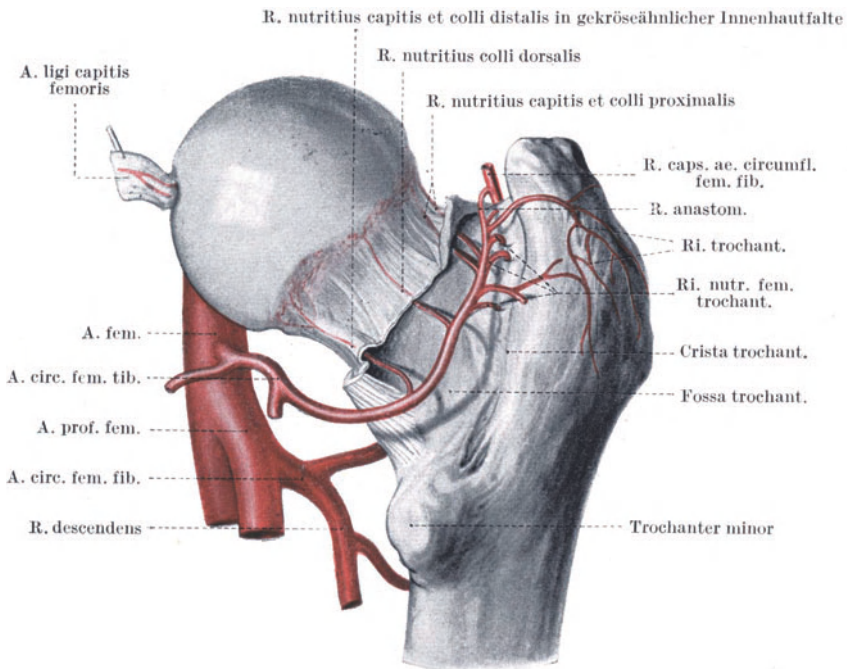


Abb. 110. Von dorsal.

Abb. 109 und 110. Innenhaut- und Faserzone des Schenkelhalses mit Gefäßversorgung.
(Schema nach V. LANZ-WACHSMUTH: Praktische Anatomie, Bd. I/4.)

die Faserschicht an der Linea intertrochanterica an. Der kleine Rollhügel bleibt frei; von hier schwenkt der Ansatz zur Dorsalseite des Schenkelhalses über. Die Faserschicht besteht nur aus wenigen schwachen Zügen, die etwas von der Crista intertrochanterica entfernt dem Hals locker auflagern. Medial von der Fossa trochanterica zieht sie, durch einen Querzug des Ligamentum iliofemorale zunehmend dicker und straffer werdend, schräg zur ventralen Kante des großen Rollhügels und zum Beginn der Linea intertrochanterica zurück. Dorsal deckt die Faserkapsel etwa nur die proximalen zwei Drittel des Halses (Abb. 109 und 110).

Diese anatomischen und gelenkmechanischen Betrachtungen sind zum Verständnis des Entstehens, der anatomischen und klinischen Einteilung und der Heilung des Schenkelhalsbruches notwendig.

2. Einteilung der Schenkelhalsbrüche.

Schon COOPER teilte die Schenkelhalsbrüche klinisch in extra- und intrakapsulär gelegene ein.

ANSCHÜTZ und PORTWICH unterscheiden folgende Formen:

1. Die medialen Brüche: a) die subkapitalen, b) die intermediären.
2. Die lateralen Brüche: c) die intertrochanteren, d) die petrochanteren.

KREUZ hält auf Grund der breiten Ansatzfelder der Hüftgelenkkapsel den röntgenologischen Nachweis der extrakapsulären Lage eines Schenkelhalsbruches nur dann gegeben, wenn die Bruchlinie unzweideutig petrochanter verläuft.

FELSENREICH ist der Ansicht, daß die petrochanteren Brüche nicht zu den Schenkelhalsbrüchen gerechnet werden können, da sie eine Kombination eines Schenkelhalsbruches und einer Splitterung des Trochantermassivs darstellen.

Der sogenannte intermediäre Typ kommt seltener vor. Zahlreiche Brüche nehmen eine Zwischenstellung ein, vor allen Dingen in den Fällen, wo die Bruchflächen schräg durch den Hals unmittelbar von der Nähe

des Kopfes zu der anderen Seite, und zwar zu einem Punkt außerhalb des Halses verlaufen. Die medialen Schenkelhalsbrüche werden auch in Abduktions- und Adduktionsbrüche eingeteilt. Das unterschiedliche Verhalten liegt nach BÖHLER vor allem darin begründet, daß der Abduktionsbruch durch eine Valgusstellung und durch häufiges Einkeilen der Bruchstücke ausgezeichnet ist. Außerdem weist er einen kleinen Neigungswinkel zur Bruchebene auf; weiterhin ist das Kopfbruchstück meist seitwärts verdreht und mit dem Halsbruchstück mehr oder weniger verkeilt. Diese Bruchform macht daher klinisch oft wenig Erscheinungen und zeigt gute Heilungsneigung, da sie unter besonders wirksamer Druckspannung steht.

Im Gegensatz dazu zeigen die Adduktionsbrüche klinisch eine Außendrehung und eine meist schon sichtbare Verkürzung. Röntgenologisch findet sich eine

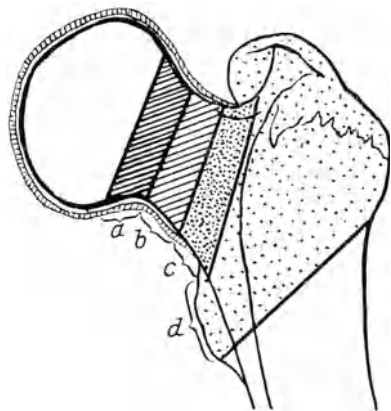


Abb. 111. Schema nach ANSCHÜTZ-PORTWICH, aus Ergebnisse der Chirurgie und Orthopädie, Bd. 20, 1927.

typische Varusstellung und eine Achsenknickung mit einem nach hinten und unten offenen Winkel zwischen Kopf und Halsachse. Der Adduktionsbruch gehört nach PAUWELS zu den Formen, bei denen sich vor allem Zug- und Scherspannung auswirken. Aus all diesen Erwägungen schlägt NYSTRÖM vor, die medialen Schenkelhalsbrüche in Valgus- und Varusbrüche zu unterteilen.

3. Mechanische und physikalische Betrachtungen bei der Schenkelhalsbruchheilung.

Die Streitfrage, ob physikalische Vorgänge, die rechnerisch zu ermitteln sind, bei der Knochenbruchheilung ausschlaggebend sind, oder ob diese doch nur von biologischen Momenten abhängt, ist schon eingehend besprochen worden. Physikalische Vorgänge exakt zergliedert, sind durchaus biologisch. Knochenbrüche, die nach sogenannten biologischen Grundsätzen behandelt werden, lassen sich oft in physikalische Einzelbegriffe zerlegen. Man wird daher wohl bei der Knochenbruchbehandlung physikalisch errechenbaren Gesetzen Rechnung tragen müssen, um eine sogenannte biologische Heilung zu erzielen. Auch BLOCK ist der Ansicht, daß bei Knochenbrüchen, die häufig Heilungsstörungen aufweisen, z. B. beim medialen Schenkelhalsbruch, mechanische Momente als unbedingt maßgeblich mitwirkend anerkannt werden müssen. Neuere histologische Untersuchungen haben eindeutig gezeigt, daß der mediale Schenkelhalsbruch in der Lage ist, knöchern auszuheilen. Von vielen wird die oft ungenügende Knochenneubildung auf eine Schwäche des Knochenregenerates zurückgeführt, die scheinbar in der biologischen Sonderstellung, des Schenkelhalses begründet ist. Die histologischen Untersuchungen SCHMORLS, FRANGENHEIMS u. a. m. zeigen, daß die Knochenneubildung beim Schenkelhalsbruch in wesentlichen Punkten von der Bruchheilung anderer Knochen abweicht. Es fehlt hier vor allem der periostale Callus, der sonst das Hauptmoment der Knochenbruchheilung bildet.

Die Untersuchungen SCHMORLS und HESSES zeigen selbst in den periostbedeckten Abschnitten des Schenkelhalses unbedeutende Neigung zur Callusbildung. SCHMORL konnte bei einer großen Zahl histologisch untersuchter Präparate keine nennenswerte periostale Callusbildung sowohl bei medialen als auch lateralen Bruchformen feststellen. Hier spielt bei der knöchernen Heilung die endostale Knochenneubildung eine große Rolle.

PAUWELS weist darauf hin, daß die Ansicht, das Regenerat der Schenkelhalsbrüche besitze sowohl seinem Umfang als auch seiner Lebensfähigkeit nach eine wesentlich geringere Widerstandsfähigkeit als bei anderen Knochenbrüchen, zu Recht bestehe. Nach seiner Meinung genügt die Erklärung der schlechten und uneinheitlichen Heilungsneigung nicht, da selbst unter ungünstigen Voraussetzungen Heilungen, und unter günstigen Nichtheilungen beobachtet werden. PAUWELS sieht auch in der vor allem von ANSCHÜTZ vertretenen Auffassung keine genügende Erklärung, daß die letzte Ursache für die schlechte und uneinheitliche Heilungsneigung des Schenkelhalsbruches in einer unzureichenden Behandlung gesucht werden müsse. Er glaubt, in der bisherigen Forschung eine gewisse Einseitigkeit zu sehen, weil immer wieder nur die biologischen Faktoren, also die Qualität des Regenerates, in den Vordergrund gerückt werden.

Die Wirkung mechanischer Kräfte, die auf das Regenerat einwirken und oft von maßgebender Bedeutung sind, werden meist nicht berücksichtigt. Die mechanische Beanspruchung des Schenkelhalsbruches hat er nun einer eingehenden Prüfung unterzogen. Sie wird durch die Kräfte bestimmt, die auf den Schenkelhalskopf zur Auswirkung kommen. Als Hauptkraft ist dabei die Druckbeanspruchung zu berücksichtigen, da ja gerade der Schenkelhalskopf während der Standbeinperiode seine maßgebende Druckbeanspruchung erfährt. Nach den Untersuchungen O. FISCHERS weist sie während der Dauer der Standbeinperiode große Schwankungen auf, die durch die Wirkung dynamischer

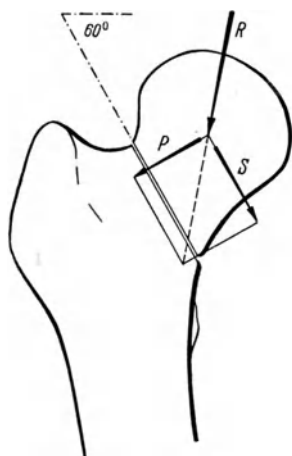


Abb. 112.

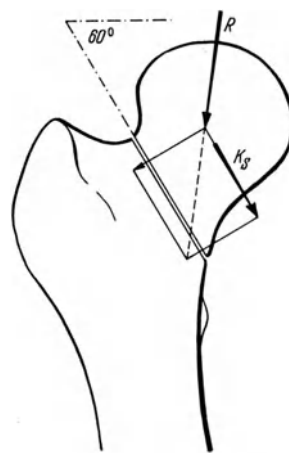


Abb. 113.

Abb. 112. Zerlegung der auf den Schenkelkopf wirkenden Druckkraft R in ihre für die mechanische Beanspruchung des Regenerates maßgebenden Komponenten P und S . P Druckkomponente; S verschiebende Komponente. (Schema nach PAUWELS). Abb. 113. K_S freie Scherkraft. (Schema nach PAUWELS.)

Kräfte bedingt sind. Der Schenkelhals ist demnach einer außerordentlich hohen, stoßweise wirkenden, funktionellen Druckbeanspruchung ausgesetzt (Abb. 112 und 113).

Die Wirkung der Druckbeanspruchung, die auf das Regenerat ausgeübt wird, ist in die beiden Teilkräfte zu zerlegen, die für die Heilung des Schenkelhalsbruches von ausschlaggebender Bedeutung sind. In eine Druckkomponente P , die beide Bruchstücke zusammenpresst und im Regenerat Druckspannungen hervorruft, sowie in die Komponente S , die versucht, das Kopfsegment nach abwärts zu verschieben, um so Zug- und Scherspannung auf das Regenerat wirken zu lassen. Die Kraft R wird also in eine Komponente P , die rechtwinklig zur Bruchlinie steht und in eine Komponente S , die parallel zur Bruchlinie verläuft, nach dem Parallelogramm der Kräfte zerlegt.

Für die Heilung des Schenkelhalsbruches ist es nun von ausschlaggebender Bedeutung, welche der beiden vorgenannten Teilkräfte in ihrer Wirkung überwiegen. Scher- und Zugspannung sind nur bei entsprechender Größe imstande, das Regenerat fehlerhaft aufzubauen, d. h. die Entwicklung einer Pseudarthrose herbeizuführen. Da die freie Scherkraft bei den verschiedenen Schenkelhalsbrüchen keine einheitliche Größe darstellt, haben die angestellten Untersuchungen ergeben, daß die freie Scherkraft mit Vergrößerung des

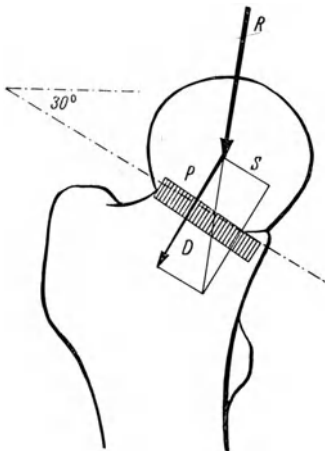


Abb. 114. Mechanische Analyse einer Fraktur 1. Grades. Wirksam auf das Knochenregenerat ist allein die Druckkomponente P , deren Größe annähernd gleich R ist. Die Wirkung der Teilkraft reiner Verschiebung S ist durch die Reibung in der Bruchfläche aufgehoben. Die Teilkraft P ruft wirksame Druckspannung in der Bruchfläche hervor, die an allen Stellen nahezu die gleiche Größe hat, weil R die Bruchlinie dicht neben der Mitte schneidet.
(Schema nach PAUWELS.)

Neigungswinkels der Bruchebene sehr schnell an Größe zunimmt. Bei einem Winkel von 25° tritt sie erstmalig in Erscheinung (Abb. 114, 115 und 116).

Bei kleinerem Neigungswinkel wirkt sie als reine funktionelle Druckkraft. Da nun bei Zunahme des Neigungswinkels im allgemeinen die Größe der Druckspannung in der oberen Hälfte der Bruchfläche weiter abnimmt und fortschreitender Zugbeanspruchung weicht, trifft die Verlängerung von R nicht mehr die Unterstützungsfäche und ruft ein auf das Kopfsegment wirkendes freies Kippmoment hervor. Der Kopf will dann an der unteren Ecke des Halsbruchstückes im Sinne des Uhrzeigers kippen. Dadurch kommen die Bruchflächen ins Klaffen. Von einer gewissen Größe des freien Kippmomentes wirken Zugkräfte in ganzer Ausdehnung auf das Regenerat. Diese Fälle heilen besonders ungünstig, da die beiden schädigenden Komponente, freie Scher- und Zugkraft, zur Auswirkung kommen und so in vielen Fällen die knöcherne Heilung vereiteln.

Nach der Ansicht NICOLEs ist die Abgrenzung der 3 Gruppen im Sinne PAUWELS nicht immer ganz einfach. Hier sind die einzelnen Gruppen nach rein mechanischem Zusammentreffen von Umständen, nach dem Ergebnis aller

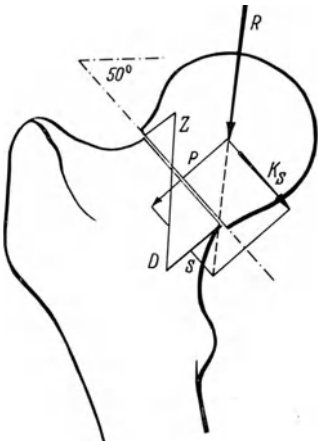


Abb. 115. Mechanische Analyse einer Fraktur 2. Grades. Wirksam auf das Knochenregenerat ist die freie Scherkraft K_S . Die Druckkomponente P hat keine Wirkung auf das Regenerat, sie ruft jedoch in einem Teil der Bruchfläche latente Druckspannung hervor.
(Schema nach PAUWELS.)

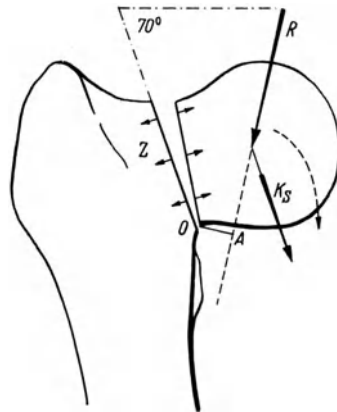


Abb. 116. Mechanische Analyse einer Fraktur 3. Grades. Wirksam auf das Knochenregenerat ist freie Scherkraft (K_S) und Zugkraft (Z), welche durch das freie Kippmoment ($R.O.A.$) hervorgerufen wird. Nur die unterste Ecke des Trochanterfragmentes (O), das Hypomochlion für das Kopfsegment, steht unter latenter Druckspannung. (Schema nach PAUWELS.)

wirksamen Kräfte und nicht nur nach dem Neigungswinkel bewertet. Andere Umstände, z. B. der Reibungskoeffizient, die Ab oder Adduktionsverschiebung, können das Kräfteverhältnis ebenfalls beeinflussen.

NICOLE sieht auch in der praktischen Gruppenbestimmung gewisse Schwierigkeiten. Im Röntgenbild ist der genaue Verlauf der Bruchlinie oft nicht deutlich sichtbar; die vier vorhandenen Bruchkanten können sich auch überschneiden. Infolge Außendrehung des seitlichen Bruchstückes stehen sich die beiden Bruchflächen in verschiedenen Ebenen gegenüber. Jedes Abweichen von der Sagittalebene führt dann bei schmalem Bruchspalt zwangsläufig zu einer Überschneidung der Bruchlinien. NICOLE schlägt daher vor, die Bruchlinie bei schwer erkennbaren Bruchflächen an der Halscorticalis am oberen und unteren Pol zu markieren und beide Punkte miteinander zu verbinden. Weiterhin hält er das Messen am seitlichen Bruchstück für beachtenswert, da von beiden Bruchflächen die äußere stabil bleibt. Er schlägt daher weiter vor, den Neigungswinkel auf die Oberschenkelachse als maßgebende Vertikale zu beziehen. Dadurch sind alle Zufälligkeiten, die auf die Verschiedenartigkeit der Röntgentechnik oder auf die Zwangslage des betreffenden Gliedes beruhen, ausgeschaltet. Außerdem hält er es für bedeutsam, die Bestimmung der mechanischen Konstellation erst nach dem genauen Einrichten vorzunehmen. Bei verschobenen Adduktionsbrüchen zeigt das erste Bild z. B. fast regelmäßig einen Bruch dritten Grades mit freiem Kippmoment, der aber nach dem Einrichten in einen Bruch zweiten oder sogar ersten Grades umgewandelt werden kann. Auch die Bedeutung des Seitenbildes darf nicht unterschätzt werden, da oft seitlich eine bedeutende Achsenknickung vorhanden ist, während die vordere Aufnahme den Bruch nicht verschoben zeigt.

4. Die operativen Behandlungsverfahren beim medialen Schenkelhalsbruch.

NYSTRÖM stellt die vier Meilensteine heraus, die auf dem Wege der Schenkelhalsbruchbehandlung besonders herausragen.

1. COOPER stellt 1823 fest, daß die intrakapsulären Schenkelhalsbrüche nicht knöchern heilen.

2. THEODOR KOCHER stellt 1896 fest, daß man bei dem medialen Schenkelhalsbruch die Wahl zwischen ambulanter Massagenbehandlung und zwischen operativem Vorgehen hat. Die Operation besteht im Entfernen des mangelhaft ernährten Kopfes; sie soll sofort ausgeführt werden.

3. WHITMAN (1909): Die Abduktionsbehandlung gibt uns ein Mittel an die Hand, einen Erfolg zu erzielen, der früher außerhalb des Gesichtskreises der chirurgischen Leistungsfähigkeit lag.

4. SVEN JOHANSSON (1932): Bei den medialen Schenkelhalsbrüchen ist durch die extraartikuläre Osteosynthese in 94% knöcherner Heilung erzielt worden.

Ich befasse mich nur mit der Schenkelhalsnagelung.

TRENDELENBURG hat 1878 den ersten Versuch des blutigen Stellens unternommen. Der Bruch wurde mit Metalldrähten, die bei eröffnetem Gelenk eingeführt wurden, festgehalten.

F. KÖNIG nähte 1907 nach genauem Einstellen die Bruchstücke mit einigen Nähten zusammen. Auch die zerrissene Capsula reflexa wurde wiedervereinigt. Er machte dabei bei einem Kranken die bemerkenswerte Beobachtung, daß eine knöcherner Heilung an der Seite eintrat, bei der der Hals mit dem Kopf mittels Metalldrähten fest zusammengefügt war. In einem andern Fall, bei dem die Vereinigung mit Metalldrähten unterblieb, trat die knöcherner Heilung nicht ein. Die Methode fand aus natürlichen Gründen wenig Anhänger. Der technisch schwierige Eingriff mit Gelenkeröffnung und die wenig zuverlässige

Fixierung standen in keinem Verhältnis zum Erfolg. Es lag daher nahe, Methoden zu suchen, die beide Bruchstücke festhalten, ohne dabei das Gelenk zu eröffnen.

Nach NYSTRÖM unternahm v. LANGENBECK im Jahre 1858 den Versuch, die Bruchstücke eines Schenkelhalsbruches mit einer Schraube zusammenzufügen. Die Frau verstarb an einem Hospitalbrand. F. KÖNIG und TRENDELENBURG unternahmen in der antiseptischen Zeit ähnliche Operationen. Der Norweger NICOLAYSEN berichtete 1899 auf dem Kongreß des nordischen Chirurgenvereins über 26 Fälle, bei denen eine Schenkelhalsnagelung ausgeführt wurde. Ein 15 cm langer Stahlnagel wurde durch die Basis des großen Rollhügels 5 cm unter seiner Spitze durch den Schenkelhals und den Schenkelkopf eingeschlagen. Das äußere Ende des Nagels blieb außerhalb der Haut. Für 8—10 Wochen wurde ein Gipsverband angelegt. Der Nagel lockerte sich allmählich und konnte nach 3—4 Wochen herausgezogen werden. Nach 10 bis 12 Wochen ließ NICOLAYSEN das Bein belasten. Die Endergebnisse von 7 nach dieser Methode behandelten Fälle sind nicht recht klar. Nach unseren heutigen Erfahrungen werden sie auf Grund der angegebenen Behandlungsvorschläge zweifelsohne auch nicht ermutigend gewesen sein und in keinem Fall eine unblutige Behandlungsmethode übertreffen.

Die Epoche des ersten Abschnittes der Schenkelhalsosteosynthese hat FALTIN eingehend geschildert. Aus dieser Schilderung ersieht man, wie viele Chirurgen das Problem der operativen Schenkelhalsbruchbehandlung beschäftigt hat (nach NYSTRÖM).

DELBET führte Schrauben ein, bei denen er ein besonderes Führungsinstrument verwandte. Aber auch hier waren die Resultate nicht so, wie man erhofft hatte. ROBINEAU und CONTREMOULIN sahen die entscheidende Wichtigkeit des genauen Einrichtens der Bruchstücke ein und arbeiteten ein besonderes Verfahren aus, das grundsätzlich aus einem Zug in der Längsrichtung und einem Seitenzug am oberen Ende des Oberschenkels bestand. Das Ineinandergreifen der Bruchstücke wurde dadurch angeblich vermieden.

In der Folgezeit werden zahlreiche Bolzen aus totem Knochen, Elfenbein oder auch Transplantate aus dem Schien- oder Wadenbein von den verschiedensten Chirurgen verwandt. LEXER hat 1907 Autotransplantate sowohl beim frischen als auch beim alten Schenkelhalsbruch in Anwendung gebracht. Eine Abänderung der DELBETSchen Verschraubung ist die von HOTZ im Jahre 1923 angegebene langstreckige, femoro-pelvine Verschraubung, die den Bruchstücken außer dem gegenseitigen Halt eine feste Fixation im Becken gibt. Die Methode hat den Vorteil größerer Zuverlässigkeit als Stütze; außerdem kommt eine Wanderung der langen Schraube nicht so häufig vor als bei den kurzen. LANDOIS hat die HOTZsche Verschraubung in 2 Fällen angewandt. In einem war das Endergebnis ausgezeichnet, im anderen hatte sich die Schraube verbogen, das Resultat war dementsprechend nicht gut.

PUTTI hat die Schraube für die Behandlung von Schenkelhalsbrüchen verbessert und geeigneter gemacht. An der HENSCHENSchen Klinik werden diese Schrauben verwandt.

Nach Ansicht NICOLEs ist die Verankerung im Knochen bei der Verschraubung fester und das Einführen leichter. Außerdem bedeutet das Fehlen von Axialverschiebungen und Drahtverklebungen nach seiner Ansicht Vorteile. Als Nachteil ist aber die Möglichkeit der Kopfrotation und die Unmöglichkeit

der künstlichen Verkeilung in Kauf zu nehmen. Letztere läßt sich durch das Verwenden mehrerer Fremdkörper und durch Vermutterung der Schraube zum Teil vermeiden.

Alle diese Mißerfolge, die uns einen langen Weg chirurgischer Pionierarbeit vor Augen führen, lassen die immer wiederkehrende Gelenkeröffnung verständlich erscheinen, da nur sie das Einführen der Schiene unter Sicht des Auges gestattet. Die zahlreichen Versuche einer extraartikulären Fixierung durch eine innere Schiene scheiterten letzten Endes an der Schwierigkeit, die Schiene zielgerecht einzuführen.

Das Freilegen der Bruchstelle gestattet dagegen, das Einrichten der Bruchstücke exakt vorzunehmen und auch eventuelle Zwischenlagerungen von Kapselteilen zu beseitigen. Außerdem kann wie schon vorher erwähnt, das Einführen der Schiene genau überwacht werden. Auf der andern Seite hat sie alle Nachteile einer Gelenkeröffnung, zumal wenn man bedenkt, daß es sich meist um ältere Verletzte handelt. Ein sehr eifriger Verfechter der Gelenkeröffnung war LAMBOTTE, der anfangs zwei große Schrauben, später querschnittmäßig einen U-förmigen Nagel verwandte.

Überblickt man die Mißerfolge der älteren Operationsverfahren, so sind folgende Mängel festzustellen:

1. Das ungenügende Einrichten der Bruchstücke. Zum großen Teil ist diese Tatsache auf eine nicht genügende und schlechte Röntgenbildkontrolle zurückzuführen.
2. Das nicht genügend zielgerechte Einführen der Schienen.
3. Die Unzulänglichkeit des Osteosynthesematerials.

In den letzten 10 Jahren trat eine grundlegende Verbesserung der operativen Schenkelhalsbruchbehandlung ein. Den von SMITH-PETERSEN herausgegebenen Dreikantnagel, der ebenfalls nach Eröffnen des Hüftgelenkes eingeführt wurde, verwandte SVEN JOHANSSON 1932 bei seiner extraartikulären Osteosynthese. In seiner 1934 herausgegebenen Monographie über die operative Behandlung der Schenkelhalsbrüche beschreibt er eingehend seine exakt ausgearbeitete Methode. Auch er legt vor allen Dingen darauf den Hauptwert, die Bruchstücke sorgfältig einzurichten. In die Schenkelhalsachse wird von einem unterhalb des großen Rollhügels gelegenen Punkt ein dünner Metalldraht eingebohrt, ähnlich wie er beim Drahtzugverband verwendet wird. Die Lage dieses Führungsdrahtes wird durch Röntgenaufnahmen sowohl von oben nach unten als auch in seitlicher Richtung kontrolliert. Bei genügend guter Lage wird über den Draht der Nagel in den Knochen eingetrieben. Der Nagel besitzt in der Mitte einen Zentralkanal, der das Einführen des Drahtes ermöglicht. SVEN JOHANSSON sieht die Hauptschwierigkeit seines Verfahrens darin, dem Draht beim Einführen die gewünschte Richtung zu geben. In seiner Monographie beschreibt er 50 von ihm operierte Fälle. Nach diesen Erfahrungen ist es nicht entscheidend, den Nagel absolut zentral oder etwas exzentrisch in den Schenkelhals einzuführen. Grundlegend wichtig ist es aber, daß er auch in seinem schmalsten Teil den Schenkelhals nicht verläßt. Nach seiner Ansicht ist es besser, wenn der Nagel etwas näher an die untere Schenkelhalsgrenze zu liegen kommt. Die Knochensubstanz ist hier kompakter und bietet so eine bessere Stütze. Es ist weiterhin notwendig, den Nagel nicht allzu nahe am großen Rollhügel einzuschlagen, da die Compacta weiter unten dichter ist und sich daher besser eignet.

JERUSALEM hat ebenfalls für den SMITH-PETERSENSchen Nagel eine Führungsanordnung angegeben. Auch hier wird ein Führungsdraht durch ein Loch in den Nagelkopf eingeführt. Da der Draht jedoch nur seinen Halt im Kopf findet, ist es verständlich, daß er beim Einschlagen Gelegenheit hat, von dem Führungsdraht abzuweichen.

FELSENREICH hat die Lamellen des Nagels vergrößert, um so eine bessere Tragfähigkeit zu erzielen. SVEN JOHANSSON hat jedoch das unumstrittene Verdienst durch die Zentralkanalisation des Nagels und durch das Einführen eines Führungsdrahtes, die extraartikuläre Schenkelhalsnagelung zu einer Methode ausgearbeitet zu haben, die die Behandlung des Schenkelhalsbruches wesentlich verbessert hat.

Das exakte Einrichten der Bruchstücke und eine Röntgenkontrolle in mindestens zwei Ebenen ist unumgänglich. Das gute Einrichten der Bruchstücke und der gute Sitz des Führungsdrahtes sind die Voraussetzung für den Erfolg der Schenkelhalsnagelung. Da der Eingriff nicht sofort vorgenommen wird, ist ein baldiges Einrichten des Bruches ratsam. Das Resultat der Ersteinrichtung wird nach meinen Erfahrungen am besten durch einen Drahtzugverband durch den Schienbeinkopf festgehalten. Er erleichtert das endgültige Einrichten wesentlich.

5. Die Anzeigestellung zur Schenkelhalsnagelung nach SVEN JOHANSSON.

Die Anzeigestellung zur Schenkelhalsnagelung ist weit zu ziehen. Der Abduktionsbruch braucht eine Nagelung nicht notwendig zu machen.

Das Problem der sogenannten Einkeilung ist jedoch sehr umstritten. ANSCHÜTZ und PORTWICH weisen besonders auf den weitverbreiteten Irrtum hin, daß mediale Schenkelhalsbrüche häufig eingekeilt sind. Einen weiteren Irrtum bedeutet die Annahme, daß die Einkeilung einen sicheren Verlaß für die Heilung besitze. Nach EGGERS, SCHANZ u. a. m. können sich eine große Zahl der Einkeilungen später wieder lösen und verschieben. Sie gehen dann um so sicherer in den Zustand der Pseudarthrose oder Coxa vara über. Genau wie die Anhänger der WHITMANSchen Methode keine Rücksicht auf die Einkeilung nehmen und jeden Bruch als nicht eingekeilt betrachten, dürfte auch diesem Umstand bei dem Schenkelhalsnageln des Abduktionsbruches weitgehendst Rechnung zu tragen sein. In zweifelhaften Fällen nagle man lieber einmal zuviel, da bei sachgemäßem Beherrschen der Technik eine gewisse Sicherheit gegen nachträgliches Verschieben der Bruchstücke gegeben ist. Außerdem wird die Nachbehandlung verkürzt.

Bei allen übrigen medialen Schenkelhalsbrüchen ist die Nagelung auszuführen, wenn der Allgemeinzustand des Verletzten es erlaubt. Bei sehr alten und verbrauchten Kranken lehne ich den Eingriff ab, da ich ihn nicht als eine etwaige Notoperation ansehe. Knochenveränderungen im Sinne der Atrophie oder der Osteoporose erfordern wohl erhöhte Sorgfalt beim Eingriff und in der Nachbehandlung, schließen jedoch die Nagelung nicht aus.

6. Die Schenkelhalsnagelung unter Berücksichtigung mechanischer Probleme.

Aus der Erkenntnis heraus, daß mechanische Kräfte den Heilverlauf des Schenkelhalsbruches maßgebend beeinflussen, erhebt sich die Frage, für die Behandlung des frischen Schenkelhalsbruches Richtlinien aufzustellen.

Da nach der Ansicht PAUWELS mechanische Voraussetzungen für die Heilung des Schenkelhalsbruches von ausschlaggebender Bedeutung sind, ist es nach seiner Meinung ratsam, für den einzelnen Fall von vornherein einen Heilplan aufzustellen.

Die Brüche ersten Grades haben durchaus günstige Heilungsaussichten, weil die einwirkenden mechanischen Kräfte die knöcherne Heilung unterstützen. Es treten keine Kräfte auf, die das Regenerat oder die Stellung der Bruchenden gefährden. Bei den Brüchen zweiten Grades ist die Heilung schon mehr in Frage gestellt. Die Heilungsaussichten sind aber um so günstiger, je kleiner die wirksame Scherkraft und je größer der Teil der Bruchfläche ist, die unter dauernder Druckspannung steht. Bei den Brüchen dritten Grades wirken ganz besonders schädliche mechanische Kräfte auf das Regenerat ein. Nur die unterste Ecke der Bruchfläche steht unter dauernder Druckspannung. An allen anderen Stellen der Bruchflächen ist die Knochenneubildung besonders gefährdet.

PAUWELS ist darin Recht zu geben, daß der Schenkelhalsbruchbehandlung die außergewöhnliche Aufgabe zufällt, die mechanische Beanspruchung des Regenerates von vornherein in Rechnung zu stellen und die notwendigen Heilungsbedingungen aufzustellen. Da als Voraussetzung für den Erfolg der Behandlung eine möglichst breite Entwicklungsbasis der Knochenneubildung gesichert sein muß, sind zunächst die Grundforderungen der Knochenbruchbehandlung, nämlich genaues Einrichten und genaues Festhalten der Bruchstücke, mit besonderer Sorgfalt zu erfüllen. Das Einrichten der Bruchflächen ist besonders gewissenhaft durchzuführen, weil ja der Markcallus im Gegensatz zum periostalen schlechte überbrückende Fähigkeiten besitzt.

Die erste Gruppe umfaßt die Knochenbrüche, bei denen die Bruchflächen in ganzer Ausdehnung unter wirksamer Druckspannung stehen. Die Heilung ist wie schon vorher erwähnt, meist gewährleistet. Die Brüche heilen im allgemeinen bei jeder Behandlungsart aus, vor allen Dingen dann, wenn die Bruchflächen verkeilt sind.

Die zweite Gruppe umfaßt die Fälle, bei denen das Regenerat durch die freie Scherkraft gefährdet ist und die Wirkung der Teilkraft des reinen Druckes latent bleibt. Bei diesen Brüchen sind Behandlungsmaßnahmen anzuwenden, die neben dem genauen Einrichten ihr Hauptziel auf ein langes Festhalten der Bruchstücke richten. Die freie Scherkraft wird dadurch ausgeschaltet und die Wirkung der Teilkraft des reinen Druckes aktiviert. Für diese Bruchform eignet sich das Nageln nach SVEN JOHANSSON ganz besonders gut, da der Nagel ein geeignetes mechanisches Hilfsmittel ist, die freie Scherkraft auszuschalten und dem Regenerat funktionelle Druckbeanspruchung zu vermitteln. Sie erlaubt außerdem eine frühzeitige Belastung, da bei aufrechter Körperhaltung ihre spezifische Wirkung besonders voll entfaltet wird.

Bei der dritten Gruppe kommen neben der Wirkung freier Scherkraft noch Zugkräfte von beträchtlicher Größe auf das Regenerat zur Auswirkung. Die knöcherne Heilung ist dadurch von vornherein äußerst gefährdet. Konservative Behandlungsmethoden erreichen oft keine endgültige Heilung. Eine gewisse Ausnahme bildet auch hier das Nageln der Bruchstücke, da es im allgemeinen zu knöcherner Heilung führt. Es empfiehlt sich jedoch den Nagel hoch oben im Schenkelhals zu fixieren und ihm in der Spongiosa des Schenkelhalskopfes genügend festen Halt zu geben.

PAUWELS empfiehlt bei der Behandlung dieser Bruchform, den mechanischen Voraussetzungen des Bruches Rechnung zu tragen und diese entsprechend zu ändern. Der Bruch dritten Grades muß nach seiner Ansicht in einen Bruch ersten Grades umgewandelt werden, damit die gegebene Druckbeanspruchung eine knochenfördernde Wirkung ausüben kann.

Nach meinen Erfahrungen ist das Nageln jedoch auch in sehr vielen Fällen imstande, die Voraussetzungen zu schaffen, die eine knöcherne Heilung herbeiführen können. Wenn aber das Nageln von vornherein wenig Aussicht auf Erfolg verspricht oder wenn Nichteilungen vorliegen, ist sowohl beim frischen als auch bei der Schenkelhalspseudarthrose eine Umlagerung des Knochenbruches vorzunehmen.

Das wesentliche des Umlagerens besteht darin, durch ein entsprechendes Verkleinern des Neigungswinkels die Bruch- bzw. die Pseudarthrosenebene

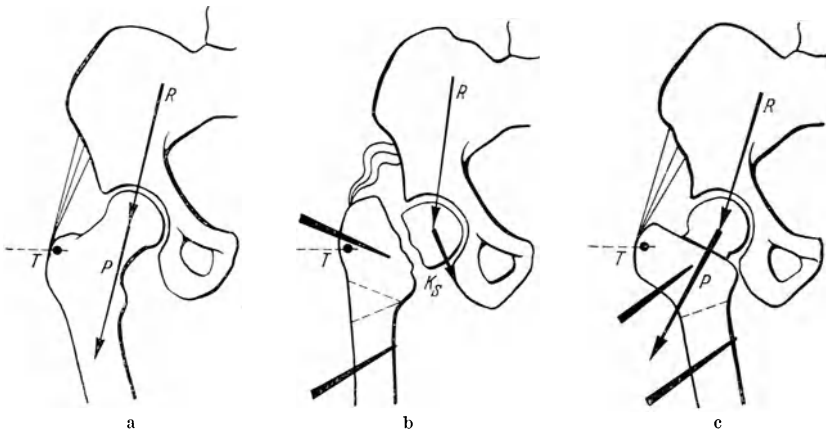


Abb. 117 a—c. Umlagerung (Reklination) der Pseudarthrosenebene. a normale Verhältnisse; b Schenkelhalspseudarthrose; K_S freie Scherkraft; c nach der Umlagerung; P reine Druckkraft. T physiologische Lage der Trochanter-major-Spitze (Schema nach PAUWELS).

entscheidend zu ändern. Praktisch wird diese Änderung so durchgeführt, daß nach subtrochanterer Osteotomie in Höhe des Trochanter minor das proximale Knochenende so weit seitwärts geneigt wird, bis die Pseudarthrosenebene einen Neigungswinkel von etwa 20° gegen die Horizontale aufweist (Abb. 117).

Es ist so möglich, sowohl die ungünstigen Bruchformen dritten Grades als auch die Schenkelhalspseudarthrosen zur Ausheilung zu bringen, da durch die Änderung mechanischer Kräfte schädliche Einflüsse auf das Knochenregenerat ausgeschaltet werden. K. H. BAUER umgeht den größeren Eingriff der PAUWELSSchen Umlagerungsosteotomie dadurch, daß er im unmittelbaren Anschluß an die Einrichtung der Pseudarthrose auf dem Extensionstisch eine planparallele Doppelbolzung des Schenkelhalses mit 2 Dreikantnägeln ausführt.

Fall 1. O. H., 59 Jahre alt. Am 12. I. 40 beim Einsteigen in die Straßenbahn ausgerutscht und auf die linke Seite gefallen. Angeblich kurze Zeit bewußtlos gewesen. Er verspürte Schmerzen im linken Oberschenkel, hat den Weg nach Hause (etwa 800 m) noch zu Fuß zurücklegen können, mußte sich dann aber sofort ins Bett legen. Der behandelnde Arzt weist ihn am 13. I. 40, also einen Tag nach dem Unfall, ins Krankenhaus ein.

Aufnahmebefund: Das linke Bein ist leicht nach außen gedreht und etwas abduziert. Über dem Schenkelkopf besteht eine starke Druckschmerzhaftigkeit. Passive Bewegungen im Hüftgelenk sind sehr eingeschränkt und äußerst schmerzhaft.

Die Röntgenaufnahme zeigt den linken Schenkelhals etwas verkürzt. In seiner Mitte sieht man eine Verdichtungszone laufen und an der Ausmündung derselben eine leichte Aufsplitterung mit kleiner Vorwölbung nach unten. Eine eigentliche klaffende Bruchlinie ist nicht zu sehen. Auch die Stellung des Schenkelkopfes und des Schenkelhalses ist nicht nennenswert verändert. Der Bruchwinkel beträgt 30° . Nach dem Schema PAUWELS handelt es sich um einen medialen Schenkelhalsbruch ersten Grades.

Unter diesen Umständen ist ein Drahtzug nicht notwendig. Das Bein wird auf eine Schiene gelegt. Ein Anhaltspunkt für eine etwaige Verkeilung findet sich nicht. Die Splitterung läßt eher das Gegenteil annehmen.

Deshalb am 17. 1. 40 in Lumbalanästhesie zwischen 4. und 5. L.W. Pantocain-Trocken (SPRENGELL). Freilegen des Trochanter major. Mit dem Führungsinstrument wird ein Draht vorgebohrt, darüber ein Nagel in den Schenkelkopf eingeschlagen. Die anschließende Röntgenaufnahme zeigt eine ideale Stellung der Bruchstücke und eine sehr gute Lage des Nagels in beiden Ebenen.

Die Kontrollaufnahme vom 29. 1. 41 zeigt den Schenkelhalsbruch in günstigster Stellung knöchern fest verheilt. Der Nagel liegt in beiden Ebenen sehr gut. Eine Bruchlinie ist nicht mehr erkennbar. Die Knochenzeichnung ist vollkommen gleichmäßig.

Der Verletzte ist völlig beschwerdefrei. Das Hüftgelenk ist frei beweglich (Abb. 118, 119 und 120).

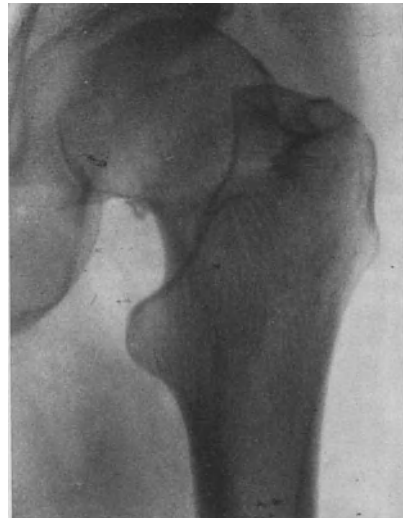

Abb. 118. Medialer Schenkelhalsbruch (Typ I).

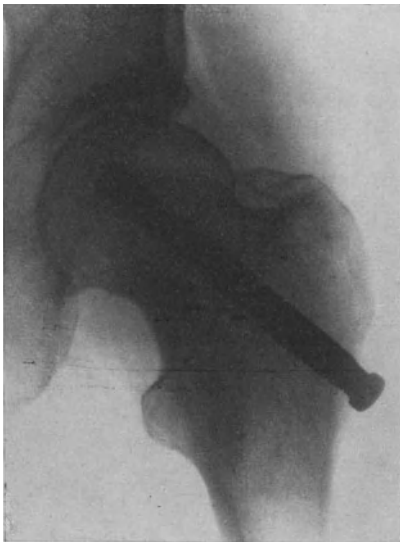

Abb. 119. Verheilter genagelter Schenkelhalsbruch (ein Jahr nach dem Unfall).

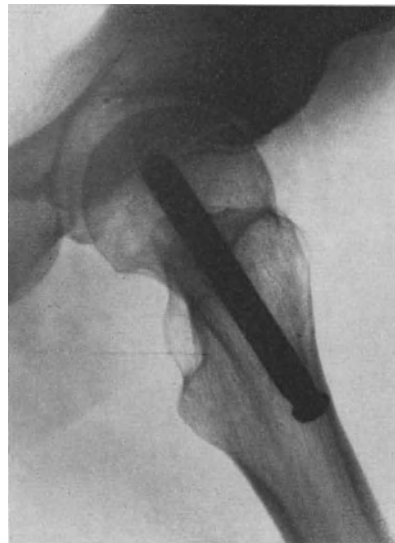


Abb. 120. (Aufnahme von der Seite.)

Fall 2. J. H., 64 Jahre alt. Am 1. 1. 40 auf der Straße ausgerutscht und auf die rechte Seite gefallen. Das rechte Bein kann nicht mehr bewegt werden. Sofortige Einlieferung ins Krankenhaus.

Aufnahmebefund: Das rechte Bein liegt ganz leicht nach außen rotiert. Es kann aktiv nicht bewegt werden. Bei passiven Bewegungen werden starke Schmerzen angegeben.

Die Röntgenaufnahme des rechten Hüftgelenkes zeigt eine quere Bruchlinie im proximalen Teil des Schenkelhalses. Eine nennenswerte Verschiebung besteht nicht. Die Bruchflächen stehen gut aufeinander. Der Oberschenkel steht dabei in leichter Außendrehung. Es handelt sich um einen nicht verkeilten Abduktionsbruch, bei dem der Bruchwinkel 30° beträgt. Das Bein wird auf eine Schiene gelagert.

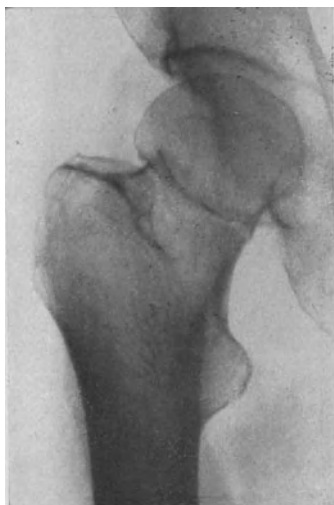

Abb. 121. Medialer frischer Schenkelhalsbruch.

Am 5. 1. 40 wird in Lumbalanästhesie zwischen 4. und 5. L.W. Pantocain-Trocken (SPRENGELL) der Bruch eingerichtet. Die Röntgenkontrolle zeigt eine ideale Stellung. Das Trochantermassiv wird freigelegt, mit dem Zielinstrument ein Draht in guter Stellung eingebohrt und die typische Schenkelhalsnagelung ausgeführt. Die Röntgenaufnahmen des rechten Hüftgelenkes nach der Nagelung zeigen die Bruchstücke in beiden Ebenen in sehr guter Stellung. Die Bruchflächen stehen gut aufeinander. Der eingeschlagene Nagel reicht mit seiner Spitze bis in die Gelenkfläche des Oberschenkels. Der Heilverlauf ist glatt.

Die Kontrollaufnahme vom 12. 2. 40 zeigt den Bruchspalt bis auf eine ganz kleine Aufhellungszone an der unteren Ausmündung nicht mehr erkennbar. Die Verletzte läuft herum und ist praktisch beschwerdefrei.

Die Kontrollaufnahme vom 31. 1. 41 zeigt den Bruchspalt vollständig verheilt und nicht mehr erkennbar. Die Knochenstruktur ist völlig regelrecht. Die Stellung ist eine gute.

Das rechte Hüftgelenk ist frei beweglich. Die Verletzte kann sehr gut gehen und ist völlig beschwerdefrei (Abb. 121, 122, 123, 124 und 125).

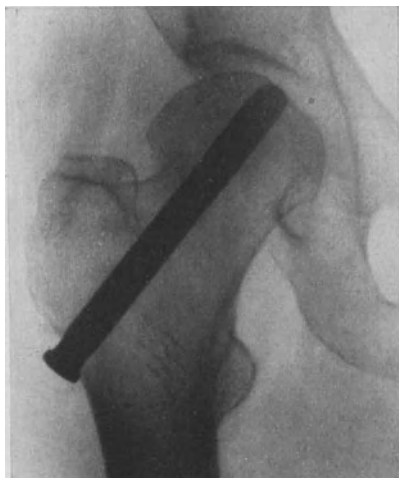

Abb. 122. Nach der Nagelung. (Aufnahme von vorn, 12. 2. 40.)

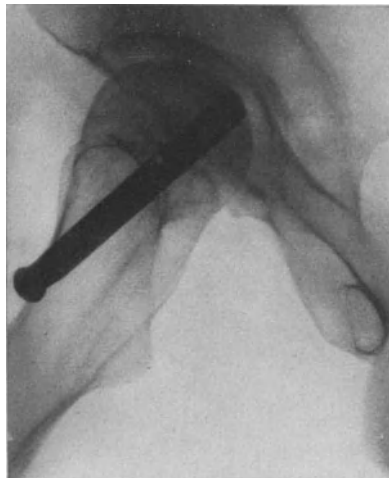


Abb. 123. (Aufnahme von der Seite, 12. 2. 40.)

Fall 3. F. L., 51 Jahre alt. Am 14. 9. 37 von einem Auto angefahren und zu Boden geschleudert. Von der Unfallstelle sofort ins Krankenhaus eingeliefert.

Aufnahmebefund: Das linke Bein ist etwas nach außen gelagert. Bewegungen im Hüftgelenk sind stark schmerzhaft. An der Außenseite des linken Oberschenkels findet sich ein kleinhandtellergroßer Bluterguß.

Röntgenaufnahme des linken Hüftgelenkes: Durch die Mitte des Schenkelhalses verläuft eine Bruchlinie, an deren Ausmündung die Konturen unterbrochen sind. Eine Seitenverschiebung besteht nicht. Der Bruchwinkel beträgt 40° . Nach dem Schema PAUWELS ist der Fall der zweiten Gruppe zuzurechnen.

Das Bein wird auf eine Schiene gelagert.

Am 21. 9. 37 in Lumbalanästhesie Pantocain-Trocken zwischen 4. und 5. L.W. (SPRENGELL) Schnitt an der Außenseite des linken Oberschenkels über dem großen Rollhügel. Einbohren mehrerer Drähte in den Schenkelhals und Schenkelkopf, nachdem vorher eine Bleimarkierung vorgenommen ist. Ein Draht liegt in günstiger Stellung im Schenkelhals und Schenkelkopf, darüber wird der Dreikantnagel eingetrieben.

Der Heilverlauf ist glatt. Am 25. 10. 37, also ungefähr 6 Wochen nach dem Unfall, Entlassung in ambulante Behandlung. Er kann sehr gut gehen, irgendeine Stütze wird praktisch kaum gebraucht.

Die Kontrollaufnahme vom 22. 1. 38 zeigt, daß der Bruchspalt fast verstrichen ist.

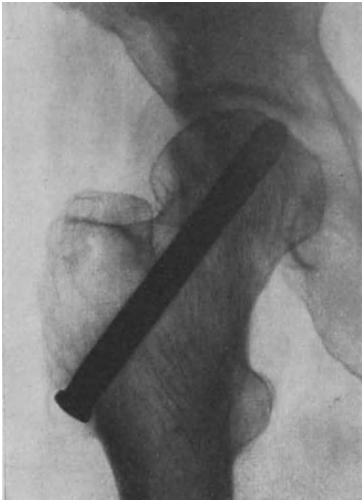


Abb. 124. Ein Jahr nach dem Unfall.
(Aufnahme von vorn.)

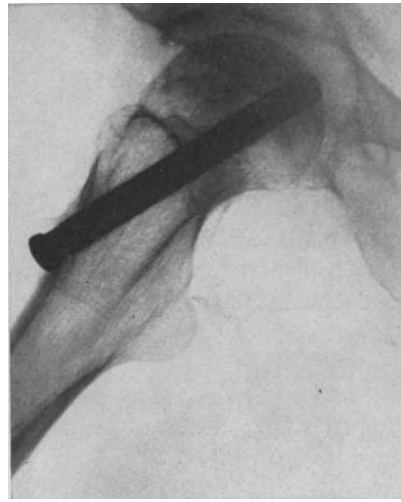


Abb. 125. (Aufnahme von der Seite.)

Die Kontrollaufnahme vom 24. 5. 38 zeigt im Vergleich zu den letzten Aufnahmen, daß nunmehr auch der letzte Rest des Bruchspaltes nicht mehr erkennbar ist. Die Knochenzeichnung ist vollkommen gleichmäßig und scharf. In der Umgebung des Nagelkopfes hat sich eine kleine Aufhellungszone gebildet. Außerdem sieht man in der Umgebung einen etwas unregelmäßigen lockeren, neugebildeten Knochen, der den Nagelkopf teilweise überwuchert. Die Stellung ist nach wie vor ausgezeichnet.

Der Verletzte ist beschwerdefrei und vollkommen arbeitsfähig (Abb. 126, 127, 128, 129 und 130).

Fall 4. E. R., 61 Jahre alt. Am 16. 2. 40 bei Glatteis ausgerutscht und auf die rechte Hüfte aufgeschlagen. Sofortige Krankenhausaufnahme.

Aufnahmebefund: Es werden starke Schmerzen im rechten Hüftgelenk angegeben. Bewegungen der rechten Hüfte sind eingeschränkt und sehr schmerzhaft. Das rechte Bein ist etwas nach innen gedreht.

Die Röntgenaufnahme zeigt eine Bruchlinie des medialen Anteils des rechten Schenkelhalses. Die Bruchlinie verläuft zickzackförmig. Das periphere Fragment ist nach oben zu stark verschoben. Die Bruchflächen haben kaum Berührung miteinander. Der Schenkelkopf ist stark gedreht. Es handelt sich um einen medialen Schenkelhalsbruch.

Es wird sofort ein Drahtzug durch den Schienbeinkopf angelegt.

Die Röntgenkontrolle im Drahtzugverband vom 19. 2. 40 zeigt die starke Verschiebung vollständig behoben. Die Bruchstücke stehen in guter Stellung zueinander. Der Bruchwinkel beträgt 45° .

Am 20. 2. 40 wird in Lumbalanästhesie Pantocain-Trocken zwischen 4. und 5. L.W. (SPRENGELL) der Bruch eingerichtet. Der große Rollhügel wird freigelegt. Ein Führungs-

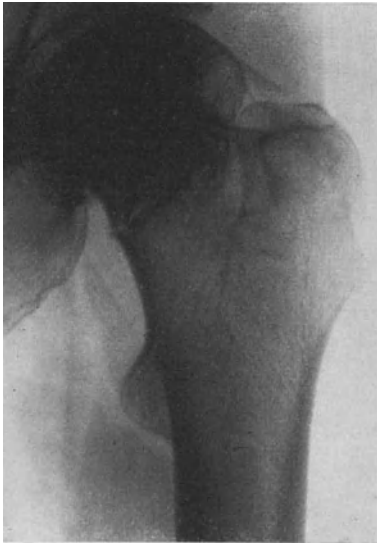

Abb. 126. Medialer frischer Schenkelhalsbruch (Typ II).

draht eingebohrt und die typische Schenkelhalsnagelung ausgeführt. Die sofortige Röntgenaufnahme zeigt auf dem Axialbild eine gute Lage des Nagels. Im Bild von vorn liegt der Nagel verhältnismäßig weit proximal und überragt mit seiner distalen Kante die Gelenkfläche des Schenkelkopfes um etwa 3 mm. Im Bereich des Schenkelhalses liegt der Nagel im oberen Drittel.

Die Kontrollaufnahme vom 9. 9. 40 zeigt im Vergleich zu der Entlassungsaufnahme vom 25. 4. 40 eine inzwischen erfolgte vollständige massive Verknöcherung des Bruchspaltes. Er zeigt sich jetzt noch als feine Verdichtungslinie. Die Nagelspitze projiziert sich nicht mehr über die Gelenkfläche des Schenkelkopfes; der Kopf des Nagels überragt die seitliche Knochenbegrenzung etwas weiter nach außen.

Die Verletzte ist beschwerdefrei und läuft flott herum.

Die Kontrollaufnahme des rechten Hüftgelenkes vom 31. 1. 41 zeigt den Nagel bis unmittelbar zur Gelenkfläche des Schenkelkopfes heranreichend. Im seitlichen Bild sieht man an der äußeren Kante des Schenkelhalses einen unregelmäßigen, etwas unscharf begrenzten Knochen-

vorsprung. Eine Arthrosis deformans findet sich nicht. Die Stellung ist eine gute. Eine Bruchlinie ist nicht mehr zu sehen. Die Kranke ist völlig beschwerdefrei und arbeitsfähig. Das rechte Hüftgelenk ist frei beweglich (Abb. 131, 132, 133, 134 und 135).

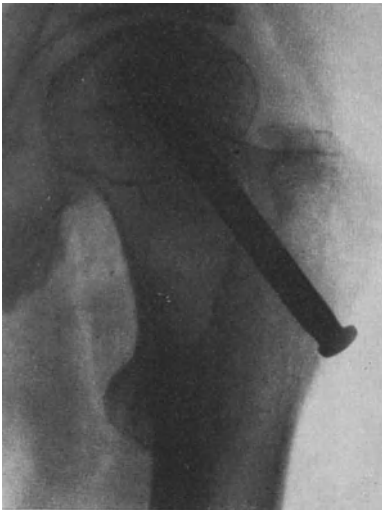


Abb. 127. Nach der Nagelung. (Aufnahme von vorn, 22. 1. 38.)

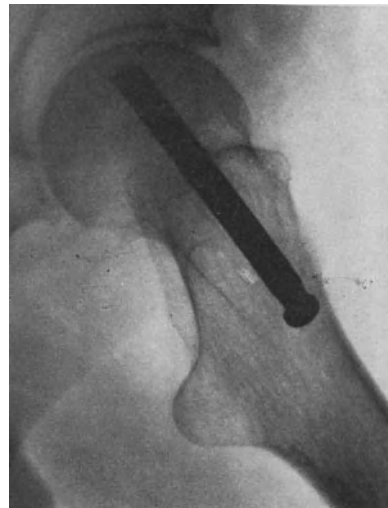


Abb. 128. (Aufnahme von der Seite, 22. 1. 38.)

Fall 5. F. K., Bauarbeiter, 54 Jahre alt. Am 19. 3. 39 auf dem Wege von der Arbeit auf einer glatten Straße mit dem Rade gestürzt und auf die linke Hüfte gefallen. Er konnte nicht aufstehen und das linke Bein nicht mehr bewegen. Wurde sofort ins Krankenhaus eingeliefert.

Aufnahmebefund: Das linke Bein liegt nach außen gedreht und kann nicht selbsttätig bewegt werden.

Die Röntgenaufnahme zeigt einen queren Bruch im linken Schenkelhals. Der Schenkelkopf ist etwas verdreht, der Oberschenkelschaft etwas höher getreten und leicht nach außen gedreht. Der Bruchwinkel beträgt 70° . Es handelt sich um einen linksseitigen medialen Schenkelhalsbruch, der nach dem Schema PAUWELS der Gruppe 3 zuzuzählen ist.

Es wird sofort ein Drahtzug angelegt.

Am 26. 3. 39 in Lumbalanästhesie usw. (SPRENGELL) Freilegen des großen Rollhügels. Mit dem Führungsinstrument wird ein Draht in den Schenkelhals und den Schenkelkopf eingebohrt. Da die Lage des Drahtes als gut zu bezeichnen ist, wird die Schenkelhalsnagelung mit einem 9 cm langen Nagel ausgeführt.

Der Wundverlauf ist glatt. Nach 4 Wochen steht K. auf. Nach 6 Wochen kann er mit 2 Stöcken im Zimmer umhergehen.

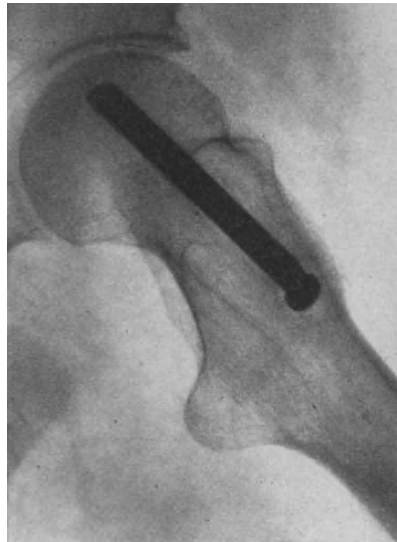
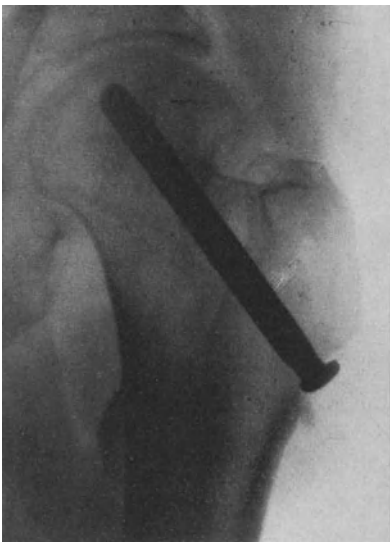

Abb. 129. Völlig verheilter genagelter Schenkelhalsbruch. (Aufnahme von vorn, 24. 5. 38.) Abb. 130. (Aufnahme von der Seite, 24. 5. 38.)

Am 3. 11. 39 zeigt die Kontrollaufnahme des linken Hüftgelenkes den Bruchspalt in beiden Ebenen nicht mehr sichtbar. K. arbeitet wieder und klagt nur noch über geringe Beschwerden.

Die Kontrollaufnahme vom 30. 8. 40 zeigt die Lage des Nagels in 2 Ebenen unverändert. Von dem alten Bruchspalt ist nichts mehr zu sehen. In seinem Bereich findet sich in ihrem Aufbau eine sehr dichte und etwas unregelmäßige Knochenzeichnung. Der Schenkelhals erscheint in beiden Ebenen leicht verkürzt. Der Schenkelhalswinkel ist kaum verkleinert.

Die Kontrollaufnahme vom 31. 1. 41 zeigt eine vollständige knöcherne Verheilung des Schenkelhalsbruches. Der Kopf des Nagels steht nach wie vor etwa $\frac{3}{4}$ cm über der Knochenkontur, die Spitze des Nagels etwa $\frac{3}{4}$ cm vor der Gelenkfläche.

K. ist vollkommen beschwerdefrei. Die Länge der Beine ist beiderseits gleich, die Beweglichkeit des linken Hüftgelenkes kaum eingeschränkt. Er bezieht noch eine Unfallrente von 20% (Abb. 136, 137, 138 und 139).

Fall 6. C. K., 56 Jahre alt. Im September 1940 ist die Verletzte angeblich bei einem Fliegeralarm gefallen. Das linke Bein konnte nicht mehr belastet werden. Sie hat zuerst mehrere Wochen fest gelegen. Seit einigen Wochen steht die Verletzte auf, kann sich aber nur mit Unterstützung fortbewegen.

Aufnahmebefund: Das linke Bein ist verkürzt; es wird in Adduktion gehalten und ist stark nach außen rotiert. Außerdem besteht ein Spitzfuß und eine starke Atrophie der

linken Beinmuskulatur. Passive Bewegungen sind im linken Hüftgelenk möglich. Das Bein kann belastet werden; gehen kann die Verletzte dagegen nur mit fremder Unterstützung.

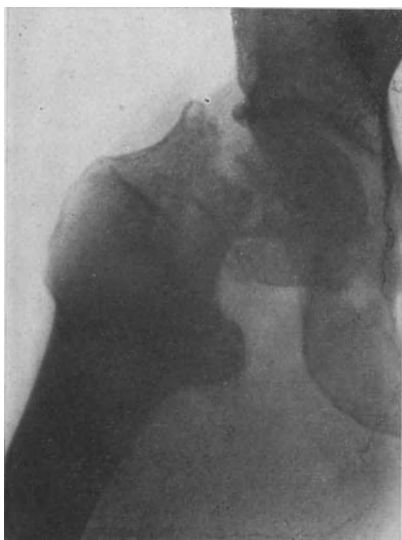

Abb. 131. Medialer Schenkelhalsbruch (Typ II).

Die Röntgenaufnahme zeigt einen Bruch des linken Schenkelhalses. Der Schenkelkopf steht nach außen rotiert. Der Oberschenkel ist höher getreten. Der große Rollhügel steht etwa in Höhe des oberen Pfannenrandes. Die Bruchflächen haben kaum miteinander Berührung. Sie zeigen eine leichte Aufsplitterung. Der Bruchwinkel beträgt 70° . Es handelt sich um einen alten nicht erkannten medialen Schenkelhalsbruch, der der Gruppe 3 des PAUWELSSchen Schemas angehört.

Am 14. 1. 41 in Lumbalanästhesie usw. (SPRENGELL) wird der Bruch, der einige Tage vorher im Drahtzug behandelt wurde, operativ eingerichtet. Das Einrichten gelingt nicht ideal. Das Trochantermassiv wird freigelegt, ein Bohrdraht mit dem Zielgerät eingeführt. Bei entsprechender Lage des Drahtes wird ein 7 cm langer Nagel eingeschlagen.

Die Kontrollaufnahme zeigt, daß die Einrichtung der Bruchstücke anatomisch nicht ideal ist. Es besteht noch eine leichte Abwinklung des Oberschenkels beugeseitenwärts.

Auch im Bild von vorn klafft der Bruchspalt leicht nach oben und hinten. Der Kopf erscheint leicht gedreht. Der Nagel ist parallel zum Verlauf des Schenkelhalses eingeschlagen.

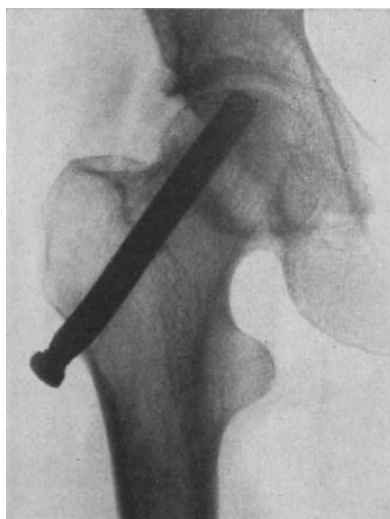


Abb. 132. Verheilte genagelter medialer Schenkelhalsbruch. (Aufnahme von vorn, 9. 9. 40.)

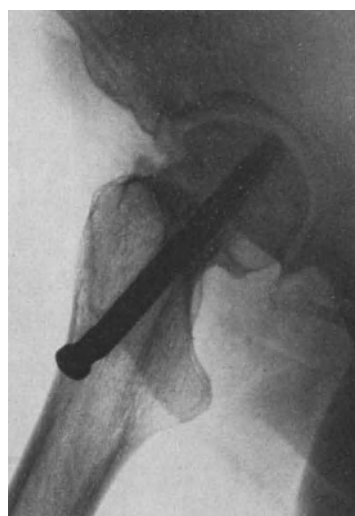

Abb. 133. (Aufnahme von der Seite, 9. 9. 40.)

Die Kontrollaufnahme des linken Hüftgelenkes vom 11. 2. 41 zeigt den Bruchspalt im Vergleich zur letzten Aufnahme etwas undeutlicher sichtbar. An der medialen Ausmündung klafft er noch stark.

Die Kranke geht an 2 Stöcken im Zimmer herum. Sie wird auf eigenen Wunsch in hausärztliche Behandlung entlassen.

Die Kontrollaufnahme des linken Hüftgelenkes vom 5. 5. 41 zeigt den Bruchspalt im Vergleich zur letzten Aufnahme, besonders an seiner unteren Ausmündung, etwas weniger deutlich sichtbar. Trotzdem die Bruchflächen anscheinend nicht genau adaptiert aufeinander stehen, scheinen die Fragmente, wenn auch unter Dislokation, besonders im seitlichen Bild zur Darstellung kommend, Anschluß aneinander gefunden zu haben, doch ist die Verknöcherung noch nicht als eine feste anzusehen. Man hat den Eindruck, daß der Femurkopf nicht nur etwas abgewinkelt, sondern auch etwas gedreht ist.

Die Verletzte geht an einem Stock gestützt und gibt noch stärkere Beschwerden an. Die Bewegungen des linken Hüftgelenkes sind um die Hälfte eingeschränkt. Trotz der nicht genügenden Einrichtung wird der Schenkelhalsbruch im Laufe der nächsten Monate knöchern fest verheilen (wahrscheinlich) (Abb. 140, 141, 142, 143 und 144).

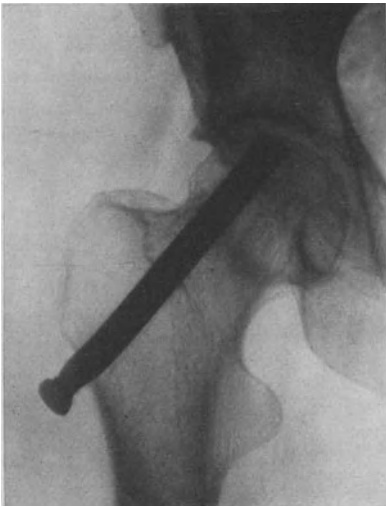

Abb. 134. Ein Jahr nach der Nagelung.

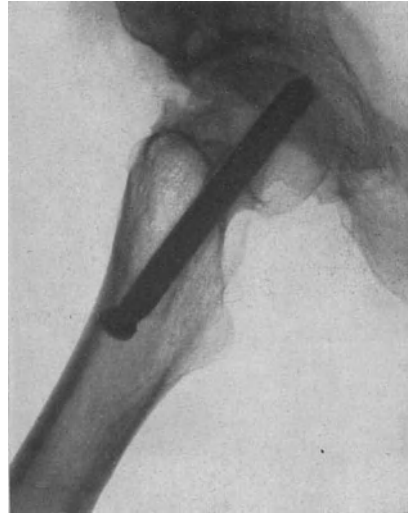


Abb. 135. Aufnahme von der Seite mit einem unregelmäßigen, unscharf begrenzten Knochenvorsprung an der äußeren Kante.

Fall 7. C. W., 57 Jahre alt. Am 2. 7. 40 im Zimmer ausgerutscht und auf die linke Hüfte gefallen. Sie konnte nicht mehr aufstehen, hatte außerdem sehr starke Schmerzen in der linken Hüfte.

Die Röntgenaufnahme zeigt den linken großen Rollhügel in Höhe des Pfannenbodens. Durch den Schenkelhals geht dicht hinter dem Schenkelkopf eine Bruchlinie. Der Schenkelhalswinkel beträgt 70° . Die Bruchform gehört nach dem Schema PAUWELS der Gruppe 3 an.

Es wird sofort ein Drahtzug durch den Schienbeinkopf angelegt.

Die Kontrollaufnahme des linken Hüftgelenkes vom 5. 7. 40 im Streckverband zeigt die Verkürzung im wesentlichen ausgeglichen. Die Bruchflächen stehen aufeinander, der Schenkelkopf ist gegen den Schenkelhals leicht gedreht.

Am 9. 7. 40 in Evipan-Äthernarkose (SPRENGELL) Versuch einer genauen Einrichtung, die trotz großer Bemühungen nicht vollkommen gelingt. Der große Rollhügel wird freigelegt. Nach entsprechendem Einführen eines Drahtes mit Hilfe des Führungsinstrumentes wird ein 9 cm langer Nagel in den Schenkelhals und in den Schenkelkopf eingeschlagen.

Die Kontrollaufnahme nach der Operation zeigt im Bild von vorn die Lage des Nagels im ganzen günstig. Der Schenkelkopf erscheint leicht gedreht. Die Bruchflächen stehen im großen und ganzen genau adaptiert. Der Bruchspalt klafft noch etwas. Im seitlichen Bild liegt der Nagel etwas exzentrisch, er liegt jedoch innerhalb des Schenkelhalses und des Schenkelkopfes.

Die Kontrollaufnahme vom 22. 7. 40 zeigt gegenüber den früheren Aufnahmen insofern eine Veränderung, als der Bruchspalt schmaler geworden ist. Es läßt sich nach dem Bild jedoch nicht mit Sicherheit entscheiden, ob die Verschmälerung durch ein leichtes

Zusammensinken oder durch Ausfüllen des Bruchspaltes mit neuem Knochen erfolgt ist. Die Knochenzeichnung in der Umgebung des Bruchspaltes ist ziemlich unscharf.

Die Kontrollaufnahme vom 24. 8. 40 zeigt keine wesentliche Befundänderung. Weitere Resorptionsvorgänge an der oberen Ausmündung des Bruchspaltes sind nicht erfolgt. Eine

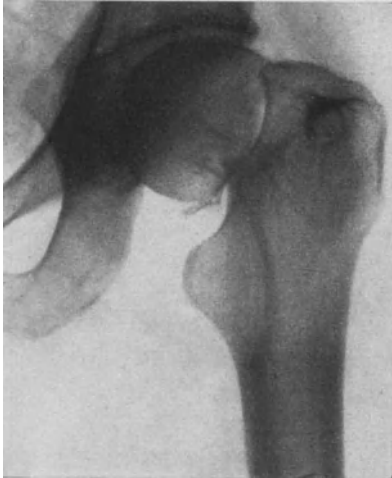

Abb. 136. Medialer Schenkelhalsbruch mit Verdrehung des Schenkelkopfes (Typ III).

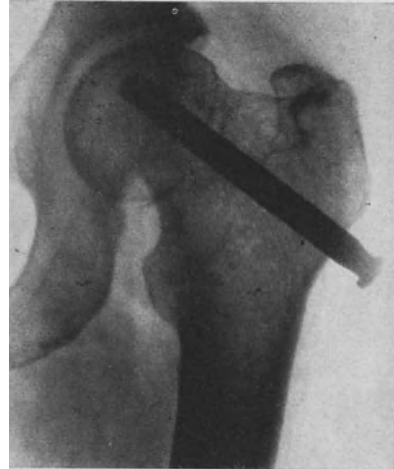

Abb. 137. In Ausheilung begriffener Schenkelhalsbruch mit leichter Verkürzung des Schenkelhalses (3. 11. 39).

Knochenneubildung ist ebenfalls noch nicht einwandfrei erkennbar. Die Lage des Nagels ist unverändert. Auch am 24. 9. 40 ist keine wesentliche Zunahme der Knochenneubildung festzustellen.

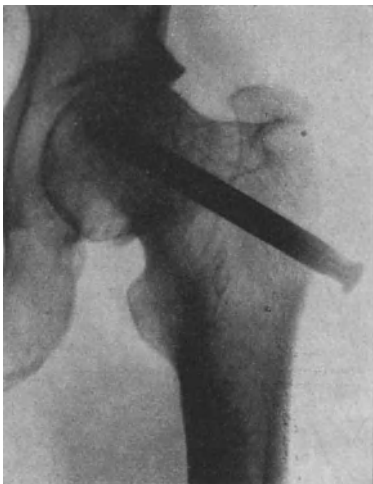


Abb. 138. Völlig verheilter medialer Schenkelhalsbruch (Aufnahme von vorn, 31. 1. 41).

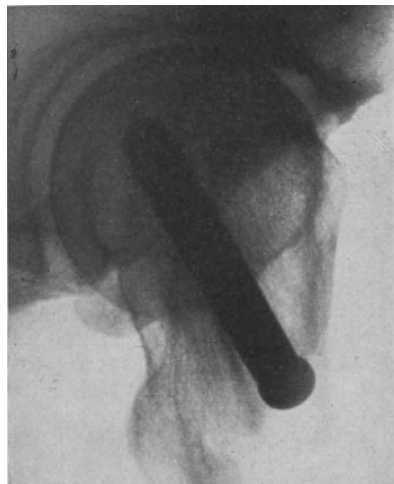

Abb. 139. Aufnahme von der Seite (31. 1. 41).

Die Kontrollaufnahme vom 5. 5. 41 zeigt im Vergleich zur letzten Aufnahme den Bruchspalt inzwischen völlig verknöchert. Er ist nicht mehr erkennbar. Die Knochenzeichnung in dem etwas verkürzten Schenkelhals zeigt klare Zeichnung. Die Verknöcherung ist unter leichter Verkürzung des Schenkelhalses erfolgt, wobei der Trochanter major in Höhe des Beckenkammes steht. Der Nagel überragt die äußere Kontur der Basis des Trochanter um etwa 1 cm.

Die Verletzte klagt noch über geringe Schmerzen in der linken Hüfte, Bewegungen sind wenig eingeschränkt; der Gang ist flott (Abb. 145, 146, 147, 148, 149 und 150).

Fall 8. L. H., 49 Jahre alt. Vorgeschichte: Am 10. 2. 40 ausgerutscht und auf die linke Seite gefallen. Sofort heftige Schmerzen im linken Hüftgelenk und im linken Oberschenkel. Sie konnte nicht mehr aufstehen. Am 12. 2. 40 wurde ein Arzt zu Rate gezogen, der sie zu Hause behandelte. Krankenhausaufnahme am 2. 3. 40.

Aufnahmebefund: Das linke Bein ist nach außen gedreht. Es besteht eine starke Druckschmerzhaftigkeit über dem linken großen Rollhügel. Die Beweglichkeit des linken Hüftgelenkes ist praktisch aufgehoben.

Das Röntgenbild zeigt einen medialen Schenkelhalsbruch mit geringer Verschiebung des Oberschenkels. Der Bruchwinkel beträgt 65° . Nach dem Schema PAUWELS gehört er der Gruppe 3 an.

Es wird sofort ein Drahtzug durch den Schienbeinkopf angelegt.

Am 5. 3. 40 wird nach entsprechender Einrichtung in Lumbalanästhesie usw. (SPRENGEL) der große Rollhügel freigelegt. Mit dem Führungsinstrument ein Draht eingeführt. Bei guter Stellung wird über den Draht ein Dreikantnagel in den Schenkelhals und Schenkelkopf eingetrieben. Die Kontrollaufnahme nach der Nagelung zeigt im Bild von vorn eine sehr gute Lage des Nagels. Die Nagelspitze reicht bis 1 cm vor die Gelenkfläche. Im axialen Bild liegt der Nagel nicht ganz zentral, sondern etwas dorsalwärts.

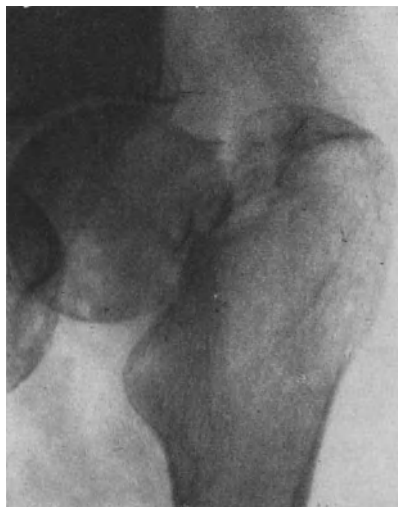

Abb. 140. Alter nicht erkannter medialer Schenkelhalsbruch mit Außendrehung des Schenkelkopfes (Typ III).

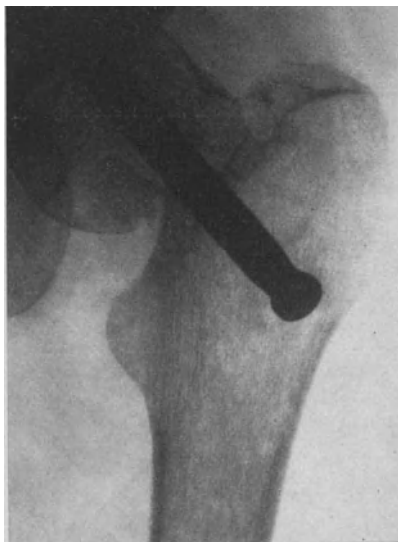


Abb. 141. Nach der Nagelung bei nicht idealer Stellung des Kopfes (11. 2. 41).

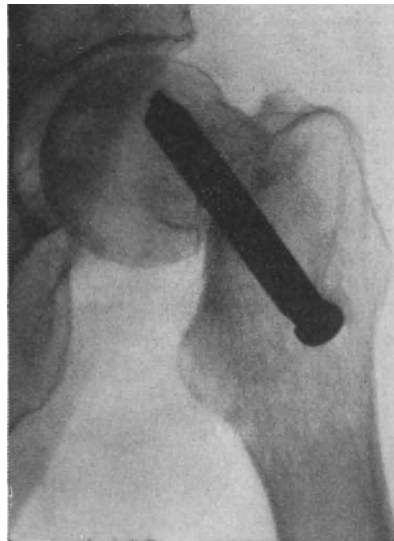


Abb. 142. Schrägaufnahme (16. 2. 41) (Aufnahme von der Seite nicht möglich).

Die Kontrollaufnahme des rechten Hüftgelenkes vom 4. 4. 40 zeigt eine etwas exzentrische Lage des Nagels. Im Bereich des Schenkelhalses an der Bruchstelle beginnt sich der Nagel etwas durchzubiegen.

Nach diesem Befund erscheint das Entfernen des Nagels und eine Wiedernagelung unvermeidlich. Sie wird am 17. 4. 40 in der üblichen Weise durchgeführt. Das Röntgenkontrollbild zeigt den Nagel jetzt in Höhe des Trochanter major eingeschlagen. Er liegt in beiden Ebenen günstig und reicht bis dicht vor die Gelenkfläche. Der Bruchspalt ist sehr schmal und kaum erkennbar.

Die Kontrollaufnahme vom 5. 7. 40 zeigt im Vergleich zum 14. 6. 40 den Befund im wesentlichen unverändert. Das Bein ist frei beweglich. Die Verletzte steht auf und geht an Stöcken gestützt im Zimmer herum.

Am 31. 1. 41 zeigt die Röntgenkontrollaufnahme den Schenkelhalsbruch verheilt. Die Bruchlinie ist noch andeutungsweise im oberen Teil erkennbar. Der Schenkelhalswinkel ist etwas verkleinert. Im unteren Teil des Schenkelhalswinkels und des Trochanter minor

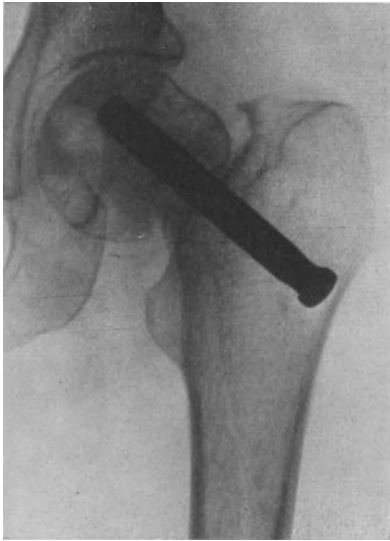


Abb. 143. In Ausheilung begriffener Schenkelhalsbruch (5. 5. 41).

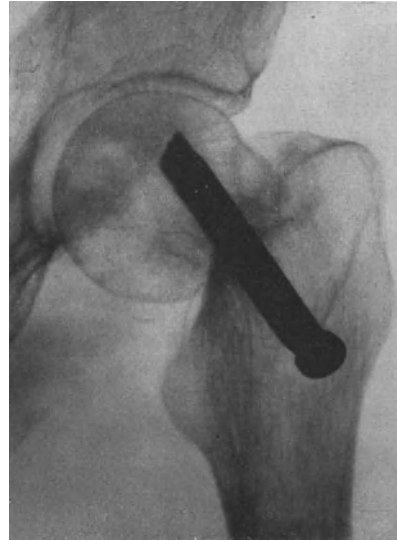


Abb. 144. Schrägaufnahme (5. 5. 41) (Aufnahme von der Seite nicht möglich).

findet sich eine starke Verdichtung des Knochens. Eine weitere Knochenleiste zieht von der Gegend der Linea intertrochanterica nach hinten oben medial. Sie reicht fast bis an den oberen Knochen heran. Der Nagel liegt im Schenkelhals. Es hat sich aber eine deutliche massive Knochenspange gebildet.

Die Verletzte ist verhältnismäßig beschwerdefrei. Sie kann frei herumgehen ohne sich zu stützen und ist wieder arbeitsfähig (Abb. 151, 152, 153, 154, 155, 156 und 157).

Fall 9. P. Sch., 52 Jahre alt. Am 10. 1. 40 ist die Verletzte auf der Treppe ausgerutscht und hingefallen. Sie konnte sich nicht wieder erheben. Sofortige Aufnahme ins Krankenhaus.

Aufnahmebefund: Das rechte Bein liegt leicht nach außen gedreht. Das rechte Hüftgelenk ist stark schmerzhaft und unbeweglich.

Die Röntgenaufnahme des Beckens zeigt einen Bruch des rechten Schenkelhalses unmittelbar medial der Linea intertrochanterica. Der Oberschenkel ist nach oben getreten, der große Rollhügel steht 2 cm oberhalb des oberen Pfannenrandes. Es handelt sich hier um den sog. intermediären Bruchtyp.

Es wird sofort ein Drahtzug durch den Schienbeinkopf angelegt.

Am 17. 1. 40 wird in Lumbalanästhesie usw. (SPRENGELL) der Bruch eingerichtet. Die Einrichtung gelingt nicht vollkommen. Der Bruchspalt klafft etwas. Der große Rollhügel wird freigelegt, mit dem Führungsinstrument ein Draht vorgebohrt, über dem ein Dreikantnagel in den Schenkelhals und in den Schenkelkopf eingetrieben wird. Zur Sicherung und zur Entlastung des Nagels wird ein großer Beckengips angelegt, der das kranke Bein und außerdem das gesunde Hüftgelenk mit einschließt.

Die Kontrollaufnahme vom 3. 4. 40 zeigt den Nagel völlig verbogen und ungefähr 1 cm herausgerutscht. Der Bruchspalt ist größer geworden und in keiner Weise überbrückt.

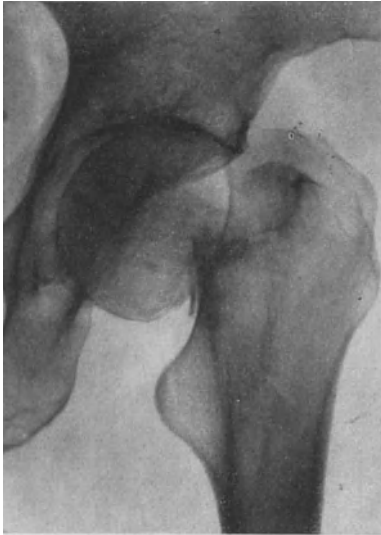

Abb. 145. Medialer Schenkelhalsbruch
(Typ III, 3. 7. 40).

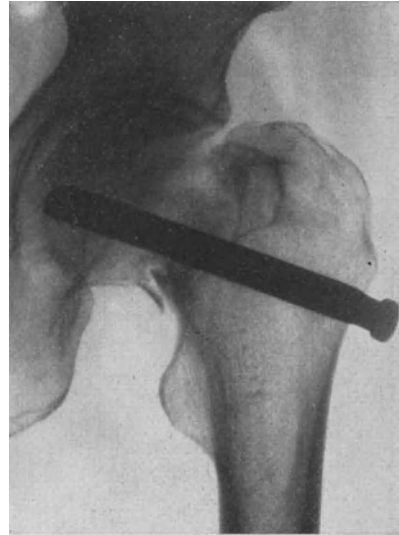


Abb. 146. Nach der Nagelung (22. 7. 40).

Dieser Fall ist äußerst lehrreich. Er beweist mit deutlicher Klarheit, wie unbedingt notwendig ein genaues Einrichten ist. Es hat hier wohl eine Weichteilzwischenlagerung vorgelegen, die ein genaues Einrichten verhinderte. Außerdem zeigt dieser Fall die Wirkung

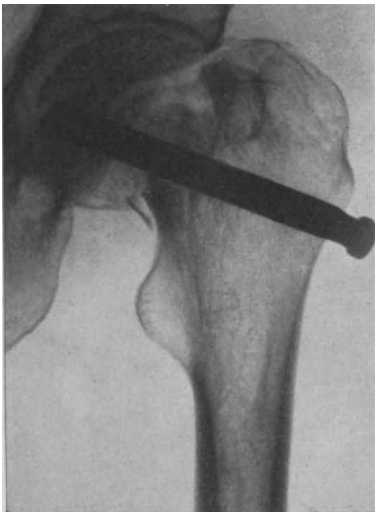


Abb. 147 (24. 8. 40).

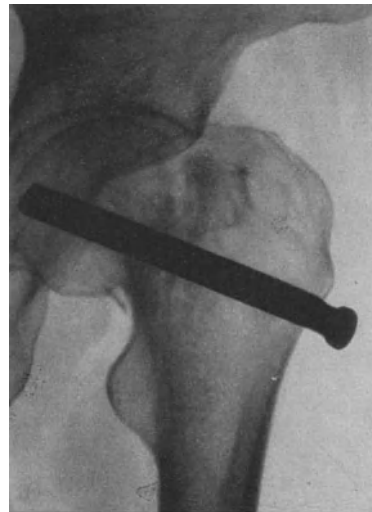


Abb. 148 (24. 9. 40).

der freien Zug- und Scherkräfte, da der Nagel nicht nur geknickt, sondern auch Veränderungen aufweist, die auf Drehbewegungen größeren Ausmaßes schließen lassen.

Der Nagel wird entfernt. Am 5. 4. 40 wird eine erneute Schenkelhalsnagelung vorgenommen. Es gelingt jetzt den Bruchspalt wesentlich zu verschmälern. Er ist jedoch

noch deutlich sichtbar. Die Lage des Nagels ist gut. Das alte Nagelbett wird nicht verwendet. In der Folgezeit heilt der Bruch langsam aus.

Die Kontrollaufnahme des rechten Hüftgelenkes vom 6. 3. 41 zeigt im Vergleich zur letzten Aufnahme, daß der damalige offene Bruchspalt in seinem unteren Teil jetzt knöchern fest ausgefüllt und überbrückt ist. Der obere Teil des Bruchspaltes ist jedoch noch offen.

Im seitlichen Bild liegt der Nagel ebenfalls gut. Die Verletzte kann an einem Stock gestützt herumlaufen. Sie ist verhältnismäßig beschwerdefrei (Abb. 158, 159, 160 und 161).

Diese 9 genagelten Schenkelhalsbrüche zeigen eindeutig und klar den Wert der extraartikulären Schenkelhalsnagelung. Ich habe sie aus meinem Krankengut von fast 80 Fällen herausgewählt und mich bemüht, nicht nur komplikationslos verheilte Fälle zu zeigen.

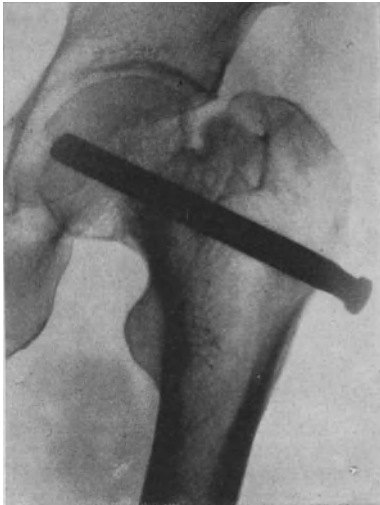

Abb. 149. Verheilte medialer Schenkelhalsbruch (5. 5. 41).

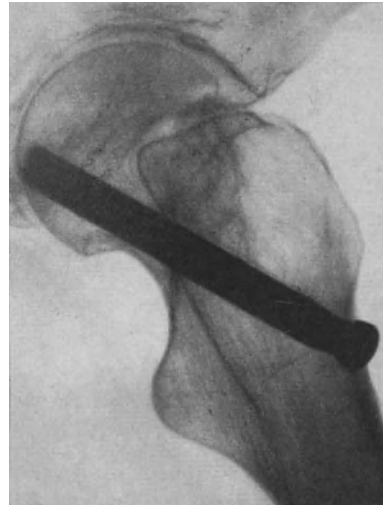


Abb. 150. Aufnahme von der Seite (5. 5. 41).

Die Brüche mit einem kleineren oder einem mittleren Bruchwinkel heilen bei entsprechend technischer Durchführung nach meinen Erfahrungen glatt aus. Spätschäden habe ich noch nicht beobachtet. Schenkelhalsbrüche mit großem Bruchwinkel bedürfen unserer ganz besonderen ärztlichen Sorgfalt. Das genaue Einrichten der Bruchstücke und ein guter Sitz des Nagels sind die Hauptvoraussetzungen eines glatten Heilverlaufes. Die meisten Mißerfolge, auf die später noch eingegangen wird, entstehen durch Nichtbeachten dieser Hauptforderungen. In vereinzelt Fällen (z. B. Fall 6 u. 9) gelingt ein genaues Einrichten nicht. Einzelne Chirurgen empfehlen in diesen Fällen das grundsätzliche Freilegen des Knochenbruches, um so etwaige Zwischenlagerungen zu beseitigen und das Nageln nach genauem Einrichten unter Sicht des Auges vorzunehmen. Ich habe mich zu diesem Eingriff nie entschließen können, da eine nicht ganz ideale Stellung der Bruchstücke oft eine Heilung nicht ausschließt, wenn man sich auch wie in meinen Fällen 8 und 9 zum zweimaligen Nageln entschließen muß. Bei einer eingetretenen Nichtheilung ist die PAUWELSSche Umstellung in Erwägung zu ziehen, bei frischen Schenkelhalsbrüchen, auch mit einem sehr großen Bruchwinkel, habe ich sie nie ausgeführt.

7. Technische Einzelheiten der Schenkelhalsnagelung.

Die Hauptschwierigkeit des Eingriffs besteht im Einführen des Drahtes. Es ist daher nicht verwunderlich, daß die Zahl der angegebenen Methoden, den Draht genügend sicher einzuführen, groß ist.

Auch ich habe anfangs nach Angaben SVEN JOHANSSONS mit Bleimarken die Lage des Kopfes bestimmt. Der Erfolg war aber nicht immer da, der Eingriff wurde oft in die Länge gezogen und die Heilung durch einen nicht gut sitzenden Nagel verhindert bzw. verzögert. Das Einführen mehrerer Bohrdrähte und das Verwenden des bestliegenden kann den Eingriff vereinfachen.

Um das Problem des genauen Drahteinführens zu lösen und dadurch den Sitz des Nagels einwandfrei zu gewährleisten, sind zahlreiche Führungsinstrumente erfunden und erprobt worden. Es ist unmöglich, sie alle namentlich aufzuzählen oder gar zu beschreiben. Ich benutze seit längerer Zeit das Zielinstrument nach VALLS. Wenn auch viele Chirurgen die Zielgeräte ablehnen, da auch sie nicht

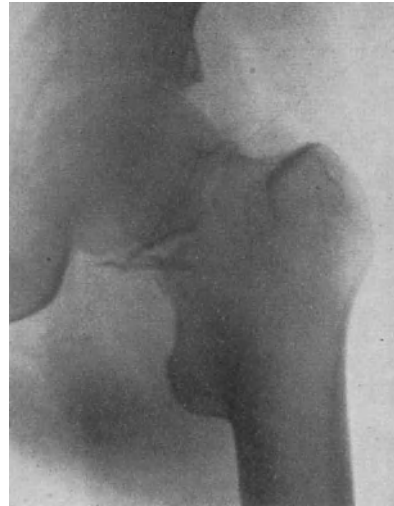

Abb. 151. Medialer Schenkelhalsbruch mit geringer Verschiebung des Oberschenkels (Typ III, 14. 4. 40).

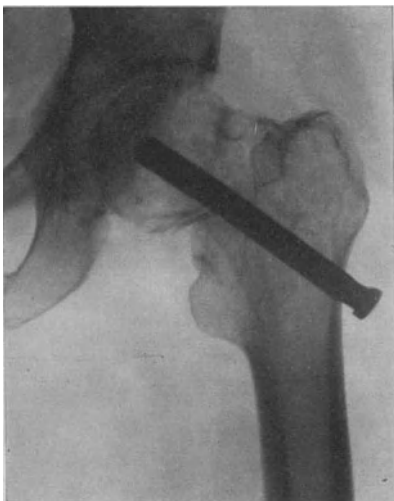


Abb. 152. Nach der Nagelung (17. 4. 40).

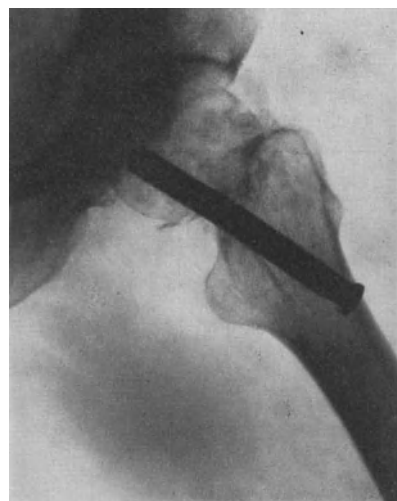

Abb. 153. Exzentrische Lage des Nagels im Seitenbild (17. 4. 40).

immer eine gute Lage des Nagels garantieren, so möchte ich auf Grund meiner Erfahrungen doch für sie eintreten. Der Eingriff wird in fast jedem Fall vereinfacht.

Das Krankengut der Schenkelhalsbrüche ist nicht in allen Krankenanstalten so groß, daß man das Schenkelhalsnageln ohne weiteres für den einzelnen

als eine häufig erprobte Standardmethode bezeichnen kann. Da aber die Erfolge letzten Endes vor allem vom Einführen des Führungsdrahtes abhängen, ist dem weniger Erfahrenen das Benutzen eines Zielgerätes anzuraten. Ich glaube, daß auch der Erfahrene, der seine Vorteile kennt, dieses Gerät nicht ohne weiteres aus der Hand legen wird.

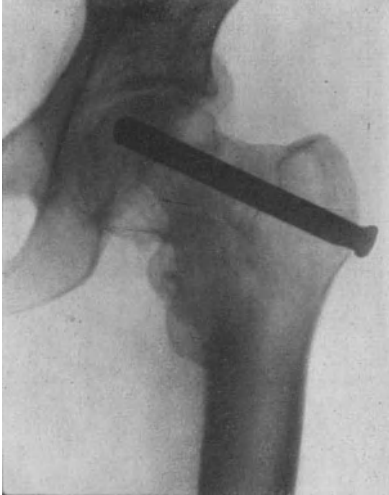

Abb. 154. Zustand nach der Benagelung.
(Aufnahme von vorn, 5. 7. 40.)

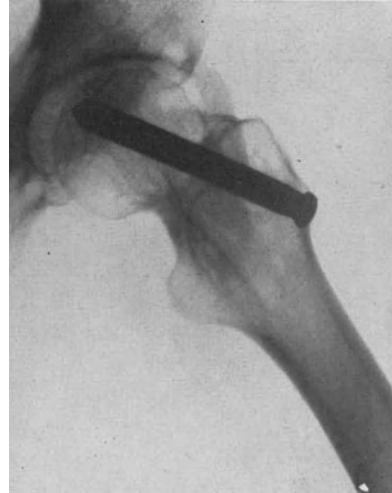

Abb. 155. Aufnahme von der Seite (5. 7. 40).

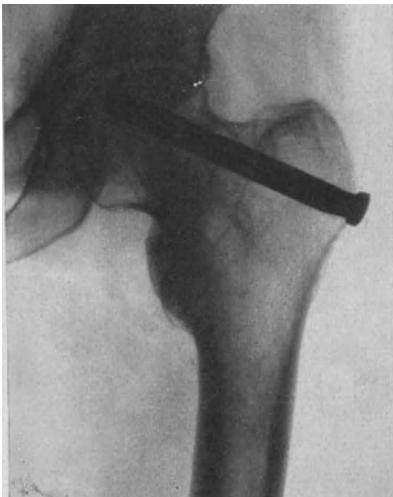


Abb. 156. Im Verheilen begriffener medialer
Schenkelhalsbruch (31. 1. 41).

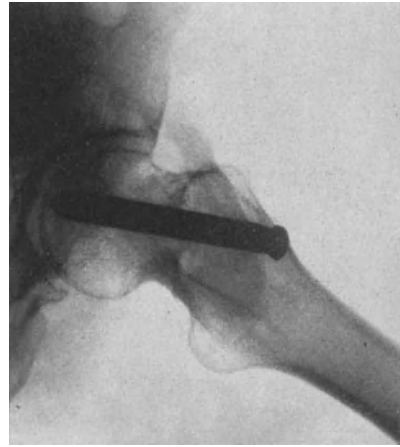


Abb. 157. Aufnahme von der Seite mit einer
Knochenleiste von der Linea intertrochanterica.

NYSTRÖM empfiehlt als Einstichstelle einen Punkt der ungefähr $2\frac{1}{2}$ cm unterhalb der unteren Grenze des Trochantermassives, also im Bereich der Ansatzstelle des M. vastus lateralis, liegt. BLOCK weist darauf hin, daß die Oberschenkeldiaphyse in dieser Gegend weiter hinten, also näher zum kompakten Trochanter minor, dicker ist und eine dichtere Knochenzeichnung besitzt.

Er empfiehlt daher den Nagel etwas hinter der seitlichen Mittellinie des Oberschenkels einzuschlagen, da er hier die beste Stütze erhält.

Der Draht soll gewöhnlich 9—10 cm tief eingeführt werden. Nach meinen Erfahrungen sitzt er meist tiefer. Dadurch bedingte Schäden habe ich nicht

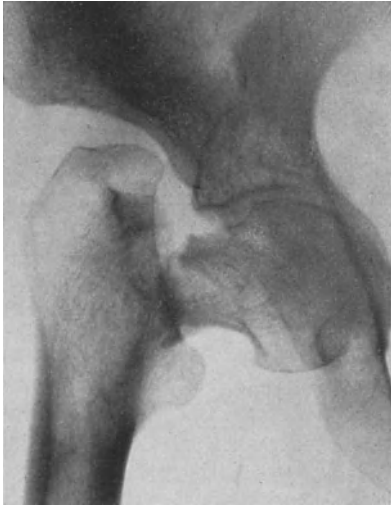

Abb. 158. Rechtsseitiger Schenkelhalsbruch (unmittelbar medial der Linea intertrochanterica).

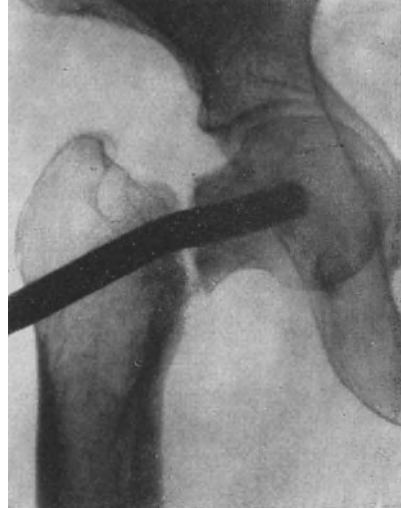


Abb. 159. Verbogener Nagel mit klaffendem Bruchspalt (3. 4. 40).

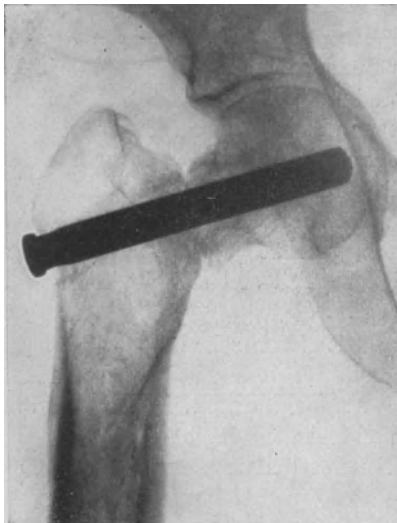


Abb. 160. Erneute Schenkelhalsnagelung mit Verschmälderung des Bruchspaltes (28. 6. 40).

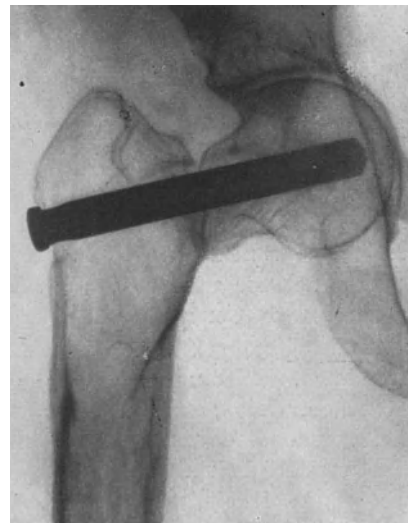


Abb. 161. Der Bruchspalt im unteren Teil knöchern verheilt (6. 3. 41).

beobachtet. Die Länge des Nagels spielt eine wichtige Rolle. Optimal soll er 3—4 mm vor der Kopfcorticalis entfernt liegen. Die Länge und der Sitz des Nagels sind durch Röntgenaufnahmen in mindestens 2 Ebenen zu kontrollieren. Verhängnisvolle Irrtümer können dadurch vermieden werden. Die gewöhnliche Nagellänge schwankt zwischen 8 und 10 cm.

FELSENREICH empfiehlt Nägel mit breiteren Lamellen zu verwenden, da sie nach seiner Ansicht eine doppelte Belastungsfähigkeit haben. Vor jedem Einschlagen ist die Größe des Nagels genau zu bestimmen. Persönliche Erfahrungen spielen dabei eine große Rolle. Aber auch der Erfahrene wird die Länge und den Sitz des Nagels immer wieder durch Röntgenaufnahmen kontrollieren. Der zu verwendende Nagel wird über den Führungsdraht gestülpt und genau in dessen Verlaufsrichtung mit dem Vorschlageisen, das ebenfalls für den Durchtritt des Drahtes in der Mitte durchbohrt ist, eingeschlagen. Der Nagel soll theoretisch den Kopf dann am besten stützen, wenn eine seiner Lamellen nach unten gerichtet ist. Während des Einschlagens ist darauf zu achten, daß der Draht mit dem Nagel nicht in die Tiefe getrieben wird, da so ein Durchstoßen der Pfanne und Schäden der Beckenorgane eintreten können. Röntgenkontrollen während des Einschlagens orientieren uns am sichersten über die Lage des Nagels. Bei gutem Sitz empfiehlt es sich, ihn ganz einzuschlagen und dem Nagelkopf festen Halt in der Corticalis der Diaphyse zu geben.

NYSTRÖM weist besonders darauf hin, daß das Verkeilen der Bruchstücke erst dann vorgenommen werden soll, wenn der Längszug nachgelassen hat. Es ist nach seiner Ansicht weiterhin bedeutungsvoll, die Hammerschläge genau in Richtung des Nagels auszuführen, da sonst eine Verschiebung oder ein Klaffen der einzelnen Bruchstücke eintreten kann. Das Klaffen tritt glücklicherweise gewöhnlich an der unteren Hälfte der Bruchstücke auf und kann von selbst bald durch den Zug der Muskulatur beseitigt werden. Vor zu kräftigem Einschlagen wird gewarnt. Die Bruchstücke müssen genau eingerichtet aber nicht ineinander gestaucht werden, da die Gefahr des Splitters groß ist.

Über den besten Sitz des Nagels gehen die Ansichten auseinander. Im allgemeinen soll er in der Mitte zwischen der vorderen und hinteren Seite des Kopfes und des Halses liegen, eher etwas mehr vorn als hinten. Die Spitze des Nagels soll sich gegen den mittleren und oberen Pol des Kopfes richten. Diese Lage erfüllt am besten die mechanischen Forderungen. Bei den Bruchformen dritten Grades empfiehlt es sich jedoch, den Nagel etwas weiter oben einzuschlagen, da so die freien Scher- und Zugkräfte am besten ausgeschaltet werden. Ist die Spitze mehr nach innen gerichtet, können theoretisch die Gefäße, die vom Ligamentum teres kommen, geschädigt werden. Die Gefahr der Kopfnekrose wird so erhöht. Der mittlere Teil soll sich im allgemeinen an die untere Compacta des Halses lehnen.

Auch bei gutem Sitz des Nagels hat man mit einem sehr langen Heilverlauf zu rechnen. Belastungsfähig sind die genagelten Schenkelhalsbrüche in 4 bis 8 Wochen. Die genagelten Schenkelhälse zweier kurz nach der Operation an Lungenembolie und Coronarinfarkt Verstorbener haben mir die große Belastungsfähigkeit des frisch operierten Schenkelhalsbruches gezeigt. Diese Belastungsfähigkeit ist natürlich nicht mit knöcherner Heilung zu verwechseln.

Sollte sich in der Nachbehandlung die Notwendigkeit des Nagelentfernens aus irgendeinem Grund ergeben, bevor der Bruch knöchern verheilt ist, empfiehlt es sich auf jeden Fall eine neue Nagelung vorzunehmen. Ich benutze das alte Nagelbett grundsätzlich nicht, da es mir für den Halt des neuen Nagels nicht sicher genug ist. Die anatomischen Veränderungen, die sich im alten Nagelbett finden, geben nicht die Gewähr eines genügenden Haltes. Ich habe die Wiedernagelung in 2 Fällen mit gutem Erfolg ausgeführt.

Bedeutungsvoll ist weiterhin die Frage: Soll der eingeschlagene Nagel entfernt werden oder nicht? SVEN JOHANSSON ist mit der Mehrzahl der Chirurgen, die größere Erfahrungen auf diesem Gebiet haben, der Ansicht den Nagel nicht unbedingt zu entfernen, wenn nicht zwingende Gründe es notwendig erscheinen lassen. Bei seinem 1934 veröffentlichten Krankengut hat er die Nägel in 3 Fällen entfernt. Im ersten war der Stift verchromt also nicht rostfrei. Beim Herausziehen fand sich eine durch Rost hervorgerufene hochgradige Zerstörung des Nagels. Außerdem war er von sterilem Eiter umspült. Im zweiten saß der Nagel zum Teil außerhalb des Halses und verursachte dadurch große Beschwerden, die nach dem Entfernen des Nagels verschwanden. Im dritten Fall war ein Lockern des Nagels und Schmerzen der Grund für das Entfernen. Im allgemeinen wird man ihn nicht vor Ablauf eines Jahres herausziehen dürfen. Seine Stützfunktion muß er bis zur endgültigen Heilung erfüllen. Da er aus rostfreiem Stahl angefertigt ist, zeigt er kaum Reizerscheinungen. Berücksichtigt man weiterhin, daß er nicht nur eine Stütze während des normalen Heilverlaufes, sondern auch während des Knochenumbaus ist, wird man mit dem frühzeitigen Entfernen noch zurückhaltender sein. Außerdem entschließen sich erfahrungsgemäß die Nagelträger, da sie ja beschwerdefrei sind, in sehr vielen Fällen auch zu diesem kleinen Eingriff nicht.

8. Fehler und Zwischenfälle bei der Schenkelhalsnagelung.

Das zu tiefe Einführen des Drahtes hat nach meinen Erfahrungen keine großen Gefahren. Ich bohre den Draht sogar grundsätzlich tiefer ein, um ihm einen größeren Halt im Becken zu geben. Verletzungen der Beckenorgane habe ich nie erlebt. Sekundäre Arthrosen, die ihre Erklärung etwa darin finden könnten, erscheinen mir sehr unwahrscheinlich. Das Bein ist während des Drahteinbohrens genau festzuhalten, um den Draht nicht zu verbiegen oder gar abzubrechen. HOFFHEINZ beobachtete in 2 Fällen Peroneuslähmungen durch Verletzung des Ischiaticusstammes.

Beim Einschlagen kann der Draht sich im Nagel festkeilen und ihm so in die Tiefe folgen. Die Ursachen dafür haben ihren Grund meist darin, daß der Draht entweder zu dick und dadurch zu wenig Spielraum oder zu dünn und dadurch zu viel Spielraum hat. Auch das zentralkanalisierte Nachschlageisen kann dann die Ursache für diese Zwischenfälle werden, wenn man z. B. übersieht, daß das äußere Ende des Führungsdrahtes an die äußere Mündung des Nachschlageisens kommt und den Draht so mit eintreibt.

Auch beim Nachschlagen nach Entfernen des Drahtes ist ebenfalls größte Vorsicht geboten. Bei den Schenkelhalsbrüchen handelt es sich meist um ältere Verletzte, bei denen der Knochen spröder und leicht zerbrechbar ist. Auch ich habe bei einer älteren Verletzten einen Nagel weit in das Trochantermassiv und in das Becken hineingetrieben (Abb. 162).

Das Entfernen des Nagels war selbstverständlich schwierig und gelang nur unter Opfern eines Teiles der Oberschenkelcorticalis und des Trochantermassives. Wenn auch der Bruch knöchern ausheilte, blieb doch eine Verkürzung von 5 cm zurück, da der spröde und durch den Eingriff geschädigte Rollhügel zusammenbrach.

Gelingt es nicht, den Draht auch mit dem von FELSENFREICH angegebenen Führungsinstrument zu entfernen, dann ist der Rest des Drahtes entweder

mit dem Nagel bis zur knöchernen Verheilung des Bruches zu belassen und erst nach eingetretener Heilung zu entfernen. Meist wird es aber gelingen, Draht und Nagel sofort zu entfernen oder auch nach Lockern des Nagels und des Drahtes den Draht allein. Wie die Abbildung zeigt, kann auch ein dünner Draht sich verbiegen und Schwierigkeiten beim Herausziehen bereiten (Abb. 163).

Auf Grund ähnlicher Erfahrungen ist daher die Stärke des Drahtes vergrößert worden. Es wird aber auf jeden Fall ratsam sein, dann den Nagel mit dem Draht herauszunehmen und sofort eine neue Nagelung anzuschließen, wenn es nicht gelingen sollte, den Draht allein zu entfernen. Daß darauf zu achten ist, den Nagel genügend tief aber auch nicht zu tief einzuschlagen,

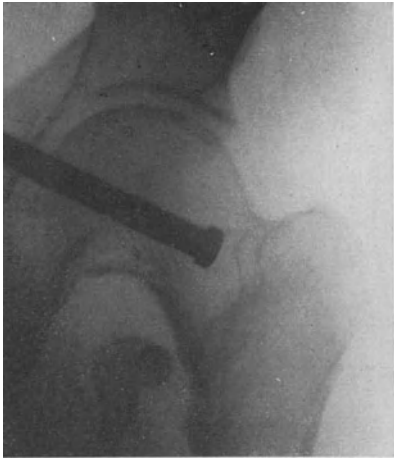


Abb. 162. Ins Becken hineingetriebener Dreikantnagel.

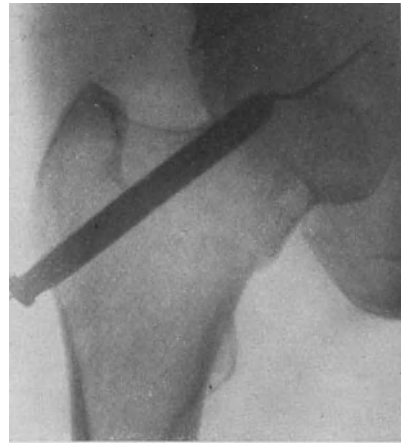


Abb. 163. Im Schenkelkopf verbogener Führungsdraht.

ist bereits erwähnt. Während er für den Kopf einerseits nicht genügend Halt bietet, kann es andererseits durch zu tiefes Einschlagen zu Gelenkschäden kommen. Ich persönlich sehe in dem zu wenig tiefen Einschlagen die größere Gefahr.

Im späteren Heilverlauf können ebenfalls zahlreiche Störungen auftreten, z. B. durch Schäden der Nägel die aber seit dem Herstellen aus rostfreiem Stahl seltener geworden sind. Auch Brüche und Verbiegungen der Nägel sind beschrieben, sie beruhen zum größten Teil auf Materialfehlern. Bei nicht guter Lage des Nagels können durch mechanische Kräfte sehr große Anforderungen an das Material gestellt werden, die dann wie in meinem Fall 9, schwere Verbiegungen des Nagels zur Folge haben. Weiterhin ist das Einwirken des Nagels als Fremdkörper auf das umgebende Gewebe bemerkenswert. Der Nagel kapselt sich meist reaktionslos ab. Histologische Befunde haben regressive Veränderungen des umgebenden Gewebes gezeigt. Es kann aber auch eine Resorption des Knochens um den Nagel eintreten, die sich im allgemeinen mehr nach der Corticalis des Oberschenkels zu zeigt. Für diesen Befund sind besonders mechanische Momente verantwortlich zu machen. Sind die Bruchstücke z. B. nicht gut miteinander fixiert, dann werden gerade diese Knochenbezirke besonders mechanischem Druck ausgesetzt sein, die wiederum Knochenresorptionen zur Folge haben.

FELSENREICH weist besonders daraufhin, daß solche Lösungsprozesse eine Stellungsänderung der Knochenbruchstücke hervorrufen und damit Voraussetzungen vor allem mechanischer Art schaffen, die Störungen in der Bruchheilung herbeiführen und so eine Falschgelenkbildung begünstigen. Durch häufige Röntgenkontrollen ist die Bruchheilung zu überwachen und das weitere Schicksal des Heilvorganges zu verfolgen, um durch rechtzeitige ärztliche Maßnahmen eventuell auch die einer zweiten Nagelung, die Zahl der Mißerfolge herabzudrücken.

Auch durch Herausrutschen des Nagels können Komplikationen in der Heilung auftreten. Im allgemeinen wird der Nagel in der kräftigen Spongiosa des Kopfes genügenden Halt haben. Im Hals ist er dagegen gering, vor allem wenn sich um den Nagel Veränderungen abspielen, die ein Lockern des Nagels herbeiführen müssen. Durch solche Abbauprozesse können Verkürzungen des Kopfes bzw. des Halses eintreten. An und für sich müßte jetzt eine Trennung der Bruchstücke eintreten, da ja der Nagel sich aus weiter nicht zu erwähnenden Gründen nicht verändern kann. Tritt aber der Nagelkopf aus der Corticalis des Oberschenkelknochens heraus, dann tritt dieser Zustand gewöhnlich nicht ein. Der Nagel läßt es dann zu, daß der Kopf gegen das distale Bruchstück gedrückt wird. Dreh- oder Seitenbewegungen können dabei kaum auftreten. Diese Fälle heilen durchaus meist knöchern aus.

Bei nicht genügendem Halt kann der Nagel allmählich herausrutschen. Knochenveränderungen des Kopfes und Verschiebungen des distalen Bruchstückes können Veränderungen hervorrufen, die ein Durchfressen des Nagels durch den Kopf zur Folge haben. Der Druck der Nagelspitze besteht nicht nur in einer Richtung; außerdem ist oft kein genügender Halt der Bruchstücke vorhanden. Der Nagel kann so Drehbewegungen des Kopfes herbeiführen, die das Durchfressen des Nagels begünstigen. Bei der Lage der Nagelspitze werden sich diese Veränderungen vor allem im vorderen Abschnitt des Kopfes abspielen.

FELSENREICH stellte bei seinem Krankengut fest, daß beim Verwenden der schmälere Nägel und bei nicht gutem Sitz des Nagels durch zu frühes Bewegen ein Lösen der Bruchstücke in 5 von 8 operierten Fällen auftrat. Dagegen nur in einem von 10 Fällen, bei denen Bewegungsübungen erst später gestattet wurden. In 18 Fällen wurden seine breiten Lamellennägel verwandt. Auch bei exzentrischer Nagellage wurden nur in einem Fall Störungen im Heilverlauf beobachtet. Ähnlich den Vorgängen des Herausrutschens des Nagels, kann beim Nichtnachgeben des Nagelkopfes ein Durchbruch ins Gelenk ja sogar ins Becken erfolgen.

Die Nekrose des abgebrochenen Schenkelkopfes ist ein öfter beobachteter Zwischenfall. Ihre Häufigkeit wird verschieden angegeben. JOHANSSON fand bei seinen 165 operierten Fällen 3 Kopfnekrosen. FELSENREICH berichtet von 6 ausgedehnten und 17 Teilnekrosen. Sein Krankengut beläuft sich auf 75 operierte Fälle, die länger als ein Jahr beobachtet wurden. 12 von ihnen wurden beschwerdefrei, 6mal zeigte sich die Nekrose in unmittelbarer Nähe des Nagels. HOFFHEINZ sah dagegen bei 89 Schenkelhalsnagelungen nur eine Kopfnekrose. BÖHLER und JESCHKE fanden bei 50 genagelten Fällen 11 Kopfnekrosen. NYSTRÖM berichtet von 10 bei einem Krankengut von 35 Fällen, das 2 Jahre beobachtet wurde.

Zweifellos sind diese unterschiedlichen Zahlen, die sich beliebig fortsetzen lassen, darauf zurückzuführen, daß Teilnekrosen weniger beachtet und nicht immer mitgerechnet werden. Unter einer Nekrose des abgebrochenen Schenkelhalskopfes ist das Absterben des ganzen bzw. eines großen Stückes des Schenkelkopfes infolge mangelhafter Blutzufuhr zu verstehen. Nekrosen an den oberflächlichen Abschnitten der Bruchstücke oder um den eingeführten Nagel herum sind hier nicht mitzurechnen. Wenn sie auch pathologisch anatomisch betrachtet ähnliche Zustandsbilder ergeben, würden sie jedoch eine Begriffsverwirrung des klinischen Bildes zur Folge haben. Die Nekrose des Schenkelkopfes ist nicht die Folge einer bestimmten Behandlungsmethode. Sie ist davon völlig unabhängig, sie kann auch bei lateralen Schenkelhalsbrüchen vorkommen. AXHAUSEN beobachtet einen Fall, bei dem eine totale Kopfnekrose ohne operativen Eingriff auftrat und vollkommen ausheilte. Wenn gerade diese Beobachtung anfangs in Zweifel gezogen wurde, so haben doch später ähnliche Fälle diese Tatsache voll und ganz bestätigt.

Daß eine ungenügende Blutzufuhr zum Schenkelkopf für diesen Zustand verantwortlich zu machen ist, ist ohne weiteres verständlich; nicht aber die Tatsache, daß sie gemessen an der Zahl der vielen Schenkelhalsbrüche so selten auftritt. In den anatomischen Betrachtungen habe ich aber schon erwähnt, daß die Ernährung des Schenkelhalses sowohl von den Kapselgefäßen als auch von den Gefäßen durch das Ligamentum teres erfolgt. Bei den meisten Schenkelhalsbrüchen ist die Kapsel nicht vollkommen zerrissen. Diese Beobachtung wurde von FRANGENHEIM, SCHMORL u. a. gemacht. Das Ligamentum teres ist auch nicht immer verletzt. Außerdem bilden sich vom distalen Bruchstück ebenfalls neue Blutgefäße, die zum Kopf hinführen und seine Ernährung mit übernehmen.

Die Inaktivitätsatrophie ist selbstverständlich grundsätzlich von der Schenkelkopfnekrose zu trennen. Der Lieblingssitz der Nekrose scheint der obere äußere Teil des Kopfes zu sein. Röntgenologisch ist wie immer bei solchen Prozessen die Kalkdichte im Gegensatz zur Atrophie des lebenden Gewebes charakteristisch. Finden sich im Schenkelhals mehrere solcher Stellen, dann ergibt sich ein ziemlich fleckiges Zustandsbild. Infolge des Umbaues des toten Knochens und seiner Resorption kann der Kopf auf dem Röntgenbild wie angefressen aussehen. Dieser Umbauprozess geht sehr langsam vor sich und erstreckt sich auf Jahre. Das Heilen des Schenkelhalsbruches auch bei einer Totalnekrose ist nicht ausgeschlossen. Neue Blutgefäße können vom distalen Bruchfragment ihren Weg finden. Dieser Vorgang ist dem Umbau eines autoplastischen Knochentransplantates ähnlich.

Der Schwund des Schenkelhalses wird ebenfalls nicht ganz selten beobachtet. ANSCHÜTZ und PORTWICH erklären ihn auf verschiedene Art. Entweder durch Zermürben der nicht genügend festgehaltenen und aneinanderreibenden Bruchflächen, durch den interfragmentären Druck, durch Inaktivitätsatrophie oder durch Gefäßstörungen infolge von Ablösen oder Quetschen des Kapselüberzuges. Das Röntgenbild zeigt im Gegensatz zur Kopfnekrose keine relative Kalkdichte. Gerade diese Beobachtung spricht dafür, daß es sich nicht um eine primäre Nekrose handelt. Auch hier werden mehrere Ursachen mitwirken. Die mechanische vor allem durch Reiben und Abschleifen bedingte wird wohl die wichtigste Rolle dabei spielen.

Diese grundsätzlichen Erwägungen haben selbstverständlich auch bei der Schenkelhalsnagelung eine praktische Nutzenanwendung. Man wird bestrebt sein, die Eintrittsstelle des Ligamentum teres vor dem Nagel zu schützen. Dieses Bemühen hat nur eine relative Bedeutung, da die Lage des Nagels wohl kaum so exakt bestimmt werden kann. NYSTRÖM ist der Ansicht, daß ein frühzeitiges, genaues und festes Einrichten der Bruchstücke das Falschgelenk am besten verhütet, die Gefahr der Nekrose aber vermehrt. Beim rechtzeitigen Erkennen sind die Endergebnisse der Kopfnekrosen doch nicht so schlecht. Klinisch werden sie Erscheinungen wie Schmerzen in der Hüfte, Hinken usw. machen. Außerdem wird das Röntgenbild wichtige Aufschlüsse geben. Wird nun das Gelenk nicht geschont, dann werden Verunstaltungen des Kopfes, Durchschneiden des Nagels oder sogar ein völliger Zusammenbruch des Kopfes eintreten.

Die Arthrosis deformans wird ebenfalls gelegentlich auftreten und klinische Erscheinungen machen. Bei einer Gelenkverletzung nimmt das nicht wunder. Große praktische Bedeutung kommt ihr als Schenkelhalsbruchfolge jedoch nicht zu. Auch ich habe Störungen im Sinne der Kopfnekrose beobachtet. 3 einschlägige Fälle werden hier mitgeteilt:

Fall 10. M. H., 75 Jahre alt. Am 21. 1. 39 beim Schließen einer Garagentür ausgerutscht und auf die rechte Seite gefallen. Sie konnte nicht mehr aufstehen und mußte von ihren Angehörigen ins Haus getragen werden. Am 30. 1. 39 Einlieferung ins Krankenhaus.

Aufnahmebefund: Das rechte Bein erscheint verkürzt, es ist ganz nach außen gedreht. Selbsttätige Bewegungen können im rechten Hüftgelenk nicht ausgeführt werden. Der Schenkelhalswinkel beträgt 50°. Die Bruchform gehört nach dem Schema PAUWELS' der Gruppe 2 an.

Es wird sofort ein Drahtzugverband durch den Schienbeinkopf angelegt.

Die Kontrollröntgenaufnahme vom 3. 2. 39 zeigt im Bild von vorn eine genügende Stellung des rechten Schenkelhalsbruches. Die Bruchflächen scheinen wieder aufeinander zu stehen. Im seitlichen Bild ist die Bruchstelle nicht einwandfrei erkennbar. Die Verkürzung und die Rotationsstellung ist weitgehend beseitigt.

Am 7. 2. 39 Operation im Lumbalanästhesie usw. (SPRENGELL). Der Bruch wird nochmals eingerichtet. Schnitt unterhalb und über dem Trochantermassiv. Mehrere Drähte werden in den Schenkelhals und in den Schenkelkopf eingebohrt, über dem besten in typischer Weise ein Nagel eingeschlagen. Die Röntgenkontrolle zeigt eine genügende Lage des Nagels in beiden Ebenen.

Die Kontrollaufnahme vom 8. 3. 39 zeigt den rechten Schenkelkopf gegen den Schenkelhals leicht nach oben zu verschoben. Die Bruchflächen stehen im ganzen aufeinander. Der Nagel überragt den Schenkelkopf etwas gelenkwärts. Knochenneubildung ist mit Sicherheit nicht zu sehen.

Die Kontrollaufnahme des rechten Hüftgelenkes vom 27. 4. 39 zeigt im Vergleich zur Aufnahme vom 8. 3. 39 den Bruchspalt des Schenkelhalses noch deutlich sichtbar. Eine Knochenneubildung ist nicht zu erkennen. Die Stellung ist im wesentlichen unverändert. Der Nagel überragt den Schenkelkopf gelenkflächenwärts. An der Gelenkfläche hat sich eine dem Nagel entsprechend unscharf abgegrenzte Vertiefung gebildet.

Die Kontrollaufnahme des rechten Hüftgelenkes vom 4. 2. 41 zeigt im Vergleich zur Aufnahme vom 27. 4. 39 eine erhebliche Befundänderung. Der Schenkelkopf ist wesentlich kleiner geworden, seine Gelenkfläche fehlt fast völlig. Man sieht hier zahlreiche muldenförmige und rundliche Aufhellungen, wodurch die Oberfläche des Kopfes unregelmäßig höckerig wird. Die Struktur ist dabei sehr unscharf. Der alte Bruchspalt ist weiter als früher. Der Nagelkanal ist deutlich erweitert und zeigt oben eine etwa 5 mm breite Aufhellungszone, in deren Bereich eine erhebliche Knochenresorption erfolgt ist. Die Spitze des Nagels überragt die Gelenkfläche des Femur um etwa 3 mm.

Es werden von der Verletzten noch stärkere Beschwerden angegeben. Das rechte Bein ist um 3 cm verkürzt. Die Bewegungen des rechten Hüftgelenkes sind stark eingeschränkt.

Ungenügendes Einrichten der Bruchstücke und zu frühes Belasten sind sicher die Hauptgründe dieses Zustandes (Abb. 164, 165, 166, 167 und 168).

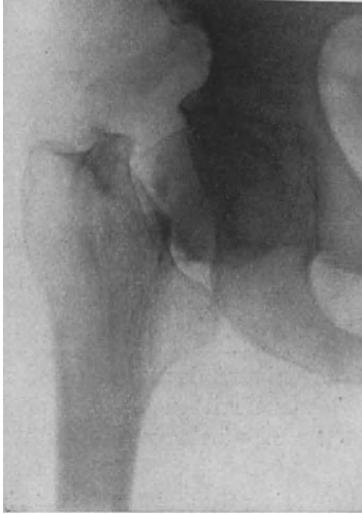

Abb. 164. Medialer Schenkelhalsbruch
(Typ II, 31. 1. 39).

Fall 11. J. N., 62 Jahre alt. Vorgeschichte: Die Verletzte rutscht in ihrer Wohnung aus und fällt auf das linke Bein. Sie kann nicht mehr aufstehen. Der zugezogene Arzt weist sie wegen eines linksseitigen Schenkelhalsbruches ins Krankenhaus ein.

Aufnahmebefund (10. 2. 38): Das linke Bein liegt nach außen rotiert und kann nicht aktiv bewegt werden.

Die Röntgenaufnahme des linken Oberschenkels zeigt den Schenkelhals gebrochen, und zwar dicht vor der Linea intertrochanterica. Der Oberschenkel steht in starker Außendrehung und ist leicht nach oben verschoben. Der Bruchwinkel beträgt 80°. Nach dem Schema PAUWELS handelt es sich um einen Bruch dritten Grades.

Sofortiges Anlegen eines Drahtzugverbandes durch den Schienbeinkopf. Der Bruch wird dadurch einigermaßen eingerichtet.

Am 16. 2. 38 in Evipan-Äthernarkose (SPRENGELL) Schnitt über dem Trochanter major, der freigelegt wird. Einführen eines Führungsdrahtes ohne Führungsinstrument, mehrfache Röntgenaufnahmen. Es wird jetzt ein Nagel über den gut sitzenden Draht in den Schenkelhals eingetrieben. Beim

Herausziehen des Drahtes wird der Nagel mit herausgezogen. Neues Einführen eines Führungsdrahtes ist notwendig. Nochmalige Schenkelhalsnagelung. Der Nagel hat einen leidlich guten Sitz. Dauer der Operation 2 Stunden, Narkose verläuft ohne Zwischenfall.

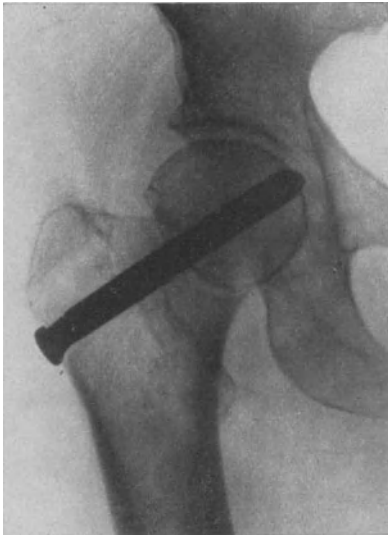


Abb. 165. Zustand nach Schenkelhalsnagelung mit leichter Verschiebung des rechten Schenkelkopfes gegen den Schenkelhals (8. 3. 39).

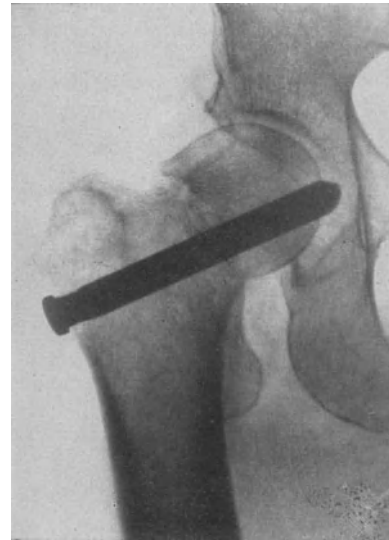

Abb. 166. Zunehmend sichtbarer Bruchspalt
(27. 4. 39).

Die Kontrollaufnahme des linken Hüftgelenkes vom 11. 5. 38 zeigt den Schenkelhals stark verkürzt und den Oberschenkel nach oben geschoben. Der Nagel befindet sich im Bereich des Kopfes ganz oben und zum Teil außerhalb des Schenkelkopfes. Soweit Einzel-

heiten zu erkennen sind, ist anzunehmen, daß der Bruchspalt im Schenkelhals im wesentlichen verknöchert ist.

Die Röntgenkontrollaufnahme vom 6. 3. 41 zeigt im Vergleich zur letzten Aufnahme eine weitgehende Veränderung der Nagellage. Er steht jetzt in gar keinem Zusammenhang mit dem Schenkelhalskopf. Im Bereich des alten Bruches hat sich eine vollständige Pseudarthrose ausgebildet. Der Trochanter major ist dementsprechend stark nach oben getreten, so daß der Trochanter minor die alte Bruchfläche des Schenkelkopfes berührt. Der Nagel scheint sich im Darmbein und im oberen Bereich der Pfanne eine Mulde gegraben zu haben. Man sieht jedenfalls eine entsprechende Knochenzeichnung um ihn herum. Die Spitze des Nagels überragt etwas die Linea innominata. Auch im Bereich des Nagelkopfes findet sich rund um den Nagel eine aufgehellte deutlich abgrenzbare Zone.

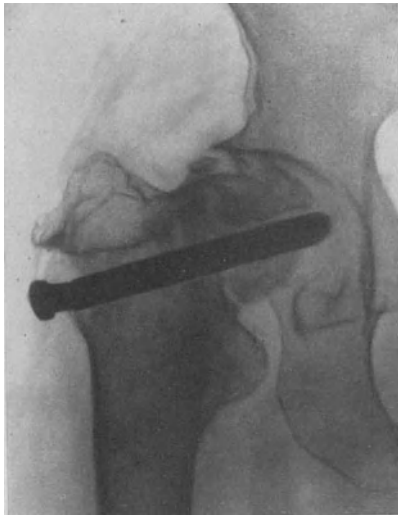


Abb. 167. Starke Veränderungen des Schenkelkopfes und des Schenkelhalses im Sinne der Schenkelkopfnekrose (4. 2. 41).

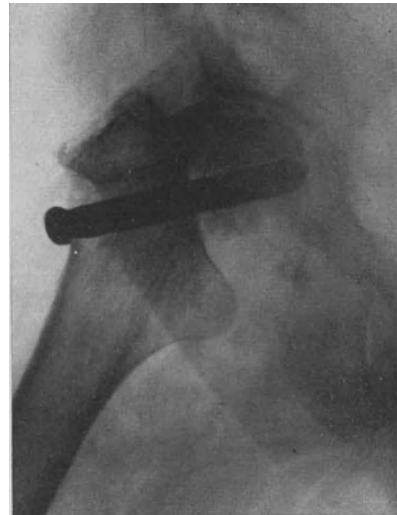


Abb. 168. Aufnahme von der Seite (4. 2. 41).

Das funktionelle Ergebnis ist denkbar schlecht. Die Beweglichkeit des Hüftgelenkes ist praktisch nicht mehr vorhanden. Es werden dabei starke Schmerzen angegeben, die sogar eine seitliche Röntgenaufnahme unmöglich machen. Fortbewegungen im Zimmer mit 2 Stöcken sind angeblich sehr erswert. Auch hier sind die gleichen Ursachen wie im Fall 10 die Gründe des Nichtheilens des Schenkelhalsbruches (Abb. 169, 170 und 171).

Fall 12. W. L., 64 Jahre alt. Vorgeschichte: Am 24. 11. 37 beim Aussteigen aus der Straßenbahn gefallen, konnte nicht mehr gehen und wird sofort ins Krankenhaus eingeliefert.

Aufnahmebefund: Das linke Bein liegt ganz nach außen gedreht, es ist verkürzt und sehr schmerzempfindlich.

Die Röntgenaufnahme zeigt quer durch den linken Schenkelhals eine etwa 2 mm breite Bruchlinie verlaufen, an deren Ausmündung die Konturen unterbrochen sind. Der Oberschenkelknochen ist etwas nach oben getreten und steht nach außen gedreht. Der Bruchwinkel beträgt 60° . Nach dem Schema PAUWELS gehört der Bruch der dritten Bruchform an.

Am 26. 11. 37 in Lumbalanästhesie usw. (SPRENGELL) Operation. Nach Einrichten des Bruches wird der große Rollhügel freigelegt. Es werden 3 Drähte eingebohrt, von denen der dritte eine genügende Stellung aufweist. In typischer Weise wird der Dreikantnagel über dem Führungsdraht eingetrieben. Der Eingriff dauert $2\frac{1}{2}$ Stunden. Die sofortige Röntgenaufnahme zeigt den Nagel im Bereich des Trochanter major eingeschlagen. Das Einrichten des Bruches ist nicht ganz exakt ausgeführt. Der Nagel ist in günstiger Lage durch den Schenkelhals in den Schenkelkopf vorgetrieben. Die Spitze des Nagels befindet sich $\frac{1}{2}$ cm medial der Gelenkfläche des Schenkelkopfes.

Die Kontrollaufnahme des linken Hüftgelenkes vom 30. 5. 38 zeigt im Vergleich zu den letzten Aufnahmen eine sehr erhebliche Befundänderung. Während damals der Nagel in

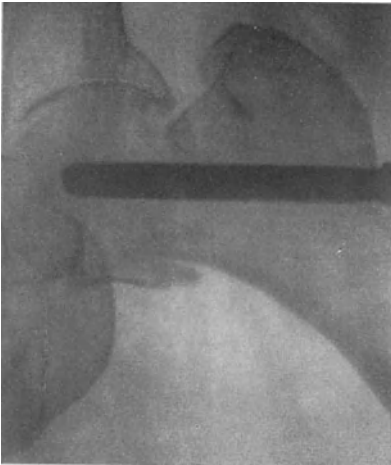


Abb. 169. Medialer Schenkelhalsbruch (Typ III) nach der Nagelung.

guter Stellung durch den Schenkelhals in den Femurkopf ging und der Bruchspalt kaum mehr zu sehen war, hat inzwischen eine sehr starke Knochenresorption eingesetzt. Der Schenkelhals ist weitgehend resorbiert. Es finden sich unregelmäßig und locker begrenzte Stümpfe. Im ganzen ist ein etwa 1 cm breiter Spalt entstanden. Ferner ist der obere Teil des Femurkopfes ebenfalls resorbiert. Infolgedessen ist auch der Nagel aus dem Schenkelhalskopf nach oben frei geworden. Der Nagel stemmt sich jetzt gegen eine Vertiefung im oberen Teil der Gelenkpfanne, mit der er eine Art Gelenk bildet. Der sehr kalkarme Rest des Femurkopfes hat sich etwas gedreht. Der Oberschenkelschaft ist etwas nach oben getreten und steht in Höhe des oberen Pfannenrandes.

Wegen der Kopfnekrose und der Nagelwanderung wird dem Verletzten eine nochmalige stationäre Behandlung vorgeschlagen, die er aber aus beruflichen Gründen ablehnt. Zur Entlastung des Hüftgelenkes wird ein Schienenhülsenapparat angefertigt.

Die Kontrollaufnahme des linken Hüftgelenkes vom 20. 6. 40 zeigt im Vergleich zur Aufnahme vom 30. 5. 38, daß der Femurkopf noch etwas kleiner und atrophischer geworden ist. Seine Kontur, besonders die der Bruchfläche, hat sich geglättet. Zwischen ihr und dem

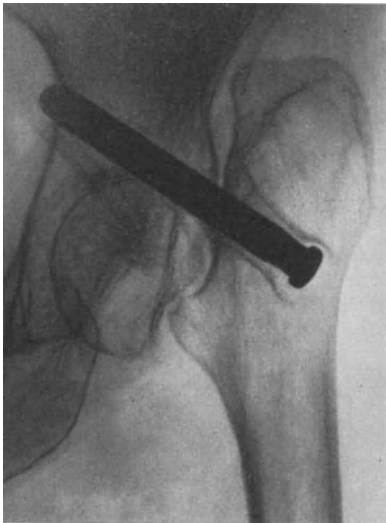


Abb. 170. Zustand nach Schenkelhals- und Schenkelkopferänderungen mit Durchschneiden des Dreiecksnagels. Vollständige Schenkelhalspseudarthrose (6. 3. 41).

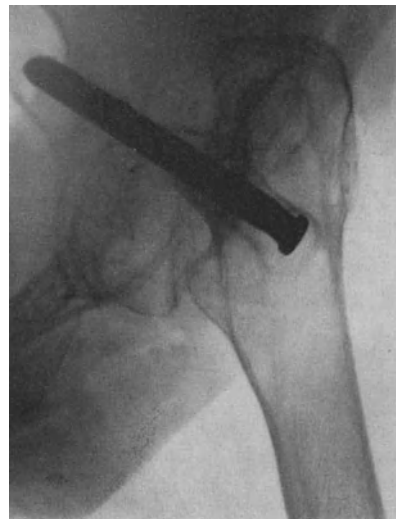

Abb. 171. Schrägaufnahme (6. 3. 41).

Schenkelhals klappt ein nicht überbrückter Spalt verschiedener Breite. Der Nagel steht in keiner Berührung mehr mit dem Femurkopf, sondern etwas oberhalb. Es hat sich eine nach oben gerichtete Mulde von etwa 3 cm Breite und 2 1/2 cm Tiefe in die Pfanne eingeschliffen. Die untere Kanalkante des Nagels zum Trochanter zeigt geringe Resorptionserscheinungen.

Im Vergleich mit den früheren Aufnahmen ist die Lage des Nagels in diesem Kanal nicht verändert.

Der Verletzte läuft an einem Stock leicht hinkend aber flott herum. Er ist voll arbeitsfähig und ohne größere Beschwerden. Weite Spaziergänge kann er natürlich nicht unternehmen. Er geht aber zu Fuß ins Geschäft und läuft auch viel im Betrieb herum. Den Schienenhülsenapparat hat er fast nie getragen. Die Untersuchung ergibt eine Verkürzung des linken Beines von 3 cm und eine Bewegungseinschränkung in allen Ebenen.

Nicht genaues Einrichten und zu frühes Belasten sind auch hier die Schuld an diesem Mißerfolg. Die klinischen Erscheinungen, wie Schmerzen in der Hüfte, Hinken usw. unterstützt durch das Röntgenbild haben die Kopfnekrose wohl rechtzeitig erkannt. Da aber eine Behandlung, die vor allem im Entfernen des Nagels und einer Neunagelung bzw. in einer Umstellung nach PAUWELS zu bestehen hatte, abgelehnt wurde, konnte dieser ungünstige Endausgang nicht abgewendet werden (Abb. 172, 173, 174, 175 und 176).

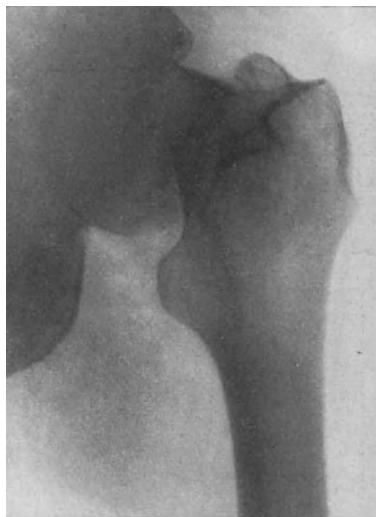


Abb. 172. Medialer Schenkelhalsbruch
(Typ III, 24. 11. 37).

9. Erfolge der Schenkelhalsnagelung.

Die Ergebnisse der medialen Schenkelhalsnagelung sind gut. Nach anfänglichen Mißerfolgen und Veröffentlichungen ähnlicher Art habe ich sie $1\frac{1}{2}$ Jahre aufgegeben. Sie dann aber wieder eingeführt, weil mir ihre Vorteile konser-

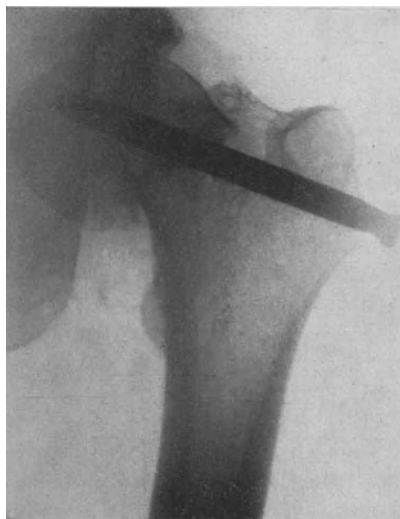

Abb. 173. Nicht genügende Einrichtung.
Bild nach der Schenkelhalsnagelung (20. 12. 37).

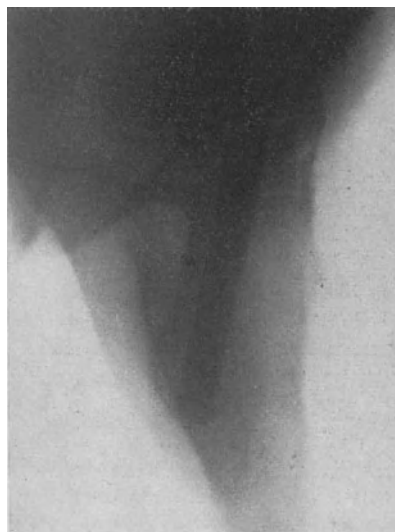

Abb. 174. Aufnahme von der Seite (20. 12. 37).

vativen Heilmaßnahmen gegenüber größer erschienen. In der ersten Zeit wird jeder Chirurg bei komplizierteren Behandlungsmethoden häufigere Mißerfolge haben. Meine Behandlungsergebnisse sind jetzt durchaus befriedigend. Wenn

der Allgemeinzustand des Verletzten es erlaubt, wird daher jeder mediale Schenkelhalsbruch bei mir genagelt.

Die Endresultate meines Krankengutes von über 75 Fällen reichen nicht an die Statistiken heran, die Heilungen von 90% aller genagelten Fälle ergeben. Solche Erfolge werden wohl nur wenigen beschieden sein. Schlechte Endergebnisse sind zum großen Teil auf die Nichtbeachtung der angeführten Fehlerquellen zurückzuführen. Auch meine Fehlheilungen finden fast immer darin ihren Grund. Ein genaues Einrichten und ein guter Sitz des Nagels sind die

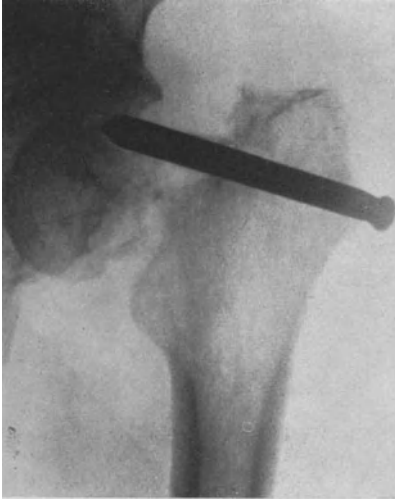

Abb. 175. Weitgehendste Resorption des Schenkelhalses und des oberen Teiles des Schenkelkopfes (30. 5. 38).

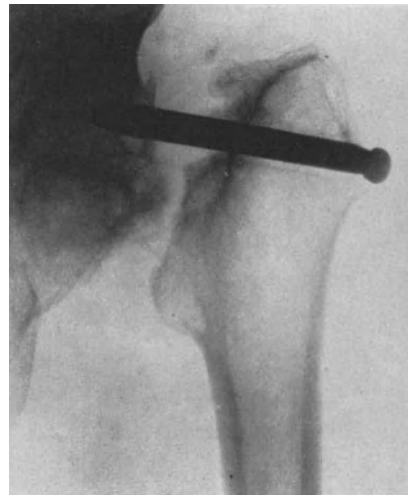


Abb. 176. Schenkelkopfnekrose mit breitem Pseudarthrosenspalt (20. 6. 40).

Hauptvoraussetzungen guter Heilungsergebnisse. Ich habe meine Mißerfolge besonders eingehend geschildert, da vor allem sie uns den Weg zu besseren Heilergebnissen weisen.

10. Die operative Behandlung des lateralen Schenkelhalsbruchs.

Konservative Behandlungsmethoden wie Zug- oder Gipsverbände führen fast immer zur Heilung. Da aber wie schon erwähnt der Nagel gerade beim lateralen Schenkelhalsbruch nicht so den Halt findet, da der Bruch oft bis zum Oberschenkel reicht, wird eine sehr große Zurückhaltung operativen Verfahren gegenüber ratsam sein. Die Hauptschwierigkeit besteht darin, daß der Nagel in der Corticalis des distalen Bruchstückes geringen Halt findet. Er muß daher wesentlich tiefer eingeschlagen werden, da nur so der größere Teil des Nagels distal von der Bruchlinie zu liegen kommt. Es ist auch nicht nötig, ihn sehr weit in den Kopf vorzutreiben. Der Muskelzug kann bei nicht sehr widerstandsfähigem Knochen Knochenschäden herbeiführen und so Verschiebungen der Bruchstücke zur Folge haben.

Die vorübergehende Blockierung des N. obturatorius und das damit verbundene Ausschalten der Adductorengruppe hat wohl wenige Nachahmer gefunden, obwohl ihre theoretischen Erwägungen durchaus beachtenswert sind. Es ist weiterhin zweckmäßig, mit der Belastung des Bruches noch zurück-

haltender als beim medialen zu sein und vielleicht sogar für eine gewisse Zeit einen Beckengipsverband anzulegen.

Fall 13. J. F., 67 Jahre alt. Vorgeschichte: Am 5. 7. 39 stürzte F. beim Abladen von Gußeisen von einem Anhänger und fiel auf die rechte Seite. Sofortige Einlieferung ins Krankenhaus.

Aufnahmebefund: Das linke Bein liegt leicht abduziert und nach außen gedreht, es kann nicht selbständig bewegt werden.

Die Röntgenaufnahme des rechten Hüftgelenkes zeigt dicht oberhalb des Trochanter minor eine Unterbrechung der Kontur des Schenkelhalses. Von hieraus geht eine Aufhellungslinie dicht oberhalb der Linea intertrochanterica, um lateral oberhalb des Trochanter major auszumünden. Es handelt sich hier um einen lateralen Schenkelhalsbruch.

Das Bein wird auf eine Schiene gelagert.

Am 19. 7. 39 wird in Lumbalanästhesie usw. (SPRENGELL) der große Rollhügel freigelegt, nachdem der Bruch vorher exakt eingerichtet ist. Das Zielinstrument nach JOSÉ VALLS wird in der üblichen Weise fixiert, ein Führungsdraht eingeführt. Die Lage des Drahtes wird in 2 Ebenen durch Röntgenaufnahmen kontrolliert. Ein Dreikantnagel wird in der üblichen Weise eingetrieben.

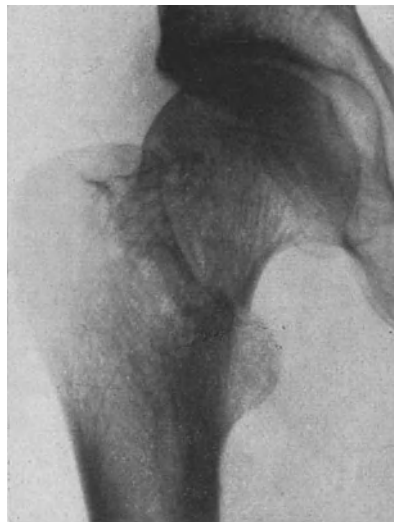

Abb. 177. Lateraler Schenkelhalsbruch (5. 7. 39).

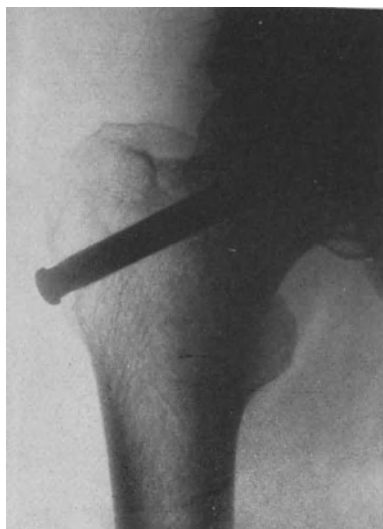

Abb. 178. Durch Schenkelhalsnagelung verheilt (14. 1. 41).

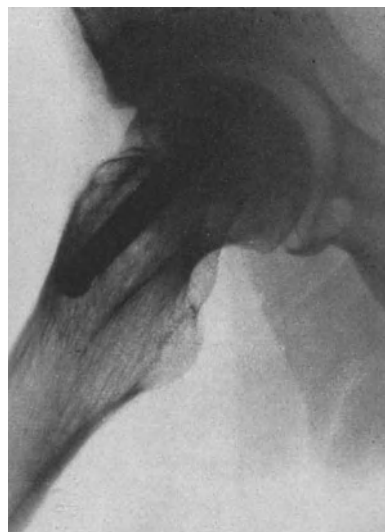

Abb. 179. Aufnahme von der Seite (14. 1. 41).

Die Röntgenaufnahme des rechten Hüftgelenkes sofort nach der Nagelung zeigt im Bild von vorn nach hinten etwa $1\frac{1}{2}$ cm oberhalb der Basis des Trochanter major einen Nagel eingetrieben. Die Nagelspitze liegt etwa 2 cm unterhalb des mittleren Teiles des Schenkelkopfes. In der medialen Kontur des Schenkelhalses findet sich eine kleine Stufe. Der Bruchspalt klafft um einige Millimeter. Die Fixation der Bruchstücke hat unter ganz geringer Verschiebung nach oben und seitlich stattgefunden.

Der weitere Heilverlauf ist glatt.

Die Kontrollaufnahme vom 14. 1. 41 zeigt den Zustand nach Nagelung eines lateralen Schenkelhalsbruchs. Der Bruchspalt ist vollständig verstrichen und nicht mehr erkennbar. Die Verknöcherung ist in sehr guter Stellung erfolgt. Der Schenkelhalswinkel ist regelrecht. Der Nagel ist vollständig reizlos eingeeilt.

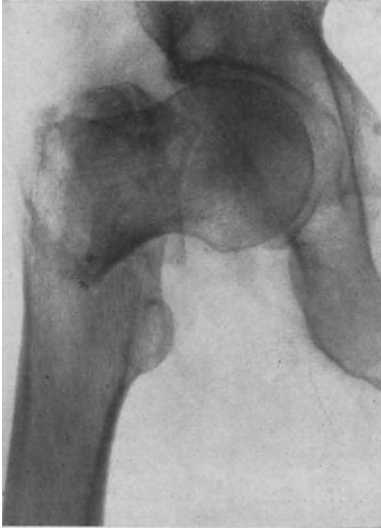


Abb. 180. Lateraler Schenkelhalsbruch mit mehreren Bruchlinien (2. 8. 39).

Die klinische Untersuchung ergibt ein vollkommen freibewegliches Hüftgelenk. Der Verletzte hat keine Beschwerden mehr. Er arbeitet wieder (Abb. 177, 178 und 179).

Fall 14. F. Sch., 73 Jahre alt. Vorgeschichte: Am 2. 8. 39 auf der Straße ausgerutscht und auf die rechte Hüfte gefallen. Er wird sofort ins Krankenhaus eingeliefert.

Bei der Aufnahme ins Krankenhaus ist das Bein stark nach außen gedreht und sehr schmerzhaft.

Die Röntgenaufnahme des Beckens zeigt die Kontur des großen Rollhügels mehrfach unterbrochen. Mehrere Bruchlinien ziehen im Bereich der Linea intertrochanterica nach medial, um oberhalb des Trochanter minor auszumünden.

Es wird sofort ein Drahtzug durch den Schienbeinkopf angelegt und der Bruch so gut eingerichtet.

Am 16. 8. 39 wird in Lumbalanästhesie usw. (SPRENGELL) die typische Schenkelhalsnagelung vorgenommen. Die Röntgenaufnahme des rechten

Schenkelhalses nach der Nagelung zeigt in beiden Ebenen eine gute Lage des Nagels. Die Bruchstücke sind völlig reponiert. Der Bruchspalt ist nicht mehr zu erkennen.

Am 20. 8. 39 steht der Verletzte auf.

Die Kontrollaufnahme vom 28. 8. 39 zeigt im Gegensatz zur Röntgenaufnahme während der Operation bei an und für sich guter Lage des Nagels eine leichte Coxa vara-Stellung mit mäßigem Klaffen des Bruchspaltes nach lateral oben.

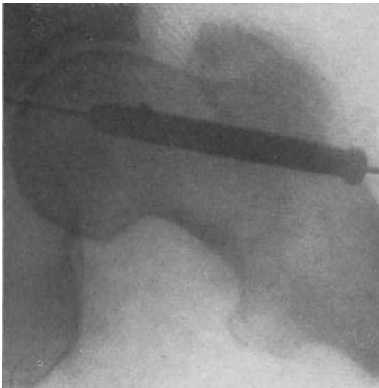


Abb. 181. Exaktes Einrichten des Bruches und Nagels mit kurzem Nagel (16. 8. 39).

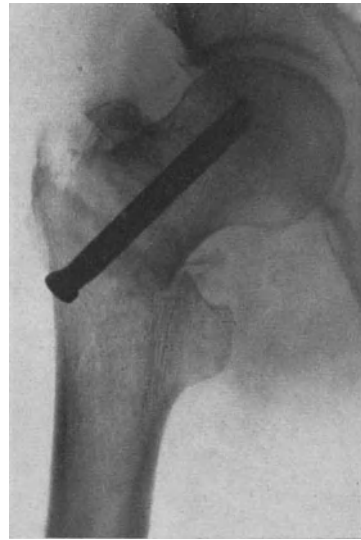

Abb. 182. Leichte Coxa vara-Stellung mit mäßigem Klaffen des Bruchspaltes (28. 8. 39).

Die angeordnete Bettruhe verweigert der Verletzte da er sich beschwerdefrei fühlt und herumlaufen kann. Er verläßt auf eigenen Wunsch gegen ärztlichen Rat das Krankenhaus. Der Aufforderung zur Nachuntersuchung ist er nicht nachgekommen (Abb. 180, 181 und 182).

Fall 15. G. K., 70 Jahre alt. Am 2. 4. 40 in einer Badezelle ausgerutscht und hingefallen. Sie wird in das nächste Krankenhaus eingeliefert und von dort zwecks Schenkelhalsnagelung ins Städtische Krankenhaus Bielefeld verlegt.

Aufnahmebefund: Die Röntgenaufnahme zeigt den linken Oberschenkel zwischen den Trochanteren gebrochen. Die Bruchlinie beginnt oben im seitlichen Teil des Trochanter

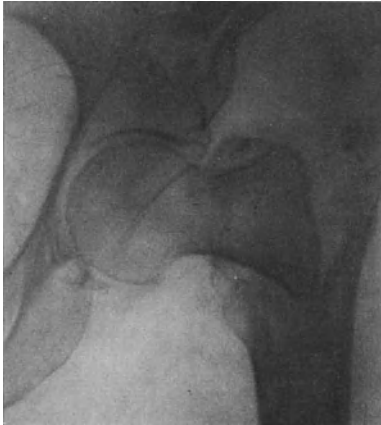

Abb. 183. Intertrochanterer Schenkelhalsbruch (17. 4. 40).

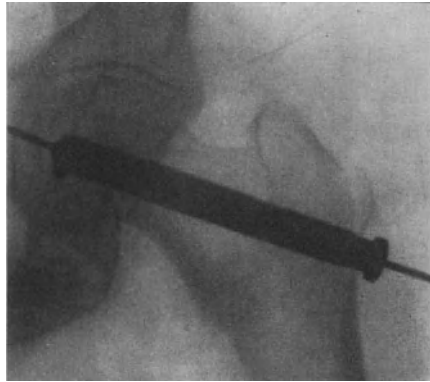


Abb. 184. Nach exaktem Einrichten und Nageln (23. 4. 40).

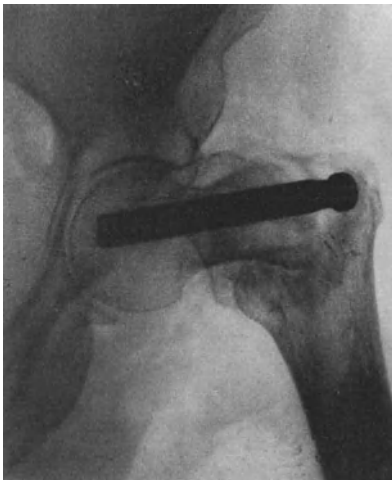


Abb. 185. Resorption des großen Rollhügels und starke Verkleinerung des Schenkelhalswinkels (20. 5. 40).

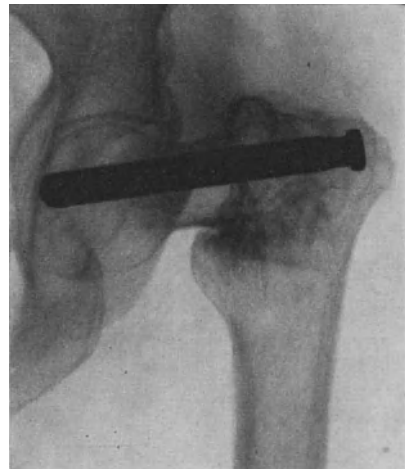


Abb. 186. In Coxa vara-Stellung verheilender intertrochanterer Schenkelhalsbruch (29. 7. 40).

major und mündet medial unmittelbar oberhalb des nicht gebrochenen Trochanter minor. Das periphere Bruchstück ist etwas nach oben getreten. Es handelt sich also um einen intertrochanteren Schenkelhalsbruch.

Am 23. 4. 40 wird nach vorausgegangener Drahtzugbehandlung in Lumbalanästhesie usw. (SPRENGELL) das Trochantermassiv freigelegt, nachdem der Bruch vorher genau eingerichtet ist. Mit dem Führungsinstrument wird ein Draht vorgebohrt und ein Dreikantnagel in den Schenkelhals und in den Schenkelkopf eingetrieben. Die sofortige Kontrollaufnahme zeigt den Nagel verhältnismäßig hoch eingeschlagen. Die Spitze des Nagels reicht bis $\frac{3}{4}$ cm vor die Gelenkfläche.

Die Kontrollaufnahme vom 20. 5. 40 zeigt den Nagel im Bereich des Trochanter major nach oben abgewichen. Der Trochanter selbst ist zum größten Teil resorbiert. Der Schenkelhalswinkel hat sich stark verkleinert.

Die Kontrollaufnahme vom 29. 7. 40 zeigt keine wesentliche Befundänderung. Der Kopf des Nagels ist jetzt im wesentlichen von Knochen umgeben. Der Bruchspalt ist bis auf die obere Ausmündung überbrückt. Der Schenkelhalswinkel hat sich weiterhin verkleinert, es besteht eine ausgesprochene Coxa vara-Stellung. Die Verkürzung des Beines beträgt 3 cm. Die Verletzte ist gehfähig und schmerzfrei (Abb. 183, 184, 185 und 186).

Diese nur kurz gestreiften Erwägungen zeigen, daß das Nageln lateraler Schenkelhalsbrüche keine große praktische Bedeutung besitzt. Auch ich habe sie vereinzelt ausgeführt. Die wiedergegebenen Mißerfolge haben meine Anzeigestellung zur Nagelung lateraler Schenkelhalsbrüche sehr eng gestellt. Wird sie jedoch ausgeführt, dann ist vor allem auch hier dem genauen Einrichten und der Lage des Nagels größte Beachtung zu schenken.

Nach A. W. FISCHER und MAATZ nimmt der pertrochantere Oberschenkelbruch in der KÜNTSCHERSchen Marknagelbehandlung eine ausgesprochene Sonderstellung ein. Diese Bruchform bereitet beim Einrichten und Festhalten der Bruchstücke kaum Schwierigkeiten. Das Unberührtlassen der Bruchstelle, das ja gerade die KÜNTSCHERSche Methode auszeichnet, entfällt hier. Der Knochenbruch muß freigelegt werden. FISCHER und MAATZ sehen aber trotzdem in der Y-Nagelung für die Behandlung dieser Brüche einen Fortschritt. Allzulange Bettruhe wird vermieden und die Pflege erleichtert. Der Y-Nagel gibt der Bruchstelle eine große Festigkeit. Die Anzeigestellung zum Eingriff und die Technik erfordern das Unterteilen der Bruchform am Trochantermassiv in 5 Einzelgruppen, jede hat ihre besondere Anzeigestellung zur Operation und technischen Ausführung.

Ich besitze über die Y-Nagelung keine eigenen Erfahrungen.

X. Zusammenfassung.

Die Arbeit, die sich auf ein großes Krankengut von Knochenbrüchen stützt, gibt eine kritische Zusammenfassung der vom Verfasser erprobten Behandlungsmethoden bei gelenknahen Knochenbrüchen und versucht auf Grund der gemachten Erfahrungen eine eng umrissene Anzeigestellung zur blutigen Behandlung herauszuarbeiten.

Im allgemeinen Abschnitt werden neuere Erkenntnisse der Knochenbruchheilung eingehend erörtert. Die technischen Voraussetzungen für ein operatives Vorgehen und allgemeine Fragen über den zu versenkenden Fremdkörper werden besprochen. Als Operationstermin wird der 8.—10. Tag gewählt. Der Ansicht E. LEXERS, den Zeitpunkt in die 4.—6. Woche zu legen, da die Bruchhyperämie der Periost- und Markgefäße dann ihren Höhepunkt erreicht habe, wird nicht beigeplant. Die technischen Schwierigkeiten, die durch Veränderungen der Weichteile entstehen, sind später größer und nicht zu unterschätzen.

Anatomische und vor allem gelenkmechanische Fragen werden gestreift, da ja gerade sie bei der Behandlung von Gelenkbrüchen besonders berücksichtigt werden müssen.

Im speziellen Teil werden die Knochenbrüche im Bereich der Hauptgelenke eingehend behandelt. Er ist weitgehend auf eigene Erfahrungen aufgebaut, die mit den verschiedensten Operationsverfahren erzielt sind. Fehlheilungen sind nach Möglichkeit besonders ausführlich besprochen, da ja gerade sie

Anregungen zu weiteren Verbesserungen geben. Auch andere nicht selbst erprobte Operationsverfahren sind berücksichtigt und kritisch bewertet. Da es dem einzelnen nicht möglich ist, alle Methoden selbst zu kennen oder eigene Erfahrungen über sie zu besitzen, ist die Arbeit nur als ein Teilausschnitt dieses großen und wichtigen Gebietes der Unfallchirurgie zu bewerten.

Bei den Verletzungen im Bereich der Hand wird besonders auf die perilunäre Dorsal- und Volarluxation hingewiesen. Eigene Behandlungserfahrungen werden mitgeteilt. Im Kapitel des Ellbogengelenkes finden die Speichenköpfchenbrüche besondere Berücksichtigung. Das möglichste Erhalten des abgebrochenen Speichenköpfchens eventuell auf operativem Wege wird angeraten. Es muß dabei jedoch vorausgesetzt werden, daß das Köpfchen nicht zertrümmert und der Eingriff technisch durchführbar ist.

Die operative Behandlung der Knöchelbrüche erfordert besondere Zurückhaltung in der Anzeigestellung. Das Knöchelgelenk ist infolge der schlechten Blutgefäßversorgung der Haut sehr infektionsgefährdet. Die mitgeteilten Fälle können nur als Einzelfälle bei individueller Anzeigestellung bewertet werden.

Die Brüche im Bereich des Kniegelenkes haben wegen der komplizierten Gelenkmechanik große chirurgische Bedeutung. Die Hauptschwierigkeit der Brüche im Bereich des Kniegelenkes bietet der Schienbeinkopfbruch. Der größte Teil dieser Bruchformen ist konservativ zu behandeln. Beim blutigen Eingreifen ist eine breite Gelenkeröffnung vorzunehmen, um eine genaue Gelenkübersicht zu haben. Größere Verletzungen der Zwischenbandscheiben erfordern ihr Entfernen; bei doppelseitigen wird jedoch eine Zurückhaltung angeraten, da der sehr empfindliche Bandapparat sonst sehr gestört wird. Nach genauem Einrichten wird der Schienbeinkopfbruch mit einer Drahtumschlingung bzw. Drahtnaht festgehalten. Das offene Kompressionsverfahren nach BÜCKLE DE LA CAMP-ANDREESSEN hat bei entsprechender Anzeigestellung gute Ergebnisse.

Sehr eingehend wird über die Schenkelhalsnagelung nach SVEN JOHANSSON mit all ihren Vor- und Nachteilen berichtet. Die verschiedenen Bruchformen des medialen Schenkelhalsbruches mit ihren verschiedenen gelenkmechanischen Bedingungen im Sinne PAUWELS' werden eingehend erörtert und die dadurch bedingten Behandlungsforderungen besprochen. Um das Einführen des Führungsdrahtes zu erleichtern wird das Verwenden eines Zielgerätes empfohlen. Die Hauptforderungen eines guten Heilerfolges nämlich das genaue Einrichten der Bruchstücke und der gute Sitz des Führungsdrahtes bzw. des Dreikantnagels wird hervorgehoben. Mißerfolge des Verfahrens und technische Einzelheiten finden besondere Berücksichtigung. Die sekundäre Nekrose des Schenkelkopfes wird eingehend behandelt.

Die Arbeit zeigt, daß die blutige Behandlung der Gelenk- und gelenknahen Knochenbrüche bei strenger Anzeigestellung und sachgemäßer Ausführung durchaus in der Lage ist, die Behandlungsergebnisse zu verbessern. Die Schwere der Verletzungen, die außer dem Knochenbruch fast immer Gelenkinnenschäden zur Folge haben, lassen naturgemäß in sehr vielen Fällen Unfallfolgen zurück. An Hand eines umfangreichen eigenen Krankengutes werden die Ergebnisse und Spätfolgen der verwandten Behandlungsmethoden eingehend erörtert.

IV. Novocaininfiltrationen bei örtlichen Schmerzzuständen¹.

Neue Ergebnisse der Anästhesiebehandlung.

Von

EGON FENZ-Wien.

Mit 11 Abbildungen.

Inhalt.

| | Seite |
|---|-------|
| Literatur | 452 |
| Einleitung | 455 |
| I. Wesen der Anästhesiebehandlung | 456 |
| 1. Wirkung der Anästhesie auf die Entzündung | 456 |
| 2. Wirkung der Anästhesie auf Störungen der kinetischen Kette | 457 |
| 3. Wirkung der Anästhesie auf den Sympathicus | 458 |
| 4. Wirkung der Novocaininfiltration auf die Cholinesterase | 460 |
| 5. Andere Wirkungen der Novocaininfiltration | 460 |
| 6. Wirkung der Novocaininfiltration bei rheumatischen Erkrankungen | 461 |
| II. Anwendung der Novocaininfiltration bei rheumatischen Erkrankungen | 462 |
| Technische Vorbemerkungen | 462 |
| 1. Neuritiden und Neuralgien | 463 |
| a) Neuritis und Neuralgie des Plexus lumbosacralis | 464 |
| b) Neuritis und Neuralgie des Plexus brachialis | 466 |
| c) Occipitalneuralgie | 467 |
| d) Intercostalneuralgie | 467 |
| e) Narbenneuralgie | 467 |
| f) Adipositas dolorosa | 468 |
| 2. Primäre Myalgien | 468 |
| 3. Sekundäre Myalgien | 468 |
| a) Gelenkserkrankungen | 468 |
| b) Wirbelsäulenerkrankungen | 469 |
| c) Bursitiden | 470 |
| 4. Apophysen- und Periostschmerzen | 470 |
| III. Zusammenfassung | 470 |

Literatur.

- ALPERN u. TUTKEWITSCH: Zum Entzündungsbegriff. Z. exper. Med. **56**, 31 (1927); **67**, 43 (1929).
- AMMON: Die Hemmung der Cholinesterase durch Novocain und Larocain. Klin. Wschr. **1941 II**, 696.

¹ Aus der Abteilung für rheumatische Erkrankungen im Städtischen Krankenhaus Lainz der Stadt Wien (Vorstand: Dozent Dr. med. habil. EGON FENZ).

- ARNOLD: Die Intrakutanreaktion unspezifischer Stoffe. *Z. exper. Med.* **26**, 312 (1922).
- BEIGLBÖCK u. STEINLECHNER: Bedeutung des Muskeltonus für die Klinik. *Verh. dtsh. Ges. Kreislaufforsch.* **11**, 301 (1938).
- BERGMANN: Zur Behandlung von Bienen-, Wespen- und anderen Insektenstichen mit Panthesinbalsam. *Münch. med. Wschr.* **1936 II**, 1172.
- BIBERSTEIN: Anästhesie und Tuberkulinreaktion. *Dtsch. med. Wschr.* **1923 I**, 113.
- BLUME: Zur Salbenbehandlung schmerzhafter und entzündlicher Prozesse. *Zbl. Chir.* **1935**, Nr 3, 2208.
- BRANDI: Untersuchungen über Novokainwirkung. *Zbl. Chir.* **1930**, Nr 9, 530.
- BRESLAUER: Die Pathogenese der troph. Gewebeschäden nach der Nervenverletzung. *Z. Chir.* **150**, 50 (1919).
- BRUCE: Über die Beziehungen der sensiblen Nervenendigungen zum Entzündungsvorgang. *Arch. f. exper. Path.* **63**, 424 (1910).
- CARDI: Zit. nach *Zbl. Chir.* **1938**, Nr 1, 109.
- CREMER: Über die gynäkologischen Indikationen einer schmerzstillenden und geweberegulierenden Salbentherapie. *Zbl. Gynäk.* **1933**, Nr 3, 2126.
- DITTMAR: Zur Behandlung von Gelenk- und Muskelschmerzen. *Med. Welt* **1932 I**, 849.
- DÖLTER: Experimentelles zur Frage: Anästhesie und Entzündung. *Dtsch. med. Wschr.* **1924 I**, 40.
- ENGELHARDT u. ZENKER: Zit. nach *Virchows Arch.* **251**, 160 (1924).
- FALTA u. FENZ: Über den therapeutischen Wert der Novocaininfiltration in der inneren Medizin. *Wien. klin. Wschr.* **1938 I**, 21.
- FAURE u. BEAULIEU: Zit. nach *Schmerz, Narkose, Anästhesie*, Bd. 3, S. 306. 1930/31.
- FENZ: Über die Behandlung der Ischias mit präsakralen und kombinierten Novocaininfiltrationen. *Münch. med. Wschr.* **1938 I**, 323.
- Die Differentialdiagnose der Ischias. *Wien. med. Wschr.* **1939 I**.
- Anästhesie beim Rheumatismus. *Wien. klin. Wschr.* **1941 I**, 668.
- Behandlung rheumatischer Erkrankungen durch Anästhesie. *Der Rheumatismus*, Bd. 20. Dresden: Theodor Steinkopff 1941.
- FRAN u. KATZ: Über die Aufhebung des Muskeltonus durch Kokain und Novokain. *Arch. f. exper. Path.* **90**, 149 (1921).
- FRANK u. LAQUA: Die parasympathische Innervation der quergestreiften Muskulatur und ihre klinische Bedeutung. *Berl. klin. Wschr.* **1920 I**, 725.
- FRÖHLICH u. H. H. MEYER: Über die Muskelstarre bei der Tetanusvergiftung. *Münch. med. Wschr.* **1917 I**, 289.
- GAISBÖCK: Akuter Gelenkrheumatismus und Hemiplegie. *Dtsch. Arch. klin. Med.* **121**, 339 (1917).
- GALANSINO: Novocaininjektionen zur Behandlung der traumatischen Arthritis. *Boll. Soc. Piemont. Chir.* **32** (1933).
- v. GAZA u. BRANDI: Beziehungen zwischen Wasserstoffionenkonzentration und Schmerzempfindung. *Klin. Wschr.* **1926 II**, 1123; **1927 I**, 11.
- GIGON: Die Behandlung entzündlicher Krankheitsprozesse durch die Schmerzbeämpfung. *Schweiz. med. Wschr.* **1931 I**, 206.
- GOLDSCHIEDER: Behandlung der Lumbago. *Fortschr. Ther.* **1930**, 1.
- HEISS: Traubenzucker-Novocainschwellung bei Sportschäden und Verletzungen am Bewegungsapparat. *Arch. klin. Chir.* **193**, 317 (1938).
- HOFBAUER u. CZYLHARZ: Über die Ursache des Nerveneinflusses auf die Lokalisation von pathogenen Mikroorganismen. *Zbl. Path.* **1898**, 657.
- HOFFHEINZ: Experimentelle Studie über den Einfluß der Nervenfunktionsstörung auf die Gelenkentzündung und Gelenkresorption. *Arch. klin. Chir.* **164**, 750 (1931).
- JANUSCHKE: Über Entzündungshemmung. *Wien klin. Wschr.* **1913 I**, 869.
- JARZAB: Zit. nach *Schmerz, Narkose, Anästhesie*, Bd. 3, S. 434. 1930/31.
- JELETZKY: Über die Innervation der Kapsel und der Epiphysen des Kniegelenks. *Arch. klin. Chir.* **158**, 237 (1930).
- KAJIKAWA: Untersuchungen über die Permeabilität der Zellen. *Biochem. Z.* **133**, 391 (1922).
- KEN KURÉ: Die histologische Darstellung der parasympathischen Fasern in den hinteren Rückenmarkswurzeln der Lumbalsegmente. *Pflügers Arch.* **218** (1928).
- Physiologische und pathologische Bedeutung der parasympathischen Fasern in den hinteren Rückenmarkswurzeln. *Klin. Wschr.* **1929 I**.

- KIRSCHNER: Operationslehre, Bd. V, S. 2. Dtsch. Z. Chir. **234**, 99 (1931).
- KÖNIG: Über die Injektionsbehandlung der deformierenden Gelenkserkrankungen. Med. Welt **1938 I**, 41.
- KOHLRAUSCH: Behandlung der Ermüdung und Erschöpfung beim Sport. Fortschr. Ther. **9**, 281 (1931).
- KOSTENECKI: Zit. nach Zbl. Chir. **64**, 2720 (1937).
- KÜSTNER: Pudendusnästhesie bei Pruritus vulvae. Ther. Gegenw. **9**, 404 (1935).
- KULENKAMPFF: Über örtliche Betäubung zu Behandlungszwecken besonders der akuten Epididymitis. Münch. med. Wschr. **1937 II**, 1175.
- LÄWEN: Über die periarterielle Sympathektomie bei der Extremitätentuberkulose. Münch. med. Wschr. **1924 I**, 391.
- Alte und neue Betäubungsmittel. Fortschr. Ther. **1930**, 20.
- u. FREY: Über den Einfluß allgemeiner und örtlicher Betäubung auf den physiologischen Tonus der quergestreiften Muskulatur des Menschen. Bruns' Beitr. **148**, 323 (1930).
- LÉRICHE: Über die Wirkung der Novocainanästhesie der Bänder und Sehnenansätze bei gewissen Gelenkerkrankungen und falscher funktioneller Gelenkstellung. Gaz. Hôp. **1930**, 73.
- Ein neues Mittel zur Beseitigung arteriosklerotischer Schmerzen. Gaz. Hôp. **1930**, 6, 8.
- Neue Richtlinien in der Chirurgie. Wien. klin. Wschr. **1937 I**, 1171.
- LILJESTRAND u. MAGNUS: Warum wird die lokale Muskelstarre beim Wundstarrkrampf durch Novocain aufgehoben? Münch. med. Wschr. **1919 I**, 551.
- v. D. LINDEN: Behandlung der Amputationsstumpfschmerzen durch örtliche Novocain-einspritzungen. Chirurg **1934**, 614.
- LUTZ u. KELTERBORN: Dermatologische Erfahrungen mit einer neuartigen antiphlogistischen Salbentherapie. Schweiz. med. Wschr. **1931 I**, 205.
- MÜLLER: Die Bedeutung der Muskulatur für die Entstehung, Behandlung und Beurteilung der funktionellen Verletzungsfolgen. Z. orthop. Chir. **1921**.
- ORLOW: Zit. nach KÖNIG: Med. Welt **1938 I**, 41.
- PAYR: Der heutige Stand der Gelenkschirurgie. Arch. klin. Chir. **148** (1927).
- PENDL: Die präsakrale Injektion bei der Ischias. Med. Klin. **1934 I**, 11.
- POZZAN: Über die Novocainbehandlung schmerzhafter Narben. Arch. Chir. **46**, 1 (1937).
- ROTHLIN: Experimentelle Untersuchungen über das Lokalanästhetikum S. F. 147 (Panthesin). Arch. f. exper. Path. **144** (1929).
- RUDZKI: Die Behandlung der Beingschwüre mittels kreisförmiger Novocainblockade der unteren Gliedmaßen. Zbl. Chir. **64**, 1084 (1937).
- SCHADE, NEUKIRCH u. HALPERT: Über lokale Acidosen des Gewebes und die Methodik ihrer intravitale Messung, zugleich ein Beitrag zur Lehre der Entzündung. Z. exper. Med. **24**, 11 (1921).
- SCHIFF u. ZACK: Experimentelle Untersuchungen zur Pathogenese der arthritischen Muskelatrophie. Wien klin. Wschr. **1912 I**, 8.
- SCHOLL: Die Behandlung der Arthritis deformans mit Azetylcholin. Zbl. Chir. **64**, 2646 (1937).
- SHIMURA: Der Einfluß des zentralen und peripheren Nervensystems auf die Entzündung. Virchows Arch. **251**, 160 (1924).
- SPIESS: Die Bedeutung der Anästhesie in der Entzündungstherapie. Münch. med. Wschr. **1906 I**, 345.
- SPIRO u. KÜNSTLER: Zur kausalen Behandlung der rheumatischen Myalgien und Neuralgien. Dtsch. med. Wschr. **1931 II**, 1817.
- STARKENSTEIN u. WIECHOWSKI: Über die Pharmakologie des Atophans. Münch. med. Wschr. **1913 I**, 107.
- SULGER: Über Tonus und Kreativegehalt der quergestreiften Muskulatur unter verschiedenen Dehnungs- und Innervationsbedingungen. Mitt. Grenzgeb. Med. u. Chir. **35**, 691 (1922).
- TENEFF: Behandlung der Ischialgie mit periartikulärer intervertebralen Novocaininfiltration. Chirurgie **1939**, 237.
- TSCHMARKE: Zur Frage der Entstehung und Beeinflussung lokaler Hypertonien. Arch. klin. Chir. **156**, 43 (1930).
- Experimentelle Untersuchungen über die Rolle des Muskeltonus in der Gelenkschirurgie. Arch. klin. Chir. **159**, 858 (1930).
- Experimentelle Untersuchungen über die Rolle des Muskeltonus in der Gelenkschirurgie. Arch. klin. Chir. **164**, 785 (1931).

TURKO: Zit. nach HOFFHEINZ.

WACHSMANN: Muskelhärten und ihre Behandlung durch Novokain. Dtsch. med. Wschr. 1931 I, 889.

WEENER: Zur Beeinflussung der Entzündung durch Anästhesie. Zbl. Chir. 47, 569 (1920).

WEINTRAUD: Über die Pathogenese des akuten Gelenkrheumatismus. Berl. klin. Wschr. 1913 II, 1381.

WILMS: Über Gasphegmone. Münch. med. Wschr. 1915 II, 1054.

WISCHEWSKY: Der Novokainblock als eine Methode der Einwirkung auf die Gewebetrophik. Zbl. Chir. 62, 735 (1935).

Einleitung.

Die funktionelle Betrachtungsweise hat gegenüber der rein morphologischen den Vorzug, auch jene lebendigen Wirkungen in Betracht zu ziehen, die sich anatomisch nicht unmittelbar fassen lassen. Zu den bedeutenden Aufgaben der funktionellen Pathologie könnte daher zweifellos auch die Beobachtung der körperlichen Reaktionsweise des Organismus auf Empfindungsqualitäten und -reize gehören. In ihr Bereich fällt daher gewiß auch die Untersuchung, in welcher Weise der Körper auf die den Krankheitsvorgang so oft verkündende, begleitende und steuernde Empfindung des Schmerzreizes antwortet. Es scheint mir dies ein Gebiet zu sein, dem trotz wichtiger Einzelarbeit doch noch nicht die zusammenfassende Aufmerksamkeit geschenkt worden ist, die es verdient und die gerade für das Wesen der Anästhesiebehandlung unentbehrlich ist. Es soll daher versucht werden, die maßgebenden Beobachtungen, die über den Einfluß des Schmerzes auf das Krankheitsgeschehen gemacht wurden, in Betracht zu ziehen und daraus womöglich eine Gesamtansicht der Rolle des Schmerzes für den gesunden und kranken Organismus zu gewinnen. Es scheint mir dies aus mehreren Gründen von Wert zu sein:

1. Über die sinnvolle *Grundfunktion des Schmerzes*, bei gewissen schädigenden Veränderungen bestimmte orientierende und warnende, unlustbetonte Alarmzeichen zu geben, besteht wohl kein Zweifel. Ebensowenig kann aber zweifelhaft sein, daß der Schmerz diese zielvolle Funktion des Anzeigens und Warnens oft maßlos überschreitet, indem er durch übermäßiges Anhalten den Organismus zu einer folgeschweren und verhängnisvollen Schmerzabwehr veranlaßt. Es gibt keinen Reiz, auf den der lebendige Organismus nicht in irgendeiner Weise antwortet. Die Reizbeantwortung kann von sehr verschiedener, das Individuum und seine gesamte Situation stets charakterisierender Art sein. Der junge Organismus reagiert anders als der alte, der pyknische anders als der leptosome, der Mesenchymchwache anders als der Mesenchymstarke; kurz der Organismus antwortet wie überall so auch hier typisch und charakterisierend. Die Antwort des Organismus auf den Schmerzreiz ist vermutlich gerade für den „Rheumatiker“ mit seiner Neigung zur übermäßigen Schmerzanfälligkeit und Schmerzpersistenz besonders charakteristisch. Das Studium der Schmerzbeantwortung scheint mir daher für das Verständnis des „rheumatischen“ Geschehens von besonderer Bedeutung zu sein.

2. Nur das Verständnis der übermäßigen Schmerzabwehr und ihrer verhängnisvollen Folgen macht die Bedeutung der schmerzstillenden Therapie klar. Nur von diesem Gesichtsfeld aus lernen wir den Sinn der Linderung verstehen. In welcher Form immer sie dem Leidenden geboten wird, ob als linderndes Hausmittel, als Salicyltherapie, als Pyramidonstoß, als lokalanästhetische Novocaininfiltration, immer dürfen wir in ihr mehr sehen als eine bloße Annehmlichkeit

oberflächlicher Art. Immer scheint uns der Wert der Anästhesiebehandlung in ihrer *entwarnenden* Funktion zu liegen, die das einander steigernde, fördernde Wechselspiel von Schmerz und Schmerzbeantwortung wohl­tätig unterbricht und befriedigt.

3. Nur das Verständnis der Anästhesiebehandlung wird ihr die Verbreitung sichern, die sie nach ihren Ergebnissen verdient. Es sind fast 5 Jahrzehnte vergangen, seit CARL SCHLEICH in seinem Buch „Schmerzlose Operationen“ darauf aufmerksam gemacht hat, daß die Lokalanästhesie eine Lumbago oder eine Intercostalneuralgie nicht nur vorübergehend, sondern oft bleibend beseitigt. Daß für diese grundlegende Beobachtung so lange eigentlich jede Erklärung fehlte, ist wohl mit Schuld daran, daß der einzigartige therapeutische Wert der Novocaininfiltration auch heute noch praktisch keineswegs genügend ausgenützt wird. Ich habe mich bemüht, in meinem vor zwei Jahren erschienenen Buch „Behandlung rheumatischer Erkrankungen durch Anästhesie“ die theoretische Grundlage der Anästhesiebehandlung klarzulegen und ihre praktische Anwendbarkeit auf diesem Gebiet zu zeigen. Ich darf mich daher in der folgenden kurzen Zusammenfassung ihrer Grundlagen und Ergebnisse auf diese Arbeit berufen.

I. Wesen der Anästhesiebehandlung.

1. Wirkung der Anästhesie auf die Entzündung.

Das dunkle Gefühl dafür, daß die Beseitigung des Schmerzreizes die Entwicklung von Entzündungserscheinungen hemmen kann, besteht offenbar seit uralten Zeiten. Indifferente Salben, Pflaster, Puder, Deck- und Schutzverbände haben offenbar einzig und allein die Aufgabe, den mechanisch sensiblen Reiz der Haut lindernd abzuhalten. Andere lindernde Hausmittel (etwa das Kamillenöl) mildern den Schmerz der Haut durch Verengerung der Capillaren. Ähnlich wirkt die Kälteanästhesie eines Eisbeutels, kalter Umschläge oder des Einreibens mit Schnee, das durch die moderne Vereisungstherapie mit Panakainspray erfolgreich nachgeahmt wird. Kurz, es muß schon jahrhundertlang die Erfahrung gemacht worden sein, daß der Schmerzreiz ein den Entzündungsablauf fördernder Feind ist, der durch Linderung beseitigt werden muß. Systematische Beobachtungen, daß anästhetische Maßnahmen aller Art die Vorgänge der Entzündung hintanhaltend oder hemmen können, wurden wohl zum erstenmal von SPIESS gemacht. Reichlich mit Orthoform anästhesierte Mandeloperationen nahmen einen viel schnelleren Heilungsverlauf, die beginnende Rhinitis ließ sich durch wiederholte Orthoformeinblasungen völlig unterdrücken. Rißwunden, Hautabschürfungen, Wespenstichreaktionen, Herpes-zoster-Eruptionen besserten sich rasch, wenn nur genügend anästhesiert wurde. So kam er zu dem Ergebnis, daß das Abhalten sensibler Schmerzreize den Verlauf der Entzündung mildert und beschleunigt. Als Experiment der Natur ließ sich dabei auf den entzündungsarmen Verlauf von Erkrankungen hinweisen, bei welchen infolge der Schädigung ihrer sensiblen Nervenanteile die Schmerzreihe mehr oder weniger ausgeschaltet sind. Die Arthropathie bei Tabes und Siringomyelie, die Keratitis neuroparalytica, das Ulcus trophicum, Orthoformgangrän usw. Schließlich ließe sich vielleicht auch die geringe entzündliche Reaktion auf Verbrennung oder Verletzungen bei psychischen Ausnahmezuständen, wie wir sie bei Hysterischen (aber auch bei Fanatisierten, Fakiren!) kennen, auf ihre bekannte allgemeine

Anästhesie oder Hypästhesie zurückführen. Schmerzreiz, — so faßt SPIESS seine These zusammen, — bewirkt eben reflektorisch eine die Entzündung fördernde Hyperämie, die durch die Lokalanästhesie unterbrochen wird (s. Abb. 1).

Auf welchem Wege die Anästhesie die Entzündungsvorgänge hintanhält, das konnte A. N. BRUCE im Tierexperiment zeigen: Weder die Durchschneidung des Rückenmarkes noch die der hinteren Wurzeln oder des peripheren Nerven vermag den Reflex Schmerz → Entzündung, bzw. Anästhesie → Entzündungshemmung zu verhindern. Dagegen unterbleibt die Senfölechemosis im Kaninchenauge bei lokaler Anästhesie des Auges oder auch bei Regeneration des peripheren Nerven. Der Schmerz-Gefäßreflex muß daher ein *Axon-* oder *Kurzschlußreflex* sein, der innerhalb der peripheren Nerven selbst verläuft.

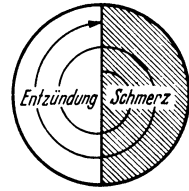


Abb. 1.

Die Lehre von der Entzündungshemmung durch Schmerz-beseitigung blieb von der experimentellen Seite her wohl nicht unbestritten. Ihr Wert geht aber aus einer Unzahl einwandfreier klinischer Beobachtungen hervor: So konnte 1910 PAYR Verbrennungsprozesse und Röntgengeschwüre durch Leitungsanästhesie günstig beeinflussen. Staphyloomykosen, Erysipel, Kehlkopftuberkulose, akute Nebenhodenentzündungen und viele andere entzündliche Prozesse wurden durch Novocainblockaden eindeutig gebessert.

Trotzdem scheinen mir keineswegs alle Methoden der Entwarnungstherapie entzündlicher Prozesse, wie man sie nennen könnte, ausgenutzt oder erkannt zu sein. Ein Beispiel dafür ist die Salicyltherapie des akuten Gelenksrheumatismus, eine Behandlungsweise, deren guter Erfolg bisher auf alles eher als auf ihren lindernden Effekt bezogen wurde. Und doch spricht die Erkenntnis von der Entzündungshemmung durch Schmerz-beseitigung in hohem Maße dafür, daß ihre Wirkung zumindest *auch* auf der Beseitigung des Schmerzreizes beruht. Daß es sich bei der klassischen Salicyltherapie nicht etwa um eine spezifische ätiotrope Wirkung durch den Entzündungserreger handeln kann, wird schon dadurch sehr wahrscheinlich gemacht, daß auch andere Analgetika (Antipyrin, Pyramidon, Atophan) dabei ebenso zum Ziel führen. Es besteht demnach kein Grund, die günstige Behandlung schmerzhafter Entzündungen durch Analgetika nicht zumindest auch als Anästhesiebehandlung zu betrachten.

2. Wirkung der Anästhesie auf Störungen der kinetischen Kette.

PAYR, dem wir die Prägung des Begriffes der kinetischen Kette verdanken, gab uns damit auch Einblick in die so bedeutsamen Folgen des Schmerzes durch das Verhalten ihrer Kettenglieder. Jeder Schmerzreiz, sei er durch ein Trauma, durch eine Gelenksmaus, eine Entzündung, arthrotische Auflagerungen, einen Bluterguß, eine Fraktur oder Luxation usw. entstanden, bewirkt nach PAYR einen Hartspann (Hypertonus) der Muskulatur, der das Gelenk meist in Schonstellung zu fixieren trachtet. So zweckmäßig diese Maßnahme für die Dauer des Reizes ist, so folgenschwer ist die Tatsache, daß der Hypertonus offenbar bei dazu disponierten Menschen bestehenbleiben kann. Die Folgen des nicht gelösten Hypertonus können, wie PAYR und seine Schule bewiesen, sein: die Beugekontraktur, die Ankylose und schließlich die Muskelatrophie. TSCHMARKE, ein Schüler PAYRS, konnte zeigen, daß der im Tierversuch experimentell erzeugte Hypertonus verschwindet, sobald das Gelenk anästhesiert wird. Ja, es kann

durch die dauernde Anästhesie des Gelenkes statt der dem Hypertonus sonst folgenden Muskelatrophie sogar eine Hypertrophie der Muskeln hervorgerufen werden. In ähnlicher Weise gelingt es auch, die Entstehung der beim Tier nach Ätherinjektion in das Gelenk auftretenden Fixationskontrakturen durch intraartikuläre oder intramuskuläre Novocainisierung zu verhindern. Alles in allem: Schmerz fördert den Hypertonus und seine Fixierung mit all seinen, letzten Endes zur Deformierung, Ankylose und Atrophie führenden Folgen. Anästhesie hilft aber gleichzeitig mit der Schmerz beseitigung auch die Schmerzfolgen zu verhüten.

Es ist klar, daß wir uns diese einwandfrei experimentell erwiesenen, klinisch oft beobachteten Tatsachen für die Behandlung der Erkrankungen der Bewegungsorgane zunutze machen können und daß wir versuchen müssen, auch die

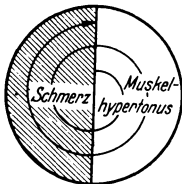


Abb. 2.

Folgen des Schmerzreizes für die Muskulatur und die gesamte kinetische Kette durch Anästhesie ihrer schmerzenden Anteile zu verhindern. Dazu ist die *Novocaininfiltration* in weitestem Umfange berufen. Es stehen uns dabei folgende Wege zur Verfügung: die intraartikuläre, die periartikuläre, die intramuskuläre Anästhesie; schließlich aber auch die Anästhesie des oder der das Gelenk versorgenden Nerven. Diese verschiedenen Wege dienen dem Zweck, den die Harmonie der kinetischen

Kette störenden Schmerzreiz zu beseitigen und durch diese Entwarnung ihres Alarmzustandes die Kettenglieder ihrem ruhigen Zusammenspiel wieder zuzuführen. Noch ein wesentliches Moment ist dabei zu bedenken: Schmerz verursacht Hartspann der Muskeln, dieser verstärkt aber durch den Krampfzustand der Muskeln seinerseits wieder den Schmerz — eine fördernde Wechselwirkung, welche durch die Anästhesie sehr heilsam unterbrochen wird und deren Spiel gelegentlich durch eine einzige, öfter durch mehrere Novocaindurchflutungen offenbar in sich zusammenfällt (Abb. 2).

Diese Wirkung der Anästhesiebehandlung auf den schmerzenden Muskel nützen wir in reichstem Maße bei allen Arten von Muskelschmerzen aus. Wenn wir bedenken, daß die praktisch überragend häufigste Erkrankung der Bewegungsorgane die Arthrosis und Spondylosis deformans mit ihren sekundären Myalgien und Neuralgien ist, dann können wir die praktische Bedeutung dieser Beobachtungen ermessen.

Die sog. primären Myalgien und die begleitenden Myalgien der Schleimbeutelentzündungen, ja auch die Myalgien der entzündlichen Gelenkserkrankungen treten demgegenüber an Häufigkeit bei weitem zurück. Auch bei ihnen möchten wir jedoch die Anästhesiebehandlung nicht mehr entbehren. Eine Indikation zur Novocainisierung geben auch die Myogelosen und ihre Begleitschmerzen.

3. Wirkung der Anästhesie auf den Sympathicus.

Gewiß liegt nun die Frage nahe, warum denn zur Beseitigung des störenden und folgenreichen Schmerzes gewisser Gelenkserkrankungen gerade die Lokalnästhesie der Novocainisierung angewendet werden soll, wo wir doch über die eben so sicher anästhisierenden, viel einfacher zu verabreichenden, vielen guten Analgetika verfügen. Wir bedienen uns ihrer ja auch tatsächlich mit größtem Erfolg da, wo wir die Wirkung des Schmerzreizes auf die akute Entzündung

ausschalten wollen. Ja, wir haben die günstige Wirkung der Salicylbehandlung bei der akuten Gelenkentzündung geradezu auch als Effekt der durch sie bewirkten allgemeinen Anästhesie hingestellt! Wozu benötigen wir dann überhaupt die technisch so viel umständlichere Lokalanästhesie? Die Antwort lautet: Die Novocaininfiltration eines Gebietes schaltet nicht bloß die sensiblen, schmerzleitenden, cerebrospinalen Nervenanteile aus, sondern sie blockiert auch die sympathischen Nervenanteile des von ihr durchfluteten Gebietes. Da nun der Sympathicus bekanntlich der Gefäßverengerer ist, bewirkt seine Ausschaltung eine Erweiterung der peripheren, von der Durchflutungsstelle versorgten Gefäße. Zur anästhisierenden Wirkung kommt bei der Novocaininfiltration also noch die gefäßerweiternde Wirkung der mit ihr erfolgten Sympathicusblockade hinzu.

Auch das ist ja bekanntlich experimentell belegt und klinisch erprobt: Die Novocaininfiltration wirkt — gleichsam als passagere Sympathektomie — gefäßerweiternd. Gleichzeitig kommt es zur Temperaturerhöhung und Rötung des blockierten Bezirkes. Von grundlegender Bedeutung ist nun die Beziehung der Vasokonstriktion zum Schmerz: es besteht kein Zweifel, daß jede Gefäßverengung Sauerstoffmangel und mit ihm gleichzeitig Schmerz verursacht. Das eindruckvollste Beispiel dafür ist wohl der Angina-pectoris-Schmerz der Kranzgefäßenge. Andererseits antwortet der Organismus auf Schmerzreiz mit einer Gefäßverengung wichtiger Gefäßanteile. Schmerz macht also Gefäßverengung, Gefäßverengung verstärkt wieder den Schmerz, wodurch wieder eine verstärkte Gefäßverengung zustande kommt.

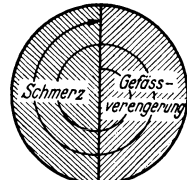


Abb. 3.

Kurz, der Schmerz treibt auch hinsichtlich des Verhaltens der Gefäße den Organismus in jene desperate Situation, die wir nicht ganz zutreffend als „Circulus vitiosus“ zu bezeichnen gewohnt sind und die ich ihrer graphischen Darstellbarkeit wegen als „Spirale“ beschrieben habe. In zweifacher Hinsicht unterbricht die Novocainisierung diese Spirale (s. Abb. 3): auf der Seite des Schmerzes durch die Anästhesie der sensiblen schmerzleitenden Anteile, auf der Seite der Gefäßverengung durch die infolge der Sympathicusblockade eintretende Vasodilatation.

Hierin dürfen wir die wichtigste Wirkung der lokalen Anästhesiebehandlung erblicken. FALTA und ich sehen vor allem darin die Erklärung für die erstaunliche Wirkung der Novocainisierung bei Neuritiden und Neuralgien aller Art. Man darf wohl annehmen, daß es bei Nerven- und Gefäßschmerzen zu krampfartigen Verengungen der Vasa nervorum und Vasa vasorum kommt, und daß dadurch erst recht der Schmerz verstärkt wird. Die Novocainumspritzung des Nerven unterbricht diesen Alarmzustand, bzw. sie hebt ihn nach einer oder mehreren Umspritzungen gänzlich auf. Daß sie dabei gleichzeitig den übrigen Folgen des Nervenschmerzes (Hypertonus usw.) indirekt entgegenwirkt, ist verständlich, da ja eben der Schmerz den Hypertonus verursacht. Die Bedeutung dieser Tatsache ist für die Behandlung der zahllosen an Neuralgien und Neuritiden leidenden Patienten von größter Wichtigkeit. Denn unsere bisherigen Erfahrungen, über die später zu berichten sein wird, zeigen, daß wir in der Anästhesiebehandlung gerade bei Nervenschmerzen kein zuverlässigeres, schnelleres und billigeres Behandlungsmittel besitzen.

4. Wirkung der Novocaininfiltration auf die Cholinesterase.

Einen neuen Einblick in die Wirkungsweise der Novocaininfiltration eröffnen die bemerkenswerten Untersuchungen von R. AMMON, nach welchen Novocain eine Hemmung der Cholinesterase macht. Da die Cholinesterase die rasche Aufspaltung des gefäßerweiternden Vagusstoffes Cholin und ebenso des Acetylcholins bewirkt, bleibt durch die Hemmung dieser Aufspaltung der gefäßerweiternde Stoff länger erhalten und kann sich daher mächtiger auswirken. Das würde dann auch die namentlich von PAYR als günstig erprobte gleichzeitige Verabreichung von Novocain und Acetylcholin erklären, die ich nur bestätigen kann. Hemmung der Cholinesterase und dadurch verstärkte, verlängerte Vagusstoffwirkung dürfte nach gewissen Angaben der Literatur ja auch dem Vitamin B₁ zukommen, so daß auch dieser „antirheumatische“ Wirkstoff zumindest auch auf den gefäßerweiternden Effekt zurückgeführt werden kann. Ob der „rheumatisch“, besser neuralgisch disponierte Mensch, der nach unserer Auffassung zu Schmerzreaktionen neigt, die nach Stärke und Dauer übermäßig sind, an und für sich an einer etwa konstitutionell bedingten Vermehrung der Cholinesterase und dadurch hervorgerufenen Neigung zur Ischämie leidet, soll weiteren Untersuchungen vorbehalten bleiben.

5. Andere Wirkungen der Novocaininfiltrationen.

Der praktischen Aufgabe dieser Arbeit entsprechend, seien die übrigen (möglichen) Wirkungen der Novocaininfiltrationen nur aufgezählt.

Nach der Beobachtung von NAEGELI bleibt die positive PIRQUETSche Reaktion aus, wenn die Hautstelle vorher durch eine Novocaininfiltration anästhesiert wird. Im Tierversuch unterbleiben die schweren anaphylaktischen Reaktionen bei gleichzeitiger Narkose vollkommen (WEINTRAUD). Es muß freilich noch dahingestellt bleiben, ob dies eine antiallergische Wirkung der Anästhesie beweist.

Nach WILMS komprimiert die Novocaininfiltration die lokalen Lymphgefäße, wodurch die Ausbreitung der Entzündung aufgehalten werden könnte.

Von einiger Bedeutung scheint auch die Wirkung der Novocaininfiltration auf die Wasserstoffionenkonzentration zu sein, die ja nach v. GAZA und BRANDI beim Entzündungsschmerz ansteigt, während Alkalisieren des Gewebes Schmerzstillung und beschleunigte Heilung bewirkt. Sie spielt freilich nur dann eine Rolle, wenn wir uns der basischen Novocainlösung (etwa der Novocain-Kaliumsulfatlösung) bedienen, die zur Erzielung einer verlängernden Anästhesiewirkung besonders empfohlen wird.

Von sonstigen Wirkungen der lokalen Anästhesie sei noch erwähnt, daß sie ein vorzügliches Mittel gegen den *Juckreiz* darstellt. So wird zur Bekämpfung des oft qualvollen Pruritus vulvae die Novocaininfiltration mit oft schlagartigem Erfolge angewendet. Auch anästhesierende Salben (Panthesinbalsam) werden bei juckenden Dermatosen erfolgreich angewendet.

Ob die Novocaininfiltration auch eine *quellende* Wirkung auf die Nervensubstanz ausübt, wie man sie zur Erklärung der perineuralen Injektionen angenommen hat, muß vorderhand als unbewiesen bezeichnet werden. Keinesfalls ist der Erfolg der perineuralen Infiltration *allein* dadurch zu erklären, daß durch sie etwa „entzündliche Verwachsungen“ gelöst werden. Daß jedoch

die Muskeldurchtränkung mit so großen Flüssigkeitsmengen, wie wir sie bei der Myalgiebehandlung verwenden, für den Quellungszustand der erkrankten Muskulatur nicht gleichgültig ist, halte ich immerhin für möglich.

Unbewiesen und wohl auch nicht leicht beweisbar erscheinen mir die interessanten Thesen HUNEKES, der die von ihm festgestellte außerordentlich günstige Wirkung des Impletols (Novocain-Coffein) auf Veränderungen des elektrischen Potentials der Gewebe zurückführt. Seine anregenden Gedankengänge bedürfen, wie er selbst meint, noch einer wissenschaftlichen Untermauerung, was freilich nichts an den von ihm in verdienstvoller Weise angegebenen neuen Indikationen der Novocainbehandlung ändert.

Zuletzt aber gewiß nicht zumindest sei von der *psychischen* Wirkung der Anästhesiebehandlung die Rede. Es ist kein Zweifel, daß auch diese Wirkung von größter Bedeutung für den ganzen Krankheitsverlauf sein kann, ohne daß dabei eine sog. Suggestion durch den Eingriff eine Rolle spielen muß. Jeder Schmerz verursacht eben eine Art „Schmerz über den Schmerz“, wodurch es häufig zu der dem Arzt geläufigen seelischen Fixierung an den Schmerz kommen kann, aus der sich der Leidende oft selbst nicht zu befreien vermag. Auch diese Schmerzfolge, die in ihrer Hartnäckigkeit keineswegs zu unterschätzen ist, endet häufig schlagartig durch die Spiralblockade der Anästhesie.

6. Wirkung der Novocaininfiltration bei rheumatischen Erkrankungen.

Das Anwendungsgebiet der Novocaininfiltration bei den unter den Namen Rheumatismus zusammengefaßten Erkrankungen ergibt sich aus der bisherigen Besprechung ihrer Wirkungsweise zwangsläufig. Die Dämpfung von *akuten Entzündungserscheinungen* durch die Anästhesie spielt wohl bei der akuten Gelenkentzündung eine außerordentlich große Rolle, muß aber begreiflicherweise der allgemeinen Schmerz beseitigung vorbehalten bleiben, wie wir sie durch die Anwendung großer Dosen von Analgeticis durchzuführen gewohnt sind. Lokalanästhesie in Form von Novocaininfiltrationen kommt bei akuten Entzündungen wohl nur da in Frage, wo sich ein einziges Gelenk in akutem Reizzustand befindet. So kann etwa eine akute Schleimbeutelentzündung einen heftigen Hartspann der das Gelenk umgebenden Muskulatur verursachen, dessen Lösung durch eine Novocaininfiltration leicht gelingt. Viel weniger häufig kommt die Novocaininfiltration bei einer akuten Gelenkentzündung zur Verwendung, bei der es ebenfalls gelegentlich darauf ankommen kann, eine Lösung des Hartspannes zu erreichen.

Dagegen ist ein Hauptanwendungsgebiet der Novocaininfiltration, wie schon erwähnt, die *akute Neuritis*. Auch die akute Beinhautentzündung spricht gelegentlich gut auf die Novocainanästhesie an.

Wesentlich bedeutsamer als ihre Anwendung bei entzündlichen Prozessen ist freilich die Behandlung der zahlreichen primären und sekundären Myalgien durch die Novocaininfiltration. Bei ihnen tritt so richtig die heilsame Wirkung der Hartspannlösung in Erscheinung. Die Zahl der Patienten, die an Muskelschmerzen leiden, ist so enorm, daß die unerreicht rasche und dankbare Beseitigung dieses Symptoms auch aus sozialen Gründen stark ins Gewicht fällt. Wenn auch die *primären Myalgien* keineswegs sehr häufig sind, so gibt es doch kaum einen Arthrotiker oder Spondylotiker, der nicht wenigstens zeitweise an mitgeteilten *sekundären Myalgien* leidet. Auch die Behandlung der *chronischen*

Gelenksentzündungen begleitenden sekundären Myalgien ist eine ebenso dankbare wie im Hinblick auf ihre oft so schweren Folgeerscheinungen notwendige Aufgabe. Daß auch die oft sehr schmerzhaften Myogelosen sehr gut auf Novocaininfiltrationen ansprechen, wissen besonders die Sportärzte zu schätzen.

Von wahrhaft überragender Bedeutung ist jedoch die Wirkung der Novocaininfiltration als Sympathicusblockade. Auf sie dürften unserer Ansicht nach (FALTA und FENZ) die außerordentlichen Erfolge zurückzuführen sein, die vor uns andere bei der Behandlung der *Neuritiden* und *Neuralgien* aller Art erzielen konnten. Die Anwendung der Novocaininfiltration als Nervenumspritzung ist aber, wie schon erwähnt, nicht bloß bei schmerzhaften Prozessen der Nerven selbst hilfreich, sondern sie führt auch zu einer Anästhesie des vom Nerven versorgten Gewebes und macht damit auch das von ihm innervierte Gelenk vorübergehend schmerzfrei. Auf dieser Art von Leitungsanästhesie beruht die erfolgreiche Behandlung, die ich bei zahlreichen schmerzhaften Gelenkserkrankungen erzielen konnte. Von ihnen seien besonders die „Gelenksschmerzen ohne organische Grundlage“, die ich als *neurogene Arthralgien* bezeichnen möchte, hervorgehoben. So konnte ich z. B. bei der Schenkelnerventzündung gar nicht selten heftige Kniegelenksschmerzen beobachten, die nach einer Umspritzung des Nervus femoralis schlagartig und oft auch dauernd verschwanden. Das Gebiet der Linderung sog. *Neuralgien* ist so groß, und bedeutsam wie das Gebiet des Ausstrahlungsschmerzes überhaupt. Wo immer „Nervenschmerzen“ auftreten, da können wir durch die lokale Anästhesie nicht nur eine vorübergehende Schmerzbefreiung, sondern, meist freilich erst nach wiederholter Anwendung, einen dauernden Heilerfolg beobachten, der sich oft auch auf das erkrankte Organ, das den Schmerzalarm verursacht, günstig auswirkt.

Das Anwendungsgebiet der Spiralblockade der Anästhesie ist somit annähernd so groß, wie das Gebiet der Schmerzen überhaupt. Es bleibt nur dem fruchtbaren Ausbau der Anwendungsmethoden anheimgestellt, wie weit wir es uns nutzbar machen.

II. Anwendung der Novocaininfiltration bei rheumatischen Erkrankungen.

Technische Vorbemerkungen.

1. Da der Erfolg der Novocaininfiltration zum guten Teil von ihrer technischen Durchführung abhängt, muß der Technik der Infiltration besonderes Augenmerk geschenkt werden. Es ist selbstverständlich, daß jede Novocaininfiltration unter den sterilen Bedingungen eines operativen Eingriffs gemacht werden muß: Ausrasieren der Haut, gründliches Waschen mit Alkohol, Verwendung von Jod- oder Sepsotinktur, Arbeiten mit sterilen Handschuhen und steriles Versorgen der Einstichstelle, vor allem aber die Verwendung von frisch sterilisierten Lösungen ist daher eine Voraussetzung ihrer Anwendung.

2. Ebenso wichtig ist die genaue anatomische Kenntnis der infiltrierten Regionen. Es könnte sonst doch einmal zu folgenschweren Verletzungen größerer Nervenstämmen oder Gefäße kommen, die sich bei entsprechender Vertrautheit mit den anatomischen Verhältnissen sicher vermeiden lassen.

3. Ferner ist es auch wichtig, die Folgen der Novocainisierung zu kennen und den Patienten vorher auf sie aufmerksam zu machen. Bei empfindlichen und dazu disponierten Patienten kommt es auch bei den verhältnismäßig

geringen Novocainmengen, die bei der Infiltration verwendet werden, nicht selten zu Schwindelzuständen, die allerdings gewöhnlich nach kurzer Zeit wieder von selbst zurückgehen. Wo es erforderlich ist, lassen sich derartige, bei der ambulanten Behandlung manchmal störende Erscheinungen, durch 10 bis 20 Tropfen Sympathol leicht unterdrücken. Viel seltener kommt es mehrere Stunden nach der Infiltration, möglicherweise als Folge kleinster unvermeidbarer Muskelblutungen, zu einem kurz dauernden Temperaturanstieg, sehr selten sogar zu einem Schüttelfrost. Novocainschocks habe ich bei den von mir verwendeten Mengen niemals gesehen.

4. Die von mir für die meisten Infiltrationen verwendeten Nadeln sind elastisch, biegsam, mittelstark und 12 cm lang. Ihre Handhabung erfordert eine gewisse Übung, die der Nichtchirurg sich erst aneignen muß. Vor allem ist es wichtig, daß bei den fächerförmigen Durchflutungen des Gewebes die Nadel immer wieder fast bis zur Einstichstelle zurückgezogen werden muß, ehe sie in eine neue Richtung eingeführt wird. Eine wesentlich elegantere Form der Novocaininfiltration steht dem Chirurgen in dem von KIRSCHNER angegebenen Hochdrucklokalanästhesieautomaten zur Verfügung, ein durch komprimierte Kohlensäure oder Luft betätigter Apparat, durch den die anästhesierende Flüssigkeit unter hohem Druck in das Gewebe gepreßt wird.

5. Um die Anästhesie so schmerzlos wie möglich zu machen, mache ich vor jeder Infiltration eine Hautanästhesie mit 1—2 ccm 2%igem Plenocain mit einer sehr feinen spitzen Nadel.

6. Als Infiltrationslösung verwende ich in der Regel, wo größere Mengen gespritzt werden, physiologische Kochsalzlösung mit $\frac{1}{4}$ %igem Novocainzusatz. Bei kleineren Regionen kommen auch $\frac{1}{2}$ -, 1- oder 2%ige Lösungen je nach der Flüssigkeitsmenge, die eingespritzt werden soll, zur Anwendung. Novocain-Bayer hat sich immer ausgezeichnet bewährt. Wo es besonders auf eine Erweiterung der Gefäße ankommt wie etwa bei der angiospastischen Neuritis, gelegentlich auch bei Fällen von Arthrosis und Spondylosis, setze ich der Novocainlösung von vornherein eine Ampulle Acetylcholin und Betaxin forte zu. Im allgemeinen verwende ich nie mehr als 160 ccm der $\frac{1}{4}$ %igen bzw. 80 ccm der $\frac{1}{2}$ %igen Lösung.

7. Die Infiltrationen werden von mir in der Regel 2mal in der Woche, oft aus äußeren Gründen auch nur einmal in der Woche durchgeführt. Bei etwa jedem 5. Fall war sogar nur eine einzige Infiltration notwendig, um den Patient schmerzfrei zu machen.

Im allgemeinen läßt sich sagen, daß sich bei genauer Einhaltung der technischen Einzelheiten Schädigungen durch die Novocaininfiltration mit absoluter Sicherheit vermeiden lassen. Ich habe bei etwa 6000 selbst durchgeführten Infiltrationen niemals den geringsten Zwischenfall erlebt. Die Technik der Infiltration läßt sich auch von jedem dazu eingerichteten Arzt erlernen, nur die prä-sacrale und paravertebrale Infiltration wird wohl ein nur vom Spezialarzt durchzuführender Eingriff bleiben müssen. Es sei jedenfalls nochmals betont, daß die gute und verlässliche Ausführung der Infiltrationsbehandlung erst den Erfolg verbürgt.

1. Neuritiden und Neuralgien.

Die Ergebnisse ihrer Behandlung sind in der Tabelle I zusammengefaßt: Von 696 Fällen konnten nicht weniger als 450 (64%) völlig schmerzfrei, 220

(32%) gebessert werden; nur 26 (4%) blieben ungebessert. Dabei wurden durchschnittlich nur 5 Infiltrationen für einen Fall gemacht, was einer Behandlungsdauer von 2—3 Wochen entspricht. Es ist dies ein Ergebnis, das bei der Neuritis- und Neuralgiebehandlung hinsichtlich seiner Erfolgszahl, seiner raschen und einfachen Durchführung und schließlich auch hinsichtlich der Kosten einzig dasteht.

Gerade bei der Behandlung der Neuritiden und Neuralgien ist es wichtig, sich vor Augen zu halten, daß 1. die Wirkung der Anästhesie sich nur auf die peripher von der Infiltrationsstelle liegenden Anteile erstreckt und 2. die Anästhesie in den der Anästhesie zunächst liegenden Anteilen des Nerven am stärksten wirkt. Diese beiden Beobachtungen sind richtungsgebend für die Wahl der einzelnen Infiltrationen. Es ist verständlich, daß wir häufig verschiedene Arten von Infiltrationen kombinieren müssen, um einen Nerv in seinem ganzen Verlauf schmerzfrei zu machen.

a) Neuritis und Neuralgie des Plexus lumbosacralis.

α) **Neuritis und Neuralgia ischiadica.** Gerade für die Behandlung der Ischias ist es unumgänglich notwendig, die Diagnose in zweifacher Hinsicht sicherzustellen:

1. Handelt es sich um eine sog. primäre Erkrankung des Nerven, also etwa um eine Erkältungsneuritis usw., oder liegt der Erkrankung ein anderes Leiden zugrunde, das einer besonderen Behandlung bedarf?

2. Für die Behandlung ist es aber eben so wichtig zu entscheiden, ob tatsächlich eine reine Neuralgie oder Neuritis der Nervus ischiadicus vorliegt oder ob auch andere Anteile des Plexus lumbosacralis gleichzeitig erkrankt sind. Eine genaue Durchsicht unserer nunmehr fast 600 unter der Diagnose „Ischias“ zugewiesenen oder behandelten Fälle zeigte uns nämlich, daß nur ein verhältnismäßig geringer Anteil dieser „Ischiadiker“ an einer Schmerzhaftigkeit nur des Hüftnerven litten. Die meisten Patienten hatten Kombinationen mit Schmerzzuständen im Nervus femoralis, obturatorius oder auch mit Meralgien, ein Umstand, der gerade für die Wahl der einzelnen Infiltrationen entscheidend ist. Gerade wo mehrere Teile des Plexus lumbosacralis erkrankt sind, bewährt sich hervorragend die Infiltration, die uns bei der Behandlung der Ischias so wertvoll geworden ist, die prä-sacrale Infiltration.

Prä-sacrale Infiltration (PENDL) (s. Abb. 4 und 5). *Technik:* Die Technik der prä-sacralen Infiltration ist dem Chirurgen von der parasacralen Anästhesie her bekannt. Der Patient liegt in gynäkologischer Stellung, die Beine sind gespreizt und in Kniestützen und Fußhaltern fixiert. Plenocainquaddel und Einstichstelle liegen etwa 2 cm seitlich hinter der Steißbeinspitze auf der Seite des schmerzhaften Beines. Die Nadel wird nun unter strenger Bedachtnahme auf die Lage des Rectums (eventuell unter Fingerkontrolle) entlang der Innenfläche des Kreuzbeines eingeführt und bis in die Höhe des 1. und 2. Sacralloches vorgeschoben. Hier werden nun 160 ccm der 1/4%igen Lösung eingespritzt. — Diese Infiltration hat sich vor allem überall dort bewährt, wo es darauf ankommt, das Wurzelgebiet des Plexus lumbosacralis zu umspritzen, also vor allem bei der radikulären Neuritis und bei der kombinierten proximalen Neuritis.

Epidurale Infiltration (CATHELIN). Diese Infiltration wird bei mir in letzter Zeit niemals mehr angewendet, da sie wesentlich schmerzhafter und dabei von geringerer Wirksamkeit ist als die prä-sacrale Infiltration.

Paravertebrale Infiltration (HEILE) (Abb. 6a). *Technik:* Man tastet am besten beim stehenden Patienten die Spina iliaca posterior superior aus und sticht von hier aus gegen den Querfortsatz des 5. Lendenwirbels ein. Nun gibt man der Nadel eine kurze Wendung, so daß ihre Spitze unter den Querfortsatz an die Seitenwand des 5. Lendenwirbels zu liegen kommt. Dabei ist

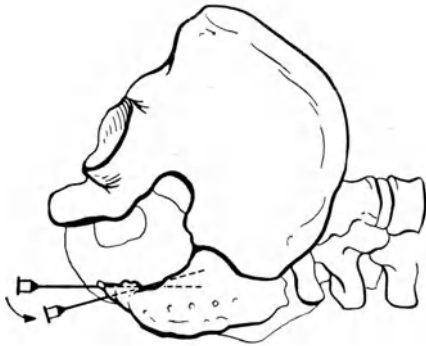


Abb. 4.

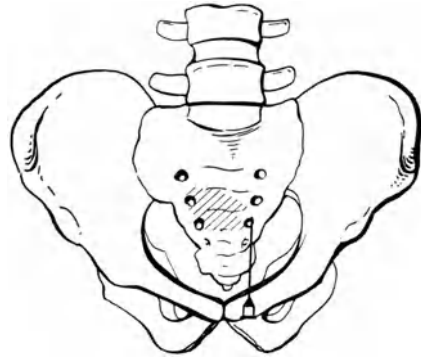


Abb. 5.

genau darauf zu achten, daß die Nadel nicht zu weit nach vorne und innen zu liegen kommt und dadurch in die Nähe der großen Gefäße kommt. In dieser Lage injiziert man nun 50—60 ccm der $\frac{1}{2}$ %igen Novocainlösung. Bei richtiger Lage der Nadel treten Parästhesien im Bein auf. — Ich wende die paravertebrale

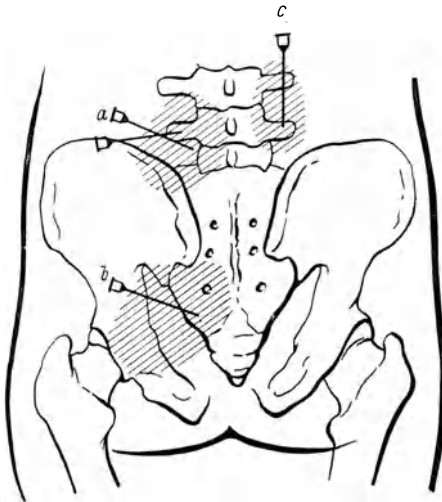


Abb. 6.

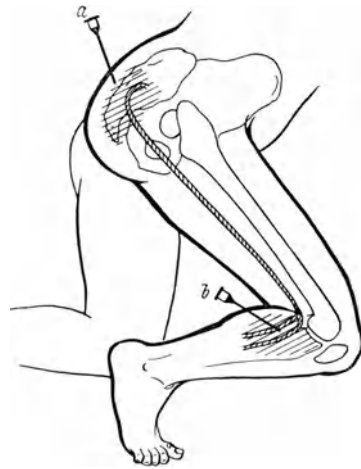

Abb. 7.

Infiltration vor allem dort mit Erfolg an, wo die Ischias mit einer Skoliose einhergeht. Die Infiltration muß bei lang dauernden Skoliosen gewöhnlich mehrmals wiederholt werden, führt dann aber meist zu einem voll befriedigenden Erfolg.

Hohe perineurale Infiltration (Abb. 6b). Bei jeder Ischias, die mit Myalgien der Sacroiliacalgegend einhergeht, wie auch bei jeder nicht gerade radikulären Ischias hat sich mir vor allem folgende sehr einfach auszuführende Infiltration bewährt: Der Patient liegt in Bauchlage und erhält eine intramuskuläre Infiltration in die Gegend der Arthrosis sacroiliaca. Gleichzeitig

kann man, von derselben Einstichöffnung ausgehend, eine Umspritzung des Ischiadicusstammes vornehmen, wobei der Nerv etwas höher anästhesiert wird, als bei der LANGESchen perineuralen Infiltration. Im ganzen werden auch hier gewöhnlich 140—160 ccm der $\frac{1}{4}$ %igen Lösung verwendet. Die intramuskuläre Anästhesie richtet sich nach dem jeweiligen Druckschmerz des Patienten.

Perineurale Infiltration (Abb. 7b). *Technik:* Bei den häufigen perineuralen Ischialgien bewährt sich mehr und mehr eine Kombination der „hohen perineuralen Infiltration“ mit einer Umspritzung des Nervus fibularis unterhalb des Capitulum fibulae. Ich injiziere hier gewöhnlich 5 ccm einer 2%igen Plenocainlösung um den Nerv herum und 20—40 ccm der $\frac{1}{4}$ %igen Lösung in die Wadenmuskulatur, bzw. in das Gebiet des Nervus tibialis. — Häufig kommt es vor, daß im Verlaufe der Behandlung die Schmerzhaftigkeit mehr und mehr in die distalen Anteile des Nervs wandert. Ich wende dann oft anfangs prä-sacrale Infiltrationen, dann hohe perineurale und schließlich fibulare Infiltrationen an.

β) Die **Neuritis und Neuralgia femoralis**, die kaum seltener ist als die Ischias, aber fast niemals richtig diagnostiziert wird, spricht womöglich noch besser auf die Novocainumspritzung an. Ich habe 2 Arten von Femoralisinfiltrationen angegeben:

1. Die *mediale Infiltration* anästhesiert die Adductoren mit 120—160 der $\frac{1}{4}$ %igen Lösung und nähert sich vorsichtig unter Femoralispulskontrolle dem Schenkelnerve;

2. die *laterale Infiltration* umspritzt die seitlichen oberen Schenkelstrecker und den Nervus femoralis von seitlich her mit ähnlichen Mengen.

Beide Infiltrationen sind einfach durchführbar, müssen aber unter strenger Bedachtnahme auf die Schenkelgefäße durchgeführt werden. Wie die Tabelle I zeigt, sind auch die Erfolge der Infiltrationen beim Schenkelnervschmerz außerordentlich gut. Von 91 Fällen blieben nur 2% unge bessert.

γ) Die **Obturatoriusneuralgie** kann gewöhnlich schnell durch eine Adductoreninfiltration beseitigt werden.

δ) Dagegen sprechen schwere **Meralgien** auf die Novocainisierung nur selten an.

Wo alle Nervenanteile des Plexus lumbosacralis erkrankt sind, wende ich, wie gesagt, vor allem prä-sacrale und kombinierte Infiltrationen an. Bei diesen meist besonders schweren Fällen benötigten wir durchschnittlich 6—7 Infiltrationen bis zur Wiederherstellung. Von 119 Fällen konnte nur ein Fall nicht gebessert werden.

b) Neuritis und Neuralgie des Plexus brachialis (Abb. 8).

Etwas weniger gut als die Neuritiden des Plexus lumbosacralis sprechen die des Plexus brachialis auf die Infiltrationsbehandlung an. Dagegen hat eine ausschaltende Novocainisierung des Ganglions stellatum nach KIRSCHNER einen durchschlagenden Erfolg. Aber auch bei ihnen gibt es kaum Methoden, welche sicherer zum Ziel führen. Auch hier kommt es bei der Wahl der Infiltration vor allem auf die Art des Grundleidens und die Verteilung der Schmerzen auf die einzelnen Plexusanteile an. Wo eine Spondylosis der Halswirbel vorliegt, da wende ich gewöhnlich eine paravertebrale Infiltration der Halswirbel an (s. Abb. 8). Wo der Schmerz aber hauptsächlich auf die peripheren Anteile des

Plexus beschränkt ist, da bewährt sich am besten folgende *Technik* (Abb. 9): An der Vorderseite der Schulter werden zunächst die durchschmerzhaften Schultermuskeln (Ansatzteile des Pectoralis major und minor, Coracobrachialis, proximaler Anteil des Biceps) infiltriert, sodann wird aber vor allem eine größere

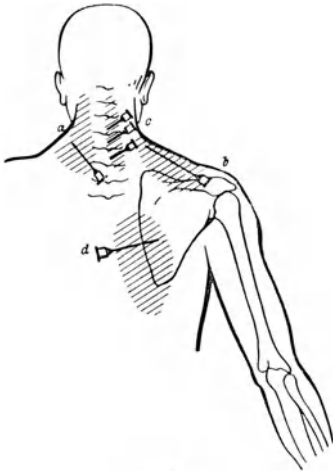


Abb. 8.

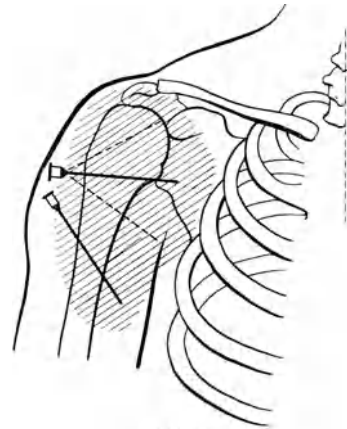


Abb. 9.

Infiltrationsmenge über dem Plexus brachialis medial vom Trigonum deltoideo-pectorale unter strenger Beachtung der Lage der Gefäße injiziert. Dabei kommt man gewöhnlich mit 100—120 ccm der $\frac{1}{4}\%$ igen Lösung aus. Wo, wie so häufig, eine Trapeziusrandmyalgie gleichzeitig vorhanden ist, läßt sie sich durch eine Infiltration dieses Muskels (s. Abb. 8b) meist rasch beseitigen.

c) Occipitalneuralgie.

Bei der die Halswirbelspondylose fast stets begleitenden Occipitalneuralgie bewährt sich besonders eine Infiltration der gesamten Nackenmuskulatur (Abb. 8a) mit 40—80 ccm einer $\frac{1}{2}\%$ igen Novocainlösung. Auch hier wende ich häufig paravertebrale Infiltrationen der Halswirbel (Abb. 8c) an.

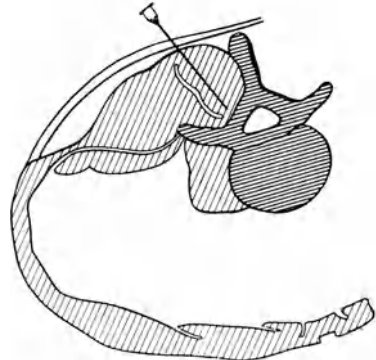


Abb. 10.

d) Intercostalneuralgie (Abb. 10).

Technik: 2—3 Querfinger seitlich der Dornfortsätze wird meist in mehrere Wirbelsegmente eine Flüssigkeitsmenge von 100—160 ccm der $\frac{1}{4}\%$ igen Lösung infiltriert. Dabei erweist es sich oft als vorteilhaft, auch die Intercostalmuskulatur mit Novocain zu durchfluten. Diese Behandlung gleicht völlig der Behandlung der so häufigen Spondylosis thoracalis, die ja die weitest- häufigste Ursache der Intercostalneuralgie ist.

e) Narbenneuralgie.

Auch Narbenneuralgien aller Art sprechen sehr gut auf Novocaininfiltrationen an.

f) Adipositas dolorosa.

Wie BOLLER gezeigt hat, bewährt sich die Infiltrationsmethode sehr gut bei der Adipositas dolorosa.

2. Primäre Myalgien.

Primäre Myalgien aller Art sprechen hervorragend gut auf Lokalanästhesie an. Das gilt ebenso für die Lumbago, wie für die Glutealmyalgie, die Trapeziusrandmyalgie und die Occipitalmyalgie. Die Technik aller Myalgieinfiltrationen ist denkbar einfach: es wird eine ausgiebige Durchflutung der ganzen schmerzhaften Muskelanteile durchgeführt, die wie Tabelle 2 zeigt, bei durchschnittlich 3 Infiltrationen, also bei einer Behandlungsdauer von 1½ Wochen, zum Ziel führt.

3. Sekundäre Myalgien.

a) Gelenkserkrankungen.

Sekundäre Myalgien, wie wir sie so häufig bei Arthrosen und Spondylosen antreffen, sprechen ebenfalls sehr gut, wenn auch freilich nicht mit dem gleichen dauerhaften Erfolg, auf die Infiltrationsbehandlung an. Wenn am Grundleiden selbst begreiflicherweise nichts geändert werden kann, so ist doch die Beseitigung oder Linderung der oft sehr heftigen Ausstrahlungsschmerzen für den Patienten von ausschlaggebender Bedeutung, da sie ihm außer der Schmerzeseitigung oft auch die Berufsfähigkeit wiedergibt. Es ist in diesem Rahmen nicht möglich, auf die Erfolgszahl der einzelnen, in ihrem Ausstrahlungsschmerz charakteristischen Gelenksveränderungen einzugehen. Es muß aber betont werden, daß gerade die oft qualvollen Schmerzen der Spondylosis cervicalis und lumbalis, ferner die Begleitschmerzen der Arthrosis sacroiliaca und der Schultergelenks- und Hüftgelenksarthrosis häufig gänzlich und langdauernd zum Verschwinden gebracht werden können.

Es soll auf die Technik einzelner Gelenksumspritzungen hingewiesen werden:

Schultergelenk und Akromioclaviculargelenk (Abb. 9). *Technik:* Eine Umspritzung des Gelenkes bis an die Gelenkskapsel mit etwa 100 ccm einer ½%igen Lösung bewährt sich hier sehr gut, muß aber häufig mehrmals wiederholt werden, ehe sich die Schmerzhaftigkeit und Abduktionshemmung des Schultergelenkes löst. Dabei ist oft eine Kombination mit der erwähnten Trapeziusrandinfiltration notwendig. Das Hauptgebiet dieser Infiltration ist die Omarthrosis deformans bzw. die Periarthritis humeroscapularis. Aber auch bei Beugekontrakturen der Arthritiker bewährt sie sich oft außerordentlich.

Ellbogengelenk. *Technik:* Unter Vermeidung des Nervus radialis gehe ich gewöhnlich im radialen Raum des Ellbogens etwas volar vom Epicondylus lateralis ein und infiltrierte von hier aus fächerförmig das Gelenk.

Hand- und Fingergelenke. Eine besonders subtile Technik erfordert die Umspritzung der kleinen Gelenke, die ich mit kleinen Mengen 2%iger Lösung ausführe. Sie kommt für den praktischen Arzt wohl nicht in Frage.

Sacroiliacalgelenk. *Technik:* Die Umspritzung der Sacroiliacalgegend geschieht in ähnlicher Weise, wie sie bei der „hohen perineuralen Infiltration“ geschildert wurde. Ich verwende dabei gewöhnlich 140—160 ccm der ¼%igen Lösung. Wo sekundäre Ischialgien bestehen, schließe ich dann eine hohe perineurale Infiltration an.

Hüftgelenk (Abb. 11). *Technik:* Bei seitlicher Lage des Patienten wird am oberen Rand des Trochanter major eingegangen und oberhalb von ihm die ganze Umgebung des Hüftgelenkes fächerförmig infiltriert. Verwendete Menge: 120—160 ccm der $\frac{1}{4}$ %igen Lösung. Diese Infiltration wird vor allem bei der so häufigen Arthrosis deformans des Hüftgelenkes angewendet und dient hier der Beseitigung der oft quälenden Schmerzen. Bei diesem Leiden ist häufig auch eine Umspritzung der Adduktorenmuskulatur notwendig, die durch ihren Hartspann dabei die Abduktionsfähigkeit des Hüftgelenkes noch verstärkt. Auch eine prä-sacrale Infiltration erweist sich bei der Coxosis deformans gelegentlich als notwendig. In ähnlicher Weise werden auch die Begleitschmerzen der **PERTHESS**chen Erkrankung behandelt.

Kniegelenk. Die so zahlreichen an Kniegelenksarthrose leidenden Patienten stellen wohl eine besonders große Verlegenheit aller Rheumatikersprechstunden dar. Wenn durch die Infiltrationsbehandlung auch begreiflicherweise an den anatomischen Veränderungen der Gonarthrose nichts geändert werden kann, so stellen doch die ausstrahlenden Schmerzen besonders in den das Kniegelenk versorgenden Nerven (Nn. femoralis, obturatorius und ischiadicus) sehr oft einen Hauptanteil der Beschwerden dar. Die Umspritzung, vor allem des Nervus femoralis und obturatorius hat sich mir hier besonders gut bewährt.

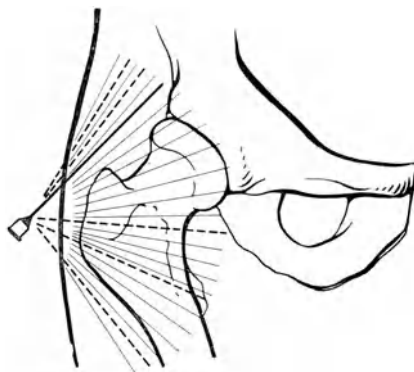


Abb. 11.

Ich habe bei einer Reihe von Gonarthrosepatienten durch wiederholte Femoralisinfiltrationen wieder Gehfähigkeit und Schmerzfreiheit erreichen können. Auch der Schmerz der von diesen Nerven versorgten Anteile des Kniegelenkes selbst kann dadurch wesentlich gelindert werden. Gewöhnlich ergänze ich diese Infiltrationen durch fächerförmige Umspritzungen des Kniegelenkes, meist mit 10—20 ccm der 2%igen Lösung. Vor allem der mediale Anteil der Weichteile um das Gelenk herum bedarf häufig der Novocainisierung. Die Infiltrationsbehandlung der Gonarthrose ist zumindest eine wichtige Ergänzung der Röntgentherapie des Gelenkes und der notwendigen orthopädischen Maßnahmen.

Sprung- und Fußgelenke. Für diese Gelenke gilt das gleiche wie für die Hand- und Fingergelenke; nur sehr subtile Technik vermag hier gute Resultate zu erzielen.

b) Wirbelsäulenerkrankungen.

Daß die begleitenden Myalgien und Neuralgien vor allem der Spondylitis deformans ein Hauptanwendungsgebiet der Infiltrationsbehandlung darstellen, wurde bereits mehrfach erwähnt. Meiner Erfahrung nach ist die Novocaininfiltration gerade hier die wohl wertvollste Hilfe gegen die unübersehbar häufigen, oft so quälenden Spondylosebeschwerden. Auch über die Technik wurde bereits alles Wesentliche gesagt. Paravertebrale und intramuskuläre Infiltrationen sind hier häufig und wiederholt anzuwenden und führen schließlich meist doch zu guten Erfolgen. Wenn in Tabelle 2 nur 180 derartige Fälle zusammengefaßt sind, so sind darunter nur die schwersten Spondylosefälle

erfaßt, während eine Unzahl leichterer Spondylotiker, bei denen vor allem die begleitenden Neuralgien im Vordergrund der Erscheinungen standen, unter der Gruppe Neuralgien erfaßt sind. Immerhin konnten bei durchschnittlich 5 Infiltrationen je Fall auch von diesen schwersten Spondylotikern 62 (34%) erscheinungsfrei gemacht, 97 (54%) gebessert werden, während nur 21 (12%) ungebessert blieben. Ich halte dieses Ergebnis, das bei Erfassung aller behandelten Spondylotiker noch viel günstiger lauten würde, für eine der wesentlichsten Errungenschaften der Anästhesiebehandlung überhaupt. Jedenfalls macht die große soziale Bedeutung und die enorme Häufigkeit dieses Leidens ihre Anwendung bei der Arthrosis und Spondylosis deformans geradezu zu einer sozialen Notwendigkeit.

Myalgien bei *Morbus Bechterew* scheinen nach einigen bisherigen Erfahrungen nicht weniger gut auf die Anästhesiebehandlung anzusprechen als die sekundären Myalgien der Spondylotiker.

c) Bursitiden.

Auf die außerordentlich gute Wirkung der Novocaininfiltration bei der Behandlung der Schleimbeutelentzündungen hat schon HÖGLER vor Jahren mit Nachdruck hingewiesen. Auch mir hat sich diese Methode vor allem bei der Behandlung der nicht so seltenen Schleimbeutelentzündungen des Schultergelenkes ausgezeichnet bewährt. Von 24 Fällen konnten durch durchschnittlich 2—3 Infiltrationen 15 Fälle (63%) schmerzfrei, 7 (29%) gebessert werden, nur 2 Fälle (8%) blieben ungebessert. Auch bei den Schleimbeutelentzündungen, die im wesentlichen die gleiche Technik verlangen, wie die Gelenksumspritzungen, scheint mir die Novocainisierung neben der Röntgen- und Radiumtherapie die Methode der Wahl zu sein. Ich habe einige Fälle in ganz kurzer Zeit nach monatelanger heftiger Bewegungshemmung durch mehrere Anästhesien wieder völlig arbeitsfähig machen können.

4. Apophysen- und Periostschmerzen.

Sehr ungleich ist die Wirkung der Anästhesiebehandlung bei den verschiedenen Apophysenschmerzen. Bei der Epicondylitis, der Styloiditis und Coccygodynie haben sich die Novocainumspritzungen auch mit 2%igem Novocain bisher nicht besonders bewährt. Hier nützt oft die Panacainvereisung, die freilich auch eine Anästhesiemethode ist, wesentlicher besser. Dagegen hat sich bei der von mir zum erstenmal genau beschriebenen *Xiphoidalgie* die Novocainanästhesie als außerordentlich wirksam erwiesen. Da der Schwertfortsatz von den 7. und 8. Wirbelsegmenten versorgt wird, genügt oft eine paravertebrale Infiltration dieser Segmente. Wir können aber ebensogut, wenn nicht rascher zum Ziel kommen, wenn wir den Schwertfortsatz selbst mit 1—2%igem Novocain umspritzen. Auffallend ist der günstige Effekt der Xiphoidumspritzung auf die subjektiven Herzbeschwerden, wo der Schwertfortsatzschmerz Ausdruck einer Coronarverengung bestimmter Herzanteile ist. Auch hier bewährt sich eben unsere Erfahrung, daß die Entwarnung des Alarmzeichens auch das erkrankte, alarmierende Organ beschwichtigend lindert.

III. Zusammenfassung. (Tabelle 1 und 2.)

1. Nach unseren Erfahrungen bei mit Novocaininfiltrationen behandelten Rheumatikern läßt sich feststellen:

Tabelle 1.

| | Zahl der Fälle | Zahl der Infiltrationen | | schmerzfrei | gebessert | ungebessert |
|--|----------------|-------------------------|----------|-------------|------------|-------------|
| | | aller Fälle | pro Fall | | | |
| Ischias | 398 | 1957 | 5 | 287 (72 %) | 98 (25 %) | 13 (3 %) |
| Neuritis und Neuralgia femoralis | 91 | 326 | 3—4 | 65 (71 %) | 24 (27 %) | 2 (2 %) |
| Neuritis und Neuralgia d. Plexus lumbosacralis . . | 119 | 789 | 6—7 | 61 (52 %) | 57 (47 %) | 1 (1 %) |
| Andere Neuralgien | 88 | 347 | 4 | 37 (42 %) | 41 (47 %) | 10 (11 %) |
| Zusammen | 696 | 3419 | 5 | 450 (64 %) | 220 (32 %) | 26 (4 %) |

Tabelle 2.

| | Zahl der Fälle | Zahl der Infiltrationen | | schmerzfrei | gebessert | ungebessert |
|--|----------------|-------------------------|----------|-------------|------------|-------------|
| | | aller Fälle | pro Fall | | | |
| Neuritiden und Neuralgien | 696 | 3319 | 5 | 450 (65 %) | 220 (32 %) | 26 (3 %) |
| Primäre Myalgien | 116 | 348 | 3 | 76 (66 %) | 32 (27 %) | 9 (7 %) |
| Sekundäre Myalgien | | | | | | |
| a) Bursitiden | 24 | 58 | 2—3 | 15 (63 %) | 7 (29 %) | 2 (8 %) |
| b) Arthrosis deformans | 236 | 1041 | 4—5 | 123 (52 %) | 89 (38 %) | 24 (10 %) |
| c) Spondylosis deformans | 180 | 860 | 5 | 62 (34 %) | 97 (54 %) | 21 (12 %) |
| Andere rheumatische Erkrankungen | 65 | 263 | 4 | 30 (46 %) | 27 (42 %) | 8 (12 %) |
| Zusammen | 1317 | 5889 | 4 | 756 (58 %) | 471 (36 %) | 90 (6 %) |

Von 1317 mit 5889 Infiltrationen behandelten Patienten konnten 756 (58 %) schmerzfrei, 471 (36 %) gebessert werden, während 90 (6 %) ungebessert blieben.

2. Die Erfolgszahl war bei den einzelnen Erkrankungsarten verschieden. Am besten waren, wie Tabelle 2 zeigt, die Erfolge bei den primären Myalgien, den Neuritiden und Neuralgien, den Schleimbeutelkrankungen und den sekundären Myalgien der Arthrosis deformans und der Spondylosis deformans. Dabei ist der Unterschied der Ergebnisse vor allem durch die Art der Erkrankung erklärt.

3. Bei etwa $\frac{1}{5}$ der Patienten genügte eine einzige Infiltration zur Wiederherstellung. Die Zahl der notwendigen Infiltrationen betrug bei allen Patienten insgesamt im Durchschnitt 5 für einen Fall. Da gewöhnlich 2 Infiltrationen in der Woche gemacht wurden, entspricht das einer durchschnittlichen Behandlungsdauer von $2\frac{1}{2}$ Wochen.

4. Nach diesen Ergebnissen kann die Anästhesiebehandlung in den angeführten Anwendungsgebieten wirklich als *Mittel der Wahl* bezeichnet werden, da sie allen anderen Behandlungsmethoden in dreifacher Hinsicht überlegen ist:

Hinsicht ihrer Ergebnisse, ihrer Behandlungsdauer und schließlich auch bezüglich der Behandlungskosten. Der soziale Wert der Behandlung „rheumatischer“ Erkrankungen durch die Anästhesie darf somit als außerordentlich groß bezeichnet werden.

V. Die echten Cysten¹.

Von

MAX LASTHAUS-Münster i. W.

Mit 40 Abbildungen.

| | Inhalt. | Seite |
|---|---------|-------|
| Literatur | | 473 |
| Einleitung | | 491 |
| I. Äußere Haut | | 494 |
| 1. Epidermoid | | 494 |
| 2. Dermoid | | 496 |
| II. Verdauungsapparat | | 501 |
| 3. Ohrspeicheldrüse | | 501 |
| 4. Ranula | | 502 |
| 5. Speiseröhre | | 503 |
| 6. Magen | | 505 |
| 7. Darm | | 506 |
| 8. Leber | | 508 |
| a) Die Einzelcyste | | 508 |
| b) Die Cystenleber | | 509 |
| 9. Bauchspeicheldrüse | | 512 |
| a) Die Einzelcyste | | 512 |
| b) Das Cystenpankreas | | 515 |
| III. Atmungsapparat | | 517 |
| 10. Nasenvorhof | | 517 |
| 11. Kieferhöhle | | 518 |
| 12. Kehlkopf | | 518 |
| 13. Lunge | | 519 |
| a) Die Einzelcyste | | 520 |
| b) Die Cystenlunge | | 520 |
| IV. Harnapparat | | 523 |
| 14. Niere | | 523 |
| a) Die Einzelcyste | | 524 |
| b) Die Cystenniere | | 525 |
| 15. Harnblase | | 529 |
| 16. Harnstrang | | 530 |
| 17. Urniere | | 531 |
| V. Männlicher Geschlechtsapparat | | 532 |
| 18. Hoden, Nebenhoden und Samenstrang | | 532 |
| 19. Vorsteherdrüse | | 533 |
| 20. Bulbourethrale Drüse | | 534 |
| 21. MÜLLERScher Gang | | 534 |
| 22. Harnröhre | | 536 |
| VI. Weiblicher Geschlechtsapparat | | 537 |
| 23. Eierstock und Nebeneierstock | | 537 |

¹ Staatl. Chirurgische Universitätsklinik Münster i. W. (Prof. Dr. COENEN).

| | Seite |
|---|-------|
| 24. Eileiter | 539 |
| 25. Gebärmutter | 540 |
| 26. Scheide | 541 |
| 27. Jungfernhaut | 543 |
| 28. Kleine Schamlippen und Kitzler | 543 |
| 29. Große Schamlippen | 544 |
| VII. Blutdrüsen | 545 |
| 30. Zirbel | 545 |
| 31. Schilddrüse | 546 |
| a) Die Schilddrüsenzungenstrangcysten | 546 |
| b) Die Schilddrüsenrachengangscysten | 548 |
| 32. Nebenschilddrüse | 548 |
| 33. Thymus | 549 |
| a) Cysten des Thymusrachenganges | 549 |
| b) Cysten des Thymuskörpers | 550 |
| 34. Ultimobranchialer Körper | 551 |
| 35. Kiemengänge | 551 |
| VIII. Skelet | 553 |
| 36. Follikeleyste | 553 |
| IX. Zentralnervensystem | 554 |
| 37. Das Gehirn | 554 |
| a) Die Ependymcysten | 554 |
| b) Die Adergeflechtysten | 555 |
| X. Sinnesorgane | 556 |
| 38. Auge | 556 |
| XI. Gefäßsystem | 557 |
| 39. Blutcysten | 557 |

Literatur.

1. Das Epidermoid.

- AMAUDRUT, J.: Ulcération médiane de la voute palatine paraissant en connexion avec un kyste epidermique préexistant. *Clin. infant.* **11**, 303 (1913). *Ref. Z.org. Chir.* **3**, 341 (1913).
- BROSC, FR.: Über einen Fall von Epidermoidzyste des Unterkiefers. *Dtsch. zahnärztl. Wschr.* **1938 I**, 1020. *Ref. Z.org. Chir.* **72**, 147 (1939).
- COENEN, H.: Die Geschwülste. In KIRSCHNER-NORDMANN: *Die Chirurgie*, Bd. II/1. 1939.
- CRITCHLEY, M. and FORGUS R. FERGUSON: Die cerebrospinalen Epidermoide. *Brain* **51**, 334 (1928). *Ref. Z.org. Chir.* **45**, 376 (1929).
- DAVIDOFF, L. M.: Epidermoidzyste, den Kleinhirnwurm komprimierend. *J. amer. med. Assoc.* **105**, 873 (1935). *Ref. Z.org. Chir.* **75**, 82 (1936).
- FRANKE: Die Epidermoide (sog. Epithelzysten). *Zbl. Chir.* **40**, 197 (1895).
- Das Atheron, besonders mit Bezug auf seine Entstehung. *Arch. klin. Chir.* **34**, 507 (1886).
- FREY, W.: Follikularzysten und Spindelzellenepithelien. *Arch. f. Dermat.* **139**, 224 (1922).
- GLASS: Seltene multilokuläre Zyste der Haut am Unterarm. *Zbl. Chir.* **48**, 80 (1921).
- HOFMEISTER, FR.: Piales Epidermoid der Hirnbasis von ungewöhnlicher Größe, mit Erfolg operiert. *Zbl. Chir.* **52**, 857 (1925).
- LATTERI, S.: Epidermoide. *Arch. ital. Chir.* **43**, 579 (1936). *Ref. Z.org. Chir.* **82**, 86 (1937).
- LEHOCZKY, T. v.: Über die Anatomie und Klinik der Epidermoidzysten des Gehirns. *Z. Neur.* **122**, 756 (1929). *Ref. Z.org. Chir.* **49**, 478 (1930).
- MONTGOMERY, A. H.: Epidermoidzysten der Milz. *Ann. Surg.* **108**, 877 (1938). *Ref. Z.org. Chir.* **92**, 49 (1939).
- MUNRO, D. and W. WEGNER: Primäre kraniale und intrakranielle Epidermoide und Dermoid. *New England J. Med.* **216**, 273 (1937). *Ref. Z.org. Chir.* **87**, 186 (1938).
- PFISTER, FR.: Ein seltener Fall von kongenitaler Zyste des weichen Gaumens. *Z. Laryng. usw.* **13**, 303 (1925). *Ref. Z.org. Chir.* **33**, 374 (1926).

- ROWBOTHAM, G. F.: Epidermoide in der Diploe des Schädels. Brit. J. Surg. **26**, 506 (1939).
Ref. Z.org. Chir. **92**, 416 (1939).
- SIMON, H.: Epidermoide seltener Lokalisation. Bruns' Beitr. **80**, 473 (1912).
- VERBRIEST, H.: Die Epidermoide des Rückenmarkes. Zbl. Neurochir. **4**, 129 (1939).

2. Das Dermoid.

- ANDRAL: Dermoidzysten der Milz. Grundriß der pathologischen Anatomie, Bd. 2, S. 257. 1832.
- AUGAGNEUR: Tumeurs du mésentère. Thèse de Paris 1886.
- BAILEY, H.: Dermoidzysten unter der Zunge. Brit. J. Surg. **27**, 140 (1939). Ref. Z.org. Chir. **94**, 26 (1939).
- BENNETT-JONES, M. J.: Angeborene Dermoidzysten an den Gliedmaßen. Brit. J. Surg. **23**, 66 (1933). Ref. Z.org. Chir. **74**, 598 (1935).
- BOLDREY, G. B. usw.: Über Dermoidzysten des Wirbelkanales. Ann. Surg. **110**, 273 (1939). Ref. Z.org. Chir. **94**, 28 (1939).
- BREIPOHL, W.: Carcinomatöse Entartung von Dermoiden. Zbl. Gynäk. **1937**, 862. Ref. Z.org. Chir. **86**, 321 (1937).
- v. BRAMANN: Die Dermoiden der Nase. Arch. klin. Chir. **40**, 147 (1890).
- CEDERBAUM, L.: Zur Ätiologie und Klinik der Dermoiden und kongenitalen Epidermoide. Bruns' Beitr. **88**, 92 (1913).
- CORNILS: Über Dermoidzysten des Mesenteriums. Dtsch. Z. Chir. **153**, 398 (1920).
- CUSHING, H.: Intrakranielle Tumoren, S. 89. Berlin 1935.
- DAVIDOFF, L. M.: Epidermoidzyste, den Kleinhirnwurm komprimierend. J. amer. med. Assoc. **105**, 873 (1935).
- DIETRICH, H.: Das Dermoid der Schulter. Arch. klin. Chir. **155**, 179 (1929).
- EHLER: Zur Kasuistik der sacrococcygealen Dermoidfisteln. Zbl. Chir. **37**, 296 (1910).
- FRATTIN, G.: Nabeldermoidzyste. Zbl. Chir. **39**, 1648 (1912).
- GERULANOS: Dermoid des Penis. Dtsch. Z. Chir. **55** (1900).
- GUETERBOCK: Dermoid des Nabels. Dtsch. Z. Chir. **32**, 319 (1891).
- GUSSENBAUER: Sakrale Dermoiden. Prag. med. Wschr. **1893**, Nr 36.
- HAFFTER: Über Dermoiden. Diss. Basel 1874.
- HEINEKE: Verletzungen und die chirurgischen Krankheiten des Gesichtes. Deutsche Chirurgie, Bd. 33, S. 811. Stuttgart: 1886—1913.
- HÖRNICKE: Ein Teratom des vorderen Mediastinums. Frankf. Z. Path. **27**, 227 (1922).
- KAUFMANN: Verletzungen und Erkrankungen der männlichen Harnröhre und des Penis. Deutsche Chirurgie, Bd. 50a. Stuttgart 1886—1913.
- KÖRNER, O. E.: Über die nichtkarzinomatöse Geschwulst des Oesophagus. Diss. Berlin 1884.
- KRÖNLEIN: Zur Pathologie und operativen Behandlung der Dermoiden der Orbita. Bruns' Beitr. **4**, 149 (1889).
- KUMARIS: Milzdermoid und Wandermilz. Arch. klin. Chir. **106**, 699 (1915).
- LANNELONGUE: Bull. Soc. Chir. Paris, Mars 1882.
- LAUTERBURG, W.: Ein Epidermoid frei im Wirbelkanal und seine Kombination mit Hirnläsionen. Virchows Arch. **240**, 328 (1922).
- LENORMANT, CH.: Über einen Fall von Dermoidzyste der Bauchwand in der epigastrischen Gegend. Ann. d'Anat. path. **8**, 1131 (1931). Ref. Z.org. Chir. **58**, 89 (1932).
- LEURET, E.: Dermoidzyste innerhalb des Brustkorbes. Rev. Méd. **53**, 61 (1936). Ref. Z.org. Chir. **79**, 600 (1936).
- LEXER: Teratoide Geschwülste in der Bauchhöhle. Arch. klin. Chir. **61**, 648 (1900).
- LIDZKY, A.: Dermoidzysten der Blase. Ann. Surg. **109**, 274 (1939). Ref. Z.org. Chir. **95**, 577 (1940).
- MARCHAND, F.: 22. Ber. oberhess. Ges. Natur- u. Heilk., S. 325. Zit. nach HOHLFELD.
- MARX, H.: Die Geschwülste des Ohres. In HENKE-LUBARSCHE Handbuch der speziellen pathologischen Anatomie und Histologie, Bd. 12. Berlin 1936.
- MECKEL: Chirurgie der Leber und Gallenblase. Zit. nach LANGENBECK: Dtsch. Z. Chir. **45** (1894).
- MELCHIOR u. HANSER: Über ein seröses Stadium gewisser Dermoidzysten. Zbl. Chir. **44**, 521 (1917).
- MERMET: Sitzsber. anat. Ges. Paris, Jan. 1894. Zbl. Chir. **22**, 850 (1895).

- v. MIKULICZ: Beiträge zur Genese der Dermoide am Kopf. Wien. med. Wschr. 1776.
- MUMEY, N.: Dermoidzysten des großen Netzes. Amer. J. Surg. 5, 56 (1928). Ref. Z.org. Chir. 43, 802 (1928).
- NEW, G. B. and J. B. ERICH: Dermoidzysten des Kopfes und Nackens. Surg. etc. 65, 48 (1937). Ref. Z.org. Chir. 85, 206 (1938).
- OWEN, H. R.: Pilonidal cyst or sinus with a report of forty cases. Surg. Clin. N. Amer. 14, 117 (1934). Ref. Z.org. Chir. 67, 317 (1934).
- PFLANZ, E.: Dermoidzysten im Mediast. anticum. Z. Heilkde 17 (1896).
- ROCHUS: Cyste dermoide du scrotum. Zbl. Chir. 20, 353 (1893).
- ROMER, M.: Über Dermoidzysten am Mundboden. Minerva med. (ital.) 2, 1 (1930). Ref. Z.org. Chir. 54, 746 (1931).
- ROSS, J. C.: Dermoide und ähnliche Zysten der Niere. Brit. J. Surg. 25, 293 (1937). Ref. Z.org. Chir. 84, 331 (1938).
- RUGE: Fall von mächtigem retroper. Dermoid. Beitr. path. Anat. 34, 143 (1903).
- SAPHIR, J. F.: Echte Dermoidzysten der vorderen Rectalwand. Med. J. a. Rec. 121, 144 (1925). Ref. Z.org. Chir. 31, 886 (1925).
- SCHMINCKE, A.: Drüsen mit innerer Sekretion. In HENKE-LUBARSCH' Handbuch der speziellen pathologischen Anatomie und Histologie, Bd. 8. Berlin 1926.
- SIMMONDS: Über Thymuskarzinome und Dermoide. Z. Krebsforsch. 12 (1913).
- SOMMER, R.: Über primäre Dermoide im Mesenterium. Bruns' Beitr. 124, 84 (1921).
- SOUBEYRAN: Dermoidzysten des Nabels. Zbl. Chir. 35, 795 (1908).
- THÖLE: Angeborene Zysten der Genitoperinealraphe. Bruns' Beitr. 20, 446 (1898).
- VALENTINE, J. J.: Dermoidzyste der Niere. Amer. J. Surg. 6, 93 (1929). Ref. Z.org. Chir. 47, 586 (1929).
- WENDELSTADT: Angeborene Hauteinstülpungen und haarhaltige Fisteln in der Sacrococcygealgegend. Diss. Bonn 1885.
- WENDRINER: Über Dermoide im Jugulum. Dtsch. med. Wschr. 1919, Nr 49.
- WETTE: Fisteln und Geschwülste in der Sacrococcygealgegend. Arch. klin. Chir. 47, 343 (1894).

3. Die Ohrspeicheldrüse.

- BURKART: Beitrag zur Kenntnis der Parotiszysten. Diss. Würzburg 1891.
- CUNNINGHAM, W. F.: Branchial cyste of the parotid gland. Amer. J. Surg. 90, 114 (1929). Ref. Z.org. Chir. 47, 469 (1929).
- GIGON: Die Krankheiten der Speicheldrüse. In BERGMANN und STACHELINS Handbuch der inneren Medizin, Bd. 3, S. 1. Berlin 1926.
- HEINECKE, H.: Verletzungen und chirurgische Krankheiten der Speicheldrüsen. Deutsche Chirurgie, Bd. 33. Stuttgart 1886—1913.
- KRAISSL, C. J. and A. P. STOUT: Orbitale Einschlußzysten und Zystadenome der Parotis. Arch. Surg. 26, 485 (1933). Ref. Z.org. Chir. 63, 83 (1933).
- KROISS: Über die chronische Entzündung der Mundspeicheldrüsen und ihrer Ausführungsgänge. Bruns' Beitr. 47, 470 (1905).
- KÜTTNER, H.: Chirurgie der Speicheldrüsen. In GARRÈ, KÜTTNER, LEXER: Handbuch der praktischen Chirurgie, Bd. 1, S. 842. Stuttgart 1921.
- LECÈNE: Zit. nach HEINECKE.
- MORESTIN: Le Dentu-Delbet, Traité de Chirurgie, Tome 6, p. 277. 1896.
- PIETRI: Zit. nach HEINECKE.
- SULTAN: Zur Kenntnis der Halszysten und -fisteln. Dtsch. Z. Chir. 48, 113 (1898).
- WEISSHAUPT: Ein embryonaler Seitengang des Ductus parotid. und seine Beziehungen zu einigen Tumoren der Parotis. Arch. klin. Chir. 100, 542 (1913).

4. Die Ranula.

- HEINECKE, H.: Verletzungen und chirurgische Erkrankungen der Speicheldrüse. Deutsche Chirurgie, Bd. 33. Stuttgart 1886—1913.
- HIPPEL, B. v.: Über Bau und Wesen der Ranula. Arch. klin. Chir. 55, 164 (1897).
- IMBERT et JEANBRAU: Zit. nach KROISS.
- KAUFMANN, E.: Lehrbuch der speziellen pathologischen Anatomie, Bd. 1, S. 448. Berlin 1922.

- KROISS, F.: Über die chronische Entzündung der Mundspeicheldrüsen und ihrer Ausführungsgänge. *Bruns' Beitr.* **47**, 470 (1905).
- MORESTIN: *Le Dentu-Delbet, Traité de Chirurgie, Tome 6*, p. 277. 1898.
- NEUMANN, E.: Ein Beitrag zur Kenntnis der Ranula. *Arch. klin. Chir.* **20**, 825 (1876).
- RECKLINGHAUSEN, F. v.: Ein Fall von Ranula. *Virchows Arch.* **35**, 314 (1866).
- SULTAN: Zur Kenntnis der Halszysten und -fisteln. *Dtsch. Z. Chir.* **48**, 113 (1898).
- THOMPSON, J. E.: The relationship between ranula and branchio-genetic cyst. *Ann. Surg.* **72**, 164 (1920). *Ref. Z.org. Chir.* **9**, 570 (1920).

5. Die Speiseröhre.

- BERT, P. u. B. FISCHER: Über Nebenlungen und versprengte Lungenkeime. *Frankf. Z. Path.* **6**, 27 (1911).
- BUTTENWIESER, S.: Beitrag zur Kenntnis der Oesophaguszysten beim Neugeborenen. *Z. Kinderheilk.* **32**, 352 (1922).
- FRIEDREICH, N.: Zysten mit Flimmerepithel der Leber. *Virchows Arch.* **9**, 466 (1857).
- GIRODE usw.: *Maladies au foie*. Paris 1888.
- HEDINGER, E.: Kasuistische Beiträge zur Kenntnis der Abdominalzyste. *Virchows Arch.* **169**, 29 (1902).
- HENNIG, C.: *Zbl. Gynäk.* **4**, 398 (1880).
- KERN, W.: Beitrag zur Kenntnis des Oesophagus. *Virchows Arch.* **201**, 135 (1910).
- KRAUS u. RIDDER: Die Erkrankungen der Speiseröhre. *NOTHNAGEL'S Handbuch der speziellen Pathologie und Therapie*, 2. Aufl. 1913.
- LUND, R.: Oesophaguszyste, prominierend in die Pars laryngea pharyngis. *Z. Hals- usw. Heilk.* **1**, 236 (1922). *Ref. Z.org. Chir.* **18**, 179 (1922).
- MEYER, R.: Zur Kenntnis der normalen und abnormen embryonalen Gewebseinschlüsse und ihrer pathologischen Bedeutung. *Z. Geburtsh.* **71**, 424 (1912).
- NAUMER, G.: Zur Kenntnis der kongenitalen Oesophaguszysten. *Zbl. Path.* **33**, 217 (1923).
- REHORN, E.: Über eine große Flimmerepithelzyste der Brust- und Bauchhöhle, das Zwerchfell rechts durchsetzend. *Frankf. Z. Path.* **26**, 109 (1921).
- RETZOW, N. W.: Über Zysten der Speiseröhre. *Zbl. Chir.* **28**, 955 (1901).
- SCHAFFER: *Sitzgsber. Wien. Akad. Wiss.* **106**, Abt. VII (1922).
- SCHNEIDER: Die Mißbildungen der Atmungsorgane. In *SCHWALBE'S Handbuch der Morphologie der Mißbildungen des Menschen und der Tiere*, Bd. 3, 8. Liefg. 1912.
- STOEBER, H.: Die Entwicklung des Speiseröhrenepithels in einer kongenitalen Zyste des Oesophagus. *Beitr. path. Anat.* **52**, 512 (1912).
- WYSS, H. v.: Flimmerepithelzyste des Oesophagus. *Virchows Arch.* **51**, 144 (1870).
- ZAHN, F. W.: Mitteilungen aus dem pathologisch-anatomischen Institut zu Genf. *Virchows Arch.* **143**, 170 (1896).

6. Der Magen.

- ENTZ, B. u. D. OROSZ: Mit Magenschleimhaut überzogene Zyste in der Brusthöhle. *Gyógyászat (ung.)* **1**, 102, 123 u. 149 (1930). *Ref. Z.org. Chir.* **53**, 172 (1931).
- FISCHER, W.: Über eine Zyste in der rechten Pleurahöhle. *Virchows Arch.* **275**, 711 (1930).
- GALLOIS et LEFLAIVE: *Progrès méd.* **1894**, 415.
- LAUCHE: Die Heterotopien des ortsgehörigen Epithels im Bereich des Verdauungskanales. *Virchows Arch.* **252**, 39 (1924).
- KLAGES: Zystenbildung in der Magenwand. *Arch. klin. Chir.* **186**, 109 (1936).
- PANCOTTO, E.: Contributo alla conoscenza delle cisti dello stomaco. *Pathologica (Genova)* **19**, 521 (1927). *Ref. Z.org. Chir.* **41**, 655 (1928).
- READ: *New York med. Rev.*, Juni 1882.
- SCHMIDT: *Ref. Schmidts Jb.* **5**, 30 (1911).
- STÄHELIN-BURCKARDT: Über eine mit Magenschleimhaut versehene Zyste des Oesophagus. *Arch. Verdgskrkh.* **15**, 584 (1910).

7. Der Darm.

- ASCHNER, P. W.: Enterocyst of the ileum, causing obstruction. *Arch. Surg.* **9**, 226 (1924). *Ref. Z.org. Chir.* **29**, 177 (1925).
- MACAULAY, H. F.: Congenital ileocecal cyst. *Brit. J. Surg.* **11**, 122 (1923). *Ref. Z.org. Chir.* **24**, 415 (1924).

- BANI, M.: Contributo allo studio delle cisti del mesentero. Riv. osped. **11**, 87 (1921). Ref. Z.org. Chir. **13**, 127 (1921).
- BAUER, A.: Über mesenteriale und retroperitoneale Zysten. Bruns' Beitr. **70**, 829 (1910).
- BLUMENTHAL, N.: Enterocystome. Pathogenese und chirurgische Bedeutung. Nov. chir. Arch. (russ.) **3**, 96 (1923). Ref. Z.org. Chir. **25**, 292 (1924).
- BRYAN, C. W.: Note on a case of enteric cyst. causing intussusception. Lancet **198**, 28 (1920). Ref. Z.org. Chir. **9**, 123 (1920).
- COLMERS: Die Enterokystome und ihre chirurgische Bedeutung. Arch. Chir. **79**, 132 (1906).
- DESGOUTTES, L. et A. RICARD: A propos des kystes du mésentère. J. de Chir. **32**, 269 (1928). Ref. Z.org. Chir. **44**, 695 (1929).
- EVANS, A.: Developmental enterogenous cysts and diverticule. Brit. J. Surg. **17**, 34 (1929). Ref. Z.org. Chir. **47**, 644 (1929).
- GARDNER jr. usw.: Enterogenous cysts of the duodenum. J. amer. med. Assoc. **104**, 1809 (1935). Ref. Z.org. Chir. **74**, 370 (1935).
- GREEN, J. A.: Enteromesenteric cysts. Surg. etc. **44**, 401 (1927). Ref. Z.org. Chir. **38**, 855 (1927).
- HIGGINS, T. usw.: Mesenteric cysts. With a report of two cases Brit. J. Surg. **12**, 95 (1924). Ref. Z.org. Chir. **29**, 165 (1925).
- McLANAHAN usw.: Enterogenous cysts. Report of two cases associated with the rectum. Surg. etc. **58**, 1027 (1934). Ref. Z.org. Chir. **68**, 192 (1934).
- LOTHEISSEN, G.: Eine seltene Form von Darmzyste (Enterokystom im Blinddarm). Dtsch. Z. Chir. **179**, 394 (1923).
- LUGONES, C. u. D. A. MOLINA: Zysten des Mesenteriums. Rev. méd. lat.-amer. **21**, 1282 (1936). Ref. Z.org. Chir. **82**, 535 (1937).
- NAUMANN, H.: Über einen Fall von Blutzyste des Mesokolon transversum. Arch. klin. Chir. **117**, 819 (1921).
- PAPPACENA, E.: Cisti del mesenterico simulante un appendicite. Rinasc. med. **3**, 171 (1926). Ref. Z.org. Chir. **35**, 246 (1926).
- ROTH: Über Mißbildungen im Bereich des Ductus omphalomesentericus. Virchows Arch. **86**, 592 (1881).
- SARACENI, F.: Sulle cisti del mesenterio. Radiol. med. **8**, 195 (1921). Ref. Z.org. Chir. **14**, 428 (1921).
- WAUGH, O. S.: Congenital cyst of the duodenum. Report of a case. Surg. etc. **37**, 785 (1923). Ref. Z.org. Chir. **26**, 245 (1924).

8. Die Leber.

- BACCARINI, L.: Contributo allo studio della patogenesi del „Fegato policistico“. Arch. ital. Chir. **43**, 92 (1936). Ref. Z.org. Chir. **78**, 706 (1936).
- BAYER: Über eine durch Operation geheilte ungewöhnlich große Leberzyste. Prag. med. Wschr. **1892 I**, 637.
- BLAND-SUTTON: Clinical remarkson solitary non-parasitic cysts of the liver. Brit. med. J. **2**, 1167 (1902).
- BOBROW: Große Leberzyste. Chirurgia **4**, 36 (1906).
- BORRMANN: Zur Frage der zystischen Entartung der Leber. Bibl. med. **1900**, Abt. G.
- BORST, M.: Die kongenitalen zystösen Neubildungen der Niere und der Leber. 50jähr. Festschrift der physik.-med. Ges. Würzburg 1899, S. 9.
- BOYD: Nun-parasitic cysts of the liver. Lancet **1**, 951 (1913).
- BUNTING, C. H.: Congenital cystic kidney and liver with family tendency. J. of exper. Med. **8**, Nr 2 (1906).
- COENEN, H.: Über die Zystenbildungen der Niere, Leber, Milz und ihre Entstehung. Berl. klin. Wschr. **1911 I**, 153.
- Die Geschwülste. In KIRSCHNER-NORDMANN: Die Chirurgie, Bd. II/1. Berlin 1928.
- COSTANTINI, H. et H. DUBOUCHER: Des adénomes biliaires kystiques et spécialement des grands kystes biliaires chirurgicaux du foie. J. de Chir. **21**, 1 (1923). Ref. Z.org. Chir. **22**, 141 (1923).
- DEMOCHOWSKY u. JANOWSKY: Ein seltener Fall von totaler zystischer Entartung der Leber. Beitr. path. Anat. **16**, 102 (1899).
- GIARDINA, S. G.: Voluminosa cisti non parassitaria del fegato. Ann. ital. Chir. **2**, 1035 (1923). Ref. Z.org. Chir. **26**, 426 (1924).

- McGLANNAN, A.: Non parasitic cysts of the liver. *Ann. Surg.* **87**, 844 (1928). *Ref. Z.org. Chir.* **43**, 419 (1928).
- HABERER, H. v.: Zur Frage der nichtparasitären Leberzysten. *Wien. klin. Wschr.* **1909 II**, 1788.
- HANSER: Mißbildungen der Leber. In HENKE-LUBARSCH' Handbuch der speziellen pathologischen Anatomie und Histologie, Bd. V/1. Berlin 1930.
- HENKE: Zystenleber und Zystenniere bei einem Neugeborenen. *Allg. med. Zbl.* **1902**.
- JOHNSON: Cystic disease of the kidney and liver. *Trans. path. Soc. Lond.* **49**, 165 (1898).
- v. KAHLDEN: Über die Genese der multilokulären Zystenniere und der Zystenleber. *Beitr. path. Anat.* **13**, 291 (1893).
- KAUFMANN, E.: Lehrbuch der speziellen pathologischen Anatomie. Berlin 1922.
- KRYLOFF, D. D.: Degeneratio cystica hepatis. *Arb. path. Ges. St. Petersburg* **3**, 120 (1913).
- KÜCHLER: Eine seltene Lebermißbildung mit Zysten. *Diss. Lausanne* 1921/22.
- LEJARS: Du gros reins polykystique de l'adulte. *Thèse de Paris* 1888.
- LEPPMANN: Über die echten Zysten der Leber. *Dtsch. Z. Chir.* **54**, 446 (1900).
- LOMER, R.: Kongenitale partielle Obliteration der Gallengänge. *Virchows Arch.* **99**, 130 (1885).
- LORENZ: Über eine Zystenleber. *Frankf. Z. Path.* **29**, 249 (1923).
- MELNIKOV, A.: Die nichtparasitären Leberzysten und ihre Therapie. *Vestn. Chir. (russ.)* **9**, 100 (1927). *Ref. Z.org. Chir.* **41**, 864 (1928).
- v. MEYENBURG: Über die Zystenleber. *Beitr. path. Anat.* **64**, 477 (1918).
- MOSCHKOWITZ: Non parasitic cysts of the liver. *Amer. J. med. Sci.* **131** (1906).
- MÜLLER, W.: Über Zystenleber. *Virchows Arch.* **164**, 270 (1901) und *Diss. Bern* 1901.
- NAUWERK u. HUFSCHMID: Das multilokuläre Zystadenom der Niere. *Beitr. path. Anat.* **12**, 1 (1895).
- NORRIS, H.: Solitary cysts of the liver. *Ann. Surg.* **57**, 805 (1913). *Ref. Z.org. Chir.* **2**, 527 (1913).
- ORR, TH., G. and J. A. THURSTON: Strangulated nonparasitic cyst of the liver. *Ann. Surg.* **86**, 901 (1927). *Ref. Z.org. Chir.* **41**, 587 (1928).
- OTTENDORF: Zystische Entartung der Leber und Nieren. *Diss. Bonn* 1897.
- PLENK, L.: Zur Kenntnis der solitären Leberzysten. *Virchows Arch.* **201**, 235 (1910).
- RITTER, C.: Zur Diagnose und Therapie der Zystenleber, 2. Teil. *Zbl. Chir.* **59**, 15 (1932).
- SÄNGER, M. u. A. KLOPP: Zur anatomischen Kenntnis der Bauchzysten. *Arch. Gynäk.* **16**, 415 (1880).
- SATO, K.: Zystenbildung in der Leber. *Diss. München* 1905.
- SCHAAK, W.: Zur Frage der nichtparasitären Leberzysten. *Arch. klin. Chir.* **125**, 183 (1923).
- SÉNÈQUE: Kystes non parasitaires du foie et des voies biliaires. *Presse méd.* **31**, 346 (1923). *Ref. Z.org. Chir.* **23**, 164 (1923).
- SOKOLOW, A. N.: Demonstration von 4 Fällen zystöser Degeneration der Leber. *Sitzgsber. russ. path. Ges.* **1909**. *Zbl. Path.* **21**, 1084 (1910).
- TESCHENDORF, W.: Zystenleber in Röntgenbild bei Pneumoperitoneum. *Fortschr. Röntgenstr.* **29**, 567 (1922).
- TEUSCHER: Über die kongenitale Zystenleber mit Zystennieren und Zystenpankreas. *Beitr. path. Anat.* **75**, 459 (1926).
- THERBURGH: Über Leber- und Nierenzysten. *Diss. Freiburg* 1881.
- VORPAHL: Über einen Fall von kongenitaler Zystenleber mit Zystenniere. *Beitr. path. Anat.* **53**, 477 (1912).
- WACKERLE, L.: Zur Frage der Zystenleber. *Virchows Arch.* **262**, 508 (1926).
- WITZEL: Hemicephalus mit großen Leberzysten, Zystennieren und einer Reihe anderer Mißbildungen. *Zbl. Gynäk.* **1880**.
- WYSZEWIANSKA, A.: Über eine Mißbildung der intrahepatischen Gallengänge und ihre Beziehungen zur Zystenleber. *Diss. Zürich* 1935.

9. Die Bauchspeicheldrüse.

- ALIVISATOR, A. S.: Pankréas polykystique. Kyste rompus dans l'abdomen et pénétration du contenu dans la plèvre droite. *Bull. Soc. méd. Hôp. Paris* **36**, 1181 (1920). *Ref. Z.org. Chir.* **11**, 150 (1921).
- BERBLINGER: Zur Auffassung von der sog. v. HIPPELSchen Krankheit der Netzhaut. *Graefes Arch.* **110**, 395 (1922).

- BRANDT: Zur Frage der Angiomatosis retinae. Graefes Arch. **106**, 127 (1921).
- FRAENKEL, H.: Zur Pathogenese der Gehirnzysten. Virchows Arch. **230**, 477 (1921).
- GILBRIDE, J. J.: Cysts of the pancreas. J. amer. med. Assoc. **75**, 149 (1920). Ref. Z.org. Chir. **10**, 44 (1921).
- GÖBELL: Die Totalexstirpation von Pankreaszysten. Chir.-Kongr. 1907.
- GRUBER, G. B.: Bauchspeicheldrüse. In HENKE-LUBARSCH' Handbuch der speziellen pathologischen Anatomie und Histologie, Bd. V/2. Berlin 1926.
- GULEKE: Die akuten und chronischen Erkrankungen des Pankreas usw. Erg. Chir. **4**, 408 (1912).
- GUSSENBAUER: Zur operativen Behandlung der Pankreaszyste. Arch. klin. Chir. **29**, 144 (1883).
- HAMILTON, C. S.: Prolonged and profuse post operative drainage of pancreatic cyst and use of radium. Surg. etc. **35**, 655 (1922). Ref. Z.org. Chir. **20**, 540 (1923).
- HONIGMANN: Zur Resektion der traumatischen Pankreaszysten. Dtsch. Z. Chir. **80**, 19 (1905).
- KEHR: Über Erkrankungen des Pankreas usw. Mitt. Grenzgeb. Med. u. Chir. **20**, 45 (1909).
- KÖRTE: Die chirurgischen Krankheiten des Pankreas. Deutsche Chirurgie, Bd. 45d. Stuttgart 1898.
- Zur Behandlung der Pankreaszysten und Pseudopankreaszysten. Dtsch. med. Wschr. **1911**, Nr 12.
- LABBÉ, M.: Étude des fonctions pancréatiques dans un cas de kyste du pancréas opéré. Arch. des Mal. Appar. digest. **14**, 581 (1924). Ref. Z.org. Chir. **30**, 189 (1925).
- LAZARUS: Beitrag zur Pathologie und Therapie der Pankreaszysten usw. Z. klin. Med. **51/52** (1904).
- v. LEDEBUR: Über Pankreaszysten. Diss. Jena 1926.
- LINDAU, A.: Studien über Kleinhirnzysten. Acta path. scand. (Københ.) **1926**, Suppl. 1. Ref. Z.org. Chir. **36**, 496 (1926).
- MÜLLER, H.: Zur Lehre von den Pankreaszysten. Arch. klin. Chir. **143**, 285 (1926).
- NICOLIÉ, St.: Beitrag zur Diagnose und Therapie der Pankreaszysten. Liječn. Vijesn. (serbo-kroat.) **46**, 267 (1924). Ref. Z.org. Chir. **29**, 314 (1925).
- REINHARD, A.: Zur Kenntnis der Pankreaszysten und Pseudopankreaszysten. Münch. med. Wschr. **1916 II**, 1413.
- ROSSI, C.: Cisti del pancreas. Riforma med. **43**, 771 (1927). Ref. Z.org. Chir. **40**, 598 (1928).
- SCHUBECK: Über die Angiomatosis des Zentralnervensystems. Z. Neur. **110**, 359 (1927).
- SENN: Die Chirurgie des Pankreas, gestützt auf Versuche und klinische Beobachtung. Slg klin. Vortr. **1886—1890**, 2281.
- STEINDL, H. u. F. MANDL: Über Pankreaszysten. Dtsch. Z. Chir. **156**, 285 (1920).
- TANNENBERG: Über die Pathogenese der Syringomyelie, zugleich ein Beitrag zum Vorkommen von Kapillärhämangiomen im Rückenmark. Z. Neur. **92**, 119 (1924).
- TEUSCHER: Über die kongenitale Zystenleber mit Zystennieren und Zystenpankreas. Beitr. path. Anat. **75**, 459 (1926).
- WEGELIN: Zur Genese und Einteilung der Pankreaszysten. Verh. dtsch. path. Ges. **18**, 594 (1921).
- YAMANE: Beiträge zur Kenntnis der Pankreaszysten. Bern 1921.

10. Der Nasenvorhof.

- BRÜGGEMANN, A.: Zysten als Folge von Entwicklungsstörungen im Naseneingang. Arch. f. Laryng. **33**, 103 (1920). Ref. Z.org. Chir. **9**, 104 (1920).
- GRÜNWALD: Nasenausgangszysten. Z. Ohrenheilk. **60**, 270 (1910).
- HALLE: Beiderseitige Gesichtsspaltenzysten an der Innenseite des Nasenflügels. Zbl. Laryng. usw. **9**, 331 (1920).
- KLESTADT: Gesichtsspaltenzysten. Zbl. Chir. **40**, 1489 (1913).
- Gesichtsspaltenzysten im nasoethmoidalen Grenzgebiet. Z. Hals- usw. Heilk. **15**, 471 (1926).
- KOFLER: Vereinb. Wien. laryng. Ges. Ref. Mschr. Ohrenheilk. **47**, 1231 (1913); **50**, 405 (1916).
- MALAN: Seromuköse Zyste des Nasenvorhofs. Arch. ital. Otol. **35**, 324 (1924). Ref. Zbl. Hals- usw. Heilk. **7**, 156 (1925).
- MAYER: Cyste du Sinu frontal avec compression cérébrale. J. méd. Brux. **51** (1903). Ref. Internat. Zbl. Laryng. **20**, 279 (1904).

- SIGNOUX: Zysten des Nasenbodens. Rev. de Laryng. etc. **1921**. Ref. Internat. Zbl. Laryng. **37**, 275 (1922).
- UFFENORDE, W.: Beitrag zur Entstehung der Zysten am Naseneingang. Arch. Ohr- usw. Heilk. **107**, 263 (1921).
- VOGEL: Über eine Nasenvorhofszyste und ihren vermutlichen Ursprung. Z. Hals- usw. Heilk. **5**, 433 (1923).
- WEERSMA, P.: Beiträge zur Kenntnis der Nasenflügelzysten. Nederl. Tijdschr. Geneesk. **1937**, 1923. Ref. Z.org. Chir. **86**, 284 (1938).

11. Die Kieferhöhle.

- WASSMUND, M.: Lehrbuch der praktischen Chirurgie des Mundes und der Kiefer, Bd. 2, S. 145. Leipzig 1939.

12. Der Kehlkopf.

- BLUMENFELD: Endolaryngeale Operationen. In Handbuch der speziellen Chirurgie des Ohres und der oberen Luftwege. Leipzig 1922.
- CHIARI: Chirurgie des Kehlkopfes und der Luftröhre. Neue Deutsche Chirurgie, Bd. 19. Stuttgart 1916.
- FREUDENTHAL, W.: Four patients with cysts of the larynx operated upon under suspension laryngoscopy. N. Y. med. J. a. med. Rec. **111**, 1080 (1920). Ref. Z.org. Chir. **9**, 256 (1920).
- GLAS, E.: Über Larynxzysten. Arch. f. Laryng. **19**, 242 (1907).
- IMPERATORI, CH. J.: Branchiogenetic cyst of larynx removed by thyrotomy. The Laryngoscope **39**, 679 (1929). Ref. Z.org. Chir. **49**, 748 (1930).
- JURASZ: Die Krankheiten der oberen Luftwege. Heidelberg 1891.
- KAHLER: Ein Beitrag zur Genese der Epiglottiszysten. Arch. f. Laryng. **17** (1905).
- LORIE, A. J. and PAUL LUX: Congenital cyste of the larynx. The Laryngoscope **42**, 957 (1932). Ref. Z.org. Chir. **63**, 157 (1933).
- PÜNDELER: Larynxstenose durch angeborene Kehlkopfcyste. Jb. Kinderheilk. **87** (1918).
- RIESTER: Kasuistische Mitteilungen über Zysten des Kehlkopfes. Arch. f. Laryng. **20** (1908).
- ROTHSCHILD: Über Ätiologie des Stridor inspiratorius congenitus. Arch. Kinderheilk. **52** (1910).
- SALOMON, W.: Über Larynxzysten. Z. Ohrenheilk. **62**, 49 (1911).
- SCHNEIDER, P.: Zur Genese der kongenitalen Larynxzyste. Z. Ohrenheilk. **6**, 358 (1912).
- SENATOR: Ein Fall von zystischem Tumor der Epiglottis. Dtsch. med. Wschr. **1902**, Nr 10.
- STÖRK: Über einen Fall von kongenitaler Larynxstenose. Frankf. Z. Path. **19**, 149 (1917).
- TAYLOR, H. M.: A case report of cyst of the epiglottis presenting some unusual features. N. Y. med. J. a. med. Rec. **117**, 357 (1923). Ref. Z.org. Chir. **24**, 274 (1924).
- THYS: Kyste volumineux de l'épiglotte. Le Scalpel et Liège méd. **66**, 614 (1914). Ref. Z.org. Chir. **5**, 338 (1914).

13. Die Lunge.

- ASCHOFF, L.: Diskussionsbemerkung. Verh. dtsch. path. Ges. **9**, 211 (1905).
- BENEKE: Bauchlunge. Verh. dtsch. path. Ges. **9**, 208 (1905).
- BUSCHMANN: Zur Lehre der fötalen Lungenatelektase und der fötalen Bronchiektase. Frankf. Z. Path. **8** (1911).
- CHURCHILL, E. D.: Lobectomy and pneumonectomy in bronchiektasis and cystic disease. J. thorac. Surg. **6**, 286, 329 (1937). Ref. Z.org. Chir. **83**, 284 (1937).
- DUBLER: Ein Fall von akzessorischem retroperitonealem Lungenlappen. Korresp.bl. Schweiz. Ärzte **18**, 234 (1889).
- ELOESSER, L.: Congenital cystic disease of the lung. Surg. Clin. N. Amer. **8**, 1361 (1928). Ref. Z.org. Chir. **45**, 455 (1929).
- Radiology **17**, 912 (1931). Ref. Z.org. Chir. **57**, 716 (1932).
- FRÄNKEL, A.: Bronchitis, Bronchiektasis. EULENBURGS Realenzyklopädie, Bd. 2. Berlin 1907.
- GALE, J. W. usw.: Total pneumonectomy for congenital cystic disease of the lung. Report of successful case. J. thorac. Surg. **6**, 626 (1937). Ref. Z.org. Chir. **85**, 638 (1938).
- GRAWITZ: Über angeborene Bronchiektasie. Virchows Arch. **82**, 442 (1880).
- V. HANSEMANN: Allgemeine ätiologische Betrachtungen mit besonderer Berücksichtigung des Lungenemphysems. Virchows Arch. **221** (1916).

- HUETER: Über angeborene Bronchiektasien und angeborene Wabenlunge. Beitr. path. Anat. **59** (1914).
- KAHLSTORF, A.: Zur Kenntnis der Zystenlunge. Röntgenprax. **9**, 532 (1937). Ref. Z.org. Chir. **86**, 397 (1938).
- KESSLER: Über mangelhafte Entwicklung der Lunge. Diss. Zürich 1858.
- KING, J. C. and L. C. HARRIS jr.: Congenital lung cyst. J. amer. med. Assoc. **108**, 274 (1937). Ref. Z.org. Chir. **84**, 342 (1937).
- KJAERGAARD, H.: Über Zystenlungen. Hosp.tid. (dän.) **1935**, 1205. Ref. Z.org. Chir. **78**, 520 (1936).
- KLEBS, E.: Allgemeine Pathologie, Bd. 2. Jena 1889.
- KRAMPF, F.: Solitäre Lungenzysten und Wabenlunge. Dtsch. Z. Chir. **220**, 239 (1928).
- LOUBÈGRE, J. usw.: Maladie Kystique du pneumon. Presse méd. **1**, 128 (1938). Ref. Z.org. Chir. **87**, 597 (1938).
- MORELLI, M.: Del polmone cistico Arch. ital. Anat. e Istol. pat. **6**, 228 (1935). Ref. Z.org. Chir. **75**, 183 (1936).
- OUGHTERSON, A. and M. TAFFEL: Pulmonary cyst. Review of the subject, with a case report. Yale J. Biol. a. Med. **9**, 77 (1938). Ref. Z.org. Chir. **81**, 602 (1937).
- PEIRCE, C. B. and P. R. DIRKSE: Pulmonary pneumatocele. Certain considerations in cystic disease of the lung. Radiology **28**, 651 (1937). Ref. Z.org. Chir. **85**, 478 (1938).
- PRUVOST, P. usw.: Klinische und röntgenologische Formen von Lungenluftzysten von Ringform und mittlerer Größe. Presse méd. **2**, 1182 (1935). Ref. Z.org. Chir. **74**, 363 (1935).
- ROBSMANN: Über retroperitoneale Zysten der Bauchhöhle. Diss. Königsberg 1904.
- SAUERBRUCH, F.: Chirurgie der Brustorgane, Bd. 1. Berlin 1920.
- SCHENK, S. G.: Congenital cystic disease of the lungs. Amer. J. Roentgenol. **35**, 604 (1936). Ref. Z.org. Chir. **79**, 686 (1936).
- STÖRK: Über angeborene blasige Mißbildungen der Lunge. Wien. klin. Wschr. **1897 I**, 122.
- THORPE, M. J.: Congenital cystic lung. A report of multiple cyst within an accessory lobe. Amer. J. Roentgenol. **34**, 724 (1935). Ref. Z.org. Chir. **78**, 42 (1936).
- VALLEBONA, A.: Weiteres über das Röntgenbild der zystischen Pneumopathie. Radiol. med. **24**, 217 (1937). Ref. Z.org. Chir. **84**, 147 (1937).
- VOGEL, R.: 2 Fälle von abdominalen Lungengeweben. Virchows Arch. **155**, 235 (1898).

14. Die Niere.

- ATONNA, C. and J. H. MORRISSEY: Polycystic kidney. Ann. Surg. **84**, 846 (1926). Ref. Z.org. Chir. **1928**, 179.
- BARKAGAN, S.: Über multiple zystische Degeneration der Nieren. Klin. Med. **1931 I**, 1095. Ref. Z.org. Chir. **61**, 139 (1933).
- BERNER, O.: Die Zystenniere. Jena 1913.
- BLATT, R.: Zur chirurgischen Klinik der Zystennieren. Z. urol. Chir. **23**, 244 (1927).
- BRANDENSTEIN: Über Nierenzysten. Dtsch. Z. Chir. **157**, 261 (1920).
- BROGLIO, R.: Contributo allo terapia conservativa della degenerazione cistica dei reni. Arch. ital. Urol. **2**, 472 (1926). Ref. Z.org. Chir. **37**, 291 (1927).
- BUSSE: Über Zystennieren und andere Entwicklungsstörungen der Niere. Virchows Arch. **175**, 342 (1914).
- DOSZA, E.: Klinische Beiträge zu den großen serösen Zysten der Niere. Z. urol. Chir. **22**, 70 (1927).
- DREYFUSS, M.: La pyelographie dans les reins polykystiques. J. d'Urol. **40**, 201 (1935). Ref. Z.org. Chir. **79**, 409 (1936).
- DUNGER: Die Zystenniere und ihre Heredität. Beitr. path. Anat. **35** (1904).
- EISENDRAHT, O. N.: Polycystic kidneys and liver. Ann. Surg. **73**, 62 (1921). Ref. Z.org. Chir. **12**, 48 (1921).
- FORSSMAN, J.: Rekonstruktion von Zystennieren, zugleich ein Beitrag zur Kenntnis der Entstehung der Zystennieren. Beitr. path. Anat. **56**, 500 (1913).
- FULLER, C. J.: Familial polykystic disease of the Kidneys. Quart. J. Med. **22**, 567 (1929). Ref. Z.org. Chir. **48**, 633 (1930).
- GEISINGER, J. F.: The cystic kidney. J. of Urol. **34**, 202 (1935). Ref. Z.org. Chir. **76**, 126 (1936).

- GRAUHAN, M.: Über Zystennieren und Zysten in den Nieren. 56. Tagg dtsch. Ges. Chir. Berlin, Sitzg vom 28. 3. bis 2. 4. 1932.
- GRIDNEV, A.: Zur Lehre von der Pathogenese der Zystenniere. *Z. urol. Chir.* **34**, 47 (1932).
- HARMS, C.: Über solitäre Nierenzysten. *Bruns' Beitr.* **125**, 688 (1922).
- HÖFER, O.: Choledochusverschluss und Anurie durch Solitärzyste der Niere. *Münch. med. Wschr.* **1922 II**, 1279.
- KAUFMANN, E.: Lehrbuch der speziellen pathologischen Anatomie. Berlin 1922.
- MCKENNA usw.: A consideration of the development of polycystic Kidney. *J. of Urol.* **32**, 37 (1934). Ref. *Z.org. Chir.* **71**, 148 (1935).
- KLASON, T.: Über Zystennieren. *Acta radiol. (Stockh.)* **7**, 65 (1926). Ref. *Z.org. Chir.* **37**, 244 (1927).
- MARQUARDT, W.: Zystenniere, Zystenleber und Zystenpankreas bei zwei Geschwistern mit besonderer Berücksichtigung der Vererbung der zystischen Mißbildung der parenchymatösen Organe. Diss. Tübingen 1934.
- MICHAILOFF, W. N.: Zur Frage der klinischen Symptome der Zystenniere. *Praktitschesky Wratsch (russ.)* **12**, 469 (1913). Ref. *Z.org. Chir.* **3**, 486 (1913).
- MURSELL, H. T.: The after history of a Case of nephrectomy for polycystic Kidney. *Brit. J. Urol.* **1**, 64 (1929). Ref. *Z.org. Chir.* **47**, 586 (1929).
- NAUWERK u. HUFSCHMIDT: Über das multilokuläre Adenokystom der Niere. *Beitr. path. Anat.* **12** (1892); **15** (1895).
- NEGRO, M. et G. COLOMBET: Considérations nouvelles sur le fonctionnement du rein polycystique. *J. d'Urol.* **20**, 20 (1925). Ref. *Z.org. Chir.* **37**, 52 (1927).
- OPPENHEIMER, G. D.: Polycystic disease of the Kidney. *Ann. Surg.* **100**, 1136 (1934). Ref. *Z.org. Chir.* **72**, 718 (1935).
- PAYR: Die operative Behandlung — Ignipunktur — mancher Fälle polyzystischer Nierendegeneration. *Z. urol. Chir.* **19** (1926).
- PAZZI, E.: Ulteriore Contributo allo studio radiologico del rene policistico. *Arch. di Radiol.* **2**, 944 (1926). Ref. *Z.org. Chir.* **39**, 474 (1927).
- PORTA, R.: Contributo allo studio radiologico del rene policistico e delle cisti solitarie del rene. *Riv. Radiol. e Fisica med.* **3**, 139 (1931). Ref. *Z.org. Chir.* **55**, 813 (1931).
- REJSEK, J.: Solitäre Nierenzyste. *Rozhl. Chir. a. Gynaek. (tschech)* **1**, 258 (1921). Ref. *Z.org. Chir.* **17**, 231 (1922).
- RITTER, S. A. and S. BACHR: The arterial Supply of the congenial polycystic kidney and its relation to the clinical picture. *J. of Urol.* **21**, 583 (1929). Ref. *Z.org. Chir.* **49**, 257 (1930).
- ROVSING, TH.: Die Behandlung des multilokulären Nierenkystoms. *Bibl. Laeg. (dän.)* **118**, 275 (1926). Ref. *Z.org. Chir.* **37**, 690 (1927).
- SCHMITH, D. L.: Solitary serous renal cysts. Report of a case. *Illinois med. J.* **52**, 291 (1927). Ref. *Z.org. Chir.* **42**, 277 (1928).
- SCHÜSSLER: Beiträge zur Klinik der Nierenzysten Erwachsener. *Dtsch. Z. Chir.* **1924**.
- SONNTAG, E.: Ein Fall von solitärer Nierenzyste. *Bruns' Beitr.* **104**, 248 (1917).
- SUNDBERG, C.: Über Zystennieren. *Sv. Läkartidn.* **21**, 1001 (1924). Ref. *Z.org. Chir.* **35**, 914 (1926).
- TALMAN, J. M.: Zystennieren. *Z. urol. Chir.* **28**, 180 (1929).
- TANSINI, J.: Nefrectomia per rene policistico. *Riforma. med.* **37**, 577 (1921). Ref. *Z.org. Chir.* **15**, 178 (1922).
- WITTE: Erworbenes multilokuläres Adenokystom und angeborene zystische Entartung der Nieren. Diss. Königsberg 1896.
- WOSSIDLO, E.: Zur Zystenniere. *Z. urol. Chir.* **10**, 385 (1922).
- WULFF, P.: Fall von einseitiger Zystenniere. *Z. urol. Chir.* **10**, 142 (1922).

15. Die Harnblase.

- ASCHOFF, L.: Beitrag zur normalen und pathologischen Anatomie der Harnwege. *Virchows Arch.* **138**, 119, 195 (1894).
- BRONGERSMA: Über 2 Fälle von Zysten in der Harnblase. *Z. Urol.* **2**, 489 (1908).
- v. BRUNN: Über drüsenähnliche Bildungen in der Schleimhaut des Nierenbeckens, des Ureters und der Harnblase beim Menschen. *Arch. mikrosk. Anat.* **41**, 294 (1893).
- CICERI, C.: Über die sogenannte Pyelitis, Ureteritis und Cystitis cystica. *Anatomo-pathologische Betrachtungen. Studi sassar.* **7**, 161 (1927). Ref. *Z. urol. Chir.* **29**, 191 (1929).

- EKEHORN: Über Zysten in der Harnblase. *Fol. urol. (Lpz.)* **9**, 3 (1915). Ref. *Zbl. Chir.* **42**, 540 (1915).
- HERXHEIMER, G.: Über Zystenbildungen der Niere und abführenden Harnwege. *Virchows Arch.* **185**, 52 (1906).
- HEYMANN: Beiträge zur Metaplasie des Blasenepithels. *Zbl. Krkh. Harn- u. Geschl.org.* **1905**, 422; **1906**, 177.
- HOTTINGER, R.: Über Zysten der Harnblase. *Fol. urol. (Lpz.)* **7**, 453 (1913). Ref. *Z.org. Chir.* **1**, 658 (1913).
- JACOBY, M.: Ureteritis cystica. *Z. Urol.* **23**, 718 (1924). Ref. *Z. urol. Chir.* **29**, 107 (1929).
- KINDALL, L.: Pyelitis cystica and ureteritis cystica. *J. of Urol.* **29**, 645 (1933). Ref. *Z. urol. Chir.* **38**, 208 (1933).
- V. LIMBECK: Zur Kenntnis der Epithelzysten der Harnblase und der Ureteren. *Z. Heilk.* **8**, 55 (1887).
- MANDEL, J.: Über Blasenzysten. *Med. Klin.* **1928 II**, 1702. Ref. *Z.org. Chir.* **46**, 61 (1929).
- MÖLLENDORF, W. v.: STÖHR'S Lehrbuch der Histologie, 21. Aufl., S. 298. Jena 1928.
- *Der Exkretionsapparat. Handbuch der mikroskopischen Anatomie des Menschen*, Bd. 7, S. 1. 1930.
- MORTON, H. H.: Cystitis cystica, entstanden aus BRUNNSchen Zellnestern. *Med. Tim.* **53**, 157 (1925). Ref. *Z. urol. Chir.* **21**, 109 (1927).
- OPPENHEIMER, W.: Schleimhautzysten in der Muskulatur der Blasenwand. *Frankf. Z. Path.* **25**, 334 (1921).
- SERTOLI, L.: Considerazioni sulla morfologia e sulla istogenesi della ureterite e della cistite cistica. *Arch. ital. Urol.* **7**, 249 (1931). Ref. *Z.org. Chir.* **55**, 564 (1931).
- ZUCKERKANDL, O.: Histologie der Cystitis. *Handbuch der Urologie*, Bd. 2, S. 603. Wien 1905.
- Über die sog. Cystitis cystica. *Mber. Urol.* **7** (1902).
- Umwandlungen des Blasenepithels in sezernierendes Zylinderepithel. *Z. Urol.* **5**, 622 (1911).

16. Der Harnstrang.

- BONI, E.: Le grosse cisti dell' uraco. *Clinica chir.* **22**, 195 (1914). Ref. *Z.org. Chir.* **5**, 349 (1914).
- EDINGTON, G. H.: A case of large urachal cyst, not communicating with the bladder. *Lancet* **202**, 791 (1922). Ref. *Z. urol. Chir.* **11**, 105 (1923).
- KHAUM, E.: Über ein primäres Karzinom des Urachus. *Wien klin. Wschr.* **1916 I**, 130.
- LEDDERHOSE: Die chirurgischen Erkrankungen der Bauchdecken. *Deutsche Chirurgie*, Bd. 45a. Stuttgart 1903.
- LUSCHKA: Über Urachusreste. *Virchows Arch.* **23** (1862).
- PFEIFFER, D. B.: Über Abszesse des prävesikalen Raumes und der Nabelgegend, ihre Entstehung aus Urachuszysten, sowie Bericht eines Falles von vorgetäuschter Urachuszyste. *Internat. Clin.* **3**, 111 (1921). Ref. *Z. urol. Chir.* **8**, 555 (1922).
- RIPPANN: Über eine riesige Urachuszyste. *Dtsch. Klin.* **22** (1870).
- TSCHAJKA, A.: Umbilicalfisteln und Zysten des Urachus. *Urologija* **4**, 19 (1924). Ref. *Z.org. Chir.* **30**, 533 (1925).
- UTTERSTRÖM, E. u. H. BERGSTRAND: Ein Fall einer properitonealen Riesenzyste in der vorderen Bauchwand. *Uppsala Läk.för. Förh.* **34**, 403 (1928). Ref. *Z.org. Chir.* **43**, 522 (1928).
- WUTZ: Über Urachus und Urachuszysten. *Virchows Arch.* **92**, 387 (1883).

17. Die Urniere.

- HANDFIELD-JONES, R. M.: Retroperitoneal cysts. Their pathology, diagnosis and treatment. *Brit. J. Surg.* **12**, 119 (1924). Ref. *Z.org. Chir.* **30**, 576 (1925).
- HINMAN, F. usw.: Cystis of the Wolffian body. *Ann. Surg.* **795**, 762 (1924). Ref. *Z.org. Chir.* **28**, 249 (1924).
- LÄWEN, A. u. M. BIEBL: Über eine vom WOLFF'schen Organ ausgegangene retroperitoneale pararenale Zyste. *Bruns' Beitr.* **144**, 505 (1928).
- SILHOL, J. et Y. BOURDE: Les kystes wolffien. *Arch. franco-belg. Chir.* **27**, 377 (1924). Ref. *Z.org. Chir.* **30**, 790 (1925).

- SPACKMANN, J. G.: Retroperitoneal cysts with report of a case. Hahneman mouth. **57**, 350 (1922). Ref. Z.org. Chir. **20**, 81 (1923).
- STEWART, R. L.: Retroperitoneal cysts. With reports of two cases. Edingburgh med. J. **33**, 432 (1926). Ref. Z.org. Chir. **35**, 897 (1926).
- ZANGEMEISTER, W.: Über retroperitoneale Zysten. Mschr. Geburtsh. **54**, 111 (1921). Ref. Z.org. Chir. **12**, 277 (1921).

18. Der Hoden, Nebenhoden und Samenstrang.

- ABELL, J.: Cysts of the testicle. Ann. Surg. **103**, 941 (1936). Ref. Z. urol. Chir. **43**, 87 (1937).
- ARZELA, J.: Sulla istigenesi delle cisti del cordone spermatico. Arch. ital. Chir. **9**, 197 (1924). Ref. Z.org. Chir. **29**, 211 (1925).
- GOBBI, L.: Su le raccolte liquide del cordone spermatico. Ann. ital. Chir. **2**, 381 (1923). Ref. Z.org. Chir. **24**, 121 (1924).
- HERZENBERG, G.: Zur Frage der Pathogenese und Ätiologie der zystösen Bildung des Hodens und des Nebenhodens. Z. urol. Chir. **29**, 27 (1930).
- HOCHENEGG: Über Zysten am Hoden und Nebenhoden. Med. Jb. Ges. Ärzte Wien **1885**.
- LUBASH, S.: Cysts of the appendix testis simulating other conditions of the scrotum. Urologic Rev. **30**, 340 (1926). Ref. Z.org. Chir. **36**, 648 (1927).
- PERONI, P.: Contributo all' istopatogenesi delle cisti spermatiche dell' epididimo. Osp. magg. **15**, 100 (1927). Ref. Z.org. Chir. **41**, 93 (1928).
- SALLERAS, J.: Vollständige zystische Degeneration des linken Nebenhodens. Rev. Asoc. méd. argent. **37**, 179 (1924). Ref. Z. urol. Chir. **20**, 175 (1296).

19. Die Vorsteherdrüse.

- BARRINGER, B. S.: Ein Fall einer Prostatazyste mit papillärem Adenokarzinom und einer gutartigen Zyste. Amer. J. Surg. **20**, 51 (1933). Ref. Z. urol. Chir. **37**, 333 (1933).
- EMMETT, J. L. and W. F. BRAASCH: Cysts of the prostate gland. J. of Urol. **36**, 236 (1936). Ref. Z. urol. Chir. **43**, 70 (1937).
- ENGLISCH: Über Zysten an der hinteren Blasenwand bei Männern. Med. Jb. Ges. Ärzte Wien **1875** und Sitzgsber. ksl. Ges. Ärzte Wien **1874**.
- GREENBERG, G.: Cysts of the prostate and an unusual case simulating vesical calculus. Med. J. a. Rec. **119**, 118 (1924). Ref. Z.org. Chir. **28**, 270 (1924).
- KEYES, E. L.: Cases of retention of urine due to posterior urethral valve and cyst of prostate. J. of Urol. **14**, 553 (1925). Ref. Z. urol. Chir. **20**, 158 (1826).
- KÜSTER: Über Harnblasengeschwülste. Slg klin. Votr. **1886**, Nr 267, 68.
- ROKITANSKY: Lehrbuch der pathologischen Anatomie, Bd. 3. Wien 1861.
- SCHEIDE, J.: Ein Beitrag zur Zystenbildung in der Prostata mit epidermoïder Auskleidung. Zbl. Path. **25**, 97 (1914).
- THOREL: Über die Alteration von Prostataadrüsen und ihre Beziehungen zu den Fibroadenomen der Blase. Bruns' Beitr. **36**, 630 (1902).
- WESSON, M. B.: Cysts of the prostata and urethra. J. of Urol. **13**, 605 (1925). Ref. Z.org. Chir. **35**, 657 (1926).

20. Die bulbourethrale Drüse.

- ELLSBOGEN, A.: Zur Kenntnis der Zystenbildung an den Ausführungsgängen der Cowperschen Drüsen. Z. Heilk. **7**, 221 (1886).
- ENGLISCH, J.: Über Obliterationen und Erweiterungen der Ausführungsgänge der Cowperschen Drüsen. Med. Jb. Ges. Ärzte Wien **1883**, 289.
- HAMPERL: Zystisch erweiterte COWPERSche Drüsen an einem amputierten Mastdarm. Wien. klin. Wschr. **1928 I**, 900.
- MÜLLER, A.: Urethralstenose durch Zyste einer COWPERSchen Drüse. Verh. Ges. Urol. **1927**, 425.
- MUSCHAT, M.: Urethral and perineal cysts of the gland of cowper. With the report of case and review of the literature. J. of Urol. **22**, 239 (1929). Ref. Z. urol. Chir. **29**, 126 (1930).

21. Der MÜLLERSche Gang.

- BOEMINGHAUS, H.: Beitrag zur Samenblasenpathologie. Arch. klin. Chir. **139**, 641 (1926).
- BOSHAMER, K.: Zysten der Pars prostatica urethrae. Arch. klin. Chir. **180**, 160 (1934).

- ENGLISCH, J.: Über den Verschuß des Sinus pocularis. Med. Jb. Ges. Ärzte Wien **1873**, 61.
 — Über die Bedeutung der angeborenen Hindernisse der Harnentleerung. Wien. med. Wschr. **1898 I**, 50.
- HALLOCK, L. A.: Large hemorrhagic cyst of the prostate gland. Amer. J. Canc. **15**, 2331 (1931). Ref. Z.org. Chir. **57**, 503 (1932).
- LIEBI, W.: Über retrovesikale und retroprostatiche Zysten. Dtsch. Z. Chir. **74**, 16 (1908).
- SPRINGER: Zur Kenntnis der Zystenbildung aus dem Utrikulus prostaticus. Z. Heilk. **19**, 459 (1898).

22. Die männliche Harnröhre.

- CHWALLA, R.: Über Zysten an der inneren Harnröhrenmündung. Z. Anat. **94**, 140 (1931). Ref. Z.org. Chir. **55**, 706 (1931).
- FANTL, G.: Über kongenitale Zysten der Raphe penis. Z. urol. Chir. **8**, 81 (1914).
- GUTMANN, C.: Über kongenitale Gänge und Zysten an der Raphe penis. Dermat. Wschr. **1914 I**, 449. Ref. Z.org. Chir. **5**, 693 (1914).
- HOGENAUER: Über eine Zyste im Penis eines einmonatigen Kindes. Virchows Arch. **250**, 631 (1924).
- MATSUMOTO, SH.: Ein Beitrag zur Histologie der kongenitalen Schleimhautzysten an der Raphe. Dermat. Wschr. **1913 I**, 1171. Ref. Z.org. Chir. **3**, 473 (1913).
- MENSCH: Beitrag zu den zystischen Geschwülsten des Penis. Dtsch. med. Wschr. **1926 II**, 1341. Ref. Z.org. Chir. **37**, 777 (1927).
- MEYER, R.: Harnröhrenzysten. Erg. Path. **15**, 510 (1911).
- OHNO, T.: Über die kongenitalen Zysten an den äußeren Genitalien des Mannes. Jap. J. of Dermat. **23**, 40 (1923). Ref. Z.org. Chir. **25**, 412 (1924).
- ROELLO, G.: Cisti epitheliale congenita del prepuzio. Policlinico, sez. chir. **30**, 220 (1923). Ref. Z.org. Chir. **23**, 332 (1923).
- THÖLE: Angeborene Zysten der Genitoperinealraphe. Bruns' Beitr. **20**, 446 (1898).
- UNDERHILL, A. J.: Zysts of the prostatic urethra. J. amer. med. Assoc. **62**, 265 (1914). Ref. Z.org. Chir. **4**, 760 (1914).

23. Der Eierstock und Nebeneierstock.

- ALBRECHT, H.: Total vereitertes pseudomucinöses Riesenkystom. Dem. Sitzg Münch. gynäk. Ges., 20. Nov. 1913. Zbl. Gynäk. **38**, 485 (1914).
- AMAN: Kurzgefaßtes Lehrbuch der mikroskopisch-gynäkologischen Diagnostik. Wiesbaden 1897.
- BRASCHKE, G.: Die Resultate der Ovariectomien bei Parovarialzysten, gut- und bösartigen Ovarialtumoren. Diss. Breslau 1921.
- FLAISCHLEN, N.: Zur Lehre von der Entwicklung der „papillären Kystome“ oder multi-lokalen Flimmerepithelkystome des Ovariums. Zbl. Geburtsh. **6**, 231 (1881).
- FROMMEL, R.: Das Oberflächenpapillom des Eierstockes, seine Histogenese und seine Stellung zum papillären Flimmerepithelkystom. Zbl. Geburtsh. **19**, 44 (1890).
- KUSUDA, SH.: Statistischer und pathologisch-anatomischer Beitrag zur Kenntnis der Ovarialtumoren. Arch. Gynäk. **124**, 669 (1925).
- MAIS, K.: Doppelseitige solide papilläre Ovarialtumoren. Zbl. Gynäk. **30**, 1279 (1906).
- MOENCH, G.: Zwei ungewöhnliche Genitaltumoren. Frauenarzt **32**, 258 (1918).
- NÜRNBERGER, L.: Nebeneierstock. HALBAN-SEITZ' Handbuch der Frauenheilkunde, Bd. V/1, S. 179. Berlin 1924.
- PFANNSTIEL, H. J.: Die Erkrankungen des Eierstocks und Nebeneierstockes. VEITS Handbuch der Gynäkologie, 2. Aufl., Bd. 4, 1. Hälfte, S. 170. Wiesbaden 1908.

24. Der Eileiter.

- FABRICIUS: Über Zysten der Tube. Arch. Gynäk. **50** (1895).
- MEYER, R.: Die subserösen Epithelknötchen an Tuben, Ligamentum latum, Hoden und Nebenhoden. Virchows Arch. **171**, 443 (1904).
- Über embryonale Gewebseinschlüsse in den weiblichen Genitalien und ihre Bedeutung für die Pathologie dieser Organe. Erg. Path. **9**, 518 (1905).
- Drei Fälle epithelialer Zysten am freien Rand der Tube. Zbl. Gynäk. **1906**, 528.
- Zur Kenntnis der kranialen und caudalen Reste des WOLFFSchen Ganges mit Bemerkungen über Rete ovarii, Hydatiden, Nebenhoden usw. Zbl. Gynäk. **1907**, 203.
- Ergebnisse der Chirurgie. 34. 31a

- SCHICKELE: Über die Herkunft der Zysten der weiblichen Adnexe, ihrer Anhangsgebilde usw. *Virchows Arch.* **169**, 44 (1902).
 STOLZ: Beitrag zu den zystischen Bildungen der Tube. *Mschr. Geburtsh.* **10** (1904).

25. Die Gebärmutter.

- AMAN: Zyste im Uterus. *Zbl. Gynäk.* **50**, 1541 (1905).
 FRANKL, O.: Uteruszyste. *Arch. Gynäk.* **93**, 649 (1911).
 V. FRANQUÉ: Vom Ovarium unabhängige retrouterine Teerzyste nebst Bemerkungen zur SAMPSONSchen Theorie. *Mschr. Geburtsh.* **71**, 263 (1925).
 FUSHIMA, K.: Große Uteruszyste. *Zbl. Gynäk.* **35**, 2238 (1927).
 HALTER, G.: Polyzystischer Tumor am Uterus. *Zbl. Gynäk.* **36**, 1153 (1928).
 HERZOG, M.: Adenomyometritis cystica. *Frankf. Z. Path.* **29**, 419 (1923).
 LANDAU u. PICK: Über die mesonephritische Atresie des MÜLLERSchen Ganges. Zugleich ein Beitrag zur Lehre von den mesonephritischen Adenomyomen. *Arch. Gynäk.* **64**, 98 (1901).
 MEYER, R.: Über Drüsen, Zysten und Adenome im Myometrium bei Erwachsenen. *Zbl. Geburtsh.* **42—44** (1900—1901).
 OTTO: Uteruszyste. *Zbl. Gynäkol.* **35**, 813 (1927).
 RUSSEL, W.: Aberrant port of Müllerian duct in the ovary. *Bull. Hopkins Hosp.* **10**, 8 (1899).
 SAMPSON: Müllerian cysts. *Bull. Hopkins Hosp.* **6**, 835 (1895).

26. Die Scheide.

- BÉRARD, L. et CH. DUNET: Kystes multiples du vagin d'origine wolffiene. *Gynéc. et Obstétr.* **4**, 89 (1921). *Ref. Z.org. Chir.* **14**, 580 (1921).
 BIENENFELD, B.: Zur Klinik der Vaginalzysten. *Wien. med. Wschr.* **1925 II**, 1268.
 DAVIDSON: Zur Kenntnis der Scheidendrüsen und der aus ihnen hervorgehenden Zysten. *Arch. Gynäk.* **61**, 418 (1900).
 FREUND, W. A.: Beitrag zur Pathologie des doppelten Genitalkanals. *Z. Geburtsh.* **1**, 231 (1877).
 GEYL: Zur Ätiologie der Vaginalzysten. *Zbl. Gynäk.* **29**, 1091 (1894).
 KLEINWÄCHTER: Ein Beitrag zu den Vaginalzysten. *Z. Geburtsh.* **16**, 36 (1889).
 KÜMMEL: Über Zystenbildungen in der Vagina und im Vestibulum vaginae. *Virchows Arch.* **114**, 407 (1888).
 MEYER, R.: Beitrag zur Kenntnis des WOLFFSchen Ganges beim Menschen. *Z. Geburtsh.* **59**, 234 (1907).
 PINCUS: Zur Symptomatologie und Genese der Vaginalzysten. *Zbl. Gynäk.* **45**, 526 (1900).
 SCHIRHOW: Zur Genese und Histologie der Vaginalzysten. *Russki Wratsch* **13** (1911). *Ref. Jber. Geburtsh.* **1911**, 189.
 SCHRÖDER: Die Operation der Scheidenzysten. *Z. Geburtsh.* **3**, 423 (1878).
 STRONG, L. W.: Vaginal cysts. *Amer. J. Obstetr.* **1**, 357 (1921). *Ref. Z.org. Chir.* **12**, 105 (1921).
 SÜSS, J.: Über einen Fall von großer Scheidenzyste, ausgehend vom GÄRTNERSchen Gang. *Zbl. Gynäk.* **47**, 73 (1923). *Ref. Z.org. Chir.* **22**, 358 (1923).
 VASSMER: Über einen Fall von Persistenz der GÄRTNERSchen Gänge in Uterus und Scheide mit zystischer Erweiterung des in der linken Vaginalwand verlaufenden Abschnittes des GÄRTNERSchen Ganges. *Arch. Gynäk.* **60**, 1 (1900).

27. Die Jungfernhaut.

- BLUHM, A.: Über Zysten des Labium minus. *Arch. Gynäk.* **62**, 34 (1900).
 DÖDERLEIN, A.: Ein Fall von angeborener Hymenzyste. *Arch. Gynäk.* **29**, 284 (1887).
 FLEISCHMANN: Eine Bildungsanomalie des Hymens. *Z. Heilk.* **7**, 419 (1886).
 HALLER: Kongenitale Zyste des Hymen. *Bull. Soc. Anat. Paris*, Juni **1910**. *Ref. Zbl. Gynäk.* **8**, 332 (1911).
 JOVINE, G.: Beitrag zum Studium der Hymenzysten. *Riv. Ostetr.* **2**, 398 (1920). *Ref. Z.org. Chir.* **11**, 321 (1921).

- KUNTSCH: Kohabitationshindernis infolge von Hymenalzyste und Vaginismus. Zbl. Gynäk. **45**, 1403 (1907).
 MARCHESI: Sulla cisti imenale. Arch. ital. Ginec. **3**, No 1 (1900). Ref. Jber. Geburtsh. **14**, 525 (1901).

28. *Die kleinen Schamlippen und der Kitzler.*

- BLUHM, A.: Über Zysten des Labium minus. Arch. Gynäk. **62**, 34 (1900).
 BONDI, J.: Zysten der kleinen Labien. Geburtsh.-gynäk. Ges. Wien, März 1907. Ref. Zbl. Gynäk. **48**, 1513 (1907).
 BRANDT: Zur Ätiologie der Zysten der kleinen Labien. 1894. Ref. Jber. Geburtsh. **8**, 241 (1895).
 CONDIT, W. H.: Benign tumors of the labia. Surg. etc. **31**, 487 (1920). Ref. Z.org. Chir. **11**, 107 (1921).
 KÜMMEL, W.: Über zystische Bildungen in der Vagina und im Vestibulum vaginae. Virchows Arch. **114**, 407 (1888).
 MEYER, R.: Embryonale Gewebseinschlüsse in den weiblichen Genitalien. Erg. Path. **9**, 211 (1905).
 MONDOR et HUET: Les Kystes des petites lèvres. Gynéc. et Obstétr. **7**, 26 (1923). Ref. Ber. Gynäk. **1**, 90 (1923).
 PAYNE-FICOT: Die angeborenen Zysten der Vulva. Thèse de Montpellier **1903**. Ref. Zbl. Gynäk. **46**, 1423 (1904).
 PICK, L.: Über Andenocystoma papilliferum vulvae polyposum. Arb. path.-anat. Inst. Tübingen **4**, 270 (1904).
 PYTEL, A.: Über Zystenbildungen der Vulva. Ginek (russ.) **6**, 78 (1933). Ref. Z.org. Chir. **67**, 396 (1934).
 WEBER, E.: Deux Kystes vulvaires d'origine différente. Bull. Soc. Obstétr. Paris **1924**, No 3, 205. Ref. Zbl. Gynäk. **34**, 1934 (1925).
 WEBER, L.: Contribution a l'étude des cystes vulvaires. Thèse de Paris **1898**, No 280. Ref. Zbl. Gynäk. **30**, 797 (1898).

29. *Die großen Schamlippen.*

- DOBBERT: Russ. J. Geburtsh. u. Frauenkrkh. Petersburg **1898**.
 GEBHARD: Pathologische Anatomie der weiblichen Sexualorgane, S. 591. 1899.
 KLEINWÄCHTER: Ein Beitrag zur pathologischen Anatomie der BARTHOLINISCHEN Drüse. Z. Geburtsh. **32**, 190 (1895).
 RAFFALLI: Die Zysten der Vulvavaginaldrüse. Thèse de Montpellier **1903**. Ref. Zbl. Gynäk. **46**, 1422 (1904).
 v. RECKLINGHAUSEN: Zysten der BARTHOLINISCHEN Drüsen. Virchows Arch. **84**, 467 (1881).
 SERAFINI: Zwei Zysten der vulvovaginalen Drüsen. Ann. Ostetr. **2**, 208 (1907). Ref. Jber. Geburtsh. **21**, 157 (1908).

30. *Die Zirbeldrüse.*

- ALGRANCHI, M. A.: Beobachtungen über die Zysten der Epiphyse. Riv. sper. Freniatr. **58**, 165 (1934). Ref. Zbl. Path. **63**, 106 (1935).
 ASKANAZY: Die Zirbel und ihre Tumoren in ihrem funktionellen Einfluß. Frankf. Z. Path. **24**, 341 (1920).
 BERBLINGER, W.: Die Zirbeldrüse. HENKE-LUBARSCH' Handbuch der speziellen pathologischen Anatomie und Histologie, Bd. 8. Berlin 1926.
 FRIEDREICH: Psammoma kystomatosum haemorrhagicum der Glandula pinealis in Kombination mit Medullarsarkom. Virchows Arch. **33** (1865).
 GARROD: Pineal cyst. Trans. path. Soc. Lond. **50** (1899).
 KRABBE: Histologische und embryonale Untersuchungen über die Zirbeldrüse des Menschen. Anat. H. **54** (1916).
 KUP, J.: Frühzeitiges Altern als Folge einer Epiphysenzyste. Frankf. Z. Path. **48**, H. 3 (1935).
 MARBURG: Normale und pathologische Histologie der Zirbeldrüse. Arb. neur. Inst. Wien **17** (1909); **23** (1920).
 NIEDEN: Ein Fall von Tumor (Hydrops cysticus) glandulae pinealis. Zbl. Nervenheilk. **8** (1879).

- RUSSEL: Cysts of the pineal body. Trans. path. Soc. Lond. **50** (1889).
 SCHLESINGER, H.: Über die Zirbeldrüse im Alter. Arb. neur. Inst. Wien **22** (1917).
 SCHMID: Über latente Hirnherde. Virchows Arch. **134** (1893).
 VIRCHOW, R.: Die krankhaften Geschwülste, Bd. I. Berlin 1863.

31. Die Schilddrüse.

- BACCARINI, L.: Contributo alla studio delle cisti e delle fistole congenite del collo. Arch. ital. Chir. **9**, 279 (1924). Ref. Z.org. Chir. **28**, 144 (1924).
 BOSS, G. R.: Über eine Zyste des Ductus thyreoglossus. Bruns' Beitr. **126**, 658 (1922).
 DE GAETANO, L.: Cisti e fistole congenite del collo. Ann. di Chir. **1**, 55 (1922). Ref. Z.org. Chir. **18**, 218 (1922).
 — Arch. di Ortop. **53**, 455 (1937). Ref. Z.org. Chir. **87**, 510 (1938).
 GILMAN, P. K.: Cysts and fistulae of the thyroglossal duct. Surg. etc. **32**, 141 (1921). Ref. Z.org. Chir. **12**, 147 (1921).
 HERPEY-CSAKANYI, G. v.: Zur Kasuistik der Ductus-Thyreoglossuszyste. Zbl. Chir. **54**, 2631 (1927).
 KLINGENSTEIN, P. and R. COLP: Congenital cysts and fistulae of the neck. Ann. Surg. **82**, 854 (1925). Ref. Z.org. Chir. **34**, 75 (1926).
 LEUW, K.: Eigenartige Erstickung eines Säuglings infolge einer Zungenzyste. Schweiz. med. Wschr. **1924 I**, 1004. Ref. Z.org. Chir. **30**, 614 (1925).
 LLOYD, E. J.: Mucous cyst of tongue. Brit. J. Surg. **13**, 568 (1926). Ref. Z.org. Chir. **34**, 492 (1926).
 POKRYSKIN, L.: Über embryonale epitheliale Zysten und Fisteln des Halses. Izvestija Tonesk. gosud. univ. (russ.) **73**, 239 (1925). Ref. Z.org. Chir. **38**, 626 (1927).
 POST, H.: Zungengrundzysten bei Stridor congenitus. Z. Kinderheilk. **46**, 566 (1928). Ref. Z.org. Chir. **45**, 556 (1929).
 RUSSEL: Halszysten und -fisteln. Ann. of Otol. **44**, 532 (1935). Ref. Z.org. Chir. **74**, 351 (1935).
 SIMON, R. usw.: Les fistules et les kystes congénitaux de la région laterale du cou. Arch. franco-belg. Chir. **28**, 203 (1925). Ref. Z.org. Chir. **33**, 95 (1926).
 SISTRUNK, E. W.: The surgical treatment of cysts of the thyroglossal tract. Ann. Surg. **71**, 121 (1920). Ref. Z.org. Chir. **7**, 287 (1920).
 — Cysts of the thyroglossal tract. Surg. Clin. N. Amer. **1**, 1509 (1921). Ref. Z.org. Chir. **18**, 21 (1922).
 SUERMONDT, W. F.: Halsfisteln und Halszysten. Nederl. Tijdschr. Geneesk. **1937**, 1528. Ref. Z.org. Chir. **85**, 344 (1938).
 VOLLMER, H.: Zungengrundzysten bei Stridor congenitus. Klin. Wschr. **1922 II**, 1212. Ref. Z.org. Chir. **19**, 271 (1923).
 WENGLOWSKY, R. J.: Über Zysten und Fisteln des Halses. Moskau 1909. Ref. Zbl. Chir. **37**, 134 (1910).
 — Über die Halsfisteln und -cysten. Arch. klin. Chir. **98** (1911).
 — Arch. klin. Chir. **100**, 789 (1913).

32. Die Nebenschilddrüse.

- BENJAMIN u. WELSH: Über die Glandulae parathyreoideae. Beitr. path. Anat. **31**, 424 (1902).
 DANISCH: Die menschlichen Epithelkörperchen im Senium. Frankf. Z. Path. **30**, 443 (1924).
 ERDHEIM, J.: Zur normalen und pathologischen Histologie der Glandula thyreoidea, parathyreoidea und Hypophysis. Beitr. path. Anat. **33**, 158 (1903).
 — Beitrag zur pathologischen Anatomie der menschlichen Epithelkörperchen. Z. Heilkde **25**, 1 (1904).
 NYLANDER, P.: Über parathyreoideale Halszysten. Acta chir. scand. (Stockh.) **64**, 539 (1929). Ref. Z.org. Chir. **49**, 689 (1929).
 PETERSEN, H.: Anatomische Studie über die Glandula parathyreoidea des Menschen. Virchows Arch. **174**, 413 (1903).
 THOMPSON and HARRIS: A consideration of the pathological histology of the parathyroid glandula and a report of a parathyroidlike tumor. J. med. Res. **19**, 135 (1908).
 VEREBELY, T. v.: Beiträge zur Pathologie der branchialen Epithelkörperchen. Virchows Arch. **187**, 80 (1906).

33. Die Thymusdrüse.

- ASCHOFF, L.: Diskussion zum Vortrag ALBRECHT. Zbl. Path. **24**, 953 (1913).
 DIETLMEIER, FR.: Über mediale und laterale Halsfisteln und -zysten. Diss. Erlangen 1937.
 Ref. Z.org. Chir. **85**, 345 (1938).
 DE GAETANO, L.: Cisti e fistole congenite del collo. Arch. di Ortop. **53**, 455 (1937). Ref.
 Z.org. Chir. **87**, 510 (1938).
 HEDINGER: Diskussion zum Vortrag ALBRECHT. Zbl. Path. **24**, 953 (1913).
 HUGUENIN, B.: Über Thymuszysten. Schweiz. Rdsch. Med. **21**, 14 (1921). Ref. Z.org.
 Chir. **12**, 543 (1921).
 HUETER, C.: Über Thymuszysten. Beitr. path. Anat. **55**, 117 (1913).
 JAKOBSON, S. A.: Zur Frage der angeborenen epithelialen Halszysten. Nov. chir. Arch.
 (russ.) **1**, 307 (1921). Ref. Z.org. Chir. **18**, 507 (1922).
 KALJCENKO, J.: Zur Frage über die seitlichen Halszysten. Kazan. med. Ž. **31**, 1174 (1935).
 Ref. Z.org. Chir. **78**, 589 (1936).
 KLINGENSTEIN, P. and R. COLP: Congenital cysts and fistulae of the neck. Ann. Surg.
82, 854 (1925). Ref. Z.org. Chir. **34**, 75 (1926).
 SCHAMBACHER, A.: Über die Persistenz von Drüsenkanälen in der Thymus und ihre Bezie-
 hung zur Entstehung der HASSALSchen Körperchen. Virchows Arch. **172**, 368 (1903).
 SIMON, R. usw.: Les fistules et les kystes congénitaux de la région laterale du cou. Arch.
 franco-belg. Chir. **28**, 203 (1925). Ref. Z.org. Chir. **33**, 95 (1926).
 WENGLOWSKY, R. J.: Über Zysten und Fisteln des Halses. Arch. klin. Chir. **98**, 441 (1911).
 — Arch. klin. Chir. **100**, 789 (1913).

34. Der ultimobranchiale Körper.

- GETZOWA: Über die Thyreoidea von Kretinen und Idioten. Virchows Arch. **180** (1905).
 — Über die Glandula parathyreoidea, intrathyreoidale Zellhaufen derselben und Reste
 des postbranchialen Körpers. Virchows Arch. **188** (1907).
 — Zur Kenntnis des postbranchialen Körpers. Virchows Arch. **205** (1911).
 HERMANN et VERDUN: Persistence du corps postbranchiaux chez l'homme. C. r. Soc.
 Biol. Paris **1899**.

35. Die Kiemengänge.

- AMADI, T.: Cisti branchiogeno latero-cervicale profunda destra. Tumori **12**, 217 (1926).
 Ref. Z.org. Chir. **35**, 364 (1926).
 BAILEY, H.: The clinical aspects of branchial cysts. Brit. J. Surg. **10**, 565 (1923). Ref.
 Z.org. Chir. **22**, 496 (1923).
 KLINGENSTEIN, P. and R. COLP: Congenital cysts and fistulae of the neck. Ann. Surg.
82, 854 (1925). Ref. Z.org. Chir. **34**, 75 (1926).
 KÜRSTEINER: Die Epithelkörperchen des Menschen und ihre Beziehungen zur Thyreoidea
 und Thymus. Anat. H. **11**, 342 (1899).
 KULLY, B. M.: Cysts and retention abscesses of the nasopharynx. J. Laryng. a. Otol. **50**,
 317 (1935). Ref. Z.org. Chir. **74**, 344 (1935).
 ORTH, E.: Über branchiogene Zysten. Diss. Erlangen 1936. Ref. Z.org. Chir. **82**, 105 (1937).
 REINECKE, R.: Erfahrungen über laterale Kiemengangszysten und -fisteln. Arch. klin.
 Chir. **136**, 99 (1925).
 SIMON, R. usw.: Les fistules et les kystes congénitaux de la région laterale du cou. Arch.
 franco-belg. Chir. **28**, 203 (1925). Ref. Z.org. Chir. **33**, 95 (1926).

36. Die Follikelcyste.

- ADLOFF: Zahnlose Follikelzysten, ausgehend von Keimen des bleibenden Eckzahnes. Dtsch.
 zahnärztl. Wschr. **1910 I**, 624.
 ALBARRAN: Kystes des mâchoires, anatomie, pathologique, pathogénie et quelques points
 de clinique. Rev. de Chir. **1888**, 429, 716.
 BELLINGRODT, H.: Über follikuläre Zysten. Diss. Jena 1936. Ref. Z.org. Chir. **81**, 425
 (1937).
 DUPUYTREN: Kystes de maxillaire. Leçons orales de clin. chirurg. 2. édit. Paris 1839.
 FRANK: Beitrag zur Kenntnis der follikulären Zysten. Diss. Würzburg 1921.
 HAMMER, H.: Über follikuläre Zahnzysten. Sammlung Meusser 1920.

- JONAS: Ein Beitrag zur Zystenätiologie. Dtsch. Mschr. Zahnheilk. 1923.
 MAGITÔT: Essai sur la pathogénie des kystes des mâchoires. Gaz. Hôp. 1869, 245.
 MAYRHOFER: Zahnlose Follikelzyste. Wien. klin. Wschr. 1903, Nr 25.
 PARTSCH: Handbuch der Zahnheilkunde. München 1924.
 PERTHES: Die Verletzungen und Krankheiten der Kiefer. Stuttgart 1919.
 SCHILLING: Ein Fall von doppelseitiger Follikelzyste der Mandibula. Diss. Kiel 1914.
 STEUER: Über follikuläre Zysten an Hand eines Falles. Diss. Würzburg 1921.
 TAPIE: Kyste dermoïde dentifère du maxillaire inférieur, Pathogénie. Gaz. Sci. méd. Bordeaux 5 (1890).
 WASSMUND, M.: Die röntgenologische Kontrastdarstellung mit Jodipin und die Behandlung großer Oberkieferzysten. Vjschr. Zahnheilk. 43, 524 (1927). Ref. Z.org. Chir. 43, 20 (1928).
 WILLIGER: Zahnlose Zysten in den Kiefern. Wien. Vjschr. Zahnheilk. 1923, H. 1.
 WORMS, G.: Lipiodol et Kyste parodontaire. Arch. internat. Laryng. etc. 6, 989 (1927). Ref. Z.org. Chir. 41, 711 (1928).

37. Das Gehirn.

- BAILEY: Die Hirngeschwülste. Stuttgart 1936.
 BASS, M. A.: Zur Klinik und pathologischen Anatomie der echten Zysten (der Decke) der 3. Gehirnkammer. Virchows Arch. 287, 790 (1933).
 BEUTLER, A.: Über Ependymzysten im 3. Ventrikel als Todesursache. Virchows Arch. 232, 358 (1921).
 BITTORF, H.: Ependymzysten des 3. Ventrikels. Berl. klin. Wschr. 1920 I, 617.
 CUSHING, H.: Intrakranielle Tumoren. Berlin 1935.
 FOERSTER, O. u. O. GAGEL: Ein Fall von Ependymzyste des 3. Ventrikels. Z. Neur. 149, 312 (1934).
 HAMBY, W. and W. GARDNER: Ependymzyste in der Vierhügelgegend. Arch. of Neur. 33, 391 (1935). Ref. Zbl. Path. 63, 216 (1935).
 HERZOG, M.: Eine eigenartige Ependymzyste im Kleinhirn nebst Bemerkungen über die Neuroglia. Zbl. Path. 10, 153 (1899).
 KESSEL, F. K. u. H. OLIVECRONA: Über Foramen Monroi-Zysten. Zbl. Neurochir. 1, 18 (1936).
 McLEAN: Intracranial Tumors. BUMKE-FOERSTERS Handbuch der Neurologie, Bd. 14. Berlin 1936.
 — Paraphysiale Zysten. Arch. of Neur. 36, 485 (1936). Ref. Zbl. Path. 67, 366 (1937).
 REHBOCK, D.: Neuroepitheliale Zysten des 3. Ventrikels. Arch. of Path. 21, 524 (1936). Ref. Zbl. Path. 65, 270 (1936).
 RINDER, C. and P. CAMMON: Neuroepitheliale Zyste im 4. Ventrikel. Arch. of Neur. 30, 880 (1933). Ref. Zbl. Path. 60, 103 (1934).
 SCHMIDT, W.: Kolloidzyste des 3. Ventrikels. Zbl. Path. 67, 2 (1937).
 SJÖVALL, E.: Über eine Ependymzyste embryonalen Charakters (Paraphyse?) im 3. Hirnventrikel mit tödlichem Ausgang. Beitr. path. Anat. 47, 248 (1919).
 STOOKEY, B.: Zeitweise Verlegung des Foramen Monroi durch eine neuroepitheliale Zyste des 3. Ventrikels. Bull. neur. Inst. N. Y. 3, 446 (1934). Ref. Z.org. Chir. 69, 235 (1934).
 ZIMMERMANN, H. and W. GERMAN: Kolloidtumoren des 3. Ventrikels. Arch. of Neur. 30, 309 (1933). Ref. Zbl. Path. 60, 104 (1934).

38. Das Auge.

- GALLEMAERTS: Kyste séreux congénitale de l'iris. Arch. d'Ophtalm. 37, 689 (1907).
 HEILBRUN: Eine seltene retrobulbäre Zyste. Graefes Arch. 79, 248 (1911).
 JUSÉLIUS: Die spontanen Iriszysten, ihre Pathologie und Entwicklung. Klin. Mbl. Augenheilk. 46, 300 (1908).
 KUBIK: Zur Frage der Tränensackzysten. Klin. Mbl. Augenheilk. 64, 264 (1920).
 LURIE: Zur Frage der Entstehung der Tränensackzysten. Klin. Mbl. Augenheilk. 48, 374 (1910).
 MENDEZ: Orbitalzyste, von versprengter Schleimhaut ausgehend. Klin. Mbl. Augenheilk. 48, 537 (1910).
 RADOS: Über spontane Iriszysten usw. Graefes Arch. 99, 152 (1919).

- SEIDEL, E.: Tränenorgane. HENKE-LUBARSCH' Handbuch der speziellen pathologischen Anatomie und Histologie, Bd. XI/2. Berlin 1937.
- STREIFF: Kryptenblatt und Kryptengrundblatt der Regenbogenhaut und die Entstehung seröser Zysten usw. Arch. Augenheilk. 50, 56 (1904).
- TERSON: Natur et traitement de la tumeur prélacrimale. Arch. d'Ophtalm. 23, 430 (1903).
- WINTERSTEINER: Zysten der Orbita von versprengter Schleimhaut ausgehend. Z. Augenheilk. 24, 180 (1910).

39. Die Blutcysten.

- DARESTE: Recherches sur la production artificielle des monstruosités 1877. C. r. Acad. Sci. Paris 1864—1875.
- JURA, V.: Cisti ematica del collo. Policlinico, sez. chir. 32, 501 (1925). Ref. Z.org. Chir. 33, 712 (1926).
- KOCH, W.: Eine seltenere Form von Blutzysten. Arch. klin. Chir. 20, 561 (1877).
- LEXER, E.: Allgemeine Chirurgie, Bd. 2, S. 464. Stuttgart 1924.

Einleitung.

Das Wort Cyste leitet sich von dem griechischen Kystos her und bezeichnet wie das deutsche Wort Kiste einen allseitig geschlossenen Raum. Dieser ist im lebenden Körper mit Flüssigkeit von wechselnder Zusammensetzung gefüllt und besitzt in der Regel Kugelgestalt. Jeder mit Flüssigkeit gefüllte Hohlraum ist aber noch keine Cyste, sondern nur ein solcher, dessen Wand einen besonderen Deckzellenbelag besitzt oder wenigstens besessen hat und dessen Inhalt das Erzeugnis dieses Deckzellenbelages ist (LUBARSCH). Die Auskleidung ist dabei vorwiegend epithelialer, seltener endothelialer Natur. Die Cyste ist angeboren oder im späteren Leben erworben. Die angeborene stellt die echte Cyste dar. Ihr steht die erworbene und die falsche oder Pseudocyste (Cystoid) gegenüber. Letztere umfaßt alle mit Flüssigkeit gefüllten Hohlräume, die ohne Zellauskleidung sind und auch niemals eine solche besessen haben. Man kann also unterscheiden: 1. Angeborene oder *echte* Cysten. — 2. Erworbene Cysten. — 3. Falsche oder Pseudocysten, Cystoide.

Im folgenden sollen nur die echten Cysten abgehandelt werden. Es muß aber gleich betont werden, daß sich eine scharfe Grenze zu den erworbenen Bildungen nicht immer ziehen läßt, da bei manchen im späteren Leben entstandenen Cysten nicht mit Sicherheit entschieden werden kann, ob eine angeborene Anlage für die erst später sich entwickelnde cystische Bildung die Ursache darstellt, wie es häufig der Fall ist, oder ob die Cyste auf eine im späteren Leben aufgetretene Störung zurückzuführen ist. Bei den folgenden Ausführungen wird sich Gelegenheit genug ergeben, auf diese Frage zurückzukommen.

Weiteren Schwierigkeiten begegnet man bei der Abgrenzung der echten Cyste einmal von der Geschwulst und zum anderen von der Mißbildung. Die Entstehungsweise der echten Cyste läßt ohne weiteres vermuten, daß es fließende Übergänge nach beiden Seiten gibt und die Grenzziehung manchmal willkürlich erfolgen muß.

Die Entstehungsweise der echten Cysten ist keine einheitliche. Die Mehrzahl entwickelt sich aus embryonal abgetrennten und versprengten Gewebs- und Organteilen (Choristien). Da sie in ihrer späteren Entwicklung äußerlich an echte Geschwülste erinnern, sind sie als Choristome zu bezeichnen. Nur ein kleiner Teil der echten Cysten entsteht infolge fehlerhafter örtlicher Gewebemischung während der Entwicklung (Hamartien) und sind als Hamartome

aufzufassen. Daneben kommen für die Entstehung eines Großteils der echten Cysten noch erhaltene Reste embryonaler Gewebe und Organe in Frage. Beim Vergleich der 3 Entstehungsmöglichkeiten ergibt sich bei den 40 verschiedenen in dieser Arbeit mitgeteilten Cystenarten ein Verhältnis von 22 (Choristome) zu 6 (Hamartome) zu 12 (embryonale Reste). Zu beachten ist jedoch, daß die Herkunft zahlreicher Cysten noch unsicher ist und öfters verschiedene Entstehungsmöglichkeiten angegeben werden und teilweise auch angenommen werden müssen. So werden z. B. für die Entstehung der echten Ohrspeicheldrüsenzyste nicht weniger als 4 verschiedene Ursachen angeschuldigt. Eine Einordnung einer derartigen Cyste in die eine oder andere Gruppe kann somit erhebliche Schwierigkeiten bereiten.

Da ein Teil der echten Gewächse nur als Choristoblastome (z. B. Hypernephrom) bzw. Hamartoblastome (z. B. Fibroadenom der Mamma) erklärt werden können, daneben echte Geschwülste auch aus erhaltenen Resten embryonaler Gewebe und Organe entstehen können (z. B. branchiogenes Carcinom), ergibt sich hieraus ohne weiteres die enge Beziehung zu den echten Cysten. v. GIERKE betont deshalb mit Recht, daß bei manchen Organen die Geschwülste und Cysten nur gemeinsam besprochen werden können. Die enge Beziehung wird noch weiterhin erwiesen durch die Tatsache, daß eine Cyste in ein echtes Gewächs übergehen kann, das sogar entarten kann (z. B. Kiemengangscyste — branchiogenes Carcinom). Die Cyste ist also keine echte Geschwulst es fehlt das autonome Wachstum, sie kann aber zu einer solchen werden.

Das Cystom dagegen zeigt schon normal selbständig wachsendes Epithel und steht zwischen Cyste und Geschwulst. Wegen des hemmungslosen Wachstums wird es auch vielfach als Cystadenom den Gewächsen zugerechnet. Es gibt nur ein echtes Cystom, das Ovarialcystom. Es ist das typische Beispiel der Wuchs- oder Proliferationscyste. Das Epithel ist hoch, und die Cyste wächst durch Vermehrung des Epithels. Infolge des langsamen Wachstums sind die Kernteilungsfiguren jedoch selten. Die meisten Cysten entstehen nicht durch selbständiges Wachstum, sondern durch Anhäufung des Inhaltes, wodurch die Wand gedehnt wird. Der Zellersatz und die Zellvermehrung treten demgegenüber ganz in den Hintergrund. Dabei werden die Epithelzellen bei fortschreitender Dehnung niedrig und platt. Es entsteht eine Stauungs- oder Retentionscyste. Die Wuchs- und Stauungscysten sind die beiden Formen der echten Cysten. Eine Einteilung derselben entsprechend den beiden Gruppen ist jedoch nicht durchführbar, wie sich aus den späteren Ausführungen ergibt, da in einer ganzen Reihe von Fällen ein und dieselbe Art von Cysten ganz verschiedenartiges und verschieden hohes Epithel aufweisen kann (z. B. mittlere Halszyste), ja sogar in derselben Cyste einschichtiges Plattenepithel neben prismatischem und mehrschichtigem Epithel vorkommt (z. B. in Cysten der kleinen Schamlippen). Hieraus ergibt sich, daß das vorliegende Epithel nicht mit Sicherheit über die Wachstumsverhältnisse der Cyste aussagt, sondern es sich bei dem gerade angetroffenen Epithel öfter nur um einen vorübergehenden Zustand handelt und das Epithel einem dauernden Wechsel unterliegen kann.

Auch die enge Beziehung der echten Cyste zur Mißbildung ergibt sich aus ihrer Entstehung, da sie meist selbst eine örtliche Gewebsfehlbildung zur Grundlage hat. Eine scharfe Grenze ist somit hier ebensowenig wie zu den Geschwülsten zu erwarten. Die Stellung des Dermoids z. B. beweist das Gesagte. Denn

während das einfache Dermoid, das nur die Bestandteile der äußeren Haut enthält, zu den Cysten gehört, wird das komplizierte Dermoid, das bei typischer Ausbildung Abkömmlinge aller 3 Keimblätter enthält, den Mißbildungen zugerechnet.

Die Kräfte, die das Wachstum der Cyste veranlassen und unterhalten, wohnen teils dem Cystenkeim selbst inne, zu einem anderen Teil sind sie in der Umgebung und im Gesamtorganismus zu suchen. Sie sind ihrer Natur nach unbekannt. In einzelnen Fällen wird eine Entzündung als auslösende Ursache angeschuldigt. Für die Größenzunahme der Cyste ist neben den Wachstumseigentümlichkeiten das Verhältnis des Innendruckes zum Außendruck wichtig. Letzterer wird durch die Cystenwand und das umgebende Gewebe bestimmt.

Bei versprengten Gewebskeimen handelt es sich meist um Teile einer Drüse, die den Anschluß an das Ausführungsgangssystem verpaßt haben. Es kann sich dabei nur um ein Endstück oder auch um ein kleineres Läppchen handeln. Eine kleine Lichtung ist dabei in der Regel schon vorhanden (Mikrocyste) oder sie entsteht während des Wachstums. Das Bindegewebe, das später den Cystenbalg bildet, kann mit dem Epithelkeim versprengt sein oder es wird von der neuen Umgebung geliefert. Sein Wachstum wird vorwiegend vom Epithel bestimmt.

Über die Entstehung der echten Cyste durch Störung in der Gewebszusammensetzung (Hamar- tie) ist nur wenig bekannt und Sicheres kann überhaupt nicht gesagt werden. Wahrscheinlich ist die cystische Verbildung der parenchymatösen Organe in diesem Sinne zu verstehen, wie es neuerdings vielfach angenommen wird. Es handelt sich dabei um eine Systemerkrankung, da wiederholt mehrere Organe gleichzeitig befallen werden. Am häufigsten wird das Leiden an der Niere in Form der Cystenniere beobachtet. Daneben kommt die cystische Entartung besonders in der Leber, der Bauchspeicheldrüse, der Lunge vor und ist außerdem an Milz, Nebenschilddrüse, Thymus, Eierstock, Nebenhoden beschrieben. Wiederholt findet man gemeinsames Vorkommen mit Arhinencephalie, Encephalocelen, Angiomatosis retinae, Kleinhirnblutgefäßgeschwülsten (LINDAUSche Erkrankung) und Vielfingrigkeit. Abb. 1 zeigt einen solchen Fall von Dysencephalia splanchnocystica, wie man dieses Krankheitsbild nennt. Häufig wurde die angeborene Natur des Leidens erwiesen; auch Erblichkeit ist sicher. Es muß als Ergebnis einer Kopplung von Erbfehlern aufgefaßt werden, für deren Ausbildung vielleicht eine besondere Genkonstellation verantwortlich ist. In einigen Fällen wurde es durch mehrere Geschlechter verfolgt. Man kann somit direkt von einer cystischen Konstitution oder Diathese und von einer Cystenkrankheit sprechen. Die Erkrankung kommt in jedem Alter vor; am häufigsten tritt sie im 3. Jahrzehnt in Erscheinung. Die Cysten der verschiedenen Organe entsprechen sich dabei hinsichtlich ihrer Entstehung, ihrer Entwicklung und ihres Aufbaues. Ein ursächlicher Zusammenhang der



Abb. 1. Frucht mit Dysencephalia splanchnocystica mit Polydactylie. (Nach Gg. B. GRUBER.)

Cysten mit den Lymphgefäßen der betreffenden Organe, wie manchmal angenommen wird, ist abzulehnen, da die Cysten nicht von Endothel sondern von Epithel ausgekleidet sind, das infolge starken Innendrucks endothelartig flach werden kann.

Im folgenden wird auffallen, daß nur einige Blutcysten als echte endotheliale Cysten aufgeführt sind, die aber ebensogut den Mißbildungen zugerechnet werden könnten. Darüber hinaus gibt es keine sicheren angeborenen Endothelcysten, insbesondere gilt das für die nicht seltenen Lymphcysten, die in der Regel entzündlich erworbener Herkunft sind oder cystische Lymphangiome darstellen. Die echten Cysten sind somit fast ausschließlich epithelialer Herkunft.

Die Einteilung der mitgeteilten Cysten ist entsprechend den Organen und den Organsystemen vorgenommen worden. Es war dabei nicht die Lage, sondern die Herkunft der Cyste für die Zuordnung entscheidend. Bei der starken Verbreitung der Cysten — es gibt wohl kaum ein Gewebe oder Organ, in dem keine Cysten oder Cystoide vorkommen — ist überraschend, daß die Zahl der verschiedenen echten Cysten mit 40 schon erschöpft ist.

Das Schrifttum, das über die Cysten vorliegt, ist sehr ausgedehnt, jedoch sind viele Mitteilungen, besonders hinsichtlich der Art und Herkunft der Cysten völlig ungenügend, so daß viele Angaben nicht berücksichtigt werden konnten.

I. Äußere Haut.

1. Das Epidermoid.

Unter den zahlreichen Cystenbildungen der äußeren Haut rechnen nur die Epidermoide, die Dermoide und vielleicht auch einige Milien (FREI) zu den angeborenen Cysten.

Zu den Epidermoiden gehört ein Großteil der Grützbeutel (Atherome). Man hat sie deshalb auch als Naevi atheromatosi bezeichnet. CHIARI, der sie Dermoidcysten einfachsten Charakters nennt, hat als erster den Begriff des Atheroms geklärt. Er hat das angeborene Epidermoid bzw. Dermoid von den erworbenen Stauungscysten der Talgdrüsen und Follikel getrennt und dem Epidermoid- bzw. Dermoidatherom das Retentionsatherom gegenübergestellt. Leider herrscht aber im Schrifttum hinsichtlich der Bezeichnungen noch keine Einigkeit.

Das Epidermoid ist die häufigste angeborene Cyste; oft tritt es in der Mehrzahl auf. In der Jugend wird es in der Regel nicht beobachtet und tritt erst zur Zeit der Geschlechtsreife in Erscheinung. Es sitzt vorwiegend im Bereich der äußeren Haut, kommt aber auch an anderen Stellen vor. Nach FRANKE und CHIARI sind auch die meisten Atherome des behaarten Kopfes als Epidermoide anzusehen. Hierauf deuten auch chemische Untersuchungen des Inhaltes. TEUTSCHLÄNDER sieht in dem Vorhandensein eines Vernix caseosaähnlichen Fettstoffes einen wertvollen Beweis für die embryonale Entstehung des Epidermooids. Der Lieblingssitz ist die behaarte Kopfhaut. Daneben wird es besonders im Gesicht, am Hals, am Rumpf und an den äußeren Geschlechtsorganen beobachtet. Einzelne sah man an der Schulter, am Gesäß (SIMON) und am Damm (LATTERI). Sehr selten sind sie an den Gliedmaßen (GLASS). Mehrfach sind Epidermoide im Schädelknochen beschrieben (ROWBOTHAM, MUNRO). COENEN sah ein kirschkerngroßes zwischen Knochenhaut und Schädeldach. BROSCHE beschreibt ein Epidermoid im Unterkiefer. Über Epidermoide

des harten Gaumens, die nur in den ersten Wochen nach der Geburt beobachtet werden sollen, berichtet AMAUDRUT. Epidermoide des weichen Gaumens sind nach PFISTER bis 1925 erst 4 Fälle bekanntgeworden. MONTGOMERY konnte nur 6 Mitteilungen über Epidermoide der Milz zusammenstellen.

Die Epidermoide des Zentralnervensystems sind von den Cholesteatomen (Perlgeschwülsten) abzutrennen. Beide sind jedoch besonders hinsichtlich ihrer Entstehung nahe verwandt. Eine scharfe Trennung der Begriffe wird deshalb vielfach nicht durchgeführt. Der Ausdruck Cholesteatom sollte jedoch den Bildungen vorbehalten bleiben, in denen es durch aktiven Zellvorgang im Innern der Geschwulst zu der zwiebelschalenförmigen Hornlamellenbildung kommt und damit zu dem typischen perlmuttartigen Aussehen. Im Epidermoid dagegen fehlt die Verhornung und durch einfache Auflösung der abgestoßenen Zellen kommt es zu dem mehr oder weniger flüssigen Inhalt. Warum es bei derselben Anlage in einem Fall zu der Verhornung kommt und im anderen Falle fehlt, ist nicht klar. Vielleicht spielt der Zeitpunkt der Epithelversprengung eine Rolle. Epidermoide im oberen Sinne sind im Zentralnervensystem nur wenige bekannt geworden (LEHOCZKY, HOFMEISTER). Die meisten als Epidermoide mitgeteilten Fälle sind Perlgeschwülste. So weiß man auch bei den 8 von CRITCHLEY mitgeteilten „Epidermoiden“ des Gehirns nicht, wieviel davon als Cysten anzusehen sind. Dasselbe gilt für die Mitteilungen DAVIDOFFS, der allein 9 Epidermoide der hinteren Schädelgrube beschreibt. Die Epidermoide des Rückenmarkes sind sehr selten und liegen stets im unteren Teil. VERBRIEST hat zusammenfassend darüber berichtet.

Das Epidermoid wächst nur sehr langsam und erreicht in der Regel Kirschbis Walnußgröße, selten wird es faustgroß. Beim Sitz im Bereich der äußeren Haut wölbt es sich in der Regel halbkugelig über die Oberfläche vor, ist dabei gegen die Umgebung gut abgrenzbar und auf der Unterlage verschieblich. Kleine Gebilde sind dabei hart, während größere Fluktuation erkennen lassen. Die Hautgefäße können über der Cyste büschelförmig angestaut sein. Früher wurde ein besonderer Wert auf das Verhalten der die Cyste bedeckenden Haut gelegt und nur diejenige als echtes Epidermoid aufgefaßt, über der sich die Haut frei abheben ließ. Alle anderen Cysten, die eine innige Verbindung mit der Haut aufwiesen, sollen Retentionsatherome sein. Heute wissen wir, daß die Unterscheidung nicht so einfach ist und in vielen Fällen nur die feingewebliche Untersuchung, unter Umständen erst mit Hilfe von Serienschritten (FREI), die Unterscheidung ermöglicht. Auch das Fehlen eines Ausführungsganges auf der Höhe der Cyste, dessen Reste bei Stauungsatheromen öfters nachgewiesen werden können, ist nicht beweisend für das Epidermoid. Nach COENEN sollen für das Angeborenssein mancher Atherome Beziehungen zum Basalzellenepitheliom sprechen, besonders das gemeinsame Vorkommen von Riesenzellen und das Vorkommen mehrfacher atheromähnlicher Cysten im Epitheliom.

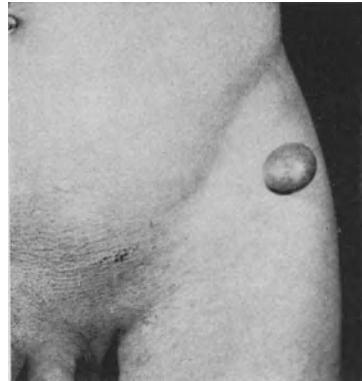

Abb. 2. Epidermoid der linken Hüfte, 23jähriger Mann. (Chir. Klinik Münster.)

Das Epidermoid, das sich von der äußeren Haut herleitet, entsteht aus einer embryonal verunglückten Hautdrüsenanlage oder aus einem versprengten Oberhautkeim (FRANKE).

Die Epithelverlagerung erfolgt, ebenso wie bei den Dermoiden, besonders in den Schlußlinien des Körpers. Die Epithelkeime können bis in größere Tiefen gelangen, so daß sich auch weiter im Innern des Körpers gelegene Cysten, z. B. des Gehirns, von der äußeren Haut herleiten lassen. Daneben kommt für deren Entstehung auch anderes Epithel in Frage. In einzelnen Fällen, z. B. bei den Rückenmarkscysten, ist die Entstehung noch unklar. VIRCHOWS Theorie, daß sie durch Metaplasie des Subarachnoidalendothels entstehen, und die Keimversprengungstheorie reichen zur Erklärung der Entstehung nicht aus (VERBRIEST).

Dem Epithelkeim der äußeren Haut fehlen die Anhangsgebilde der Haut (Haarbalg, Talg- und Schweißdrüse). Dem Aufbau nach entspricht das Epidermoid der traumatischen Epitheleyste. Es ist von geschichtetem Plattenepithel ausgekleidet, an dem sich gewöhnlich der regelmäßige Aufbau aus allen Oberhautschichten einschließlich der granulierten und eleidinhaltigen nachweisen läßt. Außen schließt sich an das Epithel eine meist dünne Bindegewebsmembran an. Papillarkörper fehlen in der Regel, jedoch können sie hier gelegentlich ebenso wie im Retentionsatherom beobachtet werden (CHIARI), wodurch das Hauptunterscheidungsmerkmal zwischen dem Epidermoid und Dermoid hinfällig werden kann. Derartige Schwierigkeiten sind jedoch nur in Ausnahmefällen vorhanden.

Der Inhalt der Cyste, der sog. Atherombrei, ist eine gelblich-weiße oder graue grüzbreiartige oder weiche, salbenähnliche Masse. Dem Inhalt sind abgestorbene Zellen und Cholesterintafel beigemischt. Er entsteht durch Verflüssigung der abgeschilferten Epithelien.

An seltenen Komplikationen sind Vereiterung, Fistelbildung, Verkalkung und krebsige Entartung zu nennen.

Die Behandlung hat, soweit es erforderlich ist, in vollständiger Entfernung des Cystenbalges zu bestehen. Bei Zurückbleiben von Resten kann es leicht zum Rückfall kommen.

2. Das Dermoid.

Das Dermoid unterscheidet sich dadurch vom Epidermoid, daß es sich aus einem Hautkeim samt Anhangsorganen entwickelt. So ergibt sich auch der Aufbau der Wand des Dermoids, die ziemlich dick und widerstandsfähig ist. Sie ist auf der Außenseite glatt und auf der Innenseite rau und mit Haaren besetzt. Die Farbe ist weißlich. Die innere Schicht gleicht der der äußeren Haut, denn sie enthält die Oberhaut, Papillarkörper, Haare, Haarbälge, Talg- und Schweißdrüsen. Darauf folgt eine meist derbe Bindegewebsmembran. Die Verbindung mit der Umgebung ist meist nur sehr locker. Die Epithelaukleidung ist in manchen Dermoiden nur unvollständig. An seiner Stelle finden sich Fremdkörperriesenzellen (KÖNIG).

Der Cysteninhalte ist in der Regel eine breiige, weißgelbliche Masse, welche aus abgestoßenen Zellen und dem Sekret der Hautdrüsen besteht und reichlich Fetttröpfchen, Fettkristalle und Cholesterintafeln enthält. Dazu kommen

abgestoßene Haare. In jugendlichen Cysten fehlen öfters die Talgdrüsen (MELCHIOR und HANSER). Der Inhalt besteht dann nur aus dem Sekret der Schweißdrüsen, erst nach und nach wird er durch Abschilferung der Epithelien zu dem Atherombrei.

Die Dermoidcyste ist durch ihren Sitz ausgezeichnet, welcher aufs innigste mit der Entstehungsgeschichte zusammenhängt. Denn sie kommt nur da vor, wo sich in früher Zeit der embryonalen Entwick-

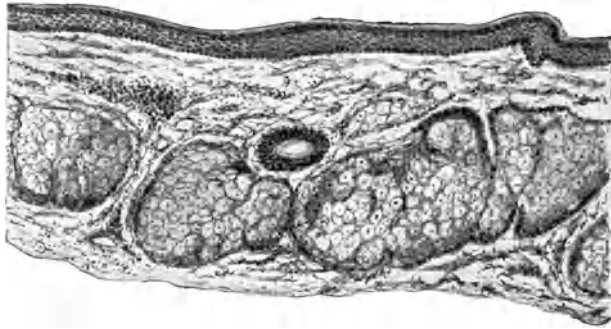


Abb. 3. Dermoidwand mit Plattenepithel, Talgdrüsen, Haarbälgen (Nach COENEN: In KIRSCHNER-NORDMANN: Die Chirurgie, 2. Aufl. Bd. 2. 1940.)

lung Spalten, Furchen und Vertiefungen der Körperoberfläche schließen oder Einsenkungen des Ektoderms vor sich gehen (HEINEKE). Aus den dabei abgeschnürten Hautkeimen bilden sich allmählich Cysten aus, welche in der Regel dicht unter der Haut liegen, seltener in größeren Tiefen. Sie werden meist schon in



Abb. 4. Dermoid am inneren Augenwinkel. 38jähriger Mann. (Chir. Klinik Münster.)



Abb. 5. Dermoid, unter der Kopfschwarte gelegen. 47jähriger Mann. (Nach COENEN: In WULLSTEIN-KÜTTNERS Lehrbuch der Chirurgie. Jena 1931.)

der Kindheit beobachtet und finden sich am häufigsten am Kopf und Hals. Von den 54 von CEDERBAUM mitgeteilten Fällen saßen 61% am Kopf, 26% am Hals und nur 6% am Kreuz- und Steißbein. Demgegenüber kamen NEW und ERICH bei den 1895 an der Mayoklinik beobachteten Dermoidcysten zu ganz anderen Zahlen. Hier standen die Steißdermoide an erster Stelle mit 44,4%, 42,1% waren Eierstocksdermoide und nur 6,9% saßen am Kopf und Hals. Bei allen

Zahlenangaben, auch den folgenden, ist zu beachten, daß nicht nur die hierher gehörigen einfachen Dermoidcysten berücksichtigt sind, sondern in manchen Fällen auch die komplizierten Dermoide, die den Teratomen zugehören.

Am Kopf gruppieren sich die Dermoide besonders um das Auge, wo sie hauptsächlich am oberen Augenhöhlenrand oder in der Augenhöhle selbst gelegen sind. Im GRAEFE-SAEMISCH ist eine genaue Bearbeitung der Dermoidcysten der Augenhöhle gegeben, der 128 Fälle zugrunde gelegt sind. Die Dermoide der Hornhaut und des Limbus sind meist solide Geschwülste. Selten sind die Dermoide am Unterlid. Die Dermoide der Augenhöhle entstehen in erster Linie bei der Einstülpung der Linsenanlage. Die intraorbitalen drängen den Augapfel nach außen; das Dermoid des Augenhöhlenrandes wölbt sich als erbs- bis walnußgroßes Gebilde an der Oberfläche vor. Es ist von normaler Haut bedeckt, die gut darüber verschieblich ist. Sitzt es dem Knochen dicht auf, dann zeigt dieser eine seichte Delle. Mitunter reicht der Balg durch den Knochen hindurch, so daß Zwerchsackdermoide entstehen (KRÖNLEIN). Diese bilden sich nicht durch Vereinigung zweier Cysten, sondern dadurch, daß bei der Bildung des Schädels die schon vorhandene Cyste von dem Knochen umwachsen und eingeschnürt wird. Die Labyrinthanlage und die erste Kiemenfurche werden für die Entstehung der Dermoidcysten in der Nähe des Gehörganges verantwortlich gemacht. Hierdurch ist die Erklärung eines großen Teiles der Dermoide gegeben, die am Ohr, am Warzenfortsatz, im Felsenbein und in dessen Umgebung an den Hirnhäuten und in der Hirnsubstanz ihren Sitz haben (CEDERBAUM, MARX).

Endlich kann die Entstehung eines Teils der Dermoide an der Nasenwurzel auf die Anlage der Riechgrübchen zurückgeführt werden.

Auf dem Kopf findet man das Dermoid besonders im Bereich der großen und kleinen Fontanelle. Ihre Entstehung ist noch unklar. v. MIKULICZ bringt sie mit der Entwicklung des Gehirns in Zusammenhang.

Die Gesichtsdermoide sind auffallend selten. Sie finden sich hier im Bereich der bekannten Gesichtsfurchen, wobei man diejenigen Spalten niemals betroffen sieht, die häufig offen bleiben (Hasenscharte, Gaumenspalte). Die Ursache glaubt v. BRAMANN darin zu sehen, daß Dermoide nur in solchen Spalten zur Entstehung kommen, die sich in frühembryonaler Zeit schließen, während die spät verschmelzenden Spalten, zu denen auch die Lippen- und Gaumenspalten gehören, hiervon verschont bleiben.

Größeres Schrifttum über Dermoide am Kopf findet sich bei CEDERBAUM.

Am Halse kommen Dermoidcysten am häufigsten im Unterkieferdreieck vor und können hier bis Apfelgröße erreichen. Ihre Entstehung ist auf eine Keimversprengung beim Schluß der 2. Kiemenpalte zurückzuführen (branchiogenes Dermoid). Seltener liegen sie in der Mittellinie, wo der Schluß der beiden entgegenwachsenden Körperhälften ursächlich für die Entstehung in Frage kommt. Zu den Dermoiden des Halses werden auch die des Mundbodens gerechnet. ROMEO konnte hiervon bis 1931 130 Fälle aus dem Schrifttum sammeln. In der Regel sitzt das Mundbodendermoid streng median und unterscheidet sich hierdurch wesentlich von der Ranula. CEDERBAUM führt noch eine Reihe anderer Unterscheidungsmerkmale an. Sie liegen meist unter der Schleimhaut und wölben sich in die Mundhöhle vor (sublingual), seltener ist die Lage dicht unter der äußeren Haut und Hervortreten nach außen als Doppelkinn

(submental). Hinsichtlich der Entstehung herrscht nach BAILEY keine Klarheit, möglich ist ein Zusammenhang mit der Entstehung der Kiementasche.

Wie am Hals, so sind alle in der Mittellinie anzutreffenden Dermoide auf Keimversprengung während des Schlusses der Leibeshöhle zurückzuführen. Es gehören hierhin die Cysten der Jugulums, des Mittelfells der weißen Linie und des Nabels. Sie werden hier jedoch wesentlich seltener als am Kopf und Hals beobachtet.

WENDRINER berichtet über 3 Fälle von Dermoiden im Jugulum, CEDERBAUM über einen weiteren. WENDRINER bringt sie mit der Entwicklung der Thymusdrüse in Zusammenhang.

Dermoide der weißen Linie und des Nabels sind auch nur einige Male beobachtet (CEDERBAUM, HAFFTER, SOUBEYRAN, GUETERBOCK, FRATTIN, LENORMANT). Nach LENORMANT sollen die Nabeldermoide sehr oberflächlich sitzen und immer klein sein, während die der weißen Linie in den tiefen Schichten der Bauchdecken sitzen und erhebliche Größe erreichen können. Dermoidcysten im Mittelfellraum sind häufig beschrieben. LEURET teilt bis 1936 190 Fälle aus dem Schrifttum mit. Da in einigen Beobachtungen auch Abkömmlinge des Atmungsapparates gefunden wurden, nehmen manche Forscher an, daß auch der Atmungsapparat an der Bildung dieser Cysten beteiligt sei. COLLENBERG hält dagegen die Abstammung von der Schilddrüse für wahrscheinlich, während sie MARCHAND und PFLANZ mit der Thymusanlage in Zusammenhang bringen. Dermoide der Thymusdrüse selbst sind unter anderem von MARCHAND, SIMMONDS und SCHMINCKE mitgeteilt. Häufig sind die Dermoide des Mittelfellraumes kompliziert gebaut und den Teratomen zuzurechnen (HÖRNICKE). Das Lungendermoid entwickelt sich in der Regel aus dem Mittelfellraum in die Lunge hinein. Bei Durchbruch in die Lunge findet man Haare und Talg im Auswurf.

Nach KÖRNER ist nur ein Fall von Dermoid der Speiseröhre bekanntgeworden.

Die einfachen Dermoidcysten der Bauchhöhle gehen nicht vom Eierstock aus. Für die intraperitonealen ist nach LEXER die Ursache in dem Verschuß der Bauchspalte zu suchen. Als Ausgangspunkt für die retroperitoneal sitzenden Dermoide nimmt LEXER Ektodermreste im WOLFFSchen Gang an. RUNGE will auch die letzteren durch eine Störung des Bauchschlusses erklären. AUGAGNEUR leitet dagegen auch die Dermoide des Gekröses vom WOLFFSchen Gang ab. Von den innerhalb der Bauchhöhle beobachteten einfachen Dermoidcysten sind die des Gekröses am häufigsten. CORNIL berichtet bis 1920 über 42 Fälle dieser Art, SOMMER über 22, MUMÉY teilt 13 Beobachtungen über Dermoide des großen Netzes mit, die bei Frauen häufiger vorkommen sollen als bei Männern.

Über retroperitoneale Dermoidcysten liegen nur wenig Beobachtungen vor, unter anderem von RUGE und 2 Fälle von EHLER.

In der Milz sind nur 2 Fälle von Dermoiden beobachtet (ANDRAL, KUMARIS).

In der Leber ist eine Beobachtung von MERKEL gemacht.

An Nierendermoiden konnte VALENTINE bis 1929 nur 5 Beobachtungen im Schrifttum sammeln, ROSS berichtet 1937 über 14 Fälle. Über ihre Herkunft weiß man nichts Sicheres. Dermoide der Blase sind bisher 16 Fälle bekanntgeworden (LIDZKY). Charakteristisch ist die Haarentleerung im Urin (Pilimiktion).

Die Eierstocksdermoide sind stets komplizierter Natur und gehören zu den Teratomen.

Daneben kommen im kleinen Becken noch andere Dermoide vor. Zu nennen sind die der vorderen Mastdarmwand, von denen SAPHIR 13 Fälle auffinden konnte, und die zwischen Mastdarm und Kreuz-Steißbein gelegenen, die ihren Sitz unterhalb des Afterhebers haben und mit den verwickelten Vorgängen bei der Damm und Kloakenbildung in Zusammenhang zu bringen sind. Die hinter dem Mastdarm gelegenen sind dabei wesentlich häufiger als die an der Vorderwand.

Was die Dermoide des Samenstranges anbelangt, so sucht WREDE auch diese vom WOLFFSchen Gang abzuleiten. Pozzo gibt eine Zusammenstellung über 20 Fälle.

Die Dermoide des Gliedes, Hodensackes und Dammes haben dieselbe Entstehungsursache wie die übrigen in der Mittellinie des Körpers. Für sie kommt eine Störung beim Verschuß der Genitalspalte ursächlich in Betracht, bei der es leicht zu Keimversprengung kommen kann. Dementsprechend haben die Dermoide des Gliedes an der Unterfläche in oder nahe der Mittellinie ihren Sitz (Fälle von KAUFMANN, THÖLE, GERULANOS). Die an der Vorhaut sitzenden Dermoide können auch traumatischen Ursprungs sein.

Dermoide am Hodensack bzw. Damm wurden von RECLUS, MERMET u. a. mitgeteilt. In MERMETS Fall fanden sich mehrere Cysten.

Das Hodendermoid ist wie das des Eierstocks fast stets komplizierter gebaut und den Teratomen zuzurechnen.

Mit am häufigsten sind die Dermoide an der Außenseite des Kreuz- und Steißbeins. Auffallend ist dabei, daß viele dieser Cysten mit Fistelbildung einhergehen. Die Fisteln sind dabei entweder angeboren oder im Laufe des Lebens entstanden, und zwar meist infolge einer Entzündung oder Gewaltwirkung. Öfters tritt dann eine Verwechslung mit Tuberkulose ein. Nach GUSSENBAUER sind 3 Erscheinungen für die Erkennung des Steißdermoids wichtig: 1. Eine Epitheleinsenkung in Form eines oder auch zweier stecknadelkopfgroßer Grübchen. — 2. Der Nachweis von Haaren in der Fistel oder im Sekret. — 3. Vorhandensein von verfetteten oder verhornten Epithelien.

Hinsichtlich der Entstehung dieser Cysten herrschen zahlreiche Ansichten. Am wichtigsten ist die Theorie von LANNELONGUE, der das Steißdermoid mit dem Abschnürungsvorgang zwischen Wirbelsäule und Haut in Beziehung bringt, und die von WENDELSTADT, WETTE u. a. die daneben dem Schluß des Rückenmarkskanals noch eine besondere Bedeutung beimessen.

Eigentümlich ist die Anschauung von STONE (nach OWEN), der vergleichend anatomisch eine Beziehung zur Bürzeldrüse der Vögel annimmt und die Haarcysten als Rest solcher Bürzeldrüse auffaßt. OWEN will die Haarcysten, die häufig sind und nie Zähne, Nägel usw. enthalten, von den selteneren echten Sacraldermoiden abgetrennt wissen.

Zu erwähnen sind noch die Dermoide des Zentralnervensystems. Unter den in der Mayoklinik beobachteten Fällen machten sie 7,3% aus. Nach BOLDREY sind bis 1939 nur 39 Fälle von Dermoiden und Epidermoiden des Gehirns und Rückenmarkes beobachtet. LEREBoullet (nach DAVIDOFF) beschreibt 9 Dermoide der hinteren Schädelgrube, LAUTERBURG ebensoviele Dermoide und Epidermoide des Rückenmarkes, CUSHING teilt 3 Dermoide des Gehirns mit. Klinische Erscheinungen machen die Dermoide des Zentralnervensystems in der Regel nicht vor dem 3. Jahrzehnt.

Dermoide der Gliedmaßen sind sehr selten. BENNETT-JONES konnte bis 1935 nur 5 Fälle aus dem Schrifttum sammeln. DIETRICH berichtet über ein Dermoid an der Schulter. An den Gliedmaßen werden die Dermoide meist mit Fettgeschwülsten verwechselt.

Die Behandlung des Dermoids hat nach Möglichkeit in völliger Ausschälung zu bestehen. In den meisten Fällen gelingt sie leicht. Das Zurücklassen von Wandresten führt zu Rückfällen. Bei sehr großen thorakalen, retroperitonealen usw. Cysten muß man sich öfters mit Eröffnen des Sackes begnügen, ohne daß dabei eine endgültige Heilung zu erwarten ist.

An Komplikationen ist die Entzündung mit anschließender Vereiterung oder Fistelbildung und die carcinomatöse Entartung zu nennen. 86 Fälle von Carcinomentwicklung konnte BREIPOHL aus dem Schrifttum zusammentragen, sicherlich umfaßt diese Zahl aber nicht alle Beobachtungen, wie der Verfasser selbst angibt. Oft läßt sich zudem die Entartung nur feingeweblich nachweisen.

II. Verdauungsapparat.

3. Die Ohrspeicheldrüse.

Echte Cysten der Ohrspeicheldrüse sind sehr selten. Sie können sich in allen Teilen der Drüse entwickeln (HEINEKE), auch im akzessorischen Lappen, wo sie unter anderem von MORESTIN und PIETRI beobachtet sind. Andere liegen in der Nähe der Ohrspeicheldrüse.

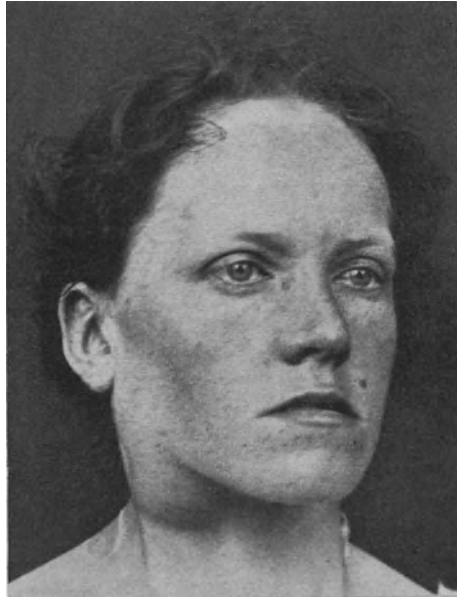

Abb. 6. Cyste der rechten Ohrspeicheldrüse.
(Nach KROISS.)

Die Cyste bleibt im allgemeinen klein und erreicht nur selten Hühnereigröße (KÜTTNER). Sie ist meist in der Einzahl vorhanden und ist in der Regel ein-kammerig. Seltener besteht sie aus mehreren Hohlräumen (BURKART, KROISS).

Klinisch tritt die Cyste erst spät in Erscheinung, da sie nur langsam wächst und erst bei erheblicher Größe Beschwerden macht. Dann erst ist die Diagnose leicht. Fluktuation ist nachweisbar, mitunter auch Transparenz. Bei kleinen und tiefliegenden Cysten ist es häufig nicht möglich, ohne Probepunktion die Diagnose zu stellen. Die Erscheinungen können erheblich sein. Auffällige Entstellung, Behinderung der Kieferbewegung (HEINEKE) sind neben Beeinträchtigung der Hörfähigkeit und starken Schmerzen (GIGON) beschrieben.

Die hierher gehörenden Cysten sind mit geschichtetem Platten- oder Flimmer-epithel ausgekleidet. In der bindegewebigen Wand wurde zuweilen lymphatisches Gewebe nachgewiesen (LECÈNE, SULTAN u. a.). Mit der Ohrspeicheldrüse können die Cysten in innigem Zusammenhang stehen. Das Drüsengewebe in der Umgebung ist meist druckatrophisch.

Der Inhalt besteht in der Regel aus einer klaren, serösen und leicht fadenziehenden Flüssigkeit (SULTAN, KROISS, HEINEKE). Speichelbestandteile sind meist bei der chemischen Untersuchung nicht nachweisbar.

Die Entstehung dieser Cysten ist wohl keine einheitliche, jedenfalls werden im Schrifttum zahlreiche Ansichten hinsichtlich der Entstehungsmöglichkeiten mitgeteilt. MORESTIN, PIETRI u. a. führen die von ihnen beobachteten Fälle auf verlagerte Ohrspeicheldrüsenkeime zurück, wofür nach PIETRI besonders der Gehalt an Ptyalin sprechen soll. WEISHAUPT bringt besonders die in der Nähe der Ohrspeicheldrüse gelegenen Cysten mit dem Ramus mandibularis, einem embryonalen, rudimentären unkanalisierten Seitengang des Ohrspeicheldrüsenganges in ursächlichen Zusammenhang. LECÈNE und CUNNINGHAM sehen in den Cysten der Ohrspeicheldrüse angeborene branchiogene Cysten. KRAISSL und STOUT führen gewisse in der Ohrspeicheldrüse vorkommende Cysten, soweit ihre Wand mit Plattenepithel und niedrigem Zylinderepithel ohne Flimmerbesatz ausgekleidet ist, auf den orbitalen Einschluß zurück. Es handelt sich dabei um eine embryonale Speicheldrüsenanlage, die neben der Ohrspeicheldrüse entsteht und sich bei manchen Tieren zur orbitalen Speicheldrüse entwickelt, beim Menschen dagegen in der Regel früh wieder verschwindet.

Therapeutisch kommt wegen der Möglichkeit der Verwechslung mit einer Geschwulst nur die radikale Entfernung in Frage. Durch ungenügende Abkapselung und starke Blutung kann sie erschwert sein.

4. Die Ranula.

Unter einer Ranula versteht man eine unter der Zunge gelegene Cyste, die den Raum zwischen Zungenbändchen und Kinnteil des Unterkiefers ausfüllt und die Zunge nach aufwärts drängt. Größere Cysten treten auch unter dem Kinn zutage. Im Beginn ist die Ranula meist einseitig, mit zunehmendem Wachstum überschreitet sie die Mittellinie und wird dann durch das Zungenbändchen eingekerbt. Doppelseitiges Vorkommen ist bislang nur einmal von MORESTIN beobachtet.

Die Ranula kommt in allen Lebensaltern vor, am häufigsten zwischen 20—40 Jahren. Der Beginn des Leidens ist meist erscheinungslos. Mit der Vergrößerung der Cyste kann es zur Behinderung der Zungenbewegung, zu Störungen der Sprache und auch der Atmung kommen (HEINEKE). Die Größe der Ranula kann die eines Hühnereies erreichen. Meist ist sie einkammerig und ist ausgekleidet von einer scharf begrenzten Schicht gequollener blasser Zellen, die teils gute, teils schlecht färbbare Kerne und ein körniges oder homogenes Protoplasma besitzen. Die Kapsel besteht aus zellarmem Bindegewebe und ist in der Regel dünn, so daß der Inhalt bläulich durchschimmert und der Eindruck einer wassergefüllten Blase entsteht. Ihrer Ähnlichkeit mit der Kehlblase des Frosches verdankt die Bildung ihren Namen Ranula (Fröschleingeschwulst). Der Inhalt der Cyste besteht aus einer zähen, fadenziehenden Flüssigkeit.

Das die Cyste umgebende Drüsengewebe ist druckatrophisch, bisweilen ist die ganze Drüse zugrunde gegangen.

Die klassische Ranula nimmt ihren Ausgang von der Unterzungendrüse, und die am meisten vertretene Ansicht hinsichtlich der Entstehung geht dahin, daß sie eine erworbene Retentionscyste dieser Drüse infolge Entzündung darstellt

(v. HIPPEL, HEINEKE, KAUFMANN, KROISS). Daneben werden noch zahlreiche andere Entstehungsmöglichkeiten angenommen. IMBERT und JEANBRAU führen sie auf eine Entwicklungsstörung zurück und betrachten sie als den Kiemengangscysten ähnliche Bildungen. Nach E. NEUMANN soll der Ranula eine Erweiterung von BOCHDALEKschen Schläuchen zugrunde liegen, die aus dem Zungenschilddrüsenstrang stammen. THOMPSON leitet sie von der Halsbucht (Sinus cervicalis) her. Es ist das ein besonderer Hohlraum, der hinter dem 2. Kiemenbogen entsteht, wenn dieser über den 3. und 4. wächst. Nach FLEISCHMANN soll ein Schleimbeutel, der sich manchmal am Zungenboden findet, der Ranula den Ursprung geben. v. RECKLINGHAUSEN führt sie auf die BLANDIN-NUHNSche Zungendrüse zurück.

Die Ranula ist an und für sich ein harmloses Leiden. Entartung ist nie beobachtet. Selten kommt es durch Entzündung zu Komplikationen (akute Ranula). Sie kann dann aber zu gefährlicher Phlegmone des Mundbodens Veranlassung geben.

Die Behandlung hat in völliger Entfernung zu bestehen. Kleinere Cysten kann man von der Mundhöhle her angehen, größere nur von der Unterkinnengegend. Die sehr dünne Wand reißt bei der Operation meist ein. v. HIPPEL und SULTAN empfehlen die Entfernung der Ranula samt der Unterzungendrüse. Sehr unsicher sind die verschiedenen Injektionsverfahren, auch die breite Eröffnung der Cyste ist ungenügend.

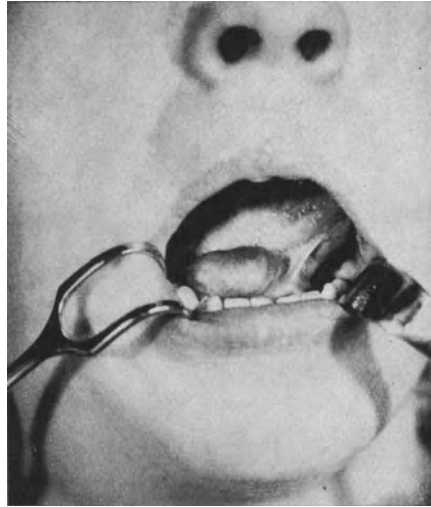


Abb. 7. Ranula der Unterzungendrüse. 20jähriges Mädchen. (Chir. Klinik Münster.)

5. Die Speiseröhre.

Cysten, die mit der Entwicklung der Speiseröhre bzw. des Vorderdarmes zusammenhängen, sind selten. Fast immer sind sie in der Einzahl vorhanden, nur in MENKES Fall fanden sich 3 Cysten. Die Cyste erreicht durchschnittlich nur Haselnußgröße, die größte beschriebene dürfte die von v. WYSS sein, die die Größe eines mittleren Apfels erreichte.

Die Cyste sitzt gewöhnlich in der Hinterwand der Speiseröhre, oder sie ist zwischen ihr und der Luftröhre gelegen. Eigenartig ist dabei, daß die beobachteten Cysten fast alle in den unteren Abschnitten der Speiseröhre gelegen waren. Es hängt dies mit den Wachstumseigentümlichkeiten der Speiseröhre während der Entwicklung zusammen. In ganz wenigen Fällen sind die Cysten auch in den oberen Speiseröhrenabschnitten gefunden worden, unter anderem von KERN, HENNIG und NAUMER. LUNDT beschreibt eine kirschgroße bei einem 1 $\frac{1}{2}$ jährigen Mädchen im Rachen. Der Ausgangspunkt war vielleicht ein angeborenes Divertikel. BUTTENWIESER sah eine taubeneigroße Cyste in der Vorderwand in Höhe des Kehlkopfes.

Daneben sind einige Fälle von Cysten im Bereich der Leber mitgeteilt, so unter anderem von FRIEDREICH, v. RECKLINGHAUSEN, ZAHN und GIRODE. Wahrscheinlich gehört auch die oben schon genannte Beobachtung MENKES hierhin. Diese Cysten sitzen an ganz bestimmter Stelle, nämlich dicht unterhalb der Leberkapsel in der Nähe des Lig. suspensorium hepatis. HEDINGER beschreibt eine im Mesenterium gelegene, mit Plattenepithel ausgekleidete Cyste, die aus verlagertem Speiseröhrenepithel entstanden sein soll. Noch zu erwähnen ist die Mitteilung REHORNS, der eine walnußgroße Flimmerepithelcyste im hinteren Zipfel des rechten Zwerchfells sah, die teilweise in die Bauchhöhle ragte.

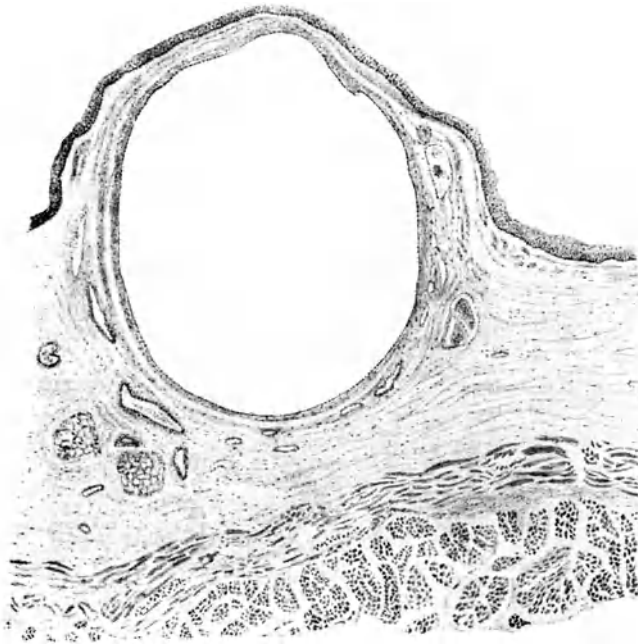


Abb. 8. Kleine Cyste im Oesophagus. (Aus BLUMENFELD u. JAFFES Pathologie der oberen Luft- und Speisewege. 1931.)

Der Inhalt der Cyste ist wechselnd, bald serös, bald mehr schleimig mit Zellresten. In einem Fall ZAHNS fanden sich Cholesterinkristalle.

Der Epithelbesatz besteht aus ein- oder mehrschichtigem Flimmerepithel oder aus geschichtetem Plattenepithel. Daneben sind kubisches Epithel und Becherzellen, Schleimzellen (STOEBER) und Schleimdrüsen (ROB. MEYER) beobachtet. Unter dem Epithel liegt meist eine Art von Submucosa, darauf folgt eine dünne zirkuläre Muskelschicht und lockeres Bindegewebe. Da die Cysten meist im lockeren Bindegewebe liegen, machen sie keine Erscheinungen. Sie werden deshalb in der Regel auch nur zufällig bei der Sektion gefunden. Nur in einem Fall STOEBERS bedingte eine taubeneigroße Cyste an der Teilungsstelle der Luftröhre eine Verengung derselben, während bei KRAUS eine Beobachtung mitgeteilt ist, wo eine 6 cm große Cyste, die zwischen Muskulatur und Schleimhaut der Speiseröhre saß, in die Lichtung ragte und sie verengerte.

Daß diese Cysten ihre Entstehung einer entwicklungsgeschichtlichen Störung zu verdanken haben, ist schon immer angenommen worden. Man führt sie

zurück auf Keimversprengungen bei der Abschnürung der Lungenanlage vom Vorderdarm (v. WYSS, ZAHN, P. SCHNEIDER u. a.), der von Flimmerepithel ausgekleidet ist (PETROW). Die Cysten, die Knorpel enthalten, müssen den Cysten des Atmungsapparates zugerechnet werden. STOEGER sah in einer Cyste alle die Zellarten, die in der Speiseröhre bei der normalen Entwicklung auftreten, also auf kleinem Raum eine Kopie des normalen Werdeganges. Die in der Leber beschriebenen Flimmerepithelcysten werden nach Abschnürung vom Vorderdarm durch das Weiterwachsen der beiden Leberanlagen, die sich als rechter und linker Lappen zusammenlegen, in die Leber eingeschlossen. Die Ansicht hinsichtlich der Entstehung dieser Cysten stützt sich besonders auf das Vorkommen glatter Muskulatur in der Cystenwand, die sich nach BERT und FISCHER von einer Abspaltung vom Zwerchfell herleitet. Nach v. FRIEDREICH und v. RECKLINGHAUSEN sollen diese Cysten jedoch aus abgeirrten Gallengängen entstehen, da bei einigen Tieren in der Fetalperiode Flimmerepithel in den Gallengängen nachweisbar ist, das wahrscheinlich auch beim Menschen in frühembryonaler Zeit vorübergehend vorhanden ist. SCHAFFER hält die Speiseröhrencysten für Stauungscysten von mit Flimmerepithel ausgekleideten Drüsengängen. Er hat nämlich im oberen Teil der Speiseröhre Stellen beschrieben, die er obere Kardiadrüsen nennt und die stets Zylinderepithel enthalten. Sie sollen sich nach SCHRIDDE in 70% aller Fälle finden. Ihrem Bau nach stimmen sie mit den Kardiadrüsen überein, und SCHRIDDE hält sie für Reste der ursprünglichen Speiseröhrenauskleidung. Es mag nun nicht bestritten werden, daß einzelne in der Speiseröhrenwand gelegene Cysten auf solche Drüsen zurückzuführen sind, jedoch kann bei den außerhalb der Speiseröhre beobachteten ein ursächlicher Zusammenhang nicht angenommen werden.

Eine Behandlung kommt im allgemeinen bei den Speiseröhrencysten wegen ihrer Lage und mangels Erscheinungen nicht in Frage. Von NAUMER wurde eine Cyste im Recessus piriformis in Schwebelaryngoskopie operativ angegangen.

6. Der Magen.

Abgesehen von kleinen Cysten, die vielleicht auf embryonal nicht ausdifferenzierte Epithelknospen zurückzuführen sind (LAUCHE), sind nur wenige Fälle von größeren Cysten beschrieben.

FISCHER teilt eine Cyste bei einem 6 Monate alten Säugling mit, die neben der Wirbelsäule lag, sich vom Schlüsselbein bis zum Zwerchfell erstreckte und mit Magenschleimhaut des Antrums ausgekleidet war. Sie soll durch Abschnürung vom Pylorus entstanden sein. Über zwei ganz entsprechende Fälle berichten ENTZ und OROSZ und STÄHELIN-BURCKARDT. Von PANCOTTO liegt eine Beobachtung von 3 kleinen Cysten in der Magenwand nahe dem Pylorus mit vollkommen ausdifferenziertem Epithel vor. KLAGES fand eine kleinapfelgroße Cyste bei einem 61 Jahre alten Mann, die mitten in der Magenwand, ebenfalls in der Nähe des Pylorus saß. Der Bau entsprach dem Antrum.

Daneben liegen noch Beobachtungen unter anderem von SCHMIDT, READ, GALLOIS et LEFLAIVE und ZIEGLER vor, die aber nur ungenau beschrieben und hinsichtlich ihrer Herkunft und Natur ungeklärt sind. Bei den 5 oben näher beschriebenen Cysten ist dagegen die Entstehung gesichert; sie sind auf versprengte Keime während der Magenentwicklung zurückzuführen.

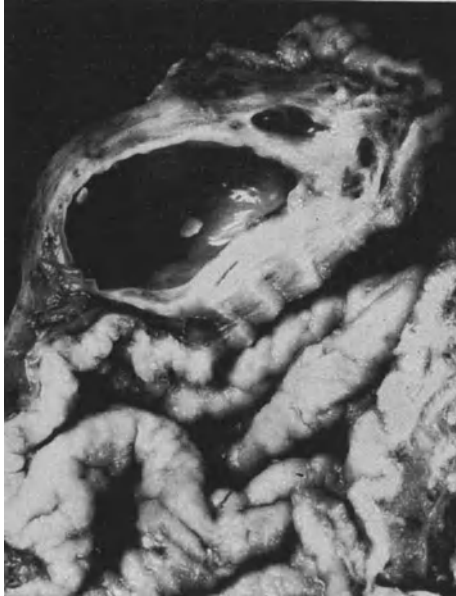

Abb. 9. Magencyste.
(Nach KLAGES: Arch. klin. Chir. 1936.)

Wegen der außerordentlichen Seltenheit kommt den Magencysten eine praktische Bedeutung nicht zu.

7. Der Darm.

Echte Darmcysten, auch als Enterocysten, Enterocystome, Enteroides oder Enterodermoide bezeichnet, sind über 100 bekanntgeworden. Sie kommen bei Frauen häufiger vor als bei Männern (LUGONES) und bevorzugen das 2. und 3. Jahrzehnt (HIGGINS).

Die Cyste kann erhebliche Größe erreichen. Mehrfach sind Fälle von Mannskopfgröße beobachtet. Der häufigste Sitz ist die Ileocöcalgegend, aber auch an allen anderen Stellen in der Bauchhöhle, selbst in der Brusthöhle sind Enterocystome gefunden worden. Auch multiples Vorkommen ist beobachtet. Was

die Beziehung zum Darm anbetrifft, so liegen sie in den meisten Fällen im Gekröse (mesenteriale Cysten) und an der Konkavseite des Darmrohres, seltener an der Konvexseite, in der Darmwand selbst, prä- oder retroperitoneal —

BLUMENTHAL hat hiervon 41 Fälle aus der Literatur gesammelt — oder in der Brusthöhle. In der Darmwand hat man sie unter der Schleimhaut, in der Muskulatur und unter der Serosa beobachtet.

Selten sind Enterocysten des Zwölffingerdarmes (WAUGH, GARNDNER jr.), des Mesocolons (GREEN, BECKER) und des Mastdarmes (MAGHAN).

Die Erscheinungen sind sehr wechselnd entsprechend der Lage. Oft fehlen sie selbst bei großen Cysten. Meist ist der Schmerz das Hauptsymptom, der langsam oder plötzlich mit aller Heftigkeit einsetzt. Er rührt von der Zerrung der Mesenterialwurzel her. Daneben steht der Darmverschluß im Vordergrund

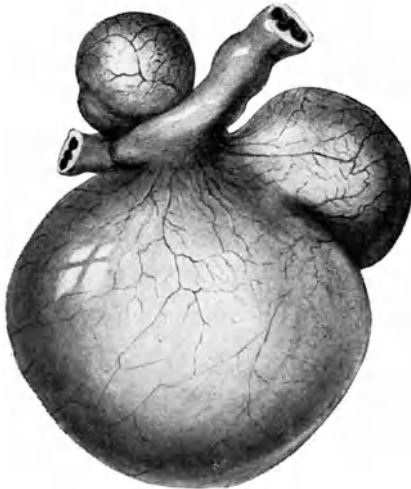


Abb. 10. Mit einer Dünndarmschlinge zusammenhängendes Enterocystom. (Nach A. BAUER.)

(AULAY). Häufig gehen Stuhlbeschwerden in Form von Durchfällen oder Verstopfung voraus. Daneben kommen Appetitlosigkeit, Herz- und Atemstörungen, Dysmenorrhöe, Erbrechen usw. vor (NEUMANN). Der Ileus kann durch Druck der Cyste von außen entstehen, durch Verlegung der Lichtung bei submuköser

Lage, durch Verschlingung oder Einstülpung des Darmes. Bei Kindern ist letzteres häufig. Nach BANI kann man 3 Stadien unterscheiden, das der Latenz, das der Erscheinungen und das der Komplikationen.

Wegen des häufigen Sitzes in der Ileocöcalgegend ist die Verwechslung mit der Blinddarmentzündung am häufigsten. Überhaupt ist die Diagnose der Enterocyste sehr schwierig und vor der Operation fast nie gestellt. Bei der Frau ist die Abgrenzung gegenüber der Eierstockscyste besonders wichtig. Bei großen Cysten ist die Geschwulst selbst das Hauptsymptom. Sie liegt meist in der Mitte des Bauches, ist weich und rund, fluktuirt und ist frei beweglich (BAUER). Wichtig für die Diagnose ist die beidhändige Untersuchung, außer vom Bauch vom Mastdarm und von der Scheide her (PAPPACENA). In einigen Fällen ist es gelungen, röntgenologisch die Diagnose zu stellen (SARACENI).

An Komplikationen ist neben dem Ileus das Platzen der Cyste zu nennen, wodurch es zu Bauchfellentzündung oder tödlicher Blutung kommen kann.

Der Aufbau der Wand entspricht völlig dem des Darmes. Die Innenauskleidung besteht aus einschichtig prismatischem Epithel mit Grübchen und Zottenbildung, darauf folgt eine doppelte Muskelschicht und außen das Bindegewebe. Abwandlungen des Epithels sind auf den Innendruck in der Cyste, auf entzündliche Einflüsse oder auf Heteromorphie infolge irrtümlicher Differenzierung (EVANS) zurückzuführen. Der Inhalt besteht meist aus einer schleimigen, gallertigen Flüssigkeit von graugelblicher Farbe. Infolge Blutung in die Cyste kann er braun werden, nach Entzündung eitrig.

Was die Herkunft der Enterocysten anbelangt, so wird für die meisten, besonders deren Sitz das untere Ileum ist, die Entstehung aus dem Dotterblasengang (Ductus omphalomesentericus, vitellointestinalis) angenommen. Entsprechend dem Verlauf dieses Ganges vom Nabel bis zum unteren Ileum können auf diesem ganzen Wege Reste des Ganges zurückbleiben und sich zu Cysten entwickeln. Ohne weiteres ergibt sich somit die innige Verwandtschaft eines Teiles der Nabelcysten mit den Enterocysten. Da der Dottergang, dessen Rest das MECKELSCHE Divertikel ist, abnorm verlaufen kann und nicht an der konvexen Dünndarmseite, wie üblich, sondern an der konkaven Seite ansetzen kann, lassen sich somit auch an der konkaven Darmseite bzw. im Mesenterium liegende Cysten vom Dottergang herleiten (ROTH, COLMERS usw.). Diese Erklärung gilt aber nur für Cysten im Bereich des Dünndarmes bis zur BAUHINISCHEN Klappe oder in der Nachbarschaft bis zum Nabel hin. Alle anderen Enterocystome sind aus versprengten Darmkeimen oder aus embryonalen Divertikeln herzuleiten. Nach LOTHEISSEN kommt es in frühembryonaler Zeit im Darm zu umschriebenen Epithelwucherungen, zu Knospenbildungen, die innen hohl sind und eine Art Divertikel darstellen. Bleibt solch ein Divertikel erhalten und schnürt es sich von der Darmlichtung ab, dann kann daraus eine in der Darmwand gelegene Cyste entstehen.

Die Behandlung kann nur eine chirurgische sein. Sie besteht nach Möglichkeit in radikaler Entfernung der Cyste, wobei öfters gleichzeitig eine Darmresektion erforderlich ist. Etwas schonender aber langwieriger in der Nachbehandlung ist die Einnähung des Cystensackes in die Bauchdecken (Marsupialisation). Auch die innere Marsupialisation — Eröffnen der Cyste von der Darmlichtung aus und Umnähen der Ränder der Cystenwand — ist empfohlen worden (ASCHNER). Auch kann man in einer ersten Sitzung eine Marsupialisation und

in einer zweiten die Darmresektion vornehmen (BRYAN). Die Prognose ist nicht als sehr günstig zu bezeichnen, wenn DESGOUTTES eine Operationsmortalität von 25—40% angibt. Rezidive sind sehr selten, auch maligne Entartung ist selten beobachtet.

8. Die Leber.

Zu den Lebercysten gehören nur diejenigen, die im Lebergewebe selbst gelegen sind. Sie sind besonders von den Cysten der außerhalb der Leber ziehenden Gallengänge abzutrennen. Letztere sind keine echten Cysten. Insbesondere gilt dies für die sog. idiopathische Choledochuscyste, die nur eine enorme Ausweitung des gemeinsamen Gallenganges infolge angeborener Entwicklungsstörung und Bildung eines Ventilverschlusses am Übergang in den Zwölffingerdarm darstellt.

Die echten Lebercysten sind einzuteilen in Einzelcysten und mehrfache Cystenbildung, die Cystenleber. Wenn diese Einteilung auch nicht unbedingt befriedigend ist, da sich alle möglichen Übergänge finden und Fragen der Entstehung, des anatomischen Baues u. dgl. nicht berücksichtigt sind, so ist sie in gewissem Maße in Ermangelung einer besseren doch berechtigt. BLAND-SUTTON und BOYD haben bei ihren Besprechungen auch die Einzelcysten und die allgemeinen cystischen Veränderungen gesondert behandelt.

Die in der Leber beobachteten Flimmerepithelcysten gehören zu den Cysten des Vorderdarmes und sind an entsprechender Stelle beschrieben.

a) Die Einzelcyste.

Über Einzelcysten liegen so zahlreiche Beobachtungen vor, daß eine Übersicht über das einschlägige Schrifttum nicht möglich ist. Zwar konnte v. HABERER 1909 erst 25 Fälle zusammenstellen, 1927 fand MELNIKOW dagegen schon 92, im selben Jahr berichtet ORR über 75 operierte Fälle.

Die Cysten sind meist bei Menschen über 40 Jahren beobachtet, dabei war das weibliche Geschlecht bevorzugt befallen. Sie können eine ganz beträchtliche Größe erreichen. So berichtet PLENK über eine mannskopfgroße Cyste. MÜLLER gibt den Inhalt der von ihm beobachteten Cyste mit 6 Liter an. BOBROWS Cyste hatte einen Durchmesser von 20 cm.

Die Cysten bevorzugen den rechten Leberlappen (NORRIS) und sitzen in der Regel in der Nähe der Gallenblase. Sitz und Größe sind nicht ohne Einfluß auf die Leber. Im Falle PLENCKs war der linke Leberlappen stark druckatrophisch, während der rechte vergrößert war.

Der Inhalt der Cyste ist in der Regel klar, wässrig und farblos, zuweilen auch dickflüssig und klebrig. Eiweiß und Schleim können chemisch nachweisbar sein. Während in der Regel Gallenbestandteile fehlen, war im Falle MÜLLERS die GMELINSche Probe schwach positiv. Mikroskopisch finden sich abgeschuppte Zellen, Fettsäurenadeln und Cholesterinkristalle.

Die Cystenwand besteht aus derbem Bindegewebe und enthält zuweilen Gallengänge und Reste von Lebergewebe (GIARDINA). Die Epithelauskleidung fehlt häufig ganz oder teilweise. Bei der bedeutenden Größe der Cyste ist dies verständlich. Ist Epithel vorhanden, dann ist es in der Regel abgeplattet. Bemerkenswert ist, daß PLENCK in der schon genannten mannskopfgroßen Cyste noch vielfach gut erhaltenes hohes Zylinderepithel nachweisen konnte. Auch

bei LEPPMANN und MÜLLER finden sich ähnliche Angaben. Das Epithel kann geschwulstmäßig wuchern. Es entstehen dann Bildungen, die als Cystadenome aufzufassen sind und dann den Geschwülsten zugerechnet werden müssen. Nach MARGARUCCI soll die Mehrzahl der Epithelcysten der Leber geschwulstartiger Natur sein. Reste von Zwischenwänden deuten zuweilen darauf hin, daß die Cyste mehrkammerig war (GIARDINA).

Die Entstehung der Cysten ist nicht endgültig geklärt. Die Annahme, daß sie aus angeborenen überzähligen oder abgeirrten Gallengängen entstanden sind, hat die meisten Anhänger gefunden. Auch PLENCK vertritt diese Ansicht. Es ist mehrfach erwiesen, daß Lebercysten angeboren sein können. So berichten z. B. SÄNGER und KLOPP über eine 44 cm lange Frucht, bei der sich neben mehreren anderen Mißbildungen ein System von Lebercysten fand. Andererseits ist verständlich, daß durch entzündliche und zerstörende Prozesse ursprünglich in normalem Zusammenhang stehende Gallengänge isoliert werden können und sich dann cystisch umwandeln. Ob dann aber durch einfache Stauung aus solchen Gallengängen Cysten entstehen, ist fraglich, zumal LOMER in 14 Fällen von Gallengangsverödung keine Cysten feststellen konnte. Wahrscheinlich liegen auch bei den Cysten, die als erworbene Gallenstauungscysten beschrieben sind, entwicklungsgeschichtliche Vorgänge zugrunde, so daß das Abflußhindernis nicht das ausschlaggebende Moment ist. Unter anderem würde das für die Fälle von WITZEL, LOMER, LEGG und ORLEGG gelten.

b) Die Cystenleber.

Wie schon oben ausgeführt, gibt es keine scharfe Grenze zwischen Lebercysten und der Cystenleber. Nach MAYENBURG bestehen nur graduelle Unterschiede. Häufig findet sich auch die Bezeichnung cystische Entartung oder Degeneration. Angebracht wäre es nach HANSER jedoch, den Begriff Cystenleber nur dort zu gebrauchen, wo wir annehmen dürfen, daß die Cystenbildung durch eine Störung der Entwicklung bedingt ist, also eine Mißbildung darstellt. Dem gegenüber sollte man von cystischer Degeneration nur dann sprechen, wenn die Cysten Folge eines degenerativen Vorganges sind, also erworbene Bildungen darstellen. Leider ist aber in vielen Fällen eine endgültige klare Entscheidung im obigen Sinne nicht möglich. Zudem kann auch die angeborene Cyste degenerativer Herkunft sein (fötale Entzündung).

Was das Vorkommen der Cystenleber anbetrifft, so ist hier ebenso wie bei der Einzelcyste die Frau im vorgerückten Alter bevorzugt befallen.

Die Cysten, die in ungeheurer Zahl vorhanden sein können, liegen meist unter der Kapsel. Die Größe zeigt alle Kaliber bis Kindskopfgröße. Cysten verschiedenster Größe finden sich dabei nebeneinander. Die Leber kann gleichmäßig von den Cysten durchsetzt sein, sie können sich aber auch auf einen Lappen beschränken (KAUFMANN, v. HABERER, KÜCHLER). In dem Fall v. KAHLDENS war der linke Lappen in einen großen Sack umgewandelt, während der rechte von zahlreichen kleinen Cysten durchsetzt war. BAYER teilt einen Fall mit, wo die ganze Leber in einen großen schwappenden Sack umgewandelt war. Die Blasen sind ein- oder mehrkammerig (MEYENBURG). Die sich an der Oberfläche vorwölbenden Cysten schimmern bläulich durch.

Der Inhalt wird verschieden angegeben. Gallenbestandteile sind sehr selten (HENKE). Die Cystenflüssigkeit ist meist klar und dünnflüssig, kann jedoch

auch schleimig oder kleisterartig dick und trübe bis eitrig sein. Im Inhalt finden sich neben Zelltrümmern abgeschilferte Epithelien und gelegentlich weiße und rote Blutkörperchen.

Meist führen die Cysten zu einer erheblichen Vergrößerung der Leber. In dem Fall von W. MÜLLER füllte die Cystenleber fast die ganze Bauchhöhle aus. VORPAHL und SOKOLOW berichten über Geschwülste von 18 Pfd., bei KAUFMANN wog die Leber 14 Pfd.

Das feingewebliche Bild ist sehr wechselvoll und mannigfaltig. Die kleinen Cysten sind von einem gut erhaltenen, einschichtigen, kubischen Epithel ausgekleidet, das genau dem der Gallengänge entspricht (VORPAHL). Vielfach findet sich auch wie dort eine Membrana propria.

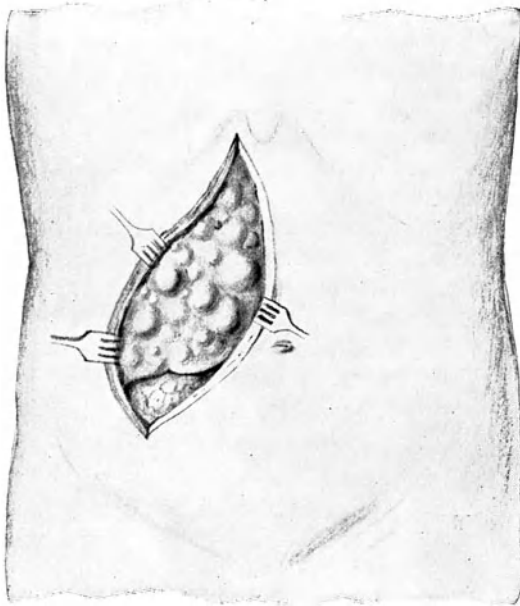


Abb. 11. Cystische Degeneration der Leber. (Nach COENEN: In KIRSCHNER-NORDMANN: Die Chirurgie, 2. Aufl., Bd. 2. 1940.)

In großen Cysten fehlt nicht selten der epitheliale Wandbelag, in anderen Fällen ist das Epithel ganz platt gedrückt. Ofters finden sich wie bei den Einzelcysten geschwulstmäßige Wucherungen des Epithels, wobei sich dann die Streitfrage erhebt, ob eine Geschwulst oder Mißbildung vorliegt. Derartige Beobachtungen haben zu Bezeichnungen geführt wie Adenocystom der Gallengänge (KAHLDEN), Fibroadenoma cystoides (DEMOCHOWSKY und JANOWSKY) und multilokuläres Adenocystom (NAUWERK und HUFSCHEMID). In der Mehrzahl der Fälle fehlt jedoch geschwulstmäßiges Wachstum — so konnte v. MEYENBURG in keinem seiner 12 Fälle Wucherungsvorgänge nachweisen — so daß die Ansicht überwiegt, daß die Cystenleber eine Mißbildung darstellt. Die Anschauung wird durch das gemeinsame Vorkommen mit anderen Mißbildungen, besonders mit der Cystenniere bestärkt. MOSCHKOWITZ sah in 75 von 85 Fällen gleichzeitig Cystennieren. LEJARS konnte bei 17 Beobachtungen gleichzeitig Cysten in Leber und Nieren feststellen. Seltener ist gleichzeitiges Vorkommen mit Cysten anderer Organe, z. B. der Milz (COENEN), des Pankreas (SOKOLOW, TEUSCHER) und Eierstocks (JOHNSON, THERBURG). In dieser Richtung spricht auch das gehäufte familiäre Auftreten (BUNTING). BORST, BORRMANN und BACCARINI fassen die Cystenleber als ein Hamartom auf. NAUWERK und HUFSCHEMID und KRYLOFF halten sie für eine echte Geschwulst.

Bei der Annahme der Entstehung der Cystenleber als Mißbildung (Hamartie) ist zu betonen, daß eine endgültige Klärung der Normalentwicklung der Leber und der Gallengänge noch nicht erzielt ist. Über die Entstehung der Cystenleber ist somit auch noch nicht das letzte Wort gesprochen (WACKERLE). Es ist zu

Bei der Annahme der Entstehung der Cystenleber als Mißbildung (Hamartie) ist zu betonen, daß eine endgültige Klärung der Normalentwicklung der Leber und der Gallengänge noch nicht erzielt ist. Über die Entstehung der Cystenleber ist somit auch noch nicht das letzte Wort gesprochen (WACKERLE). Es ist zu

betonen, daß das System der Gallengänge keine entwicklungsgeschichtliche und gestaltlich feingewebliche Einheit darstellt. Man darf sich nicht vorstellen, daß Leber und Gallengänge einfach durch fortgesetzte Sprossung des primären Leberdivertikels entstehen. Sondern das eigentliche Leberparenchym entsteht aus einem soliden Zellhaufen, der sich schon früh an der vorderen Wand des Leberdivertikels bildet. Die Zellen dieser Masse bilden die Leberbälkchen und die Gallengänge erster Ordnung und vereinigen sich dann mit den größeren, die aus dem Leberdivertikel direkt entstehen (v. MEYENBURG). Wenn nun infolge einer uns unbekanntem Entwicklungshemmung einzelne kleine Gänge den Anschluß an die größeren nicht gefunden haben, d. h. abgeirrt sind, dann ist die Voraussetzung für das Entstehen einer Cystenleber gegeben (SATO, OTTENDORF, BOYD u. a.). BEALE konnte durch Injektion nachweisen, daß die Cysten nicht mit den Gallengängen in Verbindung stehen.

Entgegen der dualistischen Auffassung der Entstehung der Leber v. MEYENBURGS nehmen LORENZ und TEUSCHER eine einheitliche Entwicklung der Leber an. TEUSCHER fand auch wie WYSZEWIANSKY eine Verbindung der Cysten mit den Gallengängen. WACKERLE faßt die Cystenleber auf als eine übermäßige Anlage von periportal Gallengängen parallel einer übermäßigen Gefäß- und Stützgewebsentwicklung im

Sinne einer Hamartie. Nach COENEN hat die Cystenleber, die er als multiples Cystadenom bezeichnet, dieselbe Entstehungsursache wie das Leberzelladenom. Beide leiten sich von embryonal erhaltenen überzähligen Leberzellbalken her, die in großer Überzahl angelegt und im 5. Monat wieder zurückgebildet werden. Bilden diese erhaltenen überschüssigen Zellbalken nun solide Zellwucherungen, dann entsteht ein Leberzelladenom, werden sie zu Gallengängen, indem sie sich zu Sekrettröhrchen aushöhlen, dann ist das Ergebnis ein Gallengangsadenom oder bei cystischer Ausweitung ein multiples Cystadenom, eine Cystenleber. Dabei kommen Mischformen mit soliden und cystischen Anteilen vor.

Die klinischen Erscheinungen der Einzelcysten wie der Cystenleber sind nicht charakteristisch. Deshalb sind auch Lebercysten vor der Operation nur selten erkannt. Beim Nachweis von Fluktuation ist zunächst der Echinococcus auszuschließen. Aber auch hier können sich so große Schwierigkeiten ergeben,

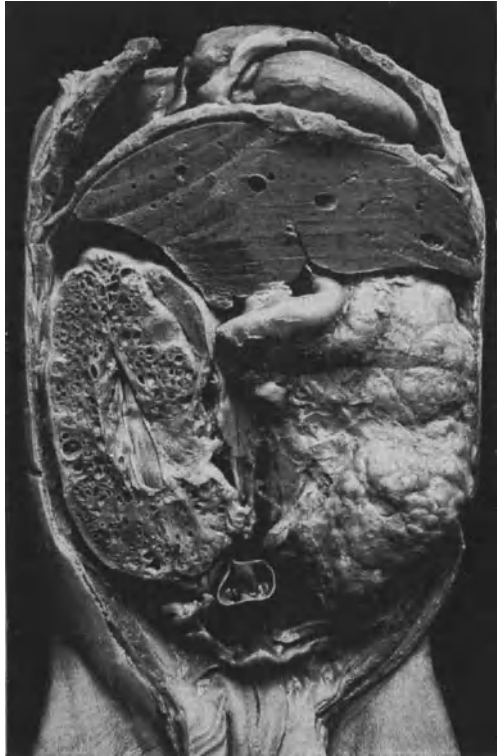


Abb. 12. Mäßige Ausbildung einer Cystenleber und starke Entwicklung von Cystennieren bei einem Fetus von 39 cm Länge. (Fall 1 von WACKERLE.)

daß z. B. gegenüber dem *Echinococcus alveolaris* erst die feingewebliche Untersuchung die Unterscheidung ermöglicht (RITTER). Vielfach verlaufen selbst größere Cysten erscheinungslos. Erst spät stellen sich Verdrängungserscheinungen mit Herz- und Atembeschwerden, Darmverdrängung und Zunahme des Leibesumfanges ein. Hinzu kommen teigige Schwellungen der unteren Gliedmaßen und Bauchwassersucht. Funktionsstörungen der Leber und Gelbsucht fehlen selbst bei schwerer Cystenleber.

Neben der Perkussion ist die Röntgenuntersuchung für die Diagnose wertvoll. Bei letzterer ist neben der Kontrastfüllung des Magens und Dickdarms das Pneumoperitoneum von besonderer Bedeutung, das nach TESCHENDORF am besten mit Stickoxydul angelegt wird. Die Luftfüllung der Bauchhöhle ist das einzige Mittel, um die Vergrößerung einzelner Leberabschnitte zu erkennen. Die Probepunktion ist in jedem Fall zu verwerfen. Bei Verdacht auf Cystenleber ist die Untersuchung der Nieren von besonderer Bedeutung. Oft ermöglicht erst die Operation die Diagnose.

Nach McGLANNAN können Einzelcysten Erscheinungen wie eine Gallenblasenentzündung machen.

Die Differentialdiagnose ist sehr mannigfaltig. Neben dem *Echinococcus* kommen hier sämtliche Vergrößerungen und Geschwülste der Leber, der Gallengänge und Gallenblase in Frage, ferner Cysten der Niere und der Bauchspeicheldrüse und Geschwülste am Magen und Dickdarm. Am häufigsten ist statistisch die Verwechslung mit der Wasserniere

Die Behandlung ist nach Möglichkeit eine chirurgische. Bei Einzelcysten ist möglichst die radikale Ausschälung anzustreben (SCHAAK). Sie ist weniger gefährlich als die einfache Eröffnung und Drainage oder die Einnähung der Cyste und führt schnell zur Heilung (MELNIKOV). Die Tödlichkeit beträgt hier nur 10%, im anderen Fall 26%, zudem bleibt bei 53% eine Fistel zurück. Die einfache Punktion durch die Bauchdecken hat schon öfters zum Tode geführt und ist deshalb ohne weiteres abzulehnen. Bei der Cystenleber kommt in der Regel nur Entleerung der größeren Cysten in Frage. Große Cysten kann man auch mit dem Zwölffingerdarm verbinden, und zwar sogleich oder nach vorheriger Drainage (SÉNÈQUE). In Betracht zu ziehen ist auch die Leberanheftung. Bei umschriebener cystischer Umwandlung der Leber ist die keilförmige Ausschneidung in Betracht zu ziehen (COSTANTINI), bei Sitz im linken Lappen die Resektion desselben (v. HABERER). Die Entscheidung über das operative Vorgehen hängt wesentlich von der Blutstillmöglichkeit ab.

Hinsichtlich der Prognose ergibt sich somit, daß bei Einzelcysten völlige Heilung möglich ist, bei der Cystenleber in der Regel nicht, da es hier eine rationelle Behandlung nicht gibt. Meist gehen jedoch die Kranken nicht an dem Leberleiden zugrunde, sondern erliegen der oft gleichzeitig bestehenden Cystenniere.

9. Die Bauchspeicheldrüse.

Wie bei der Leber, sind auch beim Pankreas die Einzelcysten von dem Cystenpankreas abzutrennen. Übergänge gibt es aber auch hier.

a) Die Einzelcyste.

Nur wenige dieser Gruppe sind als echte angeborene Cysten erkannt. Die weit- aus überwiegende Zahl ist im späteren Leben erworben und auf eine chronische

Entzündung und Verödung oder Verlegung eines Ausführungsganges zurückzuführen. Ob jedoch die hierdurch bedingte Sekretverhaltung allein zur Cystenbildung ausreicht, erscheint hier ebenso fraglich wie bei den Lebercysten (KÖRTE, SENN, LAZARUS).

Zu den sicher angeborenen Einzelcysten — im ganzen sind gut 20 Fälle mitgeteilt — sind unter anderem die von CHIARI und REINHARDT zu zählen. Inwieweit die operativ gewonnenen Fälle den angeborenen Cysten zuzurechnen sind, läßt sich nicht entscheiden. Zur Beantwortung dieser Frage ist eine umfangreiche anatomische Betrachtung notwendig, die meist nur die Leichenschau ermöglicht. Es ist deshalb verständlich, wenn sich die Chirurgen im allgemeinen auf eine Einteilung in wahre und falsche Cysten beschränken und die Frage nach der Herkunft der Cyste, ob angeboren oder erworben, meist nicht berühren. So sind auch die 260 Fälle GULEKES, zu denen H. MÜLLER noch 200 neue Beobachtungen hat hinzufügen können, nur gelegentlich pathologisch-anatomisch untersucht. Es kann deshalb angenommen werden, daß sich auch unter den zahlreichen chirurgischerseits beobachteten Fällen noch eine Reihe von angeborenen Cysten findet.

Die Pankreascysten in Form der *Ranula pancreatica* und den großen Kugeln sind sicher erworbene

Stauungscysten. Parenchymcysten, unter anderen in Form der *Acne pancreatica*, können dagegen angeboren sein. Die Cysten treten meist im Alter von 20—50 Jahren auf, sind aber auch bei Kindern und Greisen beobachtet. Die Geschlechter sind ziemlich gleichmäßig beteiligt. Die Größe der Einzelcysten schwankt in erheblichem Maße. Es sind Fälle von Mannskopfgröße und einem Inhalt von 10—20 Liter beobachtet.

Die Lage ist nach der Richtung, in der sie sich entwickelt, verschieden. Nach LAZARUS kann man einen gastrokolischen, einen gastrohepatischen und einen mesokolischen Typ unterscheiden. Im ersten Fall liegt die Cyste zwischen Magen und Querdarm. Der Magen ist hochgedrängt. Bei der zweiten Art entwickelt sich die Cyste ins kleine Netz hinein und liegt zwischen Magen und Leber. Der Magen wird nach unten gedrängt. Im letzten Fall entwickelt sich die Cyste fußwärts ins Mesocolon und hat den Querdarm über sich. Die Cyste liegt meist streng in der Mittellinie, geht sie vom Pankreasschwanz aus, kann sie mehr auf der linken Seite gelegen sein.

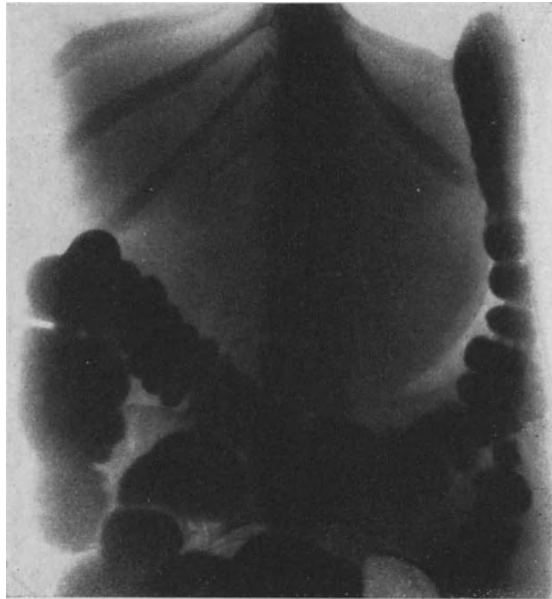

Abb. 13. Röntgenbild einer Pankreaseinzelcyste. 45jährige Frau. Geschwulstschatten. Querdarm nach unten verdrängt (gastrohepatischer Typ). Feingeweblich: Carcinomatöse Entartung. (Chir. Univ.-Klinik Münster.)

Die klinischen Erscheinungen sind von der Lage und Größe der Cyste abhängig. Sie kann jahrelang bestehen, ehe sie Beschwerden macht und erkannt wird. Sie wächst nur sehr langsam, durch Blutung oder stärkere Absonderung kann das Wachstum mal beschleunigt werden. Andererseits kann sie plötzlich kleiner werden oder verschwinden, wenn sie platzt oder durchbricht in den Hauptausführungsgang, in den Magen oder Darm. Auch Durchbruch in die Harnwege ist beobachtet (HONIGMANN).

Von allgemeinen Erscheinungen sind Magenbeschwerden unbestimmter Art, Völlegefühl und Appetitlosigkeit zu nennen. Schmerzen fehlen meist. Daneben kommen durch Druck auf die Nachbarorgane Verstopfung, Magenausgangsverengung, Atembeschwerden, Gelbsucht, Bauchwasser, teigige Schwellung der unteren Gliedmaßen, Nierenstörungen und Abmagerung vor. Ausfallserscheinungen, insbesondere Zuckerausscheidung sind selten und treten erst nach Vernichtung des ganzen Pankreasgewebes auf (LABBÉ). Nach H. MÜLLER ist die Diastasebestimmung im Blut und Urin von besonderer Bedeutung.

Am wichtigsten sind die lokalen Erscheinungen: der Nachweis der Cyste selbst. Dabei ist zu beachten, daß sie vielfach beweglich ist und Verschiebung bei der Atmung zeigt. Der Nachweis der Fluktuation ist wegen der umgebenden Organe nicht immer leicht. Von besonderer Bedeutung ist die röntgenologische Darstellung durch Füllung des Magens und des Dickdarms.

Nach ROSSI sind die klinischen und röntgenologischen Erscheinungen ganz bestimmter Art, so daß die Pankreaszysten nicht mehr in die entschuldbaren, diagnostischen Irrtümer eingereiht werden dürfen, wenn sie auch ziemlich selten sind.

Differentialdiagnostisch kommen unter anderem Gekröse- und Netzcysten, Ovarialcystome, Echinokokkenblasen, Leber-, Magen-, Nieren-, Nebennieren-, Lymph- und Dermoidcysten in Frage.

Der Inhalt der Cyste ist bald klar und farblos, bald durch Drüsensekret und Blutbeimengung gelblich oder braun, manchmal auch schleimig. Die Reaktion ist alkalisch oder neutral. Die Pankreasenzyme sind nicht immer vorhanden. Sie können sich alle finden oder sämtlich fehlen. Das Trypsin, das für die Diagnose am wichtigsten ist, fehlt häufig. Durch Infektion vom Zwölffingerdarm her oder auf dem Blutwege kann der Inhalt eitrig werden, eine ernste Komplikation (LAZARUS).

An weiteren Komplikationen sind Blutung und krebsige Entartung besonders wichtig. Letzteres ist aber noch nicht allzu häufig beobachtet.

Die Entstehung ist ebenso wie bei den Lebercysten derart anzunehmen, daß sie kleinen überzähligen und abgeirrten Speichelgängen ihren Ursprung verdanken. Eine endgültige Klärung war aber auch hier noch nicht möglich. Experimentell gelang es z. B. im Tierversuch nicht, derartige Cystenbildungen zu erzeugen (SENN, KÖRTE, LAZARUS).

Die Behandlung hat nach Möglichkeit die radikale Entfernung anzustreben. Rasche Heilung tritt dabei ein, jedoch ist die Operationssterblichkeit noch ziemlich hoch (9%). Bei unvollständiger Entfernung ist sie besonders groß und beträgt sogar 55,5% (GÖBELL). Deshalb soll man bei Beginn der Operation genau festzustellen versuchen, ob eine totale Ausschneidung überhaupt möglich ist. Andernfalls ist die Einnäherung mit Drainage (nach GUSSENBAUER) vorzuziehen. Jedoch ist hier zu betonen, daß dann eine endgültige Ausheilung nicht

zu erwarten ist und viele Operierte später ihrer Fistel erliegen. Die dauernde Absonderung der Fistel kann man durch Zuckerdiät, Natrium bicarbon., Erepton, Röntgen- und Radiumbestrahlung (HAMILTON) zu verringern suchen. Schließt sich die Fistel auf diese Weise nicht, kann man sie nach WÖFLER ausschneiden oder in den Magen (KEHR) oder in die Gallenblase (HAMMESFAHR) einnähen. Gegen die lästige Ekzembildung, die die Fistel mit sich bringt, rühmen STEINDL und MANDL das Verbringen des Kranken in ein Dauerbad.

Eine Heilung der Cysten durch Einspritzen irgendwelcher Flüssigkeiten erzielen zu wollen, ist unbedingt zu verwerfen (GILBRIDE), ebenso wie die Punktion (NICOLIE), da beides schon wiederholt zum Tode geführt hat.

b) Das Cystenpankreas.

Das Cystenpankreas, *Cystosis pancreatica congenita* ist in der Regel eine angeborene Fehlbildung, wie auch der Name schon sagt. Die doppelsinnige Benennung cystische Entartung ist für das Cystenpankreas ebenso zu meiden, wie für die Cystenleber und Cystenniere. WEGELIN, YAMANE und TEUSCHER rechnen das Cystenpankreas zu den dysentogenetischen Cysten und trennen sie scharf ab von anderen Cystenbildungen der Bauchspeicheldrüse. Als sichere angeborene Fehlbildungen sind natürlich die Fälle zu bewerten, welche durch Cystenbildung mehrerer Organe ausgezeichnet sind, z. B. bei gleichzeitigem Vorliegen einer Cystenleber, Cystenniere oder von Gehirncysten. Es ist aber zu betonen, daß auch das Cystenpankreas isoliert vorkommen kann, ebenso wie die Cystenleber und die Cystenniere. Es ist deshalb nicht richtig, wenn LEDEBUR annimmt, man könne ein Cystenpankreas nur dann als Mißbildung ansehen, wenn auch entsprechende Veränderungen an der Leber oder den Nieren vorlägen.

Die Zahl der Beobachtungen über das Cystenpankreas ist nur gering. Eingehende Beschreibungen liegen besonders von TEUSCHER, YAMANE, FRAENKEL, BERBLINGER, TANNENBERG, SCHUBECK und vor allem von LINDAU vor. TEUSCHER beschreibt ausführlich das Cystenpankreas eines Neugeborenen: Das Pankreas war normal groß. Die Cysten waren nur mikroskopisch klein und sollten erweiterte Ausführungsgänge darstellen, die untereinander in Verbindung standen. Die Cysten in den Läppchen besaßen kubisches Epithel als Auskleidung, die zwischen ihnen gelegenen einschichtiges Zylinderepithel. Das Bindegewebe war überall stark vermehrt.

YAMANE berichtet von dem Cystenpankreas eines Erwachsenen, daß die Oberfläche infolge vieler dünnwandiger Parenchymcysten von $\frac{1}{2}$ —5 cm Durchmesser höckerig war. Die Cysten durchsetzten alle Teile der Bauchspeicheldrüse, besonders den Körper und den Schwanz. FRAENKEL fand besonders den Pankreaskopf cystisch verbildet. BERBLINGER gibt an: Die Größe des Pankreas betrug 29 : 10 : 7,5 cm. Es war völlig durchsetzt von Cysten bis zu Apfelgröße mit dünner durchscheinender Wand. Der Inhalt der Cysten war serös, zum Teil blutig. Den Hauptspeichelgang konnte man nur noch auf eine kurze Strecke hin sondieren. Auf dem Schnitt war mit unbewaffnetem Auge Pankreasgewebe kaum noch zu erkennen. LINDAU fand bei den mikroskopischen Untersuchungen das Bindegewebe stark vermehrt. Die LANGERHANSschen Inseln waren gut erhalten. Die Cyste fand er teils mit Zylinder- teils mit kubischem bis endothelähnlichem Epithel ausgekleidet. Ziemlich oft kamen papilläre Wucherungen vor, die aber keinen deutlichen Geschwulstcharakter zeigten. Der Cysteninhalt

bestand aus hyalinen zuweiligen körnigen Massen. In YAMANES Fall waren die Cysten rundlich oder oval und standen teilweise untereinander in Verbindung. Papillen wurden in der Wandung der Cysten nirgends gefunden.

ALIVISATOR beschreibt einen Fall, wo das Pankreas völlig cystisch umgewandelt war und Cysten in die Bauch- und Brusthöhle hineingeplatzt waren. Hier fanden sich 20—22 Liter gallertiger Flüssigkeit.

Was die Entstehung des Cystenpankreas anbetrifft, so ist nach der vorherrschenden Ansicht die Ursache dieselbe, wie sie bei der Cystenleber und Cystenniere angenommen wird; es verdankt einem allgemeinen falschen Zusammenwirken von meso- und entodermalen Wachstumsanteilen seine Ausgestaltung;

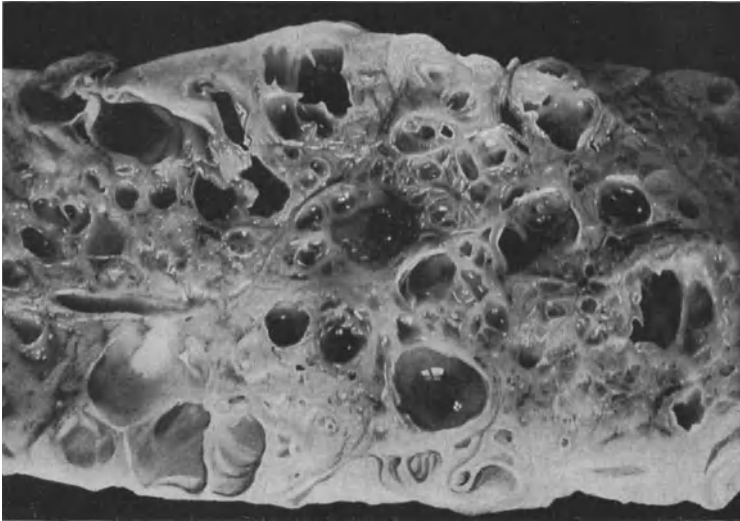


Abb. 14. Teil aus dem Cystenpankreas einer 26 Jahre alten Frau. (Nach A. LINDAU.)

es handelt sich auch hier um ein Hamartom im Sinne ALBRECHTS (GRUBER). Infolge eines unverhältnismäßig einseitigen örtlichen umschriebenen epithelialen Wachstums von Speichelgängen, vielleicht unter der Wirkung des gleichfalls einseitigen übermäßigen Wachstums des Bindegewebes soll es zu Abschnürungen im gewucherten Speichelgangsbereich kommen, die sich dann später cystisch umwandeln.

KOCH deutet einen Fall von Cystenpankreas als Lymphangioma cysticum. LEDEBUR rechnete die von BERBLINGER und ihm selbst beschriebenen Fälle, ebenso wie jene von TANNENBERG und BRANDT zu den Cystadenomen. Es ist nun nicht zu bestreiten, daß ein angeborenes Cystenpankreas adenomatös wuchern kann. — Jedoch muß das in jedem Fall erwiesen werden und gilt sicherlich nur für einzelne Beobachtungen.

Bei mehreren Fällen von Cystenpankreas ist Zuckerharnruhr beobachtet (BERBLINGER). Nach LINDAU ist es aber unwahrscheinlich, daß die Hauptursache für die Zuckerausscheidung im Pankreas zu suchen ist, da die LANGERHANSschen Inseln stets erhalten und kräftig entwickelt sind.

Da die Diagnose Cystenpankreas bislang am Lebenden wohl noch nicht gestellt ist, erübrigt sich ein Eingehen auf eine mögliche Behandlung.

III. Atmungsapparat.

10. Der Nasenvorhof.

Die Cysten des Nasenvorhofs werden auch als Nasenflügel- oder Gesichtspaltencysten bezeichnet. Bislang sind im ganzen etwa 60 Beobachtungen mitgeteilt. BRÜGGEMANN konnte 1920 schon 52 Fälle zusammenstellen. In den letzten Jahren sind sie auch wiederholt pathologisch-anatomisch genauer untersucht unter anderem von GRÜNEWALD, KLESTADT, BRÜGGEMANN und UFFENORDE.

Auffallenderweise kommen sie fast nur bei Frauen vor, dabei vorwiegend im 3.—5. Jahrzehnt. Sie wachsen nur sehr langsam, bei raschem Wachstum ist immer eine Infektion im Spiel. Sie sind in der Regel einseitig, in der letzten Zeit sind jedoch auch Mitteilungen über doppelseitiges Vorkommen gemacht worden (KOFLER, HALLE, MALAN, SIGNOUX). Die Cysten sind meist kirschselten walnußgroß und haben kugelige Gestalt. Sie sitzen in der Regel in der Wurzel des Nasenflügels vor der Kante der Apertura piriformis unter der äußeren Haut und sind ohne Verbindung mit ihr oder der Nasen- und Nasenvorhofschleimhaut. Von dieser Stelle aus wölben sie sich annähernd gleichmäßig gegen den Nasenvorhof und die Wange, zum Teil auch gegen den Mundvorhof und den unteren Nasengang hin vor. Vom Knochen und Knorpel lassen sie sich gut ablösen, hier führen sie auch vereinzelt zu den Entzündungen. Beziehungen zu den Zähnen bestehen nicht.

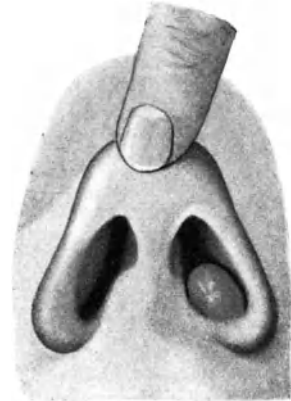


Abb. 15. Nasenvorhofcyste. [Nach DÖHRING: Arch. Ohrenheilk. 117 (1928).]

Der Cysteninhalte ist serös, serös-schleimig oder rein schleimig oder leicht getrübt. Gelegentlich finden sich Zelltrümmer, jedoch sonst keine geformten Bestandteile, insbesondere keine Cholesterintafeln.

Die Entstehung ist ausnahmslos auf abgetrennte Epithelkeime zurückzuführen. Die theoretisch denkbare Herkunft dieses Epithels vom Ductus nasopalatinus (GRÜNEWALD), von einer verkümmerten STENSONSchen seitlichen Nasendrüse oder von einem verkümmerten vorderen Endstück des Tränenanganges (BRÜGGEMANN) kommt schon wegen der ganz vorwiegenden Lage dieser Cyste im Nasenvorhof außerhalb der eigentlichen Nasenhöhle kaum in Frage. Der charakteristische Sitz dieser Cysten im Verlauf des unteren Teiles der Augen-Nasenfurche, der Grenzlinie zwischen äußerem Nasenfortsatz und Oberkieferfortsatz, macht es am wahrscheinlichsten, daß sie aus abgeschnürten Epithelresten dieser embryonalen Gesichtsspalten entstehen (KLESTADT), weshalb sie neuerdings vielfach als Gesichtspaltencysten bezeichnet werden.

Vereinzelte derartige Cysten sind im Bereich des oberen orbitalen Endes dieser Augen-Nasenrinne beschrieben. VOGEL hat 8 derartige Fälle aus dem Schrifttum zusammengestellt. Auch die von KLESTADT im nasoethmoidalen Grenzgebiet mitgeteilte Cyste gehört hierhin. Vielleicht ist sogar auch die von L. MAYER beschriebene „Cyste der Stirnhöhle mit Gehirnkompensation“, die schließlich die Größe eines Fetuskopfes erreicht hatte, ähnlich zu deuten.

Die Zeichen der Nasenvorhofscyste bestehen vorwiegend in langsam zunehmender Behinderung der Nasenatmung durch eine im seitlichen Boden des Nasenvorhofs sichtbare und denselben mehr oder weniger ausfüllende Geschwulst. Die Hauptmasse der Geschwulst sitzt in der Wurzel des Nasenflügels, der meist hochgedrängt ist, die Nasenlippenfalte ist verstrichen. Auch der angrenzende Teil der Oberlippe erscheint in der Regel deutlich verdickt. Sekundäre Entzündungserscheinungen werden nur selten beobachtet. Spontanes Platzen und Fistelbildung kommt nicht vor. Das Röntgenbild ergibt einen diffusen Schatten, sonst keinerlei Veränderungen der Kieferhöhle und Zahnwurzelzeichnung. Vielfach werden sie mit Zahnwurzelcysten verwechselt (WEERSMA). Durch Punktion ist Sicherung der Diagnose möglich. Bei Wurzelcysten finden sich in der Regel Cholesterinkristalle, die hier fehlen.

Die Behandlung besteht in radikaler Ausschneidung. Sie erfolgt am einfachsten und schonendsten von einem ausgiebigen Schnitt entlang der Umschlagfalte des Mundvorhofes. Meist läßt sich die Cyste auffallend leicht aus der Umgebung ablösen.

11. Die Kieferhöhle.

Im Oberkiefer sind vereinzelt Cysten beschrieben, die mit Flimmerepithel ausgekleidet sind. Sie leiten sich nicht von den Zähnen her, sondern sind durch Keimversprengung entstanden. Das Epithel stammt von der Nase oder ihren Nebenhöhlen. WASSMUND teilt 2 derartige Fälle mit. Die Cysten sitzen im Oberkieferknochen. Hierdurch grenzen sie sich ganz offenbar von den Stauungscysten ab, die häufig bei chronischen Entzündungen beobachtet werden. Sie haben primär keine Beziehungen zur Kieferhöhle und treten erst dann in Beziehung zu ihr, wenn sie eine genügende Größe erreicht haben und sich in die Kieferhöhle vorwölben. Die Stauungscysten entstehen dagegen primär in der Kieferhöhle.

12. Der Kehlkopf.

Kehlkopfcysten sind nicht selten, wenn sie auch gegenüber den Papillomen und Fibromen an Zahl zurücktreten. So konnte JURASZ schon 1898 200 Fälle aus dem Schrifttum sammeln, zu betonen ist jedoch, daß hier sämtliche Cystenformen zusammengefaßt sind.

Nur ein Teil der angeborenen Cysten hängt mit der Entwicklung des Kehlkopfes selbst zusammen. Andere im Kehlkopf gelegene Cysten leiten sich vom Schilddrüsenzungenstrang und von den Kiemenfurchen her. Sie sind an anderer Stelle behandelt.

Die Cysten kommen in jedem Lebensalter vor, besonders im mittleren, und sind häufiger bei Männern als bei Frauen (SALOMON). Die Größe schwankt zwischen der einer Stecknadel und der eines Hühnereies. Meist haben sie kugelige Form, nur an den Stimmbändern sind sie spindelig (JURASZ, CHIARI). In der Regel sind sie einkammerig (STÖCK) und enthalten einen wasserklaren, dünnflüssigen oder leicht getrübbten fadenziehenden oder auch zähen Inhalt. Der Sitz ist vorwiegend am Kehildeckel und an dem freien Rand der Stimmbänder. Meist sitzen sie der Unterlage breitbasig auf, nur selten sind sie gestielt. Bei besonderem Wachstum kann sich die Cyste am Hals vorbuchten, wie es z. B. RIESTER beobachtet hat.

Die echten Cysten sind mit Flimmer- oder Plattenepithel ausgekleidet und unterscheiden sich hierdurch von den Stauungscysten der Schleimdrüsen, die schleimbildendes Prismenepithel enthalten. In der Cystenwand findet man nicht selten Knorpel einlagerung. Im Falle SENATORS glich die Cystenwand völlig dem Bau des Kehldeckels.

Die Cysten entstehen aus verworfenen Epithelkeimen bei der Kehlkopfbildung. Sie schnüren sich hauptsächlich bei der Entwicklung des Kehldeckels ab (KAHLER) oder leiten sich von der Appendix des Ventrikels her (SCHNEIDER).

Die kleinen Cysten machen meist keine Beschwerden, größere können Atemstörungen verursachen. Ist die Cyste schon bei der Geburt ausgebildet, kann es zu Erstickung kommen, wie es von PÜNDEK, ROTHSCHILD und STÖCK beschrieben ist.

Die Behandlung hat nach Möglichkeit in radikaler Entfernung der Cyste auf endolaryngealem Wege zu bestehen (FREUDENTHAL). Zuweilen kommt auch die Freilegung von außen durch Spaltung des Schildknorpels in Frage (IMPERATORI). Bei endolaryngealem Vorgehen ist es häufig notwendig, eine Kanüle einzulegen oder zuvor einen Luftröhrenschnitt zu machen (DAVIS). Bei Unterlassung sind öfters Todesfälle durch Erstickung vorgekommen. Bei

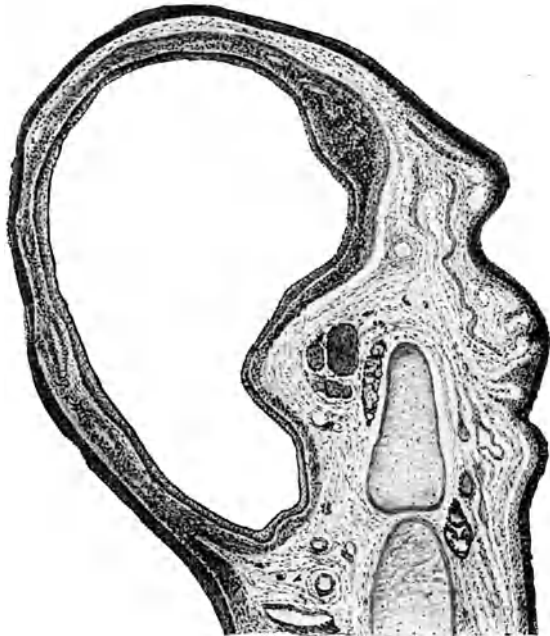


Abb. 16. Cyste der Epiglottis. (Nach CARL HART † u. EDMUND MAYER: In HENKE-LUBARSCH' Handbuch der speziellen pathologischen Anatomie und Histologie, Bd. III/1. 1928.)

Kehldeckelcysten muß man wegen bleibender abnormer Stellung den Kehldeckel öfters teilweise oder ganz mitentfernen (TAYLOR, LORIE). Die aus versprengten Epithelkeimen des Kehldeckels entstandenen Cysten sitzen häufig in den ary-epiglottischen Falten und haben nach BLUMENFELD eine schlechte Prognose. CHIARI empfiehlt für diese Cysten die Punktion und Einspritzung eines Tropfens Jodtinktur. Zweckmäßiger ist jedoch, einen Teil der Cystenwand zu entfernen und die Höhle auszukratzen (GLAS, THYS).

13. Die Lunge.

Lungencysten kommen in jedem Alter vor. Man hat sie sowohl beim Feten und Neugeborenen wie beim 80jährigen beobachtet (FRÄNKEL, BUSCHMANN). Vor 20 Jahren waren die Angaben über Lungencysten im Schrifttum noch sehr spärlich. Der erste Bericht erschien 1787 von MALPIGHI. In Amerika wurde erst 1925 der erste Fall veröffentlicht. In den letzten Jahren ist ein umfangreiches Schrifttum entstanden, aber trotz vieler Untersuchungen besteht hinsichtlich

der Entstehung und Deutung der Lungencysten noch lange keine einheitliche Auffassung. Auch die vielfachen Bezeichnungen, die dieses Krankheitsbild gefunden hat, bringen dies zum Ausdruck.

Nur ein Teil der Lungencysten ist angeboren; sicher angeboren sind die, die beim Feten und Neugeborenen gefunden werden und solche, die sich von versprengten Teilen der Lungenanlage herleiten und fernab von der Lunge gelegen sind.

Wie bei der Leber und der Bauchspeicheldrüse trennt man auch bei den Lungencysten die Einzelcysten von der Cystenlunge ab. Übergänge aller Art gibt es aber auch hier (KESSLER).

a) Die Einzelcyste.

Man bezeichnet sie auch als Sacklunge. Es handelt sich dabei um die Bildung einer mehr oder weniger großen Cyste, die zuweilen einen ganzen Lappen, ja selbst einen ganzen Lungenflügel einnehmen kann. Sie ist durch einspringende Leisten unvollständig gekammert und im übrigen glattwandig. Zuweilen finden sich in der Wand kleine Cysten, die sich in das Innere vorbuchten und in offener Verbindung stehen können. Die Cyste ist mit Flüssigkeit oder Luft gefüllt. Letzteres ist aber nur möglich, wenn eine offene Verbindung mit dem Bronchialbaum besteht, da im anderen Falle die Luft rasch aufgesogen würde (KAHLDOFF).

b) Die Cystenlunge.

Hier ist das Gewebe einer oder beider Lungen durchsetzt von zahlreichen Cysten, gewöhnlich von Erbs- bis Haselnußgröße. Unter der Oberfläche sind die Cysten am besten entwickelt und finden sich vielfach hier perlschnurartig aneinandergereiht (GRAWITZ). Sie sind entweder vollkommen gegeneinander abgeschlossen oder durch haarfeine Kanälchen verbunden. In den ausgesprochenen Fällen entsteht das Bild der Waben- oder Schwamm-lunge, auch als blasige, polycystische Entartung bezeichnet; sie kann makroskopisch große Ähnlichkeit mit der Lungenblähung haben (v. HANSEMANN). Gemeinsames Vorkommen der Cystenlunge mit Cystenleber oder -niere wurde öfters beobachtet.

Neben diesen in der Lunge selbst gelegenen Cysten kommen solche außerhalb der Lunge vor, die sich von versprengten oder abgeschnürten Teilen der Lungenanlage herleiten. Diese Cysten finden sich im ganzen Brustraum, besonders im Bereich der Speiseröhre. Daneben sind sie als Bauchlungen auch retroperitoneal beobachtet. Sie können sehr einfach gebaut sein, wobei nur das Flimmerepithel auf ihre Herkunft hinweist. Daneben kann sich Bronchialknorpel finden. Am kompliziertesten sind die Nebelungen gebaut, die schon den Mißbildungen zugerechnet werden können. Thorakale Nebelungen sind häufiger beobachtet. Bauchlungen sind dagegen nur 6 bekanntgeworden (Fälle von ASCHOFF, DUBLER, ROBSMANN, BENEKE, SETSAM und VOGEL). Sie haben ihren Sitz zwischen Wirbelsäule und linker Nebenniere. Ob dabei die cystischen Erweiterungen der Bronchialanlage sekundäre Veränderungen darstellen, läßt sich nicht entscheiden. Die von ROBSMANN beobachtete Cyste hatte Kleinfautgröße.

Die klinischen Erscheinungen richten sich nach Sitz, Größe und Inhalt der Cysten und können bei nichtinfizierten Fällen völlig fehlen. Die Cysten sitzen

meist im Oberlappen, während die Bronchiektasen den Unterlappen bevorzugen (OUDENDAL). THORPE beschreibt einen Fall von cystischer Entartung eines überzähligen rechten Unterlappens. An Erscheinungen hat man bei Neugeborenen Cyanose und Erstickungsanfälle, bei Kindern wiederkehrende fötide Bronchitiden und Bronchopneumonien, bei Erwachsenen zeitweise Infektionen der Cysten mit Husten, Auswurf, Fieber, Bluthusten und Abmagerung (KJAERGAARD) beobachtet. Öfters kommt Verwechslung mit Tuberkulose vor. Bei der Punktion von Lungencysten wird man häufig zu der Diagnose Pleuraempyem oder Lungenabsceß verleitet. Nach PRUVOST kann man die Lungencysten klinisch einteilen in:

1. solche, die keine klinischen Erscheinungen machen;
2. die mit Blutsputten einhergehen;
3. die infiziert sind, aber nicht eitern, sondern nur einen schleimig-eitrigen Auswurf in geringer Menge verursachen;
4. die eitern oder abszedieren;
5. die mit sackartigen Bronchiektasen verbunden sind.

Häufig ist für die Erkennung die Vorgeschichte wichtig. Weit in die Kindheit zurück erkennbare Anfälligkeit der Atmungsorgane, Verbildung des Brustkorbes, zurückgebliebene allgemeine Entwicklung, wiederholtes Bluthusten im Verlauf eines chronischen nicht tuberkulösen Bronchialkatarrhs sollen bedeutungsvoll sein (LOUBÈGRE). Heute spielt die Röntgenuntersuchung für die Erkennung eine große Rolle (VALLEBONA). Lungencysten sind im Röntgenbild alle durch ihre kreisrunde Form und durch scharfe Begrenzung ausgezeichnet. Sind sie nur teilweise mit Flüssigkeit gefüllt, so sind Spiegelbildungen wahrnehmbar. Die Verwechslung großer infizierter Cysten mit Lungenabscessen liegt auf der Hand.

Die Unterscheidung mehrfacher Cystenbildung von Bronchiektasien ist ebenfalls schwierig, zuweilen sogar unmöglich. In letzter Zeit sind häufig cystische Bronchiektasien als Lungencysten gedeutet worden (PEIRCE). Nach KAHLSTORF ist bei Bronchiektasien die Brustwand geschrumpft, bei Lungencysten dagegen nicht.

Zahlreiche zusammenliegende Cysten sehen aus wie Kinderluftballons an einem Bindfaden. Die echten Cysten, die völlig geschlossen sind, kommen bei der Bronchographie nicht zur Darstellung. Die Füllung des Bronchialbaumes mit Lipiodol soll auch nicht ganz unbedenklich sein. In manchen Fällen konnten durch Anlegen eines künstlichen Pneumothorax große Lungencysten erkannt werden.

Alle echten Lungencysten sind mit Flimmerepithel ausgekleidet. Hierdurch ist ohne weiteres ihre bronchiale Herkunft bewiesen. Nie findet man Alveolarepithel als Auskleidung (MORELLI). Das Flimmerepithel ist meist hochzylindrisch, was für echtes Wachstum der Cyste spricht (KRAMPF). Die großen Cysten enthalten zudem Knorpelplatten und Muskulatur in ihrer Wand, die kleinen dagegen nicht. Während die ersteren in ihrem Aufbau völlig dem der großen Bronchien gleichen, stimmt der der kleinen Cysten mit dem der kleinen und kleinsten Bronchien überein.

Die Entstehung der Lungencysten ist mit Ausnahme derjenigen, die fernab von den Lungen liegen und sich von versprengten Keimen herleiten, noch recht strittig. Die Ursache ist in einer Störung der Ausbildung des Bronchialbaumes

zu suchen, wahrscheinlich derart, daß sich wie bei anderen parenchymatösen Organen überzählige oder abgeirrte Bronchien cystisch umwandeln. KNEY erklärt die Entstehung so, daß an einer Stelle im Bronchialsystem die Kanalisation ausbleibt, während sich peripherwärts wieder eine Lichtung ausbildet. Durch die Funktion der Schleimhaut sind hinter dem Verschuß die Vorbedingungen für die Ausbildung einer flüssigkeitsgefüllten Cyste gegeben. Zahl und Größe der Hohlräume sind dabei, wie das besonders HUETER betont,

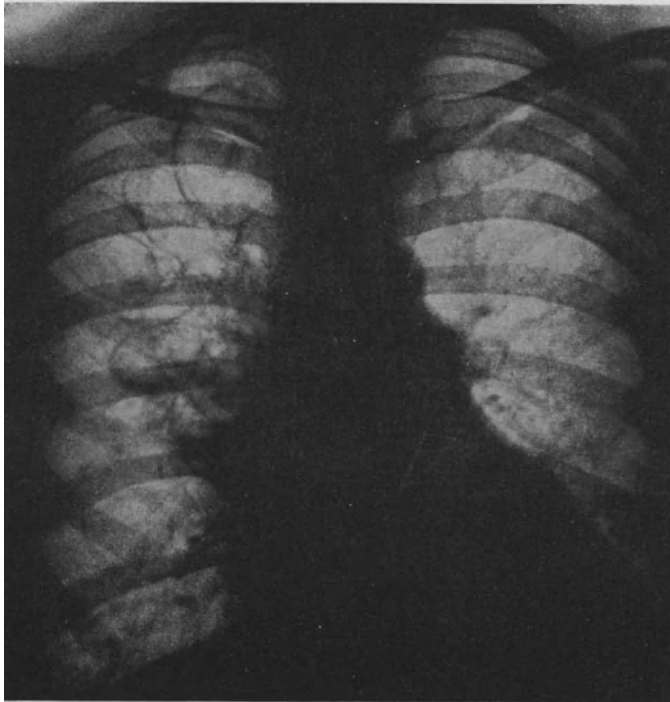


Abb. 17. Offene Wabenlunge mit zahlreichen Cysten im rechten oberen und mittleren Lungenfeld bei 39jähriger Frau ohne klinische Erscheinungen. (Aus Lehrbuch der Röntgendiagnostik von H. R. SCHINZ, W. BAENSCH u. E. FRIEDL, Bd. 2, 1939.)

von dem Augenblick abhängig, in dem sich die Störung geltend macht. In einem früheren Stadium entstehen aus den größeren Bronchien einzelne oder wenige große Hohlräume, später bilden sich aus den kleineren Aussprossungen zahlreiche kleine Cysten. Das Fehlen von Knorpelplatten in der Wand weist auf die Veränderung kleinster Bronchien hin. Worauf das Ausbleiben der Kanalisation des Bronchialsystems zurückzuführen ist, weiß KING nicht anzugeben. Einige Forscher nehmen einen entzündlichen Verschuß der Bronchien während der Fetalperiode an und schuldigen hierfür besonders die Lues an. SAUERBRUCH vertritt die Ansicht, daß es durch Druck des CUVIERSchen Ganges auf einen Bronchus zu der Störung kommen kann. H. MÜLLER hält die Cysten für Hamartome. VIRCHOW und KLEBS fassen sie als Lymphangiectasien auf. 1897 entwickelte STOERK die Geschwulsttheorie der Erkrankung und bezeichnete sie als cystisches fetales Bronchialadenom. HUETER spricht von alveolärem Lungenadenom. Wahrscheinlich ist die Entstehung keine einheitliche (OUGHTERSON).

Nur diejenigen Cysten sollen behandelt werden, die Erscheinungen machen. Die Prognose ist mit dem Fortschreiten der Lungenchirurgie weit günstiger als früher. Wiederholt hat man in letzter Zeit bei Befallensein eines Lungenlappens oder -flügels den kranken Lungenlappen, ja selbst die ganze Lunge entfernt. Bei Kindern ist jedoch die Lappen- bzw. Lungenausschneidung ein sehr gewagter Eingriff. Überhaupt ist die Prognose im Kindesalter ernst (SCHENK). Die Ausschälung der Lungencyste ist wegen der Verwachsungen und wegen der großen Blutungen sehr schwer (ELOESSER). SAUERBRUCH brachte 4 Fälle durch Lappenausschneidung zur Heilung. GALE berichtet über einen Fall von einseitiger Cystenlunge, die durch Entfernung des ganzen Lungenflügels geheilt wurde.

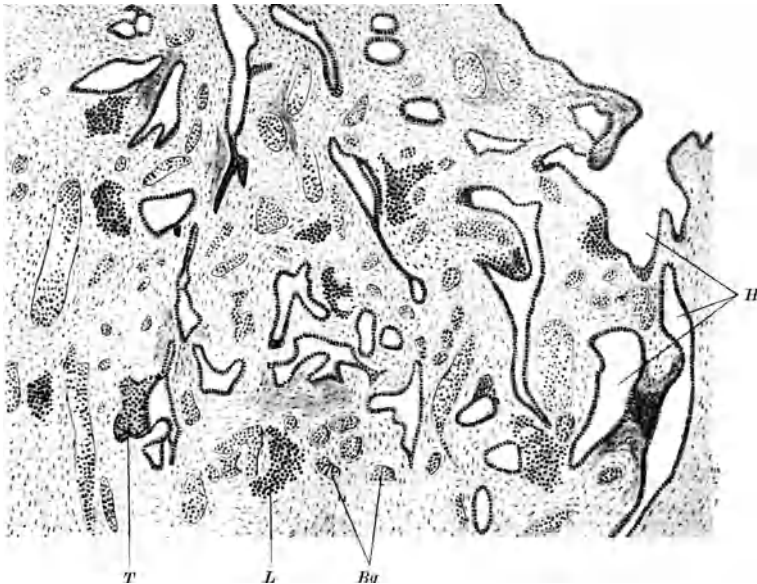


Abb. 18. Schnitt aus einem erbsengroßen subpleuralen cystischen Hamartom des rechten Unterlappens einer 22jährigen Frau. *H* Höhlen mit Zylinderepithel; *L* Rundzelleneinlagerungen; *Bu* Blutgefäße; *T* tangential getroffene Epithelausstülpungen. (Nach OUDENDAL.)

CHURCHILL macht diese großen Eingriffe zweizeitig und läßt zwischen der ersten und zweiten Operation einen Zwischenraum von mindestens 6 Wochen. Zudem operiert er nur Fälle mit schweren Blutungen sofort, die anderen verschiebt er auf die katarrhfreien Jahreszeiten und behandelt sie erst gründlich vor. So hat er nur eine Sterbeziffer von 2,6%.

Neben den genannten großen Eingriffen spielen die Phrenicusdurchschneidung, die Thorakoplastik und das Einführen von Plomben eine Rolle.

IV. Harnapparat.

14. Die Niere.

Wie bei anderen parenchymatösen Organen ist auch hier die Einzelcyste von der mehrfachen Cystenbildung, der Cystenniere zu unterscheiden. Ob auch in diesem Falle der Entstehung eine gemeinsame Ursache zugrunde liegt und zwischen beiden nur ein gradueller Unterschied besteht, wie es unter anderem von MCKENNA und SONNTAG für wahrscheinlich gehalten wird, ist nicht entschieden.

a) Die Einzelcyste.

Die Zahl der klinisch beobachteten Einzelcysten, insbesondere der großen Cysten ist nicht besonders groß. SCHMITH konnte bis 1927 134 Mitteilungen sammeln. KAUFMANN und ZIEGLER haben besonders über das Vorkommen an der Leiche berichtet. Das vorgerückte Alter und das weibliche Geschlecht sind bevorzugt.

Die Cyste nimmt ihren Ausgang vom Nierenparenchym. Selten ist das Vorkommen mehrerer Einzelcysten in derselben Niere, ebenso selten das doppel-seitige Vorkommen. Die Cyste ist meist nur klein, erbs- bis haselnußgroß, kann aber bis Mannskopfgröße erreichen und dann einen großen Teil der Bauchhöhle ausfüllen. Eine Verbindung mit dem Nierenbecken kommt nicht vor, was von Bedeutung ist für die Unterscheidung von gewissen Formen der Sackniere. Die Cyste sitzt vorwiegend im unteren Pol der Niere. Die Entwicklung erstreckt sich über Monate bis Jahre. Die Oberfläche ist kugelig und ist glatt oder durch einschnürende Furchen gebuckelt. Mit dem Parenchym besteht eine innige Verbindung.

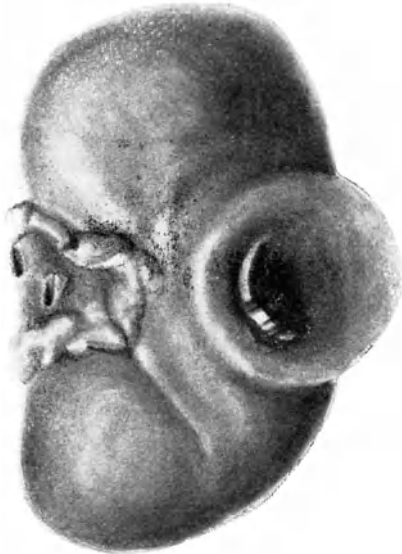


Abb. 19. Solitäre Nierencyste. (Nach PAUL FRANGENHEIM u. ERNST WEHNER: In KIRSCHNER-NORDMANN: Die Chirurgie, Bd. VI/1, 1927.)

Die Niere wird zunächst in ihrer Funktion nicht gestört (DOSZA). Durch große Cysten kommt es durch Druck zum Schwund des Nierengewebes und zu Behinderung des Harnabflusses. Entzündung, Tuberkulose und Steinbildung werden durch die Cystenbildung begünstigt.

Der Inhalt der Cyste besteht in der Regel aus einer alkalischen, hellgelben, klaren Flüssigkeit; blutige Beimengung, kolloide Umwandlung und Steinbildung kommen vor.

Kleine Cysten haben meist einen kubischen Epithelbelag, in größeren ist das Epithel abgeplattet oder durch den gesteigerten Innendruck völlig geschwunden. Die Innenseite zeigt häufig ein Netz von Bälkchen, was dafür spricht, daß die Einzelcyste aus mehrfacher Cystenbildung hervorgegangen ist. Die Zwischenwände sind durch zunehmenden Innendruck zugrunde gegangen. Räumlich und zeitlich ist somit die Einzelcyste als fortgeschrittene Form mehrfacher Cystenbildung aufzufassen. Bestärkt wird diese Annahme durch die Ähnlichkeit im feingeweblichen Bau und in der Zusammensetzung der Cystenflüssigkeit. Die Entstehung der Einzelcyste und der Cystenniere ist nach SONNTAG eine einheitliche, wir haben allenfalls verschiedene Formen, vielleicht verschiedene Stadien eines Krankheitsprozesses vor uns.

Hinsichtlich der Entstehung der Einzelcyste werden hauptsächlich 2 Ansichten vertreten: Einmal wird sie aufgefaßt als Stauungscyste infolge entzündlichen Verschlusses der abführenden Harnwege während der Fetalperiode (VIRCHOW), zum anderen wird sie für eine Wuchscyste, ein Cystom gehalten, entstanden durch selbständige Epithelwucherungen mit nachfolgendem Zerfall der

Wucherungsprodukte und cystischer Erweiterung der Hohlräume (NAUWERK u. a.). ASCHOFF läßt beide Ansichten gelten. Die meisten Forscher neigen jedoch der zweiten zu.

Durch Blutung in eine seröse Cyste entsteht die Blutcyste. Die Mehrzahl findet sich bei Frauen. Die Blutung, die einige Male durch eine Gewalteinwirkung ausgelöst wurde, erfolgt durch Zerreißen eines Bälkchens auf der Innenseite.

Beschwerden werden nur durch große Cysten ausgelöst, sie sind aber meist nur gering (HOFER) und können in Völlegefühl, Erbrechen, kolikartigen Schmerzen, vermehrtem Harnfluß oder auch Harnverhaltung infolge Druck auf Nierenbecken oder Harnleiter bestehen. Die Erscheinungen der Blutcysten unterscheiden sich von denen der serösen Cysten durch den Nachweis von Blutarmut, Fieber, rasches Wachstum der Geschwulst, große Schmerzhaftigkeit und Blutharnen.

Die Einzelcyste ist bislang nur in wenigen Fällen vor der Operation erkannt. Verwechslung mit andern cystischen Nierenerkrankungen oder solchen anderer Organe, insbesondere die Verwechslung mit dem Eierstockscystom (HARNES) ist häufig. Fluktuation ist nicht immer sicher nachweisbar. Im Röntgenbild erscheint die Cyste als scharf umschriebene runde Geschwulst von gleichmäßiger Dichtigkeit (WULFF). Die Pyelographie kann für die Erkennung des Leidens ausschlaggebend sein. Der Urinbefund ist uncharakteristisch.

Bei der Unsicherheit der Diagnose ist frühzeitige Freilegung der Niere erforderlich. Punktion der Cyste und nachfolgende Einspritzung sind unsicher und nicht ungefährlich und deshalb zu verwerfen. Die von TERRIER u. a. empfohlene Einnähung der Cyste ist nur bei Vereiterung angezeigt. Im anderen Fall kommt es später leicht zu Infektionen und Fistelbildung, die die Nierenentfernung erforderlich machen können. Gute Erfolge gaben die Ausschälung der Cyste, die Abtragung der Cystenwand und die Nierenresektion. Letzter Eingriff ist jedoch nicht ungefährlich (BRANDENSTEIN). Die Ausschälung gelingt nur selten glatt. Die Nierenentfernung kommt heute nur noch selten zur Anwendung. Sie ist angezeigt bei sehr großen Cysten, bei denen funktionstüchtiges Nierengewebe nicht mehr vorhanden ist, ferner bei Vereiterung, Tuberkulose und Steinleiden der Niere. REJSEK empfiehlt möglichst konservative Behandlung. Bei den Blutcysten kommt die Nierenentfernung in Frage.

b) Die Cystenniere.

Diese Erkrankung der Niere ist mit vielen Ausdrücken belegt: cystische oder polycystische Nierendegeneration, Hydrops renum cysticum, Nierencystom, Adenocystom, Wabenniere, angeborene Nierenwassersucht, fetale Riesenniere, Gros rein policystique, cistic disease of the kidney usw.

Cystennieren sind in jedem Alter beobachtet, am häufigsten ist das Vorkommen zwischen 40—60 Jahren (GEISINGER). Im fetalen Leben führt das Leiden nicht selten zum Tod der Frucht. Von 239 Fällen KÜSTERS waren 59 totgeboren, 10 starben im 1. Lebensjahr, 3 hatten das 80. Lebensjahr überschritten.

Beide Geschlechter sind gleichmäßig betroffen. Zudem ist das Leiden in der Regel doppelseitig. Unter 62 Fällen bei Erwachsenen konnte LEJARS nur

einmal eine einseitige cystische Entartung feststellen, BERNER fand sie dagegen in 30% der Fälle. Einseitiges Vorkommen wird besonders im Kindesalter beobachtet.

Die Erblichkeit des Leidens ist wiederholt bestätigt (GRIDNER, MARQUARD). FULLER konnte die Erkrankung in einer Familie durch 4 Generationen verfolgen.

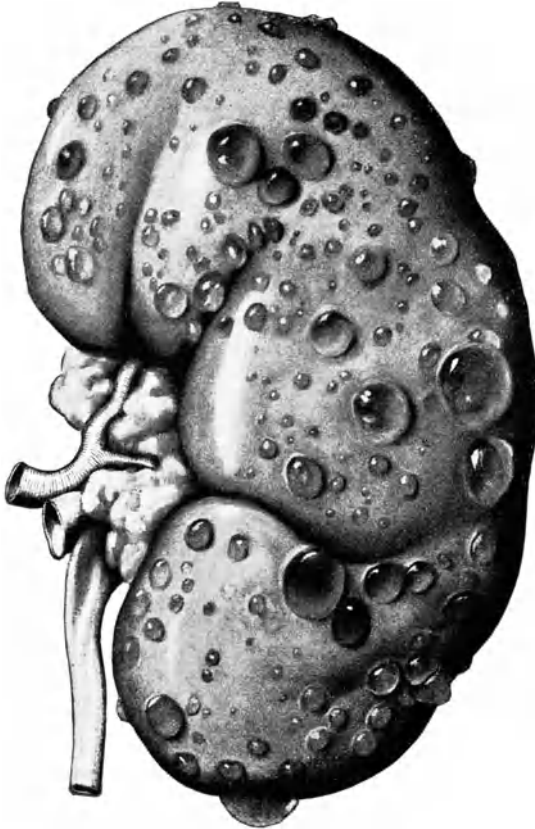


Abb. 20. Polycystische Verbildung einer gewöhnlich großen Niere. (Nach GARRÉ u. ERHARD: Nierenchirurgie 1907.)

Durch akute Infektionskrankheiten, Schwangerschaft und äußere Gewalteinwirkungen werden öfters die ersten Erscheinungen des bis dahin verborgenen Leidens ausgelöst.

BERNER unterscheidet zwei Hauptformen von Cystennieren, die große und die kleine hypoplastische Form. Bei der großen sind Nierenbecken und Kelche zusammengedrückt und ausgezogen, bei der kleinen dagegen Nierenbecken, -kelche und Harnleiter in der Regel stark erweitert. BERNER hat auch nachgewiesen, daß Cysten durch feine Kanälchen mit dem Nierenbecken in Verbindung stehen können, was aber von den meisten Forschern bestritten wird.

Selten ist die Cystenbildung auf die Marksubstanz der Niere beschränkt (Markcystenniere), noch seltener ist das Vorkommen einzelner Cysten (partielle Cystenniere). Durch die Bevorzugung der Nierenrinde erhält die Oberfläche ein höckeriges, traubenartiges Aussehen.

Zwischen den Cysten sind oft nur Spuren von Nierengewebe nachzuweisen. Sie sind meist erbs- bis kirschgroß, selten erreichen sie Faust- bis Kindskopfgroße.

Der Cysteninhalte besteht aus einer serösen, eiweißreichen oder kolloiden Flüssigkeit, ist gelblich gefärbt und klar. Bei Vereiterung ist sie grau, bei Blutung rötlich oder braun. Der Inhalt schimmert gelblich oder bläulich durch die dünne Cystenwand. Die Reaktion der Flüssigkeit ist neutral oder alkalisch. Meist ist sie frei von Harnbestandteilen, sie kann aber alle enthalten. Als Besonderheit sind rosettenartige Gebilde zu erwähnen, die aus konzentrisch geschichtetem eingedicktem Kolloid bestehen und eine radiäre Streifung erkennen lassen. Die bindegewebige Cystenwand ist ausgekleidet von einem Epithel, das vielfach dem der Harnkanälchen gleicht, alle Stadien der kolloiden Entartung zeigt und verschiedene Höhe aufweist. In den größeren Cysten ist es meist

abgeplattet. Der Schwund des Nierengewebes soll nach RITTER in erster Linie auf Gefäßveränderungen zurückzuführen sein.

Fast stets ist die Cystenniere vergrößert. E. KAUFMANN sah ein Gesamtgewicht beider Nieren von 3000 g bei einer Nierenlänge von 28 cm. In Leber, Bauchspeicheldrüse, Milz, Eierstock, Nebenhoden und anderen Organen werden häufig ebenfalls Cysten beobachtet (BARKAGAN, MARQUARDT, MCKENNA, EISENDRAHT).

Die Ursache für die Entstehung der Cystenniere ist noch keineswegs klar. Selbst die Frage ist nicht einmal beantwortet, ob die Cystenniere des Neugeborenen mit der des Erwachsenen wesensgleich ist. VIRCHOW ist der Ansicht, daß das Leiden stets angeboren ist und die Cysten infolge entzündlichen Verschlusses der Harnkanälchen und hierdurch bedingte Sekretverhaltung entstehen; sie sollen also Stauungscysten darstellen. FORSSMANN u. a. nimmt ebenfalls eine Retentionscystenbildung an, hervorgerufen durch entzündliche Bindegewebswucherung, die eine mangelhafte Vereinigung von Sammelröhrchen und Glomerulusanlage zur Folge haben soll. MCKENNA und Mitarbeiter wenden sich gegen diese Theorie, die durch keinerlei Beobachtung bewiesen sei und stellen ihr die eigene gegenüber. Danach kommt es zu einem ständigen Entstehen und Vergehen von Generationen von Harnkanälchen und entsprechenden Sammelröhrchen, die sich bei ihrem Dahinschwinden wieder trennen und dabei normalerweise eine mehr oder weniger cystische Gestalt annehmen. Sie werden nun in der Regel zum völligen Schwund gebracht, können aber hier und da bestehenbleiben und so die Grundlage für die Einzelcysten und wahrscheinlich auch für die Cystenniere abgeben, zwischen denen nur ein gradueller Unterschied bestehen soll.

LUNDBERG führt die Cysten auf abnorm erhaltene Entwicklungsprodukte zurück und vergleicht sie mit parovarialen, branchiogenen und ähnlichen Cysten.

DUNGER, BUSSE u. a. halten die Cystenniere für eine geschwulstartige Fehlbildung auf angeborener Grundlage. Diese Ansicht findet immer mehr Anhänger. WITTE spricht geradezu von multilokulärem Cystadenom. Nach BERNER liegt nur bei Fehlen von Geschwulstmerkmalen eine reine Mißbildung vor. Im anderen Falle kommt zu der Entwicklungsstörung eine geschwulstmäßige Epithelwucherung. DYCKERHOFF deutet eine doppelseitige Cystenniere als kavernoöses Lymphangiom. GRIDNER glaubt, daß die Entstehungsweise der Cystenniere kompliziert ist, daß die Geschwulsttheorie zur Erklärung allein nicht ausreicht und mehrere Ursachen zusammenkommen müssen.

Aus dem Gesagten ergibt sich, daß die Ursache der Cystenniere noch keineswegs geklärt ist, andererseits zahlreiche Formen sicherlich angeborene Fehlbildungen im Sinne des Hamartoms darstellen. Daneben machen die wechselnden Befunde es wahrscheinlich, daß die Entstehungsursache keine einheitliche ist. Die klinischen Erscheinungen sind sehr wechselnd. In 10% der Fälle fehlen sie völlig. Ein Teil der Träger erkrankt aus voller Gesundheit plötzlich mit urämischen Erscheinungen, die sich über viele Jahre wiederholen können (BLATT). Unbedeutende Erkrankungen können die Urämie auslösen. Die übrigen Erscheinungen können das Bild einer Schrumpfniere, einer Nierengeschwulst, einer Nierenbeckenentzündung oder Steinniere machen. Eine Geschwulst läßt sich nach KÜSTER nur in einem Drittel der Fälle nachweisen. Fluktuation ist sehr selten.

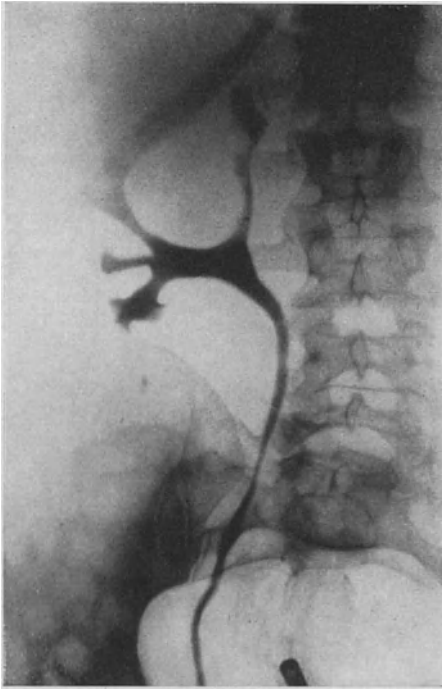


Abb. 21. Retrogrades Pyelogramm einer Cystenniere.
(Chir. Klinik Münster.)

mäßig vergrößerten Nierenschatten ist das Nierenbecken verlängert, eingebuchtet und verengert. Die Kelche sind auseinandergedrängt und ebenfalls verlängert.

In 60% der Fälle wird eine Beteiligung des Zirkulationsapparates beobachtet (Blutdrucksteigerung, Herzverweiterung, teigige Schwellungen). Daneben wird vielfach über Verdauungsstörungen, Übelkeit und Völlegefühl im Leib geklagt. Hohes Fieber ist durch Vereiterung der Cysten bedingt. Durch Platzen der Cysten kann es zu tödlicher Bauchfellentzündung kommen (SCHÜSSLER, ROVSING).

Die Harnmenge ist wie bei der Schrumpfniere meist vermehrt und der Harn verdünnt (NEGRO). In ein Fünftel der Fälle wird Blutharnen beobachtet. Gleichzeitig finden sich oft die oben schon genannten Rosetten. In fortgeschrittenen Fällen kann die Harnmenge abnehmen. Nach MICHALOFF ist die Stickstoffverhaltung bei genügender Chlorausscheidung charakteristisch.

Für die Diagnose soll nach OPPENHEIMER das retrograde Pyelogramm am wertvollsten sein. Neben dem unregel-

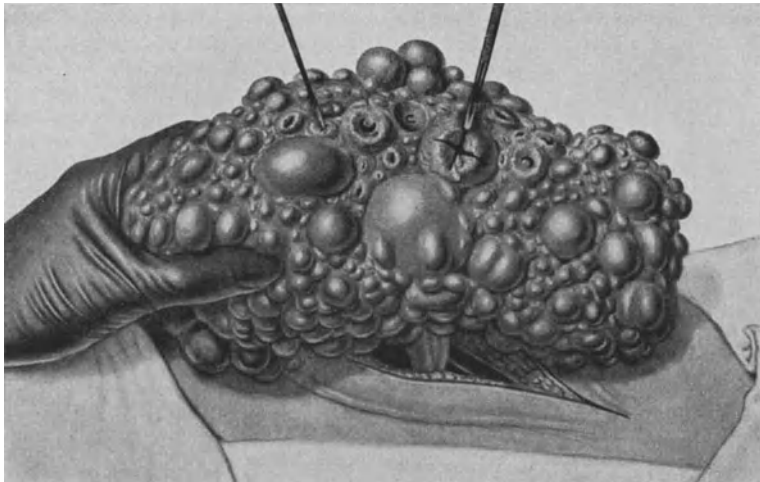


Abb. 22. Ingnipunktur der Cystenniere. (Nach PAYR.)

Die Unterscheidung im Röntgenbild von der Geschwulst macht in der Regel keine Schwierigkeiten (DREYFUSS, PORTA, KLASON). Nach PAZZI und BLATT

soll dagegen das Pyelogramm keineswegs charakteristisch sein. Bei Erhöhung der harnfähigen Substanzen im Blut ist das doppelseitige Pyelogramm nach ATONNA und TALMAN nicht ungefährlich.

Die Behandlung der Cystenniere ist eine möglichst konservative, da das Leiden fast stets doppelseitig ist. Unkomplizierte Fälle sollen wie Schrumpfnieren behandelt werden.

Im allgemeinen ist die Nierenentfernung als Kunstfehler anzusehen (GRAUHAN). Sie kommt nur in Frage bei völliger Vereiterung einer Seite, bei lebensbedrohlichen Blutungen oder erheblicher Größe und starken Beschwerden. Die Eröffnung der Niere ist gefährlicher als die Entfernung. BEIN stellte bei 324 Beobachtungen 117 Nierenentfernungen mit 29% Todesfällen fest, 22mal war die Niereneröffnung mit 32% tödlichem Ausgang vorgenommen. Wenn unter einer Fehldiagnose eine Cystenniere freigelegt wurde, soll die Wunde wieder geschlossen werden. Auch bei sicher einseitiger Cystenniere rät KÜSTER von der Nierenentfernung ab. TANSINI hat dagegen keine Bedenken zu operieren. WULFF sah nach 15 Jahren noch keinerlei Störung der anderen Niere, MURSELL nach 4 Jahren. PAYR empfiehlt den Mittelweg zwischen radikalem und konservativem Verhalten durch Eröffnen möglichst vieler Cysten mit dem elektrischen Messer (Ignipunktur), was er wiederholt ein- und doppelseitig mit gutem Erfolg durchgeführt hat. BROGLIO berichtet ebenfalls über gute Ergebnisse mit dieser Methode. Nach TALMAN ist die Ignipunktur die Methode der Wahl geworden. GARRÈ hat die Nierenanheftung an normaler Stelle durchgeführt und damit die Gefahr der Abknickung des Harnleiters beseitigt. Bei allen Eingriffen ist zu beachten, daß Cystennierenkranke gegen Narkosemittel sehr empfindlich sind.

15. Die Harnblase.

Größere Einzelcysten der Harnblase sind sehr selten. Bisläng sind kaum 20 Fälle im Schrifttum bekanntgeworden. Bis 1913 konnte HOTTINGER nur 6 Mitteilungen zusammenstellen. Häufiger ist das Auftreten zahlreicher, kleiner Cysten unter dem Bilde der Cystitis cystica. Beide Arten von Cysten sind eng miteinander verwandt, da sie beide den v. LIMBECK-BRUNNSchen Zellnestern ihr Entstehen verdanken (MANDEL). Es handelt sich dabei um isolierte Epithelhaufen unter der Schleimhaut, die — wenigstens teilweise — embryonal versprengten Epithelkeimen ihren Ursprung verdanken (MORTON). So kommen sie auch in der gesunden Blase vor (ASCHOFF, HEYMANN, MÖLLENDORF) und sind sowohl beim Kleinkind, wie beim Erwachsenen beobachtet. Ihr Sitz ist vorwiegend die Umgebung des Blasenhalbes. Unter dem Reiz einer Entzündung können sich die Zellnester über die ganze Blase, über den Harnleiter und das Nierenbecken ausbreiten und zu dem Krankheitsbilde der Cystitis bzw. Ureteritis und Pyelitis cystica führen. Einige Forscher, u. a. MORSE und CICERI, vertreten die Ansicht, daß in der gesunden Blase keine Zellnester vorkommen und sie stets die Folge einer Entzündung sind.

Unter einem chronischen Reiz, der außer durch eine Entzündung auch durch Steine, eine Geschwulst oder Vorsteherdrüsenvergrößerung verursacht werden kann, beginnen die Epithelhaufen zu wuchern und bilden im Innern Höhlen. Nach ZUCKERKANDL handelt es sich dabei um eine aktive Sekretion, indem sich die inneren Zellen des Epithelhaufens in Zylinderzellen und Becherzellen

umwandeln. Nach anderer Ansicht (SERTOLI, HERXHEIMER, MORSE) entsteht die Cyste durch Erweichung und Verflüssigung der inneren Zellschichten.

Die Größe der Einzelcyste schwankt zwischen Kirsch- und Walnußgröße. Sie sitzt dicht unter der Oberfläche. Die Wand ist glatt und durchsichtig. Der Inhalt ist klar und glycerinartig (BRONGERSMA). Die Wand, die mit ein- oder mehrschichtigem Epithel verschiedener Höhe ausgekleidet ist, kann alle Schichten der Blasenwand zeigen (EKEHORN). Die größere Cyste wirkt wie ein

Fremdkörper und macht entsprechende Erscheinungen. Bei Sitz im Bereich des Blasenhalses kann sie die Blasenöffnung verlegen und zu plötzlicher Harnverhaltung führen. OPPENHEIMER beschreibt mehrere Cysten in der Muskulatur der Blasenhinterwand und führt sie auf eine überzählige Harnleiteranlage zurück.

Die Diagnose der Cyste ist in den meisten Fällen leicht.

Die Behandlung besteht in völliger Entfernung mittels des hohen Blasenschnittes oder Verschorfung von der Harnröhre her. Letztere Methode ist weniger eingreifend, aber wegen der Rückfallgefahr nicht so sicher wie die radikale Ausschälung.

Die im Nierenbecken und Harnleiter vorkommenden Cysten sind in der Regel im späteren Leben unter einem Entzündungsreiz entstanden. CICERI beschreibt jedoch 2 Fälle, die er auf Entwicklungsfehler zurückführt und als multiple cystische Hamartien bezeichnet. Cysten fanden sich sowohl in der Harnblase wie im Harnleiter und Nierenbecken.

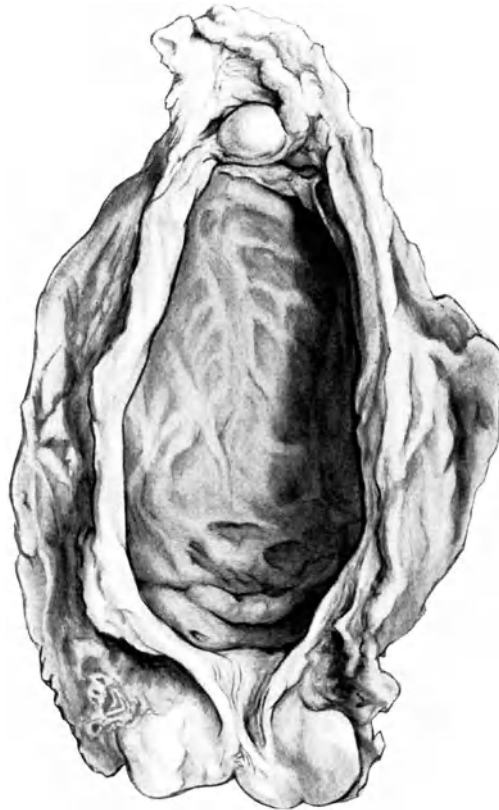

Abb. 23. Kirschgroße Cystenbildung in nächster Nähe der Harnblasenspitze; entstanden aus epithelialen Anteilen des Harnstranges. 75jährige Frau. (Nach GEORG B. GRUBER: In HENKE-LUBARSCH' Handbuch der speziellen pathologischen Anatomie und Histologie, Bd. VI/2. 1934.)

Für die Diagnose ist die Kontrastdarstellung im Röntgenbild besonders wichtig. Hier finden sich entsprechend den Cysten kleine, runde, luftblasenartige Aussparungen (KINDALL, JACOBY). Eine radikale Behandlung kommt bei der mehrfachen Cystenbildung in der Regel nicht in Frage.

16. Der Harnstrang.

Als Rest des embryonalen Harnstranges (Urachus) findet sich das mittlere Nabelband, in dessen ganzem Verlauf sich aus erhaltenen Epithelresten Cysten entwickeln können. Zu den Urachusdivertikeln und -fisteln bestehen enge Beziehungen, da sie ineinander übergehen können. Kleinste Hohlräume und

feinste Verbindungen mit der Blase sind in vielen Fällen noch nachweisbar, wo das Nabelband auf den ersten Blick als solider Strang imponiert. TSCHAJKA konnte 1924 100 einschlägige Mitteilungen über Urachuszysten zusammenstellen. Hierbei handelt es sich aber nur um die klinisch nachgewiesenen Fälle. Anatomisch findet man aber ungleich häufiger kleine und kleinste cystische Umwandlungen von Urachusresten, was schon aus den Untersuchungen von LUSCHKA, WUTZ und LEDDERHOSE hervorgeht. So haben auch KHAUM und PFEIFFER durch sorgfältiges Präparieren oft bis bohnen große Cysten gefunden, die von außen am mittleren Nabelband nicht sichtbar waren. Nach oben und unten schließen sich an die Cyste die strangförmigen Reste des Urachus an. Besteht eine offene Verbindung zur Blase, dann liegt ein Urachusdivertikel vor.

Die Cyste kommt besonders beim weiblichen Geschlecht vor. Die Größe kann recht erheblich sein. Die größte Cyste soll in dem von RIPPmann mitgeteilten Fall mit 52 Liter Inhalt vorgelegen haben.

Feingewebliche Untersuchungen sind nur wenig mitgeteilt. In einigen Fällen fand man wie in der Blase doppelte Muskelschicht und typisches Übergangsepithel. Die von BONI mitgeteilte Cyste war von Plattenepithel ausgekleidet. In UTTERSTRÖMS Fall zeigt das Epithel kolbenförmige Einsenkungen in die Cystenwand und Wucherungen ins Cysteninnere. Durch den starken Innendruck ist die Wand häufig verdünnt und das Epithel zugrunde gegangen. Entzündung und krebsige Entartung sind selten. Der Cysteninhalt kann Harnstoff enthalten wie in einem Fall EDINGTONS, was für die Diagnose wichtig sein kann.

Die Erscheinungen der Cyste sind in der Regel nur gering. Sie sitzt in den Bauchdecken in der Mittellinie zwischen Nabel und Schamfuge, ist bei der Atmung verschieblich und wölbt sich, wenn sie eine bestimmte Größe erreicht hat, flach an der Oberfläche vor. Bei der Frau kommen leicht Verwechslungen mit Schwangerschaft und Eierstockscysten vor.

Die Behandlung besteht nach Möglichkeit in radikaler Entfernung der Cyste, bei Vereiterung genügt die Eröffnung.

17. Die Urniere.

Von der Vorniere gehen keine Cysten aus, jedenfalls sind beim Menschen noch keine beobachtet (HANDFIELD-JONES). Wiederholt sind dagegen Cysten

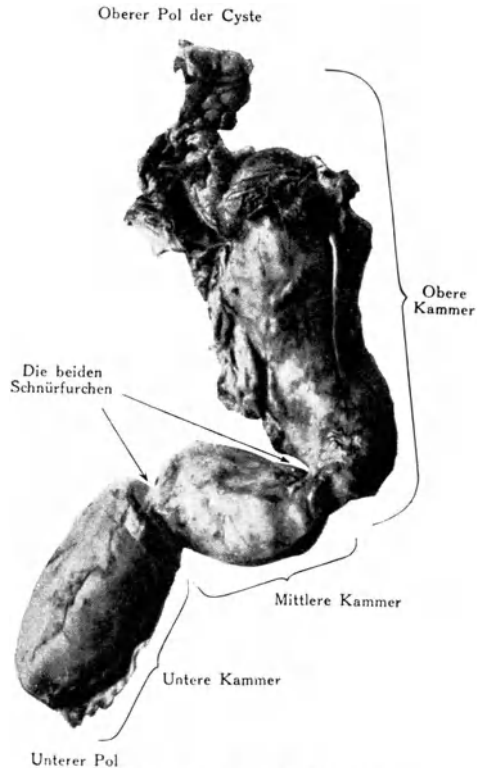

Abb. 24. Pasarenale Urnierencyste
(Nach LÄWEN und BIEBL).

der Urniere und ihres Ganges beschrieben, die nach HINMAN häufiger bei Frauen als bei Männern vorkommen. Da die Urniere (WOLFFScher Körper) die Geschlechtsdrüsen auf ihrem Wege begleitet, können auf dem ganzen Wege aus erhaltenen Resten Cysten entstehen. Entsprechend ihrem Sitz teilt man sie ein in lumboabdominale, abdominopelvine und in Cysten der äußeren Geschlechtsteile. Die ersten liegen in der Pankreas- und Nierengegend oder in der Wurzel des Gekröses. Die abdominopelvinen Cysten haben ihre Lage auf der Darmbeinschaukel, in der vorderen Bauchwand, am runden Mutterband oder in Höhe der weiblichen Beckenorgane. Die Cysten der Geschlechtsorgane zeichnen sich durch ihre mannigfache Lage aus; sie sind an anderer Stelle ausführlich behandelt. Hier sind nur die retroperitonealen WOLFFSchen Cysten zu besprechen. Sie können erhebliche Größe erreichen und zeigen Fußballkonsistenz. Der Inhalt ist klar und serös, kann aber auch gelbbraun und dick sein. Mit der Umgebung sind sie nur leicht verwachsen (SILHOL). In der Wand findet man zuweilen noch Nierenkörperchen und mit hohem oder niedrigem Flimmerepithel ausgekleidete Kanälchen (SPACKMANN). Die Cyste ist ausgekleidet von einer einfachen Lage prismatischer Zellen mit oder ohne Flimmerbesatz und ist ein- oder mehrkammerig (LÄWEN). Die Diagnose läßt sich mit Sicherheit nur feingeweblich stellen. Von Bedeutung kann das Röntgenbild (STEWART) und die kryoskopische Untersuchung des Cysteninhaltes sein. Ein hoher Gefrierpunkt läßt an eine Entstehung der betreffenden Cyste aus fetal versprengtem Nierengewebe denken (ZANGEMEISTER).

Die Entfernung der Cyste ist einfach und gelingt ohne stärkere Blutungen. Radikales Vorgehen ist erforderlich, da Entartung vorkommt. Zudem ist gelegentlich Platzen der Cyste und Entleerung in die freie Bauchhöhle mit folgender Bauchfellentzündung beobachtet (SPACKMANN).

V. Männlicher Geschlechtsapparat.

18. Der Hoden, Nebenhoden und Samenstrang.

Nur die serösen Cysten sind angeboren, während die Samencysten in der Regel erworbene Bildungen darstellen. Die serösen Cysten entwickeln sich aus den RAUBERSchen vaginalen Hydatiden und aus der hohlen gestielten und ungestielten Hydatide. HOCHENEGG nimmt an, daß seröse Cysten auch aus erweiterten Lymphspalten entstehen können. Andere Forscher, wie PERONI, machen hinsichtlich der Entstehung der serösen und Samencysten keinen Unterschied, so daß in der Herkunft dieser Cysten noch manche Unklarheiten bestehen. Die Herkunft der vaginalen Hydatiden, bei denen es sich um kleine Auswüchse des Serosaepithels handelt, ist unbekannt, nach HERZENBERG sollen sie angeboren sein. Nach anderer Ansicht sind sie entzündlicher Herkunft. Die gestielte Hydatide des Nebenhodens, die im Gegensatz zu den ersteren fast regelmäßig vorkommt, stellt einen Rest des WOLFFSchen Körpers dar. Die ungestielte MORGAGNISCHE Hydatide ist ein Überbleibsel des MÜLLERSchen Ganges. LUBASH berichtet über 4 von ihr ausgehende Cysten.

Selten kommt die seröse Cyste klinisch zur Beobachtung. — ABELL berichtet über 32 Fälle. — Eine praktische Bedeutung kommt ihr deshalb kaum zu. Sie wächst nur sehr langsam und erreicht selten Kirschgröße. Sie sitzt der freien Oberfläche des Nebenhodenkopfes auf und bleibt stets intravaginal.

Die Wandung ist sehr zart, durchsichtig, perlenschimmernd und besteht aus zwei dünnen Schichten, der äußeren, die dem inneren Blatt der Tunica vaginalis propria entspricht, und einer inneren epithelialen Membran. Das Epithel kann vom einschichtigen Plattenepithel bis zum mehrschichtigen alle Übergänge zeigen. Auch papilläre Wucherungen kommen vor. Wegen der Vielgestaltigkeit kann man aus der Form des Epithels keine Schlüsse hinsichtlich der Entstehung der Cyste ziehen, können doch neben den serösen Cysten sowohl Spermatoceolen wie Hydrocelenreste und auch Zerfallshöhlen die verschiedenartigste Epithelauskleidung zeigen.

Der Inhalt der Cyste ist milchig — deshalb öfters die Bezeichnung Galaktocele (HOCHENEGG) — und eiweißreich. Die Reaktion ist neutral oder schwach alkalisch.

Eine Behandlung ist nur in seltenen Fällen erforderlich. Über einige Fälle von cystischer Entartung des Nebenhodens ist unter anderem berichtet von SALLERAS. Bei den Mitteilungen, wo gleichzeitig cystische Verbildungen anderer Organe (Niere, Leber, Gehirn usw.) vorlag, muß eine angeborene Störung als Ursache angenommen werden. Genaueres ist nicht bekannt.

Im Samenstrang sind einige echte Cysten beobachtet, die auf Reste des WOLFFSchen Körpers zurückgeführt wurden (ARZELA, GOBBI). Eine praktische Bedeutung kommt diesen Cysten nicht zu.

19. Die Vorsteherdrüse.

Echte Cysten der Vorsteherdrüse sind selten, noch seltener solche, die Krankheitserscheinungen machen (EMMETT). WESSON sammelte 1925 einschließlich der Cysten der hinteren Harnröhre 55 einschlägige Mitteilungen. BARRINGER teilt 1933 29 Fälle echter Cysten der Vorsteherdrüse mit; 18 waren davon an der Leiche beobachtet. Die Ursache dafür, daß die Cysten früher nie gesehen wurden, ist darin zu suchen, daß die instrumentelle Untersuchung fehlte und bei der Leichenschau die Harnröhre nicht aufgeschnitten wurde. Von den mitgeteilten Fällen wird nur ein kleiner Teil angeboren sein, die meisten stellen wohl erworbene Stauungscysten dar. Daß es aber echte angeborene Cysten gibt, beweist unter anderem eine Mitteilung SCHEIDES, der bei einem Säugling mehrere echte Cysten sah, die sogar mit einem aus der Fetalzeit erhaltenen Plattenepithel ausgekleidet waren.

Die Cyste kann einmal in der Vorsteherdrüse selbst gelegen sein, wo sie einer ihrer Natur nach unbekanntem Entwicklungsstörung ihren Ursprung verdankt, oder sie kann von versprengten Drüsenteilen ihren Ausgang nehmen. Die versprengten Drüsen sind wahrscheinlich identisch mit den Schleimdrüsen der hinteren Harnröhre, die sich auch im Bereich des Blasendreiecksfeldes finden (ROKITANSKY, THOREL), während sie KÜSTER und ENGLISCH noch weiter höher hinten an der Blasenwand gesehen haben. ENGLISCH beschreibt auch Cysten an der hinteren Blasenwand, die sich von derartigen versprengten Vorsteherdrüsen herleiten sollen.

Die Cyste wölbt sich entweder halbkugelig in die hintere Harnröhre vor und macht dann die Erscheinungen der Harnröhrencyste (s. dort) bzw. der Vorsteherdrüsenvergrößerung oder sie wächst nach hinten zum Mastdarm hin und ist dann von dorthin dem tastenden Finger zugänglich. Sie kann dann auch eine ziemlich beträchtliche Größe erlangen, während die in der Harnröhre

gelegene Cyste in der Regel klein bleibt, sofern sie nicht in die Blasenlichtung hineinwächst. Die Vorsteherdrüse ist entweder im ganzen vergrößert oder man fühlt die fluktuierende Cyste selbst. Im letzten Fall liegt die Cyste gewöhnlich in der Mitte, im Gegensatz zum Absceß, der beinahe immer in einem der beiden Lappen der Vorsteherdrüse gelegen ist, wie GREENBERG hervorhebt. Auch zeigt die Cyste keine Druckschmerzhaftigkeit. Überhaupt sind die Erscheinungen nur gering. Meist wird sie nur zufällig oder bei der Leichenschau entdeckt.

Die Behandlung der in der Harnröhre gelegenen Cyste besteht in Verschorfung. Die Erkennung mit dem Blasen Spiegel ist nicht immer möglich, da die Wand sehr dick sein kann und eine Geschwulst vorgetäuscht werden kann. KEYES beschreibt 2 Fälle von großen am Blasenhalssitzenden Cysten, die den Eindruck einer bösartigen Neubildung machten und durch Auflegen einer Radiumnadel behandelt und geheilt wurden.

20. Die bulbourethrale Drüse.

Kleine Cysten der COWPERSchen Drüsen sind häufig. ELLBOGEN fand bei systematischer Durchsichtung eines großen Materials 2,3%. Größere Cysten sind aber nur selten beobachtet.

Am Lebenden wurden bisher nur 2 Fälle erkannt. Der Grund dafür ist, daß sie selten eine solche Größe erreichen, und Erscheinungen machen zu können (HAMPERL). Man muß 2 Formen unterscheiden (MUSCHAT). Die erste Gruppe wächst in die Harnröhrenlichtung, kann sie verengern und zu Harnbeschwerden führen. Bemerkenswert ist in dieser Hinsicht ein von ELLBOGEN mitgeteilter Fall eines 4 $\frac{1}{2}$ Monate alten Kindes, bei dem durch eine solche Cyste eine Balkenblase und Wasserniere entstanden war. Die zweite Gruppe umfaßt jene, die gegen den Damm hin wachsen und äußerlich fühlbar sind oder sogar den Damm vorwölben.

Nur zum Teil sind die Cysten angeboren und auf abgeschnürte oder verlagerte Drüsenteile zurückzuführen, größtenteils sind sie erworbene Stauungscysten, ausgehend von den Ausführungsgängen. Die Cysten können ein- und doppelseitig sein (ENGLISCH), können gestielt sein oder breitbasig aufsitzen.

Die Cysten sind meist von geschichtetem Plattenepithel ausgekleidet. Der Inhalt ist klar und schleimig. Es sind aber auch Fälle beschrieben, wo das Epithel Verhornung oder polypöse Wucherungen zeigte oder der Inhalt durch abgeschuppte Epithelien eiterähnlichen Charakter hatte.

Die Diagnose der in der Harnröhre gelegenen Cyste ist nicht schwierig, jedoch ist die Unterscheidung von anderen Cysten der hinteren Harnröhre oft kaum möglich. Die Behandlung besteht in Verschorfung. Zuweilen bricht sie von selbst in die Harnröhre durch, wodurch dann ein Divertikel der Harnröhre entstehen kann (MÜLLER). Die Behandlung der perinealen Cyste besteht in radikaler Ausschneidung.

21. Der MÜLLERSche Gang.

Als unbedeutende Reste des MÜLLERSchen Ganges bleiben beim Mann nur das Anfangs- und Endstück erhalten, ersteres als ungestielte MARGAGNISCHE Hydatide des Nebenhodens, letzteres als der von der Vorsteherdrüse umfaßte Utriculus prostaticus (Sinus pocularis), der einem Scheidenrudiment entspricht.

Daneben können im ganzen Verlauf der ableitenden Samenwege, besonders im Bereich der Samenblase Reste des MÜLLERSchen Ganges zurückbleiben, die Anlaß zu Cystenbildung geben können.

Die Cysten der ungestielten Hydatide sind schon bei den Hodencysten erwähnt.

Utriculuscysten sind nach LIEBI selten und werden zu Lebzeiten kaum beobachtet. Nach ENGLISCH kommen sie schon bei Neugeborenen vor und entstehen durch epitheliale Verklebung der Ausmündungsöffnung des Utriculus. Sie können die Harnentleerung behindern. Und in Fällen, wo Neugeborene erst am 2. oder 3. Tage ihren Harn entleeren, soll nach ENGLISCH die Erweiterung des Sinus pocularis wahrscheinlich die Ursache darstellen. Durch starkes Drängen soll es zum Platzen der Cyste kommen. Das Erscheinen weniger Tropfen schleimiger Massen vor der Entleerung des Urins soll beweisend sein für eine geplatzte Utriculuscyste. Wenn jedoch die Verklebung der Cyste eine festere ist, kann es zu schrankenlosem Wachstum der Cyste in das Gewebe der Vorsteherdrüse kommen, die durch Druckschwund zugrunde gehen kann. Die Cyste kann dann bis an den Mastdarm reichen. Daß das Wachstum der

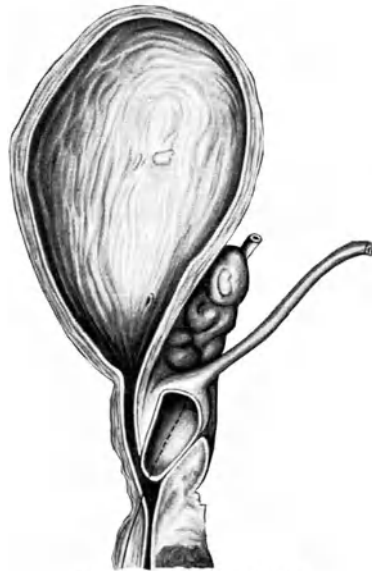

Abb. 25. Cyste des Utriculus.
(Nach SPRINGER.)

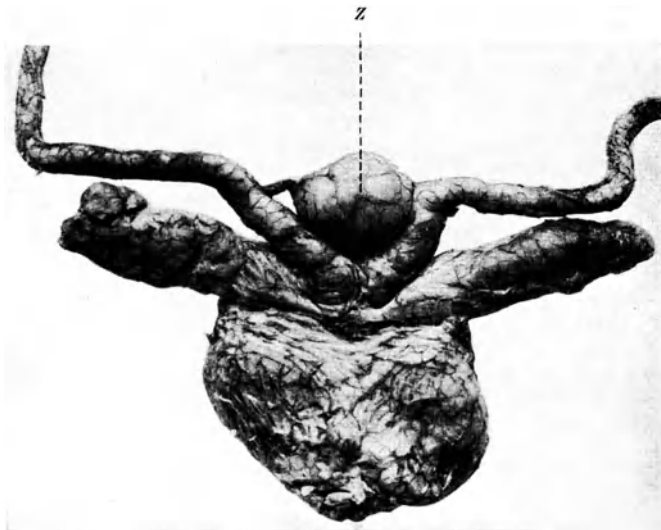

Abb. 26. Interampullär gelagerte Cyste (Z.) von einem 62jährigen Manne, der an Magenkrebs verstorben war. Die Cyste war vom Rectum aus tastbar und wurde klinisch als Metastase angesehen. (Nach A. PRIESEL: In HENKE-LUBARSCH' Handbuch der speziellen pathologischen Anatomie und Histologie, Bd. VI/3. 1931.)

Utriculuscysten tatsächlich ein schrankenloses sein kann, beweisen Fälle, bei denen die Cyste bis zum Nabel reichte (SMITH).

Die Erscheinungen sind die der Vorsteherdrüscyste. Neben den Störungen der Harnentleerung kann es zu Steinbildung oder nach Infektion des Cysteninhaltes zu chronischer Eiterung kommen. BOSHAMER beschreibt 4 Fälle mit völliger Harnverhaltung. Nach SPRINGER kommen die Cysten nicht nur beim Neugeborenen, sondern auch beim Erwachsenen vor, wo sie erst spät Erscheinungen machen können.

Die in der Samenblasengegend liegenden MÜLLERSchen Cysten können auch eine ziemliche Größe erreichen und zu Behinderung der Harn- und Stuhlentleerung führen. HALLOCK beschreibt eine orangegroße. BOEMINGHAUS konnte eine etwa gleich große röntgenologisch darstellen. Die Cysten zeichnen sich dadurch aus, daß sie meist streng in der Mitte an der hinteren Blasenwand gelegen sind und durch einen bindegewebigen Strang, der durch die Vorsteherdrüse zieht, mit dem Utriculus verbunden sind, während die WOLFFSchen Cysten mehr seitlich liegen und mit dem zugehörigen Samenleiter eine bindegewebige Verbindung erkennen lassen.

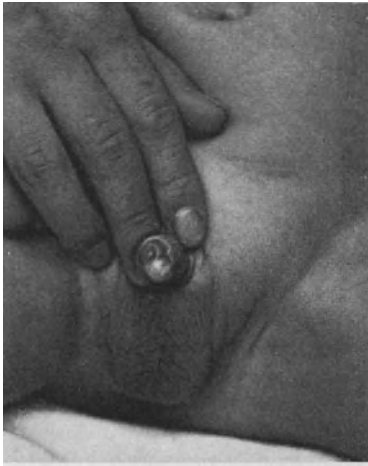

Abb. 27. Angeborene Vorhautcyste. 5jähriger Knabe. (Chir. Klinik Münster.)

Die MÜLLERSchen Cysten beim Mann sind meist als mit mehrschichtigem Plattenepithel ausgekleidet beschrieben. Der Inhalt war trüb und dick, krümelig oder gelatinös und enthielt unter anderem abgeschilferte Epithelien und Cholesterinkristalle.

22. Die Harnröhre.

Hierher gehörige Cysten liegen teils in der Harnröhre selbst, teils außerhalb. Erstere bevorzugen die hintere Harnröhre und erreichen selten Bohnengröße, sofern sie nicht in die Blasenlichtung reichen, wo ihrem Wachstum keine Schranken gesetzt sind. Die außerhalb der Harnröhre vorkommenden Cysten finden sich eben dort, wo auch Dermoiden und Epidermoiden beobachtet werden, an den Lippen der äußeren Harnröhrenmündung (MATSUMOTO), am Vorhautbändchen oder im Bereich der Naht der Vorhaut (MENSCH), des Gliedes, des Hodensackes und des Dammes (OLMO). Mit der Naht stehen sie in engem Zusammenhang, so daß die Haut meist unverschieblich ist. Eine erhebliche Größe erreicht die Cyste auch hier nicht. Selten wird sie erbsgroß (FANTL). THÖLE fand eine 5 : 3,5 cm große Cyste. Beide Arten der Cysten sind von ein- bis mehrschichtigem Prismenepithel verschiedener Höhe ausgekleidet. Der Inhalt ist meist schleimig, bei den in der Harnröhre gelegenen Cysten auch serös, blutig oder eitrig (UNDERHILL). Die Nahtcysten zeigen enge Beziehungen zu den Dermoiden und Epidermoiden, wie das Vorkommen von Mischformen zeigt (GUTMANN).

Für die Entstehung der Cysten kommen verschiedene Ursachen in Frage. Die in der Harnröhre gelegenen Cysten können von LIMBECK-BRUNNSchen Zellnestern, die hier ebenso vorkommen wie in der Blase, ihren Ausgang nehmen. Daneben kommen versprengte Schleimdrüsen, die der Vorsteherdrüse in ihrem Aufbau entsprechen und normale Bestandteile der hinteren Harnröhre darstellen, versprengte LITTRÉSche Drüsen (HOGENAUER), Lacunen und Nebengänge der

Harnröhre ursächlich für die Entstehung in Frage. CHWALLA wies nach, daß die normale Harnröhre von Feten schon Zellnester, Drüsen und Grübchen enthält und sich hier schon cystisch entartete Drüsen finden. ROKITANSKY hält dagegen die Schleimdrüsen nicht für regelmäßige Bestandteile der hinteren Harnröhre und ZUCKERKANDL leugnet sogar das Vorkommen völlig ab. Die Entstehung der Nahtcysten ist am eingehendsten von R. MEYER untersucht worden. Danach leiten sich die der Vorhaut und des Gliedes von Epithelien her, die beim Schluß der Harnröhrenrinne versprengt wurden. Auch die Epidermoide dieser Gegend sollen demselben Harnröhrenepithel ihren Ursprung verdanken. Die Nahtcysten im Bereich des Hodensackes und des Dammes sind nach R. MEYER auf erhaltene Reste entodermalen Epithels der Kloakenmembran, bei tiefem Sitz des Kloakenganges zurückzuführen.

Die in der Harnröhre gelegene Cyste macht, wenn sie klein ist, keine Beschwerden und wird gewöhnlich zufällig bei der Blasenspiegelung entdeckt. Eine größere Cyste kann dagegen vielerlei Störungen machen: Ausfluß, Druck- und Schmerzgefühl beim Wasserlassen, vermehrten Harndrang, Nachträufeln, plötzliche Harnverhaltung usw. Bei zunehmender Größe der Cyste kann sich besonders bei Kindern, bei denen die Cyste bis ins Fetalleben zurückreicht und schon bald eine ansehnliche Größe erreicht, eine aufsteigende Harnstauung mit all ihren Folgen entwickeln. Die Erkennung der Cyste ermöglicht in der Regel nur der Harnröhrenspiegel. Verwechslung mit chronischer Gonorrhöe ist vorgekommen. Zuweilen platzt die Cyste von selbst oder beim Katheterisieren. Die Beschwerden schwinden dann plötzlich. Die Nahtcyste macht in der Regel keine Beschwerden und wird deshalb meist nur zufällig entdeckt.

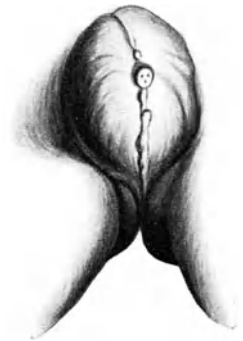

Abb. 28. Multiple Cysten der Raphe scroti. (Nach MERMET.)

Die Behandlung der in der Harnröhre gelegenen Cyste hat in möglichst vollständiger Verschorfung der Cystenwand zu bestehen. Einfaches Eröffnen der Cyste bringt, wie bei den anderen Cysten der hinteren Harnröhre, meist keine endgültige Heilung. Zudem kann die zerrissene Cystenwand ventilartig den Harnstrom sperren oder es kann das zurückbleibende Epithel der Cystenwand zu polypösen Neubildungen Anlaß geben. Die Entfernung der Nahtcyste bereitet keine Schwierigkeit. ROELLO beseitigte eine haselnußgroße Cyste der Vorhaut bei einem 9monatigen Kinde durch Umschneidung.

VI. Weiblicher Geschlechtsapparat.

23. Der Eierstock und Nebeneierstock.

Der Eierstock ist das Organ des Körpers, das die mannigfachsten Cystenbildungen zeigt. Aber nur wenige gehören in den gesteckten Rahmen. Am wichtigsten ist das Cystom, das auf der Grenze zwischen Cyste und Gewächs steht. Daneben sind nur noch gewisse Eierstockmark- und -hiluscysten zu erwähnen, die jedoch keinerlei praktische Bedeutung haben. Eine Unterscheidung beider ist nicht immer möglich. Besonders die Hilus- oder Reticysten sind sehr selten. Sie entstehen aus angeborenen, aus der Entwicklungszeit erhaltenen Überresten der Keimdrüsen.

Beim Cystom unterscheidet man 2 Formen, das seröse und das pseudomucinöse.

Das *seröse Cystom* ist fast stets einkammerig. Nebencysten lassen sich meist nur mikroskopisch nachweisen. Der seröse Inhalt hat annähernd dieselbe Zusammensetzung wie das Blutserum. Die Innenwand kann glatt sein oder Papillen tragen. Eine seltene Abart des serösen Cystoms ist das traubige Cystom, bei dem die Zusammenfassung des Cystenkonglomerats durch eine Hauptcystenmembran zu einem einheitlichen Ganzen fehlt und die freien Blasen zum Teil deutlich gestielt sind.

Die Größe der serösen Cyste ist sehr verschieden. Unter KUSUDAs Material sind zwischen Mandel- und Doppelmannskopfgröße alle Kaliber vertreten. MAISS entfernte ein seröses Cystom von 143 Pfund. Öfters sind sie doppelseitig.

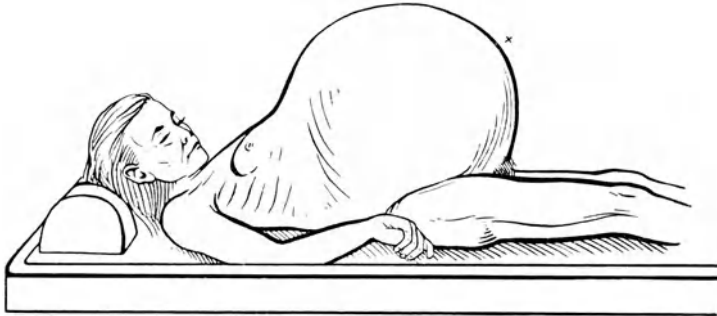


Abb. 29. Enormes Cystadenoma simplex multiloculare des rechten Ovariums. 59jährige Frau mit hochgradigem Marasmus (Gewicht mit Tumor 163 Pfd.), gestorben an Darmstenose. Körperlänge 139 cm. Leibesumfang 143 cm. Die dünnflüssige, grauweiße, opaleszierende, fadenziehende Flüssigkeit des Cystoms (46 L.) hatte ein Gewicht von 93 Pfd. Zwerchfellstand links 1. Intercostalraum, rechts 4. Rippe. x Nabelhöhe. Beobachtung aus Basel. (Lehrbuch der speziellen pathologischen Anatomie von EDUARD KAUFMANN, 7./8. Aufl. Bd. 2. 1922.)

Das auskleidende Epithel ist einschichtig-kubisch. Die Höhe kann jedoch wechseln. Ein Flimmerbesatz ist nur stellenweise zu erkennen und fehlt häufig (PFANNENSTIEL).

Was die Herkunft des serösen Cystoms anbelangt, so nimmt man heute durchweg an, daß sie sich vom Oberflächenepithel des Eierstocks herleitet (FLAISCHLEN, AMAN, PFANNENSTIEL, FROMMEL u. a.). Nach FLAISCHLEN ist die Oberfläche des Eierstocks in großer Ausdehnung mit Flimmerepithel überzogen, das sich schlauchförmig ins Innere erstreckt. Früher hat man die serösen Cysten vom Nebeneierstock, von versprengten Inseln des Fimbrienepithels, von den Granulosazellen, vom GRAAFSchen Follikel, von Resten des WOLFFSchen Ganges usw. herleiten wollen. Manche Forscher lehnen eine einheitliche Entstehung des Flimmerepithelcystoms ab. Hinsichtlich der Herkunft des traubigen Cystoms herrscht erst recht noch keine Klarheit.

Das *pseudomucinöse Cystom* wird auch als glandulär bezeichnet und ist fast stets vielkammerig. In großen Cystomen kann durch Bersten der Zwischenwände eine große Hauptcyste entstehen, so daß die kleinen Cysten zurücktreten. Das Kennzeichen des pseudomucinösen Cystoms ist das hochzylindrische, helle, schleimbildende einschichtige Epithel und dementsprechend der gallertige Inhalt. Den schleimähnlichen Charakter verdankt der Inhalt dem Metalbumin, das im Gegensatz zum echten Schleim durch Essigsäure nicht gefällt wird.

Die Pseudomucincysten stellen die größten Gewächse des Eierstockes dar. Cystenbildungen über 100 Pfund sind öfters beschrieben (ALBRECHT, BRASCHKE u. a.). Zudem stellen sie die häufigsten Geschwülste des Keimstockes dar; sie sind wesentlich häufiger als die serösen. Bevorzugt wird das Alter von 30 bis 50 Jahren.

Wie beim serösen ist auch hier ein glattwandiges von einem papillenträgenden Cystom zu unterscheiden. Eine Abart des glattwandigen ist das traubige pseudomucinöse Cystom, das aber noch seltener ist, als sein seröses Gegenstück (Fälle von KUSUDA, MOENCH). Die papillären, bei denen die reichverzweigten Papillen den ganzen Cystenhohlraum ausfüllen können und auch auf der Oberfläche wuchern können, sind sehr viel seltener als die glattwandigen.

Hinsichtlich der Herkunft der Pseudomucincystome wird heute angenommen, daß sie entodermaler Herkunft sind und sich von versprengten Entodermkeimen herleiten (BLAND-SUTTON u. a.). Chemisch hat man die bekannten Darmfermente im Cysteninhalte nachweisen können.

Die Erscheinungen des Cystoms bestehen, wenn sie eine bestimmte Größe erreicht haben, besonders in Aufgetriebensein des Leibes, in Völlegefühl und Stuhlverstopfung. An Komplikationen sind besonders Platzen, Stieldrehung, Verwachsung und Entartung zu nennen. Letztere ist bei den papillären gar nicht so selten. Beim Platzen eines Pseudomucincystoms kann ein Pseudomyxoma peritonei entstehen.

Die Behandlung, die in radikaler Entfernung des Cystoms zu bestehen hat, bietet nichts Besonderes.

Einzelne Cystome leiten sich vom Nebeneierstock (Parovarium, Epoophoron) her, der einen Urnierenrest darstellt. Nach NÜRNBERGER sollen sie sogar 10% der Eierstocksgeschwülste ausmachen. Sie erreichen im allgemeinen nur Faustgröße, können jedoch auch Ausmaße wie die Eierstockscystome annehmen. Sie liegen stets im breiten Mutterband. Die Wand enthält viel elastisches Gewebe, das sich geradezu als diagnostisches Merkmal verwerten läßt. Die Auskleidung besteht aus einschichtigem Flimmerepithel verschiedener Höhe. Papilläre Wucherungen können vorkommen (WIETMANN). Die Cyste ist in der Regel einkammerig und gefüllt mit wasserheller, dünner Flüssigkeit. Stieldrehung ist ebenso häufig wie bei den übrigen Cystomen. Bei der operativen Entfernung der Cyste fällt ein Teil des Eileiters, der sich im Stiel befunden hat, mit fort.

24. Der Eileiter.

Häufig finden sich auf der Oberfläche des Eileiters kleine seröse Cysten, die überwiegend entzündlicher Herkunft sind (FABRICIUS, R. MEYER). Daneben kommen größere, echte Cysten vor, die aber nur selten und fast immer in der Einzahl beobachtet werden (STOLZ). SCHICKELE konnte 11 eigene Fälle

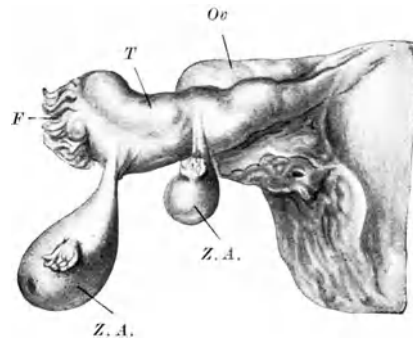


Abb. 30. Tube mit 2 cystischen Anhängen, *Ov* Eierstock, *T* Eileiter, *F* Fimbrienende der Haupttube, *Z. A.* Cystische Anhänge mit wohl ausgebildeten Fimbrienbüscheln. (Nach O. FRANKL: In HENKE-LUBARSCH' Handbuch der speziellen pathologischen Anatomie und Histologie, Bd. VII/1. 1930.)

mitteilen. Meist sitzen sie in der Ampullengegend am oberen Rand des Eileiters und erreichen nur selten über Erbsgröße. Sie sind mit einschichtigem Epithel ausgekleidet, das zum Teil Flimmerhaare trägt. Vielfach findet man Schleimhautfalten wie in der Eileiterlichtung. SCHICKELE führte diese Cysten auf Divertikel des Eileiters zurück. Ob dies jedoch die einzige Entstehungsmöglich-

keit ist, erscheint sehr fraglich. Denn zunächst können Eileitercysten aus schlauchförmigen und kompakten Einstülpungen des Serosaepithels hervorgehen, die R. MEYER schon bei Neugeborenen beobachtet. Daneben können nach demselben Forscher versprengtes MÜLLERSches Epithel und abgeirrte Reste der Urniere, vielleicht auch des Nierenganges Anlaß zu derartiger Cystenbildung geben. R. MEYER sah in einem Fall mehrere Cysten, die er auf Epithelabschnürungen vom MÜLLERSchen Gang in frühen Entwicklungsstadien zurückführte.

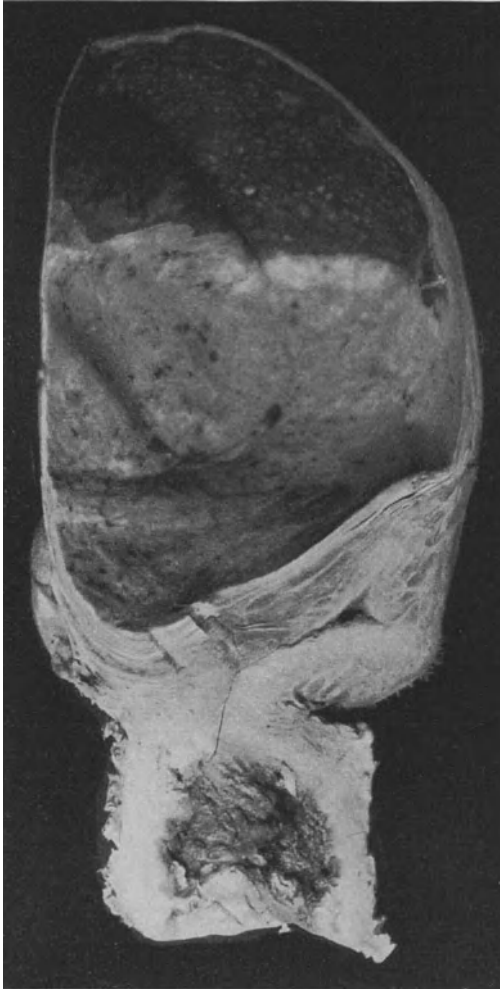

Abb. 31. Sehr große Cyste mit Uterusschleimhaut und Muskelwand auf der Hinterwand und dem Scheitel des Uterus (Fall von Dr. OTTOW).

kopfgröße erreichen (FRANKL, FUKUSHIMA, AMAN, OTTO). Eine große Cyste an der Vorderwand beschreibt HERZOG. Mehr seitlich an der Vorderwand saß die Cyste von LANDAU.

Die meisten Cysten liegen in der Gebärmutterwand, wenn sie auch mit einem großen dünnwandigen Teil die Oberfläche überragen. Ein Teil der Cysten sitzt aber auch ganz lose oder gestielt der äußeren Gebärmutterfläche an. Zu den oberflächlich liegenden gehören unter anderem die Beobachtungen von FRANQUÉ, HALTER und R. MEYER. Eine gestielte, faustgroße Cyste, die an

25. Die Gebärmutter.

Echte Gebärmuttercysten sind nicht zu verwechseln mit der Adenomyosis. Der wichtigste Unterschied ist, daß die Cyste von vornherein passiv in der Muskelwand liegt, d. h. die Grundlage der Cyste ist die Epithelverlagerung während der Entwicklung, während bei der Adenomyosis ein aktives infiltrierendes Vordringen der Schleimhaut in die Muskulatur vorliegt und dann zu Cystenbildung Anlaß geben kann. Auffallend häufig sitzt die Cyste an der Hinterwand und ebenso häufig in der Mittellinie. Sie kann Faust-, ja sogar Kinds-

der Vorderwand in der Mittellinie saß, teilt OTTO mit. Von den in der Wand gelegenen Cysten bis zu den gestielten und freien gibt es alle Übergänge.

Die Innenauskleidung der Cyste entspricht meist genau der Gebärmutter-schleimhaut, sofern nicht das Epithel teilweise oder ganz abgestoßen ist. Sie ist unabhängig von dem Sitz, ob oberflächlich oder tief in der Muskelwand. In einem Drittel der Fälle werden Drüsen in der Cystenwand gefunden. Teeriger Inhalt wird ebenfalls in einem Drittel der Fälle angegeben.

Allgemein werden die Cysten auf embryonal verlagerte Teile des MÜLLERSchen Ganges zurückgeführt. Diese Annahme gründet sich besonders auf die häufige Lage der Cysten in der Mittellinie.

Die Endometriose. Bei fortpflanzungsfähigen Frauen findet man außer in der Gebärmutterwand im Eileiter, im Eierstock, in der Scheide, im Beckenbindegewebe, im unteren Dünn- und Dickdarm, in Bauchschnittnarben usw. öfters versprengte Schleimhautinseln, die völlig mit dem Bau der Gebärmutter-, zuweilen auch mit dem der Eileiterschleimhaut übereinstimmen. Dieses sog. endometrioides Gewebe sitzt meist auf oder dicht unter der Oberfläche. Jede Insel besteht aus Drüsen und Stroma. Bei der Regel kommt es zu Blutungen in die Umgebung. Im Laufe der Jahre entstehen durch die Ausweitung der Drüsenlichtungen Cysten. Dem Blut mischt sich das bei der Regel abgestoßene Epithel bei und wird sirupartig eingedickt und schokoladenfarbig, teerähnlich. Im Klimakterium können sich die so entstandenen Cysten wieder zurückbilden. Sie werden in der Regel nicht groß. Ihr größter Durchmesser wurde mit 10 bis 15 cm angegeben (SAMPSON). Häufig platzen die Cysten, daher der Name „perforierende Blutcysten“. Meist sind sie einkammerig.

Das einschichtige auskleidende Epithel ist kubisch bis prismatisch. Der Flimmerbesatz ist stellenweise gut erkennbar (RUSSEL). Das Epithel kann zugrunde gehen, es kann auch mehrschichtig werden. In der Hauptcystenwand können sich kleine Nebencysten finden.

Hinsichtlich der Entstehung, der endometrioiden Cysten bestehen verschiedene Ansichten. IWANOFF leitet die Schleimhautinseln vom Colomepithel des Kloakenabschnittes der weiblichen Bauchhöhle her. Vermöge seiner entwicklungsgeschichtlichen Verwandtschaft besitzt es die Fähigkeit, MÜLLERSches Epithel hervorzubringen. SAMPSONs Theorie geht dahin, daß Eileiter- oder Gebärmutterepithel, das bei der Regel abgestoßen wird, mit dem Regelblut rückläufig durch den Eileiter befördert wird und dann in die Bauchhöhle gelangt, um dann dort die Grundlage für die Cysten abzugeben. Danach handelte es sich bei den Teercysten um erworbene Bildungen. Beide Ansichten haben zahlreiche Anhänger gefunden. Nach anderer Ansicht sollen Endometriosen wie Metastasen durch Zellverschleppung auf dem Lymphwege entstehen können, nach SAMPSON sogar auf dem Blutwege. HERD nimmt nicht weniger als fünf verschiedene Entstehungsmöglichkeiten gleichzeitig an. Im wesentlichen handelt es sich um die oben genannten.

Wesentliche Störungen werden in der Regel durch die Teercysten nicht ausgelöst. Stieldrehung, Vereiterung oder Entartung sind ganz ungewöhnlich.

26. Die Scheide.

Nur diejenigen cystischen Gebilde dürfen als eigentliche Scheidencysten bezeichnet werden, die in der Scheidenwand selbst entstanden sind. Vielfach

werden auch Cysten hinzugerechnet, die nur sekundär in Beziehung zur Scheide treten, indem sie, meist vom Beckenbindegewebe ausgehend, die Scheidenwand vorwölben.

Als Ausgangspunkt für die Scheidencysten kommen Reste des MÜLLERSchen und WOLFFSchen Ganges, paraurethrale Gänge, versprengte Scheiden-, Vorhofs- und Mastdarmdrüsen in Frage.

Das MÜLLERSche Epithel kann durch Abspaltung vom MÜLLERSchen Gang (R. MEYER) und durch mangelhafte Verschmelzung der beiden MÜLLERSchen Gänge mit Erhaltenbleiben von Resten des einen Ganges (FREUND, KLEINWÄCHTER) zur Cystenbildung führen. Als Merkmale für die Herkunft einer Cyste aus Resten des MÜLLERSchen Ganges werden Sitz in der Mittellinie, Auskleidung mit Plattenepithel, Vorhandensein von Muskulatur und elastischen Fasern in der Cystenwand angeführt. Alle diese Merkmale sind aber weder einzeln noch zusammen beweisend, da Cysten anderer Herkunft dieselben Eigenschaften zeigen können.

Zahlreiche Scheidencysten leitet man vom WOLFF-GÄRTNERSchen Gang ab (STRONG), der in der seitlichen Scheidenwand verläuft und in der Jungfernhaut endet (R. MEYER). Reste dieses Ganges finden sich bei Neugeborenen und Kindern in $\frac{1}{4}$ — $\frac{1}{3}$ der Fälle. VEIT hat zum erstenmal darauf hingewiesen, daß Scheidencysten aus Resten des GÄRTNERSchen Ganges hervorgehen können. VASSMER brachte den feingeweblichen Nachweis. Charakteristisch für die WOLFFSche Cyste soll Sitz in der Tiefe der seitlichen Scheidenwand im Bereich des oberen und mittleren Drittels, ovale Gestalt, mehrfaches Auftreten und glatte Muskulatur in der Wand sein. Aber auch hier muß betont werden, daß keines der Merkmale beweisend für die Herkunft ist. Am beweisendsten ist noch die seitliche Lage. Als Auskleidung sind alle Formen des Epithels vom ein- bis mehrschichtigen Prismen- oder Plattenepithel mit und ohne Flimmerbesatz beschrieben.

Die paraurethralen Gänge (SKENESchen Schläuche) verlaufen oben und seitlich in der Wand der Harnröhre und entsprechen der Vorstehdrüse des Mannes. Cysten dieser Gänge finden sich schon bei Feten und Neugeborenen (PINCUS).

Sichere Fälle von Cysten, die sich von Scheidendrüsen herleiten, sind nur wenige bekannt und unter anderem von KÜMMEL, GEYL, SCHIRHOW beschrieben. Eindeutig beweisend für diesen Ursprung ist nur das gleichzeitige Vorhandensein sicherer Schleimdrüsen und Übergangsstadien zwischen beiden (DAVIDSON). Normalerweise kommen beim Erwachsenen keine Scheidendrüsen vor. Bei Feten und Neugeborenen kann man sie in einem Drittel der Fälle nachweisen (R. MEYER). Sie entstehen entweder aus dem Scheidenepithel oder im oberen Teil aus versprengten Epithelien des Gebärmutterhalses (BIENENFELD), im unteren Teil aus Resten des Sinus urogenitalis (R. MEYER).

Vorhofsdrüsen können im untersten Teil der hinteren Scheidenwand vorkommen. Sie entstammen der Fossa navicularis. Oft liegen sie abgesprengt in der Scheidenmuskulatur oder im Mastdarm-Scheidenzweischengewebe (R. MEYER) und können dann hier zu Cystenbildungen Anlaß geben.

Ganz selten kommen, aus einer ventralen Bucht der Mastdarmschleimhaut stammend, versprengte Drüsen in der hinteren Scheidenwand vor (R. MEYER), die sich zu Cysten umwandeln können.

Das Vorkommen der Scheidencysten ist im ganzen selten. Sie können bis Faustgröße erreichen (SÜSS). Meist verlaufen sie erscheinungslos (BÉRARD) und werden erst bei der Leichenschau entdeckt. In einzelnen Fällen wurden Beschwerden wie Fremdkörpergefühl, Störungen der Harn- und Stuhlentleerung, Schmerzen im Kreuz und Leib und Beischlafstörungen beobachtet. Bisweilen vermehrten sich die Beschwerden bei der Regel. Die Geburt wurde in der Regel nicht gestört. Verwechslung mit Scheidenvorfall, Blasen- oder Harnröhrendivertikel ist möglich. Entartung wurde nur in einem Fall beobachtet. Bei kleinen Cysten kommt keine Behandlung in Frage. Größere kann man ausschälen oder einnähen nach SCHRÖDER. Unter der Geburt wird die Cyste punktiert.

27. Die Jungfernhaut.

Hymenalcysten wurden wiederholt bei Neugeborenen beobachtet. Sie sitzen bald auf der Außenseite des Hymens, besonders nahe der Fossa navicularis, bald auf dem inneren Blatt zur Scheide hin; zuweilen findet man sie gestielt auf einer Caruncula myrtiliformis (MARCHESI). Selten erreichen sie Haselnuß- oder sogar Walnußgröße, meist werden sie nur linsen- bis erbsgroß.

Die Wand wird bald von geschichtetem Plattenepithel, bald von einschichtigem Prismenepithel ausgekleidet (JOVINE). Daneben werden zuweilen Drüsen beobachtet. Feingewebliche Untersuchungen liegen unter anderem von DÖDERLEIN, FLEISCHMANN, AGNES BLUHM, KUNTZ und HALLER vor. Der Cysteninhalte besteht aus seröser oder trüber milchartiger Flüssigkeit mit Zelltrümmern.

Die Herkunft der Cysten läßt sich im Einzelfall schwer ergründen. Vielfach lassen sie sich auf Entwicklungsstörungen zurückführen, wobei Einstülpungen oder Abschnürungen von Epithelzapfen oder erhaltene Reste des WOLFFSchen Ganges, der am Hymenrand endet, oder versprengte Drüsen (GEBHARD) ursächlich für die Entstehung in Frage kommen.

Die Erscheinungen sind nur gering. Wohl nur bei Neugeborenen können sie praktische Bedeutung erlangen, da sie bei einer gewissen Größe zu Verlagerung der Harnröhrenmündung und damit zu Störungen der Harnentleerung führen können. Im späteren Leben verlaufen sie in der Regel erscheinungslos und werden nur durch Zufall entdeckt. KUNTZSCH teilt einen Fall mit, bei dem eine Hymenalcyste zum Beischlafhindernis geworden war. Die Erkennung ist stets leicht. Eine Behandlung ist nur ausnahmsweise notwendig.

28. Die kleinen Schamlippen und der Kitzler.

Bis 1934 liegen nach PYTEL 45 Mitteilungen über Cysten der kleinen Schamlippen vor. Die Kitzlercysten hat besonders PAYNE-FICOT bearbeitet. Die Cysten dieser Gegend sind häufiger als Geschwülste (CONDIT). Zwei Arten von Cysten sind hauptsächlich zu unterscheiden, Schleimcysten und meist komplizierter gebaute seröse Flimmerepithelcysten. Jedoch ist gleich hier zu betonen, daß es alle möglichen Übergänge zwischen beiden gibt.

Die Cysten treten fast immer zur Zeit der Geschlechtsreife auf. Meist werden sie zufällig entdeckt oder machen sich durch ihre zunehmende Größe bemerkbar. Der Sitz ist sehr unterschiedlich, sie können auch gestielt sein oder zwischen den beiden Blättern der kleinen Schamlippen liegen. Sie erreichen bis Apfelgröße

und ändern sich nicht in ihrer Größe während der Regel, Schwangerschaft und Geburt. Meist sind sie nur in der Einzahl und einseitig vorhanden.

Die Schleimcysten sind in der Regel von einschichtig-prismatischem Epithel ausgekleidet. Daneben kommt besonders in den serösen Cysten mehrschichtiges Epithel der verschiedensten Höhe mit und ohne Flimmerbesatz vor. Selbst in ein und derselben Cyste können sich diese Übergänge finden (KÜMMEL, BLUHM, WEBER, BRANDT). Der bindegewebige Sack kann Drüsen enthalten. Epitheliale Wucherungen kommen vor.

Die Herkunft der Cysten ist noch wenig geklärt, zudem sind auch nur einige Fälle feingeweblich untersucht. Nach BLUHM und BONDI kommen für die Entstehung der Schleimcysten vornehmlich abgeirrte und erhaltene Schleimdrüsen des Scheidenvorhofs in Frage, wie sie besonders von R. MEYER bei Feten und Neugeborenen gefunden wurden, normalerweise dann aber verschwinden. Cysten mit serösem Inhalt und Flimmerepithelbesatz werden von LÉON WEBER und von MONDOR und HUET auf den Endteil des WOLFF-GÄRTNERSchen Ganges zurückgeführt, was besonders dann naheliegt, wenn sich die Cyste von der kleinen Schamlippe aus längs dem absteigenden Sitzbeinast erstreckt oder im paravaginalen Bindegewebe verliert. PICK will die Ursache mancher Cysten der kleinen und übrigens auch der großen Schamlippen in der frühzeitigen Versprengung von endodermalen Epithel des Sinus urogenitalis sehen. Nach BLUHM und BONDI soll der Mangel an Muskulatur, das Auftreten mehrfacher Cystenbildung und besonders die Tatsache, daß der WOLFFsche Gang in der Jungfernhaut endet, gegen die Entstehung der Cysten aus dem WOLFFschen Gang sprechen.

Was die Behandlung anbetrifft, so betont PYTEL, der einen Fall mitteilt, dessen feingewebliche Untersuchung unzweifelhaft für die Entstehung aus dem GÄRTNERSchen Gang spricht, daß man selbst die kleinsten Cysten entfernen muß, da das Epithel bei ungünstigen Verhältnissen zu bösartigem Wachstum Veranlassung geben kann.

29. Die großen Schamlippen.

Cysten der großen Schamlippen sind am häufigsten auf die BARTHOLINISCHE Drüse zurückzuführen. Daneben kommen verrirrte Brustdrüsenanlagen, Urnierenskeime und Reste des Urogenitalsinus für die Entstehung in Frage. Die Cysten der BARTHOLINISCHEN Drüse sind überwiegend im späteren Leben erworbene Stauungscysten, daneben gibt es aber auch angeborene Cysten, die sich von abgesprengten Drüsenläppchen herleiten (DOBBERT).

Die Cyste sitzt entsprechend dem Sitz der BARTHOLINISCHEN Drüse in der Tiefe des hinteren Drittels der großen Schamlippe. Meist erreicht sie nur Hasel- bis Walnußgröße, selten wird sie apfelgroß (KLEINWÄCHTER); sie ist einkammerig, von glatter Oberfläche und zeichnet sich durch langsames Wachstum aus. Eine praktische Bedeutung kommt ihr nicht zu, denn meist wird sie zufällig bei einer Untersuchung entdeckt, ohne daß sie der Trägerin vorher zum Bewußtsein gekommen war. Ausnahmsweise, wenn sie eine erhebliche Größe erreicht hat, schwillt sie zur Zeit der Regel an oder erschwert das Sitzen, den Beischlaf, die Entbindung oder die Harnentleerung. Auch doppelseitige Cystenbildung kommt vor (v. RECKLINGHAUSEN). Die größere Cyste treibt die Schamlippe vor und verdrängt die Schamspalte zur gesunden Seite.

Der Inhalt der Cyste besteht aus heller, schleimiger Flüssigkeit. Die Auskleidung der Cystenwand besteht nach Untersuchungen von GEBHARD, RAFFALI, SERAFINI u. a. aus ein- bis mehrschichtigem Epithel verschiedenster Höhe. In größeren Cysten ist es oft zugrunde gegangen.

Das Wachstum der Cyste, das in der Regel nur sehr langsam vor sich geht, hängt von der geschlechtlichen Inanspruchnahme der Vorhofsdrüse und dem Blut- und Lymphgehalt der Vulva ab. Durchbruch der Cyste nach dem Scheideneingang ist möglich und zuerst von v. RECKLINGHAUSEN beobachtet.

Eine Behandlung ist nicht immer nötig. Erst wenn stärkere Beschwerden eintreten, wird man die Cyste ausschälen. Bei großen Cysten kommt auch die Einnähung in den Scheideneingang in Frage, um tiefe Narben zu verhüten und einen großen Eingriff zu ersparen.

VII. Blutdrüsen.

30. Die Zirbeldrüse.

Zirbelcysten sind häufig. ALGRANCHI konnte sie bei 38% seines Sektionsmaterials nachweisen. Nicht selten verursachen sie eine beträchtliche Vergrößerung des Organs. Sie kommen im jugendlichen und höheren Alter vor, sind in der Einzahl oder mehrfach vorhanden.



Abb. 32. Zirbeldrüse eines 5jährigen Knaben von multiplen Cysten durchsetzt. Sagittalschnitt (2731). *Cy* Cysten, *Ch* Commissura habenularum, *Cp* Commissura posterior. (Nach W. BERBLINGER: In HENKE-LUBARSCHE Handbuch der speziellen pathologischen Anatomie und Histologie, Bd. VIII/1. 1926.)

Meist handelt es sich um falsche Cysten. Die Entstehungsweise ist umstritten, ist aber nach BERBLINGER wohl nicht einheitlich. KRABBE und ASKANAZY führen sie auf abgeschnürte Teile des Epiphysendivertikels zurück. MAREBURG und SCHLESINGER glauben, daß die Cysten aus einer Verflüssigung der Glia hervorgehen. Beides trifft wohl zu. Für eine verschiedene Entstehungsweise spricht auch die verschiedene Wandauskleidung und die Lage. Während die Erweichungscysten, die keine Epithelauskleidung tragen in den unteren gliareichen Bezirken der Zirbel sitzen, findet man die echten Cysten mitten im Parenchym. Das auskleidende Ependym ist nicht immer vorhanden. So konnte es BERBLINGER in keinem Falle nachweisen. Dies spricht nach demselben Forscher aber keineswegs gegen die ependymale Entstehung.

Der Cysteninhalt ist meist grauweiß und zähflüssig.

Erscheinungen machen die Zirbelcysten, selbst wenn sie größer sind, in der Regel nicht. Sie stellen fast stets Zufallsbefunde dar. KUP teilt einen Fall mit, wo es infolge einer großen Ependymcyste und Fehlens jeglichen Parenchyms zu frühzeitigem Altern gekommen war.

Zirbelcysten beträchtlicher Größe sind unter anderem von GARRAD, RUSSEL und SCHMID beschrieben. NIEDERS fand bei einer Frau 20—25 Cysten in der walnußgroßen Zirbel. VIRCHOW kannte dieses Bild schon und hat es als Hydrops cysticum bezeichnet.

In der Cystenwand findet sich gelegentlich eisenhaltiges Pigment (FRIEDREICH, BERBLINGER).

31. Die Schilddrüse.

Hinsichtlich der Entstehung der zahlreichen am Hals vorkommenden Cysten herrscht im Schrifttum noch keine einheitliche Auffassung, wenn auch in den letzten Jahren eine weitgehende Klärung dieser Frage möglich war. Die meisten Cysten leiten sich dabei von den Kiemengangsorganen und den Kiemengängen selbst her, insbesondere gilt das für die seitlichen Halscysten, während die mittleren meist mit der Anlage der Schilddrüse in Zusammenhang stehen.

Bei den Schilddrüsenzysten kann man unterscheiden: 1. Schilddrüsenzungenstrangcysten, 2. Schilddrüsenrachengangscysten.

a) Die Schilddrüsenzungenstrangcysten.

Sie werden gewöhnlich entsprechend ihrer Lage als mediane Halscysten bezeichnet und finden sich auf dem ganzen Weg, den die mittlere Schilddrüsenanlage während ihrer Entwicklung vom Zungengrund nimmt. Wenn nun nicht von Schilddrüsenrangscysten gesprochen wird, wie sie gewöhnlich bezeichnet werden, so geschieht das aus dem Grunde, da ein eigentlicher Gang beim Menschen nie besteht, sondern die mittlere Schilddrüsenanlage ihren Ausgang von einem soliden Epithelstrang nimmt. Man spricht deshalb vom Tractus und nicht vom Ductus thyreoglossus (WENGLOWSKY, BACCARINI).

Aus Resten dieses Epithelstranges, der in den meisten Fällen das Zungenbein durchsetzt, können sich Cysten entwickeln. Nach WENGLOWSKY und POKRUSKIN sollen sie jedoch dadurch entstehen, daß bei der Entwicklung der Schilddrüse Mundhöhlenepithel mit in die Tiefe gerissen wird und sich dann zu Cysten umbildet.

Die Schilddrüsenzungenstrangcyste sitzt am häufigsten in der Nähe des Zungenbeins, selten am Zungengrund oder im Bereich des pyramidenförmigen Lappens der Schilddrüse, dem nicht selten erhaltenen Rest des Schilddrüsenstranges.

Je nach dem Sitz kann man also unterscheiden: a) Zungengrundcysten, b) eigentliche mittlere Halscysten, c) Cysten des pyramidenförmigen Lappens.

Die Zungengrundcysten, die hauptsächlich bei Neugeborenen beobachtet sind, entwickeln sich aus den sog. BOCHDALEKschen Schläuchen; das sich buchtige und vielfach verzweigte Gänge und Ausstülpungen, welche von Flimmerepithel ausgekleidet sind und bei der Entwicklung der Schilddrüse entstehen sollen. Die aus ihnen hervorgehenden Cysten hat M. B. SCHMIDT besonders untersucht und beschrieben. Man hat diesen Gebilden längere Zeit eine besondere klinische Bedeutung abgesprochen, da sie kaum Kirschkernegröße zu erreichen pflegen und

nur HAUSZEL eine kleinapfelgroße Cyste beobachtete, welche trotzdem keine ernstesten Atemstörungen verursachte. Indessen sahen LEUW und LLOYD bei Neugeborenen Erstickung infolge solcher Cysten des Zungengrundes eintreten. Und VOLLMER rät auf Grund 5 eigener Beobachtungen, POTT auf Grund von 2, bei Säuglingen mit angeborenem Stridor stets auf Zungengruncysten zu fahnden. Gewöhnlich werden die Gebilde ganz übersehen oder nur zufällig entdeckt. Machen sie Beschwerden, so gleichen diese den durch Wucherung der Zungenmandel hervorgerufenen. Die Berührung mit der Epiglottis kann Reflexhusten oder ein Fremdkörpergefühl hervorrufen. Die Untersuchung mit dem Kehlkopfspiegel zeigt die Ursache der Störung.

Die Cysten sind mit Flimmerepithel ausgekleidet. Der Inhalt ist gallertig.

Für die Behandlung ist die Punktion ausreichend. VOLLMER konnte so in seinen 5 Fällen stets Heilung erzielen. Die Ausschälung kann durch Blutung Schwierigkeiten bereiten, deshalb sei man mit operativen Eingriffen stets zurückhaltend.

Die *eigentlichen mittleren Halscysten* werden am häufigsten im 2. und 3. Jahrzehnt beobachtet. Sie finden sich gleich häufig bei Männern und Frauen. Boss konnte 1923 88 Fälle aus dem Schrifttum sammeln. Sie sitzen meist in Zungenbeinnähe, und dabei häufiger unterhalb als oberhalb. In der Unterkinnengegend kommen leicht Verwechslungen mit Dermoiden, tief-sitzenden Ranulae und Cysten des Ductus lingualis vor. Die Cyste erreicht gewöhnlich Taubenei- bis Mandarinengröße (DE GAETANO),

macht fast nie Beschwerden, und die wichtigste Erscheinung ist die kugelige, gleich in die Augen springende Anschwellung vorn am Hals. Die Lage ist dabei nicht immer streng an die Mittellinie gebunden. Durch Muskelzug, Fasciendruck und den Schildknorpel kann eine seitliche Verlagerung eintreten (KLINGENSTEIN).

Die Cysten sind mit einschichtigem oder mehrschichtigem Epithel ausgekleidet, das alle Formen aufweisen kann. Neben Flimmerepithel wird nicht selten mehrschichtiges Plattenepithel beobachtet. Hat früher eine Eiterung stattgefunden, so kann das Epithel fehlen. Gelegentlich findet man Schilddrüsengewebe in der Wand der Cyste. Dadurch ist bei Vorhandensein von mehrschichtigem Plattenepithel eine Unterscheidung von Kiemengangscysten möglich, die an derselben Stelle vorkommen können, jedoch regelmäßig lymphoides Gewebe in der Wand enthalten (HEREPEY-CSÁKÁNYI). Lymphocyten- und Leukocyteninfiltrate in der Cystenwand sind häufige Befunde. Daneben kommen Muskelfasern und Schleimdrüsen vor (RUSSEL). Der Inhalt der Cyste ist meist schleimig, auch mal serös oder trüb-eitrig wie bei einem Dermoid, je nach der Beschaffenheit des vorliegenden Epithels.

Die Ausschälung der Cyste macht meist keine Schwierigkeiten. Wichtig ist jedoch, daß der Schilddrüsenstrang in ganzer Ausdehnung mitzuentfernen

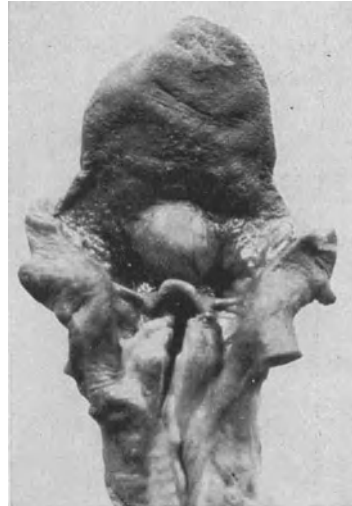

Abb. 33. Zungenbasiscyste (3monatliches Kind). (Nach C. KAISERLING; In HENKE-LUBARSCHE' Handbuch der speziellen pathologischen Anatomie und Histologie, Bd. IV/2. 1928.)

ist, der stets vorhanden ist und sich besonders zungenwärts an die Cyste anschließt. Der Strang geht dabei nicht selten durch das Zungenbein hindurch und reicht bis zum Zungenrund. In diesem Fall muß der mittlere Teil des Zungenbeins mit fortfallen und der Strang bis zum blinden Loch der Zunge verfolgt werden. Die Entfernung ist oft nicht leicht, da der Strang schmal und brüchig sein kann. Zugang verschafft man sich am besten durch einen Kragenschnitt (GILMAN). Zweckmäßig ist vor der Operation Methylenblau in die Cyste einzuspritzen, um mögliche Ausläufer des Schilddrüsenstranges nicht zu übersehen (SISTRUNK).

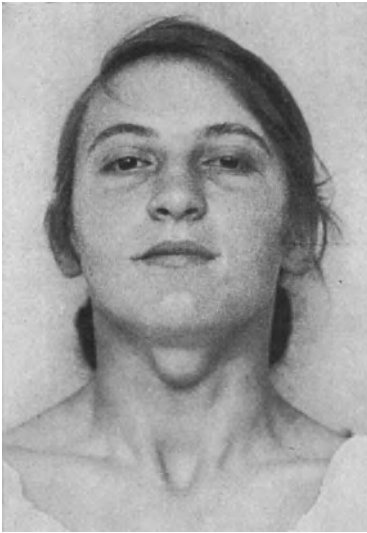

Abb. 34. Mittlere Halscyste. 18jähriges Mädchen. Feingeweblich: Plattenepithel. (Chir. Klinik Münster.)

Bei Belassen der Cyste droht Infektion mit anschließender Vereiterung und Fistelbildung. Häufig entstehen Fisteln auch bei einfacher Eröffnung der Cyste oder bei Zurücklassen eines Teiles des Schilddrüsenstranges.

Cysten des pyramidenförmigen Lappens sind mehrfach beobachtet, so unter anderem von STRECKEISEN und M. B. SCHMIDT. Hinsichtlich ihrer Erscheinungen, ihrer Entstehung und Behandlung schließen sie sich eng an das oben Gesagte an. Charakteristisch ist eine meist buchtige Gestalt, die Auskleidung mit prismatischem Epithel und das nicht selten vielfache Auftreten.

b) Die Schilddrüsenrachengangscysten.

Die Seitenlappen der Schilddrüse entstehen aus der 4. Schlundtasche und verschmelzen mit dem Mittellappen, der vom Zungenrund herabsteigt. Die Seitenlappen besitzen vorübergehend Ausführungskanäle (Ductus thyreopharyngeus), die sich aber meistens rasch und vollständig zurückbilden. Aus erhaltenen Anlagen des Ganges und den seitlichen Schilddrüsen des Embryos können sich gelegentlich seitliche Halscysten entwickeln (WENGLOWSKY, SUERMONDT, SIMON). Genau geklärte Fälle dieser Art sind jedoch im Schrifttum nicht aufzufinden.

32. Die Nebenschilddrüse.

Zu unterscheiden sind Einzelcysten und die mehrfache Cystenbildung in Form der polycystischen Verbildung. Nur locker mit dem Epithelkörperchen in Verbindung stehende Cysten gehören dem ulitiobranchialen Körper an. Die angeborenen Einzelcysten liegen meist im Hilus der Nebenschilddrüse, sie können aber auch im Epithelkörperchen selbst zur Entwicklung gelangen. Sie leiten sich, wie die Epithelkörperchen selbst, von dem Epithel der dorsalen Bucht der 3. und 4. Kiementasche her und sollen aus Resten des von BENJAMIN und WELSH angenommenen Ductus parathyreoideus hervorgehen. Wegen der mächtigeren Entwicklung der 3. Schlundtasche kommen sie häufiger am unteren Epithelkörperchen vor.

Cysten wurden im Schrifttum mehrfach beschrieben, unter anderem von ERDHEIM, v. VEREBÉLY, THOMPSON und HARRIS, NYLANDER, DANISCH. Ihre Klassifikation ist jedoch nicht genau genug durchgeführt. In vielen Fällen ist es schwer zu sagen, ob Anlagefehler oder spätere Veränderungen vorliegen. Da sich die Cysten häufig erst im Laufe des Lebens entwickeln, liegen die Verhältnisse vielleicht ähnlich, wie z. B. bei der Niere, daß die Cysten infolge feinsten Entwicklungsstörungen angelegt sind aber später erst zu größeren Gebilden heranwachsen. Dasselbe gilt auch für die polycystische Verbildung eines oder mehrerer Epithelkörperchen, die unter anderem von PETERSEN und THOMPSON und HARRIS beobachtet wurde. Es gibt hier alle Übergänge von kleinen unbedeutenden Einzelcysten bis zu einem völlig umgewandelten Cystenepithelkörperchen, das ERDHEIM als Cystom bezeichnet.

Die Cysten bleiben in der Regel klein und sind von einschichtigem kubischen oder zylindrischen Epithel ausgekleidet. Die Epithelzellen entsprechen ganz denen der Nebenschilddrüse, sie können aber auch kleiner und dunkler gefärbt sein und weniger scharfe Zellgrenzen aufweisen. In der Wand der Cysten finden sich manchmal kleine Schleimdrüsen. Der Inhalt ist kolloidartig oder wässerig hell und wenig färbbar, ihm sind abgestoßene Epithelien beigemischt.

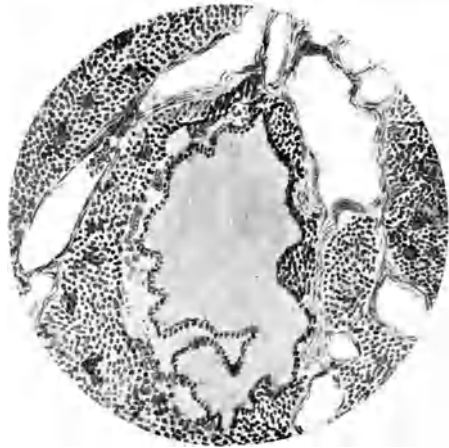


Abb. 35. Epithelkörperchen mit einer Cyste mit abgeflachtem (links abgehobenem) Epithel. (Nach G. HERXHEIMER: In HENKE-LUBARSCHE' Handbuch der speziellen pathologischen Anatomie und Histologie, Bd. VIII. 1926.)

33. Die Thymusdrüse.

Bei den Thymuscysten sind zu unterscheiden: a) Cysten des Thymusrachenganges, b) Cysten des Thymuskörpers.

a) Cysten des Thymusrachenganges.

Die Mehrzahl der seitlichen Halscysten geht aus der Thymusanlage hervor. Unrichtig ist es jedoch, alle seitlichen Halscysten mit der Thymusentwicklung in Zusammenhang bringen zu wollen, ebenso wie es falsch ist, sie allemal auf Kiemengangsreste zurückzuführen. Die Herkunft kann eine verschiedene sein, und man muß eben von Fall zu Fall versuchen, die Entstehung zu klären. Die Thymusdrüse entsteht vorwiegend aus der 3. Schlundtasche in Form eines langen Kanals, welcher schräg von der äußeren Rachenwand bis zum Brustbein sich hinzieht und dort den eigentlichen Thymuskörper entwickelt.

Aus Resten des Thymusrachenganges können sich Cysten entwickeln (WENGLOWSKY, KALJCENKO, JAKOBSON, SIMON u. a.), die meist aber so wie die mittleren Halscysten erst im 2. oder 3. Jahrzehnt in Erscheinung treten. Sie finden sich stets nur unterhalb des Zungenbeins, meist am Vorderrand des Kopfnickers und entsprechend dem Verlauf des Thymusrachenganges bis zur oberen Brustkorböffnung herunter. Wegen der völligen Rückbildung der oberen

Hälfte des Ganges trifft man sie erst von der Höhe des Schilddknorpels an abwärts (KLINGENSTEIN).

Die seitlichen Halszysten sind gewöhnlich größer als die mittleren (DE GAETANO) und erreichen nicht selten Hühnereigröße. Außer der Schwellung am Hals machen sie kaum Erscheinungen.

Da der Thymuskanal auf seinem Weg an 2 Stellen in unmittelbarer Beziehung zum Ektoderm tritt, und zwar bei Kreuzung der Halsbucht und auf seinem Verlauf entlang der 3. Kiemenfurche, kann die Auskleidung der Cysten eine verschiedene sein. Neben ektodermalem geschichtetem Plattenepithel kommt entodermales mit oder ohne Flimmerbesatz vor (KLINGENSTEIN). Auch kann das Epithel vermischter Natur sein. In der Wand der Cyste findet man oft die für die Thymusdrüse charakteristischen Bestandteile, lymphatisches Gewebe und HASSALSche Körperchen (WENGLOWSKY).

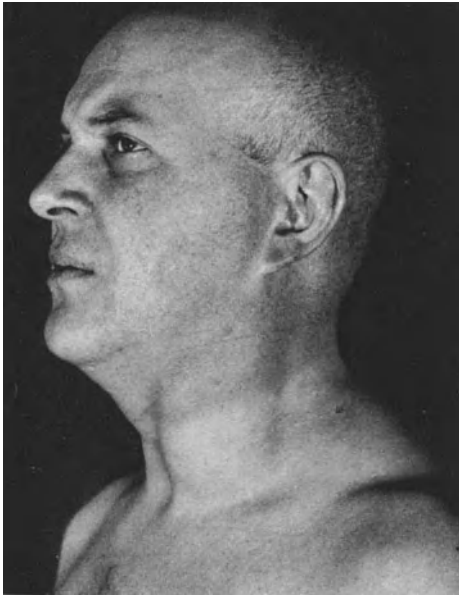


Abb. 36. Seitliche Halszyste. 35jähriger Mann. Feingeweblich: Epithelzellnester, Hassalkörper, neurogenes Gewebe. (Chir. Klinik Münster.)

Die Behandlung hat stets in radikaler Entfernung zu bestehen, da sonst Entzündung und Fistelbildung oder Entartung drohen. Einfaches Eröffnen der Cyste führt zu Fistelbildung. Die Ausschälung macht in den meisten Fällen keine Schwierigkeiten.

b) Cysten des Thymuskörpers.

Nur ein Teil der beobachteten Cysten des Thymuskörpers ist auf Entwicklungsstörungen zurückzuführen. Daneben spielt die Lues eine wesentliche Rolle für die Entstehung. Die echten Cysten finden sich besonders in den Thymushör-

nern und sind auf liegengebliebene Reste der epithelialen Organanlage zurückzuführen. Sie kommen meist in der Mehrzahl vor, erreichen nur geringe Größe und sind mit kolloidartigem oder serösem Inhalt gefüllt. Das auskleidende Epithel kann einen Flimmerbesatz tragen.

Außer in den Hörnern kommen Cysten auch an anderen Stellen des Organs vor. Nach SCHAMBACHER sollen sie aus Resten des ursprünglichen Zentralkanales der Thymusdrüse hervorgehen. Sie finden sich bei Neugeborenen und Kindern häufiger als bei Erwachsenen. Mitteilungen liegen unter anderem von SCHLAGENHAUFER und HUETER vor.

H. ALBRECHT beschreibt eine völlige cystische Umwandlung des Thymus bei einer 31jährigen Frau, wo der Thymus bedeutend vergrößert war und von unzähligen bis über walnußgroßen Cysten durchsetzt war. Manche Cysten standen miteinander in Verbindung. Der Inhalt bestand aus einer klaren, zum Teil öligen Flüssigkeit. HEDINGER und ASCHOFF deuten den Fall als

cystische Hemmungsmißbildung und vergleichen ihn mit der Cystenniere. Eine ähnliche cystische Verbildung teilt HUETER mit. Hier waren die zahlreichen verschieden großen Cysten mit gelber Flüssigkeit gefüllt und mit platten Epithelien ausgekleidet. An einzelnen Stellen ragte Thymusgewebe in die Cysten hinein, mitunter so, daß es die Hohlräume fast vollständig ausfüllte.

HUGUENIN sah bei einem 2 Jahre alten Jungen eine mit mehrschichtigem Epithel ausgekleidete, kirschkernegroße Cyste an der Teilungsstelle der oberen Hohlvene. Die Thymusdrüse fehlte. Die Cyste wurde als Entwicklungshemmung des Thymus aufgefaßt.

34. Der ultimobranchiale Körper.

Die ultimobranchialen Cysten liegen meist in der Nähe der Nebenschilddrüsen und stehen mit ihnen in lockerer Verbindung. Sie leiten sich vom Ductus postbranchialis her, der in enge räumliche Beziehung zur Schilddrüse tritt, so daß auch in der Schilddrüse derartige Cysten beobachtet werden können (GETZOWA). Von HERMANN und VERDUN wurden sie in der fetalen Schilddrüse beschrieben, von GETZOWA in atrophischen Schilddrüsen von Kretinen und Idioten. Bei den Fällen von Schilddrüsenmangel werden fast regelmäßig ultimobranchiale Cysten gefunden. Der heutigen Anschauung von der Entwicklung des ultimobranchialen Körpers entsprechend, leiten sich die Cysten von der 5. Schlundtasche her. Das auskleidende Epithel ist meist mehrschichtig kubisch oder prismatisch, zum Teil auch flimmernd, während das der Epithelkörperchencysten einschichtig ist. Hierdurch ist eine Unterscheidung möglich. Außerdem sind für die postbranchialen Cysten schlauch- und beerenförmige Drüsen und solide Zellhaufen als Reste des postbranchialen Körpers charakteristisch.

35. Die Kiemengänge.

Kiemengangscysten, die am besten im Anschluß an die übrigen Halscysten besprochen werden, kommen im Gegensatz zu den Thymusgangscysten nur oberhalb des Zungenbeins vor und liegen meist zwischen Unterkiefer, Kopfnicker und Zungenbein (KLINGENSTEIN). Sie kommen ebenfalls vorwiegend im Entwicklungsalter zur Beobachtung. Die Erkennung ist oft nicht leicht, da eine Verwechslung mit vielen anderen cystischen Gebilden möglich ist, die sich im Halsschlagaderdreieck finden können (AMADI).

Nach ihrer Lage zu den Nachbarorganen kann man 4 Formen von Kiemengangscysten unterscheiden (BAILEY):

1. oberflächliche am vorderen Rand des Kopfnickers, die dicht unter der Halsfaszie gelegen sind;
2. etwas tiefer auf den großen Gefäßen liegende, die meist fest mit der inneren Drosselvene verwachsen sind;
3. nach innen wachsende hinter der seitlichen Rachenwand; sie liegen meist zwischen der inneren und äußeren Halsschlagader und können sich bis zum Atlas, ja selbst bis zur Schädelgrundfläche ausdehnen;
4. jene ganz in der Tiefe gelegene Zysten, welche meist erst nach dem Tode entdeckt werden.

Die tiefen Cysten können sich auch in den Rachen hinein entwickeln und sitzen hier hauptsächlich im Nasenrachen, in der Gaumenmandelbucht und im

Recessus piriformis — also dort, wo auch die Fisteln vorkommen. Infolge der guten Verschieblichkeit der Rachenschleimhaut können sie gestielt sein. Erscheinungen machen sie in der Regel nicht (KULLY).

Es gibt auch solche, die einen abnormen Sitz haben, so sind z. B. Cysten in der Lippen-Zahnfleischfalte, im Innern der Ohrspeicheldrüse und in der retromaxillären Fortsetzung derselben und in der Schilddrüse (KÜRSTEINER) beobachtet.

SIMON unterscheidet ein- und mehrkammerige Cysten. Während die ersteren, die gewöhnlich im Halsschlagaderdreieck gelegen sind, kleinnuß- bis hühnereigroß zu werden pflegen, können sich die mehrkammerigen von der Ohrspeicheldrüse bis zum Schlüsselbein erstrecken. Die ein-kammerigen entstehen nach ORTH durch mangelhafte Ausbildung der Verschlussmembran zwischen Kiemenfurchen und Schlundtaschen, besonders der zweiten (Kiemengang RABL). Der innere Belag der dünnwandigen Cyste besteht fast ausschließlich aus Plattenepithel mit darunterliegendem lymphatischen Gewebe. Der Inhalt ist trüb und sieht tuberkulösem Eiter ähnlich. In der Flüssigkeit findet man abgestoßene Epithelien und Cholesterintafel, dagegen keine Haare und Zähne.



Abb. 37. Kiemengangscyste. 38jähriger Mann.
(Chir. Klinik Münster.)

Für die Entstehung der mehrkammerigen Cysten kann heute noch keine befriedigende Erklärung gegeben werden (SIMON). Man unterscheidet hier neben den angeborenen serösen Cysten, die man zur Zeit als cystische Lymphangiome auffaßt, die eigentlichen branchialen Cysten, die bald schon bei der Geburt vorhanden

sind, bald sich langsam während des Lebens entwickeln. Sie haben die Form einer gelappten, unregelmäßigen Geschwulst, bestehen aus einem Stroma, das bei jeder Cyste ein anderes Aussehen haben kann, und aus epithelialen Hohlräumen, welche einen mono-, di- und tridermischen Charakter haben können. Die komplizierter gebauten Cysten sind als Teratome den Mißbildungen zuzurechnen.

Die Behandlung, die stets in radikaler Entfernung zu bestehen hat, kann sich wegen der oft innigen Beziehung zu den großen Halsgefäßen und den übrigen tiefen Halsorganen ziemlich schwierig gestalten. Die ausgedehnten mehrkammerigen Cysten können operativ nicht angegangen werden.

Zur Feststellung der Diagnose ist eine Probepunktion zu empfehlen. Charakteristisch ist der Befund von Plattenepithelien und Cholesterintafeln (BAILEY). Bei nicht frühzeitiger Entfernung droht Entzündung, Blutung, Fistelbildung und insbesondere Entartung (branchiogenes Carcinom). Deshalb ist frühzeitige Operation angezeigt (REINECKE).

VIII. Skelet.

36. Die Follikeleyste.

Von den im Knochensystem vorkommenden Cysten stellen nur die Follikelcysten echte Cysten dar. MAGITÔT hat das Verdienst, als erster die Follikel- und Wurzelcysten getrennt und unterschieden zu haben. Die Follikeleyste geht von einem normal angelegten oder überzähligen Zahnkeim aus und enthält häufig den mehr oder weniger gut ausgebildeten Zahn. Die Follikeleyste ist erheblich seltener als die Wurzelcyste. Das Verhältnis soll nach PARTSCH 30 : 1, nach BELLINGKRODT 16 : 1 betragen. Sie tritt vorwiegend im 2.—3. Jahrzehnt auf (PERTHES). Auch vom Milchgebiß können Follikelcysten ausgehen (STEUER). Der Unterkiefer ist mehr als doppelt so häufig befallen wie der Oberkiefer (HAMMER). Bevorzugt sind die Eck- und Weisheitszähne betroffen, am seltensten die Schneidezähne.

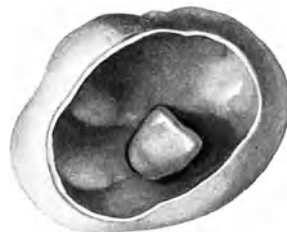

Abb. 38. Präparat einer in toto exstirpierten Follikeleyste. (Nach A. ECKERT-MÖBIUS: In Handbuch der Hals-, Nasen- und Ohrenheilkunde, Bd. V. 1929.)

Die Cyste erreicht selten Hühnereigröße. Einige überfaustgroße, sogar kindskopfgroße Cysten wurden beobachtet, unter anderem von DUPUYTREN. Mehrfaches Vorkommen beim selben Kranken ist selten beschrieben (SCHILLING, MAYRHOFER, WILLIGER). Die Cyste wölbt sich mit glatter Oberfläche in die Nachbarschaft vor. Oberkiefercysten entwickeln sich gern in die Oberkieferhöhle hinein oder treiben das Gaumendach vor. Im Unterkiefer gelegene Cysten können den Knochen weitgehend zum Schwund bringen, so daß nur schmale Knochenbrücken übrigbleiben und Pergamentknittern nachweisbar ist.

Aus verlagerten Zahnkeimen entstandene Cysten wurden in der Eckzahngrube, im harten Gaumen im Pflugscharbein, im Flügelfortsatz, in der Nase, im unteren Augenhöhlenrand und im Stirnfortsatz des Oberkiefers beobachtet.

Das mehrschichtige Plattenepithel, das die Cyste auskleidet, leitet sich vom Epithel des Schmelzorgans her. Öfters finden sich warzige Erhebungen. Der

Cysteninhalt stellt eine klare, leicht schleimige Flüssigkeit mit Cholesterinkristallen dar; er kann auch mal eingedickt und grützbeutelartig sein. Der gewöhnlich in die Cyste hineinragende Zahn steckt mit seiner Wurzel in der Cystenwand und schaut mit seiner Krone zum freien Kieferrand. Der Zahn kann auch unvollständig ausgebildet sein oder ganz fehlen (JONAS, ADLOFF),

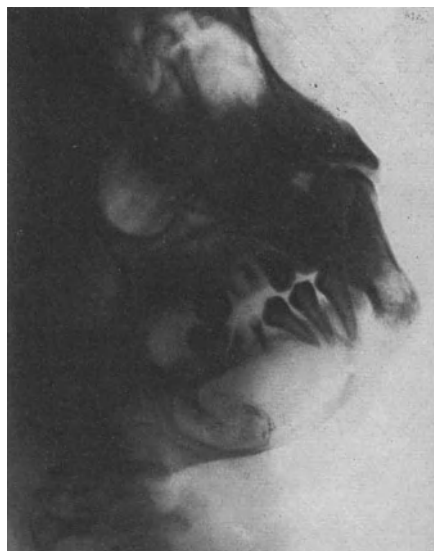

Abb. 39. Röntgenbild einer Follikeleyste des Unterkiefers. 13jähriger Knabe. (Chir. Klinik Münster.)

auch zahlreiche Zähne sind beobachtet. Berühmt ist der Fall von TAPIE, wo sich gegen 4700 Zähnchen oder Zahnreste in einer faustgroßen Unterkiefercyste fanden.

Die Entstehung der Cyste wird heute allgemein auf Entartung des Schmelzkeimes zurückgeführt, wie es schon von MAGITÔT angenommen wurde. Eine Zeitlang stand dieser Auffassung die von MALASSEZ und ALBARRAN entgegen, die die Follikelcysten ebenso wie die Wurzelcysten auf die 1885 von MALASSEZ entdeckten Débris épithéliaux parodontaires zurückführen wollten. Letztere Ansicht wurde besonders von PERTHES widerlegt. Danach gehört der Cystenzahn der entarteten Zahnanlage selbst an, und der Grad der Entwicklung des Cystenzahnes hängt von dem Zeitpunkt ab, in dem die Entartung des Schmelzkeimes einsetzt. Wodurch die Entwicklungsstörung bedingt ist, deren Ergebnis die Follikelcyste ist, ist noch völlig unklar.

Für die operative Behandlung der Cyste gibt es verschiedene Wege. Am bekanntesten sind die Operationsmethoden nach PARTSCH und CALDWELL-LUC, DENKER und GERBER. Auf Einzelheiten braucht hier nicht eingegangen zu werden. Für die Ausdehnung der Cyste ist die röntgenologische Darstellung mit Kontrastmitteln wichtig (WASSMUND, WORMS). Bei Vereiterung wird die Cyste zunächst nur eröffnet. In ganz wenigen Fällen wurde krebsige Entartung beobachtet (u. a. von FRANK).

IX. Zentralnervensystem.

37. Das Gehirn.

Echte Cysten des Gehirns sind sehr selten. Zwar kommen mannigfache Cystenbildungen vor, besonders Geschwülste zeigen oft cystische Veränderungen, unter anderem Kraniopharyngome. Diese „suprasellären Cysten“, die oft nur zweischichtiges Epithel als Auskleidung enthalten, gehören auch zu den Geschwülsten.

An echten Cysten des Gehirns sind nur die Ependym- oder Kolloidcysten und die Plexuschorioideuscysten zu nennen.

a) Die Ependymcysten.

Bei den Ependymcysten besteht ein fließender Übergang zu den soliden Ependymomen, und manche Forscher rechnen auch die Ependymcysten zu den Geschwülsten und sprechen von Kolloidtumoren. Manche weisen aber kaum Zeichen eigentätigen Wachstums auf, so daß es berechtigt ist, sie von den echten Geschwülsten abzugrenzen.

STOCKEY konnte bis 1934 37 Fälle dieser eigenartigen Cysten zusammenstellen, FOERSTER und GAGEL berichten zur selben Zeit über 31. Dazu kommen nur noch wenige Mitteilungen aus den letzten Jahren, unter anderem von SCHMIDT, REHBOCK, ZIMMERMANN und GERMAN, RINDER und CAMMON, HAMBY und GARTNER.

Die Ependymcysten wurden fast ausschließlich im Bereich der 3. Hirnkammer beobachtet. Ihre Herkunft ist noch unklar. Viele Forscher leiten sie von der Paraphyse her, einem rudimentären Organ, das sich auch beim menschlichen Embryo vorübergehend vom Dach der 3. Hirnkammer aus bildet. Aus zurückgebliebenen Resten soll die Kolloidcyste entstehen (BAILEY, SJÖVALL, MCLEAN). Sie wurden jedoch auch an anderen Stellen des Zentralnervensystems beobachtet, unter anderem am Kleinhirn (HERZOG), am Hinterhauptshirn, in der Seiten-

kammer, in der SYLVISchen Wasserleitung und am Rückenmark (FOERSTER und GAGEL). Eine einheitliche Entstehung aus der Paraphyse kann deshalb nicht angenommen werden. Von FOERSTER und GAGEL wird sogar die Herkunft der Kolloidcyste der 3. Hirnkammer von der Paraphyse abgelehnt. Die Kolloidcyste wächst in die 3. Hirnkammer hinein und führt später leicht zu Verlegung des Foramen Monroi — man spricht deshalb auch von Foramen Monroi-Cysten —. Auch der Zugang zur SYLVISchen Wasserleitung kann verschlossen werden. Hieraus erklären sich ohne weiteres die hauptsächlichsten Beschwerden, die sich durch starken Wechsel auszeichnen (BITTORF), vom Wohlsin bis zu den

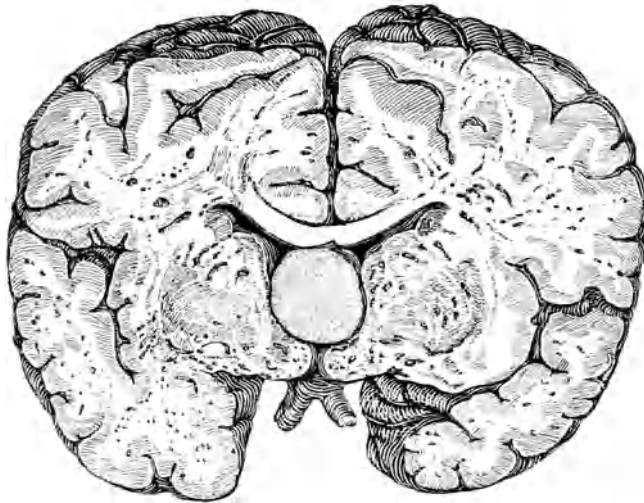


Abb. 40. Querschnitt durch ein Hirn mit einer Kolloidcyste im 3. Ventrikel. (Nach WILSON.)

heftigsten Anfällen mit starken Stirnkopfschmerzen und Hirndruckerscheinungen. Durch einfache Lageveränderung des Kopfes, wodurch die Liquorpassage wieder frei wird, können die Erscheinungen plötzlich schwinden. Manche Fälle machen keinerlei Erscheinungen. Der Tod tritt meist plötzlich ein infolge Hydrocephalus, besonders nach Anstrengungen. Die Dauer der Erkrankung ist verschieden und kann sich über Jahre hinziehen.

Es ist kaum möglich, die Diagnose klinisch zu stellen, dagegen gelingt es ventrikulo- und arteriographisch, Sitz und Art der Erkrankung eindeutig zu sichern. Die Cysten können bis Hühnereigröße erreichen (STOCKEY). Die Auskleidung besteht oft nur aus einer einfachen Lage kubischer (MCLEAN, BAUER) oder vielgestaltiger (BEUTLER) Epithelzellen. Daneben kommt auch mehrschichtiges Epithel vor. Von SJÖVALL wurde einschichtiges Flimmerepithel gefunden. Charakteristisch für die auskleidenden Ependymzellen sind der basale Zellfortsatz und die Basalkörnchen. Hierdurch läßt sich die Natur der Zellen eindeutig bestimmen. Der Inhalt der Cysten ist dickflüssig, geleeartig — daher der Name Kolloidcyste — und enthält Cholesterintafel und Lipochrom (BEUTLER).

b) Die Adergeflechtcysten.

Sie wurden auch vorwiegend im Bereich der 3. Hirnkammer beobachtet. Kleine Plexuscysten stellen einen häufigen Sektionsbefund dar und machen

keine Erscheinungen (BASS), größere dagegen sind ebenso selten wie die Kolloidcysten. Die klinischen Erscheinungen sind bei beiden die gleichen. Auch feingeweblich ist oft eine Unterscheidung schwierig, ja manchmal sogar unmöglich (FOERSTER und GAGEL). Der Inhalt unterscheidet sich nicht. Für das Epithel der Ependymcysten ist neben dem Flimmerbesatz, der aber häufig fehlt, das Vorhandensein von basalen Zellfortsätzen und Basalkörnchen charakteristisch, die bei dem Plexusepithel fehlen. Die Auskleidung der Plexuscysten besteht häufig aus einschichtigem prismatischem Epithel, daneben kommt auch mehrschichtiges Plattenepithel vor. Nur zum Teil sind die Plexuscysten angeboren und auf abgeschnürte oder verlagerte Adergeflechtteile zurückzuführen.

Die Behandlung der Ependym- wie Plexuscysten besteht nach Möglichkeit in operativer Entfernung. Den ersten operativ geheilten Fall teilten 1934 FOERSTER und GAGEL mit. KESSEL und OLIVECRONA berichten über 4 operativ angegangene Fälle, von denen 2 starben, STOCKEY hat 3 Cysten entfernt, 2 mit Erfolg. CUSHING hat 2 Plexuscysten operiert. Für das operative Vorgehen wird Freilegen des Stirnhirns, Eröffnen des Vorderhorns und Inangriffnahme der Cyste durch das Foramen Monroi empfohlen. Die Cyste wird dabei zuerst entleert und dann entfernt.

X. Sinnesorgane.

38. Das Auge.

Am Auge kommen, im Gegensatz zum Gehörorgan an dem sichere angeborene Cysten nicht gefunden wurden, verschiedene Cystenbildungen vor. Schon die Entstehung läßt dies vermuten.

Nicht hierher gehören die fast immer im Unterlid gelegenen Netzhaut-Orbitalcysten, auch Bulbuscysten genannt, die meist mit Mikro- oder Anophthalmus einhergehen und mit dem Bulbus in offener Verbindung stehen. Diese Cysten, in deren Wand sich die Netzhaut in umgekehrter Lage findet, sind den Mißbildungen zuzurechnen.

Daneben sind in der Augenhöhle seröse Cysten ohne Zusammenhang mit dem Augapfel beschrieben (MENDEZ, WINTERSTEINER, HEILBRUN). Bei MENDEZ und HEILBRUN ergab die Untersuchung der Cystenwand einen Epithelbelag, welcher dem der Nase bzw. der oberen Luftwege glich. Ein nachweisbarer Zusammenhang mit der Nase bestand aber nicht. Man kann nur vermuten, daß diese Art von Cysten durch Abschnürung von Keimen der Nasenschleimhaut entsteht.

An der Iris kommen verschiedene, zum Teil angeborene Cysten vor. TERTSCH gibt eine ausführliche Zusammenstellung der 22 bis 1914 bekannten sog. spontanen oder idiopathischen Iriscysten, die oft schon im frühen Kindesalter auftreten (v. ROSENZWEIG). Die Innenauskleidung ist sehr verschieden. Meist findet man einen unregelmäßigen ein- bis mehrschichtigen Epithel- bzw. Endothelbelag, selten sind stärkere Wucherungen der Zellen nachzuweisen.

Bei dem Endothelbelag handelt es sich wahrscheinlich um abgeplattete Epithelien, so daß es sich bei einer Reihe dieser Cysten nicht um Lymphstauungscysten handelt, wie mehrfach angenommen wurde. Die Cysten sollen sich durch Verlagerung ektodermaler Keime bei der Augenentwicklung (z. B. abgesprengte Hornhaut oder Linsenteile) entwickeln (v. ROSENZWEIG, STREIFF).

Manche stehen den Dermoiden nahe. Besonders durch die Untersuchungen von JUSÉLIUS und RADOS ist die angeborene ektodermal-epitheliale Herkunft der spontanen Iriscysten für einen beträchtlichen Teil der Fälle sicher nachgewiesen. Das Epithel stammt danach vom äußeren Blatt der sekundären Augenblase.

Der Inhalt besteht aus einer serösen Flüssigkeit, in der Gerinsel, weiße Blutkörperchen und abgestoßene Epithelien vorkommen.

Die angeborenen Iriscysten liegen entweder im Stroma oder auf der Hinterfläche der Iris. So unterscheidet man die Stromacysten von denen der Irishinterfläche. Letztere sind jedoch viel seltener. Es sind im ganzen nur 7 Fälle bekannt. Der erste genauer untersuchte Fall stammt von WINTERSTEINER (1906).

Bei den Cysten der Irishinterfläche handelt es sich um umschriebene Abhebung des hinteren Pigmentblattes vom vorderen, so daß der Raum der primären Augenblase wiederhergestellt wird. GALLEMAERTS führte seinen Fall auf die Persistenz des v. SZILYSchen Ringsinus zurück, der sich teilweise erhalten und cystisch umwandeln kann, wobei ein Teil des Wandepithels das Pigment verliert.

Tränensackcysten sind zum Teil angeboren und auf Keimversprengung (SEIDEL) oder Divertikelbildung (LURIE) zurückzuführen. Sie liegen vor oder neben dem eigentlichen Tränensack und enthalten eine gallertige Flüssigkeit. Der Inhalt entleert sich nicht auf Druck, während die Tränenwege frei durchgängig sind. Es sind Fälle mitgeteilt unter anderem von TERSON, LURIE und KUBIK. Das auskleidende Epithel war in der Regel ein- bis zweischichtig. SEIDEL beschreibt einen Fall mit gemischtem Epithel.

XI. Gefäßsystem.

39. Die Blutcysten.

Einige Blutcysten sind die einzigen Endothelcysten, die im Rahmen dieser Arbeit zu erwähnen sind.

Echte Blutcysten sind nach LEXER solche, die die Stelle einer fehlenden Vene einnehmen. Sie sind außerordentlich selten und finden sich nur am Hals. Sie müssen aus Entwicklungsstörungen der Gefäßanlagen abgeleitet werden, stellen also fetale Hemmungsmißbildungen dar. Als solche gehören sie eigentlich dem Gebiet der Mißbildungen an.

Das Fehlen der Vene erklärt KOCH folgendermaßen: In derjenigen Periode der Entwicklung, in der die großen Halsgefäße angelegt werden, bilden sich an Stelle der Vene blasige blutführende Räume, die sich entsprechend dem allgemeinen Wachstum weiterentwickeln und keinerlei Verbindung mit den großen Gefäßen mehr aufweisen. KOCH stützt seine Ansicht auf Untersuchungen von DARESTE, dem es gelang, entsprechende Mißbildungen durch Erwärmung künstlich hervorzurufen.

JURA teilt 1925 55 Fälle von Blutcysten am Hals mit, die jedoch zum größten Teil keine echten Cysten darstellen. KOCH sah bei einem 18 Monate alten Kind eine große Blutcyste am Hals, die sich an Stelle der V. subclavia fand, die völlig fehlte. Eine Verbindung mit anderen Gefäßen bestand nicht.

VI. Die Schußverletzungen der Wirbelsäule und des Rückenmarkes und ihre operative Behandlung¹.

Von

H. G. MATTHES²-Heidelberg.

Mit 42 Abbildungen.

| Inhalt. | | Seite |
|--|--|-------|
| Literatur | | 559 |
| I. Einleitung | | 564 |
| II. Statistik und topographisch-anatomische Vorbemerkungen | | 566 |
| III. Die durch die Geschoßwirkung herbeigeführten Veränderungen an der Wirbelsäule und am Rückenmark | | 568 |
| 1. Die Veränderungen an der Wirbelsäule | | 569 |
| a) Die frischen Knochenverletzungen | | 569 |
| b) Die sekundären Veränderungen an der Wirbelsäule und ihre schädigende Wirkung auf das Mark | | 573 |
| 2. Die direkte Markschädigung durch das Geschoß | | 576 |
| a) Wirbelkanaldurchschüsse | | 576 |
| b) Wirbelkanalsteckschüsse | | 578 |
| 3. Erscheinungen und Verlauf der Markverletzung | | 592 |
| a) Erscheinungen und Verlauf bei vollständiger Querläsion des Rückenmarkes | | 592 |
| b) Erscheinungen und Verlauf der teilweisen Markzerstörungen | | 597 |
| c) Erscheinungen und Verlauf der Rückenmarkskompressionen | | 597 |
| 4. Die indirekte Schädigung des Rückenmarkes durch Geschoßprellung | | 598 |
| a) Kasuistik | | 598 |
| b) Die Entstehung der Prellschäden | | 600 |
| c) Das klinische Bild | | 602 |
| 5. Die Veränderungen an den Hüllen, dem Gefäß- und Lymphsystem des Rückenmarkes | | 603 |
| a) Die Veränderungen an dem Gefäß- und Lymphsystem | | 603 |
| b) Die Veränderungen an den Markhüllen | | 606 |
| IV. Die anatomischen Befunde nach Schußverletzungen am Rückenmark | | 609 |
| V. Die Diagnose der Schußverletzungen der Wirbelsäule und der direkten und indirekten Markschäden | | 611 |
| VI. Die Prognose der Schußverletzungen der Wirbelsäule, die direkten und indirekten Markschäden | | 620 |
| VII. Die Behandlung der Schußverletzungen der Wirbelsäule und des Rückenmarkes | | 627 |
| 1. Die Erstversorgung der frischen Schußverletzung aus chirurgischer Indikation | | 627 |
| 2. Die konservative Behandlung | | 631 |
| 3. Die operative Behandlung der Markschäden aus neurologischer Indikation | | 634 |
| a) Die Operationstechnik | | 634 |
| b) Die Indikation zum operativen Eingriff | | 636 |

¹ Aus der Chir. Universitätsklinik zu Heidelberg (Direktor: Prof. M. KIRSCHNER †).

² Dem Andenken Professor MARTIN KIRSCHNERS gewidmet.

Literatur.

- ALESSANDRI: Zbl. Chir. **1922**, Nr 40.
- ALSBERG: 3 Fälle von Halsschüssen. Neur. Zbl. **1915**, 23.
- ASCHER: Schädigungen des Rückenmarkes. Dtsch. med. Wschr. **1915**, Nr 24.
- ASCHER, LICEN: Über Schußverletzungen des Rückenmarkes und deren operative Behandlung. Beitr. klin. Chir. **105**.
- BARIÉ et GUILAIN: Rückenmarksverletzungen im Kriege. Presse méd. **1916**, No 62, 497. Ref. Berl. klin. Wschr. **1917 I**, 19.
- BAUER: Meningitis serosa circumscripta nach Schußverletzung der Wirbelsäule. Neur. Zbl. **1915**, 174. Disk.
- Rückenmarkerschütterung. Wien. med. Wschr. **1917**, Nr 46 u. 47.
- BAUMGARTEN, v.: Kriegspathologische Mitteilungen. Münch. med. Wschr. **1918**, Nr 7.
- BEITZKE: Über einen anatomisch untersuchten Fall von Rückenmarkerschütterung durch Schußverletzung. Berl. klin. Wschr. **1917**, Nr 3.
- BENDA: Ein Fall von Wirbelschuß der Cauda equina. Neur. Zbl. **1915**.
- Spätere anatomische Schicksale der Rückenmarks- und Caudaschußverletzung. Dtsch. med. Wschr. **1916 I**, 898.
- BERGER: Neurologische Untersuchungen bei frischen Gehirn- und Rückenmarksverletzungen. Z. Neur. **35**.
- BITTORF: Über Rückenmarksschüsse. Feldärztl. Beil. Münch. med. Wschr. **1915**, Nr 27.
- Traumatische Meningitis, besonders die Meningitis serosa traumatica. Münch. med. Wschr. **1916**, Nr 12.
- BOETTIGER: Halsschuß. Neur. Zbl. **1915**, 410.
- Läsion des Rückenmarkes in Höhe des etwa 6. bis 7. Dorsalsegmentes. Neur. Zbl. **1915**, Nr 41.
- Verletzung der Wirbelsäule im Cervicalteil mit Tetraplegie. Berl. klin. Wschr. **1915 I**, 303.
- BORCHARD: Inwieweit können die posttraumatische Blutung und das Ödem bei Rückenmarksverletzten unsere Indikationsstellung beeinflussen? Zbl. Chir. **1916**, Nr 29.
- BORCHARDT: 2 Fälle von Rückenmarksschußverletzung. Berl. klin. Wschr. **1915**, Nr 222.
- Demonstration von Präparaten zur Pathologie der Rückenmarksschüsse. Neur. Zbl. **1915**, 324.
- u. CASSIRER: Behandlung von Rückenmarksverletzungen durch die FÖRSTERSche Operation. Bruns' Beitr. **90**.
- u. SCHMIEDEN: Lehrbuch der Kriegschirurgie. Leipzig: Johann Ambrosius Barth 1937.
- BORST: Pathologisch-anatomische Erfahrungen über Kriegsverletzungen. Slg klin. Vortr. Nr 735.
- BRAUN u. LEWANDOWSKY: Beitrag zur Frage der operativen Behandlung der Rückenmarksschüsse. Dtsch. Z. Chir. **94**.
- BRUNS: Über die Indikationen zu den therapeutischen speziell den chirurgischen Maßnahmen bei den Kriegsverletzungen des Nervensystems und über die Prognose dieser Verletzungen an sich und nach den verschiedenen Eingriffen. Berl. klin. Wschr. **1915**, Nr 38.
- BÜSCHER: BROWN-SÉQUARDSche Lähmung des Brustmarkes durch Artillerieverletzung. Berl. klin. Wschr. **1918**, Nr 3.
- BUSCH: Rückenmarksverletzungen. Med. Klin. **1915 I**, 317.
- CAPELLE: Dtsch. med. Wschr. **1915 I**, 543.
- CASSIRER: Über die Nachbarschafts- und Fernsymptome bei Verletzungen der Halswirbelsäule und des Halsmarkes. Dtsch. Z. Nervenheilk. **58**.
- CHIARI: Rückenmarksverletzung durch eine Schrapnellkugel. Dtsch. med. Wschr. **1915 II**, 1295.
- CLAUDE et L'HERMITTE: Étude de la commotion médullaire directe par projectile de la guerre. Ann. Méd. **1915**.
- COENEN: Ein typischer Steckschuß des Rückenmarkes. Berl. klin. Wschr. **1915**, Nr 30.
- Ein Rückblick auf 20 Jahre feldärztlicher Tätigkeit. Beitr. klin. Chir. **103**.
- DIETLEN: Kriegsverletzungen der Wirbelsäule. Beitr. klin. Chir. **101**.
- DONATH: Beitrag zu den Kriegsverletzungen und -erkrankungen des Nervensystems. Wien. klin. Wschr. **1915**, Nr 27 u. 28.

- DREYER: Entfernung einer im Körper des 6. und 7. Halswirbels steckenden Schrapnellkugel. Zbl. Chir. **1916**, Nr 21.
- v. EISELSBERG: Gehirn- und Nervenschüsse, insbesondere Spätkirurgie. Verh. 2. Kriegschir.-Tagg Berlin **1916**, Disk. KLEIST, KRÜGER.
- Geapparate für Patienten, die infolge von Wirbelschüssen gelähmt sind. Arch. klin. Chir. **108**.
- EBEL: Beiträge zu den Rückenmarksschußverletzungen. Inaug.-Diss. Halle 1918.
- ELOESSER: Dtsch. med. Wschr. **1915 I**, 784.
- ELSBERG: Experiences in spinal surgery. Observations upon 60 laminectomies for spinal disease. Surg. etc. **16**, 117. Ref. Zbl. Chir. **1** (1913).
- Ch. A., Some technical fractures of laminectomy for spinal disease and injury. J. amer. med. Assoc. Vol **67**, H. 3 (1916). Ref. Zbl. Chir. **1917**, 147.
- ENDERLEN: Erfahrungen eines beratenden Chirurgen. Bruns' Beitr. **98**, 419 (1916).
- ENGELHARDT: BROWN-SÉQUARDSche Lähmung des Halsmarkes infolge Artillerieverletzung. Münch. med. Wschr. **1917**, Nr 26.
- ERB: Über Rückenmarksverletzungen. Berl. klin. Wschr. **1914**, Nr 47.
- ERKES: Zur manuellen Expression der Blase bei Rückenmarksverletzungen. Münch. med. Wschr. **1916 I**, 255.
- EXNER: Schußverletzungen des Rückenmarkes. Neue Deutsche Chirurgie, Bd. 14, S. 135. 1915.
- FAISZT: Chirurgie im Kriegslazarett. Bruns' Beitr. **96**, 396 (1915).
- FICKLER: Experimentelle Untersuchungen zur Anatomie der traumatischen Degeneration und Regeneration des Rückenmarkes. Dtsch. Z. Nervenheilk. **29**, 1.
- FINKELNBURG: Beitrag zur Klinik und Anatomie der Schußverletzungen des Rückenmarkes. Dtsch. med. Wschr. **1914 II**, 2057.
- Meningocele spinalis traumatica. Dtsch. med. Wschr. **1915 I**, 755.
- Zur Kenntnis der traumatischen Meningocele spinalis. Dtsch. med. Wschr. **1916**, Nr 31.
- FÖRSTER: Die Topik der Sensibilitätsstörungen bei Unterbrechung der sensiblen Leitungsbahnen. Neur. Zbl. **1916**, 808.
- Schußverletzungen der peripheren Nerven, des Rückenmarkes und des Gehirns. Disk. Berl. klin. Wschr. **1917 I**, 419 und Dtsch. med. Wschr. **1917 I**, 574.
- Handbuch der Neurologie von LEWANDOWSKY, Erg.-Bd. 2. 1928.
- FRÄNKEL: Zwei bemerkenswerte Fälle von Rückenmarksverletzung durch Gewehrscüsse. Dtsch. med. Wschr. **1915**, Nr 19.
- FRANGENHEIM: Schußverletzungen des Rückenmarkes und der Wirbelsäule. Feldärztl. Beil. Münch. med. Wschr. **1915 II**, 1473.
- Resultate der operativen Behandlung der Rückenmarksschüsse. Münch. med. Wschr. **1916 I**, 685.
- Erg. Chir. **11** (1919).
- FRANZ: Lehrbuch der Kriegschirurgie. Berlin: Springer 1942.
- FREUND: Lendenwirbelkonturschuß. Berl. klin. Wschr. **1914**, Nr 50.
- v. FRISCH: Rückenmarksschuß. Berl. klin. Wschr. **1915 II**, 1239.
- FROELICH: Über einen Fall von Rückenmarksverletzung. Berl. klin. Wschr. **1914**, Nr 45.
- FUCHS: Demonstration von Rückenmarksverletzungen. Wien. klin. Wschr. **1915 I**, 104.
- Rückenmarksverletzungen. Berl. klin. Wschr. **1915 I**, 227.
- FÜRNRÖHR: Demonstration von Schußverletzungen der Wirbelsäule und des Rückenmarkes. Dtsch. med. Wschr. **1914 II**, 2082.
- GAJKIEWITZ: Hämatomyelie und Hämatobulbie nach einem Schuß in die Nackengegend. Gaz. lek. **1915**, 23. Ref. Neur. Zbl. **1915**, 368.
- GAMPER: Schußverletzungen der Cauda equina. Wien. klin. Wschr. **1915**, Nr 5.
- Zur Kasuistik der Rückenmarksschädigungen durch Wirbelschuß. Wien. klin. Wschr. **1915**, Nr 16 u. 17.
- Über Schußverletzungen des Rückenmarkes. Wien. klin. Wschr. **1916**, Nr 7.
- v. GAZA: Frühbeobachtungen von traumatischer Rückenmarkslähmung mit schnellem Rückgang der Lähmungserscheinungen. Dtsch. med. Wschr. **1916**, Nr 32.
- GERSTMANN: Schußverletzungen des Rückenmarkes. Berl. klin. Wschr. **1915 I**, 623.
- Über Störungen der Schweißsekretion im Sinne einer Anhidrosis bei höher sitzenden Rückenmarksaffektionen mit kompletter spastischer Paraplegie der unteren Extremitäten. Jb. Psychiatr. **38**, 333 (1918).

- GESSNER: Hirn- und Rückenmarksschüsse. Berl. klin. Wschr. **1915 I**, 757.
- GRISSON: Commotio medullae spinalis. Dtsch. med. Wschr. **1915**, Nr 29.
- GRÜNEWALD: Verletzung der Halswirbelsäule. Med. Klin. **1916 I**, 786.
- GULEKE: Zur Behandlung der Schußverletzungen des Rückenmarkes. Feldärztl. Beil. Münch. med. Wschr. **1914**, Nr 45.
- GUNDERMANN: Kriegschirurgischer Bericht aus der Gießener Klinik über die ersten 5 Monate des Krieges. Bruns' Beitr. **1915**, 497, 506.
- HARTMANN: Klinische und pathologisch-anatomische Untersuchungen über die unkomplizierten traumatischen Rückenmarkserkrankungen. Jb. Psychiatr. **19**, 380 (1900).
- HEDDAEUS: Zur manuellen Expressio vesicae bei Detrusorlähmungen des Rückenmarkes. Münch. med. Wschr. **1917**, Nr 13.
- HEINEKE: Verletzungen der Wirbelsäule und des Rückenmarkes. Lehrbuch der Kriegschirurgie. Leipzig: Johann Ambrosius Barth 1917.
- HENNEBERG: Erweichung des Sacralmarkes nach Schuß in die Brustwirbelsäule. Berl. klin. Wschr. **1915 I**, 859.
- Über Geschoßkontusion des Rückenmarkes. Berl. klin. Wschr. **1917 I**, 638.
- HERZOG: Kreuzbeinschuß. Dtsch. med. Wschr. **1915 I**, 1175.
- HILDEBRANDT: Beitrag zur Rückenmarkschirurgie. Arch. klin. Chir. **94**, 203 (1911).
- HINTERSTOISSER: Kriegschirurgische Betrachtungen. Wien. klin. Wschr. **1914 II**, 1655.
- HIRSCHLAFF: Schußverletzungen des Rückenmarkes. Diss. Freiburg 1915.
- HOFFMANN: Zur klinischen Behandlung der Halswirbelschüsse. Dtsch. Z. Chir. **92**, 537 (1908).
- HOHLBAUM: Operative Beseitigung postmeningitischer Wucherungen. Dtsch. Ges. Chir. 1926.
- HOLMES: Rückenmarksverletzungen im Krieg. Brit. med. J., 27. Nov. **1915**. Ref. Dtsch. med. Wschr. **1916 I**, 28.
- HOTZ: Über Verletzungen des Nervensystems. Münch. med. Wschr. **1914 II**, 2264.
- HÜBOTTER: Rückenmarksverletzungen. Dtsch. med. Wschr. **1915 I**, 237.
- HÜGEL: Die Rückenmarksverletzungen im Weltkrieg. Dtsch. Z. Chir. **295**.
- KEPPLER: Zur Klinik und Pathologie der Rückenmarksschußverletzungen. Beitr. klin. Chir. **106**, 312 (1917).
- KIRSCHNER: Operationslehre, Bd. 3. Berlin: Springer 1935.
- Der Steckschuß. Chirurg **12**, H. 19 (1940).
- KLAPP: Über Rückenmarksschüsse und Behandlung der im Gefolge der Laminektomie auftretenden Meningitis. Feldärztl. Beil. Münch. med. Wschr. **1915**, Nr 5.
- KLEIST: Verh. 2. Kriegschir.-Tagg Berlin **101**, 117 (1916). (Brun's Beitr.).
- KNAUR: Die Lumbalpunktion als diagnostisches Hilfsmittel bei Rückenmarksschüssen. Münch. med. Wschr. **1916**, Nr 25.
- KRAPPEL: Kriegschirurgische Tätigkeit. Z. ärztl. Fortbildg **11**, 683 (1914).
- KRASSNIG: Ein Beitrag zur Pathologie und Klinik der Halsmarkverletzungen. Wien. klin. Wschr.
- KRAUSE: Zur Kenntnis der Meningitis serosa spinalis. Berl. klin. Wschr. **1906 I**, 827.
- Rückenmarksverletzungen. 3. Kriegschir.-Tagg Brüssel 1917.
- KROH: Kriegschirurgische Erfahrungen einer Sanitätskompanie. Beitr. klin. Chir. **97**, H. 4.
- KRÜGER u. MAUS: Schußschädigungen des Rückenmarkes. Münch. med. Wschr. **1916 I**, 1090.
- — Beobachtungen und Erfahrungen bei Untersuchungen und Operationen von Schußverletzungen der peripheren Nerven. Bruns' Beitr. **108**, 143 (1917).
- KÜTTNER: Kriegschirurgische Erfahrungen aus dem südafrikanischen Kriege. Beitr. klin. Chir. **28**, 717 (1900).
- Über die Fernwirkung beim Rückenmarksschuß. Beitr. klin. Chir. **28** (1900).
- KUTZINSKI: Eigenartige Halbseitenläsion nach Schußverletzung. Neur. Zbl. **1917**, 537.
- KUTZNITZKY: Bemerkenswerter Fall von Malum perforans pedis nach Prellschuß der Wirbelsäule. Feldärztl. Beil. Münch. med. Wschr. **1915 I**, 23.
- LASPEYRES: Röntgenplatte von Halbseitenläsion des Rückenmarkes. Dtsch. med. Wschr. **1915 I**, 575.
- LEMBERG: Beitrag zur Behandlung der Schußverletzungen der Wirbelsäule. Dtsch. Z. Chir. **137**, 536 (1916).
- LENGNICK: Zur Kasuistik der Rückenmarksverletzungen durch Wirbelfraktur, nebst Beschreibung eines Gehverbandes für Patienten mit Lähmung beider unteren Extremitäten. Münch. med. Wschr. **1900**, Nr 12.
- LEVA: Über Verletzungen des Rückenmarkes im Kriege. Münch. med. Wschr. **1915 I**, 925.

- LICEN: Beiträge zur Histopathologie der Schußverletzungen des Rückenmarkes. Mschr. Psychiatr. **42**, H. 1/3.
- LIEFMAN: Zur Behandlung der Rückenmarksverletzungen. Münch. med. Wschr. **1915**, Nr 11.
- MARBURG u. RANZI: Über Rückenmarksschüsse. Wien. klin. Wschr. **1915 I**, 691.
- MARESCH: Zur Behandlung der Rückenmarksschüsse im Feldspital. Wien. klin. Wschr. **1916 I**, 717.
- MATTI: Ergebnisse der bisherigen kriegschirurgischen Erfahrungen. Schußverletzungen des Gehirns und des Rückenmarkes. Dtsch. med. Wschr. **1916**, Nr 23.
- MAYER: Über traumatische Myelitis. Münch. med. Wschr. **1915 I**, 659.
— Vorführung von Rückenmarksverletzten. Wien. klin. Wschr. **1915 I**, 691.
- MAYO-ROBSON: The treatment of paraplegia from gunshot or other injuries of the spinal cord. Brit. med. J., 29. Dez. **1917**.
- MERKEL: Schrapnellschußverletzung der Lendenwirbelsäule. Dtsch. med. Wschr. **1915 I**, 693.
- MEYER (Königsberg): Die Frage der Laminektomie bei Schußverletzungen vom neurologischen Standpunkt. Berl. klin. Wschr. **1915**, Nr 12.
- MICHAELIS: Rückenmarksverletzung. Dtsch. med. Wschr. **1915**, Nr 28 (Disk.).
— Fall von operierter Rückenmarksverletzung. Berl. klin. Wschr. **1915 II**, 1862.
- MÜHSAM: Die Gehirn-, Rückenmarks- und Nervenverletzungen im deutschen Rote-Kreuz-Lazarett in Belgrad. Arch. klin. Chir. **101**, 742 (1913).
- NÄGELI: Rückenmarkschirurgie. Zbl. Chir. **1938**, Nr. 38.
- NAST-KOLB: Die operative Behandlung der Verletzungen und Erkrankungen der Wirbelsäule. Erg. Chir. **3**, 347 (1911).
- NEUMANN: Eine seltene Form von Epistropheusfraktur mit tödlichem Ausgang. Wien. med. Wschr. **1914**, Nr 30.
- NEUTRA: Demonstration. Wien. klin. Wschr. **1915 I**, 133.
- NIESSEN: Zbl. Chir. **1935**, Nr 8.
- NOETHE: Über die operative Behandlung der Rückenmarksverletzungen im Feldlazarett. Dtsch. med. Wschr. **1915**, Nr 1.
- NONNE: Demonstration. Neur. Zbl. **1915**, 504.
- OBERDALHOFF: Münch. med. Wschr. **1940**.
- OBERSTEINER: Über Rückenmarkerschütterung. Wien. med. Jb. **1879**.
- OELGA: Erfahrungen an 500 Steckschußoperationen. Arch. klin. Chir. **110**, 501 (1918).
- OEHLECKER: Über Rückenmarksverletzungen. Berl. klin. Wschr. **1915 I**, 224.
— Symmetrische und einseitige Schädigung der Cauda equina durch Schußverletzung. Dtsch. med. Wschr. **1915 I**, 695.
- OESTERLEN: Schußverletzung des Rückenmarkes. Dtsch. mil.ärztl. Z. **42**, 141.
- OPPENHEIM: Zur Kriegsneurologie. Berl. klin. Wschr. **1914**, Nr 48.
— Schußverletzung der Cauda equina. Neurol. Zbl. **1915**, Nr 1.
— Über Hemiplegia spinalis mit homolateraler Hemianästhesie. Neur. Zbl. **1915**, Nr 2.
— Z. ärztl. Fortbildg **1915**, Nr 4.
— Ergebnisse der kriegsneurologischen Forschung. Berl. klin. Wschr. **1915**, Nr 45.
— u. BORCHARDT: Der Mensch ohne Cauda equina. Berl. klin. Wschr. **1915 I**, 858.
- OSER: Rückenmarksschuß. Wien. klin. Wschr. **1916 I**, 1061.
- PAULIAN: Ref. Zbl. Chir. **1940**, Nr 52.
- PEIPER: Schußverletzungen des Rückenmarkes. Med. Welt **1940**, H. 2.
- PELS-LEUSDEN: Wirbelsteckschüsse und ihre Behandlung. Ref. Med. Klin. **1917 I**, 288.
- PELZ: Schußverletzung des Rückenmarkes ohne Verletzung der Wirbelsäule. Berl. klin. Wschr. **1918 I**, 170.
- PERTHES: Über Laminektomie bei Steckschüssen des Rückenmarkes. Beitr. klin. Chir. **97**, H. 1.
- PETERMANN u. HANKEN: Über Extremitätenverletzungen mit besonderer Berücksichtigung der Infektion. Med. Klin. **1915 I**, 126.
- PETERS: Über posttraumatische Gliomatose des Rückenmarkes. Diss. München 1916.
- V. PODMANICZKY: Einige Daten über die diagnostische und therapeutische Bedeutung der Lumbalpunktion bei submeningealen Blutungen. Berl. klin. Wschr. **1915**, Nr 35.
- PORGES u. FUCHS: Chirurgisch neurologische Grenzfälle. Beitr. klin. Chir. **107**.
- POTTS: J. nerv. Dis. **37** (1910).
- POUSSEP, L.: Behandlung und Symptome der Rückenmarksverletzung. Tartu 1926 (franz.).
- QUECKENSTEDL: Die Diagnose der Rückenmarkskompression. Dtsch. Z. Nervenheilk. **55**.

- DE QUERVAIN: Internat. Chir.-Kongr. Brüssel 1908.
 — Die Vorteile der Bauchlage bei der Nachbehandlung der Laminektomie. Zbl. Chir. **1915**, Nr 46.
- RANZI: Rückenmarksschüsse. Berl. klin. Wschr. **1915**, Nr 49 und Wien. klin. Wschr. **1915 II**, 1239.
 — u. MARBURG: Die Kriegsverletzungen des Rückenmarkes. Arch. klin. Chir.
- REDLICH: BROWN-SÉQUARDSche Lähmung mit Lähmung des Hals-sympathicus nach Schußverletzungen. Neur. Zbl. **1915**, Nr 5.
- REINHARDT: Durchschüsse und Steckschüsse des Rückenmarkes. Dtsch. med. Wschr. **1915**.
- REITSCH u. RÖPER: Schußverletzung des unteren Halsmarkes. Neur. Zbl. **1918**, Nr 3.
- RICKER: Verletzungen des Wirbelkanales und seines Inhaltes.
 — Handbuch der ärztlichen Erfahrungen im Weltkrieg 1914—1918.
- RÖSLE: Querschnittsmyelitis. Dtsch. med. Wschr. **1916 I**, 962.
- ROSENFELD: Symptomatologie der Schußverletzungen des Rückenmarkes. Dtsch. med. Wschr. **1916**, Nr 7.
- ROTHMANN: Rückenmarksschuß. Dtsch. med. Wschr. **1915**.
- RUMPEL: Rückenmarksschüsse. Feldärztl. Beil. Münch. med. Wschr. **1915**, Nr 19.
- RUMPF: Über einige Schußverletzungen des Rückenmarkes und des Gehirns. Med. Klin. **1915 I**, 4.
- JAENGER: Röntgenatlas der Kriegsverletzungen, 1914—1916.
- SARBO: Durch Granat- und Schrapnellexplosionen entstandene Zustandsbilder. Wien. klin. Wschr. **1916**, Nr 20.
 — Die durch Granatfernwirkung entstandene Taubstummheit eine medulläre Erkrankung. Med. Klin. **1916**, Nr 38.
- SCHLAGWITZ: Med. Klin. **1920 I**, 927.
- SCHMIEDEN: Verletzungen der Wirbelsäule und des Rückenmarkes. Dtsch. med. Wschr. **1915**, Nr 33.
 — Arch. klin. Chir. **162** (1930).
- SCHULTZ u. HANCKEN: Wie weit kann die Lumbalpunktion zur Klärung der Operationsindikation bei frischen Rückenmarksschüssen beitragen? Feldärztl. Beil. Münch. med. Wschr. **1916**, Nr 18.
- SCHUM: Zur Behandlung der Rückenmarksverletzungen im Felde. Feldärztl. Beil. Münch. med. Wschr. **1915**, Nr 5.
- SCHUSTER: Demonstration von Kriegsverletzungen. Berl. klin. Wschr. **1915 I**, 165.
- SCHWARZ: Über Störungen der Blasenfunktion nach Schußverletzungen des Rückenmarkes. Mitt. Grenzgeb. Med. u. Chir. **29**, H. 2.
- SELBERG: Schrapnellkugel in der Cauda equina, Wandern der Kugel im Lumbalsack. Zbl. Chir. **1917**.
- SELTER: Brustwirbelverletzung, Halswirbelschuß. Dtsch. med. Wschr. **1915**, Nr 2.
- SIMMONDS: Geschoßwanderung im Wirbelkanal. Dtsch. med. Wschr. **1915 I**, 1053.
- SPIELMEYER: Pathohistologie des Nervensystems.
- SPOERL: Über das nächste und weitere Schicksal der Rückenmarksschußverletzungen, ein theoretischer Vorschlag zur Beeinflussung derselben. Münch. med. Wschr. **1915**, Nr 33.
- STERN: Über einige Beobachtungen bei Schußverletzungen im Umkreis der Wirbelsäule und des Rückenmarkes. Neur. Zbl. **1915**, Nr 15.
- STIEFLER: Zur Frage der Frontdiensttauglichkeit klinisch abgeheilter Prellschüsse des Rückenmarkes. Feldärztl. Beil. k. u. k. 2. Armee **1917**, Nr 24.
 — u. SABAT: Über einen eigenartigen Rumpfhäbitus bei Rückenmarksschußverletzungen. Wien. klin. Wschr. **1916**, Nr 52.
- V. TAPPEINER: Laminektomie im Feldlazarett. Feldärztl. Beil. Münch. med. Wschr. **1916**, Nr 5.
- TOBIAS: Ergebnisse der bisherigen Kriegserfahrungen auf dem Gebiete des Nervensystems. Dtsch. med. Wschr. **1916**, Nr 5.
- TÖNNIS: Anzeigestellung zur Myelographie. Chirurg **12**, 119 (1940).
 — Die Behandlung der Schußverletzungen des Rückenmarks. Ber. ärztl. Tagung Luftfl. **2** (Januar und März 1941).
 — Schußverletzungen des Rückenmarks. Dtsch. Mil.arzt **1943** (im Druck).
- TRÖMNER: BROWN-SÉQUARD-Lähmung durch Nackenschuß ohne Wirbelverletzung. Dtsch. med. Wschr. **1915 I**, 901.
 — Hämatomyelie durch Nackenschrägschuß. Dtsch. med. Wschr. **1915 I**, 1144.

VINCENT: Rev. de Chir. **12**, 89 (1892).

WAGNER u. STOLPER: Deutsche Chirurgie 1898, Lieferung 40.

WEISS: Münch. med. Wschr. **1915 I**, 303.

WESTHUES: Chirurg **14**, H. 16 (1942).

WETZELL: BROWN-SÉQUARDSche Lähmung des Halsmarkes infolge Artillerieverletzung. Münch. med. Wschr. **1917**, Nr 22.

WILMS: Med. Klin. **1916**, Nr 17 u. 35.

WINKLER u. JOCHMANN: Dtsch. Z. Nervenheilk. **35**, 222.

WOLFF: Wirbelosteomyelitis nach Schußverletzungen. Dtsch. med. Wschr. **1915**, Nr 17.

I. Einleitung.

Die Chirurgie der Schußverletzungen der Wirbelsäule und des Rückenmarkes ist im Vergleich zu anderen Problemen aus dem Gebiete der Kriegschirurgie ein in hohem Maße schwieriges und undankbares Kapitel. Die folgenden Ausführungen verfolgen den Zweck, anknüpfend an die Erfahrungen aus anderen Kriegen, insbesondere an die des Weltkrieges, wie sie sich aus zahlreichen Einzeldarstellungen ergeben, und an Hand eigener Beobachtungen aus dem jetzigen Kriege einen Überblick über den augenblicklichen Stand unseres Wissens und der chirurgischen Behandlung dieser schweren Verwundung zu vermitteln.

In der klassischen alten deutschen Chirurgie HEISTERS aus dem Jahre 1724 lesen wir die schon vor über 200 Jahren geschriebenen Sätze über die Behandlung von Schußwunden der Wirbelsäule und des Rückenmarkes:

„Wenn das Rückenmark verletzt, so kann der Chirurgus nichts besseres tun, als wenn er Rosen, Honig oder Peruvianischen Balsam — — — bey einem jeden Verbande mit Carpie in die Wunde warm appliziert und mit einem Wund-Pflaster verbinden. das übrige muß er Gott und der Natur befehlen. Ist die Wunde gering, so wird sie zuweilen heilen ist sie aber groß, folgt ordentlich der Tod und ist sonstan nichts dabey auszurichten.“

Noch im Feldzuge von 1870/71 besteht die Behandlung von Rückenmarksschüssen vor allem in einer guten Lagerung des Verwundeten, möglichste Ruhe wird empfohlen und Bleiwasserabwaschungen und Umschläge werden verordnet. Für Urin- und Stuhlentleerung wird durch Katheterisieren und Klistiere gesorgt. Finden sich bei den Verwundeten Zeichen des spinalen Druckes mit dem Symptom der Querschnittsläsion, so forscht man mit aller Vorsicht, aber nur bei frischen Verwundungen, nach Fremdkörpern oder losgesprengten Knochensplittern im peripheren Teile des Schußkanales und entfernt diese, wenn sie leicht beweglich und faßbar sind, ohne daß Nebenverletzungen herbeigeführt werden. In allen anderen Fällen warnt vor allem BECK vor jedem operativen Eingriff, da es hierbei leicht zu heftigen Blutungen komme und dabei der Wirbelkanal eröffnet werden könne; hierdurch befürchtet man Entzündungen und die folgende Verjauchung des Rückenmarkes. Besondere Furcht besteht vor dem Eindringen von Luft in den Rückenmarkskanal. Bei den 367 im Feldzuge 1870/71 an der Wirbelsäule verwundeten Soldaten ist nur bei 10 ein operativer Eingriff vorgenommen worden. Hierbei handelt es sich um die Entfernung von Knochensplittern und Geschossen und die Eröffnung eines Abscesses. Abgesehen von diesen locker sitzenden Knochensplittern und Geschossen bleibt die Behandlung rein konservativ.

Die Chirurgie der Rückenmarksverwundungen ist noch nicht alt. Hat doch erst 1886 MACEWEN als erster eine Laminektomie bei einem Bruch der Wirbelsäule ausgeführt und hierdurch eine Wandlung in der Behandlung von Rückenmarksverletzungen herbeigeführt.

Im Jahre 1898 empfiehlt der Amerikaner PREWITT bei Schußverletzungen der Wirbelsäule ein sofortiges operatives Vorgehen, er verlangt, daß der Schußkanal erweitert, Knochensplitter und Fremdkörper entfernt, die Rückenmarkshäute, ja sogar das Mark genäht und die Wunde desinfiziert und drainiert werden. Er glaubt, daß es bei längerem Zuwarten zu nicht wiederherstellbaren degenerativen Veränderungen am Rückenmark kommt. PREWITT kann folgende Statistik beibringen: von 28 Verletzungen des Halsmarkes wurden 9 operiert; davon sind 5 gestorben, 4 wurden durch die Operation gebessert. Von 26 Verletzungen des Brustmarkes wurden 12 operiert, davon sind 8 gestorben, 4 wurden durch den Eingriff geheilt. Das beste Ergebnis wurde bei Lendenmarksverletzungen erzielt: 3 von 5 Verwundeten wurden operiert und geheilt.

GRAF und HILDEBRAND glauben nach ihren Erfahrungen aus dem Burenkrieg und der Expedition nach China (1901), daß ein operatives Vorgehen bei Rückenmarksschüssen aussichtslos sei. H. SCHMIDT schildert das Elend der Rückenmarksverwundeten im Burenkrieg und hält eine Laminektomie, wenn sie auch nicht viel nutzen kann, für angezeigt. V. MORSETTIG-MOORHOF verlangt in seinen „Vorlesungen über Kriegschirurgie“ (1887) bei Rückenmarksverletzten, wenn ein Projektil eingedrungen, oder ein Knochensplitter hineingestoßen ist, die operative Entfernung derselben. Nach den Berichten KÜTTNERS aus dem Burenkriege ist die Laminektomie nicht allzu wertvoll. HAGA berichtet aus den nordchinesischen Wirren (1900), daß die Freilegung des Rückenmarkes, weil ihr Erfolg fraglich sei, nicht ausgeführt wurde. HOORN lehnt nach seinen Erfahrungen aus dem russisch-japanischen Kriege jeden operativen Eingriff ab, auch wenn das Geschoß ins Mark eingedrungen ist. Noch die Berichte aus den Balkankriegen, welche kurz vor dem Weltkriege erschienen, lassen die Kriegsbeschädigungen des Rückenmarkes als das traurigste Kapitel der Kriegschirurgie erscheinen (COENEN und EXNER).

Dieser mit wenigen Ausnahmen fatalistisch-konservative Standpunkt bei Rückenmarksverwundungen leuchtet uns ohne weiteres ein, wenn wir lediglich die totalen und partiellen Zerreißen und Quetschungen des Markes ins Auge fassen, bei denen ein operativer Eingriff kaum eine Aussicht auf Erfolg verspricht. Ist doch dort, wo das Rückenmark zerquetscht ist, eine Regeneration ausgeschlossen. Glücklicherweise gibt es aber neben den erwähnten prognostisch so ungünstigen Verwundungen noch andere von außen einwirkende Schädigungen auf das Rückenmark und seine unmittelbare Umgebung, die einer Behandlung, besonders einer operativen, zugänglich erscheinen. In der großen Mehrzahl handelt es sich hierbei um reparable Prellschädigungen und um Kompressivprozesse des Markes, die von den eigentlichen Schädigungen der leitenden Substanz kurz nach der Einwirkung des Geschosses klinisch kaum zu trennen sind.

Erst die traumatische Epidemie des Weltkrieges hat durch ihr reiches Beobachtungsgut neue Erkenntnisse dieser vorher nur spärlich beschriebenen schweren Verwundungen gebracht. Aber auch in der Literatur des Weltkrieges ist, wenn man von einzelnen Autoren absieht (ASCHER und LICEN, FÖRSTER, GULEKE, FRANGENHEIM, MARBURG und RANZI, KEPPLER, F. KRAUSE, KRÜGER), die über größeres Operationsmaterial berichten, der chirurgischen Behandlung der Rückenmarksverletzungen im Gegensatz zu den anderen Verwundungen ein beschränktes Feld eingeräumt. Die Berichterstattung beschränkt sich vor

allem auf Spätfälle aus den Heimatlazaretten, so daß man die nicht mehr transportfähigen, rasch zugrunde gehenden schwersten Fälle vermißt. Zeigt doch der Bericht von RUMPEL aus dem Jahre 1915 die hohe Mortalität der Rückenmarksschüsse in den Feldlazaretten. Von 38 nichtoperierten Rückenmarksverwundeten starben 65%, von 10 Operierten 6. Wie bei vielen anderen Verletzungen des Krieges (Schädel-, Brust- und Bauchverletzungen), so gilt auch für die Rückenmarksverletzungen, daß die Prozentzahl der gebesserten Fälle um so kleiner wird, je näher das Krankengut der Kampfzone entnommen ist. Aus den Statistiken des Weltkrieges läßt sich nicht viel Grundsätzliches herausarbeiten. Denn die Erscheinungsform, wie sie die Willkür des Schußtraumas auf die Wirbelsäule und das Mark herbeiführt, ist von gewaltiger Mannigfaltigkeit. Hier gibt es keinen Prädilektionstypus, keine Lieblingsstelle, keine Regel, und die Meinungen der einzelnen Chirurgen gehen in bezug auf die Indikation zum operativen Eingriff bei Rückenmarksschüssen weit auseinander.

Die von uns in dem jetzigen Kriege bisher beobachteten Schußverletzungen des Rückenmarkes sind in der Mehrzahl Verwundete aus dem Westfeldzuge, die als Schwerverwundete zum Teil direkt vom Hauptverbandplatz oder dem Feldlazarett mit Transportflugzeugen zurückgebracht und der Klinik zugeführt wurden, so daß in der vorliegenden Arbeit nicht nur Spätfälle, sondern auch frische Rückenmarksschußverletzungen wenige Stunden bis Tage nach der Verwundung beschrieben sind. Hierdurch ist eine gewisse Auswahl des Krankengutes vermieden und ein umfassender Überblick über diese Art von Verwundungen möglich, soweit dies die beschränkte Anzahl von 38 Beobachtungen zuläßt. An Hand dieser eigenen Beobachtungen und der Literatur soll in den folgenden Ausführungen das vielgestaltige Krankheitsbild der Schußverletzungen der Wirbelsäule und des Rückenmarkes unter besonderer Berücksichtigung der Steckgeschosse und -splitter im Wirbelkanal, seine Diagnose, sein Verlauf, die pathologische Anatomie, die Prognose und die Behandlung, insbesondere die Indikation zum chirurgischen Eingriff geschildert werden.

II. Statistik und topographisch-anatomische Vorbemerkungen.

Die Schußverletzungen der Wirbelsäule mit Beteiligung des Rückenmarkes sind seltene Verwundungen, sie betragen nach dem Deutschen Sanitätsbericht des Weltkrieges bezüglich der Wirbelsäule 0,53%, des Rückenmarkes nur 0,31% sämtlicher Verwundungen. Der amerikanische Sanitätsbericht gibt für die Wirbelsäule 0,2%, für das Rückenmark nur 0,12% an. Der französische Sanitätsbericht berechnet 1,7% Wirbelsäulen- und 0,17% Rückenmarksschüsse. PETERMANN und HANKEN geben die Häufigkeit der Rückenmarksschüsse mit 1,25% an. GULEKE sah 26 Rückenmarksschüsse unter 3200 Verwundeten (0,8%), v. EISELSBERG unter 1700 Verwundeten 10%, hierbei ist zu berücksichtigen, daß die Mehrzahl der nach Wien gelangenden Rückenmarksschüsse seiner Klinik zugeführt wurden. Wir sahen bei 5200 Verwundeten 38 durch Geschoßwirkung herbeigeführte Rückenmarksschäden (0,73%).

Bei den im Weltkrieg aufgetretenen traumatischen Rückenmarksschäden nehmen die Schußverletzungen die erste Stelle ein. Unter 142 von MARBURG und RANZI operierten Rückenmarksschüssen war nur 9mal eine stumpfe Gewalt die Ursache

der Schädigung, 131mal lag eine Schußverletzung zugrunde. Unter 155 Rückenmarksverletzungen finden sich in der Statistik von v. EISELSBERG 145 Schußverletzungen und nur 10 durch stumpfe Gewalt. CASSIRER berichtet bei 184 derartigen Verletzungen nur von 10 Fällen, die nicht auf Geschoßwirkung zurückzuführen sind. In dem Krankengut von FÖRSTER nehmen die Schußverletzungen den breitesten Raum ein. Dennoch berichtet er unter 395 Rückenmarksverletzungen von 116, also 29% Markschäden, deren Ursache stumpfe Gewalten sind.

Wie bei den Untersuchungen über die Beteiligung des Rückenmarkes bei Wirbelbrüchen die Statistik zwischen 20 und 60% schwankt, je nachdem diese ein Chirurg, der naturgemäß nur auf gröbere Veränderungen achtet, oder ein Neurologe, der noch die geringste Schädigung berücksichtigt, zusammengestellt hat, so umfaßt das Krankengut FÖRSTERS alle diejenigen Fälle, bei denen sich überhaupt, wenn auch noch so geringfügige organische Symptome am Rückenmark im Gefolge traumatischer Schädigung nachweisen lassen. Bei allen diesen Zusammenstellungen sind die flüchtigen medullären Symptome (Commotio spinalis), wie wir sie nach Verschüttungen, Granat- und Bombenexplosionen beobachten können, nicht berücksichtigt. Ihre Zahl ist möglicherweise recht groß. Beobachten wir doch bei „Neurotikern“, worauf auch FÖRSTER hingewiesen hat, Menschen, bei denen das Rückenmark und seine Wurzeln primär geschädigt wurden und die ursprünglichen organischen Symptome sich völlig oder fast restlos zurückbildeten, die aber später in einer neurotischen Reaktion verarbeitet wurden. Wir beobachteten im jetzigen Kriege bei 5200 Verwundeten 43 Rückenmarksschädigungen, davon sind 38 durch Geschosse und nur 5 durch stumpfe Gewalten herbeigeführt (Abb. 1).


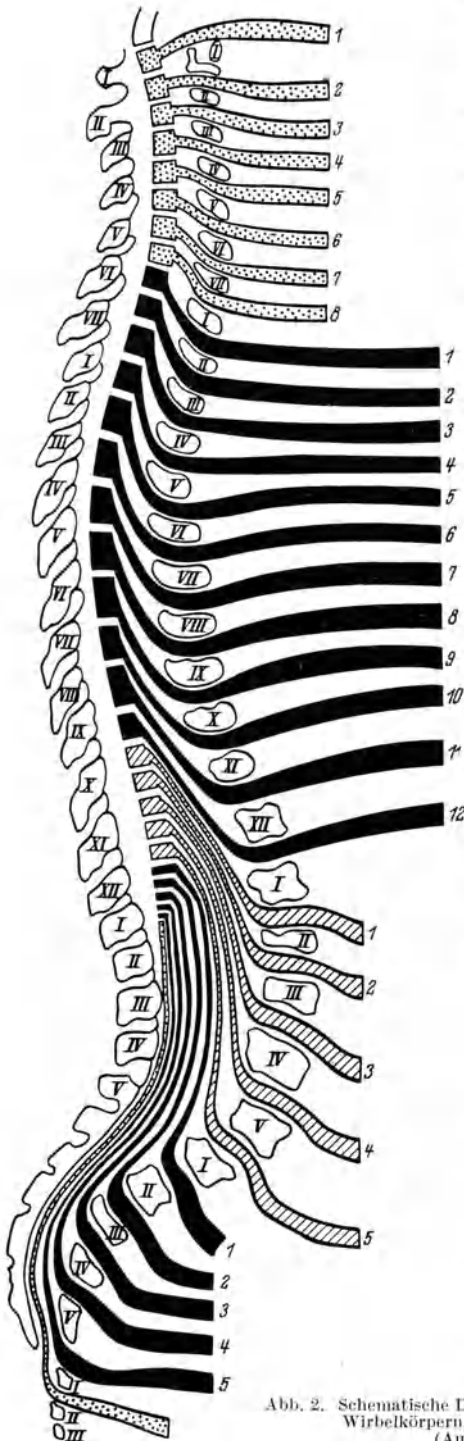


Abb. 1. Die Ursache der Rückenmarksschäden bei 43 Verwundeten.

Bedeutungsvoll wegen der innigen Beziehungen von Wirbelsäule und Rückenmark bei den Verletzungen durch Projektile ist die *Lagebeziehung der Rückenmarkssegmente zu den Wirbeln*. Entsprechend dem im Vergleich zum Wachstum der Wirbelsäule geringeren Längenwachstum des Rückenmarkes liegen die einzelnen Rückenmarkssegmente nicht in gleicher Höhe mit den zugehörigen Wirbelkörpern. Die Wirbelsäule wächst am Rückenmark vorbei und läßt das Rückenmark hinter sich, so daß es nach abwärts mit dem Conus terminalis nur bis zum 2. Lendenwirbelkörper reicht. Vom Conus bis zu ihrem Austritt an den zugehörigen Wirbelkörpern haben die Lenden- und Kreuzbeinwurzeln einen längeren Weg zurückzulegen. Dieses Mißverhältnis ist im Bereich der Halswirbelsäule am geringsten und nimmt nach unten immer mehr zu. Daher muß der Chirurg, der ein bestimmtes Segment freilegen will, die Lage jedes einzelnen Segmentes zu dem zugehörigen Wirbelkörper genau kennen, die je nach der Höhe des Segmentes schwankt. Die Schwierigkeit wird noch dadurch erhöht, daß beim Abzählen der Wirbelkörper, wie üblich, mittels der Dornfortsätze, zu berücksichtigen ist, daß diese ihre Lage zu den zugehörigen Wirbelkörpern je nach Höhe des fraglichen Wirbelsäulenabschnittes ändern. Nur im Bereich der oberen Hals- und der unteren 4 Lendenwirbel liegen die Dornfortsätze annähernd



in gleicher Höhe mit den zugehörigen Wirbelkörpern. Schon vom 4. Halswirbelkörper an nehmen sie einen immer steileren Verlauf nach abwärts, so daß sie sich im mittleren Brustabschnitt dachziegelartig übereinanderlegen. Man muß also hier 2 Dornfortsätze vollständig abtragen, um an den zu dem unteren Wirbeldorn gehörigen Wirbelkörper zu gelangen. Die Abbildung 2 zeigt die Lagebeziehung der Wirbeldorne zu den Wirbelkörpern, den Rückenmarkssegmenten und -wurzeln und macht die Überprüfung, wo man im Einzelfalle einzugehen hat, und die Bestimmung des Höhen-sitzes der Schädigung leichter. Für die zahlenmäßige Bestimmung einer Nervenwurzel gilt die Regel, daß jede Wurzel am unteren Rande des zugehörigen Wirbelkörpers den Wirbelkanal verläßt, nur am Halse tritt sie an dem oberen Rande aus, da die erste Wurzel zwischen Hinterhauptsloch und Atlas hervortritt und die folgenden Wurzeln ihrem Beispiel folgen, bis die letzte 8. Halswurzel am unteren Rande des 7. Halswirbels den Wirbelkanal verläßt.

III. Die durch die Geschoßwirkung herbeigeführten Veränderungen an der Wirbelsäule und am Rückenmark.

Wir scheiden die Rückenmarksverletzungen durch Geschoßwirkung in 2 Gruppen: Je nachdem ob das Rückenmark direkt durch das in den Wirbelkanal eindringende Projektil verletzt wird oder ob letzteres indirekt beim Aufprall auf die Wirbelsäule und ihre Umgebung eine Prellschädigung des Markes herbeiführt. Wir beurteilen die Schußverletzungen

Abb. 2. Schematische Darstellung der Lagebeziehung der Wirbeldorne zu den Wirbelkörpern, den Rückenmarkssegmenten und -wurzeln.
(Aus KIRSCHNER: Operationslehre.)

in erster Linie mit Rücksicht auf die von ihnen hervorgerufenen Veränderungen an der Wirbelsäule. Bei Steckgeschossen und -splittern richten wir uns nach ihrer Lage zum Rückenmark und zur Wirbelsäule.

1. Die Veränderungen an der Wirbelsäule.

a) Die frischen Knochenverletzungen.

Schußverletzungen der Wirbelsäule ohne Beteiligung des Rückenmarkes sind selten. Sie betreffen fast ausschließlich die Dorn- und Querfortsätze. Nach CHIPAULT waren von 104 operativ behandelten Wirbelsäulenschüssen nur 22

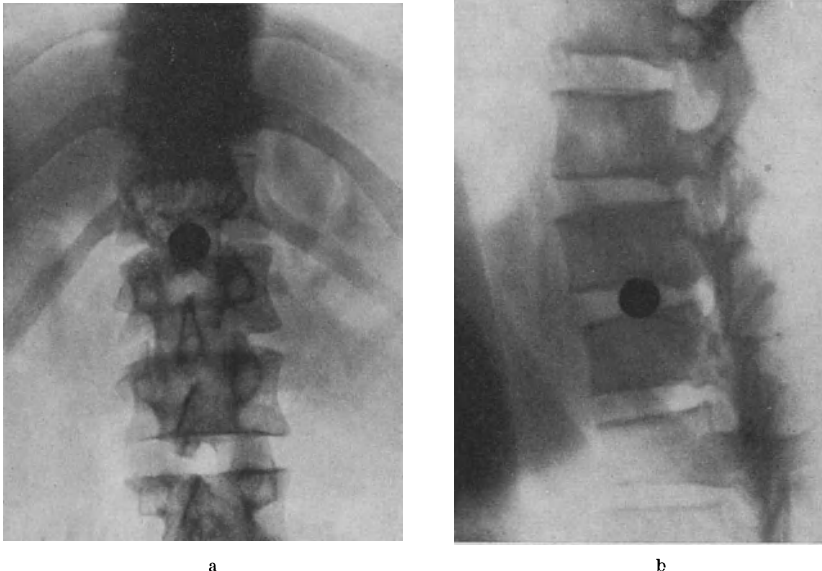


Abb. 3a und b. Reizlos in die Bandscheibe zwischen zwei Wirbelkörpern eingehitete Schrapnellkugel ohne Marksymptome.

reine Knochenschüsse. Bei Schrapnellkugel- und Granatsplitterverletzungen der Wirbelsäule fehlen die Marksymptome häufiger, als bei rasanten Infanteriegeschossen (Abb. 3a und b).

Bei der Mehrzahl der durch direkte und indirekte Geschößwirkung herbeigeführten Schäden des Markes und der Cauda equina kommt es zu Verletzungen der knöchernen Wirbelsäule. Bei 38 Rückenmarksschäden durch Geschößwirkung war in 33 Fällen eine Verletzung der Wirbelsäule nachweisbar. Bei 5 Markschäden blieb diese unverletzt. Feine Splitterungen der Wirbel und ihrer Fortsätze durch Geschosse sind im Röntgenbild oft kaum nachweisbar.

Die Schußverletzungen der Wirbelsäule bieten einige Besonderheiten. Von den einzelnen Abschnitten der Wirbelsäule wird der Brustteil am häufigsten betroffen, etwas seltener sind die Verletzungen des Lendenabschnittes, am seltensten die der Halswirbelsäule. Hierbei ist zu berücksichtigen, daß Halschüsse mit Brüchen der Wirbelsäule und Schädigungen des Halsmarkes in der Regel sofort tödlich sind und deshalb seltener beobachtet werden. Nach KEPPLER stellen sich die Verhältnisse wie folgt dar: 30 : 5 : 17, bei ASCHER

22 : 10 : 3, FRANGENHEIM gibt das Verhältnis mit 39 : 20 : 9 an. Wir sahen bei 33 Wirbelsäulenschüssen mit Beteiligung des Rückenmarkes 15 Verwundungen des Brustanteiles, 11 des Lendenabschnittes und nur 7 der Halswirbelsäule (Abb. 4).

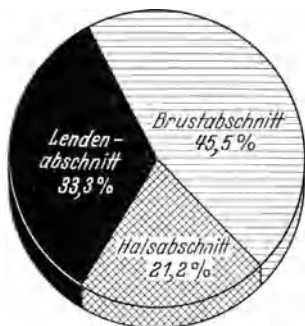

Abb. 4. Die Beteiligung der einzelnen Wirbelsäulenabschnitte bei Schußverletzungen.

An den Wirbelkörpern sind Gestaltsveränderungen nur selten gesehen worden. Es gibt reine Lochschüsse ohne erkennbare Splitterung der Umgebung des Schußkanals und Tangentialschüsse des Wirbelkörpers mit Einfurchung oder Abspregung an seiner Oberfläche (Abb. 5 und 6). Hierher gehören auch die zahlreichen Fälle, in denen das Geschoß in der Wirbelsäule steckenbleibt. GESSNER beschreibt Verwundete, bei denen das Geschoß die spröden Teile der Spongiosa durchbohrt und vor der elastischen Corticalis haltmacht und diese vor sich her in den Wirbelkanal gegen die Dura und

das Mark vortreibt. RICKER macht darauf aufmerksam, daß Steckschüsse und Durchschüsse des Wirbelkörpers mit geringer lebendiger Kraft im allgemeinen nur eine mäßige Zerstörung der Spongiosa erzeugen und die Compacta mit

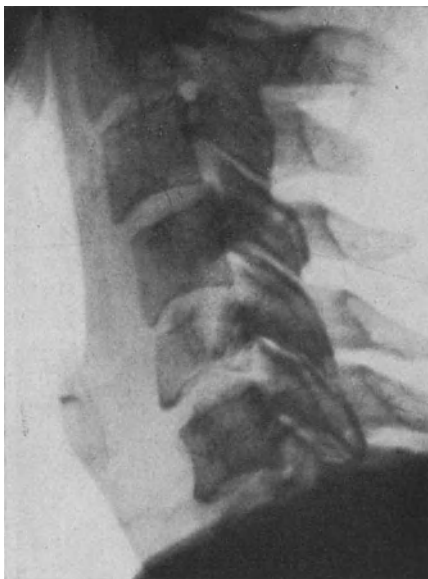

Abb. 5. Durchschuß durch den 5. Halswirbelkörper (Lochschieß).

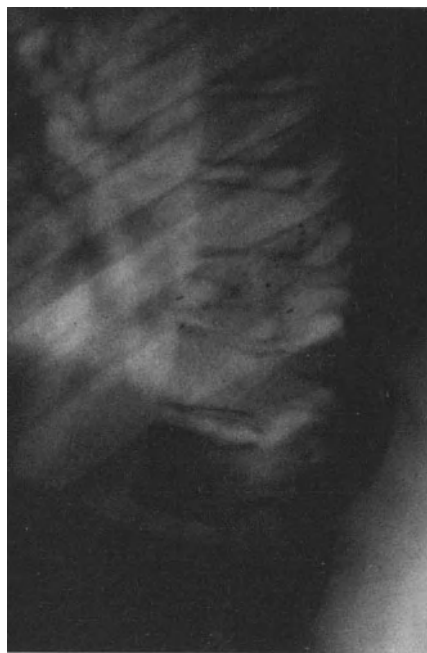


Abb. 6. Tangentialschuß des 12. Brustwirbelkörpers mit Kompression des Wirbelkörpers.

Ausnahme des Ein- und Ausschusses im wesentlichen unversehrt bleibt. Wirbelschußbrüche, durch eine scharfe, lokalisierte Gewalteinwirkung entstanden, weisen in der Regel umschriebene Verletzungen meist einzelner Wirbelkörper auf. PERTHES fand, daß der Druck auf die dem verletzten Wirbelkörper zugehörige Rippe schmerzhaft empfunden wird. Diese Verwundeten können zumeist ohne Schmerzen aufgesetzt werden.

Grobe Zerstörungen an der Wirbelsäule entstehen durch Querschläger, große Splitter und Dumdumgeschosse. Sie sind wegen der hierbei regelmäßigen Verletzungen anderer Organe meist tödlich. Wir sahen nur einmal eine ausgedehnte Zertrümmerung des 12. Brust- und 1. und 2. Lendenwirbelkörpers mit Abriß des Markes durch ein Infanteriegeschöß bei der Obduktion eines Soldaten, bei dem das Geschöß in die linke Bauchseite eingedrungen war, den Darm mehrfach durchschlagen und zu einer Zerreißung der linken Niere geführt hatte. Bei der Mehrzahl der Wirbelschußbrüche bleibt die Form des Wirbelkörpers erhalten. Hierdurch und durch die starken Bandverbindungen der einzelnen Wirbelkörper untereinander erklären wir uns, daß nur wenige grobe Gestaltsveränderungen gefunden werden. Möglicherweise bieten auch die dicken, die Wirbelsäule umgebenden Muskelmassen dem verletzten Wirbelkörper eine gewisse Stütze. Ausgesprochene Gibbusbildungen sind bei Wirbelschüssen selten. CAPELLE, FRANGENHEIM und FÖRSTER berichten über angedeutete Gibbusbildung nach Wirbelschüssen. Hierbei handelt es sich um Schußbrüche mehrerer benachbarter Wirbelkörper. Fälle, bei denen durch derartige Formveränderungen allein eine Quetschung des Markes herbeigeführt und im Gefolge eine dauernde Kompression desselben unterhalten wird, sind wenig beschrieben. Gelegentlich kann ebenso, wie ein vom Wirbelkörper aus in den Markkanal vorgetriebener Knochensplitter, eine sich in den Wirbelkanal vorwölbende, durch das Projektil nach hinten gedrückte Bandscheibe eine Kompression und Quetschung des Markes verursachen (DANDY).

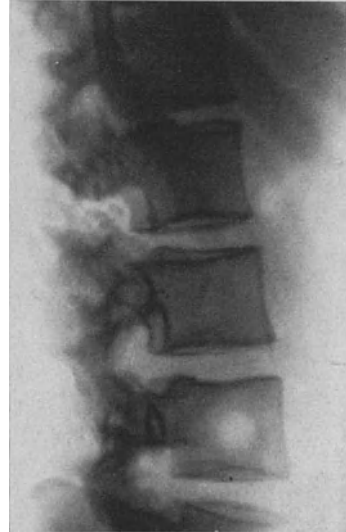


Abb. 7. Infanteriedurchschuß durch die Bogenanteile des 2. und 3. Lendenwirbelkörpers mit ausgedehnter Zerfetzung des Markes durch mitgerissene Knochensplitter. Die Knochensplitter sind im Bereich der Schußwunde auf dem Röntgenbild deutlich erkennbar.

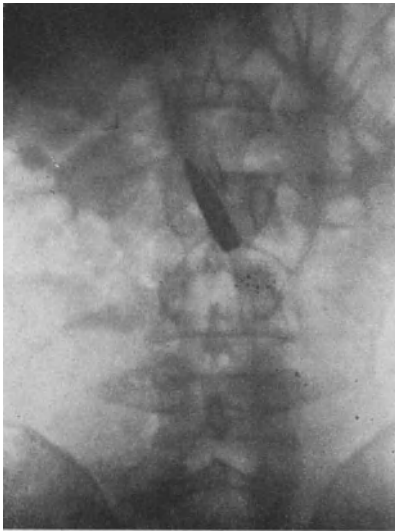
Häufiger als durch Wirbelkörperschüsse werden Knochensplitter und Fragmente bei Schußbrüchen des markarmen, spröden Wirbelbogens und seiner Fortsätze in den Wirbelkanal versprengt oder hineingestoßen, und führen zur Kontusion oder dauernden Kompression des Markes (BORCHARDT, LICEN, MEYER, BORST, BENDA). FRANGENHEIM fand unter 58 operierten Rückenmarksschüssen 11mal Knochensplitter. Hierbei können die Knochensplitter intra- und extradural liegen. Diese durch das Geschöß mitgerissenen intra- und extradural gelegenen Knochensplitter erhöhen die Markverletzung beträchtlich. Wir sahen bei einem Durchschuß des Bogenanteiles im Bereich der oberen Lendenwirbelsäule eine ausgedehnte Zerfetzung des Markes, die vornehmlich durch mitgerissene Knochensplitter verursacht worden war (Abb. 7).

Nicht jeder Knochensplitter aus der Wand des Wirbelkanales führt zu einer schweren Schädigung oder dauernden Kompression des Markes. Teilweise werden sie symptomlos getragen oder die anfangs bestehenden Lähmungserscheinungen bilden sich vollkommen zurück (BRAUN und BERGMANN).

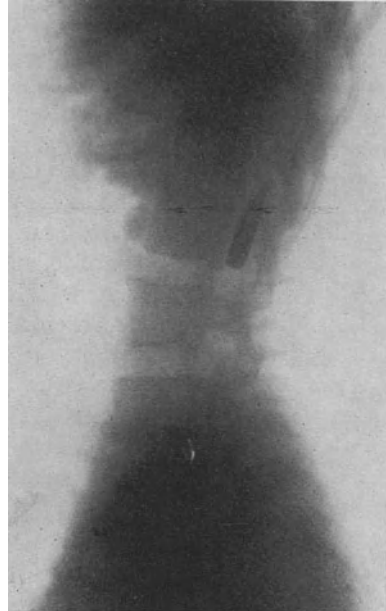
Nicht jedes Geschöß, das in den Wirbelkanal eintritt, führt zu Verletzungen der Wirbelsäule (PERTHES, BUNGE). Bei einem unserer Verwundeten war das

Geschoß ohne nachweisbare Verletzung der Wirbelsäule durch ein Zwischenwirbelloch in den Kanal eingedrungen. Es handelte sich um ein Infanteriegeschos, welches dem Kranken in nach vorn gebeugter Stellung in die rechte Gesäßhälfte eindrang. Die Entfernung des Geschosses ergab eine weitgehende Zerstörung des Rückenmarkes (Abb. 8a und b). Bei der Obduktion ließ sich eine Knochenverletzung der Wirbelsäule nicht nachweisen. Bei einem anderen Verwundeten war ein Granatsplitter durch die Lücke zwischen zwei Lendenwirbelbogen in den Rückenmarkskanal eingedrungen.

Nicht alle Brüche der Wirbelsäule nach Schußverletzungen lassen sich als



a



b

Abb. 8a und b. Durch ein Zwischenwirbelloch in den Wirbelkanal eingedrungenes Infanteriegeschos mit weitgehender Zerstörung des Markes.

direkte Geschoswirkung erklären. Man muß annehmen, daß es sich hierbei gelegentlich um Folgen des Sturzes, der im Augenblick der Verwundung eintritt und infolge der sofortigen Lähmung mit großer Heftigkeit erfolgt, handelt. FÖRSTER berichtet über einen Durchschuß des 3. Halswirbelkörpers mit Brüchen der 3. und 4. linken Lendenwirbelquerfortsätze. Offenbar handelte es sich hierbei um Abrißbrüche durch Muskelzug des Erector trunci im Augenblick des Hin-Stürzens. Wir behandelten einen Verwundeten, der infolge eines Halsschusses in Höhe des 3. Halswirbels rechts zusammengebrochen war und bei dem sich, wahrscheinlich durch den Sturz entstanden, ein Bruch des 2. Brustwirbels fand. Ähnliches berichtete CASSIRER und SCHLAGWITZ. Letzterer sah eine agonale Fraktur des 1. Halswirbels durch Zurückschleudern des Kopfes im Augenblick des Zusammenbruches durch Schuß in das rechte Herz.

Es kommt im Kriege nicht selten vor, daß Verletzungen der Wirbelsäule und des Rückenmarkes durch stumpfe Gewalten veranlaßt zu sein scheinen, während tatsächlich Schußverletzungen vorliegen. Einstürzen des Unterstandes, Fortgeschleudertwerden durch eine Granate sind dem Verletzten in Erinnerung,

während er die gleichzeitige Schußverletzung nicht bemerkt hat. In anderen Fällen bewirkt eine gleichzeitige Bewußtseinsstörung diese falsche Vorstellung. Jedenfalls mache man es sich zur Regel derartige Verwundete immer auf eine Schußverletzung zu untersuchen (FRANZ).

b) Die sekundären Veränderungen an der Wirbelsäule
und ihre schädigende Wirkung auf das Mark.

Von den sekundären Veränderungen der Wirbelsäule nach Schußverletzung und ihren schädigenden Einwirkungen auf das Mark seien die übermäßige

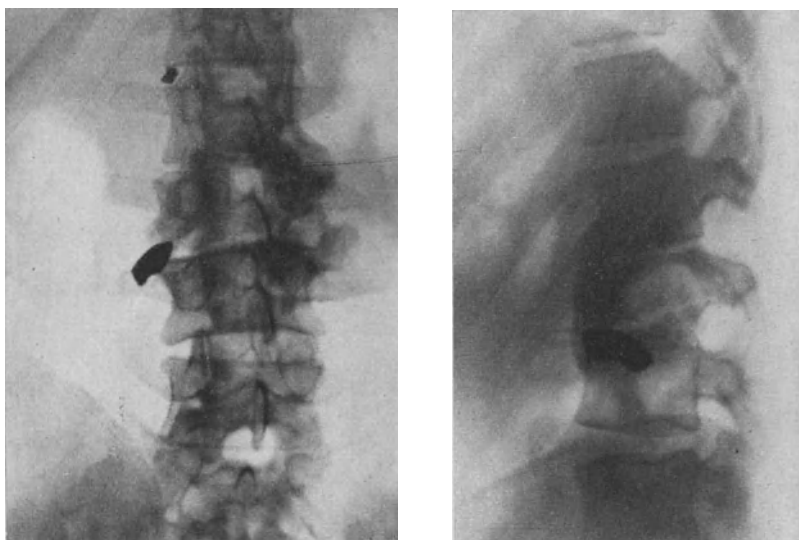


Abb. 9a und b. Arthrosis deformans zwischen 3. und 4. Lendenwirbelkörper mit Blockwirbelbildung nach Granatsplitterverletzung der Wirbelsäule ohne Marksymptome.

Callusbildung oder die Deformierung einzelner Wirbel bei der Ausheilung von Wirbelschußbrüchen, die Arthrosis deformans und die Osteomyelitis der Wirbelsäule erwähnt.

Sekundäre Callusmassen oder arkuäre Kyphosen infolge von Zerstörung mehrerer Wirbelkörper sind selten. ASCHER, MAUS und KRÜGER beschreiben 2 Fälle von Schußbrüchen der Wirbelkörper, bei denen callöse Verdickungen das Kanallumen weitgehend eingeengt hatten. FÖRSTER operierte 2 Verwundete, bei denen Mark und Wurzeln in dichte Callusmassen eingemauert waren. Berichte über starke kyphotische Verbiegungen oder Auftreten einer KÜMMELschen Kyphose nach Schußbrüchen der Wirbelsäule finden sich im Schrifttum nicht. Die Osteoarthritis deformans ist nach Wirbelschußverletzungen nur einmal von FÖRSTER beschrieben worden. Wir sahen sie nur dort auftreten, wo das Schußtrauma entzündliche Veränderungen an den Wirbeln herbeigeführt hatte (Abb. 9a und b).

Die Osteomyelitis ist die gefährlichste Komplikation bei Schußbrüchen der Wirbelsäule. In der Literatur finden wir sie nur wenig beschrieben (ROESSLE, FÖRSTER, KRAUSE, DIETLEN, WOLF). Die Osteomyelitis der Wirbelsäule ist

bei Infanterieverletzungen seltener als bei Minen- und Granatsplitterverwundungen. Sie entsteht primär durch Übergreifen der Infektion der Weichteilwunde auf den verletzten Knochen, oder sekundär nach operativer Entfernung eines Steckgeschosses aus dem Knochen bei ruhender Infektion (RANZI, EISELSBERG). Wir beobachteten bei 33 Schußverletzungen der Wirbelsäule nur 2mal eine Osteomyelitis. Die Seltenheit der Osteomyelitis der Wirbelsäule erklären wir uns durch den Umstand, daß die Wirbelkörper ebenso wie die Rippen im

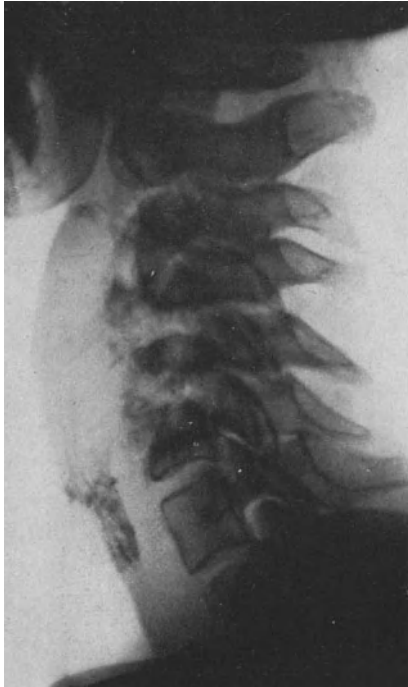

Abb. 10.

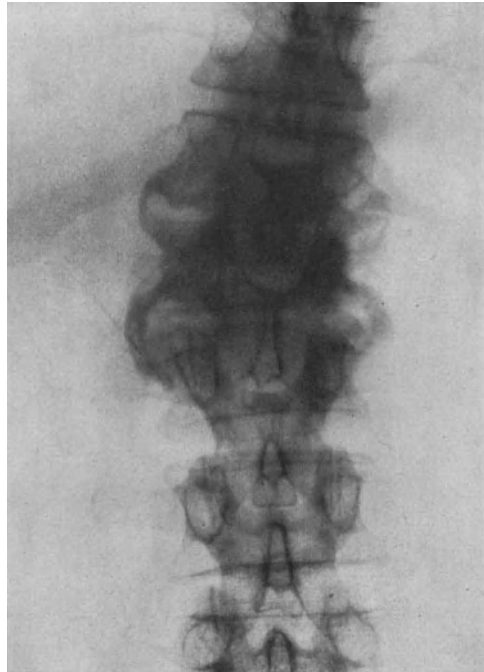


Abb. 11.

Abb. 10. Osteomyelitis des 3.—6. Halswirbelkörpers mit weitgehender Sequestrierung der Wirbelkörper. Das Infanteriesteckgeschloß entleerte sich mit einem Absceß, der durch die hintere Rachenwand perforierte. Anfänglich bestehende Lähmungssymptome bildeten sich vollständig zurück.

Abb. 11. Chronisch verlaufende Osteomyelitis des 12. Brust- und 1. Lendenwirbelkörpers durch Bombensplitter (Splitter entfernt). Heftige Wurzelschmerzen.

Gegensatz zu den anderen Knochen des Körpers, wie die Erfahrung zeigt, durch Eiterungen in ihrer nächsten Umgebung nur wenig bedroht sind.

Wir unterscheiden nach unseren Beobachtungen *eine akut verlaufende Form*, die sehr häufig durch Übergreifen der Infektion auf das Rückenmark und seine Häute zur Meningomyelitis führt, wenn nicht frühzeitig entlastet wird.

Bei einem Infanteriesteckschuß, der zu einer Verletzung des 2. und 3. Halswirbelkörpers geführt hatte, entwickelte sich nach einigen Tagen relativen Wohlbefindens, hochfieberhaft beginnend, eine Osteomyelitis mit weitgehender Zerstörung des 2.—5. Halswirbelkörpers. Einer der sich hierbei bildenden Abscesse brach durch die hintere Rachenwand durch. Der Verwundete hustete das Geschloß, welches sich eines Tages durch die so gebildete Fistel, zusammen mit Knochensplittern entleerte, aus. Es erfolgte Heilung.

Die Röntgenbilder dieser akuten Form zeigen rasch verlaufende Zerstörungen an den betreffenden Wirbelkörpern mit Zerfall ihrer Form und Struktur und Übergreifen auf die benachbarten Wirbel (Abb. 10).

Bei der *subakut verlaufenden Form* der Schußosteomyelitis der Wirbelsäule kommen Senkungsabszesse vor und die Erkrankung hat mit ihrem chronischen Verlauf eine auffallende Ähnlichkeit mit der Tuberkulose. Ihre Prognose ist günstig. Sie heilt nach der Entfernung des meist in einer Totenlade gelegenen Geschosses und nach Eröffnung der Abszesse aus. Das Röntgenbild unterscheidet sich von der akuten Form durch reaktive Wucherungsprozesse am Knochen mit Sklerosierung und Spangenbildung an den Wirbelkörpern.

Wir beobachteten einen Verwundeten, bei dem es nach der Entfernung eines auf die hinteren Wurzeln drückenden Granatsplitters zu einer chronisch verlaufenden Osteomyelitis des 12. Brust- und 1. Lendenwirbelkörpers und zu einem Senkungsabsceß kam. Nach Entfernung des Abscesses erfolgte die Ausheilung (Abb. 11).

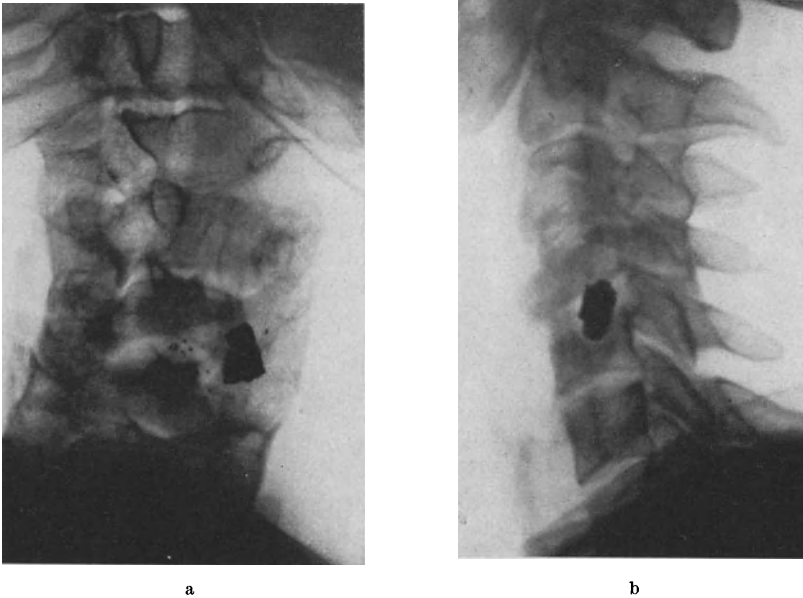


Abb. 12a und b. Fistel nach Granatstecksplitter im Bereich der Halswirbelsäule. Entzündliche Aufhellungs-herde im Bereich des 4. und 5. Halswirbelkörpers. Heilung nach Entfernung des Splitters. Initiale Marksymptome bei der Entlassung vollkommen zurückgegangen.

Gelegentlich verursachen im Wirbelkörper steckende Projektile entzündliche Veränderungen am Knochen mit Zerstörung desselben in unmittelbarer Geschosß-nähe, die im Röntgenbild als Aufhellung des Knochens um das Geschosß erscheinen (Abb. 12a und b). Hierdurch werden lang dauernde Fisteleiterungen des Schußkanales herbeigeführt. Die Entfernung derartiger Steckgeschosse und -splitter ist zur Beseitigung der Fistel und zur Verhütung einer größeren Zerstörung des Knochens oder fortschreitenden Infektion auf die Dura angezeigt.

Die Osteomyelitis wird durch den Druck des eitrigen Exsudates auf den Duralsack und die austretenden Wurzeln, durch Zusammensinken des entzündlich veränderten Wirbelkörpers, durch sympathisches Ödem des Markes und durch fortgeleitete Meningomyelitis zur schweren Gefahr für das Rückenmark. SCHMIEDEN errechnete 64% Beteiligung des Markes bei tödlich verlaufenden Fällen von Wirbelsäulenosteomyelitis.

Der Verdacht einer Osteomyelitis besteht nach Schußverletzungen der Wirbelsäule, wenn nach einer Zeit anfänglichen Wohlbefindens, wobei es, wie

FÖRSTER in 2 Fällen beschreibt, schon zu einer Besserung der Lähmungserscheinungen gekommen sein kann, heftige ausstrahlende Schmerzen im Bereich der Schußwunde mit hohem Fieber auftreten und die Mark- und Wurzelerscheinungen zunehmen. Ergibt das Röntgenbild, was im Anfang der Erkrankung selten ist, einen positiven Befund, so soll man die Sonne nicht untergehen lassen, ehe man den Herd breit eröffnet hat (F. KÖNIG).

2. Die direkte Markschädigung durch das Geschoß.

Eine direkte Kontusion des Markes besteht, wenn das Projektil ganz oder teilweise in den Wirbelkanal eindringt oder ihn durchschlägt und hierbei das Mark und seine Wurzeln oder die Stränge der Cauda equina mehr oder weniger heftig trifft oder durchtrennt.

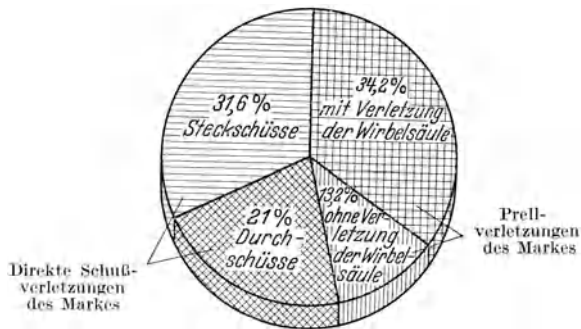


Abb. 13. Bei 38 Rückenmarksschäden durch Schußverletzungen.

Von 38 Rückenmarksschäden durch Geschoßwirkung waren 20 infolge direkter Verletzung des Markes entstanden. Hierbei handelte es sich bei 8 Verwundungen um Wirbelkanaldurchschüsse, bei 12 um Steckgeschosse und Splitter in Wirbelkanal. Wirbelkanaldurchschüsse werden nach unserer Beobachtung hauptsächlich durch Infanteriegeschosse herbeigeführt. Wir fanden bei 7 Infanteriedurchschüssen nur einmal den Wirbelkanal von einem Granatsplitter durchschlagen. Bei den Steckgeschossen und -splintern im Wirbelkanal überwiegen die Markschädigungen durch Granatsplitter. Von 12 Stecksplittern und -geschossen waren 8 Granatsplitter, 2 Schrapnellkugeln und 2 Infanteriegeschosse (Abb. 13).

a) Die Wirbelkanaldurchschüsse.

Bei den Wirbelkanaldurchschüssen kann die Zusammenhangstrennung des Markes eine vollständige oder teilweise sein. Die Zahl der aus der Vorweltkriegszeit bekannten totalen Zusammenhangstrennungen des Markes nach Durchschüssen ist beschränkt. FOWLER, BABINSKI, SCHMIDT, DE QUERVAIN, F. ROSE und SICARD haben solche beschrieben. Während des Weltkrieges sind sie häufig beobachtet worden (MAUS und KRÜGER, BENDA, LICEN, RICKER). DUPÉRIÉ hat unter 15 Fällen die unmittelbar hinter der Front zur Autopsie kamen, 5, GUILLAIN und BARRIÉ unter 146 Obduktionen 19, PIERI unter 89 Sektionen 2mal anatomische Querdurchtrennungen gesehen. Wir beobachteten eine vollkommene anatomische Querdurchtrennung des Markes nach einem Durchschuß:

Pistolenschuß aus etwa 200 m Entfernung in den linken Mittelbauch. Sofortige Paraplegie beider Beine, Retentio urinae et alvi, schwerer Kollaps, Bauchdeckenspannung, Hämatom des Rückens im Bereich des 12. Brustwirbelkörpers. Exitus kurz nach der Einweisung ins Lazarett. Die Obduktion ergab: reichlich Blut in der freien Bauchhöhle, mehrfache Durchlöcherung des Dünndarmes durch das Projektil. Zerfetzung der linken

Niere mit Abriß der Arteria renalis, Zertrümmerungsbruch des 12. Brust- und 1. Lendenwirbelkörpers mit totalem Abriß des Rückenmarkes. Das Geschoß fand sich rechts neben der Wirbelsäule in den Weichteilen. Die unmittelbare Todesursache war die Verblutung aus der Arteria renalis durch das zerfetzte Retroperitoneum in die freie Bauchhöhle.

Bei weiteren 4 Durchschüssen im Bereich der Brustwirbelsäule bestand sofort das Bild einer totalen Leitungsunterbrechung unterhalb der Läsionsstelle. Eine Rückbildung der Lähmungen trat in keinem der Fälle ein, so daß wir eine weitgehende, irreparable Schädigung des Markes durch das Geschoß annehmen. Zwei dieser Verwundeten starben, der eine an fortgeleiteter Meningitis von der Schußwunde ausgehend, der andere an Urosepsis. Die Obduktion ergab in beiden Fällen eine Teildurchtrennung des Rückenmarkes mit schwerer Entartung des noch erhaltenen Rückenmarksquerschnittes mit auf- und absteigender Degeneration der Faserbahnen.

Im Falle eines Durchschusses besitzt das Geschoß eine so große lebendige Kraft, daß es durch seine direkte und seine Seitendruckwirkung, sowie durch mitgerissene, als Sekundärgeschosse wirkende Knochensplitter beim Durchschlagen der Wirbelsäule immer zu ausgedehnten Zerstörungen des Markes kommt und die Mitschädigung des noch anatomisch erhaltenen, vom Geschoß nicht direkt getroffenen Markteiles so groß ist, daß eine Rückbildung der Lähmungserscheinungen nicht mehr möglich ist. ROUSSY und L'HERMITTE beschreiben einen seltenen Fall von Rückenmarksdurchschuß in Höhe

des 7. Halswirbels, bei dem ein kleiner Rest des Vorderseitenstranges stehen geblieben war und wieder funktionstüchtig wurde. Bei wirklichen Rückenmarksdurchschüssen ist die Prognose schlecht. Von 8 von uns beobachteten Wirbelkanaldurchschüssen bestand bei 5 im Bereich der Brustwirbelsäule eine bleibende totale Querschnittsläsion.

Bei *Caudadurchschüssen* wird durch Umgebungswirkung des Geschosses auch häufig das Bild der schlaffen Lähmung der Beine mit Blasen- und Mastdarmsuffizienz hervorgerufen. Oft erholt sich hier später ein mehr oder weniger großer Teil der durch Seitendruck geschädigten Wurzeln. Hierbei geht die Wiederherstellung der Funktion beträchtlich weiter, wie bei Durchschüssen des Markes. Die Prognose ist daher günstiger. Bei 3 unserer Verwundeten bestanden Durchschüsse im Bereich der Lendenwirbelsäule. Nur bei einem Kranken fand sich nach Durchschuß durch die Bogenanteile des 3. und 4. Lendenwirbelkörpers eine totale Leitungsunterbrechung (Abb. 14), die sich bei wiederherstellender Blasen- und Mastdarmfunktion bis auf eine Lähmung des Gluteus medius und minimus, der Zehenstrecker, des Tibialis anterior, des Peroneus

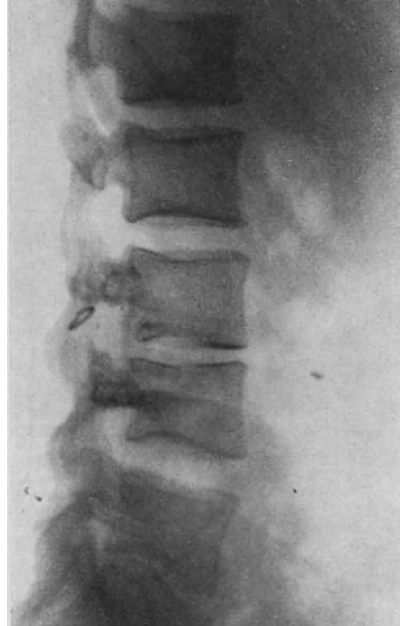

Abb. 14. Caudadurchschuß durch die Bogenanteile des 3. und 4. Lendenwirbelkörpers.

longus und brevis am linken Bein im Laufe einiger Monate vollkommen zurückbildete. Es handelte sich hier also um eine Caudaverletzung mit Durchtrennung der linken 4. und 5. Lendenwurzel. Bei dem zweiten Verletzten bestand anfangs eine rechtsseitige schlaaffe Beinlähmung mit Paraesthesien in beiden Beinen, letztere verschwanden im Laufe der Zeit vollkommen. Bei diesem Durchschuß in Höhe des 3. Lendenwirbelkörpers waren offenbar die rechten oberen Lendenwurzeln durchtrennt worden, da eine Lähmung des Ileopsoas, der Adductoren, des Quadriceps, des Sartorius und des Gracilis bestand. Erhalten geblieben waren die Funktion der von den unteren Lenden- und Sacralwurzeln erregten Muskeln vom Tensor fasciae latae bis zu den Sohlenmuskeln. Anästhesie bestand am rechten Bein von L. 1 bis L. 4. Im dritten Falle fand sich nach einem Durchschuß im Bereich des 5. Lendenwirbelkörpers eine Blasen- und Mastdarmlähmung, sowie eine Lähmung der linken unteren Extremität. Die Blasen- und Mastdarmlähmung ging im Laufe der Zeit vollkommen zurück, die Lähmung des linken Beines besserte sich bis auf eine isolierte Peroneuslähmung. Hier stand die reine Prellschädigung im Vordergrund.

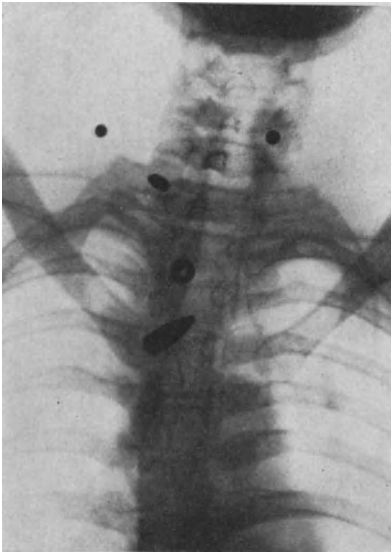
Ähnliche Durchschüsse der Cauda, bei denen es zur Durchtrennung einzelner Wurzeln kam und der durch Seitendruck entstandene Schaden an den übrigen Wurzeln sich im Laufe der Zeit wiederherstellte, sind von BORCHARDT, BENDA, HERZOG, MARBURG und RANZI, sowie von MAUS und KRÜGER beschrieben. Nur selten werden alle Stränge im Bereich des Durchschusses im Inneren des Duralsackes von dem Geschosß zerrissen (FÖRSTER). Fast immer weichen einige Wurzeln dem Geschosse aus. So blieb in einem von OPPENHEIM beschriebenen Fall in Höhe des 5. Lendenwirbelkörpers ein kleiner Strang zur Innervation der Blase und des Mastdarmes erhalten.

b) Wirbelkanalsteckschüsse.

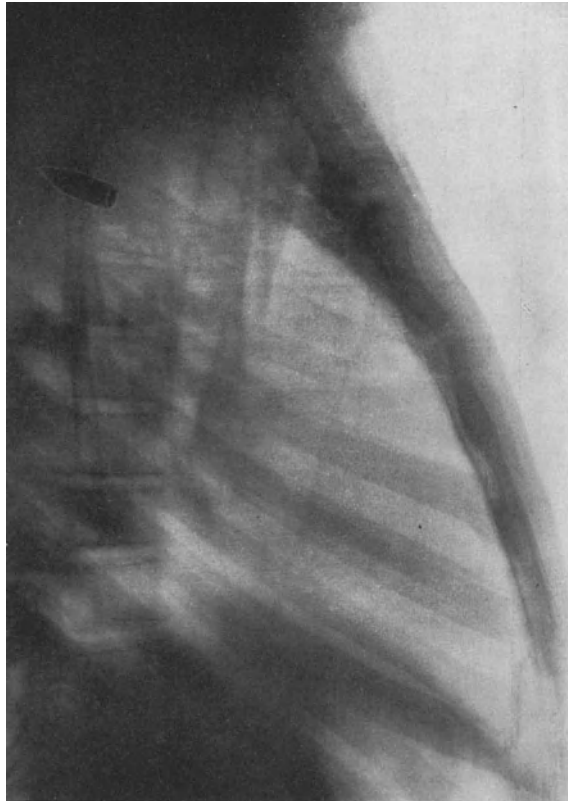Die Wirbelkanalsteckschüsse verdienen besondere Beachtung. Hier kommt zu der direkten verletzenden Wirkung des Geschosses und der mitgerissenen Knochensplitter auf das Mark die Druckwirkung und der Fremdkörperreiz des Steckgeschosses, sowie ein reaktives Ödem des Markes als weitere Schädigung hinzu. Wir unterscheiden je nach der Lage des Geschosses intramedulläre, extramedulläre und extradurale Stecksplitter und -geschosse. Wir bereits erwähnt, überwiegen hier die Granatsplitter, offenbar versiegt ihre lebendige Kraft, wenn sie die Weichteile und die eine Wand des Wirbelkanales durchschlagen haben, infolge ihrer unregelmäßigen gezackten Oberfläche häufiger als bei den glattwandigen Infanteriegeschossen, so daß sie dann im Wirbelkanal zum Stillstand kommen und dort steckenbleiben. Hat man eine Schußverletzung mit Rückenmarkslähmung vor sich, bei der ein Ausschuß fehlt, so spricht von vornherein eine gewisse Wahrscheinlichkeit für die Anwesenheit des Geschosses im Wirbelkanal selbst. Diese Ansicht von PERTHES gilt natürlich nur beschränkt. Auch bei Wirbelkanaldurchschüssen bleibt das Geschosß, wie wir beobachten konnten, nach Durchschlagen der Wirbelsäule schließlich in den Weichteilen stecken. Nach der Ansicht FRANGENHEIMS ist die Beteiligung der im Wirbelkanal intra- und extradural gelegenen Geschosse an den Rückenmarksschäden durch Projektile überschätzt worden (RUMPEL unter 48 Fällen 2mal, FRANGENHEIM unter 68 Fällen 7mal, MAUS und KRÜGER unter 36 Fällen 5mal. MARBURG und RANZI geben die Zahl mit 45 bei 142 operierten Rücken-

marksschüssen an). Wir beobachteten bei 38 Rückenmarksschäden durch Geschoßwirkung 12 Steckgeschosse und -splitter im Wirbelkanal.

Bei 3 Stecksplittern im Bereich des Brustmarkes bestanden totale Querschnittslähmungen mit Blasen- und Mastdarmlähmung ohne jede Anzeichen spontaner Rückbildung, so daß eine weitgehende Zerstörung des Markes durch das Steckgeschosß angenommen wurde. Deshalb und wegen des schlechten Allgemeinzustandes mit bestehender Cystopyelitis und Decubitus wurde von der Entfernung der Steckgeschosse abgesehen. 9 der in den Wirbelkanal eingedrungenen Geschosse wurden operativ entfernt. Bei 4 derartigen Verwundungen mit



a



b

Abb. 15a und b. Infanteriesteckgeschosß im Bereich des 3. und 4. Brustwirbels, totale Querschnittslähmung durch Druck und Verletzung des Markes bei uneröffneter Dura.

totaler Querschnittslähmung wurde die Laminektomie zur Entfernung der Splitter wenige Tage bis eine Woche nach der Verwundung ausgeführt. Bei keinem dieser Verwundeten trat nach der Splitterentfernung ein Rückgang der anfangs bestehenden totalen Querläsion ein. 2 dieser Verwundeten starben. Der eine an von der Weichteilwunde des Einschusses ausgehendem Gasbrand. Die Obduktion ergab hier eine weitgehende Zerstörung des noch randständig erhaltenen Markes im Bereich des intramedullär gelegenen Infanteriegeschosses. Der andere erlag einer Urosepsis nach Entfernung eines Infanteriegeschosses, welches den Wirbelkanal im Bereich des 3. und 4. Brustwirbels eröffnet hatte. Dieses führte durch Druck seiner Spitze bei uneröffneter Dura zu einer Entartung des Rückenmarksquerschnittes (Abb. 15a und b). Bei 5 Verwundeten mit anfänglich bestehender Querläsion mit geringfügigem Rückgang der

Lähmungserscheinungen wurde nach längerem Stationärbleiben dieses Zustandes eine Druckschädigung und Fremdkörperreiz des im Wirbelkanal gelegenen Geschosses auf das Rückenmark angenommen. Die Entfernung des Geschosses führte in 3 Fällen zu einer nahezu vollständigen Heilung, bei 2 Verwundeten trat eine deutliche Besserung ein; wobei wir unter Besserung verstehen, daß



Abb. 16. Intramedullärer Granatdecksplitter, welcher den Zwischenraum zwischen den Markstümpfen ausfüllt.



Abb. 17. Intramedullärer Granatstecksplitter ohne Zusammenhangstrennung des Markes.

die Verwundeten wieder ohne Stock mit kleinen orthopädischen Hilfsmitteln gehen konnten (Peroneusschuh). Abb. 39 ergibt eine Übersicht über die Ergebnisse bei 9 Geschosentfernungen aus dem Rückenmark.

Bei *intramedullären Steckgeschossen* ist bei großem Kaliber das Mark meist vollständig durchtrennt und das Projektil füllt den Zwischenraum zwischen den Markstümpfen aus. Eine derartige Verwundung beobachteten wir durch

einen größeren Granatsplitter im Bereiche des Brustmarkes (Abb. 16). BUZZARD und FÖRSTER beschreiben ähnliche Totaldurchtrennungen durch intramedulläre Schrapnellkugeln. In den meisten Fällen bewahrt bei kleineren Projektilen ein Teil des Markes seinen Zusammenhang. Es ist dies infolge der blutigen Infiltration und Verklebungen manchmal nicht leicht zu entscheiden, vor allem, wie weit die Durchtrennung des Markes geht und ob es erholungsfähig ist. POSSI, v. FRISCH, FRANGENHEIM, EGELHARDT beschreiben intramedulläre Geschosse, bei denen es zu einer teilweisen Restitution kam, obwohl man nach dem Anblick des freigelegten Rückenmarkes eine Totaldurchtrennung annahm. Intramedulläre Steckschüsse wurden nur ganz vereinzelt beobachtet. RANZI fand sie unter seinem großen Krankengut von 145 Fällen nur 2mal. Den einen im Dorsalmark, den anderen im Conus. RICKER erwähnt einige autoptisch sichergestellte intramedulläre Granatsplitter, eine derartige Verletzung operierte auch FRANGENHEIM. Bei intramedullären Steckschüssen ist die Schädigung des gesamten Markquerschnittes anfangs so erheblich, daß eine totale Leitungsunterbrechung eintritt. Jedoch ist ein Teil der Veränderungen der mitgeschädigten, aber nicht direkt getroffenen Markteile rückbildungsfähig. DEJERINE und EGELHARDT beschreiben Verwundete, bei denen sich bald nach dem Durchschuß aus der kompletten Querschnittslähmung eine BROWN-SÉQUARDSche Halbseitenlähmung ausbildete. Das im Mark liegende Projektil bewirkt eine dauernde Schädigung der nicht durchtrennten und nicht grob anatomisch geschädigten Markteile. Diese erholen sich nach operativer Entfernung des Geschosses wie unsere Beobachtungen zeigen werden, oft überraschend. v. FRISCH und FRANGENHEIM berichten über 2 Fälle, bei denen es nach operativer Entfernung des im Mark gelegenen Steckgeschosses zu weitgehender Wiederherstellung der Motorik und Sensibilität kam (Abb. 17).

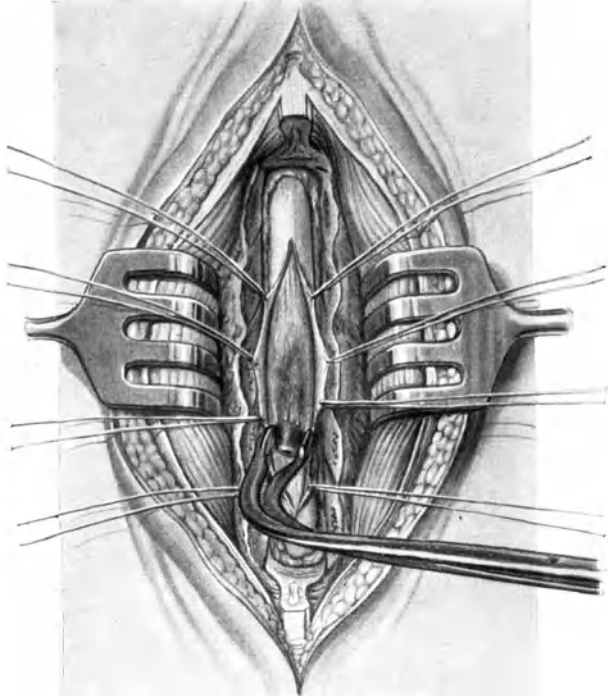


Abb. 18. Entfernung eines intramedullären Infanteriegeschosses mit weitgehender Zerstörung des Markquerschnittes. (Vgl. Abb. 8a u. b.)

Wir haben ein intramedulläres Infanteriegeschosß und einen Granatsplitter operativ entfernt. Im ersten Falle wurde die Entfernung des in Höhe des 1. und 2. Lendenwirbelkörpers gelegenen Geschosses (Abb. 8) wenige Stunden nach der Verwundung ausgeführt. Nach dem Eingriff blieb die sofort nach der Verwundung aufgetretene Querschnittslähmung bestehen. Das im Mark gelegene

Geschoß hatte zu Ödem, blutiger Infiltration und Erweichung der das Geschoß umgebenden Markteile geführt (Abb. 18). Im zweiten Falle fand sich nach Granatsplitterverletzung in Höhe des 12. Brustwirbels (Abb. 19a und b) nach anfänglicher totaler Querschnittslähmung eine stationär bleibende schwere motorische und sensible Störung der Lendensegmente mit spastischer Lähmung beider Beine und leichten Blasen- und Mastdarmstörungen. Durch Laminektomie wurde nach Spaltung der schwierig verdickten, mit dem Mark verwachsenen Dura der intramedullär gelegene Granatsplitter entfernt. Hierauf erfolgte nach

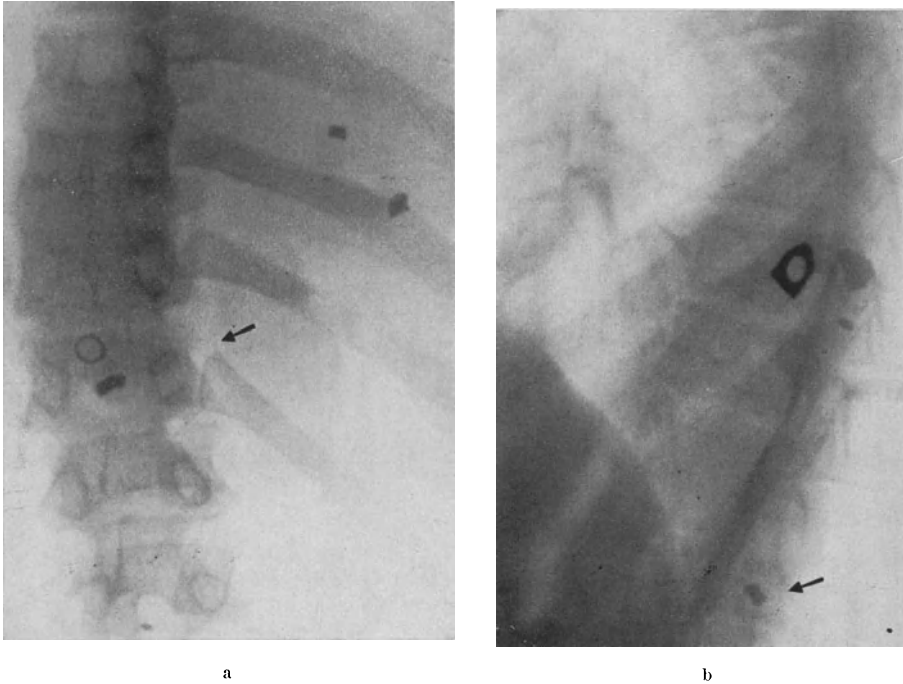


Abb. 19a und b. Intramedullärer Granatsplitter in Höhe des 12. Brustwirbels mit schweren Lähmungssymptomen.

komplikationslosem Heilverlauf ein rascher und stetiger Rückgang der Lähmung und Sensibilitätsstörung. Die Blasen- und Mastdarmstörungen bildeten sich vollkommen zurück. Die Abb. 20a und b zeigen den Verwundeten 5 Monate nach dem Eingriff. Zu diesem Zeitpunkte bestand neurologisch nur noch eine geringfügige spastische Parese der Beine mit Sensibilitätsstörung an beiden Unterschenkeln. Hier konnte durch Beseitigung der Duraverwachsungen und der Entfernung des Geschosses aus dem Mark eine weitgehende Besserung des vor der Operation bettlägerigen Verwundeten erzielt werden, so daß dieser wieder ohne Stock und fremde Hilfe gehen konnte.

Bei *Caudasteckschüssen* beschränkt sich die wirkliche Durchtrennung meist auf ein kleines Wurzelgebiet und die anfänglich bestehenden Ausfälle durch den Seitendruck des Geschosses bilden sich im Laufe der Zeit oft weitgehend zurück. Kurz nach der Verwundung ist die Unterscheidung zwischen Verletzungen des Rückenmarkes und der Cauda nicht leicht. Bei Steckschüssen im Bereich des 2. und 3. Lendenwirbelkörpers ist es manchmal nicht möglich festzustellen,

wie weit die Schädigung der Wurzeln mitbeteiligt ist oder die Ausfallserscheinungen auf Veränderungen im Lumbosacralmark (Erweichungen und Blutungen) zurückzuführen sind. Bei Caudasteckschüssen kommt es durch Organisation des Blutergusses und durch den Druck- und Fremdkörperreiz des Geschosses oft zu derben Verwachsungen, in die das Projektil und die es umgebenden Wurzeln fest eingebettet sind. Die Entfernungen von Geschossen in diesem Rückenmarksabschnitt bringen häufiger Besserung als in anderen. So konnte

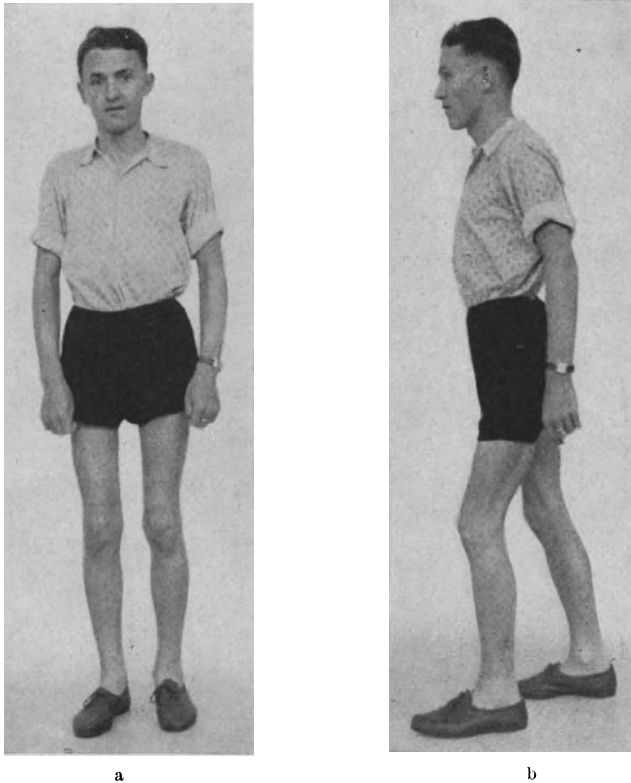


Abb. 20a und b. Der Verwundete 5 Monate nach der Entfernung des Splitters.

durch die Entfernung eines bohngroßen, zwischen den rechten Lendenwurzeln gelegenen Granatsplitters mit starken Verwachsungen im Bereich dieser Wurzeln eine Besserung einer rechtsseitigen Beinlähmung bis auf eine, sich nicht zurückbildende Peroneuslähmung erzielt werden (Abb. 21 a und b). Bei diesem Caudasteckschuß fehlten, bis auf eine Herabsetzung der Berührungsempfindung an der Innenseite des rechten Oberschenkels, gröbere Sensibilitätsstörungen. Derartige Caudasteckschüsse mit reiner Schädigung der motorischen Wurzeln bei erhaltener Sensibilität sind von FÖRSTER beschrieben. Dieses dissoziierte Caudasystem kann auch in umgekehrtem Sinne auftreten, also völlige motorische Lähmung durch Zerstörung der vorderen Wurzeln bei erhaltenen hinteren Wurzeln und damit der Sensibilität (CASSIRER).

Vor allem lassen sich durch operative Entfernung des Geschosses und Beseitigung der bestehenden Verwachsungen zwischen den Wurzeln nach Steckgeschossen

auf tretende heftige Wurzelschmerzen beseitigen. Eine intradural in Höhe des 3. Lendenwirbelkörpers gelegene Schrapnellkugel (Abb. 22a und b) hatte zu einer Läsion der linken Caudaanteile geführt. Es bestand eine Parese der linken

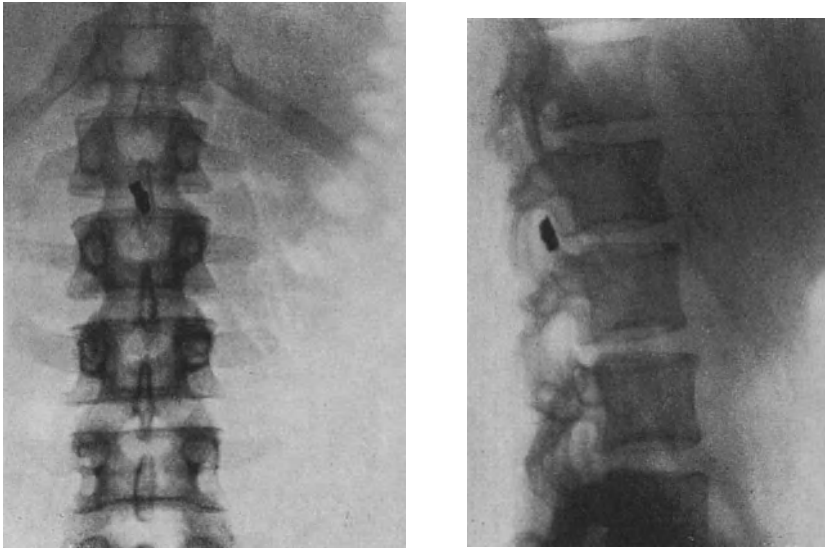


Abb. 21a und b. Zwischen den Lendenwurzeln gelegener Granatsplitter.

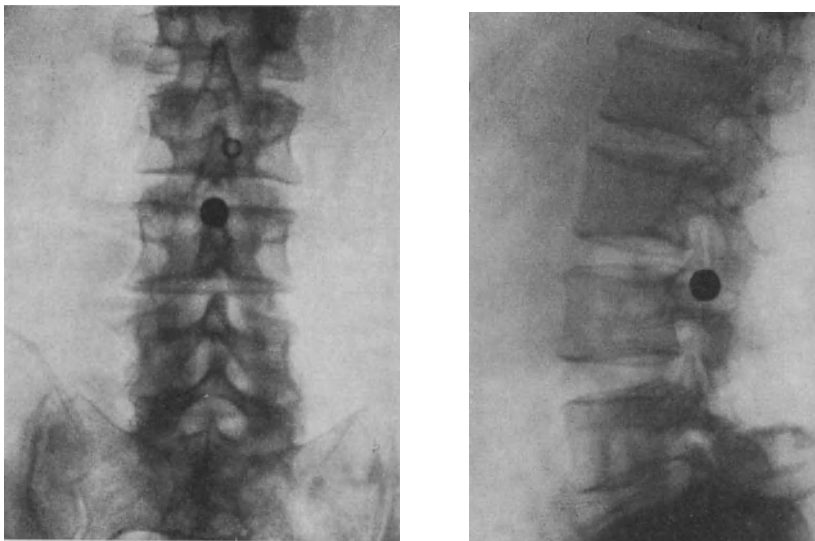


Abb. 22a und b. Zwischen den Caudawurzeln gelegene Schrapnellkugel mit heftigen Wurzelschmerzen.

Fuß- und Gesäßmuskulatur mit vornehmlich links ausgebildeter Reithosenanästhesie, sowie leichten Blasen-, Mastdarm- und Potenzstörungen. Die geklagten Schmerzen in der Kreuzbein-Dammgegend wurden durch die Ent-

fernung des Projektils, welches die Stränge der Cauda von links her gedrückt hatte, ganz beseitigt (Abb. 23a, 23b und 24). Über die Beeinflussung der Sensibilität und Motorik kann wegen der kurzen Zeit nach der Entfernung des Projektils kein Urteil abgegeben werden.

Bei zwei intradural, extramedullär gelegenen Steckschüssen kam es durch Druck auf das Mark und Kontusion desselben zu einer schweren Markschädigung, so daß die Entfernung der Granatsplitter die totale Querläsion nicht mehr

beeinflussen konnte. Bei einem dieser Verwundeten traten später schwere Spasmen mit Kontrakturen beider totalgelähmter Beine auf. RANZI und MARBURG fanden bei 145 operierten Schußverletzungen 17 intradurale außerhalb des Rückenmarkes gelegenen

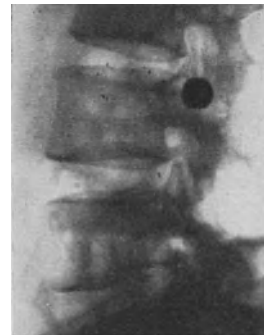
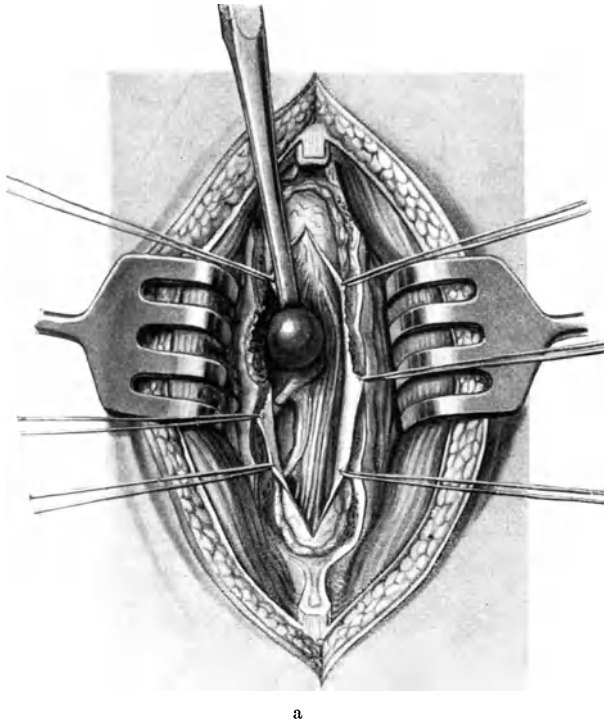


Abb. 23a und b. Beseitigung einer die Caudawurzeln komprimierenden Schrapnellkugel.

Steckgeschosse. FRANGENHEIM sah unter seinen 55 operierten Fällen 3 derartige Stecksplitter. Bei dieser Art von Rückenmarksverletzungen soll nach der Literatur die Mitschädigung der benachbarten Markteile häufig fehlen (FÖRSTER) und die spontane Rückbildung günstiger sein. Wir haben dieses, wie die oben beschriebenen 2 Beobachtungen zeigen, nicht feststellen können. Bei den intraduralen, extramedullär gelegenen Splittern und Geschossen wurde ein Wandern derselben beobachtet (HEINECKE, SÄNGER, SELBERG, FRANGENHEIM). HEINECKE beschreibt das Wandern eines Infanterieprojektils von der oberen Brustwirbelsäule bis in die unteren Teile der Lendenwirbelsäule.

Infanteriegeschosse liegen meist nicht in ganzer Ausdehnung im Duralsack, sondern sie ragen nur mit einem Teil in diesen hinein (Abb. 25). Wir haben einen solchen entfernt, welcher im Bereich des 3. Halswirbelbogens von hinten eingedrungen war (Abb. 26), nur mit seinem vorderen Drittel in dem Duralsack lag und mit der Spitze auf das Mark drückte. Vor der Laminektomie bestand eine schlaaffe Lähmung beider Arme mit angedeuteten Bewegungseffekten im

rechten Arm und eine spastische Lähmung beider Beine. 4 Monate nach Entfernung des Geschosses konnte der Verwundete bereits mit leichter Unterstützung gehen (Abb. 27). In diesem Zeitpunkt fanden wir eine spastische Parese beider Arme und gesteigerte Sehnenreflexe an den Beinen bei freier willkürlicher Beweglichkeit derselben. Eine Blasen- und Mastdarmstörung war kurz nach der Verwundung vorhanden, sie besserte sich wenige Tage nachher spontan. Die Sensibilität blieb ab C 4 deutlich herabgesetzt. Nach der Ent-

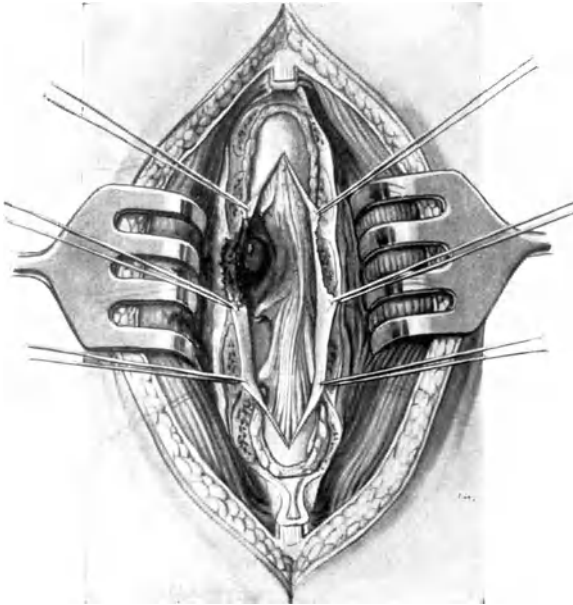


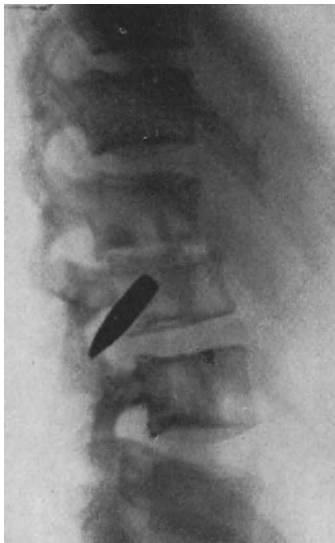
Abb. 24. Zustand nach Entfernung einer Schrapnellkugel, die vornehmlich zur Kompression der Caudawurzeln geführt hat.

fernung des Geschosses kam es bei diesem Verwundeten durch Beseitigung der Druckwirkung auf das Mark zu einer deutlichen Besserung.

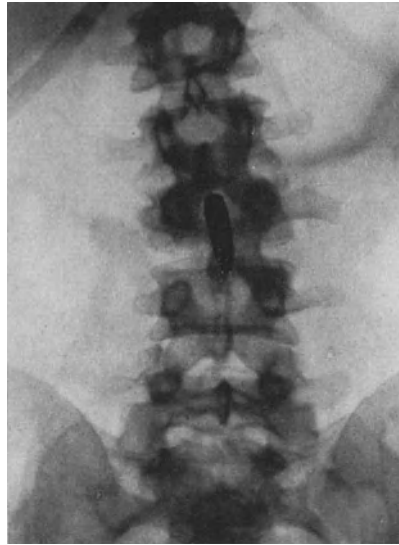
Bei *extradural gelegenen Geschossen* wird die Dura gegen das Mark gedrückt und dieses durch Kontusion und stetigen Druck des Geschosses mehr oder weniger geschädigt. Ein geringes Ausweichen der Dura und des Markes ist bei kleinen Granatsplintern möglich. Für das Brustmark gilt das in höherem Maße als für das Halsmark, da hier die periostale Auskleidung des Wirbelkanals und der Duralsack eng aneinanderliegen. Bei diesen kleinen, extradural gelegenen Stecksplintern kann die Kontusion des Markes fehlen

(BENDA). Meist wird aber das Mark durch den dauernden Druck und durch Verwachsungen der Dura infolge des Fremdkörperreizes doch geschädigt (COENEN, WEISS, FRANGENHEIM, MARBURG, RANZI). Bei diesen extradural gelegenen Geschossen verliert das Projektil, wenn es die Wirbelsäule ganz oder teilweise durchschlägt, im Augenblick des Eintrittes in den Wirbelkanal seine lebendige Kraft, so daß die Stoßwirkung auf das Mark geringer ist als bei den anderen bisher beschriebenen Arten von Steckgeschossen. Hier kann die Schädigung der nicht direkt getroffenen Markteile oder Wurzeln der Umgebung ganz fehlen. So fanden wir bei einem Verwundeten mit einem extradural gelegenen Granatsplitter im Bereich des 4. Halswirbelkörpers, entsprechend der Lage des Splitters eine initiale, typische BROWN-SÉQUARDSche Halbseitenlähmung links mit rechtsseitiger Analgesie und Thermanästhesie. 3 Monate nach Entfernung des Projektils, das links auf der Dura lag, das Mark etwas nach rechts drückte und zu einer kleinen epiduralen Blutung geführt hatte, konnte der Verwundete bereits ohne Hilfe weite Spaziergänge unternehmen. Die Lähmung des linken Beines war vollständig behoben. Die Lähmung des linken Armes hatte sich zu einer spastischen Parese mit noch eingeschränkter Bewegungsmöglichkeit umgebildet (Abb. 28, 29, 30 a und b). Vom 3. Halsseg-

ment nach abwärts fand sich im Bereich der rechten Körperhälfte ein herabgesetztes Empfindungsvermögen für Schmerz und Temperatur.

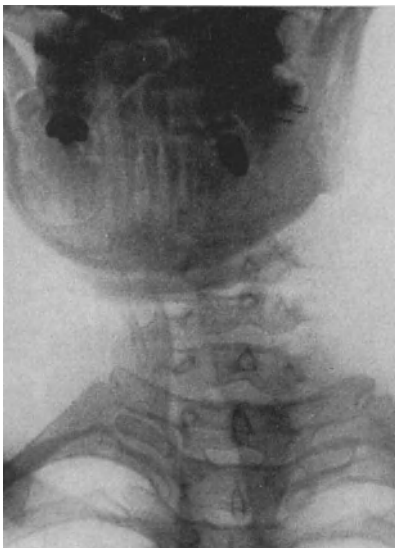


a

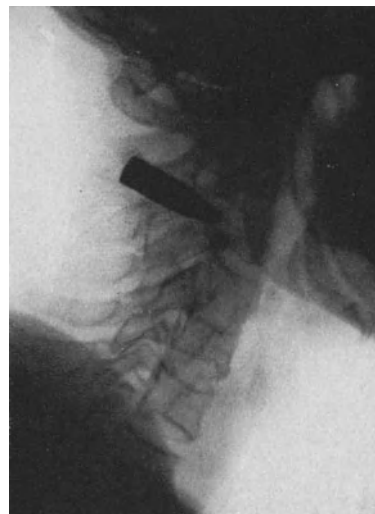


b

Abb. 25 a und b. In den Wirbelkanal hineinreichendes Infanteriesteckgeschöß des 3. Lendenwirbelkörpers. Nach Abklingen der initialen Marksymptome frei von neurologischen Symptomen.



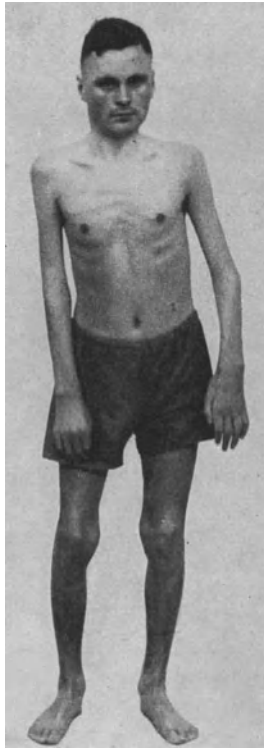a



b

Abb. 26 a und b. Infanteriesteckgeschöß mit der Spitze im Wirbelkanalliegend in Höhe des 3. Halswirbelbogens.

Es muß erwähnt werden, daß in der Literatur Fälle bekannt sind, bei denen es bei extraduralen Geschossen auch ohne Splitterentfernung zu einer vollständigen spontanen Rückbildung der anfänglich bestehenden motorischen und sensiblen

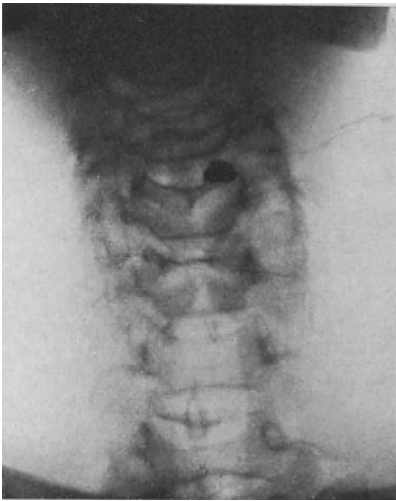

a

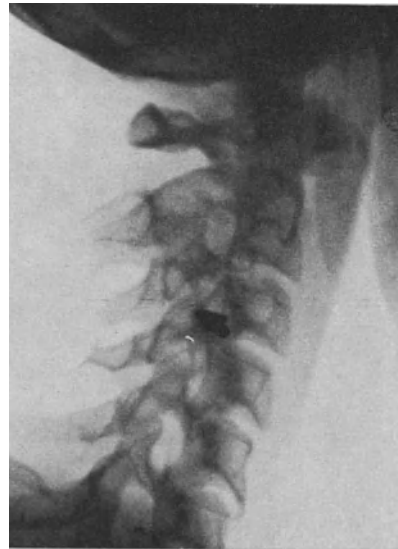


b

Abb. 27 a und b. Zustand nach Entfernung eines Infanteriesteckgeschosses im Bereich des 3. Halswirbelkörpers, 4 Monate nach der Laminektomie.



a



b

Abb. 28 a und b. Extraduraler Granatsplitter im Bereich des 4. Halswirbelkörpers mit BROWN-SÉQUARDScher Halbseitenlähmung links.

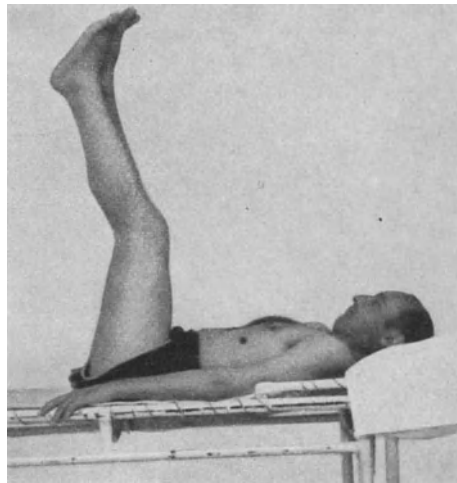
Ausfälle kam (FORSTER, FEDERMANN, CASSIRER). Wir haben durch Messungen festgestellt, daß Geschosse bis zu einem Durchmesser von 3—5 mm im Wirbelkanal neben dem Mark Platz finden, ähnliches fand VINCENT.

Bezüglich des Ausmaßes der initialen Schädigung und der Rückbildung derselben finden sich große Unterschiede. Bei einer nach totaler Querverlänion vom 9. Thorakalsegment abwärts eingetretenen schweren spastischen Parese beider Beine mit Hypaesthesie konnte durch die Entfernung des von vorne seitlich her eingedrungenen Granatsplitters in Höhe des 7. Wirbelbogens keine Besserung erzielt werden (Abb. 31). Bei der Laminektomie war die Dura unverletzt im Bereich des Geschosses mit der Umgebung verwachsen und durch ältere Blutungen bräunlich verfärbt. Offenbar stand hier die Kontusion des Markes im Vordergrund.

Extradurale Caudasteckschüsse verursachen bei anfänglich weitgehender Mitbeteiligung der



a

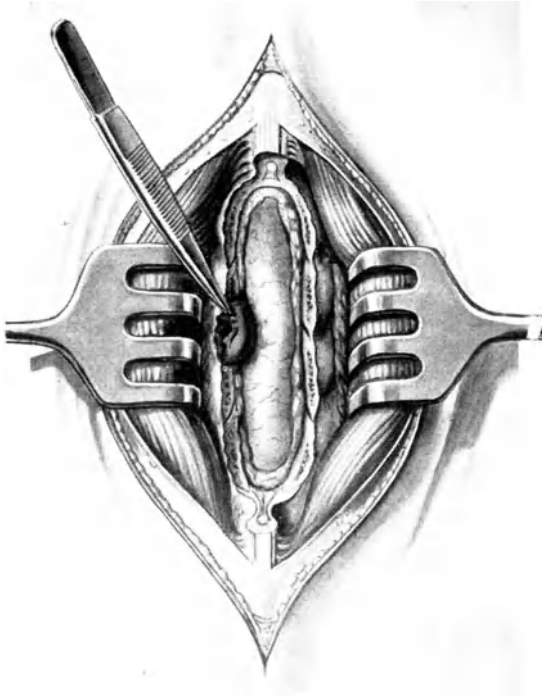


b

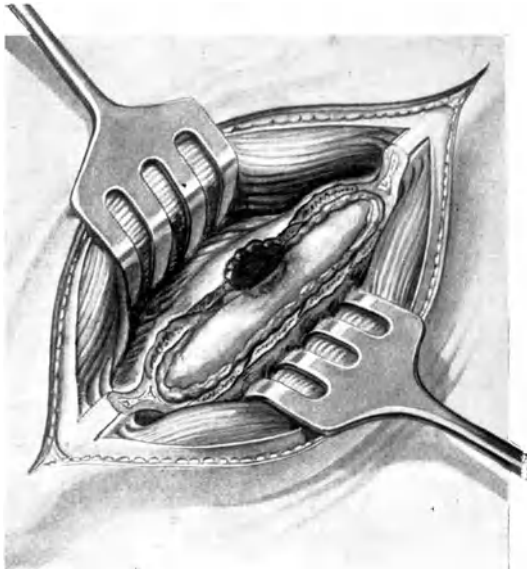
Abb. 29a und b. Der Verwundete 3 Monate nach Entfernung des Projektils aus dem Wirbelkanal.

benachbarten Wurzeln nur isolierte Wurzelschädigungen in nächster Umgebung des eingedrungenen Geschosses. *Bei allen extradural gelegenen Steckgeschossen steht die Kompressionswirkung des Geschosses auf das Mark und die Wurzeln im Vordergrund, so daß diese ein für die Operation günstiges Feld bieten.*

Bei Rückenmarksdurch- und -steckschüssen spielen die durch das auftreffende Geschöß ausgelösten *Nachbarschafts- und Fernwirkungen* eine besondere Rolle. Aus dem bisher Gesagten geht hervor, daß die Schädigung des Markes nicht nur an der Stelle seiner direkten Verletzung erfolgt, sondern daß durch den Seitendruck des Geschosses und durch hydrodynamische Wirkung bei seinem Auftreffen auf den mit Liquor angefüllten Duralsack auch die Umgebung und weiter entfernte Markschnitte eine sofortige Schädigung erfahren, deren Prognose in bezug auf die Rückbildung direkt nach Verwundung äußerst schwer



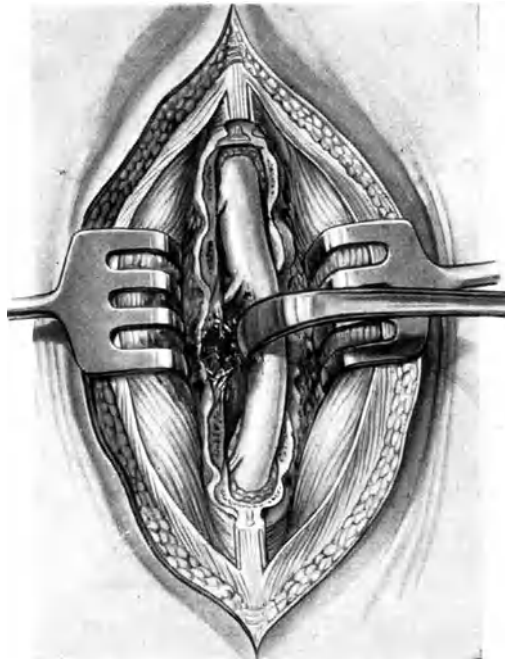
a



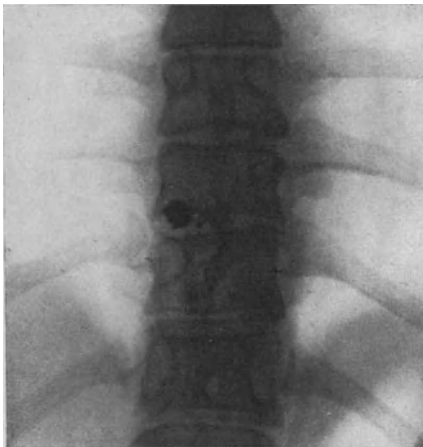
b

Abb. 30a und b. Entfernung eines extraduralen Granatsplitters bei BROWN-SÉQUARDScher Halbseitenlähmung.

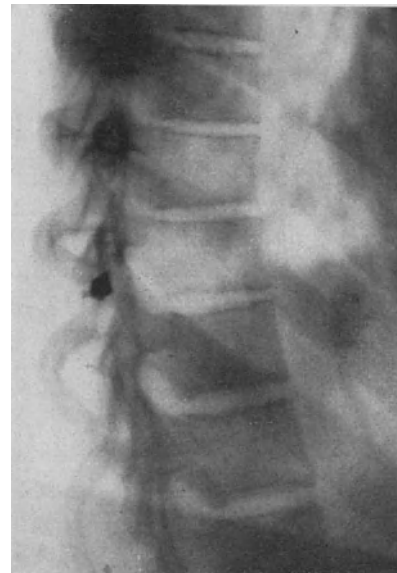zu beurteilen ist. Genau wie bei einer Kontusion des Gehirnes auf der Gegenseite der Contre-coup mit Schädigung der Hirnmasse auftreten kann, werden derartige Erweichungsherde auf der Gegenseite der Geschößwirkung am Rückenmark beobachtet. Diese gegenüber, oberhalb und unterhalb der eigentlichen Verletzungsstelle auftretende Markschädigung macht eine exakte Höhend diagnose des Hauptherdes kurz nach der Verwundung unmöglich, sie ist bei der Obduktion durch petechiale Blutungen, hämorrhagische und ödematöse Infarzierung zu erkennen und kann sehr ausgedehnt sein (RICKER). BORST fand bei Obduktionen durchschnittlich 2—3 Segmente oberhalb und unterhalb der Schußwunde derartige Markveränderungen. Bei *Verletzungen des Halsmarkes* ist die von der Verletzungsstelle ausgehende Erschütterungswirkung besonders stark. Sie kann alle Teile des zentralen Nervensystems betreffen. Die im Augenblick der Schußverletzung bei Halschüssen auftretende Bewußtlosigkeit ist als Oblongatasymptom zu deuten. FÖRSTER fand sie auch bei Brustmarkverletzungen. Nach Rückkehr des Bewußtseins bleiben häufig für einige Stunden noch bulbäre Symptome zurück (Schluckstörungen usw.). Auch diese können oft in wenigen Stunden vollständig verschwinden und schließlich bleiben motorische und sensible Störungen übrig, die der Höhe der Leitungsunterbrechung des Rückenmarkes entsprechen. Wir beobachteten bei einem Schußbruch des 2.—5. Halswirbelkörpers eine bleibende Hypoglossuslähmung



a



b



c

Abb. 31 a, b und c. Entfernung eines von vorn seitlich eingedrungenen extraduralen Wirbelkanalstecksplitters. Nach der Operation keine Besserung der Symptome.

und eine Herabsetzung der Sensibilität der rechten Gesichtshälfte besonders im Bereich des 3. Astes des Trigeminus als Fernwirkung.

Besonders auffällig treten die Nachbarschafts- und Fernwirkungen bei Caudaschüssen in Erscheinung, bei denen gelegentlich die anfänglich totale Lähmung der unteren Extremitäten der Blase und des Mastdarmes, sowie die Sensibilitätsausfälle bis auf wenige Residuallähmungen zurückzugehen pflegen (z. B. isolierte Peroneuslähmung).

Bei all diesen, durch den Seitendruck des Geschosses hervorgerufenen Schädigungen des Markes und der Wurzeln handelt es sich *nicht um eine Sprengung des Gewebsverbandes, sondern um eine akute Pressung (Prellung), die das ganze Mark im Augenblick der Schußverletzung der Wirbelsäule mehr oder weniger erleidet*. Die hierbei auftretenden Veränderungen am Rückenmark sollen später berücksichtigt werden. *Die Prellschädigung nimmt als indirekte Verletzungsfolge des Rückenmarkes bei Schußverletzungen der Wirbelsäule und ihrer Umgebung ohne Eröffnung des Wirbelkanales die erste Stelle ein*, sie soll gesondert besprochen werden.

3. Erscheinungen und Verlauf der Markverletzungen.

Durch die Willkür des Schußtraumas entstandene Markverletzungen zeichnen sich durch ihre Vielgestaltigkeit aus. Es gibt bei den partiellen Lähmungen kaum charakteristische Symptombilder und wo sie sich finden, treten sie verwaschen auf; jeder Verwundete bietet einen anderen neurologischen Befund, es gibt keine Regel. Nur der hierin erfahrene Neurologe ist in der Lage, aus den oft regellos auftretenden Symptomen die Art und den Grad des Markschadens herauszufinden. Auf seine Mitarbeit muß sich die Tätigkeit des Chirurgen aufbauen, wenn sie Erfolg haben will. Im folgenden sei auf die Erscheinungen und Verlauf der Markschäden, soweit dies von chirurgischer Seite möglich ist, hingewiesen.

a) Erscheinungen und Verlauf

bei vollständiger Querläsion des Rückenmarkes.

Vom Augenblick der Verletzung an besteht eine *motorische Lähmung* im Bereich der unterhalb der Verletzungsstelle liegenden Rückenmarkszentren und Leitungsbahnen (bei direkten Schußverletzungen des oberen Halsmarkes bis zum 4. Cervicalsegment tritt infolge der Lähmung sämtlicher Atemmuskeln einschließlich des Phrenicus rasch der Tod ein). Die gelähmten Muskeln sind schlaff und ohne Tonus und zeigen schon nach kürzerer Zeit eine sehr ausgesprochene Atrophie mit elektrischer Entartungsreaktion in denjenigen Muskelgebieten, deren Zentren, die Vorderhornzellen, durch die Schußverletzung zerstört sind.

Die *Sensibilität* aller Qualitäten ist im Bereich der Lähmung vollständig aufgehoben. Oberhalb der Anästhesie stellt sich schon bald eine meist fleckweise 1—2 Dermatome einnehmende Hyperalgesie der Haut ein, die als Reizsymptom des oder der oberhalb der Läsion gelegenen Rückenmarkssegmente und damit als diagnostisches Kriterium der Höhe der Rückenmarksverletzung angesehen werden kann.

Die Reflexe sind bei vollständiger Durchtrennung des Markes in dem gelähmten Gebiet meist vollkommen aufgehoben, und zwar zunächst auch dann, wenn die Verletzung oberhalb des Reflexbogens liegt. Das Fehlen der Reflexe beruht wahrscheinlich auf Schockwirkung und degenerativen Veränderungen

in den Ganglienzellen namentlich der Lendenanschwellung, also auf den bereits erwähnten, sich caudalwärts ausbreitenden Fernwirkungen mit denen bei allen schweren Markschäden nach Schußverletzungen zu rechnen ist.

In den unkomplizierten Fällen beträgt die Dauer *dieses Initialstadiums* 1—3 Wochen. In diesem Stadium gehen eine große Anzahl der Verwundeten an septischen Infektionen, welche von der Schußwunde, dem Decubitus oder den Harnwegen ausgehen, zugrunde.

Tabelle I vermittelt einen Überblick über die in den verschiedenen Verletzungshöhen eintretenden Symptome. Der Aufstellung liegen nur umschriebene Schäden zugrunde.

Eine relativ günstigere Prognose ergibt sich, wenn nur ein funktionelles Querschnittssymptom vorliegt, oder wenn trotz anatomischer Rückenmarksdurchtrennung *das zweite Stadium des Wiedererwachens der Reflextätigkeit im Bereich des abgetrennten Rückenmarksabschnittes* auftritt. Dieses beginnt meist mit einer Plantarflexion der Zehen bei Bestreichen der Fußsohle als erstes Zeichen der auftretenden Beugesynergie. Mit der Wiederkehr der Eigenreflexe der Strecker sieht man manchmal Anzeichen der Streckesynergie sich entwickeln. Allmählich kann es zu einer Wiederkehr der spinalen parasympathischen Innervation der Gewebe kommen, die die Neigung zu Ödemen herabsetzt und eine größere Widerstandskraft gegenüber trophischen Störungen bewirkt. Durch die gleichzeitige Entwicklung einer Automatie der Blase und des Rectums können sich die Verwundeten, wenn keine starken Spasmen auftreten, lange Zeit wohl befinden. Während die Wiederherstellung der Reflextätigkeit im Hals- und Dorsalmark möglich ist, lassen Querschnittsdurchtrennungen des Lendenmarkes, von vegetativen Funktionen abgesehen, eine Wiederherstellung der spinalen Eigenreflextätigkeit kaum zu.

Bei gänzlicher Zerstörung des Conus und der Cauda besteht schlaffe Lähmung der Beine, Reflexverlust, Gefühlsstörungen und Lähmung der Blase und des Mastdarmes. Sind nur die untersten Teile der Cauda vom 3. Sacralsegment abwärts verletzt, so sind die Beine frei und es besteht eine Blasenlähmung und eine charakteristische, „reithosenbesatzförmige“ Ausbreitung der Gefühlsstörungen am Damm und an der Innen- und Rückseite der Oberschenkel.

Die Dauer der optimalen Funktionsfähigkeit des völlig isolierten Rückenmarkes ist aber begrenzt. Nach Monaten, im besten Falle wenigen Jahren, führen immer wieder auftretende Infektionen der Harnwege oder andere Infekte mit ihren deletären Folgen für den ganzen Organismus und im besonderen für das Rückenmark in das *Terminalstadium*. In diesem letzten Stadium erfolgt ein allmählicher Verlust der in Monaten aufgebauten Funktion des abgetrennten Markteiles. Die einzelnen Leistungen verschwinden in der umgekehrten Reihenfolge, in der sie aufgetreten sind. Die Blase entleert sich immer unvollständiger. Der Blasenautomatismus hört schließlich ganz auf, es kommt zur Inkontinenz der Blase und des Mastdarmes, die Gefahr der Urininfektion und des Decubitus nimmt zu, und die Verwundeten erliegen schließlich einer Sepsis.

Im Bereich der Lähmung kommt es in der Regel zu vasomotorischen und trophischen Störungen. Durch Vasomotorenlähmung besteht anfänglich Erweiterung der peripheren Gefäße bei Aufhebung der Schweißsekretion. Die Haut ist warm und trocken. Im Sekundärstadium tritt an die Stelle der Gefäß-erweiterung die Vasokonstriktion. Die Haut ist kühl und blaß bei starker

Tabelle 1. Zusammenstellung der klinischen Symptome in den verschiedenen Verletzungshöhen des Markes.

| | |
|----------------------------------|---|
| C ₁ —C ₄ | Rascher Tod durch Atemlähmung (Phrenicuskern C ₂ —C ₄). |
| C ₅ | Meist baldiger Tod an Pneumonie, da außer dem Zwerchfell die gesamte Atemmuskulatur ausfällt. Kadaverstellung des Thorax, Arme schlaff neben dem Körper liegend, bei Einatmen starkes Vorquellen der Baueingeweide durch die gelähmten Bauchmuskeln. |
| C ₆ | Schulter hochgezogen, Oberarme abduziert und nach außen rotiert, Vorderarme gebeugt, Hände supiniert, sonst wie C ₅ . |
| C ₈ | Arme fast frei, Ausfall des Ext. carpi ulnaris, Ext. pollicis longus et brevis, Flexores digitorum, Interossei, Lumbricales; Finger zu strecken, aber nicht zu beugen. |
| D ₁ | Interossei, Lumbricales gelähmt, HORNERscher Symptomenkomplex. |
| D ₂ —D ₅ | Keine wesentlichen Unterschiede, je tiefer der Schaden liegt, desto besser ist die Brustkorb-Atmung, bei D ₁ noch reine Zwerchfellatmung, bei D ₅ fast schon normale Atmung, Bauchmuskulatur noch gelähmt. |
| D ₆ | Oberes Segment des M. rectus abdominis funktioniert, die unteren sind gelähmt. |
| D ₈ —D ₉ | Oberhalb des Nabels arbeitet die Bauchpresse, der Nabel wird — infolge der Lähmung der unteren Bauchmuskulatur — bei Kontraktion der Bauchmuskeln nach oben gezogen. |
| D ₁₀ —D ₁₂ | Bauchmuskeln nur noch in den untersten Teilen gelähmt, desgleichen die Strecker der Lendenwirbelsäule und der Cremaster. |
| L | Noch der unterste Teil der seitlichen Bauchmuskeln gelähmt, desgleichen die Strecker der Lendenwirbelsäule und der Cremaster. |
| L ₂ | Ileopsoas und Sartorius erhalten, Oberschenkel bei gebeugtem Knie zu beugen. Lähmung des Detrusor vesicae und Sphincter ani. |
| L ₃ | Sartorius, Gracilis erhalten, Unterschenkel trotz Ausfall des Biceps, Semimembranosus und Semitendinosus zu beugen. Quadriceps geschwächt, desgleichen die Adductoren. Bei Beugung des Oberschenkels rotiert er sich auswärts (auch bei L ₄). |
| L ₄ | Adduktoren funktionieren, Quadriceps geschwächt, Tensor fasciae gelähmt. |
| L ₅ | Quadrizeps erhalten, Patellarsehnenreflex normal, Piriformis, Quadratus femoris, Gemelli, Obturator internus noch gelähmt. Fuß kantet sich im Supinationsinne bei Belastung. |
| S ₁ | Glutaeus maximus fällt nicht mehr ganz aus. |
| S ₂ | Plantarflexoren der Zehen noch gelähmt, Glutaeus max., Semimembranosus, Semitendinosus in Ordnung, Gastrocnemius geschwächt. |
| S ₃ —S ₅ | Nur noch eine Lähmung der Blase, des Mastdarmes, Ausfall der Erektion, Beinmuskeln in Ordnung. |

Schweißbildung. Wir finden zuerst schlaffen Priapismus, später ist Erektion und Ejaculation ohne Libido möglich, Cyanose und Pigmentierungen der Haut, flüchtige Erytheme mit Blasenbildung und Nekrosen, Neigung zu Ödemen und serösen Gelenkergüssen. *Das wichtigste trophische Symptom ist der Decubitus.* Dieser findet sich bei unseren Verwundeten oft schon nach 24 Stunden und ist für die **Kriegsverwundung** des Rückenmarkes wegen der Schwierigkeit der

Pflege bei vorderen Sanitätseinheiten und während des Transportes eine besonders große Gefahr (Abb. 32).

Die trophischen Störungen an dem Knochen verlaufen im wesentlichen als Atrophie, wie sie von SUDECK und KIENBÖCK beschrieben ist. Es besteht eine Verarmung des Knochens an Kalksalzen, eine Rarefizierung der Bälkchen und Vergrößerung der Markräume. Manchmal sind in großen Flächen auftretende Aufhellungen mit Aufhebung jeder Knochenstruktur zu finden. Es handelt sich nach MALIWA bei diesen Knochenveränderungen nicht rein um eine Inaktivitätsatrophie, zweifellos besteht ein Zusammenhang mit der Verletzung der Nervelemente. Es ist noch nicht erwiesen, ob diese einen direkten trophischen Einfluß auf die Knochensubstanz wie auf die epitheliale Regeneration ausüben oder ob vasomotorische Störungen eine Rolle spielen. Zum Knochen ziehende sympathische Fasern sind von FRANK nachgewiesen.

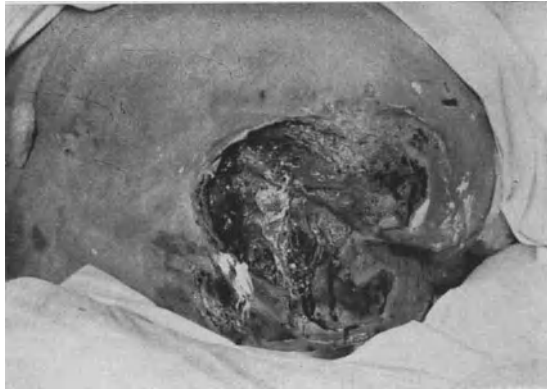

Abb. 32. Schwerer Decubitus sacralis bei Hämatomyelie.

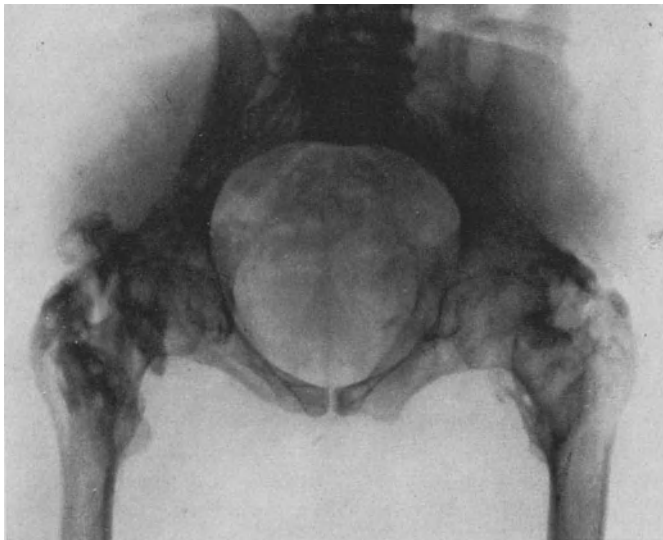

Abb. 33. Spangenförmige hyperostotische Wucherungen bei allgemeiner Atrophie der Knochen bei vollständiger Querschnittslähmung.

Selten sind Knochenveränderungen mit proliferatorischen Prozessen, die mit Einschmelzung und Knochenneubildung an den Gelenken einhergehen und den Röntgenbildern der Arthropathie bei Tabes und Syringomyelie ähneln (SCHWARZ, STERLING). Wir weisen auf eine bisher nicht beschriebene Knochenveränderung hin,

die wir erstmals im Bereich des Beckens eines ab D_6 komplett gelähmten Soldaten nach Granatsplitterverwundung fanden. Hier sahen wir bei einfacher Atrophie der Knochen, des Beckens und der Hüftgelenke eine vom Trochanter major und minor ausgehende erhebliche, spangenförmige Knochenneubildung, die gut abgegrenzt, von verschiedener Dichte aber deutlicher Knochenstruktur zu einer knöchernen Verbindung zwischen dem Becken und den beiden großen Rollhügeln geführt hatte (Abb. 33). Die Hüftgelenke selbst blieben von den hyperostotischen Wucherungen unberührt und zeigten normale Konturen.

Eine Begleiterscheinung aller Querschnittslähmungen ist die Störung der Blasenfunktion. Im Anfang besteht meist eine Harnverhaltung (Detrusorlähmung, Sphinkterkrampf). Wird die Blase nicht künstlich entlastet, so können die Verwundeten einer Urämie erliegen oder es kommt zur Gangrän der Blase und zum Durchbruch in die Bauchhöhle mit tödlich verlaufender Peritonitis. Meist aber überwindet der Druck des angestauten Urins den Widerstand des Schließmuskels und der Blaseninhalt fließt ab. Es kommt zur *Inkontinenz*, d. h. zunächst zu ständigem Abträufeln des Urins aus der gefüllten Blase (Ischuria paradoxa). *Hierbei war bei unserem Krankengut der Sitz der Rückenmarksverletzung für das Auftreten der anfänglichen Retention gleichgültig, es besteht auch kein Zusammenhang mit den übrigen neurologischen Erscheinungen.* Bei Conus- und Caudaverletzungen haben wir in einigen Fällen eine primäre Inkontinenz beobachtet, d. h. die Blase füllt sich nicht mehr auf und der Urin träufelt ständig aus der paralytischen Blase ab. Liegt die spinale Läsion höher als L_1 , so entwickelt sich fast immer durch Wiederkehr der Detrusorkontraktion mit der Zeit der *Blasenautomatismus*. Zu seiner Entwicklung kann längere Zeit vergehen oder er bleibt auch völlig aus. Der Blasenautomatismus ist der erstrebenswerte Zustand, wenn schon eine normale Miktion nicht mehr möglich ist. Dieser wird durch auftretende Infektionen sehr leicht gestört, so daß mit der Zeit nach der Entleerung immer mehr Restharn in der Blase zurückbleibt, der die weitere Infektion unterhält und so das Wiederauftreten der Inkontinenz begünstigt. Der Dauerkatheter verhindert den Blasenautomatismus.

Bei 38 Schäden nach Rückenmarksschußverletzungen sahen wir 28mal entsprechend der initialen totalen Leitungsunterbrechung eine Retention, bei Caudaschäden 2mal primär eine Inkontinenz auftreten. Bei 16 Verwundeten blieben die Querschnittslähmungen und damit auch die Blasenlähmungen bestehen; 8mal beobachteten wir bei diesen einen Blasenautomatismus. Bei den übrigen Kranken bildeten sich die initiale Blasenlähmung mit der Ausbildung von Teillähmungen 8mal vollständig zurück; bei 4 Verwundeten blieben Störungen in Form einer leichten Inkontinenz zurück. *Die Blasenstörung erwies sich bei der Mehrzahl der Verwundeten in bezug auf die Rückbildung sehr hartnäckig, besonders bei bestehender Harninfektion.* Eine solche beobachteten wir bei allen Verwundeten, bei denen dauernde oder vorübergehende Blasenstörungen vorhanden waren in verschieden starkem Grade. Bei 2 Verwundeten wurde sie zur Todesursache.

Das Verhalten des Rectums entspricht dem der Blase. Zunächst besteht Stuhlverhaltung, später Inkontinenz oder es kommt zur reflektorisch-intermittierenden Defäkation.

b) Erscheinungen und Verlauf der teilweisen Markzerstörungen.

Auch bei teilweiser Markzerstörung gleicht das klinische Bild wegen der beschriebenen Begleitschäden des Markes sehr häufig, wenigstens im Anfang, dem einer totalen Querschnittslähmung. Der weitere Verlauf läßt aber erkennen, daß ein Teil des Markes seine Leitfähigkeit erhalten hat. Hier finden sich zahlreiche Übergänge.

Oft steht die schwere motorische Lähmung im Vordergrund, während die sensiblen Störungen an Ausdehnung und Schwere zurücktreten. Eine unregelmäßige, nach oben schwer abzugrenzende Verbreitung der Gefühlsstörung ist häufig. Bisweilen sieht man eine bunte fast launische Vereinigung von motorischen und sensiblen Störungen, die scheinbar keinerlei Regel erkennen lassen. Das hängt damit zusammen, daß die Zerstörungen des Markes, namentlich wenn sie indirekter Entstehung sind, in Form von zerstreuten, inselförmigen Herden auftreten können, die bisweilen in verschiedener Höhe liegen. Blasenstörungen finden sich bei teilweisen Markzerstörungen, vor allem im Anfang fast immer. Die Reflexe sind bei teilweisen Lähmungen meist gesteigert, vorausgesetzt, daß die Verletzung oberhalb des Reflexbogens liegt. Entweder besteht die Steigerung von Anfang an, oder, was häufiger ist, die Reflexe fehlen anfangs um nach einigen Tagen oder Wochen gesteigert aufzutreten. Gleichzeitig tritt Fußclonus, Patellarclonus und BABINSKISCHES Zeichen auf. Es kommt zur allgemeinen Hypertonie der Muskulatur. Die Hautreflexe sind ziemlich inkonstant und gehen mit dem Verhalten der tieferen Reflexe nicht parallel.

Der Verlauf der partiellen Markläsion weist große Unterschiede auf. Fast immer sahen wir allmähliche Besserung der motorischen und sensiblen Lähmungserscheinungen, allerdings nur bis zu einem gewissen, nie vorher zu bestimmenden Punkt. Die Blasenerscheinungen sind bei sonst gut fortschreitender Besserung oft sehr hartnäckig. *Die Gefahr des Decubitus tritt bei teilweisen Markverletzungen sehr zurück.* Vor allem dann, wenn die Empfindungsstörungen wenig ausgeprägt sind, aber auch bei vollständigen Gefühlsstörungen an den gefährdeten Stellen ist die Gefahr geringer, weil die Verwundeten in der Regel weniger unbeweglich sind.

Eine charakteristische Form der partiellen Markverletzung ist die *Halbseitenlähmung* (BROWN-SÉQUARD), die bei Schußverletzungen nie in reiner Form auftritt, und die *spinale Hemiplegie vom cerebralen Typus*. Sie ist wohl dadurch bedingt, daß das durchdringende Geschoß auf der einen Seite die motorische, auf der anderen Seite vorwiegend die sensible Leitungsbahn verletzt. Typische Erscheinungen finden sich ferner bei denjenigen Fällen von partieller, meist nach indirekter Schußwirkung entstandener Markverletzungen, bei denen röhrenförmige Blutungen und Erweichungen in der Nähe des Zentralkanales zustande kommen (Hämatomyelie).

c) Erscheinungen und Verlauf der Rückenmarkskompressionen.

Wird das Rückenmark durch ein Geschoß oder Knochenstück gedrückt, sei es, daß es ins Mark eingedrungen ist und dieses teilweise zerstört hat, oder daß es dem Mark nur außen aufliegt, so sind die Erscheinungen meist keine anderen als bei totalen oder teilweisen Markzerstörungen. Das der Kompression eigentümliche ist dann nur der Verlauf, der Rückgang der Lähmung nach

Entfernung des drückenden Knochenstückes oder Geschosses, der in der Regel nur nach einem operativen Eingriff erfolgen kann.

Eine allmähliche Zunahme der Erscheinungen, das bei Gehirndruck wichtigste Symptom, beobachtet man bei Rückenmarkskompression nur ganz ausnahmsweise. Größere, schnell anwachsende Blutungen sind bei Rückenmarksverletzungen selten und kaum beschrieben. Eine leichte Zunahme der Ausfallserscheinungen in den ersten Tagen beweist nicht viel. Wir sehen sie bei allen Rückenmarksschußverletzungen, sie ist die Folge des kollateralen Ödems.

Weit markantere Erscheinungen finden sich, wenn die sensiblen Rückenmarkswurzeln in ihrem intra- und extraduralen Verlaufe durch Geschosse, Knochensplitter und Verwachsungen gedrückt werden. Dann traten ausstrahlende Schmerzen auf, die je nach der Höhe der Verletzung in den Armen, im Leib oder in den Beinen empfunden werden. Sie steigern sich in kürzeren oder längeren Zeitabständen und können enorme Heftigkeit erreichen. Das von den betreffenden Wurzeln versorgte Hautgebiet ist entweder überempfindlich oder auch trotz der dort empfundenen Schmerzen gefühllos (*Anaesthesia dolorosa*). Reizerscheinungen von seiten der motorischen Wurzeln finden sich selten. Dagegen gehen die sensiblen Reizerscheinungen meist mit einer motorischen Lähmung einher, wenn die Wurzel peripherwärts von ihrer Vereinigungsstelle, z. B. im Intervertebralloch von dem Drucke betroffen wird. Wurzelerscheinungen finden sich häufig auch in Verbindung mit Symptomen der Markverletzung, z. B. dann, wenn, wie in einem beobachteten Fall, ein das Rückenmark zerreißendes Geschoß Knochenteile von den Wirbelbögen losgerissen hatte, die auf die dort austretenden Wurzeln drückten.

Öfter als bei frischen Schußtraumen führt eine im Verlaufe von Rückenmarksverletzung auftretende Veränderung an den Rückenmarkshäuten (*Duraschwien, Arachnitis cystica localisata*) zu den Zeichen der Rückenmarkskompression.

Der Verlauf der Kompressionslähmung ist ganz von der operativen Beseitigung des Druckes abhängig. Wieweit die Funktion nach der Entlastung wiederkehrt, hängt dabei mehr von dem Grad des Druckes als von seiner Dauer ab. Bei der Laminektomie können wir dem Mark meist nicht ansehen, ob es nach Beseitigung des Geschosses oder des Knochensplitters seine Funktion wieder aufnimmt; es sei denn, daß ein zutage tretender Erweichungsherd uns die Hoffnung auf Wiederherstellung vollends raubt.

4. Die indirekte Schädigung des Rückenmarkes durch Geschoßprellung.

a) Kasuistik.

Man bezeichnet die Rückenmarks- und Caudaschäden, die bei Schußverletzungen der Wirbelsäule ohne Eröffnung des Wirbelkanales oder bei Schußbrüchen der Rippen und der Extremitätengürtel entstehen, als *Prellschädigung des Markes*. Diese kann auch ohne erkennbare äußere Verletzungen infolge Explosionswirkung von Granaten und Fliegerbomben auftreten. *Unter der Commotio spinalis verstehen wir ein flüchtiges, nur wenige Stunden bis Tage dauerndes Krankheitsbild, bei dem es schließlich zur völligen Wiederherstellung der Funktion des Rückenmarkes kommt.* Sie stellt die leichteste Form einer Markschädigung bei Schußverletzungen dar.

In der Mehrzahl der Schußverletzungen der knöchernen Wirbelsäule kommt es im Augenblick des Auftreffens des Geschosses, ohne daß das Mark direkt getroffen wird, zu einer mehr oder weniger heftigen Prellung des Rückenmarkes. Diese indirekte Markschädigung wurde häufig beobachtet (BORCHARDT, LEVA, LICEN, HENNEBERG, KRAUSE, MAUS und KRÜGER, RICKER, FÖRSTER). Wir fanden sie bei 38 Schußverletzungen 18mal als Ursache der Rückenmarkschädigung. 13mal war hierbei eine deutliche Veränderung an den Wirbelkörpern oder ihren Fortsätzen nachweisbar. Nur 5mal blieben diese unverletzt. *Die Verletzungen der knöchernen Wirbelsäule bei Prellschäden sind oft nur geringfügig und stehen in keinem Verhältnis zu der Schwere der Markschädigung.* Wir fanden Prellschäden des Markes nach Wirbelkörpersteckschüssen, Wirbelkörper-tangential- und -prellschüssen, sowie bei Streifschüssen des Wirbelbogens und Abschüssen der Dorn-, Quer- und Gelenkfortsätze.

Nicht jede Schußverletzung der Wirbelsäule führt aber zu einer Prellschädigung des Rückenmarkes. Vor allem Verletzungen der unteren Wirbelsäulenabschnitte, der Dorn- und Querfortsätze können ohne Prellung des Markes verlaufen (FRANGENHEIM, DIETLEN, BERGER). Schon aus der Vorweltkriegszeit liegen derartige Beobachtungen vor. BERGMANN hat 3 Prellschüsse der Wirbelsäule ohne Beteiligung des Rückenmarkes beobachtet.

· *Infolge der durch die Schußverletzung der Wirbelsäule herbeigeführten akuten Markpressung* waren 9 Verwundete anfänglich total gelähmt, bei weiteren 4 bestanden partielle Lähmungen; hiervon 2mal eine BROWN-SÉQUARDSche Halbseitenlähmung, 2mal isolierte Beinlähmungen, bei denen anfänglich Blasen- und Mastdarmstörungen vorhanden waren und die motorischen und sensiblen Ausfallserscheinungen nicht auf ein Wurzelgebiet sich beschränkten, so daß eine Verletzung der Cauda angenommen werden konnte. Von den 9 Verwundeten mit totaler Leitungsunterbrechung trat bei 2 Verwundeten eine vollkommene Wiederherstellung aller nervösen Funktionen des Rückenmarkes ein, bei 4 bildeten sich im Verlaufe der Rückbildung geringfügige Restlähmungen aus. Bei 3 Verwundeten blieb eine totale Querschnittslähmung bestehen. 2 dieser Verwundeten starben, der eine plötzlich nach einer Myelographie, der andere an aufsteigendem Ödem bei einer Halsmarkverletzung. In beiden Fällen ergab die Obduktion eine Myelomalacie des Querschnittes an der Stelle der Wirbelsäulenverletzung.

Außer der Gruppe, bei der das Geschoß die Wirbelsäule trifft und schädigt, beobachteten wir 5 Prellschäden des Rückenmarkes bei Schußbrüchen der Rippen (3mal), bei Schußverletzungen des Schultergürtels und als Folge von Explosionswirkung ohne grobe Verletzung des Knochens oder der inneren Organe.

Von 3 costalen Prellschädigungen war bei einem Schußbruch der 2. Rippe rechts sofort eine Parese des rechten Armes und spastische Lähmung beider Beine aufgetreten. Bei einem Lungendurchschuß mit Bruch der 5. Rippe direkt neben der Wirbelsäule starb der Verwundete an einem folgenden Pleuraempyem. Klinisch bestand durch die Prellung eine totale Querschnittslähmung vom 5. Brustwirbel abwärts. Die Obduktion ergab eine totale Querschnittserweichung im Bereich des 5. Brustwirbelkörpers und Hohlrumbaumung im unteren Brustmark, sowie auf- und absteigende Faserdegeneration.

Es ist also durch den Stoß des Geschosses, das die 5. Rippe durchschlagen hat infolge Fortleitung des Geschößdruckes auf den 5. Brustwirbel zu einer schweren Markschädigung an dieser Stelle gekommen.

Bei einem weiteren Verwundeten bestand nach einem Lungensteckschuß links mit Bruch der linken 12. Rippe eine totale Querläsion in entsprechender Höhe. Der Verwundete erlag einer Pleuraeiterung. Die Obduktion ergab: Zustand nach Brustschußverletzung links mit Resektion mehrerer Rippen wegen Pleuraempyem. Bruch der 12. Rippe links, paracostaler, paravertebraler Absceß in Höhe des 12. Brustwirbels, Erweichung des oberen Lendenmarkes mit aufsteigender Entartung. Todesursache allgemeine Sepsis.

Durch die beschriebenen, zur Obduktion gelangten 2 Fälle scheint es erwiesen, daß im Gegensatz zu den Beobachtungen RICKERS, der bei ausgedehnten Rippenverletzungen nie Befunde am Rückenmark angetroffen hat, doch Übertragungen der Geschosswirkung von der getroffenen Rippe auf die Wirbelsäule und das Rückenmark vorkommen, wie auch SCHUSTER, MAUS, KRÜGER und FÖRSTER vermuten.

Eine spastische Lähmung beider Beine mit Blasen- und Mastdarmlähmung mit Totalanästhesie bis D₄ links und D₁ rechts sahen wir sofort nach einem rechtsseitigen Oberarmdurchschuß mit Bruch des Humerus und Durchschuß der Lunge auftreten. 6 Monate nach der Verwundung war es zu einer völligen Wiederherstellung der Motorik und der Blasen- und Mastdarmfunktion gekommen. Nur geringe Sensibilitätsstörungen blieben übrig.

Bei diesem Verwundeten ist es ohne Verletzung des rechten Armplexus zu einer schweren Markläsion in Höhe des 4. Dorsalsegmentes gekommen, die sich fast vollkommen wiederherstellte. Weiterhin kam es zu einer besonderen Schädigung der Hinterhörner, die rechts über den Transversalherd hinauf reichte. *Die Läsion des Rückenmarkes entspricht demnach nicht immer genau der Stelle, die am meisten erschüttert wird.* Es muß also angenommen werden, daß sich gelegentlich die Stoßwirkung des Geschosses bei Verletzung des Extremitätengürtels auf die Wirbelsäule übertragen kann. Ähnlich entstandene Rückenmarksschäden werden von FÖRSTER bei Schußverletzungen der Beckenschaufel beschrieben.

HEINECKE und LEVA weisen darauf hin, daß *Plexusschüsse gelegentlich mit medullären Symptomen gepaart sein können.* Man erklärt das Zustandekommen dieser Rückenmarksschädigung durch eine Zerrung, welche die getroffenen Wurzeln auf das Mark ausüben. REINHARDT fand bei einer Schußverletzung eines Spinalnerven einen seitlichen Einriß der Dura und einen Herd im entsprechenden Hinter- und Seitenstrang des Rückenmarkes.

Durch die Explosionswirkung von Granaten, Minen und Fliegerbomben werden Schädigungen des Rückenmarkes herbeigeführt, die sich von den pathologisch-anatomischen Veränderungen durch die Prellung nicht unterscheiden. Ihre Ausdehnung und Schwere hängt von dem entstandenen Luftdruck ab. Öfters als bei Prellschädigungen des Rückenmarkes durch Geschosse werden hier Schädigungen des Zentralnervensystems durch kleine Blutungen beobachtet. Diese entstehen, wie bei der Caissonkrankheit des Rückenmarkes durch plötzliche Veränderungen des Luftdruckes.

Durch den Luftdruck einer explodierenden Luftmine fanden wir bei einer Verletzung des rechten Kniegelenkes eine Lähmung beider Beine, der Blase und des Mastdarmes mit totalem Sensibilitätsverlust von D₁₁ abwärts. Nach 36 Stunden waren sowohl die motorischen wie die sensiblen Funktionen wieder zurückgekehrt.

b) Die Entstehung der Prellschäden.

Für die Entstehung der Prellschädigungen nach Schußverletzung ist es bedeutungsvoll, daß die Wirbelsäule beim Auftreffen des Geschosses infolge ihrer Elastizität eine Eigenbewegung ausführen kann. Dies gilt besonders für

den Wirbelbogen, wenn er durch ein Geschoß gestreift wird. Hierbei kann er sich einbiegen, ohne daß ein Bruch erfolgt (КРОН). Durch den plötzlichen gewaltsamen Anprall der Innenwand des Wirbelkanales gegen das sich nicht schnell genug anpassende Rückenmark kann es zu einer Kontusion desselben kommen. Das epidurale Fett und Venengeflecht wirken nur als geringe Stoßdämpfer. Die Venen können bersten und zu epiduralen Blutungen führen. Die temporäre Gestaltsveränderung kann die ganze Wirbelsäule bei rasanten Geschossen erfahren, so daß Kontusionsherde über weite Abschnitte des Rückenmarkes verstreut sein können, und die klinischen Ausfallerscheinungen des Rückenmarkes hierbei nicht mehr der Stelle entsprechen, an der das Geschoß aufgetroffen ist. Wir müssen bei Prellschädigungen der Wirbelsäule auch mit einer Kontusion durch Contre-coup rechnen, so daß nach Rückgang der anfänglichen Querschnittslähmung eine Schädigung der dem Geschoß gegenüberliegenden Leitungsbahnen als Restlähmung übrigbleibt.

Manche Autoren erblicken in der *Zerrung des Rückenmarkes* die Hauptursache der Prellschädigung (BORST, KOCHER). Wir haben diese Zerrung bereits bei der Beteiligung des Markes bei Plexusschüssen erwähnt. Hierbei kann es neben Einrissen der Dura zu Zerreißen des Markes kommen. Die reflektorische plötzliche Bewegung oder die Stauchung der Wirbelsäule im Augenblick der Geschoßwirkung und die Haltung, die der Getroffene zu diesem Zeitpunkt einnimmt, begünstigen diese Zerrung.

Sehr wesentlich erscheint die *Fortpflanzung des Geschoßdruckes auf den Liquor cerebrospinalis* mit plötzlicher Erhöhung des Liquordruckes zu sein (GUSSENBAUER, JAKOB). Dieser pflanzt sich durch die feinen Verbindungen durch die Pia in das Innere des Markes auf den Lymphbahnen fort und kann auch im Markinneren Kontusionsherde herbeiführen. Dem Angriffspunkt des Geschosses entspricht der Hauptherd. Hier besteht eine der Geschoßwirkung entsprechende lokalisierte Markkontusion. Nach hydrodynamischen Gesetzen pflanzt sich der Druck auch oberhalb und unterhalb der Verletzungsstelle fort, so daß auch hier Mark- und Wurzelherde entstehen. RANZI und MARBURG sahen Neben- und Fernherde, die über das ganze Rückenmark ausgedehnt waren, selbst die Oblongata und manchmal das Gehirn entgehen der akuten Pressung nicht. Bewußtlosigkeit bei Halsschüssen, bulbäre Symptome, aphatische und amnestische Störungen, sowie Veränderungen an den Hirnnervenkernen und am Pons (Nystagmus) sind als Fernherde mehrfach beobachtet worden (FÖRSTER, CASSIRER).

OBERSTEINER und SCHMAUS vertreten die Ansicht, daß es durch Pressung in erster Linie zu einer primären Schädigung des nervösen Parenchyms komme. Diese nervöse Parenchymschädigung kann die verschiedensten Grade erreichen von mikroskopisch nicht sichtbaren Veränderungen über Degenerationen an den Ganglienzellen, Markscheiden und Nervenfasern bis zur traumatischen Nekrose der Nervensubstanz und der Glia.

Nach den experimentellen Studien RICKERS nimmt man neuerdings an, daß der primäre Angriffspunkt der Prellung überwiegend im nervösen Apparat des Gefäßsystems des Markes liegt und die Veränderungen am nervösen Parenchym sekundär hervorgerufen werden.

Bei Markprellungen bestehen Gefäßlähmungen, die im mikroskopischen Präparat in starker Füllung der Venen mit Thrombenbildung und Erweiterung der Capillaren in Erscheinung treten. Diese mehr oder weniger starke Lähmung

der Gefäße bedingt eine Störung des Blutlaufes (Fluxion, Prästase und Stase), es kommt zu zahlreichen kleinen Blutungen infolge stärkerer Durchlässigkeit der Gefäßwand oder durch Ruptur, die sich makroskopisch als Petechien Ekchymosen und hämorrhagische Infarzierung im geschädigten Mark zeigen. Diese, das Mark ebenfalls durch Druck schädigenden Blutungen sind nicht die Hauptursache der Schädigung der Nervelemente. *Das Wesentliche dieses Vorganges ist das Aufhören der Zirkulation, die zur Aufhebung der Beziehungen des strömenden Blutes zum Nervengewebe und damit zum Ausfall seiner Funktion führt.* Hierdurch kommt es zur anämischen Nekrose des Markes (traumatischer Infarkt), die sich entsprechend der Gefäßversorgung meist im Bereich der grauen Substanz findet. Schließlich kann es zur Auflösung und Verflüssigung des Markes in diesem Bezirk kommen. Sekundär können die beschriebenen Blutaustritte aus den Gefäßen konfluierende Herde bilden, die sich stift- und röhrenförmig über mehrere Segmente ausdehnen; derartige Hämatomyelien sind bei Prellschüssen von RICKER und KEPPLER beobachtet worden.

Diese örtlichen Kreislaufstörungen durch traumatische Einflüsse auf das Gefäßnervensystem sind rückbildungsfähig. Hierdurch lassen sich die verschieden schweren Markveränderungen nach Prellungen erklären. Je nach dem die Zirkulation kürzer oder länger aussetzt, kommt es nach anfänglicher völliger Aufhebung der Funktion der Nervelemente zu rascher und vollkommener Wiederherstellung derselben (Commotio spinalis), oder bei längerem Aussetzen der Blutzirkulation zum Zerfall der nicht mehr ernährten Markteile. Die Beeinflussung der nervösen Apparate der Blutgefäße durch das Trauma stellt einen lang anhaltenden variablen Zustand dar, wodurch die in frischen Schüben einsetzende Spätmalacie zustande kommt.

Die Prellwirkung des Rückenmarkes hängt von der abgegebenen Energie des Geschosses, von den besonderen mechanischen Verhältnissen, unter denen das Geschöß die Wirbelsäule trifft und von der Empfindlichkeit der betroffenen Rückenmarksabschnitte ab. Der psychische Schock und die Erschöpfung des Nervensystems durch die Kriegsstrapazen wirken bei dem Zustandekommen dieser mehr oder weniger schweren Zustandsbilder mit.

e) Das klinische Bild.

Die klinischen Erscheinungen der Prellwirkung sind verschieden. Die Schädigung kann eine rein commotionelle sein, d. h., das im Augenblick der Schußverletzung auftretende Transversalsyndrom kann bereits nach kurzer Zeit restlos verschwinden. *Dieses Krankheitsbild der echten Commotio spinalis stellt den leichtesten Grad der Schädigung des Rückenmarkes dar.* Wir kennen ihr pathologisch-anatomisches Substrat nicht und sind daher bis heute auf das rein Spekulative angewiesen. Die Rückenmarksblutung und Rückenmarkserweichung ist von der Commotio her nur ein Schritt. Deshalb ist es wohl naheliegend, daß auch sie nicht durch „molekulare Erschütterung“ entsteht, sondern, daß vorübergehende Zirkulationsstörungen mit Ischämie der Ganglienzellen und der leitenden Fasern zu greifbaren Funktionsausfällen führen, die sich, sobald die Zirkulationsstörung beseitigt ist, wieder zurückbilden und keine Ausfälle hinterlassen. Ödeme und Quellungszustände des Markes, die man hierbei gesehen hat, sind nur Begleit- und Folgezustände dieser akuten, in diesem Falle rückbildungsfähigen Kreislaufstörung.

In der größten Mehrzahl der Fälle aber bleibt die Prellschädigung des Markes mehr oder weniger lange bestehen, dies gilt wenigstens für den Teil der feineren, mikroskopisch bereits nachweisbaren Strukturveränderungen der Nervenfasern und Ganglienzellen. Ferner sind die interstitiellen per diapedesin entstandenen Blutungen und das interstitielle Ödem, welche ihrerseits durch Druck Schädigungen des Markes und der Wurzeln herbeiführen, rückbildungsfähig. Besonders Caudaprellungen zeichnen sich durch eine weitgehende Wiederherstellung der Funktion der Wurzeln aus.

Bei stärkeren Prellschädigungen des Markes gehen die zu Beginn bestehenden Ausfalls- und Reizerscheinungen insbesondere des Hauptherdes nicht mehr zurück, das Transversalsyndrom bleibt bestehen, oder es kommt im Laufe von Monaten oder auch von Jahresfrist zu unvollständigen spärlichen Rückbildungen und damit zu verschiedenen Graden der unvollständigen Querschnittslähmung, die auch dissoziiert auftreten kann, von der totalen spastischen Beinlähmung und totaler Anästhesie im Gebiete der unterhalb der Schädigung liegenden Segmentzonen bis zu den leichtesten Formen des Pyramidensyndroms mit kaum nachweisbaren Sensibilitätsstörungen (MARBURG, RANZI, FÖRSTER). Es kann bei totalen Querschnittslähmungen auch noch nach Monaten zu einer Teilwiederherstellung kommen, so daß die Ansicht LEWANDOWSKYS, hier eine ungünstige Prognose zu stellen, nicht berechtigt ist. Ebenfalls erscheint die Ansicht französischer Autoren, daß in Fällen von totaler Querschnittslähmung, bei denen die Lähmung 3—4 Wochen bestanden habe, keine Besserung mehr möglich sei, zu pessimistisch. Wir sahen einen Oberleutnant mit einer totalen Querschnittslähmung vom 12. Brustwirbelkörper abwärts durch Infanterieprellschuß, bei dem 18 Monate nach der Verwundung erstmals selbsttätige Bewegungen beider Beine möglich waren.

Bei Prellschädigungen, die von vornherein nicht den ganzen Querschnitt betroffen haben, kommen unvollständig ausgebildete BROWN-SÉQUARDSche Halbseitenlähmungen und ähnliche kombinierte Zustandsbilder in großer Mannigfaltigkeit an Umfang und Lokalisation vor. Prellungen der Wirbelsäule, die eine weniger starke, diffuse Wirkung auf das Mark ausüben, verursachen nur einzelne mehr oder weniger umschriebene Herde; die nur spärlichen Symptome sind dann nur bei feinsten neurologischer Untersuchung zu finden.

5. Die Veränderungen an den Hüllen, dem Gefäß- und Lymphsystem des Rückenmarkes.

Aus den bisherigen Betrachtungen geht hervor, daß bei der direkten Kontakt-schädigung auf das Mark gleichzeitig eine Prellwirkung besteht, ebenso wie die indirekte Geschoßwirkung sowohl zur Pressung als auch zur Kontusion des Markes führen kann. Das Geschoß, welches das Rückenmark direkt trifft oder indirekt zu seiner Prellung führt, verletzt und beeinflußt gleichfalls die Gefäße, das Lymphsystem und die Hülle des Markes. Hieraus kann dem Rückenmark im Augenblick der Verletzung oder erst später ein Schaden entstehen.

a) Die Veränderungen an dem Gefäß- und Lymphsystem.

Die *Blutung* spielt in der Klinik des Rückenmarkschusses eine geringe Rolle (FÖRSTER, BORCHARDT, RICKER). Nur gelegentlich kommen *epidurale Hämatome* und blutige Infarzierung des epiduralen Fettes vor, denen zwar im Gegensatz

zu denen des Schädels eine geringe Bedeutung zukommt. Ganz selten sind Fälle, bei denen durch eine frische Blutung die Kompression des Markes herbeigeführt worden ist (BORST, KRAUSE). Es sind in der Weltliteratur insgesamt 14 Fälle von epiduralem Hämatom beschrieben (JOHNSTON).

Im Halsteil ist durch Verletzung der Arteria vertebralis eine akute Kompression des Markes durch ein epidurales Hämatom beobachtet worden (FRANZ). Die Arteria vertebralis verläuft durch die Foramina intervertebralia der Halswirbelsäule und wird bei Schußfrakturen derselben geschädigt. Die Verletzungen der Arteria vertebralis sind selten beobachtet, sie werden meist nicht als solche erkannt. KÜTTNER konnte bis 1917 nur 49 Fälle von Verletzungen und traumatischen Aneurysmen aus der Literatur zusammenstellen. Hierzu kommen in neuerer Zeit noch 5 Fälle von HAERTEL, 3 Fälle von FRANZ und 1 Fall von LUTZ.

Wenn das Blut infolge der Ungunst des Schußkanales bei Verletzungen der Arteria vertebralis nicht nach außen treten kann, lagert es sich im epiduralen Raum ab und kann hier zur Kompression des Halsmarkes und zum Tode führen. Hierbei ist dann die Operation als lebensrettend angezeigt.

BORST beschreibt spindelförmige Auftreibungen des Markes durch *subdurale Blutungen*. Stärkere *intradurale Blutungen* bestehen in der Regel nur bei Durchschüssen oder größerer Kontusion. SCHULZ und HANKEN sehen im blutigen Liquor ein diagnostisch-prognostisch ungünstiges Zeichen. Dies ist wohl nicht richtig. Wir sahen blutigen Liquor bei Verwundeten, bei denen die anfänglichen Lähmungserscheinungen vollkommen zurückgingen. Der blutige Liquor beweist also nur eine Verletzung des Rückenmarkes und seiner Häute. BAUER führt die unmittelbar nach der Verletzung auftretenden Wurzelschmerzen auf peridurale Hämatome zurück. COLLIER, der öfters intradurale Blutergüsse sah, hebt hervor, daß sich das Blut abwärts zwischen die Wurzeln der Cauda senken kann und später durch Organisation zur Schnürung der Wurzeln und damit vor allem zu Schmerzen führen kann. *Aus der Literatur geht einwandfrei hervor, daß epidurale, intradurale, intraarachnoidale und subpiale Blutungen als selbständige, primäre Schädigung des Markes von großer Seltenheit sind. Trotzdem spielen sie eine verhängnisvolle Rolle, insofern, als sie zu Duraschwielen und zur Entwicklung der Arachnitis und Meningitis serofibrinosa Anlaß geben und sekundär schwere Folgen für das Mark und die Cauda haben.* BORST und LICEN sahen mehrfach Infektionen auf dem Wege dieser Hämatome fortschreiten.

Die Hämatomyelie ist bei Schußverletzungen selten. Tritt sie auf, so befällt sie in der Regel die Umgebung des Zentralkanales oder die graue Substanz der Hinterhörner, seltener die der Vorderhörner. Die Hämatomyelie entwickelt sich nach dem Schußtrauma zuweilen erst nach einem freien Intervall durch Ruptur von geschädigten Gefäßen oder durch prästatische Diapedeseblutungen. KEPPLER teilt aus 27 Sektionsbefunden bei Schußverletzungen 5 Hämatomyelien mit. *Die Dissociation syringomyélique ist nicht immer ein Beweis für eine Hämatomyelie der Hinterhörner, sie kann auch bei Läsion der Vorderseitenstrangbahnen auftreten.* Obwohl durch hämorrhagische Infarzierung und Hämatomyelie oft beträchtliche Teile der grauen Substanz ausfallen, ist es erstaunlich, wie vollkommen die Ausgangslähmungen zurückgehen. Die Blutungen können resorbiert werden, und das Mark kann sich erholen, wenn es durch den Bluterguß oder die durch die Organisation desselben bedingte Schwielenbildung nicht

erdrückt wurde. *Die Prognose der Hämatomyelie* soll bei Jugendlichen günstig sein. KLEIST betont den günstigen Verlauf der Hämatomyelien und lehnt bei den unter dem Bilde der teilweisen Lähmung verlaufenden Hämatomyelien jeden Eingriff ab.

So widerstandsfähig der Gefäßapparat des Rückenmarkes in seiner grobmorphologischen Struktur gegenüber Quetschungen und Erschütterungen ist, *so empfindlich ist das Gefäßnervensystem des Rückenmarkes auf traumatische Einflüsse*. Es kommt durch Lähmungserscheinungen zu prästatischen, statischen und poststatischen Zuständen im Bereich der terminalen Strombahn der Gefäße mit vermehrter Durchlässigkeit der Gefäßwände und damit zu Blutaustritten, zur Ruptur kleinster Gefäße und zur Wucherung des Gefäßendothels mit Thrombenbildung.

RICKER betont, daß der Einfluß des Schußtraumas auf die nervösen Apparate des Gefäßsystems ein sehr nachhaltiger ist und sich bisweilen erst allmählich auswirkt. Hierdurch kann es noch längere Zeit nach dem Trauma zur Stase und damit zum Zerfall des nicht mehr ernährten Nervenparenchyms kommen. BORST, FÖRSTER und RICKER beschreiben derartige Spätmalacien nach Schußverletzungen.

MARBURG und RANZI heben die Wandveränderungen an den Gefäßen des Rückenmarkes und seiner Hüllen hervor. Sie sahen frische Einrisse der Intima und Elastica nach Schußverletzungen. Die so geschädigten Gefäße können einreißen und zu stift- und röhrenförmigen Blutungen führen. TRÖMMER sah eine derartig entstandene Hämatomyelie, welche sich über 12 Segmente ausdehnte. Durch die geschädigte Intima kommt es zur Thrombenbildung sowohl an den Venen, wie auch an den Arterien. Folge dieser Einrisse und der Lockerung der Gefäßwandschichten sind schließlich eine starke Wucherung des Endothels und der Adventitia. Hieraus entsteht das Krankheitsbild der *Endarteritis obliterans* und der *Periarteritis traumatica*. Diese Gefäßveränderungen führen durch Gefäßverschluß zum Aufhören der Blutzirkulation und hierdurch ebenfalls zu Spätmalacien. FÖRSTER glaubt, daß diese chronisch-progressiv verlaufenden Vasopathien auch bei posttraumatischer chronisch-progressiver Muskelatrophie eine Rolle spielen und belegt dieses an Hand eines Falles.

Unmittelbar nach der Schußverletzung tritt auf dem verletzten Querschnitt und je nach der Schwere der traumatischen Gewalt auch in der nächsten Umgebung ein ausgesprochenes Ödem auf. Es entwickelt sich besonders gerne nach oben (aufsteigendes Ödem); so daß die Lähmungserscheinungen direkt nach der Schußverletzung noch zunehmen. Dieses Ödem entsteht durch das Bersten der zarten gliösen Membranen, welche die Lymphbahnen umschließen und durch Flüssigkeitsaustritt aus den durchlässigen Gefäßen während der Prästase. In den ödematösen Bezirken ist die Medulla weich und auf den Querschnitt vorquellend. Bei Schnitt mit dem trockenen Messer wird die Schnittfläche nach und nach immer feuchter. Die weiße Substanz ist hierbei besonders quellfähig (BAUER, BORCHARDT). FÖRSTER, KRAUSE, MARBURG, RANZI und EISELSBERG führen einen großen Teil der primären Rückenmarksschädigung nach Schußverletzungen auf das traumatische Ödem zurück. Das akut sich schnell entwickelnde Ödem kann zu einer völligen Aufhebung der Funktionen des Nervengewebes führen. Bei Halsmarkschüssen ist das aufsteigende Ödem durch die Beteiligung der Phrenicuskerne und damit der Gefahr der Atemlähmung

von besonderer praktischer Bedeutung. 40% der obduzierten Halsmarkschüsse starben an der Einwirkung des Ödems auf lebenswichtige Zentren. In einem Falle konnte das Ödem bis zum 4. Ventrikel nachgewiesen werden. Dieses Ödem ist in hohem Maße rückbildungsfähig. Gelingt eine rechtzeitige Entlastung, so können solche Verwundete gerettet werden. FÖRSTER schlägt zur Entlastung die sofortige Laminektomie im Bereich der vermuteten Verletzungsstelle und Incision des Kontusionsherdes vor.

Das länger bestehende traumatische Ödem bewirkt durch Druck eine Atrophie der Nervenlemente des Markes, der sich eine Wucherung der Glia anschließt (BORNSTEIN). An der Dura, der Spinnwebenhaut und der Pia bilden sich durch Fremdkörperreiz und kleine Blutungen chronische Proliferationen, welche den Austausch der Lymphe zwischen dem intramedullären Lymphsystem und dem Liquor behindern und so das Ödem durch Zirkulationsstörungen erhalten. Hierdurch erklären sich ein Teil der klinischen Erscheinungen bei der Meningitis serosa. Die durch das Ödem und die meningitischen Wucherungen durch Druck auf das Mark herbeigeführten medullären und radikulären Reiz- und Ausfallserscheinungen lassen sich durch Beseitigung der meningealen Wucherungen und damit der Wiederherstellung der Verbindungen zwischen dem intramedullären Lymphsystem und dem Liquorraum beheben oder bessern.

b) Die Veränderungen an den Markhüllen.

Sie bilden sofort nach der Schußverletzung nach unseren Beobachtungen kaum eine Gefahr für den Verwundeten. Durch Fortschreiten der Infektion der Schußwunde kann es zur Meningitis kommen. Wir sahen sie bei 38 Rückenmarksschußverletzungen einmal als Todesursache. Neben dem Geschoß und den mitgerissenen Kleiderfetzen bildet das Hämatom einen günstigen Boden für die Ausweitung der Infektion. Es ist wiederholt beobachtet worden, daß das Erwachen der Infektion nach einem operativen Eingriff erfolgte, bei dem intradurale oder extradurale Knochensplitter und Geschosse entfernt wurden (WEISS, RANZI, EISELSBERG). Auch im Anschluß an eine Osteomyelitis der Wirbelsäule kann eine Spätmeningitis auftreten. Entzündliche Liquoransammlungen haben wir auch bei paravertebralen Eiterungen ohne Eröffnung der Dura und Verletzung der knöchernen Wirbelsäule beobachtet. Die Meningitis entwickelt sich von der Verletzungsstelle caudalwärts und aufsteigend und greift hierbei auf die Hirnhäute über. Blande Infektionen führen bei Schußverletzungen zu torpide verlaufenden Meningitisformen, wie sie erstmals von BORST beschrieben wurden. RÖSSLE sah bei infizierter Schußverletzung eines Wirbelkörpers eine fortschreitende extradurale Entzündung in Form einer Phlebitis der extraduralen Venen auftreten.

Viel seltener als auf die Hirnhäute greift die Infektion auf das Rückenmark über. BENDA sah unter 50 obduzierten Wirbelsäulenverletzungen nur eine eiterige Myelitis. Die Myelitis beschränkt sich zumeist auf die Schußwunde des Markes. Hierbei kann es um das Geschoß zu einer Einschmelzung kommen, so daß der ins Mark eingedrungene Fremdkörper dann als Kern in einem Absceß liegt. Bei einer Ausbreitung der Myelitis entstehen ausgedehnte Erweichungen und Einschmelzungen des Rückenmarkes. Eine Verschleppung von Eitererregern auf den Lymphbahnen führt zu metastatischen Markabscessen.

Eine beträchtliche Gefahr für das Rückenmark stellen die erst längere Zeit nach der Schußverletzung auftretenden Veränderungen an den Rückenmarkshäuten dar. Unter dem Reiz epiduraler Blutungen, eingesprengter Geschoß- und Knochensplitter entwickeln sich allmählich derbe, vascularisierte Schwielen im Bereich der Dura, welche auf das Mark und besonders auf die Wurzeln und die Cauda equina strangulierend wirken (BORCHARDT, MARBURG, BORST, RANZI, EISELSBERG, MAUS und KRÜGER). Besonders EISELSBERG und RANZI weisen darauf hin, daß diese komprimierende Wirkung nach anfänglicher Besserung der Lähmungserscheinungen zu einer Verschlechterung derselben führt. Nach Beseitigung der Schwielen sahen sie in der Regel eine Besserung.

Auch das Endothel der Dura kann in Wucherung geraten und ihre Gefäße zeigen Neubildung, die in die durch die Schußverletzung entstandenen Hämatome einwachsen und diese organisieren. Diese neugebildeten Gefäße können thrombosieren und neigen zu Zerreißen, so daß es wiederum zu kleinsten Blutungen kommt und sich das Krankheitsbild der *Pachymeningitis haemorrhagica* entwickelt. Die *Pachymeningitis haemorrhagica* geht immer mit starker Schwielenbildung der Dura einher, so daß eine Kompression des Markes entsteht. Sind diese Schwielen der Dura zirkulär, so engen sie das Mark sanduhrförmig ein (Sanduhrstenose des Markes).

Die größte Rolle spielen die Veränderungen an der Arachnoidea, die zur Meningitis serosa, Arachnitis serofibrinosa cystica führen, die sich im Anschluß an auch geringfügige Schußverletzungen der Wirbelsäule und des Rückenmarkes entwickelt. Sie tritt zu der primären Markschädigung ungemein häufig hinzu. Wir sahen sie bei 9 entfernten Steckgeschossen 2mal. MARBURG und RANZI stellten sie bei 142 operierten Schußbrüchen der Wirbelsäule 121mal fest. MAUS und KRÜGER sahen sie bei 71 Operationen 21mal.

Es handelt sich um ausgesprochen proliferierende Vorgänge an der Dura-innenwand, den Gefäßen und der Arachnoidea mit Cystenbildung. Sie können lokalisiert an der Verletzungsstelle des Markes oder generalisiert auftreten. Besonders stark sind diese Veränderungen an den Wurzeln und der Cauda equina. *Die Meningitis serosa entsteht als Ausdruck der Pressung der Rückenmarkshäute, aber auch Fremdkörperreiz und Infektion kommen ursächlich in Betracht* (RANZI, BENDA, FRANGENHEIM, LICEN). *Während die innerhalb der ersten Tage nach der Schußverletzung auftretende Verschlechterung des Krankheitsbildes meist auf das akute traumatische Ödem zurückzuführen ist, beruhen die Verschlechterungen, die Wochen, Monate und später nach der Verwundung auftreten, fast ausschließlich auf der Meningitis serosa.*

Den Befund bei der *Meningitis serosa* beschreibt PETTE. Bei der Wegnahme des Wirbelbogens zeigt die Dura wenig oder keine Pulsation. Wird die mit den darunterliegenden Häuten verwachsene Dura gespalten, so quillt nur wenig Liquor hervor; dafür wölben sich aber dünnwandige, glasig rötliche Cysten im Bereich der Spinnwebenhaut vor, welche das Mark mehr oder weniger komprimieren. Bei Einstich entleert sich aus den Cysten klare, eiweißhaltige Flüssigkeit. Das Gewebe der Nachbarschaft kann ödematös geschwollen sein. Es besteht eine erhebliche Hyperämie.

Mikroskopisch finden sich Endothelwucherungen mit Schwielen der Dura, der Prozeß greift auf die Spinnwebenhaut über, die ebenfalls fibrinöse Auflagerungen zeigt.

Das *klinische Bild der Meningitis serosa* nach direkten und indirekten Schußverletzungen des Rückenmarkes ist charakterisiert durch die Zunahme der Lähmungserscheinungen nach anfänglicher Rückbildung der primären Markschädigung, und in weniger ausgesprochenen Fällen durch das Kommen und Gehen der Beschwerden. Die Meningitis serosa kann gelegentlich subfebrile Temperaturen verursachen. Sie kann sich auch nach Schußverletzungen der Wirbelsäule entwickeln, bei denen anfänglich Mark- und Caudasympptome fehlten. Es bestehen neuralgieforme, segmentalangeordnete Schmerzen, die vor allem bei Steigerung des Liquordruckes durch Husten, Niesen und Pressen verstärkt werden. In schweren Fällen kann durch Ödem- und Liquorstauung relativ rasch eine totale Querschnittslähmung auftreten.

Für die *diffuse oder disseminiert auftretende Meningitis serosa cerebrospinalis nach Prellschüssen der Wirbelsäule* hat CLAUDE auf ein besonderes Syndrom hingewiesen, das sich aus einer Reihe disseminierter, cerebraler und spinaler Symptome zusammensetzt, Kopfschmerzen, Brechreiz, Schwindel, Gehirnnervenlähmungen, Reiz- und Ausfallserscheinungen im Gebiete der hinteren Wurzeln und bei Halswirbelprellungen, Pupillenerweiterung und Exophthalmus als Reizerscheinung von seiten des Sympathicus. Bei der Lumbalpunktion findet sich regelmäßig ein stark erhöhter Druck. Durch ausgiebige Entnahme von Liquor, die in Abständen wiederholt werden muß, kommt es zu einer erheblichen Besserung, zum Teil zu einem völligen Schwinden der Symptome.

Der *Liquorbefund* ist wechselnd, je nach dem die Passage frei oder durch Verwachsungen und Cysten verlegt ist. In letzterem Falle ist der lumbale Liquor stark eiweißhaltig und xantochrom. Im Gegensatz zum Sperrliquor bei Tumor fast immer eine Pleocytose (bis 100/3 Zellen). Der Zisternenliquor ist ebenfalls zell- und eiweißreich, während er beim Tumor kaum verändert ist. Der QUECKENSTEDTSche Versuch ist nur bei totaler Blockade, die bei der Meningitis serosa selten ist, positiv. Der unvollständige Liquorblock kann durch kombinierte Zisternen- und Lumbalpunktion in ihren verschiedenen Abänderungen ermittelt werden (AYER, ELSBERG-CRAMER, STOOKEY, PETER, ANTONI, TÖNNIS u. a.). Die Myelographie zeigt gewöhnlich einen streifenförmigen oder perl schnurartigen Stop, auch andere Bilder können vorkommen. Gelegentlich ist bei der Meningitis serosa der Liquordruck erhöht.

Die Therapie ist eine operative. Wir haben in 2 Fällen durch Beseitigung von Schwielen und Verwachsungen zwischen Mark und Dura eine weitgehende Besserung der bestehenden Lähmungserscheinungen erzielen können. Die Resultate, über welche EISELSBERG und RANZI, MAUS und KRÜGER aus dem Weltkrieg berichten, sind gut. FÖRSTER dagegen sah keine so prägnanten Erfolge durch die Operation. Die berichteten guten Ergebnisse mit dem von KRAUSE angegebenen rautenförmigen Durafenster als Dauerdrainage des Liquors, zeigen die Bedeutung der Liquorstauung und des Ödems bei dem Zustandekommen der Ausfalls- und Reizsymptome.

FÖRSTER weist schließlich darauf hin, daß durch die beschriebenen chronischen Gefäßveränderungen im Sinne der chronischen Vasopathie bereits irreparable Störungen an den Ganglienzellen und Fasern und damit eine Nekrose eingetreten sein kann, so daß eine Beseitigung der bestehenden Verwachsungen und Cysten in solchen Fällen keinen Erfolg zu erzielen vermag.

Differentialdiagnostische Schwierigkeiten gegenüber der Arachnitis macht die nach chronischen Eiterungen des Stammes und traumatischen Schäden der Wirbelsäule auftretende, auf dem Blut- und Lymphwege fortgeleitete chronische epidurale Entzündung (Pachymeningitis spinalis hypertrophica).

Ihre Abgrenzung wird wegen der großen Ähnlichkeit mit der Arachnitis oft nur durch das Myelogramm möglich sein, das bei der chronischen epiduralen Entzündung parallelstreifige, lange spitz nach unten zulaufende und nach innen abweichende Jodipinschatten ergibt. Breite Aussparung bei zysternaler und lumbaler Füllung, wesentlich höherer Jodipinstop gegenüber der klinischen Höhendignose werden als Beweis für chronische epidurale Eiterung angesehen. Gelegentlich finden sich entzündliche Erscheinungen in Blut und Liquor und remittierende Wurzelschmerzen über mehrere Segmente ausgebreitet mit zeitlichem Intervall zwischen den ersten Reizerscheinungen und der Entwicklung des medullären Kompressionssyndroms.

Therapeutisch fordert die chronisch epidurale Entzündung bzw. Eiterung bei drohendem oder bestehendem Kompressionssyndrom operatives Vorgehen. Druckentlastung durch Fortnahme der Wirbelbögen und Entfernen des entzündlichen Gewebes von der Dura soll Ziel der Operation sein. Die Eröffnung der Dura ist grundsätzlich abzulehnen um einer stets möglichen Ausbreitung der Infektion vorzubeugen.

Eine seltene meningeale Komplikation hat FINKELBERG im Anschluß an einen Zertrümmerungsbruch des 5. Lendenwirbels in Form einer großen *Meningocele* beschrieben.

IV. Die anatomischen Befunde nach Schußverletzungen am Rückenmark.

Die anatomischen Befunde bei der direkten Schußverletzung des Rückenmarkes sind äußerst schwerwiegende. Das Mark ist teilweise oder vollkommen durchtrennt. Die Stümpfe sind ödematös und blutig durchtränkt. Oberhalb und unterhalb dieser Trümmerzone finden sich Petechien und Ekchymosen. Manchmal fließen sie zusammen und bilden stift- und röhrenförmige Blutungen, vor allem in der grauen Substanz und im Bereich des Zentralkanales. Von der Verletzungsstelle aus entwickelt sich ein über mehrere Segmente ausgedehntes Ödem; oft finden sich größere und kleinere Knochensplitter und Geschoßteile in das Mark eingesprenzt. Alle Fälle von Teildurchtrennungen des Markes zeigen eine ödematöse Infarzierung des nicht durchtrennten Markquerschnittes, dies entspricht dem klinischen Befund der initialen totalen Querschnittslähmung. Der erhaltene Markteil kann durch Blutung und Erweichung aber auch so weitgehend verändert sein, daß die histologische Untersuchung das Bild der anatomischen Querschnittsunterbrechung aufdeckt. Bei kleinen Splittern kann der erhaltene Teil vollkommen leitungsfähig bleiben (initiale BROWN-SÉQUARDSche Halbseitenlähmung, FÖRSTER, LICEN, eigener Fall). Auch ohne mechanische Durchtrennung des Zusammenhanges führen schwere Geschoßkontusionen zur vollständigen Erweichung des Markquerschnittes. *Alle direkt geschädigten Markteile verfallen der Nekrose.*

Das Wesentliche bei der reinen Markpressung durch indirekte Geschoßwirkung ist, daß der Gewebsverband erhalten bleibt und das Mark keine primäre Sprengung oder Verschiebung erleidet. Strittig ist, wie bereits ausgeführt wurde, ob es eine

primäre Schädigung des Nervenparenchyms durch die Pressung nach Schußverletzungen gibt. Nach neueren Untersuchungen ist der Angriffspunkt der Pressung im Gefäß- und Lymphsystem des Markes zu suchen. Diese Veränderungen bestehen in erster Linie in Störungen des Blutumlaufes durch Gefäßlähmung (Erweiterung der Capillaren und Venen, Thrombenbildung und Rupturen kleinster Gefäße), in zweiter Linie in Intima- und Adventitiaproliferationen an den durch Pressung geschädigten Gefäßen der terminalen Strombahn. *Die Nekrose des Markes entsteht in der Regel nach Prellschädigungen sekundär durch Aufhebung der Ernährung infolge Unterbrechung der Blutzirkulation.* Die Diapedeseblutungen sind ein Begleitsymptom und schädigen das Mark nur bei größeren Blutansammlungen (RICKER, KEPPLER). Alle Fälle von akuter Markprellung zeigen ein ausgesprochenes posttraumatisches Ödem, welches ebenfalls durch Druck markschädigend wirkt. Das traumatische Ödem wird von RICKER in erster Linie auf die Gefäßlähmung zurückgeführt. Infolge der verlangsamten oder aufgehobenen Blutzirkulation kommt es zum Austritt von seröser Flüssigkeit. Es ist aber wahrscheinlich, daß das Lymphgefäßsystem durch Ruptur seiner gliösen Membranen auch direkt durch die Pressung verletzt wird (GUSENBAUER, MARBURG, HENNEBERG, SPATZ). *Duraschwielen und die von dem Duraendothel ausgehenden Gewebsproliferationen und -verwachsungen können ebenso wie das länger bestehende Ödem durch Druck und Liquorstauung zur Nekrose des Markes führen. Die häufigste und wichtigste Veränderung bei den Schußverletzungen des Rückenmarkes ist demnach die Nekrose.* Diese wird herbeigeführt durch die *direkte Kontusion* des Geschosses, *durch anhaltende oder vorübergehende Kompression* von Geschossen, Knochensplittern und Blutungen, durch Ödem und Schwielenbildung der Dura, Verwachsungen der Rückenmarkshäute untereinander mit Cystenbildung und *durch Ernährungsstörungen* infolge der bei der Prellung des Rückenmarkes entstandenen Kreislaufstörungen und Gefäßveränderungen.

Besonders schwer ist die Schädigung des Markes bei der direkten Geschosseinwirkung. Hierbei verfallen Nervenparenchym und Glia der Nekrose und weiterhin der Auflösung und Verflüssigung (Malacie). Die Erweichungsherde und später die Erweichungshöhlen können sich nach oben und unten röhrenförmig ausdehnen und hierdurch gelegentlich zum Untergang gesunden Markgewebes führen (RÖSSLE, KIENBOEK). Kleinere Erweichungsherde lassen nicht selten den Anschluß an die Rückenmarksgefäße erkennen und zeigen Keilform (traumatischer Infarkt). Es muß hervorgehoben werden, daß Erweichungsherde auch fernab von der eigentlichen Verletzungsstelle des Markes vorkommen, die erst längere Zeit nach dem Trauma auftreten können (Spätmalacie). Kleinere Nekroseherde werden nach Abräumung der Trümmerzone durch Narben aus angrenzender Glia und Bindegewebe ausgefüllt.

Bei der Rückenmarksprellung geht gewöhnlich nur das Nervenparenchym zugrunde, während die Glia erhalten bleibt. Die Ganglienzellen und Nervenfasern verfallen der Auflösung. Die Zerfallsprodukte werden von der benachbarten Glia abgeräumt. Es bildet sich eine Narbe aus angrenzender Glia, die sehr ausgedehnt sein kann und in einem Falle von SITTING den ganzen Querschnitt einnahm. Der Anschluß der Nekroseherde an die Gefäße ist bei Prellung des Rückenmarkes besonders auffällig. Diese Herde zeigen dann ein zentral im Inneren gelegenes obliteriertes Gefäß.

Die Folge der Nekrose des Nervenparenchyms und damit der Durchtrennung des Zusammenhanges der Nervenfasern ist die sekundäre WALLERSche Degeneration und die retrograde traumatische Degeneration (BIELSCHOWSKY, SPATZ).

Die Nekrose des Markes ist ein irreparabler Endzustand, eine Regeneration von Nervenfasern, wie wir sie an den peripheren Nerven kennen, kommt am Rückenmark nicht vor (TETSUZO-YAMADA). Was man als Regenerationsvorgänge nach Rückenmarksdurchtrennungen sieht, sind von den hinteren Wurzeln eingewachsene Fasern (REICH, HENNEBERG, FÖRSTER, L'HERMITTE). Damit stehen die praktischen Erfahrungen, welche man bisher bezüglich der Wiederherstellung der Funktion des Markes nach Wiedervereinigung der Stümpfe gemacht hat, in Einklang. Die in der Literatur berichteten Funktionswiederstellungen nach Naht oder Überbrückung des Defektes (FOWLER, STEWARD, HARTE, MAYO-ROBSON, GIROUX und FERRAND) sind bisher ungeklärt. Möglicherweise waren hier Teile des Markquerschnittes erhalten und übersehen worden. Im Gegensatz zum Mark sind an den Wurzeln der Cauda Regenerationserscheinungen beobachtet (echte Neurombildung, POUSSEP).

Wir kennen aber außer der Nekrose Veränderungen an den Nervenfasern und Ganglienzellen, die rückbildungsfähig sind. Dies gilt für die Atrophie der Markscheide, für den Markscheidenzerfall, besonders aber für die Schwellung der Achsenzylinder, und des Zellhyaloplasmas. Alle diese Veränderungen können eine Stufe auf dem Wege zur totalen Nekrose der Nervenfasern darstellen, sie können aber ebensogut wieder schwinden und zur Norm zurückkehren. Wir haben mehrfach dargelegt, daß ein Teil der motorischen und sensiblen Störungen oft rasch zurückgeht, ein Teil sich erst spät und langsam zurückbildet und schließlich zur Heilung führen kann. Hier müssen derartige Veränderungen angenommen werden.

Unser chirurgisches Vorgehen wird sich auf die Verwundeten beschränken, bei denen man nach dem klinischen Verlauf annehmen darf, daß wenigstens ein Teil der bestehenden Symptome nicht durch die Nekrose des Markes, sondern durch derartige reversible Veränderungen an den Nervenfasern und Ganglienzellen hervorgerufen ist und bei denen durch die operative Beseitigung des markschädigenden Agens der weitere Untergang von Nervenfasern und Ganglienzellen verhütet werden kann.

V. Die Diagnose der Schußverletzungen der Wirbelsäule und der direkten und indirekten Markschäden.

Die Diagnose der Rückenmarksverletzung hat die Höhe, die Art und den Grad der Verwundung festzustellen. Gleichzeitig ist auf die *Mitverletzung anderer Organe zu achten*, die mit Schußverletzungen des Rückenmarkes häufig verbunden ist und Anlaß zu lebenserhaltenden Eingriffen geben kann, ehe man sich der eigentlichen Rückenmarksschädigung und der Behandlung ihrer schweren Folgen für das weitere Schicksal des Verwundeten zuwenden kann.

Bei 38 Rückenmarksschäden nach Schußverletzungen beobachteten wir 10mal durch das eindringende Geschoß herbeigeführte Verletzungen anderer Organe. *Die Schußverletzungen des Brustkorbes und der Lunge* (5mal) stehen bei unserem Krankengut an erster Stelle. 2mal wurden sie Ursache des Todes. Besonders wird diese Verletzung bei jenen Rückenmarksschüssen gesehen, bei

denen das Geschöß von vorne her eindringt oder den Brustkorb in saggitaler Richtung durchschlägt. *Bauchschüsse* wurden 3mal beobachtet. 2mal handelte es sich um Verletzungen der Leber, einmal mit gleichzeitiger Verletzung des oberen Poles der rechten Niere. Ein Bauchschuß, bei dem der Darm mehrfach durchschlagen war und gleichzeitig eine Zertrümmerung der linken Niere bestand, war aus der linken Nierenarterie durch das zerrissene Retroperitoneum in die

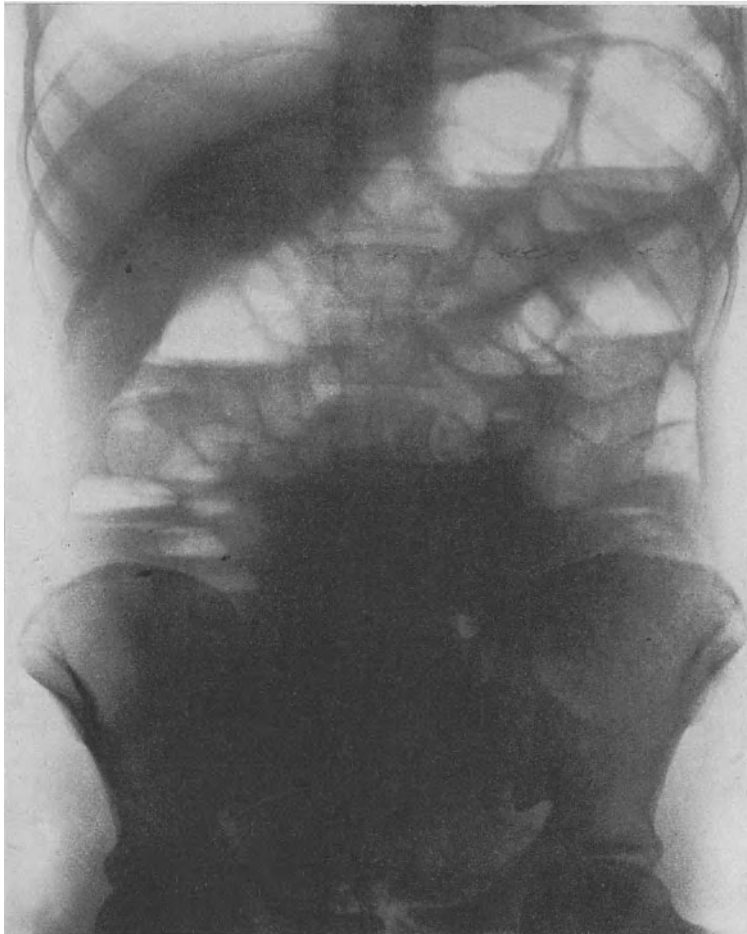


Abb. 34. Paralytischer Ileus nach Schußverletzung des Brustmarkes.

freie Bauchhöhle verblutet. *Bei Brustmarkverletzungen kann ein paralytischer Ileus mit schwerem Meteorismus auftreten.* MATTI beschreibt das Schicksal eines Verwundeten, der 2mal wegen Meteorismus laparotomiert wurde. Wir sahen 2 Verwundete, bei denen unter der Annahme einer Darmverletzung in diesem Zustande eine ergebnislose Eröffnung der Bauchhöhle ausgeführt wurde. In solchen Fällen empfehlen wir eine in aufrechter Stellung ausgeführte Abdomenübersichtsaufnahme. Die hochgradige Blähung des Dickdarmes vermag hier den Sachverhalt zu klären (Abb. 34). Als weitere Nebenverletzung fanden wir schließlich einen Oberarmschußbruch und einen solchen des Darmbeines,

bei dem sich später ein Aneurysma der Arteria glutea superior bildete, welches operativ beseitigt wurde.

Die Bedeutung der Begleitverletzungen für das Schicksal Rückenmarksverwundeter erhellt der Umstand, daß 3 (33%) unserer 9 Todesfälle auf diese zurückzuführen sind. Man wird nicht fehlgehen, anzunehmen, daß je näher man das Krankengut der Kampfzone entnimmt, die Rückenmarksverletzung gelegentlich nur eine Komplikation anderer noch schwererer Verletzungen darstellt (KIRSCHNER).

Tastbare oder sichtbare Deformitäten der Wirbelsäule sind selten. FÖRSTER und FRANGENHEIM sahen einen angedeuteten Gibbus. Absprengungen der Fortsätze und Brüche an den Wirbelbögen sind häufig und auf Druck schmerzhaft, jedoch erstreckt sich dieser Schmerz über mehrere Wirbel, so daß er diagnostisch kaum zu verwerten ist. Krepitation oder pathologische Beweglichkeit sind an den abgeschossenen Dornfortsätzen wegen der dicken Muskelmassen nur gelegentlich nachweisbar. PERTHES beschreibt den Druck auf die, dem verletzten Wirbel zugehörige Rippe als schmerzhaft. NOETHE fand einmal eine ödematöse Schwellung der Haut über dem verletzten Wirbel. Manchmal belehren uns lokale Hämatome über den Ort der Verletzung. ASCHER und BENDA beschreiben ausgebreitete Blutergüsse des Rückens bei Schußverletzungen des Markes. Verwundete mit Schußverletzungen der Wirbelsäule können meist ohne Schmerzen aufgesetzt werden, da Zusammenhangstrennungen größerer Art bei Schußverletzungen der Wirbelsäule fehlen. Selten wird Stauchungsschmerz angegeben. Nur bei Schußbrüchen der Wirbelsäule mit ausgedehnten Weichteilverletzungen liegen die durch das Geschoß herbeigeführten Veränderungen klar zutage.

Fassen wir den *Verlauf des Schußkanals* ins Auge, so zeigt derselbe eine große Verschiedenheit, sowohl was seine Länge als was die Richtung anbelangt. *Eine Verbindung des Ein- und Ausschusses zeigt in der Regel den Verlauf des Schußkanales.* Bei Steckgeschossen ist es eine Linie, die den Einschuß mit dem Punkt verbindet, an dem nach der Röntgenaufnahme das Geschoß gelegen ist. Wir fanden bei 37 direkten und indirekten Schußverletzungen des Rückenmarkes 12 Durchschüsse und 25 Steckschüsse. *Nicht immer ist der Verlauf des Schußkanales ein geradliniger.* Es kommt vor, daß ein Geschoß zunächst an der Rippe entlang gleitet und dann in stumpfem Winkel abbiegend die Wirbelsäule verletzt und schließlich in der anderen Rückenhälfte steckenbleibt. Aber auch durch den Aufprall auf die Wirbelsäule selbst können Geschosse abgelenkt werden. *Der Verlauf des Schußkanales kann von der Körperhaltung beeinflusst sein,* namentlich dann, wenn Ein- und Ausschuß an beweglichen Teilen des Schultergürtels liegen, aber auch einfaches Bücken und Aufrichten des Körpers verändern die Lage des Schußkanales erheblich. Vielleicht erklärt das die Fälle, bei welchen der gebrochene Wirbel höher oder tiefer liegt, als es der Schußrichtung entspricht.

Bei 37 Schußverletzungen mit Beteiligung des Rückenmarkes war das Geschoß 6mal von vorne und 22mal von hinten eingedrungen, 9mal hatte das Projektil den Körper in nahezu sagittaler Richtung durchschlagen. Am Halse sahen wir im allgemeinen kurze Querschüsse oder sagittale Durchschüsse, die bisweilen zu einer Mitverletzung des Gesichtsschädels führten. Am Rücken beobachteten wir Quer- und Schrägschüsse, die bald nur die eine Körperhälfte betrafen,

bald sich von der einen Körperhälfte zur anderen erstreckten. *Bei multiplen Bomben-, Minen- und Granatsplitterverwundungen des Rückens kann das Mark in mehreren Höhen verletzt sein* (BRUNS, FRANGENHEIM). Bei der Mehrzahl unserer Rückenmarksverletzungen erfolgte die Verletzung von hinten. Bei einer geringen Anzahl drang das Geschöß von vorne ein, von der Schultergegend, dem Oberarm, der Ober- und Unterschlüsselbeingrube. Thoraxschüsse waren zuweilen von einem Hautemphysem begleitet, das in der Umgebung des Ein- oder Ausschusses auftretend, eine Mitverletzung der Lunge bewies. Bei *Verletzungen des Lumbosacralmarkes* lagen die Einschüsse häufig im Bereiche des Beckens in der Gesäß- und Oberschenkelmuskulatur.

Granat-, Minen- und Bombensplitter haben kurze Schußkanäle und sind meist Steckgeschosse. Das gleiche gilt für Schrapnellschüsse, während bei Infanteriegeschossen die Durchschüsse mit langen Schußkanälen überwiegen.

Wenn auch die äußere Betrachtung und Untersuchung des Rückenmarksverletzten, sowie die Rekonstruktion des Schußkanales nicht zuverlässig genug sind, um hierauf eine Diagnose aufzubauen, so können sie uns dennoch für die weitere Untersuchung wichtige Hinweise geben.

Zur Bestimmung der Höhe der Rückenmarksverletzungen ist in den Fällen, bei denen eine Verletzung der knöchernen Wirbelsäule oder ein Projektil nachweisbar ist, das Röntgenbild von besonderem Wert. Sofort nach der Verwundung entspricht die Höhe der Leitungsunterbrechung nicht immer der Lage des Projektils oder dem Schußbruch der Wirbelsäule. Diese liegt gewöhnlich zuerst einige Segmente höher, nach Rückgang des Ödems und der Schädigung durch kleinste Blutungen gleicht sich diese Höhendifferenz bei der Mehrzahl der Verwundeten aus, so daß die Hauptschädigung des Rückenmarkes dann dem Sitz des Geschosses, dem ins Mark eingesprengten Knochensplitter oder dem Bruch des zugehörigen Wirbels entspricht. SGALITZER hat unter 73 direkten Schußverletzungen des Rückenmarkes 55mal durch Autopsie nachweisen können, daß der operative Eingriff an der Stelle der röntgenologisch nachweisbaren Wirbelverletzung unbedingt auf jene pathologischen Veränderungen des Markes und seiner Hüllen stößt, die den nervösen Ausfallserscheinungen zugrunde liegen.

Wir haben bei 20 direkten Schußverletzungen des Rückenmarkes 14mal eine Übereinstimmung des röntgenologischen Befundes von Knochenverletzungen und Steckgeschossen mit der neurologischen Höhendignose der Markschädigung finden können. Daß gelegentlich Markveränderungen auf benachbarte Segmente übergreifen, vermag den Wert der Röntgenuntersuchung bei den direkten Schußverletzungen keineswegs herabzusetzen.

Auch bei den indirekten Schußverletzungen des Markes deckt das Röntgenbild fast immer für die akute Markpressung ursächlich wichtige, durch das Geschöß herbeigeführte Knochenveränderungen auf und läßt damit einen gewissen Schluß auf den Sitz der stärksten Markschädigung zu. Bei 18 Prellungen des Rückenmarkes nach Schußverletzungen sahen wir 13mal röntgenologisch nachweisbare Veränderungen an der knöchernen Wirbelsäule. Bei 4 Verwundeten fanden sich 3mal Schußbrüche der Rippen, einmal war ein Oberarmschußbruch als Ursache einer akuten Markpressung vorhanden. Nur bei reinen Weichteildurchschüssen, wie wir sie 2mal beobachteten, ergab das Röntgenbild keinen Hinweis auf Ursache und vermutliche Höhe der Markschädigung.

Das Röntgenbild erlaubt uns also in einem hohen Prozentsatz eine eindeutige Diagnose der durch das Geschloß herbeigeführten anatomischen Veränderungen an der Wirbelsäule und ermöglicht uns durch die Feststellung der Lage des Projektils, durch den Nachweis von übermäßiger Callusbildung oder entzündlichen Knochenveränderungen, von Knochensplittern oder Verschiebungen einzelner Wirbelkörper gegeneinander oder Gestaltsveränderungen derselben die Ursache der Rückenmarkschädigung nachzuweisen.

Die exakte röntgenologische Untersuchung ist in jenen Fällen von besonderem Wert, bei denen die neurologische Diagnose des Hauptherdes durch das

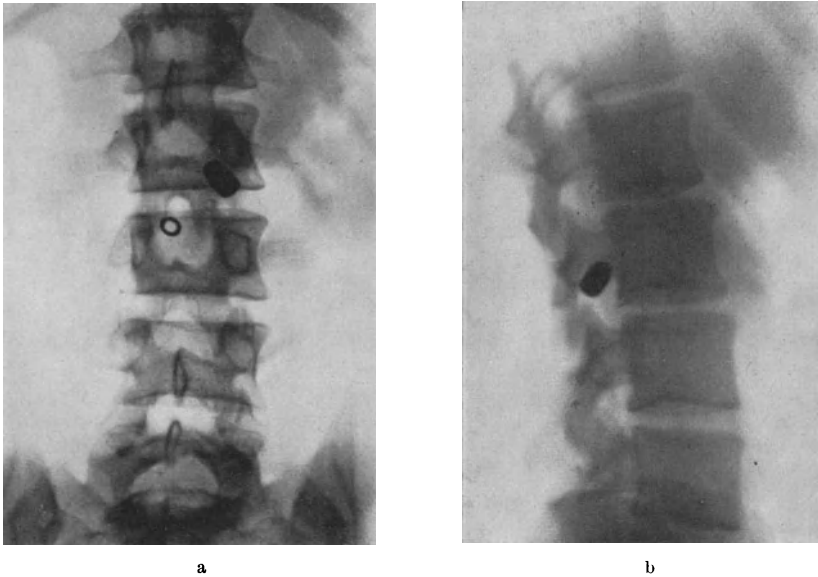


Abb. 35 a und b. Im Bereich des Bogenanteiles des 2. Lendenwirbelkörpers links neben dem Wirbelkanal gelegenes Projektil, welches infolge ungenauer Lokalisation bei der Laminektomie nicht gefunden werden konnte. Teile des Bogens und die Dornfortsätze des 2. und 3. Lendenwirbelkörpers fehlen.

Bestehen eines supraläsionellen Herdes unsicher ist. Auch wenn auf Grund der neurologischen Untersuchung keine Zweifel bestehen, gibt der Röntgenbefund oft wichtige Aufschlüsse über die Ausdehnung des Prozesses, da erstere nur die obere Grenze der Schädigung angibt und erhöht somit die Sicherheit des lokalen Eingriffes. *In späteren Krankheitsstadien, wenn Zweifel darüber auftreten, ob eine organische oder funktionelle Erkrankung vorliegt, wird ein positiver Röntgenbefund einen organischen Markschaden beweisen können oder wahrscheinlich machen, ein negativer Befund unter Berücksichtigung der Möglichkeit einer indirekten Markschädigung eine funktionelle Störung annehmen lassen, besonders dann, wenn auch der neurologische Befund in dieser Richtung verdächtig erscheint.*

Zweifelloos beruhen zahlreiche *diagnostische Fehler* bei Rückenmarksschäden nach Schußverletzungen und vergebliche Versuche, ein Geschloß oder einen Knochensplitter zu entfernen, auf mangelhaft ausgeführter Röntgenuntersuchung; dies gilt sowohl in bezug auf die Leistungsfähigkeit der zur Verfügung stehenden Apparatur, wie auf einer unzureichenden Erschöpfung der Aufnahmetechnik. Wir fügen die Röntgenbilder von 2 Verwundeten bei, die infolge

mangelhafter Lokalisation des Steckgeschosses einer ergebnislos verlaufenden Laminektomie ausgesetzt wurden (Abb. 35a und b). KIRSCHNER hat neuerdings eindringlich darauf hingewiesen, daß alle verfügbaren Sicherungen zur unmittelbaren Auffindung eines in der Tiefe gelegenen Fremdkörpers herangezogen werden müssen, um den Eingriff für den Verwundeten möglichst schonend, gefahrlos und erfolgreich zu gestalten. Die erste Voraussetzung hierzu ist eine einwandfreie Röntgendiagnose.

Zum *Nachweis und zur Lokalisation* von Verletzungen der knöchernen Wirbelsäule von Steckgeschossen und Knochensplintern, welche teilweise oder ganz in den Wirbelkanal hinreinragen, fügen wir *der Röntgenaufnahme in 2 Ebenen immer stereoskopische Aufnahmen hinzu*.

Gelegentlich können *Schnittbilder der Wirbelsäule* feinere, durch das Geschoß herbeigeführte Veränderungen aufdecken.

Die Darstellung der Wirbelsäule in zwei zueinander senkrechten Ebenen macht nur im Bereich der unteren Hals- und oberen Brustwirbelsäule bei der seitlichen Aufnahme gewisse Schwierigkeiten. Als zweckmäßig erwiesen sich uns hier: die Aufnahme mit nach rückwärts gedrückten Schultern in reiner Seitenlage, bei der die Oberarmköpfe aus dem Bereich des Zentralstrahles gerückt werden, der vor dem Humeruskopf einfällt und die unteren Hals- und die 3 obersten Brustwirbel mit einem Teil ihres Bogens einwandfrei zur Darstellung bringt, oder die Halbschrägaufnahme, wie wir sie zur Diagnostik der Dornfortsatzbrüche der unteren Hals- und der oberen Brustwirbelsäule angegeben haben. Hierbei erhalten wir ein ausreichendes Bild der Dornfortsätze und der hinteren Bogenanteile dieses Wirbelsäulenbereiches.

Bei Steckschüssen der Wirbelsäule wird der Nahpunkt des Geschosses oder des Granatsplitters, bei Durchschüssen der Dorn des am schwersten geschädigten Wirbels für den operativen Eingriff auf der Haut durch kleinen Drahtkreis, der sich durch seine Form deutlich von einem Splitter unterscheidet, festgelegt. Da Steckgeschosse im Wirbelkanal, wenn sie extradural oder im Bereiche der Cauda equina liegen, wandern können, empfiehlt sich eine Kontrollaufnahme kurz vor dem operativen Eingriff.

Von der Lumbalpunktion zu diagnostischen Zwecken haben wir öfter Gebrauch gemacht. Fälle mit normalem Liquor zeigen einen relativ raschen Rückgang der Lähmungserscheinungen. Blutiger Liquor beweist lediglich eine Verletzung des Rückenmarks oder seiner Häute. Wir fanden ihn auch bei prognostisch günstigen Fällen, dagegen ist die Drucksteigerung des Liquors mit leichter Zellvermehrung, Xantochromie und erhöhtem Gesamteiweiß ein Zeichen entzündlicher Vorgänge und deutet auf ausgedehntere Schädigung hin. Finden sich Myelintropfen in der Punktionsflüssigkeit, so kann nur ein zerstörender Prozeß am Rückenmark stattgefunden haben. Die Prüfung der Pulsation des Liquors (KNAUER), welche aufhört, wenn der Duralsack verletzt ist und die Lumbalflüssigkeit in den Epiduralraum durch den Duralschlitz ausweicht, ist selten nachweisbar, da die Dura rasch verklebt. Andererseits ist das Ergebnis des Druckes bei eröffneter Dura unsicher. Störungen des Heilverlaufes infolge Meningitis oder Kompressionen durch meningitische Verwachsungen, Arachnitis serofibrinosa cystica localisata ergeben einen charakteristischen Liquorbefund. Untersuchung des in verschiedenen Höhen entnommenen Liquors kann gelegentlich eine besonders bei Caudaläsionen schwierige Lokalisation des Wurzel-

schadens erleichtern. Das konstanteste und zuverlässigste Frühsymptom einer auch unvollständigen Markkompression ist die Eiweißvermehrung im Liquor (NONNE, MIXTER-AYER, USADEL). Die Zellvermehrung gehört nicht zu dem Bilde der Kompression, jedoch kommt es im Verlaufe von Rückenmarksschüssen häufig zu einer Pleocytose. Ist diese stärker, so besteht der Verdacht einer blanden Infektion der Schußwunde des Markes und man wird mit der Entfernung eines Projektils und Durchtrennung der meningitischen Verwachsungen abwarten, bis sich diese unter der Behandlung zurückgebildet hat.

Vollständiger Liquorblock, der bei Schußverletzungen selten ist, kann durch den QUECKENSTEDTSchen Versuch ermittelt werden, unvollständiger durch die kombinierte Zisternen- und Lumbalpunktion in ihren verschiedenen Abänderungen (AYER, ELSBERG-CRAMER, STOOKEY, PETER, ANTONI und TÖNNIS).

Schmerzen werden bei Schußverletzungen der Wirbelsäule und des Rückenmarkes öfter beobachtet und können von diagnostischer Bedeutung sein. Sie treten vor allem als gürtelförmige, lanzinierende und ausstrahlende Schmerzen von oft großer Heftigkeit auf. Bei frischen Verwundungen werden sie durch Verletzung und Druck der hinteren Wurzeln durch Geschosse, öfter aber durch Knochensplitter aus den zertrümmerten Wirbelbögen, den Dorn- und Gelenkfortsätzen herbeigeführt (KEPPLER, KROH, SPOERL, RUMPF, TAPPEINER, FÖRSTER). Die Entfernung derselben bringt die Schmerzen rasch zum Verschwinden. Längere Zeit nach der Verwundung sind derartige Wurzelschmerzen die Zeichen meningealer Verwachsungen, von Narbenbildung oder seltener Callusbildung, die die hinteren Wurzeln umklammern und reizen. Bei Caudaverletzungen sind Schmerzzustände fast die Regel. Die spinalen Ischiasschmerzen zeichnen sich gegenüber den peripheren, durch das Fehlen der typischen Druckpunkte und ihre besondere Stärke und Hartnäckigkeit aus. Husten, Niesen und Pressen und Körperbewegungen vermögen die am Dammbereich und im Kreuzbein empfundenen Schmerzen zu verstärken. Gelegentlich tritt eine Schmerzsteigerung im Liegen und eine Besserung bei aufrechter Körperhaltung ein. Dieses Zeichen ist pathognomonisch für spinale Conus- und Caudakompressionen durch ein Projektil oder Verwachsungen. Auf die diagnostische Bedeutung der Wurzelschmerzen zur Höhendignose bei Caudaverletzungen sei hingewiesen (ADSON, WOLTMANN, KERNOHAN).

Zum Nachweis schwächerer Halsmarkläsionen nach Schußverletzungen eignet sich *das Nackenbeugezeichen*, das häufig nach monatelanger Latenz auftritt und dann das noch einzig nachweisbare Zeichen einer Schädigung des Wirbelsäuleninhaltes sein kann. Die Verwundeten fühlen beim Neigen des Kopfes und Beugung der Halswirbelsäule nach vorwärts ein charakteristisches Kribbeln, Summen und Vibrieren im Körper vor allem in den unteren Extremitäten. Diese Symptome schwinden nach Streckung der Halswirbelsäule sofort wieder.

Das Nackenbeugezeichen als spinal-sensibles Reizsymptom wird nicht nur bei Wirbelsäulentraumen im Halsbereich, sondern auch bei reinen Kopfschüssen beobachtet und lehrt uns, daß man bei Schädelschußverletzungen öfter an die Möglichkeit einer begleitenden Schädigung des Rückenmarkes und seiner Häute denken muß.

Nicht unerwähnt soll bleiben, daß ROTHMANN auf Grund einer Schußverletzung im Bereich des Brustmarkes, die zu einer gekreuzten Thermanalgesie

ohne Lähmungen geführt hatte die Durchtrennung der Vorderseitenstränge bei unerträglichen Schmerzen angab.

Wir haben bei unserem Krankengut 5mal stärkere Schmerzzustände gesehen. Bei 2 Verwundeten mit Schußosteomyelitis der Wirbelsäule bestanden heftige, tourenweise auftretende Schmerzen, die sich bei dem einen durch Entfernung eines in einer Absceßhöhle liegenden, auf die hinteren Wurzeln drückenden Granatsplitters, bei dem anderen durch Spaltung eines paravertebralen Abscesses, der offenbar die hinteren Wurzeln in seinem Bereich gedrückt und gereizt hatte, beseitigen ließen. 4mal sahen wir Schmerzzustände bei Caudaverletzungen. Bei 3 Verwundeten besserten sich die im Damm und im Bereich des Kreuzbeines bestehenden Schmerzen auf konservative Behandlung. Bei einem Verwundeten wurden linksseitige Ischiasbeschwerden und dumpfe Kreuzschmerzen durch Entfernung einer Schrapnellhugel aus den Strängen der Cauda weitgehend gebessert.

Die neurologische Untersuchung ergibt bei Rückenmarksschäden nach Schußverletzungen immer einen sicheren Anhalt für das am höchsten geschädigte Segment. Letzteres deckt sich, wie bereits erwähnt, gelegentlich nicht mit dem, dem verletzten Wirbel gegenüberliegenden, sondern liegt ein, bei schweren Veränderungen auch 2—3 Segmente höher, und das nicht nur in den Tagen nach der Verwundung, sondern bei schweren Markdurchtrennungen und Kontusionen durch die Größe der auftretenden Nekrose dauernd. Auch die Sensibilitätsstörungen reichen manchmal höher als dem grob makroskopischen Befunde nach anzunehmen gewesen wäre.

Diese Inkongruenz kann auch später und dann allmählich durch arachnitische Verwachsungen und die hierdurch bedingte Liquorstauung oder durch sukzessives, langsames Fortschreiten einer Malacie auftreten, die ursprünglich erhaltene, anfangs funktionstüchtige Markabschnitte besonders der grauen Substanz in ihren Bereich einbezieht, so daß hierdurch die aus der Malacie entstandene Höhlenbildung erneut an Ausdehnung gewinnt. Es entstehen dann der Syringomyelie ähnliche Krankheitsbilder (WESTPHAL, NONNE, QUENSEL).

Zu Beginn ist eine Segmentdiagnose auf Grund der klinisch nervösen Symptome meist nicht mit Sicherheit zu stellen, da z. B. die Sensibilitätsstörungen infolge der akzidentellen Markschäden viel höher hinauf reichen können. So bleiben Segment- und pathologisch-anatomische Diagnose, sowie die Ausdehnung einer Läsion vor einem Eingriff oft ungewiß und auch die Lumbalpunktion, sowie die Röntgenuntersuchung bieten hierbei bestenfalls nur eine gelegentliche wertvolle Unterstützung. Wichtig ist das Verhalten der Reflexe, besonders jener der Haut, die schon eher als die Sensibilität eine Abgrenzung des Herdes gestatten. Diese, wie die gelegentlich auftretenden atrophischen Veränderungen bestimmter Muskelgruppen ermöglichen nach Abklingen der akuten Marksymptome fast immer eine genauere Lokalisation des Herdes.

Der Grad der Markschädigung kann nicht innerhalb der ersten Tage, so doch bei genauerer Beobachtung innerhalb der ersten 2—4 Wochen bestimmt werden. Anfänglich erhebt man den Befund der totalen Querdurchtrennung des Rückenmarkes bei fast allen schweren direkten und indirekten Schußverletzungen des Markes. Das Bild der Areflexie mit Sensibilitätsverlust, Blasen- und Mastdarm lähmung unterhalb der Verletzungsstelle beweist nicht, wie dies BRUNS und BASTIAN annahmen, eine anatomische Markdurchtrennung, sondern kann auch

Ausdruck einer funktionellen Leitungsunterbrechung sein. Auch durch den Nachweis einer ausgesprochenen Störung der elektrischen Erregbarkeit bei klinisch nachweisbarer Querschnittsläsion mit einer über allfällige Schockwirkung hinausgehenden Areflexie wird der Reflexverlust als etwaiges Zeichen einer völligen Querschnittsunterbrechung im Sinne BASTIANs entwertet, da der Degenerationsprozeß im zentrifugalen Schenkel des Reflexbogens allein schon das Schwinden der Reflexe völlig erklärt.

Das Bild der totalen Leitungsunterbrechung mit aufgehobener Motorik und Sensibilität einschließlich der Reflexe im Versorgungsgebiet unterhalb der Verletzungsstelle mit Blasen- und Mastdarmlähmung entsteht also zunächst sowohl bei der *Commotio spinalis*, bei Kompressionen des Markes durch Fremdkörper und Blutungen, als auch bei leichten und schweren Kontusionen oder teilweisen und vollständigen Markdurchtrennungen. *Es gibt bis heute noch keine sichere Methode diese Dinge im ersten Stadium voneinander zu unterscheiden; damit ist jede sofortige Diagnose des Grades der Markschädigung und eine Prognosestellung unmöglich.* Jeder Eingriff in diesem Frühstadium muß als voreilig bezeichnet werden.

Gewisse Hinweise kann uns, wie oben beschrieben, das Röntgenbild geben. Ferner zeigen der halbschlaffe Priapismus und die von RANZI beschriebenen pastösen Ödeme der Beine, dazu die ganz rapide trophische Form des Decubitus mit Blasen- und Geschwürsbildung der Haut auch an den Stellen, wo ein Aufliegen nicht möglich ist, klassische Vasomotorenstörungen an, welche für die schwersten Grade echter Querschnittsdurchtrennung bezeichnend sind.

Wie aber erkennen wir rechtzeitig die Beschaffenheit der Markverletzung, wie stellen wir die Prognose in Fällen unvollständiger oder vollständiger Lähmung, bei der die schweren vasomotorischen und trophischen Störungen fehlen? In dem Dunkel dieser Situation kann die *Myelographie* weiter führen. Sie vermag zu klären, ob eine innere Markschädigung oder andauernder Druck von außen vorliegt. Selbstverständlich kann sie keinen Aufschluß darüber geben, ob die Kompression das Mark bereits weitgehend geschädigt hat. Jedenfalls ist bei freiem Liquorraum im allgemeinen ein Eingriff nutzlos. Bei frischen Schußverletzungen des Markes wird man mit der Myelographie wegen auftretender Reizerscheinungen zurückhaltend sein. Wir haben bei einem Kranken nach der Myelographie eine plötzliche Zunahme der Lähmungen gesehen. Im späteren Stadium leistet sie in Zweifelsfällen gute Dienste. Besonders ist durch sie eine exakte Diagnose der umschriebenen serösen Meningitis mit Cystenbildung und der Nachweis strangförmiger, das Rückenmark drosselnder Narben oder Schwielen der Dura möglich. Die Myelographie ist wegen der hierbei möglichen Schädigungen (SCHÖNBAUER, ELSBERG, SACHS-GLASER, TÖNNIS) der Schlußstein in unserem Untersuchungsgebäude. Wir wenden dieses Verfahren nur dann an, wenn sich durch die anderen Untersuchungsmethoden die Indikation zu einem operativen Eingriff so weit verdichtet hat, daß die Laminektomie mit Sicherheit ausgeführt wird und hierbei das reizende Jodöl, von dem wir $\frac{1}{2}$ bis $\frac{3}{4}$ ccm einspritzen, wieder abgesaugt werden kann.

Einen sicheren Anhalt zur Beurteilung der Markverletzung ergibt immer der Verlauf. Die akuten reversiblen Markveränderungen beginnen sich bei dem von uns beobachteten Krankengut im Durchschnitt in den ersten 2 Wochen allmählich zurückzubilden. In dieser Zeit der in bezug auf die Markverletzung

möglichst konservativen Behandlung gilt es mit allen Mitteln, insbesondere mit Hilfe des neurologischen Mitbeobachters, den prognostisch ungünstigen Fällen mit totaler Markzerstörung den Eingriff zu ersparen und die für einen operativen Eingriff aussichtsreichen Fälle herauszufinden. *Das besondere Augenmerk ist auf diejenigen Verwundeten zu richten, bei denen die Untersuchung Schwankungen in der Nervenleitung, Asymmetrien und besonders eine Inkongruenz der motorischen und sensiblen Leitungssphäre zeigt.* Das Wiedererwachen von Bewegungen, das Auftreten von motorischen Reizerscheinungen und Empfindungen innerhalb des zuerst gelähmten Gebietes, die Begrenzung und Heilungstendenz des Decubitus beweisen, daß Teile des Markes erhalten sein müssen; doch hüte man sich vor falscher Bewertung einer leichten Verschiebung der oberen Lähmungsgrenzen. Ein geringes Herabsinken der oberen Grenzen der sensiblen Lähmung und die Wiederkehr von leichten Bewegungen an der oberen Grenze des motorisch gelähmten Gebietes ist oft nur auf die Rückbildung der zirkulatorischen Störungen an der Peripherie der gesetzten Schädigung zurückzuführen. Eine besondere Vorsicht ist auch bei der Beurteilung der Blasenstörungen geboten. Der Übergang der anfangs fast regelmäßig bestehenden Retention zur automatischen Blasenentleerung beweist nichts für den Zustand des Markes, so lange die Blasenentleerung dem Willen entzogen ist. Gerade mit der Angabe der Besserung der Blasenfunktion pflegen derartige Verwundete sich und den Arzt zu täuschen.

Unsere Hoffnung durch einen operativen Eingriff helfen zu können, baut sich im wesentlichen auf die beschränkte Zahl der Fälle auf, in denen das Geschloß oder eingesprengte Knochensplitter, pachymeningitische und Duraschwielen, sowie eine lokalisierte Arachnitis cystica noch eben heilbare, also nicht ausgedehnte, sondern leichtere Beschädigungen gesetzt haben und eine Dauerkompression des Markes unterhalten. Derartige Fälle zu erkennen und diese einer operativen Behandlung zuzuführen, ist der Kernpunkt des Problemes. *Für die Diagnose der Mark- und Wurzelkompression ergeben sich zusammengefaßt, folgende Anhaltspunkte:*

1. Das Vorhandensein eines im Wirbelkanal liegenden oder in denselben hineinragenden Geschosses (Röntgenbild).
2. Losgesprengte Knochenstücke, die ihrer Lage nach einen Druck auf Mark und Wurzeln ausüben können (Röntgenbild).
3. Sensible und motorische Reizerscheinungen mit Verstärkung der spastischen Komponente der Lähmungen.
4. Eine deutliche Zunahme der Lähmungserscheinungen bald nach der Verwundung (Infektion, Blutung oder Ödem) oder im weiteren Verlauf des Krankheitsbildes gelegentlich nach anfänglicher Rückbildung der neurologischen Symptome (Druck durch Schwielenbildung der Dura und Arachnitis serofibrinosa cystica). Neurologische Untersuchung, die Veränderung des Liquors und das Myelogramm ermöglichen die Diagnose.

VI. Die Prognose der Schußverletzungen der Wirbelsäule. der direkten und indirekten Markschäden.

Die Prognose aller Schußverletzungen der Wirbelsäule und des Rückenmarkes ist quoad vitam, die Schußverletzungen des oberen Halsmarkes ausgenommen, bei denen durch direkte Gewalt oder aufsteigendes Ödem rasch

der Tod durch Atemlähmung eintritt, in der ersten Zeit nach der Verwundung von der Schwere der Mitverletzungen anderer Organe und von einer Infektion der Schußwunde abhängig. Von 9 in den ersten 3 Monaten nach der Schußverletzung Gestorbenen waren 5 einer Verletzung anderer Organe oder einer von der Schußwunde auf die Rückenmarkshäute fortschreitenden Infektion erlegen.



Abb. 36 a und b. Das Verhältnis des sofort nach der Verwundung aufgetretenen Krankheitsbildes der totalen Querschnittslähmungen zu den initialen Teillähmungen bei direkten Schußverletzungen des Rückenmarkes und bei Rückenmarksprellungen bei 38 Verwundeten. a 20 direkte Schußverletzungen des Markes. b 18 Prellverletzungen des Markes.

Die Prognose der Verletzung der Wirbelsäule ist im allgemeinen günstig. Solange es sich um kalibergroße Durchschüsse von Infanteriegeschossen oder auch kleineren Schrapnellkugeln und Granatsplittern handelt, beeinflußt die Verletzung die Tragfähigkeit der Wirbelsäule nur selten. Sie erlangt nur Bedeutung, wenn durch sie eine Schädigung des Markes herbeigeführt ist oder wenn




Abb. 37 a und b. Das Verhältnis der initialen Querschnittslähmungen zu den initialen Teillähmungen bei 38 Verwundeten. a Bei Caudaschüssen. b Bei Markschüssen.

durch Infektion des Knochens eine Osteomyelitis das Mark sekundär durch fortschreitende Infektion bedroht. Grobe Gestaltsveränderungen und Zusammenhangstrennungen der Wirbelsäule mit weitgehender Zerstörung des Markes fanden wir öfter als Begleitverletzung anderer noch schwererer Verwundungen der Brust- und Bauchorgane, die von vornherein mit dem Leben nicht vereinbar waren. Eingriffe an der knöchernen Wirbelsäule waren bei 33 derartigen Verwundungen 4mal wegen anhaltender Fisteleiterung des Schußkanales, 2mal

wegen Osteomyelitis notwendig. Hierbei handelte es sich um die Entfernung von teilweise oder ganz in den Wirbelkörper eingedrungener Geschosse, um die breite Freilegung entzündlicher Knochenherde und um die Spaltung von Weichteilabscessen.

Die direkten und indirekten Schußverletzungen des Markes sind bei unserem Krankengut fast gleich häufig. Das Verhältnis beträgt 20 : 18. Im Gegensatz zu den milderen Friedensschußverletzungen besteht bei den rasanten Geschossen des Krieges fast immer — gleichgültig, ob es sich um eine direkte oder indirekte Markverletzung handelt — eine initiale Leitungsunterbrechung (Abb. 36). Nur bei Caudaverletzungen überwiegen von Anfang an die partiellen Lähmungen (Abb. 37).

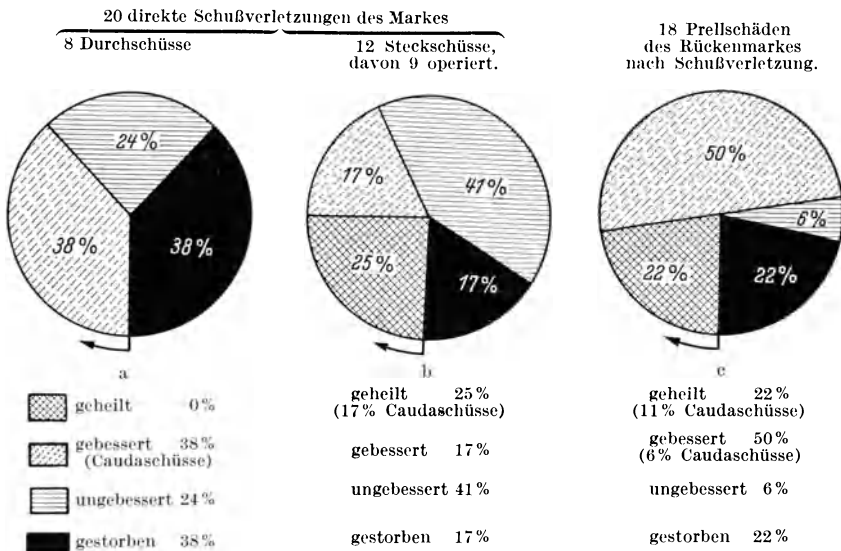


Abb. 38 a—c. Der Verlauf von 38 Rückenmarksschäden.

Bei den direkten Schußverletzungen sind die Steckschüsse häufiger als die Durchschüsse. *Durchschüsse haben die ungünstigste Prognose aller Markverletzungen.* Die direkte und die Seitendruckwirkung des Geschosses und die als Sekundärgeschosse wirkenden, mitgerissenen Knochensplitter, bewirken eine ausgedehnte Markschädigung. Sämtliche echten Markdurchschüsse (62%) blieben total gelähmt. Nur bei Caudadurchschüssen (38%) erholte sich später ein Teil der dem Geschosß ausgewichenen, nur durch Seitendruck geschädigten Wurzeln.

Die *Steckgeschosse geben eine günstigere Prognose.* Da sich ihre lebende Kraft mit dem Eintritt in den Wirbelkanal erschöpft, sind die Verletzungen bei kleinen Geschossen und extradural gelegenen Projektilen nicht so hochgradig. Die Prognose bessert sich, wenn es gelingt, durch operative Entfernung des Geschosses oder eines eingedrückten Knochensplitters eine bestehende Kompression des Markes oder der Cauda zu beseitigen. Aus der Literatur geht hervor, daß Geschoßentfernungen eine günstigere Prognose ergeben, als die Entfernung der spitzen, oft scharfkantigen, meist von den Wirbelbögen in das Mark eingesprengten Knochensplittern. Offenbar führen diese häufiger gleichzeitig zu ausgedehnteren Markverletzungen. Sämtliche Heilungen bei Steck-

geschossen (25%) wurden durch Entfernung des auf das Mark drückenden Projektils erzielt (unter Heilung verstehen wir, daß die Verwundeten wieder ohne Stock und fremde Hilfe gehen können, und daß Blasen- und Mastdarmfunktion normal ist). Auch die beobachteten Besserungen (17%) dürfen wir als einen Erfolg der Operation ansehen, da es sich bei all diesen Kranken um über Wochen stationär bleibende Lähmungen handelte, die sofort nach dem Eingriff einen Rückgang zeigten. Immerhin ist die Zahl der totalen, nicht reversiblen Querschnittslähmungen nach Steckgeschossen noch sehr hoch (58%) (Abb. 38).

Die Abb. 39 gibt einen Überblick über die Operationsergebnisse bei 9 Projektilentfernungen aus dem Wirbelkanal. Hierbei haben wir gesehen, daß in der Regel die Schwere der Markzerstörungen nicht von der Lage (extradural, intradural, intramedullär), sondern von der Größe des Geschosses abhängt. Wir haben bei 4 totalen Querschnittslähmungen wenige Stunden bis eine Woche nach der Verwundung, also frühzeitig das Geschöß entfernt und die Erfahrung machen müssen, daß hier nicht die Kompression des Markes sondern seine Zerstörung durch das Geschöß im Vordergrund gestanden hat. Bei keinem dieser Verwundeten trat ein Rückgang der Lähmungen ein. Auf Grund dieser Erfahrung entfernen wir im Wirbelkanal gelegene Steckgeschosse und Knochensplitter erst dann, wenn nach dem neurologischen Befund angenommen werden kann, daß noch

Teile des Markes erhalten sind, die sich nach Beseitigung der Kompression weiter erholen können. Die Laminektomie ergibt die besten Erfolgsaussichten, wenn Schußkanal und vorhandene Nebenverletzungen so weit abgeheilt sind, daß sie den postoperativen Heilverlauf nicht mehr beeinflussen und die Liquoruntersuchung keine oder nur noch eine geringe Zellvermehrung zeigt, also frische entzündliche Veränderungen in der Umgebung des Geschosses nicht mehr bestehen. Hierbei ist die Vermehrung der Albumine und Globuline, sowie des Gesamteiweißes von geringerer Bedeutung. Das Abwarten wird uns um so leichter, als die Früh-laminektomie infolge von Nebenverletzungen und aus der Wundinfektion resultierenden Meningitis eine hohe Mortalität hat und, solange die Indikation von seiten des Rückenmarkes noch nicht einwandfrei klar liegt, geringere Aussichten auf Rückgang der Lähmungen nach Entfernung des auf das Mark drückenden Fremdkörpers zuläßt, wie dies Abb. 39 zeigt. Erfahrungsgemäß bietet die Ausführung der Laminektomie und die Nachbehandlung und Pflege derartiger Verwundeter bei vorderen Sanitätseinheiten in der Regel gewisse Schwierigkeiten. Nach unseren Erfahrungen hat die Laminektomie sofort nach der Verwundung keine Eile. Nach der noch zu beschreibenden Erstversorgung werden derartige Verwundete am besten mit dem Flugzeug in günstigere äußere Verhältnisse eines hierzu eingerichteten rückwärtigen Lazarettes übergeführt.

Bei 5 Verwundeten, bei denen ein, wenn auch nur geringfügiger Rückgang der anfänglichen Leitungsunterbrechung oder ein Stationärbleiben der Lähmung über längere Zeit zum Teil nach anfänglicher leichter Besserung zu bemerken war,

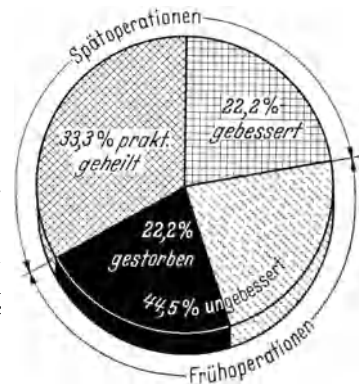


Abb. 39. Das Ergebnis bei 9 operativ entfernten Rückenmarkssteckgeschossen.

konnten wir bei unserem Krankengut immer einen mehr oder weniger weitgehenden Rückgang der bestehenden neurologischen Ausfallerscheinungen nach der Entfernung des Geschosses feststellen.

Von den erfolglos kurze Zeit nach der Verwundung operierten vollständigen Querschnittslähmungen verloren wir 2 Verwundete, den einen an Gasbrand, den anderen an Meningitis. *Während wir bei den Verwundeten, die wir im Durchschnitt 8 Wochen nach der Verwundung operierten, keinen Todesfall nach der Laminektomie erlebten.*

Die *Erfolgsaussichten der Spätlaminektomie* zur Beseitigung markbeengender, von außen den Duralsack drückender Momente, von Duraschwielen und Liquorcysten sind nur dann günstig, wenn Aussichten vorhanden sind, daß der Rückenmarksquerschnitt nicht völlig zerstört ist und wenn die Entlastung rechtzeitig erfolgt ist, ehe in einer monatelangen Wartezeit dauernder Druck oder Wucherungen und entzündliche Verdickungen an den Rückenmarkshäuten zu nicht wiedergutzumachenden Schädigungen an der Medulla geführt haben. Ob Knochenverlagerungen oder Adhäsionen die Hauptschuld an den neurologischen Ausfällen tragen, wird sich meist erst durch die operative Autopsie entscheiden lassen. *Die günstigere Prognose ergibt die adhäsive und die cystische Spinalmeningitis.* Die späte Beseitigung von in den Wirbelkanal verlagerten Bruchstücken, Projektilen oder von Callusmassen bietet geringere Heilungsaussicht, da durch eine lang dauernde Druckwirkung harter Körper die Nervensubstanz meist unheilbar zerstört wird.

In bezug auf die Prognose der Lähmungen und ihrer Besserung nach operativer Entfernung des auf das Mark drückenden Fremdkörpers oder sekundär entstandener Wucherungen der Rückenmarkshäute läßt sich sagen, daß die spastischen Lähmungen günstigere Erfolgsergebnisse erhoffen lassen als die schlaffen Lähmungen. Hierbei sind die Aussichten für den medullären Prozeß besser, als für den radikulären. Am Halse von uns 2mal beobachtete Verbindung von Mark- und Plexusverletzung verschlechtern die Aussichten der operativen Behandlung erheblich.

Als prognostisch günstig können wir nach der Operation folgende Zeichen anführen: Ausstrahlende Schmerzen, abnorme Empfindungen in den bis dahin gelähmten Beinen, motorische Reizerscheinungen, Begrenzung und Heilungstendenz des Decubitus mit Rückgang der Lähmung. Hierbei pflegt die Motorik in unseren Fällen vor der Sensibilität zurückzukehren, wenn der Verwundete den Harn für längere Zeit halten kann und den Abgang des Stuhlganges wahrzunehmen beginnt. Prognostisch ungünstig ist die Ausweitung des Decubitus und sein Auftreten an nichtbelasteten Stellen (Beckenkamm, Knöchel, Trochanter usw.).

Bei den *Ergebnissen der Laminektomien des Weltkrieges* ist zu bedenken, daß damals erstmals Erfahrungen gesammelt wurden, auf Grund derer sich Richtlinien herausbilden konnten. Wo über beachtliche Ergebnisse bei frühzeitigen Laminektomien berichtet wird (NOETHE, BRAUN, COLLEY), bleibt die Frage offen, wie weit eine spontane Rückbildung nach Abklingen der akuten Marksymptome möglich gewesen wäre.

FRANGENHEIM führte bei 68 Verletzungen der Wirbelsäule 55 Laminektomien aus. Die postoperativen Todesfälle betragen 42%. Bei den Nichtoperierten waren die Todesfälle 46%. Bei den Operierten trat in 45,4% eine Besserung

ein, bei den Nichtoperierten in 38,4% der Fälle. MARBURG und RANZI operierten 155 Fälle mit 28,4% Mortalität und 49% Besserungen. v. EISELSBERG berechnete aber bei kritischer Betrachtung der sicheren Verletzungen des Rückenmarkes aus diesen Statistiken bei FRANGENHEIM nur 22 operierte Fälle mit 63% Mißerfolge, bei MARBURG und RANZI 48 Operierte mit 31% Mißerfolgen und begründet den Unterschied damit, daß bei ersteren die Tangentialschüsse, bei letzteren die Steckgeschosse überwiegen. Im allgemeinen war man im Weltkrieg mit der Operation von Rückenmarksschüssen sehr zurückhaltend. Der deutsche Sanitätsbericht bringt keine Zahlen. Aus dem französischen Sanitätsbericht geht hervor, daß die Franzosen nur 13,2% aller Rückenmarksschüsse operativ behandelt haben. Immerhin lassen die Erfahrungen vor allem von POUSSEP, gewonnen an Hand von 275 von ihm operierter Rückenmarksschüsse mit einer Mortalität von $3\frac{1}{2}\%$, die Berechtigung der Notwendigkeit einer Operation unter Voraussetzung klarer Indikationsstellung und nicht zuletzt unter geeigneten Verhältnissen erkennen.

Die Prellschäden des Rückenmarkes ergeben die günstigste Prognose. Bei 22% derartiger Verwundeter beobachteten wir einen vollkommenen Rückgang der anfangs bestehenden Lähmung, bei 50% eine weitgehende Besserung. Die bestehenbleibenden Restlähmungen konnten mit orthopädischen Hilfsmitteln ausgeglichen werden. Bei 28% der Verwundeten hatte die Prellung des Rückenmarkes zu weitgehender Zerstörung des Markquerschnittes im Bereich des Hauptherdes geführt (vgl. Abb. 38).

Die Prognose der kompletten Querschnittsläsion ist die bekannt ungünstige. Kommt es zu einer Wiederkehr der Reflextätigkeit des abgetrennten Markes und zur Blasenautomatie, so können sich die Verwundeten lange in gutem Allgemeinzustand befinden. Die Unglücklichen finden sich vor allem bei künstlerischer, schriftstellerischer oder leichter handwerklicher Betätigung mit ihrem Schicksal auffallend gut ab. Fast alle sind heiterer, ausgeglichener Stimmung, wie wir das auch bei Kriegsblinden beobachten. Offenbar hängt dies mit der in der Regel vorhandenen Schmerzlosigkeit ihres Leidens zusammen.

Die Prognose der partiellen Rückenmarksschädigung ist im allgemeinen nicht ungünstig; vor allem dann, wenn Blasen- und Mastdarmfunktion erhalten ist. Die spastischen Lähmungen bilden günstigere Aussichten, die Heilung braucht oft sehr lange Zeit. Am spätesten pflegt die Blasenfunktion zurückzukehren. Auffallend ist eine Statistik von WELLER, der 1931 bei 104 Rückenmarksverletzten 31 fand mit 80—100% Erwerbsunfähigkeit, die diesen Zustand schon seit ihrer Entlassung aus dem Kriegsdienst hatten. 18 bezogen außerdem Pflegezulage. Neben anderen Erscheinungen waren auch schwere Blasen- und Mastdarmstörungen vorhanden. *Es zeigt sich somit, daß selbst da, wo die partiellen Störungen fast einer Totalläsion gleichkommen, die Verwundeten 17—20 Jahre am Leben bleiben können.*

Die Prognose des Grades der möglichen spontanen Rückbildung des Markschadens läßt sich anfangs kaum stellen. Sie pflegt in einigen Fällen rasch und vollkommen, in anderen zögernd und unvollständig erst nach Monaten und später oder überhaupt nicht einzutreten. *Im allgemeinen läßt sich sagen, daß die Prognose der Markschädigung von kranial nach caudal günstiger wird.* So zeigen unsere sämtlichen Caudaverletzungen eine weitgehende Restitution der Leitfähigkeit.

Die *Mortalität der Rückenmarksschüsse* im Weltkriege wird von RUMPEL für die Frontlazarette mit 65%, von FRANGENHEIM mit 43% angegeben. LEVA berechnet bei 21 Rückenmark- und Wirbelsäulenschüssen die Mortalität nach einhalbjähriger Beobachtungszeit auf 9,5%. Der amerikanische Sanitätsbericht errechnet die Mortalität bei 220 Rückenmarksschüssen mit 176 = 80%, bei 378 Wirbelschüssen mit 158 = 41,5%. Man wird nicht fehlgehen, wenn man annimmt, daß der Tod bei den Wirbelschüssen mit wenigen Ausnahmen auf die Vergesellschaftung mit Rückenmarksschädigungen zurückzuführen ist. Dann würden 598 Wirbelsäulen-Rückenmarksschüsse 334 Todesfälle = 55,8% Mortalität aufweisen. Im deutschen Sanitätsbericht finden sich keine Zahlenangaben. Aus dem französischen Sanitätsbericht lassen sich folgende Zahlen




Abb. 40. Heilverlauf bei 38 Rückenmarksschäden nach Schußverletzungen.

entnehmen: Von 3413 Rückenmarksschüssen starben 1588 = 46%, ohne wesentlichen Störungen heilten nur 479 = 14%, mit funktionellen Störungen 1346 = 39,4%. Hieraus ist die in jeder Beziehung schlechte Prognose selbst der noch in Heimatlazarette gelangenden Verwundeten zu ersehen.

Bei 38 von uns beobachteten Schußverletzungen der Wirbelsäule und Markschäden durch direkte und indirekte Geschoßwirkung starben im Laufe eines Jahres 9 = 24%, geheilt wurden 7 = 18%, von den Geheilten wurden 43% operiert. Gebessert wurden 15 = 40%, von den Gebesserten wurden 27% operiert. Unverändert blieb der Zustand bei 7 = 18% (Abb. 40).

Wir stehen nach unseren Beobachtungen auf dem Standpunkt, daß bei einem Teil der im Kriege entstandenen Rückenmarksverletzungen durch operative Entfernung markschädigender Fremdkörper und später auftretender Veränderungen an den Rückenmarkshäuten, aber auch spontan bei entsprechender energischer, die Trägheit des Verwundeten überwindenden konservativen Behandlung sehr erhebliche Besserungen eintreten können; daß anfängliche schwere Lähmungssymptome nicht in jedem Falle zu einer ungünstigen Prognose berechtigen, und daß im Laufe des ersten Jahres und noch später erhebliche Besserungen eintreten können. Vorsicht in der Prognose ist aber geboten, weil

sich an verhältnismäßig geringgradigen Rückenmarksschußverletzungen noch lange Zeit später sekundäre degenerative Prozesse mit ungünstiger Prognose anschließen können (sekundäre traumatische Lähmung).

VII. Die Behandlung der Schußverletzungen der Wirbelsäule und des Rückenmarkes.

1. Die Erstversorgung der frischen Schußverletzung aus chirurgischer Indikation.

Bei jeder frischen Kriegsverletzung der Wirbelsäule und des Rückenmarkes muß von vornherein die Frage nach einer chirurgischen Intervention ins Auge gefaßt werden. *Eine sofortige Entscheidung wird bei allen den Verwundeten notwendig sein, bei denen eine sog. „chirurgische Indikation“ zu sofortigem Handeln drängt.*

Schußverletzungen der Wirbelsäule ohne Beteiligung des Rückenmarkes bedürfen keiner besonderen Beachtung, meist handelt es sich um Abschüsse der Dorn- und Querfortsätze. Sie werden nach den für die Behandlung von Schußwunden allgemeingültigen Regeln versorgt. Bei kleinen Einschußwunden wird man sich mit einem deckenden Verband begnügen, sind die Weichteile ausgedehnter zerstört, so wird die Wunde excidiert und nach Entfernung etwaiger Knochensplitter offen behandelt um jedes Fortschreiten der Infektion auf das Mark zu verhindern. Das Geschoß soll bei der Erstversorgung nur entfernt werden, wenn es zufällig in der Wunde liegt. Duraverletzungen werden bei reinen Knochenschüssen ohne neurologische Symptome nicht beobachtet. Tritt eine Infektion hinzu, so ist durch breite Spaltung und Eröffnung von Wundtaschen der Infektion entgegenzuarbeiten. Bei reinen Knochenschüssen sahen wir nie stärkere Veränderungen an der Wirbelsäule, die ihre Tragfähigkeit hätten beeinflussen können. Wir kamen immer mit einer flachen Lagerung des Verwundeten als Behandlung aus.

Die *Kriegsverletzungen der Wirbelsäule mit Beteiligung des Rückenmarkes* gehen zum Teil mit schweren Nebenverletzungen der Hals-, Brust- oder Bauchorgane einher, da das Geschoß, ehe es die Wirbelsäule erreicht, oft die ganze Breite des Körpers durchschlägt. Hierbei sehen wir gleichzeitig schwere Markzerreißen neben ausgedehnten Wirbelsäulenzertümmerungen. Derartige Verwundungen erreichen die ärztliche Hilfe meist nicht mehr, sie sind nach unseren Beobachtungen immer tödlich. Wer solche Fälle noch operiert, dem mag man einen erfreulichen operativen Eifer zuerkennen, aber es fehlt ihm der Blick für die Wirklichkeit des Sterbens. Er stört mit seinem unnützen Tun nur die Ruhe des Todes. Der Krieg hat es uns gelehrt, solche Unglückliche bei schonendster Pflege und ohne Schmerzen sterben zu lassen und uns bewußt den heilbaren Fällen zuzuwenden.

Verletzungen des Rückenmarkes mit kleinkalibrigen Einschüssen, bei denen die Schußwunden bereits verklebt sind, wird man abwartend behandeln in der Hoffnung, daß der Körper mit einer nicht allzu schweren Infektion fertig wird. Sickert Liquor aus der Einschußwunde, so muß die Dura freigelegt und versorgt werden, ehe die Liquorfistel zu einer Meningitis führt. Ist die frische Verletzung der Weichteile eine größere, so tritt die Wundausschneidung in ihre Rechte. Bei der Ausschneidung der Weichteilwunde, die sich im wesentlichen auf die

Anfrischung und Glättung der Wundränder, Spaltung und Freilegung von Buchten und Entfernung der gequetschten, infektionsfördernden Gewebsteile, Knochensplitter oder eines zufällig in der Wunde liegenden Geschosses beschränkt und eine peinliche Blutstillung herbeiführen soll, wird schon hinsichtlich der Schnittführung besonders bei großen Muskeldefekten am Rücken auf die beabsichtigte Deckung der verletzten Dura durch Bildung eines Hautlappens Rücksicht genommen.

Liegt bei der Versorgung einer großen Schußwunde die verletzte Dura zutage, so muß sie bei frischen Verwundungen, wenn noch keine meningitischen Zeichen bestehen und das Mark nicht vollkommen zerstört ist, unter allen Umständen verschlossen werden. Besteht eine breite, nicht durch Naht zu versorgende Duralücke, so muß man sie durch Aufpfropfen eines Muskellappens oder nach breiter Freilegung des Wirbelkanales mittels freier Fascientransplantation möglichst wasserdicht verschließen. Die Übersicht im Operationsgebiet wird bei den auftretenden kleinen Blutungen durch die Anwendung einer, an eine Wasserstrahlpumpe angeschlossenen Saugung wesentlich erleichtert. Nach der so vollkommen als möglichen Blutstillung unter der Zuhilfenahme von Wachs und Muskelläppchen oder Elektrokoagulation, um den noch vorhandenen Bakterien den Nährboden zu entziehen, wird die versorgte Durawunde bei noch vorhandener Muskulatur durch Muskelnähte und Hautnähte, sonst allein mit dem vorher gebildeten Hautlappen primär verschlossen.

Genaueste Beobachtung derartig versorgter Verwundeter ist erforderlich, ein Transport möglichst zu vermeiden. Wir machen zur Prophylaxe der Meningitis von den Sulfonamiden reichlich Gebrauch, wie es auch TÖNNIS bei den Schußverletzungen des Gehirns offenbar mit Erfolg tut. In den Weichteilen auftretende Liquorcysten müssen schräg durch eine dickere Weichteilschicht punktiert werden, um eine Fistel und drohende Infektion des Markes und seiner Häute zu verhindern. Kommt es im weiteren Verlauf zu einer Meningitis, so entfernen wir täglich von einer Zisternenpunktion aus den gesamten Liquor unter fortlaufendem Ersatz durch eingeblasene Luft. Dazu wird eine Eleudron- oder Cibazoltherapie verabfolgt. Ist der Infektionsherd beherrscht und wird die Meningitis früh genug erkannt, so sind die Behandlungserfolge nicht schlecht.

Die frische Verletzung des Markes überläßt man nach vorsichtiger Entfernung von vorhandenen Knochensplittern, Geschossteilen und Blutgerinnseln am besten sich selbst, da die Erfahrungen gezeigt haben, daß wir dem kontusionierten Marke makroskopisch nicht ansehen können, wie weit es seine Leitfähigkeit wieder erlangt. Ist das Mark vollständig durchtrennt, so bleibt der Versuch einer Naht ohne Nutzen. Dagegen ist nicht einzusehen, warum man einzelne zerschossene Caudafasern nicht nähen soll. In der Regel wird ein solch subtiler Eingriff bei der ersten Versorgung nicht möglich sein.

Beschränkt sich die Schußwunde auf die Weichteile und die Wirbelsäule und ist die, in der Wunde freiliegende Dura unverletzt, so bleibt die Wunde offen, da die offene Wundbehandlung am ersten vor einer Infektion und der Gefahr ihres Fortschreitens auf das Mark und seine Häute schützt. Man achte hier besonders auf Verhaltungen des Wundsekrets und hierdurch auftretende Infektionen, da auch bei uneröffneter Dura durch Nachbarschaftswirkung eine Meningitis auftreten kann (SCHMIEDEN). *Die intakte Dura darf bei der ersten Wundversorgung unter keinen Umständen absichtlich oder unabsichtlich*

eröffnet werden. Hierzu besteht auch kein Anlaß, da am Rückenmark subdurale Hämatome, die zu einer Kompression des Markes führen könnten, so gut wie nicht vorkommen. Man kann mit der Eröffnung der Dura bei frischen Schußwunden mit Lähmungen nur schaden, ehe die Frage einer Wundinfektion entschieden ist.

Zeigt das Röntgenbild ein im Wirbelkanal oder in seiner Nähe gelegenes Projektil und Knochensplitter, so verschieben wir ihre Entfernung, wenn nicht gleichzeitig eine chirurgische Indikation zur Versorgung einer größeren Schußwunde besteht, bis der Schußkanal so weit abgeheilt ist, daß keine Infektion der Rückenmarkswunde droht und bis nach Abklingen der akuten Marksymptome auch nur geringgradige Zeichen dafür vorhanden sind, daß das Mark nicht vollkommen durchtrennt ist.

Ebenso ergeben Steckgeschosse im Wirbelkörper auch dann, wenn sie teilweise in den Wirbelkanal hineinragen oder auf der ventralen Seite des Wirbelkörpers eine Knochenlamelle gegen den Wirbelkanal vortreiben, keinen Anlaß zu sofortigem Eingreifen. Sie können reizlos einheilen. Da die Wirkung dieser Steckschüsse im ersten Teile des klinischen Bildes lediglich eine Stoßwirkung, später mehr eine Kompressionswirkung ist, werden wir mit ihrer Entfernung so lange abwarten, bis die Prellwirkung mehr in den Hintergrund, die Wirkung des Druckes mehr in den Vordergrund tritt. Unsere Erfahrungen, daß derartige in den Wirbelkanal hineinragende Geschosse und eingesprengte Knochensplitter vor allem im Bereiche der Cauda eine vollkommene Wiederherstellung der Funktionen des Rückenmarkes nach Schwinden der initialen Markschädigung nicht verhindern, berechtigen zu dieser abwartenden Haltung (vgl. Abb. 25).

Unterhalten aber im Wirbelkörper steckende Projektil Fisteleiterungen des Schußkanales und zeigt das Röntgenbild entzündliche Veränderungen des Knochens im Bereich des Geschosses, oder wird durch sie eine Osteomyelitis der Wirbelsäule verursacht, so ist ihre Entfernung zur Beseitigung der Fistel und zur Verhütung größerer Knochenzerstörungen oder fortschreitender Infektion auf die Rückenmarkshäute angezeigt.

Wirbelkörpersteckschüsse sind oft schwer zu erreichen. Die Wirbelkörper sind am Halse am besten von vorne seitlich, wie bei der Ösophagotomie freizulegen, an der Brustwirbelsäule mit der Costotransversektomie (HEIDENHAIN, MENARD), an der Lendenwirbelsäule mit der Transversektomie, an den untersten Lendenwirbelkörpern und den oberen Sacralwirbeln von vorne mit Laparotomie in extremer Beckenhochlagerung (MÜLLER). Im Bereich der Lendenwirbelsäule liegen die anatomischen Verhältnisse so, daß man Bögen, Seitenfortsätze und Wirbelkörper mit einem Schnitt zur Seite der langen Rückenstrecker ohne Schädigung der Muskulatur nach Spaltung der diese deckenden äußeren Blätter der Fascia lumbodorsalis freilegen kann.

Die Fisteln heilen nach Entfernung des Projektils und Auskratzen des Geschosßbettes mit dem scharfen Löffel nach unseren Erfahrungen gewöhnlich rasch ab. Dagegen führt die akute Schußosteomyelitis der Wirbelsäule häufig durch Fortschreiten der Infektion auf die Rückenmarkshäute, wobei die zahlreichen Venenplexus die Vermittlerrolle übernehmen, zum Tode (WOLFF, LICEN, SCHMIEDEN). Eine schlechte Prognose haben besonders die Fälle, bei denen nur die Abszesse incidiert wurden. VOLKMANN teilt 1915 mit, daß die Sterblichkeit der operierten Fälle, die 1896 noch mit 71,4% berechnet wurde, langsam sank, bis sie 1914 noch 41,8% betrug. OEHLECKER berechnet die Mortalität

auf 60%, ANSCHÜTZ auf 42,8%. Nach einer von SCHMIEDEN angestellten Umfrage wurden 127 Fälle von Osteomyelitis operiert, davon starben 48%, 19% wurden gebessert und 33% geheilt.

Man muß sich daher entschließen, wenn auch auf unbequemem Wege, das Geschoß zu entfernen und den Knochenherd breit freizulegen. Retropharyngealabscesse spaltet man von der Seite des Halses, Psoasabscesse seitlich und extraperitoneal mit einem Schnitt zur Aufsuchung des Ureters, Abscesse in der Kreuzbeinhöhle von einem parasacralen Schnitt aus. Nehmen die bestehenden Lähmungen zu oder treten sie erst im Verlaufe des Krankheitsbildes auf, so muß der Wirbelkanal trepaniert werden, um mit dem vorhandenen Druck gleichzeitig die schwere Infektionsgefahr zu beseitigen, die den Rückenmarkshäuten droht. Durapunktion und Eröffnung der Dura sind auf das strengste zu vermeiden. Fast immer sind Nachoperationen, Absceßspaltungen, Gegenincisionen, Sequestrotomien nötig. Schwere Veränderungen an den Wirbelkörpern machen, um Deformationen zu vermeiden, stützende Maßnahmen erforderlich.

Bei allen frischen direkten und indirekten Schußverletzungen des Markes ist ein Teil der neurologischen Symptome auf das posttraumatische Ödem zurückzuführen. *Die Behebung der Drucksteigerung durch Entleerung des meist blutigen Liquor wirkt am Anfang zusammen mit dehydrierenden Maßnahmen auf den Rückgang der Lähmungen oft entscheidend günstig. Bei posttraumatischem aufsteigendem Ödem im Bereich des oberen Brust- und des Halsmarkes kann die Lumbalpunktion lebensrettend sein.* FÖRSTER hat hier zur Entlastung die Laminektomie mit Spaltung der Dura und Incision des Kontusionsherdes mit Erfolg ausgeführt. Durch die günstige Beeinflussung des akuten Marködems mit der entlastenden Lumbalpunktion läßt sich bereits zu einem früheren Zeitpunkt als sonst, was für die Indikation zur Laminektomie wichtig ist, entscheiden, ob eine totale anatomische Querläsion vorliegt oder nicht.

Bei Schußverletzungen des Halses kann ein durch Verletzung der Arteria vertebralis entstandenes epidurales Hämatom oder ein sich entwickelndes Aneurysma zur Kompression des Markes und zu schweren neurologischen Symptomen führen. Die Ausräumung des Blutergusses und die Unterbindung der Arteria vertebralis kann hier lebensrettend wirken.

Die Unterbindung dieses Gefäßes erfolgt an 4 Stellen: 1. Vor dem Eintritt in den Querfortsatz des 6. Halswirbels, 2. im Verlaufe des Canalis transversarius, 3. zwischen Atlas und Epistropheus (DRÜNER), 4. in der Regio suboccipitalis (KÜTTNER). Wegen der zahlreichen Anastomosen muß das Gefäß gewöhnlich kranial und caudal unterbunden werden, erhebliche Schwierigkeiten sind hierbei zu überwinden. Gelingt die Unterbindung nicht und ist wegen großen Blutverlustes schnelles Handeln erforderlich, so kann man die Blutung durch Eintreiben eines Holzkeiles in das Foramen transversarium zum Stehen bringen, wie es KIRSCHNER in einem ähnlichen Falle mit Erfolg im Bereich der Schädelbasis ausgeführt hat.

Die *frischen Wirbelsäulenverletzungen bei gleichzeitigen Markschäden* werden mit einfacher Lagerung behandelt. Zum Transport empfiehlt sich ein Gipsbett vom Kopf bis zur Mitte der Oberschenkel. Hierbei vergesse man nie zur Vermeidung des Decubitus ein lumbosacrales Fenster in den Gips einzuschneiden. Eine Behandlung der Schußverletzungen der Wirbelsäule mit Gipsmieder hat sich uns wegen der Nebenverletzungen und der bestehenden Wunden nicht

bewährt. Die Deformierungen der Wirbelkörper waren bei unserem Krankengut gering und hatten als solche keinen selbständigen, primär schädigenden Einfluß auf das Mark. Die Marksymptome ließen sich immer durch Geschoßprellung oder direkte Geschoßwirkung erklären.

Aus Gründen der Vollständigkeit seien noch die Verwundeten erwähnt, bei denen Granat- und Bombensplitterverletzungen vorlagen, die bestehenden Lähmungen, wie die Röntgenaufnahme aufdeckte, aber durch Luxations- oder Kompressionsbrüche einzelner oder mehrerer Wirbelkörper durch Verschüttung im Augenblick der Detonation der Granate oder der Bombe, also durch stumpfe Gewalt verursacht waren. Hier unterscheidet sich die Versorgung der Wirbelsäulenverletzung durch nichts von der friedensmäßigen Behandlung geschlossener Wirbelsäulenbrüche.

2. Die konservative Behandlung.

Wenn sofort nach der Verwundung die Indikation zur operativen Behandlung des Marksadens sehr zurückhaltend ist, so tritt die ärztliche Überwachung und sachgemäße Pflege des Verwundeten um so mehr in den Vordergrund.

Die Verhinderung des Aufliegens, die Verhütung der Harninfektion, die Lagerung des Gelähmten und die medicomechanische Behandlung von Muskeln und Gelenken in der Hoffnung auf Wiederkehr der Funktion sind für das weitere Schicksal dieser Unglücklichen von ausschlaggebender Bedeutung. Decubitus und Harninfektion führen nicht nur zur Allgemeininfektion, sondern stören gleichzeitig die Restitution der Leitfähigkeit durch toxische Schädigung des Markes, der Wurzeln, und auch der peripheren Nerven (FÖRSTER). Hierdurch lassen sich beobachtete Fälle erklären, bei denen eine schlaife Lähmung mit Areflexie nach Behandlung und Besserung des Decubitus und der Cystopyelitis in eine spastische mit Wiederkehr der Sehnenreflexe überging. HEAD und RIDDOCH führen bei Totaldurchtrennungen des Rückenmarkes in der Mehrzahl der Fälle beobachtete dauernde Schloffheit und Areflexie der Beine auf eine, durch septische Intoxikation verursachte Schädigung des Lumbosacralmarkes einschließlich seiner afferenten und efferenten Wurzeln zurück.

Da mit der ersten Feststellung der Art und Ausdehnung von Ausfallserscheinungen noch keine Klarheit darüber geschaffen ist, in welcher Weise das Mark geschädigt wurde, brauchen wir nicht sogleich einen ernsten Marksadens zu diagnostizieren und können ehrlich dem seelisch erschütterten Verwundeten Trost zusprechen und gewisse Hoffnung machen.

Die *Lagerung des Verwundeten* erfolgt in der Regel auf einem, unterhalb des mittels Bettspanner geglätteten Leinentuches gelegten Wasserkissen. Die anfänglich meist schlaff gelähmten Glieder werden in Mittelstellung gebracht, um die Neigung zur Streckkontraktur der Hüftgelenke, zur Durchbiegung des Kniegelenkes und zur Spitzfußstellung zu verhindern. Um letztere zu verhüten, unterstützen wir die Fußsohlen durch in den Fußteil des Bettes gestellte Holzkisten. Zur Vermeidung des Fersendecubitus werden die Fersen durch unter die Achillessehnen gelegte Zellstoffrollen frei gelagert. Unter das Gesäß wird eine breite Schlinge gelegt, die mit einem Flaschenzuge versehen ist, mit dessen Hilfe sich die Verwundeten ohne Lähmung der Arme selbständig hochziehen können und die hierdurch Wartung und Pflege des Gelähmten erleichtert. Mit dieser Lagerung, die auch behelfsmäßig möglich gemacht werden kann, haben

wir nie die Entstehung eines schweren Decubitus beobachtet. Die Haut wird täglich mit Essigwasser. Alkohol oder Franzbranntwein abgewaschen, die decubitusgefährdeten Stellen mit LASSARScher Salbe oder Zinkpaste bedeckt. Ein regelmäßiges Umlagern des Gelähmten wirkt dem Aufliegen entgegen.

Gegen den Decubitus, dessen rasches Auftreten oft schon nach 24 Stunden für die anatomische Markzerstörung pathognomonisch ist, pflegt auf die Dauer kein Mittel zu helfen. Die Mehrzahl unserer Verwundeten wurde schon mit einem solchen in das Lazarett eingewiesen. Eine besondere Lagerung der Verwundeten mit Decubitus wurde von KLAPP angegeben, von HELLER später vervollkommenet und besteht darin, daß ein großer Bettrahmen mit Trikotbinden oder Leintuch bespannt wird. In diese Bespannung wird entsprechend der Druckstelle ein Loch geschnitten und über dieses ein Luftring gelegt. Nach HELLER kann der Bettrahmen nach Bedarf mit einer Extensionsvorrichtung versehen werden. Ein ähnliches Ziel erreicht man mit der modifizierten RAUCHFUSSSchen Schwebelage.

Alle diese Verfahren haben den Nachteil, daß sie zur Entlastung einer Hautstelle eine andere belasten. Das Aufhängen der gefährdeten Körperstellen am Knochen verhindert diesen Mißstand. Bei bestehendem Decubitus der Fersen legen wir eine Drahtextension durch die Tuberositas tibiae und hängen den auf einer KIRSCHNER-Schiene in Mittelstellung gelagerten Unterschenkel schwebend auf. Die Spitzfußstellung wird durch Aufhängen des Fußes mit Heftpflaster über einer Rolle ausgeglichen. WESTHUES hat die wirksame Halbschwebelage des Beckens mittels einer unterhalb der Spina iliaca anterior superior am Knochen angreifenden Beckenzange angegeben. Der gleiche Erfolg läßt sich durch zwei an den Spinae iliaca anteriores superiores angebrachten Drahtextensionen erreichen, wobei die Bügel an einer mit Gewichten versehenen Querstange angebracht, das Becken in Schwebelage halten. WILMS hat von der Voraussetzung ausgehend, daß das tote Gewicht der gelähmten Beine den Körper an die Lagerstätte fesselt und ihn unbeweglich macht und die Entstehung von Decubitalgeschwüren begünstigt bei aussichtslosen Fällen eine hohe Amputation beider Oberschenkel ausgeführt. Den Gelähmten in den Rollstuhl zu bringen und die Neigung zum Decubitus herabzusetzen, ist hierdurch auch erreicht worden.

Die wichtigste Sorge gilt dem Zustande der Blase, da besonders im Kriege bei schwieriger Pflege die Mehrzahl der Kranken an der Infektion des Harnapparates sterben, obwohl das Grundleiden, das verletzte Rückenmark an sich keinen letalen Ausgang bedingen würde. Die Verhütung der Infektion steht bei der Behandlung der gelähmten Blase im Vordergrund. So lange eine Retention besteht, empfehlen wir 2mal täglich unter peinlicher Asepsis zu katheterisieren. Weniger ratsam ist der Verweilkatheter, weil er auch bei sorgfältiger Pflege die Infektion der Blase begünstigt und infolge der trophischen Störungen leicht Decubitalgeschwüre und schwere nekrotisierende Entzündungen auftreten können. Eine für den Krieg sehr geeignete Behandlung ist die Expression der Blase durch Druck der oberhalb des Nabels ansetzenden allseitig schräg nach unten drückenden Hand, sie läßt sich durch die gelähmten Bauchdecken gut ausführen und vermeidet eine Blaseninfektion durch unsachgemäßes katheterisieren. Dieses von HEDDÄEUS angegebene Verfahren ist nur für die Fälle anzuwenden, bei denen keine Infektion der Blase besteht. ERKES beschreibt einen Todesfall durch Perforation der infizierten Blase im Bereich eines Geschwüres. Die Verhütung der Blaseninfektion ist allein deshalb von großer

Bedeutung, weil durch sie das Auftreten des Blasenautomatismus, den wir als günstigste Form der Blasenfunktion bei totaler Querschnittslähmung ansprechen, verhindert wird. Das Anlegen einer suprapubischen Fistel zur Vermeidung der Infektion, wie es SCHUMM und KRAUSE empfohlen haben, wurde von MATTI lebhaft abgelehnt und bleibt heute den schweren gangränös-phlegmonösen Blasenentzündungen als Notoperation vorbehalten; hier bildet die Blasenfistel den besten Schutz gegen die Perforation. Bei der Inkontinenz lassen wir den Urin bei sorgfältiger Pflege des äußeren Genitale in ein Gefäß abtropfen. Ein Katheter ist zwecklos, da der Urin infolge der Atonie meist auch neben dem Katheter herausrinnt. Besteht ein Blasenautomatismus, so soll in Abständen der Restharn in der Blase bestimmt und wenn solcher vorhanden ist, abgelassen und die Blase gespült werden.

Als *medikamentöse Behandlung* wirken regelmäßige Blasenspülungen mit Borwasser, Targesin oder Argolaval, Prontosil- und Albulcidstöße zusammen mit Hexamethyltetramingaben prophylaktisch günstig und können auch eine bereits bestehende Infektion des Harntraktes bessern, jedoch läßt sich auch bei sorgfältigster Behandlung eine tödlich endende Urosepsis nicht in allen Fällen vermeiden. Bei guter Nierenfunktion soll reichliche Flüssigkeitszufuhr die Steinbildung in Blase und Nierenbecken verhindern. Letztere sind eine oft beobachtete Komplikation, MAGNUS und HAUMANN fanden sie in der Hälfte ihrer Fälle mit Querschnittslähmung.

Die *physikalische Nachbehandlung* zur Unterstützung und zum Ausbau der Restitution der Lähmungen hat so frühzeitig als möglich einzusetzen. Sehr wichtig ist die Erhaltung der Muskel und Gelenkbeweglichkeit, vor allem in den Fällen, bei denen eine Wiederherstellung zu erwarten ist. Bei schlaffen Lähmungen sind die Insertionspunkte der gelähmten Muskeln einander zu nähern, bei spastischen Lähmungen werden die gelähmten Muskeln so gelagert, daß ihre Insertionspunkte möglichst voneinander entfernt sind. Die Behandlung beginnt zunächst mit passiven Bewegungen und steigert sich bei Restitution über gezielte passive, passiv-aktive, aktive und Widerstandsbewegungen zu einer, die allgemeinen Bewegungsabläufe erfassenden, kräftigenden Körperschule, die zuerst aus Rücken-, Bauch- und Seitenlage, später im Kriechen, dann im Sitzen und Stehen durchgeführt wird. Wichtig ist, die Verwundeten möglichst bald aus dem Bett zu bringen.

Die *Massage* muß sinnvoll in die Übungsbehandlung eingebaut werden. Die Unterwasserstrahldruckmassage kann bei vorsichtiger Dosierung von guter Allgemeinwirkung sein. *Besondere Erfolge sahen wir von der Bewegungsbehandlung im Wasser.* Wir haben alle Rückenmarksverwundete mit abgeheilten Wunden, auch solche mit vollständiger Paraplegie der Beine jeden 2. Tag in das zur Klinik gehörende Hallenschwimmbad gebracht. Durch den Auftrieb sind alle Bewegungen leichter ausführbar. Hierdurch ist ein größeres Bewegungsausmaß und die erste Möglichkeit zu selbständiger Fortbewegung gegeben. Die Schwimmbehandlung hatte bei allen derartigen Verwundeten einen guten Einfluß auf das Allgemeinbefinden. Bei spastischen Lähmungen muß das Wasser warm sein, um gleichzeitig spasmenlösend zu wirken.

Die *Elektrogymnastik* haben wir zur Nachbehandlung schlaffer Lähmungen immer angewandt. Bei Lähmungen mit partieller oder kompletter Entartungsreaktion wurde galvanischer, bei leichteren Formen faradischer Strom benutzt. Eine neue Art des faradischen Stromes, der Thyatronstrom, hat sich durch

seine größere Reiz- und Tiefenwirkung bei der Elektrogymnastik als optimal erwiesen. Er kann wie der einfache faradische Strom auch als Schwellstrom, der dann eine angenehmere und dem Nervenimpuls ähnliche Wirkung hat, angewandt werden.

3. Die operative Behandlung der Markschäden aus neurologischer Indikation.

a) Die Operationstechnik.

Die Operation beginnt mit der Laminektomie. Einige Besonderheiten, die sich uns bewährt haben, sollen beschrieben werden. Der Kranke wird zur Operation *auf den Bauch gelagert*, die Seitenlage, die wir früher zu besserem Abfluß des Blutes und Liquors angewandt haben, wurde verlassen, da Blutung und Liquorfluß durch eine, an eine Wasserstrahlpumpe angeschlossene Saugung beherrscht werden können und so das Operationsgebiet nicht stören.

Grundsätzlich wird nach intravenöser Scopolamin-Eukodal-Ephetonin-vorbereitung in örtlicher Betäubung operiert, wobei der Hochdruckklokanästhesieapparat von KIRSCHNER seine bekannten Vorzüge der schnellen, schonenden und allseitigen Ausbreitung der Lösung bewährt. Eine Weichteilschädigung, wie sie ROGERS bei Mittelschnitt in örtlicher Betäubung beobachtete, vermeiden wir durch Anwendung eines in leichtem Bogen verlaufenden paravertebralen Lappenschnittes. Nach Freilegung des Epiduralraumes werden das epidurale Fettgewebe und bestehende narbige Verwachsungen mit feinsten Nadel infiltriert. Das ergibt 3 Vorteile: die Blutleere im engeren Operationsgebiet, die Möglichkeit des schmerzlosen Arbeitens an den meist verwachsenen Markhüllen und ihre hydraulische Präparation.

Die Weichteile werden durch breite Meißel stumpf nach seitlich abgeschoben. *Zum seitlichen Zurückhalten der dicken Weichteile* bedienen wir uns tiefgreifender scharfer Haken nach USADEL mit einem FRANZschen Rahmen. Dieser legt die Wundtiefe mit größerer Gleichmäßigkeit frei, als es Assistentenhände auf die Dauer tun können. Grobe Erschütterungen bei der Beseitigung der das Mark bedeckenden Knochenteile werden durch Benutzung von Hohlmeißelzangen bei strikter Ablehnung von Hammer und Meißel vermieden. Sehr bewährt hat sich uns der Laminektom von KRAUSE. Wichtig ist die möglichst ausgedehnte Fortnahme der seitlichen Bogenanteile, damit der Wirbelkanal breit und übersichtlich freiliegt.

Die *Blutstillung* muß vollkommen sein. Das wird durch weitgehende Anwendung der Elektrokoagulation und an Knochenspongiosa durch kurz dauernde feste Vioformgazetamponade gegebenenfalls durch Einpressen von Wachs erreicht.

Die *Auffindung der Kompressionsursache* machte niemals Schwierigkeiten. *Wir haben bei Steckgeschossen immer das von SIEMENS konstruierte akustische Hochfrequenzgerät, den Metallsucher, angewandt*, bei dem ein in einem Lautsprecher hörbarer Ton um so höher wird, in je größere Nähe eines metallenen Fremdkörpers das in Form eines Glaszylinders ausgebildete sterile Suchgerät, von dem es 2 Dicken gibt, gebracht wird. Durch die Veränderung der Tonhöhe wird der Operateur schnell und sicher zu dem Metallkörper, der nicht magnetisch zu sein braucht, geleitet. Die in der Wunde und in 10 cm seiner Umgebung angewandten

Instrumente, im besonderen die Wundhaken dürfen nur aus nichtmetallischem Material (Novotex) bestehen. Wir haben durch diesen Metallsucher bei intraduralen und intramedullären Splittern die Dura immer direkt über dem Geschöß eröffnen können und so den Eingriff möglichst schonend ausgeführt (Abb. 41).

Prognostisch günstig ist, wenn nach der Wegnahme drückender Knochensplitter oder extradural gelegener Geschosse die Pulsation der Dura wiederkehrt. Notwendig ist immer eine Sondenuntersuchung des Wirbelkanales oberhalb und unterhalb der Trepanationsstelle. Man darf sich nicht nur mit der Entlastung der Hinterseite der Dura begnügen, da bei Schußverletzungen oft vorne und seitlich drückende scharfkantige Knochenteile zu finden sind. Hierzu wird die geschlossene Dura unter Opferung einiger Wurzeln seitlich in die Höhe gehoben um das Krankhafte zu beseitigen. Bei den im Foramen intervertebrale steckenden Geschossen ist es oft notwendig, nach Wegnahme




Abb. 41. Der Metallsucher von Siemens.

des Wirbelbogens auch noch weiter seitlich zu gehen und den Querfortsatz bzw. einen Teil des Gelenkfortsatzes wegzunehmen. Am Halse ist hierbei auf die Arteria vertebralis Bedacht zu nehmen. *Findet sich das Geschöß oder das eingedrückte Knochenstück extradural und ist durch sie die Ursache des Druckes zweifellos aufgefunden, so wird die Dura nicht eröffnet.* War die Dura ursprünglich verletzt (im Weltkrieg in 40% der obduzierten Fälle), werden sich auch die Gegner der primären Duraöffnung (MATTI, SCHMIEDEN) im allgemeinen zu einer Spaltung entschließen müssen. *Da wir erst einige Wochen nach der Verletzung operieren, ist die Gefahr der Wundinfektion für diese Fälle meist schon überwunden, und der Entschluß eine bisher unverletzte Dura zu eröffnen ist nicht allzu schwerwiegend.* Bei gesteigerter Infektionsgefahr soll man sie unterlassen, z. B. bei dem Vorhandensein einer epiduralen Entzündung. Bei dieser Erwägung ist nicht zu vergessen, daß sich auch ohne äußere Verletzung der Dura schon sehr früh Adhäsionen und Verklebungen, kurz das Bild der Meningitis serosa cystica ausbilden kann, selbst wenn das Mark äußerlich unverletzt erscheint. In Spätfällen sieht man schon der meist nichtpulsierenden, bläulich-grau verfärbten Dura mit gebuckelter Oberfläche an, daß sich unter ihr pathologische Verhältnisse befinden, die mit gutem Erfolge angreifbar sind. *Die Eröffnung der Liquorcysten, die Durchtrennung der arachnoidischen Verwachsungen, die Beseitigung der Durawieiele, der Abfluß des gestauten Liquors, das vorsichtige Absaugen von Blut und Zerfallsprodukten und die Stichelung des pialen Ödems sind von unzweifelhaftem Wert.* Ob man sein Vorgehen auf das Mark ausdehnen will, ist Sache des einzelnen, schwerlich aber allgemein zu empfehlen. Es ist aussichtslos und daher unnötig, durchtrennte Markteile durch Naht zu vereinigen. *Dagegen ist nicht einzusehen, warum man nicht durchgeschossene Caudawurzeln nähen soll.* Die in der Literatur zu findende Behauptung, daß dies im Hinblick auf die ausbleibende Regeneration

zwecklos sei, ist nicht bewiesen. Allerdings muß man vor der Naht die zusammengehörigen motorischen Wurzeln mittels des elektrischen Stromes bestimmen, was schwierig oder selbst einmal unmöglich sein kann, wenn mehr als 4 Wurzeln durchtrennt sind. POUSSER, der diesen Eingriff öfters vornahm, hat über eine Reihe befriedigender Ergebnisse berichtet. GAMPER hat die Nervenwurzeln von S₃ beiderseits genäht. Nach ungefähr 6 Wochen konnte der Verwundete wenn auch mühsam seinen Harn in kontinuierlichem Strahle entleeren. Außer der Naht durchtrennter Wurzeln ist auch die Pfropfung verletzter Wurzeln auf stehengebliebene versucht worden. Immer ist auf die möglichst vollständige Entfernung des Jodipins durch Absaugen über einem Wattebäuschchen Wert zu legen. Nach Abschluß des intraduralen Eingriffes wird die Dura nach Auffüllen des Duralsackes mit Wasser möglichst wasserdicht durch fortlaufende Naht verschlossen. Im allgemeinen wird der Primärverschluß der Operationswunde ohne Drain und Streifen angestrebt.

Nach der Operation werden die Verwundeten zur Vermeidung einer Liquor-fistel die ersten Tage auf den Bauch gelegt. Zur Vorbeugung gegen postoperative Meningitis verordnen wir in den ersten Tagen nach der Operation Sulfonamide.

b) Die Indikation zum operativen Eingriff.

Der Sinn der Laminektomie aus neurologischer Indikation ist es, durch Entfernung von drückenden Geschossen und Knochensplintern, durch Beseitigung stauender Verwachsungen und einengender Schwielen- und Cystenbildung der Rückenmarkshäute die Vorbedingung für eine funktionelle Wiederherstellung des Markes und seiner Wurzeln zu schaffen. Leider gibt es keine aktive Behandlung der Markschäden, die einen sicheren Erfolg verpricht.

Die Indikation zum operativen Eingriff ist schwer zu präzisieren und wurde im Weltkriege öfter erörtert. Der Ansicht von LEWANDOWSKY, OPPENHEIM und ROTHMANN, daß Rückenmarksverletzungen eine fast unbedingte Zurückhaltung für operative Eingriffe erfordern, stellen wir die Worte MATTIS gegenüber, daß, wer bei Rückenmarksschüssen Erfolg haben will, frühzeitig operieren muß. Die Mehrzahl der an der Front tätigen Weltkriegschirurgen stimmen in der Notwendigkeit der Frühoperation überein (NOETHE, v. TAPEINER, PERTHES, RUMPEL). Da schon in den ersten 2 Wochen ein Teil der Verwundeten an den Komplikationen stirbt, will man durch eine frühzeitige Operation dem Decubitus und der Cystopyelitis zuvorkommen. Andere warten auf spontane Besserung (KEPPLER, HIRSCHLAFF, DONATH, SÄNGER) und operieren erst, beeinflußt durch das bereits günstigere Krankengut der Heimatlazarette, nach einem Monat und später (MARBURG und RANZI).

Für die Operation scheinbar kompletter Querschnittslähmungen sind MUSKENS, BRUNS, ENDERLEN, GULEKE, KLAPP und KROH eingetreten, auch dann, wenn das Röntgenbild keinen positiven Befund zeigt, da noch im Weltkrieg der röntgenologische Nachweis kleinster, in den Wirbelkanal eingesprengter Knochensplinter aus der Hinterwand des Wirbelkörpers, den Bögen, den Gelenk- und Querfortsätzen oder durch Veränderungen der Rückenmarkshäute bedingte Einengungen des Liquorraumes nicht sicher möglich war. Bei negativem Röntgenbefund lehnen BERGER, HANSING und LEWANDOWSKY jeden Eingriff ab. Auch bei unvollständigen Rückenmarksläsionen ist nach SÄNGER ein abwartendes Verhalten am Platze; während FRANGENHEIM und RANZI gerade bei

den unvollständigen Lähmungen über gute Erfolge mit der Operation berichten. Fast alle Neurologen und Chirurgen des Weltkrieges stehen auf dem Standpunkt, im Falle eines positiven Röntgenbefundes, also bei dem Nachweis von Knochensplintern und Fremdkörpern zu operieren (BORCHARDT, KRAUSE, GULEKE, KLAPP, ROTHMANN, BRUNS, ENDERLEN, PERTHES, FRANGENHEIM und FÖRSTER). Man möchte glauben, daß diese Indikationsstellung unwidersprochen geblieben wäre. KRABEL meint aber, daß Spitzgeschosse das Mark im Gegensatz zu Rundgeschossen weitgehend zerstören und lehnt bei diesen einen Eingriff als nutzlos ab.

Bei dem Studium der vielen kasuistischen Beiträge des Weltkrieges mit beachtlichen Einzelerfolgen gewinnt man den Eindruck, daß oftmals vergeblich operiert wurde, und daß *aus dem Zustandsbilde allein die Frage der Operationsanzeige nicht zu entscheiden ist.*

Wie schwierig die Diagnose einer Markkompression nach Schußverletzungen sein kann, wurde schon dargelegt. Das neurologische Bild sagt darüber meist nichts aus. Schwere und leichte partielle Rückenmarksläsionen bieten am Anfang mit geringen Ausnahmen das klinische Bild der totalen Querschnittslähmung. *Erst die im Verlaufe auftretenden beschriebenen Änderungen des neurologischen Befundes können einen Hinweis auf die Art der anatomischen Markveränderungen geben.*

Die Bestimmung des günstigsten Operationstermines ist bei Schußverletzungen des Rückenmarkes schwierig, da viele miteinander wetteifernde Gesichtspunkte berücksichtigt werden müssen.

Die Frühlaminektomie Rückenmarksverletzter mit Querschnittslähmungen zur Beseitigung der Kompressionsursache (Geschoß, Knochensplinter, Blutung und Ödem) wird immer wieder versucht und vor allem von amerikanischen Autoren befürwortet. Die Mehrzahl der deutschen Chirurgen ist nach den häufigen Mißerfolgen wieder konservativ geworden. Es soll nicht verschwiegen werden, daß FÖRSTER sich für einen frühzeitigen Eingriff ausgesprochen hat.

Wir haben bei 4 im Wirbelkanal gelegenen Projektilen den Versuch gemacht, durch ein primär aktives Vorgehen einen Erfolg zu erzielen, aber erkennen müssen, daß bei allen frühzeitig operierten Verwundeten keine Besserung des neurologischen Befundes eintrat, obwohl in 2 Fällen das Mark äußerlich nur wenig verändert war. In der Literatur findet sich nur eine geringe Anzahl Geheilter, die allein dem frühzeitigen Eingriff ihre Heilung verdanken. Es sind dies die seltenen Fälle, bei denen das Geschoß eine milde, reparable Kompression verursacht hat (COLLEY, FÖRSTER, NOETHE, PERTHES). Hierbei handelt es sich um seltene Zufallstreffer. Bei der Mehrzahl der nach der Frühoperation sich bessernden oder zur Heilung gekommenen Fällen wird man annehmen müssen, daß auch ohne sofortiges Eingreifen eine teilweise Besserung nach Rückgang der akuten Marksymptome möglich gewesen wäre.

Die Frühlaminektomie Schußverletzter hat vor allem wegen des bestehenden Schockes der Nebenverletzungen und der Möglichkeit des Fortschreitens einer Infektion von der Schußwunde auf die Rückenmarkshäute eine hohe Mortalität. POUSSEP, der 23 Rückenmarksschüsse operierte, verlor von diesen 12. Nach einer amerikanischen Sammelstatistik hat die Frühlaminektomie eine Mortalität von 72% und nur eine Heilung von 6%. Bei der Spätoperation ergeben sich günstigere Aussichten, hier betrug die Mortalität 32%, die Heilung 19% (LLOYD).

Besser werden die Aussichten für eine Laminektomie, wenn der Schußkanal abgeheilt, die Nebenverletzungen den Erfolg des Eingriffes nicht mehr beeinflussen können und die Indikation von seiten des Rückenmarkes einwandfrei festliegt. Über den Zustand der Rückenmarkswunde ergibt der Liquorbefund wertvolle Aufschlüsse. Nach unseren Beobachtungen soll mit der Laminektomie bei erhöhtem Zellgehalt des Liquors abgewartet werden, weil in diesen Fällen die Meningitis durch Wiederaufflackern einer bestehenden blanden Infektion der Verletzungsstelle droht. Erst wenn keine Zellvermehrung mehr vorhanden oder diese nur geringfügig ist, kann die Operation ohne Bedenken ausgeführt werden. Hierbei spielt die Vermehrung der Albumine und Globuline eine geringere Rolle. Wichtig ist es, durch Beobachtung des Verlaufes und wiederholte neurologische Untersuchungen die Verwundeten heraus zu finden, bei denen Schwankungen in der

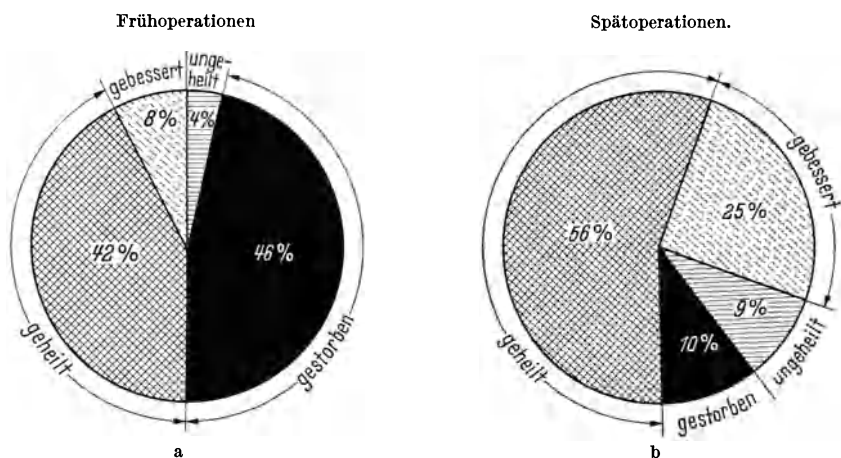


Abb. 42a und b. Die Ergebnisse der operativen Behandlung von Rückenmarksschüssen bei 52 Früh- und 91 Spätoperationen an Hand aus der Literatur zusammengestellter und eigener Beobachtungen.

Nervenleitung, Asymmetrien und besonders eine Inkongruenz der nervösen und motorischen Leitungssphäre bestehen, bei denen die Reflexe zum Teil wiederkehren, also Zeichen, die dafür sprechen, daß noch Teile des Markes erhalten sind. Bei diesen Verwundeten darf man bei positivem Röntgenbefund annehmen, daß durch Beseitigung der Kompression ein Teil der neurologischen Symptome schwindet. Eine Laminektomie soll nicht ausgeführt werden, wenn die vorhandenen Lähmungen noch besser werden.

Auf Grund unserer Erfahrungen stehen wir auf dem Standpunkt, daß eine Markfreilegung erst nach einer Beobachtungszeit und konservativen Behandlung angezeigt ist. Sobald Klarheit besteht, daß keine anatomische Querschnittslähmung vorliegt, daß keine Besserung der Lähmungen mehr zu erwarten ist, wenn die Rückbildung der Lähmungen still steht, oder anfänglich sich zurückbildende Lähmungen wieder an Intensität zunehmen, dann liegt bei positivem Röntgenbefund und dem myelographischen Nachweis einer Verlegung des Liquorraumes wegen der Unvollständigkeit der Rückbildung eine absolute Operationsindikation vor, die man durchaus mit Aussicht auf Erfolg stellen kann. Bei sämtlichen Rückenmarksschußverletzungen, welche wir unter dieser Indikationsstellung operierten, haben wir in jedem Falle eine mehr oder weniger weitgehende Besserung des neurologischen Befundes erzielen können und keinen Todesfall erlebt (Abb. 42).

Über die *Zeitdauer des Abwartens* können keine generelle Vorschriften gemacht werden, sie muß dem billigen Ermessen des Beobachters überlassen bleiben. Gewöhnlich ist die Wartezeit von dem Zustand der Schußwunde und den Nebenverletzungen abhängig. Wir haben die Laminektomie durchschnittlich nach 8 Wochen ausgeführt. Hierdurch gelingt es, die prognostisch ungünstigen Fälle von dem Eingriff auszuschließen. Man muß dabei freilich die fortdauernde Druckwirkung des Projektils in Kauf nehmen. Die genaue Beobachtung des Einzelfalles, besonders des neurologischen Befundes kann vor Schaden durch Verspätung in einem gewissen Grade schützen; dagegen haben wir den Vorzug, nach abgeheilter Schußwunde unter nahezu aseptischen Verhältnissen zu operieren.

Das angenommene Zeitintervall kann jedoch auch eine Verkürzung erfahren, und zwar in jenen Fällen, in denen durch Projektile oder imprimierte Knochensplitter die Lichtung des Wirbelkanales verengt wird und neurologisch die Zeichen der Kompression im Vordergrund stehen. In der Regel sind derartige Markkompressionen an einer Behinderung der Liquorpassage zu erkennen. Hier kann durch rechtzeitige Operation einer tiefer gehenden Wirkung der Kompression entgegengearbeitet werden. Auch bei diesen seltenen Fällen dürfte die von ENDERLEN bereits im Jahre 1898 aufgestellte Wartezeit von 3 Wochen als unterste Grenze gelten.

Man muß sich die Frage vorlegen, ob im Wirbelkanal liegende oder in denselben hineinragende, reizlos eingehheilte Projektile und Knochensplitter ohne neurologische Symptome zu verursachen, entfernt werden sollen (Abb. 25). Derartige Fälle sind in der Literatur vereinzelt beschrieben (BERGMANN, FÖRSTER, NAST-KOLB). Wir nehmen in solchen Fällen ein abwartendes Verhalten ein. Später können jedoch diese durch Fremdkörperreiz Verwachsungen und Verklebungen der Hüllen des Markes herbeiführen und eine Liquorstauung verursachen und so zu neurologischen Ausfallserscheinungen führen, die dann die Laminektomie für angezeigt erscheinen lassen.

Reine Wirbelkörpersteckschüsse geben nur dann Anlaß zur Entfernung, wenn durch sie entzündliche Veränderungen am Knochen verursacht werden und das Mark durch Fortschreiten der Infektion bedroht wird.

Bei den als Spätschäden nach direkten und indirekten Schußverletzungen an den Markhüllen auftretenden Veränderungen ist oft erst nach Monaten und später ein Eingriff notwendig. Dieses durch zunehmende oder wiederkehrende Lähmungen und Wurzelschmerzen charakterisierte Krankheitsbild der Radikulomeningopathie muß frühzeitig erkannt werden, um durch Myolyse noch eine Entlastung der Nervensubstanz aus der Einengung zu gewährleisten. Bei Caudaverletzungen ist eine frühzeitige Indikation zur Operation wichtig, da später eine Lösung der fest miteinander verbackenen Wurzeln den Operateur vor unlösbare Aufgaben stellen kann. Es wäre aber falsch, wollte man die Hilfesuchenden deswegen abweisen, weil sie zu spät mit dem Wunsch operiert zu werden, an uns herantreten. Der Einsatz ist für die durch Schmerzen und motorische Lähmungen schwer geplagten Kranken meist nicht groß. Zu verlieren haben sie schlimmstenfalls ein beschwerliches lebensunwertes Leben. Größer ist die Aussicht, daß durch die Operation keine Änderung erzielt wird, da die Erholung der Nerven Elemente aus länger bestehender Umklammerung und Einengung nur sehr unvollständig ist oder nicht erfolgt. Da aber nach POUSSEP 18% völlige Heilung in 34% erhebliche

Besserung winken, entschließen sich die vor die Wahl gestellten Kranken meist für eine Operation.

Die nach Rückenmarksschüssen auftretenden Schmerzen können Anlaß zu einem operativen Eingriff werden, der in der Regel einen augenblicklichen Erfolg zeitigt. Als Ursachen dieser Schmerzen finden sich zumeist Knochensplitter und Callusmassen, welche auf die austretenden Wurzeln drücken oder daß Mark und seine Wurzeln sind in dichtes Narbengewebe eingemauert, das durch mechanischen Reiz der Wurzeln direkt oder indirekt über eine bestehende Liquorstauung zu unerträglichen Schmerzen führen kann. Lassen sich die ursächlichen Fremdkörper und anatomischen Veränderungen nicht beseitigen oder besteht keine nachweisbare anatomisch-organische Unterlage für die Beschwerden, so kann die *FÖRSTERSche Durchtrennung der hinteren Wurzeln* ein gutes operatives Hilfsmittel sein. Mehr aber noch gibt die *Chordotomie* vortreffliche Resultate. Sie erspart das sonst in verzweifelten Fällen gelegentlich mit dem Paquelin ausgeführte radikale Durchtrennen des Markes dicht oberhalb der alten Verletzungsstelle (*KRAUSE*). *MAGNUS* hat einmal bei hoffnungsloser Lähmung mit heftigen Neuralgien nach vorheriger Einspritzung eines Lumbalanästhetikums eine Injektion von 12 ccm 95%igen Alkohols dicht oberhalb der Verletzungsstelle in den Duralsack ausgeführt und hiermit auf überraschend einfache Weise die Schmerzen beseitigt. *Wir haben bei mehreren Kranken unbeeinflussbare Schmerzen durch die bulbäre Chordotomie (VINCENT) beseitigt. Die Durchtrennung des Tractus spinothalamicus kann ein- und doppelseitig erfolgen und hat gegenüber der Durchtrennung der Vorderseitenstränge den Vorteil, daß die Pyramidenbahnen weder direkt noch indirekt durch Ödem geschädigt werden können.*

Die Laminektomie ist nicht angezeigt, so lange Nebenverletzungen vor allem der Brust- und Bauchorgane ihren Erfolg beeinflussen können, wenn im Bereich des Operationsfeldes infizierte Wunden oder ein ausgedehnter Decubitus bestehen, wenn der Liquorbefund noch auf eine entzündliche Veränderung an der Verletzungsstelle des Markes hindeutet oder eine ausgesprochene Meningitis besteht. Bei schweren aufsteigenden Infektionen des Harnapparates soll nicht operiert werden. Dagegen bilden ein gereinigter Decubitus und eine leichte Harninfektion keine Gegenindikation. Wir sahen diese nach erfolgreicher Beseitigung der Kompressionsursache unter konservativer Behandlung rasch abheilen. Ein Eingriff ist nutzlos, so lange die bestehenden Lähmungen spontane Rückbildungen zeigen oder wenn alle Zeichen einer anatomischen Querschnittslähmung bestehen.

Im Spätstadium nach Schußverletzungen der Wirbelsäule auftretende bewegungsbehindernde Spasmen können einen Eingriff erforderlich machen. Bereits *LORENZ* hat die später von *SELIG* technisch vervollkommnete Durchschneidung des Nervus obturatorius zur Behandlung spastischer Adductorenkontrakturen angegeben. Während *FÖRSTER* die nur durch Laminektomie erreichbare Zerstörung des Reflexbogens, d. h. durch die Durchtrennung oder Resektion der hinteren Wurzeln ausführte, ist *STOFFEL* von dem Gedanken ausgegangen, einzelne periphere motorische Nerven, die zu den kontrahierten Muskelgruppen führen, ganz oder teilweise zu durchtrennen. Die Aufsplitterung der peripheren Nerven in einzelne Kabel gelingt gut. Durch Reizung des Nerven mit der Nadelelektrode erkennt man die einzelnen motorischen Abschnitte an der

Zuckung des Erfolgsmuskels und kann diejenigen Äste, die zu den spastisch kontrahierten Muskelgruppen führen, je nach der Schwere des Spasmus ganz oder teilweise durchtrennen. Es kommen für die Operation nur die Fälle in Frage, bei denen einige Muskelgruppen beteiligt sind, während allgemeine Spasmen von der Operation auszuschließen sind. Vielfach sind wir aber nach den Nervenoperationen zur mechanischen Bekämpfung der primär durch Muskelspasmus und sekundär durch Bindegewebsschrumpfung entstandenen Kontrakturen gezwungen. Muskeldehnungen, -durchtrennungen, Sehnenverlängerungen und Tenotomie als symptomatische Behandlung ergeben vor allem an der unteren Extremität die besten praktischen Erfolge.

Wie bei allen operativen Eingriffen nach Schußverletzungen muß auch hier eine nachfolgende, lange fortgesetzte systematische Nachbehandlung den erzielten Operationserfolg vervollkommen und ausbauen. Ihre Aufgabe ist es zunächst durch Lagerung und Schienung, später durch Übungsbehandlung, Massage und Elektrogymnastik eine Erhöhung der Leistungsfähigkeit der Antagonisten zu erreichen.

Trotz der Schwierigkeit einer klaren Operationsindikation bei Schußverletzungen der Wirbelsäule und des Rückenmarkes ergeben sich aus den vorliegenden Untersuchungen und Beobachtungen einige Richtlinien, die in folgenden Leitsätzen zusammengefaßt sind:

1. Bei der Erstversorgung frischer Schußverletzungen der Wirbelsäule und des Rückenmarkes muß, wenn Liquor aus der Einschußwunde rinnt oder die verletzte Dura in der Wunde zutage liegt, das Mark aber noch weitgehend erhalten ist, die Dura nach sorgfältigster Wundausschneidung primär durch Naht oder Fascienplastik verschlossen werden und durch vorhandene Weichteile, oder wenn diese fehlen, mittels eines aus der Umgebung gebildeten Haut- und Muskellappens bedeckt werden. Bei saubereren Wunden geschieht der Verschuß der Weichteile innerhalb 48 Stunden primär, nach 48 Stunden und bei stark zerfetzten und verschmutzten Weichteilen wird für 24 Stunden ein Drain aus Handschuhfingergummi eingelegt.

2. Die Frühlaminektomie als Normalbehandlung der im Wirbelkanal gelegenen Geschosse und Knochensplitter hat sich uns nicht bewährt. Sie vermag dem Heilverlauf in der Regel keine günstige Wendung zu geben. Eine Ausnahme bilden Steck- und Durchschüsse mit behinderter oder aufgehobener Liquorpassage. Hier ist die Indikation zu frühzeitigem Eingriff gegeben.

3. Die Laminektomie im Sekundär- und Spätstadium nach abgeheilten Schußwunde und nicht wesentlich erhöhtem Zellgehalt des Liquors und nach Klärung des neurologischen Befundes ergibt die besten Erfolgsaussichten. Röntgenbefund und Myelographie haben sich als wertvolles Hilfsmittel zur Indikationsstellung erwiesen.

4. Alle Steckgeschosse der Wirbelsäule und des Spinalkanales sind zu operieren, wenn bleibende neurologische Symptome durch sie verursacht werden. In den Wirbelkanal symptomlos eingehelte Projektilen berechnen zu einer abwartenden Haltung. Wirbelkörpersteckschüsse ohne neurologische Erscheinungen sollen nicht operiert werden; ihre Entfernung ist nur dann angezeigt, wenn durch sie Entzündungserscheinungen am Knochen und an den Weichteilen unterhalten werden, die sekundär das Mark gefährden.

5. Alle Wirbelsäulenschüsse, bei denen nachweisbare Knochensplitter in den Wirbelkanal eingetrieben sind, sollen, soweit neurologische Symptome bestehen, operiert werden.

6. Die Laminektomie ist bei indirekten Schußverletzungen mit schweren nervösen Symptomen, sei es, daß sich diese bei längerer Beobachtung als stationär erweisen oder im Verlaufe verschlimmern, angezeigt, wenn die Myelographie und der Liquorbefund positiv sind.

Das Gesagte gilt besonders für die Fälle mit unvollständigen, gleichbleibenden Lähmungen und für jene mit unsymmetrischer Markbeteiligung, mit wechselnden Lähmungssymptomen und veränderlichem Reflexbefund.

7. Der Schmerz als Alleinsymptom, im Frühstadium durch auf die Wurzeln drückende Projektile und Knochensplitter, im Spätstadium durch narbige Umklammerung des Markes und der Wurzeln mit sekundärer Liquorstauung verursacht, kann einen operativen Eingriff notwendig machen.

8. Schwere, bewegungsbehindernde Spasmen können eine Operationsindikation sein.

9. Chirurgische Gegenindikationen sind:

- a) Allgemeine Schwäche.
- b) Infizierte, in der Umgebung des Operationsgebietes liegende Wunden, einschließlich des schweren Decubitus.
- c) Frische Nebenverletzungen der Brust- und Bauchorgane.
- d) Ausgesprochene Meningitis.
- e) Schwere Infektionen der Blase und des Nierenbeckens mit unzureichender Nierenfunktion.

10. Neurologische Gegenindikationen sind:

- a) Die totale anatomische Querschnittslähmung.
- b) Isolierte Lähmungen der Blase und des Mastdarmes.
- c) Alle Rückenmarksverwundete, bei denen die neurologischen Symptome eine, wenn auch nur langsame, jedoch stetige Besserungstendenz zeigen.

VII. Die gallige Bauchfellentzündung¹.

Von

W. STOTZ-Gießen.

Mit 2 Abbildungen.

| Inhalt. | | Seite |
|---|--|-------|
| Literatur | | 643 |
| Einleitung | | 667 |
| 1. Krankheitsbezeichnung | | 667 |
| 2. Geschichtlicher Überblick (aus dem Schrifttum und Einleitung) | | 669 |
| I. Krankheitsursachen | | 671 |
| 1. Die traumatische Perforation | | 671 |
| a) Nach stumpfen Gewalteinwirkungen | | 673 |
| b) Nach Schußverletzungen | | 677 |
| c) Nach Stichverletzungen | | 680 |
| d) Gallige Peritonitis nach Operationen | | 682 |
| 2. Die gallige Peritonitis durch spontane Perforation | | 689 |
| 3. Die gallige Peritonitis ohne nachweisbare Perforation der Gallenwege | | 698 |
| II. Theorien der Entstehung der galligen Peritonitis | | 720 |
| 1. Die physikalisch-mechanische Entstehung | | 720 |
| 2. Die trophische Entstehung | | 724 |
| 3. Die infektiöse (bakterielle) Entstehung | | 726 |
| 4. Die chemisch-fermentative Entstehung | | 730 |
| III. Das klinische Bild | | 739 |
| IV. Die Diagnose | | 744 |
| V. Die Prognose | | 747 |
| VI. Die Behandlung | | 750 |
| VII. Zusammenfassung | | 753 |

Literatur.

- ABBOTT, GEORGE KNAPP: Diverticulitis of the gall bladder. Surg. etc. **36**, 466, 467 (1923). Ref. Z.org. Chir. **23**, 165.
- ABEL: Zur Kasuistik intraperitonealer Verletzungen. Dtsch. mil.ärztl. Z. **2**, 123 (1904).
- ADAM, LAJOS: Durchbruch eines nach Schußverletzung der Leber entstandenen Gallenergusses in die Bauchhöhle. Budapesti kir. orv. értesítője **2**, 480—483 (1913). Ref. Z.org. Chir. **4**, 321.
- ADLER, SANDOR: Über Gallenperitonitis ohne Perforation. Gyógyászat (ung.) **1930 II**, 718, 719. Ref. Z.org. Chir. **51**, 837.
- Über Drainage nach Cholecystectomy. Gyógyászat (ung.) **1931 II**, 547—551. Ref. Z.org. Chir. **56**, 441.
- ALEXANDER, EMORY G.: Acute perforation or rupture of the gall bladder. Ann. Surg. **86**, 765—770 (1927). Ref. Z.org. Chir. **41**, 297.

¹ Aus der Chirurgischen Universitätsklinik Gießen (Direktor: Prof. Dr. FR. BERNHARD).

- ALLENDE: Ein Fall von galliger Peritonitis. *Boll. y Trab. Soc. cir. Buenos-Aires* **12** (1932). Zit. nach BUTKIEWICZ.
- ALSINE, ANGEL A.: Das Echinokokkus-Choleperitoneum und die klinischen Formen der cystico-biliösen Ergüsse in der Bauchhöhle. *Prensa méd. argent.* **12**, 1021—1029 (1926). *Ref. Z.org. Chir.* **35**, 506.
- AMANTE: Le lesione traumatiche del fegato e delle vie biliare, Rom 1912. Zit. nach KEHR.
- ANDERSSON, LOUIS: Kasuistischer Beitrag zur Kenntnis der subcutanen Leber- und Gallengangsverletzungen. *Acta chir. scand. (Stockh.)* **59**, 380—414 (1925). *Ref. Z.org. Chir.* **33**, 393, 394.
- Über traumatische Ablösung der Gallenblase von der Leber. *Acta chir. scand. (Stockh.)* **59**, 369—379 (1925). *Ref. Z.org. Chir.* **33**, 394.
- ANDREWS: Liver autolysis in vivo. *Proc. Soc. exper. Biol. a. Med.* **27**, 987 (1930).
- ANDREWS, E., H. N. HARKINS, P. H. HARMON and J. HUDSON: Shock syndrome following subcutaneous injection of bile or bile salts. *Ann. Surg.* **105**, 392—400 (1937). *Ref. Z.org. Chir.* **83**, 648.
- ANDREWS, W. A., A. G. REWBRIDGE and L. HRDRINA: Causation of bacillus Welchii infections in dogs by infection of sterile liver extracts or bile salts. *Surg. etc.* **53**, 176 (1931).
- ANGLESIO, B.: Rottura traumatica della cistifellea. *Boll. Soc. piemont. Chir.* **3**, 745—750 (1933). *Ref. Z.org. Chir.* **64**, 381.
- ANSCHÜTZ, W. S.: Über Choleperitoneum hydatidosum (Echinokokkenruptur mit Gallenerguß in die Bauchhöhle ohne Ikterus). *Dtsch. Z. Chir.* **214**, 135—149 (1929).
- ANSIMOV, A.: Beitrag zur Gallen-Bronchialfistel. *Chirurgija (russ.)* **5**, 59—63 (1938). *Ref. Z.org. Chir.* **92**, 702.
- ARBUTHNOT-LANE: Retention of a consid. quantity of bile in the perit. cavity for five weeks. *Lancet* **1891**, 16. Mai. Zit. nach KEHR.
- ARCE, JOSÉ: Dauernde Gallenfistel infolge Hepaticusverletzung. Operation, Heilung. *Bol. Inst. Clin. quir. Univ. Buenos Aires* **2**, 184—187 (1926). *Ref. Z.org. Chir.* **39**, 570.
- ARNSPERGER: Zit. nach KEHR und BUTKIEWICZ. Der gegenwärtige Stand der Pathologie und Therapie der Gallenwege. *Abhandlungen aus dem Gebiet der Verordnungen und Stoffwechselkrankheiten. Halle a. S.: Carl Marhold* 1911.
- Entstehung der akuten Pankreatitis. *Chir.-Kongreß* 1913.
- ARRIZABALAGA, GERARDO: Multiple Echinokokkuscysten. Behandlung des Leberechinokokkus. *Semana méd.* **27**, 803—811 (1920). *Ref. Z.org. Chir.* **9**, 493.
- ARVISET, BROCCQ.: Ein Fall perforationslose gallige Peritonitis. *Thèse de Paris* **1928**. Zit. nach BUTKIEWICZ.
- ARX, v.: Über Gallenblasenruptur in die freie Bauchhöhle. *Korresp.bl. Schweiz. Ärzte* **1902**, Nr 19.
- ASCHOFF: Über Orthologie und Pathologie der extrahepatischen Gallenwege. *Arch. klin. Chir.* **1926** (Kongreßber.), 233—263 (1923).
- ASCHOFF, L. u. A. BACMEISTER: Die Cholelithiasis. Jena 1909.
- ASKANAZY: Die Pathogenese der galligen Peritonitis ohne Perforation der Gallenwege und die Pigmente der Nekrose. *Berl. klin. Wschr.* **1913** **II**, 1645. Zit. nach ASCHOFF, BUTKIEWICZ und RITTER.
- BACHY: Huit observations d'éclatement du foie. *Bull. Soc. nat. Chir. Paris* **59**, 1367—1371 (1933). *Ref. Z.org. Chir.* **65**, 491.
- BACKES, J.: Zur drainagelosen Gallenchirurgie und der methodischen Dilatation der Papille. *Zbl. Chir.* **1928**, 1858—1868.
- BACON, L., HEMKEN and LE E. R. COUND: Automobile injurie. A studie from records of post mortem examinations. *Arch. Surg.* **18**, 769—802 (1929). *Ref. Z.org. Chir.* **46**, 733.
- BARGELLINI: Ascite biliare da rottura probabile della cistifellea. *Riforma med.* **3**, 114 (1897). Zit. nach KEHR, SABADINI und CURTILLET.
- BARTLETT, W. jr. and R. W. BARTLETT: Perforation of the gallbladder, with massive intraperitoneal hemorrhage. *J. amer. med. Assoc.* **106**, 615, 616 (1936). *Ref. Z.org. Chir.* **78**, 460.
- BAUMANN, J. and P. PADOVANI: Péritonite biliaire sans perforation avec cystostéatonécrose épiploïque et nécrose histologique de la paroi vésiculaire. *Bull. Soc. nat. Chir. Paris* **59**, 1412—1415 (1933). *Ref. Z.org. Chir.* **65**, 745.
- BENCEVIC, J.: Ein Fall von begrenzter nichttraumatischer Gallenperitonitis. *Liječn. Vjesn. (serbo-kroat.)* **45**, 88—90 (1923). *Ref. Z.org. Chir.* **22**, 455.

- BENGOLEA, A. J.: Le traitement de la lithiase biliaire au point de vue chirurgical. Arch. des Mal. Appar. digest. **17**, 1081—1089 (1927). Ref. Z.org. Chir. **41**, 867.
- VAN DEN BERG, H. J.: An outline of the most notables facts concerning the evolution of the gall bladder surgery. Remarks on cholecystectomy without drainage. J. Michigan State med. Soc. **27**, 85—90 (1928). Ref. Z.org. Chir. **42**, 383, 384.
- BERHOVET, A.: Zum Studium des Echinokokken-Choleperitoneums und der peritonealen Hydatidose. An. Fac. Med. Montevideo **14**, 299—307 u. franz. Zusammenfassung 307 (1929). Ref. Z.org. Chir. **47**, 271.
- BERNHARD, FR.: Über die Gefahren bei Operationen an den Gallenwegen. Bruns' Beitr. **150**, 1—40 (1930).
- Die Beziehungen zwischen den Erkrankungen der Gallenwege und dem Auftreten der akuten Pankreasnekrose und Beobachtungen über die diagnostischen Hilfsmittel zur Erkennung der akuten Pankreasveränderungen. Dtsch. Z. Chir. **231**, 1—30 (1931).
- Beitrag zur galligen Peritonitis ohne nachweisbare Perforation. Dtsch. Z. Chir. **231**, 805—808 (1931).
- Die spontane Ruptur des Choledochus nach vorausgegangener Choledochusdrainage. Zbl. Chir. **1935**, Nr 31, 1813—1815.
- Die Spontanruptur des Choledochus nach 3 Jahren zuvor ausgeführter Choledochotomie. Zbl. Chir. **1937**, 993—999.
- Über neuere Gesichtspunkte aus der Chirurgie der Gallenwege. Chirurg **12**, 341 (1940).
- Die Chirurgie der Bauchspeicheldrüse. In KIRSCHNER-NORDMANN, 2. Aufl., Bd. 7. 1942.
- BERTONE, C.: Note sopra un caso di rottura spontanea della colecisti. Riforma med. **42**, 42, 43 (1926). Ref. Z.org. Chir. **34**, 455, 456.
- BERTRAND, F.: Eclatement traumatique du foie. Bull. Soc. nat. Chir. Paris **59**, 366—371 (1933). Ref. Z.org. Chir. **62**, 610.
- BIAGI: Ferita transfossa dello stomaco e ferita della cistifellea. Policlinico **9**, 385 (1902). Jber. Chir. **8**, 882.
- BILLI, A. e G. TOMMASO: Contributo allo studio sperimentale delle cosiddette peritoniti biliari e all'influenza su di esse, della vagotomia. Clinica chir., N. S. **10**, 42—55 (1934). Ref. Z.org. Chir. **67**, 209.
- BIRCHER, E.: Seltene operative Kasuistik in der Behandlung der Gallensteinerkrankungen. Schweiz. Rdsch. Med. **21**, 445—452 (1921). Ref. Z.org. Chir. **15**, 31—34.
- BIRGFELD, E.: Beitrag zur Entstehung der perforationslosen galligen Peritonitis. Zbl. Chir. **1931**, 2310—2312.
- Infanteriesteckschuß im Ductus cysticus. Bruns' Beitr. **151**, 652 (1931).
- BISGARD, J. DEWEY and C. P. BAKER: Studies relating of the pathogenesis of cholecystitis, cholelithiasis and acute pancreatitis. Ann. Surg. **112**, 1006—1034 (1940).
- BITTNER, W.: Über die akute maligne Cholecystitis im Kindesalter. Arch. Kinderheilk. **95**, 158—162 (1932).
- BIZARD, GARRAUT, CARON u. VASTENBERGHE: Ein Fall perforationslose gallige Peritonitis. Presse méd. **1935**, 614. Zit. nach BUTKIEWICZ.
- BLAD, A.: Studien über Gallenperitonitis ohne Perforation der Gallenwege. Arch. klin. Chir. **109**, 101—120 (1917).
- BLAUSTEIN, N.: Perforation peritonitis with large ecysted gallstone in right nephric scape. Report of a case. Amer. J. Surg. **2**, 585—588 (1927). Ref. Z.org. Chir. **40**, 402, 403.
- BLOCKER jr., T. G., W. HARRISS and E. W. JARRETT: Traumatic rupture of a congenital cyst of the choledochus. Arch. Surg. **34**, 695—701 (1937). Ref. Z.org. Chir. **84**, 501.
- BLOND, K.: Zur Kenntniss der Spontanruptur der Arteria epigastrica. Wien. klin. Wschr. **1925 II**, 1352—1354.
- BODNAR, T.: Über einen Fall von Durchbruch der Gallenblase bei kindlichem Bauchtyphus. Zbl. Chir. **1937**, 2522—2524.
- BOEMINGHAUS, H.: Postoperative Gallengangsfistel und Psychose. Dtsch. med. Wschr. **1924 I**, 463, 464.
- BOLJARSKI, N.: Über Leberverletzungen auf Grund eines Materials von 109 Fällen. Unter besonderer Berücksichtigung der isolierten Netzplastik. Beitr. klin. Chir. **89**, 587—593 (1914).
- Perforative Peritonitiden und ihre Behandlung. Ätheranwendung bei Peritonitis. Jekaterinoslav 1925 (russ.). Ref. Z.org. Chir. **34**, 657.

- BOLL, A.: Contribution à l'étude des péritonites biliaires avec intégrité apparente des voies biliaires. *Strasbourg méd.* **83**, 83—100 (1925). Ref. *Z.org. Chir.* **33**, 50.
- BOMBI, G.: Ein Fall von galliger Bauchfellentzündung. *Riforma med.* **1930**. Zit. nach BUTKIEWICZ.
- La peritonite biliare senza perforazione apparente delle vie biliari. *Arch. ital. Chir.* **39**, 425—452 (1935). Ref. *Z.org. Chir.* **72**, 530.
- BOMPARD: Thèse de Lyon **1903**. Zit. nach BUTKIEWICZ.
- BOND: Zit. nach LESK.
- BONNET: Fistule biliaire sous-cutanée. *Lyon méd.* **1897**, No 19. Zit. nach KEHR und BRIZIO.
- Ein Fall von galliger Peritonitis. *Lyon chir.*, Juli-Aug. **1923**. Zit. nach BUTKIEWICZ.
- BORDEN, D. L.: Simple cysts of the liver-report of case. *Virginia med. semimonthly* **18**, 609—612 (1914). Ref. *Z.org. Chir.* **5**, 601.
- BORUCHIN, M.: Zur traumatischen subcutanen Zerreißung von Leber und Milz. *Sovet. Chir.* **4**, 153—155 (1935). Ref. *Z.org. Chir.* **77**, 712.
- VAN DEN BOSCHE: **1913**. Zit. nach BUTKIEWICZ.
- BOSHAMER: Bekämpfung der Giftwirkung von Pankreasnekrosen und sonstigen Eiweißzerfallserkrankungen beim Tier. *Zbl. Chir.* **1931**, Nr 3, 2637—2669.
- BOSTROEM: Zit. nach KEHR.
- BRACKERTZ, W.: Neuere Befunde zur perforationslosen Gallen- und Bauchspeichelperitonitis ohne Mitbeteiligung des Pankreas. *Zbl. Chir.* **1931**, 2637—2669.
- Gleichzeitiges Vorkommen von perforationsloser Gallen- und Bauchspeichelperitonitis ohne Erkrankung des Pankreas, zugleich ein Beitrag zur Frage der Pankreasferment-schädigung der Gallenwege. *Arch. klin. Chir.* **168**, 665—682 (1932).
- BRAITHWAITE, L. R.: Acuta perforation of the gall bladder, with an account of six cases. *Brit. med. J.* Nr 2734, 1096—1099 (1913). Ref. *Z.org. Chir.* **2**, 527.
- BRANDBERG, R.: Beitrag zur Klinik der traumatischen Leberverletzungen bei unverletzter Kapsel. *Acta chir. scand. (Stockh.)* **63**, 321—345 (1928). Ref. *Z.org. Chir.* **43**, 592.
- Subcutane traumatische Leberverletzungen. *Nord. med. Tidskr.* **1932**, 712—717. Ref. *Z.org. Chir.* **60**, 651.
- BRENDOLAN, G.: Contributo di 6 casi clinici allo studio del coleperitoneo. *Arch. ital. Mal. Appar. diger.* **7**, 49—96 (1938). Ref. *Z.org. Chir.* **88**, 435.
- BRENKEN: Die Behandlung der Gallenblasenperforation mittels Cholecystostomie. *Zbl. Chir.* **1937**, 372—375.
- BRENTANO, A.: Bericht über die Resultate von 280 Gallensteinoperationen. *Arch. klin. Chir.* **127**, 275—305 (1923).
- BRESSLER, W.: Über den intraabdominellen Verblutungstod im Anschluß an einen Fall von tödlicher Blutung aus Lebermetastasen eines Magencarcinoms. *Frankf. Z. Path.* **25**, 277—305 (1921).
- BRICKA, L.: Des perforations spontanées de la vésicule biliaire. Thèse de Lyon 1899. *Lyon méd.* **1900**, Nr 40. Ref. *Jber. Chir.* **1900**.
- Thèse de Lyon **1903**. Zit. nach BUTKIEWICZ.
- BRIZIO, G. V.: Rottura traumatica delle cistifellea. *Osp. magg. (Milano)* **19**, 673—676 (1931). Ref. *Z.org. Chir.* **57**, 641.
- BROcq: *Presse méd.* **1931**, No 53. — *Bull. Soc. nat. Chir. Paris* **1932**, No 29; **1933**, No 26 **1934**, No 7. Zit. nach BUTKIEWICZ.
- BRODIN: Ein Fall perforationslose gallige Peritonitis. **1931**. Zit. nach BUTKIEWICZ.
- BROWN: Zit. nach AMANTE und KEHR.
- BRUGNATELLI, AN.: Un caso di peritonite biliosa con versamento di bile nel peritoneo senza perforazione dell'apparato biliare. *Policlinico, sez. med.* **20**, 544—555 (1913). Ref. *Z.org. Chir.* **4**, 156.
- BUCHANAN: Ein Fall von umschriebener posttraumatischer galliger Peritonitis. *Surg. etc.* **26** (1918). Zit. nach BUTKIEWICZ.
- BUCHBINDER, J. R.: The omission of drainage following cholecystectomy. *J. amer. med. Assoc.* **77**, 256—260 (1921). Ref. *Z.org. Chir.* **14**, 279.
- BUDGE: Über die Pathogenese und das Krankheitsbild der cystischen Gallengangserweiterung. *Dtsch. Z. Chir.* **157**, 364—416 (1920).
- BUNDSCHUH, E.: Gleichzeitige Bauchspeichel- und Gallenperitonitis, zugleich ein Beitrag zur Kenntnis der perforationslosen Gallenperitonitis. *Dtsch. Z. Chir.* **203/204**, 233—256 (1927).

- BUNDSCHUH, E.: Zur perforationslosen Gallenperitonitis. Arch. klin. Chir. **161**, 549—557 (1930).
- BURCKHARDT: Zur Frage der galligen Peritonitis. Zbl. Chir. **48**, Nr 51, 1883, 1884 (1921).
— Zur Ätiologie der perforationslosen galligen Peritonitis. Arch. klin. Chir. **121**, 302—304 (1922).
— Perforationslose Gallenperitonitis. Bruns' Beitr. **128**, 209—247 (1923).
— Zum Thema der perforationslosen galligen Peritonitis. Arch. klin. Chir. **201**, 754—761 (1941).
- BURGHLE, T. u. A. BORA: Perforationslose gallige Peritonitis. Wien klin. Wschr. **1938 II**, 1059, 1060.
- BUTKIEWICZ, T.: Gallige Bauchfellentzündung ohne Perforation der Gallenwege. Polski Przgl. chir. **12**, 151—292 u. franz. Zusammenfassung 293 (1933). Ref. Z.org. Chir. **64**, 373.
— Gallige Bauchfellentzündung ohne Perforation der Gallenwege. Polski Przgl. chir. **13**, 7—33, 146—167, 270—291 u. franz. Zusammenfassung 292 (1934). Ref. Z.org. Chir. **69**, 420.
— Die gallige Bauchfellentzündung ohne Perforation der Gallenwege. Arch. klin. Chir. **185**, 55—140 (1936).
- BUTOIANU, M. ST. u. C. STOIAN: Die Verletzungen der Gallenblase. Rev. san. mil. (rum.) **24**, 277—286 (1925). Ref. Z.org. Chir. **33**, 128.
- BUTTAFFARRI, G.: L'influenza della sezione bilaterale solit-diaframmatica del vago e decorso del coleperitoneo. Arch. ital. Chir. **39**, 669—676 (1935). Ref. Z.org. Chir. **73**, 210, 211.
- CAMERER, J.: Über die Herkunft und Natur der sogenannten Mekoniumkörperchen. Dtsch. Z. gerichtl. Med. **32**, H. 3 (1939).
- CAMPBELL-HORSFALL: A case of perforated common bile duct followed by subphrenic abscess, operation, and recovery. Brit. med. J. Nr 2742, 118, 119 (1913). Ref. Z.org. Chir. **2**, 829.
- DEL CAMPO, J. C.: Über die Topographie der Hydatidenausssaat bei Hydatoperitoneum und Echinokokken-Choleperitoneum. An. Fac. Med. Montevideo **14**, 90—102 u. franz. Zusammenfassung 102 (1929). Ref. Z.org. Chir. **46**, 779.
- CANTELMO, O.: Su di un cole-toraco-peritoneo secondario progressivo da frattura costale con rettura freno erpatica. Ann. ital. Chir. **11**, 1047—1060 (1932). Ref. Z.org. Chir. **61**, 281.
- CARLI: Atti Accad. fisiocrit. Siena e Studi Facolta med. Senese, Okt. **1934**. Zit. nach BUTKIEWICZ.
- CARNOT, P.: L'hématome du grand droit des hépatiques. Paris méd. **14**, 464—466 (1924). Ref. Z.org. Chir. **28**, 163.
- MCCARTY, CARPENTER and CORKERY: Early lesions in the gallbladder. Amer. J. Sci. **159**, 646—653 (1920). Ref. Z.org. Chir. **9**, 222.
- CASOVNIKOV, P.: Gallenperitonitis. Verh. 2. Chir.-Kongr. Gouvernements Odessa, 12.—15. Sept. **1924**; **1925**, 33, 34. Ref. Z.org. Chir. **34**, 510.
— Über diffuse gallige Bauchfellentzündung. Ž. sovrem. Chir. (russ.) **4**, 601—613 (1929). Ref. Z.org. Chir. **47**, 637.
- CAUCHOIS: Zit. nach KEHR und WIEDEMANN.
- CAULFIELD, E.: Bile peritonitis in infancy. Amer. J. Dis. Childr. **52**, 1348—1360 (1936). Ref. Z.org. Chir. **84**, 167—168.
- CAVE, H. W.: Immediate or delayed treatment of acute cholecystitis. Liver shock and death. Surg. etc. **66**, 308—313 (1938). Ref. Z.org. Chir. **88**, 487, 488.
- CAVIGLIA: Ein Fall perforationslose gallige Peritonitis. Ref. J. de Chir., März **1933**. Zit. nach BUTKIEWICZ.
- CECCARELLI: Zit. nach MAZZARELLI.
- CHALLIER u. FAGOL: Ein Fall von umschriebener perforationsloser galliger Peritonitis. Lyon méd. **118**, (1912). Zit. nach BUTKIEWICZ.
- CHANTRIOT, P.: Péritonite sous-hépatique par perforation de la vésicule biliaire rôle des lamblias et du colibacille. Arch. des Mal. Appar. digest. **22**, 881—883 (1932). Ref. Z.org. Chir. **60**, 723, 724.
- CHAUFFARD, LAROCHE et GRIGAUT: C. r. Soc. Biol. Paris **74** (1913). Zit. nach BUTKIEWICZ.
- CHENUET et GUÉRIN: Ein Fall von galliger Peritonitis. Gaz. Sci. méd. Bordeaux **1926**, No 15. Zit. nach BUTKIEWICZ.

- CHIRAY, M. et I. PAVEL: La vésicule biliaire. Anatomie, Physiologie, Sémiologie, Pathologie. Therapeutique. Avec un exposé de radiologie, vésiculaire par A. Lamon, Tome VII, p. 568. Paris: Mason & Cie. 1927. Ref. Z.org. Chir. **40**, 290, 291.
- CHODKOWSKI: Pat. Anat. Pankreas. Warschau 1935. Zit. nach BUTKIEWICZ.
- CHRISTIANS, L.: Über gallige Peritonitis ohne nachweisbare Perforation. Diss. Gießen 1937.
- CIEZA, R.: Ein Fall von umschriebener galliger Peritonitis durch spontan geplatze Echinokokkencyste. Prensa méd. argent. **20**, No 11 (1933). Zit. nach BUTKIEWICZ.
- CIMBAL, A.: Über Parasiten in den Gallenwegen. Diss. Gießen 1935.
- CIMINATA, A.: Perforazione della cistifellea, complicazione lontana di resezione per ulcera duodenale penetrante nel pancreas. Atti e Mem. Soc. lombarda Chir. **1**, 881—892 (1933). Ref. Z.org. Chir. **64**, 522.
- CIRIO, C. u. J. VITON: Über einen Fall von Perforation der Gallenblase, durch sofortige Operation geheilt. Rev. Soc. méd. argent. **21**, 1212—1228 (1913). Ref. Z.org. Chir. **5**, 372.
- CISNEROS, R.: Die rechtsseitige supraumbilicale paramediane paramuskuläre Laparotomie mit Stellung des Operateurs zur Linken des Operierten bei Gallensteinoperationen. Prensa méd. argent. **9**, No 21, 623—634 u. No 22, 657—664 (1922). Ref. Z.org. Chir. **23**, 3981.
- CLAIRMONT: Discussion zum Vortrag FINSTERER. Wien. klin. Wschr. **1910 II**, 1731.
- u. v. HABERER: Bemerkungen zu der Arbeit von Prof. NAUWERK und Dr. LÜBKE: Gibt es eine gallige Peritonitis ohne Perforation der Gallenwege? Wien. klin. Wschr. **1913 I**, 891, 892.
- CLAIRMONT, P. u. HADJIPETROS: Zur Anatomie des Ductus Wirsungianus und Ductus Santorini, ihre Bedeutung für die Duodenalresektion wegen Ulcus. Dtsch. Z. Chir. **159**, 251—283 (1920).
- CLÉRET: Enorme cholépéritoine généralisé traumatique avec décoloration des selles. Large Plaie de la face supérieure du foie. Bull. Soc. nat. Chir. Paris **53**, 91, 92 (1927). Ref. Z.org. Chir. **40**, 165.
- COLP, R., I. E. GERBER and DOUBILET: Acute cholecystitis associated with pancreatic reflux. Ann. Surg. **103**, 67 (1936).
- CONGRADY, St.: Zur Frage der Gallenblasenperforation. Bratislav. lék. Listy **17**, 657—663 u. dtsh. Zusammenfassung **91** (1937). Ref. Z.org. Chir. **86**, 648.
- COPE, Z.: Extravasation of bile. Brit. J. Surg. **13**, 120—129 (1925). Ref. Z.org. Chir. **32**, 601, 602.
- COPPLESON, V. M.: Operations for gall stones. Surg. etc. **70**, 679—688 (1940).
- COURVOISIER: Kasuistisch-statistische Beiträge zur Pathologie und Chirurgie der Gallenwege, 1890.
- MC CREERY: Ein Fall von galliger Peritonitis. Ann. Surg., Febr. **1924**. Zit. nach BUTKIEWICZ.
- CULBERTSON, C.: Hematoma occurring spontaneously in sheath of rectus abdominis muscle; a consideration of its gynecologic and obstetric significance: Report of two cases. J. amer. med. Assoc. **85**, 1955—1958 (1925). Ref. Z.org. Chir. **34**, 306, 307.
- CZARNOCKI, W.: Ungewöhnliche Lage eines Fremdkörpers (Gallenblase). Gaz. Lekarska (poln.) **55**, 228, 229 (1920). Ref. Z.org. Chir. **10**, 480.
- DÄHNERT, H.: Perforation der Gallenblase. Erfahrungen an 82 Kranken der Leipziger Chirurgischen Klinik 1924—1934, S. 24. Diss. Leipzig 1936.
- DAHL-IVERSEN, E.: Examens ultérieurs de cent quatre-vingt-seize cas de lithiase biliaire opérée. Acta chir. scand. (Stockh.) **62**, 295—308 (1927). Ref. Z.org. Chir. **40**, 175, 176.
- DANZIS, M.: Congenital absence of the gall bladder. Amer. J. Surg., N. s. **29**, 202—207, 308 (1935). Ref. Z.org. Chir. **74**, 495.
- DAVID, V. C.: Experimental peritonitis. The rôle of the Welch bacillus. Arch. Surg. **26**, 1103—1110 (1933). Ref. Z.org. Chir. **63**, 790, 791.
- DAVIS: Ann. Surg. **44** (1906). Zit. nach BUTKIEWICZ.
- DAX, A.: Temperaturerhöhung der rechten Achselhöhle bei Gallensteinkolik. Orv. Hetil. (ung.) **1939**, 160. Ref. Z.org. Chir. **93**, 191.
- DEAVER, J. B.: Causes of morbidity and mortality of operation for gall-stone-disease. Surg. etc. **49**, 308—315 (1929). Ref. Z.org. Chir. **48**, 350, 351.
- and V. G. BURDEN: The surgical management of the complications of cholecystitis. Ann. Surg. **84**, 379—386 (1926). Ref. Z.org. Chir. **37**, 128, 129.

- DECKER, P.: Un case de perforation tardive de la voie biliaire principale après contusion. Rev. méd. Suisse rom. **56**, 406—409 (1936). Ref. Z.org. Chir. **79**, 525.
- DELAGENDÈRE, Y.: Péritonite biliaire avec cystostéatonécrose chez une malade ayant subi une cholécystectomie douze ans auparavant. Drainage simple du péritoine. Guérison. Bull. Soc. nat. Chir. Paris **60**, 470—472 (1934). Ref. Z.org. Chir. **67**, 209.
- DELOYERS, L.: Diagnostic différentiel des ictéers chirurgicaux. J. Chir. et Ann. Soc. belge Chir., Rapp. **1939**, 5—64.
- DESJACQUES, R.: Les péritonites aiguës généralisées par propagation dans la lithiase biliaire. Lyon chir. **27**, 307—313 (1930). Ref. Z.org. Chir. **51**, 502.
- DÉVÉ, F.: Modalités anatomo-cliniques et formes résiduelles du cholépéritoine hydatique. Rev. de Chir. **47**, 288—329 (1928). Ref. Z.org. Chir. **44**, 265, 266.
— Zit. nach ALSINA, 1902.
- DICK, W.: Ruptur des Cysticusstumpfes nach Cholecystectomie. Zbl. Chir. **1935**, 2779—2781.
- DIJKSTRA, O. H.: Galleerguß in die Bauchhöhle bei einem Säugling. Mschr. Kindergeneesk. (holl.) **1**, 409—414 (1932). Ref. Z.org. Chir. **59**, 762.
- DIVELLA, D.: Contributo alla conoscenza della causa mortia nel coleperitoneo sperimentale. Ann. ital. Chir. **16**, 249—274 (1937). Ref. Z.org. Chir. **85**, 413, 414.
- DOBERAUER, G.: Über gallige Peritonitis ohne Perforation der Gallenwege. Mitt. Grenzgeb. Med. u. Chir. **24**, 305—310 (1912).
- DOBERER, J.: Beitrag zur idealen Cholecystectomie. Dtsch. Z. Chir. **195**, 38—41 (1926).
- DOCIMO, L.: Ricerche sperimentali sulla fisiopatologia del coleperitoneo. Ann. ital. Chir. **12**, 315—352 (1933).
- DOMINICI: Sulla patogenesi dei versamenti biliari nel peritoneo senza perforazione delle vie biliari. Ann. ital. Chir. **1**, 933—938 (1922). Ref. Z.org. Chir. **22**, 266.
- DONOVAN, R.: Semena méd. **1927**, No 14.
- DOYER: Zit. nach WIEDEMANN.
- DRAGSTEDT u. HARMS: Zit. nach GYLLENSVÄRD.
- DRAGSTEDT, L. R. and J. C. ELLIS: Liven autolysis in vivo. Arch. Surg. **20**, 8 (1930).
- DUPONCHEL: Ein Fall von galliger Peritonitis. Zit. nach BUTKIEWICZ, 1924.
- DUPRÉ: Zit. nach MONDOR.
- DURST, H.: Zur Frage der Spontanruptur des Choledochus nach vorausgegangener Chole-
dochusdrainage. Münch. med. Wschr. **1936 I**, 801, 802.
- DZIEMBOWSKI: Ein Fall von perforationsloser galliger Peritonitis. Now. lek. (poln.), 15. Okt. **1931**. Zit. nach BUTKIEWICZ.
- MCEACHERN, J. D.: Hepaticoduodenostomy for injury of the bile ducts during chole-
cystectomy. Ann. Surg. **75**, 344—348 (1922). Ref. Z.org. Chir. **18**, 98.
- ECARIUS: Über subcutane Leberrupturen. Arch. klin. Chir. **172**, 755—774 (1933).
- EDINGTON, G. H.: Traumatic rupture of bile ducts. Drained Cholefistulogastrostomy. Brit. J. Surg. **20**, 679—681 (1933). Ref. Z.org. Chir. **63**, 285.
- EHRET u. STOLZ: Experimentelle Beiträge zur Lehre von der Cholelithiasis. Mitt. Grenzgeb. Med. u. Chir. **6**, H. 3 (1900); **7**, H. 2/3 (1900); **8**, H. 1, 2, 4, 5 (1900).
- EINHORN, M.: A few instances of nature's cure of gallstone disease and the occasional necessity of surgery to complete it. A plea for conservative surgery. Med. J. a Rec. **124**, 453—455 (1926). Ref. Z.org. Chir. **37**, 130.
- EISENDRATH, D. N.: Operative injury of the common and hepatic bile-ducts. Surg. etc. **31** (Juli 1920). Ref. Zbl. Chir. **1922**.
— Operative injury of the common and hepatic bile-ducts. Surg. etc. **31**, 1—18 (1920). Ref. Z.org. Chir. **9**, 223.
- ELIASON, E. L. and C. W. MCLAUGHLIN: Perforation of the gall-bladder. Ann. Surg. **99**, 914—921 (1934). Ref. Z.org. Chir. **68**, 196.
- ELIOT jr., ELLSWORTH: A consideration of certain coexisting lesions of the gallbladder and kidney. Ann. Surg. **59**, 679—689 (1914). Ref. Z.org. Chir. **6**, 160.
- ELLENBERGER u. BAUM: Anatomie der Haustiere.
- ENDERLEN: Zit. nach SPITZER. Zbl. Gynäk. **1931**, 2619.
— u. JUSTI: Über die Heilung von Wunden der Gallenblase und die Deckung von Defekten der Gallenblase durch transplantiertes Netz. Dtsch. Z. Chir. **61**, 235 (1901).
— u. ZUMSTEIN: Ein Beitrag zur Hepato-Cholangio-Enterostomie und zur Anatomie der Gallengänge. Mitt. Grenzgeb. Med. u. Chir. **14**, 104—119 (1904).

- ERB, K. H. u. FR. BARTH: Tryptisches Ferment im Inhalt exstirpierter Gallenblasen, zugleich ein Beitrag zur Bakteriologie der Galle. *Brun's Beitr.* **134**, 507—526 (1925).
- ERDÉLY, J.: Geheilte multiple Leberruptur nebst Darmverletzung. Beiträge zur Diagnostik und Therapie der subcutanen Leberruptur. *Dtsch. Z. Chir.* **198**, 110—117 (1926).
- Über Operationsverletzungen des Choledochus. *Wien klin. Wschr.* **1930 I**, 74—76.
- ERDMANN: *Ann. Surg.*, Juni 1903. Zit. nach KÖRTE.
- Cholecystectomy. *N. Y. a. Philadelphia med. J.*, 24. Febr. 1906. *Ref. Z.org. Chir.* **1906**, 950.
- ERMER, F.: Zur Kenntnis der durch Gallengangrupturen bedingten Peritonitis. *Wien. klin. Wschr.* **1915 II**, 1378—1382.
- ERRARD: *Bull. Soc. anat. Chir. Paris* **1921**, No 10. Zit. nach BUTKIEWICZ.
- EVERIDGE, J.: A case of non-parasitic cyst of the liver. *Lancet* **186**, 1748, 1749 (1914). *Ref. Z.org. Chir.* **6**, 304.
- FABER: Platzen einer steinhaltigen Gallenblase. Zit. nach KEHR und BRIZIO.
- FABRITIUS: Ein Fall von galliger Peritonitis. *Wien. med. Wschr.* **1920 I**. Zit. nach BUTKIEWICZ.
- FAVREUL: La péritonite biliaire sans perforation des voies biliaires. *Rev. franç. Méd. et Chir. Paris* **10**, 217—219 (1913). *Ref. Z.org. Chir.* **2**, 829.
- La péritonite biliaire sans perforation des voies biliaires. *Gaz. méd. Nantes* **31**, 161—166 (1913). *Ref. Z.org. Chir.* **3**, 710.
- FAZIO, M. J.: Perforation der Gallenblase in die freie Bauchhöhle bei Steinleiden. *Semana méd.* **1929 I**, 140—157. *Ref. Z.org. Chir.* **46**, 46.
- FEINBLATT, H.: The infrequency of primary infection in gallbladder disease. A study of four hundred gallbladders removed at operation. *New England J. Med.* **199**, 1073 bis 1078 (1928). *Ref. Z.org. Chir.* **45**, 223.
- FERNSTÖM, B.: A case of subphrenic abscess with vomited gallbladder. *Acta chir. scand. (Stockh.)* **59**, 534—538 (1926). *Ref. Z.org. Chir.* **34**, 460.
- FÈVRE, FOLLIASSON et LIÈGE: Perforation de la vésicule biliaire au cours d'une typhoïde grave. Opération. Guérison. *Bull. Soc. nat. Chir. Paris* **56**, 750—756 (1930). *Ref. Z.org. Chir.* **51**, 369.
- FIBICH, R.: Über Gallenperitonitis ohne Perforation der Gallenblase. *Wien. med. Wschr.* **1920 I**, 321—324. *Ref. Z.org. Chir.* **7**, 113.
- FIFIELD, L. R.: Perforation and rupture of the gallbladder. *Brit. med. J.* Nr 3431, 635, 636 (1926). *Ref. Z.org. Chir.* **36**, 839.
- FIGURELLI, G.: Sugli effetti della bile pervenuta in cavità peritoneale e sulla interpretazione di essi. *Ann. ital. Chir.* **11**, 641—660 (1932). *Ref. Z.org. Chir.* **59**, 761, 762.
- FINKELSTEIN: Zit. nach TEPLITZ. *Vestn. Chir. (russ.)* **58/30**, 133—142 (1930).
- FINSTERER, H.: Ein geheilter Fall von Leberschuß. *Wien. klin. Wschr.* **1910 II**, 1749—1751.
- Über seltenere Komplikationen bei Cholelithiasis (Gallenstein, Ileus, Choledochusverschluß). *Dtsch. Z. Chir.* **111**, 211—237 (1911).
- Zur Diagnose der Leberverletzungen. *Arch. klin. Chir.* **95**, 376—380 (1911).
- Über Leberverletzungen. *Dtsch. Z. Chir.* **118**, 1—106 (1912).
- Über Bradykardie bei Leberverletzungen. Erwiderung auf die gleichnamige Arbeit von Dr. S. RUBASCHOW. *Dtsch. Z. Chir.* **121**, 520—530 (1913).
- Gallige Peritonitis ohne makroskopisch nachweisbare Perforation der Gallenwege. *Med. Klin.* **1917 II**, 1337—1339.
- Zur Diagnose und Therapie der Leberverletzungen. *Brun's Beitr.* **119**, 598—616 (1920).
- Chirurgische Indikation bei Erkrankungen der Gallenblase und des Pankreas. *Wien. med. Wschr.* **1937 I**, 553—561.
- Gallige Peritonitis infolge Verletzung aberranter Gallengänge. *Wien. klin. Wschr.* **1938 I**, 914.
- The surgical of acute cholecystitis and common duct obstruction. *Surg. etc.* **6**, 491—506 (1939).
- FISCHELSON, J.: Über die Resorptionswege des in die Bauchhöhle ergossenen Blutes. *Z. exper. Med.* **55**, 557—563 (1927).
- FISCHER, M.: Über akute fortschreitende Peritonitis. *Brun's Beitr.* **85**, 696—714 (1913).
- *Med. J. Austral.* **1929 I**, 143, 144. Zit. nach BUTKIEWICZ.
- FLECHTENMACHER, C.: Zur Frage der fehlerhaften Ligatur des Ductus cysticus bei der Cholecystectomy. *Zbl. Chir.* **53**, 1625, 1626 (1926).

- FLIMM, W.: Die freien und gedeckten Perforationen der Gallenblase. Diss. Gießen 1937.
- FLÖRCKEN, H.: Ausgedehnte Leberruptur mit Cholangos und Narbenstenose des Ductus choledochus. *Brun's Beitr.* **119**, 191—193 (1920).
- Die „Rückfälle“ nach Gallensteinoperationen und die Bedeutung der Verbindung zwischen Gallengang und Zwölffingerdarm. *Münch. med. Wschr.* **1923 I**, 498, 499.
- FODOR, J.: Über Galle-Peritonitis. *Orvosképzés (ung.)* **23**, Bakay-Sonderh., 41—50 (1933). *Ref. Z.org. Chir.* **64**, 301.
- Über gallige Peritonitis. *Brun's Beitr.* **158**, 270—282 (1933).
- FOGLIANI: Ascesso pararenale da ascaridi. *Riforma med.* **1936**, 1092—1097. *Ref. Z.org. Chir.* **80**, 705 (1937).
- Die Krankheitsentstehung der durchwandernden Gallenblasenentzündung. *Ref. Z.org. Chir.* **84**, 499 (1937).
- FORNI, G.: Sulla peritonite biliare o coleperitoneo, o coelocistite filtrante. *Bull. Sci. méd.* **101**, 155—158 (1929). *Ref. Z.org. Chir.* **47**, 184.
- FOTHERINGHAM, T. W.: Pathogenese der galligen Bauchfellentzündung ohne Durchbruch. *Rev. méd. del Rosario* **25**, 225—244 (1935). *Ref. Z.org. Chir.* **76**, 499.
- Gallige Bauchfellentzündung ohne Durchbruch. Die Infektion und der aktivierte Pankreassaft als auslösende Faktoren. *Rev. méd. del Rosario* **27**, 473—488 (1937). *Ref. Z.org. Chir.* **88**, 346.
- FRANCOIS-DAINVILLE, E. et E. THIN: Vésicule biliaire lithiasique rompue en péritoine cloisonné. Poche sousphrénique péri-vésiculaire ayant fonctionné comme pseudo-vésicule. *Bull. Soc. Anat. Paris* **92**, 115—119 (1922). *Ref. Z.org. Chir.* **18**, 562.
- FRANGENHEIM, P.: Diagnostische Bauchpunktionen. *Dtsch. Z. Chir.* **203/204**, 280—286 (1927).
- FRANK, L.: Acute perforation of the gall-bladder. Report of two cases. *Internat. J. of Med.* **35**, 153—157 (1922). *Ref. Z.org. Chir.* **19**, 65.
- FRANKE, F.: Zur Frage des Bauchschlusses nach Cholecystectomy. *Zbl. Chir.* **48**, 856, 857 (1921).
- FRANZ: Lehrbuch der Kriegschirurgie, 1936 und 1942.
- FRERICHS, P. L.: Klinik der Leberkrankheiten, Bd. 2, S. 431. 1861.
- Akute Gallenblasengangrän mit und ohne Steinbefund in der Gallenblase. *Dtsch. med. Wschr.* **1911 I**, 865—867.
- FROBOESE, C.: Ursache der fetalen Peritonitis (Meconiumperitonitis). *Virchows Arch.* **269**, 595—601 (1928).
- FROMME: Infanteriegeschoss im Choledochus. Ausspr. zu Vortr. BIRGFELD. Südost- u. mitteldtsch. Chir.-Verein 1930. *Brun's Beitr.* **151**, 652 (1931).
- FRUYER: Zit. nach BRIZIO.
- FULLE, G. B. C.: Contributo sperimentale alle ferite della cistifellea a alla cholemia sperimentale. *Arch. ital. Chir.* **4**, 229—264 (1921). *Ref. Z.org. Chir.* **15**, 439.
- FUNKE, R.: Ein Beitrag zu Fremdkörperchirurgie. *Zbl. Chir.* **1932**, 719—920.
- FUSS, H.: Zur Frage der galligen Bauchfellentzündung. *Z.org. Chir.* **83**, 45.
- GADZIEV, CH.: Über diffuse Gallenperitonitis, als Komplikation einer typhösen Cholecystitis. *Nov. Chir. Arch. (russ.)* **29**, 324—330 (1933). *Ref. Z.org. Chir.* **67**, 44.
- GANDOLFO, H.: Prensa méd. argent. **1932**, No 2. Zit. nach BUTKIEWICZ.
- GARCIA, L. H.: Allgemeine Peritonitis ohne deutliche Perforation der Gallenblase im Verlauf einer Gallensteinkolik. *An. Fac. Med. Montevideo* **12**, 681—692 (1927). *Ref. Z.org. Chir.* **42**, 857.
- GARRÉ, E.: *Semana méd.* **1928**, 778, 779. Zit. nach BUTKIEWICZ.
- GASINSKI, J.: Biliare Bauchfellentzündung. *Chir. Klin. (poln.)* **3**, 203—217 (1934). *Ref. Z.org. Chir.* **74**, 95.
- MCGAULAY, F. F.: Important symptom of perforation with free fluid in abdomen. *N. Y. State J. Med.* **25**, 472—474 (1925). *Ref. Z.org. Chir.* **32**, 145.
- GEREZ, L.: Akute Bauchfell- und Bauchspeicheldrüsenentzündung infolge Ascariswanderung. *Rev. Cir. Barcelona* **6**, 157—164 (1933). *Ref. Z.org. Chir.* **68**, 39.
- GERRARD, P. N.: Ruptured common bile-duct. Doubl laparotomy. Recovery. *J. trop. Med.* **1908**, Nr 18. Zit. nach KEHR.
- GHINST, VAN DER: La variété sous-cutanée de la rupture traumatique du foie. *J. Chir. et Ann. Soc. belge Chir.* **1938**, 310—327. *Ref. Z.org. Chir.* **91**, 657, 658.
- GIBBON: *Ann. Surg.* **48** (1913). Zit. nach BUTKIEWICZ.

- v. GIERKE: Fötale Peritonitis. In HENKE-LUBARSCHS Handbuch der speziellen pathologischen Anatomie und Histologie, Bd. 4, 1. Teil, S. 1100. 1926.
- GIGLIO, A.: Il riflesso cremasterico nelle lesioni del peritoneo dei due quadranti superiori dell'abdome. Policlinico, sez. prat. **31**, 1033—1036 (1924). Ref. Z.org. Chir. **31**, 547, 548.
- GINOUNEZ: Arch. Soc. Cir. Hosp. Santiago de Chili **1934**, No 4. Zit. nach BUTKIEWICZ.
- GIULLANI, G.: Considerazione cliniche sugli ematomi e sulle raccolte ascessuali della parete addominale. Arch. ital. Chir. **14**, 131—166 (1925). Ref. Z.org. Chir. **34**, 306.
- e G. MADOI: La guarrigione delle ferite delcoledoco. Richerche sperimentali e radiologiche. Arch. ital. Chir. **22**, 501—523 (1923). Ref. Z.org. Chir. **45**, 398.
- GJELLERUP, O.: Fall von Gallenblasenruptur mit mächtiger intraperitonealer Hämorrhagie. Hosp.tid. (dän.) **64**, 826, 827 (1921). Ref. Z.org. Chir. **17**, 228.
- GÖBE, A.: Während eines cholelithiatischen Anfalles in die freie Bauchhöhle perforierte Gallenblase. Orv. Hetil. (ung.) **71**, 522, 523 (1927). Ref. Z.org. Chir. **39**, 234.
- GOEBEL, C.: Gallengangsplastik. Zbl. Chir. **54**, 1940—1942 (1927).
- GOFFIN, R.: Cas de péritonite biliaire sans perforation par infection vésiculaire. J. Chir. et Ann. Soc. belge Chir. **1939**, 100—104. Ref. Z.org. Chir. **94**, 356.
- GOLDHAN, H.: Steckschuß im Ductus cysticus. Zbl. Chir. **1930**, 2664—2666.
- GOSSET, A., B. DESPLAS et L. Bonnet: Les perforations de la vésicule biliaire lithiasique en péritoine libre. J. de Chir. **25**, 257—282 (1925). Ref. Z.org. Chir. **31**, 845.
- GOTTLIEB, F. et DORTHEIMER: Péritonite, avec liquide biliaire, dans un cas d'appendicite gangréneuse, perforée. Soc. de Chir. Bucarest, 23. Juni 1937. Rev. Chir. **41**, 225—229 (1938). Ref. Z.org. Chir. **91**, 280.
- GRAEF, W.: Gallenblasenperforation in die freie Bauchhöhle infolge Steinzertrümmerung. Zbl. Chir. **52**, 1024, 1025 (1925).
- GRAHAM, A. J.: Subcutaneous rupture of the liver. Ann. Surg. **86**, 51—61 (1927). Ref. Z.org. Chir. **41**, 221, 222.
- LE GRAND: Bull. Soc. nat. Chir. Paris **1925**, No 4. Zit. nach BUTKIEWICZ.
- GRASSMÜCK: Cholecystiden unter der deutschen Bevölkerung des Wolgagebietes. Nov. chir. Arch. (russ.) **6**, 503—505 (1928). Ref. Z.org. Chir. **46**, 146.
- GREKOW: Russk. Vrac. **1914**, Nr 1—7. Zit. nach BUTKIEWICZ.
- GROEBBELS, F.: Über zwei Fälle von Meningismus bei Perforationsperitonitis. Münch. med. Wschr. **1921 I**, 176, 177.
- GRUHNERT, A.: Über Stieldrehung der Gallenblase. Arch. klin. Chir. **143**, 527—529 (1926).
- GRYNFELD: Zit. nach SABADINI.
- GÜNZBURG: Über Gallenperitonitis ohne Perforation der Gallenwege. Ž. teor. i. prakt. Med. **4**, 191—196 (1930) (russ.). Ref. Z.org. Chir. **51**, 502.
- GUIBÉ, M.: Les cholépéritonites avec intégrité apparente des voies biliaires. Rev. de Chir. **34**, 233—275 (1914). Ref. Z.org. Chir. **5**, 215, 216.
- GUNDERMANN, W.: Zur Durchlässigkeit der Gallenblasenwand. Bruns' Beitr. **140**, 26—31 (1927).
- Neues zur Pathologie und Klinik der Cholelithiasis. Zbl. Chir. **1921**, 1882.
- Diskussion zu Vortrag BURCKHARDT. Zbl. Chir. **1921**, 1884.
- Experimentelle Gallenstudien. Arch. klin. Chir. **138**, 138 (1925).
- Drei Untersuchungen zur Gallendialyse. Mitt. Grenzgeb. Med. u. Chir. **39**, 353, 372 (1926).
- GUREVIC, G.: Zur galligen Peritonitis. Vrač. Gaz. (russ.) **1927**, 1202—1208. Ref. Z.org. Chir. **41**, 134.
- GYLLENSVÄRD, N.: Experimentelle Chirurgie der Gallenwege. Nord. med. Tidskr. **1934**, 330—334. Ref. Z.org. Chir. **67**, 586.
- v. HABERER: Zur Frage der idealen Cholecystectomy. Zbl. Chir. **1920**, 1530—1535.
- Über den drainagelosen Verschluss der Bauchhöhle bei Gallenblasenoperationen. Dtsch. Z. Chir. **172**, 78—93 (1922).
- Die chirurgische Behandlung des Gallensteinleidens. Dtsch. Z. Chir. **195**, 1—25 (1926).
- Zur Gallenwegschirurgie. Arch. Verdgskrkh. **43**, 155—162 (1928).
- HABERLAND, H. F. O.: Studien an den Gallenwegen. Studien über die chirurgische Anatomie des Gallensystems. Arch. klin. Chir. **139**, 319—356 (1926).
- HAEPFNER: Inaug.-Diss. Leipzig 1921. Zit. nach BUTKIEWICZ.
- HÄRTIG, E.: Beiträge zur Perforation und Nekrose der Gallenblase. Bruns' Beitr. **68**, 492—520 (1910).

- HÄFFNER: Ausgedehnte disseminierte Fettgewebsnekrose der Bauchhöhle ohne Erkrankung des Pankreas. Münch. med. Wschr. **1904 II**, 1473—1475.
- HÄHN: Ein Fall von subkutaner Ruptur des Choledochus. Göschel-Festschr. Tübingen 1902.
- HALASZ, M.: Heilung einer traumatischen Gallencyste mittels Herausschälung derselben. Orv. Hetil. (ung.) **57**, 574—577 (1913). Ref. Z.org. Chir. **4**, 322.
- HAMANT et CHALNOT: Ref. J. de Chir. **46**, No 5 (1935). Zit. nach BUTKIEWICZ.
- HANSEN, S.: Fall von traumatischem Chyloperitoneum. Ugeskr. Laeg. (dän.) **85**, 827, 828 (1923). Ref. Z.org. Chir. **26**, 315.
- HARKINS, H., P. H. HARMON and J. E. HUDSON: Lethal Factors in bile peritonitis. 1. Surgical shock. Arch. Surg. **33**, 576—608 (1936). Ref. Z.org. Chir. **82**, 197.
- Peritonitis due to bile and to liver autolysis. J. amer. med. Assoc. **107**, 948—953 (1936). Ref. Z.org. Chir. **81**, 206, 207.
- HARMON, P. H. and H. N. HARKINS: Peritonitis. 1. The effect on blood pressure of the peritoneal content in suppurative and in bile peritonitis. Arch. Surg. **34**, 565—579 (1937). Ref. Z.org. Chir. **84**, 574.
- HARTTUNG, H.: Schwerste Verwachsungen nach Cholecystectomie ohne Drainage. Zbl. Chir. **49**, 1250—1253 (1922).
- HEINATZ, S.: Über die vom Echinococcus abhängigen Gallenwegeerkrankungen. Nov. chir. Arch. (russ.) **15**, 40—52 (1928). Ref. Z.org. Chir. **45**, 356, 357.
- HEINECK, A. P.: Complications incident to the operative treatment of inflammatory diseases of the gallbladder. Internat. J. of Med. **39**, 305—313 (1926). Ref. Z.org. Chir. **36**, 635, 636.
- The surgical indications of inflammatory diseases of the gallbladder. Med. Tim. **54**, 120—124, 128 (1926). Ref. Z.org. Chir. **37**, 444.
- Complications incident to the operative treatment of inflammatory diseases of the gallbladder. Med. Tim. **54**, 275—278, 283, 284 (1926). Ref. Z.org. Chir. **37**, 444—446.
- HELLER: Die Chirurgie von KIRSCHNER-NORDMANN, Bd. 4 u. 6, S. 1—160. 1927.
- Fortschritte der Pankreaschirurgie. Zbl. Chir. **1930**, 1667.
- HENSCHEN, C.: Die Chirurgie der Gallenwege. (Funktionelle bakteriologische und Röntgen-diagnostik, Operationsphysiologie, anatomische und klinisch-physiologische Operations-sicherungen.) Schweiz. med. Wschr. **1921 II**, 1222—1240. Ref. Z.org. Chir. **17**, 37—40.
- HERBST, R.: Zur Klinik und Therapie der subcutanen Leberruptur. Dtsch. Z. Chir. **241**, 602—614 (1933).
- HERSKOVITS, E.: Irrtümlich abgebundener Choledochus während einer Cholecystectomie. Röntgenprax. **10**, 459, 460 (1938). Ref. Z.org. Chir. **90**, 136.
- HERZEN, P.: Die Chirurgie der Gallenwege. Sovet. Chir. **5**, 56—69 (1935). Ref. Z.org. Chir. **82**, 461.
- HERXHEIMER: Zit. nach ASCHOFF.
- HESSE, E.: Einige Bemerkungen bezüglich des vorangehenden Artikels von RATNER. Nov. chir. Arch. (russ.) **14**, 119, 120 (1927). Ref. Z.org. Chir. **44**, 170.
- HEUER, G. J.: The surgical aspects of acute cholecystitis. Ann. Surg. **105**, 758—764, 786—790 (1937). Ref. Z.org. Chir. **84**, 360.
- HICKEL: Strasbourg méd. **1925**, No 13. Zit. nach BUTKIEWICZ.
- HILDEBRAND, O.: Ruptur des Ductus hepaticus. Dtsch. med. Wschr. **1907 I**, 483.
- Über Bauchkontusionen. Berl. klin. Wschr. **1907**, Nr 1.
- HILDEBRANDT: Aus Chir. Klinik Charité, Prof. HILDEBRAND. Über die traumatische Ruptur des Ductus hepaticus. Arch. klin. Chir. **81**, 647—654 (1906).
- Über die traumatische Ruptur des Ductus hepaticus. Zbl. Chir. **1907**, 191.
- HILGENBERG, FR.: Über Perforation der Gallenblase. Bruns' Beitr. **127**, 399—404 (1922).
- HILL, N. H.: A case of complete absence of gallbladder and extrahepatic bile-ducts. Lancet **231**, 654 (1927). Ref. Z.org. Chir. **42**, 855.
- HIPPOKRATES: Nach Studien zur antiken Chirurgie v. MELCHIOR. Bruns' Beitr. **127**, 724 (1922).
- HOCHENEGG: Ein Fall von Perforation der Gallenblase gegen die freie Bauchhöhle. Geheilt durch Operation. Wien. klin. Wschr. **1899**, Nr 21.
- HO-DAC-DI et THON-THAT-TUNG: A propos des péritonites biliaires. Mém. Acad. Chir. **62**, 1394—1399 (1936). Ref. Z.org. Chir. **83**, 45.
- HOESCH: Z. klin. Med. **110** (1929).

- HOFHAUSER, J.: Einfaches Gallenblasenabsterben und die Bauchspeicheldrüsennekrose. *Orv. Hetil. (ung.)* **1935**, 1358—1361. Ref. *Z.org. Chir.* **76**, 508, 509.
- HOFMANN, A. H.: Autoplastischer Cysticusverschluß. *Zbl. Chir.* **1922**, 1327—1329.
- Warum wird die Cysticusligatur insuffizient? *Zbl. Chir.* **50**, 220—223 (1923).
- Vorteile und Nachteile des offenen und geschlossenen Verfahrens bei der Gallenblasenexstirpation. *Arch. klin. Chir.* **123**, 31—42 (1923).
- HORAK: Gallenperitonitis ohne Perforation. *Čas. le'Karuvceskych* **1918**, 189. Ref. *Zbl. Chir.* **1919**, 176.
- HORRALL and CARLSON: *Amer. J. Physiol.* **89**, 34 (1929). Zit. nach DELOYERS.
- HORVAT: Beitrag zur Ätiologie und Symptomatologie der Gallenperitonitis. *Zbl. Gynäk.* **1931**, 815—818.
- HOSEMANN, G.: Zur Chirurgie der Gallenwege. *Dtsch. Z. Chir.* **192**, 167—190 (1925).
- HÜTTL, TH.: Perforationslose Gallenperitonitis. Ref. *Z.org. Chir.* **47**, 637 (1929).
- HUGEL, K.: Mikroskopische Perforation der Gallenblase. *Bruns' Beitr.* **83**, 623—626 (1913).
- HUTTIER-PAROISSE: Zit. nach KEHR.
- IWATŌ, Y.: Experimentelle Untersuchungen über die pathologisch-histologischen Veränderungen der Leber bei den akuten Bauchfellentzündungen. 1. Mitt. Das Blutbild und die pathologischen Veränderungen der Leber im allgemeinen. *Okayama-Igakkai-Zasshi (jap.)* **45**, 1156—1191 u. dtsh. Zusammenfassung 1156, 1157 (1933). Ref. *Z.org. Chir.* **65**, 284.
- JACOBS, W. H.: Über eine von Gallensteinen durchwanderte Gallenblase mit frei in der Bauchhöhle liegendem Stein bei unversehrter Gallenblasenwand, S. 19. Diss. Hamburg 1936.
- JAMES, K. L.: Bile peritonitis of unusual causation. *Lancet* **1938 II**, 311. Ref. *Z.org. Chir.* **90**, 651.
- JANIK, A.: Zur Drainage der Bauchhöhle nach Eingriffen an den Gallenwegen. *Polska Gaz. lek.* **1929 I**, 61, 62. Ref. *Z.org. Chir.* **46**, 527.
- JEAN, G.: Rupture traumatique de la vésicule biliaire. *Bull. Soc. Anat. Paris* **92**, 245—247 (1922). Ref. *Z.org. Chir.* **20**, 212.
- JEDLICKA, R.: Resektion der Gallenwege und Rekonstruktion. Vorzug der Choledochusprothese. *Čas. lék. česk.* **64**, Nr 19—36 (1926). Ref. *Z.org. Chir.* **37**, 614, 615.
- JESU, G.: Ricerche sulla colemla sperimentale. 1. Modificazioni istologiche e microchimiche del fegato. *Arch. ital. Anat. e Istol. pat.* **7**, 327—340 (1936). Ref. *Z.org. Chir.* **86**, 46.
- JOHANSSON, S.: Gallenperitonitis ohne Perforation der Gallenblase oder der Gallenwege. *Hygiea (Stockh.)* **75**, 392—402 (1913). Ref. *Z.org. Chir.* **2**, 734.
- JOLONDZ, A.: Ein Fall der retroperitonealen Phlegmone als Komplikation der Gallensteinkrankheit. *Arch. klin. Chir.* **130**, 793—795 (1924). Ref. *Z.org. Chir.* **30**, 54.
- JOURDAN: Zit. nach POZZI.
- JUDD, E. STARR and J. R. PHILLIPS: Perforation of the gall-bladder in acute cholecystitis. *Ann. Surg.* **98**, 359—361 (1933). Ref. *Z.org. Chir.* **64**, 600.
- JUNET, W.: Rôle des ferments dans la péritonite biliaire sans perforation. *Helvet. med. Acta* **4**, 627—630 (1937). Ref. *Z.org. Chir.* **87**, 124.
- Pathogénie des péritonites biliaires sans perforation. *Lyon chir.* **35**, 558—569 (1938). Ref. *Z.org. Chir.* **91**, 279, 280.
- JUST, E.: Über einen Fall von subcutaner totaler Choledochusruptur. *Arch. klin. Chir.* **140**, 518—527 (1926).
- Über Zweihöhlenverletzungen unter besonderer Berücksichtigung der offenen komminizierenden Brust-Bauchverletzungen. *Dtsch. Z. Chir.* **242**, 723—735 (1934).
- KÄLLMARK, F.: Ein Fall von subphrenischer Gallenperitonitis (Cholecoele). *Acta chir. scand. (Stockh.)* **57**, 169—181 (1924). Ref. *Z.org. Chir.* **29**, 332.
- KAIHO, T.: Experimentelle Studien über den Einfluß der intraperitoneal eingeführten Galle auf die Dünndarmbewegungen. *Mitt. med. Ges. Chiba (jap.)* **14**, H. 12 u. dtsh. Zusammenfassung 121, 122 (1936). Ref. *Z.org. Chir.* **84**, 425.
- KAISER, FR. J.: Direkte und indirekte Gegenstoßverletzungen der parenchymatösen Bauchhöhlenorgane (Leber, Milz). *Münc. med. Wschr.* **1923 II**, 1048, 1049.
- KAPSINOW, R., L. P. ENGLE and S. C. HARVEY: Intraabdominal biliary exclusion from the intestines, cholecyst-nephrostomy, a new method. *Surg. etc.* **39**, 62—65 (1924). Ref. *Z.org. Chir.* **30**, 834.
- KARILLON: Zur Statistik und Kasuistik der Gallensteinkrankheit. Inaug.-Diss. Leipzig 1909.

- KEHR, H.: Chirurgie der Gallenwege. Neue Deutsche Chirurgie, Bd. 8. 1913.
- KESZLY, ST.: Ein Fall von cholämischem Cholaskos. Ein Beitrag zu den Mitteilungen Prof. MELCHIOR'S, Prof. ROSENTHAL'S und Dr. WISLICKI'S. Zbl. Chir. **1927**, Nr 4 u. Nr 31. Zbl. Chir. **45**, 2826—2829 (1927).
- KIRCHENBERGER, A.: Zur Frage der Pulsverlangsamung bei Leberverletzungen. Wien. med. Wschr. **1913 II**, 1544—1546.
- KIRSCHNER-NORDMANN: Die Chirurgie, Bd. 5, S. 146. 1927.
- KÖRTE, W.: Beiträge zur Chirurgie der Gallenwege und der Leber. Berlin 1905.
— Die Chirurgie des Peritoneums. Neue Deutsche Chirurgie, Bd. 39. 1927.
- KOLISKO: Zit. nach BUTKIEWICZ.
- KORITSCHONER: Zwei Fälle galliger Peritonitis durch Perforation eines aberrierenden Gallenganges im linken Leberlappen. Ver. Chir. Wiens, 14. Dez. 1922. Zbl. Chir. **1923**, 528.
- KOSTER, H. and L. P. KASMAN: The surgical treatment of biliary tract disease. (B) Chronic lesions. Amer. J. digest. Dis. a. Nutrit. **6**, 376—381 (1939).
- KOTELJNEKOV, W.: Über einen Fall einer Leberruptur bei Eklampsie während der Geburt. Klin. Med. (russ.) **3**, 114 (1925). Ref. Z.org. Chir. **34**, 36.
- KOTTMANN: Schweiz. med. Wschr. **1930 II**. Zit. nach BUTKIEWICZ.
- KOVALSKIJ, N.: Zur Frage der Leberrisse. Vestn. Chir. (russ.) **61**, 102—108 (1930). Ref. Z.org. Chir. **54**, 43.
- KRAUS u. BIEDL: Zbl. inn. Med. **47** (1899). Zit. nach REICHLÉ.
- KRECKE: Zit. nach SPITZER. Zbl. Gynäk. **1931**, 2619.
- KREJSA, V.: Zur Ätiologie der biliösen Peritonitis. Čas. lék. česk. **66**, 742, 743. Ref. Z.org. Chir. **39**, 95.
- KRIWOROTOW: Über Gallenperitonitis. Vestn. Chir. (russ.) **56**, 818, 819 (1938). Ref. Z.org. Chir. **94**, 123.
- KROGIUS, A.: Wann und von wem ist die Bedeutung der Muskelspannung als Peritonitis-symptom zuerst erkannt worden? Dtsch. Z. Chir. **227**, 525—532 (1930).
- KÜTTNER, H.: Rev. de Chir. **90**, 687 (1909). Zit. nach BURCKHARDT.
— Subphrenischer Gallenerguß. Schles. Ges. Klin. Sektion Breslau, Sitzg 23. Juli 1909. Dtsch. med. Wschr. **1910 I**, 149.
— Sitzg schles. Ges. vaterländ. Kultur Breslau, 23. Nov. 1909. Dtsch. med. Wschr. **1910 I**, 149.
— Berl. klin. Wschr. **1913 I**. Zit. nach BUTKIEWICZ.
— Das ulcus duodeni. Berl. klin. Wschr. **1913 I**, 1049—1052.
— Hepatargie, chronischer Cholaskos und andere problematische Krankheitsbilder der Gallenwegschirurgie. Arch. klin. Chir. **126**, 10—14 (1923).
— Hepatargie, chronischer Cholaskos und andere problematische Krankheitsbilder der Gallenwegschirurgie. Dtsch. med. Wschr. **1923 I**, 1176, 1177.
- KUKOWEROFF, N.: Zur Frage der Behandlung von Schußwunden der Leber. Wratschebnoje Djelo (russ.) **5**, 365—368 (1922). Ref. Z.org. Chir. **23**, 505, 506.
- KUMMER: Bull. Soc. nat. Chir. Paris **1922**, No 34. Zit. nach BUTKIEWICZ.
- v. KUTSCHA: Wien. klin. Wschr. **1912 I**, 471.
- LACKSCHEWITZ, K.: Geburtsverletzung der Leber unter dem klinischen Bilde der Gallengangaplasie verlaufend. Mschr. Kinderheilk. **36**, 358—362 (1927).
- LÄWEN: Zit. nach GOLDHAN.
- LANDAU, L.: Cholaskos nach Schuß durch die Leber. Berl. klin. Wschr. **1915 I**, 69—71.
- LANGENBUCH, K.: Berl. klin. Wschr. 1882, Nr 48.
— Chirurgie der Leber und Gallenblase. Z. Chir. **45** (1897).
- LENNANDER: Acute (eitrige) Peritonitis. Dtsch. Z. Chir. **63**, 1—74 (1902).
- LENORMANT, CH.: Sur les péritonites biliaires. Bull. Soc. nat. Chir. Paris **60**, 413, 414 (1934). Ref. Z.org. Chir. **67**, 640.
- LERICHE et COTTE: De la cholécystectomie à chaud dans les cholécystites aiguës calculensés. Rév. de Chir. **32**, Nr 11.
— Rev. de Chir. **46** (Dez. 1912). Zit. nach BUTKIEWICZ.
- LÉSEURE: Thèse de Paris. Zit. nach KEHR.
- LESK, R.: Einiges über Erkrankungen der Gallenwege und Leber. Ein tropen-chirurgischer Beitrag. Geneesk. Tijdschr. Nederl.-Indië **53**, 356—415 (1913). Ref. Z.org. Chir. **3**, 230.

- LESTSCHINSKI: Du rôle des conduits de Luschka dans la pathologie de la cholélithiase. I. B. Genf 1910 (Diss.). Zit. nach RITTER.
- LEVIN, E.: Über Cholecele (Gallenbruch). Med. Klin. 1913 I, 531—534.
- LEWERENZ: Über die subkutanen Rupturen der Gallenwege traumatischen Ursprungs, nebst einem kasuistischen Beitrag. Arch. klin. Chir. 71, H. 1 (1903).
- LEWIS, K. M.: Traumatic rupture of the bile ducts. Ann. Surg. 108, 237—242 (1938). Ref. Z.org. Chir. 90, 658.
- LIEDBERG, N.: Klinische Studien über die akute Cholecystitis. Stockholm: Acta chir. scand. (Stockh.) 1937, 426. Ref. Z.org. Chir. 84, 583, 584.
- LIÈGE, R. et A. FOLLIASSON: Étude médico-chirurgicale des perforations de la vésicule biliaire au cours de la fièvre typhoïde chez l'enfant. Arch. Méd. Enf. 34, 581—606 (1931). Ref. Z.org. Chir. 56, 175—177.
- LJUBOMUDROFF, S. N.: Zur anatomischen Begründung der Kontraindikationen zur tamponlosen Nachbehandlung von Cholecystectomien. Verh. 16. russ. Chir.-Kongr. Moskau, 3.—8. Mai 1924, 611. Ref. Z.org. Chir. 35, 178.
- LOBSTEIN, L.: Ein operierter Fall von lebensgefährlicher Blutung der Gallenblase. Gyógyászat (ung.) 1923, 286, 287 (1923). Ref. Z.org. Chir. 24, 91.
- LOE, A. O. and R. H. LOE: Bronchobiliary fistula. Surg. Clin. N. Amer. 10, 1109—1117 (1930). Ref. Z.org. Chir. 53, 328.
- LOEFFLER: Z. klin. Med. 110 (1929).
- LOUROS: Inaug.-Diss. Bern 1919.
- MACHEFER: Les péritonites biliaires sans perforation des voies biliaires. Thèse de Paris 1913, No 297. Ref. Z.org. Chir. 6, 40.
- MADLENER: Über gallige Peritonitis ohne Perforation der Gallenwege. Bruns' Beitr. 83, 620—622 (1913).
- MAGNUS: Zur Technik der Knochennaht. Zbl. Chir. 1926, 2607.
- MAGULA, M.: Bericht über 301 perforierende Stichverletzungen des Abdomens, insbesondere Magen- und Darmverletzungen, aus den Jahren 1902—1912. Bruns' Beitr. 89, 487—501 (1914).
- MAIRE: Spontanruptur der Gallenblase. Franz. Chir.-Kongr. Paris 1907. Zbl. Chir. 1908, 796.
- MAITRE: Rupture traumatique des voies biliaires. Cholépéritoine localisé. Gaz. Hôp. 99, 1645, 1646 (1926). Ref. Z.org. Chir. 38, 131.
- MAKSIMOWITSCH, A. S.: Über gallige Peritonitis ohne Perforation der Gallenwege. Nov. chir. Arch. (russ.) 1, 514—525 (1922). Ref. Z.org. Chir. 18, 465, 466.
- MANN, FASTER u. BRIMHALL: Zit. nach BIRGARD, DEWEY und BAKER.
- and GIORDANO: The bile factor in pancreatitis. Arch. Surg. 6, 273—282 (1926).
- MANSON, H. MELVILLE and CH. T. EGINTON: The cause of death in bile peritonitis. Surg. etc. 4, 392—404 (1938). Ref. Z.org. Chir. 91, 402.
- MARIANO, F. J.: Perforationen der Gallenblase in die freie Bauchhöhle bei Steinleiden. Semana méd. 1929 I, 140—157. Ref. Z.org. Chir. 46, 46.
- MARINACCI, S.: Coleperitoneo con integrità apparente delle vie biliari. Policlinico, sez. prat. 32, 1422—1424 (1925). Ref. Z.org. Chir. 34, 510.
- Policlinico, sez. prat. 1925, No 4. Zit. nach BUTKIEWICZ.
- MARINELLE, F.: Contributo sperimentale allo studio delle ferite delle vie biliari extraepatiche e della colemia. Policlinico, sez. chir. 32, 249—264 (1925). Ref. Z.org. Chir. 32, 298.
- MARTIN: Rupture of the gall-bladder; laparotomy 24 days after injury; recovery. Lancet 1898, 21. Mai. Zit. nach KEHR.
- MASCIOTTRA y AMBROSINO: Rev. S. Amer. Med. et Chir. 1, Nr 12 (1930). Zit. nach BUTKIEWICZ.
- MASCIOTTRA, R. L.: Biliäre Peritonitis nach Operation. Semana méd. 1929 I, 1557—1561. Ref. Z.org. Chir. 47, 487, 488.
- y R. V. CHILESE: Der eitrig gallige Absceß unter dem Zwerchfell. Rev. méd. quir. Pat. fem. 4, 685—691 (1936). Ref. Z.org. Chir. 80, 443.
- y F. F. FERRANDO: Die lokalisierte gallige Bauchfellentzündung nach Operationen. Rev. méd. quir. Pat. fem. 7, 542—551 (1936). Ref. Z.org. Chir. 80, 443, 444.
- y S. V. URQUIZA: Der gedeckte Durchbruch der Gallenblase. Rev. méd. quir. Pat. fem. 4, 703—720 (1936). Ref. Z.org. Chir. 81, 624.

- MASEK, J.: Peritonitis biliaris mit spontanem Durchbruch der Gallenwege unter der Leberkapsel. Čas. lék. česk. **1936**, 790—794 u. franz. Zusammenfassung 794. Ref. Z.org. Chir. **80**, 124, 125.
- MASSON: Zit. nach POZZI bei BUTKIEWICZ.
- MATOLCSY, T. v.: Über die Tamponade bzw. Drainage der Bauchhöhle. Arch. klin. Chir. **192**, 481—489 (1938).
- MAY, H.: Ein Fall von isolierter Stichverletzung der Gallenblase. Dtsch. Z. Chir. **179**, 422—426 (1923).
- MAYER: BRUX. méd. **134**, No 14. Zit. nach BUTKIEWICZ.
- MAZZARELLI, M.: Ricerche sulla torsione della cistifellea. Giorn. Clin. med. **14**, 1574—1595 (1933). Ref. Z.org. Chir. **65**, 688.
- MAZZOLENI, A.: Rottura traumatica del fegato. Osp. Bergamo **5**, 189—195 (1936). Ref. Z.org. Chir. **80**, 698.
- MEADE, H.: An unusual case of rupture of the liver. Lancet **202**, 582 (1922). Ref. Z.org. Chir. **17**, 541.
- MEISSNER: Die Zerreißen der Gallenauführungsgänge durch stumpfe Gewalt. Bruns' Beitr. **54**, 204 (1907).
- MELCHIOR, E. F. ROSENTHAL u. L. WISLICKI: Über das Krankheitsbild des Cholaskos. Zbl. Chir. **54**, 194—196 (1927).
- MELCHIOR, E.: Studien zur antiken Chirurgie. Bruns' Beitr. **127**, 721—738 (1922).
— Zur Kenntnis der perforationslosen Gallenperitonitis. Dtsch. Z. Chir. **243**, 458—463 (1934).
— u. L. WISLICKI: Cholaintoxikation bei galliger Peritonitis. Zbl. Chir. **54**, 1922—1925 (1927).
- MELONEY, L. FRANK, H. D. HARVEY and H. J. ZAYTSEFF: Peritonitis. I. The correlation of the bacteriology of the peritoneal exudate and the clinical course of the disease in one hundred and six causes of peritonitis. Arch. Surg. **22**, 1—66 (1931). Ref. Z.org. Chir. **53**, 640.
- MENEN: Zit. nach BURCKHARDT.
- MENTZER, ST. H.: Bile peritonitis. Arch. Surg. **29**, 227—241 (1934). Ref. Z.org. Chir. **69**, 420.
— and J. H. WOOLSEY: Cholecystectomy. Modifikation in technique. Surg. etc. **49**, 76—81 (1929). Ref. Z.org. Chir. **47**, 504.
- MERKLE: Ein Fall von galliger Peritonitis ohne grobe durchgehende Perforation der Gallenwege. Inaug.-Diss. Würzburg 1923.
- MEYER, MAY, J.: Péritonites biliaires sans perforation évidente des voies biliaires. Presse méd. **32**, 883—885 (1924). Ref. Z.org. Chir. **30**, 578.
- MEYER, P.: Zit. nach SPITZER. Zbl. Gynäk. **1931**, 2619.
- v. MIKURICZ: Über den heutigen Stand der Chirurgie des Pankreas, mit besonderer Rücksicht auf die Verletzungen und Entzündungen des Organes. Mitt. Grenzgeb. Med. u. Chir. **12**, 1—24 (1903).
- MINTZ, W.: Zur sogenannten perforationslosen Peritonitis. Zbl. Chir. **1932**, 415, 416.
- MIRIZZI: Ref. J. de Chir., März **1933**. Zit. nach BUTKIEWICZ.
— Spättruptur des Ductus choledochus. Zbl. Chir. **1936**, 858—861.
— Constatations et résultats de la troisième série de 100 opérations sur les voies biliaires principales, sous le contrôle de la cholangiographie durant l'opération. Mém. Acad. Chir. **62**, 824—828 (1936). Ref. Z.org. Chir. **79**, 286.
— Die Anwendung der Cysticoduodenostomie. Dtsch. Z. Chir. **246**, 609—617 (1936).
— Constatations et résultats de la quatrième série de 100 opérations sur les voies biliaires principales, sous le contrôle de la cholangiographie durant l'opération. Mém. Acad. Chir. **63**, 1195—1201 (1937). Ref. Z.org. Chir. **86**, 649.
— Operative cholangiography. Surg. etc. **65**, 702—710 (1937). Ref. Z.org. Chir. **86**, 649.
— u. OLMEDO: Präparation des Cysticus innerhalb der subserösen drainagelosen Cholecystectomy. Dtsch. Z. Chir. **235**, 775—781 (1932).
- MITCHEL jr., W. T. and R. E. STIFEL: The pressure of bile secretion during chronic obstruction of the common bile duct. Bull. Hopkins Hosp. **27**, 301 (1916). Ref. Zbl. Chir. **1916**, 823.
- MONCALVI, L.: Peritoniti perforative (da ulcera gastroduodenale appendicitiche, biliari, tifose, etc.). Soc. Editr. Libreria **1929**, L 51, 20. Ref. Z.org. Chir. **48**, 89—91.

- MONDOR, H.: A propos des péritonites biliaires sans perforation. Bull. Soc. nat. Chir. Paris **60**, 379—381 (1934). Ref. Z.org. Chir. **67**, 640, 641.
- MOON, H. VIRGIL and D. R. MORGAN: Shock in bile peritonitis. Proc. Soc. exper. Biol. a. Med. **34**, 743—747 (1936). Ref. Z.org. Chir. **81**, 207.
- MOORHEAD, J. J.: A retrorectus laparotomy incision and closure. Ann. Surg. **58**, 828—830 (1913). Ref. Z.org. Chir. **4**, 377.
- MOULONGUET-DOLÉRIS: Mikrobentheorie. Zit. nach SABADINI und CURTILLET.
- MOULONGUET, H. WELTI, J. ROUSSET et J. OKINCZYC: Discussion sur les cholépéritoinies sans perforation évidente des voies biliaires. Bull. Soc. nat. Chir. Paris **60**, 311—318 (1934). Ref. Z.org. Chir. **66**, 605.
- MOURGUE, MOLINES, LAPEYRIE et MARCHAND: Kyste hydatique du foie ouvert dans les voies biliaires. Obstruction du cholédoque par vésicule hydatique. Mort par rupture intrapéritonéale du Kyste. Bull. Soc. Sci. méd. et biol. Montpellier **7**, 198—205 (1925). Ref. Z.org. Chir. **36**, 46.
- MOYNIHAM, B.: Abdominal operations, Vol. 2, p. 342. Philadelphia: W. B. Saunders Co. 1926.
- MÜLLER, E.: Peritonitis ossificans. Surg. etc. **41**, 640, 641 (1925). Ref. Z.org. Chir. **34**, 308.
- MURRAY, J. F.: Torsion of the gall-bladder. Brit. J. Surg. **20**, 687, 688 (1933). Ref. Z.org. Chir. **63**, 285.
- MUSCATELLO, G.: Sulle perforazioni inavvertite della cistifellea. Boll. Soc. med.-chir. Catania **1**, 17—21 (1933). Ref. Z.org. Chir. **64**, 672.
- MYERS, B. L.: Peritonitis ossificans. Surg. etc. **41**, 640, 641 (1925). Ref. Z.org. Chir. **34**, 308.
- NAUNYN: Referat über Cholelithiasis. 70. Naturforscherverslg Düsseldorf 1898. Münch. med. Wschr. **1898**, Nr 40.
- Über die Vorgänge bei der Cholelithiasis, welche die Indikation zur Operation entscheiden. Verslg. dtsch. Naturforsch. u. Ärzte Düsseldorf 1898. Mitt. Grenzgeb. Med. u. Chir. **4**, H. 1 (1899).
- Zur Naturgeschichte der Gallensteine und zur Cholelithiasis. Mitt. Grenzgeb. Med. u. Chir. **14**, H. 5 (1905).
- NAUWERCK, C. u. LÜBKE: Gibt es eine gallige Peritonitis ohne Perforation der Gallenwege. Berl. klin. Wschr. **1913 I**, 624—627.
- NEUBER, EL.: Über Gallenperitonitis. Dtsch. med. Wschr. **1921 II**, 1027, 1028.
- NEWBURGER, B.: Spontaneous postoperative rupture of the bile ducts. Ann. Surg. **107**, 558—565 (1938). Ref. Z.org. Chir. **89**, 41.
- NICASTRO, G.: La stasi biliare da stenose del coledoco. Ricerche sperimentali. Ann. Clin. med. e Med. sper. **15**, 123—152 (1925). Ref. Z.org. Chir. **36**, 212.
- NIEMEIER, O. W.: Acute free perforation of the gall-bladder. Ann. Surg. **99**, 922—924 (1924). Ref. Z.org. Chir. **68**, 196, 197.
- NOBILI, U.: Un caso di ferita del fegato e del diaframma. Gazz. Osp. **42**, 910, 911 (1921). Ref. Z.org. Chir. **15**, 439.
- NÖETZEL: Die operative Behandlung der diffusen eitrigen Peritonitis. Arch. klin. Chir. **90**, 619—688 (1909).
- Experimentelle Untersuchung zur Gallenblasenperitonitis. Wien. klin. Wschr. **1910 I**, 721.
- Experimentelle Untersuchung zur Gallenblasenperforationsperitonitis. Arch. klin. Chir. **93**, 161—190 (1910).
- NOGUES: Bol. Soc. Cir. Buenos Aires **1934**, No 13. Zit. nach BUTKIEWICZ.
- NOWICKI: Polski Przegl. chir. **4**, 4 (1925).
- Chirk. Klin. (poln.) **2** (1929). Zit. nach BUTKIEWICZ.
- OBERTHUR, H.: Cholépéritoine traumatique enkysté, sans lésion des voies biliaires extra-hépatiques. Bull. Soc. nat. Chir. Paris **59**, 891—897 (1933). Ref. Z.org. Chir. **63**, 791.
- OTIKER, L.: Über einen Fall von Gallenexpertoration. Schweiz. med. Wschr. **1926 I**, 501, 502. Ref. Z.org. Chir. **35**, 520.
- OGATA: Beitr. path. Anat. **55** (1913).
- OKINCZYC: Discussion sur les cholépéritoinies sans perforation évidente des voies biliaires. Bull. Soc. nat. Chir. Paris **60**, 311—318 (1934). Ref. Z.org. Chir. **66**, 605.
- OLIANI, E.: Le fistole bronco-biliari. Ann. ital. Chir. **2**, H. 11, 1075—1091 u. H. 12, 1288 bis 1302 (1923). Ref. Z.org. Chir. **27**, 311.
- OPPEL, W. A.: Über chirurgische Mißerfolge, insbesondere einen Fall von Durchwanderung eines Fremdkörpers aus der Bauchhöhle in den unverletzten Ductus choledochus. Zbl. Chir. **53**, 889, 890 (1926).

- OPPENHEIMER u. WOHLGEMUTH: Lehrbuch der Enzyme, 1927.
- ORT, J.: Leberverletzungen. Čas. lék. česk. **65**, 600—603 (1926). Ref. Z.org. Chir. **35**, 252
- ORTH, O.: Kasuistischer und experimenteller Beitrag zur Leber- und Gallengangsruptur. Arch. klin. Chir. **101**, 369—375 (1913).
- Zur Frage der idealen Cholecystectomie. Zbl. Chir. **48**, 1106, 1107 (1921).
- Ein Beitrag zur Gallenblasen- und Gallengangs-Chirurgie. Arch. klin. Chir. **144**, 31—42 (1927).
- OSTROWSKI, T.: Indikation zur operativen Behandlung der Cholelithiasis. Polska Gaz. lek. **6**, Sonderbeil., 129—131 (1927). Ref. Z.org. Chir. **40**, 859.
- OTT, A.: Über zwei ungewöhnliche Fälle von Leberruptur. Med. Korresp.bl. Württemberg **92**, 133, 134 (1922).
- OVERHOLT, R. H.: Silent rupture of gallbladder producing huge subdiaphragmatic abscess. Surg. Clin. N. Amer. **12**, 611—617 (1932). Ref. Z.org. Chir. **59**, 830.
- OXLEY: Lancet **23** (1883). Zit. nach BUDDE.
- PATLIS, P.: Ein combinierter Fall von subcutanem Leberriß und Magenberstung. Soviet. Chir. **12**, 88, 89 (1935). Ref. Z.org. Chir. **81**, 451.
- PAVEL: Wien. klin. Wschr. **1934 II**. — Presse méd. **1932**.
- PAVIOT: Zit. nach BOMPARD. Thèse de Lyon **1903**.
- PECCO, R.: Coleperitoneo senza perforazione della cistifellea. Atti e Mim. Soc. lombarda Chir. **5**, 876, 883 (1937). Ref. Z.org. Chir. **86**, 176.
- REISER, A.: Die fötale Peritonitis. Beitr. klin. Chir. **60**, 168 (1908).
- PELS-LEUSDEN: Beitrag zur Pathologie und Therapie der akuten Pankreaserkrankungen nebst Mitteilung zweier durch Laparotomie geheilter Fälle. Dtsch. Z. Chir. **70**, 183—203 (1903).
- PEPI, O.: Contributo allo studio delle peritoniti biliari senza perforazione. Ann. ital. Chir. **10**, 410—425 (1931). Ref. Z.org. Chir. **55**, 298.
- PERONI, P.: Le rotture traumatiche del fegato e la loro sintomatologia. Osp. magg. (Milano) **13**, 145—148 (1925). Ref. Z.org. Chir. **32**, 347, 348.
- Le peritoniti biliari senza perforazione delle vie biliari. Osp. magg. (Milano) **25**, 197—204 (1937). Ref. Z.org. Chir. **85**, 549, 550.
- PETERMANN, I.: Die Chirurgie des Bauchfells. Die Chirurgie von KIRSCHNER-NORDMANN, Bd. 5, S. 146. 1927.
- Zur Frage des drainagelosen Bauchschusses bei Operationen an den Gallenwegen. Zbl. Chir. **1928**, 2050—2053.
- PÉTIT, J. L.: Zit. nach VAN DEN BERG.
- PETROW, N.: Anmerkung zum Referat über Gallenblasenperforation in die freie Bauchhöhle von STRAHESKO. Z.org. Chir. **24**, 60 (1924).
- PEZCOLLER, A.: Contributo allo studio del coleperitoneo sperimentale. Arch. ital. Chir. **33**, 677—706 (1933). Ref. Z.org. Chir. **63**, 722.
- PICK: Zit. nach LEVIN.
- PIERINI, A.: Filtrierende Cholecystitiden. Gallige Bauchfellentzündung ohne Perforation. Spontanes Choleperitoneum (6 Beobachtungen). Semana méd. **1938 I**, 65—81. Ref. Z.org. Chir. **34**, 345.
- PIULACHS, P.: Perforation der Gallenblase nebst Bildung eines abgekapselten Choleperitoneums. Zbl. Chir. **1939**, 2548, 2550.
- Die chronische Form der galligen perforationslosen Bauchfellentzündung. Zbl. Chir. **1941**, 1858—1861.
- PLACINTIANU, GH.: Perforation traumatique de la vésicule biliaire. Cholépéritoine, Cholécystoraphie. Guérison. Lyon chir. **25**, 168—175 (1928). Ref. Z.org. Chir. **43**, 228.
- POLAK, O.: Biliöse Peritonitis. Čas. lék. česk. **60**, 495—498 (1921). Ref. Z.org. Chir. **14**, 520.
- POLYA, E.: Gallencyste nach „idealer Cholecystectomie“. Zbl. Chir. **52**, 2341—2344 (1925).
- PONFIK: Zit. nach KÜTTNER.
- POPOVICI, AL. N. u. M. V. GHIMPETZEANU: Verspätete Ruptur des Gallenblasenganges nach Cholecystectomie. Zbl. Chir. **1936**, 2551—2554.
- POPPEL, H. L.: Untersuchungen über das Vorhandensein von Pankreasfermenten in der Galle. Wien. klin. Wschr. **1929 I**, 800—803.
- Zur Entstehung der perforationslosen galligen Peritonitis. Zbl. Chir. **1930**, 2837—2841.
- POPPERT, P.: Zur Frage der chirurgischen Behandlung der Cholelithiasis. Z. prakt. Ärzte **1898**, Nr 18.

- POPPERT, P.: Zur Technik der Cholecystostomie. Verh. 27. Chir.-Kongr. 1898.
 — Die Cholecystostomie mit wasserdichter Drainage der Gallenblase. Dtsch. med. Wschr. 1899, Nr 50.
 — Chirurgische Erkrankungen der Leber und der Gallenwege. In Lehrbuch der Chirurgie von WULLSTEIN u. WILMS, 1914.
 — Die chirurgische Behandlung der Cholelithiasis. Die Therapie des praktischen Arztes, Bd. I, S. 749—759. 1914.
- PORZELT, W.: Über Durchbruchperitonitis der steingefüllten Gallenblase und Gallensteinwanderung in der Bauchhöhle. Zbl. Chir. 55, 1993—1995 (1928).
- POWER, R. and H. W. JOHNSTON: A case of ruptured empyema of the gallbladder associated with ascaris lumbricoides. Brit. med. J. Nr 3623, 1086—1088 (1930). Ref. Z.org. Chir. 51, 246.
- POWOLOTZKY, J. I.: Zur Frage über gallige Peritonitis ohne Perforation. Nov. chir. Arch. (russ.) 3, 802—810 (1923). Ref. Z.org. Chir. 27, 154.
- POZZI, E.: Die Perforation der Gallenblase in die freie Bauchhöhle. Rev. Cir. 8, 122—128 (1929). Ref. Z.org. Chir. 47, 719.
- POZZI, G.: Sulla „causa mortis“ nella peritonite biliare. Arch. Soc. ital. Chir. 1933, 816—822. Ref. Z.org. Chir. 63, 230.
 — Le peritoniti acute di origine biliare. Boll. Poliambul. Ronzoni 7, 25—152 (1933). Ref. Z.org. Chir. 63, 562, 563.
- PRIBRAM, B. O.: Zur Technik der Gallenchirurgie. Zbl. Chir. 1928, 2504—2508.
- PRIMA, C.: Woran stirbt der Peritonitiskranke? Zbl. Chir. 1937, 2828—2830.
- PROTOPOPOW: Schußwunde der Gallenblase. Chir. (russ.) 174, 647. Zit. nach KEHR.
- QUÉNUÉ: Chirurgie des voies biliaires. Bull. Soc. Chir. Paris 1906, No 7. Zit. nach KEHR.
 — Bull. Soc. Chir. Paris 35 (1909). Zit. nach BUTKIEWICZ.
- MCQUILLAN, A. S.: Cholecystectomy complication-Drainage of bile into lesser peritoneal sac-Recovery. Ann. Surg. 100, 308—392 (1934). Ref. Z.org. Chir. 70, 62.
- RADICE, L.: Contributo alla conoscenza delle colecistiti filtranti. Ricerche sperimentali. Ann. ital. Chir. 12, 303—314 (1933). Ref. Z.org. Chir. 63, 498.
- RAMSTEDT: Über Leberzerreibungen. Arch. klin. Chir. 75, H. 4 (1905).
- RATNER, L.: Fehler in der Chirurgie. Darf man nach der Steinentfernung aus dem D. choledochus diesen vernähen? Nov. chir. Arch. (russ.) 14, 119 (1927). Ref. Z.org. Chir. 44, 170.
- RAVDIN, I. S., M. E. MORRISON and C. M. SMYTH jr.: Bile peritonitis and bile ascites. Ann. Surg. 89, 867—877 (1929). Ref. Z.org. Chir. 47, 270.
- RAZZABONI, G.: Studio sperimentale sulle peritoniti biliari. Giorn. Clin. med. 2, H. 17, 652—661 u. H. 18, 692—701 (1921). Ref. Z.org. Chir. 17, 455.
- REEL, PH. J. and N. E. BURRELL: Cystic dilatation of the common bile duct. Ann. Surg. 75, 191—195 (1922). Ref. Z.org. Chir. 17, 312.
- REICH, A.: Über Spulwurmerkrankungen der Speiseröhre, der Gallenwege und der Leber. Bruns' Beitr. 126, 560—600 (1922).
- REICHEL, DR. R.: Beitrag zur Chirurgie der Leberverletzungen. Bruns' Beitr. 126, 601—619 (1921).
- REMSEN, CH. M.: Acute perforative cholecystitis complicated by general peritonitis. Surg. etc. 16, 386—390 (1913). Ref. Z.org. Chir. 2, 52.
- RETZLAFF, O.: Über Gallenergüsse in das Bauchfell und deren Spätfolgen. Arch. klin. Chir. 153, 745—749 (1928).
- REVEL, J.: Syndrome de perforation de cholécystite calculeuse due à une ancienne blessure de guerre. Bull. Soc. nat. Chir. Paris 58, 1547, 1548 (1932). Ref. Z.org. Chir. 61, 684.
- REWBURIDGE, A. G.: An experimental study of fat necrosis in bile peritonitis. Proc. Soc. exper. Biol. a. Med. 28, 128, 129 (1930). Ref. Z.org. Chir. 55, 478.
 — The etiological rôle of gas-forming bacilli in experimental bile peritonitis. Surg. etc. 52, 205—211 (1931). Ref. Z.org. Chir. 53, 728, 729.
 — and L. S. HRDINA: The etiological rôle of bacteria in bile peritonitis. An experimental study in dogs. Proc. Soc. exper. Biol. a. Med. 27, 528, 529 (1930). Ref. Z.org. Chir. 50, 676, 677.
- RICARD et RAVAULT: Ein Fall von galliger Peritonitis. Ref. Presse méd. 1930, No 17. Zit. nach BUTKIEWICZ.

- RICCI, S.: Ferite lacero-contuse da taglio e da punta del fegato. Roma Tip. coop. Soc. **1931**, 168. Ref. Z.org. Chir. **5**, 599.
- RICCIUTI, G.: Bradicardia inferite e lesioni contusive del fegato. Contributo clinico. Policlinico, sez. chir. **34**, 229—233 (1927). Ref. Z.org. Chir. **39**, 314.
- RICHE: Balle de revolver, dans une vésicule biliaire. Bull. Soc. nat. Chir. Paris **1911**, 203. Zit. nach KEHR.
- RICHTER, H. MORTIMER and W. L. ZIMMERMANN: Closure of the abdomen without drainage after operations upon the bile tracts. Ann. Surg. **88**, 187—199 (1928). Ref. Z.org. Chir. **44**, 229.
- RICKER: Pathologie als Naturwissenschaft. Berlin: Springer 1924.
- u. REGEDANZ: Virchows Arch. **231** (1921).
- RIEDEL: Die Infektion der Bauchhöhle per diapedesim von der Gallenblase aus. Wien. med. Wschr. **1912 I**, 245.
- RIEDER, W.: Perforierte Lebercyste unter dem Bilde eines perforierten Magenulcus. Zbl. Chir. **1932**, 1423, 1424.
- RISEL: Bericht über einen Fall von galliger Peritonitis. Sitzg Zwickauer med. Ges. Dtsch. med. Wschr. **1914 II**, 1599.
- RITTER, C.: Die gallige Peritonitis ohne Perforation. Arch. klin. Chir. **118**, 54—90 (1921). — Zur Nachbehandlung der Gallenblasenextirpation. Ref. Zbl. Chir. **1922**, 1628—1633. — Zur Diagnose und Therapie der Cystenleber. Zbl. Chir. **1931**, 2978—2984.
- ROBERTS, KINGSLEY, W. W. JOHNSON and H. BRUCKNER: The aseptic peritoneal cavity — a misnomer. Surg. etc. **57**, 752—761 (1933). Ref. Z.org. Chir. **66**, 98.
- ROBERTSON, D. E. and R. R. GRAHAM: Rupture of the liver without tear of the capsule. Ann. Surg. **98**, 899—903 (1933). Ref. Z.org. Chir. **65**, 556.
- ROHDE, C.: Zur Pathologie und Chirurgie der Steinkrankheit und der entzündlichen Prozesse der Gallenwege. Arch. klin. Chir. **112**, H. 3/4 (1920); **113**, 565—644 (1920).
- ROLLAND, D.: Coleperitoneo da perforazione spontanea della cistifellea nel corso di una colelitiasi ignorata. Riforma med. **1930 I**, 489—491. Ref. Z.org. Chir. **50**, 676.
- ROMANIA, W. H. C.: Some points in the surgery of the gallbladder. Practitioner **119**, 225 bis 233 (1927). Ref. Z.org. Chir. **40**, 464.
- ROMANZEW, N. J.: Über Zerreißen der Musculi recti abdominis während gymnastischer Übungen. Wojenno-Med. J. (russ.) **237**, Aug.-H., 566—570 (1913). Ref. Z.org. Chir. **3**, 645.
- ROSARIUS, A.: Zur Frage der sogenannten perforationslosen galligen Peritonitis. Zbl. Chir. **1934**, 1091—1093.
- ROSENBACH: Gallenstauung im Ductus Wirsungianus durch Stein in der Papilla Vateri als Ursache einer akuten Pankreasnekrose mit galliger Peritonitis. Münch. med. Wschr. **1918 I**, 185, 186.
- ROSENTHAL, F. L., WISLICKI u. E. MELCHIOR: Das Krankheitsbild des Cholaskos, zugleich ein Beweis für die Existenz einer echten Cholämie. Z. exper. Med. **54**, 795—815 (1927).
- ROSSO: Ein Fall von galliger Peritonitis. Semana med., Juni **1920**. Zit. nach BUTKIEWICZ.
- ROST u. NAEGELI: Pathologische Physiologie chirurgischer Erkrankungen (experimentelle Chirurgie). Berlin: Springer 1938.
- ROTHFUCHS: Traumatische Ruptur der Gallenwege. Münch. med. Wschr. **1905**, Nr 14.
- ROUILLARD u. SCHWAB: Ein Fall von perforationsloser galliger Peritonitis. Bull. Soc. méd. Hôp. Paris **1930**, No 36. Zit. nach BUTKIEWICZ.
- ROUTIER: Hydropisie de la vésicule biliaire due à des calculs. Cholécystectomie. Bull. Soc. Chir. Paris **1906**, No 35. Zit. nach KEHR.
- Rupture spontanée des voies biliaires. Bull. Soc. Chir. Paris **1909**, No 38. Zit. nach KEHR.
- Bull. Soc. Chir. Paris **35** (1909); **36** (1910). Zit. nach BUTKIEWICZ.
- ROUZAUD, J.-J. et J. AIMARD: La diathermie: Sa valeur dans le traitement des lithiasiques biliaires. Presse méd. **31**, 47, 48 (1923). Ref. Z.org. Chir. **23**, 505.
- RUBASCHOW, S.: Über Bradykardie bei Leberverletzungen. Dtsch. Z. Chir. **121**, 515—519 (1913).
- RUDBERG, H.: Ein Fall von traumatischer Ruptur am Ductus choledochus. Münch. med. Wschr. **1921 II**, 1650, 1651.
- Über traumatische Rupturen in den Gallengängen. Uppsala Läk.för. Förh. **27**, 223—254 (1922). Ref. Z.org. Chir. **21**, 110.

- RUPPANNER, E.: Gallige Peritonitis ohne erkennbare Perforation. Schweiz. med. Wschr. **1928 II**, 717—719. Ref. Z.org. Chir. **44**, 228.
- Ein weiterer Beitrag zur Kasuistik der perforationslosen Gallenperitonitis. Schweiz. med. Wschr. **1935 I**, 56—58. Ref. Z.org. Chir. **74**, 411.
- RUSK, H. A. and E. N. NEBER: Rupture of the gallbladder without associated cholecystitis. J. amer. med. Assoc. **110**, 1826, 1827 (1938). Ref. Z.org. Chir. **89**, 627.
- RUSS: Ein Fall von perforationsloser galliger Peritonitis. Diss. Erlangen 1929. Zit. nach BUTKIEWICZ.
- v. SAAR: Die Sportverletzungen. Verletzungen innerer Organe durch Sturz vom Rad. Neue Deutsche Chirurgie, Bd. 13, S. 223, 224. 1914.
- Die Sportverletzungen: Hufschlagverletzungen des Bauches durch Reiten. Neue Deutsche Chirurgie, Bd. 13, S. 192—201. 1914.
- Die Sportverletzungen: Verletzung der inneren Organe durch Sturz vom Pferd. Neue Deutsche Chirurgie, Bd. 13, S. 186—188. 1914.
- SABADINI, L. et ET. CURTILLET: Les épanchements biliaires intra-péritoneaux (cholépéritonies), sans perforation apparente des voies biliaires. J. de Chir. **45**, 191—232 (1935). Ref. Z.org. Chir. **72**, 204—206.
- SABBIONI: Ein Fall von perforationsloser galliger Peritonitis. Ref. J. de Chir., Okt. **1930**. Zit. nach BUTKIEWICZ.
- SAILER, K.: Fälle seltener Komplikationen nach Gallensteinkrankheit. Orv. Hetil. (ung.) **70**, 1089, 1090 (1926). Ref. Z.org. Chir. **37**, 193.
- SALAGER et ROQUES: Une observation à propos des péritonites biliaires. Montpellier Méd. **36**, 67—69 (1913). Ref. Z.org. Chir. **31**, 112.
- SALMON: Ein Fall von perforationsloser galliger Peritonitis. Bull. Soc. nat. Chir. Paris **1935**, No 23. Zit. nach BUTKIEWICZ.
- SALMOTH: Zit. nach BRIZIO.
- SALVADORI, D.: Due rari case di corpi estranei delle vie biliari. Radiol. med. **24**, 598—602 (1937). Ref. Z.org. Chir. **85**, 229.
- SANDERS, R. L.: Perforation of the gallbladder. Analysis of forty-six cases. Surg. etc. **1937**, 949—958. Ref. Z.org. Chir. **84**, 586.
- SANTY: Lyon chir., Juli-Aug. **1923**. Zit. nach BUTKIEWICZ.
- SAUER, H.: Über den kongenitalen hämolytischen Ikterus und die Erfolge der Milzexstirpation. Mitt. Grenzgeb. Med. u. Chir. **32**, 696—716 (1921).
- SCHAEFER, V.: Über Spasmen in den Gallenwegen bei Affectionen der inneren weiblichen Genitalorgane. Ein Beitrag zur Entstehung der Gallensteinkoliken. Bruns' Beitr. **146**, 93—102 (1929).
- SCHAMONI: Ein Fall von perforationsloser galliger Peritonitis. Zbl. Chir. **1930**; Nr 22.
- SCHAUM, K.: Untersuchungen und Beobachtungen über die Spontanruptur des Choledochus. Diss. Gießen 1938.
- SCHEELE: Der Keimgehalt der Gallenwege und seine Beziehungen zur Technik der Cholecystectomie. Bruns' Beitr. **125**, 377—413 (1922).
- SCHIEVELBEIN: Über gallige Peritonitis ohne Perforation der Gallenwege. (Aus dem Städt. Krankenhaus zu Posen, Chir. Abt., Dirig. Arzt: Prof. Dr. RITTER.) Bruns' Beitr. **71**, 570—573 (1911).
- SCHLEGEL: Beitrag zur Kenntnis der chirurgischen Pankreaserkrankungen im Sinne der Degeneration (41 Fälle). Bruns' Beitr. **133**, 562—582 (1925).
- SCHLÖSSMANN: Beitrag zur Kenntnis der Choledochuscysten. Dtsch. Z. Chir. **109**, 160 (1911).
- SCHMIDT, C.: Ein Fall von Paratyphus nebst Gallensteinen und Gallenblasenperforation in der Schwangerschaft. Zbl. Gynäk. **51**, 2184—2186 (1927).
- SCHMIEDEN u. SEBENING: Chirurgie des Pankreas. Arch. klin. Chir. **148**, 319—387 (1927).
- SCHMIEDEN, V. u. H. NIESSEN: Die Erkrankungen der steinfreien extrahepatischen Gallenwege. Verh. dtsch. Ges. inn. Med. **1932**, 302—354.
- SCHNITZLER: Ein Fall von galliger Peritonitis nach Cholecystectomie durch aberrierenden Gallengang. Ver. Chir.-Ver. 14. Dez. 1922. Zbl. Chir. **1923**, 528, 529.
- SCHÖNBAUER, L.: Drei Fälle von perforationsloser galliger Peritonitis. Acta chir. scand. (Stockh.) **57**, 1—2 (1924). Zit. nach BUTKIEWICZ.
- Die Fermente in ihrer Beziehung zu gewissen Erkrankungen der Gallenblase und zum Ileus. (Klinisch-exper. Unters.) Arch. klin. Chir. **130**, 427—462 (1924).
- SCHÖNBORN: Zit. nach NAUNYN bei KÖRTE.

- SCHOENMACKER, J.: Über gallige Peritonitis und Dipermeabilität der Gallenblase. Arch. klin. Chir. **113**, 126—130 (1920).
- SCHRADER: Zit. nach SPITZER. Zbl. Gynäk. **1931**, 2619.
- SCHUCHART, G.: Spätergebnisse der stumpfen Leberverletzungen, S. 26. Bleicherode a. H.: Carl Nieft 1936.
- SCHULTZE: Zur Chirurgie der akuten Cholecystitis. Bruns' Beitr. **95**, 494—501 (1915).
- SCHULZ, A.: Zur sogenannten idealen Cholecystectomy. Zbl. Chir. **1921**, 369, 370.
- SCHULZE, W.: Ein operativ geheilter Fall von Fremdkörper (Gummidrain) der Gallenblase. Dtsch. Z. Chir. **165**, 281—284 (1921).
- SCHWARTZ: Zit. nach WIEDEMANN und KEHR.
- SCHWARZ, N. W.: Obturation des Duct. choledochus als Endresultat einer Schußverletzung der Leber. Westnik Chir. i. pogramitschnych oblasteri (russ.) **1**, 159—164 (1922). Ref. Z.org. Chir. **21**, 258.
- SCIACCA, F.: Le rotture quasi spontanee del fegato. Policlinico, sez. chir. **44**, 254—263 (1937). Ref. Z.org. Chir. **84**, 431, 432.
- SCOPPETTA, G.: I versamenti biliari intraperitoneali. (Coleperitonei-peritoniti biliari senza perforazione.) Policlinico, sez. chir. **44**, 39—60 (1937). Ref. Z.org. Chir. **83**, 45.
- SEITZ, E.: Zur Frage der Stumpfversorgung nach der Cholecystectomy. Zbl. Chir. **50**, 713 (1923).
- SELBERG, F.: Beitrag zur Kenntnis des Cholaskos und der Choloele. Med. Welt **1938 I**, 552—555.
- SHINOSHARA, I.: Über die Todesursache bei innerer Verblutung infolge von Leberverletzung. Tohoku J. exper. Med. **23**, 154—202 (1934). Ref. Z.org. Chir. **68**, 508.
- SHIOKAWA, G.: Über die akute Bauchfellentzündung infolge von Gallenblasenperforation. Z. jap. chir. Ges. **36**, dtsh. Zusammenfassung 33 (1935). Ref. Z.org. Chir. **79**, 384, 385.
- SICK, C. u. EUG. FRAENKEL: Ein Beitrag zur sog. galligen Peritonitis. Bruns' Beitr. **85**, 687—695 (1913).
- SIGALOS, P.: Zwei Fälle von Verletzungen der Gallenwege. Dtsch. Z. Chir. **235**, 181—184 (1932).
- SKOOG: Studien über akute Pankreatiden. Lund 1930.
- SMID, M. C. M.: Das Krankheitsbild der akuten Peritonitis beim Säugling. Nederl. Tijdschr. Geneesk. **67**, 2095—2106 (1923). Ref. Z.org. Chir. **23**, 498, 499.
- SMITH, W.: Rupture of an intrahepatic bile duct with fatal peritonitis. Ann. Surg. **83**, 55—68 (1926). Ref. Z.org. Chir. **34**, 454 (1926).
- SNELL, J. A.: Gallbladder disease among the Chinese. China med. J. **47**, 331—343 (1933). Ref. Z.org. Chir. **63**, 800.
- SOELLING: Ein Fall von Peritonitis mit gallefarbiger Flüssigkeit im Peritoneum ohne Perforation der Gallenwege. Hosp.tid. (dän. chir. Ges.) **1913**, Nr 44. Ref. Zbl. Chir. **1914**, 116.
- SÖLLING: Dansk Kirurgisk. Forh., 5. Nov. 1912. Zit. nach BLAD.
- SOHN, A.: Tödliche gallige Peritonitis nach Punktion des Choledochus. (Städt. Krankenh. St. Georg Leipzig, Prof. HELLER.) Zbl. Chir. **52**, 2578—2581 (1925).
- SOLCARD u. PERVES: Ein Fall von perforationsloser galliger Peritonitis. Bull. Soc. nat. Chir. Paris **1935**, No 2. Zit. nach BUTKIEWICZ.
- SORGE: Zit. nach AMANTE bei KEHR.
- SOSNOVIK, J.: Traumatische Risse der Gallenblase. Sovet. Chir. **5**, 838—842 (1936). Ref. Z.org. Chir. **83**, 206.
- SOSNOVSKIJ, A.: Über die gallige Bauchfellentzündung ohne Perforation. Chirurgija (russ.) **2**, 121—124 (1937). Ref. Z.org. Chir. **86**, 701.
- SPITZER, W.: Exitus nach Stryphnongazetamponade der Leber durch gallige Peritonitis. Zbl. Gynäk. **1931**, 2619—2623.
- SSINAKEWITSCH: Ein Fall von Schußverletzung der Gallenblase. Chirurgia **1909**, Nr 145. Zit. nach KEHR.
- STAFIERI, D.: Zwei Fälle von Choleperitoneum. Rev. méd. del Rosario **13**, 121—128 (1923). Ref. Z.org. Chir. **24**, 322.
- STANTON, E. MACD.: Immediate causes of death following operations on gall bladder and ducts. Amer. J. Surg., N. s. **8**, 1026—1032 (1930). Ref. Z.org. Chir. **51**, 515, 516.
- STARLINGER, F.: Lehren aus dem Krankheitsablaufe von 75 Gelbsuchtsfällen. Wien. med. Wschr. **1939 I**, 83—85.

- STAVRAKI, G.: Zur Gangrän und Abstoßung der Gallenblase. *Vestn. Chir. (russ.)* **51**, 74—78 (1929). *Ref. Z.org. Chir.* **49**, 551.
- STEIGER, A.: Vier Fälle von Leber- und Darmverletzungen. *Dtsch. Z. Chir.* **160**, 413—418 (1920).
- STEINBER, A.: Über penetrierende Wunden der Bauchhöhle. *Trudy Vseukr. Inst. Chiri. pereliv. Krovi (russ.)* **1**, 267—276 (1934). *Ref. Z.org. Chir.* **76**, 635.
- STENSON, W.: Biliary peritonitis without perforation. Report of a case and a review of the subject. *Amer. J. Surg., N. s.* **37**, 334—338 (1937). *Ref. Z.org. Chir.* **85**, 550.
- STOCKER, H.: Über Leberverletzungen. 114 Fälle aus den Akten der Schweizerischen Unfallversicherungsanstalt in Luzern aus den Jahren 1922—1932 (einschließlich), S. 51. *Diss. Zürich* 1934. *Ref. Z.org. Chir.* **72**, 459.
- STRAHESKO, N. D.: Zur Gallenblasenperforation in die freie Bauchhöhle bei der Gallensteinkrankheit. *Kijewsky med. J. (russ.)* **3/5**, 3—6 (1922). *Ref. Z.org. Chir.* **24**, 60.
- STULZ, E. et R. BAUER: Recherches expérimentales sur le rôle possible du suc pancréatique dans la production de certaine cholécystitis aiguës. *Presse méd.* **1933 II**, 1928, 1929. *Ref. Z.org. Chir.* **65**, 557.
- STURZENEGGER, E.: Ein Fall von Mekoniumperitonitis mit Verkalkungen im Peritoneum und Myokard. *Beitr. path. Anat.* **78**, 85—107 (1927).
- SUERMONDT, W. F.: Die operativen Resultate der Gallenblasenchirurgie in der Klinik zu Leiden. *Dtsch. Z. Chir.* **181**, 145—177 (1923).
- SUSSIG, L.: Ein Beitrag zur Kasuistik der retroperitonealen Perforation der Gallenblase. *Dtsch. Z. Chir.* **186**, 279—283 (1924).
- SUZUKI, S.: Über 3 Fälle von subcutaner Leberzerreißung (durch Operation geheilt). *Z. jap. chir. Ges.* **36**, dtsch. Zusammenfassung 36—37 (1935). *Ref. Z.org. Chir.* **79**, 702.
- SZAPLONCZAY, G.: Seltener und interessanter Fall von Gallenblasenperforation. *Therapia (Budapest)* **2**, 173, 174 (1925). *Ref. Z.org. Chir.* **33**, 597.
- TABANELLI, M.: La colesterina nelle peritoniti acute. *Arch. ital. Chir.* **36**, 332—368 (1934). *Ref. Z.org. Chir.* **68**, 733.
- Su alcuni casi di coleperitoneo da „colecistite filtrante“. *Atti e Mem. Soc. lombarda Chir.* **5**, 884—909 (1937). *Ref. Z.org. Chir.* **86**, 176.
- TAPIE: Observation de tumeur inflammatoire de la paroi abdominale. Migration anormale de calculs biliaires. *Arch. méd. Toulouse* **20**, 138—143 (1913). *Ref. Z.org. Chir.* **3**, 356.
- TEMESVARY, E.: Zum Krankheitsbilde der Gallenbauchfellentzündung. *Orv. Hetil. (ung.)* **72**, 329—331 (1928). *Ref. Z.org. Chir.* **42**, 838.
- TENNEY, CH. F. and S. S. PATTERSON: Injection of the bile ducts with bismuth paste and observations on the flow of bile. *J. amer. med. Assoc.* **78**, 171—175 (1922). *Ref. Z.org. Chir.* **17**, 469.
- TEPLITZ, V.: Diffuse Gallenperitonitiden. *Vestn. Chir. (russ.)* **58/60**, 133—142 (1930). *Ref. Z.org. Chir.* **53**, 235.
- TERRIER et AUVRAY: Les traumatismes du foie et des voies biliaires II: voies biliaires. *Rev. de Chir.* **1897**, No 1.
- TESSÉNYI, B.: Zwei geheilte Fälle von Gallenblasenperforation in die freie Bauchhöhle, diffuse Bauchfellentzündung. XI. ung. Chir.-Tagg Budapest, Sitzg 11.—13. Sept. 1924. *Ref. Z.org. Chir.* **31**, 326.
- THIES, A.: Über die Differenzialdiagnose abdomineller Erkrankungen auf Grund von Symptomen des vegetativen Nervensystems, insbesondere mit Rücksicht auf die Erkrankungen der Gallenwege. *Mitt. Grenzgeb. Med. u. Chir.* **27**, 389—417 (1914).
- THÖLE, F.: Die Verletzungen der Leber- und der Gallenwege. *Neue Deutsche Chirurgie*, 4. Bd. 1912.
- THOMPSON: *Traité des maladies du foie*. Edingbourg 1841. *Zit. nach KEHR*.
- THOMPSON, G.: The treatment of cholelithiasis. *Med. News* **1897**, Nr 18. *Zit. nach KEHR*.
- TIBERIO, L.: La peritonite biliare con integrità apparente delle vie biliare. *Policlinico, sez. prat.* **1931 I**, 731, 732. *Ref. Z.org. Chir.* **55**, 103.
- TICOZZI, E.: Sulla peritonite biliari. — Contributo clinico et statistico. *Arch. Soc. ital. Chir.* **1933**, 730—736. *Ref. Z.org. Chir.* **62**, 600.
- TOBECK, A.: Über angeborene Verschlüsse (Atresien) des Darmrohres. (Gleichzeitig ein Beitrag zur Frage der Entstehung der Mekoniumkörperchen.) *Virchows Arch.* **265**, 330—353 (1927).
- TOLDT: *Zit. nach MASEK*.

- TONGS, M. S.: Perforation of gallbladder in typhoid. Report of a case. *China med. J.* **45**, 1066—1071 (1931). Ref. *Z.org. Chir.* **57**, 286.
- TRUSLER, H. M. and H. E. MARTIN: The cause of death in liver peritonitis. Blood chemistry findings in dogs subjected to intraperitoneal implantation of fresh, ground, adult dog liver. *Surg. etc.*, **1937**, 234—245. Ref. *Z.org. Chir.* **84**, 574.
- TSCHASOWNIKOW: Ein Fall von perforationsloser galliger Peritonitis, 1929. Zit. nach BUTKIEWICZ.
- TSUNODA: *Virchows Arch.* **193** (1908).
- TUFFIER: Rupture traumatique du canal cholédoque. *Bull. Soc. Chir. Paris* **1906**, 463. Zit. nach KEHR.
- UFFREDUZZI: Aussprache über Vortrag von ANGLÉSIO: Traumatische Ruptur der Gallenblase. *Boll. Soc. piemont. Chir.* **3**, 745—750 (1933). Ref. *Z.org. Chir.* **64**, 381.
- UGON, C. V. A.: Hydatopéritoneum und Choleperitoneum durch Echinokokken. *An. Fac. Med. Montevideo* **13**, 656—667 u. franz. Zusammenfassung 667, 668 (1928). Ref. *Z.org. Chir.* **45**, 509.
- URBANI, L.: Le colecistiti filtranti. (Peritonite biliare senza perforazione.) *Policlinico, sez. prat.* **1928 II**, 2549—2552. Ref. *Z.org. Chir.* **45**, 272.
- VASA, D.: Gallenblasendurchbruch in die freie Bauchhöhle. *Z. sovrem. Chir. (russ.)* **6**, 250—258 (1931). Ref. *Z.org. Chir.* **56**, 30.
- VEISMANN, G.: Ein Fall von spontaner Abtrennung (Selbstamputation) einer steinlosen vereiterten Gallenblase. *Nov. chir. Arch. (russ.)* **16**, 422, 423 (1928). Ref. *Z.org. Chir.* **46**, 224.
- VELASCO, S.: Zwei Fälle von perforationsloser galliger Peritonitis. *Bol. y Trab. Soc. Cir. Buenos Aires* **1925**, No 25. Zit. nach BUTKIEWICZ.
- VEREBÉLY: Zit. nach NEUBER.
- VIGYAZO, G.: Schußverletzung der Gallenblase. *Budapesti kir. Orosegyesület ertesítője* **2**, Nr 387 (1913). Ref. *Z.org. Chir.* **2**, 653.
- VIGYAZO, J.: Zur Frage des Gallenflusses nach Cholecystectomie. *Arch. klin. Chir.* **144**, 18—30 (1927).
— u. E. SCHULHOF: Studium zur Gallenblasenchirurgie. *Zbl. Chir.* **1925**, 1351—1354.
- VOGEL, R.: Über gallige Peritonitis. *Wien. klin. Wschr.* **1913 II**, 1153—1157.
- VOS, P. A.: Einige Fälle von Durchbruch der Gallenblase. *Geneeskids* **1**, 414—418 (1923). Ref. *Z.org. Chir.* **26**, 119.
- WAGNER, FR.: Über den Stand der Frage der galligen Peritonitis. *Dtsch. Z. Chir.* **168**, 116—132 (1922).
- WAINWRIGHT: Gallengangsruptur. *Med. and phys. J. London* **1799 II**, 362. Zit. nach v. SAAR und KEHR.
- WALDEYER, L.: Beitrag zur Chirurgie der Gallenwege auf Grund klinischer Erfahrungen an 571 operierten Patienten. *Dtsch. med. Wschr.* **1933 I**, 802—804.
- WALLACE, S. A. and A. SPIRO: Traumatic rupture of the hepatic duct. *Brit. J. Surg.* **13**, 582—585 (1926). Ref. *Z.org. Chir.* **34**, 455.
- WALZ, K.: Über Pseudomyxom des Peritoneums bei fötaler Perforationsperitonitis. *Arb. path.-anat. Inst. Tübingen (Festschr. für P. v. BAUMGARTEN-Tübingen)*, **9**, 1—16 (1914).
- WALZEL-WIESENTREU, P.: Über den primären Bauchdeckenverschluß bei den Operationen an den Gallenwegen unter besonderer Berücksichtigung gleichzeitiger Eingriffe am Magen und Zwölffingerdarm. *Arch. klin. Chir.* **120**, 346—384 (1922).
- WANGENSTEEN, O. H.: On the significance of the escape of sterile bile into the peritoneal cavity. *Ann. Surg.* **84**, 691—702 (1926). Ref. *Z.org. Chir.* **37**, 442, 443.
— Zit. nach ANSCHÜTZ.
— Traumatisches Choleperitoneum. Zit. nach ANSCHÜTZ.
— Should the gallbladder be removed without drainage? *Ann. Surg.* **84**, 821—828 (1926). Ref. *Z.org. Chir.* **37**, 762.
- WATANABE, S.: Experimentelle Beiträge zur Frage der Gallenperitonitis. *Arch. klin. Chir.* **187**, 496—505 (1936).
- WATERS, E. G.: Perforation of the gallbladder with interperitoneal hemorrhage. Report of a case. *Med. J. a. Rec.* **123**, 11, 12 (1926). Ref. *Z.org. Chir.* **34**, 455.
- WATERWORTH, G.: Bile peritonitis. *West. J. Surg. etc.* **46**, 310, 311 (1938). Ref. *Z.org. Chir.* **89**, 716.

- WEISS, S.: Ein seltener Fall von cystischer Erweiterung des Ductus choledochus. Berl. klin. Wschr. **1909 II**, 1843, 1844.
- WELTI et ROUSSET: Discussion sur les choléperitoinies sans perforation évidente des voies biliaires. Bull. Soc. nat. Chir. Paris **60**, 311—318 (1934). Ref. Z.org. Chir. **66**, 605.
- WERNSDÖRFER, I.: Choledochusdivertikel mit nachfolgender Perforation. Zbl. Chir. **1939**, 1141—1145.
- WERTHEMANN, A.: Über diastatische Fermente in der Gallenblasengalle und deren Beziehung zur perforationslosen galligen Peritonitis und zur postmortalen galligen Imbibition. Zbl. Path. **51**, 394 (1931).
- WESTPHAL, K.: Muskelfunktion, Nervensystem und Pathologie der Gallenwege. Berlin: Springer 1922.
- Z. klin. Med. **96** (1923).
- Über Physiologie, Pathologie und Therapie der Bewegungsvorgänge der extrahepatischen Gallenwege. Klin. Wschr. **1924 I**, 1105—1111.
- Z. klin. Med. **109/110** (1929).
- Die Gallenwegserkrankungen in ihrer Beziehung zur Pankreatitis. Münch. med. Wschr. **1936 II**, 1553—1559.
- GLEICHMANN u. MANN: Z. klin. Med. **115** (1931).
- u. W. SCHÖNDUBE: Einige Bemerkungen zur Physiologie der extrahepatischen Gallenwege. Klin. Wschr. **1927 II**, 2417—2419.
- WIEDEMANN, H.: Ein Beitrag zu den Stichverletzungen der Gallenblase. Bruns' Beitr. **89**, 605—610 (1941).
- WILDEGANS, H.: Weitere Mitteilung über die chirurgische Behandlung der infektiösen diffusen Peritonitis. Arch. klin. Chir. **127**, 239—274 (1923).
- Experimentelle und klinische Untersuchungen bei Cholämie. 50. Tagg dtsh. Ges. Chir. Berlin. Sitzg 7.—10. April 1926.
- MCWILLIAMS: Gallenblasenruptur. N. Y. med. a. med. J. Rec. **1906**, 1109. Zit. nach KEHR.
- Acute spontaneous perforation of the biliary system into the free peritoneal cavity. Ann. Surg. **1912**, Febr. Zit. nach KEHR.
- WOLF, J.: Beitrag zur galligen Peritonitis ohne Perforation der Gallenwege. Berl. klin. Wschr. **1912 II**, 2354.
- Beitrag zur posttraumatischen Berstung der Gallenblase. Polski Przegl. chir. **14**, 332 bis 337 u. franz. Zusammenfassung 337 (1935). Ref. Z.org. Chir. **75**, 116.
- WOLFER, J. A.: Bile leakage from the cystic duct following cholecystectomy. An experimental study of the obliteration of the cystic duct. stump. Surg. etc. **49**, 462—472 (1929). Ref. Z.org. Chir. **49**, 65, 66.
- The role of pancreatic juice in the production of gallbladder disease. Surg. etc. **53**, 433 (1931).
- Pancreatic juice as a factor in the etiology of gallbladder disease. Surg. etc. **1937**, 928—938. Ref. Z.org. Chir. **84**, 499, 500.
- Further evidence that pancreatic juice reflux may be etiologic factor in gallbladder disease. Ann. Surg. **109**, 187 (1939).
- WOLFSON, W. L. and D. R. LEVINE: Spontaneous rupture of the common bile duct. A sequel of choledochostomy. Surg. etc. **60**, 746, 747 (1935).
- WUNDERLI, H.: Über einen Fall von perforationsloser Gallenperitonitis. Schweiz. med. Wschr. **1931 II**, 990, 991. Ref. Z.org. Chir. **56**, 574.
- YASSE u. CORNELIS: Ein Fall von perforationsloser galliger Peritonitis. Le Scalpel **1933**, No 15. Zit. nach BUTKIEWICZ.
- YOSHIDA, T.: Über das letzte Operationsresultat bei der akuten diffusen Peritonitis. Okayama-Igakkaï-Zasshi (jap.) **43**, 425—440 (1931). Ref. Z.org. Chir. **54**, 588, 589.
- ZAGARESE, F.: Sul coleperitoneo e sulla importanza della via linfatica perineurale nella produzione die disturbi tossici ad esso consecutivi. Ann. Med. nav. e colon. **40**, 78—92 (1934). Ref. Z.org. Chir. **66**, 604.
- ZANETTI, S.: Colecistopatie scoliosi vertebrali. Radiol. med. **21**, 1126—1135 (1934). Ref. Z.org. Chir. **71**, 212.
- ZMUR, W.: Die Verletzungen der extrahepatischen Gallenwege bei Magenoperationen. Chir. (russ.) **5**, 82—90 (1937). Ref. Z.org. Chir. **86**, 646.
- ZOLEDZIEWSKI: Zit. nach AMANTE bei KEHR.

Einleitung.

1. Krankheitsbezeichnung.

Versucht man, sich im Schrifttum einen Überblick über die gallige Bauchfellentzündung zu verschaffen, so stößt man auf mancherlei Schwierigkeiten, die schon in der vielfältigen Bezeichnung des gleichen Krankheitsbildes und seiner verschiedenen Erscheinungsformen liegen. Zunächst sei darauf hingewiesen, daß es beabsichtigt ist, in dieser Abhandlung die gallige Bauchfellentzündung im weitesten Sinne zu behandeln unter Berücksichtigung auch all der Krankheitsbilder, die nicht im strengsten Sinne des Wortes unter diese Bezeichnung fallen. Es ist dies um so mehr berechtigt, ja für eine umfassende Darstellung erforderlich, da sich einmal die charakteristischen Merkmale einer Erkrankung immer besser im Vergleich zu ähnlichen oder in Gegenüberstellung zu andersartigen Erscheinungen erkennen lassen, und zweitens, weil sich oft fließende Übergänge von den ähnlichen Krankheitsbildern zu der richtigen galligen Bauchfellentzündung finden.

Die mannigfaltigen im Schrifttum vorhandenen Bezeichnungen sind, abgesehen von vereinzelten Irrtümern oder Mißverständnissen, aus der zu begrüßenden Absicht der einzelnen Autoren zu verstehen, das jeweils vorgefundene Krankheitsbild mit einem Wort treffend zu erklären. Weitaus am häufigsten finden wir die Bezeichnung „gallige Peritonitis“ sowohl für die echte Peritonitis, durch galligen Erguß in der Bauchhöhle mit und ohne nachweisbare Austrittsstelle der Galle, als auch für die galligen Ergüsse in der freien Bauchhöhle und umschriebenen Gallenansammlungen im Bauch ohne ausgeprägte Anzeichen einer Bauchfellentzündung. Daneben trifft man in gleicher Bedeutung auf die Ausdrücke Gallenwegsperitonitis, von den Gallenwegen ausgehende Peritonitis (KEHR, KÖRTE), Gallenbauchfellentzündung, Gallenperitonitis (ADLER), Galleperitonitis, biliare Bauchfellentzündung, biliäre Peritonitis, biliöse Peritonitis, Peritonitis durch Galle, Peritonitis biliosa, Peritonitis biliaris; dementsprechend im französischen „péritonite biliaire“, péritonite avec liquide biliaire (GOTTLIEB); im italienischen „Peritonite biliare, Peritonite biliosa; im englischen „bile peritonitis, biliary Peritonitis“ (STENSON). Oft findet man den Zusatz der „sogenannten galligen Peritonitis“, wenn es sich nur um einen Erguß von Galle in die Bauchhöhle handelt ohne regelrechte Anzeichen einer Peritonitis. Dieser durch Gallenaustritt oder Gallenfluß (= Cholerrhagie) in die freie Bauchhöhle herbeigeführte Zustand wird deswegen von vielen Autoren unter bewußter Vermeidung der die Entzündung ausdrückenden Silben „itis“ als Cholaskos (chol = Galle, askos = Schlauch) nach LANDAU (1915) analog dem Pneumaskos PONFIKS, Chole-peritoneum nach Vorschlag von FLÖRCKEN (1920) entsprechend dem Pneumoperitoneum oder Gallenascites (BARGELINI) bezeichnet, im französischen cholépéritoine (CLÉRÉT u. a. m.) und im englischen bile ascites (RAVDIN). Wenn die entsprechende italienische Bezeichnung coleperitoneo in der Arbeit von ROLLAND von dem Referenten mit Koliperitonitis übersetzt wurde, so ist die Gleichsetzung cole = Koli ein offensichtliches Mißverständnis, zumal da es sich bei dem von ROLLAND beschriebenen Fall um eine einwandfreie gallige Peritonitis durch spontane Perforation der Gallenblase handelte; richtig erkannt hat der Ref. aber anscheinend die falsche Anwendung von -peritoneo (= -peritoneum) wenn er -peritonitis übersetzt hat, was hier zweifelsohne das Richtige ist, da bei der Laparotomie in der

Bauchhöhle galliger Eiter mit den Anzeichen einer galligen Bauchfellentzündung gefunden wurde. Wegen derartiger oder ähnlicher, nicht ganz selten falscher Wortanwendungen finden sich häufig im Schrifttum Hinweise, die eine präzise Wortdeutung und entsprechenden Ausdrucksgebrauch anstreben. Während die freien, nicht infizierten Gallenergüsse also häufig mit Cholaskos und Choleperitoneum bezeichnet werden, hat PICK für eine im Peritonealsack liegende abgekapselte Ansammlung nicht infizierter galliger Flüssigkeit das Wort Cholocele (= Gallenbruch) angegeben. Sein Schüler LEVIN (1913) bemerkt dazu noch, daß auch Cholecele ethymologisch korrekt wäre, da im Griechischen für Galle sowohl *ὁ χολόος* wie *ἡ χολή* gebräuchlich wäre. Nach POLYA (1925) wird ein Gallenerguß unter der Serosa nach Cholecystectomy als „Gallencyste“ angegeben. Wie sehr aber immer wieder alle möglichen Bezeichnungen nebeneinander auftreten, sehen wir z. B. aus der Arbeit von KÄLLMARK, in der über „ein Fall von subphrenischer Gallenperitonitis (Cholecoele)“ berichtet wird. KÄLLMARK will schon in der Überschrift seiner Mitteilung ausdrücken, daß es sich bei der von ihm behandelten 52jährigen Frau nicht um eine umschriebene Peritonitis, sondern um einen abgekapselten galligen Erguß im subphrenischen Raum handelt, ein Befund, der oft unter dem Sammelbegriff Gallenperitonitis anzutreffen ist. Seit der Veröffentlichung von CLAIRMONT und v. HABERER (1910) wird auch das Krankheitsbild der „galligen Peritonitis ohne nachweisbare Perforation der Gallenwege“ oft nur als gallige Peritonitis, Gallenperitonitis oder sog. gallige Peritonitis bezeichnet. Dies ist wohl auf KEHR zurückzuführen, der in seiner „Chirurgie der Gallenwege“ (1913) die Einteilung von WOLFF in 2 Arten von galliger Peritonitis bringt:

„1. Solche, bei denen es sich um einen Filtrationsvorgang der Galle durch die pathologisch veränderte Gallenblasenwand handelt;

2. solche, die auf Perforation der Gallenwege selbst oder eines Organes, in das sich normalerweise Galle ergießt, des Duodenum eventuell auch des Magens, beruhen.“

KEHR spricht sich dafür aus, „daß man den Begriff gallige Peritonitis auf die Fälle unter 1. beschränkt, bei denen nirgends eine Perforation nachzuweisen ist. Die Fälle unter 2. gehören der Perforationsperitonitis an“.

Daß man sich vielfach bemüht hat, zu ergründen, woher die Galle bei der nicht nachweisbaren Perforation stammt, zeigen Arbeiten über „Die mikroskopische Perforation der Gallenblase“ (HUGEL 1913) oder „Sulla peritonite biliare o coleperitoneo o colecistite filtrante“ (FORNI 1919). Von Italienern wird die gallige Peritonitis ohne Perforation besonders häufig als „filtrierende Cholecystitis“ oder „spontanes Choleperitoneum“ bezeichnet (PIERINI 1938).

In gleicher Vielfältigkeit wie bei der Namensgebung des Krankheitsbildes stößt man im Schrifttum auch bei der Beschreibung des Bauchhöhleninhaltes auf die verschiedensten Angaben. Diese entsprechen auch wieder offensichtlich der Absicht des Autors, den angetroffenen Befund möglichst sachgemäß zu kennzeichnen. In einem der nachfolgenden Kapitel soll ausführlicher auf die mannigfachen Befunde in der Bauchhöhle bei der galligen Peritonitis eingegangen werden. Hier sei nur angeführt, daß neben eindeutigen Bezeichnungen wie Gallenerguß, gallige Flüssigkeit, auch bisweilen von ikterischem Ödem, galliger Ascitesflüssigkeit u. a. m. die Rede ist, oder gar ganz unbestimmt von grünlich-dünnere Flüssigkeit, gelblicher Flüssigkeit oder dunkler blutiger Flüssigkeit u. a. m. Aus den letzten Andeutungen ist ohne genaue Kenntnis der ganzen zugehörigen Fallbeschreibung noch nicht ersichtlich, ob es sich um eine

Erkrankung handelt, die in den Rahmen des zu behandelnden Krankheitsbildes der galligen Bauchfellentzündung im weitesten Sinne sich einfügen läßt.

Die Meconiumperitonitis soll hier nur kurz erwähnt werden, weil die Meconiumkörperchen der Galle verwandte Stoffe sind. Auf diese fötale Peritonitis wird im übrigen absichtlich nicht näher eingegangen. Eine Erörterung der zahlreichen mit ihr verbundenen sehr interessanten Fragestellungen ginge zu weit über den Rahmen der vorwiegend vom Standpunkt des Klinikers behandelten galligen Bauchfellentzündung hinaus.

2. Geschichtlicher Überblick

(aus dem Schrifttum und Einleitung).

Die ersten Angaben über Bauchfellentzündung durch Galle bzw. Gallenansammlungen in der Bauchhöhle finden sich schon lange vor dem Jahre 1882, in dem LANGENBUCH seine erste Cholecystectomy beschrieb. Wohl wurde das Gallenfieber schon recht genau von HIPPOKRATES beschrieben; auch hat er die eitrige Bauchfellentzündung gut gekannt, aber Angaben über das sichere Erkennen einer galligen Peritonitis sind weder aus dem Altertum noch Mittelalter überliefert. Nach BRIZIO stammen die ersten Beobachtungen über Ruptur der Gallenblase aus dem 18. Jahrhundert (SALMOTH, BONNET, FABER), in dem nach BERG auch die erste erfolgreiche Cholecystectomy am Menschen von JEAN LOUIS PETIT (1743) ausgeführt wurde. Meistens handelte es sich um Perforationsperitonitiden von den Gallenwegen ausgehend oder um Verletzungsfolgen. Von FRERICHS (Klinik der Leberkrankheiten, 1861) wurde als finale Komplikation des Choledochus-Steinverschlusses die Perforation von Leber einschmelzungsherden mit Gallenfluß in die Bauchhöhle schon ausführlich beschrieben. WAINWRIGHT (1799) beobachtete bei einem Mann, der nach Kontusion der Magengegend 8 Wochen später starb, einen Gallenerguß (allerdings retroperitoneal) von 12—15 Liter, vermutlich von einer Choledochusverletzung ausgehend. Als das sicherste Anzeichen für Gallenwegsverletzung wurde der Gallenfluß nach außen schon von SCHWARTZ (1854) und CAUCHOIS (1872) erwähnt. Während in früheren Jahren wohl vornehmlich Sektionsergebnisse den mitgeteilten Beobachtungen zugrunde lagen, berichtet NAUNYN (KÖRTE), daß SCHÖNBORN (1881) in Königsberg die erste erfolgreiche Laparotomie bei Gallenblasenperitonitis gemacht haben soll. Nach ALSINA hat DÉVÉ zuerst 1902 das Choleperitoneum ausgehend von einer geplatzten Leberechinokokkencyste beschrieben. 1900 konnte BRICKA (zit. nach KÖRTE) 39 Beobachtungen von spontaner Perforation der Gallenblase zusammenstellen und 1903 sammelte ERDMANN 33 Fälle von Gallenblasenperitonitis aus dem Schrifttum bei einem eigenen Fall. Ausführlicher behandelt finden wir die „Peritonitis von den Gallenwegen ausgehend“ bei KÖRTE (1905) und später in „Die Chirurgie der Gallenwege“ von KEHR (1913), der alle bisherigen Ergebnisse über die verschiedensten Gallenwegsverletzungen, Gallenwegeperitonitis und gallige Peritonitis (= Peritonitis ohne Perforation) eingehend und zusammenfassend erörtert. Seit der Mitteilung von CLAIRMONT und v. HABERER (1910) über „Die gallige Peritonitis ohne nachweisbare Perforation der Gallenwege“ scheint das Interesse an diesem Krankheitsbild erst richtig geweckt; denn nach 1910 häufen sich geradezu die Veröffentlichungen von allen Seiten. Wenn auch BARGELINI

(1897) schon einen (posttraumatischen) Gallenascites beobachtet hat, in Frankreich die ersten Beobachtungen der galligen Peritonitis ohne nachweisbare Perforation von QUÉNUÉ (1906) stammen soll und DUPRÉ schon 1900 in seinem Handbuch gesagt hat, daß eine ulceröse Cholecystitis die Gallenblasenwand derartig verdünnen könnte, daß die Galle durch die porös gewordene Wand hinaustritt, wenn ferner schon PAVIOT nach BOMPARD (1903) und DAVIS (1906) je einen, sowie ROUTIER (1909) 2 Fälle von galliger Peritonitis ohne nachweisbare Perforation veröffentlicht haben, so bleibt doch das Verdienst von CLAIROMONT und v. HABERER ungeschmälert; denn gegenüber früheren, nur gelegentlichen Erwägungen waren sie es, die erstmalig eine ausführliche Erörterung eines solchen Falles brachten. Bei genauerer Durchsicht des Schrifttums finden wir aus früheren Jahren noch mehrere Fälle, die wohl als gallige Peritonitis ohne nachweisbare Perforation angesprochen werden können, doch sind sie von den Autoren meist nicht als selbständiges Krankheitsbild angesehen, sondern andersartig gedeutet worden. So führt KEHR unter den Gallenwegsverletzungen einen von GERRARD (1908) mitgeteilten Fall an, der hier als Beispiel kurz erwähnt werden soll.

„Bei der Laparotomie fand er die ganze Bauchhöhle mit Galle angefüllt. An Stelle der Gallenblase lag ein strangförmiges Gebilde von der Größe eines Bleistiftes. Eine Verletzung der Leber oder ein Riß der Gallenwege war nicht zu ermitteln. Gallensteine schienen zu fehlen. Die Behandlung beschränkte sich auf eine leichte nach dem Duodenum gerichtete Massage der Gallenwege. Glatte Heilung. GERRARD nimmt eine Ruptur der Gallenwege an, die als Folge der Einklemmung eines Gallensteines im Choledochus eintrat. Die unerwartete Heilung sei durch Verklebungen herbeigeführt, die der operative Eingriff und die Massage herbeiführten.“

Auch unter den Fällen von Peritonitis von den Gallenwegen ausgehend, die KÖRTE 1905 mitteilte, war bei zweien keine Perforation auffindbar. Sie wurden vom Verfasser als abgeheilte Gallenblasenperforation und Gallenblasenruptur gedeutet.

Erst nach dem Jahre 1910 finden sich immer mehr an Zahl zunehmende Mitteilungen über die gallige Peritonitis ohne nachweisbare Perforation mit verschiedenen Ansichten über die Entstehungsursache des Krankheitsbildes. So konnte BURKHARDT (1923) schon über 70 Fälle und BUTKIEWICZ (1933) über 125 Fälle von perforationsloser Gallenperitonitis aus dem Schrifttum zusammenstellen. Auf die Arbeiten dieser beiden letztgenannten Autoren muß, auch wegen der ausgezeichneten zusammenfassenden Darstellungen, bei der Abhandlung dieses Krankheitsbildes besonders verwiesen werden.

In den folgenden Kapiteln soll nun über die gallige Bauchfellentzündung ausführlich berichtet werden. Es finden dabei Berücksichtigung alle im Schrifttum aufgefundenen bisherigen Mitteilungen auf diesem Gebiet (Zahl der Schrifttumsangaben 732). Aus den verschiedenartigsten Abhandlungen über Entstehung, Verlauf, Prognose und Behandlung der Krankheit sowie aus zahlreichen Arbeiten aus dem großen Gebiete der Erkrankungen der Gallenwege und der galleabführenden Organe konnte ich insgesamt 392 mehr oder weniger ausführlich mitgeteilte Einzelberichte von galliger Peritonitis zusammenstellen, die eingehend ausgewertet werden sollen. Zweifelsohne sind schon wesentlich mehr Krankheitsfälle beobachtet worden, aber diese sind dann entweder nicht als solche angesprochen worden, oder sie traten nur als nebensächliche Begleiterscheinungen einer anderen Erkrankung, wie z. B. beim perforierten Magen-

oder Duodenalulcus u. a. m. auf und machen dadurch ihre Auffindung als Fälle von galliger Peritonitis schwierig, ja zum Teil unmöglich. Aus früheren zusammenfassenden Darstellungen sind die als gallige Peritonitis ohne nachweisbare Perforation der Gallenwege angesprochenen Fälle nochmals alle als Einzelbeobachtungen zur Erörterung herausgezogen worden, da gerade dieses Krankheitsbild vornehmlich einer eingehenden Erörterung und Klärung bedarf, weswegen ihm auch ein Kapitel für sich in dieser Arbeit eingeräumt wird. Gerade von dem letzten Gesichtspunkt aus gesehen, ist es ein glücklicher Zufall, daß unter den oben erwähnten Einzelfällen sich 194 Beobachtungen von galliger Peritonitis ohne nachweisbare Perforation und 198 Fälle von galliger Peritonitis mit nachweisbarer Ursache gegenüberstehen; also in einem Verhältnis von fast 1 : 1, was eine Vergleichsmöglichkeit zweifellos erleichtert. Im übrigen aber sei betont, daß außer dem oben Angeführten keine besondere Auswahl bei der Zusammenstellung der einzelnen Beobachtungen getroffen wurde. Dazu bin ich noch in der Lage, aus dem überaus reichen Krankengut unserer Klinik eine Anzahl von charakteristischen Krankheitsbildern hinzuzufügen, die ich teilweise in den letzten Jahren Gelegenheit hatte, selbst zu beobachten.

I. Krankheitsursachen.

1. Die traumatische Perforation.

Daß der Laie bei einer Erkrankung in seinem primitiven Aufklärungsbedürfnis sich stets gern zufrieden gibt, sobald er die Einwirkung eines äußeren Traumas als Ursache gefunden zu haben glaubt, ist jedem Arzt bekannt. Wenn auch solche einfältigen Erkenntnisse uns oft als Gutachter vor schwierige Unfallzusammenhangsfragen stellen, so müssen wir doch zugeben, daß auch für den streng kritischen, klinischen Beobachter ein sicheres Trauma meist die am leichtesten verständliche Ursache einer Erkrankung darstellt; jede weitere Untersuchung zur Klärung erscheint dann bei eindeutigem Zusammenhang zwischen Trauma und Krankheit zunächst nicht erforderlich. Es soll deswegen auch bei Besprechung der Krankheitsursachen der galligen Peritonitis die traumatische Genese zuerst behandelt werden.

Die ältesten Schrifttumsangaben über die traumatischen Gallenergüsse in der Bauchhöhle finden sich bei COURVOISIER, TERRIER und AUVRAY, später bei AMANTE, KEHR, THÖLE und WANGENSTEEN. Unter den aus dem Schrifttum zusammengestellten 388 Einzelbeobachtungen von galliger Bauchfellentzündung lag bei 107 Fällen ein Trauma vor, das für die Entstehung der Erkrankung verantwortlich gemacht werden konnte. Aus Tabelle I geht die Verteilung dieser Krankheitsfälle auf die verschiedenen Verletzungsarten hervor; auf die gleichzeitig angegebenen Krankheitsformen und Behandlungsergebnisse soll zunächst nicht näher eingegangen werden, sie sind später ausführlich behandelt. Wir ersehen aus der Aufstellung, daß die stumpfen Gewalteinwirkungen und operativen Schädigungen zahlenmäßig fast gleich stark vertreten, weitaus am häufigsten als traumatische Krankheitsursache für die gallige Bauchfellentzündung vorkommen, während die Schuß- und Stichverletzungen wesentlich seltener sind. Das männliche Geschlecht ist besonders oft von den eigentlichen äußeren Gewalteinwirkungen betroffen. Dies ist durchaus begreiflich, wenn man bedenkt, daß der Mann ja unvergleichlich mehr den Gefahren des Alltags

Tabelle 1. Traumatische Ursachen der galligen Peritonitis.

| Trauma | Anzahl der Fälle | Heilung | Gestorben | Fraglicher Ausgang |
|--------------------------|------------------|---------------------------|-------------|--------------------|
| Stumpfe Gewalt | 46 | 30 (20 + 10) ¹ | 14 (10 + 4) | 2 (2 + 0) |
| Schweres Heben | 1 | 1 (0 + 1) | — | — |
| Schuß | 8 | 6 (5 + 1) | 2 (1 + 1) | — |
| Stich | 4 | 2 (2 + 0) | 2 (2 + 0) | — |
| Operation | 48 | 11 (6 + 5) | 27 (26 + 1) | 10 (7 + 3) |
| Summe | 107 (81 + 26) | 50 (33 + 17) | 45 (39 + 6) | 12 (9 + 3) |

mit seinen mannigfachen Verkehrs- und Betriebsunfällen ausgesetzt ist als die Frau, die auf der anderen Seite wieder häufiger unter den postoperativen galligen Bauchfellentzündungen vertreten ist. Auch das nimmt nicht wunder, da ja genügend bekannt ist, daß an den Gallenwegserkrankungen im überwiegenden Hundertsatz das weibliche Geschlecht beteiligt ist. Wir gehen wohl nicht fehl, wenn wir annehmen, daß von den Fällen, die in Tabelle 2 ohne Angabe des Geschlechts unter den postoperativen Erkrankungen stehen, die Mehrzahl zu den Frauen zu zählen sind, während die Erkrankungen nach Schuß-, Stich- und stumpfer Gewalteinwirkung wohl zum größten Teil dem männlichen Geschlecht zuzurechnen sind. Diese Annahme wird um so wahrscheinlicher,

Tabelle 2. Verteilung der Fälle von traumatisch entstandener galliger Peritonitis nach dem Geschlecht.

| Geschlecht | Gesamtzahl der Fälle | Verletzung durch | | | |
|----------------------------------|----------------------|--------------------|-------|-------|-----------|
| | | stumpfe Gewalt | Schuß | Stich | Operation |
| Männer | 48 | 37 | 3 | 2 | 6 |
| Frauen | 24 | 3 + 1 ² | 1 | 0 | 19 |
| Ohne Geschlechtsangabe | 35 | 6 | 4 | 2 | 23 |
| Summe | 107 | 46 + 1 | 8 | 4 | 48 |

wenn wir die wenigen Fälle von Erkrankungen bei Frauen nach äußerer Gewalteinwirkung einmal näher betrachten. Eine 29jährige Frau erlitt einen Leberschuß (LANDAU), 4 weibliche Personen erkrankten nach stumpfer Gewalteinwirkung, davon ein 18jähriges Mädchen mit schweren inneren Verletzungen (JUST) und ein 5jähriges Mädchen mit Hepaticusriß (HILDEBRAND), beide nach Überfahrenwerden und ein 12jähriges Mädchen erlitt nach Fall vom Wagen einen Leberriß (MAZZOLENI). Man hat daher den Eindruck, daß das weibliche Geschlecht besonders in jüngeren Jahren durch unglückliche Zufälle eben auch einmal von einer äußeren Gewalteinwirkung betroffen werden kann, während die Mehrzahl der Fälle von galliger Peritonitis bei Frauen nach operativen Eingriffen vorkommt, die wieder fast ausschließlich wegen Gallenwegserkrankungen notwendig waren. Nur eine 38jährige Frau mußte nach Hufschlag wegen Leberruptur operiert werden (SPITZER). Diese Einzelbeobachtung ist unter den

¹ In Klammer bedeutet die erste Ziffer = Anzahl der Fälle von diffuser galliger Peritonitis und die zweite Ziffer = Anzahl der Fälle von umschriebener galliger Peritonitis.

² + 1 = ein Fall von galliger Peritonitis nach schwerem Heben (HORVAT).

postoperativen galligen Bauchfellentzündungen angeführt und später noch Gegenstand weiterer Ausführungen.

Als Austrittsstelle der Galle ist verzeichnet:

35mal Leber,
23mal D. choledochus,
18mal Gallenblase,
12mal D. cysticus,
7mal D. hepaticus,
6mal Wundgebiet nach Cholecystectomie,
7mal war keine Austrittsstelle der Galle auffindbar,
6mal fehlt eine nähere Angabe, davon 2mal Gallenfluß aus Gallencysten (OBERTHUR und MAITRE), im letzten Fall war die Cyste nach Gallenwegsverletzung entstanden.

Summe: 112. Davon sind abzuziehen:
5mal Doppelverletzungen, davon:
3mal Leber und D. choledochus (FLÖRCKEN, KÜTTNER und JUST, im letzten Fall handelte es sich um eine gleichzeitige Verletzung von Leber, Milz, Pankreas und D. choledochus),
2mal Leber und D. hepaticus (WALLACE und VEREBELY).

Summe: 107 = Anzahl der Fälle von traumatisch bedingter galliger Peritonitis.

a) Stumpfe Gewalteinwirkungen.

Unter den 107 Fällen von traumatisch bedingter galliger Peritonitis war 46mal eine stumpfe Gewalteinwirkung vorausgegangen. 14mal handelte es sich um einen Fall auf den Bauch aus mehr und auch aus weniger großer Höhe, mehrmals mit Aufschlagen auf eine scharfe Kante oder besonders vorspringenden Gegenstand, 16mal war ein Stoß oder Schlag gegen den Bauch vorausgegangen, je 3mal Hufschlag und Deichselstoß, 12mal ist in der Anamnese eine Quetschung angegeben, davon 6mal infolge Überfahrenwerden durch Auto oder Wagen, 1mal durch Geburtstrauma bei normalem Partus ohne Kunsthilfe (LACKSCHEWITZ), 4mal ist nur ein stumpfes Trauma ohne nähere Angabe vermerkt. Es erkrankten von den so geschädigten 36 Männer und 4 Frauen an einer galligen Peritonitis, bei 6 Fällen fehlt die Geschlechtsangabe. Als Gallenaustrittsstelle ist 19mal die Leber, 8mal die Gallenblase, je 6mal der D. choledochus und D. hepaticus genannt, bei 12 Fällen fehlen genauere Angaben über die Quelle des Gallenflusses (STAFFIERI nimmt ohne nähere Beschreibung in seiner Beobachtung eine Gallenwegsverletzung an). 5mal bestanden Doppelverletzungen, und zwar war 3mal die Leber und der D. choledochus verletzt (FLÖRCKEN, KÜTTNER; in dem Fall von JUST bestand sogar eine gleichzeitige Verletzung von Leber, Milz, Pankreas, D. choledochus und Art. mes. sup.), 2mal war Leber und D. hepaticus verletzt (VEREBELY und WALLACE), und 1mal bestand außer der Leberverletzung noch ein Zwerchfellriß mit Rippenbruch, wodurch es zu einem Choletorakoperitoneum (CANTELMO) kam.

Aus diesem kurzen Überblick über die aus dem Schrifttum gesammelten Einzelbeobachtungen von galliger Peritonitis nach stumpfer Gewalteinwirkung ersehen wir, daß es zu Gallenaustritt in die freie Bauchhöhle in der Hauptsache nach Eröffnung der intra- oder extrahepatischen Gallenwege kommt. Wenn man auch einige seltener beschriebene Fälle von Gallenfluß aus dem Magen oder Darm berücksichtigt, muß man umfassend feststellen, daß die Verletzung von den gallebildenden und galleabführenden Organen zur galligen Peritonitis

führen kann. Die Ursache kann eine direkte und indirekte auf den Bauch einwirkende Gewalt sein. Auf die Möglichkeit einer Contrecoupwirkung (GHINST) sowie Verletzungen durch direkten und indirekten Gegenstoß (KAISER) ist mehrfach hingewiesen worden. Die große, wenig geschützte Lage und verhältnismäßig spröde Konsistenz der Leber bilden die Hauptgründe für die relativ häufigen subcutanen Verletzungen dieses parenchymatösen Bauchhöhlenorganes. Das Leberparenchym ist wenig elastisch und wenig kompressibel, die Leber selbst ist zwischen Rippen, Zwerchfell und Wirbelsäule durch Bänder relativ straff eingebettet und kann deswegen bei Gewalteinwirkungen nur beschränkt ausweichen. Auch spielen Beschaffenheit der Bauchdecken, Leberhoch- und Tiefstand, Füllungszustand der Nachbarorgane eine Rolle (ECARIUS). Pathologische Veränderungen der Leber sind hinsichtlich ihrer Verletzbarkeit zweifellos von Bedeutung. Die Fett-, Amyloid-, Stauungs- und Krebsleber ist brüchiger, die cirrhotische Leber fester als die normale (BRANDBERG). ALSINA und ANSCHÜTZ haben je einen Fall von geplatzter Leberechinokokkencyste nach erheblichem stumpfen Trauma mit nachfolgendem umschriebenen Gallenerguß in der Bauchhöhle mitgeteilt. Nach dem bekannten Echinokokkenforscher DÉVÉ haben manchmal schon leichte Traumen oder nur starke Bewegungen das Platzen einer Cyste verursacht, während in 75% die Ruptur spontan entstand. Wenn es in dem oben schon erwähnten Fall von LACKSCHEWITZ zu einer galligen Peritonitis durch Leberriß infolge Geburtstrauma bei normalem Partus ohne Kunsthilfe kam, so ist das ein ganz seltenes Ereignis; denn gewöhnlich entstehen derartige Verletzungen bei verengtem Geburtsweg oder bei Lebervergrößerung durch Blutreichtum infolge Asphyxie des Kindes (BRANDBERG). RICCI glaubt, daß Leberverletzungen im Alter seltener sind, weil zu dieser Zeit die Leber kleiner und wenig brüchiger ist; Alkohol, Tuberkulose und Fettinfiltrationen werden als disponierende Faktoren angesehen. Im allgemeinen steht bei Leberzerreißen sowohl bei der eigentlichen Ruptur mit Kapselriß, als auch bei der subkapsulären und zentralen Ruptur, die sekundär auch noch zum Kapselriß führen kann, die Blutung aus den Leberparenchymvenen das Krankheitsbild beherrschend im Vordergrund. Ob mit einer Blutung bei Leberruptur auch Galle ausgetreten ist, läßt sich oft nur durch genaue Beobachtungen und Untersuchungen feststellen. Aber es kann auch ein Gallenaustritt erfolgen, ohne daß eine größere Blutung stattfindet. Es sind dann entweder keine größeren Venen in der Leber mitverletzt oder die intrahepatischen Blutgefäße thrombosieren in solchen Fällen spontan und rasch, wie PERONI annimmt. Sitz der Leberruptur ist bei stumpfer Gewalteinwirkung meist nach Angabe aller Autoren der rechte Leberlappen, und zwar am häufigsten an seiner Konvexität. Bei Verletzungen medial von der Gallenblase sitzt der Riß meist auf der Unterfläche der Leber (ANDERSSON). In einem von KÜTTNER mitgeteilten Fall von galliger Peritonitis nach schwerer Bauchkontusion bestand bei dem 7jährigen Jungen ein Riß im Lobus caudatus und quadratus mit gleichzeitiger Choledochusruptur. Auch können kleine Lebertteile sowie ganze Leberlappen abreißen (POPPERT), so daß es zu vollkommener oder fast völliger Durchtrennung der Leber in 2 Teile kommen kann (OTT beobachtete dies bei multiplen Aneurysmen der Leberarterie und PATHIS bei einem Fall von Leber- und Magenriß, der zur Heilung kam).

Wesentlich seltener als die Leberruptur sind die Verletzungen der extrahepatischen Gallenwege durch stumpfe Gewalteinwirkung. Die Traumen direkter

und indirekter Art, sind im wesentlichen gleichartig denen, die zu einer Leberzerreiung fhren knnen. Aber es drngt sich uns geradezu die Frage auf, warum die eben erst als leicht verletzlich bezeichnete Leber oft unverletzt bleibt, whrend die doch viel geschtzteren Gallenwege zerreien. KEHR nimmt an, da die Richtung der einwirkenden Gewalt eine Rolle spielt und stimmt bezglich der Gallenblasenruptur mehr der Ansicht von LEWERENZ und HILDEBRAND zu, die die Zerreiung der Gallenwege auf eine hydraulische Pressung mit pltzlicher Erhhung des Flssigkeitsdruckes zurckfhren, wodurch die betreffenden Gnge abgeknickt werden, whrend er bezglich der Ruptur der Gallengnge der Auffassung von ROTHFUCHS und HAHN beitrt, die annehmen, da durch die Gewalteinwirkung die Leber pltzlich nach oben gedrngt wird, whrend die unten fixierten Gallengnge ein- oder abreien. Die Anschauung ber die hydraulische Pressung wird verstndlicher, wenn man sich den Mechanismus der Gallenblasenentleerung erklrt. Langsamer Druck bringt die Gallenblase zur Entleerung, pltzlicher Druck bewirkt das Gegenteil durch Verschl des Sphincters (SCHMIEDEN, ANGLESIO, UFFREDUZZI). LANGENBUCH nimmt eine richtige Quetschung des Gallenganges gegen die Wirbelsule als Ursache der Ruptur an.

An der Gallenblase wird am hufigsten der Fundus als Verletzungsstelle angegeben. In erster Linie kommt es bei den Gallenwegsverletzungen zum Austritt von Galle, nur selten durch gleichzeitige Verletzung von Blutgefen (A. cystica, A. hepatica oder gar Pfortader) zur Blutung. BARTLETT berichtet ber einen Fall von Gallenblasenri mit groer Blutung (2 Liter) und Gallensteinen in der Bauchhhle ohne Erwhnung eines wesentlichen Galleaustrittes. Die Gallenblase kann, wie in einem Fall von ANDERSSON auch vllig abreien ohne Lumenerffnung. Von den gesammelten 8 Einzelbeobachtungen von galliger Bauchfellentzndung nach Gallenblasenverletzung war es einmal bei einem 18jhrigen Jungen nach schwerer Quetschung der rechten Brustseite zu mehreren Einrissen der Gallenblase gekommen (ANGLESIO), in dem Fall von BRIZZIO war nach Deichselsto bei dem 21jhrigen Mann ein mnzengroes Loch in der Gallenblase entstanden. In den Fllen von FRUYER nach stumpfem Trauma und WOLF nach Fall von einem Wagen bei einem jungen Mann fehlen genaue Angaben ber die Gallenblasenruptur. HO-DAC-DI und THON-THAT-TUNG teilten einen Fall von ganz kleiner Perforation in einer linsengroen vernderten Wandstelle der Gallenblase nach stumpfem Trauma mit, und bei dem von JEAN beschriebenen Fall war die Gallenblasenperforation 13 Tage nach dem Trauma schon wieder verschlossen. JEAN nimmt an, da es bei dem Fall aus 2,80 m Hhe auf den rechten Bauch auf einen Metallvorsprung zu einem Sto von unten kam, wodurch die Gallenblase gegen die Leber und 10. Rippe gequetscht wurde und so infolge berdehnung platzen konnte. Im Fall von ABEL fand sich bei einer Frau nach Hufschlag ein 4—5 cm langer Querri am Fundus der ausgelsten Gallenblase, und bei dem 36jhrigen Mann, ber den SOSNOVIK berichtete, war es nach Fall zu einem Ri am Gallenblasenhals gekommen. ber vorausgegangene Erkrankungen der Gallenwege oder Vernderungen der Gallenblase, die nicht als Unfallfolge anzusehen wren, ist in keinem der Flle etwas besonderes angegeben, so da sie als rein traumatische Perforationen angesehen werden mssen. Nach manchen Autoren soll der Fllungszustand der Gallenblase keine Bedeutung haben, dagegen knnen

entzündliche Prozesse mit und ohne Steine, die die Wände verändern, sicher eine Rolle spielen. AMANTE (1912), der 101 Rupturen der Gallenwege zusammenstellte, von denen 35 die Gallenblase betrafen, erwähnt als physiologisch prädisponierende Ursache das jugendliche Alter und das männliche Geschlecht, und als pathologisch prädisponierende Ursache in erster Linie die Gallensteinkrankheit, wodurch oft nach einem minimalen Trauma eine Ruptur möglich wird. Aber in nur 7 von 101 Fällen (= 7%) konnte AMANTE eine vorhergehende krankhafte Veränderung der Gallenwege feststellen. Bei den 6 Verletzungen des D. choledochus handelt es sich in dem von BLOCKER beschriebenen Fall um einen 4 cm langen Riß in einem auf 7 cm Umfang angeboren erweiterten Choledochus bei einem 14jährigen Mädchen nach Fall aus einer Schaukel. Der mitgeteilte Fall wird als erste Beschreibung der Zerreißung einer Choledochuscyste durch äußere Gewalteinwirkung bezeichnet bei bis 1937 erst 130 veröffentlichten Fällen von angeborenen Cysten des großen Gallenganges. Die von FLÖRCKEN, KÜTTNER und WAINWRIGHT mitgeteilten Choledochusrupturen sind nicht genauer erläutert. In dem Fall von RUDBERG bestand ein 1 cm langer Querriß vorne, 2 cm unterhalb der Cysticuseinmündungsstelle, während bei dem von JUST mitgeteilten 18jährigen Mädchen der D. choledochus retroduodenal total rupturiert war. Bei allen Choledochusverletzungen, außer dem oben angeführten Fall von BLOCKER, sowie in allen nachfolgend zu besprechenden 6 Fällen von Verletzungen des D. hepaticus ist über eine vom Trauma unabhängige pathologische Veränderung an den Gallenwegen nichts erwähnt. DECKER fand bei einem 4½jährigen Jungen 10 Tage nach Fall mit dem Bauch auf ein Wagenrad ein zündholzkopfgroßes Loch im D. hepaticus dicht unterhalb der Cysticuseinmündungsstelle, und nimmt nach dem klinischen Verlauf eine spätere Perforation des D. hepaticus an. In dem von LEWIS mitgeteilten Fall von traumatischer Hepaticusruptur fehlt eine genaue Angabe über die Art der Verletzung. HILDEBRAND sah 2 Tage nach Überfahrenwerden bei einem 5jährigen Mädchen einen 1 cm langen Riß im D. hepaticus und VEREBELY fand den D. hepaticus in 8,5 cm Tiefe aus der Leber herausgerissen 3 Wochen nach Fall von einem Heuwagen, unter dessen Räder der 12jährige Junge auch noch gekommen war. Bei dem von SIGALOS beobachteten 12jährigen Jungen war der Riß im D. hepaticus 34 Tage nach einem Schlag gegen die Lebergegend schon verklebt. Die von WALLACE mitgeteilte gallige Peritonitis nach schwerer Rumpfqquetschung war bei einem 47jährigen Mann durch Zerreißung des D. hepaticus mit gleichzeitigem Leberriß entstanden. Daß die Verletzung der Gallenwege keine häufige Begebenheit darstellt, betont KEHR (1913) ausdrücklich, wenn er in seinem Buch das entsprechende Kapitel mit folgenden Worten einleitet:

„Die Verletzungen der Gallenwege sind äußerst seltene Ereignisse, und es mag viele Operateure geben, die ihre 1000 Appendix- oder ebenso viele Hernienoperationen ausgeführt haben, die aber niemals Gelegenheit hatten, eine durchschossene Gallenblase oder einen zerrissenen D. choledochus zu sehen.“

Was für die Gallenwegsverletzungen allgemein gilt, ist in besonderem Maße für die subcutanen Verletzungen zutreffend. LEWERENZ fand 1903 unter 60 aus dem Schrifttum von 1891—1901 gesammelten Fällen von Rupturen der Gallengänge nur 13 sichere Fälle von Läsion an den Gallenwegen durch stumpfe Gewaltwirkung. MEISSNER (1907) vermehrte diese Anzahl um 7 Fälle, und TUFFIER noch um einen, so daß RUDBERG (1921) mit einem eigenen Fall erst 24 Fälle aus dem Schrifttum zusammenstellen konnte. 1922 hat ebenfalls RUDBERG

insgesamt 41 Fälle aus der Literatur gesammelt; von diesen handelt es sich 19mal um eine Verletzung des D. choledochus, 16mal des D. hepaticus und 2mal des D. cysticus, 4mal lag eine ungewisse Gallenwegsruptur durch stumpfes Trauma vor. Von diesen 41 Verletzungen waren 15 zwischen 1 und 20 Jahre alt, 18 zwischen 20 und 40 und nur 3 über 40 Jahre alt, der jüngste Fall 20 Monate, der älteste 60 Jahre alt. LEWIS gab 1938 einen Überblick von 47 Fällen von traumatischer Zerreiung der Gallenwege nach stumpfer Gewalteinwirkung. Von allen Autoren wird angegeben, da ein Ri im groen Gallengang vorne und hinten oder retroduodenal liegen kann; bei mitverletztem Bauchfell wird der nachfolgende Gallenergu intraperitoneal sein, whrend er sich sonst auch in groer Ausdehnung nur retroperitoneal entwickeln kann, oft mit Choledochuskompression und Verschlulerscheinungen.

Bei der Besprechung der galligen Peritonitis durch Gallenwegsverletzungen nach stumpfer Gewalteinwirkung sei zum Schlu noch eine von HORVAT beschriebene Beobachtung erwhnt. Es handelte sich um eine 60jhrige Frau, die pltzlich nach schwerem Heben erkrankte. Bei der 8 Tage spter vorgenommenen Laparotomie fand sich eine groe Menge grnlich-gelber Flssigkeit mit einigen facettierten linsengroen Gallensteinen in der Bauchhhle. Ein genauerer Befund der Gallenblase wurde leider nicht erhoben. Wenn auch in diesem Falle die auffallend symptomarme Peritonitis gegen eine vorbestandene wesentliche Gallenblasenentzndung spricht, so mu man sich wohl doch der am hufigsten vertretenden Ansicht (KEHR, AMANTE, LESEUR, MAIRE, HOCHENEGG, BRIZIO u. a. m.) anschlieen, da eine Perforation der Gallenwege und insbesondere der Gallenblase im allgemeinen entweder nach einem erheblichen Trauma oder spontan infolge pathologischer Organvernderungen entsteht. Es werden also bei Gallenwegsrupturen nach leichten Traumen meist gleichzeitige krankhafte Vernderungen anzunehmen sein, insbesondere bei vorhandenen Gallensteinen. Rein theoretisch ist jedoch auch ein geringfgiges Trauma, wie z. B. im Fall von HORVAT u. . m., imstande, eine erhebliche Erhhung des Bauchhhleninnendruckes unter Mitwirkung der sich stark kontrahierenden Bauchwandmuskulatur (GERULANOS) herbeizufhren. Die Mglichkeit einer derartig sich entwickelnden Gallenwegsruptur besteht also, glaubhaft wird der Entstehungsmechanismus aber wohl nur in genau histologisch nachgeprften Beobachtungen sein. Das gleiche gilt auch fr die Leberrupturen nach geringfgigem Trauma, die fast als spontane Rupturen aufzufassen sind, bei denen in der Regel pathologische Vernderungen vorliegen mit Ausnahme eines Falles, bei dem die histologische Untersuchung der Leber angeblich keinen krankhaften Befund ergab.

b) Schuverletzungen.

Im Gegensatz zu der soeben behandelten galligen Peritonitis nach subcutanen Verletzungen ist der Entstehungsmechanismus bei den offenen Verletzungen der Gallenwege wesentlich leichter verstndlich und bedarf deswegen keiner besonderen Erluterung. Auch da es bei Schu- und Stichverletzungen meist zu einer Mitverletzung der von vorne schtzend ber den groen Gallenwegen liegenden Leber oder anderen Nachbarorgane (wie Magen, Darm, Pankreas usw.) kommt, ist durchaus erklrlich. ELIOT beschrieb als seltenen Fall eine Schuverletzung, wobei die Gallenblase und Niere gleichzeitig ldiert waren. Auf die Nebenverletzung der Niere bei Leberverletzungen wird auch von STOCKER

hingewiesen, der unter 104 Leberrupturen nur 2 Schußverletzungen fand. Die geschützt liegenden Gallenwege sind bei ihrer geringen Größe im Vergleich zu den übrigen Bauchorganen selten von offenen Verletzungen betroffen. COURVOISIER berichtete 1890 über 18 Stich- und 6 Schuß- neben 34 subcutanen Verletzungen der Gallenwege. BIAGI stellte 1902 11 Fälle aus dem Schrifttum zusammen, darunter 3 Schuß- und 8 Stichverletzungen der Gallenblase. AMANTE konnte 1912 erst 8 veröffentlichte Fälle von Schußverletzungen der Gallenblase im Schrifttum auffinden, die alle geheilt wurden, weswegen er mit Recht vermutet, daß noch weit mehr Fälle beobachtet, aber wegen ihres tödlichen Ausganges nicht mitgeteilt wurden. Die von AMANTE zusammengestellten 8 Schußverletzungen der Gallenblase wurden von KEHR, SORGE, ZOLEDZIEWSKI, BROWN, SSINAKEWITSCH, RICHE, PROTOPOPOW und MARTIN mitgeteilt. Unter den von mir gesammelten 107 Fällen von traumatisch bedingter galliger Peritonitis fanden sich 8 Schußverletzungen, einmal bei einer 29jährigen Frau, 3mal bei Männern im Alter von 30, 19 und 18 Jahren, 4mal fehlt die Geschlechtsangabe. Die Gallenaustrittsstelle war 4mal die Gallenblase, 3mal die Leber und 1mal nicht auffindbar. In den von BUTOIANU, PLACINTIANU und VIGYAZO als geheilt mitgeteilten Fällen war an der Gallenblase ein Ein- und Ausschuß feststellbar. BUTOIANU beobachtete dabei eine Mitverletzung des Magens, und bei den Fällen von PLAZINTIANU und VIGYAZO war der Leberrand mitverletzt. MELCHIOR fand neben 2 kleinen Durchschüssen am Magen die angeschlagene Gallenblase leckend. Bei den in Heilung ausgegangenen Beobachtungen von LAND und ADAM fand sich an der verletzten Leber Ein- und Ausschuß mit typischem Größenunterschied, während in dem von SELBERG mitgeteilten Fall an der Leber nur eine kleine Einschußöffnung bei der Sektion deutlich zu erkennen war, nach dem Ausschuß wurde wegen gewünschter Präparatschonung nicht weiter gesucht. Während 7 von den 8 Schußverletzungen durch einen Einzelschuß aus einem Gewehr, Flobert, Pistole, Browning oder Taschenrevolver verursacht waren, handelte es sich bei dem von POLÁK mitgeteilten Fall um einen Schrotschuß aus 50 m Entfernung. 12 Stunden nach der Verletzung fand sich in der Umgebung der Gallenblase etwa 30 g gallige Flüssigkeit, ohne daß eine Perforation oder Verletzungsanzeichen an Gallenblase, Leber oder Gallenwegen sicher nachweisbar waren.

Da wir erst kürzlich Gelegenheit hatten, einen Patienten mit galliger Peritonitis durch Gallenwegsschußverletzung zu behandeln, sei es gestattet, von diesem Krankheitsfall einen Bericht zu geben.

H. L., 22 Jahre alt, kam am 16. 8. 41 in unsere Lazarettabteilung mit der Angabe, am 20. 7. 41 in Rußland durch Infanterieschuß verwundet worden zu sein. Einschuß angeblich in der rechten unteren Brustseite, Ausschuß in Oberbauchmitte. Er sei im Feldlazarett etwa 4 Stunden nach der Verwundung operiert worden. Nach der Operation sei viel Galle aus dem Bauch gelaufen, besonders in den letzten Tagen. Ein Operationsbericht über die erste Versorgung lag leider nicht vor.

Befund am 16. 8. 41. 1,54 m großer Mann in schlechtem Zustand, stark verfallen, hochgradig abgemagert, mit faltiger Haut. In der Achsellinie rechts über der 12. Rippe 4 : 2 cm große Wunde, etwas nässend, in Oberbauchmittelschnittnarbe fingerlange, eitrig Wunde. Beide Wunden mit auffallend schlaffen Granulationen. Temperatur 37,5°, Puls 80. Am 17. 8. setzte reichlich Gallenfluß aus beiden Wunden ein. Im Blut: 19600 Leukozyten, 82% Hb., sonst im differenzierten Blutbild keine Veränderungen. Rest-N 39,2 mg-%. — Kochsalz: 485 mg-%. — Bilirubin: 0,81 mg-%. — Atoxyl resistente Lipase 7. Gesamtlipase 25. Blutzuckerbelastung ergab normale Werte. Blutsenkung mit 40 Minuten nach LINSENMEIER beschleunigt. Nach Injektion von Thoratrast in die seitliche Wunde

zeigte das Röntgenbild die Gallenblase und die Gallengänge nicht verbreitert dargestellt, ohne sicheren Übertritt des Kontrastmittels zum Duodenum, lateral von der Gallenblase pflaumengroßer Kontrastschatten.

Am 21. 8. war die Urindiastase 256 W.E. und am 24. 8. wieder 64 W.E.

Da trotz Bluttransfusion und reichlicher Flüssigkeitszufuhr bei verstärktem Gallenfluß der Allgemeinzustand sich erheblich verschlechterte, am 25. 8. 41 Operation in Äthernarkose (Dr. STOTZ) Rippenbogenrandschnitt rechts. Die freie Bauchhöhle wird nicht eröffnet. Am Leberrand mehrere Dünndarmschlingen fest angewachsen. Erst nach deren vorsichtiger Abtrennung wird die Gallenblasenkuppe sichtbar, in der zunächst keine Perforationsstelle zu erkennen ist. Die tiefer liegenden Gallengänge sind frei von Verwachungen oder sonstigen Veränderungen. Nach Loslösung der breit mit der vorderen Bauchwand verwachsenen Leber sieht man aus einem Loch am Leberrand Galle austreten. Bei Sondierung kommt man in die Gallenblase, die nach ihrer subserösen Ausschälung ein linsengroßes Loch an der Leberbettseite 2—3 cm oberhalb Leberrand aufweist, sonst außer schwierigen Veränderungen an der verwachsenen Gallenblasenkuppe kein pathologischer Befund. Nach der Cholecystektomie ergab eine intraoperative Cholangiographie durch den D. cysticus glatten Übertritt des Kontrastmittels durch die nicht erweiterten Gallengänge zum Duodenum. Leberbettnaht. POPPERT-Drain zum Leberbett und Drainage der Wundhöhle. Bauchdeckennaht. Aus der seitlichen Wunde langdauernde eitrig Absonderung und 6 Wochen nach der Operation Entleerung von Dünndarminhalt, weswegen am 14. 10. 41 nochmals eingegriffen werden mußte zur Übernähung einer kleinen Dünndarmperforation an einer der wieder am Leberrand fest angewachsenen Schlingen. Danach rasche Wundheilung. Am Tage nach der Cholecystektomie betrug die Urindiastase 128 W.E., danach nie mehr erhöht. Gallenfluß trat nie mehr ein. Aber, anfangs alle 8 Tage, später immer seltener werdend, machten sich peritoneale Reizerscheinungen mit Erbrechen und umschriebener Druckschmerzhaftigkeit an der linken mittleren Bauchseite bemerkbar. Gleichzeitig immer Temperatursteigerungen zwischen 38 und 39° ohne Pulsbeschleunigung. Bilirubinwerte im Blut waren bis 98 mg-% erhöht, Ub. und Bilirubin im Urin negativ. Ubg. nur leicht vermehrt. Das differenzierte Blutbild ergab außer leichter Lymphocytose bis 35% eine geringe Linksverschiebung mit 3% Stabkernigen, sonst keine Veränderungen. Als Ursache dieser peritonealen Reizerscheinungen wurden umschriebene Gallenansammlungen in der Bauchhöhle angenommen, die von der Gallenblasenverletzung zurückgeblieben waren, zumal da die Rekonvaleszenz bei dem sonst relativ komplikationslosen Verlauf auffallend stark verzögert war. — Völlige Heilung. — Bei der histologischen Untersuchung konnte die Ausschußstelle nicht mehr sicher festgestellt werden. Sie kann in der schwierig narbigen Gallenblasenkuppe gelegen haben.

Es hat sich also um einen Durchschuß vom Leberrand und Gallenblasenkuppe gehandelt, der wahrscheinlich bei der ersten Operation kurz nach der Verwundung nur durch Übernähung der Gallenblasenausschußwunde versorgt worden war und deswegen zu einem Gallenfluß aus der im Leberbett liegenden Gallenblaseneinschußstelle durch die Leber hindurch nach außen führte. Der Krankheitsfall wurde absichtlich ausführlicher geschildert, weil er für die später noch zu behandelnde Symptomatologie und Therapie der galligen Peritonitis wichtige Merkmale aufweist. Wie es hier zu einem Gallenfluß nach außen kam durch Offenlassen der Einschußstelle in der Leber und Gallenblase, so erwähnt FINSTERER (1910) bei der Mitteilung eines geschilderten Falles von Leberschuß, daß oft großer Gallenerguß in die Bauchhöhle auftritt bei ungenügender Naht der verletzten Leber.

Daß die Männer weitaus häufiger als die Frauen von scharfen Verletzungen der Leber und Gallenwege betroffen sind, wurde eingangs schon erwähnt. Besonders deutlich kommt der zahlenmäßige Unterschied in einer Arbeit von RICCI zum Ausdruck, der von 254 Leberverletzungen durch Schuß und Stich neben 172 Männern nur 11 Frauen fand. Wenn LANDAU 6 Wochen nach einer Schußverletzung durch die Laparotomie einen Erguß von 2,5—3 Liter dicker Gallenflüssigkeit in der Bauchhöhle und dabei die Ein- und Ausschußwunde in der

Leber schon glatt verheilt vorfand, und wenn in dem Fall von POLÁK 12 Stunden nach Schrotschuß trotz deutlichem Gallenerguß weder in der Gallenblase und Leber noch an den Gallengängen eine Perforation nachweisbar war, so ist dies wohl auf die Eigenschaft dieser Organe zurückzuführen, unter günstigen Umständen zu spontaner Verklebung und Abheilung zu neigen. In dem Schrifttum finden sich mehrere Beschreibungen von Schußverletzungen der Leber und Gallenwege, die entweder ohne oder mit nur geringgradigem Gallenaustritt in die Bauchhöhle reaktionslos abheilten oder erst nach Jahren Spätkomplikationen verursachten.

BIRGFELD hat nach Lebersteckschuß 1914 erst 4 Jahre später das französische Infanteriegeschloß aus dem D. cysticus, in den D. choledochus reichend, entfernt. FROMME berichtet über einen ähnlichen Fall, bei dem er ein französisches Infanteriegeschloß aus dem D. choledochus wegen Ikterus beseitigt hat. In beiden Fällen wird eine Geschloßwanderung von der Leber in die Gallengänge angenommen. GOLDHAN hat bei einem 36jährigen Mann, der 1914 einen Gewehrsteckschuß im rechten Oberbauch von hinten rechts neben der Wirbelsäule erhalten hatte, und bei dem man nach der Verwundung vergeblich operativ gesucht hatte, 15 Jahre später das Kupfergeschloß inkrustiert im D. cysticus, mit der Spitze zum Choledochus, aus der Gallenblase entfernt. Bei den von HELLER und LÄWEN mitgeteilten Schußverletzungen der Gallenblase ist besonders vermerkt, daß die Eröffnung der Gallenblase nicht zum Gallenaustritt geführt hat; in dem Fall von LÄWEN wurde sogar bald nach der Verletzung die Gallenblase prall gefüllt angetroffen. REVEL operierte 1932 einen 48jährigen Mann nach Infanterieschuß im Jahre 1914 wegen Gallenblasenperforation bei einem von Steinkongrementen bedeckten Geschloß in der Gallenblase; es wird eine zweizeitige Perforation angenommen infolge Cholecystitis nach Steineinklemmung. Von KEHR, AMANTE und THÖLE wird angegeben, daß spontane Heilungen nach Gallenwegsverletzungen möglich sind mit Verweis auf die Mitteilungen von HUTTIER-PAROISSE, THOMPSON u. a., die bei der Autopsie nach Tod infolge interkurrenter Erkrankungen die Bleikugel in der Gallenblase fanden ohne sichere erkennbare Narben.

Es ist leicht vorstellbar, daß bei kleinen Geschossen bzw. bei kleinen Schußwunden es eher zu einem nur geringen Gallenerguß, ja womöglich zur spontanen Abheilung kommt. Die breite Eröffnung der Gallenwege durch Schuß- und Stichverletzungen wird bei Menschen (im Gegensatz zum Tierversuch) eigentlich immer zu einer ausgedehnten galligen Peritonitis führen. Die Form und Rasanz der Geschosse wird wohl auch eine wesentliche Rolle hierbei spielen. Häufig kommt es dann, wie in dem von uns beobachteten Fall, zu schweren Krankheitserscheinungen nach Gallenwegsschußverletzungen. So weist auch CUKOWEROFF darauf hin, daß Schußwunden der Leber oft schwere Eiterungen zur Folge haben durch von außen infizierte Hämatome und Gallenergüsse.

c) Gallige Peritonitis nach Stichverletzungen.

Die Verletzungen von Leber, Gallenblase und Gallengängen durch Stich oder Schnitt sind, wie alle offenen Gallenwegsverletzungen, ein seltenes Vorkommnis. So fand MAGULA (1914) unter 301 perforierenden Stichverletzungen nur 11mal eine Gallenblasenverletzung mit Beteiligung von Magen und Darm. WIEDEMANN fand 1914 als große Rarität unter 325 Bauchstichen in 70 Jahren nur 2mal Gallenblasenstichverletzungen. Im Vergleich zu den Schußverletzungen sind im älteren Schrifttum Stichverletzungen der Gallenwege gewöhnlich etwas häufiger angegeben. So berichtete COURVOISIER (1890) über 18 Stich-, neben 6 Schußverletzungen der Gallenwege; BIAGI (1902) über 3 Schuß- und 8 Stichverletzungen der Gallenblase. AMANTE fand 1912 im Schrifttum nur 8 Schuß-, aber 17 Stichverletzungen der Gallenwege. Die von THÖLE (1912) als bisher veröffentlichten operierten Stichverletzungen der Gallenblase zusammen-

gestellten 17 Fälle sind wohl die gleichen, die von AMANTE und KEHR bearbeitet wurden. ORT berichtete 1926 über 22 Leberrupturen, die 17mal durch stumpfe Gewalt, 3mal durch Schuß und nur 1mal durch Stich bedingt waren. Wahrscheinlich ist es kein reiner Zufall, daß in den Veröffentlichungen nach 1914 die Schußverletzungen der Gallenwege etwas häufiger als die Stichverletzungen verzeichnet sind, zumal da die Schußwaffen allgemein gebräuchlicher geworden sind, während sich Hieb- und Stichwaffen heute wohl nur noch in bestimmten Gegenden einer größeren Beliebtheit erfreuen. Unter den ältesten eingehend beschriebenen Fällen von offenen Gallenwegsverletzungen sind die Stichverletzungen von SCHWARTZ (1854) und CAUCHOIS (1872) bekannt, bei denen das eindruckvollste und sicherste Symptom des Gallenergusses beobachtet wurde, der Gallenfluß nach außen. Das Austreten der Galle aus der äußeren Wunde wurde bei Stichverletzungen häufiger als bei Schußverletzungen beobachtet. Dies ist erklärlich, wenn man bedenkt, daß ja auch Stich- und Schnittwunden gewöhnlich mehr bluten, als durch stumpfe Gewalteinwirkung verursachte Platz- und Schußwunden. Was von dem Austreten des Inhaltes der Blutgefäße nach Verletzungen bekannt ist, trifft demnach auch in ähnlicher Weise für den Gallenaustritt aus den verletzten Gallenwegen zu. Besonders leicht kann die Galle nach außen fließen, wenn die äußere Bauchdeckenwunde genügend groß ist, was gerade bei den Stich- und Schnittverletzungen öfter der Fall ist als bei den Schußwunden. Als Stich- und Schnittwaffen sind vorwiegend angegeben Dolch, Messer, Säbel und Bajonett, aber auch allerlei andere scharfe und spitze Gegenstände wie Gabel, Bratenspieß u. a. m. RICCI gibt an, daß bei Stichen von vorne meist der linke Leberlappen betroffen ist (wie auch in einem Fall von NOBILI), während bei Stichen von der Seite und von hinten öfter der rechte Lappen verletzt wird. Als Gallenaustrittsstelle ist meist die Leber und die Gallenblase angegeben, die großen Gallengänge wurden anscheinend nur vereinzelt getroffen.

Unter den von mir aus dem Schrifttum zusammengestellten 107 Fällen von traumatisch bedingter galliger Peritonitis finden sich nur 4 Stichverletzungen gegenüber den oben schon angeführten 9 Schußverletzungen (ein selbst beobachteter Fall mitgerechnet). In allen 4 Fällen war die Gallenaustrittsstelle die Gallenblase, einmal war der Leberrand mitverletzt und einmal lag eine gleichzeitige Verletzung von Magen und Quercolon vor. Die Nebenverletzungen von Nachbarorganen kommen bei den scharfen Verletzungen häufiger vor als bei den subcutanen Verletzungen durch stumpfe Gewalteinwirkung (RICCI). In dem von MAY mitgeteilten geheilten Fall wurden bei dem vor 9 Stunden im Tanzsaal durch Messerstich verletzten 19jährigen Mann an der Gallenblase eine Ein- und Ausstichwunde beobachtet. HO-DAC-DI und THON-THAT-TUNG fanden als Ursache der tödlich verlaufenden galligen Peritonitis 7 Tage nach einem Messerstich eine isolierte Verletzung der Gallenblase. Bei dem ersten von WIEDEMANN mitgeteilten Fall handelte es sich um einen 40jährigen Mann, der betrunken im Streit einen Bauchstich mit einer 3zinkigen Gabel erhielt; die 4 Stunden später ausgeführte erfolgreich verlaufene Operation ließ 3 Einstichstellen an Gallenblase und Leberrand erkennen und eine Ausstichwunde. Daß die zweite Bauchstichverletzung, die WIEDEMANN beobachtete, tödlich verlief, ist nicht verwunderlich, da bei der erst nach 14 Stunden ausgeführten Operation mehrere Einstichwunden an Gallenblase, Magen und Quercolon

festgestellt wurden. Spontanheilungen nach Stich- und Schnittverletzungen der Gallenwege sind als möglich durch Verklebungen im Schrifttum erwähnt, aber anscheinend doch sehr selten. DOYEN glaubt, daß die Atembewegungen und die Eigenbewegungen der Gallenblase durch Reizung des Peritoneum und N. splanchnicus major einen automatischen Verschuß der meist glattrandigen Stich- und Schnittwunden der Gallenblase verhindern.

Eine gallige Peritonitis durch Gallenwegsverletzung kann auch dadurch entstehen, daß verschluckte scharfe oder spitze Gegenstände aus dem Magen und Darm oder von außen in die Bauchhöhle gelangte scharfe Gegenstände in die Gallenwege einwandern und auf diese Art die Wand der Gallenwege beschädigen. Meist kommt es bei solchen Ereignissen aber anscheinend nicht zu einem wesentlichen Gallenaustritt in die freie Bauchhöhle.

So fand CZARNOCKI bei einer Sektion ein 3 cm langes Drahtstück an der Gallenblasenhinterwand, das wahrscheinlich nach Verschlucken die Magen- und Gallenblasenwand durchwandert hatte, ohne eine gallige Peritonitis hervorzurufen. FUNKE hat 14 Tage nach Verschlucken eine Nähnadel wegen Beschwerden bei einem 28jährigen Mann aus der Gallenblase entfernt und nimmt an, daß sie auf dem Gallenwege dorthin gelangte, da keine Perforation nachweisbar war. Bei den von SALWADORI mitgeteilten 3 Fällen von Fremdkörpern der Gallenwege handelt es sich auch um verschluckte Nadeln, die nach Sicherstellung durch Röntgenuntersuchung des Magens und der Gallenblase operativ entfernt wurden; von einer galligen Peritonitis ist auch hier nichts angegeben.

Schließlich können auch Parasiten die Gallenwege durchwandern und so zu Gallenaustritt in die Bauchhöhle führen. POWER (1930) fand in der Literatur 18 Fälle von perforiertem Gallenblasenempyem bei Kindern und 7 Fälle, bei denen ein Ascaris in der Gallenblase war. Er empfiehlt deswegen bei Kindern mit Gallenblasenerkrankung immer den Choledochus auf Ascariden nachzusehen. GEREZ (1933) berichtete über 2 Beobachtungen, bei denen Ascariden die gesunde Darmwand durchwandert hatten, einmal war der Spulwurm danach ins Pankreas eingedrungen; ferner ergab bei einem dritten Kranken, der auch an diffuser Peritonitis nach Cholecystektomie starb, die Sektion eine Pankreasnekrose und im Choledochus einen Ascaris.

Aus der mir leider nur im Referat zur Verfügung stehenden Arbeit von GEREZ ist nicht ersichtlich, ob eine gallige Peritonitis dabei vorgelegen hat. Die Möglichkeit besteht jedenfalls. Über ein derartiges Ereignis wird später noch bei der Besprechung der Spontanperforation der Gallenwege berichtet.

Eine durch Ascariden hervorgerufene gallige Peritonitis wurde von der Gießener Chirurgischen Universitäts-Klinik nicht beobachtet. Unter einer Gesamtzahl von 6714 Operationen am Gallensystem in 35 Jahren fand sich 6mal *Ascaris lumbricoides* im Choledochus oder Hepaticus. Es starb nur einer dieser Fälle von Ascarisinvasion in die Gallenwege.

d) Gallige Peritonitis nach Operationen.

Von ganz besonderem Interesse für den Chirurgen ist der Austritt von Galle in die Bauchhöhle nach operativen Eingriffen. Dies betont auch KEHR (1912) in seiner „Chirurgie der Gallenwege“ ausdrücklich, wenn er schreibt:

„Ist es mir doch mehr als 20mal passiert, daß ich bei der Ektomie den Hepaticus verletzt habe. Sogar 3mal habe ich aus «Versehen» den Hepaticus und Choledochus vom Leberhillus bis zum Duodenum durchgeschnitten. In solchen Situationen erlernt man die Therapie der Gallenwegsverletzungen besser, als wenn ein anderer mit Dolch, Bratenspieß oder Revolverkugel die Gallenblase beschädigt.“

Wenn ein erfahrener Chirurg wie KEHR den großen Gallengang 20mal verletzt hat, so erscheint es merkwürdig, daß im Schrifttum nicht häufiger über solche Komplikationen berichtet wurde. Zweierlei Gründe können hierfür maßgebend sein: 1. Die zunehmende Erfahrung in der Gallenwegschirurgie und die stetige technische Vervollkommnung der operativen Eingriffe ist seit dem Jahre 1912 so erheblich, daß heute wahrscheinlich tatsächlich weniger derartige Verletzungen vorkommen. An der Gießener Chirurgischen Universitäts-Klinik wurde die Verletzung der großen Gallengänge in den letzten 10 Jahren nur 3mal unter 1200 Gallenoperationen beobachtet, und zwar bei Cholecystektomien; davon kamen 2 Patientinnen nach Wiederherstellungsoperation zur Heilung und nur eine starb, bei der die Verletzung während der Operation unerkannt blieb. Der 2. Grund ist aber vermutlich aus der Tatsache zu erklären, daß sicherlich weniger Fälle veröffentlicht als beobachtet wurden, entweder wegen des unerfreulichen Ereignisses an sich, womöglich mit tödlichem Ausgang oder weil die Verletzung und deren Folgen dem Operateur verborgen geblieben ist.

Es sind in diesem Abschnitt aber nun nicht nur die eigentlichen Operationsverletzungen der Gallenwege mit nachfolgender galliger Peritonitis behandelt, sondern alle Formen von Galleaustritt in die Bauchhöhle nach den verschiedensten operativen Eingriffen ganz allgemein. 48 Einzelbeobachtungen konnte ich aus dem Schrifttum zusammenstellen, bei denen Galleansammlungen im Bauch postoperativ vorgefunden wurden. Wie schon aus Tabelle 1 hervorgeht, handelt es sich bei der postoperativen galligen Peritonitis um eine sehr ernst zu nehmende Komplikation. Die Mortalität ist im Vergleich zu den übrigen posttraumatischen galligen Bauchfellentzündungen wesentlich höher. Es starben von 48 Fällen 27, geheilt wurden 11, bei 10 Fällen unbekannter Ausgang. Das Überwiegen des weiblichen Geschlechts bei der postoperativen galligen Peritonitis wurde oben schon erwähnt (s. Tabelle 2). 6 Männer, 19 Frauen und von den 23 Fällen ohne Geschlechtsangabe wird wohl auch die Mehrzahl den Frauen zuzurechnen sein.

Als Gallenaustrittsstelle ist angegeben:

| |
|---|
| 15mal D. choledochus, |
| 12mal Leber, |
| 11mal D. cysticus, |
| 6mal Operationsgebiet, davon |
| 5mal nach Cholecystektomie, |
| 1mal nach Operation wegen Choledochus-Narbenstenose |
| (also wahrscheinlich D. choledochus), |
| 3mal Gallenblase, |
| 1mal D. hepaticus |

48 = Anzahl der Einzelbeobachtungen.

Es ist also der Gallenaustritt 17mal aus dem großen Gallengang (D. hepaticus und D. choledochus), 17mal aus der Leber und dem Operationsgebiet nach Cholecystektomie, 11mal aus dem D. cysticus und 3mal aus der Gallenblase beobachtet worden.

Die vorausgegangenen Operationen gehen aus folgender Zusammenstellung hervor:

| | |
|--|----|
| Cholecystektomie ohne Drainage | 13 |
| Cholecystektomie mit Drainage | 5 |
| Cholecystektomie (ohne nähere Angabe) | 5 |
| Cholecystektomie und Choledochusdrainage | 7 |
| Cholecystektomie und Hepaticusdrainage | 1 |

| | |
|---|--------------|
| | Übertrag: 31 |
| Choledochusdrainage (= Choledochostomie) | 4 |
| Choledochotomie | 3 |
| 1mal mit Tamponade und sekundärer Drainage, | |
| 2mal mit Cholecystektomie | |
| Choledochuspunktion | 4 |
| Magenresektion | 2 |
| Verwachsungsoperation | 1 |
| Lebercysteneröffnung | 1 |
| Stryphnontamponade der Leber | 1 |
| Operation wegen Choledochus-Narbenstenose | 1 |

48

Weitaus am häufigsten war also der galligen Peritonitis eine Cholecystektomie vorausgegangen, in insgesamt 33 Fällen, davon 23mal ohne einen zusätzlichen Eingriff an dem großen Gallengang. Um sich ein klares Bild über diese ernste Komplikation machen zu können, lohnt es sich, etwas näher auf die verschiedenen Operationen einzugehen, nach denen es zum Austritt von Galle aus den Gallenwegen kam. Zahlenmäßig an erster Stelle mit 13 von 48 Fällen steht die Cholecystektomie ohne Drainage oder die sog. „ideale Cholecystektomie“.

Bei der von ADLER mitgeteilten tödlich verlaufenen diffusen galligen Peritonitis nach drainlos ausgeführter Cholecystektomie ist die Gallenaustrittsstelle nicht angegeben. BERG stellte 4 Tage nach Ektomie fest, daß die Cysticusligatur abgegangen war und zu einem diffusen Gallenfluß in die Bauchhöhle geführt hatte, Heilung. Auch DOBERER beobachtete eine umschriebene gallige Peritonitis 24 Stunden nach „idealer Cholecystektomie“ durch Undichtwerden des Cysticusverschlusses. FLECHTENMACHER sah 7 Tage nach einer Cholecystektomie mit „idealem Bauchdeckenverschluß“ wegen zu knapper Ligatur des Cysticusstumpfes eine umschriebene Wandnekrose des D. choledochus auftreten mit nachfolgendem Gallenerguß, zunächst ins retroperitoneale Gewebe, dann in die freie Bauchhöhle; durch Relaparotomie und Drainage konnte die 19jährige Frau geheilt werden. In dem von FRANKE mitgeteilten tödlich verlaufenden Fall wurde 3 Tage nach dem Eingriff das Aussickern von Galle aus einem kleinen Gallengang an einer kleinen Stelle des Gallenblasenbettes beobachtet, die bei der sonst guten Peritonealisierung frei geblieben war. In 4 Fällen, über die v. HABERER berichtet, floß einmal Galle unter die Leber 24 Stunden nach der Ektomie aus dem mit Bauchfell gedeckten Leberbett, wahrscheinlich durch *aberrierenden Gallengang* bedingt, einmal war der offene Cysticusstumpf die Ursache einer umschriebenen Gallenansammlung von $\frac{1}{2}$ Liter; 4 Tage nach einer weiteren Gallenblasenoperation, bei der der D. cysticus gut und eng ligiert wurde, ohne darübergelegte Peritonealnaht, wurde eine diffuse gallige Peritonitis beobachtet, die später zum Tode führte. Auch nach Einlegung eines Muskellappens ins Leberbett ergoß sich 48 Stunden nach einer Ektomie so viel Galle in die freie Bauchhöhle, daß Relaparotomie und Drainage nötig wurde. Der von ORTH beschriebene Gallenaustritt 2 Tage nach Operation mit drainagelosem Bauchschluß bei einwandfreier Peritonealisierung hatte zu einem cystischen Tumor geführt über dem Cysticusstumpf bei abgeglittener Stumpfignatur; Heilung nach Relaparotomie und Drainage. POLYA sah 7 Wochen nach anderweitig ausgeführter „idealer Cholecystektomie“ bei der Relaparotomie wegen Ikterus an der Leberunterfläche in der Gegend des Gallenblasenbettes ein faust- und ein nußgroßes mit Galle angefülltes cystisches Gebilde, das den D. choledochus komprimiert hatte; nach Drainage der eröffneten Cysten Heilung. In einem von WALZEL mitgeteilten Fall war eine tödlich verlaufene gallige Peritonitis durch Gallenfluß aus dem Leberbett entstanden einen Tag nach Ektomie eines kleinen, einen Stein enthaltenden Gallensäckchens, das sich nach früher vorgenommener Cholecystektomie am Cysticusstumpf wie eine neu gewachsene kleine Gallenblase wieder gebildet hatte. WANGENSTEEN beobachtete 9 Tage nach glatter Cholecystektomie mit völligem Bauchschluß eine gallige Bauchfellentzündung mit bedrohlichen Erscheinungen, die nach spontaner Entleerung von sehr viel Galle aus der Wunde nach außen wieder verschwanden.

Bei Kenntnis dieser Beobachtungen allein kann man zu der Auffassung kommen, daß die einzige Ursache der postoperativen galligen Peritonitis nach

Cholecystektomien in dem völligen primären Bauchschluß bzw. in dem Weglassen jeglicher Drainage zu suchen ist. Ganz so einfach ist die Lösung dieser auch heute noch recht umstrittenen Frage aber nicht, denn es wurde auch in einigen (5) Fällen Gallenaustritt in die Bauchhöhle trotz Drainage und Tamponade beobachtet.

V. HABERER sah eine tödlich verlaufende gallige Peritonitis 5 Tage nach einer Cholecystektomie durch Aufgehen des Cysticusstumpfes auftreten; am 4. Tage nach der Operation war das Drain gezogen worden. Bei einer von ORTH cholecystektomierten Frau wurde am 7. Tage der wie immer ins Leberbett eingelegte Streifen gezogen; wegen Peritonitisercheinungen ab 12. Tag mußte relaparotomiert werden, es fand sich ein starker Gallenerguß in der Bauchhöhle bei abgängeriger Cysticusligatur, wahrscheinlich infolge Stauung durch Pankreaskopfverdickung. VIGYAZO stellte 2 Tage nach Cholecystektomie mit Streifen-tamponade des Leberbettes bei der Sektion eine gallige Peritonitis mit Austritt von 4 Liter Galle fest, die aus dem Leberbett und kleinen Leberissen geflossen war; die Leberisse waren beim Luxieren der Leber während der Operation entstanden. In einem von WALZEL beobachteten Fall mußte 24 Stunden nach Cholecystektomie mit Leberbettnaht, Drainage und Tamponade zum Cysticusstumpf relaparotomiert werden. Es fand sich 1 Liter Galle im Bauch bei intakter Cysticusligatur und perforationslosen Gallenwegen; Exitus am Tage der 2. Operation. WATERWORTH fand 10 Tage nach Cholecystektomie mit Drainage des Gallenblasenbettes — am 5. Tage nach Operation war die Drainage entfernt worden — bei der Relaparotomie eine diffuse gallige Peritonitis und nimmt eine aufgegangene Cysticusligatur als Ursache des Gallenflusses an; durch nochmalige Drainage konnte er Heilung erzielen.

Bei einer weiteren Anzahl von 5 Einzelbeobachtungen galliger Bauchfellentzündung fand sich keine Angabe darüber, ob bei der vorausgegangenen Cholecystektomie eine Drainage ausgeführt wurde oder nicht. In den von DICK und JAMES mitgeteilten Krankheitsfällen ist dies auch von nebensächlicher Bedeutung, weil der Eingriff schon längere Zeit zurücklag.

DICK berichtet über eine gallige Peritonitis, die sich 3 Jahre nach Cholecystektomie entwickelte, und zwar traten plötzlich während des Pressens beim Stuhlgang heftige Schmerzen im rechten Oberbauch auf. Die 15 Stunden später wegen Perforationsperitonitis ausgeführte Operation konnte keine Heilung mehr erzielen. Bei der Sektion fanden sich die ganzen Gallenwege durch Steinverschluß an der Papille stark erweitert mit Ruptur an der Kuppe des Cysticusstumpfes, aus dem die Galle ausgetreten war. JAMES sah einen Monat nach Ektomie mit glattem Verlauf plötzlich eine diffuse gallige Peritonitis auftreten durch Undichtwerden des Cysticusstumpfes, dessen Lumen noch nicht obliteriert war bei schon resorbierter Catgutligatur. Heilung nach Relaparotomie. Bei der von POPOVICI und CHIMPETZEANU beobachteten Frau machte die plötzliche Verschlimmerung 12 Tage nach Cholecystektomie eine Relaparotomie nötig, bei der 1 Liter Gallenerguß abgelassen wurde. Durch die Sektion wurde später eine kleine Öffnung am D. cysticus festgestellt, aus der Galle floß. MCQUILLAN berichtet über eine 10 Tage nach einfacher Cholecystektomie aufgetretene umschriebene Gallenansammlung unter dem rechten Zwerchfell und einen Gallenabsceß in der Bursa omentalis, die nach Laparotomie zur Ausheilung kamen. Angabe über die Gallenaustrittsstelle fehlt. Ein von WALZEL operierter Mann starb 4 Tage nach Cholecystektomie, bei der die Gallenblase teils scharf aus der Lebersubstanz ausgeschnitten werden mußte; bei der Sektion fand sich in der Bauchhöhle reichlich gallige Flüssigkeit, die bei intakter Cysticusligatur aus dem vernähten Leberbett der Gallenblase quoll.

Während nach der Cholecystektomie allein als Gallenaustrittsstelle praktisch nur der D. cysticus, verletzte aberrante Gallengänge (auf die kürzlich wieder FINSTERER hinwies) und eröffnete kleine Gallengänge in der Leber in Betracht kommen, wird natürlich bei Eingriffen an den großen Gallenwegen auch aus diesen einmal Galle austreten können. So wurde nach Cholecystektomie und Choledochusdrainage von FRANKE einmal Gallenfluß aus einem Nadelstichloch im D. choledochus beobachtet mit nachfolgender letal endigender diffuser

galliger Peritonitis. In 2 von ROHDE mitgeteilten Fällen kam es nach dem gleichen Eingriff einmal zu Gallenfluß durch Cysticusinsuffizienz bei Pankreasverdickung nach Entfernung der Choledochusdrainage, im anderen Falle infolge eines im Choledochus übersehenen Steines die Galle nach Entfernung der Choledochusdrainage nicht zum Duodenum, sondern in die freie Bauchhöhle. Ein von WALZEL operierter Mann kam 36 Stunden nach Cholecystektomie und Choledochusdrainage trotz Einlegung von 4 Streifen und einem Gummirohr ad exitum an einer diffusen galligen Peritonitis durch Gallenfluß aus dem Wundgebiet. BERNHARD berichtet über 2 Frauen, bei denen ein bzw. 2 Monate nach Ektomie und Choledochusdrainage durch eine Perforation an der Choledochusdrainagestelle sich eine diffuse gallige Peritonitis entwickelte. In einem weiteren gleichartigen Fall wurde von BERNHARD $3\frac{1}{2}$ Jahre nach dem Eingriff eine Perforation am Übergang vom D. cysticus zum D. choledochus (also nicht an der alten Drainagestelle) festgestellt. Diese Spätperforationen des früher operativ angegangenen D. choledochus zeigen eine gewisse Ähnlichkeit mit den von DICK, POPOVICI und CHIMPETZEANU beobachteten Perforationen des Cysticusstumpfes, die oben schon angeführt wurden. Fast gleiche Spätkomplikationen wurden nach Choledochusdrainage von WOLFSON und LEVINE, DURST und MIRIZZI berichtet. WOLFSON und LEVINE beobachteten 3mal eine diffuse gallige Peritonitis durch Choledochusruptur an der Drainagestelle und MIRIZZI sah 2 Monate nach Choledochusdrainage auch eine letal verlaufende diffuse gallige Peritonitis durch Perforation an der Drainagestelle im D. choledochus. Nach BERNHARD ist ein mechanisches Hindernis, meist wohl ein Stein, im untersten Choledochusabschnitt die Voraussetzung für solche Spätperforationen; unter Druckerhöhung in den Gallenwegen bei chronisch entzündlich veränderter unnachgiebiger Wand entsteht dann die Perforation durch Schädigung einer schwachen Stelle (*Locus minoris resistentiae*) infolge Infektion oder Pankreassaftandauung. POPOVICI und CHIMPETZEANU dachten außerdem noch an die Möglichkeit, daß eine Thrombose eines Astes der Arteria cystica zu schlechter Ernährung des Cysticusstumpfes geführt haben könnte. Nach den bisherigen Mitteilungen ereignen sich die Perforationen an der Drainagestelle am D. choledochus innerhalb der ersten 3 Monate nach der Operation, während die Perforationen des Cysticusstumpfes sogar nach mehreren Jahren sich einstellen können.

Wesentlich leichter verständlich als diese Spätperforationen ist das Zustandekommen einer galligen Peritonitis durch Gallenfluß aus dem großen Gallengang bald nach der Operation, wenn das eingelegte Gummirohr durch besondere Umstände herausrutscht. Dieses unglückliche Ereignis beobachtete KESSLY einen Tag nach einer glatt verlaufenen Cholecystektomie mit Hepaticusdrainage bei einer stark unruhigen 35jährigen Frau, die unter schwersten toxischen Erscheinungen trotz Relaparotomie starb. Seltener findet man Mitteilungen über Gallenfluß in der Bauchhöhle nach primärem Nahtverschluß des zur Revision eröffneten großen Gallengangs. Wahrscheinlich ist die Ursache vornehmlich darin zu suchen, daß die reine Choledochotomie entsprechend dem Anraten namhafter Kenner auf dem Gebiete der Gallenwegschirurgie wie KEHR, POPPERT u. a. m. sicher wesentlich weniger ausgeführt wird als die Choledochuseröffnung mit anschließender Choledochusdrainage (= Choledochostomie). RATNER berichtet über einen letal verlaufenden Fall von Cholecystitis calcul.

mit Vernähung des Choledochus nach Entfernung eines Steines und glatter Papillensondierung. Es kam am zweiten Tage nach der Operation bei der 25jährigen Frau zu reichlicher Gallenabsonderung aus der tamponierten Bauchwunde bei acholischem Stuhl und trotz sekundärer Drainage zum Exitus letalis. RAINER nimmt eine Gallenstauung infolge Papillenverschluß durch postoperativ entzündliche Anschwellung als Ursache der Choledochusnahtinsuffizienz an und rät deswegen, auf die primäre Naht zu verzichten und in jedem Falle den D. choledochus nach Eröffnung zu drainieren.

ROHDE, der stets Drainage und Tamponade nach Eingriffen an den Gallenwegen verwendet, erlebte trotzdem 2 Fälle von Peritonitis, wahrscheinlich durch Gallenaustritt aus dem Leberbett, da keine Insuffizienz der Cysticus- oder Choledochusverschlußnaht vorlag. Wie unheilvoll sich eine einfache Punktion der Gallenwege auswirken kann, zeigen die Mitteilungen von WEISS, SCHLÖSSMANN und OXELEY. Nach Probepunktion einer sog. idiopathischen Choledochuscyste trat tödliche Peritonitis infolge Gallenaustritt in die freie Bauchhöhle in allen 3 Fällen auf. BUDDE, der auch einen faustgroß erweiterten Choledochus beobachtete mit reichlich galligem Ascites dabei, warnt daher vor der Probepunktion bei der cystischen Gallengangserweiterung. SOHN verlor als Schüler von HELLER einen Mann nach Anlegung einer vorderen Gastroenterostomie mit BRAUNscher Anastomose wegen Ulcus callosum penetrans an diffuser galliger Peritonitis.

Bei der Operation wurde zur Situsklärung bei Hemmungsmißbildung des Intestinum nur eine Choledochuspunktion mit feinsten Hohnadel und Spritze vorgenommen. Auf die Punktionsstelle wurde eine heiße Kochsalzkompressen gedrückt, um durch Quellen der Wand die Punktionsöffnung zum Verschluß zu bringen. Aussickern von Galle wurde danach nicht mehr gesehen; und doch entstand die 4 Tage nach der Operation zum Tode führende schleichende Peritonitis infolge Ausfließen von Galle aus der Punktionsöffnung im Choledochus.

Auch ohne eine offensichtliche — wenn auch noch so nadeldünne — Lumenöffnung der Gallenwege kann es nach operativen Eingriffen in deren Nähe einmal zur galligen Peritonitis kommen. So fand MAKSIMOWITSCH bei einer Operation wegen Pylorusstenose schwere Verwachsungen mit der Gallenblase und nach Pyloroplastik und Lösung der Verwachsungen die Gallenblasenwand in Ausdehnung von 1 cm ohne Peritonealüberzug. Da sich an dieser Gallenblasenwandstelle sofort gallige Infiltration bemerkbar machte, wurde Peritonealisierung vorgenommen, und trotzdem kam es zum Austritt von Galle in die freie Bauchhöhle. Eine diffuse gallige Peritonitis brachte die 50jährige Patientin auch nach einer Relaparotomie 3 Monate nach dem zweiten Eingriff ad exitum. Bei der von WALZEL operierten Narbenstenose im großen Gallengang, wahrscheinlich durch früher angelegte Ligatur bedingt, ist die 2 Tage später zum Tode führende gallige Peritonitis sicherlich durch Eröffnung eines größeren Gallenganges verursacht worden, was bei der während der Auspräparation des intrahepatischen Hepaticusstumpfes aufgetretenen schweren Pfortaderblutung wohl nicht genauer beobachtet werden konnte.

Während die von SOHN und MAKSIMOWITSCH mitgeteilten Beobachtungen als primäre Gallenwegsschädigungen bei Operationen am Magen-Darmkanal durch gleichzeitige oder Nebenverletzungen angesehen werden können, sollen jetzt noch zwei recht interessante Fälle angeführt werden, bei denen es zu einer sekundären Gallenwegsschädigung nach Magenoperationen gekommen ist.

BIRGFELD sah bei einem 60jährigen Mann nach $\frac{2}{3}$ Resektion des Magens bei schlechter Rekonvaleszenz 6 Wochen später einen Ikterus auftreten, bedingt durch eine diffuse Gallenansammlung im Bauch. Bei der 2. Operation fand sich die Gallenblasenwand bei narbiger Serosa papierdünn, dunkelgrün-bräunlich. Auf Cholecystektomie trat Heilung ein. BIRGFELD nimmt als Ursache der Komplikation eine Rückstauung durch Stenose an der Anastomose nach Billroth II an. Bei dem von CIMINATA mitgeteilten Fall kam es 10 Monate nach Magenresektion (Billroth II) wegen ins Pankreas penetrierendem Duodenalulcus, bei der die hintere Duodenalwand mit der Thermokauter abgetrennt werden mußte, zu einer stürmisch verlaufenden Gallenperitonitis durch Gallenblasenperforation. CIMINATA vermutet, daß es nach Genuß von reichlich Speisen und Alkohol zum Aufflackern einer seit der Magenoperation bestehenden latenten Pankreatitis kam mit nachfolgender Gallenblasenwandnekrose durch Pankreassaftandauung von außen. Eine Cholecystektomie führte zur Heilung; es fand sich dabei eine akute Entzündung von Gallenblase, Pankreas und Duodenum ohne Mitbeteiligung der Resektionsstelle am Magen.

Auch bei umschriebenen Eingriffen an der Leber ohne Freilegung der großen Gallenwege kann es natürlich einmal zu Gallenfluß in die Bauchhöhle kommen, entsprechend dem Gallenfluß aus dem Leberbett der Gallenblase nach Cholecystektomie. So sah RITTER einen umschriebenen Gallenerguß auftreten bei einer 51jährigen Frau nach vorausgegangener diagnostischer Eröffnung einer Lebercyste mit Cystenwandexcision zur Untersuchung zwecks Ausschluß einer Echinokokkenerkrankung. Aus der eröffneten Lebercyste, die zunächst nur weiße Galle enthielt, ist später auch grüne Galle nachgeflossen. Der gallig eitrige Erguß kam nach sekundärer Drainage zur Abheilung. Die Patientin erlag erst später ihrem Grundleiden, einer cystischen Degeneration von Leber, Milz und beiden Nieren. Von besonderer Bedeutung ist auch noch eine Mitteilung von SPITZER, der eine Leberruptur mit schwerer parenchymatöser Blutung wegen sehr erschwerter Naht der Oberfläche des rechten Leberlappens unter dem Rippenbogen mit Stryphnongase tamponierte und die 38jährige Frau 4 Tage später an einer diffusen galligen Peritonitis verlor. Bei der Sektion fand sich als Ursache eine ausgedehnte (6 cm lange) Lebernekrose, die $3\frac{1}{2}$ cm in die Tiefe reichend zur Gallengangsarrosion mit Austritt von Galle in die Bauchhöhle geführt hatte. SPITZER unterstreicht auf Grund dieser eindrucksvollen schweren Schädigung die mahnenden Stimmen von ENDERLEN, KRECKE, SCHRADER und PAUL MEYER und warnt dringend (auch die Gynäkologen), nicht „aus bloßer Bequemlichkeit“ als gewesentlich bekannte Mittel für längere Zeit in die Bauchhöhle zu legen.

Die Kenntnis der verschiedenartig entstandenen postoperativen galligen Bauchfellentzündungen hilft uns sicher, durch entsprechende Vorsicht beim operativen Handeln manches ähnliche Ereignis zu vermeiden. Die viel umstrittene Frage nach dem völligen Bauchdeckenverschluß bei Operationen an den Gallenwegen in diesem Zusammenhang ausführlich zu behandeln, ist aus räumlichen Gründen kaum möglich und auch nicht beabsichtigt. Kurz zusammenfassend aus der Fülle der Veröffentlichungen auf diesem Gebiet kann man feststellen, daß die Mehrzahl aller Autoren für die Drainage oder Tamponade, und nur wenige für den drainagelosen Bauchschluß nach Gallenwegsoperationen eintritt. Eine große Anzahl von Chirurgen glaubt, daß man in einem mehr oder weniger hohen Prozentsatz ohne Drainage auskommen kann, ohne diese aber völlig missen zu wollen. Zweifellos kann man nach Eingriffen an den Gallenwegen, wie z. B. nach einer einfachen Cholecystektomie bei schonendem operativem Vorgehen und strenger Auswahl der Fälle auch die Bauchhöhle einmal ohne Drain und ohne Tamponade primär völlig schließen, aber es ist

doch ernstlich zu überlegen, ob man die wesentlich erhöhte Gefahr einer vielleicht tödlichen galligen Peritonitis als Preis für die um wenige Tage verkürzte und vielleicht im ganzen etwas vereinfachte Heildauer dabei in Kauf nehmen will. Jedenfalls wurde die gallige Peritonitis weitaus am häufigsten nach Operationen an den Gallenwegen mit anschließendem drainlosem Bauchschluß beobachtet, so daß man doch die berechtigte Vermutung aussprechen kann, es wäre bei drainiertem Wundgebiet wahrscheinlich nicht oder zumindest seltener zu dieser schweren Komplikation gekommen. Tierversuche sind für all diese Fragen nicht gleichwertig einzusetzen, da die Heilungsbedingungen in der Bauchhöhle von Tieren bei Gallenwegsverletzungen wesentlich günstiger sind als beim Menschen. So konnte ich nach Cholecystektomie bei 42 Kaninchen niemals das Auftreten einer galligen Peritonitis beobachten, obwohl bei einem Drittel der Tiere der D. cysticus nicht unterbunden worden war und bei einer weiteren Anzahl von Tieren bei dem Eingriff kleinere und größere Leberparenchymeinrisse entstanden waren; 2 am Tage nach der Operation aus anderen Ursachen gestorbene Tiere ließen auch keinerlei Gallenerguß oder Verklebungen in der Bauchhöhle erkennen. MARINELLI sah selbst breit eröffnete Gallenblasen bei Kaninchen wieder spontan und folgenlos verheilen. Solche Ergebnisse können natürlich als Richtlinien für unser operatives Handeln beim Menschen nicht in Betracht kommen.

Kleinere Gallenergüsse in der Bauchhöhle, besonders im Operationsgebiet und dessen nächster Umgebung scheinen ja nach Gallenwegsoperationen mit und ohne Drainage doch häufiger vorzukommen als man allgemein annimmt. Sie spielen aber keine wesentliche Rolle, da sie meist rasch resorbiert werden und mit oder ohne Zurücklassen von Verwachsungen verschwinden. Nur selten wird man wahrscheinlich bei einem gelegentlich notwendigen erneuten Eingriff kleinere, gar nicht in Erscheinung getretene umschriebene Gallenansammlungen in der Bauchhöhle „entdecken“, wie wir dies zu beobachten auch Gelegenheit hatten.

Bei einer 29jährigen Frau (Kr.-Nr. 2498/41/42) wurde vor 3 Jahren wegen einer bei Cholecystektomie versehentlich vorgenommenen Excision des Choledochus bis zur Hepaticusteilungsstelle eine Hepatico-duodenostomie über einem Gummi-T-Rohr angelegt. Da später sich Schmerzanfälle mit zeitweiligem Ikterus einstellten, wurde das völlig inkrustierte Gummirohr transduodenal entfernt. Es war die Ursache einer Stauung und Cholangitis geworden. Bei der 2. Operation am 1. 11. 41 fand sich eine nahezu gänseeigroße Höhle zu der Leber und dem Dickdarm mit gelblicher Gallenflüssigkeit angefüllt. Die Höhlenwand war nur wenig schwielig und ohne wesentliche Entzündungserscheinungen bei starken Verwachsungen im ganzen rechten Oberbauch. Glatter Heilverlauf nach Drainage des Wundgebietes.

2. Die gallige Peritonitis durch spontane Perforation.

Eine weitere Ursache der galligen Peritonitis ist die Spontanperforation. Es kommt dabei ohne äußeren Anlaß oder gar Gewalteinwirkung infolge von krankhaften Wandveränderungen oder anderen Einflüssen von innen heraus zum Durchbruch, wobei Galle in die Bauchhöhle austreten kann. Durchaus nicht immer kommt es nach spontaner Perforation der Gallenwege, insbesondere der am häufigsten perforierenden Gallenblase zu einer galligen Peritonitis, weil durch die vorausgegangene Erkrankung sich oft in der Gallenblase zur Zeit der Perforation fast keine oder gar keine Galle mehr befindet, sondern

nur Eiter oder Eiter mit Steinen vermengt. Wir finden deswegen im Schrifttum, besonders im älteren (COURVOISIER, KÖRTE, KEHR), die durch Spontanperforation entstandene gallige Peritonitis nur ganz selten gesondert behandelt, sondern nur erwähnt bei Besprechung der von den Gallenwegen ausgehenden Peritonitis (auch Gallenwegesperitonitis und peritonitis ex cholelithiasi genannt) oder in allgemeinen Berichten über die Erkrankungen der Gallenwege und des Bauchfelles. Da ferner die Perforation sowohl in die freie Bauchhöhle als auch in eine abgekapselte Höhle (durch Verklebungen und Verwachsungen mit Nachbarorganen) in ein Hohlorgan des Bauches und in oder durch die Bauchdecken erfolgen kann, finden wir im Schrifttum unter den Arbeiten über Perforationsperitonitis, Gallenwegesperitonitis oder Gallenwegesperforationen immer nur eine beschränkte Anzahl von Erkrankungen, bei denen eine gallige Peritonitis vorlag. Die Zusammenstellung einer größeren Zahl hierunter gehöriger Krankheitsfälle ist daher begreiflicherweise eine recht mühsame Arbeit, die ich aber doch vornahm, da dies mir im Rahmen der Abhandlung erforderlich und wertvoll erschien. Wenn die Zahl der Einzelbeobachtungen, die der in diesem Abschnitt noch folgenden Auswertung zugrunde liegen, mit 102 Fällen aus den letzten 30 Jahren des Weltchrifttums nicht besonders groß ist, so ist das leicht erklärlich durch die angeführten Schwierigkeiten, die vornehmlich in der Eigenart des vorliegenden Materials begründet sind. Auch wurden fast keine Einzelbeobachtungen aus dem älteren Schrifttum hervorgezogen, die in der „Chirurgie der Gallenwege“ von KEHR (1912) mit allen früheren Mitteilungen und Erkenntnissen in so hervorragender Weise zusammengefaßt sind. Außerdem scheint die hohe Mortalität bei der galligen Peritonitis durch spontane Perforation ein wesentlicher Grund dafür zu sein, daß sicher weit mehr, insbesondere letal verlaufene Erkrankungen beobachtet als mitgeteilt worden sind; ein Umstand, worauf auch KEHR schon überzeugend in seiner Kasuistik der Gallenwegesperitonitis hingewiesen hat.

Bei der allgemeinen akut fortschreitenden Peritonitis ist der häufigste Ausgangspunkt die Erkrankungen des Magen-Darmkanals und besonders des Wurmfortsatzes, dem folgen in der Häufigkeit die weibliche Genitalien, die Gallenblase, die Harnblase, Niere usw. (POPERT). Nach GREKOW (1940) kommt die Gallenperitonitis, bezogen auf die Fälle von diffuser Peritonitis, in 2,0% vor, nach TEPLITZ in 3,7%, bezogen auf alle Peritonitiden 1—6%. Auf sämtliche Gallenerkrankungen berechnet machen die Gallenperitonitiden im Sammelmateriale von CASOWNIKOW nur 1,45% aus (133 unter 9426 Gallenerkrankungen). TEPLITZ fand 1930 unter nur 210 Gallenfällen in 6% Gallenperitonitiden. Die Gallenblasenperforation wurde nach DÄHNERT (1936) an der Leipziger Chirurgischen Klinik unter 1372 Gallensteinleiden in 10 Jahren 82mal (= 6%) beobachtet. An der Marburger Klinik (LÄWEN) wurden nach HILGENBERG (1922) in 10 Jahren nur 29 Spontangallenperforationen festgestellt. Nach ELIASON und McLAUGHLIN machen die Gallenblasenperforationen 1—3% aller Gallenwegserkrankungen aus. ALEXANDER sah unter 1000 Gallenblasenerkrankungen nur in 2% Gallenblasenperforationen, LIEBERG in 3,5% (= 7,2% der operierten Gallenerkrankungen). SNELL fand 1933 unter operierten Gallenblasenerkrankungen in etwa 6% eine Gallenblasenperforation und SANDERS (1937) in 5,2%. Nach Mitteilung von KOSTER und KASMANN (1940) beträgt das Vorkommen der akuten Gallenblasenperforation unter 1500 Gallenwegs-

operationen in $9\frac{1}{2}$ Jahren 33 (= 0,2%) und unter 341 Fällen von akuter Cholecystitis 1,0%. Auch BLAUSTEIN fand in 1% der Cholecystitiden eine Gallenblasenperforation. In der Mayo-Klinik wurde nach JUDT, STARR und PHILLIPS (1933) in 10 Jahren unter den operierten Fällen von akuter Cholecystitis 61mal eine Gallenblasenperforation beobachtet, darunter aber nur 2mal Austritt des Gallenblaseninhaltes in die freie Bauchhöhle. Nach GOSSET, DESPLAS und BONNET (1925) kommt die Gallenblasenperforation in die freie Bauchhöhle unter den operierten Fällen in 0,9% vor; denselben Prozentsatz stellte MCWILLIAMS unter 3180 Gallenoperationen für die Gallenblasenperforation in die freie Bauchhöhle fest.

Das Schrifttum zeigt also recht verschiedene Zahlenangaben, die sich aber nicht ohne weiteres widersprechen oder stärkere Abweichungen erkennen lassen, weil die einzelnen Werte auf ganz verschiedene Begriffe bezogen sind. Weit aus dem allgemeinen Rahmen hinaus fallen lediglich die Angaben von LIÈGE und FOLLIASON (1931), nach denen die Gallenblasenperforation unter den Cholecystitiden im Verlauf eines Typhus beim Kind in 46% beobachtet wurde. Da die im Schrifttum mitgeteilten Werte über Häufigkeit der galligen Peritonitis nach Spontanperforation sich meist nur auf eine relativ geringe Anzahl von Gallenwegserkrankungen beziehen, dürfte es von besonderem Wert sein, aus dem großen Gallenmaterial unserer Klinik noch kurz einen entsprechenden Überblick zu geben. Unter 6714 Gallenoperierten aus 35 Jahren (1899—1935) fanden sich 94 Gallenblasenperforationen (= 1,4%). Es waren darunter 7 freie (= 0,1%) und 87 gedeckte Gallenblasenperforationen (= 1,3%). Bei Einberechnung von drei Choledochusperforationen wurde 15mal eine gallige Peritonitis durch Spontanperforation beobachtet, = 0,22% auf die Gesamtzahl der Gallenoperierten bezogen. Als Ursache der 87 gedeckten Gallenblasenperforationen lag in 22% ein reines Empyem ohne besondere Schleimhautveränderungen vor, in 44% ein Empyem mit schwerem Schleimhaut- bzw. Gallenblasenwanddefekt, in 23% eine Schrumpfblass, in 4,5% eine Cholecystitis acuta ohne Eiter in der Gallenblase, in 5,7% eine Cholecystitis chronica, und in 1,2% ein Carcinom der Gallenblase. Unter den 94 freien und gedeckten Gallenblasenperforationen waren 79 Frauen (= 84%) und 15 Männer. Im Schrifttum finden sich nur vereinzelte Mitteilungen (LIEDBERG, ELIASON und McLAUGHLIN, SANDERS und SHIOKAWA), aus denen ein Überwiegen des männlichen Geschlechts bei den Gallenblasenperforationen hervorgeht, während die Mehrzahl aller Autoren auf die besonders hohe Zahl der erkrankten Frauen hinweist, die sich wohl mit der Häufigkeit der Gallenerkrankungen überhaupt beim weiblichen Geschlecht deckt.

Die obigen Ausführungen über die Gallenblasenperforation sind insofern von besonderem Wert, als die Gallenblase weitaus der häufigste Ausgangspunkt der durch Spontanperforation entstandenen galligen Peritonitis ist. So dürfte es auch von Interesse sein, zu wissen, daß besonders im älteren Schrifttum die Mortalität als ziemlich hoch angegeben wird. KEHR schätzt sie bei der Gallenwegeperitonitis auf 50% und mehr, während die Sterblichkeitsziffer an unserer Klinik unter 94 Fällen von freier und gedeckter Gallenblasenperforation zusammen nur 16% beträgt.

Unter den von mir aus dem Schrifttum zusammengestellten 102 Fällen von galliger Peritonitis durch Spontanperforation, bei denen eine verwertbare

Einzelfallbeschreibung vorlag, überwiegt zahlenmäßig, wie aus Tabelle 3 ersichtlich, das weibliche Geschlecht in einem Verhältnis von rund 3 : 2. Daß es sich bei der galligen Peritonitis immer um eine sehr ernst zu nehmende Komplikation handelt, ist bei der errechneten Mortalität von rund 50% klar. Die Männer scheinen gegenüber den Frauen noch etwas mehr gefährdet zu sein, da der letale Verlauf bei ihnen in über 50% der Fälle festgestellt wurde. Tabelle 4 läßt

Tabelle 3. Verteilung der Fälle von galliger Peritonitis durch Spontanperforation nach Geschlecht und Krankheitsverlauf.

| Geschlecht | Anzahl der Fälle | Ausgang in | | | |
|--------------------|------------------|------------|---------|---------------|---------------|
| | | unbekannt | bekannt | geheilt | gestorben |
| Männer | 21 | 0 | 21 | 10 (= 47,61%) | 11 (= 52,39%) |
| Frauen | 30 | 2 | 28 | 16 (= 57,14%) | 12 (= 42,86%) |
| Unbestimmt | 51 | 34 | 17 | 6 (= 35,29%) | 11 (= 64,71%) |
| Zusammen | 102 | 36 | 66 | 32 (= 49,85%) | 34 (= 50,15%) |

Tabelle 4. Verteilung der Fälle von Spontanperforation nach Ausdehnung der galligen Peritonitis und Krankheitsverlauf.

| Form der galligen Peritonitis | Anzahl der Fälle | Ausgang in | | | |
|-------------------------------|------------------|------------|---------|---------------|---------------|
| | | unbekannt | bekannt | geheilt | gestorben |
| Diffus | 72 | 18 | 54 | 24 (= 44,44%) | 30 (= 55,56%) |
| Umschrieben | 14 | 3 | 11 | 7 (= 63,64%) | 4 (= 36,36%) |
| Unbestimmt | 16 | 15 | 1 | 1 | 0 |
| Zusammen | 102 | 36 | 66 | 32 (= 49,85%) | 34 (= 50,15%) |

erkennen, daß der Krankheitsverlauf weitgehend abhängig zu sein scheint von der Form der galligen Peritonitis. Bei diffuser Ausbreitung der galligen Bauchfellentzündung in der ganzen Bauchhöhle konnte nur in 44% Heilung erzielt werden, während bei begrenztem Krankheitsprozeß der Ausgang in fast 64% günstig war.

Auf die verschiedenartigste Ausbreitungsmöglichkeit und Form der galligen Peritonitis soll ausführlicher erst später eingegangen werden.

Wie oben schon kurz erwähnt, war der Ausgangspunkt der galligen Peritonitis in der überwiegenden Mehrzahl (86%) eine Gallenblasenperforation (s. Tabelle 5). Danach folgen in der Häufigkeit der D. choledochus (5%), kleine Lebergänge (4%) und der D. cysticus (2%). Der Rest verteilt sich auf weitere Möglichkeiten des Gallenaustrittes, von denen besonders die Perforation je eines Duodenal- oder Magenulcus hervorzuheben ist. Als Galle abführendes Organ kann der oberste Dünndarmabschnitt und in selteneren Fällen auch einmal der Magen mit größeren Mengen von Galle angefüllt sein, die sich dann anlässlich einer Geschwürperforation in die Bauchhöhle ergießt. Da sich besonders im Duodenum wohl immer geringere Gallenmengen befinden, wird man von einer richtigen galligen Peritonitis nach Ulcusperforation nur dann sprechen, wenn die Gallenmenge erheblich oder der Gallengehalt des Flüssigkeitsergusses eindrucksvoll ist, so daß der Gesamtzustand in der Bauchhöhle hierdurch wesentlich beeinflußt erscheint. Oft wird dann das ganze Krankheitsbild auch eine

andere Note erhalten, die durch eine besonders schwere Allgemeinreaktion ausgezeichnet ist. Dies ist wohl einer gewissen toxischen Wirkung größerer Gallenmengen in der Bauchhöhle zuzuschreiben, während der Magen- oder Duodenalinhalt gewöhnlich als relativ ungefährlich für das Peritoneum angesehen wird, zumal bei rechtzeitiger operativer Versorgung.

Einen charakteristischen, selbst beobachteten Krankheitsfall möchte ich als Beispiel kurz hier anführen.

S. P. (Kr.-Nr. 3209/40/41), 23 Jahre alt, früher nie krank, seit 2 Tagen nach den Mahlzeiten leicht ziehender Schmerz im rechten Oberbauch, der sich auf Magenbitterlikör immer gebessert hat. Bei Wirtshausbesuch heftigster Schmerz im rechten Bauch, bald darauf Erbrechen, 3 Stunden später wegen anhaltender Schmerzen Einlieferung in die Klinik. Aufnahmebefund: Schockähnlicher Allgemeinzustand bei einem schlanken, kräftigen Mann. Puls 68, Temperatur 36,1° um 1 Uhr vormittags. Bauch im ganzen gespannt und überall druckschmerzhaft, besonders stark rechts unten. Unter der Diagnose Perforationsperitonitis, vom Magen oder der Appendix ausgehend, sofortige Laparotomie in Äthernarkose (Dr. Storz). Nach Eröffnung der Bauchhöhle im rechten Unterbauch entleert sich massenhaft dünnflüssige, schleimige, intensiv gallige Flüssigkeit, keine Speisenreste. Darmserosa zeigt überall starke Gefäßinjektion. Der Wurmfortsatz, der nicht besonders entzündet ist, wird rasch entfernt, dann die im Douglas angesammelte Hauptmenge der galligen Flüssigkeit (gut 1 Liter) abgesaugt und nach Drainage des Douglas der kleine Unterbauchschnitt wieder verschlossen. Von einem paramedialen Transrectalschnitt im rechten Oberbauch aus wird dann eine kirschkernegroße Perforation im Anfangsteil des Zwölffingerdarms vorne übernäht, aus der ständig intensiv gallige Flüssigkeit floß. Auch im Oberbauch war noch reichlich gallige Flüssigkeit vorhanden, aber keinerlei Speisereste. Gallenwege o. B. Primärer Verschuß der Oberbauchwunde. Am Abend des gleichen Tages Temperatur 38,7°, Puls 100, Urindiastase 256 Wohlgemut-Einheiten. Tags darauf hatte sich der Patient noch keineswegs erholt, sondern bei Temperatur von 39,5° und 120 Puls war der Allgemeinzustand auffallend schlecht bei deutlich darniederliegendem peripherem Kreislauf. Deswegen intravenöser Dauertropfeinheit. Erst 4 Tage nach der Operation war die bedrohliche Kreislaufschwäche behoben. Der weitere Heilverlauf bot außer etwas verzögerter Rekonvaleszenz keine Besonderheiten.

Wir gehen wahrscheinlich nicht fehl in der Annahme, daß das ungewöhnlich schwere Krankheitsbild mit erheblicher Kreislaufschädigung vornehmlich auf die Wirkung abnorm großer Mengen Duodenalinhaltes mit galliger Flüssigkeit, also auf die gallige Peritonitis zurückzuführen ist, ähnlich wie bei den von MELCHIOR und WISLICKI beobachteten Erkrankungen. Die beim *Ulcus duodeni* oft anzutreffende leichte Pankreasreizung ist nach den Urindiastasewerten so rasch abgeklungen, daß wir ihr in diesem Falle weniger Bedeutung beigemessen haben.

Die Angaben über die Größe der Gallenaustrittsstelle sind mannigfach. Von ganz klein, punktförmig, punktionsnadeldünn, stecknadelkopfgroß angefangen, fanden sich etwa der Größenordnung nach aufgezählt Perforationsöffnungen von der Weite eines Gallenblasenhalses, linsengroß, erbsengroß, 1 cm groß oder 1 cm im Durchmesser, haselnußgroß, daumennagelgroß, 3 cm lang, taubeneigroß, bis zum Aufbruch der ganzen Vorderwand und schließlich der Totalnekrose der Gallenblase. Am meisten genannt sind unter den gesammelten Fällen die stecknadelkopf- und erbsengroßen Perforationen. Die kleineren Öffnungen bis zu Stecknadelkopfgröße wurden in 30%, bis Erbsengröße in 56% und bis 1 cm Größe in 65% aller Fälle beobachtet.

Bezüglich der Lokalisation der Perforation an der Gallenblase wird von fast allen Autoren die Gallenblasenkuppe an erster Stelle genannt. Bei den Fällen mit galliger Peritonitis war in 42% die Gallenaustrittsstelle an der Gallenblasenkuppe (Gallenblasengrund, -boden, -pol, -scheitel, -fundus), in 17% an

der Hinterseite (= Unterseite) und in 13% am Gallenblasenhals. Die übrigen Perforationen sind auf den Körper der Gallenblase verteilt an der medialen Seite, am medialen Rand, an der Gallenblasenvorderwand u. a. m. vorgekommen. Am D. choledochus und D. hepaticus kann die Perforation natürlich auch mehr nach vorne und mehr nach hinten zu gelegen sein. Daß von dem Sitz der Durchbruchsstelle auch die Art der Ausbreitung des austretenden Galleninhaltes abhängig sein kann, erscheint leicht verständlich.

Was nun den der Perforation zugrunde liegenden Krankheitsprozeß anbelangt, so bedürfen die oben erwähnten Perforationen am Magen und Duodenum auf dem Boden eines Ulcus keiner besonderen Erklärung mehr. Wenden wir uns der Hauptgruppe der von Gallenwegsspontanperforation aus entstandenen

Tabelle 5. Verteilung der Fälle von galliger Peritonitis nach dem Sitz der Spontanperforation.

| Stelle des Gallenaustritts | Anzahl der Fälle | %-Satz |
|--|------------------|--------------|
| Gallenblase | 88 | 86% (86,27) |
| D. cysticus | 2 | 2% (1,96) |
| D. choledochus, davon einmal mit Gallenblasenperforation | 5 | 5% (4,90) |
| Kleine Gallengänge | 4 | 4% (3,92) |
| Perforiertes Magen- und Duodenalulcus | 2 | 2% (1,96) |
| Unbestimmt | 1 | 1% (0,98) |
| Zusammen | 102 | 100% (99,99) |

Tabelle 6. Die Häufigkeit des Gallensteinleidens bei der galligen Peritonitis durch Spontanperforation.

| Steinvorkommen bei Spontanperforationen | Anzahl der Fälle | %-Satz |
|---|------------------|-------------|
| Gallensteine | 63 | 78% (77,77) |
| Keine Gallensteine | 18 | 22% (22,22) |
| Unbestimmte Angaben über Steinvorkommen | 21 | — |
| Zusammen | 102 | 100% |

galligen Peritonitis zu, so ist von besonderer Bedeutung, daß in 78% von 81 Fällen Gallensteine vorhanden waren (s. Tabelle 6). Das entspricht der Häufigkeit des Steinvorkommens in zahlreichen Schriftumsangaben über die Gallenwegsp perforationen. So nimmt z. B. McWILLIAMS das Steinvorkommen bei Gallenblasenperforation mit 80% und CONGRADY (1937) mit 70%, FRANK mit 87% an. Bei den 21 Fällen, von denen keine sicheren Angaben über das Vorhandensein von Steinen bei der galligen Peritonitis vorlagen, sind sicherlich auch noch zum größten Teil Gallensteine anzunehmen; so handelt es sich wahrscheinlich in den von VOGEL und Vos mitgeteilten Erkrankungen um Perforationen infolge von Gallenstauung durch Steinverschluß. Die mit Steinen angefüllten Gallenwege können also nach übereinstimmender Ansicht aller Autoren als besonders disponiert zur Perforation angesehen werden. Daneben spielt aber noch eine Reihe anderer Faktoren eine wesentliche ursächliche Rolle bei dem Zustandekommen einer galligen Peritonitis durch Spontanperforation. Um klare Unterlagen zu haben, sind die von mir zusammengestellten 102 perforativen galligen

Bauchfellentzündungen in der Tabelle 7 unter den verschiedenen Krankheitsbefunden getrennt nach dem Vorhandensein oder Fehlen von Gallensteinen, aufgezeichnet. An erster Stelle waren die Veränderungen auf vorwiegend *entzündliche* Grundlage, die in 77% aller Fälle zur Perforation und galligen Peritonitis führten; die Cholecystitis acuta und ulcerosa, sowie das Gallenblasenempyem. Unter der *akuten Cholecystitis*, die in 41 Fällen vorlag, sind mehrere Fälle eingeordnet, bei denen aus der Beschreibung außer dem akuten Krankheitsverlauf und dem Vorhandensein entzündlicher Veränderungen keine genaueren Angaben ersichtlich waren, die also vielleicht unter die 2. oder 3. Gruppe zu rechnen waren. Eine ganz scharfe Trennung wird aber auch bei genauester Kenntnis aller Unterlagen nicht immer möglich sein, da die einzelnen ursächlichen Momente oft ineinander übergehen und zusammenwirken, zum Teil mehr als Vorbedingung, zum Teil als auslösende Ursache. Einmal handelte es sich um

Tabelle 7.

| Vorwiegende Grundlage | Befund bei der Spontanperforation | Anzahl der Fälle | | | | |
|-----------------------|--|------------------|-------------|---------------------------|------------|----------|
| | | mit Steinen | ohne Steine | Steinvorkommen unbestimmt | Zusammen | |
| entzündliche | Akute Cholecystitis | 26 (41%) | 4 (22%) | 12 (57%) | 42 (41%) | |
| | Ulceröse Cholecystitis | 12 (19%) | 3 (17%) | — | | 15 (15%) |
| | Empyem | 11 (17%) | 3 (17%) | 7 (33%) | | |
| | | 49 (= 78%) | 10 (= 56%) | 19 (= 90%) | 78 (= 77%) | |
| mechanische | Stauung durch Abflußbehinderung . | 9 (15%) | 1 (5%) | 2 (10%) | 12 (12%) | |
| | Durchbohrung der Wand durch Steinspitze | 2 (3%) | — | — | | 2 (2%) |
| | Ascarisdurchwanderung | — | 1 (5%) | — | 1 (1%) | |
| | Örtliche Gefäßstörung bei Thrombose durch Steinod. Ödemverschluß mit Infektion . . | 2 (3%) | — | — | | 2 (2%) |
| | Carcinom mit Wandnekrose | 1 (2%) | — | — | 1 (1%) | |
| | Echinokokken-cysten | — | 3 (17%) | — | | 3 (3%) |
| | Perf. Ulcus ventriculi oder duodeni . . | — | 2 (12%) | — | 2 (2%) | |
| | Unklare Genese . . | — | 1 (5%) | — | | 1 (1%) |
| | Zusammen | 63 (78%) | 18 (22%) | 21 | 102 | |

eine daumennagelgroße Perforation in einem kleinapfelgroßen cystischen Cholechusdivertikel zwischen Gallenblase und 12-Fingerdarm gelegen durch hämatogene Entzündung ohne Steine (WERNSDÖRFER). Bei den übrigen Fällen von eigentlicher Cholecystitis fanden sich meist typische entzündliche Veränderungen mit Wandverdickung, geröteter und geschwollener Schleimhaut. Nur bei einer diffusen galligen Peritonitis durch eine ungedeckte erbsengroße

Perforation am medialen Rand der Gallenblase, die an unserer Klinik beobachtet wurde, ist ausdrücklich vermerkt, daß die einen Stein enthaltende Gallenblase wenig verändert war. Bei der *ulcerösen Cholecystitis*, die in 15% aller Fälle festgestellt wurde, waren die entzündlichen Veränderungen meist fortgeschrittener. Hier ist wieder das Gallensteinleiden besonders hervorzuheben, weil es durch die Konkremeute zur richtigen Decubitalulceration kommen kann, wie sie auch in den Mitteilungen über 5 Einzelbeobachtungen von BENČEVIČ, BERTONE, MAX FISCHER und BRAITHWAITE besonders angeführt sind. Daß die Cholecystitis ulcerosa keineswegs aber nur beim Steinleiden vorkommt, hat schon LANGENBUCH erwähnt; bei KÖRTE finden wir einen Fall von „Ulcus simplex“, in dem es durch Perforation zur tödlichen diffusen gallig-eitrigen Peritonitis kam. Unter das *Gallenblasenempyem*, das in 20% unter den Spontanperforationen mit galliger Peritonitis vertreten ist, wurden auch eingerechnet die stärksten entzündlichen Veränderungen oft mit mehr oder wenig ausgedehnter Gangrän der Gallenblase bis zur Totalwandnekrose. Bei der Mehrzahl aller entzündlichen Veränderungen (nach POZZI in 76—80%) liegt gleichzeitig eine bakterielle Infektion vor, meist durch Colibazillen. Weniger häufig, wie bei einer Beobachtung von BITTNER und REMSEN, wird über völlig negative bakteriologische Befunde berichtet.

BITTNER beobachtete eine ganz akute tödlich verlaufene Peritonitis bei einem 5 $\frac{1}{2}$ -jährigen Mädchen von einer gangränösen perforierenden Gallenblase ohne Steine ausgehend. Bei einer von REMSEN mitgeteilten akut aufgetretenen Gallenblasenperforation war gallig eitrige Flüssigkeit in die freie Bauchhöhle ausgetreten, ohne bakterielle Infektion und ohne Steine.

Eine besondere Stellung nimmt die Infektion der Gallenwege mit Typhusbacillen ein, weil, wie schon oben erwähnt, die Cholecystitis im Verlauf eines Typhus besonders beim Kind sehr häufig (86% nach LIÈGE und FOLLIASON) zur Perforation führt. Unter den Fällen von galliger Peritonitis durch Spontanperforation fanden sich auch 4 Fälle mit Typhus- bzw. Paratyphus B-Bacilleninfektion der Gallenblase.

BITTNER sah einen 9jährigen Jungen am 19. Tage eines Typhus abdominalis mit akuten Bauchsymptomen erkranken. 2 Tage später wurde bei der Laparotomie galliger, nicht riechender Eiter im Bauch gefunden und eine schwere Cholecystitis mit 2 perforierten Geschwüren an der Rückseite ohne Steine. Bakteriologisch wurden Typhusbacillen im Gallenblasen- und Bauchhöhleninhalt festgestellt. Heilung auf Tamponade der Gallenblasenumgebung und Douglasdrainage. In einer weiteren Beobachtung von BITTNER erkrankte ein 11jähriges Mädchen am 29. Tage eines Typhus, nachdem es schon 13 Tage fieberfrei war, mit akuten Schmerzen im rechten Unterbauch. Nach 2 Tagen ergab die Operation gallig gefärbten, nicht riechenden Eiter von einer schweren Cholecystitis herührend (weitere Angaben über die Operation fehlen). Heilung. Bakteriologisch: Typhusbacillen in Gallenblase und Bauchhöhle. BODNAR berichtet über die plötzliche Erkrankung eines 7jährigen Jungen mit Perforationserscheinungen. In der Gallenblase fand sich eine Öffnung, die die Eigenschaften eines typhösen Durchbruches aufwies. Aus dem Gallenblaseninhalte konnten Typhusbacillen gezüchtet werden. Nach anfangs günstigem Verlauf Exitus letalis an Pneumonie 3 Wochen nach der Operation. Bei der von CHRISTIAN SCHMIDT mitgeteilten Beobachtung handelte es sich um eine 27jährige Frau in der zweiten Schwangerschaft mit perforierender Cholecystitis, die nach Entfernung der Gallenblase mit 30 Cholesteinsteinen zur Abheilung kam. Aus der galligen Bauchhöhlenflüssigkeit, die sich besonders im Douglas angesammelt hatte, wurden Paratyphus B-Bacillen gezüchtet.

In 15% der galligen Bauchfellentzündungen durch Spontanperforation wurde der *mechanische* Faktor als Hauptursache für die Entstehung des Durchbruches angesehen; und zwar handelte es sich in 12% um eine eindrucksvolle Stauung in den Gallenwegen durch Abflußbehinderung infolge einer rein mechanischen Wegverlagerung. Die hauptsächlichste Ursache der Stauung

ist ein Steinverschluß am D. cysticus oder an der Papilla Vateri; aber auch durch entzündliche Schwellung, spastische Kontraktionen, narbige Veränderungen, durch Turmordruck und schließlich durch Parasiten kann es zur Abflußbehinderung der Galle kommen. In 3 an unserer Klinik beobachteten Fällen kam es durch Steinverschluß an der Papille zur Choledochusperforation mit umschriebenem Gallenaustritt, einmal war gleichzeitig eine Gallenblasenperforation mit großem pericholecystitischem Absceß vorhanden. NEWBURGER sah bei einer 44jährigen Frau am 96. Tage nach einer Cholecystektomie und Choledochotomie eine plötzlich auftretende gallige Peritonitis, die trotz Nachoperation letal verlief; bei der Sektion fand sich eine Perforation des Cysticusstumpfes und im Choledochus mehrere Steine. Diese Beobachtung entspricht im wesentlichen den Mitteilungen von BERNHARD, DICK, POPOVICI und CHIMPETZEANU, die unter den postoperativen galligen Bauchfellentzündungen in Abschnitt I 1 d bereits eingehend besprochen wurden. Da die Cysticus- und Choledochusspätperforationen nach operativen Eingriffen von fast allen Autoren im Schrifttum als Spontanperforation nach vorausgegangener Operation bezeichnet werden, sollen sie auch an dieser Stelle erwähnt werden.

Genau so wie unter den Erkrankungen durch Veränderungen auf vorwiegend entzündlicher Grundlage auch mechanische Momente (z. B. Verschlußstein oder Steindecubitus) einen ursächlichen Einfluß für die Entstehung der Spontanperforation haben können, so finden sich auch bei den auf vorwiegend mechanischer Grundlage entstandenen Durchbruchperitonitiden oft erhebliche entzündliche Veränderungen. So ist eine von MAX FISCHER beobachtete diffuse gallige Peritonitis durch Cysticusperforation bei chronischem Gallenblasenhydrops entstanden. Der rein mechanische Charakter der Gallenabflußbehinderung ist sehr eindrucksvoll bei den hochgradigen Stauungen in den Gallenwegen bis in die kleinsten Gallengänge hinein, die dann an der Leberoberfläche als deutlich erweiterte Stränge zu sehen sind. Über eine tödlich verlaufene gallige Peritonitis durch Ruptur eines ektatischen Gallenganges an der Unterfläche des linken Leberlappens hat VOGEL u. a. m. berichtet. Oft schon blieb die Rupturstelle eines solchen geplatzen kleinen Gallenganges dem Operateur trotz der Suche nach einer Perforationsstelle verborgen und wurde erst bei der Sektion entdeckt, weswegen wir auch eine ganze Reihe derartiger Fälle als sog. gallige Peritonitis ohne nachweisbare Perforation an den Gallenwegen im Schrifttum mitgeteilt finden. Es soll später darauf noch eingegangen werden.

In 2 Fällen wurde das direkte Durchbohren einer scharfen Steinspitze durch die Gallenblasenwand beobachtet mit nachfolgendem Austritt von Galle in die Bauchhöhle. Bei der von BARTLETT beobachteten 65jährigen Frau kam es an der dünnwandigen Gallenblase durch scharfkantigen Stein zu einem 3 cm langen Riß mit gleichzeitigem Einriß eines Blutgefäßes der Gallenblasenwand und Blutung in die Bauchhöhle. Nach der Mitteilung von GRAEF kam es bei einem 37jährigen Mann zu einer diffusen galligen Peritonitis durch die scharfe Spitze eines Steinbruchstückes; die so geschädigte Gallenblase zeigte außerdem starke entzündliche Veränderungen der Schleimhaut. Unter die rein mechanischen Schädigungen fällt auch die direkte Durchbohrung der Gallenwege durch Parasiten, die kurz schon unter den traumatischen galligen Bauchfellentzündungen angeführt wurden. So berichtet auch HO-DAC-DI und THON-THAT-TUNG über eine diffuse gallige Peritonitis durch Gallenblasenperforation infolge Durchwanderung eines *Ascaris*.

Ferner wird von manchen Autoren (FUSS, POZZI u. a. m.) örtlichen Gefäßstörungen bei Thrombose durch Stein- oder Ödemverschluß mit Infektion eine wesentliche Bedeutung für die Entstehung einer Perforation beigemessen.

Einmal konnten wir als Ursache einer galligen Peritonitis eine Wandnekrose bei einer carcinomatös veränderten Steingallenblase beobachten. Schließlich spielt auch die Ruptur einer Lebercyste, besonders der Echinokokkencysten, die nach DEVÉ und ANSCHÜTZ am häufigsten (in 75%) spontan bersten, für die Entstehung der galligen Peritonitis eine Rolle. 3 derartige Fälle wurden von BERHOUEY und UGON beschrieben. Nur in einem von DIJKSTRA mitgeteilten Krankheitsfall ist die Entstehung der Perforation nach Angaben des Autors selbst unklar. Es handelte sich um ein 4 Monate altes Kind, das vor 5 Wochen plötzlich erkrankte. Bei der Sektion fand sich Galle im Bauch und ein Loch im D. choledochus.

3. Die gallige Peritonitis ohne nachweisbare Perforation der Gallenwege.

Nachdem im Jahre 1910 CLAIRMONT und v. HABERER unter Mitteilung eines Falles die Behauptung aussprachen, daß es auch eine gallige Bauchfellentzündung ohne Perforation der Gallenwege gibt, wurde auch von anderen Autoren bald eine ganze Anzahl von Einzelbeobachtungen gleicher oder ähnlicher Art veröffentlicht mit scharfer Kritik über das für und wider dieser anfangs fast unglaublich erscheinenden Behauptung. Man stellte später fest, daß mehrere Chirurgen auch schon früher gallige Bauchfellentzündungen beobachtet und mitgeteilt hatten, bei denen keine Perforation auffindbar war. Diese waren aber wohl meist als übersehene oder zur Zeit der Autopsie nicht mehr erkennbare Perforationen angesprochen worden. Jedenfalls wurden sie nicht von den Beobachtern als eine besondere Krankheitsform bezeichnet oder bewertet. Wie in dem vorausgegangenen geschichtlichen Überblick schon angeführt, hat DUPRÉ (nach MONDOR) schon um 1900 einige hierher gehörige Fälle bei geschwüriger Gallenblasenentzündung beobachtet. BOMPARD führt 1903 einen von PAVIOT mitgeteilten Fall an, bei dem durch die Sektion an der stark gedehnten Gallenblase mit glanzloser Serosa und stellenweise dunklen Flecken keine Perforation gefunden wurde. Unter den ausführlich mitgeteilten Einzelfallbeschreibungen von KÖRTE (1905) fand ich auch 2 Fälle (schon im Jahre 1900 operiert), die hier angeführt werden können.

Bei einer 56jährigen Frau fand sich bei der Operation und späteren Sektion eine diffuse eitrige Peritonitis und Eiter mit Galle in der Umgebung der Gallenblase. Bakteriologisch: Staphylokokken und Streptokokken. Bei der vorhandenen Pericholecystitis und Hepatitis und einem Stein im D. hepaticus war „ein Loch in der Gallenblase nicht zu finden, die Infektionskeime hatten die Wand der Blase durchsetzt“.

In einem weiteren Fall, den KÖRTE als vermutliche Ruptur der Gallenblase gedeutet hat, ergab die Operation bei einer erkrankten 37jährigen Frau große Mengen steriler Galle in der Bauchhöhle bei kleiner Gallenblase ohne Perforation mit einem Stein im D. cysticus, auf der Leberoberfläche gelbliche Masse, ähnlich einer Absceßmembran. Auch an den freigelegten Gallenwegen war keine Perforation und kein Stein feststellbar. Heilung nach Cholecystostomie und Tamponade der Leberpforte.

DAVIS berichtete (1906) über eine gallige Bauchfellentzündung, ohne daß bei der Operation trotz gründlicher Untersuchung eine Perforation als deren Ursache gefunden wurde. Aus Frankreich wurden von QUÉNU 1 Fall und von ROUTIER (1909) 2 Fälle von galliger Peritonitis ohne Perforation der Gallen-

wege mitgeteilt. Mit dem Jahre 1910 nahm die Zahl der Veröffentlichungen rasch zu, meist mit gleichzeitiger Stellungnahme zu dem Entstehungsmechanismus auf Grund der Beobachtungen dieses Krankheitsbildes und der nun auch bald schon vorgenommenen experimentellen Untersuchungen. Ernste Bedenken mit sorgfältiger wissenschaftlicher Begründung wurden noch lange geäußert, daß die gallige Peritonitis tatsächlich ohne jegliche Perforation zustande kommen kann. Auch nachdem BLAD (1917) durch die Dialyseversuche und Tierexperimente erforscht hatte, daß durch Fermentandauung die normale Gallenblasenwand für Galle durchgängig werden kann, bestanden diese Zweifel. So stellt BURCKHARDT 1923 in einer Zusammenstellung über damals im Schrifttum beschriebene 70 Fälle fest, daß eine echte perforationslose gallige Peritonitis bisher nicht erwiesen sei.

BUTKIEWICZ hat 1936 die gallige Bauchfellentzündung ohne Perforation der Gallenwege ausführlich bearbeitet unter Berücksichtigung von 116 im Schrifttum aufgefundenen und 9 eigenen Fällen. Wenn auch diese ausgezeichnete Zusammenstellung bereits alles wesentliche der derzeitigen Erkenntnisse über das Krankheitsbild enthält, so habe ich mich doch aus verschiedenen Gründen entschlossen, nochmals alle mitgeteilten Einzelbeobachtungen, auch die vor dem Jahre 1936 erschienenen, zu überprüfen. Einmal hatte ich bei den Vorarbeiten zu dem Thema die gallige Peritonitis im weitesten Sinne festgestellt, daß BUTKIEWICZ eine ganze Anzahl von Einzelbeobachtungen aus dem Schrifttum entgangen war, was ja jedem leicht unterlaufen kann. So die beiden oben schon angeführten Fälle von KÖRTE (1905), allein 10 Fälle von COPE (1925) u. a. m. Ferner schien es mir nicht ganz richtig, die perforationslose gallige Peritonitis nur im engsten Sinne des Wortes zu behandeln, besonders nicht im Rahmen dieser Arbeit; vielmehr bietet eine ganze Reihe von Beobachtungen, die BUTKIEWICZ entweder völlig unerwähnt läßt oder nur kurz gestreift hat, wertvolle Beiträge zur Pathogenese des Krankheitsbildes. So wurden die Fälle ausgeschaltet, als nicht zu dieser Kategorie gehörig, bei denen von den Autoren eine kleinste, oft nur mikroskopisch erkennbare Perforation als Ursache der galligen Peritonitis festgestellt oder auch teilweise nur vermutet wurde. Ferner sind fast alle Beobachtungen, bei denen eine Trauma als sicher oder wahrscheinlich vorausgegangen erwähnt ist, praktisch weggelassen worden. Wenn BUTKIEWICZ schreibt:

„es ist klar, daß ein Trauma, welches die Gallenwege unmittelbar schädigt, bei der Bearbeitung des Themas gallige Bauchfellentzündung ohne Perforation der Gallenwege keine weitere Beachtung verdient“,

so ist dies nicht recht verständlich. Auch wenn man die perforationslosen Fälle im engsten Sinne behandelt, verdienen die Mitteilungen eine besondere Beachtung, aus denen zu ersehen ist, daß nach sicherem Trauma trotz Gallenansammlung in der Bauchhöhle bei der Operation oder bei der Sektion, zum Teil mit histologischen Untersuchungen, eine Perforation nicht mehr zu erkennen war. Sie sind zumindest ebenso wertvoll, wie ähnliche oder gleichartige Tierversuche; ja sie können geradezu als Experimente in vivo angesehen werden. Schließlich haben mich auch die an der Gießener Chirurgischen Universitäts-Klinik festgestellten galligen Peritonitiden und selbstbeobachtete Krankheitsfälle dazu veranlaßt, das Schrifttum nochmals umfassend durchzuarbeiten, um wirklich exakte vergleichende Betrachtungen unter Berücksichtigung der ältesten und neuesten Erkenntnisse anstellen zu können.

Ohne hiermit den Anspruch der unbedingten Vollständigkeit erheben zu wollen, kann man wohl sagen, daß es leichter ist alle bisher veröffentlichten Fälle von perforationsloser galliger Peritonitis aufzufinden als sie erfolgreich auszuwerten. Die rein zahlenmäßige Erfassung stößt zwar auch schon auf gewisse Schwierigkeiten, da oft selbst aus Originalarbeiten — z. B. bei KEHR (1913) — nicht zu ersehen ist, wie oft das Krankheitsbild beobachtet wurde. Aber der Auswertung stehen weit größere Hindernisse im Wege, darunter besonders die vom heutigen Standpunkt der Dinge aus gesehenen, oft recht unvollständige Berichterstattung über die Erkrankung, zumal dann, wenn bei nicht erreichbarem Original nur ein Referat zur Bearbeitung zur Verfügung steht, was leider wohl immer zu einem gewissen Prozentsatz der Fall sein wird. Die stattliche Zahl der Beobachtungen auch nur im Auszug einzeln hier wiederzugeben, wäre zu umfangreich. Ich habe aber im Literaturverzeichnis alle bisher aufgefundenen Mitteilungen (auch die bei BUTKIEWICZ schon angegebenen) über die perforationslose gallige Peritonitis erwähnt.

Es sollen nun die an unserer Klinik beobachteten Fälle kurz aufgezeichnet werden, bei denen eine gallige Bauchfellentzündung ohne nachweisbare Perforation der Gallenwege angetroffen wurde.

Fall 1. Karl F., Aufnahme am 21. 2. 12. Abends vorher mit heftigem Erbrechen und Schmerzen im Leib, besonders um den Nabel, erkrankt. Dabei Wind- und Stuhlverhaltung. Vor 14 Tagen und vor einem Jahr schon einmal die gleichen Schmerzen, durch den ganzen Leib ziehend, einmal 8 Tage anhaltend. *Befund:* 52jähriger, rasch fallender blasser Mann. Extremitäten kühl und blaß, Atmung mühsam. Puls klein, unregelmäßig. Leib stark aufgetrieben, in den abhängigen Partien Dämpfung, diffuse Spannung und Druckempfindlichkeit. Wegen Verdacht auf primäre Perforation oder primären Ileus sofortige *Operation* in Äthernarkose: Medianschnitt. Es entleert sich sofort massenhaft goldgelbe Flüssigkeit. Auf dem Peritoneum überall lockere eitrige Fibrinbeläge. Dünndarmschlingen gebläht, am stärksten die obersten Jejunumschlingen. Die Beläge sind am stärksten unter der Leber, am Duodenum und am Lig. hepatoduodenale. An diesem auch glasiges Ödem. Die Gallenblase ist stark gespannt und akut entzündet. Die Punktion ergibt sehr trübe Galle. Nach Incision werden mit dem Löffel zahlreiche bis zu haselnußgroße, gelbe, glatte Steine, die teilweise einen beschädigten Pigmentkalkmantel aufweisen, entleert. Wegen des schlechten Zustandes nur wasserdichte Drainage der Gallenblase. Tamponade. Austupfen der Bauchhöhle und schichtweiser Verschluß der Bauchdecken. Nekrosen und eine Perforationsstelle waren trotz genauester Untersuchung makroskopisch nicht zu erkennen. Exitus unter zunehmendem Verfall am 22. 12. *Sektion:* Nirgends Perforation weder an den Gallenwegen noch am Magen-Darmtrakt. Im D. cysticus befindet sich noch ein erbsengroßer, beweglicher Stein. Ein anderer haselnußgroßer befindet sich noch am Übergang vom Hepaticus zum Choledochus, die beide stark erweitert sind. Auch die Papilla Vateri ist als Zeichen früherer Steinpassagen stark erweitert. — Es wird als Ursache Stauung in den Gallenwegen und Pankreassaft rückfluß durch Steinverschluß an der Papille angenommen, wodurch die akut entzündete Gallenblase mit Ventilverschluß durch Cysticusstein für Galle durchlässig wurde.

Fall 2. August S. Vor 12 Jahren Cholecystostomie. In der ersten Zeit darauf Wohlbefinden, dann häufig Auftreten von Leibschmerzen. Vor einem Jahr kam sie deshalb wieder in die Klinik, wurde aber wegen schlechtem Allgemeinzustand bald wieder entlassen. Am 8. 3. 13 erneute Aufnahme, da seit 3 Tagen unerträgliche Schmerzen. *Befund:* 37jährige, sehr elende, schwächliche Frau in schlechtem E.Z. Bauch etwas aufgetrieben und überall sehr druckempfindlich. *Operation:* Magen, Gallenblase und Colon sind mit der Bauchwand durch Fibrinmassen verklebt und werden stumpf gelöst. In der freien Bauchhöhle große Mengen klare, goldgelbe Galle, besonders im kleinen Becken. Die Galle wird durch Austupfen entfernt. Bei der stumpfen Loslösung der Gallenblase mit dem Finger quillt etwas Galle aus der Gallenblasenwand. Eine Perforationsstelle ist nicht zu entdecken. Aus der an der Kuppe eröffneten Gallenblase wird ein kirschgroßer Stein

entfernt. Wegen des schlechten Zustandes der Patientin nur Cholecystostomie. Glatte Heilung. — Es ist anzunehmen, daß die letzte Gallenkolik ausgelöst wurde von einer Steineinklemmung in der Papille oder reflektorischen Krampf des ODDischen Papillenschließmuskels, und daß durch Einwirkung von zurückgeflossenem Pankreassaft bei der vorhandenen Stauung die Gallenblasenwand so verändert wurde, daß sie, für das Auge sichtbar, Galle durchtreten ließ.

Fall 3 (von GUNDERMANN 1927 beschrieben). Adolf F. Vor 7 Jahren im August plötzlich auftretende krampfartige Schmerzen unter dem rechten Rippenbogen, mehrere Stunden anhaltend. Seitdem jährlich mehrmals derartige Anfälle, dabei niemals Ikterus oder Erbrechen. Seit 16. 2. 21 trat Ikterus auf. 17. 2. Aufnahme in Medizinische Klinik. *Befund*: Guter E. und K.Z., Haut am ganzen Körper gelblich. Skleren deutlich gelb, Leib weich, nicht aufgetrieben. In der Parasternallinie unter dem rechten Rippenbogen geringe Druckschmerzhaftigkeit bei etwa eigroßer Resistenz. Temperatur 36,8°, Puls 64 gut gefüllt, regelmäßig. Urin: Bilirubin +, Urobilin +. Mit Duodenalsonde wird zunächst dunkelgelbe, schleimige Galle gewonnen. Sie enthält mikroskopisch vereinzelt Leukocyten und Epithelien. Nach Einspritzen von 30 ccm 5%iger WITTE-Peptonlösung fließt die Galle reichlicher und ist dunkler gefärbt. Mikroskopisch reichlich Leukocyten und Epithelien. 21. 2. ikterische Verfärbung der Haut zurückgegangen. Resistenz noch fühlbar. Im Urin Bilirubin +, Urobilin +. 22. 2. Bilirubin —, Urobilin +. 24. 2. Patient noch subikterisch, Resistenz im rechten Oberbauch nicht mehr fühlbar. Temperatur 36,2°, Puls langsam, 56 in der Minute. Im Urin Bilirubin —, Urobilin —. 26. 2. 21 *Operation* in Äthernarkose: Gallenblase völlig frei von Verwachsungen, gut gefüllt, ihre Kuppe zeigt keine Veränderungen. Die Vorderwand des Fundus ist von etwa 2 cm unterhalb der Kuppe an diffus grün verfärbt und nicht mehr spiegelnd wie die Kuppenserosa. Die verfärbte Partie reicht zentral bis zum Beginn des Blasenhalses, nach links greift sie auf die serosalose, der Leber zugekehrte Wand der Gallenblase über. Im Bereich der Verfärbung erfolgt diffus der Durchtritt von Galle durch die Wand. Der palpierende Finger und ein abwischender Tupfer sind sofort gelb gefärbt, aber eine Perforation ist trotz genauester Inspektion nicht zu entdecken. Die Punktion der Gallenblase ergibt dicke Galle und massenhaft kleine Steine. Typische Ektomie. Sondierung des Cysticus ohne Widerstand. Die Papille ist gut durchgängig. Pankreas und Choledochus o. B. Der Patient wird nach glatter Wundheilung beschwerdefrei entlassen. *Bakteriologisch*: Galle steril, in Gallenblasenwand Staphylokokken. *Präparat*: Die Gallenblase zeigt makroskopisch keine Spur einer Perforation oder eines Geschwüres. Sie wird durch Serienschnitte zerlegt. Die *mikroskopische* Untersuchung ergibt kleinzellige Infiltrate an den Wandschichten, die aber nirgends besondere Stärke erreicht. Die Subserosa ist etwas aufgelockert, die Serosa etwas gequollen, aber ihre stäbchenförmigen Kerne gut erhalten, die Zellkonturen gut zu erkennen. Auch die übrigen Wandschichten zeigen überall gute Kern- und Gewebsfärbung. — Wahrscheinlich ist es bei Steinpassage durch die Papille zur Stauung mit Ikterus und Pankreassaft-rückfluß gekommen, wodurch die bakterielle entzündlich veränderte Blasenwand so beeinflusst wurde, daß sie auch nach Wegfall der Stauung noch dünne, gallige Flüssigkeit sichtbar durchtreten ließ. GUNDERMANN hat in diesem Falle die Pankreassaftwirkung als nicht ganz sicher erwiesen bezeichnet und Zweifel geäußert, ob die ausgetretene Flüssigkeit auch wirklich Galle war.

Fall 4. Lisette B. Vor 17 und 13 Jahren Gallensteinkoliken. Sonst beschwerdefrei. Dezember 1920 erneuter Anfall. Seitdem häufig Anfälle mit sehr starken Schmerzen von der Magengegend, in den Rücken ausstrahlend. Vor 14 Jahren einmal leichte Gelbfärbung. Letzter Anfall 23. 2. 21 mit hochgradiger Gelbsucht, farblosem Stuhl und braunem Urin. Aufnahme in die Klinik am 1. 3. 21. *Befund*: Schmale, 68jährige gealterte Frau mit starkem Ikterus. Leib weich, Bauchdecken schlaff. Leichter Ascites nachweisbar. *Operation* am 4. 3. 21: Leber 3 Querfinger unterhalb Rippenbogen stehend weist deutliche Schnürfurche auf und ist gelb verfärbt. In der freien Bauchhöhle findet sich gallig gefärbter Ascites. Die Gallenblase ist groß, lang und breit mit dem Netz verwachsen. Typische Ektomie. Der Cysticus ist eng, der Choledochus kleinfingerdick, seine Wand ist verdickt und erscheint brüchig. Er enthält Galle und in der Gegend der Papille einige dunkle weiche Steinbröckel. Die Papille ist für einen mittleren Löffel durchgängig. Einnähen eines Katheters in den Hepaticus. Pankreas o. B. Drainage der Bauchhöhle, partielle Bauchdeckennaht. *Präparat*: Blasenwand verdickt. Schleimhaut geschwollen und grob gezeichnet, sie enthält Galle und massenhaft kleinste Steine sowie einen kirschgroßen dunklen Stein. Exitus

unter fortschreitendem Verfall am 8. 3. *Sektion*: Beiderseits Pneumonie. Im Bauch $\frac{3}{4}$ Liter galliger Erguß (wahrscheinlich von dem unruhigen Verhalten der Patientin nach der Operation herrührend). — Es handelte sich also um eine erhebliche Stauung in den Gallengängen mit Ikterus infolge Verschuß der Papilla Vateri durch Steine, Steinbröckel oder Sphinkterkrampf. Dabei ist es wahrscheinlich zu Pankreasrückfluß mit derartigen Veränderungen gekommen, daß die Wand der Gallenblase und vermutlich auch des D. choledochus für Galle durchlässig wurde.

Fall 5. Marie S. Am 6. 3. 22 erkrankte die Patientin plötzlich mit heftigen Schmerzen in der Mitte des Leibes. Am 7. 3. waren die Schmerzen mehr in der rechten Oberbauchgegend und strahlten in Brust, Rücken und rechte Schulter aus. Am 8. 3. Gesichtshaut und Skleren gelb verfärbt, abends Aufnahme in die Klinik. *Befund*: 75jährige Frau in schlechtem E.Z. Somnolenz. Ikterus. Verfallenes Aussehen. Puls 104, Temperatur 37,6°. Leib aufgetrieben, stark druckschmerzhaft im rechten Oberbauch. Sofortige *Operation* in Mischnarkose: Es besteht eine gallige Peritonitis mit feiner Fibrinauflagerung auf Leberoberfläche, Gallenblase und Darmschlingen. In der freien Bauchhöhle reichlich gallig gefärbtes, schleimiges Exsudat. Die Gallenblase liegt quer, ist sehr groß und prall, ihre Wand gelb-grünlich verfärbt, jedoch findet sich unter den Fibrinschichten noch überall spiegelnde Serosa. Typische Ektomie. Choledochus fingerdick. Choledochus und Hepaticus werden incidiert. Sie enthalten Galle. Im Choledochus ein kirschkernegroßer sternförmiger Stein. Vor der Papille massenhaft weicher zusammengebackener Galleinsteinschlamm. Wasserdichte Einnähung eines Katheters in den Hepaticus. 10. 3. Exitus unter Erscheinungen von Lungenödem. *Präparat*: Gallenblasenwand verdickt. Schleimhaut hyperämisch, weist mehrere hanftkorngroße Nekrosen auf, die aber nicht über die Schleimhaut hinausreichen. Blaseninhalt: Trübe Galle, zahlreiche facettierte Steine. *Bakteriologisch*: Blasen- und Hepaticusgalle enthält Streptokokken. — Durch Steine oder Steinschlamm war es zu einem Verschuß der Papille mit Stauung in den Gallenwegen und Ikterus gekommen. Der zurückgeflossene Pankreassaft bewirkte begünstigt durch das Vorhandensein einer bakteriellen Infektion die Durchlässigkeit der Gallenblasenwand für Galle.

Fall 6. Carl S. 1917 erstmalig brennender Schmerz im Leib. In den folgenden Jahren häufig solche Schmerzanfälle mit Ausstrahlen vom Oberbauch zum Rücken. Mitunter soll auch Gelbsucht vorhanden gewesen sein. Stuhl und Urin angeblich immer o. B. Aufnahme in die Klinik am 23. 11. 22. *Befund*: 37jähriger Mann in gutem Zustand, Bauch stark aufgetrieben, rechts oben äußerst druckempfindlich. Wegen Verdacht auf Ileus vom Hausarzt eingewiesen. *Operation* am 23. 11. 22: Mittelschnitt. Starke Blähung der Darmschlingen. Aus der Gegend der Gallenblase quillt seröses galliges Sekret hervor. Magen und Duodenum o. B. Gallenblase etwas vergrößert, leicht ödematös. Eine Perforation ist nicht zu entdecken. Typische Ektomie. 15. 12. nach glattem Verlauf beschwerdefrei entlassen. *Präparat*: Gallenblase enthält zahlreiche Steine. Es besteht das Bild einer Cystitis chronica catarrhalis. Eine Perforation ist makroskopisch nicht nachzuweisen. — Es wird angenommen, daß durch vorübergehenden Steinverschuß an der Papille oder reflektorischen Sphinkterkrampf Pankreassaft in die Gallenwege gelangen konnte und dort die chronisch entzündlich veränderte Gallenblasenwand für Galle durchgängig machte.

Fall 7. Caspar N. Vor einem Jahr heftiger Anfall mit Erbrechen und Übelkeit und starken Schmerzen unter dem rechten Rippenbogen, die nach der Herzspitze und der rechten Schulter ausstrahlten. Danach häufiger Anfälle von 3—24 Stunden Dauer. Seit 4 Wochen zunehmende Gelbfärbung der Haut mit Hautjucken. Aufnahme in die Klinik am 21. 2. 23. *Befund*: 63jähriger Mann, starker Ikterus. Die Gallenblase ist als Tumor gut fühlbar. Gallenblasengegend äußerst druckempfindlich. Stuhlgang seit 4 Wochen weißgrau, Urin dunkelbraun. Urobilin im Stuhl und Urin +. Im Urin mikroskopisch viel Fett. *Operation* 24. 2. 23: Die Gallenblase ist breit und bandförmig verwachsen, prall gefüllt. Die Wand ist injiziert. In der freien Bauchhöhle findet sich etwas gallig gefärbtes Exsudat. Die Punktion der Gallenblase ergibt schleimige, zähe Galle. Typische Ektomie. Aus dem Cysticus fließt trübe Galle. Die Sonde gelangt ohne Widerstand durch die Papille. Hepaticus fingerdick. Es wird aus ihm nach Incision ein haselnußgroßer Stein entfernt. Einnähung eines Katheters in den Gallengang. Glatte Heilverlauf. *Präparat*: Gallenblasenwand ist verdickt. Im Lumen mehrere mittelgroße Steine. — Es ist hier durch Stein im Choledochus zu einer erheblichen Stauung in den Gallenwegen mit Ikterus gekommen. Vorübergehender Papillenverschuß durch reflektorischen Sphinkterkrampf hat

wahrscheinlich Rückfluß des Pankreassaftes ermöglicht, wodurch die entzündlich veränderte Gallenblasenwand für Galle durchlässig wurde.

Fall 8. Katharina E. Seit 1915 häufig Gallenkoliken mit heftigen Schmerzen in der Lebergegend. Erbrechen und Gelbsucht. 1925 traten 14 Anfälle auf. Die Beschwerden nahmen an Häufigkeit und Stärke zu. Letzter Anfall 15. 11. 25 mit äußerst heftigen Schmerzen und heftigem Erbrechen. Starker Ikterus. Die Schmerzen strahlten zwischen die Schulterblätter aus. Aufnahme in die Klinik am 25. 11. 25. *Befund:* 55 Jahre alte Frau in schlechtem E.Z., subikterisch. Puls 120, Temperatur 39,6°. Leib mäßig gespannt. Im Ober- und Mittelbauch stark druckempfindlich. Prall gefüllte Gallenblase bis unterhalb Nabel reichend fühlbar. 26. 11. *Operation* in Äthernarkose: In der freien Bauchhöhle reichlich leicht getrübes, galliges Exsudat. Die Gallenblasenkuppe ist mit Fibrin bedeckt. Die Gallenblase ist lang, wurstförmig, breit mit Netz und Darm verwachsen, nicht prall gefüllt, sehr morsch und lebhaft injiziert. Typische Ektomie. In der Umgebung des Cysticus ödematöses gallig gefärbtes Gewebe. Der Choledochus ist fingerdick. Nach Incision entleeren sich 5 erbsengroße Cholesterin-Pigmentsteine und klare Galle. Papille weit, für mittleren Löffel durchgängig. Choledochusdrainage. *Präparat:* Die Gallenblasenwand ist verdickt, morsch, stark ödematös, aufgelockert; Schleimhaut geschwollen. Es ist jedoch nirgends eine Ulceration oder Perforation zu erkennen. In der Gallenblase trübe, dünnflüssige, muffig riechende, nur wenig gallig gefärbte Flüssigkeit, zahlreiche kleine und mittelgroße Steine. 30. 12. 25 geheilt und beschwerdefrei entlassen. — Es wurde bei der Operation angenommen, daß eine Perforation dagewesen ist, da am Vortage die Gallenblase noch gut fühlbar war. Die stark erweiterte Papille spricht hier für vorausgegangene Steinpassage. Wahrscheinlich ist es bei dem vorübergehenden Papillverschluss zum Übertritt von Pankreassaft in die gestauten Gallenwege gekommen, wodurch die Gallenblasenwand schließlich so geschädigt wurde, daß Galle sie passieren konnte.

Fall 9. Jakob K. Vor 3 Wochen Magenschmerzen, die nach einigen Tagen in den rechten Oberbauch zogen. Appetit schlecht. Obstipation. Seit 3 Tagen Gelbsucht. Aufnahme in die Klinik am 10. 10. 26. *Befund:* Guter Zustand. Ikterus. Zunge nicht belegt. Bauch aufgetrieben und gespannt, Spannung rechts stärker als links. Sehr heftige Druckempfindlichkeit unter dem rechten Rippenbogen. Temperatur 37,4°. Urin: Eiweiß +, Urobilinogen +, Bilirubin +, Sediment o. B. Leukocyten im Blut 14000. Am 22. 10. *Operation* in Äthernarkose: Das Netz ist an Leber und Gallenblase herangezogen. Beim Lösen der Verwachsungen entleert sich reichlich mit Fibrin vermisches, galliges Sekret. Die Blase bleibt prall gefüllt. Nach Punktion der Blase typische Ektomie. Pankreas und Choledochus o. B. *Präparat:* Gallenblasenwand verdickt, Perforation nirgends nachweisbar, Schleimhaut teilweise nekrotisch, keine eitrige Galle, keine Steine. Am 17. 11. geheilt aus der Klinik entlassen. — Es wird angenommen, daß es infolge vorhandener Gallenblasenentzündung zu vorübergehendem reflektorischem Krampf des Sphincter Oddi mit Stauung und Pankreassaft Rückfluß in die Gallenwege kam. Die schweren Veränderungen der Gallenblasenwand und ihre Durchlässigkeit werden auf Fermentandauung zurückgeführt.

Fall 10 (von BERNHARD 1931 beschrieben). Katharina K. Seit 10 Jahren Magenschmerzen mit Ausstrahlung der Schmerzen nach der rechten Schulter. Am 24. 12. 30 erneut heftige kolikartige Schmerzen in der Magengegend und im rechten Oberbauch. Auf warme Umschläge Besserung, jedoch erneut stärkere Schmerzen, die jetzt nach dem linken Schulterblatt ausstrahlen. Aufnahme in die Klinik am 26. 12. *Befund:* 64jährige Frau, kein Ikterus. Der ganze Leib ist bretthart gespannt, stark druckempfindlich im rechten Oberbauch. Temperatur 37,8°, Puls 105. Im Urin Eiweiß schwach +, Zucker —, Bilirubin ++, Urobilin —, Urobilinogen vermehrt. Diastase D 38°/30' = 256 W.E., im Sediment zahlreiche granulierten, gallige Zylinder, im Blut Leukocyten 24950, Blutzucker 0,135%, Diastase im Blutserum: D 38°/30' = 32 W.E. In der Annahme einer galligen Diffusionsperitonitis sofortige *Operation:* Es entleert sich sofort 2—3 Liter intensiv gallig gefärbte, schleimige Flüssigkeit. Viscerales und parietales Peritoneum gallig imbibierte. Keine Fettgewebsnekrose. Gallenblase etwas geschrumpft, mit der Umgebung verwachsen. Choledochus daumendick, nicht gespannt. Es quillt aus ihm nach Incision graugrüne Galle. Entfernung eines großen und kleinen Steines aus dem Choledochus. Der große Stein war in der Papilla Vateri eingeklemmt. Choledochusdrainage. An der Gallenblase und am Choledochus ist nirgends eine Perforation oder eine Verfärbung der Wand zu erkennen. Aus der Gallenblase werden 3 kirsch kerngroße Steine entfernt. Inhalt dunkle Galle. Wasserdichte Drainage der Gallenblase. In der Galle Bacterium coli, mikroskopisch keine Leukocyten. Glatter

Heilverlauf; etwa 4 Wochen nach der Operation fanden sich noch stark erhöhte Werte bei der Blutzuckerbestimmung mit Galaktose- und Dextrosebelastung (s. auch Tabelle 15) als Anzeichen für eine noch vorhandene schwere Funktionsstörung der Leber. — BERNHARD kam in diesem Falle schon vor der Operation auf die richtige Diagnose perforationslose gallige Peritonitis, weil er an Hand der Symptome und Voruntersuchungen schon eine Stauung im Gallengangssystem und Sekretstauung im Pankreas sicher feststellen konnte. Als Ursache dieser Stauung wurde bei der Operation ein in der Papille eingeklemmter Stein festgestellt. Der Durchtritt der Galle durch die Gallenblasen- oder Choledochuswand wird auf die Einwirkung von in die Gallenwege übergetretenem Pankreassaft zurückgeführt.

Fall 11. Katharina R. 1918 erstmalig Gallenkolik mit Ikterus. Am 27. 10. 34 Aufnahme in die Klinik, da in der Nacht zum 27. 10. heftige Koliken auftraten. *Befund:* 58jährige Frau mit Ikterus, stark gespanntem, sehr druckempfindlichem Leib, Druckschmerz besonders im Oberbauch und der rechten Bauchseite. Temperatur 38,8°, Puls 104. Urin: Abb. +, Sacch. —, Urobilinogen vermehrt. Diastase 128 W.E. Blut: Leukocyten 21960, Blutzucker: 0,155%. Wegen schlechtem Allgemeinzustand sofortige *Operation:* Aus der Bauchhöhle entleeren sich etwa 500 ccm grüne Galle. Trotz genauester Untersuchung der galleenthaltenden Organe ergibt sich nirgends eine Perforation. Die Gallenblase ist mit Steinen gefüllt und zeigt eine entzündlich veränderte Wand. Mit Rücksicht auf den Zustand der Patientin nur Cholecystostomie und Drainage der Bauchhöhle. Diastasegehalt in der Galle 16 W.E. Exitus am 1. 11. 34 unter zunehmendem Verfall. *Sektion:* Hochgradige Schnürfurche der Leber mit starken Gallengangswucherungen dicht unterhalb der Kapsel. Hochgradige Erweiterung des D. choledochus, cysticus, hepaticus und der intrahepatischen Gallenwege. Cholelithiasis und chronisch eitrig Cholecystitis und gallige Peritonitis. Gallenblase zeigt keine Verwachsungen. Im Choledochus an der Papilla Vateri ein kirschgroßer fascettierte Stein. D. choledochus, cysticus und hepaticus enthalten noch weitere 12 Steine. Wand der Gallenblase stark verdickt, ihre Schleimhaut zeigt einige Narben; im Halsteil ist sie stark gerötet. Pankreas o. B. *Mikroskopisch:* Leberkapsel im Bereich der Schnürfurche stark verdickt, zeigt reichlich Gallengangswucherungen, die zum Teil sehr groß sind. Etwas rundzellige Infiltrate außen etwas braun atrophisch. Die Gallenblasenwand zeigt stark verdickte Submucosa, einige rundzellige Infiltrate, Blutgefäße stark verdickt. — Es wird angenommen, daß durch Steinverschluß an der Papille Pankreassaft rückfluß und erhebliche Stauung in den Gallenwegen entstanden ist. Der Durchtritt von Galle durch die Gallenblasenwand ist sicherlich durch Fermentäudauerung der entzündlich veränderten Blasen Schleimhaut bedingt.

Fall 12. Karl B. (Kr.-Nr. 600/1940). Früher schon wiederholt schwere Ikteruserkrankungen. Vor 14 Tagen mit cholangitischen Erscheinungen erkrankt, die bald zurückgingen. Vor 4 Tagen, als der Ikterus schon praktisch verschwunden war, erstmalig typische Gallenkolik. Heute plötzlich erneut heftiger anfallartiger Schmerz. Der Hausarzt fand einen geböhnten, gespannten, im ganzen empfindlichen Leib ohne Darmgeräusche, dick belegte, feuchte Zunge. Puls nicht beschleunigt, gut gefüllt. Hochgradiger Ikterus. Deswegen Einweisung in die Klinik in der Annahme einer Perforationsperitonitis von den Gallenwegen ausgehend. 3. 5. 40. *Befund:* 64jähriger Mann, Haut und Skleren intensiv gelb. Facies abdominalis, schlechter Zustand. Bauch im ganzen aufgetrieben, gespannt und sehr stark druckempfindlich, besonders rechts. Im Blut Leukocyten 18000. Unter der Diagnose gallige Peritonitis, wahrscheinlich durch Perforation bedingt, sofortige *Operation* in Lokalanästhesie: Aus der freien Bauchhöhle wird fast 3 Liter intensiv grüne, getrübe Flüssigkeit mit gelben Fibrinflocken abgesaugt. Im Oberbauch frische Netzverklebungen zur Unterseite der Leber. Gallenblase klein, geschrumpft mit derb schwieriger Wand, aber anscheinend nicht akut entzündlich verändert, darin fühlbar mehrere Steine. D. choledochus über daumendick, seine Wand ist dünn und an einer Stelle grünlich gelb, wie nekrotisch aussehend. Eine Perforation oder Gallenfluß ist auch bei genauer Besichtigung nicht zu erkennen. Die Wand des D. choledochus erweist sich bei dessen Eröffnung als morsch und leicht einreißend. Im Choledochus dunkelgrüne Galle mit Eiterbeimengung. Sondierung zum Hepaticus gut, zum Duodenum nicht möglich. Wegen des schlechten Zustandes nur zur Entlastung Choledochusdrainage und Drainage der Bauchhöhle. Bauchdeckennaht. *Bakteriologisch* enthielt die Galle aus dem D. choledochus und aus der Bauchhöhle Bacterium proteus. In der Galle aus der Bauchhöhle fand sich Lipase (atoxylresistente 4, chinin-resistente 3, Gesamtlipase 12). Diastase war im Bauch und Choledochus

nicht vorhanden. Zur Lipasebestimmung in der Choledochusgalle war leider nicht genügend Material vorhanden. *Verlauf*: Anfangs recht günstig mit Temperaturabfall von 38° auf 37,3° und Rückgang der Pulsbeschleunigung von 110 auf 90. Nach 3 Tagen wieder rapide Verschlechterung. Unter raschem allgemeinem Verfall Exitus am 7. 5. 40. In der aus der Choledochusdrainage reichlich abfließenden Galle wurde nach der Operation mehrmals Diastase von 64 W.E. nachgewiesen. Die Urindiastase war nach der Operation mit 32 W.E. nicht erhöht. *Sektion* ergab starke Erweiterung des D. choledochus, cysticus und der intrahepatischen Gallenwege bei Verschußstein an der Papille. Die Drainage war durch den über daumendick erweiterten D. cysticus in den D. choledochus eingelegt worden. Die kleine Gallenblase war infolge scharfer Abknickung zum Gallenblasenhals und D. cysticus nicht durch die Gallenstauung beeinträchtigt. Keinerlei Perforation an den Gallenwegen. *Mikroskopisch* zeigt die Gallenblase das Bild einer eitrigen, nekrotisierenden Cholecystitis. In der Wand des erweiterten D. cysticus und choledochus leichtes Ödem und vereinzelte kleinzellige Infiltrate in allen Schichten. Am D. cysticus fehlt stellenweise die Kernfärbung. — Durch Steinverschluß an der Papilla Vateri kam es also zu einer hochgradigen Stauung in den Gallenwegen mit Ikterus. Der bei dem Verschuß zurückgeflossene Pankreassaft hat zu schweren Wandveränderungen bei der vorhandenen Infektion geführt, so daß die Wandung des stark erweiterten D. cysticus schließlich für Galle durchgängig wurde.

Fall 13. Philipp St. (Kr.-Nr. 315/1942). In letzter Zeit gelegentlich Magenschmerzen. Vor 13 Tagen plötzlich heftige Schmerzen in der Magengegend, dann vorübergehend Besserung. Im Laufe der folgenden Woche Teerstühle, manchmal durchfällig, bei schlechtem Appetit. Wegen Verschlimmerung vor 7 Tagen in die Medizinische Klinik aufgenommen. Dort wegen Verdacht auf blutendes Ulcus mit gedeckter Perforation behandelt. Bei strenger Bettruhe und Eisblase Rückgang der sehr hohen Temperatur und Leukocyten mit subjektiver Besserung. Dann wieder erneuter Temperaturanstieg mit Urindiastasenerhöhung von 128 W.E. und plötzlicher Allgemeinzustandsverschlechterung. Deswegen Verlegung zur Chirurgischen Klinik. *Befund*: 57jähriger, schwer kranker Mann mit ausgeprägtem Ikterus, kurzatmig, Zunge trocken belegt. Puls 104, Temperatur 38,2°. Bauch: starker Druckschmerz und Spannung besonders im Oberbauch etwas rechts von der Mitte. Am 6. 4. 42 sofortige *Operation* unter der Diagnose Pankreasnekrose (Prof. BERNHARD) in Äthernarkose: Bei Eröffnung der Bauchhöhle entleert sich reichlich dünne Flüssigkeit, die intensiv gallig gefärbt ist. Pankreas, besonders nach seinem Kopf zu, fast faustgroß verdickt. Es wird in ihm eine apfelgroße Zerfallshöhle eröffnet und breit drainiert. Gallenblase prall gespannt bei spiegelnder Serosa bläulich durchschimmernd, anscheinend ohne akute Entzündungserscheinungen. Bei Cholecystostomie wird dunkelgrüne, zähe, dickflüssige Galle und zahlreiche kleine facettierte Steine entleert. Postoperativer *Verlauf*: Anfangs nach intravenöser Dauertropfinfusion deutliche Besserung. Nach 5 Tagen wieder Verschlechterung mit Temperaturanstieg über 39° und Leukocytose von 18200 bei nüchternem Blutzucker von 0,204%. Trotz Bluttransfusion und Kreislaufmittel Exitus am 13. 4. 42. *Bakteriologisch*: Bauchhöhlenflüssigkeit steril, in Pankreasabsceßflüssigkeit spärlich Coli. Fermentuntersuchungen: In der bei der Operation entnommenen Bauchhöhlenflüssigkeit fand sich Diastase (8 W.E.) und Lipase (Atres. 2, Chinres. 1, Gesamtlipase 6). In der Pankreasabsceßflüssigkeit Diastase 128 W.E. und Lipase (Atres. 3, Chinres. 1, Gesamtlipase 5). In der Gallenblasengalle wurde weder Diastase noch Lipase nachgewiesen. Tägliche Diastasewerte im Urin: Vor der Operation 128 W.E., nach der Operation 0 W.E. In der nach der Cholecystostomie abfließenden Galle war nur einmal kurz nach der Operation 2 W.E. Diastase enthalten, danach enthielt die Galle keinerlei Diastase mehr. *Sektion*: Ausgedehnte Nekrosen im Pankreas mit großer Erweichungsnekrose im Kopfteil. Die Gallenblase zeigt das Bild einer chronisch eitrigen Cholecystitis. Keine Perforation an den Gallenwegen. Papilla Vateri gut durchgängig. — Die Erkrankung begann sicherlich mit der Einklemmung eines der vielen kleinen Steine in der Papille und dadurch bedingter Sekretstauung im Pankreas und Stauung im Gallengangssystem. Die Folge war eine Pankreasnekrose. Es ist leicht möglich, daß die Galle durch das zerstörte Pankreasgewebe in die Bauchhöhle austreten konnte.

Fall 14. Heinrich K. (Kr.-Nr. 778/1942). Seit 2 Jahren Magenbeschwerden mit Druckgefühl in der Magengegend, Sodbrennen und häufig Brechreiz, Stuhlgang immer normal. Herbst 1941 Erbrechen von dunkelrotem Blut. Seit 2 Jahren Gewichtsabnahme. Patient hat immer diät gelebt bei Abneigung gegen Fleisch. Schwarzbrot wurde nicht vertragen.

Am 15. 5. 42 abends gegen 10 Uhr plötzlich starke Schmerzen im Oberbauch mit Brechreiz. Tags habe er noch hellgelben Stuhl gehabt. Einweisung in die Klinik wegen Verdacht auf perforiertes Magenulcus. *Befund*: 56jähriger, stark reduzierter Mann, Haut und sichtbare Schleimhäute mäßig durchblutet und subikterisch. Puls 120, Temperatur 38,6°. Brettharte Spannung im Oberbauch und starke Druckempfindlichkeit. Oberflächliche Atmung. Röntgenologisch keine Luftansammlung in der freien Bauchhöhle. *Operation* unter der Diagnose perforiertes Magenulcus etwa 6 Stunden nach Beginn der Schmerzen in Lokalanästhesie und Ätherzugabe: Transrectalschnitt rechts oben. Bei Eröffnung der Bauchhöhle fließt sofort reichlich hellgelbe, gallige Flüssigkeit ab. Bei genauem Suchen nur am Duodenum vorn alte Narbe, kein perforiertes Ulcus am Magen. Gallenblase ziemlich groß, prall gefüllt,

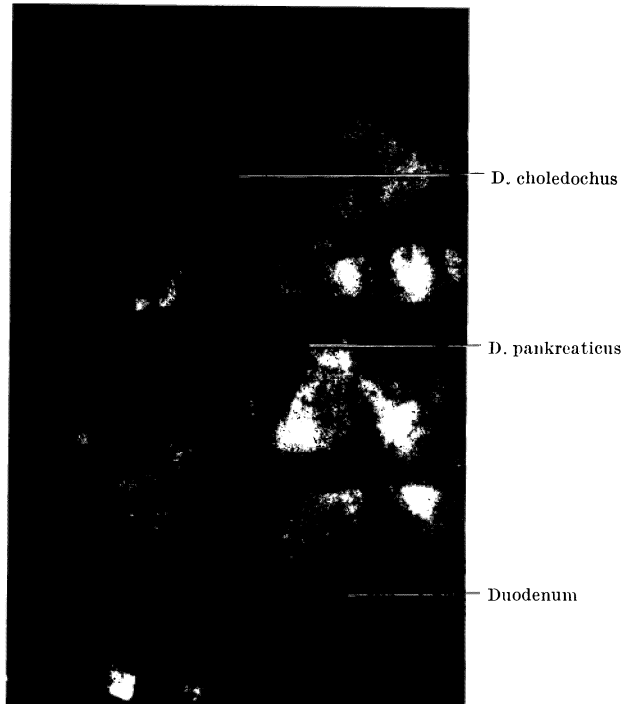


Abb. 1. Postoperatives Cholangiogramm nach Cholecystostomie wegen perforationsloser galliger Peritonitis. Der D. choledochus ist über daumendick erweitert. Der ebenfalls erweiterte D. Wirsungianus mündet in den D. choledochus oberhalb der Papilla Vateri. In das Duodenum ist Kontrastmittel übergetreten.

Wand ödematös. Die ganze Umgebung der Gallenblase, besonders im Bereich des Gallenblasenhalses ist gallig imbibiert. Keine Perforation an der Gallenblase. Der D. choledochus ist etwas erweitert. Wandungen zart, keine Perforation, also gallige Peritonitis ohne Perforation. Die ganze Serosa des Darmes ist gerötet, mit vermehrter Gefäßinjektion. Wegen des schlechten Zustandes lediglich Cholecystostomie. In der Gallenblase fand sich kein Stein, aber dunkelgrüne, zähschleimige Galle, die Enterokokken enthielt. Auch im Choledochus keine Steine. Der postoperative Verlauf war durchaus günstig. Nach mehrwöchiger Gallenblasendrainage Abheilung. Die Galle aus der Bauchhöhle und der Gallenblase enthielt Lipase (Atres. 3, Chinres. 1, Gesamtlipase 7) und Diastase (64 W.E.). Im postoperativen Verlauf war die Urindiastase in den ersten Tagen mit 128 W.E. noch leicht erhöht, aber später nicht mehr über 16 W.E. Die aus der drainierten Gallenblase abfließende Galle enthielt in den ersten Tagen Diastase (bis zu 32 W.E.) später keinerlei Spuren von Ferment mehr. Die Zuckerbelastungsprobe nach HAGEDORN-JENSEN ergab am 8. 6. 42 und 24. 6. 42 erhöhten Anstieg und verzögerten Abfall der Blutzuckerkurve (s. auch Tabelle 15). 11. 6. 42: Im Blut Rest-N. 58,5 mg-%, Bilirubin 0,62 mg-%. Im Serum Diastase 16 W.E., Lipase: Atres. 7, Chinres. 3, Gesamtlipase 25. Die Cholangiographie durch Kontrastmittelinjektion

in die drainierte Gallenblase ergab, wie aus der beigelegten Abbildung (Abb. 1) ersichtlich, einen deutlich erweiterten über daumendicken D. choledochus und rückläufige Föhlung des ebenfalls erweiterten D. pankreaticus, der oberhalb der Papilla Vateri in den D. choledochus einmündet; keine sicheren Anzeichen für Gallensteine in den Gallenwegen bei durchgängiger Papille. Die Drainage der Gallenblase wurde am 29. 6. entfernt. Rasche Abheilung der Fistel unter täglicher Traubenzuckerspölung. Am 13. 7. war im Blut Rest-N. nur noch 22,40 mg.-%, Bilirubin 0,51 mg.-%; im Urin und Blut keine erhöhten Diastase- oder Lipasewerte mehr; Blutsenkung nach LENSENMEIER mit 12 Minuten noch stark beschleunigt, ohne sonstige Blutbildveränderungen, außer Hb: 60% bei 3410000 Erythrocyten. Die Entlassung aus der Klinik erfolgte am 17. 7. beschwerdefrei und in gutem Allgemeinzustand. — Durch wahrscheinlich spastisch bedingten Verschluß der Papille ist es zu einer Stauung im Gallenwegs- und Pankreasgangsystem gekommen. Infolge der direkten Einmündung des D. Wirsungianus in den D. choledochus konnte bei der unterhalb von der Mündungsstelle verschlossenen Papille Pankreassaft in die Gallenwege übertreten und durch Fermenteinwirkung die Gallenblasenwand für Galle durchgängig machen.

Unter Einberechnung dieser 14 an der Gießener Chirurgischen Klinik festgestellten Erkrankungen, von denen ich 3 bisher noch nicht beschriebene Fälle in den letzten 2 Jahren beobachten konnte, fand ich im Schrifttum insgesamt 301 Fälle, die zu dem Krankheitsbild der galligen Peritonitis ohne Perforation zu rechnen sind. Schaltet man unter diesen die unklaren Fälle, sowie diejenigen, bei denen eine kleine Perforation oder ein Trauma als Ursache des Gallenergusses in die Bauchhöhle aufzufassen ist, aus, so bleiben 215 perforationslose gallige Bauchfellentzündungen im engeren Sinne, die bisher veröffentlicht worden sind. Als auswertbare Beobachtungen konnte ich 194 zusammenstellen, die auch den tabellarischen Berechnungen zugrunde liegen. Soweit es möglich war und erforderlich erschien, sind aber auch alle übrigen bisherigen Beobachtungen erwähnt oder berücksichtigt in den folgenden Ausführungen.

Die gallige Peritonitis ohne nachweisbare Perforation der Gallenwege kommt, wie aus Tabelle 8 ersichtlich ist, weitaus häufiger beim weiblichen Geschlecht vor, in einem Verhältnis von Frauen zu Männern wie 2 : 1. Die mittleren Jahrgänge sind besonders oft vertreten, während unter dem 20. und oberhalb des

Tabelle 8. Verteilung der Fälle von galliger Peritonitis ohne nachweisbare Perforation der Gallenwege nach Geschlecht und Krankheitsverlauf.

| Geschlecht | Anzahl der Fälle | Ausgang in | | | |
|----------------------|------------------|------------|---------|----------|-----------|
| | | unbekannt | bekannt | geheilt | gestorben |
| Männer | 43 (33,3%) | 5 | 38 | 21 (55%) | 17 (45%) |
| Frauen | 86 (66,6%) | 8 | 78 | 44 (56%) | 34 (44%) |
| Unbestimmt | 65 | 24 | 41 | 26 (63%) | 15 (37%) |
| Zusammen | 194 | 37 | 157 | 91 (58%) | 66 (42%) |

Tabelle 9. Verteilung der Fälle ohne nachweisbare Perforation der Gallenwege nach Ausdehnung der galligen Peritonitis und nach Krankheitsverlauf.

| Form der galligen Peritonitis | Anzahl der Fälle | Ausgang in | | | |
|------------------------------------|------------------|------------|---------|----------|-----------|
| | | unbekannt | bekannt | geheilt | gestorben |
| Diffus | 151 (85%) | 18 | 133 | 74 (56%) | 59 (44%) |
| Umschrieben | 26 (15%) | 5 | 21 | 15 (71%) | 6 (29%) |
| Unbestimmt (wahrscheinlich diffus) | 17 | 14 | 3 | 2 | 1 |
| Zusammen | 194 | 37 | 157 | 91 (58%) | 66 (42%) |

70. Lebensjahres die Erkrankung nur selten beobachtet wurde. Wie bei allen bisher besprochenen galligen Bauchfellentzündungen ist auch unter den perforationslosen die umschriebene Form nur selten anzutreffen (s. Tabelle 9). Da 17 Fälle ohne bestimmte Angabe über die Ausdehnung der galligen Peritonitis wahrscheinlich noch zu den diffusen Galleergüssen in der freien Bauchhöhle zu rechnen sind, kommt die umschriebene perforationslose gallige Peritonitis sicher in weniger als 15% vor. BUTKIEWICZ fand sogar neben 116 diffusen nur 9 umschriebene Fälle von perforationsloser galliger Peritonitis. Während die Heilungsaussichten bei Frauen und Männern nicht wesentlich unterschiedlich sind, ist die Sterblichkeitsziffer bei der umschriebenen Form nur etwa halb so groß, wie bei der diffusen galligen Peritonitis.

Wenn wir nun den der perforationslosen galligen Peritonitis zugrunde liegenden Krankheitsprozeß untersuchen, so finden sich zunächst Gallensteine in 67% der Fälle, wie aus Tabelle 10 ersichtlich ist. Der Aufenthaltsort der Steine in

Tabelle 10. Steinvorkommen bei der galligen Peritonitis ohne nachweisbare Perforation der Gallenwege¹.

| Steinvorkommen | Anzahl der Fälle | %-Satz |
|---------------------------------------|------------------|--------|
| Steine | 100 | 67% |
| Keine Steine | 94 | 33% |
| Keine Angaben über Steinvorkommen . . | 45 | — |
| Zusammen | 239 | 100% |

den Gallenwegen ist unter 110 Fällen 11mal nicht genauer angegeben. 62mal waren Steine in der Gallenblase allein, davon 18mal im D. cysticus; 7mal Steine in der Gallenblase und D. choledochus, davon 3mal Papillensteine und 1mal Steine im D. cysticus und der Papilla Vateri (WAGNER II); 29mal wurden Steine im D. choledochus allein angetroffen, davon 9mal in der Papille, zum Teil waren außer dem Papillenstein noch andere Steine im D. choledochus; 1mal fanden sich Steine in der Leber und den extrahepatischen Gallengängen. Es wurde also 13mal ein Steinverschluß an der Papilla Vateri und 19mal im D. cysticus angetroffen. Weit häufiger als die vorgefundene, steinbedingte, völlige Unwegsamkeit der Gallenwege bestanden Anzeichen von *Stauung* im Gallengangsystem. Sicher vorhandene Stauung wurde 103mal festgestellt, in 50 weiteren Fällen ist sie als wahrscheinlich anzusehen, 3mal war sie sicher nicht vorhanden, in 38 Fällen fehlen diesbezügliche Angaben. Bei dem Vorhandensein von Gallensteinen wird die Stauung wohl meist ursächlich mit diesen direkt oder indirekt in Zusammenhang stehen. Eine kürzlich erst vorausgegangene Steinpassage läßt sich oft noch an der gedehnten weit klaffenden Papille erkennen, wie in unserem Fall 1 und 8. Wenn die Steine nicht direkt den Weg der abfließenden Galle verlegen, so können sie indirekt durch reflektorische Sphinkterkrämpfe zu einem Papillenverschluß führen. Eine Abflußbehinderung durch Spasmus des ODDISCHEN Schließmuskels wird z. B. sicher angenommen von RUPPNER bei Steinen in der Gallenblase in seinem 2. Fall

¹ Da vielleicht ein Teil der Fälle ohne Angabe über Steinvorkommen zu den Fällen ohne Steine zu rechnen ist, wird der Prozentsatz von 67% etwas niedriger anzusetzen sein. Er beträgt aber mindestens 52% auf die Gesamtzahl der Fälle berechnet (nach BUTKIEWICZ etwa 60%).

und von PECCO als Folge einer Hepatitis und Entzündung im D. choledochus. Von BRUGNATELLI wird die Möglichkeit eines spastischen Verschlusses bei der von ihm beobachteten perforationslosen galligen Peritonitis nach stumpfer Gewalteinwirkung erwähnt. In unseren Fällen 9 und 14 ist die Stauung bei Fehlen von Steinen auch nur richtig erklärlich durch vorübergehenden reflektorischen Sphinkterkrampf, ausgelöst durch die vorhandenen entzündlichen Veränderungen in den Gallenwegen. In der Mehrzahl aller Fälle wird man besonders beim Vorhandensein von Steinen, wenn diese nicht gerade eingeklemmt vorgefunden werden, nie ganz sicher sagen können, ob die Papilla Vateri durch den Stein direkt oder durch reflektorischen Spasmus verschlossen wurde. Dies mußten wir auch fast bei sämtlichen Beobachtungen unserer Klinik feststellen. Wir werden jedenfalls einen pathologischen Sphinctertonus häufiger annehmen müssen als früher vermutet, ähnlich den ganz bekannten und sicher erwiesenen spastischen Zuständen an anderen Organen, z. B. Magen, Darm, Urogenitalapparat und Gefäßsystem.

Von andersartigen Abflußbehinderungen ist zu erwähnen der Verschluß der Papille durch Schleim und Zelldetritus, was TONGS in seiner Beobachtung bei Fällen von Steinen annahm. Der D. cysticus kann durch starke Krümmung oder Abknickung weitgehend abgedrosselt werden, so daß sowohl der Abfluß des Gallenblaseninhaltes (wie in einem Falle von PIULACHS), als auch der Zufluß von Galle in die Gallenblase behindert sein kann (unser 12. Fall). Ferner spielen eine wichtige Rolle für die Entstehung einer Stauung in den Gallenwegen die verschiedenen Möglichkeiten einer Kompression von außen. So war im 2. Fall von ADLER der Gallenblasenhals durch eine haselnußgroße derbe Drüse zusammengedrückt. RETZLAFF beobachtete eine starke Stauung im Bereich der intrahepatischen Gallengänge, die durch Druck der prall gefüllten und durch Cysticusstein verschlossenen Gallenblase gegen die Leber entstanden war. Im Fall 4 von KARILLON verursachte ein Gallenblasencarcinom eine Kompression des D. choledochus, in dem sich noch Steine befanden; in dem 1. von LEVIN mitgeteilten Fall war der D. choledochus durch ein Pyloruscarcinom zusammengedrückt. 2mal war das unterste Choledochusende durch ein Carcinom der Papilla Vateri verschlossen, davon 1mal ohne Vorhandensein von Steinen (MASEK) und 1mal mit gleichzeitigem Stein in der Gallenblase (MAKSIMOWITSCH). Ein Pankreaskopfcarcinom lag bei der Beobachtung von GUIBÉ vor; auch in dem 1. von MELCHIOR beobachteten Fall führte ein Pankreastumor zu einem Verschlußbakterus. Entzündliche Verdickung der Bauchspeicheldrüse wurde 8mal verzeichnet, 4mal allein von BUTKIEWICZ eine Pankreasvergrößerung, meist durch Ödem, einmal durch Pankreatitis, stets mit Vorhandensein von Gallensteinen. Bei fehlenden Steinen bestand im Falle von FAVREUL eine Pankreaskopfverdickung und bei DELAGENIERE eine Pankreasnekrose, ähnlich unserem 13. Falle. TEJERINA, FOTHERINGHAM und WAGNER II beobachteten je 1mal eine Pankreasverdickung bei gleichzeitigem Steinverschluß der Papille. Die Stauung kann ferner bedingt sein durch narbige Veränderungen an den Gallenwegen selbst oder den galleabführenden Organen, wie es z. B. von BIRGFELD beobachtet wurde. Die Stauungserscheinungen in den Gallengängen waren aber keineswegs immer bei den bisher bekannten perforationslosen galligen Peritonitiden vorhanden, ganz abgesehen davon, daß natürlich öfters deutliche Anzeichen einer Gallenretention angetroffen wurden als ein objektiv erkennbares

Hindernis. Auch wird von zahlreichen Autoren selbst bei Fehlen von Erweiterung oder Stauung der Gallenwege während der Operation oder Sektion zur Klärung des Krankheitsbildes eine vorübergehende Stauung der Galle angenommen. So glaubt z. B. POWOLOZKIJ in seinem Fall an eine bereits abgeklungene Stauung in der Gallenblase durch Stein, die aber bei der Operation nicht erkennbar war, sondern nur noch nach ihren Folgen vermutet werden kann.

Anzeichen einer *Entzündung* in den Gallenwegen wurden in 89 Fällen festgestellt. Nach den Unterlagen sind sie noch bei weiteren 15 Fällen als wahrscheinlich anzunehmen. Unter diesen Beobachtungen wird die Wand der Gallenwege, meist der Gallenblase, 21mal als dick und nur 4mal als dünn angegeben. Alle Stadien der Entzündung sind vertreten; von geringen Zellinfiltrationen der Wand, die 10mal erwähnt sind, bis zu schweren phlegmonösen Veränderungen, wie z. B. in einem Fall von BUNDSCHUH II. Selten wurde eine ausgesprochene Pericholecystitis wie von KÖRTE und FIBICH angegeben, vorgefunden; 10mal sind Fibrinauflagerungen, 11mal Verwachsungen an den Gallenwegen und deren unmittelbarer Umgebung erwähnt.

Häufig, aber durchaus nicht immer, wurde beim Vorhandensein von entzündlichen Veränderungen eine *bakterielle Infektion* in den Gallenwegen, oft auf die Bauchhöhle übergreifend, angetroffen. Eine bakteriologische Untersuchung wurde bei insgesamt 55 Fällen vorgenommen, unter denen 12mal das Ergebnis steril war. In der überwiegenden Mehrzahl von 31 Fällen wurden Colibakterien gefunden, davon 21mal reine Coliinfektion; bei den übrigen bestand eine Mischinfektion. So beobachtete BAUMANN in 2 Fällen Coli und Enterokokken; WAGNER in seinem 1. Fall Coli und grampositive Diplokokken, im 2. Fall bei einer eitrigen Pankreatitis bacterium Proteus und coli in der Bauchhöhle, während in der Gallenblase hämolys. Staphyl. aur. festgestellt wurden. KARILLON fand in seinem 4. Fall neben Coli Streptokokken und Diplokokken, im 1. und 3. Fall Coli und Streptokokken.

TEMESVARY stellte in seinem 2. Fall Coli, Streptokokken und Staphylokokken fest, COLP, GERBER und DOUBILET bei einer Beobachtung Coli und FRIEDLÄNDER-Bacillen. CHANDRIOT glaubt, daß in seinem Krankheitsfall bei Symbiose von Coli und lamblia intestinalis die Flagellaten die Virulenz der Colibakterien gesteigert haben. 12mal wurde bakterielle Infektion ohne Vorhandensein von Colibakterien festgestellt, davon 5mal nur Typhusbacillen in dem Fall von DOBERAUER II, TONGS, JOHANNSSON, GADZIEV I und II. Von BURGHELE und in unserem 14. Fall wurden Enterokokken nachgewiesen, von SÖLLING und in unserem 5. Fall Streptokokken, in unserem 3. Fall (GUNDERMANN) Staphylokokken, im 12. Fall bacterium proteus. In der einen von KÖRTE mitgeteilten Beobachtung waren die Streptokokken zusammen mit Staphylokokken.

Von einigen Autoren wurden neben entzündlichen Veränderungen mit und ohne bakterielle Infektion auch durch Thromben verschlossene kleinere Blutgefäße an der Gallenblase und größere an der Leberpforte vorgefunden. So sah MELCHIOR in seinem 2. Fall den linken Hauptast der Pfortader und in seinem 3. Fall beide Pfortaderäste thrombosiert.

In einer ganzen Reihe von Beobachtungen ist ausdrücklich vermerkt, daß typische Entzündungserscheinungen, oft selbst bei mikroskopischer Untersuchung nicht nachweisbar waren, sowohl in den Gallenwegen als auch in der Bauchhöhle. Es fanden sich aber trotzdem ausgedehnte Veränderungen. So

wurde 34mal Ödem der Gallenwegswandungen, oft bis in die Umgebung reichend, angetroffen. Zum Teil war das Gewebe dabei ausgesprochen gallig durchtränkt, bisweilen hatte man den Eindruck, als ob eine Infiltration zur Lokalanästhesie nach SCHLEICH vorgenommen worden wäre. Der letzte recht treffend bezeichnete Befund wurde zuerst von FINSTERER auf Grund von 2 klinischen Beobachtungen vermerkt. Oft fanden sich nekrotische Veränderungen in den Gallenwegen (29mal), zum Teil auch wieder ohne jegliche Entzündungsanzeichen, worauf z. B. NEUBER bei seiner Beobachtung ausdrücklich hinweist. Mehrmals sind nekrotische neben ödematösen Wandstellen vermerkt, so daß bei im ganzen verdickter Wand kleinere Stellen papierdünn „wie vor der Perforation stehend“ sein können, was SCOPETTA besonders hervorhebt.

Derartige Veränderungen vom leichtesten Ödem bis zur ausgedehnten Nekrose werden beim Fehlen von zündlichen Veränderungen von den meisten Autoren auf *Fermentverdauung* zurückgeführt, zumal da in der Mehrzahl dieser Fälle und auch noch bei einer Reihe von weiteren Beobachtungen Fermente oder Anzeichen deren verdauender Einwirkung festgestellt werden konnten. Die Forschung nach Fermenteinwirkung war unter 41 Fällen 5mal negativ (4 Beobachtungen von TABANELLI und der 2. Fall von BUNDSCHUH). 15mal wurden typische Fettgewebnekrosen in der Bauchhöhle festgestellt, deren Entstehung durch Fermenteinwirkung allerdings bei einer Beobachtung von HÜTTL ausdrücklich abgelehnt wird. BUNDSCHUH konnte in seinem 1. Fall alle Pankreasfermente in der Bauchhöhle nachweisen. COLP, GERBER und DOUBILET fanden in 3 Fällen von akuter nicht perforierter Gallenblasenentzündung Pankreasenzyme in der Gallenblasengalle. Proteolytische und diastatische Fermente in der Galle der Gallenblase und des D. choledochus wurden bei einem Krankheitsfall von BRACKERTZ nachgewiesen. Diastase in der Galle wurde von BUTKIEWICZ III, RUPPNER II, POPPER, HÜTTL, DZIEMBOWSKI und in unserem 11. Fall gefunden, Diastase und Trypsin von BUTKIEWICZ IV, Diastase und Lipase in unserer 13. und 14. Beobachtung, Lipase allein in unserem 12. Fall, Trypsin und Amylase je 1mal von RUPPNER und BISGARD, DEWEY und BACKER I, Trypsin von SCHÖNBAUER. Fermente wurden ferner festgestellt in den Beobachtungen von BURCKHARDT, BUTKIEWICZ II, JUNET II und BERNHARD. Von POPPER und BERNHARD wurden auch erhöhte Diastasewerte im Urin gefunden und BERNHARD beobachtete auch vermehrte Blutserumdiastase. Die Veränderungen durch rückgestauten Duodenalinhalt werden von BISGARD auch mit Recht auf Gewebsandauung zurückgeführt.

Fermenteinwirkung ist über diese durch chemischen Nachweis und typische Anzeichen sichergestellten Beobachtungen hinaus wahrscheinlich noch in weiteren 31 Fällen nach dem beschriebenen Befund anzunehmen. So z. B. in einem Fall von NEUBER bei Gallenblasenwandnekrose ohne Entzündungserscheinungen, in der Beobachtung von WAGNER II bei vorhandener Pankreatitis, FAVREUL bei Pankreasverdickung und sicher auch bei der Pankreasnekrose mit perforationsloser galliger Peritonitis, die DELAGENTIÈRE beschrieben hat.

Unabhängig von den soeben beschriebenen pathologischen Veränderungen wurde als *Gallenaustrittsstelle* 137mal die Gallenblase angegeben, davon 110mal die Gallenblase sicher allein, 10mal wahrscheinlich, 9mal Gallenblase und D. choledochus, 7mal Gallenblase und große Gallengänge, 1mal Gallenblase und

D. cysticus und choledochus, 1mal Gallenblase und kleine Gallengänge. In unserem 12. Fall nehmen wir an, daß die Galle durch den am meisten veränderten D. cysticus in die Bauchhöhle übergetreten ist. Die großen Gallengänge sind 33mal als Durchtrittsstelle vermerkt, davon 10mal D. choledochus, 4mal großer Gallengang und 3mal D. choledochus und kleiner Gallengang. Die intrahepatischen kleinen Gallengänge ließen in 17 Fällen die Galle in die Bauchhöhle passieren. In den Beobachtungen von DELAGENIÈRE, TEJERINA, FOTHERINGHAM, ROSENBACH und in unserem 13. Fall wird angenommen, daß Galle durch die infolge Pankreasnekrose geschädigte Bauchspeicheldrüse in die Bauchhöhle gelangte.

Aus oben schon erwähnten Gründen und der Vollständigkeit halber soll jetzt noch etwas näher auf die Befunde bei den mitgeteilten Fällen von perforationsloser galliger Peritonitis mit vorausgegangenem Trauma eingegangen werden. In 12 Fällen war eine stumpfe Gewalteinwirkung, 3mal eine Operation, 1mal eine Schußverletzung und 4mal eigentlich nur eine stärkere körperliche Anstrengung vorausgegangen, die aber als Trauma angesprochen wurde.

ANDERSSON (1925) fand bei der Operation eines 44jährigen Mannes, dem vor 8 Tagen nach Sturz von der Leiter eine 75 kg schwere Tür auf den Oberbauch gefallen war, große Mengen steriler, gallig gefärbter blutiger Flüssigkeit in der Bauchhöhle ohne eigentliche peritonitische Anzeichen. In den Gallenwegen war eine Verletzung nicht zu entdecken. Heilung nach Drainage der Leberfortengegend. — Bei einem von BIRGFELD (1931) beobachteten 60jährigen Mann trat 6 Wochen nach $\frac{2}{3}$ Resektion des Magens (nach REICHEL) Ikterus und Ascites auf. Punktion: reine Galle. 2. Operation: Es entleerte sich reine Galle auf Druck, breite Verwachsungen zwischen Leber, Magen und Darm. Gallenblase mit intakter Serosa, aber dunkelgrün-bräunlich und papierdünn, zerreißt bei Ektomie. Gallenblasenwand völlig zerstört und fehlend bis auf Serosa, aber keine Perforation. Duodenalstumpf intakt, Drainage, Heilung. BIRGFELD nimmt als Ursache der Veränderungen eine hochgradige Rückstauung des Duodenalinhaltes an durch Stenose an der Magen-Darm-Anastomose, die er röntgenologisch nachweisen konnte. — BRUGNATELLI (1913) sah bei einem 26jährigen Mann einige Tage nach einem Deichselstoß nach Abklingen anfänglich peritonitischer Erscheinungen plötzlich einen großen Bauchhöhlenerguß auftreten, der durch Punktion 2mal angegangen wurde mit Entleerung von größeren Mengen brauner, Gallenfarbstoff enthaltender Flüssigkeit. Bei der 14 Tage nach der Verletzung vorgenommenen Sektion fand sich eine diffuse fibrinöse gallige Peritonitis mit 6 Liter Baucherguß, weder an der Gallenblase noch Leber Perforation oder Ruptur, einzelne Blutextravasate und kleine Nekrosen in der Lebersubstanz und hämorrhagische Infiltration der Gallenblasenwand. Wenn auch keine Anzeichen einer Stauung angetroffen wurden, so wird sie doch als vorübergehend vorhanden (durch Sphincterspasmus) angenommen. Die Galle soll durch die infiltrierte Gallenblasenwand ausgetreten sein. — Bei 2 Fällen von galliger Bauchfellentzündung beim Säugling ist nach der Mitteilung von CAULFIELD (1936) die Ursache nicht klar ersichtlich, es wird an Geburtsverletzung oder Mißbildung gedacht. Im 1. Fall von COPE (1925) handelte es sich um einen 10jährigen Knaben, der vom Auto überfahren wurde. Zunächst Erbrechen und Leibschmerzen, dann Besserung. Nach 12 Tagen Verschlechterung mit Spannung und Auftreibung des Leibes. Operation: Viel gallige Flüssigkeit im Leib, keine nachweisbare Perforation, Drainage der schlaffen Gallenblase und des kleinen Beckens, Heilung. — DOBERAUER (1912) sah in seinem 1. Fall bei einem 38jährigen Mann 3 Tage nach einem Schlag gegen die rechte Bauchseite alle Anzeichen einer schweren Peritonitis. Operation: Die ganze Bauchhöhle erfüllt mit galligem Ascites. An der zarten ziemlich prallen Gallenblase, an der Leber und an dem freigelegten D. choledochus war weder eine Ruptur noch Konkrement und auch sonst keine Läsion zu finden. Heilung nach Drainage der Bauchhöhle. DOBERAUER nimmt als Ursache eine Alteration der Gallenblasenwand an, indem durch das Trauma die wahrscheinlich pralle Gallenblase derart in ihrem Gefüge gelockert wurde, daß Galle durchfiltrieren konnte. — Bei der von HORVAT (1931) 8 Tage nach schwerem Heben operierten 60jährigen Frau fanden sich bei einer relativ symptomarmen Peritonitis im Bauch eine große Menge grün-gelbliche

Flüssigkeit und einige kleine Gallensteine, so daß eine Gallenblasenperforation, auch wenn sie nicht erwähnt ist, angenommen werden muß. — JEAN (1922) beschrieb die Erkrankung eines 35jährigen Mannes, bei dem er 3 Tage nach einem schweren stumpfen Trauma eine von Pseudomembranen begrenzten Ansammlung von 1 Liter eitriger Galle in der Bauchhöhle fand. An der Unterfläche des Fundus der gefüllten Gallenblase befand sich eine 2,5 cm lange mit Pseudomembran bedeckte Verdickung, aus der aber auch auf Druck kein Inhalt austrat. Punktion der Gallenblase: ganz klare Galle. D. cysticus und cholecochus o. B. Heilung nach einfacher Bauchhöhlendrainage. Es wird von JEAN eine traumatische Ruptur der Gallenblase im Zustand der Vernarbung angenommen. — Bei einem der 4 Fälle, von denen (nach KEHR) JOHANNSSON (1913) berichtet hat, handelt es sich sicherlich um die oben angeführte perforationslose gallige Peritonitis nach Trauma von DOBERAUER I. — Eine von KIRCHENBERGER beschriebene Hufschlagverletzung mit anschließenden Symptomen eines Gallenergusses in der Bauchhöhle ist nicht recht verwertbar, da sie ohne Operation zur Abheilung kam und deswegen zu geringe Befundunterlagen aufweist. — In einem von MAKSIMOWITSCH II (1922) berichteten Krankheitsfall wurde bei Lösung von Verwachsungen 1 cm des Peritonealüberzuges der Gallenblase entfernt und dabei sofort das Auftreten von galliger Infiltration der Wandung bemerkt. Trotz sofortiger Übernähung dieser Stelle trat doch noch später eine gallige Peritonitis auf, die auch nach 2. Operation in 3 Monaten zum Tode führte. Bei der Sektion wurde an der Gallenblase keine Perforation gefunden. — POLAK (1921) fand einmal 24 Stunden nach einem erheblichen, stumpfen Trauma in der freien Bauchhöhle gallige Flüssigkeit, aber keine Perforation der Gallenwege. Der 31jährige Mann starb nach Drainage der Bauchhöhle im Kollaps. In einem 2. Fall konnte er 12 Stunden nach Schrotschuß aus 50 Schritt Entfernung gegen die Vorderfläche des Rumpfes 30 ccm gallige Flüssigkeit in der Umgebung der Gallenblase feststellen, aber auch hier war keine Verletzung der Gallenblase, Leber oder Gallenwege nachweisbar, weswegen POLAK Transsudation der Galle durch die veränderte Wand der Gallenwege für möglich hält. — RAZZOBONI (1921) beschrieb einen großen Gallenerguß 6 Tage nach einem schweren stumpfen Trauma. Eine genaue Bauchrevision konnte bei der Operation leider nicht vorgenommen werden, auch die Sektion unterblieb, so daß dieser Fall nicht sicher geklärt ist. — SICK und FRÄNKEL (1913) sahen am Tage nach Heben und Tragen eines schweren Sackes in der freien Bauchhöhle reichlich klare, gelbe, sterile Galle aus stichförmiger, feiner Öffnung der gut gefüllten Gallenblase hervorperlend. Keine Verwachsungen, keine Steine, keine Auflagerungen und keine Narben. Die Verfasser glauben, daß bei der traumatischen intraabdominellen Drucksteigerung zunächst nur einzelne Wandschichten in ihrem Zusammenhang getrennt wurden, wofür der histologische Befund von Serienschnitten sprach, und daß es später erst zur völligen Perforation kam an der Stelle der nur mikroskopisch feststellbaren Gallenblasenwandzerstörung. — Zur Abrundung des Gesamteindrucks sei zum Schluß noch einer der Fälle angeführt, auf die bei der postoperativen galligen Peritonitis schon ausführlicher eingegangen wurde. WALZEL I (1922) mußte 24 Stunden nach Cholecystektomie mit Leberbettnaht, Tamponade und Drainage zum Cysticusstumpf hin die Bauchhöhle nochmals öffnen und fand gut 1 Liter galliger Flüssigkeit in der freien Bauchhöhle bei intakter Cysticusligatur. An den Gallenwegen war keine Perforation zu finden, auch nicht bei der später vorgenommenen Sektion, so daß wohl das Leberbett als Gallenaustrittsstelle anzusehen ist.

In den Beobachtungen von RISEL (1914) nach Hieb in die rechte Inguinalgegend, BUCHANAN (1918) nach Tennisspielen und in einem Fall von GREKOW (1919) nach Hochheben einer großen Last wurde auch keine Perforation bei sonst typischer galliger Peritonitis vorgefunden.

Bei Kenntnis dieser Beobachtungen tauchen berechnigte Bedenken auf, ob denn in allen Fällen, insbesondere bei geringfügigem Trauma, diesem überhaupt eine ursächliche Bedeutung zukommt. So hat selbst BUTKIEWICZ die 3 letztgenannten Fälle in seine Zusammenstellung aufgenommen, weil er das Trauma als ätiologischen Faktor der perforationslosen galligen Peritonitis völlig ablehnt. Als auslösendes Moment bei vorhandenen pathologischen Veränderungen kann ein auch geringfügiges Trauma oft eindrucksvoll hervortreten wie in der Beobachtung von HORVAT. Viele Autoren nehmen auf Grund dieser Erfahrungen und eigener Feststellungen in solchen Krankheitsfällen an, daß

auch bei einem erheblichen, unmittelbar auf die Gallenwege einwirkenden Trauma, pathologische Veränderungen (wie Stauung oder Entzündung) in den Gallenwegen deren Ruptur leichter zustande kommen lassen. Ob dem vorausgegangenen schwerem Heben in der Beobachtung von SICK und FRÄNKEL, wie von den Autoren angenommen, tatsächlich eine wesentliche Bedeutung zukommt, ist zumindest zweifelhaft. Wir wollen auch nicht den Krankheitsfall als zur Reihe mit makroskopisch erkennbarer Perforation gerechnet abtun, da der Befund des Hervorperlens von Galle öfters bei der perforationslosen galligen Peritonitis beobachtet wurde, und die nadelstichdünne Gallenaustrittsstelle nach den histologischen Serienschnittbefunden nicht in einer direkten Verbindung mit dem Inhalt der Gallenblase stand, sondern nur durch Gewebsspalten zwischen den einzelnen in ihrem Zusammenhang getrennten Wandschichten, ähnlich der Beobachtung von NAUWERK und LÜBKE. Sehr beachtlich ist der 1. Fall DOBERAUERS, bei dem keinerlei Anzeichen einer auf Perforation verdächtigen Reaktion zu finden waren, obwohl die Verletzung schon 3 Tage zurücklag. Dies veranlaßte den Autor, eine traumatische Lockerung des Gewebgefüges anzunehmen, wodurch die Galle auch durch die alterierte Gallenblasenwand ohne Perforation durchtreten konnte. Veränderungen, die als Restzustand einer Ruptur angesehen werden können, sind in den Beobachtungen von JEAN und BRUGNATELLI anzutreffen. Gelbliche, pseudomembranöse Auflagerungen auf einer etwas verdickten Wandstelle (JEAN) können Erscheinungen eines bereits verklebten in Abheilung befindlichen kleinen Risses sein, die DOBERAUER vergeblich in seinem Falle gesucht hat. Hämorrhagische Infiltration der Gallenblasenwand sowie einzelne Blutextravasate mit kleinen Nekrosen an der Leber (BRUGNATELLI) deuten ziemlich sicher auf ein noch nicht lange vorausgegangenes Trauma hin, aber es läßt sich nicht daraus erkennen, ob tatsächlich eine auch nur kleinste Perforation vorgelegen hat oder ob die Galle perforationslos austrat. Welche Wandveränderungen in den von ANDERSSON, COPE I und POLAK I beobachteten galligen Bauchfellentzündungen nach stumpfer Gewalteinwirkung vorgelegen haben, konnte nicht genau festgestellt werden. Eine gewisse Berechtigung besteht jedoch, mit POLAK an die Möglichkeit einer Transsudation von Galle durch die traumatisch beeinflusste Wand im 1. Falle zu denken, dagegen erscheint die gleiche Annahme sehr gewagt bei der von POLAK II beschriebenen Schrotschußverletzung. Hier ist doch ein übersehenes kleines Loch das wahrscheinlichere. Besonders hervorzuheben sind noch die Beobachtungen von BIRGFELD und MAKSIMOWITSCH II, denen zumindest dieselbe Bedeutung wie gleichartigen Tierexperimenten zukommt. Der Krankheitsfall von MAKSIMOWITSCH zeigt, daß die Schädigung einer Wandschicht (Wegnahme der Serosa) der Gallenblase bei sonst anscheinend unversehrter Wand die Durchlässigkeit für Galle bewirken kann. Ähnliche Vorgänge am Darm und anderen Organen sind schon länger bekannt. So erinnert z. B. BURCKHARDT unter Anführung zweier von Darmserosadefekten aus entstandenen Bauchfellentzündungen daran, daß es eine Durchwanderungsperitonitis bei wasser- und gasdichter Wand des Hohlorgans gibt. Die röntgenologisch sichergestellte Beobachtung von BIRGFELD beweist, daß bei Abflußbehinderung im obersten Jejunum rückgestauter Duodenalininhalt durch die Papille in die Gallenwege eindringen und dort zu erheblichen Wandveränderungen führen kann, wodurch ohne Perforation Gallenaustritt ermöglicht wird.

Während die Mitteilungen über angeblich traumatische perforationslose gallige Bauchfellentzündungen mit wenigen Ausnahmen (CAULFIELD 1936, BRIGFIELD und HOVAT 1931) in den Jahren 1922 und früher beschrieben sind, finden sich Veröffentlichungen über gallige Peritonitiden mit kleinster nachweisbarer oder vermuteter Perforation immer wieder seit der Mitteilung von CLAIRMONT und v. HABERER (1910) bis in die jüngste Zeit. Die letztgenannten Autoren beobachteten bei einem 64jährigen Mann einen Stein im D. choledochus und 8 Liter gallige Flüssigkeit in der Bauchhöhle, ohne daß bei der Operation und während der Obduktion eine Perforation oder Läsion der Gallenblase oder Gallenwege festgestellt wurde. Sie bezeichneten deswegen als erste Autoren dieses Krankheitsbild ausdrücklich als gallige Bauchfellentzündung ohne Perforation der Gallenwege und nahmen an, daß die Galle durch die makroskopisch unveränderte, aber doch durchlässige Wand der Gallenblase hindurchsickerte. Mit Bekanntwerden dieser Veröffentlichung wurde bald eine ganze Anzahl gleichartiger Beobachtungen mitgeteilt, in denen auch eine *Filtration*, Diffusion oder Durchsickern („per diapedin“) der Galle angenommen wurde. Besonders eindrucksvoll konnte dieses Durchtreten der Galle als ständiges Sickern gelblicher Flüssigkeit an der Oberfläche der vergrößerten prallen Gallenblase von SCHIEVELBEIN während der Operation beobachtet werden. Die Gallenblase besaß dabei in diesem Falle eine glatte, spiegelnde Oberfläche und eine sehr verdickte, hochgradig ödematöse und grünlich verfärbte Wand ohne erkennbare Perforation. Diese Erscheinung, auch Galleschwitzen oder Auftreten von Gallentau genannt, wurde insgesamt 20mal im ganzen Schrifttum (so auch in unserem 2. und dem von GUNDERMANN veröffentlichten 3. Fall) bei fehlender Perforation festgestellt. Nur einmal ist von MAYER-MAY vermerkt, daß die Galle erst auf Druck abperlte. Von RIESEL wurde das Durchsickern durch die Wand an einer der Leiche entnommen, aufgefüllten Gallenblase festgestellt, die mikroskopisch keine Perforation, sondern nekrotische Veränderungen aufwies. In der Beobachtung von WELTI und ROUSSET läßt die Gallenblase mit Wasser aufgefüllt auf Druck Flüssigkeit austreten an einer ödematösen Wandstelle, die mikroskopisch eine Nekrose in den Wandschichten zeigte.

Daß tatsächlich in der Mehrzahl der perforationslosen galligen Peritonitiden ein Filtrationsvorgang vorliegt, dafür spricht auch die meist ganz verschiedenartige Beschaffenheit der vorgefundenen Flüssigkeit in der Bauchhöhle und der Gallenblase bzw. Gallenwege. Wie aus der in Tabelle 11 beigefügten Aufstellung ersichtlich ist, scheint aus den Gallenwegen nicht immer der ganze Inhalt ausgetreten zu sein, wie dies bei einer Perforation eher anzunehmen wäre, sondern meist ist der Bauchhöhleninhalt heller gefärbt, dünnflüssiger und enthält nicht alle Bestandteile der Gallenwegsgalle. GUNDERMANN vermutete auf Grund dieser Beobachtung im 3. Fall unserer Klinik und gestützt auf seine Dialyse- und Tierversuche, daß der Bauchhöhleninhalt nicht durch Galle, sondern durch einen diffundierten galleähnlichen Farbstoff gelb gefärbt ist, der aber keine Gallenfarbstoffreaktion gibt. Dies kann aber, wenn überhaupt, nur in einer geringen Anzahl zutreffen, da der Gallenfarbstoff in mehreren Fällen (BUTKIEWICZ nennt allein schon 15) chemisch einwandfrei in der Bauchhöhle nachgewiesen werden konnte.

Nun sollen die Krankheitsfälle derjenigen Autoren erläutert werden, die auf Grund ihrer Beobachtungen sich nicht der Auffassung angeschlossen haben,

Tabelle II. Übersicht der verschiedenartigen Beschaffenheit des Inhaltes der Gallenwege und der Bauchhöhle.

| Autor | Gallenwege (meist Gallenblase) | Bauchhöhle |
|---------------------------------------|--|--|
| BIRGFELD | dunkelgrün, bräunlich | reine Galle |
| BLAD (Hundeversuche) | Galle | helle und dickflüssige |
| BUDDE | dunkelgrün (im D. choledochus) | galliger Ascites |
| BURCKHARDT (1941) | gelb-braun und trübe | galliger Erguß |
| BURGHELE | Bact. coli und Entero- kokken | desgl. |
| BUTKIEWICZ II | kein Eiter, keine Bakterien | Bact. coli und Eiter |
| BUTKIEWICZ III | gelbe blutige Flüssigkeit, Diastase und Bact. coli | desgl. |
| BUTKIEWICZ VII | gelblich schleimige Galle | blutig gallige Flüssigkeit |
| CLAIRMONT und v. HABERER | schmutzig grünlich-grau | klar intensiv gelb |
| FINSTERER (1939) | Eiter im D. choledochus | eitrige Galle |
| JEAN | ganz klare Galle | 1 Liter eitrige Galle |
| JOHANNSSON | dick, grün | stark gelb gefärbte Flüssig- keit |
| NAUWERK und LÜBKE | colihaltige sirupartige schwätzliche zähflüssige Galle | sterile Galle in großer Menge |
| PEPI | dunklere Galle | dickflüssige gelbe Galle |
| POPPER | 4096 W.E. Diastase | 1024 W.E. Diastase |
| SALAGER und ROQUES | safrangelb | desgl. |
| SCHIEVELBEIN | schmutzig grau-grün | klar gelblich |
| SCHOENMACKER II | blutig gallig | blutig gallig |
| RIEDEL I | trüb | serös eitrig |
| TEMESVARY | coliinfizierte Galle | gallig gefärbte dicke Flüs- sigkeit |
| WAGNER II | hämolys. Staphyl. aur. | Bact. coli und proteus |
| Fälle der Gießener Klinik I | sehr trübe Galle | hellgelb gallig |
| „ „ „ „ II | Galle | goldgelbe Galle |
| „ „ „ „ III | | |
| (GUNDERMANN) | dicke Galle | dünne gelbe Galle |
| Fälle der Gießener Klinik V | trübe Galle | gallig gefärbtes schleimiges Exsudat |
| „ „ „ „ VIII | trübe zähe Galle | gallig gefärbtes Exsudat |
| „ „ „ „ VIII | trübe dünne, wenig gallig gefärbte Flüssigkeit | getrübbtes galliges Exsudat |
| „ „ „ „ IX | eitrige Galle | galliges Sekret |
| „ „ „ „ X | | |
| (BERNHARD) | dunkle Galle in Gallenblase, graugrüne Galle im D. choledochus | gallig gefärbte schleimige Flüssigkeit |
| Fälle der Gießener Klinik XIV | dunkelgrüne, zähschleimige dicke Galle, Entero- kokken | sterile hellgelbe gallige Flüs- sigkeit |

daß es sich um einen Filtrationsvorgang handelt, sondern *feinste Perforationen* der Gallenwege als Ursache der sog. perforationslosen galligen Peritonitis annehmen. Da in fast allen diesbezüglichen Arbeiten immer wieder geradezu als beweiskräftiges Argument auf die Beobachtung von NAUWERK und LÜBKE I (1913) zurückgegriffen wird, weil diesen angeblich durch exakte mikroskopische Serienschnittuntersuchung der Nachweis einer Perforation gelang, muß dieser Befund hier angeführt werden.

Bei einem 56jährigen ikterischen, stark reduzierten Mann, der seit 12 Jahren an Magenkrämpfen litt und vor 7 Tagen plötzlich erkrankt war, fand man bei der Operation in der Bauchhöhle Galle in großer Menge; „die offenbar vorhandene Perforation im Gallensystem, aus der die Galle in die Bauchhöhle ausgetreten ist, kann nicht gefunden werden“. Die Punktion der stark gefüllten Gallenblase ergab sirupartige, schwärzliche, zähflüssige Galle, es wurde nur die Bauchhöhle drainiert, Tod am Tage nach der Operation. Bakteriologisch: Im Gallenblaseninhalte *Bacterium coli*, der Gallenerguß in der Bauchhöhle war steril. Bei der mikroskopischen Untersuchung der der Leiche entnommenen Gallenblase fanden sich Lücken in der Wand. „Die geschilderten Lücken, insbesondere in der Fibrosa, bedeuten nun keineswegs eine freie Passage durch die Wandung; sie erscheinen vielmehr ausgefüllt durch lockeres Bindegewebe, das in Fasern oder dünneren Bündeln straff ausgezogen oder aber in unregelmäßig gestalteten, zusammengerollten, vielfach gallig imbibierten Formen darliegt. Dazwischen sind kleinere und größere Lücken, die miteinander in Verbindung stehen und zieht man die Reihe der aufeinanderfolgenden Schnitte zu Rate, so ergibt sich, daß zwischen Lichtung der Gallenblase und Peritonealraum ein ununterbrochener Zusammenhang, aber gewissermaßen mit Hindernissen besteht, so daß der Nachweis einer Perforation mittels Sondierung fehlschlagen mußte und auch die angewandte Wasserprobe versagte, indem sich wahrscheinlich dem Innendruck folgend, die verschiedenen Schichten ventilartig aneinanderlegten. Daß diese Wandstelle in der Tat einmal der Galle den Durchtritt gewährt hat, sieht man ohne weiteres an der charakteristisch gelben bis gelbbraunen, gleichmäßigen Färbung der Ränder, besonders an der Fibrosa.“

Wenn dieser Befund als Beweis dafür dienen soll, daß der Gallenaustritt nicht durch Filtration, sondern infolge kleinster, oft nur mikroskopisch feststellbarer Perforationen zustande kommt, so ist der gegen diese Anschauung erhobene Einspruch durchaus verständlich. Der Hauptgrund, der gegen die von NAUWERK und LÜBKE vertretene Ansicht spricht, ist aber in dem vortrefflich beschriebenen Ergebnis der Serienschnittuntersuchung selbst zu suchen; und das ist gerade im ganzen Schrifttum, außer einer Andeutung von RITTER (1921) nicht genügend berücksichtigt (weder von CLAIRMONT und v. HABERER noch in der großen Zusammenstellung von BUTKIEWICZ). Es geht nämlich nicht an, nach dem histologischen Befund einfach eine Perforation zu deuten, denn es bestand gar keine direkte Kommunikation zwischen Gallenblase und Bauchhöhle. Der bei der Operation erhobene Befund in der Bauchhöhle mit deutlichem Unterschied zwischen dem Gallenblasen- und Bauchhöhleninhalt sowie das histologische Bild zeigen — ganz abgesehen von der Wasserprobe, die auch bei positivem Ausfall nicht immer für Perforation beweisend ist — so viel Ähnlichkeit mit dem bei einer großen Zahl sicherer perforationsloser galliger Bauchfellentzündungen erhobenen makroskopischen und mikroskopischen Befund, daß es berechtigt erscheint, diese Beobachtung von NAUWERK und LÜBKE unter die Fälle mit Filtration der Galle durch die geschädigte oder in ihrem Gewebgefüge veränderte Gallenblasenwand einzureihen. Außer dem Krankheitsfall von NAUWERK und LÜBKE und einer gleichartigen Beobachtung von LOUROS mit angeblich erst mikroskopisch nachweisbarer Perforation der Gallenwege wurde noch in 19 Fällen trotz Fehlen von Perforationsanzeichen eine solche angenommen oder vermutet.

Bei einer von CAMPPELL und HORSFALL (1913) 2mal wegen galliger Peritonitis operierten Frau, die zur Heilung kam, konnte niemals eine Perforation beobachtet werden. Es wird von den Autoren eine Choledochusperforation angenommen. — CHANDRIOT (1932) fand bei der Operation einer galligen Peritonitis auch keine Perforation, nimmt diese aber an, weil nach 3 Tagen reichlich Galle aus der Drainage floß. — In einem der beiden von HILGENBERG (1922) beschriebenen Fälle fand sich keine Perforation, diese wurde aber von BUTKIEWICZ als vorliegend angenommen. — Unter 5 von HUGEL (1913) unter dem Titel „Mikroskopische Durchlässigkeit der Gallenwege“ veröffentlichten Fällen fand sich 2mal keine

Perforation. — KÄLLMARK (1924) vermutete in seinem geheilten Fall wegen der bei der Operation umschriebenen an der Leberoberfläche angetroffenen Gallenansammlung trotz sonst fehlender Perforationserscheinung eine Ruptur einer erweiterten subserösen intrahepatischen Gallencapillare. Eine geringfügige, dem Nachweis entgangene Perforation der Gallenblase wird trotz leicht ödematös veränderter Wand abgelehnt. — MELCHIOR fand in seinem 2. Fall bei der Operation und Sektion sowie in seinem 3. Fall bei der Sektion umschriebene Leberparenchymnekrose bzw. Erweichungsherd an der Oberfläche ohne nachweisbare Perforation, trotz mikroskopischer Untersuchung im 3. Fall. Diese Beobachtungen werden deswegen aus der Reihe der perforationslosen galligen Bauchfellentzündungen von BUTKIEWICZ ausgeschieden. — SOSNOWSKY (1937) konnte auch keine Perforation feststellen, vermutet aber wegen bei der Sektion gefundenem Nekroseherd in der Leber, daß die Galle durch unsichtbare Poren der kleinen Gallengänge ausgetreten ist. — Weil bei der von MAYER-MAY (1924) beschriebenen galligen Peritonitis auf Druck Galle von der Gallenblase abperlte, hält BUTKIEWICZ eine Perforation für möglich (ähnlich wie bei der Beobachtung von SICK und FRÄNKEL), obwohl sie bei der Operation nicht nachweisbar war. — In 3 Fällen, die BUTKIEWICZ als perforationslos ansieht, wird von TEPLITZ (1930) bei der Besprechung der Pathogenese offen gelassen, ob der Gallenaustritt durch verheilte kleine, nicht mehr zu findende Perforationen oder durch Filtration durch die erkrankte Gallenblasenwand zu erklären ist.

TONGS (1931) hat eine gallige Peritonitis bei ausgedehnter Nekrose als „Perforation of gall-bladder“ veröffentlicht. — VOGEL (1913) nimmt in seinem 1. Fall (den BUTKIEWICZ als perforationslos ansieht) an, daß die Filtration doch auf eine Perforation zurückzuführen ist, obwohl eine solche nicht bei der Operation gefunden wurde. WAGNER (1922) läßt in seinem 2. Fall die Frage offen, ob eine Diosmose oder kleinste Perforation vorlag. Eine Perforation wurde nicht bei der Operation gefunden, die mikroskopische Untersuchung der Gallenblase ergab fast völliges Fehlen der Kernfärbung bei desquamiertem Epithel. — FINSTERER berichtete 1911 über einen umschriebenen Gallenabsceß ohne nachweisbare Perforation an den Gallenwegen. Er hält aber eine schon wieder geschlossene Perforation für möglich. — Der von KÖRTE 1905 bei fehlender Perforation als Ruptur der Gallenblase angesehene Fall wurde oben schon geschildert. — BUNDSCHUH II nimmt in seiner 1930 beschriebenen Beobachtung eine Perforationsperitonitis als wahrscheinlich an, obwohl an der phlegmonösen Gallenblase keine Perforation zu finden war (BUTKIEWICZ zählte auch diesen Fall zu den perforationslosen).

Die Beurteilung dieser Krankheitsbilder von seiten der Beobachter selbst und anderer Autoren ist also sehr verschieden. Schwierigkeiten in der Deutung bestehen gewiß, wenn keine exakten Unterlagen vorliegen. So kann man natürlich in einem von STAFIERE I beschriebenen Choleperitoneum, das unoperiert zur Heilung kam, gar keine Vermutungen über die Entwicklung des Krankheitsbildes anstellen. Analog ist die von CASOVNIKOV (1929) mitgeteilte gallige Peritonitis, weil sie konservativ behandelt wurde und eine Sektion nicht erwähnt ist. Auch ist es verständlich, wenn man (wie BUTKIEWICZ) solche Fälle von der Auswertung als nicht genügend sichergestellt ausschließt, in denen, bei während der Operation nicht angetroffener makroskopischer Perforation, eine mikroskopische Perforation nicht nachweisbar war, weil die Gallenblase nicht entfernt wurde. Die Anlegung eines derart strengen Maßstabes müßte aber dann einheitlich für alle veröffentlichten Fälle gelten, wenn man die perforationslose gallige Peritonitis im engsten Sinne besprechen will. Dies ist jedoch in der sonst ausgezeichneten Arbeit von BUTKIEWICZ nicht geschehen, wie aus obigen Anmerkungen ersichtlich ist. Beobachtungen, wie die PETROWS (1922) müssen natürlich als folgenlos abgeheilte Perforationen angesehen werden, wenn Steine in der Bauchhöhle auch bei völlig normaler Gallenblase gefunden werden, ähnlich den an anderer Stelle schon angeführten Fällen von PORTZELT und HORVAT. Eine gallige Peritonitis, die BUNDSCHUH I (1927) mitteilte, müßte bei streng gesonderter Behandlung der rein perforationslosen Krankheitsbilder auch

ausgeschaltet werden, weil sich eine regelrechte Choledochusperforation fand bei gleichzeitigem sichtbarem, diffusem Gallenaustritt aus der Gallenblase ohne Perforation.

Die Notwendigkeit der umfassenden Behandlung der galligen Peritonitis wird bei genauerer Kenntnis all dieser mitgeteilten Befunde immer verständlicher. Eine interessante Beobachtung teilte auch MINTZ (1932) mit:

Er fand bei der Operation einer 27jährigen Frau reichlich Galle in der Bauchhöhle, aber zunächst keine Perforation, bei ödematös tiefgrünem und gallig durchtränktem Ligamentum hepatogastricum und hepatoduonale. Erst nach Durchtrennung des intakten Peritoneums über dem D. choledochus sah er aus fast unsichtbarer Öffnung konstantes Gallesickern.

Abgesehen von dem Befund am D. choledochus selbst war also die Galle durch das intakt aussehende gallig, durchtränkte Peritoneum in die Bauchhöhle ausgetreten.

Zu den Fällen, bei denen eine Perforation nicht bei der Operation, wohl aber bei der Sektion gefunden wurde, gehört noch die Beobachtung von WAGNER I (1922). Von FABRITIUS, MCCREERY, CHENUT und GUÉRIN und POZZI (PIZZAGALLI) wurde in je einem Fall eine minimale Perforation als Ursache der galligen Peritonitis angetroffen. Schließlich wurde von mehreren Autoren eine Anzahl galliger Bauchfellentzündungen beschrieben, bei denen als Gallenaustrittsstelle eine kleine Ruptur eines meist erweiterten subserösen intrahepatischen Gallenganges bei der Operation gefunden wurde (VOGEL II, HAFFNER, KORITSCHONER 2¹, SCHNITZLER, RETZLAFF, SMITH, JOURDAN und von POZZI, MASCIOTTRA-AMBROSINO, ALLENDE, FODOR I, MELCHIOR II und III und ein Fall von BUTKIEWICZ). Der gleiche Befund wurde erst bei der Sektion von MASEK I, NAUWERK und LÜBKE (1913) 1, KOLISKO 1, NAUWERK (1905) 3, KARILLON 4, ERMER 2, LEVIN I 1 festgestellt.

Ohne Kenntnis all dieser zahlreichen Beobachtungen haben schon CLAIRMONT und v. HABERER 1913 in „Erwägungen zu der Arbeit von NAUWERK und Dr. LÜBKE“ folgende Möglichkeiten bei der galligen Peritonitis ohne Perforation der Gallenwege erwogen:

1. Es besteht in den großen Gallenwegen eine makroskopisch nachweisbare, aber erst bei der Sektion gefundene schlitzartige Perforation.
2. Es besteht eine erst mikroskopisch nachweisbare Wanddehiszenz, durch die aller Wahrscheinlichkeit nach die Galle ausgetreten ist.
3. Es ist in einem kleinen durch Stauung aber erweiterten subserösen Gallengang der Leberoberfläche eine feinste Perforation.
4. Auch bei der Sektion ist eine Perforation des Gallensystems nicht nachweisbar. Es besteht eine diffuse abnorme Durchlässigkeit für die Galle.

Gleichzeitig wurde von ihnen schon darauf hingewiesen, daß allen diesen Befunden immer wieder dasselbe klinische Bild mit dem gleichen Operationsergebnis entspricht, nämlich, daß der Chirurg nicht vermag die Austrittsstelle der Galle nachzuweisen. BURCKHARDT vertritt (1941) jetzt auch die gleichartige Ansicht, daß man zur perforationslosen galligen Peritonitis auch die Fälle zählen soll, in denen „das Loch zur Zeit der Operation nicht auffindbar war oder ... gar nicht mehr bestand“. Interessant ist in der zuletzt erwähnten Veröffentlichung von BURCKHARDT, daß er, der lange Zeit an seiner 1923 ausführlich begründeten Ansicht, daß eine echte perforationslose gallige Peritonitis bisher nicht erwiesen

¹ Die arabischen Zahlen geben die Anzahl der beobachteten Krankheitsfälle an.

sei, festhielt, jetzt bemerkt, daß er diesen Standpunkt nicht mehr in vollem Umfange aufrechterhalten könne auf Grund einer eigenen Beobachtung von tatsächlich perforationsloser galliger Peritonitis. Wir gehen sicher nicht fehl in der Annahme, daß mancher edle Wettstreit um die Frage, ob wirklich eine Perforation für die Entstehung einer galligen Peritonitis nötig ist oder nicht, unterblieben wäre, wenn die betreffenden Autoren die glückliche Gelegenheit gehabt hätten, selbst einen eindrucksvollen Fall von echter perforationsloser galliger Peritonitis zu beobachten und zu untersuchen, um sich von der anfangs unfaßbar erscheinenden Tatsache überzeugen zu lassen.

II. Theorien der Entstehung der galligen Peritonitis.

Nachdem die gallige Bauchfellentzündung nach Trauma, spontaner Perforation und ohne Perforation eingehend geschildert wurde an Hand der umfangreichen Mitteilungen aus dem Schrifttum sowie einer ganzen Reihe von Beobachtungen aus der Chirurgischen Universitätsklinik Gießen, muß nun noch die Frage behandelt werden, wie es überhaupt zur Entwicklung der oben dargelegten pathologischen Veränderungen kommen kann. Am meisten interessiert diese Fragestellung im Hinblick auf die perforationslose gallige Peritonitis, aber es sollen entsprechend dem Rahmen der Arbeit alle 3 Hauptgruppen berücksichtigt werden. Gemeinsame Grundzüge werden wir dadurch auch leichter erkennen lernen.

Eine scharfe Trennung der einzelnen Faktoren, die für die Entstehung einer galligen Peritonitis verantwortlich gemacht werden können, ist wohl nur selten möglich. Ihre gesonderte Besprechung ist aber zur klaren Erforschung der Ätiologie und Pathogenese notwendig, auch wenn sich bisweilen durch das häufige Zusammenwirken verschiedener Kräfte die wiederholte Erwähnung einzelner Vorgänge als unumgänglich erweist. Nach den bisherigen Ergebnissen lassen sich besonders 4 Möglichkeiten herauschälen, die zur Entstehung der galligen Peritonitis führen. Es ist dies die Entwicklung des Krankheitsbildes auf: 1. physikalisch-mechanischer, 2. trophischer, 3. infektiöser (bakteriell), 4. chemisch-fermentativer Grundlage.

Natürlich lassen sich auch andersartige theoretische Erwägungen anstellen, so z. B. über Zusammenhänge und Einflüsse auf nervöser Basis u. a. m.; diese können aber zwanglos eingeordnet in der gewählten Einteilung besprochen werden, ohne den Grad ihrer Bedeutung damit herabmindern zu wollen. Die Frage, wie kann es zu einer Ruptur oder Perforation der Gallenwege kommen und wodurch wird die Filtration der Galle durch die nicht perforierten Gallenwege ermöglicht, könnte man aufs kürzeste zusammengefaßt mit der Feststellung beantworten, daß dazu entweder eine irgendwie geartete pathologische Veränderung des Inhaltes oder der Wandungen der Gallenwege oder schließlich beides gleichzeitig erforderlich ist. Mit welchen Einflüssen bzw. Schäden wir es dabei zu tun haben, soll nun also Gegenstand der folgenden Ausführungen sein.

1. Die physikalisch-mechanische Entstehung.

Zunächst sind hier anzuführen die Verletzungen der Gallenwege, die bei vorausgegangenem sicherem und erheblichem *Trauma* keiner weiteren Erklärung bedürfen. Erwähnt sei aber, daß unter Umständen schon der physiologische Füllungszustand der Gallenblase und besonders pathologische Veränderungen

in den Gallenwegen das Zustandekommen einer traumatischen Gallenwegsruptur wesentlich erleichtern können. Der Mechanismus der Gallenblasenentleerung (langsamer Druck bringt die Gallenblase zur Entleerung, plötzlicher Druck dagegen nicht, durch Verschuß des Sphincters) hat sicherlich auch für die Entstehung einer Gallenwegsverletzung bei plötzlicher intraperitonealer Druckerhöhung eine gewisse Bedeutung. Für die perforationslose gallige Peritonitis ist die Tatsache hervorzuheben, daß Gallenwegsverletzungen unter günstigen Verhältnissen bisweilen rasch und folgenlos verheilen können. Wenn z. B. im Falle von HUTTIER und PAROISSE 2 Jahre nach Bauchschuß bei der Sektion in der Gallenblase eine Kugel ohne irgendwelche narbigen Veränderungen gefunden wurde, so ist es verständlich, wenn POLAK II nach Schrotschuß eine gallige Peritonitis, aber keinerlei Perforation bei der Operation fand. Nicht berechtigt ist es aber, von einer Transsudation der Galle durch die veränderte Wand ohne nachweisbare Perforation im letzten Fall zu reden. Eine gallige Peritonitis kann auch noch rein mechanisch entstehen bei Verletzung der Gallenwegswand durch eine scharfe Steinspitze oder einen Fremdkörper von innen, sowie infolge Parasitendurchwanderung. Ferner ist an das Decubitalulcus bei langdauerndem Steindruck mit nachfolgender Perforation zu denken. Vom unfallmedizinischen Standpunkt ist noch hervorzuheben, daß es auch eine traumatische gallige Bauchfellentzündung durch Spättraktur nach Abfall des Schorfes gibt (POZZI).

Die Toleranz der Gallenblase gegen Verletzungen und die Tendenz zur *restitutio ad integrum* hatten im Tierversuch schon BOSTRÖM, EHRET und STOLZ feststellen können, zudem sahen sie auch bei größeren Gallenergüssen keine ausgedehnte Peritonitis und nach Ergußresorption keine Residuen, wie Verklebungen, zurückbleiben. — RAZZABONI hatte an 22 Tieren die Gallenblase breit angeschnitten; bei 6 Meerschweinchen heilten (wahrscheinlich wegen Kleinheit der Verhältnisse) die Gallenblasenwunden, von 8 Kaninchen trat nur bei einem Teil der Tiere, von 8 Hunden bei allen eine gallige Peritonitis auf. — BURCKHARDT fand bei Hundeversuchen, daß auch große Löcher in der Gallenblase bei freiem D. choledochus und kleine Löcher bei unterbundenem D. choledochus ausheilen können, und daß selbst bei infizierter Galle (Bact. coli durch die Leber eingegeben) kleine Verletzungen, wie Stichöffnungen der Gallenblase und Durchschneidung des D. choledochus mit einem Faden, nicht mehr auffindbar abheilen können, trotz Auslaufen infizierter Galle in die Bauchhöhle. GIULIANI und MADOI stellten Hundeversuche mit Choledochuseröffnung an. Bei den Tieren mit wieder vernähtem Choledochus trat nur einmal, ohne Nahtverschluß in der Hälfte der Fälle eine gallige Peritonitis auf; ein Gallenaustritt wurde nie beobachtet, wenn auf die nicht vernähte Choledochusöffnung Fett des kleinen Netzes lose aufgesteppt wurde. ENDERLEN und JUSTI hatten nach Naht der eröffneten Gallenblase bei Kaninchen und nach Deckung von Gallenblasenwunden durch transplantiertes Netz das Auftreten von galliger Peritonitis nicht erwähnt bei guter Heilungstendenz der Gallenblasenwunden. MARINELLI sah im Kaninchenversuch nach Gallenblasenverletzung immer rasche Heilung, dagegen nach seitlicher Gallengangverletzung sowie nach Choledochusdurchtrennung immer eine tödliche gallige Bauchfellentzündung. — In *eigenen Tierversuchen* konnte ich nach Cholecystektomie bei 42 Kaninchen niemals das Auftreten einer galligen Peritonitis beobachten, obwohl 15mal der D. cysticus nicht unterbunden worden war und bei einer weiteren Anzahl von Tieren kleinere und auch größere Leberrisse entstanden waren. — PEZCOLLER trug bei 16 Hunden einfach mit der Schere die Gallenblase ab, in einigen Fällen mit gleichzeitiger Choledochusunterbindung; 12 starben danach an galliger Bauchfellentzündung, 4 erholten sich vom Eingriff und blieben gesund.

MENTZER weist darauf hin, daß die gallige Peritonitis bei Tieren nicht gut mit der bei Menschen vergleichbar ist. Die Ergebnisse bei experimentellen Untersuchungen an größeren Tieren, wie z. B. Hunden, kommen den bei Menschen angetroffenen Befunden schon näher als die an kleinen Tieren gewonnenen

Resultate, weswegen die letzteren auch nicht ohne weiteres auf menschliche Verhältnisse Anwendung finden dürfen. So sehr all diese Untersuchungen bei Tieren und auch einige Beobachtungen bei Menschen die gute Heilungsneigung der Gallenwege unterstreichen, muß eindringlichst darauf hingewiesen werden, daß beim Menschen auch nach einem einfachen Nadelstich eine ausgedehnte gallige Peritonitis entstehen kann. Die oben schon angeführten Krankheitsfälle von DOBERAUER I, BRUGNATELLI, SICK und FRÄNKEL zeigen, daß die Gallenblasenwand durch ein Trauma derart verändert werden kann, daß sie anscheinend auch ohne nachweisbare Perforation für Galle durchlässig wird. KREJSA (1927) äußerte in einer Mitteilung¹ die Ansicht, daß sowohl bei der selbst beobachteten perforationslosen galligen Peritonitis, als auch bei den Fällen aus dem Schrifttum in der Anamnese ein Trauma in der Lebergegend vorherrsche, das ein „agent provocateur“ der galligen Peritonitis zu sein scheint. *Wenn diese Annahme überhaupt zutrifft, so ist die Entstehungsmöglichkeit der perforationslosen galligen Peritonitis auf derart rein traumatischer Grundlage zumindest zu den größten Seltenheiten zu zählen.* Wichtig für das Verständnis der Pathogenese der perforationslosen galligen Bauchfellentzündung ist es aber zu wissen, daß nach Wegnahme der Serosa Gallenaustritt durch die sonst intakt erscheinende Wand der Gallenblase erfolgen kann, wie aus der Beobachtung von MAKSIMOWITSCH II hervorgeht.

Die *Drucksteigerung* im Gallengangssystem, die für die traumatische Entstehung der galligen Peritonitis bisweilen ausschlaggebend sein kann, spielt bei der Entwicklung der Spontanperforation der Gallenwege (s. Tabelle 7) und der perforationslosen galligen Bauchfellentzündung eine wesentliche Rolle. Die Steigerung des Binnendruckes wird hervorgerufen durch eine Abflußbehinderung. Sitz des Hindernisses sind vorwiegend die physiologischen engen Stellen der abführenden Gallenwege im D. cysticus und an der Papilla Vateri. Bei Verschuß des D. cysticus kann es natürlich zu einer Stauung in der Gallenblase kommen, während die verschlossene Papille eine Stauung im ganzen Gallengangssystem nach sich zieht, mit oft hochgradiger Erweiterung bis in die kleinsten intrahepatischen Gallecapillaren bei länger bestehendem Hindernis. Für die rein mechanische Wegverlegung kommen in erster Linie die Gallensteine in Betracht, die unter den durch Spontanperforation entstandenen Fällen in 78% und bei den perforationslosen galligen Bauchfellentzündungen in 67% angetroffen wurden. Ferner können, abgesehen vom angeborenen Gallenwegsverschuß Ursache eines Hindernisses sein Steinschlamm, Zelldetritus besonders bei sehr dickflüssiger, zäher, schleimiger Galle, Parasiten oder Fremdkörper in den Gallenwegen, narbige oder entzündliche Veränderungen und Tumoren in den Gallengängen, dazu auch Kompression der Gallengänge von außen durch Tumoren der Gallenwege und deren Nachbarorgane, entzündlich verdickte Drüsen, Narbenzug u. a. m. Schließlich kann der Abfluß der Galle aus der Gallenblase durch abnorme Abknickung oder Drehung behindert sein. Eine ganz bedeutende Rolle für die Entstehung von Stauung in den Gallenwegen spielen auch spastische Kontraktionen in der Papilla Vateri; denn als Ursache der Abflußbehinderung konnte ein rein mechanischer Verschuß im untersten Choledochusabschnitt nur in etwa einem Viertel der Fälle von perforationsloser galliger Peritonitis bei der Obduktion oder Operation festgestellt werden. Der Krampf des ODDischen

¹ KREJSA: Zur Ätiologie der biliösen Peritonitis, 1927.

Schließmuskels kann reflektorisch hervorgerufen werden durch Gallensteine und durch eine Entzündung in den Gallenwegen. Seltener kommt als auslösender Faktor ein Reflex in Betracht, ausgehend vom Zwölffingerdarm („Papillitis“ PAVEL), Magen (WESTPHAL), von den Adnexen (SCHAEFER), vom Uterus (bei Gravidität oder Menstruation), von der Rückenmark (bei Tabes) und vom zentralen Nervensystem, besonders bei vegetativ Stigmatisierten (als Folge einer psychischen Erregung).

Die Stauung kann plötzlich eintreten, z. B. durch Stein, dann haben wir es mit einem akuten Steinverschluß zu tun, der für die Entstehung der Spontanperforation der Gallenwege und insbesondere der Gallenblase von großer Bedeutung ist, meist in Verbindung mit entzündlichen Veränderungen. Bei nur kurz dauerndem einmaligen Verschluß wird sich die Stauung allein wohl nur selten schädlich auswirken, aber bei öfters wiederkehrendem vorübergehendem Verschluß lassen sich doch deutliche Stauungsanzeichen in den Gallenwegen erkennen. Diese werden ganz ausgeprägt in Erscheinung treten mit starker Ausweitung und Spannung der Gallengänge, wenn eine länger dauernde Stauung durch kompletten oder auch nicht ganz vollständigen Verschluß vorliegt. Durch Überdehnung können die stark erweiterten gestauten Gallengänge schließlich platzen und so zur Spontanperforation führen. Gallenblasenperforationen, die nach intraperitonealer Druckerhöhung aus irgendwelchem Anlaß entstanden sind, wie z. B. von ARX nach Stuhlpresen beschrieben, setzen sicher schon eine veränderte Wand oder vorbestandene Drucksteigerung voraus. Auch spastische Kontraktionen der Gallenblase oder Gallenwege allein als perforationsursächlich anzusehen (FAZIO und MARIANO), geht wohl nicht an.

Der erste von CLAIRMONT und v. HABERER ausdrücklich als perforationslose gallige Peritonitis bezeichnete Fall wurde von den Autoren aufgefaßt als Durchwanderungsprozeß durch die makroskopisch nicht veränderte, aber doch durchlässige Gallenblasenwand bei einem im D. choledochus steckenden Gallenstein. Da an einen Stauungszustand als ursächliches Moment gedacht wurde, führten sie zur Klärung ihrer Auffassung die Ergebnisse experimenteller Untersuchungen bei Hunden an, denen zur Prüfung der Nierentätigkeit der D. choledochus untern bunden wurde. 4mal unter vielen Hunden war das Krankheitsbild ähnlich dem von ihnen beobachteten Fall, ohne daß eine Perforation der Gallenwege gefunden werden konnte.

Gleichartige experimentelle Untersuchungen wurden von zahlreichen Autoren angestellt. TSUNODA, CHAUFFARD-LAROCHE-GRIGAUT, GASINSKI, CARLI u. a. unterbanden den D. choledochus an Tieren, sahen aber in keinem Falle eine perforationslose gallige Bauchfellentzündung. — OGATA sah nach Choledochusunterbindung bei Meerschweinchen Ruptur der Gallenblase mit entsprechenden Gallenergüssen im Bauchraum vorkommen. — VOGEL nahm die Choledochusunterbindung an 3 Kaninchen und 12 Hunden vor und fand danach bei einem Hund eine gallige Bauchfellentzündung ohne sichere Perforation, aber in der Leber nekrotische Herde, durch die möglicherweise die Galle durchgedrungen war, weswegen er auch unter Berücksichtigung seiner 2. klinischen Beobachtung die Filtrationstheorie ablehnt. — BERNHARD beobachtete bei über 200 Tieroperationen (es wurde der D. choledochus unterbunden und durchschnitten) mehrmals eine gallige Peritonitis mit nachweisbarer Perforation, und zwar 1mal unter 50 Kaninchen, 2mal unter 6 Meerschweinchen und 2mal unter 155 Ratten; nur bei einem von 8 Hunden trat nach Choledochusunterbindung eine gallige Peritonitis auf, ohne daß bei genauester Untersuchung eine Perforation der prall gespannten Gallenwege gefunden wurde. „Dagegen fanden sich in der Leber Degenerationsherde, die bis an die Leberoberfläche reichten und von Fibrin bedeckt waren. In diesen Bezirken hatten die Leberzellen mikroskopisch ihre Kernfärbbarkeit und Struktur verloren.

Da die Gallecapillaren freilagen, konnte die Galle infolge der Stauung in die Bauchhöhle gepreßt werden.“ — HABERLAND zeigte, daß bei aseptischer Choledochusunterbindung sich eine Hydrohepatose (= Hydrops der Gallenwege) unter Bildung weißer Galle entwickelt und daß die weiße Galle in der Gallenblase (= Hydrops der Gallenblase) auch bei Stauung und gleichzeitig vorhandener relativ gutartiger, langsam verlaufender Infektion besteht. Eine gallige Peritonitis konnte er bei seinen Tierversuchen nicht beobachten. — BUTKIEWICZ fand mit einem selbst beobachteten Fall die Ansicht von RAVDIN, MORRISON und SMYTH bestätigt, daß der Verschuß des D. choledochus Stase im Bereich der V. portae und bei ausbleibendem Kollateralkreislauf das Auftreten von Ascites verursacht. Er weist auch nochmals auf den galligen Ascites hin, der durch chronischen Retentionsikterus infolge Choledochusverschuß mit gallig serösem Transsudat in der Bauchhöhle hervorgerufen wird. Die Ascitesflüssigkeit ist bei hochgradig Ikterischen gallig gefärbt, wie alle Gewebe und Flüssigkeiten und ist demnach ganz anders zu beurteilen, als durchgesickerte Galle bei der perforationslosen galligen Peritonitis. — HENSCHEN erklärt biliären Ascites, „wo ein portaler oder hepatogener Ascites sekundär entweder durch Ruptur intrahepatischer Gallengänge oder bei Ikterus vom Blut aus gallig gefärbt wird“. — BISGARD, DEWEY und BAKER fanden bei experimentellen Untersuchungen an Ziegen nach vorübergehendem (24 Stunden bis 6 Tage) Verschuß des D. choledochus proximal der Pankreaseinmündung 3mal eine normale Gallenblase und 1mal subakute Cholecystitis und Gallenwegserweiterung wegen Fortbestehen eines teilweisen Verschlusses, nie einen Epithelverlust oder Nekrosen in der Gallenblasenwand; nach dauerndem Verschuß an gleicher Stelle einmal nach 9 Tagen eine akute Cholecystitis mit akuter Hepatitis und Leberabscessen durch Stauung und Infektion, aber nie Nekrosen der Gallenblasenwand. Nie wurde eine gallige Peritonitis beobachtet. — MITCHEL stellte nach Unterbindung des D. choledochus im Tierversuch fest, daß der Gallendruck konstant auf etwa 278 mm H₂O unbeeinflussbar sich einstellte, selbst bei langdauernder Stauung kam es im gesunden Gallengang nicht zur Ruptur. — SCHÖNBAUER konnte in 2 Experimenten und SABADINI mit CURTILLET in 2 von 6 Tierversuchen das gleiche Ergebnis erzielen wie CLAIRMONT und v. HABERER. — HENSCHEN hat unter der hepatoperitonealen Korrelationspathologie angeführt „die funktionelle oder digestive oder sekretorische Transpiration der Leber, die Ephidrosis hepatis (HENSCHEN), wobei akute, subakute oder chronische Leberstauung durch die Serosa der Leberoberfläche eine tröpfchenartige Ausschwitzung von Flüssigkeit stattfindet, welche Chlor, Calcium, Hb. und Glykose, also Produkte der Lebertätigkeit enthält“. Dies ist also, deutlich ausgedrückt, etwas ganz anderes als das bei mehreren Fällen von perforationsloser galliger Peritonitis beobachtete Galleausschwitzen. — GRYNFELD nahm Gallenaustritt an der Leberoberfläche aus Vasa aberrantia an, bei deren Erweiterung und Ruptur infolge Überdruck.

Aus den Ergebnissen der experimentellen Untersuchungen ist ersichtlich, daß *es durch Stauung anscheinend gelegentlich zum Platzen von erweiterten Gallenwegen kommen kann*, besonders an einer geschädigten oder schwachen Stelle (Locus minoris resistentiae). *Die Entstehung einer Filtration von Galle durch die nicht perforierte Wand der Gallengänge infolge von Stauung allein ist nicht sicher erwiesen*, da bei den in dieser Annahme ganz vereinzelt mitgeteilten klinischen und experimentellen Beobachtungen die Mitwirkung anderer Faktoren zum Teil gar nicht erwogen wurde, zum Teil nicht eindeutig ausgeschlossen werden kann.

2. Die trophische Entstehung.

Während auf physikalisch-mechanischer Grundlage sowohl der Inhalt als auch die Wand der Gallenwege beeinflusst werden können, wirkt sich eine trophische Störung primär immer nur auf die Gewebe der Gallenwegswandungen aus. Solche Gefäßstörungen können entstehen durch Abdrosselung infolge Druck von innen oder außen, durch Abknickung oder durch Thrombose. Bei derartigen Veränderungen entstehen dann schlechter mit Blut versorgte Wandstellen, die zur völligen Nekrose führen können und jedenfalls bei zusätzlicher Schädigung weniger widerstansfähig sind als normales Gewebe.

McWILLIAMS kam bei seiner Zusammenstellung von 108 Fällen von spontaner Ruptur der Gallenblase zu dem Schluß, daß die Perforation neben anderem eintritt durch Gangrän der Wand infolge von Thrombose eines Blutgefäßes oder von Abschneiden der Zirkulation durch Druck eines Steines oder endlich durch diphtheroide Entzündung der Gallenblasenwand. — Auch von FAZIO wird die Thrombose als Ursache einer Wandnekrose bzw. Gangrän anerkannt. — BERTONE beschuldigt als Ursache der Gallenblasenperforation unter anderem den durch Thrombose verdickten oder durch Druck auf die parietalen Gefäße verursachten Decubitus der Gallenblasenwand. — POZZI nimmt bei Mitteilung von 2 Fällen mit Spontanperforation der Gallenblase ohne Stein an, daß nicht der Steindruck den Durchbruch erzeugt, sondern örtliche Gefäßstörungen in Form einer Thrombose, die stets wohl durch Steinabschluß, aber auch durch Cysticusabschluß infolge Ödem und schließlich durch Infektion hervorgerufen sei. Als Beweis für diese Annahme hat POZZI die Versuche von NÖTZEL angeführt. — FUSS beobachtete 2mal eine Totalnekrose der Gallenblase mit Thrombose der kleinen Arterien der Gallenblase. — BRATWHYTE führt auch unter den Ursachen der Spontanperforation die Gallenblasenwandgangrän durch Thrombose, Stein oder infektiöses Ulcus an.

Bei Überdehnung der Wandungen infolge Drucksteigerung in den Gallenwegen kann es auch zu Störungen in der Ernährung der Wand selbst und deren Umgebung kommen. Gerade an den kleinen intrahepatischen Gallengängen wird bei Erweiterung ein varicenartiges Hervortreten oft besonders eindrucksvoll, weil gleichzeitig ein Schwund des umgebenden Lebergewebes vorliegt, worauf von TOLDT, MASEK u. a. besonders hingewiesen wurde. VOGEL sah so in einem klinischen Fall von galliger Peritonitis eine Lebergangruptur an der Unterfläche des atrophischen linken Leberlappens.

POPOVICI und CHIMPETZEANU dachten bei der Mitteilung einer 12 Tage nach Cholecystektomie aufgetretenen Cysticusruptur an eine durch Thrombose entstandene Gangrän der Wand. BERNHARD nimmt zu diesen von den letztgenannten Autoren angenommenen Gefäßschädigungen Stellung bei der Veröffentlichung einer Spontanruptur des Choledochus an der Einmündungsstelle des D. cysticus nach 3 Tagen zuvor ausgeführter Choledochotomie.

„Es ist durchaus möglich, daß nach einem Gallensteinanfall in der Nachbarschaft ein Gefäßkrampf sich einstellt. Die Erklärung befriedigt aber noch nicht und würde ja voraussetzen, daß der Gefäßkrampf nur an einer umgrenzten Stelle sich besonders auswirkt.“

Bei den wenigen Tierversuchen, in denen es gelang, eine gallige Peritonitis ohne nachweisbare Perforation in den Gallenwegen nur durch Stauung mit Choledochusunterbindung zu erzeugen (VOGEL, BERNHARD) fanden sich bei erweiterten Gallencapillaren an der Leberoberfläche umschriebene Nekrosen des Leberparenchyms, durch die wahrscheinlich die unter Druck stehende Galle austreten konnte. Wenn HUGEL vermutet, daß die Gallefiltration in die Bauchhöhle durch mikroskopische Perforation erfolgt, die durch Thrombosierung der Art. cystica verursacht wurde, so widerspricht ihm BUTKIEWICZ und bezeichnet diese Annahme als unbegründet, da er nur in 2 Fällen von perforationsloser galliger Peritonitis (bei RISEL und LE GRAND) Gefäßthromben angegeben fand. Ähnlich hat auch KEHR die Entstehung der Gallenblasengangrän durch mechanischen Druck auf die Art. cystica als nicht sicher erwiesen bezeichnet. MEYER-MAY kommt in einem Bericht über die Peritonites biliales sans perforation évidente des voies biliales zu dem Schluß, daß eine Wandschädigung der Gallenblase auch durch Thrombose entstehen kann.

Interessant ist auch hier, daß ich unter allen bisher veröffentlichten perforationslosen galligen Peritonitiden nur 3mal (und zwar im Sektionsbericht) den Vermerk antraf, daß eine Thrombose der Vena portae vorlag. MELCHIOR

fand in seinem 2. Fall den linken Pfortaderast, im 3. beide Äste der Pfortader thrombosiert; beidmal waren in der Leber Nekrosen und Erweichungsherde vorhanden. Die Sektion bei der 2. von BUTKIEWICZ beobachteten echten galligen Peritonitis ergab eine Thrombose der Pfortaderäste im rechten Leberlappen bei unveränderter Leberoberfläche.

RISEL beobachtete in seinem mitgeteilten Fall von galligem Baucherguß bei einem 6 $\frac{1}{2}$ jährigen Jungen nach Stoß in die Leistengegend in der Gallenblase keine Perforation, aber an der Innenseite der Gallenblase ein gerade noch erkennbares Schleimhautlöchelchen mit Nekrose der Wand. Mikroskopisch reichte der Defekt bis in die Submucosa, Serosa intakt; Arterien und Venen an dieser Stelle thrombosiert. RISEL vermutete, daß anscheinend keine bakterielle Infektion, sondern Gallenblasengangrän im Anschluß an Infarzierung nach traumatischer Ruptur zur galligen Peritonitis geführt hat. Zu erwähnen sind ferner noch schwere Nekrosen der ganzen Gallenblase, die durch Stieldrehung entstehen können. Die nekrotischen Wände können dabei wohl einmal aufbrechen (MAZZARELLI) oder für Bakterien durchlässig werden (GRUNERT), aber eine Gallenfiltration durch sie hindurch wurde noch in keiner Beobachtung festgestellt.

Nach den bisher im Schrifttum bekannt gewordenen Beobachtungen und Ansichten zahlreicher Autoren sowie auf Grund unserer Erfahrungen an dem umfangreichen Gallenmaterial unserer Klinik müssen wir abschließend folgendes feststellen: *Trophische Störungen kommen primär an den Gallenwegen praktisch fast gar nicht vor. Die aus anderem Anlaß entstehenden Ernährungsstörungen umschriebener oder ausgedehnter Bezirke der Gallengangswände können gelegentlich zu einem Aufbrechen der so geschädigten Gewebe, also zur Spontanperforation führen.* Dies wird um so leichter möglich sein, wenn noch eine andere treibende Kraft mitwirkt, wie z. B. das Weiterbestehen von primär schon vorhandenem Steindruck oder Stauung. *Der perforationslose Durchtritt von Galle durch trophisch geschädigte Gallenwegswände ohne Mitwirkung anderer Faktoren kann nicht als erwiesen angenommen werden.*

3. Die infektiöse (bakterielle) Entstehung.

Entzündungsvorgänge spielen bei fast allen Erkrankungen der Gallenwege eine wesentliche Rolle. Da sehr viele der an galliger Peritonitis erkrankten Patienten schon auf eine mehr oder weniger lange Gallenanamnese zurückblicken können, liegt es nahe, daran zu denken, daß entzündlichen Veränderungen bei der Entstehung des Krankheitsbildes eine ausschlaggebende Bedeutung zukommt. Bei der Besprechung der zugrunde liegenden pathologisch-anatomischen Veränderungen konnten wir feststellen, daß sich die zur galligen Peritonitis führenden Spontanperforationen zu 77% auf vorwiegend entzündlicher Grundlage entwickeln (s. Tabelle 7). Unter den Beobachtungen von perforationsloser galliger Bauchfellentzündung wurde das Vorhandensein von entzündlichen Veränderungen in etwa der Hälfte der Fälle vermerkt. Daß die Erkrankung sich keineswegs immer auf dieser Grundlage allein entwickelt, geht aus den Beobachtungen hervor, bei denen trotz genauester Untersuchung weder eine bakterielle Infektion noch entzündliche Veränderungen festgestellt wurden. Für das Auftreten einer Infektion kommen verschiedene Wege in Frage, die das entzündliche Agens nehmen kann: hämatogene, lymphogene, enterogen-ascendierende und Kontaktinfektion. ANDERSSON und zahlreiche andere

Autoren glauben, daß nach Gallenwegsverletzungen deswegen relativ selten eine echte Entzündung bei galligem Bauchhöhlenerguß besteht, weil die Gallenwege in der Regel steril sind.

Nach ASCHOFF ist der Inhalt der normalen Gallenblase steril, während der unterste Choledochusabschnitt Bakterien enthält. — Der Anschauung NAUNYNS nach finden sich im Endteil des D. choledochus fast ständig Colibakterien. — MAZZARELLI fand bei einer Zusammenstellung von 30 stielgedrehten Gallenblasen in einem hohen Prozentsatz Infektion und verweist auf die Ansicht von CECCARELLI, daß zum Teil die normale Gallenblase ruhende Keime enthält, zum Teil die Erreger aus der Nachbarschaft eingewandert sind, so z. B. aus dem Endabschnitt des D. choledochus, der fast regelmäßig eine gewisse bakterielle Flora enthält. — HARTUNG verwies darauf, daß sich nach Cholecystectomy leicht eine Infektion einstellen kann, da nach einer Arbeit von SCHEELE in 63% der Fälle Keime in der Gallenblase nachgewiesen wurden. — ERB und BARTH entnahmen bei 50 Cholecystectomien sterile Galle durch Punktion und konnten in 28% daraus Bakterien züchten.

Aus diesen und ähnlichen Mitteilungen im Schrifttum ist ersichtlich, daß beim Menschen die normalen Gallenwege mit Ausnahme des untersten Choledochusabschnittes selten Bakterien enthalten; bei Erkrankung der Gallenblase oder Gallengänge werden häufig die verschiedenartigsten Krankheitserreger angetroffen. Mehrere experimentelle Untersuchungen besagen dagegen, daß beim Tier wesentlich öfter als im klinischen Befunde eine bakterielle Infektion anzutreffen ist, auch bei streng aseptischem Vorgehen.

WOLFER fand bei Untersuchungen zur Feststellung der Veränderungen, die in der Gallenblase nach Einführung von Pankreassekret auftreten, in allen nachgeprüften Fällen Bakterien, vor allem *Bact. coli* und Staphylokokken. Diese werden daher nicht als Ursache der Wandveränderungen angesehen. — BUTKIEWICZ weist darauf hin, daß bei Hunden die Schleimhaut der Gallenblase in 70%, die Galle in 30%, die Bauchspeicheldrüse (nach DRAGSTEDT) in 90% Bakterien enthält. — DOCIMO erwähnt in einem Bericht über experimentelle Untersuchungen zur Physiopathologie des Gallenperitoneum, daß nach Ansicht verschiedener Autoren die in die Bauchhöhle ergossene Galle stets infiziert ist, da der *Bacillus perfringens, fragilis* und *ramosus* bei Fleischfressern als fast reguläre Schmarotzer der Galle anzusehen sind. — ELLIS und DRAGSTEDT sahen nach Einführung von Hundeleberteilen in die Bauchhöhle bei Hunden eine tödliche Peritonitis durch grampositive Anaerobier auftreten. Dies war nicht der Fall, wenn sterile Leber von durch Kaiserschnitt gewonnenen Föten genommen wurde. — ANDREWS wiederholte diese Versuche und fand, daß die Leber durch *Bact. Welchii* infiziert war, die angeblich durch die Darmwand durchdrangen. — Auch FIGURELLI fand häufig (nicht stets) Keime in der Bauchhöhle, die angeblich die Darmwand durchwandert haben. — REWBRIDGE sowie ANDREWS, REWBRIDGE und HDRINA zeigten, daß Hunde, in deren Bauchhöhle Galle geflossen oder sterile Galle injiziert worden war, nicht an einer Gallensalzintoxikation, sondern *WELCH-Bacillusinfektion* der Bauchhöhle starben. REWBRIDGE nimmt an, daß die *Bact. Welchii* in die Bauchhöhle dringen können durch Permeabilitätsveränderungen infolge lokaler Gallensalzeinwirkung.

Was nun die Bedeutung der bakteriellen Infektion bei der galligen Bauchfellentzündung anbelangt, so wurde eingangs schon auf den relativ hohen Prozentsatz verwiesen, in dem sie bei den zusammengestellten Fällen angetroffen wurde. Dies stimmt auch mit den Angaben im Schrifttum überein. Nach einem Bericht von POZZI über 43 Fälle der Mailänder Klinik findet sich in 70—80% der akuten galligen Peritonitis eine Infektion. Man spricht deswegen im allgemeinen von einer echten galligen, diffusen und umschriebenen Bauchfellentzündung, im Gegensatz zu dem seltener vorkommenden Choleperitoneum oder Cholaskos und der Cholocele, wobei es sich nur um einen diffusen bzw. umschriebenen Erguß steriler Galle in die Bauchhöhle handelt. Die Infektion war nach meiner Zusammenstellung, wie auch nach der Mitteilung von POZZI in etwa der Hälfte der Fälle monomikrob, und zwar in erster Linie *Bact. coli*,

ferner Typhusbacillen und seltener verschiedene andere Keime wie Enterokokken, Streptokokken, Staphylokokken, Proteus u. a. m. Die Galle gibt gewöhnlich einen guten Nährboden und unterstützt somit die Virulenz der Bakterien. Bei Mischinfektion wird häufig ein Aufflackern einer vorher schon bestandenen blanden Infektion durch Dazukommen anderer Erreger anzunehmen sein. So vermutet CHANTRIOT in dem von ihm beobachteten Krankheitsfall auch, daß bei Masseninfektion des Darmes mit *Lambia intestinalis*, die in der Galle schmarotzenden Colibakterien durch die Flagellaten in ihrer Virulenz so gesteigert wurden, daß es zu einer galligen Peritonitis kam. LIÈGE und FOLLIASON fanden bei Typhusinfektion meist ungedeckte Perforationen, bei Typhus in Symbiose mit *Bact. coli* meist gedeckte Perforationen.

Eine große Anzahl von galligen Peritonitiden durch Spontanperforation weist so hochgradige, durchaus im Vordergrund stehende, entzündliche Veränderungen an der Perforationsstelle der Gallenblase oder Gallenwege auf, daß die Pathogenese auf infektiöser Basis unzweifelhaft erscheint. In Fällen mit geringgradigeren Veränderungen kommt dem Entzündungsfaktor zumindest eine die Perforation begünstigende Rolle zu bei gleichzeitigem Vorhandensein anderer Kräfte (wie Drucksteigerung oder Fermenteinwirkung). Die oft ganz verschieden starke entzündliche Reaktion der Bauchhöhle auf den Galleerguß hebt BERTONE hervor, wenn er die Perforationsursachen in 2 Hauptgruppen, den Steindecubitus und die Wandinfektion einteilt und streng unterscheidet zwischen dem meist milden Verlauf bei alten Gallensteinträgern mit relativ blander Infektion und dem akuterem Verlauf bei der Cholecystitis phlegmonosa wegen der virulenteren Keime. Die ganz sicher auf infektiöser Grundlage entstehende, von den Gallenwegen ausgehende Peritonitis soll hier nur kurz erwähnt werden. Es handelt sich dabei nur um eine Bakteriendurchwanderung, meist durch die Wand der Gallenblase, oft im Anschluß an eine intramurale Eiterung oder Pericholecystitis, aber ohne Galleaustritt. NEUBER weist besonders darauf hin, daß es wichtig ist, den perforationslosen Bakterienaustritt (= Peritonitis durch Pericholecystitis) vom perforationslosen Galleaustritt (= Gallenperitonitis) streng voneinander zu trennen. Auch die schon von KEHR erwähnte einfache Transsudation von nicht galliger Flüssigkeit, wie sie „gelegentlich bei der Cholecystitis acutissima“ vorkommt, gehört nicht zur galligen Peritonitis.

Nun zur Frage, ob auch eine perforationslose gallige Peritonitis auf infektiöser Grundlage entstehen kann. Schon bevor CLAIRMONT und v. HABERER ihren ersten Fall von galliger Peritonitis ohne Perforation der Gallenwege mitteilten, haben ASCHOFF und BACMEISTER die Bedeutung der LUSCHKASchen Gänge als Quelle galliger Peritonealexsudate ausdrücklich hervorgehoben. Sie wiesen darauf hin, daß die erweiterten LUSCHKASchen Gänge (= LUSCHKA-Divertikel) förmliche Schlupfwinkel für Mikroorganismen bilden und dadurch zu intramuralen Abscessen führen, die nach innen und außen durch die kaum entzündlich verändert aussehende Schleimhaut oder die dünne Serosadecke perforieren können.

„Auch wird die Perforationsöffnung — ... — gelegentlich so klein sein können, entsprechend der miliaren Perforation bei den intramuralen Abscessen der Appendix, daß man zunächst den Ausgang der Peritonitis nicht finden wird, ehe man nicht die Wandung sehr genau auf intramurale Abscesse untersucht hat.“

ASCHOFF und BACMEISTER haben in ihrem Buch „Die Cholelithiasis“ (1909) auch schon ein histologisches Bild gebracht von einem frischen Entzündungsherd um einen LUSCHKASchen Gang mit eingepreßter Galle in dem Gang. Als Beispiel einer scheinbar perforationslosen galligen Peritonitis durch kleinste Perforation veröffentlichte auch SMITH (1926) seine Beobachtung mit Ruptur eines erweiterten Gallenganges an der Leberoberfläche durch einen miliaren cholangitischen Absceß. Über einen ähnlichen Fall berichtet SOSNOVSKI. SCHIEVELBEIN vertrat später (1911) auch die Ansicht, daß bei der perforationslosen galligen Peritonitis die LUSCHKASchen Gänge, die manchmal bis in die Subserosa reichen, das Durchsickern von Galle erleichtern; aber nur wenn die Gallenblase nicht verdickt oder sonst verändert ist und bei Stauung in den Gallenwegen. Die Bedeutung der LUSCHKASchen Gänge wird auch von ASCANAZY und HERXHEIMER hervorgehoben. COPE, JUNET II, SCHULTZE, RITTER, MAKSIMOWITSCH und PIERONI haben ähnlich wie SCHIEVELBEIN auf die Möglichkeit hingewiesen, daß für die Entstehung der perforationslosen galligen Peritonitis die LUSCHKA-Gänge eine wichtige Rolle spielen können. Auch KEHR schloß sich SCHIEVELBEIN an mit der Anschauung, daß die LUSCHKASchen Gänge den Übertritt des entzündlichen Exsudates bzw. der Bakterien aus der Gallenblase in die Bauchhöhle vermitteln. Von HELLER in KIRSCHNER-NORDMANN werden sie bei der Besprechung der perforationslosen galligen Peritonitis ebenfalls erwähnt. Es spricht gegen diese Annahme, daß in der überwiegenden Mehrzahl der Fälle pathologische Veränderungen in den LUSCHKASchen Gängen nicht gefunden wurden. Bei HÜTTL, KUMMER, RUPPNER, NAUWERK und LÜBKE sind sie als intakt oder nicht pathologisch verändert erwähnt.

JOHANNSSON brachte 1913 für die Entstehung der perforationslosen galligen Peritonitis eine neue Erklärung, die er wenigstens bei starker Gallenstase für wahrscheinlich hält; nämlich Galleaustritt durch die Lymphgefäße. Weil die größten Lymphräume (Stomata) teils unter der Mucosa, teils in der Subserosa gelegen sind, hält er unter abnormen Verhältnissen eine Kommunion zwischen diesen und der Bauchhöhle für möglich. Eine Gallenfiltration auf diesem Wege ist durch mikroskopische Untersuchungen nicht erwiesen. Auch wurde die von JOHANNSSON beobachtete starke Erweiterung von Lymphgefäßen der Gallenblasenwand in den sonst mitgeteilten Fällen des Schrifttums nicht bestätigt.

Nach MONDORS Ansicht ist die Filtration von Galle durch die Wand einer infizierten Gallenblase keine Überraschung. Er verweist auf eine Feststellung von DUPRÉ (1900), daß eine ulceröse Cholecystitis die Gallenblasenwand derart verdünnen könnte, daß die Galle durch die porös gewordene Wand hindurchtrete: Transsudation. JUNET äußert bei Mitteilung von zwei perforationslosen galligen Peritonitiden die Ansicht, daß es auch gewisse Entzündungszustände mit einem Ödem der Gallenblasenwand vergesellschaftet gibt, das durch Osmose die Gallenelemente hindurchfiltrieren läßt, besonders wenn die Wand sehr dünn ist. MEYER-MAY nimmt an, daß zu den durch entzündliche Veränderungen porös gewordenen Wandungen noch eine Drucksteigerung hinzukommen müsse, um eine perforationslose gallige Bauchfellentzündung entstehen zu lassen. HÜTTL glaubt, daß das histologische Bild der wahrscheinlich auf lymphogenem Wege stark entzündlich veränderten Gallenblasenwand die Entstehung der von ihm beobachteten perforationslosen galligen Peritonitis genügend erklärt; mikroskopisch waren die Muskelfasern zerrissen, die Mucosa und Serosa fehlten

teils, in der Gallenblasenwand waren reichlich Fibrin und Gallenkörnchen. SCHOEMACKER hält in seiner 2. Beobachtung eine Fermentverdauung für zweifelhaft; die Gallenblasenwand war durch die hämorrhagische Cholecystitis so verändert, daß sie auch kolloidalen Inhalt durchließ. LESK führt seine 3 Fälle von perforationsloser galliger Peritonitis auf enterogen-ascendierende Colicholangitis zurück und glaubt, daß die Stauung den retrograden Bakterientransport erleichtert. Unter Verweis auf eine Mitteilung von BOND, der rückläufige Bewegung bei Gallenfisteln beobachtete, wird auch der retrograde Bakterientransport in den Gallenwegen im Randstrom des normalen oral-analen Weges der Ingesta erwähnt.

Schließlich muß noch auf einige Experimente hingewiesen werden, die durchgeführt wurden zur Klärung der Pathogenese der perforationslosen galligen Peritonitis und besonders der Frage, ob eine gallige Bauchfellentzündung durch bakterielle Infektion hervorgerufen werden kann.

SABADINI und CURTILLET injizierten Bakterien in die Gallenblase und fanden danach in je einem Fall von Bact. coli- und EBERT-Bacilleninfektion eine Nekrose der Gallenblasenwand, auf die aber kein Gallenerguß folgte, wahrscheinlich weil die Tiere zu rasch zugrunde gingen; nach Streptokokkeninjektion waren keinerlei Veränderungen aufgetreten. Nach Injektion von Pankreassaft ohne Bakterien in die Gallenblase wurden wenige Stunden später schwere Wandnekrosen beobachtet, aber kein Gallenerguß in der Bauchhöhle; auch hier trat der Tod zu rasch ein, bevor sich eine gallige Peritonitis entwickeln konnte. Die Annahme von CLAIRMONT und v. HABERER wurde nur in 2 von 6 Versuchen bestätigt gefunden.

Nach BUTKIEWICZ injizierte CARLI in den D. choledochus 5 ccm Emulsion einer Staphylokokkus albus- oder einer Bact. coli-Kultur. In beiden Fällen wurde in der Bauchhöhle kein Exsudat vorgefunden. HOESCH gab in die Gallenwege trypsinbildende Bakterien (wie Proteus, Bact. fluorescens, Bact. pyocyaneus, Bact. subtilis und einige Staphylokokkenarten) ein und beobachtete danach die gleichen makro- und mikroskopisch erkennbaren tryptischen Läsionen, wie WESTPHAL sie mittels Duodenalsaft erzeugen konnte. HOESCH hält deswegen die Fermente in der Galle durch Bakterien bedingt. BUTKIEWICZ hat mit Recht hiergegen eingewandt, daß die erwähnten proteolytischen Bakterien ziemlich selten in der Gallenblase auftreten.

Unter Würdigung aller klinischen Beobachtungen und experimentellen Untersuchungen stellen wir fest, daß auf Grund entzündlich infektiöser Veränderungen sich die Mehrzahl aller galligen Bauchfellentzündungen durch Spontanperforation entwickelt. Steht die Infektion weniger im Vordergrund, so kann sie doch oft bei gleichzeitigem Vorhandensein anderer Kräfte (wie Drucksteigerung und Fermenteinwirkung) eine ausschlaggebende Rolle als begünstigender Faktor für die Entstehung einer Spontanperforation der Gallenwege spielen. Die perforationslose gallige Peritonitis scheint sich nach einigen Mitteilungen aus dem Schrifttum auch auf rein infektiöser Grundlage unter besonderen Umständen entwickeln zu können. Es muß allerdings darauf verwiesen werden, daß diese Ansicht bisher noch nicht sicher experimentell bewiesen werden konnte. Zweifellos kommt einer in den Gallenwegen vorhandenen Entzündung und bakteriellen Infektion eine wesentliche Bedeutung für den perforationslosen Galleaustritt zu, und zwar im Sinne einer Erleichterung oder Verstärkung chemisch-fermentativer Einwirkungen, worauf im folgenden Kapitel eingegangen werden soll.

4. Die chemisch-fermentative Entstehung.

Da sowohl die von CLAIRMONT und v. HABERER angenommene Stauung als auch der Weg über die LUSCHKASchen Gänge nach SCHIEVELBEIN oder erweiterten

Lymphbahnen nach JOHANNSSON, sowie entzündliche Veränderungen durch bakterielle Infektion keine völlig befriedigende Erklärung abgeben für die Mehrzahl der einwandfreien, perforationslosen, galligen Bauchfellentzündungen, müssen wir nach anderen Entstehungsmöglichkeiten forschen. BLAD (1917) fand bei Untersuchungen über die Pathologie des Gallenblaseninhaltes und der Gallenblasenwand durch Versuche mit Dialyseröhrchen und menschlicher Gallenblase, sowie an 20 Hunden, daß durch Fermentverdauung die normale Gallenblasenwand für Galle durchgängig wird. BLAD vermutete, daß die Gallenfarbstoffe und gallesauren Salze unter normalen Umständen nicht durch die Wandungen austreten können, weil sie an die Gallenkolloide gebunden sind; unter Einwirkung von Pankreassaft hört diese Verbindung mit Zerstörung des kolloidalen Gleichgewichtes auf, wodurch die Gallenfarbstoffe und Gallensäuren als Krystalloide leicht diffundieren können. Bei Hunden gelang es nach Injektion von Pankreassaft mit Streptokokken und Paracoli durch die Papille in die Gallenblase mit anschließender Unterbindung des D. choledochus 5mal eine gallige Peritonitis ohne nachweisbare Perforation hervorzurufen; mikroskopisch fand sich 4mal eine vollkommene und 1mal eine wenig ausgedehnte Nekrose der Gallenblasenwand. Bei Wiederholung des Experimentes mit sterilem Pankreassaft trat nur eine aseptische Nekrose der Gallenblasenwand und des angrenzenden Lebergewebes ohne jegliche Entzündungserscheinungen auf.

Diese experimentellen Befunde BLADS gleichen einer Reihe von klinischen Beobachtungen, so auch dem 3. Fall unserer Klinik, der von GUNDERMANN (1927) veröffentlicht wurde, und in dem sich während der Operation typisches Galleschwitzen zeigte, bei mikroskopisch selbst in Serienschnitten nicht nachweisbarer Perforation. Wenn somit geklärt war, daß es durch Fermenteinwirkung zu Durchlässigkeit der Gallenblasenwand infolge nekrotischer Veränderungen kommen kann, oft, wie in der Beobachtung von BUNDSCHUH I, auch ohne jegliche Entzündung, so war noch unbestimmt, welcher Herkunft diese Fermente sind. Einige Autoren glauben, daß das zur Andauung der Gallenwegswandungen erforderliche tryptische Ferment sich aus Zelledetritus, Leukocyten und Bakterien entwickeln könne, während BLAD annahm, daß Pankreassaft, z. B. nach Steinabgang oder bei beschädigter Scheidewand zwischen D. choledochus und D. Wirsungianus in die Gallenblase gelangen kann.

HOESCH hält die Fermente für bakterienbedingt auf Grund von Tierversuchen mit trypsinbildenden Bakterien in den Gallenwegen. BUTKIEWICZ wandte sich gegen diese Anschauung, weil die erwähnten proteolytischen Bakterien nur selten in den Gallenwegen vorkommen. — LENORMANT (1933) glaubt zwar an ein Durchfiltrieren durch die Wand nach den Experimenten von BLAD, erinnert aber an die Hypothese, daß durch die nekrotisch gewordenen Zellen der Gallenblasenwand, Fermente analog dem Pankreasferment freigemacht werden könnten. — BRACKETZ führt zur Erklärung 2 Fälle von Dünndarmileus an, bei denen er in dem sterilen hämorrhagischen Bauchexsudat, das reichlich Zellen enthielt, tryptische und diastatische Fermente fand. — WERTHEMANN vermutete, daß die von ihm unter 51 Leichengallen 47mal vorgefundene Diastase (mittlerer Wert 300 Einheiten) wahrscheinlich von den Leberzellen stammt, und weist darauf hin, daß fettspaltendes Ferment beweiskräftiger ist, daß aber den Lymphocyten neuerdings auch eine lipolytische Kraft zugesprochen wird. — OPPENHEIMER und WOHLGEMUTH sind der Ansicht, daß die Leber nur eine unbedeutende Menge Diastase ausscheidet, die den Diastasegehalt des normalen Blutes nicht erreicht. — JUNET erwähnt auch, daß man in der Galle Fermente des Bauchspeicheldrüsentypes (Diastasen, Lipasen, Proteinase) gefunden hat mit und ohne Rückfluß

des Pankreassaftes. Er fordert deswegen, daß nur auf einen Rückfluß von Bauchspeicheldrüsen-saft in die Gallengänge geschlossen werden darf, wenn auch sehr reichlich Diastase und außerdem Lipase in der Galle sich nachweisen läßt. — SABADINI und COURTILLET halten der Anschauung von BLAD entgegen, daß auch normale Galle proteolytische Fermente enthält, desgleichen auch Leukocyten, Bakterien und jedes nekrotische Gewebe. Sie glauben deswegen, daß die Mikrobentheorie von MOULONGET und DOLÉRIIS zu Recht vertreten wird. Die tryptische Theorie wird von MOULONGET so gut wie ganz abgelehnt. Ja er hält auch die kleinen stippenförmigen Fettgewebsnekrosen für nicht spezifisch; sie können angeblich ebenso gut durch proteolytische Fermente zustande kommen, die bei Gewebsautolyse und miliaren Infekten sich bilden, wie auch durch Pankreasfermente entstehen. BUTKIEWICZ hat dieser Ansicht mit Recht entgegen, „wir wissen sehr wohl, daß fettnekrotische Herde überaus selten auftreten, obwohl jeder entzündliche und insbesondere eitrig-vorgang den Fermenten die Möglichkeit des Freiwerdens aus den Geweben und Bakterien bietet“. Daß es bei der Entstehung von Fettgewebsnekrose weder auf entzündliche noch infektiöse Veränderungen ankommt, dafür sprechen die Experimente von REWBURIDGE: Die Untersuchungen ergaben, daß bei Anwesenheit von freier Galle oder Lösungen gallensaurer Salze in der Bauchhöhle Fettgewebsnekrosen nur bei vorhandenem Pankreas auftreten; nach Exstirpation der Bauchspeicheldrüse bleibt die Fettgewebsnekrose aus. Morphologisch ließen sich am Pankreas keine Veränderungen nachweisen. REWBURIDGE folgert daraus, daß die Anwesenheit der Gallensalze am Pankreas eine abnorme Durchlässigkeit für Pankreasenzyme entwickelt.

Die Möglichkeit der Entstehung von verdauenden Fermenten aus Zellen und Mikroorganismen kann nicht ganz abgelehnt werden. Die Bedeutung tryptischer Stoffe solchen Ursprungs allein erscheint aber für das verhältnismäßig seltene Krankheitsbild der perforationslosen galligen Peritonitis gering, insbesondere im Gegensatz zu dem häufigeren Vorkommen von Bakterien und Eiterzellen in den Gallenwegen. Die im Schrifttum aufgetauchten Einwände und Bedenken waren der Anlaß zu genauer Nachprüfung der BLAD'schen Versuchsergebnisse. Ferner wurden neue und andersartige experimentelle und klinische Untersuchungen angestellt, um zur Aufklärung der Pathogenese der durchbruchslosen galligen Bauchfellentzündung beizutragen.

STULZ und BAUER haben 3 Hunden Pankreassaft in die Gallenblase eingespritzt und fanden nach 3, 6 und 20 Tagen in allen Fällen mikroskopische Gallenblasenwandveränderungen (Ödem der Submucosa, Kleinzellinfiltrate in der Muscularis und stellenweise etwas auseinandergedrängte Fasern), die als entzündlich angesehen wurden, aber keine gallige Bauchfellentzündung. STULZ und BAUER schlossen daraus, daß die einmalige Pankreassekretinjektion noch keine Gallenblasennekrose und gallige Peritonitis hervorruft, sondern entzündliche Veränderungen; ob die Entzündungen durch bakterielle Infektion oder steril als Reaktion auf die verdauende Wirkung des Pankreassaftes aufzufassen ist, läßt sich nicht sicher klären. — SCHOENBAUER kam experimentell zu dem gleichen Ergebnis wie BLAD, nur konnte er feststellen, daß nach Injektion von Trypsin und Bakterien die Unterbindung des D. cysticus genügt, um eine gallige Bauchfellentzündung hervorzurufen. Bezüglich der Frage, woher die Fermente bei Menschen stammen, hat sich SCHOENBAUER nicht festgelegt; er neigt eher zur Ansicht, daß das Trypsin sich aus dem Blut ausscheidet. FOGLIANI bestätigt durch 5 Versuchsreihen, daß Pankreasfermente die Ursache der Nekrose der Gallenblasenwand sind. — BUTKIEWICZ und GUNDERMANN wiederholten die Dialyseversuche BLAD's und fanden ebenfalls, daß unter Trypsinwirkung die Filter durchgängig werden. GUNDERMANN fordert den Nachweis des Gallenblasenfarbstoffes, da er einen 2. Farbstoff feststellen konnte, der große Ähnlichkeit mit stark verdünnter Galle hat, aber keine Gallenfarbstoffreaktion gibt und regelmäßig durch eiweißundurchlässige Filter dialysiert. — GASNSKI und HÜTTL fanden in ihren Versuchen die Ergebnisse von BLAD nicht bestätigt. — RITTER (1921) äußerte Zweifel: „Inwieweit die BLAD'schen Versuche allgemeine Gültigkeit haben und ob der Pankreassaft allein oder nicht auch rein infektiöse Prozesse für die Nekrose verantwortlich zu machen sind, muß einer Nachprüfung vorbehalten bleiben.“ — LOEFFLER nimmt an, daß die andauernden Kräfte des Pankreassaftes nicht direkt auf das Gewebe, sondern durch Erregung des Gefäßnervensystems wirken. Entsprechend der Gefäßnerventheorie von RICKER wäre somit die Blutstase als Ursache allen Übels anzusehen. BUTKIEWICZ nahm gegen diese Ansicht Stellung unter Hinweis auf den Einwand von WESTPHAL, daß die Stase unmöglich schon in wenigen Minuten nach Einführung von Duodenalsaft in den D. choledochus sichtbare Veränderungen hervorrufen kann.

WESTPHAL konnte nach Einführung von Duodenalinhalt gesunder Menschen in die Gallenwege und Leber ausgedehnte nekrotische Veränderungen, am stärksten an der Gallenblase, feststellen, nur bei einem Kaninchen und 2 Hunden trat danach eine gallige Peritonitis auf. WOLFER kam zum gleichen Ergebnis mit Injektion von Pankreassaft in die Gallenblase oder den D. choledochus; er beobachtete danach Veränderungen vom leichtesten Ödem bis zur schweren Wandnekrose.

DOMINICI (1922) stellte nach seinen Versuchen im Glas und am Tiere fest, daß weder Infektion noch nekrotische Veränderungen durch chemisch-mechanische Einwirkung allein für den perforationslosen Galleaustritt ausreichen. So ergab Beimengung von Pankreassaft oder Duodenalsaft zur Galle noch keine gallige Peritonitis, die Beimengung von Pankreassaft mit Duodenalinhalt zusammen aber eine perforationslose gallige Peritonitis. Im Peritonealexsudat fanden sich in solchen Fällen Gallepigment, Gallensäuren, Erythrocyten und Bact. coli. Die Pankreasfermente mußten erst durch den Duodenalinhalt aktiviert werden. — Ähnliche Versuche hat TEJERINA FOTHERINGHAM (1935) an Hundegallenblasen im Glas und an lebenden Hunden ausgeführt. Eine mit Galle und 1 ccm Pankreassaftzusatz gefüllte Gallenblase zeigte deutliches Durchsickern nach 6 Stunden. Bei lebenden Hunden fand sich bei Eingabe von 1 ccm Pankreassaft in die Gallenblase einmal mit Cysticus- und einmal mit Choledochusunterbindung im Bauch nicht gefärbtes Exsudat. Nach Injektion von Pankreassaft mit Duodenalschleimhautverreibung bestand bei dem 10 Stunden später gestorbenen Tier blutig-serös-ikterischer Erguß und gallige Infiltration von Gallengängen und Gallenblase. Injektion von Duodenalsaft allein ergab nach 3 Tagen eine nekrotisierende Cholecystitis bei serös-hämorrhagischem Exsudat. Bei Injektion von geringen Mengen von Pankreas- und Duodenalsaft trat ein rein galliges Exsudat auf. Die Veränderungen stellten sich nicht ein bei Weglassen der Unterbindung. Bei Choledochusunterbindung allein trat Ikterus, aber kein galliger Baucherguß auf. 1937 teilte FOTHERINGHAM weitere Tierversuche mit. Nach Injektion von sterilisiertem Pankreassaft in die unterbundenen Gallenwege trat erst nach 6—7 Tagen ein klarer, reichlich galliger Erguß der Bauchhöhle auf, ohne grobe klinische Erscheinungen (Choleperitoneum). Die Schleimhaut der Gallenblase war nekrotisch, die übrigen Wandschichten ödematös. Bei Hinzukommen sekundärer Infektion entwickelte sich innerhalb 24—48 Stunden ein schmutzig-galliger Erguß unter schweren Allgemeinerscheinungen. Es war damit erwiesen, daß auch aktivierter Pankreassaft allein bei genügend langer Einwirkung und Gallenstauung zu Wandveränderungen führen kann, die einen Galleaustritt ermöglichen.

Wegen der widersprechenden Ansichten über das Zustandekommen der Gallenperitonitiden hat auch RADICE 1939 Hunderversuche unter Ausschaltung der Infektion mit sterilem Material ausgeführt. Er fand nach Injektion von Pankreassaft oder Leberbrei in die Gallenblase keine nennenswerten Veränderungen, auch nach Eingabe von Pankreassaft mit Milzbrei zusammen nur geringfügige Leukocyteninfiltration. Nach Injektion von Pankreassaft mit verriebener Lebersubstanz starben von 9 Tieren 3 am 4.—6. Tage, sie wiesen eine deutliche gallige Peritonitis auf mit weitgehenden nekrobiotischen Prozessen in der Gallenblase; auch die übrigen Tiere, am 2.—6. Tage getötet, zeigten bei fehlender galliger Peritonitis Ödem und subseröse Blutungen in der Gallenblasenwand mit Schleimhautgeschwüren und Leukocyteninfiltrationen. Es ergibt sich daraus, daß der Pankreassaft insofern ausschlaggebend ist, als seine Fermente durch andere Organsäfte, besonders Lebersaft aktiviert werden und dann nekrotisierend wirken, also die Vorbedingung für die Entstehung einer perforationslosen galligen Peritonitis schaffen. — BRACKERTZ kam bei experimentellen Untersuchungen zu folgendem Resultat: Durch steriles aktiviertes Pankreassekret konnte bei Stauung keine Verdauung erzeugt werden; nach Injektion von Pankreasextrakten mit Bact. coli stellte sich bei Gallenretention eine Nekrose der Gallenblasenwand mit galliger Bauchfellentzündung ein, ohne Stauung wurde nach 12 Stunden noch keine Verdauung bemerkt. Alle angetroffenen Veränderungen waren wesentlich stärker in der Gallenblase als am D. choledochus, obwohl die Injektion in den letzteren vorgenommen wurde.

Bei Kenntnis dieser bedeutungsvollsten, älteren experimentellen Untersuchungen möchte es zunächst etwas verwirrend erscheinen, daß immer wieder kleinere und zum Teil auch erhebliche Unterschiede in den erzielten Befunden zu erkennen sind. Der Grund dafür ist darin zu suchen, daß die Vorbedingungen

der Versuche jeweils etwas anders waren. MONDOR, der 1930 noch darauf hinwies, daß bei infizierter Gallenblase die Filtration keine Überraschung ist, gab später für das Verständnis dieser unterschiedlichen Ergebnisse eine einleuchtende Erklärung. Er hatte sich (1934) mehr der Fermentwirkungstheorie zugewandt und hob hervor, daß die Fermente entweder eine bestimmte Konzentration oder eine gewisse Angriffsdauer oder wiederholte Angriffsmöglichkeiten haben müssen, um wirken zu können. Die oft negativen Tierversuche, d. h. das Fehlen von Wandschädigung trotz Einführung von Pankreasdiastase in die Gallenwege, sind auf diese Weise zu verstehen.

BUTKIEWICZ hat 1936 in 7 Versuchsreihen an Kaninchen und Hunden die verschiedenartigsten Experimente früherer Autoren nachgeprüft und konnte

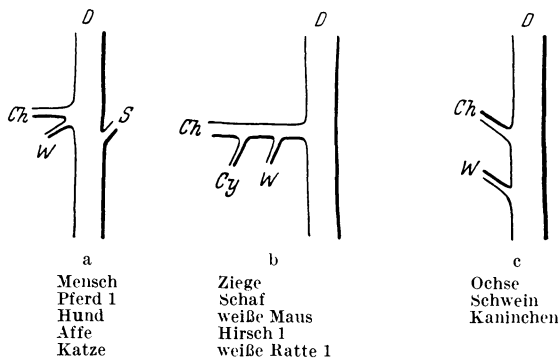


Abb. 2. Die verschiedenen Arten der Eimmündung des Duct. choledochus (*Ch.*), Duct. cysticus (*Cy.*), Duct. Wirsungianus (*W.*) und D. Santorini (*S.*) zum Duodenum (*D.*) bei einigen Tieren und beim Menschen.

Die mit 1 bezeichneten Tiere besitzen keine Gallenblase.

für die Entstehung der galligen perforationslosen Peritonitis infolge des Durchsickerns der Galle durch die Wand der Gallenblase und der Gallenwege, wobei die Wand durch die Einwirkung des Pankreassekretes verändert ist.

BUTKIEWICZ hatte vergeblich versucht, experimentell zwischen dem D. choledochus und D. Wirsungianus eine Verbindung herzustellen, um das Pankreassekret ein oder mehrere Male in die Gallenwege, später aber wieder mit der Galle in den Darm einfließen zu lassen. Das Bestreben war sicher, dem angenommenen pathologischen Vorgang beim Menschen möglichst ähnliche Vorbedingungen zu schaffen. Da dies aber wegen der verdauenden Wirkung des Pankreassaftes nicht gelang, mußte er sich mit Injektion von Pankreassaft (und anderen zu prüfenden Flüssigkeiten) in die Gallenwege selbst (oder transpapillär vom Duodenum aus) wie alle früheren Autoren begnügen. BISGARD, DEWEY und BAKER (1940) experimentierten deswegen mit Ziegen, bei denen der D. Wirsungianus oberhalb vom Duodenum, dicht unterhalb des D. cysticus in den D. choledochus einmündet. Es wird vermutet, daß diese anatomische Variante auch ein Grund sei für das häufigere Vorkommen von Gallenblasenerkrankungen bei Schafen und Ziegen im Gegensatz zu dem selteneren Auftreten bei Schweinen.

Zur Orientierung für spätere Untersucher gebe ich eine Aufstellung der verschiedenen Gangmündungsarten bei einer Reihe von Tieren wieder, die nach den letztgenannten Verfassern einer Veröffentlichung von MANN, FOSTER und BRIMHALL entnommen ist. (s. Abb. 2). Die Übereinstimmung mit den Forschungen deutscher Autoren konnte ich nach der „Anatomie der Haustiere“ von ELLENBERGER und BAUM feststellen.

BISGARD, DEWEY und BAKER gingen so vor, daß sie einen Mechanismus ähnlich dem percutanen Herausleiten der Drahtenden mittels MAGNUS-Röhrchen bei Knochennaht anbrachten, der es ihnen ermöglichte, am D. choledochus eine angelegte Ligatur nach Belieben zu öffnen und zu schließen. Die für die Pathogenese der perforationslosen galligen

im wesentlichen die bisherigen Ergebnisse bestätigen. In 39 Experimenten wurde 18mal eine gallige perforationslose Bauchfellentzündung beobachtet. Zusammenfassend konnte er feststellen, daß man

„bei Tieren eine gallige perforationslose Peritonitis hervorrufen kann, indem man Pankreasferment in den D. choledochus einführt, wobei gleichzeitige Infektion und Galleretention die Entstehung und Entwicklung des pathologischen Zustandes fördern“.

Das Ergebnis aller bisher bekannten Versuche sprach

Peritonitis und Cholecystitis wichtigen Versuchsergebnisse seien noch kurz hier wieder gegeben:

1. Dauernder Verschuß des *D. choledochus distal* von der Pankreaseinmündung. Tod 22 Stunden bis 6 Tage nach der Operation.

Ergebnis. 4 Fälle mit galliger Peritonitis ohne Perforation und gangränöse Cholecystitis, davon 3mal mit akuter Pankreatitis. 3 Fälle von akuter Cholecystitis, davon 1mal mit akuter Pankreatitis und Leberabscessen, 1mal mit Gallenblasengangrän und Perforation und lokaler Peritonitis und 1mal nur Ödem und Entzündung der Gallenblasenwand. In allen Fällen waren Pankreasenzyme in der Galle nachweisbar und die Gallenwege waren oberhalb des Verschlusses erweitert.

2. Vorübergehender Verschuß des *D. choledochus distal* von der Pankreasgangeinmündung. Verschuß für 48 Stunden bis 6 Tage.

Ergebnis. 5mal chronische Cholecystitis, davon 2mal mit Cholelithiasis, 3mal akute Cholecystitis, davon 1mal akute gangränöse Cholecystitis, 1mal akute gangränöse Cholecystitis mit Perforation und 1mal akute Cholecystitis ohne Perforation mit Peritonitis und Pankreatitis. Bei allen Fällen waren Pankreasfermente in der Galle.

3. Vorübergehender Verschuß des *D. choledochus proximal* von der Pankreasgangeinmündung. Verschuß für 24 Stunden bis 6 Tage.

Ergebnis. 3mal normale Gallenblase. 1mal subacute Cholecystitis und Gallenwegserweiterung wegen Fortbestehen eines teilweisen Verschlusses. Bei allen war kein Epithelverlust und keine Nekrose in der Gallenblasenwand.

4. Dauernder Verschuß des *D. choledochus proximal* von der Pankreasgangeinmündung. Verschuß für 9 Tage.

Ergebnis. 1mal Stauung und Infektion führte zu akuter Cholecystitis mit akuter Hepatitis und Leberabscessen. Keine Nekrose der Gallenblasenwand.

5. Dauernder Verschuß des *D. choledochus distal* von der Pankreasgangeinmündung mit Cholecystostomie. Verschuß für 6—11 Tage.

Ergebnis. 3mal subakute Cholecystitis, ohne Nekrose, ohne Epitheldefekt. 1mal akute gangränöse Cholecystitis ohne Perforation mit galliger Peritonitis, am 11. Tage, nachdem am 8. Tage nach der Operation das Rohr herausfiel. Es kam so zu einer Stauung. Es wurden Pankreassäfte nachgewiesen, *Bact. coli* und gramnegative Kokken.

6. Spontane Cholecystitis. Ein derartiger Fall wurde bei der ersten Operation gefunden. In der Gallenblasengalle fand sich Amylase und eine Spur Trypsin und *Bact. coli*.

Nachdem experimentell geklärt war, daß die zur perforationslosen galligen Peritonitis führenden Veränderungen vornehmlich durch Pankreassekreteinwirkung verursacht werden, war zu klären, ob tatsächlich und unter welchen Umständen beim Menschen Pankreassaft in die Gallenwege gelangt. DRAGSTEDT und HARMS wiesen nach, daß der Pankreassaft unter gewissen Bedingungen in die Gallenwege kommen kann, da der Druck im Pankreasgangsystem gewöhnlich höher ist als in den Gallenwegen. Bei getrennter Einmündung des *D. Wirsungianus* und *D. choledochus* bzw. bei ausgeprägter, intakter Scheidewand zwischen den in gemeinsamer Papille ins Duodenum mündenden Gängen, ist der Pankreassaftübertritt aus mechanisch-anatomischen Überlegungen heraus unmöglich. Es wäre nur noch an die Möglichkeit zu denken, daß Pankreassaft enthaltender Duodenalininhalt durch die Papilla Vateri in die Gallenwege eindringen kann. Abgesehen von der oben schon angeführten Beobachtung BIRGFELDS, bei der wohl durch postoperative Narbenstenose gestäuter Duodenalininhalt in die Gallenwege zurückfloß und dort zu typischen Veränderungen mit perforationsloser galliger Peritonitis führte, ist dieses Ereignis unter den bisher mitgeteilten Fällen von galliger Peritonitis nicht beobachtet worden. Experimentell konnte ein Rückfluß durch Druckerhöhung im Zwölffingerdarm bisher nicht erreicht werden. In *eigenen Tierversuchen* habe ich bei Kontrastmittelinjektion (unter Druck) in das Duodenum vom Magen aus bei mehreren Kaninchen eine Füllung der Gallenwege im Röntgenbild nicht beobachten können. Die röntgenologische

Darstellung der Gallenwege nach Magenbreifüllung wurde ohne vorausgegangenen operativen Eingriff so überaus selten beobachtet, daß die Möglichkeit des Duodenalsafttrückflusses im allgemeinen auszuschließen ist. Wenn BUNDSCHUH bei Mitteilung seiner 1. Beobachtung (1927) anführt, „daß Pankreasenzyme auch auf dem Lymphwege nach der Gallenblase gelangen können, wo doch Lymphsystemverbindungen zwischen der Gallenblase und dem Pankreas bestehen, halte ich für möglich, wenn auch normalerweise der Lymphstrom von der Gallenblase zum Pankreas zieht“, und wenn er auch noch erwähnt, daß auch selten der Blutweg bei Stauung in Frage kommt, so ist dies gerade in seinem Fall um so weniger verständlich, da hier die Pathogenese der perforationslosen galligen Peritonitis geradezu typisch war. Der D. pankreaticus mündete direkt in den D. choledochus, und zwar oberhalb eines Verschlußsteines im untersten Choledochusabschnitt. Außer durch Stein kann die Papille noch durch Spasmus des ODDISCHEN Sphincters verschlossen werden, und so bei Einmündung des D. Wirsungianus in den D. choledochus oberhalb davon einen Pankreassekretrückfluß ermöglichen. Mit dem genaueren Vorgang des Sphinctermechanismus hat sich besonders WESTPHAL und seine Mitarbeiter befaßt. Er konnte feststellen, daß der unterste Abschnitt (Pylorulus) und eigentliche Sphincter papillae sich kontrahiert, wenn der N. sympathicus gereizt wird und erschlafft bei Erregung des N. vagus; ferner wurde erkannt, daß die hypotonische Stauungsgallenblase die günstigsten Bedingungen schafft für einen Pankreassafttrückfluß in den D. choledochus.

Daß es in einer ganzen Anzahl von beobachteten galligen Peritonitiden gelang, Pankreasfermente sowohl in der Gallenwegsgalle wie in der Bauchhöhle nachzuweisen, ist bei Besprechung der pathologisch-anatomischen Befunde schon erwähnt. Nun sind noch einige Untersuchungen anzuführen, die sich auf den Fermentgehalt der Gallenblase bzw. Gallenwege beziehen.

ERB und BARTH untersuchten die während der Cholecystektomie steril entnommene Galle von 50 Gallenblasen und konnten in 74% Trypsin nach dem FULD-GROSSCHEN Verfahren und in 38% Proteolyse nach der MÜLLER-JOCHMANNSCHEM Methode nachweisen. Leukocyten sind vielleicht in gewissem Umfange an den Resultaten beteiligt, als allein ausschlaggebender Faktor der Proteolyse werden sie aber nicht angesehen. Die Bakterien, die nur in 28% der Fälle gefunden wurden, haben nach Ansicht von ERB und BARTH keinen Einfluß auf die Fermententstehung. Je schwerer die Gallenblasenveränderung, um so stärker war gewöhnlich die Proteolyse. — WESTPHAL untersuchte in 20 Fällen Choledochusgalle und fand 2mal Trypsin und Diastase. — WERTHEMANN fand in der Leichengalle der Gallenblase von 51 untersuchten Fällen einen mittleren Diastasewert von D. $37^{\circ}/24'$ — 312 W.E., unabhängig vom Keimgehalt. Da auch Diastase nachgewiesen wurde, wenn keine anatomische Verbindung zwischen Pankreas und Gallenwegssystem bestand, wird als Quelle für die regelmäßig vorhandene Fermentmenge die Leber angenommen. Da diese Ergebnisse durch klinische Untersuchungen in solchem Umfang nie bestätigt wurden, müssen sie wohl darauf zurückzuführen sein, daß WERTHEMANN nicht an lebendem Material arbeitete, sondern Leichengalle untersuchte. — Wenn BRACKERTZ in 4 von 6 Fällen Trypsin und Diastase fand, so kann man aus der geringen Anzahl keine sicheren Schlußfolgerungen ziehen. — GUNDERMANN fand bei Untersuchungen der Galle von chronischer Cholecystitis, Empyem und Hydrops zunächst in 50% der Fälle Diastase; nach Ausschaltung der Fehlerquelle Mundspeicheldiastase nur noch in 12,5% positive Diastasewerte in der Galle. — Der Diastasegehalt der normalen Galle ist nach OPPENHEIMER und WOHLGEMUTH sehr gering und erreicht den des Blutes (Höchstwert des Bluteserum: 16 W.E.) nicht. — POPPER berichtete über Untersuchungen an 90, 150 und schließlich 200 durch Punktion der Gallenblase während der Operation gewonnener Galle. Er fand unter 90 nur in 18,8% Diastasewerte über D. $38^{\circ}/30'$ — 32 W.E. und nur in 13,3% über 256 W.E.; unter 150 Blasengallen wurde in 19,3% Diastase von über 32 W.E. bis 64000 W.E. festgestellt. POPPER hält den Trypsin-

nachweis in den meist eiweißreichen Gallen entzündeter Gallenblasen für unverlässlich. Kontrollversuche mit Bakterien- und Leukocytenaufschwemmungen haben eindeutig ergeben, daß es sich *nicht* um fermentative Einwirkung durch Bakterien und Leukocyten handelt. POPPER hegt daher keinerlei Zweifel, daß die nachgewiesenen Fermente echte, durch den D. choledochus aufsteigende Pankreasfermente sind.

Eigene Untersuchungsergebnisse. In 86 Fällen wurde bei der Operation Galle entnommen und auf Diastase und Lipase untersucht. 60mal wurde keine Diastase und 35mal keine Lipase gefunden. 16mal wurden Diastaseswerte von 2—16 W.E. angetroffen, in 11,6% der Fälle über 32 W.E. und nur in 5,8% über 256 W.E. bei höchstem Wert von 16384 W.E. 18mal (= 20,9%) fand sich eine Gesamtlipase von 10 und mehr und nur 4mal (= 4,6%) 15—16 Gesamtlipase; in 18,6% wurde 5 atoxylresistente Lipase und mehr, nur in 5,8% der Fälle ein Wert von 10—15 atoxylresistente Lipase gefunden. Das häufigere Vorkommen der Lipase in der Galle muß wohl auf den Einfluß von Leberlipase zurückzuführen sein. Die in den Zahlen enthaltenen Diastase- und Lipasewerte bei unseren 3 letzten Beobachtungen von perforationsloser galliger Peritonitis sind oben schon bei der Fallbeschreibung angeführt, sie betragen nicht über 128 W.E. Diastase und nicht über 12 Gesamtlipase. Bei den Untersuchungen wurde zunächst keine besondere Auswahl der Fälle getroffen, es wurden Proben entnommen bei chronischer Cholecystitis, Cholelithiasis, Empyem, Hydrops und Pankreatitis. Der höchste Diastaseswert wurde bei einer 54jährigen, adipösen Frau (L. T., Kr.-Nr. 2991 — 38/39) gefunden, die seit etwa 5 Monaten Gallenkoliken hatte und seit 6 Wochen fast ständig wiederkehrende peridoische Schmerzen im rechten Bauch. Die Urindiastase war nicht erhöht. Im Blut fand sich 31 Gesamtlipase und 11 atoxylresistente Lipase bei einer Serumdiastase von 16 W.E. Bei der Operation fanden sich eigentlich gar keine makroskopisch erkennbaren pathologischen Veränderungen. Die Gallenblase zeigte lediglich leicht grauliche Farbe. Nur in Anbetracht der Anamnese entschloß man sich zur Cholecystektomie unter der Diagnose Dyskinesie der Gallenblase (im Sinne einer hypotonischen Stauungsgallenblase). Diese enthielt keine Steine und sah makroskopisch nicht erkrankt aus. In der sterilen Galle wurde 16384 W.E. Diastase und ein Wert von 11 Gesamtlipase und 11 atoxylresistente Lipase nachgewiesen. Mikroskopisch fanden sich aber geringfügige rundzellige Infiltrate mit deutlich ödematöser Durchtränkung der Wand. In einem weiteren Fall (E. A., Kr.-Nr. 4101 — 38/39) enthielt die auch sterile Galle einer ebenfalls makroskopisch unverändert aussehenden Gallenblase 2048 W.E. Diastase bei nur 2 Gesamtlipase. Vor der Operation war schon durch eine Urindiastaseerhöhung von 256 W.E. eine Pankreassekretstauung festgestellt worden. Die exstirpierte Gallenblase zeigte das typische Bild einer Stippchengallenblase und enthielt 5 erbsengroße hellgelbe Maulbeersteine.

Nach diesen Beobachtungen wurde eine Reihe von *Stippchengallenblasen* auf Fermentgehalt untersucht und in der Hälfte der Fälle Diastase sowie bei $\frac{1}{3}$ Lipase gefunden. Wenn auch die Anzahl der untersuchten Stippchengallenblasen (10) zu gering ist, um exakte Schlußfolgerungen zu ziehen, erscheint es doch bemerkenswert, daß gerade bei diesen das Vorhandensein von Fermenten wesentlich häufiger festgestellt werden konnte als bei anderen Gallenblasenerkrankungen.

Da wir in einer Beobachtung von Choledochusverschluß durch Pankreaskopfverdickung auch in der Gallenblasengalle 2048 W.E. Diastase bei nur 1 Gesamtlipase fanden (die Gallenblase konnte in diesem Falle leider nicht untersucht werden, da sie zu einer Cholecystoduodenostomie benötigt wurde), wurden nachfolgend mehrere Fälle mit sicherem Hindernis an der Papille geprüft. Unter 29 Fällen konnte 24mal keine Diastase und 15mal keine Lipase nachgewiesen werden.

Eine gallige Peritonitis durch Perforation einer Steingallenblase wurde ebenfalls untersucht; die Galle enthielt nur 4 W.E. Diastase, aber 15 Gesamtlipase. Ferner ist noch von Interesse, daß einmal Fettgewebnekrosen im Netz und Dünndarm festgestellt wurden bei Steinen im D. choledochus und in der verdickten Gallenblase. Die Gallenblasengalle enthielt in diesem Falle 256 W.E. Diastase, ohne daß Anzeichen einer galligen Peritonitis vorhanden waren.

Bei Bewertung solcher Fermentuntersuchungen muß man berücksichtigen, daß die Galle in der Gallenblase eingedickt wird und mit ihr natürlich auch die darin enthaltenen Fermente. Die normale Galle enthält keine oder nur geringe

Mengen von Diastase und Lipase. Als pathologisch und zugleich hinweisend auf Pankreasrückfluß können sicher nur größere Fermentmengen in den Gallenwegen angesehen werden. Wichtig für die vergleichende Beurteilung sind auch gleichzeitige Fermentbestimmungen im Urin und Blutserum, wie sie bei unseren letzten Beobachtungen auch meist ausgeführt wurden.

Es interessiert nun noch, wie oft die anatomischen Vorbedingungen für das Zustandekommen des Pankreassaftrückflusses in die Gallenwege überhaupt vorkommt. Die Angaben im Schrifttum sind sehr verschieden. MANN und GIORDANO fanden (nach v. SCHMIEDEN und SEBENING) bei 200 Leichen in 3,5% eine gemeinsame Mündung des D. choledochus und D. Wirsungianus im Bereich der Papilla Vateri. MENEN hat festgestellt, daß die gemeinsame Mündung in 61% der untersuchten Fälle vorkommt. CHODKOWSKI sah in 80,43% bei 322 Obduktionen eine gemeinsame Mündung des D. choledochus und pankreaticus im Bereich der Ampulla Vateri. Bei klinischen Beobachtungen konnte der Nachweis früher gar nicht erbracht werden, sondern erst durch die Sektion. So konnten BRACKERTZ, BUNDSCHUH I, BURCKHARDT und BUTKIEWICZ in je einem Fall bei Sektion eine gemeinsame Einmündung der beiden Gänge feststellen.

In unserem zuletzt beobachteten Fall 14 gelang es nun erstmalig bei einer perforationslosen galligen Peritonitis am Lebenden durch postoperative *Cholangiographie* (Abb. 1) nachzuweisen, daß der D. pankreaticus etwas oberhalb der Papille in den D. choledochus direkt einmündet. Auch MIRIZZI konnte bei einer galligen Peritonitis durch Spontanruptur des 2 Monate vorher drainierten D. choledochus ein Cholangiogramm von der ersten Operation vorzeigen, aus dem ersichtlich ist, daß oberhalb der gemeinsamen Gangmündung sich ein Verschlußstein im untersten Choledochusabschnitt befand, der entfernt worden ist. Er hat daraus jedoch nur die Schlußfolgerung gezogen, daß Druckerhöhung in den Gallenwegen durch Spasmen an der Papille die Ursache der Perforation waren, nicht aber die gemeinsame Einmündung der beiden Gänge und den dadurch möglichen Pankreassaftrückfluß erwähnt, der vielleicht gerade in seinem Falle keine unwesentliche Rolle spielt.

Für eine ganze Anzahl von Gallenwegs- und insbesondere Gallenblasenerkrankungen scheint uns der Rückfluß von Pankreassaft von ausschlaggebender Bedeutung zu sein. So zeigte MENEN, daß in 35% der Fälle mit gemeinsamer Einmündung des D. choledochus und D. Wirsungianus Gallensteine vorhanden waren, bei getrennter Gangmündung dagegen nur in 14%. Bei eigenen Beobachtungen konnten wir feststellen, daß auch Pankreassaft in beträchtlicher Menge und Konzentration in der Gallenblase sein kann, ohne daß es nun gleich immer zu einer perforationslosen galligen Peritonitis kommt; ähnlich wie das Eindringen von Galle in den D. pankreaticus nicht immer zu einer akuten Pankreasnekrose (also gleichsam dem Gegenstück zur perforationslosen galligen Peritonitis) führen muß. Eine Schädigung der Gallenwegswand kann sich aber in solchen Fällen früher oder später doch einmal einstellen, wie wir dies an äußerlich völlig gesund erscheinenden Gallenblasen auch nachweisen konnten. Der Pankreassaft muß eben nur die Möglichkeit haben, genügend häufig oder in genügender Konzentration oder unter sonst für ihn günstigen Umständen sich auszuwirken. Ferner sei noch eine Frage erwähnt, die von BURCKHARDT aufgeworfen wurde, ob „es nicht die Aufgabe des D. Santorini ist, den Druck

im Pankreaskanalssystem zu regulieren“, vielleicht auf dem Wege nervöser Einflüsse, „die mit dem sympathischen oder parasymphathischen System etwas zu tun haben“. Eine Klärung dieser Zusammenhänge wird erst nach umfangreichen weiteren Studien, wenn überhaupt, möglich sein, die jedoch über den Rahmen dieser Arbeit weit hinausgehen.

Oben hatte ich schon erwähnt, daß es dem Beobachter leichter wird an den perforationslosen Gallenaustritt zu glauben, wenn er an Hand eines eindrucksvollen klinischen Falles sich selbst davon überzeugen kann. Ebenso ist es fast mit der Anerkennung der chemisch-fermentativen Entstehungstheorie der perforationslosen galligen Peritonitis. Wenn man unter Würdigung aller im Schrifttum bekannten Ansichten und Beobachtungen die eigenen klinischen Krankheitsbilder einer strengen Kritik unterzieht, so läßt sich tatsächlich in fast allen Fällen die verdauende Einwirkung des Pankreassaftes erkennen oder mit großer Wahrscheinlichkeit annehmen (es sei hier auf die jeweils nach der kurzen Fallbeschreibung angeführte Deutung des Entstehungsmechanismus bei den Beobachtungen unserer Klinik verwiesen). Wichtig ist es, auch künftig bei jeder neu auftretenden Erkrankung zielbewußt weiter zu forschen. Nur durch planmäßige Untersuchungen war es uns z. B. jetzt möglich, erstmalig bei einer perforationslosen galligen Peritonitis in vivo nachzuweisen, daß der D. pancreaticus in den D. choledochus einmündet.

Abschließend stellen wir fest, daß *chemisch-fermentative Einwirkungen des Pankreassekrets für die Entstehung der perforationslosen galligen Peritonitis von ausschlaggebender Bedeutung sind. Die wenigen im Schrifttum bekanntgewordenen Krankheitsfälle, bei denen man die Möglichkeit einer andersartigen Entwicklung zugestehen mag, treten hiergegen weit zurück. Vorbedingung für das Eindringen von Pankreassaft in die Gallenwege ist eine Verbindung zwischen D. choledochus und D. Wirsungianus oberhalb der Papilla Vateri. Die günstigsten Verhältnisse für die Entstehung einer galligen perforationslosen Peritonitis liegen vor, wenn aktivierter Pankreassaft in den Gallenwegen vergesellschaftet ist mit bakterieller Infektion und Gallenstauung. Es kann aber auch zu den typischen Veränderungen mit perforationsloser galliger Peritonitis kommen, wenn die Pankreasfermente in genügender Konzentration oder genügend häufig und langdauernd sich auswirken können. Durch die verdauende Kraft der Bauchspeicheldrüsenfermente kommt es zu Veränderungen (vom leichtesten Ödem bis zur schweren Nekrose) der Gallenwegswände, die dann den perforationslosen Gallenaustritt ermöglichen.*

Für die gallige Peritonitis durch Spontanperforation kann die verdauende Wirkung des Pankreassaftes in ätiologischer Hinsicht neben Entzündung, bakterieller Infektion und Galleretention von wesentlicher Bedeutung sein, wie auch ihr Einfluß auf die Entstehung der Cholecystitis oft als wahrscheinlich anzunehmen ist.

III. Das klinische Bild.

In der *Vorgeschichte* der posttraumatischen galligen Peritonitis finden sich gewöhnlich keine Besonderheiten. Die sonst häufige Gallenanamnese ist hier, abgesehen von den postoperativen Erkrankungen, eine Seltenheit. Das Trauma liegt, besonders bei der modernen therapeutischen Einstellung, meist nur kurze Zeit zurück; nur in ein Fünftel der Fälle sind mehrere Wochen bis zu 5 Monaten (das letzte bei einer traumatischen Echinokokkenzystenruptur von ALSINA)

zwischen dem Trauma und dem erforderlichen operativen Eingriff ver-
gangen. — Die von BERNHARD beobachtete Ruptur des Choledochus 3 $\frac{1}{2}$ Jahre
nach vorausgegangener Choledochusdrainage gehört eigentlich nicht mehr zu
den postoperativen Spät komplikationen, sondern eher zu den Spontanperfora-
tionen. — In einigen Fällen lag zwischen dem Trauma und dem Behand-
lungsbeginn nach anfangs rasch abgeklungenen Schmerzen eine beschwerdearme oder
beschwerdelose Zeit, die erst später wieder von oft plötzlich einsetzenden
akuteren Erscheinungen abgelöst wurde. Für die vom unfallmedizinischen
Standpunkt aus interessante, traumatische gallige Peritonitis nach Spät-
ruptur bei Abfall des Schorfes ist eine derartige Anamnese geradezu charakteristisch.

Bei den durch Spontanperforation entstandenen galligen Bauchfellent-
zündungen war in der weitaus überwiegenden Mehrzahl ein langes, oft weit
zurückliegendes Gallenleiden vorhanden und nur bei einem Siebtel der Fälle lag
eine kurze Vorgeschichte bei akut einsetzender Erkrankung vor. In den meisten
Fällen trifft es somit zu, daß man ein jahrelang bestehendes Gallenleiden als
Wegbereiter für die Perforation bezeichnen kann.

Unter den perforationslosen galligen Peritonitiden waren in der Vorgeschichte
nur bei einem Drittel der Fälle vorausgegangene Schmerzen im Oberbauch oder
gar deutliche Anzeichen eines länger bestehenden Gallenleidens vermerkt.
Öfters waren nur unerhebliche, unbestimmte Beschwerden vorausgegangen, die
mehrmals als „Magenleiden“ gedeutet worden waren. Die eigentliche Erkrankung
beginnt gewöhnlich plötzlich. In 88,6% der Fälle war der Verlauf ein akuter
und nur in den restlichen 11,6% verlief die Erkrankung subakut bis chronisch.
Im Vergleich zu der ganz akuten Perforationsperitonitis war der Krankheits-
verlauf bei der perforationslosen galligen Bauchfellentzündung gewöhnlich
leichter unter langsamem Zunehmen der entzündlichen Veränderungen. Wie aus
Tabelle 12 ersichtlich ist, kamen die Patienten auf Grund dieser Eigenart der

Tabelle 12. Die Zeitspanne zwischen Krankheitsbeginn und Operation bei
der perforationslosen galligen Peritonitis.

| | Stunden am Operationstage | Zeit | | | | | | | | | | | | | | | Längere Zeit | | |
|------------------|------------------------------|------|----|----|---|---|---|---|--------|---|----|----|----|----|---|--------|-----------------|------|---|
| | | Tage | | | | | | | | | | | | | | Wochen | | Jahr | |
| | | 1 | 2 | 3 | 4 | 5 | 6 | 7 | einige | 8 | 10 | 11 | 12 | 14 | 3 | 4 | | 8 | 1 |
| Anzahl der Fälle | 6 | 24 | 14 | 13 | 5 | 5 | 4 | 3 | 4 | 1 | 1 | 2 | 1 | 2 | 2 | 2 | 1 | 1 | 1 |

Erkrankung erst später (meist nach 2—4 Tagen) zur Operation, als dies sonst
bei Perforationsperitonitiden oder perforierenden Bauchverletzungen üblich ist.

Die Verteilung aller zusammengestellten galligen Bauchfellentzündungen
nach *Geschlecht und Alter* ist aus Tabelle 13 (s. auch Tabelle 8, 3 und 2)
und Tabelle 14 erkennbar. Die relativ große Anzahl von Männern unter der Gesamt-
zahl ist durch das Überwiegen des männlichen Geschlechts bei den Gallenwegs-
verletzungen bedingt, während sonst, wie bei allen Gallenleiden, die Frauen
vorwiegend betroffen sind. Eine Altersgrenze nach oben oder unten gibt es
praktisch nicht, auch nicht bei der perforationslosen galligen Peritonitis. Der
älteste Patient war 83 Jahre, der jüngste im Säuglingsalter. Die mittleren
Jahrgänge (20—70 Jahre) sind aber weitaus am häufigsten betroffen, besonders
bei den perforationslosen Erkrankungen.

Die *Symptome* bieten im allgemeinen wenig charakteristische Anzeichen. Bei genauer Beobachtung und Untersuchung mit den modernsten Methoden lassen sich aber doch einige Merkmale herauschälen, die als typisch für das Krankheitsbild angesehen werden können. Bei der galligen Peritonitis nach direkter Gewalteinwirkung finden sich neben örtlichen Verletzungserscheinungen später Anzeichen allgemeiner peritonealer Reizung. Nach indirektem Trauma können die Beschwerden oft weniger genau lokalisiert sein. Bei den am häufigsten vorkommenden akut

entstandenen und diffusen galligen Bauchfellentzündungen mit und ohne Perforation treten die Schmerzen gewöhnlich plötzlich und ohne äußeren Anlaß auf. Sie sind meist zunächst im rechten Oberbauch oder in der Oberbauchmitte lokalisiert, wo sie mit Entwicklung peritonitischer Erscheinungen bei zunehmender allgemeiner Druckschmerzhaftigkeit und Spannung des Bauches oft auch auf Druck am stärksten bleiben. Bei der perforationslosen galligen Peritonitis wurde der stärkste Schmerz manchmal mit heftig-

ster Muskelabwehrspannung und Druckschmerzhaftigkeit im rechten Unterbauch angegeben, was zu diagnostischen Irrtümern Anlaß gab. Erbrechen als Anzeichen der peritonealen Reizung wurde fast immer beobachtet. Der quälende Gürtelschmerz als charakteristisches Zeichen einer Spontanperforation (nach MAIRE) wurde noch nicht in der Hälfte der Fälle festgestellt. Bei der Spontanperforation wurde das typische Ausstrahlen der Schmerzen in die rechte Schulter häufig, bei der perforationslosen galligen Peritonitis seltener erwähnt. Auch regelrechte Perforationsanzeichen mit schockartigen Erscheinungen, wie Verfall des Gesichtes, Schweißausbruch, kleiner Puls wurden bei der Spontanperforation öfter als bei der perforationslosen Form beobachtet. Von BERNHARD ist der in die linke Schulter ausstrahlende Schmerz bei einer perforationslosen galligen Bauchfellentzündung hervorgehoben worden als Hinweis auf eine Pankreasbeteiligung. Bei einer ganzen Reihe von Krankheitsfällen war der Bauch oft aufgetrieben

Tabelle 13. Verteilung der galligen Peritonitiden nach dem Geschlecht¹.

| Geschlecht | mit | ohne | Zusammen |
|------------------|--------------------------|------|----------|
| | nachweisbare Perforation | | |
| Frauen | 46 % | 67 % | 58 % |
| Männer | 54 % | 33 % | 42 % |

Tabelle 14. Verteilung der galligen Bauchfellentzündungen nach dem Alter.

| Alter | Gallige Bauchfellentzündung | | Zusammen |
|------------------|-----------------------------|------|----------|
| | mit | ohne | |
| | nachweisbare Perforation | | |
| Unbestimmt . . . | 95 | 70 | 165 |
| 0—9 Jahre . . . | 11 | 3 | 14 |
| 10—19 „ . . . | 19 | 3 | 22 |
| 20—29 „ . . . | 16 | 17 | 33 |
| 30—39 „ . . . | 15 | 25 | 40 |
| 40—49 „ . . . | 18 | 17 | 35 |
| 50—59 „ . . . | 15 | 23 | 38 |
| 60—69 „ . . . | 6 | 22 | 28 |
| 70—79 „ . . . | 3 | 13 | 16 |
| 80—83 „ . . . | — | 1 | 1 |
| Zusammen . . . | 198 | 194 | 392 |

¹ Die differenzierte Verteilung der verschiedenen Arten der galligen Peritonitis ist aus Tabelle 8 (perforationslose gallige Peritonitis), 3 (nach Spontanperforation) und 2 (nach traumatischer Perforation) zu ersehen.

bei ruhender Darmtätigkeit, als Symptom der durch peritoneale Reize entstandenen Darmparalyse.

Die Temperatur war nach Trauma, zumindest anfangs, meist nicht erhöht, während sie bei der galligen Peritonitis mit und ohne Spontanperforation gewöhnlich bis 38 oder 39° gestiegen war. Schüttelfrost trat nur vereinzelt auf, bei der perforationslosen galligen Peritonitis noch seltener als bei der Spontanperforation. Eine Pulsverlangsamung ist nur selten erwähnt, meist war der Puls beschleunigt. FINSTERER, der die Bradykardie als typisches Symptom für die Resorption von Gallebestandteilen (gallesuren Salzen) und deren Einwirkung auf das Herz ansieht, glaubt, daß sie immer bei reinem Gallenerguß in der Bauchhöhle vorhanden ist. Nachdem ihm häufig in diesem Punkt widersprochen wurde, verteidigte er seine Ansicht mit der Erklärung, daß meist wohl zur Zeit der Beobachtung durch die Mehrzahl der Autoren die Bradykardie schon abgelöst war von einer Pulsbeschleunigung infolge des Überwiegens der peritonitischen Reize.

Ikterus wurde primär bei der galligen Bauchfellentzündung durch Spontanperforation selten, bei der perforationslosen galligen Peritonitis etwas häufiger beobachtet. Er kann sich durch gallige Resorption in allen Fällen entwickeln, wurde aber bei der galligen Bauchfellentzündung ohne Perforation im ganzen doch nur bei etwa einem Viertel der beobachteten Erkrankungen festgestellt. In einer Reihe von klinischen Fällen haben wir, besonders bei ziemlich raschem Auftreten eines großen galligen Ergusses in der freien Bauchhöhle, Erscheinungen einer schweren allgemeinen Intoxikation beobachten können, worüber auch im Schrifttum öfters berichtet wurde. Es ist dies wohl auf die Giftwirkung großer Gallenmengen, besonders in Verbindung mit Fermenten (wie im Pankreas- oder Duodenalsaft) zurückzuführen. Dabei sind auch oft Leber- und Nierenschädigungen zu erkennen.

DELOYERS (1939) hat bezüglich der Nierenschädigung auf die Untersuchungen von HORRALL und CARLSON (1929) hingewiesen, die nach Injektion von Galle in die Bauchhöhle Anurie beobachteten und diese durch eine Blutdrucksenkung infolge der Intoxikation erklärten. Sie konnten auch feststellen, daß die Verabreichung einer noch nicht tödlichen Gallenmenge eine Albuminurie für mehrere Wochen herbeiführt. — DIVELLA führt nach ähnlichen Hundeversuchen den Tod auf die bald sich einstellende Leistungsunfähigkeit des Leber-Nierensystems zurück, die bei der rasch einsetzenden Vergiftung entsteht, und zwar meist ehe die Bakterien sich richtig entwickeln können. — Durch experimentelle Erzeugung einer Cholämie mittels Choledochusligatur und -durchschneidung bei Hunden konnte JESU histologische und mikrochemische Leberveränderungen feststellen. — KAIHO, der den Einfluß von intraperitoneal eingeführter Galle auf die Dünndarmwegen bei Kaninchen prüfte, stellte als tödliche Dosis der in die Bauchhöhle eingegebenen Galle 40 bis 50 ccm je Kilogramm Körpergewicht fest. Die Wirkung der Galle auf die Darmserosa war grundsätzlich dieselbe wie bei Ausschaltung des N. splanchnicus und vagus: sofort Spasmus und Anämie der betreffenden Darmschlingen, dann Hyperämie, Atonie und für 1—5 Stunden völlige Bewegungslosigkeit; nachher Nachlassen der Hyperämie und Wiederkehr der Pendelbewegungen für 1—3 Stunden; dann plötzlich sehr starke peristaltische Wellen, bei nur geringen Pendel- oder Segmentbewegungen, infolge starker Entleerungskraft Durchfall für 3—10 Stunden. Danach wieder normale Darmtätigkeit. — Auf die Senkung des Thrombinspiegels bei Cholämie hat WILDEGANS auf Grund von experimentellen und klinischen Untersuchungen hingewiesen.

Bei längerem Bestehen von galligen Ergüssen in der Bauchhöhle läßt die Resorption von Galle durch das Peritoneum nach, da dieses durch entzündliche Veränderungen, wie z. B. Fibrinbeläge, abgedichtet wird und dadurch seine Resorptionsfähigkeit weitgehend einbüßt. Das Ausbleiben von Ikterus ist

hierdurch auch erklärt. Als besonderes Merkmal der perforationslosen galligen Peritonitis bezeichnet BUTKIEWICZ „das verhältnismäßig rasche Auftreten des freien Exsudates als Folge des Reizzustandes des Peritoneums, welchen die durchsickernde Galle verursacht“.

ANDREWS, HARKINS, HARMON und HUDSON (1937) stellten durch experimentelle Untersuchungen bei 11 Hunden fest, daß es auch nach subcutaner Injektion von Galle oder gallensauren Salzen zu einer örtlichen Abwanderung von Plasma in das Gewebe kommt. Der Flüssigkeitsentzug (nach 19 Stunden bis 3,8% des Körpergewichtes) bedingt eine Bluteindickung und Absinken des Blutdruckes, wodurch es zu schweren Schockerscheinungen mit nachfolgendem Tod kommen kann.

Die Menge des galligen Ergusses in der Bauchhöhle ist sehr verschieden, sie scheint zwischen wenigen Kubikzentimeter und mehreren Litern (13½ Liter wurden von ARBUTHNOT-LANE durch Operation aus der Bauchhöhle abgelassen)¹.

Die Leukocyten im Blut waren meist entsprechend der Temperatursteigerung erheblich erhöht. Im Urin fand sich bei der perforationslosen galligen Peritonitis öfters Eiweiß, erhöhter Urobilin- und Urobilinogengehalt (auch bei fehlendem Ikterus), fast nie Zucker, vereinzelt gallige Zylinder, bei vorhandenem Ikterus natürlich auch Gallenfarbstoff. In früherer Zeit nur vereinzelt (POPPER), in den letzten Jahren öfters (besonders bei den Fällen unserer Klinik) konnten diastatische Fermente im Urin, vor und nach der Operation, nachgewiesen werden bei perforationslosen galligen Bauchfellentzündungen, 2mal war auch die Blutserumdiastase leicht vermehrt. Durch die Belastungsprobe nach HAGEDORN-JENSEN konnte in 2 perforationslosen Fällen unserer Klinik nach der Operation ein erhöhter Anstieg des Blutzuckerspiegels mit verzögertem Abfall festgestellt werden, als Anzeichen einer ziemlich lange anhaltenden Leberschädigung. Die oben erwähnten Intoxikationsanzeichen sind durch die klinisch nachgewiesene Leber- und Nierenschädigung mit oft auch erheblicher Reststickstoffhöhung objektiv belegt. Auch scheint eine von uns mehrmals bei der galligen Bauchfellentzündung beobachtete auffallend verzögerte Rekonvaleszenz in diesem

Tabelle 15.

| Fall von | Zeit nach der Operation | Belastung mit | Blutzucker in mg-% | | | | |
|--|-------------------------|-------------------|--------------------|--------------|---------|---------|----------|
| | | | nüchtern | nach 45 Min. | 60 Min. | 75 Min. | 120 Min. |
| p. g. P. ² Nr. 10 (BERNHARD) . . . | 4 Wochen | 40 g Galaktose | 108 | 159 | 200 | 152 | 148 |
| p. g. P. Nr. 10 (BERNHARD) . . . | 4 Wochen | 50 g Dextrose | 99 | 202 | 223 | 226 | 172 |
| weiße Galle | 4 Wochen | 40 g Galaktose | 91 | 125 | 127 | 84 | 76 |
| p. g. P. Nr. 14 . . . | 4 Wochen | 50 g Dextrose | 75 | 143 | 194 | 150 | 118 |
| p. g. P. Nr. 14 . . . | 6 Wochen | 50 g Dextrose | 112 | 163 | 193 | 240 | 222 |

¹ Als Kuriosum erwähnte BRIZIO eine Beobachtung von FRUYER, in der bei posttraumatischem Gallenerguß in verschiedenen Wiederholungen 60 Liter galliges Exsudat abgezapft wurden.

² p. g. P. = perforationslose gallige Peritonitis.

Sinne aufzufassen zu sein. BERNHARD wies darauf hin, daß die besonders deutlich im Vergleich mit einer Zuckerbelastung bei Hydrops der Gallenwege infolge Steinverschluß in der Papille (s. Tabelle 15) zum Ausdruck kommende schwere Leberfunktionsstörung gerade nach dem nur kurz dauernden Choledochusverschluß beachtlich ist. „Die Leberschädigung könnte man, um eine Möglichkeit anzuführen, ebenfalls mit dem Auftreten von Pankreassaft in die Gallenwege erklären.“ Ob eine Blutkörperchensenkungsbeschleunigung, wie wir sie in unserem 14. Fall noch 2 Monate nach der Operation einer perforationslosen galligen Peritonitis in erheblichem Grade feststellen konnten (12 Minuten nach LINSSENMEIER), immer und so ausgeprägt vorkommt, bleibt noch einer Nachprüfung bei späteren Beobachtungen vorbehalten.

KEZSLY hat unter ausgezeichneter Schilderung eines Falles von cholämischem Cholaskos die Symptome der akuten Gallensäurevergiftung folgendermaßen aufgezeichnet: Psychische Unruhe, Verwirrtheit, Halluzination, Delirien, dann das Stadium der hochgradigen Adynamie, Apathie mit Herzschwäche und Vasomotorenlähmung. MELCHIOR hat diese Cholaemia vera durch den akuten Cholaskos als Gegenstück zur Urämie infolge Resorption gelöster Harnbestandteile bei intraperitonealen Rupturen der Harnwege ohne Infektion bezeichnet.

Das klinische Bild kann entsprechend der mannigfachen Ausbreitung und Beschaffenheit des Exsudates ganz verschieden sein. Bei umschriebener galliger Peritonitis¹, begrenzt durch Verklebungen oder narbige Veränderungen, bei gedeckter Perforation oder galligem Absceß werden alle Krankheitserscheinungen mehr lokalisiert und oft weniger ausgeprägt sein. Während die reine gallige Peritonitis lediglich eine chemisch bedingte Entzündung ist, führt die bakteriell infizierte Galle oft zu schwersten septischen Erscheinungen. Retroperitoneal gelegene gallige Ergüsse können übrigens, besonders wenn sie groß und ausgedehnt sind, zu dem gleichen Bild wie die intraperitonealen Galleansammlungen führen. Bei längerem Bestehen eines freien oder auch (genügend großen) umschriebenen Gallenergusses in der Bauchhöhle stellt sich oft langsam auch eine erhebliche Schädigung des Allgemeinzustandes ein. KEZSLY hat der von MELCHIOR, ROSENTHAL und WISLICKI und ihm selbst beschriebenen akuten Gallensäureintoxikation das Krankheitsbild der chronischen Cholatvergiftung gegenübergestellt mit langsam fortschreitender Kachexie. KÜTTNER hat auf diese spezifische, chronische Kachexie bei traumatischem Gallenerguß ausdrücklich hingewiesen. Auch wir konnten sie eindrucksvoll nach einer oben beschriebenen Gallenblasenschußverletzung beobachten. Über gleichartige Erfahrungen wurde von mehreren Autoren berichtet.

IV. Die Diagnose.

Das sicherste Zeichen einer Gallenwegsverletzung und eines dabei möglichen Ergusses von Galle in die Bauchhöhle ist der Gallenfluß nach außen, auf den schon von SCHWARTZ (1854) und CAUCHOIS (1872) hingewiesen wurde. Bei geschlossenen Verletzungen durch stumpfe Gewalteinwirkung ist die gallige Bauchfellentzündung schon schwieriger zu erkennen. Vor Auftreten eines Resorptionsikterus ist der Nachweis von gallensauren Salzen und Gallenfarbstoff im Harn, sowie von Bilirubin im Blut von Bedeutung für die Erkennung einer

¹ Unter den bisher im Schrifttum bekanntgewordenen 304 Fällen von perforationsloser galliger Peritonitis wurde nur 31mal (= rund 10%) die umschriebene Form beobachtet.

Galleansammlung in der Bauchhöhle, insbesondere mittels wiederholter Untersuchung. FINSTERER wies darauf hin, daß die häufige — mindestens $\frac{1}{2}$ stündliche — Pulskontrolle zur Erkennung der anfangs bei Leber- oder Gallenwegsverletzungen und galliger Peritonitis vorhandenen Bradykardie erforderlich ist, da sie später durch das Überwiegen peritonitischer Erscheinungen nicht mehr zu erkennen ist. Wenn auch eine ausgesprochene Pulsverlangsamung nicht häufig notiert wurde, so steht jedenfalls fest, daß ein voller, kräftiger und langsamer Puls nicht gegen die Diagnose einer galligen Peritonitis verwertet werden darf. CLAIRMONT wies schon darauf hin, daß in seinem mit v. HABERER veröffentlichten Fall von perforationsloser galliger Bauchfellentzündung die Pulsverlangsamung so ausgesprochen war, daß sie die bestehende Peritonitis nicht erkennen ließ.

Die perforationslose von der durch Spontanperforation entstandenen galligen Peritonitis zu unterscheiden, ist wohl am schwierigsten. Im allgemeinen wird nach Spontanperforation der Verlauf akuter und durch die meist vorhandene Infektion heftiger sein, bei ausgeprägter Temperatursteigerung und Pulsbeschleunigung. Von BERNHARD wurde außerdem hervorgehoben, daß der relativ gute Allgemeinzustand bei ausgesprochener Peritonitis und die starke Ausschwemmung von Gallenfarbstoffen als Stütze für die Diagnose perforationsloser gallige Peritonitis dienen; ferner betont er besonders das Ausstrahlen des Oberbauchschmerzes in die linke Schulter und im Urin und Blut angetroffene erhöhte Fermentwerte.

In den chronisch verlaufenden Fällen, die oft begleitet sind von stetiger Abmagerung bis zum Bilde der völligen Kachexie, besteht sowohl bei der traumatischen (KÜTTNER), als auch der perforationslosen galligen Peritonitis (PIULACHS) leichte Verwechslungsmöglichkeit mit einer tuberkulösen Bauchfellentzündung.

Da bei der galligen Peritonitis die peritonealen Symptome am häufigsten sind, wurde in der Mehrzahl der Fälle eine akute Peritonitis diagnostiziert. Die Schmerzen in der rechten Bauchseite unten gaben den Anlaß, besonders bei den perforationslosen Erkrankungen, oft eine perforative Appendicitis anzunehmen. Vorgeschichte und Urinbefund können hier meist den richtigen Weg weisen. Die Diagnose Magen- oder Zwölffingerdarmperforation wurde bei der galligen Peritonitis mit und ohne Perforation häufig gestellt. Unter den perforationslosen Erkrankungen fanden sich nicht selten Angaben wie „Magenkrämpfe“ oder „magenleidend“. Durch Fehlen eines vom Patienten meist typisch geschilderten Perforationsereignisses und das Nichtvorhandensein einer röntgenologisch nachweisbaren Luftansammlung in der freien Bauchhöhle wird eine Ulcusperforation oft ausgeschlossen werden können, besonders gegenüber den perforationslosen galligen Bauchfellentzündungen.

Die Trennung von einer akuten Pankreatitis oder Pankreasnekrose ist recht schwierig. Die bei der perforationslosen galligen Peritonitis in letzter Zeit mehrmals beobachteten erhöhten Fermentwerte im Urin und Blut sind für Erkrankungen der Bauchspeicheldrüse gerade typisch. Das Vorkommen von Cyanose, schlechtem Allgemeinzustand mit Kollaps, schwersten Dauerschmerzen, die nicht einmal auf Morphinum reagieren, bei gewöhnlich fehlender allgemeiner Peritonitis, als charakteristische Anzeichen einer akuten Pankreaserkrankung, werden bei der galligen Peritonitis doch nur selten beobachtet. BERNHARD

hat wieder darauf hingewiesen, daß auch andere Baucherkrankungen gelegentlich mit einer Vermehrung der Urindiasiose einhergehen, so z. B. beim Ulcus ventriculi oder duodeni. Auch bei Appendicitis und Peritonitis kommen in seltenen Fällen nach SKOOG und HELLER Diastaseentgleisungen vor. Eine vom kleinen Becken, besonders den weiblichen Genitalien ausgehende Peritonitis wurde nur vereinzelt beim Vorliegen einer galligen Bauchfellentzündung in Erwägung gezogen. FRANK hat einmal eine Salpingitis diagnostiziert. Die Unterscheidung dürfte meist keine wesentlichen Schwierigkeiten bieten. Umschriebene, abgesackte Gallenansammlungen können gelegentlich bei vaginaler Untersuchung (BERHOÛET) als zum Genitalie gehörende Tumoren angesehen werden.

Da GYLLENSVÄRD von einem relativ häufigen Auftreten der Galleperitonitis bei graviden Frauen berichtete, die erklärt werden können durch einen Pankreas-safttrückstrom infolge heftigen Erbrechens, habe ich alle mitgeteilten Fälle auch daraufhin nachgesehen. Eine Schwangerschaft wurde so selten erwähnt, eine Beobachtung von SCHMIDT sei als Beispiel angeführt, daß sie im allgemeinen bei differentialdiagnostischen Erwägungen nicht als Hinweis für eine gallige Bauchfellentzündung verwertet werden kann. — Von FAZIO wird noch die Thrombose der Mesenterialgefäße bei der Entstehung der Spontanperforationen als Verwechslungsmöglichkeit genannt. Nur in einem Fall, von TAPIE beschrieben, wurde bei einem (umschriebenen) Gallenabsceß nach Gallenblasenperforation ein Sarkom diagnostiziert.

Im Gegensatz zu der mit peritonealen Symptomen verlaufenden Form der galligen Peritonitis kommt weit weniger häufig ein zweites Krankheitsbild vor mit Meteorismus, Erbrechen und Bauchdeckenspannung, was klinisch an Ileus denken läßt. PIULACHS hat erst kürzlich wieder hierauf aufmerksam gemacht. Die Stuhl- und Gasverhaltung im Verlauf einer galligen Bauchfellentzündung ist natürlich als Folgeerscheinung der Peritonitis mit anschließender Darm-paralyse, wie bei allen Bauchfellentzündungen, nichts Abnormes. Die ileusartigen Erscheinungen können jedoch auch von Beginn der Erkrankung an so im Vordergrund stehen, daß sie das Krankheitsbild völlig beherrschen. So wurde in 12 Fällen, davon allein 11mal bei perforationslosen galligen Bauchfellentzündungen, ein Ileus angenommen.

Die Diagnose perforationslose gallige Bauchfellentzündung wurde vor der Operation bisher nur 4mal gestellt, und zwar zuerst von BERNHARD (1931) und später von BUTKIEWICZ (1936) in seiner 2., 4. und 7. Beobachtung. Die gallige Bauchfellentzündung allgemein wurde nur wenig häufiger richtig vor der Autopsie gedeutet.

REICHLÉ hat 1921 wieder auf den Wert der von KRAUSS und BIEDL (1899) angegebenen Reaktion zur Feststellung eines Gallenergusses in der Bauchhöhle verwiesen. Die Technik der Methode besteht darin, daß man 0,1—0,3 ccm Harn des unklaren Falles einem Kaninchen durch kleine Trepanöffnung in den Schädel subdural injiziert. Positive Reaktion zeigt sich, wenn die vorher ruhigen Tiere nach der Injektion plötzlich zu laufen beginnen, und zwar meist im Kreise herum, bei Injektion über der rechten Gehirnhälfte nach links und umgekehrt. Bei starker Reaktion stellen sich heftige Laufbewegungen, tonisch-klonische Krämpfe u. a. m. ein, die Tiere gehen gleich zugrunde; während bei leichterer Reaktion die Tiere am Leben bleiben können.

War diese Reaktion anfangs von den Erfindern eigentlich nur für die Diagnose der Leberruptur gedacht, so wird sie in unklaren Fällen von intraabdominellen Galleergüssen ganz allgemein gelegentlich wertvolle Dienste leisten können.

V. Die Prognose.

Daß wir es bei der galligen Bauchfellentzündung mit einer recht ernstern Erkrankung zu tun haben, können wir erst dann klar erkennen, wenn wir die Heilerggebnisse vergleichen mit denen bei den übrigen Gallenwegserkrankungen. Die Sterblichkeit aller in der Gießener Chirurgischen Universitätsklinik überhaupt an der Gallenblase Operierten beträgt 5,4%. Unter den aus dem Schrifttum gesammelten galligen Bauchfellentzündungen einschließlich der eigenen Beobachtungen starben insgesamt 45% (s. Tabelle 16). Die Prognose ist bei

Tabelle 16. Übersicht der Heilerggebnisse bei der galligen Peritonitis.

| Gallige Bauchfellentzündung | Anzahl der Fälle | Ausgang in | | | | Sterblichkeit in % |
|---|------------------|------------|---------|---------|-----------|--------------------|
| | | unbekannt | bekannt | Heilung | gestorben | |
| Ohne Perforation | 194 | 37 | 157 | 91 | 66 | 42 |
| Mit Perforation | 198 | 49 | 149 | 77 | 72 | 48 |
| Mit und ohne Perforation zusammen | 392 | 86 | 306 | 168 | 138 | 45 |

den perforationslosen Erkrankungen deutlich günstiger als in den übrigen Fällen. Die Mortalitätsziffer unter den Beobachtungen ohne nachweisbare Perforation an unserer Klinik stimmt mit der Sammelberechnung von 42% überein. Im Schrifttum finden sich zum Teil etwas niedrigere Zahlen (so bei BUTKIEWICZ 32% und bei PERONI 33%), die sicher mit der Ausschaltung aller bei der Sektion erkannten oder auch nur vermuteten kleinsten Perforationen durch die entsprechenden Autoren zu erklären sind. Die Sterblichkeit unter den Spontanperforationen wird meist um 50% und noch höher angegeben. TEPLITZ berichtete über 6 geheilte Fälle von 12 diffusen galligen Bauchfellentzündungen, nach WILLIAMS beträgt die Mortalität 51,8%, nach FINKELSTEIN 54,7%, nach SHIOKAWA bei der Gallenblasenperforationsperitonitis 50%; nach ELIASON und McLAUGHLIN liegt die Sterblichkeit bei Gallenblasenperforationen zwischen 10 und 58%. WALDEYER hat unter den „Fällen mit schweren Komplikationen“ in der Chirurgie der Gallenwege, wozu er auch die Gallenblasenperforationen und galligen Bauchfellentzündungen zählt, eine Mortalität von 57,5% berechnet.

Diese unterschiedlichen Zahlen im Schrifttum sind zu erklären durch die Art der zugrunde liegenden Erkrankungen. Bei der Bearbeitung aller zusammengestellten Beobachtungen erkennt man, daß die Prognose von verschiedenen Faktoren abhängig ist, auf die jetzt näher eingegangen werden soll.

Das *Alter* und mit ihm — sowie auch unabhängig davon — der *Allgemeinzustand* bzw. die allgemeine Widerstandsfähigkeit des Patienten spielen eine wesentliche Rolle. Kinder und ältere, ohnehin schon gebrechliche Menschen werden mehr gefährdet sein. Die von LIÈGE und FOLLIASON berichtete hohe Mortalität nach Gallenblasenperforationen beim Typhus der Kinder (66%) wurde eingangs schon erwähnt. Ist der Gesamtorganismus durch eine andersartige Erkrankung oder Schädigung schon geschwächt vor Beginn einer galligen Bauchfellentzündung, so kann dies nur ungünstig für den Verlauf sein. Besonders wichtig ist der *Zustand von Herz, Kreislauf, Leber und Nieren*, da an diesen Organen die gallige Peritonitis vornehmlich angreift.

Der Verlauf ist auch verschieden entsprechend den zugrunde liegenden *Krankheitsursachen*, die gesondert oben besprochen wurden. Danach ist am

ungünstigsten die gallige Peritonitis nach Spontanperforation mit 50,2% Mortalität, besser schon nach Trauma mit 47%, bei niedrigster Sterblichkeit unter den perforationslosen Erkrankungen (42%). Unter allen galligen Peritonitiden ist die *Ausbreitung der Galle* in der Bauchhöhle von ganz wesentlicher Bedeutung. Getrennt nach diffuser und umschriebener galliger Bauchfellentzündung (wie in Tabelle 1 bei Trauma, in Tabelle 4 nach Spontanperforation und in Tabelle 9 bei den perforationslosen Fällen) aufgezeichnet, läßt sich ein erheblicher Unterschied deutlich erkennen. Von den umschriebenen galligen Peritonitiden wurden zusammen 66,3% geheilt, während unter den diffusen Erkrankungen nur in 46% Heilung erzielt werden konnte. Haben wir also eine umschriebene gallige Peritonitis vor uns, sei es eine Begrenzung durch fibrinöse Verklebungen oder Verwachsungen, sei es eine gedeckte Perforation oder ein galliger Absceß, so werden die Heilungsaussichten im allgemeinen günstiger sein als bei einer diffusen galligen Bauchfellentzündung. Das gleiche gilt gewöhnlich von den retroperitonealen Gallenansammlungen im Gegensatz zu den intraperitonealen freien Ergüssen. Je nach *Beschaffenheit des galligen Ergusses* wird der Krankheitsablauf auch verschieden sein. Die Menge der Flüssigkeit ist weniger ausschlaggebend als ihr Gehalt an toxischen Stoffen. Je mehr Galle bzw. gallensaure Salze und Fermente in dem Bauchhöhlenerguß enthalten sind, um so schwerer werden im allgemeinen die Vergiftungserscheinungen sein. Verschließt sich die Gallenausflußstelle bei einer chronischen oder akuten durch Gallensäurevergiftung entstandenen Cholämie, so kann (nach Ansicht von KESZLY) die Resorption keinen toxischen Grad mehr erreichen und der Zustand ist bei sterilem Gallenerguß ein harmloser. Besonders wichtig ist der *Keimgehalt* der Galle und die *Virulenz* der Krankheitserreger. Während reine Galle nur zu chemischen Reizerscheinungen führt, kommt es bei zusätzlicher Infektion oft zu einer schweren septischen Peritonitis, die natürlich wesentlich schlechtere Aussichten hat. KESZLY glaubt, daß weniger die Infektion, wie etwa bei der Appendicitis, das Wichtigere ist, sondern die Gallenintoxikation; denn sonst wäre doch gar nicht die relativ schlechte Prognose bei den Magen- und Duodenalperforationen zu verstehen, wo doch der Inhalt des Magens und Zwölffingerdarmes gar nicht so gefährlich ist, gegenüber den hochvirulenten eitrigen Exsudaten bei der perforierten Appendicitis. Diese Ansicht trifft zweifellos für eine ganze Anzahl von Fällen — wenn auch nicht allgemein — zu, wobei wir nochmals darauf hinweisen möchten, daß nicht nur die Einwirkung von Galle, sondern auch der Pankreasfermente schwer schädigen kann. Meist in Abhängigkeit von der Krankheitsursache und der Beschaffenheit des galligen Ergusses wird auch ein *akuter* stürmischer Krankheitsablauf gewöhnlich eher zum letalen Ende führen, als eine mehr *chronisch* verlaufende Erkrankung.

Schließlich ist noch wichtig für den Heilerfolg der *Zeitpunkt und die Art der Behandlung*. Vorbedingung für die Behandlung ist natürlich eine möglichst rechtzeitige und richtige Diagnosestellung. Bei der posttraumatischen Perforationsperitonitis kommt es besonders auf frühzeitiges Eingreifen an. Wenn LIÈGE und FOLLIASON die Mortalität der Gallenblasenperforation beim Typhus im Kindesalter auf 66% nach rechtzeitiger Operation angeben, so schätzen sie diese beim Abwarten auf 100%. GOSSET fand bei Gallenblasenperforationen in die freie Bauchhöhle nach Operation in den ersten 24 Stunden eine Sterblichkeit von nur 30%, nach später erfolgter Operation dagegen 59%.

Bezüglich der Zeitspanne, die zwischen der Operation und dem Ableben liegt, habe ich nun sämtliche Todesfälle nachgeprüft und dabei folgende, gerade für die Prognose interessante Feststellung machen können, die sowohl für die galligen Bauchfellentzündungen mit als auch ohne Perforation in fast gleicher Weise zutrifft. Es starben ein Viertel aller Todesfälle am Operationstage, die Hälfte der Fälle nach 1—4 Tagen, ein Achtel nach 5—10 Tagen und das restliche Achtel der Fälle später bis zu 3 (MACKSIMOWITSCH) und sogar 9 (KÜTTNER) Monaten. Bis zum 4. Tage nach der Operation starben also drei Viertel und am 5. Tage und später ein Viertel aller Fälle, d. h. die Heilaussichten können im allgemeinen als wesentlich günstiger angesehen werden, wenn die ersten 4 Tage nach der Operation überstanden wurden.

Bei der Überprüfung der *Todesursachen* ergab sich, daß in der überwiegenden Mehrzahl aller mitgeteilten Beobachtungen die gallige Peritonitis selbst als Hauptgrund des letalen Ausgangs angesehen wurde.

Ähnlich den in Kapitel V schon angeführten experimentellen Untersuchungen von ANDREWS, HARKINS, HARMON und HUDSON (1937) stellten auch MANSON und EDINGTON (1938) Hundeversuche zur Klärung der „Todesursachen bei galligen Bauchfellentzündungen“ an, und fanden, daß der Schock durch Flüssigkeitsverlust aus dem Gefäßsystem ein ursächliches Moment für den Tod ist; gegenüber dem devitalisierenden Einfluß der Galle auf das Bauchfell ist die Wirkung der Bakterien nur von sekundärer Bedeutung.

MOON und MORGAN (1936) haben mit Experimenten bei Hunden gezeigt, daß der Schock bei galligen Bauchfellentzündungen durch Atonie und Erweiterung der Capillaren und kleinsten Venen der Eingeweide zustande kommt; im Schock kommt es durch Erbrechen und flüssigen Stuhl sowie durch Ödem zum Wasserverlust; ein lokaler Blut- oder Flüssigkeitsverlust, wie z. B. bei einem Trauma, ist mit eine, aber nicht die einzige Ursache des Schocks. — Die zuletzt genannten Autoren haben auch nochmals auf die Mitteilungen von HORRALL und CARLSON hingewiesen, die gezeigt haben, daß Injektion von steriler Galle in die Bauchhöhle Erbrechen, Durchfälle, Oligurie, Albuminurie, Bradykardie und Senkung des Blutdruckes hervorrufen und auf diese Weise zum Tode führt; bei der Sektion findet man Ödem und Blutungen in den Lungen und Nieren, wie es auch bei Schock nachgewiesen werden kann; ferner waren die Versuchstiere für Lungenentzündung sehr empfänglich.

Mit Anführung solcher experimenteller Untersuchungen sollte nochmals auf die toxische Wirkung der Galle hingewiesen werden, da sie für das behandelte Krankheitsbild ja gerade das Charakteristische darstellt und auch weit weniger bekannt ist im Gegensatz zu den jedem Arzt geläufigen und oft zum Tode führenden Folgen einer Bauchfellentzündung ganz allgemein. Unter den an galliger Peritonitis verstorbenen Patienten wurde häufig eine schwere Schädigung von Leber, Nieren, Herz und Kreislauf festgestellt. So ist auch bei den wenigen Mitteilungen, in denen eine zusätzliche Todesursache besonders erwähnt wurde, 11mal Herz- oder Kreislaufftod angeführt. Der Patient von BAUMANN und PADOVANI starb an einer Synkope in tabula, KESZLY beobachtete einen Herzstillstand, FRANKE, FLIMM, BRIZIO Herzschwäche, LEVIN II Kreislaufinsuffizienz und POLAK I, NAUWERK und LÜBKE, FOTHERINGHAM und KÖRTE Kollaps.

ALSINA sah eine sekundäre Leberatrophie mit Kachexie, PECCO eine toxische Nierenschädigung mit Niereninsuffizienz, WAGNER II eine Hepatitis mit Perihepatitis bei eitriger Pankreatitis. Wir konnten in je einem Falle eine chronische Hepatitis bei diffuser galliger Peritonitis und eine abscedierende Pankreasnekrose als Todesursache feststellen. Auch DANZIS hebt eine zusätzliche Nieren- und Leberschädigung hervor.

An Lungenkomplikationen als Todesursache war 8mal eine Pneumonie (einmal mit degeneratio cordis) angegeben; in unserer 5. Beobachtung von

perforationsloser galliger Peritonitis trat der Tod infolge von Lungenödem ein. Allgemeiner Verfall und Kachexie (KÜTTNER) wurde mehrmals notiert. Je einmal nur wurde als Todesursache Darmparalyse mit Verfall (SPITZER), Verblutung aus einem Ast der A. hepatica (JUST) und „nicht an galliger Peritonitis gestorben“ (FRANÇOIS) vermerkt.

Unter der Mehrzahl der an der eigentlichen Krankheit verstorbenen Patienten ließ sich nach den Unterlagen eine scharfe Trennung nach Überwiegen der Bauchfellentzündungs- oder Galleintoxikationserscheinungen als ursächliches Moment für den eingetretenen Tod nicht vornehmen. Auf Grund der eigenen Beobachtungen, bei denen wir die gleiche Feststellung machen konnten, gewannen wir den Eindruck, daß es gerade die Kombination der oft voneinander nicht trennbaren Faktoren Galle und Peritonitis ist, die zum Tode geführt hat.

VI. Die Behandlung.

Die Behandlung der galligen Bauchfellentzündung ist unbestrittene Aufgabe des Chirurgen, da ohne Operation nur wenig Aussicht auf Heilung besteht. An dieser feststehenden Tatsache ändern auch nichts die Mitteilungen von 3 konservativ behandelten galligen Peritonitiden, unter denen 2 geheilt wurden. Es handelt sich in diesen Beobachtungen nämlich um ganz milde verlaufene Erkrankungen mit einer Ausnahme, die übrigens auch allein nur als diagnostisch sichergestellt angesehen werden kann.

WANGENSTEEN sah am 9. Tage nach ganz glatter Cholecystektomie mit drainagelosem Bauchschluß leichten Ikterus in den Skleren auftreten, am 10. Tage Schmerzen im rechten Oberbauch, dann allgemeine Schmerzen und Leibauftreibung; später Schock und so bedrohlicher Zustand, daß Operation nicht mehr möglich erschien. Bei deutlicher Flankendämpfung und am 12. Tage auftretendem richtigem Ikterus wurde die Diagnose galliger Erguß in der Bauchhöhle gestellt, die am 13. Tage mit spontaner Entleerung von 1500 ccm Galle aus der Wunde bestätigt wurde. Die 50jährige Frau kam später nach peroraler Zuführung der in reichlicher Menge abfließenden Galle zur völligen Genesung.

Dieser noch glücklich verlaufene Ausnahmefall darf in keiner Weise richtunggebend sein. Die verschiedensten bei der galligen Peritonitis angewandten Behandlungsmethoden sind in der nun folgenden Tabelle 17 zusammengestellt, und zwar getrennt nach galliger Peritonitis mit und ohne nachweisbare Perforation. Einzelheiten können daraus entnommen werden. Es soll hier nur auf einige wichtige Richtlinien für unser therapeutisches Handeln näher eingegangen werden.

Die Punktion als therapeutische Maßnahme allein ist völlig abzulehnen, da sie nur in seltenen Fällen zum Ziele führt (bei 71% Mortalität) und mehr Schaden anrichten kann als Nutzen (durch Verletzung von Bauchorganen, Verwandlung einer umschriebenen Galleansammlung in eine diffuse infolge Auslaufen der Galle aus der Punktionsöffnung). Als diagnostisches Hilfsmittel glauben wir aber der Punktion einen gewissen Wert nicht absprechen zu können in der Hand des Chirurgen, der die Gefahren einer Punktion genau kennt und sich nur noch eine zusätzliche Aufklärung, etwa über den günstigsten Zeitpunkt, Ort oder Art der beabsichtigten Operation, verschaffen möchte. So ist auch von den im Schrifttum bekanntgewordenen diagnostischen Punktionen vor Operationen wegen galliger Peritonitis nur von einem letalen Ausgang berichtet worden, wobei noch zu bedenken ist, daß der Tod nicht als Folge der Punktion, sondern des Grundleidens eintrat. Die diagnostische Punktion wurde mit

Tabelle 17.

| Behandlungsart | Anzahl der Fälle | geheilt | gestorben | Sterblichkeit in % |
|--|------------------|---------------------------------------|--------------|--------------------|
| Konservativ | 3 | 2 (1 + 1) ¹ | 1 (1 + 0) | 33 $\frac{1}{3}$ |
| Ohne Operation | 29 | 1 (0 + 1) | 28 (11 + 17) | 97 |
| Punktion | 7 | 2 (1 + 1) | 5 (0 + 5) | 71 |
| Punktion vor einer Operation [einmal Paracentese (Peroni)] | 12 | 11 (1 + 10) | 1 (0 + 1) | 8 |
| Operation ohne nähere Angabe | 35 | 10 (6 + 4) | 25 (9 + 16) | 71 |
| Laparotomie | 15 | 9 (0 + 9) | 6 (3 + 3) | 40 |
| Laparotomie mit Tamponade oder Drainage | 54 | 38 (15 + 23) | 16 (4 + 12) | 30 |
| Laparotomie und Übernähung eines Gallenblasenrisses (einmal Übernähung eines Leberisses) | 4 | 2 (0 + 2) | 2 (0 + 2) | 50 |
| Eröffnung der Gallenblase mit Nahtverschluß und Tamponade | 2 | 1 (1 + 0) | 1 (1 + 0) | 50 |
| Punktion der Gallenblase mit Nahtverschluß und Drainage | | | | |
| Cholecystektomie (einmal mit Gallengangs-umstechung, einmal mit Appendektomie) . | 95 | 72 (52 + 20) | 27 (23 + 4) | 28 |
| Cholecystektomie und Choledochusdrainage (3mal durch D. cysticus) | 15 | 12 (10 + 2) | 3 (3 + 0) | 20 |
| Cholecystektomie mit Choledochotomie und primärer Choledochusnaht | 2 | 1 (1 + 0) | 1 (1 + 0) | 50 |
| Choledochusdrainage (einmal durch D. cysticus) | 6 | 4 (2 + 2) | 2 (1 + 1) | 33 $\frac{1}{3}$ |
| Cholecystostomie (einmal mit Gallenblasenrißübernähung, einmal mit Pankreasabsceßdrainage) | 38 | 23 (15 + 8) | 15 (8 + 7) | 40 |
| Cholecystostomie mit Choledochusdrainage . | 1 | | 1 (1 + 0) | |
| Cholecystohepaticostomie | 1 | 1 (0 + 1) | | |
| Cholecystogastrostomie | 3 | 2 (1 + 1) | 1 (0 + 1) | |
| Choledochoduodenostomie | 2 | 1 (1 + 0) | 1 (1 + 0) | |
| Cholefistologastrostomie | 1 | 1 (0 + 1) | | |
| Cholecystogastroenterostomie | 1 | Patient vergiftete sich mit Leuchtgas | | |
| Resektion von Dickdarmgekröse, Gallenblase und Teilen des rechten Leberlappens . . | 1 | 1 (0 + 1) | | |
| Appendektomie | 1 | 1 (1 + 0) | | |
| Enterostomie | 1 | | 1 (1 + 0) | |

Ausnahme einer perforationslosen galligen Peritonitis (und einer durch Spontanperforation entstandenen Gallenansammlung unbekanntem Ausgangs) immer nur bei traumatischen, galligen Bauchfellentzündungen, besonders postoperativ, ausgeführt, wobei es sich meist um abgekapselte und vorwiegend sterile Gallenansammlungen handelte. Bei derartiger Auswahl der Fälle erscheint eine Punktion unter besonderen Umständen berechtigt. Für die Mehrzahl aller galligen Peritonitiden aber, insbesondere für die typischen, diffusen und akut verlaufenden Erkrankungen halten wir die diagnostische Punktion auch für unangebracht.

Zur Behandlung des freien und abgekapselten Exsudates in der Bauchhöhle kommt jedenfalls nur ein operativer Eingriff in Frage, der sich nicht wie die

¹ Die 1. Zahl = perforationslose gallige Peritonitis + 2. Zahl = gallige Peritonitis mit nachweisbarer Perforation.

Punktion auf symptomatische Maßnahmen beschränkt, sondern die Ursache der galligen Peritonitis angehen und nach Möglichkeit beseitigen soll. Die frühzeitige Operation auf Grund einer exakten Diagnose ist selbstverständlich das Erstrebenswerteste. Bei Durchsicht der zahlreichen angewandten Verfahren (s. Tabelle 17) taucht nun die Frage auf, welche Methode am meisten zu empfehlen ist. Grundsätzlich gilt es, dem Exsudat Abfluß zu verschaffen und die Galleaustrittsstelle zu versorgen. Hierzu müssen die gallebildenden und galleabführenden Organe einer genauen Prüfung unterzogen werden; d. h. Leber, Gallenwege, Pankreas, Duodenum und Magen müssen gründlich auf das Vorhandensein einer, oft leicht übersehbaren, Perforation untersucht werden.

Die Cholecystektomie wird diesen Anforderungen als radikales Operationsverfahren am meisten gerecht, zumal da in der Mehrzahl aller Fälle die Gallenblase die Galleaustrittsstelle ist. Wenn man noch dazu feststellt, daß die Mortalität mit 28% relativ gering ist, so kann man verstehen, daß die Cholecystektomie von einer ganzen Reihe von Autoren als die Methode der Wahl bei der galligen Peritonitis mit und ohne Perforation bezeichnet wird. Das geht aber nicht an bei Berücksichtigung des obersten chirurgischen Leitsatzes, so gründlich wie nötig und dabei aber auch so schonend wie möglich zu handeln. Wir sind also in der Wahl des Betäubungs- wie auch des Operationsverfahrens vom Allgemeinzustand des Patienten weitgehend abhängig. Wenn es GRASSMÜCK gelang, eine abgekapselte Galleansammlung durch Resektion der Gallenblase mit Teilen vom Dickdarm, Gekröse und rechten Leberlappen radikal zu beseitigen, so hat die 63jährige Patientin ihre Heilung wohl weniger dem ausgiebigen chirurgischen Handeln als ihrer eigenen robusten Natur zu verdanken. Bei schlechtem Allgemeinzustand mit schweren Vergiftungserscheinungen und darniederliegender Herz- und Kreislauf-tätigkeit müssen wir den kürzesten und leichtesten Eingriff, nach Möglichkeit in örtlicher Betäubung, wählen. Das ist entweder die einfache Laparotomie mit Drainage und Tamponade der Bauchhöhle oder noch besser die *Cholecystostomie*. Die Heilergebnisse bei diesen Eingriffen sind zwar nicht so günstig wie bei der Ektomie, aber bei Berücksichtigung der Tatsache, daß sie ja gerade bei den schweren und schwersten Erkrankungen ausgeführt worden sind, können wir mit den Operationserfolgen durchaus zufrieden sein. Ja man muß sogar den Schluß ziehen, daß die Gesamtergebnisse wahrscheinlich besser wären, wenn an Stelle der Cholecystektomie öfters eine einfache Drainage der Gallenblase ausgeführt worden wäre (am besten wohl in der von POPPERT angegebenen Form der wasserdichten Drainage).

Ist die Gallenblase nicht allein oder gar nicht betroffen, so kommen natürlich auch andere Operationsmethoden zusätzlich bzw. als selbständige Eingriffe in Frage. Abgesehen von der Übernähung eines Zwölffingerdarm- oder Magenculus wird die Ableitung der Galle aus den Gallenwegen durch länger dauernde Drainage des großen Gallenganges gewöhnlich die beste Entlastung verschaffen. Wir müssen uns nur darüber im klaren sein, daß es sich dabei in erster Linie um lebensrettende Eingriffe handelt, die das Grundübel noch nicht beseitigen. Um einer rezidivierenden Schädigung vorzubeugen, müßte das Grundleiden angegangen werden; so z. B. die Beseitigung eines Hindernisses, wie Gallensteine im D. choledochus, oder, was besonders bei der perforationslosen galligen Peritonitis wichtig ist, die Verhinderung einer erneuten schädlichen Pankreassaft-einwirkung infolge unmittelbarer Verbindung zwischen D. choledochus und

D. Wirsungianus durch Anlegung einer die Papillenpassage ausschaltenden Anastomose zwischen Gallenwegen und Magen-Darmkanal.

So erstrebenswert dies an und für sich ist, wird es bei dem meist geschwächten Allgemeinzustand der Patienten primär nur selten möglich und deswegen auch gewöhnlich nicht ratsam sein. Derartige Operationsmethoden mit dem Ziel der endgültigen Heilung müssen meist einem sekundären Eingriff zu günstigerem Zeitpunkt nach gehobener Widerstandskraft des Patienten vorbehalten bleiben.

Die allgemeinen medikamentösen Maßnahmen zur Unterstützung des Heilverfahrens dürfen bei der Behandlung nicht vergessen werden; sie liegen im Rahmen der auch sonst bei Gallenleiden und Bauchfellentzündungen üblichen und allgemein bekannten Verordnungen. In erster Linie kommt es hier wieder auf eine Unterstützung des Kreislaufes mit Berücksichtigung der Leber- und Nierenfunktion an.

VII. Zusammenfassung.

Nach einleitender Erläuterung der mannigfachen Krankheitsbezeichnungen wurde ein kurzer geschichtlicher Überblick über das zu behandelnde Thema gegeben. Getrennt nach den verschiedenen Krankheitsursachen wurde dann die gallige Bauchfellentzündung in ihren verschiedensten Erscheinungsarten ausführlich geschildert unter Berücksichtigung aller bisher im Schrifttum veröffentlichten Einzelbeobachtungen und Erkenntnisse sowie wertvoller Erfahrungen auf Grund des Krankengutes der Chirurgischen Universitätsklinik Gießen, insbesondere des umfangreichen Gallenmaterials der Klinik. Unter den durch Trauma entstandenen Erkrankungen wurden besonders die postoperativen galligen Bauchfellentzündungen eingehender geschildert, da sie gerade für den Chirurgen lehrreich sind. Dem Rahmen der Arbeit entsprechend wurde das Krankheitsbild der perforationslosen galligen Peritonitis erst nach Darlegung aller bekannten durch Spontanperforation entstandenen galligen Bauchfellentzündungen mit Berücksichtigung auch der durch kleinste Perforationen verursachten Gallenergüsse, ausführlich behandelt.

Bei kritischer Überprüfung der verschiedenen Anschauungen über die Entstehung der galligen Peritonitis wurden folgende Feststellungen getroffen.

1. Eine gallige Peritonitis durch echte traumatische Perforation bedarf keiner weiteren Erklärung, sie wird nur leichter zustande kommen bei schon vorhandenen pathologischen Veränderungen im Bereiche des Gallenwegesystems.

2. Die Entstehungsmöglichkeit der perforationslosen galligen Peritonitis auf rein traumatischer Grundlage ist — wenn überhaupt — zu den größten Seltenheiten zu zählen.

3. Durch Stauung kann es anscheinend gelegentlich zum Platzen von erweiterten Gallenwegen kommen.

4. Eine Filtration von Galle durch die nicht perforierte Wand der Gallenwege infolge von Stauung allein ist nicht sicher erwiesen.

5. Trophische Störungen kommen primär in den Gallenwegen praktisch gar nicht vor. Die aus anderem Anlaß entstehenden Ernährungsstörungen umschriebener und ausgedehnter Bezirke der Gallengangswand können gelegentlich zur Spontanperforation führen.

6. Der perforationslose Durchtritt von Galle durch trophisch geschädigte Gallenwegswände ohne Mitwirkung anderer Faktoren kann nicht als erwiesen angenommen werden.

7. Auf Grund entzündlich-infektiöser Veränderungen entwickelt sich die Mehrzahl aller galligen Bauchfellentzündungen durch Spontanperforation. Das Gallensteinleiden spielt dabei eine besonders disponierende Rolle.

8. Die perforationslose gallige Peritonitis scheint sich nach einigen Mitteilungen aus dem Schrifttum auch auf rein infektiöser Grundlage unter besonderen Umständen entwickeln zu können. Dies ist jedoch noch nicht sicher experimentell erwiesen.

9. Die chemisch-fermentative Einwirkung des Pankreassaftes ist für die Entstehung der perforationslosen galligen Peritonitis von ausschlaggebender Bedeutung. Die günstigsten Verhältnisse für die Entstehung einer galligen perforationslosen Peritonitis liegen vor, wenn aktivierter Pankreassaft in den Gallenwegen vergesellschaftet ist mit bakterieller Infektion und Gallenstauung.

10. Vorbedingung für das Eindringen von Pankreassaft in die Gallenwege ist eine Verbindung zwischen D. choledochus und D. Wirsungianus oberhalb der Papilla Vateri.

11. Vorbedingung für den perforationslosen Galleaustritt sind Wandschädigungen (vom leichtesten Ödem bis zur ausgeprägten Nekrobiose und Nekrose) und Veränderungen des kolloiden Gleichgewichtes der Galle, die beide in typischer Weise durch Fermenteinwirkung zustande kommen.

12. Für die gallige Peritonitis durch Spontanperforation kann die verdauende Wirkung des Pankreassaftes in ätiologischer Hinsicht neben Entzündung, bakterieller Infektion und Galleretention von wesentlicher Bedeutung sein, wie auch ihr Einfluß auf die Entstehung der Cholecystitis oft als wahrscheinlich anzunehmen ist.

Diese Erkenntnisse werden belegt durch umfangreiche Schrifttumsangaben, eigene experimentelle Untersuchungen und Erfahrungen auf Grund einer ganzen Anzahl von klinischen Beobachtungen der Gießener Chirurgischen Universitätsklinik. Als Ergebnis systematischer Forschung konnte erstmalig bei einer perforationslosen galligen Peritonitis am Lebenden durch Cholangiographie der Beweis erbracht werden, daß der D. pancreaticus oberhalb der Papille in den D. choledochus einmündete.

Nach Schilderung der pathologisch-anatomischen Veränderungen und des klinischen Bildes bei der galligen Peritonitis wird noch die Diagnose und Differentialdiagnose besprochen unter besonderem Hinweis darauf, daß es BERNHARD 1931 an der Gießener Klinik erstmalig gelang, die richtige Diagnose „gallige Peritonitis ohne Perforation“ vor der Operation zu stellen. In prognostischer Hinsicht wird bei einer Gesamtmortalität von 45% hervorgehoben, daß drei Viertel aller Todesfälle bis zum 4. Tage nach der Operation vorkommen; daß also die Heilungsaussichten wesentlich günstiger sind, wenn erst der 4. Tag überstanden ist.

Für die Behandlung der galligen Bauchfellentzündung scheint in der Mehrzahl aller Fälle die Cholecystostomie der empfehlenswerteste Eingriff zu sein, auch für die perforationslose gallige Peritonitis. Das Wichtigste ist bei der Wahl des Operationsverfahrens, die beste und zugleich schonendste Methode auszusuchen, die primär meist in einer entlastenden Galleableitung besteht

VIII. Mesenterialdrüsentuberkulose und Lymphadenitis mesenterialis.

Von

E. R. WELCKER-Greifswald.¹

| | Seite |
|--|-------|
| Literatur | 755 |
| Einleitung | 765 |
| I. Die Mesenterialdrüsentuberkulose | 766 |
| Bemerkungen über Pathogenese, Ätiologie und normale Anatomie S. 766. — Pathologische Anatomie S. 768. — Häufigkeit S. 774. — Klinik, Symptomatologie, Diagnose und Differentialdiagnose S. 776. — Prognose und Therapie S. 786. — Komplikationen und Spätfolgen S. 790. | |
| II. Die unspezifische Lymphadenitis mesenterialis | 793 |
| Pathologische Anatomie S. 793. — Ätiologie S. 797. — Klinik S. 805. — Prognose und Therapie S. 814. | |
| III. Zusammenfassung | 817 |

Literatur².

- ACUNA, M., D. BRACHETTO-BRIAN et J.-M. MACERA: Infection bacillaire d'origine intestinale, chez un enfant de deux ans. Tuberculeuse caséuse des ganglions mésentériques. C. r. Soc. Biol. Paris **93**, 1014 (1925). Zbl. Kinderheilk. **19**, 425.
- ADAMS, W. E. and M. B. OLNEY: Mesenteric lymphadenitis and the acute abdomen. Ann. Surg. **107**, 359 (1938). Z.org. Chir. **88**, 410.
- AIGROT, G.: Adénitis mésentériques et BCG. Bull. Soc. nat. Chir. Paris **61**, 794 (1936). Z.org. Chir. **74**, 30.
- ALEXANDER, H.: In Ergebnisse der gesamten Tbk.-Forschung von ASSMANN, BETZKE und BRÄUNING. Leipzig: Georg Thieme 1940.
- Darmtuberkulose, insbesondere ihre Behandlung. Med. Welt **1940 II**, 1241.
- ALVARES, W. G.: Mesenteric lymphadenitis in adultes, a cause of pseudo-appendicitis indigestion diarrhea and arthritis. Med. Clin. N. Amer. **14**, 605 (1930). Z.org. Chir. **53**, 524.
- ANGERER, H.: Über den Darmverschluß bei Tuberkulose der mesenterialen Lymphknoten. Münch. med. Wschr. **1937 I**, 183.
- ANSCHÜTZ, W.: Über chirurgische Komplikationen bei Trichocephalus- und Oxyureninfektion. Klin. Wschr. **1922 II**, 2174.
- 26. Tagg Ver.igg. nordwestdtsch. Chir. Greifswald, 29.—30. Juni 1923. Zbl. Chir. **1923**, 1512.
- ARONSON, A.: Beobachtungen an einer Chyluscyste. Acta chir. scand. (Stockh.) **54**, 199 (1940). Zbl. Chir. **1941**, 1217.
- ASCHOFF, L.: Müssen wir unsere Anschauungen über die Ätiologie der Wurmfortsatzentzündung ändern? Berl. klin. Wschr. **1920**, Nr 40.
- Der appendicitische Anfall. Seine Ätiologie und Pathogenese. Pathologie und Klinik in Einzeldarstellungen I. Berlin u. Wien: Springer 1930.
- Über die Appendicitis im Kindesalter. Arch. Kinderheilk. **108**, 142 (1936).

¹ Aus der Chirurgischen Universitätsklinik Greifswald. Direktor: Prof. Dr. H. PUHL.

² Literatur bis 1920 bei GEHRELS.

- ASCHOFF, L.: Über die Pathogenese der Appendicitis mit besonderer Berücksichtigung der allergischen Komponente. *Erg. inn. Med.* **54**, 144—173 (1938).
 — Über den tuberkulösen kindlichen Primärkomplex. *Beitr. Klin. Tbk.* **95**, 217 (1940).
 — u. O. POKORNY: Über die Beweglichkeit des Wurmfortsatzes. *Dtsch. Z. Chir.* **203/204**, 175 (1927).
- ASHBURN, L. L.: Appendical oxyuriasis. Its incidence and relationships to appendicitis. *Amer. J. Path.* **17**, 841 (1941). *Z.org. Chir.* **108**, 116.
- AUCHINCLOSS, H.: A clinical study of calcified nodes in the mesentery. *Ann. Surg.* **91**, 401 (1930). *Z.org. Chir.* **50**, 755.
- AUDERSON, W. M.: Surgical aspects of tuberkulous adenitis of the abdomen. *Edinburgh med. J.*, N. s. **44**, 176 (1937). *Z.org. Chir.* **83**, 295.
- BAGG, K.: Die „appendicitisähnliche“ isolierte Mesenterialdrüsentuberkulose und ihr Schicksal im weiteren Verlauf. *Beitr. klin. Chir.* **141**, 23 (1927).
- BECHER, E.: Chemisch-toxikologische Grundlagen der intestinalen Autointoxikation. 14. Tagg. Ges. Verdg.- u. Stoffw.krkh. 1939.
 — Das Problem der Selbstvergiftung vom Darm. Frankfurt: Hippokrates-Verlag 1941.
- BECKER, V.: Besteht ein ätiologischer Zusammenhang zwischen Oxyuren und der akuten Wurmfortsatzentzündung? *Beitr. path. Anat.* **68**, 171 (1921).
- BELL, L. P.: Mesenteric lymphadenitis simulating an acute abdominal condition. *Surg. etc.* **45**, 465 (1927). *Z.org. Chir.* **40**, 847.
- BENKOVICH, G.: Rolle der die Gallenwege umgebenden Lymphdrüsen in der Entstehung der Stauungsgelbsucht. *Orv. Hetil. (ung.)* **1940**, 578. *Z.org. Chir.* **102**, 351.
- BERCOVICH, A. y C. TRONGÉ: Adenitis der Mesenterialdrüsen. *Semana méd.* **1937 II**, 617. *Z.org. Chir.* **86**, 478.
- BICH, A.: Contributo allo studio delle adenopatia dell meso. *Atti Soc. lombarda Chir.* **5**, 1315 (1937). *Z.org. Chir.* **85**, 643.
- BISCHOFF, H.: Zum Nachweis von Wurmeiern in den Faeces. *Z. ärztl. Fortbildg* **1941**, 432.
- BOCK, H.: Über den röntgenologischen Nachweis verkalkter Mesenterialdrüsen im Kindesalter. *M Schr. Kinderheilk.* **65**, 73 (1936).
- BOCK, M.: Zur pathologischen Anatomie der Mesenterialdrüsentuberkulose. *Vopr. Tbk. (russ.)* **6**, 36 (1928). *Z.org. Chir.* **44**, 516.
- BOKS, D. B.: Hochgradig durch Paratyphus-B verkalkte Lymphdrüsen. *Arch. klin. Chir.* **110**, 391 (1918).
- BOROCK, M. u. N. PASCHKOWA: Über Mesenterialdrüsentuberkulose und Darmtuberkulose bei beginnender Lungentuberkulose. *Z. Tbk.* **47**, 124 (1927).
- BOSHAMER, K.: Das Krankheitsbild der Mesenterialdrüsenhyperplasie. *Tung.-Chi.* **11**, 87 (1936). *Z.org. Chir.* **77**, 443.
 — Postoperative Komplikationen durch Lymphadenitis mesaraica bei der Invagination. *Zbl. Chir.* **1940**, 374.
- BORCHARD, A.: Die primäre Lymphangitis des Wurmfortsatzes. *Dtsch. med. Wschr.* **1928 I**, 1074.
- BOTSFORD, T. W., H. W. HUDSON jun. and I. W. CHAMBERLAIN: Pinworms and appendicitis. *New England J. Med.* **221**, 933 (1939). *Z.org. Chir.* **100**, 361.
- BOWMAN, F. H.: Abdominal glands. *Amer. J. Surg.*, N. s. **25**, 309 (1934). *Z.org. Chir.* **69**, 563.
- BRAITHWAITE, L. R.: The flow of lymph from the ileocaecal angle, and its possible bearing on the cause of duodenal and gastric ulcer. *Brit. J. Surg.* **11**, Nr 41 (1923). *Zbl. Chir.* **1924**, 1422.
 — Tuberkulosis of glands in the ileocaecal angle: a cause of pain in the right iliac fossa. *Brit. J. Surg.* **13**, 439 (1926). *Zbl. Chir.* **1926**, 2373.
- BRANDBERG, R.: On mesenteric pyaemia. *Acta chir. scand. (Stockh.)* **81**, 529 (1939). *Z.org. Chir.* **92**, 606.
- BRAUCH, M.: Über Appendicopathia oxyurica. Ein Beitrag zur Frage der Bedeutung der Oxyuren für den appendicitischen Anfall. *Beitr. path. Anat.* **71**, 207 (1923) (Lit.!).
- BRENTANO: Berliner Gesellschaft Chirurgie. *Zbl. Chir.* **1925**, 126.
- BROWN, A. E.: Ileocaecal lymphadenitis in children. *Surg. etc.* **65**, 798 (1937). *Z.org. Chir.* **87**, 608.
- BRÜGGER, H.: Über Bauchtuberkulose. *M Schr. Kinderheilk.* **89**, H. 1/2 (1940).
 — Die Behandlung der tuberkulösen peripheren Lymphknoten. *Ther. Gegenw.* **83**, 48 (1942).

- BRÜNING, F.: Über den Bauchschmerz. Arch. klin. Chir. **116**, 598 (1921).
 — Die Lehre vom Bauschmerz. Klin. Wschr. **1924 I**, 370.
 — Über Mesenteritis, Mesenteriolitis und Mesocolitis (Lymphangitis mesenterialis). Arch. klin. Chir. **145**, 257 (1927).
- BRÜNING, H.: Behandlung hartnäckiger Oxyuriasis. Med. Welt **1941 I**, 777.
- BRULÉ, M. et I. DAVID: Les obstructions du choledoque par adenopathies. Presse méd. **1934**, 1049. Z.org. Chir. **68**, 583.
- BÜNGELER, W.: Über den Verlauf der Tuberkulose in den warmen Ländern. Dtsch. med. Wschr. **1942 I**, 63.
- BUSINCO, L.: L'appendicite nell'allergia. Boll. Soc. Biol. sper. **16**, 667 (1941). Z.org. Chir. **105**, 711.
- BUZZI, A.: Tuberculosis de los ganglios mesentericos. Rev. Cir. Buenos Aires **4**, No 4 (1925). Zbl. Chir. **1926**, 1588.
- CAPLESCO, C. P.: Étude sur l'appendicite parasitaire. Bull. Acad. Méd. Paris **97**, 31 (1926). Zbl. Chir. **1927**, 1941.
- CHANG, H.: Tuberculosis of mesenteric lymph glands, simulating organic disease of the stomach. China med. J. **47**, 456 (1933). Z.org. Chir. **64**, 789.
- CHASSOT, M.: Vers et appendicite. Rev. méd. Suisse rom. **40**, No 7 (1920).
- CHUTE, A. L.: The difficulty in distinguishing between the radiographic appearance of urinary stones and calcified abdominal glands. J. of Urol. **14**, 489 (1925). Z.org. Chir. **36**, 299.
- CLUTE, H. M.: Enlarged mesenteric lymph nodes. Boston med. J. **183**, 409 (1920). Z.org. Chir. **10**, 416.
- COGGI, G.: Sindrome addominale acuta da adenopatia del mesentere. Atti Soc. lombarda Chir. **5**, 1227 (1937). Z.org. Chir. **85**, 550.
- COGNIAUX: Le traitement chirurgical de certaines adénopathies mésentériques tuberculeuses. Chir. et Ann. Soc. belge Chir. **1935**, No 10, 614. Z.org. Chir. **78**, 692.
- COLLINS, D. C.: Mesenteric lymphadenitis in adolescents simulating appendicitis. Canad. med. Assoc. J. **34**, 402 (1936). Z.org. Chir. **79**, 694.
- COLT, G. H. and G. N. CLARK: Some surgical aspect of tuberculous disease of the abdominal lymphatic glands. Surg. etc. **65**, 771 (1937). Z.org. Chir. **87**, 368.
- CONTI, L.: Die Bedeutung der Wissenschaft, insbesondere der kinderärztlichen, in der Gesundheitsführung. Dtsch. med. Wschr. **1942 I**, 53.
- CORNIOLEY, CH.: Contribution à l'étude des adénites aiguës du mésentère, de nature non spécifique. Arch. des Mal. Appar. digest. **17**, 151 (1927). Z.org. Chir. **38**, 854.
- CREMER, J.: Zur Differentialdiagnose extrarenaler Tumoren. Med. Klin. **1941 I**, 759.
- CROISIER: Sur la tuberculose isolée des ganglions mésentériques simulant l'appendicite et sur leur pronostic. Bull. Soc. nat. Chir. Paris **20**, 466 (1928). Zbl. Chir. **1929**, 1593.
- DAGNINI, G.: Contributo allo studio di ulcerazioni dello stomaco secondarie a tubercolosi delle linfoghiandole perigastriche. Riv. Pat. e Clin. Tbc. **4**, 676 (1930). Z.org. Chir. **53**, 239.
- DAVIDTS, G.: Die Laparotomie bei der Mesenterialdrüsentuberkulose. Inaug.-Diss. Bonn 1921.
- DELITALA, F.: Contributo allo studio delle adenopatie del mesentere. Studi sassar. **17**, 105 (1939). Z.org. Chir. **95**, 558.
- DERVAUX, M.: De la tuberculose mésentériale isolée et leur prognose. Bull. Soc. nat. Chir. Paris **21**, 510 (1929). Zbl. Path. **47**, 30.
- DE'SIO-CESARI, E.: Quadri acuti chirurgici della tubercolosi enteroperitoneale. Pediatr. Riv. **50**, 115 (1942). Z.org. Chir. **108**, 31.
- DIMITRIU, V.: L'oxyurcse en chirurgie. C. r. Acad. Sci. Roum. **5**, 129 (1941). Z.org. Chir. **108**, 51.
- DREYER: Obst.-Sauermilchdiät bei Bauchdrüsentuberkulose. Kinderärztl. Prax. **4**, 556 (1933).
- DRÜNER, L.: Über die Oxyuren im Wurmfortsatz. Beitr. klin. Chir. **122**, 438 (1921).
- DUBS, J.: Zur Differentialdiagnose der akuten Appendicitis im Kindesalter. Schweiz. med. Wschr. **1920 I**, 341.
- DUROUX, E. et H. MOREL: De la tuberculose isolée des ganglions du mésentère. Bull. méd. **42**, 9 (1928). Z.org. Chir. **41**, 725.
- DUVAL, P. et I.-CH. ROUX: La compression passagère du duodénum par adénopathie mésentérique. Bull. Soc. nat. Chir. Paris **60**, 1239 (1934). Z.org. Chir. **71**, 52.

- EADHAM, I. E.: Intestinal obstruction due to bands in the ileocaecal region. *Lancet* **1933 II**, 290. *Z.org. Chir.* **65**, 168.
- EASTWOOD: The relation between appendicitis oxyuris vermicularis and local eosinophilia in the appendix wall. *J. of Path.* **26** (1923). *Zbl. Chir.* **1924**, 770.
- EBHARDT, K.: Dünndarmperforation bei Mesenterialdrüsentuberkulose. *Zbl. Chir.* **1934**, 618.
- EDBERG, E.: Akute Wurmfortsatzentzündung in den fünf ersten Lebensjahren. *Sv. Läkartidn.* **1941**, 1118. *Z.org. Chir.* **104**, 543.
- EHLER, F.: Chirurgische Komplikationen bei chronischer Mesenterialentzündung. *Čas. lék. česk.* **1929 II**, 1180. *Z.org. Chir.* **48**, 402.
- EHLERS, H. W. E.: Ein Beitrag zur Frage der Appendicopathia oxyurica. *Dtsch. Z. Chir.* **213**, 275 (1929).
- ERDÉLY, J.: Bauchfelltuberkulose und Rubrophen. *Chirurg* **11**, 340 (1939).
- ERSKINE, E. B.: The pathologic relationship of mesenteric adenitis, ileitis and appendicitis. *Amer. J. clin. Path.* **11**, 706 (1941). *Z.org. Chir.* **105**, 618.
- ETCHEGORRY, P. A.: Eitrige Lymphadenitis mesaraica. *Semana méd.* **34**, 990 (1927). *Z.org. Chir.* **39**, 436.
- McFADDEN, G. D. F.: Mesenteric lymphadenitis and its clinical manifestation with special reference to its differential diagnosis of appendicitis. *Brit. med. J. Nr 3494*, 1174 (1927). *Z.org. Chir.* **41**, 656.
- FERIZ, H.: Mesenteriolitis appendicularis. *Beitr. klin. Chir.* **142**, 564 (1936).
- FERTIK, J.: Über Mesenterialdrüsentuberkulose. *Z. Tbk.* **47**, 122 (1927).
- FERTIK, L. u. M. PIK: Über die Assimilierbarkeit des Lebertrans und der Butter bei Mesenterialdrüsentuberkulose. *Z. Tbk.* **51**, 372 (1928).
- FISCHER, E.: 90. Tagg Ver.igg. niederrhein.-westfäl. Chir. Köln, 13. Febr. 1937. *Zbl. Chir.* **1937**, 1553.
- u. H. KAISERLING: Die experimentelle allergisch-hyperergische Appendicitis. *Virchows Arch.* **297**, 146 (1928).
- FISCHER, W.: Oxyuren und Appendicitis. *Dtsch. Z. Chir.* **183**, 222 (1923).
- Oxyuren und Appendicitis. 26. Tagg Ver.igg. nordwestdtsh. Chir. Greiswald, 29. u. 30. Juni 1923. *Zbl. Chir.* **1923**, 1511.
- Die tierischen Parasiten des Darmes. HENKE-LUBARSCHE' Handbuch der speziellen pathologischen Anatomie und Histologie, Bd. IV/3, S. 641—716. 1929 (Lit.!).
- FISCHMANN, J.: Arrosion eines Astes der Arteria mesenterica superior infolge von Mesenterialdrüsentuberkulose; Verblutung. *Dtsch. Z. Chir.* **233**, 73 (1931).
- FOLLIASSON, A. et J. FAYOLLAT: Un cas de lymphangite péritoneale aiguë. *Bull. Soc. nat. Chir. Paris* **61**, 908 (1935). *Z.org. Chir.* **74**, 291.
- FOSTER jr., A. K.: Acute mesenteric lymphadenitis simulating acute appendicitis. *Surg. Clin. N. Amer.* **19**, 307 (1939). *Z.org. Chir.* **94**, 584.
- Mesenteric lymphadenitis; report of twenty-four cases with tabulations showing relation to appendicitis and other diseases; nees of better understanding of the mesenteric lymph nodes. *Arch. Surg.* **38**, 131 (1939). *Z.org. Chir.* **92**, 606.
- FRANK, A.: Die Abdominaltuberkulose des Kindes. *Erg. inn. Med.* **21**, 116 (1922). (Lit.!).
- FRANK, L.: Suppurative adenitis of the iliac lymph nodes of hemolytic streptococcal origin. *Ann. Surg.* **105**, 975 (1937). *Z.org. Chir.* **84**, 518.
- FREEMANN, L.: Chronic, non-specific enlargement of the mesenteric lymphnodes, as related to surgery. *Ann. Surg.* **90**, 618 (1929). *Z.org. Chir.* **48**, 402.
- FRÉY, S.: Mesenterialdrüsentuberkulose und tuberkulöse Peritonitis. *Med. Klin.* **1939 I**, 180.
- GALACHOFF, E.: Über einen Fall von Darmileus infolge einer Mesenterialdrüsentuberkulose. *Wratschebnoje Djelo (russ.)* **7**, 905 (1924). *Z.org. Chir.* **31**, 756.
- GEHELDS, E.: Die Mesenterialdrüsentuberkulose. *Dtsch. med. Wschr.* **1919**, Nr 41.
- Die chirurgische Mesenterialdrüsentuberkulose. *Erg. Chir.* **12**, 333—368 (1920). (Lit.!).
- GENTILE, G.: Alcuni casi di linfadenite acuta del mesentere. *Arch. ital. Mal. Appar. digest.* **9**, 358 (1940). *Z.org. Chir.* **105**, 492.
- GHON: Über den Primäraffekt bei Kindertuberkulose. *Zbl. Path.* **33**, Erg.-H., 143 (1923).
- GOLDSCHMIDT, W.: Zur Frage: Der perityphlitische Symptomenkomplex bei mesenterialen und retroperitonealen Eiterungen. *Wien. klin. Wschr.* **1920 I**, 14.
- GOYENA, J. J.: Tuberkulose der Mesenterialdrüsen. *Semana méd.* **35**, 129 (1928). *Z.org. Chir.* **43**, 100.

- GREENE, E. I. and I. M. GREENE: Appendical oxyuriasis. *Amer. J. Surg.*, N. s. **48**, 440 (1940). *Z.org. Chir.* **100**, 513.
- GRIESBACH, R.: Die Tuberkulosebekämpfung. Leipzig: Georg Thieme 1941.
- GRIMM, H.: Eine seltene Komplikation der Mesenterialdrüsentuberkulose. *Beitr. klin. Chir.* **141**, 718 (1927).
- GUGGISBERG, H.: Über primäre lokalisierte Mesenterialdrüsentuberkulose. *Zbl. Gynäk.* **1932**, 2274.
- GULEKE, N.: Die Hyperplasie der Mesenterialdrüsen. 48. Tagg dtsch. Ges. Chir., **23**. bis 26. April 1924.
- GUSNAR, K. v.: Appendicitis und Oberbauchbeschwerden (mit Betrachtung der Lymphadenopathia mesenterialis). *Chirurg* **14**, 149 (1942).
- GUTZEIT, K.: Intestinale Autointoxikation. *Verh. Ges. Verdgs- u. Stoffw.krkh.*, 14. Tagg **1938**.
- GUTZEIT, R.: Strangulationsileus durch eine verkäste Mesenterialdrüse. *Zbl. Chir.* **1927**, 3277.
- HAMBURGER, F.: Pathogenese und Prophylaxe der Kindertuberkulose. *Wien. klin. Wschr.* **1941 I**, 833.
- HEAD, J. R.: Tuberculosis of the mesenteric lymph-glands. *Ann. Surg.* **83**, 622 (1926). *Z.org. Chir.* **36**, 821.
- HELLMANN, P.: Über Veränderungen des lymphatischen Gewebes im Wurmfortsatz und im Allgemainen. *Virchows Arch.* **258**, 52 (1925).
- Zur Pathologie der mesenterialen Lymphknoten. *Virchows Arch.* **281**, 811 (1931).
- HEINEMANN, K.: Zur Frage der allergisch-hyperergischen Appendicitis. *Beitr. path. Anat.* **100**, 62 (1938). (Lit.!)
- HEINZ, E.: Ein bemerkenswerter Fall von Polyarthrits rheumatica. *Kinderärztl. Prax.* **1941**, 263.
- HELLMANN, T. J.: Studien über das lymphoide Gewebe. Die Bedeutung der Solitärfollikel. *Beitr. path. Anat.* **68**, 333 (1921).
- HEMPEL, H. C.: Cie Oxyuriasis. *Kinderärztl. Prax.* **1940**, 149.
- HENRIKSEN, E.: Mesenteric tumor associated with pregnancy. With report of a case. *Bull. Hopkins Hosp.* **59**, 73 (1936). *Z.org. Chir.* **81**, 369.
- HERTEL, E.: Zur Frage der Lymphangitis mesenterialis. 90. Tagg Ver.igg. niederrhein.-westfäl. Chir. Köln, 13. Febr. 1937. *Zbl. Chir.* **1937**, 1552.
- Lymphadenitis mesenterialis. *Beitr. klin. Chir.* **166**, 231 (1937).
- Lymphadenitis mesenterialis. *Z. ärztl. Fortbildg* **35**, 469 (1938).
- HEUSSER, H.: Die Schwellung der mesenterialen Lymphdrüsen (Lymphadenopathia mesaraica). *Beitr. klin. Chir.* **130**, 85 (1923).
- Zur Chirurgie der mesenterialen Lymphdrüsen. *Schweiz. med. Wschr.* **1933 II**, 952. *Z.org. Chir.* **65**, 158.
- Die Schwellung der mesenterialen Lymphdrüsen. *Acta Soc. Medic. fenn. Duodecim* **31**, 48 (1941). *Z.org. Chir.* **105**, 573.
- HILL, L. W.: Tuberculosis of the abdominal lymph nodes. *Med. Clin. N. Amer.* **13**, 177 (1929). *Z.org. Chir.* **48**, 620.
- HOLLENBACH, F.: Pseudoappendicitis, hervorgerufen durch Tuberkulose der Mesenterialdrüsen. *Dtsch. med. Wschr.* **1921 I**, 125.
- HOMUTH, O.: Akuter Dünndarmileus als erstes Krankheitssymptom bei Mesenterialdrüsentuberkulose, geheilt durch Enteroplastik. *Dtsch. med. Wschr.* **1921 I**, 777.
- HOSEMANN, G.: Die Chirurgie der parasitären Erkrankungen. Aus KIRSCHNER-NORDMANN: Die Chirurgie, 2. Aufl., Bd. II/2, S. 266—322. 1940.
- HUBRICH, R.: Ein weiterer Fall von Strangulationsileus durch Lymphadenitis mesaraica tuberculosa. *Zbl. Chir.* **1930**, 1856.
- HUSTED, E.: Bakteriologische Untersuchungen bei Wurmfortsatzentzündungen. *Nord. Med. (schwed.)* **1942**, 96. *Z.org. Chir.* **107**, 706.
- IRELAND, J.: Etiologic factors of mesenteric lymphadenitis. *Arch. Surg.* **36**, 292 (1938). *Z.org. Chir.* **89**, 234.
- JACOBS, K. H.: Über die Oxyureninfektion des Wurmfortsatzes. *Inaug.-Diss. Greifswald* 1939.
- KAPOSI: Breslauer chir. Ges., Sitzg vom 17. Mai 1926. *Zbl. Chir.* **1926**, 2023.

- KARGER, P.: Zur Diagnostik der Mesenterialdrüsenaffektionen. (Ein Beitrag zur Symptomatologie der Bauchschmerzen.) Jb. Kinderheilk. **139**, 91 (1933). Zbl. Kinderheilk. **28**, 193.
- KAUFMANN, E.: Lehrbuch der speziellen pathologischen Anatomie, 9. und 10. Aufl. 1931.
- KEPPLER, W. u. F. ERKES: Diagnostische Irrtümer bei Mesenterialdrüsentuberkulose unter besonderer Berücksichtigung der Appendicitis. Med. Klin. **1919 I**, 301.
- KINGREEN, O.: Die Behandlung der Lymphdrüsentuberkulose. Z. ärztl. Fortbildg **30**, 545 (1933).
- KIRKPATRICK, W. D.: Mesenteric lymphadenitis in relation to intestinal obstruction. West. J. Surg. etc. **46**, 317 (1938). Z.org. Chir. **90**, 221.
- KLEIBER, N.: Erfahrungen über die Lymphangitis mesenterialis. Dtsch. Z. Chir. **246**, 393 (1936).
- KLEIN, St.: La tuberculose isolée des ganglion lymphatiques abdominaux. Revue de la Tbc. **8**, 340 (1927). Z.org. Chir. **40**, 844.
- KLEIN, W.: Non spezifische mesenteric adenitis. A report of one hundred and forty cases. Arch. Surg. **36**, 571 (1938). Z. org. Chir. **89**, 87.
- KLEINSCHMIDT, H.: Beiträge zur Klinik der Kindertuberkulose. Mschr. Kinderheilk. **57**, 208 (1933).
- KLEYN, St.: Über isolierte Tuberkulose der Lymphdrüsen der Bauchhöhle. Polska Gaz. lek. **5**, 44 (1926). Z.org. Chir. **35**, 379.
- KLOSE, F. u. MEYR: Bemerkungen zur Fütterungstuberkulose im Kindesalter. Öff. Gesdh.-dienst **1941**, 281.
- KOCH, K. F.: Über Lymphadenopathien des Abdomens. Bratislav. lék. Listy **7**, 275 (1927). Z.org. Chir. **41**, 212.
- KOLLATH, W., W. GEIGER u. S. KRAMER: Intestinale Autointoxikationen, Dysbakterie und die lebenswichtige Anaerobiose des Darminnen. Med. Welt **1942 I**, 207, 235.
- KORCHOV, I.: Ätiologie, Diagnostik und Klinik der tuberkulösen Lymphadenitis. Verh. 1. Chir.-Kongr. linkss. Ukraine (Charkow) **2**, 128 (1925). Z.org. Chir. **37**, 710.
- KOSCHCHAROFF, Jv.: Strangulationsileus durch eine verkalkte Mesenterialdrüse (bulgar.). Zbl. Chir. **1928**, 1846.
- KRAUS, F.: Isolierte verkalkte Mesenterialdrüse unter dem Bild eines Uretersteins. Z. Urol. **28**, H. 12 (1934).
- KROGSGAARD, H. R.: Appendicitisähnliche Mesenterialdrüsentuberkulose bei Kindern. Ugeskr. Laeg. (dän.) **84**, 1579 (1922). Z.org. Chir. **22**, 177.
- KÜTTNER, E.: Breslauer chir. Ges., Sitzg vom 17. Mai 1926. Zbl. Chir. **1926**, 2023.
- KURTZAHN, H.: Appendicitis und „Lymphadenopathia mesaraica“. Zbl. Chir. **1941**, 721.
- LACHS, R.: Verkalkungen der Lymphdrüsen der Bauchhöhle als Quelle möglicher Irrtümer bei der Diagnose der Steinbildung der Harnorgane. Polski Przegl. chir. **11**, 670 (1932). Z.org. Chir. **63**, 348.
- LAEWEN, A.: Wurmfortsatzentzündung und regionäre Lymphknoten. Zbl. Chir. **1938**, 2018.
- u. H. BURCKHARDT: Die Chirurgie des Wurmfortsatzes. Aus KIRSCHNER-NORDMANN: Die Chirurgie, 2. Aufl., Bd. 7, S. 1—108. 1939.
- u. A. REINHARDT: Über das durch Oxyuriasis des Wurmfortsatzes und Appendicitis ex oxyure hervorgerufene Krankheitsbild und seine pathologisch-anatomischen Grundlagen. Münch. med. Wschr. **1919 II**, 1433.
- LAMBRECHT, W.: Ein Rieslipom des Mesenteriums. Beitr. klin. Chir. **171**, 277 (1940).
- LANDOIS: Verkalkte tuberkulöse Mesenterialdrüse im Röntgenbild, durch Laparotomie bestätigt. Berl. Ges. Chir., Sitzg vom 12. Febr. 1923. Zbl. Chir. **1923**, 818.
- LARGHERO, Y. P.: Eitrige Lymphdrüsenentzündungen des Mesenteriums. An. Fac. Med. Montevideo **23**, 531 (1938). Z.org. Chir. **90**, 652.
- LEGER, L. et P. CAMUS: Les adénites mésentériques simulant l'appendicite aiguë. Paris méd. **1941 II**, 27. Z.org. Chir. **105**, 98.
- LEHNER, A.: Lymphome als Ursache von mechanischem Ikterus. Helvet. med. Acta **9**, 43 (1942). Z.org. Chir. **107**, 522.
- LEONARD, M.: Tuberculosis in the mesenteric lymph nodes of children. Amer. J. Dis. Childr. **41**, 513 (1931). Z.org. Chir. **55**, 762.
- LE ROY DES BARRES: Volumineuse adénopathie tuberculeuse du petit épiploon. Bull. Soc. nat. Chir. Paris **48**, 1286 (1932). Z.org. Chir. **61**, 459.

- LIEK, E.: Über Pseudoappendicitis, insbesondere das Krankheitsbild der nervösen Darm-
spasmen. Mitt. Grenzgeb. Med. u. Chir. **32**, 153 (1920).
- LINDNER, W.: Die chirurgische Behandlung tuberkulöser Lymphdrüsen im Mesenterium,
Mesocolon und Retroperitoneum. Nachuntersuchungen zu diesem Thema und besondere
Berücksichtigung der Differentialdiagnose zur Appendicitis und zu Harnsystemerkrankungen.
Leipzig Diss. 1934.
- LJUNGGREN, C. A.: Vorkommen und Bedeutung der Mesenterialdrüsentuberkulose bei
Schulkindern. Sv. Läkartidn. **23**, 1107 (1926). Z.org. Chir. **37**, 347.
- LOESCHKE, H.: Experimentelle Untersuchungen über Saftstrom- und Resorptionswege.
Virchows Arch. **292**, 281 (1934).
- Die Tuberkulose des Kindesalters unter immunbiologischen Gesichtspunkten betrachtet.
Z. ärztl. Fortbildg **1934**, Nr 5.
- LOTSCH, F.: Die Tuberkulose der Mesenterialdrüsen. Klin. Wschr. **1923 II**, 1892.
- LUGONES, C. u. F. M. CORDOBA: Wurmfortsatzentzündung und Oxyuren. Rev. méd. lat.-
amer. **21**, 135 (1935). Z.org. Chir. **78**, 295.
- LUTHLEN, L.: Über Mesenterialdrüsentuberkulose bei Kindern. Dtsch. Tbk.bl. **13**, 318
(1939).
- LUNKENBEIN: Über chronische Appendicitis im Kindesalter. Münch. med. Wschr. **1922 I**, 12.
- LUTZ, J.: Chirurgische Baucherkrankungen im Kindesalter. Der Ileus. Med. Klin. **1941 I**,
574.
- DE LA MARNIERRE, PH.: Syndromes de l'abdomen en rapport avec une adénopathie des
mesos et en particulier du mésentère. Presse méd. **1937 I**, 664. Z.org. Chir. **85**, 33.
- MARSHALL, C. J.: Simple ileocaecal-lymphadenitis. Brit. med. J. Nr 3510, 631 (1928).
Z.org. Chir. **42**, 852.
- MÁTYÁS, M.: Über die Bauchtuberkulose mit besonderer Berücksichtigung der Mesenterial-
drüsentuberkulose. Gyógyászat. (ung.) **1920**, 460. Z.org. Chir. **11**, 84.
- MAYER, V.: Acute appendicitis and pinworm infestation occurring concomitantly in the
same family. J. amer. med. Assoc. **115**, 1009 (1940). Z.org. Chir. **102**, 101.
- MEAD, CH. H.: Mesenteric lymphadenitis simulating acute appendicitis. Quantitative
study of the size of normal lymph nodes. Arch. Surg. **30**, 492 (1935). Z.org. Chir. **72**, 536.
- MELNIKOV, A.: Die Klinik der multiplen Lymphadenitis des Mesenteriums und des Netzes.
Verh. 1. Chir. Kongr. linkss. Ukraine (Charkov) **2**, 45 (1925). Z.org. Chir. **37**, 345.
- MEMMI, R.: Gangli linfatici calcificati attorno al cistico. Policlinico, sez. chir. **40**, 474
(1933). Z.org. Chir. **64**, 525.
- MESNIK, M.: Über Lymphadenitis mesenterialis dissecans. Dtsch. Z. Chir. **226**, 140 (1930).
- MÉTIVET, G., SALLERON et BELETTE: Un cas de adénite mésentérique aiguë. Mem. Acad.
Chir. Paris **65**, 955 (1939).
- METTENLEITER, M.: Über primäre Mesenterialdrüsentuberkulose bei Kindern. Dtsch. Z.
Chir. **199**, 120 (1926).
- MEVES, F.: Zur Atonie des Duodenums bei Lymphadenitis mesenterialis. Zbl. Chir. **1938**, 118.
- MISCHEL, K.: Strangulationsileus durch Lymphadenitis mesaraica tuberkulosa. Zbl. Chir.
1930, 865.
- MIXSELL, H. R. and CH. E. FARR: Tuberculosis of the mesenteric lymphnodes with report
of an unusual case. Arch. of Pediatr. **41**, 402 (1924). Z.org. Chir. **30**, 579.
- MOLNAR, M.: Diffuse Peritonitis verursacht durch eine tuberkulöse Mesocolondrüsen-
perforation. Zbl. Chir. **1922**, 701.
- MONSARRAT, K. W.: Remarks on some clinical types of abdominal tuberculosis. Brit. med.
J. Nr 3079, 5 (1920). Zbl. Kinderheilk. **9**, 82.
- MOREAU, J. et L. VAN BAGAERT: La tuberculose primitive des ganglions du mésentère.
Arch. franco-belg. Chir. **25**, 888 (1922). Z.org. Chir. **24**, 89.
- MORSE, J. L.: Tuberculosis of the abdominal lymphnodes in early life. N. Y. State J. Med.
27, 773 (1927).
- MÜHSAM, E.: Zur Frage der Mesenterialdrüenschwellungen und ihrer Bedeutung bei der
Indikationsstellung chirurgischer Baucherkrankungen. Dtsch. med. Wschr. **1926 II**,
1646.
- MÜLLER, R. W.: Über Lymphknotentuberkulose. Mschr. Kinderheilk. **89**, 132 (1941).
- MÜLLER, W.: 26. Tagg Ver.igg. nordwestdtsh. Chir. Greifswald, 29.—30. Juni 1923.
Zbl. Chir. **1923**, 1512.

- NAEGELI, O.: Über Häufigkeit, Lokalisation und Ausheilung der Tuberkulose. *Virchows Arch.* **160**, 426 (1900).
- NELLE: Behandlung hartnäckiger Oxyuriasis. *Med. Welt* **1941 II**, 1190.
- NEUER, H.: Zur Mesenterialdrüsentuberkulose und ihren Komplikationen: Appendicitis- und Choledochuskompression. *Beitr. Klin. Tbk.* **80**, 523 (1932).
- NEUMANN, W.: Welche Krankheitszeichen lassen uns eine Gekröserkrankung, im besonderen eine Mesenterialdrüsentuberkulose, erkennen? *Med. Klin.* **1939 I**, 242.
- Die Tuberkulose der Mesenterialdrüsen und der Milz und ihre Behandlung. *Ther. Gegenw.* **82**, 155 (1941).
- NEUPERT, E.: Die chirurgischen Erkrankungen der Lymphdrüsen. Aus KIRSCHNER-NORDMANN: *Die Chirurgie*. Bd. 3, S. 1—52. 1930.
- NIKOLAUS, H.: Oxyuren in der Appendixwand. *Dtsch. Z. Chir.* **215**, 133 (1929).
- NISSLE, A.: Gastrointestinale Autoinfektion. *Verh. Ges. Verds- u. Stoffw.krkh.*, 14. Tagg **1938**.
- NOACK, F. K.: Appendicitis und Oxyuren. *Mitt. Grenzgeb. Med. u. Chir.* **35**, 407 (1922).
- NOESKE, K.: Lymphadenitis ileocecalis bei und nach Appendicitis. *Ver.igg. mitteldtsch. Chir. Dresden*, 14. u. 15. Juni 1924. *Zbl. Chir.* **1924**, 2399.
- Über Lymphadenitis ileocecalis. *Zbl. Chir.* **1938**, 2820.
- OBERTHUR, H.: Volumineuse adénopathie tuberculeuse du mésentère. *Bull. Soc. nat. Chir. Paris* **58**, 1455 (1932). *Z.org. Chir.* **62**, 263.
- OEHMIGER, H.: Über die Häufigkeit verkalkter Mesenteriallymphknoten im Röntgenbild. *Beitr. Klin. Tbk.* **77**, 361 (1931).
- OESTERREICH, E.: Über prozentuale Häufung des mesenterialen Primärkomplexes bei der Landbevölkerung und ihre Erkrankung durch die Milchwirtschaft. *Beitr. Klin. Tbk.* **89**, 128 (1937).
- ONOSOVSKIJ, V.: Die Tuberkulose der Mesenterialdrüsen bei Kindern. *Vopr. Tbk. (russ.)* **9**, 964 (1931). *Zbl. Kinderheilk.* **20**, 675.
- ORSOS, F.: Das Bindegewebsgerüst der Lymphknoten im normalen und pathologischen Zustand. *Beitr. path. Anat.* **75**, 15 (1926).
- ORTH, O.: Chronischer Ikterus durch Kompression tuberkulöser Lymphdrüsen. *Zbl. Chir.* **1922**, 1799.
- 90. Tagg Ver.igg. niederrhein.-westfäl. Chir. Köln, 13. Febr. 1937. *Zbl. Chir.* **1937**, 1554.
- PAGEL, W. and E. WEICHERZ: Intestinal tuberculosis limited of the appendix. *Brit. med. J.* Nr 3964, 1305 (1936). *Z.org. Chir.* **82**, 614.
- PAPOUSCHER, E.: Ein Beitrag zur Ätiologie der Defektbildung im Dünndarmmesenterium. *Mitt. Grenzgeb. Med. u. Chir.* **44**, 299 (1936).
- PARINI, A.: Contributo allo studio delle sindromi addominali da adenopatie del mesentere. *Arch. ital. Chir.* **56**, 314 (1939). *Z.org. Chir.* **98**, 293.
- PAWLICK, H.: Über die Wurminfektion des weiblichen Genitale, einschließlich des Beckenbindegewebes. *Arch. Gynäk.* **170**, 342 (1940).
- PECCO, R.: A proposito di sindromi addominali acute in rapporto con adenopatie del mesentere. *Atti Soc. lombarda Chir.* **5**, 1232 (1937). *Z.org. Chir.* **86**, 315.
- PETERMANN, J.: Die Chirurgie des Bauchfelles und des Netzes. Aus KIRSCHNER-NORDMANN: *Die Chirurgie*, Bd. 6, S. 111—208. 1941.
- PLAAS, E.: Über Bauchdrüsenkrankungen im Kindesalter. *Dtsch. Z. Chir.* **251**, 582 (1939).
- PLANSON, V.: Un cas de tuberculose isolée des ganglions mésentériques. *Bull. Soc. nat. Chir. Paris* **21**, 227 (1929). *Zbl. Chir.* **1931**, 125.
- PODLAHA, J.: Lymphangitis mesenterialis acuta bei kryptogener Peritonitis. *Čas. lék. česk.* **1931 II**, 1489. *Z.org. Chir.* **57**, 118.
- POP, A., N. ONACA u. E. MUREŞAN: Betrachtungen über Lymphangitis des Peritoneums und Mesenteriums mit 8 Fällen. *Cluj. med. (rum.)* **15**, 69 (1934). *Z.org. Chir.* **67**, 44.
- FORTA, G.: Tuberculoma primitivo del mesentere. *Clinica chir., N. s.* **15**, 65 (1939). *Z.org. Chir.* **94**, 526.
- PRUMBARU, J.: Lymphadénites méso-appendiculaires et mésentériques. *Rev. de Chir.* **44**, 401 (1941). *Z.org. Chir.* **105**, 186.
- POZZI, G.: La sindrome di appendicite cronica nell' adenomesenterite tubercolare. *Arch. Soc. ital. Chir.* **39**, 635 (1932). *Z.org. Chir.* **59**, 699.

- PRIBRAM, B. O.: Über Lymphangitis mesenterialis. Arch. klin. Chir. **140**, 599 (1926).
- Die Lymphangitis mesenterialis als abdominale Herdinfektion, Substrat der peritonealen Adhäsionen und Bindeglied zwischen den sogenannten zweiten Krankheiten. Arch. klin. Chir. **160**, 362 (1930).
- Das Krankheitsbild der Lymphangitis mesenterialis und peritonealis. Med. Klin. **1931 I**, 871, 911.
- La lymphangite péritonéale. Presse méd. **1932 II**, 1966. Z.org. Chir. **61**, 675.
- Nabelkolik, lymphangitische Formen der Appendicitis und Lymphangitis mesenterialis. Münch. med. Wschr. **1935 I**, 942.
- PRIESEL, R.: Röntgen- und Tuberkulindiagnostik der Kindertuberkulose. Wien. klin. Wschr. **1941 I**, 761.
- PUHL, H.: 57. Tagg Ver.igg nordwestdsch. Chir. Hamburg, 2. und 3. Dezember 1938. Zbl. Chir. **1939**, 1201.
- RAMENTOL, J., M. CORACHÁN LLORT u. V. ARTIGAS: Zum Studium der Mesenterialdrüsenkrankungen. Rev. Cir. Barcelona **6**, 301 (1933). Z.org. Chir. **68**, 493.
- RAVICKAJA, A.: Ein Fall von tödlicher Blutung als Resultat einer Mesenterialdrüsentuberkulose. Nov. chir. Arch. (russ.) **17**, 390 (1929). Z.org. Chir. **49**, 682.
- REINHOLD, C. H.: A case of hernia obstructed by mesenteric glands. Indian med. Gaz. **58**, 587 (1923). Z.org. Chir. **26**, 112.
- REMIJNSE, I. G.: Bauchtuberkulose. Nederl. Tijdschr. Geneesk. **1930 I**, 590. Z.org. Chir. **49**, 838.
- RIETSCHEL, H.: Gastrointestinale Autointoxikation. Verh. Ges. Verdgs- u. Stoffw.krkh., 14. Tagg **1938**.
- RÖDÉN, ST. K.: Beitrag zur Kenntnis der Lymphdrüsenkrankheiten im Ligamentum hepatoduodenale. Acta chir. scand. (Stockh.) **72**, 392 (1932). Z.org. Chir. **62**, 467.
- RONNEAUX et BRODIN: Appendicite chronique. Calcifications ganglionnaires. Bull. Soc. Radiol. méd. France **10**, 80 (1922). Z.org. Chir. **18**, 96.
- ROSENBERG, S.: Non spezific mesenteric lymphadenitis. Report of seventy-five cases. Arch. Surg. **35**, 1031 (1937). Z.org. Chir. **87**, 607.
- ROTHMANN, H.: Zur Klinik der Mesenterialdrüsenverkalkung. Med. Klin. **1930 II**, 1596.
- RUESCHER, E.: Ein Fall von Mesenterialdrüsentuberkulose, kompliziert durch Arrosion eines Mesenterialgefäßes. Z. Tbk. **47**, 383 (1928).
- v. SASSEN: Bakterienbefunde bei Lymphadenitis ileocolica simplex. 14. Tagg Ver.igg. nordostdsch. Chir. Elbing, 11.—12. Juni 1938. Zbl. Chir. **1938**, 2068.
- SCHENK, P.: Über einen Fall von akuter Vereiterung sämtlicher abdominaler Lymphdrüsen. Mitt. Grenzgeb. Med. u. Chir. **32**, 414 (1920).
- SCHMIEDEN, V.: Diagnose und operative Behandlung der Mesenterialdrüsentuberkulose. Ärztl. Ver. Frankfurt a. M., 5. Jan. 1920. Münch. med. Wschr. **1920 II**, 1026.
- SCHMIDT, W.: Ein Beitrag zur Diagnose der isolierten Mesenterialdrüsentuberkulose. Fortschr. Röntgenstr. **27**, 313 (1920).
- SCHNITZLER, H.: Lymphangitis et Lymphadenitis mesenterialis. Wien. klin. Wschr. **1933 I**, 135.
- SCHOEBEL, A.: Bericht über die Fütterungstuberkulose im Kindesalter. 47. Tagg dtsch. Ges. Kinderheilk., 3. Sept. 1940.
- SCHRAGER, V. L.: Clinical aspects of mesenteric adenitis. Amer. J. Surg., N. s. **35**, 539 (1937). Z.org. Chir. **84**, 37.
- SCHWARZ, J. u. M. STRAUB: Oxyuren und Wurmfortsatzentzündungen. Nederl. Tijdschr. Geneesk. **1940**, 1627. Z.org. Chir. **100**, 361.
- SEGAR, L. H. and B. D. ROSENAK: Non-tuberculosis mesenteric lymphadenitis in childhood. Amer. J. digest. Dis. a. Nutrit. **2**, 356 (1935). Zbl. Kinderheilk. **31**, 178.
- SENNELS, A.: Hyperplasie der Mesenterialdrüsen. („Adenitis mesaraica.“) Eine klinische Studie. Ugeskr. Laeg. (dän.) **87**, 1125 (1925). Z.org. Chir. **34**, 311.
- SHORT, A. R.: Symptoms due to mesenteric lymphadenitis. Lancet **1928 II**, 909. Z.org. Chir. **44**, 696.
- SICCA, G.: Appendicite da ossiuri con perforazione. Arch. ital. Mal. Appar. digest. **9**, 81 (1940). Z.org. Chir. **99**, 204.
- SIEGMUND, H.: Einfache Entzündungen des Darmes. HENKE-LUBARSCHE' Handbuch der speziellen pathologischen Anatomie und Histologie, Bd. IV/3, S. 261—416. 1929.

- STIGWART, W.: Über primäre lokalisierte Mesenterialdrüsentuberkulose. (Zu dem gleichnamigen Artikel H. GUGGISBERG'S im Zbl. Gynäk. 1932, Nr 38.) Zbl. Gynäk. 1933, 51.
— Beitrag zur Kenntnis der primären lokalisierten Mesenterialdrüsentuberkulose. Zbl. Gynäk. 1941, 1046.
- SJÖBLOM, J. CH.: Kompression der Aorta abdominalis und Vena cava inferior durch tuberkulöse Lymphome im Bauch. Finska Läk.sällsk. Hdl. 63, 145 (1921). Z.org. Chir. 15, 284.
- SPANGENBERG, J. J.: Akute Kompression des dritten Teils des Duodenums und akut entzündliche Mesenterialdrüsen. Arch. argent. Enferm. Apar. digest. 1, 621 (1926). Z.org. Chir. 39, 437.
— u. O. COPELLO: Schrumpfende Mesenteritis und Darmverschluss durch einen epiploischen Strang. Arch. argent. Enferm. Apar. digest. 2, 213 (1926). Z.org. Chir. 39, 437.
- SPEESE, J. and TH. KLEIN: Acute mesenteric lymphadenitis associated with chronic appendicitis. Surg. Clin. N. Amer. 4, 261 (1924). Z.org. Chir. 27, 303.
- SPIRT, M.: Ein Fall von chronisch verlaufenden posttyphösen Abscessen der Mesenterialdrüsen. Vestn. Chir. (russ.) 97/99, 295 (1934). Z.org. Chir. 70, 700.
- SSOLOWJEW, N. J.: Beiträge zur Frage über die Rolle der Oxyuren in der Ätiologie der Appendicitis. Mitt. Grenzgeb. Med. u. Chir. 41, 20 (1928).
- STERNBERG, A.: Über die Diagnostik der Mesenterialdrüsentuberkulose. Vrač. Gaz. (russ.) 30, 739 (1926). Z.org. Chir. 38, 455.
— Zur Diagnostik der Mesenterialdrüsentuberkulose. Z. Tbk. 47, 117 (1927).
- STRÖMBECK, J. P.: Mesenteric lymph-adenitis. A clinical study. Acta chir. scand. (Stockh.) 70 (Suppl.), 20 (1932). Z.org. Chir. 60, 557.
- STRUTHERS, J. W.: Mesenteric lymphadenitis simulating appendicitis. Edinburgh med. J. 27, 22 (1921). Z.org. Chir. 15, 371.
- SUERMONDT, W. F.: Bauchtuberkulose. Nederl. Tijdschr. Geneesk. 1942, 1330. Z.org. Chir. 107, 473.
- SUWALSKI, T.: Die Bedeutung der Darmparasiten bei der Entzündung des Wurmfortsatzes. Klin. chir. Uniw. Poznan 3, 70 (1934). Zbl. Chir. 1936, 1630.
- TRUMPP, J.: Tierische Darmparasiten. PFAUNDLER-SCHLOSSMANN'S Handbuch der Kinderheilkunde, 3 Aufl., Bd. 3, S. 281—309. 1925.
- TURBERVILLE, J. S.: Report of two cases of suppurative lymphadenitis of the mesentery of the small bowel. South. med. J. 21, 475 (1928). Z.org. Chir. 43, 524.
- TUZIMOTO, K.: Studien der Frage der allergischen Genese der menschlichen Wurmfortsatzentzündung. Mitt. 1.: Histologische Untersuchungen über die menschliche akute Wurmfortsatzentzündung. Mitt. med. Ges. Chiba (jap.) 19, H. 2, deutsch. Zusammenfassung (1941). Z.org. Chir. 103, 179.
- URECH, E.: Adénites mésentériques et fausses appendicites (Adénoidites abdominales). Schweiz. med. Wschr. 1940 II, 1152. Z.org. Chir. 101, 615.
- URSO, B.: Pseudo-appendicite da vermi. Rass. Clin. 40, 103 (1941). Z.org. Chir. 103, 355.
- VALENTIN, E.: Der Ureterverschluss durch Mesenterialdrüsentuberkulose. Arch. klin. Chir. 118, 189 (1921).
- VONCKEN, J.: L'infection des organes lymphoïdes de l'angle iléo-caecal. Bull. Acad. Méd. Belg., VI. s. 7, 331 (1942). Z.org. Chir. 108, 116.
- VOSS, E. A.: Über die sogenannte isolierte Mesenterialdrüsentuberkulose und die Bedeutung ihres röntgenologischen Nachweises. Mschr. Kinderheilk. 59, 45 (1933).
- WAGNER, J.: Acute mesenteric lymphadenitis following trauma and simulating acute appendicitis. Internat. J. of Med. 38, 113 (1925). Z.org. Chir. 31, 885.
- WANTOCH, H.: Über tiefsitzende Duodenalstenosen infolge atuberkulöser oder tuberkulöser Lymphdrüsenanschwellungen der Mesenterialwurzel. Dtsch. Z. Chir. 226, 135 (1930).
- WAX, W. V. and N. S. COOPER: Oxyuris vermicularis appendicitis. The incidence of oxyuris vermicularis in a series of 1016 cases of appendicitis. Amer. J. Surg., N. s. 52, 89 (1941). Z.org. Chir. 107, 32.
- WEBER, H.: Über eine unter dem Bilde einer eitrigen Lymphadenitis verlaufende Drüsentuberkulose. Wien. med. Wschr. 1929 I, 466.
- WEBER, R.: Zur Verwurmung der Schweiz. Schweiz. med. Wschr. 1941 I, 1053. Ref. Zbl. Bakter. 1942, 125.
- WEGEMER, E.: Ergebnisse der Behandlung der extrapulmonalen chirurgischen Tuberkulose mittels der elektrochirurgischen Methode. Münch. med. Wschr. 1941.

- WELCKER, E. R.: Zur Lymphadenitis mesenterialis. Med. Ver. Greifswald, 7. November 1940. Med. Klin. **1941 I**, 76.
- Beobachtungen über Gekröselymphdrüsenkrankungen. Med. Welt **1942 II**, 1219, 1247.
- WENIG, K.: Über Wurmbefunde in der Appendix. Vergleichende Untersuchungen zum Einfluß der Kriegsernährung. Chirug **13**, 315 (1941).
- WILENSKY, A. O.: Mesenteric lymphadenitis. Med. rec. **98**, 770 (1920). Z.org. Chir. **12**, 175.
- Allgemeine Lymphadenopathie des Bauchraumes mit besonderer Berücksichtigung der unspezifischen Lymphadenitis mesenterialis. Arch. Surg. **42**, 71 (1941). Z.org. Chir. **104**, 201.
- Acute and chronic intra-abdominal lymphadenopathy. Surg. etc. **72**, 1060 (1941). Z.org. Chir. **107**, 24.
- and L. J. HAHN: Mesenteric lymphadenitis. Ann. Surg. **83**, 812 (1926). Z.org. Chir. **36**, 32.
- WINKLER, K.: Lymphgefäße. Erg. Path. **28**, 1—114 (1934). (Lit.!)
- WISE, W. D.: Mesenteric lymphadenitis (Lymphadenitis mesenterica). Ann. Surg. **109**, 827 (1939). Z.org. Chir. **94**, 524.
- WUNDT, N.: Über die Möglichkeit der intrainestinalen Entwicklung von Oxyuren unter Umgehung der Magenpassage. Münch. med. Wschr. **1924 I**, 546.
- ZAMKOV, A.: Über die Bedeutung der Schmerzsymptome für die Diagnose der Mesenterialdrüsen- und Darmtuberkulose. Vrač. Gaz. (russ.) **1929**, 1956. Z.org. Chir. **50**, 529.
- ZAPPEL, E.: Über die Häufigkeit der primären Darmtuberkulose (Isolierte Mesenterialdrüsentuberkulose.) Dtsch. Tbk.bl. **13**, 89 (1939). Z.org. Chir. **94**, 600.

Einleitung.

Mit der zusammenfassenden Darstellung im Band 12 dieser „Ergebnisse“ durch GEHRELS aus der PAYRSchen Klinik übernahm 1920 die deutsche Chirurgie die führende Stellung in der Frage der sogenannten isolierten oder chirurgischen Mesenterialdrüsentuberkulose.

Es war dies um so verständlicher, als in der Zeit, in der nach dem Versailler „Friedens“diktat unter den unmenschlichen Bedingungen der weitergeführten Blockade Deutschlands die Tuberkulose in einem erschreckenden Maße zunahm, sich naturgemäß gerade bei uns die zwangsläufige Möglichkeit zur wissenschaftlichen Bearbeitung der damit in Frage stehenden Probleme ergeben mußte.

Überblickt man heute das Schrifttum, das in der Zwischenzeit zu ansehnlichem Ausmaße anwuchs, so findet man zunächst einen sehr starken Widerhall auf die von GEHRELS zur Diskussion gestellten Probleme. Stützten sich die Ausführungen von GEHRELS noch auf ein verhältnismäßig kleines Material, so häufte sich jetzt die Kasuistik. Bald erschienen auch in anderen Ländern zusammenfassende Abhandlungen. Allmählich setzte auch die Kritik ein. Sie bestand in erster Linie darin, die Frage zu erörtern, ob in der Tat alle die als Mesenterialdrüsentuberkulose aufgefaßten Veränderungen der mesenterialen Lymphknoten wirklich eine Tuberkulose seien. Hiermit wird bereits eine bis heute fortbestehende Diskrepanz der Auffassungen berührt. Sie schließt in sich einmal die Frage nach der Häufigkeit und nach der Bedeutung des Krankheitsbildes der isolierten Mesenterialdrüsentuberkulose überhaupt ein; sie hat aber auch die Weiterbearbeitung der Probleme der akut und chronisch verlaufenden Entzündungsprozesse der Mesenterialdrüsen veranlaßt und damit zu wesentlichen neuen Erkenntnissen über derartige Veränderungen der Mesenteriallymphknoten geführt.

Auch in diesen Fragen hat, so glauben wir mit Recht sagen zu dürfen, deutsche Forscherarbeit maßgebend gewirkt.

Im ausländischen Schrifttum herrschen jedenfalls vielfach auch jetzt noch zum Teil auf Kasuistik beschränkte, zum Teil nach unseren Vorstellungen überholte Auffassungen vor, während in Deutschland selbst durch eine Reihe von wichtigen Arbeiten die Dinge ihrer mehr oder weniger endgültigen Klärung zugetrieben wurden.

Ihre Ergebnisse zusammenzufassen, auf Grund der im deutschen und fremdsprachigen Schrifttum niedergelegten Erkenntnisse und unter Berücksichtigung eigener Beobachtungen und Erfahrungen einen Überblick über den heutigen Stand der Frage von den entzündlichen Mesenterialdrüsenerkrankungen zu geben, erscheint daher berechtigt und soll der Zweck der folgenden Ausführungen sein.

I. Die Mesenterialdrüsentuberkulose.

Bei der Besprechung der Mesenterialdrüsentuberkulose kommt es uns weniger darauf an, die bekannten Tatsachen der Anatomie, der Pathogenese, der Prognose und der Therapie des Krankheitsbildes zu erörtern, vielmehr scheint es wichtig, auf die auch heute noch teilweise bestehenden, teilweise gerade in den Vordergrund gerückten Diskrepanzen in den Auffassungen über die klinischen Bilder, über Fragen der Bedeutung und der Häufigkeit der Mesenterialdrüsentuberkulose und ihre pathologische Anatomie einzugehen, sowie die seit der GEHRELSchen Arbeit neu gewonnenen Erkenntnisse zu schildern.

Der *Genese* nach und nach den klinischen Erscheinungen werden 2 Hauptgruppen von Mesenterialdrüsentuberkulosen getrennt. Sie unterscheiden sich dadurch, daß bei der einen, der sekundären Form, die Drüsenerkrankung in ihren Erscheinungen wie in ihrer Bedeutung hinter dem tuberkulösen Hauptleiden, der Darmtuberkulose, zurücktritt, während bei der anderen, der als primäre oder isolierte oder chirurgische Mesenterialdrüsentuberkulose bezeichneten Form gerade die Drüsenerkrankung das Krankheitsbild beherrscht.

Bei der ersten Form haben wir es in der Mehrzahl der Fälle mit einer lymphohämato-genen Drüsentuberkulose zu tun (NEUMANN). Im Gegensatz zu der sogenannten begleitenden Darmtuberkulose, bei der das verschluckte Sputum die Darmschleimhaut infiziert, die Mesenterialdrüsen aber frei zu lassen pflegt, kommt es bei der sogenannten selbständigen Darmtuberkulose zur Infektion der Mesenterialdrüsen, gleichzeitig vom Blutweg und von der Darmwand aus, und darüber hinaus im sofortigen Anschluß hieran auf dem Lymphweg von den Darmtuberkeln her. In selteneren Fällen soll zum anderen gleichzeitig mit einer Tuberkelbacillenstreuung in das Bauchfell eine hämatogene Infektion der Mesenterialdrüsen zustande kommen können. Diese sekundäre Form befällt vor allem Erwachsene, man hat sie geradezu die Mesenterialdrüsentuberkulose der Erwachsenen genannt.

Die zweite Form, die primäre oder isolierte oder chirurgische (THIEMANN, FLODERUS, GEHRELS) Mesenterialdrüsentuberkulose umfaßt in erster Linie die Fälle, bei denen wir es mit einer rein lymphogen entstehenden Fütterungs- oder Deglutitionstuberkulose vom Darm aus zu tun haben. Die krankhaft veränderten Mesenterialdrüsen sind als der Drüsenanteil des tuberkulösen Primärkomplexes aufzufassen. Es handelt sich dabei um einen primären tuberkulösen Darminfekt. Er erschöpft sich in der isolierten Tuberkulose seiner regionären Lymphknoten genau so, wie sich der Respirationsinfekt in einer ganzen Zahl

der Fälle für die Dauer oder doch für lange Zeit in einer isolierten Halslymphdrüsentuberkulose erschöpfen kann. Diese primäre Form befällt vor allem Kinder und Jugendliche; man hat sie geradezu die Mesenterialdrüsentuberkulose der Kinder genannt.

Zu diesen reinen primären Formen der Mesenterialdrüsentuberkulose gesellen sich nun noch alle die Fälle, in denen ein anderer primärer Herd auf keine Art nachzuweisen ist (FLODERUS). Aus dem Grunde dieser Auffassung heraus rechtfertigt sich die weiterspannte Bezeichnung *isolierte* Mesenterialdrüsentuberkulose und schließlich hat GEHRELS darauf hingewiesen, daß darüber hinaus der Chirurg auch noch andere Fälle von Mesenterialdrüsentuberkulose zu Gesicht bekommt, Fälle, in denen neben der isoliert auftretenden Mesenterialdrüsentuberkulose noch andere, alte oder frische an Bedeutung im Augenblick aber zurücktretende Organtuberkulosen, z. B. in Lungen oder Drüsen vorhanden sind. Hier kann es sich dann in einem Teil der Fälle wohl um sekundäre Mesenterialdrüsentuberkulosen handeln. GEHRELS schlug deshalb als Bezeichnung der in Rede stehenden Mesenterialdrüsentuberkulosen den Ausdruck „*chirurgische*“ Mesenterialdrüsentuberkulose vor. FRANK findet auch diesen Ausdruck zu eng gefaßt, weil die Mesenterialdrüsentuberkulose unter Erscheinungen verlaufen kann, die nach seinen Erfahrungen „nicht allein nicht selten, sondern sogar verhältnismäßig selten ein chirurgisches Eingreifen erfordern“.

Es besteht heute kein Zweifel darüber, daß gerade für den enteralen Infektionsweg der *bovine Typ* des Tuberkelbacillus in Betracht kommt. Die Kuhmilch und ihre Produkte spielen als Infektionsquelle eine besondere Rolle. Die Häufigkeit des Perlsuchtbacillus als Erreger für die primäre enterale Infektion wurde bislang mit 8—25% angegeben. Neuerdings weist LUTHLEN darauf hin, daß (1939) nach statistischen Erhebungen in Deutschland 2—14% der mit Tuberkulose Infizierten eine primäre Mesenterialtuberkulose haben und daß rund 50% der Mesenterialtuberkulose auf Infektion durch den Typus *bovinus* zurückzuführen sind. GRIFFITH hat 1937 bei Kindern unter 5 Jahren sogar in über 85% der Fälle aus tuberkulösen Hals- und Mesenterialdrüsen Perlsuchtbacillen gezüchtet. Die Konsequenzen aus diesen Feststellungen zog der *Reichsärzteführer* kürzlich: „Mag die Pasteurisierung der Milch z. Z. unentbehrlich sein, daß sie die *bovine* Tuberkulose des Kleinkindes nicht ausreichend zu verhindern mag, das sehen wir deutlich. Offenbar ist es unmöglich, die Pasteurisierung in der praktischen Durchführung unbedingt zuverlässig zu gestalten. Der Hebel muß stärker als bisher bei der Bekämpfung der Tuberkulose beim Rind selber angesetzt werden.“

Diese Auffassungen würden die vielfach beobachtete Tatsache, daß die Mesenterialdrüsentuberkulose gehäuft nicht nur in Landgebieten, in denen der Genuß roher Milch ja gang und gäbe ist, sondern auch in Großstädten auftritt, wenigstens in einer Richtung erklären.

Die sichere Entscheidung darüber, ob der Typus *humanus* oder *bovinus* vorliegt, dürfte nicht in jedem Einzelfall zu treffen sein; sie ist wohl auch von untergeordneter Bedeutung. Wir wissen heute jedenfalls, daß für den Verlauf der Erkrankung weniger der Typ der Tuberkelbacillen als vielmehr die Virulenz und die Infektionsdosis der Bacillen auf der einen Seite und die spezifischen und unspezifischen Abwehrkräfte des Organismus auf der anderen maßgebend sind (LOESCHCKE).

Für die nicht durch die Milch eutertuberkulosekranker Kühe hervorgerufenen Fälle enteraler Primärinfektion kommt die Tröpfchen-, die Schmutz- und die Schmierinfektion in Betracht. Schmutz- und Schmierinfektion stehen dabei durchaus im Vordergrund.

Wir wissen heute, daß die Tuberkelbacillen die Darmwand durchwandern, ohne örtliche Veränderungen hinterlassen zu müssen. Es mag unentschieden bleiben, ob hierfür eine Verletzung oder andersartige Schädigung Voraussetzung sein muß. Die große Mehrzahl der Autoren, die sich mit dieser Frage befaßten, vertritt die Ansicht, daß der Tuberkelbacillus die gesunde Darmwand zu durchdringen vermag.

Der Herd der Erstinfektion jedenfalls wird in der Regel nach dem Durchbruch der Bacillen durch das Epithel der Schleimhaut ganz eliminiert (BÜNGLER), das entstehende Geschwür heilt ohne Hinterlassung einer auffallenden Narbe aus; so kommt es, daß der primäre Infektionsherd anatomisch so selten nachzuweisen ist.

Die *Mesenterialdrüsen* stellen die *zweite Blockstation* auf der Strecke dar, die die Lymphe vom Darm her zurücklegt. In 3 hintereinander geschalteten Reihen liegen sie, wechselnd an Zahl, zu 100—200 Stück zwischen den beiden Blättern des Mesenteriums, und zwar in den Winkeln des arteriellen Netzes, das von der Arteria mesenteria superior gespeist wird. Ihre Zahl nimmt von der Peripherie nach der Gekrösewurzel zu ab. Umgekehrt soll ihre Größe von der äußeren peripheren nach der inneren an der Wurzel gelegenen Reihe zunehmen. Die *erste Blockstation* bilden die PEYRSchen Plaques, die untereinander in Verbindung stehend zwischen dem oberflächlichen Schleimhautlymphnetz und dem submukösen Lymphgefäßnetz eingeschaltet sind. Vom submukösen Netz aus gelangt die Lymphe über zwei weitere Lymphbahnnetze, deren erstes zwischen den beiden Darmwandmuskelschichten, deren zweites subserös gelegen ist, zu den Sammelbahnen am Gekröseansatz und in ihnen, den Chylus- oder Milchgefäßen, ins Mesenterium und in seine Drüsen. Auf diesen Wegen, die die Tuberkelbacillen bei der primären Mesenterialdrüsentuberkulose nehmen, kann ihre Virulenz mehr oder weniger stark abgeschwächt werden.

Die Anordnung der *mesokolischen* Lymphdrüsen, deren Zahl mit 20—30 angegeben wird, ist nicht so regelmäßig. Ihre wichtigste Gruppe, die der ileocecalen Lymphdrüsen, wird vom Coecum und vom Wurmfortsatz her gespeist und gibt ihren Lymphstrom an die Mesenterialdrüsen weiter.

Pathologische Anatomie.

Die alten Auffassungen über die pathologische Anatomie der Mesenterialdrüsentuberkulose müssen auf Grund der in den letzten zwei Jahrzehnten gewonnenen Erkenntnisse einer gewissen Revision unterzogen werden.

Man pflegt 2 Gruppen der isolierten Mesenterialdrüsentuberkulose zu unterscheiden: Die *lokalisierte* größere Tumoren bildende und die alle Drüsen mehr oder weniger stark befallende *diffuse* Form. Die lokalisierte Form ist als der harmlosere Typ mit langsamerem Verlauf, wohl geringerer Virulenz der Erreger und mit später Tendenz zur Verkäsung und Verkalkung bezeichnet worden. Die diffuse Form führt schneller zur Verkäsung und Vereiterung; gerade sie bedingt häufiger Komplikationen und galt deshalb als die gefährlichere Krankheitsart.

Am eigenen Krankengut konnten wir die im Schrifttum durchweg vertretene Ansicht, daß die tumorbildende lokalisierte Form die häufigere sei, nicht bestätigen. Wir fanden sie vielmehr nur ausnahmsweise. In der absolut überwiegenden Mehrzahl der Fälle lagen andersartige Drüsenveränderungen vor, auf die die Bezeichnung diffuse Form auch wieder nur zum Teil anwendbar ist.

Auf die Variabilität der Drüsenveränderungen, der man mit der einfachen Unterscheidung in lokalisierte und diffuse Formen der Mesenterialdrüsentuberkulose durchaus nicht gerecht wird, besonders dann nicht, wenn eben unter der lokalisierten Form lediglich das größere oftmals palpable Tumoren und Drüsenpakete bildende pathologisch-anatomische Geschehen verstanden wird, weist schon die weitergehende Einteilung PAYRS hin, die sich nach topographischen Gesichtspunkten richtete. Er schlug folgende Einteilung vor: 1. multiple kleine, nahe dem Mesenterialansatz, sowie große, in Dünndarmmesenterium jedoch isoliert liegende Drüsen. 2. Größere, nahe der Radix mesenterii eingelagerte, meist zusammengebackene Drüsentumoren. 3. Vereinzelt im Bereich der Abschnitte des Mesocolon gelegene größere Lymphknoten. 4. Der tuberkulöse Drüsentumor der Glandulae ileocoecales.

Die große Menge der tuberkulösen Drüsenveränderungen läßt sich auch nach unseren Erfahrungen nach dieser Einteilung klassifizieren. Die 2. und 4. Gruppe würde der sogenannten lokalisierten, die 1. und 3. Gruppe der sogenannten diffusen Form der primitiven Einteilung entsprechen. Wir haben weiter den Eindruck, daß sich häufig Übergänge zwischen den ersten 3 Gruppen der PAYRSchen Einteilung feststellen lassen.

Wir selbst sahen bald isolierte, bald wenige, bald viele der Gekröselymphdrüsen tuberkulös verändert, und zwar in der verschiedensten Art: bald waren nur einzelne Drüsen der äußeren Reihe befallen; sie ließen Verkäsungen, Verkneidungen oder Verkalkungen erkennen, bald sah man nur einige verkneidete und verkäsende Drüsen der mittleren und äußeren Reihe, bald waren die entsprechenden Veränderungen in nur einer oder in mehreren, dann vielfach verbackenen Drüsen der inneren Reihe allein oder in innerer und mittlerer Reihe oder in allen 3 Reihen der Gekröselymphdrüsen gleichzeitig feststellbar.

Hierzu gesellten sich nun vielfach oder es wurden allein beobachtet Drüsen mit Veränderungen, die auf den ersten Blick durchaus nicht als sicher oder wahrscheinlich tuberkulösen Charakters angesprochen werden konnten, hyperplastische Drüsen, die dem äußeren Aspekt nach durchaus nichts Spezifisches boten.

Seit wir aber über die Bedeutung der unspezifischen Lymphadenitis mesenterialis orientiert sind, kommen wir hiermit zu den *Kernfragen* der pathologischen Anatomie der Mesenterialdrüsentuberkulose.

Welche Veränderungen der Mesenterialdrüsen sind überhaupt tuberkulöser Natur? Oder wie kann man überhaupt die veränderten Mesenterialdrüsen als tuberkulös erkennen?

Über diese Fragen bestehen im Schrifttum größte Unklarheiten. Ursprünglich wurden fast alle Mesenterialdrüsenveränderungen als tuberkulöser Natur angesehen: Von der einfachen Hyperplasie ohne Perilymphadenitis über die Verkäsungen mit oder ohne Perilymphadenitis und über die Verkneidungen bis zur Verkalkung oder Verknöcherung. Dieser Auffassung entspricht z. B. auch noch die pathologisch-anatomische Einteilung, die FADDE 1927 aufstellt. Er

unterscheidet 3 Formen nach den Stadien der immer als tuberkulös gewerteten Mesenterialdrüsenveränderungen: 1. einzeln liegende vergrößerte weiche Drüsen (hyperplastisches Stadium); 2. Drüsenpakete, die Verkäsungen oder kleine Abscesse einschließen (Einschmelzungsstadium); 3. mehrere verkalkte Drüsen, Endstadium der Lymphadenitis (regressives Stadium).

Auch andere Autoren wollen alle oder fast alle Formen der Mesenterialdrüsenveränderungen als tuberkulös gedeutet wissen, so BELL (1927) und, wenigstens für die Drüsenveränderungen bei Kindern, CLUTE (1920).

Diese Ansicht ist heute ebensowenig haltbar wie die genau gegenteilige, die z. B. von BROWN (1937) vertreten wird. Er behauptet, die Tuberkulose sei zwar immer wieder für die Ätiologie der Mesenterialdrüsenveränderungen angenommen, aber niemals bewiesen worden, weder histologisch noch kulturell. Auch URECH und SENNELS lehnen die Tuberkulose als Ursache der Mesenterialdrüsenveränderungen grundsätzlich ab, weil histologisch und kulturell in ihren Fällen keine Tuberkulose nachgewiesen wurde.

Es liegen jedoch genügend zahlreiche Mitteilungen über histologisch gesicherte Tuberkulose der Mesenterialdrüsen vor. So berichtet, um nur einige Autoren zu nennen, BOCK (1928) über 15 histologisch untersuchte Mesenterialdrüsen, sie waren teils tuberkulösen, teils unspezifischen Charakters, DUROUX (1928) über 2, LJUNGGREEN (1926) über 50 histologisch festgestellte Tuberkulosen der Mesenterialdrüsen und STRÖMBECK (1932) sah gar 309 meist histologisch gesicherte Fälle der Mesenterialdrüsentuberkulose.

Was die rein hyperplastischen Mesenterialdrüsenanschwellungen anbetrifft, so wissen wir heute, daß sie tuberkulös sein können, daß andererseits in der wohl größeren Zahl der Fälle ihr Charakter nicht spezifisch ist.

Es ist nach unseren eigenen Beobachtungen sehr schwierig, meistens eigentlich unmöglich, die gewöhnliche Mesenterialdrüsenanschwellung als spezifischen oder unspezifischen Typ makroskopisch sicher zu definieren. So haben wir es erlebt, daß wir in Fällen, in denen eine große Zahl der Mesenterialdrüsen lediglich hyperplastisch verändert waren, in der einzigen exstirpierten Drüse histologisch eine eindeutige Tuberkulose fanden. Damit ist zugleich erneut der Beweis erbracht, daß eben auch die makroskopisch rein hyperplastischen Veränderungen der Mesenterialdrüsen in der Tat eine Mesenterialdrüsentuberkulose sein können. Entfernten wir dagegen in anderen Fällen, in denen neben einfach geschwollenen auch verkreidete und verkalkte Drüsen vorhanden waren, eine vergrößerte und eine verkreidete oder verkalkte Drüse, so war mitunter in keiner von beiden histologisch eine Tuberkulose nachweisbar, ein Zustand, der natürlich ebenso verschieden gedeutet werden kann wie die Tatsache, daß in Fällen, in denen außer einer verkäsenden eine lediglich markig geschwollene Drüse exstirpiert wurde, in der verkäsenden die histologische Untersuchung den tuberkulösen Charakter des Prozesses bestätigte, während in der hyperplastischen Drüse nichts Spezifisches zu finden war.

Es können natürlich einmal spezifische neben unspezifischen Veränderungen der Mesenterialdrüsen vorkommen, und es darf andererseits nicht übersehen werden, daß auch die Tuberkulose gelegentlich einmal allein hyperplastische Schwellungen der Drüsen hervorzurufen vermag, besonders eben dann, wenn die Virulenz der Bacillen auf dem Weg bis zur Drüse mehr oder weniger erheblich abgeschwächt worden ist (BARTELS).

Auch die allgemein vertretene Ansicht, daß Verkneidungen und Verkalkungen im Sinne des tuberkulösen Charakters der Drüsenveränderungen zu werten sind, ist nicht unwidersprochen geblieben. Es wird von verschiedener Seite, oft und, es will uns scheinen übermäßig, betont darauf hingewiesen, daß auch unspezifische Entzündungen zur Drüsenverkalkung führen (BROWN, ETCHEGORRY, MAYO, KIRKPATRICK, STERNBERG, NOESSKE, WILENSKY u. a.) und daß Drüsenverkalkungen z. B. auch die Folge von Ruhr, Paratyphus B (BOCKS) und vor allem von Typhus (KONJETZNY u. a.) sein können. Es gibt zweifellos eine ganze Reihe von Beobachtungen, die in diesem Sinne sprechen. Es erscheint uns jedoch als zu weit gegangen, diese Tatsachen als maßgebliches Kriterium der im allgemeinen doch auf Tuberkulose lautenden Diagnose von Mesenterialdrüsenverkneidungen und -verkalkungen anführen zu wollen. Wir wissen um den Ablauf der tuberkulösen Drüsenveränderung. Wir wissen, daß es hierbei typisch und gewissermaßen schicksalhaft von der primären spezifischen Entzündung über die Verkäsung und Verkneidung schließlich zur Verkalkung und evtl. zur Verknöcherung kommt. Es will uns daher als das Natürliche und Naheliegende erscheinen, derartige Veränderungen als in der Regel durch Tuberkulose bedingte anzusehen. Auch die Tatsache, daß in einer verkneideten oder verkalkten Drüse der Nachweis ihres ursprünglich spezifischen Charakters oft nicht gelingt, spricht in keiner Weise gegen diese Auffassung. Auch in einer verkneideten Hals- oder Bronchiallymphdrüse kann soundso oft bei der feingeweblichen Untersuchung die Tuberkulose nicht mehr nachgewiesen werden. Keinem Menschen aber fällt es ein, diesen Prozeß deswegen etwa als nichttuberkulös anzusprechen. Mit vielen anderen Autoren, die früher und in jüngster Zeit zu diesen Fragen Stellung genommen haben (KAUFMANN, NAEGELI, BÜNGLER, NEUMANN, OEHMIGER, AUCHINCLOSS, COLT und CLARK, STRÖMBECK u. a.) sind wir der Ansicht, daß Verkäsungen, aber auch Verkneidungen, Verkalkungen und Verknöcherungen in der Regel auf den tuberkulösen Charakter des Prozesses in der befallenen Mesenterialdrüse hinweisen.

Abgesehen von der Beurteilung im Zusammenhang mit dem klinischen Untersuchungsergebnis können rein pathologisch-anatomisch aus verschiedenen makroskopisch feststellbaren Veränderungen gewisse Schlüsse auf den tuberkulösen Charakter der Mesenterialdrüsenanschwellungen gezogen werden.

Hellere Farbe, geringere Größe und weichere Konsistenz der Drüsen will SENNELS als Kriterium gegen die tuberkulöse Ätiologie gewertet wissen. Verschiedentlich wird, so z. B. von PLAAS, auf die für Tuberkulose charakteristische Neigung zur gruppenweisen Erkrankung der Drüsen hingewiesen. Schließlich wird das völlige Fehlen einer Periadentitis als Zeichen des unspezifischen Typs der Mesenterialdrüsenanschwellung angeführt (SENNELS).

Im allgemeinen ist man in der Tat gewöhnt, bei einer Drüsentuberkulose eine lebhaftere Mitentzündung des umgebenden Gewebes zu finden. Durch sie gerade kommt es zu den für die Tuberkulose so typischen Verbackungen der Drüsen untereinander, zur Bildung der Konglomerattumoren, bei denen die einzelnen Drüsen dann nicht mehr gegeneinander abgegrenzt werden können. Unsere eigenen Beobachtungen lehren jedoch, daß, wie oben schon angedeutet, solche größere Drüsenpakete bildenden Formen sich weit seltener als die anderen Typen der Mesenterialdrüsentuberkulose fanden. Entsprechend selten waren auch schwerere perilymphadenitische Prozesse festzustellen.

Die besondere Neigung der Mesenterialdrüsentuberkulose zu regressiven Veränderungen, zu Verkalkung und Verkalkung ist bekannt. Immer wieder wird die Schnelligkeit betont, mit der es dabei zur Verkalkung kommt (z. B. COLT und CLARK, STRÖMBECK). Die Ursache hierfür wird in der erhöhten Fettresorption gesehen. Möglicherweise steht mit diesem schnellen Ablauf des pathologisch-anatomischen Geschehens die vielfach geringere Entwicklung perilymphadenitischer Prozesse in Zusammenhang. Oder aber es spielen auch hier Abschwächungsvorgänge der Bacillen eine Rolle. Von Wichtigkeit erscheinen jedenfalls diese Feststellungen deswegen, weil das Fehlen einer Perilymphadenitis nicht als sicheres Zeichen gegen das Vorliegen einer Mesenterialdrüsentuberkulose gewertet werden darf.

Schließlich wird der beträchtliche Grad der Drüsenschwellung als Zeichen ihres tuberkulösen Charakters gedeutet. Ob NEUMANN mit seiner Auffassung recht hat, daß es zu den besonderen Ausmaßen der Drüsenschwellung deshalb kommt, weil der Körper bisher von Tuberkelbacillen unberührt geblieben sei, mag dahingestellt sein. Sicher ist wohl die Tatsache als solche. Die unspezifischen Mesenterialdrüsenschwellungen pflegen, auch nach unseren Beobachtungen, klein zu bleiben, während Vergrößerungen einzelner tuberkulöser Drüsen auf Walnußgröße und darüber keine Seltenheit sind. Die Drüsentumoren und -pakete tuberkulösen Charakters können darüber hinaus ganz erhebliche Größengrade erreichen. Mitteilungen über solche Tumoren von Apfelsinengröße und darüber sind im Schrifttum keine Seltenheiten (NEUER, OBERTHUR, PORTA u. a.). SIGWART berichtet über ein „riesiges“ Drüsenpaket, das klinisch und röntgenologisch einen myomatösen Uterus vorgetäuscht hatte.

Wir selbst erlebten einen besonders eindrucksvollen Befund: Eine 36jährige Patientin kam wegen einer Anschwellung im Bauch zur Aufnahme. Sie hatte sie 14 Tage vorher zufällig bemerkt, niemals Beschwerden davon gehabt. Sie weiß nicht anzugeben, ob die Geschwulst in der letzten Zeit an Größe zugenommen hat. Eine Schwester, die sie befragte, riet ihr zur sofortigen Operation. Bei der liegenden Patientin sah man in der linken Bauchseite zwischen dem Rippenbogen und dem vorderen Beckenkamm eine halbkugelige Anschwellung. Beim Aufrichten verschwindet der Tumor. Die Geschwulst ist sehr gut beweglich und läßt sich weit nach oben und unten verschieben. Ihre Oberfläche ist glatt, ihre Konsistenz hart. Durch urologische Untersuchung wurde ein Zusammenhang des Tumors mit der Niere ausgeschlossen. Bei der dann vorgenommenen Laparotomie fanden sich 15 sehr große, verkäste und verkreidete Mesenterialdrüsen. Die größte Drüse war größer als ein Kindskopf, die übrigen kastanien- bis mandarinengroß. Sie waren miteinander durch ein lockeres Bindegewebe verbunden, konnten aber ohne Schwierigkeit isoliert werden. Der durch die Ausschälung der Tumoren im Mesenterium entstandene Defekt war so groß, daß eine Resektion von 40 cm Dünndarm erforderlich wurde. Der Heilverlauf war komplikationslos. Die feingewebliche Untersuchung ergab völlig verkäste und verkreidete Lymphdrüsen.

Im allgemeinen hat man es bei derartig großen Drüsenveränderungen wohl mit Tumoren zu tun, die durch Verschmelzung vieler einzelner Drüsen entstanden sind.

In diesem Zusammenhang ist eine Beobachtung bemerkenswert, die MESNIK 1930 unter dem Titel „Lymphadenitis mesenterialis dissecans“ mitteilte. Ein

68jähriger (!) Patient wurde an einer unklaren Baucherkrankung operiert. Es fand sich außer vielen Verwachsungen älteren Datums und Knötchenbildungen auf der Darmserosa, die eine gewisse Ähnlichkeit mit tuberkulösen Veränderungen aufwiesen, ein vollständig frei beweglicher Körper in der Bauchhöhle, der fast ideale Kugelform hatte, von knorpelharter, gleichmäßiger Konsistenz war und in Größe, glatter Oberfläche und dem mattelfenbeinigen Farbton einer Billardkugel glich. Im Gekröse des Dünndarms lag eine ganze Reihe von bis auf Pflaumengröße vergrößerten Lymphdrüsen. Auch diese Lymphknoten waren knorpelhart. An einer Stelle sah man, wie sich aus einer solchen Lymphdrüsen geschwulst ein haselnußgroßes Stück durch einen demarkierenden oder dissezierenden Prozeß von seinem Mutterboden loslöste. MĚSNIK gibt folgende Beschreibung des Operationspräparates: Der freie Körper zeigt auf der Schnittfläche in seinem Zentrum einen erbsengroßen, knochenharten Kern. Das übrige Gewebe, etwas weniger hart, sieht derb faserig aus. Mikroskopisch: sehr zellarmes, dicht gefügtes, faseriges Bindegewebe, welches im Inneren des Körpers durch Kalk inkrustiert ist, hier mehr schollenartig aussieht und keinen feineren Bau mehr erkennen läßt. Keine entzündlichen Partien, ebenso keine anderweitigen tuberkuloseverdächtigen Zeichen. Keine Andeutungen von Lymphdrüsen gewebe. Der kleinere in Demarkation begriffene Körper zeigt auf dem Schnitt und histologisch die genau gleichen Verhältnisse. Leider ist über die Untersuchung der pflaumengroßen übrigen geschwollenen Mesenteriallymphknoten nichts bekannt. Es wird aus dieser Beobachtung geschlossen, daß fast mit Sicherheit auch der billardkugelgroße freie Körper im Gekröse als abgegrenztes Lymphdrüsen gebilde entstanden ist. Das Wesen des Prozesses wird in einer chronisch entzündlichen Abstoßung nekrotischen oder nekrobiotischen Materials, z. B. verkalkter tuberkulöser Lymphdrüsen gesehen, mit der Osteochondritis dissecans verglichen und deshalb Lymphadenitis mesenterialis dissecans genannt.

Abschließend und zusammenfassend sei am Ende der Ausführungen über die pathologische Anatomie noch einmal herausgestellt und betont: Im Vordergrund steht heute die Frage, welche Veränderungen der Mesenterialdrüsen sind tuberkulöser, welche sind nichtspezifischer Natur.

Nur in einem Teil der Fälle ist die Beantwortung dieser Frage sicher und ohne weiteres möglich. Bei der Bedeutung aber, die heute die durch unspezifische Mesenterialdrüsenveränderungen bedingten Krankheitsbilder beanspruchen können, ist gerade dieses Problem von Wichtigkeit. Die Parallele zu der letzten Endes nicht ohne weiteres sicheren Deutung des pathologisch-anatomischen Befundes sehen wir in der gleichen Schwierigkeit der Aufklärung des klinischen Bildes.

Pathologisch-anatomisch ist im Sinne der Mesenterialdrüsentuberkulose ganz sicher zu verwerthen nur der positive histologische Befund beim Vorliegen uncharakteristischer Drüsenveränderungen. Im Sinne größter Wahrscheinlichkeit darf der klinische Befund von Verkäsungen, Verkreidungen angesprochen werden. Nicht sicher verwertbar ist auf jeden Fall und in keiner Richtung der negative histologische Befund.

Es wird unter diesen Umständen verständlich, daß mit vielen Fehldeutungen und Fehlauffassungen und mit vielen Fehldiagnosen bei den in Rede stehenden Erkrankungen zu rechnen ist.

Häufigkeit der Mesenterialdrüsentuberkulose.

Über die Häufigkeit der Mesenterialdrüsentuberkulose gehen die Meinungen auch heute noch weit auseinander. Im Laufe der Zeit waren die Auffassungen erheblichen Wandlungen unterworfen. Schon in der Einleitung wurde auf diese Dinge hingewiesen. 1912 wird die primäre Tuberkulose der Mesenterialdrüsen von SCHLOESSMANN als Ausnahme, vielleicht als Seltenheit bezeichnet. In der Aussprache zu dem Vortrag FRANCKES auf dem Deutschen Chirurgenkongreß 1914 berichteten BIER, KÜTTNER, RIEDEL, FREDERMANN, KÖRTE, DE QUERVAIN, MÜLLER, FRIEDRICH und HOFMEIER über je 2—8 operierte Einzelfälle. GEHRELS weist 1920 darauf hin, daß nach der Zusammenstellung der 100 Fälle aus dem Schrifttum durch FLODERUS zusammen mit dessen eigenen 20 Fällen die Hälfte sämtlicher Beobachtungen der Literatur von 3 Autoren stammte. Seitdem haben sich freilich die Beobachtungen gehäuft. Von vielen Seiten wird betont, daß die Mesenterialdrüsentuberkulose viel häufiger sei als gewöhnlich angenommen wird (ZAPEL, LOTSCH, HEUSSER, BOROCK und PASCHKOWA u. a.), und vielfach wird dagegen protestiert, die Mesenterialdrüsentuberkulose als selten und unbedeutend anzusehen (z. B. LJUNGGREN, MARNIÈRE).

Berichte über größere Zahlenreihen bis zu mehreren Hunderten von Fällen sind keine Seltenheit mehr. Freilich erscheint eine gewisse Skepsis diesen Zahlangaben gegenüber gerade aus den im Kapitel pathologische Anatomie angeführten Gründen angebracht: Es ist nicht immer klar, ob alle die beobachteten Mesenterialdrüsenanschwellungen in der Tat sicher oder zumindest höchstwahrscheinlich spezifischen Charakters sind. Andererseits steht es wohl außer Frage, daß insgesamt auch heute noch das Krankheitsbild viel seltener diagnostiziert wird, als es in Wirklichkeit vorkommt. Setzt doch die auch nur einigermaßen vollständige Erfassung der Fälle von Mesenterialdrüsentuberkulose zumindest die Forderung voraus, daß grundsätzlich bei allen Laparotomien, in erster Linie bei allen Appendektomien, die Mesenterialdrüsen revidiert würden. Das geschieht aber wohl durchaus nicht regelmäßig.

Einige Zahlenangaben aus dem Schrifttum der letzten Jahre mögen die steigenden Beobachtungsziffern kennzeichnen. Es berichten BAGG über 30, METTENLEITER über 33 Fälle in 10 Jahren, LINDNER, der 1934 die Zahl der im Schrifttum veröffentlichten Fälle mit 295 angibt, selbst über 41 in 10 Jahren operativ angegangene und 342 weitere Fälle, die in demselben Zeitraum konservativ behandelt wurden oder bei denen die Mesenterialdrüsentuberkulose nur ein Nebenfund war. LJUNGGREN sah 50, KLEIN 60 Fälle in 5 Jahren, Voss 106 Fälle, von denen 37 röntgenologische Veränderungen erkennen ließen, COLT und CLARK beobachteten in 10 Jahren 239 tuberkulöse Mesenterialdrüsenveränderungen, davon in 38 Fällen Verkäsungen und in 166 Verkalkungen, STRÖMBECK hält von 349 Fällen 309 für spezifischen Charakters.

Im Greifswalder Krankengut der Jahre 1934—1939 fanden sich 110 Mesenterialdrüsenanschwellungen, die mit Sicherheit oder großer Wahrscheinlichkeit tuberkulöser Genese waren. Das sind 3,66% aller Appendektomien in dieser Zeit. In den Jahren 1940—1942 kamen 64 Fälle von Mesenterialdrüsenveränderungen mit Verkäsungen, Verkroidungen und Verkalkungen, also wohl sichere Mesenterialdrüsentuberkulosen, zur Beobachtung. Das sind 4,5% der 1442 in diesem Zeitraum ausgeführten Appendektomien. *Trotz schärfster Einengung der spezifischen Wertung der Mesenterialdrüsenanschwellungen* — es kann wohl damit

gerechnet werden, daß eine gewisse Zahl der rein hyperplastischen Drüsenveränderungen, die im gleichen Zeitraum gesehen wurden, ebenfalls spezifischen Charakters war — *sehen wir eine wenn auch nicht sehr erhebliche, doch ganz bestimmt eindeutige Zunahme der Mesenterialdrüsentuberkulose im Kriege.*

Auch in und nach dem Weltkrieg 1914—1918 erlebte man eine mächtige Zunahme der Mesenterialdrüsentuberkulose. Sie stieg von 2,4% 1914 auf 12,2% 1916 (HART-RABINOWITSCH). Man sah die Gründe dafür in einer Zunahme der Perlsucht, in der Verschlechterung der Milch, ihrer ungenügenden Sterilisation, im vermehrten Rohmilchgenuß und nicht zuletzt in einer Verminderung der Widerstandskraft infolge der Unterernährung gerade beim kindlichen Organismus (PAYR).

Auf eine ganz ungewöhnliche Häufigkeit weist BÜNGLER als charakteristische Besonderheit der tropischen Mesenterialdrüsentuberkulose hin; und erstaunlich sind auch die Zahlenangaben des Amerikaners LEONARD 1931: er untersuchte 161 Kinder im Alter von 1—14 Jahren; die Hälfte war unter 2 Jahren. Bei der Sektion wiesen 50 Fälle eine Tuberkulose, 45 davon eine Mesenterialtuberkulose auf. 27mal fand sich Verkäsung, 11mal Verkäsung und Verkalkung, 7mal allein Verkalkung. 5 der Kinder mit Mesenterialdrüsenverkalkung waren jünger als 2 Jahre, das jüngste 6 Monate! In 18 Fällen war allein eine Mesenterialdrüsentuberkulose vorhanden. Als Haupttodesursache wird 28mal die Tuberkulose angegeben, 19mal generalisierte Tuberkulose, 11mal Meningitis tuberculosa und 7mal Peritonitis tuberculosa; 15 der Miliartuberkulosen hatten Verkäsung, nur 3 Verkalkung der Mesenterialdrüsen. Es wird aus diesen Zahlen mit Recht der Hinweis abgeleitet, daß das Mesenterialdrüsenystem bei dem Eintritt und der Ausbreitung der Tuberkelbacillen in den Körper eine große Rolle spielt.

Im Gegensatz zu diesen die Häufigkeit der Mesenterialdrüsentuberkulose kennzeichnenden Zahlen wird auch heute noch die Mesenterialdrüsentuberkulose vielfach als seltenes und bedeutungsloses Krankheitsbild gezeichnet. PLAAS begründet diese Auffassung mit der Tatsache, daß sich unter 44 von ihm beobachteten Fällen von Mesenterialdrüsenveränderungen nur 4mal Tuberkulose fand. In allerjüngster Zeit wies PRIESEL und vor allem HAMBURGER auf die äußerste Seltenheit der Fütterungsansteckung im Süden Großdeutschlands hin.

Diese Diskrepanz der Meinungen hat unseres Erachtens zwei Gründe. Den ersten Grund sehen wir in der Tatsache, daß der spezifische Charakter der Mesenterialdrüsenanschwellungen oft verkannt wird. Wichtiger dünkt uns der zweite Grund. Man dürfte ihn in der tatsächlichen *regionär gebundenen verschiedenen Häufigkeit der intestinalen tuberkulösen Primärinfektion* und damit in der entsprechend verschiedenen Häufigkeit der Möglichkeit zur tuberkulösen Erkrankung der Mesenterialdrüsen zu suchen haben.

Daß diese verschiedene Häufigkeit der primären intestinalen tuberkulösen Infektion besteht, beweisen immer wiederkehrende Angaben im Schrifttum von pathologisch-anatomischer und klinischer Seite und eigene Beobachtungen.

So schwanken im deutschen pathologisch-anatomischen Schrifttum die Zahlen über die Häufigkeit der Mesenterialdrüsentuberkulose zwischen 1 (HOF) und 26,5 (BEITZKE) bis zu 30% (KLOSE). Der Engländer BELL berichtet über Sektionsstatistiken mit 1% (KEILER) und 3,5—4,5% (THOMSON in Edinburgh und Glasgow) und 50—68% von Mesenterialdrüsentuberkulose bei Patienten,

die an Lungentuberkulose starben. Statistische Untersuchungen ergaben, daß in Deutschland durchschnittlich 2—14% aller mit Tuberkulose Infizierten eine primäre Mesenterialdrüsentuberkulose haben. AUCHINCLOSS stellte 1930 fest, daß in St. Louis unter 143 Kindern kein Fall von intestinaler Tuberkulose gefunden wurde; in New York dagegen lag die Häufigkeit der intestinalen Primärinfektion bei 11%, in England sogar bei 25%.

Wir selbst sahen den Unterschied in der Häufigkeit der intestinalen Primärinfektion am Freiburger Sektionsmaterial und an unserem Greifswalder Krankengut. In Übereinstimmung hiermit liegen die am hiesigen Pathologischen Institut gefundenen Prozentsätze der primären intestinalen tuberkulösen Infektion etwa 10mal so hoch wie in Freiburg. Die immer wieder beobachtete besondere Häufigkeit der primären intestinalen tuberkulösen Infektion und damit der isolierten Mesenterialdrüsentuberkulose in ländlichen Bezirken wirft ein bezeichnendes Licht auf die Bedeutung der rohen Kuhmilch als Bacillenvermittler. Die unterschiedliche Häufigkeit wiederum in verschiedenen ländlichen Bezirken muß mit der verschiedenen Verbreitung der Perlsucht erklärt werden.

Fassen wir das Gesagte zusammen, so kann festgestellt werden: Wir verfügen heute über große Zahlen von sicheren Mesenterialdrüsentuberkulosen. Sie kennzeichnen das Krankheitsbild als durchaus nicht selten und bedeutungslos.

Wichtig erscheint die am Greifswalder Krankengut eindeutig beobachtete Zunahme der Mesenterialdrüsentuberkulose in den Jahren 1940—1942. Schließlich steht fest, daß die Häufigkeit der Mesenterialdrüsentuberkulose regionär gebunden und verschieden ist.

Klinik der Mesenterialdrüsentuberkulose.

Die Klinik der Mesenterialdrüsentuberkulose bietet außerordentlich mannigfache Bilder. Das entspricht durchaus den vielen möglichen pathologisch-anatomischen Veränderungen, die oben beschrieben wurden. So wird es erklärlich, daß eine große Anzahl von Einteilungen des klinischen Bildes angegeben worden sind. Ursprünglich trennte man nach den Verlaufsarten des Krankheitsgeschehens die akute und die chronische Form der Mesenterialdrüsentuberkulose. Zwischenstadien zwischen den anfallsweise auftretenden Schmerzzuständen wurden vielfach als latente Form bezeichnet. Zu dieser Gruppe müßte man aber auch die fraglos nicht geringe Zahl von Kranken rechnen, die von ihrer in der Jugend oder der Kindheit durchgemachten Mesenterialdrüsentuberkulose niemals Erscheinungen gehabt haben, die zur Konsultation eines Arztes Veranlassung gegeben hätten. Und wenn schon früher vielfach darauf hingewiesen wurde, daß es zwischen den beiden Hauptgruppen, der akuten und der chronischen Form, häufig Übergänge gibt, so muß man weiterhin bedenken, daß es sich dabei überhaupt weniger um eigentlich wirklich verschiedene Formen, als vielmehr nur um verschiedene Zustandsbilder des pathologisch-anatomischen Geschehens handelt.

Wohl aus dieser Erkenntnis heraus hat man dann auch immer wieder neue mehr ins einzelne gehende Einteilungen gesucht, die sich teils nach den pathologisch-anatomischen Zustandsbildern, teils mehr oder weniger willkürlich nach den verschiedenen Symptomen, teils nach topographischen, teils nach anderen Gesichtspunkten richten.

Auf die Einteilung PAYRS, die für die klinische Betrachtung des Krankheitsbildes die Topographie und Pathologie der Mesenterialdrüsenveränderungen gleichzeitig berücksichtigt, ist schon im Abschnitt über die pathologische Anatomie eingegangen.

Der Amerikaner BOWMAN unterteilt die chronische Form in eine Oberbauch- und eine Unterbauchgruppe, während nach seiner Meinung die akute Form die Drüsen des Ober- und Unterbauches gemeinsam betrifft.

Der Engländer FADDEN, der, wie schon erwähnt, alle Mesenterialdrüsenveränderungen grundsätzlich auf Tuberkulose zurückführt und die topographische Einteilung in ileocöcale, mesenteriale und sacrale Formen propagiert, unterscheidet klinisch 3 Typen der Mesenterialdrüsentuberkulose, die den pathologisch-anatomischen Bildern entsprechen sollen: 1. Bilder mit appendicitischen Symptomen, entsprechend einzeln liegenden vergrößerten weichen Drüsen;

2. Kranke mit dem Bild des appendicitischen Abscesses, entsprechend der akuten Entzündung eines verkäse Drüse oder einen kleinen Absceß einschließenden Drüsenpaketes;

3. Krankheitsbilder der chronischen Appendicitis, des Ulcus duodeni, des Nierensteins usw., entsprechend den Endstadien der Lymphadenitis: mehreren verkalkten Drüsen. Diese Einteilung erscheint zu sehr konstruiert und schematisiert, als daß sie den vielen Bildern der Mesenterialdrüsentuberkulose gerecht werden könnte.

Auch die Einteilung des Russen STERNBERG ist zu eng gefaßt. Sie richtet sich nach den im Vordergrund stehenden Symptomen. Auch er unterscheidet 3 Gruppen. Zur 1. rechnet er die Patienten mit nur bisweilen rasch vergehenden Schmerzen im Leib, meist ohne Verstopfung oder Durchfall, bei der 2. Gruppe stehen Obstipation oder Diarrhöen oder beides abwechselnd im Vordergrund; bei der 3. Gruppe sind anfallsweise auftretende Schmerzen in der Ileocöcalgegend, häufiger im Epigastrium im Zusammenhang mit der Nahrungsaufnahme das Kriterium.

Nach dem Alter der Kranken trennt BRAITHWAITE 2 Gruppen: 1. Kinder, besonders häufig im Alter von 6—10 Jahren, und 2. Erwachsene. Bei der 1. Gruppe sollen die akuten und subakuten Bilder der Erkrankung, bei der 2. die chronischen überwiegen. Unter den akuten Bildern versteht er Krankheitserscheinungen, die dem Bild der akuten Appendicitis ähneln oder gleichen. Die subakuten stellen gelinder verlaufende, evtl. ganz kurz dauernde Anfälle verschiedenster Häufigkeit dar. Bei der 2. Gruppe finden sich bei Patienten zwischen 15 und 45 Jahren dumpfe, bohrende, stechende Schmerzen durch Jahre hindurch mit mehr oder weniger langen Intervallen. Sie bedingen das Bild der „chronischen Appendicitis“ oder das Bild der „Neurotiker“.

Diese sich rein nach dem verschiedenen Alter der Patienten richtende Einteilung hat viel für sich. Sie enthält in der Tat die auch nach unseren Erfahrungen wesentlichen Unterscheidungsmerkmale.

Schließlich seien noch die Einteilungen von BRENTANO und von WILENSKY angeführt. Es sind Einteilungen, die bewußt die spezifischen und unspezifischen Mesenterialdrüsenveränderungen zusammenfassen und deshalb überschneidenden Charakter haben.

BRENTANO berücksichtigt dabei lediglich die bedrohlichen Zustände, die den Chirurgen vor die Frage der sofortigen Operation stellen, wobei es belanglos ist, ob diese Zustände durch tuberkulöse oder nichttuberkulöse Drüsen hervorgerufen werden. Er unterscheidet 3 Gruppen:

1. den fühlbaren großen Tumor;
2. das Bild der akuten Peritonitis, das durch dicht unter dem Bauchfell gelegene verkäste oder vereiterte Drüsen, evtl. durch deren Perforation hervorgerufen wird und zu appendicitis- oder cholelithiasisähnlichen Zuständen führt.
3. den Ileus oder andere ileusartige Erscheinungen. Ihre Ursache bilden Netzstränge zu verkästen oder verkalkten Drüsen, Schrumpfung verkäster Drüsen und besondere Größe der Drüsen.

WILENSKYs Einteilung richtet sich nach pathologisch-anatomischen Grundsätzen. Er trennt in folgende 4 Gruppen:

1. entzündliche Schwellung der Mesenterialdrüsen; 2. eitrig Form der Mesenterialdrüsenveränderungen, große Konvolute mit zentraler Abscedierung;
3. verkalkte Lymphdrüsentuberkulose; 4. verkalkte Drüsen mit akut entzündlichen Nachschüben.

Soweit die Angaben über die verschiedenen Einteilungen der Mesenterialdrüsentuberkulose. Sie zeigen, daß durchaus keine Einheitlichkeit herrscht.

Bei der Beobachtung des eigenen Krankengutes wurde der Eindruck gewonnen, daß sich 2 Typen des Krankheitsbildes unterscheiden lassen. Die eine Gruppe, die an Zahl durchaus vorherrschende, umfaßt die *Kranken mit einer langen Anamnese*. Zu dieser Gruppe gehören Kinder und Erwachsene. Die Zahl der Kinder überwiegt bei weitem.

Es herrscht im Schrifttum Übereinstimmung darüber, daß die Mesenterialdrüsentuberkulose in erster Linie eine Erkrankung der Kinder und Jugendlichen ist. Von manchen Autoren wird das jugendliche Alter geradezu als differentialdiagnostisches Kriterium, z. B. gegen die Appendicitis, gewertet (STRÖMBECK).

FADDEN gibt das Hauptalter der Erkrankten mit 7—11 Jahren an; er weist darauf hin, daß Kinder unter 3 Jahren selten an Mesenterialdrüsentuberkulose erkranken. Von anderen Autoren der neuesten Zeit seien DE LA MARNIÈRE, BRULÉ und DAVID, VOSS, LINDNER und COLT und CLARK genannt, die das jugendliche Alter betonen. Die beiden letzten Autoren errechneten bei ihrer großen Zahl von Fällen (239 in 10 Jahren) das Durchschnittsalter mit 18½ Jahren. Von vielen wird das 2., von vielen das 3. Jahrfünft als die am stärksten befallene Altersstufe angegeben. Nach LINDNER wird das weibliche Geschlecht fast ebenso häufig wie das männliche betroffen, andere fanden das weibliche, wieder andere das männliche Geschlecht etwas häufiger erkrankt. Eine besondere Bevorzugung dürfte nicht vorliegen.

Symptomatologie.

Bei den Kranken der ersten Gruppe mit der langen Anamnese pflegt das Krankheitsbild durch die *Kombination von Allgemeinerscheinungen und örtlichen Symptomen* gekennzeichnet zu sein. Man erfährt, daß die Kinder, um Kinder handelt es sich meistens, schon lange kümmern. Trotz der oft allerbesten Voraussetzungen (Landkinder) entwickeln sie sich nicht so wie ihre Geschwister oder wie die gleichaltrigen Spielgenossen. Vielfach wird über Appetitlosigkeit geklagt; mindestens ebensooft aber essen die Kinder gut, bleiben aber trotzdem in der

Gewichtsentwicklung zurück und magern, oft trotz guter und reichlicher Kost, ab, werden dann infolge einer meist sehr ausgesprochenen sekundären Anämie blaß, zart, sind wenig lebendig, leicht ermüdbar, spielen nicht so lebhaft wie die anderen Kinder, gehen mit ihren Leistungen in der Schule zurück. „Alles ist ihnen zu viel“. Zu diesen oft recht typischen Symptomen treten andere allgemeine Zeichen, in erster Linie Verdauungsstörungen. Bald findet man Angaben über Obstipation, bald solche über Diarrhöen, nicht selten Verstopfung und Durchfälle im Wechsel. Es ist nicht einfach, zu entscheiden, ob diese Verdauungsstörungen immer in ursächlicher Abhängigkeit von der Mesenterialdrüsentuberkulose entstehen. Wohl immer ist dies der Fall, wenn die Stühle auffallend stinkend, hell, dünnbreiig und sehr fettreich werden, wie wir sie allerdings selten beobachteten. Dann deuten sie auf eine erhebliche durch die Krankheit bedingte Störung der Darmresorption hin. Sie verursacht den bis zu 30% betragenden Verlust des Nahrungsfettes und ist der Grund der oft so raschen und hochgradigen Abmagerung.

Die Angaben über Temperatursteigerungen sind im allgemeinen nicht sicher zu verwerten. Bei sorgfältiger Messung fehlt nach FRIEDRICH intermittierendes Fieber allerdings nie und weist, wie auch sonst, auch hier auf die Tuberkulose hin. Dabei werden häufiger subfebrile und mittelhohe Werte festgestellt, während sich andererseits hohe Temperaturen bei den heftigen Exacerbationen ebenfalls finden können.

Zu diesen Allgemeinerscheinungen gesellen sich dann *örtliche Symptome*. In einem Teil der Fälle beherrschen sie allein das Krankheitsbild. Im Vordergrund stehen dabei die *Leibschmerzen*. Diese Bauchschmerzen sind im allgemeinen, besonders im Anfang, nicht sehr schlimm, meistens unbestimmt und uncharakteristisch, so daß ihnen zunächst wenig oder keine Bedeutung beigemessen wird, zumal für den Laien bedrohlichere Erscheinungen wie Erbrechen, hohes Fieber und grobe Verdauungsstörungen fehlen. Es sind auch meistens nicht diese unklaren Bauchbeschwerden, die die Eltern mit den Kindern zum Arzt führen. Das, was schließlich die Konsultation des Arztes veranlaßt, ist vielmehr entweder die bedrohliche Zunahme der Allgemeinerscheinungen, insbesondere der Abmagerung und der Anämie, oder eine deutliche Veränderung des Typs der Bauchschmerzen. Aus den unklaren und unbestimmten Bauchbeschwerden entwickelt sich allmählich ein Krankheitsbild, das durch das anfallsweise Auftreten von Schmerzen gekennzeichnet ist. Die Intensität dieser Schmerzen, die sich in größeren oder kleineren Abständen einstellen, ist nun meist eine viel größere als die der früheren unbestimmten Bauchbeschwerden. Auch ohne daß eine Komplikation im Sinne einer Perforation oder eines Ileus vorliegt, kann sie sogar eine bedrohliche Steigerung erfahren, so daß sich durchaus das Bild einer akuten Baucherkrankung bietet.

Entsprechend dem besonders häufigen Sitz der krankhaften Drüsenveränderung in der Ileocöcalgegend werden die Schmerzen, die mitunter in Rücken und Kreuz ausstrahlen können (PAYR), von den Patienten häufigst in die rechte Unterbauchgegend lokalisiert. So kommt es, daß die Kranken so oft als chronische Appendicitis — bei geringerer Intensität der rezidivierenden Schmerzen — oder als akute Appendicitis — bei stärkerer Intensität der rezidivierenden Schmerzen oder bei vielleicht schon gleich beim ersten Auftreten bedrohlicherem Charakter der lokalen Erscheinungen — dem Chirurgen überwiesen werden.

Finden sich solche Zustandsbilder lokalen Charakters in Verbindung mit den geschilderten Allgemeinerscheinungen, dann sollte gerade diese Kombination den Gedanken in die Richtung der Mesenterialdrüsentuberkulose lenken.

Den zweiten verschwindend kleinen Teil dieser ersten Gruppe mit langer Anamnese stellen Erwachsene. Bei ihnen treten die Allgemeinerscheinungen ganz oder weitgehend zurück. Die Symptomatik ist im wesentlichen durch mehr oder weniger klare und meist auf den rechten Unterbauch lokalisierte Schmerzen gekennzeichnet. Der Charakter der Schmerzen ist nicht so ausgesprochen anfallsweise, wie bei den Kindern. Er wird als dumpf, ziehend, bohrend oder stechend angegeben und ähnelt vielfach den „Adhäsionsbeschwerden“. Bei den meistens als chronische Appendicitis operierten Kranken findet man in der Regel Veränderungen, die auf eine lange bestehende, über große Zeiträume latent gewesene Mesenterialdrüsentuberkulose schließen lassen, am häufigsten isolierte verkreidete oder verkalkte Drüsen oder kleine harte Drüsenpakete, Befunde, die gegen die von CLUTE u. a. geäußerte Ansicht sprechen, daß verkalkte Drüsen keine Beschwerden verursachen.

Die *Ursache der Bauchschmerzen* bei der Mesenterialdrüsentuberkulose ist wohl keine einheitliche.

Von vielen Seiten werden die Schmerzen auf mechanische Momente zurückgeführt und als durch Verwachsungen und Schrumpfungen infolge perilymphadenitischer Veränderungen bedingt angesprochen (ANDERSON, AUCHINCLOSS, COLT und CLARK, SCHMIEDEN). Je nach Lage der Drüsenschwellungen zu Nervengefäßen und benachbarten Organen wechseln sie. Es kommt zu Einbeziehungen von Nerven und Gefäßen in die Verwachsungen, z. B. medianer Kreuz- und Lendenschmerz durch Kompression des Plexus lumbalis und hypogastricus (ORTNER, WANTOCH), Peritonealneuralgien durch zackig verkalkte Drüsen, es kann zu Strikturen und zu Lageveränderungen von Bauchhöhlenorganen infolge der benachbarten aktiven Prozesse in den Mesenterialdrüsen kommen. So können Bilder von Pylorusstenose, von Magen- oder Zwölffingerdarmgeschwüren, von Gallen-, Nieren- oder Harnleiterkoliken, von Adnexerkrankungen u. a. entstehen. In vielen Fällen, besonders dann, wenn die Störungen des Magen-Darmkanals sehr ausgesprochen sind, dürften die Schmerzen damit in Zusammenhang zu bringen sein und als Darmspasmen aufgefaßt werden (COLT und CLARK, SCHMIEDEN u. a.).

Handelt es sich um die genau lokalisierten Schmerzen der Anfälle, dann müssen diese Beschwerden wohl mit dem sich in den Drüsen abspielenden pathologischen Geschehen in direkten Zusammenhang gebracht werden.

Von anderer Seite (BOCK) werden alle Erscheinungen und Beschwerden, sowohl die oft genau lokalisierten Schmerzen, das STERNBERGSche Symptom (s. später) sowie die Durchfälle, die Verstopfung und die vielfach erhöhte Schleimabsonderung mit den bei der Mesenterialdrüsenkrankung sich gleichzeitig im anliegenden Bauchfell abspielenden entzündlichen Vorgängen erklärt, eine Auffassung, die man aus vielen Gründen nicht teilen kann.

Schließlich wird auf Stoffwechselstörungen als Ursache der Schmerzen hingewiesen. Die vernarbten, verkalkten Drüsen führen zu mehr oder weniger erheblicher Chylusstauung und zu mangelnder Fettresorption (AUCHINCLOSS, FADDEN, WALKER). Die Unterbrechung der Fettzufuhr zur Leber ruft eine Acidose und eine Acetonurie hervor. Die Acidose löst den Anfall aus oder ver-

stärkt Dauer und Heftigkeit der Schmerzen. FADDEN konnte noch lange Zeit nach dem Anfall in 63% der Fälle Aceton im Urin nachweisen. WALKER führt die Heilung seiner Patienten durch Exstirpation verkalkter Drüsen auf die dadurch bewirkte Beseitigung der Fettresorptionsstörung zurück und rät deshalb zur Entfernung solcher verkalkter Drüsen.

In Parallele zu den vielen geschilderten Möglichkeiten des pathologischen Geschehens kann *der objektive lokale Bauchbefund* außerordentlich verschiedenartig und wechselnd sein. Vielfach sind sichere objektive Veränderungen überhaupt nicht zu finden. Das andere Extrem stellt der Befund des palpablen Tumors dar, von KLEIN als das Kardinalsymptom der Krankheit bezeichnet. Für die Feststellung der Mesenterialdrüsentumoren und der Mesenterialdrüsenveränderungen überhaupt betont FERTIK den Wert der Tiefenpalpation, die er entweder in Rückenlage des Patienten mit angezogenen Beinen oder im Stehen mit um 45° nach vorn gebeugtem Körper ausgeführt wissen will.

Zwischen diesen beiden extremen Gruppen steht nun aber die große Mehrzahl der Patienten, bei denen zu den Leibschmerzen ein unklarer Palpationsbefund des Abdomens kommt. Dem subjektiven Schmerz, der häufig in die Appendixgegend, vielfach aber mehr in Nabelnähe lokalisiert wird, entspricht eine deutliche objektive Druckschmerzhaftigkeit entweder am MACBURNEYschen Punkt oder mehr medial und oben, vielfach links oberhalb des Nabels, entsprechend der Mesenterialwurzel.

STERNBERG hat 1926 und 1927 auf ein „mesenteriales Symptom“ hingewiesen, das jetzt im Schrifttum vielfach als STERNBERGSches Zeichen angeführt wird. Er beobachtete bei Operationen, daß außer der Drüsenkapsel und dem retroperitonealen Zellgewebe auch das hintere Blatt des Peritoneums in den Entzündungsprozeß einbezogen wurde; es fanden sich prägnante Injektion, fibröse Ablagerungen und vollständige Verlötungen mit den anliegenden, makroskopisch im Sinne der Tuberkulose veränderten und histologisch als solche gesicherten Lymphdrüsen. Auf diesen Befund führt er die typische Lokalisation der Schmerzen im akuten Stadium von der Ileocöcalgegend bis zum Niveau des 2. Lendenwirbels zurück. Nach dem Abklingen der akuten Erscheinungen soll nun die Schmerzhaftigkeit an den beiden Endpunkten, in der Ileocöcalgegend und links hinten neben dem 2. Lendenwirbel als Zeichen für Mesenterialdrüsentuberkulose prägnant bestehenbleiben. Auch gegen die Darmtuberkulose sei hierdurch eine differentialdiagnostische Abgrenzung möglich. Diese nämlich sei durch 4 Schmerzpunkte in der Ileocöcalgegend an der Flexura hepatica, linealis und sigmoidea gekennzeichnet.

Auf die Tatsache, daß sich im schmerzhaften Stadium der Mesenterialdrüsentuberkulose die Schmerzen im Rücken und im Kreuz lokalisieren können, eben dann, wenn die Drüsen im Gebiet der Gekrösewurzel allein oder in Verbindung mit anderen Drüsenveränderungen befallen sind, haben schon ORTNER und PAYR hingewiesen. Wieweit diese Schmerzhaftigkeit als direkter Drüsen-schmerz zu werten ist, oder wie oft es sich hier um Ausstrahlungen handelt, wie man sie, worauf PUHL hinzuweisen pflegt, bei den Erkrankungen der Abdominalorgane, besonders beim Ulcus ventriculi und bei der Cholecystitis, häufig findet, — objektiviert wurden diese Auffassungen neuerdings durch die Arbeiten HANSENS und seiner Schüler — ist nicht ohne weiteres zu entscheiden. In den Anfallstadien haben wir uns von dem Vorhandensein des Druckpunktes hinten

neben dem 2. Lendenwirbel in einer Reihe von Fällen gerade, und das scheint immerhin wichtig, bei Kindern überzeugen können. Im Stadium der Latenz jedoch konnten wir das Bestehenbleiben des Druckpunktes neben dem Lendenwirbel ebensowenig finden, wie wir die Druckschmerzhaftigkeit im rechten Unterbauch in den allermeisten Fällen nach dem Abklingen des Anfalles schwinden sehen.

ZAMKOV hat das STERNBERGSche Symptom an 64 Patienten mit Erkrankung der Bauchorgane, 100 mit Erkrankungen der Brustorgane, Störungen des Stoffwechsels u. a. ohne Tuberkulose und an 75 schweren Lungentuberkulösen geprüft und kommt zu folgenden Schlüssen: 1. STERNBERGS Symptom ist ungefähr gleich häufig bei den verschiedensten Erkrankungen ohne Vorhandensein eines tuberkulösen Prozesses. 2. Dieselben Schmerzpunkte sind bei Enteroptose regelmäßig positiv. 3. Die Häufigkeit dieser Schmerzpunkte steht im Widerspruch zu der Tatsache des seltenen Vorkommens der Mesenterialdrüsentuberkulose beim Erwachsenen. 4. Die Symptome sind besonders bei funktionellen Nervenstörungen positiv und scharf ausgeprägt. Mit Recht weist er abschließend darauf hin, daß das STERNBERGSche Zeichen nicht spezifisch für Mesenterialtuberkulose zu werten sei, daß man es vielmehr bei den unspezifischen Mesenterialdrüsenveränderungen ebenso finde wie bei den verschiedensten anderen Baucherkrankungen.

Dieser Einwand gilt, hinsichtlich der unspezifischen Mesenterialdrüsen-erkrankungen, für alle die besprochenen Erscheinungen, sofern es sich nicht um die tumorbildende lokalisierte Form der Mesenterialdrüsentuberkulose handelt. Diese Feststellung muß mit aller Entschiedenheit getroffen werden.

Man findet im Schrifttum vielfach die Angabe, daß *reflektorische Bauchdeckenabwehrspannung* nicht zum Krankheitsbild der Mesenterialdrüsentuberkulose gehöre und selbst in alarmierenden, wohlgeordnet unkomplizierten, Fällen in der Regel nicht gefunden werde (s. auch später). Mit anderen Autoren, z. B. BOWMAN, können wir diese Ansicht nicht teilen. Wir sahen eine Mitbeteiligung des Peritoneum gar nicht so ganz selten, und man gewann vielfach den Eindruck, daß die Muskelabwehrspannung an ganz bestimmten, mit der Lage der Drüsen übereinstimmenden Stellen vorhanden war. Gelegentlich wurde auch bei der rectalen Untersuchung, die man niemals unterlassen sollte und die gerade bei der tumorbildenden Form wichtigen Aufschluß bringen kann, auch bei Formen ohne Tumorbildung Schmerzhaftigkeit rechts oben angegebe.

Anders und schwieriger als bei der in der großen Mehrzahl der Fälle durch die Kombination von Allgemeinerscheinungen und lokalen Symptomen gekennzeichneten Formen der Mesenterialdrüsentuberkulose mit der langen Anamnese liegen die Dinge bei der zweiten Gruppe. Für sie ist die *kurze Anamnese* charakteristisch. Hier pflegen alle Angaben zu fehlen, die die Gedanken des Arztes in der Richtung der Mesenterialdrüsentuberkulose lenken könnten. Die Kinder, auch hier haben wir es wieder ganz überwiegend mit Kindern zu tun, sind im allgemeinen im besten körperlichen Zustand, nichts deutet auf Kümern oder auf eine schleichende Infektionskrankheit hin. Sie erkranken aus voller Gesundheit heraus mit mehr oder weniger heftigen Baucherscheinungen. Auch hier findet sich wieder mit Vorliebe die Lokalisation der Schmerzen auf den rechten Unterbauch, und da sich gar nicht selten Erbrechen und starke Temperatursteigerung hinzugesellt, werden die Kranken in der Regel als Appendicitis acuta

zur Operation geschickt. Ist, wie recht oft, eine nicht unerhebliche Leukocytose vorhanden, so wird wegen der nicht zu stellenden Differentialdiagnose gegen Appendicitis operiert. Es findet sich dann vielfach allein das Bild der Mesenterialdrüenschwellung. Auch wenn sich keine sicheren tuberkulösen Veränderungen an den Drüsen, wie Verkäsungen oder tuberkulöse Absceßbildungen nachweisen lassen, können derartige Fälle einmal fraglos eine Tuberkulose sein. Das ist aus dem Schrifttum bekannt. Auch wir selbst verfügen über eindeutige Beobachtungen in dieser Hinsicht. Manchmal oder vielleicht sogar in der Regel ist, wie der weitere Verlauf zeigt, dieses stürmische Geschehen der Auftakt des chronischen bzw. rezidivierenden Ablaufs der Krankheit. Deshalb und weil es schließlich einen Widerspruch an sich bedeutet, da wir die Tuberkulose als eine chronische Infektionskrankheit kennen, von einer akuten Tuberkulose zu sprechen, ist es vielleicht geschickter, auch diese Fälle eben nicht akute Mesenterialtuberkulose zu nennen. Die Heftigkeit der Erscheinungen bei ihnen muß wohl mit der Virulenz und der Infektionsdosis der Tuberkelbacillen und mit der spezifischen Abwehrkraft des Organismus in Zusammenhang gebracht werden.

Lassen sich in diesen Fällen keine sicheren Anhaltspunkte für Tuberkulose finden, so muß gerade hier der Angabe über den spezifischen Charakter der Mesenterialdrüsenveränderungen mit ganz besonderer Skepsis begegnet werden.

Wir sind heute der Ansicht, daß *diese Form der sogenannten akuten Mesenterialdrüsentuberkulose außerordentlich selten ist. Viel seltener als früher angenommen. In den meisten solchen Fällen mit uncharakteristischen Mesenterialdrüsenveränderungen handelt es sich gar nicht um spezifische, sondern um unspezifische Veränderungen der Mesenterialdrüsen.*

Diagnose und Differentialdiagnose.

Aus der Schilderung der Pathologie, der Klinik und der Symptomatologie leiten sich hinsichtlich der Diagnose und der Differentialdiagnose der Mesenterialdrüsentuberkulose drei wesentliche Feststellungen ab:

1. Sieht man von den seltenen Formen der lokalisierten tumorbildenden Mesenterialdrüsentuberkulose ab, so gibt es, d. h. für die große Mehrzahl der Fälle kein eindeutiges pathognomonisches Zeichen der Mesenterialdrüsentuberkulose.

2. Die wesentliche Bedeutung der unkomplizierten Mesenterialdrüsentuberkulose liegt in ihrer Appendicitisähnlichkeit.

3. Abgesehen wieder von den seltenen Formen der tumorbildenden Mesenterialdrüsentuberkulose ist ohne Operation in einem Teil der Fälle die Differentialdiagnose zwischen tuberkulösem und nichttuberkulösem Charakter der Mesenterialdrüsenveränderungen nicht zu stellen.

So wird es erklärlich, daß man bei den Patienten mit langer Anamnese unter Berücksichtigung der Vorgeschichte, des Alters der Kranken, des Verlaufs der Krankheit und des abdominalen Befundes in den meisten Fällen über eine Wahrscheinlichkeitsdiagnose nicht hinauskommt. Auch Hilfsuntersuchungen wie Leukocytenzahlen, die Blutsenkungsgeschwindigkeitsmessung, die Vornahme von Tuberkulinreaktionen, und die Röntgenuntersuchung bringen nur bedingt verwertbare Ergebnisse.

Neben ganz schwankenden, wohl von dem jeweiligen pathologisch-anatomischen Zustandsbild der Drüsen und der Reaktion des Körpers darauf abhängigen Werten der *Leukocyten* wird nach den Angaben des Schrifttums und nach eigenen Erfahrungen vielfach eine Lymphocytose bei gleichzeitiger Anämie gefunden, die im Sinne der Tuberkulose gedeutet werden kann. NEUMANN beobachtete bei Erwachsenen vielfach eine Leukopenie. Im Zusammenhang mit der Anämie und chloasmatischer Pigmentierung um den Mund herum, aufgetriebenem Abdomen, luftkissenartiger Resistenz im Bauch und Quatschem im Ileocoecum sichert sie die Diagnose einer Mesenterialdrüsentuberkulose. Eine mehrfach beschriebene Eosinophilie spricht eher gegen als für den tuberkulösen Charakter (s. auch später). ROTHMANN bezieht sie allerdings auf eine Allergie bei bestehender Bovinusinfektion. Angaben über das Verhalten der Blutsenkungsgeschwindigkeit finden sich bei KLEIN. Danach ist sie selten beschleunigt.

Schon GEHRELS berichtet über die Anwendung der *Tuberkulinreaktion*. Während die PIRQUETSche Cutanprobe, deren sich auch FLODERUS bediente, nur allgemein zu deutende Ergebnisse bringt, gelingt es durch die Tuberkulinspritzung lokale, für die spezielle Diagnostik verwertbare Reaktionen zu erzielen. In einem Fall traten nach der Tuberkulininjektion leichte, ziehende Schmerzen in der Ileocöcalgegend auf, die nach einer zweiten Injektion heftiger wiederkehrten und von einer Allgemeinreaktion begleitet waren (GEHRELS). Auch nach KLEINE (zit. nach BOWMAN) kann die Tuberkulinreaktion schmerzhaftes Schwellen der tuberkulös veränderten Drüsen hervorrufen und so zur Diagnose verhelfen.

ROTHMANN sah sehr starke Hautreaktion auf Perlsucht-Tuberkulin.

In der *Röntgenuntersuchung* hat man einen wesentlichen Fortschritt in der Diagnostik der Mesenterialdrüsentuberkulose gesehen. Ihre Wichtigkeit wird im Schrifttum vielfach betont (SCHMIEDEN, VOSS u. a.). Es darf jedoch dabei nicht übersehen werden, daß der positive Nachweis von verkalkten Mesenterialdrüsen lediglich ein bestimmtes Zustandsbild der Lymphdrüsenveränderungen aufdeckt, und zwar ein Endstadium der Krankheit. Gerade in den Fällen, in denen die vielfach bedrohlichen Charakter annehmenden Frühveränderungen der Drüsen, das Entzündungs- und Einschmelzungsstadium vorliegen, kann der positive Ausfall der Röntgenuntersuchung fehlen, oder wenn er vorhanden ist, nicht oder nur selten verwertet werden; auch dann besagt er nichts Eindeutiges, denn es können natürlich neben den alten Drüsenverkalkungen sich auch andere unspezifische Erkrankungs Vorgänge in anderen Mesenterialdrüsen oder überhaupt ganz andere pathologische Prozesse in der Bauchhöhle abspielen.

ANDERSON beobachtete unter 164 nach seiner Auffassung tuberkulösen Mesenterialdrüsenveränderungen 31 mal Verkalkungen. Nur 5 von diesen waren röntgenologisch nachweisbar. Unter 106 Fällen, die Voss sah, fand sich 37 mal ein positiver Röntgenbefund. OEHMIGER wies in 16,7% der Fälle, das war in 18,75% aller tuberkulösen Erstinfekte, Verkalkungen der Drüsen im Röntgenbild nach. In 13,3% der Fälle bedingten sie nach seiner Darstellung Beschwerden. Auf die unseres Erachtens keineswegs berechnete Auffassung mancher, vor allem röntgenologischer Autoren, daß die verkalkten Mesenterialdrüsen überhaupt keine Schmerzen verursachten, wurde schon hingewiesen.

Es braucht hier nicht auf die Erörterung aller der differentialdiagnostischen Möglichkeiten eingegangen zu werden, die, besonders auch bei der selteneren tumorbildenden Form der Mesenterialdrüsentuberkulose, in Betracht gezogen werden müssen. Zum Teil werden wir bei der Besprechung der Komplikationen noch darauf zurückkommen. Im übrigen kann auf die Ausführungen von GEHRELS verwiesen werden, in denen diese Fragen nach 14 verschiedenen Gesichtspunkten abgehandelt worden sind.

Kurz soll aber noch zu einigen Einzelheiten des Problems der Abgrenzung des Krankheitsbildes gegen die Appendicitis Stellung genommen werden.

Bei der großen *Appendicitisähnlichkeit*, die die Mesenterialdrüsentuberkulose haben kann, und bei der Bedeutung des Krankheitsbildes der Appendicitis ist es verständlich, daß man immer wieder versucht hat, Hinweise zur differentialdiagnostischen Klärung zu geben.

Hat man es mit einer Mesenterialdrüsentuberkulose mit langer Anamnese zu tun, in deren Verlauf es bei den Anfällen dann zu Bildern kommt, die eine akute oder subakute Appendicitis vortäuschen, so ist neben dem protahierten Verlauf in erster Linie der Gesamteindruck des kranken Kindes verwertbar. Ist es auf der einen Seite die häufig ausgeprägte Kombination der geschilderten Allgemeinerscheinungen mit den örtlichen Symptomen, die in Richtung der Mesenterialdrüsentuberkulose weist, so wird andererseits vielfach gerade das Mißverhältnis zwischen dem Allgemeinzustand und den lokalen Krankheitszeichen als Kennzeichen für die Mesenterialdrüsentuberkulose und gegen die Appendicitis gewertet (METTENLEITER).

Trotz der Zeichen der chronischen Infektion, der Abmagerung, der Blässe, der Zarthheit seien die Kinder bei diesen appendicitisähnlichen Anfällen nicht schwer krank. Es fehle die starke Beeinträchtigung des Allgemeinbefindens, wie sie Kinder mit akuter Appendicitis fast ausnahmslos zeigten. Die an Mesenterialdrüsentuberkulose kranken Kinder fühlten sich trotz der Schmerzen wohl und wären ruhig. „Diese Eindrücke übertrafen die des örtlichen Befundes und machten schließlich eine Appendicitis acuta unwahrscheinlich“ (METTENLEITER). Hieran ist zweifellos viel Wahres, aber vielfach haben wir diese Feststellung nicht bestätigt gefunden. Es gibt sowohl appendicitiskranke Kinder, deren Gesamteindruck in keinem Verhältnis zu dem schweren Befund steht, den man bei der Operation am Wurm erhebt, und andererseits sieht man gar nicht so selten Kinder in recht krankem Zustand mit allen Zeichen, die auf eine schwere Appendicitis hindeuten, bei denen dann bei der Laparotomie lediglich die Mesenterialdrüsenkrankung gefunden wird.

Die rezidivierenden, weniger alarmierend verlaufenden Formen der Mesenterialdrüsentuberkulose werden immer wieder in differentialdiagnostische Beziehung zur sogenannten chronischen Appendicitis gebracht. Immer wieder wird im Schrifttum betont, daß beide Krankheitsbilder völlig gleich verlaufen können. Ohne hier auf die schwierigen Probleme des Krankheitsbildes der chronischen Appendicitis eingehen zu wollen, sei nur kurz in Übereinstimmung mit vielen Autoren darauf hingewiesen, daß es die chronische Appendicitis in dem Alter, in dem die Mesenterialdrüsentuberkulose in der Hauptsache vorkommt, nämlich im 2. und 3. Jahrfünft, praktisch nicht gibt. So kann in solchen Fällen eher eine Drüsenkrankung als eine chronische Appendicitis schon aus diesem Grunde angenommen werden.

Vielfach wird die *Dauer der Anfälle* als Kriterium herangezogen. In einer gewissen Zahl der Fälle können hieraus in der Tat wichtige Schlüsse gezogen werden. Dann nämlich, wenn die Anfälle ausgesprochen kurzdauernd sind. Das spricht für Drüsenerkrankung. Ein appendicitischer Anfall klingt nicht in Stunden ab. In anderen Fällen aber mit länger dauernden Schmerzattacken läßt dieses Unterscheidungsmerkmal im Stich.

Ganz besonders groß ist die Schwierigkeit der Differentialdiagnose gegen die akute Appendicitis bei den Kranken der 2. Gruppe mit der kurzen Anamnese. In vielen Fällen ist hier, wo wir alle typischen Zeichen der akuten Appendicitis ohne jeglichen Hinweis auf das Vorliegen einer chronischen Infektion haben können, die Diagnose nicht anders als eben auf akute Appendicitis zu stellen. Der Chirurg freilich hat es hier leichter, als damit eine klare Indikation zum Eingriff gegeben ist, der im übrigen in allen zweifelhaften Fällen vorgenommen werden sollte, auch dann, wenn dem in diesen Dingen Erfahreneren eine gewisse Wahrscheinlichkeit für das Vorliegen einer spezifischen oder unspezifischen Mesenterialdrüsenerkrankung zu sprechen scheint.

Prognose und Therapie.

Über den gewöhnlich gutartigen Charakter und über die im allgemeinen günstige Prognose der Mesenterialdrüsentuberkulose besteht auch heute kein Zweifel, wenn auch mitunter dagegen protestiert wird, die Krankheit in ihrer Bedeutung und ihrem Ernst zu unterschätzen.

So ist, darüber herrscht auch im modernen Schrifttum weitgehende Übereinstimmung, auch die Behandlung der Mesenterialdrüsentuberkulose generell eine konservative. Sie hat einmal für die Ausschaltung der Infektionsquelle zu sorgen: Strengstes Verbot des Genusses von Rohmilch, Fahndung nach Perlsuchtbacillen in Milch und Butter, sorgfältige Untersuchung der Angehörigen auf offene Tuberkulose.

Als Heilmaßnahmen kommen in erster Linie klimatisch-diätetische Behandlung in Frage. Dazu werden sich Mastkuren, Schmierseifenbehandlung, Salz- oder Solebäder, Gaben von Jod und Lebertran, Tuberkulinbehandlung, evtl. künstliche Höhensonne und vor allem Röntgenbestrahlungen gesellen.

Immer wieder wird gerade auf die besonders günstige Beeinflussung der Mesenterialdrüsentuberkulose durch die Heliotherapie hingewiesen. KORCHOV nennt sie in Verbindung mit entsprechender diätetischer Behandlung ein Mittel von kolossaler heilender Wirkung. GUGGISBERG berichtet von glänzenden Erfolgen, die BERNHARDT-St. Moritz mit der Sonnenbehandlung bei Mesenterialdrüsentuberkulosekranken hat. Gleiches besagen die Erfahrungen von FREEMANN, MORSE und KROGSGAARD.

NEUMANN bezeichnet die Tuberkulinkur als das Mittel der Wahl und will bei gutem Allgemeinzustand und Lungenbefund künstliche Höhensonne und kleine Röntgendosen angewendet wissen.

Nach LUTHLEN genügt im allgemeinen die übliche hygienisch-diätetische Behandlung, evtl. unter Zuhilfenahme von Lebertran.

KORCHOV lehnt heute alle lokalen Einreibungsbehandlungen ab und weist weiter darauf hin, daß Autotransfusionen von hämolysiertem Blut wohl zur Verbesserung des Blutbildes führen, aber keinen Einfluß auf die Heilung der Herde haben.

DREYER sah überraschenden Erfolg in einem sehr schweren Fall mit der von dem Amerikaner HAAS angegebenen Obst-Sauermilchdiät. Das 5jährige Kind erhielt 4 Wochen lang nur Buttermilch mit 4% Kochzucker und bis zu 12 Bananen täglich. Für ein weiteres $\frac{1}{2}$ Jahr stand die Ernährung im Zeichen von Buttermilch, Bananen und sonstigem Obst, viel Gemüse und Rohkost.

Über die Anwendung des Rubrophens hat kürzlich ERDELY berichtet. Es wurde 1937 in die Therapie der Abdominaltuberkulose eingeführt und hat sich für die Heilung der primären Mesenterialdrüsentuberkulose hochwertig bewährt. VOLK nennt es das Farbstoffantituberkulotikum. Es ist gerade gegen den Typus bovinus, dagegen anscheinend gar nicht gegen den Typus humanus wirksam, es engt den Nährboden der Bacillen ein, wirkt nur im menschlichen Organismus spezifisch biochemisch und mobilisiert proteinartig die Abwehrkräfte. Die optimale Dosierung liegt bei 7 g in der Woche; die Zuführung geschieht durch Injektionen, Tabletten oder als Salbe. Sämtliche Lymphom- und Peritonitisfälle der Universitätsklinik Verebély und des Budapester Spitals der Barmherzigen sind mit Ausnahme eines Falles mit Rubrophen geheilt. Das Mittel kann bei der Laparotomie auch intraperitoneal gegeben werden. Seine Wirkung bei dieser Applikation erklärt ERDELY folgendermaßen: Neben unverändert chemotherapeutischer Wirkung befördert der Farbstoff infolge unmittelbarer Berührung mit sämtlichen erkrankten Serosaflächen die die Heilung fördernde sekundäre Blutfülle und frische Exsudation in gesteigerterem Maße als die Laparotomie allein, bei der nur mechanisch-provokatorische Reiz, gleichzeitig mit der Vernähung der Bauchdecken aufhört.

Auch über die Fragen der Indikation zur Operation und über die anzuwendenden *Operationsverfahren* herrschen kaum grundsätzliche Meinungsverschiedenheiten. Die große Mehrzahl der Autoren vertritt den Standpunkt, daß in allen Fällen mit sehr häufigen und heftigen Schmerzattacken mit akuten Komplikationen und immer dann, wenn die Differentialdiagnose gegen eine akute Bauch-erkrankung und besonders gegen die verschiedenen Formen der Appendicitis nicht sicher möglich ist, operiert werden muß.

Von einigen allerdings wird eine radikalere Anschauung vertreten. So propagiert z. B. METTENLEITER die grundsätzliche Laparotomie, teils aus therapeutischen, teils aus diagnostischen Gründen. Auch PECCO, DE LA MARNIERRE u. a. sprechen sich für die Probelaaparotomie aus, gerade weil sie therapeutischen Wert besitzt.

Im Gegensatz zu den früher vertretenen Einstellungen ist man heute im allgemeinen zurückhaltender im Angehen der bei der Operation erwartet oder unerwartet gefundenen Drüsenveränderungen (v. GUSNAR, KURTZAHN u. a.). Die Erfahrungen haben gelehrt, daß bei den sogenannten diffusen Formen auch ohne Eingriffe an den Drüsen selbst mit oder ohne nachfolgende Röntgenbestrahlungen allein durch die Laparotomie in der Mehrzahl der Fälle erstaunlich schnelle und gute Heilergebnisse erzielt werden. So bleiben die radikaleren Operationen an den Drüsen der tumorbildenden Form der Mesenterialdrüsentuberkulose vorbehalten (darüber s. unten).

Eine ganze Reihe von Autoren (BAGG, BELL, KLEIN, KORCHOV, METTENLEITER u. a.) berichtet über die Erfolge der *Röntgenbestrahlung*. Sie ist heute, wie bei den anderen Drüsentuberkulosen, ein wertvolles Mittel zur Bekämpfung auch der Mesenterialdrüsentuberkulose geworden. Über Schäden — BRENTANO,

ISELIN, KEPPLER und ERKES betonen z. B. die Gefahr der Einschmelzungsbeförderung bei verkästen Drüsen — ist unseres Wissens nichts bekanntgeworden. Die Dosierung ist niedrig: METTENLEITER gibt sie mit 25—30% der HED an, wir selbst geben an 4 aufeinanderfolgenden Tagen 30—100 r von 4 Feldern (auch darüber s. unten).

Die Erfahrungen am eigenen Krankenmaterial bestätigen die guten Erfolge der kombinierten Operations- und Bestrahlungsbehandlung. Sie konnten deshalb gut kontrolliert werden, weil wir die Mehrzahl der Patienten nach der Operation in regelmäßigen Abständen zu erneuter Röntgennachbestrahlung wieder bestellten. Durch Fragebogen wurde schließlich nach Jahren der größte Teil der so behandelten Fälle erfaßt. *In mindestens 70% der Fälle wurde eine vollkommene Heilung erzielt. Dabei erscheint die Tatsache des allermeist sehr schnellen Eintritts des Erfolges im Gegensatz zu der doch oft recht lange Zeit beanspruchenden konservativen Therapie besonders wichtig.*

Die allgemeinen Krankheitszeichen, die unbestimmten Bauchbeschwerden verschwanden, die heftigen Schmerzanfälle blieben aus. Gerade bei den Kümmerlingen waren die Erfolge besonders in die Augen springend. Von Eltern, deren Sorgenkinder nach der Behandlung rasch aufblühten, wie normale Kinder gediehen und „nicht wieder zu erkennen waren“, erhielten wir vielfach begeisterte Dankesbriefe auf unsere Frage nach dem Befinden des Patienten.

Die Ursache des Erfolges der operativen Therapie möchten wir kaum in der Entfernung einer Toxinquelle durch die Appendektomie sehen, die wir auch bei negativem Befund am Wurm in den Fällen von Mesenterialdrüsentuberkulose grundsätzlich vornehmen. Man erspart sich bei späteren Anfällen die Sorge, eine akute Appendicitis mißzudeuten (BRAITHWAITE). Wir glauben daher, die Appendektomie nicht als unbedingte kausale Hilfe werten zu sollen. Für viel wesentlicher, wenn nicht allein ausschlaggebend halten wir in Übereinstimmung mit vielen Autoren (BAGG, BELL, FREEMANN, MARNIÈRE, PECCO u. a.) die Tatsache der Laparotomie an sich. Sie wirkt, wie wir das von der Bauchfelltuberkulose her kennen, als starker unspezifischer Reiz und mobilisiert die Abwehrkräfte in hervorragendem Maße, und zwar, im Gegensatz zu ERDELYS Meinung, über die Vernähung der Bauchdecken hinaus.

Daß zu den guten Ergebnissen der kombinierten Therapie die Röntgenbehandlung ohne Zweifel zu einem guten Teil beiträgt, erhellt aus den Erfolgen der Röntgenbestrahlungsbehandlung bei den Rezidiven.

Über das Vorkommen von *Rezidiven* nach der operativen Behandlung der Mesenterialdrüsentuberkulose ist im Schrifttum praktisch nichts bekannt. Lediglich BRENTANO weist auf das Auftreten von Rückfällen hin.

Nach eigenen Erfahrungen lassen sich 2 Gruppen von Rezidiven unterscheiden. Bei der 1. Gruppe hält die Besserung der örtlichen Krankheitserscheinungen nur kurze Zeit an. Schon nach Wochen stellen sich die alten Beschwerden wieder ein, manchmal in gleichem, manchmal in geringerem Maße als früher. Diese Patienten haben wir vielfach über lange Zeit, bis zu 2 Jahren, röntgenbestrahlt. Oft besserten sich die Erscheinungen dabei sehr langsam, eine Feststellung, die daran denken lassen muß, daß der Charakter der Mesenterialdrüsenveränderungen nicht spezifisch war.

Die zweite Gruppe kann man als *Spätrezidive* bezeichnen. Nach Jahren völliger Beschwerdefreiheit und scheinbar vollkommener Gesundheit nach der

Operation treten die alten Schmerzanfälle plötzlich wieder auf. Durch eine Röntgenbestrahlungsserie wurde der alte Zustand meist rasch wieder hergestellt. Als Beispiel für ein solches Spätrezidiv mag die folgende Krankengeschichte angeführt werden:

15jähriges Mädchen kommt im Juli 1936 zur Aufnahme. Seit vielen Jahren Schmerzen in der rechten Unterbauchgegend. Die Schmerzen waren nie sehr stark und bestanden immer nur für kurze Zeit. Vor 2 Tagen starke krampfartige plötzlich einsetzende Schmerzen. Dabei Übelkeit und Erbrechen. Der konsultierte Arzt wies die Patientin wegen akuter Appendicitis in die Klinik. — Großes, schlankes Mädchen, blasse Gesichtsfarbe, zart, mäßiger Ernährungszustand. Bauch: Bauchdeckenspannung im ganzen Abdomen. Besonders Druckschmerzhaftigkeit der rechten Unterbauchgegend, am stärksten in Nabelnähe. Rectal: Deutlicher Druckschmerz rechts. Temperatur 37,3/37,7. Leucocyten 14800. Sofortige Operation. In der Bauchhöhle etwas seröses Exsudat. Wurm ohne alle krankhafte Veränderungen. Zahlreiche Mesenterialdrüenschwellungen bis Haselnußgröße. Auffallend harte Konsistenz der geschwollenen Drüsen, teilweise graurötliche Farbe. Appendektomie, Exstirpation einer Drüse. Wurm histologisch o. B. Drüse: Epitheloid- und Riesenzelltuberkel. Glatte Heilverlauf. Erhält in 3 Sitzungen 2mal 10 und 2mal 5% der HED 0,5 Cu, 30 cm FHA, Feld 6 × 18 Bauch. Erscheint, obwohl in 6 Wochen wieder bestellt, nicht wieder. — Im Juni 1940 Wiederaufnahme. Hat sich die ganze Zeit über wohl gefühlt und keine Beschwerden gehabt, nur manchmal Appetitlosigkeit. Auf unseren Fragebogen im Juli 1939 hatte der Vater geschrieben, der Appetit und der Kräftezustand hätten sich sehr gut entwickelt, die Stuhlunregelmäßigkeiten, die früher vorhanden gewesen seien, und die Beschwerden wären verschwunden, und er habe den Eindruck, daß seine Tochter durch die Operation gesund geworden sei. Vor 4 Wochen nun zum erstenmal wieder ein krampfartiger Schmerzanfall im Mittelbauch, der etwa 10 Minuten dauerte. Vor 2 Tagen wieder 2 solcher Anfälle. Deswegen jetzt Wiedereinweisung. Befund: Mäßig starker Druckschmerz beiderseits vom Nabel. Keine Abwehrspannung. Operationsnarbe o. B. Die Patientin erhält wieder Röntgenbestrahlungen, die Beschwerden und der Befund gingen zurück, keine neuen Anfälle während der 6tägigen Krankenhausbeobachtung, keine Druckschmerzhaftigkeit mehr bei der Entlassung.

Die andere, die *tumorbildende Form der Mesenterialdrüsentuberkulose* stellt den Chirurgen vor *andere operative Entscheidungen*. Hier ist von Fall zu Fall zu beurteilen, ob das auch heute noch von einigen grundsätzlich geforderte „ideale“ Verfahren, die radikale Entfernung des ganzen Drüsentumors, in Betracht kommt. Die Mehrzahl der Autoren nimmt auch diesen Fragen gegenüber heute einen zurückhaltenderen Standpunkt als früher ein. Die großen Eingriffe der Enuclation, der Extraperitonealisierung (PAYR) und der Resektion sollen auf die unumgänglich notwendigen Fälle beschränkt bleiben. Auch über die Entfernung größerer verkalkter Drüsen, Erweichungsherde und Abscesse gehen die Anschauungen auseinander. Während die einen (z. B. FADEN und WALKER) verkalkte Drüsen grundsätzlich entfernt wissen wollen (s. oben), raten andere, derartige Drüsen ohne besonderen Grund nicht anzugehen. COGNIAUX empfiehlt sogar, auch größere Erweichungsherde und Abscesse in Ruhe zu lassen, von anderer Seite wird die Excochleation solcher Herde, ihre

Behandlung mit Jodoform und anschließend primärer Verschluß des Bauches für das Richtige gehalten.

Diese Dinge leiten über zu den im allgemeinen eine absolute chirurgische Indikation bietenden Komplikationen und Spätfolgen der Mesenterialdrüsentuberkulose.

Komplikationen und Spätfolgen.

Die häufigste und wichtigste Komplikation der Mesenterialdrüsentuberkulose ist der *Ileus*. Im Schrifttum der letzten Zeit berichten COLT und CLARK über 10 Fälle unter 239 Mesenterialdrüsentuberkulosen in 10 Jahren, LINDNER über 8 Fälle in 10 Jahren, ANGERER (wie LINDNER PAYRSche Klinik) über 11 Fälle in 15 Jahren. Wir selbst sahen, bezeichnend für die unterschiedliche Häufigkeit der Mesenterialdrüsentuberkulose, in den 5 Jahren 1934—1939 11 Fälle von Darmverschluß. Dazu kommen eine große Zahl von Einzelveröffentlichungen (EADHAM, HUBRICH, MISCHEL, GUTZEIT, HIRT, HEAD, KOSCHUCHAROFF u. a.).

Der Darmverschluß kann auf verschiedene Weise zustande kommen: Durch Kompression des Darmes, durch die großen Drüsentumoren oder -pakete. Diese reine Kompressionsform ist selten. Mit Recht wird von ANGERER als Grund hierfür angegeben, daß die Drüsentumoren sich meist im freien Teil des Mesenteriums bilden, wo infolge der Beweglichkeit der Därme eine Kompression ihrer Lichtung verhindert wird. Sitzen die Drüsentumoren an der Mesenterialwurzel, dann sind solche echten Kompressionen hochliegender Abschnitte des Magen-Darmkanals eher möglich (s. auch weiter unten). *Der Prototyp des Ileus bei der Mesenterialdrüsentuberkulose ist vielmehr der Adhäsions- oder Strangileus im unteren Dünndarm.* Dabei kann es entweder zu Verklebungen mehr flächenhafter Art kommen, oder aber es entwickeln sich Verklebungen einer Drüse mit einer Darmschlinge an einer ganz umschriebenen Stelle, die dann hier eine manchmal spitzwinklige Abknickung hervorrufen. Und schließlich sehen wir den Ileus durch strangartige Verwachsungen aufgelöst, die von tuberkulös veränderten Drüsen ausgehen und, irgendwo ansetzend, eine Strangulation des Darmes zur Folge haben. Die beiden letzten Formen sind die bei weitem häufigsten Arten des Ileus bei Mesenterialdrüsentuberkulose. Das Auftreten von dicken, derben Verwachsungssträngen wird als gerade für die Mesenterialdrüsentuberkulose bezeichnend angegeben.

Über 2 seltene Beobachtungen berichtet BOSHAMER: Es kam 2mal zum postoperativen Ileus nach Desinvagination einer Ileocöcalinvagination; im 1. Falle bedingte die Adhäsion einer Dünndarmschlinge an einer abscedierenden Drüse den Darmverschluß, beim 2. handelte es sich um eine Reinvagination 9 Tage p. op. Die 2. Invagination lag dicht vor einer Dünndarmverklebung mit einer abscedierenden Drüse des Ileumabschnittes.

Als zweite Gruppe der Komplikationen der Mesenterialdrüsentuberkulose kann man die *Kompressionen* bezeichnen. Betroffen werden *Magen und Duodenum, die extrahepatischen Gallenwege und die Harnleiter*, in Ausnahmefällen die *Gefäße*.

Auf die Tatsache, der Einengung hochgelegener Darmkanalabschnitte durch Drüsentumoren an der Radix mesenterii war oben schon hingewiesen worden. Über 6 Fälle von *Pylorusstenose* bei Mesenterialdrüsentuberkulose berichtet

CHANG. Teilweise fanden sich dabei röntgenologische Veränderungen im Sinne einer Geschwürs- oder Krebsbildung. In 4 Fällen wurde eine Gastroenterostomie angelegt. Eine *Duodenalkompression* beobachtete SPANGENBERG, 2 tiefsitzende *Duodenalstenosen* bei 12- und 16jährigen Patienten, einmal nach seiner Angabe durch Drüsen atuberkulösen Charakters, WANTOCH, hochsitzende *Dünndarmverschlüsse* ANGERER (chronischer Ileus an der Flexura duodeno-jejunalis) und GALLACHOFF. In einem Fall von Einengung der Pars horizontalis des Duodenum den MEVES beobachtete, wurde die ursächliche ausgedehnte Drüsenanschwellung als nicht sicher spezifischen Charakters angesprochen.

RÖDÉN stellte 1932 15 Fälle von Kompression der *Gallengänge* durch entzündete Lymphdrüsen zusammen und fügte 2 eigene Beobachtungen hinzu. In 15 Fällen fanden sich die komprimierenden Drüsen verkalkt. Diese Fälle deutet RÖDÉN als tuberkulös, wenn auch MAYO gerade nach chronischer Cholecystitis die Möglichkeit der Lymphdrüsenverkreidung betont hat. In den von RÖDÉN mitgeteilten Fällen war die Gallenblase unverändert. Als Infektionsweg wird der Weg vom Darm über den Plexus lymphaticus coeliacus, von hier retrograd in das Ligamentum hepatoduodenale angegeben. Über weitere derartige, einen *Icterus* bedingende Kompressionen ist seitdem von HEUSSER, LEHNER, MEMMI und NEUER berichtet worden. LEHNER, der selbst 3 Fälle von Choledochuskompression, durch Lymphdrüsenanschwellung bedingt, operierte, zählt als weitere Operateure von solchen tuberkulösen Drüsen FASANO, HABERER, JEAN, ORTH, VALDONI und STUVE auf. Einfache Hyperplasien der Drüsen, die zur Choledochuskompression führten, wurden nach ihm von FINSTERER, GARIN, MARKE, ROMANI, ROUX und WEISS beobachtet. BENKOVICH will die Bedeutung derartiger Veränderungen nicht überwertet wissen. Im allgemeinen säße der Verschluß nicht extrahepatisch, sondern in der Leber, dort, wo die intracellulären Gallengänge in die intercellulären Gallengänge einmünden, also in den ASCHOFF-OHNOSCHEN Ampullen. Die Lymphdrüsenanschwellung sei möglicherweise nur ein regionäres Symptom der Entzündung der Leber. Demgegenüber ist jedoch zu beachten, daß in den in Rede stehenden Fällen die Entfernung der veränderten Drüsen die Beseitigung des Ikterus brachte, wie wir es selbst auch in einem Falle des eigenen Krankengutes erlebten.

Auf die Schwierigkeit der Differentialdiagnose zwischen *Harnleitersteinen* und Mesenterialdrüsenverkalkungen ist im Schrifttum immer wieder hingewiesen worden. Mesenterialdrüsen können nephrolithiasisverdächtige Schmerzen hervorrufen und in manchen Fällen durch Kompression des meistens rechten Harnleiters regelrechte Harnleiterkoliken mit Blutungen bedingen. Ist die Drüse verkalkt, dann ist die Sicherung der Diagnose in Fällen, in denen sie durch Lage und Gestalt der Drüsenveränderung nicht ohne weiteres klar ist, nur durch das Einführen eines Ureterkatheters und Röntgenaufnahmen in 2 Ebenen möglich (CHUTE, KLEIBER, LACHS, VALENTIN).

Einzig in seiner Art dürfte der von SJÖBLÖM mitgeteilte Fall einer *Kompression der Aorta und Vena cava* sein. Ein 39jähriger Patient, der schon 1910 wegen eines Darmverschlusses durch einen Netzstrang operiert worden war, leidet seit 1912 an Ödemen der Beine und Stauungen in den Brust- und Bauchvenen. Trotz mehrfacher Klinikbehandlung ständige Verschlechterung des Zustandes. 1921 Laparotomie. Außer zahlreichen Adhäsionen finden sich harte zusammengepreßte Drüsenpakete von tuberkulöser Natur an der Vorderseite

der Wirbelsäule, gewissermaßen eine neue Wirbelsäule vor der normalen bildend. Kompression der Vena cava inferior und der Aorta abdominalis: Die Pulsation in beiden Arteriae femorales ist nur schwach angedeutet. Kompensatorisch haben sich die Venae epigastricae superficiales und thoraco-epigastricae stark entwickelt. Ausgesprochene Herzhypertrophie. Drüsenexstirpation technisch unausführbar. Durch Röntgenbestrahlung wurde Besserung erzielt.

Die dritte Gruppe der Komplikationen und Spätfolgen der Mesenterialdrüsentuberkulose sind die *Perforationen* und *Arrosionen*.

Bei den Perforationen kann entweder der Durchbruch der vereiterten oder verkästen Drüse in die freie Bauchhöhle zur Peritonitis führen, oder die Peritonitis entsteht auf dem Umweg über den Einbruch einer tuberkulös veränderten Drüse in die Darmwand. Einen solchen Fall beschrieb EBHARDT 1934 aus der Greifswalder Klinik. Nach LINDNERS Angaben fanden sich im Schrifttum bis 1934 35 Mitteilungen über Perforationen tuberkulöser Mesenterialdrüsen. Ein Beispiel dafür, daß es mitunter gelingt, die Folgen einer frischen Drüsenperforation durch die Operation abzustoppen, bietet die folgende Krankengeschichte aus eigener Beobachtung: Ein 5jähriges Mädchen, das früher keinerlei Erscheinungen von seiten des Bauches gehabt hat, wird am 13. 8. 40 in die Klinik aufgenommen. Seit 8 Tagen hat das Kind keinen richtigen Appetit. Am 11. 8. klagte es zum erstenmal über Schmerzen in der rechten Bauchseite. Es konnte das rechte Bein nicht mehr richtig ansetzen. Am 12. 8. nachmittags und am 13. 8. morgens Erbrechen. Die Leibschmerzen, die zuerst mehr allgemeinen Charakter hatten, lokalisierten sich mehr und mehr in die rechte Unterbauchseite. Befund: Normaler A.Z. und E.Z. Örtlich: Deutliche Druckschmerzhaftigkeit am MacBurney. Leichte Abwehrspannung am rechten Unterbauch. 15400 Leukocyten. Keine besondere Temperaturerhöhung. Diagnose: Appendicitis acuta. Operation. Der Wurmfortsatz zeigt ganz geringe, anscheinend von außen her entstandene Entzündungserscheinungen. Nach dem Mittelbauch zu findet sich im Mesenterium ein kinderfaustgroßer Tumor, aus dem Eiter quillt. Abstopfen der Bauchhöhle, Abtragung des Wurms. Nach Verlängerung des Schnittes Luxation des Tumors in die Wunde. Es handelt sich um eine perforierte Mesenterialdrüsentuberkulose. Das Mesenterium schließt einen kleinapfelgroßen Drüsentumor in sich, der darmin in einer Länge von 3 cm perforiert ist und dünnflüssiges eitriges Sekret und bröcklige Massen entleert. Auf der nichtperforierten Seite ist eine weitere Dünndarmschlinge an den Tumor herangezogen und breitflächig mit ihm verwachsen. Eine radikale Operation ist ohne weitgehende Resektion nicht möglich. Dieser Eingriff wird dem Kind nicht zugemutet. Die an der Perforationsseite des Drüsentumors adhärente Schlinge wird vorsichtig gelöst, und nun gelingt es, die Verkäsung auszukratzen. Nach Einbringung von krystallinischem Jodoform in die Höhle wird die Perforationsstelle durch mehrfache Übernähung verschlossen. Wundschluß in Schichten. Komplikationsloser Heilverlauf. Entfernung der Fäden am 7. Tag. Röntgennachbestrahlungen. Entlassung am 24. 8. 40.

Als extreme Seltenheit beschrieb DAGNINI einen Fall von Perforation tuberkulöser Drüsen in die Magenwand, so daß es von der perigastrischen Lymphdrüsentuberkulose zu sekundären Magengeschwüren kam.

Auch die Arrosionen von Gefäßen sind selten. Im Schrifttum der letzten Zeit finden sich 3 solcher Mitteilungen (FISCHMANN, RAVICKAJA, RUESCHER).

Im Falle FISCHMANNs (24jähr. Mann) hatte die Arrosion einen Ast der Arteria mesenterica superior, in dem RAVICKAJAs die Arteria mesenterica superior selbst 4 cm von ihrer Abgangsstelle von der Aorta bei einem 14jähr. Mädchen betroffen. In beiden Fällen kam es zur Verblutung. Bei der 10jähr. Patientin RUESCHERS war es durch Arrosion „eines Mesenterialgefäßes zu langsamer, aber erheblicher Blutung und zur Bildung einer Art Blutcyste“ gekommen. Diese Patientin wurde gerettet.

Eine in dieser Richtung liegende Beobachtung konnten wir selbst vor kurzer Zeit machen: Eine 1931 appendektomierte, jetzt 28jährige Patientin kommt mit den Erscheinungen eines Ileus zur Operation. Die Röntgenübersichtsaufnahme des Bauches zeigt neben der Spiegelbildung mehrere verkalkte Mesenterialdrüsen, so daß bereits vor der Operation an die Möglichkeit eines Ileus auf dieser Grundlage gedacht wurde. In der Tat zeigt sich, daß von einer kirschgroßen verkalkten Mesenterialdrüse aus ein straffer, den untersten Dünndarm strangulierender Strang nach der Ileocöcalgegend zieht. Der Strang wird durchtrennt, die Drüse exstirpiert. Dabei stellt sich heraus, daß ein arterielles Gefäß untrennbar durch die Drüsenverkalkung läuft und mit unterbunden worden war. Dies hatte eine Gefäßversorgungsstörung am Darm zur Folge, so daß das entsprechende Darmschlingenstück reseziert werden mußte. Heilung. Hier war die Möglichkeit zur Arrosion des in den Verkalkungsprozeß einbezogenen Gefäßes jederzeit gegeben.

Als Kuriosum mechanischer Komplikation bei der Mesenterialdrüsentuberkulose erlebte REINHOLD die Verhinderung der Reposition eines Leistenbruches bei einem 14 Monate alten Kind (!). Im Bruchsack befanden sich Ileum, Coecum und Appendix. Das große tuberkulöse Drüsenpaket im Ileocöcalwinkel machte die Reposition unmöglich.

Auf die Möglichkeit der *unfallrechtlichen Bedeutung der Mesenterialdrüsentuberkulose* machte PLANSON aufmerksam. Er fand ein vor der Perforation stehendes tuberkulöses Drüsenpaket und betonte, daß es nur eines leichten äußeren Traumas bedurft hätte, um den Durchbruch herbeizuführen. PECCO sah nach einer fraglichen äußeren Gewalteinwirkung eine große Hämatombildung in einem tuberkulösen Lymphdrüsenpaket, die Ursache eines beginnenden Ileus wurde.

Schließlich sei erwähnt, daß die Mesenterialdrüsentuberkulose nicht ganz selten, vor allem bei langer Dauer ihres Bestehens, Ausgangspunkt aller Formen von Peritonealtuberkulose werden kann.

II. Die unspezifische Lymphadenitis mesenterialis.

Pathologische Anatomie.

Dadurch, daß man bei Patienten, die man wegen mehr oder minder eindeutiger Erscheinungen einer akuten Wurmfortsatzentzündung operieren mußte, keine entzündlichen Veränderungen an der Appendix, wohl aber als einzigen pathologischen Befund ausgesprochene Schwellungen der Mesenterialdrüsen nichttuberkulöser Natur fand, wurde die Aufmerksamkeit der Chirurgen auf die unspezifischen Mesenterialdrüsenveränderungen gelenkt. Als erster hat wohl HEUSSER 1924 diese einfachen oder entzündlichen Hyperplasien der mesenterialen Lymphknoten von den banalen Formen sekundärer Drüsenbeteiligung

bei entzündlichen Darmerkrankungen abzugrenzen versucht und das *selbständige Krankheitsbild der Lymphadenopathia mesaraica* aufgestellt.

Seitdem haben sich eine große Zahl von Arbeiten mit den unspezifischen Mesenterialdrüsenveränderungen beschäftigt. Die in Rede stehenden Probleme sind einmal die Klärung der Pathologie und der Ätiologie dieser Drüsenveränderungen, zum anderen die Frage, ob und wieweit es berechtigt ist, in ihnen ein selbständiges Krankheitsbild zu sehen, und damit schließlich die Frage nach der klinischen Bedeutung und nach der Therapie.

Wenn sich im Schrifttum die vielfach wiederkehrende Behauptung von einer ständigen Zunahme der unspezifischen Drüsenveränderungen findet, so muß dazu bemerkt werden, daß es sich dabei mit allergrößter Wahrscheinlichkeit nicht um eine echte Zunahme, sondern vielmehr um eine Häufung der Beobachtung und der Feststellung solcher Mesenterialdrüsenanschwellungen handelt. Jeder, der bei seinen Laparotomien nur darauf achtet, wird den Eindruck gewinnen, daß Schwellungen der Mesenterialdrüsen viel häufiger sind, als man gemeinhin annimmt, und daß man sie ganz besonders oft bei Kindern sieht. Die Angaben im Schrifttum, die sich auf die Häufigkeit der unspezifischen Mesenterialdrüsenvergrößerungen beziehen, sind daher lediglich in statistischer Hinsicht, nur bedingt aber hinsichtlich ihrer klinischen Bedeutung zu werten (s. später).

Im neueren Schrifttum berichten GULEKE, der in sehr kritischen Ausführungen das Krankheitsbild der Mesenterialdrüsenhyperplasie auf ganz reine, d. h. ohne erkennbare andere Ursache veränderte Drüsenanschwellungen einengt, über 26 Fälle bei Erwachsenen, PLAAS über 39 Fälle bei Kindern, KLEIBER über 44 Fälle, HEUSSERS Untersuchungen stützen sich auf 40 Fälle, die in 2 Jahren zur Beobachtung kamen, MARSHALL berichtet über 48, ROSENBERG über 75, KLEIN über 140 Fälle, BROWN über 159 Fälle bei Kindern in 13 Jahren. BOSHAMER schildert das Krankheitsbild der Mesenterialdrüsenhyperplasie als eine der häufigsten Erkrankungen in Südchina.

Wir selbst haben in den Jahren 1940—1942 bei den Appendektomien besonders auf Mesenterialdrüsenveränderungen geachtet. Wenn auch aus manchen technischen Gründen solche Sammlungen keinen Anspruch auf absolute Richtigkeit und Vollständigkeit erheben können, und wenn auch in unserem Falle besonders bei den Erhebungen im Jahre 1940 aus besonderen Ursachen sicher unvollständige Zahlen vorliegen, so ist trotz allem doch die Häufigkeit schon des Vorkommens von Mesenterialdrüsenveränderungen überraschend. Außer den schon erwähnten 64 Fällen von wohl ganz sicheren Mesenterialdrüsentuberkulosen sahen wir in den 3 Jahren, wohlbemerkt nur bei den Appendektomien, nicht bei den übrigen Laparotomien, nicht weniger als 387 Fälle mit unspezifischen Mesenterialdrüsenveränderungen. Das sind insgesamt 31,3% und ohne die Tuberkulose fast 27% der Appendektomien (1442). Dabei ist es sicher, daß aus den oben angeführten Gründen die Zahlen noch zu niedrig liegen. Sie erhöhen sich, wenn man nur die Jahre 1941 und 1942 berücksichtigt, auf 36,8 bzw. 32,4%. Es wird später auf diese Dinge im einzelnen zurückzukommen sein.

Beschäftigen sich die ersten Arbeiten (HEUSSER, GULEKE) lediglich mit der Hyperplasie der Mesenterialdrüsen, so mehrten sich bald die Veröffentlichungen, die über schwerer entzündliche Vorgänge in den Drüsen, über eitrige Lymph-

angitis, eitrige Einschmelzung der Drüsen bis zur evtl. Perforation und anschließenden eitrigen Peritonitis sowie über subakute und chronisch entzündliche Zustände berichteten (PRIBRAM, KLEIBER, A. BORCHARD, NOESSKE, ROSENBERG, WILENSKY u. a.).

So ergab sich auch für die pathologische Anatomie der unspezifischen Mesenterialdrüsen die Einteilung in die hyperplastischen, die akuten, subakuten und chronisch entzündlichen Mesenterialdrüsenveränderungen.

An Zahl überwiegen bei weitem die einfachen hyperplastischen Zustände. Hierbei ist auch heute noch die Frage umstritten, ob diese Mesenterialdrüsenvergrößerungen immer und ohne weiteres als pathologisch anzusehen sind. Viele Autoren, Kliniker und Pathologen stehen auf dem Standpunkt, daß Lymphdrüsen im Gekröse von Sicht- und Tastgröße und selbst darüber hinaus vergrößerte Drüsen, vor allem bei Kindern, durchaus nichts Krankhaftes zu bedeuten brauchen. Die Kliniker zum Teil deswegen, weil solche Drüsenvergrößerungen im Mesenterium vielfach als Nebenbefund festgestellt werden, ohne daß sie irgendwie klinische Erscheinungen gemacht hätten (z. B. GULEKE in 13% der Laparotomien), die Pathologen zum Teil deswegen, weil entsprechend der Arbeitshypothese HELLMANNs eine besondere Reaktionsfähigkeit des kindlichen lymphatischen Gewebes angenommen werden muß, so daß Mesenterialdrüsenvergrößerungen bei Kindern geradezu als ein Beweis einer besonders gesunden Konstitution angesprochen werden können. So hält URECH gehäufte Mesenterialdrüsen im Ileocöcalwinkel für einen normalen Befund. Bei Kindern im Alter von 7—9 Jahren sollen sich nach diesem Autor noch in 50%, im Alter von 10—14 Jahren noch in 25% und über 18 Jahre noch in 5% solche Mesenterialdrüsenvergrößerungen finden. Ob allerdings dieses häufigere Auftreten der Hyperplasie des lymphatischen Gewebes grundsätzlich mit dem jugendlichen Alter zu erklären ist, oder ob es eben nicht doch die (pathologische) Reaktion auf gerade in der Kindheit so besonders gehäufte und erstmalig einwirkende Schäden aus den entsprechenden Quellgebieten her darstellt, das ist für den Einzelfall vielfach gar nicht, wenn überhaupt, dann nur durch allergründlichste histologische Untersuchung der Lymphknoten, insbesondere ihrer Reaktionszentren, zu entscheiden. Daß die Gekröselymphdrüsenhyperplasie bei Kindern nicht „das Normale“ ist, das beweisen jedenfalls viele, auch eigene Beobachtungen, nach denen sich bei völlig allgemein gesunden Kindern bei der Appendektomie eben keine sicht- oder tastbaren Mesenterialdrüsen fanden.

MEAD, der die Größenverhältnisse normaler Mesenteriallymphknoten studierte und feststellte, daß ihr Gewicht bis zum 12. Lebensjahr zunimmt, hält alle vergrößerten und tastbaren Mesenterialdrüsen für pathologisch.

Die Vergrößerung der Drüsen bei der reinen Hyperplasie ist verschieden hochgradig. Sie erscheinen vorgebuckelt, überragen so das Niveau der Gekröseblätter, lassen sich bei fettreichem Mesenterium allerdings vielfach erst nach der Spaltung des einen Blattes erkennen, sind bald nur $\frac{1}{2}$ —1 cm im Durchmesser groß, können aber bohnen- bis haselnußgroß und größer werden. Ihre Farbe ist blaßrosa bis braun oder auch grau und graurötlich, sie erscheinen stärker durchblutet, sind ohne entzündliche Verklebungen. Die Konsistenz ist weich, die Oberfläche glatt. Ihre Umgebung ist reizlos, ihre Beweglichkeit zwischen den Blättern des Mesenteriums frei. Die Veränderungen können einzelne Drüsen, die verschiedenen Reihen der Mesenterialdrüsen isoliert, oder aber ganz

verschiedene Drüsen der drei Reihen und schließlich alle Drüsen aller Reihen betreffen. Bevorzugt und vielfach isoliert werden nach HEUSSER, BOSHAMER, SENNELS u. a. die Drüsen des Ileocöcalwinkels befallen. Nach GULEKE wurden in der Regel die mittlere und proximale Drüsenreihe des Mesenteriums, nur selten jedoch die Drüsen des Ileocöcalwinkels bevorzugt und verändert gefunden. Histologisch hat man immer das Bild der einfachen Hyperplasie vor sich: unveränderte Drüsenkapsel, Erweiterung der Lymphsinus, Verbreiterung der interfollikulären Markstränge, Vermehrung der Retikuloendothelien (HEUSSER, GULEKE u. a.). Während HEUSSER niemals leukocytaire Zellen sah, bemerkte GULEKE häufig zahlreiche eosinophilgranulierte Leukocyten (s. auch später).

Bei den akuten lymphadenitischen und lymphangitischen Formen hat man den eitrigen Sinuskatarrh oder die eitrig-einschmelzende Drüsen, die eitrig-einschmelzende Lymphadenitis. Die Drüsen liegen hier in deutlich frisch entzündeter Umgebung und lassen oft schon makroskopisch in der weichen markigen Schwellung die eitrig-einschmelzende erkennen. Vielfach findet sich dabei, je nach dem Stadium und der Schwere des eitrig-einschmelzenden Prozesses, klares, trübes, seifiges oder eitriges Exsudat im Bauchraum (FREEMANN, KLEIBER, NOESKE, WISE).

Als subakute Form der nichtspezifischen Mesenterialdrüsenveränderungen sind derbere Infiltrationen der geschwollenen Drüsen ohne besondere Neigung zu eitrig-einschmelzender angesprochen worden (NOESKE, HERTEL). Diese Veränderung, bei der die Drüsen nicht sehr erheblich vergrößert zu sein pflegen, wird mit der oft wiederholten oder schleichenden Einwirkung giftiger Stoffe in Zusammenhang gebracht.

Bei der chronischen Form schließlich kommt es unter dem Einfluß fortgesetzter Giftstoffwirkung zu regressiven Veränderungen in den befallenen Drüsen. Es findet sich Induration und Fibrose. In vereinzelt Fällen können auch unspezifische Entzündungsprozesse einmal zu Verkalkungen und Verkalkungen der chronisch veränderten Lymphdrüse führen (s. auch oben). Wichtig sind die sich im Zusammenhang mit den zur endgültigen Drüsenveränderung führenden lymphangitischen und lymphadenitischen Prozessen entwickelnden Schrumpfs- und Narbenbildungen im Mesenterium und am Peritoneum. Nach EHLER ist die häufigste Ursache der an sich ziemlich seltenen chronischen Mesenteriumentzündung die Entzündung der mesenterialen Lymphdrüsen. Es kommt entweder zur Bildung sternförmiger, meist ungefähr in der Mitte zwischen Darm und Mesenterialwurzel liegender Narben, als Folge abgelaufener Lymphadenitis, oder, als Folge abgelaufener Lymphangitis, zu strangförmigen, radiär vom Mesenterium zum Darm verlaufenden Narben, oder schließlich, als Folge von abgelaufenen phlegmonösen Prozessen, zur diffusen sklerosierenden Mesenterialnarbe (BRÜNING). Das sind die Veränderungen, die VIRCHOW als Peritonitis chronica mesenterialis bezeichnet hat. Sie müssen heute als Folge der Lymphadenitis oder Lymphangitis mesenterialis aufgefaßt werden, und an Stelle der alten VIRCHOWschen Bezeichnung muß heute neben die VIRCHOWsche Peritonitis chronica partialis adhaesiva die Lymphadenitis und Lymphangitis mesenterialis chronica treten (BRÜNING; s. auch später PRIBRAM).

Daß derartige Bilder in der Tat Folge einer vorausgegangenen Lymphadenitis bzw. Lymphangitis mesenterialis sein können, schloß PRIBRAM daraus, daß er das Nebeneinander ausgesprochen subakuter lymphangitischer Erscheinungen mit solchen Veränderungen am Mesenterium beobachten konnte.

PRIBRAM führt die Lymphangitis mesenterialis auch als Ursache der schrumpfenden Prozesse im Mesenterium an, wie sie im Anschluß an die GRASERSche Diverticulitis und beim Megacolon vorkommen können, und schließlich glaubt er, in der Lymphangitis mesenterialis diffusa das pathologische Substrat der sogenannten idiopathischen diffusen Peritonitis und der VIRCHOWSchen Peritonitis chronica adhaesiva annehmen zu müssen (s. auch später im Abschnitt Klinik).

Was schließlich die Größe der unspezifischen Mesenterialdrüsenveränderungen anbetrifft, so ist zu sagen, daß die Ausmaße, wie wir sie von der tumorbildenden Form der Mesenterialdrüsentuberkulose her kennen, nicht erreicht zu werden pflegen. Es werden zwar in der Literatur Fälle beschrieben, bei denen große eitergefüllte Tumoren bei eitriger Lymphangitis mesenterialis beobachtet wurden (z. B. TURBERVILLE, 2 Fälle bei 12- und 13jährigen Kindern); dies sind jedoch Ausnahmen. Vielfach ist dabei die Entscheidung, ob es sich nicht überhaupt um eine mischinfizierte Mesenterialdrüsentuberkulose gehandelt hat, schwer zu treffen.

Ätiologie.

Wir haben es bei den unspezifischen Mesenterialdrüsenveränderungen nicht mit einem einheitlichen und nicht mit einem primären Krankheitsbild zu tun. Sie müssen vielmehr grundsätzlich als Produkte einer lokalen, gelegentlich vielleicht auch einer allgemeinen Reaktion aufgefaßt werden. Deshalb ist auch in Fällen, in denen das pathologisch-anatomische Geschehen in den Drüsen das Krankheitsbild beherrscht, die Bezeichnung „primäre“ Lymphadenitis (HEUSSER), in Analogie etwa zur primären Mesenterialdrüsentuberkulose nicht angebracht (GULEKE), und so wird es leicht verständlich, daß die Ursachen, die zu den Lymphdrüsenveränderungen führen, außerordentlich mannigfacher Art sein können.

Am klarsten liegen die Dinge bei den eitrigen Entzündungen, die als Folge von akuter Appendicitis auftreten können (BORCHARD, NOESKE, PRIBRAM, KLEIBER, HERTEL u. a.). Es sind dies die Fälle, die BORCHARD als *primäre Lymphangitis des Wurmfortsatzes*, PRIBRAM als *lymphatische oder lymphangitische Form der Appendicitis* bezeichnet haben. Es handelt sich dabei um eine sich primär im Lymphsystem abspielende Form der eitrigen Entzündung, die, ohne am Wurm äußerlich sichtbare Veränderungen zu hinterlassen, schnell auf die Lymphgefäße und die Lymphdrüsen des Gekröses von Coecum und Dünndarm übergreift und hier nach schneller eitriger Einschmelzung der Drüsen zur Perforation und zur tödlichen Peritonitis führen kann. Während BORCHARD einen, LUNCKENBEIN bei Kindern 3 solcher tödlich endenden Fälle von eitriger Lymphangitis bzw. Lymphadenitis mesenterialis sahen, berichtet NOESKE von einer vor der Perforation stehenden völlig vereiterten Drüse am 3. Tag nach Beginn der Erkrankung bei einem 10jährigen Mädchen, die noch gerade rechtzeitig mit dem histologisch und bakteriologisch befundfreien Wurmfortsatz entfernt werden konnte. HERTEL sah bei einem 3jährigen Kind bei entzündungsfreiem Wurmfortsatz im Ileocöcalwinkel bohnen- bis kirschgroße Drüsen; die histologische Untersuchung ergab, daß die entfernte Drüse von kleinen Abscessen durchsetzt war. Am Wurmfortsatz fand sich eine leichte Lymphangitis.

NOESSKE hat die akute, die subakute und die chronische Form der Mesenterialdrüsenveränderungen nach Appendicitis unterschieden.

Während die der ersten Gruppe zugehörigen schnell zur Vereiterung führenden Fälle sehr selten sind, kann es bei der zweiten Form zu schmerzenverursachenden Veränderungen der Drüsen auch nach der Appendektomie kommen, gerade wenn es sich um chronisch rezidivierende und schleichende Entzündungen des Wurmfortsatzes gehandelt hat. Die Entfernung der Ursprungsquelle beseitigt dann nicht mehr die in den regionären Drüsen seßhaft gewordene Infektion. NOESSKE entfernte in einem solchen Fall $\frac{1}{2}$ Jahr nach der Appendektomie 3 bis bohngroße Drüsen und erzielte dadurch die Beseitigung der Fieberanfalle und aller krankhaften Erscheinungen, die nach der Appendektomie weiterbestanden hatten. Die Veränderungen der dritten Form, der für den Chirurgen wichtigsten, zeigen sich nach NOESSKE nur nach wiederholten Anfällen von Appendicitis oder auch bei deren chronischem Verlauf, also da, wo mehrmalige oder andauernde Infektionen des Lymphapparates stattgefunden haben. Sie sind nicht sehr häufig.

In diesem Zusammenhang ist ferner auf die Beobachtungen von FERIZ hinzuweisen, der die von eitrigen lymphangitischen Abscessen des Mesenteriolums ausgehenden Perforationen in 3 tödlich endenden Fällen sah. BRANDBERG erlebte unter 1100 Appendektomien wegen akuter Appendicitis 2 Todesfälle an Gekröseblutvergiftung. Über eine zum Tode führende Vereiterung sämtlicher Abdominallymphdrüsen bei einem 40jährigen Mann hat SCHENK berichtet. Als Ursache wird eine von der Flexura hepatica ausgehende eitrig Coliinfektion des Lymphapparates angenommen.

Sehr viel weniger klar und recht uneinheitlich sind die Probleme der Ätiologie bei der großen Hauptmenge der unspezifischen Mesenterialdrüsenveränderungen.

Wenn auch immer wieder im Schrifttum der *Darm* und insbesondere der *Wurmfortsatz* (FOSTER, FRANK, ADAMS und OLNEY, WISE u. a.) als die mögliche Quelle der Schädigung angesprochen werden, so haben doch Untersuchungen in dieser Hinsicht wenig Positives erbracht. So sah HEUSSER in mehr als 50% seiner Fälle überhaupt nichts Pathologisches, in den übrigen makroskopisch und mikroskopisch nur geringfügige Veränderungen, auch PRIBRAM fand in einem Teil seiner Fälle keinen krankhaften Befund am Wurmfortsatz. Nach BOSHAMER kommt der Wurmfortsatz nur selten als Ursachenquelle in Frage.

PLAAS betont unter 44 Kindern, die bei der Operation Mesenterialdrüsenveränderungen aufwiesen, 12mal einen Zusammenhang mit der Appendix. Er sah 4 Fälle akuter und 8 Fälle subakuter bzw. chronischer Wurmfortsatzentzündung mit Drüsenveränderungen.

LAEWEN hat bei 160 Appendektomien die Mesenterialdrüsen untersucht. 54mal waren sie auf Erbsen- bis Kirschgröße vergrößert, 30 davon wurden histologisch untersucht. Es fand sich 1mal Tuberkulose, 29mal Lymphadenitis simplex hyperplastica; 32mal fanden sich die Drüsenveränderungen bei 111 akuten, 3mal bei 13 subakuten und 2mal bei 36 chronisch rezidivierenden Wurmfortsatzentzündungen. In 17 Fällen waren dabei am Wurmfortsatz keinerlei Veränderungen nachweisbar.

Wir selbst beobachteten bei unseren Appendektomien in 3 Jahren 451 Mesenterialdrüsenveränderungen. 64mal waren sie tuberkulösen Charakters. Von den 387 unspezifischen oder wahrscheinlich unspezifischen Mesenterialdrüsen-

schwellungen fanden sich bei akuter Appendicitis 81, bei chronischer Appendicitis 36, bei Wurmfortsätzen ohne makroskopisch und mikroskopisch groben Befund 135 veränderte Drüsen. In 629 Fällen ergab die Kontrolle des Mesenteriums keine Lymphdrüsenveränderungen. Von diesen 629 Fällen waren 356 akute Appendicitis, 157 chronische Appendicitis, 70 Wurmfortsätze ohne makroskopisch und mikroskopisch groben Befund.

Unter 437 Fällen von akuter Appendicitis sah man nur 81 mal, das ist in etwa 18,5%, Drüsenveränderungen, die als regionäre Mesenterialdrüsenanschwellung gedeutet werden können. Dagegen waren 356 akute Appendicitiden, das ist rund 81,5%, ohne regionäre Mesenterialdrüsenbeteiligung. *Es gehört also die Schwellung der regionären Mesenterialdrüsen durchaus nicht regelmäßig zur akuten Appendicitis.* Unter den Fällen ohne Mesenterialdrüsenveränderung bei akuter Appendicitis war eine große Anzahl Kinder.

Unter 193 Fällen von chronischer Appendicitis sah man 36 mal, das ist in 18,65% Drüsenveränderungen, die als regionäre Drüsenbeteiligung gedeutet werden können. Dagegen waren 157, das ist 81,35% ohne regionäre Drüsenbeteiligung.

Es gehört also die Schwellung der regionären Mesenterialdrüsen ebenfalls durchaus nicht regelmäßig zur chronischen Appendicitis.

Unter 205 Fällen ohne makroskopisch und mikroskopisch groben Befund am Wurmfortsatz sah man dagegen 135 mal, das ist in 65,85%, Drüsenveränderungen und 70 mal, das ist in 34,15%, keine Veränderungen der Mesenterialdrüsen.

In diesen Zahlen sind die Wurmfortsätze mit Oxyurenbefunden nicht einbegriffen.

In Übereinstimmung mit den meisten Beobachtern besagen also auch diese bisher wohl umfangreichsten Zahlenangaben in aller Deutlichkeit, daß nur für einen ganz kleinen Teil der Mesenterialdrüsenanschwellungen möglicherweise Beziehungen zum Wurmfortsatz und seiner Entzündung bestehen. Der weitaus größte Teil der Mesenterialdrüsenanschwellungen unspezifischen Charakters scheint anderer Ätiologie zu sein.

Von verschiedenen Autoren wird die Möglichkeit der Entwicklung der Mesenterialdrüsenveränderungen im *Zusammenhang mit anderen enteralen Infekten* gesehen. PLAAS, der 4 solcher Fälle beobachtete, will darunter eine durch die Nahrung herbeigeführte Infektion des Magen-Darmkanals verstanden wissen. Von BOSHAMER werden Typhus und Ruhr, von BOCKS Paratyphus B, von WISE Typhus und unspezifische Darmentzündung angeführt, WILENSKY hält vielfach das untere Ileumende für verantwortlich, das häufiger, als man denke, eine Entzündung durchmache. Im gleichen Sinne sprechen Angaben von ERSKINE 1941. Unter 30 Appendektomien wurden in 33% eine Entzündung des unteren Dünndarmendes und der örtlichen Mesenterialdrüsen festgestellt. GULEKE sah in seinen Fällen von reiner Hyperplasie der Mesenterialdrüsen keine Darmkatarrhe.

Einen großen Platz im Schrifttum über die Ätiologie der unspezifischen Mesenterialdrüsenveränderungen nehmen *die allgemeinen Infekte, die par-enteralen Infektionen* ein. PRIBRAM und später sein Schüler KLEIBER beobachteten als erste ein häufiges Zusammentreffen von *Erkrankungen der Tonsillen* mit Mesenterialdrüsenanschwellungszuständen. Sie erklären dieses Zusammentreffen als charakteristisch für die Lymphangitis mesenterialis. Es liegt

eine gleichzeitige Infektion der Gaumenmandeln und des abdominellen lymphatischen Apparats vor; und zwar nicht nur bei der primären Erkrankung, sondern auch bei jedem Rezidiv der Angina kommt es zu einer Mitbeteiligung in den Lymphgefäßen und den Lymphdrüsen des Mesenteriums und zur Exacerbation der Bauchschmerzen. Unter Berücksichtigung der Arbeiten von HILGERMANN und PHIL über die Erreger der Appendicitis, von ROSENOW über die spezifische Organotropie der Erreger, von EVANS über den Zusammenhang zwischen akuten Entzündungen der Nase und des Rachens und der akuten Appendicitis, sowie von DORSAY, der im Tierexperiment aus Tonsillenabstrichen von Patienten, die an Appendicitis erkrankt waren, in einem hohen Prozentsatz eine bevorzugte Infektlokalisation in der Appendixgegend erzeugen konnte und eine Gelenkaffektion aus Tonsillenabstrichen von Kranken, die an postangiotischen Arthritiden erkrankt waren, wird die Möglichkeit einer besonderen Gewebsaffinität bestimmter Bakterienstämme auch für die Lymphangitis mesenterialis angenommen. Es bleibt dahingestellt, ob die Erreger aus den Tonsillen auf dem enterogenen oder auf dem hämatogenen Wege in die Mesenterialdrüsen gelangen, und für wahrscheinlich gehalten, daß beide Wege beschritten werden.

Den Auffassungen von der ätiologischen Bedeutung der Infektionen des Nasen- und Rachenraumes, insbesondere der Tonsillitis für die unspezifischen Mesenterialdrüsenveränderungen schließen sich viele Autoren an (ADAMS und OLNEY, BERCOVICH und TRONGÉ, COLLINS, FOLLIASSON, FOSTER, LARGHERO, ROSENBERG, SCHRAGER, WILENSKY u. a.). ROSENBERG vertritt dabei die Ansicht, daß die Infektion von Nase und Rachen eine größere Rolle als der Darmkanal spielt. FOLLIASSON vermutet, wie auch PRIBRAM, daß die Affinität bestimmter Erreger zu dem Lymphgewebe (Staphylokokken, FOLLIASSON) mitbestimmend sei. WILENSKY betont die Häufigkeit des Vorkommens von Streptokokken. Im Gegensatz dazu hält WISE, obwohl er unter 8 Fällen 6mal eine nicht lange zurückliegende Infektion der oberen Luftwege oder der Nebenhöhlen feststellen konnte, dieses Zusammentreffen für rein zufällig, nicht für ursächlich, da Kinder ungemein häufig an derartigen Infektionen leiden. KLEIN sah in seinem Material von 140 Fällen nur in 8% eine Infektion der oberen Luftwege vorausgehend. Wir selbst konnten uns im eigenen Krankengut von einer besonderen Häufigkeit des gemeinsamen Vorkommens von Infektionen der oberen Luftwege und unspezifischen Mesenterialdrüsenveränderungen ebenfalls nicht überzeugen.

PLAAS bringt 5 von seinen 44 Fällen von Mesenterialdrüsenkrankungen bei Kindern mit parenteralen Infektionen in Zusammenhang. Einmal unter 39 unspezifischen Mesenterialdrüsenveränderungen aber nur lag eine Angina, einmal eine Pneumonie, dreimal ein Grippeinfekt vor. Von den Autoren, die die Mesenterialdrüsenveränderungen als örtliche Manifestation eines allgemein infektiösen Zustandes ansehen (ADAMS und OLNEY, FOSTER, FREEMANN, LARGHERO u. a.), ist mehrfach die Grippe als ursächlicher Faktor angesprochen worden. Die sich im Zusammenhang mit einer intestinalen Grippe entwickelnden Peritonitiden werden von ÜBERMUTH aus der PAYRSchen Klinik von der fortgeleiteten Peritonitis anderer Ätiologie (z. B. Mesenterialdrüsenabscedierungen) als selbständige Grippeperitonitis abgetrennt.

Einen Fall von Mesenterialdrüsenveränderung bei Scharlach sah HERTEL, bei Diphtherie HEILMANN.

Im Zusammenhang mit katarrhalischen Zuständen des Darmes als Folge katarrhalischer Erkrankung des Respirationstraktes kann es zu Drüenschwellungen kommen, Bilder, die dann eine Mittelstellung zwischen oder besser eine Kombination von parenteralen und enteralen Infektionen bilden. BESSAU spricht von einem generalisierten Katarrh. Wegen der mangelnden Fähigkeit, im Säuglings- und Kindesalter Katarrhe zu begrenzen, erkrankt nicht nur der Respirations-, sondern auch der Darmtrakt. Enterokokken bzw. Colibacillen gewinnen dabei die Oberhand. Bei dem katarrhalischen Charakter des Geschehens kommt es nicht zur Möglichkeit des Nachweises der Bakterien in den Drüsen, eine Tatsache, die so viele negative bakteriologische Untersuchungsergebnisse erklären könnte. Aber auch bei der Besiedlung, bei der die Keime in den Drüsen erwartet werden könnten, ist mit der Möglichkeit ihrer Abschwächung auf dem Wege zu den Drüsen zu rechnen.

Es ist naheliegend, daß man versuchte, durch *bakteriologische Untersuchungen* Klarheit in die Fragen der Ätiologie der unspezifischen Mesenterialdrüsenveränderungen zu bringen. Die Ergebnisse dieser Untersuchungen sind einheitlich.

HEUSSER untersuchte bei 25 seiner Fälle die zu Brei zerstoßenen Drüsen auf Eitererreger, auf Bakterien der Coligruppe und auf Tuberkelbacillen. Er fand niemals Eitererreger, niemals Tuberkelbacillen, 2mal *Bacterium coli*. Die bakteriologischen Untersuchungen GULEKES in seinen Fällen von reiner Mesenterialdrüsenhyperplasie fielen stets negativ aus. KLEIBER stellte in 19 Fällen Züchtungsversuche an, 3mal wurden *Bacterium coli*, je 1mal Streptokokken und Staphylokokken gefunden. Die übrigen Untersuchungen blieben negativ.

Nach BERCOVICH finden sich „im allgemeinen Kokken“. Über Streptokokkenbefunde berichtet FRANK (1 Fall). WILENSKY betont die Häufigkeit der Streptokokken, FOLIASSON sah in 1 Fall Staphylokokken, MARSHALL 2mal *Bacterium coli*.

V. SASSEN aus der LAEWENSCHEN Klinik untersuchte 48 Mesenteriallymphknoten bakteriologisch. 10mal wurden pathogene Keime gefunden, und zwar in 5 Fällen *Bacterium coli*, 1mal *Bacterium coli* und *Bacterium aerogenes*, 1mal *Bacterium coli* und hämolytische Staphylokokken, 3mal hämolytische Staphylokokken allein. Diese Bakterienbefunde wurden in Beziehung gesetzt zu den feingeweblichen Untersuchungsergebnissen von Wurmfortsatz und Lymphknoten. In 3 Fällen handelte es sich danach um eine Lymphadenitis ileocolica, eine Bezeichnung, die LAEWEN für Lymphadenitis mesenterialis vorgeschlagen hat, der Wurm war gesund; in den übrigen Fällen muß die Lymphdrüsenveränderung als Folgezustand von Wurmfortsatzkrankungen angesehen werden. Es wird darauf hingewiesen, daß der Bakteriennachweis wohl noch öfter gelingen wird, wenn man alle vergrößerten Lymphknoten entfernen und untersuchen könnte. Vielfach liegen nämlich keimhaltige Lymphknoten neben solchen, zu denen die Keime noch nicht gedrungen sind oder die die Keime bereits abgetötet haben und daher ein negatives Züchtungsergebnis liefern: In einem Fall, in dem zwei Lymphknoten entfernt worden waren, fanden sich in dem einen Keime, der andere war steril. Zwischen den feingeweblichen und den bakteriologischen Befunden der Lymphknoten konnten in 38 Fällen ebensowenig gesetzmäßige Beziehungen festgestellt werden, wie zwischen den feingeweblichen Untersuchungsergebnissen am Wurm und dem feingeweblichen

Bild der Lymphknoten. Bei völlig normalem Wurmbefund können sich krankhafte Veränderungen an den Lymphknoten finden und umgekehrt. Der Nachweis von Bakterien in Schnittpräparaten der Lymphknoten gelang nicht.

WISE, der betont, daß die Laboratoriumsuntersuchungen der Drüsen bisher von geringem diagnostischen Wert geblieben seien, und in seinen eigenen Fällen die Mesenterialdrüsen stets steril fand, teilt äußerst auffallende bakteriologische Untersuchungsergebnisse von GAGE (New Orleans) mit. GAGE sah bei „chronischer Appendicitis“ in etwa 60% vergrößerte Mesenterialdrüsen. Seine bakteriologischen Untersuchungen ergaben in 67% Enterokokken in Reinkultur. In 93% der Kulturen wurden Enterokokken festgestellt. Der Bakteriennachweis war in allen untersuchten Drüsen positiv. Die histologische Untersuchung der Drüsen ergab Fibrosis, Hyperplasie, Lymphfollikelatrophie und Gefäßbildung im Parenchym.

Da die Arbeit GAGES im Original nicht zu erreichen war, kann zu den auffallenden Ergebnissen nicht kritisch Stellung genommen werden. Es ist unseres Wissens die einzige Angabe über Enterokokkenbefunde, die, falls sie zuträfe, in Hinsicht auf die oben geschilderte Auffassung BESSAUS und vor allem auf die Bedeutung, die nach GUNDELS und ASCHOFFS Untersuchungen die Enterokokken für die Entstehung der Appendicitis gewonnen haben, sehr zu beachten wäre.

In allerjüngster Zeit hat HUSTED bei 151 operierten Appendicitisfällen die regionären Lymphdrüsen bakteriologisch untersucht. Sie waren in 15 Fällen vergrößert, 13 von diesen wurden untersucht, außerdem wurde die Peritonealflüssigkeit von 22 Fällen ohne und von 12 Fällen mit Perforation geprüft. Nur in verhältnismäßig geringer Zahl fanden sich positive Ergebnisse, in 21 Fällen waren Lymphdrüsen und Peritonealflüssigkeit steril, in 9 Fällen erhielt man Reinkulturen, in 3 Fällen lagen Mischinfektionen vor. In der Hauptsache handelte es sich um Colibacillen.

Jedenfalls zeigt die Übersicht über die geschilderten Untersuchungsergebnisse, daß eine in vieler Hinsicht deutbare Uneinheitlichkeit herrscht. Es wurde schon oben darauf hingewiesen, daß die negativen Bakterienbefunde nichts Eindeutiges besagen, können doch, wie auch bei der Tuberkulose, die zu den Drüsen gelangenden Keime weitgehend abgeschwächt sein; vielfach wird man es überhaupt nur mit einer Toxinwirkung zu tun haben. Andererseits kann man natürlich die negativen Ausfälle der bakteriologischen Untersuchungen gerade für die heute stark in den Vordergrund gerückte *Bedeutung der allergischen Ätiologie* der Drüsenschwellungen anführen.

Durch die Arbeiten von FISCHER und KAISERLING, die beim Kaninchen die lymphogene allergisch-hyperergische Appendicitis experimentell erzeugten, ist die Frage der Möglichkeit der allergischen Grundlage auch der menschlichen Appendicitis erneut zur Diskussion gestellt worden.

BAGGIO nimmt als Hauptmoment für die Entwicklung des Krankheitsbildes eine allgemeine und örtliche Sensibilisierung dyspeptischer Natur an. In jüngster Zeit glaubt BUSINCO in dem Nachweis erhöhter Histaminämie und gesteigerten Histamingehalts der Wurmfortsatzwand unter Betonung der im Wurmfortsatz nachweisbaren Eosinophilie Stützen für die Bedeutung der allergischen Komponente für die Appendicitisentstehung beibringen zu können. Der Japaner TUZIMOTO kommt zu der Auffassung, daß sich histologisch Kennzeichen lokaler

Allergie nachweisen lassen und daß aus ihnen auf die Bedeutung der Allergie für die Genese der menschlichen Appendicitis Schlüsse gezogen werden können (1941).

Es liegt nicht im Rahmen dieses Referates, auf diese Fragen einzugehen. Daß sie im Fluß sind, sollten diese Beispiele lediglich zeigen. ASCHOFF und seine Schülerin HEINEMANN lehnen 1938 die Bedeutung der Allergie für die Entstehung der Appendicitis noch strikt ab und erkennen die von FISCHER und KAISERLING bei Kaninchen erzeugte Appendicitis nicht als gleichartig der menschlichen Appendicitis an.

FISCHER und KAISERLING schlossen aus ihren Befunden, daß beiden Formen der Appendicitis: der gewöhnlichen Wurmfortsatzentzündung in ihren verschiedenen Stadien mit den nachweisbaren Veränderungen in Schleimhaut und Wand, sowie der lymphatischen Form mit scheinbar intaktem Wurmfortsatz, aber gleichzeitig bestehenden Lymphangitiden und -adenitiden in den abhängigen Gebieten, unter ihren verschiedenen genetischen Faktoren ein gemeinsames wichtiges und vielleicht entscheidendes ätiologisches Moment zugrunde liegt. Sie sehen es in der von ihnen nachgewiesenen besonderen allergisch-hyperergischen Reaktionslage des mächtigen lymphatischen Apparates des Wurmfortsatzes und der Bauchhöhle überhaupt. Sie kann durch die jeweilige Immunitätslage des Organismus auf Grund von „Quellaffektionen“ oder durch die allgemeine Konstitution des Einzelindividuums bestimmt werden. Unter den Quellaffektionen sind alle Herderkrankungen (Tonsillen, Zähne usw.) Toxinwirkungen, Schädigungen des gastrointestinalen Resorptionsapparates u. a. m. zu verstehen. In diesem Zusammenhang kommt den Möglichkeiten der Schädigung durch intestinale Autointoxikation, ein in jüngster Zeit ganz besonders in den Vordergrund gestelltes Krankheitsgeschehen (NISSLE, BECHER, GUTZEIT, RITSCHEL, FLURY; KOLLATH, GEIGER und KRAMER; MELNIKOV), große Bedeutung zu.

Daß hierin ein großes Ursachengebiet für die Veränderung der auf solche Weise sensibilisierten, im Zustand erhöhter Ansprechbarkeit befindlichen mesenterialen Lymphknoten gegeben ist, erscheint einleuchtend. Es würde damit, wie HERTEL betont, gerade die Neigung der so veränderten Mesenterialdrüsen zu häufigen rückfälligen Entzündungen verständlich. Man hätte dann die unspezifischen Mesenterialdrüsenveränderungen als die „Beteiligung der lymphatischen Apparate an allgemeinen Überempfindlichkeitsreaktionen im Organismus“ zu betrachten. In diesen Rahmen können dann schließlich alle Toxinwirkungen in ihrem Einfluß auf die Mesenterialdrüsen eingefügt werden.

Eine Gruppe von toxischer Beeinflussung der Mesenterialdrüsen nehmen wir aber bewußt aus dieser Betrachtungsweise heraus; nicht nur deshalb, weil der ganze von PRIBRAM schon aufgegriffene und jetzt von FISCHER und KAISERLING ausgeweitete Fragenkomplex noch durchaus nicht als endgültig geklärt und abgeschlossen anzusehen ist, sondern insbesondere deswegen, weil es uns scheint, daß man in ihr eines der wenigen wirklich faßbaren ätiologischen Momente der unspezifischen Mesenterialdrüsenveränderungen vor sich hat. *Gemeint sind die tierischen Parasiten, in erster Linie die Oxyuren.*

Es erscheint bezeichnend, daß gerade HEUSSER, der die Lymphadenopathia mesaraica als erster beschrieb, es war, der die Ursache der Mesenterialdrüsenveränderungen in erster Linie den Oxyuren zuschrieb. PRIBRAM und KLEIBER

bestätigen auf Grund ihrer Erfahrungen, daß für einen Teil der Fälle von unspezifischen Mesenterialdrüenschwellungen die Oxyuren ursächlich in Betracht kommen. GULEKE erklärt es für sehr möglich, daß die von den Würmern ausgehenden Schädigungen für die Entstehung der Mesenterialdrüsenhyperplasie von Bedeutung sind. Auch er fand in einem Teil seiner Fälle, besonders unter den Kindern, Oxyuren oder Ascariden, hebt aber hervor, daß bei der Mehrzahl der Fälle seines Materials Darmparasiten fehlten. Seitdem wird im Schrifttum der mögliche ätiologische Einfluß von Würmern, von verschiedenen Autoren mehr nebenbei erwähnt, so von BOSHAMER, WISE und FREEMANN, und auch in den Lehrbüchern und Handbüchern wird vielfach gar nicht oder nur angedeutet auf die Bedeutung der Oxyuren für die Ätiologie der Mesenterialdrüsenveränderungen hingewiesen. Lediglich BRÜNING betont 1927, daß ihm, seit er in den letzten 3 Jahren darauf achtete, das Zusammentreffen zwischen Oxyuriasis des Wurmfortsatzes und den unspezifischen Mesenterialdrüenschwellungen aufgefallen sei.

Wir glauben, daß die Vernachlässigung dieses ursächlichen Momentes für die unspezifischen Veränderungen der Gekröselymphdrüsen ungerechtfertigt ist.

Schon in den Jahren 1934—1939 fiel der hohe Prozentsatz von oxyurenhaltigen Wurmfortsätzen mit gleichzeitigen Schwellungen der Mesenterialdrüsen auf. Unter 341 Wurmfortsätzen mit gleichzeitigen Mesenterialdrüsenveränderungen waren 147, gleich 43%, Oxyuren-Wurmfortsätze.

Und bei den in dem dreijährigen Zeitraum 1940—1942 durchgeführten sorgfältigeren Beobachtungen ergab sich eine ähnlich auffallende Häufigkeit dieser Kombination.

Es fanden sich unter 387 unspezifischen oder wahrscheinlich unspezifischen Mesenterialdrüsenveränderungen 135 Wurmfortsätze mit einer Oxyuriasis, das sind 34,7%. Unter 629 Appendektomien, bei denen keine gleichzeitigen Gekröselymphdrüsenveränderungen festgestellt wurden, waren dagegen nur 48 oxyurenhaltige Wurmfortsätze, das sind 7,6%.

In dem Zeitraum eines Jahres (15. 10. 41 bis 14. 10. 42) fanden sich unter 130 unspezifischen Mesenterialdrüsenveränderungen 56 Wurmfortsätze mit Oxyuren, das sind 43,1%, und unter 258 Wurmfortsätzen ohne gleichzeitige Mesenterialdrüenschwellungen 20 Wurmfortsätze mit Oxyuren, das sind 7,75%. Man sieht, daß die Verhältniszahlen immer in ungefähr gleicher Höhe wiederkehren.

Lag es daher nahe, schon auf Grund dieser Zahlen an einen ursächlichen Zusammenhang zwischen Mesenterialdrüsenhyperplasie und Oxyuriasis des Wurmfortsatzes zu glauben, so wurde diese Auffassung noch bestätigt und gestärkt durch die Feststellung, daß sich regelmäßig in den Drüsen, die bei gleichzeitiger Oxyuriasis des Wurmfortsatzes exstirpiert und histologisch untersucht wurden, eine mehr oder weniger erhebliche, manchmal ungewöhnlich hochgradige *Eosinophilie* fand. Zwar ist die Frage nach der Bedeutung der Gewebseosinophilie auch heute noch keineswegs geklärt. Es kann im Rahmen dieses Referates nicht auf die hier in Rede stehenden Probleme eingegangen werden. Wenn ASCHOFF jüngst die Bedeutung der eosinophilen Zellen im Wurmfortsatz im Zusammenhang mit der Allergie als Kriterium ablehnt, so pflegte er ihr gehäuftes Auftreten im Wurmfortsatz doch auch mit der Anwesenheit von Oxyuren in Verbindung zu bringen, und wir sind auch heute gewohnt, die Ver-

mehrerung der Gewebseosinophilen im Wurmfortsatz als direkte Toxinwirkung der Oxyuren aufzufassen (HEILMANN u. a.). Besonders eindrucksvoll sind in dieser Hinsicht die Erfahrungen ANSCHÜTZ', der mächtige eosinophile Abscesse bei Wurminfektion beschrieb, Zustände, die auch wir sahen. Es liegt also nahe, die auffällige Eosinophilie in den hyperplastischen Mesenterialdrüsen bei gleichzeitiger Oxyuriasis des Wurmfortsatzes ebenfalls als durch Toxinwirkung bedingte Folge der Wurmkrankheit der Appendix zu deuten.

Schließlich deckt sich diese Auffassung mit dem allgemeinen Haupteindruck, den man nach den Angaben im Schrifttum von dem Charakter der unspezifischen Mesenterialdrüsenanschwellungen hat, daß es sich nämlich bei ihnen in der Hauptsache um die Reaktion auf toxische, vom Darm her stammende Einwirkungen handelt.

Außer diesen Dingen sind es aber klinische Beobachtungen, die im Sinne des ursächlichen Zusammenhanges zwischen der Oxyuriasis des Wurmfortsatzes und der unspezifischen Mesenterialdrüsenveränderung sprechen. Auf sie wird im nächsten Kapitel eingegangen werden.

Zum Schluß des Abschnittes über die Ätiologie der unspezifischen Mesenterialdrüsenveränderungen ist noch auf eine von PLAAS angegebene Entstehungsursache hinzuweisen.

Bei einem 9 Jahre alten Jungen, der 1935 wegen eines ätiologisch unklaren spastischen Ileus operiert wurde, sah man stark geschwollene Mesenterialdrüsen nur im Bereich des spastischen Darmabschnittes. 2 Jahre später fand sich bei dem Patienten eine Tuberkulose des 11. Brustwirbels unter Einbeziehung des 10. und 12. Brustwirbels. Es werden daher die 1935 vorhandenen abdominellen Erscheinungen als über die Thorakalwurzel 10—12 unter Übertragung über die Rami communicantes auf den Sympathicus ausgelöst angenommen. PLAAS weist auf die Untersuchungen FISCHERS hin, der in neurovegetativen Störungen eine erhebliche Bedeutung für die Entstehung einer allergisch-hyperergischen Appendicitis sah. Auf diesem Boden lassen sich die wechselnden Klagen, die manchmal nur kurz dauernden Schmerzen, der mitunter jahrelange Verlauf und die Nichtbeeinflussung der Beschwerden durch die Appendektomie zwanglos erklären. PLAAS bezeichnet derartige Fälle als *Bauchdrüsenbefunde bei neurogenen Funktionsstörungen oder neurogen-dyskinetischen Störungen des Darmes*.

Von russischer Seite (MELNIKOV) schließlich wird die ursächliche Bedeutung des „unvollkommenen Typs“ betont. Der unvollkommene Typus der *Form und Lage der Bauchorgane, Verhinderung der Magenentleerung, Verlängerung des Darmes, ungünstige Biegungen der Darmflexuren* u. a. bilden das anatomische Substrat, welches das Stagnieren der Ingesta und das Auftreten chronischer Autointoxikationserscheinungen begünstigt, Dinge, deren Bedeutung früher schon auch im deutschen Schrifttum vielfach erwähnt worden ist (GULEKE, PETERMANN u. a.), die auch nach unserer Auffassung nicht unterschätzt werden sollten und auf die in Zukunft zu achten gerechtfertigt und lohnend erscheinen will.

Klinik der unspezifischen Mesenterialdrüsenveränderungen.

Nach den Ausführungen über die Ätiologie und die Pathologie erscheint es ohne weiteres verständlich, daß die Klinik der Mesenterialdrüsenanschwellungen durch eine außerordentliche Mannigfaltigkeit der Bilder gekennzeichnet ist.

Dieser Tatsache entsprechen die vielen Einteilungs- und Einordnungsversuche, die immer wieder unternommen worden sind. Sie richten sich vorzugsweise nach der Verlaufsart und unterscheiden hier also im wesentlichen *akute und chronische oder rezidivierende Formen* (BROWN, KLEIBER, MARSHALL, PRIBRAM, ROSENBERG u. a.). ROSENBERG trennt von den akuten und chronischen atypische Bilder der Appendicitis bietenden Gruppen noch die dritte *fulminante* und die vierte *akute eitrige* Form. Diese ist durch die Vereiterung einzelner oder mehrerer Drüsen mit den möglichen Komplikationen gekennzeichnet, jene macht das Bild der schweren, schnell fortschreitenden Wurmfortsatzentzündung.

POPP und seine Mitarbeiter trennen je nachdem, ob eine Beteiligung des Peritoneums vorliegt oder nicht, die *Lymphangitis peritonealis* von der *Lymphangitis mesenterialis*. KLEIN unterscheidet drei Gruppen: die erste, die schwere Toxämie, entspricht der fulminanten Form ROSENBERGS, die zweite, der gewöhnliche Typ, ist bestimmt durch das Auftreten der intermittierenden Schmerz-anfälle. Bei ihr stellt er einen Wechsel des Schmerzpunktes je nach der Lage des Körpers fest. Dadurch, daß dieser Schmerzpunktwechsel fehlt, daß also der Schmerz im rechten Unterbauch auch bei linker Seitenlage des Kranken rechts bleibt, unterscheidet sich von ihr die dritte Form; KLEIN führt dieses Phänomen der Schmerzpunktunterschiedlichkeit darauf zurück, daß Coecum und Appendix jetzt sekundär mitentzündet sind.

Die die pathologischen Veränderungen der Mesenterialdrüsenanschwellungen nach Appendicitis berücksichtigende Einteilung NOESSKES, mit der sich etwa die von BORCHARD deckt, sowie die nach ätiologischen Gesichtspunkten getroffene Unterteilung von PLAAS (Mesenterialdrüsenveränderungen bei Appendicitis, bei enteralen und parenteralen Infekten, bei Tuberkulose und bei neurogenen Funktionsstörungen des Darmes) wurden bereits in den vorhergehenden Abschnitten erwähnt. Wie manche Autoren vor allem im fremdsprachigen Schrifttum (z. B. WILENSKY, BRENTANO, s. auch im Abschnitt Mesenterialdrüsentuberkulose, u. a.), so hat kürzlich KURTZAHN eine rein formale, die spezifischen und unspezifischen Mesenterialdrüsenveränderungen zusammenfassende Einteilung angegeben. In Analogie zu den häufigen Lymphomen an anderen Stellen schlägt er als beste Bezeichnung für die Mesenterialdrüsenveränderungen den Sammelbegriff „Mesenteriallymphome“ vor. Er sah unter 857 als chronische Appendicitis Operierten 77 mal solche Mesenteriallymphome und teilt sie in drei Gruppen: 1. Auftreten von zahlreichen Drüsenschwellungen; 2. Vorhandensein großer Drüsen und Knoten; 3. verkäste und verkalkte Drüsen. 53 seiner Fälle gehörten zur ersten, 6 zur zweiten und 18 zur dritten Gruppe. Die Hälfte der Mesenterialdrüsenveränderungen, glaubt er, sei tuberkulöser Natur.

Für seine 26 Fälle von reiner Mesenterialdrüsenhyperplasie gibt GULEKE die folgende Einteilung nach klinischen Erscheinungen: 1. Kranke (10 Fälle), die das Bild der Appendicitis chronica, subacuta oder acuta bieten. 2. Kranke (10 Fälle) mit den Erscheinungen eines Magen- oder Gallenblasenleidens. 3. Kranke (6 Fälle) mit ganz unbestimmten Abdominalbeschwerden.

Dieser Einteilung folgt auch HERTEL.

Schließlich sei noch auf die zum Teil schon früher erwähnten Auffassungen PRIBRAMS hingewiesen, der die chronische Lymphadenitis und Lymphangitis mesenterialis in Beziehung setzt zu einer Reihe von Abdominalerkrankungen

und -erscheinungen. Er sieht in der Mesenterialdrüsen- und Lymphgefäß-erkrankung das Substrat vieler Fälle von sogenannter chronischer Appendicitis, von der idiopathischen Peritonitis und der peritonealen Verwachsungen. Auf Grund der experimentell festgestellten Tatsache, daß es unter dem Einfluß von Reizen aller Art zu einer retrograden Lymphströmung und damit zu einer „Hyperlymphie“ an den Ausgangsstellen der Reize kommen kann, betrachtet er sie weiter als Bindeglied zu den sogenannten zweiten Krankheiten der Bauchhöhle.

Bei aller Vielgestaltigkeit der Krankheitsbilder nach Verlaufsart, Schwere und Lokalisation steht wieder, wie bei der Mesenterialdrüsentuberkulose, im Vordergrund der *abdominale Schmerz*. Sofern man ihn überhaupt in ursächlichen Zusammenhang mit den Veränderungen in den Drüsen bringen kann (s. darüber auch später), wird seine Schwere in Abhängigkeit von den pathologisch-anatomischen Geschehen in den Drüsen wechseln. Hier liegen die Dinge wieder am klarsten bei den von HERTEL mit Recht als die beweisenderen bezeichneten Fällen, in denen es zur eitrigen Einschmelzung der Drüsen kommt, in erster Linie also bei den an sich seltenen lymphangitischen Formen der Appendicitis. Da findet sich eine mehr oder weniger erhebliche ausgeprägte Beteiligung des Peritoneums, hohes Fieber, Übelkeit, Erbrechen, hohe Leukocytenwerte von 15—20000 und darüber (COGGI, COLLINS, KLEIBER, PRIBRAM u. a.). Vielfach wird betont (HERTEL u. a.), daß zu diesen schweren Allgemeinerscheinungen die durch die Zeichen einer toxisch-infektiösen Nierenschädigung vervollständigt werden können, der relativ geringe örtliche Befund in auffälligem Gegensatz steht. Bei Perforation der Drüseneiterung entwickelt sich rasch das Bild der diffusen eitrigen Peritonitis.

In der großen Mehrzahl der Fälle, in denen die Mesenterialdrüsenveränderungen als vorwiegend toxisch bedingt aufgefaßt werden müssen, erreichen die klinischen Erscheinungen jedoch nicht derartig höchstgradige Schwere. Immerhin finden sich auch hier Bilder, die durchaus im Sinne einer bedrohlichen akuten Baucherkrankung sprechen. Die Schwere und die Art der Symptome ist abhängig von der Heftigkeit der Toxinwirkung und von der Ausbreitung des krankhaften Geschehens über mehr oder weniger große Drüsengebiete. Erklärt man die „akute“ Form der Mesenterialdrüsentuberkulose mit der großen Infektionsdosis an Tuberkelbacillen und mit deren Virulenz, dann darf man bei den nicht vereiterten unspezifischen Mesenterialdrüsenveränderungen die Ursache der alarmierenden Zeichen in der den Krankheitsanfall plötzlich auslösenden Überschwemmung der Drüsen mit den Toxinen sehen. Am häufigsten entsteht dabei das Bild der akuten Appendicitis, weil wieder der Hauptschmerz meistens in den rechten Unterbauch lokalisiert wird, oder zumindest der großen Appendicitis-ähnlichkeit. Freilich lassen sich bei sorgfältiger klinischer Untersuchung vielfach differentialdiagnostische Unterschiede feststellen. Der Schmerz, dessen Charakter verschieden bezeichnet wird, sitzt oft nicht an den typischen Punkten, häufig, eben infolge seines Charakters als Mesenterialdrüsen-schmerz, in Nabelnähe — PRIBRAM sieht in allen Nabelkoliken der Kinder mesenteriale Lymphangitiden — oder links oberhalb vom Nabel, oft am STERNBERGSchen Punkt links neben dem 2. Lendenwirbel. Die peritonealen Reizerscheinungen können geringer als bei echter akuter Appendicitis sein, sie können auch ganz fehlen, gar nicht selten aber sind sie in Verbindung mit Übelkeit und Erbrechen ebenso wie die hohen Leukocytenwerte auch hier vorhanden.

Solche Anfälle können primär zur Beobachtung kommen. Dann ist die Abgrenzung gegen eine akute Appendicitis besonders schwierig. Vielfach findet man sie rezidivierend, in längeren oder kürzeren Intervallen, dann allerdings meist auch von zunächst geringerer Heftigkeit, so daß sich hier vielfach die Ähnlichkeit mit dem Krankheitsbild der chronisch-rezidivierenden Appendicitis ergibt. In diesen Fällen treten auch die Allgemeinerscheinungen sowie die peritonealen Reizsymptome oft weitgehend zurück.

Die kleinere Gruppe führt zu lokalen Symptomen im Oberbauch und bedingt Magen-, Gallenblasen- und Pankreasbilder (GULEKE, DELITALA, MELNIKOV, MEVES, DUVAL u. a.). Dabei können die Schmerzen lokal bedingt durch die Beteiligung der Drüsen der Gekrösewurzel und des Ligamentum hepatoduodenale entstehen oder, worauf GULEKE und neuerdings v. GUSNAR hinweisen, bei der weitverzweigten Ausbreitung des Bauchsympathicus fortgeleitet sein.

Schließlich kommt es in einer ganzen Reihe von Fällen zu wenig klaren, abdominellen Erscheinungen. Sie ließen in GULEKES Material „infolge der Unbestimmtheit der sehr wechselnden Beschwerden irgendeine genauere Diagnose nicht zu“. Vor allem fehlt die Lokalisation der auch nach Art und Intensität sehr verschiedenartigen Schmerzen.

HEUSSER betont in seinen Fällen von Mesenterialdrüsenhyperplasie die auffallend große Zahl von blassen, mageren und anämischen Kindern, die außerdem vielfach einen leicht erregbaren nervösen Zustand erkennen ließen. Möglicherweise sind diese Erscheinungen ebenso in Zusammenhang mit der Oxyuriasis, in der er ja das ätiologische Hauptmoment der Drüsenveränderungen sieht, zu bringen, wie die jahreszeitlichen Schwankungen in der Häufigkeit des Leidens, auf die z. B. WISE hinweist. Auch im eigenen Krankengut ließ sich die Tatsache einer sicheren jahreszeitlichen Abhängigkeit der Oxyurenerkrankungen des Wurmfortsatzes nachweisen. Die niedrigste Zahl der Oxyuriasisfälle des Wurmfortsatzes lag im Juli und August. Wieweit es richtig ist, diese Feststellung damit zu erklären, daß die Madenwürmer durch die häufigen sommerlichen Darmkatarrhe vertrieben werden, weil ihnen das entzündliche Milieu nicht zuträglich ist, oder wieweit dafür Ernährung und Klima von Bedeutung sind, mag dahingestellt bleiben.

Aus der Übersicht über die klinischen Erscheinungen erhellt, daß die Diagnose der Mesenterialdrüenschwellungen unspezifischer Art sehr schwierig ist. Daß sie wegen der Unmöglichkeit der Abgrenzung gegen die verschiedenen Formen der Appendicitis in sehr vielen Fällen gar nicht zu stellen ist, wird im Schrifttum immer wieder betont. Differentialdiagnostisch kommen neben der Appendicitis und den schon erwähnten anderen Erkrankungen (Magen, Gallenblase, Pankreas u. a.) natürlich die tuberkulösen Mesenterialdrüsenveränderungen in Betracht. Alle diagnostischen Mittel, die bei der Mesenterialdrüsentuberkulose besprochen wurden, sind hier anzuwenden. In der großen Mehrzahl der Fälle aber wird die Klärung, ob spezifische oder unspezifische Mesenterialdrüsenerkrankung, ohne Operation nicht möglich sein.

Vor allergrößte Schwierigkeiten wird man sich bei den fulminant verlaufenden Fällen gestellt sehen. Bei ihnen und bei den akuten schweren Erscheinungsformen wird die Verwechslungsmöglichkeit mit Osteomyelitis des Beckens, mit Psoasentzündung und mit Coxitis betont (HERTEL).

Nach alledem zeigt sich auf Grund der Pathologie, der Ätiologie und der Klinik, daß die unspezifischen Mesenterialdrüsenveränderungen ein in jeder

Hinsicht vielgestaltiges Bild bieten. Viele unklare Baucherkrankungen verbergen sich hinter ihnen. So ergibt sich einmal hieraus und zum anderen aus der Tatsache, daß man es bei den unspezifischen Erkrankungen der Mesenterialdrüsen doch mit Abwehrvorgängen auf eindringende Noxen zu tun hat, die Frage, ob und wie weit es berechtigt ist, in ihnen ein *selbständiges Krankheitsbild* zu sehen.

Während im fremdsprachlichen Schrifttum eine Trennung zwischen der von HEUSSER beschriebenen chronischen Hyperplasie der Mesenterialdrüsen und den verschiedenen Stadien der Lymphadenitis mesenterialis im allgemeinen nicht durchgeführt, das Krankheitsbild einfach als Lymphadenitis oder Lymphadenopathia mesenterialis bezeichnet und ihm ohne weiteres selbständiger Charakter zuerkannt wird, sind in der deutschsprachlichen Literatur die Ansichten geteilt. HEUSSER sah das die Mesenterialdrüsenhyperplasie als Krankheitsbild sui generis Kennzeichnende darin, daß ein deutlich erkennbarer Primärherd im Darm nicht nachzuweisen ist, oder daß, selbst wenn ein solcher vorhanden ist, die Beteiligung der Drüsen durchaus im Vordergrund steht und dem Ganzen das Gepräge verleiht. Nach GULEKE ist im Gegensatz hierzu die Verschiedenartigkeit und die Vieldeutigkeit der Erscheinungen bei den reinen Mesenterialdrüsenhyperplasien so groß, daß „vorerst wenigstens von einem charakteristischem klinischem Krankheitsbild nicht gesprochen werden kann“. Er betont dabei, daß es fraglich sei, ob die einfache Mesenterialdrüsenhyperplasie überhaupt klinische Erscheinungen hervorzurufen vermag, da es sich bei den Drüenschwellungen doch um einen über längere Zeit konstanten Zustand handle, von dem weder irgendwelche schmerzbereitenden Reize oder mechanische Schmerzen hervorrufenden Vorgänge ausgehen könnten. Ebenso schwierig sei es, den Grund für die klinischen Erscheinungen in Reizübertragungen chemischer oder nervöser reflektorischer Art anzunehmen, und schließlich sei es nie sicher zu entscheiden, *wann* die Hyperplasie selbständig geworden und für das Auftreten von Reizerscheinungen verantwortlich zu machen sei.

Auch für die Fälle, in denen durch das Hinzutreten akuterer Reizzustände das Auftreten klinischer Erscheinungen gerechtfertigt und verständlich würde, könne bei der weiten Verbreitung der Drüsen im Mesenterium und der hierdurch bedingten Verschiedenartigkeit der entstehenden Krankheitserscheinungen kaum ein Krankheitsbild besonderen typischen Gepräges angenommen werden.

PLAAS lehnt die Aufstellung eines besonderen Krankheitsbildes ab, weil die Erkrankung der Bauchdrüsen nur eine Begleit- und Folgeerscheinung einer Darmerkrankung darstellt.

PRIBRAM und KLEIBER, LAEWEN, v. GUSNAR, SCHNITZLER und HERTEL jedoch halten an der Lymphadenitis bzw. Lymphangitis mesenterialis als selbständigem Krankheitsbild fest.

LAEWEN spricht in den Fällen von einer selbständigen Lymphadenitis ileocolica, in denen sich am Wurmfortsatz keinerlei Veränderungen finden, und in denen die Erscheinungen, die zur Operation führten, durch die Drüsen hervorgerufen wurden. Für PRIBRAM, SCHNITZLER und HERTEL ist dabei das Wesentliche, daß einerseits das pathologisch-anatomische Geschehen an den Lymphdrüsen bzw. an den Lymphgefäßen, obwohl ursprünglich sekundäre Erscheinung, bei wenig oder gar nicht verändertem Ausgangsorgan schließlich durchaus im Vordergrund steht und den ganzen Verlauf der Erkrankung beherrscht, und daß andererseits darüber hinaus auch nach Abklingen der primären

Erscheinungen am Ausgangsorgan die Erkrankung der Lymphdrüsen und Lymphbahnen weiter bestehen und fortschreiten und von sich aus Veranlassung zu neuen Krankheitserscheinungen geben kann. Sie sehen in der Erkrankung des abdominellen Lymphdrüsen- und Lymphgefäßsystems ein latentes Depot. Von ihm aus können die Infektionen jederzeit auf andere Bauchorgane übertragen werden. Mit dieser Vorstellung wird einmal das rezidivierende Auftreten der Schmerzzustände und zum anderen die wechselseitigen Beziehungen zwischen „Appendicitis“, Pericholecystitis, Periduodenitis und Pankreatitis erklärt. HERTEL betont in diesem Zusammenhang, daß vielfach im Krankheitsgeschehen verschiedene Wege beschritten werden: „Ebenso, wie von einer kleinen infizierten Wunde in dem einen Fall eine Phlegmone, bzw. ein Panaritium, in dem anderen Fall von vornherein eine regelrechte Lymphangitis mit regionärer Drüsenentzündung ausgehen kann, möchte man annehmen, daß gelegentlich auch das mesenteriale Lymphgefäßsystem mit besonderen Krankheitserscheinungen hervortreten kann. In diesem Sinne kann schon von einem Krankheitsbild der Lymphangitis bzw. -adenitis mesenterialis gesprochen werden.“

Schon aus praktischen Gründen dürfte es gerechtfertigt erscheinen, für die Fälle, in denen die unspezifischen Veränderungen der Mesenterialdrüsen der einzig faßbare pathologische Befund sind, an dem *Begriff* der Lymphadenitis oder der Lymphadenopathia mesenterialis festzuhalten. Zwingender als die theoretische Überlegung, daß es sich dabei gewiß um ursprünglich sekundäre Veränderungen handelt, erscheint die Tatsache, daß bei mannigfaltiger Ursache diese Drüsenveränderungen im Augenblick das Gemeinsame sind, wirklich die Vormachtstellung einnehmen und dem Krankheitsbild das Gepräge geben.

Hiermit erhebt sich nun die zweite Frage, *ob und wieweit die Drüsenanschwellungen für die Beschwerden und die klinischen Erscheinungen überhaupt verantwortlich zu machen sind.*

Es war bereits erwähnt worden, daß GULEKE für die reinen Hyperplasien der Mesenterialdrüsen es für zumindest fraglich hält, daß sie geeignet seien, Schmerzen und klinische Erscheinungen hervorzurufen, und es war auch früher darauf hingewiesen, daß keine einheitliche Auffassung darüber herrscht, ob besonders bei Kindern die Mesenterialdrüsenanschwellungen als pathologisch aufzufassen sind. In der Tatsache, daß häufig Mesenterialdrüsenanschwellungen als Nebenfunde festgestellt werden, ohne daß irgendwelche klinischen Erscheinungen bestehen, scheint für die negative Beantwortung dieser Frage eine große Stütze zu liegen.

Bei der großen Zahl von Beobachtungen über unspezifische Mesenterialdrüsenveränderungen, die heute vorliegen, spricht jedoch vieles gegen die allgemeine Negierung der wirklichen klinischen Bedeutung solcher Mesenterialdrüsenanschwellungen.

Schließlich sind es doch gerade die klinischen Erscheinungen oft sehr eindrucksvoller Art, für die in einer großen Zahl von Fällen gar kein anderes anatomisches Substrat als die eindeutigen Mesenterialdrüsenveränderungen festzustellen waren, die die Aufmerksamkeit der Beobachter auf die Mesenterialdrüsen lenkten. Und ebensowenig, wie kein Zweifel darüber besteht, daß vergrößerte Drüsen nicht zu schmerzen *brauchen*, scheint es zweifelhaft, daß sie schmerzen *können*, dann eben z. B., wenn sie von Toxinen überschwemmt werden, gleichgültig, ob dieser Vorgang z. B. durch die Tuberkulose oder durch

andere Ursachen im Quellgebiet ausgelöst wird, gleichgültig, ob er sich an den Mesenterialdrüsen oder an anderen Drüsen abspielt. Gerade die Erfolge der entsprechenden Therapie, der Ausschaltung nämlich der Toxinquelle, reden hier eine besonders eindrucksvolle Sprache.

Wir selbst glauben aus den Beobachtungen, die wir am eigenen Krankengut gerade an den im *Zusammenhang mit der Oxyuriasis des Wurmfortsatzes* auftretenden Mesenterialdrüsenveränderungen machten, Schlüsse ziehen zu können, denen auch für die übrigen unspezifischen Mesenterialdrüsenveränderungen allgemeine Bedeutung zukommt.

Es war die große Häufigkeit des gemeinsamen Vorkommens von Oxyuriasis des Wurmfortsatzes und unspezifischen Mesenterialdrüsenveränderungen bereits im Abschnitt: Ätiologie der unspezifischen Mesenterialdrüsenveränderungen betont.

Bei 387 unspezifischen oder wahrscheinlich unspezifischen Mesenterialdrüsenanschwellungen, die in 3 Jahren beobachtet wurden, lag 135 mal, das ist in 34,7%, eine Oxyuriasis des Wurmfortsatzes vor. Auf die insgesamt 451 spezifischen *und* unspezifischen Mesenterialdrüsenveränderungen umgerechnet, fand sich in annähernd 30% der Fälle eine Oxyuriasis des Wurmfortsatzes. Der Prozentsatz der Tuberkulose betrug 14,2%, der bei gleichzeitigem Vorliegen einer akuten Appendicitis rund 18%, der bei chronischer Appendicitis fast 8% und der bei makroskopisch und mikroskopisch keinen sicheren Befund bietenden Wurmfortsätzen 30% wie bei der Oxyuriasis.

Noch deutlicher lassen die Zahlen eines Jahres (15. 10. 41 bis 14. 10. 42) die Zusammenhänge zwischen Mesenterialdrüsenveränderungen und Oxyuriasis des Wurmfortsatzes erkennen. Hier lag der Prozentsatz der Oxyuriasis des Wurmfortsatzes bei gleichzeitig vorhandenen unspezifischen oder wahrscheinlich unspezifischen Mesenterialdrüsenveränderungen bei 43,1%. Auf die Gesamtheit der in dieser Jahresfrist beobachteten Mesenterialdrüsenveränderungen bezogen, ergeben sich die folgenden Verhältniszahlen: Oxyuriasis des Wurmfortsatzes: 38,36%; Wurmfortsatz makroskopisch und mikroskopisch o. B.: 27,39%; Appendicitis acuta 17,81%; Mesenterialdrüsentuberkulose 10,88% und chronische Appendicitis 5,41%.

Lassen schon diese Zahlen und der vielfach geführte Nachweis der bei der Oxyuriasis des Wurmfortsatzes in den oft mächtig hyperplastischen Drüsen gleichzeitig vorhandenen Gewebseosinophilie, wie schon früher betont, die Annahme des ursächlichen Zusammenhangs zwischen unspezifischen Mesenterialdrüsenveränderungen und der durch die Oxyuren im Wurmfortsatz bedingten Toxinwirkung auf die Mesenterialdrüsen als gerechtfertigt erscheinen, so kommt nun hinzu, daß die große Mehrzahl dieser Patienten, vorwiegend Kinder und Jugendliche, wegen Krankheitserscheinungen operiert werden mußte, die eine sichere Abgrenzung gegen eine akute Appendicitis nicht zuließen.

Nun ist zwar die Frage, ob es einen durch Oxyuren hervorgerufenen Symptomenkomplex gibt, umstritten. Manche Autoren stehen auf dem Standpunkt, daß der Versuch, ein klinisches Krankheitsbild zu konstruieren, das die Oxyuriasis des Wurmfortsatzes zur pathologischen Grundlage hat, als gescheitert angesehen werden müsse. Von guten Kennern dieses Gebietes (z. B. HOSEMANN, FISCHER) aber wird dieser Symptomenkomplex als wohl umrissenes und

histopathologisch durchaus scharf abgegrenztes Krankheitsbild anerkannt. Er hat nichts mit der echten akuten Appendicitis zu tun. Es handelt sich vielmehr um einen schmerzenverursachenden krankhaften Zustand des Wurmfortsatzes, der in die Kategorie der Pseudoappendicitiden gehört (ASCHOFF, BRAUCH). ASCHOFF prägte für ihn die Bezeichnung *Appendicopathia oxyurica*. Das Wesentliche an ihm jedenfalls ist seine Appendicitisähnlichkeit.

Dabei kann häufig die Erfahrung gemacht werden, daß nicht nur Bilder einer leichten akuten, einer rezidivierenden oder einer sogenannten chronischen Appendicitis zur Beobachtung kommen, sondern in einem nicht unerheblichen Teil der Fälle treten äußerst alarmierende Zeichen allgemeiner und lokaler Natur auf (ANSCHÜTZ, KAPOSI, KÜTTNER u. a.). Die Patienten, vorwiegend Kinder und Jugendliche, erkranken aus voller Gesundheit heraus, die auf die rechte Unterbauchseite lokalisierten Schmerzen setzen ganz plötzlich ein, so daß ihr Beginn, man möchte sagen auf die Minute genau, angegeben werden kann. Initiales Erbrechen, Temperatursteigerung auf 39 und darüber, Druckschmerz am MacBurney oder in Nabelnähe mit vielfach ganz eindeutiger Bauchdeckenabwehrspannung, Leukocytenwerte von 10000—24000 und darüber schaffen ein Bild, das wegen der völligen Unmöglichkeit, es von einer schweren Form der akuten Appendicitis zu trennen, die Dringlichkeitsoperation herausfordert. Man findet bei der Operation keine akute Appendicitis, nichts anderes, was das Bild erklären könnte, lediglich die Mesenterialdrüenschwellung meist erheblichen Grades und im Wurmfortsatz die Oxyuriasis, als deren Zeichen freilich Verdickung, Schwellung, Ödem und Hyperämie des Wurmfortsatzes beschrieben werden, Veränderungen, die jedoch von ASCHOFF mit Recht als noch im Bereich der physiologischen Schwankungen des sehr reaktiven Organs liegend angesprochen werden. Nicht mit ihnen aber, sondern gerade mit den Veränderungen an den Mesenterialdrüsen lassen sich die akuten klinischen Erscheinungen, insbesondere auch die Leukocytose, erklären.

Man hat es also in diesen Fällen gewissermaßen mit einem Prototyp der akuten Lymphadenitis mesenterialis zu tun.

Und in diesem Zusammenhang erscheinen nun die Ansichten über *die Ursache des Schmerzes* bei der *Appendicopathia oxyurica* in einem ganz neuen Licht. Sie sind recht verschiedenartig. So hält z. B. MACINTOSH den Schmerz bei der *Appendicopathia oxyurica* für eine allergische Hyperästhesie. BECK und RHEINDORF sprechen die toxischen Stoffwechselprodukte der Oxyuren in ihrer Einwirkung auf die vegetativen Nervenendigungen als Ursache des Schmerzes an. BRAUCH führt drei Möglichkeiten für die Erklärung der klinischen Symptome bei der *Appendicopathia oxyurica* an: 1. das aktive Einbohren der Parasiten in die Schleimhaut; 2. die örtliche intramurale Entzündung, die sich um den eingebohrten Parasiten entwickelt, und 3. hält er es mit KORSAKOV und ASCHOFF für möglich, daß schon die Parasitenbewegungen in und auf der Schleimhaut einen adäquaten Reiz darstellen, der schmerzhafte tonische Kontraktionen des Wurmfortsatzes bedingt. Andere Autoren, z. B. COSTA und DERQUI meinen, daß die schmerzhaften Steifungen der Appendix erst ausgelöst werden beim Eindringen der Oxyuren in die Wandung, LAEWEN und REINHARDT halten die sekundäre Entzündung der Oxyurenläsionen für die Vorbedingung der Entstehung der schmerzhaften Zerrungen am Mesenteriolum durch Muskelkontraktionen des Wurmfortsatzes.

Im Hinblick auf die Mesenterialdrüsenveränderungen und die bei ihnen auftretenden Krankheitserscheinungen braucht man diesen Ansichten über die Ursache der Schmerzen bei der Appendicopathia oxyurica nicht ohne weiteres und unbedingt beizupflichten. Die Einwirkung der toxischen Stoffwechselprodukte der Oxyuren auf die vegetativen Nervenendigungen als Ursache des Schmerzes ist nicht sicher zu beweisen. Auch die Annahme der Parasitenbewegungen als eines adäquaten Reizes zur Auslösung schmerzhafter tonischer Kontraktionen ist eine Annahme und stimmt schlecht mit den klinischen Beobachtungen über die Art der Schmerzen und Beschwerden überein. Es ist auch nicht einzusehen, warum dann in dem einen Falle massenhafte Oxyuren im Wurmfortsatz keinerlei Schmerzen verursachen, im anderen aber schon wenige Madenwürmer in der Appendix das typische Krankheitsbild mit seinen Beschwerden hervorzurufen vermögen. Immerhin soll die Möglichkeit einer derartigen Schmerzentstehung nicht völlig abgelehnt werden, wenngleich dabei eher anzunehmen ist, daß es nicht mechanische, sondern Toxinwirkungen sind, die Veranlassung zur Entstehung der schmerzhaften Wurmfortsatzkontraktionen geben. Daß das Eindringen der Parasiten in die Wurmfortsatzwand oder die hierdurch manchmal hervorgerufene intramurale lokale Entzündung Schmerzen verursacht, erscheint durchaus verständlich. Wenn man aber berücksichtigt, daß derartige Befunde sich nur äußerst selten in den oxyurenhaltigen Wurmfortsätzen finden, dann kann mit dieser Auffassung eben auch nur eine ganz verschwindend kleine Zahl der Fälle mit ihren Beschwerden erklärt werden.

Die viel näherliegende Erklärung für die Schmerzen bei der Appendicopathia oxyurica scheint unter Berücksichtigung der geschilderten Beobachtungen vielmehr in der durch die Oxyuriasis des Wurmfortsatzes bedingten Veränderung der Mesenterialdrüsen gegeben zu sein. *Die infolge der Toxineinwirkung von der Oxyuriasis des Wurmfortsatzes her anschwellenden Drüsen sind es, die in der weitaus größten Zahl aller Fälle von Oxyuriasis des Wurmfortsatzes die Schmerzen hervorrufen und damit dem Krankheitsbild sein Gepräge geben.*

Darüber, daß Mesenterialdrüsenanschwellungen schmerzhaft sein können, besteht kein Zweifel. Aber auch die Art der bei der Appendicopathia oxyurica auftretenden Schmerzen scheinen sich uns mit der Mesenterialdrüsenveränderung am besten erklären zu lassen. Eine Drüsenanschwellung kann plötzlichen Schmerz verursachen. Bei der Angina z. B. ist es fast stets möglich, den Beginn des Schmerzes auf die Minute genau zu bestimmen. Die Dinge liegen bei der Mesenterialdrüsenanschwellung ganz ähnlich. Daß mit der an der veränderten Drüse vorbeigehenden Peristaltik Verstärkung der Schmerzen eintritt, ist genau so natürlich wie das Schlucken die Schmerzen bei der Angina zu verstärken pflegt. Auch die Dauer der Schmerzen bei der Appendicopathia oxyurica erscheint mit dieser Auffassung über die Drüsenveränderung als Ursache der Schmerzen besser erklärt, als mit den in irgendeiner Art durch die Oxyuren hervorgerufenen schmerzhaften Kontraktionen des Wurmfortsatzes. Denn es ist doch zweifellos etwas schwierig, sich vorzustellen, daß unter dem Einfluß der Oxyuren der Wurmfortsatz nun tagelang sich schmerzhaft kontrahiert. Sieht man dagegen die Toxinwirkung auf die Mesenterialdrüsen als die Ursache der Schmerzen an, dann ist es ohne weiteres verständlich, daß die Beschwerden nachlassen, wenn entweder die Drüsen mit der Toxinüberschwemmung fertig geworden sind, oder wenn die Toxinüberschwemmung vom Quellgebiet her nachläßt.

Daß es gerade die Oxyuriasis des Wurmfortsatzes ist, die zur Schwellung der Mesenterialdrüsen führt, dürfte leicht zu erklären und zu verstehen sein. Bei der besonderen Stagnation der Kotmassen im Wurmfortsatz ist die Möglichkeit zur Resorption der Toxine der Madenwürmer durch die Darmwand und daher die Möglichkeit zur Aufnahme dieser Toxine durch die zuständigen Lymphdrüsen besonders groß, viel größer als die Resorptionsmöglichkeit vom Coecum her, das ja erfahrungsgemäß ein Lieblingssitz der Oxyuren ist.

Der schon von GULEKE gegen eine derartige Auffassung gemachte Einwand, daß nämlich Beschwerden in ganz der gleichen Art sich auch bei Fällen finden, bei denen Oxyuren im Wurmfortsatz vorhanden sind, hyperplastische Mesenterialdrüsen aber vollständig fehlen, ist naheliegend, aber nicht absolut stichhaltig. Spricht einmal schon das Zahlverhältnis (43,1% Oxyuren des Wurmfortsatzes mit Mesenterialdrüsenveränderungen; 7,75% Oxyuren des Wurmfortsatzes mit ähnlichen oder gleichen Beschwerden ohne Mesenterialdrüsenveränderungen) dagegen, so lassen sich die Schmerzen, die in den Fällen von Oxyuriasis des Wurmfortsatzes ohne gleichzeitige Mesenterialdrüsenanschwellungen auftreten, mit einer der oben angeführten Möglichkeiten zwanglos erklären. Weiter ist es als durchaus möglich anzunehmen, daß sich die Toxinwirkung in einem Teil der Fälle bereits in ihrer Einwirkung auf den Wurmfortsatz erschöpft und schließlich wird es Fälle geben, in denen bei gleichzeitiger schmerzloser Oxyuriasis des Wurmfortsatzes ohne Mesenterialdrüsenanschwellungen — durchaus nicht alle Fälle von Oxyuriasis des Wurmfortsatzes machen überhaupt Beschwerden — mehr oder weniger erhebliche abdominelle Erscheinungen aus ganz anderen Ursachen bestehen können.

Auf Grund unserer eigenen Beobachtungen und Erfahrungen können wir jedenfalls die Ansicht nicht teilen, daß die Oxyuriasis des Wurmfortsatzes ein bedeutungsloser Nebefund sei. Gerade aber in dieser Kombination: Oxyuriasis des Wurmfortsatzes und Mesenterialdrüsenanschwellungen, in der kausalen Abhängigkeit der Mesenterialdrüsenveränderungen von der Oxyuriasis des Wurmfortsatzes liegt das zumindest für einen großen Teil der Fälle von Oxyuriasis des Wurmfortsatzes Wesentliche, und so erscheint es unter Berücksichtigung der mitgeteilten Beobachtungen und Auffassungen berechtigt, diese Form der Mesenterialdrüsenanschwellungen als Adenopathia mesenterialis oxyurica zu bezeichnen.

Dieses Bild erscheint gewissermaßen beispielhaft für die sich bei den unspezifischen Mesenterialdrüsenveränderungen abspielenden Vorgänge, sofern sie nicht zu den lymphangitischen Formen der Appendicitis gehören. Mit diesen zusammen ist es durch die Faßbarkeit der ätiologischen Faktoren gekennzeichnet. Mit ihnen zusammen daher auch eindeutig beeinflußbar durch die Entfernung der Toxinquelle.

Prognose und Therapie.

Die Prognose der unspezifischen Mesenterialdrüsenveränderungen wird weitgehendst bestimmt durch die Art ihrer Entstehungsursachen.

Sie ist in jeder Hinsicht unsicher bei den Arten vom Typ der lymphangitischen Appendicitis. Hier besteht nicht nur bei den von vornherein katastrophal verlaufenden Formen die tödliche Gefahr der Drüsenperforation mit der folgenden eitrigen Peritonitis (BORCHARD, NOESSKE, LUNCKENBEIN u. a.), sondern auch ohne Drüsenperforation kann es zur letal endenden Peritonitis kommen.

PRIBRAM und KLEIBER teilen die Krankengeschichte eines 29jährigen Patienten mit, der nach häufig aufflackernden Anginen plötzlich unter den Erscheinungen einer Perforationsperitonitis erkrankte und starb. Bei der Operation und bei der Obduktion fand sich als einziger Befund eine akute Lymphangitis mesenterialis.

Über 3 Fälle von kryptogener Peritonitis berichtet 1931 PODLAHA. Er deutet sie ebenfalls als Lymphangitis mesenterialis und wies in Tierversuchen nach, daß gestaute vom Darm her infizierte Lymphe als Ursache mancher Fälle von kryptogener Peritonitis angesehen werden muß und daß der Übertritt der Keime in die Bauchhöhle sowohl durch Durchwanderung aus den geschädigten Lymphgefäßen wie durch Perforation erfolgen kann.

Aber auch gerade die weniger schweren Fälle dieser Gruppe sind gekennzeichnet durch die *Neigung zu Rezidiven*. Sie können sich, auch nach der Entfernung der ursprünglichen primären Infektionsquelle nach der Appendektomie, von der in den Lymphdrüsen und -gefäßen seßhaft gewordenen Infektion aus entwickeln (NOESSKE, SCHNITZLER) und das Fortbestehen erheblicher allgemeiner und lokaler Erscheinungen bedingen (Fall NOESSKEs s. oben).

Auch für die Formen, deren Ursache in einer parenteralen Infektion, besonders in den Tonsillen, gesehen wird, der sogenannten „echten“ Lymphangitis mesenterialis (KLEIBER), ist die Neigung zum Rezidivieren charakteristisch. Mit jeder neuen Tonsillitis kann es zum Wiederaufflackern der Baucherscheinungen kommen.

Und wenn auch für die große Gruppe der übrigen Arten von unspezifischen Mesenterialdrüsenveränderungen die Prognose als durchaus günstig bezeichnet werden kann, so ist immerhin zu bedenken, daß die Erkrankung in einem Teil der Fälle bei stürmischem und alarmierendem Beginn zur sofortigen Laparotomie bzw. Appendektomie Veranlassung gibt und daß ein anderer Teil wegen der sich häufig wiederholenden Schmerzattacken früher oder später ebenfalls zur Operation kommt. Freilich führt gerade in diesen Fällen der Eingriff in der Regel zur definitiven Beseitigung der Erscheinungen und Beschwerden.

Daß auch die unspezifischen Mesenterialdrüsenveränderungen gelegentlich Komplikationen ähnlich wie die Mesenterialdrüsentuberkulose hervorrufen können, ist früher schon verschiedentlich erwähnt (Gallenwegs- und Harnleiterkompressionen). MEVES sah, daß eine ausgedehnte Lymphdrüsenanschwellung mit unspezifischem Sinuskatarrh und Absceßbildung die Pars horizontalis des Duodeni einengte, und vorübergehende Stenosierungen des Duodeni durch nichttuberkulöse Drüsen nach Appendicitis wurden von DUVAL, LARDENNOIS, MOURE, OKINCZYK und WANTOCH beobachtet. CORNIOLEY berichtet über 3 Fälle, in denen nichtspezifische akute Mesenterialdrüsenentzündungen durch Kompression der Mesenterialvenen schwere Zirkulationsstörungen der zugehörigen Darmteile bis zur Nekrose hervorriefen. Als Ursache nimmt er eine intestinale Infektion an.

Schließlich können die schrumpfenden und strangbildenden Endzustände der chronischen Lymphadenitis und Lymphangitis mesenterialis die Ursache für mannigfache Störungen werden.

Die erstrebenswerte Forderung, die *Behandlung* nach der Ursache der Mesenterialdrüsenveränderungen einzurichten, wird sich in der großen Mehrzahl der Fälle nicht erfüllen lassen.

Die akuten und subakuten Formen werden wegen der Unmöglichkeit, sie sicher gegen die Peritonitis und Appendicitis abzugrenzen, immer wieder Veranlassung zur Vornahme der Laparotomie und der Appendektomie geben.

Für die akuten Fälle der lymphangitischen Formen der Wurmfortsatzentzündung liegen auch hinsichtlich der Therapie die Dinge wieder besonders klar. Mit der Entfernung des Wurmfortsatzes wird die primäre Infektionsquelle ausgeschaltet. BORCHARD hat unter dem Eindruck der trotzdem noch möglichen Katastrophen vorgeschlagen, in solchen Fällen auch das Mesenterium und die geschwollenen Mesenterialdrüsen mitzuentfernen. Unter Berücksichtigung der von NOESSKE, BORCHARD, LUNCKENBEIN u. a. mitgeteilten Beobachtungen erscheint dieses Vorgehen geeignet, nicht nur die mögliche Spätperforation der in Mitleidenschaft gezogenen Mesenterialdrüsen zu verhindern, sondern auch den subakuten und chronischen Folgezuständen vorzubeugen, die sich auch nach der Appendektomie aus der Lymphangitis und Lymphadenitis mesenterialis dieser Form entwickeln können. Für solche Folgezustände hat sich NOESSKE, wie mehrfach erwähnt, die operative Entfernung der indurierten Mesenterialdrüsen als beste bewährt. Für Fälle, in denen solche Drüsen stärkere chronische Beschwerden machen, wird dieses Vorgehen von NOESSKE und BORCHARD empfohlen.

Der Wert der Appendektomie bei den unspezifischen Mesenterialdrüsenveränderungen wird im Schrifttum ganz allgemein betont. PETERMANN sah viele seiner Patienten mit Mesenterialdrüsenanschwellungen nach der Exstirpation des Wurmfortsatzes gesund werden. Über gleiche Erfahrungen berichten WISE u. a.

Unter SENNELs Fällen kam es in 75% nach der Appendektomie zur völligen Heilung. Nach der Auffassung dieses Autors dürfte die Therapie stets eine chirurgische sein, denn „eine unnötig operierte Adenitis mesenterialis erscheint als das kleinere Übel gegenüber einer nichtoperierten Appendicitis“.

HEUSSER hat am Material der Baseler Chirurgischen Klinik Nachuntersuchungen bei Kranken angestellt, die einige Jahre vorher wegen sogenannter chronischer Appendicitis operiert worden waren, und bei denen sich bei der Operation lediglich die unspezifischen Mesenterialdrüsenhyperplasien gefunden hatten. Zwei Fünftel der Kranken waren unmittelbar nach der Operation vollständig und dauernd beschwerdefrei, etwa ein Fünftel wurde nach weiteren 2—3 Monaten beschwerdefrei. Bei etwa zwei Fünfteln bestanden noch nach Jahren Bauchbeschwerden verschiedener Art: Schmerzen, Durchfälle im Wechsel mit Verstopfung, Appetitlosigkeit und Müdigkeit. HEUSSER schließt aus diesen Ergebnissen, daß die Appendektomie bei der Bauchdrüsenanschwellung unbedingt als kausale Hilfe zu werten ist, weil sie in vielen Fällen die Haupteintrittsstelle für Keime und Toxine beseitigt.

Dieselbe Auffassung vertritt KLEIBER auch für die „echte“ Lymphangitis mesenterialis. Auch bei der Entstehung des Krankheitsbildes auf dem Boden einer parenteralen Infektion wird vielfach mit der Appendektomie doch die direkte Infektionsquelle ausgeschaltet. Dazu wird aber von PRIBRAM und KLEIBER, wenn ein Zusammenhang mit Anginen besteht, die Tonsillektomie gefordert. Sie soll möglichst frühzeitig, d. h. vor, neben oder bald nach der Appendektomie ausgeführt werden, um zu verhindern, daß die Lymphdrüsen- bzw. -gefäßkrankungen in ihr letztes durch die oben beschriebene Schrumpfs- und Narbenbildungsprozesse charakterisiertes Stadium gelangt. In diesem Stadium ist der mesenteriale Krankheitsprozeß schwer zu beeinflussen. PRIBRAM

und KLEIBER berichten, daß die Spätergebnisse bei den im Anfall Operierten besser waren als bei den Intervalloperationen, und fordern auch deshalb die frühzeitige Entfernung des Ausgangsorgans.

Immerhin zeigen die bisher gemachten Erfahrungen, daß Laparotomie und Appendektomie die charakteristische Neigung aller dieser Formen von Mesenterialdrüsenveränderungen zu Rückfällen nicht absolut sicher zu beeinflussen vermögen.

Die Fälle aber von Mesenterialdrüsenveränderungen bei Oxyuriasis des Wurmfortsatzes bzw. von Lymphadenopathia mesenterialis oxyurica nehmen auch hinsichtlich der Therapie eine Sonderstellung ein.

Eigene Beobachtungen lehren nämlich, daß die Kranken dieser Gruppe durch die Appendektomie schlagartig geheilt werden. Im Gegensatz zur Mesenterialdrüsentuberkulose und zu den anderen Formen der unspezifischen Mesenterialdrüsenveränderungen kommen Rezidive hier nicht vor. Diese Tatsache spricht wieder recht deutlich in dem Sinne, daß es gerade die Oxyuriasis des Wurmfortsatzes ist, die Veranlassung zur Reaktion in den Mesenterialdrüsen gibt und damit zum Kranksein führt. Hier ist die Appendektomie das Verfahren der Wahl. Während bei der Mesenterialdrüsentuberkulose in der Appendektomie keine kausale Therapie zu sehen ist, während die Wurmfortsatzentfernung bei den übrigen Formen der unspezifischen Mesenterialdrüsenveränderungen nur bedingt als kausale Therapie zu werten ist, stellt sie bei der Adenopathia mesenterialis oxyurica immer die Ausschaltung der Toxinquelle dar. So erklären sich hierbei die Beseitigung der Schmerzen und die Heilung auf die Dauer zwanglos.

Bei allen Komplikationen, die durch die unspezifischen Mesenterialdrüsenveränderungen bedingt sein können, tritt die entsprechende operative Therapie in ihre Rechte.

Über konservative Behandlungsverfahren der unspezifischen Mesenterialdrüsenveränderungen ist wenig bekanntgeworden. KLEIBER hat versucht, die Mesenterialdrüsenanschwellungen durch Röntgenbestrahlungen zu beeinflussen, wegen des Ausbleibens sichtbarer Erfolge dieses Verfahren wieder verlassen und dafür die Proteinkörpertherapie vorgeschlagen. Über Ergebnisse dieser Behandlung ist nichts bekannt.

HERTEL hat in den akuten Anfällen der Lymphadenitis mesenterialis Protosil gegeben und später auch röntgenbestrahlt. Eine eindeutige Beurteilung dieser Behandlungsverfahren war nach seinen Angaben nicht möglich.

Wir selbst pflegen in dem Nachweis des unspezifischen Charakters der Mesenterialdrüsenveränderungen eher eine Gegenanzeige als eine Anzeige zur Röntgenbestrahlung zu sehen.

Für die Fälle mit eindeutig entzündlichem Charakter der Lymphgefäß- und Lymphdrüsenveränderungen erscheint es doch von Wert und Wichtigkeit, die modernen Chemotherapeutica, in erster Linie die Thiazole, zu versuchen.

III. Zusammenfassung.

Die vergangenen zwei Jahrzehnte brachten wesentliche neue Erkenntnisse über die Erkrankungen der Mesenterialdrüsen, insbesondere über Wesen und Bedeutung der nichttuberkulösen Mesenterialdrüsenveränderungen.

Infolgedessen hat heute in der pathologischen Anatomie der Mesenterialdrüsentuberkulose als Kernproblem die früher nebensächlich behandelte Frage

zu gelten: Welche Veränderungen der Mesenterialdrüsen sind wirklich tuberkulöser Natur, oder: Wie kann man überhaupt die veränderten Mesenterialdrüsen als tuberkulös erkennen?

Verkäsungen, Verkneidungen und Verkalkungen der Mesenterialdrüsen sind im allgemeinen durch Tuberkulose bedingt. Die rein hyperplastischen Mesenterialdrüsenanschwellungen können tuberkulös sein. In der größeren Zahl der Fälle ist ihr Charakter nicht spezifisch. Ganz sicher im Sinne der Tuberkulose spricht bei ihnen nur der positive histologische Befund. Nicht sicher verwertbar ist auf jeden Fall und in keiner Richtung der negative histologische Befund.

Infolge dieser Schwierigkeiten ist, auch bei autoptischer Beurteilung der Mesenterialdrüsen mit vielen Fehldeutungen, Fehlauffassungen und mit vielen Fehldiagnosen bei den Erkrankungen der Mesenterialdrüsen zu rechnen.

Die moderne Statistik und Kasuistik kennzeichnet das Krankheitsbild der Mesenterialdrüsentuberkulose als durchaus nicht selten und bedeutungslos. 2—14% aller mit Tuberkulose Infizierten haben eine Mesenterialdrüsentuberkulose. Bis zu 50% der Mesenterialdrüsentuberkulösen sind auf den bovinen Typ der Tuberkelbacillen zurückzuführen. Allerdings ist die Häufigkeit der Mesenterialdrüsentuberkulose, besonders infolge der regionär gebundenen verschiedenen Häufigkeit der intestinalen tuberkulösen Primärinfektion, ebenfalls regionär gebunden und verschieden. Im Greifswalder Krankengut wurde in den Kriegsjahren 1940—1942 eine Zunahme der Mesenterialdrüsentuberkulose auf mindestens 4,5% aller Appendektomien gegen 3,66% in den Jahren 1934—1939 beobachtet.

Die Klinik der Mesenterialdrüsentuberkulose bietet sehr mannigfache Bilder. Als zwei Hauptgruppen können gelten: 1. Kranke mit langer Vorgeschichte, Kinder (weit überwiegend) und Erwachsene. Hier pflegt das Krankheitsbild durch die Kombination von Allgemeinerscheinungen und örtlichen Symptomen gekennzeichnet zu sein. Der objektive lokale Bauchbefund, die Schmerzen und die Ursachen dafür können sehr verschiedenartig sein. Für die 2. Gruppe ist die kurze Vorgeschichte charakteristisch. Zu ihr gehören fast ausschließlich Kinder. Sie bieten das Bild einer akuten Baucherkrankung ohne Allgemeinerscheinungen. Diese Form der früher sogenannten akuten Mesenterialdrüsentuberkulose ist selten, sicher viel seltener, als früher angenommen. In den meisten solchen Fällen, in denen die Mesenterialdrüsenveränderungen der einzig faßbare pathologische Befund sind, handelt es sich nicht um spezifische, sondern um unspezifische Schwellungen der Mesenterialdrüsen.

Hinsichtlich der Diagnose und Differentialdiagnose der Mesenterialdrüsentuberkulose sind folgende allgemeine Feststellungen von Wichtigkeit: 1. Für die große Mehrzahl der Fälle gibt es kein eindeutiges pathognomisches Zeichen. 2. Die wesentliche Bedeutung der Mesenterialdrüsentuberkulose liegt in ihrer Appendicitisähnlichkeit. 3. Für den größten Teil der Fälle mit Mesenterialdrüsenveränderungen ist ohne Operation, für den größten Teil hiervon wieder ohne histologische Untersuchung der Drüsen die Differentialdiagnose zwischen tuberkulösem und nichttuberkulösem Charakter der Veränderungen nicht zu stellen.

Die Prognose der Mesenterialdrüsentuberkulose ist im allgemeinen günstig, die Therapie generell eine konservative. Ausschaltung der Infektionsquelle und klimatisch-diätetische Heilmaßnahmen stehen im Vordergrund.

Operiert muß werden, wenn die Differentialdiagnose gegen eine akute Bauch-erkrankung, insbesondere gegen die verschiedenen Formen der Appendicitis nicht sicher möglich ist.

Es steht außer Zweifel, daß die Laparotomie bzw. die Appendektomie von ausgezeichnetem Einfluß auf die Mesenterialdrüsentuberkulose ist. Die Ursache des Erfolges ist in ihrer Wirkung als unspezifischer Reiz und in der dadurch bedingten starken Mobilisierung der Abwehrkräfte zu sehen.

Mit der kombinierten Operations- und Röntgenbestrahlungsbehandlung wurden am eigenen Krankematerial in 70% vollkommene Heilung erzielt. Die Tatsache des schnellen Eintritts des Erfolges im Gegensatz zu der oft recht lange Zeit beanspruchenden konservativen Therapie erscheint dabei besonders wichtig.

Es gibt bei der Mesenterialdrüsentuberkulose zwei Formen von Rezidiven: Früh- und Spätrezidive. Aus den bei den Rezidiven erzielten Erfolgen erhellt der Wert der isolierten Röntgenbestrahlungsbehandlung.

Operiert muß ferner werden bei bestimmten Fällen der selteneren tumor-bildenden Form der Mesenterialdrüsentuberkulose sowie bei Komplikationen und Spätfolgen.

Komplikationen und Spätfolgen sind in drei Gruppen zu teilen: 1. Ileus, 2. Kompressionen, 3. Perforationen und Arrosionen.

Der Ileus ist die wichtigste und häufigste Komplikation (11 Fälle in 5 Jahren am eigenen Krankengut). Sein Prototyp bei der Mesenterialdrüsentuberkulose ist der Adhäsions- oder Strangileus am unteren Dünndarm.

Die Kompressionen können Magen und Duodenum, die extrahepatischen Gallenwege, die Harnleiter, in Ausnahmefällen die Gefäße betreffen. Perforationen und Arrosionen sind Seltenheiten.

Die unspezifischen Mesenterialdrüsenveränderungen, die im eigenen Material sich bei etwa 30% aller Appendektomien fanden, werden in die hyperplastischen, die akuten, die subakuten und die chronisch entzündlichen Formen eingeteilt. An Zahl überwiegen bei weitem die einfachen hyperplastischen Zustände. Die Frage ihrer pathologischen Bedeutung ist umstritten. Bei den akuten Formen kommt es zur eitrigen Einschmelzung, bei den subakuten zu derberen Infiltrationen, bei den chronischen zu Induration, Fibrose und Narbenbildungen verschiedener Form.

Die unspezifischen Mesenterialdrüsenveränderungen stellen kein primäres und hinsichtlich ihrer Ätiologie kein einheitliches Krankheitsbild dar.

1. Beziehungen zum Wurmfortsatz und seiner Entzündung bestehen nur für einen ganz kleinen Teil der Fälle. Sicher sind sie bei der sogenannten primären Lymphangitis des Wurmfortsatzes. Die Auswertung der bisher umfangreichsten Zahlenangaben des eigenen Krankengutes (387 Fälle unter 1442 Appendektomien in 3 Jahren) besagt eindeutig, daß die Schwellung der Mesenterialdrüsen durchaus nicht regelmäßig zum Bild der akuten (nur in 18,5%) und durchaus nicht regelmäßig zum Bild der chronischen (nur in 18,6%) Appendicitis gehört.

Als andere ätiologische Momente werden heute mehr oder weniger begründet zur Diskussion gestellt:

2. Enterale Infekte und parenterale Infektionen, in erster Linie Tonsillitiden. Bakteriologische Untersuchungen brachten völlig uneinheitliche, in vieler Hinsicht deutbare Ergebnisse.

3. Allergische Momente. Es wird dann in den Mesenterialdrüsenveränderungen die Beteiligung der lymphatischen Apparate an den allgemeinen Überempfindlichkeitsreaktionen des Organismus gesehen. Die intestinale Auto-intoxikation mag hierbei eine besondere Rolle spielen.

4. Neurogene Funktionsstörungen des Darmes und der sogenannte unvollkommene Typ von Form und Lage der Bauchorgane.

5. Eine ganz besondere ätiologische Bedeutung kommt den Oxyuren zu. Im eigenen Material fand sich die Kombination Oxyuriasis des Wurmfortsatzes mit Mesenterialdrüsenanschwellungen in 34,7—43,1% aller unspezifischen Mesenterialdrüsenveränderungen. Oxyuriasis des Wurmfortsatzes ohne Mesenterialdrüsenanschwellung kam dagegen unter 629 Appendektomien nur in 7,6% vor. Bedeutungsvoll ist dabei der durch uns unseres Wissens erstmalig geführte regelmäßige Nachweis einer Eosinophilie in den veränderten Mesenterialdrüsen bei gleichzeitiger Oxyuriasis des Wurmfortsatzes.

Die Klinik der unspezifischen Mesenterialdrüsenveränderungen ist durch eine außerordentliche Mannigfaltigkeit der Bilder gekennzeichnet. Vom prägnanten, oft appendicitisgleichen oder sehr appendicitisähnlichen bedrohlichen akuten Bauchsyndrom über weniger stürmische, nach Lokalisation und Symptomatik ganz unterschiedliche, häufig zum Rezidivieren neigende Krankheitsbilder bis zu völlig unklaren abdominellen Erscheinungen gibt es alle Übergänge.

Die Frage, ob es berechtigt ist, in den unspezifischen Mesenterialdrüsenveränderungen ein selbständiges Krankheitsbild zu sehen, wird verschieden beantwortet. Für bestimmte Formen will es uns angebracht und gerechtfertigt erscheinen, am Begriff der Lymphadenitis oder Lymphadenopathia mesenterialis als selbständiger Krankheitsbezeichnung festzuhalten.

Auf Grund eigener Beobachtungen kommt den Mesenterialdrüsenveränderungen bei der Oxyuriasis des Wurmfortsatzes eine klare Sonderstellung zu. Sie sind gewissermaßen der Prototyp einer eindeutig faßbaren Lymphadenopathia mesenterialis. Unter diesem Gesichtspunkt erscheinen die Vorstellungen über die klinische Bedeutung und die Symptomatik der Appendicopathia oxyurica in ganz neuem Licht. Es erscheint berechtigt, diese Form der Mesenterialdrüsenveränderungen als Lymphadenopathia mesenterialis oxyurica zu bezeichnen.

Die Prognose der unspezifischen Mesenterialdrüsenveränderungen ist weitgehend abhängig von der Art ihrer Entstehungsursachen. Sie ist unsicher bei den lymphangitischen Formen der Appendicitis, bei den übrigen Formen durch die Neigung zum Rezidivieren charakterisiert.

Gelegentlich kommen Komplikationen ähnlich wie bei der Mesenterialdrüsentuberkulose vor: Kompressionen von Gallenwegen, Harnleitern und Duodenum.

Die Therapie der Wahl: Die Beseitigung der Ursache der Mesenterialdrüsenveränderungen ist in der großen Zahl der Fälle nicht ohne weiteres durchführbar. Der Wert der Appendektomie wird im Schrifttum allgemein betont. Sie stellt die kausale Therapie bei den lymphangitischen Formen der Appendicitis und bei der Lymphadenopathia mesenterialis oxyurica dar. Nach eigenen Erfahrungen werden die Kranken dieser letzten Gruppe durch die Appendektomie schlagartig geheilt; es kommen nach der Operation bei ihnen keine Rezidive vor.

Namenverzeichnis.

Die *kursiv gedruckten* Ziffern beziehen sich auf die Literaturhinweise.

- Abbott, George Knapp 643.
 Abel 643.
 Abell, J. 484, 532.
 Acuna, M. D. Brachetto-Brian und J. M. Macera 755.
 Adam, Lajos 643, 678.
 Adams 798, 800.
 — W. E. u. M. B. Olney 755.
 Adler, A. 94, 227, 229.
 — L. 5.
 — Sandor 643, 667, 684, 709.
 Adloff 489, 553.
 Adson 305, 617.
 Aigrot, G. 755.
 Aimard, J. s. J.-J. Rouzaud 661.
 Alamartine 14, 51.
 — und Charleux 14.
 Albarran 8, 11, 16, 34, 43, 55
 57, 59, 61, 160, 489, 554.
 — s. Le Dentu 11.
 — J. 15.
 Albrecht, H. 485, 539, 550.
 Alessandri 559.
 Alexander, Emory G. 643,
 690.
 — H. 755.
 — W. 10.
 Algranchi, M. A. 487, 545.
 Alivisator, A. S. 478, 516.
 Allende 644, 719.
 Alpern u. Tutkewitsch 452.
 Alsberg 559.
 Alsina 669, 674.
 Alsine, Angel A. 644, 749.
 Alter, N. M. s. L. H. London 9.
 Alvares, W. G. 755.
 Amadi, T. 489, 551.
 Aman 485, 486, 538, 540.
 Amante 644, 671, 676, 677,
 678, 680, 681.
 Amaudrut, J. 473.
 Ambrosio 719.
 — s. Masciottra 656.
 Amon 118.
 Ammon, R. 452, 460.
 Anderson 54, 780, 784.
 — J. C. 9.
 — W. 15.
 Andersson, Louis 644, 674,
 712, 714, 726.
 Andral 474, 499.
 Andreesen, R. 313, 403, 407,
 451.
 Andrews 644, 727, 743, 749.
 Andrews, E., H. N. Harkins,
 P. H. Harmon u. J. Hud-
 son 644.
 — W. A., A. G. Rewbridge
 u. L. Hrdrina 644.
 Angagneur 474.
 Angerer, H. 755, 790, 791.
 — W. 313.
 Anglesio, B. 644, 675.
 Anschutz 630.
 — W. S. 644, 674, 698.
 — W. 313, 411, 412, 418, 440,
 755, 805, 812.
 — und Portwich 313.
 Ansimov, A. 644.
 Antal 7.
 Antony 608, 617.
 Arbuthnot-Lane 644, 743.
 Arce, José 644.
 Arnd 119, 122, 191.
 Arnesen, Arne 313.
 Arnold 453.
 — W. 313.
 Arnsperger 644.
 Aronson, A. 755.
 Arrizabalaga, Gerardo 644.
 Artigas, V. s. J. Ramentol 763.
 Arviset, Brocq 644.
 Arx, v. 644, 723.
 Arzela, J. 484, 533.
 Asada, T. 313.
 Asal, W. 313.
 Ascher 559, 565, 569, 573, 613.
 — Licen 559.
 Aschner, P. W. 12, 476, 507.
 Aschoff 644, 727, 728, 729.
 — L. 480, 482, 489, 520, 525,
 529, 550, 755, 756, 791,
 802, 803, 804, 812.
 — L. u. A. Bacmeister 644.
 Ascoli 157.
 Ashburn, L. L. 756.
 Askanazy 487, 545, 644, 729.
 van Assen, J. 313.
 Astley 55.
 Astor, K. 94, 120, 122, 166,
 167.
 Atanasof, Chr. 313.
 Atkinson 10.
 Atlee 41.
 — W. 10.
 Atonna 529.
 — C. u. J. M. Morrissey 481.
 Auchincloss, H. 756, 771, 776,
 780.
 Auderson, W. M. 756.
 Auerbach 134, 135.
 Augagneur 499.
 Auvray 671.
 — s. Terrier 664.
 Axhausen, G. 313, 440.
 Ayer 608, 617.
 Babinski 576.
 Baccarini, L. 477, 488, 510,
 546.
 Bachr, S. s. S. A. Ritter 482.
 Bachrach 26, 34.
 — R. 5, 8, 94, 180.
 Bachfeld 21.
 Bachy 644.
 Back 179.
 Backes, J. 644, 711.
 Bacmeister 728, 729.
 — A. s. L. Aschoff 644.
 Bacon, L., Hemken und Le
 E. R. Cound 644.
 Baensch, W. 522.
 Baetzner, W. 313, 314, 368.
 Bagaert, L. van s. J. Moreau
 761.
 Bager, B. 314.
 Bagg, K. 756, 774, 787, 788.
 Baggio 802.
 Bahls, G. 314.
 — G. u. Ath, Kalambokas
 314.
 Bailey, H. 474, 489, 490, 499,
 551, 552, 554.
 Baillie 18, 55.
 Baisch 242.
 Baker 724, 734.
 — C. P. s. Bisgard 645.
 Balch 6.
 — J. 94, 126.
 Balkhausen, R. 314, 374.
 Ball, G. 14.
 Bani, M. 477, 507.
 Bankhoff, G. 314.
 Bannick, E. G. u. N. M. Keith
 95, 290, 297, 299.
 Bär, W. s. J. Th. K. Schreuder
 101, 285.
 Barbilian 397.
 Bardenheuer 42, 191.
 Barella 10.
 Bargellini 644, 667, 669.
 Bargen, J. A. s. F. W. Rankin
 101, 238.

- Barié u. Guilain 559.
 Barkagan 527.
 — S. 481.
 Barnes, R. W. s. M. R. Hill 97, 212, 215, 216, 234, 235, 236, 238, 240, 246.
 Barney 145, 179, 212, 247, 259, 270, 300.
 — J. D. u. S. B. Kelley 95.
 Barrié 576.
 Barringer, B. S. 484, 533.
 Barrington 224.
 Bartels 770.
 Barth 120, 727, 736.
 — Fr. u. K. H. Erb 650.
 Barthels, C. 314, 351.
 Barthez 6.
 Bartlett 675, 697.
 — R. W. s. Bartlett, W. jr. 644.
 — W. jr. u. R. W. Bartlett 644.
 Bass, M. A. 490, 556.
 Bastian 619.
 Bauer 559, 604, 605, 732.
 — A. 7. 477, 507, 555.
 — C. 314.
 — K. H. 420.
 — R. s. E. Stulz 664.
 Baum 734.
 — s. Ellenberger 649.
 Baumann 710, 749.
 — J. u. P. Padovani 644.
 v. Baumgarten 559.
 Bayer 477, 509.
 Bazy 56.
 — P. 15.
 Beale 511.
 Beaulieu s. Faure 453.
 Bec, Le 95, 129.
 Becher, E. 95, 275, 279, 283, 292, 756, 803.
 Beck 564, 812.
 — A. 314, 382, 385, 386, 387.
 Becker 401, 506.
 — H. s. H. J. Lauber 322.
 — J. 314, 400.
 — V. 756.
 Beer 351.
 — E. 13, 42.
 — Edwin 49.
 Beigel 25.
 Beiglböck u. Steinlechner 453.
 Beitzke 559, 775.
 Belettre s. Metinet 761.
 Bell, L. P. 756, 770, 775, 787, 788.
 Bellingkrodt, H. 489, 553.
 Benčević, J. 644, 696.
 Benda 559, 571, 576, 578, 586, 606, 607, 613.
 Beneke 480, 520.
 Bengolea, A. J. 645.
 Benjamin 548.
 — und Welsh 488.
 Benkovich, G. 756, 791.
 Bennet 120.
 Bennett-Jones, M. J. 474, 501.
 Benninghoff 314, 344, 345.
 Bérard 123, 125, 126, 127, 128, 129, 139, 141, 145, 149, 150, 151, 152, 154, 155, 160, 181, 543.
 — L. u. J. Murard 95.
 — L. u. Ch. Dunet 486.
 Berblinger 95, 133, 478.
 — W. 487, 515, 516, 545, 546.
 Bercovich 800, 801.
 — A. u. C. Trongé 756.
 van den Berg, H. J. 645, 684.
 Berger 121, 559, 599, 636.
 Bergmann 125, 126, 154, 164, 166, 170, 453, 571, 599, 639.
 — E. 314.
 — H. s. J. Schwartz 101.
 Bergk, W. 314.
 Bergstrand, H. s. E. Utterström 483.
 Berhouet, A. 645, 698, 746.
 Bernard 126, 128, 139, 144, 145, 149, 150, 152, 154, 156, 158, 159, 160, 181, 191, 200, 206, 211, 212, 223, 224, 238, 250, 275.
 — E. 95.
 — L. u. L. Laederich 95.
 Bernardet, G. 13.
 Bernadet 46.
 Bernasconi 9.
 Berner, O. 481, 526, 527.
 Bernhard, Fr. 645, 686, 697, 703, 704, 711, 716, 723, 725, 740, 741, 743, 744, 745, 746, 754.
 Bernhardt 786.
 Berry, J. 103.
 Bert 126, 128, 142, 151, 152, 505.
 — A. u. A. Pollosson 95.
 — P. u. B. Fischer 476.
 Bertelsmann, R. 314.
 Bertone, C. 645, 696, 725, 728.
 Bertrand, F. 645.
 Bescot 55.
 Bessau 802.
 Bettmann, E. 314.
 Beutler, A. 490, 555.
 Biagi 645, 678, 680.
 Biberstein 453.
 Bich, A. 756.
 Biebl 531.
 — M. 314, 338, 339, 340, 345, 346, 347, 348.
 — M. s. A. Lāwen 483.
 Biedl 746.
 — s. Kraus 655.
 Bielschowsky 611.
 Bienenfeld 137.
 — B. 486, 542.
 Bier 774.
 — A. 314, 350, 351.
 Bilharz 33.
 — T. 8.
 Billi, A. u. G. Tommaso 645.
 Billich, H. U. s. F. Partsch 325.
 Bindi 57.
 — F. 15.
 Bircher, E. 314, 645.
 Birgfeld, E. 645, 680, 688, 709, 712, 714, 715, 716, 735.
 Birkett 15, 54, 55.
 Birmingham 107.
 Birt, Ed. 314.
 Bischoff, H. 756.
 Bisell, D. 9.
 Bisgard 711, 724, 734.
 — J. Dewey und C. P. Baker 645.
 Bittner, H. 314.
 — W. 645, 696.
 Bittorf 559.
 — H. 490, 555.
 Bizard, Garraut, Caron und Vastenberghé 645.
 Blad, A. 645, 699, 716, 731, 732.
 Blancaard 18.
 Bland-Sutton 477, 508, 539.
 Blassian, E. 95.
 Blatt, P. 9.
 — R. 481, 527, 528.
 Blaustein, N. 645, 691.
 Blecher 314.
 Blechschmidt, W. 315, 368.
 Bloch 434.
 Block, W. 315, 331, 334, 338, 340, 343, 344, 345, 412.
 Blocker 676.
 — jr., T. G. W. Harriss und E. W. Jarrett 645.
 Blond, K. 645.
 Bluhm, A. 486, 487.
 — Agnes 543, 544.
 Blum 49.
 — L. und C. van Caulaert 95.
 — L. und P. Grabar 95, 284, 286.
 Blume 453.
 Blumenfeld 480, 504, 519.
 Blumensaat, C. 315.
 Blumenthal, N. 477, 506.
 Blumer 355.
 Bobrow 477, 508.
 Bock 780.
 — H. 756.
 — M. 756, 770.
 Bode, F. 315, 330
 Bodechtel 310.
 Bodnar, T. 645, 696.
 Boeminghaus 24, 26, 61, 62, 95, 288, 289, 291, 292.
 — H. 17, 315, 484, 536, 645.
 — s. Voelker 16, 17.
 — H. s. F. Voelker 5, 6, 9, 11.
 Boerema, J. 315.
 Boettiger 559.

- Böger, A. 95, 130, 132, 133.
 Böhler, L. 315, 330, 368, 370, 372, 373, 399, 401, 402, 411, 439.
 Boks, D. B. 756, 771, 799.
 Boisseau-Rocher 13.
 Boisseau du Rocher 47.
 Boldrey, G. B. 474, 500.
 Boljarski, N. 645.
 Boll, A. 646.
 Boller 468.
 Bombi, G. 646.
 Bompard 646, 670, 698.
 Bond 646, 730.
 Bondi, J. 487, 544.
 Boni, E. 483, 531.
 Bonn, R. 315.
 Bonnet 646, 669, 691.
 — L. s. A. Gosset 652.
 Boppe 43.
 — und J. E. Marcel 11.
 Bora, A. s. T. Burgehele 647.
 Borchard 187, 194, 315, 559.
 — und Rotter 95.
 — A. 315, 756, 795, 797, 806, 814, 816.
 Borchardt 559, 571, 578, 599, 603, 605, 637.
 — s. Oppenheimer 562.
 — u. Cassirer 559.
 — u. Schmieden 559.
 — M. 315.
 Borden, D. L. 646.
 Borgel, J. H. 11.
 Born 51.
 — R. 14.
 Bornstein 606.
 Borock 774.
 — M. u. N. Paschkowa 756.
 Borrmann 134, 477, 510.
 Borst 23, 559, 571, 590, 601, 604, 605, 607.
 — M. 477, 510.
 — Max 5.
 Boruchin, M. 646.
 van den Bosche 646.
 Boshamer 646.
 — K. 484, 536, 756, 790, 794, 796, 798, 799, 804.
 Boss, G. R. 488, 547.
 Bostroem 646, 721.
 Botsford, T. W., H. W. Hudson jun. u. S. W. Chamberlain 756.
 Bouchard, C. 95, 275.
 Bourde, Y. s. J. Silhol 483.
 Bowmann 158.
 Bowman, F. H. 756, 777, 782, 784.
 Boyd 477, 508, 511.
 Braasch 229, 244.
 — W. F. u. G. F. Thompson 95.
 — W. F. s. J. R. Learmonth 98.
 — W. F. s. J. L. Emmett 484.
 Brachetto-Brian s. M. D. Acuna 755.
 Brack 135.
 Brackert 335.
 Brachertz, W. 646, 711, 731, 733, 736, 738.
 Braithwaite, L. R. 646, 696 725, 756, 777, 788.
 Bramann, v. 474, 498.
 — C. 315.
 Brandberg, R. 646, 674, 756.
 Branden 58.
 — F. 16.
 Brandenstein 481, 525.
 Brandi 453, 460.
 — s. v. Gaza 453.
 Brandt 342, 479, 487, 516, 544.
 — G. 316.
 — R. 316.
 Braschke, G. 485, 539.
 Brauch, M. 756, 812.
 Braun 571, 624.
 — u. Lewandowsky 559.
 Bredna 244.
 Breig 316.
 Breipohl, W. 474, 501.
 Brendolan, G. 646.
 Brenken 646.
 Brentano 756, 777, 778, 787, 788, 806.
 — A. 646.
 Breslauer 453.
 Bressler, W. 646.
 Bricka, L. 646, 669.
 Briggs 10, 38.
 Brill, E. 95, 117, 126, 127, 149, 151, 154.
 Brimhall 734.
 — s. Mann 656.
 Brinkmann, J. 95, 151.
 Brizio, G. V. 646, 675, 677, 743, 749.
 Brodin 646.
 — s. Ronneaux 763.
 Brocq 646.
 Broglio, R. 481, 529.
 Brongersma 16, 59, 482, 530.
 Brosch, Fr. 473.
 Brown 42, 646, 678.
 — A. E. 756, 770, 771, 794, 806.
 — G. E., Eustermann, G. B. Hartmann und Rowntree 95.
 — Séquard 597, 599, 603, 609.
 — T. 11.
 — W. 7.
 Bruce 119, 125, 126, 128, 132, 139, 145, 146, 177, 180, 186, 192, 215, 220, 222, 225, 234, 235, 243, 270, 300, 453.
 — A. N. 457.
 — N. H. s. C. J. E. Kickham 98.
 Bruck 47.
 Bruckner, H. s. Roberts 661.
 Brügel, S. s. R. Paschkis 5.
 Brüggemann, A. 479, 517.
 Brügger, H. 756.
 Brugnattelli, An. 646, 709, 712, 714, 722.
 Brulé 778.
 — M. u. J. David 757.
 Brunet, G. 11.
 Brunn, v. 482, 529.
 Brüning 804.
 — F. 757, 796.
 — H. 757.
 Brütt 26.
 — H. 6.
 Bruns 34, 559, 614, 636, 637.
 — P. 316.
 Bryan, C. W. 477, 508.
 Buchanan 646, 713.
 Buchbinder, J. R. 646.
 Budde 646, 687, 716.
 Büdinger 379.
 Buie, L. A. s. F. W. Kemkin 101, 238.
 Bundschuh, E. 646, 647, 710, 711, 718, 731, 738.
 Bunge 571.
 Büngeler, W. 757, 768, 771, 775.
 Bunin, N. u. W. Okonewsky 316.
 Bunting, C. H. 477, 510.
 Burckardt s. Stähelin 476.
 Burckhardt 46, 647, 699, 711, 714, 716, 719, 721, 738.
 — H. 316.
 — H. s. A. Laewen 760.
 Burden, V. G. s. J. B. Deaver 648.
 Burford, C. E. 12.
 Bürger, M. und M. Grauhan 95, 160, 288, 291, 292, 297.
 Burkhardt 670.
 Burgehele 26, 62, 710, 716.
 — T. u. A. Bora 647.
 — s. Hortolomei 17.
 — T. s. N. Hortolomei 6.
 Burkart 475, 501.
 Bürkle de la Camp, H. 316, 334, 385, 394, 403, 407, 451.
 Bürmann, E. 316, 371, 372.
 Burrell, N. E. s. J. Ph. Reel 660.
 Busch 559.
 Büscher 539.
 Buschmann 480, 519.
 Businco, L. 757, 802.
 Busse 481, 527.
 Büssem, W. s. K. Gebhardt 318.
 Butkiewicz, T. 647, 670, 699, 708, 709, 711, 713, 715, 716, 717, 718, 719, 724, 725, 726, 727, 731, 732, 734, 738, 743, 746, 747.

- Butler D'Ormond. R. de 96.
— de 156, 157.
Butoianu 678.
— M. St. u. C. Stoian 647.
Buttafarri, G. 647.
Buttenwieser, S. 476, 503.
Buttermann, F. 316, 397.
Buzzi, A. 757.
- Cahen, F. 15, 54.
Caldwell-Luc 554.
Calligaro, H. 14, 15.
Callomon 96, 147, 148.
Cammerer, J. 647.
Cammon, P. s. C. Rinder 490.
Cammon 554.
Campbell-Hersfall 647, 717.
Campo, J. C. del 647.
Camus, P. s. L. Leger 760.
Cantelmo, O. 647, 673.
Capelle 559, 571.
Caplesco, C. P. 757.
Cardi 453.
Carli 647, 723, 730.
Carlson 742, 749.
— s. Herrall 654.
Carnelutti 14, 51.
Carnot, P. 647.
Caron s. Bizard 645.
Carparius 6.
Carpenter s. McCarty 647.
Caryophyllis, M. 96, 126, 128.
Cascino, R. 7.
Casovnikoo, P. 647, 690, 718.
Casper 13, 49, 56, 57.
— L. 15.
Cassirer 559, 567, 572, 583,
589, 601.
— s. Borchardt 559.
Catell, B. R. 96, 220, 246, 259.
Cathelin 464.
Catterina jr. A. 316.
Cauchois 647, 669, 681, 744.
Caulaert, C. van 95.
Caulfield, E. 647, 712, 713.
Cave, H. W. 647.
Caviglia 647.
Ceccarelli 647, 727.
Cederbaum, L. 474, 497, 498,
499.
Cerqua, S. 8.
Cervix 117.
Chabanier, H. u. G. Lobo-Onell
96, 285, 287, 288, 291, 294,
295, 298,
Chalier, A. 96, 114, 116, 117,
119, 120, 121, 122, 125,
126, 128, 129, 130, 139,
145, 150, 152, 154, 164,
171, 173, 174, 178, 181,
191, 211, 212, 300, 304.
— et H. Mondor 96.
Challier u. Fagol 647.
Chalnot s. Hamant 653.
Chamberlain, I. W. 756.
- Chang, H. 757, 791.
Chantriot, P. 647, 710, 717,
728.
Charleux 51.
— s. Alamartine 14.
Chassot, M. 757.
Chauffard 723.
— Laroche u. Grigaut 647.
Chavalla 43.
Chavannaz, G. 96, 125, 153.
Cheatham, J. G. 96, 227, 232.
Chenuet 719.
— u. Guérin 647.
Chevassu 159.
Chiari 123, 124, 480, 494, 496,
513, 519, 559.
Chiari, H. s. R. Maresch 6.
— s. R. Maresch 99.
Chiaudano, 61.
— C. 16.
Chilese, R. V. s. R. L. Mas-
ciottra 656.
Chimpezeanu, 685, 686, 697,
725.
Chipault 569.
Chiray, M. u. I. Revel 648.
Chlumsky, V. 316.
Chodkowski 648, 738.
Cholzoff, B. 14.
Choltzow 14.
Chopart 55, 121.
Christeller 4, 19, 59.
Christen, W. 96, 173, 179.
Christians, L. 648.
Christidi, E. 316.
Churchill, E. D. 480, 523.
Chute, A. L. 757, 791.
Chwalla, R. 11, 485, 536.
Ciceri, C. 482, 529, 530.
Cieza, R. 648.
Cimbal, A. 648.
Ciminata, A. 648, 688.
Cirio, C. u. J. Viton 648.
Cisneros, R. 648.
Civiale 4, 18, 39, 40.
Clado 4, 57.
Clairmont 648, 668, 669, 670
698, 715, 716, 717, 719,
723, 724, 728, 730, 745.
— u. v. Haberer 648.
— P. 96, 162, 173, 182, 184,
185, 187, 189, 190, 192,
193, 195, 196, 211, 212,
238.
— P. u. Hadjipetros 648.
Clark 771, 772, 774, 778, 780,
790.
— G. N. s. G. H. Colt 757.
Claude 608.
— u. l'Hermitte 559.
Clérét 648, 667.
Clute, H. M. 757, 770, 780.
Clyes 16.
Coenen 16, 58, 559, 565, 586,
Coenen, H. 473, 477, 494, 495,
497, 511,
- Coggi, G. 757.
Cogniaux 757, 789.
Coller 179.
— F. A. u. H. K. Ransom 96.
Colley 41, 624, 637.
— F. 11.
Collier 604.
Collins, D. C. 757, 800, 807.
Collot 18.
Colmers 477, 507.
Colombet, G. s. M. Negro 482.
Colot 39.
Colp 710, 711.
— R. 103.
— R., I. E. Gerber u. Dou-
bilet 648.
— R. s. P. Klingenstein 488,
489.
Colt 771, 772, 774, 778, 780,
790.
— G. H. u. G. N. Clark 757.
Comolli, A. 316.
Condit, W. H. 487, 543.
Congrady, St. 648, 694.
Conheim 23.
Conti, L. 757.
Contini, V. 10.
Contremoulin 416.
Cooper 55, 411, 415.
— N. S. s. W. V. Wax 764.
Cope, Z. 12, 648, 699, 712, 713,
729.
Copello, O. s. Spangenberg
764.
Coppleson, V. M. 648.
Corachán Llort s. J. Ramentol
763.
Cordoba, F. M. s. C. Lugones
761.
Corkery s. McCarty 647.
Cornelis s. Yasse 666.
Cornils 474.
Cornioley, Ch. 757, 815.
Costa 812.
Costantini 512.
Costantini, H. u. H. Duboucher
477.
Cotte, G. 96, 243.
— s. Leriche 655.
Courtillet 732.
Courville, C. B. s. M. R. Hii
97, 212, 215, 216, 234, 235,
236, 238, 240, 246.
Courvoisier 648, 671, 678, 680,
690.
Covillard 18, 29, 39.
Cramer 608, 617.
Craven 7.
Cramer 453.
— J. 757.
Crew, F. A. E. 307.
Cripps 149.
Critchley 495.
— M. u. Forgue R. Forgueon
473.
Croisier 757.

- Crosse 55.
 Cruveilhier 117.
 Csesch, P. 96, 116, 117, 119,
 120, 122, 125, 145, 181,
 186, 191, 200, 206, 211.
 Cukoweroff 680.
 Culbertson, C. 648.
 Cullen 137.
 Cullingworth 137.
 Culver 34.
 Cumston 48.
 Cumston, Ch. G. 13.
 Cunningham, W. F. 475, 502.
 Curling 120.
 Curtillet 724, 730.
 — Et. s. L. Sabadini 662.
 Cushing, H. 474, 490, 500, 556.
 Cuturi, F. 96, 254.
 Czarnocki, W. 648, 682.
 Czembirek, L. 316.
 Czylharz s. Hofbauer 453.
- Dagnini, G. 757, 792.
 Dahl-Iversen, E. 648.
 Dähnert, H. 648, 690.
 Dale 241.
 Danckelman, A. v. 316.
 Dandy 571.
 Danel 137.
 Daniels, A. 316.
 Danisch 488, 549.
 Danzis, M. 648, 749.
 Daresta 491, 557.
 Darnall u. J. Kohner 12.
 David 778.
 — V. C. 648.
 — S. s. M. Brulé 757.
 Davidoff 495, 500.
 — L. M. 473, 474.
 Davidson 486, 542.
 Davidts, G. 757.
 Davis 519, 648, 670, 698.
 — E. 7.
 Dax, A. 648.
 Deaver, J. B. 648.
 — u. O. G. Burden 648.
 Debrunner, H. 316.
 Debruyne 7.
 Decker, P. 649, 676.
 Dejerine 581.
 Delagenière, Y. 649, 709, 711,
 712.
 De la Maza, T. 12.
 Delbet 416.
 Delitala, F. 757, 808.
 Deloyers, L. 649, 742.
 Demarquay, M. 96, 120, 121,
 187.
 Dembo, F. 137.
 Demel, R. 316.
 Demochowsky 510.
 — u. Janowsky 477.
 Dengler, S. 316.
 Denker 554.
- Dennig, H. 96, 217, 218, 220,
 222, 223, 224, 227, 251,
 252.
 Denonvillier 106, 109, 114,
 119.
 Dentu 43.
 Derqui 812.
 Dervaux, M. 757.
 Desjacques, R. 649.
 De Sard 11, 43.
 Desault 39.
 De'Sio-Cesari, E. 757.
 Desplas 691.
 — B. s. A. Gosset 652.
 Deschamps 18.
 Desgouttes, L. u. A. Ricard
 477.
 Désormeaux 47.
 Dessault 55.
 Deuticke, P. 316, 388, 389,
 390.
 Deutsch 4.
 Deutschländer, C. 316.
 Dévé, F. 649, 669, 674, 698.
 Dewey 711, 724, 734.
 — J. s. Bisgard 645.
 Diaz, G. 316.
 Dick 96, 306, 308.
 — W. 649, 685, 686, 697.
 Diebold, O. 316.
 Dieffenbach, E. s. H. Meltzer
 324, 368.
 Dieterich, H. 96, 316.
 Dietlen 559, 573, 599.
 Dietlmeier, Fr. 489.
 Dietrich 134, 135.
 — H. 474.
 Dietzler, W. 96, 123, 124, 125.
 Dijkstra, O. H. 649.
 Dimitriu, V. 757.
 Dirkse, P. R. s. C. B. Peirce
 481.
 Dittel, v. 11, 41, 47.
 Dittmar 453.
 Divella, D. 649, 742.
 Dixon 107.
 Dobbert 487, 544.
 Doberauer, G. 649, 710, 712,
 713, 714, 722.
 Doberer, J. 649, 684.
 Dobrotworski 42.
 — W. J. 11.
 Docimo, L. 649, 727.
 Döderlein, A. 486, 543.
 Döhring 517.
 Doléris 732.
 Dölker 453.
 Dominici 649, 733.
 Donath 559, 636.
 Donovan, R. 649.
 Dörr, H. 317.
 Dorsay 800.
 Dorthheimer s. F. Gottlieb 652.
 Dostert 118.
 Dösza, E. 6.
 Dosza, E. 12, 481, 524.
- Doubilet 710, 711.
 — s. R. Colp 648.
 Douglas 107, 112, 137, 163,
 187, 191, 216, 244, 252,
 305.
 Doyen 682.
 Doyer 649.
 Dozza 27.
 Dragstedt 727, 735.
 — u. Harms 649.
 — L. R. u. J. C. Ellis 649.
 Drelincourt 18.
 Drew 15, 57.
 Dreyer 560, 757, 787.
 Dreyfuss, M. 481, 528.
 Drüner 630.
 — L. 757.
 Dubler 480, 520.
 Dubs, J. 757.
 Dubois, F. E. 11.
 — M. 317, 345.
 Duboucher, H. s. H. Costan-
 tini 477.
 Ducuing 178.
 — J. u. M. Grimoud 96.
 Dukes, C. 96, 239, 246, 247,
 249, 255, 257, 258, 259,
 260, 267, 268, 270, 271.
 Dumont 125.
 — J. s. Tuffier 102.
 Dunger 481, 527.
 Dupérié 576.
 Duponchel 649.
 Dupré 649, 670, 698, 729.
 Dupuytren 383, 489.
 Duroux 770.
 — E. u. H. Morel 757.
 Durst, H. 649, 686.
 Duschl, L. 317.
 Duval, P. u. J.-Ch. Roux 757,
 808, 815.
 Dyckerhoff 527.
 Dyke 61.
 — s. Maybury 16.
 Dziembowski 649, 711.
- Eadham, J. E. 758, 790.
 Eastwood 758.
 Ebel 560.
 Eberth, C. 96, 123, 124.
 Ebhardt, K. 758, 792.
 — K. u. E. Gebauer 317.
 Ecarius 649, 674.
 Eckert-Möbius, A. 553.
 Edberg, E. 758.
 Edelberg 135.
 — H. s. A. Theilhaber 102.
 Eden 118.
 Edington, G. H. 483, 531, 649,
 749.
 Edward, L. 16.
 Egger 26.
 — K. 5.
 — O. 7.
 Eggers 418.

- Eginton, Ch. T. s. Manson 656.
 Ehalt, W. 317, 385, 386, 387
 Ehler 474, 499.
 — F. 758, 796.
 Ehlers, H. W. E. 758.
 Ehlert, H. 317, 372, 374, 376.
 Ehret u. Stolz 649, 721.
 Erdély, J. 758, 787, 788.
 Ehrmann 12, 45.
 Eichhoff, E. 96.
 Eilers, O. 317.
 Einhorn, M. 649.
 Eiselsberg, A. 317.
 — v. 560, 566, 567, 574, 605,
 606, 607, 608.
 Eisendraht, D. N. 649.
 — O. N. 481, 527.
 Ekehorn 483, 530.
 Eliason 690, 691, 747.
 — E. L. u. C. W. McLaugh-
 lin 649.
 Ellbogen, A. 484, 534.
 Elliot 217.
 — jr., Ellsworth 649, 677.
 Ellenberger 734.
 — u. Baum 649.
 Ellis 727.
 — J. C. s. L. R. Dragshedt
 649.
 Eloesser 560.
 — L. 480, 523.
 Elsberg 560, 608, 617, 619.
 Emmett 533.
 — J. L. u. W. F. Braasch 484.
 Enderlen 560 636, 637, 639,
 649, 688.
 — und Justi 649, 721.
 — und Zumstein 649.
 Engel, W. J. 96, 193, 199, 200.
 Engelhardt 560, 581.
 — u. Zenker 453.
 Engle, L. P. s. R. Kapsinow
 654.
 Englisch 484.
 — J. 484, 485, 533, 534, 535.
 Entz 505.
 — B. u. D. Ovosz 476.
 Eppenauer, O. 96, 134.
 Erb 317, 560, 727, 736.
 — K. H. u. Fr. Barth 650.
 Erdély, J. 650.
 Erdheim, J. 488, 549.
 Erdmann 650, 669.
 Erhard 526.
 Erich, J. B. s. G. B. New 475.
 Ernst, M. 317, 352.
 Erich 497.
 Erkes 560, 632, 788.
 — F. s. W. Keppler 760.
 Ermer, F. 650, 719.
 Errard 650.
 Erskine E. B. 758 799.
 Esau P. 96 143 144.
 Escat 11 42.
 Estlander J. A. 7.
 Etchegorry P. A. 758 771.
 Ettore E. 9.
 Eustermann s. G. E. Brown
 95.
 Evangelos, D. Economou 317.
 Evans 800.
 — A. 477 507.
 Evenson H. 317.
 Everidge J. 12 650.
 Exner 560 565.
 Faber 650, 669.
 Fabricius 485, 539.
 Fabritius 650, 719.
 Fagol s. Challier 647.
 Faiszt 560.
 Falta 459, 462.
 — u. Fenz 453.
 Faltin 416.
 — R. 97, 254, 255, 256.
 Fantl, G. 485, 536.
 Farkas, J. 12.
 Farr, Ch. E. s. H. R. Mixsell
 761.
 Fasano 791.
 Faster s. Mann 656.
 Faure u. Beaulieu 453.
 Favreul 650, 709, 711.
 Fayard, J. 97, 131.
 Fayollat, J. s. A. Folliasson
 758.
 Faytt 112.
 Fazio, G. J. 650, 723, 725, 746.
 Federmann 589.
 Fedoroff 56.
 Feinblatt, H. 650.
 Fell, E. H. 97, 212, 238, 247,
 259.
 Felsenreich, F. 317, 318, 364,
 389, 390, 411, 418, 436,
 437, 439.
 Fenkner, W. 318.
 Fennwick, E. N. 5.
 Fenwick 25, 59, 92.
 Fenwick, H. 8, 16.
 Fengler, H. 13.
 Fenz 453, 462.
 — s. Falter 453.
 — Egon 452.
 Fernstöm, B. 650.
 Feriz, H. 758, 798.
 Ferrand 611.
 Ferrando, F. F. s. Masciottra
 656.
 Ferstl 318.
 Fertik, J. 758, 781.
 — L. u. M. Pik 758.
 Fessler, J. 318.
 Fèvre, Folliasson u. Liège 650.
 Fey 134, 135.
 Fibich, R. 650.
 Fickler 560.
 Fifield, L. R. 650.
 Figurelli, G. 650, 727.
 Fine s. V. C. Myers 99.
 Fink, W. 318.
 Finkelburg 560, 609.
 Finkelstein 650, 747.
 Finsterer 791.
 — H. 650, 679, 685, 711, 716,
 718, 742, 745.
 Fischelsohn, J. 650.
 Fischer 62, 505, 802, 803, 805,
 811.
 — u. H. Kaiserling 758.
 — A. W. u. Maatz 318.
 — A. W. 97, 172, 193, 450.
 — B. s. P. Bert 476.
 — E. 758.
 — K. 17.
 — M. 650, 697.
 — O. 413.
 — W. 476, 758.
 Fischmann, J. 758, 792, 793.
 Fitzwilliams, D. C. L. 8.
 Flaherty, S. A. 8.
 Flaischlen, N. 485, 538.
 Flechtenmacher, C. 650, 684.
 Fleischmann 486, 503, 543.
 Flimm, W. 651, 749.
 Floderus 766, 767, 774, 784.
 Flörcken, H. 97, 211, 651, 667,
 673, 676.
 Flury 803.
 Fluss, K. 6.
 Föderl 300.
 Fodor, J. 651, 719.
 Foerster 554, 555, 556.
 Foerster, O. 97, 116, 224, 302,
 303, 304.
 — u. O. Gagel 490.
 Fogliani 651, 732.
 Folliason 691, 696, 728, 747,
 748.
 Folliasson 800, 801.
 — s. Fèvre 650.
 — A. s. R. Liège 656.
 — A. u. J. Fayollat 758.
 Foot, A. W. 7.
 Ferguson, R. s. M.
 Critchley 473.
 Forni, G. 651, 668.
 Forssman, J. 481, 527.
 Förster, 560, 565, 567, 571,
 572, 573, 576, 578, 581,
 583, 585, 589, 590, 599,
 600, 601, 603, 605, 608,
 609, 611, 613, 617, 630,
 631, 637, 639, 640.
 — W. 318,
 Föster 734,
 — jr. A. K. 758, 798, 800.
 Fotheringham, T. W. 651, 709,
 711, 733, 743.
 Fowler 576, 611.
 — A. H. A. 11.
 Fraenkel 713, 714, 718, 722.
 — Eug. s. C. Sick 663.
 — H. 479, 515.
 Fran u. Katz 453.
 Francke 9, 774.
 — C. 4,

- Francois 52, 57, 750.
 — J. 15.
 — Dainville, E. u. E. Thin 651.
 Frangenheim 412, 440, 560, 565, 570, 571, 578, 581, 585, 586, 599, 607, 613, 614, 624, 625, 626, 636, 637.
 — Paul 524.
 — P. 651.
 Frank 7, 46, 489, 554, 595, 767, 798, 801.
 — A. 758.
 — E. R. W. 12.
 — L. 651, 694, 746, 758.
 — L. s. Meleney 657.
 — u. Laqua 453.
 Franke 473, 494, 496.
 — F. 651, 684, 685, 749.
 — K. u. St. Litzner 97. 256 286, 287.
 Fränkel, A. 480, 519, 560.
 Frankenhäuser 215.
 Frankl-Hochwart, L. v. 97, 118, 220, 241.
 Frankl, O. 486, 539, 540.
 Franqué v. 486, 540.
 Frattin, G. 474, 499.
 Franz 560, 573, 634, 651.
 Fredermann 774.
 Freemann, L. 758, 786, 788, 796, 800, 804.
 Frei 494, 495.
 Frerichs, P. L. 651, 669.
 Freudenthal, W. 480, 519.
 Freund 560.
 — H. 8.
 — W. A. 486, 542.
 Frey, S. 758.
 — s. Läwen 454.
 — W. 473.
 Friedl, E. 522.
 Friedreich 487, 504, 505, 546.
 — N. 476.
 Friedrich 774, 778.
 Frisch, A. v. 11, 13, 57, 59, 560, 581.
 Frisch 42
 — -Zuckerhandl 12.
 Froboese, C. 651.
 Fröhlich 41.
 — u. H. H. Meyer 453.
 — R. 11.
 Froehlich 560.
 Fromme 651.
 Frommel, R. 485, 538.
 Fruyer 651, 743.
 Fuat Kâmil 27.
 Fulle, G. B. C. 651.
 Fuchs 8, 26, 31, 560.
 — s. Porges 562.
 — F. 5, 97, 134, 135.
 — J. 318.
 Fuchsig, P. 318.
 Fukushima 540.
 Fuller, C. J. 481, 526.
 Funke, R. 651, 682.
 Fûrnrohr 560.
 Fushima, K. 486.
 Fuss, H. 318, 651, 698, 725.
 Fûth, H. 13, 48.
 Furniss 8, 33.
 Gabriel, W. B. 97, 180, 216, 222, 238, 240, 247, 267.
 Gadra 148.
 Gadziev, Ch. 651, 710.
 Gaetano, L. de 488, 489, 547, 550.
 Gage 802.
 Gage! 554, 555, 556.
 — O. s. O. Foerster 490.
 Gaisböck 453.
 Gajkiewitz 560.
 Galachoff, E. 758, 791.
 Galansino 453.
 Gale, J. W. 480, 523.
 Gallemaerts 490, 557.
 Gallvis 505.
 — u. Leflaive 476.
 Gamper 560, 636.
 Gandolfo, H. 651.
 Ganshorn 137.
 Garcia, L. H. 651.
 Gardner jr. uws. 477, 506.
 — W. s. W. Hamby 490.
 Garin 791.
 Garraut s. Bizard 645.
 Garré 526, 529.
 — E. 651.
 Garrod 487, 546.
 Gartner 554.
 Gasinski, J. 651, 723, 732.
 Gautier, E. L. 6.
 — s. Godard 12.
 Gayet 12.
 Gaza, v. 460, 560.
 — u. Brandi 453.
 — W. 318, 337.
 Gazzolo 125.
 — J. J. u. G. Vaquié 97.
 Gebauer, E. s. K. Ebbardt 317.
 Gebhard 487, 543, 545.
 Gebhardt, K. 318, 344, 403.
 — K. u. W. Büssem 318.
 Gehrels 755, 765, 766, 767, 774, 784, 785.
 — E. 758.
 Gehrman 59.
 — G. H. 16.
 Geiger 803.
 — W. s. W. Kollath 760.
 Geisinger, J. F. 481, 525.
 Geissendörfer, H. 318.
 Gentile, G. 758.
 Gerber 554, 710, 711.
 — J. E. s. R. Colp 648.
 Gerez, L. 651, 682.
 Gerlach 27.
 — K. 6.
 Gerlach, W. 318.
 — s. Henschen 320.
 German 554.
 — W. s. H. Zimmermann 490.
 Gerrard, P. N. 651, 670.
 Gerstmann 560.
 Gersung 40, 183.
 — R. 10.
 Gerulanos 474, 500, 677.
 Gessner 561, 570.
 Getzowa 489, 551.
 Geyl 486, 542.
 Ghimpetzeanu, M. V. s. Al. N. Popovici 659.
 Ghinst, van der 651, 674.
 Ghon 758.
 Giannini, D. 6.
 Giardina, S. G. 477, 508, 509.
 Gibbon 651.
 Gierke, v. 492, 652.
 Giglio, A. 652.
 Gigon 453, 475.
 Gilbert s. Smith 16.
 Gilbride, J. J. 479, 515.
 Gilman, P. K. 488, 547.
 Ginounez 652.
 Giordano 738.
 Girard 16, 58.
 Girgloff, S. S. 318.
 Girode 476, 504.
 Gironcoli, F. de 97, 164.
 Giroux 611.
 Giuliani 721.
 — G. 652.
 Gjellerup, O. 652.
 Glas, E. 480.
 Glass 473, 494, 519.
 Gleichmann s. K. Westphal 666.
 Glockner 118.
 Gobbi, L. 484, 533.
 Göbe, A. 652.
 Göbell 479, 514.
 Godard u. Gautier 12.
 Goebel, C. 652.
 Göcke, C. 318, 345.
 Goetze, O. 97, 103, 104, 114, 115, 134, 135, 146, 147, 172, 173, 174, 176, 177, 178, 179, 182, 184, 192, 193, 194, 197, 201, 212, 216, 220, 221, 222, 230, 234, 240, 241, 254, 273, 290, 291, 292, 300, 310, 318, 319, 331, 335, 336.
 Goffin, R. 652.
 Goggi 807.
 Gold, E. 319.
 Goldenberg 6.
 Goldhamer, K. s. M. Hirsch 320.
 Goldhan, H. 652, 680.
 Goldscheider 453.
 Goldschwend, F. 97, 180, 182, 183.
 Goldschmidt, W. 758.

- Gontermann, C. 319.
 Gordon 118.
 Görl 13, 48.
 Gosset 691, 748.
 Gosset, A., B. Desplas u.
 L. Bonnet 652.
 Goto, S. 319.
 Gottlieb 35, 667.
 — J. 9.
 — F. u. Dortheimer 652.
 Gottstein 33.
 — s. Kiellentner 8.
 — G. 5.
 — S. 8.
 Gouley 10, 41.
 Goyena, J. J. 758.
 Grabar, P. s. L. Blum 95, 284,
 295.
 Graef, W. 652, 697.
 Graefe-Saemisch 498.
 Gräfe 41, 58, 59.
 — M. 11, 16.
 Graf 565.
 Graham, A. J. 652.
 — R. R. s. D. E. Robertson
 661.
 le Grand 652, 725.
 Grassmücke 652.
 Grauhan 15, 56, 529.
 — M. 482.
 — M. s. M. Bürger 95, 288,
 291, 292, 297.
 Grawitz 134, 135, 480, 520.
 Greef, P. 319.
 Green, J. A. 477, 506.
 Greenberg 51.
 — G. 14, 484, 534.
 Greene, E. J. u. J. M.
 Greene 759.
 — J. M. s. E. J. Greene 759.
 Grekow 652, 690, 713.
 Greune, H. 319.
 Grevillius, A. 319.
 Gridner, A. 482, 526, 527.
 Griesbach, R. 759.
 Griffith 767.
 Grigaut 723.
 — s. Chauffard 647.
 Grimm, H. 759.
 Grimoud 179.
 — s. Ducuing 96.
 Grinard 118.
 Grisson 561.
 Groebbels, F. 652.
 Gröss, E. 319.
 Gruber, G. B. 8, 479, 530.
 Gruhnert, A. 652, 726.
 Grünewald 561.
 Grünfeld, J. 6, 7, 45.
 Grünwald 479, 517.
 Grynfeld 652, 724.
 Grzywa, N. 319.
 Guérin 719.
 — s. Chenuet 647.
 Gueterbock 474, 499.
 Guggisberg, H. 759.
 Guibé, M. 652, 709.
 Guleke 319, 479, 513, 561, 565,
 566, 636, 637.
 — N. 759, 794, 795, 796, 797,
 799, 801, 804, 805, 806,
 808, 809, 810, 814.
 Gülhane 27.
 Gueillot 121.
 Guersant 40.
 — P. 10.
 Guibal 123.
 — u. Pavil 97.
 Guilain 576.
 — s. Barie 559.
 Gundel 802.
 Gundermann 561.
 — W. 652, 701, 710, 715, 716,
 731, 732, 736.
 Günzburg 652.
 Gurevic, G. 652.
 Gurlt 5, 25, 337.
 Gusnar, K. v. 759, 787, 808,
 809.
 Gussenbauer 474, 479, 500,
 514, 601, 610.
 Gutmann 22.
 — C. 485, 536.
 Gutzeit, R. 759, 790, 803.
 — R. 759.
 Guyon 7, 11, 15, 30, 38, 41,
 56, 57, 59.
 Gyllensvärd, N. 652, 746.
 Gwynne 127.
 Haas 787.
 — G. 97, 275.
 Haase, W. 319, 340, 342.
 — u. G. Richter 319, 341.
 Haberer, H. v. 478, 508, 509,
 512, 652, 668, 669, 670,
 684, 685, 698, 715, 716,
 717, 719, 723, 724, 728,
 730, 745, 791.
 — s. Clairmont 648.
 Haberland, H. F. O. 652, 724.
 Hackenbroch, M. 319.
 Häbler, C. 319.
 Hadda, S. 97, 251, 258, 265.
 Hadfield, G. 9, 37.
 Hadjipetros s. P. Clairmont
 648.
 Haepfner 652.
 Haertel 604.
 Haffner 653, 719.
 Haffter 474, 499.
 Haga 565.
 Hagedorn-Jensen 706, 743.
 Hagentorn, A. 319.
 Hahn 653, 675.
 Hahn, L. J. s. Wilenski 765.
 Halasz, G. 653.
 Halle 479, 517.
 Haller 486, 543.
 Hallock, L. A. 485, 536.
 Halter, G. 97, 134, 135, 136,
 137, 143, 144, 162, 163,
 486, 540.
 Halpert s. Schade 454.
 Hamant u. Chalnot 653.
 Hamburger, F. 759, 775.
 Hamby 554.
 — W. u. W. Gardner 490.
 Hamet 310.
 Hamilton, Alice 21.
 — C. S. 479, 515.
 Hammann 319.
 Hammel, H. 14, 51.
 Hammer, H. 489, 553.
 Hammesfahr 515.
 Hamperl 484, 534.
 Hancken s. Schultz 563.
 Handfield-Jones, R. M. 483,
 531.
 Hanken 566, 604.
 — s. Petermann 562.
 Hanlon 134, 135.
 Hansemann 22.
 — v. 480, 520.
 Hansen 781.
 — J. 319.
 — S. 653.
 Hanser 478, 497, 509.
 Hansing 636.
 Hantsch 123, 124, 147, 148.
 — F. K. s. J. Stein 102.
 Harkins 743, 749.
 — H. N. s. E. Andrews 644.
 — s. P. H. Harmon 653.
 — P. H. Harmon u. J. E. Hud-
 son 653.
 Harmon 743, 749.
 — P. H. s. H. Harkins 653.
 — P. H. und H. N. Harkins
 653.
 — P. N. s. E. Andrews 644.
 Harms 735.
 Harms s. Dragstedt 649.
 Harnes, C. 482, 525.
 Harris 549.
 — s. Thompson 488.
 — L. C. s. J. C. King 481.
 Harriss, W. s. T. G. Blocke. jr.
 645.
 Harte 611.
 Hartert 286.
 Härtig, E. 652.
 Hartinger 52.
 — L. 14.
 Hartleib, H. 319.
 Hartmann 116, 117, 118, 120,
 125, 129, 141, 142, 143,
 145, 152, 156, 174, 178,
 260, 561.
 — G. B. s. G. E. Brown 95.
 — H. s. E. Quénu 101.
 — H. 97, 319.
 Harttung, H. 653, 727.
 Harvey, S. C. s. R. Kopsinow
 654.
 — H. D. s. Meleney 657.

- Hasenmayer, M. 16.
 Haskell 134, 135.
 — B. s. H. K. Seelaus 102.
 Haslinger, K. 6, 9, 16, 27.
 Hasslinger 61.
 Hauenschild, F. 5, 23.
 Haumann 633.
 Hauser s. Melchior 474.
 Hauszel 547.
 Hayden 146.
 — E. P. u. W. M. Shedden 97.
 Hdrina 727.
 Head 631.
 — J. R. 759, 790.
 Heckenbach, W. 97, 126, 135,
 136, 142, 143, 168, 169,
 170, 174.
 Heddaeus 561, 632.
 Hedinger 489, 504, 550.
 — E. 476.
 Hegedüs, K. 7.
 Heidemann, H. s. H. G. Zwerg
 330.
 Heidenhain 629.
 Heidenreich, J. 319, 397.
 Heilbrun 490, 556.
 Heile 465.
 Heilmann, P. 759, 800, 805.
 Hein-Vögtlein 10.
 Hein-Vögtlin 40.
 Heinatz, S. 653.
 Heineck, A. P. 653.
 Heinecke, H. 475.
 Heineke 474, 497, 501, 502,
 503, 561, 585, 600.
 Heinemann, K. 759, 803.
 Heinrichs 118.
 Heinz, E. 759.
 Heiss, R. 97, 220, 453.
 Heister 564.
 Heller 632, 653, 680, 687, 729,
 746.
 Hellmann, T. J. 759, 795.
 Hellner, Hans 5, 23.
 Hempel, H. C. 759.
 Hemken s. L. Bacon 644.
 Henckel 18.
 Henke 478, 509.
 Henneberg 561, 599, 610, 611.
 Hennig 51, 52.
 — H. 97, 126, 127, 150.
 — C. 476, 503.
 — u. J. Lechnir 14.
 Hennigs 319.
 Henner 155.
 Henriksen, E. 759.
 Henschen, C. 319, 340, 343,
 416, 653, 724.
 — u. W. Gerlach 320.
 Herbst, R. 653.
 — R. H. 7.
 Herd 541.
 Herepey-Csakany, G. v. 488,
 547.
 Hermann 551.
 — u. Verdun 489.
 Herring, H. T. 13, 48.
 Herrmann, E. 320.
 Herskovits, E. 653.
 Hertel, E. 320, 372, 373, 376,
 759, 796, 797, 800, 803,
 806, 807, 808, 809, 810, 817.
 Herxheimer, G. 483, 530, 549,
 653, 729.
 Herzen, P. 653.
 Herzenberg, G. 484, 532.
 Herzfeld 182, 183.
 Herzog, M. 486, 490, 554, 561,
 578.
 Hess, W. R. 308.
 Hesse 320, 412.
 — E. 653.
 Hetzar, W. s. Zwerg 330.
 Heuer, G. J. 653.
 Heusser, H. 759, 774, 791, 793,
 794, 796, 797, 798, 801,
 803, 808, 809, 816.
 Hewett 55.
 Heydemann, E. R. 97, 146,
 181, 300, 304.
 Heymann 483, 529.
 Heyrovsky 253, 254.
 Hickel 653.
 Hicks, J. B. 15, 52, 97, 219,
 222, 237, 245, 259.
 Higgins, Ch. C. 97, 126, 191.
 — T. usw. 477, 506.
 Hildanus, Fabricius 39.
 Hildebrand, O. 97, 118, 132,
 133, 185, 565, 653, 672,
 675, 676.
 Hildebrandt 561 653.
 — A. 320.
 Hilgenberg, Fr. 653, 690, 717.
 Hilgermann 800.
 Hill 212, 215, 216, 234, 235,
 236, 238, 240, 246.
 — L. W. 759.
 — M. R., R. W. Barnes u.
 C. B. Courville 97.
 — N. H. 653.
 Hinmann, F. 98, 229, 231, 232.
 Hinman, F. usw. 483, 532.
 Hinterstoisser 561.
 Hippel, B. v. 475, 503.
 Hippokrates 20, 367, 653, 669.
 Hirsch, M. u. K. Goldhamer
 320.
 Hirschclaff 561, 636.
 Hirt 790.
 Hoehenegg 27, 484, 532, 533,
 653, 677.
 — J. 98, 150, 162, 164, 173,
 179, 180, 182, 183, 212,
 219, 221, 222, 226, 248,
 253, 254, 255, 263, 300.
 Hochwart s. Frankl 97, 220,
 241.
 Höckle, E. 15, 57.
 Ho-Dac-Di 675, 681, 697.
 — u. Thon-That-Tung 653.
 Hoesch 653, 730, 731.
 Hof 775.
 Hofbauer u. Czulharz 453.
 Höfer, O. 482, 525.
 Hoff, F. 98, 308.
 Hoffa 368, 370.
 Hoffheinz 453.
 — S. 320, 437, 439.
 Hofhauser, J. 654.
 Hoffmann, Hj. 320.
 Hoffmann 561.
 Hofmann, A. 320.
 — A. H. 654.
 Hofmeier 774.
 Hofmeister, Fr. 473, 495.
 Hofmeister, W. 320.
 Hofmohl 10.
 Hofstetter 241.
 Hogenauer 485, 536.
 Hohlbaum 561.
 Hohmann, G. 320.
 Hollenbach, F. 759.
 Holmes 561.
 Hollsteiner 320.
 Holthusen 14.
 Homuth, O. 759.
 Honecker, K. 320.
 Honigmann 479, 514.
 Hoorn 565.
 Horak 654.
 Hormuth, V. 6, 9, 27.
 Hörnicke 474, 499.
 Horral 742, 749.
 — u. Carlson 654.
 Horsch, K. 320.
 Horsfall 717.
 Hortolomei 26, 62.
 — N. u. T. Burghelc 6, 17.
 Horvat 654, 671, 677, 712, 713,
 718.
 Hösel, M. 5, 8, 35.
 Hosemann, G. 654, 759, 811.
 Hössel 26.
 Hottinger, R. 483, 529.
 Hotz 416, 561.
 Hrdina, L. s. W. A. Andrews
 644.
 — s. A. G. Rewbridge 660.
 Hryntschack, Th. 14, 16, 51,
 61, 98, 199.
 Hübener, H. 320.
 Hübner, A. 320.
 Hübötter 561.
 Hubmann 399.
 Hubrich, R. 759, 790.
 Hückel, R. 4, 98, 130.
 Hudson 743, 749.
 — J. s. E. Andrews 644.
 — jun., H. W. 756.
 — J. E. s. H. Harkins 653.
 — R. S. 7.
 Huet 544.
 — s. Mondor 487.
 Hueter 481.
 — C. 489, 522, 550, 551.
 Hufschmidt 510.
 — s. Nauwerk 478, 482.

- Hügel 561.
Hugel, K. 654, 668, 717, 725.
Huguenin, B. 489, 551.
Hülsmann 368.
Hultén, O. 320, 397, 398, 406.
Hunekes 461.
Hurst 305.
Husted, E. 759, 802.
Hutchinson, J. 7, 10, 40, 126.
— J. A. u. W. G. Ricker 98.
Huttier-Parvisse 654, 680, 721.
Hüttl, Th. 654, 711, 729, 732.
- Illyé, v. 27.
Imbert 503.
— L. 181.
— u. Jeanbrau 475.
Imperatori, Ch. J. 480, 519.
Ingebrans u. Tacomet 98.
Ireland, J. 759.
Irger u. A. Michelson 8, 15.
Isalischschew 121.
Iselin 788.
Israel 27, 56, 61.
— J. 16.
Iwanoff 541.
Iwatô, Y. 654.
- Jacobs, K. H. 759.
— W. H. 654.
Jacoby, M. 483, 530.
Jaffe 504.
Jaki, J. 320.
Jakob 601.
Jakobson, S. A. 489, 549.
Jakovljević, V. u. M. Lindenschmidt 320.
James, K. L. 654, 685.
Jancke 320.
Janik, A. 654.
Janowsky 510.
— s. Demochowsky 477.
Jansson, G. 9, 10.
Januschke 453.
Jarisch, A. s. H. Pfeiffer 100.
Jarrett, E. W. s. T. G. Blocker 645.
Jarzab 453.
Jean 791.
— G. 654, 675, 713, 714, 716.
Jeanbrau 503.
— s. Imbert 475.
Jebens 56.
— R. 15.
Jedlicka, R. 654.
Jeletzky 453.
Jerusalem 418.
Jeschke 439.
Jessen, H. 320.
Jesu, G. 654, 742.
Jimeno-Vidal, F. 320.
Jochmann s. Winkler 564.
Johansson, Sven 320, 415, 417, 418, 419, 433, 437, 439, 451.
Johansson, S. 654, 710, 713, 716, 729, 731.
Johnson 478, 510.
— W. W. s. Roberts 661.
Johnston 604.
— H. W. s. R. Power 660.
Jolles, A. 98, 275.
Jolondz, A. 654.
Joly 50, 59.
— J. S. 14.
Jonas 490, 553.
Jondeau 25.
Jones, D. 4.
— D. F. 98, 212, 243, 300.
— S. 7.
Joseph 49, 50, 57, 63.
— E. 4, 13, 14, 15.
— E. u. O. A. Schwarz 13, 14.
Joung 59.
— H. u. McClure 6.
Jourdan 654, 719.
Jovine, G. 486, 543.
Judd 26, 62, 691.
— E. Starr u. J. R. Phillips 654.
Juff, E. 320.
Junet, W. 654, 711, 729, 731.
Jüngling, O. 320.
Junker 320.
Jura 557.
— V. 491.
Jurasz 480, 518.
Jusélius 490, 557.
Just, E. 654, 673, 750.
Justi s. Enderlen 649, 721.
- Kahlden, v. 478, 509, 510.
Kahldorf 520.
Kahler 480, 519.
Kahlstorf 521.
— A. 481.
Kaiho 742.
Kaijser 198.
Kaiser, Fr. J. 654, 674.
Kaiserling 802, 803.
— C. 547.
— H. s. Fischer 758.
Kajikawa 453.
Kalambokas, Ath. s. G. Bahls 314.
Kaljcenko, J. 489, 549.
Källmark, F. 654, 668, 718.
Kaltenbach 41.
— R. 10.
Kâmil, F. 6.
Kapel, O. 321.
Kaposi 759, 812.
Kappis, M. 321, 397, 398.
Kapsinow, R., L. P. Engle u. S. C. Harvey 654.
Karger, P. 760.
Karillon 654, 709, 710, 719.
Karvonen 39.
— J. J. 10.
- Kasman, L. P. s. H. Koster 655.
Katho, T. 654.
Katz s. Fran 453.
Katzenstein 406.
Kaufmann 474.
— E. 98, 118, 119, 120, 162, 475, 478, 482, 500, 503, 509, 510, 524, 527, 538, 760, 771.
Kayser 98, 118, 167.
Kehr 479, 515.
— H. 655, 667, 669, 671, 674, 676, 677, 678, 680, 681, 682, 683, 686, 690, 691, 713, 725, 729.
Keiler 775.
Keith, N. M. s. Bannick 95, 290, 297, 299.
Kelley, S. B. s. J. D. Barney 95, 145, 212, 247, 259, 270, 300.
Kelterborn s. Lutz 454.
Ken Kuré 453.
Kenney, D. C. 98, 212, 221, 238.
Koppler 561, 565, 569, 602, 604, 610, 617, 636, 788.
— W. und F. Erkes 760.
Kern, W. 476, 503.
Kernohan 617.
Kessel 556.
— F. K. u. H. Olivecrona 490.
Kessler 481, 520.
Keszly, St. 655, 686, 744, 748, 749.
Keydel 59.
Keyes 60.
— E. L. 484, 534.
Keynes, G. 9.
Keyser, J. 321.
Khaum, E. 483, 531.
Kickham 119, 125, 126, 128, 132, 139, 145, 146, 162, 177, 180, 186, 192, 215, 220, 222, 225, 234, 235, 243, 270, 300.
— C. J. E. 98.
— C. J. E. u. N. H. Bruce 98.
Kielsing, W. 321, 336.
Kiellutner 33.
— u. Gottstein 8.
Kiemann 98, 126, 141.
Kienböck 356, 595, 610.
Kienzle, L. 321.
Killian, H. 321.
Kindall, L. 483, 530.
King, E. E. 103.
— J. C. u. L. C. Harris jr. 481.
Kingreen, O. 760.
Kingsley s. Roberts 661.
Kirchenberger, A. 655, 713.
Kirkpatrick, W. D. 760, 771.

- Kirschner 454, 463, 561, 568, 613, 616, 632, 634, 729.
 — Martin 1, 2.
 — M. 98, 173, 178, 183, 192, 193, 266, 321, 332, 389, 556.
 — Nordmann 655.
 Kitagawa u. Ozaki 12.
 Kjaergaard, H. 481, 521.
 Klages 476, 505.
 — F. 321.
 Klapp 561, 632, 636, 637.
 — R. 321, 397, 399.
 — R. u. W. Rückert 321.
 Klason, T. 482, 528.
 Klebs, E. 481, 522.
 Kleckner, M. S. 98, 162.
 Kleiber, N. 760, 791, 794, 795, 796, 797, 799, 801, 803, 806, 807, 809, 815, 816, 817.
 Klein 774, 781, 784, 787, 794, 800, 806.
 — E. 9.
 — P. 98, 209.
 — St. 760.
 — Th. s. J. Speese 764.
 — W. 760.
 Kleine 784.
 Kleinschmidt 2, 61.
 — H. 760.
 — R. 16.
 Kleinwächter 486, 487, 542, 544.
 Kleist 561, 605.
 Klestadt 479, 517.
 Kleyn, St. 760.
 Klingenstein 547, 550, 551.
 — P. u. R. Colp 488, 489.
 Klopp 509.
 — A. s. M. Sänger 478.
 Klose 775.
 — F. u. Meyr 760.
 Knaur 561, 616.
 Kneise 58.
 — O. 15, 98, 233.
 Kney 522.
 Koch 41.
 — C. F. A. 321.
 — Fredrik 321.
 — K. F. 760.
 — O. 10.
 — W. 491, 557.
 Kocher 10, 40, 56, 173, 366, 415, 601.
 Koehnlein, H. 321.
 Koelsch, K. A. 321.
 Kofler 479, 517.
 Kohlhardt 44.
 — H. 12.
 Kohlrausch 108, 110, 454.
 Kohn, W. 98, 182, 184, 185, 191, 195, 200, 203, 211.
 Kohner, J. s. Darnall 12.
 Kollath 803.
 Kollath W., W. Geiger u. S. Kramer 760.
 Kolischer 170, 174, 175.
 — G. 7.
 Kolisko 655, 719.
 Kollmann 45, 47, 48.
 — A. 13.
 König 21, 454, 496.
 — E. 321.
 — F. 98, 121, 122, 147, 148, 321, 330, 337, 366, 415, 416, 576.
 — W. 321, 399, 400.
 Konjeczny 771.
 Korchov, J. 760, 786, 787.
 Körner, O. E. 474, 499.
 Korsakov 812.
 Koritschoner 655, 719.
 Körte 479, 513, 514, 667, 669, 670, 690, 698, 699, 710, 718, 774.
 — W. 655, 749.
 Koschucharoff, Iv. 760, 790.
 Kostenecki 454.
 Koster 690.
 — H. u. L. P. Kasman 655.
 Köstler, J. 321.
 Koteljnekov, W. 655.
 Kottmann 655.
 Kovalsky, N. 655.
 Kraabel, M. 321.
 Krabbe 487, 545.
 Kraissl 502.
 — C. J. u. A. P. Stout 475.
 Kraft, R. 321.
 — W. 11.
 Krahn 16.
 Krämer 18.
 Kramer 803.
 — S. s. W. Kollath 760.
 Krampf, F. 481, 521.
 Krapp, H. 321.
 Krappel 561, 637.
 Kraske 191, 195, 300.
 Krassnig 561.
 Kraus 504.
 — F. 760.
 — u. Biedl 655.
 — u. Ridder 476.
 Krause 561, 573, 599, 604, 605, 608, 633, 634, 637, 640.
 — F. 565.
 Krauss 746.
 — E. 98.
 — F. 321, 372.
 Krecke 655, 688.
 Krejsa, V. 655, 722.
 Krenn, L. 322.
 Kreutzmann, H. A. R. 7.
 Kreuz, L. 322, 411.
 Kriworotow 655.
 Krogius, A. 655.
 Krogsgaard, H. R. 760, 786.
 Kroiss 475, 476, 501, 502, 503.
 Krömer, K. 322.
 Krönlein 173, 474, 498.
 Kroh 561, 601, 617, 636.
 Krompecher, St. 322, 344.
 Kropcit 14, 50.
 Krüger 565, 573, 576, 578, 599, 600, 607, 608.
 — u. Maus 561.
 Kruspe 14, 50.
 Kryloff, D. D. 478, 510.
 Kubik 490, 557.
 Kückler 478, 509.
 Kukoweroff, N. 655.
 Kully, B. M. 489, 552.
 Kumaris 474, 499.
 Kümmel 13, 47, 486, 542, 544.
 — W. 487.
 Kümmell 8.
 Kummer 655, 729.
 Künstler s. Spiro 454.
 Küntscher, G. 322, 332, 333, 334, 450.
 Kuntsch 487, 543.
 Kuntz 543.
 Kup, J. 487, 546.
 Kürsteiner 489, 552.
 — W. 4.
 Kurtzahn, H. 760, 787, 806.
 Küster 18, 484, 525, 527, 533.
 — E. 4, 10.
 Küstner 454.
 Kusuda, Sh. 485, 538, 539.
 Küttner 125, 561, 565, 604, 630.
 — E. 760, 774, 812.
 — Hermann 1.
 — H. 475, 501, 655, 673, 674, 676, 744, 745, 749, 750.
 Kugler, A. 322.
 Kuhle 124.
 Kulenkampff 454.
 — D. 322.
 Kummer, A. 322, 406.
 Kunstmann, H. s. E. Pflaumer 100, 270.
 Kuperschlak 16, 60.
 Kutscha, v. 655.
 Kutzinski 561.
 Kutznitzky 561.
 Laarmann, A. 322.
 Labbé, M. 479, 514.
 Lachs, R. 760, 791.
 Lackschewitz, K. 655, 673, 674.
 Lacuna 17, 39.
 Laederich, L. s. L. Bernard 95, 275.
 Läden 9, 454, 531, 532, 655, 680, 690.
 — A. 98, 143, 144, 322.
 — A. u. M. Biebl 483.
 — und Frey 454.
 Laewen 17, 62, 798, 801, 809, 812.
 — A. 760.
 — A. u. H. Burckhardt 760.
 — A. u. A. Reinhardt 760.

- Lahey 245.
 Laidley 15, 57.
 Lambrecht, W. 760.
 Lamont, D. 10, 37.
 Land 678.
 Landau 540.
 — u. Pick 486.
 — H. 322.
 — L. 655, 667, 671, 679.
 Landelius, E. 322, 402.
 Landois 760.
 — F. 322, 416.
 Landon, L. H. u. N. M. Alter 9.
 Lane 334.
 Lang, K. 322.
 Lange 368, 466.
 Langenbeck, v. 416.
 Langenbuch, K. 655, 669, 675.
 Lannelongue 474, 499.
 Lapeyrie s. Mourgue 658.
 Lanz, T. v. 363, 408, 409, 410.
 — u. W. Wachsmuth 322.
 Lanzarus, J. A. 8.
 Laqua s. Frank 453.
 Lardennois 815.
 Larghero, Y. P. 760, 800.
 Laroche 723.
 — s. Chauffard 647.
 Lasch, H. 322.
 Laspeyres 561.
 Lasthaus, Max 472.
 Latteri, S. 473, 494.
 Latzko 170.
 Lauber, H. J. u. H. Becker 322.
 Lauche 476, 505.
 — A. 323, 351.
 Lauter 167.
 Lauterburg, W. 474, 500.
 Lazarus 35, 479, 513, 514.
 Learmonth, J. R. u. W. F. Braasch 98, 243, 302, 303, 305.
 Lecène 475, 501, 502.
 Lechnir 51, 52.
 — J. 14.
 — s. Hennig 14.
 Le Cot 18, 39.
 Le Cound, E. R. s. L. Bacon 644.
 Le Dentu 11.
 — u. Albarran 11.
 Le Roy des Barres 760.
 Ledderhose 483, 531.
 Ledebur, v. 479, 516.
 Lederer, H. 323.
 Lee 215, 398.
 Leflaive 505.
 — s. Gallois 476.
 Leger, L. u. P. Camus 760.
 Legg 509.
 Legueu 11.
 Lehmann, J. C. 323, 402.
 Lehmkuhl, A. 4.
 Lehner, A. 760, 791.
 Lehoczyk, T. v. 473, 495.
 Leibovici 121.
 — R. u. R. Soupault 99.
 Leiter 47.
 Lejars 478, 510, 525.
 Lemberg 561.
 Lenggenhager-Bern 323.
 Lengnick 561.
 Lenk 248, 254.
 Lennander 655.
 Lenormant, Ch. 474, 499, 655, 731.
 Lenthe, G. H. C. 8.
 Leonard, M. 760, 775.
 Leppmann 478, 509.
 Lerch, A. 99, 247, 254, 256, 259, 270.
 Lereboullet 500.
 Lérique 454.
 — u. Cotte 655.
 Léseure 655, 677.
 Lesk, R. 655, 730.
 Lessing 118.
 Lestschinski 656.
 Leuenberger 21, 58.
 — S. G. 16.
 Leuret, E. 474, 499.
 Leuw, K. 488, 547.
 Leva 562, 599, 600, 626.
 Levander, G. 323.
 Levin, E. 656, 668, 709, 719, 749.
 Levine 686.
 — D. R. s. W. L. Wolfson 666.
 Levy, M. s. M. Robineau 101, 287, 288, 295, 299.
 Lewandowsky 603, 636.
 — s. Braun 559.
 Lewerenz 656, 675, 676.
 Lewin, A. 12.
 Lewit 43.
 — W. S. 11.
 Lewis, K. M. 656, 676, 677.
 Lex, G. 99, 116, 132.
 Lexer 334, 350, 406, 416, 474, 491, 499, 557.
 — E. 323, 335, 336, 450.
 — E. W. 323, 337, 338.
 Ley 118.
 l'Hermitte 577, 611.
 — s. Claude 559.
 Lichtenauer, F. 323.
 — K. 323.
 Licen 562, 565, 571, 576, 599, 604, 607, 609, 629.
 Lichtenberg u. Salleras 12.
 — A. v. 7, 31, 37, 99, 237, 245, 246.
 Lichtenstein 48.
 — A. 99, 137.
 Lichtenstern 13.
 Lichtwitz, L. 99, 157.
 Lidzky, A. 474, 499.
 Lieb 323.
 Liebi, W. 485, 535.
 Liedberg, N. 656, 690, 691.
 Liège 691, 696, 728, 747, 748.
 — s. Fèvre 650.
 — R. u. A. Folliasson 656.
 Liek, E. 323, 761.
 Lieustaud 26.
 Liefman 562.
 Liljestrand u. Magnus 454.
 Limbeck 34.
 — v. 483, 529.
 Lindau, A. 479, 493, 515, 516.
 Linden, v. d. 454.
 Lindenschmidt, M. s. V. Jakovljević 320.
 Lindner, W. 761, 774, 778, 790, 792.
 Link, K. H. 323.
 Linsenmeier 678, 744.
 Lippert 118.
 Lippross, O. s. W. H. Veil 102, 310.
 Litzner, St. s. K. Franke 97, 286, 287.
 Ljubomodroff, S. N. 656.
 Ljunggren, C. A. 761, 770, 774.
 Lloyd, E. J. 488, 547, 637.
 Lobo-Onell, G. s. Chabanier 96, 285, 287, 288, 291, 294, 295, 298.
 Lobstein, L. 656.
 Lockhart 152, 154, 155, 184, 185, 187, 190, 191, 192, 193, 194, 196, 200, 212, 213, 222, 225, 237, 238, 240, 251, 259, 263, 270.
 Lockhart-Mummery, J. P. 99.
 Lockyer 118.
 Loe, A. O. u. R. H. Loe 656.
 — R. H. s. A. O. Loe 656.
 Loeffler 656, 732.
 Loescheke, H. 761, 767.
 Lomer, R. 478, 509.
 Lorenz 473, 511.
 Lorie 519.
 — A. J. u. Paul Lux 480.
 Lotheissen, G. 477, 507.
 Lotsch, F. 761, 774.
 Loubègre, J. 481, 521.
 Löw 351.
 Löwenhardt 13.
 Löwenstein, S. 5, 23.
 Lohe 323.
 Lohnstein, H. 13, 49.
 Longh s. V. C. Myers 99.
 Lorge, H. 16, 59, 60.
 Loty 5.
 Loumeau, M. 99, 126, 150, 151, 154, 165.
 Louros 656.
 Lowsley 185.
 Lubarsch 58.
 — O. 99, 132, 491.
 Lubash, S. 484, 491, 532.
 Ludloff, K. 323, 332, 382, 383, 384, 385.
 Lübbert 323.

- Lübke 714, 716, 717, 719, 729, 749.
 — s. Nauwerck 658.
 Lüttke, H. 323.
 Lugones 506.
 — C. u. F. M. Cordoba 761.
 — u. D. A. Molina 477.
 Lubmann 12.
 Luitlhen, L. 761, 767, 786.
 Lund, R. 476, 503.
 Lundberg 527.
 Lunkenbein 761, 797, 814, 816.
 Lurie 490, 557.
 Luschka 483, 531.
 Lutz 604.
 Lutz u. Kelterborn 454.
 Lutz, J. 761.
 Lützeler, H. 323, 382.
 Lux, Paul s. A. J. Levie 480.
- Maatz 450.
 — s. A. W. Fischer 318.
 MacAulay, H. F. 476, 506.
 MacDonald 12.
 MacIntosh 812.
 Macera, J. M. s. M. D. Acuna 755.
 Macewen 564.
 Machefer 656.
 Mackenrodt 11, 43.
 Macksimowitsch 749.
 Mackuth 323, 372.
 Macuet-Lille 9.
 Madlener 656.
 — M. J. u. B. Wienert 323, 371, 373.
 Madoi 721.
 Maghan 506.
 Magitôt 490, 553, 554.
 Magnus 633, 640, 656.
 — s. Liljestränd 454.
 — G. 323, 324, 330, 368, 372, 376, 400.
 Magula, M. 656, 680.
 Maire 656, 677, 741.
 Mais, K. 485, 538.
 Maitre 656, 673.
 Makaschew 44.
 — u. Sokolof 12.
 Maksimowitsch, A. S. 656, 687, 709, 713, 714, 722, 729.
 Malan 479, 517.
 Malassez 554.
 Malavazos, A. 14.
 Malawazos 51.
 Malgaigne 368.
 Maliwa 595.
 Maljeff 118.
 Malpighi 519.
 Mandel, J. 483, 515, 529.
 Mandl, F. 99, 134, 135, 146, 162, 164, 171, 178, 179, 180, 181, 182, 183, 184, 191, 192, 211, 238, 242, 324.
- Mandl u. H. Steindl 479.
 Mann 734, 738.
 — Fasher u. Brimhall 656.
 — s. K. Westphal 666.
 Mannheim, A. u. B. Zypkin 324.
 — s. B. Zypkin 330.
 Manson 749.
 — H. Melville u. Ch. T. Egin-ton 656.
 Manujlow 307.
 Marburg 487, 545, 565, 566, 578, 585, 586, 601, 603, 605, 607, 610, 625, 636.
 — u. Ranzi 562.
 — s. Ranzi 563.
 Marcel 43.
 — J. E. s. Boppe 11.
 Marchand, F. 474, 499.
 — s. Mourgue 658.
 Marchesi 487, 543.
 Marcus, L. 99, 118, 132, 133.
 Maresch 123, 124 562.
 — R. u. H. Chiari 6, 99.
 Margarucci 509.
 Mariano, F. J. 656, 723.
 Marinacci, S. 656.
 Mariconda, P. 10.
 Marinelle, F. 656, 689, 721.
 Marinesco, G. 4.
 Marke 791.
 Marnierre de la 761, 774, 778, 787, 788.
 Marquardt, W. 482, 526, 527.
 Marshall, C. J. 761, 794, 801, 806.
 Martin 656, 678.
 — B. 324, 350.
 — E. G. 99, 222.
 — M. E. s. H. M. Trusler 665.
 Maruyama 130.
 Marx, H. 474, 498.
 Masazza 118.
 Masciottra 719.
 — R. L. 656.
 — u. Ambrosino 656.
 — u. R. O. Chilese 656.
 — u. F. F. Ferrando 656.
 — u. S. V. Urquiza 656.
 Masek, J. 657, 709, 719, 725.
 Masson 657.
 — M. L. 324.
 Matheson, N. M. 99, 123, 142.
 Matolsky, T. v. 657.
 Matthes, H. G. 556.
 Matti 562, 612, 633, 635, 636.
 Matti, H. 324, 636, 367, 373, 397.
 Matsumoto, Sh. 485, 536.
 Mátyás, M. 761.
 Maurer, G. 324.
 Maus 573, 576, 578, 599, 600, 607, 608.
 — s. Krüger 561.
 May, H. 657, 681, 715, 718, 725, 729.
- Mayburg 16, 61.
 — u. Dyke 16.
 Mayer 479, 562, 657, 715, 718.
 — A. 137.
 — L. 517.
 — V. 761.
 Mayo 26, 173 771.
 — Robson 562, 611.
 Mayrhofer 490, 553.
 Mazzarelli, M. 657, 726, 727.
 Mazzoleni, A. 657, 671.
 MacCarthy 36, 52.
 — J. F. 9.
 — Carpenter u. Corkery 647.
 MacCreery 648, 719.
 MacEachern, J. D. 649.
 MacFadden, G. D. F. 758, 769, 777, 778, 780, 781, 789.
 MacGaulay, F. F. 651.
 MacGlannan, A. 478, 512.
 MacGraig 305.
 MacKenna usw. 482, 523, 527.
 MacLanahan usw. 477.
 MacLaughlin 690, 691, 747.
 — C. W. s. E. L. Eliason 649.
 Mac Lean, 366, 490, 554, 455,
 MacQuillan, A. S. 660, 685.
 MacWilliams 666, 691, 694, 725.
 Mead, Ch. H. 761, 795.
 Meade, H. 657.
 Meckel 474.
 Medoro 7.
 Meier 59.
 Meissner 657, 676.
 — K. 324.
 Melchior 497.
 — E. s. F. L. Rosenbach 661.
 — E. 657, 678, 693, 710, 718, 719, 725, 744.
 — u. Hanser 474.
 — E. F. Rosenthal u. L. Wislicki 657.
 — E. u. L. Wislicki 657.
 Meleney, L. Frank, H. D. Harvey u. H. J. Zaytseff 657.
 Melnikov, A. 478, 508, 512, 761, 803, 805, 808.
 Meltzer, H. u. E. Dieffenbach 324.
 Melville, H. s. Manson 656.
 Memmi, R. 761, 791.
 Menard 629.
 Mendez 490, 556.
 Menen 657, 738.
 Menke 503, 504.
 Mennenga, M. 4, 5, 24.
 Mensch 485, 536.
 Mentzer, St. H. 657, 721.
 — u. J. H. Woolsey 657.
 Mercier 122.
 — s. Sablé 101.
 Merck 242.
 Merk 13.

- Merkel 499, 562.
 — F. 99, 105, 106, 108, 109, 110, 112.
 Merkle 657.
 Mermingas, K. 324.
 Mermet 474, 499, 537.
 Meschede, H. 324.
 Mesnik, M. 761, 773.
 Metinet, G. Salleron u. Be-
 lettre 761.
 Mettenleiter, M. 761, 774, 785,
 787, 788.
 Meves, F. 761, 791, 808, 815.
 Meyenburg, v. 478, 509, 510,
 511.
 Meyer 116, 134, 135, 285, 287,
 562, 571.
 — F. O. 324.
 — HH. s. Fröhlich 453.
 — May. J. 657, 725, 729.
 — P. 99, 294. 657, 688.
 — R. 99.
 — Rob. 504.
 — R. 476, 485, 486, 487, 537,
 539, 540, 542, 544.
 Meyr s. F. Klose 760.
 Michaelis 22, 562.
 Michailoff, W. N. 482, 528.
 Michelson 60.
 Micholson, A. s. Irger 15.
 Mikkelsen 12.
 Mikulicz, v. 475, 498, 657.
 Miller, J. 99, 118, 137.
 Milligan, E. T. 99, 179, 184,
 185, 206, 207, 211.
 Mintz, W. 657, 719.
 Mirizzi 657, 686, 738.
 — u. Olmedo 657.
 Mischel, K. 761, 790.
 Mitchel 724.
 — jr., W. T. u. R. E. Stiefel
 657.
 Mixsell, H. K. u. Ch. E. Farr
 761.
 Mixer 617.
 Moench, G. 485, 539.
 Molines s. Mourgue 658.
 Mollière 117.
 Molina, D. A. s. C. Lugones
 477.
 Möllendorf, W. v. 483, 529.
 Molnár, M. 99, 291, 761.
 Monakow, v. 99.
 Moncalvi, L. 657.
 Mondor, H. 99, 116, 117, 118,
 119, 120, 121, 122, 125,
 126, 128, 129, 130, 134,
 135, 139, 145, 150, 152,
 154, 164, 171, 173, 174,
 175, 176, 178, 181, 191,
 211, 212, 300, 304, 544.
 — H. 658, 698, 729, 734.
 — H. s. Chalié 96.
 — u. Huet 487.
 Monsarrat, K. W. 761.
 Montgomery, A. H. 473, 495.
 Montpellier 118.
 Moon 749.
 — H. Virgil u. D. R. Morgan
 658.
 Moore, C. M. 307.
 Morgagni 18.
 Morawitz, P. u. J. Schloss 99,
 284.
 Moraza, Ortega, M. 324.
 Moreau, J. u. L. van Bagaert
 761.
 Morel, H. s. E. Duroux 757.
 Morelli, M. 481, 521.
 Morestin 475, 476, 501, 502.
 Moorhead, J. J. 658.
 Morgagni 18.
 Morgan 749.
 — D. R. s. Moon 658.
 Morgan, de s. J. H. Roberts 9.
 Mori, G. 10.
 Morian, R. 324.
 Moritz, J. 99, 126, 149.
 Morrissey, J. H. s. C. Atonna
 481.
 Morrison 724.
 — M. E. s. J. S. Ravdin 660.
 Morosowsky 118.
 Morse 529, 530.
 — J. L. 761, 786.
 Morsettig-Moorhof, V. 565.
 Mortimer, H. s. Richter 661.
 Morton, H. 14.
 — H. H. 483, 529.
 Moschkowitz 478, 510.
 Mosso 222.
 Moulonget 732.
 Moulouguet-Doléris 658.
 — H. Welti, J. Rousset u.
 J. Okinezye 658.
 Moure 815.
 Mourgue, Molines, Lapeyrie
 u. Marchand 658.
 Moyniham, B. 658.
 Mühsam 562.
 — E. 761.
 Müller 50, 454, 508, 509, 532,
 534, 535, 536, 540, 541,
 542, 629, 774.
 — A. 484.
 — E. 13, 324, 658.
 — F. R. 157.
 — H. 479, 513, 514, 522.
 — K. L. 324.
 — R. W. 761.
 — L. R. 99, 146, 147, 213,
 225, 301, 302, 303.
 — W. 324, 342. 478, 510, 761.
 — -Meernach 325.
 Mumey, N. 475, 499.
 Mummery 152, 154, 155, 184,
 185, 187, 190, 191, 192,
 193, 194, 196, 200, 212,
 213, 222, 225, 237, 238,
 240, 251, 259, 263, 270.
 — J. P. s. Lockhart 99.
 Munro 494.
 Munro, D. u. W. Wegner 473.
 Murard 123, 125, 126, 127,
 128, 129, 139, 141, 145,
 149, 150, 151, 152, 154,
 155, 160.
 — J. s. L. Bérard 95.
 Muresan, E. s. A. Pop 762.
 Murray, J. F. 658.
 Mursell, H. T. 482, 529.
 — T. 9.
 Muscatello, G. 658.
 Muschat, M. 484, 534.
 Muskens 636.
 Muto, M. 5.
 Myers, B. L. 658.
 — V. C. Fine u. Longh 99.
 Naegeli 460.
 — O. 762, 771.
 — s. Rost 661.
 Nägeli 562.
 Nagayama, F. 100, 292.
 Nagura, S. 325.
 Nast-Kolb 562, 639.
 Naumann, H. 477.
 Naumer, G. 476, 503, 504.
 Nauyn 658, 669, 727.
 Nauwerk 510, 525, 714, 716,
 717, 719, 729, 749.
 — u. Hufschmidt 478, 482.
 Nauwerek, C. u. Lübke 658.
 Nazari 9, 35.
 Neber, E. N. u. H. A. Rusk
 662.
 Necker 61.
 — F. 16.
 Neelsen 11, 43.
 Neff 325.
 Negro, M. u. G. Colombet 482.
 Nehr Korn 100, 134, 135.
 Nell, W. 100, 286, 295, 325.
 Nelle 762.
 Neuber, El. 658, 711, 728.
 Neuer, H. 762, 772, 791.
 Neukirch s. Schade 454.
 Neumann 562, 766, 771, 772,
 784, 786.
 — E. 476, 503.
 — W. 762.
 Neupert, E. 762.
 Neutra 562.
 New 497.
 — G. B. u. J. B. Erich 475.
 Newburger, B. 658, 697.
 Nicaise 8.
 Nicastro, G. 658.
 Nikolaus, H. 762.
 Nicolaysen 416.
 Nicole, R. 325, 414, 415, 416.
 Nicolich 27.
 — G. 6, 10.
 Nicolié, St. 479, 515.
 Nieden 487.
 Nieders 546.
 Niemeier, O. W. 658.

- Niessen 325, 385, 562.
 — H. s. V. Schmieden 662.
 Niewisch, H. 100, 123, 124, 147, 148, 149.
 Nissle, A. 762, 803.
 Nitch, C. A. R. 12, 100, 180, 243.
 Nitsch, Car 15.
 Nitze 8, 26, 32, 33, 42, 46, 47, 48, 49, 50, 56, 57.
 — M. 8, 13.
 Noack, F. K. 762.
 Nobili, U. 658, 681.
 Noesske, K. 762, 771, 795, 796, 797, 798, 814, 815, 816.
 Noethe 562, 613, 624, 636, 637.
 Nöetzel 658, 725.
 Nogues 658.
 Nöller, F. 325.
 Nommel, H. U. 12.
 Nonne 562, 617, 618.
 Nonnenbruch, W. 100, 283, 284, 285, 287, 288, 289, 291, 292, 294.
 Norbury, E. C. 100, 240, 246, 256, 258, 259.
 Nordmann 2, 729.
 — O. 325.
 — s. Kirschner 655.
 Norris, H. 478, 508.
 Norton, A. T. 8.
 Nothnagel 220.
 Novak, V. 325.
 Nowicki 658.
 Nowotny, H. 325.
 Nürnberger, L. 100, 116, 137, 485, 539.
 Nusselt, H. 325.
 Nylander, P. 488, 549.
 Nyström, G. 325, 412, 415, 416, 434, 436, 439, 441.
- Oberdalloff 562.
 Oberländer 5, 6, 25, 39, 45, 46.
 Oberndorfer, S. 100, 113, 115, 133, 138, 162, 163, 168.
 Obersteiner 562, 601.
 Oberthur, H. 658, 673, 762 772.
 Ockerblad, N. T. 9.
 Odassos 356.
 Odelga 562.
 Oehlecker 562.
 Oehmiger, H. 762, 771, 784.
 Oesterlen 59, 562.
 — O. 16.
 Oesterreich, E. 762.
 Oetiker, L. 658.
 Offergeld, H. 100, 156, 158.
 Ogata 658, 723.
 Ohno 791.
 — T. 485, 536.
 Ohnra, T. 325.
 Okinczyc 126, 164, 658.
 — J. s. Moulouguet 658.
- Okinczyc 815.
 Okonewsky, W. 325.
 — W. s. N. Bunin 316.
 Oliani, E. 658.
 Olivecrona 556.
 — H. s. F. K. Kessel 490.
 Ohnedo s. Mirizzi 657.
 Olney 798, 800.
 — M. B. s. W. E. Adams 755.
 Onaca, N. s. A. Pop 762.
 Onosovskij, V. 762.
 Oppel, W. A. 658.
 Oppenheim 562, 578, 636.
 — u. Borchardt 562.
 Oppenheimer 21, 49, 57, 731, 736.
 — G. D. 482, 528, 530.
 — W. 483.
 — R. 4, 13, 15.
 — u. Wohlgemuth 659.
 Oppolzer, R. v. 325, 370, 372, 374.
 Orlegg 509.
 Orlow 454.
 Ormond, R. de s. D'Butler 96.
 D'Ormond 156, 157.
 Orosz 505.
 — D. s. B. Entz 476.
 Orr, Th. G. und J. A. Thurston 478.
 Orsos, F. 762.
 Ort, J. 659.
 Orth 12, 44, 56, 100, 117, 120.
 — E. 489, 551.
 — J. 15.
 — O. 659, 684, 685, 762, 791.
 Ortnr 780, 781.
 Oser 562.
 Oslund, R. 307.
 Osterland 325, 343.
 Ostrowski, T. 659.
 Otis, F. N. 8.
 Ott, A. 659, 674.
 Ottendorf 478, 511.
 Otto 486, 540, 541.
 Ottow 16, 58.
 — B. 7.
 Oudendal 521, 523.
 Oughterson 522.
 — A. u. M. Taffel 481.
 Overholt, R. H. 659.
 Owen, H. R. 475, 500.
 Oxeley 659, 687.
 Ozaki s. Kitagawa 12.
- Paal, E. 325.
 Pacher 183.
 Padovani 749.
 Pagel, W. u. E. Weichherz 762.
 Paglieri 148.
 Palm 25.
 — R. 5.
 Pancotto, E. 476, 505.
- Pannewitz, G. v. 325, 350, 351, 381.
 Pantaloni 9, 36.
 Papin, E. 100, 128, 129, 155, 156, 158, 159, 160, 166.
 Pappacena, E. 477, 507.
 Papuschek, E. 762.
 Parini, A. 762.
 Partsch 490, 553, 554.
 — F. 325.
 — u. H. U. Billich 325, 345.
 Pascal, A. 100, 126, 127, 152, 153.
 Paschkiß 8, 22, 134, 135.
 — R. 5.
 — R. u. S. Brügel 5.
 Passarge, E. 325.
 Paschkowa 774.
 — N. s. M. Borock 756.
 Pässler, H. W. 100, 214, 215, 216, 217, 225, 228, 229, 230, 231, 244, 252, 266, 305, 307, 309.
 Pasteau 119.
 — O. 15.
 Patlis, P. 659, 674.
 Patterson, S. S. s. Ch. F. Tenney 664.
 Paulian 562.
 Pauwels, Fr. 325, 345, 412, 413, 414, 419, 420, 421, 423, 424, 425, 426, 427, 429, 432, 441, 442, 443, 445, 451.
 Pavel 659, 723.
 — J. s. M. Chiray 648.
 Pavie s. Guibal 97.
 Paviot 659, 669, 698.
 Payne-Ficot 487, 543.
 Payr 454, 457, 460, 482, 528, 529, 765, 769, 775, 777, 778, 781, 789, 790, 800.
 — E. 2, 325, 349, 399, 400.
 Pawlick, H. 762.
 Pazzi, E. 482, 528.
 Pecco, R. 659, 709, 762, 787, 788, 793.
 Peiper 562.
 Peirce 521.
 — C. B. u. P. R. Dirkse 481.
 Pellacani 222.
 Polz 562.
 Pels-Leusden 562, 659.
 Pendl 454, 464.
 Pepi, O. 659, 716.
 Pepper, W. 7.
 Perlmann 21.
 — S. u. W. Straehler 4.
 Peroni, P. 484, 659, 674, 747.
 Perschl, A. 325.
 Persson, M. 325.
 Perthes 490, 553, 554, 562, 570, 571, 613, 636, 637.
 Perves s. Solcard 663.
 Peter 608, 617.

- Petermann 191, 566.
— u. Hanken 562.
— J. 659, 762, 805, 816.
Peters 562.
— W. 325.
Petersen, H. 488, 549.
— O. H. 325.
Pétit, J. L. 659, 669.
Petit, M. A. 55.
Petrov 505.
— N. 659, 718.
Pette 607.
Petzold 118.
Pezcoller, A. 659, 721.
Pfab, B. 325, 326, 355, 356,
371, 373, 374.
Pfannenstiel, H. J. 485, 538.
Pfeiffer, D. B. 483, 531.
— H. 100, 282, 291.
— H. u. A. Jarisch 100.
Pfister, Fr. 473, 495.
Pflanz, E. 475, 499.
Pflaumer 12, 26, 44.
— E. 6, 100, 159, 205, 208,
249, 261, 262, 263, 266,
268, 269, 270, 272, 273.
— E. u. H. Kunstmann 100.
Phillips 691.
— J. R. s. Judd 654.
Philippides, D. 326.
Picardi, G. 5.
Pichler, W. 100, 150, 182, 200.
Pick 659, 668.
— s. Landau 486.
— L. 487, 544.
Pieri 305, 576.
Pierini, A. 659, 668, 729.
Pierre 62.
Pietri 475, 501, 502.
Pik, M. s. L. Fertik 758.
Pincus 486, 542.
Piotet 398.
Piulachs, P. 659, 709, 745, 746.
Pizzagalli 719.
Plaas, E. 762, 775, 794, 800,
805, 806.
Placintianu, Gh. 659, 678.
Planson, V. 762, 793.
Pleininger 40.
Plenk, L. 478, 508, 509.
Pleschner 51.
— H. G. 14, 100, 134, 135,
239, 241.
Podlaha, J. 762, 815.
Podmaniczky, v. 562.
Pohl 800.
Pohrt, O. 326.
Pokorny, L. 326.
Pokryskin, L. 488, 546.
Polák, O. 659, 678, 680, 713,
714, 721, 749.
Poll 26.
— B. 5.
Pollnow, M. 13.
Pollosson 126, 128, 142, 151,
152.
Pollosson, A. s. A. Bert 95.
Polya, E. 659, 684.
Polypi 18.
Pommer 342, 351.
Ponfik 659.
Pop, A., N. Onaca u. E.
Muresan 762.
Popovici 685, 686, 697, 725.
— Al. N. u. M. V. Ghim-
petzeanu 659.
Popp 806.
Popper 711, 716, 736, 737, 743.
— H. L. 659.
Poppert, P. 659, 660, 674, 686,
690, 752.
Porges u. Fuchs 562.
Porta, G. 100, 245, 762, 772.
— R. 482, 528.
Portwich 411, 418, 440.
— s. Anschütz 313.
Porumbaru, J. 762.
Porzelt, W. 660, 718.
Post, H. 488.
Pott 547.
Potts 562.
Poussep, L. 562, 611, 625, 636,
637, 639.
Pousson 54.
— A. 15.
Power 682.
— R. u. H. W. Johnston 660.
Powolotzky, J. I. 660, 710.
Pozzan 454.
Pozzi, E. 660, 696, 698, 719,
721, 725.
— G. 660, 727, 762.
Pozzo 500.
Praetorius, G. 13, 14, 15, 44,
49, 50, 51, 58.
Prewitt 565.
Pribram, B. O. 660, 763, 795,
796, 797, 798, 799, 800,
803, 806, 807, 809, 815,
816.
Priesel, A. 535.
— R. 763, 775.
Prima, C. 660.
Prinz, H. 326.
Protopopow 660, 678.
Pruvost, P. usw. 481, 521.
Pryor 137.
Pühl, H. 100, 101, 285, 286,
287, 288, 289, 290, 295,
297, 299, 755, 763, 781.
Pünder 480, 519.
Putti 416.
Pytel, A. 487, 544.
Queckenstedt 563.
Quensel 618.
Quénu 101, 116, 117, 118, 119,
120, 129, 141, 142, 143,
145, 156, 178, 179, 181.
— E. u. H. Hartmann 101.
Quénue 660, 670, 698.
Quervain, de 563, 576, 774.
Quick, Wm. J. 307.
Quinby, W. M. C. 9.
— W. C. 101.
Rabé, M. 101, 130.
Rabl 552.
— C. R. H. 326.
Radice, L. 660, 733.
Rados 490, 557.
Raffaelli 487, 545.
Rafin 59.
Rainer 687.
Ramentol, J., M. Corachán
Llort u. V. Artigas 763.
Ramstedt 660.
Rankin, F. 101, 243.
— F. W., J. A. Bargaen und
L. A. Buie 101, 238, 243.
Ransom 179.
— H. K. s. F. A. Coller 96.
Ranzi 563, 565, 566, 574, 578,
581, 585, 586, 601, 603,
605, 606, 607, 608, 619,
625, 636.
— s. Marburg 562.
— u. Marburg 563.
Ratner, L. 660, 686.
Rau, W. 101, 134, 135.
Rauber 532.
Rauch 338, 339.
Rauchfuß 632.
Rauschenbusch 18, 40.
— T. 10.
Ravault s. Ricard 660.
Ravdin 667, 724.
— J. S., M. E. Morrison u.
C. M. Smyth jr. 660.
Ravickaja, A. 763, 792, 793.
Raymond 310.
Razzaboni 101, 245.
— G. 660, 713, 721.
Read 476, 505.
Recklinghausen, F. v. 476,
487, 503, 504, 505, 544,
545.
Reclus 500.
Redlich 101, 117, 563.
Redwitz, E. v. 326.
Reel, Ph. J. u. N. E. Burrell
660.
Regedanz s. Ricker 661.
Regele, H. 326.
Rehbock, D. 490, 554.
Rehn 21.
— E. 326, 330, 331, 332, 334,
335, 336.
— L. 4.
Rehorn, E. 476, 504.
Rehren, W. v. 326.
Reich 611.
— A. 660.
Reichel 8, 12, 35.
— P. 101, 118.
Reichle 156, 173.
— Dr. R. 660, 746.
— R. u. A. Tietze 101.

- Reindel, W. 101, 271.
 Reinecke, R. 489, 552.
 Reinhard, A. 479, 513.
 Reinhardt 563, 600, 812.
 — A. s. A. Laewen 760.
 Reinhold, C. H. 763, 793.
 — P. 101, 114.
 Reischauer 326, 343.
 Reiser, A. 659.
 Reitsch u. Röper 563.
 Rejsek, J. 9, 482, 525.
 Remijnse, J. G. 763.
 Rensen, Ch. M. 660, 696.
 Renner 10.
 — O. 101, 301, 302, 303.
 Reschke, K. 9.
 Retzlaff, O. 660, 709, 719.
 Retzow, N. W. 476.
 Revel, J. 660, 680.
 Rewbridge, A. G. 660, 727, 732.
 — A. G. s. W. A. Andrews 644.
 — A. G. u. L. S. Hrdina 660.
 Reynolds 9.
 Rheindorf 812.
 Ribbert 23.
 Ribot, A. 101, 275.
 Ricard u. Ravault 660.
 — A. s. L. Desgoutter 477.
 Ricci, S. 661, 674, 679, 681.
 Ricciuti, G. 661.
 Riche 661, 678.
 Richter, August Gottlieb 39.
 — G. s. W. Haase 319, 340, 341.
 — H. Mortimer u. W. L. Zimmermann 661.
 Ricker 563, 570, 576, 581, 590, 599, 600, 601, 602, 603, 605, 610, 661, 732.
 — u. Regedanz 661.
 — W. G. s. J. A. Hutchinson 98.
 Ridder s. Kraus 476.
 Riddoch 631.
 Riedel 10, 661, 716, 774.
 Rieder, W. 661.
 Riess, E. 326.
 Riester 480, 518.
 Rietschel, H. 763, 803.
 Rigaud 368.
 Rinder 554.
 — C. u. P. Cammon 490.
 Rippmann 483, 531.
 Risel 661, 713, 715, 725, 726.
 Ritter, C. 478, 512, 527, 661, 688, 717, 729, 732.
 — S. A. u. S. Bachr 482.
 Roberts 62.
 — J. H. u. de Morgan 9.
 — O. W. 17.
 — Kingsley, W. W. Johnson u. H. Bruckner 661.
 Robertson, D. E. u. R. R. Graham 661.
 Robineau 416.
 Robineau, M. u. M. Lévy 101, 287, 288, 295, 299.
 Robsmann 481, 520.
 Rocher s. Boisseau 13.
 Rochet 181.
 Rochus 475.
 Rödén St. K. 763 791.
 Roello G. 485 537.
 Rokitansky 484, 533, 537.
 Romani 791.
 Romeo 498.
 Romer, M. 475.
 Ronneaux u. Brodin 763.
 Röper s. Reitsch 563.
 Rogers 634.
 Rohde, C. 661, 686, 687.
 Rokitansky, C. 4, 8, 18, 19, 22, 33.
 Rolland, D. 661, 667.
 Romania, W. H. C. 661.
 Romanzew, N. J. 661.
 Romeis, B. 101, 307.
 Roosing 58.
 Roosing, Th. 482, 528.
 Roques 716.
 — s. Salager 662.
 Rosarius, A. 661.
 Rosenak, B. D. s. L. H. Segar 763.
 Rosenbach 661, 710.
 Rosenburg, S. 763, 794, 795, 800, 806.
 Rosenow 800.
 Rosenthal 744.
 — E. F. s. Melchior 657.
 — F. L., Wilsicki u. E. Melchior 661.
 Rosenzweig, v. 556.
 Ross, J. C. 475.
 Rossi, C. 479, 514.
 Rosso 661.
 Rössle 563, 610.
 Rose 232.
 — F. 576.
 Rosenburg, A. 14.
 Rosenfeld 563.
 Rosenstein, P. 7.
 Ross 309.
 Rossi 371.
 Rost 326.
 — u. Naegeli 661.
 Rostock, P. 326, 385, 394.
 Roth 477, 507.
 Rothfuchs 661, 675.
 Rothlin 454.
 Rothmann 563, 617, 636, 637.
 — H. 763, 784.
 Rothschild 480, 519.
 Rotter 187, 194.
 — s. Borchard 95.
 Rouillard u. Schwab 661.
 Rousset 715.
 — J. s. Moulonguet 658.
 — s. Welti 666.
 Roussy 577.
 Routier 661, 670, 698.
 Roux 791.
 Roux, J.-Ch. s. P. Duval 757.
 Rouzard, J.-J. u. J. Amard 661.
 Rowbotham, G. F. 474, 494.
 Rowntree s. G. E. Brown 95.
 Rubaschow, S. 661.
 Rubritius 9, 52.
 — H. 15, 101, 244, 245.
 Rückert, W. s. R. Klapp 321.
 Rudberg, H. 661, 676.
 Rudzki 454.
 Ruescher, E. 763, 792, 793.
 Ruge 475, 499.
 Rumpel 563, 566, 578, 626, 636.
 Rumpf 563, 617.
 Runge 499.
 Ruppanner, E. 662, 708, 711, 729.
 Rusk, H. A. u. E. N. Neber 662.
 Russ 662.
 Russel 488, 546.
 — W. 486, 541.
 Rütz, A. 10, 326.
 Ruysch 18.
 Saar, v. 662.
 Sabadini 724, 730, 732.
 — L. u. Et. Curtillet 662.
 Sabat s. Stieler 563.
 Sabbioni 662.
 Sablé 122.
 — u. Mercier 101.
 Sachs-Glaser 619.
 Saegesser, M. 101, 295, 296, 297.
 Saenger 563, 585, 636.
 Sailor, K. 662.
 Salager 716.
 — u. Roques 662.
 Salleras, J. 12, 484, 533.
 — s. Lichtenberg 12.
 Salleron s. Metinet 761.
 Salmon 662.
 Salomon, W. 480, 518.
 Salmoth 662, 669.
 Salvadori, D. 662, 682.
 Sampson 198, 486, 541.
 Sanders, R. L. 662, 690, 691.
 Sänger 11, 41, 118.
 — M. u. A. Klopp 478.
 Sanson 105.
 Santesson 7.
 Santy 662.
 Saphir, J. F. 475, 500.
 Saraceni, F. 477, 507.
 Sarbo 563.
 Sassen, v. 763, 801.
 Sato, K. 478, 511.
 Sauer, H. 662.
 Sauerbruch, F. 481, 522, 523.
 Sauter 118.
 Savory 55.
 Schaak, W. 478, 512.
 Schade, Neukirch u. Halpert 454.

- Schaefer, V. 326, 662, 723.
 Schaffer 476, 505.
 Schambacher, A. 489, 550.
 Schamoni 662.
 Schanz, A. 326, 418.
 Schapiro, B. 101, 309.
 Schaudig 5, 22.
 Schaum, K. 662.
 Schede 101, 238.
 Scheele 50, 59, 662.
 — K. 14.
 Scheide, J. 484, 533.
 Scheidler, F. 326.
 Schelky 191.
 Schenk, P. 763.
 — S. G. 481, 523.
 Schickele 486, 539, 540.
 Schievelbein 662, 715, 716, 729, 730.
 Schiff u. Zack 454.
 Schifftan 46.
 — W. 6, 13.
 Schilling 490.
 Schinz, H. R. 326, 522.
 — u. B. Slotopolysk 101, 306, 307, 308, 309.
 Schirhow 486, 542.
 Schlagintweit 49.
 Schlagwitz 563, 572.
 Schlange 56.
 Schlangenhauer 550.
 Schlegel 662.
 Schleich 711,
 — Carl 456.
 Schlesinger, A. 326.
 — H. 488, 545.
 Schleussing, H. 326.
 Schliep, L. 4, 11.
 Schlössmann 662, 687.
 Schloessmann, H. 101, 210.
 Schloss, J. s. Morawitz 99.
 Schlund 137.
 Schmaus 601.
 Schmid 327, 488, 546.
 Schmidt 191, 476, 505, 554, 576, 746.
 — A. 327.
 — C. 662.
 — Christian 696.
 — H. 565.
 — M. B. 546, 548.
 — W. 490, 763.
 Schmieden 563, 575, 628, 629, 630, 635, 675, 738.
 — s. Borchardt 559.
 — u. Sebening 662.
 — V. 763, 780, 784.
 — V. u. H. Niessen 662.
 Schmincke 499.
 — A. 475.
 Schmith, D. L. 482, 524, 535.
 Schnitzler 662, 719.
 — H. 763, 809, 815.
 Schmorl 412, 440.
 Schneider 9, 27, 35, 37, 49, 186, 476, 519.
 — C. 13.
 Schneider, H. 6, 10.
 — J. 327, 399.
 — P. 480, 505.
 Schnek, F. 327.
 Schoebel, A. 763.
 Schoen, H. 327.
 Schoenmacker, J. 663, 716, 730.
 Schönbauer 619.
 — L. 662, 711, 732.
 Schönborn 662, 669.
 Schöndube, W. s. K., Westphal 666.
 Schönholz 210.
 Schoening, G. 101, 129, 158.
 Scholl 26, 61, 454.
 — A. J. 16.
 Schoenhof, K. 14.
 Schoenhoff 51.
 Schosserer, W. 327, 355.
 Schrader 663, 688.
 Schrager, V. L. 763, 800.
 Schramm 47, 234, 236, 237.
 Schreuder, J. Th. R. u. W. Bär 101, 285.
 Schridde 505.
 Schröder 486, 543.
 Schubeck 479, 515.
 Schuchardt 41, 183.
 — G. 663.
 Schüller, M. 10, 40.
 Schultz u. Haucken 563.
 Schultze 399, 663, 729.
 Schulz 604.
 — A. 663.
 — J. 327.
 Schulze 242.
 — W. 327, 663.
 Schum 563, 633.
 — H. 327.
 Schupp, H. 327.
 Schüssler 482, 528.
 Schuster 563, 600.
 Schustler, M. 13.
 Schwab s. Rouillard 661.
 Schwartz 154, 164, 166, 170, 663, 669, 681, 744.
 — J. u. H. Bergmann 101.
 Schwarz 37, 50, 115, 125, 126, 217, 218, 222, 224, 226, 227, 228, 229, 231, 234, 238, 241, 563.
 — K. 101, 118.
 — N. W. 663.
 — J. u. M. Straub 763.
 — O. 102.
 — O. A. 100.
 — s. E. Joseph 13, 14.
 Schwenn 327.
 Sciacca, F. 663.
 Scoppetta, G. 663, 711.
 Scott 59.
 Sebening 738.
 — s. Schmieden 662.
 Seelaus 134, 135.
 — H. K. u. B. Haskell 102.
 Seeliger 327, 350.
 Seemen, H. v. 102, 206, 327.
 Segar, L. H. u. B. D. Rosenak 763.
 Seidel 102, 147.
 — E. 491, 557.
 Seifert, E. 102, 172, 266, 327, 331.
 Seiffert 43.
 — L. 11.
 Seitz, E. 663.
 Selberg 563, 585.
 — F. 663, 678.
 Selig 640.
 Selter 563.
 Semb, K. 327.
 Senator 480, 519.
 Sénèque 478, 512.
 Senn, 479, 513, 514.
 Sennels, A. 763, 770, 771, 796, 816.
 Serafini 487, 545.
 Sereghy, E. 327.
 Sertoli, L. 483, 530.
 Setsam 520.
 Sexton 59.
 — W. G. 16.
 Sgalitzer 614.
 Shedden 146.
 — W. M. s. E. P. Hayden 97.
 Shinoda, K. 102, 143.
 Shimura 454.
 Shiokawa, G. 663, 691, 747.
 Short, A. R. 763.
 Sicard 576.
 Sicca, G. 763.
 Sick 713, 714, 722.
 — C. u. Eug. Fraenkel 663.
 Siegmund, H. 763.
 Sigalos, P. 663, 676.
 Signoux 480, 517.
 Sigwart, W. 764, 772.
 Silhol 532.
 — J. u. Y. Bourde 483.
 Simmonds 475, 563.
 Simmons, H. T. 102, 215, 243.
 Simon 40, 494, 548, 549, 551.
 — G. 4.
 — H. 327, 474.
 — R. usw. 488, 489.
 Simons, B. 327.
 Sinnreich 34, 61.
 — W. 8, 16.
 Sisk, J. R. 16.
 — N. W. 663.
 Sistrunk, E. W. 488.
 Sittig 610.
 Sjöblom, J. Ch. 764, 791.
 Sjövall, E. 490, 554, 555.
 Skoog 663, 746.
 Slotopolsky, B. s. H. R. Schinz 101 306, 307, 308, 309.
 Slyke, W. W. van s. G. H. Whipl 103, 284.
 Smid, M. C. M. 663.
 Smith, D. A. 102, 179, 212, 213, 225, 238.

- Smith, G. G. 14.
 — W. 663, 719, 729.
 — u. Gilbert 16.
 — -Peterson 327, 368, 417, 418.
 Smyth 724.
 — jr., C. M. s. I. S. Ravdin 660.
 Snell, J. A. 663, 690.
 Sninoshara, I. 663.
 Soelling 663, 710.
 Sokolof s. Makaschew 12.
 Sokolow 44.
 — A. N. 478, 510.
 Sölling 663.
 Sohn, A. 663, 687.
 Solcard u. Perves 663.
 Sommer 102, 300, 306, 308, 327.
 — R. 327, 475, 499.
 Sömmering 18, 39.
 Sonntag 370.
 — E. 482, 523, 524.
 Sophronieff 8.
 Sorge 663, 678.
 Sosnovik, J. 663, 675.
 Sosnovsky, A. 663, 718, 729.
 Soubeyran 475, 499.
 Soupault 121,
 — R. s. R. Leibovic 99.
 Southam 7.
 Spackmann, J. G. 484, 532.
 Spalteholz, W. 214.
 Spangenberg, J. J. 764.
 — u. O. Copello 764, 791.
 Spatz 610, 611.
 Speese, J. u. Th. Klein 764.
 Sperling 4.
 Spielmeyer 563.
 Spiess 61, 454.
 Spira, E. 328.
 Spiro, A. s. S. A. Wallace 665.
 — u. Künstler 454.
 Spirt, M. 764.
 Spitzer, W. 663, 672, 688, 750.
 Spoerl 563, 617.
 Sprengell, Herbert 312.
 — H. 328, 333, 339, 360, 366, 375, 376, 386, 387, 390, 391, 393, 401, 404, 405, 421, 422, 423, 425, 426, 427, 429, 430, 441, 442, 443, 447, 448, 449.
 Springer 485, 535, 536.
 Ssinakewitsch 663, 678.
 Ssolowjew, N. J. 764.
 Staehler 21.
 Staehler s. W. S. Perlmann 4.
 Staemmler, M. 102, 117, 126, 134, 135, 136, 137.
 Stafieri, D. 663, 673, 718.
 Stähelin-Burckardt 476, 505.
 Stammler 59.
 Stamoff, B. H. 12.
 Stanley 55.
 Stanton, E. MacD. 663.
 Starkenstein u. Wiechowski 454.
 Starlinger, F. 663.
 Starr 691.
 — E. s. Judd 654.
 Staub 127, 149, 151, 154.
 Stawaki, G. 664.
 Stechow, W. 6.
 Stegemann, H. 328.
 Steidl, H. 328.
 Steiger, C. 664.
 Stein 123, 124, 147, 148.
 — J. u. F. M. Hantsch 102.
 Steinach 310.
 Steinber, A. 664.
 Steindl, H. u. F. Mandl 479.
 Steiner, J. 102, 229.
 Steinlechner s. Beiglböck 453.
 Steinmann, F. 328.
 Steinmetz, C. 5, 26.
 Steinthal 137.
 Stenius 19, 31, 59.
 — F. 7, 14.
 Stenson, W. 664, 667.
 Sterling 595.
 Stern 563.
 Sternbach 9, 12.
 — K. 9.
 Sternberg, A. 764, 771, 777, 781, 782, 807.
 Steuer 490.
 Stevens, A. R. 5, 23.
 Steward 611.
 — R. L. 484.
 Stiefel, R. E. s. W. T. Mitchel jr. 657.
 Stieler 563.
 — u. Sabat 563.
 Stöck 518.
 Stocker 328.
 — H. 664, 677.
 Stockey 554, 555, 556.
 Stöcklin 370, 371.
 Stoerber, H. 476, 504, 505.
 Stoeckel, W. 102, 129, 137, 155, 160, 174, 175, 176, 183, 187, 188, 189, 190, 192, 193, 194, 195, 196, 197, 198, 199, 200, 201, 202, 203, 205, 206, 207, 208, 209, 210, 236, 241, 244, 249, 259, 264, 266, 271, 272.
 Stoian, C. s. M. St. Butoianu 647.
 Stolz 486, 539.
 — s. Ehret 649.
 Stone 500.
 Stockey, B. 490.
 Störk 480, 481, 522.
 — O. 4.
 Stoffel 640.
 Stolper s. Wagne 564.
 Stooky 608, 617.
 Storck, H. 328, 370, 371.
 Stotz, W. 643, 679, 693.
 Stout 502.
 Stout, A. P. s. C. J. Kraus 475.
 Strachler, W. s. S. Perlmann 4.
 Stracker, O. 328.
 Strahesko, N. D. 664.
 Straub, M. s. J. Schwarz 763.
 Strauss, F. 328.
 — K. 328.
 Streckeisen 548.
 Streiff 491, 556.
 Stricker 6, 27, 61, 62.
 — O. 12.
 Stroker, Dr. Thornley 9.
 Strömbeck, J. P. 764, 770, 771, 772, 774, 778.
 Strong, L. W. 486, 542.
 Struppler, V. 328.
 Struthers, J. W. 764.
 Stubenrauch, v. 102, 134, 135.
 Stühmer 33.
 — A. 8.
 Stulz 732.
 — E. u. R. Bauer 664.
 Sturzenegger, E. 664.
 Stüsser, F. 16, 61.
 Stumpfegger, L. 328, 403.
 Stuve 791.
 Sudeck, P. 328, 595.
 Suermondt 305.
 — W. F. 488, 548, 664, 764.
 Sulger 454.
 Sultan 475, 476, 501, 502, 503.
 Sundberg, C. 482.
 Süß, J. 486, 543.
 Sussig, L. 664.
 Suter 15.
 Suwalski, T. 764.
 Suzuki, S. 664.
 Swan 57.
 — R. H. J. 15.
 Swartz, E. O. 9.
 Syller, R. 328.
 Syring, R. 15, 58.
 Szaplonszay, G. 664.
 Tabanelli, M. 664, 711.
 Tacomat s. Ingebrans 98.
 Taffel, M. s. A. Oughterson 481.
 Talman, J. M. 482, 529.
 Tailhefer 102, 139, 143, 145, 146.
 Takahashi, N. 102, 306, 307, 308.
 Tannenber 479, 515, 516.
 Tansini, J. 482, 529.
 Tappeiner, v. 563, 617, 636.
 Tapie 490, 554, 664, 746.
 Taylor, H. M. 480, 519.
 Teisier 275.
 Teissier, J. 102.
 Tejerina 709, 712, 733.
 Telford 305.
 Temesvary, E. 664, 710, 716.
 Teneff 454.
 Tenney, Ch. F. u. S. S. Patterson 664.
 Teodorescu, M. 328.
 Teplitz, V. 664, 690, 718, 747.

- Terrier 525, 671.
 — u. Auvray 664.
 Terson 491, 557.
 Tertsch 556.
 Teschendorf, W. 478, 512.
 Tessényi, B. 664.
 Tetsuzo-Yamada 611.
 Teuscher 478, 479, 510, 511, 515.
 Teutschländer 494.
 Theilhaber 134, 135.
 — A. u. H. Edelberg 102.
 Thelen 59.
 Therburgh 478, 510.
 Thiemann 766.
 Thiermann, E. 102.
 Thies, A. 664.
 Thin, E. s. Francois-Dainville 651.
 Thöle 475, 485, 500.
 — F. 664, 671, 680.
 Thomas 26, 59.
 — H. 5.
 Thompson 18, 32, 40, 41, 47, 48, 229, 244, 664.
 — u. Harris 488.
 — G. 664, 680.
 — G. F. s. W. F. Braasch 95.
 — H. 10.
 — J. E. 476, 503, 549.
 Thomsen, W. 328.
 Thomson 775.
 — Walker 10.
 Thon-That-Tung 675, 681, 697.
 — s. Ho-Dac-Di 653.
 Thorel 484, 533.
 Thorne 10, 41.
 Thornton 44.
 — J. K. 11.
 Thorpe, M. J. 481, 521.
 Thurston, J. A. s. Th. G. Orr 478.
 Thys 480, 519.
 Tiberio, L. 664.
 Tiegel, M. 328.
 Tietze 156, 173.
 — A. s. R. Reichle 101.
 Ticozzi, E. 664.
 Timmermanns, F. D. 328.
 Tincl, J. 102, 310.
 Tixier 182.
 Tobeck, A. 664.
 Tobias 563.
 Toldt 664, 725.
 Tommaso, G. s. A. Billi 645.
 Tongs, M. S. 665, 709, 710, 718.
 Tönnis 563, 608, 617, 619, 628.
 Tomosuke, Mayede 328.
 Torraca, L. 10, 12.
 Torres 62.
 — H. 17.
 Townsend, W. G. 102, 222.
 Trendelenburg 415, 416.
 Triepel, H. 328.
 Troell, A. 328, 355.
- Trongé 800.
 Tronge, C. s. Bercovich 756.
 Trömmner 563.
 Trojan, E. 328.
 Trumpp, J. 764.
 Trusler, H. M. u. M. E. Martin 665.
 Tschajka, A. 483, 531.
 Tschasownikow 665.
 Tscheckan 102, 117.
 Tschistowitsch 4.
 Tschmareke, G. 329.
 Tschmarke 454, 457.
 Tsunoda 665, 723.
 Tuffier 125, 665, 676.
 — Th. u. J. Dumont 102.
 Turberville, J. S. 764, 797.
 Turko 455.
 Tutkewitsch s. Alpers 452.
 Tuzimoto, K. 764, 802.
 Tzschirntsch, Kurt 3.
 — K. 5, 15.
- Ubbani, L. 665.
 Uebelhoer 16, 52.
 — R. 15, 102, 213, 215, 216, 222, 224, 230, 234, 243, 244.
 Übermuth 800.
 Uffenorde, W. 480, 517.
 Uffreduzzi 665, 675.
 Ugon, C. V. A. 665, 698.
 Ultzmann, R. 4.
 Underhill, A. J. 485, 536.
 Urech, E. 764, 770.
 Urquiza, S. V. s. Masciottra 656.
 Urso, B. 764.
 Usadel 617, 634.
 — G. 329, 379, 380.
 Uteau 102, 155.
 Utterström 531.
 — E. u. H. Bergstrand 483.
- Valdoni 791.
 Valentin, E. 764, 791.
 Valentine, J. J. 475, 499.
 Vallebona, A. 481, 521.
 Valls, J. 329, 433.
 Vaquié 125.
 — s. J. J. Gazzolo 97.
 Vasa, D. 665.
 Vassmer 486, 542.
 Vastenberghé s. Bizard 645.
 Veil, W. H. 102, 287, 310.
 — W. H. u. O. Lippross 102.
 Veismann, G. 665.
 Veit 542.
 Velasco, S. 665.
 Verbriest, H. 474, 495, 496.
 Verdun 551.
 — s. Hermann 489.
 Verebely 665, 673, 676.
 Verebely, T. v. 488, 549.
 Verneuil 28.
 — A. 6.
- Verth, M. zur 329.
 Vignard 137.
 Vignyazo, J. 665, 678, 685.
 Vincent 564, 589, 640.
 Virchow 15, 18, 22, 54, 118, 796.
 — R. 4, 488, 522, 524, 546.
 Virgil, H. s. Moon 658.
 Viton, J. s. C. Cirio 648.
 Vitrac, J. 102, 165.
 Voelcker, F. 102, 184.
 Voelker 24, 27, 37, 61, 62.
 — u. Boenninghaus 16, 17.
 — F. 329.
 — F. u. H. Boenninghaus 5.
 Vogel 480, 520.
 — K. 103, 171, 181, 185, 211, 212, 238.
 — R. 481, 665, 694, 697, 717, 719, 723, 725.
 Vogeler, K. 329.
 Vogt, E. 137.
 Volhard, F. 103, 156, 157, 274, 275, 276, 278, 280, 281, 282, 283, 286, 287, 288, 289, 293.
 Volk 787.
 Völker 26.
 — F. u. H. Boenninghaus 6, 9, 11.
 Volkmann 32, 40, 629.
 — J. 329, 387, 390, 392, 393, 395.
 Vollmann 13.
 Vollmer, H. 488, 547.
 Voncken, J. 764.
 Vorpahl 478, 510.
 Vorschütz, J. 329.
 Vos, P. A. 665, 694.
 Voss, E. A. 764, 774, 778, 784.
 — O. 329.
- Wachsmann 455.
 Wachsmuth, W. 329, 363, 408, 409, 410.
 — W. s. T. v. Lanz 322.
 Wackerle, L. 478, 510, 511.
 Wagner 103, 282.
 — Fr. 665, 708, 709, 711, 716, 718, 719, 749.
 — J. 764.
 — u. Stolper 564.
 Wainwriht 665, 669, 676.
 Waldeyer, L. 665, 747.
 — W. 103, 105, 106, 107, 108, 110, 112, 240.
 Walker 780, 781, 789.
 Wallace 673, 676.
 — S. A. u. A. Spiro 665.
 Walz, K. 665.
 Walzel-Wiesentreu, P. 665, 684, 685, 686, 687, 713.
 Walter 121.
 — F. A. 55.
 — H. 329.

- Wangensteen, O. H. 665, 671, 684, 750.
 Wantoch, H. 764, 780, 791, 815.
 Wassmund, M. 480, 490, 518, 554.
 Walther 343.
 — E. 6.
 Warner 55.
 Warwick, T. 103, 254, 270.
 Waschulewski, H. 329.
 Watanabe, S. 4, 665.
 Waters, E. G. 665.
 Waterworth, G. 665, 685.
 Watson 7, 22, 32.
 — F. S. 11.
 — P. H. 5.
 — T. H. 8.
 Waugh, O. S. 477, 506.
 Wax, W. V. u. N. S. Cooper 764.
 Weber, E. 487, 544.
 — H. 764.
 — L. 487, 544.
 — R. 764.
 Weersma, P. 480, 518.
 Wegelin 479, 515.
 Wegemer, E. 764.
 Wegner, W. s. D. Munro 473.
 Wehner 345, 455.
 — Ernst 524.
 Weichherz, E. s. W. Pagel 762.
 Weidner, O. 9.
 Weil 329, 355.
 Weinrich 26, 56.
 — M. 5, 13, 15.
 Weintraud 455, 560.
 Weiss 564, 586, 606, 791.
 — S. 666, 687.
 — W. 329.
 Weisshaupt 475, 502.
 Weitz 229.
 Welcker, E. R. 329, 755, 765.
 Weller 625.
 Welsh 548.
 — s. Benjamin 488.
 Welti 715.
 — H. s. Moulouguet 658.
 — u. Rousset 666.
 Wendel, W. 7.
 Wendelstadt 475, 499.
 Wendriner 475, 499.
 Wenglowsky, R. J. 488, 489, 546, 548, 549, 550.
 Wenig, K. 765.
 Wenning 54.
 — W. H. 15.
 Wenzel 368.
 Wenzl, O. 329.
 Werner, J. L. 103, 135.
 Wernsdorfer, I. 666, 695.
 Werthemann, A. 666, 731, 736.
 Wesson, M. B. 484, 533.
 Westhues 564.
 — H. 103, 113, 114, 115, 116, 119, 120, 121, 172, 173, 178, 329.
 Westphal 618.
 — K. 666, 723, 730, 732, 733, 736.
 — K., Gleichmann u. Mann 666.
 — K. u. W. Schöndube 666.
 Wette 475, 500.
 Wetzell 564.
 Whipple, A. 103, 246, 258, 284.
 — G. H. u. D. D. van Slyke 103.
 Whitman 415, 418.
 Wiechowski s. Starkenstein 454.
 Wiedemann, H. 666, 680, 681.
 Wiedhopf, O. 329, 364.
 Wienert, B. s. M. J. Madlener 323, 371, 373.
 Wiesinger 134, 135.
 Wietmann 539.
 Wildegans, H. 666, 742.
 Wildbolz 26, 27.
 — H. 6.
 Wilensky 777, 778, 795, 799, 800, 801, 806.
 — A. O. 765, 771.
 — u. L. J. Hahn 765.
 Willan, R. J. 103, 126.
 Williams 747.
 Williger 490, 533.
 Wills, C. 10.
 Wilms 455, 564, 632.
 Wilsicki s. F. L. Rosenbach 661.
 Wilson 555.
 Winkel 28.
 — F. 6.
 Winkler u. Jochmann 564.
 — K. 765.
 Wintersteiner 491, 556, 557.
 Wischewsky 455.
 Wise, W. D. 765, 796, 798, 799, 802, 804, 808, 816.
 Wislicki 693, 744.
 — L. s. E. F. Rosenthal 657.
 Witte 482, 527.
 Witteck, A. 329.
 Witzel 478.
 Wix, W. 329.
 Wohlgemuth 731, 736.
 — s. Oppenheimer 659.
 Wolf 573.
 — J. 666.
 Wolfer, J. A. 666, 727, 733.
 Wolff 500, 532, 538, 542, 564, 629, 668.
 — Julius 342.
 Wolfson 686.
 — W. L. u. D. R. Levine 666.
 Woltmann 617.
 Woodruff 159, 205.
 Woolsey, J. H. s. St. H. Mentzer 657.
 Worms, G. 490, 554.
 Wossido 39.
 — E. 14, 482.
 Wrede 500.
 Wulff 59, 60.
 — P. 482, 525, 529.
 Wunderli, H. 666.
 Wundt, N. 765.
 Wustmann 338.
 Wutz 483, 531.
 Wyss 119, 120.
 — H. v. 476, 505.
 Wyszewianska, A. 478, 511.
 Yamane 479, 515, 516.
 Yarrow, H. C. 10.
 Yasse u. Cornelis 666.
 Yoshida, T. 666.
 Young 59, 185, 246.
 Zack s. Schiff 454.
 Zagaresse, F. 666.
 Zahn, F. W. 476, 504, 505.
 Zanetti, S. 666.
 Zangenmeister 137.
 — W. 484, 532.
 Zamkov, A. 765, 782.
 Zapel, E. 765, 774.
 Zaytseff, H. J. s. Meleney 657.
 Zeinert, H. 329.
 Zenker s. Engelhardt 453.
 Ziegler 505, 524.
 Zielke, H. 329, 334.
 Zimmermann 5, 8, 26, 31, 554.
 — H. u. W. German 490.
 — W. L. s. Richter 661.
 Zinner 62.
 — A. 17, 103, 153, 186, 191, 238.
 Zmur, W. 666.
 Zoledziewski 666, 678.
 Zuckerkandl 5, 24, 48.
 — s. Frisch 12.
 — O. 4, 13, 483, 529, 537.
 Zukschwerdt, L. u. W. Reiss 329.
 Zumstein s. Enderlen 649.
 Zweg u. W. Hetzar 330.
 — H. G. und H. Heidemann 330.
 Zypkin, B. u. A. Mannheim 330.
 — B. s. A. Mannheim 324.

Sachverzeichnis.

- Acetylcholin 463.
 Acromioclavicularluxation 379.
 Adergeflechtscysten 555.
 Adipositas dolorosa 468.
 Ärmelanastomose des Ureters 199.
 Anästhesiebehandlung 452, 456.
 — bei Entzündung 456.
 Anilarbeiter und Papillome der Harnwege 21.
 Anurie bei Mastdarmkrebs 158.
 Apophysenschmerzen 470.
 Appendicitisähnlichkeit der Mesenterialdrüsentuberkulose 785.
 Appendicitis und Lymphadenitis mesenterialis 797.
 Appendicopathia oxzurica 812.
 Arachnitis serofibrinosa cystica 607.
 Arteria vertebralis, Unterbindung 630.
 ARZBERGERScher Apparat 246.
 Ascariden und Gallenblasenperforation 697.
 Aspirationsversuch nach NITZE 30.
 Asthma uraemicum 280.
 Augenhöhlencysten 556.
 Azotämie 283.
 —, extrarenale 281.
- Bakteriophagentherapie bei Cystopyelitis 272.**
 Balkenblase 233.
 BARTHOLINISCHE Drüse, Cysten 544.
 Bauchfellentzündung, gallige 643.
 —, Ätiologie 671.
 —, —, der galligen perforationslosen, chemisch-fermentativ 730.
 —, —, infektiös 730.
 —, —, operative Verletzungen 682.
 —, —, perforationslose Entstehung 698.
 —, —, physikalisch-mechanisch 720.
 —, —, Schußverletzungen 677.
- Bauchfellentzündung, gallige
 Ätiologie, Spontanperforation 698.
 —, —, Stichverletzungen 680.
 —, —, stumpfe Gewalt 673.
 —, —, traumatische Perforation 671.
 —, —, trophisch 724.
 —, Definition 667.
 —, Diagnose 744.
 —, Historisches 669.
 —, Klinik 739.
 —, Prognose 747.
 —, Therapie 751.
- Bauchspeicheldrüsencysten 512.
 BEERSche Koagulationssonde 50.
 Beckenschwebelagerung bei Decubitus 632.
 BECKSCHE Bohrung 385.
 Bilharziosis der Blase 23.
 Biliäre Peritonitis 667.
 Blase, Beteiligung bei Mastdarmkrebs 125.
 —, Bilharziosis 23.
 —, Cysten 529.
 —, Druckmessung 227.
 —, Entleerung, kritischer Punkt 226.
 —, Exstirpation bei Papillomatose 42.
 —, Füllungskurve 228.
 —, Funktionsstörungen nach Mastdarmkrebsoperation 211.
 —, Geschwülste 18.
 —, —, Einteilung 18.
 —, —, Geschichtliches 18.
 —, — und Prostatahypertrophie 22.
 —, —, Ursachen 22.
 —, Halskontraktur 245.
 —, Innervation 214, 215.
 —, Leukoplakie 22.
 —, Malakoplakie 22.
 —, Mastdarmfistel 126, 149.
 —, Naht 189.
 —, Ödem bei Mastdarmkrebs 174.
 —, Papillome 3.
 —, —, Absaugung 51.
 —, —, Chemokoagulation 50.
 —, —, chirurgische Behandlung 39.
 —, —, Diagnostik 29.
- Blase, Papillome, Elektrokoagulation 49.
 —, —, Elektresektion 53.
 —, —, Endoskopie 46.
 —, —, intravesicales Vorgehen 46.
 —, —, Klinik 29.
 —, —, maligne Entartung 58.
 —, —, Prognose 54.
 —, —, Resorcinbehandlung 56.
 —, —, Rezidivgefahr 58, 59.
 —, —, Statistik 25.
 —, —, Strahlentherapie 50, 51, 57.
 —, —, Thermokoagulation 50.
 —, Pflege bei Rückenmarksverletzten 633.
 —, Saugdrainage 266.
 —, Störungen bei Rückenmarksverletzten 596.
 —, —, Sympathicusoperation 243.
 —, Überdehnung 221.
 —, Verletzungen 189.
 —, — bei Mastdarmkrebsoperation 286.
- Blutcysten 557.
 Blutdrüsencysten 545.
 Branchiogene Cysten 551.
 Bruchbehandlung, blutige 330.
 Brustbeinschlüsselbeingelenk 378.
 Brustmarkverletzung und Ileus 612.
 Bulbourethrale Drüse, Cysten 534.
 Bulbuscysten 556.
 Bursitis, Novocaininfiltration 470.
- Callusbildung 344.
 — bei operativer Frakturbehandlung 335.
 McCARTHY, Resektoskop 52.
 Caudadurchschüsse 577.
 Caudasteckschüsse 582.
 Caudawurzelnah 635.
 Chemokoagulation der Blasenpapillome 50.
 Chemotherapie bei Cystopyelitis 271.
 Cholaskos 667.
 Cholecystektomie, „ideale“ 684.

- Choledochusverletzungen 676.
 Cholinesterase und Novocain 460.
 Chordostomie 640.
 Claviculärfrakturen 378.
 Clitoriscysten 543.
 Coccygodynie 470.
 COHNHEIM-RIBBERTSche Theorie 23.
 Collargoltherapie bei Papillomen 49, 50.
 Commotio spinalis 602.
 CUVIERScher Gang 522.
 Cysten, echte, Adergeflecht 555.
 —, Atemapparat 517.
 —, Auge 556.
 —, Begriffsbestimmung 491.
 —, Blut 557.
 —, Blutdrüsen 545.
 —, Clitoris 543.
 —, COWPERSche Drüse 534.
 —, Darm 506.
 —, Dermoid 496.
 —, Eierstock 537.
 —, Eileiter 539.
 —, Einteilung 494.
 —, Epidermoid 494.
 —, Follikelcyste 553.
 —, Geschlechtsapparat 532 f.
 —, Harnblase 529.
 —, Harnröhre 535.
 —, Harnstrang 530.
 —, Herkunft 492.
 —, Hoden 532.
 —, Hymen 543.
 —, Kehlkopf 518.
 —, Kieferhöhle 518.
 —, Kiemengänge 551.
 —, Leber 508.
 —, Lungen 519.
 —, Magen 505.
 —, MÜLLERScher Gang 534.
 —, Nasenvorhof 517.
 —, Nebeneierstock 539.
 —, Nebenhoden 533.
 —, Nebenschilddrüse 548.
 —, Netzhaut-Orbita 556.
 —, Niere 523.
 —, Pankreas 512.
 —, Parotis 501.
 —, Prostata 533.
 —, Ranula 502.
 —, Schamlippen 543.
 —, Scheide 541.
 —, Schilddrüse 546.
 —, Skelettsystem 553.
 —, Speiseröhre 503.
 —, Thymusdrüse 549.
 —, Ultimobranchialkörper 551.
 —, Urniere 531.
 —, Uterus 540.
 —, Verdauungsapparat 501 f.
 —, Wurzel 553.
 —, Zentralnervensystem 554.
- Cysten, Zirbeldrüse 545.
 Cystenleber 509.
 Cystenlunge 520.
 Cystenniere 525.
 Cystenpankreas 515.
 Cysticusverletzungen 675, 676.
 Cystitis cystica 24, 529.
 —, Instillationsbehandlung 266.
 —, postoperative 251.
 Cystomanometrie 227.
 Cystopyelitis, Bakteriophagotherapie 227.
 —, Bakteriologie 270.
 —, Chemotherapie 271.
 Cystosis pancreatica congenita 515.
 Cystoskop, erstes Modell 17.
 Cystographie 227.
- Darmcysten 506.
 Darm-Siphonblase nach SEIFFERT 43.
 Dauerkatheter, Gefahren 249, 250.
 —, „St. Markuslinik“ 267.
 Dauerureterkatheter 208.
 Decubitus bei Rückenmarksverletzungen 595, 632.
 Dermoid 496.
 Doppelureter 192.
 Doryl 242.
 Ductus deferens, Beteiligung bei Mastdarmkrebs 120.
 —, thyreoglossus, Cysten 546.
 Duodenalkompression durch Mesenterialdrüsentuberkulose 791.
 Dysurie bei Mastdarmkrebs 141.
- Ejakulationsstörungen nach Mastdarmkrebsoperation 302.
 Eierstock, Beteiligung bei Mastdarmkrebs 117.
 Eierstockcysten 537.
 Eileiter, Beteiligung bei Mastdarmkrebs 117.
 Eileitercysten 539.
 Elektrokoagulation der Blasenpapillome 49.
 Elektrolyse, intravesicale 49.
 Ellenbogen, Anatomie 362.
 —, Frakturen 365.
 Eminentia intercondylica, Abrisse 407.
 Endometriose 541.
 Endoskopie, Harnröhre 45.
 —, Blase 46.
 Endothelcysten 557.
 Enterocysten 506.
 Enteroide 506.
- Entzündung und Anästhesie 456.
 Ependymcysten 554.
 Epicondylitis 470.
 Epicystotomie 42.
 Epidermoid 494.
 Epidurale Infiltration (CATHELIN) 464.
 Epidurales Hämatom bei Wirbelsäulenschuß 603.
 Epiglottiscysten 519.
 Epiphysencysten 545.
 Epithelkörperchencysten 548.
 Erektionsstörungen nach Mastdarmkrebsoperation 302.
 Extrarenale Azotämie 281.
- Femurkondylenfraktur 397.
 Fisteln der Harnorgane nach Mastdarmkrebsoperation 200.
 Fistelniere, Röntgenbestrahlung 209.
 FOERSTERSche Operation 640.
 Follikelcyste 553.
 Frakturbehandlung, blutige —, Anzeigestellung 330.
 —, Callusbildung 335.
 —, Technik 331.
 —, Zeitpunkt 335.
 Frakturheilung, —, physikalische Grundlagen 340.
 — in Gelenknähe 312, 349.
 FRANZScher Rahmen 634.
 Fröschlingeschwulst 502.
 Fuchsin und Papillome 21.
- Gallenblasenperforation 675.
 — durch Ascariden 697.
 Gallengangskompression durch Mesenterialdrüsentuberkulose 791.
 Gallenwege, bakterielle Infektion 710.
 —, operative Verletzung 682.
 —, Schußverletzung 678.
 —, Spontanperforation 689.
 —, Stichverletzung 688.
 —, Zerreißung 673.
 Gallige Bauchfellentzündung 643, s. a. Bauchfellentzündung.
 Gebärmutter, Beteiligung bei Mastdarmkrebs 116.
 Gebärmuttercysten 540.
 Gefäßarrosion durch Mesenterialdrüsentuberkulose 793.
 Gehirncysten 554.
 Gelenkbrüche, blutige Behandlung 312.
 Gelenkchirurgie, PAYR 349.

- Gelenkerkrankungen, Novocaininfiltration 469.
 Genitalfunktion bei Mastdarmkrebs 146, 299, 300.
 Genitalorgane, Verletzung bei Mastdarmkrebsoperation 180.
 Gesichtsspaltencysten 517.
 Grenzstrangresektion und Hodenfunktion 306.
- Hämatomyelie 604.,
 Hämaturie bei Mastdarmkrebs 265.
 Halszysten, mittlere 547.
 —, seitliche 550.
 Halsmarkverletzungen 590.
 Handwurzel, Anatomie 335.
 —, Verrenkung 356.
 Harnantiseptica 270.
 Harnblase, s. a. Blase.
 —, Cysten 529.
 —, Druckmessung 227.
 —, Entleerung, kritischer Punkt 226.
 —, Füllungskurve 228.
 —, Geschwülste 18.
 —, Innervation 215.
 —, Naht 189.
 —, Papillome 3.
 —, —, Absaugung 51.
 —, —, Chemokoagulation 50.
 —, —, chirurgische Behandlung 39.
 —, —, Diagnostik 29.
 —, —, Elektrokoagulation 49.
 —, —, Elektroresektion 53.
 —, —, Endoskopie 46.
 —, —, intravesicales Vorgehen 46.
 —, —, Klinik 29.
 —, —, maligne Entartung 58.
 —, —, Prognose 54.
 —, —, Resorcinbehandlung 56.
 —, —, Rezidivgefahr 58, 59.
 —, —, Statistik 25.
 —, —, Strahlenbehandlung 50, 51, 57.
 —, —, Thermokoagulation 50.
 —, Saugdrainage 266.
 —, Überdehnung 221.
 —, Verletzungen 289.
 Harnfistel, Diagnostik 204.
 —, postoperative bei Mastdarmkrebs 200.
 —, Therapie 207.
 Harninkontinenz bei Mastdarmkrebs 143.
 Harnleiter, Anastomose 199.
 —, Beteiligung bei Mastdarmkrebs 128.
 —, Einpflanzung in die Harnblase 198.
 —, Papillome 3.
- Harnleiter, Papillome, chirurgische Behandlung 43.
 —, —, Diagnostik 33.
 —, —, Prognose 60.
 —, —, Klinik 33.
 —, —, Statistik 26.
 —, Verletzung bei Mastdarmkrebsoperation 191.
 Harnorgane, Chemotherapie bei Infektionen 271.
 —, Infektion nach Mastdarmkrebsoperation 246.
 —, postoperative Fistelbildungen 200.
 —, Verletzungen bei Mastdarmkrebsoperationen 184.
 Harnretention bei Mastdarmkrebs 142.
 Harnröhre, Beteiligung bei Mastdarmkrebs 122.
 —, Cysten 536.
 —, Papillome 38.
 —, —, chirurgische Behandlung 38.
 —, —, Diagnostik 28.
 —, —, Endoskopie 45.
 —, —, Klinik 28.
 —, —, Prognose 34.
 —, —, Statistik 24.
 —, —, Therapie 38.
 —, Verletzungen bei Mastdarmkrebsoperation 184.
 Harnstrangcysten 530.
 Harnsystem bei Mastdarmkrebs 203 f.
 Harnvergiftung, postoperative 273.
 Harnwege, Papillome 3 f.
 HARTERTScher Saugapparat 266.
 Hochdrucklokalanästhesie-Apparat nach KIRSCHNER 634.
 Hoden, Wärmeschädigung 307.
 Hodenfunktion und lumbale Grenzstrangresektion 306.
 Hydatide 532.
 —, Cysten 535.
 Hydrops renum cysticum 525.
 Hymencysten 540.
 Hypochlorämie 284.
 Hypochlorämische Urämie 284.
 Hypogastricusresektion 305.
- Ignipunktur der Cystenniere 528.
 Ileus durch Mesenterialdrüsentuberkulose 790.
 — bei Rückenmarksverletzungen 612.
 Impletol 461.
- Impotenz nach Mastdarmkrebsoperation 305.
 Infiltrationsbehandlung mit Novocain 452.
 Intercostal neuralgie 467.
 Ischias, Novocaininfiltration 464.
 Jungfernhautcysten 543.
- Kahnbeinbruch 355.
 Kehlkopfcysten 518.
 Kieferhöhlencysten 518.
 Kiemengangscysten 551.
 Kinetische Kette (PAYR) 457.
 KIRSCHNER, Gedenkschrift 1.
 Kloakenbildung bei Mastdarmkrebs 122.
 Kniegelenk, Anatomie 395.
 Kniescheibenbruch 396.
 Knöchelbrüche 381.
 Knochenbruchbehandlung, Anzeige 330.
 —, blutige 330.
 —, Callusbildung 335.
 — in Gelenknähe 312.
 —, Technik 331.
 —, Zeitpunkt 335.
 Knochenbruchheilung 339.
 — in Gelenknähe 349.
 —, physikalische Grundlagen 340.
 Kolpocystotomie 42.
 Kompressionszange nach HUBMANN 399.
 Kraniopharyngome 554.
 Kritischer Punkt bei der Blasenentleerung 226.
 KÜMMELSche Kyphose 573.
 KÜNTSCHERSche Marknagelung 333, 450.
- Laminektomie nach KRAUSE 634.
 Laminektomie, Technik 634.
 LANGESche perineurale Infiltration 466.
 Larynxzysten 518.
 LASSARSche Salbe 632.
 Lebercysten 508.
 Leberrupturen 673.
 —, spontane 677.
 Leukoplakie der Blase 22.
 v. LIMBECK-BRUNSsche Zellenester 34, 529.
 LINDAUSche Erkrankung 493.
 Lunatumfraktur 356.
 Lungencysten 519.
 LUSCHKA-Gänge 728 f.
 Luxation der Handwurzel 356.
 Lymphadenitis ileocolica 809.
 — mesenterialis 755 f.
 Lymphadenopathia mesaraica 794.
 Lymphangitis peritonealis 806.

- Magencysten 505.
 Malakoplakie der Blase 22.
 MALGAIGNESche Klammer 368.
 Malleolarfrakturen 381.
 Mammin-Poehl 49.
 Markdurchtrennung nach KRAUSE 640.
 Markschädigung bei Wirbelsäulenschüssen 576.
 Markprellung 592.
 Mastdarm, s. a. Rectum.
 Megacystis 230.
 Meißelfraktur 363.
 Meningitis serosa 607.
 Meningocele 609.
 Meningomyelitis nach Wirbelsäulenschußverletzungen 574.
 Meniscusschaden bei Kniegelenksbrüchen 403.
 Meralgie 466.
 Mesenterialdrüsenentzündung, tuberkulöse 766.
 —, —, allgemeines 766.
 —, —, Diagnose und Differentialdiagnose 783.
 —, —, Häufigkeit 774.
 —, —, Klinik 776.
 —, —, Komplikationen und Spätfolgen 790.
 —, —, pathologische Anatomie 768.
 —, —, Prognose und Therapie 786.
 —, —, Symptomatologie 778.
 —, —, unspezifische 793.
 —, —, Ätiologie 797.
 —, —, Klinik 805.
 —, — und Oxyuriasis 899.
 —, —, pathologische Anatomie 794.
 —, —, Prognose und Therapie 814.
 Mesenteriolumabscesse 798.
 Mesothorium bei Blasenpapillomen 51.
 Metallsucher nach SIEMENS 634.
 Miktionskurve nach SCHWARZ 227.
 Miktionsstörungen bei Mastdarmkrebs 138.
 Mineralstoffwechsel bei Urämie 276.
 Mondbeinbruch 356.
 MONTEGGIA-Schaden 376.
 M. Bechterew, Novocainbehandlung 470.
 MORGAGNISChe Hydatide 532.
 MÜLLERSche Cysten 534.
 MÜLLERScher Gang 532.
 Muskelhypertonus durch Schmerz 458.
 Myalgie 468.
 Myalgie, Novocaininfiltration 461.
 Myelographie 619.
 Myelomalacie 610.
 Nabelkoliken der Kinder 807.
 Narbenneurologie 467.
 Nasenvorhofcysten 517.
 Naviculare Fraktur 355.
 Nebeneierstockscysten 539.
 Nebenniere, Beteiligung bei Mastdarmkrebs 133.
 Nebenschilddrüsenzysten 548.
 Nekrose des Schenkelkopfes 439.
 Nephroureterektomie bei Papillomatose 45.
 N. hypogastricus 304.
 — praesacralis 243.
 — pudendus 304.
 Netzhautcysten 556.
 Neuralgien, Novocaininfiltration 463.
 Neuritis, Novocaininfiltration 461.
 Niere, Beteiligung bei Mastdarmkrebs 132.
 —, Einzelzyste 524.
 —, polycystische Degeneration 525.
 —, Siechtum 280.
 Nierenbeckengeschwulst 27.
 Nierenbeckenpapillome, chirurgische Behandlung 44.
 —, Diagnostik 35.
 —, Klinik 35.
 —, Kollargoltherapie 49.
 —, Prognose 61.
 —, Statistik 26.
 —, Therapie 43.
 Novocaininfiltration 452.
 — bei Apophysenschmerzen 470.
 — bei Bursitiden 470.
 — bei Cholinesterasewirkung 460.
 — bei Gelenkerkrankung 468.
 — bei Myalgie 468.
 — bei Neuralgie 463.
 — bei Neuritiden 463.
 — bei Periostschmerzen 470.
 — bei rheumatischen Erkrankungen 461.
 —, Sympathicuswirkung 458.
 —, Technik 462.
 — bei Wirbelsäulenerkrankungen 469.
 Oberarmbrüche, ellenbogengelenksnahe 364.
 Oberarmkopfrühe 378.
 Oberarmrollenbrüche 366.
 Oberschenkelbrüche, pertrochantere 450.
 Oberschenkelkondylenbrüche 397.
 Obst-Sauermilchdiät nach HAAS 787.
 Obturatoriusneuralgie 466.
 Occipitalneuralgie 467.
 Ösophaguscysten 503.
 Ohrspeicheldrüsenzysten 501.
 Olecranonfrakturen 367.
 Omniskop 381.
 Operative Frakturbehandlung 330.
 Orbitaleysten 556.
 Orgasmus, Störungen nach Mastdarmkrebsoperation 303.
 Osteomyelitis nach Wirbelschußbrüchen 573.
 Osteosynthese nach KÜNTSCHER 334.
 Ovarialeysten 537.
 Ovarium, Beteiligung bei Mastdarmkrebs 117.
 Oxyuriasis und Lymphadenitis mesenterialis 803.
 Pachymeningitis haemorrhagica 607.
 Pankreaszysten 512.
 Papillome der Harnwege 3f.
 —, Anilinarbeiter 21.
 —, Berufsverteilung 83.
 —, Bezeichnungweise 19.
 —, Bösartigkeit 20.
 —, Diagnostik 89.
 —, Entstehung 20.
 —, —, Entwicklungsstörung 23.
 —, —, parasitäre Theorie 23.
 —, —, Reiztheorie 21.
 —, Geschichtliches 18.
 —, Konkreme 22.
 —, Prognose 54.
 —, Statistik 24.
 —, Therapie 90 f., s. a. unter den einzelnen Harnorganen.
 Parathyreoideacysten 548.
 Paravertebrale Novocaininfiltration nach HEILE 465.
 Parotiscysten 501.
 Parovarialcysten 539.
 Patellarfrakturen 396.
 PAUWELSSche Lehre der Schenkelhalbsbruchheilung 412.
 — Umlagerungsosteotomie 420.
 PAYR, Gelenkchirurgie 349.
 PENDLSche Infiltration 464.
 Penis, Beteiligung bei Mastdarmkrebs 122.

- Perilunäre Dorsalluxation der Hand 356.
 — Volarluxation der Hand 362.
 Perineurale Infiltration 465.
 — — nach LANGE 466.
 Periostschmerzen, Novocainbehandlung 470.
 Peritonitis, gallige 643, s. a. Bauchfellentzündung.
 Pilimiktion 499.
 Pilocarpin 241.
 Plexus brachialis, Neuralgie 466.
 Plexuscysten 555.
 Plexusschüsse 600.
 Pneumaturie 150.
 Pollakisurie bei Mastdarmkrebs 139.
 Polycystische Nierendegeneration 525.
 Potenzstörungen, Einteilung nach SCHAPIRO 309.
 — nach Mastdarmkrebsoperation 301, 303.
 Präsacrale Infiltration nach PENDL 464.
 Prellschäden des Rückenmarkes 600.
 Priapismus bei Mastdarmkrebs 147.
 Produktionsurämie 282.
 Prostata, Beteiligung bei Mastdarmkrebs 119.
 Prostatocysten 533.
 Pruritus, Novocaininfiltration 460.
 Pseudomucincysten 539.
 Pseudourämie 281.
 Pulmonalcysten 519.
 Pyelitis, interne Behandlung 269.
 — cystica 529.
 Pyelographie bei Nierenbeckenpapillomen 37.
 Pyelonephritis, postoperative bei Mastdarmkrebs 262.
 Pylorenaler Reflex 263, 272.
 Pylorostenose durch Mesenterialdrüsentuberkulose 790.
 QUECKENSTEDTScher Versuch 608.
 Querschnittslähmung 592, 636.
 Radiumtherapie bei Blasen-
 geschwülsten 51.
 Radiusfrakturen am proximalen Ende 370.
 Ranula 502.
 — pancreatica 513.
 RAÜBERSche Hydatide 532.
 RAUCHFUSSSche Schwebel 632.
 Rectaluntersuchung, kombinierte nach VOLKMANN 32.
 Rectovesicalfistel 126.
 Rectumcarcinom, Beteiligung der Blase 125.
 —, — der Harnleiter 128.
 —, — der Harnröhre 123.
 —, — der Nebenniere 133.
 —, — der Niere 132.
 —, — des Ovarium 117.
 —, — des Penis 122.
 —, — der Prostata 119.
 —, — der Samenblasen 120.
 —, — der Samenleiter 121.
 —, — der Tube 117.
 —, — des Uterus 116.
 —, — der Vagina 116.
 —, Blasenwandverdrängung 176.
 —, bullöses Blasenödem 175.
 —, diagnostische Schwierigkeiten 161.
 —, Differentialdiagnose gegen Prostatahypertrophie 166.
 —, Dysurie 141.
 —, Genitalfunktionsstörungen 146.
 —, Harninkontinenz 143.
 —, Harnretention 142.
 —, Kloakenbildung 122.
 —, Miktionsstörungen 138.
 —, Operabilität 170.
 —, pathologische Anatomie 113.
 —, Pollakisurie 139.
 —, Priapismus 147.
 —, Primärtumoren, multiple 134.
 —, sekundäres bei primärem Urogenitalcarcinom 136.
 —, Ureterstenose 155.
 Rectumcarcinomoperation, Blasenfunktionsstörungen, postoperative 211.
 —, —, Ätiologie 213.
 —, —, Diagnose 226.
 —, —, Häufigkeit 212.
 —, —, Prognose 237.
 —, —, Prophylaxe 239.
 —, —, Therapie 241.
 —, Genitalfunktionsstörungen, postoperative 299.
 —, —, Ätiologie 301.
 —, —, Frequenz 300.
 —, —, Kasuistik 300.
 —, —, Prognose 309.
 —, —, Therapie 309.
 —, Harnorganfisteln, postoperative 200.
 —, —, Diagnose 204.
 —, —, Frequenz und Kasuistik 211.
 Rectumcarcinomoperation, Harnorganfisteln, pathologische Anatomie 102.
 —, —, Spontanheilung 206.
 —, —, Symptome und Verlauf 203.
 —, —, Therapie 207.
 —, Harnorgane, postoperative infektiöse Erkrankungen 246.
 —, —, Bakteriologie 247.
 —, —, Diagnose 260.
 —, —, Häufigkeit 246.
 —, —, Prophylaxe 263.
 —, —, Symptome, Verlauf, Prognose 257.
 —, —, Therapie 264.
 —, Urämie, postoperative: —, —, echte, stille 273.
 —, —, eklamptische 280.
 —, —, extrarenale Azotämie 281.
 —, —, hypochlorämische Urämie 284.
 —, —, Scheinurämie 288.
 —, —, Therapie 293.
 —, Verletzungen, operative 180.
 —, —, Blase 186.
 —, —, Genitalorgane 180.
 —, —, Harnleiter 191.
 —, —, Harnröhre 184.
 Reiztheorie der Papillomentstehung 21.
 Resektoskop nach MCCARTHY 52.
 Retinacysten 556.
 Rheumatische Erkrankungen, Novocaininfiltrationstherapie 461.
 Röntgentherapie bei Blasenpapillom 51.
 Rubrophen 787.
 Rückenmarksschüsse 558.
 —, anatomische Befunde 609.
 —, Blasenfunktionsstörungen 596.
 —, Caudadurchschüsse 577.
 —, Caudasteckschüsse 582.
 —, Decubitus 594.
 —, Diagnose 614.
 —, epidurale Blutung 603.
 —, Geschichtliches 565.
 —, Hämatomyelie 604.
 —, Halsmarkverletzungen 590.
 —, Knochenverletzungen 569.
 —, Markkompression 597.
 —, Markprellung 598.
 —, Meningitis 606.
 —, Nebenverletzungen 611.
 —, Operationsindikation 636.
 —, operative Therapie 634.
 —, Pachymeningitis haemorrhagica 607.

- Rückenmarksschüsse, Prognose 620.
 —, Querschnittsläsion 592.
 —, Statistik 566.
 —, Therapie 627, 631, 634.
 —, topographisch-anatomisches 567.
 —, Wirbelkanaldurchschüsse 576.
 —, Wirbelkanalsteckschüsse 578.
 —, Wirbelosteomyelitis 573.
- Samenblase, Beteiligung bei Mastdarmkrebs 120.
 Samenleiter, Beteiligung bei Mastdarmkrebs 120.
 Saugapparat nach HARTERT 266.
 Scapulafrakturen 378.
 Schamlippencysten 544, 545
 Scheidencysten 541.
 Scheide, Beteiligung bei Mastdarmkrebs 116.
 Scheinurämie 288.
 Schenkelhalsbrüche, Anatomie 407.
 —, Einteilung 411.
 —, operative Behandlung 415, 446.
 —, Heilung, physikalische Betrachtungen 412.
 —, Nagelung 417.
 —, —, Erfolge 445.
 —, —, Fehler 437.
 —, —, Technik 433.
 —, —, Zwischenfälle 437.
 Schenkelkopfnekrose 439.
 Schienbeinkopfrühe 397.
 Schilddrüsenzysten 546.
 Schilddrüsenrachengangscysten 548.
 Schilddrüsenzungenstrangcysten 546.
 Schistosomum haematobium 23.
 Schlüsselbeinbrüche 378.
 Schmerz und Muskelhypertonus 458.
 Schmerzzustände, örtliche und Novocaininfiltrationsbehandlung 452.
 SCHRAMMSches Phänomen 234.
 Schulterblattbrüche 378.
 Schulterreckverrenkung 379.
 Schultergelenkfrakturen 377.
 SCHULTZEScher Osteoclast 399.
 Schußverletzungen der Wirbelsäule und des Rückenmarkes 558.
 Sectio alta bei Blasenpapillom 41.
 S.E.E. 634.
- SEIFFERT, Darm-Siphonblase 43.
 SELIGSche Operation 640.
 SIMONSche Dilatoren 40.
 SMITH-PETERSEN, Nagel 417.
 Speicheldrüsenzysten 501.
 Speichenbrüche, oberes Ende 370.
 Speiseröhrencysten 503.
 Spermatogenese, Wärmeschädigung 307.
 Sphincterotomie 245.
 Spiralblockade 462.
 Steckschuß, intramedullärer 580.
 STERNBERGSches Symptom 780, 782.
 Sternoclaviculargelenk, Frakturen 378.
 Steißdermoid 497.
 Stichverletzungen der Gallenwege 681.
 St. Markus-Klinik-Dauerkatheter 267.
 STOERKSche Schlinge 52.
 STOFFELSche Operation 640.
 Stryphnongaze und gallige Bauchfellentzündung 688.
 Styloiditis 470.
 S.U.A.-Probe 37.
 Supraselläre Cysten 554.
 SVEN JOHANNSON-Nagel 417.
 Sympathicusanästhesie 458.
 Sympathicusoperation bei Blasenstörungen 243.
 —, Hodenfunktionsstörungen 306.
- Tamponekrasement 46.
 Thermokoagulation der Blasenpapillome 50.
 Thymusdrüsenzysten 549.
 Thymuskörperzysten 550.
 Thymusrachengangscysten 549.
 Tibiakondylenbruch 397.
 Tonsillitis und Lymphadenitis mesenterialis 799.
 Tränensackzysten 557.
 Trichisoma crassicauda 23.
 Tube, Beteiligung bei Mastdarmkrebs 117.
 Tubencysten 539.
 Tuberkulose der Mesenterialdrüsen 755.
 Tubusmethode nach HRYNTSCHAK 199.
- Überproduktionsurämie 291.
 U-Nagel 334, 369, 376, 377.
 Ultimobranchialzysten 551.
 Urachuszysten 530.
 Urämie, echte 273.
 —, eklamptische 280.
- Urämie, extrarenale Azotämie 281.
 —, hypochlorämische 284.
 — nach Mastdarmkrebsoperation 273.
 —, Mineralstoffwechsel 276.
 —, postoperative, Therapie 293.
 —, Pseudourämie 281.
 Ureter s. a. Harnleiter.
 —, Anastomose 199.
 —, Beteiligung bei Mastdarmkrebs 128.
 —, bifidus 192.
 —, Dauerkatheter 208.
 —, Fistel 209.
 —, Implantation in die Blase 198.
 —, itis cystica 529.
 —, Papillome
 —, —, Diagnostik 33.
 —, —, Statistik 26.
 —, —, Therapie 43.
 —, Stenose bei Mastdarmkrebs 155.
 —, Verletzungen bei Mastdarmkrebsoperation 191.
 Urethra s. a. Harnröhre.
 —, Beteiligung bei Mastdarmkrebs 122.
 Urethroscopia posterior 46.
 Urinuntersuchungskammer nach PFLAUMER 261.
 Urnierencysten 531.
 Urogenitalsystem und Mastdarmkrebs 94, 103, 105, 113, 126, 134, 180.
 Uterus, Beteiligung bei Mastdarmkrebs 116.
 —, Cysten 540.
 Utriculuszysten 535.
- Vagina, Beteiligung bei Mastdarmkrebs 116.
 Vaginalzysten 541.
 Vesikorectalzysten 126.
 VINCENTSche bulbäre Chordotomie 640.
 VOLKMANNSche Rectaluntersuchung 32.
 Vorhautzysten 537.
 Vorsteherdrüse, Beteiligung bei Mastdarmkrebs 119.
 Vorsteherdrüsenzysten 533.
- Wabenniere 525.
 Wärmeschädigung des Hodens 307.
 WALLERSche Degeneration 611.
 WESTHUESsche Beckenschwebelagerung 632.

- | | | |
|--|--|---|
| <p>Wirbelsäule, Erkrankungen, Novocaininfiltrationsbehandlung 469.</p> <p>—, Schußverletzungen 558.</p> <p>—, —, anatomische Befunde 609.</p> <p>—, —, Blasenfunktionsstörungen 596.</p> <p>—, —, Caudadurchschüsse 577.</p> <p>—, —, Caudasteckschüsse 582.</p> <p>—, —, Decubitus 594.</p> <p>—, —, epidurales Hämatom 603.</p> <p>—, —, Geschichtliches 565.</p> <p>—, —, Halsmarkverletzungen 590.</p> | <p>Wirbelsäule, Schußverletzungen, Markblutung 604.</p> <p>—, —, Markkompression 597.</p> <p>—, —, Markprellung 598.</p> <p>—, —, Meningitis 606.</p> <p>—, —, Nebenverletzungen 611.</p> <p>—, —, Pachymeningitis haemorrhagica 607.</p> <p>—, —, Querschnittsläsion 592.</p> <p>—, —, topographisch-anatomisches 567.</p> <p>—, —, Wirbelkanaldurchschüsse 576.</p> <p>—, —, Wirbelkanalsteckschüsse 578, 579.</p> | <p>Wirbelsäule, Schußverletzungen, Wirbelkörpersteckschüsse 629.</p> <p>—, —, Wirbelosteomyelitis 573.</p> <p>WOLFFSche Cysten 536.</p> <p>Wurzelcysten 553.</p> <p>Xiphoidalgie, Novocaininfiltration 470.</p> <p>X-Nagelung 450.</p> <p>YOUNGSche Sonde 246.</p> <p>Zahncysten 553.</p> <p>Zirbeldrüsenzysten 545.</p> <p>Zungenstrangschilddrüsenzysten 546.</p> |
|--|--|---|

Inhalt der Bände 26—34.

Ein Generalregister der Bände 1—25 befindet sich in Band 25.

I. Namenverzeichnis.

| | Band | Seite |
|--|------|---------|
| Andresen, R. (Bochum). Meniscusbeschädigungen (Verletzungen und Erkrankungen) bei Sport und Arbeit | 30 | 24—128 |
| Baumecker, Heinz (Hanau a. M.). Die Chirurgie der Strahlenpilzerkrankung beim Menschen | 29 | 38—101 |
| Becker, F. (Basel). Gutartige Gelenkgeschwülste | 33 | 532—564 |
| Blumensaat, C. (Münster i. W.). Die entzündlichen Erkrankungen der Kniescheibe | 29 | 310—346 |
| — Die Tumoren der Kniescheibe | 29 | 347—371 |
| — (Halle a. S.). Die Lageabweichungen und Verrenkungen der Kniescheibe | 31 | 149—223 |
| Brandt, G. (Mainz). Schleichende Frakturen (Umbauzonen, Überlastungsschäden) | 33 | 1—59 |
| Bumm, R. (Kassel). Intravenöse Narkosen mit Barbitursäurederivaten | 29 | 372—414 |
| Dunkmann, G. (Leipzig). Die Osteomyelitis und ihre Prognose | 32 | 527—565 |
| Duschl, L., s. E. K. Frey. | | |
| Fenz, E. (Wien). Novocaininfiltrationen. Neue Ergebnisse der Anästhesiebehandlung | 34 | 452—471 |
| Frey, E. K. und L. Duschl (Düsseldorf). Der Kardiospasmus | 29 | 637—716 |
| Fuß, H. (Bonn). Nichtdiabetische Kohlenhydratstoffwechselstörungen in ihrer Bedeutung für die Chirurgie | 26 | 265—380 |
| Gelinsky, Ernst (Berlin). Das Problem der Hände-, Haut- und Wunddesinfektion in der Chirurgie, vom physikalischen Standpunkt aus gesehen | 27 | 401—469 |
| Grevillius, A. (Uppsala). Laterale Collumfrakturen und Frakturen in der Trochantergegend | 31 | 829—842 |
| Gundel, M. und F. Mayer (Heidelberg). Über die Statistik und Häufigkeit der Appendicitis | 26 | 490—521 |
| Härtel, F. (Berlin). Die tuberkulöse Bauchfellentzündung | 30 | 462—488 |
| Haffner, A. (Graz). Anatomie der Pleurakoppel | 31 | 443—529 |
| Hanke, H. (Freiburg i. Br.). Das subdurale Hämatom | 32 | 1—174 |
| Hansen, Jens (München). Erfahrungen und Ergebnisse bei Verletzungen der Harnwege | 27 | 470—552 |
| Hellner, H. (Münster). Knochenmetastasen bösartiger Geschwülste | 28 | 72—196 |
| Hesse, Erich (Leningrad). Fehler, Gefahren und unvorhergesehene Komplikationen bei der Bluttransfusion im Lichte einer eigenen Erfahrung von 1300 Fällen | 27 | 106—190 |
| Hesse, F. (Leipzig). Die Behandlung der Sehnenverletzungen | 26 | 174—264 |
| Hilgenfeldt, Otto (Köln). Die Behandlung und die pathogenetischen Grundlagen der Verbrennungen | 29 | 102—210 |
| Hofmann, A. (Hamburg). Die protrahierte, fraktionierte, intravenöse Evipan-Natrium-Narkose | 31 | 913—951 |
| Hohlbaum, J. (Leipzig). Pankreasfisteln und ihre Behandlung | 29 | 1—37 |
| Horsch, K. (Greifswald). Die physikalisch-therapeutische Abteilung der Rehnschen Klinik, ihre Einrichtungen und die bisherigen Erfahrungen unter besonderer Berücksichtigung der Unterwassermassage | 30 | 129—226 |
| Horstmann, H., s. L. Zukschwerdt. | | |
| Huber, P. (Wien). Über Unfälle durch Elektrizität | 31 | 843—912 |
| Junghanns, H. (Frankfurt a. M.). Die Zottengeschwülste des Dickdarms und des Mastdarms | 28 | 1—71 |

| | Band | Seite |
|---|------|---------|
| Kirsch, R. (Würzburg). Die Sponeinpflanzung bei chronischen Arthritiden (außer Tuberkulose) | 32 | 227—260 |
| Kraas, E. (Halle a. S.). Die endourethrale Resektionsbehandlung bei Prostatavergrößerung und Blasenhalstenose | 28 | 289—363 |
| Krömer, Karl (Wien). Behandlung und Ergebnisse der traumatischen Kniegelenkverrenkungen | 29 | 583—636 |
| Lasthaus, M. (Münster i. W.). Die echten Cysten | 34 | 472—557 |
| Lezius, Albert (Heidelberg). Der Lungenabsceß | 29 | 511—582 |
| Matthaes, G. (Crimmitschau). Die Behandlung der allgemeinen, freien, bakteriellen Bauchfellentzündung. Eine Studie | 32 | 261—369 |
| Matthes, H. G. (Heidelberg). Die Schußverletzungen der Wirbelsäule und ihre operative Behandlung | 34 | 558—642 |
| Maurer, G. (München). Umbau, Dystrophie und Atrophie an den Gliedmaßen. (Sogenannte Sudecksche Knochenatrophie.) | 33 | 476—531 |
| Mayer, F., s. M. Gundel. | | |
| Michaelis, L. (Basel). Ostitis deformans (Paget) und Ostitis fibrosa (v. Recklinghausen) | 26 | 381—489 |
| Müller, E. (Heidelberg). Bauchverletzungen | 31 | 589—666 |
| Neff, G. (Winterthur). Das Meckelsche Divertikel | 30 | 227—315 |
| — Die Darmdivertikel | 31 | 302—442 |
| Neuner, R. (Halle), s. W. Wagner. | | |
| Novák, E. von (Budapest). Der Gesichtsfurunkel | 31 | 83—148 |
| Nyström, G. (Uppsala). Die Behandlung der frischen medialen Schenkelhalsfrakturen | 31 | 667—828 |
| Obst, E. (Weimar). Über die Darminvagination und ihre Probleme | 30 | 372—461 |
| Payr, E. (Leipzig). Hermann Küttner zum Gedenken | 26 | V |
| — E. Martin Kirschner zum Gedenken | 34 | 1—2 |
| Philipowicz, I. (Czernowitz). Die blutige und unblutige Behandlung der akuten und chronischen Osteomyelitis | 28 | 364—418 |
| Philippides D. (Heidelberg). Der heutige Stand der operativen Behandlung der Gaumenspalten | 30 | 316—371 |
| — Die Spinalanästhesie mit spezifisch leichteren Anästhesielösungen | 31 | 530—588 |
| Pirker, Herbert (Wien). Die Verletzungen durch Muskelzug | 27 | 553—634 |
| Ramstedt, Conrad (Münster i. W.). Die operative Behandlung der hypertrophischen Pylorusstenose der Säuglinge | 27 | 54—105 |
| Rubritius, H. (Wien). Die Blasen tuberkulose | 30 | 1—23 |
| Ruge, E. (Frankfurt a. O.). Die geschlossenen Verletzungen der Wirbelsäule | 26 | 63—173 |
| Saegesser, M. (Bern). Der heutige Stand der Tetanusbehandlung unter besonderer Berücksichtigung der Magnesiumsulfattherapie | 26 | 1—62 |
| Schaer, Hans (Zürich). Die Patella partita | 27 | 1—53 |
| — Die Periarthritis humeroscapularis | 29 | 211—309 |
| Schmid, H. H. (Reichenberg). Die sogenannten Krukenbergschen Tumoren und die übrigen metastatischen, nicht von den weiblichen Fortpflanzungsorganen ausgehenden Eierstockgeschwülste | 33 | 565—692 |
| Schröder, C. H. (Münster i. W.). Diagnose und Operationsergebnisse bei Nierentuberkulose | 31 | 224—301 |
| — Mißbildungsvererbung in der Chirurgie | 32 | 457—526 |
| Schröder, V. (Leipzig). Die Phimose | 30 | 489—573 |
| Schwarz, Egbert (Rostock-Erfurt). Die Krampfadern der unteren Extremität mit besonderer Berücksichtigung ihrer Entstehung und Behandlung | 27 | 256—400 |
| Sprengell, H. (Bielefeld). Fragen zur operativen Behandlung von nichtkomplizierten Knochenbrüchen im Gelenkbereich | 34 | 312—451 |
| Stotz, W. (Gießen). Die gallige Bauchfellentzündung | 34 | 643—754 |
| Sunder-Plassmann, P. (Münster). Basedow-Studien. (Morphologisch-experimentelle Untersuchungen an Schilddrüse und Thymus zum Problem der Basedowschen Krankheit und des Kropfes | 33 | 268—386 |
| Szepessy, Z. (Budapest). Über die chirurgischen Augenhöhlenerkrankungen | 33 | 94—157 |
| Thiermann, E. (Erlangen). Die Beziehungen des Rectumcarcinoms zum Urogenitalsystem | 34 | 94—311 |
| Tzschirntsch, K. (Iserlohn). Die Behandlung der Papillome der Harnwege, ein Rückblick auf ihre Entwicklung und ihr heutiger Stand | 34 | 3—93 |

| | Band | Seite |
|--|------|---------|
| Uebermuth, H. (Leipzig). Grippe und Bauchfellentzündung. Beziehungen zur akuten serösen und chronischen fibroplastischen Peritonitis | 33 | 60—93 |
| Usadel, G. (Heidelberg). Die Behandlung der Schulterackverrenkung mit Kopfwärtsverlagerung des Schlüsselbeins (<i>Luxatio claviculae supra-acromialis</i>) | 33 | 387—475 |
| Usadel, W. (Tübingen). Die neue Chirurgische Universitätsklinik Tübingen und ihre Bewährung | 32 | 370—456 |
| Verth, M. zur (Hamburg). Absetzung und Kunstersatz der unteren Gliedmaßen. | 27 | 191—255 |
| Wagner, W. und R. Neuner (Halle a. S.). Die Endarteriitis obliterans | 32 | 175—226 |
| Wanke, R. (Kiel). Scalenusyndrom, ein Beitrag zur statischen Pathologie der Wirbelsäule | 33 | 158—267 |
| Welcker, E. R. (Greifswald). Mesenterialdrüsentuberkulose und Lymphadenitis mesenterialis | 34 | 751—820 |
| Westermann, H. H. (Frankfurt a. M.). Die Operation und die Ergebnisse der Excision des Herzbeutels bei schwieliger, schrumpfender Perikarditis | 29 | 415—439 |
| Wildegans, H. (Berlin). Die inneren Bauchbrüche (mit Ausnahme der Zwerchfellbrüche) | 28 | 237—288 |
| Wilhelm, R. (Freiburg i. Br.). Der Kreuzschmerz, seine Ursachen und Behandlung. | 28 | 197—236 |
| Zenker, R. (Heidelberg). Die Behandlung der Trigeminusneuralgie unter besonderer Berücksichtigung der Grundlagen, der Ausführung und der Ergebnisse der Punktion und Elektrokoagulation des Ganglion Gasseri nach Kirschner | 31 | 1—82 |
| Zuschwerdt, L. und H. Horstmann (Heidelberg). Die operative Behandlung des nicht oder schwer resezierbaren peptischen Geschwürs. Berechtigung und Anwendung der palliativen Resektionsmethoden für das <i>Ulcus duodeni</i> (Finsterer), das hochsitzende Geschwür (Madlener), das <i>Ulcus pepticum jejuni</i> (Kreuter) | 29 | 440—510 |

II. Sachverzeichnis.

| | | |
|--|----|---------|
| Aktinomykose , Chirurgie der Strahlenpilzerkrankung beim Menschen (Heinz Baumecker, Hanau a. M.) | 29 | 38—101 |
| Anästhesiebehandlung , Neue Ergebnisse der —. Novocaininfiltrationen (E. Fenz, Wien) | 34 | 452—471 |
| Appendicitis , Statistik und Häufigkeit der — (M. Gundel und F. Mayer) | 26 | 490—521 |
| Arbeit , Meniscusbeschädigungen (Verletzungen und Erkrankungen) bei Sport und — (Remmer Andreesen, Bochum) | 30 | 24—128 |
| Arthritis , Die Spaneinpflanzung bei chronischen — (außer Tuberkulose) (R. Kirsch, Würzburg) | 32 | 227—260 |
| Augenhöhlenerkrankungen , Über die chirurgischen (Z. Szepessy, Budapest) | 33 | 94—157 |
| Barbitursäurederivate , Intravenöse Narkosen mit — (R. Bumm, Kassel) | 29 | 372—414 |
| Basedow-Studien . (Morphologisch-experimentelle Untersuchungen an Schilddrüse und Thymus zum Problem der Basedowschen Krankheit und des Kropfes) (P. Sunder-Plassmann, Münster) | 33 | 268—386 |
| Bauchbrüche, Die inneren — (H. Wildegans) | 28 | 237—288 |
| Bauchfellentzündung , Die Behandlung der allgemeinen, freien, bakteriellen —. Eine Studie (G. Matthäes, Crimmitschau) | 32 | 261—369 |
| — Die gallige — (W. Stotz, Gießen) | 34 | 643—754 |
| — Die tuberkulöse — (Fritz Härtel, Berlin) | 30 | 462—488 |
| — Grippe und —. Beziehungen zur akuten serösen und chronischen fibroplastischen Peritonitis (H. Uebermuth, Leipzig) | 33 | 60—93 |
| Bauchverletzungen (E. Müller, Heidelberg) | 31 | 589—666 |
| Blasenhalsstenose und Prostatavergrößerung , endourethrale Resektionsbehandlung bei — (Ernst Kraas) | 28 | 289—363 |
| Blasentuberkulose , (H. Rubritius, Wien) | 30 | 1—23 |
| Bluttransfusion , Fehler, Gefahren und unvorhergesehene Komplikationen bei der — im Lichte einer eigenen Erfahrung von 1300 Fällen (Erich Hesse) | 27 | 106—190 |

| | Band | Seite |
|--|------|---------|
| Chirurgische Universitätsklinik Tübingen, Die neue — und ihre Bewäh- rung (W. Usadel, Tübingen) | 32 | 370—456 |
| Collumfrakturen, Laterale — und Frakturen in der Trochantergegend (A. Grevillius, Uppsala) | 31 | 829—842 |
| Cysten, Die echten — (M. Lasthaus, Münster i. W.) | 34 | 472—557 |
| Darm, Zottengeschwülste des Dickdarms und Mastdarms (Herbert Junghanns) | 28 | 1—71 |
| Darmdivertikel (G. Neff, Winterthur) | 31 | 302—442 |
| Darminvagination, Über die — und ihre Probleme (Eberhart Obst, Weimar) | 30 | 372—461 |
| Duodenum, Die operative Behandlung des nicht oder schwer resezier- baren peptischen Geschwüres (L. Zukschwerdt und H. Horst- mann, Heidelberg) | 29 | 440—510 |
| Eierstockgeschwülste, Die sogenannten Krukenbergschen Tumoren und die übrigen metastatischen nicht von den weiblichen Fortpflanzungs- organen ausgehenden — (H. H. Schmid, Reichenberg) | 33 | 565—692 |
| Elektrizität, Über Unfälle durch — (P. Huber, Wien) | 31 | 843—912 |
| Endarteriitis obliterans (W. Wagner und R. Neuner, Halle a. S.) | 32 | 175—226 |
| Evipan-Natrium-Narkose, Die protrahierte, fraktionierte, intravenöse — (A. Hofmann, Hamburg) | 31 | 913—951 |
| Frakturen, Schleichende — (Umbauzonen, Überlastungsschäden) (G. Brandt, Mainz) | 33 | 1—59 |
| Gaumenspalten, Der heutige Stand der operativen Behandlung der — (D. Philippides, Heidelberg) | 30 | 316—371 |
| Gelenkgeschwülste, Gutartige (F. Becker, Basel) | 33 | 532—564 |
| Geschwülste, Knochenmetastasen bösartiger — (Hans Hellner) | 28 | 72—196 |
| — Zottengeschwülste des Dickdarms und Mastdarms (Herbert Jung- hanns) | 28 | 1—71 |
| Gesichtsfurunkel (E. von Novák, Budapest) | 31 | 83—148 |
| Gliedmaßen, Absetzung und Kunstersatz der unteren (M. zur Verth) — Umbau, Dystrophie und Atrophie an den — (Sogenannte Sudeck- sche Knochenatrophie) (Gg. Maurer, München) | 33 | 476—551 |
| Grippe und Bauchfellentzündung. Beziehungen zur akuten serösen und chronischen fibroplastischen Peritonitis (H. Uebermuth, Leipzig) | 33 | 60—93 |
| Hämatom, Das subdurale (H. Hanke, Freiburg i. Br.) | 32 | 1—174 |
| Hände-, Haut- und Wunddesinfektion in der Chirurgie, Das Problem der — vom physikalischen Standpunkt aus gesehen (Ernst Gelinsky, Berlin) | 27 | 401—469 |
| Harnwege, Erfahrungen und Ergebnisse bei Verletzungen der — (Jens Hansen, München) | 27 | 470—552 |
| — Die Behandlung der Papillome der —, ein Rückblick auf ihre Ent- wicklung und ihr heutiger Stand (K. Tzschirntsch, Erlangen) | 34 | 3—93 |
| Herzbeutel, Operation und Ergebnisse der Excision des — bei schwieriger, schrumpfender Perikarditis (H. H. Westermann, Frankfurt a. M.) | 29 | 415—439 |
| Jejunum, Die operative Behandlung des nicht oder schwer resezierbaren peptischen Geschwüres (L. Zukschwerdt und H. Horstmann, Heidelberg) | 29 | 440—510 |
| Kardiospasmus (E. K. Frey und L. Duschl, Düsseldorf) | 29 | 637—716 |
| Kirschner, E. Martin, Zum Gedenken (E. Payr) | 34 | 1—2 |
| Kniegelenkverrenkungen, Behandlung und Ergebnisse der traumatischen — (Karl Krömer, Wien) | 29 | 583—636 |
| Kniescheibe, Die entzündlichen Erkrankungen der — (C. Blumensaat, Münster i. W.) | 29 | 310—346 |
| — Die Tumoren der — (C. Blumensaat, Münster i. W.) | 29 | 347—371 |
| — Lageabweichungen und Verrenkungen der — (C. Blumensaat, Heidelberg) | 31 | 149—223 |
| Knochenatrophie (Sudeck). Umbau, Dystrophie und Atrophie an den Gliedmaßen (Gg. Maurer, München) | 33 | 476—531 |
| Knochenbrüche, Fragen zur operativen Behandlung von nichtkompli- zierten — im Gelenkbereich (H. Sprengell, Bielefeld) | 34 | 312—451 |
| Knochenmetastasen bösartiger Geschwülste (Hans Hellner) | 28 | 72—196 |
| Kohlehydratstoffwechselstörungen, nichtdiabetische, in ihrer Bedeutung für die Chirurgie (H. Fuß) | 26 | 265—380 |

| | Band | Seite |
|---|------|---------|
| Krampfadern der unteren Extremität mit besonderer Berücksichtigung ihrer Entstehung und Behandlung (E. Schwarz) | 27 | 256—400 |
| Kreuzschmerz , seine Ursachen und Behandlung (R. Wilhelm) | 28 | 197—236 |
| Kropf , Basedow-Studien. (Morphologisch-experimentelle Untersuchungen an Schilddrüse und Thymus zum Problem der Basedowschen Krankheit und des — (P. Sunder-Plassmann, Münster) | 33 | 268—386 |
| Krukenbergsche Tumoren , Die sogenannten — und die übrigen metastatischen nicht von den weiblichen Fortpflanzungsorganen ausgehenden Eierstockgeschwülste (H. H. Schmid, Reichenberg) | 33 | 565—692 |
| Küttner, Hermann , zum Gedenken (E. Payr) | 26 | V |
| Lageabweichungen der Kniescheibe (C. Blumensaat, Heidelberg) | 31 | 149—223 |
| Lungenabsceß (Albert Lezius, Heidelberg) | 29 | 511—582 |
| Luxatio claviculae supraacromialis , Die Behandlung der Schultergelenkverrenkung mit Kopfwärtsverlagerung des Schlüsselbeins (G. Usadel, Heidelberg) | 33 | 387—475 |
| Lymphadenitis mesenterialis und Mesenterialdrüsentuberkulose (E. R. Welcker, Greifswald) | 34 | 755—820 |
| Magen , Die operative Behandlung des nicht oder schwer resezierbaren peptischen Geschwürs (L. Zukschwerdt und H. Horstmann, Heidelberg) | 29 | 440—510 |
| Meckelsches Divertikel , Das (G. Neff, Winterthur) | 30 | 227—315 |
| Meniscusbeschädigungen (Verletzungen und Erkrankungen) bei Sport und Arbeit (Remmer Andresen, Bochum) | 30 | 24—128 |
| Mesenterialdrüsentuberkulose und Lymphadenitis mesenterialis (E. R. Welcker, Greifswald) | 34 | 755—820 |
| Mißbildungsvererbung in der Chirurgie (C. H. Schröder, Münster i. W.) | 32 | 457—526 |
| Muskelzug , Verletzungen durch (Herbert Pirker, Wien) | 27 | 553—634 |
| Narkose, Evipan-Natrium- , Die protrahierte, fraktionierte, intravenöse — (A. Hofmann, Hamburg) | 31 | 913—951 |
| Narkosen , intravenöse — mit Barbitursäurederivaten (R. Bumm, Kassel) | 29 | 372—414 |
| Nierentuberkulose , Diagnose und Operationsergebnisse bei — (C. H. Schröder, Münster i. W.) | 31 | 224—301 |
| Novocaininfiltrationen , Neue Ergebnisse der Anästhesiebehandlung (E. Fenz, Wien) | 34 | 452—471 |
| Osteomyelitis , Blutige und unblutige Behandlung der akuten und chronischen (I. Philipowicz) | 28 | 364—418 |
| — Die — und ihre Prognose (G. Dunkmann, Leipzig) | 32 | 527—565 |
| Ostitis derfomans (Paget) und Ostitis fibrosa (v. Recklinghausen) (L. Michaelis) | 26 | 381—489 |
| Pankreasfisteln und ihre Behandlung (J. Hohlbaum, Leipzig) | 29 | 1—37 |
| Papillome , Die Behandlung der — der Harnwege, ein Rückblick auf ihre Entwicklung und ihr heutiger Stand (K. Tzschirntsch, Erlangen) | 34 | 3—93 |
| Patella partita (Hans Schaer) | 27 | 1—53 |
| Peptisches Geschwür , Operative Behandlung des nicht oder schwer resezierbaren — (L. Zukschwerdt und H. Horstmann, Heidelberg) | 29 | 440—510 |
| Periarthritis humeroscapularis (Hans Schaer, Zürich) | 29 | 211—309 |
| Peritonitis , Grippe und Bauchfellentzündung. Beziehungen zur akuten serösen und chronischen fibroplastischen — (H. Uebermuth, Leipzig) | 33 | 60—93 |
| Phimose (V. Schröder, Leipzig) | 30 | 489—573 |
| Physikalisch-therapeutische Abteilung , Die — der Rehnschen Klinik, ihre Einrichtungen und die bisherigen Erfahrungen unter besonderer Berücksichtigung der Unterwassermassage (Kurt Horsch, Greifswald) | 30 | 129—226 |
| Pleurakoppel , Anatomie der — (A. Hafferl, Graz) | 31 | 443—529 |
| Prostatavergrößerung und Blasenhalstenose, endourethrale Resektionsbehandlung bei — (Ernst Kraas) | 28 | 289—363 |
| Pylorusstenose , hypertrophische der Säuglinge, operative Behandlung der — (C. Ramstedt) | 27 | 54—105 |
| Rectumcarcinom , Die Beziehungen des — zum Urogenitalsystem (E. Thiermann, Erlangen) | 34 | 94—311 |

| | Band | Seite |
|---|------|---------|
| Rehnsche Klinik , Die physikalisch-therapeutische Abteilung der —, ihre Einrichtungen und die bisherigen Erfahrungen unter besonderer Berücksichtigung der Unterwassermassage (Kurt Horsch, Greifswald) | 30 | 129—226 |
| Scalenussyndrom , ein Beitrag zur statischen Pathologie der Wirbelsäule (R. Wanke, Kiel) | 33 | 158—267 |
| Schenkelhalsfrakturen , Die Behandlung der frischen medialen — (G. Nyström, Uppsala) | 31 | 667—828 |
| Schilddrüse , Basedow-Studien. (Morphologisch-experimentelle Untersuchungen an — und Thymus zum Problem der Basedowschen Krankheit und des Kropfes) (P. Sunder-Plassmann, Münster i. W.) | 33 | 268—386 |
| Schultereckverrenkung , Die Behandlung der — mit Kopfwärtsverlagerung des Schlüsselbeins (Luxatio claviculae supraacromialis) (G. Usadel, Heidelberg) | 33 | 387—475 |
| Schultergelenk , Periarthritis humeroscapularis (Hans Schaer, Zürich) | 29 | 211—309 |
| Schußverletzungen , Die — der Wirbelsäule und ihre operative Behandlung (H. G. Matthes, Heidelberg) | 34 | 558—642 |
| Sehnenverletzungen , Behandlung der — (F. Hesse) | 26 | 174—264 |
| Spaneinpflanzung , Die — bei chronischen Arthritiden (außer Tuberkulose) (R. Kirsch, Würzburg) | 32 | 227—260 |
| Spinalanästhesie , Die mit spezifisch leichteren Anästhesielösungen (D. Philippides, Heidelberg) | 31 | 530—588 |
| Sport , Meniscusbeschädigungen (Verletzungen und Erkrankungen) bei — und Arbeit (Remmer Andreessen, Bochum) | 30 | 24—128 |
| Strahlenpilzerkrankung beim Menschen , Chirurgie der — (Heinz Baumecker, Hanau a. M.) | 29 | 38—101 |
| Sudecksche Knochenatrophie , sogenannte. Umbau, Dystrophie und Atrophie an den Gliedmaßen (Gg. Maurer, München) | 33 | 476—531 |
| Tetanusbehandlung , Stand der — unter besonderer Berücksichtigung der Magnesiumsulfattherapie (M. Saegesser) | 26 | 1—62 |
| Thymus , Basedow-Studien. (Morphologisch-experimentelle Untersuchungen an Schilddrüse und — zum Problem der Basedowschen Krankheit und des Kropfes) (P. Sunder-Plassmann, Münster i. W.) | 33 | 268—386 |
| Trigeminusneuralgie , Die Behandlung der — unter besonderer Berücksichtigung der Grundlagen, der Ausführung und der Ergebnisse der Punktion und Elektrokoagulation des Ganglion Gasseri nach Kirschner (R. Zenker, Heidelberg) | 31 | 1—82 |
| Trochantergegend , Frakturen in der —, laterale Collumfrakturen (A. Grevillius, Uppsala) | 31 | 829—842 |
| Tuberkulöse Bauchfellentzündung (Fritz Härtel, Berlin) | 30 | 462—488 |
| Tuberkulose , Die Blasen-tuberkulose (H. Rubritius, Wien) | 30 | 1—23 |
| Ulcus pepticum , Die operative Behandlung des nicht oder schwer resezierbaren — (L. Zukschwerdt und H. Horstmann, Heidelberg) | 29 | 440—510 |
| Unfälle , Über — durch Elektrizität (P. Huber, Wien) | 31 | 843—912 |
| Unterwassermassage , Die physikalisch-therapeutische Abteilung der Rehnschen Klinik, ihre Einrichtungen und die bisherigen Erfahrungen unter besonderer Berücksichtigung der — (Kurt Horsch, Greifswald) | 30 | 129—226 |
| Urogenitalsystem , Die Beziehungen des Rectumcarcinoms zum — (E. Thiermann, Erlangen) | 34 | 94—311 |
| Verbrennungen , Behandlung und pathogenetische Grundlagen der — (Otto Hilgenfeldt, Köln) | 29 | 102—210 |
| Verrenkungen der Kniescheibe (C. Blumensaat, Heidelberg) | 31 | 149—223 |
| Wirbelsäule , Scalenussyndrom, ein Beitrag zur statischen Pathologie der — (R. Wanke, Kiel) | 33 | 158—267 |
| — Verletzungen, geschlossene (E. Ruge) | 26 | 63—173 |
| — Die Schußverletzungen der — und ihre operative Behandlung (H. G. Matthes, Heidelberg) | 34 | 558—642 |
| Zottengeschwülste des Dickdarms und Mastdarms (Herbert Junghanns) | 28 | 1—71 |

Pathologische Anatomie und Histologie der Harnorgane und der männlichen Geschlechtsorgane. („Handbuch der speziellen pathologischen Anatomie und Histologie“, 6. Band.)

Erster Teil: **Niere.** Mit 354 zum Teil farbigen Abbildungen. VIII, 792 Seiten. 1925. RM 167 40

1. Entwicklungsstörungen der Nieren und Harnleiter. — 2. Kreislaufstörungen in der Niere. — 3. Pathologische Anatomie des Morbus Brightii. — 4. Embolisch-eitrige Nephritis. — 5. Spezifische Infektionen. — 6. Über die pathologischen Ablagerungen, Speicherungen und Ausscheidungen in den Nieren (Lipoid-, Glykogen-, Pigment-, Kalk- und Salzablagerungen). — 7. Die hypertrophischen, hyperplastischen und regenerativen Vorgänge. — 8. Die Nierengewächse. — 9. Die tierischen Schmarotzer des Harnapparates.

Zweiter Teil: **Niere und ableitende Harnwege.** Mit 442 zum Teil farbigen Abbildungen. XII, 1007 Seiten. 1934. RM 218.—, Ganzleinen RM 222.—

I. Wege der Harnableitung mit Ausnahme der Harnröhre: 1. Anatomisch-physiologische Vorbemerkungen. 2. Die Entwicklungsstörungen der Harnblase. 3. Kreislaufstörungen der ableitenden Harnwege. 4. Ablagerungen und Speicherungen im Bereich der ableitenden Harnwege und Harnreine. 5. Die entzündlichen Erkrankungen der ableitenden Harnwege und der Nierenhilfen einschließlich der Pyelonephritis und der Pyonephrose. 6. Die Gewächse der ableitenden Harnwege (Nierenbecken, Harnleiter und Blase). 7. Lichtungs- und Lagestörungen der ableitenden Harnwege. — II. Zusammenhangstrennungen und durch Gewaltwirkungen bedingte krankhafte Veränderungen der Niere, des Nierenbeckens und des Harnleiters. — III. Zusammenhangstrennungen und durch Gewaltwirkungen bedingte krankhafte Veränderungen der Harnblase. — IV. Entwicklungsstörungen der Nieren und Harnleiter. (Nachtrag zu Band VI/1.) — V. Pathologische Anatomie des Morbus Brightii. (Nachtrag zu Band VI/1.)

Dritter Teil: **Männliche Geschlechtsorgane.** Mit 465 zum Teil farbigen Abbildungen. X, 913 Seiten. 1931. RM 165.60, Ganzleinen RM 169.20

1. Die Mißbildungen der männlichen Geschlechtsorgane. — 2. Penis und Urethra. — 3. Die inneren männlichen Geschlechtsorgane.

Der Band ist nur vollständig käuflich.

Nieren und ableitende Harnwege. Bearbeitet von Professor Dr. **F. Volhard**, Frankfurt a. M., und Professor Dr. **F. Suter**, Basel. („Handbuch der inneren Medizin“, zweite Auflage, 6. Band.)

Erster Teil: **Die doppelseitigen hämatogenen Nierenerkrankungen.** (Allgemeiner Teil.) Mit 93 zum Teil farbigen Abbildungen. XIII, 1024 Seiten. 1931. Ganzleinen RM 88.20

Zweiter Teil: **Die doppelseitigen hämatogenen Nierenerkrankungen.** (Besonderer Teil.) **Die ein- und beidseitig auftretenden Nierenkrankheiten. Blase. Prostata. Hoden und Nebenhoden. Samenblasen. Funktionelle Sexualstörungen.** Mit 205 zum Teil farbigen Abbildungen. III, 1113 Seiten. 1931. Ganzleinen RM 89.64

Der Band ist nur vollständig käuflich.

Lehrbuch der Urologie und der chirurgischen Krankheiten der männlichen Geschlechtsorgane. Von Professor Dr. **Hans Wildbolz**, Chirurgischer Chefarzt am Inselspital in Bern. Zweite Auflage. Mit 218 zum großen Teil farbigen Abbildungen. VIII, 645 Seiten. 1934. RM 64.—

Die Innervation der Harnblase. Physiologie und Klinik. Von Dr. med. **Hellmut Dennig**, Assistent der Medizinischen Klinik Heidelberg, Privatdozent für Innere Medizin. („Monographien aus dem Gesamtgebiete der Neurologie und Psychiatrie“, Heft 45.) Mit 13 Abbildungen. VI, 98 Seiten. 1926. RM 6.21

Handbuch der Neurologie. Ergänzungband.

Zweiter Teil: Von Professor Dr. **O. Foerster**, Breslau.

1. Abschnitt: **Spezielle Anatomie und Physiologie der peripheren Nerven.** Mit 92 zum Teil farbigen Abbildungen. 190 Seiten. 1928. RM 34.20
2. Abschnitt: **Die Symptomatologie der Schußverletzungen der peripheren Nerven.** Mit 438 zum Teil farbigen Abbildungen. 534 Seiten. 1929. RM 77.40
3. Abschnitt: **Die Therapie der Schußverletzungen der peripheren Nerven.** Mit 31 Abbildungen. 212 Seiten. 1929. RM 32.40
4. Abschnitt: **Die traumatischen Läsionen des Rückenmarkes auf Grund der Kriegserfahrungen.** (Der Mechanismus ihres Zustandekommens und die pathologisch-anatomischen Veränderungen.) Mit 9 Abbildungen. 216 Seiten. 1929. RM 35.10

Der 2. Teil ist nur vollständig käuflich.

Die Knochenbrüche und ihre Behandlung. Ein Lehrbuch für

Studierende und Ärzte. Von Professor Dr. **Hermann Matti**, Chirurg am Jenner-Kinderspital und Chefarzt der Chirurgischen Abteilung des Zieglerspitals in Bern. Zweite Auflage. Mit 1000 zum Teil farbigen Abbildungen und 2 farbigen Tafeln. XV, 938 Seiten. 1931. RM 77.40

Operative Chirurgie der Knochenbrüche.

Von Professor **Fritz König**, Würzburg.

Erster Band: **Operationen am frischen und verschleppten Knochenbruch.** Mit 99 Textabbildungen (200 Einzelbilder). V, 194 Seiten. 1931. RM 24.30

Gelenksteifen und Gelenkplastik. Von Professor Dr. **Erwin Payr**,

Geh. Medizinalrat, Direktor der Chirurgischen Universitätsklinik Leipzig. In zwei Teilen.

1. Teil: **Pathologische Biologie der Gelenke. Pathogenese und pathologische Anatomie der Ankylosen. Klinik, Diagnostik und Anzeigstellung.** Mit 240 zum Teil farbigen Abbildungen. XIII, 880 Seiten. 1934. RM 120.—

Narkose zu operativen Zwecken. Von Dr. **Hans Killian**, Privatdozent

für Chirurgie und Orthopädie, Oberarzt der Chirurgischen Universitätsklinik Freiburg i. Br. Mit 165 Abbildungen. VIII, 406 Seiten. 1934. RM 24.—

Physikalisch-chemische Probleme in der Chirurgie. Von

Privatdozent Dr. **C. Häbler**, Würzburg. Mit 62 Abb. VI, I, 275 Seiten. 1930. RM 17.64

Konservative Frakturenbehandlung. Nach den Erfahrungen der Klinik

Eiselsberg in Wien. Von Dr. **Leopold Schönbauer**, Assistent der I. Chirurgischen Universitätsklinik, Privatdozent für Chirurgie an der Universität Wien. Mit 117 Textabbildungen. VIII, 216 Seiten. 1928. RM 16.50, Ganzleinen RM 18.60

Operative Frakturenbehandlung. Technik. Indikationsstellung.

Erfolge. Von Dr. **Rudolf Demel**, Assistent der I. Chirurgischen Universitätsklinik in Wien. Mit 212 Abbildungen im Text. VIII, 227 Seiten. 1926. Ganzleinen RM 18.60
