

**F. SCHIECK**

**GRUNDRISS DER  
AUGENHEILKUNDE  
FÜR STUDIERENDE**

**DRITTE AUFLAGE**

# GRUNDRISS DER AUGENHEILKUNDE

## FÜR STUDIERENDE

VON

PROFESSOR DR. F. SCHIECK

GEHEIMER MEDIZINALRAT, DIREKTOR DER  
UNIVERSITÄTS-AUGENKLINIK IN HALLE A. S.

D R I T T E

VERBESSERTE UND VERMEHRTE AUFLAGE

MIT 125 ZUM TEIL FARBIGEN TEXTABBILDUNGEN



Springer-Verlag Berlin Heidelberg GmbH

1922

ISBN 978-3-662-23611-6      ISBN 978-3-662-25690-9 (eBook)  
DOI 10.1007/978-3-662-25690-9

ALLE RECHTE, INSBESONDERE DAS DER  
ÜBERSETZUNG IN FREMDE SPRACHEN, VORBEHALTEN.  
COPYRIGHT BY Springer-Verlag Berlin Heidelberg

Ursprünglich erschienen bei Julius Springer in Berlin in 1922

## Vorwort.

Das vorliegende Buch soll ein Grundriß, kein Lehrbuch der Augenheilkunde sein. Es soll das gesprochene Wort der klinischen Vorlesung nicht ersetzen, sondern dem Studierenden es erleichtern, daß er dem Unterricht folgen kann und daß er das in der Klinik Gehörte und Gesehene an der Hand der Abbildungen besser behält.

Kürze der Ausdrucksweise, Betonen des Wichtigen, Weglassen alles weniger Wichtigen, instruktive Abbildungen waren mein Ziel beim Abfassen des Grundrisses. Demgemäß habe ich Theorien nur dort eingeflochten, wo sie didaktischen Zwecken unmittelbar dienen. Ja, ich habe es von diesem Gesichtspunkte auch für erlaubt gehalten Theorien zu entwickeln, welche zwar nicht allgemeine Anerkennung gefunden haben, dafür aber dem Studierenden das Eindringen in das Verständnis des klinischen Vorgangs erleichtern, ohne der Wirklichkeit Zwang anzutun. Auch die pathologische Anatomie ist nur innerhalb dieses Zieles berücksichtigt.

Die stets bewährte wissenschaftliche Zeichnerin Fräulein Wangerin hat mir durch verständnisvolles Eingehen auf meine Wünsche meine Aufgabe wesentlich erleichtert, wofür ich ihr noch meinen besonderen Dank sage.

Halle a. S., im April 1919.

**F. Schieck.**

## Vorwort zur dritten Auflage.

Die dritte Auflage hat sich über Erwarten schnell nötig gemacht. Ich sehe in dieser Tatsache ein Zeichen dafür, daß das Buch einem Bedürfnisse entspricht. Eine Anzahl neuer Abbildungen ist eingefügt und der Text ist in manchen Kapiteln ergänzt worden.

Halle a. S., im April 1922.

**F. Schieck.**



## Inhaltsverzeichnis.

	Seite
Das Sehorgan . . . . .	1
Die Untersuchungsmethoden des Auges . . . . .	7
Refraktion und Akkommodation . . . . .	15
Die Erkrankungen der Lider . . . . .	30
Die Erkrankungen der Tränenorgane . . . . .	35
Die Erkrankungen der Bindehaut . . . . .	38
Die Erkrankungen der Hornhaut . . . . .	51
Die Erkrankungen des Uvealtraktes . . . . .	66
Anatomische und physiologische Bemerkungen über Iris und Pupille . . . . .	67
Die Erkrankungen der Iris und des Corpus ciliare . . . . .	68
Die Erkrankungen der Aderhaut . . . . .	75
Die Erkrankungen der Retina . . . . .	85
Die Erkrankungen des Sehnerven . . . . .	102
Die Erkrankungen der Sehbahn . . . . .	114
Die Erkrankungen der Linse . . . . .	117
Die Erkrankungen der Orbita . . . . .	132
Die Erkrankungen der Augenmuskeln . . . . .	134
Glaukom . . . . .	147
Die Mißbildungen des Auges . . . . .	157
Die Verletzungen des Auges und die sympathische Ophthalmie . . . . .	160
Sachverzeichnis . . . . .	168

## Das Sehorgan.

Das Auge schließt in der Retina einen nach vorn geschobenen Gehirnteil ein, der außerhalb der das Zentralnervensystem sonst schützenden Knochenkapsel gelegen ist, weil seine Funktion an die unmittelbare Einwirkung der Schwingungen des Lichtäthers gebunden ist. Auch der Sehnerv ist ein Gehirnteil; er ist umgeben von den Hirnhäuten und vom Liquor cerebrospinalis umspült.

Die Netzhaut ist in eine kugelige Hülle von festem Bindegewebe eingeschlossen, die vorn von der durchsichtigen Hornhaut (Kornea), weiter rückwärts von der Lederhaut (Sklera) gebildet wird. Die Hornhautkrümmung hat einen etwas kürzeren Radius als die übrige Bulbuskapsel, so daß die Kornea wie ein Uhrglas dem Auge eingefügt ist und am Rande derselben sich eine seichte Rinne (*Limbus corneae*) findet.

Das Innere des Augapfels wird von Bild entwerfenden und Bild aufnehmenden Organen eingenommen. Die brechenden Medien sind Hornhaut, Kammerwasser, Linse und Glaskörper. Sie stellen die physikalische Leitung der Sehbahn dar, während die lichtempfindende Netzhaut, der die Empfindung weiter leitende Sehnerv, der *Tractus opticus*, die intrazerebrale Bahn und das in der Hinterhauptsrinde liegende Sehzentrum die nervöse Leitung bilden. Von hier aus sorgen eine Anzahl höher geordneter Bahnen, die das Sehzentrum mit anderen Gehirnteilen verbinden, dafür, daß der in der Rinde angelangte Reiz zum Bewußtsein kommt und richtig verstanden wird (psychische Leitung).

Der Hauptinhalt des Augapfels (Abb. 1) besteht aus Flüssigkeit. Unmittelbar hinter der Hornhaut sehen wir die vordere Augenkammer, in der das Kammerwasser enthalten ist. Hinten wird die Vorderkammer durch die Regenbogenhaut (Iris) und den zentralen Teil der vorderen Linsenkapsel begrenzt. Wo die Hornhautrückfläche zur Iris umbiegt, liegt der funktionell wichtige Kammerwinkel, der unseren Blicken dadurch entzogen ist, daß die weiße Lederhaut vorn etwas auf Kosten der durchsichtigen Hornhautoberfläche übergreift und den Kammerwinkel verdeckt. Die Umschlagstelle der Hornhaut zur Iris wird vom *Ligamentum pectinatum* gebildet. Dem Kammerwinkel entlang und von diesem durch das genannte Ligament und einige Lagen Bindegewebszüge getrennt, zieht in den tieferen Lagen der Hornhaut-Lederhautlamellen der Schlemmsche Kanal. Er bildet einen ringförmigen venösen Sinus. In ihn tritt das durch das *Ligamentum pectinatum* abgefilterte Kammerwasser ein, um auf der Bahn der Venen das Auge zu verlassen (Abb. 2).

Hinter der Iris liegt die hintere Augenkammer. Sie wird vorn von der Rückfläche der Iris, seitlich von den Fortsätzen des Corpus ciliare und rückwärts vom Aufhängeband der Linse (Zonula Zinnii) und den peripheren Teilen der vorderen Linsenkapsel begrenzt. Auch in der hinteren Kammer steht Kammerwasser, das durch die Pupille ungehindert in die vordere Kammer übertreten kann; denn die Irisrückfläche liegt der Linsenkapsel nur ganz lose auf. Der Pupillarrand der Iris gleitet auf der Kapsel beim Pupillenspiel hin und her.

Weitaus die größte Menge Flüssigkeit enthält der Glaskörperraum. Normalerweise ist diese nicht frei beweglich, sondern als leicht

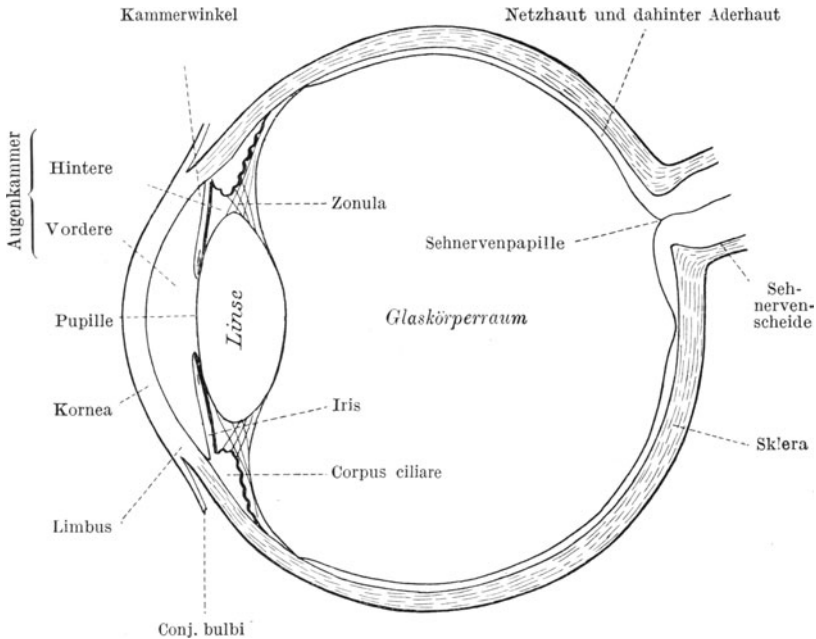


Abb. 1. Schematischer Durchschnitt durch den Augapfel.

gallertige Masse in einem feinen Gerüstwerk suspendiert. Der Glaskörper (Corpus vitreum) hat folgende Begrenzungen: vorn die Linsenhinterfläche und die rückwärtigen Fasern des Aufhängebandes der Linse, weiter nach rückwärts zunächst ein schmales Stück Corpus ciliare, das von rudimentärer Netzhaut überzogen ist, und dann die Innenfläche der Netzhaut samt Sehnervenscheibe.

Die Fasern des Glaskörpers sind teilweise aus den Stützfasern der Retina hervorgegangen und hängen mit der inneren Grenzhaute derselben organisch zusammen.

Zwischen den vorderen und den hinteren Fasern der Zonula Zinnii findet sich ein auf dem Durchschnitt dreieckig gestalteter Raum, der Canalis Petiti, der ebenfalls Flüssigkeit enthält (Abb. 2).

Die Netzhaut ist entwicklungsgeschichtlich als eine bläschenförmige Ausstülpung des Gehirns angelegt, die dann von vorn her ein-

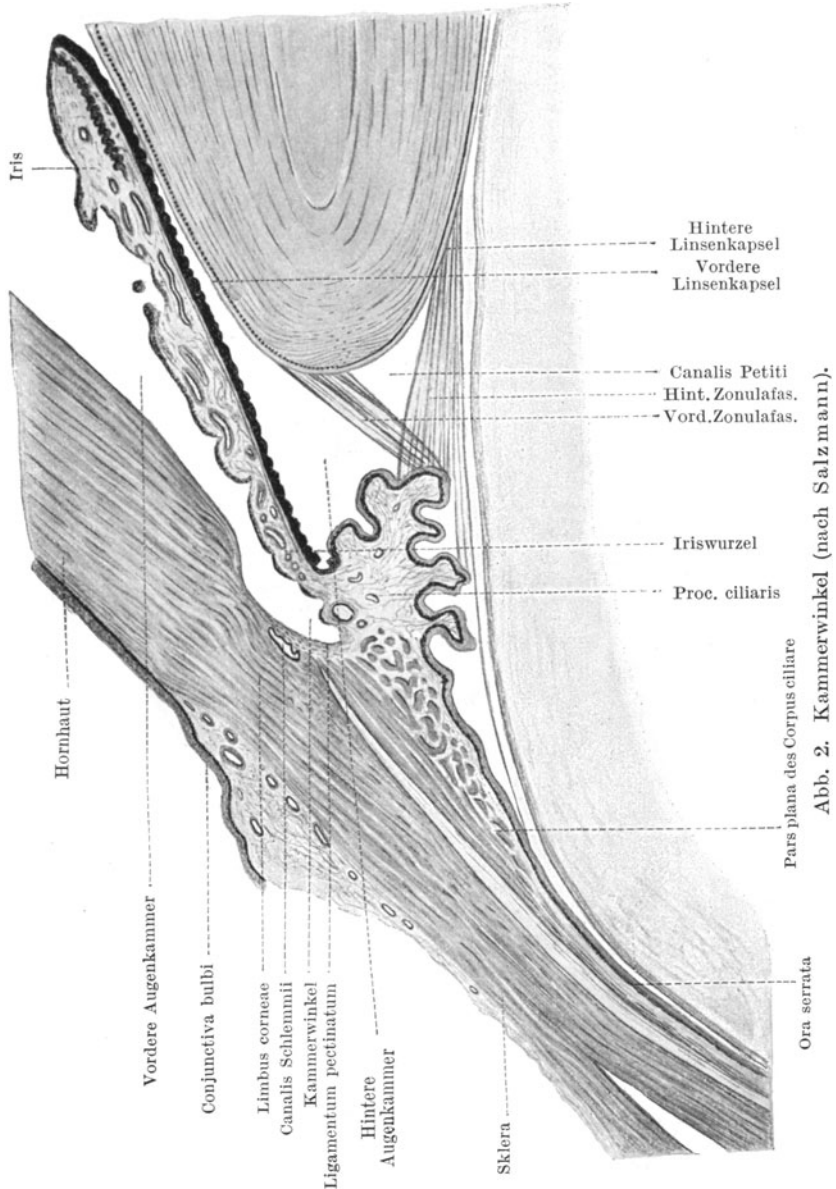


Abb. 2. Kammerwinkel (nach Salzmann).

sinkt und somit zu einer Duplikatur wird. Die innere Zellage bildet später die eigentliche Netzhaut, die äußere das Pigmentepithel.

Erstere entwickelt sich zu einem vielzelligen komplizierten Organ, letzteres bleibt einschichtig und gewinnt als Pigmentzellbelag festen Anschluß an die Innenfläche der zwischen Netzhaut und Lederhaut liegenden Aderhaut. Die beiden Blätter der Duplikatur, Netzhaut und Pigmentepithel, verwachsen nicht miteinander, sondern liegen einander lose auf. Nur nahe dem Corpus ciliare, wo die lichtempfindliche Partie der Netzhaut aufhört (Ora serrata), verschmelzen beide Blätter miteinander, indem die Netzhaut zu einer einschichtigen Epithellage wird, die mit dem Pigmentepithel verwächst. So überzieht die rudimentäre Netzhaut in doppelter Epithellage vorn die ganze Innenoberfläche des Corpus ciliare und die Rückfläche der Iris. Im Gebiete des Corpus ciliare ist die als Fortsetzung der Netzhaut geltende innere Epithellage unpigmentiert, an der Irisrückfläche dagegen pigmentiert, so daß hier also zwei pigmentierte Zellagen aufeinander liegen (von Pigment durchsetzte rudimentäre Netzhaut und Netzhautpigmentepithel).

Die Netzhautnervenfasern fließen auf der Sehnervenscheibe (Papilla nervi optici) zum Sehnerven zusammen, welcher durch die Löcher der Siebplatte (Lamina cribrosa sclerae) den Augapfel verläßt.

Regenbogenhaut (Iris), Strahlenkörper (Corpus ciliare) und Aderhaut (Chorioidea) bilden eine zusammenhängende Haut (Tunica vasculosa oder Tractus uvealis, kurz Uvea). Am weitesten nach vorn liegt die Iris; sie scheidet die vordere Augenkammer von der hinteren und bildet als Umgrenzung der Pupille die Blende des optischen Systems. Mit ihrem Pupillenrand schleift sie auf der Linsenvorderkapsel, mit ihrer Wurzel, die den Kammerwinkel begrenzt, geht sie ohne scharfe Absetzung in den Strahlenkörper über. Dieser hat auf dem Durchschnitt annähernd dreieckige Gestalt, welche bei eintretender Akkommodationsanspannung außerdem wechselt. Seine Fortsätze (Processus ciliares) sind Erhebungen, welche an der Rückfläche des Organs speichenartig angeordnet sind und nach der Linse zu vorspringen. Von ihnen spannt sich das Linsenaufhängeband, die Zonula, hinüber zur Linsenkapsel, auf welcher es sich mit einer Faserreihe vorn, mit einer anderen hinten anheftet. Dazwischen liegt der schon erwähnte Canalis Petiti. Treten durch die Kontraktion der an der Basis des Dreiecks liegenden Muskulatur des Corpus ciliare die Fortsätze mit ihren Kuppen näher an den Linsenäquator heran, dann erschlafft das Aufhängeband und wölbt sich die Linse stärker (s. S. 28). Außerdem sondern die Epithelzellen des Strahlenkörpers (also die Zellen der rudimentären Netzhaut) das Kammerwasser ab. Weiter rückwärts wird das Corpus ciliare flacher; seine Pars plana geht ganz allmählich in die Aderhaut über.

Wenn die Iris als Blende, der Strahlenkörper als Quelle des Kammerwassers und Träger des Akkommodationsapparates wirkt, so ist die Aderhaut die ernärende Membran der Außenseite der Netzhaut, der Stäbchen und der Zapfen. Sie ist innen von einer straffen Haut, der Lamina vitrea oder elastica, bedeckt, der das Pigmentepithel der Netzhaut aufsitzt. Unmittelbar an diese Lamina grenzt die Kapillarschicht (Choriocapillaris), welcher die eigentliche Aufgabe der Netzhauternährung

zufällt, während die äußere Schichte der Aderhaut von größeren Gefäßen eingenommen wird. Auf diese folgt die Lederhaut.

Die Linse ist zwischen hinterer Augenkammer und Glaskörper in ihrem an die Fortsätze des Strahlenkörpers angehefteten Aufhängebande dadurch befestigt, daß das Band mit seinen Fasern in die Linsenkapsel übergeht. Linse samt Zonula bildet daher die Scheidewand zwischen Augenkammer und Glaskörperraum.

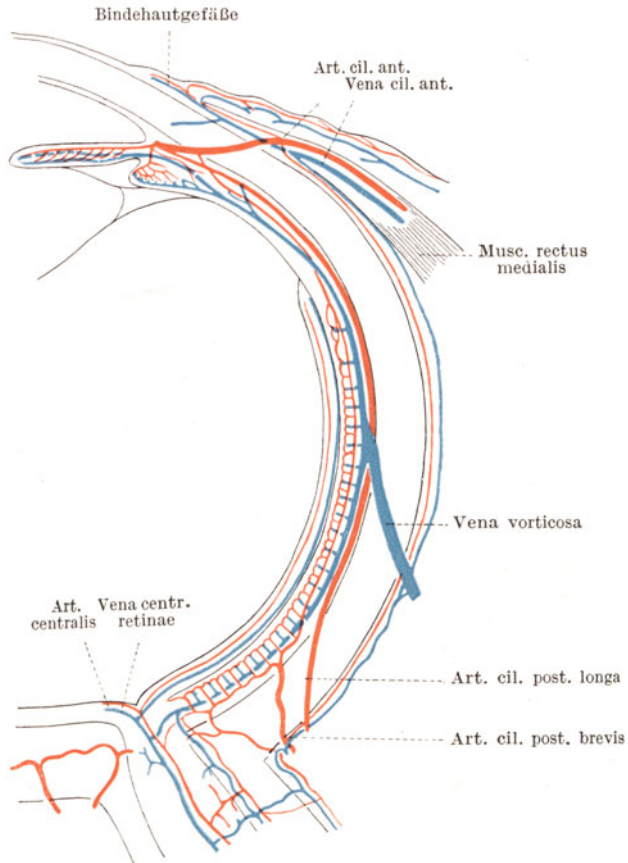


Abb. 3. Blutgefäßsystem des Auges (nach Th. Leber).

Das Blutgefäßsystem (Abb. 3) des Auges gliedert sich in die Bindehaut-, die Ziliar- und die Netzhautgefäße. Das Bindehautgefäßnetz liegt ganz oberflächlich. Schon am ungereizten Auge sind einzelne kleine Äderchen auf der weißen Lederhaut sichtbar. Sie lassen sich mitsamt der Conjunctiva bulbi auf der Lederhaut leicht verschieben.

Demgegenüber stellt der Ziliarkreislauf dasjenige Netz dar, welches die tieferen Teile des Auges, vorzüglich die Uvea versorgt. Die

vorderen Ziliararterien und -venen durchbrechen die Sklera in der Höhe des Ansatzes der geraden Augenmuskeln, mit deren Muskelbäuchen sie an das Auge herankommen. Ihre Verzweigung geschieht innerhalb der Iris und des Corpus ciliare. Vielfache Anastomosen bestehen zwischen ihnen und den hinteren Ziliargefäßen. Diese letzteren gliedern sich in kurze und lange Äste. Die Arteriae ciliares post. breves und longae treten an der Hinterfläche des Augapfels durch die Sklera hindurch. Von hier aus verästeln sich die kurzen Arterien unmittelbar in der Aderhaut, in deren Schichte der größeren Gefäße sie übergehen. Die langen Arterien ziehen jedoch vorerst ungeteilt nach vorn, um sich an der Versorgung der Iris und des Corpus ciliare zu beteiligen, indem sie die schon erwähnten Verbindungen mit den vorderen Ziliargefäßen eingehen.

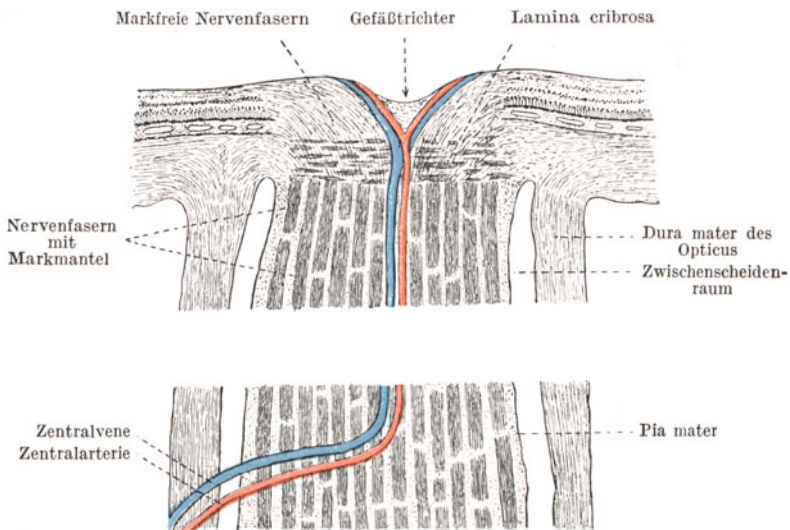


Abb. 4. Schematischer Durchschnitt durch Sehnerv und Papille.

Das venöse Blut der Aderhaut hingegen sammelt sich in den Wirbelvenen (Venae vorticosae), deren es im ganzen 4 gibt. Sie werden von den einzelnen Stämmchen in der Schichte der größeren Aderhautgefäße so gespeist, daß überall dort, wo eine Wirbelvene die Sklera durchbohrt, sich ein radiär verlaufender Strahlenstern von zahlreichen Venen in das Hauptgefäß ergießt. Der Durchtritt der Wirbelvenen durch die Lederhaut erfolgt in ganz schräger Richtung (s. Abb. 115, S. 151).

Wir haben oben gesehen, daß die äußeren Netzhautschichten ihr Ernährungsmaterial von der Kapillarschichte der Aderhaut zugeführt erhalten. Die inneren Schichten dagegen, insonderheit die Lage der Nervenfasern und Ganglienzellen, haben ein eigenes Gefäßsystem (Abb. 4). Ungefähr 6 mm vor Eintritt des Sehnerven in den Augapfel dringt in seinen Stamm von unten her die Zentralarterie und Zentralvene ein, um durch die Mitte der Siebplatte hindurchzubrechen und sich nun

vom Gefäßtrichter der Sehnervenscheibe aus auf der Innenfläche der Netzhaut zu verästeln. Die Netzhautzentralgefäße sind sog. Endgefäße; d. h. sie haben keine Kollateralen mit anderen Gefäßsystemen und ihre Verstopfung bringt daher das ganze versorgte Gebiet sofort zum Erliegen.

Der physiologische Wechsel des Kammerwassers geht nach Lebers Untersuchungen folgendermaßen vor sich. Es wird von den Fortsätzen des Corpus ciliare ausgeschieden und gelangt zunächst in die hintere Augenkammer (Abb. 5). Von hier aus tritt es in ganz langsamem Strome durch die Pupille in die vordere Augenkammer über und verläßt diese

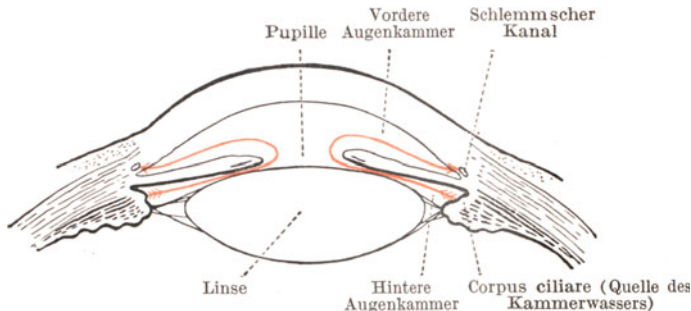


Abb. 5. Weg des Kammerwassers aus der hinteren Kammer durch die Pupille nach dem Schlemmschen Kanal (rot gezeichnet).

durch die Bälkchen des Kammerwinkels, indem der benachbarte Schlemmsche Kanal das abfließende Kammerwasser aufnimmt. Die Lebersche Anschauung ist in jüngster Zeit Einwendungen begegnet, die beachtlich sind. Trotzdem trägt sie nach wie vor zum Verständnisse der klinischen Tatsachen erheblich bei.

Der weitere Verlauf der Sehbahn vom Auge bis zum Gehirn ist auf Seite 114 geschildert.

## Die Untersuchungsmethoden des Auges.

Die objektiven Untersuchungsmethoden betrachten das Auge als Teil des Körpers, die subjektiven als Sinnesorgan, dessen Funktionen unter Mithilfe des Patienten geprüft werden.

### Objektive Untersuchungsmethoden.

Nach Musterung des Auges und seiner Umgebung bei Tageslicht schreitet man im verdunkelten Raume zur Untersuchung des vorderen Bulbusabschnittes bei fokaler Beleuchtung und zum Augenspiegeln. Mit der fokalen Beleuchtung werden feinere Trübungen der Hornhaut, des Kammerwassers und der Linse, sowie Einzelheiten der Iriszeichnung entschleiert. Eine Lichtquelle (Abb. 6) steht seitlich vorn von dem Patienten in ungefähr  $\frac{1}{2}$  m Abstand, deren Licht mit Hilfe einer Lupulinse von  $+20,0$  D in einen annähernd 5 cm langen Strahlenkegel verwandelt wird. Richten wir nun die Spitze dieses Kegels auf die



zu untersuchende Stelle, so erstrahlt diese in hellem Lichte, während die Umgebung dunkel bleibt. Durch Verschieben des Strahlenkegels von vorn nach hinten kann man die einzelnen Ebenen des vorderen Augenabschnittes nacheinander ableuchten und zuerst die Hornhaut, dann das Gebiet der Vorderkammer, die Oberfläche der Iris und durch die Pupille hindurch die Linse absuchen. Im Notfalle ersetzt eine elektrische Taschenlampe mit ihrem Strahlenkegel die Apparatur.

Durch Steigerung der Intensität der Lichtquelle und der Schärfe des entworfenen Lichtbildchens hat man neuerdings gelernt mikroskopische Vergrößerungen bei der Untersuchung des vorderen Bulbusabschnittes anzuwenden, die in der Apparatur der Gullstrandschen Spaltlampe eine ungeahnte Vollkommenheit erreicht hat. Vergrößerungen bis auf das 108fache ermöglichen sogar die Beobachtung der in den Blutgefäßen rollenden Blutkörperchen. Selbstverständlich bleiben diese an komplizierte Apparate gebundenen Untersuchungen die Domäne des Spezialisten; die errungenen Einblicke in die feineren Zusammen-

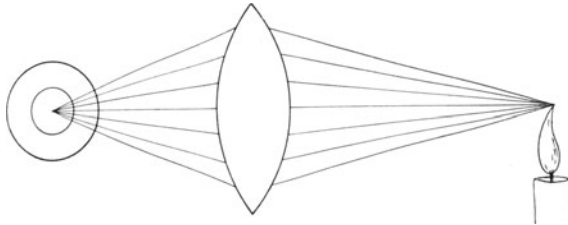


Abb. 6. Strahlengang bei fokaler Beleuchtung.

hänge der bei der gewöhnlichen fokalen Beleuchtung schon makroskopisch sichtbar werdenden pathologischen Veränderungen haben aber die Lehre von den Augenerkrankungen (z. B. der Iritis) schon so beeinflusst, daß die klinische Vorlesung nicht mehr an ihnen vorübergehen kann.

Die Augenspiegeluntersuchung (Ophthalmoskopie) hat die früher aufgestellte Behauptung, daß die Pupille schwarz aussähe, weil das retinale Pigment des Augenhintergrundes das eingetretene Licht verschlucke und durch die Pupille nicht wieder aus dem Auge herauskommen lasse, als irrig erwiesen. Tatsächlich wird das ins Augeninnere fallende Licht als ein schmales Strahlenbündel jederzeit aus der Pupille wieder in den Außenraum zurückgestrahlt. Wir können dieses nur nicht in unser eigenes Auge fallen lassen, weil wir mit unserem Kopfe die Pupille des Gegenüber selbst beschatten.

v. Helmholtz erkannte diesen Zusammenhang und umging die Beschattung der Pupille dadurch, daß er die von einer Lichtquelle seitlich hinter dem Patienten ausgehenden Strahlen mit einem Spiegel (Abb. 7) auffing, den er vor sein Auge hielt, und durch eine besondere Vorrichtung durch den Spiegel hindurch die Pupille des Patienten während ihres Aufleuchtens beobachtete. Die von ihm angegebene Technik ist das Spiegeln im aufrechten Bilde. Wir gehen mit dem Augen-

spiegel so nahe an das Auge des Patienten heran, als ob wir durch seine Pupille wie durch ein Schlüsselloch hindurch sehen wollten. Nur ist hinter dieses Loch das brechende System des zu untersuchenden Auges in Gestalt der Hornhaut, des Kammerwassers und der Linse vorgeschaltet, das als Vergrößerungslupe wirkt und den Augenhintergrund in ungefähr

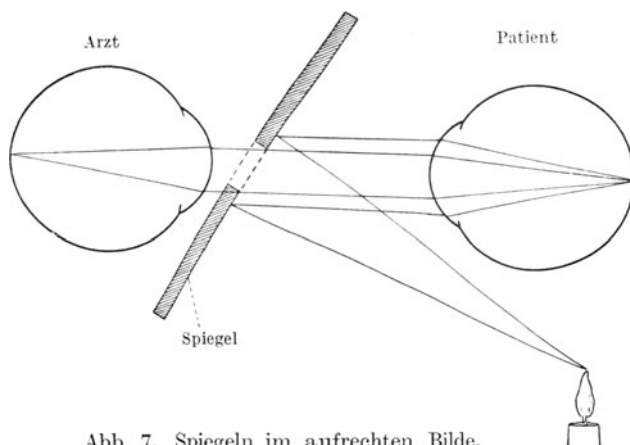


Abb. 7. Spiegel im aufrechten Bilde.

16facher Vergrößerung erkennen läßt. Dem Anfänger macht allerdings die Gewinnung dieses Bildes deswegen Schwierigkeiten, weil er erst lernen muß, in das Auge des Patienten hineinzusehen, ohne sein Auge auf die Nähe einzustellen. Er muß durch die Pupille hindurchblicken, als wenn er einen Gegenstand in unendlicher Entfernung erkennen wollte. Sonst bekommt er kein deutliches Bild des Augenhintergrundes.

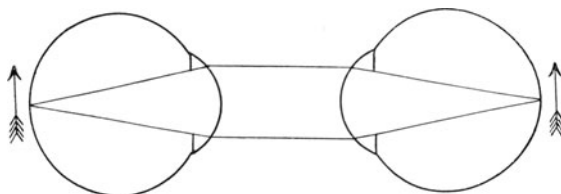


Abb. 8. Spiegel im aufrechten Bilde. Arzt und Patient sind emmetrop.

Wie aus Abbildung 8 ersichtlich ist, treten die aus dem Auge des (normalsichtigen) Patienten herauskommenden Strahlen im parallelen Bündel aus. Dieses parallelstrahlige Licht gilt es in unserem eigenen Auge zu einem scharfen Bild auf der Netzhaut zu vereinigen. Sind wir selbst auch normalsichtig, so gelingt dies nur dann, wenn wir unsere Akkommodation ganz ausschalten; denn ein normalsichtiges Auge empfängt aus der Unendlichkeit ein deutliches Bild, es ist auf parallele Strahlen eingestellt. Erhöht das Auge aber seine Brechkraft willkürlich durch Akkommodation, dann schneiden sich die Strahlen nicht

auf seiner Netzhaut, sondern im Glaskörperraum und erhält die Netzhaut nur entsprechende Zerstreuungskreise.

Das Spiegeln im umgekehrten Bilde (Abb. 9) wird so ausgeführt, daß man mit seinem Kopfe ungefähr 45–50 cm von dem Auge des Patienten abbleibt und die aus dem Auge des Gegenüber austretenden Strahlen zuerst einmal durch eine vorgehaltene Sammellinse zu einem in der Luft schwebenden umgekehrten Bilde vereinigt. Auf dieses zwischen uns und dem Patienten liegende Bild stellen wir uns mit unserem Auge ein. Es hat zwar nur eine 4fache Vergrößerung, ist aber heller und umfangreicher als das aufrechte Bild. Der Gang der Untersuchung ist daher gemeinhin der, daß man sich zunächst im umgekehrten Bilde den Augen-

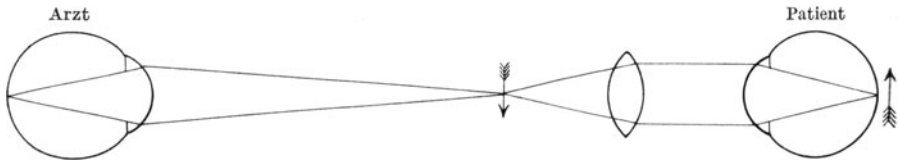


Abb. 9. Spiegeln im umgekehrten Bilde.

hintergrund ansieht und erst, wenn irgend etwas Auffallendes sichtbar ist, diesen Bezirk nun im aufrechten Bilde bei 16facher Vergrößerung betrachtet.

Der Augenspiegel dient aber noch zu anderen Untersuchungszwecken. Zunächst können wir ihn auch als Lupenspiegel verwenden, um Trübungen in den brechenden Medien aufzudecken. Wir setzen hinter das Loch des Spiegels ein Glas von 10 D konvex und nähern uns dem Auge des Patienten auf ungefähr 10 cm, indem wir Licht in die Pupille werfen. Dann sind wir mit dem vorgesetzten Lupengläse gerade so eingestellt, daß wir in der Brennweite der 10 D-Linse das Auge, vorzüglich den Pupillarrand der Iris, bei mäßiger Vergrößerung scharf beobachten können. In der rot aufleuchtenden Pupille heben sich alle Trübungen, seien sie nun in der Hornhaut, in der Linse oder im Glaskörper gelegen, deutlich sichtbar als graue oder schwarze Schatten ab. Mit einem kleinen Kunstgriff können wir auch sofort feststellen, in welcher der drei genannten Teile des Auges die Trübung liegt. Wir benutzen dabei die Ebene der Pupille als Grundlage für unsere Untersuchung und fordern den Patienten auf, das Auge nach oben oder unten zu drehen, indem wir mit Lupenspiegel die Pupille und die von ihrem roten Grunde sich abhebenden Trübungen genau beobachten. Wir sehen dann bei Bewegungen des Augapfels, daß die in den einzelnen Ebenen liegenden Flecke sich ganz verschieden verhalten. Nehmen wir z. B. an, daß ein Auge auf der Hornhaut einen Fleck A, auf der vorderen Linsenkapsel eine Trübung B, nahe der hinteren Kapsel innerhalb der Linsenfaser-masse eine Trübung C und im Glaskörper eine vierte, und zwar D hat (Abb. 10), so kann es vorkommen, daß alle diese Anomalien bei geradeaus gerichtetem Blick nur als ein einziger Schatten erscheinen, wenn wir mit dem Lupenspiegel hineinleuchten. Alle Trübungen decken

sich. Sobald wir aber nun dem Patienten die Weisung geben, nach oben zu blicken, dann werden wir sehen, daß in der rot aufleuchtenden Pupille jetzt 4 Trübungen erkennbar sind. Und zwar ist die Trübung A (Hornhaut) als am weitesten nach vorn von der Pupillenebene gelegene nach oben gegangen, die in der Pupillenebene liegende Trübung B hat ihren Ort im Verhältnis zum Pupillarrande nicht verändert, die hinter der Pupillenebene gelegene Trübung C ist ein wenig nach unten gesunken und noch weiter nach unten ist die im Glaskörperraum befindliche Trübung D gewandert. Wir lernen also, daß die Trübungen um so weiter sich verschieben, je weiter sie von der Gegend der Pupillenebene entfernt sind, und daß alle vor ihr befindlichen Schatten mit der Bewegung des Auges gleichsinnig gehen, die hinter ihr liegenden entgegengesetzt.

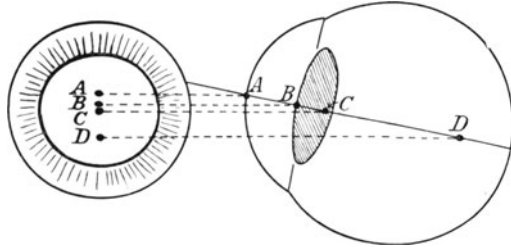


Abb. 10. Verschiebung von Trübungen bei Beobachtung mit dem Lupenspiegel.

Ferner gehört noch die Tonometrie, die Messung des intraokularen Drucks zur objektiven Untersuchung (s. S. 150).

### Subjektive Untersuchungsmethoden.

Hier muß der Patient durch Angaben mitwirken. Sie betreffen Prüfung der zentralen Sehschärfe, des Gesichtsfeldes, des Farbensinnes, des Lichtsinnes.

Die zentrale Sehschärfe wird mittels Sehproben aufgenommen. Sie beruhen auf dem Prinzip, daß im Außenraume zwei Punkte nur dann von der Netzhaut getrennt wahrgenommen werden können, wenn zwischen ihren Richtungslinien (Verbindung je eines Punktes mit dem Hauptknotenpunkt des Auges) ein Winkel von mindestens 1 Minute liegt. Nähern sich die Punkte noch mehr einander (Abb. 11), so fallen sie




Abb. 11. Der Sehwinkel.

Sinnesepithel der Netzhaut

zu einem Strich zusammen. Das Sinnesepithel der Zapfen in der Netzhautmitte ist als ein regelmäßiges Mosaik von Sechsecken aneinander gelagert, und zwei getrennte Wahrnehmungen kommen nur dann zustande, wenn zwischen je zwei gereizten Zapfen einer ungereizt bleibt. Der kleinste Winkel, der diesen Anforderungen an die Richtungslinien ent-

spricht, ist der 1 Minute. Er heißt der Sch Winkel (Abb. 11). Man kann nun Proben konstruieren, welche in beliebiger Entfernung unter dem Winkel von 1 Minute entziffert werden sollen. Je näher der Abstand, in dem die Probe als Maß gilt, desto kleiner ist sie. Die meisten Sehproben für die Ferne sind auf 5 m Abstand berechnet; sie enthalten Zahlen und Buchstaben, auch Haken, die nach der Größe geordnet sind. Die größten Proben müßte ein normales Auge bereits in 50 m erkennen können. Werden sie auf 5 m eben erkannt und die kleineren nicht mehr, dann hat das Auge eine Sehschärfe von nur  $5/50$  ( $S = 5/50$ ). Sieht ein Auge die feinsten Zeichen auf der Tafel, dann ist  $S = 5/5$  oder volle Sehschärfe vorhanden. Für die Nähe benutzt man Leseproben, die nach demselben Prinzip bearbeitet sind. Die gebräuchlichsten sind die von Nieden; ein gesundes Auge muß die Probe Nieden Nr. 1 in 30 cm Abstand mühelos lesen können.

Das Gesichtsfeld stellt das Maß desjenigen Bezirkes der Außenwelt dar, welcher sich bei ruhig gehaltener Blickrichtung auf den Augenhintergrund so abbildet, daß er zum Bewußtsein des Patienten gelangt.

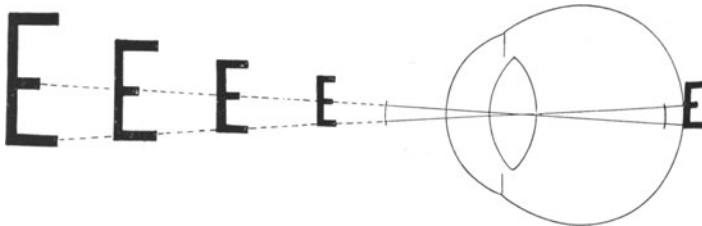


Abb. 12. Konstruktion der Sehproben.

Würde das Auge durch seine Umgebung nicht behindert sein, so würde es ein kreisförmiges Gesichtsfeld haben. So aber wird beim Blick geradeaus ein Teil des Gesichtsfeldes von dem Orbitalrand und der Nase abgeblendet. Ein normales Gesichtsfeld gestaltet sich daher folgendermaßen (Abb. 13a und 13b):

Wie man sieht, deckt sich das Gesichtsfeld beider Augen zum größten Teil, nur temporal bleibt ein sichelförmiger Bezirk übrig, den jedes Auge allein zu bestreiten hat. Um diesen ist das Gesichtsfeld eines einseitig Erblindeten verkürzt. Mit den Außengrenzen meint man das Gesichtsfeld für Weiß; das Gesichtsfeld für Blau liegt zwischen 50 und 70 Grad, das für Rot zwischen 40 und 50 Grad und schließlich das für Grün zwischen 30 und 40 Grad allseitig vom Zentrum aus. Über die Grenzen kann man sich grob orientieren, wenn man dem Patienten ein Auge zubindet und mit dem anderen Auge unser rechtes Auge in einem ungefähren Abstände von 30 cm fixieren läßt. Wir nähern dann irgend welche Objekte größerer oder kleinerer Art von der Peripherie aus unserem eigenen, von dem Patienten fixierten Auge und fordern ihn auf zu sagen, wann er den Gegenstand erscheinen sieht. Genauere Werte erzielt man mit den Perimetern. Sie bestehen aus Halb- oder Viertelkreisbogen, die um eine Achse drehbar sind und auf denen weiße

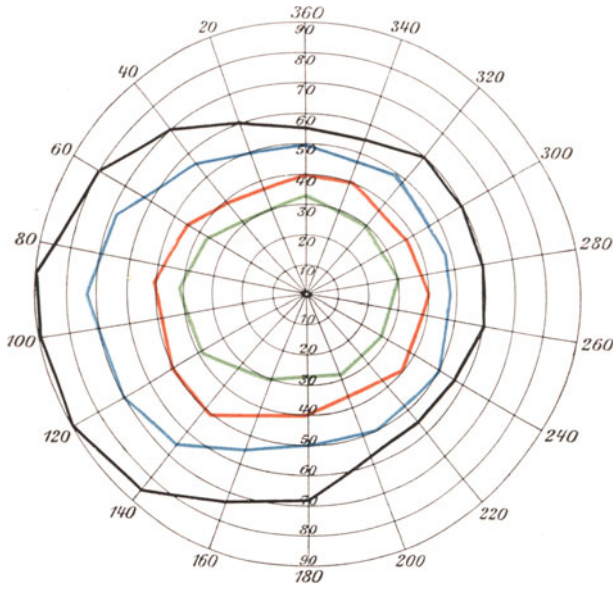


Abb. 13a. Gesichtsfeld des linken Auges.

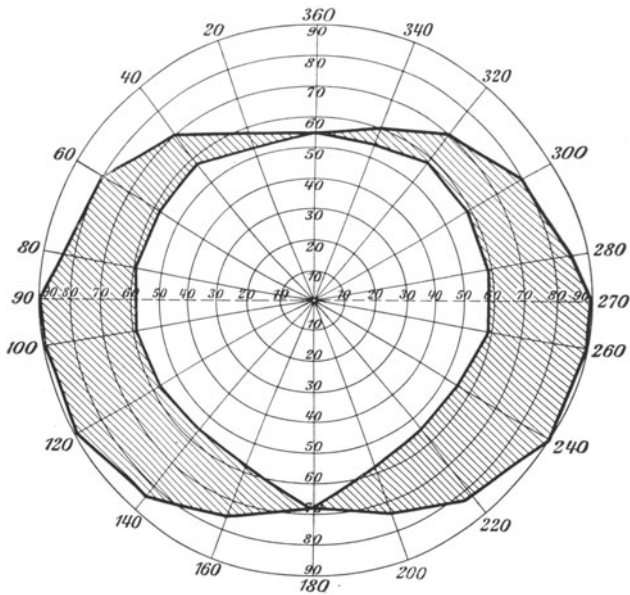


Abb. 13b. Binokulares Gesichtsfeld.

oder farbige Marken verschiedener Größe hin- und hergleiten. In der Achse liegt der Fixationspunkt, welchen das Auge des Patienten aus einer Entfernung von gewöhnlich 30 cm festhalten muß.

Ist infolge Trübung der brechenden Medien der Patient nur imstande Hell und Dunkel zu unterscheiden, so prüft man die Funktion der Netzhaut durch Belichtung mit dem Augenspiegel. Die Prüfung des „Lichtscheins und der Projektion“ geschieht so, daß man im Dunkelzimmer das Licht einer Lampe, die hinter dem Patienten steht, mit dem Spiegel in die Pupille schiebt und den Patienten auffordert anzugeben, aus welcher Richtung das Licht kommt.

Der Farbensinn ist nicht über die ganze Retina verteilt. Wir sahen schon am Gesichtsfelde, daß die Peripherie der Netzhaut eine völlig farbenblinde Zone hat und daß der Farbensinn in der Peripherie zunächst mit Blau (und Gelb) und erst im näheren Umkreise der Makula auch mit Rot und Grün einsetzt. Bei der exakten Untersuchung des Gesichtsfeldes prüfen wir mit farbigen Proben die Außengrenzen des farbenempfindenden Teils der Netzhaut mit. Namentlich Sehnervenleiden schränken den Farbensinn ein oder heben ihn sogar vollkommen auf, so daß die Patienten alles weißgrau sehen.

Dieser erworbenen Farbenblindheit steht die angeborene gegenüber. Sie ist vor allem beim männlichen Geschlecht zu finden und soll hier 4% aller Männer betreffen.

Es gibt eine Rotgrün-Blindheit (die häufigste Form), eine viel seltenere Blaugelb-Blindheit und eine totale Farbenblindheit, die ebenfalls sehr selten ist. Infolge der Bedeutung des Rots und Grüns für Signale ist die Feststellung der Rotgrünblindheit eine wichtige Aufgabe des beamteten Arztes. Die meisten Patienten dieser Art haben von ihrem Fehler keine Ahnung und lassen sich oft nur schwer davon überzeugen. Sie lernten den mangelnden Farbensinn für Rot und Grün durch genaues Beachten des Helligkeitswertes der farbigen Gegenstände zu ersetzen, werden aber überführt, wenn man ihnen Wollproben gleicher Helligkeit, aber verschiedener Farbe zur Benennung und Zusammenlegen vorhält; z. B. pflegen dergleichen Patienten ein Bläulichrosa und ein Bläulichgrün zu verwechseln, weil sie in der Farbe nur das beigemischte Blau sehen, sofern beide Proben die gleiche Helligkeit aufweisen. Auf demselben Prinzipie beruhen die pseudo-isochromatischen Tafeln von Stilling, die in einem regellosen Gemisch von bunten Punkten Ziffern enthalten, welche sich durch Beimengung von Rot und Grün abheben, für den Farbenblinden aber nicht auffindbar sind. Auch die für die Eisenbahnärzte eingeführten Punktproben von Nagel enthalten in Kreisen angeordnete Farbpunkte, unter die Verwechslungsfarben eingestreut sind. Die Aufgabe, diejenigen Tafeln herauszusuchen, welche Punkte einer einzigen Farbe aufweisen, wird von den Farbenuntüchtigen nicht gelöst; denn ihnen scheinen eine ganze Reihe von Tafeln nur Punkte eines Farbtones zu enthalten, die in Wirklichkeit verschiedene Farben zeigen.

Unter Lichtsinn verstehen wir die Empfindlichkeit des Sehorgans in bezug auf Erkennung von Hell und Dunkel. Hierfür gibt es

kein absolutes Maß; denn die Höhe der Lichtempfindlichkeit der Netzhaut ist fortgesetzten Schwankungen unterworfen, weil das Auge sich ununterbrochen an das ihm dargebotene Licht anpaßt (adaptiert). Bietet man einem Auge, das längere Zeit grellem Licht ausgesetzt war, im Dunkenzimmer matt beleuchtete Scheiben zur Erkennung dar, dann wird ein solches Auge zunächst versagen. Es war helladaptiert und muß sich zuvor an das Dunkel gewöhnen. Seine Reizschwelle, d. h. die zur Erregung seiner Netzhaut nötige Lichtintensität, ist hoch. Andererseits ist ein im Dunkeln gehaltenes Auge kraft seiner Dunkeladaptation fähig, schon ganz mattes Licht zu unterscheiden. Seine Reizschwelle ist niedrig. Zwischen der höchsten Reizschwelle nach Helladaptation und der niedersten nach Dunkeladaptation durchläuft das Auge alle Phasen der Adaptation. Man kann sie mit Hilfe besonderer Apparate (Adaptometer, Photometer) messen, indem man in zeitlichen Intervallen den Lichtsinn des in Adaptation befindlichen Auges prüft. Das Prinzip ist stets das gleiche. Eine in der Leuchtkraft stark variable Lichtquelle wird so lange verstärkt, bis der Patient den Lichtschimmer erkennt, und die Lichtstärke wird an einer Skala abgelesen. Es zeigt sich dabei, daß die Makulagegend als Sitz des scharfen zentralen Sehens viel mehr Lichtfülle bedarf als die Peripherie des Augenhintergrundes. Wir sehen abends mit der Peripherie besser als mit dem Netzhautzentrum. Daher bedingt Erkrankung der Netzhautperipherie sogenannte Nachtblindheit (Hemeralopie, siehe Retinitis pigmentosa, S. 95).

### Refraktion und Akkommodation.

Refraktion (Brechungs Zustand) ist der Ausdruck der Leistung des Auges als optischer Apparat, und zwar im Ruhezustande, d. h. bei ausgeschalteter Akkommodation. Wir beziehen diese Leistung auf die Brechung des Tageslichtes (parallelstrahligen Lichtes) und können von vornherein drei Möglichkeiten als gegeben annehmen (Abb. 14). Entweder ist das Auge für die parallelen Strahlen gerade so eingestellt, daß auf seiner Netzhaut der Schnittpunkt der Strahlen liegt (Emmetropie, Normalsichtigkeit), oder daß die Strahlen sich vor der Netzhaut schneiden (Myopie, Kurzsichtigkeit), oder daß sie überhaupt nicht zur Vereinigung gelangen, weil die Netzhaut sie auffängt, bevor sie ein Bild liefern können (Weitsichtigkeit, Hypermetropie).

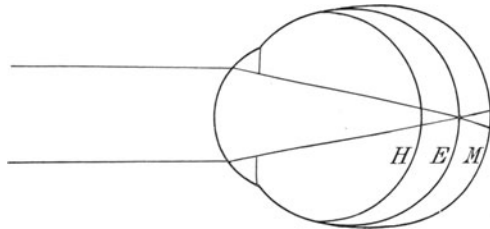


Abb. 14. Brechung parallelstrahligen Lichtes im hypermetropen, emmetropen und myopen Auge.  
 H = Hypermetropie. E = Emmetropie. M = Myopie.

Soll aus weiter Entfernung kommendes (paralleles) Licht gerade in der Netzhaut zu einem Bilde zusammengebrochen werden, dann muß



die Netzhaut in der Hauptbrennebene des optischen (von Hornhaut, Kammerwasser und Linse gebildeten) Systems liegen. Abweichungen von dieser Leistung, die im mathematisch-physikalischen Sinne als normal gilt, kann bedingt sein durch zu schwache oder zu starke Brechkraft des Systems oder durch einen fehlerhaften Abstand der Netzhaut von dem System. Im allgemeinen ist der letztere Umstand schuld an der Anomalie. Klinisch kann ein Auge aber völlig gesund sein, wenn es auch den physikalischen Ansprüchen nicht ganz entspricht. Nur höhere Grade der Refraktionsanomalien zeigen auch krankhafte Symptome. Geringe Grade der Myopie und Hypermetropie müssen bei ihrem so häufigen Vorkommen noch als „normale Zustände“ anerkannt werden, wenn sie auch Brillentragen für bestimmte Zwecke bedingen.

Die Gläser werden nach Dioptrien bezeichnet. Eine Dioptrie ist die Meterlinse, d. h. eine Linse von der Brechkraft, daß sie parallele Strahlen in einer Entfernung von 1 m zu einem scharfen Bilde vereinigt. Die Brennweite von 2 D liegt in 50 cm, von 3 D in 33,3 cm usw. Jedesmal errechnet man die Brennweite, wenn man die Dioptrienzahl

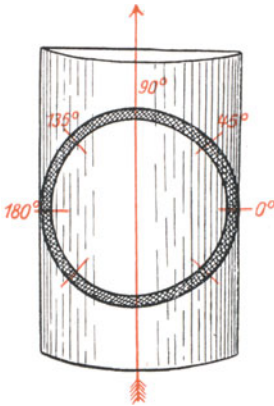


Abb. 15. Konvexzylinder.

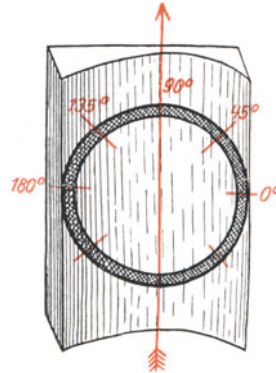


Abb. 16. Konkavzylinder.

Roter Pfeil: Achse des Zylinderglases. Eine Brillenglasfassung ist auf die Zylinder gelegt. Die Zahlen geben die Grade der Fassung an. Die Gläser würden in der Richtung von  $90^\circ$  gefaßt sein.

in 100 cm dividiert. Früher galt als Maßstab eine Linse von 1 Pariser Zoll Brennweite. Da 100 cm gleich 40 Zoll sind, hat die Zolllinse somit einen Wert von 40 D; denn 40 D haben eine Brennweite von 2,5 cm = 1 Zoll. Nach dem alten System waren die anderen Linsen Bruchteile der Zolllinse, d. h. man hatte  $\frac{1}{2}$ ,  $\frac{1}{3}$ ,  $\frac{1}{4}$  Zoll usw. Will man Zoll in D umrechnen, so muß man nur den Teiler in 40 dividieren. Ein Glas von  $\frac{1}{5}$  Zoll ist gleich einem solchen von 8 Dioptrien.

Es gibt sphärische und zylindrische Linsen in unseren Brillenkästen. Die zylindrischen sind so geschliffen, daß sie nur in einer Achse brechen, während die darauf senkrechte (in den Probierröhren durch

eine strichförmige Marke bezeichnet) die Strahlen ungebrochen durchläßt. Das sphärische Glas bricht in jeder Achse gleich. Zum Beispiel bricht ein Zylinderglas von 2 D konvex, wenn es mit seiner Achse auf das Zifferblatt einer Uhr in der Richtung der 12 zur 6 gelegt wird, nur die Strahlen, die in der Richtung der 3 zur 9 durchgehen; ein sphärisches Glas bricht aber die Strahlen gleichmäßig, mögen sie durchgehen, in welcher Richtung sie wollen.

Die Abbildungen 15 und 16 zeigen die von Brillengläserfassungen umgrenzten Ausschnitte eines Konvexzylinders und Konkavzylinders. Die Brillengläserrahmen sind so auf die Zylindergläser gelegt, daß die (nicht brechende) Achse senkrecht, auf  $90^\circ$  steht. Soll die Achse in schräger oder in horizontaler Richtung vom Optiker gefaßt werden, dann gibt man die Winkelgrade an, rechts mit  $0^\circ$  beginnend und über den oberen Kreisbogen weiterzählend links mit  $180^\circ$  endend.

### Die einzelnen Refraktionsarten.

1. Emmetropie. Parallele Strahlen liefern auf der Netzhaut ein scharfes Bild. Das Auge taugt vorzüglich zum Sehen in die Ferne (Abb. 17). Zum Sehen in die Nähe bedarf es der natürlichen vermehrten Wölbung der Linse (siehe Akkommodation, S. 28). Das Auge braucht nur im Alter (wegen der Presbyopie siehe S. 29) ein Hilfsglas, und zwar zum Nahesehen.

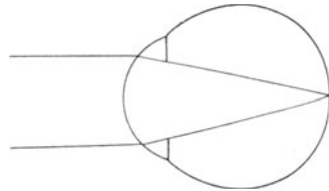


Abb. 17. Emmetropie.

2. Myopie. Parallele Strahlen werden vor der Netzhaut, also im Glaskörperraum, zu einem scharfen Bilde vereinigt. Das Auge hat eine im Verhältnis zur Brechkraft der Medien zu große Längsachse (Abb. 18). Je kurzsichtiger das Auge ist, desto weiter liegt der Schnittpunkt

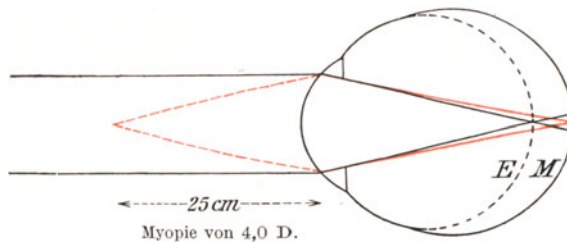


Abb. 18. Myopie. Der punktierte Kreis bedeutet die Form des emmetropen Auges.

der Strahlen von der Netzhaut entfernt, desto größer werden die an Stelle eines scharfen Bildes auf der Netzhaut abgebildeten Zerstreuungskreise. Andererseits werden divergent auf die Hornhaut auftreffende Strahlen zu einem scharfen Bilde auf der Netzhaut vereinigt, wenn sie aus dem (für das myope Auge in Nahentfernung liegenden) Fern-

punkt kommen. Zum Beispiel bricht ein kurzsichtiges Auge von 4 D die parallelen Strahlen wegen seiner verlängerten Achse zu stark, jedoch Strahlen, die aus der Brennweite von  $4\text{ D} = 25\text{ cm}$  herkommen, gerade richtig (siehe die roten Linien auf Abb. 18). Die Brennweite des der Höhe der Myopie entsprechenden Glases gibt also die Lage des Fernpunktes des kurzsichtigen Auges an, resp. den Abstand derjenigen Ebene, in der das Auge ohne Glas alles deutlich sieht. Je größer die Myopie, desto mehr nähert sich diese Ebene dem Auge.

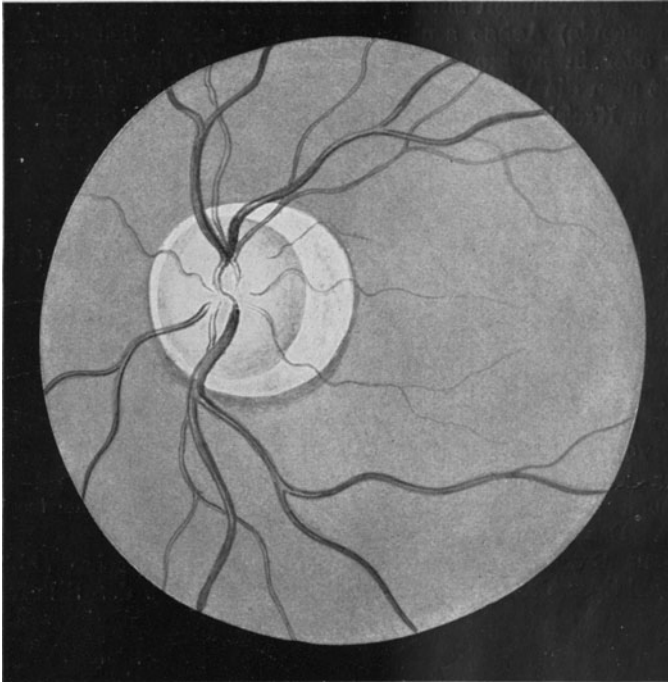


Abb. 19. Myopie. Konusbildung temporal (im Bilde rechts) von der Papille.

Die Ursache der Kurzsichtigkeit ist, abgesehen von hereditären Einflüssen, in vielen Fällen in der Anpassung an die Naharbeit zu suchen. Man spricht direkt von einer Schulmyopie, d. h. der Entwicklung der Myopie während der Schuljahre unter dem Einfluß der Naharbeit. Sie ist als solche keine Erkrankung des Auges, wenn sie auch in höheren Graden das Eintreten gewisser Augenleiden (zentrale Aderhautveränderung, Netzhautablösung) entschieden begünstigt. Von der Schulkurzsichtigkeit, die mit Vollendung der körperlichen Entwicklung, also mit dem Beginne der zwanziger Jahre, keine Fortschritte mehr zu machen pflegt (daher auch stationäre Myopie genannt), ist die exzessive Myopie zwar nicht scharf, aber

doch mit Recht zu trennen. Sie setzt ganz unabhängig von der Naharbeit ein, ist schon in frühen Lebensjahren in der Anlage vorhanden und schreitet während des ganzen Lebens unaufhaltsam vorwärts, um schließlich hohe Grade (15 D und mehr) zu erreichen. Wegen ihrer sehr ernsten Begleiterscheinungen heißt sie auch perniziöse (progressive) Myopie.

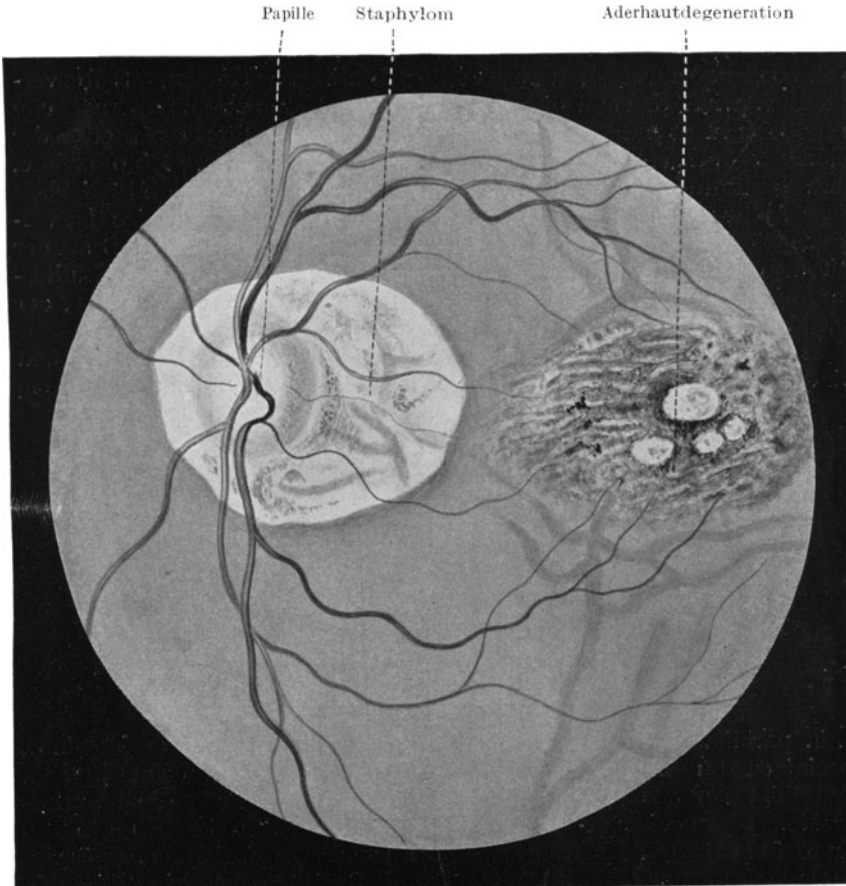


Abb. 20. Exzessive Myopie. Staphyloma posticum und zentrale Degeneration der Aderhaut (Rißbildung).

Mit der Streckung der Augenachse kommt es auf dem Augenhintergrund mit der Zeit zu Veränderungen. Zunächst rückt die Umgrenzung der Aderhaut von dem temporalen Umfange der Sehnervenscheibe ab. Dadurch wird eine weiße Sichelbildung (temporaler Konus) schläfenwärts von der Papille zwischen dieser und dem Beginn des roten Aderhautfundus sichtbar (Abb. 19). Bei weiterer

Dehnung des hinteren Augenpoles greift die Zurückziehung der Aderhaut ringförmig um die Papille herum (ringförmiger Konus) und schließlich können ausgedehnte weiße Flächen rings um die Papille dem Bilde das Gepräge geben. Man spricht dann auch von einem Staphyloma posticum, das manchmal als St. post. verum eine wirkliche Ausbuchtung des Auges am hinteren Umfange in sich schließt (Abb. 20).

Ferner kommt es zu Einrissen in der gedehnten Aderhaut zwischen Papille und Hintergrundmitte und daran anschließend zu Blutungen in die Chorioidea und unter die Netzhaut, sowie zu oft recht ausgedehnten atrophischen, unregelmäßig begrenzten Herden. Selbstverständlich wird dadurch die davor liegende Netzhaut ihrer Ernährung beraubt, und es schließt sich eine Degeneration der Sinnesepithelien der Makulagegend an, die das zentrale Sehen vernichtet. Eine andere, noch schlimmere Gefahr droht der Netzhaut durch die Möglichkeit einer Ablösung (siehe S. 97). Die aus der Netzhaut teilweise hervorgegangenen Glaskörperfibrillen halten die Membran fest, so daß sie der mit dem Längswachstum verbundenen Dehnung des hinteren Bulbusabschnittes nicht folgen kann und schließlich von ihrer Unterlage, der Aderhaut abgezogen wird.

Die Korrektur der Myopie erfolgt durch Konkavgläser, wenn wir den Patienten in die Lage bringen wollen, in die Ferne deutlich sehen,

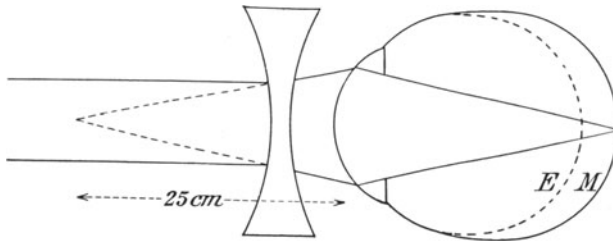


Abb. 21. Korrektur einer Myopie von 4,0 D.

d. h. parallele Strahlen zu einem scharfen Bilde auf seiner Netzhaut vereinigen zu können. Diese Anforderung ist dann erfüllt, wenn man dem Auge ein Zerstreuungsglas vorsetzt, welches die Parallelstrahlen so auseinander bricht, als ob sie aus dem Fernpunkte des Auges frei würden. Kehren wir wieder zu unserem Beispiel des Auges von 4 D Myopie zurück (Abb. 18). Wir sahen, daß sein Fernpunkt in 25 cm Abstand vor dem Auge liegt. Jetzt setzen wir dem Patienten zunächst 1 D konkav vor; das Glas bricht die parallelen Strahlen so auseinander, als wenn sie aus 1 Meter Entfernung herkämen. Damit kann der Patient noch nicht viel besser sehen; denn er behält noch 3 D Myopie übrig. Sein Fernpunkt rückt von 25 cm in 33,3 cm Abstand. Ein Glas von 2 D konkav verschafft ihm schon bessere Bilder aus der Ferne. Sein Fernpunkt rückt weiter ab in 50 cm Abstand; denn noch sind ihm 2 D Myopie unkorrigiert geblieben. Mit 3 D bessert sich seine Sehschärfe weiter; er vermag nun schon in 1 m Abstand alles deutlich zu sehen.

Mit 4 D ist sein korrigierendes Glas erreicht. Seine ganze Myopie ist ausgeglichen; er ist zum Emmetropen geworden, dessen Fernpunkt in unendlicher Entfernung liegt. Die ihm vorgesetzten 4 D konkav haben eine negative Brennweite von 25 cm. Sie brechen die parallelen Strahlen so auseinander, als wenn sie aus der Ebene herkämen, in der der Patient schon ohne Gläser deutlich sah, das ist der Abstand von 25 cm. Gehen wir weiter und setzen wir einem jüngeren Patienten nun eine Linse von 5 D konkav vor das Auge, so wird er auch mit dieser gut in die Ferne sehen können. Wir dürfen ihm aber das Glas nicht verschreiben; denn das Glas ist zu „scharf“, es korrigiert über. Die Anzahl von Dioptrien, um die wir ein kurzsichtiges Auge überkorrigieren, kann der Patient zwar ausgleichen, indem er durch Akkommodation seine Linsenbrechkraft entsprechend steigert. Er kann die Überkorrektion des Zerstreuungsglases durch Wölbung seiner Linse auslöschen. So addiert sich in unserem Beispiel zu der vorgesetzten  $-5,0\text{ D} + 1,0\text{ D}$  durch Akkommodation und damit wird die Korrektion wieder auf  $-4,0\text{ D}$  gebracht. Wir würden also mit einem zu starken Glase den Akkommodationsmuskel des Kurzsichtigen dauernd belasten, was zu nervösen Erscheinungen Anlaß gibt, und ziehen daraus den wichtigen Schluß, daß man bei Korrektion der Myopie stets das schwächste Glas wählen muß, mit dem der Patient für die Ferne auskommt.

Die höheren Grade der Myopie über ungefähr 15 D hinaus kann man nur selten voll auskorrigieren. Erstens werden die Gläser zu schwer und zweitens geben sie an den Rändern infolge der prismatischen Wirkung Zerstreuung des Lichtes in Regenbogenfarben. Wenn angängig, korrigiere man jedoch eine Kurzsichtigkeit stets voll aus, auch unter Berücksichtigung eines etwaigen Astigmatismus (s. S. 23). Es hat sich gezeigt, daß eine zur Schularbeit und Nahebeschäftigung verschriebene voll korrigierende Brille das Weiterschreiten der Myopie in Schranken hält.

3. Hypermetropie. Parallele Strahlen kommen auf der Netzhaut nicht zur Vereinigung, weil ihr Schnittpunkt erst hinter die Netzhaut fallen würde. Die Längsachse ist im Verhältnis zur Brechkraft der brechenden Medien zu kurz. Das hypermetrope Auge (Abb. 22) ist auf Strahlen eingestellt, welche konvergent auf das Auge fallen, als wenn sie einem Punkte zustreben wollten, der hinter dem Auge liegt. Der Fernpunkt des weitsichtigen Auges liegt also in negativer Entfernung. Wählen wir ein Sammelglas, welches die parallelen Strahlen so zusammenbricht, daß sie diesem Fernpunkte zustreben, dann korrigieren wir die Hypermetropie aus.

In jugendlichen Jahren, solange die Linse noch genügend nachgiebig ist, kann der Patient die im Verhältnis zur Länge der Augenachse zu

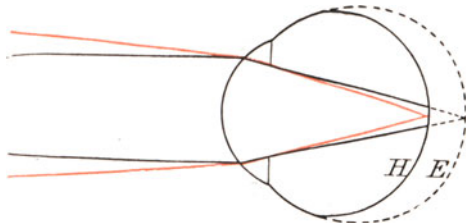


Abb. 22. Hypermetropie.

schwache Brechkraft der brechenden Medien dadurch wettmachen, daß er das brechende System durch Akkommodieren verstärkt. Ja, er ist an diese Notwendigkeit so gewöhnt, daß er davon gar nicht lassen kann, wenn man ihm auch die passenden Konvexlinsen vorsetzt. Hat z. B. ein 10jähriger eine Hypermetropie von 4 D, so wird er mit Leichtigkeit seine Linse um 4 D mehr wölben können. Für die Nähe braucht er dann allerdings schon 7 D (siehe Akkommodation S. 28) und er wird unter Umständen dabei bereits Schwierigkeiten bekommen.

Wenn wir jetzt daran gehen, die Weitsichtigkeit des 10jährigen Patienten mit Gläsern auszukorrigieren, so beginnen wir wieder mit Vorsetzen von 1 D, und zwar konvex. Der Weitsichtige, der unter

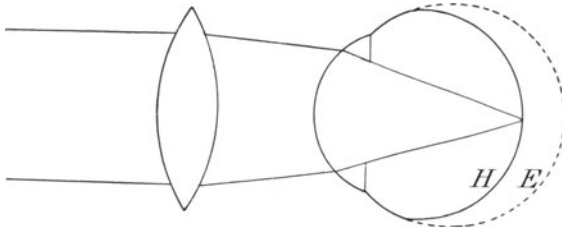


Abb. 23. Korrektur der Hypermetropie.

Umständen schon ohne Glas in die Ferne deutlich sieht, wird auch mit diesem Glase gut sehen können; auch ein Glas von 2 D nimmt er vielleicht an, ein Glas von 3 D jedoch nicht mehr (Abb. 23). Er verwirft das Glas und erklärt, daß er mit diesem Glase nicht mehr die Sehproben erkennen könne. Wie ist dies zu erklären, obgleich er 4 D Weitsichtigkeit hat und doch eigentlich volle 4 D annehmen müßte? Die Ursache liegt in der dauernden Anspannung der Akkommodation, von der er sich als von einer Gewohnheit nicht frei machen kann. Als wir ihm 2 D vorsetzten, vermochte er zwar seine Akkommodationsanspannung um 2 D herabzusetzen, ein Glas von 3 D hätte aber eine weitere Entspannung um 1 D gefordert, und hierzu war er nicht fähig. Erst, wenn wir die Akkommodation durch Atropin lähmen, wird der Patient seine vollen 4 D angeben.

Wir erfahren dadurch also, daß bei Jugendlichen nur ein Teilwert der Hypermetropie mit Hilfe der Brillenuntersuchung herauszubekommen ist und daß ein anderer Teilwert verheimlicht wird, und sehen den absoluten Wert der Hypermetropie, den wir nur am atropinisierten Auge feststellen können, zerfallen in den manifesten (angegebenen) und den latenten (verheimlichten) Teil.

Je älter der Patient wird, desto geringer wird infolge des Versagens der Akkommodation der latente Wert, bis schließlich mit dem vorgeschrittenen Alter der manifeste Wert gleich dem absoluten wird, der Patient also seine Hypermetropie bei Vorsetzen von Brillengläsern glatt angibt.

Gesetzt den Fall, unser Patient mit 4 D Hypermetropie wäre ungefähr 45 Jahre alt, so daß ihm das Akkommodieren schon etwas schwer

fiele, so würden wir wahrscheinlich finden, daß der Patient ohne Glas nicht wie der 10jährige für die Ferne volle Sehschärfe hat, sondern höchstens halbe. Ihm sind die vorgesetzten 4 D eine willkommene Hilfe; nun hat er volle Sehschärfe. Nehmen wir jetzt ein Glas von 5 D, so wird der Patient dieses verweigern; denn wir haben ihn durch Überkorrektion seiner Hypermetropie um 1 D zu einem Myopen von 1 D gemacht, und ein Myop hat eben nicht die Möglichkeit in die Ferne deutlich zu sehen.

Aus alledem ergibt sich, daß wir dem Weitsichtigen im Gegensatz zum Kurzsichtigen nie schaden können, wenn wir ihm das höchste Glas geben, welches er für die Ferne annimmt; im Gegenteil, das höchste Glas ist das richtige, weil es ihm den Zwang nimmt, seine Akkommodation übermäßig anzustringen. Das hindert nicht, daß wir jugendlichen Hypermetropen nur die manifeste Weitsichtigkeit oder so viel auskorrigieren, daß sie ohne Mühe Naharbeit verrichten können; denn wir müssen eben mit dem Akkommodationstonus rechnen und in ihm schließlich eine natürliche Korrektion der Weitsichtigkeit sehen. Etwas ganz anderes ist es allerdings, wenn es gilt, durch Auskorrektion der Weitsichtigkeit auf das Einwärtsschielen bessernd einzuwirken. Dann brauchen wir den absoluten, unter Atropin bestimmten Wert (s. S. 136).

Die Hypermetropie macht in niederen Graden keine Augenhintergrundsveränderungen; bei höherer Weitsichtigkeit kommen oft Bilder zustande, die eine Neuritis nervi optici, ja sogar geringe Stauungspapille vortäuschen können. Die Ursache der Hypermetropie sowie dieser eigentümlichen Erscheinungen sind ganz unklar.

### Der Astigmatismus.

Wir haben bislang nur die Möglichkeit erörtert, daß das Auge im Verhältnis zur Brechkraft seines optischen Systems zu lang oder zu kurz gebaut ist. Es ist aber noch denkbar, daß das System selbst Fehler hat, wie eine schlecht geschliffene Linse. An der Hornhaut kennen wir einen solchen: den Astigmatismus. Keineswegs entspricht die Hornhaut immer in ihrer Wölbung dem Teile einer Kugeloberfläche. Hat sie Krankheiten durchgemacht, so hinterlassen diese oft genug Spuren in der Wölbung derart, daß die Kugelfläche leichte Buckel bekommt. Dann zeigt die Hornhaut schon in dem einzelnen durch den Mittelpunkt gehenden Schnitt (Meridian) Abweichungen von der Kreislinie; der Radius der Kugelfläche ändert sich fortgesetzt in ein und demselben Meridian. Dieser unregelmäßige Astigmatismus ist durch Gläser nicht auszugleichen. Im Gegensatz hierzu ist der regelmäßige Astigmatismus eine dankbare Aufgabe der Brillenkorrektion, wenn sie auch wohl immer den Händen des Augenarztes und nicht des praktischen Arztes anvertraut sein wird, weil Erfahrung dazu gehört. Deswegen sei hier nur das Prinzip geschildert.

Beim regelmäßigen Astigmatismus ist zwar der einzelne Meridian auf dem Durchschnitt Teil eines Kreisbogens, aber der Radius dieses



Kreisbogens ist bei den Meridianen insoweit verschieden, daß zwei aufeinander senkrecht stehende differente Krümmung haben. Legen wir also vor eine solche Hornhaut eine spaltförmige Blende, so daß wir die einzelnen Meridiane gesondert untersuchen können, und drehen wir den Spalt in den einzelnen Richtungen wie eine Kompaßnadel, dann werden wir ganz verschiedene Refraktionszustände feststellen, zum Beispiel in vertikaler Richtung Emmetropie, in horizontaler Hypermetropie von 4 D. Die Differenz der Refraktion beider Meridiane zeigt den Grad des Astigmatismus an, also hier einen solchen von 4 D.

Ein astigmatisches Auge bekommt weder von fern noch von nahe gelegenen Objekten deutliche Bilder, es sei denn, daß es durch Verengern der Lidspalte zu einem Schlitz nur einen einzigen Hornhautmeridian benutzt. Bei voller Öffnung der Lidspalte liefern die einzelnen Hornhautmeridiane so verschiedene Bilder, daß sie sich gegenseitig stören. Ein Punkt wird z. B. in unserem gewählten Falle als ein kleiner horizontaler Strich gesehen. Die Hornhaut bildet ihn in der Vertikalen mit ihrem emmetropen Meridian richtig als Punkt ab, während ihr hypermetropen horizontaler Meridian durch die Zerstreuungskreise daneben noch einige unscharfe Punkte setzt, die den Gesamteindruck eines Stabes, aber keines Punktes liefern (Astigmatismus, Stabsichtigkeit).

Natürlich läßt sich der Fehler mit Gläsern ausgleichen; aber nur mit Zylindergläsern, die die Eigenschaft haben, nur in einer Achse zu brechen (s. S. 16). Bewaffnen wir das zum Beispiel gewählte Auge mit einem Zylinderglas von 4 D konvex und richten es so, daß seine (nicht brechende) Achse vertikal steht, so wird der emmetrope vertikale Meridian in seiner Brechkraft nicht geändert, wohl aber der horizontale 4 D hypermetrope so in der Wirkung verstärkt, daß er nun ebenfalls dem emmetropen gleich bricht und den Punkt als Punkt abbildet.

Wir unterscheiden: 1. den einfachen — myopen und hypermetropen — Astigmatismus. Typus: Eine Achse emmetrop, die darauf senkrechte myop oder hypermetrop. Der Ausgleich erfolgt durch ein einfaches Zylinderglas ohne Zuhilfenahme anderer Gläser.

2. Den zusammengesetzten — myopen oder hypermetropen — Astigmatismus. Typus: Beide Achsen sind verschiedengradig myop oder hypermetrop. Der Ausgleich erfolgt durch ein sphärisches Glas und dazu geschliffenem Zylinder im Sinne der Myopie oder Hypermetropie.

3. Den gemischten Astigmatismus. Typus: Eine Achse bricht myop, die andere hypermetrop. Der Ausgleich kann durch ein Glas erfolgen, das auf der einen Fläche einen myop-zylindrischen, auf der rückwärtigen einen hypermetrop-zylindrischen Schliff hat. Die Achsen beider Zylinder stehen senkrecht aufeinander.

---

Die Kontrolle des Patienten bei der Feststellung der Refraktion geschieht durch die Methoden der objektiven Refraktionsbestimmung mit Hilfe des Augenspiegels. Sie kann

im aufrechten Bilde mit dem Refraktionsspiegel und mit der Schattenprobe vorgenommen werden.

Die erste Methode erfordert große Übung im Spiegeln und wird deshalb dem Augenarzt vorbehalten bleiben. Ihr Prinzip beruht darauf, daß man nur dann ein scharfes Bild des Augenhintergrundes der untersuchten Person erlangen kann, wenn man im aufrechten Bilde spiegelnd die aus der Pupille des Patienten heraustretenden Strahlen zu einem scharfen Bilde auf dem eigenen Augenhintergrund vereinigen kann (Abb. 24) Ist der Untersuchte normalsichtig, dann treten die Strahlen

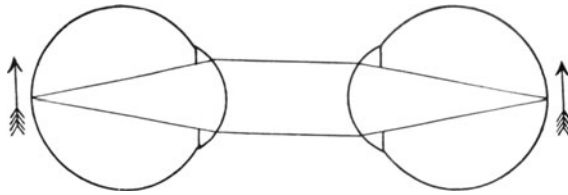


Abb. 24. Spiegeln im aufrechten Bilde. Arzt und Patient sind emmetrop.

parallel aus und, wenn der Arzt ebenfalls normalsichtig ist und nicht akkommodiert, so sind die Bedingungen für das Zustandekommen des deutlichen Bildes gegeben. Ist der Patient jedoch kurzsichtig (s. S. 17), dann kommen die Strahlen von dem beleuchteten, nun als Lichtquelle selbst wirkenden Augenhintergrundsbezirke des Patienten in einem konvergenten Lichtkegel heraus, mit dem der Normalsichtige nichts

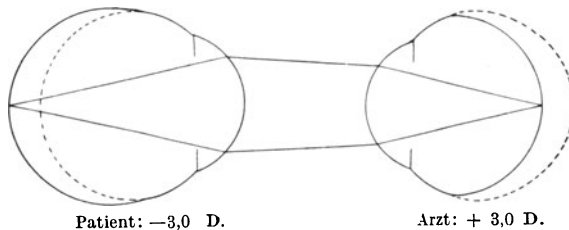


Abb. 25. Spiegeln im aufrechten Bilde, wenn der Arzt hypermetrop und der Patient in gleichem Maße myop ist.

anfangen kann; denn dieser Lichtkegel entwirft ein Bild im Glaskörper und nicht auf der Retina des Arztes. Sobald aber nun der Arzt (mit Hilfe besonderer Einrichtungen des „Refraktionsspiegels“) Konkavgläser vor seinen Spiegel setzt, wird er schließlich ein Glas finden, welches den konvergenten Strahlenkegel des kurzsichtigen Patientenauges so auseinander bricht, daß der Strahlengang parallel wird. Jetzt ist wieder die Möglichkeit gegeben, daß der Arzt ein scharfes Bild des Augenhintergrundes des Patienten erhält. Er braucht nun bloß die Nummer des vorgesetzten (und zwar schwächsten!) Glases abzulesen, mit dem er den Augenhintergrund des Patienten deutlich sah, und hat dadurch das Glas gefunden, welches den Patienten für die Ferne aus-

korrigiert und das dem Patienten verschrieben werden kann. Handelt es sich hingegen um ein weitsichtiges Patientenaugenauge, so verlassen die Strahlen dieses nicht parallel, sondern divergent. Divergente Strahlen schneiden sich aber überhaupt nicht im Auge eines emmetropen Arztes, sondern liefern ein Bild, das hinter seiner Netzhaut liegt. Nunmehr setzt der Arzt so lange an Brechkraft zunehmende Sammellinsen vor, bis er ein deutliches Bild bekommt, und zwar gilt die höchste Dioptrienzahl; denn es liegt ja Hypermetropie vor (siehe Seite 22). Hat der Arzt allerdings selbst eine Refraktionsanomalie (Abb. 25), so muß er den Grad seiner Kurzsichtigkeit oder Weitsichtigkeit mit umgekehrten Vorzeichen dem Patienten anrechnen. Ist der Arzt z. B. 3 D weitsichtig und erhält er von dem Augenhintergrund des Untersuchten trotzdem ein deutliches Bild, dann weiß er, daß der Patient eine Kurzsichtigkeit von 3 D hat usw.

Leichter zu erlernen ist die Methode der Skiaskopie. Ich gebe im folgenden die einfachste Deutung, indem ich gleichzeitig auf die

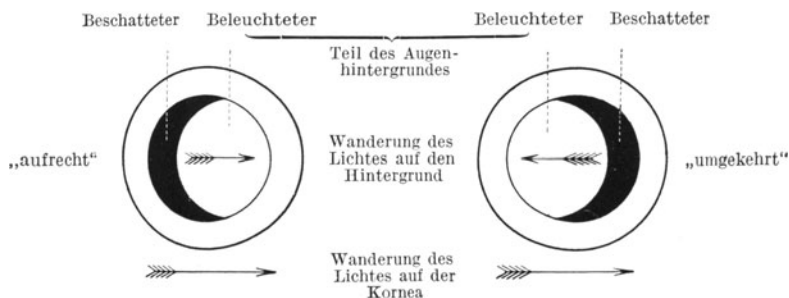


Abb. 26. Schattenprobe (Skiaskopie).

Schilderung der einzelnen Refraktionszustände S. 17 verweise. Wir wissen, daß der Fernpunkt eines kurzsichtigen Auges von 2 D in 50 cm vor diesem Auge liegt. Es ist dieses der Punkt, der die Spitze des aus dem kurzsichtigen Auge austretenden konvergenten Strahlenkegels bildet. Hier schneiden sich die aus der Pupille kommenden Strahlen. War in einem Abstände von 40 cm das austretende Bild noch „aufrecht“, so schlägt es in 50 cm Entfernung zum „umgekehrten“ um, weil sich die Strahlen hier kreuzen. Als Kriterium für „aufrecht“ und „umgekehrt“ gilt, ob das Licht auf dem roten Fundus bei Spiegeldrehung (Abb. 26) in derselben Richtung wie auf der Hornhaut wandert oder entgegengesetzt. Wir prüfen dies daran, an welcher Seite der Pupille zuerst der rote Augenhintergrundreflex erlischt, die Pupille wieder schwarz wird und somit ein Schatten auftritt. Nun könnte man im besagten Falle so vorgehen, daß man sich dem Auge so lange nähert, bis aus dem umgekehrten Bilde das aufrechte wird, und die Distanz mißt, in der der Wechsel eintritt. Dann hat man den Fernpunkt des Auges und gleichzeitig die Höhe der Myopie festgestellt; in unserem Falle 50 cm, d. h.  $100:50 = 2$  D. Wir können aber genau so gut in einer gleichbleibenden

Entfernung von 1 m untersuchen und durch Vorhalten von Gläsern vor das Auge des Patienten seine Refraktion so lange beeinflussen, bis der Wechsel im Strahlengang gerade in 1 m vor ihm statthat. Die Nummer dieses Glases stellen wir fest und müssen nun nur noch die willkürlich eingenommene Untersuchungsentfernung vom 1 m in Anrechnung bringen; denn wir wollen den Patienten nicht auf eine Sehentfernung von 1 m, sondern für das Sehen in weite Fernen auskorrigieren. So müssen wir die willkürlich eingeführte Distanz von 1 m Fernpunkt (= Fernpunkt eines kurzsichtigen Auges von 1 D) dadurch in Anrechnung bringen, daß wir zu dem gefundenen Wert des vorgesetzten Glases den Wert von  $-1,0$  D hinzufügen. War das gefundene Glas in unserem Falle  $-1,0$  D, so ist eben die wirkliche Kurzsichtigkeit  $-2,0$  D.

Schlug das Bild vom aufrechten zum umgekehrten erst um, wenn man die Refraktion des Auges um 4 D konvex verstärkte, dann handelt es sich um eine Weitsichtigkeit, und zwar von  $+4 - 1 = +3$  D.

Auch den Astigmatismus (s. S. 23) kann man mit der Skiaskopie bestimmen, indem man die aufeinander senkrecht stehenden, voneinander in der Brechkraft abweichenden Hornhautmeridiane mit der Spiegeldrehung einzeln ableuchtet.

Zu den objektiven Untersuchungsmethoden gehört auch die Feststellung des Astigmatismus durch Ablesen von der Hornhaut. Der einfachste Apparat ist die Scheibe von Placido (Abb. 27). Eine von schwarzen und weißen Ringen eingenommene Scheibe von ungefähr 20 cm Durchmesser trägt wie der Augenspiegel in der Mitte ein Loch, durch welches der Arzt hindurch sieht. Man stellt nun den Patienten mit dem Rücken nach dem Fenster auf und nähert sich mit der Scheibe der Hornhaut des Auges so, daß die Kreise auf der Hornhaut ein verkleinertes Spiegelbild geben. Hat die Hornhaut keinen Astigmatismus, so ist das Spiegelbild der Kreise völlig rund, andernfalls bei regelmäßigem Astigmatismus oval, bei unregelmäßigem verzerrt.

Der Augenarzt benutzt kompliziertere Instrumente, sogenannte Ophthalmometer. Es sind Fernrohrapparate, die auf ein Hornhautbildchen eingestellt werden, das durch besondere Einrichtungen verdoppelt sichtbar wird und bei Drehungen um die Achse des Fernrohrs in den verschiedenen Meridianen einen verschiedenen Abstand der Doppelbilder zeigt. Die Änderung im Abstand ist in Differenzen von Dioptrien als Astigmatismus ablesbar.

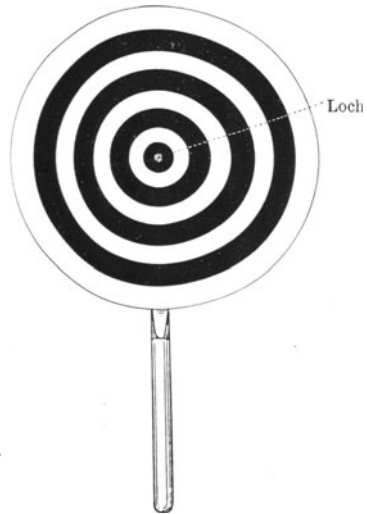


Abb. 27. Scheibe von Placido.

### Die Akkommodation.

Ein emmetropes Auge ist, wie wir gesehen haben, in der Lage, parallelstrahliges Licht zu einem scharfen Bilde auf der Netzhaut zu vereinigen. Paralleles Licht entsenden die Sonne und die von ihr beleuchteten in weiter Entfernung liegenden Dinge der Außenwelt. Soll ein emmetropes Auge aber Gegenstände betrachten, die in endlicher Entfernung vor ihm liegen, so würden diese kein scharfes Bild auf der Netzhaut zustande bringen; denn sie entsenden divergente Strahlenkegel, für welche das optische System des Auges nicht genügend stark wirkt; die Strahlen würden erst hinter der Netzhaut zum Schnittpunkte kommen und daher in der Netzhautebene nur Zerstreungskreise abbilden (Abb. 28). Der Anforderung, das optische System entsprechend

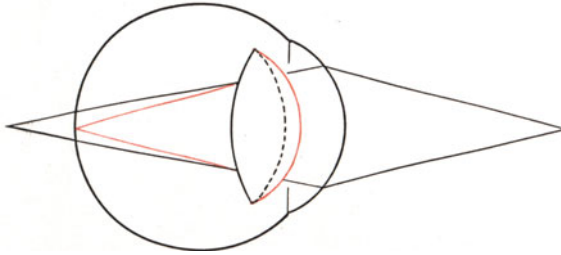


Abb. 28. Akkommodation. Schwarz: Strahlengang bei ruhender, Rot: Strahlengang bei angespannter Akkommodation.

der Nähe des fixierten Gegenstandes in der Wirkung zu verstärken, dient der Akkommodationsmechanismus, indem er eine stärkere Krümmung der vorderen und hinteren Linsenfläche herbeiführt.

Die Linse ist in der Jugend ein elastischer Körper, welcher die Tendenz hat eine Kugelform anzunehmen. Daran hindert sie die Linsenkapsel, welche durch ihr Aufhängeband, die Zonula, zwischen den Fortsätzen des Corpus ciliare so gehalten wird, daß sie vorn und hinten die Linse abplattet. Und zwar hängt die Spannung der Linsenkapsel davon ab, ob die Fortsätze des Corpus ciliare einen erweiterten oder verengerten Ring miteinander bilden. Im Ruhezustande ist der Ring weit und dadurch die Spannung der Kapsel stark, die Linsenwölbung entsprechend flach, die Brechkraft der Linse gering. Im Corpus ciliare ist aber eine doppelte Muskulatur vorhanden. Ein sphinkterartig wirkender Ringmuskel verengt die Weite des von den Fortsätzen umschriebenen Kreises und gleichzeitig sorgt eine am Kammerwinkel entspringende und in der Aderhaut inserierende Längsmuskulatur dafür, daß durch Verschmälerung der sagittalen Fläche an der Wurzel des Corpus ciliare die Fortsätze sich strecken und ihre Spitzen sich gegenseitig nähern. Nun bekommt die Linse durch Erschlaffen des Aufhängebandes etwas Spielraum. Sie wölbt sich mehr und erhöht somit ihre Brechkraft. Damit geht die Fähigkeit Hand in Hand, daß das Auge nunmehr nicht in die Ferne, sondern in die Nähe deutlich sieht.

Die Muskulatur wird vom Okulomotorius innerviert. Somit kann

ein Versagen des Akkommodationsmechanismus 2 verschiedene Gründe haben: Lähmung des zum Ziliarmuskel gehörenden Astes des Okulomotorius und Erstarrung der Linse. Die letztere Ursache tritt physiologisch in die Erscheinung mit fortschreitendem Alter; denn die Alterssichtigkeit (Presbyopie) ist die Folge der zunehmenden Verhärtung der Linse, die den Verlust der nötigen Elastizität bedingt. Die Kontraktionsfähigkeit der Ziliarmuskulatur und die Funktion des Okulomotorius bleibt auch im alternden Auge normal; aber die Linse gibt dem Schlaffwerden der Kapsel im Aufhängebande nicht mehr nach, weil sie einen immer größer werdenden harten Kern in sich schließt (s. S. 119).

Beim Normalsichtigen beginnt sich dieser Sklerosierungsprozeß der Linse ungefähr mit dem 45. Lebensjahre störend bemerkbar zu machen. Er kann die um 3 D verstärkte Wölbung der Linse beim Lesen in 33 cm Abstand zwar gerade noch aufbringen, bekommt aber bei längerer

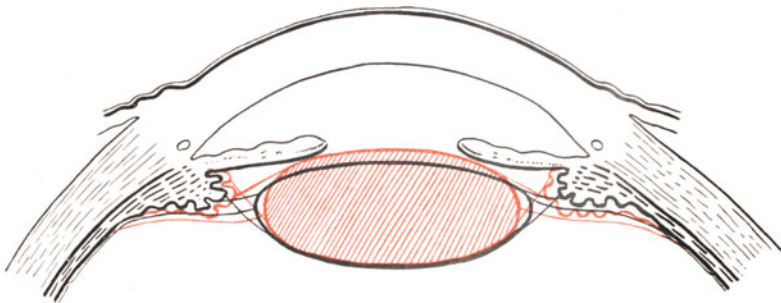


Abb. 29. Schema des Akkommodationsvorgangs.  
Schwarz: ruhendes Auge. Rot: akkommodierendes Auge.

Naharbeit ein dumpfes Druckgefühl in der Stirn und in den Augen, weil er die Linse nur bei sehr angestrenzter Kontraktion des Ziliarmuskels noch zur Naheinstellung zwingen kann. Man muß daher ungefähr mit dem 45. Lebensjahre denjenigen emmetropen Patienten, die viel Naharbeit leisten müssen, durch eine „Lesebrille“ helfen; und zwar gibt man einem Patienten von 45—50 Jahren etwa 0,75 D konvex, über 50 Jahre 1,0 bis 1,5 D, über 55 Jahre 2,0—2,5 D und mit 60 Jahren und mehr 3,0 D. Mit + 3,0 D kommt der Normalsichtige in die Lage, auch ohne Zuhilfenahme der Akkommodation in 33 cm Entfernung scharf zu sehen; mithin ist dann der höchste Wert der Altersbrille gewöhnlich erreicht.

Der Weitsichtige, welcher schon für die Ferne akkommodieren muß, um deutlich sehen zu können (s. S. 21), muß natürlich viel früher als der Normalsichtige zur Lesebrille greifen, wohingegen der Kurzsichtige auch im Alter seinem in endlicher Entfernung vor dem Auge liegenden Fernpunkte entsprechend keiner Lesebrille bedarf, sofern seine Kurzsichtigkeit 3 D und mehr beträgt.

Die Akkommodationslähmung kann zentralen oder peripheren Ursprungs sein. Eine Störung in der Kernregion des Okulomotorius,

wie sie infolge von Tabes oder Lues cerebri, seltener infolge anderer Leiden des Zentralnervensystems beobachtet wird, macht zumeist nur eine einseitige Akkommodationsparese. Sie kann isoliert oder mit einer Lähmung des Sphinkter pupillae oder mit Paresen der äußeren, vom Okulomotorius versorgten Augenmuskeln (Levator palpebrae sup., Rectus medialis, superior, inferior, Obliquus inferior) kompliziert auftreten.

Doppelseitigkeit ist die Regel bei der Akkommodationsparese, die ungefähr 4 Wochen nach überstandener Diphtherie hie und da zustandekommt. Sie erfordert die Verordnung einer Lesebrille für einige Wochen und verschwindet stets, ohne ernstliche Folgezustände zu hinterlassen. (Postdiphtherische Akkommodationsparese.)

Auch bei Botulismus (Fleischvergiftung) wird eine Lähmung der Akkommodation vorgefunden, dann stets verbunden mit einer gleichen Störung seitens des Sphinkter pupillae.

Periphere Akkommodationsparesen entstehen durch Verletzungen und Erkrankungen des Corpus ciliare und des Okulomotorius, sowie durch Atropin usw.

## Die Erkrankungen der Lider.

Im oberen und unteren Lide ist je ein leicht gewölbter Faserknorpel (Tarsus) enthalten, der dem Organ seine Festigkeit verleiht. Außen bedeckt ihn die Fortsetzung der Gesichtshaut, die zarte und ungemein verschiebliche Lidhaut, und innen die mit ihm fest verwachsene Lidbindehaut (Conjunctiva tarsi). Deswegen gehen ebensowohl Hauterkrankungen als auch Bindehauterkrankungen auf das Lid über. Die Innenfläche des Lides muß glatt sein und der Hornhaut gut anliegen. Verlust der glatten Beschaffenheit und Stellungsanomalien der Lider ziehen daher die Hornhaut in Mitleidenschaft.

Wichtig ist der freie Lidrand als Begrenzung der Lidspalte und als Träger der Wimpern (Abb. 30). Die vordere Kante desselben ist leicht abgerundet und bildet den Übergang in die Lidhaut, die hintere ist scharf geschnitten und legt sich beim Lidschluß fest auf die Kante des anderen Lides. Zwischen vorderer und hinterer Lidkante erstreckt sich der schmale intermarginale Teil, dessen völlig ebene Beschaffenheit das Dichthalten des Lidschlusses der Tränenflüssigkeit gegenüber gewährleistet. Obendrein wird dieser Teil von dem Sekret der Meibomschen Drüsen eingefettet, deren Ausführungsgänge hier münden und die beim umgeklappten Lide als gelbe Striche durch die Bindehaut und den Tarsus hindurchschimmern.

Die Erkrankungen der Lidhaut weichen nicht besonders von denjenigen der Gesichtshaut ab; nur ist bemerkenswert, daß dank der losen Anheftung der Haut auf der Oberfläche des Tarsus schon harmlose Entzündungen auffallende Ödeme hervorrufen können. Wir beobachten Ekzeme, Exantheme, Erysipele, Lupus,luetische Primäraffekte, Herpes zoster (s. S. 55). Auch für Vakzinepusteln, die durch zufällige Übertragung von Impfstellen aus entstehen, ist das Lid, namentlich der Lidrand, ein Vorzugsort.

Verstopfungen der Meibomschen Drüsen erzeugen das Hagelkorn (Chalazion), der den Wimpern angehörige Mollsche Drüsen das Gerstenkorn (Hordeolum). Ersteres lagert als harter Knoten in dem Tarsus, ohne entzündliche Erscheinungen zu bedingen, letzteres

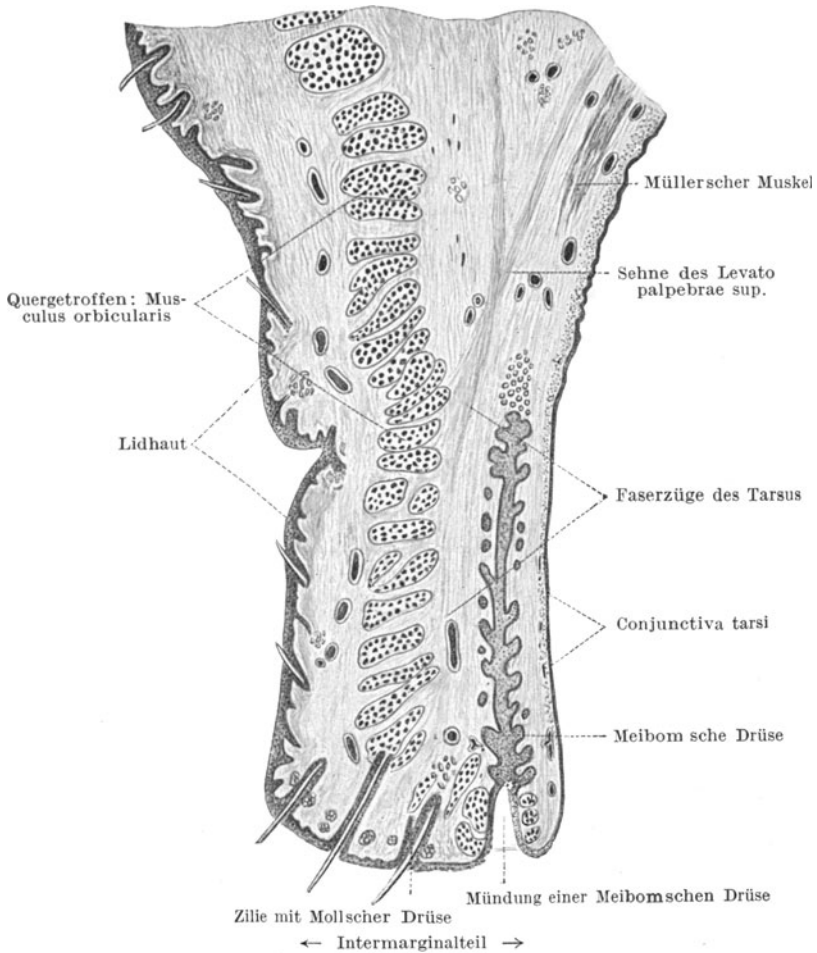


Abb. 30. Schnitt durch das Oberlid (nach H. Sattler).

ist stets von heftigen und schmerzhaften Anschwellungen begleitet, die das ganze Lid ödematös werden lassen. Das Hagelkorn bricht manchmal nach dem Bindehautsack durch und verursacht dann granulierende Wucherungen, während das Gerstenkorn bald eiterig einschmilzt und dann durch die äußere Haut seinen Inhalt entleert. Das Chalazion wird mitsamt dem Drüsenbalg herausgeschält, das Hordeolum nach ge-



schehener Erweichung, die mittels warmer Umschläge beschleunigt wird, inziidiert. Entzündliche Anschwellung des Oberlides nahe dem oberen äußeren Umfange der Augenhöhle erwecken den Verdacht auf eine Affektion der Tränendrüse, solche am unteren inneren Umfange dagegen auf Tränensackphlegmone (s. S. 38).

Skrophulöse Bindehauterkrankung äußert sich leicht in einer Mitbeteiligung des freien Lidrandes. Wir sehen dann den Lidrand gerötet und verdickt, teilweise mit eingetrockneten Borken belegt und die Wimpern lückenhaft und verklebt. Eine solche Blepharitis ciliaris führt bei längerem Bestehen gern zu einer Abrundung der hinteren Lidkante, womit der dichte Lidschluß versagt und Tränenträufeln (Epiphora) eintritt. Auch können dann die Tränen nicht mehr zu den Tränenpünktchen, von denen sich je eines am oberen und unteren Lide nahe dem inneren Lidwinkel befindet, hingeschwemmt werden (siehe Abb. 34, S. 36). Sie stauen sich hinter dem unteren Lide an und bewirken mit der Zeit ein Nachgeben und Auswärtskehren (Ektropium) des Unterlides. Außerdem begünstigt die Erkrankung des intermarginalen Teiles das Zustandekommen der Drüsenverstopfungen (Hordeolum und Chalazion).

Auf die Stellung der Wimpern ist die Entzündung des intermarginalen Teiles oft von schädlichem Einfluß. Abgesehen davon, daß durch Erkrankung der Haarbälge die Wimpern verkümmern und ausfallen, bekommen sie auch leicht eine falsche Richtung. An Stelle nach außen gekehrt einen Schutz für die Hornhaut zu bilden, werden sie nach einwärts gezogen, so daß sie auf der Hornhaut schleifen (Trichiasis) und hier Substanzverluste erzeugen können. Manchmal finden wir auch die Wimpern in einer Anzahl Reihen hintereinander angeordnet vor (Distichiasis), wobei die rückwärtigen ebenfalls auf der Cornea kratzen.

Als Behandlung der Blepharitis ciliaris empfiehlt sich Einsalben mit Noviformsalbe (Noviform 0,5 bis 1,0 — Paraff. liquid. 0,5 — Vaseline 10,0). Dazu kommt eine peinliche Pflege des Haarbodens durch sorgsames Abwaschen der an den Wimpern sitzenden eingetrockneten Sekretkrusten. Ist der Haarbalg krank, was man an einem lockeren Sitzen der Wimpern und schwarzen Kolben am Wurzelende erkennt, dann werden die Zilien mit der Pinzette herausgezogen, damit die Salbeneinwirkung auf den Haarboden besser zur Geltung kommt. Neben der Skrophulose kann auch eine trachomatöse Bindehauterkrankung auf dem Lidrand insofern übergreifen, als der in den Tarsus einwuchernde Prozeß eine Abrundung und Verkrümmung des intermarginalen Teiles zur Folge hat. In solchen Fällen bleibt nur die Neubildung desselben durch Einpflanzen von Lippenschleimhaut übrig (siehe Trachom S. 41).

Das Ektropium des unteren Lides kann, wie oben auseinandergesetzt wurde, durch einen chronischen Lidrandkatarrh infolge des Anhäufens der Tränen hinter dem Lide zustandekommen; es kann aber ebensogut mit einer Parese des Fazialis zusammenhängen (siehe S. 66). Dann fehlt dem Lide die Straffheit und wiederum bewirken die angesammelten Tränen ein Umkippen. Das fortwährende Herablaufen der Tränen verursacht leicht ekzematöses Wundsein der Haut des Lides

und der Wange und die den Unbilden der Luft ausgesetzte Bindehaut des Unterlides zeigt nicht allein starke Rötung, sondern auch auffallende Verdickung und rauhe Beschaffenheit. Sie ähnelt mehr und mehr der äußeren Haut, wird spröde und rissig.

Den Gegensatz zum Ektropium bildet die Einwärtskehrung des Lidrandes (Entropium). Sie kommt am unteren wie am oberen Lide vor und ist immer mit Trichiasis verbunden, weshalb die Hornhaut im Bereiche der schleifenden Wimpern trüb wird oder sogar Geschwüre trägt. Narbenzug an der Innenfläche des Lides (nach Trachom, Diphtherie der Bindehaut, Verbrennungen und Verätzungen) und Krampfzustände im Musculus orbicularis (spastisches Entropium) sind die Ursachen.

Ektropium und Entropium lassen sich zumeist nur durch operative Eingriffe zurückbringen. Beim Ektropium fußen die Methoden auf dem Plane, durch Verkürzung des Lides in der Horizontalen eine bessere Straffung des Lides zu erreichen. Die einfachste Operation ist die

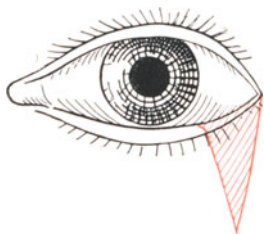


Abb. 31. Ektropiumoperation durch keilförmige Exzision.

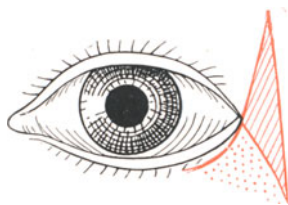


Abb. 32. Ektropiumoperation nach Szymanowsky-Kuhnt.

dreieckige Exzision am äußeren Lidwinkel, siehe Abb. 31. Auch kann man nach Szymanowsky-Kuhnt die Lidhaut dadurch spannen, daß man sie am temporalen Lidwinkel von Tarsus abpräpariert und in einen temporal geschaffenen Hautdefekt einnäht (Abb. 32).

Entropium wird durch die Ausschneidung eines je nach Schwere der Stellungsanomalie breiter oder schmaler gewählten Hautbezirks längs des freien Lidrandes unter Mitnahme der Orbikularisfasern beseitigt. Die vertikal liegenden Nähte verkürzen das Lid in der Senkrechten und richten es dadurch auf. Beruht das Entropium auf dem Vorhandensein von Narbensträngen in der Bindehaut, so müssen diese Narben (eventuell unter Implantation von Lippenschleimhaut) beseitigt werden.

Im Laufe von Lidranderkrankungen kann es auch zu abnormer Verlängerung oder Verkürzung der Lidspalte kommen. Im ersteren Falle klappt die Lidspalte übermäßig, so daß leicht Fremdkörper hineingeraten, im zweiten ist die Spalte zu einem schmalen Schlitz verengt, so daß man den dann meist vorhandenen Bindehautkatarrhen nicht ordentlich beikommen kann. Der Zustand kann sich bei Kindern im Anschluß an lange anhaltenden Lidkrampf ausbilden. Die Erweiterung der Spalte wird durch die Tarsorrhaphie auf das

normale Maß zurückgeführt, indem man einen entsprechenden Streifen am oberen und unteren Lidrand unmittelbar am äußeren Lidwinkel wegnimmt und durch Suturen die gegenüberliegenden Wundflächen vereinigt. Dem entgegengesetzt durchtrennt bei der Kanthoplastik als bei der Operation gegen die Blepharophimose (Verengung) ein Scherenschlag die äußere Lidkommissur, und das Vernähen der Bindehaut mit der zugehörigen Lidhaut verhindert dann die Wiedervereinigung der Wundränder der äußeren Haut.

Nach Entfernung von Geschwülsten oder nach Verletzungen werden wir oft vor die Aufgabe gestellt Liddefekte schließen zu müssen. Das ist nur zum kleinen Teil durch Verschiebungen von Hauptpartien aus der Nachbarschaft möglich; denn es kommt ja auch ein Ersatz des Lidknorpels in Frage, der dem Lide erst seinen Halt gibt. Zweckmäßig ist daher die Implantation von Ohrknorpel, wobei sich mir die Methode von Löwenstein am besten bewährt hat. Man schneidet

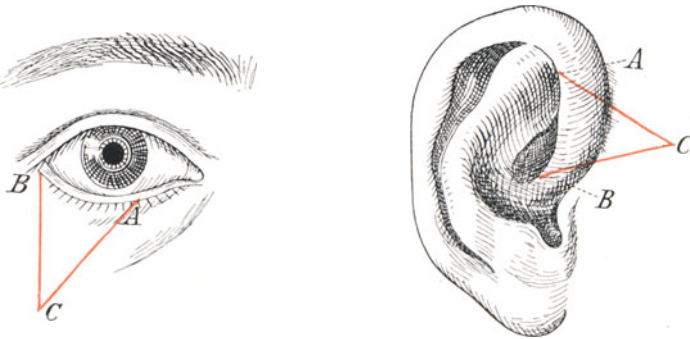


Abb. 33. Lidplastik nach Löwenstein.

aus dem vorderen Helix einen dreieckigen Lappen heraus, der aus Gesichtshaut der Ohrwurzel, Ohrknorpel und Innenhaut des Helix besteht und herausgenommen wie ein Stück Unterlid aussieht. Der Lappen wird so eingenäht (s. Abb. 33), daß die Gesichtshaut die äußere Lidhaut, die Ohrinnenhaut die Bindehaut ersetzt.

Die Lidmuskulatur setzt sich zusammen aus drei Teilen (siehe Abb. 30, S. 31). Das obere Lid hat im Levator palpebrae superioris einen vom Okulomotorius innervierten Hebemuskel, der von dem knöchernen Umfange des Canalis opticus in der Tiefe der Orbita entspringt und an dem Orbitaldach entlang nach vorn zieht, um mit breiter Sehne an dem oberen Rande des Lidknorpels anzusetzen. Seine Lähmung erzeugt Herabhängen des Lides (Ptosis). Sie kann angeboren oder erworben sein. Ihre operative Beseitigung geschieht nach Heß durch Verschiebung der Lidhaut über dem Tarsus so, daß der Lidrand durch Straffung des Lides in der Vertikalen gehoben wird.

Ferner wirkt noch je ein glatter Muskel (Müllerscher Lidmuskel) am oberen und unteren Lid im Sinne der Öffnung der Spalte.

Vom Sympathikus innerviert ziehen zarte Bündel im kurzen Verlaufe zur oberen resp. unteren Lidknorpelgrenze (siehe Abb. 30). Bei Lähmung des Halsympathikus (Horners Symptomenkomplex) zeigt sich die betroffene Lidspalte daher im Verhältnis zur andersseitigen enger. Die anderen Merkmale sind die Pupillenverengung (Dilatatorlähmung) und das leichte Zurücksinken des Bulbus in die Orbita (Lähmung der glatten Muskulatur der Orbita).

Als Schließmuskel wirkt der Orbikularis, eine die Lidspalte in breiter Anordnung umziehende, vom Fazialis innervierte Muskelschicht. Ihre Lähmung erzeugt Klaffen der Lidspalte, Unmöglichkeit des Lidspaltenschlusses (Lagophthalmus) und Herunterhängen des Unterlides, unter Umständen mit Ektropium. Die Beseitigung ist wegen des mangelnden Schutzes der Hornhaut vor Fremdkörperwirkung und Austrocknung (Keratitis e lagophthalmo siehe S. 66) nötig. Sie geschieht durch Verengung der Lidspalte mittels Tarsorrhaphie.

Ebenfalls auf nervösen Störungen beruht der Herpes zoster des Lides. Man sieht im Bereiche des ersten Astes des Trigeminus am Oberlid und in der Stirnhaut bläschenförmige Hautabhebungen, die bald eintrocknen und sich mit Krusten bedecken. Bei Ergriffensein des zweiten Astes sind das Unterlid und die Wange beteiligt. Ab und zu kombiniert sich der Herpes zoster des Lides mit einem Herpes corneae (s. S. 54). Therapeutisch sorgt man für Einpuderung oder Salbenbedeckung der erkrankten Hautstellen. Innerlich gibt man gern Antineuralgika (Aspirin etc.).

Geschwülste der Lider sind häufig. Angiome erscheinen als rotblaue leicht erhabene Flecken, die bei Kopfeigung etwas anschwellen. Melanosarkome sitzen mit Vorliebe in der Nähe der Lidkante, oft fortgeleitet von der Bindehaut. Ihre Entfernung geschieht ebenso wie die der relativ häufigen an den Lidkanten zur Entwicklung gelangenden Hautkarzinome entweder durch Bestrahlung mit Röntgenstrahlen oder durch Exzision. Bei Anwendung der Strahlentherapie muß das Auge durch Bleiplatten oder ein Kunstauge von bleihaltigem Glase überdeckt werden.

Als Mikuliczsche Erkrankung ist eine gleichzeitige Anschwellung der Tränendrüsen und der Parotis auf beiden Seiten des Gesichts bekannt. Es handelt sich um eine nicht maligne Hyperplasie. Die Lider tragen dann in der Nähe des oberen äußeren Augenhöhlenrandes Vorwölbungen, die sich weich anfühlen und über denen die Lidhaut, ohne gerötet zu sein, verschieblich bleibt.

## Die Erkrankungen der Tränenorgane.

Die Tränen werden von den Tränendrüsen geliefert, beim Lidschlag nach dem inneren Lidwinkel hin gespült, hier von den am oberen und unteren Lide gelegenen Tränenpünktchen aufgenommen und durch die Tränenkanälchen in den Tränensack weiter geleitet, der mit dem Ductus naso-lacrimalis in die Nase mündet (Abb. 34).

Zwei Tränendrüsen sind vorhanden. Die eine (orbitale) liegt un-

mittelbar hinter und unter dem äußeren oberen knöchernen Rande der Augenhöhle. Sie ist haselnußgroß, während die palpebrale Drüse sich aus mehreren kleinen Läppchen zusammensetzt, die als Buckelchen hinter dem oberen Rande des Tarsalknorpels des Oberlids sichtbar werden, wenn man das Lid stark umstülpt und mit einer Pinzette die Übergangsfalte etwas vorzieht. Innerviert werden die Drüsen von Zweigen des Fazialis, die sich dem Trigeminus beigesellen. Außerdem verfügt der Bindehautsack noch über vereinzelte kleine Tränendrüsen

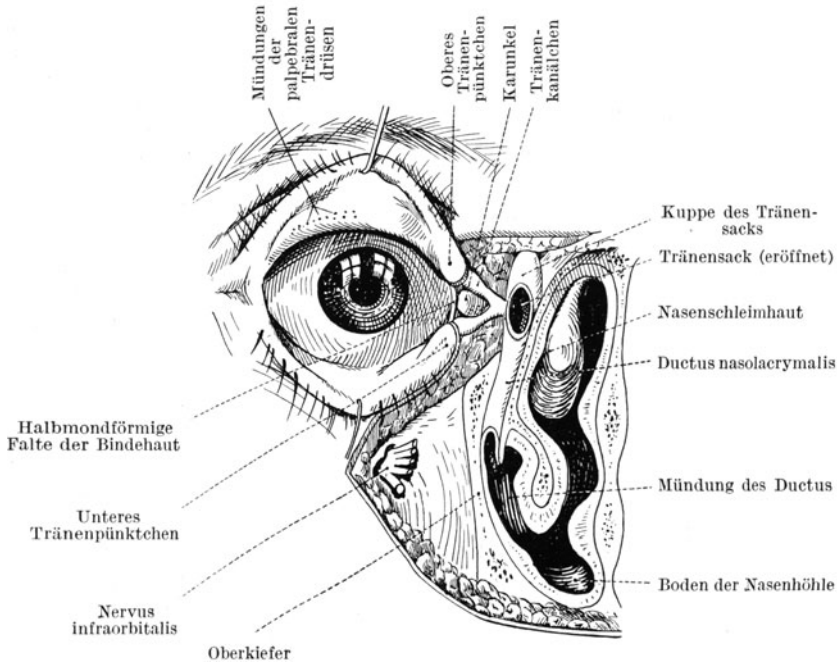


Abb. 34. Die Tränenableitung (nach Corning).

in der oberen und unteren Übergangsfalte, so daß selbst die Wegnahme beider größeren Drüsen die Feuchtigkeit des Auges nicht zum Versiegen bringt. Man kann daher in Fällen von sehr lästigem Tränen unter Umständen erst die Exstirpation der palpebralen und, wenn dies nichts nützt, auch der orbitalen Drüse vornehmen.

Tränenträufeln (Epiphora) tritt ein, wenn unter psychischem oder örtlichem Reize mehr Tränen abgesondert werden als abgeführt werden können. (Psychisches Weinen, Epiphora bei Bindehautentzündung, bei Erkrankungen des Bulbus, bei Blendung.) Außerdem kommt aber auch bei nicht gesteigerter Tränensekretion die Epiphora zustande, wenn ein Hindernis in der Tränenabfuhr vorliegt. Als solches kennen wir Stellungsanomalien des unteren Lides derart, daß der untere Tränenpunkt nicht mehr dem Augapfel zugekehrt ist, sondern nach

auswärts sieht. Dann häufen sich die Tränen hinter dem unteren Lidrand an und perlen über die Wange. Ihre Schwere bringt schließlich das untere Lid zur Auswärtskehrung (Ektropium s. S. 32) und dadurch wird das Übel noch verstärkt. Ferner können Verwachsungen in den Tränenkanälchen vorhanden sein, und schließlich kann, was sehr oft der Fall ist, die Ableitung aus dem Tränensack in die Nase durch den Ductus naso-lacimalis infolge von Strikturen versagen. Bei Erkrankungen der Nasenhöhle und der Oberkieferhöhle sowie entzündlichen Prozessen im Periost der Wandungen kommen solche Strikturen zustande.

Verwachsungen im Tränenkanälchen zwischen Tränenpünktchen und Sack werden durch Sondieren oder Schlitzten der Röhrrchen beseitigt, und ebenso werden Strikturen im Tränennasengang mit der stumpfen Sonde oder einem dreikantigen Messerchen überwunden.

Nicht selten quillt aus den Tränenpünktchen Eiter, wenn man auf die Gegend des Tränensacks (Abb. 35) (am inneren unteren Umfange des Orbitalrandes unmittelbar unter dem inneren Lidwinkel) drückt. Der mit Eiter gefüllte Tränensack hebt sich manchmal auch als ein Buckelchen in der Haut ab. Dann liegt Tränensackeiterung (Dakryozystoblenorrhoe) vor. Entweder ist das infolge einer Striktur des Tränennasengangs im Sack zurückgehaltene Tränensekret mit der Zeit infiziert worden oder eine primäre Entzündung der Wandungen des Sacks ist die eigentliche Ursache gewesen. Im Eiter findet man fast ausnahmslos Pneumokokken, jene der Hornhaut und bei perforierenden Wunden dem Augeninnern so sehr gefährlichen Keime. Die Möglichkeit einer Schädigung schwerster Art liegt also stets vor und erfordert unser Eingreifen. Drängt die Gefahr (bei Ulcus corneae serpens, s. S. 60 oder vor intraokularen operativen Eingriffen), so erreichen wir die schnellste Ausrottung der Pneumokokkenquelle durch die Exstirpation des Tränensacks. Wir opfern damit allerdings dauernd die Ableitung der Tränen in die Nase und nehmen lästiges Tränenträufeln in Kauf. Hat man Zeit, dann empfiehlt sich die Behandlung des Leidens durch den Nasenarzt nach West. Von der Nase her wird hinter der mittleren Muschel eine Öffnung des Nasenbeins angelegt, die eine direkte Kommunikation des Tränensacks mit der Nasenhöhle unter Umgehung des Ductus naso-lacimalis bewerkstelligt. Eiter und Tränen fließen dann in die Nase ab und mit der Zeit versiegt die durch die Stagnation der Flüssigkeit hervorgerufene Eiterung, wenn nicht die mühsam geschaffene Kommunikation mit der Nase sich durch Granulationsgewebe wieder schließt.

Geht die Erkrankung des Tränensacks von seiner Umgebung aus, dann muß unter Umständen eine Ausräumung der vorderen Siebbeinzellen, Abmeißelung kariöser Knochenstellen usw. Platz greifen.

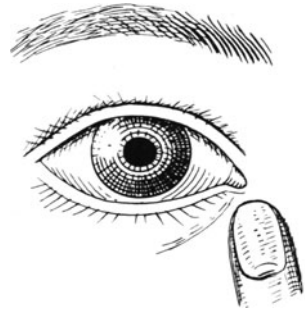

Abb. 35. Ausdrücken des Tränensacks.

Manchmal kommt es zum Übergreifen der Entzündung der Tränensackwandung auf die Umgebung. Eine hochrote entzündliche Erhebung der Haut in der Gegend des Tränensacks kündigt dann die Tränensackphlegmone an. Warme Umschläge bringen sie zurück; allerdings schließt sich eine eventuell schon eingetretene Durchbruchsstelle des Eiters durch die äußere Haut (Tränensackfistel) nie von selbst. Auch bleibt nach Rückgang der Phlegmone immer die zugrunde liegende Tränensackeiterung weiter bestehen. Wir müssen daher nach geschehener Abschwellung für Behebung der Dakryozystoblennorrhoe, unter Umständen mit gleichzeitiger Exzision der Fistel Sorge tragen.

Daß bei der Mikuliczschen Krankheit die Tränendrüsen anschwellen, wurde schon S. 36 erwähnt.

Sonst sind Tumoren der Tränendrüsen und des Tränensacks außerordentlich selten.

## Die Erkrankungen der Bindehaut.

Die Bindehaut ist die Fortsetzung der Haut des Gesichtes und der Lider. Man versteht ihre Bedeutung, wenn man die Entwicklungsgeschichte der Augenlider durchgeht. Diese werden aus zwei Ektodermwülsten gebildet, welche von der Stirn- und Wangengegend her auf einander zuwachsen und in der späteren Lidspaltenzone mit ihren Kuppen ineinander fließen. So entsteht eine im fötalen Leben völlig abge-

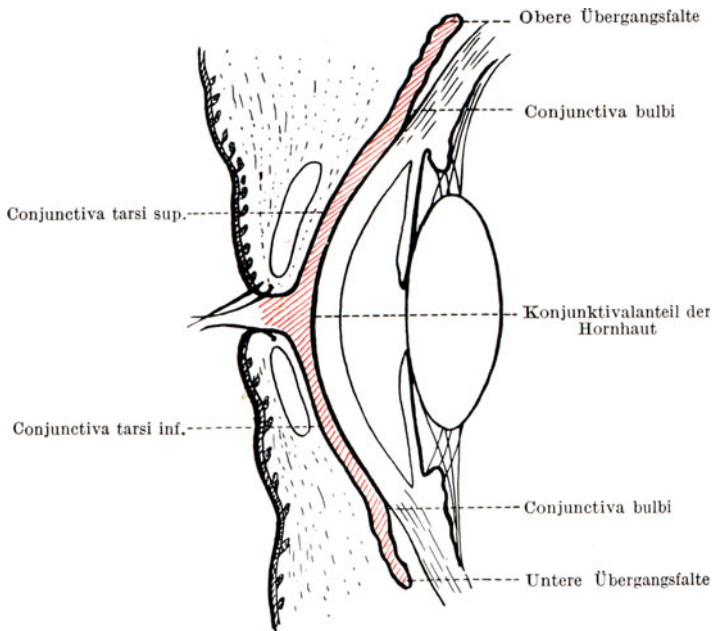


Abb. 36. Das Gebiet des Bindehautsacks auf dem Durchschnitt.

geschlossene Höhle: der Bindehautsack. Erst in den letzten Schwangerschaftsmonaten öffnet sich die Lidspalte wieder. Demnach bedeckt die Bindehaut die Hinterfläche der Lider (*Conjunctiva tarsi sup.* und *inf.*), geht dann in die obere, resp. untere Übergangsfalte über und liegt dem Augapfel als *Conjunctiva bulbi* auf (Abb. 36); aber sie überzieht nicht allein das über der Lederhaut liegende lockere episklerale Gewebe, sondern auch die Oberfläche der Hornhaut. Allerdings rechnet man anatomisch das Hornhautepithel und die ebenfalls aus der Bindehaut hervorgegangenen vordersten Hornhautschichten zur Hornhaut selbst. In klinischer Beziehung gehört aber die Hornhautoberfläche zur Bindehaut; denn viele Bindehautaffektionen setzen sich kontinuierlich oder diskontinuierlich auf die Hornhaut fort.

Auf der Lidhinterfläche ist die *Conjunctiva (tarsi)* fest und unverschieblich angewachsen. Innerhalb des Bereiches der Übergangsfalte liegt die Bindehaut auf lockerem Stützgewebe. Auch kann man sie von der Sklera leicht mit einer Pinzette abheben und nur am *Limbus corneae* geht sie wieder eine feste Verbindung mit der Unterlage ein, indem sie die schützende Decke der Hornhaut bildet.

Die normale Bindehaut ist durchsichtig, feucht glänzend und glatt. Nur die Übergangsfaltengegend zeigt Wülste.

### Die Entzündungen der Bindehaut.

Die taschenförmige Anordnung der Bindehaut ermöglicht leicht das Festsetzen von Keimen, die entweder aus der Luft ins Auge fliegen, mit den Fingern hineingewischt werden oder dem Tränensack entstammen. Viel seltener gelangt das Virus auf der Blut- oder Lymphbahn in die Bindehaut. Andererseits unterliegt der Bindehautsack auch der Einwirkung mannigfacher chemischer und physikalischer Reize (Rauch, Staub, Sonnenbestrahlung).

Allen Reizzuständen der Bindehaut ist die vermehrte Füllung der Bindehautgefäße gemeinsam. Wir sprechen von einer konjunktivalen Injektion.

Differentialdiagnostisch wird die konjunktivale Injektion oft mit der ziliaren verwechselt und andererseits die Gefäßneubildung im Gebiete der Hornhaut fälschlicherweise als Injektion aufgefaßt. Es gilt als Regel: Eine Gefäßinjektion kann nur dort zu finden sein, wo schon normalerweise Gefäße vorhanden sind. Diese schwellen nur an, wie bei jedem Entzündungszustand. Da die Hornhaut normalerweise aber gar keine Gefäße hat, so muß es sich, sobald Gefäße innerhalb des Hornhautgebietes sichtbar werden, um eine pathologische Neubildung, nicht um eine Injektion präformierter Gefäße handeln. Wir sprechen nicht von einer Injektion, sondern von einer Vaskularisation der Hornhaut.

Zwischen konjunktivaler und ziliarer Injektion besteht folgender Unterschied. Im ersteren Falle erweitern sich die ganz oberflächlich gelegenen Bindehautgefäße, was daran kenntlich ist, daß



man jedes einzelne Gefäßästchen sich als hellrotes, scharf umrissenes Äderchen auf der weißen Sklera abheben sieht. Ist man im Zweifel, ob es oberflächliche oder tiefe Gefäße sind, dann braucht man nur den Versuch zu machen, die Gefäße auf der Sklera zu verschieben, und man wird dann finden, daß jede einzelne Arterie und Vene sich hin- und herziehen läßt. Bei der ziliaren Injektion handelt es sich dagegen um die Füllung der tiefen (ziliaren) Gefäße (s. S. 5, Abb. 3), die innerhalb der Lagen der Sklerallamellen verlaufen und daher in ihren Konturen nur ganz verwaschen durchschimmern. Sie geben einen diffus bläulich-rötlichen Schein. Die Injektion läßt sich nicht in einzelne Äste auflösen und ist unverschieblich. Vielfach sind konjunktivale und ziliare Injektion zusammen vorhanden. Von ernsterer Bedeutung ist stets die Füllung der tiefen Gefäße; denn sie zeigt uns an, daß die tiefen und wichtigen Organe des Augapfels erkrankt sind, während die konjunktivale Injektion an sich nur ein mehr oder weniger harmloses Leiden des äußeren Auges ankündigt. Allerdings darf man nie unterlassen auch die Hornhaut nach Erkrankungen abzusuchen; denn viele Hornhautaffektionen gehen, sofern sie oberflächlich sitzen, mit einer konjunktivalen Injektion einher und können, wenn sie übersehen werden, zu Trübungen und Sechstörungen Anlaß geben.

Die Bindehautentzündung ist ein ungemein verbreitetes Leiden. Man spricht von einer *Conjunctivitis simplex*, sofern nicht Anzeichen einer Infektion oder schwereren Erkrankung vorhanden sind. Aufenthalt in staubiger Luft, intensive Einwirkung von Wind und Wetter, zarte Beschaffenheit des äußeren Hautüberzugs des Körpers, Neigung zu Katarrhen der Schleimhäute, zu Skrophulose sind die Ursachen. Oft sehen wir auch eine Rötung der Bindehaut auftreten, wenn falsche Brillengläser getragen werden. In anderen Fällen wiederum ziehen chronische Schwellungszustände der Nasenschleimhaut, Septumdeviationen und Polypen der Nase durch venöse Blutstauung die konjunktivalen Gefäße in Mitleidenschaft. Die von der *Conjunctivitis simplex* erzeugten Beschwerden bestehen in dem Gefühle der Trockenheit und des Reibens im Bindehautsack beim Lidschlage, als wenn etwas im Auge scheuerte. Dabei kommt es zu Tränen und Lichtscheu. Im allgemeinen sind die Klagen auch abhängig von dem nervösen Zustande der Patienten. Neurastheniker und Hysterische peinigen den Arzt mit immer neuen Beschwerden, trotzdem kaum die Anzeichen einer Reizung vorhanden sind, und robuste Individuen tragen eine schwere *Conjunctivitis* mit sich herum, ohne ein Wort zu verlieren.

Man verordnet Adstringentien zum Einträufeln. Beliebt ist das Zinksulfat (*Zinc. sulf.* 0,03; Resorzin 0,2; *Aq. dest. ad* 10,0). Vorsichtiges Tuschiehen der Bindehaut des Tarsus mit dem Alaunstift bringt oft auch Linderung. Zu vermeiden ist der längere Gebrauch des *Argentum nitricum*, weil sich das Silbersalz mit der Zeit in der Konjunktiva als schwarzer Niederschlag festsetzt und zu der sehr entstellenden *Argyrosis conjunctivae* Anlaß gibt. In langwierigen Fällen schafft manchmal die Behandlung der Nase als des Ausgangspunktes der chronischen *Conjunctivitis* volle Heilung.

Geht die chronische Bindehautentzündung mit einer Rötung der Lidränder an den Lidwinkeln einher, dann findet man oft im Abstrich Diplobazillen (*Morax-Axenfeld*), dicke paarweise aneinanderhängende Gram-negative Stäbchen. Energische Zinktherapie leistet dann gute Dienste.

Die akuten Bindehautentzündungen sind meist infektiöser Natur. Namentlich bei der vielfach durch Pneumokokken bedingten Tränensackeiterung quellen die Entzündungserreger immer wieder in den Bindehautsack und rufen hier Schübe akuter Entzündung hervor. Man muß daher bei allen hartnäckigen Konjunktividen ebenso auf das Resultat des Ausstrichpräparates als auch auf den Zustand der Tränenwege achten.

Die Behandlung akuter Formen der Konjunktivitis bevorzugt wiederum die Anwendung kühler Umschläge und der adstringierenden Tropfen. In heftigen Erkrankungen kann man auch mit einem mit 2%igem *Argentum nitricum* getränkten Pinsel die umgeklappten Lider innen rasch bestreichen und den Überschuß mit Kochsalz neutralisieren (damit kein Schaden an der Hornhaut angerichtet wird).

Drei infektiöse Bindehauterkrankungen erfordern eine besondere Besprechung: die Granulose, die Blennorrhöe und die Diphtherie.

### Die Granulose (Trachom).

Die in den Napoleonischen Feldzügen aus Ägypten eingeschleppte (daher auch ägyptische genannte) Bindehautentzündung ist sicher übertragbar; ihr Erreger ist jedoch noch unbekannt. Man glaubte sie schon in den Prowaczeksehen Einschußkörperchen gefunden zu haben, doch kommen diese auch bei Blennorrhoea neonatorum und bei Vaginalaffektionen vor.

Die Ansteckung erfolgt nie durch die Luft. Vorbedingung ist stets unmittelbare Übertragung von Auge zu Auge durch Sekret, vorzüglich bei gemeinsamer Benutzung von Handtüchern und Waschwasser. Im eingetrockneten Zustande scheint das Virus bald seine Infektiosität einzubüßen. Trachome im Narbenstadium sind kaum noch gefährlich, dagegen die frischen, mit Sekretion einhergehenden desto mehr.

Ein akutes Trachom im Sinne plötzlichen Auftretens und raschen Verschwindens gibt es nicht. Die Erkrankung ist vielmehr ausnahmslos chronisch. Höchstens kann man von einem akuten Beginn reden; doch sind die stürmisch einsetzenden Fälle nur durch Mischinfektionen mit anderen Keimen in ihrem Beginne verdeckt.

Die Erkrankung heißt auch Granulose, weil kleine sulzige Follikel (Körner, Granula) in ausgesprochenen Fällen das Krankheitsbild beherrschen. Es gibt aber auch Trachome ohne klinisch deutliche Follikel und andererseits Bindehautkatarrhe mit Follikeln, die mit Trachom gar nichts zu tun haben.

Im Gegenteil müssen wir den Follikularkatarrh (*Conjunctivitis follicularis*) vom Trachom scharf trennen. Die Bindehaut besitzt wie die anderen Schleimhäute einen drüsigen Apparat, indem

Lymphfollikel in ihr Gewebe eingestreut sind. Normalerweise sind diese Follikel aber in die glasklare Bindehaut eingebettet und vorzugsweise nur dort ausgebildet, wo die Flüssigkeit im Bindehautsack sich am ehesten ansammelt. Deshalb finden wir sie in der ganzen Ausdehnung der Konjunktiva des unteren Tarsus und der unteren Übergangsfalte und an der Innenfläche des oberen Lides nur nahe dem inneren und äußeren Lidwinkel. Gemeinhin ist die Bindehaut in der Mitte des oberen Tarsus und die obere Übergangsfalte ganz von ihnen frei.

Schwellen die drüsigen Gebilde bei allgemeiner lymphatischer Diathese, bei Skrophulose oder auch bei leichten infektiösen Reizungen an, dann erscheint die Innenfläche der Lider dort, wo schon in normalen Zeiten die Follikel eben angedeutet sich abheben, von feinen Erhabenheiten eingenommen, die Bindehaut selbst behält aber durchaus ihr klares nicht aufgelockertes Aussehen. Das ist das Bild der Conjunctivitis follicularis (Abb. 37). Nie kommt es zum Platzen der Follikel und zur Narbenbildung.

Zum Trachom gehört jedoch die mikroskopisch als diffuse Rundzelleninfiltration anzusprechende Trübung und Schwellung sowie Rötung der ganzen befallenen Partie. Das beste Kriterium

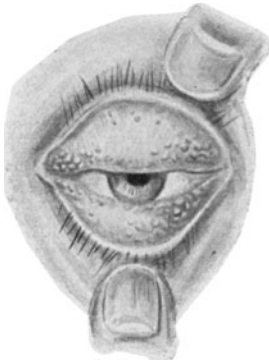


Abb. 37. Follikularkatarrh.

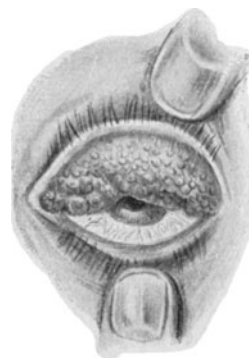

Abb. 38. Trachom mit vielen sulzigen Follikeln.

sind immer die durch die Bindehaut des oberen Lides normalerweise als gelbe Striche durchscheinenden Meibomschen Drüsen (s. S. 31). Sind sie trotz des Vorhandenseins von angeschwollenen Follikeln gut erkennbar, dann kann man Trachom ausschließen. Andernfalls ist die Diagnose auf Trachom erlaubt. Schwierig bleiben manche Fälle auch für den Geübten immer.

Auf keinen Fall ist es aber angängig, die Conjunctivitis follicularis als ein leichtes Trachom anzusehen. Eine folliculäre Bindehautentzündung ist keineswegs übertragbar, das Trachom stets.

Wir haben somit zur Diagnose des Trachoms zwei Merkmale kennen gelernt: die trübe Schwellung des Gewebes und das Auftauchen neugebildeter Follikel an Stellen, die normalerweise keine führen. (Abb. 38). Mit Vorliebe sitzen die Trachomgranula in

der oberen Übergangsfalte, überziehen den Tarsus des oberen Lides und nehmen von oben nach unten an Häufigkeit ab. An der Conjunctiva tarsi inf. kommen sie auch vor, selten so zahlreich wie oben. Bei der Conjunctivitis follicularis ist gerade das Umgekehrte der Fall. Auf der Augapfelbindehaut setzen sich Trachomfollikel kaum fest, eher noch auf der Karunkel und der halbmondförmigen Falte (siehe Abb. 34, S. 36). Dafür wird aber die Hornhaut schon frühzeitig von der Erkrankung in Mitleidenschaft gezogen, nicht durch eigentliche Follikelbildung, sondern den sog. Pannus trachomatosus.

Wahrscheinlich durch Einwirkung des unbekanntes Erregers, nicht, wie man früher glaubte, infolge dauernden Reibens der mit Follikeln besetzten rau gewordenen Innenfläche des Oberlides, bildet sich ein aus den Bindehautgefäßen hervorsprossender Überzug des oberen Hornhautrandes aus, der allmählich, begleitet von einer grauulzigen Trübung, sich von oben her auf die Hornhaut herabsenkt (Abb. 39). Die Gefäße bilden durch Anastomosen ein Netzwerk, bewahren dabei aber immer die Richtung von oben nach unten. Anatomisch besteht der Pannus aus einer Zellinfiltration zwischen Epithel und Bowmanscher Membran der Hornhaut, in die die neugebildeten Gefäße einwuchern.

Die in der Conjunctiva tarsi und den Übergangsfalten befindlichen Follikelsind ebenfalls in eine Rundzelleninfiltration eingebettet. Sie heben sich in ihr nicht durch Abgrenzung mit einer Membran, sondern lediglich dadurch ab, daß an den betreffenden Stellen die Infiltration intensiver wird. So entstehen schon bei schwacher Vergrößerung im Schnitt leicht erkennbare rundliche Zellherde, die allmählich eine dichtere Randinfiltration von einem helleren spärlich färbbaren Zentrum unterscheiden lassen. Es liegt

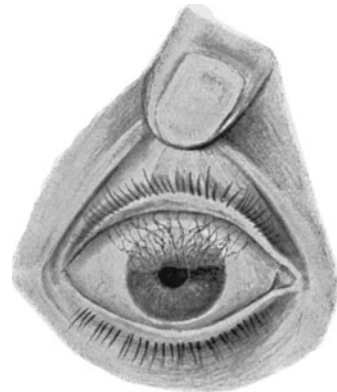


Abb. 39. Pannus trachomatosus.

daran, daß der Follikel mit der Zeit in seinem Inneren „erweicht“, womit klinisch seine Umwandlung von einem härtlichen Knötchen in ein „sagokornartiges“ weiches Gebilde zusammenhängt. Die zentral einsetzende Erweichung des Follikels leitet eine Art Selbstheilung ein; denn durch Vergrößerung der Detritusmasse arbeitet sich der gallertige Pfropf immer mehr nach der Oberfläche durch, bis schließlich eine nur noch ganz dünne Gewebsbrücke ihn von dem Austreten in den Bindehautsack zurückhält. Endlich platzt der Follikel und entleert so seinen Inhalt in den Bindehautsack.

Das Platzen der Follikel wird die Ursache für das Einsetzen von Narbenbildung. Allmählich geht die Erkrankung in das Stadium des Narbentrachoms über. Dieser Vorgang spielt sich aber nicht im ganzen Gebiete des Bindehautsackes auf einmal ab, sondern ganz schubweise und in Inseln. Frisch hervorsprossende Follikel und vernarbende Krater-

chen finden sich nebeneinander und gerade das durch viele Jahre hindurch, ja unter Umständen zeitlebens immer erneute Hervorbrechen und Wiederabnehmen der Krankheitserscheinungen ist für das Trachom typisch. Die Narben kommen dadurch zustande, daß in das von dem ausgetretenen Follikelinhalt hinterlassene Bett Bindegewebszüge hineinsprießen, indem zunächst Granulationsgewebe produziert wird, welches später durch Organisation schrumpft. So trägt jeder geplatzte und durch Narbengewebe ersetzte Follikel dazu bei, daß ein Narbenzug an der Oberfläche der Bindehaut und damit an der Lidinnenfläche zur Geltung kommt. Das Vielfache dieser kleinen Vernarbungen zwingt schließlich die Bindehaut einerseits zur Verödung und führt andererseits zu einer sehr charakteristischen „nußschalenförmigen“ Verkrümmung der Lider. Wie die Sehne den Bogen, so spannt mit der Zeit die Summe der einzelnen Narbenzüge das Lid an seiner Innenfläche an, so daß es innen ausgehöhlt, außen verkrümmt erscheint. Es liegt nicht mehr der Hornhaut auf wie die Gelenkpfanne dem Gelenkkopfe, sondern es hebt sich in der Mitte von der Hornhaut ab um namentlich in der Gegend des freien Lidrandes sich nach dem Auge zu umstülpen. Dadurch entsteht ein Entropium des Lidrandes verbunden mit Schleifen der Wimpern auf der Hornhaut (Trichiasis eventuell auch Distichiasis; s. S. 32). Die Folge hiervon sind wieder Hornhautgeschwüre, die sehr langsam heilen und Trübungen zurücklassen. Die Verödung

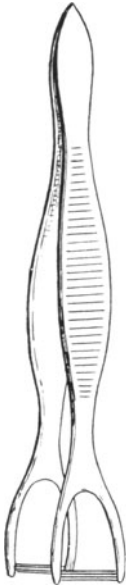

Abb. 40 a.  
Rollpinzette.

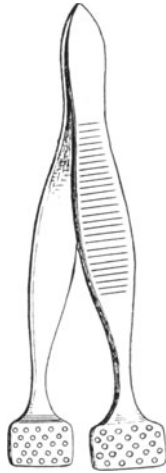


Abb. 40 b.  
Quetschpinzette.

der Bindehautoberfläche im Narbenstadium bringt schließlich auch die Benetzung des Bindehautsackes zum Versiegen und das trostlose Endstadium schwerer Trachome ist eine Eintrocknung (Xerosis) der Augapfeloberfläche, verbunden mit völliger Trübung der Hornhaut. Ist der ganze Bindehautsack verödet, dann ist allerdings auch dem Weiterwuchern der Erkrankung ein Ziel gesetzt; das Trachom erlischt.

Die Bekämpfung erstreckt sich vor allem auf die Prophylaxe. Sezernierende Trachome müssen isoliert und sämtliche Granulose-Kranken müssen auf die Gefahr für ihre Umgebung aufmerksam gemacht und zu größter Sauberkeit angehalten werden.

Für die Patienten ist die Behandlung eine eben so große Geduldsprobe wie für den Arzt. Nach Abschluß eines Heilverfahrens tritt nur zu oft wieder ein Rückfall ein. Wir gehen am zweckmäßigsten wie folgt vor. Frischere Trachome mit eben aufsprießenden Follikeln werden täglich mit einem in Sublimatlösung 1:1000 getauchten Wattebausch

nach Umklappung der Lider „abgerieben“. Sehr zahlreiche und sulzige Follikel werden mittels besonders gearbeiteter Pinzetten ausgerollt (Abb. 40a) oder ausgequetscht (Abb. 40b); einzelne mit einem Messerchen geöffnet. Der Zweck ist, den Follikelinhalt möglichst frühzeitig zum Austritt zu bringen, ehe er durch spontanes Platzen zu ausgedehnten Narbenbildungen Anlaß gibt, und den Verlauf des ganzen Prozesses abzukürzen. Nachbehandlung mit Tuschieuren mit Cuprum sulfuricum-Stift, später mit Massage mittels Kupferazetat-Salbe ist empfehlenswert.

Greift der trachomatöse Prozeß in die Tiefe, so daß er oberflächlichen Behandlungsmethoden entzogen ist, dann kommt die Ausschälung des Tarsus samt trachomatöser Bindehaut und die Deckung des Defektes durch die hinüber gezogene Bindehaut der oberen Übergangsfalte in Frage. Wenn auch die von der Operation erhoffte Kupierung des ganzen Prozesses leider illusorisch geblieben ist, so wirkt die Tarsusausschälung doch günstig durch Beseitigung der etwa eingetretenen Tarsusverkrümmung einestheils und durch Streckung und Ausgleichung der Buchten der Übergangsfalte andererseits. Damit wird vermieden, daß der trachomatöse Prozeß sich an unerreichbaren Stellen verkriecht und von hier aus immer von neuem wieder hervorbricht.

Trichiasis, Distichiasis, Entropium werden operativ beseitigt (s. S. 32).

### Blennorrhoea conjunctivae.

Unter Blennorrhoe des Auges (Augentripper) im engeren Sinne versteht man die Infektion der Bindehaut mit dem Neißerschen Gonokokkus. In ganz seltenen Fällen nur wird das gleiche klinische Krankheitsbild durch andere Erreger (Staphylokokken etc., Einschlußkörperchen von Prowaczek) hervorgerufen.

Die Infektion tritt ein bei Neugeborenen durch Berührung der Augen mit gonokokkenhaltigem Vaginalsekret intra partum, bei Erwachsenen durch zufälliges Hineinwischen. Schon in wenigen Stunden nach eingetretener Infektion bekommen die reichlich abgesonderten Tränen eine Beimengung mit kleinen Eiterflöckchen und nach Verlauf von 1 bis 2 Tagen zeitigt die Erkrankung die typische, rein eiterige Absonderung, so daß der Eiter aus der Lidspalte herausläuft. Die Bindehaut ist dabei dunkelrot injiziert, wulstig aufgelockert und sammetartig rauh.

Außerdem hat der Gonokokkus die Fähigkeit, das Hornhautepithel zum Einschmelzen zu bringen und Hornhautgeschwüre zu erzeugen, die bald zur Perforation und Zerfall der ganzen Membran führen können. Hierin liegt die größte Gefahr; sie ist beim Neugeborenen (Blennorrhoea neonatorum) geringer als beim Erwachsenen (Bl. adultorum). Während man beim Neugeborenen einige Sicherheit übernehmen kann, daß eine Hornhaut, die beim Eintritt der Behandlung noch intakt ist, auch klar bleibt, ist die selbst kurze Zeit nach den ersten Symptomen der Erwachsenen-Blennorrhoe einsetzende Therapie keineswegs völlig Herrin der Lage. Selbst sorgsamste Pflege kann manchmal die Katastrophe nicht verhindern.

Die Verhütung der Blennorrhoe der Neugeborenen geschieht

bekanntlich durch Anwendung des Credéschen Verfahrens (Einträufeln eines Tropfens 1—2%igen Arg. nitr. in die Lidspalte nach der Geburt).

Eine ausgebrochene Blennorrhoea neonatorum wird zunächst mit Tuschieen der Conjunctiva tarsi mit 2%iger Arg. nitr.-Lösung und Sublimatumschlägen 1:5000 behandelt. Man klappt die Lider vorsichtig um, bestreicht die Innenflächen mit der Lösung und neutralisiert zum Schutze der Kornea den Überschuß sofort durch Nachspülen von Kochsalzlösung. Vor allem ist das Augenmerk auf Verhütung der Verklebung der Lidspalte durch eingedickten Eiter zu richten. Öftere Ausspülung des Bindehautsackes mit Borwasser oder ganz schwacher Lösung von Kalium hypermang. 1:15000 sind nötig. Verklebte Lider öffne man nie gewaltsam, ohne die eigenen Augen durch eine Schutzbrille vor Hineinspritzen des angestauten Sekretes zu bewahren.

Geht die Sekretion und Schwellung zurück, so ersetzt man das Tuschieen zunächst durch Einträufeln von 1%iger Arg. nitr.-Lösung, später von 10% Protargol.

Sind Hornhautgeschwüre vorhanden, dann ist größte Vorsicht bei dem Umklappen der Lider geboten, damit die Hornhaut nicht platzt. Unter allen Umständen gehören dergleichen Fälle in klinische Pflege. Mit dem Rückgang der Eiterung pflegen die Hornhautgeschwüre sich zu reinigen und zu vernarben, doch erfordert die Nachbehandlung wegen der Gefahr ektatischer Narbenbildung (siehe Staphyloma corneae, S. 64) das Anlegen von Druckverbänden.

Die Blennorrhoe der Erwachsenen bedingt zunächst, wenn nur ein Auge ergriffen ist, den Schutz des anderen. Zu diesem Zwecke legt man auf das gesunde Auge ein Uhrglas, das man ringsum mit Heftpflaster anklebt und durch welches man ohne Verbandwechsel den Zustand des gesunden Auges überwachen kann.

Beim Erwachsenen ist das souveräne Mittel das Kalium hypermanganicum. Sobald ein praktischer Arzt einen Fall von Blennorrhoe der Erwachsenen feststellt, ordne er sofort die sog. großen Wäsungen mit Kalium hypermanganicum an. Man läßt aus einem einen Liter fassenden Irrigator in schwachem Strome eine erwärmte, frisch bereitete Lösung von Kalium hypermang. 1:15000 langsam in die geöffnete Lidspalte laufen, wobei man durch Abziehen des oberen und unteren Lides dafür sorgt, daß die Flüssigkeit auch in die Buchten der Übergangsfalten eindringt. Die Methode ist einfach und von allen empfohlenen die unbedingt sicherste. Rasch versiegt der Eiterstrom und verlieren sich die Gonokokken aus dem Sekret. Die Spülungen können bis zu viermal täglich angewandt werden und in der Zwischenzeit läßt man dauernd Umschläge mit der Lösung von Kali hypermanganicum machen. Trotzdem besteht stets große Gefahr für die Hornhaut, und es ist deshalb möglichst baldige Übernahme der Behandlung durch einen Facharzt notwendig.

Nach Abheilen einer Blennorrhoe sieht man gewöhnlich der Bindehaut nicht das Geringste an. Hornhautaffektionen hinterlassen selbstverständlich Trübungen in allen möglichen Formen.

## Die Conjunctivitis diphtherica.

In einer bestimmten Gruppe von Bindehauterkrankungen kommt es zu Membranbildungen. Sie werden daher mit dem Sammelnamen *Conjunctivitis pseudomembranacea* belegt. Die Häute bestehen aus abgeschiedenem Fibrin. Liegt dieses außen auf der Konjunktivaloberfläche, so daß das Häutchen ohne Substanzverlust abgezogen werden kann, dann spricht man von Bindehautcroup. Ist das Fibrin als ein Netz in das Gewebe der Bindehaut selbst hinein ergossen, so daß man die Haut nicht entfernen kann, ohne Stücke der Konjunktiva mit abzureißen, dann besteht nach dem klinischen Bilde Bindehautdiphtherie. Hiermit ist noch nicht entschieden, ob die Erkrankung von Diphtheriebazillen oder durch andere Ursachen hervorgerufen ist. Die Fibrinausscheidung ist lediglich eine Reaktion der Bindehaut auf eine chemische Ätzwirkung. Man kann durch Auftropfen von Kalilauge in schwacher oder stärkerer Konzentration bei Versuchstieren alle Grade der *Conj. pseudomembranacea* vom leichtesten Croup bis zur schwersten Diphtherie erzeugen, genau so wie man auch durch das sterile Bouillonfiltrat virulenter Diphtheriebazillen eine nicht infektiöse, aber doch von Bazillen ursprünglich herrührende Ätzwirkung an der Bindehaut setzen kann.

Die Ursachen der *Conj. pseudomembranacea* sind also durchaus nicht einheitlich. Bakteriell kommen außer den Diphtheriebazillen noch Streptokokken, Staphylokokken etc. in Frage. Erst das Ergebnis der Abimpfung sichert die Diagnose „echte Diphtherie“.

Im Vordergrund des klinischen Bildes steht die Bildung der weißgelben schmierigen Membranen auf der Bindehaut der Lider. Beim Croup hinterläßt die abgezogene Membran eine leicht blutende dunkelrote und aufgelockerte Bindehautoberfläche. Bei der Diphtherie ist das Gewebe teilweise bis tief in den Tarsus und die Übergangsfalten hinein nekrotisch. Die Diphtherie ist also die schwerere Erkrankung, deren Heftigkeit sich dann auch in einem Lidödem und in einer Starrheit der Lider ausdrückt, so daß es oft unmöglich ist die Lider umzustülpen.

Das aus der Lidspalte hervorquellende Sekret ist trüb wässrig, durchsetzt mit kleinen Fetzen.

Bei echter Diphtherie liegt stets die Gefahr vor, daß die Hornhaut von Toxinen der Bazillen angegriffen eiterig zerfällt. Man darf deshalb in sicher gestellten Fällen mit einer energischen Serumtherapie (400 Imm.-Einheiten) nicht zögern. Auch sonst droht dem Auge dadurch Schaden, daß derbe Vernarbungen und Verkrümmungen des Lides, sowie Brückenbildungen zwischen der Lidrückfläche und Bulbusvorderfläche (Symblepharon) nach Abstoßung der nekrotisierten Flächen sich einstellen.

## Skrophulöse Bindehautentzündung.

Im Gegensatz zu den bisher beschriebenen Infektionen von außen her stehen diejenigen indirekt auf Infektion beruhenden Bindehauterkrankungen, welche Teilerscheinungen eines Leidens des Gesamtorganismus sind. Hier spielt die Skrophulose die Hauptrolle. Gerade



am Auge können wir feststellen, in welcher Beziehung die Skrophulose zur Tuberkulose steht. Nach der Widerstandsfähigkeit dem Tuberkelbazillus gegenüber können wir drei Kategorien von Menschen unterscheiden, wobei vorausgesetzt werden muß, daß ein jeder dann und wann einmal Tuberkelbazillen in sich aufnimmt. Der ganz Widerstandsfähige erledigt die Abwehr des Tuberkelbazillus, ohne überhaupt ein krankhaftes Symptom zu zeigen. Sei es, daß sein Drüsenapparat den Eindringling unschädlich macht oder daß seine Körpersäfte ein Haften der Bazillen verhindern, jedenfalls wird ein solcher Mensch der krankmachenden Wirkung der Bazillen nicht oder doch nur unmerklich unterworfen. In einer zweiten Kategorie kann der Bazillus schon einigermaßen Fuß fassen. Er wird in den Drüsen nicht bald abgetötet, sondern verursacht Erkrankung der Drüsen, die somit Depots von Bazillen enthalten. Unter dem Einfluß dieser Bazillenherde erfährt der Gesamtorganismus eine Umstimmung, die durch die Bildung von Abwehrstoffen herbeigeführt wird. Eine Zeitlang kann hierdurch sogar eine ungemein gesteigerte Empfindlichkeit gegenüber den tuberkulösen Giftstoffen zustande kommen. Das ist die Zeit der Skrophulose, die vor allem durch entzündliche Vorgänge in der Haut und Bindehaut, sowie in den Drüsen charakterisiert ist, indem in den Kreislauf geratende Bazillen zwar rasch zugrunde gehen, aber durch die freiwerdenden Toxine die Gewebe lokal reizen. Das klinische Bild der Skrophulose wird daher auch an den äußeren Bedeckungen des Augapfels, Lidern, Bindehaut und Hornhaut durch das Hervortreten der chemisch-toxischen Komponente der tuberkulösen Infektion beherrscht, die manchmal Erscheinungen zeitigt, die fast wie Ätzwirkung aussehen. Später kommt es zu einem Gleichgewichtszustand zwischen Infektion und Abwehrkräften, und dann treten vor allem an den inneren Organen des Auges torpide, außerordentlich hartnäckige Entzündungen auf, die zunächst gar nicht als Tuberkulose imponieren und doch tuberkulösen Ursprungs sind (schleichende Iridozyklitis, Keratitis, Chorioiditis, Periphlebitis retinae usw.).

In einer dritten Kategorie der Fälle vermag der Organismus der Infektion keinen oder doch nur ungenügenden Widerstand entgegenzusetzen. Dann bleibt der Tuberkelbazillus Sieger und die Patienten erkranken an typischer lokaler oder allgemeiner Tuberkulose mit Verkäsung, Nekrose usw. Die manifeste Tuberkulose mit ihrer Neigung zum Vorwärtsschreiten und zum Zerstören beherrscht das Feld. Zwischen diesen drei Möglichkeiten sind natürlich keine feststehenden Grenzen, sondern alle möglichen Übergänge gegeben.

Zweifelloso haben wir es bei dem Typus der skrophulösen Bindehautentzündung, der Phlyktäne, mit einer unmittelbaren Einwirkung von Tuberkelbazillen oder ihrer Zerfallsprodukte zu tun. Nichtsdestoweniger finden wir nie in den Eruptionen Tuberkelbazillen, noch gelingt eine Weiterimpfung. Wir können aber an Tieren durch Einbringen von Tuberkelbazillen ins Blut Phlyktänen mit allen Einzelheiten der menschlichen Erkrankung erzeugen und finden auch im Schnittpräparat die Merkmale der tuberkulösen Infektion (Rundzellen, Epitheloidzellen, Riesenzellen) wieder. Es fehlt nur die Verkäsung und der Nach-

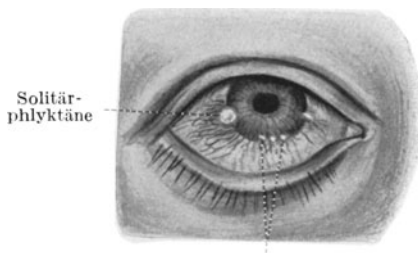
weis der Bazillen. Man spricht daher von der Phlyktäne als von einer tuberkuloiden Eruption, indem man annimmt, daß abgestorbene Bazillen oder Bazillensplitter in das abnorm empfindliche Gewebe geraten und hier durch ihre Umsatzprodukte Schädigungen erzeugen, die dem echten Tuberkel zwar ähnlich sind, aber eine mehr oder weniger harmlose Erkrankung darstellen.

Klinisch zeigt sich die Phlyktäne als eine miliare knötchenförmige Erhabenheit, die im frischen Zustande auf ihrer Spitze eine wasserklare kleine Blase zu tragen scheint. In dessen enthält sie in Wirklichkeit keine Flüssigkeit, sondern es ist nur die Zellinfiltration, die durch die Bindehaut hindurchschimmert. Rings um diese klare Kuppe herum liegt ein Kranz erweiterter hellroter Gefäße. Auf Druck ist das Gebilde nicht im mindesten schmerzhaft, wenn es auch heftige Reizerscheinungen (Blendung, Tränenträufeln) verursacht. Schon am 2. bis 3. Tage schmilzt die Kuppe der Phlyktäne ein und nun wird aus ihr ein minimales, von erhabenen Rändern umgebenes Geschwürchen. Bald resorbiert sich die Phlyktäne, ohne eine Spur zu hinterlassen; doch tauchen oft an anderen Stellen neue Eruptionen auf, die denselben Verlauf nehmen.

Mit Vorliebe finden wir die Phlyktäne am Hornhautrande noch im Gebiete der Bindehaut. Hier liegt das feine Randschlingennetz der Bindehautgefäße, in dem sich die Trümmer von Bazillen leicht fangen können. Sie tritt als Solitärphlyktäne, dann meist etwas größer, oder als eine Reihe von „Sandkornphlyktänen“ in Gestalt ganz feiner Körnchen in die Erscheinung. Auch lokalisiert sie sich manchmal weiter ab vom Limbus mitten in die Conjunctiva bulbi. Ähnliche in der oberflächlichsten Lage der Hornhaut zustande kommende über das Niveau leicht hervorragende Herdchen werden als Hornhautphlyktänen bezeichnet. Sie beweisen die enge Zusammengehörigkeit der oberen Hornhautlamellen mit der Bindehaut.

Die innerhalb der Conjunctiva bulbi zur Entwicklung gelangte Phlyktäne ist nie von üblen Komplikationen begleitet; sie heilt, ohne sichtbare Spuren zu hinterlassen, ab. Dagegen kann es bei den am Limbus und innerhalb der Kornea entstehenden Phlyktänen durch sekundäre Infektion zu Hornhautgeschwüren kommen, die die Neigung zum Durchbruch haben (s. S. 61). Auch ohne sekundäre Infektion beobachtet man in seltenen Fällen ein rasches Einschmelzen der Gewebe. Hier gelangt die oben erwähnte Ätzwirkung der toxischen Stoffe des Tuberkelbazillus im besonders stark empfindlichen skrophulösen Organismus zur Geltung. Vorsicht ist daher stets geboten.

Die Behandlung sucht durch Massage des Auges mit 1<sup>0</sup>/<sub>0</sub>iger Quecksilberpräzipitatsalbe (Hydrarg. praec. flav. 0,1; Vaseline. ad 10,0) die



Sandkornphlyktänen  
Abb. 41. Phlyktänen.

schnelle Resorption der Infiltration zu fördern, daneben auch anti-infektiös zu wirken, während die Reizerscheinungen und die Lichtscheu am besten mit kalten Borwasserumschlägen bekämpft werden. In Berücksichtigung des allgemeinen Zustandes verordnet man außerdem Lebertran, möglichst gute Ernährung und Salzbäder. Auch wenden wir gern Körperbestrahlungen mit künstlicher Höhensonne an. Hartnäckig rezidivierende Fälle werden durch eine Tuberkulinkur günstig beeinflußt, die im Hinblick auf die Empfindlichkeit des skrophulös erkrankten Organes außerordentlich behutsam und mit kleinen Dosen durchgeführt werden muß. Manchmal leistet die Proteinkörper-Therapie (parenterale Milchinjektion) vorzügliche Dienste, wohl durch schnelle Umstimmung resp. Behebung der übermäßigen Reaktion auf die tuberkulösen Giftstoffe.

Der Phlyktäne oft täuschend ähnlich, ihrem Wesen nach aber grundverschieden ist die Episkleritis. Auch sie erzeugt eine buckelförmige Erhebung mit Vorliebe am Limbus, doch ist der Knoten infolge seiner Bildung unter der Bindehaut, also im episkleralen Gewebe von einer blaueroten diffusen (ziliaren) Injektion umgeben. Es kommt nie zu geschwürigen Prozessen, wohl aber ist die Episkleritis eine langwierige Erkrankung, deren Ursache Lues, Tuberkulose und Rheumatismus sein können. Im Gegensatz zur Phlyktäne ist sie auf Druck empfindlich, weil die ziliaren Nerven in der befallenen Schichte verlaufen, entbehrt aber dafür der begleitenden Reizzustände (Tränenträufeln, Lichtscheu), die die skrophulösen Affektionen kennzeichnen.

Therapeutisch kommen warme Umschläge, außerdem antiluetische oder antituberkulöse Kuren in Betracht. Bei rheumatischer Grundlage gibt man gern Salizylsäurepräparate, Aspirin usw.

### Der Frühjahrskatarrh.

Bei Kindern mit lymphatischer Diathese, vor allem Knaben, verändert die Bindehaut des Tarsus ihr Aussehen, als wenn eine milchige Trübung die Membran durchtränkt hätte. Auch am Limbus innerhalb der Lidspaltenzone können flache milchige Erhabenheiten auftreten. In schwereren Fällen treibt die Bindehaut förmlich Auswüchse von milchig-roter Farbe, die durch das Hin- und Hergleiten des Lides abgeplattet werden, so daß sogenannte „pflastersteinförmige Wucherungen“ die Lidinnenfläche bedecken. Im Gegensatz zum Trachom sind die Erhabenheiten hart. Sie bestehen aus einem derben Gerüst von Bindegewebsfasern, die sich baumartig verzweigen. Auffallend ist der große Gehalt der Wucherungen an eosinophilen Zellen.

Die Erkrankung tritt periodenweise auf; sie flackert mit Eintritt der warmen Jahreszeit heftig auf und geht mit Beginn des Herbstes zurück, um im nächsten Frühjahr wieder vermehrte Ausdehnung zu gewinnen. So vergehen mehrere Jahre, bis mit Abschluß der körperlichen Entwicklung das Leiden von selbst erlischt. Die Ursache ist unbekannt. Vielleicht wirkt innere Veranlagung (lymphatische Diathese) und Sonnenlicht zusammen. Unter Lichtabschluß sieht man jedenfalls

manche Fälle abheilen. Sonst verordnet man die übliche antiskrophulöse Therapie. Vor allem wird das Einstreichen von Salben sehr angenehm lindernd empfunden. Bei außerordentlich schweren, mit groben und rauhen Erhabenheiten komplizierten Fällen ist Ausschälung des Tarsus samt gewucherter Bindehaut wie beim Trachom (siehe S. 45) zu erwägen.

### Die Tuberkulose der Bindehaut.

Im Anschluß an Lupus faciei, aber auch selbständig bilden sich in der Conjunctiva tarsi und in der Übergangsfalte buchtig geränderte flache torpide Geschwüre, die im Grunde weißkäsigt belegt sind. Inseln von Granulationsgewebe geben dem Bilde etwas Zerrissenes. Probeexzision und Einbringen des Materials in die Kaninchenvorderkammer (Entstehung einer experimentellen Iristuberkulose nach 3 Wochen) sichern die Diagnose. Im Gegensatz zur Phlyktäne und den skrophulösen Augenerkrankungen haben wir also hier nicht die Wirkung lediglich der chemischen Stoffe des Tuberkelbazillus, sondern den Erreger selbst als Ursache vor uns. Die Erkrankung führt zu schweren Narbenbildungen mit Schrumpfungen der Konjunktiva, sowie zu Stellungsanomalien der Lider. Tägliches Tuschieren der Geschwüre mit 20<sup>0</sup>/<sub>0</sub>iger Milchsäure, Strahlentherapie, Tuberkulinkur und eventuelle Exzision der befallenen Partie mit Ersatz der weggenommenen Bindehaut durch Lippenschleimhaut bilden die Behandlung.

Tumoren der Bindehaut. Innerhalb des Konjunktivalsackes kommen Karzinome und Melanosarkome vor, außerdem in seltenen Fällen Gefäßgeschwülste (Angiome). Kleine gelbliche, manchmal mit Haaren versehene Dermoid lokalisieren sich mit Vorliebe am unteren äußeren Limbus corneae.

Flügelfell. Unter dem Einfluß länger anhaltender Reizzustände schiebt sich der Lidspaltenfleck (Pinguekula), eine Anhäufung von hyalinen Schollen, langsam nach dem inneren Limbus zu vorwärts und zieht nach Überschreiten der Hornhautgrenze einen dreieckigen Zipfel der Bindehaut hinter sich her. Dadurch entsteht das Flügelfell (Pterygium) (Abb. 42). Wenn der Prozeß bis in die zentralen Gebiete der Hornhaut hineinragt, erzeugt er Sehstörung. Man muß daher das Flügelfell rechtzeitig von der Hornhaut ablösen und den Zipfel seitlich in eine mit der Schere gebildete Bindehauttasche einnähen.

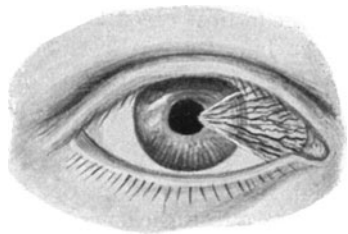


Abb. 42. Flügelfell.

### Die Erkrankungen der Hornhaut.

Die Hornhaut stellt das gewölbte Fenster der Augenhülle dar. Seine Krümmung ist etwas stärker als die der Lederhaut; deshalb sitzt

die Kornea der Sklera wie ein Uhrglas auf. Wo beide Teile der Augenkapsel ineinander übergehen, findet sich eine seichte Rinne (Limbus corneae).

Die Hornhaut ist vorn von einem mehrschichtigen Plattenepithel überkleidet, dessen Basalzellen einer Glashaut, der Bowmanschen Membran, aufsitzen. Auf diese folgen die Lagen der Hornhautlamellen (Abb. 43). Die vordersten davon, sowie Bowmansche Membran und Epithel gehören entwicklungsgeschichtlich zur Bindehaut, resp. äußeren Haut. Ihre Hauptmasse jedoch entstammt dem Mesoderm, welches sich nach Abschnürung der Linsenblase (s. S. 117) zwischen Linse und Ektoderm einschleibt. Zwischen den Hornhautlamellen sind ganz feine




Abb. 43. Durchschnitt durch die Hornhaut.

Räume vorhanden, in denen die fixen Zellen (Hornhautkörperchen) liegen. Nach der vorderen Kammer zu sind die Hornhautlamellen durch eine zweite Glasmembran, die Descemet'sche Haut, abgeschottet, die wiederum einen Zellüberzug, das einschichtige Endothel, trägt. Dieses bildet die Grenze zum Kammerwasser.

Blutgefäße führt die Hornhaut normalerweise nicht. Sie ist daher in ihrer Ernährung auf das Randschlingengefäßsystem angewiesen, welches rings um die Hornhautperipherie herum verläuft und von bogenförmig umbiegenden Ästen der Bindehaut- und Lederhautgefäße gebildet wird. Dieses Geflecht gibt die Ernährungsstoffe ab, welche in ganz allmählichem Austausch in das Hornhautgewebe eindringen.

Ein System sensibler frei endigender Nerven durchzieht die Hornhaut. Sie sind Äste des vom Trigeminus versorgten Ziliarnervengeflechtes.

Obwohl die Hornhaut wenigstens zum Teil die Fortsetzung der äußeren Haut darstellt, steht sie in bezug auf die Teilnahme an Lebensvorgängen im Gesamtorganismus auffallend isoliert da. Als Beispiel mag genügen, daß nach Vakzination zwar die ganze Körperdecke gegen das Pockenvirus immun wird, die Hornhaut aber infizierbar bleibt.

Der Grund liegt in dem Mangel der Hornhaut an Blutgefäßen und in ihrem sehr trägen Stoffwechsel. Das kennzeichnet die Schwierigkeit, mit innerlich gegebenen Medikamenten die Hornhaut zu beeinflussen.

### Das Hornhautinfiltrat.

Herdförmige Ansammlungen von Wanderzellen stellen sich im klinischen Bilde als grauweiße verwaschene Fleckchen dar, über denen das Hornhautepithel seinen Glanz verliert, nicht „spiegelt“. Das feste Gefüge der Epithelzellen ist über dem Herde gelockert. Ferner zeigt uns die vermehrte Füllung der Gefäße an dem benachbarten Abschnitte des Limbus, daß ein entzündlicher Prozeß in der Hornhaut im Gang ist. Liegt der Hornhautherd ganz oberflächlich, so findet sich nur konjunktivale Injektion, bei tieferer Lage ziliare Injektion (s. S. 39). Somit läßt sich ein Infiltrat von einer weißlichen Hornhautnarbe durch das Vorhandensein der „Stippung“ des Hornhautepithels und der Injektion am Rande sofort unterscheiden.

Die Infiltrate kommen durch Schädlichkeiten zustande, welche im Organismus selbst liegen, und stehen damit den Bindehautphlyktänen ätiologisch nahe, wie die ganz oberflächlich gelegenen Infiltrate auch Hornhautphlyktänen genannt werden (s. S. 48). Nur ganz ausnahmsweise können wir ihren Ursprung auf Kräfte, die von außen wirken, zurückführen (so z. B. nach kleinen Verletzungen, infektiösen Prozessen im Bindehautsack etc.). Man unterscheidet oberflächliche und tiefe Hornhautinfiltrate. Zwar besteht zwischen beiden kein prinzipieller Gegensatz in bezug auf Entwicklung und Aussehen des Herdes, wohl aber hinsichtlich der Folgeerscheinungen an den tiefer liegenden Teilen des Auges. Die entwickelungsgeschichtlich begründete Zugehörigkeit der vorderen Hornhautschichten zur Bindehaut prägt sich auch klinisch insofern aus, als die oberflächlich gelegenen Infiltrate die Symptome auslösen, welche wir bei Konjunktivitis sehen. Es besteht Lichtscheu, Tränen, konjunktivale Injektion. Je tiefer das Infiltrat liegt, desto mehr macht sich aber eine ziliare Injektion der tief liegenden Gefäße geltend und desto geringer sind zumeist die allgemeinen Reizerscheinungen. Kommt es, was sehr häufig eintritt, zur Gefäßversorgung (Vaskularisation) des Infiltrates im späteren Verlaufe, dann sprießen bei oberflächlichen Infiltraten die neugebildeten Gefäße aus dem Bindehautgefäßsystem hervor (Pannus), so daß man jedes einzelne Ästchen in ein erweitertes Bindehautgefäß münden sieht. Die Ästchen gehen vielfache Verbindungen untereinander ein (Abb. 44). Beim tiefen Infiltrat

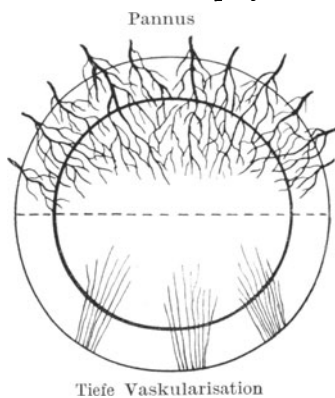


Abb. 44. Pannus und tiefe Vaskularisation.

hinwiederum entstammen die Gefäße dem Ziliargefäßnetz. Sie verschwinden am Limbus, ohne daß sie hier weiter verfolgt werden können, in der Sklera. Auch zeigen sie zumeist eine „besenreisereiförmige Teilung“, aber keine Anastomosen untereinander. Mit dieser Mitbeteiligung des Ziliarkreislaufes hängt es auch zusammen, daß wir beim tiefen Infiltrat recht häufig eine schwere Reizung der Iris sehen, die mit ihrem Gefäßnetz dem Ziliargefäßsystem eingegliedert ist. Ein oberflächliches Infiltrat bewirkt aber nur in den seltensten Fällen iritische Prozesse.

Die Ursache der Gefäßentwicklung nach länger bestehenden Infiltraten ist klar: da die in der Ernährung so außerordentlich schlecht gestellte Hornhaut sich nicht selbst helfen kann, schafft der Organismus durch die Ausbildung einer Gefäßbahn zu dem gefährdeten Bezirk die Möglichkeit besserer, von den Gefäßen direkt gelieferter Ernährung. Somit ist die Vaskularisation der Hornhaut in solchen Fällen Ausdruck einsetzender Heilung und daher willkommen. Nach vollendeter Hilfeleistung ziehen sich die Gefäße wieder zurück und sind später nur noch mit stärksten Vergrößerungen als zarte Schatten im Hornhautgewebe sichtbar.

Dann ist auch das Infiltrat selbst zu einer Narbe geworden, das Epithel über ihm spiegelt wieder und die Injektion am Limbus ist verschwunden. Von der Ausdehnung und Dichtigkeit, sowie der Dauer des Infiltrates hängt es ab, wie die zurückbleibende Narbe ausfällt. Sie kann alle Schattierungen vom zartesten Wölkchen bis zum grell porzellanweißen Fleck durchlaufen (s. S. 63). Stößt sich im Laufe der Erkrankung das Epithel über dem Infiltrat ab, dann ist es in ein Ulcus übergegangen (siehe S. 58).

Die Ursache des ganzen Prozesses ist zumeist Skrophulose, in schweren Fällen auch direkt die Tuberkulose (manchmal mit Bildung eines kleinen gelblich-käsigen Zentrums innerhalb des Infiltrates). Die Lues erzeugt viel seltener Infiltrate, sie ist dafür die Ursache der noch zu besprechenden Keratitis parenchymatosa.

Die Behandlung der Erkrankung geschieht am besten durch Einstreichen und leichte Massage mit Atropinsalbe (Atrop. sulf. 0,1; Cocain mur. 0,2; Aqu. q. s.; Vaseline ad 10,0). Außerdem roborierende Diät und die antiskrophulöse resp. antituberkulöse Therapie.

Eine besondere Form des Infiltrates ist das Gefäßbändchen (Keratitis fascicularis). Es ist dadurch gekennzeichnet, daß es die Neigung hat über die Hornhaut hinwegzuwandern (daher auch Wanderphlyktäne genannt) und hinter sich ein schmales Band von neugebildeten Gefäßen heranzuziehen. Das Infiltrat frißt sich gewissermaßen in der Hornhautoberfläche vorwärts, so daß der Pannus ihm folgen muß. Kommt der Prozeß unter Behandlung mit Atropinsalbe nicht zum Stillstand, dann muß man die Spitze des Gefäßbändchens mit einem Galvanokauter abbrennen.

### Herpes corneae (Keratitis dendritica).

Ohne besondere Ursache (manchmal nach leichten Verletzungen) entwickelt sich eine Gruppe ganz oberflächlich unter dem Hornhaut

epithel gelegener Infiltrate, die kleine Bläschen bilden und miteinander durch feine Risse im Epithel zusammenhängen, so daß sie Ähnlichkeit mit Knospen haben, die an einem Zweige sitzen (Abb. 45). Berührt man die betreffende Hornhautstelle mit einem Glasstab, so findet man völlige Empfindungslosigkeit. Die Ursache sind Mikroorganismen, die auch in der Flüssigkeit enthalten sind, welche die Blasen des Herpes febrilis an der Lippe füllt. Überimpfung des Inhaltes solcher frisch aufgeschossener Bläschen auf die Kaninchenhornhaut erzeugt einen Prozeß, der weitgehende Ähnlichkeit mit der Erkrankung der menschlichen Hornhaut hat, die sich ebenfalls auf Tiere weiter übertragen läßt. Die Blasen des Herpes zoster der Haut enthalten diese Keime nicht. Der Verlauf ist ungemeinschleppend und durch Platzen der Bläschen wird leicht die Möglichkeit gegeben, daß sekundäre Infektionen zu Hornhautgeschwüren führen. Das geplatzte Epithel dreht sich manchmal zu Fäden zusammen, die von der Hornhautoberfläche wie Schleimfäden herabhängen (Fädchenkeratitis). Wegen der Hornhutanästhesie ist die Abwehr von ins Auge hineinfliegenden Fremdkörpern ungenügend und damit steigt die Gefahr der Geschwürsbildung. Man tut daher gut, alle derartigen Prozesse durch Anlegen eines Schutzverbandes vor Schädlichkeiten zu bewahren. Außerdem streicht man in die Lidspalte Atropinsalbe ein und gibt innerlich Aspirin. In hartnäckigen Fällen kann man auch das Epithel über den ergriffenen Stellen abschaben und die entstandene Lücke mit Jodtinktur betupfen.

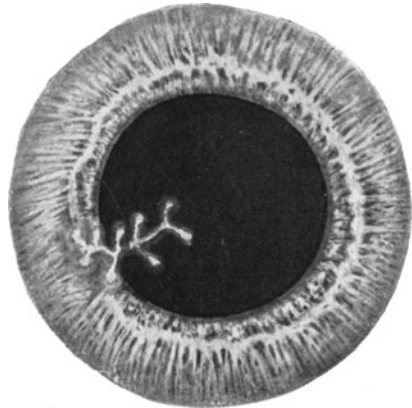


Abb. 45. Herpes corneae febrilis (Keratitis dendritica).

### Keratitis parenchymatosa (K. interstitialis).

Die Erkrankung setzt mit einer zunächst inselförmigen und schmalen ziliaren Injektion am Limbus ein, hervorgerufen durch eine zarte wolkige Trübung in den mittleren und tiefen Hornhautschichten an dieser Limbusstelle. Bald läuft die Injektion ringförmig um den ganzen Hornhautumfang herum und mit ihr setzt sich die wolkige Infiltration rings am Limbus entlang fort, hie und da kleine Zungen nach der Hornhautmitte zu vortreibend. Über den getrübbten Stellen verliert die Hornhautdecke ihren Glanz. Allmählich wird die peripher entwickelte Infiltration breiter; sie dringt allseitig mehr und mehr nach dem Zentrum zu vor, und auf der Höhe der Erkrankung fällt die ganze Hornhaut der in den tiefen Schichten sich ausbreitenden Infiltration anheim. Ihre Oberfläche wird dann überall matt, ihr Gewebe sieht gleichmäßig grau aus,



umgeben am Limbus von dem breiten, dunkelblau-roten, verwaschenen Hof der ziliaren Injektion. Bei der Füllung der in der Lederhaut verlaufenden Ziliargefäße bleibt es jedoch nicht lange; bald sprießen von diesen aus feine sich immer wieder in zwei Äste teilende, mit einander nicht anastomosierende „besenreiserartige“ Gefäße (s. Abb. 44, S. 53) in die mittleren und tiefen Lagen der Hornhautlamellen hinein und können als „tiefe Vaskularisation“ eine solche Mächtigkeit erreichen, daß die Hornhaut schon makroskopisch direkt rot aussieht. Stets löst sich der rote Schein aber bei Lupenvergrößerung in ein System annähernd radiär verlaufender feiner Gefäße auf, die am Limbus in die intensiv gerötete Sklera untertauchen. Darüber liegt vielfach noch ein aus den Bindehautgefäßen vorgeschobenes oberflächlich entwickeltes Gefäßnetz. Hat die Erkrankung einige Wochen oder Monate bestanden, dann machen sich Heilungssymptome geltend; und zwar sehen wir das Leiden die Hornhaut auf demselben Wege verlassen, auf dem es gekommen war. Zunächst setzt in der Peripherie eine leichte Aufhellung ein. Bald findet sich schon ein halbwegs klarer Gürtel am Limbus, der nun allmählich breiter wird, so daß in einem bestimmten Stadium der Heilung die ehemals die ganze Hornhaut bedeckende Trübung als eine graue Insel in der Mitte liegt. Auch diese zieht sich nun mehr und mehr zusammen, um allmählich ganz zu verschwinden, indem gleichzeitig das neugebildete Gefäßsystem zurückgebildet wird. Ebenso erlangt die Hornhaut ihren Glanz wieder.

Kontrollieren wir während der Erkrankung die Iris, dann sehen wir sie sehr oft sekundär mitbeteiligt. Unter dem Einflusse des starken Füllungszustandes der Ziliargefäße verliert sie ihre Kontraktibilität; die Pupille neigt zur Verengerung. Die Farbe der Regenbogenhaut spielt ins Grünliche, die feine Zeichnung der Bälkchen verschwindet, wird verwaschen und bald zeigen sich auch Verklebungen der Irisrückfläche mit der vorderen Linsenkapsel. Die für Iritis plastica charakteristischen hinteren Synechien (s. S. 70) setzen ein. Erst mit Nachlassen der schweren Hornhautsymptome weicht auch die Erkrankung der Iris.

Dabei ist die Regel, daß beide Augen, wenn auch nicht gleichzeitig, so doch in kurzem Intervall erkranken. Was sich auf der einen Seite eben abgespielt hat, bricht auf der anderen Seite aus. Sehen wir daher die ersten Anzeichen der Keratitis parenchymatosa an einem Auge, dann können wir die über viele Monate sich erstreckende Leidenszeit, auch das Geschick des zweiten vorerst noch ganz gesunden Auges voraussehen.

Ein gewisses Verständnis vom Wesen des eigentümlichen Prozesses gibt uns die pathologische Anatomie. Sie lehrt uns zunächst, daß wir keine Entzündung, sondern eine ausgesprochene Degeneration des Hornhautgewebes vor uns haben. Was klinisch als wolkige, oft in kleine Pünktchen auflösbare Trübung erscheint, ist in Wirklichkeit ein Zerfall von Hornhautsubstanz. Das Eiweiß geht einen Abbau ein, der die Transparenz der Hornhautfasern schädigt und Schwärme von Wanderzellen herbeilockt, wie wir das stets sehen, wenn im Organismus zugrunde gehendes Material weggeschafft werden soll. Die hineinsprießenden

tiefen Gefäße haben denselben Zweck und bringen außerdem Material zum neuen Aufbau an die erkrankten Stellen. Daher sehen wir mit dem Eintritt der Gefäßneubildung klinisch den Umschwung zum Besseren sich vorbereiten. Wir verstehen aber auch, daß diese mit so schweren Trübungen einhergehende Erkrankung einer auffallenden Besserung fähig ist. Im Gegensatz zum Substanzverlust bei geschwürigen Prozessen, wo nur Bindegewebsanbildung den Defekt schließen kann, wird hier Baustein für Baustein ausgewechselt. Neubildung von Bindegewebe spielt daher nur in den allerschwersten und besonders stürmisch verlaufenden Fällen eine Rolle, und daher sind wir oft erstaunt, daß wir in einer Hornhaut, die noch vor einem halben Jahre direkt graurot aussah, Mühe haben die zurückgebliebenen Trübungen zu finden.

Die Prognose ist also relativ gut, wenn auch in einem gewissen Teile der Erkrankungen kein ganz zufriedenstellendes Sehvermögen wieder gewonnen wird, ja unter Umständen dichte Trübungen dauernd zurückbleiben.

Die Ursache ist fast immer Lues congenita. Unter ihrem Einflusse erkranken die Patienten im durchschnittlichen Alter von 8 bis 18 Jahren, also in einer Zeit, die besondere Ansprüche an die Entwicklung stellt. In über 90% der Fälle ist die Wassermannsche Reaktion positiv. Meist finden sich auch andere Zeichen der für Lues congenita als typisch angesehenen Symptomtrias von Hutchinson. Neben der Keratitis parenchymatosa wird eine eigentümlich tonnenförmige Bildung der Schneidezähne und eine auf nervösen Störungen beruhende Schwerhörigkeit beobachtet. Nur in einem kleinen Prozentsatz der Fälle ist die Blutprobe negativ, dafür aber die Tuberkulinreaktion positiv.

Eine voll befriedigende Erklärung von dem Einflusse der Lues oder der Tuberkulose auf das Zustandekommen des Prozesses läßt sich zur Zeit noch nicht geben. Wahrscheinlich versagt das am Rande der Hornhaut befindliche Gefäßnetz, auf welches die Hornhaut in ihrer Ernährung angewiesen ist. Ob hierluetische Veränderungen der Gefäßwandungen in Frage kommen, ist noch unbestimmt. Man kann aber durch Unterbinden der vorderen Ziliargefäße beim Versuchstiere einen der Keratitis parenchymatosa ähnlichen Prozeß herbeiführen.

Da wir keine echtluetische oder tuberkulöse Erkrankung der Hornhaut selbst vor uns haben, sondern nur Zerfallerscheinungen, so ist unsere Behandlung nicht sofort von einem Erfolge gekrönt. Wir haben nur die Aufgabe, den Prozeß in der Hornhaut möglichst schnell und ohne Hinterlassung schwerer Trübungen zum Ende zu bringen und die Komplikation seitens der Iris hintanzuhalten. Lokal geben wir daher Atropin und warme Umschläge. Außerdem setzt eine antiluetische Kur mit Salvarsan und Inunktion ein; bei Tuberkulose die Tuberkulintherapie. Wir machen dabei aber immer wieder die Beobachtung, daß wir das zweite Auge vor der späteren Mitbeteiligung an dem Leiden nicht zu schützen vermögen.

Wenn der Reizzustand vorüber ist, beschleunigt man die Aufhellung der Trübungen durch Massage mit 1%iger gelber Quecksilberpräzipitatsalbe, bei empfindlichen Augen zunächst mit 1%iger Kokain- salbe (Cocain. mur. 0,1; Aq. q. s.; Vaseline ad 10,0). Bleibt eine vor allem zentral gelegene Trübung zurück, dann kommt unter Umständen eine optische Iridektomie (Abb. 51, S. 64) in Frage.

### **Das Hornhautgeschwür (Ulcus corneae).**

Ein Hornhautgeschwür kann auf zwei verschiedenen Ursachen beruhen. Es kann gewissermaßen von innen heraus und von außen her sich entwickeln. Das eine Mal kommt es dadurch zustande, daß die über einem Infiltrat liegenden Hornhautlamellen samt Epithel und Bowmanscher Membran sich abstoßen (gewöhnliches, sog. skrophulöses Hornhautgeschwür), und das andere Mal dringen Bakterien vom Konjunktivalsack aus in die Hornhaut hinein und bringen durch Einschmelzung des Gewebes eine Ulzeration zuwege (Ulcus corneae serpens, Pneumokokkengeschwür). Man kann auch sagen, daß das gewöhnliche Geschwür nicht infektiöser Natur ist, während das Ulcus serpens stets durch die Wirkung von Infektions- erregern hervorgerufen wird.

### **Das gewöhnliche Hornhautgeschwür (Ulcus corneae scrophulosum).**

Der Beginn ist das Infiltrat (s. S. 53). Schon über dem Infiltrat ist die Hornhautoberfläche matt; das feste Gefüge der Epithelzellen ist gelockert. Da bedeutet es nur einen Schritt weiter, wenn sich die Epithelzellen abstoßen und die nunmehr der schützenden Decke beraubten, über dem Infiltrat liegenden Hornhautlamellen nekrotisieren. Wir haben dann einen Substanzverlust an der Hornhautoberfläche, dessen Grund von dem ehemaligen Infiltrat gebildet wird. Sonst hat sich an dem Bilde nichts geändert. Diese Geschwüre haben wenig Neigung zum Fortschreiten, andererseits aber auch oft ebensowenig zur Heilung. Meist tritt erst dann ein Umschwung ein, wenn eine ausreichende Vaskularisation das Geschwür erreicht hat und damit die Aussichten besserer Ernährung gestiegen sind. Die Heilung geschieht durch Bildung von Bindegewebe, das zunächst noch nicht in voller Höhe den Substanzverlust ausgleicht. In einem solchen Stadium erscheint das Geschwür durch Hinüberwachsen des Hornhautepithels zwar schon wieder mit glatter Oberfläche, doch findet sich eine Facette (spiegelnde Delle), die erst allmählich durch weitere Zunahme des Bindegewebes bis zum Niveau der übrigen Hornhautoberfläche gehoben wird. Solange das Geschwür in den vorderen Lagen der Hornhaut sitzt, wird die Iris nicht in Mitleidenschaft gezogen. Greift es aber in die Tiefe, dann wird die Iris mit gereizt und antwortet mit Entzündung. Es kann zu Iritis mit hinteren Synechien kommen.

In schweren Fällen kann das Geschwür durch die ganze Dicke der Hornhaut durchbrechen. Allmählich wird der Boden des Ulcus immer

dünnere, bis schließlich nur noch die widerstandsfähige hintere Glashaut, die Descemetische Membran stehen bleibt. Durch ihre Elastizität kann diese Haut sich wie ein Bruchsack in das Geschwür vorbauchen (Descemetozele), bis auch sie endlich erliegt und platzt. Dann stürzt das Kammerwasser heraus und fließt die vordere Kammer ab. Somit kommt die Irisvorderfläche, eventuell auch die Linsenvorderfläche (im Pupillarbereich) mit der Hornhauthinterfläche in Berührung. Je nach der Lage der Perforationsstelle sind verschiedene Folgen zu erwarten. Bricht ein Geschwür in der Peripherie der Hornhaut durch, dann besteht die große Möglichkeit, daß die Iris in die Öffnung vorfällt (Irisprolaps) und dort einheilt. Sie kann auch, ohne wirklich wie ein Bruchsack sich vorzustülpen, nur an der sich bildenden Narbe festhängen bleiben (vordere Synechie). Zentral gelegene Durchbruchstellen wiederum vermögen durch Übergreifen des entzündlichen Prozesses auf die vordere Linsenkapsel eine Verdickung dieser Haut in Gestalt einer *Cataracta polaris anterior* (s. S. 120) herbeizuführen. Wir haben dann nach Abheilung und Wiederherstellung der Vorderkammer auf der Mitte der Pupille einen grell weißen Fleck in der Kapsel.

Von allen diesen Komplikationen ist der Irisprolaps die schlimmste Folge; denn das Hineinlegen der Iris in die Durchbruchöffnung verhindert einen guten Schluß der Hornhautlücke durch Bindegewebsneubildung. Ein eingehelter Irisprolaps bildet immer einen Ort geringerer Widerstandskraft und kann noch späterhin Anlaß zum spontanen Platzen der Narbe geben. Außerdem gibt die vorgefallene Iris dem intrakularen Druck gern nach, so daß die Narbe vorgebuckelt wird. Die einzelnen Grade der Narbenbildung werden noch weiter unten beschrieben werden (s. S. 63). Unsere Aufgabe ist, den Irisprolaps möglichst zu verhindern und, wenn er nun einmal unvermeidbar war, so zu behandeln, daß er unschädlich wird. Wenn eine Perforation der Kornea droht, suchen wir die Iris möglichst aus dem Gefahrenbereich wegzubringen. Sitzt das Geschwür näher dem Zentrum, dann träufelt man reichlich Atropin ein, damit die Iris sich maximal zusammenzieht und mit ihrem Pupillarrande peripher zu liegen kommt. Andernfalls, wenn eine Perforation in der Peripherie der Hornhaut droht, veranlassen wir durch Eserineinträufelung den Sphinkter pupillae zu möglichst fester Kontraktion; dann sind die Irisfasern in der Peripherie durch einen kräftigen Zug gespannt und widerstehen der Neigung mit dem abströmenden Kammerwasser in die Wunde gerissen zu werden.

Die Behandlung des Hornhautgeschwürs selbst erfordert unter allen Umständen einen Verband. Gilt es doch, die durch die Nekrose entstandene Lücke vor Infektionen zu schützen, wie sie so leicht eintreten können, wenn die Patienten sich mit den Fingern im Auge herumreiben. Wir streichen auch Atropinsalbe ein, wirken damit beruhigend auf die Iris und glätten mit der Salbe die Geschwürsränder, so daß das lästige Reiben an der Lidhinterfläche aufhört. Droht eine Perforation, so legt man den Verband etwas fester mit reichlicher Polsterung als Druckverband an. Bettruhe ist in schweren Fällen un-

erläßlich. Nach erfolgter Heilung erleichtern wir durch Massage mit Quecksilberpräzipitatsalbe die Aufhellung der Narben.

### Das infektiöse Hornhautgeschwür (*Ulcus corneae serpens*).

Durch das intakte Hornhautepithel können nur wenige Erreger hindurchdringen; so z. B. der Gonokokkus und der Diphtheriebazillus (s. S. 47). Ihnen wohnt die Fähigkeit inne, durch Toxine eine Ätzwirkung auf die Hornhautdecke auszuüben. Der Erreger des typischen *Ulcus serpens* ist aber der Pneumokokkus, dem diese Eigenschaft abgeht. Minimale Verletzungen des Hornhautepithels müssen ihm erst den Weg bahnen, damit er in das Hornhautgewebe eindringen kann. Bei vielen Fällen von Tränensackeiterung finden sich im Eiter, der in die Lidspalte quillt, Pneumokokken, und doch bleiben die Patienten so lange vor dem Geschwür bewahrt, bis eine geringfügige, oft an sich ganz harmlose Schädigung der Epitheldecke der Hornhaut einsetzt. Der obligatorische Zusammenhang des *Ulcus serpens* mit einer Verletzung oder vorangegangenen Abstoßung des Epithels (nach Herpes corneae, Phlyktaene, *Ulcus scrophulosum* etc.) ist versicherungstechnisch äußerst wichtig.

Befallen werden mit Vorliebe ländliche Arbeiter, Steinklopfer und andere, die häufig Fremdkörper ins Auge bekommen. Bevorzugt ist das höhere Alter, wohl infolge der geringen Widerstandsfähigkeit der Hornhaut. Wie die Hornhautverletzungen, so liegt auch das *Ulcus serpens* fast stets in der unteren Hälfte, entsprechend der Beziehung der Kornea zur Lidspalte.

Sehen wir ein eben entstehendes *Ulcus serpens*, dann erscheint es als ein kleiner weißer Punkt an der Hornhautoberfläche, der leicht gequollen etwas über das Niveau hervorragt. Er ist von einem rauchig getrübten Hofe umgeben und zeigt trotz der geringen Ausdehnung schon die Schwere des Prozesses durch das Auftreten einer heftigen ziliaren Injektion am Hornhautrande, einer rauchigen Trübung des Kammerwassers und einer deutlichen Iritis. Bald senkt sich im Kammerwasser ein schmales Eiterexsudat als „Hypopyon“ zu Boden. Wir erblicken am unteren Kammerwinkel eine oben wagrecht begrenzte gelbe Masse. Schon am nächsten Tage hat die ehemals punktförmige Infiltration in der Hornhautdecke Fortschritte gemacht. Nach dieser oder jener Richtung ist ein weißgelber Fortsatz in das bislang noch gesund gewesene Gewebe vorgeschoben, und in der Mitte hat sich durch Abstoßen nekrotischer Partien ein Substanzverlust gebildet, der schmierig belegt ist. Jetzt ist schon ein richtiges kleines Geschwür vorhanden (Abb. 46). Auch die Ansammlung des Eiters in der Vorderkammer hat zugenommen, das Hypopyon ist gestiegen, die Iritis hat zu einzelnen Verklebungen des Pupillarrandes mit der Linsenkapsel (hinteren Synechien) geführt. Nun können zwei Möglichkeiten eintreten: Entweder setzt sich das Geschwür in der Oberfläche der Hornhaut fort, kriecht also in die Breite, oder es schmilzt die mittleren und tiefen Hornhautlamellen ein, so daß frühzeitig ein Durchbruch der Hornhaut zustande

kommt. Meist setzt es sich zunächst in den oberflächlichen Schichten weiter wuchernd fort, während die tiefen Schichten erst allmählich hinschwinden. Immer aber können wir mit einer gewissen Bestimmtheit voraussagen, wo das Geschwür am nächsten Tage Fortschritte gemacht haben wird; denn dort, wo das Geschwür eine grellweiße Stelle, sei es als Rand oder als Bodenbelag, zeigt, liegt ein Ausbreitungszentrum, von dem aus neues Gebiet angegangen wird.

Die pathologische Anatomie gibt uns über den Zusammenhang vollkommen Aufschluß. Es ist in der Hornhaut zu einer Kolonienbildung von Pneumokokken gekommen, deren Stoffwechselprodukte einesteils das Gewebe zur Nekrose bringen, andernteils aber in das Gewebe der Hornhaut diffundieren, auch quer durch die Hornhaut hindurch ins Kammerwasser und damit an die Iris gelangen. Die Folge

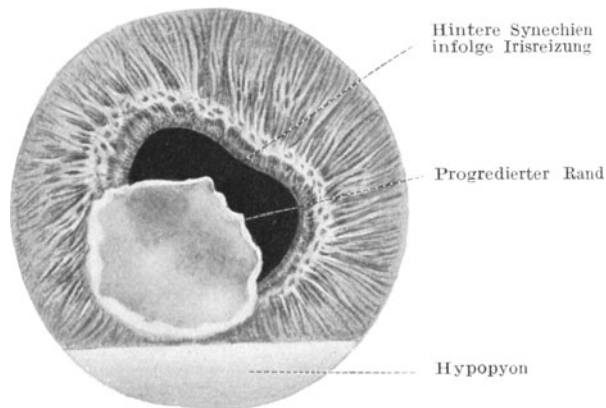


Abb. 46. Ulcus corneae serpens.

dieser sich überall hin verbreitenden chemischen Absonderungen der Kolonien ist das Heranziehen von Wanderzellen, die nun in den engen Spalten der Kornea nach dem gefährdeten Bezirk zuwandern und dort, wo die Pneumokokken liegen, einen dichten Wall bilden. Der Leukozytenring stellt sich klinisch als grellweiße Infiltration dar und verrät uns den Ort der Pneumokokkenansammlung, damit aber auch die Stelle des Ulcus, von der ein Weiterkriechen zu erwarten ist. Auch aus den Irisgefäßen wandern durch den Reiz angezogen Leukozyten aus, nur gelangen sie nicht an das Ziel, sondern fallen im Kammerwasser als Zellansammlung, d. h. Eiterschichte zu Boden. Das Hypopyon ist also eine Reaktion des Auges auf die Infektion, aber, solange die Hornhaut noch undurchbrochen ist, selbst steril.

Mit der Dauer des Prozesses wird die Hornhaut mehr und mehr zerstört. Sie verändert auch bald ihre Form, insofern sie entweder perforiert und Irisprolapse ihre Wölbung unterbrechen oder zu einer verdünnten, nicht mehr widerstandsfähigen Haut wird, die mit einsetzender Heilung dem intraokularen Druck nachgibt und sich teilweise vor-

buckelt. Ein dritter Ausgang ist die totale Vereiterung des ganzen Bulbus. Wir sehen dann das höchstgradig entzündete Auge von gewulsteter und geschwollener Konjunktiva umgeben und auch die Augenlider ödematös und schwer beweglich. Der Bulbus ist infolge entzündlicher Infiltration des Orbitalfettgewebes vorgetrieben und förmlich eingemauert. Durch die weggeschmolzene Hornhaut wird die Iris zum Teil freigelegt; aus der Pupille schimmert der Eiter des Glaskörpers durch. Das Auge ist unter erheblichen Schmerzen an „Panophthalmie“ erblindet. (Siehe S. 132).

Die Behandlung des *Ulcus serpens* ist, wenn sie frühzeitig einsetzt, dankbar, bei weit vorgeschrittenen Prozessen dagegen schwierig und

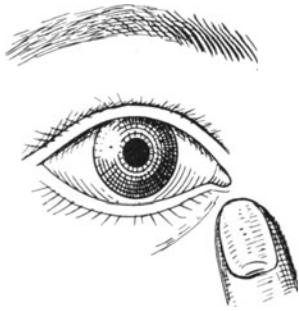

Abb. 47. Ausdrücken des Tränensacks.

oft vergebens. Alles kommt darauf an, daß man die in die Hornhaut eingedrungenen Pneumokokken zum Absterben bringt, bevor sie größere Gebiete zum Einschmelzen bringen können. Zunächst gilt es nachzusehen, ob der Tränensack nicht die Quelle einer Eiteransammlung und damit der Pneumokokken ist. Ein Druck auf den Tränensack (Abb. 47) überzeugt uns, ob Eiter aus den Tränenpunkchen quillt. Ist dies der Fall, dann muß der Tränensack unverzüglich exstirpiert werden. Lokal ist Atropin zur Bekämpfung der Iritis nötig. Die Hauptaufgabe unserer Therapie gilt aber dem Geschwüre selbst. Sie ist eine heroische,

indem die an der Infiltration kenntliche Stelle des Pneumokokkenherdes durch Glühhitze zerstört wird. Man benutzt dazu einen feinspitzigen Galvanokauter, doch genügt auch eine glühend gemachte Haarnadel. Schonender ist die Abbrennung mit dem Dampfkauter Wesselys, da bei diesem Apparat die Spitze nur mit heißem Dampf so erhitzt wird, daß sie genügt, um die Kokken zu töten, ohne zuviel gesundes Gewebe mit zu opfern. Täglich kontrolliert man das Geschwür. Zeigt sich irgendwo von neuem die Neigung zur Bildung weißer Linien und Herde, dann kommt der Kauter wieder dem Weiterkriechen des *Ulcus* zuvor. In der Zwischenzeit unterstützt ein feuchtwarmer Verband die zur Heilung erwünschte Hyperämie des Auges.

Ist das Geschwür durch Kauterisation nicht zum Stehen zu bringen oder ist es beim Beginn der Behandlung schon fast über die ganze Hornhaut hinweggekrochen, dann kommt man der drohenden Erweichung der Membran durch die Querspaltung nach Saemisch zuvor. Wo das Geschwür in der Horizontalen die größte Längsausdehnung zeigt, wird an seinem Rande ein Schalmesser mit der Schneide nach vorn zu, Rücken nach der Iris, eingestochen und am gegenüberliegenden Geschwürsrande wieder ausgestochen. Mit sägenden Zügen wird das vom Geschwüre eingenommene Hornhautgebiet von hinten her gespalten. Mit Vollendung des Schnittes klafft also mitten in dem *Ulcus* ein horizontaler Spalt, durch den das Kammerwasser und mit ihm.

meist das Hypopyon austritt. Die Hornhaut sinkt ein, die Saftlücken sind von der Spannung befreit und ein regerer Stoffwechselfaustausch wird in der Hornhaut angeregt.

Ein spezifisches Mittel gegen das Pneumokokkengeschwür ist das chemotherapeutisch wirksame Äthylhydrocuprein (Optochin), das in

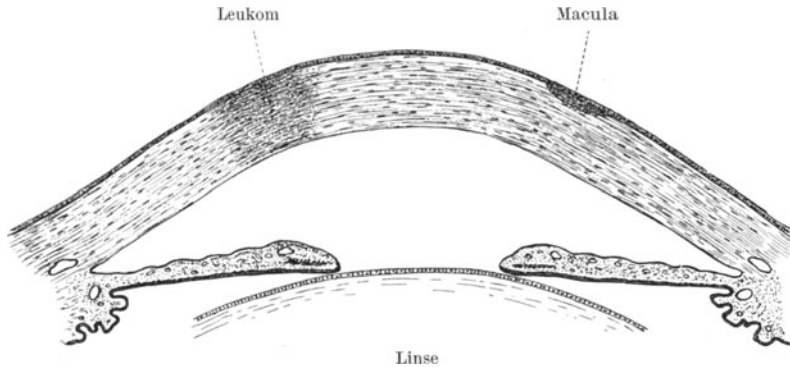


Abb. 48. Leukoma und Macula corneae.

1%iger Lösung mehrmals täglich eingeträufelt wird. Seine Wirkung ist aber deswegen unzuverlässig, weil das Medikament nicht sicher in genügende Berührung mit den im Gewebe liegenden Keimen gebracht werden kann. Zur Abtötung der im Bindehautsack befindlichen Pneumokokken leistet es gute Dienste.

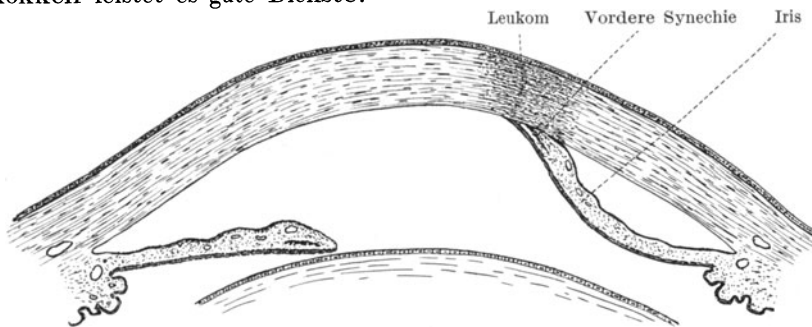


Abb. 49. Vordere Synechie (Leukoma corneae adhaerens).

Heilt das Ulcus ab, so kommen nachstehende Folgezustände zur Beobachtung. Da der Ersatz des Substanzverlustes nur auf dem Wege der Neubildung von undurchsichtigem Bindegewebe möglich ist, bleibt stets eine Trübung zurück. Die zarteste ist der Hornhautfleck (Makula) (Abb. 48), der bei porzellanweißer Beschaffenheit Leukom genannt wird. War an der Stelle des Leukoms eine Perforation ehemals vorhanden, so sprechen wir von einem Leukoma adhaerens, wenn die Iris an der Hinterfläche der Narbe (Abb. 49) mit einer vorderen Synechie



angeheilt ist. Dann ist die vordere Augenkammer hinter dem Leukom abgeflacht, die Iris zipfelförmig nach vorn gezogen. Hat ein Irisprolaps (s. S. 61) die Wunde vorgebuckelt, so entsteht eine Leukoma adhaerens prominens. Die Hornhaut trägt in einem solchen Falle

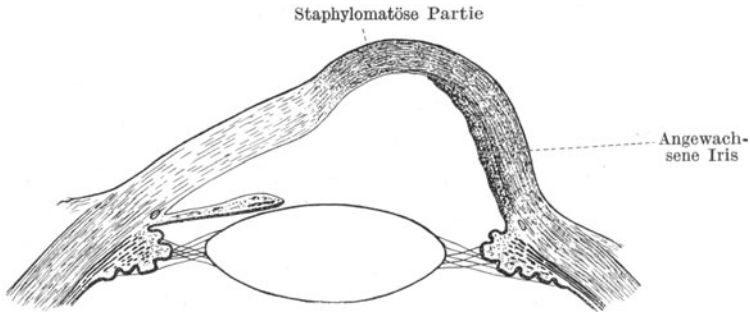


Abb. 50. Partielles Hornhautstaphylom. Rechts ist die Iris an der Hornhautrückfläche angewachsen. Der Kammerwinkel ist hier verloren gegangen.

einen, hinten mit braunem Irispigment ausgekleideten Buckel. Bei größeren Vorwölbungen spricht man auch von partiellen Hornhautstaphylomen (Abb. 50), und, wenn die ganze Hornhaut durch Ektasie zu einer bläulichweißen „Weinbeere“ geworden ist, von totalem Hornhautstaphylom.

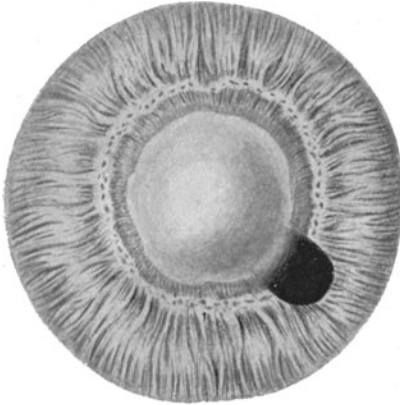


Abb. 51. Optische Iridektomie, seitlich nach unten bei Leukoma corneae, das die Pupille zudeckt.

Staphylome können infolge teilweiser Verdünnung ihrer Wand leicht platzen. Auch wirken sie ungemäÙ entstellend. Deshalb werden sie operativ abgetragen, was bei der Gefahr, daß während der Operation das ganze Auginnere ausfließt, nicht immer nach Wunsch gelingt. Dann bleibt nur Enucleation oder Exenteration des Bulbus als Ausweg.

Bei eingetretener Panophthalmie ist die Vornahme einer Enucleatio bulbi ein Kunstfehler, denn bei der Enucleation müssen wir die Sehnervenscheiden hinter dem Auge durchschneiden und

können durch Implantation von Pneumokokken in den Liquor cerebrospinalis leicht eiterige Meningitis verursachen. Deswegen wird nach Abtragung des vorderen Bulbusabschnittes der Sklerasack ausgelöffelt (Exenteratio bulbi), so daß Uvealtraktus, Netzhaut, Glaskörper und Linse restlos entfernt werden.

Ist ein zentrales Leukom als Folgeerscheinung eines Ulcus corneae zurückgeblieben, so daß gerade die vor der Pupille liegende

Hornhautpartie undurchsichtig geworden ist, so kann man durch eine optische Iridektomie helfen (Abb. 51). Indem man gleichzeitig aus kosmetischen und optischen Gründen das Leukom mittels chinesischer Tusche, die mit einer Tätowiernadel eingestichelt wird, schwarz färbt und damit den Strahlengang durch das Leukom hindurch völlig verhindert, vergrößert man durch einen Regenbogenhautausschnitt die Pupille so, daß sie mit einem zungenförmigen Fortsatz nicht mehr ganz von dem Leukom beschattet wird. Der Patient kann also nunmehr durch die neugeschaffene Öffnung an dem Leukom vorbeisehen.

### Staphylom — Keratoglobus — Keratokonus.

Wir sahen, daß nach Hornhautgeschwüren eine Vorbuchtung der erweichten Hornhaut eintreten kann (Abb. 50 u. 52), die man Staphyloma

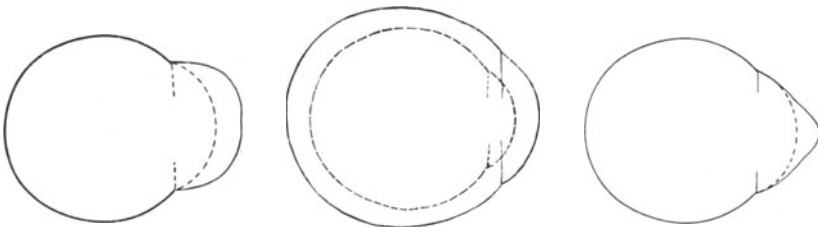


Abb. 52.  
Staphyloma corneae.

Abb. 53. Keratoglobus (Buphthalmus). Die punktierten Linien zeigen den Umfang des normalen Auges.

Abb. 54. Keratokonus

corneae nennt. Ein Staphylom ist stets aus undurchsichtigem Narbengewebe gebildet, durch welches das hinten anliegende pigmentierte Irisgewebe eigentümlich blauschwarz durchschimmert. Im Gegensatz zum Staphylom kommen noch zwei andere Vorwölbungen der Hornhaut zur Beobachtung, die mit Hornhautgeschwüren nichts zu tun haben. Der Keratoglobus (Abb. 53) ist eine Teilerscheinung der bei juvenilem Glaukom (Buphthalmus, Hydrophthalmus; s. S. 147) auftretenden Vergrößerung des ganzen Auges nach allen Dimensionen. Wir haben dann eine große, kugelförmige Hornhautoberfläche. Die Kornea bleibt dabei transparent und läßt den Einblick auf die ebenfalls erweiterte und vertiefte vordere Kammer zu. Vom Keratoglobus unterscheidet sich der Keratokonus (Abb. 54) wiederum dadurch, daß das Gesamtauge seine normale Form behält und nur die Hornhautmitte durch einen ganz allmählich einsetzenden Verdünnungsprozeß geschwächt dem intraokularen Druck nachgibt. So entsteht an Stelle der früheren Kugeloberfläche ein Kegel, dessen Spitze verdünnt ist, manchmal auch sekundär geschwürig einschmilzt. Man kann dem Prozeß entgegenarbeiten, indem man die Kegelspitze vorsichtig kauterisiert und zum Vernarben zwingt. Auch kann man ein zufriedenstellendes optisches Resultat erzielen, wenn man ein vom Fabrikanten künstlicher Augen hergestelltes schalenförmiges

Kontaktglas auf die vordere Bulbuswand auflegt und dieses wie ein Glasauge tragen läßt.

### Ulcus catarrhale, Randgeschwür.

Im Anschluß an katarrhalische Zustände der Bindehaut kommt es zu kleinen randständigen, halbmondförmigen Geschwürchen, die in den oberflächlichen Hornhautlagen des Limbus sitzen und wenig Heilungstendenz zeigen. Sie werden bei alten Leuten dadurch begünstigt, daß der im Alter auftretende Greisenbogen (Arcus senilis) auf einer fettigen Degeneration der oberflächlichsten Hornhautschichten am Limbus beruht. Diese fettig entarteten Randgebiete sind wenig widerstandsfähig und neigen ab und zu zu rezidivierenden Randgeschwüren. Man behandelt dergleichen Geschwürchen am besten mit Salbenverbänden (Einstreichen von Vaseline, unter Umständen Atropin-Kokain-Salbe in die Lidspalte und Verband).

### Degenerative Hornhauterkrankungen.

Bei atrophischen kleinen Kindern beobachtet man eine eigentümliche Glanzlosigkeit der Bindehaut (Xerose) und ein rasches Einschmelzen der Kornea (Keratomalazie). Meist gehen die Kinder an allgemeiner Ernährungsstörung zugrunde. Nur auf dem Umwege der Hebung des Allgemeinzustandes läßt sich eine Wendung zum Besseren erhoffen.

Ferner erzeugt Lähmung des Fazialis durch Klaffen der Lidspalte eine Austrocknung der Hornhautoberfläche (Keratitis e lagophthalamo). Sie wird verhütet durch Verengerung der Lidspalte (siehe Tarsorrhaphie, S. 36).

Desgleichen kommt bei Lähmung des 1. Astes des Trigemini eine als Keratitis neuroparalytica bekannte geschwürige Hornhautdegeneration vor, der man ebenfalls am besten durch Verengerung der Lidspalte entgegenarbeitet. Die Hornhaut ist in solchen Fällen ganz anästhetisch. Bei Alkoholeinspritzungen ins Ganglion Gasseri oder Exstirpation desselben wegen Trigemini neuralgie kommen dergleichen Zustände leicht zur Beobachtung.

Schließlich sei noch die bandförmige Keratitis erwähnt, ein Leiden, dem blinde oder in dem Stoffwechsel geschädigte Augen anheimfallen können. Innerhalb der Lidspaltenzone bedeckt sich die Hornhautoberfläche mit kleinen Kalkplättchen, die zum Teil als Sequester durch das Epithel durchspießen und starke Unebenheiten der Hornhautoberfläche erzeugen können. Wegen ihrer Ausbildung in der horizontalen Linie von einem Limbus zum anderen nennt man die Affektion auch queres Kalkband.

### Die Erkrankungen des Uvealtraktes.

Iris (Regenbogenhaut), Corpus ciliare (Strahlenkörper) und Chorioidea (Aderhaut) bilden ein zusammenhängendes Ganzes, den

Uvealtraktus, der wegen seines Gefäßreichtums auch *Tunica vasculosa* genannt wird. Die Iris ist die Blende des optischen Systems und filtrierte am Kammerwinkel das Kammerwasser ab, das *Corpus ciliare* ist die Quelle des Kammerwassers und Sitz der Akkommodationsmuskulatur, während die Chorioidea einzig der Ernährung der äußeren Netzhautschichten dient. Iris und *Corpus ciliare* haben sensible Nerven, die Aderhaut nicht, weswegen Erkrankungen der beiden erstgenannten Teile des Uvealtraktus häufig schmerzhaft sind, Erkrankungen der Chorioidea dagegen niemals.

### Anatomische und physiologische Bemerkungen über Iris und Pupille.

Die Iris ist ein schwammiges Gebilde, das vom Kammerwasser durchtränkt wird. Ein System zahlloser außerordentlich kontraktiler Bälkchen von annähernd radiärer Anordnung ist durch vielfache Anastomosen und Verflechtungen zu einer Art Membran geeint und schließt seichtere und tiefere rautenförmig gestaltete Gruben (Krypten) zwischen sich. Die aus feinsten Fibrillen zusammengesetzten Bälkchen sind in steter Bewegung; bald werden sie kürzer und dicker, bald länger und entsprechend dünner. Dadurch ändert sich fortgesetzt die Weite der Pupille und die Gestalt der kleinen Gruben. Das Spiel der Pupille und der Bälkchen wird durch die in den hinteren Irisschichten liegende Muskulatur bewirkt, welche aus dem vom Okulomotorius innervierten Ringmuskel (*Sphincter pupillae*) und dem vom Sympathikus versorgten Dilator besteht.

Die Tätigkeit dieser Muskeln ist der Willkür entzogen und wird von der Netzhaut aus durch einen Reflexbogen angeregt, der zunächst der Bahn der Sehnerven und der *Tractus optici* bis zu den Vierhügeln folgt, hier zu dem Kerne des Okulomotorius abzweigt und vom Boden des *Aquaeductus* über den Okulomotorius zum Ganglion ciliare und endlich zur Iris führt (s. Abb. 83, S. 115).

Das auslösende Moment sind 1. die Belichtungsschwankungen und Helligkeitsanpassungen der Netzhaut (Lichtreaktion). Der Einfluß dieser reflektorischen Erregung macht sich an beiden Augen in demselben Maße geltend, auch wenn das eine Auge von der Belichtung ausgeschlossen wird. Beide Pupillen sind also normalerweise stets gleich weit (konsensuelle Reaktion). 2. werden die Pupillen enger, sobald die Konvergenz der Sehachsen beim Nahesehen eintritt (Konvergenzreaktion). 3. ist der Füllungs- und Elastizitätszustand der in den feinen Irisbälkchen radiär verlaufenden Gefäße maßgebend. Starke Hyperämie (wie bei Iritis) erzeugt Tendenz zur Verengung. Ebenso bewirkt die rigide Beschaffenheit der Gefäßwandungen im Alter eine Verengung.

Demnach kommen folgende Störungen vor:

1. Amaurotische Starre. Der Reflexbogen ist durch die Störung der Lichtleitung in Netzhaut oder Sehnerv unterbrochen. Belichtung des blinden Auges bringt weder an diesem, noch an dem anderen eine Änderung in der Pupillenweite hervor. Dagegen reagiert die Pupille

des blinden Auges bei Belichtung des gesunden, da die konsensuelle Reaktion erhalten ist. Über die hemianopische Pupillenstarre siehe S. 117.

2. Reflektorische Starre. Die Lichtleitung und damit der aufsteigende Schenkel des Reflexbogens ist zwar erhalten, aber der Bogen ist im Gehirn unterbrochen. Die Konvergenzreaktion wird davon nicht berührt. Die reflektorische Starre ist ein Hauptkennzeichen der *Tabes dorsalis*.

3. Absolute Starre. Jegliche Reaktion der Pupille ist aufgehoben.

Die Mydriatika (*Atropin*, *Skopolamin*) lähmen den Sphinkter, die Miotika (*Eserin*, *Pilokarpin*) reizen ihn. Kokain bewirkt durch Erregung der sympathischen Fasern Kontraktion des Dilatator und damit Erweiterung der Pupille. Die stärkste Mydriasis kommt daher durch kombinierte Einträufelung von *Atropin* und *Kokain* zustande.

Das an der Hinterfläche der Iris in doppelter Lage vorhandene Pigmentepithel schimmert nur durch, wenn das Irisgewebe atrophiert. Es wird aber als brauner Ring am Pupillarsaum normalerweise sichtbar. Außerdem enthält die Iris im Stroma liegende Pigmentzellen (*Chromatophoren*), deren Reichhaltigkeit die Farbe der Regenbogenhaut bestimmt. Blaue Iris entspricht einem geringen, dunkle Iris einem starken Gehalt an *Chromatophoren*.

Die ungemein feinen Irisgefäße sind viel reichlicher vorhanden, als man es bei Betrachtung der Iris für möglich hält. Sie entziehen sich selbst bei Anwendung starker Vergrößerungen der Beobachtung, weil sie in die Fasermassen der Bälkchen eingehüllt sind. Bei Entzündungen füllen sie sich stärker und werden dann hie und da schon mit bloßem Auge sichtbar. Die Gesamtmasse des durch die Bälkchen durchscheinenden Blutes gibt dann der entzündeten Iris im ganzen einen grünlichen Schimmer.

Die Iriswurzel am Kammerwinkel ist der Beobachtung unzugänglich, wenn nicht besondere Apparate angewandt werden; denn diese Partie liegt bereits hinter der Sklera. Für die Pathologie ist dieses Gebiet aber deswegen besonders wichtig, weil hier durch das Bälkchensystem des *Ligamentum pectinatum* das Kammerwasser abfiltriert wird (s. auch S. 7, Abb. 5), um durch den *Schlemmschen Kanal* das Auge zu verlassen.

An der Vorderfläche der Linse, auf welcher die Rückfläche des Pupillarteils der Iris frei beweglich hin und her gleitet, hat die Iris eine feste Auflage. Lockerung der Linse in ihrem Aufhängeapparat oder Fehlen der Linse hat daher *Irisschlottern* zur Folge.

## Erkrankungen der Iris und des *Corpus ciliare*.

### Entzündungen der Iris (*Iritis*).

Die Entzündungen der Iris ändern die Gestalt der Pupille, das Aussehen der Membran selbst und die Beschaffenheit des Kammerwassers. Der Gefäßreichtum prägt sich auch in den Symptomen der Entzündung aus. Um die Kornea herum läuft ein mehr oder weniger breiter, bläulichroter Schein als Ausdruck einer Erweiterung der an-

grenzenden, in den Lederhautlamellen verlaufenden ziliaren Gefäße, welche das Irisgefäßsystem speisen (ziliare Injektion). Diese Injektion kann ringförmig oder stückweise am Limbus auftreten und alle Farbtöne vom zartesten Rosa bis zum dunkelsten Blaurot durchlaufen. Sie wechselt mit der Heftigkeit der Entzündung. (Näheres über den Gefäßverlauf gibt Abb. 3, S. 5.)

Die zarten Irisbälkchen verlieren ihre scharfe Zeichnung und werden starr. Dadurch bekommt die Iris ein verwaschenes Aussehen, infolge der Blutüberfüllung außerdem eine schmutzige Farbe, die ins Grünliche schillert. Das rege Spiel der Pupille wird verlangsamt, in schweren Fällen aufgehoben.

Bei Beobachtung mit sehr starken Vergrößerungen erkennt man, daß die Auflockerung des Gewebes regelmäßig von der unmittelbaren Nachbarschaft der Gefäße in den Bälkchen ausgeht. Die Fasern der Bälkchen erscheinen dann verfilzt und aufgetrieben. Vielfach wird die Verdickung des Gewebes später auch schon mit unbewaffnetem Auge sichtbar; es bilden sich kleine Erhabenheiten und Leisten bis zum wirklichen Knötchen und Buckeln. Einzelne geschwollene Gefäße treten als rote Linien zutage. Als neugebildete Ästchen können sie auch die erkrankten Stellen umpinnen.

Das Kammerwasser bekommt durch die Irisentzündung pathologische Beimengungen. In einer Gruppe von Fällen, die man fälschlich als Iritis serosa bezeichnet, treten aus dem Pupillarrand der Iris und aus ihrer Vorderfläche feinste klebrige Tröpfchen aus, die nur bei allerstärkster Vergrößerung sichtbar sind. Sie mengen sich dem Kammerwasser als zarter Hauch bei und setzen sich an der Hinterfläche der Hornhaut als ein feiner Nebel fest. Hie und da bilden die Teilchen durch Zusammenlagerung graue Tüpfelchen, die bei seitlicher Beleuchtung schon makroskopisch als „Beschläge oder Präzipitate an der Hornhaut“ erkennbar sind. Sie enthalten vielfach dann auch Beimengungen ausgewanderter farbloser oder pigmentierter Zellen des Irisstromas. Der Schwere folgend sitzen die feinsten Klümpchen oben, die größten unten an der Hornhauthinterfläche. Dabei pflegt in typischen Fällen sowohl die ziliare Injektion als auch die Verfärbung und Schwellung der Iris minimal zu sein. Charakteristisch ist aber der außerordentlich chronische Verlauf und die Vertiefung der vorderen Augenkammer, die man früher dadurch erklären wollte, daß aus der Iris ausgetretenes Serum sich dem Kammerwasser beimgengt. In Wirklichkeit verstopfen aber die klebrigen Klümpchen auch die Poren am Kammerwinkel und verhindern so den Austritt des Kammerwassers, welches nunmehr sich anhäuft und die Vorderkammer vertieft. Die Iritis „serosa“ hat deshalb auch hie und da sekundäre Steigerung des Augenbinnendruckes (Sekundärglaukom) zur Folge.

In einer zweiten Gruppe wird das klinische Bild durch Ausscheidung fibrinhaltiger Exsudate aus der Iris beherrscht (Iritis fibrinosa oder plastica). Stets sind die Entzündungserscheinungen dabei heftiger als bei Iritis serosa. Die ziliare Injektion ist ausgesprochen, schmutzige Verfärbung und Verwaschenheit der Iriszeichnung sowie eine

sehr charakteristische Tendenz zur Verengung der Pupille sind die Begleitsymptome. Die Ursache ist eine starke Füllung der Blutgefäße und Schwellung der Iris, so daß die Membran sich auch in der Fläche ausdehnt und die Pupille sich nicht erweitern kann. Selbst, solange die Iris noch keine Verwachsungen mit der Linsenkapsel eingegangen ist, wirkt daher Atropin nur unvollkommen.

Ihren Namen hat die Erkrankung aber von den Fibrinausschwitzungen in das Kammerwasser. Graue Wolken quellen aus

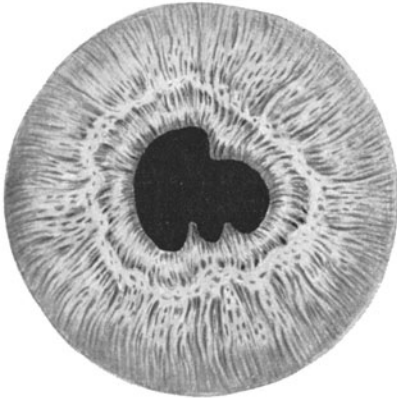


Abb. 55. Hintere Synechien nach Iritis plastica.

der Iris heraus. Sie bleiben im Kammerwasser suspendiert und zeigen wenig Neigung sich zu senken (im Gegensatz zu eiterigen Exsudaten). Als „Pupillarexsudat“ legen sie sich auf die vordere Linsenkapsel und als Verbindungsbrücken zwischen hinterer Irisfläche und Linsenkapsel heften sie den Pupillarrand auf der Kapsel fest. Zunächst sind diese hinteren Synechien noch lösbar (Abb. 55 und 56). Anwendung von Atropin kann die Verklebungen noch sprengen, wenn auch zumeist Inselchen von festsitzenden Pigmentepithelzellen der Irisrückfläche den Ort der abgerissenen Synechie für immer kennzeichnen. Pigmentierte Beschläge und grauweiße aus oranisierem Fibrin hervorgegangene Tüpfelchen und Leistchen bleiben zurück. Bei längerem Bestehen des Leidens versagt die Wirkung des Atropins ganz; denn die starre Schwellung der Iris verhindert ihre Zusammenziehung. Dann wächst die Membran

an den Stellen der Synechienbildung fest auf der Linsenkapsel an. Das ehemals zarte Fibrin geht in eine derbe bindegewebige Schwarte über und schafft eine organische Verbindung zwischen Iris und Kapsel. Geht der Schwellungszustand der Iris später zurück, dann deckt die nunmehr möglich gewordene Atropinwirkung die Stellen der Synechien

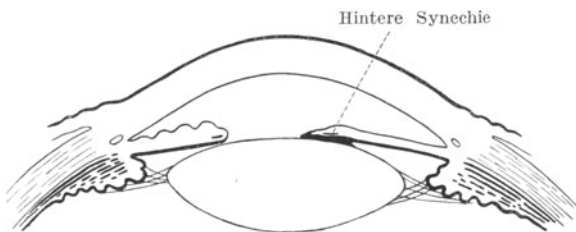


Abb. 56. Hintere Synechie (Pupillarrand links durch Atropinwirkung zurückgezogen).

an den Stellen der Synechienbildung fest auf der Linsenkapsel an. Das ehemals zarte Fibrin geht in eine derbe bindegewebige Schwarte über und schafft eine organische Verbindung zwischen Iris und Kapsel. Geht der Schwellungszustand der Iris später zurück, dann deckt die nunmehr möglich gewordene Atropinwirkung die Stellen der Synechien

leicht auf. Wo sie sitzen, bleibt die Pupille eng; zwischen ihnen aber zieht sich der Pupillarrand zurück, so daß die Pupille eine zackige Gestalt annimmt. Vielfach erscheint die Pupille auch ohne Atropin in dieser für das Überstehen einer Iritis fibrinosa charakteristischen Form.

Schwarte in der Pupille (Okklusio)

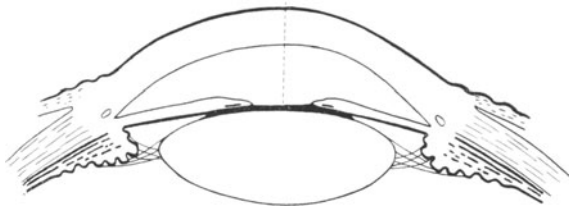


Abb. 57. Oclusio pupillae.

Nach schwerer Erkrankung sehen wir häufig den  $\frac{1}{2}$  Pupillarrand in seinem ganzen Umfange auf der Linsenkapsel angewachsen; dann ist natürlich die Atropinisierung völlig unwirksam. Nirgends vermag

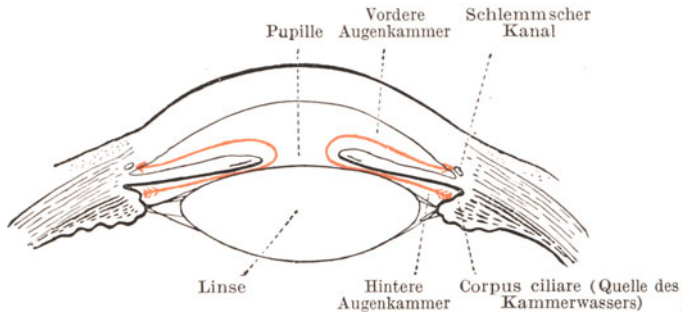


Abb. 58. Weg des Kammerwassers aus der hinteren Kammer durch die Pupille nach dem Schlemmschen Kanal (rot gezeichnet).

sich das Irisgewebe mehr zurückzuziehen. Der Zustand der Seclusio pupillae (Pupillarabschluß) ist eingetreten. Ist auch das im Pupillargebiet als Pupillarexsudat ergossene Fibrin nicht resorbiert, sondern

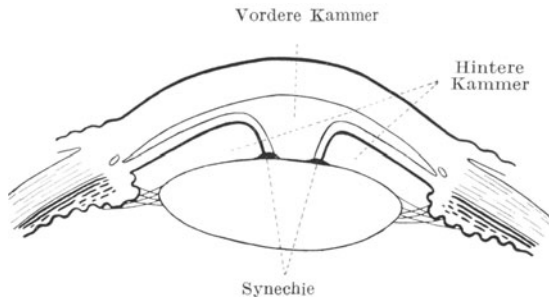


Abb. 59. Seclusio pupillae mit Ansammlung des Kammerwassers in der hinteren Kammer.



zu einer Schwarte eingedickt, dann ist die Pupille außerdem von einer weißen Membran zugedeckt, die auf der Linsenkapsel angewachsen ist. Eine solche *Occlusio pupillae* (Pupillarverschluß) ist selbstverständlich mit einer schweren Sehestörung verbunden (Abb. 57), die *Seclusio* dagegen schließt die Gefahr der sekundären Drucksteigerung und Erblindung durch Glaukom in sich, wenn nicht rechtzeitig die Verbindung zwischen hinterer und vorderer Augenkammer wiederhergestellt wird; denn das Kammerwasser kann nun nicht mehr aus der hinteren Kammer in die Vorderkammer übertreten und staut sich hinter der Iris an (s. Abb. 58 und 59). Sie wird mit der Zeit wie ein Segel vorgebuckelt. Da sie am Pupillarrand mit der Kapsel festhängt, bildet ihr Gewebe um die Pupille herum einen nach hinten sich verjüngenden Trichter (Napfkucheniris).

Bei *Seclusio* ist daher eine Iridektomie wegen der Gefahr des Sekundärglaukoms angezeigt. Die gleiche Operation verschafft bei *Occlusio* durch Bildung einer neuen Pupille neben der ursprünglichen aber zugelegten Hebung der Sehschärfe. (Optische Iridektomie, s. S. 64.)

Als dritte Form der Iritis gilt die Iritis suppurativa. Sie ist durch Eiteransammlung in der Vorderkammer gekennzeichnet. Da der Austritt von Eiterkörperchen aus den Gefäßen aber ebensowohl auf Grund einer Anwesenheit von Eitererregern in dem vorderen Bulbusabschnitt als auch infolge Fernwirkung durch Toxine (siehe *Ulcus corneae serpens*, S. 60) herbeigeführt werden kann, ist die Iritis suppurativa durchaus kein einheitliches Phänomen. Wir sehen sie zustande kommen: 1. nach infizierenden durchdringenden Verletzungen der Bulbushüllen und Perforation von Hornhautgeschwüren. 2. Nach Eiterungen an anderen Körperstellen metastatisch in der Iris, so vor allem nach Puerperalfieber, septischen Prozessen und *Endocarditis ulcerosa*. 3. Beim *Ulcus corneae serpens* (s. S. 60). Im Falle 1 und 2 sind die Eitererreger im Gewebe der Iris selbst anwesend, im Falle 3 sitzen die Erreger in der Hornhaut und ziehen durch ihre in das Kammerwasser diffundierenden Toxine nur die Eiterung in der Vorderkammer nach sich, so daß in diesem Falle der Eiter und die Iris selbst frei von Mikroben sind.

Hierdurch wird natürlich die Prognose beeinflusst. Wenn die pathogenen Mikroorganismen in der Iris eine eiterige Entzündung entfachen, dann besteht die Gefahr der Vereiterung des ganzen Auges. Solange aber das Augeninnere selbst von dem Eindringen von Eitererregern verschont bleibt und die Keime nur in der Hornhaut sitzen, ist die Prognose entsprechend besser.

Das Kennzeichen der Iritis suppurativa ist das Hypopyon, d. h. die Eiteransammlung am Boden der Vorderkammer (s. Abb. 46, S. 61). Bei erheblichen Entzündungserscheinungen der Iris findet sich in den untersten Teilen der vorderen Augenkammer eine gelbe Eiterschicht, die sich mit scharfer Grenze gegen das über ihr stehende Kammerwasser absetzt (Hypopyon).

Die Iritis suppurativa als stärkster Ausdruck der Entzündung ist fast ausnahmslos mit einer Iritis fibrinosa, d. h. mit der Bildung von hinteren Synechien verbunden.

Die eben geschilderten Symptome einer Iritis, die nach altem Herkommen als Iritis serosa, fibrinosa und suppurativa bezeichnet werden, sind in Wirklichkeit nur Glieder in einer Kette. Sie waren in den Zeiten, als man die Iris noch nicht mit mikroskopischen Vergrößerungen in vivo betrachten konnte, wie jetzt mit der Apparatur der Gullstrandschen Spaltlampe, Ausdruck des Wunsches, in die Erkrankungen der Iris ein System zu bringen. Jetzt wissen wir, daß Iritis fibrinosa und serosa ohne scharfe Grenze ineinander übergehen, wenn auch noch zum Zustandekommen eines Hypopyons besondere Umstände zugegen sein müssen, und daher die Iritis suppurativa eine Sonderstellung einnimmt.

Fester umgrenzt ist die Einteilung der Iritis nach ätiologischen Grundsätzen, wenn auch hervorgehoben werden muß, daß man lediglich dem Aussehen nach niemals einen Schluß auf die Krankheitsursache einer Iritis ziehen darf. Selbst die jetzt mögliche Anwendung mikroskopischer Vergrößerungen bei Untersuchung des Auges gestattet uns nicht ein Urteil zu fällen, ob beispielsweise Lues oder Tuberkulose zugrunde liegen. Maßgebend ist stets die Allgemeinuntersuchung, die Anamnese und das Ergebnis der Wassermannschen und Tuberkulinreaktion.

### Iritis syphilitica.

Die Lues kann im sekundären und im tertiären Stadium Veränderungen der Regenbogenhaut erzeugen. Im sekundären kann die Iritis ebensowohl unter dem Typus der serösen als auch der fibrinösen Form auftreten, ohne daß man wirklicheluetische Eruptionen zu sehen bekommt. In anderen Fällen wiederum finden sich kleine Knötchen (Papeln), die gelblich-speckig erscheinen und von einem feinen Blutgefäßkranz umspinnen sind. Sie können vereinzelt und zu mehreren vorkommen. Ihre Lokalisation im Gewebe ist dem Zufall anheimgegeben, wenn auch vielleicht der Pupillarrand und die unmittelbare Nachbarschaft der Pupille bevorzugt sind.

Im tertiären Stadium hinwiederum werden größere gelblich-schmierige Erhabenheiten, meist in der Einzahl, als Gumma beobachtet.

Die Behandlung im sekundären Stadium geschieht mittels Salvarsaninjektionen und Quecksilberschmierkur, im tertiären ist das Jod das souveräne Mittel.

### Iritis tuberculosa.

Das Krankheitsbild deckt sich vielfach mit dem der Iritis syphilitica, insonderheit auch darin, daß Knotenbildungen vorhanden sein und fehlen können (Abb. 60). Der Tuberkel in der Iris ist von der Irispapelnicht zu unterscheiden. Manchmal allerdings wird die Iristuberkulose von ganz auffällig großen und glasigen Präzipitaten an der Hornhauthinterfläche begleitet. Durch Konfluenz mehrerer kleiner Knötchen oder durch stetiges Wachstum eines größeren können breitere Abschnitte der Iris in eine Art Tumorgewebe aufgehen.

Man behandelt die Iristuberkulose durch Bestrahlungen mit dem Lichte der Gullstrandschen Spaltlampe, wobei unter Leitung des Mikro-

skops der leuchtende Spalt genau auf die Knötchen eingestellt wird. Außerdem wird eine vorsichtige Tuberkulinkur durchgeführt, bei der man möglichst alle lokalen Reaktionen an der Regenbogenhaut vermeidet, um nicht durch Auftreten von Exsudaten und Verwachsungen dem Auge zu schaden.

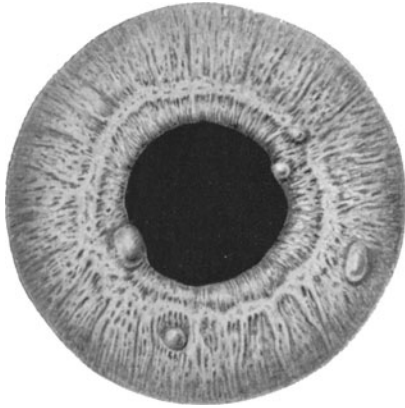


Abb. 60. Iritis mit Knötchen bei Tuberkulose.

### Iritis rheumatica.

Unter diesem Sammelnamen verbergen sich sicher eine Anzahl verschiedener Infektionen, die vorläufig nur noch nicht klinisch trennen können. So ist es unbestreitbar, daß eine große Zahl der als rheumatische Iritis angesprochenen Fälle anamnestisch eine vorangegangene Gonorrhoe ergibt, die jahrelang zurückliegen kann und in der Urethra längst geheilt ist. Vor allem die mit dichten klumpigen Fibrinergüssen in das Kammerwasser komplizierten Fälle rufen immer den Verdacht auf eine zugrunde liegende gonorrhöische Infektion wach. Sie reagieren am besten auf innerlich genommene Salizylsäurepräparate.

Darüber hinaus kommen gelegentlich Entzündungen der Iris bei allen möglichen infektiösen Prozessen des Gesamtorganismus vor, so nach allgemeiner Streptokokken- und Staphylokokkeninfektion etc.

Die lokale Behandlung einer Iritis richtet sich nach den Symptomen. Immer werden warme Umschläge sehr angenehm empfunden, vor allem dann, wenn eine starke Reizung der Ziliarnerven mitspielt, die ins Auge, in die Stirn und in die Backe ausstrahlende Schmerzen hervorruft.

Ferner gibt man bei der Gefahr einer Synechienbildung, also stets bei Iritis fibrinosa, Atropin. Man darf aber nicht kritiklos bei allen Reizzuständen des vorderen Augenabschnittes die Pupille erweitern wollen; denn ein im Glaukomanfall befindliches Auge (Differentialdiagnose, s. S. 152) kann auf den ersten Blick aussehen, als ob eine Iritis vorläge. Und Atropin bei Glaukom ist ungemein schädlich, seine Anwendung ein schwerer Kunstfehler!

Auch die Iritis serosa, bei der das angehäuften Kammerwasser eine Vertiefung der Vorderkammer herbeiführt, macht an sich leicht Drucksteigerung; deshalb ist es angebracht, hier kein Atropin anzuwenden. Nur, wenn die Iritis serosa sich mit den Kennzeichen der Iritis plastica durch Auftreten hinterer Synechien vergesellschaftet, ist Atropin, in

vorsichtiger Weise gegeben, statthaft. Eine Vertiefung der Vorderkammer indiziert aber öftere Punction und Abfließenlassen des Kammerwassers.

### Die Verletzungen der Iris durch stumpfe Traumen.

Unter der Einwirkung eines Schlages auf das Auge kann der Pupillarrand der Iris einreißen, indem gleichzeitig ein Bluterguß in die Vorderkammer (Hyphäma) zustande kommt. Dann zeigt die Pupille eine dreieckige Ausbuchtung. Ferner ist auch eine Trennung der Iris von dem Corpus ciliare möglich (Abb. 61). In einem solchen Falle erblicken wir die Pupille abgescrängt und an der entsprechenden Stelle in der Peripherie der vorderen Kammer eine dunkle schlitzförmige Stelle. Leuchten wir mit dem Augenspiegel in das Auge hinein, so bekommen wir aus dem schwarzen Spalt rotes Licht heraus wie aus der Pupille selbst. Mithin hat das Auge zwei Pupillen, und die Folge ist, daß das Auge doppelt sieht (monokulare Diplopie). Bei sehr lästigem Doppeltsehen muß man unter Umständen die Hornhaut über der Rißstelle (Iridodialysis) durch Tätowieren undurchsichtig machen. Nach einem stumpfen Trauma kommen außerdem Lähmungen des Sphinkter pupillae (also Pupillenstarre in Mydriasisstellung) und der Ziliarmuskulatur (also Akkommodationsparese) vor.

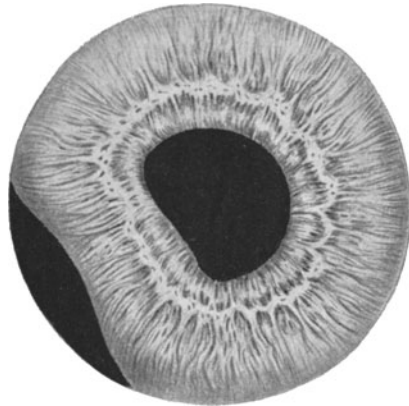


Abb. 61. Iridodialyse.

### Die Geschwülste der Iris.

Es werden Zysten und solide Tumoren beobachtet. Von letzteren sind es zumeist Melanosarkome, die die Eucleatio bulbi bedingen (s. auch S. 85).

Bezüglich der Iriskolobome siehe das Kapitel der Mißbildungen S. 158.

### Die Erkrankungen der Aderhaut.

Die Chorioidea ist die ernährende Haut für die äußeren Netzhautschichten. Sie trägt die Leistungen für den Stoffwechsel der Stäbchen und Zapfen, indem sie von ihrer Kapillarschicht aus das Pigmentepithel der Retina mit Flüssigkeit durchdringt, und somit die Außenglieder der Netzhautsinneszellen von der Feuchtigkeit benetzt werden. Die Glaslamelle, welche zwischen Pigmentepithel und Chorioidea liegt, muß daher für bestimmte Stoffe durchlässig sein.

Zwei Schichten lassen sich an der Aderhaut unterscheiden: die der größeren Gefäße, welche außen, also der Sklera zugekehrt, liegt, und die Kapillarschichte innen (Abb. 62). Das Gefäßnetz wird von dem Ziliargefäßsystem gespeist. An verschiedenen Stellen dringen Ziliararterien durch die Sklera hindurch und verzweigen sich in einem vielfach anastomosierenden in der Fläche ausgebreiteten Netzwerk. Sie lösen sich

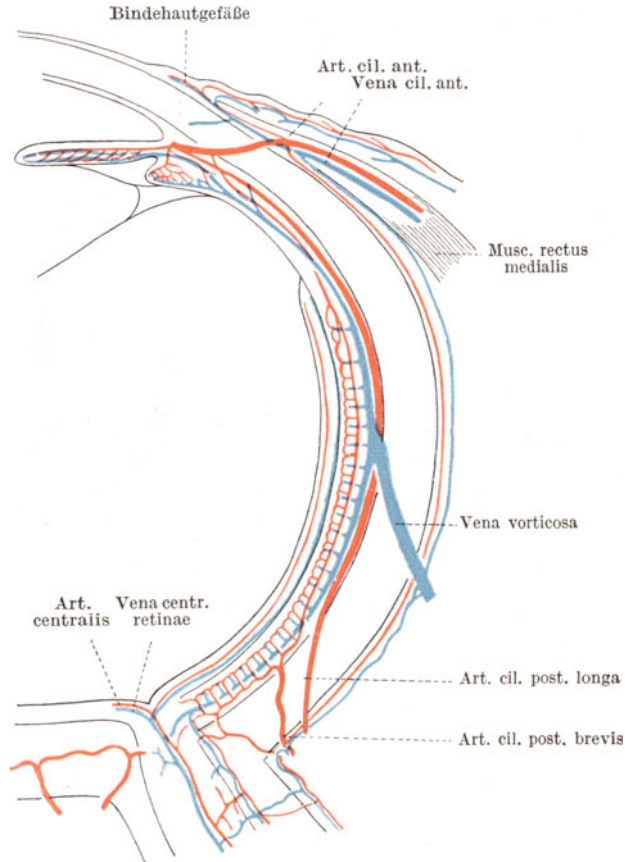


Abb. 62. Blutgefäßsystem des Auges (nach Th. Leber).

dann nahe dem Netzhautpigmentepithel in feinste Kapillaren auf, deren Blut in gröbere Venenstämmchen abfließt, um durch vier den Bulbus am Äquator verlassende Wirbelvenen (*Venae vorticosae*) wieder nach außen abgeführt zu werden.

Die Zwischenräume zwischen den Anastomosen in der Schichte der größeren Gefäße heben sich im Augenspiegelbilde als mehr oder weniger hell oder dunkel erscheinende Inseln (Intervaskularräume) ab (Abb. 63 u. 64). Ist die Schichte des vor ihnen liegenden Pigmentepithels der Netzhaut

durchsichtig, dann erkennt man die Intervaskularräume, wenn sie viele Farbstoffzellen (Chromatophoren) enthalten, als dunkle Flecke, die von den rot erscheinenden Blutgefäßen umrahmt sind. Der Augenhintergrund ist dann getäfelt (Fundus tabulatus). Bei blonden Personen hingegen sehen

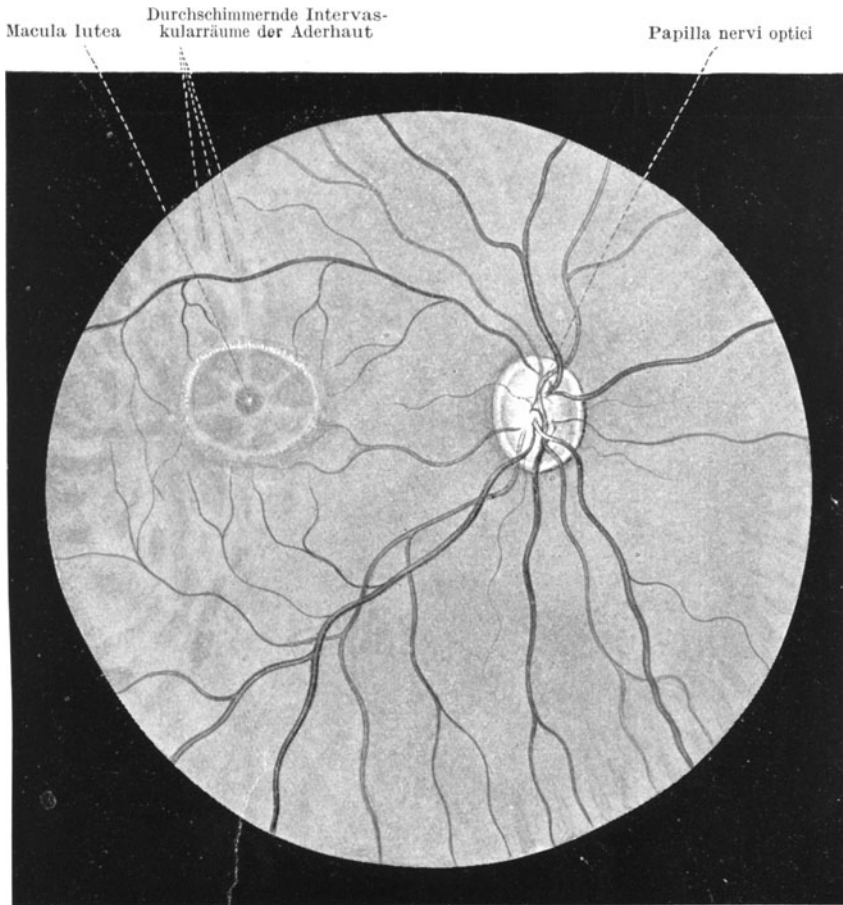


Abb. 63. Normaler Augenhintergrund. Das gleichmäßig entwickelte Pigmentepithel der Netzhaut läßt die Intervaskularräume der Aderhaut nur stellenweise durchsimmern.

die Intervaskularräume gelbrötlich aus (Abb. 64). In denjenigen Fällen wiederum, in denen das Netzhautpigmentepithel reichlich viel Farbstoff enthält, entzieht sich die Aderhaut dem näheren Einblick und leuchtet dann nur als einheitlich rot oder braunrot gefärbte Schichte durch.

Krankhafte Vorgänge in der Aderhaut geben sich lediglich durch Sehstörungen kund, die durch die Absperrung des Stoffwechsels der

Netzhautsinneszellen bedingt sind. Da die Aderhaut sensibler Nerven entbehrt, können Schmerzen nur dann eintreten, wenn die Erkrankung nach vorn auf das Corpus ciliare übergreift oder wenn (wie bei Geschwülsten) Drucksteigerung eintritt.

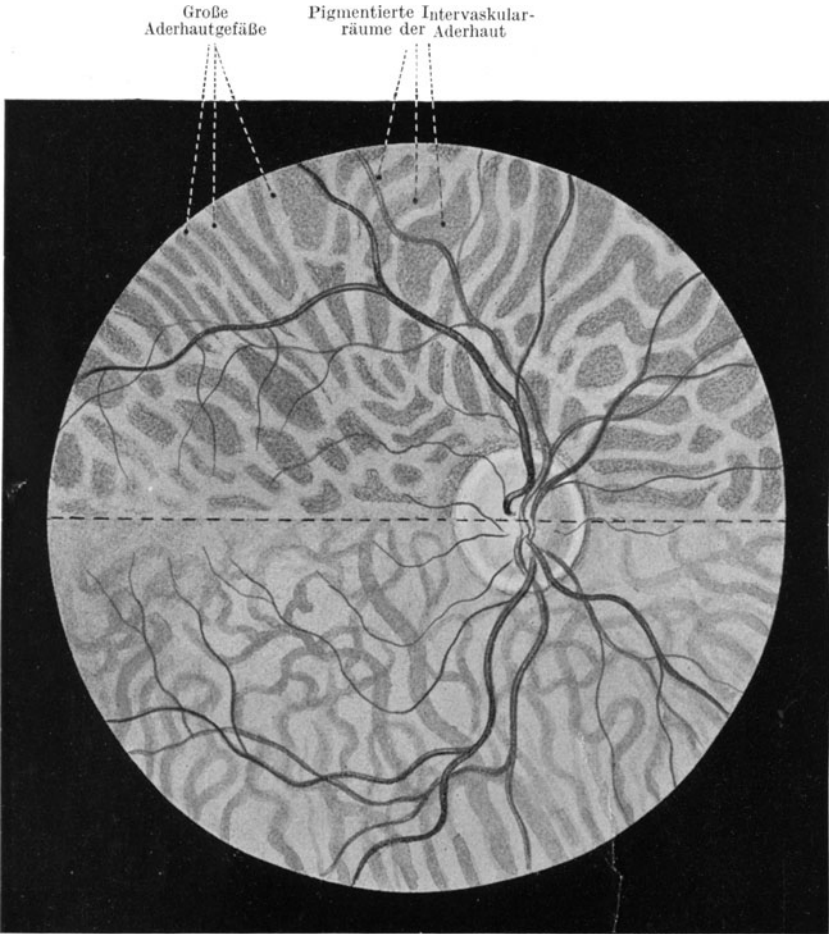


Abb. 64. Getäfelter (pigmentierter) und blonder (pigmentärmer) Fundus.

Die Sehstörungen hängen davon ab, an welcher Stelle des Augenhintergrundes die Aderhauterkrankung sich entwickelt. Selbst große herdförmige Prozesse in der Peripherie werden oft überhaupt nicht von dem Patienten gemerkt und erst zufällig beim Augenspiegeln gefunden. Dagegen führt schon ein minimaler Herd in der Makulagegend schwere Sehstörungen durch Vernichtung des zentralen Sehens herbei.

Im Augenhintergrundbilde prägt sich eine Entzündung der Aderhaut (Chorioiditis) wie folgt aus. Stets wird die rote Farbe des Fundus, die von dem Geflecht der Blutgefäße herrührt, an den erkrankten Stellen so verändert, daß in frischen Fällen gelbrötliche bis gelbe Inseln

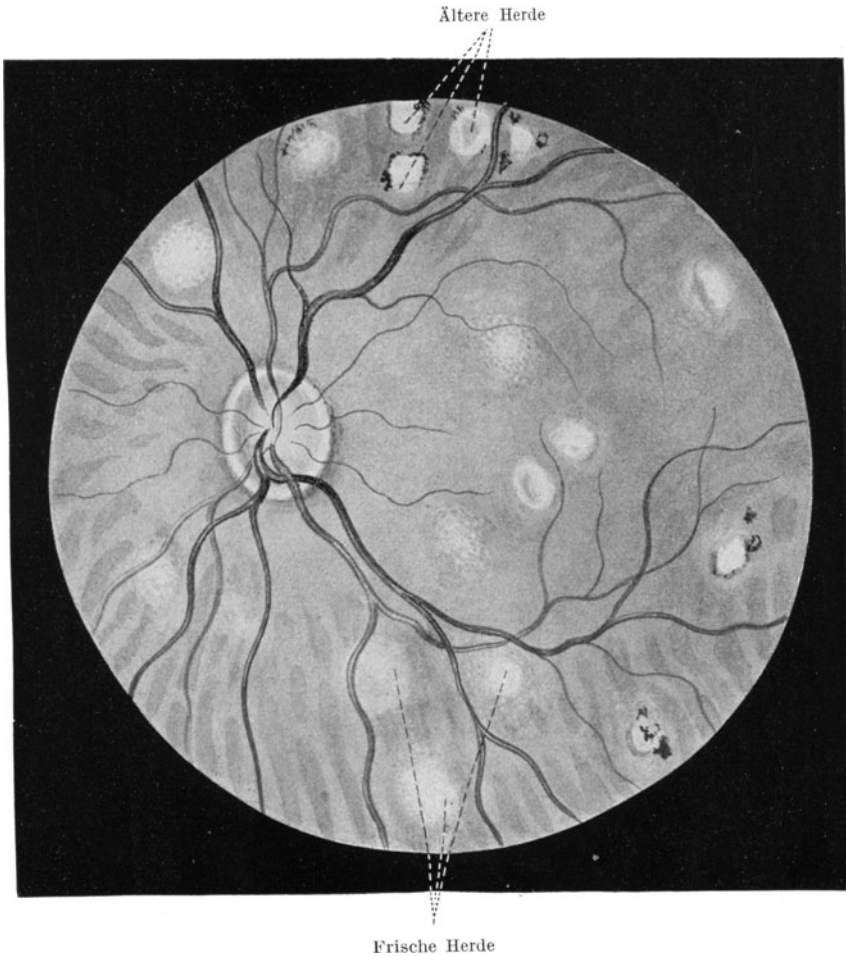


Abb. 65. Frische Chorioiditis disseminata.

auftauchen, die zunächst unscharf begrenzt sind (Abb. 65). Nie kommt es zu einer Erkrankung der ganzen Membran auf einmal, immer ist das Leiden herdförmig, wenn auch später die Herde konfluieren und damit ausgedehnte Gebiete des Hintergrundes entarten können. Vielfach entwickelt sich im Beginne der Erkrankung eine sekundäre Trübung der über dem Herde liegenden Netzhautpartie durch Eindringen entzündlichen Exsu-



dates von rückwärts her. Dann spielt sich der Prozeß, soweit er mit dem Augenspiegel erkennbar ist, zunächst nur in der Netzhaut ab, die inselförmige weiße leicht prominente Flecken mit zart verwaschenen Rändern aufweist und erst nach erfolgter Aufsaugung des Ergusses und damit der Trübung den Einblick auf den primären Krankheitsprozeß in der Aderhaut freigibt.

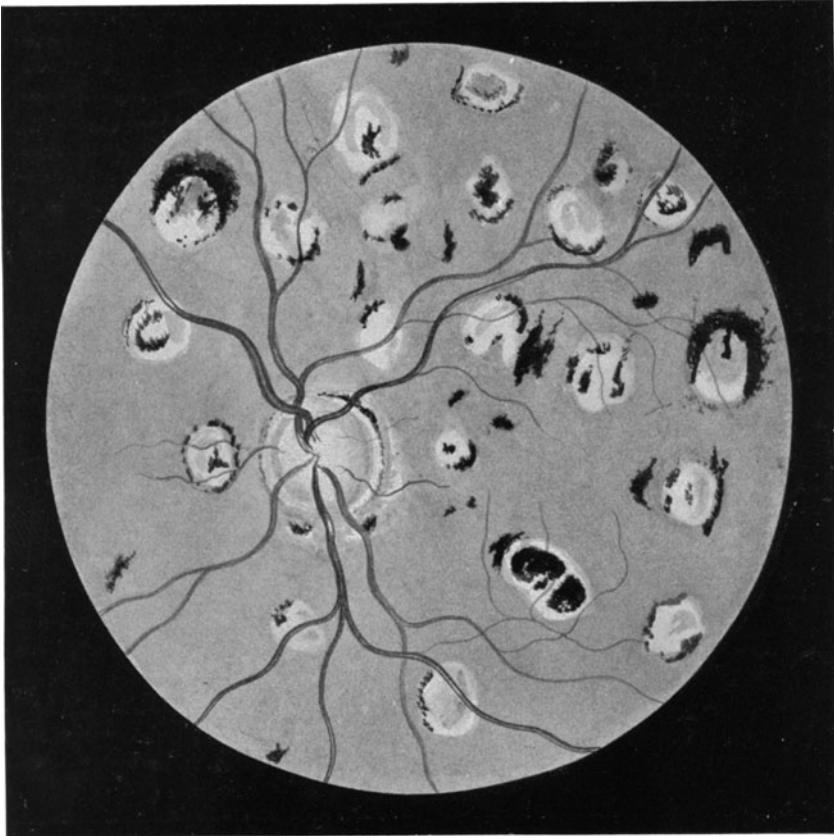


Abb. 66. Alte Chorioiditis disseminata.

Nach einiger Zeit bekommt der Aderhautherd scharfe Grenzen und allmählich wird seine Färbung immer heller, bis zumeist rein weiße Flecke zustande kommen, die von schwarzem Pigment umrahmt oder mit schwarzen Tüpfelchen durchsetzt sind (Abb. 66). Diese Wandlung verstehen wir, wenn wir die pathologisch-anatomischen Vorgänge überschauen. Wie in der Iris, so geht auch in der Aderhaut eine Entzündung zunächst von der unmittelbaren Nachbarschaft eines oder mehrerer Gefäße aus. Es bildet sich um die Gefäße eine entzündliche Zellinfiltration mit

gleichzeitigem lokalen Ödem. Hieraus erklärt sich das Überdecken des roten Bluttones an der Stelle des Herdes durch eine verwaschen gelblich-rote Farbe. Durch die Alteration werden aber auch die in den inter-vaskulären Räumen liegenden pigmentierten Gewebszellen (Chromatophoren) teilweise zerstört, so daß ihr Farbstoff frei wird. Auch werden die dem Herde unmittelbar anliegenden Zellen des retinalen Pigmentepithels entweder zum Zerfall gebracht oder zu Klumpen zusammen geschoben. Weiterhin entsteht an Stelle der entzündlichen Infiltration mit der Zeit eine bindegewebige Narbe, die weiße Schwarten und Flecken erzeugt. So bekommt der Herd allmählich zwar scharfe Grenzen, wird dafür aber immer heller und durch das Ansammeln gelösten und intrazellulären Pigmentes schwarz umrandet oder getüpfelt. Daß der Grad der Pigmentierung mit dem Grade des physiologischen Pigmentreichtums des einzelnen Individuums einesteils und der Schwere des Prozesses andernteils zusammenhängt, ist selbstverständlich. Hellblonde Individuen zeigen daher nur helle chorioiditische Herde mit ganz spärlicher oder fehlender Pigmentierung.

Eine relativ häufige Komplikation sind Glaskörpertrübungen, meist als zarter Hauch vor dem Herde. Sie sind auf eine Fortsetzung der entzündlichen Exsudation durch die Netzhaut hindurch zurückzuführen, manchmal auch auf ein Übergreifen des Prozesses auf das Corpus ciliare und Bildung von Exsudatwolken in den vorderen Glaskörperabschnitt von hier aus. Bei allen Veränderungen am Fundus müssen wir ja immer dessen eingedenk sein, daß wir mit dem Augenspiegel den Hintergrund nur bis an den Äquator des Bulbus untersuchen können, während alle Vorgänge an der Rückfläche des Corpus ciliare und in den vorderen Fundusabschnitten sich der Beobachtung entziehen. Glaskörpertrübungen, die die zentralen Netzhautpartien beschatten, sind natürlich mit erheblichen Sehstörungen verbunden und beunruhigen die Patienten durch fortwährende Lageveränderung und Hin- und Herflottieren. Das bei manchen Fällen von Chorioiditis durch Netzhautreizung recht lästig empfundene Flimmern wird durch solche Trübungen noch verstärkt.

Wenn wir also nach dem Aussehen der Herde die Chorioiditisfälle in frische und veraltete einteilen können, so unterscheiden wir ferner nach dem Orte der Herde eine Chorioiditis disseminata von einer Chorioiditis centralis. Im ersteren Falle kommt es zur Bildung regellos verstreuter Herde auf dem ganzen Fundus, im letzteren zu Erkrankung in der Hintergrundmitte. Beide Formen können einseitig und doppelseitig auftreten.

Ferner bilden die chorioiditischen Prozesse, welche an Augen mit hoher Kurzsichtigkeit temporal von der Papille und in der Makulagegend beobachtet werden, noch eine besondere Gruppe. Infolge Dehnung des Auges vorzüglich am hinteren Pole kommt es hier zu feinen Einrissen in der Aderhaut, zu Blutungen aus Aderhautgefäßen und in schweren Fällen zu atrophischen Herden, teilweise mit Ansammlung eines braunroten Farbstoffes als Herd unmittelbar in der Mitte des Fundus (Fuchs-scher Fleck). (Abb. 67.) Diese Anomalien haben mit entzündlichen

Vorgängen nichts zu tun, sondern sind mechanischen Ursprungs, wenn sie in ihren Folgeerscheinungen wirklichen chorioiditischen Erkrankungen auch gleichzusetzen sind.

Mit vorstehender Ausnahme sind die Fälle von Chorioiditis wohl durchgängig als Ausdruck einer Infektion aufzufassen, die von den

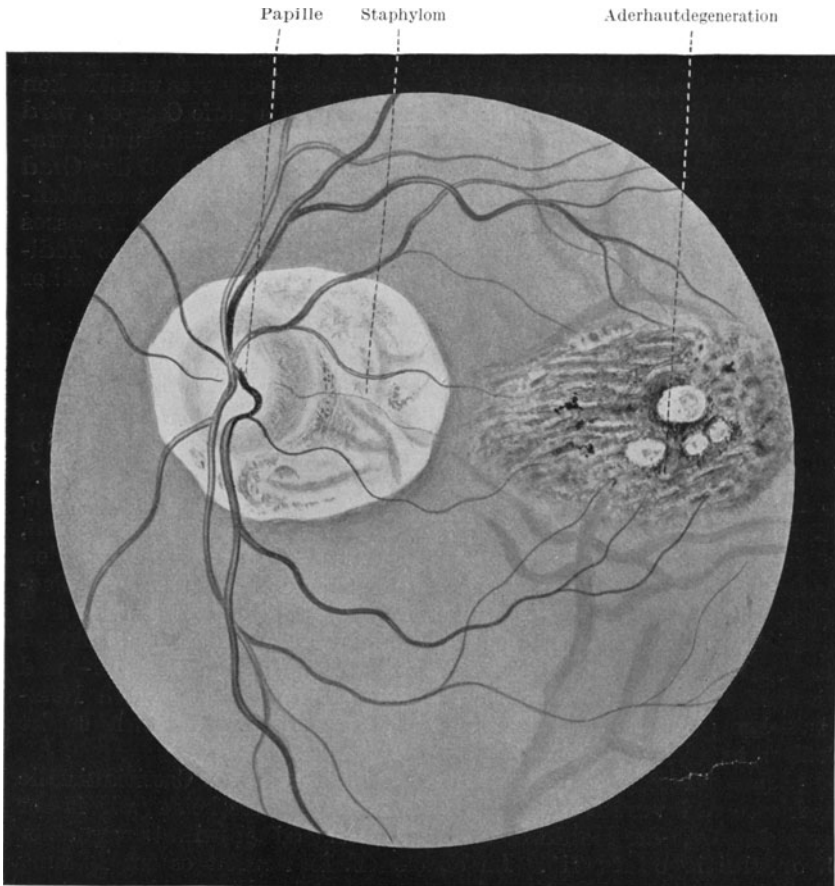


Abb. 67. Exzessive Myopie. Staphyloma posticum und zentrale Degeneration der Aderhaut (Rißbildung).

Aderhautgefäßen aus das Gewebe befällt. Ob allerdings stets Mikroben selbst anwesend sind, oder ob auch eine bloße Toxinwirkung die herdförmige Erkrankung erzeugen kann, steht dahin. Wiederum wie bei den entzündlichen Erkrankungen des vorderen Abschnittes des Uvealtrakts bietet uns auch in der Aderhaut das Bild der Veränderungen an und für sich nie eine Möglichkeit, über die Ätiologie ins klare zu kommen. Vielmehr müssen wir auch hier die Untersuchung des Allge-

meinzustandes, bzw. den Ausfall der Wassermanschen und Tuberkulinreaktion als maßgebend ansehen. Ebenso tritt uns auch hier die ätiologische Rolle der Lues und Tuberkulose beim Zustandekommen von Erkrankungen des Uvealtraktus entgegen. Allerdings ist das Erscheinen von Knötchen, wie dies bei Iritis häufig vorkommt, in der Aderhaut selten zu sehen. Der Druck des Glaskörpers bedingt eben eine Entwicklung in die Fläche und verhindert das Zustandekommen einer wirklichen Erhabenheit. Nur in den sehr seltenen Fällen von Miliartuberkulose der Aderhaut im Anschluß an generalisierte Miliartuberkulose kommen knötchenartige Bildungen vor.

Neben den eigentlichen chorioiditischen Herden kann die Lues und Tuberkulose auch in Gestalt von Konglomerattuberkeln und Gummata tumorartige Bildungen in der Aderhaut erzeugen, die von echten Tumoren (s. S. 85) oft nur schwer zu trennen sind.

Sonst kommen gelegentlich noch entzündliche Veränderungen der Aderhaut bei den verschiedensten Infektionskrankheiten vor (Pneumonie, Scharlach etc.). Sie treten aber an Häufigkeit gegenüber denluetischen und tuberkulösen Erkrankungen ganz in den Hintergrund. Daß auch bei genauester Untersuchung des Gesamtorganismus usw. immer noch eine Gruppe von Fällen übrig bleibt, deren Ursache wir nicht aufzudecken vermögen, ist bei der Lückenhaftigkeit unserer Kenntnisse von Infektionsmöglichkeiten und -formen wohl verständlich.

Von den entzündlichen Prozessen in der Aderhaut sind die rein degenerativen Veränderungen der Aderhautgefäße streng zu trennen. Mögen sie auch teilweise auf dem Umwege einerluetischen Erkrankung des Gefäßrohres selbst zustande kommen, so unterscheiden sie sich doch dadurch wesentlich von chorioiditischen Herden, daß ihnen die perivaskuläre Infiltration und das lokale Ödem ganz fehlt. Lediglich die die intervaskulären Räume der Aderhaut umziehenden größeren Gefäße ändern ihr Aussehen (Abb. 68); sie erscheinen nicht mehr als rote, sondern als weißgelbe Linien und heben sich dadurch scharf von dem roten Fundus ab. Die Ursache ist Arteriosklerose teils von allgemeiner oder nur örtlicher Ausdehnung. Auch als sekundäre Erscheinung schließt sich das Krankheitsbild an eigentliche Chorioiditis, sowie an Glaukom, Retinitis pigmentosa, albuminurica und an Verletzungen des Ziliargefäßsystems an.

Als Chorioretinitis werden diejenigen Erkrankungen bezeichnet, welche zwar ihren eigentlichen Sitz in der Aderhaut haben, die Netzhaut aber sekundär und dauernd in Mitleidenschaft ziehen, indem eine Degeneration des Pigmentepithels und der äußeren, schließlich auch der inneren Schichten der Netzhaut Platz greift. Zunächst macht sich, mit Vorliebe in der Peripherie des Fundus, eine Unregelmäßigkeit des Pigmentepithelbelags geltend, die sich in einer feinen Marmorierung des Fundus wie „Pfeffer und Salz“ kundtut. Diese Veränderungen sind immer suspekt auf kongenitale Lues. In schweren Fällen kommt es mit der Zeit zu Einwanderung von schwarzem Farbstoff des Pigmentepithels und der Chromatophoren der Aderhaut in die Netzhaut hinein,

die dann ähnliche schwarze Sternchen zeigt wie bei Retinitis pigmentosa (s. S. 95). Darunter schimmert die diffus gelblich gefärbte oder weiß-schwarze Herde einschließende Aderhaut durch, oft mit ausgedehnten Gebieten von sklerotierten Gefäßen. Auch diese Formen haben meist Beziehungen zu Lues, manchmal auch zu Tuberkulose. Sie sind nicht selten wie die echte Pigmentdegeneration der Netzhaut mit Nacht-

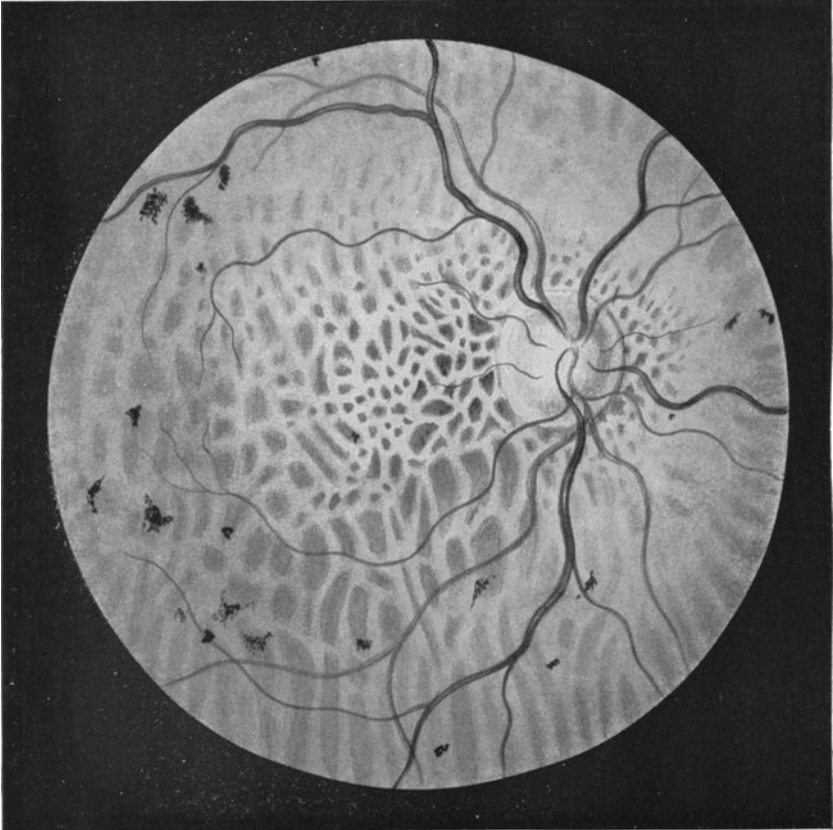

Abb. 68. Sklerose der Chorioidealgefäße (Bezirke links neben der Papille).

blindheit und Gesichtsfeldeinschränkungen verbunden. Scharfe Grenzen gegenüber der Retinitis pigmentosa bestehen nicht.

Die Behandlung der Erkrankungen der Aderhaut berücksichtigt stets die zugrunde liegende Ursache. Dies gilt namentlich für die luetischen und tuberkulösen Formen, die entsprechende Salvarsan- und Inunktionskuren resp. eine Tuberkulinkur bedingen.

Örtlich gilt es die exsudativen Prozesse der Aderhaut zur Aufsaugung zu bringen. Man regt den intraokularen Stoffwechsel durch

subkonjunktivale Einspritzungen von 1 ccm 2%iger Kochsalzlösung an und gibt dazu gern innerlich Jodpräparate. In den an sich seltenen Fällen, in denen ein aus der Aderhaut ausgetretenes Exsudat die Netzhaut abhebt, empfiehlt es sich die Punktion vorzunehmen (s. S. 99).

Glaskörpertrübungen, die nicht zur Resorption neigen, werden durch Anwendung von Wärme (durch warme Umschläge, am besten durch Diathermie) günstig beeinflusst.

Abgesehen von den schon erwähnten tumorartigen syphilitischen und tuberkulösen Bildungen, die selten sind, kommen als maligne Geschwülste nur Melanosarkome in der Aderhaut vor. Sie erzeugen durch ihr Wachstum buckelförmige Netzhautablösung, die sich von der gewöhnlichen Abhebung dadurch unterscheidet, daß die Netzhaut nicht hin und her schwankt, sondern fest aufliegt. Erkennt man dann noch unter der abgelösten Netzhaut grauschwarze Massen und Felder oder ein nicht zur Netzhaut gehörendes vorspringendes Gefäßsystem, so ist die Diagnose eines Melanosarkoms der Chorioidea gesichert. Liegt die verdächtige Netzhautablösung so weit nach vorn, daß man eine starke Lichtquelle an dem entsprechenden Orte der Sklera außen aufsetzen kann, dann kann man die Diagnose noch dadurch erhärten, daß man im Bereiche des Tumors den aus der Pupille bei diaskleraler Durchleuchtung austretenden roten Reflex erlöschen sieht, während bei gewöhnlichen Ablösungen der rote Reflex bleibt.

Im allgemeinen verlaufen intraokulare Geschwulstbildungen in vier Stadien. Zunächst wachsen sie mehr oder weniger unmerkelt, dann setzen unter Sehstörungen leichte spannende Schmerzen ein, die sich infolge der Raumbegung des Augeninnern durch den Tumor bis zu Glaukomanfällen steigern können. Netzhautablösungen mit intraokularer Drucksteigerung sind daher besonders suspekt auf Tumor. Im dritten Stadium bricht die Wucherung durch die Bulbushüllen durch. Häufig geschieht dies an der Durchtrittsstelle des Sehnerven oder eines größeren Gefäßes durch die Sklera, doch kann sich die Wucherung auch selbst den Weg durch die Lederhaut bahnen. Schließlich treten Metastasen auf, und zwar beim Melanosarkom des Uvealtraktes mit Vorliebe in der Leber. Selbstverständlich kann auch schon in den ersten Stadien durch Abschwemmen von Tumormaterial in die Blutbahn eine Generalisierung im übrigen Körper zustande kommen.

Im ersten und zweiten Stadium genügt die Enukleation des Bulbus; bei Durchbruch in die Augenhöhle kann nur noch die Ausräumung der ganzen Orbita einen Erfolg zur Rettung des Lebens versprechen, während im Falle der Metastasenbildung natürlich jede Hilfe zu spät kommt.

## Die Erkrankungen der Retina.

Die Retina ist die lichtempfindende Haut des Auges. Sie ist in Wirklichkeit ein in das Gesichtsskelett außerhalb der Schädelkapsel vorgeschobener Gehirnteil. Aus der primären Augenblase, die aus dem Zellbelag des vorderen Medullarrohrs als paariges Organ hervorwächst (Abb. 69), bildet sich durch Einstülpung der distalen Wandung der Augen-

becher, die sekundäre Augenblase. Ihr Stiel wird zum Sehnerven, ihre innere (eingestülpte) Epithellage zur Netzhaut, ihre äußere zum Pigmentepithel, das also auch modifiziertes Epithel des Medullarrohrs selbst ist.

Die Netzhaut läßt mehrere Schichten ihrer Organisation erkennen (Abb. 70). Außen, unmittelbar dem Pigmentepithel aufliegend, ist das Mosaik der Sinnesepithelien ausgebreitet. In der Peripherie besteht dieses aus Stäbchen und Zapfen, in der Macula lutea nur aus Zapfen. Die Stäbchen haben eine Bedeutung für Erkennen von Bewegungen und Sehen bei herabgesetzter Beleuchtung, die Zapfen vermitteln das scharfe zentrale Sehen, versagen aber bei ungenügender Beleuchtung rascher als die Stäbchen. Stäbchen und Zapfen bestehen aus einem Außenglied und einem den Zellkern einschließenden Innenglied. Wo beide Teile mit-

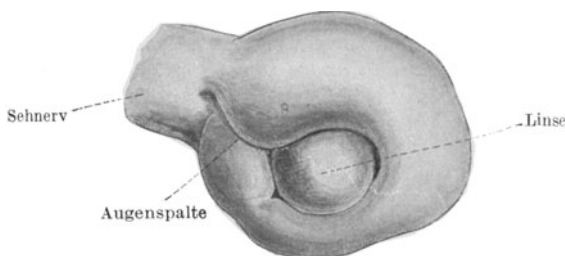


Abb. 69. Sekundäre Augenblase.

einander verbunden sind, zieht die äußere Grenzschichte der Netzhaut (Membrana retinae limitans externa) entlang. Stäbchen und Zapfen bilden das 1. Neuron der Sehbahn. Von ihren Kernen aus, die in ihrem dichten Zusammenlagern die „äußere Körnerschichte“ bilden, erstrecken sich faserförmige Fortsätze nach den inneren Netzhautschichten zu. Das 2. Neuron besteht aus den bipolaren Zellen, die als innere Körnerschichte sich schon bei schwacher Vergrößerung abheben. Sie haben je einen Fortsatz, der sich denjenigen der Sinnesepithelien entgegen streckt und mit den letzteren die äußere granulierte Schichte bildet. Ein zweiter zentripetal gerichteter sucht in der inneren granulierten Schichte Anschluß an die Fortsätze der Ganglienzellenschichte. Diese liegt samt Nervenfasern an der Innenfläche der Netzhaut und führt als 3. Neuron bis in die Gegend der primären Optikusganglien in den vorderen Vierhügeln. Die Gliederung in die 3 Neurone geschieht nun so, daß in der Makula als in dem Orte des schärfsten Sehens jede Sinnesepithelzelle ihre eigene bipolare Zelle und diese wieder ihre besondere Ganglienzelle und Nervenfasern als Fortsetzung nach dem Gehirn besitzt, während weiter nach der Peripherie zu immer mehr Sinnesepithelzellen und Bipolare in die Leitung durch eine einzige Ganglienzelle einmünden. Nur die Reizleitung von der Netzhautmitte aus wird also isoliert zum Gehirn durchgeführt, die die Peripherie treffenden Lichtreize können aber infolge der Zusammenfassung vieler Sehzellen zu einer einzigen Leitung nur ganz verschwommene Eindrücke geben, selbst wenn das auf diese Netzhautteile fallende Bild genau so scharf wäre wie das auf der Makula entworfene.

Die Ernährung der Netzhaut geschieht von der inneren und äußeren Seite her. Mit den Sehnervenfasern dringen die Zentralgefäße in das Auge ein, um sich in der Nervenfaserschichte der Netzhaut zu verzweigen (s. Abb. 3, S. 5). Sie versorgen mit ihren Ästen die Netzhaut bis in die Schichte der äußeren Körner. Arterie und Vene bilden ein

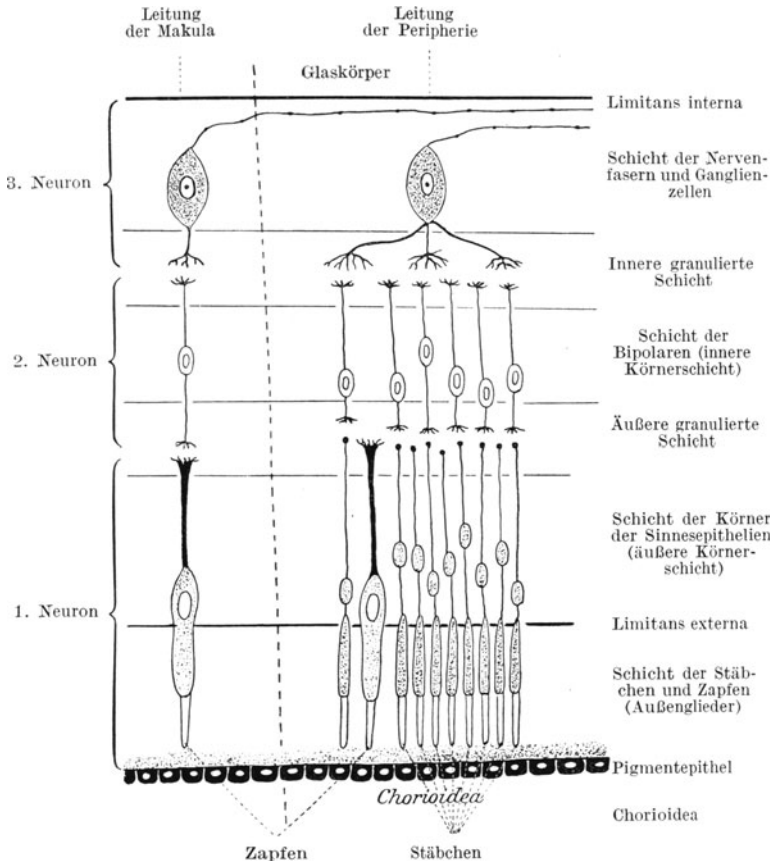


Abb. 70. Schema der Netzhautleitung im Zentrum und in der Peripherie.

Endgefäßsystem; d. h. sie sind bei etwaigen Verstopfungen etc. sofort ausgeschaltet, weil sie mit anderen Gefäßen keine Kollateralen haben. Die Sinneszellen der Netzhaut hingegen tauchen mit ihren Außengliedern zwischen die Pigmentepithelzellen und werden dort von Ernährungsmaterial durchfeuchtet, welches ihnen von seiten der Aderhaut zugeführt wird.

Außer den nervösen Elementen hat die Netzhaut in den Müllerschen Stützfasern noch ein Gerüst von Neuroglia. Die Netzhaut kann nur Lichtreize weitergeben. Schmerzempfindende Nerven hat sie nicht.



### Die Erkrankungen des Netzhautgefäßsystems.

Da das Zentralgefäßsystem keine Kollateralen hat, bringt ein Verschuß des Lumens einer Netzhautarterie oder -vene die völlige Ausschaltung des versorgten Gebietes zustande. Sitzt das Hindernis in der Arterie, so sprechen wir von einer Embolie, ist eine Vene verstopft, von einer Thrombose des Retinalgefäßes. Nach dem Ort der Störung wird das Krankheitsbild verschieden sein müssen, wenn der Zentralstamm oder nur einer seiner Äste betroffen ist. Im ersteren Falle wird sofort die Funktion der ganzen Netzhaut, im letzteren nur die eines Teilgebietes erlöschen.

Die Ursache des Lumenverschlusses ist entweder ein in das Gefäß hineingelangtes, anderswoher stammendes Gerinnsel oder eine durch lokale Wandungserkrankung (Endarteriitis, Endophlebitis) entstandene obturierende Bindegewebs- resp. Fibrinmasse. Auch in einem solchen, schon lange an dem Gefäß selbst sich vorbereitenden Prozesse tritt die Katastrophe blitzartig ein; denn, solange das Lumen überhaupt noch einer, wenn auch dünnen Blutsäule Raum gibt, bleibt die Zirkulation aufrecht erhalten; erst der Verlust des letzten Auswegs läßt den Kreislauf plötzlich stillstehen. Der Embolie und Thrombose eines Netzhautgefäßes ist daher immer der apoplektiforme Charakter der Störung eigen.

Der Verschuß der Arterie schafft sofortige Blutleere im Gebiete des betroffenen Gefäßes. Bei Sitz des Wegehindernisses im Hauptstamm erscheinen sämtliche Arterien fadendünn. Außerdem prägt sich schon in kürzester Zeit eine ödematöse Trübung der inneren Netzhautschichten aus, so daß die Netzhaut schleierartig milchig-weiß aussieht. Nur an der Stelle der Makula, wo die Netzhaut am dünnsten ist, kommt der rote Augenhintergrundsreflex von der Aderhaut unbehindert zum Vorschein. Die Netzhautperipherie wird von der Trübung ebenfalls weniger berührt, weil hier die Lagen der Nervenfaserschicht zu wenig dick sind, um durch ihre Trübung den Aderhautreflex zu mildern. Manchmal bleibt auch unmittelbar neben der Sehnervenscheibe eine Netzhautpartie ungetrübt, wenn das Auge zufällig eine cilio-retinale Arterie hat, die am Papillenrande von der Aderhaut aus die Netzhaut durchbricht und einen kleinen Bezirk derselben versorgt (s. Abb. 71). Indessen hält die Undurchsichtigkeit der inneren Netzhautschichten auch nur begrenzte Zeit an. Nach ungefähr 14 Tagen bildet sich der Schleier wieder zurück, ohne daß die Funktion der befallenen Netzhautpartie wiederkehrt; sie ist, wenn das Wegehindernis nicht bald verschwindet, dauernd verloren. Allmählich prägt sich auch, wenigstens bei Sitz der Behinderung im Zentralgefäß, eine Optikusatrophie aus, indem die unterernährten Nervenfasern zugrunde gehen. Dann haben wir eine weiße Papille mit kaum sichtbaren Arterien vor uns.

Wenn nur ein Ast der Zentralarterie in Mitleidenschaft gezogen ist, erstreckt sich die milchige Trübung und die Gefäßleere nur auf den bezüglichen Netzhautabschnitt. Dem entspricht auch ein Ausfall des Gesichtsfeldes, der dem Netzhautbezirk im Außenraum gerade entgegengesetzt ist. Eine Verstopfung des nach innen unten führenden

Astes des Zentralgefäßes bringt also einen Sektor des Gesichtsfeldes außen oben zum Erlöschen.

Eine Behandlung der Embolie ist so gut wie unmöglich. Manchmal verursacht die mit einer Punktion der Vorderkammer verbundene schnelle Herabsetzung des Augenbinnendrucks ein Weitertreiben des

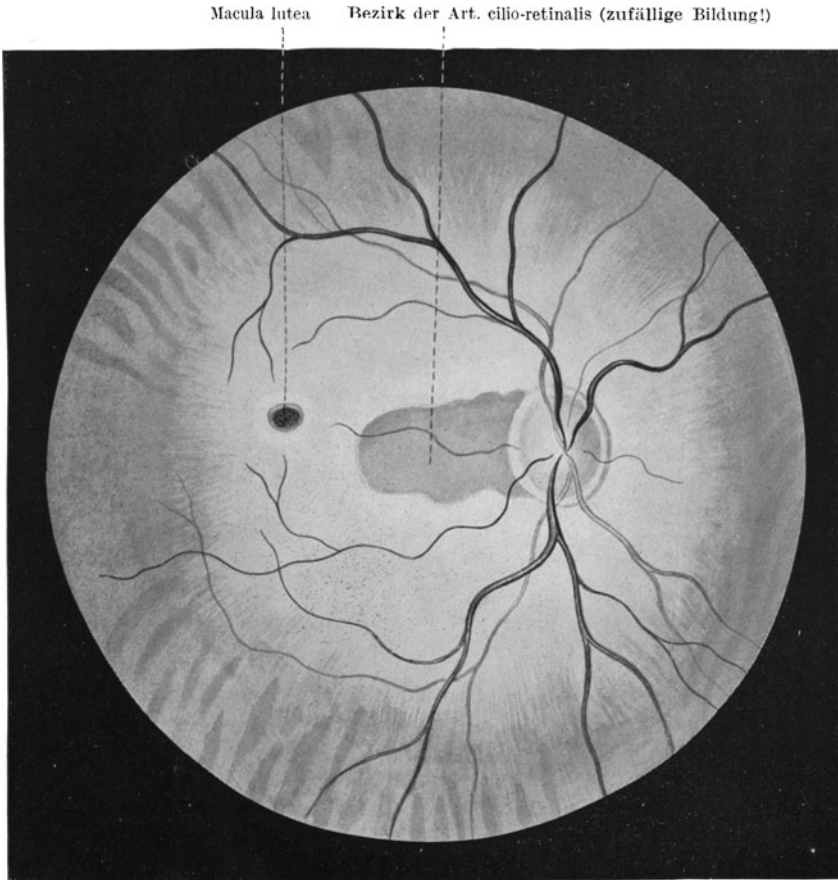


Abb. 71. Embolie der Arteria centralis retinae des rechten Auges. (Ein kleiner Bezirk temporal [links von der Papille] ist unberührt geblieben, da ihn eine Art. cilio-retinalis versorgt.)

Embolus in mehr peripher gelegene Äste der Zentralarterie und damit Wiederherstellung eines größeren Teiles des Gesichtsfeldes. Tuberkulöse undluetische Gefäßleiden sind noch am ehesten durch die Therapie zu beheben, doch kommt die Hilfe meist zu spät, da die Netzhaut entartet.

Kommt eine Unwegsamkeit der Zentralvene zustande, dann tritt

das ophthalmoskopische Bild der Thrombose zutage (Abb. 72). Das Blut kann das Netzhautgefäßsystem nicht verlassen und staut sich daher in den strotzend gefüllten Venen, die zu geschlängelt verlaufenden breiten dunkelblau-roten Linien anschwellen, hie und da auch in dem ödematösen Netzhautgewebe untertauchen. Flächenhafte und streifig radiär gestellte dunkle Blutaustritte liegen neben den Venen. Bald sieht man auch weiße fettige Entartungsherde in der Retina, so daß der Fundus vielgestaltige Veränderungen aufweist. Blutungen in den Glaskörper sind seltener. Später können sich die Hämorrhagien langsam wieder auf-

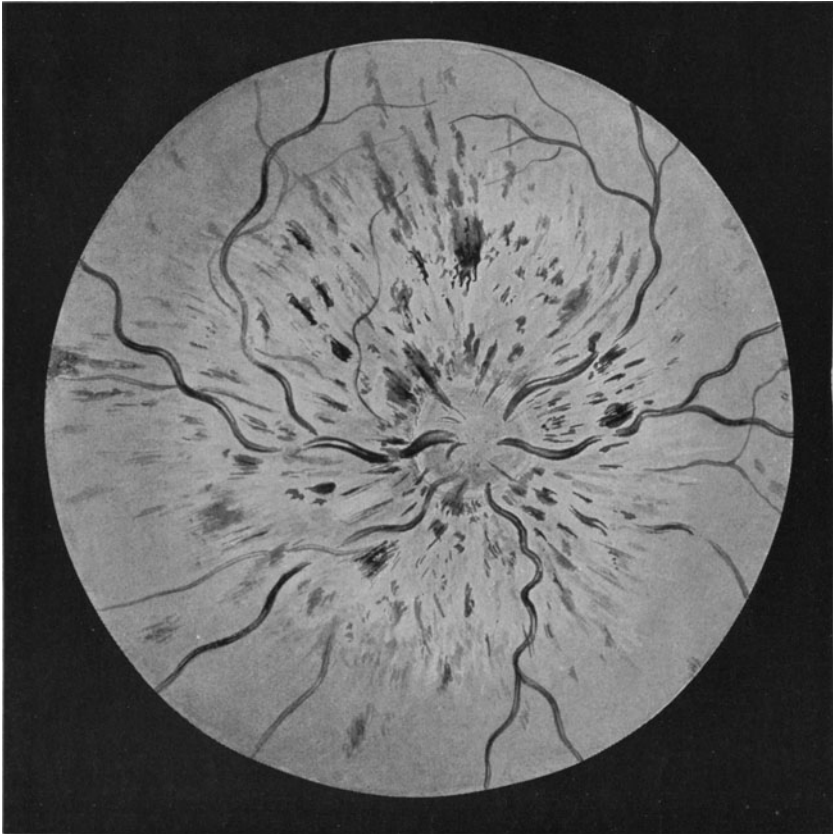


Abb. 72. Thrombose der Zentralvene.

saugen; auch verschwinden die Fettdegenerationsherde unter Zurückbleiben von Unregelmäßigkeiten des Pigmentepithels.

Die Funktion geht bei der Thrombose zwar auch ganz plötzlich aber nicht so restlos verloren wie bei der Embolie der Arterie. Meist vermögen die Patienten noch Finger in einigen Metern zu zählen. Bei

partieller Thrombose in nur einem Aste der Zentralvene bleibt ein entsprechender Teil des Sehvermögens und des Gesichtsfeldes erhalten.

Die Behandlung ist ebenfalls wenig Erfolg versprechend.

### Periphelebitis retinae tuberculosa.

Bei jugendlichen Personen kann ein Bild auftreten, welches mit der Thrombose der Zentralvene manche Ähnlichkeit hat, sich aber von ihr dadurch unterscheidet, daß immer nur Teile des Augenhintergrundes inselförmig befallen sind. In den betreffenden Gebieten sieht man zarte

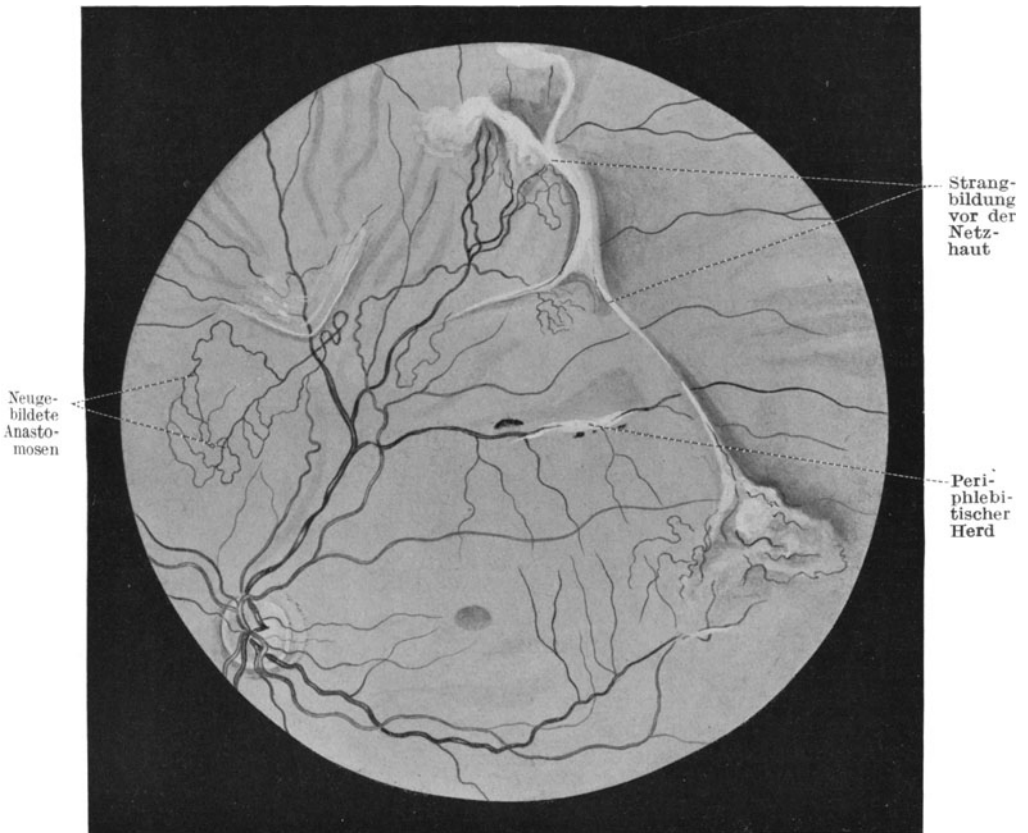


Abb. 73. Periphlebitis retinae tuberculosa mit Retinitis proliferans.

oder größere Einscheidungen die Venen bedecken und in der Nachbarschaft venöse Blutungen, die oft nur ganz vereinzelt, in anderen Fällen wieder mehr flächenhaft und gruppenweise auftreten. Im weiteren Verlaufe dieser sehr chronischen und zu häufigen Rückfällen an den schon von vornherein ergriffenen Stellen oder an neu befallenen Venen

neigenden Erkrankung kommt es leicht zur Bildung eigentümlicher netzförmiger Anastomosen zwischen benachbarten Venengebieten. In der Regel schließen sich an größere Blutergüsse nach erfolgter Aufsaugung Bindegewebsneubildungen auf der Innenfläche der Netzhaut an, die als weiße Stränge und derbe Auflagerungen in den Glaskörperraum vorspringen. Vielfach ergießt sich das Blut aus den durchlässig gewordenen Venen in den Glaskörper hinein, so daß dieser in der ganzen Ausdehnung oder an vereinzelt Stellen zunächst so trübe wird, daß man den eigentlichen Prozeß an den Venen gar nicht zu erkennen vermag. Erst allmählich wird dies nach Aufhellung des Glaskörpers möglich. Mit den Strangbildungen im Glaskörperraum und auf der Netzhaut (Retinitis proliferans) sind Schrumpfungsvorgänge verbunden, welche die Gefahr der Netzhautablösung durch Zug von der Innenseite in sich schließen. Der positive Ausfall der Tuberkulinreaktion stützt die Diagnose. Nach jetzt vorliegenden pathologisch-anatomischen Untersuchungen muß angenommen werden, daß es sich um einen wirklich tuberkulösen Prozeß, ausgehend von den Scheiden der Venen, handelt, der das Gefäßrohr befällt und damit die Blutaustritte ermöglicht.

Die Prognose ist ernst, zumal die Erkrankung vielfach beide Augen befällt. Auffallend ist dabei, daß die Patienten in der Regel keine sonstigen Erscheinungen von Tuberkulose darbieten. Die Behandlung versucht durch eine vorsichtige Tuberkulinkur helfend einzugreifen, ist aber ziemlich machtlos.

### **Retinitis albuminurica.**

Bei Nierenleiden, vor allem bei der malignen Nierensklerose und diffusen Glomerulonephritis, ganz selten bei den Nephrosen, beteiligt sich die Netzhaut beider Augen durch eine Degeneration der nervösen Elemente und Zustandekommen von Blutungen. Im wesentlichen sind es fettige Entartungsherde und wabenartige Höhlen in den mittleren Netzhautschichten, aber auch glasige Auftreibungen der Ganglienzellen und Zerfall und Ödem der Sinneszellen, die das mikroskopische Bild beherrschen. Die früher als Ursache angeschuldigte Sklerose der Netzhautgefäße ist nur eine häufig anzutreffende Begleiterscheinung. Zwei Theorien ringen noch miteinander. Die einen sehen in der Erkrankung einen entzündlichen Vorgang, der durch die giftige Wirkung von Stoffwechselschlacken (Reststickstoff, Retinitis azotaemica) hervorgebracht wird, die anderen lediglich die Folge einer durch Gefäßkontraktion bedingten Ischämie der Netzhaut. Die letztere Annahme wird dadurch wahrscheinlich gemacht, daß alle Patienten eine Erhöhung des allgemeinen Blutdrucks aufweisen und wohl bei sämtlichen Fällen eine Zeitlang eine deutliche Verengerung der Netzhautarterien (bis zu „Silberdrahtarterien“) mit dem Augenspiegel festzustellen ist.

Das als „Spritzfigur der Makulagegend“ beschriebene Bild der weißen Sternfigur in der Mitte des Augenhintergrundes ist viel seltener als das regellose Auftreten von kleinen weißgelben Stippchen und kleinen

Blutungen, die manchmal erst nach langem Suchen zu finden sind (Abb. 74). An der Papille macht sich dabei zumeist eine Verwaschenheit der Grenzen, glasige Auflockerung des Gewebes und Anschwellen der Venen geltend. Auch kommen hochgradige ödematöse Prozesse vor, die wie Stauungspapille aussehen (siehe unten). Die Sehstörungen richten sich nach

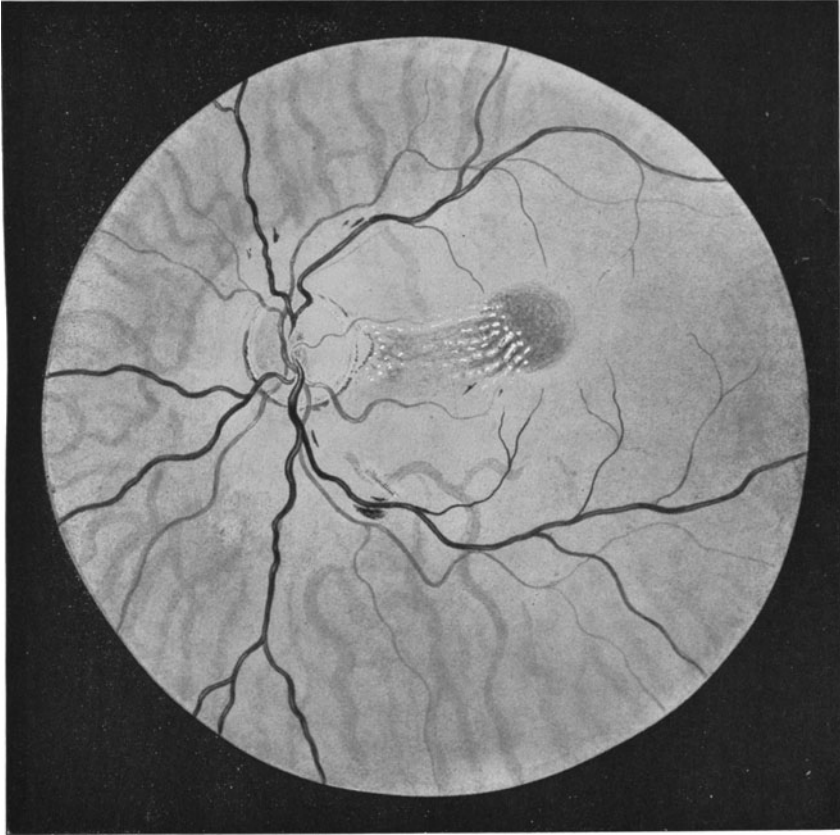


Abb. 74. Retinitis albuminurica. Degenerationsherde in der Nähe der Makula und Blutungen.

dem Sitz der Herde. Schon ein minimaler Prozeß in der Makula vernichtet das zentrale Sehen, während selbst größere mehr peripher gelegene Herde weniger störend empfunden werden.

Die Prognose ist nach derjenigen des zugrunde liegenden Nierenleidens zu stellen. Die Veränderungen selbst sind jedenfalls weitgehend besserungsfähig. Das sehen wir vor allem bei der infolge der Schwangerschaftsniere auftretenden Retinitis. Allerdings kann hier das Netzhautleiden, wenn es schon in frühen Schwangerschaftsmonaten auftritt

und die Sehschärfe bedrohlich herabsetzt, zur Einleitung des Abortes oder der künstlichen Frühgeburt zwingen. Bei Schrumpfniere ist das Hinzukommen der Retinaaffektion immer ein *quoad vitam* ungünstig zu beurteilendes Symptom.

Therapeutisch kann nur die Fürsorge für die Nierenfunktion in Betracht kommen.

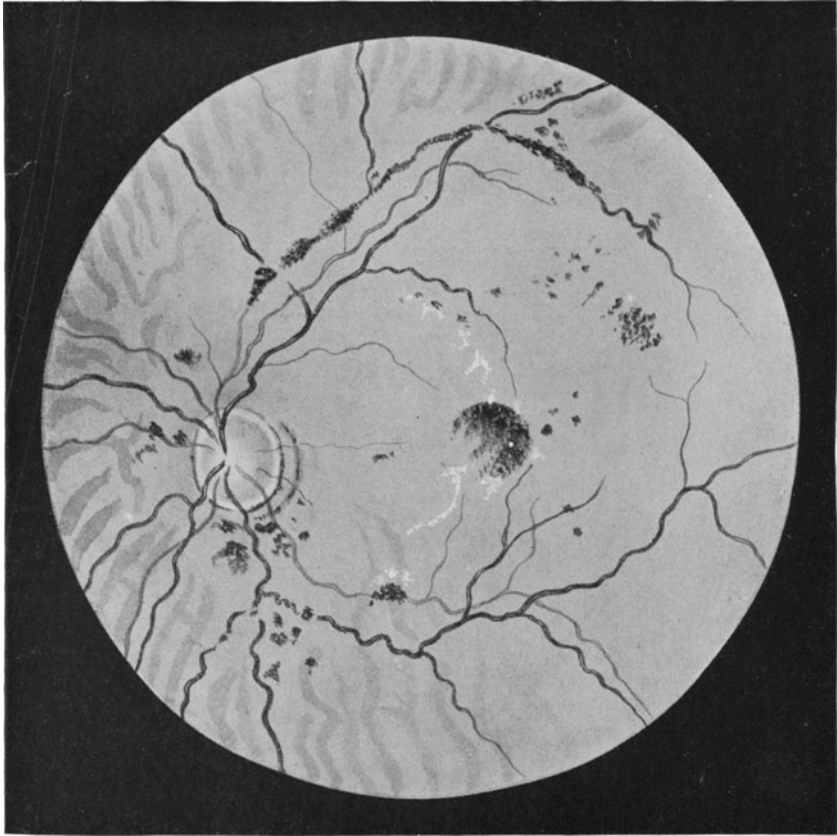


Abb. 75. Retinitis diabetica.

Die eklamptische Amaurose ist etwas von der Retinitis albuminurica Grundverschiedenes. Wenn die Wöchnerin die Eklampsie übersteht, pflegt regelmäßig die ganz schnell einsetzende und nur einige Tage anhaltende Schwachsichtigkeit oder Erblindung vollständiger Heilung zu weichen. Sie steht in naher Beziehung zu der urämischen Amaurose, deren Sitz in das Gehirn selbst zu verlegen ist.

### **Retinitis diabetica.**

Auch diese mit einer Stoffwechselerkrankung zusammenhängende Retinitis äußert sich in dem Auftreten von weißen Degenerationsherden und regellos verstreuten Blutungen. Die Papille ist dabei selten unbeteiligt. Die Makulagegend ist nicht sonderlich bevorzugt; die Spritzfigur fehlt (Abb. 75).

Die Störungen der Funktion sind genau so wie die bei der Retinitis albuminurica von der jeweiligen Lage der Herde abhängig. Indessen hat sie für den Verlauf des Diabetes selbst keinerlei prognostische Bedeutung, wenn auch eine Parallele zwischen Zuckerausscheidung und Schwere der Störungen im einzelnen Falle nicht zu leugnen ist. Es gibt aber viele Diabetiker, die nie eine Netzhauterkrankung bekommen.

Selbstverständlich kommt als Behandlung nur die Diät, Trinkkur etc. in Betracht.

### **Retinitis pigmentosa (Pigmentdegeneration).**

Die Pigmententartung der Netzhaut hat mit Entzündungsvorgängen nichts zu tun. Der Name Retinitis ist daher falsch. Auch handelt es sich nicht um einen einheitlichen Krankheitsbegriff, wenn auch der Typus des Krankheitsbildes unschwer zu umgrenzen ist.

Schon frühzeitig merken die Patienten eine gegenüber Gesunden sehr auffällige Minderwertigkeit ihres Sehorgans beim Eintritt der Dämmerung (Hemeralopie, Nachtblindheit). Sie sind bei herabgesetzter Beleuchtung hilflos wie Blinde. Allmählich sinkt auch bei Tageslicht ihre Sehfunktion. Die zentrale Sehschärfe nimmt mehr und mehr ab und vor allem verengt sich ihr Gesichtsfeld, bis schließlich nur noch ein kleines um den Fixationspunkt herum konzentrisch eingeengtes Areal übrig bleibt. Die Patienten bekommen daher nur ganz kleine Ausschnitte der Außenwelt auf einmal zu Gesicht, als wenn sie durch ein Schlüsselloch sähen. Dadurch verlieren sie die Fähigkeit, sich im Raume zurecht zu finden.

Den Namen hat die Erkrankung von der Ansammlung kleinster schwarzer Pigmentklümpchen in der Netzhautperipherie (Abb. 76), die mit zarten Ausläufern untereinander verbunden sind, wie die Knochenkörperchen in den Haversschen Kanälen. Allmählich nimmt diese Pigmentierung an Dichte und Ausdehnung zu, so daß die so veränderte Zone immer mehr nach dem Zentrum der Retina zu vorrückt. Eine auffallende Verengerung der Zentralarterie und -vene sowie eine wachsbliche Verfärbung der Papille ergänzt das Bild des typischen Falles. Doch kommen mannigfache Abweichungen vor, so hinsichtlich der Ausbreitung des Pigmentes, einer Mitbeteiligung der Aderhaut mit Sklerose der Gefäße und Atrophie usw.



Das Leiden ist in der Anlage angeboren, häufig verbunden mit anderen Degenerationszeichen, wie Taubstummheit. Nicht selten ist Blutverwandtschaft der Eltern vorhanden. Eine Therapie gibt es nicht. In einem Teile der Fälle geht das Leiden unaufhörlich vorwärts, so daß mit den vierziger Jahren Erblindung eintritt, in anderen wieder hält

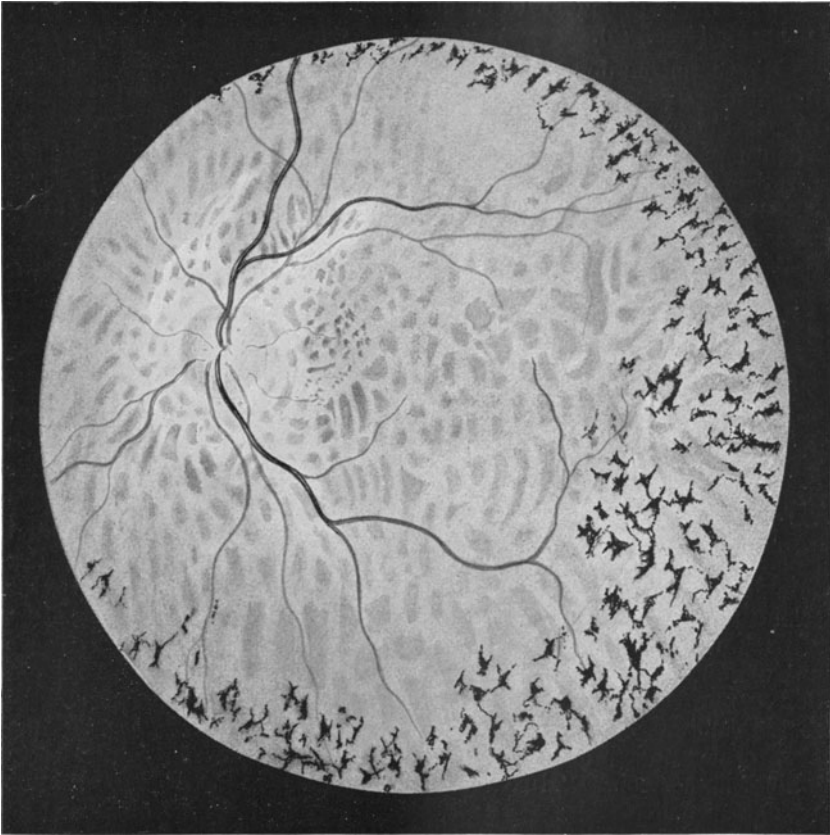


Abb. 76. Pigmentdegeneration der Netzhaut.

sich ein Rest der Sehfunktion und des Gesichtsfeldes bis ins höhere Alter.

Pathologisch-anatomisch handelt es sich um eine in den äußeren Netzhautschichten einsetzende Degeneration der nervösen Elemente, vor allem der Stäbchen und Zapfen, aber auch der Bipolaren und schließlich der Ganglienzellen und Nervenfasern. Das zugrunde gegangene nervöse Material wird durch Glia- und Bindegewebswucherung ersetzt, wobei das Pigmentepithel mit zerfällt und der frei werdende Farbstoff in die Saffräume der Netzhaut einwandert.

Bei einer der Retinitis pigmentosa ähnlichen Erkrankung der Netzhaut im Gefolge der Tay-Sachsschen familiären Idiotie, eines Leidens, welches vor allem in einer Degeneration der Ganglienzellen des Gehirns besteht, setzt der Prozeß pathologisch-anatomisch von der Ganglienzellschicht der Retina aus ein.

### **Retinitis infolge Allgemeinerkrankungen.**

Bei einer ganzen Reihe von Erkrankungen des Gesamtorganismus kommen Netzhautentzündungen vor. Wir kennen eine Retinitis nach hereditärer Lues, die mannigfache Beziehungen zum Krankheitsbilde der Retinitis pigmentosa hat, ferner eine Retinitis septica, die Blutungen und Trübungen der Retina zeitigt, eine Retinitis leucaemica mit starker venöser Hyperämie und Hämorrhagien und noch eine Reihe anderer mehr. Sie sind im allgemeinen außerordentlich selten und haben nur kasuistisches Interesse, wenn sie auch die vielfältigen Beziehungen des Sehorgans zu dem Gesamtkörper klar legen.

### **Netzhautablösung (Amotio retinae).**

Die Netzhaut hat innigere Beziehungen zum Glaskörper als zur Aderhaut. Sie liegt zwischen beiden, ist aber der Aderhaut nur lose angepreßt, mit dem Glaskörper aber fest verbunden; denn die Fibrillen des Glaskörpers sind größtenteils aus der Netzhaut hervorgegangen und mit ihrer Limitans interna in organischem Zusammenhange. Der Glaskörperdruck hält die Retina in enger Berührung mit der Aderhaut (resp. dem an der Chorioidea festgewachsenen Pigmentepithel), auf die ihre Stäbchen und Zapfen bezüglich der Ernährung angewiesen sind. Somit begegnen wir der Tatsache, daß die Netzhaut organisch mit den Glaskörperfibrillen verbunden ist, funktionell aber von der unmittelbaren Wechselwirkung mit der Aderhaut abhängt.

Tritt eine Netzhautablösung ein, dann sind von vornherein zwei Möglichkeiten gegeben. Entweder setzt ein Zug seitens der Glaskörperfibrillen ein, oder es schiebt sich eine trennende Schichte zwischen Aderhaut und Netzhaut. Die Retina kann also abgezogen und emporgehoben werden. In beiden Fällen entfernt sie sich von der sie ernährenden Aderhaut. Damit hängt eine unmittelbare Störung in der Funktion der äußerst empfindlichen und schnell der Degeneration anheimfallenden Sinnesepithelien zusammen, überdies aber auch ein welliges Vorrücken der Netzhaut in den Glaskörperraum und damit die Behinderung der Projektion des Bildes der Außenwelt auf einer regelmäßig gewölbten und im richtigen Brennpunkt liegenden Fläche.

Schwere Sehstörungen sind daher unausbleiblich. Sie sind um so ernster, als die Netzhaut nur vorn an der Grenze zum Corpus ciliare und dort, wo ihre Nervenfasern in den Sehnerven übergehen, mit den anderen Augenhüllen fest verbunden ist und deswegen die Neigung hat, bei einer einmal in die Wege geleiteten Ablösung ganz und gar sich von der Unterlage zu trennen. Es droht daher immer die Gefahr der Erblindung.

Die Patienten bemerken den Eintritt der Erkrankung an einer Beschattung des Gesichtsfeldes, zumeist von oben her, weil die Ablösung sich mit Vorliebe in der unteren Hälfte der Netzhaut findet. Auch wenn sie oben einsetzt, senkt sich die hinter der Ablösung befindliche Flüssigkeit der Schwere folgend gern nach abwärts, womit die Ablösung von oben nach unten wandert. Gleichzeitig werden die Kranken von subjektiven Lichtempfindungen (durch Netzhautreizung), Flimmern und Verzerrtsehen der Außenwelt geplagt, weil das auf der Netzhaut entstehende Bild auf eine faltige Fläche fällt, die sich außerdem bei Augenbewegungen in ihrer Oberflächengestaltung fortwährend ändert. Die Größe der Gesichtsfeldbeschränkung lernen wir am besten kennen, wenn wir bei der Gesichtsfeldaufnahme das Zimmer leicht verdunkeln; dann langt das verminderte Licht nicht mehr zur Reizung der abgelösten Netzhautpartie.

Auch die zentrale Sehschärfe sinkt gemeinhin schon frühzeitig, da die Ablösung sich mit ihren äußersten Ausläufern gern bis zur Makulagegend erstreckt und Glaskörpertrübungen die Netzhaut beschatten.

Mit dem Augenspiegel ist eine frische Netzhautablösung nur an dem Verlaufe der Gefäße kenntlich (Abb. 77); denn im Anfang behält die Netzhaut trotz der Trennung von der Unterlage noch ihre Transparenz. So rapide sich die Retina trübt, wenn die Ernährung der Ganglienzellschichte durch Embolie der Zentralarterie abgesperrt ist, so lange dauert es, ehe bei Amotio die Netzhaut die Durchsichtigkeit einbüßt. Das liegt an der völligen Hilflosigkeit der inneren Schichten beim Versiegen des Zentralgefäßsystems und der immerhin noch einigermaßen möglichen Ernährung der äußeren Schichten durch einen subretinalen Erguß. Zur ausgiebigen Funktion der Sinnesepithelien langt sie allerdings nicht mehr, wohl aber noch zur Erhaltung der Durchsichtigkeit. Wie jedes zerfallende nervöse Element des Nervensystems aber schließlich durch Glia ersetzt werden muß, so auch bei den nervösen Apparaten der Netzhaut. Das führt zu einem allmählichen Verlust der Durchsichtigkeit, und infolgedessen sieht eine Amotio im frischen Stadium ganz anders aus als im späteren. Anfänglich fällt nur auf, daß die Netzhautgefäße eigentümlich zackig und wellig verlaufen. Noch vermögen wir die Falten, die diese Veränderungen bedingen, nicht zu sehen; aber schon merken wir an den Gefäßen, daß sie den Augenhüllen nicht mehr glatt aufliegen. Sie erscheinen auch auffallend dunkel, weil sie von dem von der roten Aderhaut zurückkehrenden roten Lichte von rückwärts beleuchtet werden, gleichwie der gegen den Himmel gesehene fallende Schnee grau aussieht. Später (Abb. 78) heben sich mit der Ersetzung des nervösen Gewebes durch Stützsubstanz die Falten als weißliche Kuppen, ihre Zwischenräume als grauweiße Schatten ab. Die Netzhaut läßt kein Licht mehr durch, sondern reflektiert es nun selbst und leuchtet als eine weißliche in Berg und Tal verlaufende Membran auf. Deswegen heben sich die Gefäße von der hellen Unterlage sehr deutlich als rote gewellte Linien ab. Oft entstehen auch Einrisse in der abgelösten Partie, die wie durch ein Fenster den Einblick auf die Aderhaut freigeben.

Auch hängt das Aussehen der Amotio von der darunter liegenden Materie ab. Ist es ein glasklarer Erguß, dann scheint die Netzhaut noch halbwegs transparent und hin und her wogend. Ist es eine Blutung aus der Aderhaut, dann ist der Reflex dunkler, und verdankt die Amotio schließlich ihr Zustandekommen soliden Massen, die sich zwischen Aderhaut und Netzhaut einlagern (z. B. Tumoren der Chorioidea),

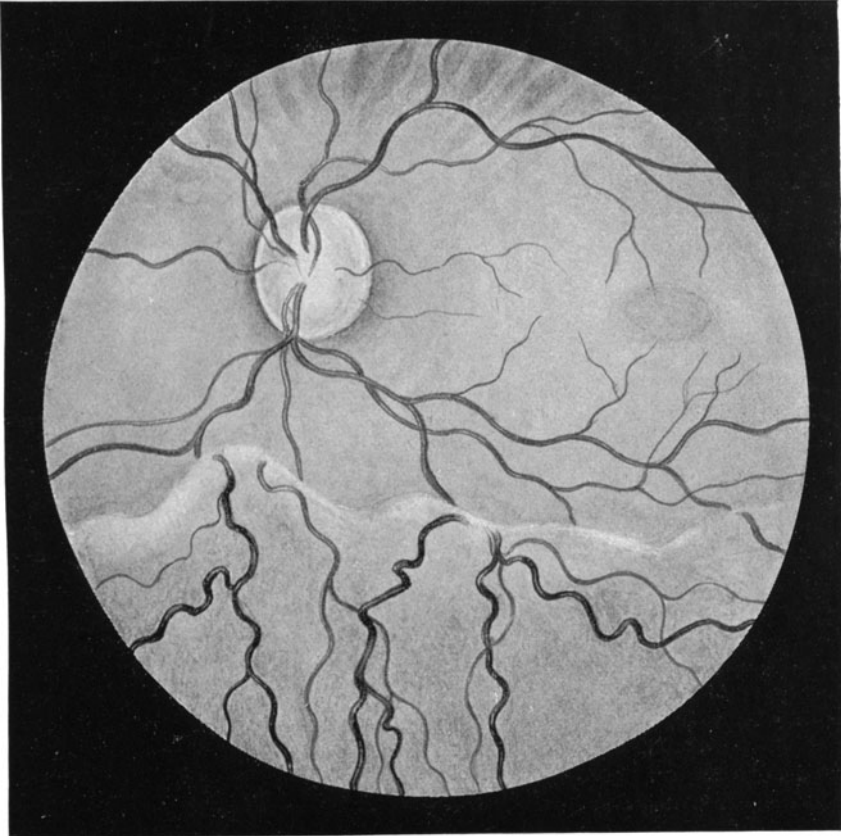
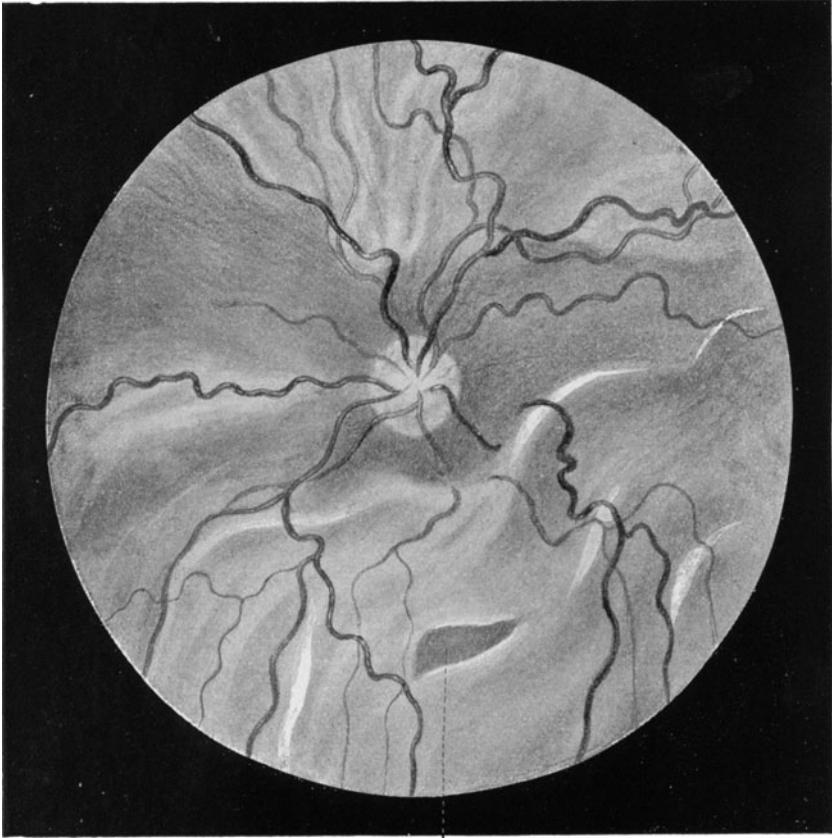


Abb. 77. Frische Netzhautablösung.

dann zeigt die abgelöste Partie keine Bewegung, wohl aber eine feste Unterlage, die unter Umständen Einzelheiten ihres Reliefs erkennen läßt.

Die treibenden Kräfte für das Auftreten der Amotio sind eben, wie schon eingangs erwähnt, grundverschiedene. Besonders disponiert sind höher kurzsichtige Augen. Wir verstehen dies in Anbetracht des zunehmenden Langbaus (s. S. 20); denn die Streckung der Augenachse ist nicht ohne weiteres gefolgt von einer Streckung des Glaskörpergerüsts, dessen innige Verbindung mit der Limitans interna der Retina

wir schon besprochen. Somit ist die Netzhaut bei kurzsichtigen Augen einer gelinden Zugwirkung an ihrer Innenfläche ausgesetzt, die zur Katastrophe führen kann. Die strittige Frage, ob bei einer solchen vorhandenen Disposition schwere körperliche Anstrengungen den Eintritt der Amotio begünstigen können, ist im Hinblick auf die Versicherungsgesetze wichtig. Man wird sie dahin beantworten müssen,



Lochbildung

Abb. 78. Alte Netzhautablösung mit Lochbildung in der abgelösten Partie.

daß jeder ein Auge treffende Schlag unbedingt ursächlich die Amotio herbeiführen kann und daß auch nachgewiesene übermäßige Kräfteanspannung mit starkem Blutandrang zum Kopf auslösend zu wirken vermag.

Keine Art der Ablösung trotz so sehr den ärztlichen Bemühungen wie gerade die Amotio bei hoher Myopie, die außerdem durch die meist

vorhandene Verflüssigung des Glaskörpers der Retina jeglichen Halt raubt.

Eine bessere Prognose geben Ablösungen, die durch Ergüsse infolge Chorioiditis und Blutungen aus der Aderhaut entstehen. Sie können durch Punktion durch die Sklera hindurch und Ablassung der Flüssigkeit gebessert werden. Außerdem heilen sie mit Abklingen des zugrunde liegenden Leidens der Aderhaut. Eine viel schlechtere Prognose haben die durch Strangbildung an der Netzhautinnenfläche bedingten Ablösungen bei Periphlebitis retinalis (s. S. 91). Ist ein Tumor der Aderhaut oder der Retina selbst die Ursache, dann hilft nur die Enukleation; denn dann steht das Leben auf dem Spiele. Diese Fälle zeichnen sich gewöhnlich dadurch aus, daß sie den Augenbinnendruck infolge der Raumbeanspruchung der Geschwulst erhöhen, ja Glaukom erzeugen können, während man bei den übrigen Formen meist eine Drucker-niedrigung feststellen kann (s. S. 85).

Die Differentialdiagnose zwischen einer Ablösung durch Tumor oder durch Erguß hinter die Retina oder durch Glaskörperschrumpfung ist nicht leicht. Hier hat der Augenarzt das letzte Wort. Er achtet auf das Verhalten der hinter der Ablösung gelegenen Masse, auf ihre Durchleuchtbarkeit und auf die Messung des intraokularen Druckes.

Auch die Behandlung der Amotio ist durchaus Sache des Spezialisten. Sie ist verantwortungsvoll und unbefriedigend genug. Im allgemeinen sind Heilungen sehr selten. Man wendet Ruhelage unter Anlegen von Druckverbänden, subkonjunktivale Kochsalzeinspritzungen zur Resorption von Ergüssen und schließlich operative Eingriffe an, die eine Abführung des subretinalen Exsudates und Durchtrennung der einen Zug ausübenden Glaskörperfibrillen bezwecken.

Eine besondere Bedeutung haben unter der Retina zur Entwicklung gelangende Zystizerken. Die oft recht schwierige Entbindung der Parasiten durch Einschnitt in Sklera und Aderhaut wird nur selten durch Wiederkehr einer nennenswerten Funktion gelohnt; denn die mit den Zystizerken verknüpften Schwarten hindern meist eine Wiederanlegung der Netzhaut an die Aderhaut.

### Gliom der Netzhaut.

Die Retina hat nur eine Tumorart: das Gliom. Es beruht wahrscheinlich auf Keimverlagerung bei der Entwicklung des Auges und tritt in den ersten vier Lebensjahren in die Erscheinung. Man erblickt dann eine Ablösung, hinter oder auf der trübchenähnliche Auswüchse sitzen. Differentialdiagnostisch kommen Glaskörperexsudate in Betracht, die infolge metastatischer Prozesse im Uvealtraktus zustande kommen können. Dann haben wir ebenfalls hinter der Linse gelbliche Massen, die entweder den ganzen Glaskörperaum oder nur Teile desselben ausfüllen. Die Entscheidung ist oft nicht leicht, zumal es außer den Gliomen, die in den subretinalen Raum wuchern und auf deren Oberfläche dann das Zentralgefäßsystem der Netzhaut sichtbar bleibt (sog.

Glioma exophytum), auch andere gibt, die in den Glaskörperraum einbrechen und die Netzhaut in eine unregelmäßig gestaltete Masse aufgehen lassen (Gl. endophytum). Man bezeichnet daher Glaskörperexsudate, die ein Gliom vortäuschen, auch als Pseudogliome. Solche sind in der Regel aber durchleuchtbar, wenn man eine helle Lichtquelle außen auf die Sklera aufsetzt und beobachtet, ob die Pupille Licht austreten läßt. Kommt es trotzdem vor, daß man nach Eukleation ein Pseudogliom vorfindet, so ist der Schaden nicht sehr groß; denn Augen mit Pseudogliom sind stets blind und pflegen mit der Zeit zu schrumpfen, so daß sie früher oder später doch der Eukleation anheimfallen.

Die Gliome sind außerordentlich schnell wachsende Tumoren, vor allem dann, wenn sie die Bulbushüllen durchbrochen haben und frei in die Augenhöhle hineinwuchern.

Doppelseitiges Auftreten wird beobachtet. Wenn man sich in solchen Fällen nicht dazu verstehen kann, beide Augen zu enukleieren, ist dies begreiflich. Fälle, die nach Röntgenbestrahlungen Besserungen zeigten, sind beschrieben. Immerhin kommt die Strahlentherapie nur bei doppelseitigem Auftreten in Frage.

## Die Erkrankungen des Sehnerven.

Der Nervus opticus ist eigentlich eine Gehirnbahn, wie die Netzhaut ein vorgeschobener Gehirnteil ist. Das zeigt sich daran, daß er von den drei Gehirnhäuten umgeben und vom Liquor cerebrospinalis umspült ist. Ebenso ist es eine falsche Vorstellung, daß man gemeinhin den Sehnerven erst dort beginnen läßt, wo seine Fasern sich zur Sehnervenzelle vereinigen; denn die Sehnervenzellen haben ihre zugehörige Zellen in den Ganglienzellen der Netzhaut. Das 3. Neuron der Sehleitung erstreckt sich von den Ganglienzellen der Netzhaut durch den Sehnerven und Tractus opticus bis ins Gehirn, wo es in den vorderen Vierhügeln als den primären Optikusganglien endigt. Eine solche Überlegung verschafft uns einen besseren Einblick in die Pathologie des Sehnerven; denn wir werden ohne weiteres verstehen, daß ein die inneren Netzhautschichten zerstörendes Leiden die Sehnervenzellen genau so angreift wie eine intrakranielle Erkrankung. Damit kommen wir zu dem Schlusse, daß es aufsteigende und absteigende Sehnervenerkrankungen geben muß. Zu diesen gesellen sich noch die Läsionen des Optikus selbst.

Ophthalmoskopisch sehen wir vom Sehnerven nur die Papille, den blinden Fleck des Augenhintergrundes. Wir erblicken die Sehnervenzelle scharf umgrenzt, umgeben von dem roten Fundus, nicht deswegen, weil etwa die Fasern sich mit scharfer Linie gegen die Netzhaut absetzen (im Gegenteil ist der Übergang zu der Nervenfaserschicht der Netzhaut natürlich ein ganz kontinuierlicher!), sondern weil die normalen Fasern durchsichtig sind und wir deshalb das für den Durchtritt des Nerven in der Aderhaut ausgesparte scharflinig begrenzte Loch deutlich erkennen können. Hat die Papille „verwaschene Grenzen“,

dann hat die Durchsichtigkeit der Nervenfasern gelitten und schimmert die Begrenzung der Aderhaut nur noch undeutlich oder gar nicht mehr durch. Außer der Beschaffenheit der sogenannten Papillengrenzen erwecken noch Farbe des Gewebes und Füllungszustand der Gefäße unsere Aufmerksamkeit. Eine normale Papille sieht bei Gas- oder nicht zu weißem elektrischen Licht gelblichrot aus. Den gelblichen Ton liefert die Gesamtmasse der Nervenfasern, den rötlichen ein feines die

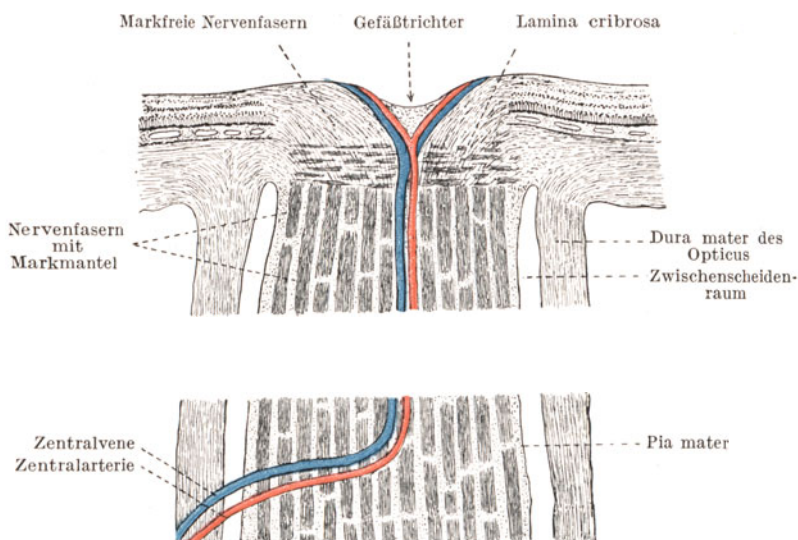


Abb. 79. Schematischer Durchschnitt durch Sehnerv und Papille.

Papille durchziehendes Netz kapillarer Gefäße. Tritt Atrophie des Nerven ein, dann wird der Farbton infolge Schwindens der Fasern und Kapillaren weiß, bei Entzündungen hingegen beobachten wir eine Rötung infolge von Gefäßerweiterung. Die größeren auf der Sehnervenscheibe frei werdenden Äste der Zentralarterie und Vene liegen klar auf der Oberfläche der Nervenfaserbündel. Bei entzündlichen Prozessen schwellen die Venen an, während die Arterien schmaler werden. Die Venen verlaufen dann auch leicht geschlängelt. In der Mitte der Papille, manchmal nach der temporalen Seite zu verschoben, liegt die „physiologische Exkavation“ (siehe S. 154, Abb. 116 a). Hier ist in den einzelnen Fällen die Stelle mehr oder weniger sichtbar, wo die Nervenfasern trichterförmig auseinanderweichen und wo unter Umständen ein schmaler Bezirk der Siebplatte als weißer, grau getüpfelter Hof sichtbar wird.

### Die Neuritis nervi optici.

Entzündliche Vorgänge im Sehnerven können sich ophthalmoskopisch durch zweierlei Symptome kundtun; bei Lokalisation am



peripheren Ende durch das Bild der sogenannten Neuritis nervi optici und bei Befallensein einer mehr proximal gelegenen Stelle des Nerven durch den Ausfall der unterbrochenen Nervenfasern, der sich durch partielle oder totale weiße Verfärbung der Papille mit der Zeit kundtut. Die letzteren Affektionen werden unter dem Sammelnamen Neuritis retrobulbaris zusammengefaßt.

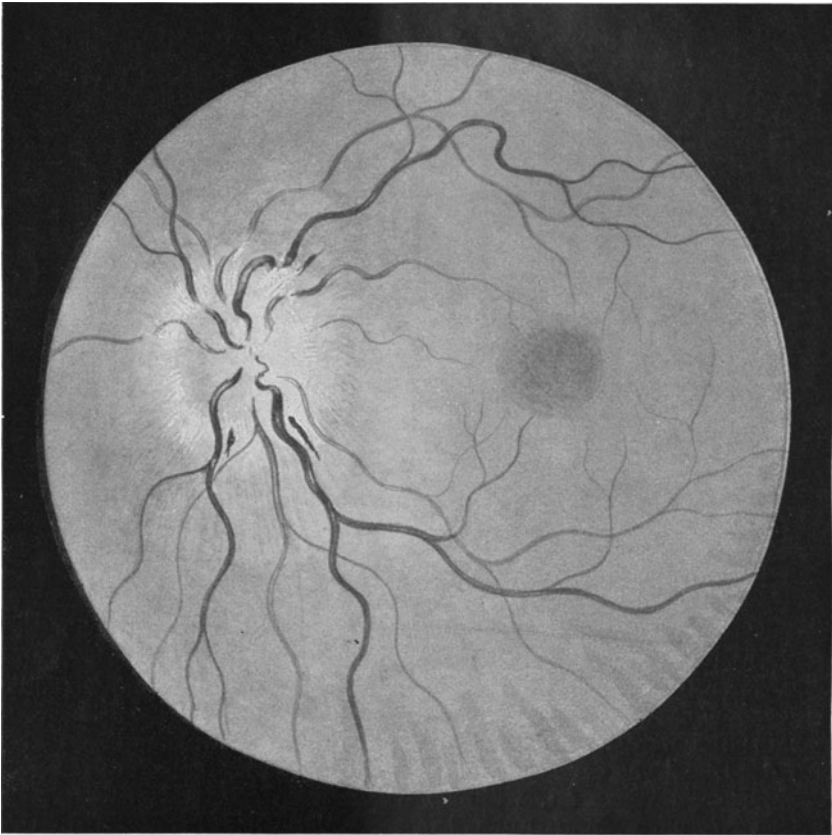


Abb. 80. Neuritis nervi optici.

Die entzündliche Veränderung der Papille äußert sich vorzüglich in einer Verwaschenheit ihrer Grenzen, Verdünnung der Arterien (Abb. 80), Stauung und Verbreiterung der Venen, Rötung und Trübung des Gewebes. In schweren Fällen können Blutungen aus den Venen und weiße im Gebiete der Papille und deren Nachbarschaft gelegene Fettdegenerationsherde der zerfallenden Nervensubstanz hinzutreten. Geht der Prozeß nicht bald zurück, so fängt das Stützgewebe an das zugrunde gegangene nervöse Material durch Wucherung zu ersetzen. Allmählich

veröden unter fortschreitendem Schwinden der Nervenfasern die feinen Kapillaren der Papille, und damit geht ein Abblassen der ganzen Sehnervenscheibe, oft bis zu einem kreidigen Weiß, Hand in Hand. Der Zustand der Neuritis nervi optici weicht schließlich dem Krankheitsbilde der neuritischen Atrophie. Einer solchen Papille sehen wir noch nach Jahren an, daß sie durch eine in ihr selbst zustande gekommene Entzündung zur Atrophie gebracht worden ist; denn sie behält trotz ihres weißen Aussehens die trübe Undurchsichtigkeit, die unscharfe Begrenzung, die Stauung im venösen und die Verengung im arteriellen Gefäßgebiete. Insonderheit ist die Siebplatte, die bei nicht mit Entzündung verbundenem einfachen Sehnervenfaserschwund deutlich sichtbar wird, nicht kenntlich; denn die darüber gelagerte Masse des gewucherten Stützgewebes deckt sie zu.

Die Funktionsstörung ist ganz verschieden. Sie ist durch den Grad bestimmt, wie viele Nervenfaserbündel durch die Entzündung zum Entarten gebracht werden und zu welchen Stellen der Netzhaut die betreffenden Bündel gehören. Sind die Makulafasern beteiligt, dann empfindet der Patient eine entsprechend schwere Herabsetzung der zentralen Sehschärfe. Bei Befallensein der die Peripherie der Netzhaut versorgenden Nervenfasern machen sich entsprechende Einsprünge und Einschränkungen des Gesichtsfeldes geltend. Tritt Atrophie hinzu, dann leidet zuerst das Gesichtsfeld für Grün, später für Rot, Blau und Weiß.

Die Ursachen der Neuritis nervi optici sind ganz verschiedene. Die Erkrankung kann durch ein Netzhautleiden bedingt sein. So sehen wir bei schwerer, die Netzhaut in Mitleidenschaft ziehender Chorioiditis manchmal die Entzündung des Sehnervenkopfes. Auch bei Retinitis albuminurica kommt ein Übergreifen auf den Optikus leicht zustande. Ferner sehen wir Reizung der Papille nach intraokularen Verletzungen, die mit Infektionen kompliziert sind, wenn auch hier die Trübung des Glaskörpers die Möglichkeit der Augenspiegeluntersuchung bald nimmt.

Ferner können Erkrankungen der Orbita eine Neuritis nervi optici auslösen, wenn entzündliche Prozesse auf die Sehnervenscheiden übergreifen. Auch Eiterungen in den Siebbeinzellen und in der Keilbeinhöhle können dasselbe bewirken. Desgleichen kann natürlich eine absteigende in dem Zwischenscheidenraum weiter kriechende Meningitis das Leiden hervorrufen. Hinzu kommenluetische und tuberkulöse Herde im Nerven selbst oder in seinen Scheiden.

Wir haben daher die Aufgabe, die Gründe der Neuritis in jedem Falle aufzudecken und unsere Behandlung danach einzurichten. Eine direkte Beeinflussung des Leidens durch lokale Therapie ist ausgeschlossen.

### Die Neuritis retrobulbaris (axialis).

Die im Sehnerven zum Gehirn ziehenden Nervenfasern sind in ihrer Funktion und Wertigkeit insofern verschieden, als die von der Macula lutea ausgehenden Fasern als Vermittler des zentralen Sehens höhere Leistungen zu tragen haben und deswegen auch an die Ernährung die größten Anforderungen stellen. Die Tatsache, daß jeder Zapfen des Sinnesepithels

der Makula mit einer eigenen Nervenfasern seinen Reiz zum Gehirn leitet, während die Sehzellen in der Netzhautperipherie zu größerer Zahl an eine Faser gekoppelt sind, bringt es außerdem mit sich, daß das „papillomakuläre Bündel“ ungefähr die Hälfte aller Nervenfasern umfaßt. Über seinen Verlauf sind wir hinreichend unterrichtet. Auf der Sehnervenscheibe selbst nimmt es fast die ganze temporale Hälfte ein. Daher führt die Atrophie dieses Bündels zur „temporalen Abblässung der Papille“. Nach dem Durchtritt des Nerven durch die Siebplatte liegt das Bündel im temporalen Sektor des Querschnittes, senkt sich aber bald in den zentralen Abschnitt des Nerven ein, so daß ein Querschnitt wenige Millimeter hinter der Siebplatte schon das Bündel als axiale Bezirk des Nerven erscheinen läßt. Auch im knöchernen Kanal liegt es völlig in der Mitte, von den peripheren Fasern rings umschlossen. Nach der Halbkreuzung im Chiasma finden wir die Fasern auch im Traktus wieder in zentraler Lage.

Es ist nun eine Erfahrungstatsache, deren letzte Erklärung noch nicht völlig gegeben werden kann, daß bei Schädlichkeiten, die den Nerven in seinem Verlaufe vom Bulbus bis zum Chiasma treffen, das papillomakuläre Bündel vor allem gefährdet ist. Daraus ergibt sich eine typische Störung im Gesichtsfeld derart, daß die Mitte desselben von einem dunklen Fleck eingenommen wird. Wir nennen diese Erscheinung zentrales Skotom. In leichten Fällen ist das Skotom ein relatives; d. h. im Bereiche der Gesichtsfeldmitte verliert die zur Untersuchung benutzte Marke nur ihre Leuchtkraft. Weiß erscheint etwas grauübe, Blau verwaschen blau usw. Auch zeigt sich bei den zentralen Skotomen wiederum, daß die Farbenempfindung eher leidet als die Weißempfindung und daß unter den Farben Grün am leichtesten angegriffen wird, später die Rotempfindung und noch später die Blauempfindung. Wird in der Mitte des Gesichtsfeldes eine Farbe oder Weiß überhaupt nicht mehr erkannt, dann spricht man von einem absoluten zentralen Skotom für Grün oder Weiß usw. Die Ausdehnung des Skotoms ist ganz verschieden. In chronischen Fällen pflegt es im Gesichtsfeld ein liegendes Oval in der Ausdehnung von 20 zu 30 Grad zu bilden. Bei akuten Erkrankungen und besonders schweren Fällen kann das Skotom so groß sein, daß es nur noch die äußerste Peripherie des Gesichtsfeldes frei läßt, ja es kann auch völlige Erblindung vorhanden sein. Dann sehen wir aber bei eventuellem Rückgang des Leidens die Funktion auch zuerst seitens der Netzhautperipherie wieder eintreten, so daß allmählich das zentrale Skotom deutlicher wird.

Wir unterscheiden akute und chronische Erkrankungsformen. Die akute retrobulbäre Neuritis tritt meist mit einem rapiden Verfall der zentralen Sehschärfe ein, indem gleichzeitig häufig dumpfe Schmerzen in der Stirn, manchmal auch Schmerzen bei Bewegungen des Auges in der Tiefe der Augenhöhle empfunden werden. Drückt man bei geschlossenen Lidern das Auge sanft in die Orbita zurück, dann werden heftige Schmerzen hinter dem Auge geäußert. In anderen Fällen wiederum fehlt jede Schmerzhaftigkeit. Das Sinken der Sehschärfe kann sich in kurzer Zeit bis zum Eintritt völliger Blindheit steigern,

wobei die Pupille auch bei einseitiger Erkrankung sich maximal erweitern und starr sein kann. Sonst ist äußerlich und mit dem Augenspiegel nichts Krankhaftes an dem Auge sichtbar. Kommt es nur zu hochgradiger Schwachsichtigkeit, dann pflegt im Gesichtsfelde das zentrale Skotom nachweisbar zu sein. Auch in schweren Fällen bleibt jedoch die Sehstörung nur selten in voller Ausdehnung bestehen; nach Verlauf einiger Zeit pflegt eine Erholung einzutreten, die trotz vorhanden gewesener Amaurose bis zur Herstellung der vollen Sehschärfe führen kann, wie es überhaupt das Kennzeichen fast aller Formen der retrobulbären Neuritis ist, daß sie weitgehend rückbildungsfähig sind.

Erst nach einigen Wochen prägt sich bei längerem Anhalten des Leidens die charakteristische Abblassung der temporalen Papillenhälfte aus, deren Diagnose Übung in der Beurteilung des Augenhintergrundbildes voraussetzt; denn manche Papille, deren Nervenfaserrichter sich nach der temporalen Seite zu öffnet, erscheint temporal blasser als nasal und ist trotzdem frei von Erkrankung. Die Grenzen der Papille können in äußerst schweren Fällen leicht unscharf, die umgebende Netzhaut leicht trübe werden.

Die chronische (meist doppelseitig auftretende) Form beginnt schleichend und entwickelt sich allmählich. Sie führt wohl zu Schwachsichtigkeit und zentralem Skotom, aber nicht zu so großen Skotomen, daß Erblindung erreicht wird. Bei der chronischen Neuritis retrobulbaris ist die temporale Abblassung der Papille immer ausgesprochen.

Die Ursachen der retrobulbären Neuritis sind mannigfaltig. Zunächst ist darauf hinzuweisen, daß eine akute einseitige oder doppelseitige retrobulbäre Neuritis ein Prodromalsymptom der multiplen Sklerose sein kann. Und zwar sind Fälle beobachtet, in denen die Sehnervenerkrankung bis zu 14 Jahren dem Manifestwerden der anderen Zeichen vorauseilte. Namentlich die flüchtig verlaufenden Fälle von retrobulbärer Neuritis sind immer verdächtig auf multiple Sklerose, wenn es sich um jugendliche Individuen handelt. Andere akute retrobulbäre Sehnervenerkrankungen wollte man früher auf rheumatische Schädlichkeiten zurückführen; indessen ist dies ein Irrtum, wenn auch Erkältungen auf dem Umwege über eine katarrhalische oder eiterige Affektion der Schleimhaut der pneumatischen Nasennebenhöhlen, insonderheit der Siebbeinzellen und der Keilbeinhöhle eine solche Neuritis auslösen können. Es hat sich nämlich herausgestellt, daß die Siebbeinzellen und die Keilbeinhöhle vielfach unmittelbar an den knöchernen Kanal des Optikus angrenzen und von ihm nur durch papierdünne Knochenplättchen getrennt sind, die noch dazu Defekte aufweisen können. So kann eine ödematöse Schwellung der Schleimhaut solcher Höhlen eine sekundäre Strangulation des Optikus im knöchernen Kanale herbeiführen und diese Quetschung das zarte papillomakuläre Bündel zum Erliegen bringen. Sowohl bei multipler Sklerose als auch bei Nebenhöhlenerkrankung kann die Erkrankung ein- und doppelseitig, mit und ohne Schmerzhaftigkeit auftreten.

Auch die Myelitis kann eine akute retrobulbäre Neuritis auslösen.

Ferner kommen als Ursache Vergiftungen in Frage. Manche Gifte, wie vor allem Methylalkohol, sind in dieser Hinsicht für das Sehorgan ungemein gefährlich. Sie führen binnen wenigen Tagen unter Umständen zu irreparabler Erblindung. Ähnlich verhalten sich die Toxine bei septischen Prozessen anderer Körperteile, ohne daß es sich dabei um wirkliche Metastasen der Eiterung handelt. Auch Filixmas, Blei und andere Gifte wirken in gleicher Weise. Dagegen erzeugen Alkohol und Nikotin als mißbrauchte Genußmittel eine sehr charakteristische doppelseitige chronische Form der Erkrankung, ohne daß Schmerzen beobachtet werden. Kachexie bei Diabetes, Unterernährung z. B. bei zu lange fortgesetztem Stillen bringen ähnliche Bilder zustande. In ganz seltenen Fällen ist an tuberkulöse oderluetische Prozesse im Nerven zu denken. So ist die Erscheinungsweise wie die Ursache der Erkrankung ungemein mannigfaltig.

Unsere Behandlung muß darauf Rücksicht nehmen. Untersuchung des Nervensystems, der Nebenhöhlen, genaue Examinierung auf etwaige Intoxikationsmöglichkeit etc. sind nötig. Bei multipler Sklerose ist eine Behandlung des Grundleidens unmöglich. Liegen Erkrankungen der Nebenhöhlen vor, so ist unter Umständen Freilegen derselben notwendig, damit die Schleimhaut anschwellen kann; sonst helfen auch Kopflichtbäder gut. Bei Intoxikationen ist strengste Enthaltensamkeit von den schädlichen Stoffen unerlässlich; außerdem verordnet man zur Anregung des Stoffwechsels gern Jod und Schwitzbäder.

### Die Stauungspapille.

Die Stauungspapille ist in mancher Hinsicht zwar dem Bilde der Neuritis nervi optici ähnlich, ihrer ganzen Bedeutung und Entwicklung nach jedoch von dieser grundverschieden. Im Vordergrund steht das Ödem des Sehnervenkopfes; eine Entzündung der Papille fehlt, wenigstens in den ersten Stadien der Erkrankung. Sie kann später unter gleichzeitiger Proliferation des Stützgewebes hinzutreten, wenn die das Ödem bildende, im Gewebe liegende Flüssigkeit sich zersetzt und damit reizt.

Die Ursache der Stauungspapille sind raumbeengende Prozesse im Schädelinnern, die eine erhöhte Produktion von Liquor oder eine Verdrängung des Liquor cerebrosppinalis veranlassen. In erster Linie sind es die Gehirngeschwülste, die vor allem dann eine Stauungspapille erzeugen, wenn sie nahe der freien Gehirnoberfläche liegen und damit, wie die Tumoren des Peritonealraumes einen Aszites, so hier eine Reizung der Meningen und damit vermehrte Ausscheidung von Liquor herbeiführen. Deswegen machen selbst große Tumoren des Vorderhirns, wenn sie in die Gehirnmasse eingebettet sind, nur selten Stauungspapille, dagegen Tumoren an der Gehirnbasis und im Kleinhirn schon verhältnismäßig früh. Auch Reizungen der Meningen nach infektiösen Prozessen des Mittelohrs, nach

Meningitis serosa tuberculosa, syphilitica etc. können auf dem Wege übermäßiger Liquorproduktion Stauungspapille machen. Die gleiche Rolle spielen Zystizyten in der Schädelkapsel. In allen diesen Fällen pflegt die Papillenschwellung doppelseitig aufzutreten, und zwar früher auf der Seite, welche dem Sitze der intrakraniellen Affektion entspricht. Bald verwischt sich der Unterschied, so daß man später aus der Differenz der Papillenschwellung und des Grades der Schwere der Erkrankung keine bindenden Schlüsse mehr ziehen kann. Einseitige Stauungspapille kommt zustande, wenn ein Prozeß vorhanden ist, der lediglich die eine Seite der Schädelbasis nahe der Orbita in Mitleidenschaft zieht. So können Tumoren in der Umgebung eines Sehnerven oder schwere von den Siebbeinzellen und der Keilbeinhöhle ausgehende entzündliche Schwellungen Liquorstauung in der einen Sehnervenscheide herbeiführen und dadurch einseitige Stauungspapille erzeugen.

Mit der Neuritis nervi optici hat die Stauungspapille die Unschärfe der Grenzen, die hochgradige venöse Hyperämie und die Trübung des Gewebes, später auch das Hinzutreten von Blutungen und fettigen Entartungsherden auf und neben der Sehnervenscheibe gemeinsam (Abb. 81). Was sie aber von der Neuritis trennt, ist die charakteristische Vortreibung der Papille in den Glaskörper und ihre starke Verbreiterung auf Kosten der umgebenden Retina. In diesen Zuständen zeigt sich der Einfluß des Wesens des ganzen Prozesses bedingenden Ödems. Man spricht von einer „pilzförmigen Vortreibung“ der Papille in den Glaskörperraum.

Da es sich anfänglich nur um eine Flüssigkeitsdurchtränkung des Sehnervenkopfes handelt, kann selbst bei hochgradig entwickelter Stauungspapille die zentrale Sehschärfe und das Gesichtsfeld längere Zeit intakt bleiben. Mit der sekundären Reizung des Gewebes und der allmählichen druckatrophischen Degeneration der Nervenfasern sinkt allerdings auch die Sehschärfe und in dem Maße, in dem sich die bei langdauernder Stauungspapille unausbleibliche Atrophie des Sehnerven ausbildet, schränkt sich auch das Gesichtsfeld ein. Zuerst leidet wie bei allen Atrophien die Empfindung von Grün, später von Rot, dann Blau, zuletzt Weiß. Mit dem Augenspiegel merken wir den Eintritt der Atrophie an dem Nachlassen der rötlichen Verfärbung und ihren Ersatz durch einen mehr und mehr durchkommenden weißlichen Schimmer, bis endlich die Papille die typische Weißfärbung des atrophischen Stadiums aufweist. Die Atrophie nach Stauungspapille verkündet aber dauernd noch den Hergang des Leidens; denn die Papillengrenzen bleiben verbreitert und unscharf, die Schwellung geht infolge starker Wucherung der Stützsubstanz nicht völlig zurück, das Gewebe bleibt undurchsichtig und deswegen die Tüpfelung der Lamina unsichtbar und die Venen zeigen noch spät die Verbreiterung, manchmal auch Einscheidung.

Je nach der Natur des zugrundeliegenden Leidens gesellen sich noch andere Symptome hinzu: Kopfschmerzen, Schwindel, Erbrechen, Druckpuls bei raumbeengenden Prozessen in der Schädelkapsel, Ge-

sichtsfeldausfälle und Augenmuskellähmungen bei Sitz der Erkrankung in der Nähe der Sehbahn oder der Kerne und der Bahn des Okulomotorius, Trochlearis, Abduzens. Ferner können sich bei einseitigen in der Orbita selbst lokalisierten Prozessen Vortreibungen und Verdrängungen des Augapfels zugleich mit der Stauungspapille geltend machen.

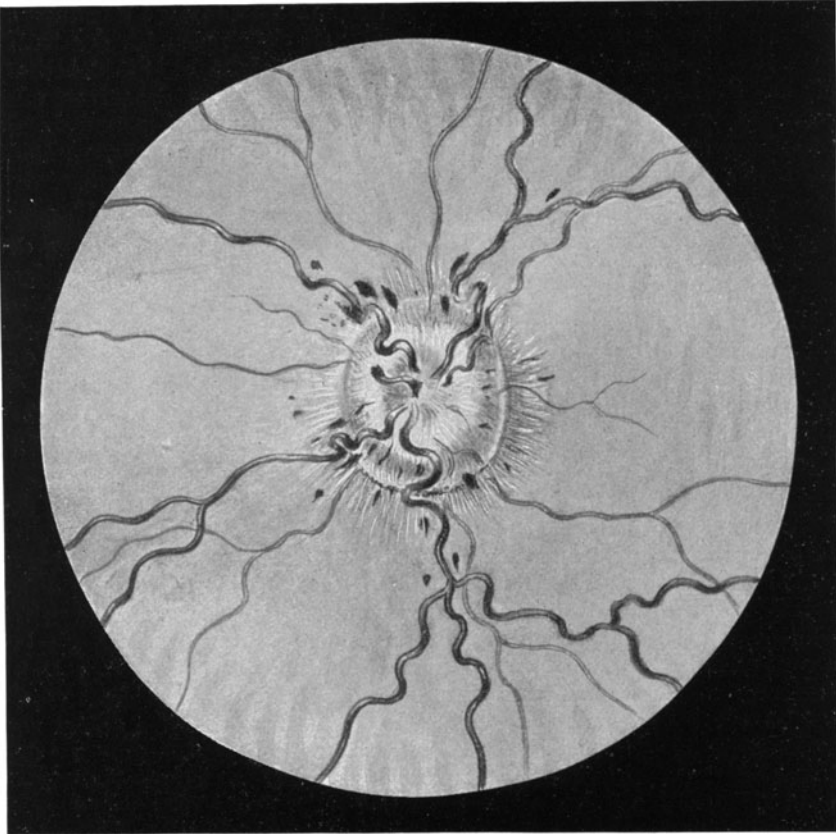


Abb. 81. Stauungspapille.

Die Behandlung berücksichtigt einestheils das Grundleiden, muß aber andertheils darauf ausgehen, daß der Zustand der ödematösen Schwellung des Sehnervenkopfes nicht so lange bestehen bleibt, daß eine Atrophie eintritt. Deswegen müssen wir vom augenärztlichen Standpunkt aus auf eine Druckentlastung der Schädelkapsel in solchen Fällen dringen. Sie geschieht am wirksamsten durch die Palliativ-trepanation der Schädeldecke, die unter dem Schläfenmuskel vorgenommen wird. Balkenstich wirkt nicht so sicher; eine Lumbalpunktion

kann meist keine Druckherabsetzung des Liquor in der Schädelhöhle erreichen. Die Wahl des Operationsverfahrens ist dem Chirurgen und dem Nervenarzte zu überlassen, weil mit dem Eingriff oft auch ein Suchen nach dem Tumor etc. verbunden sein muß.

Bei gelungener Entlastung geht die Stauungspapille manchmal vollkommen zurück, ohne Spuren zu hinterlassen. Sonst richten sich die Folgezustände nach dem Grade, in dem schon eine Atrophie eingesetzt hatte. Beiluetischer Meningitis z. B. sehen wir die Schwellung nach spezifischer Behandlung restlos abklingen. Ebenso steht es bei der Meningitis nach Ohroperationen, wenn die Meningitis heilt.

### Die Sehnervenatrophie.

Was sich an den Hintersträngen des Rückenmarks bei Tabes, an den peripheren Nerven bei Leitungsunterbrechung, bei Verletzungen und bei degenerativen Prozessen nach Systemerkrankungen abspielt und durch besondere Untersuchungsmethoden erst festgestellt werden muß, liegt am Auge klar vor uns: wir erkennen mit dem Augenspiegel das Absterben eines Nerven; denn die Papille wird weiß.

Allerdings dürfen wir dabei eines nicht vergessen. Die Papille kann schließlich kein anderes Licht reflektieren, als sie von der Lichtquelle erhält. Infolgedessen muß eine Papille bei rotfreiem Licht z. B. grellweiß erscheinen und die Wertung der Papillenfarbe ist demgemäß daran gebunden, daß man mit einigermaßen gleichbleibenden Lichtquellen untersucht, damit das Urteil über die Papillenfarbe genügend gesichert ist. Nichts ist schwieriger, als mit unbekanntem Lichtquellen untersuchen und ein Urteil abgeben zu müssen, ob eine Papille blaß oder rötlich, also normal ist.

Pathologisch-anatomisch ist das Leiden durch den Zerfall der Sehnervenfasern gekennzeichnet. Wenn keine entzündlichen Prozesse mitspielen, dann wird in dem Maße, als die Sehnervenfasern auf der Papille schwinden, die Siebplatte mit ihren feinen Löchern auf der Sehnervenscheibe sichtbar. Infolgedessen wird die Papille mit der Zeit ganz weiß. Allerdings wird die weiße Färbung nur in denjenigen Fällen durch die freiliegende Siebplatte selbst bedingt sein, in denen die Nervensubstanz ohne entzündliche Neubildung von Stützsubstanz schwindet. Das ist die Regel bei einfacher Optikusatrophie, z. B. bei Schädelbasisfraktur, wobei der Sehnerv im knöchernen Kanal abgequetscht wird und demzufolge eine absteigende Degeneration ohne jede Entzündungserscheinungen an der Papille Platz greift.

Ganz anders sieht die Papille aus, wenn die Atrophie im Gefolge von Erkrankungen des Sehnerven oder der Netzhaut zustande kommt. Dann zeugt das Bild der ablassenden Sehnervenscheibe noch spät von der im Sehnerven selbst dagewesenen Entzündung. Eine Neubildung von Stützsubstanz, wie sie bei Ersatz entzündlich geschwundenen Nervengewebes stets zu finden ist, trübt das Bild; die Grenzen der Papille bleiben unscharf, der Einblick auf die Lamina



cribrosa bleibt behindert und infolgedessen gewährt die Papille in ihrer Gesamtheit das Bild einer trübweißen, unscharf begrenzten Scheibe. Dann sprechen wir von einer neuritischen Atrophie, an der noch lange Zeit die starke Füllung der Venen und die Schmalheit der Arterien als Folgezustand der dagewesenen Entzündung auffällt. Ja, wenn sich die Atrophie nach Stauungspapille einstellt, bleibt sogar eine Verbreiterung und mäßige Vortreibung der Sehnervenscheibe zurück, die uns die Entstehung noch nach Jahren verrät. Eine andere Form ist wiederum die retinitische Atrophie, wie sie sich im Gefolge von Retinitis pigmentosa (s. S. 95) entwickelt. Dann haben wir eine wachsbleiche Papille mit verengten Arterien und verengten Venen bei gleichzeitiger Unschärfe der Papillengrenzen.

Mithin sehen wir, daß wie bei den entzündlichen Veränderungen, so auch bei der Atrophie des Sehnerven die verschiedensten Ursachen vorliegen und die Bilder recht wenig einheitlich sind. Sie haben nur die Entfärbung der Papille als Kennzeichen gemeinsam. Der Sehnerv als Verbindungsbahn zwischen Netzhaut und Gehirn ist ja nichts weiter als das 3. Neuron, welches von den Endigungen der Bipolaren in der Netzhaut bis zur Gehirnbasis reicht. Schädigungen der Netzhaut und Schädigungen des Zentralorgans, Leitungsunterbrechungen im Sehnerven und Zerstörungen durch entzündliche Prozesse im Nerven selbst führen die Sehnervenatrophie herbei.

Wie fast alle Augenleiden darf man daher eine Sehnervenatrophie nur im Lichte des Zustandes des Allgemeinorganismus beurteilen. Hier prägt sich das Nervensystem in sichtbarer Form als krank aus, mögen nun die Störungen lokal oder allgemein-organisch bedingt sein.

Die Symptome richten sich nach der Ursache. Allgemein gesprochen leidet zuerst der Sinn für Grün. Im Gesichtsfeld fehlt die Grünempfindung oder ist wenigstens die Außengrenze für Grün eingeschränkt. Bald stellt sich auch für Rot und Blau ein ähnliches Verhalten ein, und schließlich leidet auch die Grenze für Weiß. Die Einschränkungen zeigen oft den Typus von sektorenförmigen Einsprünge, die bis nahe an den Fixationspunkt reichen.

Indessen ist gerade bei Sehnervenatrophie das Gesichtsfeld vielgestaltig, je nach der zugrundeliegenden Ursache. Bei Atrophie nach Glaukom (s. S. 155) kommt es vor allem zu Einsprünge von der Nasenseite her. Bei Retinitis pigmentosa schwindet das periphere Gesichtsfeld konzentrisch. Wiederum bei Schädigung des papillo-makularen Bündels fehlt vor allem die Gesichtsfeldmitte (zentrales Skotom!). Und so gibt es unzählige Varianten der Gesichtsfeldstörung in den einzelnen Fällen.

Eine besondere Würdigung verlangt noch die sogenannte genuine, durch Entzündungserscheinungen nicht komplizierte Atrophie, die also sich auf dem Fundus und in der Funktion geltend macht, ohne daß man am Auge vorher etwas Krankhaftes bemerken konnte.

Sie ist durch die weiße, scharf begrenzte Papille und durch Unversehrtheit der Zentralgefäße gekennzeichnet. Mithin ist sie der Aus-

druck einer Leitungsunterbrechung, die mehr zentral ihren Sitz hat. Der absteigende Charakter vieler genuiner Atrophien wird uns nach Verletzungen des Nerven klar, wie sie durch Fremdkörperverwundungen der Orbita, durch Schädelbasisfrakturen (Abquetschung des Nerven im knöchernen Kanal) zustande kommen. Es braucht dann nämlich eines Zeitraumes von mehreren Wochen, bis die Abblassung der Seh-

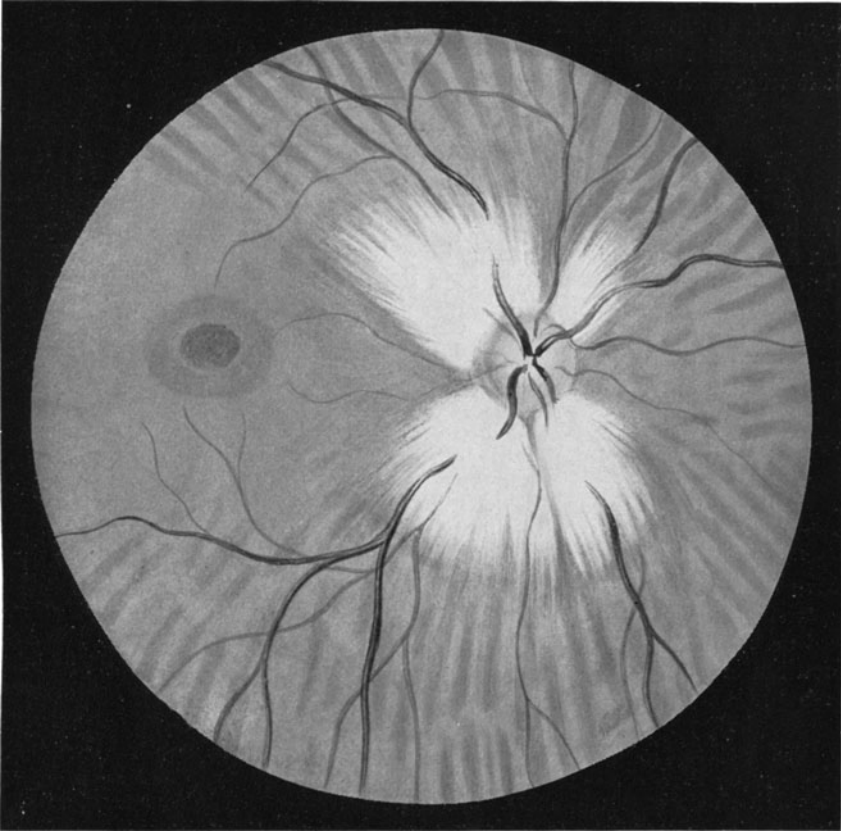


Abb. 82. Markhaltige Nervenfasern.

nervenscheibe eintritt, d. h. bis die Degeneration der Nervenfasern im Auge selbst anlangt. Ähnliche Verhältnisse liegen bei Tumoren an der Basis cranii vor. Ferner steht die genuine Optikusatrophie auch häufig in enger Beziehung zur Tabes und Paralyse, und zwar prägt sich wie an den Hintersträngen so auch an der Papille eine eigentümlich grau erscheinende Entfärbung aus. Lues cerebri kann ebenso die Atrophie nach sich ziehen.

Die Behandlung ist natürlich bei denjenigen Fällen, in denen es sich um eine Kontinuitätstrennung der Nervenfasern handelt, ausgeschlossen. Bei Tabes, Paralyse und Lues cerebri ist zum mindesten der Versuch zu machen, durch eine energische antilueticische Kur noch einen Rest von Sehvermögen zu retten. Die oft geäußerte Furcht, daß eine Quecksilber- oder Salvarsankur den Verfall beschleunigen könnte, ist unbegründet. Die Progredienz des Leidens ist eben manchmal eine recht schnelle, auch wenn nichts gegen die Lues geschieht. Die üblichen Methoden, den Optikus mit schwachem faradischen oder galvanischen Strom oder mittels Diathermie beeinflussen zu wollen, sind in ihrer Wirksamkeit trügerisch.

### Markhaltige Nervenfasern.

Die Nervenfasern streifen beim Durchtritt durch die Siebplatte ihr Mark ab und liegen als nackte Fasern auf der Innenfläche der Retina (Abb. 79, S. 103). Ab und zu entwickelt sich aber der Markmantel noch ein Stück weit in die Netzhaut hinein (Abb. 82), und es werden dann weiße flammenartig begrenzte Flächen auf dem Fundus unmittelbar neben der Papille oder in geringem Abstand von ihr sichtbar, die manchmal die Netzhautgefäße zudecken. Der Befund hat nur kasuistisches Interesse; man muß ihn aber kennen, damit man nicht etwa eine Krankheit des Fundus diagnostiziert.

### Geschwülste des Sehnerven.

Optikus-Tumoren sind außerordentlich selten. Es sind Geschwülste, welche auf der Grenze von Myxomen zu Myxosarkomen stehen, sehr langsam wachsen, aber natürlich mit der Zeit Sehnervenatrophie herbeiführen. Gleichzeitig wird der Bulbus langsam nach vorn getrieben. Temporäre Resektion der äußeren Orbitalwand nach Krönlein ermöglicht die Stellung einer exakten Diagnose und unter Umständen Entfernung des Sehnerven samt Tumor unter Erhaltung des Bulbus.

### Die Erkrankungen der Sehbahn.

Die Erkrankungen der Sehbahn vom Chiasma aufwärts lassen sich selbstverständlich nur aus bestimmten Funktionsausfällen der Leitung diagnostizieren. Mit dem Augenspiegel sind die Veränderungen nicht festzustellen; im Gegenteil pflegt in den meisten Fällen der Augenhintergrund ganz normal auszusehen.

Um die Bedeutung der Funktionsstörungen voll ermessen zu können, bedarf es der Kenntnis des Verlaufs der Sehbahn.

Nachdem die Halbkreuzung der Sehnervenfasern im Chiasma dazu geführt hat, daß im rechten Tractus opticus diejenigen Fasern zusammengefaßt sind, welche die rechte Netzhauthälfte des rechten und des linken Auges versorgen, und der linke Traktus alle zu den linken Netzhauthälften ziehenden Bahnen enthält, findet das

3. Neuron der Sehleitung in den primären Optikusganglien an der Gehirnbasis sein Ende. Diese werden von Zellen im äußeren Kniehöcker, im Pulvinar thalami optici und von den vorderen Vierhügeln gebildet (Abb. 83).

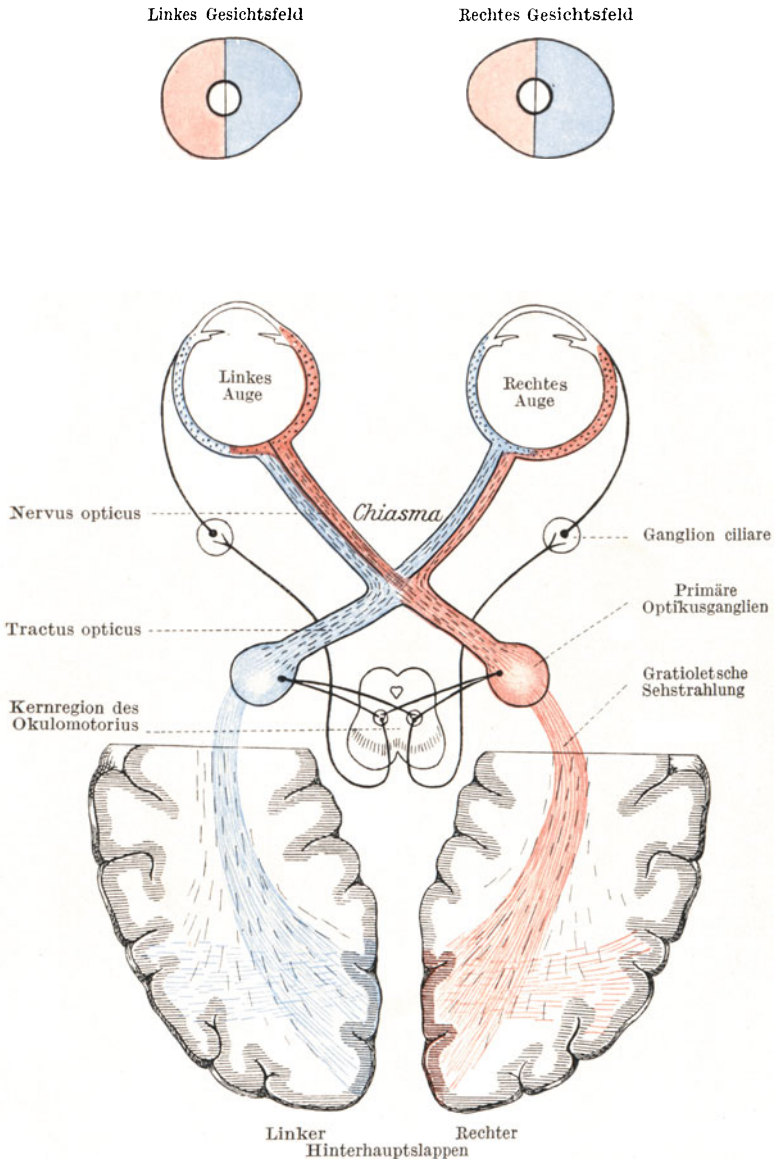


Abb. 83. Die Sehbahn.

Wichtig ist, daß sich hier diejenigen Nervenfasern von der Sehleitung trennen, die von der Netzhaut aus den Lichtreiz zur Pupille leiten. Die Pupillenbahn zweigt hier zu dem Kerngebiet des Okulomotorius an dem Boden des Aquaeductus Sylvii ab und kehrt von hier über die Okulomotoriusfasern und das Ziliarganglion in den Bulbus zurück, wo dann in der Iris die Pupillenmuskulatur eine dem Lichtreiz sofort antwortende Steuerung erfährt, so daß wir mit dem Moment der Änderung der Belichtung eine Änderung der Pupillenweite feststellen.

Die eigentliche Sehbahn geht aber weiter nach rückwärts in die Gratioletsche Sehstrahlung hinein, welche in die Rinde des Hinterhauptlappens führt. Hier liegt das Sehzentrum (Abb. 84). Wir finden es an der der Falx cerebri zugekehrten Innenfläche des Hinterhauptlap-

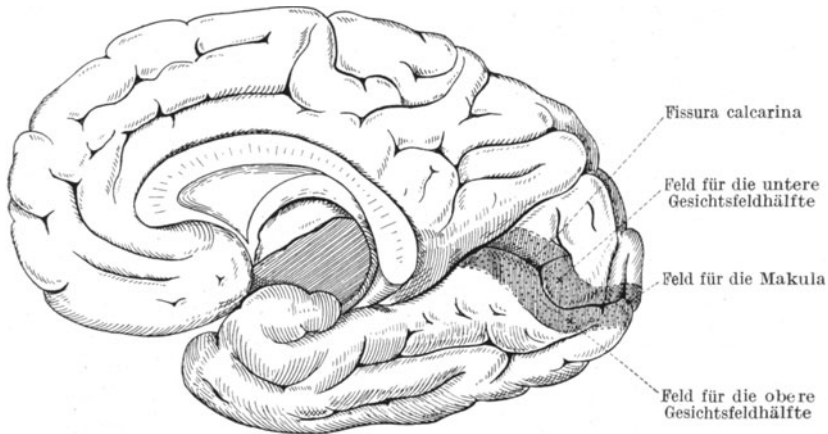


Abb. 84. Das Sehzentrum. Rechte Hemisphäre. Innenfläche.

pens, und zwar in unmittelbarer Nachbarschaft der *Fissura calcarina*. Die oberhalb der Fissur liegenden Rindengebiete versorgen die untere Gesichtsfeldhälfte, d. h. eine Läsion der Gegend oberhalb der rechten *Fissura calcarina* würde einen Gesichtsfelddefekt auf beiden Augen nach links unten zur Folge haben. Die Begrenzung der Fissur entspricht also der horizontalen Trennungslinie in beiden Gesichtsfeldern, während die vertikale Trennung der beiden Gesichtsfeldhälften rechts und links durch den Zwischenraum gegeben ist, der zwischen beiden Hinterhauptslappen liegt und von der Falx cerebri eingenommen wird. Die Vertretung der Makula selbst, also des scharfen zentralen Sehens, hat seinen Ort in der Hirnrinde unmittelbar am hinteren Pol des Hinterhauptlappens.

Wir sehen somit, daß die rechte Hirnhälfte und der rechte Traktus die rechten, die linke die linken Netzhauthälften versorgt, so daß die Netzhauthälften mit dem Gehirn verbunden sind, wie die Pferdemeäuler des Doppelgespanns durch die Kreuzzügel mit der Hand des Kutschers.

Nach diesem Leitungsverlaufe ergeben sich folgende Möglichkeiten eines Funktionsausfalls.

Eine das Chiasma mitten durchsetzende Läsion (z. B. ein Tumor der Hypophysis) durchtrennt die sich kreuzenden Nervenbahnen des Optikus und verursacht eine Außerfunktionssetzung der medialen Netzhauthälften, also einen Wegfall beider temporalen Gesichtsfeldhälften (heteronyme Hemianopie). Hingegen bringt eine Zerstörung der Sehbahn im Traktus und weiter aufwärts eine Erblindung der beiden rechten oder der beiden linken Netzhauthälften zuwege, je nachdem der rechte oder der linke Strang der Sehbahn befallen ist (homonyme Hemianopie). Die Läsion kann auf dem Wege vom Chiasma bis zur Okzipitalrinde liegen. Indessen haben wir an der oben dargelegten Abzweigung der Pupillenbahn in Höhe der primären Optikusganglien zum Okulomotoriuskern hinüber einen weiteren Anhaltspunkt, um die Lokalisierung der Störung noch mehr zu begrenzen. Wir untersuchen die Funktion der einzelnen Netzhauthälfte in bezug auf die Weiterleitung des Pupillenreflexes, indem wir unter besonderen Vorkehrungsmaßnahmen das Licht einer scharf umschriebenen Lichtquelle nur auf eine Netzhauthälfte fallen lassen und beobachten, ob der Pupillenreflex ausgelöst wird oder nicht. Liegt die Unterbindung der nervösen Leitung auf der Strecke vom Chiasma bis zur Gegend der primären Optikusganglien, dann ist auch die Leitung zum Okulomotoriuskern und von da aus zur Iris-muskulatur unterbrochen, d. h. bei Belichtung der nicht sehenden Netzhauthälfte bleibt die Pupille unverändert (hemianopische Pupillenstarre). Sitzt die Störung aber weiter zentral, dann springt trotz vorhandener Unempfindlichkeit der Netzhauthälfte in bezug auf das Sehen der Reiz zum Okulomotoriuskern über und die Pupillarreaktion tritt prompt ein.

## Die Erkrankungen der Linse.

Struktur und Erkrankungsarten der Linse versteht man nur im Lichte der Daten der Entwicklungsgeschichte. Noch im ersten Fötalmonat stülpt sich von dem Ektoderm aus eine blasenförmige Abschnürung in den Becher der sekundären Augenblase ein (Abb. 85). Bald trennt sich die Blase von dem Ektoderm vollständig durch Zwischenschieben einer Mesodermsschichte (Anlage der Hornhaut). Während der Epithelzellenbelag der vorderen Wandung der Blase aus annähernd kubischen Zellen zusammengesetzt bleibt, strecken sich die Zellen der rückwärtigen Wandung und bilden so einen in das Blaseninnere vorspringenden Wulst. Wir haben schon den Typus des Linsenbaues vor uns (Abb. 86): Vorn einschichtiges schmales Epithel, hinten aus Epithelzellen durch Längswachstum entstandene Fasern. Wo die Vorderfläche der Kugel in die Hinterfläche übergeht, am Äquator, findet sich auch der allmähliche Übergang der Epithelzellen in die Fasern. Bald umgibt sich das ganze Gebilde durch Produktion der Zellen mit einer Kapsel, die somit auch rein epithelialer Herkunft ist wie die Linsensubstanz selbst. Im weiteren Wachstum füllen die Linsenfasern das Innere der ehemaligen

Blase völlig aus. Um die zuerst ausgebildeten Fasern legen sich durch Auswachsen neuer Epithelzellen am Äquator immer wieder junge Faserschichten zwiebelschalenartig herum. Die im Innersten der Fasermassen

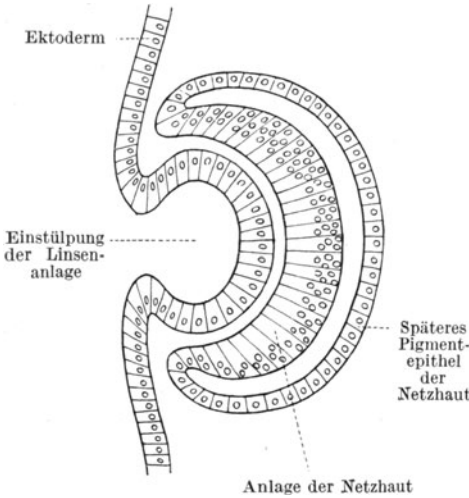


Abb. 85. Linsenentwicklung.

liegenden alten Fasern werden durch Wasserabgabe mit der Zeit dünner, ihre Konturen schmelzen zu einem „Linsenkern“ zusammen und außen legen sich während des ganzen Lebens immer neue Schichten als „Linsenrinne“ an. So nimmt der Kern durch Zusammensintern der alten Fasern langsam an Volumen zu und wird die Rindenschichte, trotzdem immer noch einzelne auswachsende Fasern hinzutreten, immer schmaler.

Mit der Vollendung des dritten Jahrzehnts hebt sich der Kern durch seine Konsistenz und Größe schon deutlich von der weichen, klebrigen und elastischen

Rinde ab und im siebenten Jahrzehnt ist meist die ganze Linse sklerotisiert; d. h. die Linse besteht nunmehr nur noch aus Kernmaterial, die Rinde ist ganz in den großen Kern aufgegangen.

Bildung des Kerns (Nukleus) auf Kosten der Rinde (Kortex) bis zur totalen Linsensklerose sind also physiologische

Erscheinungen, auf denen unter anderem die Entwicklung der Alterssichtigkeit (s. S. 29) beruht.

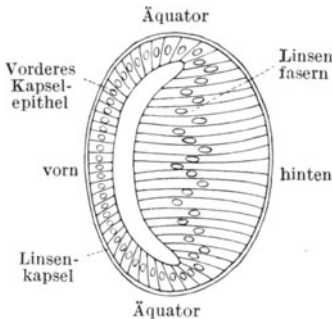


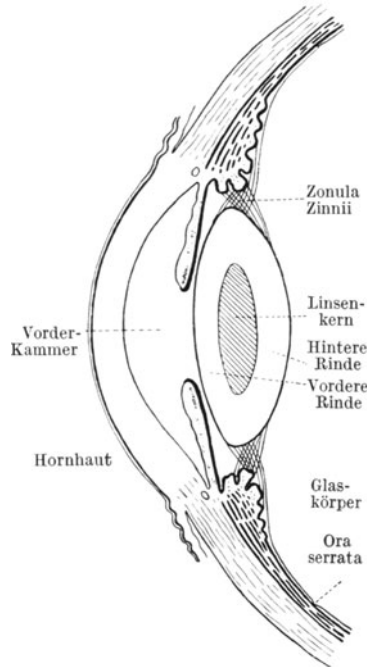
Abb. 86. Wachstum der Linse.

Betrachten wir die ausgebildete Linse, so sehen wir sie in einem Aufhängeband (Zonula Zinnii) ringsum an den Fortsätzen des Corpus ciliare befestigt. Die Zonulafasern werden in Gegend der vorderen Netzhautgrenze (Ora serrata) aus den hintersten Abschnitten des Strahlenkörpers frei, heften sich dann an die Fortsätze an und ziehen von hier aus teils direkt zum Äquator, teils an die vordere, teils an die hintere Linsen-kapsel.

An der alternden Linse selbst unterscheiden wir (Abb. 87): die Vorderfläche mit vorderer Kapsel und dem unmittelbar dahinterliegenden vorderen Kapsel-epithel, dann folgt die vordere Rindenschichte, dann in der Mitte des Gebildes der Kern, hierauf die hintere Rindenschichte und dann

die hintere Kapsel, deren Epithel zu Linsenfaseren umgebildet wurde und die deshalb kein Epithel hat. Die Rückfläche der Linse ist in die tellerförmige Grube des Glaskörpers eingebettet, die Vorderfläche wird vom Kammerwasser umspült und stößt im Umfange des Pupillarrandes an die Hinterfläche der Iris, die auf der Linsenkapsel beim Pupillenspiel hin und her gleitet.

Für die Ernährung der Linse spielt die Kapsel eine bedeutsame Rolle; denn sie läßt als semipermeable Membran die notwendigen Stoffe auf osmotischem Wege durchtreten. Doch kommt Ernährungsmaterial nur den äußeren Faserschichten zu, während die zentral gelegenen wie die ebenfalls epitheliale Herkunft entstammenden Nägel und Haare biologisch absterben und zu einem dem übrigen Körpereweiß ganz fern stehenden Stoff werden. Wahrscheinlich wird das zum Haushalt des Linsenstoffwechsels nötige Material an gelösten Salzen vom Corpus ciliare abgeschieden und der Linse vom Äquator aus zugeführt.



Pathologische Zustände können sich an der Linse nur durch Trübungen, Änderungen des Aussehens und der Lage, nie durch entzündliche oder gar exsudative Vorgänge äußern, weil die Voraussetzung eines Gefäß- oder Lymphgefäßsystems hier völlig fehlt. Da die Linse auch keine Nerven hat, kommen Schmerzen nur dann vor, wenn andere Teile des Augeninnern in Mitleidenschaft gezogen werden.

Abb. 87. Schema der Linse im Alter von 50 Jahren.

### Linsentrübung (Katarakt).

Das normalerweise transparente Linseneiweiß kann unter krankhaften Verhältnissen undurchsichtig werden, und zwar entweder schon in der Entwicklungszeit von vornherein getrübt angebildet sein (kongenitale, stationäre Katarakt) oder im Laufe des Lebens infolge von Schädlichkeiten seine ursprünglich vorhanden gewesene Durchsichtigkeit verlieren (erworbene, progressive Katarakt).

Störungen bei der Entwicklung der Linse werden im Hinblick auf die oben beschriebene Anlage als Epithelblase und dann als zwiebel-schalenartiges Gebilde bei frühzeitigem intrauterinem Auftreten die ältesten, zentralliegenden Fasern betreffen, bei Einsetzen in späteren



Schwangerschaftsmonaten oder in den ersten Lebensjahren die mehr oberflächlichen (Rinden-) Schichten zur Trübung bringen.

Unter den angeborenen Katarakten unterscheiden wir Kapsel- und eigentliche Linsentrübungen.

Kapseltrübungen kommen vor als *Cataracta polaris anterior* und *posterior*. Hemmungen beim Abschnürungsvorgang der Linsenepithelblase vom Ektoderm erzeugen einen feinen oder größeren weißen Punkt in der Mitte der Vorderkapsel, oft mit einer zeltförmigen Verdickung derselben (*Cataracta pyramidalis*). Hingegen markiert sich in Fällen von abnorm langem Bestehenbleiben der *Arteria hyaloidea* des fötalen Glaskörpers an dem Mittelpunkt der hinteren Kapsel ein ganz ähnliches Gebilde (*Cat. pol. post.*). (Abb. 88.)

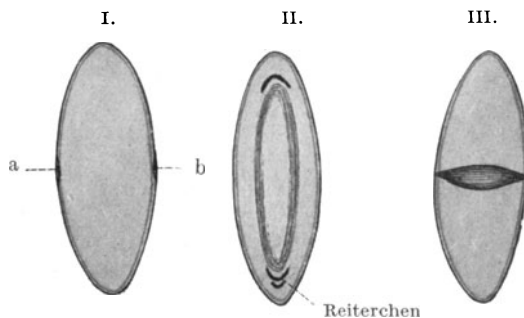


Abb. 88. Angeborene Katarakte.

I. a) *Cat. polaris anterior*, b) *posterior*. II. *Cat. zonularis* (Schichtstar).  
III. *Cat. fusiformis* (Spindelstar).

Innerhalb der Linsenfasermassen kommen zur Beobachtung: die *Cataracta fusiformis* (Spindelstar), die *Cataracta zonularis* (Schichtstar) und die *Cataracta punctata*.

Der Spindelstar stellt eine in sagittaler Richtung die Linse von vorn nach hinten durchsetzende Trübung dar, die in der Mitte spindelig aufgetrieben ist. Sie verdankt ihre Herkunft Störungen in der ersten Linsenanlage und setzt sich manchmal nach vorn und hinten in einen Polstar fort.

Der Schichtstar schwebt als eine ovale Blase inmitten der Linse. Je früheren Wachstumsperioden er seine Entstehung verdankt, desto kleiner ist seine Ausdehnung, je späteren, desto mehr deckt er das Pupillargebiet zu. Seine Genese ist so zu erklären, daß zunächst die Linsenentwicklung durch Bildung durchsichtiger Fasern normal einsetzt. Dann kommt eine Periode, in der eine Störung Platz greift: die gerade in der Umbildung zu Linsenfaser begriffenen Kapselephelien der Äquatorzone wachsen zu trüben Fasern aus, die sich als milchig aussehende Schichte um die älteren Fasern herumlegen. Hält die Störung lange an, dann wird die trübe Schicht entsprechend dicker. Schließlich läßt aber der krankhafte Zustand nach, und nun ist die Bahn zur weiteren Ausbildung normaler Fasern wieder frei. So legt sich eine

Schichte durchsichtiger Fasern auf die getrüben und die kranke Faserzone schwebt nun in der Linse, gesunde Fasern umhüllend und von gesunden Fasern selbst umhüllt. Manchmal sieht man zwei Schichtstare ineinander gekapselt; dann war ein Rückfall der Störung eingetreten, nachdem schon eine Schichte durchsichtiger Fasern wieder geliefert worden war.

Von vorn nach hinten treffen wir daher beim Schichtstar folgendes Verhalten an. Unter der transparent bleibenden Linsenkapsel liegt eine Schicht durchsichtiger vorderer Rindenschicht, dann kommt eine trübe Schicht der vorderen Rinde, dann der klare Kern (daher *Cataracta perinuclearis*), dann die trübe Schicht der hinteren Rinde, dann die klare Schicht und schließlich die klare hintere Kapsel. Als Ursache der Störung kann häufig *Rachitis* festgestellt werden.

Demgegenüber stellt die *Cataracta punctata* eine über die ganze Linse regellos verteilte Entwicklungsstörung dar; sie besteht in der Bildung feiner graublauer Punkte, die sich bei stärkster Vergrößerung in gruppenweise Ansammlungen aller kleinster hellglänzender Stäubchen auflösen lassen.

Den angeborenen Staren ist die Eigentümlichkeit gemeinsam, daß die Trübungen nicht fortschreiten. Allerdings macht es den Eindruck, als wenn kongenitale Katarakte dazu neigen, in späteren Lebensjahren von hinzukommenden, mit der Entwicklung nicht zusammenhängenden Linsentrübungen befallen zu werden.

Ihre Behandlung kann nur eine operative sein. Man wird sich dazu entschließen müssen, wenn die hervorgerufenen Sehstörungen zu hinderlich sind. Die mehr zentral gelegenen Trübungen des Spindelstars und kleinerer Schichtstare können schon durch den wenig schweren Eingriff der optischen Iridektomie (s. S. 64) so weit umgangen werden, daß eine erhebliche Besserung des Visus erreicht wird. In allen Fällen, in denen eine große Differenz im Sehvermögen bei enger und erweiterter Pupille festzustellen ist, erscheint die Iridektomie nasal oder temporal unten aussichtsvoll. Nimmt der Schichtstar aber weite Gebiete der Pupille ein, so daß nur die Peripherie bei erweiterter Pupille von ihm frei bleibt, dann hat der Versuch einer Iridektomie keinen Zweck mehr. Die seitlichen Teile der Hornhaut und der Linse sind optisch so wenig brauchbar, daß sie doch keine scharfen Bilder gewährleisten, wenn man in ihrem Gebiete eine periphere Iridektomie ausführt. Es bleibt dann nur übrig, die ganze Linse durch Diszission und Exstruktion (s. S. 126)

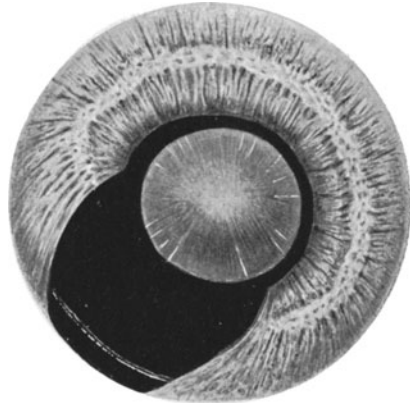


Abb. 89. Schichtstar mit ausgeführter optischer Iridektomie.

(Das Kolobom ist übertrieben groß gezeichnet, um den Linsenäquator sichtbar zu machen.)

zu entfernen und die Notwendigkeit in Kauf zu nehmen, daß der Patient später eine Starbrille für die Ferne und eine zweite für die Nähe tragen muß, während bei optischer Iridektomie die Linse und damit auch die ursprüngliche Refraktion und vor allem auch die Akkommodation erhalten bleibt.

Die erworbenen Stare können auf dem Wege von Verletzungen oder noch unbekanntem (Ernährungs-) Störungen zustande kommen.

Wundstar (*Cataracta traumatica*) tritt ein, wenn bei durchdringenden Verletzungen die Linsenkapsel aufgerissen oder bei stumpfen Traumen durch schwere Gewalteinwirkung zum Bersten gebracht wird.

Schon beim Wundstar sehen wir den Einfluß des Alters des Patienten deutlich. Solange noch in jugendlichen Jahren reichlich Rinde vorhanden ist, saugt sich die Linse schnell mit Kammerwasser voll. Die Linsenfasern zerfallen zu weißen Flocken und quellen oft so stark in die vordere Kammer hinein, daß sogar sekundäre Glaukomanfälle durch Behinderung des Kammerwasserabflusses vorkommen. Je älter aber die Linse ist und je größer der Kern auf Kosten der Rinde geworden ist, desto weniger lebhaft reagiert die Linse auf Kapselverletzungen. Die Linse ist dann schon zum größten Teile ein harter unwandelbarer Körper geworden.

Diese wichtige Differenz in dem Verhalten der jugendlichen und der alten Linse zwingt auch dazu, juvenile von senilen Starformen zu trennen; denn wie beim Wundstar, so verhält sich auch bei dem gewöhnlichen erworbenen Star die Linse in den Lebensaltern ganz verschieden. Die juvenilen Katarakte sind weiche, leicht zerfallende Gebilde, die man schon durch eine schmale Operationswunde aus dem Auge herausbringen kann, während die harten senilen Katarakte die Eröffnung der Vorderkammer mit einem großen Schnitt bedingen, durch welchen die Linse in ihrer ganzen Größe mit einem Male durchtreten muß.

Die Ursachen der gewöhnlichen juvenilen und senilen Stare sind noch unbekannt. Wahrscheinlich liegen Ernährungsstörungen zugrunde, wohl sicher beim Zuckerstar (*Cataracta diabetica*) und bei den Staren der Nierenkranken. Erblichkeit spielt vor allem bei den frühzeitig auftretenden Formen eine unverkennbare Rolle. Für den Altersstar hat man dagegen Erkrankungen des *Corpus ciliare* und Einwirkung von Licht angeschuldigt; es läßt sich auch nicht leugnen, daß im Gefolge von Leiden des vorderen Uvealtraktes Linsentrübungen (*Cataracta complicata*) ebenso vorkommen wie im Anschluß an Blitzschlag (*Cataracta electrica*) oder an übermäßige Erhitzung (Star der Glasbläser). Im allgemeinen wird man aber den Altersstar zu der Gruppe der Altersveränderungen an sich zu rechnen haben.

Den erworbenen Star erkennt man an der weiß oder grau getrübbten Pupille. Allerdings darf man nicht jede trüb aussehende Pupille kritiklos als Ausdrück einer Katarakt ansprechen; denn wir haben gesehen, daß vor der Linsenkapsel im Anschluß an Iritis fibrinosa (s. S. 70) Pupillarexsudate und Schwarten zustande kommen, während sich dichte weißgraue Glaskörpertrübungen hinter die Linse legen können. Das

Merkmal für einen Star ist daher die Lage der Trübung unmittelbar in der Linse selbst.

Jugendliche Stare sehen zufolge der reichlichen getrübbten Rindenschichte milchig-weiß aus, Altersstare infolge der geringen Dicke der Kortikalis und Größe des Kerns nur grau (grauer Star). Ist der Kern stark verhärtet, so schimmert er als brauner Schatten durch die graue Rindenschichte hindurch. Im hohen Alter kommt es sogar vor, daß gar keine Rinde mehr vorhanden ist, während der große Kern, durch seine Sklerose braun geworden, das Licht nicht durchtreten läßt, sondern reflektiert. Eine solche nicht eigentliche Startrübung heißt *Cataracta nigra*.

Die Entwicklung der Stare geht nicht mit einem Male vor sich. Namentlich der Altersstar braucht Zeit. Wir unterscheiden daher bei der *Cataracta senilis* 3 Stadien: *Cataracta incipiens*, *Cataracta matura* und *Cataracta hypermatura*.

Untersucht man bei erweiterter Pupille die Linsen alter Leute, so findet man fast ausnahmslos in der Peripherie feine Trübungen. Von einem beginnenden Star im klinischen Sinne sprechen wir aber erst dann, wenn die Trübungen anfangen sich in das Pupillargebiet vorzuschieben und Sehstörungen zu verursachen. Dann erblickt man bei der gewöhnlichen Form des Altersstars, der *Cataracta subcapsularis*, mehr oder weniger ausgesprochene weißgraue, radiär gestellte Striche (Speichen), die in nächster Nähe der Vorderkapsel gelegen sind. Oft sind sie schon bei Tageslicht sichtbar, doch werden sie bei seitlicher Beleuchtung im Dunkelzimmer viel deutlicher und können in der ganzen Ausdehnung am besten nachgewiesen werden, wenn man mit dem Augenspiegel

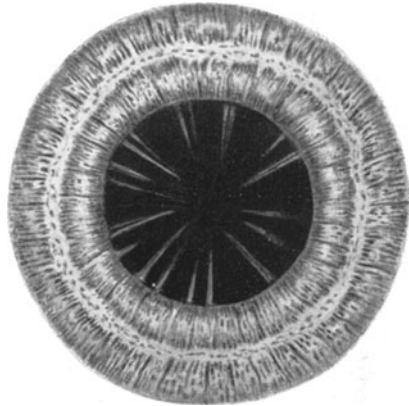


Abb. 90. Beginnender Altersstar (Speichen).

Licht in die Pupille wirft und hinter den Spiegel Vergrößerungslinsen (Lupenspiegel) vorsetzt. Selbst die zartesten Trübungen erscheinen dann als schwarze Schatten auf rotem leuchtenden Grunde.

Was sich in der vorderen Rindenschicht abspielt, vollzieht sich genau so auch in der hinteren; nur können wir hier die Veränderungen meist nicht so gut nachweisen, weil die Trübungen vorn die rückwärtig gelegenen verdecken. Der Kern bleibt aber von den Trübungen frei. Er ist ein Fremdkörper, der sich nicht mehr ändert. In selteneren Fällen tauchen die Trübungen nicht zuerst unter der Kapsel, sondern in der Nähe des Kerns auf (*Cataracta supranuclearis*). Wiederum in anderen, noch weniger häufigen scheint sich der Sklerosierungsprozeß der den Kern bildenden Fasern schon unter gleichzeitiger Trübung zu vollziehen (*Cataracta intranuclearis*). Dadurch können erhebliche Seh-

störungen zustande kommen, ohne daß eine Veränderung in der Rindenschichte sichtbar ist.

Zur Beurteilung der Lage der Trübung in bezug auf ihre Tiefe dient die Beobachtung des Irisschlagschattens. Leuchtet man mit einer elektrischen Taschenlampe oder einer anderen Lichtquelle seitlich

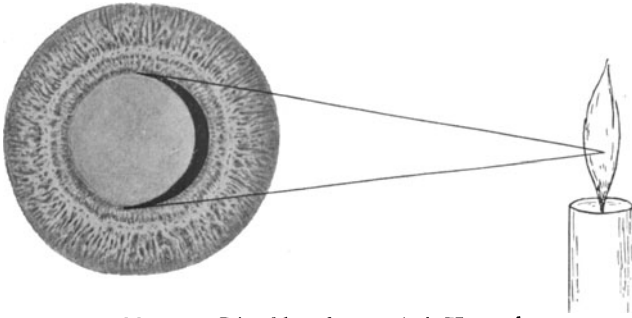


Abb. 91. Irisschlagschatten bei Katarakt.

in die Pupille (Abb. 91), so wirft der der Lichtquelle zugekehrte Abschnitt der Iris in die Pupille einen Schatten. Ist die Linse ganz klar, so erscheint die Pupille selbstverständlich schwarz. Liegen aber in der Linse Trübungen, dann fangen diese die Strahlen der Lampe auf und zwar so, daß unter der Kapsel sitzende unmittelbar am Pupillarrand schon hell




Abb. 92. Fast reifer Altersstar.




Abb. 93. Reifer Altersstar.

aufleuchten, während tiefer liegende durch einen entsprechend breiten Schatten vom Pupillarrand getrennt werden. Nahe der hinteren Kapsel befindliche Trübungen werden vom Irisschlagschatten erst nahe der Pupillenmitte freigegeben.

Nach und nach werden bei dem subkapsulären und supranukleären Rindenstar immer weitere Gebiete von speichenförmigen und wolkigen

Trübungen befallen, bis die ganze Rinde, soweit sie sichtbar ist, in die Trübung aufgegangen ist. Dies geschieht manchmal unter starker Wasseraufnahme der Linsenfasern, wodurch eine solche Quellung zustande kommen kann, daß die vordere Kammer seicht wird (*Cataracta intumescens*). Der Zustand ist aber nur vorübergehend. Nach einigen Monaten ist die frühere Gestalt der Linse wieder erreicht; nur ist sie überall bis unter die Kapsel grau getrübt, die selbst in der Regel klar bleibt.

In diesem Zustande hat das Auge die Fähigkeit Gegenstände zu erkennen völlig verloren. Es kann nur noch Hell und Dunkel unterscheiden; dieser erhaltene Funktionsrest ist aber ungemein wichtig, damit wir sicher sind, daß die Netzhaut in der Tiefe des Bulbus hinter der getrühten Linse noch voll leistungsfähig geblieben ist. Vor Ausführung einer Staroperation prüfen wir daher stets, ob das Auge auch schwaches Licht noch wahrnimmt und allseitig im Außenraum richtig lokalisiert. Zu diesem Zwecke lassen wir das Licht einer matt brennenden Flamme mittels des Augenspiegels in die Pupille fallen und fordern den Patienten auf zu sagen, ob er das Licht sieht und woher im Raume das Licht kommt (Prüfung des Lichtscheins und der Projektion).

Nun ist der Star operationsreif geworden (*Cataracta matura*). In diesem Zustande kann die Linse mehrere Jahre verharren. Allmählich macht sich aber eine Auflösung und Verflüssigung der getrühten Linsenfasern zu einem Brei geltend (Abb. 94). Der Kapselsack ist nicht mehr prall gespannt, sondern leicht faltig und der Kern sinkt in der schlaff gewordenen Kapsel inmitten des Breis zu Boden. Bei raschen Bewegungen des Auges sieht man ihn als bräunliches Gebilde in dem unteren Teile des Kapselsackes hin und her schlottern. Ja, er kann bei einer heftigen Ruckbewegung sogar die Kapsel sprengen und durch Selbstentbindung entweder in die Vorderkammer oder in den Glaskörper hineingleiten. Mit ihm tritt auch der Rindenbrei aus und die Pupille wird wieder klar. Indessen freuen sich die Patienten nicht lange dieser Wunderheilung, sondern sie gehen dem Schicksal der Erblindung durch sekundäres Glaukom entgegen (s. S. 148). Den Zustand der Verflüssigung der Linsenrinde bezeichnen wir als überreife (*hypermaturo*) Katarakt.

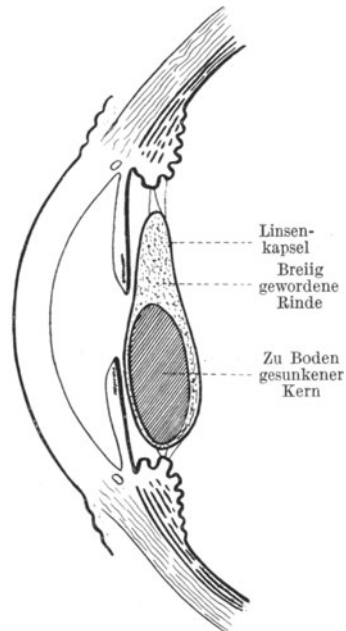


Abb. 94. *Cataracta hypermatura*.

### Die Staroperationen.

Eine durchsichtige jugendliche Linse ist von zäh-klebriger Konsistenz. Erst wenn sie getrübt wird, nimmt sie eine weiche flockige Beschaffenheit an, und nur in diesem Zustande läßt sie sich bequem extrahieren.

Sind wir daher gezwungen, eine erst teilweise getrübt Linse zu entfernen (z. B. bei einem nicht ausgedehnten Schichtstar), dann machen wir

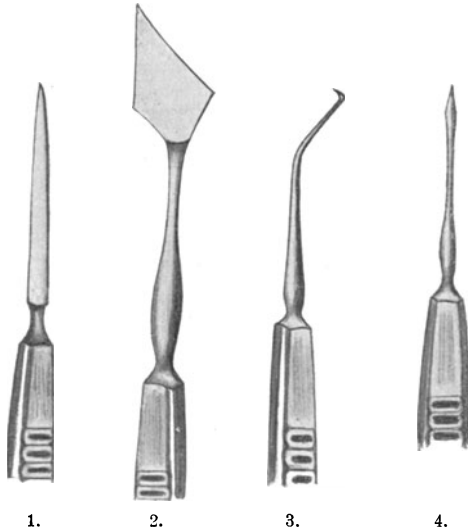


Abb. 95. 1. Schalmesser nach v. Graefe.  
2. Lanze. 3. Zystitom. 4. Diszissionsnadel.

zunächst dadurch die Trübung zu einer totalen, daß wir eine Starnadel temporal durch den Limbus innerhalb der Sklera hindurchstoßen (Abb. 95, 4.) auf die Pupille zielen und nun innerhalb der Pupille die Linsenkapsel durch mehrere Schnitte aufreißen (Diszission). Nun hat das Kammerwasser freien Zutritt zu den Linsenfasern und vollendet das Werk der Trübung. Bei Kindern kann unter Umständen schon die Diszission genügen, um die Pupille klar zu machen. Die aus dem Kapselsack hervorquellenden Linsenfasern gelangen in die Vorderkammer und werden dort vom Kammerwasser allmählich aufgelöst und in fein verteiltem Zu-

stande mit ihm aufgesogen. Nur muß man acht geben, daß nicht durch Verstopfen des Kammerwinkels durch größere Brocken Sekundärglaukom auftritt.

Gemeinhin schließt man einige Zeit nach der Diszission die lineare Extraktion an. Diese kann auch ohne vorangegangene Diszission sofort vorgenommen werden, wenn die Linse schon von selbst genügend getrübt ist, wie z. B. bei dem jugendlichen Totalstar, der *Cataracta mollis*. Das Instrument, mit dem wir die vordere Kammer eröffnen, ist in diesem Falle die Lanze (Abb. 95, 2). Sie hat eine Spitze und von dieser ausgehend zwei in einem Winkel zueinander verlaufende geschliffene Seitenschneiden. Wo das Instrument in den Schaft übergeht, ist es winklig über die Fläche gebogen. Mit der Lanze sticht man am Limbus ein und führt die Spitze parallel zur Irisebene bis etwas zur Pupillenmitte vor (Abb. 96). So schafft man sich eine lineare tangential zum Limbus gelegene Wunde, deren Größe man durch mehr oder weniger weites Vorschieben der Lanze beeinflussen kann. Ist die Kapsel, wie nach geschehener Diszission oder nach Verletzungen

schon genügend aufgerissen, so genügt ein leichter Druck mit der Fläche der Lanze nach rückwärts, um die Wunde zum Klaffen zu bringen und die Linsenfloeken austreten zu lassen. Leichtes Massieren mit einem Spatelchen oder Löffelchen vollendet den Akt der Linsenentbindung. Ist die Kapsel noch intakt, wie bei primärer Linearextraktion, so macht man mit der Lanzenspitze durch eine Hebelbewegung einen Schnitt in die Linsenumhüllung und verschafft sich so den Zugang zu den Fasermassen.

Wenn eine einzige Extraktion nicht alles herausschafft, kann man die Operation nach einiger Zeit nochmals wiederholen und dann den Rest der gequollenen und getrübten Fasern beseitigen.

Der Altersstar macht erheblich mehr operative Schwierigkeiten, weil wir die Linse in toto, und zwar mit einem großen harten Kern herausbringen müssen. Deswegen verwenden wir ein Schalmesser (Abb. 95, 1), dessen Spitze wir am temporalen Limbus einstoßen und an der gegenüber befindlichen Stelle des Limbus wieder ausstoßen (Abb. 97). Durch sägende Züge schneiden wir dann den Limbus nach oben hin durch, so daß je nach der Größe der zu entbindenden Linse ein Lappen gebildet wird, der die Hälfte oder ein Drittel des ganzen Hornhautumfanges umgreift. Der Umfang der beim Altersstar nötigen Wunde birgt Gefahren in sich, die viel größer sind als bei der linearen Extraktion mit der Lanze; denn mit der Ausdehnung der Wunde wächst die Möglichkeit, daß Keime aus dem niemals völlig sterilen Bindehautsack in das Augeninnere eindringen und die Wunde infiziert wird. Dann aber besteht auch während der Operation und noch während einiger Tage später die Gefahr, daß Glaskörper vorfällt. Reichlicher Glaskörperverlust zieht aber leicht Netzhautablösung nach sich.

Der zweite Akt der Operation ist die Eröffnung der Linsenkapsel. Manche schicken dieser erst eine Iridektomie voraus, manche operieren ohne solche oder führen sie erst nach erfolgter Extraktion aus. Die Aufreißung der Kapsel geschieht mittels des Zystitoms oder mittels der Kapselpinzette. Das Zystitom (Abb. 95, 3) hat eine kleine dreieckige, scharfe Fliete und die Kapselpinzette scharfe Zähnchen, mit der die Kapsel gefaßt wird. Nach Eröffnung der Kapsel ist alles zur eigentlichen

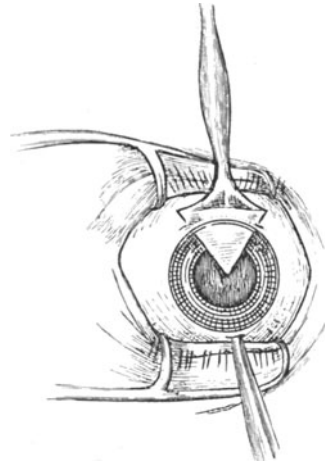


Abb. 96. Lineare Extraktion einer Cataracta mollis mit Lanze.

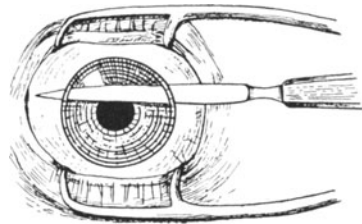


Abb. 97. Lappenschnitt mit Schalmesser bei Cataracta senilis.



Extraktion vorbereitet. Durch einen leichten Druck mit einem Löffel am unteren Limbus wird die Linse mit ihrem unteren Äquatorumfang nach rückwärts geneigt, so daß sich der obere Äquator in die Wunde einstellt. Hierauf schieben massierende Bewegungen die Linse aus der Wunde heraus.

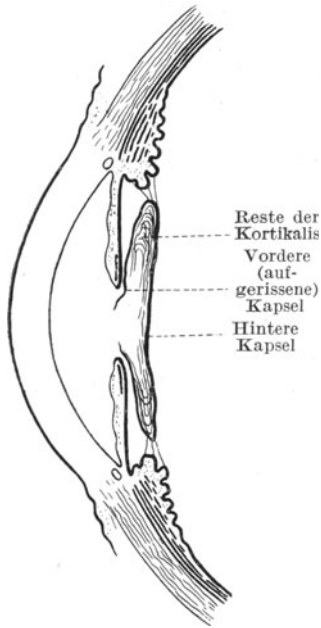


Abb. 98. Nachstar.

Nach Vollendung der Extraktion bleibt also die aufgerissene vordere Kapsel und die intakt erhaltene hintere Kapsel als Scheidewand zwischen vorderem und hinterem Bulbusabschnitt zurück. Nicht immer gelingt es jedoch alle Linsenfaser herauszubekommen. Leicht bleiben Reste in den Falten der Kapsel liegen, die dann mit der Kapsel verkleben und mit ihr zusammen den Nachstar bilden (Abb. 98). Diese „*Cataracta secundaria*“ ist vielfach der Grund, warum zunächst für das Sehvermögen kein hinreichender Erfolg erzielt wird; denn abermals deckt eine mehr oder weniger dichte, wenn auch nur dünnhäutige Trübung die Pupille zu (Abb. 99). Man muß sich dann zur Nachstaroperation entschließen. Ist das Häutchen sehr zart, dann genügt die Durchreißung mit der Nadel, andernfalls wird der Nachstar nach abermaliger schmaler Eröffnung der vorderen Kammer mittels der Lanze da-

durch gespalten, daß man eine feine Schere (Scherenpinzette) einführt (Abb. 100).

Nunmehr ist die trennende Haut zwischen Glaskörperraum und Kammer gefallen und die Pupille ist klar.

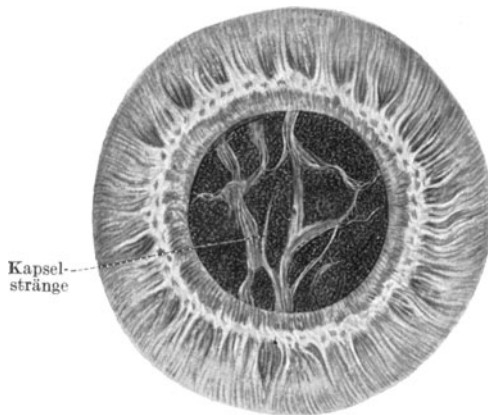


Abb. 99. Nachstar.

Ist das Linsensystem nicht intakt, insofern die Linse in ihrem Aufhängeapparat gelockert ist, dann besteht die Gefahr, daß beim Versuche die Linsenkapsel aufzureißen oder die Linse herauszuschieben, eine *Luxatio lentis* in den Glaskörperraum eintritt, wodurch sie dann verschwindet, ohne gefaßt werden zu können. In solchen Fällen versichert man sich der Linse, indem

man unmittelbar nach vollendetem Lappenschnitt eine Drahtschlinge hinter sie schiebt und sie in dieser gehalten gleich samt der Kapsel herauszieht. Natürlich nimmt man dabei Glaskörperverlust in Kauf, weil keine Schranke mehr den Glaskörper zurückhält.

Im überreifen Stadium des Altersstars muß man gelegentlich zur Extraktion in der Schlinge greifen.

Die Verheilung der Lappenwunde bedingt anfänglich einen höheren Astigmatismus (s. S. 23). Nach ungefähr 6 Wochen pflegt jedoch ein Beharrungszustand eingetreten zu sein, so daß man die Starbrille bestimmen kann.

Im allgemeinen braucht ein linsenloses Auge bei früherer Emmetropie ein Konkavglas von 11 D, ein früher kurzsichtiges ein entsprechend geringeres, ein weitsichtiges höheres. Das Starleseglass muß natürlich 3—4 D stärker sein (s. S. 28).

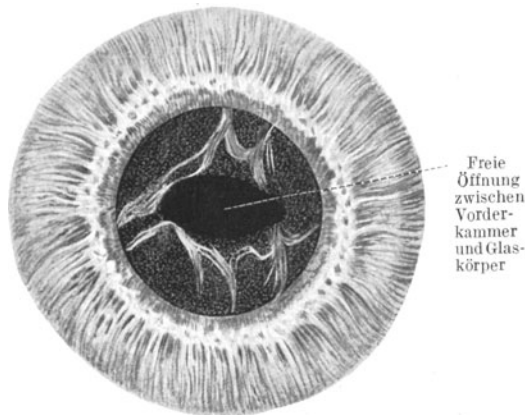


Abb. 100. Durchschnittener Nachstar.

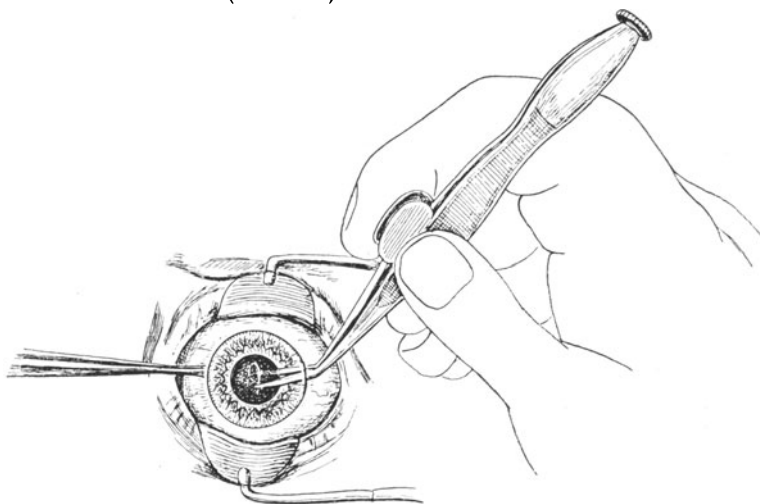


Abb. 101. Nachstardurchschneidung mit Scherenpinzette.

### Die Lageverschiebungen der Linse.

Die Befestigung der Linse in der zarten Zonula, die von den Erhebungen der Ziliarfortsätze aus radiär zur Vorder- und Hinterfläche der Linsenkapsel zieht, bringt es mit sich, daß eine stärkere Erschütterung des Bulbus

durch Schlag oder Stoß die Linse aus ihrer normalen Lage verschoben kann. Überdies kommen auch angeborene Defekte in der Zonula vor, so daß die Kinder mit verschobenen Linsen auf die Welt kommen.

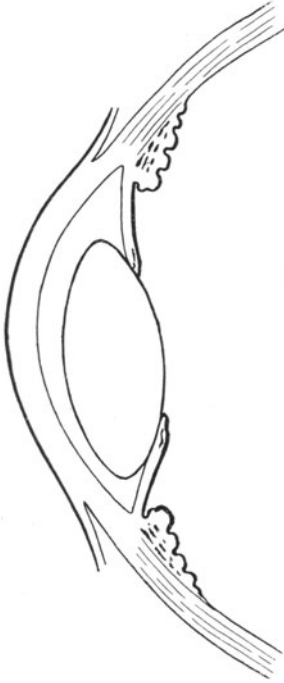


Abb. 102. Luxation der Linse in die Vorderkammer.

In beiden Fällen kann die Verschiebung der Linse eine völlige Losreißung aus ihrem Aufhängeapparat bedeuten (eigentliche Linsenluxation) oder nur eine teilweise Lockerung. Diese kann sich in leichten Fällen nur durch ein mehr oder weniger deutliches Zittern der Linse bei schnellen Augenbewegungen äußern, und zwar wird dies dadurch kenntlich, daß die vor der Linse liegende Iris schlottert. Oder es können die Zonulafasern an einer Seite des Linsenäquators intakt, an der anderen eingerissen sein. Dann haben wir das Bild der Subluxation der Linse vor uns.

Eine totale Linsenluxation kann erfolgen: 1. in die vordere Augenkammer, 2. in den Glaskörperraum, 3. schräg gestellt in die Pupille und 4. bei gleichzeitigem Bersten der Sklera am Limbus corneae unter die Bindehaut.

Die in die vordere Augenkammer geglittene Linse ist (Abb. 102), solange sie durchsichtig bleibt, einem im Kammerwasser suspendierten großen Öltropfen sehr ähnlich. Man sieht einen hellen, den Äquator darstellenden Ring von glänzend gelber Farbe und die Iris entsprechend nach rückwärts gedrängt. Bei Luxation einer getrübbten Linse liegt natürlich eine graue linsenförmige Scheibe in der Kammer. Da die in der Vorderkammer befindliche Linse den Kammerwinkel größtenteils verstopft, ist eine sekundäre Drucksteigerung die bald eintretende Folge. Auch wenn die Linse in den Glaskörperraum fällt (Abb. 103), pflegt ein solches Sekundärglaukom (s. S. 148) nicht lange auf sich warten zu lassen, weil die als Fremdkörper wirkende Linse an die Rückfläche des Corpus ciliare bei jeder Augenbewegung anstößt und eine Sekretionsneurose auslöst, welche eine übermäßige Menge Kammerwasser produziert.

Die Zerfallsprodukte der freibeweglich gewordenen Linse bringen außerdem eine Entzündung des Uvealtraktes hervor.

In seltenen Fällen treffen wir die luxierte Linse in schräger Lage in der Pupille eingeklemmt an (Abb. 104), so daß sie mit einer Hälfte in den Glaskörperabschnitt, mit der anderen in die Vorderkammer sieht.

Hängt die Linse noch an Teilen der Zonula fest, dann kann sie ihre Lage nur unvollständig ändern. Sie neigt dann mit einem Teile ihre

Lage nur unvollständig ändern. Sie neigt dann mit einem Teile ihre

Äquators in den Glaskörperraum hinten über. Dabei kann sich der Fall ergeben, daß der Äquator in der Mitte der Pupille sichtbar wird (Abb. 105),

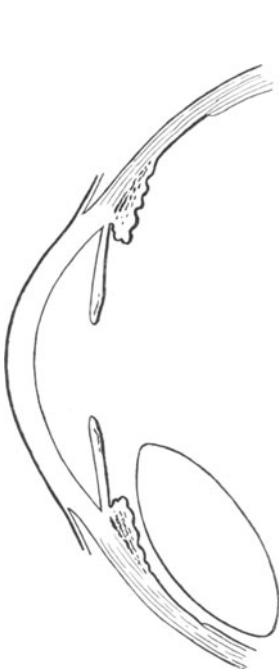

Abb. 103. Luxation der Linse in dem Glaskörperraum.

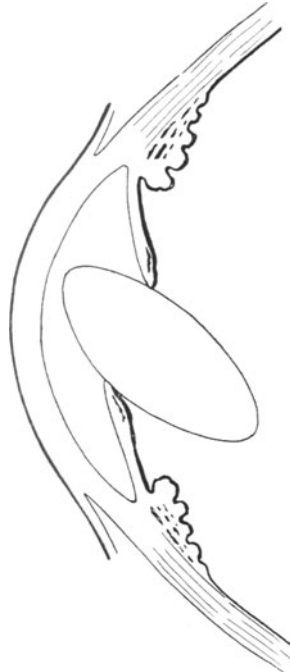

Abb. 104. Luxation der Linse m. Einklemmung in d. Pupille

so daß das Auge einen linsenhaltigen und einen linsenfrenen Pupillenteil hat. Die Folge ist wie bei der Iridodialyse (s. S. 75) das Entstehen von zwei verschiedenen Bildern auf dem Augenhintergrund und somit monokulares Doppeltsehen.

Linsenverschiebungen sind nur ab und zu einer Behandlung zugänglich. In Frage kommt nur die Linsenextraktion, und zwar, da die Operation an einem Auge vorgenommen werden muß, das zwischen Glaskörperraum und Vorderkammer keine Scheidewand mehr besitzt, die Extraktion mit der Schlinge. Sofort nach Vollendung des Starschnittes muß man die Linse mitsamt der Kapsel auf die Schlinge nehmen und unter mehr

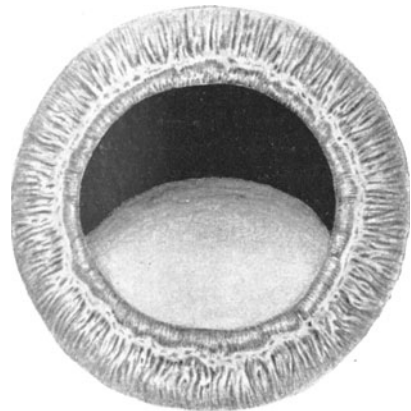


Abb. 105. Luxation der Linse. Der Linsen-äquator ist in der Mitte der Pupille sichtbar.

oder weniger Glaskörperverlust herauszuziehen. Die Operation ist bei Luxation in die Vorderkammer verhältnismäßig einfach, bei Luxation in den Glaskörper jedoch zumeist unmöglich, weil man die Linse nur mit dem Augenspiegel sieht und bei der Operation aufs Geratewohl im Glaskörper nicht herumfischen kann, ohne profusen Glaskörperverlust mit anschließender Netzhautablösung herbeizuführen.

## Die Erkrankungen der Orbita.

Der Bulbus ruht in der Tenonschen Kapsel in einem Polster von Fett- und Zellgewebe, welches die Augenhöhle ausfüllt. Nach vorn zu ist die Orbita durch den Faszienapparat der Lider verschlossen und im übrigen umgibt sie die knöcherne Wandung, bekleidet mit einem Periostüberzug. Der Inhalt der Orbita wird noch gebildet vom Sehnerven, den Ästen des Trigemini, den Blut- und Lymphgefäßen, den Augenmuskeln und Tränendrüsen.

Entzündliche Prozesse in der Orbita können an Ort und Stelle entstanden oder von der Nachbarschaft weitergeleitet sein. Ausgangspunkt der Entzündung der Orbita ist vielfach der Bulbus selbst. Nach infizierten Verletzungen und nach metastatischen intraokularen eiterigen Prozessen kommt es leicht zu einem Übergehen der Eiterung auf das Orbitalfettzellgewebe. Wir haben dann das Bild der Panophthalmie: schweres Lidödem, glasige Auftreibung und Rötung der Bindehaut. Der Bulbus ist vorgetrieben und ummauert von dem prall gespannten entzündlich infiltrierte Orbitalfettgewebe, so daß eine Bewegung des Bulbus unmöglich ist. Dabei bestehen heftige Schmerzen. Am Auge selbst sieht man die Kennzeichen der innerlichen Vereiterung, ein trübes Exsudat in der Vorderkammer mit heftiger Iritis, eventuell Hypopyon.

Die Behandlung einer Panophthalmie ist lediglich eine operative. Wartet man das Wegschmelzen des Bulbus ab, so erfordert dies Wochen und Monate qualvollen Leidens. Die Entfernung des Eiterherdes geschieht durch Auslöffelung des Bulbusinhaltes nach Abtragung der Hornhaut (Exenteratio, Evisceratio bulbi). Die Enuclatio bulbi ist ein Kunstfehler; denn bei der Herausnahme des ganzen Auges müssen wir die Sehnervenscheiden, in denen Liquor cerebrospinalis zirkuliert, durchtrennen. Somit entsteht die Gefahr, daß der Liquor durch die Keime, die in dem Orbitalgewebe liegen, infiziert und eine eiterige Meningitis herbeigeführt wird.

Wenn der Bulbus nicht der Ausgangspunkt des Leidens ist, so kann die entzündliche Infiltration des Orbitalgewebes entweder metastatisch von anderen infizierten Körperstellen zufällig entstanden oder von dem Periost oder den Nebenhöhlen der Orbita weiter geleitet sein. Meist ist das letztere der Fall. Insonderheit kommt es bei Empyemen des Sinus frontalis leicht zum Durchbruch von Eiter oder Granulationen in die Augenhöhle, zunächst unter das Periost des Orbitaldachs, dann in die Orbita selbst. Da die Infiltration des Orbitalgewebes in solchem Falle

oben einsetzt, wird der Bulbus nach unten und etwas nach außen vorgedrängt; er behält jedoch noch seine Beweglichkeit, wenigstens im beschränkten Umfange. Nimmt die Infiltration durch Bildung einer völligen Orbitalphlegmone oder durch Entstehung eines Orbitalabszesses noch weiter zu, dann ist der Zustand zwar der Panophthalmie sehr ähnlich, aber von dieser dadurch doch grundverschieden, daß der Bulbus intakt gefunden wird. Höchstens sieht man auf dem Fundus eine stärkere Füllung der Venen.

Sind die vorderen Siebbeinzellen der Ausgangsort des Durchbruchs in die Orbita, so entsteht eine Verschiebung des Bulbus nach vorn, außen und unten. Meist wird der Augenarzt in solchen Fällen die Mithilfe des Rhinologen erbitten. Röntgenaufnahmen, Durchleuchtung der Nebenhöhlen und Nasenuntersuchung sind zur Aufdeckung der Ursache nötig, und die Behandlung fußt auf dem so erbrachten Ergebnis.

Es kann aber auch vorkommen, daß ein Orbitalabszeß zur Inzision drängt. Man geht dann unmittelbar an der knöchernen Wandung der Orbita mit einem spitzen Skalpell in die Tiefe, um den durch Fluktuation kenntlichen Eiterherd zu eröffnen und wird mit dem Einstich keine wichtigen Teile verletzen, wenn man die Gegend der Mitte des oberen Orbitalrandes (*Musc. levator palpebrae sup.!*) und der Trochlea (oben innen, *Musc. obliquus sup.!*) sowie des unteren inneren Umfangs der Orbita (*Obliquus inf.!*) vermeidet.

Eine auffallende Anschwellung und Rötung der oberen äußeren Partie der Augenhöhle legt den Gedanken nahe, daß die Entzündung von der orbitalen oder palpebralen Tränendrüse ausgeht (s. S. 36). Hier genügen meist warme Umschläge, um den Prozeß zurückzubringen.

Vortreibung des Bulbus ohne Infiltration und entzündliche Symptome des Orbitalgewebes kommt bei Entwicklung von Tumoren der Orbita zustande. Wiederum kann der Bulbus selbst Ausgangspunkt solcher sein, wenn ein Glioma retinae (s. S. 101) oder ein Melanosarkoma chorioideae (s. S. 85) durch die Sklera durchbricht und in dem Orbitalinhalte sich ausbreitet. Ferner kommen in seltenen Fällen Tumoren des Sehnerven (meist Myxosarkome mit langsamer Entwicklung) zur Beobachtung, während Sarkome vom Periost der Orbita ausgehend etwas häufiger sind. In allen diesen Fällen ist der Versuch zu machen, die Geschwulst mit Erhaltung des Auges dadurch zu entfernen, daß man nach Krönlein die temporäre Resektion der schläfenwärts gerichteten Wandung der Augenhöhle vornimmt und sich so breiten Zugang zum Orbitaltrichter verschafft. Der Entschluß, die ganze Orbita auszuräumen, kann nach Überschaun der Situation immer noch ausgeführt werden, wenn die Art und die Ausbreitung des Tumors eine einfache Exstirpation für nicht angebracht erscheinen läßt.

Daß die Basedowsche Erkrankung einen Exophthalmus, und zwar meist einen doppelseitigen, erzeugt, sei in die Erinnerung zurückgerufen. Vielfach ist damit das Graefesche Symptom (Zurückbleiben des oberen Lides beim Blick nach unten) und das Stellwagsche Zeichen (vermindert häufiger Lidschlag) verbunden.

Der pulsierende Exophthalmus kommt hingegen durch Traumen zustande, indem sich ein Aneurysma arteriovenosum hinter dem Auge bildet.

Das pathologische Zurücksinken des Bulbus in die Orbita (Enophthalmus) kann als Teilerscheinung des Hornerischen Symptomenkomplexes vorkommen. Die zugrunde liegende Lähmung des Hals-sympathikus (infolge von Drüsenschwellungen, Struma etc. sowie Verletzungen) erzeugt gleichzeitig eine Verengerung der Pupille durch Lähmung des Dilator pupillae (Kokain ruft keine Erweiterung hervor!) und eine Verengerung der Lidspalte infolge Lähmung der dem Sympathikus unterstellten glatten Lidmuskulatur (s. S. 36).

In allen diesen Fällen muß man sich aber hüten, die Diagnose auf den bloßen Anblick hin zu stellen, ohne das Auge selbst zu untersuchen. Hochgradig myopische Bulbi können durch ihren Langbau Exophthalmus vorspiegeln, während Entwicklungsstörungen und Schrumpfungsvorgänge des Auges den Eindruck einer Enophthalmus erwecken können.

## Die Erkrankungen der Augenmuskeln.

Ein mit verschiedenen Teilen der Hirnrinde verbundenes Zentrum leitet die Bewegungen beider Augen, so daß sie zu einem einheitlichen Organ werden. Stets werden die Augen dabei so geführt, daß sich der Gegenstand, dem sich im Raume das meiste Interesse zuwendet, der „fixiert“ wird, beiderseits in der Macula lutea abbildet. Die Umgebung des Fixationspunktes entwirft ihr Bild auf sich beiderseits entsprechenden peripheren Netzhautstellen.

Bei Wendungen des Blickes auf entfernte Gegenstände führen beide Augen gleichsinnige Bewegungen aus, bei Betrachtung von Dingen in der Nähe gesellt sich noch die gegensinnige Einwärtsdrehung der Augen (Konvergenz) hinzu. Alle Bewegungen erfolgen zwangsläufig; eine willkürliche Höherrichtung der einen Sehachse ist ebenso ausgeschlossen wie eine willkürliche Führung eines Auges nach außen über die Parallelstellung hinaus.

Abweichungen von der gemeinsam geregelten Stellung beider Augen nennen wir Schielen (Strabismus).

Nach der Schielrichtung unterscheiden wir Einwärtsschielen (Str. convergens) und Auswärtsschielen (Str. divergens), Aufwärts- und Abwärtsschielen.

Nach der Ursache teilen wir die Schielformen ein in gewöhnliches (konkomitierendes) und in Lähmungs- (paralytisches) Schielen. Das eine ist nur eine Stellungsanomalie, das andere eine wirkliche Erkrankung.

Stellen wir uns vor, daß von einem als Antagonisten wirkenden Augenmuskelpaar (z. B. Musc. rectus medialis und lateralis) der eine Muskel ein Übergewicht über den anderen bekommt, so wird eine Schiel-

stellung des Auges die notwendige Folge sein. Dabei kann aber die Funktion der Muskeln selbst ungestört bleiben. Anders ist es, wenn durch eine Lähmung der eine Muskel versagt; denn dann fällt die Tätigkeit dieses Muskels mehr oder weniger aus.

Die Unterscheidungsmerkmale von gewöhnlichem und paralytischem Schielen sind die folgenden:

1. Der Eintritt des gewöhnlichen Schielens geschieht allmählich, des Lähmungsschielens meist plötzlich.

2. Der Schielwinkel, d. h. die Abweichung beider Sehachsen von einander beim Blick in die Ferne bleibt beim gewöhnlichen Schielen in allen Blickrichtungen gleich. Beim paralytischen Schielen tritt der Schielwinkel dann auf, wenn der gelähmte Muskel bei der betreffenden Wendung aktiv beteiligt ist. Je weiter das Auge nach der Wirkungsrichtung des gelähmten Muskels geführt werden soll, desto deutlicher wird das Schielen.

3. Gewöhnliches Schielen macht trotz oft erheblichen Schielwinkels zumeist kein Doppeltsehen, während das paralytische Schielen Diplopie verursacht.

4. Vergleichen wir die beiden Möglichkeiten, daß beim Blick nach rechts hinüber ein Einwärtsschielen des rechten Auges infolge gewöhnlichen (Übergewicht des *M. rectus medialis*) oder Lähmungsschielens (Parese des rechten *Musc. rectus lateralis*) beobachtet wird. Wir halten nun dem Patienten abwechselnd das rechte und das linke Auge so zu, daß wir zwar die Stellung beider Augen beobachten können, der Patient aber nur mit dem rechten oder mit dem linken Auge das rechts von ihm gelegene Objekt fixieren kann. Dann werden wir inne, daß beim gewöhnlichen Begleitschielen der Schielwinkel ganz gleich bleibt, wenn das rechte oder das linke Auge zum Fixieren benutzt wird. Beim Lähmungsschielen dagegen nimmt der Schielwinkel bedeutend zu, wenn das an der Abduzenslähmung erkrankte rechte Auge zum Fixieren benutzt wird. Es möchte gern den rechts gelegenen Gegenstand ansehen und erhält vom Gehirn zu seinem *Rectus lateralis* einen kräftigen Impuls. Derselbe Impuls wird aber auch dem linken *Rectus medialis* zugeleitet, der mit dem rechten *Lateralis* bei der Seitenwendung nach rechts gekoppelt ist. Der gesunde linke *Medialis* gehorcht der starken Innervation und zieht die linke Kornea maximal nach einwärts. Infolgedessen entsteht bei dem Zurückbleiben des rechten Auges ein sehr starker Schielwinkel, der viel größer ist, als wenn das linke Auge fixiert. Man kann den Unterschied zwischen beiden Schielformen daher auch mit dem Satze ausdrücken: Beim konkomitierenden Schielen ist der primäre Schielwinkel gleich dem sekundären; beim Lähmungsschielen ist dagegen der sekundäre Schielwinkel größer als der primäre.

### Das Begleitschielen (*Strabismus concomitans*).

Die Stellungsanomalie kommt dadurch zustande, daß ein Muskel über seinen Antagonisten das Übergewicht bekommt. Das eine Auge



fixiert, das andere schielt an dem Fixationspunkt vorbei. Haben beide Augen annähernd gleich gute Sehschärfe, dann kann auch abwechselnd das eine oder das andere die Führung übernehmen (Strabismus alternans). Sehr häufig ist aber das schielende Auge schwachsichtig. Diese Schielamblyopie ist teilweise nur eine funktionelle, durch den Nichtgebrauch des Schielauges bedingte, teilweise eine durch kongenitale Störungen hervorgerufene Erscheinung.

### **Strabismus convergens concomitans.**

Die Ursache des Einwärtsschielens ist häufig eine Weitsichtigkeit. Der Weitsichtige muß infolge der im Verhältnis zur Achsenlänge zu schwachen Brechkraft des optischen Systems schon beim Blick in die Ferne akkomodieren (s. S. 22). Da die Innervation des Akkommodationsapparates normalerweise nur gebraucht wird, wenn man ein Objekt in naher Entfernung betrachten will, und bei Einstellung der Augen auf die Nähe gleichzeitig eine Einwärtswendung der Sehachsen nötig wird, besteht zwischen Akkommodation und Konvergenzstellung eine bestimmte Verknüpfung. Daher erklärt es sich, daß Weitsichtigkeit zum Strabismus convergens führen kann.

Alle Fälle von Strabismus convergens werden wir daher auf das Vorhandensein einer Hypermetropie untersuchen müssen; und zwar dürfen wir nicht nur die manifeste Weitsichtigkeit berücksichtigen, sondern müssen unter Atropinisierung den absoluten Wert (s. S. 22) voll ausgleichen. Gelingt es nicht mit der Schielbrille den Strabismus zu beseitigen oder handelt es sich um ein Schielen ohne Weitsichtigkeit, dann tritt die operative Therapie in ihre Rechte (s. S. 137).

### **Strabismus divergens concomitans.**

Wie der Str. convergens mit Hypermetropie, so ist der Str. divergens häufig mit Myopie verbunden. Da der Kurzsichtige auch für die Nähe keine Akkommodation braucht, so entfällt für ihn auch die Anspannung des Konvergenzimpulses. Eine gewisse Außerdienststellung der *Musc. recti mediales* ist damit verbunden. Darüber hinaus aber gewöhnt sich der höhergradige Myope, der z. B. bei einer Kurzsichtigkeit von 10 D einen Fernpunktstand von 10 cm hat, auch in die Nähe nur mit einem Auge zu sehen; denn die starke Konvergenz der Sehachsen auf einen Punkt in 10 cm Abstand kann er gar nicht aufbringen. So fängt das eine Auge an nach außen abzuweichen. Begünstigt wird dieser Zustand noch dadurch, daß ein höher myopes Auge eine eiförmige Gestalt annimmt und deswegen sich mit seiner verlängerten Längsachse am bequemsten in der Orbita bettet, wenn es sich in die ebenfalls nach außen divergierende Richtung der Orbitalachse legt. Auch ein blindes Auge, dem die Kontrolle über seine Stellung fehlt, weicht gern nach außen ab.

Gewisse Fälle von Auswärtsschielen lassen sich durch Vollkorrektur der Myopie bessern; zumeist erfordert aber das Auswärtsschielen operative Eingriffe.

## Die Schieloperation.

Wenn ein Muskel über seinen Antagonisten das Übergewicht bekommen hat, so sind zwei Wege zur Besserung der Stellungsanomalie denkbar: die Schwächung des zu stark wirkenden (Tenotomie, Rücklagerung) und die Stärkung des zu schwach wirkenden Muskels (Vorlagerung). Die Entscheidung im einzelnen Falle hängt davon ab, ob bei Prüfung der Exkursionsfähigkeit des Auges es sich herausstellt, daß der eine Muskel zu stark zieht oder der andere zu schwach wirkt.

Die Tenotomie trennt den zu stark wirkenden Muskel von der Insertion am Bulbus ab, so daß er etwas zurückgleitet und weiter hinten am Bulbus eine neue Insertion findet. Die Vorlagerung des zu schwach leistungsfähigen Muskels näht seine Insertion am Augapfel weiter nach vor an, unter Umständen mit Verkürzung des Muskels um ein Stück seiner Länge (Vorlagerung mit Resektion).

## Das Lähmungsschielen (Strabismus paralyticus).

Im Gegensatz zum Begleitschielen tritt das Lähmungsschielen meist plötzlich auf und macht sich durch Doppeltsehen und Schwindelgefühl dem Patienten außerordentlich unangenehm bemerkbar.

Zum Verständnis der Doppelbildempfindung gelangen wir durch die Kenntnis der Lokalisation der Sehdinge im Außenraum. Was wir als Ding im Außenraum unserer Vorstellung zugänglich machen, wird durch einen Sinnesreiz der Netzhaut uns vermittelt und durch Gehirntätigkeit uns zum Bewußtsein gebracht. Der lichtempfindende Apparat und das Zentralorgan, das die Meldungen seitens des Auges erhält, arbeiten zusammen, nicht nur durch die Koppelung des Auges mit dem Gehirn durch die Sehbahn, sondern auch durch das Lagegefühl der Augen, welches durch die jeweilige Innervation der äußeren Augenmuskeln bedingt ist. Bei ruhig geradeaus gerichtetem Blick wird außerdem eine Vorstellung von einer Bewegung im Raum dadurch hervorgebracht, daß sich bewegende Dinge nacheinander verschiedene Punkte der Netzhaut reizen. Das Wandern des Bildes auf der Netzhaut erzeugt im Bewußtsein die Vorstellung einer Bewegung im Raume. Das Doppelauge nimmt die Bilder auf, als wenn es ein einheitliches Organ wäre, das wie ein Zyklopenauge sich inmitten der Nasenwurzel befindet. Unsere Einordnung in den Raum als beobachtendes Ich geschieht so, daß wir unseren Ort auf eine Linie beziehen, die den Winkel, den beide Sehachsen bei der jeweiligen Stellung des Augenpaares bilden, halbiert. Die Linie ist die Sehrichtungslinie (Hering). Hieraus resultiert, daß ein Zurückbleiben eines Auges in einer Blickrichtung infolge von Augenmuskellähmung falsche Lokalisation im Raume hervorrufen muß; denn einmal ist ein Mißverhältnis zwischen Innervationsimpuls und ausgeführter Drehung des Auges vorhanden und damit gelangt der Patient zu einem falschen Lagegefühl seiner Augenmuskeln, und zweitens zielt die Sehrichtungslinie nicht mehr auf den fixierten Punkt, so daß unsere eigene Einordnung in den Außenraum falsch wird. Das erzeugt ein Schwindel-

gefühl, welches sich bis zu körperlichem Unbehagen steigern kann. Die langsame Entwicklung des Begleitschielens, noch dazu bei einseitiger Schwachsichtigkeit, läßt diese Empfindungen nicht so zum Bewußtsein kommen; doch gibt es auch Patienten, die unter dem gewöhnlichen Schielen genau so leiden wie der mit Lähmungsschielern Behaftete. Der Zustand dauert so lange, bis die Patienten gelernt haben, den Scheindruck des einen Auges psychisch zu unterdrücken, also trotz Offenhaltens beider nur mit einem Auge zu sehen.

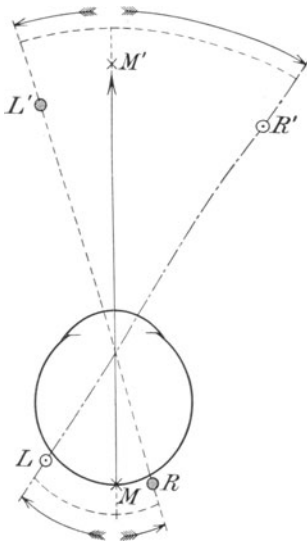


Abb. 106. Schema des Raumwerts der Netzhautsinnesepithelien. Die Makula ( $\times$  M) gibt den Eindruck geradeaus. Der Punkt  $\bullet$  R ist rechts von der Makula gelegen und hat einen Raumwert nach links  $\bullet$  L'. Der Punkt  $\circ$  L liegt links von der Makula und hat einen Raumwert nach rechts  $\circ$  R'.

Hinzu kommt noch das Doppeltsehen. Nach Hering hat jede Lichtempfindung, die von der Netzhaut zum Gehirn weiter geleitet wird, einen bestimmten räumlichen Charakter. Ein jedes Sinneselement der Netzhaut hat einen „Raumwert“ (Abb. 106). Die Fovea centralis, in der sich das fixierte Objekt abbildet, hat den Raumwert „Geradeaus“, rechts von der Fovea gelegene Elemente haben einen Raumwert, der um so weiter nach links liegt als sich das Sehelement rechts von der Fovea befindet. Ebenso melden Sinnesepithelien, die oberhalb der Fovea liegen, eine Lage des abgebildeten Gegenstandes, die unterhalb der fixierten Mitte des Gesamtbildes der Außenwelt eingeschätzt wird. Wenn nun infolge Versagens eines Augenmuskels das gelähmte Auge nicht so eingestellt werden kann, daß sich der fixierte Gegenstand in der Netzhautmitte abbildet, sondern ein seitwärts des Zentrums gelegenes Sinnesepithel reizt, dann meldet dieses fälschlich gereizte Glied in dem Mosaik der Sinneszellen einen Raumwert, der sich mit dem des gesunden Auges nicht deckt. An Stelle der Übereinstimmung der Meldungen beider Augen empfängt das Zentralorgan zwei verschiedene Raumeindrücke der Außenwelt; der Patient sieht also das vor ihm liegende Gebiet der Außenwelt zweimal abgebildet, und zwar sind die beiden Bilder gegeneinander verschoben.

In welcher Richtung die Bilder verschoben sind, hängt von der Wirkung des gelähmten Muskels ab. Kommt er bei der betreffenden Blickrichtung überhaupt nicht zur Mitwirkung, dann werden sich die Bilder beider Augen decken; der Patient sieht einfach. Soll aber eine Bewegung beider Augen ausgeführt werden, bei der er mitzuarbeiten hat, dann macht sich die Schielstellung des gelähmten Auges geltend und sieht der Patient doppelt. Der am leichtesten zu verstehende Fall

ist die so häufig zu beobachtende Lähmung des Nervus abducens, der den *Musc. rectus lateralis* versorgt. Nehmen wir an, daß der rechte Abduzens betroffen ist. Dann wird der Patient bei der Blickwendung nach links einfach sehen; denn in dieser Richtung wird nur der *Rectus medialis* des rechten Auges gebraucht. Will er aber die Augen nach rechts hinüber drehen (Abb. 107), dann bleibt das rechte Auge stehen, als wenn es geradeaus sehen wollte. Es dreht sich nicht über die Mittellinie nach rechts hinaus. In dem Maße, in dem es stehen bleibt, bildet sich aber nun der vom linken Auge richtig fixierte Punkt nicht mehr in der *Fovea centralis* des rechten Auges ab; vielmehr fällt das Bild des fixierten Punktes auf ein Sehelement, welches in der *Retina* links von der Mitte angeordnet ist, und zwar wandert das Bild um so mehr nach links auf

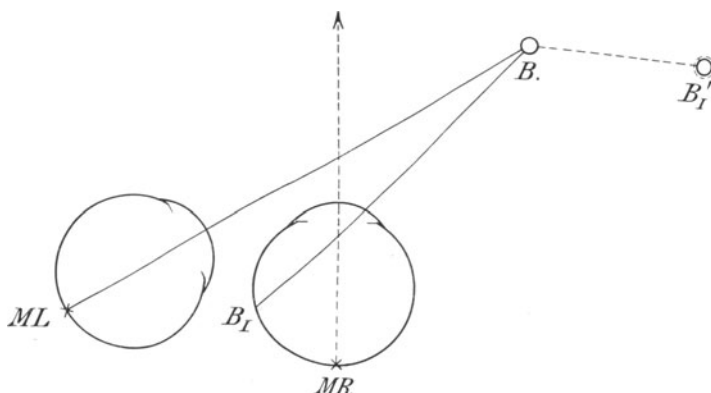


Abb. 107. Doppeltsehen beim Blick nach rechts und bei rechtsseitiger Abduzenslähmung. Anstatt den Punkt *B* zu fixieren, sieht das rechte Auge geradeaus. Infolgedessen bildet sich der Punkt *B* auf der *Netzhaut* des rechten Auges auf dem Sehelement *B<sub>I</sub>* ab, welches links von der *Makula* liegt und infolgedessen ein Trugbild *B'<sub>I</sub>* liefert, das rechts neben *B* im Raume steht.

dem Augenhintergrunde, je weiter der Punkt nach rechts im Außenraume liegt, den das Auge fixieren soll. Wir brauchen uns aber nur daran zu erinnern, daß der Raumwert der *Netzhaut*elemente um so weiter nach rechts gewertet wird, je weiter nach links sie vom *Netzhaut*zentrum liegen, und wir werden begreifen, daß für den Patienten ein zweites Bild auftaucht, welches rechts von dem fixierten Gegenstande zu liegen scheint. Das Trugbild, welches das rechte Auge vermittelt, liegt also um so weiter nach rechts im Raume, je weiter nach rechts der Gegenstand sich befindet, der fixiert werden soll. Wenn das Trugbild auf derselben Seite im Raume gesehen wird, die dem gelähmten Auge entspricht, heißt das Trugbild gleichnamig; bei rechtseitiger Abduzenslähmung steht das Trugbild rechts. Unschwer können wir das vom rechten Abduzens Gesagte auf die Lähmung des Antagonisten, des rechten *Rectus medialis* übertragen. Dieser Muskel zieht das rechte Auge nach links; folglich taucht bei Linkswendung des Blickes und Läh-

mung des rechten R. medialis ein Doppelbild auf, das auf der linken Seite des wirklichen Bildes steht. Das Trugbild bei Lähmung des Rectus medialis ist also „gekreuzt“: das dem rechten Auge zukommende Bild steht im Raume links. Genau das gleiche gilt mutatis mutandis für die Heber und Senker des Auges. Immer wieder begegnen wir der Regel, daß das vermeintliche Bild neben dem wirklichen in der Richtung im Raume auftaucht, nach welcher der gelähmte Muskel das Auge normalerweise ziehen sollte.

Die Kenntnis der physiologischen Wirkung der Augenmuskeln vermittelt uns also zugleich die Kenntnis von der Stellung der Doppelbilder im Raume, wenn der eine oder der andere der Muskeln paretisch wird.

Wir haben drei Antagonistenpaare: je einen Seitenwender nach außen und nach innen (Rectus lateralis und medialis), je zwei Heber (Rectus superior und Obliquus inferior) und zwei Senker (Rectus inferior und Obliquus superior). Von diesen haben nur die beiden Seitenwender eine unkomplizierte Funktion; denn sie entspringen in der Tiefe des Orbitaltrichters und ziehen gerade nach vorn, um sich in der horizontalen Mittellinie des Bulbus außen, resp. innen anzuheften. Somit können sie nur eine Seitendrehung ausführen; auf die Höhe und auf die Drehung des Auges um die sagittale Achse haben sie keinen Einfluß (Abb. 108). Bei den anderen vier Augenmuskeln liegt dagegen eine kompliziertere Funktion vor. Der Rectus superior und inferior entspringt ebenfalls in der Tiefe der Orbita unmittelbar ober- bzw. unterhalb des Foramen opticum. Sie finden aber ihre Insertion nicht genau in der vertikalen Mittellinie oben und unten am Bulbus, sondern ein Stück weit nasal von dem vertikalen Meridian. Daher gesellt sich ihrer Wirkung als Heber und Senker noch eine andere hinzu, die nach zwei Richtungen hin sich geltend macht. Erstens bedingt die nasal gelegene Insertion eine geringe Mitwirkung bei der Einwärtsdrehung. Zweitens kommt aber auch eine Rollbewegung des Augapfels zustande. Außer Seitwärtswendung und Hebung und Senkung kennen wir noch eine Meridianneigung. Wir betrachten die Hornhaut als ein Zifferblatt; oben sei die XII, unten die VI. Lasse ich an der Uhr eine Kraft wirken, die oben neben dem senkrechten Meridian ansetzt, dann wird sich die Linie XII—VI um die Zeigerachse drehen. Es kommt eine Rollung nach rechts oder nach links zustande. Für die Bezeichnung ist immer die Stellung des oberen Endes des vertikalen Meridians, also die XII maßgebend. Wir reden von Auswärts- und Einwärtsneigung des oberen Endes des vertikalen Meridians.

Kehren wir nun zu der Besprechung der Wirkung der beiden Recti superior und inferior zurück, so finden wir, daß bei der nasal von der vertikalen Mittellinie oben und unten erfolgenden Insertion bei ihnen noch eine Meridianneigung zustande kommt, die bei beiden Muskeln entgegengesetzt ist. Der Rectus superior dreht das obere Ende des vertikalen Meridians nach innen, der R. inferior dagegen nach außen.

Die Funktion der Obliqui ergibt sich aus der Tatsache (Abb. 109, Abb. 110), daß beide Muskeln im Gegensatz zu den Rekti am vorderen Rande

der Orbita entspringen. Für den Obliquus superior gilt dabei die bindegewebige Schleife (Trochlea), durch die er nach Verlauf von dem Orbitaltrichter nach vorn oben hindurchtritt, als funktioneller Ursprung. Der Obliquus superior zieht nun von der Trochlea aus am oberen inneren Orbitalrande schräg nach hinten temporal, um über den oberen Äquator des Bulbus hinweggreifend seinen Ansatz im oberen hinteren temporalen Quadranten des Bulbus zu finden. Der Obliquus inferior verläuft mit

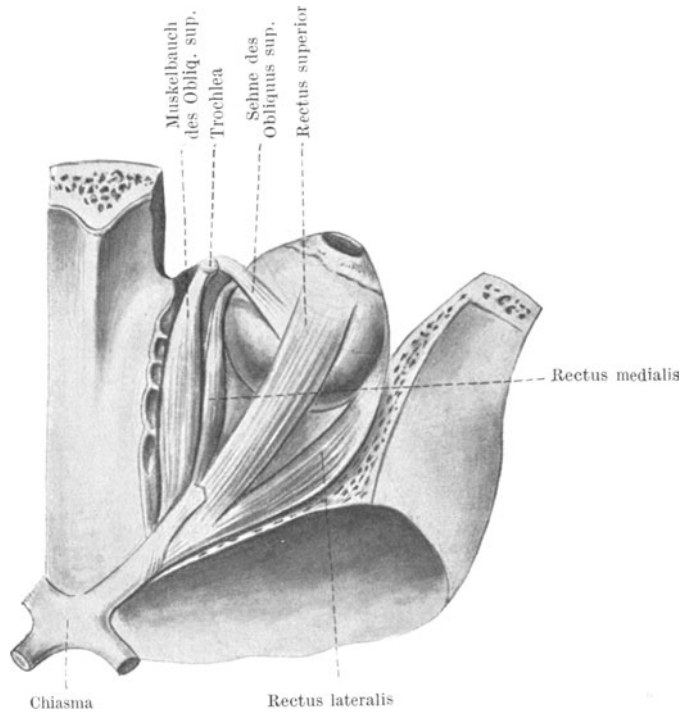


Abb. 108. Muskeln des rechten Bulbus von oben nach Wegnahme des Orbitaldachs (unter Benutzung einer Figur von Sobotta).

ihm ganz symmetrisch, von dem unteren inneren Umfange der Orbita unter dem unteren Äquator des Bulbus hinüber zum unteren hinteren temporalen Quadranten. Die Insertion beider Muskeln an der Bulbus-hinterfläche und ihr Ursprung an der vorderen Öffnung des Orbitaltrichters bedingen eine Wirkung auf die Höhe in dem Sinne, daß der Obliquus sup. die Hornhaut senkt und der Obl. inf. sie hebt. Ihre Anheftung temporal von der vertikalen Mittellinie bewirkt aber außerdem eine Mithilfe bei der Auswärtsdrehung des Auges und hinsichtlich der Meridianneigung für den Obliquus sup. eine Drehung des oberen Endes des senkrechten Meridians nasenwärts, für den Obliquus inf. schläfenwärts. Somit können wir die Funktion aller 6 äußeren Augenmuskeln in nachstehender Tabelle übersichtlich zusammenstellen.

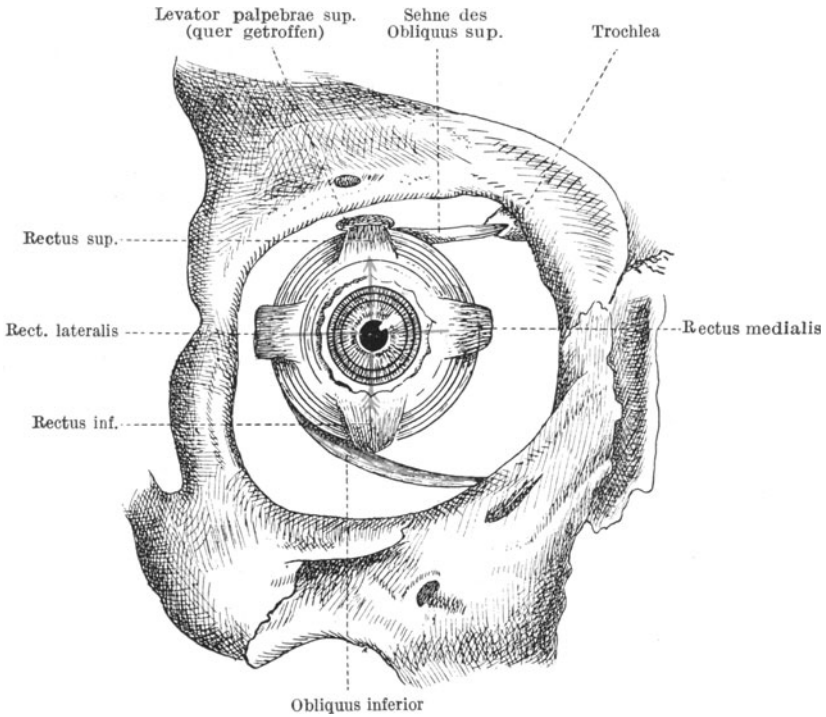


Abb. 109. Rechter Bulbus mit Augenmuskeln (nach Merkel-Kallius).  
 Rot: Vertikaler und horizontaler Meridian.

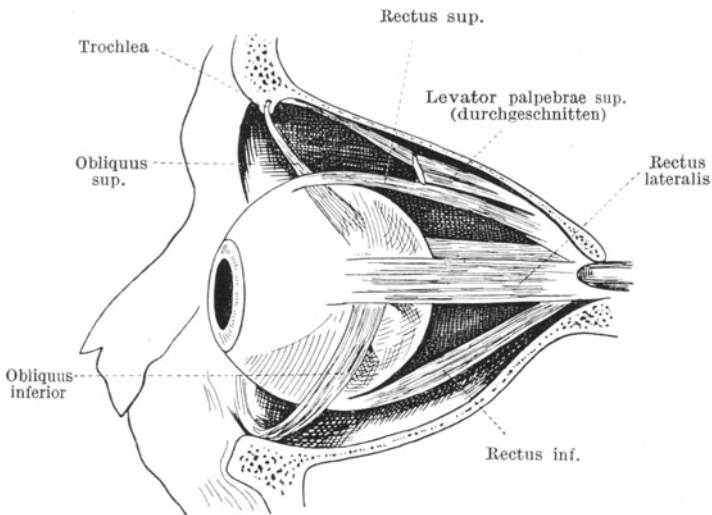


Abb. 110. Seitliche Ansicht der Orbita mit Augenmuskeln (nach Corning).

Aus der vorstehenden Tabelle sehen wir, daß die Einwärtswendung und Auswärtswendung in der Horizontalen lediglich durch die Antagonisten R. medialis und lateralis ausgeführt wird. Bei der Blickhebung wirken gleichzeitig der R. superior und Obl. inferior. Sie ergänzen sich in der Höhenwirkung, gewährleisten aber eine Hebung in der Vertikalen dadurch, daß sie in bezug auf Seitenwendung und Meridianneigung Antagonisten sind. Ist der eine von beiden paretisch, dann kann der andere

Muskel	Nerv	Seitenwirkung	Höhenwirkung	Neigung des oberen Endes des vertikalen Meridians
Rectus medialis	Okulomot.	Adduktion	—	—
Rectus lateralis	Abduzens	Abduktion	—	—
Rect. sup.	Okulomot.	Adduktion	Hebung der Kornea	nach innen
Rect. inf.	Okulomot.	Adduktion	Senkung der Kornea	nach außen
Obl. sup.	Trochlearis	Abduktion	Senkung der Kornea	nach innen
Obl. inf.	Okulomot.	Abduktion	Hebung der Kornea	nach außen

zwar allein auch noch die Hebung in mäßigem Grade bewerkstelligen; der Bulbus wird aber dann zugleich seitlich abgelenkt und sein Meridian gedreht. Ebenso liegt die Sache bei der Senkung des Blicks. Hier summiert sich die Wirkung des Rect. inferior mit derjenigen des Obl. superior, die wiederum in bezug auf Seitenwendung und Meridianneigung entgegengesetzt arbeiten.

Ferner zeigt uns ein Blick auf die Tabelle, daß der Rectus lateralis vom Abduzens, der Obl. superior vom Trochlearis, die anderen vier aber vom Okulomotorius bedient werden. Außerdem innerviert der Okulomotorius noch den Levator palpebrae superioris und den Sphincter pupillae, sowie die Ziliarmuskulatur der Akkommodation. Bei einer Lähmung aller äußeren Äste des Okulomotorius (Ophthalmoplegia externa) bleibt also durch Intaktbleiben des Abduzens nur die Seitenwendung nach außen und durch Wirkung des Trochlearis noch eine Möglichkeit der Senkung der Hornhaut mit gleichzeitiger Wendung nach außen und Rollbewegung des Auges im Sinne einer Neigung des oberen Endes des vertikalen Meridians nach einwärts bestehen. Hinzu tritt eine Ptosis (Lähmung der Hebung des oberen Lides). Dagegen sind die Hebung der Kornea über die Horizontale und die Einwärtswendung derselben über die vertikale Mittellinie hinaus aufgehoben, da diese Leistungen sämtlich der Funktion des Okulomotorius unterliegen. Eine komplette Okulomotoriusparese schafft außerdem eine



weite Pupille und eine Lähmung der Akkommodation (Ophthalmoplegia externa et interna, sive totalis).

Die Diagnose der Augenmuskellähmung wird folgendermaßen gestellt. Man läßt die Augen einen Gegenstand (Bleistiftspitze) fixieren und bewegt ihn nach allen Richtungen, indem man genau beobachtet, ob ein Auge nach irgend einer Richtung hin zurückbleibt. Dann vergewissert man sich darüber, ob und in welcher Richtung Doppelbilder auftauchen. Man hält im verdunkelten Zimmer vor das eine Auge ein rotes Glas und läßt beide Auge eine Lichtflamme fixieren, die man in einem Abstände von ungefähr drei Metern von dem Patienten nach den verschiedenen Richtungen bewegt. Dabei darf der Patient der Flamme nur mit den Augen, nicht mit dem ganzen Kopf folgen. Werden bei einer bestimmten Blickrichtung Doppelbilder angegeben, so erkundigt man sich nach der Lage der Doppelbilder zueinander, ob das rote Bild höher, tiefer, rechts oder links steht und ob die Kerzenflamme beider Bilder parallel nach oben oder die eine schräg gestellt erscheint. Wie das Trugbild im Raume dorthin verlegt wird, wohin der gelähmte Muskel das Auge führen sollte, z. B. beim rechten Rectus lateralis nach rechts in der Horizontalen, beim Rectus superior nach links und oben, so wird die Flamme des Trugbildes auch so schräg gesehen, wie die Meridianneigung von dem gelähmten Muskel beeinflußt werden würde. Bei einer Lähmung des rechten Rectus superior kommt also als dritte Komponente außer dem Höherstand und der Verschiebung des Trugbildes nach links noch eine Neigung desselben in dem Sinne zustande, daß die Flamme, wie der Meridian eigentlich geneigt werden sollte, also mit dem oberen Ende nach links hinüber gesehen wird. Der Grund ist genau der gleiche, wie bei dem eingangs gewählten Beispiel der rechtsseitigen Abduzensparese. Das gelähmte Auge bleibt nicht nur in der Hebung zurück, sondern rückt auch durch alleiniges Wirken des Obliquus inferior etwas in Abduktionsstellung. Dadurch fällt das Bild der Flamme auf die temporale Netzhauthälfte, deren Sehelemente mit Raumwerten nach der nasalen Seite ausgestattet sind. Deswegen geht das Trugbild eine Wenigkeit nach links hinüber. Außerdem bewegt aber der gleichzeitige Einfluß des Obliquus inferior auf die Meridianneigung das Auge im Sinne einer Rollung des oberen Endes des vertikalen Meridians nach außen, was die dadurch in schräger Richtung nebeneinander gereizten Netzhautelemente mit Umwertung im Raume in entgegengesetzter Schrägrichtung beantworten. Mithin neigt sich die Spitze des Trugbildes nach links.

Die Ursache der Augenmuskellähmungen kann in einer zentralen oder peripheren Läsion der Nervenbahn begründet sein. Im nachstehenden Schema (Abb. 111) ist die Lage der Augenmuskelkerne im anatomischen Bilde angegeben. Die Kernregion des Okulomotorius liegt als paariges Gebilde rechts und links von der sagittalen Mittellinie am Boden des Aquäduktus. Zwischen beiden liegt ein unpaarer Kern für die innere Augenmuskulatur. Unmittelbar nach rückwärts vom Okulomotoriuskerngebiet schließt sich der paarige Kern der beiden Trochlearis an, die im Gegensatz zu den übrigen Augenmuskeln das Gehirn an der Rückfläche durchbohren

und sich sofort kreuzen. Der Kern für den rechten Trochlearis liegt also auf der linken Hirnseite. Hingegen liegt der Abduzenskern viel weiter abwärts. Wir begegnen ihm dort, wo die Brücke in die Medulla oblongata übergeht, und zwar liegt er in der Schleife, welche die Fasern des Fazialis beschreiben. Okulomotorius- und Trochleariskern haben aber eine Verbindung mit dem Abduzenskern durch das hintere Längsbündel. Außerdem haben die beiden rechts und links von der Mittellinie gelegenen Kerne des Okulomotorius wieder Verbindungen untereinander, die im beifolgenden Schema deutlich werden (Abb. 112).

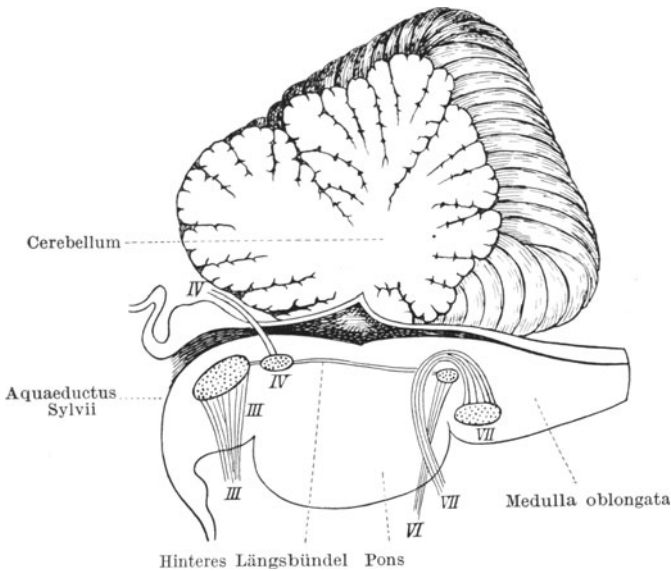


Abb. 111. Lage der Kerne der Augenmuskelnerven.

III. Okulomotorius. IV. Trochlearis. VI. Abduzens. VII. Fazialis.

Die Nervenbahnen können durch luetische Prozesse im Zentralorgan und an der Schädelbasis alteriert werden, ebenso können Apoplexien die Kernregion oder die Nerven schädigen. Tumoren und Erweichungsherde, Veränderungen bei multipler Sklerose, Traumen, Systemerkrankungen, vor allem Tabes und Paralyse, spielen vielfach eine Rolle.

Therapeutisch ist wenig zu erreichen, wenn es nicht gelingt die Grundursache zu beheben. Die Patienten helfen sich selbst, indem sie den Kopf so halten, daß sie durch Kopfdrehung den Muskelausfall ersetzen. Zum Beispiel hält ein Patient mit rechtsseitiger Abduzensparese den Kopf nach rechts gewendet, damit er die Anforderungen an die seitliche Bewegung des Auges nur mit dem M. medialis zu bestreiten braucht.

Außerdem lernen die Patienten mit der Zeit das störende Bild des gelähmten Auges psychisch zu unterdrücken. Gelingt dies nicht, so verdeckt man das Auge durch ein schwarzes Glas.

Lokal sucht man den gelähmten Muskel durch Elektrisieren zu beeinflussen; ein Erfolg ist natürlich aber nur dann zu erwarten, wenn der Sitz der Störung ein mehr peripherer ist.

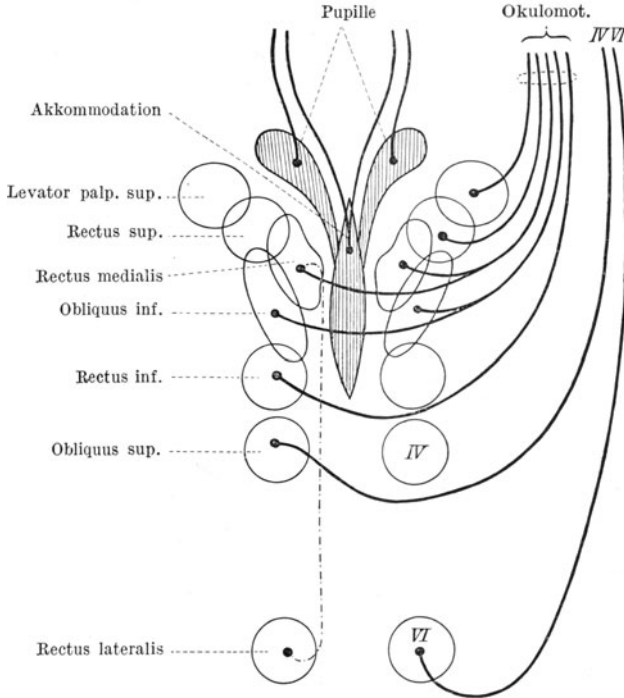


Abb. 112. Schema der Verbindung der Kerne der Augenmuskelnerven untereinander. IV. = Trochlearis. VI. = Abduzens.

### Nystagmus (Augenzittern).

Unabhängig von den willkürlich ausgeführten Augenbewegungen beobachten wir bei manchen Patienten zuckende Augenbewegungen, welche dem Willen nicht unterworfen sind und bei Hin- und Herpendeln der Augen in der Horizontalen Nystagmus horizontalis, bei Drehung der Augen im Sinne von kongruenten Meridianneigungen Nystagmus rotatorius genannt werden.

Diese unsteten Augenbewegungen, die nicht selten bei dem Versuche einen Gegenstand zu fixieren zunehmen, haben verschiedene Ursachen. Vielfach handelt es sich um angeboren schwachsichtige Augen (infolge Albinismus, Mißbildungen, vor allem Aderhautkolobomen, aber auch ohne sonstige Veränderungen). Man erklärt sich das Augenzittern dann aus der Unfähigkeit richtig zu fixieren, d. h. durch Erfassen eines im Mittelpunkt des Interesses stehenden Gegenstandes mit der Netzhautmitte die Augenstellung zu regulieren. Ferner kann das Zittern

erworben sein und mit einem Leiden des Zentralnervensystems zusammenhängen. Die multiple Sklerose, die auch sonst Intentionszittern hervorruft, ist hier besonders zu nennen. Der Nystagmus kann aber auch eine Berufserkrankung sein, insofern ein Teil der Kohlenbergwerker wahrscheinlich durch Überanstrengung der Augen im Dunkeln und Ausführung der Arbeit in Rückenlage davon befallen wird. Schließlich kennen wir auch einen labyrinthären Nystagmus, ausgelöst von einer Reizung des Vestibularis, wie ihn die Otologen zur Prüfung der Erregbarkeit des Labyrinthes systematisch hervorrufen.

### Glaukom (grüner Star).

Die Spannung des Auges hängt von dem Druck ab, welchen die intraokulare Flüssigkeit auf die Innenfläche der Bulbuswandung ausübt. Wird bei Verletzungen dem Augapfel viel Flüssigkeit auf einmal entzogen, dann kollabiert er. Aber auch das Umgekehrte kann der Fall sein: der Binnendruck kann über das normale Maß steigen. Die Folgezustände einer solchen Druckerhöhung schaffen den Symptomenkomplex des Glaukoms.

Werden kindliche Augen von der Erkrankung befallen, so sehen wir die in der frühen Jugend noch nachgiebige Bulbuskapsel vergrößerte Dimensionen annehmen. Der ganze Augapfel wird unförmig, einem Ochsenauge ähnlich (Buphthalmus, Hydrophthalmus). Hinter der stark vergrößerten Hornhaut sehen wir eine auffallend weite und tiefe Augenkammer. Der Augapfel drängt die Lider vor und hat etwas Glotzendes, und wenn der Zustand der brechenden Teile noch die Untersuchung des Augenhintergrundes ermöglicht, erscheint die Sehnervenscheibe weiß und ausgehöhlt (siehe unten).

Am Auge des Erwachsenen ist infolge derber Beschaffenheit der Hornhaut und Lederhaut eine solche Auftreibung des Bulbus in allen Dimensionen nicht möglich. Sie beschränkt sich vielmehr auf eine zwar engbegrenzte, aber um so wichtigere Stelle, insofern die Sehnervpapille dem Drucke zum Opfer fällt. Dort, wo die Siebplatte das sonst feste Gefüge der Sklera lockert, damit durch ihre Poren die Nervenfaserbündel des Optikus hindurchtreten können, liegt ein Ort verminderter Widerstandskraft, und infolgedessen gibt die Bulbuswandung mit der Zeit hier nach. Die Siebplatte wird in den Nervenstamm hineingepreßt, an Stelle der Sehnervenscheibe entsteht eine Aushöhlung (glaukomatöse Exkavation) und durch Atrophie der Fasern schwindet das Sehvermögen und das Gesichtsfeld bis zu schließlicher Erblindung.

Als maßgebenden Faktor für die Spannung des Augapfels haben wir den Druck der intraokularen Flüssigkeit kennen gelernt, und es ist klar, daß dieser wiederum von der Menge der jeweils im Auge befindlichen Flüssigkeit unmittelbar abhängt. In Betracht kommt das Volumen des in vorderer und hinterer Augenkammer stehenden Kammerwassers, des größtenteils aus Wasser bestehenden Glaskörpers und der Gesamtmenge des die Augengefäße durchströmenden Blutes. Von diesen Bestandteilen zeigt der gallertige, einen ganz trägen Stoffwechsel habende

Glaskörper kaum Volumenschwankungen. Dagegen erregen **Kammerwasser** und Blutquantum unsere vermehrte Aufmerksamkeit.

Das Kammerwasser wird von dem **Corpus ciliare** in schwachem aber kontinuierlich fließendem Strome in die hintere Kammer abgesondert, tritt durch die Pupille in die Vorderkammer über und verläßt schließlich den **Bulbus** am **Kammerwinkel** (Abb. 113), indem es durch

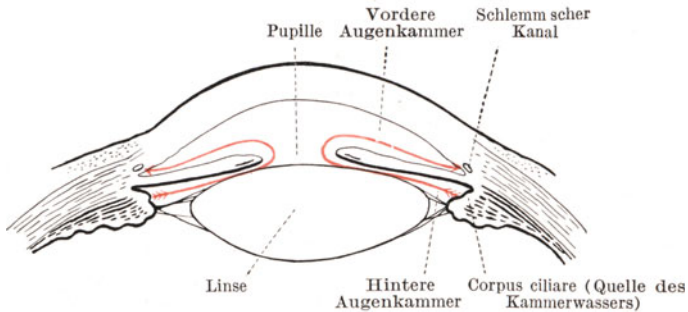


Abb. 113. Weg des Kammerwassers aus der hinteren Kammer durch die Pupille nach dem Schlemmschen Kanal (rot gezeichnet).

die Bälkchen des **Ligamentum pectinatum** in den **Schlemmschen Kanal** abfiltriert wird. (Siehe S. 1.)

Soll kein Überdruck einsetzen, dann muß das vom **Corpus ciliare** gelieferte und das in dem **Kammerwinkel** abgesogene Quantum des **Kammerwassers** sich genau die Wage halten. Übermäßige Sekretion einesteils und Behinderung des Abflusses andererseits erzeugen **Drucksteigerung**.

Hierfür haben wir bei den einzelnen Augenerkrankungen schon mannigfache Beispiele kennen gelernt. So verursacht die in den **Glaskörperraum** luxierte Linse (siehe S. 130) durch Anstoßen an die Fortsätze des **Corpus ciliare** eine Sekretionsneurose und pathologisch gesteigerte **Kammerwasser-Abscheidung**. Die in die **Vorderkammer** luxierte Linse dagegen verschließt den **Kammerwinkel** und ruft so **Glaukom** hervor. Auch die Folgezustände der **Iritis** (siehe S. 70) können eine Stauung des **Kammerwassers** herbeiführen, und zwar in der hinteren Kammer bei **Seclusio** und **Occlusio pupillae**, in der vorderen Kammer bei der sogenannten **Iritis serosa**. Dann lernten wir auch bei **intraokularen Tumoren** **glaukomatöse Zustände** kennen.

In allen diesen Fällen entsteht ein „**sekundäres Glaukom**“. Die **Drucksteigerung** ist erst die Folge von anderen Augenerkrankungen. Demgegenüber befällt das „**primäre Glaukom**“ Augen, die vorher ganz gesund waren.

Die Ursachen des **primären Glaukoms** sind erst teilweise bekannt und jedenfalls nicht einheitliche. Wir lernen mehr und mehr im **Glaukom** ein **Symptom** und nicht eine scharf umschriebene **Krankheitsform** zu sehen.

Seitens der Vorderkammer sind wir neuerdings darauf aufmerksam geworden, daß bei Anwendung mikroskopischer Vergrößerungen in der Iris Pigmentwanderungen sichtbar werden, die wahrscheinlich mit einem Zerfall der Pigmentepithelien an der Irishinterfläche zusammenhängen und Verstopfungen der Poren des Kammerwinkels durch den Pigmentstaub nach sich ziehen. Tatsache ist, daß Augen, die solche Veränderungen erkennen lassen, später Glaukom bekommen.

Noch wichtiger sind aber die Forschungsergebnisse über den Zusammenhang des intraokularen Drucks mit dem Blutdrucke einerseits und der intraokularen Blutmenge andererseits.

Wäre das Gefäßnetz der Uvea und der Retina ohne jede Schranke in den allgemeinen Kreislauf eingeschaltet, dann müßten sich die Blutdruckschwankungen auch unmittelbar auf die Spannung des Auges übertragen, ja das Auge müßte, da seine Hüllen nicht nachgeben können, wie ein Plethysmograph durch seinen Binnendruck die Schwankungen anzeigen. Jedes Bücken und Pressen, jede auf psychische Einflüsse eintretende Gefäßerweiterung müßte sich im Augendruck kundtun. Das ist jedoch unter normalen Verhältnissen durchaus nicht der Fall. Tierexperimente haben ergeben, daß eine Steigerung des allgemeinen Blutdrucks sogar von einer Erniedrigung des Augendrucks begleitet sein kann, und wir kommen daher zu der Überzeugung, daß ein besonders fein arbeitender vasomotorischer Apparat die im Gesamtkreislauf zur Geltung kommenden Druckschwankungen durch entsprechende Kaliberverengung der intraokularen Gefäße so vom Auge fern hält, daß eine übermäßige Blutfülle im Bulbus hintan gehalten wird. Im Gegensatz zum Gesunden sind aber bei den Glaukompatienten Parallelen zwischen Blutdruck- und Augenspannung deutlich nachweisbar. Der Grund kann in einem Versagen des vasomotorischen nervösen Apparates oder auch in sklerotischen Veränderungen des Gefäßsystems gesucht werden. Somit verläuft das Glaukom zwar klinisch als einheitliches Krankheitsbild und ist doch ein Symptomenkomplex von verschiedener Bedeutung.

Das primäre Glaukom kann als Glaukoma simplex und als Glaukoma inflammatorium verlaufen. Im ersteren Falle nimmt die Druckerhöhung zwar solche Grade an, daß die Sehnervenscheibe samt Siebplatte allmählich nach rückwärts gedrückt wird und damit eine langsam fortschreitende Sehstörung bis zur schließlichen Erblindung zustande kommt. Die intraokulare Spannung läßt aber immer noch die Blutzirkulation im Bulbus unbehelligt. Sie erschwert sie, drosselt sie aber nicht. Im anderen Falle dagegen greift die Drucksteigerung in die Blutversorgung des Auges ein. Es kommt unter heftigen Schmerzen zu schweren Stauungszuständen mit sekundärem Ödem. Die Stockung in der Zirkulation des Auges löst einen „akuten Glaukomanfall“ aus, während das Glaukoma simplex als chronisches Leiden ohne solche akute Steigerung der Symptome verläuft.

Indessen sind beide Arten nur durch ihre Weiterentwicklung unterschieden; im Grunde genommen haben wir dasselbe Krankheitsbild vor uns, und wir werden in Erinnerung an die Lehre von den Herz-

fehlern die Abweichungen beider Formen voneinander dadurch vielleicht umschreiben können, daß wir das Glaukoma simplex als kompensiertes, das Glaukoma inflammatorium als unkompensiertes Glaukom bezeichnen. Daraus ergibt sich, daß wie der Herzfehler, so auch das Glaukom jederzeit aus dem kompensierten Stadium in das unkompensierte übergehen kann, und wir lernen damit das Glaukoma simplex als ein unvollständig zur Entwicklung gelangendes Leiden zu betrachten, das aber gerade dadurch, daß der schmerzhaft Glaukom-anfall nicht zustande kommt, von den Patienten oft erst zu spät gemerkt wird.

Das Glaukomvollbild läßt folgende drei Stadien wohl erkennen: die Prodromalerscheinungen (Glaukoma imminens), den Glaukomanfall (Glaukoma inflammatorium acutum), die Erblindung durch Glaukom (Glaukoma absolutum). Verläuft die Erkrankung als Glaukoma simplex, dann geht das erste Stadium mit Überspringung des zweiten allmählich in das dritte über.

Im Prodromalstadium beobachten aufmerksame Patienten folgendes: Unter einem leichten Spannungsgefühl, das sich bis zu einem dumpfen Druck in der Stirn steigern kann, legt sich an manchen Tagen ein zarter Schleier vor das Auge. Vorübergehend sinkt die Sehschärfe und leidet auch die Naheinstellung des Auges, so daß die Patienten zu solchen Zeiten das Buch weiter abhalten müssen. Um Lichter treten Kreise von Regenbogenfarben auf. Untersucht man die Patienten in dieser Periode, dann sieht man eine leicht rauchige Trübung des Kammerwassers, geringe Abflachung der Vorderkammer und Neigung der Pupille zur Erweiterung bei mangelhafter Reaktion auf Belichtung. Auf der Sklera treten vordere Ziliargefäße als rote Linien hervor. Das Augenhintergrundsbild ist etwas verschleiert. Schon bereiten sich auf dem Fundus die ersten Zeichen der Druckwirkung auf die Sehnervenscheibe vor: Die Zentralarterie zeigt Pulsation, weil dem gesteigerten Augenbinnendruck gegenüber das Blut nur in der Systole sich Eintritt erzwingt (Venepuls ist eine normale Erscheinung!). Auch sind die Zentralgefäße im umgekehrten Bilde nach der temporalen Seite zu hinübergedrängt. Je nach dem Fortschritte des Leidens sehen wir die beginnende Ausbuchtung der Papille; einzelne Gefäße zeigen am Papillenrande eine Abknickung. Die Sehschärfe sinkt allmählich und im Gesichtsfelde machen sich charakteristische Einsprünge von der nasalen Seite her geltend.

Ausschlaggebend ist die Messung des intraokularen Druckes mit dem Tonometer (Abb. 114), einem Instrument, welches auf die durch 1%iges Holokain unempfindlich gemachte Hornhaut aufgesetzt wird. (Kokain kann bei zu Glaukom neigenden Augen den Binnendruck steigern, während es an gesunden Augen den Druck senkt.) Ein Stäbchen, dem Grammgewichte aufgeschraubt werden, drückt die Hornhaut leicht ein und ein Zeigerhebel weist die Tiefe der entstehenden Grube nach. Je höher der intraokulare Druck, desto geringer ist der Eindruck des Stäbchens in der Hornhaut und desto geringer der Ausschlag des Zeigers. Das Instrument ist empirisch geeicht, und auf einer beigegebenen Skala

liest man die Druckwerte in Millimeter Quecksilberdruck ab. Das normale Auge zeigt verschiedene Werte bei den einzelnen Individuen, von 16 bis 27 mm Hg; doch sind die an beiden Augen festzustellenden Werte meist gleich. Hat das auf beginnendes Glaukom verdächtige Auge einen Druck über 27 mm Hg oder einen im Verhältnis zum anderen Auge auffallend hohen Druck, dann darf die Diagnose auf Glaukom gestellt werden.

Im weiteren Verlaufe des Leidens wird nun die Sehschärfe immer

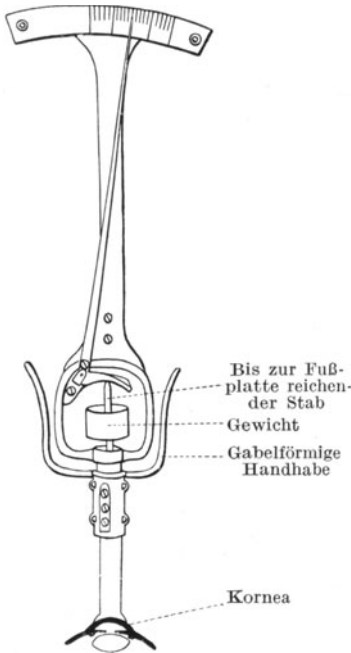


Abb. 114. Tonometer von Schiötz.

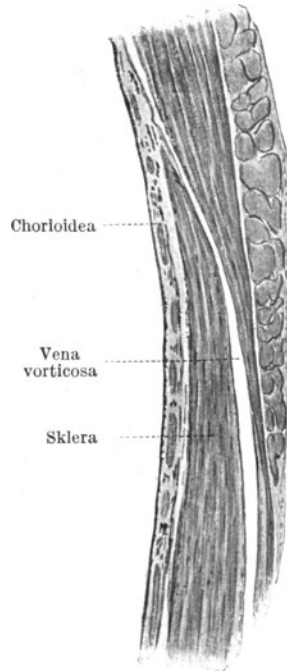


Abb. 115. Durchtritt einer Vena vorticiosa durch die Sklera (nach Salzmann).

geringer, das Gesichtsfeld von der nasalen Seite her immer kleiner. Auf dem Fundus prägt sich die Aushöhlung der Papille mehr und mehr aus; und so kann beim Glaukoma simplex ganz allmählich Erblindung zustande kommen.

Steigt der Druck aber noch mehr an, dann kommt eine bei den einzelnen Individuen ganz verschieden hohe Grenze, deren Überschreiten einen akut einsetzenden Umschwung im ganzen Krankheitsbilde herbeiführt; die intraokulare Blutzirkulation wird gedrosselt, der Glaukomanfall bricht aus. Wahrscheinlich hat die Absperrung der Zirkulation ihren Grund darin, daß die größeren Venen das aus der Aderhaut abfließende Blut nicht mehr herauslassen. Sie durchbohren die Lederhaut



nicht senkrecht, sondern ganz schräg (Abb. 115). Lastet daher auf der Sklera ein Druck in senkrechter Richtung zu ihrem Verlaufe, dann wird der schmale schräge Kanal, der die Vene durchtreten läßt, komprimiert. Die Folge ist eine Strangulierung des Blutabflusses, schwere venöse Stase und rapides Ansteigen des intraokularen Druckes bis zu Steinhärte. Die Stauung bringt ein Ödem mit sich, die brechenden Teile des Auges werden trübe, die Netzhaut setzt infolge von Unterernährung ihre Funktion aus und die in dem Bulbus verlaufenden Endigungen der Ziliarnerven werden gequetscht und erzeugen schwere Neuralgien. So haben wir folgendes Bild vor uns: Die Lider sind gedunsen. Die Bindehaut ist hochrot injiziert und zum Teil glasig, unter ihr liegt eine intensive bläulichrote ziliare Injektion, aus der sich einige strotzend gefüllte Venen besonders abheben. Die Hornhautoberfläche ist matt, manchmal mit feinblasiger Abhebung des Epithels (Keratitis bullosa). Das Korneagewebe ist rauchig trübe. Die stark abgeflachte Vorderkammer enthält rauchiges Kammerwasser. Die Pupille erscheint stark erweitert, starr. Linse und Iris sind nach vorn gedrängt. Aus der Pupille erhält man bei Tageslicht einen graugrünen Reflex („grüner Star“), während die Spiegeluntersuchung nur matt rotes Licht aus dem Fundus, aber keine Einzelheiten erkennen läßt. Das Auge ist hart gespannt, seine Funktion auf das Wahrnehmen von Handbewegungen oder Fingerzählen in einigen Metern Abstand herabgesetzt. Dabei klagen die Patienten über heftige Kopfschmerzen in der dem Auge entsprechenden Halbseite, Neuralgien, die in die Stirn, Backe, Schläfe, in die Zähne ausstrahlen, und ein unerträgliches Druckgefühl in der Augenhöhle, „als wenn das Auge herausgepreßt werden sollte“.

Differentialdiagnostisch kann der Glaukomanfall manchmal Anlaß zu Verwechslungen mit heftiger akuter Iritis geben. Achtet man jedoch auf die Pupille, welche bei Iritis in solchen Fällen stets die Tendenz zur Verengung hat, so wird die beim Glaukom typische Pupillenerweiterung die richtige Wertung des Krankheitsbildes erleichtern. Ferner ist bei Iritis die vordere Augenkammer normal tief oder sogar tiefer, beim Glaukom aber abgeflacht. Nicht minder bewahrt uns die Palpation des Bulbus vor einer Fehldiagnose. Im Glaukomanfall ist der Bulbus deutlich hart, bei Iritis ändert sich für gewöhnlich in der Spannung nichts. (Ausnahmen siehe S. 69 und 72.)

Der Glaukomanfall kann Tage, ja Wochen anhalten. Je länger er währt und je öfter er wiederkehrt, desto unheilvoller sind seine Folgen. Ab und zu kommt es vor, daß schon ein einziger Anfall genügt, um dauernde Erblindung herbeizuführen. Die Ursache ist dann wahrscheinlich die völlige Blutabspernung zur Netzhaut, deren feine Elemente zerfallen.

Zwischen den Anfällen kann im allgemeinen Ruhe herrschen, wenn auch mit jedem Anfall etwas Sehschärfe und Teile des Gesichtsfeldes unwiederbringlich verloren gehen. In anderen Fällen kehrt das Auge nicht zur Reizlosigkeit zurück, sondern es bleibt auch zwischen den einzelnen Exazerbationen gerötet und entzündet (chronisch entzündliches Glaukom).

Schließlich tritt aber doch eine Beruhigung ein. Das Auge ist zwar blind geworden, aber macht keine Schmerzen mehr. Das Stadium des Glaukoma absolutum ist erreicht.

Ein an Glaukom erblindetes Auge kann verschieden aussehen. Sind gar keine oder nur kurz dauernde Glaukomanfälle über dasselbe hinweggegangen, dann erkennt man die Veränderungen, welches an der Papille zur Erblindung geführt haben. Während unter normalen Verhältnissen die Sehnervenfasern nach Durchtritt durch die Lamina trichterförmig auseinander weichen, die Zentralgefäße annähernd in der Mitte der Papille sich in ihre Äste teilen und in geradem Verlaufe nach oben und unten zu über den Papillenrand hinwegtreten, erblicken wir an Stelle des Trichters eine Aushöhlung (Abb. 116 b), auf deren Boden einige nasal ziehende Gefäße sichtbar werden. Sie verschwinden am Rande der Höhle und tauchen an einer anderen Stelle wieder auf, um nun den Weg auf die Netzhaut fortzusetzen. Man nennt die Gefäße „randständig abgknickt“. Der Boden der Aushöhlung (Exkavation) ist grellweiß, hie und da unterbrochen von den grauen Löchern der Siebplatte. Eine „physiologische Exkavation“ zeigen schon viele durchaus normale Papillen, wenn dort, wo der Nervenfasertrichter sich in der Tiefe zuspitzt, ein kleines Feld Lamina cribrosa sichtbar ist. Mit dem Schwund der Nervenfasern und der Verdrängung der Lamina nach rückwärts wird diese Exkavation pathologischerweise größer und größer, bis endlich die Lamina in der ganzen Ausdehnung der Papille klar vor uns liegt.

Auch ist die Papille ringsum von einem atrophischen Bezirk (glaukomatösen Hof) der Aderhaut umgeben, weil die innerste Lage der Lamina mit der Aderhaut verwachsen ist und diese in die Aushöhlung ein Stück mit hineinzieht.

Wenn das Auge aber schwere Glaukomanfälle überstanden hat, dann hellt sich der Glaskörper nicht wieder hinreichend auf und kann man den Hintergrund nur unscharf zu Gesicht bekommen. Vielfach trübt sich auch infolge Ernährungsstörung die Linse (Cataracta glaucomatosa). Die vordere Kammer bleibt abgeflacht und die Pupille, rings umgeben von atrophischer Iris, ist maximal erweitert und starr. Ab und zu stellen sich auch in der Gegend des Corpus ciliare buckelförmige Vortreibungen der Sklera ein, durch die das Pigment des Uvealtraktes blauschwarz hindurchschimmert (Ziliarstaphylome).

Als eine besondere Abart ist noch das hämorrhagische Glaukom zu bezeichnen, das durch flächenhafte Blutungen in die Netzhaut und Blutergüsse in den Glaskörper gekennzeichnet ist und meist deletär verläuft, so daß infolge der Schmerzen Eukleation erfolgen muß.

Die Therapie des Glaukoms ist gebunden an die möglichst frühzeitige Diagnose. Je früher ein Glaukom zur Behandlung kommt, desto sicherer ist unsere Hilfe; denn es kann sich immer nur darum handeln, den noch verbliebenen Funktionsrest zu retten. Die medikamentöse Therapie zielt darauf ab, vor allem den Kammerwinkel offen zu erhalten (Abb. 118, 119). Diese Aufgabe wird durch Einträufelung von pupillenverengernden Mitteln erfüllt. Je enger die Pupille,

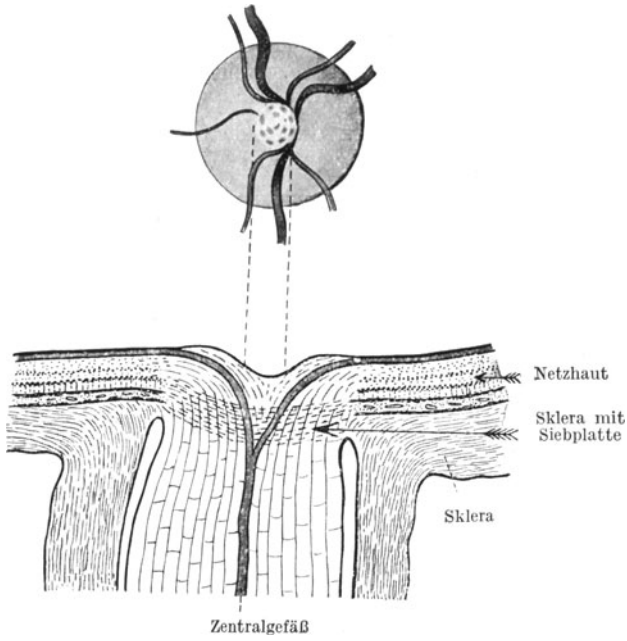


Abb. 116 a. Physiologische Exkavation.

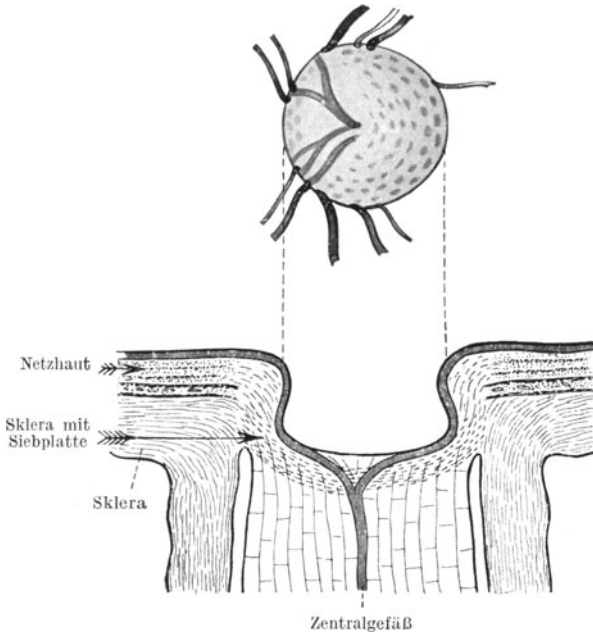


Abb. 116 b. Glaukomatöse Exkavation.

desto ausgebreiteter ist die Iris und desto dünner wird die Membran, so daß der Kammerwinkel entsprechend weiter wird. Atropinverordnung bei Glaukom ist ein schwerer Kunstfehler, weil alle pupillen-erweiternden Mittel den Kammerwinkel durch künstliche Verdickung

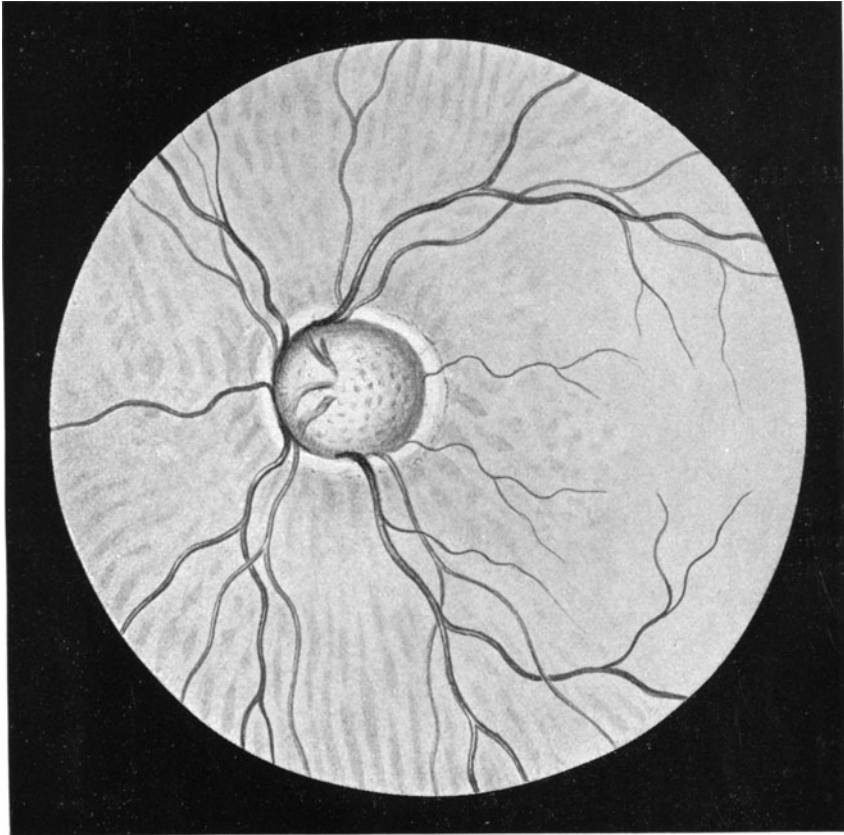


Abb. 117. Glaukomatöse Exkavation der Papille mit nasaler Verdrängung der Zentralgefäße, Abknickung derselben am Rande und Halo glaucomatosus.

der Iriswurzel einengen und dadurch eine noch größere Erhöhung des intraokularen Druckes erzeugt wird.

Wir verordnen: Eserin. salicyl. 0,1; Aqu. dest. 10,0. Oder: Pilocarp. hydrochl. 0,1; Aqu. dest. 10,0.

Mit einer solchen Behandlung lassen sich leichtere Fälle von Glaukoma simplex wohl in Schranken halten; auch kann man damit einen eben beginnenden Glaukomanfall noch zurückbringen. Im Hinblick auf die Gefährlichkeit der Affektion und die Unmöglichkeit, den verloren gegangenen Teil der Funktion wieder herzustellen, wird man aber

in der möglichst frühzeitig ausgeführten druckentlastenden Operation die sicherste Hilfe sehen. Wir haben sie in der Trepanation der Bulbus-hülle nach der Methode von Elliot (Abb. 120). Nach Bildung eines Binde-

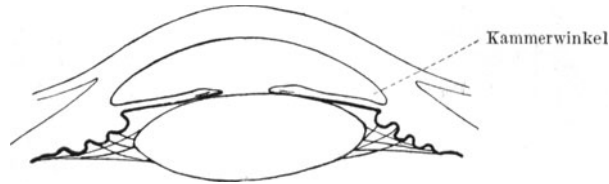


Abb. 118. Pupille durch Eserin verengt. Iris ausgestreckt. Kammerwinkel klafft.

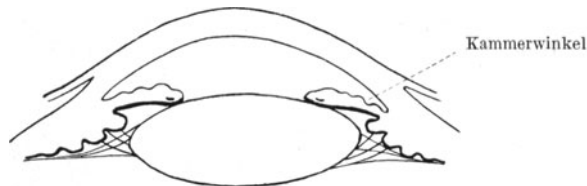


Abb. 119. Pupille durch Atropin erweitert. Kammerwinkel ist schmal (nach Merkel-Kallius).

hautlappens am oberen Hornhautrande wird mittels eines kleinen Trepanns von ungefähr 1,8 mm Lochweite die Sklera unmittelbar an der Hornhautgrenze durchbohrt. Das Loch bildet dann eine künstliche Fistel

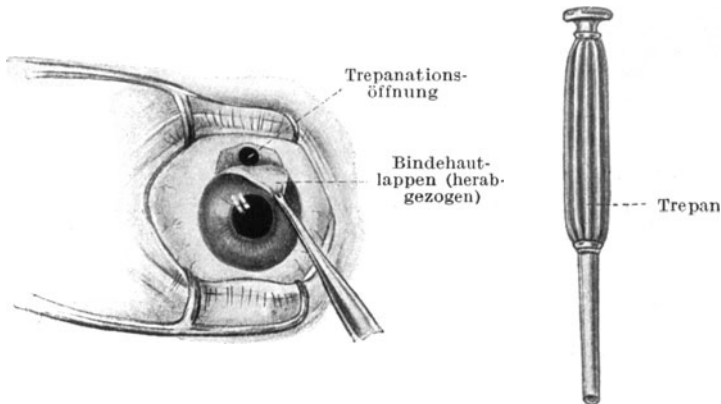


Abb. 120. Trepanation nach Elliot bei Glaukom.

für das Kammerwasser, welches unter die Bindehaut absickert. Für das Glaukoma simplex ist die Trepanation die maßgebende Operation geworden, während man beim Glaukomanfall nach Albrecht v. Graefes Methode ebensogut durch eine breite Iridektomie nach

oben helfen kann (siehe Abb. 122a S. 158). Die Iridektomie ist direkt erforderlich bei denjenigen Fällen von Sekundärglaukom, die durch Pupillarabschluß verursacht sind (s. S. 72).

Gemeinhin vermag die Operation aber nur den weiteren Verfall des Sehvermögens zu verhüten. Sie bringt den verloren gegangenen Teil der Sehschärfe und des Gesichtsfeldes nicht wieder! Somit ist frühzeitige Hilfe nötig und machen sich diejenigen Ärzte, die den Zustand verkennen und womöglich beim Glaukoma simplex dem Patienten raten, abzuwarten, bis er nur noch Hell und Dunkel sieht, weil er beginnenden grauen Star hätte, einer schweren Unterlassungssünde schuldig. Alle Kranken, bei denen auch nur der entfernteste Verdacht auf Glaukom besteht, müssen umgehend in fachärztliche Behandlung überwiesen werden.

## Die Mißbildungen des Auges.

Gegen Ende des ersten Fötalmonats finden wir am Kopfe des Medullarrohrs zwei seitliche blasenförmige Ausstülpungen, die mit einem hohlen Stiel in das fötale Gehirn übergehen. Es ist die erste Anlage der Netzhaut und des Sehnerven, offenkundigen Teilen des Gehirns selbst. An diesen primären Augenblasen macht sich noch im ersten Monate eine wichtige Veränderung geltend. Dadurch, daß die Kuppe der Blasen im Wachstum zurückbleibt, bekommt die Augenanlage das Aussehen eines Bechers mit doppelter Wandung, deren innere Lage die eigentliche Netzhaut, die äußere das Pigmentepithel der Netzhaut späterhin bildet. Von vorn senkt sich in die Becheröffnung die von dem Ektoderm abgeschnürte Linse ein. Noch ist aber die sekundäre „Augenblase“ nicht ringsherum geschlossen (Abb. 85 S. 118); denn die Einstülpung der späteren Netzhaut in das spätere Pigmentepithel vollzieht sich nicht nur von vornher, sondern auch in Gestalt einer Rinne, die unten ventral liegt. Es ist die Augenspalte, durch welche Mesodermgewebe zum Aufbau des fötalen Glaskörpergefäßsystems in die Höhle des Bechers eindringt. Am Anfange des zweiten Fötalmonats schließt sich normalerweise diese Spalte und dann umgibt die Anlage der Netzhaut den Glaskörperraum durchgehend.

Für die Mißbildungen des Auges ist dieser Spalt jedoch von großer Bedeutung; denn unter der Einwirkung hereditärer oder krankhafter (nicht entzündlicher) Einflüsse bleibt eine Brücke zwischen dem in den Glaskörperraum verlagerten Teile des Mesoderms und dem die sekundäre Augenblase einhüllenden bestehen, so daß die Schließung der Spalte verzögert oder verhindert wird. Hierunter leidet ebensowohl die weitere Entwicklung der Netzhaut als auch die geordnete Bildung der Uvea (Iris, Corpus ciliare und Chorioidea) und der Sklera im Bereiche der klaffenden Lücke. Die Folge sind die kongenitalen Kolobome.

An der Iris sehen wir eine spaltförmige Vergrößerung der Pupille nach unten zu. Sie unterscheidet sich von den künstlich durch Iridektomie geschaffenen Kolobomen dadurch (Abb. 122a u. b), daß die

Pupille in das Kolobomgebiet ohne scharfe Absetzung übergeht und gemeinhin auch die Begrenzung des letzteren durch den braunen Pupillarsaum sichtbar ist. Typische Iriskolobome liegen außerdem am unteren Pupillenumfange, die artefiziellen, wenn nicht besondere optische Gründe maßgebend sind, nach oben.

Die Spaltbildungen der Iris können isoliert vorkommen, aber auch mit gleichen Anomalien des rückwärtigen Abschnittes des Uvealtraktes

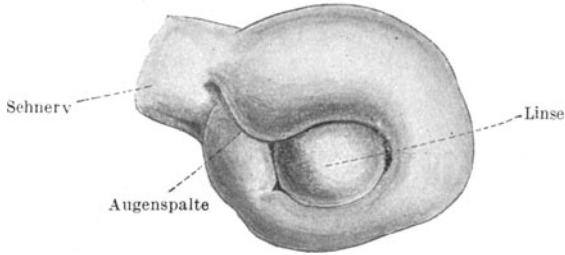


Abb. 121. Sekundäre Augenblase.

verbunden sein (Abb. 123). Wir erblicken dann als Kennzeichen des Netzhaut-Aderhautkoloboms auf dem unteren Fundusgebiete einen weißen Spalt, der sich unter Umständen bis zur Sehnervpapille erstrecken und sogar diese noch einbeziehen kann. In der roten Aderhaut klafft eine Lücke, durch welche das weiße, oft Ausbuchtungen zeigende Gewebe der Sklera sichtbar wird. Eingefaßt werden die Ränder des Spaltes in vielen Fällen durch eine pigmentierte Zone.

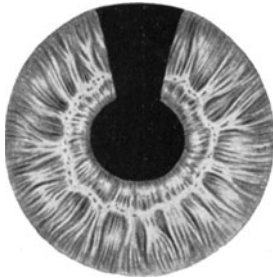


Abb. 122a. Operatives Iriskolobom.

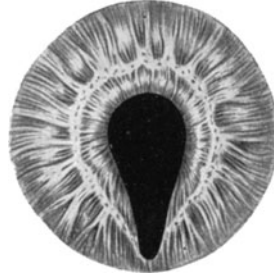

Abb. 122b. Angeborenes Kolobom.

Auch die Linsenbildung kann durch den Mesodermzapfen, der ins Glaskörperinnere hineinragt und die Schließung der Augenspalte verhindert, in Mitleidenschaft gezogen werden. Wir sehen dann eine Einkerbung ihres Äquators am unteren Umfange (Linsenkolobom).

Hingegen machen isolierte Lochbildungen in der Gegend der Hintergrundmitte (Makulakolobome und Optikuskolobome) noch große Schwierigkeiten für die Erklärung.

Andere Mißbildungen hängen mit einer unvollständigen Rückbil-

dung der fötalen Gefäßnetze zusammen, welche die Linsenvorderfläche umspinnen und den Glaskörper ernähren. So erblicken wir Reste der Pupillarmembran in Gestalt von zarten pigmentierten Fasern, die von der Vorderfläche der Iris über die Pupille hinwegziehen oder als abgerissene Fäden in das Pupillargebiet hineinragen. Eine Arteria hyaloidea persistens wiederum erscheint teils als eine Strangbildung

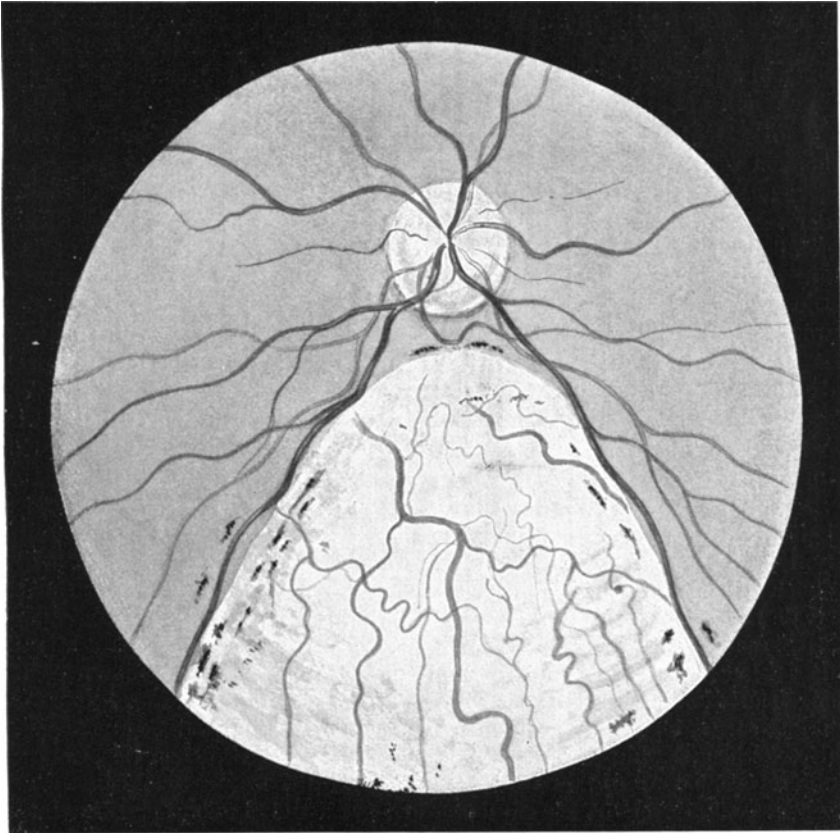


Abb. 123. Coloboma chorioideae.

am hinteren Linsenpole, dann meist mit einer Cataracta capsularis posterior verbunden, oder als ein Bindegewebsfortsatz, der aus dem Gefäßtrichter der Papilla nervi optici herausragt, manchmal als zusammengedrehter Strang.

Die markhaltigen Nervenfasern der Netzhaut wurden schon S. 114 beschrieben; ebenso ist der kongenitalen Starformen schon S. 120 Erwähnung getan.



## Die Verletzungen des Auges und die sympathische Ophthalmie.

Bei Verletzungen des Auges kommt es zunächst darauf an festzustellen, ob die Augenkapsel eine durchdringende Wunde trägt und ob noch ein Fremdkörper im Augennern weilt. Können wir nirgends eine Eröffnung der schützenden Augenhülle nachweisen, so sprechen wir von einem stumpfen Trauma, das unter Umständen wohl Substanzverluste an der Hornhaut und Bindehaut-Lederhaut erzeugen kann, aber in seiner ganzen Art ernste Gefahren für die Erhaltung des Auges nur selten einschließt.

Als Folgezustände der Einwirkung stumpfer Gewalt kennen wir:

1. Blutung in die Vorderkammer (Hyphäma). Am Boden der Kammer liegt eine Schichte Blut, stammend aus geborstenen Irisgefäßen. Ein Hyphäma resorbiert sich meist von selbst und bedarf nur ausnahmsweise der Entleerung durch Punktion der Vorderkammer. Die Sehstörungen entsprechen der wolkigen Trübung des Kammerwassers und gehen, wenn keine anderen Augenteile verletzt sind, vorüber.

2. Risse in dem Pupillarrand der Iris und Losreißung der Iriswurzel vom Corpus ciliare (Iridodialyse). Siehe Seite 75.

3. Vorübergehende oder bleibende Lähmung der Pupille in erweiterter Stellung und Akkommodationsparese (Lähmung der inneren Äste des Okulomotorius; s. S. 29).

4. Ruptur der Lederhaut. Trifft ein Schlag von solcher Heftigkeit das Auge, daß die Bulbuskapsel platzt, so treten mit Vorliebe konzentrisch mit dem Hornhautrande in der Lederhaut Einrisse auf, über denen die leicht verschiebliche Bindehaut erhalten bleibt (subkonjunktivale Skleralruptur). Bei derartigen Traumen ist also die Bulbuskapsel selbst zwar eröffnet, aber eine freie Kommunikation der Wunde mit dem Bindehautsack und damit mit der Haut und ihren Keimen nicht gegeben. Man rechnet daher solche Verletzungsfolgen zu den stumpfen Traumen. Tatsächlich geschehen sie auch mit stumpfen Gegenständen (Stockschlag, Kuhhornstoß). In die geschaffene Spalte kann Iris, Corpus ciliare oder sogar die aus dem Aufhängebande losgerissene Linse vorfallen. Letztere bleibt als ein linsenförmiger Buckel unter der Bindehaut liegen.

Schwere Blutungen in die Vorderkammer und in den Glaskörperraum sind stets damit verbunden; demgemäß ist auch die zurückbleibende Funktionsstörung meist beträchtlich.

Indessen kommen eiterige Infektionen im Anschlusse an diese Art von Verletzungen kaum vor, da die intakte Bindehaut eine gute Schranke gegenüber der Bakterienflora des Bindehautsacks abgibt. Man kann sich daher mit der Anlegung eines Verbandes begnügen und überläßt dem Organismus die Schließung der Spalte unter der Bindehaut. Die unter die Konjunktiva geschleuderte Linse kann man später durch Inzision entfernen.

5. Blutungen in den Glaskörper. Sie sind der Therapie wenig zugänglich und können durch Schrumpfung Netzhautablösung erzeugen (s. S. 97).

6. Linsentrübungen (Cataracta traumatica; s. S. 97).

7. Luxation und Subluxation der Linse (s. S. 97).

8. Einrisse in die Aderhaut, meist konzentrisch mit dem Umfange der Papilla nervi optici. Auf dem roten Fundus sind weiße Spalten unter der Retina sichtbar.

9. Commotio retinae. Einige Stunden nach dem Trauma entwickelt sich eine milchige Weißfärbung der Netzhaut. Sie beruht wahrscheinlich auf Ödem der Nervenfaserschichte und geht nach wenigen Tagen vorüber, ohne ernsthafte Folgen zu hinterlassen.

10. Ablatio retinae. Siehe Seite 97.

11. Schädigungen der Netzhautmitte. Bei schweren Erschütterungen des Bulbus kommt es am hinteren Pole, also in der Gegend der Makula, zu feineren oder gröberen Veränderungen des Sinnes- und Pigmentepithels. Sie sind irreparabel, verursachen trotz minimaler Ausdehnung oft erhebliche Sehstörung und erfordern sehr genaues Spiegeln der Netzhautmitte im aufrechten Bilde, weil sie sich sonst leicht dem Nachweise entziehen.

Die durchdringenden Verletzungen der Bulbuskapsel können dieselben Folgeerscheinungen wie die stumpfen nach sich ziehen; hinzu tritt aber als erschwerendes Moment die Möglichkeit 1. des Verweilens eines Fremdkörpers im Augeninnern, 2. einer Infektion mit Eitererregern, 3. einer Infektion mit Erregern der sympathischen Augenerkrankung.

Von den intraokularen Fremdkörpern ist der Eisensplitter der wichtigste und häufigste. Seine Feststellung ist deswegen sofort nötig, weil ein längeres Verbleiben von Eisen im Auge eine Imprägnation der Netzhautsinneszellen mit den gelösten Eisensalzen (Verrostung, Siderosis) zur Folge hat und weil die Entfernung des Splitters durch den Magneten die einzigste Möglichkeit bietet, das Auge vor der Erblindung zu retten. Nebengenaue Anamnese sichert der positive Ausfall der Sideroskop-Untersuchung die Diagnose. Eine leicht schwingende Magnetnadel dient durch ihre Ablenkung bei Annäherung eines mit einem Eisensplitter behafteten Auges als Hilfsmittel (Abb. 124 u. 125); und ebenso wird die magnetische Kraft, wenn auch ausgehend von einem Elektromagneten

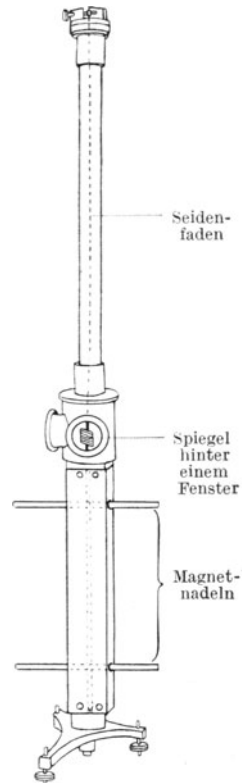
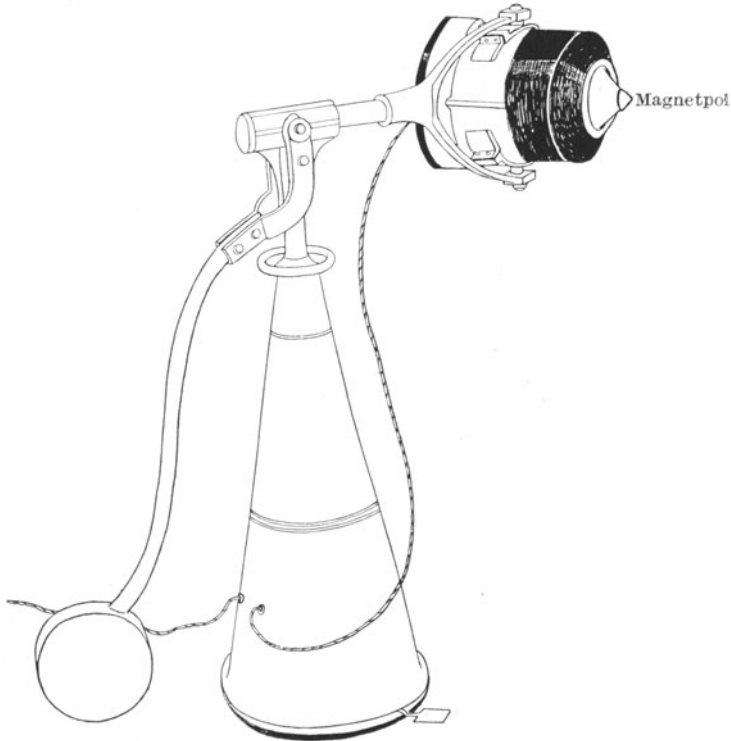


Abb. 124. Ein astatiches (fest miteinander verbundenes) Magnetnadelpaar schwingt an einem Seidenfaden. Am Spiegelchen rotiert bei Ausschlag der Nadeln mit zwecks Spiegelablesung.

in Riesen- oder Stabform, benutzt, um den Splitter aus dem Auge herauszuziehen. Je früher die Operation vorgenommen wird, je weniger festes Lager der Splitter im Bulbus gefunden hat, desto sicherer gelingt die Magnetextraktion und desto besser ist die Prognose für die spätere Funktion des Auges. Wird ein Eisensplitter übersehen, dann dokumentiert sich bald seine Anwesenheit durch eine rostbraune Färbung der Iris. Es ist dann aber auch der richtige Augenblick, dem Auge zu helfen,



Gegengewicht

Einschaltvorrichtung zum Darauftreten

Abb. 125. Großer Elektromagnet von Schumann.

verpaßt; denn genau so wie sich der Rost in der Iris niederschlägt, sitzt er auch in den Stäbchen und Zapfen der Netzhaut, die durch die Eisensalze unwiederbringlich zugrunde gehen.

Kupfersplitter lassen sich weder magnetisch auffinden, noch herausbringen. Die so häufigen Verletzungen mit Zündhütchenteilen gehören daher zu den schwersten; denn sie führen durch Übertritt der Kupfersalze in die Glaskörperflüssigkeit eine chemische Eiterung herbei, der das Auge durch Schrumpfung schließlich erliegt.

Blei und Glas können, wenn es sich um ganz kleine Partikelchen handelt, manchmal einheilen. Nickelsplitter werden anstandslos

im Auge vertragen, wenn sie nicht durch ihr Gewicht und ihre Form zu Reizzuständen Anlaß geben.

Hat die Untersuchung ergeben, daß kein Splitter in dem Auge vorhanden ist, dann gehen wir an die Schließung der Wunde. Zunächst werden vorgefallene Teile, wie Irisprolaps, Glaskörperprolaps etc., abgetragen bzw. vorsichtig aus der Wunde herauspräpariert. In ganz frischen Fällen kann man wohl auch versuchen, einen Irisprolaps zu reponieren. Daran schließt sich die Deckung der Wunde. Liegt sie innerhalb des Gebietes der Bindehaut, dann genügt die Anlegung einiger Bindehautsuturen. Bei Verletzungen, die die Kornea oder den Limbus getroffen haben, verwenden wir ebenfalls Bindehaut. Wir bilden einfach oder doppelt gestielte verschiebliche Lappen aus der benachbarten Konjunktiva und verlagern diese so, daß sie mit ihrer blutenden Rückfläche die Wunde bedecken. In wenigen Tagen ist dann ein fester Wundschluß gewährleistet. Nachdem die Lappen ihren Zweck erfüllt haben, gleiten sie meist von selbst wieder von der Hornhaut herunter oder sie werden abpräpariert.

Von größter Bedeutung ist nun der weitere Verlauf der Fälle. Im allgemeinen sind drei Möglichkeiten zu unterscheiden.

Am günstigsten ist der Ausgang, wenn das Auge sich nach Überwinden der unmittelbar dem Trauma folgenden Reizung mehr und mehr beruhigt. Zunächst zeigt natürlich jedes verletzte Auge konjunktivale und ziliare Injektion, manchmal Lidödem, regelmäßig Lichtscheu und Tränenräufeln. Ja, in den ersten Tagen nehmen diese Reizerscheinungen, nicht selten noch an Heftigkeit zu. Mit dem 4. bis 5. Tage pflegt aber in unkomplizierten Fällen die Reizung allmählich abzuklingen. Die Injektion schwindet, das Auge kann besser geöffnet werden, die Hyperämie der Iris läßt nach. So geht das Auge langsam, aber stetig der Heilung entgegen.

Allerdings machen hier und da die bei Linsenverletzung in größerer Anzahl in die Vorderkammer austretenden Linsenflocken (s. S. 126) erneute Reizung, indem sie den Kammerwinkel verlegen und Drucksteigerungen erzeugen. Eine lineare Extraktion läßt die Flocken dann aus der Vorderkammer in den Konjunktivalsack ab. Bald sehen wir nach der Druckentlastung das Auge sich wieder beruhigen. Es wird immer blasser bis zur vollständigen Reizlosigkeit, die nach der Schwere der Verletzung in kürzerer oder längerer Zeit erreicht wird. Solche Augen machen dem Arzte dann keine Sorge weiter. Die Rückkehr des Sehvermögens richtet sich selbstverständlich nach der Art der Verletzung und der angerichteten Zerstörung. Trotz normaler Heilung bleiben viele Augen nach perforierender Verletzung blind, wenn das Trauma weit nach hinten gegriffen und durch Glaskörperverlust Netzhautablösung hervorgerufen hat.

Die zweite Möglichkeit ist die Infektion mit Eitererregern. Sie macht sich oft schon am zweiten Tage, stets innerhalb der ersten Woche kenntlich. Die Wundränder bekommen einen schmierigen Belag, ein trübes Exsudat in der Vorderkammer taucht auf oder aus dem Glaskörperraum schimmert eine Eiteransammlung als gelber Schein

durch. Der Zustand kann zurückgehen, trübt aber stets die Prognose wesentlich, weil die schrumpfenden intraokularen Exsudate in der Vorderkammer Verlegung der Pupille, im Glaskörperraum Netzhautablösung erzeugen, oft auch eine Verkleinerung des ganzen Augapfels (Phthisis bulbi) herbeiführen. Das spätere Auftreten von Knochenneubildung in dem schwartigen intraokularen Bindegewebe kann noch nach Jahren durch Schmerzen zur Enukleation zwingen; auch kann die fortgesetzte Reizung der Ziliarnerven, die in die Schwarten eingebettet sind, die Entfernung nötig machen (Phthisis bulbi dolorosa). Solche Endausgänge rufen aber schon die Gefahr einer sympathischen Ophthalmie hervor und sind auch von dem Gesichtspunkte aus, daß das andere Auge geschützt werden muß, zu betrachten. Damit kommen wir zur dritten Möglichkeit.

Die ernsteste Komplikation des Heilungsverlaufs ist das Auftreten von Anzeichen, daß mit der Verletzung die Erreger der sympathischen Ophthalmie eingedrungen sind. Da uns die Natur dieser Erreger völlig unbekannt ist und auch im klinischen Bilde die zutage tretenden Symptome eine scharfe Abgrenzung gegenüber bestimmten anderen Erkrankungen des Auges nicht gestatten, gehört die Entscheidung, ob die Gefahr einer sympathischen Ophthalmie vorliegt, zu den schwersten Aufgaben, die einem Augenarzte gestellt werden können.

Auch über das Wesen der Erkrankung ist noch mancher Schleier gebreitet. Wir wissen nur, daß nach perforierenden Verletzungen eine schleichend verlaufende Entzündung des Uvealtrakts vorkommt, welche in gleicher Form auf das andere Auge übergehen und dort dieselben, oft genug zur Erblindung führenden Veränderungen erzeugen kann. Das klinische Bild unterscheidet sich, soweit der vordere Augenabschnitt in Frage kommt, nicht sonderlich von einer schweren Iritis, wie sie ganz ähnlich auch bei chronischer Iristuberkulose zur Beobachtung gelangt. Auch pathologisch-anatomisch ist es schwer, eine sympathische Erkrankung des Uvealtrakts von einer bestimmten Form der Augentuberkulose zu trennen. Wir gewinnen damit zwar einen Anhalt, der uns erlaubt, die sympathische Ophthalmie auf die Wirkung von lebenden Erregern zurückzuführen, doch darf die Parallele zwischen beiden Infektionen keinesfalls dahin gedeutet werden, daß sympathische Ophthalmie und Tuberkulose identisch oder verwandt wären. Alle Versuche, die Erkrankung auf Tiere zu übertragen, sind fehlgeschlagen, während gerade die Überimpfung der Tuberkulose auf Meerschweinchen und Affen mit Leichtigkeit gelingt.

Infolge dieser schmerzlichen Lücken in unserer Kenntnis vom Wesen der Erkrankung bleibt unsere Diagnose einer drohenden sympathischen Ophthalmie immer eine Wahrscheinlichkeitsdiagnose, die allerdings im Hinblick auf das Schicksal des zweiten Auges schwerwiegend genug ist.

Wenn an eine Verletzung, die die Augenhüllen eröffnet hat, sich nach Verlauf der ersten Tage eine mehr und mehr zunehmende Reizung des Auges, vor allem der Iris und des Corpus ciliare anschließt, dann besteht stets die Gefahr, daß das Leiden auf das andere Auge über-

springen kann. Deswegen gehören alle perforierenden Verletzungen unbedingt in fachärztliche Behandlung. Als frühester Termin, daß das andere Auge in Mitleidenschaft gezogen wird, gilt der 12. Tag. Die kritischste Zeit liegt zwischen der 3. und 8. Woche. Damit ist nicht gesagt, daß die sympathische Ophthalmie des zweiten Auges nicht noch nach Jahren ausbrechen könnte. Allerdings kommen dann nur solche Fälle in Frage, welche nach der Verletzung eine kürzere oder längere Zeit darauf verdächtig gewesen sind, daß die unbekanntten Erreger in dem verletzten Auge eine Infektion erzeugt hatten. Das Auge beruhigte sich dann; es bleibt aber immer eine Quelle der Sorge. Ein kurzes Aufflammen der Iritis noch nach Jahren kann Ausgangspunkt für den Ausbruch der Erkrankung am zweiten Auge werden. Somit gibt es für die Möglichkeit des Eintritts der Katastrophe überhaupt keine absolut gültige zeitliche Grenze.

Besonders leicht kommt die sympathisierende (d. h. das verletzte Auge befallende und das andere gefährdende) Entzündung dann zustande, wenn das Trauma die Iris oder das Corpus ciliare mit verletzt hat. Folglich sind diejenigen Fälle vor allem suspekt, die eine Wunde an der Hornhaut-Lederhautgrenze aufweisen, in der womöglich noch Teile des Uvealtrakts vorgefallen sind. Weniger neigen diejenigen Verletzungen dazu, die eine wirklich eiterige Infektion zur Folge haben. Vielleicht werden die Erreger der sympathisierenden Entzündung von den Eitererregern überwuchert.

Als Regel kann aber gelten, daß im allgemeinen alle Augen mit perforierenden Verletzungen dann eine Gefahr für das andere Auge abgeben, wenn sich über die erste oder zweite Woche hinaus die ziliare Injektion nicht verlieren will, sondern im Gegenteil noch zunimmt. Die früher als Kennzeichen angesprochene Druckempfindlichkeit der Sklera in der Gegend des Corpus ciliare bestärkt zwar unseren Argwohn, kann aber im Falle des Fehlens als Kriterium nicht verwertet werden.

Das zweite, also nicht verletzte Auge wird nach Traumen des anderen oft nur nervös mit gereizt. Es kann der Symptomenkomplex der sympathischen Reizung eintreten, einer Affektion, welche von der wirklichen sympathischen Entzündung grundverschieden ist. Die Reizung ist eine Neurose, die sympathische Ophthalmie eine organische Erkrankung. Eine sympathische Reizung stellen wir fest, wenn das andere Auge zum Tränen neigt, lichtscheu ist, leicht ermüdet. Alle diese Erscheinungen werden auf nervösem Wege von dem in Reizzustand befindlichen verletzten Auge aus übergeleitet, ohne daß wir eine Spur einer organischen Veränderung an dem zweiten Auge nachweisen können.

Ist das andere Auge aber an sympathischer Augenentzündung, also sympathischer Ophthalmie, erkrankt, dann stellen wir ziliare Injektion und Verfärbung der Iris, feine rauchige Trübung des Kammerwassers mit Beschlägen an der Hornhautrückfläche fest, wenn die Erkrankung zuerst im vorderen Teile des Bulbus Platz greift. Gleichzeitig sinkt infolge der Trübungen die Sehschärfe. Allmählich breiten sich die entzündlichen Symptome immer mehr aus. Es kommt zur Bildung

von hinteren Synechien, Seclusio und Oclusio pupillae, und viele sympathisierten Augen gehen durch sekundäres Glaukom zugrunde. Die sonst Hilfe schaffende Iridektomie ist nutzlos, weil die geschaffene Lücke sich binnen kurzem mit neuen Exsudatmassen wieder zulegt.

Viel seltener ist der Ausbruch des Leidens zunächst in dem hinteren Bulbusabschnitte. Unter gleichzeitigem Auftauchen von Glaskörpertrübungen bedeckt sich die Aderhaut mit feinen gelblichen Herden, die allmählich zu größeren gelben Flächen zusammenfließen. Auch die Sehnervenscheibe rötet sich und bekommt unscharfe Grenzen. Die Netzhaut über den Aderhautherden trübt sich, und unter allmählicher Zunahme der Symptome kann es zu undurchdringlichen Glaskörpertrübungen und schließlich zu Netzhautablösung kommen. Auch der vordere Teil des Uvealtraktus erkrankt später in Gestalt einer Iritis mit.

Manchmal allerdings zeigen die im hinteren Bulbusabschnitt ausbrechenden Erkrankungen einen milderen Verlauf als die den vorderen Abschnitt befallenden, obgleich auch hier ein Stillstand oder Rückgang des Leidens gelegentlich beobachtet wird.

Nach unseren heutigen Kenntnissen nehmen wir an, daß der Zusammenhang zwischen der Erkrankung beider Augen sich folgendermaßen gestaltet. Die mit der Verletzung ins Augeninnere eindringenden unbekanntem Erreger entfachen zunächst an der Wundstelle, wahrscheinlich innerhalb des Uvealtraktus, eine Infektion. Von den Kolonien gelangen dann Keime in den Blutkreislauf und werden nun auf der Blutbahn unter Umständen auch in das andere Auge getragen, wo sie in dem Uvealtraktus wieder einen geeigneten Nährboden antreffen und hier eine Metastase der Entzündung erzeugen, die sie im verletzten Auge zuerst hervorgerufen hatten. Der übrige Organismus bleibt aber von der Infektion verschont, weil die Erreger an anderen Stellen die Bedingungen für ihr Fortkommen nicht finden.

Die Behandlung gipfelt in einer gewissenhaften Prophylaxe; denn es kommt alles darauf an, daß die Metastasierung des Prozesses unmöglich gemacht wird. Nur eine rechtzeitig ausgeführte Enukeation des verletzten und auf sympathisierende Entzündung verdächtigen Bulbus kann hierfür die Sicherheit geben. Alle Augen, die nach Verletzungen nicht zur Ruhe kommen wollen und die Kennzeichen einer schleichenden Erkrankung des Uvealtraktus aufweisen, müssen im Hinblick auf das Schicksal des zweiten Auges geopfert werden. Meist ist der Entschluß nicht schwer; denn solche Augen verfallen doch mit der Zeit der Schrumpfung und Erblindung. Bitter ist es allerdings immer, wenn man ein Auge herausnehmen muß, das noch einiges Sehvermögen hat.

Ist jedoch die Erkrankung am zweiten Auge einmal ausgebrochen, dann ist es im Lichte der Metastasentheorie klar, daß eine Opferung des verletzten Auges nur insoweit Sinn haben kann, als es gilt, eine weitere Abschwemmung von Keimen zu verhüten. Ein kritikloses Enukleieren ist in einem solchen Falle nicht nur unnützlich, sondern auch ein Kunstfehler, solange das verletzte Auge noch Hoffnung gewährt,

daß man einen Rest von Sehvermögen retten kann. Mit dem Momente, in dem die ersten Anzeichen des Krankheitsausbruchs sich am zweiten Auge geltend machen, ist die Prognose für diesen sympathisch erkrankten Bulbus ja ganz ungewiß. Oft genug erblindet das zweite Auge und bleibt auf dem erst erkrankten noch ein Funktionsrest bestehen. Wir werden uns daher nur dann nach ausgebrochener sympathischer Ophthalmie des zweiten Auges zur Enukeation des ersten bereit finden, wenn dieses blind ist oder der Erblindung sicher entgegengeht.

In einigen wenigen Fällen versagt die sogenannte Präventivenukeation des verletzten Auges, d. h. sehen wir einige Zeit nach vollzogener Entfernung doch an dem zweiten Auge die Entzündung ausbrechen. Das liegt im Rahmen des Wesens einer metastasierenden Infektionskrankheit. Wenn zur Zeit der Enukeation des verletzten Auges schon Keime in die Blutbahn gelangt waren oder sogar sich schon im zweiten Auge angesiedelt hatten, ohne noch in ihren Wirkungen klinisch kenntlich zu sein, dann muß die Enukeation versagen. Der späteste Termin, der beobachtet wurde, liegt ungefähr 2 Monate nach der Präventivenukeation. Alle anderen berichteten Fälle halten der Kritik nicht stand.

Überdies ist das Vorkommnis ein so seltenes, daß man mit seiner Möglichkeit so gut wie nicht zu rechnen braucht.

Eine ausgebrochene sympathische Ophthalmie oder eine sympathisierende Entzündung des verletzten Auges, dessen Entfernung der Patient verweigert, versucht man durch Schmierkur mit Ungt. cinereum zu beeinflussen. Auch hat man hie und da Erfolge beobachtet, wenn man Elektro-Kollargol intravenös einspritzte oder große Dosen Benzosalin per os gab. Eine wirkliche Therapie gegen sympathische Ophthalmie gibt es aber leider nicht.

---



## Sachverzeichnis.

- Adaption und Adaptometer** 15.  
**Aderhaut** 4, 75.  
— glaukomatöser Hof der 153.  
**Aderhautdegeneration, Myopie und**  
18.  
**Aderhauteinrisse** 161.  
**Aderhautrekrankungen** (s. a. Chorioiditis) 75.  
— Behandlung 84.  
— Chorioretinitis 83.  
— Fuchsscher Fleck bei 81.  
— Gummibildungen 83.  
— Infektion(skrankheiten) und 82.  
— Konglomerattuberkel 83.  
— Miliartuberkel 83.  
— Myopie, exzessive, und 18, 81.  
— Schmerzen und Sehstörungen bei 78.  
— Tumoren 85.  
— vaskuläre degenerative (arteriosklerotische) 83.  
**Akkommodation** 28.  
**Akkommodationsstörungen** (-lähmungen) 28, 29.  
**Alkoholvergiftung, Neuritis retrobulbaris** bei 108.  
**Altersstar** 124.  
**Amaurose, eklamptische** 94.  
**Angiome,**  
— Bindehaut- 51.  
— Lid- 35.  
**Arcus senilis** 66.  
**Argyrosis conjunctivae** 40.  
**Arteria hyaloidea persistens** 159.  
**Astigmatismus** 23.  
— einfacher, zusammengesetzter und gemischter 24.  
— Feststellung 26.  
— regelmäßiger und unregelmäßiger 23.  
**Aufrechtes Bild** 8.  
— Refraktionsbestimmung und 24.  
**Augapfelspannung** 147.  
— Blutdruck und 147.  
**Auge,**  
— Entwicklungsgeschichtliches 157.  
— Fremdkörper im 160.  
**Augenbewegungen** 134.  
**Augenläser, sphärische und zylindrische** 16.  
**Augen gonorrhoe** 45.  
**Augenkammer,**  
— hintere 2.  
— vordere 1.  
**Augenlider** (s. a. Lid . . .) 30.  
**Augenmißbildungen** 157.  
**Augenmuskelerkrankungen** 134ff.  
**Augenmuskeln, physiologische Wirkung** 140ff.  
**Augenmuskellähmungen** 137.  
— Ätiologie 144.  
— Diagnose 144.  
— Therapie 145.  
**Augenspiegeluntersuchung** 8.  
**Augenverletzungen** 160.  
— Fremdkörper, intraokulare 161.  
— Infektion 163.  
— Iritis suppurativa nach 72.  
— Perforation der Bulbuskapsel und ihre Folgen 161.  
— Schädigungen durch stumpfe Gewalt und ihre Folgezustände 160.  
— Verlauf 163.  
**Basedowsche Krankheit, Exophthalmus** und 133.  
**Begleitschielen** 135.  
**Beleuchtung, fokale** 7.  
**Bild,**  
— aufrechtes 9.  
— — Refraktionsbestimmung 24.  
— umgekehrtes, Augenuntersuchung und 10.  
**Bindehaut** 38.  
— Argyrosis der 40.  
— Xerose 66.  
**Bindehautrekrankungen** 38.  
— Blennorrhoe 45.  
— Diphtherie 47.  
— Entzündungen 47.  
— Flügelfell (Pterygium) 51.  
— Follikularkatarrh 41.  
— Frühjahrskatarrh 50.

**Bindehauterkrankungen,**

- Granulose 41.
- infektiöse 41.
- skrophulöse 32, 47.
- trachomatöse 32, 41.
- tuberkulöse 51.
- Tumoren 51.
- Bindehautgefäße 5.
- Bleipartikel im Auge 162.
- Bleivergiftung, Neuritis retrobulbaris bei 108.
- Blennorrhoea conjunctivae 45.
- Blepharitis ciliaris 32.
- Blepharoptosis 34.
- Blutdruck, intraokularer Druck und 147.
- Blutgefäßsystem des Auges 5.
- Botulismus, Akkommodationsparese bei 30.
- Bowmansche Membran 52.
- Brechende Medien 1.
- Brechungszustand 15.
- Brillenbestimmung 20, 22.
- Brillenkästen 16.
- Buphthalmus 147.

**Canalis Petiti 2, 4.**

— Schlemmii 1.

**Cataracta (s. a. Katarakt) 119.**

— polaris anterior 59.

**Chalazion 31.****Chorioidea (s. a. Aderhaut) 4.**

Chorioideablutungen, Myopie und 20.

**Chorioiditis (s. a. Aderhauterkrankungen) 79.**

— Augenhintergrundsbild 79.

— disseminata 81.

— frische 79.

— Glaskörpertrübungen bei 81.

— veraltete 80, 81.

— zentrale 81.

**Chorioretinitis 83.****Conjunctiva tarsi 30.****Conjunctivitis (s. a. Bindehaut).**

— diphtherica 47.

— follicularis 41.

— simplex 40.

— pseudomembranacea 47.

**Cornea (s. a. Hornhaut) 1.****Corpus,**

— ciliare 2, 4.

— — Erkrankungen 68.

— vitreum 2.

**Credésches Verfahren 46.****Croup, Bindehaut- 47.****Dakryozystoblennorrhoe 37.****Dermoide, Bindehaut- 51.****Descemetozele 59.****Descemetsche Haut 52.**

Diabetes mellitus, Neuritis retrobulbaris bei 108.

**Dioptrien 16.****Diphtherie,**

— Akkommodationsparese nach 30.

— Bindehaut- 47.

**Diplopie (s. Doppelsehen).****Distichiasis 32.**

Doppelbilder, Stellung ders. im Raume bei Augenmuskellähmungen 138ff., 144.

**Doppelsehen, monokulares,**

— Iridodialyse und 75.

— Linsenluxation und 131.

— Strabismus paralyticus und 137.

**Druck, intraokularer,**

— Blutdruck, allgemeiner und 149.

— Messung 11.

**Dunkeladaption 15.****Eisensplitter im Auge 161.****Eklamptische Amaurose 94.****Ektropium 32.****Ektropiumoperationen 33.****Emmetropie 15, 17.**

Endocarditis ulcerosa, Iritis suppurativa bei 72.

**Enophthalmus 134.****Entropium und seine Behandlung 33.****Epiphora 32, 36.****Episkleritis 50.**

Exenteratio bulbi bei Panophthalmie 64.

**Exkavation der Papille,**

— glaukomatöse 147, 153.

— physiologische 103.

**Exophthalmus 133.**

— pulsierender 134.

**Fädchenkeratitis 55.**

Farbenblindheit, angeborene und erworbene 14.

**Farbensinn, Prüfung 14.**

Farnextraktvergiftung, Neuritis retrobulbaris bei 108.

Fazialislähmung, Keratitis e lago-phthalmo bei 66.

Fleischvergiftung, Akkommodationslähmung bei 30.

**Flügelzell 51.****Fokale Beleuchtung 7.****Follikularkatarrh 41.****Fremdkörper, intraokulare 160.****Frühjahrskatarrh 50.**

Fuchsscher Fleck bei Aderhauterkrankungen 81.

- Gefäßbündchen der Hornhaut 54.  
 Gehirnsyphilis,  
 — Akkommodationsparese bei 30.  
 — Sehnervenatrophie bei 113.  
 Gehirntumoren, Stauungspapille und 108.  
 Gerstenkorn 31.  
 Gesichtsfeld, Prüfung 12.  
 Glaskörper 2.  
 Glaskörperblutungen 161.  
 Glaskörperexsudate, Netzhautglione und 101, 102.  
 Glaskörpertrübungen, Chorioiditis und 81.  
 Glassplitter im Auge 162.  
 Glaukom (Glaukoma) 147.  
 — absolutum 150, 153.  
 — Cataracta glaucomatosa 153.  
 — chronisch entzündliches 152.  
 — hämorrhagisches 153.  
 — imminens 150.  
 — inflammatorium 150.  
 — — acutum 150.  
 — kompensiertes 150.  
 — primäres 148.  
 — Prodromalstadium 150.  
 — Sehnervenatrophie bei 112.  
 — sekundäres 148.  
 — — Iritis serosa und 69.  
 — — Linsenluxation und 130.  
 — simplex 149.  
 — Stadien 150.  
 — Therapie 153.  
 — unkompensiertes 150.  
 — Ziliarstaphylome bei 153.  
 Glaukomanfall,  
 — akuter 149, 151.  
 — Iritis acuta und, Differentialdiagnose 152.  
 Glioma retinae 101.  
 Gonorrhoe, Augen- 45.  
 — Iritis und 74.  
 Granulose 41.  
 — Behandlung und Prophylaxe 44.  
 Gullstrandsche Spaltlampe 8.  
 Hagelkorn 31.  
 Halssympathikus, Lähmung des 35.  
 Helladaption 15.  
 Hemeralopie 15.  
 Hemianopsien bei Läsionen der Sehbahn 117.  
 Herpes corneae 54.  
 — zoster des Augenlides 35.  
 Hof, glaukomatöser, der Aderhaut 153.  
 Hordeolum 31.  
 Hornerscher Symptomenkomplex 35.  
 Hornhaut 1, 51.  
 Hornhaut, Gefäßbündchen der 54.  
 — Infiltrate der 53.  
 — Präzipitate (Beschläge) an der Hinterfläche der, bei Iritis serosa 69.  
 — Vaskularisation 53.  
 — — tiefe 56.  
 Hornhauterkrankungen (s. a. Keratitis) 51.  
 — Arcus senilis 66.  
 — degenerative 66.  
 — Herpes corneae 54.  
 — Hypopyon bei 60.  
 — Infiltrate 53.  
 — Keratoglobus und Keratokonus 65.  
 — Keratomalazie 66.  
 — Randgeschwür (Ulcus catarrhale) 66.  
 — Staphylom 64.  
 — Ulcus corneae 58.  
 Hornhautfleck 63.  
 Hornhautgeschwür 58.  
 — gewöhnliches (skrophulöses) 58.  
 — gonorrhöisches 45.  
 — infektiöses 60.  
 — — Behandlung 62.  
 — Iritis suppurativa und 72.  
 Hornhautphlyktäne 48.  
 Hornhautstaphylom 65.  
 Hornhautverletzung (s. a. Augenverletzungen), Ulcus serpens corneae und 60.  
 Hutchinsonsische Trias 57.  
 Hydrophthalmus 147.  
 Hypermetropie 15, 21.  
 — absoluter (latenter und manifester) Wert der 22.  
 — Augenhintergrundsveränderungen 23.  
 — Korrektur der 21, 22.  
 — Strabismus convergens und 136.  
 Hyphäma 75, 160.  
 Hypopyon 60.  
 — Iritis suppurativa und 72.  
 Idiotie, familiäre (Tay-Sachs), Netzhauterkrankung bei ders. 97.  
 Infektionskrankheiten, Aderhauterkrankungen bei 83.  
 Injektion, konjunktivale und ziliare 39, 69.  
 Intraokularer Druck (s. a. Druck), Messung 11.  
 Iridektomie bei  
 — Leukoma centrale 65.  
 — Seclusio pupillae 71.  
 Iridodialysis 75, 160.  
 Iris 1, 4, 66, 67.  
 Iriserkrankungen 68ff.  
 Irisgeschwülste 75.

- Iriskolobome, kongenitale** 157.  
**Irisprolaps** 59.  
**Irisverletzungen durch stumpfe Gewalt** 75, 160.  
**Iritis** 68.  
 — *acuta*, Glaukomanfall und, Differentialdiagnose 152.  
 — Lokalbehandlung 74.  
 — *plastica (fibrinosa)* 56, 69.  
 — *rheumatica* 74.  
 — *serosa* 69.  
 — *suppurativa* 72.  
 — *syphilitica* 73.  
 — *tuberculosa* 73.
- Kalkband, queres, der Hornhaut** 66.  
**Kammerwasser** 1.  
 — Wechsel, physiologischer dess. 7.  
**Kammerwinkel** 1.  
**Kanthoplastik** 34.  
**Kapseltrübungen der Linse** 120.  
**Katarakt (Cataracta)**,  
 — *capsularis* 120.  
 — — *posterior* 120, 159.  
 — *complicata* 122.  
 — *electrica* 122.  
 — Entwicklung der Stare 123.  
 — erworbene (*progressive*) 119, 121, 122.  
 — *fusiformis* 120.  
 — Glasbläserstar 122.  
 — *glaucomatosa* 153.  
 — *hypermatura* 123, 125.  
 — *incipiens* 123.  
 — *juvenilis* 122.  
 — kongenitale (*stationäre*) 119, 121.  
 — *matura* 123, 125.  
 — Nachstar 128.  
 — *nigra* 117.  
 — Operationen 126.  
 — *polaris anterior und posterior* 120.  
 — *punctata* 120, 121.  
 — *pyramidalis* 120.  
 — *secundaria* 128.  
 — *senilis* 122.  
 — *traumatica* 122.  
 — *zonularis* 120.  
**Keratitis** (siehe auch Hornhauterkrankungen)  
 — *bandförmige* 66.  
 — *dendritica* 54.  
 — *fascicularis* 54.  
 — *interstitialis* 55.  
 — *lagophthalmica* 35, 66.  
 — *neuroparalytica* 66.  
 — *parenchymatosa* 55.  
**Keratoglobus und Keratokonus** 65.  
**Keratomalazie** 66.  
**Kolobome, kongenitale** 157.
- Konjunktivalinjektion, Ziliar- und** 39.  
**Konus, temporaler und ringförmiger** 19, 20.  
**Kupfersplitter im Auge** 162.  
**Kurzsichtigkeit (s. a. Myopie)** 15.
- Lagophthalmus** 35.  
**Lähmungsschielcn** 134, 137.  
**Lederhaut** 1.  
**Lederhautruptur** 160.  
**Leucoma corneae adhaerens (prominens)** 63, 64.  
**Leukämie, Retinitis bei** 97.  
**Lichtscheinprüfung** 14.  
**Lichtsinn, Prüfung** 14.  
**Liddefekte und deren Verschluss** 34.  
**Lider** 30.  
 — *Herpes zoster* 35.  
**Liderkrankungen** 30.  
**Lidgeschwülste** 35.  
**Lidmuskulatur** 34.  
**Lidspaltenverengung (-erweiterung)** 33, 34, 35.  
**Ligamentum pectinatum** 1.  
**Limbus corneae** 1.  
**Linse** 5, 28, 117.  
**Linsenaufhängeband** 2, 4.  
**Linsenerkrankungen** 117, 119.  
 — Entwicklungsstörungen 119.  
 — Lageverschiebungen 129.  
**Linsenextraktion bei Luxationen der Linse** 131.  
**Linsenkolobom** 158.  
**Linsenluxation und -subluxation** 130.  
 — Sekundärglaukom und 130.  
**Linsentrübung (s. a. Katarakt)** 119.  
**Lues (s. Syphilis)**.
- Macula, Spritzfigur in der Gegend der** 92.  
**Makulakolobome** 158.  
**Markhaltige Nervenfasern der Retina** 114.  
**Medien, brechende** 1.  
**Meibomsche Drüsen** 30.  
**Meningealreizungen, Stauungspapille und** 108.  
**Methylalkoholvergiftung, Neuritis retrobulbaris bei** 108.  
**Mikuliczsche Erkrankung** 35.  
**Mißbildungen** 157.  
**Müllerscher Lidmuskel** 34.  
**Myelitis, Neuritis retrobulbaris bei** 108.  
**Myopie** 15, 17.  
 — Augenhintergrundsveränderungen bei 19.

- Myopie, exzessive (progressive, perni-  
 ziose) 18, 19.  
 — Korrektur der 20.  
 — Netzhautablösung und 99.  
 — Strabismus divergens und 136.  
 — Ursachen 18.
- Nachstar und seine Operation 128.  
 Nachtblindheit 15.  
 Nagels Punktproben für Eisenbahn-  
 ärzte 14.  
 Napfkucheniris 72.  
 Narbentrachom 43.  
 Nasennebenhöhlenkrankungen,  
 Neuritis retrobulbaris und 107.  
 Nervenfasern, markhaltige, der Re-  
 tina 114.  
 Netzhaut (s. a. Retina) 3, 85ff.  
 — markhaltige Nervenfasern der 114.  
 — Periphlebitis tuberculosa der 91.  
 Netzhautablösung 97.  
 — Myopie und 18, 97.  
 — Trauma (Körperanstrengungen) und  
 97, 98.  
 Netzhaut-Aderhaut-Kolobom  
 158.  
 Netzhautatrophie, Myopie und 20.  
 Netzhautblutungen, Myopie und 20.  
 Netzhauterkrankungen (s. a. Reti-  
 nitis) 88ff.  
 — Tay-Sachsche familiäre Idiotie und  
 97.  
 Netzhautgefäße 6.  
 — Erkrankungen 88.  
 — — Arterienembolien 88, 89.  
 — — Periphlebitis tuberculosa 91.  
 — — Venenthrombosen 88, 89.  
 Netzhautgliom 101.  
 Netzhautmitte, traumatische Schäd-  
 lungen der 161.  
 Neuritis optica 103.  
 — retrobulbaris (axialis) 105.  
 Nickelsplitter im Auge 162.  
 Nierenerkrankungen, Retinitis al-  
 buminurica bei 92.  
 Nikotivergiftung, Neuritis retro-  
 bulbaris bei 108.  
 Normalsichtigkeit 15.  
 Nystagmus 146.
- Oclusio papillae bei Iritis plastica 72.  
 Okulomotoriuslähmung 143.  
 Ophthalmie, sympathische 160, 164.  
 — — Metastasentheorie 166.  
 — — Prophylaxe und Therapie 166.  
 Ophthalmometer, Astigmatismus-  
 bestimmung durch 27.
- Ophthalmoplegia externa interna  
 und totalis 143, 144.  
 Ophthalmoskopie 8.  
 Optikus, N. 4, 102.  
 — Atrophie 105, 109, 111.  
 — Neuritis 103.  
 — — retrobulbaris (axialis) 105.  
 — papillomakuläres Bündel 106.  
 Optikuserkrankung 102ff.  
 Optikuskolobome 158.  
 Optikustumoren 114.  
 Ora serrata 4.  
 Orbitalerkrankungen 132.  
 — entzündliche 132.  
 — Tränendrüsenkrankungen und 133.  
 Orbitaltumoren 133.
- Palliativtrepanation bei Stauungs-  
 papille 110.  
 Pannus 53.  
 — trachomatosus 43.  
 Panophthalmie,  
 — Orbitalentzündungen und 132.  
 — Ulcus serpens und 62.  
 — — Behandlung 64.  
 Papilla nervi optici 4, 102, 103.  
 — entzündliche Veränderungen 104.  
 Papillomakuläres Bündel des Seh-  
 nerven 106.  
 Paralyse, Sehnervenatrophie bei 113.  
 Parotisanschwellung, Tränen-  
 drüsen- und 35.  
 Periphlebitis retinae tuberculosa 91.  
 Petitscher Kanal 2, 4.  
 Phlykläne 48.  
 Photometer 15.  
 Phthisis bulbi, Augenverletzungen und  
 164.  
 Pinguecula 51.  
 Placidische Scheibe, Astigmatismus-  
 feststellung durch 27.  
 Pneumokokkengeschwür der Horn-  
 haut 58, 60.  
 — Behandlung 62.  
 Presbyopie 29.  
 Processus ciliare 4.  
 Projektionsprüfung 14.  
 Pseudogliome 102.  
 Pterygium 51.  
 Ptosis 34.  
 Puerperalfieber, Iritis suppurativa  
 bei 72.  
 Punktproben Nagels für Eisenbahn-  
 ärzte 14.  
 Pupillarabschluß, Iritis plastica und  
 71, 72.  
 Pupillarexsudat, Iritis plastica und  
 70.  
 Pupillarmembranreste 159.

- Pupillarreaktion, Sehbahnerkrankungen und 117.  
 Pupille 2, 67.  
 Pupillenbahn 67, 116.
- Randgeschwür der Kornea 66.**  
 Refraktion 15.  
 Refraktionsarten 17.  
 Refraktionsbestimmung, objektive 24.  
 Regenbogenhaut (s. a. Iris) 1, 4.  
 Retina (s. a. Netzhaut) 3, 85.  
 — Commotio 161.  
 — markhaltige Nervenfasern der 114.  
 — Periphlebitis tuberculosa der 91.  
 — Pigmentdegeneration 95.  
 — Zystizerken unter der 101.  
 Retinitis,  
 — albuminurica 92.  
 — Allgemeinerkrankungen und 97.  
 — leucaemica 97.  
 — pigmentosa 95.  
 — — Sehnervenatrophie bei 112.  
 — septica 97.  
 — Syphilis congenita und 97.
- Sandkornphlyktänen 49.**  
 Schädeltrepanation, palliative, bei Stauungspapille 110.  
 Scheibe von Placido 27.  
 Schichtstar 120.  
 Schielamblyopie 136.  
 Schielen (s. a. Strabismus) 134.  
 — Unterscheidung von gewöhnlichem und paralytischem 135.  
 Schieloperation 137.  
 Schlemmscher Kanal 1.  
 Schulmyopie 18.  
 Schwindelgefühl, Strabismus paralyticus und 137.  
 Seclusio pupillae bei Iritis plastica 71, 72.  
 Sehbahn 102, 114.  
 — Erkrankungen 117.  
 Sehnerv (s. a. Opticus) 4, 102.  
 Sehnervenatrophie 111.  
 — genuine 112.  
 — Stauungspapille und 109.  
 Sehnervenerkrankungen 102ff.  
 — Atrophie 105, 109, 111.  
 — Neuritis 103.  
 — retrobulbäre Neuritis 105.  
 — Tumoren 114.  
 Sehnervenscheibe (s. a. Papilla) 4, 102, 103.  
 — entzündliche Veränderungen 104.  
 Sehorgan 1.  
 Sehschärfe, zentrale, Prüfung 11.
- Sehwinkel 12.  
 Sehzentrum 116.  
 Sekundärglaukom (s. a. Glaukom),  
 — Iritis serosa und 69.  
 — Linsenluxation und 130.  
 Sepsis,  
 — Iritis suppurativa bei 72.  
 — Neuritis retrobulbaris bei 108.  
 — Retinitis bei 97.  
 Skiaskopie,  
 — Astigmatismusbestimmung durch 27.  
 — Refraktionsbestimmung durch 26.  
 Sklera 1.  
 Sklerose, multiple, Neuritis retrobulbaris und 107.  
 Skotom, zentrales 106.  
 Skrophulose,  
 — Bindehauterkrankungen und 47.  
 — Hornhautinfiltrat bei 54.  
 — Ulcus corneae bei 58.  
 Solitärphlyktäne 49.  
 Spaltlampe Gullstrands 8.  
 Sphärische Gläser 16.  
 Sphincter pupillae, Lähmungen nach stumpfen Traumen 75.  
 Spiegeluntersuchung 8.  
 Spindelstar 120.  
 Spritzfigur der Makulagegend 92.  
 Stabsichtigkeit (s. a. Astigmatismus) 23.  
 Staphylom 65.  
 Staphyloma posticum 20.  
 Star (s. a. Katarakt) 119.  
 — grüner 147 ff.  
 Staroperationen 126.  
 Stauungspapille 108.  
 — einseitige 109.  
 Stillings pseudo-isochromatische Tafeln 14.  
 Strabismus 134.  
 — alternans 136.  
 — concomitans 134, 135.  
 — convergens 134.  
 — — concomitans 136.  
 — divergens 134.  
 — — concomitans 136.  
 — paralyticus 134, 137.  
 — Unterscheidung von Str. concomitans und paralyticus 134.  
 Strahlenkörper 4.  
 Synechien,  
 — hintere 60.  
 — — Iritis plastica und 70.  
 — vordere 59.  
 Syphilis,  
 — Aderhauterkrankungen bei 83.  
 — cerebri und Sehnervenatrophie 113.  
 — Chorioretinitis und 84.  
 — congenita, Keratitis parenchymatosa bei 54, 57.

- Syphilis congenita,  
 — — Retinitis bei 97.  
 — Hornhautinfiltrat bei 54.  
 — Iritis bei 73.  
 — Neuritis retrobulbaris bei 108.
- Tabes dorsalis,  
 — Akkommodationslähmung bei 30.  
 — Sehnervenatrophie bei 113.  
 Tarsorrhaphie 33.  
 Tarsus 30.  
 Tay-Sachssche familiäre Idiotie, Netzhauterkrankung bei ders. 97.  
 Tonometer 150.  
 Tonometrie 11.  
 Trachom 41.  
 — Behandlung und Prophylaxe 44.  
 Tractus uvealis 4.  
 Tränenableitung 36.  
 Tränenapparat, Erkrankungen 35.  
 Tränendrüsenanschwellung, Parotis-  
 schwellung und 35.  
 Tränenkanälchen, Verwachsungen in  
 den 37.  
 Tränensackeiterung 37.  
 Tränensackfistel 38.  
 Tränensackphlegmone 38.  
 Tränenträufeln 32, 36.  
 Traumen (s. a. Augenverletzungen)  
 160.  
 Trias, Hutchinsonsche 57.  
 Trichiasis 32.  
 Trigenuslähmung, Keratitis  
 neuroparalytica bei 66.  
 Tuberkulose,  
 — Aderhauterkrankungen bei 83.  
 — Bindehaut- 51.  
 — Chorioretinitis bei 84.  
 — Hornhautinfiltrat bei 54.  
 — Iritis bei 73.  
 — Keratitis parenchymatosa bei 57.  
 — Neuritis retrobulbaris bei 108.  
 — Periphlebitis retinae bei 91.  
 Tumoren, intraokulare, Verlauf und  
 Behandlung 85.  
 Tunica vasculosa 4.
- Ulcus corneae 58.  
 — catarrhale 66.  
 — serpens 60.  
 — — Behandlung 62.  
 — skrophulöses (gewöhnliches) 58.  
 Umgekehrtes Bild 10.  
 Unterernährung, Neuritis retrobul-  
 baris und 108.  
 Untersuchungsmethoden 7.  
 — objektive 7.  
 — subjektive 11.  
 Uvea 4.  
 Uvealtraktus und seine Erkrankungen  
 66.
- Vergiftungen, Neuritis retrobulbaris  
 bei 108.  
 Verletzungen (s. a. Augenver-  
 letzungen) 160.  
 Vorderkammer,  
 — Blutungen 160.  
 — Hypopyon der 60.
- Weitsichtigkeit 15.  
 Wimpern, Stellungsanomalien 32.  
 Wirbelvenen 6.  
 Wundstar 122.
- Xerose, Bindehaut- 66.
- Zentralgefäße der Netzhaut (des Seh-  
 nerven) 6, 7.  
 Ziliarfortsätze 4.  
 Ziliarinjektion 69.  
 — Konjunktival- und 39.  
 Ziliarkreislauf 5.  
 Ziliarmuskulatur, Akkommodations-  
 parese nach stumpfen Traumen 75.  
 Ziliarstaphylome bei Glaukom 153.  
 Zonula Zinnii 2, 4.  
 Zylindergläser 16.  
 Zystizerken,  
 — intrakranielle, und Stauungspapille  
 109.  
 — subretinale 101.

**Der Augenhintergrund bei Allgemeinerkrankungen.** Ein Leitfaden für Ärzte und Studierende von Dr. med. H. Köllner, a. o. Professor an der Universität Würzburg. Mit 47 größtenteils farbigen Textabbildungen. 1920. Preis M. 38.—; gebunden M. 44.—

---

**Cytologische Studien am menschlichen Auge.** Von Professor Dr. A. Brückner, Oberarzt an der Universitäts-Augenklinik in Berlin. Mit 199 Abbildungen auf 12 Tafeln. 1919. Preis M. 28.—

---

**Die Mikroskopie des lebenden Auges.** Von Privatdozent Dr. L. Koeppe, Halle a. S.

Erster Band: **Die Mikroskopie des lebenden vorderen Augenabschnittes** im natürlichen Lichte. Mit 62 Textabbildungen, 1 Tafel und 1 Porträt. 1920. Preis M. 76.—

Zweiter Band: **Die Mikroskopie der lebenden hinteren Augenhälfte** im natürlichen Lichte nebst Anhang: **Die Spektroskopie des lebenden Auges** an der Gullstrandschen Spaltlampe. Mit 41 Textabbildungen. Erscheint Ende Sommer 1922.

---

**Die Krankheiten des Auges** im Zusammenhang mit der inneren Medizin und Kinderheilkunde. Von Prof. Dr. L. Heine, Geheimer Medizinalrat, Direktor der Universitäts-Augenklinik Kiel. Mit 219 zum größten Teil farbigen Textabbildungen. (Aus: Enzyklopädie der klinischen Medizin. Spezieller Teil.) 1921. Preis M. 195.—

---

**Syphilis und Auge.** Von Professor Dr. Josef Igersheimer, Oberarzt an der Universitäts-Augenklinik zu Göttingen. Mit 150 zum Teil farbigen Textabbildungen. 1918. Preis M. 54.—

---

**Lehrbuch der Physiologie des Menschen.** Von Dr. med. R. Höber, o. ö. Professor der Physiologie und Direktor des Physiologischen Instituts der Universität Kiel. Zweite, durchgesehene Auflage. Mit 243 Textabbildungen. 1920. Gebunden Preis M. 38.—

---

**Vorlesungen über Physiologie.** Von Dr. M. von Frey, Professor der Physiologie und Vorstand des Physiologischen Institutes an der Universität Würzburg. Dritte, neu bearbeitete Auflage. Mit 142 Textfiguren. 1920. Preis M. 28.—; gebunden M. 35.—

---

**Praktische Übungen in der Physiologie.** Eine Anleitung für Studierende. Von Dr. L. Asher, o. Professor der Physiologie, Direktor des Physiologischen Instituts der Universität Bern. Mit 21 Textabbildungen. 1916. Preis M. 6.—

---

**Physiologisches Praktikum.** Chemische, physikalisch-chemische, physikalische und physiologische Methoden. Von Geh. Med.-Rat Professor Dr. Emil Abderhalden, Direktor des Physiologischen Instituts der Universität Halle a. S. Dritte, verbesserte und vermehrte Auflage. Mit etwa 306 Textabbildungen. Erscheint im Sommer 1922

---



**Die innere Sekretion.** Eine Einführung für Studierende und Ärzte. Von Dr. Arthur Weil, ehem. Privatdozent der Physiologie an der Universität Halle, Arzt am Institut für Sexualwissenschaft, Berlin. Zweite, verbesserte Auflage. Mit 45 Textabbildungen. 1922. Preis M. 36.—; gebunden M. 48.—

---

**Die konstitutionelle Disposition zu inneren Krankheiten.** Von Dr. Julius Bauer, Privatdozent für innere Medizin an der Wiener Universität. Zweite, vermehrte und verbesserte Auflage. Mit 63 Textabbildungen. 1921. Preis M. 88.—; gebunden M. 104.—

---

**Vorlesungen über allgemeine Konstitutions- und Vererbungslehre.** Für Studierende und Ärzte. Von Dr. Julius Bauer, Privatdozent für innere Medizin an der Wiener Universität. Mit 47 Textabbildungen. 1921. Preis M. 36.—

---

**Körperbau und Charakter.** Untersuchungen zum Konstitutionsproblem und zur Lehre von den Temperamenten. Von Dr. Ernst Kretschmer, Privatdozent für Psychiatrie und Neurologie in Tübingen. Zweite, vermehrte und verbesserte Auflage. Mit 32 Textabbildungen. 1922. Preis M. 84.—; gebunden M. 126.—

---

**Einführung in die allgemeine Konstitutions- und Vererbungs-pathologie.** Ein Lehrbuch für Studierende und Ärzte. Von Dr. Hermann Werner Siemens. Mit 80 Abbildungen und Stammbäumen im Text. 1921. Preis M. 64.—

---

**Konstitutionspathologie und Erbllichkeit.** Von Dr. N. Ph. Tendeloo, Professor der allgemeinen Pathologie und der pathologischen Anatomie an der Reichsuniversität Leiden. 1921. Preis M. 8.60

---

**Immunbiologie — Dispositions- und Konstitutionsforschung — Tuberkulose.** Von Dr. Hermann von Hayek, Innsbruck. 1921. Preis M. 9.60

---

**Das Tuberkuloseproblem.** Von Privatdozent Dr. med. et phil. Hermann von Hayek, Innsbruck. Zweite, verbesserte und erweiterte Auflage. Mit 46 Textabbildungen. 1921. Preis M. 78.—; gebunden M. 94.—

---

**Tuberkulose,** ihre verschiedenen Erscheinungsformen und Stadien sowie ihre Bekämpfung. Von Dr. G. Liebermeister, leitender Arzt der Inneren Abteilung des Städtischen Krankenhauses Düren. Mit 16 zum Teil farbigen Textabbildungen. 1921. Preis M. 96.—

---

---

**Die Chirurgie der Brustorgane.** Von Ferdinand Sauerbruch. Zugleich zweite Auflage der Technik der Thoraxchirurgie von F. Sauerbruch und E. D. Schumacher.

Erster Band: **Die Erkrankungen der Lunge.** Unter Mitarbeit von W. Felix, L. Spengler, L. v. Muralt †, E. Stierlin †, H. Chaoul. Mit 637, darunter zahlreichen farbigen Abbildungen. 1920. Gebunden Preis M. 240.—

Zweiter Band. In Vorbereitung.

**Diagnostik der chirurgischen Nierenerkrankungen.** Praktisches Handbuch zum Gebrauch für Chirurgen und Urologen, Ärzte und Studierende. Von Professor Dr. Wilhelm Baetzner, Privatdozent, Assistent der chir. Universitäts-Klinik Berlin. Mit 263 größtenteils farbigen Textabbildungen. 1921. Preis M. 240.—; gebunden M. 256.—

**Treves-Keith, Chirurgische Anatomie.** Nach der sechsten englischen Ausgabe übersetzt von Dr. A. Mülberger. Mit einem Vorwort von Geh. Med.-Rat Prof. Dr. E. Payr, Direktor der Chirurgischen Universitätsklinik zu Leipzig und mit 152 Textabbildungen von Dr. O. Kleinschmidt und Dr. C. Hörhammer, Assistenten an der chirurgischen Universitätsklinik zu Leipzig. 1914. Gebunden Preis M. 12.—

**Grundriß der gesamten Chirurgie.** Ein Taschenbuch für Studierende und Ärzte. Allgemeine Chirurgie. Spezielle Chirurgie. Frakturen und Luxationen, Operationskurs. Verbandslehre. Von Professor Dr. Erich Sonntag in Leipzig. Zweite, vermehrte und verbesserte Auflage. Erscheint im Sommer 1922.

**Die Knochenbrüche und ihre Behandlung.** Ein Lehrbuch für Studierende und Ärzte. Von Privatdozent Dr. med. Hermann Matti, Bern. Erster Band: **Die allgemeine Lehre von den Knochenbrüchen und ihrer Behandlung.** Mit 420 Textabbildungen. 1918. Preis M. 25.—; gebunden M. 29.60

Zweiter Band: **Die spezielle Lehre von den Knochenbrüchen und ihrer Behandlung einschließlich der komplizierenden Verletzungen des Gehirns und Rückenmarks.** Mit 1050 Abbildungen im Text und auf 4 Tafeln. Erscheint im Sommer 1922.

**Grundriß der Wundversorgung und Wundbehandlung,** sowie der Behandlung geschlossener Infektionsherde. Von Dr. W. v. Gaza, Privatdozent, Assistent an der chirurgischen Universitätsklinik Göttingen. Mit 32 Abbildungen. 1921. Preis M. 56.—; gebunden M. 68.—

**Der Verband.** Lehrbuch der chirurgischen und orthopädischen Verbandbehandlung. Von Professor Dr. med. Fritz Härtel, Privatdozent, Oberarzt der chirurgischen Universitätsklinik Halle und Privatdozent Dr. med. Friedrich Loeffler, leitender Arzt der orthopädischen Abteilung der chirurgischen Universitätsklinik Halle. Mit 300 Textabbildungen. 1922. Preis M. 96.—; gebunden M. 114.—

**Der chirurgische Operationssaal.** Ratgeber für die Vorbereitung chirurgischer Operationen und das Instrumentieren für Schwestern, Ärzte und Studierende. Von Franziska Berthold, Viktoriaschwester, Operationsschwester an der chirurgischen Universitätsklinik Berlin. Mit einem Geleitwort von Geh. Medizinalrat Prof. Dr. August Bier. Mit 314 Textabbildungen. 1922. Preis M. 27.—; bei Bezug von 10 Expl. je M. 25.—

**Anatomie des Menschen.** Ein Lehrbuch für Studierende und Ärzte. Von Prof. Dr. **Hermann Braus**, Direktor des Anatomischen Instituts der Universität Würzburg. In drei Bänden.

Erster Band: **Bewegungsapparat.** Mit 400 zum großen Teil farbigen Abbildungen. 1921. Gebunden Preis M. 96.—

Zweiter Band: **Eingeweide.** Mit etwa 300 zum Teil farbigen Abbildungen. Erscheint im Sommer 1922.

Dritter Band erscheint Ende 1922.

---

**Einführung in die gynäkologische Diagnostik.** Von Professor Dr. **Wilhelm Weibel**, Wien. Zweite, neu bearbeitete Auflage. Mit 144 Textabbildungen. 1921. Preis M. 27.—

---

**Kompendium der Frauenkrankheiten.** Ein kurzes Lehrbuch für Ärzte und Studierende. Von Dr. med. **Hans Meyer-Rüegg**, Professor der Geburtshilfe und Gynäkologie an der Universität Zürich. Fünfte, umgearbeitete Auflage. In Vorbereitung.

---

**Prophylaxe und Therapie der Kinderkrankheiten** mit besonderer Berücksichtigung der Ernährung, Pflege und Erziehung des gesunden und kranken Kindes nebst therapeutischer Technik, Arzneimittel- lehre und Heilstättenverzeichnis. Von Professor Dr. **F. Göppert**, Direktor der Universitäts-Kinderklinik zu Göttingen, und Professor Dr. **L. Langstein**, Direktor des Kaiserin Auguste Viktoria-Hauses zur Bekämpfung der Säuglingssterblichkeit im Deutschen Reiche in Berlin-Charlottenburg. Mit 37 Textabbildungen. 1920. Preis M. 36.—; gebunden M. 42.—

---

**Diagnostik der Kinderkrankheiten** mit besonderer Berücksichtigung des Säuglings. Eine Wegleitung für praktische Ärzte und Studierende. Von Professor Dr. **E. Feer**, Direktor der Universitäts-Kinderklinik in Zürich. (Aus: Enzyklopädie der klinischen Medizin. Allgemeiner Teil.) Zweite, vermehrte und verbesserte Auflage. Mit 240 Textabbildungen. 1922. Preis M. 114.—; gebunden M. 160.—

---

**Hautkrankheiten und Syphilis im Säuglings- und Kindesalter.** Ein Atlas. Herausgegeben von Prof. Dr. **H. Finkelstein**, Berlin, Prof. Dr. **E. Galewsky**, Dresden und Dr. **L. Halberstaedter**, Berlin. Mit 123 farbigen Abbildungen auf 56 Tafeln nach Moulagen von **F. Kolbow**, **A. Tempelhoff** und **M. Landsberg**. 1922. In Ganzleinen gebunden Preis M. 260.—

---

**Vorlesungen über Pharmakologie der Haut.** Von Professor Dr. **Friedrich Luithlen**, Wien. 1921. Preis M. 18.—

---

**Rezepttaschenbuch für Dermatologen.** Für die Praxis zusammengestellt. Von Professor Dr. **Carl Bruck**, Oberarzt der dermatologischen Abteilung des städtischen Krankenhauses Altona. 1922. Preis M. 48.—

---

**Lenhartz-Meyer, Mikroskopie und Chemie am Krankenbett.**

Zehnte, vermehrte und verbesserte Auflage von Prof. Dr. Erich Meyer, Direktor der medizinischen Universitätsklinik in Göttingen. Mit 196 Abbildungen im Text und auf einer Tafel. Erscheint Ende Frühjahr 1922.

---

**Taschenbuch der praktischen Untersuchungsmethoden der Körperflüssigkeiten bei Nerven- und Geisteskranken.** Von

Dr. V. Kafka, Hamburg-Friedrichsberg. Mit einem Geleitwort von Professor Dr. W. Weygandt. Mit 30 Textabbildungen. 1917.

Gebunden Preis M. 5.60

---

**Technik der klinischen Blutuntersuchung für Studierende und Ärzte.** Von Dr. A. Pappenheim, Berlin. 1911. Preis M. 2.—

---

**Leitfaden der medizinisch-klinischen Propädeutik.** Von Dr.

F. Külbs, Professor an der Universität Köln. Dritte, erweiterte Auflage. Mit 87 Textabbildungen. 1922. Preis M. 27.—

---

**Vorlesungen über klinische Propädeutik.** Von Prof. Dr. Ernst

Magnus-Alsleben, a. ö. Professor an der Universität Würzburg. Zweite, durchgesehene und vermehrte Auflage. Mit 14 zum Teil farbigen Abbildungen. 1921. Gebunden Preis M. 38.—

---

**Repetitorium der Hygiene und Bakteriologie in Frage und**

**Antwort.** Von Prof. Dr. W. Schürmann, Privatdozent an der Universität Gießen. Dritte, vermehrte und verbesserte Auflage. 1920. Preis M. 12.—

---

**Leitfaden der Mikroparasitologie und Serologie.** Mit besonderer

Berücksichtigung der in den bakteriologischen Kursen gelehrteten Untersuchungsmethoden. Ein Hilfsbuch für Studierende, praktische und beamtete Ärzte. Von Professor Dr. E. Gotschlich, Direktor des hygienischen Instituts der Universität Gießen, und Professor Dr. W. Schürmann, Privatdozent der Hygiene und Abteilungsvorstand am hygienischen Institut der Universität Halle a. S. Mit 213 meist farbigen Abbildungen. 1920. Preis M. 25.—; gebunden M. 28.60

---

**Grundriß der Hygiene.** Für Studierende, Ärzte, Medizinal- und Ver-

waltungsbeamte und in der sozialen Fürsorge Tätige. Von Professor Dr. med. Oscar Spitta, Geheimer Regierungsrat, Privatdozent der Hygiene an der Universität Berlin. Mit 197 zum Teil mehrfarbigen Textabbildungen. 1920. Preis M. 36.—; gebunden M. 42.80

---

**Lehrbuch der Perkussion und Auskultation** mit Einschluß der

ergänzenden Untersuchungsverfahren, der Inspektion, Palpation und der instrumentellen Methoden. Von Prof. Dr. E. Edens. Mit 249 Abbildungen. 1920. (Aus „Enzyklopädie der klinischen Medizin“, Allgemeiner Teil.) Preis M. 64.—

---

**Lehrbuch der Differentialdiagnose innerer Krankheiten.**

Von Geh. Med.-Rat Professor Dr. M. Matthes, Direktor der medizinischen Universitätsklinik in Königsberg i. Pr. Dritte, durchgesehene und vermehrte Auflage. Mit 109 Textabbildungen. 1922.

Preis M. 170.—; gebunden M. 236.—

---

**Histopathologie des Nervensystems.** Von Dr. W. Spielmeier, Professor an der Universität München. Erster Band: Allgemeiner Teil. Mit 316 zum großen Teil farbigen Abbildungen. 1922.

Preis M. 648.—; gebunden M. 696.—

---

**Lehrbuch der Psychiatrie.** Von Dr. E. Bleuler, o. Professor der Psychiatrie an der Universität Zürich. Mit 51 Textabbildungen. Dritte Auflage. 1920.

Preis M. 36; gebunden M. 44.—

---

**Allgemeine Psychopathologie** für Studierende, Ärzte und Psychologen.

Von Dr. med. Karl Jaspers, a. o. Professor der Philosophie an der Universität Heidelberg. Zweite, neubearbeitete Auflage. 1920. Preis M. 28.—

---

**Rezeptur für Studierende und Ärzte.** Von Dr. med. John Grönberg, Oberarzt und Apotheker. Mit einem Geleitwort von Dr. R. Heinz, Professor für Pharmakologie an der Universität Erlangen. Zweite, vermehrte und verbesserte Auflage. Mit 18 Textfiguren. 1920. Preis M. 14.—

---

**Einfaches pharmakologisches Praktikum** für Mediziner. Von R. Magnus, Professor der Pharmakologie in Utrecht. Mit 14 Abbildungen. 1921.

Preis M. 14.—

---

**Praktikum der physikalischen Chemie**, insbesondere der Kolloidchemie für Mediziner und Biologen. Von Prof. Dr. Leonor Michaelis. Mit 32 Textabbildungen. 1921.

Preis M. 26.—

---

**Einführung in die physikalische Chemie** für Biochemiker, Mediziner, Pharmazeuten und Naturwissenschaftler. Von Dr. Walther Dietrich. Zweite, verbesserte Auflage.

In Vorbereitung.

---

**Grundlagen ärztlicher Betrachtung.** Einführung in begriffliche und konstitutionspathologische Fragen der Klinik für Studierende und Ärzte.

Von Dr. Louis R. Grote, Privatdozent, Oberarzt der medizinischen Universitätsklinik Halle a. S. Mit 2 Textabbildungen. 1921. Preis M. 18.—

---