

# АТЛАС ТРАВМАТИЧЕСКИХ ВЫВИХОВ

КИЕВ  
«ЗДОРОВ'Я»  
1979

ББК 54.58я6  
617.04  
С38

УДК 617—001 (084.4)

*Атлас травматических вывихов.* Синило М. И. Киев, «Здоров'я», 1979, 152 с.

Атлас травматических вывихов является первым отечественным изданием. В нем на основании многолетнего опыта и данных литературы представлен один из важных аспектов хирургической патологии опорно-двигательного аппарата, который в современных условиях приобретает особую клиническую значимость.

Подробно изложены травматические вывихи в суставах верхней и нижней конечностей, вывихи позвонков и нижней челюсти с выделением конкретных особенностей, присущих тому или иному суставу.

Иллюстративный материал призван облегчить восприятие и усвоение необходимых сведений, а также тактических и технических приемов, к которым в каждом конкретном случае хирург сможет обратиться при решении различных вопросов лечебной тактики.

Атлас рассчитан на широкий круг практических врачей, прежде всего на травматологов-ортопедов, хирургов, рентгенологов.

Ил. 242.

Рецензенты:

канд. мед. наук В. Б. СОСААР,  
проф. В. В. ЧАПЛИНСКИЙ

## От автора

В структуре различных повреждений опорно-двигательного аппарата травматические вывихи в последние годы стали занимать все возрастающий удельный вес, представляя собой достаточно сложную хирургическую патологию. Недоучет последней и самого принципа неотложного вмешательства при свежих вывихах, переход их в несвежие и застарелые, при которых в большинстве своем требуется оперативное вмешательство, а также несвоевременное и неполное использование современной реабилитационной терапии, как правило, влекут за собой те или иные функциональные нарушения, а иногда и ограничение трудоспособности.

В периодической печати эти вопросы обсуждаются не часто, в учебниках и руководствах по хирургии и травматологии они также отражены недостаточно полно, а работ монографического характера в последние годы нет. Особенно слабым местом является наглядность при этих повреждениях.

Вместе с тем в своей практической деятельности врач нередко испытывает определенные затруднения, прежде всего в выборе наиболее рациональных приемов лечебной тактики, ее обоснования и планомерного осуществления восстановительной терапии. Ведь восстановление нормальных анатомических взаимоотношений в поврежденном суставе еще не свидетельствует об излечении. Оно должно быть дополнено продуманной комплексной системой поэтапной медицинской и трудовой реабилитации. Реализация этих принципов в большой мере зависит от знания общих анатомических, функциональных и биомеханических закономерностей, свойственных суставам вообще и отличительных особенностей каждого сустава в частности. Эти особенности нередко предопределяют различную частоту вывихов в разных суставах, подводят к правильному пониманию их механогенеза и являются основным критерием при выборе конкретного метода комплексной дифференцированной терапии.

Ошибки в диагностике и лечении свежих травматических вывихов, как правило, влекут за собой грубые анатомические изменения в окружающих тканях, делают сустав функционально неполноценным и в застарелых случаях даже радикально, технически правильно выполненная операция не всегда приводит к желаемым результатам. Все это в современных условиях приобретает особую значимость, требует от врача-клинициста грамотной интерпретации полученных данных и на их основе

стремиться умело и своевременно осуществить основное направление восстановительного лечения.

Сохраняя анатомический принцип расположения материала, как наиболее отвечающий основным требованиям настоящего атласа, и не привлекая каких-либо спорных вопросов, мы сочли возможным только в общих чертах коснуться сочетанных перелома-вывихов, особенно вывихов в сочетании с внутрисуставными переломами, которые, как известно, требуют иного тактического подхода. На этом основании опущены и другие вопросы, которые в клинической практике существенного значения не имеют.

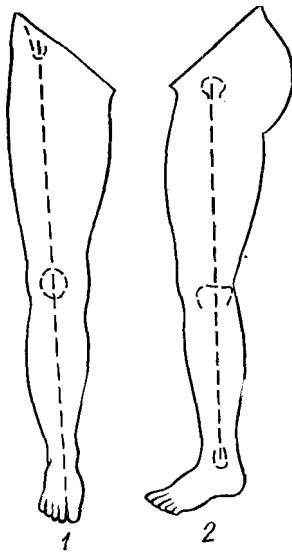
Иллюстративный материал атласа наглядно дополняет его текстовую часть, а для большей демонстративности некоторые иллюстрации выполнены в виде скиаграмм и схем, большинство из которых являются оригинальными.

Все замечания по настоящему атласу автор примет с благодарностью.

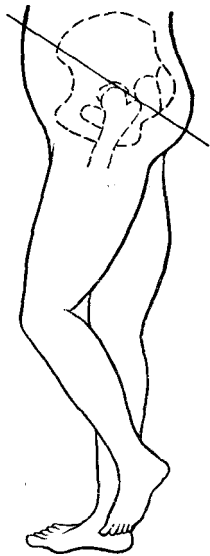
## Анатомо- функциональные особенности суставов и их клиническое значение

Опорно-двигательный аппарат человека представляет собой довольно сложное строение, где наличие рычагов (костей), шарниров (суставов) и эластических тяг (мышц) с их тонкой регулировкой дает возможность с большой точностью осуществлять самые разнообразные виды движений, что позволяет с учетом основных законов механики прибегнуть к сравнению его со своеобразной машиной. Распознавание и правильная трактовка анатомических и функциональных нарушений в опорно-двигательном аппарате немыслимы без достаточных познаний в области биомеханики, основные положения и законы которой базируются на анализе анатомических форм суставных концов костей, взаимного их расположения, а также на анализе числа осей вращения и степеней свободы движения в том или ином суставе. Зная форму сустава и физиологические оси вращения в нем, не сложно определить амплитуду этих движений, зная физиологическую ось конечности, сравнительно легко выявить ту или иную патологическую установку в нем, нарушение суставной оси и взаимного расположения суставных концов костей.

Физиологическая ось нижней конечности спереди проходит через передне-верхнюю ость подвздошной кости, середину надколенника в 1-й межпальцевой промежуток (рис. 1). Боковая ось нижней конечности идет отвесно от верхушки большого вертела через наружный мышелок бедра к центру наружной лодыжки. Любые отклонения хотя бы одной из 3 точек свидетельствуют о нарушении нормальной оси конечности. При вывихе бедра меняется высота стояния большого вертела, что определяется специальной линией Розера—Нелатона, которая в норме соединяет переднюю верхнюю ость подвздошной



1. Физиологическая ось нижней конечности спереди (1) и сбоку (2)
2. Линия Розера—Нелатона



кости с седлистым бугром, проходя через вершину большого вертела (рис. 2).

Физиологическая ось верхней конечности проходит от середины плечевого сустава до середины локтевого и в положении супинации кисти достигает безымянного, а в положении пронации — указательного пальца (рис. 3).

Форма суставных поверхностей обуславливается функцией сустава. В каждом суставе сочленовная поверхность одной кости представляет как бы отпечаток другой. Если суставная поверхность головки (*caput articulare*) более или менее точно соответствует форме суставной ямки (*fossa articularis*), их называют конгруэнтными. Наиболее конгруэнтными являются поверхности округлых тел, где одна поверхность представлена в виде отрезка шара, а другая — соответствующим углублением. Однако форма суставной поверхности почти никогда не бывает тождественной с формой геометрического тела, она только в большей или меньшей мере сходна с ним, поэтому полного соответствия между поверхностями нет ни в одном суставе. Обычно выпуклая поверхность головки всегда обширнее, чем принадлежащая ей впадина. В остальных случаях суставные поверхности обозначают как инконгруэнтные.

При простых суставах (*articulare simplex*) суставные поверхности образованы одной костью (плечевой), при сложных (*articulare composita*) — двумя и более (локтевой).

Большинство суставов являются свободноподвижными (*arthrodiae*). Суставы с туго натянутой суставной сумкой и крепким ограничивающим подвижность связочным аппаратом (плоские суставы между костями плюсны и предплюсны, пястья и запястья) являются тугоподвижными (*amphiarthrosis*). Им свойственны ничтожные ротационные и легкие скользящие движения.

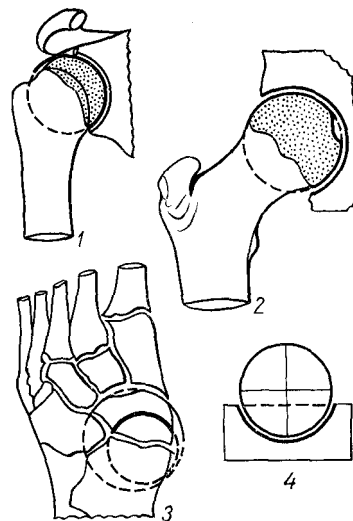
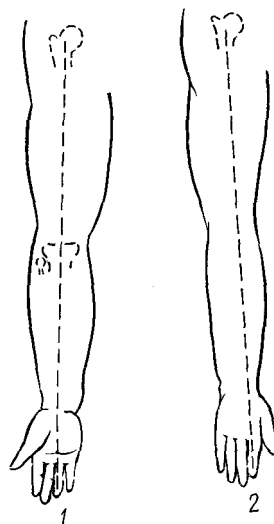
По числу осей вращения различают многоосные суставы, преимущественно трехосные (шаровидные), двухосные (эллипсоидные, серповидные) и одноосные (цилиндрические). Число и положение осей определяют характер движений в том или ином суставе.

Шаровидные суставы (*arthrodia*), как многоосные, имеют наибольшую подвижность (рис. 4). Суставные поверхности в них обычно рассматривают как поверхности тел, возникающих при поворо-

тах прямой или кривой линии (образующей) вокруг расположенной в той же плоскости оси вращения. В шаровидных суставах образующая представлена половиной окружности круга, ось вращения — диаметром этого круга, а тело вращения — шаром. Шаровидная поверхность обеспечивает вращение образующей вокруг любого из диаметров данного круга. Три главные взаимно перпендикулярные оси вращения, расположенные сагиттально, фронтально и вертикально, перекрещиваются друг с другом в центральной части головки. Так как таких линий можно проводить до бесконечности, то и число осей вращения в шаровидном суставе бесконечно, почему он и называется многоосным. Шаровидный сустав наиболее свободный. Капсула в нем очень обширна, не напряжена, добавочные связки отсутствуют, поэтому в нем возможны движения во всех направлениях: сгибание (*flexio*), разгибание (*extensio*), отведение (*abductio*), приведение (*adductio*), ротационные (*rotacio*), а также сложные круговые (*circumductio*).

Типичным шаровидным суставом является плечевой. В нем суставная головка плеча представлена отрезком шара, однако суставная впадина имеет значительно меньшие размеры, поэтому головка в нее погружается только на треть своей окружности.

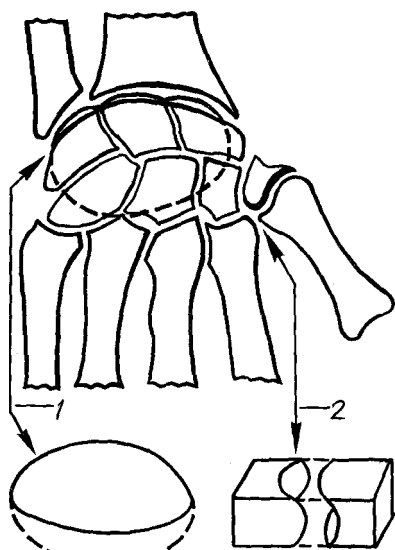
Тазобедренный сустав представляет собой особую разновидность шаровидного. В нем сохраняются те же оси вращения, а также разнообразные, хотя и в значительной степени ограниченные движения, но глубокая суставная впадина, дополненная хрящевой губой (*labrum acetabularae*), охватывает головку больше чем на половину ее окружности, то есть головка и впадина представлены больше чем полусферой, поэтому тазобедренный сустав получил название ореховидного (*enarthrosis*). Среди многоосных следует выделить плоские суставы (*amphiarthrosis*), суставные поверхности которых представлены отрезком шара, но с очень большим радиусом. Для них характерно, с одной стороны, малая кривизна и такое же малое соответствие размеров суставных поверхностей, которые нередко имеют косое направление, а с другой стороны, прочность суставных сумок и связочного аппарата, вследствие чего эти суставы представляют собой малоподвижные соединения. Движения в них практически сводятся лишь к незначительному скольже-



3. Физиологическая ось верхней конечности в положении супинации (1) и пронации (2) предплечья

4. Многоосные суставы:

- 1 — шаровидный (плечевой),
- 2 — ореховидный (тазобедренный),
- 3 — плоские суставы стопы,
- 4 — геометрическая фигура и ее оси вращения



нию поверхности одной кости по отношению к другой. Подобные суставы расположены между костями пальца и запястья, а также плюсневыми и предплюсненными.

К числу двухосных суставов относят эллипсоидный (ellipsoidea) и седловидный (sellaris, рис. 5). В эллипсоидных суставах, или, как их еще именуют, яйцевидных, капсула сустава свободна, выпуклая суставная поверхность несколько вытянута, по длине и по форме приближается к отрезку эллипсоида, а суставная впадина в большей или меньшей степени соответствует ей. Подобная форма сустава имеет 2 перпендикулярные друг другу оси вращения и обеспечивает 2 степени свободы движения — сгибание и разгибание, отведение и приведение. Эллипсоидным суставом является лучезапястный.

Седловидный сустав по характеру движения и свойствам капсулы почти идентичен с эллипсоидным, но отличается по форме суставных поверхностей. В нем каждая из сочленяющихся костей почти одинаковы и имеют вид седла. В продольном направлении они вогнуты, в поперечном — выпуклы. Суставные поверхности в большей или меньшей степени соответствуют друг другу и одновременно та и другая представляют и головку, и впадину. Сустав между большой многогранной костью запястья и основанием I пястной кости, обеспечивающий противопоставления (oppositio) и обратные движения (repositio) большого пальца, а также его отведение и приведение, является типичным седловидным суставом. В эллипсоидном суставе суставная поверхность представлена половиной эллипса, ось вращения — длинной осью эллипса, а тело вращения — эллипсоидом, в седловидном — ось вращения расположена с выпуклой стороны дугообразной образующей. Следовательно, эллипсоидная и седловидная поверхности обеспечивают вращение вокруг 2 взаимно перпендикулярных линий.

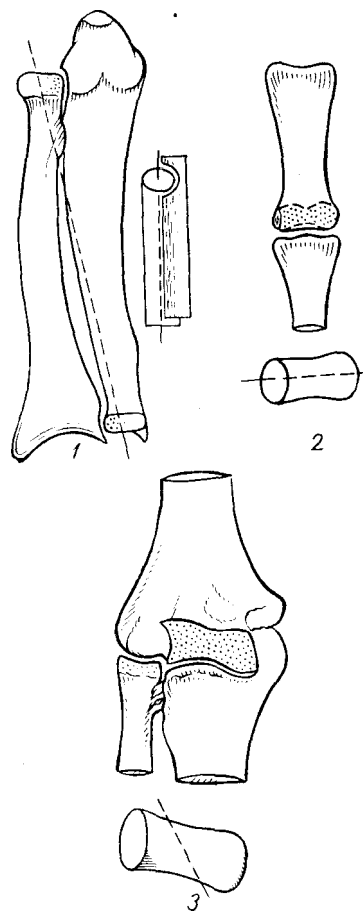
Одноосные суставы имеют одну степень свободы движения. Если суставной конец одной кости напоминает отрезок цилиндра и помещен в соответствующую ему вогнутую суставную впадину другой, такие суставы называют цилиндрическими (cylindroidea, рис. 6). Для них характерны незначительные скольжения цилиндрической поверхности вдоль суставной поверхности и вращения вокруг единственной оси, направленной почти параллельно длинику кости. К числу таких суставов можно отнести

##### 5. Двухосные суставы:

- 1 — эллипсоидный (лучезапястный) и оси его вращения,
- 2 — седловидный (основание I пястной кости и большая многогранная) и оси его вращения



проксимальный и дистальный луче-локтевые суставы, где ось вращения проходит по длине предплечья, через головки луча и локтевой кости. По характеру движений такие суставы получили название вращательных (trochoidea). Если на цилиндрической суставной поверхности головки имеется бороздка, а на соответствующей ей вогнутой — гребень, который при движениях скользит по направляющей поверхности бороздки блока, такие суставы называют блоковидными (ginglymus). К ним можно отнести голеностопный сустав, а также межфаланговые сочленения стопы и кисти. В них возможны сгибательно-разгибательные движения и совершенно исключаются боковые. Если в блоковидном суставе направляющий гребень расположен не под прямым углом к горизонтальной плоскости суставной поверхности, а несколько косо и такое же направление имеет и бороздка, то образуется отрезок поверхности с винтовым ходом. Такие суставы, представляя собой разновидность блоковидных, получили название винтовых (cochlearis), так как в них движения совершаются несколько косо, по винтовой поверхности. Для них также характерны сгибательно-разгибательные движения и практически исключаются боковые. Типичным представителем винтового сустава является локтевой, где блок плечевой соединяется с блоковой вырезкой локтевой кости. Следовательно, цилиндрическая поверхность обеспечивает вращение образующей вокруг одной оси. По форме суставные поверхности не всегда тождественны с геометрическими фигурами, они только в большей или меньшей степени сходны с ними, а некоторые из них могут быть составлены из отрезков каких-либо 2 фигур, то есть некоторые суставы являются смешанными и представляют собой комбинацию различных поверхностей. Так, например, передняя суставная поверхность дистального конца бедра представлена блоком и в разогнутом положении коленного сустава имеет характер блоковидного, а задняя поверхность мыщелков бедра, составленная из отрезков шара, в положении сгибания приобретает характер шаровидного. Аналогичную комбинацию дает и локтевой сустав. Суставная поверхность плеча, сочленяющаяся с лучевой костью, имеет характер шаровидного, а суставная поверхность, входящая в сочленение с локтевой, — винтового, который является разновидностью блоковидного сустава.



**6. Одноосные суставы.**

- 1 — цилиндрический вращательный (дистальный и проксимальный) (плече-локтевые) и оси его вращения,  
 2 — блоковидный (межфаланговый) и оси его вращения  
 3 — винтовой (локтевой) и оси его вращения

В образовании коленного сустава, для которого, кроме сгибательно-разгибательных движений, свойственны и незначительные ротационные, малоберцовая кость участия не принимает, хотя она с большеберцовой представляет механически единое целое. В образовании локтевого сустава, наоборот, принимают участие обе кости предплечья, к тому же лучевая кость свободно вращается, увлекая за собой всю кисть.

Различная форма суставных поверхностей, неодинаковая степень их соответствия между собой является важной анатомо-функциональной особенностью, которая определяет не только частоту травматических вывихов в отдельных суставах, но и различные виды их, то есть для понимания механогенеза вывихов эта особенность имеет принципиальное значение. С учетом этой особенности вывих в плечевом суставе, где большая, шаровидная по форме головка плеча расположена поверхностно (фактически только прилежит к мелкой суставной ямке лопатки), может произойти значительно легче, чем в тазобедренном, где головка бедра, наоборот, глубоко входит в полость вертлужной впадины и по своей форме и величине полностью ей соответствует. Являясь шаровидными, оба сустава относятся к многоосным. Им присущи все 3 степени свободы движений, но в первом суставе имеется явное анатомическое несоответствие между суставными поверхностями, во втором это соответствие почти полное, что делает сустав более устойчивым к различным механическим воздействиям.

Суставные поверхности, как правило, покрыты гиалиновым хрящом, толщина которого различна и в некоторых суставах достигает 0,5 см. Он прочно связан с костью, гладкий и блестящий, способный к различным деформациям. В грудино-ключичном сочленении он соединительнотканый. Суставной хрящ придает суставу большую конгруэнтность, а в силу своей эластичности и сжимаемости смягчает толчки и сотрясения. Суставная капсула (*capsula articularis*), начинаясь у края суставной поверхности сочленяющихся костей или несколько отступая от него, замыкает полость сустава. Толщина ее различна даже в одном и том же суставе. В более подвижных суставах она тонкая, свободная и образует складки, в малоподвижных — толстая и натянута сравнительно туго. Наружный слой ее более толстый, образован плотной волокнистой соедини-

тельной тканью, которая в некоторых местах резко истончается, а в других, наоборот, имеет утолщения, образованные связками, являющимися частью капсулы. Фиброзные волокна нередко ориентированы в направлениях, определенных движениями в данном суставе. Внутренний, синовиальный слой более тонкий, гладкий и нежный. Он плотно сращен с наружным фиброзным слоем, а изнутри покрывает только те участки кости, которые лишены хрящевого покрова. В синовиальной оболочке залегает богатая сеть капилляров, она всегда увлажнена своим собственным продуктом — синовиальной жидкостью, которая, смазывая суставные поверхности, делает их скользкими, уменьшая трение между ними при движениях в суставах. Наличие жидкости в полости сустава обеспечивает и более выраженную конгруэнтность суставных поверхностей, а также увеличивает их сцепление.

Анатомическая форма суставной капсулы, свойственная тому или иному суставу, неодинаковая ее толщина даже в одном суставе и разное отношение к ней подкрепляющего сухожильно-связочного аппарата является не менее важной особенностью, которая в значительной степени раскрывает существующие закономерности вывихов. По своему объему полость плечевого сустава является самой большой. Она увеличена за счет свободной, тонкой и ровной суставной капсулы, которая при опущенной руке в нижнем отделе собирается в складки. Капсула сустава почти лишена подкрепляющих связок, а в передне-нижнем отделе даже сухожильных растяжений. Такой же по своей анатомической форме тазобедренный сустав, Наоборот, снабжен толстой, весьма прочной, веерообразно идущей от вертельной области к вертлужной впадине суставной капсулой, которая в свою очередь подкреплена чрезвычайно прочным связочным аппаратом. Винтообразное направление капсулы и связок, как бы ввинчивая головку бедра в полость сустава, создает последнему достаточно хорошую и прочную устойчивость. Растяжение, а затем и разрыв слабой капсулы плечевого сустава как неотъемлемого компонента травматического вывиха может произойти значительно легче, чем прочной капсулы тазобедренного сустава.

Предельная функциональная возможность объема движений в том или ином суставе, входящая в конфликт с повышенными жизненными запроса-

ми, которые ставят сегмент или конечность в целом в вынужденное положение, являются не менее важной особенностью, которая дополняет существующие закономерности возникновения травматических вывихов. Эти закономерности свидетельствуют о том, что чем выше функциональные запросы к тому или иному суставу, тем чаще возникают *условия* для вывиха. Плечевой сустав, как и тазобедренный, почти одинаково обладает высокими функциональными возможностями, но к первому чаще предъявляются более высокие жизненные запросы, нередко выходящие за пределы возможности движений. Необходимость в реализации высоких возможностей тазобедренного сустава в повседневной жизни возникает сравнительно редко, за исключением отдельных профессий. И, наоборот, запросы к локтевому суставу предъявляются значительно выше, чем к тазобедренному, однако его функциональные возможности заметно уступают последнему. Эти особенности позволяют уяснить, почему травматические вывихи плеча возникают значительно чаще, чем вывихи бедра, а последние уступают место вывихам предплечья.

Движения в суставах обусловлены не только формой сочленений, характером костных рычагов и их связей, но прежде всего функциональным предназначением мышц и конкретными их особенностями. В повседневной жизни сравнительно редко возникает необходимость совершать изолированные движения в одном суставе и в каком-то одном направлении. Значительно чаще они осуществляются одновременно в нескольких суставах с участием множества различных по своей функции мышц, то есть мышечная, деятельность носит сложный комплексный характер. Действие мышц-синергистов обычно сочетается с одновременным в той или иной степени выраженным противодействием мышц-антагонистов, а двусуставные мышцы, кроме того, выполняют сочетанные движения одновременно в 2 суставах. Такая особенность мышечной системы обеспечивает не только плавную смену фаз сложных движений, но и общую их координацию.

Биомеханический анализ функциональных закономерностей характера деятельности мышц дает ключ к пониманию ряда особенностей, которые свойственны конечностям и имеют существенное значение не только для правильного построения движений, но, прежде всего, для целенаправленно-

го восстановительного лечения. В процессе движений мышцы выполняют различную функцию. Одни из них обеспечивают статическую функцию и работают как стабилизаторы суставов, другие — выполняют динамическую работу. Степень участия различных мышц в движениях различная и зависит от положения того или иного сегмента или всей конечности. Особенно это характерно для функции верхней конечности. Например, функцию отведения конечности последовательно обеспечивают дельтовидная мышца (*m. deltoideus*), трапециевидная (*m. trapezius*), передняя зубчатая (*m. serratus anterior*), а также длинные мышцы спины.

Сгибания и разгибания в локтевом суставе осуществляются действием соответственно двуглавой и трехглавой мышцами плеча (*mm. biceps et triceps brachii*). Так как указанные мышцы являются двусуставными, сила их действия в значительной степени зависит от положения конечности в плечевом суставе. Сгибание в плечевом суставе создает более благоприятные условия для разгибания предплечья, то есть для функции трехглавой мышцы и, наоборот, сила двуглавой мышцы, направленная на сгибание предплечья, более выражена при разогнутом положении в плечевом суставе. Функцию сгибания предплечья в положении супинации обеспечивает преимущественно двуглавая мышца плеча (*m. biceps brachii*), в среднем положении — плечелучевая (*t. brachioradialis*), а в положении пронации — плечевая мышца (*t. brachialis*). Супинация предплечья осуществляется функцией супинатора (*m. supinator*) и двуглавой мышцей плеча (*m. biceps brachii*), а пронация — функцией круглого и квадратного пронаторов (*mm. pronator teres et quadratus*).

Движения в лучезапястном суставе определяются комбинированной функцией одних и тех же мышц предплечья. Сгибания кисти, осуществляемые с помощью лучевого и локтевого сгибателей (*mm. flexor carpi radialis et ulnaris*), усиливаются функцией длинной ладонной мышцы (*m. palmaris longus*) и сгибателей пальцев (*m. flexor digitorum*), а разгибания, кроме лучевых разгибателей (*mm. extensor carpi radiales*) и локтевого (*m. extensor carpi ulnaris*), может быть усилено общим разгибателем кисти (*m. extensor digitorum*). Функцию отведения обеспечивают лучевая сгибатель кисти (*m. flexor carpi radialis*) и лучевые разгибатели (*mm. exten-*

сгибания (*m. flexor carpi radialis*), а приведения — локтевые сгибатель (*m. flexor carpi ulnaris*) и разгибатель кисти (*m. extensor carpi ulnaris*). В сгибании пальцев принимают участие поверхностный и глубокий сгибатели пальцев (*mm. flexor digitorum superficialis et profundus*), межкостные мышцы (*mm. interossei*), червеобразные (*m. lumbricales*), длинный и короткий сгибатели большого пальца (*mm. flexor pollicis longus et brevis*), которые обеспечивают многообразную функцию кисти как рабочего органа.

В сгибании бедра принимают участие прямая мышца бедра (*m. rectus femoris*), портняжная (*m. sartorius*), подвздошно-поясничная (*m. iliopsoas*), напрягающая широкую фасцию бедра (*m. tensor fasciae latae*), а в разгибании — большая ягодичная мышца (*m. gluteus maximus*), двуглавая мышца бедра (*m. biceps femoris*), полусухожильная (*m. semitendinosus*), полуперепончатая (*m. semimembranosus*). Причем сгибание до прямого угла в основном осуществляется за счет прямой головки четырехглавой мышцы, а за его пределами преимущественно за счет пояснично-подвздошной мышцы. При согнутом коленном суставе функцию полусухожильной, полуперепончатой и двуглавой мышц, которые принимают участие в разгибании бедра, можно в значительной степени уменьшить. Такую возможность расчленения или уменьшения функции тех или иных мышц можно избирательно использовать в процессе восстановительного лечения.

Функцию отведения бедра обеспечивают средняя и малая ягодичные мышцы (*mm. gluteus medius et minimus*) и мышца, напрягающая широкую фасцию бедра (*m. tensor fasciae latae*), а функцию приведения — длинная приводящая мышца (*m. adductor longus*), короткая приводящая (*m. adductor brevis*) и большая приводящая мышца бедра (*m. adductor magnus*). Кроме отведения, средняя и малая ягодичные мышцы обеспечивают и внутреннюю ротацию бедра. Наружными ротаторами являются мышцы-близнецы (*mm. gemellus superior et inferior*), внутренняя запирательная (*m. obturator internus*) и квадратная мышца бедра (*m. quadratus femoris*).

В сгибании коленного сустава принимают участие в основном двусуставные мышцы — полусухожильная (*m. semitendinosus*), полуперепончатая (*m. semimembranosus*), двуглавая мышца бедра

(*m. biceps femoris*) и икроножная (*m. gastrocnemius*), а в разгибании — четырехглавая мышца бедра (*m. quadriceps femoris*). В положении сгибания коленного сустава в нем, кроме того, возможны умеренные супинационно-пронационные движения, а также легкие круговые. Наружным ротатором голени является двуглавая мышца бедра (*m. biceps femoris*), а внутренними — портняжная (*m. sartorius*), полуперепончатая (*m. semimembranosus*), полусухожильная (*m. semitendinosus*) и подколенная (*m. popliteus*).

Функция стопы складывается из движений в голеностопном и таранно-пяточно-ладьевидном суставах. Сгибание осуществляется за счет функции икроножной мышцы (*m. gastrocnemius*), задней большеберцовой (*t. tibialis posterior*), длинного сгибателя I пальца (*m. flexor hallucis longus*), длинного сгибателя пальцев (*m. flexor digitorum longus*) малоберцовых мышц (*mm. peroneus longus et brevis*), а разгибание — функцией передней большеберцовой мышцы (*t. tibialis anterior*), длинного разгибателя I пальца (*m. extensor hallucis longus*) и общего длинного разгибателя пальцев (*m. extensor digitorum longus*). Супинацию стопы обеспечивают икроножная мышца (*m. gastrocnemius*), задняя большеберцовая (*t. tibialis posterior*), общий длинный сгибатель пальцев (*m. flexor digitorum longus*), а пронацию — малоберцовые мышцы (*mm. peroneus longus et brevis*) и общий длинный разгибатель пальцев (*m. extensor digitorum longus*).

Воздействие внешнего насилия, влекущее за собой смещение вывихнутого сегмента, как правило, сопровождается выраженным нарушением многосложной, весьма тонко дифференцированной функции мышц. Эти нарушения, главным образом, связаны с изменением их точек прикрепления, которые в свою очередь обусловлены изменением длины и направления вывихнутого сегмента. Все это, как правило, ведет к резкому нарушению взаимодействия мышечного синергизма. При этом страдает не только общая координация движений, но и устойчивость конечности, ее статика и динамика. Глубокий анализ этих изменений, а также своевременная их коррекция в клинике травматических вывихов приобретают особую значимость, а в период восстановительного лечения позволяют избранно воздействовать на заинтересованные мышцы, стра-

дающие той или иной функциональной недостаточностью.

В процессе восстановительного лечения важно стремиться не только к анатомическому восстановлению структуры и формы, но, прежде всего, к восстановлению функции и устойчивости конечности.

Сохранение хорошей подвижности и устойчивости важно для всех суставов, хотя для нижней конечности их устойчивость имеет решающее значение. Статическая функция, связанная с сохранением устойчивости в суставах, обеспечивает равновесие тела, а динамическая особенно отчетливо проявляется при движениях. Устойчивость в суставах обеспечивается благодаря своеобразному прикреплению сгибателей и разгибателей, окружающих сустав, мышечным равновесием и напряжением капсулы, а также спорностью суставных поверхностей за счет прочности связочного аппарата. Так как мышцы нижней конечности и туловища выполняют преимущественно статическую функцию, а мышцы верхней конечности — динамическую, то выпадение функции отдельных из них дает более четкое представление о важности полноценной устойчивости для суставов нижней конечности. Устойчивость важна и для суставов верхней конечности. Если приходится жертвовать функцией, то лучше иметь устойчивый плечевой сустав, так как движения конечности компенсируются за счет подвижности лопатки. Для локтевого сустава, наоборот, лучше иметь безболезненную функцию, чем устойчивость, так как компенсаторные движения здесь нередко отсутствуют или явно недостаточны. Нарушенная функция в ключично-акромиальном сочленении компенсируется за счет движений в плечевом суставе. Устойчивый лучезапястный сустав также обеспечивает хорошую функцию пальцев. Кроме устойчивости, для суставов конечностей важное значение имеет полная безболезненность, так как болезненные движения в суставе дают худший результат, чем неподвижность в функционально выгодном положении.

Следовательно, верхние конечности развились в орган трудовой деятельности, а нижние — служат органом поддержания и передвижения тела в пространстве. Эти особенности в клинике вывихов имеют особо важное значение и позволяют избрать наиболее рациональный метод вправления.

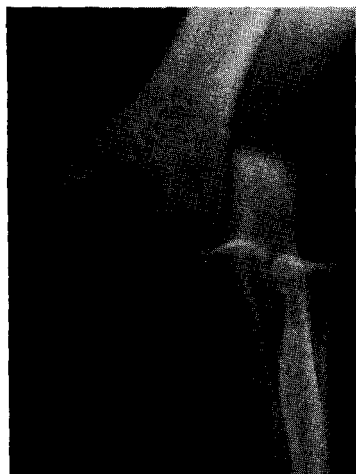

## Общие данные о травматических вывихах

*Классификация.* В основу классификации травматических вывихов положены общие наиболее характерные признаки, которые присущи всем суставам, независимо от того или иного вида вывиха. За исключением вывихов позвонков и ключицы, где речь идет непосредственно о вывихнутом сегменте, во всех остальных случаях наименование вывиху дается по дистальной, более подвижной части скелета, входящей в образование сустава. Проксимальная часть всегда представляется более фиксированной. Поэтому при вывихе в плечевом суставе говорят не о вывихе лопатки, а о вывихе плеча, при вывихе в локтевом суставе — не о вывихе плеча, а о вывихе предплечья, при вывихе в коленном суставе — о вывихе голени, а не бедра и др.

При выхождении головки вывихнутой кости из полости сустава через разорванную капсулу и полном отсутствии контакта между суставными поверхностями головки и впадины даже в неконгруэнтных местах речь идет о полном вывихе (*luxatio completa*, рис. 7). При частичном сохранении контакта между суставными поверхностями, хотя и в неконгруэнтных местах, речь идет о неполных вывихах или подвывихах (*luxatio incompleta s. subluxatio*), которые встречаются сравнительно редко и далеко не во всех суставах (рис.8).

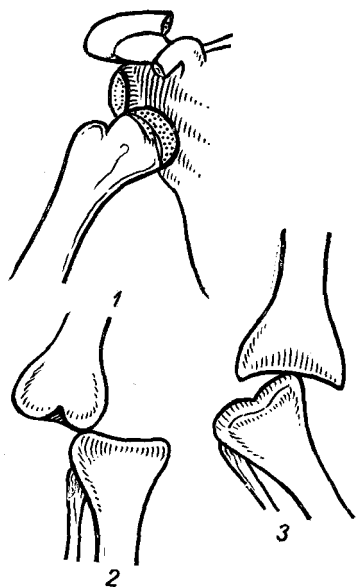
Неоднократно повторяющиеся вывихи в одном и том же суставе под влиянием ничтожных внешних причин получили название привычных вывихов (*luxatio habitualis*). Кроме степени смещения суставных поверхностей (рис. 9), важно учитывать и время, прошедшее с момента вывиха, которое, как правило, и определяет выбор лечебной тактики. При свежих вывихах (до 3 дней) показано неотложное вмешательство закрытого вправления, при несве-



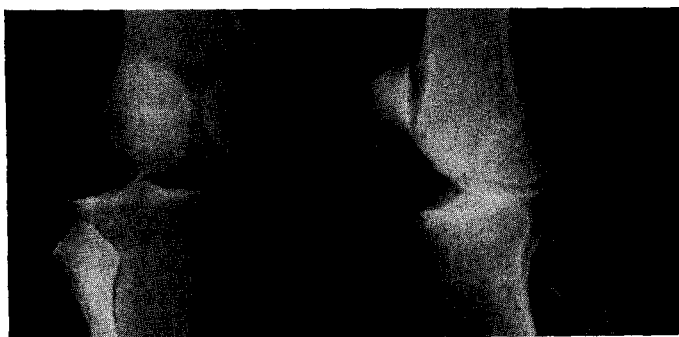
жих(до 2 нед)—допустима осторожная регрессирующая попытка закрытого вправления, но исключая применение форсирующих приемов и грубой силы. При застарелых вывихах (свыше 2 нед), как правило, показано открытое вправление, ибо попытка вправить его обычным способом наносит дополнительную, нередко тяжелую травму и в своем большинстве к успеху не приводит.

В число осложненных вывихов следует выделить переломо-вывихи, при которых кроме вывиха определяется около- или внутрисуставной перелом, открытые вывихи, а также вывихи с одновременным повреждением нервно-сосудистых и мышечных образований (рис. 10, 11).

Вышеприведенная общая классификация травматических вывихов имеет большое практическое значение, так как стоит в непосредственной зависимости от дифференциально-диагностических прие-



7. Полный внутренне-боковой вывих костей предплечья
8. Передне-внутренний подвывих костей голени
9. Степень смещения суставных поверхностей
  - 1 — потеря контакта между головкой и суставной впадиной (полный вывих);
  - 2, 3 — суставные поверхности сохранили контакт между собой (подвывих)

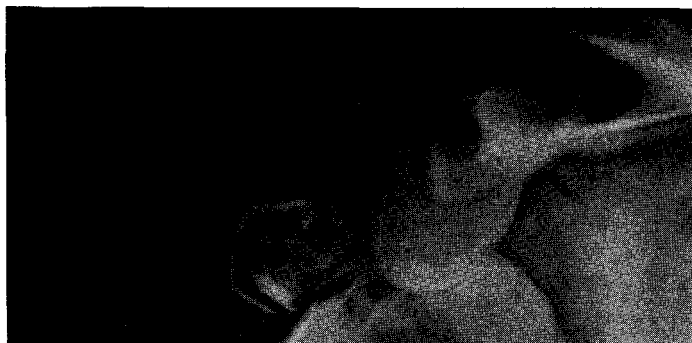

мов и выбора конкретных лечебных мероприятий. Что же касается видов вывихов, которые определяют возможные направления смещаемое™ суставных концов, то последние выходят за рамки данной классификационной схемы, так как они не только для каждого сустава различны, но разные в каждом суставе.

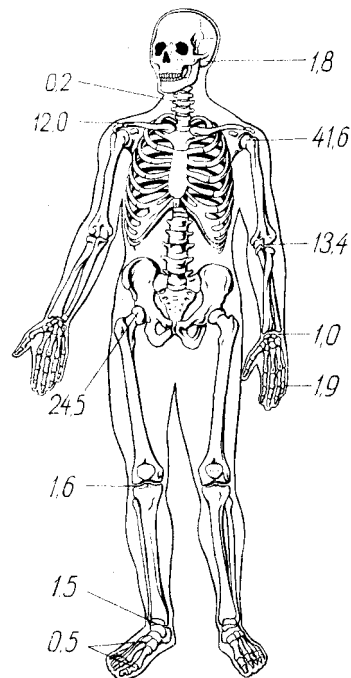
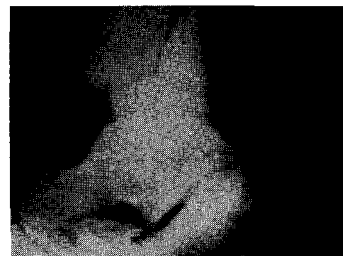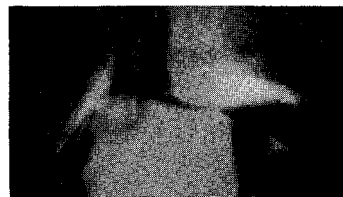**Частота.** По своей частоте травматические вывихи значительно уступают переломам костей и по отношению к последним составляют 1,5—3%. Причем у мужчин они встречаются в 5 раз чаще, чем у женщин, а у лиц молодого возраста в 3 раза чаще, чем у пожилых. Вывихи возникают в любом возрасте, но наиболее уязвимым является возраст от 20 до 40 лет. Частота их в различных суставах неодинакова. В каждой возрастной группе преобладают вы-

вихи в определенных суставах и для каждого сустава характерны чаще всего встречающиеся их виды. У лиц в молодом возрасте преобладают вывихи предплечья кзади, в зрелом возрасте чаще всего возникают вывихи бедра кзади и кверху, а в пожилом — вывихи плеча кпереди (рис. 12).

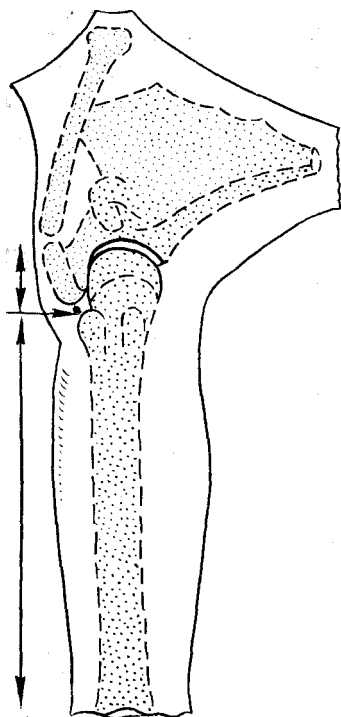
В суставах верхней конечности травматические вывихи встречаются значительно чаще, чем в суставах нижней конечности. Подавляющее большинство из них относится к плечевому суставу, несколько реже встречаются вывихи предплечья и акромиального конца ключицы. В суставах кисти частота вывихов сравнительно невелика. Преобладающее большинство вывихов в суставах нижней конечности относится к тазобедренному суставу, хотя они по своей частоте уступают вывихам плеча, предплечья и ключицы. В коленном суставе и суставах стопы чистые вывихи встречаются сравнительно



редко. Такое различие в частоте травматических вывихов в разных суставах в значительной степени связано с анатомо-функциональными особенностями каждого сустава. Чем больше выражено анатомическое несоответствие между величиной и формой суставной головки и впадины, при наличии свободной и тонкой капсулы сустава и отсутствии подкрепляющего ее связочного аппарата, а также соответствующего мышечного массива вокруг того или иного сустава, тем с большей легкостью может произойти вывих. Весьма существенное значение приобретает и соотношение между максимально возможным объемом движений в том или ином суставе и предъявляемыми функциональными запросами. Чем больше функциональные запросы и меньше объем движений, тем чаще сустав и конечность в це-



10. Передне-нижний подключавидный вывих плеча
- И. Двудольный перелом голени с подвывихом стопы кнаружи и кзади
12. Частота травматических вывихов



лом может оказаться в положении, способствующем образованию травматического вывиха. Так как верхние конечности преимущественно за счет плечевого сустава совершают бесчисленное множество самых разнообразных и нередко обширных движений, становится совершенно понятным преобладающее число травматических вывихов, возникающих в суставах верхней конечности. По этой причине в плечевом суставе, который так же, как и тазобедренный, относится к шаровидным и обладает теми же 3 степенями свободы движений, травматические вывихи возникают значительно чаще, чем в тазобедренном. Анатомо-функциональные особенности суставов, обуславливая точную взаимосвязь между их строением и функцией, относятся к факторам, более или менее предрасполагающим к вывихам, а воздействие внешнего насилия является разрешающим.

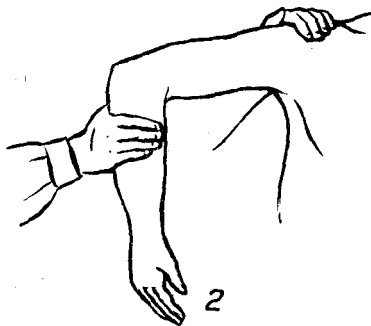
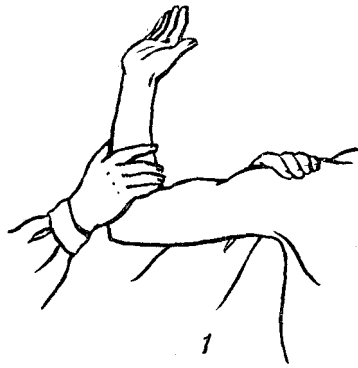*Механогенез.* Прямая травма, при которой внешнее насилие действует непосредственно на одну из образующих суставов костей, сравнительно редко служит причиной вывиха. У большинства больных они возникают вследствие не прямой травмы, то есть под влиянием силы, приложенной вдали от сустава. С этим механизмом связано большинство вывихов в суставах верхней конечности вследствие падения на вытянутую руку, сильного рывка вверх при поднятой руке или какой-либо другой травме, воздействующей на дистальные отделы конечности. При этом нередко возникают такие движения, которые или вообще не свойственны данному суставу, или их размах в значительной степени превосходит функциональные возможности. Под влиянием этой силы суставной конец кости разрывает капсулу и выскальзывает через ее разрыв из сустава.

Непрямой механизм вывиха обусловлен образованием двуплечего рычага (рис. 13), длинным плечом которого является дистальная часть вывихиваемого сегмента конечности, а коротким — проксимальная, расположенная внутрисуставно. Находящиеся между ними костные выступы, а также крепкий сумочно-связочный аппарат, контролирующие нормальный объем производимых движений в суставе, при воздействии внешнего насилия превращаются в точку опоры, через которую при формирующейся силе длинное плечо рычага выталкивает из полости сустава короткое плечо, то есть суставную головку, которая при своем скольжении внача-

13. Образование двуплечевого рычага при не прямом механизме травмы

ле растягивает до предела напряженную капсулу, а затем разрывает ее в наиболее слабом месте. Непрямой механизм вывиха определяется разным взаимоотношением плеч образующегося рычага, и чем дальше от точки опоры приложено внешнее усилие, тем легче происходит вывих. Сместившаяся головка, под влиянием рефлекторного сокращения мышц и напряжения связок, проделав дополнительный путь своего скольжения вне сустава, окончательно закрепляется на новом месте. Однако смещение суставных концов еще далеко не полностью раскрывает сущность и тяжесть возникшего повреждения.

*Патология при вывихах.* Патологоанатомические изменения при вывихах представляют собой довольно сложный и многообразный комплекс, недоучет которых нередко оказывает отрицательное влияние как на определение лечебной тактики, так и на исход самого лечения. Эти изменения возникают не только в поврежденном суставе, но и в окружающих его мягких тканях. Образование вывиха практически не может произойти без разрыва капсулы сустава, которая обычно рвется в наиболее слабых ее участках, неподкрепленных связками или сухожилиями мышц. Степень ее разрыва бывает различной. В одних случаях — это щелевидное отверстие, через которое выходит суставной конец кости, в других — довольно обширное, лоскутное повреждение, а в-третьих, в зависимости от направления и силы внешнего воздействия — частичный или полный ее отрыв от одного из суставных концов. Поэтому вслед за вправлением вывиха важно придать конечности такое положение, которое могло бы создать наиболее оптимальные условия для заживления разорванной капсулы. Эти условия необходимы и для восстановления связочного аппарата, укрепляющего сустав, а также сухожилий мышц, берущих свое начало в области данного сустава, которые в той или иной степени повреждаются при любом вывихе. У одних больных возникают разрывы или отрывы, у других — перерастяжение или их расплющивание. Разрывы и отрывы связочно-сухожильных образований, как правило, наблюдаются при вывихах в блоковидных суставах, причем эти повреждения возникают на противоположной смещению стороне вывихнутого сегмента. При задне-наружном вывихе предплечья разрывается внутренняя боковая связка и наоборот.



14. Определение пассивных ротационных движений в плечевом суставе:  
1 — ротация кнаружи,  
2 — ротация кнутри

Существенное значение при травматических вывихах приобретают изменения со стороны мышц, главным образом, вследствие резкого нарушения взаимомышечного синергизма. Относительное удлинение или укорочение вывихнутого сегмента, а также его направление, как правило, влекут за собой изменения длины и направления отдельных мышц. Одни из них за счет растяжения удлиняются, другие — вследствие сокращения укорачиваются. Те и другие страдают функциональной недостаточностью. Вслед за рефлекторным сокращением мышц наступает резко выраженная вторичная ретракция их, которая своей силой прочно фиксирует вывихнутую головку на необычном месте. Поэтому преодоление мышечной ретракции является первостепенной задачей хирурга, ибо, не достигнув полного и надежного расслабления мускулатуры, вправить вывих практически невозможно. Кроме нарушения мышечного синергизма, всегда имеет место разрыв мышечных волокон или даже частичные разрывы целых мышц с внутритканевым кровоизлиянием и выраженным отеком окружающих тканей.

Разрывы магистральных сосудов встречаются сравнительно редко, однако мелкие сосудистые ветви, как правило, повреждаются при любом вывихе, которые и обуславливают кровоизлияние в полость сустава. Излившаяся кровь, вступая в биологическую реакцию с суставной жидкостью и быстро пропитывая синовиальную оболочку, оказывает на последнюю чрезвычайно неблагоприятное действие, что в последующем является источником боли и развития деформирующих изменений в суставе.

Повреждения мелких нервных элементов также имеют место при вывихе и выявляются они появлением ограниченных зон гипестезий. Что же касается более крупных нервных стволов, то они повреждаются значительно реже, преимущественно за счет сдавления или ушиба. Чувствительные и двигательные расстройства, как правило, исчезают после вправления вывиха.

При травматических вывихах довольно часто встречаются переломы или краевые отрывы апофизов в местах прикрепления связок и мышц. Это серьезное осложнение, и оно нередко коренным образом меняет лечебную тактику.

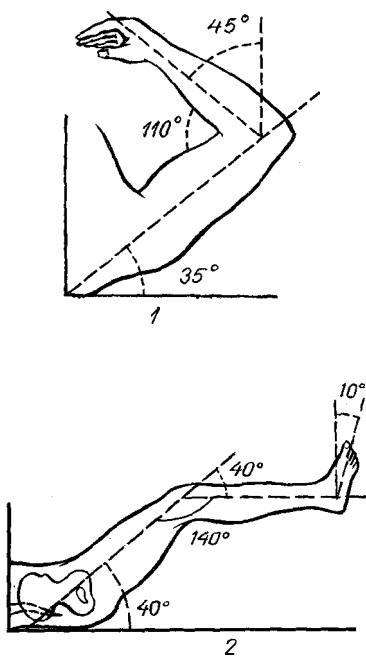
Лечение травматических вывихов должно базироваться на конкретных особенностях возникшей патологии, недоучет которой может повлечь за со-

бой различные посттравматические последствия функционального характера.

*Клиника.* В клинике травматических вывихов наиболее характерным является симптом деформации, которая прежде всего зависит от смещения суставного конца вывихнутого сегмента. По характеру деформации и основываясь на ее особенностях нередко можно не только установить вывих, но и определить его вид. Сустав теряет свою нормальную форму и при наружном сравнительном осмотре отмечается сглаживание его контуров, появление необычных выступов или углублений. Конечность, как правило, принимает вынужденное положение, ось и длина ее меняется, она становится пассивной.

При сравнительной пальпации головка на нормальном месте не определяется. Предполагаемое ее место нахождения подтверждается содружественным движением ее вместе с пассивными осторожными ротаторными движениями пострадавшего сегмента (рис. ,14). Пассивное приведение или отведение вывихнутой конечности встречает характерное сопротивление. Этот признак, получивший название «симптома пружинистой подвижности», для травматических вывихов является патогномичным. Активные движения, как правило, отсутствуют, пассивные—резко ограничены и болезненны.

Клиническая картина травматических вывихов у большинства больных типична и особых диагностических затруднений не представляет. При этом, естественно, не следует игнорировать субъективными ощущениями больного, а также важно учитывать не только условия и обстоятельства травмы, но и ее механизм, что при осложненных вывихах, а также вывихах с нетипичными изменениями может иметь немаловажное значение. И хотя у большинства больных для подтверждения предполагаемого диагноза типичных вывихов каких-либо вспомогательных методов исследования не требуется, рентгенография как в начале, так и в конце лечения является обязательной (особенно это важно при осложненных вывихах, перелома-вывихах и застарелых вывихах). При хорошо выполненной рентгенограмме можно выявить особенности возможных дополнительных повреждений и учесть их при реализации намеченной лечебной тактики. Поставленный таким образом диагноз травматического вывиха является абсолютным показанием к неотложному хирургическому вмешательству.



15. Среднефизиологическое положение верхней (1) и нижней (2) конечностей

**Принципы лечения.** В лечении травматических вывихов следует строго придерживаться 3 последовательных этапов. Несоблюдение этого принципа неизбежно ведет к развитию различных осложнений и, прежде всего, к функциональной недостаточности поврежденного сустава.

Первый этап — вправление вывиха. К этой манипуляции следует относиться как к неотложному вмешательству, ибо каждый потерянный день резко уменьшает возможность бескровного вправления и при несвежих, и особенно застарелых, вывихах у большинства больных приходится прибегать к оперативному лечению. Причем решающее значение имеет не способ вправления вывиха, так как в опытных руках и при безукоризненном владении техникой вправления устранить вывих без грубого насилия удастся любым способом, а способ преодоления мышечного сопротивления. Вправить вывих — это прежде всего умение добиться полного и надежного расслабления мускулатуры с помощью общего, местного или проводникового обезболивания. Такие условия позволяют избрать наименее травматичный способ и без резких манипуляций реализовать его на практике. Чтобы вправить вывих, необходимо добиться перемещения вывихнутого сегмента в сустав тем же путем, каким он вышел из него, только в обратном направлении. С этой целью вывихнутый сегмент устанавливается в том направлении, в каком он находился в момент возникновения вывиха и путем одновременной тяги по оси конечности уменьшается упор вывихнутой головки на ненормальном месте, сдвигается от него и тем самым достигаются условия, способствующие более легкому возвращению ее на свое нормальное место. Если повторные попытки вправить вывих не достигают цели, не следует забывать о возможности ущемления разорванной капсулы или самой головки между сухожилиями мышц или связками. Наличие механических препятствий свидетельствует о невправимости вывиха и требует открытого вправления. Подобная тактика оправдана и при безуспешности закрытого вправления несвежих вывихов.

Второй этап — кратковременная фиксация конечности, которую осуществляют вслед за устранением вывиха. Причем конечность фиксируют гипсовой повязкой в среднефизиологическом положении (рис. 15), которое, с одной стороны, обеспечивает равномерное восстановление тонуса мышц



и относительный покой их, а с другой стороны, создает наиболее благоприятные условия для заживления разорванной капсулы сустава. Срок фиксации определяют конкретными анатомо-физиологическими особенностями поврежденного сустава, его устойчивостью к вывихам, а также временем, необходимым для сращения поврежденных тканей. С учетом этих особенностей при вывихе плеча фиксация должна быть более продолжительной, чем при вывихе бедра, а фиксация ключицы более продолжительной, чем плеча и др. Срок восстановления поврежденных мягких тканей в среднем не превышает 10—12 дней, этот срок и является средним для фиксации вправленного сегмента. Более продолжительный срок иммобилизации влечет за собой и более длительный срок полной реабилитации.

Третий этап — восстановительное лечение. Для восстановления функции поврежденного сустава, помимо общеукрепляющей гимнастики и движений в суставах здоровой конечности, с первых дней назначают активные движения в дистальных отделах, свободных от иммобилизации, а также ритмические напряжения мышц, посылаемые в вышележащие сегменты. Это улучшает условия кровообращения и повышает тонус растянутых периартикулярных тканей. После устранения иммобилизации приступают к легкому массажу мышц выше и ниже поврежденного сустава (но не области сустава!), пассивно-активным движениям, движениям с сопротивлением, постепенно увеличивая силу и их амплитуду. Параллельно с этим показаны физиотерапевтические процедуры — УВЧ, парафиновые и озокеритовые аппликации, фарадизация мышц, а несколько позже — механотерапия и элементы трудотерапии, которые способствуют укреплению области сустава и повышают силовую выносливость окружающих его мышц. Восстановление подвижности в поврежденном суставе за относительно короткий срок, а также укрепление его и вовлечение в процесс мышечных групп являются основной задачей заключительного этапа лечения. Только такой поэтапный подход к лечению травматических вывихов является единственно правильным, несоблюдение этого принципа нередко влечет за собой различные осложнения и развитие функционально неполноценного сустава.

При застарелых вывихах лечебная тактика определяется с учетом функционального состояния

конечности, ее приспособляемости и развития компенсаторных возможностей. У тех немногочисленных больных, у которых объем безболезненных движений постепенно возрастает, пострадавший выполняет иногда даже сложные трудовые процессы без особых неудобств, целесообразно подумать о продлении консервативного лечения (лечебная гимнастика, массаж, физиотерапия, механотерапия) для еще большего развития функциональных возможностей. Однако большинству больных при застарелых вывихах показано оперативное лечение.

Травматические  
вывихи  
в суставах ключицы  
и свободной  
верхней конечности

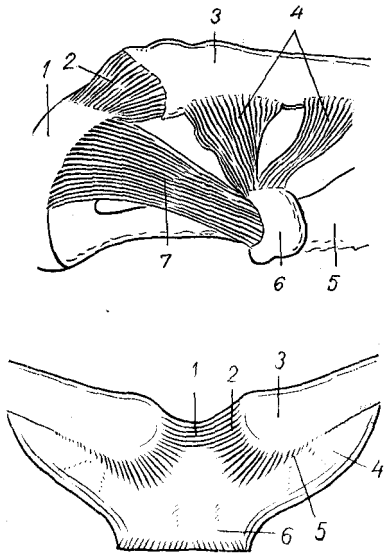
## СУСТАВЫ КЛЮЧИЦЫ

Травматические вывихи ключицы (*luxatio clavicularae traumatica*) после вывихов плеча и предплечья занимают третье место. Такая частота обусловлена, с одной стороны, анатомо-физиологическими особенностями суставов ключицы, а с другой — малой подверженностью ее концов полным внутрисуставным смещениям, вследствие чего в этих суставах чаще, чем в других, встречаются подвывихи.

### АНАТОМО-ФУНКЦИОНАЛЬНЫЕ ОСОБЕННОСТИ

Ключица является единственным связующим звеном между верхней конечностью и туловищем. Соединением грудинного конца ключицы с ключичной вырезкой грудины образован грудино-ключичный сустав (*articulatio sternoclavicularis*), а соединением суставных поверхностей плечевого конца ключицы с плечевым отростком лопатки образован акромиально-ключичный сустав (*articulatio acromioclavicularis*). Оба сустава простые. Суставные поверхности их покрыты соединительнотканным хрящом, причем в акромиально-ключичном суставе они плоские, скошены, имеют форму эллипса, в грудино-ключичном — седловидные. Несоответствие их сглаживается суставным диском (*discus articularis*), который в акромиально-ключичном суставе встречается не всегда.

Акромиально-ключичный сустав окружен плотной фиброзной капсулой, подкрепленной крепкими связками (рис. 16). Одна из них, акромиально-ключичная (*lig. acromioclaviculare*), перебрасывается между плечевым концом ключицы и плечевым отростком лопатки, другая, более прочная, клюво-ключичная (*lig. coracoclaviculare*) натянута между нижней поверхностью плечевого конца ключицы



16. Анатомия акромиального конца ключицы:

- 1 — acromion;
- 2 — lig. acromioclaviculare;
- 3 — clavícula;
- 4 — lig. coracoclaviculare;
- 5 — scapula;
- 6 — processus coracoideus;
- 7 — lig. coracoacromiale

17. Анатомия грудино-ключичного сочленения:

- 1 — lig. interclaviculare;
- 2 — lig. sternoclaviculare;
- 3 — clavícula; 4 — costae I;
- 5 — lig. costoclaviculare;
- 6 — manubrium sterni

и клювовидным отростком лопатки, которая имеет конусовидную и трапециевидную части. Сустав относится к плоским, многоосным, но с ограниченным объемом движений, которые осуществляются лишь в содружестве с движениями руки. В нем происходят скольжения ключицы в отношении акромиона, повороты лопатки, а также незначительные движения ключицы вокруг своей продольной оси.

Грудино-ключичный сустав заключен в широкую, прочную фиброзную капсулу, которая подкреплена тремя мощными связками. По передней, верхней и задней поверхности находятся передняя и задняя грудино-ключичные связки (lig. sternoclaviculare anterius et posterius), верхний край I ребра с ключицей соединяет реберно-ключичная связка (lig. costoclaviculare), которая тормозит движение ключицы кверху, и между грудинными концами ключицы над яремной вырезкой рукоятки грудины натянута межключичная связка (lig. interclaviculare). Последняя тормозит движение ключицы книзу. Грудино-ключичный сустав, являясь двухкамерным, по объему движений приближается к типу шаровидных. В нем возможны движения по всем 3 взаимно перпендикулярным осям вращения, которые, как правило, осуществляются в содружестве с движениями руки и лопатки (рис. 17).

Наиболее обширные движения ключица совершает вокруг сагиттальной оси — вверх и вниз и вокруг вертикальной — вперед и назад. Если за неподвижную точку взять центр вращения грудино-ключичного сустава, то объем движений ключицы во все стороны выразится примерно в 30—40°, а ее вращение вокруг продольной оси — в 20—25°. Под постоянным направляющим и регулирующим влиянием плечевого конца ключицы находятся и движения лопатки, поэтому механическое значение ключицы остается очень важным, так как все основные биомеханические особенности плечевого пояса зависят от строения и функции грудино-ключичного сустава. Область последнего совершенно не покрыта мышцами, а ключично-акромиальный сустав лишь спереди перекрыт дельтовидной мышцей (m. deltoideus). Вместе с тем в осуществлении активных движений важное значение принадлежит мышцам, которые прикрепляются к ключице. К грудинному концу ключицы подходят грудино-ключично-сосковая мышца (m. sternocleidomastoideus) и грудино-ключичная часть большой грудной мыш-

цы (*m. pectoralis major*), а к акромиальному концу, кроме дельтовидной, сверху и сзади подходит трапецевидная (*m. trapezius*). Указанные активные движения верхней конечности невозможны без участия суставов ключицы и прикрепляющихся к ним мышц, в силу этого плечо независимо от его исходного положения не может быть приподнято выше горизонтали. Наряду с опороспособностью плечевого пояса ключица регулирует динамику свободной верхней конечности, а также ограничивает сведение и разведение надплечий.

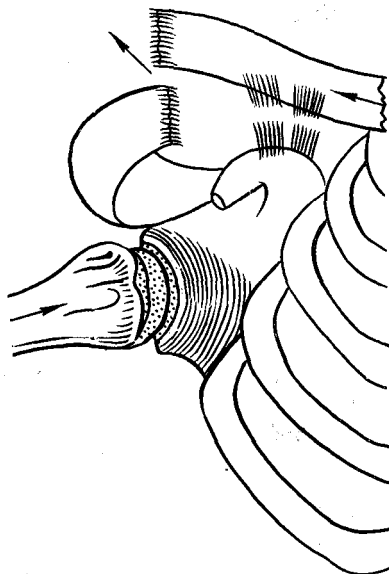
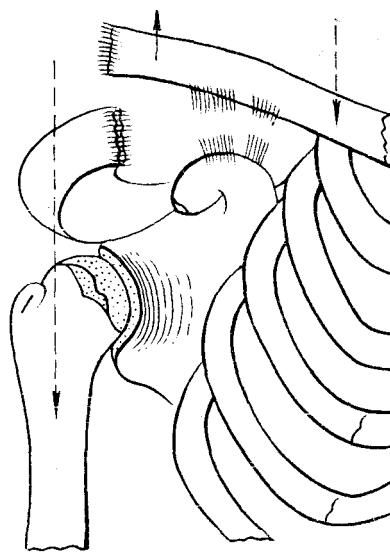
### ХАРАКТЕРИСТИКА ВЫВИХОВ КЛЮЧИЦЫ

Процентное соотношение вывихов ключицы ко всем вывихам в суставах конечностей колеблется в пределах от 2 до 17, и встречаются они преимущественно у мужчин среднего возраста. В зависимости от степени повреждения связочного аппарата они могут быть полными и неполными, а в зависимости от локализации различают вывихи акромиального конца ключицы и грудинного. Первые встречаются чаще, чем вторые.

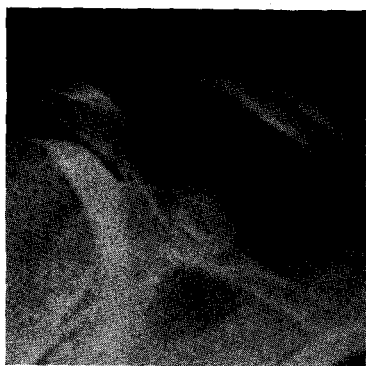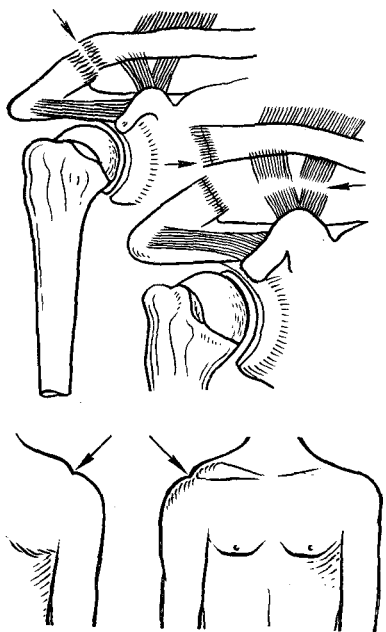
#### ВЫВИХИ АКРОМИАЛЬНОГО КОНЦА КЛЮЧИЦЫ

Эти вывихи возникают в результате прямого и непрямого механизма травмы. При прямом механизме, который регистрируется чаще, внешняя сила действует на область акромиального отростка сверху вниз. При этом лопатка смещается вниз и увлекает за собой ключицу, которая на своем пути наталкивается на первое ребро. Образуется рычаг первого рода с точкой опоры на ребре и сдерживающей силой в грудино-ключичном сочленении. Под действием этой силы акромиальный конец ключицы устремляется вверх, а лопатка, наоборот, вниз, создавая все условия для разрыва капсулы и связочного аппарата. При таком механизме травмы фактически смещается не ключица, а лопатка, а при ударе по акромиальному концу ключицы, наоборот, смещается ключица по отношению к неподвижной лопатке (рис. 18).

При непрямом механизме, который иногда встречается при падении на вытянутую руку или при сдавлении грудной клетки с боков, сила действует вдоль ключицы, и, достигая суставной поверхности грудины, она делает ключицу более



18. Схема прямого механизма вывиха акромиального конца ключицы,  
19. Схема непрямого механизма вывиха акромиального конца ключицы



20. Подвывих акромиального конца ключицы при разрыве акромиально-ключичной связки
21. Полный вывих акромиального конца ключицы при разрыве акромиально-ключичной и обеих порций клюво-ключичной связок
22. Ступенеобразная деформация при полном вывихе акромиального конца ключицы
23. Полный вывих акромиального конца ключицы

устойчивой и неподвижной, в то время как лопатка беспрепятственно смещается к средней линии, создавая все предпосылки для возникновения вывиха (рис. 19).

Характер смещения зависит от многих факторов. Среди них важное значение приобретают точка приложения, быстрота и направление действующей силы, а также положение конечности и всего плечевого пояса в момент травмы. Подакромиальные, подключовидные и надостные вывихи в клинической практике встречаются редко. Чаще всего встречаются надакромиальные вывихи, при которых в случае неполного вывиха клювовидно-ключичная связка остается неповрежденной, а при полном — повреждается как акромиально-ключичная, так и клювовидно-ключичная (рис. 20, 21).

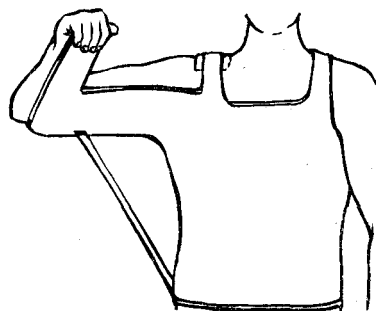
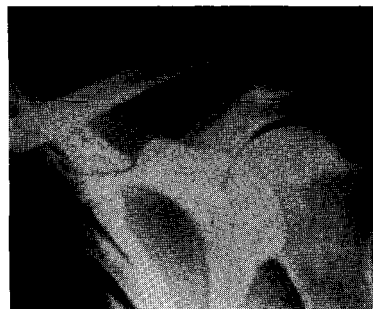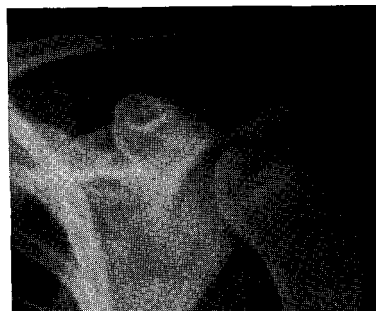*Клиника.* При полных вывихах акромиальный конец ключицы смещается кверху и кзади, а плечевой отросток вместе с лопаткой в силу тяжести верхней конечности опускается книзу. При этом отчетливо видна ступенеобразная деформация (рис. 22), обусловленная выстоянием вывихнутого конца ключицы. Надплечье укорочено и опущено, подключичная ямка сглажена. Между акромиальным отростком лопатки и наружным концом ключицы определяется отчетливый желобок, в который можно проникнуть пальцем. Пальпация болезненна. При надавливании на акромиальный конец ключицы вывих легко вправляют, с прекращением этого давления он возникает вновь. Это так называемый симптом клавиши, который особенно четко проявляется, если с одновременным надавливанием на акромиальный конец ключицы приподнимать и оттягивать приведенное плечо (рис. 23). Нередко также определяется подвижность акромиального конца ключицы в передне-заднем направлении. Функция конечности заметно ослаблена. При неполных вывихах симптоматика нечеткая. Однако при внимательном исследовании поставить диагноз особого труда не представляет. Учитывая, что в положении лежа (рис. 24) признаки вывиха заметно сглаживаются, все обследования необходимо проводить в положении стоя (рис. 25). Это важно соблюдать и при рентгенографическом методе исследования, причем снимки необходимо производить сравнительные и на одной пленке. Это дает возможность более четко выявить наличие асимметрии и подтвердить диагноз.

*Лечение.* В остром периоде вывих устраняют под местным обезболиванием путем надавливания пальцами на выступающий конец ключицы с одновременным поднятием плеча кверху и отведением его кзади. Вправление достигается сравнительно легко, если между ключицей и акромиальным отростком не произошло ущемления мягких тканей. Фиксацию осуществляют в положении отведения руки до прямого угла и отклонением ее кпереди на 20—25° при незначительной наружной ротации. Такое положение создает некоторую стабильность в суставе, а ватно-марлевый пелот с переброшенной и гипсованной в корсет с лонгетой ватно-марлевой полосой удерживает вправленный конец ключицы (рис. 26). Особенно важно следить, чтобы давление пелота не ослабевало. Фиксацию продолжают в течение 3—4 нед, затем удаляют вначале пелот, а спустя 2—3 дня, если не наступил рецидив вывиха, снимают повязку, которую заменяют клиновидной подушкой. С первых дней осуществляются движения в дистальных отделах конечности, включая локтевой сустав, а через 2 нед активные движения разрешаются и в плечевом суставе. После устранения иммобилизации назначают массаж мышц плеча и предплечья. Трудоспособность восстанавливается в сроки от 4 до 6 нед с учетом тяжести выполняемой работы.

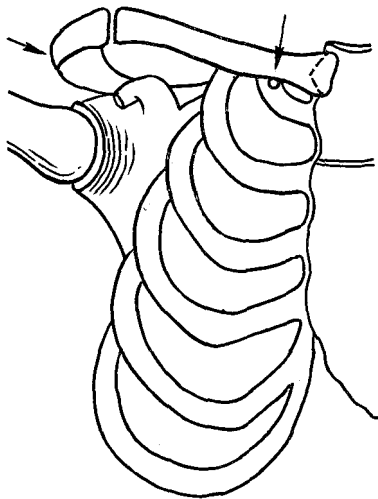
Аналогичное лечение проводят и при подвывихах. При возникшем рецидиве, а также при застарелых вывихах показано оперативное лечение.

#### ВЫВИХИ ГРУДИННОГО КОНЦА КЛЮЧИЦЫ

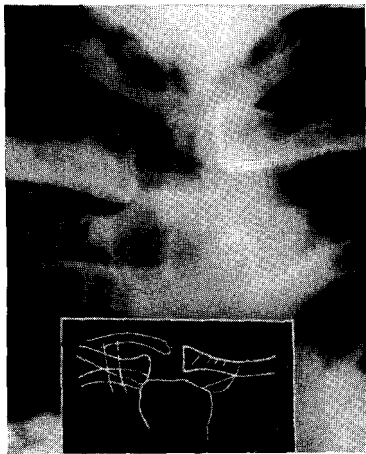
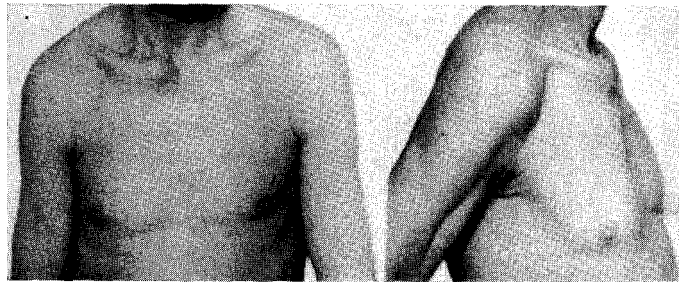
*Механогенез.* Эти вывихи в основном возникают в результате молниеносной не прямой травмы. В зависимости от приложения и направления действующей силы смещенный грудинный конец ключицы кпереди образует предгрудинный вывих, кверху — надгрудинный и кзади — загрудинный. Повреждение одной капсулы влечет за собой подвывих, а разрыв капсулы и связок всегда дают полные вывихи. Механизм вывиха у большинства больных сводится к следующему. При резком отведении руки кзади ключица прижимается к I ребру. При этом образуется рычаг первого рода, коротким плечом которого является внутренняя часть ключицы от точки опоры на I ребре, а длинным — наружный более длинный конец ключицы вместе с верхней конечностью. Си-



24. Подвывих акромиального конца ключицы.  
*Рентгенограмма произведена в положении больного лежа*
25. *Рентгенологически вывих акромиального конца ключицы, обнаружен в положении больного стоя с умеренным подтягиванием опущенной конечности книзу*
26. *Правильная иммобилизация гипсовой повязкой позволяет удержать вправленный вывих акромиального конца ключицы*



ла, действующая на конечность, благодаря большому плечу рычага и стремлению грудинного конца ключицы кпереди и кверху, преодолевает сопротивление грудино-ключичного сустава, разрывает передний отдел капсулы и выталкивает грудинный конец кпереди (рис. 27). Если сила действует на отведенное надплечье снаружи и направлена вдоль ключицы, суставной конец ее занимает крайне переднее положение в суставе, стремясь его покинуть кпереди, а действие веса конечности и сокращение грудино-ключично-сосковой мышцы способствует вторичному смещению ключицы кверху.



Загрудинный вывих возникает при воздействии силы на надплечье сзади и снаружи, при котором надплечье резко смещается кпереди. При этом грудинный конец ключицы делает упор на передний край суставной поверхности грудины, что и влечет за собой разрыв заднего отдела капсулы. Иногда этот вывих возникает и при непосредственном ударе по грудинному концу ключицы спереди.

*Клиника.* При передних вывихах больные жалуются на боль в области сочленения. Грудинный конец ключицы заметно выступает вперед, а над- и подключичные ямки при этом углубляются, надплечье слегка опущено и укорочено (рис. 28). Движения головой ограничены, она наклонена вперед и в сторону поражения. Функция в плечевом суставе также ограничена. Пальпация болезненна. При надавливании на ключицу последняя легко вправляется. Четко определяется симптом пружинной подвижности. При надгрудинных вывихах верхний край грудины смещен к средней линии и доходит иногда до грудино-ключично-сосковой мышцы противоположной стороны. Сравнительная пальпация выявляет предгрудинный или надгрудинный вывих. При загрудинном вывихе определяется западение

27. Схема механизма вывиха грудинного конца ключицы
28. Деформация области сочленения при предгрудинном вывихе ключицы
29. Рентгенологическая картина надгрудинного вывиха ключицы



на месте суставной впадины, резкое ограничение движений в плечевом суставе и головой, особенно запрокидывание ее назад. Иногда выявляются расстройства кровообращения, затрудненное дыхание и глотание, что свидетельствует о сдавлении ключицей органов средостения.

При неполных вывихах симптоматика менее выражена, однако пружинная подвижность сохраняется.

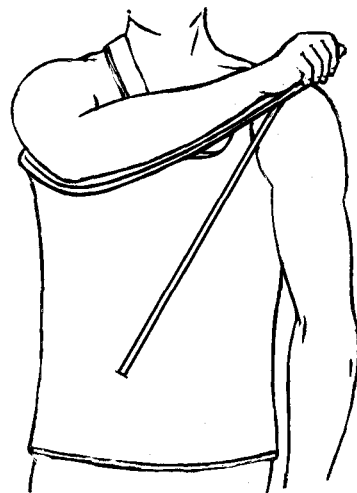
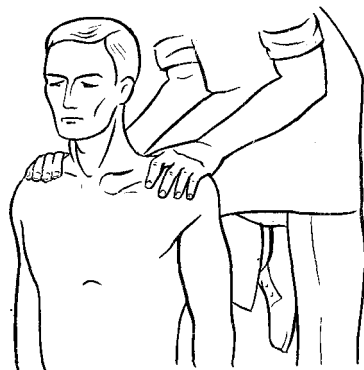
Рентгенографически выявить смещение проксимального конца ключицы удается не всегда, так как он иногда накладывается на рукоятку грудины. Сравнительный анализ рентгенограмм обоих грудино-ключичных суставов облегчает диагностику (рис. 29). При загрудинных вывихах целесообразно использовать метод томографии, который дает возможность определить местоположение грудинного конца ключицы и глубину его залегания.

*Лечение.* При вывихах грудинного конца ключицы, если нет интерпозиции, вправление обычно удается без особого труда. Обезболивание местное. Помощник, надавливая коленом на межлопаточную область, разводит надплечья. В момент максимального разведения и сближения плечевых суставов к оси позвоночника хирург нажимает пальцем на вывихнутый конец ключицы и вправляет его. Разведенные надплечья переводятся в положение сведения. Это обеспечивает прочный контакт между ключицей и грудиной и стабилизацию сустава (рис. 30). Имобилизацию осуществляют с помощью отводящей гипсовой повязки с пелотом (рис. 31). Причем лонгета для плеча должна обеспечивать не только отведение конечности, но и ее переднее отклонение до  $90^\circ$ . По истечении 3—4 нед гипсовую повязку заменяют клиновидной подушкой и обеспечивают всевозрастающее функциональное лечение.

При невправимых, застарелых, а также загрудинных вывихах показано оперативное лечение.

## ПЛЕЧЕВОЙ СУСТАВ

Травматические вывихи плеча (*luxatio humeri traumatica*) по своей частоте занимают одно из первых мест, в силу чего приобретают особо важное практическое значение. Плечевой сустав обладает исключительно большими функциональными воз-



30. Техника вправления вывиха грудинного конца ключицы

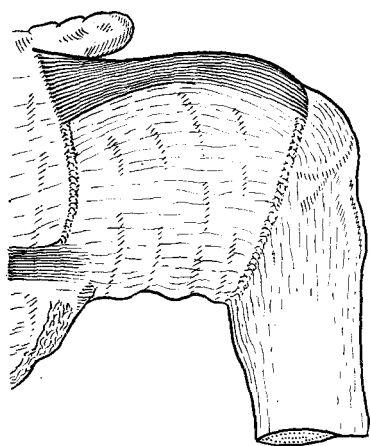
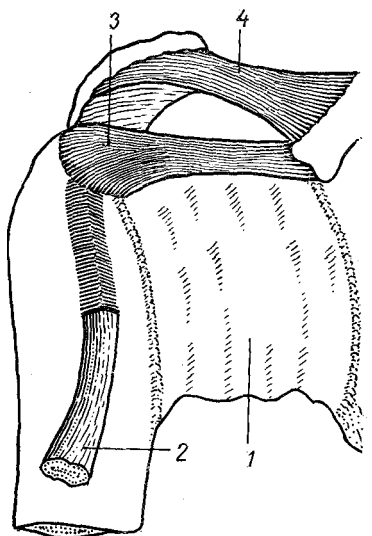
31. Гипсовая иммобилизация с пелотом обеспечивает стабилизацию сустава и удержание вправленного грудинного конца ключицы

можностями, благодаря которым верхняя конечность стала главным органом физического труда. Вместе с тем он является и наиболее уязвимым для возникновения вывиха, что в значительной мере связано сего анатомо-функциональными особенностями.

#### АНАТОМО-ФУНКЦИОНАЛЬНЫЕ ОСОБЕННОСТИ

Плечевой сустав образован головкой плечевой кости (*caput humeri*), суставная поверхность которой составляет  $\frac{1}{3}$  поверхности шара и овальной, слабо выраженной суставной впадиной лопатки (*cavitas glenoidalis scapulae*), которая в 3 раза меньше головки плеча, в силу чего последняя только лишь прилежит к суставной ямке. Поэтому говорить о конгруэнтности плечевого сустава практически не приходится. Это несоответствие в некоторой степени компенсируется за счет суставной губы (*labrum glenoidale*), которая располагается по краю суставной впадины. Плечевой сустав сверху и частично сзади защищен выраженным костным навесом, который спереди и снизу практически отсутствует, следовательно, отсутствует и тормоз для выхода головки плеча кпереди.

Капсула сустава (*capsula articularis*, рис. 32) натянута слабо, она тонка и очень просторна. Начинаясь по краю суставной губы лопатки, она достигает анатомической шейки плеча, а внутри и сзади опускается ниже эпифизарной линии (рис. 33). Над межбугорковой бороздой плеча (*sulcus intertubercularis*) она перекидывается в виде мостика, пропуская проходящее через полость сустава над головкой плеча сухожилие длинной головки двуглавой мышцы, идущее от *tuberculum supraglenoidale* и края суставной губы на плечо. Полость сустава широко сообщается и с сумкой подлопаточной мышцы (*bursa m. subscapularis*), которая расположена у корня клювовидного отростка. Капсула сустава хорошо приспособлена к большому объему движений в нем. Особенно она свободна в передне-нижнем отделе, где при опущенной руке образуются складки, а при отведении и наружной ротации они расправляются и сглаживаются. Ее полость свободно может вместить две головки плеча. Капсула плечевого сустава почти лишена укрепляющих связок, за исключением клюво-плечевой (*lig. coracohumeralе*), которая представлена уплотнением фибрино-



32. Область плечевого сустава спереди:

1 — *capsula articularis*;  
2 — *tendo m. bicipitis (caput longus)*;

3 — *lig. coracohumeralе*;

4 — *lig. coracoacromiale*

33. Капсула плечевого сустава сзади

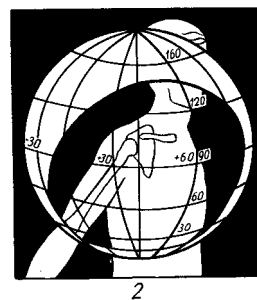
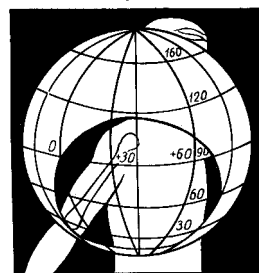
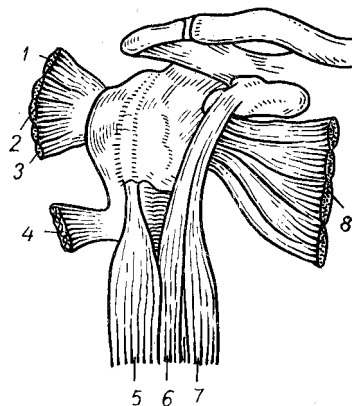
го слоя капсулы, направляясь от клювовидного отростка к большому бугру плеча. Клюво-акромиальная связка (lig. coracoacromiale) располагается над плечевым суставом и вместе с плечевым и клювовидными отростками образует свод плеча, который защищает сустав сверху и вместе с натяжением капсулы тормозит отведение плеча выше его уровня. Вместе с тем суставная капсула почти везде подкрепляется вплетающимися в нее сухожильными растяжениями мышц, среди которых особое значение имеют — подостная (m. infraspinatus), надостная (m. supraspinatus), малая круглая (t. teres minor), большая круглая (t. teres major) и надлопаточная (m. subscapularis). Последняя прикрывает наиболее слабый переднемедиальный отдел капсулы, являясь главным препятствием при крайнем отведении и наружной ротации плеча (рис. 34).

Кровоснабжение сустава осуществляется за счет передней и задней окружающих плечевую кость артерий (aa. circumflexa humeri anterior et posterior), а иннервация — за счет надлопаточного нерва (n. suprascapularis) и подкрыльцового (n. axillaris), идущих от плечевого сплетения.

По своей форме плечевой сустав относится к шаровидным (spheroidea), с обширным размахом движения, запросы к которым чрезвычайно велики. Соответственно 3 взаимно перпендикулярным осям вращения в нем возможны: сгибание, разгибание, приведение, отведение, наружная и внутренняя ротация плеча, а также сочетанные круговые движения. Однако эти движения не всегда являются изолированными, к ним довольно часто присоединяются движения лопатки и ключицы. При отведении плеча движения в суставе не превышают  $90^\circ$ , а при сгибании —  $70^\circ$ , дальнейшая экскурсия плеча возможна с помощью лопатки (рис. 35).

Функцию торможения движений головки плеча выполняют 12 мышц, окружающих плечевой сустав, причем одна и та же мышца принимает участие в различных движениях, в зависимости от того, как работают при этом другие мышцы.

Большие функциональные возможности плечевого сустава при таких же жизненных запросах, выраженная инконгруэнтность между его суставными поверхностями, весьма тонкая и обширная суставная капсула, почти лишенная укрепляющего связочного аппарата, являются главными предрасполагающими факторами, которые обуславливают



### 34. Топография мышц области

плечевого сустава:

- 1 — m. supraspinatus;
- 2 — m. infraspinatus;
- 3 — m. teres minor;
- 4 — m. pectoralis major;
- 5 — caput longum m. bicipitis;
- 6 — caput breve m. bicipitis;
- 7 — m. coracobrachialis;
- 8 — m. subscapularis

### 35. Амплитуда движений плечевого пояса

(из Стейндлера по Чаклину):

- 1 — амплитуда движений в плечевом суставе,
- 2 — комбинированные движения плечевого пояса в целом

большую частоту травматических вывихов плеча при воздействии внешнего насилия.

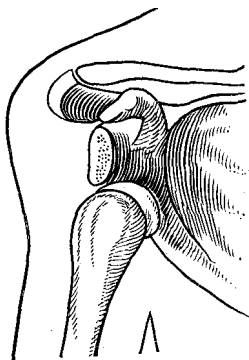
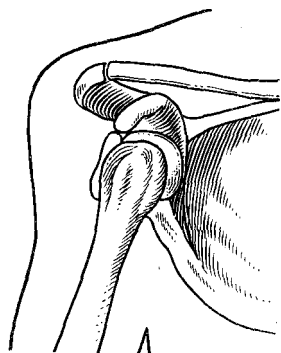
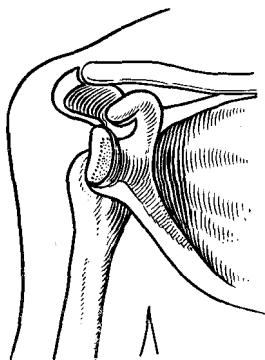
Среди других предпосылок следует иметь в виду и индивидуальные особенности анатомического строения различных компонентов суставов, прежде всего, варианты формы головки и суставной впадины, а также преобладание мышечного или сухожильного типа фиксации мышц к суставной капсуле.

#### КЛИНИКО-РЕНТГЕНОЛОГИЧЕСКАЯ ХАРАКТЕРИСТИКА ВЫВИХОВ

Частота вывихов плеча и характер смещения головки в значительной степени зависят от своеобразной топографии связочно-мышечного аппарата, окружающего сустав. Именно это обстоятельство определяет отсутствие вывихов плеча кверху и относительно редкость их со смещением головки кзади (рис. 36). У подавляющего большинства больных вывихнутая головка располагается впереди суставной впадины (рис. 37), в той или иной степени смещаясь внутрь и вниз (рис. 38). Учитывая чаще всего встречающиеся смещения головки и пользуясь основным рентгенологическим ориентиром — клювовидным отростком лопатки, можно достаточно четко дифференцировать подклювовидный вывих, который среди передних встречается наиболее часто, от подключного, а также от подкрыльцового.

При подклювовидном вывихе (рис. 39) сместившаяся головка плеча располагается непосредственно под клювовидным отростком и на рентгенограмме, произведенной в передне-задней проекции, она покрывает две нижние трети суставной впадины. При подключным вывихе (рис. 40) головка располагается кнутри от клювовидного отростка, и нижнюю часть суставной впадины покрывает не головка, а ее бугорки, а при аксиллярном вывихе (рис. 41) головка целиком расположена под нижним краем суставной впадины, причем горизонтальное положение конечности свидетельствует о смещении большого бугорка плечевой кости под суставную впадину.

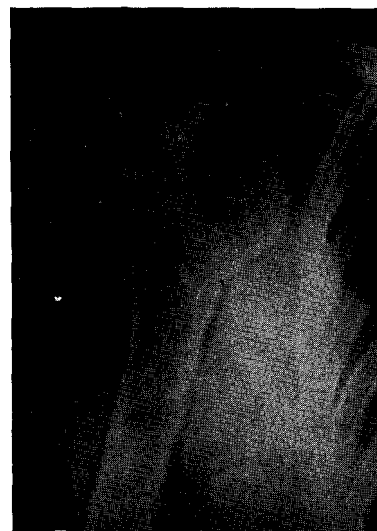
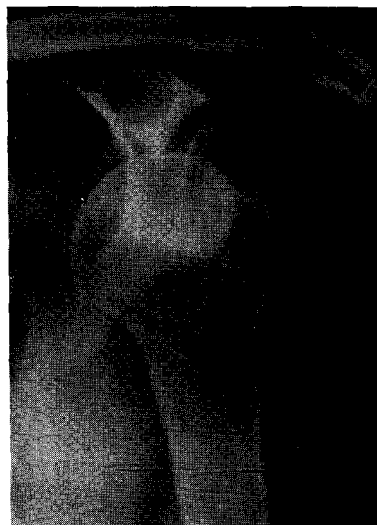Важно учитывать и то обстоятельство, что вывихи плеча могут сочетаться с различными переломами его верхнего конца, что нередко вносит и соответствующие коррективы в намечаемую лечебную тактику (рис. 42).



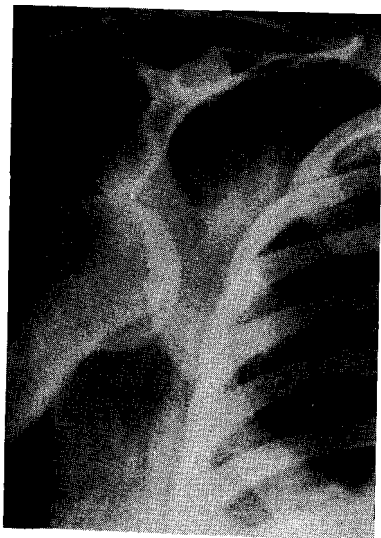- 36. Вывих плеча кзади
- 37. Вывих плеча кпереди
- 38. Вывих плеча кпереди и книзу

*Механогенез.* Травматические вывихи плеча под воздействием прямого насилия возникают сравнительно редко. Основной причиной их является сила, приложенная вдали от сустава. Для непрямого действия силы и ее направления важное значение имеет определенное положение верхней конечности. При падении на вытянутую, отведенную кзади и несколько ротированную кнаружи руку плечевая кость своим большим бугорком или шейкой упирается в акромиальный отросток или задне-верхний край суставной впадины лопатки. Образуется двухплечий рычаг с вышеназванной точкой опоры. Большим плечом этого рычага является дистальный отдел конечности, а малым — внутрисуставно расположенный проксимальный конец плеча. При таком положении конечности и продолжающемся насилии головка плеча скользит по передне-нижнему краю суставной впадины, достигает наиболее слабого участка капсулы, вначале натягивает ее, а затем и разрывает. Головка плеча покидает полость сустава и располагается кпереди, занимая соответствующее положение в зависимости от того или иного вынужденного положения конечности и ряда других предрасполагающих факторов, среди которых огромная разница между величиной большого и малого плеча рычага занимает ведущее место (рис. 43). И чем дальше от точки опоры приложено внешнее насилие, тем легче возникает вывих. Вместе с тем вывих плеча возникает и при других положениях конечности, в частности при падении на бок с заведенной за спину рукой, что, как правило, сопровождается внутренней ротацией плеча. В подобных случаях головка вначале делает упор в передне-верхнюю часть капсулы, а затем смещается вниз и разрывает ее в наименее защищенном передне-нижнем отделе. Так как большим плечом рычага здесь является не вся конечность, а только сегмент плеча, то для возникновения вывиха требуется более значительная сила. Здесь основным разрешающим фактором является чрезмерное насильственное оттягивание дистального конца плеча кпереди с точкой опоры по задней поверхности края суставной впадины при согнутом и заведенном кзади предплечье.

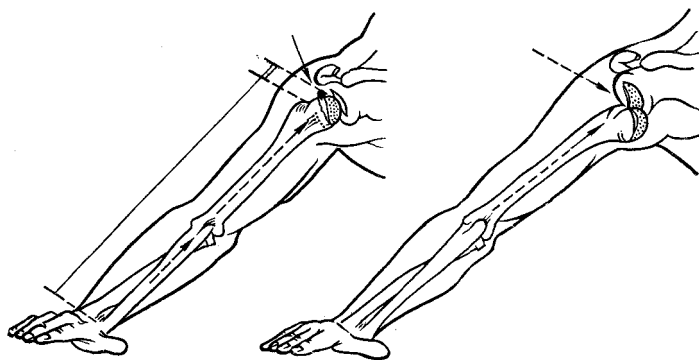
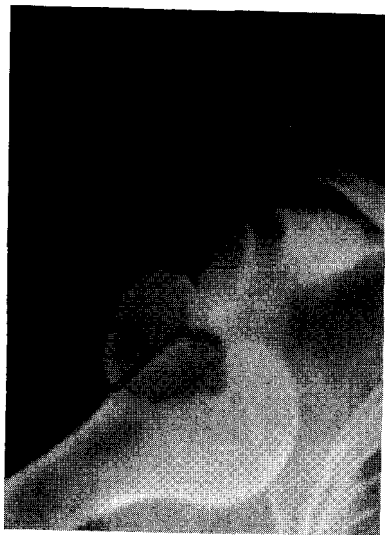
При подобном механизме травмы возникают более обширные повреждения мягких тканей, а нередко и отрывные переломы большого бугорка плечевой кости и края суставной впадины лопатки.



39. Подключовидный вывих плеча  
40. Подключичный вывих плеча



*Клиника.* Факт наличия травмы и анализ механизма ее возникновения являются основным подспорьем и нередко позволяют безошибочно поставить диагноз при внешнем осмотре и даже на расстоянии. Обычно поза пострадавшего напряженная (рис. 44). Наклоняясь в большую сторону он поддерживает поврежденную руку здоровой стараясь ее не приводить. Она кажется несколько удлиненной, дельтовидная область заметно уплощена в связи с чем акромиально-ключичное сочленение контурируется более четко, несколько опущено и укорочено. Продольная ось плеча смещена кнутри (рис. 45). При сравнительной пальпации акромиальный отросток на стороне вывиха определяется четко, а при надавливании пальцем ниже акромиально-ключичного сочленения он, не встречая сопротивления со стороны большого бугорка и головки плеча, проникает на значительную глубину нередко до дна свободной от головки суставной впадины. Сама же головка определяется или под клювовид-



41. Аксиллярный вывих плеча
42. Вывих плеча с отрывным переломом большого бугра
43. Схема образования двурычажного рычага при непрямом механизме вывиха плеча

ным отростком, или ключицей, или гребнем лопатки. Иногда сместившаяся головка отчетливо определяется под кожей. Ротационные движения плеча которые совпадают с такими же движениями головки позволяют обнаружить головку на новом месте (рис. 46). Поднять руку пострадавший не может. Пассивные движения также невозможны из-за болезненности и характерного пружинящего сопротивления, возникшего вследствие сильного напряжения и рефлекторного сокращения мышц. Симптом пружинистого сопротивления при вывихах плеча является весьма характерным и состоит в том

что при помощи осторожных пассивных движений в той или иной степени удастся добиться приведения поврежденной конечности к туловищу. Однако с прекращением этого приведения конечность вновь занимает свое прежнее патологическое положение — отведение.

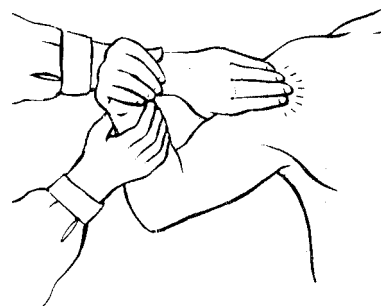
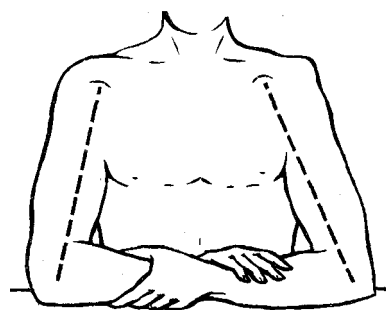
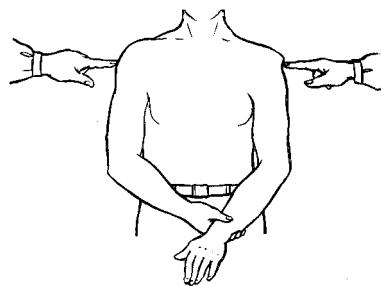
Типичная деформация, отсутствие головки в суставе и атипичное ее местоположение в сочетании с пружинистым сопротивлением являются главными клиническими признаками вывиха плеча, которые ничего общего не имеют с симптомами, возникающими при других повреждениях области плечевого сустава.

Вместе с тем вывихи плеча иногда сочетаются с переломами хирургической шейки плеча (рис. 47), при которых отмечается нехарактерная для вывиха подвижность плечевой кости, а также другими внутри- и внесуставными переломами. Смещенная головка может сдавить или повредить сосудисто-нервный пучок или отдельные его элементы и вызвать определенные расстройства в дистальном отделе конечности, которые обязательно должны быть учтены при клиническом обследовании.

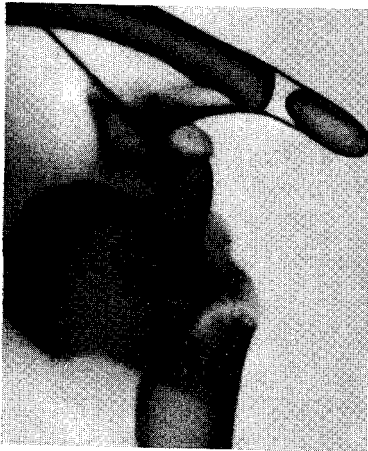
Рентгенография призвана подтвердить диагноз, уточнить особенности вывиха, а также ряд деталей, связанных с сопутствующими повреждениями и вывихами, редко встречающимися в клинической практике (рис. 48, 49).

**Лечение.** Вправление травматических вывихов плеча должно базироваться на принципах неотложной хирургии и осуществляться при обязательном полном и надежном обезболивании. Классическими способами вправления вывихов плеча следует признать способ Джанелидзе и способ Кохера. Первый целесообразно применять при свежих вывихах, второй — при застарелых и при неудавшейся попытке вправления по способу Джанелидзе.

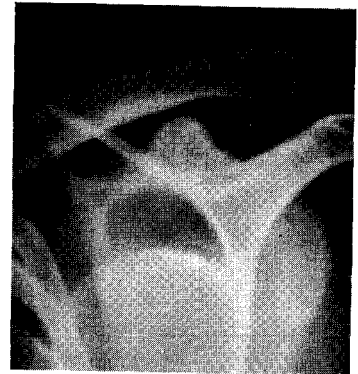
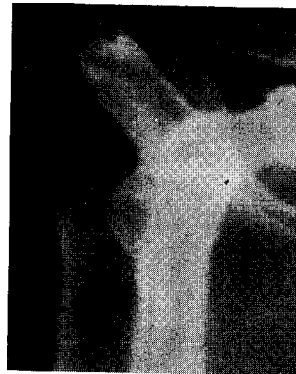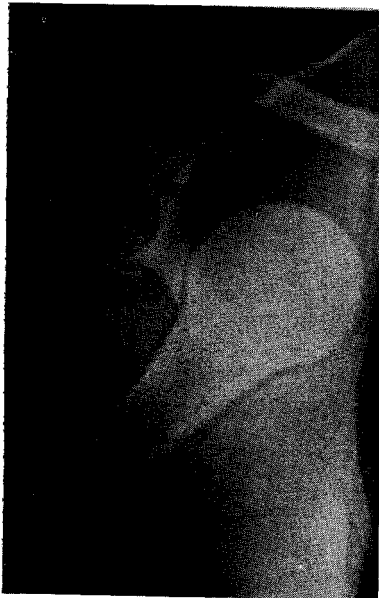**Способ Джанелидзе.** Сущность этого способа заключается в нежном и постепенном смещении головки плеча с места ее нового расположения силой тяжести пострадавшей конечности (рис. 50). При этом полное обезболивание обеспечивает расслабление дельтовидной, подлопаточной, над- и подостной мышц, фиксирующих головку плеча, легко уступая силе тяжести конечности. Обязательным условием является надежная фиксация лопатки на стороне вывиха, которая достигается положением пострадавшего на боку. В этом поло-



44. Поза пострадавшего и опознавательные признаки отсутствия головки плеча в полости сустава
45. Физиологическая ось левого плеча при его вывихе смещена внутрь
46. Пальпаторное определение местонахождения вывихнутой головки плеча с помощью ротационных движений



жении поврежденная конечность (рис. 51) свисает через головной конец стола, а сама голова лежит на подставном столике или ее поддерживает помощник; 10—15-минутного времени достаточно для того, чтобы утомить и расслабить мышцы конечности. По истечении указанного времени хирург, заняв удобное положение, вначале сгибает предплечье пострадавшего на стороне вывиха до прямого угла, а затем давлением на предплечье осуществляет тракцию вниз с одновременными движениями плеча (рис. 52). Последний прием значительно облегчает вправление, которое происходит совершенно незаметно и уточняется осторожной проверкой возможности пассивных движений в плечевом суставе во всех направлениях. При аксиллярных вывихах хирург вначале смещает головку из-под нижнего края суставной впадины кпереди, путем надавливания на

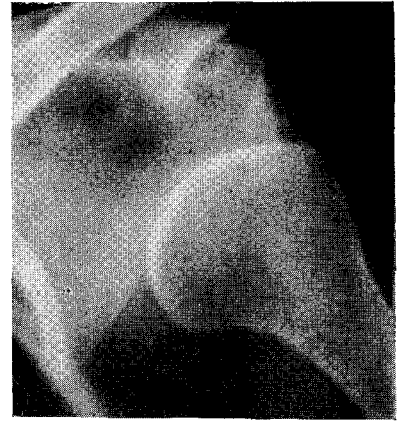
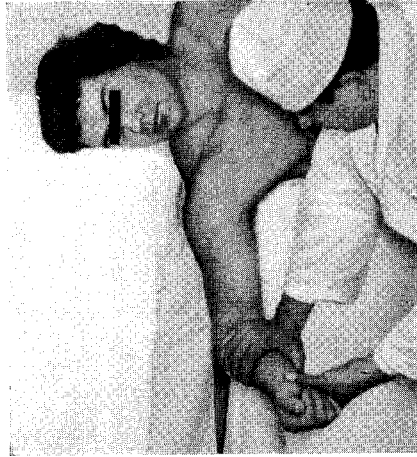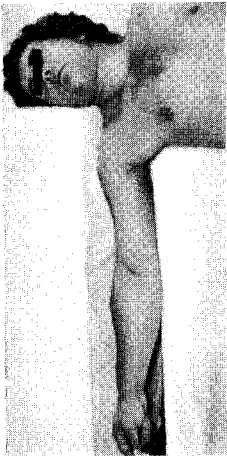


нее сзади, а затем только переходит к основным вышеописанным манипуляциям. При неудавшемся вправлении вывиха по способу Джанелидзе можно его повторить или применить способ Кохера.

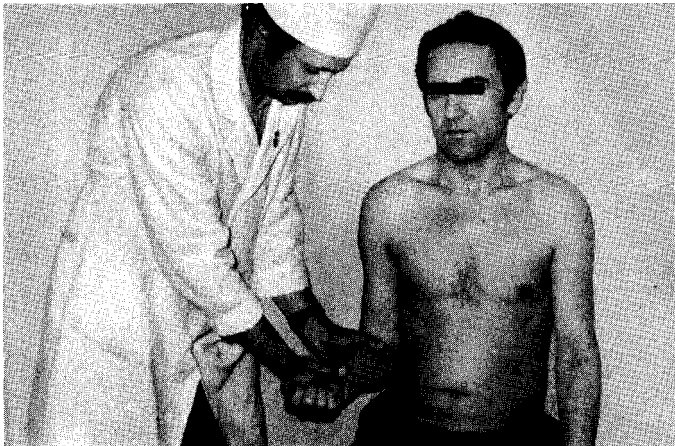
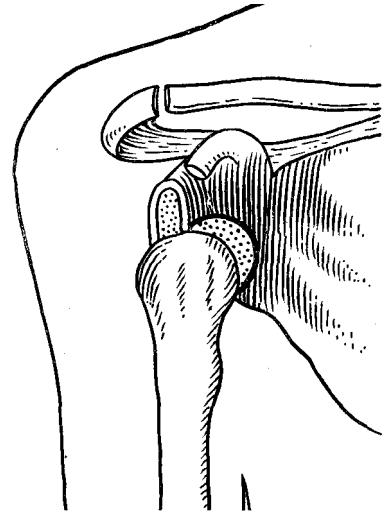
Способ Кохера (Kocher). В зависимости от обезболивания пострадавший может сидеть или лежать. Способ надежный и состоит из 4 последовательных этапов (рис. 53). Фиксация лопаток и надплечий обязательна. Хирург сгибает предплечье пострадавшей конечности по отношению к плечу под прямым углом. Причем одна рука его удерживает область лучезапястного сустава, а другая — захватывает плечо выше локтевого сустава. Вначале хирург осуществляет тракцию вдоль плеча и плотно его прижимает к туловищу (I этап, рис. 54, 55), затем, не ослабевая тракции, поворотом предплечья

- 47. Передний вывих плеча с переломом хирургической шейки
- 48. Задний подакромиальный вывих плеча
- 49. Подлопаточный вывих плеча
- 50. Свежий подключичный вывих плеча

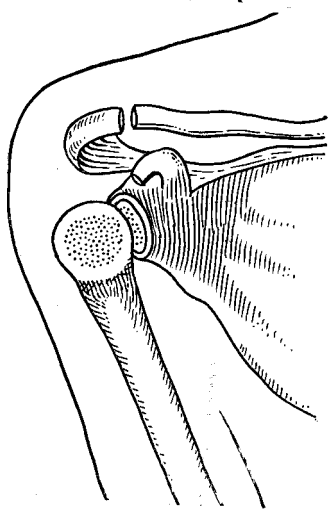
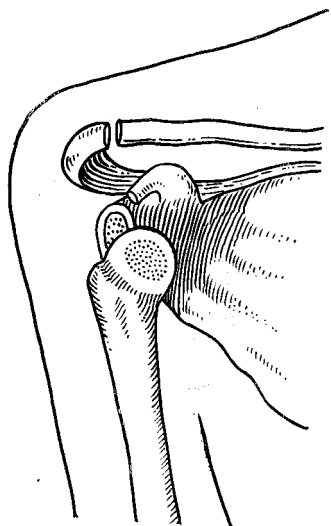




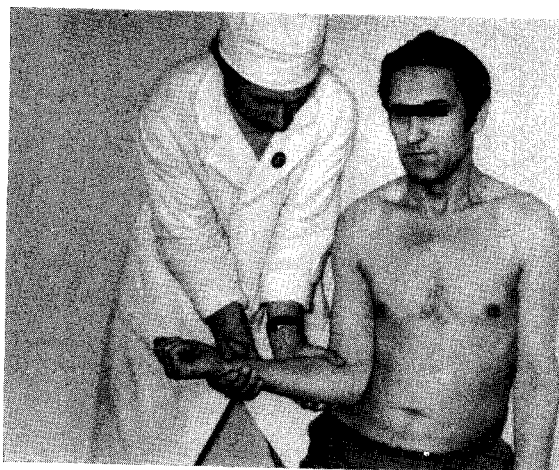
осуществляет наружную ротацию плеча до одной линии с фронтальной плоскостью туловища (II этап, рис. 56, 57). Сохраняя это положение, хирург поднимает локоть вперед и максимально перемещает его на переднюю поверхность грудной клетки (III этап, рис. 58, 59), а затем при быстрой внутренней ротации плеча, пользуясь предплечьем как рычагом, переводит кисть на область здорового надплечья (IV этап, рис. 60, 61). В этот момент, как правило, вывих вправляется. Первые 3 этапа необходимо осуществлять медленно и выдерживать после каждого из них паузу в 1—2 мин. Иногда, особенно при застарелых вывихах, первые 3 этапа придется повторять до тех пор, пока не исчезнут напряжение и со-



51. Начальный прием вправления подклюничного вывиха правого плеча по Джанелидзе
52. Заключительный прием вправления вывиха правого плеча по Джанелидзе
53. Застарелый подклювовидный вывих правого плеча
- ◀ 54. I этап клинического вправления застарелого подклювовидного вывиха правого плеча по Кокеру
55. Анатомически головка плеча делает поворот кпереди. I этап



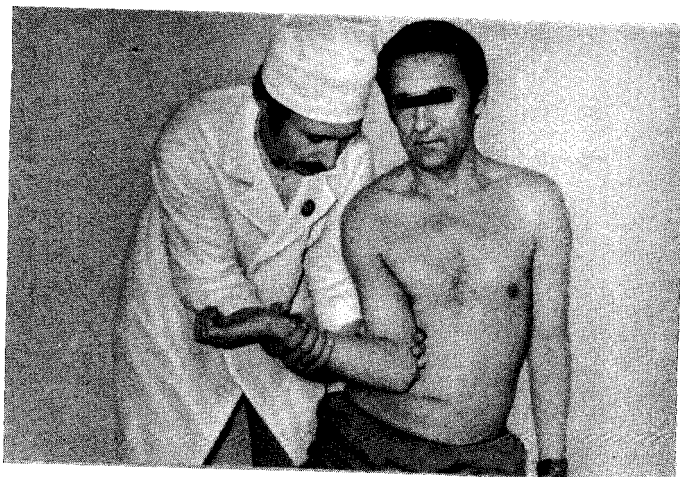
56. Анатомически головка плеча устанавливается против суставной поверхности лопатки спереди. II этап
57. Вправление вывиха плеча по Кохеру. II этап
58. III этап вправления вывиха плеча по Кохеру
59. Анатомически головка плеча устанавливается против дефекта капсулы сустава. III этап

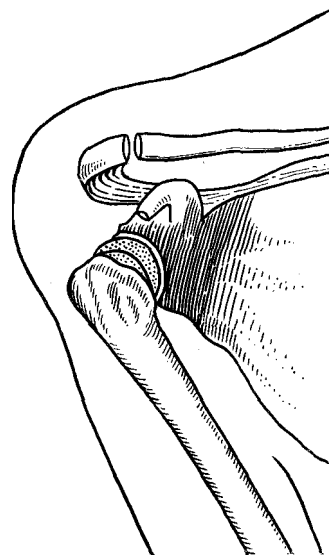
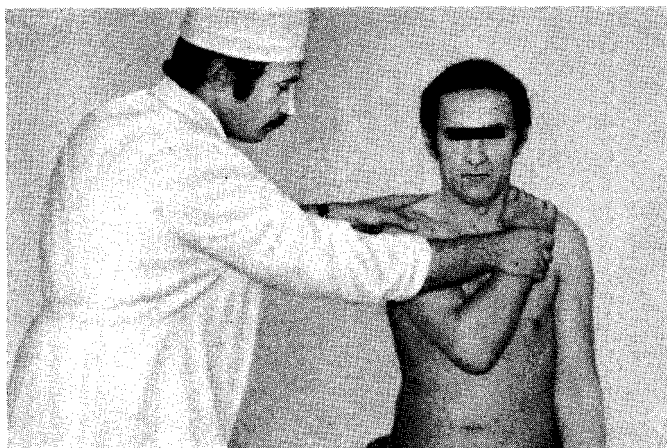


противление, связанные с Рубцовыми изменениями в области сустава, и только после этого переходить к заключительному этапу.

Вправление обычно сопровождается характерным звуком, связанным с захождением головки во впадину и контролируется появлением свободных пассивных движений в суставе.

Способ Мота. Он отличается атравматичностью и показан при всех видах вывихов, даже при отрывных переломах большого бугорка плеча. Вправление осуществляют в положении пострадавшего лежа или сидя. Помощник перекинутым концом полотенца или простыни через подмышечную ямку на заднюю поверхность надплечья фиксирует



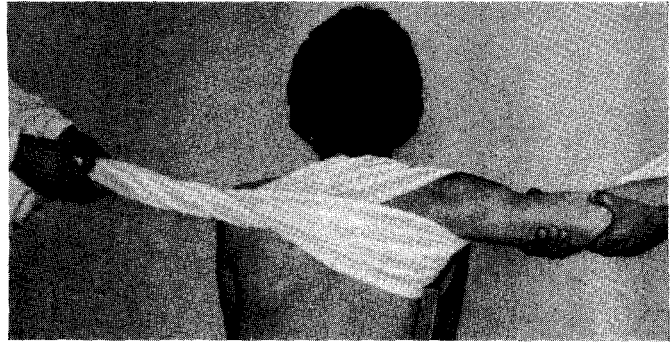


лопатку и одновременно осуществляет противовытяжение. Хирург, согнув предплечье под прямым углом, отводит плечо до прямого угла по отношению к туловищу и производит вытяжение кнаружи и несколько кверху, дополняя его вращательными движениями плеча путем поднятия и опускания предплечья. Если при этом вправление не происходит, то в одних случаях хирург, не прекращая тяги за плечо, переводит его на переднюю поверхность грудной клетки, а в других — помощник надавливает непосредственно на головку пальцами со стороны подмышечной впадины, сохраняя отведение и вытяжение конечности. Вывих вправляют с отчетливо ощущаемым щелчком (рис. 62).

Способ Гиппократата. Применение этого способа (рис. 63) оправдано в тех случаях, когда воспользоваться другими методами не позволяют условия, поэтому его еще именуют военно-полевым. Пострадавший лежит на спине. Хирург садится рядом с ним на стороне вывиха, берет за область лучезапястного сустава пострадавшую конечность и тянет ее вдоль туловища, одновременно пяткой разнутой ноги, помещенной в подмышечной ямке, отодвигает вывихнутую головку плеча от грудной клетки кнаружи и вверх, и таким образом достигается вправление.

Независимо от способа, с помощью которого достигнуто вправление неосложненного вывиха плеча, конечность должна быть зафиксирована в среднефизиологическом положении (рис. 64), которое обеспечивает для всех мышц, связок и капсулы рав-

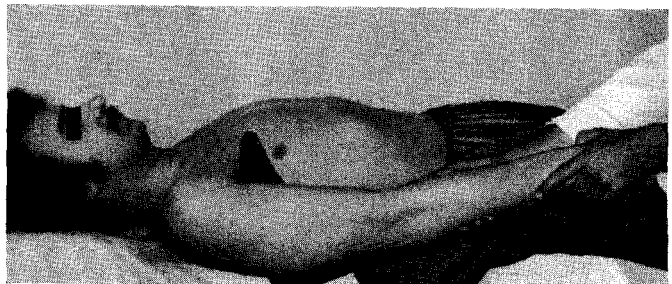
60. IV этап вправления вывиха плеча по Кокеру  
 61. Анатомически головка плеча через дефект капсулы проникает в полость сустава.  
 IV этап



номерное среднее натяжение. При этом создаются и наиболее выгодные условия для заживления разорванной капсулы. Так как она чаще всего разрушается в ниже-переднем отделе, такое положение соответствует отведению, переднему отклонению и умеренной наружной ротации. Фиксация в среднем сохраняется в течение 3 нед. В последующие 3—4 нед не рекомендуются форсированные движения или тяжелый физический труд, которые нередко являются причиной привычных вывихов плеча. Принцип раннего функционального и физиотерапевтического лечения в сочетании с массажем мышц для восстановления функции поврежденной конечности должен быть сохранен в качестве ведущего на срок сб 4 нед, то есть на срок нетрудоспособности пострадавшего.

Тогда, когда вывих не удалось вправить консервативно, что чаще всего бывает при осложненных вывихах, а также при застарелых и привычных, показано оперативное вмешательство; чем раньше оно предпринято с соблюдением технических приемов в сочетании с последующей физиотерапией, тем лучше функциональные результаты.

62. Вправление вывиха плеча по способу Мота
63. Вправление вывиха плеча >• по способу Гипократа
64. Иммобилизация гипсовой торако-брахиальной повязкой в среднефизиологическом положении конечности



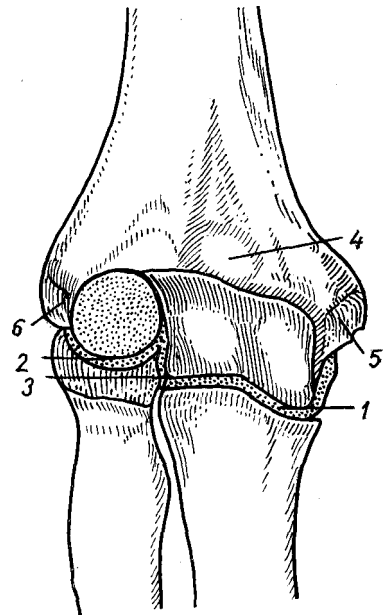
## ЛОКТЕВОЙ СУСТАВ

Травматические вывихи предплечья (*luxatio antebrachii traumatica*) по своей частоте занимают 2-е место, уступая вывихам плеча, и чаще встречаются среди мужчин сравнительно молодого возраста. Возможность возникновения различных видов вывихов предплечья и частота каждого из них в значительной степени зависят от анатомического строения этого сустава и его функциональных характеристик.

### АНАТОМО-ФУНКЦИОНАЛЬНЫЕ ОСОБЕННОСТИ

По сложности своего строения локтевой сустав занимает одно из первых мест. Он включает плечелоктевой сустав (*articulatio humeroulnaris*), плечелучевой (*humeroradialis*) и луче-локтевой (*radioulnaris*), которые имеют общую суставную полость (рис. 65). Суставная поверхность плечевой кости имеет 2 неравные части, переходящие друг в друга, причем внутренняя несколько больше наружной. Первая имеет форму блока и предназначена для соединения с локтевой костью, где внутренний отрезок расположен ниже наружного и ограничен гребнем, вторая — представлена головчатым возвышением, расположенным несколько выше блока и предназначена для соединения с головкой лучевой кости. За счет скошенности суставной поверхности плечевой кости предплечье с плечом образует угол, открытый кнаружи (*cubitus valgus*). На передней поверхности плечевой кости несколько выше блока расположена венечная ямка (*fossa coronoidea*), а на задней — локтевая (*fossa olecrani*), которые предназначены для соответствующих отростков локтевой кости. По сторонам суставных поверхностей расположены мышелки плеча (*epicondylus medialis et lateralis*). К внутреннему мышелку прикрепляются сгибатели предплечья и круглый пронатор, к наружному — разгибатели и супинатор.

Суставная поверхность локтевой кости имеет глубокую блоковидную вырезку (*incisura trochlearis*), которая полностью соответствует форме блока плечевой кости. Головка лучевой кости, имеющая форму диска, своим блюдцеобразным углублением только прилежит к головчатому возвышению, а ее внутренне-боковая суставная площадка прилежит к лучевой вырезке локтевой кости.

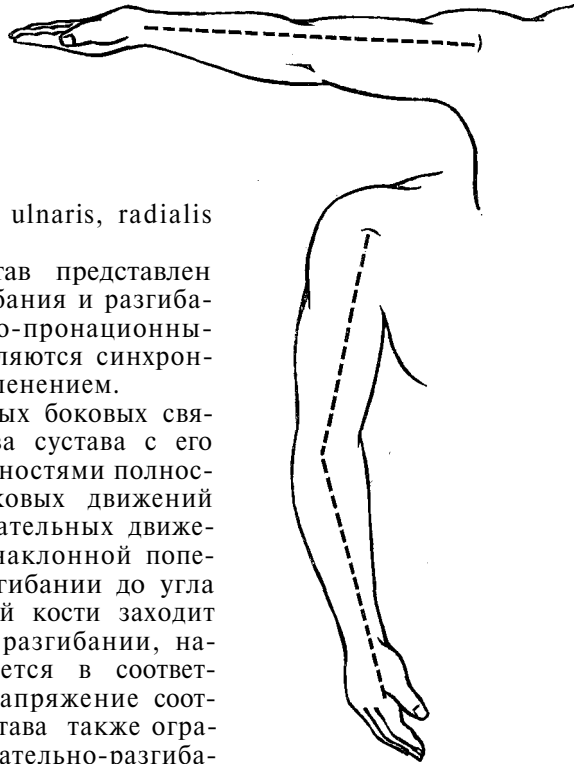


65. Анатомия локтевого сустава спереди:

- 1 — *articulatio humeroradialis*;
- 2 — *articulatio radioulnaris*;
- 3 — *articulatio radioulnaris*;
- 4 — *fossa coronoidea*;
- 5 — *epicondylus medialis*;
- 6 — *epicondylus lateralis*

Локтевой сустав относится к сложным (*articulatio composita*). В целом он является разновидностью блоковидного и функционирует как винтообразный. В нем плече-локтевое сочленение является вариантом блоковидного сустава и относится к винтообразным, плече-лучевое — является шаровидным, а луче-локтевое — типичным цилиндрическим суставом. Все они охвачены одной общей суставной капсулой, которая на плечевой кости спереди фиксирована несколько выше уровня надмышелков, сзади — ниже верхнего края локтевой ямки, а с боков она идет почти у края суставной поверхности блока и головки плечевой кости, оставляя надмышелки вне полости сустава. На локтевой кости она прикрепляется по краю суставного хряща, а на лучевой — к шейке луча. Капсула сустава довольно тонкая, натянута слабо. При сгибании она образует многочисленные складки. Передний и задний ее отделы являются наиболее слабыми. Они лишены подкрепляющих связок, боковые — снабжены 2 очень крепкими связками, которые берут свое начало у оснований надмышелков плечевой кости, вплетаясь в апоневротическое растяжение сухожилия трехглавой мышцы плеча, и заканчиваются — локтевая окольная связка (*lig. collaterale ulnare*) у края блоковидной вырезки локтевой кости, а лучевая (*lig. collaterale radiale*) — по наружной поверхности головки лучевой кости, где поверхностные слои ее срастаются с сухожилиями разгибателей, а глубокие образуют кольцевую связку лучевой кости (*lig. anulare radii*). Последняя вместе с межкостной перепонкой принимает участие в фиксации костей предплечья между собой. Область локтевого сустава легко доступна для осмотра и пальпации, так как задняя поверхность его свободна от мышц, к передней прилежит брюшко плечевой мышцы (*m. brachialis*), а с боков — частичные мышечные пучки сгибателей и разгибателей кисти и пальцев.

Артериальная сеть сустава представлена верхней и нижней локтевой окольной артерией (*a. collateralis ulnaris superior et inferior*), возвратной локтевой (*a. recurrens ulnaris*), возвратной лучевой (*a. recurrens radialis*), окольной лучевой (*a. collateralis radialis*), а также окольной срединной (*a. collateralis media*), анастомозирующей с передней и задней сетью сустава. Иннервация осуществляется за счет ветвей проходящих здесь локтевого,



лучевого и срединного нервов (nn. ulnaris, radialis et medianus).

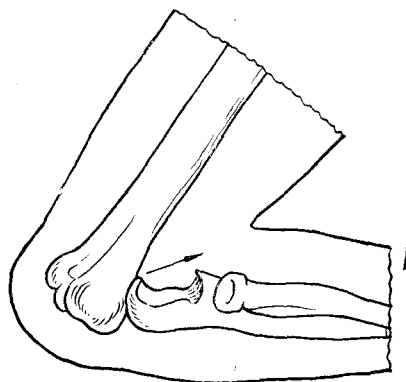
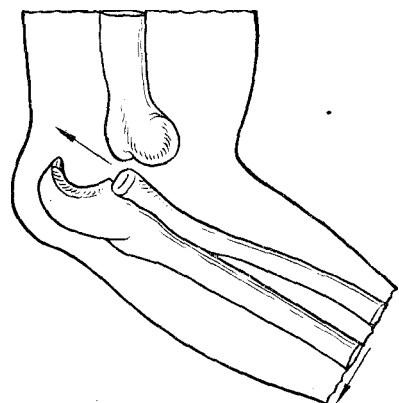
Функционально локтевой сустав представлен плече-локтевым с движениями сгибания и разгибания и луче-локтевым с супинационно-пронационными движениями, которые осуществляются синхронно с одноименным дистальным сочленением.

Наличие прочных, нерастяжимых боковых связок, а также сложность устройства сустава с его конгруэнтными суставными поверхностями полностью исключают возможность боковых движений в нем. Размах сгибательно-разгибательных движений, которые осуществляются по наклонной поперечной оси, достигает  $140^\circ$ . При сгибании до угла  $30-40^\circ$  венечный отросток локтевой кости заходит в венечную ямку плечевой, а при разгибании, наоборот, локтевой отросток упирается в соответствующую ямку плечевой кости. Напряжение соответствующего отдела капсулы сустава также ограничивает предел допустимых сгибательно-разгибательных движений (рис. 66).

Супинационно-пронационные движения осуществляются вокруг диагональной оси, проходящей проксимально через головку лучевой кости, дистально — через головку локтевой. Главным фактором торможения этих движений является напряженность соответствующей группы мышц и связок. При супинации тормозящее влияние оказывают пронаторы и передний отдел капсулы, при пронации, наоборот, супинаторы. Плечевая мышца (m. brachialis) представлена главным сгибателем, а трехглавая (m. triceps brachii) — главным разгибателем. Функцию главного супинатора выполняет двуглавая мышца плеча (m. biceps brachii), а истинным его антагонистом является круглый пронатор (m. pronator teres).

Движения в локтевом суставе, как правило, осуществляются в сочетании с движениями в плечевом

66. *Исходное положение верхней конечности, обеспечивающее максимальный покой и наибольшую готовность к любому движению*
67. *Исходное положение для определения амплитуды сгибания в локтевом суставе*

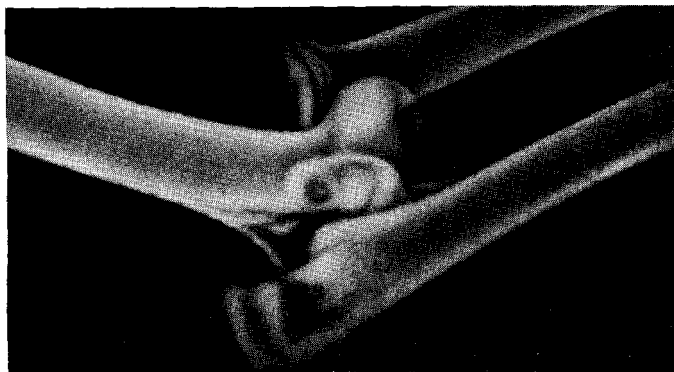

суставе, а также в плечевом поясе в целом. В результате перевеса нормального тонуса сгибателей и равновесия между супинаторами и пронаторами исходным положением для опущенной руки является легкое сгибание в локтевом суставе и среднее — между пронацией и супинацией в луче-локтевом. Это положение обеспечивает максимальный покой и наибольшую готовность к любому движению (рис. 67).

Все выше отмеченные весьма сложные анатомические взаимоотношения, стоящие в прямой зависимости от физиологических и биомеханических особенностей локтевого сустава, дают ключ к объяснению возможности возникновения тех или иных видов вывихов, определить зависимость между ними и наибольшую частоту каждого из них.

#### КЛИНИЧЕСКИЕ ОСОБЕННОСТИ ВЫВИХОВ

Среди различных видов вывихов в области локтевого сустава чаще всего встречаются задние вывихи обеих костей предплечья (рис. 68). У большинства больных они сочетаются со смещением предплечья кнаружи и значительно реже кнутри, поэтому задне-наружные вывихи имеют наибольшее практическое значение. Это обусловлено анатомическим строением и формой суставных концов. С одной стороны, венечный отросток локтевой кости, уступающий по своим размерам локтевому, делает более легким смещение предплечья кзади, а с другой стороны, скошенность суставного конца плечевой кости и наличие гребня блока изнутри способствуют смещению предплечья кнаружи.

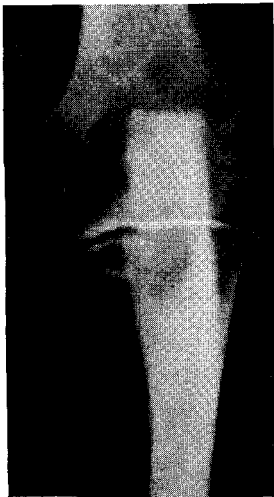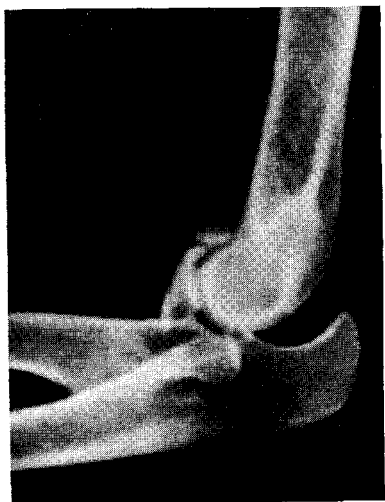
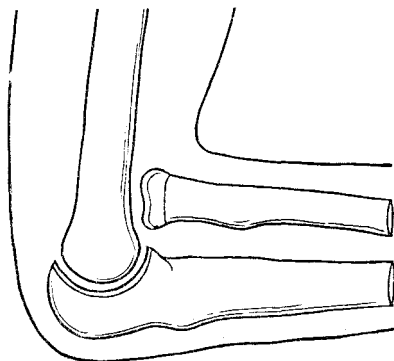


- 68. Задний вывих костей предплечья
- 69. Передний вывих костей предплечья
- 70. Дивергирующий вывих костей предплечья



Значительно реже имеют место передние вывихи обеих костей предплечья (рис. 69) и еще реже — дивергирующие, при которых дистальный конец плечевой кости вклинивается между разошедшимися локтевой и лучевой костями (рис. 70).

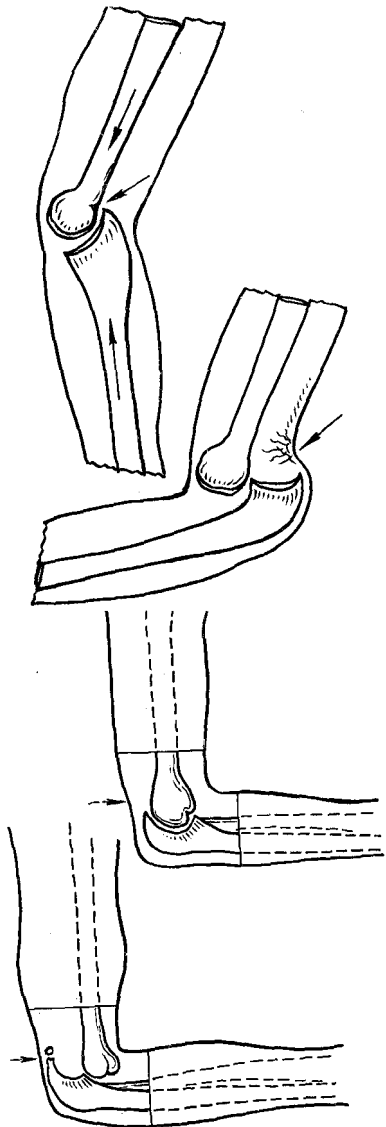
Среди изолированных вывихов (рис. 71) у взрослых чаще возникают полные вывихи головки лучевой кости, а у детей — пронационные подвывихи. Причем вторые встречаются значительно чаще, чем первые, что связано с возрастными особенностями анатомического строения локтевого сустава. При вывихах головки лучевой кости у взрослых чаще всего она смещается кпереди, значительно реже — кнаружи и очень редко — кзади. Пронационные



подвывихи чаще всего возникают у детей дошкольного возраста, преимущественно у девочек, что также связано с некоторыми возрастными анатомо-биомеханическими особенностями локтевого сустава.

При вывихах обеих костей предплечья капсула сустава, а также боковой связочный аппарат, как правило, разрываются на противоположной вывиху стороне. При задне-наружных вывихах они повреждаются спереди и изнутри, а при передне-внутренних, наоборот, сзади и снаружи. Кроме того, эти вывихи нередко сопровождаются отрывными переломами локтевого или венечного отростков, а также надмышелков плеча или головки лучевой кости (рис. 72). Важно также отметить выраженную

71. Изолированный вывих головки лучевой кости кпереди
72. Задне-наружный подвывих костей предплечья с отрывным переломом венечного отростка и головки лучевой кости
73. Оссификация мягких тканей в области локтевого сустава (по Бабичу)



74. Схема непрямого механизма заднего вывиха костей предплечья при переразгибании в локтевом суставе
75. Схема прямого механизма заднего вывиха костей предплечья с отрывом локтевого отростка при умеренном сгибании

наклонность мягких тканей области локтевого сустава к посттравматическому оссифицирующему процессам (рис. 73). Эти особенности имеют существенное значение и недоучет их нередко влечет за собой нежелательные последствия.

*Механогенез.* В основе механизма задних вывихов предплечья чаще всего лежит не прямое воздействие силы, возникающей преимущественно при падении на вытянутую руку с выраженным переразгибанием ее в локтевом суставе. При этом отхождение венечного отростка от передней поверхности блока плечевой кости создает беспрепятственные условия для выхождения ее из суставной впадины, а локтевой отросток, упираясь в локтевую ямку плечевой кости, как бы выталкивает последнюю кпереди. Передняя часть капсулы сустава вначале резко напрягается, а затем, не выдерживая силы давления на нее суставного конца плеча, разрывается. В дефект капсулы внедряется конец плеча, а предплечье под влиянием сокращения трехглавой мышцы плеча смещается кзади и в зависимости от распределения действующей силы — кнаружи или кнутри.

Таким образом, при действии силы по длине предплечья, где точкой опоры является верхушка локтевого отростка, плечевая кость образует двуплечий рычаг, где коротким плечом является нижний эпифиз плечевой кости, а длинным — весь ее проксимальный сегмент, а локтевая кость образует одноплечий рычаг, действие которого фактически направлено на выталкивание плечевой кости кпереди (рис. 74).

Задний вывих предплечья возможен и при прямом воздействии силы, которая обычно действует на нижнюю часть плеча кзади при фиксированном и согнутом до прямого угла предплечье (рис. 75).

Передние вывихи предплечья возникают преимущественно при падении на согнутый локтевой сустав, где действующая сила направлена не строго перпендикулярно длинной оси плеча, а под некоторым углом. При этом возникает двуплечий рычаг в области плеча, где точкой опоры между коротким плечом рычага — дистальным концом плечевой кости и длинным плечом — остальным сегментом плеча является верхушка венечного отростка. Под действием тяжести туловища сила, действующая по оси плеча, наталкивается на венечный отросток и выталкивает суставной конец плечевой кости кзади,

а предплечье смещается кпереди (рис. 76). Если падение происходит при неполном сгибании в локтевом суставе, тогда вывих кпереди, как правило, сопровождается переломом локтевого отростка.

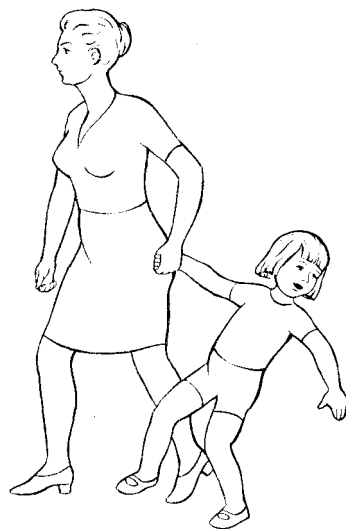
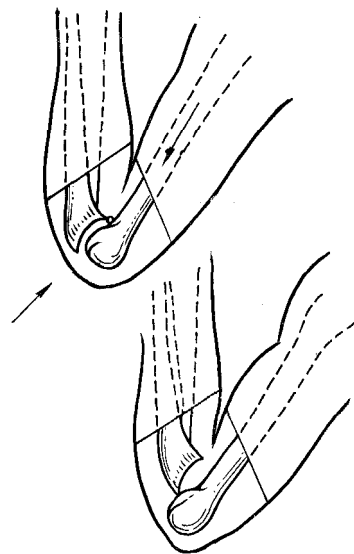
Передние вывихи головки лучевой кости возникают при падении на вытянутую конечность с выраженной насильственной пронацией разогнутого предплечья. При этом лучевая кость, получая упор у места перекрещивания с локтевой, передает силу воздействия на кольцевидную связку, которая ее не выдерживает, разрывается, и головка лучевой кости беспрепятственно смещается кпереди. Этому в значительной степени способствует и сокращение двуглавой мышцы плеча.

В механогенезе пронационных подвывихов головки лучевой кости у детей существенную роль играют недоразвитая шейка лучевой кости, относительная слабость кольцевидной связки, более широкая суставная капсула между плечевой костью и головкой луча, а также наличие в этой области дубликатуры синовиальной оболочки, которая при растягивании сустава нередко ущемляется между суставными концами костей. Непрямое насилие является типичным — подтягивание за кисть или предплечье, а также падение на вытянутую руку или с подворачиванием предплечья (рис. 77).

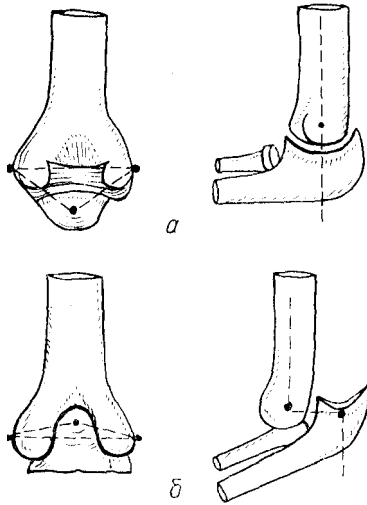
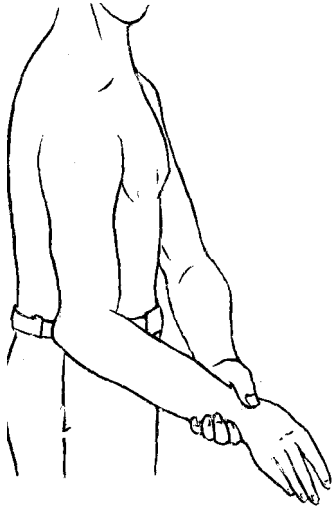
Вывихи предплечья нередко сопровождаются переломами надмышелков плеча, локтевого или венечного отростков, а также головки лучевой кости.

*Клиника.* Диагностика травматических вывихов костей предплечья в большинстве свежих случаев особых затруднений не представляет. Конечность пассивна, несколько согнута в локтевом суставе, пострадавший обычно поддерживает ее здоровой рукой. Область сустава отечна, увеличена в объеме. Что же касается деформации, то она в зависимости от характера смещения суставных концов может быть различной (рис. 78).

При задних вывихах ось предплечья укорочена и смещена кзади, вследствие чего передне-задний размер области локтевого сустава несколько увеличен. Если задний вывих сочетается со смещением предплечья кнаружи, определяется вальгусная деформация в области локтевого сустава (*cubitus valgus*). Характерным является выстояние локтевого отростка кзади и кверху, а при задне-наружных вывихах и кнаружи. Над локтевым отростком, несмотря на резкое напряжение прикрепляющегося



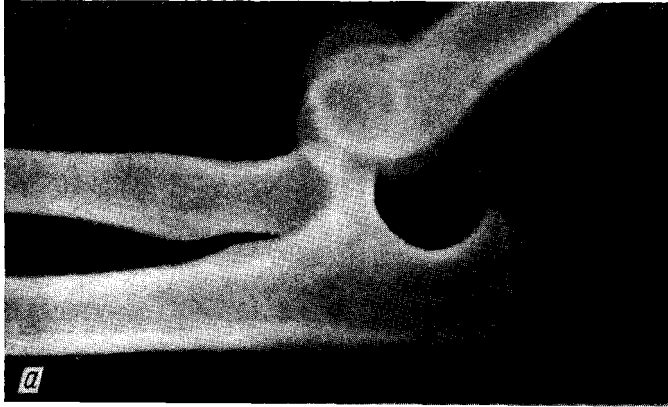76. Непрямой механизм переднего вывиха костей предплечья при крайней степени сгибания в локтевом суставе
77. Механизм возникновения пронационного подвывиха головки лучевой кости у детей



78. Деформация конечности при заднем вывихе костей предплечья
79. Соотношение костных выступов в области локтевого сустава сзади и направление осевой линии плеча сбоку:  
а — в норме, б — при вывихе.

к нему сухожилия трехглавой мышцы плеча, а также выраженную отечность, как правило, имеет место западение. Спереди область локтевого сустава обычно сглажена, нередко определяется выпячивание дистального суставного конца плечевой кости. Треугольник Гютера, образованный эпикондиллярной линией и локтевым отростком, при вывихе теряет свою равнобедренность, а вершина его направлена не дистально, что свойственно нормальному локтевому суставу, а проксимально (рис. 79). Это важный диагностический признак, который позволяет отдифференцировать задний вывих от надмышелкового перелома. Активные движения в локтевом суставе практически отсутствуют, мышечная сила предплечья и кисти резко снижена. Пассивные супинационно-пронационные движения сохраняются, а сгибательно-разгибательные резко ограничены из-за болезненности и пружинящего сопротивления. При надмышелковых переломах симптом пружинящего сопротивления отсутствует, что необходимо учитывать при дифференциальной диагностике. Практически во всех случаях травмы области локтевого сустава принципиально важным является рентгенологический метод исследования, так как недоучет различных повреждений, в том числе и отрывных переломов в этой области, может привести к тяжелым функциональным расстройствам. Не менее важным является и неврологическое исследование, так как при задних вывихах предплечья нередко повреждается локтевой нерв, что проявляется некоторым сгибанием IV и V пальцев кисти, а также гипестезией в зоне его иннервации (рис. 80).

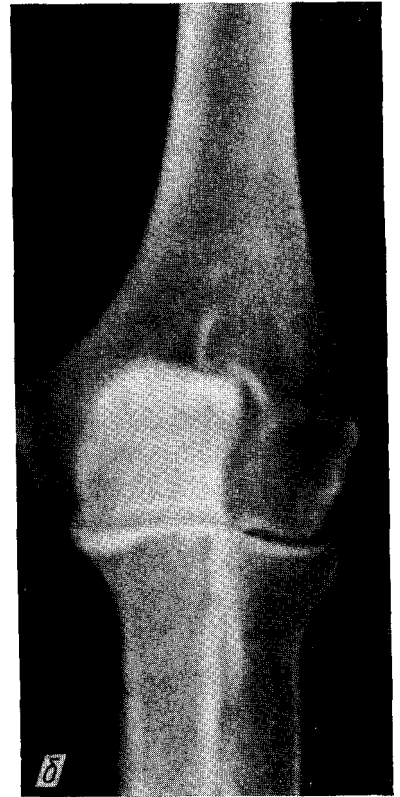
Для передних вывихов костей предплечья также характерны пассивное положение конечности, деформация области сустава и увеличение его объема. Однако если при задних вывихах увеличение объема примерно одинаково распространяется как на плечо, так и на предплечье, то при передних вывихах оно более выражено в верхней трети предплечья. Область сустава приобретает необычно закругленную форму. Отчетливо выявляется относительное укорочение плеча на боковой стороне по сравнению со здоровой. Локтевой отросток не пальпируется, а на его месте определяется западение мягких тканей. В области локтевого сгиба пальпируется болезненный костный выступ — венечный отросток локтевой кости. Кнаружи от него при



пассивных ротационных движениях предплечья нередко определяется вращающаяся головка лучевой кости. Передние вывихи, как правило, сочетаются с переломами основания локтевого отростка, сопровождаются обильным подкожным кровоизлиянием, что нередко служит причиной развития оссифицирующего миозита, а также с повреждением локтевого и срединного нерва с соответствующими неврологическими расстройствами. Для подтверждения вывиха и уточнения его морфологии, особенно при подозрении на наличие внутрисуставного перелома, рентгенограммы, произведенные в 2 взаимно перпендикулярных направлениях, являются обязательными.

При изолированных вывихах головки лучевой кости предплечье принимает положение пронации, некоторого сгибания и вальгусного отклонения. Ротационные движения и разгибание предплечья возможны, но болезненны, сгибание вследствие упора вывихнутой головки луча в переднюю поверхность плечевой кости не превышает 100—90°. При ротационных движениях предплечья легко пальпируемая головка луча осуществляет с ним содружественные движения.

Для пронационного подвывиха головки лучевой кости у детей характерно умеренное сгибание предплечья и пронация. Активные движения в локтевом суставе резко ограничены и болезненны, особенно ротационные. Пассивные движения слегка возможны. Пальпация в области головки лучевой кости также вызывает усиление боли. Типичный анамнез и наличие характерных признаков обычно достаточно, чтобы поставить правильный диагноз.

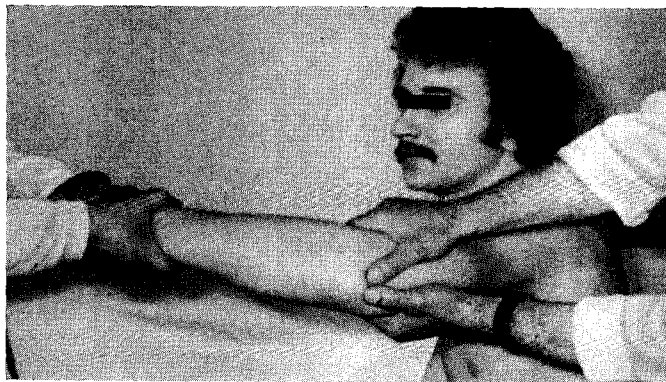


*Задний вывих костей предплечья (а, б)*

*Лечение.* Избранный метод общего, местного или внутрикостного обезболивания призван обеспечить полное устранение мышечной ретракции и нежное атравматичное вправление вывиха. Этого особенно важно добиваться при вправлении вывихов в локтевом суставе, где несоблюдение этого правила влечет за собой развитие деформирующего артроза, стойких контрактур и костных тканей, которые нередко служат причиной тугоподвижности и даже анкилоза.

Вправление заднего вывиха костей предплечья осуществляют в положении больного лежа на спине или сидя. Ассистент приподнимает согнутую в локтевом суставе поврежденную конечность и, удерживая за кисть, постепенно осуществляет тракцию по оси предплечья. Хирург большими пальцами давит на локтевой отросток (по линии тяги, производимой ассистентом), как бы сдвигая предплечье кпереди, а остальными пальцами обеих рук создает противоотягу, смещая дистальный конец плеча кзади (рис.81). Как только вправление достигнуто, ассистент без всякого насилия сгибает локтевой сустав и проверяет пульс на лучевой артерии. При наличии и бокового смещения последнее устраняется давлением на локтевой отросток в противоположную смещению сторону. Обычно вправление свежих вывихов достигается сравнительно легко и нередко сопровождается нежным хрустом. При несвежих — вправление достигается аналогичным приемом, однако оно должно начинаться после предварительной, весьма осторожной и всевозрастающей сгибательно-разгибательной редрессации в локтевом суставе.

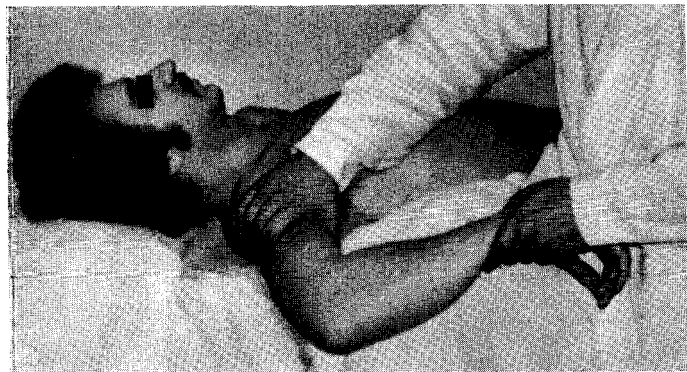
После контрольной рентгенографии на поврежденную конечность, согнутую в локтевом суставе



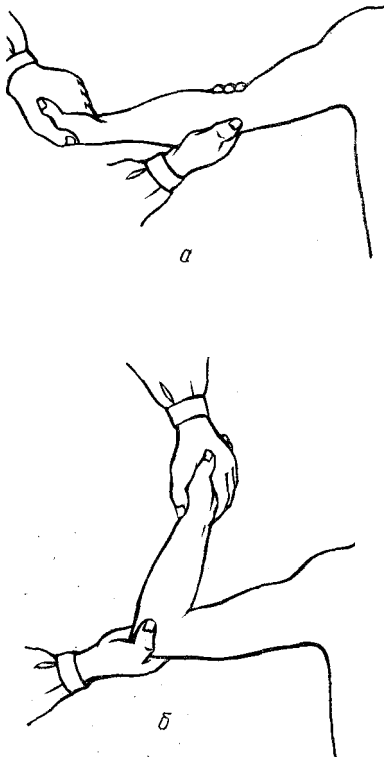
81. Вправление заднего вывиха  
костей предплечья  
в положении  
больного сидя

под прямым углом, накладывают заднюю гипсовую шину от верхней трети плеча до головок пястных костей сроком на 7—10 дней. Со 2-го дня назначают УВЧ-терапию, с 5—7-го — для активных и пассивных движений руку ежедневно 2—3 раза освобождают от иммобилизации, а еще через 1—2 дня на область сустава на ночь целесообразно накладывать парафиновые компрессы. Механотерапия и массаж в первые 3 нед ртиво п\_оказа\_ны, ибо они вызывают оссификацию параартикулярных тканей и развитие оссифицирующего миозита. Функцию конечности обычно восстанавливают спустя 1 мес после травмы, а трудоспособность в зависимости от тяжести выполняемой работы — спустя 1,5—2 мес. Если функция сустава в этот срок восстанавливается медленно, назначают курс грязелечения в сочетании с лечебной гимнастикой и дают соответствующие рекомендации приступить к работе. При застарелых вывихах показано открытое вправление или артропластика локтевого сустава.

При вправлении переднего вывиха прежде всего необходимо добиться расслабления сгибателей предплечья, что достигается сгибанием в плечевом и локтевом суставах. Ассистент, осуществляя тракцию по длине предплечья, постепенно его сгибает. В этот момент хирург одной рукой оттягивает проксимальный конец предплечья кзади и дистально, а второй — нижний конец плеча смещает кпереди и проксимально до тех пор, пока не будет ликвидировано ущемление заднего отдела капсулы сустава. Как только вправление достигнуто, ассистент разгибает предплечье до тупого угла. В этом положении конечность фиксируют задней гипсовой шиной сроком на 10—12 дней. Восстановительное



82. Вправление переднего вывиха костей предплечья по Куперу



лечение проводят аналогично, как и при задних вывихах.

При вправлении переднего вывиха предплечья иногда используют способ Купера (рис. 82). Пострадавшую конечность отводят до уровня надплечья. Хирург, поставив свою ногу, согнутую в коленном суставе, на стул или табурет и захватив одной рукой плечо пострадавшего в средней трети, а другой — предплечье в нижней трети и упираясь своим коленом в локтевой сгиб пострадавшего, производит вначале вытяжение за предплечье, а затем его сгибание в локтевом суставе, что и соответствует вправлению. Этот способ более грубый, чем другие, и прибегать к нему вначале нецелесообразно.

Изолированный вывих головки лучевой кости вправляют путем последовательного осуществления тяги по длине за предплечье, супинации его при одновременном давлении на выступающую головку луча и сгибании супинированного предплечья в локтевом суставе под углом  $80-85^\circ$ . В таком положении конечность фиксируют задней гипсовой шиной сроком на 12—14 дней. Лечебную гимнастику назначают спустя 6—8 дней и продолжают до полного восстановления функции. От массажа и тепловых процедур во избежание оссификации мышц целесообразно воздержаться. Восстановление трудоспособности достигается спустя 5—6 нед. Если с момента вывиха прошло 5—7 дней, лечение должно быть оперативным.

Пронационные подвывихи головки лучевой кости устраняют как бы в 2 этапа (рис. 83). Вначале хирург одноименной рукой осуществляет тягу по оси предплечья, производя супинационно-пронационные движения, и добивается полного разгибания в локтевом суставе, а затем другой рукой, оказывая давление на головку лучевой кости и не ослабляя тягу по оси предплечья, медленно супинирует и сгибает его в локтевом суставе до  $50-70^\circ$ . В этом положении сустав фиксируют сроком на 3—5 дней с последующим применением активной и пассивной гимнастики. При застарелых пронационных подвывихах или возможных рецидивах показана операция.

Иногда они, особенно при неправильном лечении, переходят в привычные. При пронационных подвывихах прибегать к рентгенологическому методу исследований особой нужды не возникает, за исключением тех случаев, когда необходимо исключить перелом в области сустава.

83. Вправление пронационного подвывиха головки лучевой кости:  
а — первый этап, б — второй этап



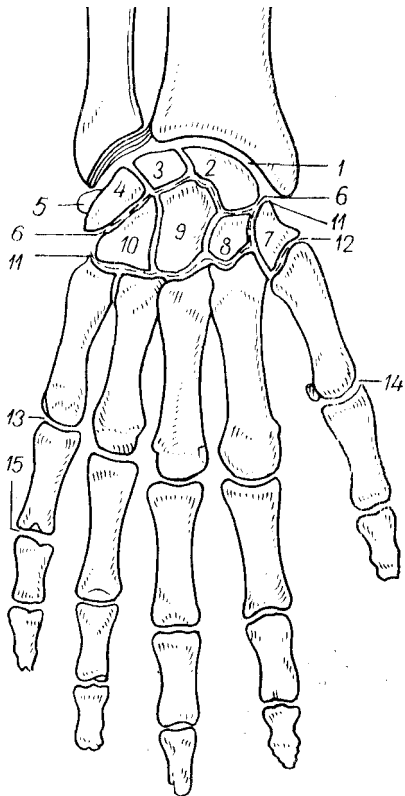
## ЛУЧЕЗАПЯСТНЫЙ СУСТАВ

Травматические вывихи костей запястья (*luxatio ossa carpi traumatica*) встречаются сравнительно редко. Среди них различают вывихи полулунной кости, реже ладьевидной и перилунарный вывих кисти, то есть вывихиваются не только кости проксимального ряда, но и дистального. Кроме полных вывихов, встречаются и подвывихи.

### АНАТОМО-ФУНКЦИОНАЛЬНЫЕ ОСОБЕННОСТИ

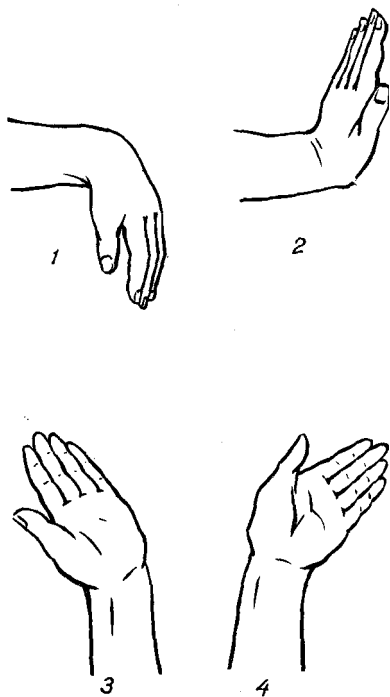
Лучезапястный сустав образован слегка вогнутой суставной поверхностью лучевой кости и несколько выпуклым проксимальным рядом костей запястья, который составлен из ладьевидной кости (*os scaphoideum*), полулунной (*os lunatum*), трехгранной (*os triquetrum*) и гороховидной (*os pisiforme*), которые связаны между собой межкостными связками. Локтевая кость в образовании сустава участия не принимает. Она отделена от запястья суставным диском. К проксимальному ряду прилежит дистальный ряд костей запястья — кость-трапеция (*os trapezium*), трапециевидная кость (*os trapezoideum*), головчатая кость (*os capitatum*) и крючковатая кость (*os hamatum*), которые обращены к костям пясти. Первый и второй ряд костей запястья образуют межзапястный сустав (*articulationes intercarpeae*), суставная линия которого во фронтальной плоскости имеет вид неправильно волнистой кривой. В функциональном отношении всю совокупность сочленений, образующих запястье, можно рассматривать как единую суставную поверхность, которая вместе с лучевой костью обеспечивает функцию кисти (рис. 84).

Капсула лучезапястного сустава широкая и тонкая. Она с боков натянута туго, с ладонной и тыльной поверхности — слабее. Капсула прикрепляется по краю суставной поверхности луча и суставного диска, переходя на суставной край проксимального ряда костей запястья, и подкреплена довольно прочными связками. Между шиловидным отростком лучевой кости и ладьевидной костью натянута лучевая окольная связка (*lig. collaterale carpi radiale*), а между шиловидным отростком локтевой кости и трехгранной костью натянута локтевая окольная связка (*lig. collaterale carpi ulnare*). Первая тормозит приведение кисти, вторая — отведение.



84. Анатомия лучезапястного сустава и суставов кисти:

- 1 — articulatio radiocarpea;
- 2 — os scaphoideum;
- 3 — os lunatum;
- 4 — os triquetrum;
- 5 — os pisiforme;
- 6 — articulationes intercarpeae;
- 7 — os trapezium;
- 8 — os trapezoideum;
- 9 — os capitatum;
- 10 — os hamatum;
- // — articulationes carpometacarpeae;
- 12 — articulatio carpometacarpea pollicis; 13 — articulationes metacarpophalangeae; 14 — articulationes metacarpophalangeae pollicis;
- 15 — articulationes interphalangeae



От тыльной поверхности лучевой кости к тылу ладьевидной, полулунной и трехгранной костей идет дорзальная лучезапястная связка (*lig. radiocarpum dorsale*), которая тормозит сгибание кисти, а от запястного суставного края лучевой кости к костям первого и второго ряда запястья идет ладонная лучезапястная связка (*lig. radiocarpum palmare*), которая тормозит разгибание кисти. С ладонной стороны передний отдел полулунной кости и частично головчатая кость связками не защищены, а по дорзальной поверхности этой защиты не имеет и часть ладьевидной кости. Эти кости чаще всего подвергаются травматическому воздействию, приводящему их к вывиху. Лучезапястный сустав со всех сторон покрывают сгибатели и разгибатели кисти и пальцев. Лучевой сгибатель запястья (*m. flexor carpi radialis*), длинная ладонная мышца (*t. palmaris longus*) и локтевой сгибатель запястья (*m. flexor carpi ulnaris*) являются основными сгибателями кисти. Функцию разгибания осуществляют длинный и короткий лучевые разгибатели (*mm. extensor carpi radialis longus et brevis*) и локтевой разгибатель (*m. extensor carpi ulnaris*).

Артериальное снабжение сустав получает от ветвей лучевой и локтевой артерий (*aa. radialis et ulnaris*), а иннервацию — от одноименных нервов и межкостной передней ветви срединного нерва (*г. interosseus anterior n. medianus*). Они образуют в различных слоях капсулы сосудисто-нервные сплетения и сложный рецепторный аппарат. Непосредственно в кости кровеносные сосуды и нервы входят у мест прикрепления связок.

Лучезапястный сустав является двухосным суставом с эллипсоидной формой суставных поверхностей. В нем осуществляются вокруг фронтальной оси сгибание и разгибание, вокруг сагиттальной — приведение и отведение, а также возможны круговые движения, при которых концы пальцев описывают круг. Амплитуда сгибательно-разгибательных движений довольно значительна и составляет около 180° (рис. 85). Из них половина падает непосредственно на Лучезапястный сустав, а половина — на межзапястный. Сгибание происходит в основном за счет движений в лучезапястном суставе, а разгибание — за счет движений в межзапястном, причем разгибание значительно уступает сгибанию, которое тормозится прочными ладонными связками. Оно достигает 45—50°, в то время как сгибание

85. Амплитуда активных движений в лучезапястном суставе:  
1 — сгибание, 2 — разгибание,  
3 — отведение, 4 — приведение

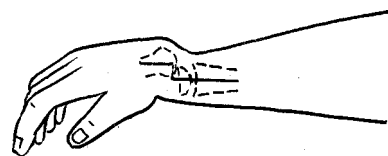
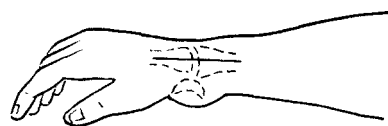возможно до 70°. Приведение и отведение осуществляются в указанных суставах одновременно. Они невелики и ограничиваются окольными связками и шиловидными отростками. Локтевое приведение не превышает 35—40°, а лучевое отведение возможно на 20°. Круговые движения осуществляются при последовательном переходе от ладонного сгибания кисти через лучевое к тыльному и локтевому, или наоборот.

Функциональные запросы, предъявляемые к лучезапястному суставу, велики. Однако их реализация в полной мере осуществляется не всегда. Удовлетворение этих запросов нередко идет за счет разнообразных и тонких движений пальцев. Кроме того, для вывиха в этом суставе нередко требуется точное воздействие силы на весьма ограниченный участок, что в значительной степени объясняет сравнительную редкость вывихов костей запястья.

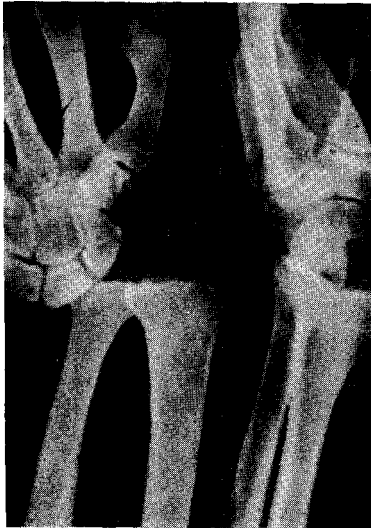#### КЛИНИКО-РЕНТГЕНОЛОГИЧЕСКАЯ ХАРАКТЕРИСТИКА ВЫВИХОВ

Среди разнообразных вывихов в области лучезапястного сустава наиболее частыми являются изолированные вывихи полулунной кости и перилунарные вывихи кисти. При вывихе полулунной кости последняя смещается в ладонную сторону, полностью теряет связь проксимально с суставной поверхностью лучевой кости, а дистально — с головкой головчатой кости. Фактически в этих случаях ось предплечья и кисти не нарушается, так как место вывихнутой полулунной кости занимает головчатая кость (рис. 86). Клинически это проявляется наличием уплотнения выше ладонной складки кисти, а рентгенографически, особенно в боковой проекции, степенью поворота вывихнутой кости вокруг ладонного отростка. Вывих полулунной кости иногда сочетается с переломом ладьевидной или трехгранной кости.

При перилунарном вывихе кисти, наоборот, полулунная кость сохраняет свое обычное место, а по отношению к ней вывихивается головка головчатой кости, которая при смещении в тыльную сторону, как правило, увлекает за собой трехгранную и ладьевидную кости. По этой причине, как правило, ось предплечья вместе с полулунной костью перерывается на уровне вывиха головчатой кости и смещается в тыльную сторону кисти. Клинически это



86. Деформация области лучезапястного сустава при вывихе полулунной кости
87. Деформация области лучезапястного сустава при перилунарном вывихе кисти

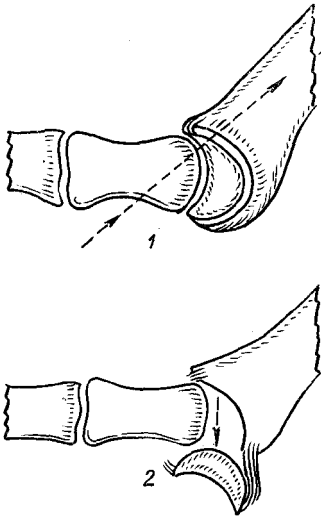


проявляется наличием штыкообразной деформации кисти (рис. 87), а рентгенографически — характерным смещением головчатой кости к тылу по отношению к полулунной, что особенно хорошо видно на боковой рентгенограмме.

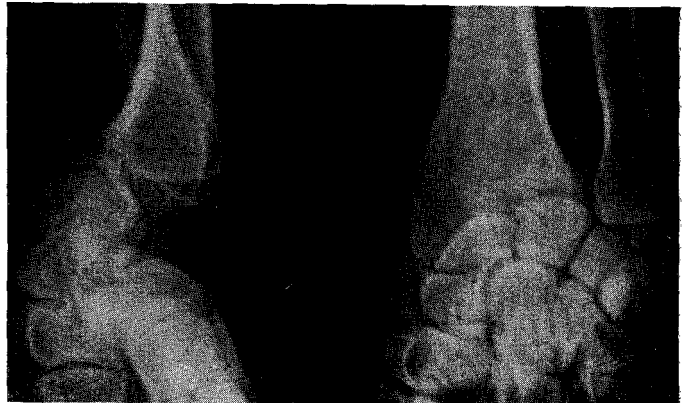Ладонный вывих полулунной кости и тыльный перилунарный вывих кисти в клинической практике имеют наиболее важное значение. Вывихи других костей запястья — ладьевидной, гороховидной, многоугольной, а также вывихи в лучезапястном суставе или дистального конца локтевой кости встречаются редко (рис. 88, 89).

### ВЫВИХ ПОЛУЛУННОЙ КОСТИ

Механогенез вывиха полулунной кости (*luxatio ossis lunati*; рис. 90) объясняется чрезмерным сдавлением ее между суставной поверхностью лучевой кости и головчатой костью запястья. Это чаще всего возникает при падении на верхнюю конечность в положении тыльного сгибания кисти. Такое положение кисти, и особенно направление силы по тыльной более суженной части полулунной кости, влечет за собой вначале разрыв тыльной лучеполулунарной связки, выталкивание полулунной кости через более широкую по форме ладонную часть с последующим ее поворотом вокруг ладонного отростка под углом от 90 до 270° (рис. 91). Место вывихнутой полулунной кости занимает головка головчатой кости, которая вступает в непосредственный контакт с суставной поверхностью лучевой кости. Тыльные вывихи полулунной кости, которые возникают при падении

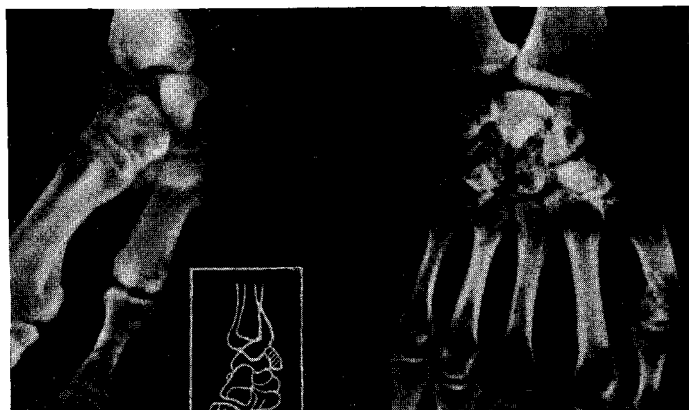
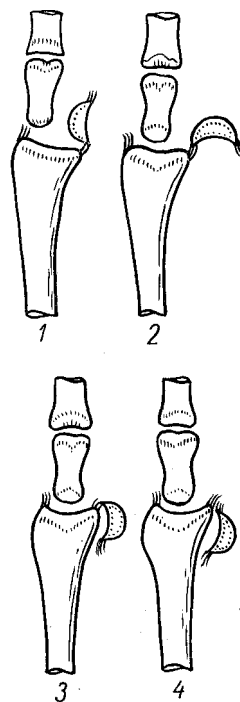


88. Лучезапястный ладонный вывих кисти  
 89. Полный лучезапястный вывих кисти в локтевую сторону  
 90. Механизм вывиха полулунной кости:  
 1 — направление действующей силы,  
 2 — разрыв тыльной лучеполулунарной связки с выхождением полулунной кости в ладонную сторону



на согнутую в ладонную сторону кисть, встречаются крайне редко. В клинике вывиха полулунной кости наиболее характерными признаками являются разлитая припухлость, боль, нередко резкая, наличие ограниченного уплотнения по ладонной поверхности лучезапястного сустава и западение по тыльной, увеличение его ладоннотыльного размера и укорочение области запястья, ограничение движений кисти и пальцев, полусогнутое их положение, вследствие оттеснения вывихнутой костью сгибателей в ладонную сторону, резкое снижение силы сжатия кисти в кулак, а также признаки сдавления срединного, а иногда и локтевого нерва. Решающую роль в диагностике вывиха играет рентгеновский снимок, особенно в боковой проекции (рис. 92). На нем не только отчетливо определяется вывих полулунной кости в ладонную сторону, но и степень ее поворота вокруг своего переднего отростка. Прямая рентгенограмма менее характерна, но и на ней вывихнутая полулунная кость вместо четырехугольника приобретает форму треугольника.

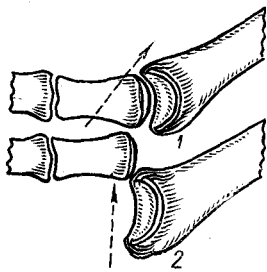
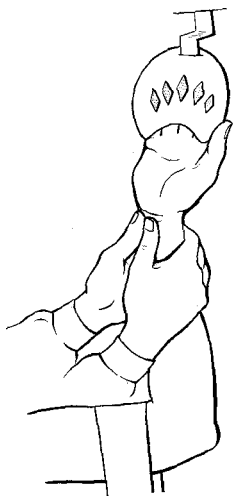
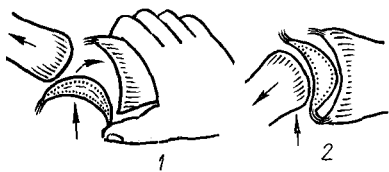При лечении свежих вывихов, прибегая к методу закрытого вправления, важно добиться полного обезболивания (лучше наркоз), обеспечивающего устранение мышечной ретракции и достаточное растяжение области лучезапястного сустава, которое достигается чаще всего ассистентом тягой за кисть в течение нескольких минут, придавая ей некоторое тыльное сгибание, с целью раскрытия с ладонной стороны пространства для обратного вхождения вывихнутой кости (рис. 93). Одновременно хирург, захватив своими руками область лучезапястного



**91. Степени смещения полулунной кости при ее вывихе:**

1 — при разрыве тыльной связки полулунная кость повернута на 90°, 2 — полулунная кость повернута на 180°, а головчатая установилась против лучевой, 3 — полулунная кость повернута на 270°, 4 — при разрыве тыльной и ладонной связок полулунная кость вывернута из полости сустава

**92. Вывих полулунной кости**



93. Схема вправления вывиха полулунной кости (1) и фиксации кисти (2)
94. Техника аппаратного вправления вывиха полулунной кости
95. Механизм перилунарного вывиха кисти:  
1 — направление действующей силы,  
2 — смещение головчатой кости к тылу

сустава, большими пальцами постепенно надавливает на выступающую в ладонную сторону полулунную кость, сдвигает ее свободный полюс несколько кверху, разворачивает и погружает через расширенное пространство на свое место (рис. 94). В это время ассистент, растягивающий сустав, придает кисти ладонное сгибание и таким образом устраняет возможность рецидива. Исчезновение выпуклости на ладонной поверхности, возможность пассивных движений в лучезапястном суставе и разгибание пальцев свидетельствуют о вправлении вывиха. Рентгеноконтроль подтверждает это. Рекомендуют гипсовую шину на предплечье и кисть в положении ее ладонного сгибания сроком на 1 нед, а затем в нейтральном положении кисти на 2 нед. С первых дней рекомендуют движения в пальцах, затем в лучезапястном суставе, массаж мышц, парафиновые аппликации и другие тепловые процедуры. Трудоспособность восстанавливается спустя 1—2 мес в зависимости от характера производственной деятельности. При несвежих вывихах вправление производят аналогичными приемами, но все манипуляции должны иметь предварительный редрессирующий характер. При неудавшейся бескровной репозиции и при застарелых вывихах (свыше 2 нед) показано оперативное лечение.

#### ПЕРИЛУНАРНЫЕ ВЫВИХИ КИСТИ

Механогенез перилунарных вывихов кисти (*luxatio perilunaris manus*, рис. 95) в определенной степени напоминает вывих полулунной кости — падение на ладонь при тыльном сгибании кисти. Однако воздействие силы приходится не на основание ладони, а несколько дистально, и направление ее идет не по оси предплечья, а несколько к тылу. При этом вначале наступает разрыв ладонных, а затем и тыльных связок. Головка головчатой кости выходит из сочленения с полулунной к тылу и проксимально, увлекая за собой и остальные кости запястья, а полулунная по отношению к лучевой остается на месте, хотя и принимает слегка наклонное положение в ладонную сторону.

В клинической картине превалируют припухлость, боль, ступенеобразная деформация тыла кисти в проекции межзапястного сустава, ограничение движений кисти, нейротрофические расстройства при сдавлении срединного и локтевого нерва. На

рентгенограмме в боковой проекции определяется смещение головчатой кости к тылу от полулунной, вследствие чего ось ее с лучевой костью не совпадает. Полулунная кость занимает свое прежнее анатомическое место. На прямой рентгенограмме сочленение между полулунной и головчатой костью не определяется (рис.96).

При лечении свежих перилунарных вывихов кисти закрытое вправление обычно не встречает каких-либо затруднений и, как правило, дает вполне удовлетворительные функциональные результаты. Аппаратное или ручное вытяжение за кисть в сочетании с давлением большими пальцами обеих рук хирурга по тыльной стороне кисти в сторону пальцев и ладони, как правило, обеспечивает вправление (рис. 97). Имобилизация сохраняется в течение 2—3 нед с постепенно возрастающим восстановительным лечением.

При вывихах двухнедельной давности, а также после неудавшейся бескровной репозиции показано оперативное лечение.

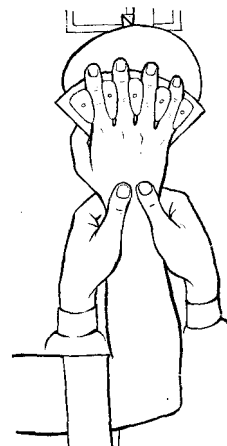
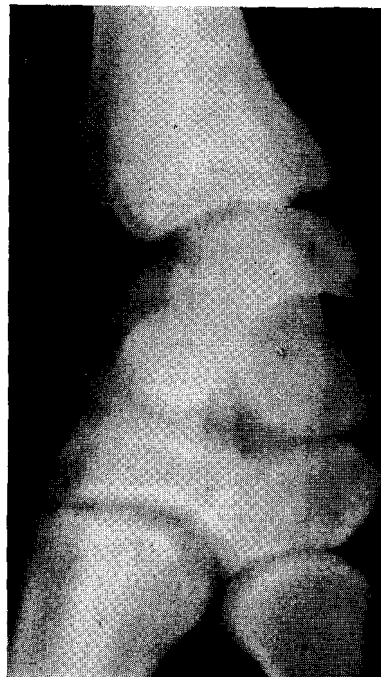
## СУСТАВЫ КИСТИ

Частота травматических вывихов в суставах кисти (*luxatio articulationes manus traumatica*) невелика, за исключением вывихов большого пальца в пястно-фаланговом сочленении.

### АНАТОМО-ФУНКЦИОНАЛЬНЫЕ ОСОБЕННОСТИ

Пястно-запястные суставы (*articulationes carpometacarpeae*) образованы соединением дистального ряда костей запястья с основаниями II—V пястных костей. Капсула сустава общая и сообщается с полостью межзапястных и межпястных суставов. Она прочно натянута между краями суставных поверхностей костей, а с ладонной и тыльной поверхности укреплена добавочными связками. В нем возможен минимум сгибательно-разгибательных движений. В механическом отношении эти суставы представляют единое целое и составляют твердую основу кисти (см. рис. 84).

Пястно-запястный сустав большого пальца (*articulatio carpometacarpea pollicis*) анатомически и функционально является обособленным. Он имеет самостоятельное соединение дистальной седловид-



96. Перилунарный вывих кисти  
97. Техника закрытого вправления перилунарного вывиха

ной поверхности кости — трапеции с такой же седловидной суставной поверхностью основания I пястной кости. Капсула его очень широка, свободна, а с ладонной, и особенно тыльной поверхности, укреплена добавочными фиброзными пучками. В этом суставе возможны весьма обширные движения — приведение, отведение, противопоставление, а также круговые.

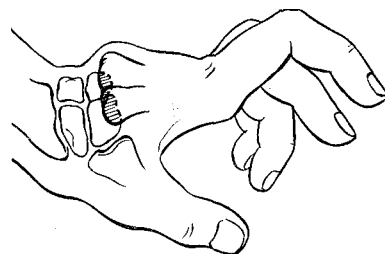
Пястно-фаланговые суставы (*articulationes metacarpophalangea*) образованы соединением суставных поверхностей головок пястных костей, которые представляют собой примерно половину шара с эллипсоидной формы основаниями первых фаланг. Капсула суставов свободна, тонка, но в боковых отделах укреплена прочными добавочными связками, идущими от головок пястных костей к боковым и отчасти ладонной поверхности оснований проксимальных фаланг. Кроме боковых связок, капсула суставов укреплена прочной ладонной связкой, а между головками II—V пястных костей натянуты поперечные пястные связки, препятствуя им расходиться в стороны. Эти суставы вследствие большой разницы в величине суставных головок и ямок обладают большой подвижностью, особенно в ладонную сторону, причем пассивные движения намного превышают активные.

Пястно-фаланговый сустав большого пальца (*articulatio metacarpophalangea pollicis*) хотя и сходен с остальными, но имеет и отличительные особенности. Прежде всего это блоковидный сустав. Суставная поверхность головки в нем несколько шире, с хорошо развитыми бугорками по ладонной стороне. Капсула сустава ладонной поверхности постоянно включает 2 сесамовидные косточки, одна поверхность которых обращена в полость сустава и покрыта гиалиновым хрящом. Между ними расположено сухожилие длинного сгибателя первого пальца. Боковые движения в нем почти невозможны, а величина сгибательно-разгибательных движений значительно уступает таковым в других пальцах. Это создает более благоприятные предпосылки для возможного вывиха основной фаланги большого пальца, ибо чем выше жизненные запросы и меньший объем движений, тем чаще возникают реальные условия для вывиха.

Межфаланговые суставы (*articulationes interphalangea*) расположены между смежными фалангами каждого пальца. Все они имеют одинаковое

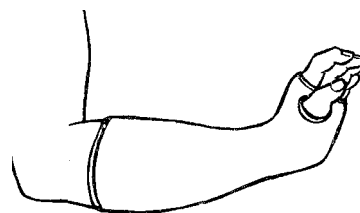


анатомическое строение. Блоковидная суставная поверхность головки каждой фаланги имеет направляющую бороздку, а уплощенное основание — соответствующий гребешок. Капсула суставов свободна, прочно укреплена боковыми связками, которые совершенно исключают возможность боковых движений. Ось движения здесь проходит поперечно через блок, позволяющая осуществлять сгибательно-разгибательные движения в пределах 90°. В межфаланговых суставах, где функциональные запросы не так уж велики, а движения возможны в большом объеме, создаются менее благоприятные предпосылки для возможного вывиха.



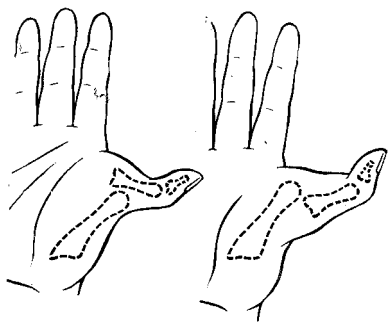
#### ВЫВИХИ В ЗАПЯСТНО-ПЯСТНЫХ СУСТАВАХ

Вывихи в запястно-пястных суставах (*luxatio articulationes carpometacarpeae*) всех пястных костей или некоторых из них в различных комбинациях встречаются редко. В механизме этих вывихов основная роль принадлежит тяжелой быстродействующей силе, приложенной в области головок пястных костей по ладонной поверхности при тыльном сгибании кисти, способной вызвать разрыв крепких запястно-пястных связок. Чаще всего эти условия возникают при падении на согнутую кисть. Под влиянием травмы пястные кости в большинстве своем смещаются в тыльную сторону, в результате чего на фоне отека и гематомы возникает характерная деформация кисти с выраженными расстройствами взаимомышечного равновесия — основные фаланги пальцев занимают положение переразгибания, а дистальные — сгибания (рис. 98). Захват кисти становится невозможным. Прямая рентгенограмма свидетельствует о наложении теней оснований вывихнутых пястных костей на запястные, а боковая, которую необходимо центрировать на каждую пястную кость, повторяет дугообразное их расположение со смещением к тылу и проксимально.



В свежих случаях показано закрытое вправление. После достигнутого вытяжения за пальцы с противовытяжением за область локтя хирург двумя большими пальцами нажимает на выпуклость тыльной поверхности в ладонную сторону и дистально, а остальными пальцами со стороны ладони — в противоположную сторону. Имобилизацию кисти осуществляют в положении тыльного сгибания под

98. Механизм и деформация кисти при запястно-пястном вывихе  
 99. Имобилизация кисти после устранения вывиха пястных костей



углом  $50^\circ$  во избежание рецидива вывиха сроком на 4—5 нед (рис. 99).

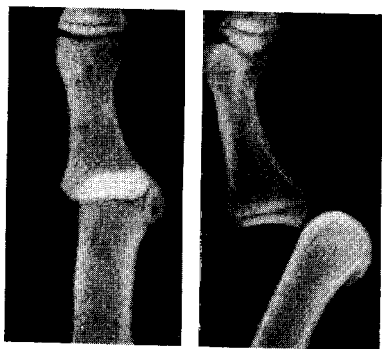
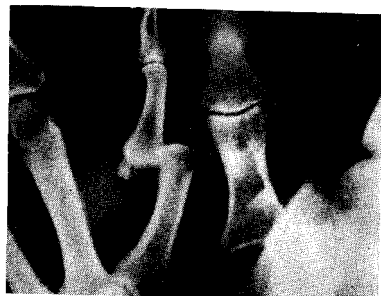При "застарелых вывихах показано открытое вправление.

#### ВЫВИХИ В ПЯСТНО-ФАЛАНГОВЫХ СУСТАВАХ

Среди вывихов в пястно-фаланговых суставах (*luxatio articulationes metacarpophalangeae*) чаще всего встречается вывих большого пальца (рис. 100). Механизм его основан на резком переразгибании большого пальца, чаще при падении на относительно вытянутую руку. При этом головка пястной кости чаще смещается в ладонную сторону, а фаланга пальца — в тыльную (рис. 101). Сильно натянутая смещаемой фалангой суставная капсула по ладонной поверхности разрывается и вместе с двумя сесамовидными косточками увлекается к тылу. Фиксированное между последними сухожилие длинного сгибателя соскальзывает с головки пястной кости в локтевую сторону и вместе с разорванной частью суставной сумки ущемляется здесь между суставными концами, нередко являясь непреодолимым препятствием при вправлении.

Клиническая картина настолько характерна, что по одной деформации пальца можно легко поставить диагноз, хотя рентгенологическое исследование, позволяющее исключить отрывные переломы, возникающие при разрыве суставной сумки, является обязательным. Первая пястная кость находится в положении приведения, основная фаланга — в положении переразгибания, почти под прямым углом к пястной кости, а ногтевая фаланга — в положении сгибания, нередко также под прямым углом к основной фаланге (рис. 102). Область тенора в дистальном отделе четко ограничена выступающей головкой пястной кости. Область сустава отечна и болезненна. Движения ограничены (рис. 103).

Закрытое вправление подвывиха достигается медленным разгибанием ногтевой фаланги. При этом сместившееся сухожилие длинного сгибателя постепенно выпрямляется и соскальзывает на ладонную поверхность головки пястной кости, увлекая за собой сесамовидные косточки, которые в свою очередь натягивают разорванную капсулу. Иногда разгибание ногтевой фаланги хирург дополняет упором в основание первой фаланги и смещением ее



100. Схема ладонного вывиха большого пальца в пястно-фаланговом суставе  
 101. Схема тыльного вывиха большого пальца в пястно-фаланговом суставе  
 W2. Ладонный вывих большого пальца в пястно-фаланговом суставе  
 103. Тыльный вывих большого пальца в пястно-фаланговом суставе

дистально с одновременным сгибанием пальца, что и соответствует моменту вправления.

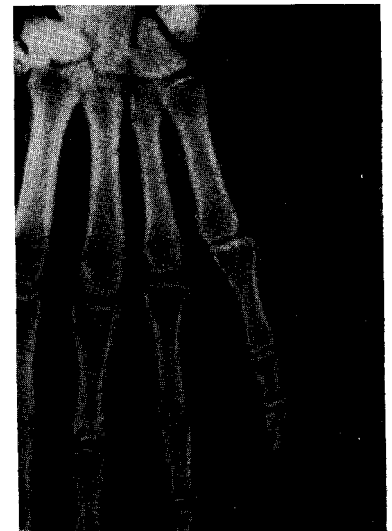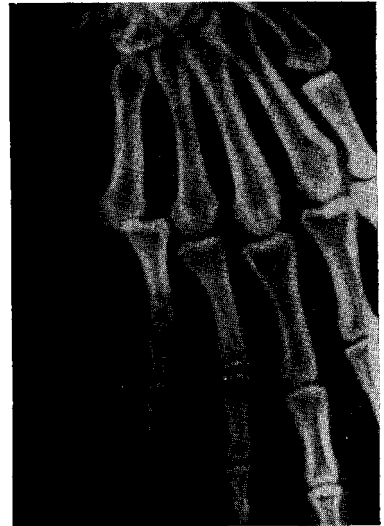
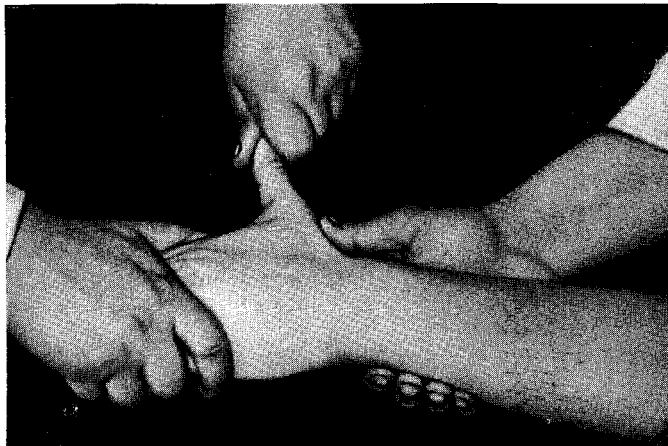При полных вывихах мягкими редрессирующими движениями, увеличивая переразгибание пальца до крайних пределов с упором в основание первой фаланги, хирург стремится сдвинуть палец дистально и только после этого производит разгибание ногтевой фаланги и сгибание пальца, то есть эти манипуляции позволяют уменьшить степень смещения основной фаланги до положения подвывиха с последующим вправлением последнего (рис. 104).

Вправление вывиха, осложненного ущемлением длинного сгибателя и сесамовидных косточек, значительно труднее и его следует производить при одновременной ротации большого пальца в лучевую сторону.

Фиксацию пальца осуществляют в полусогнутом положении сроком на 14—16 дней. С 8—9-го дня назначают активные и пассивные движения в сочетании с физиотерапией. Трудоспособность восстанавливается к концу 1-го месяца.

Вывихи пястно-фаланговых суставов II—V пальцев мало чем отличаются от вывихов большого пальца и встречаются значительно реже.

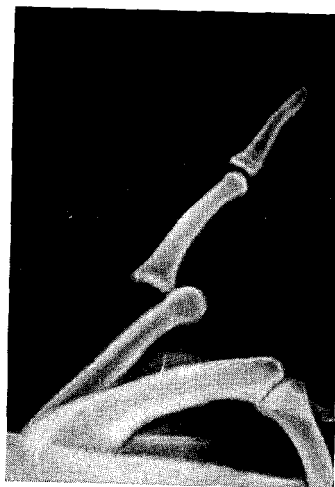
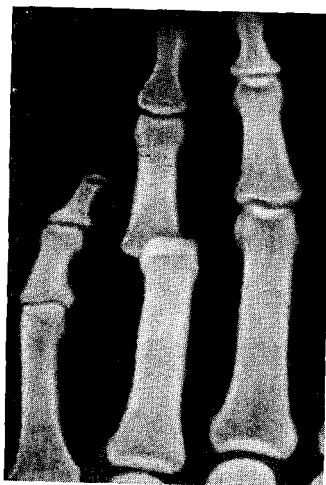
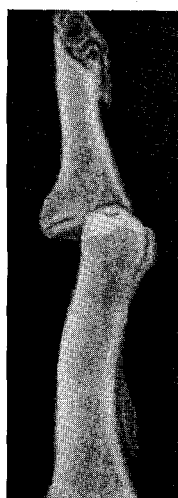
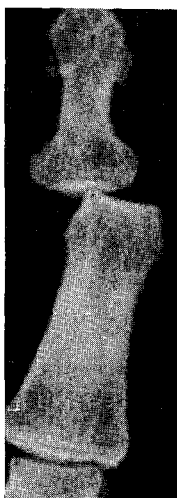
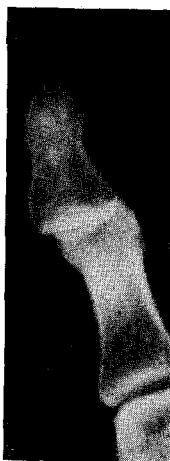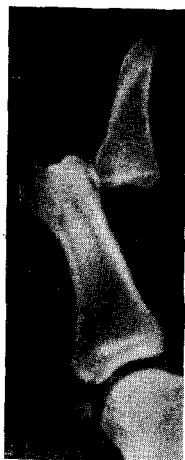Позднее бескровное вправление этих вывихов не всегда удается, а по истечении 2—3-недельного срока оно почти невозможно. Этому в значительной степени препятствует ущемившаяся между костными концами суставная сумка. При безуспешности закрытого вправления, а также во всех случаях застарелых вывихов показано оперативное вмешательство (рис. 105).



- 4 104. Вправление вывиха большого пальца вытягиванием его вверх с увеличением разгибания и смещением вывихнутой фаланги дистально
105. Вывих основной фаланги V пальца кисти

## МЕЖФАЛАНГОВЫЕ ВЫВИХИ

Вывихи в межфаланговых суставах (*luxatio articulationes interphalangeae*), чаще всего первого пальца, обычно возникают при насильственном переразгибании пальцев со смещением в тыльную и реже в ладонную или боковую стороны. Эти вывихи нередко сочетаются с отрывными внутрисуставными переломами, что иногда усложняет вправление их и функциональное лечение (рис. 106, 107, 108). В свежих случаях вывих легко вправляется при соответствующем вытяжении по длине и давлением на основание вывихнутой фаланги. Имобилизация шиной в функциональном положении — 8—10 дней, а при осложненных вывихах удлиняется до 16—18 дней. Рентгенологический контроль в 2 проекциях обязательный.



106. Тыльный вывих  
ногтевой фаланги I пальца  
107. Тыльно-боковой вывих  
ногтевой фаланги II пальца  
кисти  
108. Вывих средней фаланги  
IV пальца кисти

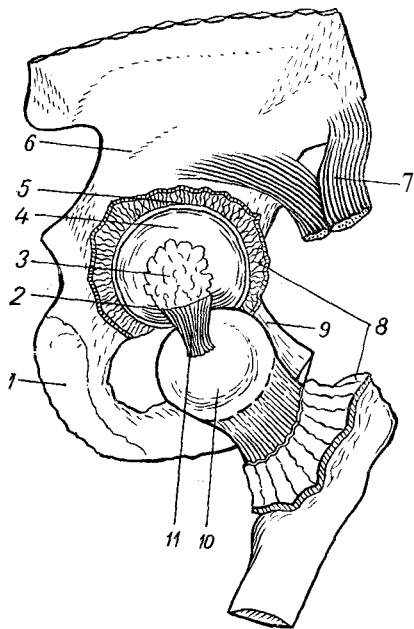
## Травматические вывихи в суставах нижней конечности

### ТАЗОБЕДРЕННЫЙ СУСТАВ

Травматические вывихи бедра (*luxatio femoris traumatica*) встречаются значительно реже вывихов плеча, предплечья и ключицы, но несколько чаще вывихов кисти, голени и костей стопы. Частота их колеблется в пределах 5—20% и в значительной мере объясняется анатомо-физиологическими особенностями, знание которых приобретает существенное практическое значение.

### АНАТОМО-ФУНКЦИОНАЛЬНЫЕ ОСОБЕННОСТИ

Тазобедренный сустав (*articulatio coxae*, рис. 109) является не только самым крупным, но и самым сложным по своему анатомическому строению. Он образован суставной поверхностью головки бедренной кости, которая на всем протяжении, за исключением небольшого углубления, расположенного в центре (*fovea capitis*), место прикрепления круглой связки, покрыта гиалиновым хрящом и вертлужной впадиной, которая покрыта только по периферической части полулунной поверхности (*facies lunata*). Нижне-центральная часть вертлужной впадины лишена хряща. Она выполнена жировой клетчаткой и покрыта синовиальной оболочкой. У задне-нижнего края ее расположена вырезка (*incisura acetabuli*), над которой натянута поперечная связка вертлужной впадины (*lig. transversum acetabuli*). Суставная впадина образована слиянием 3 тазовых костей. Верхний край ее составляет подвздошная кость (*os ilei*), внутренний — лобковая (*os pubis*) и нижний — седалищная (*os ischii*). Это важно учитывать при определении местонахождения головки при ее вывихе. Хрящевая губа вертлужной впадины (*labium acetabulare*), прикрепляясь на всем протяжении свободного края впадины и дости-



109. *Анатомия*

*тазобедренного сустава:*

- 1 — os ischii;
- 2 — Hg. transversum acetabuli;
- 3 — fossa acetabuli заполнена жировой клетчаткой;
- 4 — fades lunata;
- 5 — labrum acetabularo;
- 6 — os ilium; 7 — m. rectus femoris;
- 8 — capsula articularis;
- 9 — os pubis; 10 — caput femoris;
- 11 — Hg. pubofemorale

гая высоты 0,5—0,6 см, еще больше увеличивает глубину вертлужной впадины, которая в среднем достигает 3 см при ширине 4,5 см. По своей форме вертлужная впадина напоминает половину шара, а головка бедра — примерно две трети его. Такое анатомическое соотношение позволяет головке бедра глубоко, более чем на половину, погружаться в полость вертлужной впадины, обеспечивая себе надежную защиту от механических воздействий и хорошую опору для нижней конечности. Конгруэнтность суставных поверхностей и почти полное соответствие между величиной и формой головки, с одной стороны, формой, емкостью и глубиной вертлужной впадины — с другой, позволяют из разряда предрасполагающих факторов перевести их в предохраняющие сустав от возможных вывихов.

Следует иметь в виду, что ось головки и шейки, образующие с диафизарной частью бедра шеечно-диафизарный угол 125—127° во фронтальной плоскости не совпадают. Ось головки и шейки чаще всего отклонена кпереди (anteversio) и реже кзади (retroversio). Причем угол этого отклонения колеблется в широких пределах (от 10 до 22°).

Капсула сустава (capsula articularis) представляет собой весьма плотное фиброзное образование. Начинаясь по окружности костного края вертлужной впадины, она направляется к проксимальному концу бедра и прикрепляется спереди к межвертельной линии (linea intertrochanterica), а сзади — несколько проксимальнее межвертельного гребешка (crista intertrochanterica). В силу этого передняя поверхность шейки бедра полностью находится в полости сустава, а задняя — только на  $\frac{2}{3}$  своей поверхности. Винтообразное направление капсулы и плотное ее прилегание к шейке, с одной стороны, как бы ввинчивает головку в полость вертлужной впадины, что предохраняет ее от повреждения, а с другой стороны, она значительно ограничивает емкость тазобедренного сустава (до 15—20 мл), что обуславливает резкую болезненность даже при незначительных кровоизлияниях в полость сустава. Поверхностные пучки наружного фиброзного слоя капсулы имеют продольное направление, а более глубокие, переплетаясь между собой, создают ей дополнительную прочность более тонкого синовиального слоя, у мест прикрепления которого образуются складки, смягчающие механические воздействия, направленные на суставные концы.

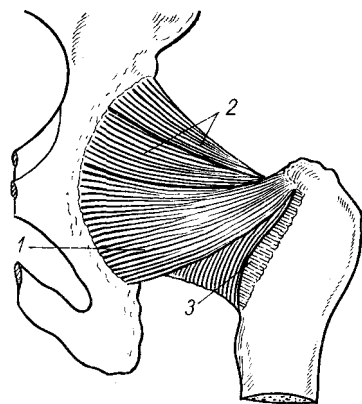
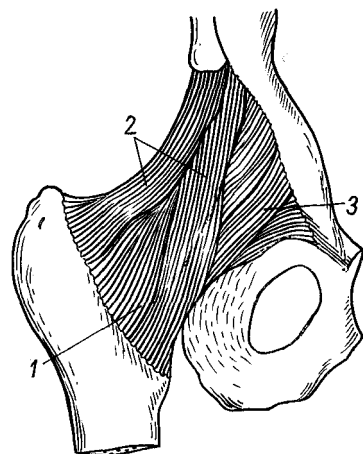
Прочность капсулы сустава в различных участках неодинакова. Одни из них имеют весьма прочное подкрепление окружающими связками, другие этого подкрепления не имеют. Наиболее существенное значение приобретают те связки, которые подходят к капсуле со стороны тазовых костей.

Подвздошнобедренная связка (*lig. ileofemorale*) находится на передней поверхности тазобедренного сустава (рис. ПО). Начинаясь своим широким основанием у нижнего края передне-нижней ости подвздошной кости (*spina iliaca anterior inferior*), она направляется веерообразно вниз и кнаружи, латеральным пучком прикрепляется к большому вертелу и верхней части межвертельной линии, создавая как бы навес над суставом, а медиальным, идущим более вертикально, перекрещивая передний отдел сустава, прикрепляется к малому вертелу и нижней части межвертельной линии. Указанная связка является самой прочной. Она ограничивает разгибание в тазобедренном суставе, приведение и наружную ротацию бедра и принимает участие в удержании туловища в положении стоя.

Винтообразное направление имеют и две другие связки. Лобковобедренная связка (*lig. pubofemorale*) идет от верхней ветви лобковой кости вниз и латерально, вплетаясь в капсулу сустава, и своими пучками заканчивается у внутреннего края межвертельной линии. Она ограничивает разгибание, отведение и внутреннюю ротацию бедра.

Седалищнобедренная связка (*lig. ischiofemorale*) подкрепляет задний отдел капсулы (рис. 111). Она начинается на передней поверхности тела седалищной кости, винтообразно переходит на заднюю поверхность, затем верхнюю, частично вплетается в капсулу сустава и достигает дна вертельной ямки (*fossa trochanterica*). Эта связка ограничивает приведение и внутреннюю ротацию бедра. Волокна указанных связок частично переходят в круговую связку (*zona orbicularis*), которая располагается в толще капсулы и в виде петли охватывает среднюю часть шейки бедра, направляясь к нижней ости подвздошной кости (*spina iliaca inferior*).

Винтообразное направление связок тазобедренного сустава, как и самой капсулы, значительно усиливает ее прочность. Однако капсула сустава имеет и свои слабые места. Они расположены у передне-внутреннего края, между подвздошнобедренной и лобковобедренной связками, у нижнего края,

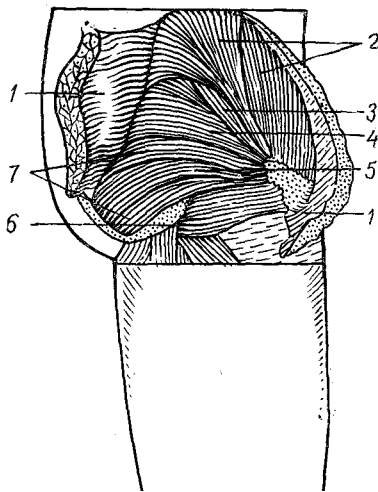
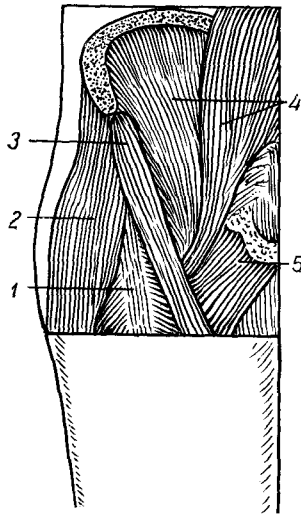


110. Сумочно-связочный аппарат тазобедренного сустава спереди:

1 — capsula articularis;  
2 — *lig. ileofemorale*;  
3 — *lig. pubofemorale*

111. Сумочно-связочный аппарат тазобедренного сустава сзади:

1 — *lig. ischiofemorale*;  
2 — *lig. iliofemorale*;  
3 — capsula articularis



112. Топография мышц тазобедренного сустава спереди:

- 1 — m. rectus femoris;
- 2 — t. tensor fasciae latae;
- 3 — t. sartorius; 4 — t. iliopsoas;
- 5 — t. pectineus

113. Топография мышц тазобедренного сустава сзади:

- 1 — t. gluteus maximus
- 2 — t. gluteus medius;
- 3 — m. gluteus minimus;
- 4 — m. piriformis;
- 5 — t. obturatorius internus;
- 6 — t. quadratus femoris;
- 7 — mm. gemelli

вблизи запирающего отверстия, между седалищно-бедренной и лобковобедренной и сзади между подвздошнобедренной и седалищнобедренной связками. Эти участки капсулы лишены подкрепляющих связок. Они являются наиболее слабыми, и при их разрывах головка бедра покидает полость сустава.

Тазобедренный сустав со всех сторон защищен мощными мышцами (рис. 112), которые непосредственно прилегают к капсуле сустава. Передне-наружную поверхность сустава прикрывает прямая мышца бедра (m. rectus femoris), пояснично-подвздошная (т. iliopsoas) и гребешковая мышцы (т. pectineus). Более поверхностно располагается мышца, напрягающая широкую фасцию бедра (m. tensor fasciae latae), и портняжная мышца (m. sartorius). Указанные мышцы имеют продольное направление и при разогнутом бедре, напрягаясь, плотно прилегают к суставу, особенно пояснично-подвздошная мышца, которая покрывает почти всю переднюю часть сустава, а при сгибании они расслабляются, что влечет за собой потерю функции защиты сустава от возможного вывиха головки вперед. Заднюю и отчасти нижнюю часть сустава прикрывают мышцы (рис. 113), идущие поперечно. Все они являются сравнительно короткими и прикрепляются в области большого вертела. К верхнему краю капсулы прилежит малая ягодичная мышца (m. gluteus minimus), несколько ниже располагается грушевидная мышца (m. pyriformis), которая почти полностью перекрывает капсулу сустава. Средний слой составляют внутренняя запирающая мышца (m. obturator internus), близнецовая (т. gemelli), квадратная мышца бедра (m. quadratus femoris) и средняя ягодичная мышца (т. gluteus medius), а поверхностный — большая ягодичная мышца (m. gluteus maximus). Указанные мышцы прижимают бедро к вертлужной впадине, а при его вывихе головка или раздвигает мышцы, или их разрывает.

Источниками кровоснабжения служат многочисленные концевые сосудистые ответвления. Существенную роль в этом играет медиальная огибающая артерия бедра (a. circumflexa femoris medialis), а также восходящая ветвь латеральной огибающей артерии бедра (a. circumflexa femoris lateralis). Эти сосуды свободно анастомозируют, обеспечивая питанием капсулу сустава, а через нее и шейку бедра. Хорошо здесь развиты и сосуды типа a. nutritiae,



а также отходящие от межвертельной области ветви нижней ягодичной артерии (a. glutea inferior). В кровоснабжении сустава принимает участие и ветвь запирающей артерии (a. obturatoriae), которая проникает в полость сустава под поперечной связкой. Кровоснабжение головки бедра значительно хуже. По-видимому, этим и объясняются нередко возникающие асептические некрозы ее, особенно при застарелых вывихах.

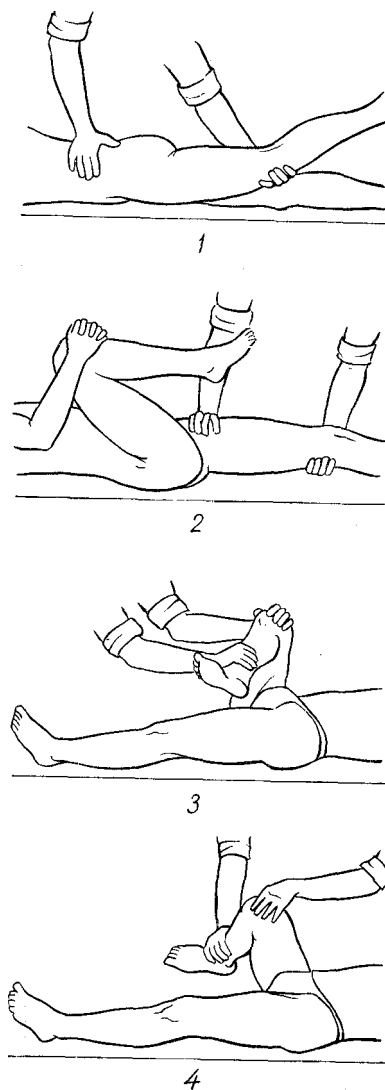
Иннервация передне-наружного отдела сустава осуществляется ветвями бедренного нерва, передне-внутреннего — запирающей и заднего — ветвями седалищного и верхнеягодичного нервов.

Тазобедренный сустав относится к ореховидным (articulatio cotylica), являясь разновидностью многоосных шаровидных суставов. Ему присущи 3 степени свободы движений, вокруг 3 главных осей (рис. 114). Вокруг фронтальной оси осуществляется сгибание и разгибание, вокруг сагиттальной — отведение и приведение, а вокруг вертикальной оси — наружная и внутренняя ротация. Причем ротационные движения совершаются по дуге в  $49^\circ$  (наружная ротация — на  $13^\circ$ , а внутренняя — на  $36^\circ$ ), а в положении сгибания бедра и голени под прямым углом амплитуда их достигает  $90^\circ$ .

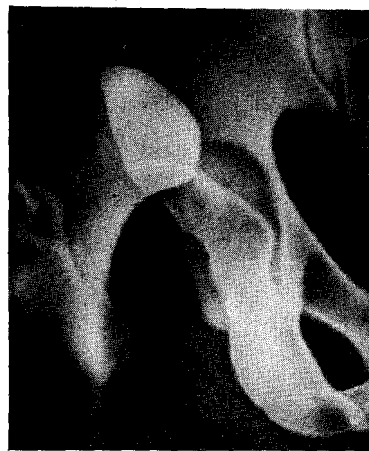
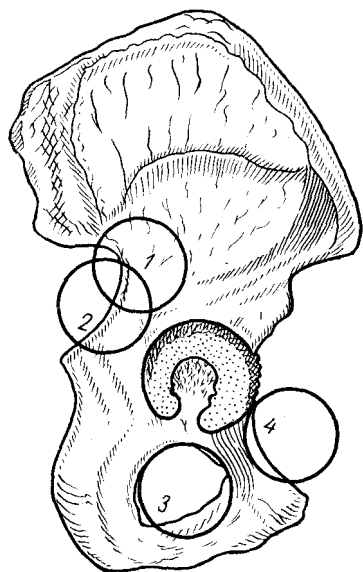
Движения в сагиттальной плоскости совершаются по дуге в  $105-180^\circ$ , а во фронтальной — сгибание возможно до соприкосновения передней поверхности бедра с передней брюшной стенкой, а переразгибание до  $10-15^\circ$ . Движения в тазобедренном суставе возможны во всех направлениях и в большом объеме. Однако в жизни такая большая функциональная возможность, которая ставила бы тазобедренный сустав в какое-либо вынужденное положение, способствующее вывиху, используется редко, так как в этом нет необходимости, то есть в этом суставе большие функциональные возможности не соответствуют их запросам, что в значительной степени снижает вероятность возникновения травматических вывихов.

#### КЛИНИКО-РЕНТГЕНОЛОГИЧЕСКИЕ ОСОБЕННОСТИ ВЫВИХОВ

Смещение головки бедра по отношению к вертлужной впадине может произойти в различных направлениях. Некоторые из них встречаются чаще и имеют существенное практическое значение, дру-



114. Амплитуда движений  
в тазобедренном суставе:  
1 — разгибание, 2 — сгибание,  
3 — внутренняя ротация,  
4 — наружная ротация



115. Рентгенологическая схема положения головки при различных видах вывихов бедра:

- 1 — задне-верхний (подвздошный)
- 2 — задне-нижний (седалищный)
- 3 — передне-нижний (запирательный)
- 4 — передне-верхний (надлонный)

116. Задне-верхний, или подвздошный, вывих бедра

гие — встречаются сравнительно редко. С учетом этих обстоятельств все травматические вывихи бедра можно разделить на 2 основные группы — задние и передние, причем в каждой из этих групп смещения головки возможны вверх и вниз. С учетом клиники, а также рентгенологической картины, которые полностью отражают анатомическое место расположения вывихнутой головки, следует различать задне-верхний, или подвздошный, вывих (*luxatio iliaca*), задне-нижний, или седалищный, вывих (*luxatio ischiadica*), передне-верхний, или надлонный, вывих (*luxatio pubica*) и передне-нижний, или запирательный, вывих (*luxatio obturatoria*). Задние вывихи бедра встречаются в 7—8 раз чаще, чем передние. Среди первых преобладают подвздошные вывихи.

Придерживаясь определенной рентгенологической схемы (рис. 115), нетрудно определить тот или иной вид вывиха. Если на передне-заднем снимке тень головки бедра проецируется выше вертлужной впадины, а клинически внутренняя ротация, сгибание и приведение бедра выражены умеренно, так как вывихнутая головка делает упор в подвздошную кость своей внутренней поверхностью и частично передней, то в данном случае имеем дело с подвздошным вывихом (рис. 116). Если тень головки в большей или меньшей степени накладывается на вертлужную впадину, а клинически внутренняя ротация, сгибание и приведение бедра более выражены, так как вывихнутая головка смещена кзади больше и делает упор в седалищную кость преимущественно своей передней поверхностью, то в данном случае речь идет о седалищном вывихе (рис. 117).

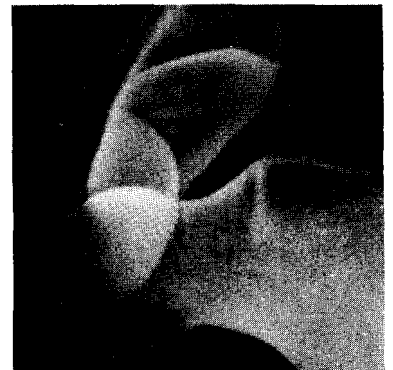
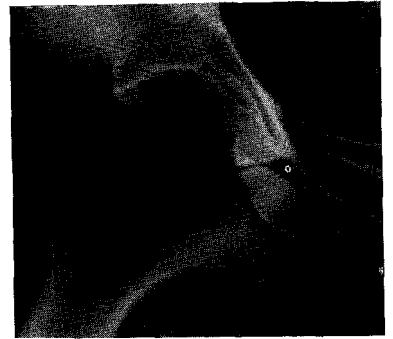
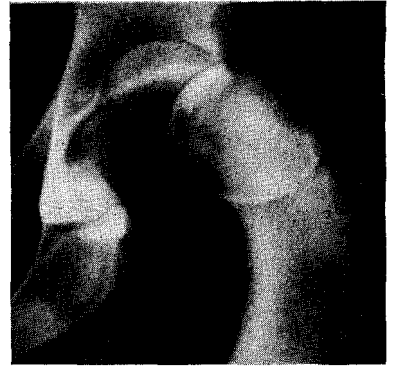
Смещение головки в запирательное отверстие, с упором ее задне-внутренней поверхности и выраженное сгибание, отведение и наружная ротация бедра свидетельствуют о запирательном вывихе (рис. 118), а расположение ее на горизонтальной оси лобковой кости с упором задней поверхностью подтверждает надлонный вывих (рис. 119) с наружной ротацией, сгибанием и отведением бедра.

При задних вывихах четко определяются внутренняя ротация, сгибание и приведение бедра, причем чем выше вывих, тем меньше выражены указанные признаки, а при передних, наоборот — наружная ротация, отведение и сгибание в тазобедренном суставе, причем чем ниже расположена

головка, тем более четко выражены названные компоненты.

*Механогенез.* Травматические вывихи бедра возникают почти исключительно от непрямого приложения действующей силы и к тому же весьма значительной. Непрямой механизм обусловливается рычагообразным действием, вследствие которого бедренная кость с коленным суставом превращается в рычаг первого рода с малым плечом и точкой опоры, расположенными внутрисуставно, то есть рычаг образуется только из бедренной кости. Направление смещения головки зависит от направления и величины ротации бедра в момент приложения силы, а также от приведения или отведения при непременном сгибании в тазобедренном суставе, которое, как правило, возможно лишь при определенной степени сгибания в коленном суставе. Если конечность в момент травмы находится в положении внутренней ротации, приведения и сгибания, то возникают задние вывихи, а если в положении наружной ротации, отведения и сгибания, имеют место передние вывихи. Чем меньше сгибание бедра в момент травмы, тем головка смещается выше, и, наоборот, чем больше сгибание, тем она располагается ниже. Подвздошный вывих возникает тогда, когда конечность в момент травмы занимает положение сгибания в тазобедренном суставе под прямым или тупым углом, а седалищный — когда сгибание бедра достигает угла  $45^\circ$ . В первом случае головка бедра, упираясь в задний отдел капсулы, сначала напрягает ее, а затем разрывает и прокладывает себе путь между *m. obturator internus* и дистальной ножкой *m. gemelli*, а во втором — головка выходит кзади между *mm. gluteae medius et minimus*. При задних вывихах нередко разрывается одна из порций *mm. gemelli et obturator*, а при седалищном — сместившаяся головка может сдавить проходящий в этой области седалищный нерв с последующим развитием травматического неврита.

При передних вывихах, в зависимости от степени сгибания в тазобедренном суставе, отведении и наружной ротации бедра, головка, делая упор в передний отдел капсулы, сначала напрягает ее, а затем разрывает и выходит кпереди между горизонтальной и вертикальной частями *lig. ileofemorale*. При большом отведении капсула разрывается в нижнем отделе и головка располагается у запирающего отверстия, а при небольшом — капсула



117. Задне-нижний, или седалищный, вывих бедра

118. Передне-нижний, или запирательный, вывих бедра

119. Передне-верхний, или надлонный, вывих бедра

разрывается выше и головка достигает горизонтальной ветви лобковой кости.

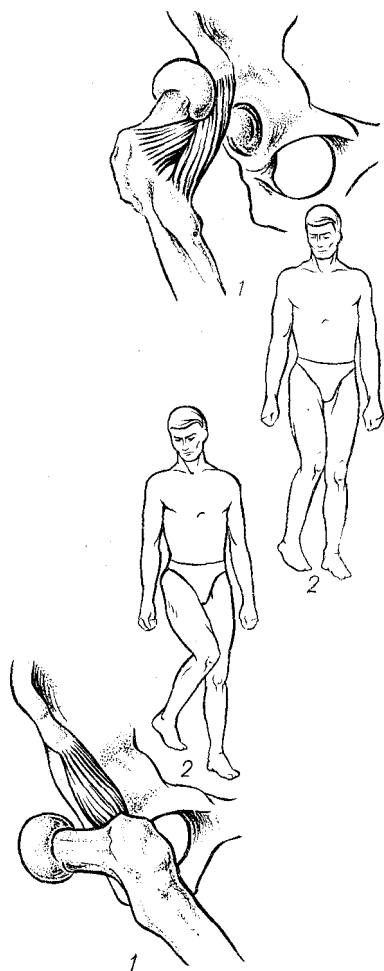
Вследствие резко выраженной вторичной ретракции мышц наступает полное нарушение взаимомышечного равновесия. При задних вывихах передняя группа мышц обычно растягивается, а задняя — находится в состоянии ретракции, нередко представляя собой непреодолимое препятствие при вправлении вывиха. При передних вывихах, наоборот, задняя группа мышц растянута, а передняя находится в состоянии ретракции. Кроме того, большая функциональная недостаточность отмечается со стороны двусуставных, а также длинных мышц бедра.

При травматических вывихах бедра в области тазобедренного сустава нет ни единого анатомического образования, которое не было бы в той или иной степени втянуто в этот сложный и тяжелый патологический процесс, требующий особого внимания и неотложных вмешательств.

**Клиника.** В клинике травматических вывихов бедра (рис. 120) особое место занимают симптом деформации и вынужденное положение конечности, которые обусловлены определенным положением вывихнутой головки по отношению к вертлужной впадине. При самых частых задних вывихах конечность обычно находится в положении приведения, внутренней ротации и сгибания, причем при седалищных вывихах (рис. 121) по сравнению с подвздошными деформация выражена более четко. Для передних вывихов (рис. 122), наоборот, характерна прямо противоположная деформация — отведение, наружная ротация и сгибание, причем при запирательном вывихе (рис. 123) указанные компоненты выражены более резко, чем при надлобковом. Независимо от вида вывиха у всех больных определяется более или менее выраженное относительное укорочение конечности. При подвздошных и надлонных вывихах оно будет большим, чем при седалищных и запирательных.

Активные движения в тазобедренном суставе практически отсутствуют, пассивные возможны в небольших пределах, но болезненны, а при попытке вывести конечность из вынужденного положения, что достигается при задних вывихах осторожным отведением бедра, а при передних — приведением, определяется симптом «пружинистой подвижности».

При подвздошных вывихах большой вертел смещен выше линии Резер — Нелатона (рис. 124), яго-



120. Клиника-анатомическая картина при задне-верхнем, или подвздошном, вывихе бедра:

1 — анатомическое положение головки — подвздошная кость, 2 — типичная деформация конечности — умеренное приведение, внутренняя ротация и сгибание

121. Клиника-анатомическая картина при задне-нижнем, или седалищном, вывихе бедра:

1 — анатомическое положение головки — седалищная кость, 2 — типичная деформация конечности — резкое приведение, внутренняя ротация и сгибание

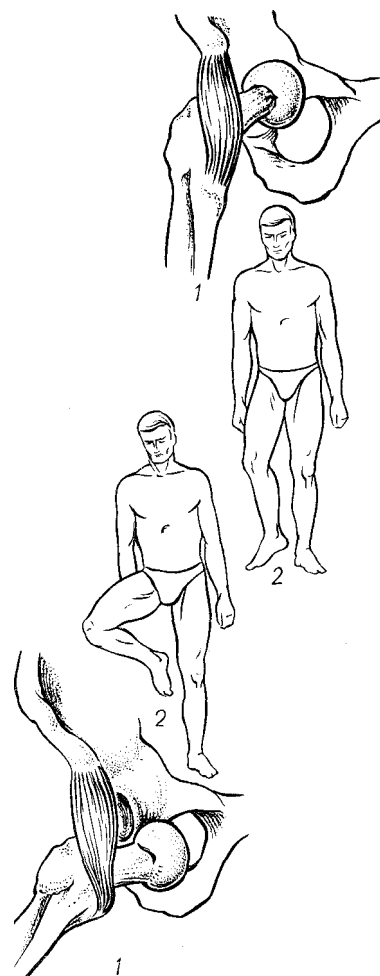
дичная складка располагается несколько выше, чем на здоровой стороне, а головка бедра пальпируется под ягодичными мышцами. При седалищных вывихах головки бедра определяется у седалищной кости, ягодичная область на стороне вывиха более округла, а на здоровой — несколько уплощена. При передних вывихах большой вертел пальпировать не удается, ягодичная область обычно уплощена, а паховая, особенно при надлонных вывихах, увеличена за счет смещенной головки.

При сдавлении сосудисто-нервного пучка в скарповском треугольнике нередко возникают трофические расстройства конечности, а при запирательных вывихах — боль по ходу запирательного нерва. Клиника травматических вывихов бедра настолько характерна, что распознавание их не представляет особых затруднений и дифференцировать их практически приходится разве только с переломами шейки бедра, при которых в области сустава определяется значительная патологическая подвижность, в то время как при вывихах движения резко ограничены или отсутствуют вовсе.

Рентгенограмма, произведенная в двух проекциях, дополняет клиническую картину, уточняет анатомическое положение сместившейся головки, а также выявляет больных с осложненными переломами костной ткани.

Клиника несвежих, и особенно застарелых вывихов бедра, со временем несколько сглаживается. Боль обычно уменьшается, деформация частично компенсируется за счет увеличения поясничного лордоза и наклона таза в сторону поврежденной конечности, функциональные проявления со стороны конечности нарастают, хотя полного восстановления функции практически никогда не наступает.

**Лечение.** При лечении травматических вывихов бедра принцип неотложной хирургии приобретает особую значимость, так как всякое промедление весьма затрудняет дальнейшее вправление, которое следует осуществлять только в стационаре при полном общем обезболивании с применением мышечных релаксантов. В настоящее время наиболее всего распространен способ Джанелидзе, основанный на использовании силы тяжести конечности, и рычагообразный способ Кохера. Первый показан при вправлении свежих подвздошных, седалищных и запирательных вывихов, второй — при вправлении надлонных, а также всей несвежих вывихов.

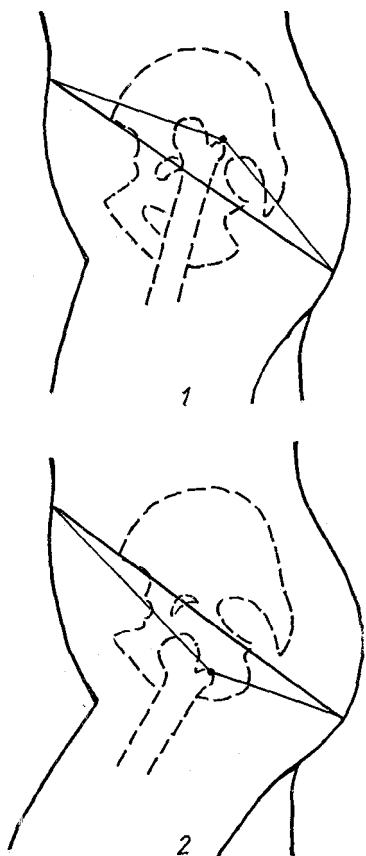


122. Клиника-анатомическая картина при передне-верхнем, или надлонном, вывихе бедра:

1 — анатомическое положение головки — лобковая кость, 2 — типичная деформация конечности — умеренное отведение, наружная ротация и сгибание

123. Клиника-анатомическая картина при передне-нижнем, или запирательном, вывихе бедра:

1 — анатомическое положение головки — запирательное отверстие, 2 — типичная деформация конечности — резкое отведение, наружная ротация и сгибание



Способ Джанелидзе. Пострадавшего укладывают на стол лицом вниз (рис. 125). Вывихнутая конечность должна свисать со стола, а таз фиксирован к нему путем подкладывания под передне-верхние ости мешочков с песком и давления рукой ассистента на область крестца. Спустя 10—15 мин хирург постепенно сгибает голень до прямого угла, одновременно несколько отводит пострадавшую конечность и ротирует ее кнаружи. Затем медленно, без резких движений надавливает на область подколенной ямки вывихнутой конечности вниз по оси бедра, в результате чего головка подводится к вертлужной впадине. Этот момент определяется ясным ощущением сдвига бедра кпереди (вниз). Не ослабляя давления по оси бедра, хирург на заключительном этапе осуществляет несколько ротационных движений, при которых головка обычно и проскальзывает во впадину с характерным щелкающим звуком (рис. 126). Возможность полностью разогнуть пострадавшую конечность является неоспоримым доказательством успешного вправления вывиха, а произведенная рентгенограмма это подтверждает.

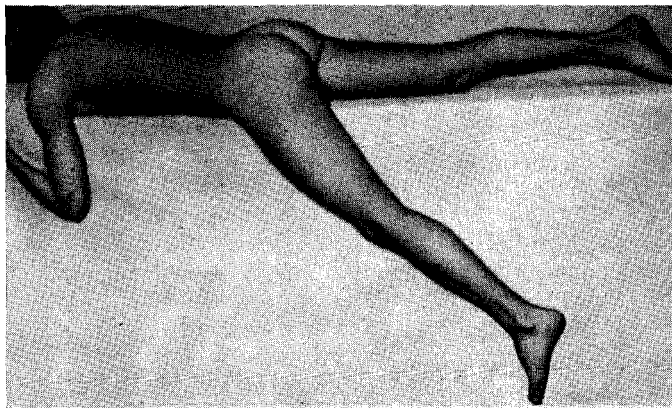
При вправлении надлонных вывихов из-за опасности возникновения перелома шейки бедра этот способ не применяют.

Способ Кохера. Пострадавшего укладывают на спину. Ассистент надавливанием на обе ости подвздошных костей фиксирует таз. Хирург вначале осторожно сгибает пострадавшую конечность в коленном и тазобедренном суставах до прямого угла, а затем осуществляет вытяжение по оси бедра. Нередко в этот момент происходит вправление с ха-

124. Нарушение линии Розера—Нелатона при задних (1) и передних (2) вывихах бедра

125. Вправление вывиха бедра по Джанелидзе:

I момент — пострадавший лежит на животе, конечность свободно свисает

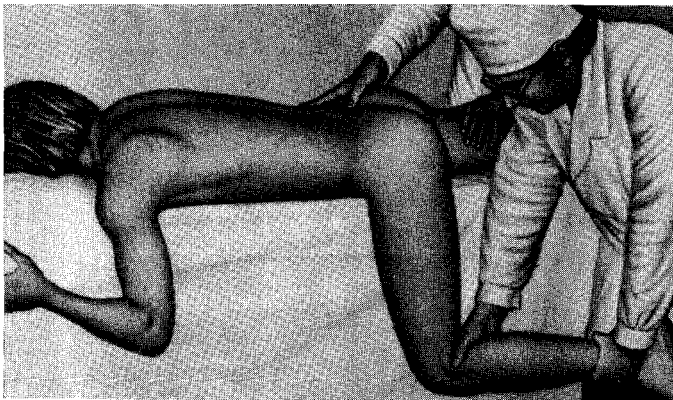
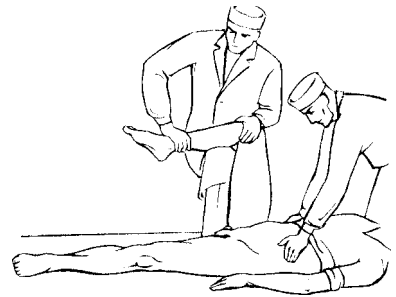


рактерным шелкающим звуком. Если эти приемы не позволили вправить вывих, то хирург, продолжая тягу по оси бедра, вначале осуществляет ротацию внутрь, а затем несколько кнаружи с одновременным отведением и разгибанием конечности. Обычно эти приемы позволяют вправить задние вывихи (рис. 127).

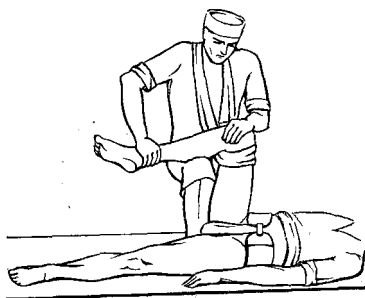
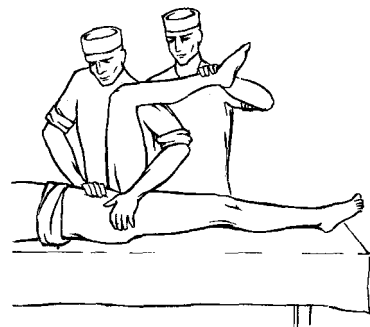
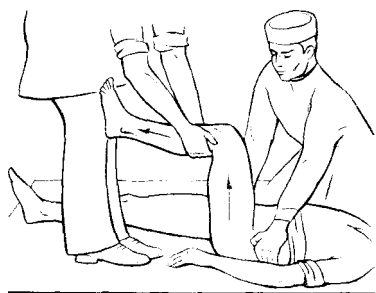
При вправлении надлонных вывихов хирург вначале сгибает пострадавшую конечность, затем производит вытяжение за голень по оси бедра, максимально ротируя его кнаружи. При этом вывихнутая головка отходит кпереди от лобковой кости. Продолжая вытяжение ротированной конечности, хирург постепенно приводит, сгибает и ротирует ее внутрь. Этим приемом головка подводится к передне-верхнему краю вертлужной впадины. На заключительном этапе, сохраняя вытяжение приведенной, согнутой и ротированной внутрь конечности, хирург разгибает ее и отводит. В этот момент головка бедра обычно соскальзывает в вертлужную впадину.

При вправлении запирательных вывихов для смещения головки кпереди от запирательного отверстия и подведения к переднему краю вертлужной впадины необходимо согнуть пострадавшую конечность в коленном суставе, постепенно увеличивая отведение, добиться максимальной наружной ротации. Не уменьшая вытяжения по оси бедра, приведенную конечность постепенно переводят из наружной ротации в положение внутренней ротации с одновременным разгибанием.

Если описанным способом передний вывих вправить не удастся, необходимо его перевести в задний, что достигается сгибанием, внутренней ротацией



- ^ 126. *Вправление вывиха бедра по Джанелидзе:*  
 II момент — хирург сгибает голень до прямого угла, осуществляет тягу вниз, отводит и ротирует конечность кнаружи
- 127. *Вправление вывиха бедра по Кохеру*

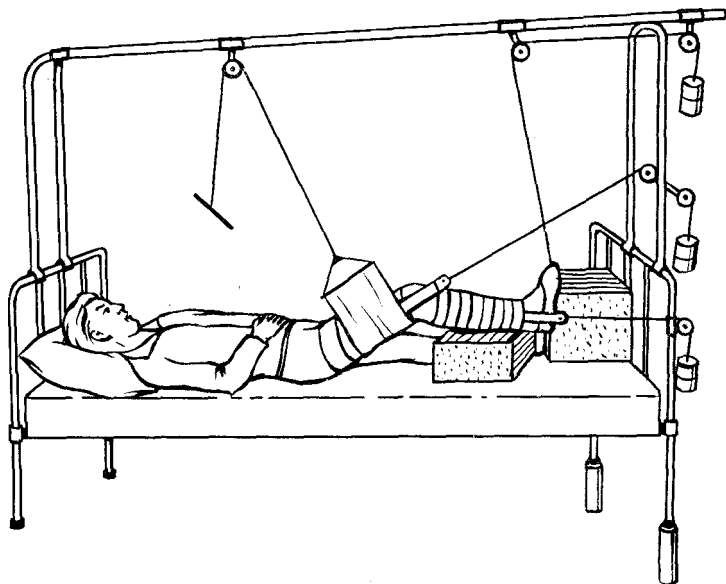


и приведением бедра, а затем применить один из способов вправления задних вывихов (рис. 128, 129, 130).

Во всех этих случаях важно убедиться, что вывих действительно вправлен. После устранения вывиха пострадавший должен находиться в постели, на шите в течение 2 нед с фиксацией конечности либо гипсовой повязкой, либо вытяжением с грузом 2—3 кг в положении небольшого сгибания и отведения в тазобедренном суставе (рис. 131). С первых дней рекомендуют УВЧ-терапию на область тазобедренного сустава, массаж мышц бедра, а для восстановления функции вначале пассивные, а затем и активные движения. Спустя 3 нед больному разрешают ходить с костылями без нагрузки на поврежденную конечность и только через 2—2,5 мес с нагрузкой.

Преждевременная нагрузка может привести к асептическому некрозу головки бедренной кости с последующим развитием деформирующего остеоартроза тазобедренного сустава.

При застарелых вывихах, когда вокруг головки уже сформированы мощные рубцы, а вертлужная впадина заполнена обильными разрастаниями соединительной ткани, попытка закрытого вправления, как правило, успеха не дает. Такие вывихи требуют оперативного вмешательства.



- 128. Техника вправления задних вывихов бедра
- 129. Вправление задних вывихов бедра по Белеру
- 130. Вправление вывихов бедра по Сомихину
- 131. Система вытяжения после устранения вывиха бедра в сочетании с возможностью пассивно-активных движений в суставе



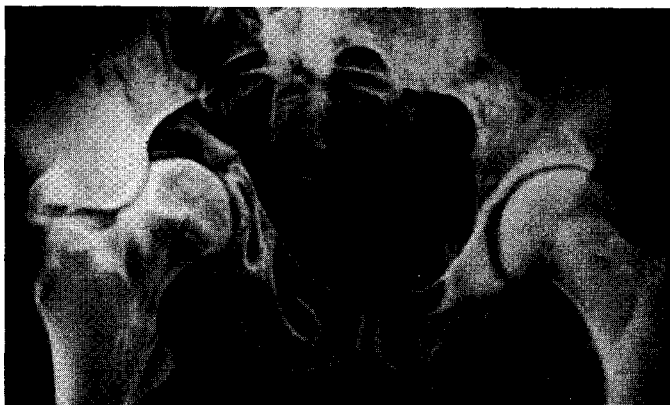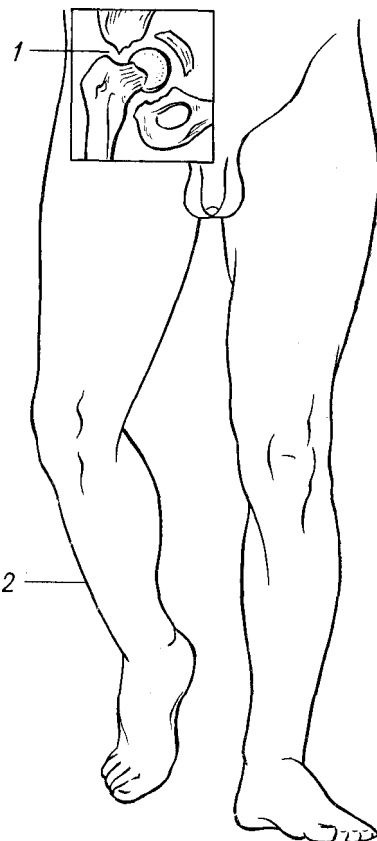
## ЦЕНТРАЛЬНЫЙ ВЫВИХ БЕДРА

Центральный вывих бедра (*luxatio femoris centralis*), при котором головка смещается в полость малого таза, возникает при переломе дна вертлужной впадины. В одних случаях она частично внедряется в полость таза, в других — отмечается полное внедрение головки в полость малого таза (рис. 132).

Возникают эти вывихи как от прямого, так и непрямого воздействия, но при обязательном совпадении действующей силы с длинной осью головки и шейки бедра, что чаще всего встречается при согнутом, повернутом кзади и отведенном бедре.

**Клиника.** При центральном вывихе бедра (рис. 133) поврежденная конечность слегка согнута в тазобедренном суставе, приведена и умеренно ротирована кнаружи. Отмечаются функциональное укорочение, тугоподвижность в суставе и полная невозможность отведения бедра. При ректальном исследовании выявляются болезненность и куполообразная деформация боковой стенки таза. Для постановки точного диагноза решающее значение имеет рентгенограмма.

**Лечение.** В свежих случаях центральный вывих устраняют с помощью двойного скелетного вытяжения (рис. 134). Одну спицу или клемм проводят через большой вертел, а вторую — через надмышечковую область бедра. Вначале наращивают груз системы вытяжения за большой вертел до 6—12 кг, а по оси конечности он остается дисциплинирующим (2—3 кг). Как только с помощью боковой тяги удалось извлечь головку из полости малого таза, сила вытяжения и ее направления меняются. Она



132. Центральный вывих бедра с переломом вертлужной впадины и деформацией переднего полукольца таза

133. Центральный вывих бедра:  
1 — отрывной перелом дна вертлужной впадины с внедрением головки в полость малого таза,  
2 — типичная деформация конечности

увеличивается по оси конечности до 6—10 кг и, наоборот, уменьшается до 3—4 кг на системе вытяжения за большой вертел. Система вытяжения с постепенным уменьшением груза устраняется спустя 2—2,5 мес. Через 8—10 дней после вправления вывиха назначают активную лечебную гимнастику, которая в достижении хороших функциональных результатов имеет решающее значение.

Нагрузку на поврежденную конечность разрешают не ранее 3—4 мес, а трудоспособность восстанавливается спустя 7—8 мес.

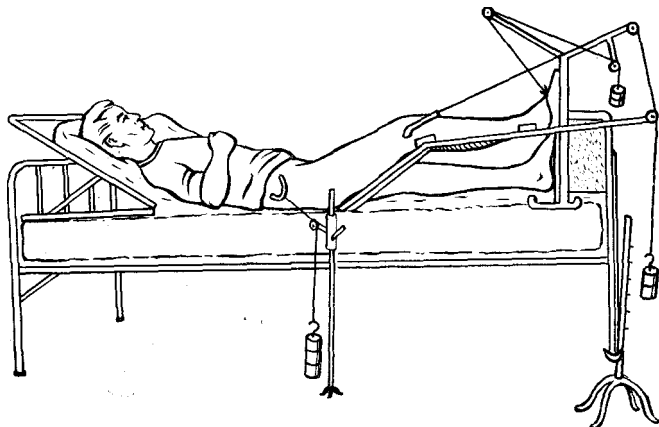
При застарелых вывихах консервативным путем добиться вправления не удастся. В таких случаях показана операция.

## КОЛЕННЫЙ СУСТАВ

Травматические вывихи голени (*luxatio cruris traumatica*) встречаются сравнительно редко. Они встречаются у 1,5—2% больных по отношению к вывихам других локализаций. Это находит свое объяснение в анатомо-физиологических особенностях коленного сустава, который по своей анатомической сложности и биомеханике занимает особое место.

### АНАТОМО-ФУНКЦИОНАЛЬНЫЕ ОСОБЕННОСТИ

Коленный сустав образован дистальным концом бедра, проксимальным концом большеберцовой кости и надколенником. Причем со стороны бедра в нем участвуют внутренний и наружный мыщелки бедра (*condylus medialis et lateralis*), разделенные сагит-



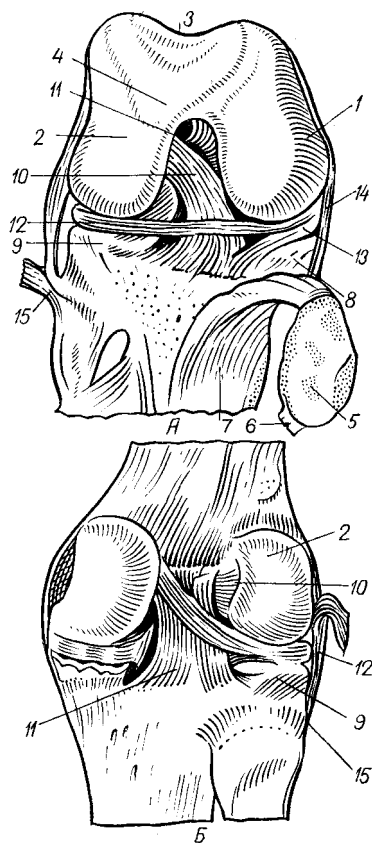
134. Система двойного скелетного вытяжения при центральном вывихе бедра

тально расположенной межмышелковой ямкой (fossa intercondylaris).

Внутренний мышелок несколько больше наружного. Передние поверхности мышелков бедра, переходя одна в другую, образуют слегка вогнутую суставную поверхность для надколенника (fades patellaris), который, являясь самой крупной сесамовидной костью, заложен в сухожилии четырехглавой мышцы (m. quadriceps femoris). Задняя поверхность надколенника покрыта хрящом, и сагиттально идущий суставной гребень (crista glenoidalis) делит ее на 2 неравные части: наружную — большую и внутреннюю — меньшую. При движениях надколенник смещается только по отношению бедра, причем при сгибании он занимает межмышелковый промежуток, а при разгибании прилежит к надколенниковой поверхности, а его гребень находится в его выемке (рис. 135).

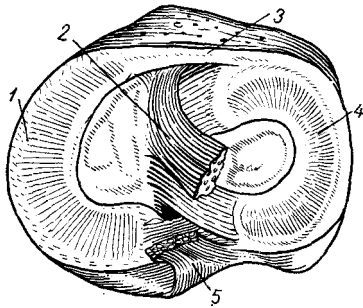
Со стороны голени в образовании коленного сустава принимает участие суставная поверхность большеберцовой кости своими внутренним и наружным мышелками. Причем суставная поверхность внутреннего мышелка несколько вогнута, а наружного — более плоская и длиннее. Между мышелками расположено межмышелковое возвышение.

Инконгруэнтность суставных поверхностей бедра и большеберцовой кости в значительной степени компенсируется межсуставными хрящами (minisci medialis et lateralis), которые располагаются на соответствующих мышелках большеберцовой кости (рис. 136) и своими передними и задними концами прикрепляются к межмышелковому возвышению. Впереди мениски соединены поперечной связкой колена (lig. transversum genus). Они имеют серповидную форму, наружный край которых утолщен и сращен с капсулой сустава, а внутренний, обращенный в полость сустава, несколько заострен и более свободен. Нижняя поверхность менисков плоская; верхняя — несколько вогнута. Благодаря этому коленный сустав фактически разделен на 2 сообщающихся между собой сустава: верхний — более обширный — мениско-бедренный и нижний — щелевидный — мениско-большеберцовый. Вследствие своей эластичности и относительной подвижности, меняя свою толщину и форму соответственно кривизне мышелков бедра, мениски приспособляются к различным положениям коленного сустава, что имеет большое значение в его биомеханике.



135. Внутрисуставные анатомические образования коленного сустава спереди (А) и сзади (Б):

- 1 — condylus medialis;
- 2 — condylus lateralis;
- 3 — fossa intercondylaris;
- 4 — fades patellaris;
- 5 — patella; 6 — tendo m. quadriceps femoris;
- 7 — lig. patellae;
- 8 — condylus medialis tibiae;
- 9 — condylus lateralis tibiae;
- 10 — lig. cruciatum anterius;
- 11 — lig. cruciatum posterius;
- 12 — meniscus lateralis;
- 13 — meniscus medialis;
- 14 — lig. collaterale tibiale;
- 15 — lig. collaterale fibulare



136. Проксимальная  
внутрисуставная поверхность  
большеберцовой кости:  
1 — meniscus medialis;  
2 — lig. cruciatum anterius;  
3 — lig. transversum genus;  
4 — meniscus lateralis;  
5 — lig. cruciatum posterius

Отличительной особенностью коленного сустава являются внутрисуставные крестообразные связки, которые, перекрещиваясь друг с другом, прочно соединяют бедро с большеберцовой костью. Передняя крестообразная связка (lig. cruciatum anterius) идет от внутренней поверхности наружного мыщелка бедра косо вниз и медиально к внутреннему межмыщелковому бугорку, а задняя (lig. cruciatum posterius) — от наружной поверхности внутреннего мыщелка бедра идет косо вниз и латерально к наружному межмыщелковому бугорку. Указанные связки вместе с менисками, выполняя роль амортизаторов, представляют собой сложную буферную и тормозную систему, что имеет немаловажное значение в функции коленного сустава.

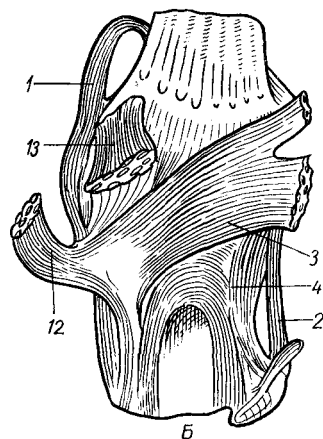
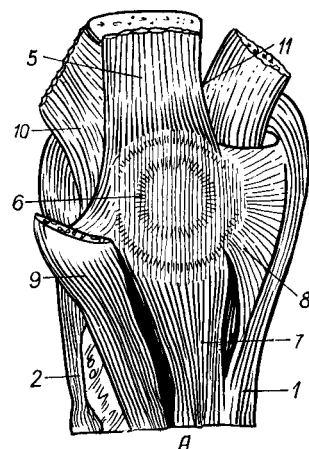
Капсула сустава обширна, натянута слабо и сравнительно тонка. Она прикрепляется в области бедра спереди на 4—5 см выше суставного хряща мыщелков, сзади — по краю суставного хряща, а по бокам — над его краем. В области большеберцовой кости капсула прикрепляется несколько ниже края суставного хряща. Состоит она из наружного фиброзного слоя, более плотного по задней поверхности и прочно сращенного с сухожильным растяжением четырехглавой мышцы бедра по передней поверхности и внутреннего синовиального слоя, выстилающего полость коленного сустава. Синовиальный слой образует многочисленные складки, между которыми заключена жировая ткань, заполняющая свободные пространства, возникающие вследствие инконгруэнтности суставных поверхностей. Особенно развиты парные крыльчатые складки (plicae alares), расположенные по бокам надколенника и идущие до верхнего края менисков. Поднадколенниковая складка (plica infrapatellaris), идущая от верхушки надколенника к переднему межмыщелковому полю, вместе с крестообразными связками делит полость сустава на сообщающиеся между собой наружный и внутренний отделы. Объем полости сустава меняется в зависимости от его положения. Особенно увеличивают полость сустава карманы — завороты. Самым большим является передне-верхний заворот (recessus superior), который образован переходом синовиальной оболочки с задней поверхности сухожилия четырехглавой мышцы на бедренную кость. Остальные располагаются вокруг хрящевого покрова мыщелков бедра и большеберцовой кости. Все они сообщаются с полостью сустава, ко-

торая увеличивается еще больше вследствие соединения со слизистыми сумками.

Коленный сустав (рис. 137) окружает крепкий и хорошо развитый связочный аппарат. Большеберцовая окольная связка (*lig. collaterale tibiale*) идет от внутреннего надмышелка бедра к верхнему отделу большеберцовой кости, срастается с сумкой сустава и внутренним мениском, а малоберцовая окольная связка (*lig. collaterale fibulare*) направляется от наружного надмышелка бедра к головке малоберцовой кости. Задние отделы капсулы укреплены кривой и дугообразной подколенными связками (*lig. popliteum obliquum et arcuatum*). Первая идет косо сверху от наружного мышелка бедра вниз к внутреннему мышелку большеберцовой кости, вторая — от наружного надмышелка бедра, соединяясь с предыдущей, и достигает головки малоберцовой кости. Последние 2 связки имеют меньшее отношение к устойчивости сустава, чем 2 предыдущие. Особо важную роль здесь играет сухожилие четырехглавой мышцы, которое начинается на 8—10 см выше надколенника, направляется к его основанию, охватывая его спереди и с боков, опускается в виде прочного тяжа вниз, образуя связку надколенника (*lig. patellae*), и прикрепляется к бугристости большеберцовой кости. Другая часть пучков от боковых отделов надколенника направляется к соответствующим мышелкам бедра, образуя так называемые боковые поддерживающие связки надколенника (*retinaculum patellae laterale et mediale*).

Сосудистая система коленного сустава отличается большой сложностью и многообразием строения. Его кровоснабжение осуществляется за счет богатой артериальной сети, образованной анастомозами между ветвями бедренной артерии (*a. femoralis*), подколенной (*a. poplitea*), являющейся продолжением первой и передней большеберцовой артерии (*a. tibialis anterior*), отходящей от подколенной артерии. Указанные источники кровоснабжения находятся в определенной зависимости от анатомо-физиологических особенностей коленного сустава и играют особо важную роль в коллатеральном кровообращении голени, особенно при повреждении подколенной артерии.

Иннервация осуществляется за счет кожных и мышечных ветвей бедренного нерва (*п. femoralis*), запирательного (*п. obturatorius*), внутреннего кожного нерва (*п. saphenus*), а также ветвей боль-



137. Внеуставные анатомические образования коленного сустава спереди (А) и сзади (Б):

- 1 — *lig. collaterale tibiale*;
- 2 — *lig. collaterale fibulare*;
- 3 — *lig. popliteum obliquum*;
- 4 — *lig. popliteum arcuatum*;
- 5 — *tendo m. recti femoris*;
- 6 — *patella*; 7 — *lig. patella*;
- 8 — *retinaculum patellae mediale*;
- 9 — *retinaculum patellae laterale*;
- 10 — *m. vastus lateralis*;
- 11 — *m. vastus medialis*;
- 12 — *m. semimembranosus*;
- 13 — *caput mediale m. gastrocnemii*

шеберцовой и малоберцовой частей седалищного нерва (п. ischiadicus).

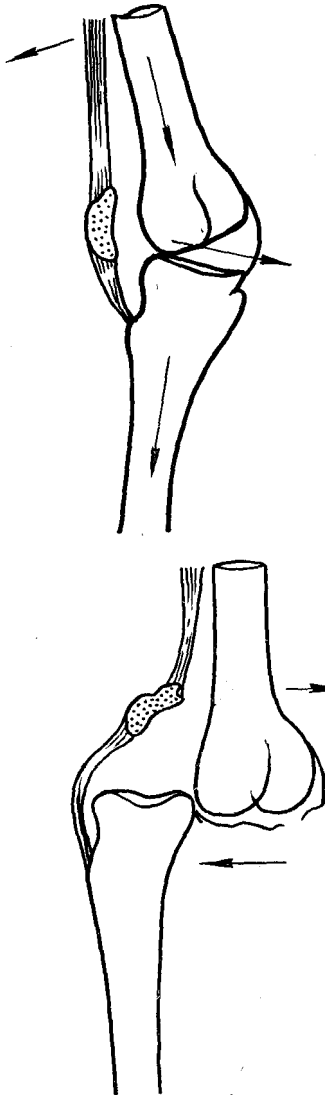
Функционально коленный сустав относится к вращательно-блоковидным (trochoginglymus). Блоковидный бедренно-менисковый сустав обеспечивает сгибательно-разгибательные движения вокруг фронтальной оси, а вращательный большеберцово-менисковый обеспечивает ротацию голени по отношению к бедру вокруг продольной оси. В блоковидном суставе движения носят спиральный характер, вокруг внутреннего мышелка, а так как последний несколько больше наружного, к концу полного разгибания голень отклоняется несколько кнаружи. Наряду с вращательными движениями типа перекатывания для коленного сустава характерны и движения типа скольжения. Первые обеспечивают сгибание голени в пределах  $20^\circ$ , вторые в пределах  $110^\circ$ . Разгибание голени в основном происходит за счет скольжения. В положении разгибания суставные поверхности больше соприкасаются между собой, чему способствует и большая приспособляемость менисков. При сгибании, наоборот, зона контакта уменьшается, она смещается кзади с преимущественной опорой на область внутреннего мышелка. Поэтому устойчивость конечности в положении сгибания заметно уменьшается. Свободная амплитуда сгибания в коленном суставе равна  $130^\circ$ . Дальнейшее сгибание ограничивает естественный объем конечности, а также действие крестообразных связок. Тормозом для переразгибания служат предельно напряженные боковые связки и задняя крестообразная связка, а также сухожилия сгибателей голени. Препятствием для приведения и отведения в положении разгибания голени являются напряженные боковые и крестообразные связки, которые, кроме того, удерживают суставные поверхности относительно друг друга, а при сгибании препятствуют смещению их в передне-заднем направлении. Вращательные движения, которые осуществляются вокруг продольной оси, проходящей через внутренние мышелки бедра и большеберцовой кости с перемещением наружного мышелка бедра и соответствующего мениска по отношению к наружному мышелку большеберцовой кости, возможны только в положении сгибания. Наружная ротация достигает  $30^\circ$ , внутренняя— $10^\circ$ . Последняя тормозится крестообразными связками, которые при наружной ротации несколько расслабляются.

По мере разгибания голени объем ротационных движений уменьшается и в положении полного разгибания они исчезают. Надколенник, являясь передатчиком силы сокращающейся четырехглавой мышцы бедра на голень, при сгибательно-разгибательных движениях перемещается только вдоль межмышечковой поверхности бедра. Боковые смещения его возможны при разогнутой голени только пассивно. Наилучший контакт между суставными поверхностями бедра и надколенника достигается при сгибании голени под углом 145—150°. В других положениях, особенно при разгибании и максимальном сгибании, полного соответствия между ними нет. С внутренней стороны надколенник фиксирован менее прочно, чем с наружной, где поддерживающие его боковые связки толще и крепче. Наружная суставная поверхность его более покатая и плоская, а наличие физиологического наружного отклонения голени (*germ valgum*) при каждом сокращении прямой мышцы бедра способствует смещению надколенника кнаружи, создавая анатомические предпосылки к его вывиху.

Коленный сустав расположен поверхностно, его костные образования рельефно вырисовываются и сравнительно легко доступны для пальпации. Вместе с тем в его механике, кроме крепкого сумочно-связочного аппарата, принимает участие около полтора десятка мышц, обеспечивая довольно большой объем движений, хотя жизненные запросы для их полного использования возникают сравнительно редко. Указанные анатомо-физиологические особенности, где форма и функция взаимно обуславливают друг друга, делают коленный сустав более устойчивым к механическим воздействиям, которые могли бы стать непосредственной причиной травматических вывихов.

## ВЫВИХИ ГОЛЕНИ

Под вывихом голени (*luxatio cruris*) обычно подразумевается вывих большеберцовой кости, так как малоберцовая кость не входит в сочленение с дистальной суставной поверхностью бедра. Смещения голени по отношению к мышелкам бедра могут быть во всех направлениях — кпереди, кзади, кнаружи, кнутри, нередко возникают сочетанные смещения, а также стойкие ротационные подвывихи.



138. Схема непрямого механизма переднего вывиха голени

Чаще всего в клинической практике встречаются передне-наружные вывихи. Вывихи голени, как правило, сопровождаются значительным повреждением сумочно-связочного аппарата коленного сустава, нередко внутрисуставными переломами, а также серьезными нарушениями сосудисто-нервного пучка, особенно при задних вывихах, с последующим угрожающим развитием некроза конечности.

*Механогенез.* Вывих голени может возникнуть как от прямого насилия, так и от очень сложного непрямого воздействия травмирующей силы. При этом травма всегда значительна, так как вывих может произойти только при разрыве как боковых, так и крестообразных связок. Для переднего вывиха характерна сила, действующая на переразогнутую голень, для заднего — на максимально согнутую в коленном суставе, а боковые вывихи возникают при воздействии силы в момент сгибания с наружной или внутренней ротацией голени. Наиболее типичный не прямой механизм переднего вывиха (рис. 138) возможен при падении с высоты на выпрямленные ноги. При этом сила, действующая по продольной оси бедра, переходя на фиксированную голень, вызывает дальнейшее преразгибание в коленном суставе с последующим смещением бедра кзади. В этих условиях задний сумочно-связочный аппарат сустава, оказывая сопротивление, вначале напрягается, а затем разрывается, точка опоры перемещается на суставную поверхность большеберцовой кости, по которой и соскальзывают мыщелки бедра кзади, то есть бедро образует двуплечий рычаг с коротким плечом и точкой опоры, расположенными внутрисуставно. Передний вывих возможен и при согнутой голени, но в этих случаях фиксированным должно быть бедро.

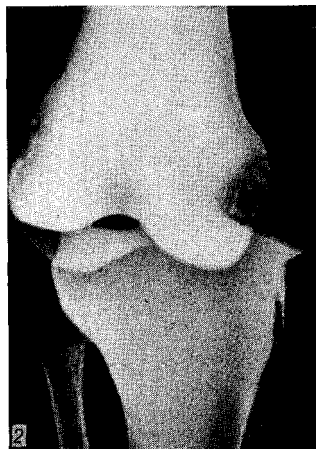
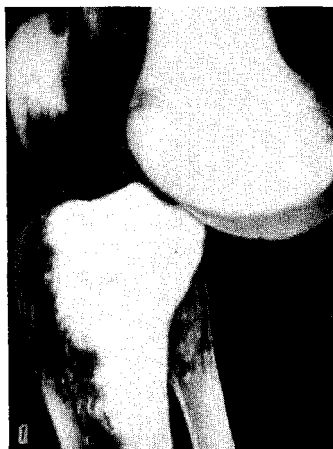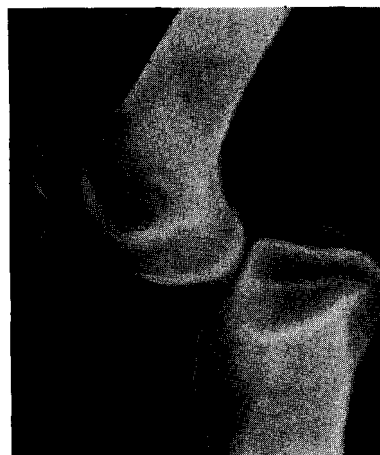
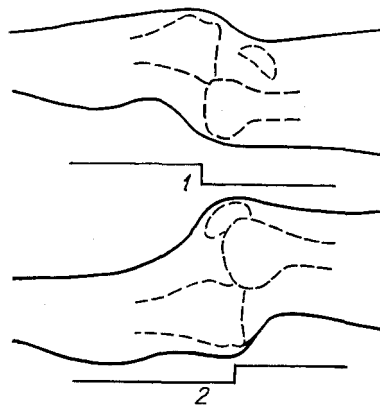
Механизм задних вывихов характеризуется обратным соотношением сгибания—разгибания, а также направлением действующей силы.

*Клиника.* Наиболее типичными клиническими признаками вывиха голени являются деформация сустава, боль и нарушение функции. При передних вывихах отмечается увеличение передне-заднего размера коленного сустава, штыкообразная деформация со сдвигом вертикальной оси бедра кзади, а большеберцовой кости кпереди (рис. 139). Пассивные движения надколенника сохраняются. При задних вывихах, наоборот, штыкообразная дефор-

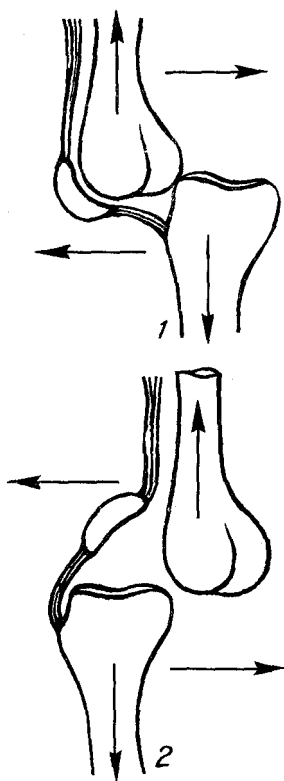
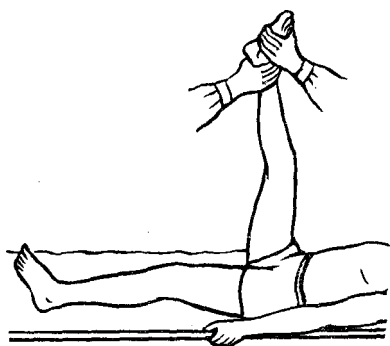


мация зависит от сдвига вертикальной оси бедра кпереди, а большеберцовой кости кзади. Надколенник плотно прилежит к бедру и пассивные движения невозможны. Объем сустава, как правило, увеличен. Для полного вывиха характерно выпрямленное положение конечности с некоторой ротацией и значительное укорочение ее за счет сдвига голени кверху. Активные сгибательно-разгибательные движения отсутствуют, пассивные резко ограничены и болезненны. В большинстве своем, особенно при задних вывихах, отмечаются нервно-сосудистые расстройства в виде отека голени и стопы, бледности или цианоза кожи, отсутствие пульса на тыле стопы, расстройства чувствительности, снижение температуры. Рентгенограммы, сделанные в 2 проекциях, позволяют определить не только вид вывиха и степень смещения большеберцовой кости, но и исключить возможный остеоэпифизиолиз бедренной кости в молодом возрасте, а также внутрисуставные переломы (рис. 140, 141). В противоположность вывиху при остеоэпифизиолизе пассивные сгибательно-разгибательные движения хотя и небольшие, но сохраняются, определяются более четко выражена локализованная болезненность в области мышечков бедренной кости и весьма незначительные периферические расстройства.

*Лечение.* При травматических вывихах голени прежде всего речь идет о сохранении жизнеспособности конечности, так как даже растяжение, сдавление или ушиб сосудов сравнительно быстро ведет к образованию тромбов, нарушению периферическо-



139. Деформация коленного сустава при переднем (1) и заднем (2) вывихе голени
- 140. Вывих голени кпереди (1) и кнутри (2)
141. Задний вывих голени



142. Исходное положение конечности при вправлении вывиха голени  
143. Схема вправления задних (1) и передних (2) вывихов голени

го кровообращения и некрозу конечности. Поэтому неотложное вмешательство при вывихах голени должно носить urgentный характер и отличаться чрезвычайной осторожностью, нежностью манипуляций и правильностью направления тяг при устранении вывиха. При полном обезболивании и расслаблении мускулатуры, что достигается глубоким наркозом, вправление не представляет особых трудностей (рис. 142).

При передних вывихах ассистент захватывает обеими руками надмышечковую область бедра, а хирург смещенную кпереди голень. Одновременной тягой и противотягой очень осторожно и медленно производят тракцию по оси конечности в сочетании с нажатием руками хирурга на переднюю поверхность проксимального отдела голени, а руками ассистента — на задне-нижний отдел бедра, переводя сустав из положения разгибания в положение сгибания. Боковые смещения устраняют противоположным давлением на голень и бедро, а ротационные — сочетанием с наружной или внутренней ротацией голени.

При вправлении задних вывихов манипуляции аналогичны, но направления давлений противоположны — хирург при одновременной тяге по оси осуществляет давление на проксимальный конец голени сзади наперед, а ассистент на дистальный конец бедра спереди назад (рис. 143).

Исчезновение деформации, появление пассивных движений в суставе, а нередко и характерный щелкающий звук в заключительный момент манипуляций свидетельствует о вправлении вывиха.

Заднюю гипсовую шину до ягодичной складки со стопой накладывают в положении сгибания в коленном суставе под углом 8—10° на 2—3 нед. Строгий постельный режим в условиях стационара. С первых дней назначают лечебную гимнастику для свободных от иммобилизации пальцев, спустя 10—12 дней — массаж мышц бедра и голени, через месяц — легкие сгибательно-разгибательные движения в суставе и ходьбу с помощью костылей без нагрузки на поврежденную конечность, а спустя 1,5—2 мес — с нагрузкой. Однако увлекаться слишком ранними движениями и нагрузкой не следует, так как это может привести к рецидиву вывиха и разболтанности коленного сустава. Полное восстановление функции конечности обычно наступает не ранее 2—3 мес, хотя у ряда больных образуются

некоторая степень ограничения подвижности. В этот срок восстанавливается и трудоспособность.

Застарелые вывихи голени, являются большой редкостью и, как правило, подлежат оперативному вправлению.

#### ВЫВИХИ НАДКОЛЕННИКА

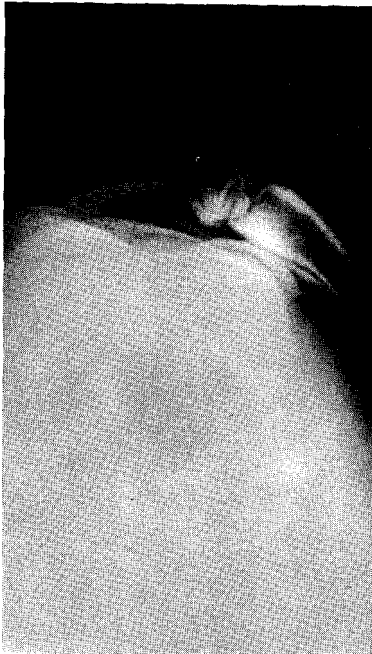
Травматические вывихи надколенника (*luxatio patellaris traumatica*) встречаются сравнительно редко и по различным статистическим данным они составляют 0,4—0,7% всех вывихов. Особенность этих повреждений состоит в том, что они часто склонны к рецидивам, а переходя в привычные вывихи, как правило, влекут за собой развитие деформации коленного сустава в виде вальгусного отклонения голени, прогрессирующее нарушение функции, а иногда и ограничение трудоспособности.

Чаще всего встречаются наружно-боковые вывихи, несколько реже — кнутри и вверх (при разрыве собственной связки надколенника), а если повреждается сухожилие четырехглавой мышцы, возникают вывихи книзу. При боковых вывихах надколенник смещается кнаружи или кнутри, а при вертикальных — вокруг своей продольной оси. Капсула сустава, а также боковые связки — держатели надколенника — при всех видах вывихов, как правило, разрываются на противоположной вывиху стороне.

*Механогенез.* В механизме вывихов надколенника, кроме решающего действия, чаще всего прямого насилия в сочетании с резким сокращением четырехглавой мышцы бедра, существенную роль играют такие предрасполагающие факторы, как выраженное genu valgum или случайное состояние приведения голени с внутренней ротацией в момент травмы, а также степень выстояния переднего отдела наружного мыщелка бедра и несоответствие направления четырехглавой мышцы с направлением собственной связки надколенника.

Боковые вывихи возникают, как правило, при разогнутой голени, когда прямая мышца бедра находится в расслабленном состоянии. В положении сгибания вывих надколенника невозможен, так как вследствие плотного прилегания к межмыщелковой поверхности бедра он становится неподвижным.

Вертикальные вывихи, наоборот, возможны и при согнутой голени, когда надколенник располагается в нижнем отделе межмыщелковой ямки.

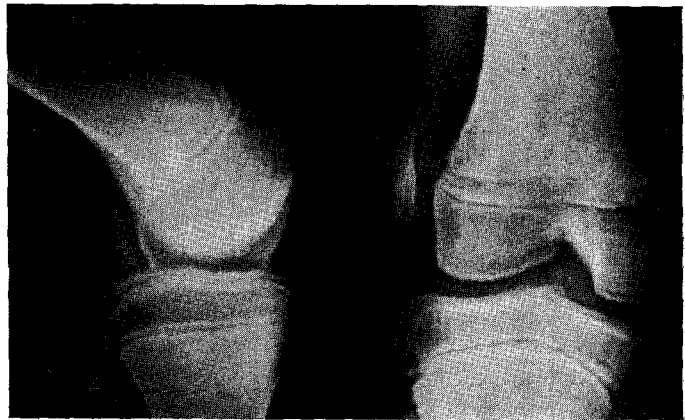


Удар, нанесенный спереди и сбоку, смещает его вокруг вертикальной оси, а рефлекторное сокращение четырехглавой мышцы усиливает и закрепляет это смещение.

*Клиника.* В клинической картине прежде всего преобладает деформация коленного сустава, свидетельствующая о характере и направлении смещения надколенника. При полном вывихе он располагается кнаружи от наружного мышелка бедра, а при неполном — на передней поверхности наружного мышелка. Поперечник согнутого коленного сустава несколько расширен и уплощен, межмышелковая ямка пуста. Сухожилие четырехглавой мышцы и собственная связка надколенника напряжены и несколько смещены кнаружи, как бы увлекаясь за смещенным надколенником. Отмечается резкая боль. Активные движения невозможны, пассивные резко ограничены и болезненны. Сравнительные осмотр и пальпация позволяют четко определить не только вид вывиха, но и степень смещения надколенника. Рентгенографическое исследование подтверждает и уточняет диагноз (рис. 144). Особенно характерны снимки, произведенные симметрично при согнутых голених и касательном направлении лучей спереди снизу вверх или сверху вниз (рис. 145).

При вертикальных вывихах, наоборот, увеличен передне-задний размер коленного сустава за счет поворота надколенника вокруг своей продольной оси и установки ребром между мышелками бедра. Этот поворот четко определяется и пальпаторно.

*Лечение.* Основным условием для вправления



144. Наружно-боковой вывих надколенника ^  
 145. Вывих надколенника кнаружи. Рентгенограмма произведена при максимально согнутой голени и касательном направлении лучей

надколенника является полное обезболивание и расслабление мышц, в том числе и четырехглавой мышцы бедра. В тазобедренном суставе конечность устанавливается в положение сгибания под прямым углом, а в коленном — в положении разгибания. Вывих устраняют пальцевым нажатием на надколенник (рис. 146). Накладывают заднюю гипсовую шину в положении полного разгибания в коленном суставе (рис. 147). Чтобы предупредить рецидив и переход вывиха в привычный, фиксацию сохраняют не менее 3 нед. Спустя 2 нед назначают массаж четырехглавой мышцы и электропроцедуры, не снимая шины. Полная нагрузка возможна не ранее чем через 1 мес.

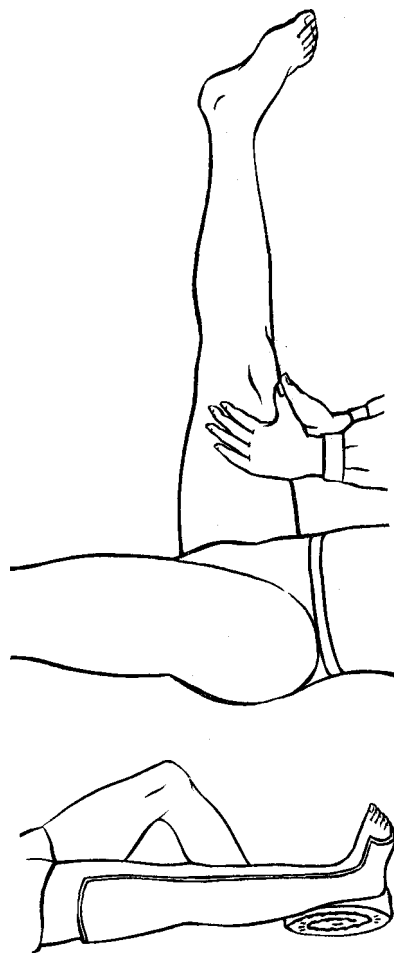
Несвежие, застарелые, а также привычные вывихи служат показанием для оперативного вправления.

#### ИЗОЛИРОВАННЫЕ ВЫВИХИ ГОЛОВКИ МАЛОБЕРЦОВОЙ КОСТИ

Возникают они редко и обычно от прямого удара по проксимальному концу малоберцовой кости. Клинически определяется деформация в области головки, боль и нарушение функции коленного сустава. Возможны двигательные и чувствительные расстройства за счет повреждения малоберцового нерва. Рентгенограмма в боковой проекции дает четкое определение вывиха. Устраняют этот вывих пальцевым нажатием на головку: при передних вывихах — кзади, при задних — кпереди. Фиксацию конечности до средней трети бедра сохраняют не менее 3 нед с последующим назначением лечебной гимнастики и тепловых процедур, а по показаниям — электро-терапии, прозерина, дибазола, витамина В<sub>12</sub>.

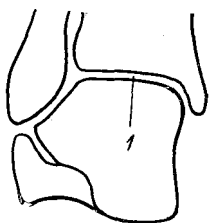
#### СУСТАВЫ СТОПЫ

Сравнительная редкость травматических вывихов в суставах стопы стоит в прямой зависимости от анатомического строения ее, формы и выполняемой функции (рис. 148). Кроме вывихов, для суставов стопы характерны подвывихи, изолированные вывихи стопы и отдельных костей, а также вывихи в сочетании с переломами, которые наиболее характерны для надтаранного сустава. В отличие от других суставов вправленный вывих в суставах



146. Техника устранения вывиха надколенника

147. Принцип иммобилизации конечности после устранения вывиха надколенника



стопы требует более длительного срока фиксации, а также применение более настойчивой функциональной терапии.

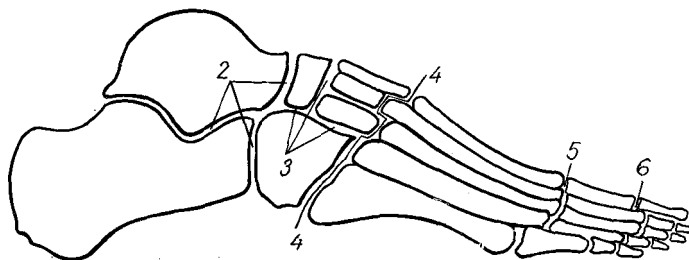
#### АНАТОМО-ФУНКЦИОНАЛЬНЫЕ ОСОБЕННОСТИ

Надтаранный сустав (*articulatio talocruralis*) образован дистальными концами берцовых костей, которые, сформировав вилку голеностопного сустава в виде суставной ямки, входят в плотное соединение с блоком таранной кости, выполняющим роль суставной головки. Суставные поверхности их как по форме, так и по величине в общем соответствуют друг другу. Капсула сустава, проходящая по границам суставного хряща, замыкает полость, которая с соседними суставами сообщения не имеет. Спереди и сзади капсула свободна и более тонкая. С боков она натянута и подкреплена прочными связками, которые берут свое начало от вершин лодыжек, расходятся веером и прикрепляются к нижележащим костям стопы. Движения стопой осуществляются в передне-заднем направлении через единственную ось, проходящую поперечно через таранную кость. Так как блок последней имеет некоторый скос, при подошвенном сгибании происходит умеренное приведение и супинация стопы, а при тыльном — отведение и пронация. В передне-заднем направлении амплитуда движений возможна в пределах 60—80°, причем подошвенное сгибание стопы достигает 50°, тыльное — 20° от среднего положения, когда стопа с голенью образует прямой угол. Прочный боковой связочный аппарат движения в стороны почти исключает.

Подтаранный сустав (*articulatio pedis subtalo*) образован таранно-пяточным, таранно-ладьевидным и пяточно-кубовидным сочленениями. Первые 2 сустава по своей форме приближаются к шаровидным и функционируют одновременно, а сами движения

#### 148. Суставы стопы:

- 1 — *articulatio talocruralis*;
- 2 — *articulatio pedis sub talo*;
- 3 — *articulatio cuneocuboideonavicularis*;
- 4 — *articulationes tarsometatarsee (Lisfranci)*;
- 5 — *articulationes metatarsophalangeal*;
- 6 — *articulationes interphalangeal*

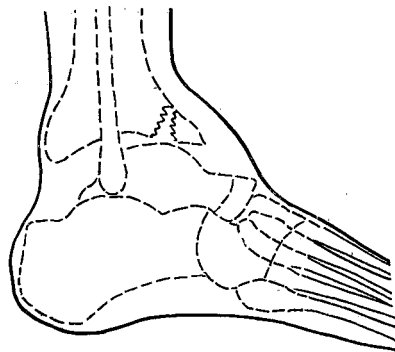


осуществляются только вокруг одной оси. Третий сустав, анатомически являясь самостоятельным, считается седловидным, но функционирует, как и предыдущие. Изолированные движения в названных суставах практически невозможны, поэтому функционально они рассматриваются как единый подтаранный сустав, состоящий из 4 костей. В нем, в отличие от надтаранного, преобладают боковые движения — приведение и отведение, супинация и пронация, но в передне-заднем направлении они невозможны. Прочный связочный аппарат в сочетании с полной конгруэнтностью сочленовных поверхностей делает подтаранный сустав достаточно устойчивым к травматическим вывихам.

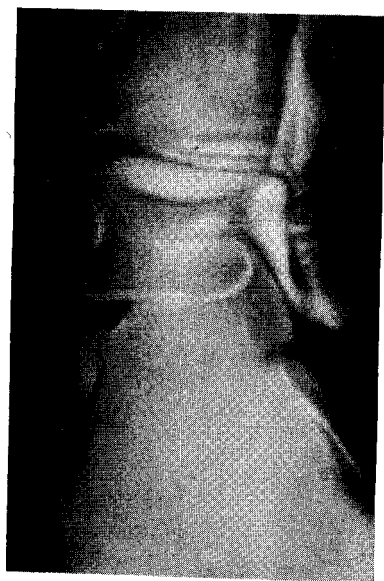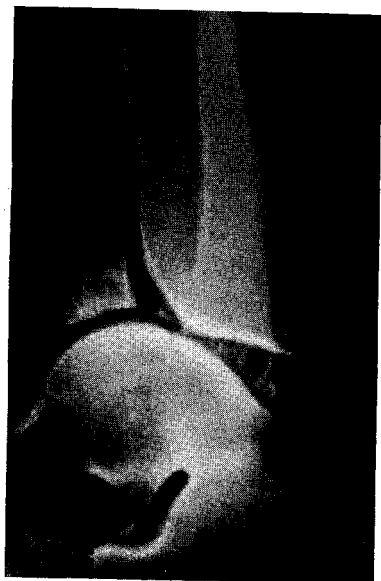
Клиновидно-кубовидно-ладьевидное сочленение (*articulatio cuneosuboideonavicularis*) образовано одноименными костями, обращенными друг к другу, и имеют общую суставную полость с одним щелсвидным уступом прочной и туго натянутой капсулы кзади и тремя — кпереди. С тыльной и подошвенной сторон капсула сустава подкреплена прочными связками, натянутыми между костями, образующими данное сочленение. Последнее является типичным амфиартрозом с весьма ничтожными скользящими движениями одной суставной поверхности по отношению к другой.

Предплюсно-плюсневые суставы (*articulationes tarsometatarsae — Lisfranci*) образованы 5 плюсневых костями, 3 клиновидными и кубовидной. Причем плоскость сочленения между несколько выпуклой кпереди предплюсной и согнутыми кзади основаниями плюсневых костей представлена своеобразной ломаной линией, где вторая плюсневая кость и вторая клиновидная своим уступом кзади образуют подобие замка, который почти полностью исключает боковые движения плюсны. Лисфранковое сочленение фактически состоит из 3 отдельных частей, каждая из которых имеет собственную суставную капсулу. Все они тесно связаны между собой межкостными связками, а по тыльной и подошвенной поверхностям подкреплены добавочными связками. Объем возможных движений в суставе Лисфранка, как и функциональные запросы к нему, весьма ничтожны, поэтому и вывихи в нем встречаются сравнительно редко.

Плюсне-фаланговые суставы (*articulationes metatarsophalangeae*) образованы головками плюсневых костей с их неправильно шаровидной формой



149. Передний вывих стопы с переломом переднего края большеберцовой кости



150. Вывих стопы кнаружи и кпереди в сочетании с переломом лодыжек и переднего края большеберцовой кости

и овальными суставными ямками оснований фаланг пальцев. Капсула суставов свободна, с тыльной стороны тонкая, по подошвенной поверхности и с боков она подкреплена связками. Подошвенная часть капсулы большого пальца постоянно включает 2 довольно большие сесамовидные кости, которые на суставной поверхности головки соответствуют 2 достаточно выраженным углублениям. В плюсне-фаланговых суставах возможны сгибания в пределах до 30°, разгибания до 60°, а также легкие ротационные движения.

Межфаланговые суставы (*articulationes interphalangeae*) расположены между смежными фалангами каждого пальца. Все они имеют одинаковое анатомическое строение и в отношении формы и функции сходны с такими же суставами кисти. Капсула суставов свободна, прочно укреплена боковыми связками, которые совершенно исключают возможность боковых движений.

#### ВЫВИХИ СТОПЫ

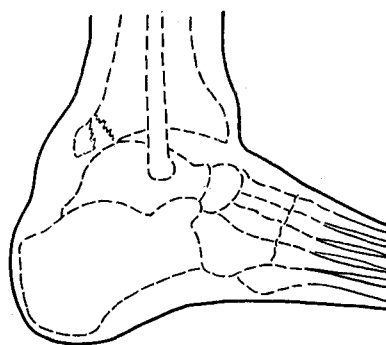
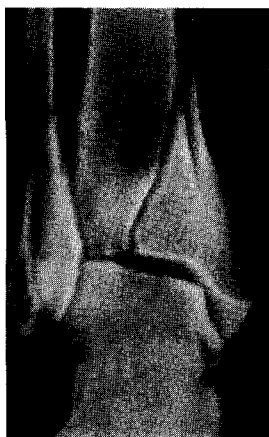
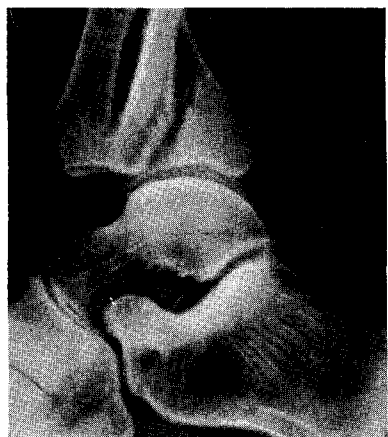
Травматические вывихи стопы (*luxatio pedis traumatica*), при которых таранная кость выходит из вилки голеностопного сустава, при сохранении взаимного расположения остальных костей возможны только при воздействии большого внешнего насилия. Эти вывихи нередко осложняются переломами дистального суставного конца голени. Смещения стопы возможны кпереди, кзади, кнутри и кнаружи.

Для передних вывихов (рис. 149) характерна деформация области голеностопного сустава с некоторым удлинением и разгибанием стопы. Спереди четко контурируется блок таранной кости, а сзади — суставной край большеберцовой кости (рис. 150). Функция стопы резко нарушена. Для задних вывихов (рис. 151, 152) характерна обратная деформация.

При наружных вывихах стопа (рис. 153, 154, 155) смещается кнаружи и принимает положение пронации, при внутренних, наоборот, кнутри, стопа находится в положении супинации. Таранная кость обычно выступает из-под соответствующей лодыжки. Иногда встречаются и центральные вывихи стопы (рис. 156, 157, 158, 159).

Одномоментное вправление вывиха осуществля- ют под общим обезболиванием, проводниковой или

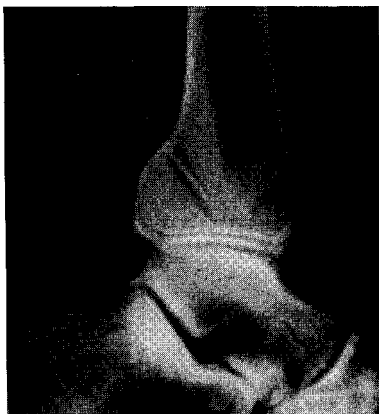
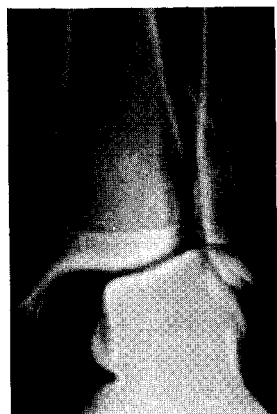
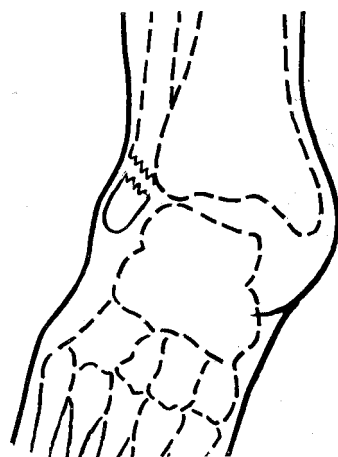




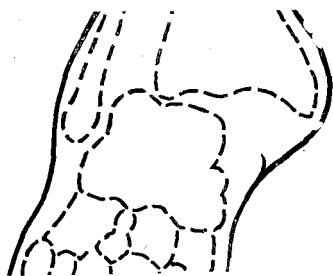
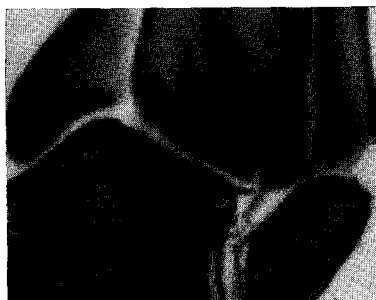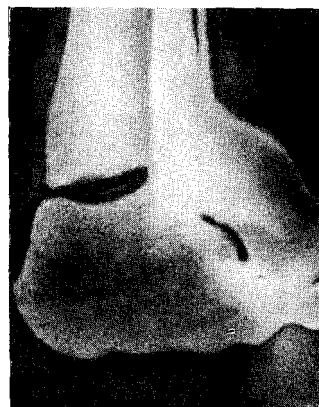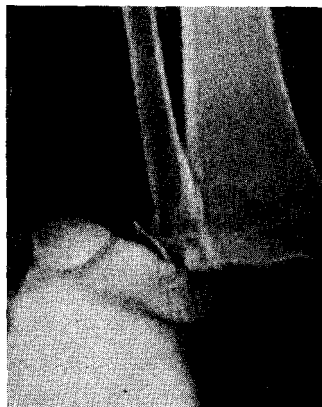
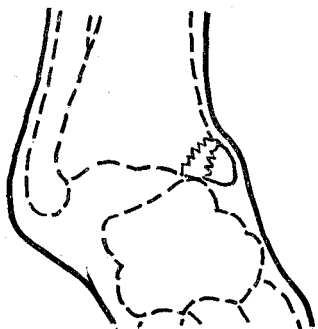
внутрикостной анестезией при полном расслаблении ахиллова сухожилия путем сгибания конечности в коленном и тазобедренном суставах (рис. 160).

При передних вывихах стопы вначале придается положение разгибания, затем она при умеренной тракции по длине голени смещается кпереди и устанавливается в положение сгибания. При задних вывихах манипуляции обратные. Боковые смещения стопы устраняются вытяжением по оси голени и соответствующим противодавлением на область деформации.

Иммобилизацию стопы осуществляют циркулярной гипсовой повязкой до средней трети бедра сроком на 2—3 нед. Стопа фиксируется при устранении переднего вывиха в положении умеренного подошвенного сгибания и варуса, заднего — тыльного сги-



151. Задний вывих стопы с отрывным переломом заднего края большеберцовой кости
152. Вывих стопы кзади в сочетании с переломом заднего края большеберцовой кости и наружной лодыжки
153. Наружный вывих стопы с переломом наружной лодыжки
154. Вывих стопы кнаружи в сочетании с переломом наружной лодыжки

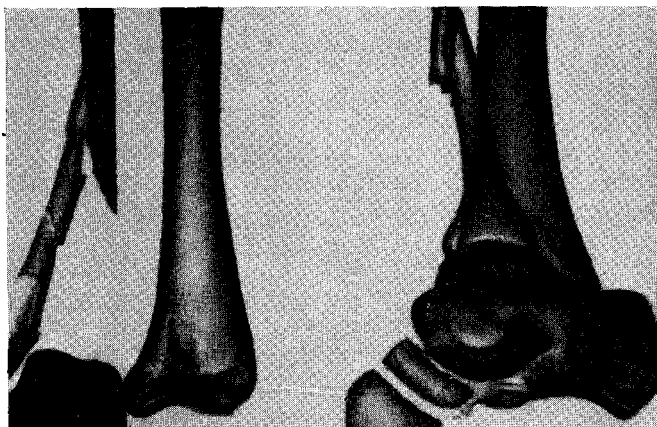


- 155. Полный надтаранный вывих стопы снаружи и спереди
- 156. Внутренний вывих стопы с переломом внутренней лодыжки
- 157. Надтаранный вывих стопы кнутри в сочетании с переломом лодыжек
- 158. Вывих стопы вверх с разрывом межберцового синдесмоза
- 159. Центральный вывих стопы. Рентгенограмма (по Шабанову)

бания, наружного — приведения и супинации, внутреннего — под прямым углом и легкого варуса. После указанного срока стопу выводят в среднефизиологическое положение, а коленный сустав освобождают от иммобилизации. После снятия гипсовой повязки назначают курс физиотерапевтического лечения (массаж, ЛФК, парафин) и ношение супинатора в течение 1 г.

Вправление свежих вывихов стопы не представляет особых затруднений, если оно осуществляется при полном обезболивании, тем более, что чаще приходится иметь дело с подвывихами или переломами вывихами.

При неудавшейся попытке вправить вывих ручным способом показан метод скелетного вытяжения, а при застарелых — иногда требуется кровяное вправление с применением наружного доступа.



## ПОДТАРАННЫЕ ВЫВИХИ СТОПЫ

Подтаранные вывихи стопы (*luxatio pedis sub talo*, рис. 161) характеризуются смещением всей стопы, за исключением таранной кости, взаимоотношение которой с дистальным суставным концом голени остается ненарушенным.

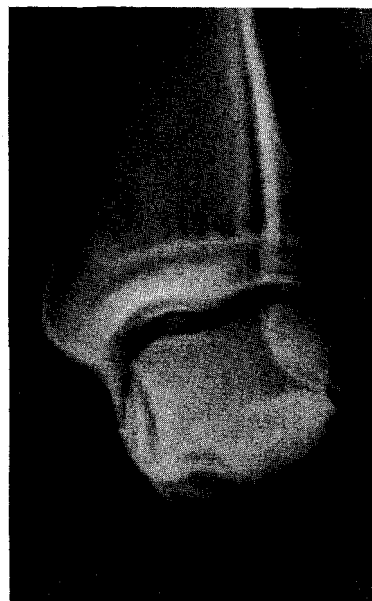
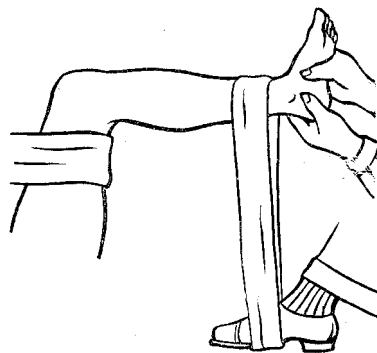
В механогенезе этих вывихов превалирует сила, вызывающая чрезмерный сдвиг стопы при фиксированной голени и таранной кости, или наоборот. При этом стопа смещается кпереди, кзади, кнутри или кнаружи. Причем передний вывих возникает, как правило, при выраженном тыльном сгибании стопы, задний — при подошвенном сгибании, внутренний — при супинации, а наружный — при пронации. Разрыв связок обычно происходит на противоположной вывиху стороне. При передних или задних вывихах разрывы связок бывают более обширными, чем при боковых, нередко с отрывами заднего отростка таранной кости или костного фрагмента у места их прикрепления.

Для подтаранных вывихов кпереди характерно увеличение переднего отдела стопы и сглаженность контуров пяточной области нередко с западением на месте ахиллова сухожилия. Между головкой таранной кости и ладьевидной определяется углубление, причем головка резко контурируется под натянутой кожей, а ладьевидная кость находится сбоку, снизу и сзади от нее. Функция стопы отсутствует. Для задних вывихов, наоборот, характерно удлинение заднего отдела стопы и укорочение переднего.

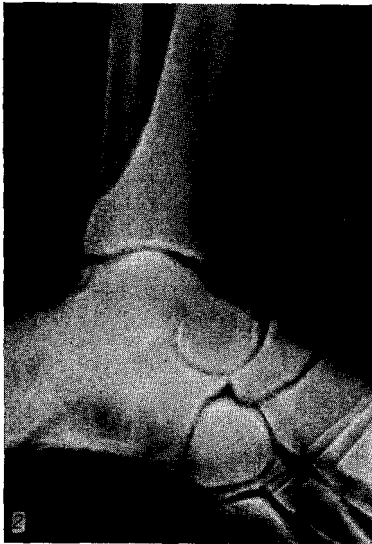
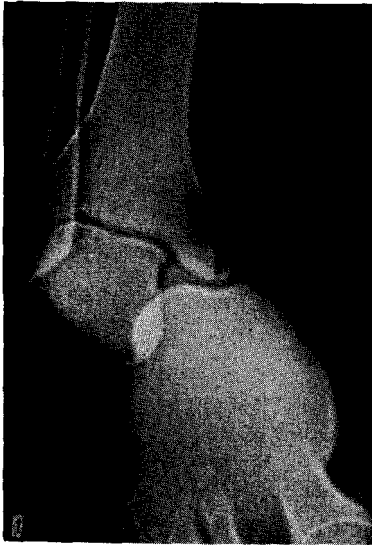
При внутренних вывихах (рис. 162) стопа смещается кнутри и принимает положение резкого варуса и умеренного эквинуса. Внутренняя лодыжка не контурируется, наружная головка таранной кости четко выступает с наружной стороны под натянутой кожей. Кнутри от последней определяется ладьевидная кость в виде выступа. Функция стопы резко нарушена.

При вывихах кнаружи, наоборот, стопа смещается кнаружи и принимает положение вальгуса. Наружная лодыжка не контурируется, внутренняя и головка таранной кости — четко.

Устранение подтаранных вывихов возможно только при полном обезболивании, предпочитая наркоз. После сгибания конечности в коленном суставе и фиксации нижнего отдела голени хирург осуществляет сильную тягу за стопу по оси голени



160. Техника вправления надтаранного вывиха стопы.  
161. Подтаранный вывих стопы



162. Внутренний подтаранный вывих стопы с выраженной супинацией (1) и умеренным эквинусом (2)

и в зависимости от вида вывиха дополняет ее давлением на выступающую кость. При передних вывихах эти манипуляции проводятся при тыльном сгибании стопы, при задних — стопе придается подошвенное сгибание, при внутренних — приведение, супинация и подошвенное сгибание при одновременных легких ротационных движениях с последующей пронацией и отведением стопы, а при наружных, наоборот, стопе придается положение крайнего отведения, пронации и умеренного подошвенного сгибания.

Фиксация вправленной стопы осуществляется циркулярной гипсовой повязкой до коленного сустава сроком на 4–5 нед при обязательном рентгенографическом контроле. Спустя 2 нед разрешается всевозрастающая нагрузка, а по снятии иммобилизации назначают физиотерапевтические процедуры, лечебная физкультура, а также специальная ортопедическая обувь или супинаторы сроком на 1 год. В зависимости от профессии трудоспособность восстанавливается спустя 2–3 мес.

При невправимых и застарелых вывихах требуется открытая репозиция.

#### ВЫВИХИ В СУСТАВЕ ЛИСФРАНКА

В механогенезе вывихов в суставе Лисфранка (*luxatio articulatione Lisfranci*) превалирует прямое воздействие значительного внешнего насилия. При этом возможны полные вывихи всех плюсневых костей или нескольких, подвывихи, а также вывихи в сочетании с переломами либо плюсневых, либо предплюсневых костей. Чаще всего встречаются изолированные вывихи первой плюсневой кости. В зависимости от механизма и направления силы смещение вывихнутых плюсневых костей возможны кнаружи или кнутри, в подошвенную или тыльную сторону.

В клинической картине отчетливо проявляется деформация, которая определяет направление и степень смещения всех плюсневых костей или только первой. При наиболее часто встречающихся тыльно-наружных вывихах стопа несколько супинирована, передний отдел расширен и смещен к тылу и кнаружи. Здесь же определяется ступенеобразный костный выступ, а по внутренней поверхности — западение. Стопа укорочена, своды ее уплощены. Опорная функция конечности почти невозможна, хотя движения пальцев сохраняются.

При изолированных тыльных вывихах, преимущественно первой плюсневой кости, в проекции ее основания на тыле стопы четко определяется костное выпячивание, а проксимальнее от него западение.

Характер и тяжесть повреждения уточняют рентгенограммы.

Лечение вывихов в суставе Лисфранка (рис. 163) сводится к безотлагательному вправлению при полном обезболивании. Прочно зафиксировав задний отдел стопы и осуществляя постепенную тракцию за ее дистальные отделы в положении легкого подошвенного сгибания, хирург пальцевым давлением на костный тыльный выступ в дистальном направлении сдвигает плюсну кнутри и погружает вывихнутые кости. Для вправления этих вывихов иногда целесообразно использовать систему постоянного вытяжения за пальцы.

Фиксацию вправленного вывиха осуществляют с помощью гипсовой повязки до коленного сустава сроком на 5—6 нед. Стопа устанавливается в положении умеренной супинации и приведения с тщательным моделированием ее сводов. После снятия гипсовой повязки назначают физиотерапевтические процедуры и лечебную физкультуру, а при ходьбе рекомендуют стельки-супинаторы или ортопедическую обувь на срок не менее 1 года. Трудоспособность обычно восстанавливается к 2—3 мес в зависимости от выполняемой работы.

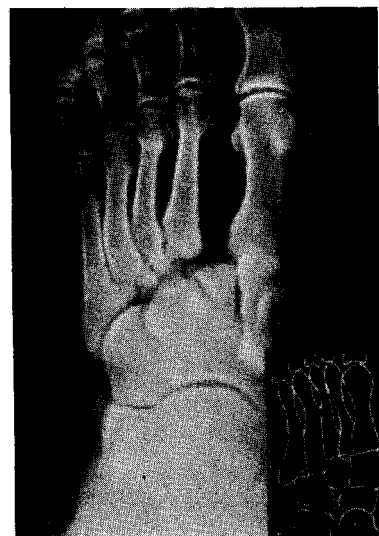
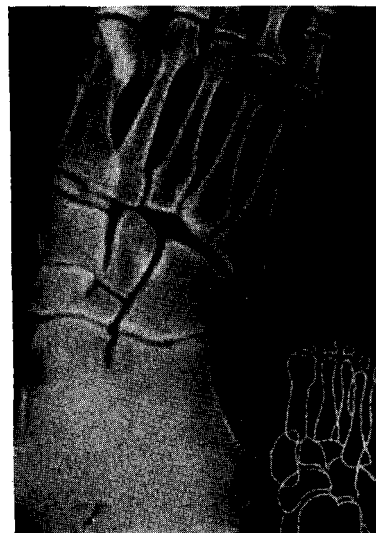
При неудавшемся вправлении, а также при застарелых вывихах показано открытое вправление.

#### ВЫВИХИ В ПЛЮСНЕ-ФАЛАНГОВЫХ И МЕЖФАЛАНГОВЫХ СУСТАВАХ

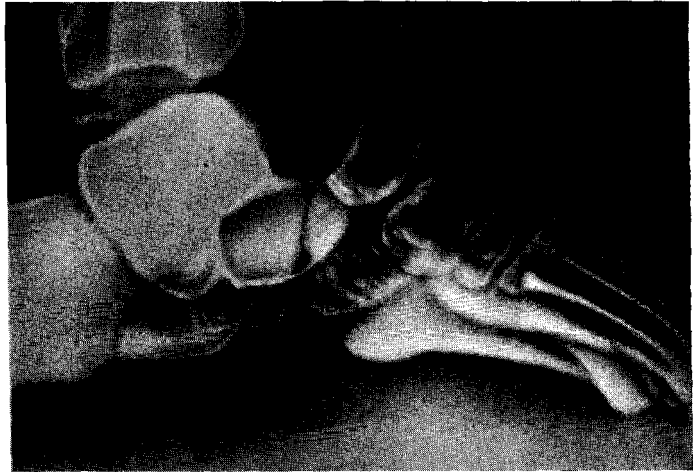
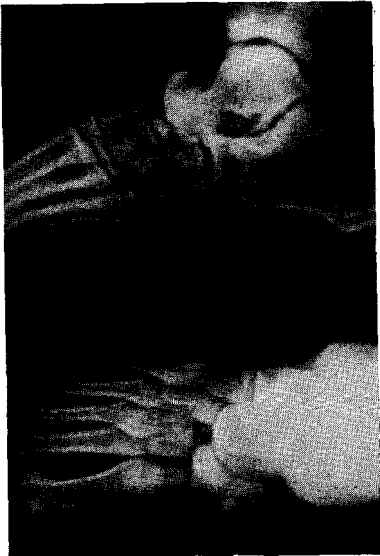В механизме вывихов пальцев стопы превалирует прямое насилие. Чаще страдает первый палец. В зависимости от характера смещения в большинстве своем вывихи происходят в тыльную или тыльно-наружную сторону.

В клинической картине, как и при вывихах пальцев кисти, превалирует характерная деформация, боль и нарушение функции.

Вправление осуществляют путем переразгибания соответствующего пальца с одновременным вытяжением его по оси и давлением на основание вывихнутого конца фаланги с последующим переводом в положение подошвенного сгибания. Иммо-



163. Тыльно-наружный вывих в суставе Лисфранка. Рентгенограмма в двух проекциях



билизацию производят тщательно отмоделированной гипсовой повязкой типа сапожок сроком на 2—3 нед с последующим физиотерапевтическим лечением. Необходимо помнить, что нередко между головкой плюсневой кости и основной фалангой происходит ущемление сухожилия сгибателя пальца, которое служит препятствием для вправления вывиха. Высвобождается ущемившееся сухожилие путем переразгибания пальца с последующей тягой по оси и переводом его в подошвенную сторону при продолжающемся давлении на основную фалангу. Контрольная рентгенография является обязательной. Для предупреждения вторичного смещения и рецидива вывиха через основную фалангу вводят в головку плюсневой кости спицу, конец которой оставляют над кожей. Удаляют ее после прекращения иммобилизации. Неустраненные, а также застарелые вывихи подлежат открытому вправлению. Если последнее не удается, следует прибегнуть к резекции части основной фаланги.

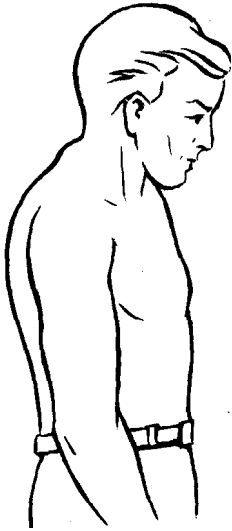
Другие вывихи в суставах стопы, в частности изолированные вывихи таранной, пяточной, ладьевидной, а также вывихи в суставе Шопара встречаются крайне редко и особого практического значения не имеют (рис. 164, 165).

л)4. Вывих в Шопаровом суставе  
165. Изолированный вывих  
ладьевидной кости

## Травматические вывихи в других суставах

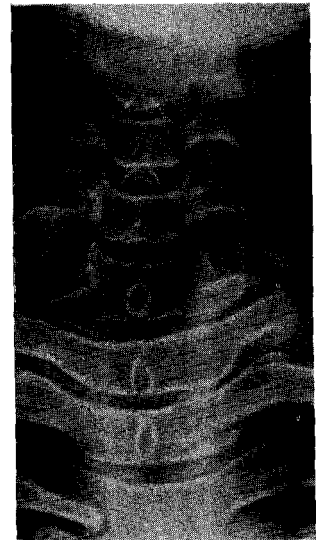
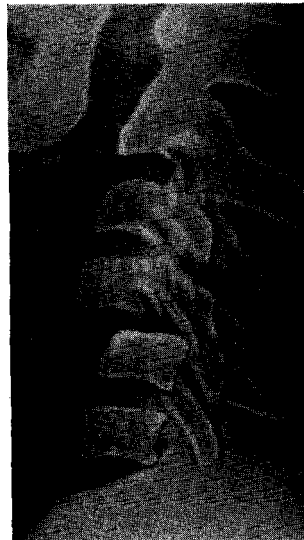
### ВЫВИХИ ПОЗВОНКОВ

Вывихи позвонков (*luxatio vertebralis*) встречаются редко и почти исключительно в наиболее подвижном шейном отделе. В значительной степени это объясняется анатомо-физиологическими и биомеханическими особенностями позвоночника, который представляет собой сложное образование, выполняющее одновременно опорную и двигательную функции. Стабильность позвоночника, состоящего из 34 различных по величине и форме позвонков, соединенных между собой межпозвонковыми дисками, обеспечивается мощным связочным аппаратом — передней и задней продольными связками (*lig. longitudinale anterius et posterius*), надостистой и межостистой (*lig. supraspinosum et interspinosum*), желтыми связками (*lig. flava*), а также межпозвонковыми сочленениями. Сложное устройство сочленений между позвонками, а также не менее сложная система прикрепления многообразных мышц обеспечивают возможность движения позвоночника в нескольких направлениях и вокруг нескольких осей. И хотя эти движения между отдельными позвонками ничтожны, суммируясь, они в итоге позволяют осуществлять значительные и чаще всего комбинированные экскурсии. Вокруг фронтальной оси осуществляется сгибание и разгибание корпуса, вокруг сагиттальной —: наклон вправо и влево и вокруг вертикальной — ротационные движения. Колебания амплитуды движений в различных отделах позвоночника стоят в прямой зависимости от наличия лордоза или кифоза. Эти дугообразные изгибы наряду с межпозвонковыми дисками, в свою очередь, смягчают толчки и сотрясения. Наибольшей подвижностью обладает шейный отдел, несколько уступает ему поясничный и менее подвижным является грудной отдел позвоночника.



В механизме вывихов, где в отличие от других суставов вывихнутым считается вышележащий позвонок, преобладает чрезмерное сгибание шейного отдела позвоночника, чаще при падении с высоты головой вниз, а также прямой удар по шее. При этом поврежденные связки суставов не могут противостоять смещению, где боковые суставные поверхности вышележащего позвонка вначале сдвигаются вперед, а затем заскакивают за верхние края нижележащего позвонка. Возникает двусторонний сгибательный вывих, при котором, как правило, отрывается межпозвоночный хрящ от места своего прикрепления. Задние разгибательные вывихи встречаются крайне редко и, как правило, сопровождаются переломами. Односторонние или ротационные вывихи в одном из суставов позвонка обычно возникают при падении назад с резким поворотом головы и по сравнению с двусторонними встречаются реже. Полные вывихи позвонков в своем большинстве являются осложненными, так как сопровождаются повреждением спинного мозга, при подвывихах прогноз более благоприятный (рис. 166).

Клиника двустороннего сгибательного вывиха достаточно характерна. Вынужденное положение головы с резким наклоном и смещением кпереди больной бережно поддерживает руками. Мелкие движения головой усиливают боль. Мышцы шеи напряжены. На месте остистого отростка вывихнутого



166. Передний двусторонний ^  
вывих

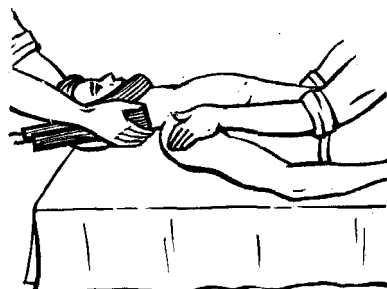
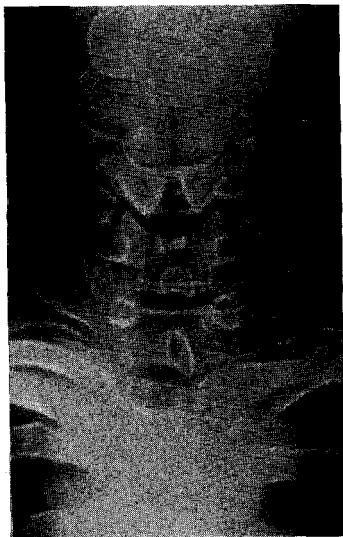
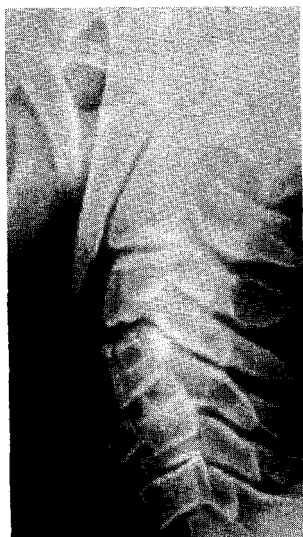IV шейного позвонка

167. Вынужденное положение  
головы при двусторонних  
вывихах шейных позвонков

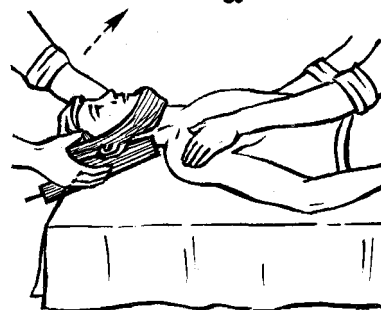


позвонка определяется западение мягких тканей, а остистый отросток нижележащего позвонка, наоборот, резко выступает кзади (рис. 167). Пальпация болезненна. Иногда выявляются чувствительные и двигательные расстройства, а также расстройства глотания вследствие сместившегося кпереди шейного позвонка. При односторонних вывихах голова обычно наклонена в сторону вывиха, а повернута в противоположную. Остистый отросток вывихнутого позвонка смещен в сторону вывиха. Движения резко ограничены и болезненны. Рентгенография, произведенная в двух проекциях, имеет особо важное диагностическое значение (рис. 168).

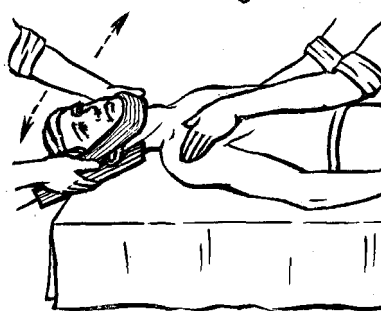
При лечении свежих двусторонних вывихов чаще всего рекомендуется одномоментный метод вправления путем постепенного, но с возрастающей силой вытяжения за голову с последующим осторожным сдвигом и разгибанием шейного отдела (рис. 169). Если одномоментная репозиция не удалась, целесообразно использовать вытяжение грузами на наклонной плоскости кровати с помощью петли Глиссона или скелетного вытяжения за теменные бугры (рис. 170). При одномоментном вправлении одностороннего вывиха вытяжение сочетается с отведением головы в противоположную сторону, а затем поворотом в сторону вывиха. Все манипуляции следует производить с большой осторожностью. Рентгенографический контроль вправления обязателен.



а



б



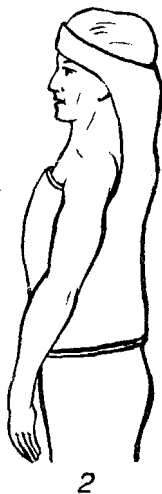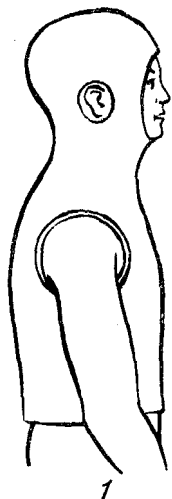
в

168. Переломо-вывих V шейного позвонка

169. Техника одномоментного закрытого вправления передних вывихов шейных позвонков:

а — вытяжение, б — отклонение головы в противоположную вывиху сторону, в — поворот в сторону вывиха отклоненной в здоровую сторону головы

После репозиции строгий постельный режим с фиксацией головы и шейного отдела позвоночника сохраняется в течение 2—3 нед, а затем накладывают торако-краниальный гипсовый полукорсет сроком на 1—2 мес (рис. 171). При застарелых вывихах показано скелетное вытяжение за череп, а при безуспешности его — открытое вправление.

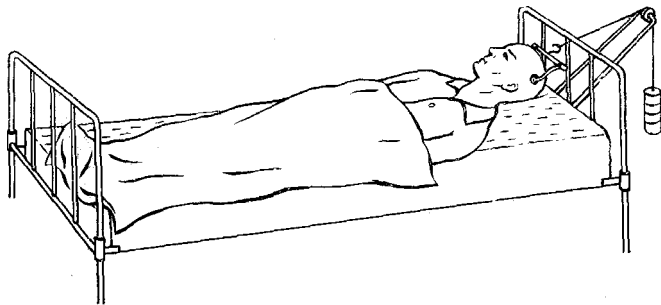


## ВЫВИХИ НИЖНЕЙ ЧЕЛЮСТИ

Травматические вывихи нижней челюсти (*luxatio mandibularis traumatica*) встречаются сравнительно редко. Обычно они возникают в результате увеличения объема возможных движений в суставе при чрезмерном открывании рта во время зевоты, крика, рвоты, различных манипуляций в ротовой полости.

Челюстно-височному суставу свойственны и свои особенности. Во-первых, сочленовные поверхности костей вместо гиалинового покрыты соединительнотканым хрящом, а в полости сустава располагается внутрисуставной диск в виде двояковогнутой овальной пластины, который увеличивает его конгруэнтность. Во-вторых, капсула сустава настолько свободна и растяжима, что при вывихах разрыва ее практически не наступает. Кроме опускания и поднятия нижней челюсти, в этих суставах возможны движения вперед, назад, а также в стороны. Так как эти движения справа и слева осуществляются одновременно, то физиологически оба сочленения представляют собой один комбинированный сустав. По этой причине двусторонние вывихи возникают значительно чаще, чем односторонние, а среди двусторонних преобладают вывихи кпереди (рис. 172).

Клиника двустороннего вывиха достаточно характерна. Нижняя челюсть смещена книзу и не-



170. Скелетное вытяжение  
за кости черепа

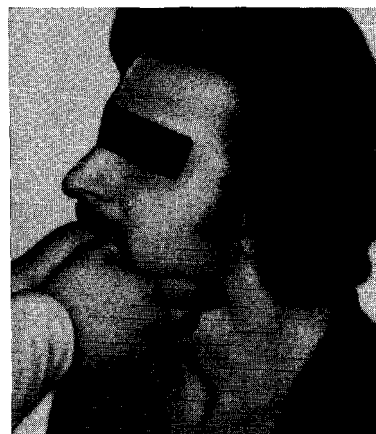
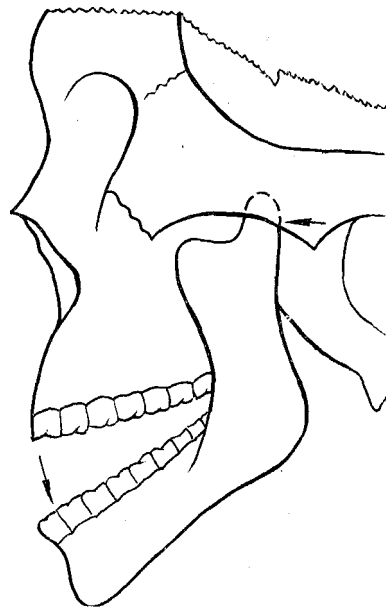
171. Варианты,  
торако-краниальных  
гипсовых повязок:  
1 — полная, 2 — с лобным  
кольцом

сколько кзади. Рот широко открыт. Невозможность закрыть его резко нарушает функцию глотания и приема пищи. Речь невнятна и затруднена, прикус зубов невозможный, слюнотечение изо рта. Впереди слухового прохода определяется свободная от суставной головки впадина, а сама головка оказывается смещенной под скуловую дугу. При одностороннем вывихе рот открыт умеренно, нижняя челюсть смещена кпереди и в здоровую сторону, прикус зубов нарушен. Для уточнения диагноза обязательна двусторонняя рентгенография в двух проекциях.

Приступая к вправлению вывиха, прежде всего необходимо устранить чрезвычайную силу напряжения мощной жевательной мускулатуры. Для этого обычно достаточно в полость сустава ввести 3—5 мл 2% раствора новокаина. Усадив больного на стул, ассистент придерживает его голову сзади, а хирург защищенные большие пальцы устанавливает на задних коренных зубах, а остальными пальцами захватывает нижнюю челюсть снаружи. Давлением на задние зубы нижнюю челюсть вначале оттягивают книзу с одновременным поднятием подбородка, а затем смещают кзади (рис. 173). В этот момент суставная головка перескакивает через бугорок, как правило, с характерным щелчком и рот закрывается. Ограничение движений нижней челюсти в течение первых 5—7 дней после вправления обеспечивает примененная подбородочная пращевидная повязка. В последующие 2—3 нед рекомендуют избегать резких движений челюстью и приема твердой пищи.

В более отдаленный срок, который для консервативного вправления вывихов нижней челюсти, в отличие от вывихов в других суставах определяются двумя и даже тремя месяцами целесообразно использовать глубокий наркоз. И хотя выраженные рубцовые изменения в этих случаях, как правило, отсутствуют, так как суставная капсула остается только растянута, но не разорвана, безнаркозное вправление недопустимо.

Важной особенностью этих вывихов является остающаяся склонность к рецидивам и возможность образования привычного вывиха нижней челюсти. Необходимо отметить и то обстоятельство, что вывихи нижней челюсти возникают не только у взрослых, преимущественно у женщин преклонного возраста, вследствие недостаточной выраженнос-



172. Схема двустороннего вывиха о нижнечелюстном суставе кпереди
173. Техника вправления двустороннего вывиха нижней челюсти

ти предсуставного бугорка, но эти вывихи встречаются и у детей.

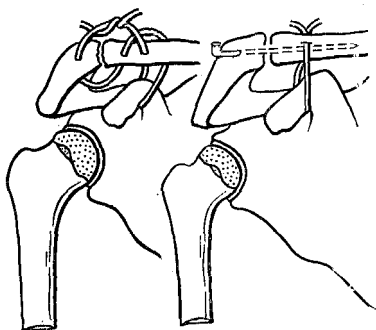
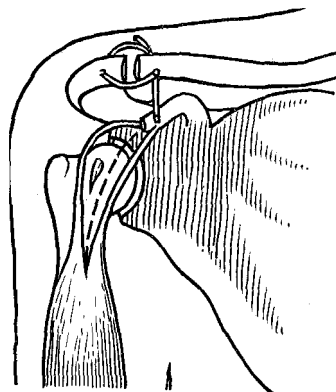

Односторонние вывихи вправляются так же как и двусторонние. Однако в подобных случаях иногда достаточно ввести роторасширитель между задними зубами на стороне вывиха и развести его бранши с одновременным легким надавливанием на подбородок с противоположной стороны. Если этим приемом вправить вывих не удастся, следует применить пальцевое вправление по вышеописанной методике.

Рецидивирующие вывихи нижней челюсти требуют оперативного пособия в специализированном стационаре челюстнолицевой хирургии.

## Хирургия суставов при травматических вывихах

Оперативное лечение травматических вывихов является делом трудоемким и весьма сложным, но вместе с тем и наиболее эффективным для восстановления анатомо-функциональных нарушений. Чаще всего оно показано при неврвправимых и застарелых вывихах. Причиной первых нередко являются серьезные анатомические препятствия в виде интерпозиции различных тканевых структур, а причиной вторых — формирующиеся многочисленные сращения, грубые рубцовые изменения и перерождения в сочетании с нарушениями тканевых взаимоотношений в области поврежденного сегмента. Нарушения анатомических взаимоотношений, как правило, влекут за собой в различной степени выраженные функциональные изменения с тяжелыми последствиями, фактическая оценка которых имеет решающее значение. Поэтому, несмотря на большие компенсаторные возможности, принцип созерцания должен быть сведен до минимума.

Показания и выбор оперативного вмешательства зависят от анатомо-функциональных особенностей сустава, вида вывиха, степени его неврвправимости и застарелости, а также от возраста и профессии пострадавшего. В одних случаях достаточно произвести простое открытое вправление, в других — приходится прибегать к реконструктивно-восстановительным операциям или к операциям типа артропластик, а иногда возникает необходимость и в стабилизирующих операциях. Во всех этих случаях функциональный прогноз не всегда безупречный, ибо каждому суставу с его тонкой и неповторимой структурой свойственны те или иные специфические особенности, которые всегда и везде должны быть учтены, как и индивидуальные особенности пострадавшего.



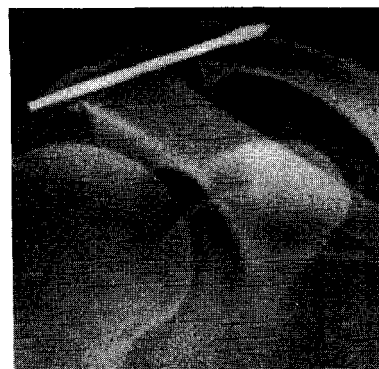
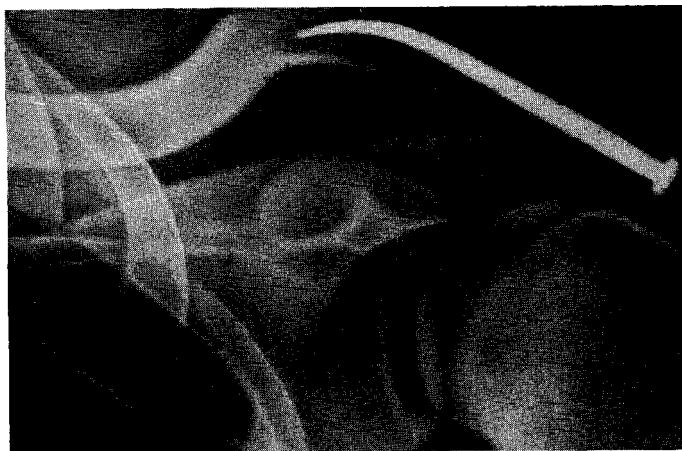
174. Хирургические доступы к суставам ключицы:  
 1 — дугообразный передне-наружный к акромиальному концу ключицы,  
 2 — П-образный к акромиальному концу ключицы,  
 3 — полукружный к грудинному концу ключицы
175. Схема устранения вывиха акромиального конца ключицы по Мальцеву
176. Операция Беннеля при застарелом вывихе акромиального конца ключицы
177. Оперативное вправление вывиха акромиального конца ключицы по Уаткинсу

При операциях на суставах необходимо соблюдать и ряд конкретных принципов, среди которых важное значение приобретают строжайшая асептика во время операции, анатомически правильно произведенный разрез, тщательный гемостаз, бережное отношение к хрящевому покрову, стремление к восстановлению естественной формы сустава, устранению антифизиологического давления суставных поверхностей, применение непродолжительных сроков иммобилизации и раннего физиотерапевтического лечения в сочетании с механотерапией, массажем и лечебной гимнастикой. При вынужденном артродезе важно придать конечности функционально выгодное положение. Однако произведенная операция — это только первая половина на пути к намеченной цели. Тщательно продуманные, всесторонне обоснованные и воплощенные в действительность приемы полной реабилитации имеют не менее важное значение.

## ОПЕРАТИВНЫЕ ВМЕШАТЕЛЬСТВА НА СУСТАВАХ НАДПЛЕЧЬЯ

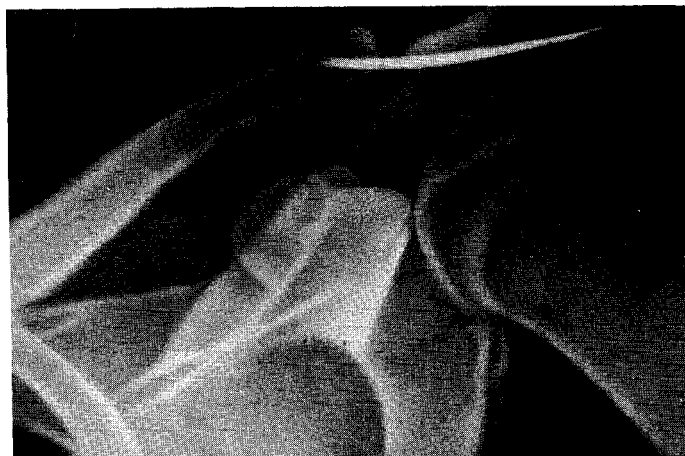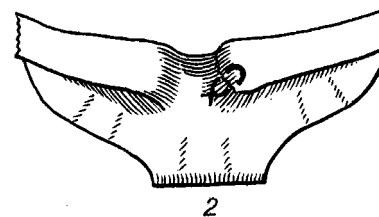
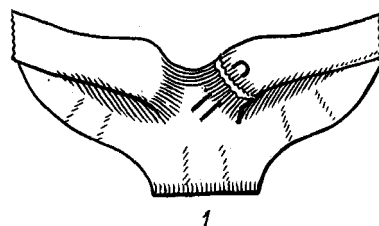
*Акромиально-ключичный сустав.* Операции на данном суставе в своем большинстве преследуют цели искусственного воссоздания разорванной клювовидно-ключичной связки и фиксацию ключицы к акромиальному отростку лопатки (рис. 174).

*Операция Мальцева.* П-образным разрезом кожи обнажают область сустава. Удаляют рубцовые ткани. В акромиальном отростке лопатки просверливают одно отверстие, в акромиальном конце ключицы — второе. Через дельтовидную мышцу обнажают клювовидный отросток и сухожилие короткой головки двуглавой мышцы плеча, которое вдоль волокон разделяют на две порции. Периферическую часть его у места перехода в мышечные волокна отсекают и поворачивают вверх. Сухожильный лоскут, имеющий точку прикрепления на клювовидном отростке, проводят вначале через отверстие в ключице спереди назад, а затем сзади наперед через отверстие в акромиальном отростке и пришивают к своей средней части. Таким образом, одновременно создаются и клювовидно-ключичная, и акромиально-ключичная связки. Иммобилизацию осуществляют на отводящей шине в течение 3 нед (рис. 175).



**Операция Беннеля.** Доступ передне-наружный дугообразный. После образования одного отверстия в акромиальном отростке и двух в наружном отделе ключицы проводят натертую парафином толстую шелковую нить сверху вниз через отверстие в акромиальном отростке, а затем снизу вверх через дистальное отверстие в ключице. Иглой Дешампа нить проводят под клювовидный отросток, а затем через проксимальное отверстие в ключице снизу вверх. Концы нити завязывают над вправленным вывихом. Для фиксации можно использовать ленту фасции или сухожилие (рис. 176).

**Операция Уаткинса.** Разрез П-образный. В ключице непосредственно над клювовидным



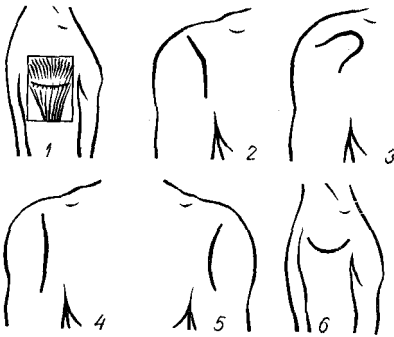
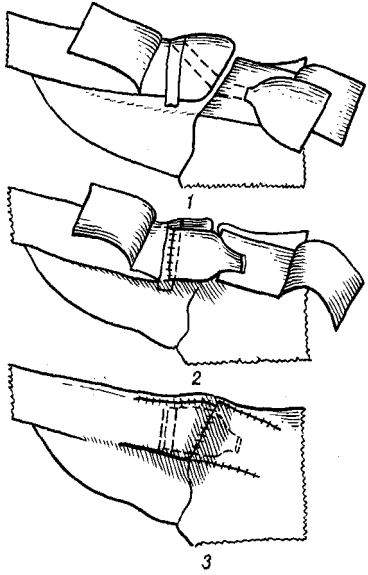
178. Фиксация акромиального конца ключицы гвоздем, конец которого повторяет изгиб ключицы

• 179. Оперативная фиксация ключицы металлическим стержнем

180. Фиксация акромиального конца ключицы круглым стержнем с резьбой

181. Создание двойной внутренней связки по Марксеру при вывихе грудинного конца ключицы:

1 — шелковая нить или фасциальная лента проведена сверху вниз через отверстие в ключице и грудине,  
2 — ключица вправлена и фиксирована крепким узлом



182. Схема операции Лоумена при застарелом грудино-ключичном вывихе:

- 1 — после рассечения глубокой фасции, суставной сумки и периоста через каналы в грудине и ключице проведена фасция
- 2 — наружный конец сшитой фасции петлеобразно переброшен через ключицу, а внутренний — перекрыл сустав спереди и фиксирован к наружному
- 3 — рассеченные вначале фасция и периост сшиты

183. Хирургические доступы к плечевому суставу:

- 1 — расположение п. axillaris;
- 2 — передний крючкообразный,
- 3 — передний П-образный,
- 4 — передне-медиальный Олье-Гютера,
- 5 — задний Кохера-Аббота,
- 6 — эпиполетообразный

отростком просверливают отверстие. Подведенную над клювовидным отростком толстую шелковую нить или фасциальную ленту проводят через отверстие в ключице и концы туго завязывают. Мягкие ткани над сочленением сшивают (рис. 177).

Для фиксации вправленного вывиха акромиального конца ключицы используют и металлоконструкции (рис. 178). Предпочтение отдают круглому металлическому стержню, который после вправления вывиха и предварительно сделанного канала вводят через акромиально-ключичное сочленение в акромиальный конец ключицы до упора в верхний кортикальный слой (рис. 179). Связки сшивают шелком. Метод обеспечивает прочную фиксацию и раннее восстановление функции (рис. 180).

**Грудино-ключичный сустав.** Оперативную фиксацию вправленного грудинного конца ключицы осуществляют несколькими способами.

**Операция Марксера.** Обычным полукруглым разрезом открывают грудино-ключичный сустав, который освобождают от обрывков мягких тканей и рубцов. Хрящевой диск удаляют. В ключице, отступя примерно на 2 см от ее конца, просверливают 2 канала, которые направлены к центру сустава. В таком же направлении просверливают 2 канала и в грудине. Через образованные каналы проводят толстую шелковую нить или фасциальную ленту и туго затягивают. Создается двойная внутренняя связка. Отводящая гипсовая повязка на 3 нед, а затем на такой же срок — клиновидная подушка (рис. 181).

**Операция Лоумену.** Выкраивают фасцию бедра размером 13X4 см. Центральную ее часть складывают в трубку и прошивают, а концы ее протягивают через каналы, просверленные в ключице и грудине, натягивают, заворачивают и сшивают друг с другом. Гипсовая повязка на 4—5 нед (рис. 182). "

Другие операции на этом суставе более сложные и их практически не применяют.

## ОПЕРАТИВНЫЕ ВМЕШАТЕЛЬСТВА НА ПЛЕЧЕВОМ СУСТАВЕ

При хирургических доступах к плечевому суставу (рис. 183) большое практическое значение имеет топография сосудов и нервов в верхней трети плеча.



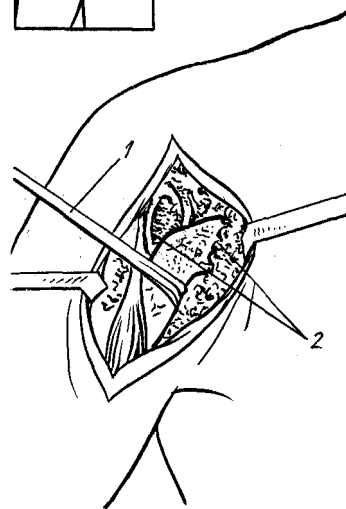
В области хирургической шейки его огибает сзади наперед ветвь подкрыльцовой артерии (a. circumflexa humeri posterior), а проксимально последней проходит подкрыльцовый нерв (n. axillaris), который иннервирует дельтовидную мышцу (m. deltoideus) и малую круглую (t. teres minor), а также кожу дельтовидной области. Доступы к суставу непосредственно через дельтовидную мышцу обычно ведут к повреждению n. axillaris, что, как правило, влечет за собой паралич мышцы.

Своевременно невправленные вывихи плеча закрытым путем дают тем лучшие результаты, чем раньше произведено открытое вправление (рис. 184).

*Техника операции.* Разрез передний продольный от верхушки акромиона вниз до 10 см. Дельтовидную мышцу раздвигают тупо. От метафиза плечевой кости доходят до головки. Захватив ее в области хирургической шейки на круговую марлевую держалку, хирург несколько сдвигает ее, а ассистент приводит локоть больного к туловищу и ротирует плечо кнаружи. В ране появляются бугорки плечевой кости и натянутое сухожилие подлопаточной мышцы. Последнее пересекают, после чего головку вправляют. Конечность устанавливают в положение отведения и рану послойно зашивают. Фиксация — 10—12 дней.

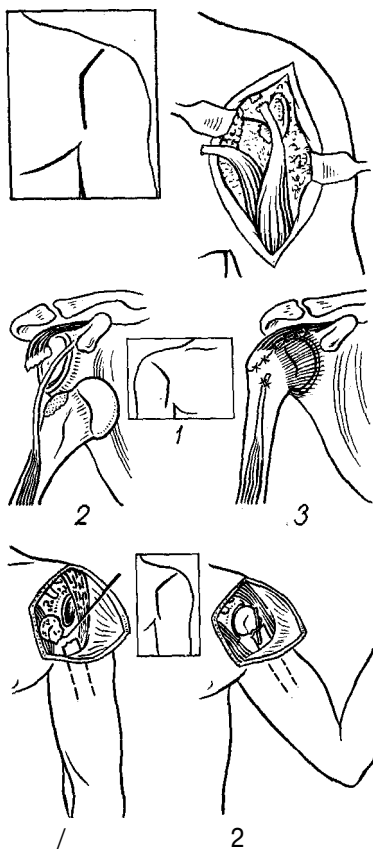
При застарелых вывихах, где с течением времени формируются рубцовые изменения мягких тканей, нередко создающие непреодолимое препятствие, иногда может быть оправдана осторожная попытка закрытого вправления, тем более что она предпринимается на операционном столе под глубоким наркозом. Если эта попытка не увенчалась успехом, приступают к открытому вправлению.

*Техника операции.* Передний крючкообразный разрез по Чаплину — от акромиона параллельно ключице, затем вниз по переднему краю дельтовидной мышцы. Разделив волокна дельтовидной и большой грудной мышц, сухожилие т. coracobrachialis отсекают. Короткую головку двуглавой мышцы отводят в сторону. Определяют местонахождение головки плеча, тщательно выделяют ее из рубцовых тканей, пересекают сухожилие подлопаточной мышцы, освобождают суставную впадину и путь для вправления головки. Вправление производят по Кохеру или путем продольной тяги по оси плеча с одновременным надавливанием на область хирургической шейки. Капсулу сустава, а также сухожилие подлопаточной мышцы не сшивают. Сухожилие т. coracobrachialis укрепляется на прежнее место к клювовидному отростку. Рану закрывают наглухо. Конечность фиксируют на отводящей шине в положении наружного и переднего отведения при умеренной наружной ротации сроком на 10—12 дней (рис. 185).



184. Открытое вправление свежего подключовидного вывиха плеча

Оторванные бугорки плеча, сместившиеся в полость суставной впадины, как правило, создают серьезное препятствие для вправления головки.



185. Открытое вправление застарелого вывиха плеча

186. Техника открытого вправления вывиха плеча в сочетании с отрывным переломом большого бугра: 1 — доступ передний крючкообразный, 2 — освобождение сместившегося в полость сустава большого бугра и сухожилия длинной головки двуглавой мышцы, 3 — вправление вывиха, репозиция и фиксация большого бугра; дистальная часть сухожилия фиксирована к метафизу плеча

187. Техника открытого вправления вывиха плеча в сочетании с переломом шейки:

1 — обнажение фрагментов плечевой кости и суставной впадины, 2 — вправление головки плеча и остеосинтез фрагментов костным трансплантатом

*Техника операции.* Передний крючкообразный разрез по Чаклину. Сместившееся при травме сухожилие двуглавой мышцы на заднюю поверхность головки, а также ротаторы плеча освобождают. Головку вправляют. Сухожилие указанных мышц подшивают на прежнее место. Внутрикапсулярную часть сухожилия двуглавой мышцы резецируют, а проксимальный конец подшивают к диафизу плеча. Большой бугорок остеосинтезируют, лучше спицей. Отводящая шина сроком на 4—5 нед. (рис. 186).

Неудавшаяся попытка вправить свежий вывих плеча в сочетании с переломом шейки плеча является показанием к оперативному вмешательству.

*Техника операции.* Передний крючкообразный разрез по Чаклину. Обнажают дистальный фрагмент плечевой кости. Освобождают доступ к суставной впадине. Захватив острым однозубым крючком за короткий проксимальный конец, головку вправляют. Дистальный фрагмент сопоставляют с проксимальным, создав конечности положение отведения и отклонения кпереди до 30° при умеренной ротации. Для остеосинтеза используют или костный трансплантат или одну из металлических конструкций. Иногда целесообразно осуществить диафиксацию спицами, выведенными на поверхность торакобрахиальной гипсовой повязки, которую сохраняют в течение 4 нед. Затем назначают всевозрастающую функцию и физиотерапию (рис. 187).

## ПРИВЫЧНЫЙ ВЫВИХ ПЛЕЧА

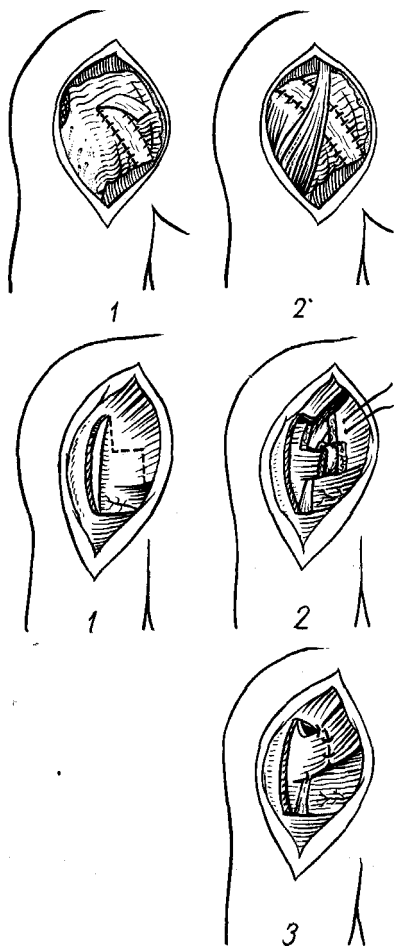
Привычные вывихи плеча как осложнение травматических вывихов встречаются сравнительно часто и по различным статистическим данным составляют от 2 до 38%. Возникают они чаще всего вследствие погрешностей при вправлении свежих вывихов, особенно при недиагностированных сопутствующих повреждениях в области сустава, а также при нарушении принципов восстановительного лечения, среди которых важное значение имеют несоблюдение срока иммобилизации и ранняя физическая нагрузка.

Рецидивирующий вывих, как правило, возникает под влиянием самых незначительных причин. Часто повторяющиеся рецидивы делают больного раздражительным, нередко напряженным и осторожным в процессе труда, а иногда просто беспомощным. Диагностика базируется на данных анамнеза и жалоб больного на часто беспричинно повторяющиеся

вывихи. Из клинических признаков заслуживают внимание симптомы Вайнштейна и Голяховского. Первый характеризуется ограничением активных и пассивных ротационных движений заинтересованного плеча кнаружи, вследствие ретракции и рубцового изменения подлопаточной мышцы, второй — ограничением подвижности плеча на крайних пределах его движений, вследствие выраженных рубцовых изменений в мягких тканях пораженного сустава.

Лечение привычных вывихов плеча только хирургическое. Оно направлено на предотвращение рецидивов вывиха при полном сохранении функции верхней конечности и нацелено на имеющийся анатомический дефект как причину часто повторяющихся вывихов. И несмотря на то что к настоящему времени предложено около 200 различных хирургических методов и их модификаций, после которых процент рецидивов сохраняется все же высоким и нередко достигает до 55, при выборе наиболее рационального метода следует исходить из принципа устранения диссоциации взаимомышечного синергизма и укрепления передне-нижнего отдела капсулы плечевого сустава.

Операция Зайделя основана на перерезке сухожилия подлопаточной мышцы для создания взаимомышечного равновесия и укреплении передне-нижнего отдела капсулы широкой фасцией бедра. Продольным разрезом от акромиального отростка по передне-внутренней поверхности плеча через дельтовидную мышцу обнажается капсула сустава. При наружной ротации плеча подлопаточную мышцу у места ее прикрепления к малому бугорку плечевой кости пересекают поперечно. Взятую из бедра фасциальную ленту длиной до 10 см, и шириной до 3 см вначале одним своим концом фиксируют к капсуле сустава у нижнего полюса суставной впадины, а затем по мере постепенно осуществляемой внутренней ротации плеча ленту укладывают на поверхность капсулы в косом направлении — снизу вверх и изнутри кнаружи и фиксируют к капсуле на всем протяжении до верхне-наружного края разделенной дельтовидной мышцы. Затем свободный конец фасциальной ленты подводят под ее мышечный пучок и укрепляют к плечевому отростку лопатки. Послойные швы на рану. Отводящая гипсовая повязка. Имобилизацию устраняют при достижении самостоятельных более активных движений, ко-



**188. Операция Зайделя**

при привычном вывихе плеча:

1 — подлопаточная мышца у малого бугра отсечена; фасциальная лента укреплена у нижне-внутреннего угла капсулы сустава,

2 — последняя пришита к передней поверхности капсулы, проведена под внутренний край дельтовидной мышцы и фиксирована к акромиальному отростку лопатки

**189. Схема операции Вайштейна**

при привычном вывихе плеча:

1 — линия рассечения m. subscapularis, 2 — мышца рассечена, длинная головка двуглавой мышцы перемещена внутрь; 3 — m. subscapularis, шита с удлинением, сухожилие длинной головки подшито к ней

торые с возрастающей силой показаны с 10—12-го дня после операции. Средний срок нетрудоспособности с учетом тяжести выполняемого труда равен 1,5мес (рис. 188).

Операция Вайштейна преследует цель оперативного удлинения подлопаточной мышцы и перемещение сухожилия длинной головки двуглавой мышцы плеча на переднюю поверхность головки плечевой кости. Операцию выполняют из переднего доступа по борозде между дельтовидной и большой грудной мышцами, которые широко разводятся. Продольно рассекают глубокую фасцию и кнутри смещают короткую головку двуглавой мышцы и клюво-плечевую. Вскрывают межбугорковую борозду и обнажают сухожилие длинной головки двуглавой мышцы, которое при наружной ротации плеча перебрасывают через малый бугорок кнутри и укладывают впереди головки плеча. Верхнюю часть его фиксируют к проксимальному отрезку Z-образно рассеченной подлопаточной мышцы, а нижнюю — к малому бугорку. Подлопаточную мышцу сшивают с удлинением над этим сухожилием. Послойные швы на рану. Мягкая повязка на 7 дней. После снятия швов назначают лечебную гимнастику. Операцией достигается свыше 96% успешных результатов (рис. 189).

Операция Андреева преследует цель создания мышечного утолщения у переднего края суставного отростка, ограничивающего выходение головки плеча кпереди. Оперативный доступ косой, от верхушки клювовидного отростка до нижнего края передней стенки суставной впадины. От клювовидного отростка отсекают сухожилия короткой головки двуглавой мышцы и клюво-плечевой мышцы. Через сформированный сверху вниз тоннель позади подлопаточной мышцы проводят отсеченные мышцы и снова их фиксируют на прежнее место к клювовидному отростку. Послойные швы на рану. Верхнюю конечность фиксируют к туловищу на 10—12 дней и по истечении этого срока приступают к физиотерапии и лечебной гимнастике (рис. 190).

Операция Бойчева преследует ту же цель, что и операция Андреева, но отличается тем, что вместе с клюво-плечевой мышцей и короткой головкой двуглавой мышцы от клювовидного отростка отсекают и наружную часть малой грудной мышцы, так как последняя в значительной степени препятствует рецидиву вывиха.

Операция Гендерсона преследует цель создания сухожильной связки между акромиальным отростком лопатки и плечом. Эполетообразным разрезом обнажают дельтовидную мышцу и ключично-акромиальное сочленение. В акромиальном отростке и большом бугре плечевой кости после расслойки дельтовидной мышцы просверливают по каналу, в который проводят сухожилие длинной малоберцовой мышцы, взятое на половину его толщины, туго натягивают и концы его сшивают. Послойное закрытие раны. Покой на 10—12 дней достигается прибинтовыванием конечности к туловищу, затем приступают к функциональному лечению (рис. 191).

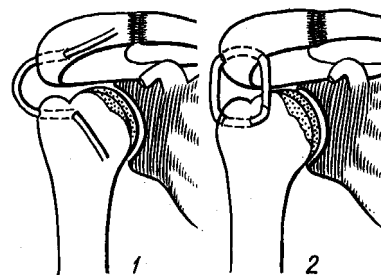
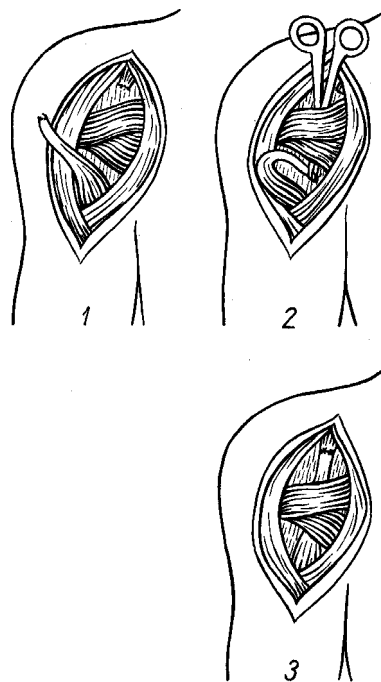
Операция Банкарта отличается простотой и надежностью результатов. Передняя артротомия. Вертикально рассекают подлопаточную мышцу. Наружный край капсулы сустава фиксируют к переднему краю суставной впадины лопатки через предварительно сделанный костный канал. Рассеченную подлопаточную мышцу сшивают по типу двубортного пальто (рис. 192).

## ОПЕРАТИВНЫЕ ВМЕШАТЕЛЬСТВА НА ЛОКТЕВОМ СУСТАВЕ

В области локтевого сустава сравнительно быстро развиваются обширные рубцовые ткани и оссификаты. Поэтому открытое вправление вывиха предплечья, как только попытка вправить его обычным способом оказалась безуспешной, является наиболее оправданным.

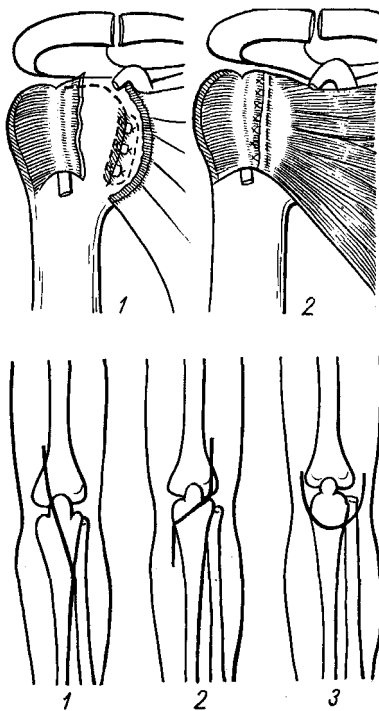
При застарелых вывихах показана операция Кемпбелла, вправление по типу артропластики или стабилизирующая операция с резекцией суставных поверхностей (рис. 193).

Открытое вправление. Вскрытие сустава достигается латеральным разрезом Олье или лучше задним дугообразным разрезом Мерфи—Лексера. В первом случае разрез несколько удлиняют кверху, чтобы полностью освободить наружный мышелок плеча, тщательно осмотреть сустав и удалить имеющиеся рубцовые ткани и костные образования. При заднем доступе снимается костная пластина локтевого отростка вместе с прикреплением сухожилия трехглавой мышцы плеча и оттягивается проксимально. Осторожно выделяют локтевой нерв и с помощью держалки сдвигают в



190. Операция Андреева при привычном вывихе плеча: 1 — короткая головка двуглавой и клювовидно-плечевой мышц от клювовидного отростка отсечены, 2 — они проведены через тоннель подлопаточной мышцы. 3 — фиксация их на прежнем месте

191. Операция Гендерсона при привычном вывихе плеча: 1 — сухожилие длинной малоберцовой мышцы проведено через каналы в акромиальном отростке и бугре плечевой кости, 2 — туго натянутое и укрепленное сухожилие служит подвешивающей связкой



сторону. Вскрывают полость сустава. Все рубцовые, соединительнотканые и костные разрастания в области сустава тщательно удаляют. Хорошо мобилизованные вывихнутые суставные концы вправляют сравнительно легко. Отсеченную костную пластинку локтевого отростка вместе с сухожилием трехглавой мышцы плеча низводят и укрепляют на свое прежнее место. Накладывают швы на капсулу сустава. Локтевой нерв укладывают в образованное для него мягкотканное ложе. Послойные швы. Гипсовая иммобилизация сустава под углом  $100^\circ$  сроком на 7—10 дней с последующими мероприятиями, направленными на восстановление его функции (активные и пассивные движения, массаж мышц плеча и предплечья (исключая область сустава), лечебная физкультура, теплые ванны, озокерит, механотерапия, грязелечение.

Операция Кемпбелла. Отличительные особенности этой операции состоят в том, что доступ к суставу осуществляют задне-наружным разрезом Олье, который начинается по средней линии выше локтевого отростка, а на его верхушке загибается к головке лучевой кости и далее идет вниз на предплечье. Сухожильную часть трехглавой мышцы плеча рассекают проксимально и дистально низводят. Капсулу сустава отсекают непосредственно у мыщелков плеча. Локтевой нерв оберегается от повреждения. Тщательно освобождают от рубцов и костных разрастаний нижний конец плечевой кости и головка луча, а при необходимости и суставной конец предплечья. После вправления и контроля движений рассеченное сухожилие трехглавой мышцы подшивают несколько ниже места сечения для его удлинения. Восстановительное лечение аналогично лечению после открытого вправления (рис. 194).

При застарелых вывихах с наличием поврежденного суставного хряща и развитием тугоподвижности показана артропластика.

#### 192. Техника операции Банкарта по поводу привычного вывиха плеча:

1 — подлопаточная мышца рассечена, наружный край капсулы фиксирован к переднему краю суставной впадины,  
2 — подлопаточная мышца сшита по типу двубортного пальто

#### 193. Хирургические доступы к локтевому суставу:

1 — продольный задний по Лангенбеку,  
2 — задне-латеральный по Олье,  
3 — задний дугообразный по Мерфи — Лексеру

Техника артропластики. Вправление вывиха по типу артропластики осуществляют из заднего дугообразного разреза Мерфи—Лексера и отличается он от обычного вправления необходимостью резекции поврежденного хрящевого покрова и части суставных концов костей, образующих локтевой сустав. Объем резекции зависит от давности вывиха и особенно от величины и характера смещения костей предплечья. Артропластика может достигнуть своей цели только в том случае, если после частичной резекции суставных поверхностей и вправления вывиха полностью исключена сила давления одного резецированного суставного конца на другой, что

позволит избежать в последующем развития тугоподвижности в суставе. Для подавления регенеративной способности резецированных концов последние подвергаются одной из общепринятых методик механической, термической, химической или биологической обработок (рис. 195).

Восстановление функции достигается упорным и систематическим комплексным лечением (лечебная гимнастика, электролечение, физиотерапия, механотерапия) в сочетании с активной волевой установкой больного, направленной на разработку движений в оперированном суставе.

При застарелом изолированном вывихе головки лучевой кости нередко показана оперативная резекция головки. После этой операции, как правило, восстанавливаются супинационно-пронационные движения предплечья, а также увеличивается объем сгибательно-разгибательных движений в локтевом суставе.

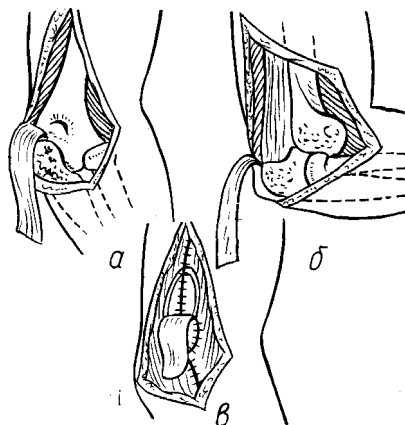
При застарелых вывихах костей предплечья у пожилых больных оправданы стабилизирующие операции с установкой конечности в функционально выгодное положение.

## ОПЕРАТИВНЫЕ ВМЕШАТЕЛЬСТВА НА ЛУЧЕЗАПЯСТНОМ СУСТАВЕ

Наиболее частыми показаниями к оперативным вмешательствам в области лучезапястного сустава являются застарелые и несвежие вывихи полулунной кости и перилунарные вывихи кисти, а также свежие вывихи после неудавшейся попытки бескровной репозиции.

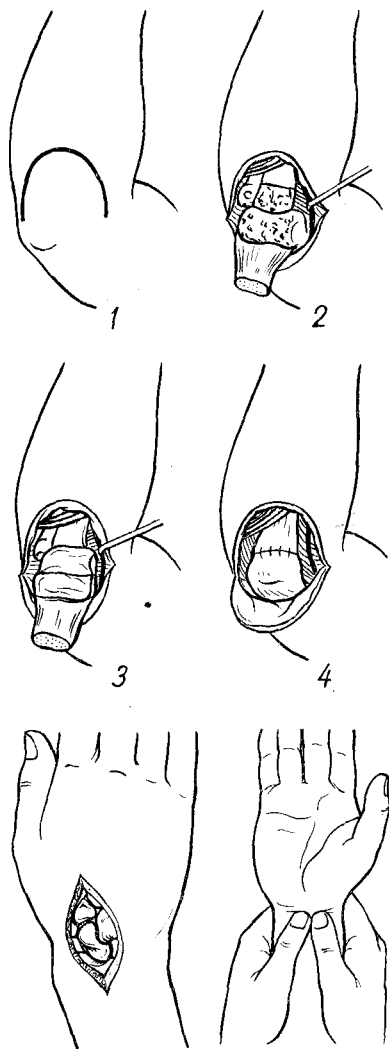
При вывихе полулунной кости характер оперативного вмешательства не может быть одинаков. В одних случаях вывихнутая кость может быть вправлена открыто, в других, особенно при явной нежизнеспособности, показано ее удаление.

*Техника операции.* Тыльно-лучевым доступом между сухожилием длинного разгибателя большого пальца и собственным разгибателем указательного пальца доходят до сустава. Тщательно освобождают от рубцов и спаек ложе полулунной кости, а затем и вывихнутую кость, особенно с ладонной стороны. При достаточной мобилизации ее и растяжении сустава осторожным нажимом большими пальцами с ладонной стороны осуществляют вправление. Во избежание повреждения хрящевого покрова пользоваться подъемниками не рекомендуется. Восстановительное лечение такое же, как и при бескровном вправлении (рис. 196).



194. Схема операции Кемпбелла при застарелом вывихе костей предплечья:

*а* — сухожильная часть трехглавой мышцы отсечена проксимально и отвернута дистально,  
*б* — суставные концы плеча и предплечья освобождены от рубцов, вывих вправлен, *в* — восстановление рассеченного сухожилия трехглавой мышцы с некоторым удлинением путем подшивания его несколько ниже от места



195. *Артропластика локтевого сустава:*  
 1 — доступ к суставу по Мерфи — Лексеру,  
 2 — локтевой отросток сбит, суставные концы мобилизованы и резецированы,  
 3 — поверхности их покрыты фасцией, 4 — локтевой отросток фиксирован на прежнем месте

196. *Техника открытого вправления ладонного вывиха полулунной кости*

При вывихе большой давности (свыше 2—3 мес), наличии асептического некроза или тяжелой зудековской атрофии показана экстирпация полулунной кости, которую осуществляют из ладонного доступа по проекции вывихнутой кости с последующим применением энергичной функциональной терапии.

Открытое вправление перилунарного вывиха кисти осуществляют из тыльного доступа, как и при вывихе полулунной кости. Успех обеспечивает полное преодаление мышечных сокращений и тщательное удаление рубцово измененных тканей и спаек. Вначале следует освободить концы вывихнутых костей, особенно с ладонной стороны, затем ассистент производит вытяжение за кисть, а хирург тщательно освобождает ложе около полулунной кости. Как только достигнута достаточная мобилизация межзапястных суставов, вывихнутая головчатая кость пальцевым нажатием осторожно погружается на свое прежнее место. Прогноз при неосложненных вывихах и внимательном послеоперационном лечении, как правило, удовлетворительный.

## ОПЕРАТИВНЫЕ ВМЕШАТЕЛЬСТВА В ОБЛАСТИ СУСТАВОВ КИСТИ

Открытое вправление застарелых вывихов пястных костей нередко приходится осуществлять из 2 тыльных разрезов (рис. 197). Между сухожилиями длинного разгибателя большого пальца и собственного разгибателя указательного пальца открывается доступ к основаниям II и III пястных костей, а между общим разгибателем пальцев и собственным разгибателем V пальца — к IV и V пястным костям. Тщательно освобождают основания вывихнутых костей и их ложе от рубцовых тканей. При одновременной тяге по оси и нажатии на вывихнутые кости в сторону ладони и дистально последние вправляются на свои места. Поперечный свод ладони следует восстанавливать полностью. В запущенных случаях приходится прибегать к артродезированию пястных костей с дистальным рядом костей запястья. Функция кисти обычно восстанавливается, хотя и не всегда в полном объеме.

Открытое вправление в пястно-фаланговом суставе большого пальца (рис. 198) осуществляют через разрез по ладонной поверхности соответствующему сочленению. После тщательного освобождения



от рубцовой ткани головки пястной кости и основной фаланги пальца, а также устранения интерпозиции вправление достигается сравнительно легко давлением на головку пястной кости снизу вверх при одновременном переразгибании пальца и последующего перевода его в положение сгибания. Гипсовая иммобилизация. Через 5—6 дней активные движения и тепловые процедуры.

В крайне запущенных случаях прибегают к артродезу сустава в функционально выгодном положении пальца.

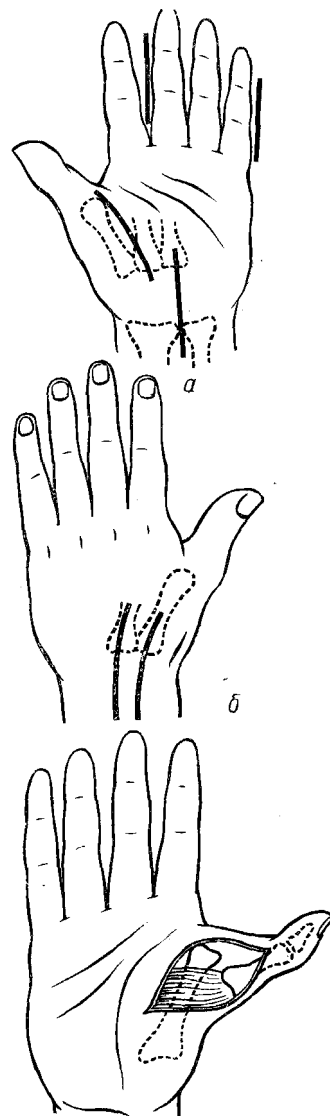
Аналогичным образом поступают и при застарелых вывихах в пястно-фаланговых суставах остальных пальцев, используя тыльные разрезы.

При вывихах в межфаланговых суставах иногда прибегают к оперативному вправлению или еще реже к артропластической резекции части проксимальной фаланги.

## ОПЕРАТИВНЫЕ ВМЕШАТЕЛЬСТВА НА ТАЗОБЕДРЕННОМ СУСТАВЕ

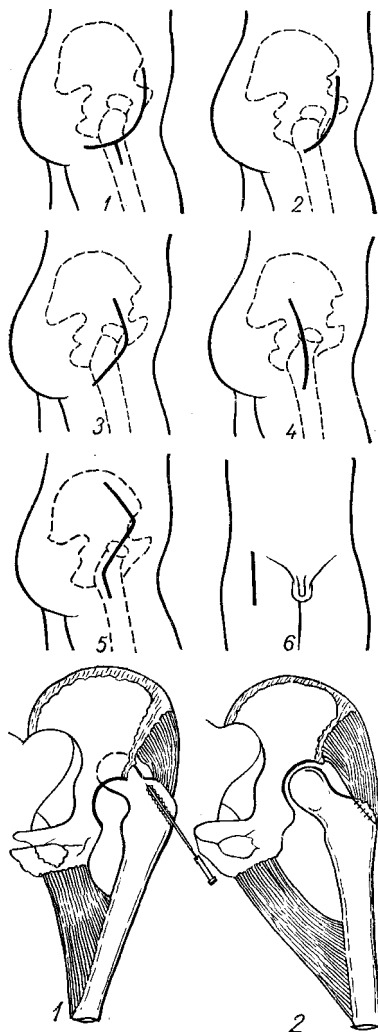
Широкий доступ к тазобедренному суставу при невправимых и застарелых задних подвздошных вывихах бедра обеспечивает передне-латеральный разрез, а при запирательных и седалищных вывихах — разрез Мерфи—Лексера или Смит-Петерсена (рис. 199).

*Техника операции.* После разреза кожи и рассечения *m. tensor fasciae latae* с помощью долота сбивают верхушку большого вертела и вместе с прикрепляющимися к нему мышцами оттягивают кверху. Обнажив шейку бедра, тщательно и последовательно придавая при этом бедру сгибание и внутреннюю ротацию, иссекают рубцово измененную ткань вместе с утолщенной капсулой до полного освобождения головки. Определить направление вертлужной впадины, расчистить к ней путь и освободить ее от рубцов, не повредив хрящевой поверхности, является наиболее сложной задачей. Направление вертлужной впадины можно определить, если от верхней передней ости седалищной кости отсчитать 7—8 см книзу и направить палец кпереди. При этом обычно удается ощутить край суставной впадины. Освободив последнюю от рубцов, приступают к вправлению, манипуляции которого нужно производить планомерно и мягко. Ассистент вначале осуществляет тракцию по длине, сгибание и приведение бедра, чем достигается приближение головки к вертлужной впадине, а хирург, используя широкое желобчатое долото, подведенное под верхний край вертлужной впадины и упирающееся в головку, как рычаг, обеспечивает непосредственное вправление ее в вертлужную впадину. Как только вправление достигнуто, ассистент осуществляет отведение и умеренную ротацию конечности, не уменьшая трaкции по длине. Отбитую верхушку большого



197. Хирургические доступы к суставам кисти:  
а — ладонные к кисти и боковые к пальцам,  
б — тыльные к суставам кисти
198. Открытое вправление вывиха, в пястно-фаланговом суставе большого пальца после устранения интерпозиции

вертела фиксируют к своему прежнему месту, а ее хорошее прилегание обеспечивается отведенным положением конечности. Тщательный гемостаз. Послойный глухой шов (рис. 200).



199. Хирургические доступы к тазобедренному суставу:

- 1 — латеральный по Мерфи — Лексеру — Олье,
- 2 — по Смит-Петерсону,
- 3 — по Кохеру,
- 4 — по Лангенбеку,
- 5 — по Омбредану,
- 6 — передний по Гютеру — Путти

200. Схема открытого-вправления

- 1 — отсечение большого вертела с ретрагированными мышцами,
- 2 — вправление вывихнутой головки и укрепление большого вертела на прежнем месте

Для предупреждения развития тугоподвижности или асептического некроза головка не должна находиться под давлением в верхний край вертлужной впадины. Между ними должна оставаться небольшая щель. В послеоперационном периоде наиболее оптимальное и при необходимости регулируемое положение ее обеспечивает система скелетного вытяжения сроком до 2—3 нед. Если сохраняется опасность релюксации, показана гипсовая повязка на несколько дней с последующим скелетным вытяжением и ранними движениями. В дальнейшем показаны тепловые процедуры, парафиновые или грязевые аппликации на область тазобедренного сустава, общие ванны, массаж мышц поврежденной конечности, лечебная гимнастика.

При грубых повреждениях хрящевого покрова головки и вертлужной впадины целесообразно прибегнуть к первичной артропластике, а при резко выраженной мышечной контрактуре, препятствующей вправлению головки, показана подвертельная резекция бедра с последующим остеосинтезом его металлическим штифтом.

При застарелых центральных вывихах бедра открытое вправление чаще всего сводится к артропластике.

*Техника операции.* Разрез Мерфи—Лексера. Большой вертел сбивают и оттягивают кверху. Вскрывают капсулу и обнажают шейку бедра. С помощью двух желобчатых долот внедренную головку в сломанную вертлужную впадину мобилизуют и извлекают из глубины. Резецированную часть головки обрабатывают рашпилем, а вертлужную впадину — обычными приемами. Покрытую толстым фасциальным слоем головку осторожно вправляют во впадину, причем она не должна проникать в полость таза. Отбитый большой вертел укрепляют на прежнее место. Послойные швы на мышцы и кожу. Система скелетного вытяжения обеспечивает удержание вправленной головки, а ранние лечебные движения способствуют моделированию суставной впадины. Нагрузку на поврежденную конечность разрешают не ранее 3—4 мес. Общий срок реабилитации занимает в среднем 7—8 мес (рис. 201).

После оперативных вмешательств на тазобедренном суставе по поводу травматических вывихов об окончательных результатах можно говорить только по истечении года. У части оперированных больных наступает вполне удовлетворительное функциональ-

ное приспособление, у других, к сожалению, остается в той или иной степени выраженная функциональная недостаточность. Все это свидетельствует не только о сложности оперативного лечения застарелых вывихов, но и подчеркивает важность своевременной диагностики и раннего закрытого вправления свежих травматических вывихов бедра.

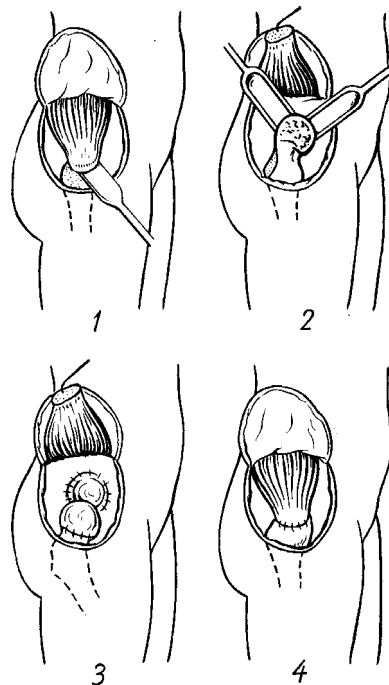
## ОПЕРАТИВНЫЕ ВМЕШАТЕЛЬСТВА НА КОЛЕННОМ СУСТАВЕ

Застарелые вывихи голени подлежат кровавой репозиции.

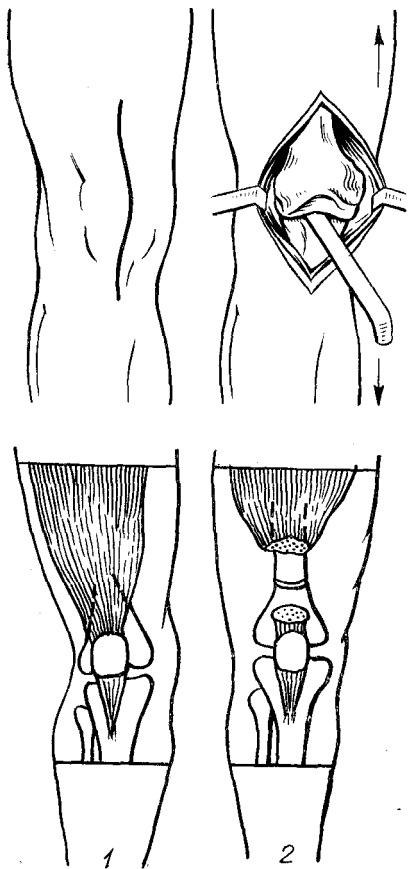
*Техника операции.* Передне-медиальным разрезом Пайра со смещением надколенника в наружную сторону широко вскрывают сустав и производят тщательную его ревизию. Рубцовые измененную жировую подушку, поврежденный мениск, обрывки крестообразных связок с их рубцовыми перерождениями иссекают. Вправление осуществляют с помощью элеватора, заведенного между суставными концами за задний край дистального конца бедра путем осторожного его смещения кпереди и медиально при умеренной тракции за голень. Если наружная боковая связка поддерживает наружный вывих и служит препятствием к вправлению, ее рассекают. К формированию крестообразных связок при вправлении вывиха прибегать не следует, так как образующиеся в послеоперационном периоде параартикулярные спайки обеспечивают достаточную устойчивость сустава. Задняя гипсовая шина в положении сгибания коленного сустава под углом 5—7°. Спустя 2—3 нед. приступают к массажу мышц бедра и голени, лечебной гимнастике, физиотерапии. В отдельных случаях при тяжелых и обширных разрушениях суставных концов целесообразно отдать предпочтение артропластике (рис. 202).

Привычные вывихи надколенника, а также несвежие и застарелые подлежат оперативному лечению, особенно у лиц молодого возраста, у которых нередко создаются все предпосылки для нарушения равномерности роста конечности и образования деформации в виде *genu valgum*. В последних случаях только оперативное вмешательство может предотвратить последующие неизбежные функциональные расстройства со стороны пострадавшей конечности.

Простая надмышцелковая корригирующая остеотомия бедренной кости, изменяя механическую ось конечности и силу действия четырехглавой мышцы, обычно устраняет смещение надколенника наружу, которое, как правило, сочетается с *genu valgum* (рис. 203).



201. Артропластика тазобедренного сустава:  
1 — отбивание большого вертела и обнажение шейки бедра,  
2 — мобилизация и извлечение головки с помощью двух желобчатых долот,  
и вертлужной впадины и обшивание их фасцией,  
4 — укрепление большого вертела на прежнем месте



В других случаях, особенно у взрослых, характер оперативных вмешательств может быть различным. Чаще всего прибегают к пластическим операциям на капсуле сустава и сухожилиях разгибателей голени, препятствующих возможному вывиху надколенника (рис. 204).

Операция Вредена преследует цель устранения мышечно-связочного угла между сухожилием прямой мышцы бедра и собственной связкой надколенника путем перемещения места прикрепления последней. Полуокружный или продольный разрез ниже бугристости большеберцовой кости. Собственную связку надколенника вначале мобилизуют, а затем вместе с костной частью бугристости открепляют и переносят на передне-внутреннюю поверхность внутреннего мыщелка большеберцовой кости, внедряют в заранее подготовленное костное ложе и фиксируют костным штифтом. Костный дефект бугристости закрывают такой же пластинкой, перенесенной с нового места прикрепления собственной связки надколенника. Внутренний край последней подшивают к окружающим мягким тканям, а сухожилие прямой мышцы бедра к *m. vastus medialis*. Место нового прикрепления связки перекрывают заранее подготовленным периостальным лоскутом. Швы на кожу. Гипсовая иммобилизация до верхней трети бедра сроком на 3 нед (рис. 205).

Операция Ситенко основана на ослаблении наружного апоневротического растяжения и фиксации надколенника. Полуовальным продольным разрезом по наружной поверхности надколенника рассекают кожу и подлежащие ткани, а затем отступя на 1 см кнаружи от края надколенника проводят продольный разрез апоневротического растяжения и части капсулы от *m. vastus lateralis* до *tuberositas tibiae*, не проникая в сустав. Соответствующей длины и ширины до 2 см фасциальную ленту, взятую с противоположного бедра, переносят на дефект апоневротического растяжения и фиксируют шелковыми швами вдоль всего наружного его края, а по внутреннему — ее прошивают только в средней части, соответствующей длине надколенника. Сверху и снизу фасциальная лента раздваивается, и ее ножки поворачиваются под прямым углом кнутри. Верхняя перебрасывается через сухожилие прямой мышцы над верхним полюсом надколенника, а нижняя через собственную связку надколенника у нижнего полюса. Обе фасциальные ножки подтягивают

202. Техника открытого вправления вывиха голени  
 203. Надмыщелковая корригирующая остеотомия бедра (2), устраняющая *geni valgum* и смещение надколенника кнаружи (1)

и фиксируют к апоневротическому растяжению по передне-внутренней поверхности коленного сустава. Внутренние свободные верхний и нижний края фасциальной ленты вшивают в края рассеченного апоневроза. Швы на кожу. Гипсовая иммобилизация на 3 нед (рис. 206).

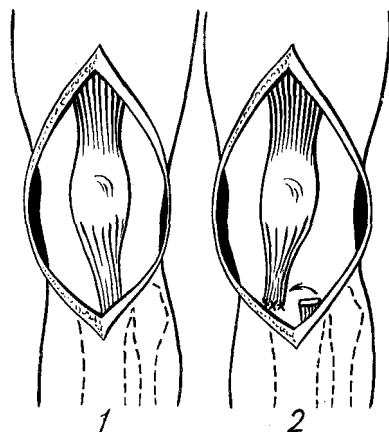
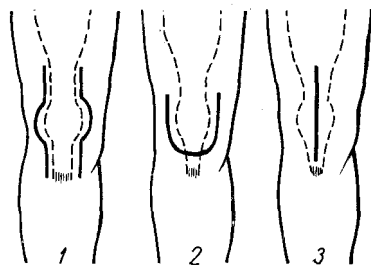
**Операция Крогиуса.** Продольный разрез кожи и подлежащих тканей через середину надколенника. Отступя на 1—2 см от наружного края надколенника, рассекают апоневротическое растяжение и фиброзную часть капсулы, начиная от сухожильной части *m. vastus lateralis* до *tuberositas tibiae*. Кнутри от надколенника проводят 2 параллельных разреза. Выкроенную апоневротическую ленту приподнимают, смещают кнаружи через надколенник и фиксируют между краями наружного апоневротического разреза. Края апоневроза на месте выкроенной ленты плотно сшивают между собой. Швы на кожу. Гипсовая иммобилизация (рис. 207).

**Операция Фридланда** основана на полной мобилизации *m. rectus femoris* от его верхней трети до *lig. patella proprrium*, перемещении их кнутри и прочной фиксации швами к *mm. sartorius, adductor magnus* и *vastus medialis*. Операцию выполняют через разрез от границы верхней и средней трети бедра по его передней поверхности до надколенника. Гипсовую иммобилизацию осуществляют при полном разгибании конечности сроком на 2—3 нед.

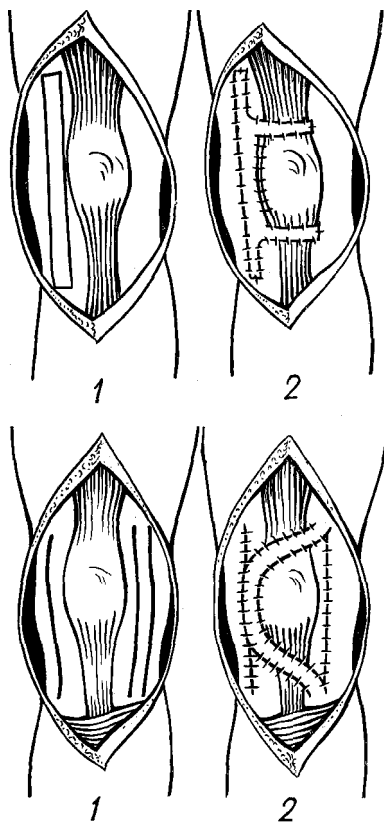
При любой операции после устранения иммобилизации показаны всевозрастающие пассивно-активные движения, массаж мышц и электропроцедуры. Нагрузка возможна спустя месяц после операции. Полное восстановление функции наступает к концу 2-го месяца.

## ОПЕРАЦИИ НА СУСТАВАХ СТОПЫ

Среди оперативных вмешательств на суставах стопы заслуживает внимания открытое вправление подтаранного вывиха и вывиха в суставе Лисфранка. На других суставах такая необходимость возникает крайне редко. Чистые вывихи и подвывихи стопы в голеностопном суставе наблюдают исключительно редко. Обычно они сочетаются с переломами лодыжек, заднего и переднего края большеберцовой



204. Хирургические доступы в области коленного сустава:  
1 — парапателлярные,  
2 — V-образные по Текстору,  
3 — продольный разрез через надколенник
205. **Операция Вредена** при привычном вывихе надколенника:  
1 — мобилизация собственной связки надколенника,  
2 — перемещение места прикрепления на передне-внутреннюю поверхность внутреннего мыщелка большеберцовой кости



206. Схема операции Ситечко при привычном вывихе надколенника:

1 — разрез апоневротического растяжения, 2 — свободная фасциальная лента пришта к наружному краю апоневротического растяжения, а разделенные сверху и снизу ножки переброшены через сухожилие прямой мышцы и собственную связку надколенника и укреплены к апоневротическому растяжению внутренней поверхности коленного сустава

207. Операция Крогуиса при привычном вывихе надколенника:

1 — разрезы апоневротического растяжения, 2 — апоневротическая полоска, остающаяся на ножках, переносится с внутренней стороны надколенника на наружную и ушивается в дефект сделанного разреза

кости, а также при разрыве межберцового соединения, репозиция и восстановление которых одновременно обеспечивают и вправление вывиха.

**Подтаранные вывихи.** Оперативное вправление подтаранных вывихов при выраженном смещении кнутри или кнаружи показано при наличии механического препятствия, которым чаще всего служат сухожилия разгибателей и сухожилия передней и задней большеберцовых мышц, которые иногда захлестывают головку таранной кости в виде петли и служат основной преградой при попытке консервативного вправления. Операция также показана при застарелых вывихах.

**Техника операции.** Передне-наружным разрезом от уровня голеностопного сустава до кубовидной кости субпериостально обнажают подтаранное сочленение. Головку таранной кости освобождают от вышеуказанных сухожилий, окружающих рубцов и мягких тканей, особенно в области сместившихся суставных поверхностей, и с помощью элеватора, введенного между таранной и пяточной костями, сдвигают последнюю на свое место. При внутреннем вывихе эту манипуляцию осуществляют при одновременном отведении и супинации стопы, а при наружном — приведении и пронации (рис. 208).

В послеоперационном периоде иммобилизацию стопы осуществляют гипсовой повязкой типа сапожок со тщательно отмоделированным продольным сводом сроком до 2 мес. После снятия повязки назначают физиотерапевтические процедуры, массаж, ЛФК, а также специальную ортопедическую обувь или стельку-супинатор сроком до 1 года (рис. 209).

**Вывихи в суставе Лисфранка.** Застарелые, а также свежие невправимые вывихи в суставе Лисфранка подлежат открытой репозиции. Это важно потому, что попытка закрытой репозиции нередко должного эффекта не дает, а для нормальной и безболезненной функции стопы требуется идеальное сопоставление суставных концов.

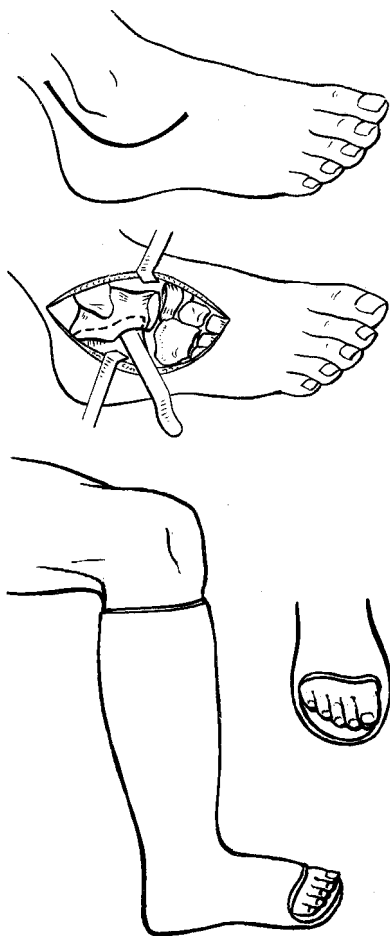
**Техника операции.** Дугообразным разрезом по тыльно-наружной поверхности стопы достигают предплюсно-плюсневых суставов. Тщательно освобождают их от рубцовых тканей и обнажают суставные поверхности, пользуясь защитником и элеватором. Последние подводят под суставные концы плюсневых костей и при одновременной тяге по оси стопы, а также подошвенного сгибания переднего отдела осуществляют постепенное сопоставление. При застарелых вывихах эти приемы иногда оказываются невыполнимыми. В подобных случаях показана частичная резекция суставных концов для артродезирования. Циркулярную гипсовую повязку типа сапожок со тщательно отмоделированными сводами накладывают в среднем на 1,5—2 мес, а при частичной резекции — срок иммобилизации удлиняют до 3 мес. В последующем рекомендуют пользоваться стелькой-супинатором в течение 1 года.

## ОПЕРАЦИИ НА ДРУГИХ СУСТАВАХ

*Открытая репозиция позвонков.* При неправильных и застарелых вывихах шейных позвонков оправдана попытка открытой репозиции под контролем глаза, а если и она оказалась безуспешной, осуществляют резекцию суставных отростков нижележащего позвонка и с помощью небольшой ложечки, подведенной под суставные поверхности, осторожно сдвигают их на место. Открытое вправление необходимо проводить при одновременном вытяжении за череп, которое продолжают и в послеоперационном периоде. По истечении 2—3-недельного срока постельного режима накладывают торако-краниальный гипсовый полукорсет, который обычно снимают в сроки от 4 до 6 мес. Если открытое вправление вывиха заканчивается задним спондилодезом между вышележащим и нижележащим позвонками с применением ауто- или гомотрансплантатов, вытяжение продолжается в течение 3—5 нед, а иммобилизацию гипсовым полукорсетом удлиняют до 1—1,5 лет, то есть до полной перестройки трансплантатов и прочной стабилизации вправленных позвонков.

Оперативные методы лечения вывихов позвонков преследуют 3 основные цели: вправления вывиха, устранение декомпрессии нервных элементов и создание стабилизации поврежденного отдела позвоночника. Последнюю чаще всего осуществляют с помощью заднего спондилодеза. Причем вмешательства проводят с предварительно наложенным за свод черепа скелетным вытяжением. Особенно это относится к шейному отделу позвоночника, повреждения которого являются наиболее опасными и трудными для лечения. При неустойчивом вправлении со значительным разрушением сумочно-связочного аппарата нередко возникают вторичные смещения, рецидивы вывихов и подвывихов. Профилактика их базируется на полноценной и своевременной диагностике повреждений, надежной и длительной иммобилизации торако-краниальной гипсовой повязкой, а устранение возникших рецидивов достигается как консервативным, так и оперативным путем. Прибегать к постоянному ношению ортопедического аппарата, поддерживающего голову, приходится сравнительно редко.

Вывихи поясничных и пояснично-грудных позвонков в чистом виде встречаются крайне редко. Этим отделам свойственны переломо-вывихи, нередко



208. Открытое вправление подтаранного вывиха стопы
209. Иммобилизация стопы гипсовой повязкой типа сапожок

осложненные, которые относятся к категории наиболее нестабильных повреждений позвоночника. Задача оперативного вмешательства при этих повреждениях заключается в создании надежной стабилизации соответствующего отрезка позвоночника и как можно в более ранний срок. Чаще всего это достигается при помощи внутренней фиксации с применением металлических пластинок и болтов после вправления вывиха. Это вмешательство может сочетаться с костно-пластической фиксацией по типу заднего спондилодеза или осуществляться с применением одних только костных трансплантатов. В последних случаях необходима дополнительная, более длительная внешняя иммобилизация корсетом.

Ранняя стабилизация при отсутствии сопутствующего повреждения спинного мозга или его элементов предохраняет их от вторичной травмы, предупреждает возникновение возможных осложнений и значительно облегчает уход за пострадавшим.



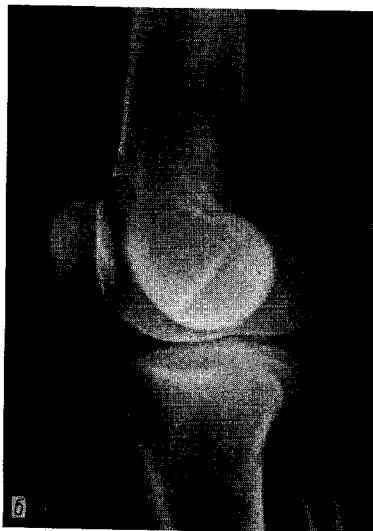
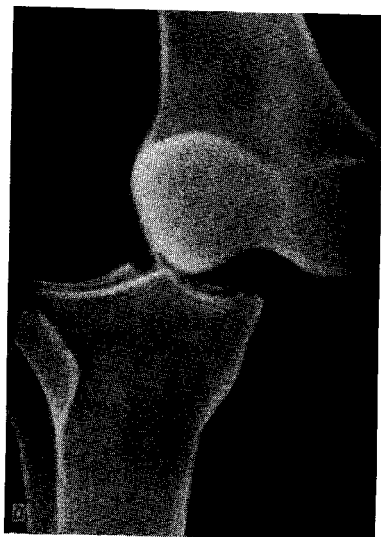
. Ошибки  
и осложнения  
в клинике травматических  
вывихов

ОБЩИЕ ЛЕЧЕБНО-ДИАГНОСТИЧЕСКИЕ  
ПОГРЕШНОСТИ

Неблагоприятные исходы лечения травматических вывихов зависят от многих причин. С одной стороны, они связаны с несвоевременной их диагностикой, а также сопутствующих около- и внутрисуставных повреждений, сдавлений и повреждений нервов и сосудов с последующим развитием тяжелых трофических нарушений, парезов и параличей, развитием контрактур и тугоподвижностей суставов, деформирующего артроза и асептического некроза, а с другой — несоблюдением основных принципов лечения, включающих неотложное вправление вывихнутого сегмента, краткосрочную фиксацию его в среднефизиологическом положении и настойчивую реабилитацию временно утраченной функции поврежденного сустава.

Нарушение последовательности, необоснованное удлинение или сокращение сроков того или иного этапа, недоучет, казалось бы, незначительных лечебно-диагностических деталей влекут за собой неизбежные ошибки и связанные с ними различные осложнения.

Ошибочно полагать, что при травматических вывихах лечебно-диагностические погрешности встречаются редко и что такие вывихи после себя выраженных последствий не оставляют. Наоборот, в клинической практике достаточно часто встречаются застарелые, несвоевременно или неправильно диагностированные и невправленные вывихи, множественные и сочетанные повреждения, при которых диагностика и лечение вывиха иногда отодвигается на второй план, а также допускается ряд нерациональных тактических приемов или отказ от последних там, где они показаны. Во всех этих случаях постепенно снижается сила мышц вывихнутого сегмента, резко падает объем движений, теряется их



210. Наружный подвывих голени рентгенологически четко выражен в передне-задней проекции (а) и не определяется в боковой (б)

точность и координация, развивается посттравматический остеоартроз, что в конечном итоге ведет к выраженному ограничению функции конечности и нередко вынуждает больного менять свою профессиональную деятельность.

Одни лечебно-диагностические погрешности в одинаковой степени встречаются при всех травматических вывихах, независимо от их локализации и вида вывиха, то есть они являются общими, другие, наоборот, характерны только для того или иного сустава и нередко отражают его анатомо-функциональные и биомеханические особенности.

Недоучет механизма и обстоятельств травмы, направления и характера действующей силы, которые могли бы направить мысль врача по правильному пути и избежать тех погрешностей, которые связаны с непосредственным обследованием, следует признать ошибками диагностики. Ведь точно и своевременно поставленный диагноз нередко предопределяет не только сохранность конечности, но и ее функцию.

Общеклиническая диагностика травматических вывихов в большинстве своем не представляет особых затруднений. Вместе с тем отказ от рентгенологического подтверждения и уточнения диагноза следует признать необоснованным. Рентгенограмма, произведенная в одной проекции, также не дает прав интерпретировать ее, ибо слишком большая опасность впасть в ошибочное заключение, а от последнего, как правило, зависит выбор лечебной тактики (рис.210).


Рентгенограммы, произведенные в 2 взаимно перпендикулярных проекциях, должны обеспечить правильную трактовку патологических изменений в суставе и, прежде всего, дифференцировать чистый вывих от перелома-вывиха, уточнить наличие отрывных внутри- и околоуставных переломов, смещение костных фрагментов и их место расположения. В сомнительных случаях, а также при подозрении на наличие возможных механических препятствий для закрытого вправления не следует отказываться от производства дополнительного снимка с использованием специальных рентгенологических укладок. Кроме последних, в ряде случаев устранить диагностические погрешности призваны снимки, сделанные с учетом конкретного положения пострадавшего (лежа или стоя). Рентгенологическая диагностика травматических вывихов во всех случаях

является обязательной, и безошибочна она может быть только там, где непосредственное участие в ней принимает хирург, а в особо сложных случаях прибегает к помощи врача-рентгенолога. Хирург не может слепо доверять заключению рентгенолога, он обязан не только читать, но и правильно трактовать рентгенологические изменения в тканях, сопоставляя их с конкретной клиникой полученной травмы (рис. 211).

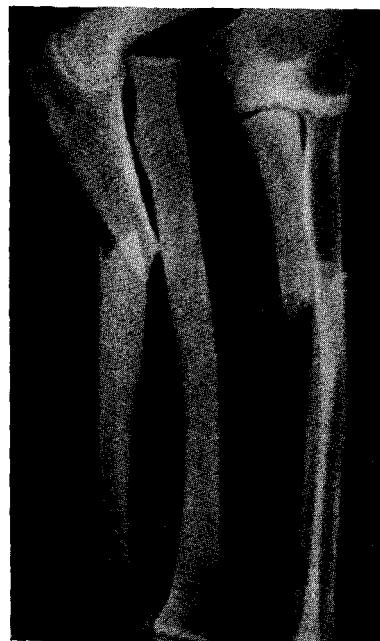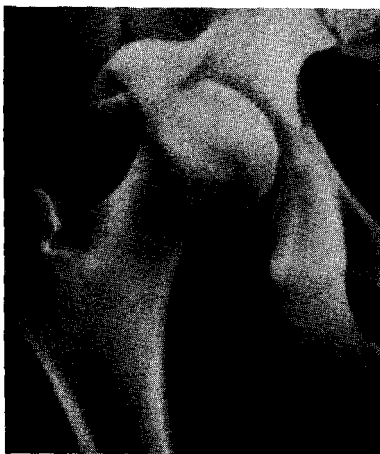Несоблюдение принципа безотлагательного вправления вывиха является серьезной тактической ошибкой. Между тем иногда не придается принципиального значения срочности оказания квалифицированной помощи страдающему от боли, а чем дальше отодвигается срок этой помощи, тем заметнее усугубляется патологический процесс в области поврежденного сустава, более прочно закрепляется вывихнутая головка на новом месте под воздействием рефлекторного сокращения заинтересованных мышц с переходом их в состояние ретракции. В условиях поликлиники иногда необоснованно предпринимают несколько попыток к закрытому вправлению, чем наносят дополнительную травму и отодвигают срок направления пострадавшего в стационар. Более 2 попыток закрытого вправления вывиха в условиях поликлиники следует считать недопустимым. Безуспешность этих попыток является показанием для госпитализации пострадавшего в стационар, где вправление должно быть произведено как можно раньше, если не возникли временные противопоказания в результате предыдущих попыток.

При невправленных свежих и застарелых вывихах в условиях стационара оправдана предварительная попытка закрытого вправления при условии, что ее осуществляют непосредственно на операционном столе и больной заблаговременно подготовлен к оперативному вмешательству, которое производится сразу же после неудавшегося закрытого вправления.

Серьезной ошибкой следует признать тактику вправления травматических вывихов без обезболивания. Мнение о допустимости вправления вывихов отдельных локализаций без обезболивания должно быть осуждено. Защитный характер боли, ее усиление при манипуляциях неизбежно усиливает и мышечное сокращение, которое является основным препятствием к вправлению. Наличие многочислен-



211. Аксиллярный вывих плеча с отрывным переломом большого бугра



212. Застарелый перелом  
верхне-заднего края  
и центральной части  
вертлужной впадины  
с, подвывихом бедра
213. Вывих головки лучевой кости  
в сочетании с переломом  
диафиза локтевой кости

ных приемов и методов вправления травматических вывихов еще не свидетельствует об их недостатках. Практически один и тот же вывих можно вправить любым способом при условии полного и надежного расслабления заинтересованных мышц. Врач, не сумевший добиться расслабления мышц путем обезболивания, вправить вывих не в состоянии. Причем грубые насилия здесь должны быть исключены. При этом не следует забывать, что приемы вправления должны быть обратными механизму и пути выхождения головки из полости сустава. Несоблюдение этого правила порождает ошибки, которые нередко чреваты тяжелыми последствиями.

Пострадавших с вывихами в суставах нижних конечностей во всех случаях следует госпитализировать в стационар. В большинстве своем они являются постельными, требуют соответствующей укладки поврежденной конечности и специальных приемов иммобилизации с учетом тяжести и характера повреждения. При вывихах в суставе верхней конечности вопрос о госпитализации может быть решен в каждом конкретном случае индивидуально. При этом важно помнить, что даже после вправления вывихнутого сегмента отечность окружающих тканей, а следовательно, и увеличение объема области сустава в течение первых дней иногда может даже нарастать, а примененная гипсовая иммобилизация в этих случаях, превращаясь в неподатливый футляр, способна вызвать тяжелые осложнения вплоть до омертвления конечности. Избежать непредвиденных осложнений возможно только при внимательном и ежедневном наблюдении за состоянием больного и поврежденного сегмента.

Большое число различных погрешностей и связанных с ними осложнений возникает при множественных и сочетанных травмах, когда просматриваются сопутствующие повреждения — переломы суставных впадин, отрывные около- и внутрисуставные переломы, вывихи и переломы диафизов на протяжении, которые взаимно отягощают восстановительное лечение, особенно в поздний срок после травмы, так как своевременно неустраненные вывихи создают значительные трудности при репозиции переломов (рис. 212, 213). Недостаточно тщательное обследование нередко связано с общим тяжелым состоянием пострадавшего и на этом фоне вывихи, даже в крупных суставах, иногда диагностируются несвоевременно, а в последующем они

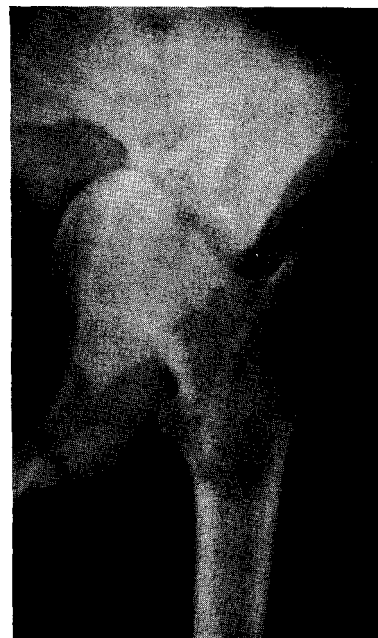являются основной причиной тяжелой инвалидности и создают значительные трудности восстановительного лечения (рис. 214).

Выраженная потеря функции суставов иногда возникает вследствие повреждения хрящевой поверхности с нарушением ее конгруэнтности, нередко с образованием анкилоза в порочном положении конечности, а также Рубцовых периартикулярных разрастаний и обызвествлений мягких тканей, что резко нарушает статику и динамику. Вот почему так важно своевременное и полноценное функциональное лечение даже тогда, когда не удалось полностью достичь конгруэнтности суставных поверхностей вследствие их перелома, так как запоздалая или неправильная диагностика их становится причиной позднего и неполноценного лечения с последующим неблагоприятным исходом.

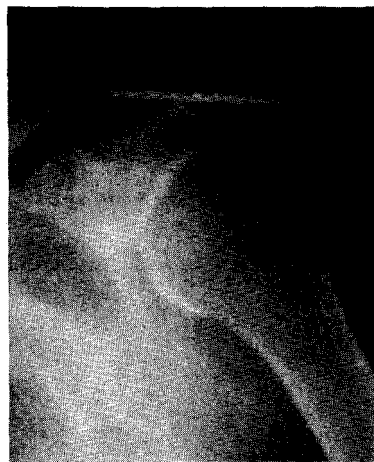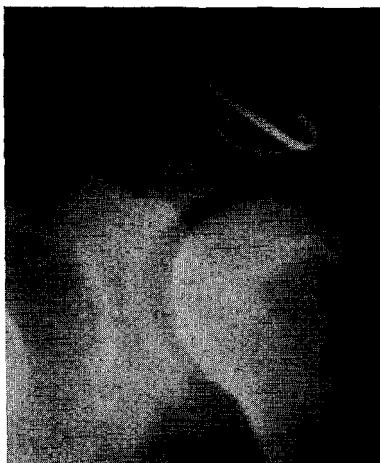## ОШИБКИ И ОСЛОЖНЕНИЯ ПРИ ВЫВИХАХ КЛЮЧИЦЫ И В СУСТАВАХ ВЕРХНЕЙ КОНЕЧНОСТИ

*Вывихи ключицы.* При вывихах акромиального конца ключицы классическая симптоматика может быть завуалирована отеком, большой гематомой или при осмотре пострадавшего в положении лежа. Чтобы избежать наиболее часто встречающихся ошибок, осматривать пострадавшего необходимо в положении стоя. Последнее следует признать обязательным и при производстве рентгеновских снимков, которые обязательно необходимо производить симметрично. Это особенно важно, когда возникает необходимость уточнить и отдифференцировать полный вывих от подвывиха. Рентгенограммы, произведенные в положении больного лежа на спине, не всегда подтверждают наличие вывиха, в положении стоя с опущенными верхними конечностями, а при необходимости и с подтягиванием книзу, выявляют достаточно четкую картину не только вывиха, но и подвывиха.

Ошибочно полагать, что полный вывих акромиального конца ключицы можно устранить консервативно. Этот метод может быть иногда оправдан только при неполных вывихах, когда ключично-ключовидные связки (трапециевидная и коническая) сохранились неповрежденными, а разорванной оказалась только ключично-акромиальная. Однако,



214. Анкилоз тазобедренного сустава вследствие неустраненного центрального вывиха бедра



215. Вывих акромиального конца ключицы не устранен вследствие неправильного введения металлического фиксатора

216. Рецидив вывиха акромиального конца ключицы. Направление фиксатора не обеспечило его удержание

склоняясь к этому методу, следует учитывать, с одной стороны, давность травмы, а с другой — профессию пострадавшего. Иммобилизация конечности без отведения ее до угла  $90^\circ$  и переднего отклонения на  $25^\circ$ , при котором акромиальный конец ключицы мог бы делать упор в суставную поверхность акромиального отростка лопатки, и без воздействия на вправленный конец ключицы соответствующим пелотом следует считать ошибкой, так как отсутствие необходимой стабильности в сочетании с недостаточным сроком фиксации неизбежно ведет к рецидиву вывиха.

Ошибочно возлагать надежды на существующие повязки и приспособления к ним. При полных вывихах они не обеспечивают удержания вправленного конца ключицы на протяжении 3—4 нед из-за анатомо-физиологических особенностей этого сустава и дыхательных экскурсий грудной клетки. Неоснованное применение консервативного лечения при полных вывихах влечет за собой удлинение сроков фиксации конечности, а это в свою очередь приводит к ограничению ее функции.

Грубой ошибкой следует считать и попытку закрытого вправления застарелого вывиха.

Независимо от способа, применяемых конструкций и материалов для оперативной фиксации вправленного конца ключицы подвешивание конечности на косынке вместо иммобилизации гипсовой повязкой или ее снятие ранее 3—4-недельного срока следует признать необоснованным. Раннее удаление металлических конструкций также приводит к рецидиву вывиха. Достаточно много погрешностей связаны с неправильным выбором металлических конструкций, путей их введения, иногда без учета целесообразности показаний и противопоказаний, что влечет за собой миграцию их, иногда перелом, деформацию в связи с рецидивом вывиха и развитие клиники остеоартроза или появление оссификатов в окружающих тканях (рис. 215, 216).

Важно стремиться как можно раньше назначить показанные приемы восстановительного лечения, которые после освобождения конечности от гипсовой иммобилизации следует усилить, чтобы они приобрели черты обязательного и ведущего комплексного метода полной реабилитации.

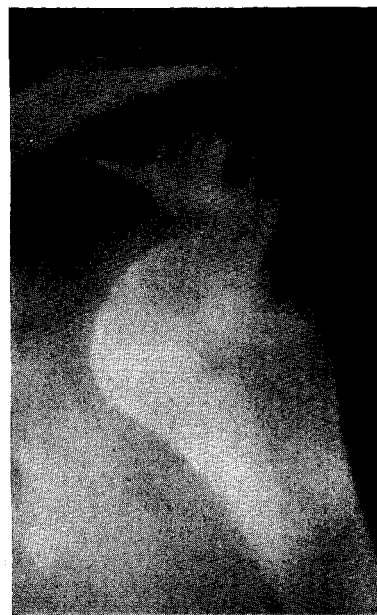
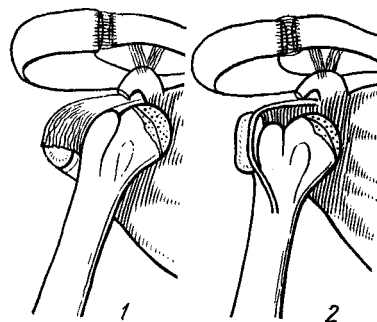
**Вывихи плеча.** При вывихе плеча особенно следует избегать грубого насилия и многократных попыток вправления. Последнему может препят-

ствовать интерпозиция оторвавшейся и нависающей над суставной впадиной части суставной сумки, а также ущемившееся между сместившейся головкой и суставной впадиной сухожилие длинной головки двуглавой мышцы. В этих случаях показано открытое вправление, устранение интерпонированных тканей и подшивание оторванной капсулы к верхней части анатомической шейки плеча, а также освобождение и перемещение сухожилия длинной головки двуглавой мышцы на свое прежнее место кпереди от головки (рис. 217).

Сравнительно часто вывих плеча сопровождается отрывным переломом большого бугра плечевой кости, а также отрывом края суставной впадины или переломом головки или шейки плеча, акромиального или клювовидного отростка лопатки (рис. 218).

Подобные осложнения уточняет рентгеновский снимок, который следует производить во всех случаях, чтобы предотвратить возможные лечебно-диагностические ошибки и их последствия. Естественно, что переломо-вывихи плеча нужно подвергать оперативному лечению, хотя и сама техника операции представляет известные трудности.

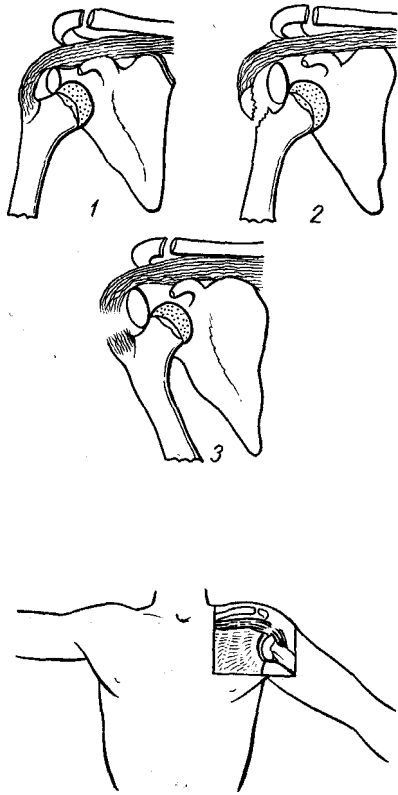
Вывихи плеча нередко сопровождаются полным или частичным отрывом сухожилий ротационных мышц (надостной, подостной и малой круглой), которые обеспечивают наружную ротацию и отведение плеча. Чаше эти разрывы возникают вблизи прикрепления указанных сухожилий к большому бугру (рис. 219). Диагностика их до вправления вывиха достаточно сложная, но после вправления возможность активного отведения плеча обычно исключает повреждение сухожилий, хотя отсутствие функции отведения в свежих случаях чаще может быть связано непосредственно с травмой. Спустя 2—3 нед после вправления вывиха отсутствие активного отведения плеча свидетельствует о разрыве сухожилий. Даже при разрыве одной надостной мышцы отведение плеча практически невозможно, но за счет движения лопатки и поворота ее кнаружи с предельным усилием оно иногда достигает 50—60° (рис. 220). В подобных случаях не следует забывать о возможности указанного осложнения и не обрекать больного на инвалидность. Оперативное восстановление сумки сустава вместе с оторванными сухожилиями обычно обеспечивает удовлетворительные результаты.



217. Механические препятствия к закрытому вправлению вывиха плеча:

1 — сухожилие ротаторных мышц и верхняя часть суставной капсулы, 2 — сухожилие длинной головки двуглавой мышцы

218. Передний подклювовидный вывих плеча с отрывным переломом большого бугра



219. Схема различных типов вывиха плеча:

- 1 — простой вывих,
- 2 — вывих с отрывом большого бугра,
- 3 — вывих с разрывом сухожилия надостной мышцы

220. Резко нарушена функция отведения плеча при разрыве надостной мышцы

Нередко после вывиха остается отвисание плеча вследствие растяжений или частичных разрывов капсулы сустава и связанных с ней связочных и сухожильных образований, а также понижения тонуса мышц плечевого пояса и их силы. Иногда эти осложнения связаны с ушибом подкрыльцового нерва. Развитие нижних подвывихов чаще всего наблюдается у лиц пожилого возраста и при подвешивании руки в процессе лечения на косынке или при неустраненном повреждении сумочно-связочного аппарата. В этих случаях головка плечевой кости остается в состоянии подвывиха. Лечебная гимнастика, массаж, физиотерапия с иммобилизацией конечности на отводящей шине в большинстве своем обеспечивают выздоровление.

Застарелые вывихи плеча в сроки до 2 мес дают лучшие результаты при их вправлении закрытым способом, чем открытым. Однако грубое насилие таит в себе опасность перелома шейки плеча и других повреждений, вплоть до разрыва сосудисто-нервного пучка, а также рецидива вывиха. При отсутствии боли и относительно удовлетворительной функции, особенно у лиц пожилого возраста, иногда целесообразно воздержаться от попытки вправления. Если застарелый вывих вправляют открытым путем, следует больного предупредить, что полного восстановления функции может не наступить.

В основе привычного вывиха лежат не только повреждения, возникающие в момент первичного травматического вывиха (разрыв капсулы, отрыв края суставной впадины, компрессия части головки), но и нарушения в сроках иммобилизации и ее качестве. И хотя обязательный 3-недельный срок иммобилизации конечности с помощью торако-брахиальной повязки в среднефизиологическом положении не всегда обеспечивает заживление разорванной капсулы, все же следует помнить, что более длительная иммобилизация уменьшает возможность повторного вывиха и перехода его в привычный, который требует оперативного вмешательства. Не следует применять мягкой повязки типа Дезо или поддерживающей повязки (рис. 221).

При оперативном вмешательстве на плечевом суставе не следует прибегать к наружному доступу, так как при нем неизбежно повреждается п. axillaris, а связанные с ним осложнения оставляют тяжелые и в большинстве случаев необратимые последствия (рис. 222).

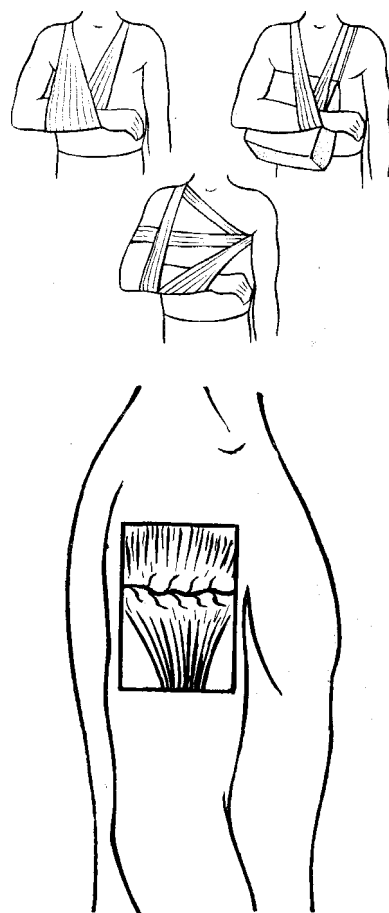


Ограничение движений и боль, которые связаны с нарушением конгруэнтности суставных поверхностей и развитием деформирующего артроза, являются основными жалобами больных с последствиями травматических вывихов. У подавляющего большинства больных они являются результатом ошибок, допущенных при обследовании и в процессе лечения пострадавших.

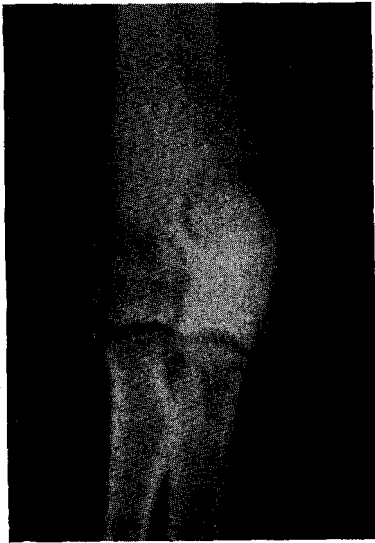
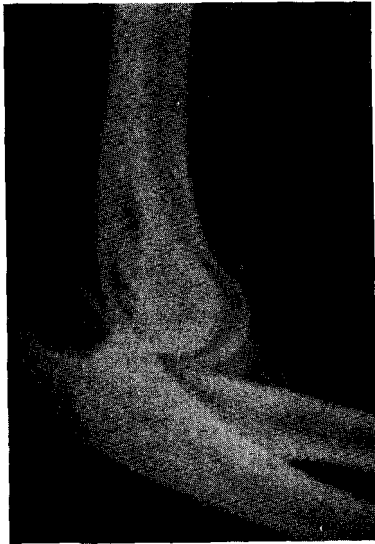
**Вывихи костей предплечья.** Неблагоприятными последствиями вывихов костей предплечья являются ограничения подвижности, развитие внутрисуставных анкилозов в функционально невыгодном положении конечности, различные деформации и неврологические нарушения, которые в области локтевого сустава не только встречаются чаще, но и значительно выражены. Основными причинами этих осложнений в большинстве своем служат рано появившиеся деформирующие явления в результате повреждения хрящевых поверхностей, нарушающих конгруэнтность сустава, рубцовые изменения в суставе и околосуставных тканях, их частая оссификация (рис. 223) вплоть до образования внесуставных анкилозов (рис. 224). Развитию оссификации околосуставных тканей способствует необоснованное применение в восстановительном периоде тепловых процедур, массажа, ношение тяжестей в поврежденной конечности, которые в связи с указанными особенностями являются противопоказанными. Атрауматичность манипуляций, борьба с отеком конечности и раннее функциональное лечение являются лучшей профилактикой возможных осложнений.

Отказ или неполноценное рентгенологическое обследование, особенно при вывихах, осложненных переломом венечного или локтевого отростка, а также отрывом костной пластинки от внутреннего или наружного надмышелка, которые блокируют сустав и являются основным препятствием для закрытого вправления, следует считать недопустимой погрешностью, так как только рентгенограмма может подтвердить и уточнить характер повреждения и решить вопрос о необходимости оперативного вмешательства (рис. 225).

Невозможность закрытого вправления вывиха костей предплечья нередко связана с интерпозицией сухожильных прикреплений сгибателей, иногда с частью внутреннего надмышелка плеча. Последнее препятствие уточняется рентгенограммой, а интер-



221. *Неправильные варианты иммобилизации верхней конечности после устранения вывиха плеча*  
 222. *Топография n. axillaris*



223. Застарелый невправленный задний вывих костей предплечья с околоуставными оссификатами

позиция мягких тканей определяется только клинически и подтверждается неудавшейся попыткой закрытого вправления. В этих случаях устранить интерпозицию и вправить вывих возможно только оперативным путем, при котором с учетом вышеуказанных особенностей следует добиваться тщательного гемостаза и ликвидации полостей в мягких тканях.

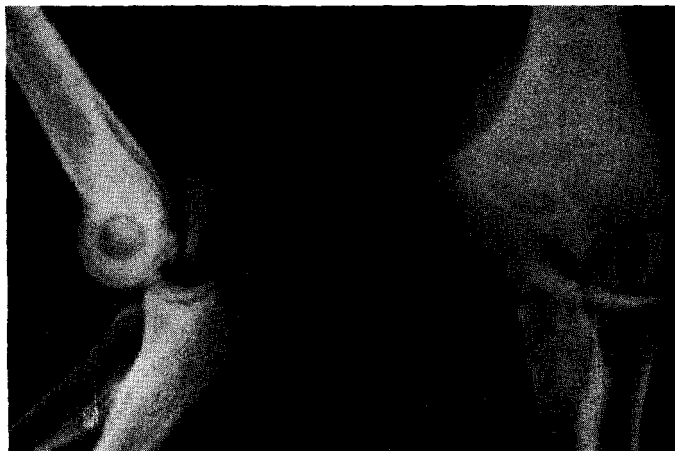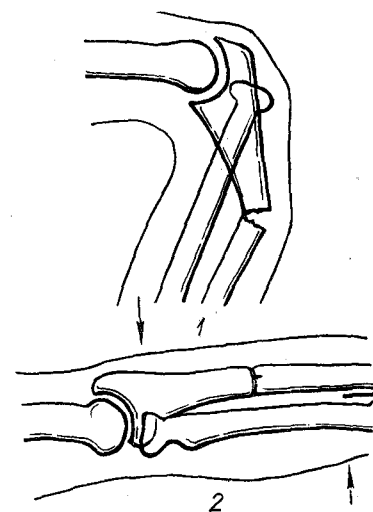
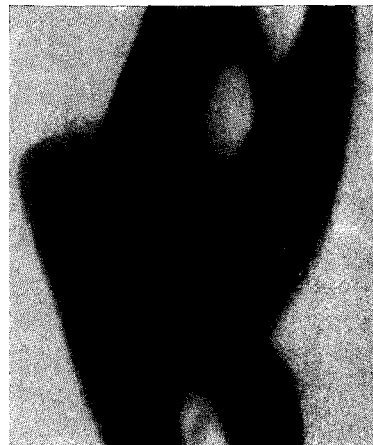Исходным положением для восстановления функции во всех случаях следует признать иммобилизацию конечности в среднем физиологическом положении — сгибание в локтевом суставе под углом 95—100°. Любые другие отклонения следует квалифицировать как нарушения установленных принципов, которые чаще всего обуславливают развитие стойких, трудно устранимых контрактур локтевого сустава.

Диагностическая погрешность при распознавании вывиха головки лучевой кости с одновременным переломом диафиза локтевой нередко влечет за собой ошибки лечебной тактики, так как не используется реальная возможность закрытого вправления вывиха, при котором одновременно достигается и сопоставление сломанных фрагментов, не прибегая к их остеосинтезу (рис. 226, 227). Нередко просматривается изолированный вывих головки лучевой кости (рис. 228), особенно при невыраженных клинических проявлениях и отказе от рентгенологического обследования или производства рентгено снимка только в передне-задней проекции.

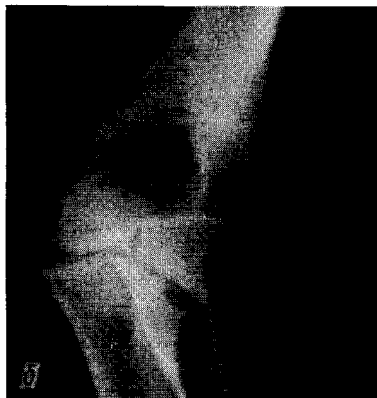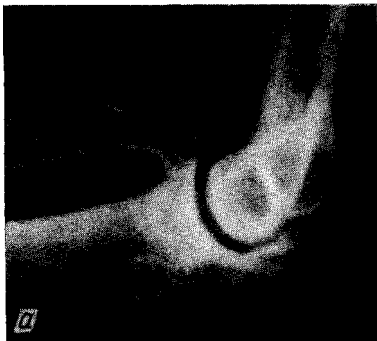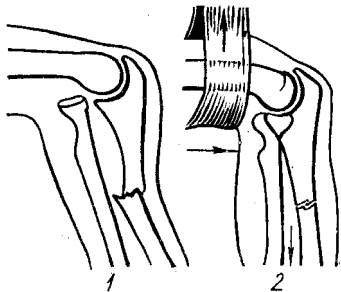
**Вывихи в суставах кисти.** В области лучезапястного сустава наиболее частыми и типичными ошибками следует признать позднюю диагностику вывихов полулунной кости и перилюнарный вывих кисти. С одной стороны, клиническая картина травмы нередко трактуется как простой ушиб или растяжение связок запястья и рентгеноконтроль для исключения костной патологии не производится, а с другой — рентгенологически эти вывихи часто не распознаются вообще в виду отсутствия достаточных знаний анатомического строения этой области. Между тем эти повреждения встречаются достаточно часто и требуют самого пристального внимания, так как спустя 2 нед они переходят в застарелые (рис. 229), закрытому вправлению не поддаются, а открытое, особенно в более поздний срок, осуществляется с большим трудом и таит в себе определенные опасности и осложнения, вплоть до развития

асептического некроза (рис. 230). Последнее осложнение наиболее характерно для полного вывиха полулунной кости, когда вследствие разрыва тыльной и ладонной связок и проходящих в них питающих сосудов она полностью теряет связь с окружающими тканями и требует оперативного удаления. Следует помнить, что некроз полулунной кости иногда возникает и при своевременном вправлении вывиха. Во всех этих случаях пострадавший неизбежно признается ограниченно трудоспособным, а иногда и окончательно теряет свою профессию. Избежать указанных ошибок и осложнений позволяет рентгенологическое исследование, которое необходимо производить при малейшем подозрении на повреждение области лучезапястного сустава и кисти. Причем эти вывихи достаточно четко определяются на рентгенограмме боковой проекции. Отсутствие контрольной рентгенографии в 2 проекциях после вправления вывиха следует считать ошибкой, как и отсутствие ее после снятия гипсовой иммобилизирующей повязки. Не следует забывать, что кисть после вправления должна быть зафиксирована в положении сгибания под углом 140—145° на срок до 2 нед с последующим переводом ее в среднее положение (рис. 231). Важно также помнить о возможности вывиха в сочетании с переломом костей, что требует дифференцированного подхода в выборе лечебной тактики (рис. 232).

Ладонный вывих полулунной кости нередко дает клинику запястного синдрома сдавления срединного нерва. Снять болевой синдром запястного кана-



224. Внесуставный анкилоз локтевого сустава после травматического вывиха костей предплечья. Рентгенограмма по Коржу
225. Внутрисуставный блок фрагментами венечного и локтевого отростков при заднем вывихе костей предплечья
226. Вывих головки лучевой кости кзади с переломом диафиза локтевой кости (1). Принцип репозиции и иммобилизации (2)



227. Вывих головки лучевой кости кпереди с переломом диафиза локтевой кости (1).

Принцип вправления и иммобилизации (2)

228. Изолированный вывих головки лучевой кости

• кпереди (а, б)

ла, который нередко носит упорный характер, даже после устранения вывиха обычно удается простым рассечением поперечной связки запястья.

Основным препятствием, осложняющим вправление тыльного вывиха большого пальца в пястно-фаланговом суставе, служит интерпозиция сухожилия длинного сгибателя, которое вместе с сесамовидными косточками соскальзывает в локтевую сторону и ущемляется между головкой пястной кости и основной фалангой пальца. Заподозрить указанное осложнение помогает деформация пальца — кажущееся укорочение его и выпрямление, а также рентгенограмма. Вправить вывих позволяет открытое устранение интерпозиции. Среди осложнений после устранения вывиха большого пальца кисти следует помнить о недостаточности боковых связок.

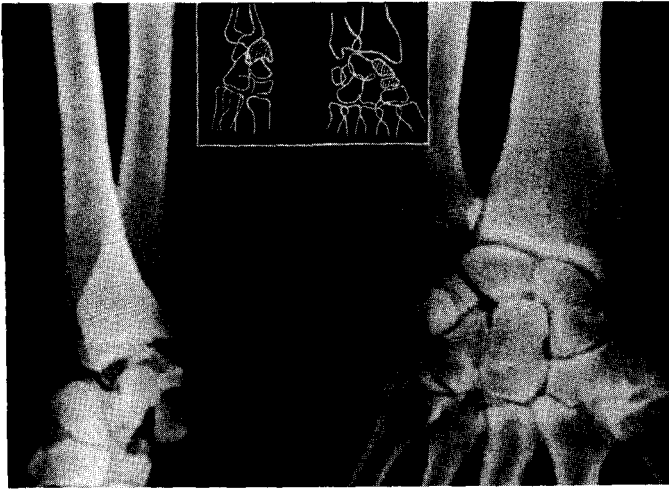
При вывихах ногтевых фаланг к тылу нередко возникают частичные или полные отрывы сухожилий разгибателей пальцев. Своевременная диагностика этого осложнения имеет существенное значение и не учитывать его при лечении вывиха является ошибкой.

## ОШИБКИ И ОСЛОЖНЕНИЯ ПРИ ВЫВИХАХ В СУСТАВАХ НИЖНЕЙ КОНЕЧНОСТИ

**Вывихи бедра.** Последствия травматических вывихов бедра занимают особое место как по тяжести наблюдающихся при них осложнений, так и в связи с трудностями восстановительного лечения. Нарушение опорной функции конечности, резкие болевые ощущения, прогрессирующие явления деформирующего артроза являются довольно частыми и наиболее характерными последствиями и в определенной степени обусловлены лечебно-диагностическими ошибками.

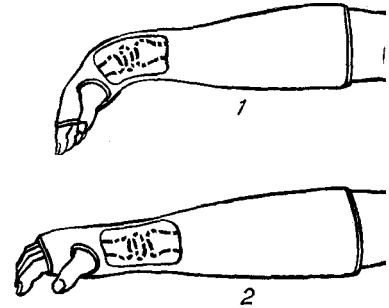
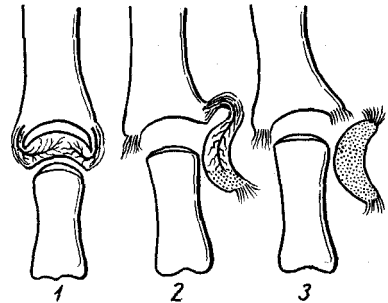
Вправления травматических вывихов бедра без предварительной проверки функции седалищного нерва следует квалифицировать как погрешность диагностического и тактического характера.

Диагностические ошибки возможны при наличии заднего вывиха с расположением головки бедра позади вертлужной впадины (рис. 233). В большинстве своем они связаны с неправильной трактовкой рентгенограммы, поэтому данные ее необходимо сопоставлять с клиническими симптомами, обращая



особое внимание на деформацию конечности. Однако эти последствия не всегда зависят от диагностических ошибок. В определенной степени они имеют непосредственную связь с характером повреждения и отражают анатомо-физиологические особенности сустава.

Травматические вывихи бедра сопровождаются полным разрывом круглой связки и ее сосудов, питающих суставной хрящ и область вертлужной впадины, а также в большей или меньшей степени разрывом капсулы сустава и ее сосудов, снабжающих питание верхнюю часть шейки бедра и большую часть головки. Отсутствие анастомозов между этими сосудами неизбежно ведет к полному или частичному нарушению кровообращения соответствующей части головки с развитием аваскулярного некроза и дегенеративного артрита (рис. 234). Эти изменения усугубляются при резких манипуляциях, ранних пассивных движениях и нагрузке, а также при открытых вправлениях застарелых вывихов. Нередко это осложнение длительное время остается нераспознанным, так как начало уплотнения головки бедра рентгенологически определяется спустя 2—3 мес после травмы, а нарастающие ограничения ротационных движений и сгибательная контрактура бедра, хотя клинически и проявляются сравнительно рано, все же диагноз подтверждают с опозданием, а следовательно, и лечение начинается несвоевременно.

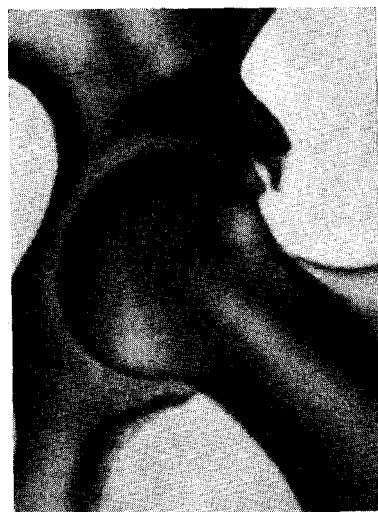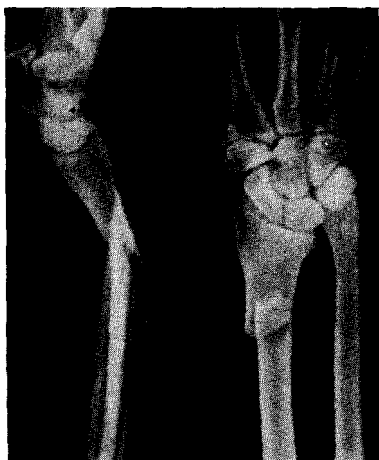


229. Застарелый вывих полулунной кости четко определяется на рентгенограмме, произведенной в боковой проекции. В передне-заднем направлении картина вывиха смазана

230. Нарушение кровообращения при различных видах вывихов полулунной кости:

- 1 — нормальное кровообращение,
- 2 — частичное его нарушение вследствие разрыва тыльной связки,
- 3 — аваскулярный некроз полулунной кости при полном разрыве тыльной и ладонной связок

231. Имобилизация кисти при вывихах полулунной кости в положении ладонного сгибания (1) с последующим переводом в среднее положение (2)



232. Вывих головки локтевой кости в сочетании с переломом диафиза лучевой кости в нижней трети
233. Невправленный вывих бедра с краевым переломом вертлужной впадины. Головка находится позади впадины

Неблагоприятные последствия травматических вывихов бедра нередко связаны с недостаточно правильно избранным методом лечения, когда вывих головки сочетается с краевым переломом вертлужной впадины. В этих случаях применение консервативных методов не всегда оправдано, так как несмотря на достигнутое вправление бедра смещение края вертлужной впадины остается (рис. 235). Отказ от оперативного восстановления конгруэнтности вертлужной впадины (рис. 236), а следовательно, и опороспособности бедра следует признать ошибкой, так как это повреждение неминуемо приведет пострадавшего к тяжелой инвалидности. В других случаях, несмотря на удачное вправление вывиха и одновременное устранение смещения края вертлужной впадины, раннее прекращение скелетного вытяжения и преждевременная нагрузка поврежденной конечности ведут к рецидиву вывиха. В отдельных случаях, хотя и редко, причиной невправляемости вывиха может быть смещение костного фрагмента в полость вертлужной впадины. Вполне понятно, что в подобных случаях показано оперативное вмешательство.

Избирая ту или иную лечебную тактику, следует помнить, что даже свежие надлонные вывихи вправлять по способу Джанелидзе нельзя, ибо при сгибании бедра головка делает упор в лобковую кость, а более форсированное сгибание может привести к перелому шейки. Поэтому при надлонных вывихах так же, как и при всех несвежих, следует отдавать предпочтение способу Кохера. Однако вправить запирательный вывих последним способом также не всегда удастся. Для достижения цели необходимо перевести запирательный вывих в задний путем максимального сгибания, внутренней ротации и приведения бедра. Переместившаяся при этом головка на тело седалищной кости вправляется как при заднем вывихе. Недочет этих деталей при закрытом вправлении надлонных и запирательных вывихов может привести к непоправимым последствиям. Правильность репозиции вывихов бедра должна быть всегда подтверждена рентгенографией, выполненной в 2 проекциях.

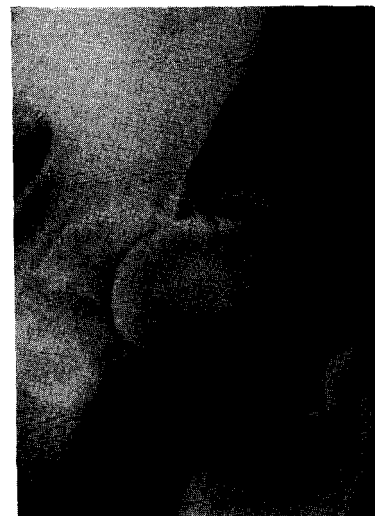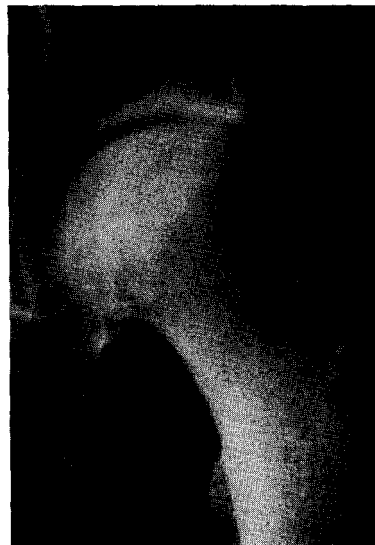
Причиной ряда других неблагоприятных последствий не так уж редко является неправильное выполнение метода скелетного вытяжения, особенно при центральных вывихах бедра, когда поспешно наращивается сила вытяжения по оси конечности

при неизвлеченной из полости таза головки бедра. Правильное и своевременное распределение силы бокового вытяжения за большой вертел и по оси бедра имеет принципиальное значение. Несоблюдение этого правила не позволяет извлечь головку бедра из полости таза и центральный вывих практически остается неустранимым (рис. 237). Оперативное вмешательство чаще всего носит реконструктивно-восстановительный характер и требует от хирурга высокой квалификации, а его исходы, к сожалению, не всегда приносят желаемое удовлетворение.

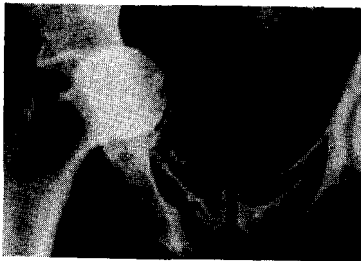
*Вывихи голени.* Вывихи голени, как правило, сопровождаются тяжелым повреждением сумочно-связочного аппарата, иногда переломами мышечков бедра и надколенника, а также повреждением сосудисто-нервного пучка. В последних случаях для сохранения конечности решающее значение имеет безотлагательное вправление вывиха, что у ряда больных предупреждает развитие необратимых циркуляторных и неврологических изменений и спасает конечность от ампутации. Определение пульса на стопе, характера и степени расстройства кровообращения, чувствительности и двигательной функции является обязательным. И хотя диагностика полных вывихов не представляет особых затруднений, подвывихи, особенно при больших гемартрозах и отечности в области коленного сустава, без рентгенологического исследования диагностировать трудно. Отказ от последнего метода является непоправимой ошибкой. Не следует забывать, что примененное грубое насилие при вправлении полных вывихов способно вызвать разрыв сосудисто-нервного пучка в подколенной ямке, а недостаточная иммобилизация и слишком ранние форсированные движения могут привести к рецидиву вывиха и неустойчивости сустава.

Следует учитывать и особенность механизма вправления вывихов голени. Увеличивать деформацию в качестве первоначального приема, как это рекомендуется при вывихах других локализаций, особенно при передних вывихах голени, недопустимо, так как это ведет к опасному, еще большему растяжению сосудисто-нервного пучка.

Невозможность вправления вывиха нередко связано с интерпозицией между суставными поверхностями внутренних связок сустава, части сухожильного растяжения четырехглавой мышцы и оторванной от внутренней стороны бедра капсулы сустава. Ин-



234. Аvascularный некроз головки и шейки бедра после вправленного застарелого травматического вывиха 3-месячной давности
235. Отрывной перелом задне-верхнего края вертлужной впадины с подвывихом бедра



236. *Восстановление конгруэнтности вертлужной впадины путем остеосинтеза фрагмента ее задне-верхнего края с последующим вправлением подвывиха бедра*
237. *Неустранный центральный вывих бедра*

терпозиция мягких тканей рентгенологически не определяется, но клинические данные и образование углубления кожи по внутренней поверхности сустава вследствие натяжения ущемившихся тканей между суставными поверхностями при попытке вправления путем надавливания сбоку свидетельствуют об интерпозиции. Вправление вывиха может быть успешным только после удаления интерпонированных тканей.

Каждый пострадавший с вывихом голени, даже если он был успешно вправлен и каких-либо признаков повреждения сосудов и нервов первоначально не определялось, обязательно должен быть госпитализирован, ибо нервно-сосудистые нарушения могут проявиться в более позднем посттравматическом периоде.

Нарушенная стабильность коленного сустава вследствие повреждения связочного аппарата может быть впоследствии устранена оперативно или с помощью ортопедического аппарата. Однако такая необходимость возникает сравнительно редко. Чаще всего среди поздних осложнений возникает тугоподвижность сустава, деформирующие изменения и боль, которые и составляют основные жалобы больных с последствиями травматических вывихов голени.

Кроме полных вывихов надколенника, встречаются и подвывихи, при которых отмечается только частичное смещение его за пределы наружного мышелка бедра, а мышечные сокращения при попытках двигать конечностью нередко возвращают его на свое место спонтанно. Кроме болезненной пальпации и внутрисуставного кровоизлияния, в этих случаях каких-либо других признаков травмы обычно обнаружить не удастся. Однако важно предупредить переход подвывиха в полный вывих, а затем и привычный. Эта наклонность остается почти всегда и предупредить ее возможно при своевременном применении иммобилизации конечности в выпрямленном положении и упражнений, укрепляющих четырехглавую мышцу. Фиксация конечности должна быть относительно длительной, а раннюю функциональную нагрузку следует признать ошибкой.

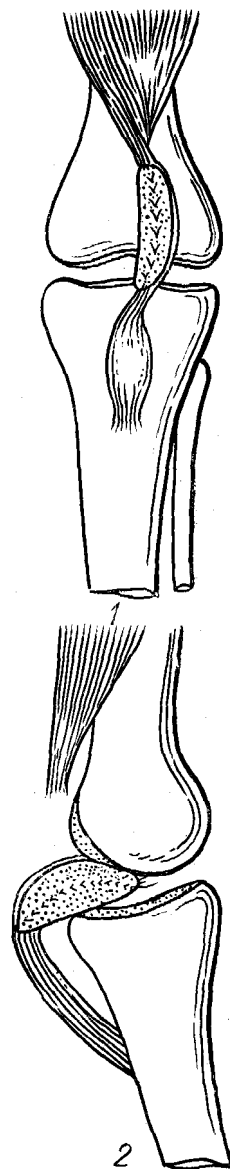
Важно помнить и то обстоятельство, что, кроме типичных боковых вывихов надколенника, встречаются торсионные или вертикальные, при которых надколенник поворачивается вокруг своей продольной оси на  $90^\circ$ , а также внутрисуставные вывихи



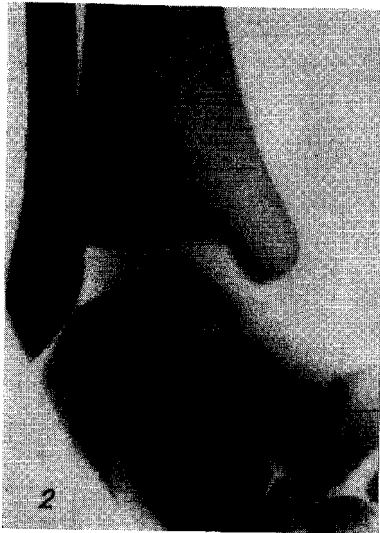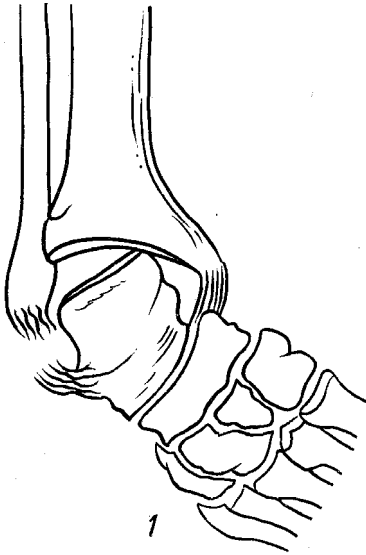
с внедрением его в коленный сустав, между суставными поверхностями бедренной и большеберцовой костей с разрывом собственной связки надколенника или сухожилия четырехглавой мышцы (рис. 238). Уточнить диагноз возможно с помощью рентгенологического метода исследования, которому отводят важную роль. Вывихи с внедрением подлежат неотложному оперативному лечению. И, наконец, следует напомнить, что попытка консервативного вправления несвежих и застарелых вывихов является неоправданной, так как даже в случаях удачно рано или поздно развивается привычный вывих надколенника, который требует только оперативного лечения.

*Вывихи в суставах стопы.* Ошибочно считать, что вывихи стопы являются редким повреждением. Подвертывание в голеностопном суставе при отсутствии рентгенологически обнаруживаемого перелома нередко трактуется как растяжение, но фактически в подобных случаях часто имеет место вывих стопы. Правда, иногда он кратковременный и вправляется самостоятельно. Но если такое повреждение, возникающее чаще всего при разрыве таранно-малоберцовой связки, квалифицируется как простое растяжение, то нередко возникают серьезные последствия в виде повторных вывихов в результате повышенной подвижности таранной кости с поворотом стопы кнутри. В этих случаях существенное значение имеет рентгенологическая диагностика. На обычных рентгеновских снимках каких-либо изменений обнаружить не удается, но снимки, сделанные при максимальной внутренней ротации стопы, выявляют ясно выраженный наклон таранной кости, который достигает 30—40° (рис. 239). Предупредить развитие привычных вывихов стопы позволяет примененная с самого начала полная иммобилизация гипсовой повязкой типа «сапожок» на срок не менее 6—8 нед. У ряда больных возникает необходимость оперативного восстановления наружной боковой связки. Разрыв внутренней связки обычно сопровождается подвывихом стопы кнаружи и нередко сочетается с разрывом тибιο-фибулярной связки. Диагностика и принципы лечения остаются такими же, как и при подвывихах стопы кнутри (рис. 240).

Довольно часто не диагностируются и разрывы дистального межберцового синдесмоза с подвывихом стопы. В этих случаях восстановление связоч-



238. Атипичные вывихи надколенника — торсионные или вертикальные (1) и внутрисуставные с внедрением (2)



239. Разрыв таранно-малоберцовой связки с подвывихом стопы кнутри (1). Рентгенограмма произведена при внутренней ротации стопы (2)

ного аппарата не происходит, а с началом нагрузки расхождение межберцового синдесмоза (рис. 241) и подвывих стопы кнаружи увеличивается, явления деформирующего артроза усугубляются, боль приобретает постоянный характер. Подобных диагностических погрешностей позволяет избежать сравнительная рентгенография обоих голеностопных суставов с нагрузкой стопы.

Существенное значение при вправлении вывиха стопы приобретает тщательное устранение смещения переднего или заднего края большеберцовой кости. Неустраненное смещение, а также расхождение синдесмоза является показанием к хирургическому вмешательству, которое требует высокой оперативной техники.

Довольно частой ошибкой является неполное устранение бокового сдвига стопы в голеностопном суставе с явным нарушением его вилки. Остающиеся боковые подвывихи, как правило, не позволяют осуществлять нагрузку, а консервативное лечение не обеспечивает восстановление функции. Эти подвывихи, к сожалению, нередко просматриваются или им не придается должного внимания (рис. 242).

Причиной неврайности задне-внутреннего подтаранного вывиха может служить захлестывание шейки таранной кости сухожилием передней большеберцовой мышцы, которое устраняется только при открытом вправлении.

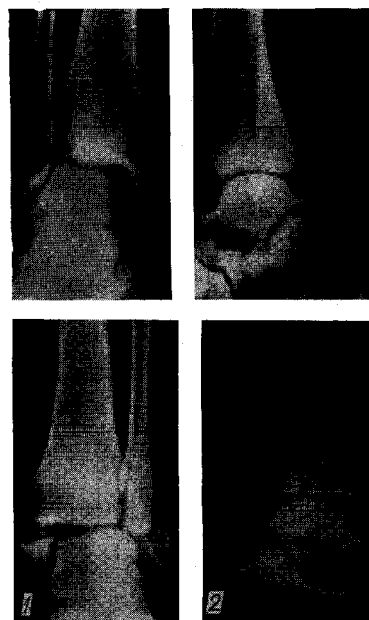
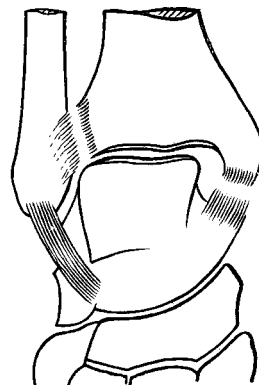
Вывихи в суставах стопы, которые достаточно часто сочетаются с переломами костей, требуют анатомического сопоставления, так как из-за боли, функциональной несостоятельности с последующим развитием тяжелых деформирующих изменений стопа никогда не сможет обрести своих статико-динамических свойств. Такой неблагоприятный функциональный прогноз в значительной степени расширяет показания к оперативным вмешательствам, преимущественно артродезирующего характера, особенно при тяжелых последствиях вывихов в подтаранном, предплюсневом и плюсне-предплюсневом суставах. Длительное консервативное лечение в подобных случаях не всегда является оправданным, даже с использованием ортопедической обуви или стельки-супинатора.

При травмах предплюсны, плюсне-предплюсневом и плюсневого отделов стопы не следует забывать о повреждениях подошвенных и задних большеберцовых нервов и сосудов тыла стопы.

В постравматический период расстройства кровообращения и иннервации являются наиболее грозными осложнениями, особенно при массивной травме, связанной с повреждением сосудов и нервов. Они нередко возникают при погрешностях, допускаемых в процессе лечения, особенно при отсутствии надлежащего врачебного контроля за состоянием поврежденной конечности. Не менее тяжелым и наиболее частым осложнением в восстановительном периоде лечения является ограничение функции в суставах, развитие контрактур и тугоподвижностей, на степень развития которых нередко оказывают свое влияние диагностические ошибки, связанные с недостаточными знаниями рентгенологических особенностей поврежденного сегмента, а также лечебно-тактические и технические погрешности. В профилактике этих осложнений важное значение имеют рано начатые активные движения в поврежденном суставе в сочетании с рациональным физиотерапевтическим лечением.

Возникновение рецидивов вывихов и подвывихов, преимущественно бедра, чаще всего связано с ранним прекращением скелетного вытяжения и преждевременной нагрузкой на поврежденную конечность, что влечет, как правило, за собой неблагоприятные последствия, резко нарушающие статико-динамическую функцию конечности и требуют нередко длительного, тяжелого и упорного восстановительного лечения. Несмотря на то, что основным методом лечения травматических вывихов является консервативный, нередко возникают показания к оперативному вмешательству, особенно при застарелых вывихах, которые связаны чаще всего с несвоевременной диагностикой и нарушением основных принципов лечения этой патологии.

Многообразие ошибок и осложнений и связанных с ними последствий, которые в той или иной степени ограничивают функцию поврежденного сустава, встречается большое множество. Пути их преодоления, прежде всего, кроются в точной диагностике, правильно избранной лечебной тактике, а также грамотной ее реализации технически.



240. Разрыв внутренней и тибιο-фибулярной связок с подвывихом стопы кнаружи
241. Разрыв межберцового синдесмоза с подвывихом стопы кнаружи. Рентгенограмма в 2 проекциях
242. Подвывих стопы кнаружи и кзади при двухлодыжечном переломе (1) с отрывом заднего края большеберцовой кости (2)

## Содержание

ОТ АВТОРА	5
АНАТОМО-ФУНКЦИОНАЛЬНЫЕ ОСОБЕННОСТИ СУСТАВОВ И ИХ КЛИНИЧЕСКОЕ ЗНАЧЕНИЕ	7
ОБЩИЕ ДАННЫЕ О ТРАВМАТИЧЕСКИХ ВЫВИХАХ	19
ТРАВМАТИЧЕСКИЕ ВЫВИХИ В СУСТАВАХ КЛЮЧИЦЫ И СВОБОДНОЙ ВЕРХНЕЙ КОНЕЧНОСТИ	29
<i>Суставы ключицы</i>	29
Анатомо-функциональные особенности	29
Характеристика вывихов ключицы	31
Вывихи акромиального конца ключицы	31
Вывихи грудинного конца ключицы	33
<i>Плечевой сустав</i>	35
Анатомо-функциональные особенности	36
Клинико-рентгенологическая характеристика вывихов	38
<i>Локтевой сустав</i>	47
Анатомо-функциональные особенности	47
Клинические особенности вывихов	50
<i>Лучезапястный сустав</i>	59
Анатомо-функциональные особенности	59
Клинико-рентгенологическая характеристика вывихов	61
Вывих полулунной кости	62
Перилунарные вывихи кисти	64
<i>Суставы кисти</i>	65
Анатомо-функциональные особенности	65

Вывихи в запястно-пястных суставах	67
Вывихи в пястно-фаланговых суставах	68
Межфаланговые вывихи	70

## **ТРАВМАТИЧЕСКИЕ ВЫВИХИ В СУСТАВАХ НИЖНЕЙ КОНЕЧНОСТИ** 71

<i>Тазобедренный сустав</i>	71
Анатомо-функциональные особенности	71
Клинико-рентгенологические особенности вывихов	75
Центральный вывих бедра	83
<i>Коленный сустав</i>	84
Анатомо-функциональные особенности	84
Вывихи голени	89
Вывихи надколенника	93
Изолированные вывихи головки малоберцовой кости	95
<i>Суставы стопы</i>	95
Анатомо-функциональные особенности	96
Вывихи стопы	98
Подтаранные вывихи стопы	101
Вывихи в суставе Лисфранка	102
Вывихи в плюсне-фаланговых и межфаланговых суставах	103

## **ТРАВМАТИЧЕСКИЕ ВЫВИХИ В ДРУГИХ СУСТАВАХ** 105

<i>Вывихи позвонков</i>	105
<i>Вывихи нижней челюсти</i>	108

## **ХИРУРГИЯ СУСТАВОВ ПРИ ТРАВМАТИЧЕСКИХ ВЫВИХАХ** III

<i>Оперативные вмешательства на суставах надплечья</i>	112
<i>Оперативные вмешательства на плечевом суставе</i>	114
Привычный вывих плеча	116
<i>Оперативные вмешательства на локтевом суставе</i>	119
<i>Оперативные вмешательства на лучезапястном суставе</i>	121
<i>Оперативные вмешательства в области суставов кисти</i>	122
<i>Оперативные вмешательства на тазобедренном суставе</i>	123
<i>Оперативные вмешательства на коленном суставе</i>	125
<i>Операции на суставах стопы</i>	127
<i>Операции на других суставах</i>	129

## **ОШИБКИ И ОСЛОЖНЕНИЯ В КЛИНИКЕ ТРАВМАТИЧЕСКИХ ВЫВИХОВ** 131

<i>Общие лечебно-диагностические погрешности</i>	131
<i>Ошибки и осложнения при вывихах ключицы и в суставах верхней конечности</i>	135
<i>Ошибки и осложнения при вывихах в суставах нижней конечности</i>	142

МИХАИЛ ИВАНОВИЧ СИНИЛО

*АТЛАС  
ТРАВМАТИЧЕСКИХ  
ВЫВИХОВ*

Редактор  
Р. Б. Дзержинский

Оформление художника  
Р. К. Пахалюка

Художественный редактор  
Н. Ф. Кормыло

Технический редактор  
Е. Г. Вольвах

Корректоры  
Н. М. Радченко, Т. П. Еременко

Информ. бланк № 1161

Сдано в набор 23.11.78. Подписано к печати 30.08.79.  
БФ 10302.

Формат 70X90'/i6- Бумага мелованная. Гарн. литер.  
Печ. высокая. Усл. печ. л. 11,12. Уч.-изд. л. 10,53.  
Тираж 10000. Зак. 8—255. Цена 1 руб. 30 коп.

Издательство «Здоров'я», 252021. Кисв-21, ул. Кирова, 7.  
Книжная фабрика «Жовтень» республиканского  
производственного объединения «Полграфкнига»  
Госкомиздата УССР,  
252053, Киев, Артема, 23а.

**Синило М. И.**  
С38 Атлас травматических вывихов.—Киев: Здоров'я,  
1979.— 152 с., ил., 2,57, л. ил.

В атласе рассмотрены анатомо-физиологические особенности суставов, которые определяют ту или другую частоту вывихов различных сегментов, механизм этих повреждений, дана классификация, обосновывающая принципы механизма травм, клинико-рентгенологическая диагностика, лечебная тактика неотложного характера, а также оперативное лечение застаревших вывихов.

С 51101—150  
М209(04)—79<sup>40</sup>—79—4113060000

ББК 54.58яб  
617.04